

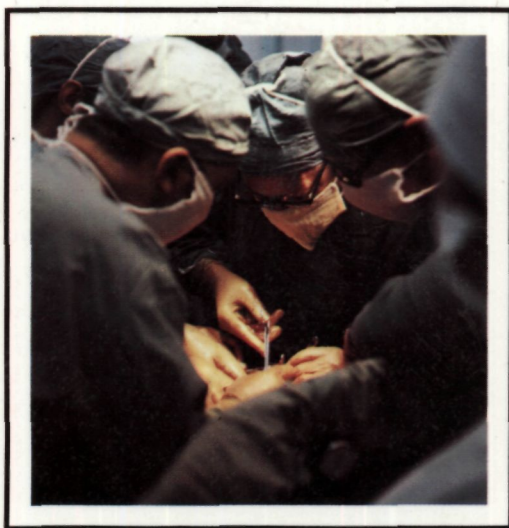

Б.В. ПЕТРОВСКИЙ  
М.И. ПЕРЕЛЬМАН  
Н.С. КОРОЛЕВА

617.42

П 308

# ТРАХЕО - БРОНХИАЛЬНАЯ ХИРУРГИЯ



АКАДЕМИЯ МЕДИЦИНСКИХ НАУК СССР

Б. В. ПЕТРОВСКИЙ,  
М. И. ПЕРЕЛЬМАН,  
Н. С. КОРОЛЁВА

# ТРАХЕО- БРОНХИАЛЬНАЯ ХИРУРГИЯ

УДК 616.23-089

ИЗДАНИЕ ОДОБРЕНО И РЕКОМЕНДОВАНО К ПЕЧАТИ  
НАУЧНО-ИЗДАТЕЛЬСКИМ СОВЕТОМ ПРЕЗИДИУМА АМН  
СССР

**Трахео-бронхиальная хирургия.** Б. В. ПЕТРОВСКИЙ,  
М. И. ПЕРЕЛЬМАН, Н. С. КОРОЛЕВА. М., «Медицина», 1978,  
296 с., ил.

Монография посвящена новому разделу хирургии органов дыхания - диагностике и хирургическому лечению повреждений и заболеваний грудного отдела трахеи и бронхов. В основе книги лежит большой клинический материал Всесоюзного научно-исследовательского института клинической и экспериментальной хирургии Министерства здравоохранения СССР, который основан на 400 с лишним различных, в основном реконструктивных операциях на трахее и бронхах. В книге освещены нормальная и патологическая анатомия, клиника, современные методы диагностики и лечебная тактика при закрытых и открытых травмах трахеи и бронхов, различных опухолях, рубцовом и экспираторном стенозе, а также при пищеводно-трахеальных и пищеводно-бронхиальных свищах. Изложены особенности и методы проведения анестезии и обеспечения легочной вентиляции в трахео-бронхиальной хирургии. Представлено описание типичных операций на грудном отделе трахеи, ее бифуркации и бронхах. Основные из этих операций - циркулярная и окончатая резекция, резекция бифуркации трахеи и различные варианты резекции бронхов. Описаны методы операций при экспираторном стенозе трахеи и бронхов, посттравматической окклюзии бронха, пищеводно-трахеальных и пищеводно-бронхиальных свищах, а также при бронхо-плевральных свищах после удаления легкого. Приведены истории болезней оперированных больных, которые представляют несомненный интерес для специалистов. Монография иллюстрирована рентгенограммами, в том числе электро-рентгенограммами, оригинальными цветными эндифотограммами, цветными фотографиями этапов операции и макропрепаратов, микрофотограммами, схемами операций. Указатель литературы содержит все основные работы советских и зарубежных авторов, среди которых более полно представлены публикации за последние 10-15 лет. Книга предназначена для хирургов, анестезиологов, рентгенологов, бронхологов, а также для оториноларингологов, терапевтов, онкологов, травматологов. В книге 238 рис., 7 табл., библиография - 405 названий.

For summary see page 294

и **51100-258** 1 2 6 • 7 7  
**039(01)** - 78

Издательство «Медицина». Москва. 1978

## ВВЕДЕНИЕ

Одно из важных направлений современной хирургии органов дыхания - интенсивная разработка методов уточненной диагностики и хирургического лечения заболеваний трахеи и крупных бронхов. До конца Великой Отечественной войны этими вопросами традиционно занимались в основном оториноларингологи, которые владели эндоскопическими методами и разработали весьма совершенные способы хирургического лечения ранений и заболеваний гортани и шейного отдела трахеи.

После 1945 г. в Советском Союзе начинается быстрое развитие грудной и, в частности, легочной хирургии. Выдающиеся успехи в этой области оценены высоко. Ленинской премии 1961 г. удостоены Н. М. Амосов, Н. В. Антелава, Л. К. Богущ, И. С. Колесников, Б. Э. Линберг, В. И. Стручков, Ф. Г. Углов. Однако, несмотря на успехи легочной хирургии, заболевания грудного отдела трахеи и крупных бронхов распознавались с трудом, а эффективных способов их лечения не существовало. Многие больные считались неизлечимыми, другие получали малоэффективное лечение или подвергались калечащим операциям.

Условия для уточненного распознавания и успешного хирургического лечения заболеваний трахеи и круп-

ных бронхов появились лишь в последние 20-25 лет благодаря выдающимся достижениям рентгенологии, эндоскопической техники, анестезиологии и грудной хирургии. Особо важное значение приобрели восстановительные и реконструктивные операции с наложением анастомозов между отрезками дыхательных путей.

Разработка оперативных вмешательств на грудном отделе трахеи, бифуркации трахеи и бронхах привела к созданию нового раздела хирургии органов дыхания - трахео-бронхиальной хирургии. Ею занимаются специалисты по грудной хирургии, в первую очередь хирурги-пульмонологи. В то же время хирургию гортани и шейного отдела трахеи - ларинготрахеальную хирургию - продолжают успешно развивать оториноларингологи.

Во Всесоюзном научно-исследовательском институте клинической и экспериментальной хирургии Министерства здравоохранения СССР вопросами трахео-бронхиальной хирургии начали заниматься в 1964 г. Опыт наших первых экспериментальных исследований и 72 операций на бронхах освещен в монографии «Резекция и пластика бронхов», изданной в 1966 г. Авторы ее - Б. В. Петровский, М. И. Перельман, А. П. Кузь-

Таблица 1

**ПОКАЗАНИЯ К ОПЕРАЦИЯМ НА ТРАХЕЕ И БРОНХАХ (НА 31/ХП  
1976 г.)**

| Показания                              | Число<br>больных | Из них<br>умерли |
|--|------------------|------------------|
| На трахее                              |                  |                  |
| Пороки развития                        | 5                | 1                |
| Травмы                                 | 4                | 1                |
| Воспалительные заболевания             | 4                | 2                |
| Опухоли:                               |                  |                  |
| доброкачественные                      | 17               | —                |
| злокачественные                        | 76               | 14               |
| Неопухолевые стенозы                   | 42               | 8                |
| Пищеводно-трахеальные свищи            | 11               | —                |
| Прочие                                 | 5                | —                |
| <b>В с е г о:</b>                      | <b>164</b>       | <b>26</b>        |
| На бронхах                             |                  |                  |
| Посттравматическая окклюзия            | 21               | —                |
| Рубцовый стеноз                        | 24               | —                |
| Доброкачественные опухоли              | 60               | —                |
| Бронхо-легочный рак                    | 84               | 5                |
| Пищеводно-бронхиальные свищи           | 20               | 7                |
| Бронхиальный свищ после пульмонэктомии | 53               | 10               |
| Прочие                                 | 3                | —                |
| <b>В с е г о:</b>                      | <b>265</b>       | <b>22</b>        |
| <b>И т о г о . . .</b>                 | <b>429</b>       | <b>48</b>        |

мичев. В 1968 г. эта книга вышла на английском, а в 1969 г. - на испанском языке. В 1972 г. издана монография М. И. Перельмана «Хирургия трахеи».

Трахео-бронхиальная хирургия быстро развивается и совершенствуется. За последние годы накоплен значительный опыт в диагностике и оперативном лечении трахеальных и бронхиальных опухолей, различных стенозов, свищей и других форм патологии. Экспериментально показана важная роль сохранения кровоснабжения сшиваемых отрезков трахеи и бронхов для предотвращения рубцовых сужений анастомозов. Разрабо-

таны лучшие способы контрастного рентгенологического исследования трахеи. В повседневную практику вошли рентгенокинематография и электрорентгенография. Уточнены показания к различным вариантам резекции трахеи и бронхов, особенно при опухолях. Применяется хирургическое лечение экспираторных стенозов при расслаблении мембранозной части и размягчении хрящей. Изменены оперативные доступы к трахее и бронхам в сторону расширения показаний к частичной продольно-поперечной стернотомии и задней торакотомии. Производятся резекции бифуркации трахеи с восста-

Таблица 2

## ОПЕРАЦИИ НА ТРАХЕЕ И БРОНХАХ (НА 31/ХИ 1976 г.)

| Название операции   | Число больных | Из них умерли |
|---|---------------|---------------|
| На трахее   |               |               |
| Циркулярная резекция  | 51            | 9             |
| Резекция области бифуркации                                       | 29            | 9             |
| Иссечение опухоли на вскрытой трахее                              | 14            | 2             |
| Окончатая резекция  | 5             | —             |
| Пластика мембранозной части                                       | 20            | 2             |
| Пластика пищеводно-трахеального свища                             | 11            | —             |
| Пластика дефекта стенки   | 4             | 1             |
| Паллиативные операции при злокачественных опухолях                | 17            | 2             |
| Прочие  | 13            | 1             |
| <b>В с е г о :</b>  | <b>164</b>    | <b>26</b>     |
| На бронхах  |               |               |
| Резекция бронха с лобэктомией                                     | 141           | 5             |
| Резекция бронха   | 30            | —             |
| Восстановление бронха после окклюзии                              | 21            | —             |
| Операции при пищеводно-бронхиальных свищах                        | 20            | 7             |
| Реампутация, резекция, отсечение от трахеи культи главного бронха | 53            | 10            |
| <b>В с е г о :</b>  | <b>265</b>    | <b>22</b>     |
| <b>И т о г о . . .</b>  | <b>429</b>    | <b>48</b>     |

новлением вентиляции обоих легких, резекции бронхов с наложением полибронхиальных анастомозов, повторные резекции трахеи и бронхов при рецидивах опухолей и рубцовых стенозах.

Изменение оперативной методики позволило расширить пределы возможной резекции трахеи и на данном этапе отказаться от применения протезов.

Систематическое изучение отдаленных результатов подтвердило целесообразность реконструктивных и восстановительных операций на трахее и бронхах, в частности, у ряда больных бронхо-легочным раком.

В институте и в клинике госпитальной хирургии 1-го Московского медицинского института имени И. М. Сеченова на трахее и бронхах произведено свыше 400 операций. Разработаны показания к операциям, теперь они выполняются повседневно (табл. 1,2).

Естественно, что в большом многопрофильном институте хирургией трахеи и бронхов занимались представители различных специальностей. Рентгенологическую диагностику постоянно совершенствовали И. Х. Рабкин, К. Ф. Юдаев, Ф. Ц. Фельдман, Н. Ф. Кудрявцева, Н. Б. Машковцева. Эндоскопическое

исследование и лечение больных проводил Р. С. Саркисян, а функциональные исследования - Л. Г. Малышева. Методы анестезии разрабатывали и осуществляли А. А. Бунятян, В. Н. Цибуляк, В. С. Трусов, Ю. Б. Крыжановский, М. А. Выжигина, М. С. Виноградова. В оперативно-хирургической работе 1964—1969 гг. активно участвовал А. П. Кузьмичев, а затем В. И. Петров, В. А. Климанский. Сочетанные операции на трахее, бронхах и пищеводе вместе с авторами выполняли Э. Н. Ванцян, Н. Н. Каншин, А. Ф. Черноусое, В. И. Чиссов. Послеоперационное ведение больных осуществлялось под руководством Р. Н. Лебедевой, а морфологические исследования - Г. Д. Князевой. Авторы высоко ценят их труд и приносят им свою искреннюю признательность.

Дальнейший прогресс трахеобронхиальной хирургии связан, во-первых, с необходимостью улучшения диагностики многих заболеваний трахеи и бронхов. До сих пор эти заболевания часто не распознаются, а больные месяцы и годы безуспешно лечатся у врачей разных специальностей от мнимой бронхиальной астмы, хронического бронхита, хронической пневмонии, туберкулеза легких. Вторым важным условием является концентрация больных в специализированных отделениях. Авторы будут считать свою задачу выполненной, если предлагаемая книга окажется полезной для совершенствования диагностики и расширения возможностей реконструктивно-восстановительной хирургии при заболеваниях грудного отдела трахеи и крупных бронхов.

## Глава 1

# ЭМБРИОГЕНЕЗ, АНАТОМИЯ И ФИЗИОЛОГИЯ

Закладка трахеи и бронхов происходит на 3-й неделе зародышевой жизни у эмбриона длиной 7 мм в виде непарного узкого выпячивания эпителия на вентральной стенке глоточной части передней кишки. В это эпителиальное выпячивание врастает мезенхима, из которой затем образуются соединительная ткань, хрящи, мышцы, сосуды. Через неделю выпячивание делится на две части - большую правую и меньшую левую, которые связаны с глоточной частью передней кишки узким и коротким ходом. Из верхней части кишки развиваются гортань и трахея, а из расположенных ниже правой и левой частей выпячивания - бронхи и легкие.

У 5-недельного зародыша четко распознается эпителиальная часть трахеи и главных бронхов, покрытая мезенхимальными клетками. Несмотря на отсутствие хрящевого остова, в трахее уже определяется просвет (Р. Н. Величко, 1971). Образование хрящей и выделение мембранозной части начинается в конце 2-го месяца эмбриональной жизни. К началу 3-го месяца хрящевой остов выражен достаточно четко, формируется гладкая мускулатура трахеи и бронхов. На 4-м месяце образуются зачатки слизистых желез. К концу 5-го месяца все основные элементы дыхательной трубки уже сформированы. У

6-месячного плода появляется реснитчатый эпителий. Дальнейшая полная дифференциация тканей трахеи и бронхов происходит неравномерно и длительно, заканчиваясь в основном к 7 годам.

Нарушения нормального эмбриогенеза трахеи и крупных бронхов наблюдаются редко. С точки зрения клинической практики эти нарушения и их последствия в виде пороков развития весьма многообразны. Агенезия трахеи представляет тяжелое уродство и не совместима с жизнью. Деформация хрящей, как правило, протекает бессимптомно и распознается только при специальном исследовании. Хирургическое лечение иногда применяется при атрезии трахеи, врожденном стенозе, трахеальном бронхе, врожденных дивертикулах трахеи и бронха, врожденных шейных трахеальных свищах.

У людей пожилого возраста в трахее и бронхах начинаются инволютивные процессы в виде атрофии эпителия, уменьшения числа желез, редукции кровеносных и особенно лимфатических капилляров, обызвествления или размягчения хрящей. Эластичность и тонус трахеи и бронхов уменьшаются.

Анатомическая схема трахеи и крупных бронхов, под которыми понимаются главные, долевы



ментарные бронхи, представлена на рис. 1.

Трахея располагается в области шеи и в средостении, в связи с чем различают ее шейный и грудной отделы. У детей грудной отдел трахеи обычно несколько короче шейного и составляет  $\frac{2}{3}$  длины трахеи (Д. С. Линденбратен, М. А. Топоркова, 1936). У взрослых на грудной отдел трахеи приходится  $\frac{2}{3}$ , а на шейный -  $\frac{1}{3}$  всей длины трахеи. Шейный отдел трахеи в отличие от грудного гораздо более подвижен при дыхании, глотании, разговоре, кашле, а также при поворотах головы и шеи. Грудной отдел совершает пульсаторные движения в такт сердечной деятельности под влиянием соприкасающихся с ним дуги аорты и плечевого артериального ствола.

Из оперативно-хирургических соображений грудной отдел трахеи целесообразно подразделять на три примерно одинаковые части: верхнегрудную, среднегрудную и нижнегрудную, или надбифуркационную.

Область деления трахеи на бронхи называют бифуркацией трахеи. Соответственно бифуркации между медиальными стенками главных бронхов имеется выступ, называемый килем, шпорой или кариной.

Трахея проецируется по срединной линии тела. Нижняя часть трахеи несколько отклоняется вправо, особенно у лиц с расширением дуги аорты. Скелетотопически начало трахеи у ребенка соответствует IV-V шейному позвонку, а у взрослых - нижнему краю VI шейного позвонка или хрящу между VI и VII позвонком. Бифуркация трахеи находится у новорожденных на уровне III-IV грудного позвонка и спереди проецируется на II ребро. С возрастом бифуркация трахеи опускается и у взрослых обычно расположена соответственно V грудному позвонку сзади и уровню грудных концов хрящей II-III ребер или углу между рукояткой и телом грудины спереди.

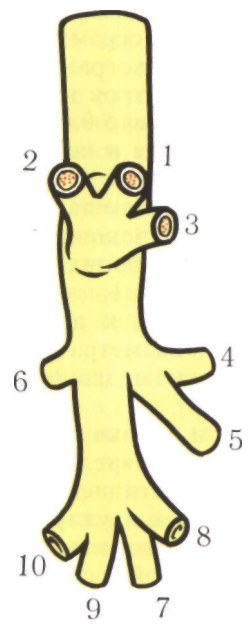
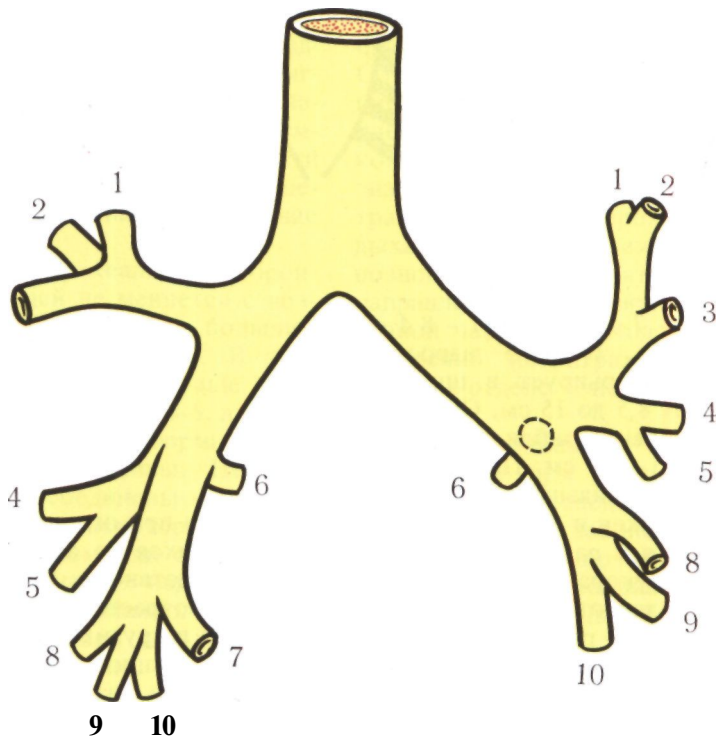
Правый главный бронх отклоняется от срединной линии меньше левого и является как бы продолжением трахеи. Сумму углов отклонения правого и левого главных бронхов от срединной линии называют углом бифуркации трахеи. Угол бифуркации и углы отхождения бронхов от трахеи (трахео-бронхиальные углы) зависят от формы грудной клетки. При широкой грудной клетке угол бифуркации больше. Он меньше у лиц с узкой и длинной грудной клеткой и у детей. В среднем угол бифуркации трахеи равен  $70^\circ$  с вариациями от  $40^\circ$  до  $110^\circ$ . Правый трахеобронхиальный угол меньше левого и составляет, по данным разных анатомов, от  $130^\circ$  до  $165^\circ$ . Левый трахео-бронхиальный угол обычно равен  $120-140^\circ$ .

Длина трахеи при измерении от нижнего края перстневидного хряща до вершины угла ее бифуркации у новорожденных составляет 3-3,4 см. У детей в возрасте одного года длина трахеи в среднем 4,7 см, в 5 лет - 6

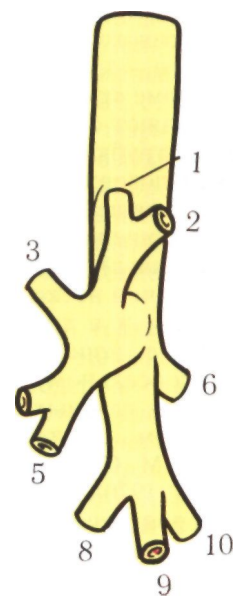
*Рис. 1. Трахео-бронхиальное дерево (схема). А — вид спереди; Б — вид справа; В — вид слева.*

*Правое легкое. Верхняя доля: 1 — верхушечный сегмент; 2 — задний сегмент; 3 — передний сегмент. Средняя доля: 4 — наружный сегмент; 5 — внутренний сегмент. Нижняя доля: 6 — верхний сегмент; 7 — сердечный сегмент; 8 — нижнепередний сегмент; 9 — нижненаружный сегмент; 10 — нижнезадний сегмент.*

*Левое легкое. Верхняя доля: 1-2 — верхушечнозадний сегмент; 3 — передний сегмент; 4 — верхнеязычковый сегмент; 5 — нижнеязычковый сегмент. Нижняя доля: 6 — верхний сегмент; 8 — нижнепередний сегмент; 9 — нижненаружный сегмент; 10 — нижнезадний сегмент.*



Б



В



см, в 10 лет - 7 см, в 15 лет - 8,4 см (И. Г. Лагунова, 1946). У взрослых длина трахеи варьирует в широких пределах - от 8,5 до 15 см. Обычно у мужчин она равна приблизительно 11 см, у женщин - 10 см. При вдохе, а также при запрокидывании и поворотах головы трахея и бронхи несколько удлиняются и расширяются, а во время выдоха укорачиваются и одновременно суживаются. Это явление, документируемое рентгенокино съемкой, не имеет аналогии в технических трубчатых системах (Puff, 1974).

Длина главных бронхов различна, правый бронх значительно короче левого. Е. А. Байрамян (1971), проводивший исследования анатомическими методами, указывает среднюю длину правого главного бронха 2,1 см, левого - 4,3 см.

По форме трахея и главные бронхи представляют собой несколько сплюснутые трубки. Их вентральная и боковые поверхности более выпуклы за счет хрящей, дорсальная поверхность уплощена.

Поперечный размер просвета трахеи у мужчин несколько больше, чем у женщин, и в среднем равен 2 см. Отношение поперечного размера к вентро-дорсальному составляет 1:0,7.

Размеры главных бронхов на анатомическом материале детально изучали М. С. Лейчик (1948), Р. Н. Величко (1970), В. Н. Жевнов (1971), а на бронхограммах, выполненных под наркозом с искусственной вентиляцией легких, - И. И. Пильгер и А. К. Лопата (1972).

В клинической и рентгенологической практике, однако, нельзя ориен-

*Рис. 2. Варианты формы хрящей в области бифуркации трахеи. Объяснение в тексте (по Науек, 1953).*

тироваться при оценке размеров трахеи и бронхов на абсолютные величины вследствие их большой зависимости от возраста, пола, роста, телосложения и других факторов. Поэтому весьма рационально предложение Е. П. Мухина (1975) пользоваться относительными величинами (индексами) и определять отношение диаметров трахеи и бронхов к поперечнику позвоночного столба на уровне сочленения IV и V грудных позвонков, используя рентгенограммы, томограммы, трахеобронхограммы. В норме отношение диаметров трахеи и позвоночного столба равно  $0,6 \pm 0,1:1$ , правого главного бронха и позвоночного столба -  $0,4 \pm 0,05:1$ , левого главного бронха и позвоночного столба -  $0,35 \pm 0,05:1$ . Отношение диаметра правого главного бронха к диаметру трахеи -  $0,7 \pm 0,1:1$ , диаметра левого главного бронха к диаметру трахеи -  $0,5 \pm 0,1:1$ , диаметра промежуточного бронха к позвоночному столбу -  $0,3 \pm 0,05:1$ .

Снаружи трахея и бронхи покрыты тонким, рыхлым соединительнотканым футляром - адвентицией. Далее по направлению внутрь идут фиброзно-хрящевой и частично мышечный слой, подслизистый слой и слизистая оболочка. Вентральная и боковые стенки трахеи и бронхов образованы хрящами и расположенными между

ними кольцевидными связками, а задняя стенка представляет собой мягкую мембранозную часть. Хрящи занимают  $\frac{2}{3}$ - $\frac{4}{5}$  в окружности, а мембранозная часть -  $\frac{1}{3}$ - $\frac{1}{5}$  окружности трахеи и бронхов. Фиброзно-хрящевой остов обеспечивает сохранение их просвета.

Общее число трахеальных и бронхиальных хрящей не меняется с возрастом, но подвержено большим индивидуальным различиям. В трахее обычно 15-20 хрящей (чаще 17), в правом главном бронхе - 4-6, в левом главном бронхе - 7-9. Форма и размеры хрящей изменчивы. Нередко соседние хрящи соединены между собой перемычками, некоторые хрящи раздвоены на одном или обоих концах, иногда отмечается недоразвитие отдельных хрящей. Наиболее вариативна форма хрящей в области бифуркации трахеи (рис. 2). Ширина хрящей у взрослых 0,3-0,5 см, толщина 0,1-0,2 см. В шейном отделе хрящи несколько толще, чем в грудном. Все хрящи снаружи покрыты надхрящницей. По строению они гиалиновые, но с возрастом, по мере старения, приобретают черты волокнистых, постепенно обызвествляются и даже окостеневают.

Хрящевой остов крупных бронхов в отличие от такового трахеи и главных бронхов построен по типу решетки. По мере уменьшения калибра бронхов хрящи также уменьшаются в размерах и приобретают форму многоугольных пластинок, расположенных в основном у мест деления бронхов.

Кольцевидные связки имеют ширину почти в два раза меньшую, чем ширина хрящей. Основу связок составляют прочные соединительнотканые пучки с небольшим количеством эластических и гладких мышечных волокон.

Мембранозная часть трахеи и крупных бронхов состоит из мышечных слоев и фиброзной ткани. Мышечные пучки мембранозной части

функционируют при дыхании, кашле. Сокращение мышц вызывает сужение мембранозной части и уменьшение просвета из-за сближения задних концов хрящей. Более существенное значение имеет изменение просвета трахеи и крупных бронхов во время дыхания за счет движений мембранозной части в вентро-дорсальном направлении. Эти движения мембранозной части происходят вследствие изменений интратрахеального, а в грудном отделе - интраторакального давления.

Согласно данным К. Ф. Юдаева, полученным при рентгенокинематографических исследованиях пациентов с легочными заболеваниями, подвижность мембранозной части трахеи во время спокойного дыхания изменяет трахеальный просвет в шейном отделе на 5-10 %, в среднегрудном - на 15-20 %, в надбифуркационном - на 18-30 %. При форсированном дыхании и кашле эти цифры соответственно возрастают до 5-14 %, 25-30 % и 40 %. У пожилых людей амплитуда движений мембранозной части в вентро-дорсальном направлении увеличивается.

В бронхах по мере уменьшения их калибра мышечный слой становится относительно более выраженным. Сокращение мышц вызывает не только сужение просвета бронхов, но и некоторое их укорочение. Благодаря этому бронхи участвуют в выдохе, обуславливая снижение емкости дыхательных путей.

Подслизистый слой трахеи и бронхов в области мембранозной части очень рыхлый и содержит эластические волокна. В этом слое, кроме кровеносных и лимфатических сосудов, находятся лимфоидные фолликулы и альвеолярно-трубчатые железы, продуцирующие вязкий белково-слизистый секрет. Наибольшее число крупных желез имеется в мембранозной части трахеи над ее бифуркацией и в области деления главных бронхов на долевые. В среднем на

1 мм<sup>2</sup> поверхности слизистой оболочки трахеи приходится одна железа (Tos, 1970). Выводные протоки желез открываются колбовидными расширениями на поверхности слизистой оболочки. Сравнительно большая длина протоков способствует длительному течению бронхитов при воспалительных процессах в железах. В межхрящевых промежутках и особенно в области хрящей подслизистый слой тонкий и желез гораздо меньше. Интенсивность секреции зависит от нервных, гуморальных, бактериальных и разных локальных влияний, а также от кровоснабжения. У здорового человека в сутки выделяется до 100 мл секрета (Yeager, 1971), который на 95 % состоит из воды; на остальные 5 % приходится примерно одинаковое количество углекислых солей, белков, липидов и неорганических веществ. Секрецию желез можно усилить инъекцией пилокарпина и уменьшить введением атропина.

В мелких бронхах и бронхиолах слизистые железы отсутствуют, а их функцию осуществляют бокаловидные клетки. Они по сути дела являются одноклеточными железами, которые выделяют секрет под влиянием непосредственных раздражителей.

На слизистые железы бывают похожи дивертикулы слизистой оболочки (рис. 3, 4), которые обычно окружены лимфоидной тканью и считаются иммунокомпетентными образованиями (И. К. Есипова, 1973).

Слизистая оболочка Трахеи является продолжением слизистой оболочки гортани. В мембранозной части слизистая оболочка может собираться в складки, а в области хрящей она малоподвижна и истончена. Эпителий слизистой оболочки трахеи и бронхов однослойный, но многорядный: все клетки соприкасаются своим основанием с базальной мембраной, однако уровень расположения клеточных ядер различный. Клетки эпителия цилиндрические, с

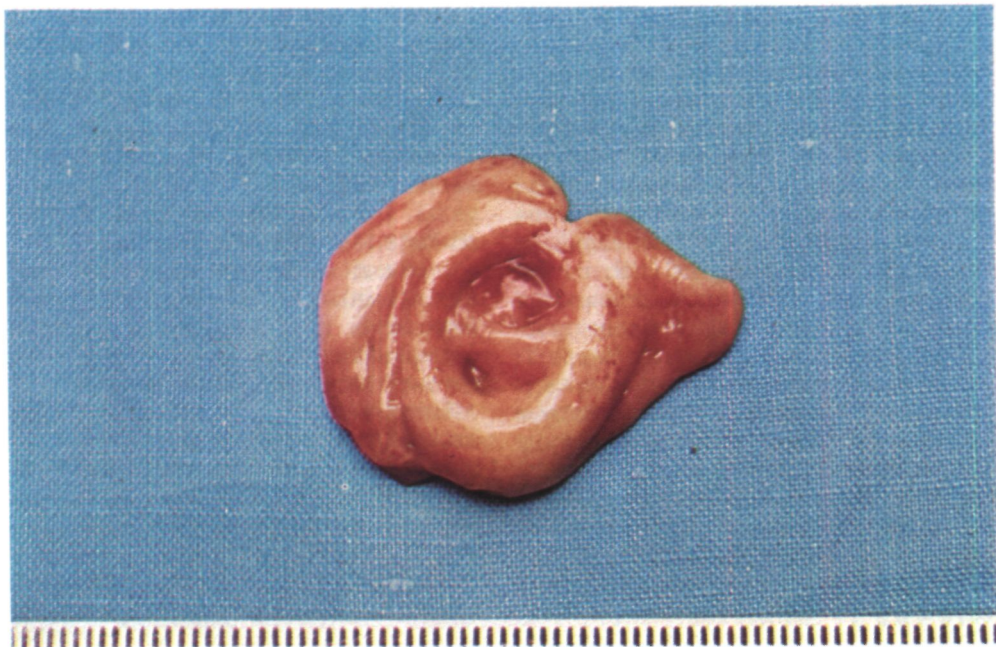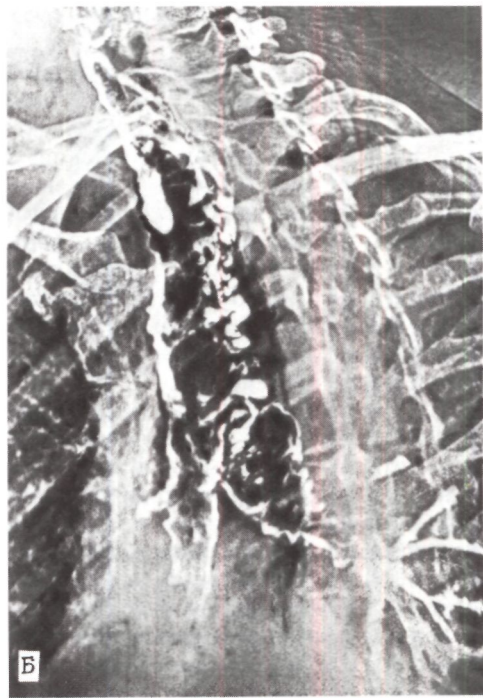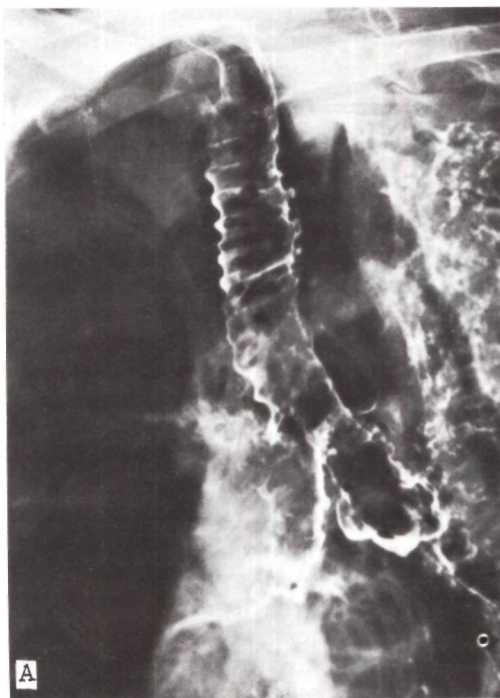
поверхностным реснитчатым слоем. Реснички эпителия (примерно 200 ресничек на одну клетку) находятся в состоянии постоянного колебания с частотой 15 в минуту, что способствует передвижению секрета в краниальном направлении наподобие ковра, скатываемого со скоростью 1,5-1,6 см в минуту. В мембранозной части трахеи встречаются островки плоского эпителия. Не цилиндрическим, а плоским эпителием покрыта также слизистая оболочка в области шпоры бифуркации трахеи. В более мелких бронхах многорядный цилиндрический эпителий постепенно замещается одnorядным кубическим.

Слизистая оболочка мелких бронхов в норме стерильна. В главных, долевых, сегментарных бронхах находят палочку инфлюэнцы, пневмококк. Нарушение бронхиального дренажа приводит к появлению микрофлоры и в более глубоких отделах бронхиального дерева.

Постоянными источниками артериального кровоснабжения трахеи являются нижние щитовидные артерии для краниальной и бронхиальные артерии - для каудальной части. Непостоянными, или дополнительными, артериальными сосудами служат ветви к трахее от дуги и нисходящей аорты, плече-головной, подключичных, позвоночных, внутренних грудных и общих сонных артерий, а также от щито-шейного и реберно-шей-

*Рис. 3.  
Трахеобронхограммы.  
А - дивертикулы  
слизистой оболочки  
трахеи и главных бронхов;  
Б — трахеобронхомегалия,  
множественные  
дивертикулы слизистой  
оболочки трахеи и главных  
бронхов.*

*Рис. 4. Резецированный  
дивертикул грудного  
отдела трахеи.*



ного стволов (Н. П. Бисенков, 1955, и др.).

От нижних щитовидных артерий в большинстве случаев отходят общие пищеводно-трахеальные сосуды, которые делятся на ветви к пищеводу и к трахее. Кровоснабжение трахеи со стороны правой нижней щитовидной артерии обильнее, чем со стороны левой. Ветви нижних щитовидных артерий (или щито-шейных стволов) располагаются в клетчатке между лимфатическими узлами вдоль боковых стенок трахеи.

Артериальное кровоснабжение краниальной части трахеи в основном сегментарное и этим отличается от такового у животных, в первую очередь у собаки; сосудистые ветви у последней отходят от длинного, идущего вдоль трахеи артериального стволика (Miura, Grillo, 1966).

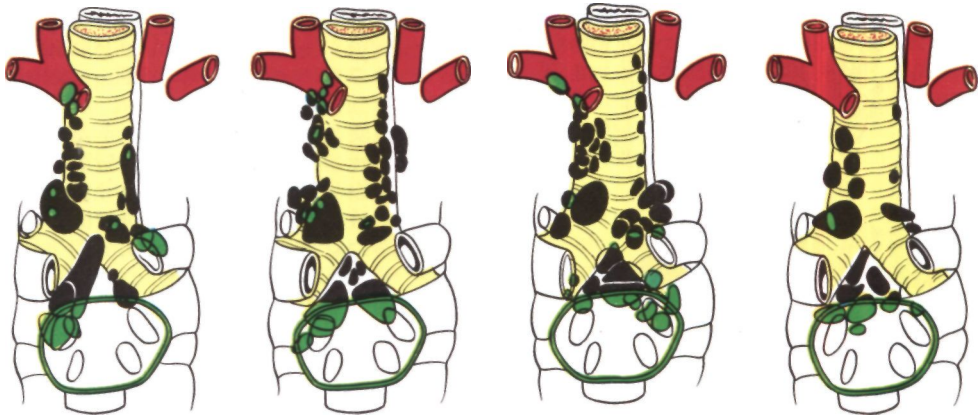
Кровоснабжение каудальной половины трахеи, ее бифуркации и бронхов осуществляется бронхиальными артериями. Н. К. Элигулашвили (1969) предложил различать основные и добавочные бронхиальные артерии. Основными являются правые, левые и общие бронхиальные артерии, которые отходят от аорты или межреберных артерий, а добавочными - бронхиальные артерии, отходящие от других стволов. Основные бронхиальные артерии берут начало от передней и правой полуокружностей нисходящей аорты на участке дорсальнее левого главного бронха (А. Б. Цыбин, 1973; В. В. Федорова, 1974). Реже они начинаются от 1-2-й правых межреберных артерий, которые располагаются в третьем и четвертом межреберных промежутках. Добавочные бронхиальные артерии начинаются от правой подключичной артерии, правого щито-шейного ствола, внутренних грудных артерий. Общее число бронхиальных артерий от 2 до 6. Чаще встречаются 4 бронхиальные артерии - по две к правому и левому бронхам. Диаметр у начала этих артерий нередко дости-

гает 0,2-0,25 см. Соответственно расположению на главных бронхах различают верхние и нижние, передние и задние бронхиальные артерии. Ветви бронхиальных артерий со стороны вентральной поверхности трахеи и трахео-бронхиальных углов, направляясь краниально, анастомозируют с нисходящими ветвями нижних щитовидных артерий. Многочисленные ветви бронхиальных артерий переходят на пищевод, принимая участие в его кровоснабжении, и разветвляются в клетчатке средостения.

Бронхиальных вен 2-3. Они впадают в вены щитовидной железы, в непарную и полу непарную вены, в левую плечеголовную вену.

Лимфатические капилляры в стенке трахеи и бронхов, согласно исследованиям Д. А. Жданова и его школы, образуют сети в слизистой оболочке и в подслизистом слое. Из подслизистого слоя отводящие лимфатические сосуды идут к адвентиции, где они в виде крупных стволиков покидают трахею и бронхи. От трахеи отходит всего 20-30 лимфатических сосудов диаметром 20-40 мкм в узкой и 600-700 мкм в широкой части (В. В. Александрович, А. В. Вагапова, 1973). Этапы лимфоотока от шейного и грудного отделов трахеи разные (Е. Ю. Лизунова, 1970). В основном отводящие лимфатические сосуды направляются в лимфатические узлы, расположенные вдоль трахеи, плечеголовной, подключичных и правой общей сонной артерии, внутренних яремных вен, а также в глубокие верхние и нижние шейные узлы, в яремный лимфатический ствол или в грудной лимфатический проток.

Принято различать трахео-бронхиальные (правые и левые), бифуркационные и бронхопульмональные лимфатические узлы. При этом целесообразно проводить границу между лимфатическими узлами, расположенными вдоль шейного и грудного отделов трахеи. Лимфатические узлы справа и слева от шейного отде-



*Рис. 5. Схема вариантов расположения паратрахеальных, трахеобронхиальных и бифуркационных лимфатических узлов (по Э. И. Борзяку, 1970).*

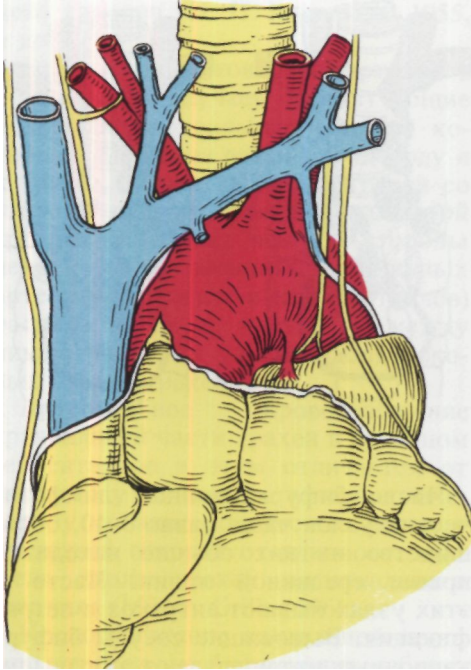
ла трахеи называют паратрахеальными, а вдоль грудного отдела трахеи - трахео-бронхиальными. Границей между обеими группами считают уровень начала правой подключичной артерии (Д. А. Жданов, 1953; Э. И. Борзяк, 1970). Справа 10-15 узлов, слева их обычно меньше - 5-10. Размеры узлов: до 1,5-2 см в длину и 0,6-0,7 см в ширину.

Отток лимфы от правых трахео-бронхиальных узлов идет в правый лимфатический проток, правый яремный ствол, правый венозный угол, яремные, паратрахеальные, превенозные, претрахеальные и преаортокаротидные лимфатические узлы. Наиболее часто их выносящие лимфатические сосуды впадают в правый яремный ствол и нижние яремные лимфатические узлы. Из левых трахео-бронхиальных узлов лимфа оттекает в основном в грудной проток, реже - в правые трахео-бронхиальные узлы.

Число бифуркационных лимфатических узлов чаще равно 5-10, большинство из них обычно находится правее срединной линии. Часто в этих узлах бывают антракоз и петрификация. Выносящие сосуды бифуркационных узлов впадают в правые и левые трахео-бронхиальные узлы, реже - только в правые трахео-бронхиальные и правые паратрахеальные узлы. Варианты расположения паратрахеальных, трахео-бронхиальных и бифуркационных лимфатических узлов представлены на рис. 5.

Иннервация трахеи и крупных бронхов в основном осуществляется блуждающими и возвратными гортанными нервами. Другими источниками иннервации являются ветви верхних гортанных нервов, пограничных симпатических стволов и спинномозговые нервы от C<sub>5</sub> до D<sub>6</sub>. В афферентной иннервации бронхов участвует, по-видимому, и диафрагмальный нерв (Т. В. Попович, 1969). Справа к трахее ветви подходят непосредственно от правого блуждающего нерва, а слева - почти исключительно от левого возвратного нерва. Общее число ветвей справа несколько больше, чем слева. Их направление поперечное и восходящее (Т. И. Морозова, 1972). Преимущественными местами вхождения нервов в трахею являются рр дорсальная и дорсо-





*Рис. 6. Взаимоотношения трахеи с крупными сосудами переднего средостения.*

латеральная поверхности. Ветви блуждающих нервов к главным бронхам располагаются на их дорсальной и вентральной стенках. Дорсальные ветви толще вентральных и их больше. Симпатические ветви к бронхам и легким от нижнего шейного и шести верхних грудных узлов пограничного ствола широко анастомозируют между собой и с ветвями блуждающих нервов, образуя нервные сплетения средостения.

Интрамуральная нервная сеть трахеи и бронхов представлена сплетением, в котором соответственно различным слоям стенки можно выделить адвентициальное, мышечное, подслизистое и слизистое сплетения. Ветви нервов в направлении от адвентиции к слизистой оболочке посте-

пенно истончаются, образуя крупнопетливую сеть с ячейками размером до 350-700 мкм (Н. Ф. Карпухина, 1972). Слизистая оболочка в основном иннервируется ветвями спинномозговых нервов. По ходу отдельных пучков сплетения имеются ганглиозные скопления нервных клеток.

Наибольшая концентрация нервных элементов наблюдается в гортанно-трахеальной области, в области бифуркации трахеи и в зонах деления бронхов.

Согласно экспериментально-физиологическим исследованиям А. П. Шмагиной (1948), из звездчатого узла в состав возвратного гортанного нерва входит специальная веточка, раздражение которой тормозит движение ресничек мерцательного эпителия слизистой оболочки трахеи. Раздражение ветвей блуждающего нерва усиливает движение ресничек (А. П. Шмагина, 1948; В. Ф. Дашков, 1963).

Опыты на животных и клинические наблюдения свидетельствуют о том, что трахеальные нервные окончания воспринимают даже очень слабые механические и химические раздражения, которые лежат в основе разных рефлекторных реакций. Импульс к кашлю возникает, как правило, в трахее и крупных бронхах и он гораздо слабее в мелких бронхах.

В топографическом отношении трахея и бронхи тесно связаны с органами шеи, средостения и легкими. Вокруг трахеи и бронхов находятся фасциально-клетчаточные футляры, которые выполняют опорную функцию и дают возможность трахее и бронхам смещаться.

Глубина залегания трахеи по отношению к кожным покровам увеличивается в каудальном направлении: на уровне яремной ямки 3-5 см, а в области бифуркации увеличивается до 6-12 см.

Грудной отдел трахеи с вентральной стороны у детей прикрыт вилоч-

ковой железой, а у взрослых - ее остатками. На уровне I ребра вентральнее трахеи слева направо и несколько каудально проходит левая плечеголовная вена, которая частично прикрывает плече-головной артериальный ствол и левую общую сонную артерию (рис. 6). Плече-головной ствол прилежит непосредственно к стенке трахеи соответственно 8-13-му хрящу. В месте прилегания плече-головного ствола на стенке трахеи бывает небольшое вдавление. Нередко, особенно у детей при узкой верхней апертуре груди, плече-головные сосуды, в первую очередь артерия, могут быть расположены очень высоко и даже выступать над рукояткой грудины.

Правая боковая стенка грудного отдела трахеи граничит с правым плевральным мешком, который отделяется от нее тонким слоем рыхлой клетчатки. При этом между надбифуркационной частью трахеи и листком плевры лежит верхняя полая вена с впадающей в нее над правым главным бронхом дугой непарной вены. Левая боковая стенка трахеи с плевральным мешком не соприкасается, и между ними есть соединительнотканное пространство, в котором лежат дуга аорты, левая общая сонная артерия и левая подключичная артерия.

К бифуркационной части трахеи прилежат дуга аорты и начальная часть левой общей сонной артерии. Между стенками аорты и трахеи находится карман перикарда (С.И. Елизаровский, 1956).

Задняя стенка трахеи на всем протяжении связана с пищеводом, который лежит несколько левее срединной линии и отделяется от трахеи небольшим слоем клетчатки. Между трахеей и пищеводом справа и слева образуются пищеводно-трахеальные желобки. В них лежат возвратные гортанные нервы, причем правый нерв располагается больше на дорсальной поверхности трахеи. Рядом

с возвратными гортанными нервами проходят нижние гортанные артерии.

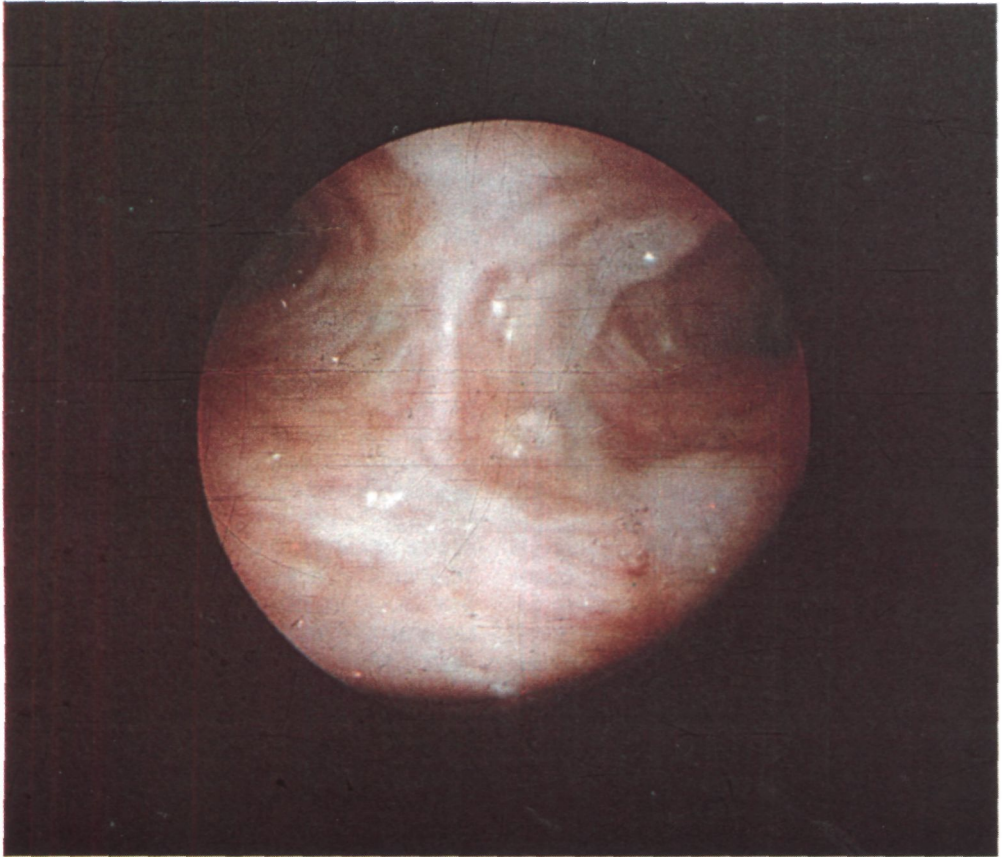
К правому главному бронху вентрально примыкают перикард и правая легочная артерия, каудально - правая верхняя легочная вена. К вентральной поверхности левого главного бронха прилежат перикард, левая легочная артерия и левая верхняя легочная вена.

Основными фасциально-клетчаточными пространствами вдоль трахеи являются надгрудное межапоневротическое, претрахеальное, паратрахеальное. В клетчатке претрахеального пространства располагается непарное венозное сплетение щитовидной железы и встречающаяся в 10-12 % случаев дополнительная ветвь от аорты к щитовидной железе - самая нижняя щитовидная артерия (*a. thyreoidea ima*). В паратрахеальной клетчатке, кроме лимфатических узлов, справа проходят блуждающий нерв и его ветви, сердечные ветви пограничного симпатического ствола, слева - ветви пограничного симпатического ствола, грудной лимфатический проток.

В области бифуркации трахеи А.Х. Халматов (1959) различает переднее, заднее, правое и левое трахео-бронхиальное пространства, а также межбронхиальное клетчаточное пространство.

Переднее трахео-бронхиальное пространство образовано вентральной поверхностью бифуркации трахеи и дорсальной поверхностью восходящей аорты, бифуркацией ствола легочной артерии, краниальным краем заднего листка перикарда. В этом пространстве проходят ветви правого блуждающего нерва, правого и левого возвратных гортанных нервов, симпатические нервы, бронхиальные артерии, лимфатические узлы.

Заднее пространство находится между дорсальной поверхностью бифуркации трахеи и пищеводом, а иногда позвонником. Здесь распо-



*Рис. 7. Эндоскопия. Область бифуркации трахеи, карины и устьев главных бронхов.*

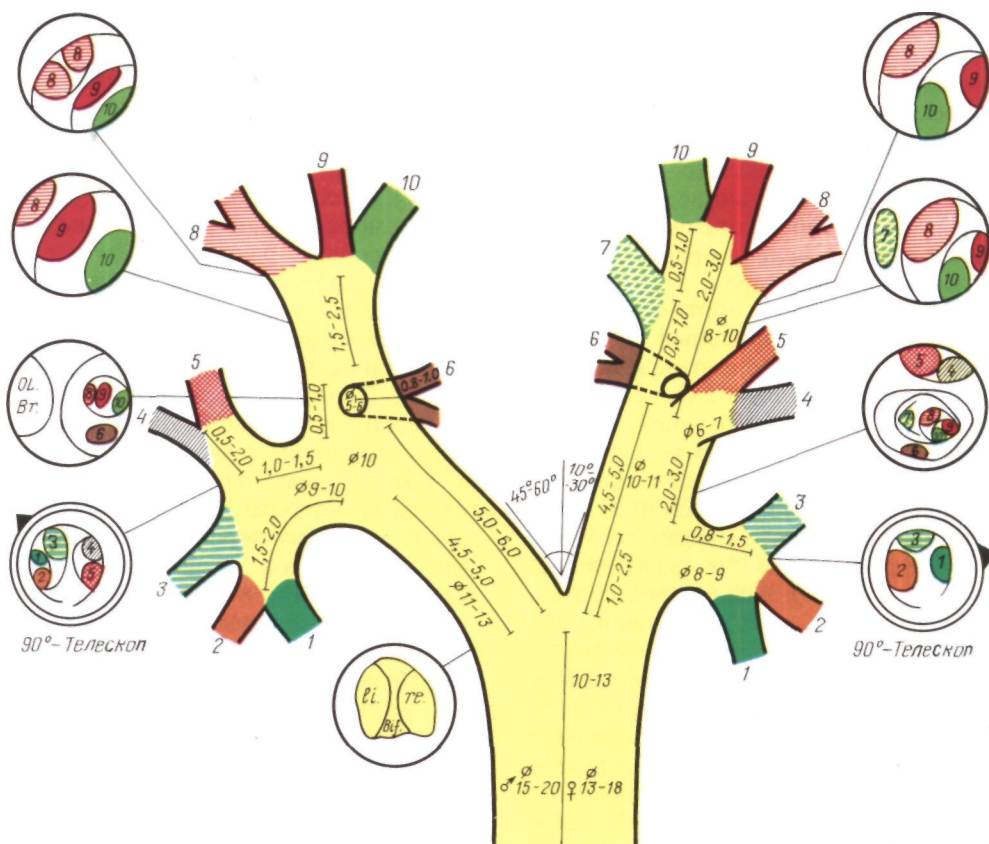
ложены ветви правого блуждающего нерва, направляющиеся к дорсальной поверхности пищевода и бифуркации трахеи, ветви бронхиальных артерий к бифуркации трахеи и пищеводу, лимфатические узлы. Правый блуждающий нерв проходит между дорсальной поверхностью главного бронха и непарной веной.

Правое пространство заключено между краниальной стенкой правого главного бронха и правой поверхностью надбифуркационной части трахеи. В нем расположены дуга непарной вены, правый блуждающий нерв,

трахео-бронхиальные лимфатические узлы.

Левое пространство находится слева от нижней трети трахеи, между ней и краниальной стенкой левого главного бронха. С краниальной стороны оно ограничено вогнутой поверхностью дуги аорты. В этом пространстве расположены начальная часть левого возвратного гортанного нерва и его ветви к бифуркации трахеи и пищеводу, бронхиальные артерии, левые трахео-бронхиальные лимфатические узлы. Дорсальнее левого главного бронха у корня легкого проходит левый блуждающий нерв, отдающий ветви к дорсальной поверхности бифуркации трахеи.

Межбронхиальное пространство вентрально ограничено дорсальным листком перикарда, дорсально - пи-



щеводом, а по бокам - главными бронхами. В нем расположены бифуркационные лимфатические узлы, бронхиальные артерии, нервы ventрального пищевода сплетения.

Во время дыхания, как показали рентгентелевизионные и рентгенокинематографические исследования И. Х. Рабкина и Н. П. Ермакова (1969), бифуркация трахеи смещается на 1-2 см, а гортань - только на 0,1-0,2 см. Такая разница в степени смещения бифуркации трахеи и гортани обусловлена растяжением трахеи во время вдоха по длине за счет расширения кольцевидных связок.

Взаимоотношения бифуркации трахеи со стволом легочной артерии и правой легочной артерией различны. Более чем в  $\frac{2}{3}$  случаев бифуркация трахеи расположена за правой

Рис. 8. Анатомическая схема бронхального дерева применительно к эндоскопической практике (по Dietzel, 1971). 1-10 - сегментарные бронхи.

легочной артерией и лишь в остальных случаях - краниальнее ее (Л. К. Богущ, А. А. Травин, Ю. Д. Семенов, 1972).

Важное хирургическое значение имеют три сердечно-перикардиальных промежутка, через которые возможны трансперикардиальные доступы к трахее и главным бронхам. Выделены сердечно-перикардиальные промежутки и детально описаны Л. К. Богущем, А. А. Травиным, Ю. С. Семеновым (1972).

Правый, или каво-кавальный, сердечно-перикардиальный промежуток выявляется при отведении сердца влево. Он ограничен справа боковой стенкой перикарда, слева - правым предсердием, краниально - внутриперикардиальной частью верхней полой вены, каудально - конечным отделом нижней полой вены, дорсально - задней стенкой перикарда.

Средний, или аорто-кавальный, сердечно-перикардиальный промежуток выявляется после отведения восходящей аорты влево. Он ограничен справа верхней полой веной, слева - восходящей частью аорты, краниально - перикардиальной складкой, переходящей с верхней полой вены на восходящую аорту, каудально - правым предсердием и углублением между правым и левым предсердием.

Левый, или аорто-венозный, сердечно-перикардиальный промежуток выявляется после отведения сердца вправо, а левой боковой стенки перикарда - латерально. Краниальной границей промежутка является нижний край внутриперикардиальной части дуги аорты, каудальной - нижний край левой нижней легочной вены.

Через каво-кавальный и аорто-кавальный промежутки возможен доступ к правому главному бронху и бифуркации трахеи, через аорто-венозный промежуток - к левому главному бронху.

Эндоскопическую анатомию трахеи и бронхов детально описали Г. И. Лукомский, В. Ф. Пахомов (1973), Brunings (1940), Jackson (1942), Soulas, Mounier-Kuhn (1956).

Мембранозная часть трахеи при эндоскопии представляется лентовидным полем, как бы растянутым между окончаниями хрящей, она темно-

розового или светло-красного цвета. Область бифуркации трахеи - **карина** - движется в краниально-каудальном и вентрально-дорсальном направлениях. В карине различают гребень, передний и задний треугольники (рис. 7). Гребень может быть хрящевым, мембранозным или смешанным. Чаще гребень располагается слева парамедианно, как бы прикрывая вход в левый главный бронх. Значительно реже наблюдаются правое парамедианное и срединное положения гребня. Передний треугольник карины несколько больше заднего. Слизистая оболочка заднего треугольника темнее, чем переднего. Гребень карины имеет бело-розовый цвет, который по мере перехода на стенки главных бронхов становится интенсивно розовым или бледно-красным.

Строение, деление и размеры бронхов применительно к эндоскопической практике схематично представлены на рис. 8.

На стенке бронхов при эндоскопии на фоне белесоватых хрящей видны тонкие сосуды. Сосудистый рисунок в норме паутинообразный. При описании эндоскопической картины Г. И. Лукомский, В. Ф. Пахомов (1973), Soulas, Mounier-Kuhn (1956) специально обозначают «перекресток бронхов», под которым понимают отрезок бронхиальной трубки от места окончания главного бронха (шпора верхнедолевого бронха) до начала промежуточного бронха справа или устья нижнедолевого слева. Этот отрезок имеет важное значение при оценке эндоскопических данных, так как именно он обычно иссекается при операции, которая заключается в верхней лобэктомии с циркулярной резекцией главного бронха и наложением бронхиального анастомоза.

## Глава 2

# ТРАВМЫ ГРУДНОГО ОТДЕЛА ТРАХЕИ И БРОНХОВ

Изолированные травмы грудного отдела трахеи и внелегочно расположенных бронхов - главных и доле-вых - в большинстве случаев сочетаются с повреждениями прилежащих органов и крупных сосудов. В результате таких повреждений пострадавшие часто умирают до того, как их успевают доставить в медицинское учреждение.

Травмы трахеи и бронхов бывают открытыми и закрытыми. К открытым травмам относятся колотые, колото-резаные и огнестрельные ранения, а к закрытым - разрывы трахеи и бронхов при травме груди.

За последние 25 лет число травм грудного отдела трахеи и бронхов увеличилось вследствие общего количественного роста травм грудной клетки, в первую очередь транспортных травм.

Частота повреждений трахеи и бронхов при травмах груди отражена в табл. 3, которая составлена Е. А. Вагнером (1972) по материалам городов Перми и Березников за 20 лет.

Как видно из данных табл. 3, ножевые и огнестрельные ранения грудного отдела трахеи и крупных бронхов в хирургии представляют казуистику. При закрытых травмах трахея повреждается в 0,9 %, а главные и доле-вые бронхи - в 2,8 % случаев. Обращает на себя внимание тот

факт, что в статистике за 20 лет все пострадавшие с повреждениями трахеи умерли и фигурируют только в данных судебно-медицинской экспертизы.

В Институте клинической и экспериментальной хирургии В. Д. Фирсов (1968) по материалам судебно-медицинских учреждений установил, что разрывы главных и доле-вых бронхов наблюдались в 5,4 % случаев закрытых травм груди и приблизительно у каждого десятого из этой группы пострадавших были основной причиной смерти. Работы о травмах груди, опубликованные в последнее десятилетие, позволяют считать, что в клинической практике разрывы трахеи и бронхов при закрытых травмах груди наблюдаются в 3-6 % случаев. Разрывы бронхов наблюдаются в 5-6 раз чаще, чем разрывы трахеи. Абсолютное большинство составляют мужчины в возрасте старше 20 лет.

Личный клинический опыт хирургов в диагностике и лечении травм грудного отдела трахеи и бронхов, как правило, невелик. Так, Dog, Forster, LeBrigand, опубликовавшие в 1964 г. обстоятельную монографию о разрывах трахеи и бронхов, располагали коллективным опытом в 12 наблюдений. А. А. Червинский и В. П. Селиванов (1968) также положили в основу своей монографии 12

Таблица 3

### ЧАСТОТА ПОВРЕЖДЕНИЙ ТРАХЕИ И БРОНХОВ ПРИ ТРАВМАХ ГРУДИ

| Поврежденные органы | Проникающие ранения     |     |   |     | Всего (1349) |      |
|---------------------|-------------------------|-----|---|-----|--------------|------|
|                     | данные стационара (867) |     | данные судебно-медицинской экспертизы (482) |     | число        | %    |
|                     | число                   | %   | число                                       | %   |              |      |
| Трахея              |                         |     | 3   | 0,7 | 3            | 0,2  |
| Главные бронхи      | 1                       | 0,1 |   |     | 1            | 0,01 |
| Дольевые бронхи     | 3                       | 0,3 |   |     | 3            | 0,2  |

| Поврежденные органы | Закрытые травмы          |     |  |     | Всего (7581) |     |
|---------------------|--------------------------|-----|--|-----|--------------|-----|
|                     | данные стационара (3894) |     | данные судебно-медицинской экспертизы (3687) |     | число        | %   |
|                     | число                    | %   | число  | %   |              |     |
| Трахея              |                          |     | 71   | 1,9 | 71           | 0,9 |
| Главные бронхи      | 9                        | 0,2 | 126  | 3,4 | 135          | 1,6 |
| Дольевые бронхи     | 26                       | 0,6 | 66   | 1,8 | 92           | 1,2 |

случаев, Е. А. Вагнер (1969) - 21 наблюдение. Наш материал включает 30 наблюдений. Среди открытых травм трахеи и бронхов особую категорию составляют случайные ранения, прошивания и пересечения трахеи и бронхов во время внутригрудных операций. Восстановительные операции при таких повреждениях описали Tuttle (1949), Mathey, Oustrieres (1951), Nowicki (1958) и др.

Приводим случай повреждения трахеи при удалении лимфатических узлов средостения у больной лимфогранулематозом.

Больная С, 36 лет, поступила 8/X 1974 г. Двадцать дней назад оперирована по поводу опухоли заднего средостения, сдавливающей трахею и пищевод. Во время выделения опухоли был вскрыт просвет верхнегрудного отдела трахеи. Выделение опухоли прекращено, сделана нижняя трахеостомия с введением в трахею до бифуркации интубационной трубки, с которой пациентка доставлена самолетом к нам для дальнейшего оперативного лечения.

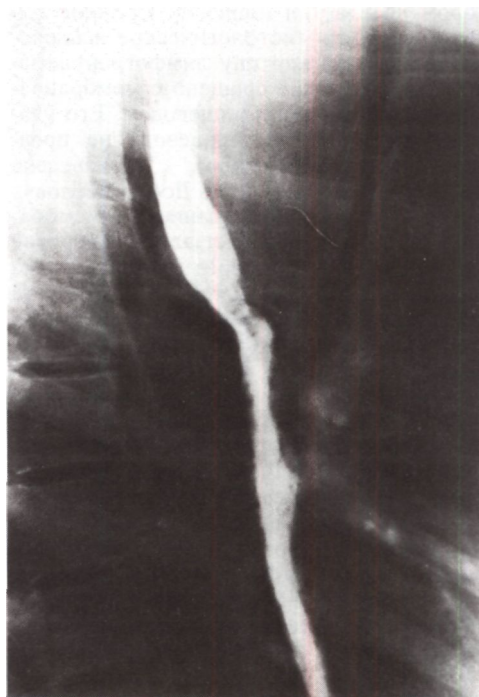
При поступлении дыхание через трахеостому свободное. На рентгенограммах в заднем средостении справа между трахеей и пищеводом интенсивная гомогенная тень новообразования с ровными контурами размером 8x5x4 см (рис. 9). Контур пищевода ровные, стенки эластичные, слизистая оболочка не изменена.

При поступлении дыхание через трахеостому свободное. На рентгенограммах в заднем средостении справа между трахеей и пищеводом интенсивная гомогенная тень новообразования с ровными контурами размером 8x5x4 см (рис. 9). Контур пищевода ровные, стенки эластичные, слизистая оболочка не изменена.

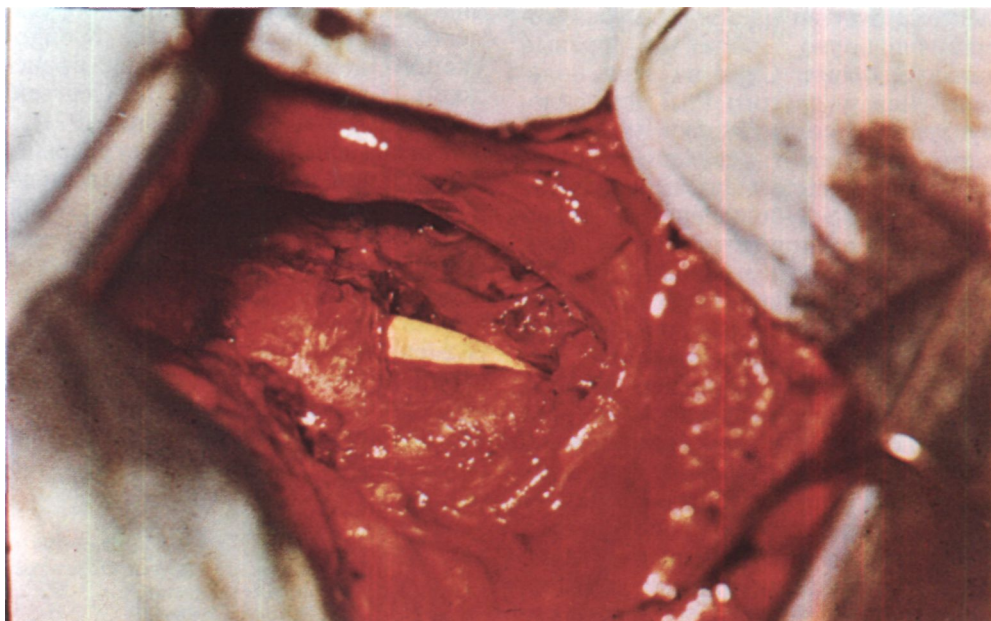
Диагноз: новообразование заднего средостения справа, по-видимому, внутригрудной зоб; состояние после боковой торакотомии справа и попытки удаления новообразования; повреждение верхнегрудного отдела трахеи, трахеостомы с длинной интубационной трубкой в трахее.

11/XI операция торакотомии справа задним доступом по ложу резецированного IV ребра. Сращения между легким и паритальной плеврой разделены. В средостении обнаружено опухолевидное образование размером 10x8x6 см, на ко-

*Рис. 9. Боковая рентгенограмма грудной клетки больной С. с контрастированным пищеводом. Пищевод оттеснен кзади тенью новообразования, расположенного между ним и трахеей, которая в этом месте сужена.*



*Рис. 10. Фото во время операции больной С. Дефект стенки трахеи с интубационной трубкой в просвете.*





тором распластан пищевод. Срочное цитологическое и гистологическое исследования выявили картину лимфогранулематоза. Образование сращено с мембранозной частью трахеи и пищеводом. Его удаление без резекции пищевода не представлялось возможным. Произведена экстирпация пищевода по Добромыслову-Тореку вместе с образованием. В мембранозной части трахеи оказалось отверстие размером 6х2 см, через которое видна интубационная трубка (рис. 10). Целость стенки трахеи восстановлена с использованием окружающих тканей - медиастинальной плевры и остатков мышечной оболочки пищевода. Линия швов герметична. Произведена фарингостомия и гастростомия по Витцелю. Через 6 дней после операции внезапно началось кровотечение из фарингостомы, от которого больная умерла. На вскрытии установлен лимфогранулематоз с поражением парааортальных лимфатических узлов и узлов в области ворот печени. Смерть наступила от аррозийного кровотечения из правой подключичной артерии.

Нам известны два случая полного поперечного прошивания аппаратом УО надбифуркационного отдела трахеи, который при наличии обширных рубцовых изменений в корне правого легкого был во время пульмонэктомии ошибочно принят за правый главный бронх. Один из этих больных умер, у другого Г. Л. Феофилову удалось снять скобки механического шва, сшить трахею с левым главным бронхом и спасти пациента.

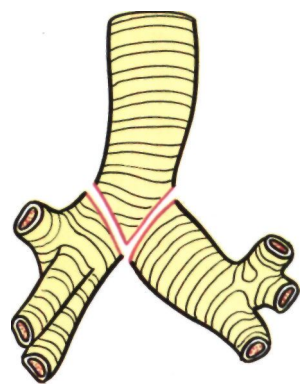
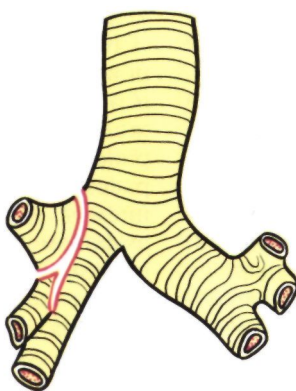
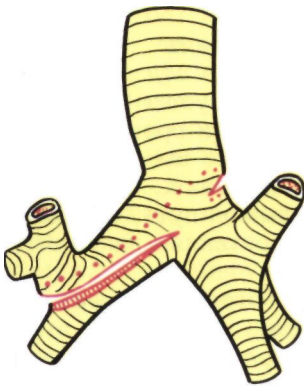
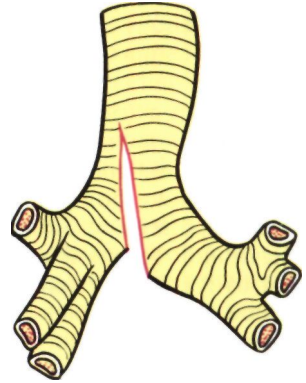
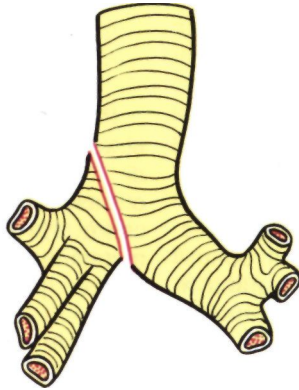
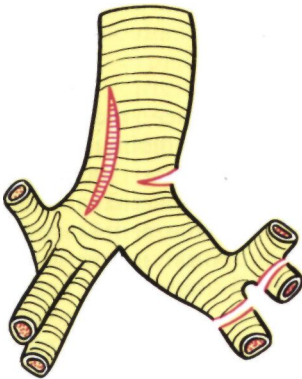
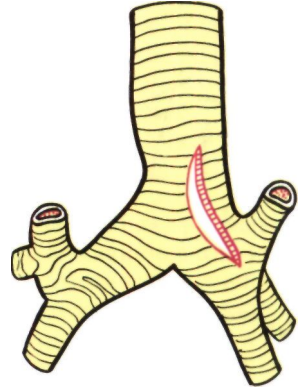
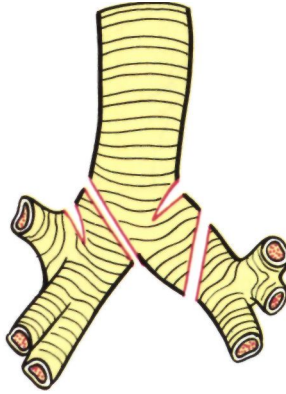
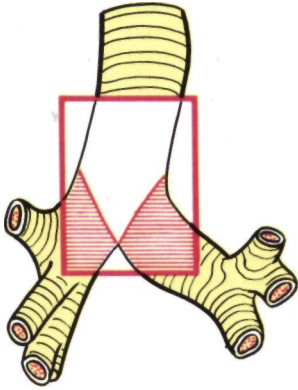
Абсолютное большинство травм трахеи и бронхов (около 95 %) представляют закрытые разрывы их стенок. Для характеристики таких разрывов пользуются различными терминами. Полный, или сквозной, разрыв обозначает нарушение целостности всех слоев, а неполный - не всех слоев стенки трахеи или бронха. Циркулярным разрывом считается нарушение непрерывности стенки по всей окружности, частичным разрывом - нарушение непрерывности по части окружности; обычно под циркулярными и частичными разрывами

трахеи и бронха понимают полные разрывы. Вариантами частичных разрывов являются полные и неполные переломы хрящевой части (рис. 11).

Причины разрывов грудного отдела трахеи и бронхов многообразны. Разрывы происходят в результате транспортных, промышленных, сельскохозяйственных, бытовых, спортивных и медицинских травм. Основная причина разрывов (свыше 80 %) - автомобильный травматизм, в первую очередь удар грудью о руль автомобиля или стенку сиденья при катастрофах и резком торможении без привязных ремней. Из 33 случаев разрыва трахеи и бронхов, которые приводят Bertelsen, Howitz (1972), во время автомобильных аварий произошли 22. Реже разрывы возникают при авариях во время езды на мотоциклах, травмах в поездах и самолетах, сдавлении груди и ударах в грудь, падении с высоты. Еще более редкими причинами разрывов трахеи и бронхов являются различные взрывы, раздувание манжетки интубационной трубки, дефекты техники эндоскопического исследования, удаление инородных тел через бронхоскоп. Подобные случаи чаще происходят у детей (В. М. Сергеев, С. Н. Страхов, Б. С. Кибрик, 1971).

Для объяснения механизма разрыва бронхов при закрытых травмах груди наиболее широко пользуются старой теорией, которую обосновали Tiegel (1910), Vierheilig (1914): при сильном передне заднем сдавлении грудной клетки уменьшается ее сагиттальный размер, легкие раздвигаются и тянут за собой бронхи, которые растягиваются до определенного предела, после чего отрываются от трахеи или

*Рис. 11. Схема вариантов разрывов трахеи и бронхов (no Dor, Forster, Le Brigand, 1964).*



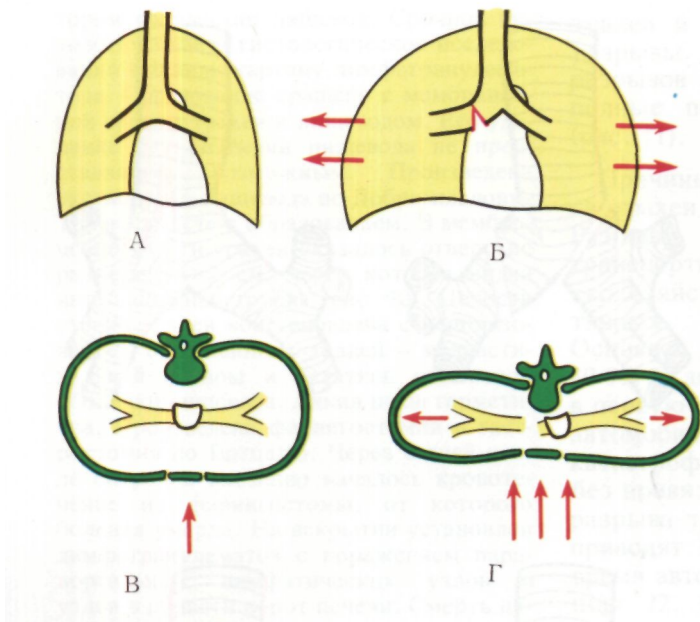


Рис. 12. Схема механизма разрыва бронха при сдавлении грудной клетки в вентро-дорсальном направлении (по Dor, Forster, Le Brigand, Brauss).

А, В - нормальная грудная клетка; Б, Г - уменьшение вентро-дорсального и увеличение поперечного размеров грудной клетки при сдавлении. Легкие расходятся в стороны, бронхи растягиваются. После растяжения бронха свыше определенного предела происходит разрыв.

разрываются (рис. 12). Это подтверждается результатами экспериментальных исследований (В. Д. Фирсов, 1968), а также большей частотой разрывов бронхов у молодых людей с эластичной грудной клеткой и обычным отсутствием признаков пришиба и разможнения краев разорванного бронха. Определенное значение могут иметь и пневмодинамические факторы - внезапное повышение давления в дыхательных путях, которое возникает при рефлекторном закрытии голосовой щели в момент травмы. При этом сила, необходимая для разрыва различных отделов трахеобронхиальной системы, по данным В. Д. Фирсова, составляет 5-15 кг. Отдельные случаи разрывов трахеи и бронхов пытаются объяснить их раздавливанием между позвоночником и передней грудной стенкой, перегибом длинного левого главного бронха через позвоночник (А. П. Колесов, 1959), силой инерции при ударе в грудь без твердой опоры или внезапной остановке при движении с большой скоростью (Dor, Forster, Le Brigand, 1964).

Разрывы трахеи более часто происходят в надбифуркационном отделе. Иногда после этих разрывов образуется пищеводно-трахеальный свищ. Из бронхов чаще разрывается правый главный бронх, далее в порядке убывающей частоты левый главный бронх, оба главных бронха, долевые бронхи. Следует подчеркнуть, что у половины пострадавших с разрывами трахеи и бронхов не бывает переломов ребер, особенно у детей. В то же время при переломах верхних 3-4 ребер разрывы дыхательных путей возникают относительно часто.

Клиническая картина открытых повреждений грудного отдела трахеи и бронхов характеризуется всеми тяжелыми проявлениями проникающих ранений груди с резко выраженными расстройствами дыхания, кровотечением в дыхательные пути, кашлем, эмфиземой средостения, пневмотораксом.

При закрытых травмах трахеи и бронхов симптомы, клиника и течение весьма многообразны и широко варьируют в зависимости от анатомии

ческих особенностей разрыва. В случаях неполных разрывов могут наблюдаться кровохарканье, гематомы в средостении. Картина полных разрывов грудного отдела трахеи, главных или долевых бронхов зависит от величины и локализации разрыва, а также от сопутствующих повреждений. Полные, но небольшие разрывы иногда сопровождаются маловыраженной симптоматикой. На рентгенограммах может быть обнаружена полоска воздуха вдоль наружного края трахеи или односторонний пневмоторакс. Через некоторое время появляются кашель, кровохарканье и подкожная эмфизема. В отдельных случаях клинические симптомы разрыва полностью отсутствуют и лишь позже выявляется посттравматический грануляционный или рубцовый стеноз со стридорозным дыханием, одышкой, ателектазом легкого. В большинстве случаев, однако, клиническая картина закрытых полных разрывов грудного отдела трахеи и бронхов бывает тяжелой, с шоком, одышкой, цианозом и характеризуется тремя важными синдромами: газовым, компрессионным и аспирационным.

Газовый синдром возникает вследствие поступления воздуха в средостение, в одну или обе плевральные полости (Dor, Forster, Le-Brigand, 1964).

Для разрыва трахеи типично наличие медиастинальной и подкожной эмфиземы без пневмоторакса. Eijgelaa (1970) описал глубокую шейную эмфизему, при которой воздух скапливается только под второй фасцией шеи и подкожная эмфизема отсутствует. В ряде случаев при разрыве трахеи может наблюдаться и пневмоторакс (односторонний и двусторонний), особенно если разрыв локализуется вблизи бифуркации или одновременно с трахеей нарушена целостность бронха или пищевода. Иногда воздух по околосоудистым клетчаточным пространствам проникает в

полость перикарда (Metson, 1953). В итоге в тканях и полостях образуются скопления воздуха уже независимо от известных анатомических границ - это так называемая общая интерстициальная травматическая эмфизема (Pfeiffer, 1906; Gagnon, 1959, и др.).

При экстраплевральных разрывах главного бронха в клинической картине доминируют медиастинальная и подкожная эмфизема, а при интраплевральных разрывах главных и долевого бронхов - напряженный пневмоторакс и гемоторакс. Напряженный пневмоторакс быстро приводит к полному коллапсу легкого, смещению средостения в противоположную сторону и перегибу крупных вен. Скопление воздуха и крови в плевральных полостях и средостении лежит в основе компрессионного синдрома, непосредственно угрожающего жизни вследствие прогрессирования дыхательной недостаточности и нарушения функций сердечно-сосудистой системы.

Аспирационный синдром возникает в результате кровотечения в дыхательные пути и проявляется кашлем, кровохарканьем, kloкочущим дыханием, прогрессирующей дыхательной недостаточностью, а в последующем ателектазом, пневмонией, абсцессами легких.

Компрессионный и аспирационный синдромы могут быстро привести к асфиксии.

При подозрении на наличие пневмоторакса, особенно двустороннего или напряженного, обязательна диагностическая плевральная пункция с одной стороны или с обеих сторон. Воздух нужно стремиться аспирировать максимально, до полного расправления легкого. Невозможность отсасывания всего воздуха и его свободное поступление «без конца» свидетельствуют о разрыве трахеи, бронха, легкого и требуют замены пункционной иглы катетером для постоянного аспирационного дрениро-

вания плевральной полости. Такое дренирование имеет не только диагностическое значение, но может играть роль очень важного, а иногда даже спасительного лечебного мероприятия. Диагноз разрыва трахеи или бронха на основании клинических данных, обычного рентгенологического исследования и пункции полости плевры, как правило, является лишь предположительным, а не достоверным. В то же время именно своевременное и достоверное распознавание разрывов трахеи и бронхов при различных травмах имеет большое практическое значение для выбора лечебной тактики, предотвращения тяжелых осложнений у пострадавших.

Прямым диагностическим методом, уточняющим наличие, локализацию и форму разрыва трахеи или бронха, является трахеобронхоскопия. Ее следует считать принципиально показанной во всех случаях подозрения на разрыв трахеи или крупного бронха. Кроме диагностического, она имеет и лечебное значение, позволяя произвести аспирацию крови и слизи из воздухоносных путей. К сожалению, в раннем периоде общее состояние пострадавших делает такое исследование весьма ответственным и требующим безупречной анестезии и техники выполнения. В связи с этим к решению вопроса о трахеобронхоскопии в раннем периоде следует подходить сугубо индивидуально, с учетом различных факторов и соблюдая осторожность. Одновременно важно отметить опасность введения в трахею интубационных трубок без ее предварительного осмотра через бронхоскоп. В случае удачи интубация при разрыве трахеи дает большие преимущества, а в случае неудачи легко может привести к смерти пострадавшего.

Трахеобронхоскопию нужно производить в операционной, где все подготовлено для большого оперативного вмешательства. Во время

трахеобронхоскопии и искусственной вентиляции легких должно быть обеспечено дренирование полостей и пространств, в которые может поступать через разрыв газонаркотическая смесь, создавая напряженный пневмоторакс или увеличивая эмфизему. С этой целью при соответствующих показаниях нужно вскрыть в яремной ямке клетчатку средостения, продолжить или наладить аспирационное дренирование полости плевры. Во время трахеобронхоскопии отсасывают слизь и кровь из дыхательных путей, исключают или подтверждают наличие патологии в дыхательных путях, а при выявлении разрыва трахеи или бронха уточняют сторону, на которой должна быть сделана торакотомия.

Если одновременная травма головы или шейного отдела позвоночника не позволяет ввести через рот обычный жесткий тубус бронхоскопа, нужно использовать фибробронхоскоп.

Другими дополнительными методами исследования при неотложной диагностике разрывов грудного отдела трахеи и бронхов являются томография, а также торакоскопия и медиастиноскопия. Однако клинический опыт их использования крайне мал.

Общие лечебные мероприятия при травмах трахеи и бронхов зависят от характера повреждений и тяжести состояния пациента. Всегда необходимо обращать внимание на борьбу с шоком, гипоксией, кровопотерей. С целью профилактики инфекционных осложнений сразу назначают антибиототики.

Хирургические вмешательства по поводу ножевых и пулевых ранений грудного отдела трахеи и бронхов заключаются в ушивании ран (И. С. Колесников, А. П. Смирнова, 1949; А. П. Кузьмичев, И. А. Стадницкая, 1963; О. М. Авилова, З. А. Василевская, 1972; В. Н. Щербакова, 1974; Sanger, 1945; Hanner, Cohen, 1953).

Лечение неполных разрывов трахеи и бронхов может быть консервативным. Полные разрывы потенциально очень опасны и обычно требуют срочного оперативного вмешательства, несмотря на наличие других тяжелых повреждений. Без такой операции, которая, как правило, должна иметь восстановительный характер, очень трудно или невозможно устранить основные причины непосредственной летальности: двусторонний пневмоторакс, напряженную эмфизему, нарушение проходимости дыхательных путей. Следует также иметь в виду, что раннее вмешательство при разрывах грудного отдела трахеи гораздо легче в техническом отношении по сравнению с операцией по поводу посттравматического рубцового стеноза. Более консервативная тактика с наложением трахеостомы, постоянной аспирацией из полости плевры, дренированием клетчатки средостения может применяться только при явных противопоказаниях к торакотомии или неуверенности в диагнозе.

Во время оказания первой помощи и перед оперативным вмешательством у пострадавших с полными разрывами грудного отдела трахеи и бронхов, кроме постоянной аспирации из плевральной полости, важно следить за проходимостью дыхательных путей, так как самая частая причина смерти в этом периоде - асфиксия вследствие аспирации крови. В случаях обильного кровохарканья или кровотечения из дыхательных путей Cougaud, Bruneteau, Durandeaу (1973) рекомендуют эндобронхиальную интубацию двупросветной трубкой Карленса для разобщения легких, предупреждения асфиксии и напряженного пневмоторакса на стороне разрыва бронха.

При напряженной эмфиземе средостения и отсутствии пневмоторакса целесообразно вскрыть и дренировать медиастинальную клетчатку разрезом в области яремной ямки.

О первых успешных операциях срочного ушивания грудного отдела трахеи с одновременной верхней лобэктомией справа сообщили в 1955 г. Thompson, Eaton, Dark. В последующие годы аналогичные публикации сделали более 10 авторов. По сводным данным Paramichael, Fotiou (1965), из 37 случаев разрывов грудного отдела трахеи при закрытой травме груди срочная операция была выполнена в 10 случаях.

Начинать операцию А. А. Червинский и В. П. Селиванов (1968) советуют под наркозом без интубации и введения релаксантов при сохраненных дыхательных движениях, проводя вспомогательную вентиляцию через предварительно наложенную трахеостому.

Перед началом операции нужно попытаться обеспечить легочную вентиляцию через тубус дыхательного бронхоскопа или интубационную трубку, которую можно провести вдоль мостика перитрахеальных тканей, обычно связывающих отрезки трахеи даже в случаях полных циркулярных разрывов. Конечно, при этом принимают все меры предосторожности в отношении попадания бронхоскопа или трубки через разрыв трахеи в полость плевры или клетчатку средостения. Оптимальным оперативным доступом является правосторонняя боковая или заднебоковая торакотомия по четвертому межреберью. После ревизии трахеи под контролем зрения или пальца надежно устанавливают конец интубационной трубки в области бифуркации трахеи или в главном бронхе на стороне неповрежденного легкого.

Восстанавливают целостность трахеи наложением швов с использованием лоскутов плевры, перикарда или межреберного лоскута на ножке (Wenzl, 1956). Проверяют, нет ли второго разрыва трахеи или относительно редко встречающегося одновременного разрыва бронха.

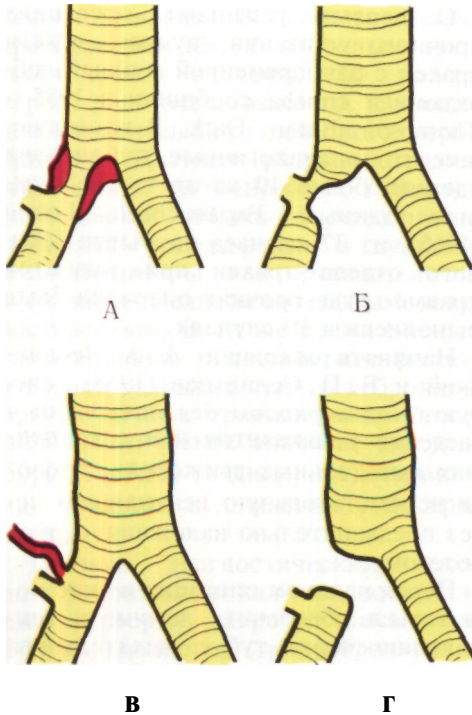


Рис. 13. Исходы разрывов бронхов (схема).  
 А - восстановление;  
 Б - стеноз; В - свищ;  
 Г - окклюзия.

Контроль герметизма шва трахеи осуществляют под слоем жидкости после подтягивания интубационной трубки и повышения давления газонаркотической смеси. Далее проверяют целостность пищевода, так как его одновременные разрывы бывают почти у  $\frac{2}{3}$  пострадавших. Разрывы пищевода ушивают. В зависимости от вида повреждения и качества шва решают вопрос о проведении через нос в желудок тонкого зонда или гастростомии.

Известны случаи, когда после полного разрыва трахеи больные переносили острый период без хирургического вмешательства, однако через 1-2 нед возникали симптомы нарушения легочной вентиляции в связи со смещением отрезков трахеи по шири-

не и развитием грануляционной ткани. В таких случаях показаны эндоскопический контроль и попытки удаления грануляционной ткани, а при неэффективности этих мер и прогрессирующем стенозе - резекция с наложением анастомоза.

В связи с возможностью скрытого течения разрывов трахеи целесообразность эндоскопического контроля перед выпиской из стационара следует иметь в виду и у других больных, перенесших травмы груди с переломами верхних ребер, пневмотораксом, эмфиземой средостения. Прямые показания к эндоскопическому контролю имеются при наличии сухого кашля или кашля во время приема пищи. В таких случаях трахеобронхоскопия иногда выявляет скрыто протекавшие и рубцующиеся повреждения трахеи и бронхов, а также свищи между пищеводом и дыхательными путями.

Разрывы крупных бронхов еще 50-60 лет назад считались абсолютно смертельными повреждениями. В 1914 г. Vierheilig и в 1919 г. Leveuf, Monod сообщили о попытках оперативного лечения больных с диагностированными разрывами бронхов, не увенчавшихся успехом.

Важной вехой в изучении разрывов бронхов является 1927 г., когда патологоанатом Ш. И. Криницкий описал выявленный на вскрытии случай разрыва правого главного бронха с ателектазом легкого через 21 год после травмы груди. Это наблюдение широко приводится в мировой литературе как первое доказательство возможности сохранения жизни после полного циркулярного разрыва главного бронха. Дальнейшее изучение исходов разрыва бронхов позволило установить, что если пострадавший не погиб в остром периоде и не был оперирован, то возможны 4 варианта исхода: спонтанное заживление разрыва, рубцовый бронхостеноз, бронхо-плевральный свищ, рубцовая окклюзия бронха (рис. 13). Спонтан-

ное заживление наблюдается при неполных и, реже, при частичных разрывах всех слоев бронхиальной стенки. Бронхостеноз и бронхо-плевральный свищ бывают после частичных разрывов бронха и обуславливают постепенное развитие обструктивной эмфиземы и нагноительного процесса в легком или в легком и полости плевры. Рубцовая окклюзия (рис. 14), как правило, возникает после полного разрыва и приводит к obturационному ателектазу легкого.

Первую пульмонэктомию после разрыва главного бронха, осложненного бронхостенозом и бронхоэктазами, произвел Nissen в 1931 г. В 1951 г. Scannel описал первое успешное наложение анастомоза при разрыве главного бронха. С тех пор о таких операциях сообщалось неоднократно, но все же они остаются редкими вмешательствами. Значительный личный опыт имеют единичные хирурги: Cougaud, Bruneteau, Durandeau (1973) - 8 операций.

В Институте клинической и экспериментальной хирургии принято различать первичные, первично отсроченные и поздние восстановительные операции при разрывах бронхов (Б. В. Петровский, М. И. Перельман, А. П. Кузьмичев, 1966). Под первичными операциями понимают вмешательства в остром периоде - в первые двое суток после травмы, до развития воспалительных явлений. Первично отсроченные операции производят в сроки до 1 мес после разрыва, т. е. до заживления с образованием рубца.

Поздние операции выполняют через месяцы и годы после разрыва бронха.

В СССР первичные или первично отсроченные восстановительные операции при разрывах главных бронхов произвели Г. С. Кемтер (1962), Е. А. Вагнер (1964), И. С. Колесников, Н. В. Гудим-Левкович, Д. М. Малкин, А. Л. Костюченко (1968), В. В. Юденич (1967), О. М. Авилов

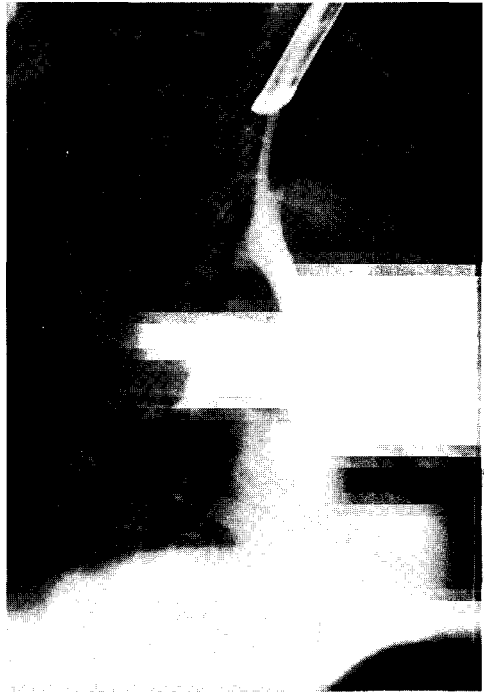


Рис. 14.  
Трахеобронхограмма при посттравматической окклюзии левого главного бронха. Культя левого главного бронха длинная, с ровными контурами.

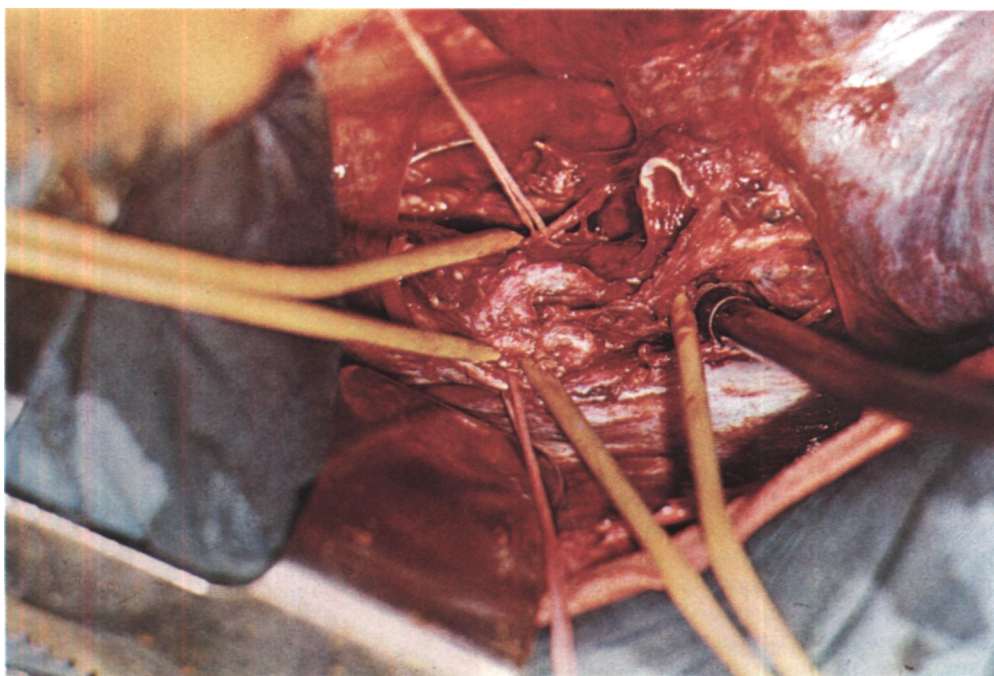
(1971), А. А. Житару, Н. В. Гладун (1975).

Приводим наше наблюдение.

Больной Б., 18 лет, поступил 15/VIII 1974 г.

11/VIII попал в дорожную катастрофу. Через 2 ч в бессознательном состоянии доставлен в больницу. Диагностирован ушиб грудной клетки и вывих правого тазобедренного сустава, который вправил. 13/VIII при диагностической пункции правой плевральной полости аспирировано 600 см<sup>3</sup> воздуха и 50 мл гемолизированной крови, после чего значительно уменьшились явления дыхательной недостаточности. На рентгенограммах грудной клетки тень средостения смещена





влево, в правой плевральной полости воздух, легкое частично коллабировано. При бронхоскопии 14/VIII (через двое суток после травмы) обнаружен разрыв правого главного бронха на расстоянии 0,5-1 см от карины.

При поступлении общее состояние средней тяжести. Беспокоен, дезориентирован во времени и месте. В контакт вступает, отвечает на элементарные вопросы. Жалуется на боли в правом тазобедренном суставе. Одышки нет. Пульс 130 в минуту. Правая половина грудной клетки в дыхании не участвует, дыхательные шумы не проводятся.

Произведена операция: задним доступом справа с резекцией V ребра вскрыта плевральная полость, в которой обнаружено около 1 л гемолизированной крови. Легкое в состоянии ателектаза, плотное, в прикорневой зоне багрового цвета. Клетчатка средостения и корень легкого пропитаны кровью со сгустком и продолжают кровоточить. Обнаружен почти полный отрыв бронха от трахеи с небольшим мостиком тканей в области мембранозной части. Кaudальная культя бронха зияет. Отверстие в трахее небольшое, так как его края резко отечны и прикрыты окружающей медиастинальной клет-

чаткой (рис. 15). Нижняя треть трахеи и левый главный бронх мобилизованы и взяты на резиновые держалки. Для вентиляции легкого дефект в трахее периодически закрывали тупфером. Ушибленные края бронхиальной и трахеальной ран освежены с иссечением сохранившегося мостика из мембранозной части. Наложен трахео-бронхиальный анастомоз узловыми швами из орсилон и лавсана. Во время наложения анастомоза вентиляция проводилась через интубационную трубку, введенную в левый главный бронх со стороны раны. Адаптация краев анастомоза хорошая, герметизм полный. Легкое расправилось, по задней поверхности сохранялись участки уплотнения.

В первые двое суток после операции отмечались явления дыхательной недостаточности, обусловленные правосторонней нижнедолевой пневмонией. Проводились периодическая назо-трахеальная катетеризация с эвакуацией кровянистой мокроты, противовоспалительная и дегидратационная терапия. Явления дыхательной недостаточности ликвидированы, постепенно улучшился неврологический статус. Беспокоил сухой кашель.

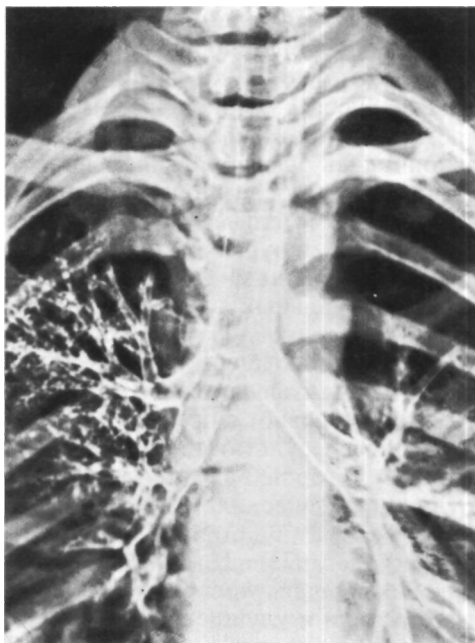
Через 2 нед после наложения трахео-бронхиального анастомоза у больного по-

*Рис. 15. Фото во время восстановительной операции у больного Б. по поводу разрыва правого главного бронха.*

*Надбифуркационный отдел трахеи и левый главный бронх взяты на держалки. Блуждающий нерв толстой нитью отведен медиально. Кaudальная культя бронха открыта, краhиальная культя с резко отечными стенками прикрыта отечной клетчаткой.*

*Рис. 16.*

*Трахеобронхограмма того же больного через 1 мес после восстановительной операции по поводу разрыва правого главного бронха. Контуры бронха ровные, просвет не сужен.*



явились сухой кашель, боли в левой половине грудной клетки. Дыхание слева резко ослаблено, рентгенологически определялось интенсивное затемнение левого легочного поля. Диагностирован посттравматический экссудативный плеврит. При пункции левой плевральной полости эвакуирован 1 л геморрагической жидкости. В дальнейшем жидкость не накапливалась.

В связи с упорным кашлем произведена бронхоскопия: в области анастомоза небольшое разрастание грануляций, которые удалены. На трахеобронхограммах по линии бронхиального шва выявлен дефект наполнения, обусловленный грануляционной тканью (рис. 16). При двух последующих бронхоскопиях проводились повторные удаления грануляций из области мембранозной части. Через 2 мес после операции состояние удовлетворительное, жалоб нет. На рентгенограммах легочные поля прозрачные. Справа имеются плевральные наложения, купол диафрагмы ограничен в подвижности. На томограммах просвет бронха в области трахео-бронхиального анастомоза не сужен<sup>1</sup>. Осмотрен через год после операции - практически здоров. На сканограмме легких определяется достаточно рав-

номерное распределение радиоактивного альбумина в правом легком.

В настоящее время первичные и первично отсроченные восстановительные операции при разрывах бронхов признаны абсолютно показанными и применяются чаще, хотя в клинической практике еще сохраняется преобладание поздних вмешательств по поводу стенозов и окклюзии бронха у больных, выживших после травмы без оперативного лечения.

Диагностика травм трахеи и бронхов за последние два десятилетия значительно улучшилась, а исходы лечения в целом стали более благоприятными (Д. В. Федоткин, Р. Л. Мочкин, С. В. Смоленков, 1969; М. А. Козлов, 1970; М. О. Михельсон, С. О. Калниня, 1973; Kim, 1968; Mazzei, Mulder, 1970; Harris, Tobin, 1970; Lloyd, Turner, 1972; Urshel, Razzuk, 1973).

Летальность после закрытых повреждений трахеи в 20-х годах достигала 54-72 % (Marschik, 1928), в на-

стоящее время она снижена более чем вдвое. Согласно сводной статистике, которую в 1965 г. опубликовали Parameichael и Fotiou, все 10 своевременно произведенных операций закончились выздоровлением пострадавших без последующих стенозов трахеи. Значительно улучшаются и результаты хирургического лечения разрывов бронхов. Однако наложение бронхиальных анастомозов еще весьма нередко производится без строгого соблюдения техники и поэтому относительно часто осложняется их рубцовым сужением.

Лучшие результаты лечения травм трахеи и бронхов достигаются в пульмонологических клиниках (Bergman, Opitz, 1973; Courand, Bruneteau, Durandea, 1973). Поэтому дальнейшее совершенствование детальной диагностики и улучшение исходов лечения травм трахеи и бронхов может

быть достигнуто своевременной госпитализацией пострадавших в специализированные пульмонологические, а не в травматологические или общехирургические стационары. Квалифицированное лечение этих травм требует специальных знаний и опыта в легочной и особенно в трахео-бронхиальной хирургии. Большое значение имеют содружество в работе травматологов и хирургов-пульмонологов, взаимные консультации и консилиумы с участием оториноларингологов, рентгенологов и эндоскопистов. Важно также подчеркнуть необходимость знания элементов диагностики и лечебной тактики при травмах трахеи и бронхов врачами службы скорой помощи, которые оказывают пострадавшим первую врачебную помощь и решают вопрос о госпитализации в определенные учреждения.

## Глава 3

# ОПУХОЛИ ТРАХЕИ И БРОНХОВ

v

Несмотря на анатомо-физиологическое сходство трахеи и бронхов, особенно крупных, многие стороны клинической онкологии этих отрезков дыхательных путей весьма различны. Поэтому опухоли трахеи и бронхов рассматриваются отдельно.

### Опухоли трахеи

Все опухоли трахеи принято разделять на первичные и вторичные. Первичные опухоли исходят из стенки трахеи, а вторичные представляют результат прорастания трахеи злокачественными новообразованиями соседних органов: гортани, щитовидной железы, бронхов, пищевода, зубной железы или лимфатических узлов средостения.

До недавнего времени первичные опухоли трахеи относили к очень редким заболеваниям. В советской печати Н. С. Петров нашел к 1963 г. описания только 11 случаев первичных опухолей трахеи и добавил к ним два своих наблюдения. В действительности же первичные опухоли трахеи встречаются чаще. В 1955 г. Leonardelli, Pizzetti обобщили материалы о 714 больных с этой патологией.

Huzly (1968) описал 29 больных с первичными опухолями трахеи, в клиниках Мэйо за 30 лет было 53

больных<sup>1</sup> только с первичным раком трахеи, а в Массачусетском госпитале за такой же период первичные опухоли трахеи имелись у 55 больных.

С 1963 по 1976 г. мы наблюдали 96 больных с первичными опухолями трахеи, что составляет 4 % от всех больных с опухолями трахео-бронхиального дерева и 1,5 % от общего числа больных в отделении хирургии легких и средостения. Такие относительно высокие цифры объясняются тем, что этих больных специально направляли к нам из других лечебных учреждений.

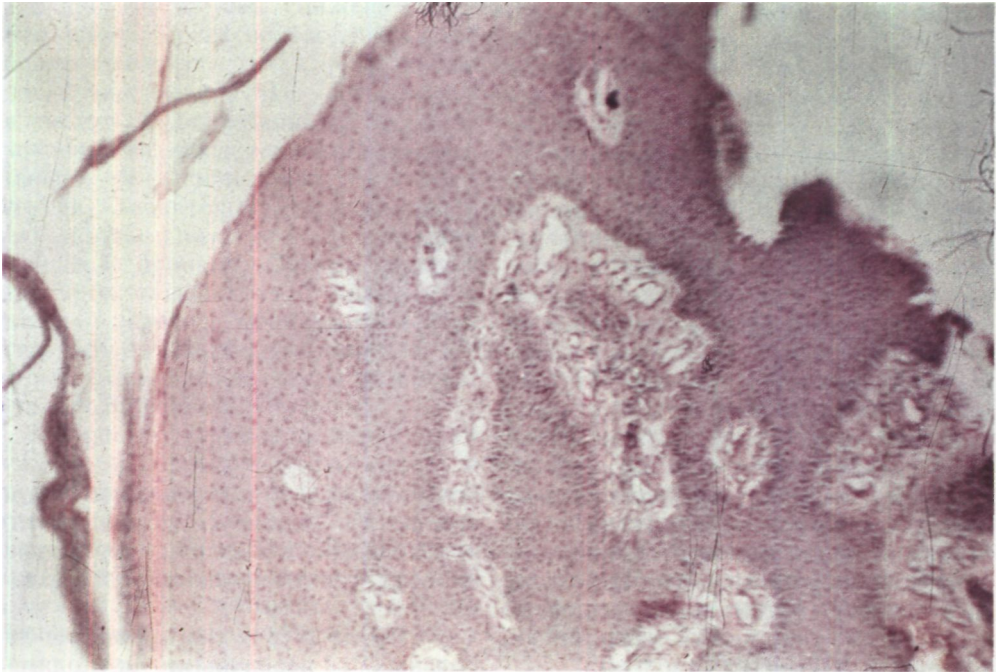
Первичные опухоли трахеи у мужчин встречаются чаще, чем у женщин, и преимущественно в возрасте от 20 до 60 лет.

Чаще поражается мембранозная часть стенки трахеи, богатая слизистыми железами.

Описано свыше 20 видов различных первичных доброкачественных и злокачественных опухолей трахеи. По сводным статистическим данным, у детей свыше 90 % опухолей трахеи являются доброкачественными, а у взрослых доброкачественные и злокачественные опухоли встречаются примерно с одинаковой частотой.

Из доброкачественных опухолей трахеи в детском возрасте более половины составляют папилломы, ре-

<sup>1</sup> Houston W., Payne W., Harrison E., Olsen A. - "Arch. surg.". 1969. v. 99. No. 2. p. 132-140.



же встречаются фибромы и гемангиомы. У взрослых преобладают папилломы, фибромы, аденомы. Редкой доброкачественной опухолью трахеи является лейомиома.

Папилломы трахеи - доброкачественные опухоли эпителиального происхождения. Часто сочетаются с папилломами гортани и других локализаций («папилломатозный диатез», «общий папилломатоз»). У взрослых папилломы могут подвергаться злокачественному перерождению. При одиночных папилломах их дифференциальная диагностика от других опухолей трахеи без гистологического исследования практически невозможна.

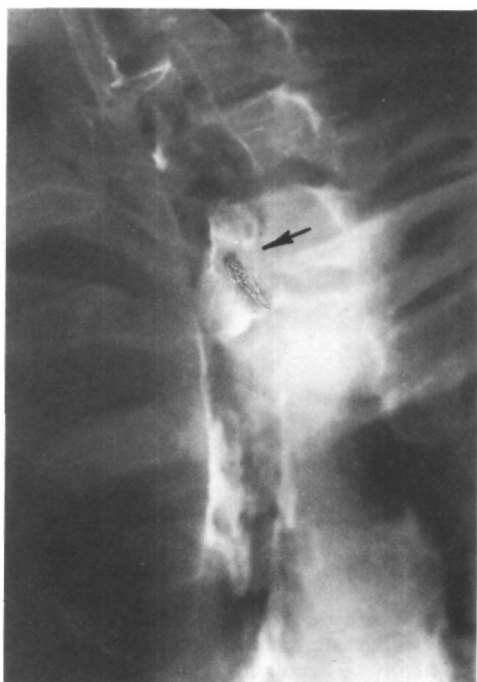
Больная Т., 32 лет, поступила 19/1 1973 г. с жалобами на затруднение дыхания, появившееся 2 года назад и постепенно нараставшее. В 1972 г. присоединилось кровохарканье. Лечилась амбулаторно от хронического бронхита без эффекта. Дыхание имеет стридорозный оттенок. При рентгенологическом исследовании на границе верхней и средней

трети грудного отдела трахеи определяется бугристое образование с четкими контурами. Просвет сужен до 0,5 см в диаметре на протяжении 4 см. В связи с выраженным стридором трахеоскопию с биопсией решено не производить. Диагноз: доброкачественная опухоль грудного отдела трахеи с эндотрахеальным ростом.

7/11 произведено удаление опухоли после торакотомии и вскрытия трахеи. При гистологическом исследовании опухоль оказалась папилломой (рис. 17).

Фибромы трахеи могут иметь широкое основание или узкую ножку, к рецидивам не склонны.

Гемангиомы трахеи - легко кровоточащие опухоли синевато-багрового цвета из-за обильного количества переплетающихся капилляров. Часто бывают множественными, особенно у детей. Консистенция гемангиом мягкая, они сжимаются тубусом бронхоскопа. Размеры гемангиом непостоянны и зависят от степени заполнения сосудов кровью, поэтому признаки сужения трахеи могут вы-



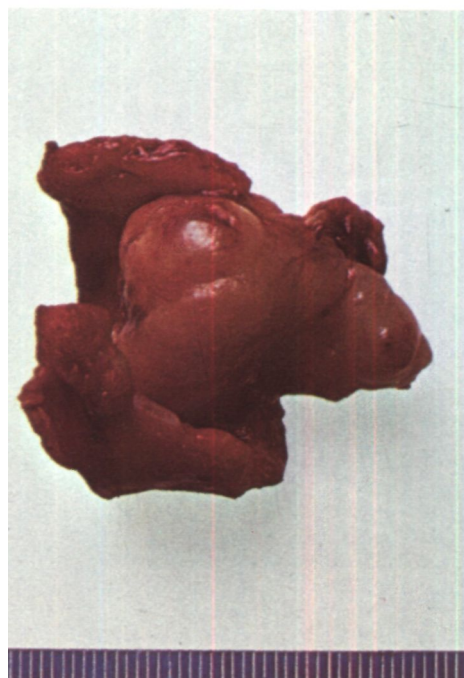
*Рис. 17. Микрофото папилломы трахеи, удаленной у больной Т. Окраска гематоксилин-эозином, х 63.*

*Рис. 18. Трахеограмма больного Ш. Невринома трахеи (указано стрелкой).*

*Рис. 19. Операционный препарат того же больного. Невринома трахеи.*

являться лишь периодически. Биопсия опасна вследствие возможности кровотечения.

Весьма редкими доброкачественными опухолями трахеи являются лейомиома, миобластома, лимфома, лимфангиома, невринома, хондрома, остеома, липома, полип. Приводим выписки из историй болезни двух больных, оперированных по поводу невриномы и полипа грудного отдела трахеи.



Больной Ш., 32 лет, поступил 3/II 1975 г. с жалобами на одышку в покое, кровохарканье и кашель со слизистой мокротой.

В 1972 г. впервые отметил затруднение дыхания, которое постепенно нарастало. Проводилось лечение по поводу бронхиальной астмы без эффекта. В январе 1975 г. при рентгенологическом исследовании, включая томографию трахеи, на границе ее шейного и грудного отделов обнаружена опухоль размером 3х1,5 см. При трахеоскопии установлено, что опухоль закрывает просвет трахеи на две трети.

На трахеограммах соответственно уровню 1-11 грудных позвонков определяется бугристое новообразование с четкими контурами размером 4х2 см, расположенное на широком основании и почти полностью обтурирующее просвет (рис. 18).

21/III состояние резко ухудшилось. Стридор усилился, стала нарастать дыхательная недостаточность, что, по-видимому, было связано со смещением опухоли и обтурацией просвета трахеи. Диагноз: доброкачественная опухоль грудного отдела трахеи с эндотрахеальным ростом, декомпенсация дыхания.

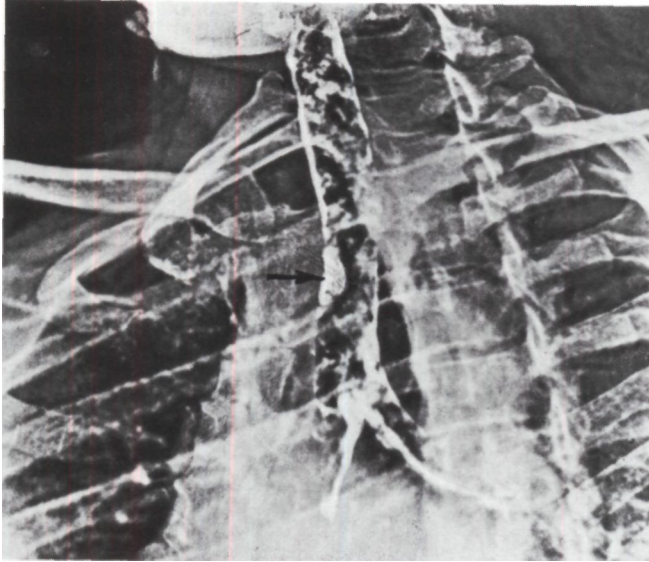


Рис. 20.  
Электротрахеограмма  
больного К. Полип трахеи.

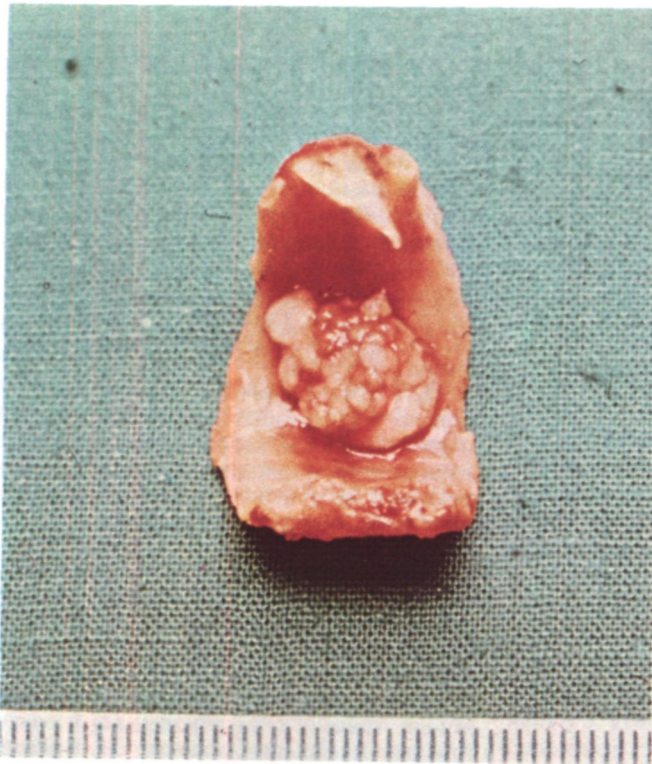
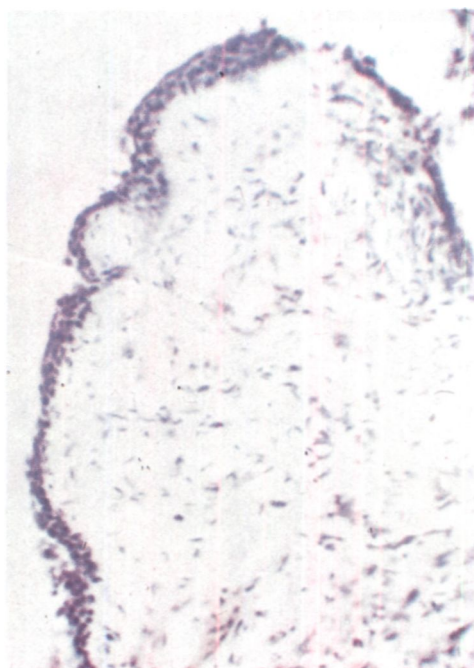


Рис. 21. Операционный  
препарат того же  
больного. Полип трахеи.

*Рис. 22. Микрофото полипа трахеи, удаленного у того же больного. Окраска гематоксилин-эозином, х 140.*

*Рис. 23. Трахеограмма того же больного. Просвет трахеи свободно проходим. В среднегрудном отделе трахеи выявляется линия анастомоза (указано стрелкой).*

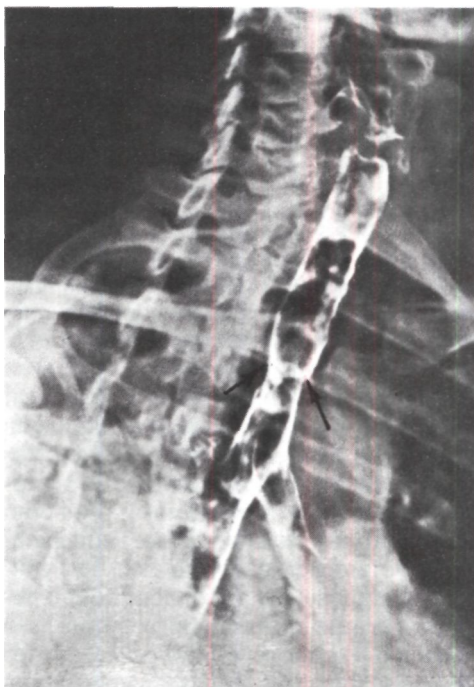

При срочной операции на границе шейного и грудного отделов трахеи обнаружена опухоль, каудальный полюс которой располагается значительно глубже яремной вырезки грудины. Удалить опухоль со стороны шеи не представляется возможным. Сделана продольно-поперечная стернотомия с пересечением грудины на уровне третьего межреберья и циркулярная резекция трахеи на протяжении пяти хрящевых полуколец с последующим анастомозом.

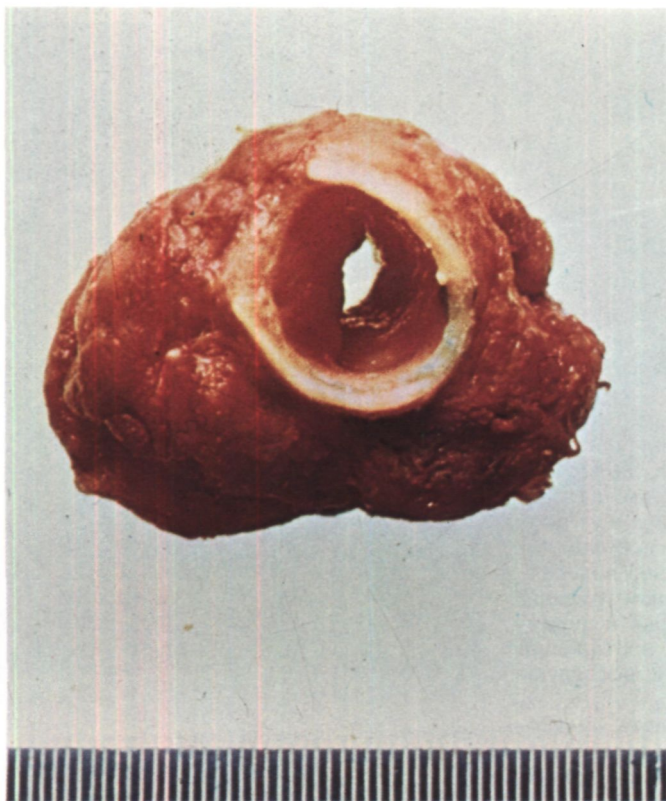
Опухоль красноватого цвета, мягко-эластической консистенции, с основанием на левой стенке трахеи. Размеры ее 4x2x1 см, она занимает почти весь просвет трахеи (рис. 19). При срочном цитологическом исследовании клеток злокачественного роста не найдено. При гистологическом исследовании обнаружена картина невриномы. 11/IV пациент выписан в удовлетворительном состоянии.

Больной К., 49 лет, поступил 28/11 1975 г. с жалобами на сухой кашель. В январе 1975 г. отметил ощущение инородного тела в трахее. При непрямой ларингоскопии заподозрена опухоль трахеи. В феврале произведена трахеобронхоскопия, при которой в грудном отделе трахеи на правой стенке обнаружена опухоль плотно-эластической консистенции с бугристой поверхностью диаметром около 1 см. Установить морфологическое строение опухоли не удалось.

В клинике при трахеографии на правой стенке трахеи соответственно уровню III грудного позвонка выявлена опухоль на широком основании размером 1,5x1 см, с четкими контурами. Наиболее рельефно опухоль контурируется на электротрахеограмме (рис. 20). Диагноз: доброкачественная опухоль грудного







*Рис. 24. Операционный препарат. Цилиндрома трахеи с эндотрахеальным и экстратрахеальным ростом.*

*Рис. 25. Операционный препарат. Цилиндрома трахеи с эндотрахеальным ростом.*

отдела трахеи с эндотрахеальным ростом.

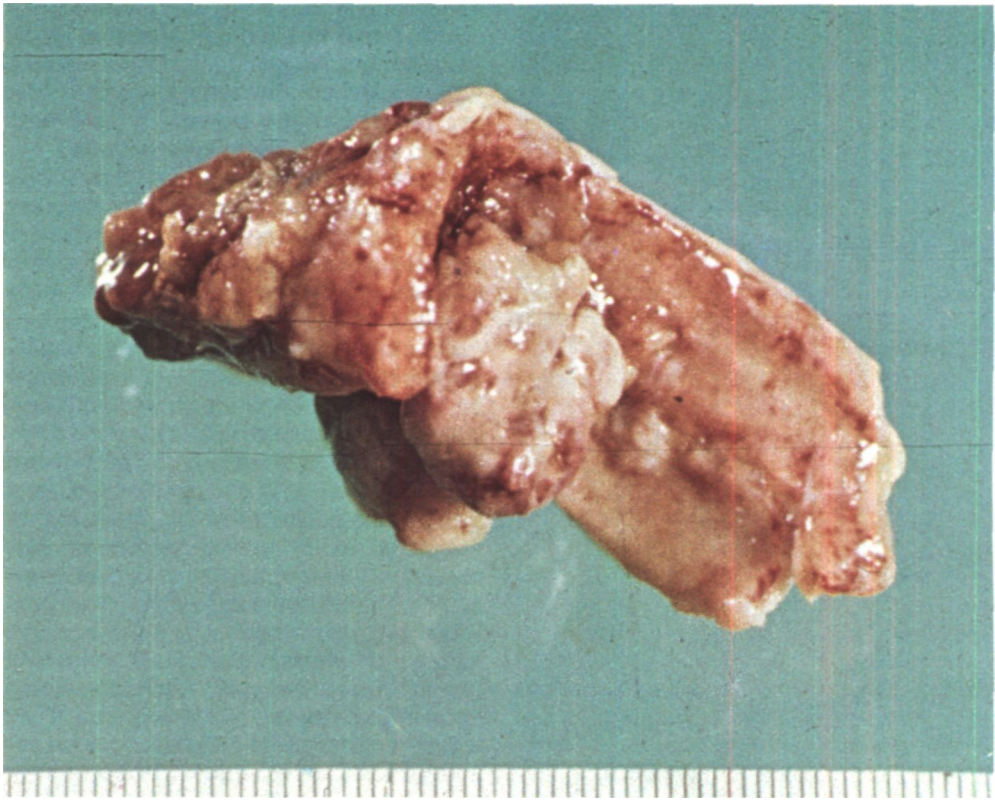
21/IV произведена циркулярная резекция грудного отдела трахеи с удалением трех хрящевых полуколец (рис. 21). При гистологическом исследовании опухоли трахеи обнаружена ткань фиброзного полипа с участками отека и воспалительной инфильтрацией преимущественно по ходу сосудов (рис. 22). Послеоперационный период неосложненный. Во вполне удовлетворительном состоянии выписан 23/V (рис. 23).

Из эпителия слизистой оболочки и слизистых желез в стенке трахеи могут развиваться карциноиды и мукоэпидермоидные аденомы. Обычно это опухоли с гладкой блестящей поверхностью, красного цвета, без участков некроза и изъязвлений. Встречаются чаще у молодых женщин.

Наиболее часто в трахее из эпителия слизистых желез развивается

аденома цилиндроматозного типа, так называемая цилиндрома. Макроскопически это обычно относительно ограниченная опухоль твердой консистенции с гладкой и, реже, изъязвленной поверхностью (рис. 24, 25). Микроскопически цилиндрома отличается расположением клеток в виде ветвящихся цилиндров, розеток или трубок, переплетающихся в ячейки, которые напоминают пчелиные соты. Ядра клеток овоидные и содержат больше хроматина, чем в карциноиде. Цилиндромы трахеи часто характеризуются инфильтрирующим ростом, рецидивируют после удаления и метастазируют. Поэтому их следует относить к злокачественным опухолям. Однако прогрессируют цилиндромы медленно, и большие иногда живут 3-5 лет и более.

Первичные раки трахеи составляют 0,1-0,2 % всех злокачествен-



ных новообразований. Это соотношение, установленное еще И. В. Давыдовским (1940), сохраняется и теперь. На рак приходится половина всех опухолей трахеи.

У мужчин раковые опухоли трахеи наблюдаются почти вдвое чаще, чем у женщин. Возраст больных широко варьирует, но преобладают лица старше 40 лет. Исходят раки чаще из задней и боковых стенок трахеи. Темп роста опухоли, как правило, небольшой, заболевание может ничем не проявляться в течение 1-2 лет.

Саркома трахеи обычно локализуется в области бифуркации и бывает веретенчатой или круглоклеточной. Изъязвление, распад и метастазирование наблюдаются только в поздних стадиях. В трахее саркоматозному превращению нередко подвергаются и доброкачественные опухоли, в результате чего возникают

ангиосаркомы, leiомиосаркомы, лимфосаркомы, хондросаркомы. Комбинацией лимфосаркомы и рака является лимфоэпителиома, имеющая склонность к изъязвлению и распаду.

К редким формам злокачественных опухолей трахеи относятся ретикулосаркома и ретикулоэндотелиома, гемангиоперицитомы, гемангиоэндотелиома, злокачественная нейрофиброма, изолированный лимфогранулематоз, опухолевидная форма хронического лимфатического лейкоза или алейкемического ретикулеза.

Метастазирование злокачественных опухолей трахеи в клинике наблюдается нечасто, так как больные умирают раньше от асфиксии и других осложнений. Типичным является лимфогенное метастазирование в регионарные лимфатические узлы: трахеобронхиальные, паратрахеальные,

надключичные, реже - шейные. Отдаленные метастазы находят в щитовидной железе, плевре, легких, печени, селезенке, почках, надпочечниках, брюшине, поджелудочной железе, мозге, позвоночнике, ребрах, коже и даже в сердце.

Еще большей редкостью является метастазирование в трахею злокачественных опухолей других локализаций. Такие случаи известны при гипернефроидном раке, раке матки, яичника, толстой кишки.

Кроме истинных опухолей, целесообразно выделять псевдоопухолевые новообразования трахеи - интратрахеальный зоб и так называемые амилоидные опухоли.

Под интратрахеальным зобом понимают разрастание ткани щитовидной железы в подслизистом слое стенки трахеи. Встречается такой зоб в основном у женщин в эндемических очагах и в  $\frac{2}{3}$  случаев сочетается с наружным зобом. Очень редко наблюдается у детей (Fabian, 1972). Узел обычно располагается в шейном отделе трахеи на задней или заднебоковой стенке, чаще слева. Основание узла бывает широким, слизистая оболочка над ним не изменена. Иногда интратрахеальный зоб малигнизируется.

Так называемые амилоидные опухоли встречаются исключительно редко и представляют собой отложение амилоида в трахее и бронхах при отсутствии общего амилоидоза. Стенки трахеи утолщаются за счет сероватых инфильтратов, а ее просвет постепенно суживается. Амилоидные массы замещают железы и их протоки, разрушают хрящи. В мировой литературе известно около 50 подобных наблюдений, причем иногда амилоидоз трахеи сочетался с амилоидозом гортани и бронхов. Причины локального амилоидоза неясны. Предрасполагающими факторами считают хронический трахеобронхит, различные инфекционные процессы, нарушения обмена, конститу-

циональные факторы. В диагностике амилоидных опухолей важную роль играют гистохимические исследования и электронная микроскопия. Мы наблюдали двух больных с амилоидными опухолями трахеи (рис. 26).

Клинические проявления опухолей трахеи зависят в основном от направления роста, подвижности, наличия или отсутствия изъязвления и распада, а главное - от размеров и степени стенозирования просвета органа.

Наиболее характерным симптомом является затруднение дыхания - одышка и даже стрidor. Обычно они возникают только при сужении просвета на  $\frac{2}{3}$  и более. Иногда бывает удивительно, как больные не только живут, но и работают с таким трахеостенозом. Это становится возможным лишь благодаря постепенному, медленно развивающемуся сужению дыхательного пути, в процессе которого происходит адаптация к вентиляции легких через резко суженную трахею.

Хорошая приспособляемость к постепенному сужению просвета трахеи - одна из главных причин поздней диагностики трахеальных опухолей.

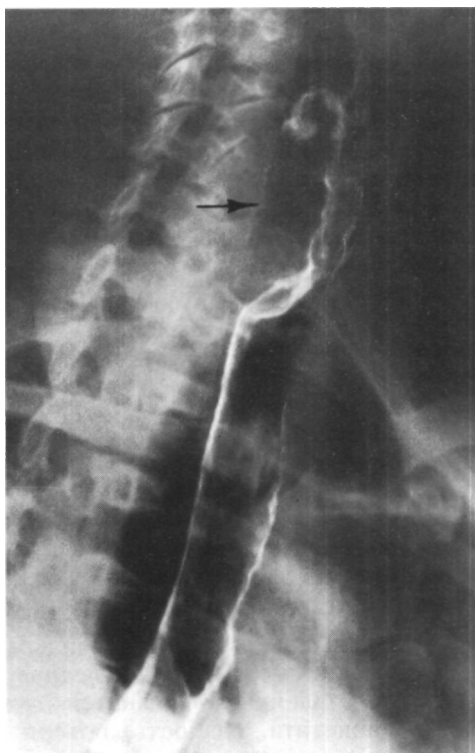
Одышка при опухолях трахеи, в отличие от таковой при бронхиальной астме и эмфиземе легких, чаще бывает инспираторной. У больных с подвижными опухолями на ножке затруднение дыхания может возникать только при вдохе или выдохе. Обычно оно нарастает постепенно, но всегда заметно усиливается при физической нагрузке: быстрой ходьбе, подъеме по лестнице, а иногда даже при разговоре. Закономерно отмечается усиление одышки при гриппе, бронхите, скоплении мокроты. В лежачем положении у многих больных возникают приступы удушья, которые протекают без эозинофилии в крови, слабо поддаются действию бронхолитиков и обычно прекращаются после отхождения мокроты, не содержащей эозинофилов и спиралей

Куршмана. В связи с такими приступами больных с опухолями трахеи нередко длительно лечат по поводу неправильно диагностированного астматического бронхита и особенно часто - бронхиальной астмы. Такие ошибки составили треть наших наблюдений. Поэтому лиц с одышкой, которую нельзя явно связать с поражением сердца или легких, необходимо обследовать для подтверждения или исключения опухоли трахеи.

При резком сужении просвета трахеи развивается типичная картина стридора, иногда с эмфиземой легких или ателектазом. Нередки вторичные бронхиты и пневмонии. Известны случаи, когда рецидивирующая пневмония, плохо поддававшаяся лечению сульфаниламидами и антибиотиками, была первым клиническим проявлением опухоли трахеи (М. И. Штерн, 1962; Н. С. Петров, 1963; Dubost, Ervard, Thomeret, 1970). В 1974 г. Н. А. Лифшиц и Г. П. Хлопотова описали случай оперативного удаления полипа грудного отдела трахеи у больного, который выделял до 700 мл густой гнойной мокроты в сутки и в течение 13 лет лечился от хронической неспецифической пневмонии с бронхоэктазами.

Относительно рано у больных с опухолями трахеи появляются жалобы на кашель, который усиливается при перемене положения тела и смещении во время пальпации. При подвижных опухолях кашлю иногда предшествует чувство щекотания или присутствия инородного тела в трахее. Кашель может быть упорным, нередко мучительным, сухим или с выделением мокроты.

В случаях распада опухоли мокрота приобретает гнилостный запах. Иногда больные откашливают кусочки опухоли, после чего наступает облегчение дыхания. Почти у половины больных наблюдается кровохарканье в виде прожилок или примеси крови к мокроте. Обильное кровотечение из опухолей бывает нечасто,



*Рис. 26. Трахеограмма. Амиллоидная опухоль трахеи (указано стрелкой).*

но при гемангиомах иногда приобретает характер ведущего симптома.

Боли при опухолях трахеи, как правило, отсутствуют. Отмечается лишь чувство стеснения в груди или сдавления в области шеи. У ряда больных изменяется тембр голоса из-за уменьшения объемной скорости струи воздуха, проходящей через гортань и участвующей в образовании звуков. Другая возможная причина изменения голоса - сдавление или прорастание опухолью возвратного гортанного нерва. При этом правосторонний парез или паралич гортани возникает только при опухолях, расположенных краниальнее правой подключичной артерии, которую обгибает правый возвратный гортанный

нерв. Слева парез может быть при опухолях различных уровней, так как нерв огибает дугу аорты и прилежит к трахее на всем протяжении. При расположении опухоли на задней стенке трахеи возможны затруднение и болезненность при глотании. Все перечисленные симптомы опухолей трахеи были объединены в 1959 г. на съезде обществ грудной хирургии стран французского языка в Лилле в так называемый трахеальный синдром. По данным О. М. Авиловой, М. М. Багирова и З. А. Василевской (1973), средний интервал времени от первых симптомов развития доброкачественной опухоли трахеи (обычно кашель и кровохарканье) до появления выраженного «трахеального синдрома» составляет 25 мес, в то время как в случаях злокачественных опухолей этот срок не превышает 8 мес.

У больных со злокачественными опухолями по мере роста последних в поздних стадиях наблюдаются снижение аппетита, слабость, потеря в массе тела, повышение температуры тела и симптомы поражения соседних органов, в частности пищевода. Однако в большинстве случаев смерть от асфиксии или пневмонии наступает в более ранние сроки.

Диагностика опухолей трахеи основывается на жалобах, анамнезе, оценке объективного состояния больных, но главным образом - на данных специальных методов исследования.

Во время аускультации трахеи фонендоскоп передвигают от гортани до середины грудины и у больных с сужением трахеального просвета нередко выслушивают протяжный стенотический шум. При опухолях в области бифуркации трахеи перкуссией и аускультацией грудной клетки иногда удается установить физикальные симптомы стеноза или обтурации главного бронха: коробочный или тупой перкуторный звук, ослабление дыхательных шумов над одним легким.

Кусочки или клеточные элементы опухоли в мокроте встречаются относительно редко, но их обнаружение, особенно при раке и цилиндроме, позволяет не только достоверно поставить диагноз, но и установить морфологическую структуру опухоли трахеи.

Осмотр трахеи с помощью гортанного зеркала в различных положениях больного является самым старым и иногда весьма эффективным способом, позволяющим увидеть новообразование. Однако в большинстве случаев произвести детальный осмотр трахеи не удастся. Прямая ларингоскопия в некоторых случаях используется для этой цели у детей.

Основными специальными методами исследования в диагностике опухолей трахеи являются рентгенологическое исследование и трахеобронхоскопия с биопсией.

Роль рентгенологического исследования вследствие его высокой информативности, достоверности, наглядности и малой обременительности для больного за последние годы значительно возросла. В Институте клинической и экспериментальной хирургии возможности рентгенологического исследования при опухолях трахеи специально изучали И. Х. Рабкин, Ф. Ц. Фельдман, К. Ф. Юдаев.

Рентгенологическое исследование трахеи необходимо производить у больных с хроническим кашлем или затрудненным дыханием, периодически возникающими атипичными приступами «бронхиальной астмы» и у больных с легочным кровотечением или кровохарканьем неясной этиологии.

Начинают исследование с обычной рентгеноскопии в прямой, боковых и косых проекциях. Особенно рациональна рентгеноскопия с электронно-оптическим усилителем и рентгенотелевидением, так как возможность регулирования яркости и контрастности изображения позволяет

лучше определить изменения стенки и просвета трахеи. Снимки для рентгенологической документации делают на глубоком вдохе. Существенное значение имеет томография трахеи, которая позволяет не только выявить и локализовать опухоль, но и уточнить ее форму, размеры и характер роста. Особую ценность томография приобретает в случаях резкого сужения просвета трахеи или кровохарканья, когда выполнение других методов исследования представляется опасным из-за угрозы асфиксии и кровотечения.

Самый важный и наглядный метод рентгенологического исследования - контрастная трахеография.

Наше прежнее сдержанное или даже отрицательное отношение к трахеографии за последние годы изменилось. Раньше при местной анестезии гортани и трахеи у больных со значительным стенозом часто наблюдались серьезные нарушения дыхания. Поэтому трахеографию производили под наркозом, после которого нередко возникали трудности в переводе больных с искусственной вентиляции легких на самостоятельное дыхание. Введение значительных количеств водорастворимых контрастных веществ (20-30 мл) приводило к их частому затеканию в бронхи и не позволяло получить трахеограммы высокого качества, а распыление порошка сульфата бария по А. И. Позмогову (1959) обычно осложнялось трахеитом. В связи с этим мы резко ограничивали показания к трахеографии.

С 1972 г. в рентгенологическом отделении Института методика и техника трахеографии были значительно улучшены (И. Х. Рабкин, Н. Ф. Кудрявцева, Н. Б. Машковцева). В настоящее время ее, как правило, удовлетворительно переносят больные даже с резким стенозом трахеального просвета.

Исследования производят под местной анестезией 2 % раствором лидокаина (10-20 мл). Сидящему на стуле больному закапывают в нос лидокаин и вводят в

гортань тонкий резиновый катетер. Затем под контролем рентгенотелевидения конец катетера устанавливают несколько ниже голосовых складок. Дальнейшие этапы исследования осуществляют в горизонтальном положении больного. Водорастворимое контрастное вещество («Hytrast», «Steripaque») в количестве 5-6 мл дробно, по 1 мл, вводят в трахею шприцем через катетер, как бы смазывая ее стенки. Такое дробное введение контрастного вещества в небольших количествах позволяет избежать его аспирации в легкие. Избыток контрастного вещества при необходимости удаляют с помощью электроотсоса, присоединяемого к катетеру. Затем больному предлагают резко выдохнуть. После форсированного выдоха контрастное вещество равномерно распределяется по слизистой оболочке трахеи. Таким образом получают контурное изображение ее стенок, используя малое количество контрастного вещества. Снимки делают в положении больного на спине, а затем с поворотом на правый и левый бок. Такое полипозиционное исследование позволяет выявить патологические изменения всех стенок трахеи.

Очень четкая документация достигается электрорентгенографией на бумаге. Большая фотографическая широта и краевой эффект электрорентгенографии позволяют получить весьма контрастное изображение, важное при дифференциальной диагностике доброкачественных и злокачественных опухолей (рис. 27).

Больных с тяжелой одышкой и стридором, которые не могут лежать горизонтально, обследуют при наклоне стола под углом около 45°. По окончании исследования больные откашливают остатки контрастного вещества.

Рентгенологическая семиотика первичных опухолей грудного отдела трахеи основывается на рентгеноморфологических и рентгенофункциональных изменениях. Рентгеноморфологические изменения - это тень самой опухоли, ее размеры, контуры, протяженность основания, степень стеноза просвета трахеи, распростра-

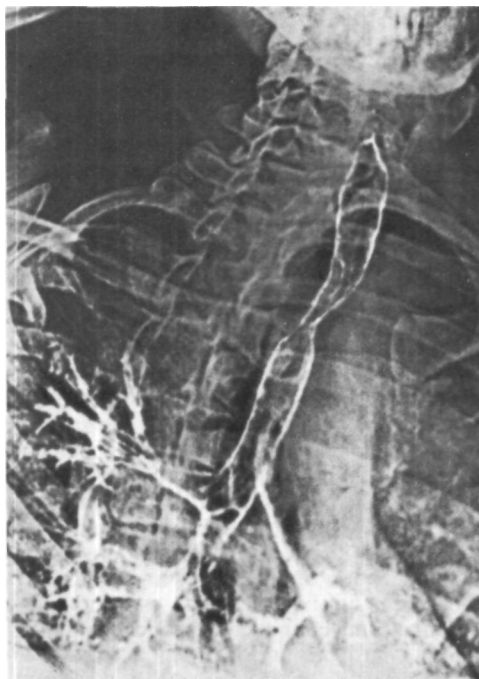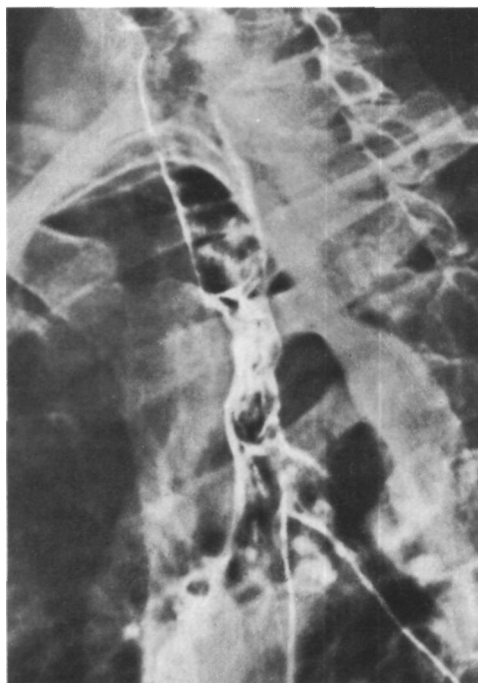


Рис. 27.  
Электротрахеограмма.  
Цилиндрома  
верхнегрудного  
отдела трахеи.

Рис. 28.  
Электротрахеограмма.  
Рак трахеи с  
преимущественно  
• подтрахеальным ростом.

нение опухоли за пределы трахеальной стенки. К рентгенофункциональным изменениям относятся неподвижность стенки трахеи вследствие прорастания опухоли в средостение и «симптом обтекания» в процессе трахеографии.

В случаях преимущественно эндотрахеального роста опухоли выявляется сужение просвета трахеи (рис. 28). При экстратрахеальном росте отмечается утолщение трахеальной стенки, а тень опухоли иногда выявляется в окружности трахеи. Интенсивность тени не зависит от гистоло-



гического строения опухоли. Контуры доброкачественных опухолей могут быть и ровными, и бугристыми, но толщина стенки трахеи при них изменяется мало. Косвенными указаниями на злокачественный характер опухоли являются утолщение стенки трахеи, экстратрахеальный рост, фиксация или ограничение подвижности стенки трахеи в области опухоли при глубоком дыхании и кашле. Для выявления прорастания опухоли в паратрахеальную клетчатку можно использовать пневмомедиастинографию, при которой стенка трахеи контрастируется на фоне двойного контрастирования газом - естественного со стороны просвета и искусственного со стороны паратрахеальной клетчатки. Признаком прорастания опухоли трахеи в клетчатку средостения или его органы является отсутствие газа в паратрахеальной клетчатке у основания опухоли.

Важное значение в диагностике опухолей трахеи имеет также трахеобронхоскопия.

Трахеобронхоскопию, как правило, производят под наркозом. Мы пользуемся дыхательным бронхоскопом Фриделя. Искусственную вентиляцию легких производят воздушно-кислородной смесью методом эжекции (Г. И. Лукомский, К. М. Федермессер, В. Ф. Пахомов, 1973). Для этого в наружное открытое отверстие тубуса бронхоскопа строго параллельно ему подают мощную струю кислорода через иглу диаметром 1-2 мм. Эжекционный метод позволяет продлить фазу вдоха при открытом отверстии тубуса, предупреждает запотевание оптики, резко уменьшает сопротивление выдоху.

Трахею осматривают с помощью лупы, которая увеличивает изображение в 2 раза, и оптических телескопов.

Роль трахеобронхоскопии особенно велика на ранних стадиях опухолевого роста, когда рентгенологическое исследование еще не дает отчетливой картины. Трахеобронхоскопия позволяет детально осмотреть слизистую оболочку, выявить цвет, вид поверхности, особенности формы, основания и консистенции опухоли, установить приблизительные границы ее распространения, взять материал для цитологического и гистологического исследований с целью морфологической идентификации новообразования.

Мазки для цитологического исследования берут ватным тупфером, слегка повреждая поверхность опухоли, и с помощью ловушки отсоса. Кусочки опухолевой ткани для приготовления гистологических препаратов выкусывают бронхоскопическими щипцами. Из этих кусочков делают и препараты-отпечатки. Кровотечение из опухоли после биопсии останавливают ватным тупфером, смоченным 0,1 % раствором адреналина.

При кровоточащих или обильно васкуляризованных опухолях биопсия опасна, но результат цитологического исследования часто бывает положительным. Особенно велика опасность кровотечения при попытке биопсии у больных с интратрахеальным зубом. Мы наблюдали угрожа-

ющее кровотечение также при попытке биопсии у больной с аденомой трахеи.

Больная К., 45 лет, поступила 12/1 1973 г. с жалобами на затруднение дыхания, приступы удушья и кровохарканье.

При томографии трахеи обнаружена опухоль диаметром 2 см, почти полностью обтурирующая просвет. Трахеоскопия: просвет трахеи почти полностью закрыт опухолью мягкой консистенции, с гладкой поверхностью, розового цвета, исходящей из правой боковой стенки трахеи. При попытке биопсии началось массивное кровотечение с выделением около 700-800 мл крови. Опухоль частично удалена через бронхоскоп. В трахею введена интубационная трубка с надувной манжеткой. Кровотечение продолжалось 3 ч. Гемостаз достигнут с трудом. Экстубация через 7 ч. В связи с массивным кровотечением высказано предположение об интратрахеальном зобе, однако при гистологическом исследовании участка опухоли обнаружена аденома смешанного типа (карциноид и цилиндрома)<sup>1</sup>.

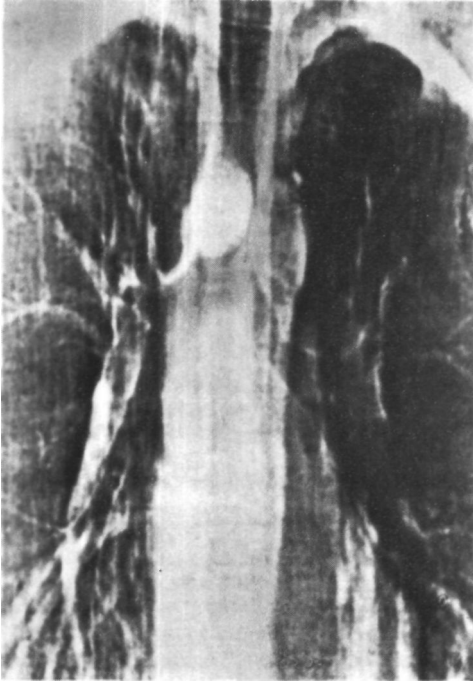
Новым методом биопсии через бронхоскоп является иссечение кусочка опухоли с помощью ультразвукового волновода (Б. В. Петровский, В. И. Петров, В. И. Лошилов, 1972). Ультразвуковой метод обладает гемостатическим эффектом и создает гладкую раневую поверхность. Для биопсии применяют изготовленные в МВТУ имени Баумана сгибающиеся волноводы длиной до 25 см и диаметром 0,3-0,4 см.

Во время трахеобронхоскопии можно произвести фото- и киносъемку.

При больших опухолях трахеи со стридором и гипоксемией наркос, искусственная вентиляция легких и трахеобронхоскопия чреваты опасностями последующих тяжелых нарушений дыхания и смертельного исхода. В таких случаях Huzly (1968) рекомендует исследование в полусидячем положении под местной анестезией, а мы предпочитаем от исследования воздержаться.

<sup>1</sup> 12/IV 1974 г. демонстрирована М. И. Перельманом и Н. С. Королевой на 1983-м заседании Хирургического общества Москвы и Московской области.





*Рис. 29.  
Электротомограмма  
больного Г. Цилиндрама  
надбифуркационного  
отдела трахеи.*

*Рис. 30. Этап операции у  
того же больного. Задний  
доступ. Трахея и главные  
bronхи взяты на держалки.  
В надбифуркационном  
отделе — большая опухоль.*

В случаях опухолей трахеи, подозрительных в отношении их роста из пищевода, тотчас после трахеобронхоскопии должна быть сделана эзофагоскопия.

При характеристике опухолей трахеи необходимо учитывать следующие факторы, которые должны находить отражение в формулировке развернутого диагноза:

1. Гистологическое строение опухоли.

2. Локализация опухоли с указанием отдела трахеи, пораженных стенок или циркулярного расположения новообразования.

3. Характер роста опухоли: эндотрахеальный или преимущественно эндотрахеальный, экстратрахеальный или преимущественно экстратрахеальный.

4. Стадия опухолевого роста (для злокачественных опухолей):

I стадия - опухоль ограничивается пределами слизистой оболочки;

II стадия - опухоль не выходит за пределы стенки трахеи;

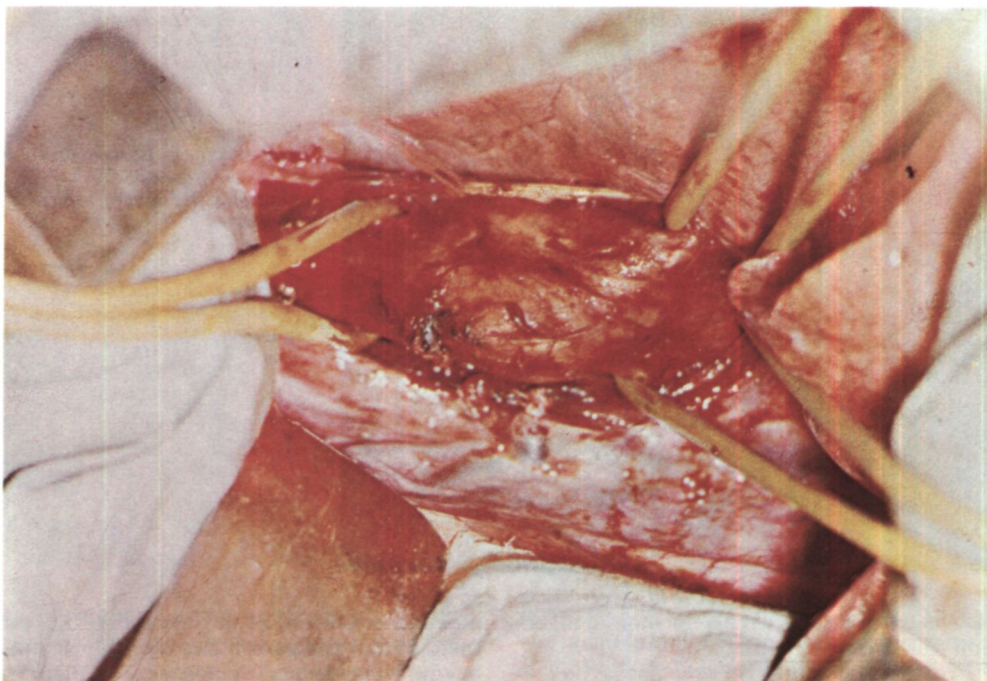
III стадия - опухоль прорастает окружающие ткани и органы, имеются регионарные метастазы;

IV стадия - имеются отдаленные метастазы опухоли.

5. Степень нарушения дыхания: компенсация, субкомпенсация (одышка, участие в дыхании вспомогательных мышц, втяжение податливых мест шеи и грудной клетки), декомпенсация (стридор, цианоз).

6. Осложнения опухоли: кровотечение, ателектаз легкого, пищеводно-трахеальный свищ и т. д.

Применение классификационной системы TNM для характеристики злокачественных опухолей трахеи нецелесообразно, так как клиническая картина, возможности лечения и прогноз в большинстве случаев определяются распространенностью первичной опухоли и степенью трахеального стеноза, а не поражением



лимфатических узлов и появлением отдаленных метастазов.

В связи с отсутствием патогномичных симптомов опухоли трахеи в клинической практике распознаются далеко не всегда или с большим запозданием, иногда уже при угрозе асфиксии.

Примером неправильного толкования клинической картины у больной с карциноидом трахеи является наблюдение, описанное В. В. Меньшиковым, Л. С. Бассылак и Г. А. Шапиро<sup>1</sup>.

Больная А., 58 лет, поступила в терапевтическую клинику 14/VI 1966 г. С 1962 г. отмечает затруднение дыхания и приступы удушья. Лечилась амбулаторно и в стационаре по поводу бронхиальной астмы. В 1965 г. обследована в аллергологической лаборатории АМН СССР, где выявить аллерген не удалось. Состояние прогрессивно ухудшалось. При поступлении состояние крайне тяжелое. Положение тела вынужденное. Резко выражен

цианоз кожных покровов и слизистых оболочек. В легких масса сухих и влажных хрипов. Несмотря на проводимую терапию бронхолитиками, вывести больную из тяжелого астматического состояния не удалось и она скончалась в день поступления в клинику.

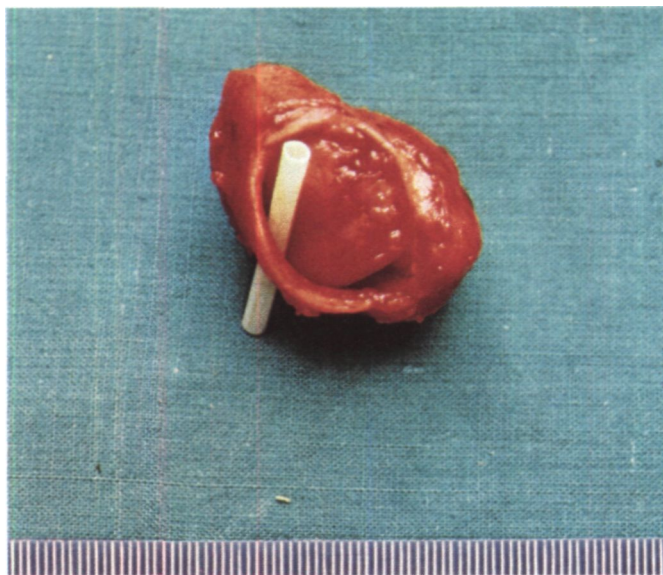
Клинический диагноз: бронхиальная астма, длительное астматическое состояние, хронический бронхит, пневмосклероз, эмфизема легких, пневмония.

Результаты вскрытия: на передней стенке трахеи на 1 см краниальнее бифуркации обнаружена плотная опухоль с бугристой поверхностью размером 3.5x2 см. почти полностью обтурирующая трахеальный просвет. При гистологическом исследовании установлен карциноид трахеи.

Классическим примером цепи ошибок, едва не приведших к смертельному исходу, является следующее наблюдение.

Больной Г., 19 лет, поступил 13/III 1974 г. с жалобами на резкое затруднение дыхания, приступы удушья и кашель с

<sup>1</sup> Меньшиков В. В., Васильк Л. С., Шапиро Г. А. Карциноидный синдром. М. «Медицина». 1972. с. 120-123.



*Рис. 31. Операционный препарат того же больного. Цилиндрома трахеи.*

*Рис. 32. Трахеобронхограмма того же больного после операции. Просвет трахеи свободен.*

*Рис. 33. Папиллома трахеи, удаленная во время бронхоскопии у больной С.*

небольшим количеством вязкой слизистой мокроты.

Болен с ноября 1973 г., когда появилась и стала нарастать одышка при физической нагрузке. Затем присоединились приступы удушья и кашель с трудно отделяемой мокротой. Лечился от бронхиальной астмы без эффекта. Получил 3 курса гормональной терапии, однако состояние прогрессивно ухудшалось и наступила декомпенсация дыхания. В стационаре заподозрен стеноз трахеи.

При поступлении состояние тяжелое, резко истощен, не может ходить из-за сильной одышки. Положение в постели вынужденное, сидячее. Кожные покровы бледные, цианоз губ, акроцианоз. Дыхание стридорозное, 30 в минуту. В легких масса сухих хрипов. Пульс 130 ударов в минуту, артериальное давление 105/70 мм рт. ст. Резерв легочной вентиляции 1,6.

На обзорной рентгенограмме грудной клетки легочные поля прозрачные. При электротомографии четко видно, что просвет трахеи над бифуркацией почти полностью закрыт новообразованием размером 3,5x2,3 см (рис. 29).

Диагноз: опухоль надбифуркационного отдела трахеи с преимущественно эндобронхиальным ростом, декомпенсация дыхания.

В связи с угрозой асфиксии оперирован 14/VIII. В области задней стенки надбифуркационного отдела трахеи обнару-

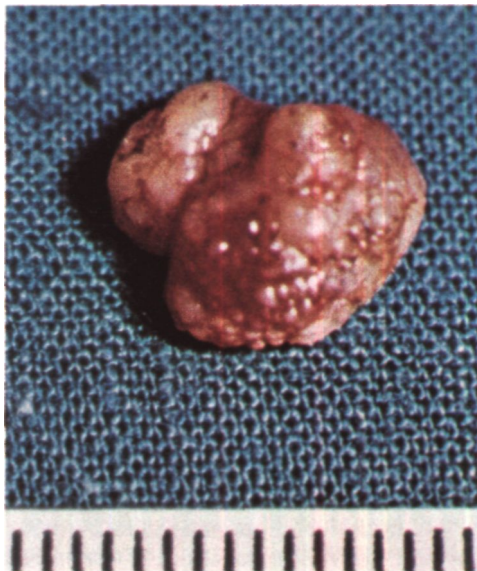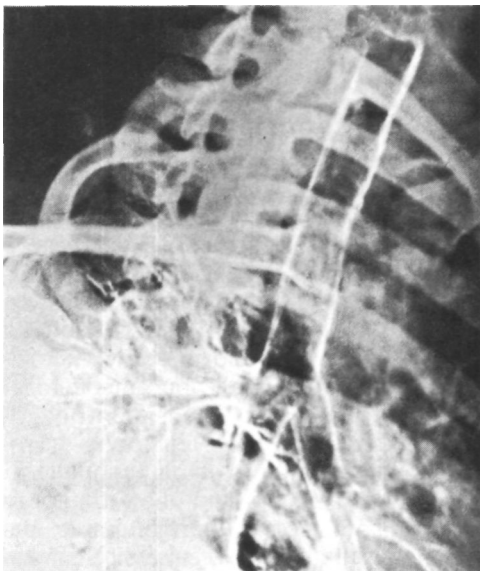жена плотная опухоль размером 5x3 см (рис. 30), с гладкой поверхностью и широким основанием. Произведена циркулярная резекция трахеи с удалением пяти хрящевых полуколец и наложением анастомоза. Просвет трахеи в резецированном участке с опухолью пропускает лишь узкую пластмассовую трубочку (рис. 31).

При гистологическом исследовании установлено, что опухоль имеет строение цилиндромы. Резекция сделана в пределах здоровых тканей.

Послеоперационный период без осложнений. Резерв легочной вентиляции 9,9. При трахеографии просвет трахеи свободен (рис. 32). Прибавил в массе 6 кг. Выписан 18/IX 1974 г.<sup>1</sup>

Основной причиной поздней диагностики опухолей трахеи является недостаточная осведомленность врачей - терапевтов, педиатров, отоларингологов, рентгенологов - о клиническом течении заболевания. В связи с этим своевременное рентгенологическое и эндоскопическое исследование трахеи не производится, а больные длительно лечатся по поводу мнимой бронхиальной астмы, астматического бронхита и других заболеваний. В то же время применение трахеографии и трахеобронхоскопии

<sup>1</sup> IX 1974 г. демонстрирован М. И. Перельманом и Н. С. Королевой на 36-м заседании пульмонологической секции Хирургического общества Москвы и Московской области.



с биопсией позволяет точно распознать опухоль трахеи на ранних стадиях и, следовательно, создает реальные предпосылки для улучшения результатов лечения.

Прогноз при опухолях грудного отдела и бифуркации трахеи всегда серьезный или плохой, так как даже доброкачественные опухоли, особенно у детей, угрожают obturацией просвета трахеи и смертью от асфиксии.

Лечение опухолей трахеи в основном хирургическое и заключается в радикальном удалении опухоли. Способ удаления зависит от характера и распространенности опухоли, а также от конкретных анатомических и оперативно-технических условий.

Эндоскопические операции показаны и вполне целесообразны при доброкачественных опухолях на тонкой ножке (фиброма, полип, папиллома), когда специальными инструментами, петлей или ультразвуковым волноводом можно без особого риска удалить опухоль и затем прижечь ее основание. Приводим наблюдение.

Больная С, 58 лет, поступила 10/III 1972 г. с жалобами на затруднение дыха-

ния через трахеостому. 15/ХП 1967 г. внезапно развился приступ асфиксии. В машине скорой помощи наложена трахеостомия. В дальнейшем деканюляция не удалась в связи с выраженным хондроперихондритом хрящей гортани. 5/III 1968 г. сделана ларинготрахеофиссура, а 8/IV - ларинготрахеостомия. В конце 1971 г. появилось и стало нарастать затруднение дыхания через трахеостому.

При поступлении дыхание стридорозное, особенно затруднен вдох. На томограммах трахеи на левой ее стенке в верхнегрудном отделе определяется опухолевидное образование округлой формы с четкими контурами размером 2x1,5 см. При трахеоскопии 15/III (Р. С. Саркисян) на расстоянии 3 см от трахеостомического отверстия обнаружена опухоль на узкой ножке, исходящая из левой стенки трахеи. Опухоль удалена эндоскопическими щипцами (рис. 33). При гистологическом исследовании выявлена папиллома. При повторной трахеоскопии остатки опухоли удалены с помощью ультразвукового волновода. Дыхание стало свободным. 22/III сделана деканюляция, и через 5 дней больная выписана в удовлетворительном состоянии.

Следует, однако, иметь в виду, что даже доброкачественные опухоли на ножке после эндоскопического удаления могут рецидивировать.

Показанием к эндоскопическому лечению может быть, по-видимому, и гемангиома трахеи. Для лечения этой опухоли у одного из наших больных с успехом применена криотерапия жидким азотом через бронхоскоп.

Из других показаний к эндоскопическому удалению опухолей трахеи должны быть названы еще два:

1. Большой риск интубации трахеи, наркоза и операции из-за резких нарушений дыхания у больных с подвижными опухолями трахеи. В отдельных случаях рационально непосредственно перед радикальной операцией на трахее произвести частичное удаление опухоли через бронхоскоп.

2. Наличие неоперабельной опухоли или противопоказаний к открытой операции на трахее. В такой ситуации может быть показано хотя бы частичное удаление опухоли через бронхоскоп с расширением просвета грудного отдела трахеи. Затем производят трахеостомию с введением длинной канюли. Такие мероприятия предотвращают смерть от асфиксии у неоперабельных больных.

Необходимо помнить, что расширение просвета через бронхоскоп опасно из-за возможности кровотечения и перфорации стенки. Поэтому в некоторых случаях, особенно когда не исключена вероятность радикальной операции, мы расширяли просвет трахеи с двух сторон - через бронхоскоп и вскрытую со стороны грудной полости трахею.

Основными видами операций при опухолях трахеи являются большие радикальные вмешательства - циркулярная или окончатая резекция и резекция бифуркации трахеи.

В Советском Союзе опыт радикальных операций по поводу опухолей грудного отдела и бифуркации трахеи имеют Н. Д. Гарин и И. А. Максимов (1966), В. Г. Чешик (1969), А. И. Богатое и Р. Н. Величко (1969), П. Х. Гайдук (1970), О. М. Авилова (1971), П. П. Коваленко,

В. П. Куценко (1974), А. П. Логинов (1975), из зарубежных хирургов - Mathey, Binet, Galeу и др. (1966)<sup>1</sup>, Schaudig (1969), Grillo (1970), V. Dor (1970), Naef (1973), Eschapasse (1974).

Во время операций по поводу опухолей трахеи в случае отсутствия или недостаточной достоверности данных о гистологической структуре опухоли необходимы срочное цитологическое исследование отпечатков с опухоли или инцизионная биопсия со срочным гистологическим исследованием. Материал для исследования лучше брать у основания опухоли, захватывая неизменную патологическую ткань. При злокачественных опухолях по возможности всегда производят циркулярную резекцию трахеи с удалением прилежащей клетчатки и лимфатических узлов. Радикализм резекции трахеи контролируют срочным гистологическим исследованием краев иссеченного отрезка. Этот контроль особенно важен при цилиндромах ввиду нередкого наличия опухолевого роста в пределах макроскопически неизмененных тканей. При выявлении опухолевых клеток в крае резецированного отрезка трахеи следует, если возможно, сделать дополнительную резекцию. Однако в случаях слишком большого риска или невозможности расширения объема резекции операцию лучше закончить как паллиативную и в последующем применить лучевую терапию.

Госпитальная летальность после радикальных операций по поводу опухолей трахеи, по сводному материалу Института клинической и экспериментальной хирургии, Киевского института усовершенствования врачей, а также ряда французских авторов (статистика Eschapasse, 1974), составляет 11,8 %.

Поздняя диагностика опухолей трахеи приводит к госпитализации некоторых больных в специализированные учреждения уже с резким трахеальным стенозом и декомпенса-

цией дыхания. Таких больных приходится оперировать в срочном порядке, без трахеографии и трахеобронхоскопии.

Больной Я., 62 лет, поступил 6/1 1975 г. с жалобами на резкое затруднение дыхания и кровохарканье.

В феврале 1974 г. заметил прожилки крови в мокроте. Лечился у терапевта с диагнозом хронического бронхита. В сентябре 1974 г. присоединились приступы удушья. Заболевание расценено как бронхиальная астма. Получал бронхолитики вначале амбулаторно, а затем в стационаре без эффекта.

При поступлении состояние тяжелое. Не может ходить, стоять, лежать и спать из-за выраженной одышки. Положение в постели вынужденное. Кожные покровы и видимые слизистые оболочки бледные, губы цианотичны. Во время вдоха раздуваются крылья носа, в дыхании участвует вся вспомогательная мускулатура. Ловит ртом воздух. При перкуссии грудной клетки легочный звук с коробочным оттенком. Дыхание шумное, стридорозное, вдох резко затруднен и удлинен. Выслушиваются множественные сухие хрипы. Пульс 120 ударов в минуту, артериальное давление 150/90 мм рт. ст.

При томографии на уровне дуги аорты определяется опухоль размером 3x2 см, исходящая из правой боковой стенки трахеи и почти полностью обтурирующая ее просвет. Контрастное исследование пищевода патологии не выявило.

Торакотомия из заднего доступа справа. На уровне дуги аорты в трахее выступает за ее пределы на 4 см плотная опухоль. Произведена циркулярная резекция трахеи в пределах здоровых тканей с удалением семи хрящевых полуколец и наложением анастомоза. Опухоль типа цветной капусты с широким основанием на правой стенке. Просвет трахеи здесь около 0,1 см (рис. 34, а, б).

При рецидивах злокачественных опухолей трахеи в отдельных случаях возможны повторные радикальные операции (Pearson, Henderson, Kerchin, 1972; Eschapasse, 1974, и др.).

Мы выполнили три вмешательства у больных с рецидивами цилиндромы

после резекции трахеи. Если повторная операция невозможна, при гистологическом подтверждении рецидива показана лучевая терапия.

В случаях доброкачественных опухолей трахеи иногда возможна энуклеация опухоли или ее иссечение на вскрытой трахее. Изредка такие доброкачественные опухоли, главным образом фибромы, растут только экстратрахеально. Их удаляют, как опухоли средостения, без предварительного вскрытия просвета трахеи. Дефект в ее стенке, образующийся после иссечения ножки опухоли, ушивают (В. Г. Чешик, 1968).

Хирургическое лечение больных с амилоидными опухолями трахеи и стенозом просвета сводится к удалению опухоли через бронхоскоп с помощью биопсийных щипцов, бужированию трахеи, введению трахеостомической канюли.

Радикальное хирургическое лечение больных со вторичными злокачественными опухолями трахеи бывает возможно редко и главным образом при раке правого верхнедолевого или главного бронха, который переходит на боковую стенку или область бифуркации трахеи. Радикальная операция при раке пищевода, который прорастает трахею, чрезвычайно рискованна (Ю. Е. Березов, В. И. Пронин, 1961). Имеются лишь единичные сообщения о таких операциях, закончившихся выживанием больных.

Так, в 1973 г. Thompson описал субтотальную эзофагэктомию в сочетании с резекцией трахеи и карины при раке пищевода, прораставшем трахею, у мужчины 34 лет. Оба главных бронха были анатомозированы с трахеей.

Мы произвели подобную операцию больному 40 лет, страдавшему раком области бифуркации трахеи с прорастанием пищевода. Выполнены циркулярная резекция бифуркации трахеи, эзофагэктомию, анастомоз трахеи с правым главным бронхом, ушивание культи левого главного бронха с оставлением левого

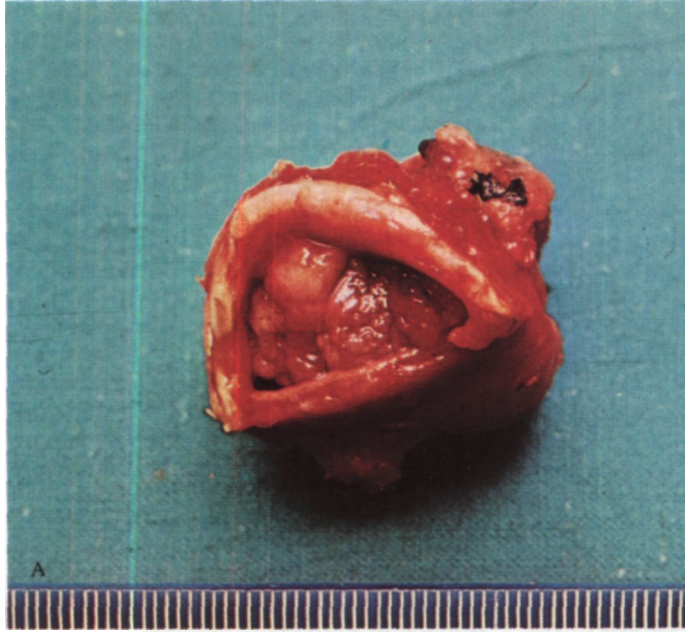
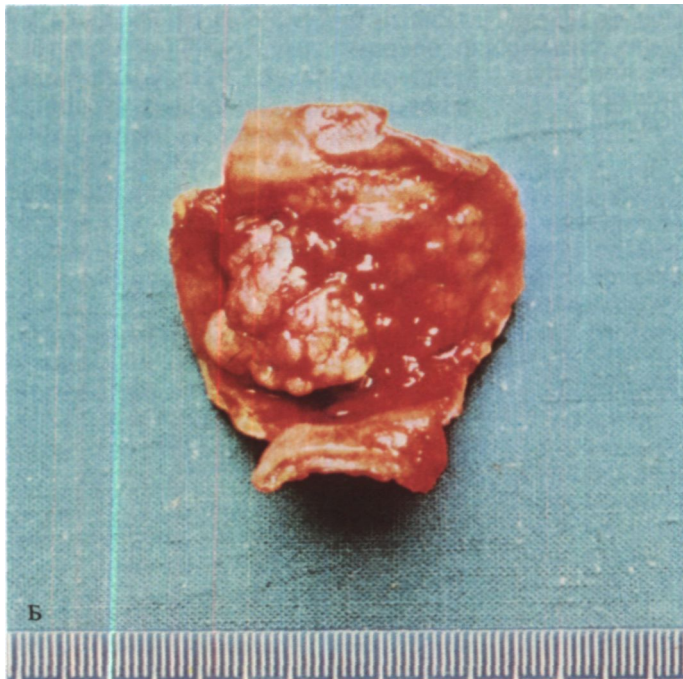


Рис. 34. Операционный препарат больного Я.  
А - рак трахеи с эндо- и экстратрахеальным ростом; Б - вид опухоли после рассечения стенки трахеи.



легкого в ателектазе, шейная эзофагостомия и гастростомия. Больной скончался на 2-й день после операции от отека и пневмонии в единственном функционирующем легком.

Лучевая терапия при раке, цилиндроме и других злокачественных опухолях трахеи малоэффективна и рациональна лишь в тех случаях, когда хирургическое удаление опухоли не представляется возможным или операция выполнена нерадикально (Eschapassee, 1974). Случаи успешной лучевой терапии этих опухолей являются пока редким исключением. По данным McCafferty, Parker, Suggit (1964), Virt (1970), только 13 % больных, подвергнутых лучевой терапии без хирургического вмешательства, жили свыше 3 лет. Наиболее эффективна лучевая терапия при гемангиомах и лимфоэпителиомах трахеи. Из различных методов лучевого лечения в основном применяют дистанционную гамма-терапию. При этом всегда имеется опасность хондролита и асфиксии.

Химиотерапия при злокачественных опухолях трахеи положительно-го эффекта не дает и рациональна лишь при опухолевидных формах лейкозов.

Отдаленные результаты радикальных операций при доброкачественных опухолях трахеи хорошие. Так, 8 из 11 больных со злокачественными опухолями, оперированных в клиниках Мэйо, жили без рецидива от 2 до 25 лет (в среднем 9,8 года) (Houston e.a., 1969)<sup>1</sup>. По данным Pearson, Thompson, Weiss berg и др. (1974)<sup>2</sup>, у 8 из 12 больных, оперированных по поводу цилиндры трахеи, рецидива опухоли не было в сроки от 2 до 18 лет; у одного из них имелись метастазы в легкие, один больной умер от метастазов в мозг через 14 мес и трое умерли от рецидива опухоли через 2, 4 и 8 лет после операции соответственно. Arnaud, Ohresser, Vanuxem и др. (1974)<sup>3</sup> на основании клинико-рентгено-бронхо-

логического обследования 5 больных, которым произведена была операция удаления злокачественных опухолей трахеи, пришли к выводу, что отдаленные результаты циркулярной резекции трахеи хорошие. Эти больные наблюдались после операции от 9 до 61 мес.

По сводным данным Eschapassee (1974), из 19 больных, оперированных по поводу цилиндры, пять живут без рецидива от 3 до 9 лет, а из 27 больных, оперированных по поводу рака, у 11 не отмечено рецидива при сроке наблюдения от 7 мес до 16 лет.

Из 42 больных с первичными злокачественными опухолями трахеи, оперированных и выписанных из Института клинической и экспериментальной хирургии, более 5 лет после операции живут 10 человек, причем двое из них больше 10 лет. У трех из этих больных через 3-8 лет после операции отмечен рецидив опухоли. Состояние остальных больных удовлетворительное.

## Опухоли бронхов

Опухоли бронхов бывают доброкачественными и злокачественными. Доброкачественные опухоли принято подразделять на эпителиальные и неэпителиальные. Это целесообразно не столько с морфологических, сколько с клинических позиций, так как эпителиальные опухоли, как правило, имеют более высокий индекс малигнизации.

### Доброкачественные эпителиальные опухоли

Среди доброкачественных эпителиальных опухолей бронхов преобладают аденомы, гораздо реже наблюдаются папилломы и полипы.

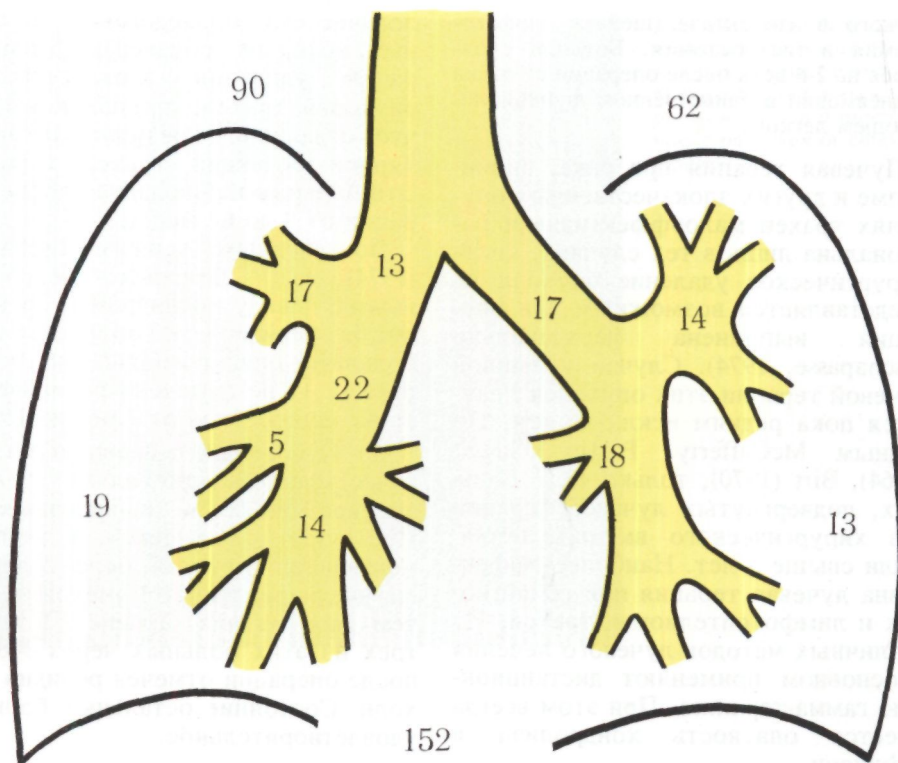
Интенсивное изучение аденом бронхов связано с бронхоскопическим методом исследования и развитием легочной хирургии. Согласно статистике, аденомы бронхов по

<sup>1</sup> "Arch. Surg.", 1969, v. 99, No. 2, p. 132-140.

<sup>2</sup> "Ann. thorac. Surg.", 1974, v. 18, No. 1, p. 16-29.

<sup>3</sup> "Ann. chir. thorac. cardiovasc.", 1974, v. 13, No. 1, p. 73-78.





сравнению с бронхо-легочным раком встречаются в 10-20 раз реже. По данным стационара Института клинической и экспериментальной хирургии, больные с аденомой составляют 12 % от числа больных бронхо-легочным раком и 52 % всех больных с доброкачественными бронхо-легочными опухолями.

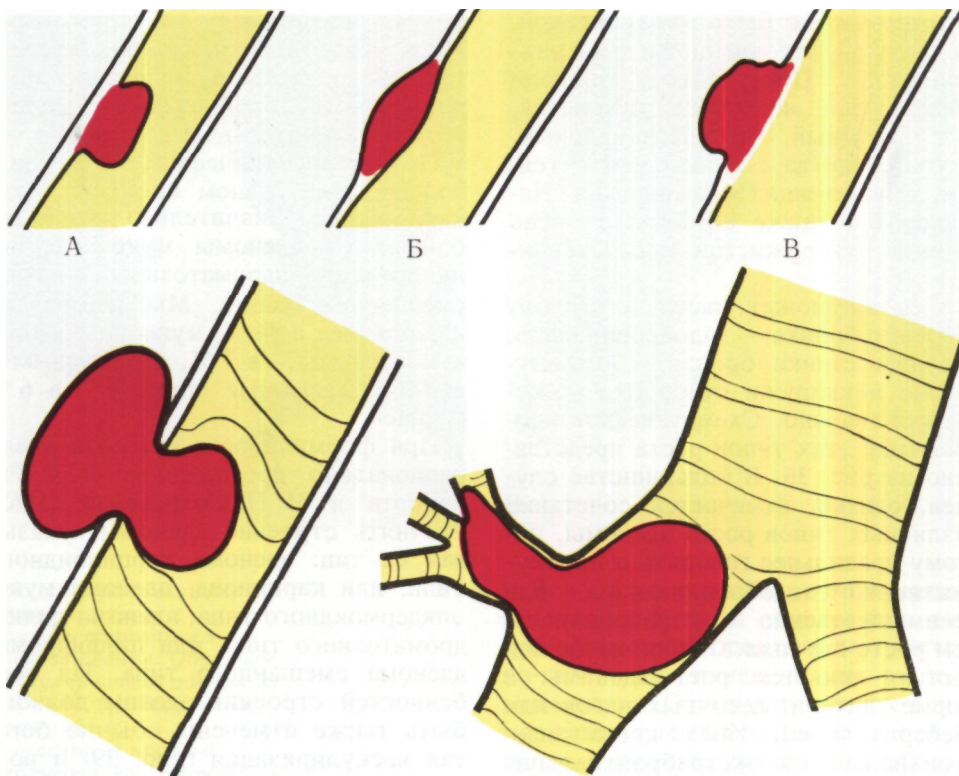
В отличие от бронхо-легочного рака аденомы чаще наблюдаются у больных молодого и среднего возраста, а также нередко у детей и подростков. Обращает внимание более частая заболеваемость женщин, превышающая, по нашим данным, почти вдвое таковую у мужчин.

Растут аденомы бронхов из эпителия слизистой оболочки и слизистых желез стенки бронха.

Следует различать центральные и периферические аденомы бронхов вследствие разных клинических про-

*Рис. 35. Локализация аденом бронхов (собственные данные). Справа - 90 аденом, слева - 62 аденомы. Цифры, показывают локализацию аденом в различных бронхах. Периферические аденомы: справа 19, слева 13.*

явлений, способов диагностики и методов хирургического лечения. Центральные аденомы исходят из крупных бронхов - главных, долевых и сегментарных, а периферические - из более мелких бронхов. М. Л. Шулуто (1973) относит к центральным аденомам также опухоли, исходящие из субсегментарных бронхов. Мы не совсем согласны с этим, так как ме-



тоды хирургического лечения аденом субсегментарных бронхов обычно такие же, как и методы лечения периферических аденом. Однако нам пришлось оперировать больного, у которого аденома субсегментарного бронха обтурировала долевого и главный бронхи, протекая, естественно, по типу центральной аденомы.

Количественное соотношение между центральными и периферическими аденомами, по нашим данным, равно

Локализация 152 аденом бронхов по материалам Института клинической и экспериментальной хирургии представлена на рис. 35. Чаше аденомы возникают в бронхах правой стороны, особенно в промежуточном и верхнедолевом. Эти данные в общем согласуются с материалами, которые опубликовали М. Л. Шулуток (1973), Reitter (1959) и др.

*Рис. 36. Схема типов роста аденом бронхов.*

*А — эндобронхиальный;  
Б — интрамуральный;  
В — экстрабронхиальный.*

*Рис. 37. Аденома бронха в форме гантели, песочных часов или айсберга (схема).*

*Рис. 38. Схема роста аденомы в сторону более крупных бронхов.*

Ниже рассматриваются только центральные аденомы, при которых важное значение имеют операции на бронхах. В случаях периферических аденом применяются типичные резекции легких, главным образом сегментэктомия и лобэктомия.

Со стороны просвета бронха аденома покрыта слизистой оболочкой,

которая может быть неизменной, утолщенной, истонченной и даже изъязвленной. Поверхность опухоли гладкая или несколько бугристая, цвет розовый, розовато-красный, желтый, иногда с синюшным оттенком, консистенция эластическая. Наблюдаются также аденомы с очень хрупкой, творожистой консистенцией.

Аденома может расти в сторону просвета бронха - эндобронхиально, в толще стенки бронха - интрамурально и снаружи от бронха - экстраbronхиально. Схематическое изображение этих типов роста представлено на рис. 36. В большинстве случаев, однако, отмечается сочетание различных типов роста аденомы, поэтому правильнее говорить о преимущественно эндобронхиальном или преимущественно экстраbronхиальном росте опухоли. Особой разновидностью является рост аденомы в форме гантели, песочных часов или айсберга (Fried, 1948), когда эндобронхиальная и экстраbronхиальная порции опухоли разделены перетяжкой между раздвинутыми или разрушенными бронхиальными хрящами (рис. 37). Экстраbronхиальная порция аденомы обычно инкапсулируется и экспансивно растет в сторону легкого или клетчатки средостения. Эндобронхиальная порция всегда имеет тенденцию к росту и распространению в сторону более крупных бронхов. Следовательно, например, у аденомы, обнаруженной в просвете главного бронха, основание может быть в верхнедолевом или даже в сегментарном бронхе (рис. 38).

Растут аденомы бронхов обычно медленно, иногда годами и даже десятилетиями, в процессе роста вызывают частичное и затем полное закрытие просвета бронха. Оно может быть обусловлено не только интраbronхиальной, но и экстраbronхиальной порцией опухоли, которая сдавливает бронх снаружи. В результате нарушения бронхиальной проходи-

мости возникают обструктивная эмфизема, гиповентиляция, ателектаз, обструктивный пневмонит, цирроз легкого, бронхоэктазы, хронический нагноительный процесс.

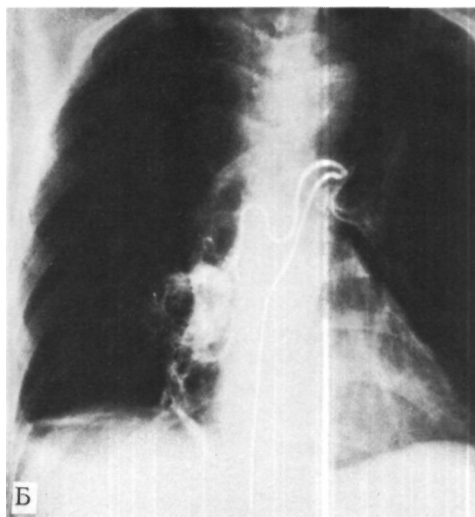
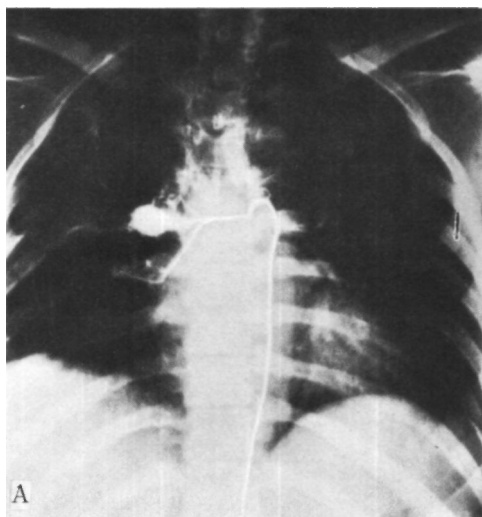
По микроскопическому строению большинство аденом бронхов - это карциноиды. Значительно реже наблюдаются аденомы мукоэпидермоидного и цилиндроматозного, а также смешанного типов. Мы наблюдали карциноиды в 84 %, мукоэпидермоидные аденомы - в 7 %, цилиндры - в 3 %, смешанные опухоли - в 6 % случаев.

При формулировке диагноза очень рационально предложение Я. Л. Рапопорта и И. П. Соловьевой (1962) уточнять строение аденомы, указывая ее тип: аденома карциноидного типа, или карциноид, аденома мукоэпидермоидного типа, аденома цилиндроматозного типа, или цилиндра, аденома смешанного типа. Из особенностей строения аденом должны быть также отмечены обычно богатая васкуляризация (рис. 39) и возможность образования участков костной ткани.

Клиническая картина при центральных аденомах зависит от локализации и размеров, особенностей роста, продолжительности заболевания и, главное, от характера и выраженности осложнений, к которым неизбежно приводит нарушение бронхиальной проходимости. Поэтому клиника аденом бронхов - это в основном проявления их осложнений, в первую очередь рецидивирующего воспалительного процесса в легком.

В течении центральных аденом бронхов различают три клинических периода.

*Первый* период характеризуется появлением кашля вследствие раздражения слизистой оболочке бронха, небольшим количеством мокроты, кровохарканьем. У женщин оно иногда усиливается во время менструаций. Обильные легочные кровотечения бывают редко. В отдельных



*Рис. 39. Бронхиальные артериограммы, с контрастированием сосудов аденом. Обильная васкуляризация аденом из системы бронхиальных артерий.*

*А - аденома правого верхнедолевого бронха;  
Б - аденома правого нижнедолевого бронха.*

случаях первыми проявлениями болезни бывают спонтанный пневмоторакс, экссудативный плеврит.

Для *второго* периода типичны явления преходящей обтурации бронха. Наблюдаются кратковременные подъемы температуры тела, усиления кашля, появление слизисто-гнойной или гнойной мокроты, учащение и увеличение интенсивности кровохарканья. При рентгенологическом исследовании выявляются обструктивная эмфизема, гиповентиляция, рецидивирующий ателектатический пневмонит, образование постстенотических ретенционных бронхоэктазов. В целом второй период характеризуется перемежающимся течением со сменой улучшения и ухудшения в течении болезни.

Вся клиническая симптоматика *третьего* периода обусловлена полной обтурацией бронха и деструктивно-гнойными изменениями в зоне ателектаза. Отмечаются длительные повышения температуры тела, боли в груди, одышка, удушье, слабость, потливость. Иногда возникает кашель с гнойной или гнилостной мокротой с примесью крови. Рентгенологическое исследование выявляет ателектазы, пневмонические изменения, бронхоэктазы, абсцессы легкого. А. В. Макаров (1974) считает, что о третьем периоде целесообразно говорить в случаях полной обтурации долевого или сегментарного бронха, а при полной обтурации главного бронха выделяет четвертый период.

Некоторые аденомы карциноидного типа продуцируют биологически активное вещество - серотонин (5-окситриптамин). Поступление избыточных количеств серотонина в кровь вызывает у 2-5 % больных с аденомами бронхов так называемый карциноидный синдром.

Клиническая картина карциноидного синдрома характеризуется приливами крови к голове, шее и верхним конечностям, периодическим цианозом, поносами, приступами брон-

хоспазма, сердечной недостаточностью, пеллагроподобным дерматозом, психическими расстройствами. Содержание серотонина в крови и его основного метаболита в моче - 5-оксииндолилуксусной кислоты - возрастает в десятки раз.

В.В.Меньшиков, Л. С. Бассалык. Г. А. Шапиро (1973) нашли описания свыше 40 случаев карциноидного синдрома при аденомах бронхов. Как правило, этот синдром развивается в случаях первично злокачественных карциноидов, а также в случаях их озлокачествления или появления метастазов. Поэтому показатели содержания серотонина в крови и 5-оксииндолилуксусной кислоты в моче в известной степени могут служить диагностическим признаком степени злокачественности карциноида до операции, а также отсутствия или наличия рецидива и метастазов после нее.

Данные литературы о доброкачественности или злокачественности аденом весьма разноречивы и варьируют в крайних пределах. Однако, как показывает анализ наиболее крупных клинических материалов, аденомы бронхов в абсолютном большинстве случаев растут медленно, метастазируют поздно и редко, а при радикальном удалении не рецидивируют. Несколько более злокачественным течением по сравнению с аденомами карциноидного типа отличаются цилиндроматозные опухоли, хотя в бронхах злокачественность течения цилиндроматозными опухолями выражена меньше, чем в трахее. В клинической практике аденомы бронхов карциноидного и мукоэпидермоидного типов следует считать доброкачественными опухолями, а редко встречающиеся злокачественные карциноиды и аденомы цилиндроматозного типа должны быть выделены в отдельную группу. Относить все аденомы к предраковым опухолям (Balo, 1959) оснований нет. Нецелесообразно также называть их «бронхиальные карциномы с

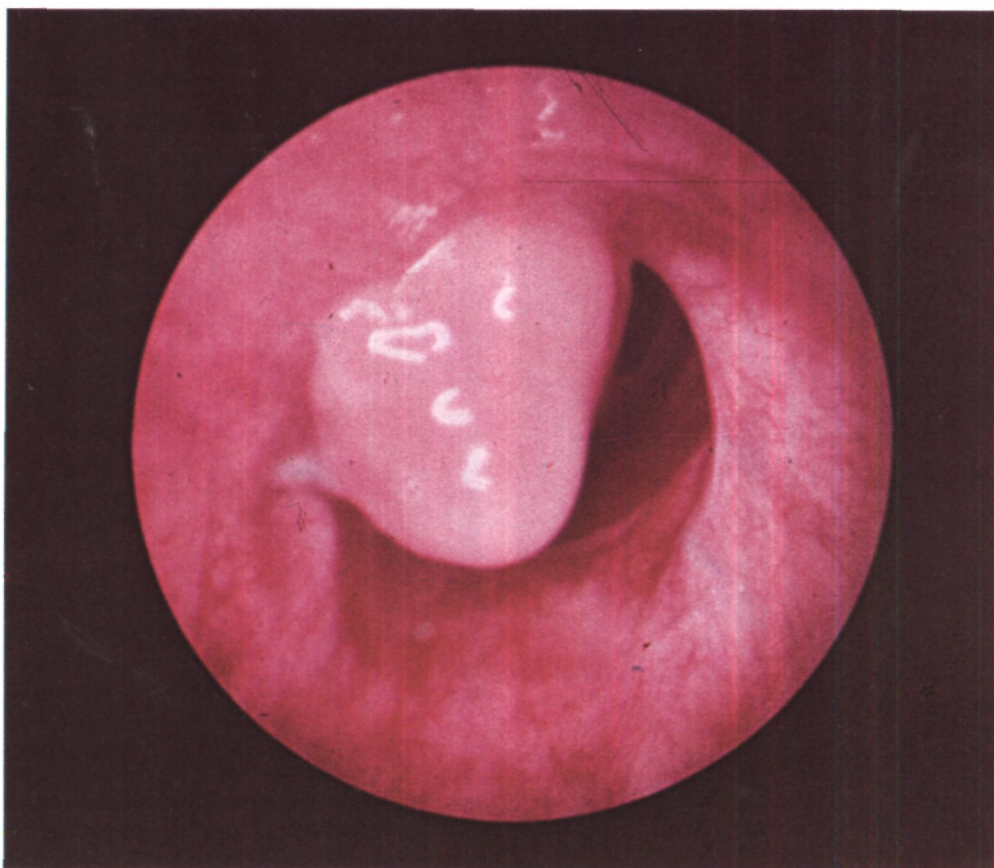
перестроенной стромой», как это делают М. Наста, А. Эскенази, П. Николеску и Э. Стойка (1963).

Озлокачествление и метастазирование аденом, главным образом длительно существующих, наблюдается в 10 % случаев. Однако общее состояние больных долго остается удовлетворительным, не бывает интоксикации и кахексии.

При обследовании больных с центральной аденомой бронха важно определить локализацию и анатомические особенности ее основания, выяснить наличие или отсутствие экстрабронхиальной порции, оценить состояние бронхов и легочной ткани к периферии от опухоли, установить морфологический тип аденомы

Распознаются центральные аденомы бронхов в первом периоде их течения, до нарушения бронхиальной проходимости, крайне редко и главным образом при томографии или бронхологическом исследовании по поводу «кровохарканья неясной этиологии». В большинстве случаев диагноз ставится лишь во втором периоде и основывается на симптомах нарушения проходимости бронха. При этом у больных с предполагаемым респираторным заболеванием производят рентгенологическое исследование легких и выявляют обструктивную эмфизему, гиповентиляцию, ателектаз или воспалительный процесс в легком. Причина возникновения этих осложнений иногда может быть выяснена прицельным рентгенотелевизионным просвечиванием или суперэкспонированным снимком, а более точно - томографией, бронхоскопией, бронхографией.

Томограммы делают в характерных бронхиальных плоскостях с направлением размазывания, обратным преимущественному направлению бронхов (М. Г. Виннер, В. И. Коробов, М.Л.Шулутко, 1973). У больных с центральными аденомами томография выявляет в просвете бронха на фоне воздуха округлую или

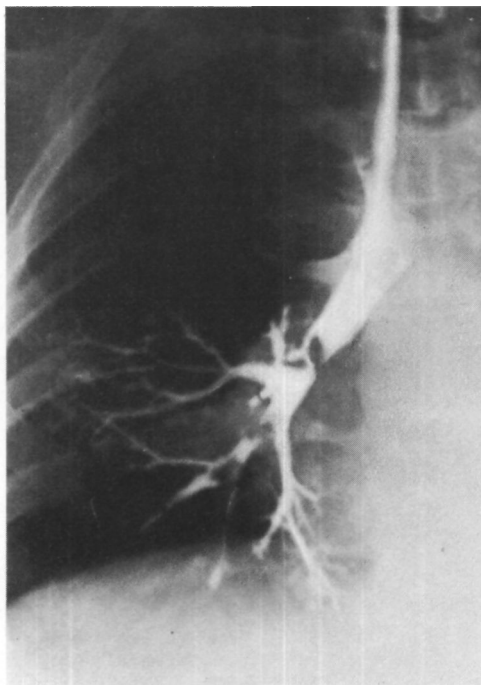
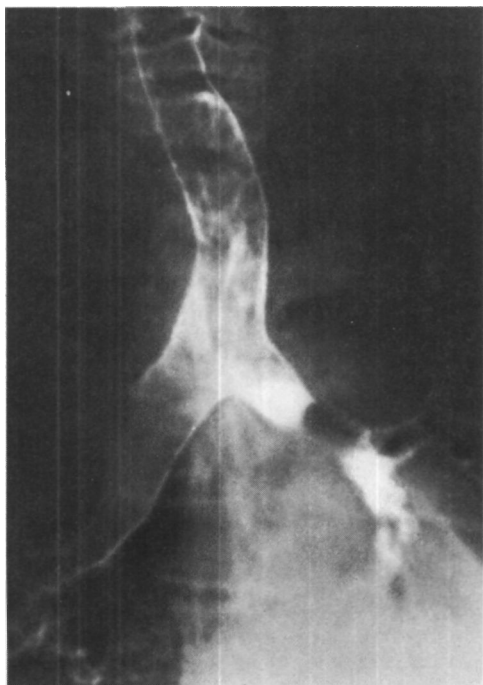


*Рис. 40. Эндосфото. Аденома в области устья левого главного бронха.*

овальную тень опухоли. Обычно эта тень гомогенная, достаточно интенсивная, с четкими ровными контурами. Стенки бронха по обе стороны опухоли ровные, не утолщенные. Опухоль может раздвигать стенки бронха и увеличивать его диаметр. В случаях полной обтурации бронха на томограммах определяется бронхиальная культя с ровным дугообразным дном, обращенным выпуклостью в краниальном направлении. Томография помогает определить и экстрабронхиальную порцию аденомы. К сожалению, не всегда удается ло-

кализовать основание или ножку опухоли, и этот важный вопрос остается открытым.

В целом клинико-рентгенологический диагноз аденомы бронха до производства бронхоскопии с биопсией всегда лишь более или менее предположительный. Бронхоскопия показана не только больным с рентгенологическими признаками опухоли, но и при стойком кашле, кровохарканье, рецидивирующих пневмониях. Однако до сих пор бронхоскопия у абсолютного большинства больных производится очень поздно. Так, Lemoïpe (1973) сообщил, что у 97 больных с аденомами бронхов, обследованных с 1938 г., интервал между появлением первых клинических симптомов и бронхоскопией в среднем составлял



6 'г лет. В настоящее время этот срок сокращается, но, по данным М. Л. Шулутко, М. Г. Виннера и И. А. Лобанова (1967), остается в пределах 5 лет, а по нашим данным - около 3 'Бл лет.

Эндоскопически аденома представляет собой округлое, обычно более или менее гладкое, эластическое, легко кровоточащее образование красноватого цвета (рис. 40). Подвижность аденомы зависит от особенности ее основания и, в частности, от длины и ширины ножки. Аденомы на широком основании, типа айсберга, и плотно обтурирующие бронх, как правило, неподвижны. Слизистая оболочка бронха вблизи аденомы может быть гиперемирована и отечна, но не инфильтрирована. Основание или ножку аденомы удастся увидеть только при опухолях небольших размеров. В случаях крупных аденом, занимающих большую часть просвета бронха и растущих в краниальном направлении, пройти

*Рис. 41. Бронхограмма. Аденома левого главного бронха.*

*Рис. 42. Бронхограмма. Аденома промежуточного бронха.*

бронхоскопом к основанию опухоли часто невозможно или опасно.

Аденомы сегментарных бронхов при бронхоскопии иногда не распознаются вследствие отека слизистой оболочки краниальнее опухоли.

Взятие материала для гистологического исследования с помощью бронхоскопических щипцов обычно не сопровождается серьезными кровотечениями из аденомы. Небольшие кровотечения останавливаются самостоятельно или после минимальных мероприятий через бронхоскоп. Однако описаны М. Л. Шулутко и др. (1967) и наблюдались нами случаи, когда на поверхности аденомы была видна обширная сеть пульсирующих

сосудов. В таких случаях от биопсии благоразумно воздерживаться из-за опасности кровотечения.

Гистологическое исследование биопсийного материала позволяет верифицировать диагноз и сделать его достоверным. Следует иметь в виду, что аденомы карциноидного типа при гистологическом исследовании иногда ошибочно принимаются за мелко-клеточный рак или аденокарциному (А. И. Абрикосов, А. И. Струков, 1961; М. И. Шейнис, 1966, и др.).

Бронхография и бронхотомография в основном повторяют данные томографии, но позволяют получить значительно более показательную документацию (рис. 41, 42). При неполной обтурации бронха можно уточнить состояние более мелких бронхов, расположенных к периферии от аденомы. Эти данные имеют существенное значение для предварительного решения вопроса о возможности резекции бронха без удаления легочной ткани.

Многие больные с аденомами бронхов долго лечатся в поликлиниках, противотуберкулезных диспансерах и терапевтических стационарах с неправильными диагнозами хронического бронхита, хронической пневмонии, туберкулеза легких, хронического легочного нагноения. Основной причиной ошибок в диагностике центральных аденом бронхов является недостаточное знакомство врачей с этой формой патологии. Определенное значение имеет также положительный эффект лечения сульфаниламидными препаратами, антибиотиками, противотуберкулезными химиопрепаратами при вспышках воспалительного процесса в легком к периферии от места обтурации бронха. Снижение или нормализация температуры тела, уменьшение кашля, улучшение общего состояния укрепляют уверенность в неправильном диагнозе и являются одной из причин длительных задержек применения специальных методов исследования.

В связи с этим необходимо подчеркнуть, что локальные нарушения легочной вентиляции, которые выявляются при обычном рентгенологическом исследовании, уже служат основанием для производства томографии и бронхоскопии.

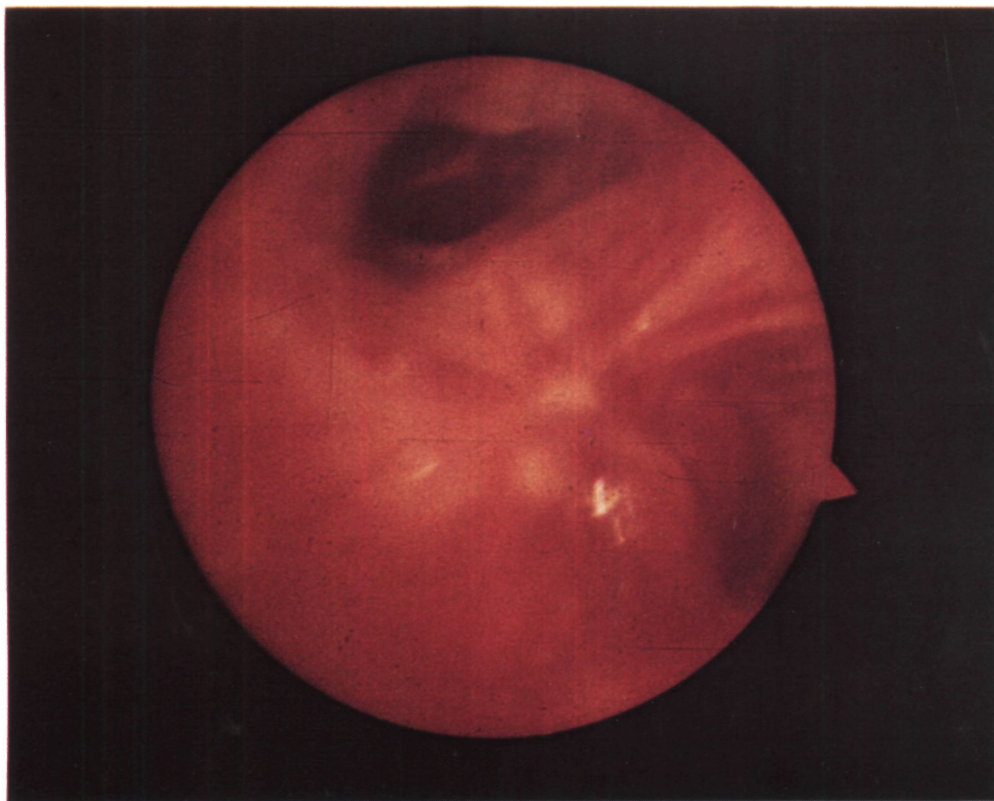
Типичным примером, иллюстрирующим дефекты диагностики аденом бронхов, является следующее наблюдение.

Больная О., 44 лет, поступила 5/XI 1974 г. с жалобами на приступообразный кашель со слизисто-гнойной мокротой, кровохарканье, боли в правой половине грудной клетки.

В октябре 1970 г. впервые появился сухой кашель, который постепенно усиливался. Через 2 месяца присоединилось кровохарканье. Кашель приобрел приступообразный характер. Диагностирована хроническая неспецифическая пневмония с бронхоэктазами, хронический астмоидный бронхит. Периодически появлялись приступы удушья, которые не купировались бронхолитиками. В периоды обострения повышалась температура тела. Продолжала лечиться амбулаторно и в стационаре антибиотиками и другими противовоспалительными средствами с временным эффектом. Многократно госпитализировалась в клинику с диагнозом правосторонней пневмонии. Рентгенологически каждый раз наступало разрешение пневмонии, однако через 2-3 нед вновь повышалась температура тела, увеличивалось количество мокроты. 30/X 1974 г. во время очередного обострения при рентгенологическом исследовании обнаружен ателектаз правого легкого. В ноябре впервые произведена бронхоскопия. На расстоянии 0,5 см от карины правый главный бронх обтурирован плотной опухолью сероватого цвета. При исследовании участка опухоли обнаружена аденома карциноидного типа. Произведена правосторонняя пульмонэктомия. Больная выздоровела.

Лечение больных с аденомой бронха может быть только хирургическим и возможно более ранним. Своевременная операция позволяет предупредить развитие необратимых изменений в легком, избежать опас-





*Рис. 43. Эндофото. Рецидив аденомы в области устья язычковых бронхов после эндоскопического удаления.*

ностей озлокачествления аденомы и осуществить удаление опухоли в максимально экономном варианте.

В развитии методов хирургического лечения центральных аденом бронхов могут быть выделены 3 периода. В течение первого периода аденомы пытались удалять только эндоскопическим путем (Clerf, Bucher, 1942, и др.). Второй период связан с освоением резекции легких. Он начинается с 1945 г., когда Graham, Womack, а затем McBurney, Clagett, McDonald (1952) и др. стали производить при аденоме бронха пульмонэктомию и лобэктомию. Третий период характеризуется разработкой резекции и пластики бронхов. Эти операции позволили во многих случаях сохранить неизмененную или малоизмененную легочную ткань.

Современные тенденции в хирургии центральных бронхиальных аденом заключаются в сужении показаний к эндоскопическому удалению, расширении показаний к резекции и пластике бронхов, ограничении показаний к резекции легких.

Показаниями к полному или частичному эндоскопическому удалению аденомы могут быть:

1. Наличие аденомы на тонкой ножке, хорошо видимой через бронхоскоп (3-5 % больных). Эндобронхиальный рецидив, конечно, всегда возможен, так как интрамуральная и экстрабронхиальная порции опухоли обычно остаются неудаленными (рис. 43). Rabin, Neuhof (1949), спе-

циально изучавшие этот вопрос, констатировали почти у половины больных рецидивы уже через год после эндоскопического удаления аденом.

2. Попытка частичного восстановления проходимости обтурированного бронха для уменьшения воспалительно-гнойных изменений в легком и последующего выполнения радикальной операции в лучших условиях. Необходимо, однако, учитывать и риск эндоскопической операции, которая может осложниться кровотечением, аспирационной пневмонией и в итоге не стиханием, а обострением воспалительного процесса в легком. Поэтому во время бронхоскопии часто безопаснее не пытаться удалять аденому, а осторожно продвинуть за нее тонкий катетер для отсасывания бронхиального содержимого, промывания бронхов и введения антибиотиков.

3. Противопоказания к торакотомии у слишком ослабленных, старых больных или в других случаях высокого операционного риска.

Удаление аденомы или воздействие на нее через бронхоскоп в зависимости от особенностей основания опухоли производят либо сразу, либо небольшими порциями. Применяют электрокоагуляцию, гальванокаустикую или ультразвук для предупреждения и остановки кровотечения.

При широком основании аденомы, явном интрамуральном или экстрабронхиальном росте эндоскопический способ удаления очень труден и опасен. Методом выбора должна быть внутригрудная операция.

Специальная предоперационная подготовка бывает нужна только при воспалительно-гнойных осложнениях, вызванных обтурацией бронха. Она заключается в бронхоскопии с попыткой проведения катетера глубже аденомы и санацией бронхов. Бронхоскопию с катетеризацией повторяют, если она удастся и оказывает положительный клинический эффект.

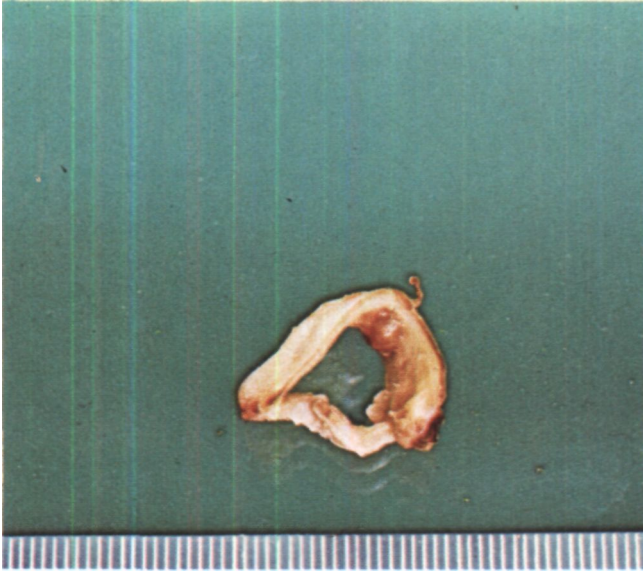
Операция по поводу аденомы бронха должна быть радикальной, но по возможности щадящей, экономной. Обычно этим требованиям в полной мере отвечает резекция пораженного участка бронха - окончатая или циркулярная. Такую операцию при аденоме бронха впервые сделал в Англии в 1946 г. Thomas (1956), а в СССР - в 1957 г. Е. Н. Мешалкин (В. И. Францев, Л. Л. Капуллер, 1958). В настоящее время ее следует считать показанной во всех случаях, когда имеется оперативно-хирургическая возможность восстановления или реконструкции бронха, а в легочной ткани нет необратимых, требующих резекции изменений. Достаточный радикализм иссечения бронха проверяют срочным гистологическим исследованием краев резецированного препарата.

Окончатую резекцию производят при аденомах с преимущественно эндобронхиальным ростом и основанием не шире 0,5-1 см.

Циркулярную резекцию бронха, обычно главного, промежуточного или нижнедолевого, выполняют при аденомах с основанием не менее 0,5-1 см в диаметре, а также при аденомах с интрамуральным ростом, экстрабронхиальным ростом и типа айсберга.

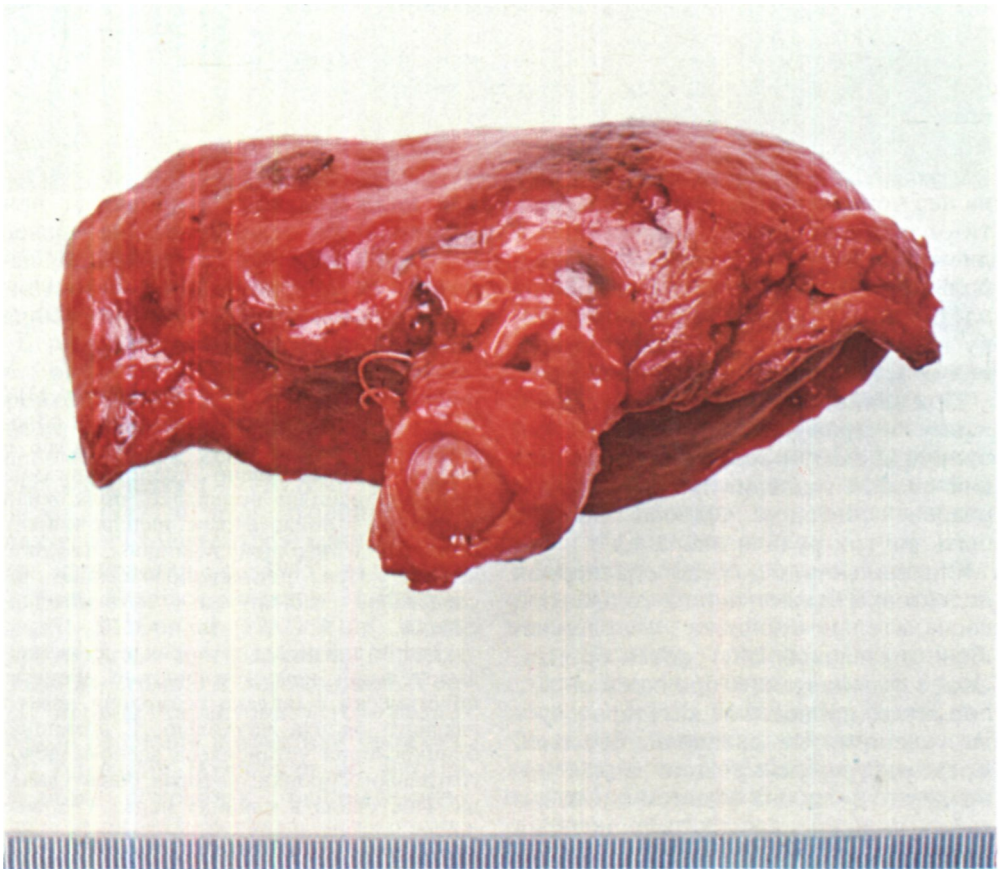
Больная З., 18 лет, поступила 13/X 1972 г. с жалобами на боли в левой половине грудной клетки. Заболела остро в мае 1972 г. Внезапно после приступа сильного кашля появилась подкожная эмфизема в области шеи, надключичных областей и верхней половины грудной клетки. При рентгенологическом исследовании обнаружен пневмомедиастинум.

Госпитализирована в связи с острой дыхательной недостаточностью. Рентгенологически выявлена обтурация левого главного бронха опухолью. С помощью бронхоскопии установлена аденома левого главного бронха, которая была удалена. Поступила в клинику через 3 1/2 мес после эндоскопического удаления аденомы.



*Рис. 44. Операционный препарат больной З. Отрезок главного бронха с аденомой, растущей эндобронхиально.*

*Рис. 45. Операционный препарат (верхняя лобэктомия слева с циркулярной резекцией главного бронха). Большая аденома раздвигает стенки главного бронха и полностью обтурирует его просвет.*



На обзорных рентгенограммах грудной клетки патологии не определяется. Лишь на томограммах на расстоянии 1,5-2 см от карины видна неровность контура верхней стенки левого главного бронха. При трахеобронхоскопии на верхнелатеральной стенке левого главного бронха в 0,5-0,8 см от верхнедолевого бронха определяется основание опухоли диаметром около 0,5 см.

Диагноз: аденома левого главного бронха, состояние после эндоскопического удаления эндобронхиальной части опухоли.

14/XI оперирована. Просвет главного бронха вскрыт по мембранозной части. Обнаружено основание аденомы диаметром 0,5 см, расположенное на вентрально-краниальной стенке бронха в 0,5 см от устья верхнедолевого бронха. Произведена циркулярная резекция левого главного бронха на протяжении 1 см (рис. 44). Пересечение бронха в 2-3 мм от края опухоли. Между концами бронха наложен анастомоз.

При гистологическом исследовании опухоли обнаружена картина мукоэпидермоидной аденомы. Больная выздоровела.

В случаях необратимых изменений в легочной ткани к периферии от аденомы резекцию и пластику бронхов сочетают с удалением патологически измененной части легкого, обычно с лобэктомией (рис. 45). Дооперационная оценка состояния легкого может быть трудной и даже невозможной. В первую очередь это касается различий между обратимым обтурационным ателектазом и необратимым фиброателектазом с деструкцией легочной ткани. Индивидуальной оценки требуют обструктивная эмфизема и постстенотические ретенционные бронхоэктазы, которые у лиц молодого возраста могут подвергаться обратному развитию. В связи с этим вопрос о необходимости сочетания резекции бронха с одновременным удалением измененных участков легкого часто решается только во время операции, после всегда обязательно вскрытия просвета бронха, отсасывания бронхиального содержимого

и определения состояния легочной ткани. Уточняющими методами исследования могут быть ангиопульмонография и бронхография на операционном столе (М. И. Перельман, М. З. Упитер, 1963; М. Л. Шулуток, М. Г. Виннер, И. А. Лобанов, 1967), а также срочное гистологическое исследование кусочка легочной ткани (О. М. Авилова и др., 1971). Если все же вопрос о возможности сохранения легкого представляется неясным, мы решаем его следующим образом: при сомнениях в отношении доли легкого предпочитаем выполнить лобэктомию, при сомнениях в отношении всего легкого - сохраняем его.

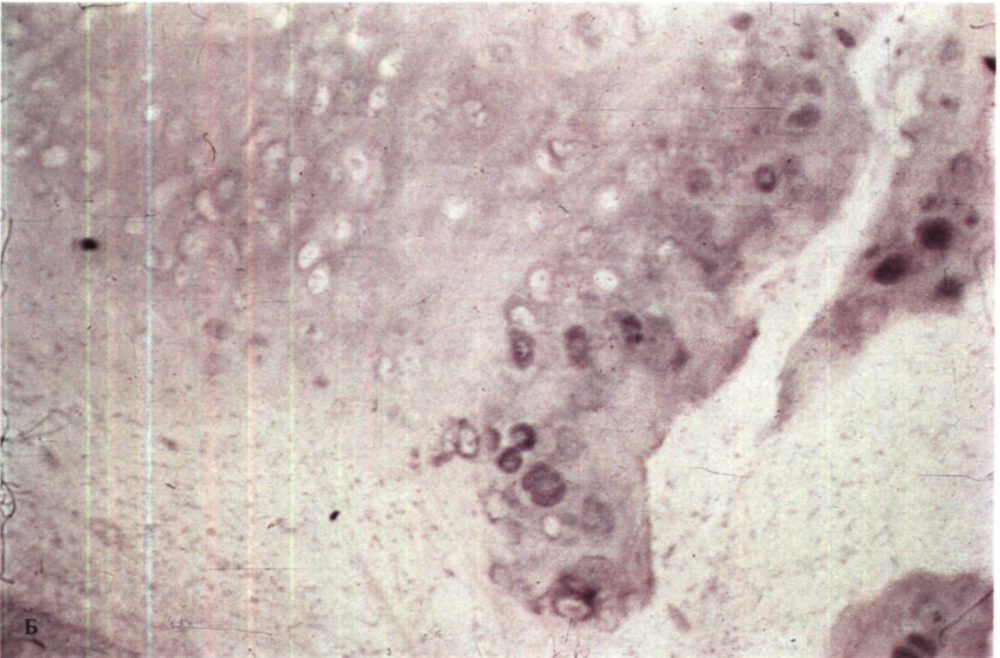
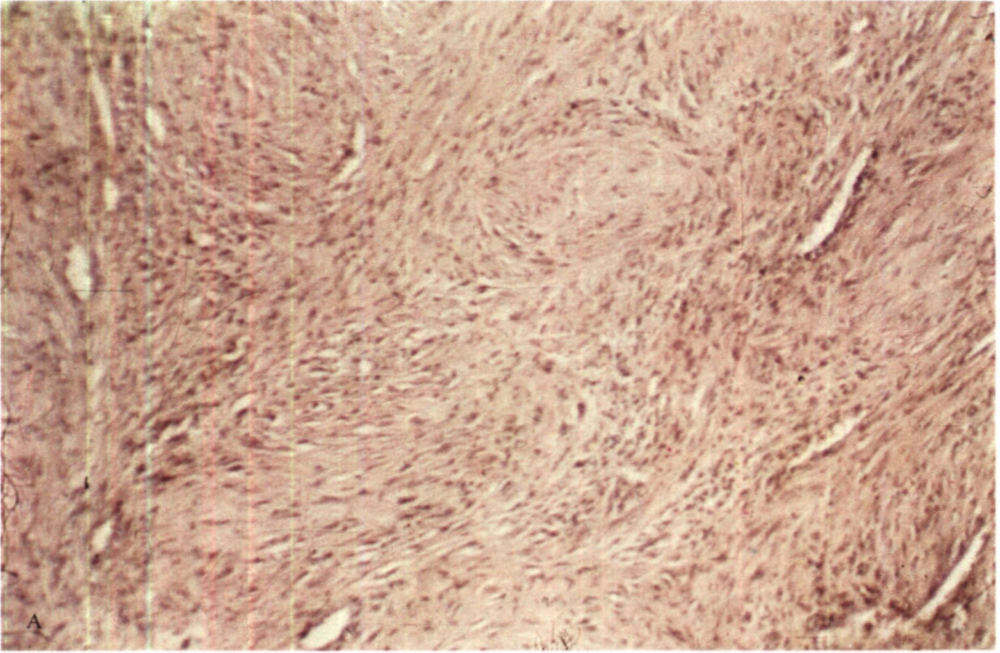
Наибольшим опытом в резекции и пластике бронхов при аденомах располагают Levasseur и др.<sup>1</sup> - 20 операций, Hertzog (1973) - 17 операций, О. М. Авилова (1975) - 28 операций; нами сделаны 53 такие операции (всего оперировано по поводу центральных аденом бронхов 149 больных).

При локализации аденомы в сегментарном бронхе или в области деления долевого бронха на сегментарные обычной операцией является лобэктомия, хотя при отсутствии необратимых изменений в легочной ткани у некоторых больных возможна резекция и пластика бронха. Мы, правда, не разделяем мнение А. В. Макарова, что «при аденомах бронха в I-II стадиях заболевания единственно допустимая операция - изолированная резекция бронха»<sup>2</sup>. Кстати, и фактический материал автора в этом отношении не показателен, так как из 29 операций резекции и пластики бронхов при аденомах опухоли локализовались в долевым и сегментарных бронхах только у 3 больных.

У больных с аденомами, которые вызвали обтурацию главного бронха и последующее развитие необратимых изменений во всем легком, единственно целесообразной операцией является его полное удаление.

<sup>1</sup> "Rev. franc. mal. resp." (Paris). 1973, v. I, No. 2, p. 299-310.

<sup>2</sup> Макаров А. В. Клиника, диагностика и хирургическое лечение аденом трахеи и бронхов. Автореф. дис. канд. Винница. 1974, с. 17.



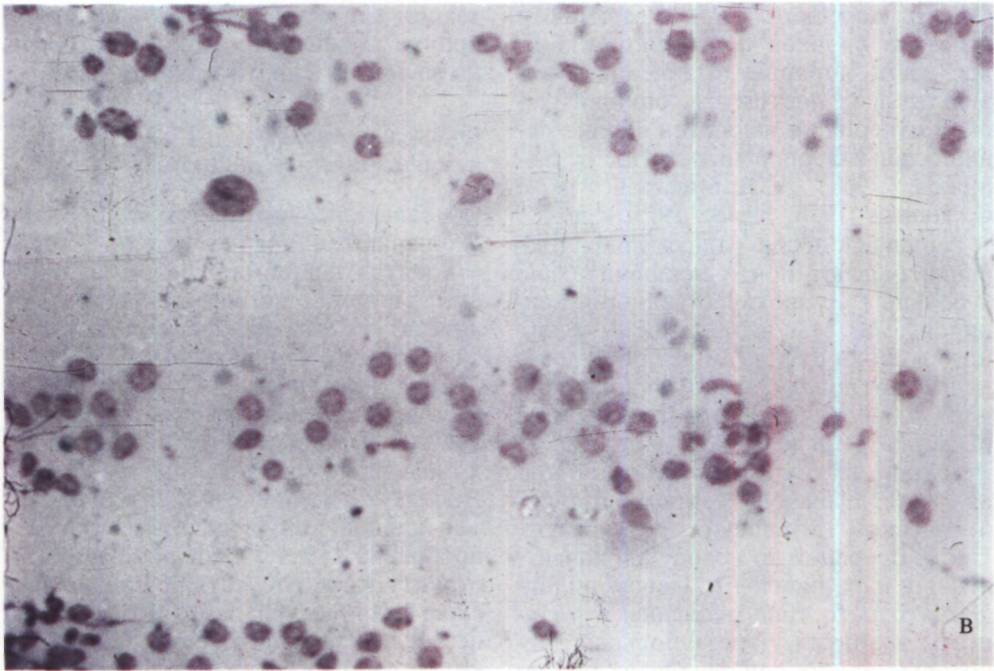


Рис. 46. Микрофото неэпителиальных опухолей, по поводу которых произведена резекция и пластика бронхов.  
 А - фиброма, окраска по ван Гизону, х 160;  
 Б - хондрома, окраска гематоксилин-эозином, х 63; В - плазмоцитома, окраска азур-эозином, х 450.

Таким образом, выбор метода хирургического лечения больных с центральной аденомой бронха определяется локализацией и особенностями роста опухоли, отсутствием или наличием необратимых изменений в легочной ткани, а также морфологическими данными о вполне доброкачественном характере аденомы или, наоборот, тенденцией к злокачественному росту.

В течение последнего десятилетия резекция и пластика бронхов как самостоятельная операция или в соче-

тании с резекцией легкого применяется у четверти больных с центральными аденомами бронхов, лобэктомию - у половины и пульмонэктомию - у четверти. Резекцию и пластику бронхов в сочетании с лобэктомией приходится производить, по нашим данным, в 1<sup>х</sup> БИ раза чаще, чем изолированную резекцию бронха. Самый распространенный вариант такой операции - циркулярная резекция главного и промежуточного или нижнедолевого бронхов с верхней лобэктомией.

По мере улучшения диагностики центральных аденом бронхов и при более своевременном хирургическом лечении удельный вес резекции и пластики бронхов будет возрастать, а необходимость в пульмонэктомии должна свестись к минимуму.

Известно, что отдаленные результаты пульмонэктомии и лобэктомии у больных, оперированных по поводу аденомы бронха, благоприятные. Около 85 % оперированных живут более 5 лет без признаков болезни

(Miller, Horeman, 1975). Резекция и пластика бронхов при аденомах также дают хорошие отдаленные результаты и поэтому в онкологическом отношении являются вполне рациональными операциями (Ю. В. Бирюков, 1968; А. В. Макаров, 1974; С. Thomas, 1956; Jensik, 1975, и др.).

Рецидивы после радикальных операций бывают почти исключительно у больных со злокачественными карциноидами. Мы наблюдали 41 больного в сроки от 5 до 16 лет после операций по поводу аденом карциноидного и мукоэпидермоидного типа и не выявили рецидивов или метастазов. Резекции легких и операции на бронхах дали одинаково хорошие в онкологическом отношении результаты. После операций по поводу злокачественных карциноидов и аденом цилиндроматозного типа рецидивы и метастазы возникли у трети больных; некоторых из них при рецидивах можно повторно успешно оперировать.

Целесообразность лучевой терапии после операций по поводу злокачественных карциноидов и цилиндроматозных карциноидов представляется неопределенной. Достоверных материалов, которые подтверждали бы пользу лучевого лечения в таких случаях, пока нет. ?

Редкими доброкачественными эпителиальными опухолями являются папилломы и полипы.

Мы наблюдали папиллому бронха у девочки 16 лет, которую 2 года лечили по поводу ошибочно диагностированного туберкулеза. Одиночная опухоль размером 4х2х2 см локализовалась в правом верхнедолевом бронхе, полностью обтурировала его просвет и вызвала ателектаз и распад доли. После лобэктомии при гистологическом исследовании препарата выявлена папиллома бронха с гиперкератозом покровного эпителия (М. Г. Ревзис).

Эпителиальные полипы обычно бывают одиночными. Они подлежат эндоскопическому удалению или ре-

зекции для профилактики нарушения бронхиальной проходимости и потенциальной опасности малигнизации.

#### Доброкачественные неэпителиальные опухоли

Неэпителиальные опухоли бронхов наблюдаются крайне редко. К ним относятся фиброма, хондрома, остеомы, липома, миома, невринома. В литературе эти опухоли описываются в порядке казуистики.

С П. Григорьева и М. Г. Ревзис (1975), специально изучавшие неэпителиальные доброкачественные бронхо-легочные опухоли на материале Института клинической и экспериментальной хирургии, отметили разнообразие их морфологической структуры и отсутствие специфических клинических симптомов. В процессе дифференциальной диагностики решающее значение имеет биопсия во время бронхоскопического исследования, так как клинко-рентгенологические данные обычно не позволяют исключить аденому бронха, а в некоторых случаях бронхо-легочный рак.

Окончательный диагноз ставится после планового исследования резцированного материала.

Все доброкачественные неэпителиальные опухоли бронхов четко отграничены, и поэтому имеются весьма благоприятные условия для локального иссечения с максимально возможным сохранением легочной ткани и восстановлением проходимости бронхов. Мы имеем опыт таких операций у больных с фибромой, ксантофибромой, фиброзным полипом, хондромой, остеомой (рис. 46).

Резекция и пластика бронхов при доброкачественных опухолях характеризуются высокой непосредственной эффективностью, хорошими отдаленными результатами и обычно являются единственно приемлемыми операциями у этой категории больных.

## Бронхо-легочный рак

Методами хирургического лечения бронхо-легочного рака являются пульмонэктомия и лобэктомия (билобэктомия). Преимущество лобэктомии по сравнению с пульмонэктомией состоит в сохранении значительной части легкого, в связи с чем представляется возможным оперировать больных с низкими функциональными резервами дыхательной и сердечно-сосудистой систем. Лобэктомия сопровождается в 2 раза меньшей послеоперационной летальностью. В отличие от пульмонэктомии после удаления долей легкого обычно наступает полная или вполне удовлетворительная компенсация и стабилизация дыхания и кровообращения с восстановлением трудоспособности в короткие сроки.

У больных с центральным раком легкого лобэктомия раньше производилась крайне редко и почти исклю-

чительно в случаях ограниченных опухолей сегментарных бронхов, без определяемых метастазов в лимфатические узлы (В. В. Родионов, 1970). Расширение показаний к лобэктомии при центральном раке стало возможным благодаря ее сочетанию с резекцией главного бронха. О целесообразности таких операций писал Wiklund в 1951 г. В 1952 г. Allison произвел успешную лобэктомию с циркулярной резекцией бронха и наложением бронхиального анастомоза при бронхо-легочном раке. В нашей стране впервые такую операцию выполнил А. П. Кузьмичев в 1961 г. Он оперировал женщину 54 лет с эпидермоидным эндобронхиальным раком левого верхнедолевого бронха (А. П. Кузьмичев, В. П. Казнин, 1963), которая через 13 лет после операции была в удовлетворительном состоянии.

Johnston, Jones в 1959 г. опубликовали сводный материал трех учреж-

### Таблица 4

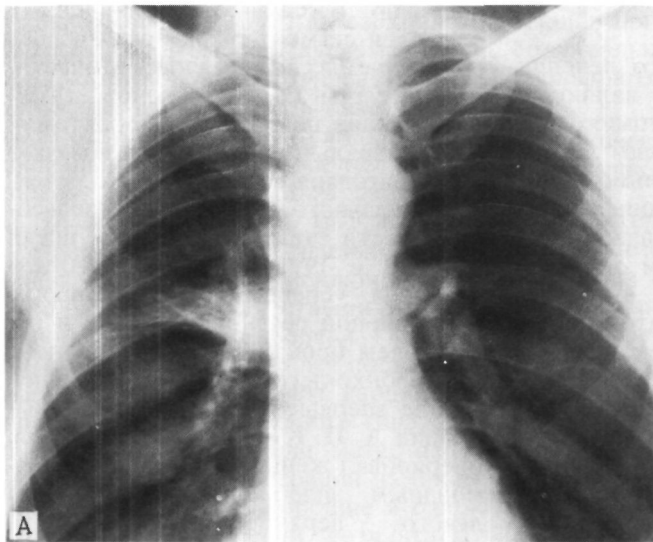
#### ЧИСЛО ОПЕРАЦИЙ ЛОБЭКТОМИИ С РЕЗЕКЦИЕЙ И ПЛАСТИКОЙ БРОНХОВ ПРИ РАКЕ

| Автор   | Год публикации | Число операций |
|---|----------------|----------------|
| Thomas  | 1960           | 36             |
| Петровский Б. В., Перельман М. И., Кузьмичев А. П.        | 1966           | 45             |
| Thompson D.   | 1967           | 19             |
| Шулутко М. Л., Горбунова Е. В., Лобанов И. А.             | 1968           | 29             |
| Харченко В. П., Волохов Б. Э.                             | 1969           | 89             |
| Родионов В. В.  | 1970           | 69             |
| Paulson D., Urschel H., McNamara J., Shaw R. <sup>1</sup> | 1970           | 54             |
| Rees G., Paneth M.  | 1970           | 44             |
| Kutschera W.  | 1971           | 27             |
| Jensik R., Faber L., Milloy F., Amato J. <sup>2</sup>     | 1972/          | 57             |
| Pichlmaier H., Schaudig A.                                | 1972           | 20             |
| Sörensen H.   | 1972           | 36             |
| Naef A., Schmid J. de Grunec                              | 1974           | 21             |

<sup>1</sup> "J. thorac. cardiovasc. Surg.", 1970, v. 59, N 1, p. 38-48.

<sup>2</sup> Ibid, 1972, v. 64, N 3, p. 400-412.





*Рис. 47. Прямая (А) и боковая (Б) рентгенограммы легких. Ателектаз 3-го сегмента справа при раке сегментарного бронха.*

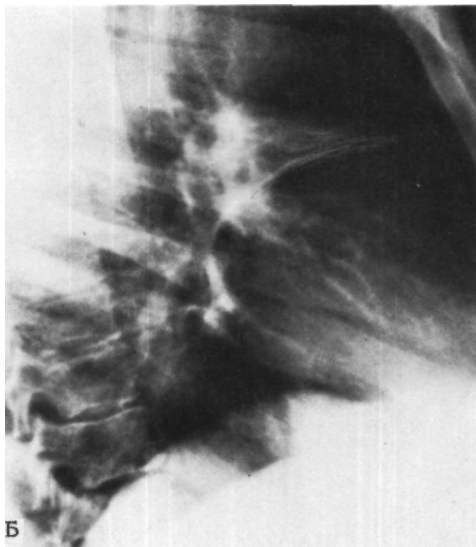
дений с обобщением 98 операций лобэктомии с резекцией и пластикой бронхов при раке. Позже в литературе появились сообщения о других случаях (табл. 4).

В Институте клинической и экспериментальной хирургии на 31/XII 1976 г. произведены 84 лобэктомии с резекцией и пластикой бронхов при раке.

Современные статистические данные показывают, что в специализированных учреждениях, где производятся операции на бронхах, лобэктомия с резекцией бронха составляет 6-8 % всех радикальных операций по поводу бронхо-легочного рака. В нашей клинике этот процент равен 10.

Первые лобэктомии с резекцией и пластикой бронхов при раке производили только как «компромиссные» операции в случаях, когда все легкое было слишком опасно удалять из-за низких дыхательных резервов и (или) пожилого возраста. Лишь в течение последних 10-15 лет установлены благоприятные не только ближайшие, но и отдаленные результаты лобэктомии с резекцией и пластикой бронхов при раке.

Основное значение резекции бронха при раке состоит в том, что она позволяет расширить показания к лобэктомии и выполнить ее в ряде таких случаев, где без реконструкции дыхательных путей частичное удаление легкого невозможно или нерадикально и единственным вариантом хирургического лечения может быть только пульмонэктомия. В то же время возможность выполнения радикальной операции с удалением главного бронха и регионарных лимфатических узлов, но с сохранением части легкого позволяет расширить контингент оперируемых, снизить послеоперационную летальность и число осложнений, сохранить легочную ткань и возможность повторных операций на легких, а также создать больному лучшие условия жизни в отношении функционального состояния, предотвращения инвалидности и сохранения трудоспособности. Поэтому большие преимущества лобэктомии с резекцией бронха особенно существенны для больных пожилого возраста, а также лиц с эмфиземой, пневмосклерозом, ранее перенесенной операцией на втором легком. В функциональном отношении они



обычно характеризуются низкими резервами дыхания и нарушениями деятельности сердечно-сосудистой системы. Число таких больных в абсолютном и относительном отношениях постоянно увеличивается и, по нашим данным, теперь превышает половину общего числа оперируемых по поводу бронхо-легочного рака.

Лобэктомию с резекцией бронха при раке производят как радикальную операцию или как так называемую компромиссную в случаях противопоказаний к пульмонэктомии. При этом следует подчеркнуть совершенно понятную для хирургов и онкологов относительность и условность понятий «радикальная» и «компромиссная» применительно к резекции легкого при раке.

Как радикальная операция лобэктомию с резекцией бронха при центральном раке показана в случаях локализации опухоли вблизи устьев сегментарных бронхов, в долевого бронхе, в устье долевого бронха. При периферическом раке основным показанием является распространение опухоли на область устьев сегментарных бронхов, иногда с опухолевой инфильтрацией долевого бронха.

Одновременно с лобэктомией и резекцией бронха удаляют регионарные лимфатические узлы - обычно бронхо-пульмональные, трахео-бронхиальные и бифуркационные. Пересечение главного бронха создает для этого весьма благоприятные возможности. Желательно, чтобы узлы были удалены в одном блоке с долей легкого и бронхом. Наличие в них метастазов не является противопоказанием к лобэктомии с резекцией бронха, необходимо лишь, чтобы имелась возможность их радикального удаления.

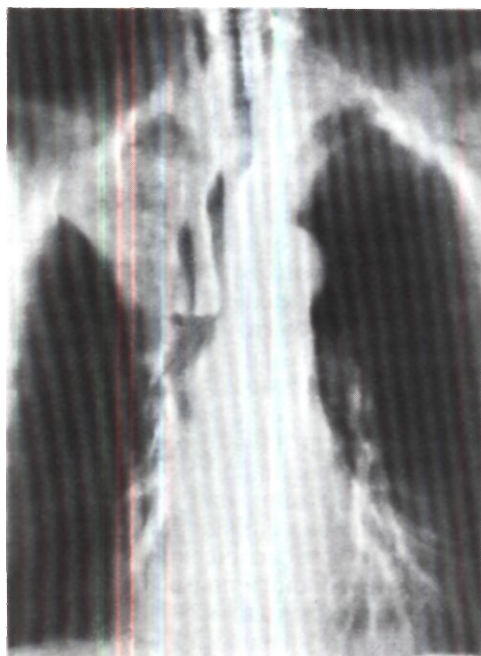Ramsey и др. (1969)<sup>1</sup> сообщили о 18 больных, проживших свыше 5 лет после лобэктомии, при которой были удалены пораженные раковыми метастазами лимфатические узлы средостения. Аналогичными наблюдениями располагаем и мы. Поэтому нет оснований отказываться от лобэктомии с резекцией бронха, если удаление всех явно пораженных узлов представляется возможным.

В абсолютном большинстве случаев лобэктомию с резекцией бронхов производят при опухолях верхне-долевых бронхов с вовлечением их устья в опухолевый или перифокальный воспалительный процесс. При этом справа удается сохранить среднюю и нижнюю или только нижнюю долю, а слева - нижнюю долю.

Предположительное планирование этих операций возможно на основании рентгенологических данных и бронхоскопических признаков, позволяющих оценить наличие и распространенность ракового поражения бронхов. Однако окончательное решение о выборе метода операции и, в частности, о лобэктомии с резекцией бронха принимают только после торакотомии и ревизии анатомических отношений.

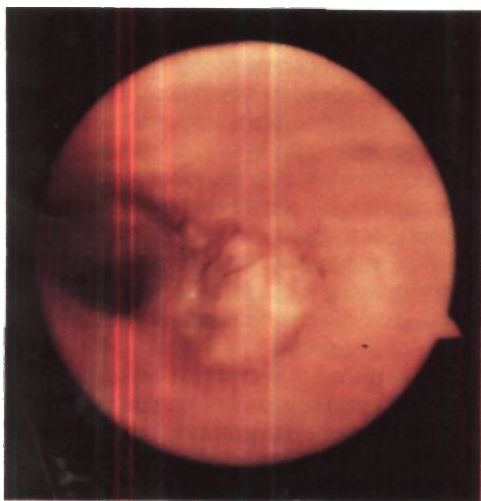
При бронхо-легочном раке справа всегда необходимо учитывать высокую послеоперационную летальность (10-15 %) и неблагоприятные функциональные последствия правосто-

<sup>1</sup> "J. thorac. cardiovasc. Surg.", 1969, v. 58, No. 2, p. 225-231.



*Рис. 48. Томограмма. Ателектаз верхней доли правого легкого при раке верхнедолевого бронха.*

*Рис. 49. Эндофото. Раковый инфильтрат в области устья правого верхнедолевого бронха с переходом на главный бронх.*



*Рис. 50. Операционный препарат после верхней лобэктомии с циркулярной резекцией главного бронха при раке, поражающем устье верхнедолевого бронха. Отчетливо видна манжетка главного бронха.*

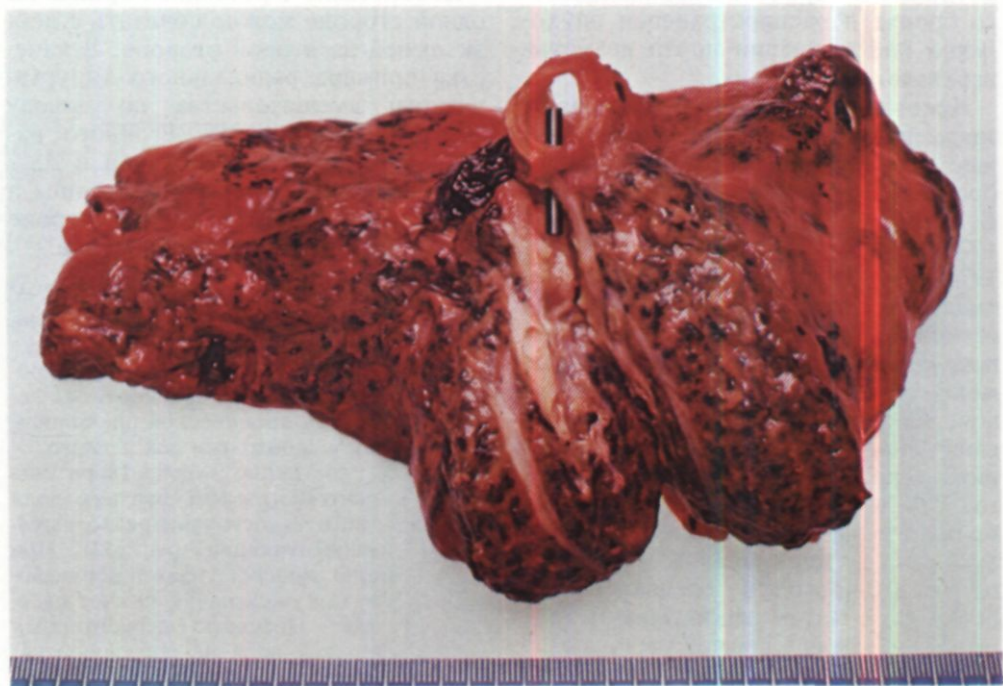
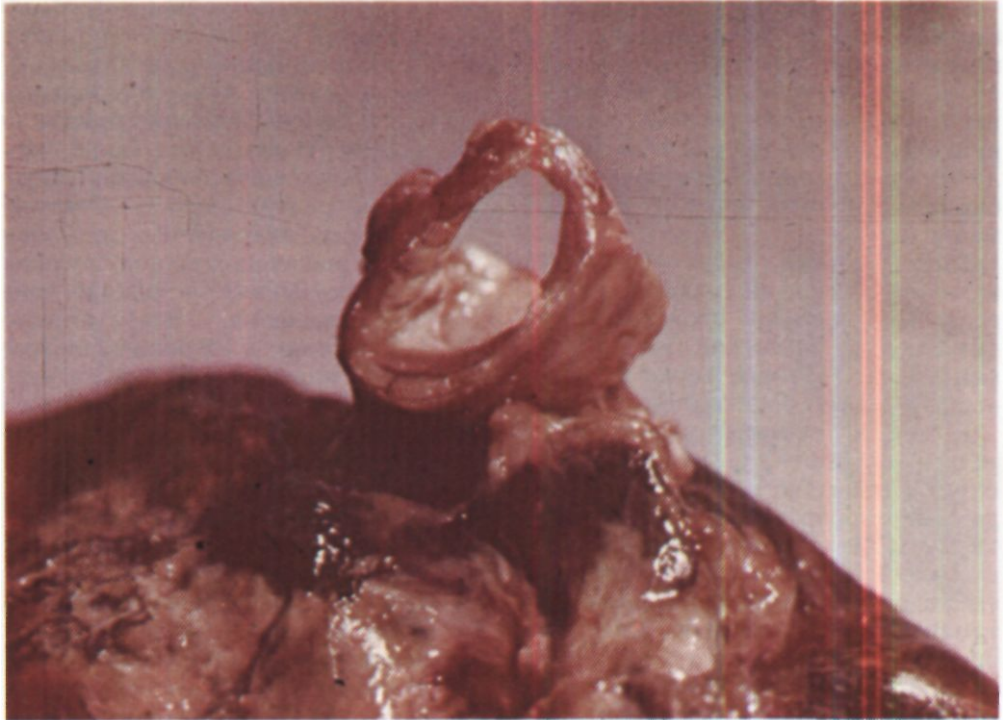*Рис. 51. Операционный препарат удаленной верхней доли правого легкого с отрезком главного бронха. В стенозированный верхнедолевой бронх введен грифель карандаша. Стенка вскрытого 3-го сегментарного бронха поражена опухолью.*

ронной пульмонэктомии, особенно у лиц старше 60-65 лет и с эмфиземой легких.

Прямые показания и наилучшие условия для лобэктомии с резекцией бронха бывают в случаях небольших эпидермоидных опухолей верхнедолевых бронхов с преимущественно эндобронхиальным (экзофитным) ростом и отсутствием метастазов в регионарных лимфатических узлах.

Клинический опыт позволил выработать и более конкретные показания к различным вариантам лобэктомии с резекцией и пластикой бронхов при раке (Б. В. Петровский, М. И. Перельман, А. П. Кузьмичев, 1966; В. П. Харченко, Б. Э. Волохов, 1969; В. В. Родионов, 1970, и др.).

Верхнюю лобэктомию справа с циркулярной резекцией главного и промежуточного бронхов производят при опухолевом поражении устьев сегментарных бронхов (рис. 47), верхнедолевого бронха и его устья с возможным небольшим переходом опухоли или воспалительной инфильтрации на главный промежуточный бронх (рис. 48, 49). Такую операцию мы считаем одним из типичных радикальных хирургических вмешательств при бронхо-легочном раке (рис. 50, 51).



В случаях прорастания опухоли верхней доли в среднюю долю или поражения промежуточного бронха возможна верхняя билобэктомия с последующим анастомозом между культей главного бронха и нижнедолевым бронхом или «двустволкой» из базального бронха и бронха 6-го сегмента.

Верхнюю лобэктомию слева с циркулярной резекцией главного и нижнедолевого бронхов производят при опухолевом поражении устьев сегментарных бронхов верхней доли, верхнедолевого бронха и его устья.

Редкое применение лобэктомии с резекцией бронха при нижнедолевых опухолях связано с их большей тенденцией к прорастанию междолевых щелей и регионарному метастазированию в краниальном направлении, а также с менее благоприятными анатомическими условиями для этих операций.

Нижнюю лобэктомию слева с циркулярной резекцией главного и верхнедолевого бронхов производят при опухолевом поражении нижнедолевого бронха и распространении опухолевой инфильтрации почти до устья верхнедолевого бронха.

Некоторые хирурги применяют также и другие, более редкие и сложные варианты резекции и пластики бронхов при раке (В. П. Харченко, Б. Э. Волохов, 1969; В. В. Родионов, 1970; Naef, Schmid de Grunec, 1974). Так, при небольших эндобронхиальных опухолях в области устьев сегментарных бронхов средней доли последнюю удаляют с отрезком промежуточного и нижнедолевого бронхов, между которыми затем накладывают анастомоз и сохраняют верхнюю и нижнюю доли правого легкого. При поражении устья базальных бронхов справа делают нижнюю лобэктомию с циркулярной резекцией промежуточного и среднедолевого бронхов, а затем накладывают анастомоз между промежуточным и среднедолевым бронхом. Это сохра-

няет среднюю долю. После нижней билобэктомии с циркулярной резекцией главного бронха накладывают анастомоз между культей главного бронха и верхнедолевым бронхом, сохраняя верхнюю долю. Такие операции, однако, целесообразны лишь в довольно редких случаях. Обычно их заранее не планируют и производят при возникающих по ходу вмешательства сомнениях в онкологическом радикализме, допустимости пульмонэктомии в функциональном отношении или обнаружении элементов рака во время срочного гистологического исследования концов иссеченного бронха.

Абсолютное большинство лобэктомии с резекцией бронхов произведено при эпидермоидных формах рака. Число операций у больных аденокарциномой и недифференцированными формами невелико, но имеющиеся благоприятные наблюдения дают основание применять в определенных ситуациях резекцию бронхов и у этих больных.

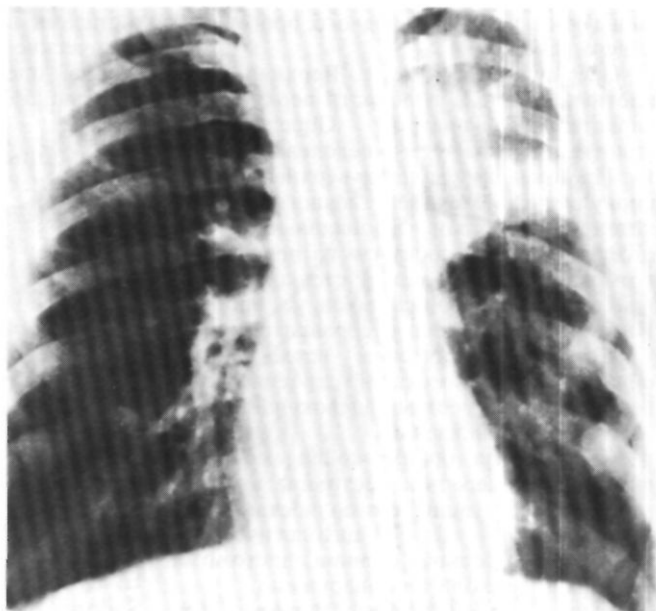Лобэктомию с резекцией бронха на одной стороне можно сочетать с лобэктомией на второй стороне. В качестве примера радикального хирургического вмешательства по поводу двустороннего бронхо-легочного рака с лобэктомией, резекцией и пластикой бронха на одной стороне, а затем лобэктомией на другой стороне приводим следующее наблюдение.

Больной М., 52 лет, поступил 7/IV 1965 г. С жалобами на боли в груди, слабость, одышку при физической нагрузке.

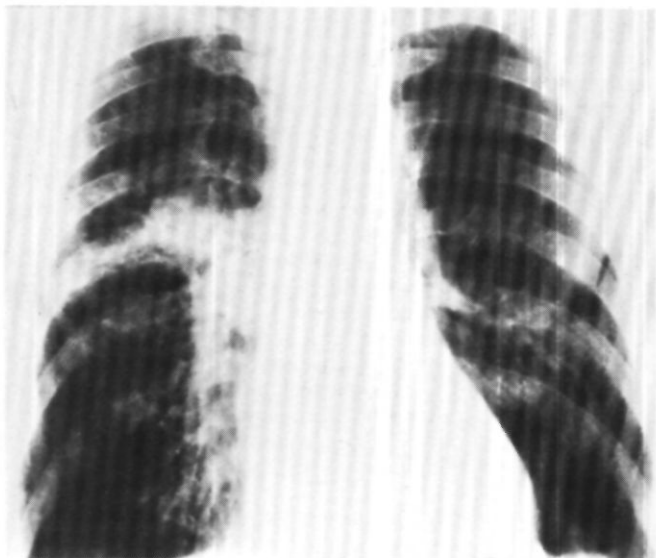
Заболевание выявлено при флюорографии в июне 1964 г. В течение 6 мес лечился по поводу хронической пневмонии. В дальнейшем заподозрен рак легкого.

Общее состояние удовлетворительное. На рентгенограммах верхняя доля левого легкого в состоянии резко выраженной гиповентиляции (рис. 52). При бронхоскопии просвет левого верхнедолевого бронха сужен на  $\frac{2}{3}$  за счет сдавления извне. Просветы сегментарных бронхов верхней доли не определяются. В мокроте после бронхоскопии обнару-

*Рис. 52. Рентгенограмма  
легких больного М. в апреле  
1965 г. Верхняя доля левого  
легкого в состоянии резко  
выраженной  
гипо вентиляции.*



*Рис. 53. Рентгенограмма  
легких того же больного  
декабре 1971 г.  
Патологическая тень в  
корне правого легкого.  
Левое легкое воздушно.*



жены клетки эпидермоидного ороговевающего рака.

Операция 21/IV 1965 г. Верхняя доля плотная, сращена в области верхушки с паритальной плеврой. Определяется уплотнение по ходу верхнедолевого бронха. Произведено удаление верхней доли с циркулярной резекцией главного и нижнедолевого бронхов. Бронхиальный анастомоз укреплен лоскутом из перикарда, который проложен между стенкой легочной артерии и линией швов на бронхе. Нижняя доля хорошо расправилась.

При гистологическом исследовании обнаружен рак, имеющий строение эпидермоидного, а местами аденокарциномы. Метастазы не найдены.

Контрольная бронхоскопия через 27 дней после операции: состояние анастомоза хорошее, линия его полностью эпителизирована. При цитологическом исследовании соскоба с линии анастомоза элементов опухоли не обнаружено.

Выписан 10/VI в удовлетворительном состоянии. В последующие 7 лет после операции не болел, находился под наблюдением онколога, работал.

В мае 1971 г. при флюорографии обнаружена тень в правом легком. 28/XII 1971 г. повторно поступил в клинику. На рентгенограммах и томограммах в области деления правой верхнедолевого бронха патологическая тень с нечеткими контурами (рис. 53). При бронхоскопии патологии не обнаружено. Произведена катетеризация 2-го сегментарного бронха справа. В аспирационном материале обнаружены клетки эпидермоидного неороговевающего рака.

Диагноз: эпидермоидный неороговевающий рак 2-го сегментарного бронха справа с преимущественно перибронхиальным ростом. Ателектаз второго сегмента с распадом. Состояние после удаления верхней доли легкого с циркулярной резекцией главного и нижнедолевого бронхов по поводу эпидермоидного рака - аденокарциномы - 7 лет назад.

Операция 17/II 1972 г. После торакотомии справа обнаружена опухоль II сегментарного бронха с переходом на верхнедолевого бронх. Лимфатические узлы в корне легкого и средостении макроскопически не изменены. Удалена верхняя доля (рис. 54, 55).

Гистологическое исследование: эпидермоидный неороговевающий рак с ме-

тастазами в бронхо-пульмональные лимфатические узлы. Через 2 года после повторной операции рецидива и метастазов нет (рис. 56)<sup>1</sup>.

Подобные операции являются единичными (Sorensen, 1972) и показывают значение резекции и пластики бронхов для сохранения легочной ткани и возможности операции на второй стороне.

Отдельного рассмотрения заслуживают так называемые расширенные или, правильнее, комбинированные операции при бронхо-легочном раке. Этот вопрос неоднократно ставился и по-разному решался в советской и зарубежной литературе (И. С. Колесников, Б. В. Щерба, 1969; М. В. Шеляховский, 1964; Б. Е. Петерсон, 1971; Konrad, Sadoni, 1970; Folk, 1971; Sulzer e.a., 1971<sup>2</sup> и др.).

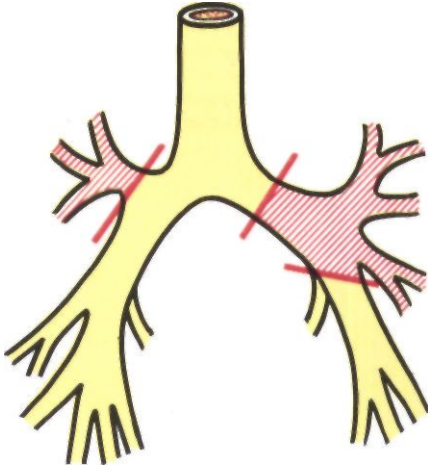
Применительно к реконструктивным вмешательствам на бронхах при раке изредка производимыми комбинированными операциями, которые расширяют возможности сохранения одной или двух долей легкого, являются: 1) лоб- или билобэктомия с резекцией главного бронха, боковой стенки трахеи или карины; 2) лобэктомия с резекцией главного бронха и циркулярной или окончатой резекцией легочной артерии.

Дополнительную резекцию боковой стенки трахеи и карины производят обычно только справа при раковом поражении устья верхнедолевого и значительной части главного бронхов. Мы выполнили такие операции 8 больным без летальных исходов в послеоперационном периоде. Из этих больных лишь один жил 5 лет после операции.

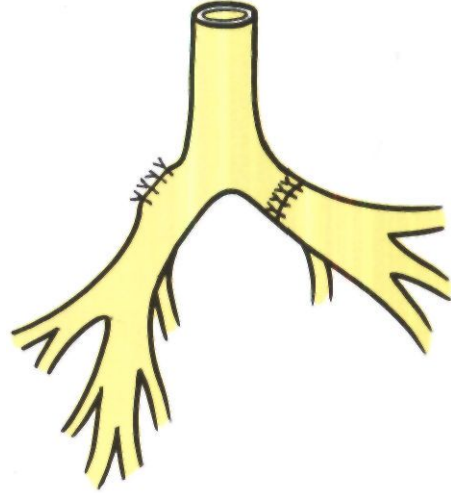
Опытом применения лобэктомии с резекцией бронха и легочной артерии при раке располагают Н. Д. Гарин, В. В. Родионов, И. А. Максимов, В. И. Шевелев (1968) - 4 операции, В. П. Харченко (1969) - 8 операций, Johnston, Jones (1959) - 8 операций,

<sup>1</sup> 24/III 1972 г. демонстрирован М. И. Перельманом. С. П. Григорьевой и Т. Н. Седовой на 1942-м заседании Хирургического общества Москвы и Московской области.

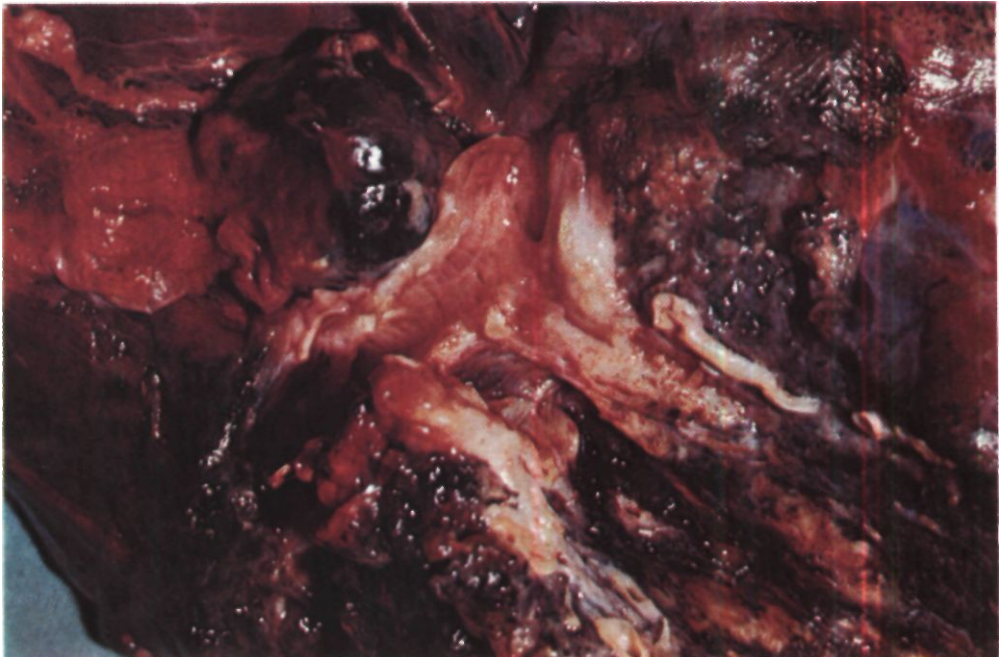
<sup>2</sup> "Ann. chir. r. thorac. cardiovasc.", 1971, v. 10, No. 4, p. 375-380.



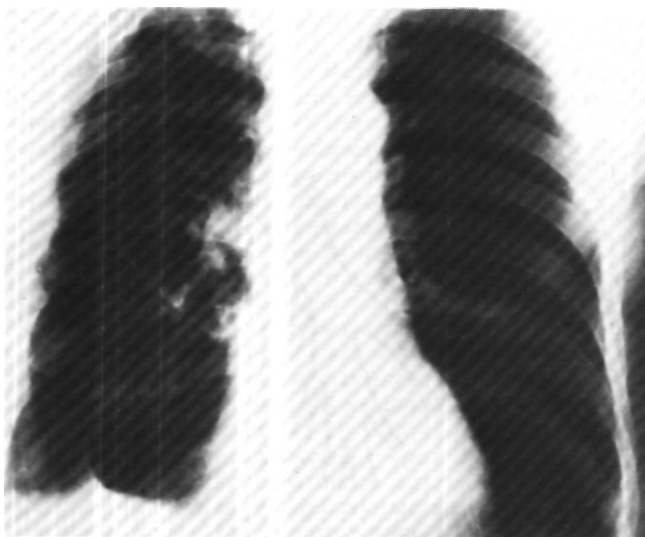*Рис. 54. Схема операций, произведенных у того же больного. Верхняя лобэктомия слева с циркулярной резекцией главного и нижнедолевого бронхов и верхняя лобэктомия справа.*



*Рис. 55. Операционный препарат того же больного. Вид с дорсальной стороны. Верхнедолевой, 1-й и 2-й сегментарные bronхи вскрыты. Рак 2-го сегментарного bronха.*







*Рис. 56. Рентгенограмма легких того же больного через 9 лет после операции слева и через 2 года после операции справа. Оба легких воздушны.*

Thompson (1967) - 7 операций. Другие авторы имеют только отдельные наблюдения. Нами выполнено 10 таких операций у больных бронхо-легочным раком. Показаниями к резекции легочной артерии было прорастание или интимное сращение небольшой раковой опухоли верхнедолевого бронха, его сегментарных ветвей или пораженного метастазом одиночного лимфатического узла со стенкой артерии. Циркулярная резекция левой легочной артерии произведена 3 больным, окончатая резекция левой легочной артерии - 4 и окончатая резекция правой легочной артерии - 3 больным. Во всех случаях только комбинированная резекция бронха и легочной артерии позволяла избежать пульмонэктомии.

Изучение отдаленных результатов 10 операций лобэктомии с резекцией бронха и легочной артерии показало, что только двое больных живут более 4 лет после вмешательства. Поэтому показания к резекции легочной артерии мы теперь ставим крайне редко и почти исключительно в случаях, когда пульмонэктомия явно противопоказана, а необходимость резекции артерии выявляется уже по

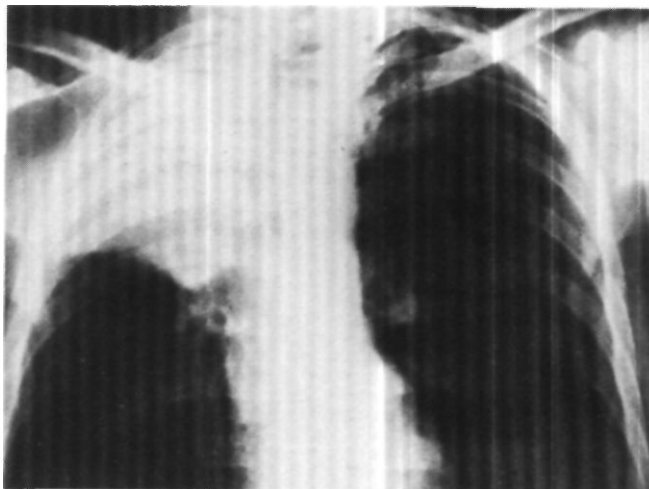
ходу производимой лобэктомии с резекцией бронха.

Основными противопоказаниями к лобэктомии с резекцией бронха при бронхо-легочном раке являются: 1) вовлечение в опухолевый процесс справа верхней и нижней или всех трех долей, а слева - обеих долей легкого; 2) обширное распространение раковой или вторичной воспалительной инфильтрации по бронхам, при которой радикальное иссечение несовместимо с возможностью восстановления вентиляции одной из долей легкого.

В решении этих вопросов большое значение имеет опыт оперирующего хирурга. При недостаточном опыте показания к резекции бронхов лучше не расширять.

Ранее резекцию бронха при раке нередко производили не циркулярно, а клиновидно (Paulson, Shaw, Kee, 1955, и др.). Однако клиновидные резекции часто оказываются недостаточно радикальными и иногда сопровождаются резкими деформациями бронхов. В связи с этим большинство хирургов, в том числе и мы, уже около 10 лет перестали применять клиновидные резекции и делаем только циркулярные резекции бронхов.

Рис. 57. Рентгенограмма легких больного Б. Ателектаз верхней доли правого легкого.



Послеоперационная летальность в результате лобэктомии с резекцией бронха при раке равна 5-8 %. Летальность, естественно, увеличивается (до 15-20%) у хирургов, применяющих расширенные и комбинированные операции, в частности одновременную резекцию боковой стенки трахеи и карины, резекцию легочной артерии.

Местные рецидивы в области анастомозов после лобэктомии с резекцией бронха бывают редко - в 2-6 % случаев.

По сводным данным Johnson, Jones (1959), из 85 больных, перенесших лобэктомию с резекцией и пластикой бронха по поводу рака, 61 жил больше 3 лет после операции (72 %).

Sorensen (1972) представил данные о 45 % трехлетней выживаемости. Paulson, Urschel, McNamara, Shaw, пользуясь методом построения кривых выживаемости, установили, что 5-летняя выживаемость оперированных больных должна быть 39 %<sup>1</sup> (при «показанных» операциях - 53 %, при «компромиссных» - 18 %), Jensik, Faber, Milloy, Amato (1974) - 35 %<sup>2</sup>. Убедительные сравнительные данные послеоперационной летальности и 5-летней выживаемости после пуль-

монэктомии и лобэктомии с циркулярной резекцией бронха при раке сообщили Rees, Paneth (1970): непосредственно после пульмонэктомии умирают 6 % и живут более 5 лет 25 % больных, а после лобэктомии с циркулярной резекцией бронха - соответственно 2,2 и 35 %. Местные рецидивы после резекции бронха бывают у 5-7 % больных, стенозы анастомозов - у 7 % больных.

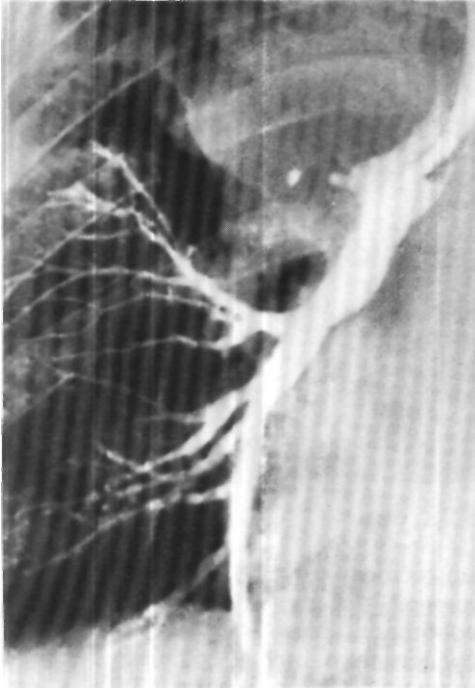
На нашем клиническом материале процент 5-летней выживаемости равен 42. При этом следует учесть, что у 8 из 83 оперированных больных лобэктомией или билобэктомией с резекцией главного бронха сочеталась с резекцией боковой стенки трахеи или карины, а у 8 больных - с резекцией и пластикой легочной артерии.

В целом послеоперационная летальность и отдаленные результаты лобэктомии с резекцией бронха при II и III стадии бронхо-легочного рака лучше, чем результаты пульмонэктомии, особенно правосторонней (В. В. Родионов, 1970; Rees, Paneth, 1970; Naef, Schmid de Griineck, 1974).

Приводим примеры длительной выживаемости (свыше 12 лет) после лобэктомии с резекцией бронха при раке.

<sup>1</sup> "J. thorac. cardiovasc. Surg.", 1970, v. 59, No. 1, p. 38-48.

<sup>2</sup> Ibid., 1962, v. 64, No. 3, p. 400-412.



*Рис. 58. Бронхограмма того же больного. Культя правого верхнедолевого бронха.*

*Рис. 59. Операционный препарат того же больного. В устье верхнедолевого бронха - опухоль в виде цветной капусты, выступающая в главный бронх.*

Больной Б., 62 лет, поступил 19/II 1964 г. с жалобами на кашель с выделением слизисто-гноной мокроты, слабость и похудание. В 1942 г. получил комбинированное ранение брюшной полости и левого легкого, которое осложнилось поддиафрагмальным абсцессом и левосторонней эмпиемой плевры. Произведена резекция ребер с дренированием полости эмпиемы и поддиафрагмального абсцесса.

Общее состояние удовлетворительное, левая половина грудной клетки деформирована, имеются рубцы после ранения и операции. Число лейкоцитов в крови  $13,4 \cdot 10^9$  в 1 мкл, СОЭ 56 мм в час. На ЭКГ изменения в миокарде правого желудочка со снижением питания сердечной мышцы.

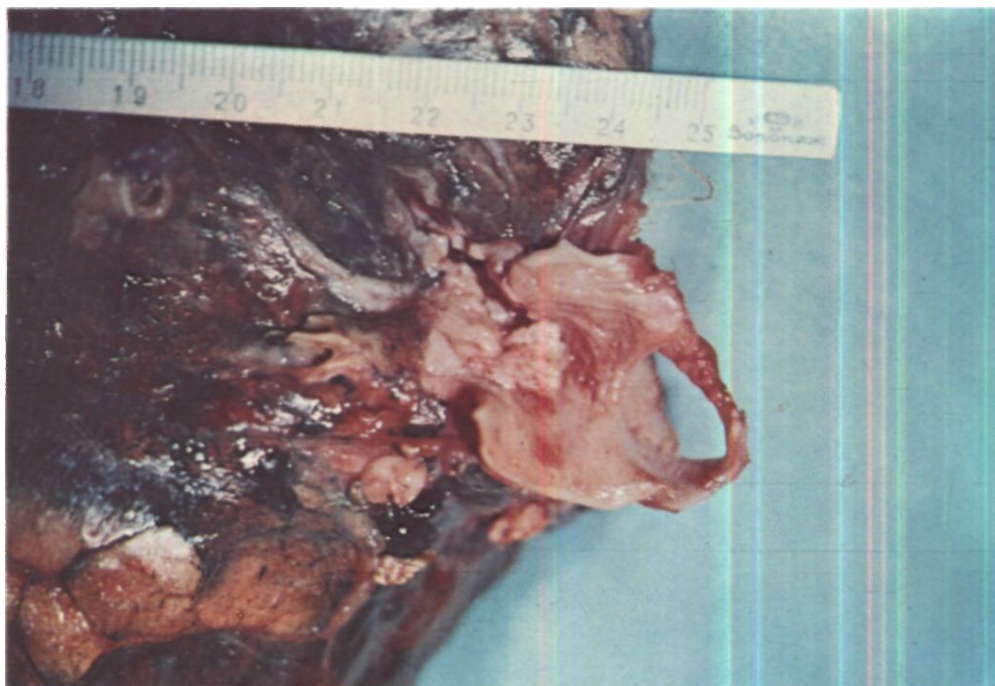
При рентгенологическом исследовании установлено, что верхняя доля правого легкого находится в состоянии ателектаза (рис. 57). На томограммах в области верхнедолевого бронха тень новообразования с четкими неровными контурами. Бронхография: коническая культя правого верхнедолевого бронха (рис. 58). При бронхоскопии обнаружена обтурация 3-го сегментарного бронха. При биопсии

его слизистой оболочки найдены элементы эпидермоидного неороговевающего рака.

Диагноз: эпидермоидный неороговевающий рак правого верхнедолевого бронха с преимущественно перибронхиальным ростом, стадия II. Ателектаз верхней доли.

Операция 3/III 1964 г. Верхняя доля маленькая, плотная, сращена с куполом плевры. В области верхнедолевого бронха опухоль размером 4x3 см. В корне верхней доли увеличенные мягкие лимфатические узлы. Удалена верхняя доля, произведена циркулярная резекция главного и промежуточного бронхов (рис. 59). Данные бронхоскопии, проведенной после окончания операции: края слизистой оболочки в области анастомоза хорошо адаптированы, сужения просвета нет.

Макропрепарат: доля плотная, небольших размеров. В корне ее узел опухоли размером 4x5 см, прорастающий и обтурирующий верхнедолевого бронха. Опухоль распространяется на стенку главного бронха. Пересечение главного бронха произведено в 1-1,5 см от края опухоли. Гистологическое исследование: эпидермоидный неороговевающий рак.



В лимфатических узлах и крае сечения бронха роста опухоли нет.

Послеоперационное течение гладкое. При обследовании через 11 лет после операции состояние хорошее. Временами беспокоят сухой кашель и одышка при быстрой ходьбе. При рентгенологическом исследовании правое легочное поле уменьшено в размерах, купол диафрагмы приподнят и несколько ограничен в подвижности.

Бронхоскопия: карина острая, расположена срединно. На расстоянии 1 см от карины просвет анастомоза округлой формы, диаметром 1,1 см. Слизистая оболочка всюю правого бронха нормальная. Просветы сегментарных бронхов расширены. На бронхограмме линия анастомоза не контурируется (рис. 60).

Больной Г., 35 лет, поступил 9/IX 1964 г. с жалобами на кашель с выделением слизисто-гноной мокроты, боли в левой половине грудной клетки, слабость и утомляемость.

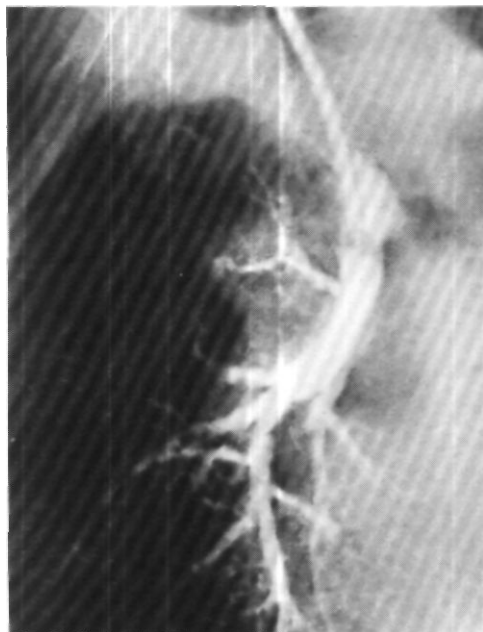
В сентябре 1963 г. появились сухой кашель и субфебрильная температура тела. Лечился по поводу левосторонней пневмонии без эффекта. Заподозрен рак легкого.

При поступлении общее состояние удовлетворительное. На рентгенограммах легких ателектаз 3-го сегмента слева (рис. 61). На томограммах увеличенные лимфатические узлы в области головки корня. При бронхоскопии патологии не выявлено.

Диагноз: рак 3-го сегментарного бронха слева с преимущественно перибронхиальным ростом, стадия II. Ателектаз 3-го сегмента слева.

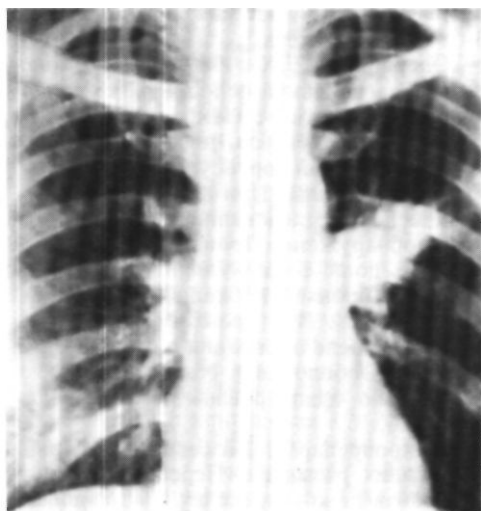
Операция 22/IX 1964 г. В верхнем отделе плевральной полости плоскостные сращения. Третий сегмент с опухолью в состоянии ателектаза, плотный. В корне доли и под дугой аорты увеличенные лимфатические узлы. При их срочном гистологическом исследовании метастазов рака не обнаружено. Произведено удаление верхней доли с циркулярной резекцией главного бронха. Нижняя доля хорошо расправилась. При бронхоскопии, произведенной после окончания операции, края слизистой оболочки в области анастомоза хорошо адаптированы, просвет нормальный.

Макропрепарат: 3-й сегмент плотный, небольших размеров. Пересечение бронха произведено в пределах неизменных



*Рис. 60. Бронхограмма того же больного через 11 лет после верхней лобэктомии справа с циркулярной резекцией главного бронха. Линия бронхиального анастомоза не контурируется.*

*Рис. 61. Рентгенограмма легких больного Г. Ателектаз 3-го сегмента левого легкого.*



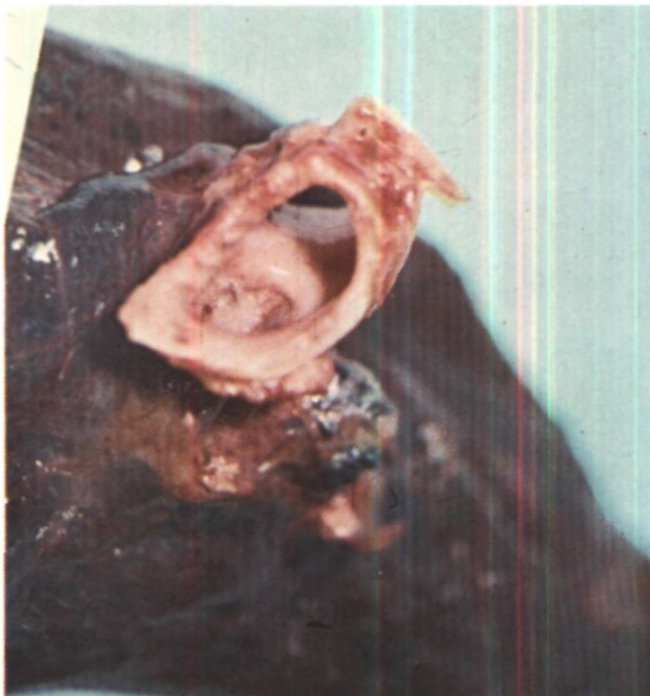тканей. В корне увеличенные лимфатические узлы. В устье 3-го сегментарного бронха опухоль размером 2х2 см, просвет бронха обтурирован (рис. 62). В ателектазированном сегменте имеются полости распада. Гистологическое исследование: эпидермоидный рак без орогования, прорастающий стенку бронха и растущий перибронхиально. В лимфатических узлах корня доли метастазы рака того же строения. В крае сечения бронха роста опухоли нет. Послеоперационное течение гладкое.

Обследован через 11 лет после операции. Состояние хорошее, работает грузчиком. При рентгенологическом исследовании слева в области корня легкого видны танталовые скобки. Левая половина диафрагмы расположена высоко, несколько ограничена в подвижности. На бронхограммах отмечается укорочение левого главного бронха. Линия бронхиального анастомоза не контурируется (рис. 63). Бронхоскопия: по линии анастомоза эпителизированный рубец, проходимость анатомоза хорошая (рис. 64). Жизненная емкость легких 84 % должной; резерв легочной вентиляции 15.

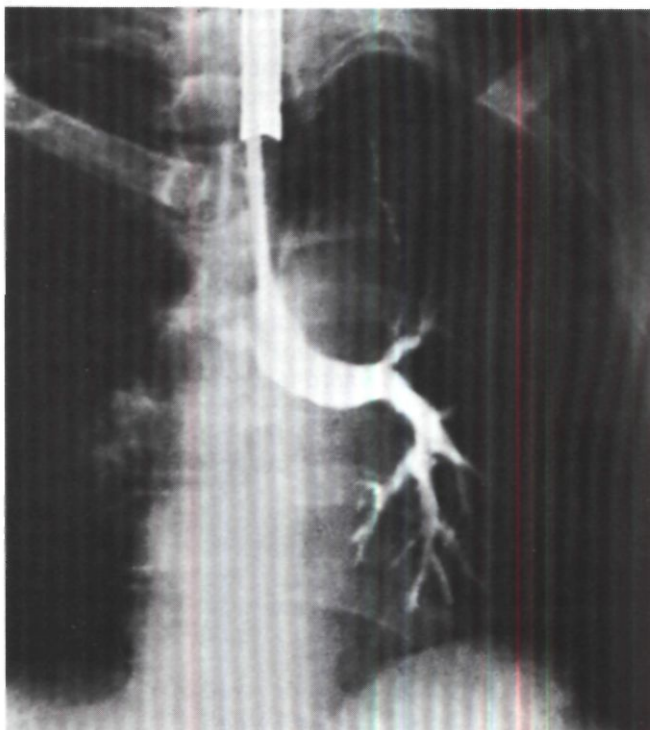
Есть основания полагать, что дальнейшее расширение возможностей выполнения лобэктомии с резекцией бронха при раке может быть достигнуто предоперационным мегавольтным облучением. Оно уменьшает воспалительные изменения вокруг опухоли и в лимфатических узлах, а иногда и размеры самого опухолевого узла. В. П. Харченко и Б. Э. Волохов (1969), Paulson, Shaw, Kee (1955) и др. применяли у ряда больных предоперационное облучение на гамма-установках и бетатроне в течение 3-4 нед с суммарной очаговой дозой 30-40 Дж/кг. Операцию производили через 3-6 нед после окончания облучения. По данным Jensik и др. (1972)<sup>1</sup>, из 213 больных бронхо-легочным раком, которым проводили предоперационное облучение, лобэктомию с резекцией бронха оказалось возможным сделать у 38 (17,8 %), а из 402 необлученных больных - только у 19 (4,7 %), т. е. в 4 раза меньше. После облучения число осложнений

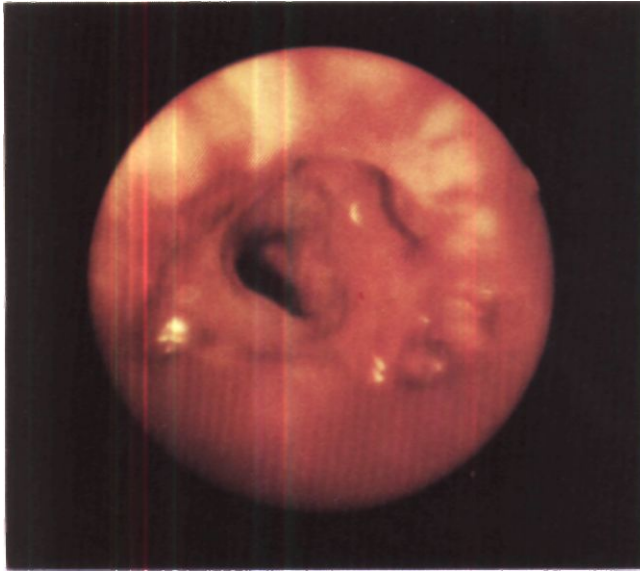
<sup>1</sup> "J. thorac. cardiovasc. Surg.", 1972, v. 64, No. 3, p. 400-412.

*Рис. 62. Операционный препарат того же больного. Раковая опухоль в виде цветной капусты выступает из устья верхнедолевого бронха.*



*Рис. 63. Бронхограмма того же больного через 11 лет после верхней лобэктомии слева с циркулярной резекцией главного бронха. Линия анастомоза не контурируется.*





*Рис. 64. Эндофото того же больного через 10 лет после верхней лобэктомии слева с циркулярной резекцией главного бронха. Эндобронхиального рецидива нет, анастомоз главного и нижнедолевого бронхов хорошо проходим.*

со стороны бронхиальных анастомозов не увеличилось. Местные рецидивы у таких больных наблюдаются реже почти в 3 раза, а расчетный процент 5-летней выживаемости возрастает с 44 до 76 (D. Paulson, 1972). Некоторые авторы, однако, отмечают увеличение летальности и осложнений после облучения и не констатируют улучшения отдаленных результатов (Homan von der Heide, Stom A. von der Wal, 1974).

В Институте клинической и экспериментальной хирургии с 1968 г. широко применяется совместно с Институтом рентгенологии и радиологии МЗ РСФСР предоперационное облучение больных бронхо-легочным раком на бетатроне с энергией 25 МэВ (М. И. Перельман, И. А. Переслегин, Г. Д. Князева, С. П. Григорьева, Е. М. Филькова, В. Е. Фонин).

Прямые показания к предоперационному облучению устанавливаются при низкодифференцированных формах рака и относительных или абсолютных противопоказаниях к пульмонэктомии. Однако и в других случаях предоперационное облучение увеличивает шансы на возможность

выполнения более экономной операции - лобэктомии с резекцией бронха.

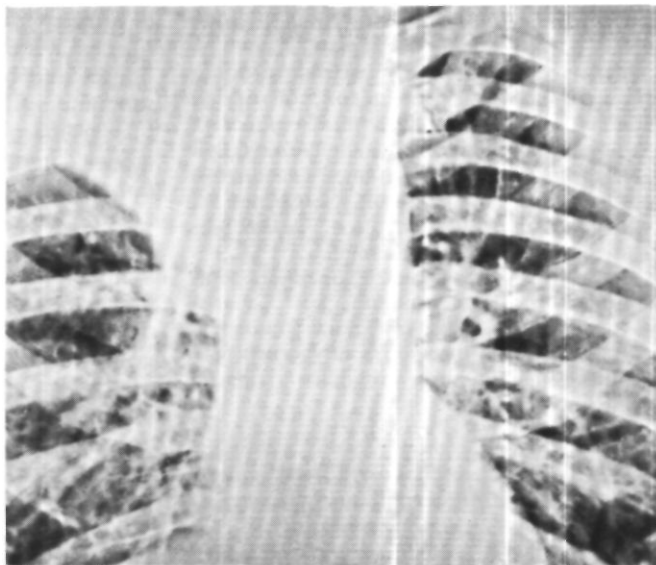
Больной Н., 56 лет, поступил 30/IV 1975 г. с жалобами на боли в груди при кашле. Патология в легком выявлена при рентгенологическом исследовании грудной клетки в январе 1975 г. Лечился в противотуберкулезном диспансере без эффекта. При бронхоскопии обнаружена опухоль в просвете правого верхнедолевого бронха. На биопсии установлен эпидермоидный рак.

На рентгенограммах верхняя доля правого легкого уменьшена в размерах, безвоздушная (рис. 65). На томограммах просвет правого верхнедолевого бронха полностью закрыт опухолью.

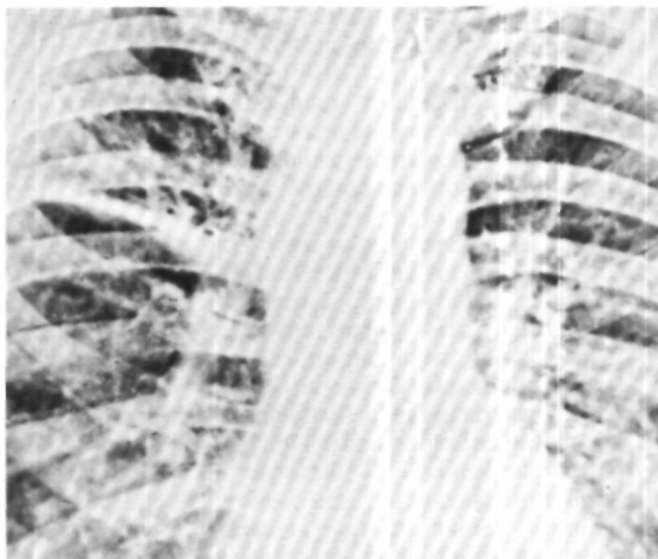
Диагноз: эпидермоидный рак правого верхнедолевого бронха с преимущественно эндобронхиальным ростом, стадия II. Ателектаз верхней доли.

С 8/IV по 23/V 1975 г. прошел курс предоперационной лучевой терапии на бетатроне в Институте рентгенологии и радиологии МЗ РСФСР. Суммарная доза - 30 Дж/кг. Облучение перенес хорошо. Отмечена положительная рентгенологическая динамика: разрешился ателектаз верхней доли (рис. 66). на томограммах стал выявляться просвет верхнедолевого бронха.

*Рис. 65.  
Электрорентгенограмма  
легких больного Н.  
Ателектаз верхней доли  
правого легкого.*



*Рис. 66.  
Электрорентгенограмма  
легких того же больного  
после курса  
предоперационной  
лучевой  
терапии. Ателектаз  
верхней доли правого  
легкого разрешился.*





Операция 9/VI - боковая торакотомия справа по пятому межреберью. Имеются плевральные сращения, особенно в области верхней доли. Верхнедолевой бронх утолщен. Увеличенных лимфатических узлов нет. Произведено удаление верхней доли с циркулярной резекцией главного и промежуточной бронхов. Между их культями наложен анастомоз. Оставшиеся доли хорошо расправились.

Гистологическое исследование: эпидермоидный ороуживающий рак с очагами некроза. В лимфатических узлах и в крае сечения бронха роста опухоли нет.

Послеоперационное течение гладкое. Выписан 4/VII.

В настоящее время лобэктомия с резекцией и пластикой бронха стала

в ряде учреждений одной из типичных радикальных операций по поводу бронхо-легочного рака. Эта операция технически сложнее и продолжительнее пульмонэктомии, но ее преимущества перед полным удалением легкого в ближайшем и отдаленном послеоперационном периодах весьма существенны и уже очевидны. Целе-направленные функциональные исследования, проведенные путем бронхоспирометрии В. Д. Колесниковым (1968), а затем В. П. Харченко и С. И. Славинер (1975), показали однотипность компенсаторных процессов после лобэктомий с резекцией и пластикой бронхов и обычных лобэктомий.

## Глава 4

# СТЕНОЗЫ ГРУДНОГО ОТДЕЛА ТРАХЕИ И БРОНХОВ

Стенозы трахеи и бронхов бывают врожденными и приобретенными. Врожденные стенозы встречаются крайне редко, а приобретенные занимают существенное место в патологии дыхательных путей.

Как врожденные, так и приобретенные стенозы могут быть первичными и вторичными (компрессионными). Приобретенные первичные стенозы бывают органическими, функциональными (экспираторные стенозы) и смешанными.

Причиной врожденного первичного стеноза является порок развития трахеальной или бронхиальной стенки, а вторичного - сдавление извне аномальными сосудами грудной полости (чаще двойной дугой аорты), врожденной кистой шеи, зубной железой, врожденным зобом.

Первое описание врожденного стеноза трахеи привел Fleischmann в 1820 г. К настоящему времени опубликовано только около 60 таких наблюдений. Врожденный стеноз бронхов встречается еще реже (рис. 67).

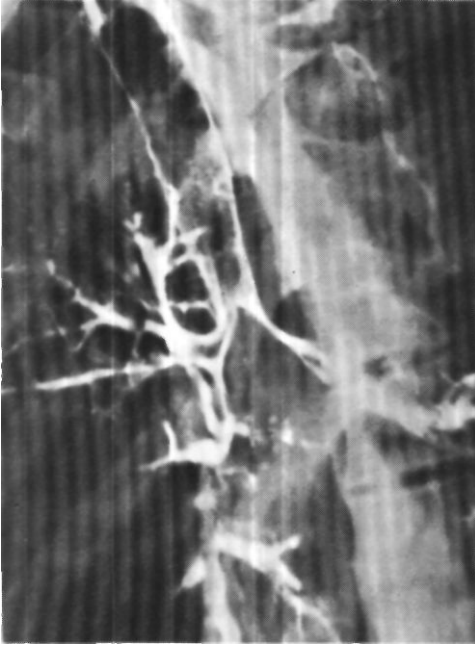
Wolman (1941) предложил различать два основных типа врожденного стеноза трахеи. Первый тип - это сегментарный стеноз. Длина суженного участка от 1 до 5 см, в большинстве случаев около 2 см. Диаметр просвета в резко выраженных случаях не превышает 0,2 см. Сегмен-

тарный стеноз трахеи составляет более половины описанных наблюдений (И. Г. Климович, 1962). Вторым типом - воронкообразный стеноз трахеи. Он характеризуется постепенным коническим сужением трахеи, а иногда одного или обоих главных бронхов. Место максимального сужения находится тотчас над бифуркацией, где просвет трахеи может быть сужен до 0,1 см в диаметре.

Мы предлагаем различать ограниченный циркулярный стеноз трахеи (I тип по Wolman), воронкообразный стеноз (II тип) и распространенный циркулярный стеноз трахеи (генерализованная гипоплазия по Cantrell и Guild, 1964).

При всех типах врожденного стеноза трахеи может частично или полностью отсутствовать мембранозная часть. Хрящевые кольца в этих случаях полностью замкнуты и сужены. Число их может достигать 30.

Этиология и патогенез врожденного стеноза трахеи пока не изучены. Известно лишь, что формирование стеноза происходит рано - на 7-8-й неделе развития зародыша. Нередко врожденный стеноз трахеи сочетается с другими пороками развития: косоплостью, врожденным отсутствием или недоразвитием больших пальцев рук, сужением кишечника, аномальной дольчатостью печени и



*Рис. 67.  
Трахеобронхограмма.  
Врожденный стеноз левого  
главного бронха III степени  
и правого главного бронха  
II степени.*

селезенки, атрезией заднего прохода, фиброзно-кистозным перерождением поджелудочной железы, адипозо-генитальной дистрофией, врожденными пороками сердца и легких.

Основными клиническими проявлениями врожденного стеноза трахеи являются одышка и стридорозное дыхание, которые появляются или непосредственно после рождения, или значительно позже при дополнительном, иногда минимальном сужении просвета за счет отека слизистой оболочки трахеи, сдавления извне либо других причин. Для уточнения диагноза производят томографию и трахеобронхоскопию. Без лечения дети с клинически выраженным врожденным стенозом трахеи почти всегда умирают в периоде новорож-

денное™ или в первые годы жизни. Поэтому коррекцию порока нужно стараться производить возможно раньше. Опыт резекции и пластики трахеи при врожденном стенозе исчисляется единичными операциями (Cantrell, Guild, 1964; De Lima, 1969; Sumida, Fonkalsrud, 1971). Такими же редкими являются сообщения об оперативных вмешательствах у больных с врожденным бронхостенозом (Г. Л. Феофилов, 1965).

Мы предприняли попытку хирургического лечения распространенного циркулярного стеноза трахеи у девочки 13 лет путем вшивания в разрез мембранозной части трахеи заплата из реберного хряща и мышечно-надкостничного лоскута на ножке. Больная умерла на 6-й день после операции от несостоятельности швов трахеи и гнойного трахеобронхита. Мы произвели также пульмонэктомию у больной с врожденным стенозом левого главного бронха, диаметр которого не превышал 0,2-0,3 см.

Основные этиологические факторы приобретенных органических первичных стенозов трахеи и бронхов следующие: 1) трахеостомия и длительная интубация; 2) травмы - механические, физические (ожог, лучевая терапия) и химические; 3) воспалительные процессы - неспецифические и специфические (туберкулез, сифилис, склерома, актиномикоз); 4) различные операции на органах шеи и грудной полости; 5) инородные тела.

По морфологическим признакам первичный органический стеноз трахеи и бронхов бывает грануляционным и рубцовым, а в зависимости от диаметра просвета - I, II и III степени. При стенозе I степени диаметр просвета уменьшен не более чем на половину, при стенозе II степени он уменьшен на  $\frac{1}{2}$ - $\frac{2}{3}$ , а при стенозе III степени - более чем на  $\frac{2}{3}$ .

В клинической хирургии наибольшее значение имеют рубцовые стенозы трахеи и бронхов.

## Рубцовые стенозы

Наиболее часто рубцовые стенозы трахеи являются следствием трахеостомии, интубации и длительной искусственной вентиляции легких.

Рубцовые стенозы трахеи после трахеостомии известны очень давно и фактически имели место в большинстве случаев так называемой затрудненной деканюляции. За последние 15 лет сообщения об этих стенозах участились в связи с введением в широкую практику канюль с надувными манжетками и длительной искусственной вентиляции легких.

Достижения современной реаниматологии позволяют спасать многих тяжелейших больных, однако у некоторых из них в дальнейшем развиваются рубцовые стенозы трахеи.

Частота возникновения стенозов после трахеостомии и длительной искусственной вентиляции легких на большом статистическом материале варьирует весьма широко - от 0,2 до 20 % и в среднем равна 3-4 %.

В зависимости от локализации различают 3 типа посттрахеостомических стенозов трахеи: в области самой трахеостомы, на уровне надувной манжетки и у конца трахеостомической канюли (рис. 68).

Andrews, Pearson (1973) в течение 1963-1970 гг. наблюдали 59 больных со стенозом трахеи после трахеостомии. У 35 из них стеноз возник на уровне трахеостомы и у 24 - на уровне надувной манжетки трахеостомической канюли. Диаметр стенозированного участка у большинства больных был менее 0,5 см. Grillo (1973) наблюдал 81 больного с Рубцовым стенозом трахеи после длительной искусственной вентиляции легких; у 53 из них поражение было на уровне манжетки, у 22 - на уровне стомы и у 6 - на обоих участках.

Иногда рубцовый стеноз возникает у нижнего конца трахеостомической канюли, введенной в концевую трахеостому после экстирпации гортани.

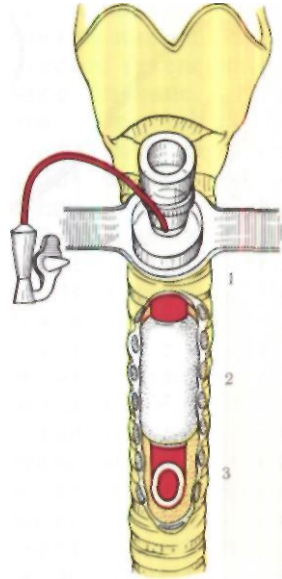
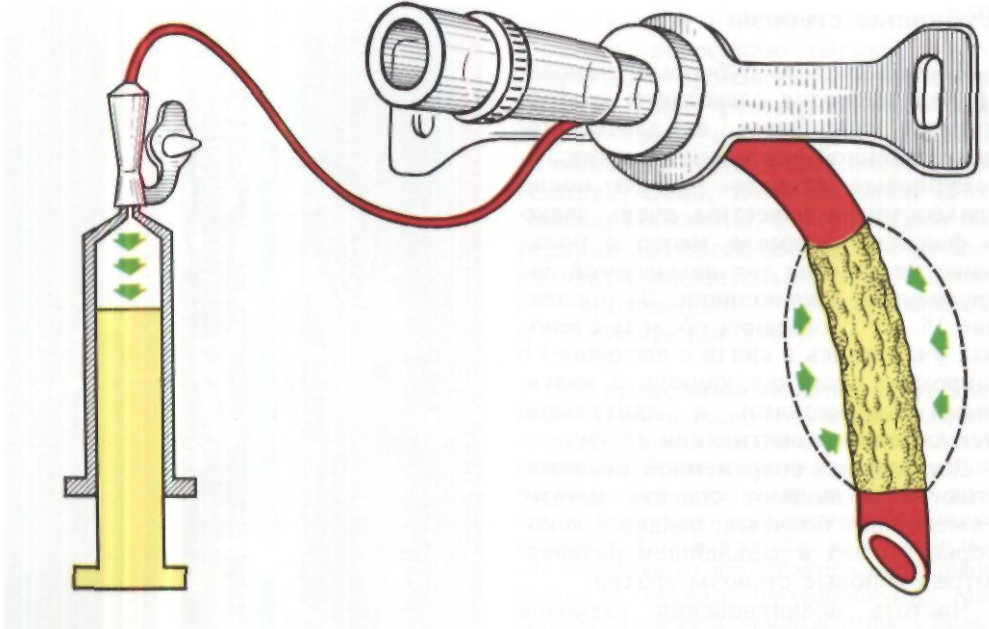


Рис. 68. Типичные места стенозов трахеи при трахеостомии с длительной искусственной вентиляцией легких.  
1 - область стомы;  
2 - область манжетки;  
3 - область конца канюли.

Больной Ш.. 53 лет, поступил 12/XI 1971 г. с жалобами на затруднение дыхания.

В октябре 1970 г. произведена экстирпация гортани по поводу рака с оставлением концевой трахеостомы. В течение 3 мес после операции через стому была введена трахеостомическая канюля. Дыхание оставалось свободным. В августе 1971 г. появилась одышка - вначале при физической нагрузке, а затем и в покое. Обнаружено сужение трахеи грануляциями на уровне конца бывшей трахеостомической канюли. Произведено эндоскопическое удаление грануляций с применением криохирургической методики. Затруднение дыхания уменьшилось, однако затем вновь стало нарастать.

При осмотре трахеи через трахеостому в 3 см от ее края на задней стенке трахеи виден плотный рубец, суживающий просвет наполовину. На трахеограммах определяется стеноз трахеи протяжен-



ностью около 2 см соответственно уровню 11-III грудного позвонка.

Операция 22/XI 1971 г. - срединный разрез на шее от стомы до яремной вырезки. Рассечен перешеек щитовидной железы. Выделена область стомы. Трахея мобилизована с вентральной и боковых сторон до бифуркации. Краниальный отрезок трахеи со стомой и областью стеноза отсечен (8 хрящевых полуколец). В области яремной ямки сформирована новая концевая трахеостома.

Гистологическое исследование удаленного отрезка трахеи: картина рубцового стеноза без признаков опухолевого роста. Послеоперационный период без осложнений. 14/ХП выписан в удовлетворительном состоянии.

Этиологические факторы и патогенез посттрахеостомических стенозов изучали многие морфологи, ларингологи, хирурги, анестезиологи, реаниматологи. При этом подвергались анализу различные местные и общие моменты, которые способствуют развитию стеноза, и были установлены следующие факты:

1. Высокие трахеостомы, иссечение участков хрящей и применение сложных лоскутных способов вскры-

*Рис. 69. Трахеостомическая канюля Келена-Уилкинсона с самораздувающейся пористой манжеткой. Перед введением канюли воздух из нее удаляют путем отсасывания шприцем. Давление манжетки на стенку трахеи всегда равномерное, не превышающее 20 мм рт. ст.*

тия трахеи чаще приводят к стенозам в области трахеостомы, чем простое вскрытие трахеи поперечным или продольным разрезом каудальнее перешейка щитовидной железы (Jackson, 1921; Deverall, 1967, и др.).

2. Большие окончатые дефекты трахеальной стенки на протяжении трех и более хрящей могут в процессе заживления приводить к стенозу. Дефекты хрящей заполняются фиброзной тканью, которая не обеспечивает должной ригидности стенки, сморщивается, стягивает оставшиеся края хрящей и образует треугольный стенозирующий рубец (Nelson, 1958; Goldberg, Pearson, 1972).

В экспериментах на животных Murphy, McLean, Dobell (1966) показали, что одной из причин стеноза при больших окончатых дефектах трахеи может быть также выступание длинной надувной манжетки в мягкие ткани шеи с раздвиганием и деформацией хрящей в области стомы.

3. Широкий диаметр канюли, слишком большая кривизна и травматизация стенки трахеи концом канюли имеют существенное значение в развитии стеноза (Andrews, Pearson, 1971; Pichlmaier, Schaudig, 1972; Goldberg, Pearson, 1972).

4. Герметичное ушивание раны мягких тканей вокруг трахеостомической канюли способствует прогрессированию инфекции, возникновению перихондрита и стеноза (Putney, 1955).

5. Давление раздутой манжетки, даже самое минимальное, и травматизация трахеи при работе дыхательного аппарата могут вызвать воспалительную реакцию, а при длительном воздействии - некроз слизистой оболочки и трахеального хряща. Погибший хрящ рассасывается и замещается грануляционной тканью.

Для уменьшения давления манжеток на стенку трахеи предлагают раздувать их под давлением не выше 20-40 мм рт. ст. (Naef, 1971), применять специальные манжетки с переменным давлением (Pichlmaier, Schaudig, 1972) или самораздувающиеся манжетки с низким давлением (рис. 69).

6. Длительность пребывания канюли в трахее имеет определенное значение в развитии стеноза. Однако явной прямой зависимости между сроком нахождения канюли в трахее и частотой стенозов установить не удастся. Так же широко варьирует время между деканюляцией и появлением клинических признаков стеноза - от нескольких дней до многих месяцев. Чаще всего проходит от 1  $\frac{1}{2}$  до 3 мес.

7. Возраст, общее состояние больных, реакция на инфекцию и особенности процессов регенерации имеют существенное значение.

Carcassone, Dor, Aubert, Kreitman (1973) не наблюдали стенозов ни у одного из 524 детей и новорожденных, находившихся в отделении интенсивной терапии на искусственной вентиляции легких свыше 48 ч<sup>1</sup>. Вероятно, это связано с применением трубок и канюль без надувных манжеток, а также с эластичностью и большей жизнеспособностью тканей трахеи у детей. У пожилых больных, лиц с нарушениями гемодинамики, артериальной гипотензией, хроническими легочными заболеваниями стенозы возникают чаще вследствие большего предрасположения к изъязвлению и ишемическому некрозу слизистой оболочки трахеи с последующим хондритом и локальной трахеомалиацией.

Florange, Muller, Forster (1965) выделяют 4 стадии воздействия трахеостомической канюли на стенку трахеи в условиях инфекции: I стадия - поверхностное раздражение и воспаление слизистой оболочки, вызванное канюлей или манжеткой; II стадия - вовлечение в процесс подслизистого слоя и хрящей; III стадия - обнажение хряща, тромбоз вен и лимфатических сосудов; IV стадия - некроз стенки трахеи, перитрахеит, медиастинит.

Наружный диаметр трахеи при посттрахеостомических стенозах уменьшен незначительно, а стенка резко утолщена за счет разрастания грануляционной и рубцовой ткани соответственно слизистой оболочке, подслизистому слою и разрушенным хрящам. При стенозах в области стомы это утолщение обычно наблюдается на вентральной и частично боковых стенках трахеи, а при стенозах на уровне манжетки, как правило, бывает циркулярным. В наиболее измененной зоне слизистая оболочка, железы и хрящи не выявляются -

<sup>1</sup> "J. Pdiatr. surg.", 1973, v. 8, No. 1, p. 1-8.

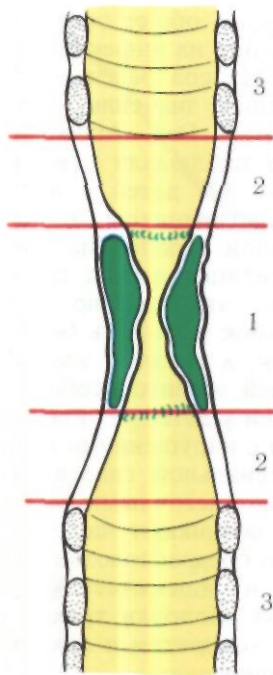


Рис. 70.  
Посттрахеостомический стеноз трахеи. Схема поражения стенки.  
1 — зона стеноза; 2 — зона трахеомалации;  
3 — нормальная зона.

они полностью замещены соединительной тканью различной степени зрелости. Ближе к нормальным участкам отмечаются изъязвление слизистой оболочки, метаплазия эпителия, воспалительная инфильтрация, деструкция хрящей (Grillo, 1969). Эта зона обычно представляется мягкой, податливой и может быть названа зоной трахеомалации (рис. 70). В случаях длительного течения процесса хрящи могут окостеневать, а область стеноза со стороны просвета иногда покрывается метаплазированным эпителием.

Стенозы трахеи особенно опасны у детей вследствие узости трахеального просвета и склонности слизистой

оболочки к отеку. Однако и у взрослых они иногда могут привести к внезапной смерти из-за асфиксии вследствие задержки мокроты каудальнее сужения.

Основными клиническими симптомами стенозов трахеи являются одышка, стридорозное дыхание, кашель, иногда охриплость голоса, цианоз и нарушения вентиляции легких.

В покое стрidor бывает, как правило, только при уменьшении диаметра трахеи до 0,3–0,4 см; при большем диаметре дыхание компенсируется в процессе постепенного, медленного формирования стеноза и стрidor возникает только при физической нагрузке. В отдельных случаях стеноз трахеи вообще может развиваться бессимптомно, а смерть от асфиксии трактуется как вызванная не трахеальным стенозом, а сердечной недостаточностью (Attar, 1969; Miller, 1969).

При осмотре детей с длительно существующими стенозами трахеи наблюдается отставание в физическом развитии вследствие хронической гипоксии. Недостаток массы тела бывает обусловлен также трудностями с питанием и, в частности, появлением удушья во время еды.

У больных с субкомпенсированными и декомпенсированными стенозами трахеи обращают на себя внимание наклон головы вперед, неподвижность гортани, участие в дыхании вспомогательных мышц шеи и груди.

По клиническим проявлениям различают компенсированный, субкомпенсированный и декомпенсированный стеноз (В. К. Трутнев, А. И. Юнина, 1960). О. М. Авилова (1971), в зависимости от степени сужения просвета трахеи, выделяет раннюю, компенсированную и декомпенсированную стадии стеноза. Ранняя стадия стеноза трахеи (диаметр более 0,6 см) не сопровождается клиническими симптомами; стадия компенсированного стеноза (диаметр менее 0,5 см) характеризуется обструктивной эмфи-

земой с декомпенсацией дыхания и гемодинамики при минимальной нагрузке; в стадии декомпенсированного стеноза (диаметр менее 0,3 см) присоединяются инфекционные осложнения в легких, наблюдается нарушение гемодинамики в покое.

При наличии соответствующего анамнеза и характерного стридора распознать стеноз трахеи можно на основании только клинических данных.

Больной Ф., 42 лет, поступил 4/IV 1972 г. с жалобами на резкое затруднение дыхания.

18/XП 1971 г. на корабле получил тяжелую травму черепа. Через 2 сут удалена внутричерепная гематома и произведена трахеостомия. На 18-й день деканюлирован, а через 1 1/2 мес после деканюляции появилась одышка, которая прогрессивно нарастала.

При поступлении состояние тяжелое. Резко выражен стридор. В дыхании участвует вспомогательная мускулатура. На томограммах почти полная obturация просвета надбифуркационного отдела трахеи.

Диагноз: посттрахеостомический декомпенсированный рубцовый стеноз надбифуркационного отдела трахеи.

Операция 9/IV 1972 г. Область стеноза имеет вид песочных часов и расположена на 2 см краниальнее бифуркации трахеи. Протяженность стеноза 2 см. Произведена циркулярная резекция стенозированного отрезка трахеи с анастомозом (рис. 71).

В клинической практике, однако, одышку и кашель нередко связывают только с заболеваниями легких и не предпринимают специальных методов исследования трахеи. Поэтому стенозы трахеи часто диагностируются поздно.

Основными специальными диагностическими методами при органических стенозах трахеи являются томография и контрастная трахеография в прямой и боковых или косых проекциях (рис. 72, 73, 74). Снимки должны быть сделаны без трахеостоми-

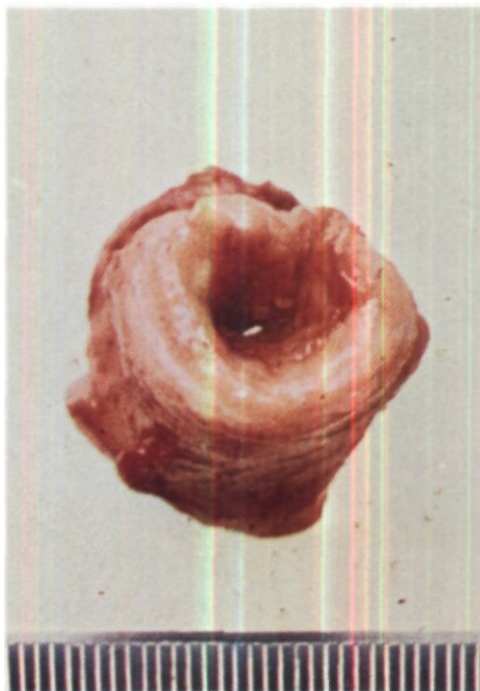


Рис. 71. Операционный препарат больного Ф. Рубцовый стеноз трахеи. Стенка трахеи в области стеноза утолщена до 0,7 см, диаметр отверстия 0,2 см.

ческой канюли. При исследовании необходимо присутствие врача, который должен вновь ввести канюлю в трахею, так как ее удаление может привести к быстрому сужению трахеотомического отверстия. Лучшая документация, как и при опухолях трахеи, достигается электрорентгенографией (рис. 75). Томография и контрастная трахеография позволяют установить уровень, протяженность и степень стеноза. Трахея в области стеноза у большинства больных приобретает форму песочных часов с неровным внутренним контуром из-за наличия грануляционной ткани и неравномерного рубцевания (И. Х. Рабкин, К. Ф. Юдаев, 1974).



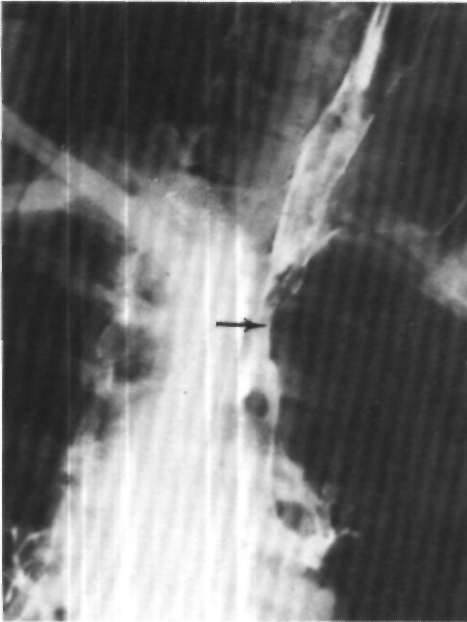


Рис. 72. Трахеограмма.  
Рубцовый стеноз  
среднегрудного отдела  
трахеи (указано стрелкой).

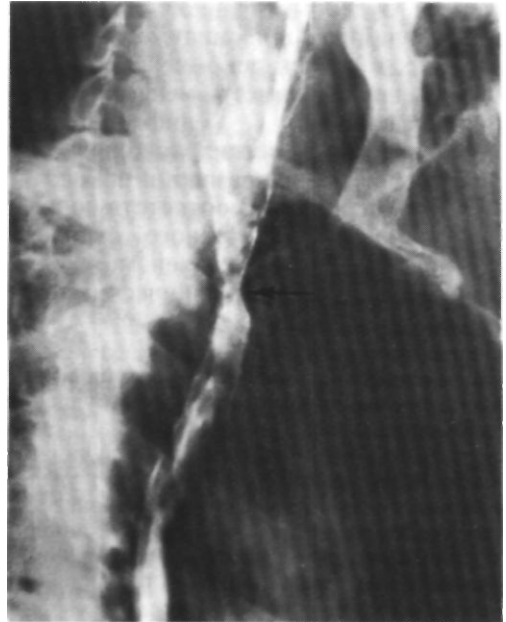

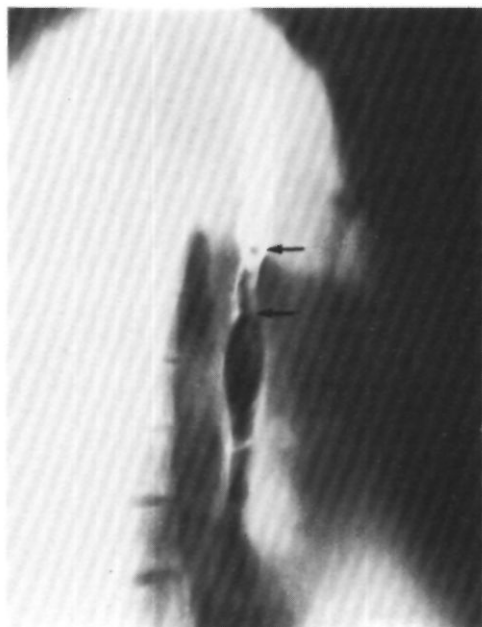
Рис. 73. Трахеограмма.  
Рубцовый стеноз  
верхнегрудного отдела  
трахеи (указано стрелкой).

Всем больным со стенозом трахеи, обследуемым в плановом порядке, необходима ларингоскопия, а при наличии трахеостомы - и нижняя трахеобронхоскопия под местной анестезией. Эндоскопическое исследование позволяет уточнить особенности структуры, и, главное, состояние слизистой оболочки трахеи. Однако обычная диагностическая трахеобронхоскопия под наркозом при субкомпенсированном и декомпенсированном стенозах трахеи опасна в связи с трудностями перевода таких больных с искусственной вентиляции легких на самостоятельное дыхание. Поэтому трахеобронхоскопия должна быть не только диагностической, но и лечебной: стриктуру осторожно бужируют тубусом детского бронхоскопа, фибробронхоскопом или тонкими интубационными трубками,

создавая лучшие условия для выхода из наркоза и проведения анестезии при последующей операции.

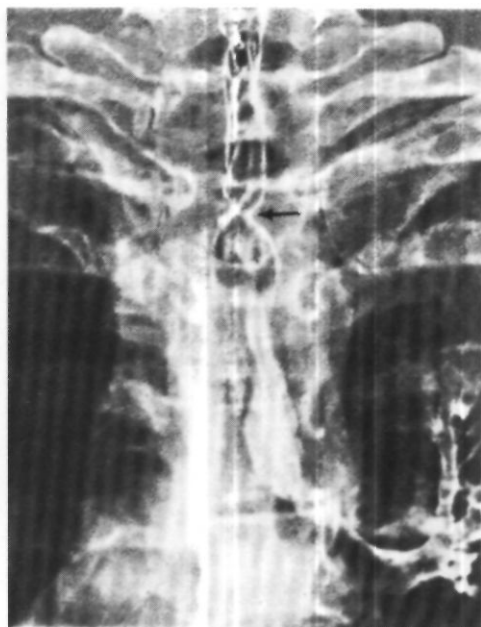Эндоскопическая картина рубцового стеноза трахеи характеризуется центральным или, чаще, эксцентрическим расположением отверстия и более или менее выраженной воспалительной инфильтрацией стенки трахеи над местом сужения и на его протяжении (рис. 76).

Методы функционального исследования - спирография, пневмотахометрия и общая плетизмография - при субкомпенсированных и декомпенсированных стенозах не имеют существенного практического значения и представляют главным образом академический интерес. Однако в случаях компенсированных стенозов данные функциональных исследований могут быть основными при реше-



*Рис. 74. Контрастная томография трахеи, выполненная распылением танталового порошка (исследование произведено*

*проф. А. Алтыпармаковым в Софии). Рубцовый стеноз среднегрудного отдела трахеи. Границы стеноза указаны стрелками.*



*Рис. 75. Электротрахеограмма. Рубцовый стеноз верхнегрудного отдела трахеи.*

нии вопроса о динамике процесса и необходимости операции.

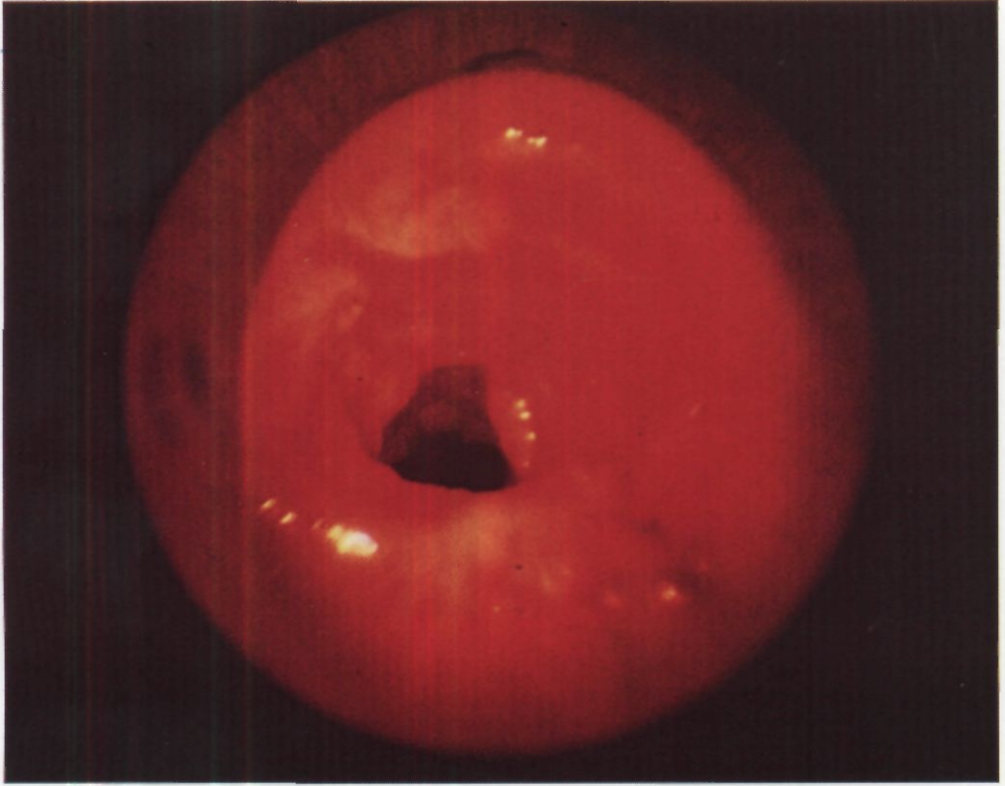
Представление о диагностическом значении различных методов распознавания рубцовых стенозов трахеи дает материал Andrews и Pearson (1973): из 59 больных у 45 (76,5 %) диагноз был поставлен по клиническим симптомам, у 10 (17 %) - при рентгенологическом и у 4 (6,8 %) - при эндоскопическом исследовании.

Лечение рубцовых стенозов грудного отдела трахеи может быть консервативным, эндоскопическим и хирургическим, а хирургическое лечение - паллиативным и радикальным.

Для консервативного лечения посттрахеостомических стенозов Othsen (1974) у детей с трахеостомой оставлял в трахее на срок до 40 дней поливиниловую трубку и одновременно проводил курс лечения стеро-

идными препаратами: преднизолоном, триамсинолоном. Преднизолон вводили в дозе 4 мг на 1 кг массы тела в сутки в течение 2 нед. В последующие 4 нед дозу постепенно уменьшали до 1 мг на 1 кг массы тела ребенка. Четырех детей, леченных этим методом, удалось деканюлировать. Очень важно начинать терапию до образования плотного рубца.

Эндоскопическое лечение заключается в расширении стенозированного участка бронхоскопическими тубусами, эндотрахеальными трубками, а также бужами и баллонными катетерами Фогарти, которые вводят через бронхоскоп или имеющуюся трахеостому (А. Я. Галевский, 1912; П.Л. Мануйлов, 1928; Holinger, Johnston, Basinger, 1950; May, 1969, и др.). Расширение нередко приходится повторять десятки раз на протяже-



*Рис. 76. Эндофото.  
Рубцовый стеноз грудного  
отдела трахеи.*

нии многих месяцев, что требует большого терпения от больного и врача. Применяется также иссечение рубцовой ткани в области стеноза специальным длинным ножом через бронхоскоп, выкусывание бронхоскопическими щипцами, удаление грануляционной и рубцовой ткани через бронхоскоп ультразвуковым волноводом (Б. В. Петровский, В. И. Петров, В. И. Лошилов, 1972; П. П. Лаветский, Г. С. Протасевич, 1975; В. М. Павловский, 1975, и др.).

Больной А., 54 лет, поступил 9/VI 1970 г. с жалобами на затрудненное дыхание через трахеостомическую канюлю.

В феврале 1967 г. был сбит автобусом. Срочно наложена трахеостома. Через 3 нед канюля удалена. Вскоре появились признаки затрудненного дыхания и повторно наложена трахеостома. В дальнейшем дважды безуспешно производи-

лись попытки деканюляции. При обследовании у нижнего конца трахеостомической канюли обнаружено разрастание грануляций и рубцовой ткани. Произведено иссечение рубцов гортани и трахеи, однако деканюлировать больного не удалось.

При поступлении в клинику состояние удовлетворительное. На томограммах сужение просвета верхнегрудного отдела трахеи на протяжении 2 см. При трахеоскопии через стому просвет сужен на  $\frac{1}{3}$  за счет образования хрящевой плотности с гладкой поверхностью, находящегося на 3 см каудальнее трахеостомы.

Диагноз: посттрахеостомический рубцовый стеноз трахеи I степени на границе шейного и грудного отдела.

10/XI 1970 г. под наркозом через рот введен тубус бронхоскопа. После осмот-

ра области стеноза тубус подтянут и его конец установлен на уровне голосовых складок для искусственной вентиляции легких. В стому введен ларингоскоп Мезрина. Через него проведен ультразвуковой волновод и осторожными полукруговыми движениями рубцовая ткань, стенозирующая просвет трахеи, иссечена. Кровотечения не было. Дыхание значительно улучшилось. 25/XI произведено повторное иссечение рубцовой ткани по описанной методике. При контрольной трахеобронхоскопии 10/XII установлено, что просвет трахеи не сужен и свободно пропускает тубус № 13 бронхоскопа. Явления трахеобронхита уменьшились. На томограммах просвет обычной ширины.

Различные способы расширения стенозированного участка трахеи позволяют улучшить вентиляцию легких, уменьшить трахеобронхит и поэтому оказываются очень полезными даже в тех случаях, когда полная ликвидация стеноза не достигается и приходится ставить вопрос о хирургическом вмешательстве.

Паллиативное хирургическое лечение рубцовых стенозов грудного отдела трахеи включает два способа:

1. Оставление в трахее на длительный срок трубок из тантала, виталлия или пластмассы с их фиксацией через кожу.

2. Наложение трахеостомы и проведение через суженный участок на срок до года длинной трахеостомической канюли.

Радикальное хирургическое лечение рубцовых стенозов шейного отдела трахеи (гортанно-трахеальных и трахеальных) имеет давнюю историю и детально разработано хирургами и главным образом ларингологами. В основном при таких стенозах производят этапные операции расширения просвета трахеи и местной пластики с использованием кожи, свободных хрящевых и костных трансплантатов (А. Ф. Иванов, 1925; Н. А. Ильяшенко, 1929; А. Э. Рауэр, 1940; Я. С. Бокштейн, 1948; Н. Н. Усольцев, 1950; Н. А. Паутов,

1951; Ф. М. Хитров, 1963; А. И. Юнина, 1963, и др.)

Принципы хирургического лечения стенозов грудного отдела трахеи иные. Этапные операции здесь непригодны, а одномоментные местные пластические операции в виде расширения просвета путем вшивания армированного кожного лоскута Гебауэра или окончатой резекции трахеи с поперечным швом очень сложны, не всегда осуществимы и рискованны. Единичные случаи циркулярной резекции с протезированием по Гебауэру (Longefait, Hartung, 1960) малоубедительны в отношении стойкой эффективности. В связи с этим радикальное хирургическое лечение стенозов грудного отдела трахеи состоит только в циркулярной резекции области стеноза с последующим анастомозом конец в конец.

Радикальная операция показана при неэффективности эндоскопического лечения вследствие неумолимой тенденции к рубцеванию или отсутствия в области стеноза хрящевого остова - локальной трахеомалиции (Shaw, Paulson, Kee, 1961; Grillo, 1969).

Оригинальный способ лечения рубцовых стенозов трахеи в тех случаях, когда невозможно выполнение циркулярной резекции с анастомозом, предложил в 1972 г. Меуер. Способ состоит в том, что в стенозированный участок вшивают реберный хрящ, окутанный слизистой оболочкой щеки.

При декомпенсированном стенозе в последнее время мы всегда считаем желательной предоперационную подготовку: расширение области стеноза эндоскопическим методом и санацию трахео-бронхиального дерева с целью ликвидации или уменьшения воспалительных изменений. Экстренные операции по поводу рубцовых стенозов трахеи в условиях резко выраженного трахеобронхита не оправданы и, как правило, не должны иметь места.

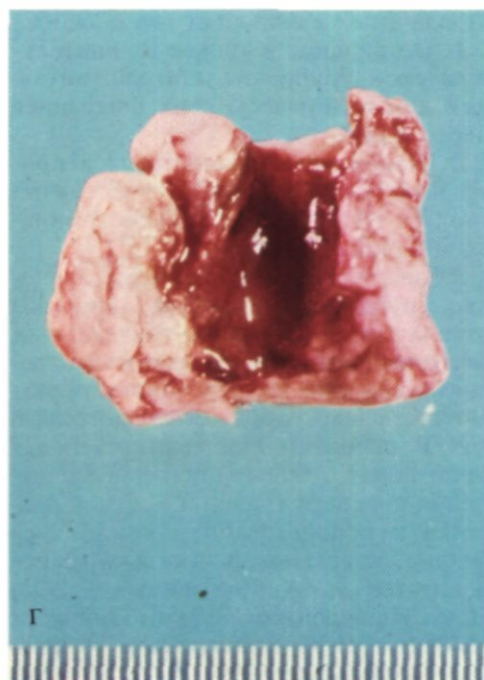
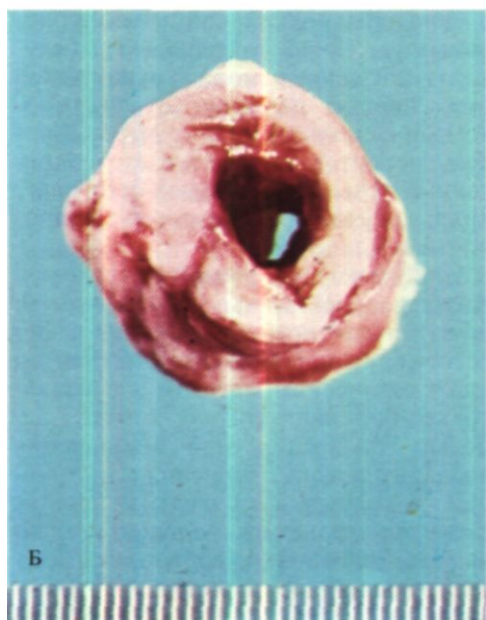
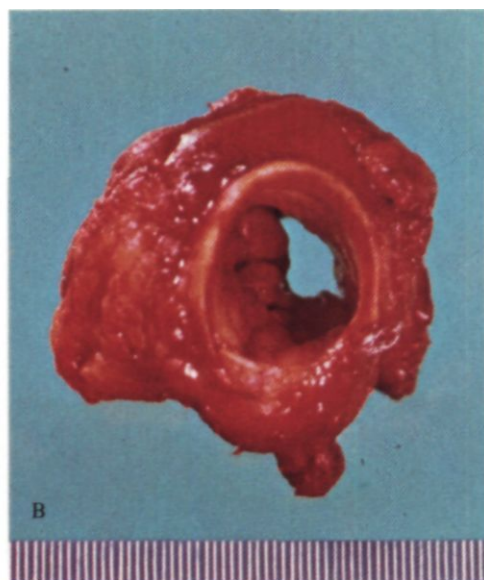
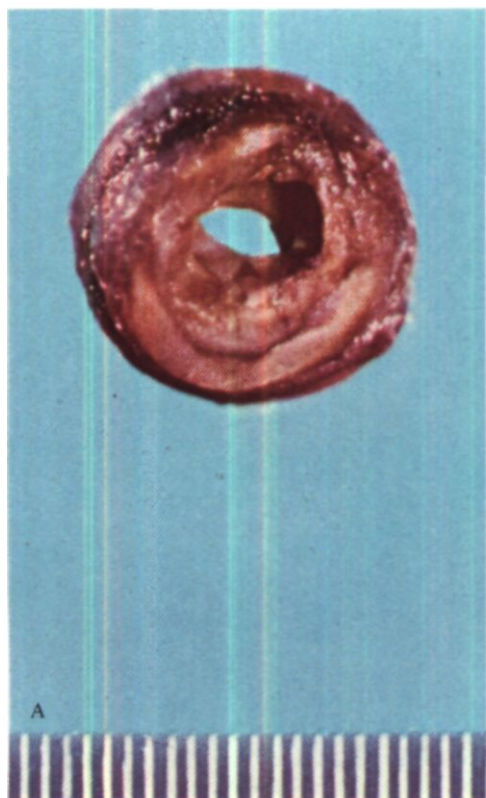


Рис. 77. Операционные препараты.  
А, Б, В – рубцовые стенозы трахеи различной степени;  
Г – препарат после рассечения стенки трахеи.

Значительный опыт в радикальном хирургическом лечении Рубцовых стенозов грудного отдела трахеи в Советском Союзе имеет О. М. Авилова (1975) - 10 операций, а за рубежом - V. Dog и др. (1971), Grillo (1973) - 55 операций, Pearson (Pearson, Thompson, Weissberg e.a., 1974) - 60 операций. Мы оперировали 24 больных с Рубцовыми стенозами трахеи, из них девять - после трахеостомии и длительной искусственной вентиляции легких.

Больная М., 44 лет, поступила 25/VIII 1972 г. с жалобами на резкое затруднение дыхания. Заболела остро 9/V 1972 г. - резко повысилась температура тела и наступила потеря сознания. Машиной скорой помощи доставлена в одну из городских больниц с диагнозом менингококкового менингита. В целях реанимации произведена трахеостомия. В течение 16 дней в трахее находилась трахеостомическая канюля, через которую первые 5 дней проводили искусственную вентиляцию легких. 23/V больная деканюлирована, а в начале июня появились признаки затруднения дыхания, которые нарастали. 12/VI вновь наложена трахеостома, 27/VI - повторная деканюляция. Вновь стала быстро нарастать одышка.

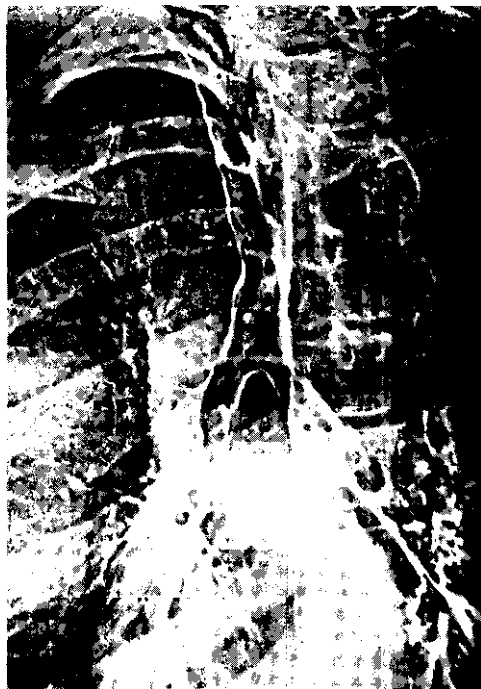При поступлении состояние тяжелое. Резко выраженная инспираторная одышка. Дыхание шумное, слышно на расстоянии. При томографии трахеи на уровне I грудного позвонка определяется циркулярное сужение просвета с почти полным его закрытием на протяжении 2 см.

Диагноз: посттрахеотомический рубцовый стеноз верхнегрудного отдела трахеи III степени, декомпенсация дыхания.

Операция 28/VIII - срединная продольно-поперечная стернотомия. Область рубцового сужения трахеи имеет вид песочных часов. Протяженность стеноза около 1,5 см на уровне плече-головного ствола. Произведена циркулярная резекция стенозированного отрезка трахеи длиной 1,5 см (3 хрящевых полукольца). Наложен анастомоз конец в конец.

При осмотре препарата обнаружено, что диаметр просвета трахеи равен 0,2 см.

Послеоперационный период без осложнений, при томографии трахеи и



*Рис. 78.  
Электротрахеобронхо-  
грамма. Склерома трахеи  
и главных бронхов. Диагноз  
подтвержден биопсией и  
гистологическим  
исследованием.*

трахеобронхоскопии патологии не выявлено. 5/X выписана в удовлетворительном состоянии.

Типичные фотографии резецированных отрезков трахеи у больных с Рубцовыми посттрахеотомическими стенозами представлены на рис. 77.

Основной причиной рубцовых стенозов крупных бронхов является перенесенный туберкулез. Гораздо реже рубцовые стенозы наблюдаются после травм, неспецифических воспалительных процессов и склеромы (рис. 78).

Частота специфического поражения стенки бронхов при различных формах туберкулеза за последние десятилетия уменьшилась и, по данным

А. И. Вознесенского и М. В. Шестериной (1972), составляет 7 %.

Туберкулез бронхов может наблюдаться при любой форме и фазе легочного туберкулеза. Однако его частота и характер при этом различны. По данным фтизиатрической клиники 2-го Московского медицинского института, включающим 4136 бронхоскопий, активный туберкулез бронха привел к стенозу у 38,8 % больных, причем при первичном туберкулезе - у 44,8 %, а при фиброзно-кавернозном - у 60 % (П. И. Бублик, 1973). При других формах легочного туберкулеза поражение бронхов бывает в 2-3 раза реже и менее выражено.

Специфический инфильтративный и язвенный бронхит обычно возникает вследствие распространения инфекции с пораженного лимфатического узла на прилегающую стенку бронха. При первичном туберкулезе пораженные лимфатические узлы оказывают на бронхи механическое давление и суживают их просвет. Специфическая инфильтрация переходит на слизистую оболочку бронха. Развивается выраженная гиперемия слизистой оболочки, а затем образовавшаяся гранулема подвергается казеозному некрозу. Казеозные массы прорываются в просвет бронха, и возникает бронхо-нодулярный свищ. В стенке бронха при этом наблюдаются различные специфические и параспецифические изменения, а вокруг свищевого отверстия развиваются грануляции, которые могут иметь вид распространенных вегетации, похожих на эндобронхиальную опухоль («бронхиальные гранулемы»). Наиболее частая локализация бронхо-нодулярных свищей - медиальные стенки главных бронхов.

При фиброзно-кавернозном туберкулезе патогенез поражения бронха непосредственно связан с каверной как источником бацилловыделения. Обычно поражается бронх, дренирующий каверну.

Локализуются специфические изменения чаще в верхнедолевых и главных бронхах. Более длинный и узкий левый главный бронх стенозируется чаще, чем правый; при этом типичным является резкое сужение устья верхнедолевого бронха с ателектазом верхней доли левого легкого.

Топографически локализация поражения бронхов может не соответствовать локализации патологического процесса в легочной ткани и лимфатических узлах.

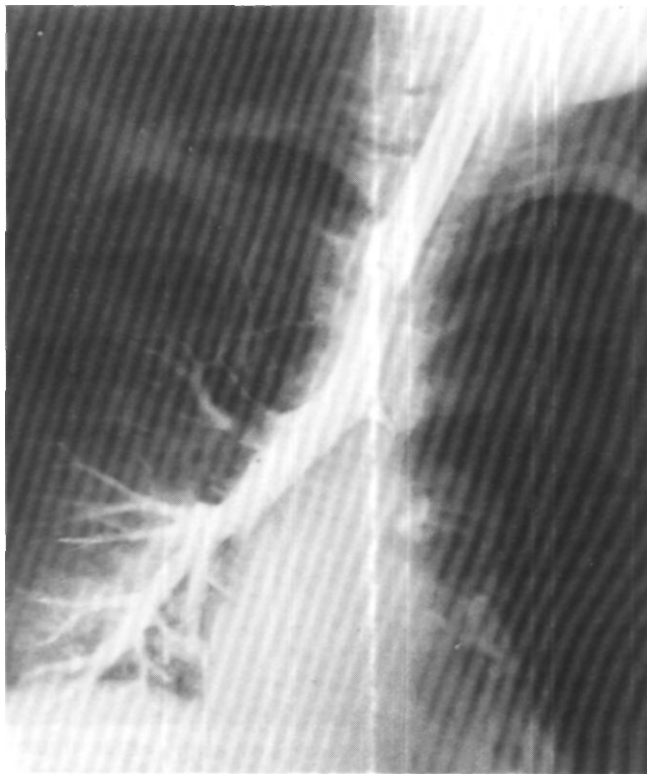При своевременно начатой терапии туберкулез бронха может быть излечен у 98-99 % больных (М. В. Шестерина, 1973). Неудовлетворительные результаты с образованием рубцовых стенозов II-III степени наблюдаются главным образом при поздно выявленных процессах и самоизлечении бессимптомно протекавшего туберкулеза бронха. Длительность периода между началом заболевания и развитием рубцовых изменений в бронхе обычно составляет 2-3 года.

Клиническое течение туберкулеза бронхов в современных условиях изменилось. Кашель с мокротой, кровохарканье, выделение микобактерий туберкулеза наблюдаются менее чем у половины больных. Частота бессимптомных форм возросла, а острые процессы стали редкостью. Поэтому возникает необходимость обязательного бронхоскопического обследования больных туберкулезом легких независимо от имеющихся у них клинических симптомов.

Последствиями туберкулеза бронхов являются рубцовые стенозы сегментарных, долевых и главных бронхов II-III степени вплоть до окклюзии бронхов, с образованием бронхоэктазов и без них, длительно существующие бронхо-нодулярные свищи, камни бронхов.

Клинико-рентгенологическая и бронхоскопическая картина при рубцовом стенозе зависит в основном от характера и степени нарушения брон-

*Рис. 79. Бронхограмма.  
Рубцовым' стеноз III  
степени левого главного  
bronxa, начинающийся  
непосредственно у трахеи.*



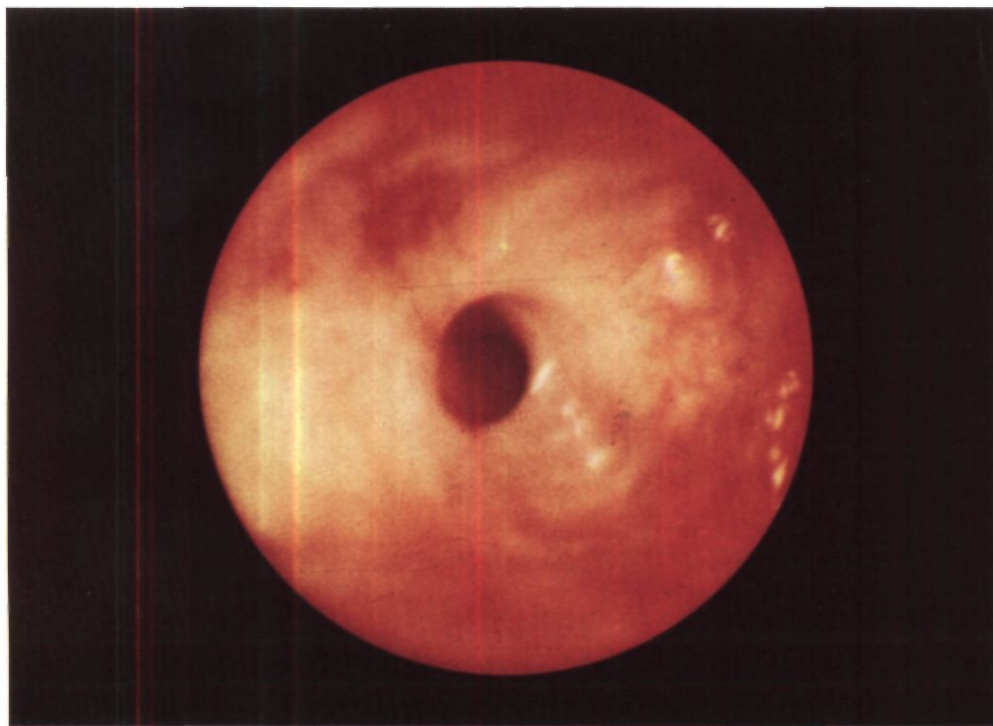
хиальной проходимости и вторичных изменений в легком. Как правило, больных беспокоят сухой кашель и боли в груди. При бронхите и частичном нарушении дренажной функции появляется слизисто-гнойная мокрота, иногда в значительном количестве.

У некоторых больных наблюдается астматический синдром, который дает повод для диагноза бронхиальной астмы и длительной бронхолитической и десенсибилизирующей терапии. При стенозе главного bronxa II степени иногда отмечается свистящее дыхание. Выраженных явлений легочной недостаточности и интоксикации обычно нет.

На рентенограммах и томограммах при стенозе bronxa легкое или его доля уменьшены в объеме за счет гиповентиляции или ателектаза, тень редостения смещена в сторону

уменьшенного легкого. Обструктивной эмфиземы всего легкого при туберкулезном бронхостенозе мы не наблюдали. Увеличены и частично обызвествлены внутригрудные лимфатические узлы, в легком - плотные очаговые тени или петрифицированные очаги. Наиболее важным рентгенологическим методом исследования больных со стенозом bronxa является бронхография. При изолированном стенозе главного bronxa определяется суженный участок, который начинается тотчас у трахеи (рис. 79) или в 1-2 см от нее и распространяется до устья верхнедолевого bronxa. В случаях стеноза (главного и верхнедолевого bronхов при бронхографии, как правило, выявляются стеноз главного bronxa II степени и культя верхнедолевого bronxa. Стенки суженного участка bronxa резко деформированы.





Важное значение имеет контрастирование периферических бронхов. При выявлении их деформации и бронхоэктазов реконструктивно-восстановительная операция на бронхе не показана.

Бронхоскопия позволяет осмотреть суженный участок бронха и выявить состояние слизистой оболочки (рис. 80). Для исключения активного туберкулезного процесса и в сомнительных случаях опухоли бронха необходима биопсия слизистой оболочки. Осмотр бронхов к периферии от места стеноза обычно не представляется возможным даже фибробронхоскопом.

Своевременное восстановление проходимости бронха путем резекции патологически измененного участка и наложения бронхиального анастомоза позволяет избежать обширной резекции легочной ткани и сохранить функционально полноценную часть легкого. Это важно для больных, пе-

*Рис. 80. Эндоскопия.  
Посттуберкулезный  
стеноз главного бронха.  
Вокруг стенозированного  
устья бронха - рубцовая*

ренесших относительно ограниченное туберкулезное поражение бронха с последующим его рубцовым стенозом и нарушением вентиляции легкого без активных специфических или необратимых постстенотических изменений в легочной ткани. Лишь при наличии противопоказаний к операции и небольшой протяженности стеноза бронха можно испытать бужирование суженного участка с одновременным лечением лидазой (К. И. Агафонникова, 1973).

Отдельно следует заметить, что риск рецидива или прогрессирования туберкулезного процесса после реконструктивно-восстановительных операций по поводу стенозов бронхов практически отсутствует, тогда как

опасность гибели легочной ткани в результате нарушения бронхиальной проходимости весьма реальна.

Первые реконструктивно-восстановительные операции при рубцовом бронхостенозе произвел четверть века назад Gebauer (1949), который замещал дефект стенки бронха специально подготовленным свободным кожным лоскутом с металлическим каркасом. Затем он сообщил о больном со стенозом туберкулезной этиологии главной и верхнедолевой бронхов справа и разрушением верхней доли. Больному была произведена верхняя билобэктомия с резекцией главного бронха и наложением анастомоза между нижнедолевым бронхом и трахеей. К настоящему времени наибольшим клиническим опытом реконструктивно-восстановительных операций при стенозах бронхов специфической этиологии располагают М. Л. Шулутко (1968) - 9 операций, О. М. Авилова (1971) - 17 операций. Monk (1973) - 21 операция. Из различных вариантов операций наибольшее распространение получила циркулярная резекция бронха в сочетании с лобэктомией. Кожная пластика по методике, которую предложил Gebauer, применяется крайне редко.

Нами выполнены 24 реконструктивно-восстановительные операции при Рубцовых стенозах бронхов туберкулезной этиологии. Чаще производили циркулярную резекцию главного бронха в сочетании с удалением верхней доли легкого - 16 из 24 больных.

Больная О., 35 лет, поступила 21 /II 1975 г. с жалобами на сухой кашель, одышку при небольшой физической нагрузке.

В октябре 1974 г. перенесла респираторное заболевание, после которого осталась слабость. В стационаре при рентгенологическом обследовании обнаружен ателектаз верхней доли правого легкого. При бронхоскопии выявлены гиперемия, кровоточивость и гнойно-фибринозные налеты на слизистой оболочке

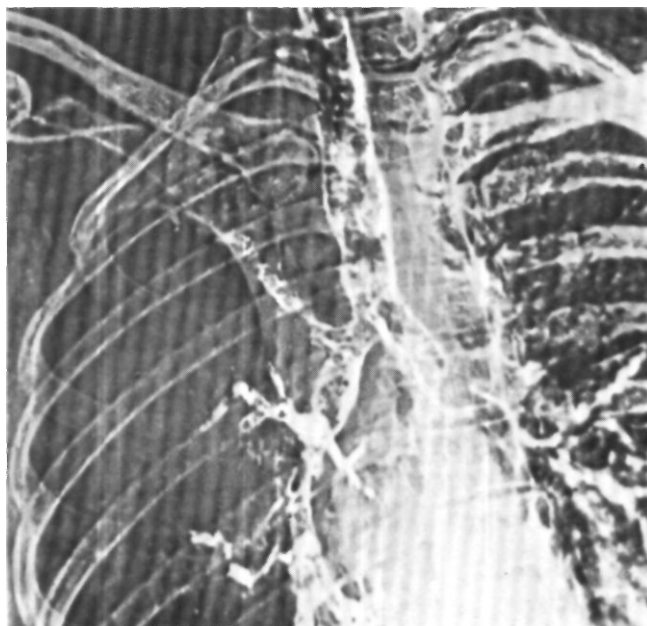
трахеи. Правый верхнедолевой бронх obturiroван белесоватой плотной тканью, которая выступает в просвет правого главного бронха. После лечения антибиотиками гиперемия слизистой оболочки трахеи уменьшилась, исчезли гнойно-фибринозные налеты. Устье правого главного бронха при повторной бронхоскопии 0,3 см в диаметре, просвет его шелевидной формы. При осмотре фиброbronхоскопом устье верхнедолевого бронха не выявлено, нижнедолевой и среднедолевой бронхи не изменены. Длина суженного участка правого главного бронха 0,5 см, хрящевые кольца в области стеноза не дифференцируются. В промывных водах бронхов дважды найдены кислотоустойчивые палочки, морфологически сходные с микобактериями туберкулеза. Начата интенсивная противотуберкулезная терапия.

На рентгенограммах верхняя доля правого легкого в состоянии ателектаза, нижняя доля эмфизематозна. На бронхограмме и электроbronхограмме правый главный бронх укорочен и сужен до 0,8 см в диаметре. Правая стенка трахеи деформирована на протяжении 2,5 см от устья правого главного бронха. Просвет правого верхнедолевого бронха 0,1-0,2 см в диаметре. Определяется умеренная деформация стенок в начальном отделе промежуточного бронха. Бронхи нижней и средней долей не изменены (рис. 81).

При бронхоскопии обнаружено сужение устья правого главного бронха до 0,2 см в диаметре. Слизистая оболочка бронха ярко-розовая, отечная, гипертрофированная. Стенки трахео-бронхиального угла ригидны. Осмотр долевого бронхов не представляется возможным. В мазках и промывных водах бронхов микобактерии туберкулеза не обнаружены. Биопсия: картина хронического неспецифического воспаления.

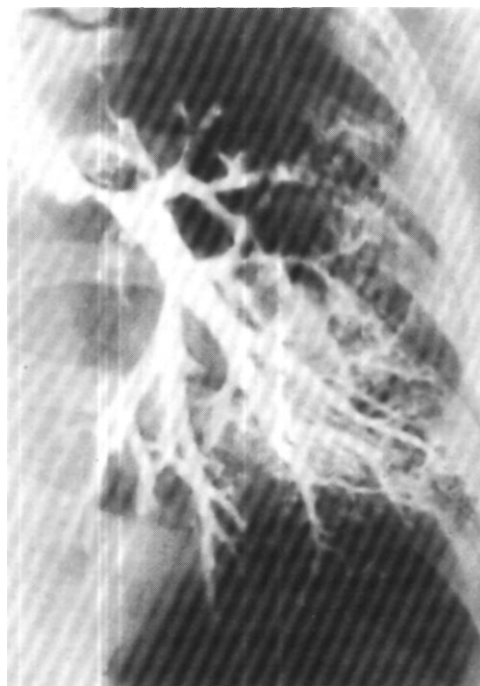
Диагноз: рубцовый стеноз правого главного бронха (II степень) и правого верхнедолевого бронха (III степень), по видимому, туберкулезной этиологии. Ателектаз верхней доли правого легкого. БК (-).

Операция 13/III 1975 г. - задняя торакотомия справа с резекцией V ребра. Плевральная полость частично зарощена, преимущественно в верхних отделах. Верхняя доля в состоянии ателектаза. При рассечении правого главного бронха на расстоянии 0,5 см от трахеи обнаруже-



*Рис. 81.  
Электротрахеобронхо-  
грамма больной О. Стеноз  
правого главного бронха,  
ателектаз верхней доли  
правого легкого.*

*Рис. 82. Бронхограмма  
больной Б. Рубцовый  
стеноз левого главного  
бронха.*

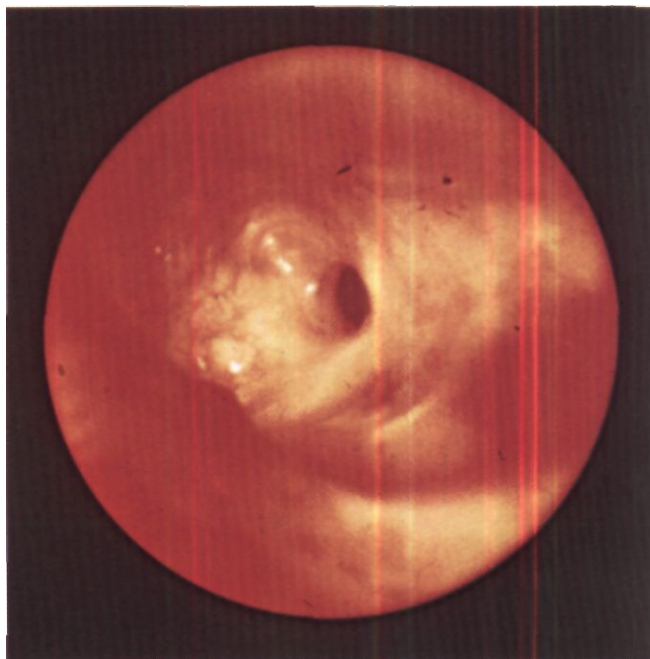


но утолщение стенок краниального отрезка бронха до 0,3 см и сужение его просвета. Произведено отсечение бронха на уровне его отхождения от трахеи. Латеральная стенка трахеи у верхнего края образовавшегося отверстия утолщена, рубцово изменена. Иссечена в пределах здоровых тканей. Каудально бронх пересечен точчас за устьем верхнедолевого бронха. Стенки промежуточного бронха не изменены. Верхняя доля удалена вместе с двумя увеличенными бифуркационными лимфатическими узлами. Наложен трахео-бронхиальный анастомоз. Нижняя и средняя доли хорошо расправились.

При гистологическом исследовании препарата - картина пневмосклероза и распространенного склероза стенок бронхов. Послеоперационный период без осложнений. Выписана 9/IV 1975 г.

У некоторых больных, перенесших туберкулез легких со специфическим поражением бронха и его последующим Рубцовым стенозом, крупных казеозных очагов или

*Рис. 83. Эндофото той же больной. Рубцовый стеноз левого главного бронха.*

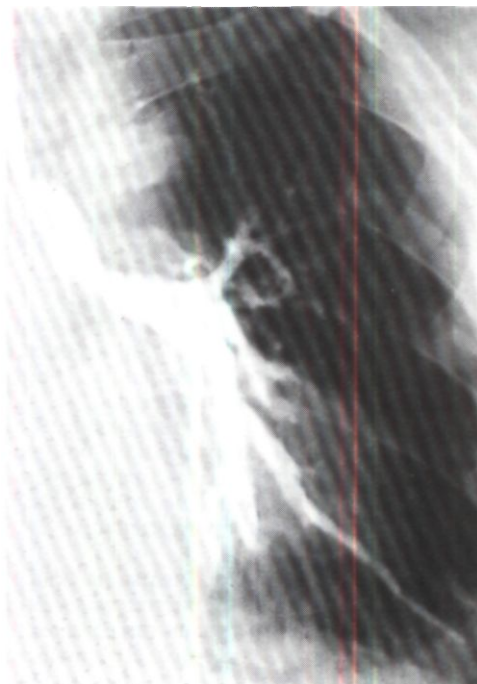

*Рис. 84. Бронхограмма больного М. Стеноз левого главного бронха.*

каверн в легочной ткани нет, а необратимые изменения вследствие нарушения вентиляции еще не успели развиваться. В таких случаях возможна идеальная восстановительная операция - резекция стенозированного отрезка бронха без удаления легочной ткани.

Больная Б., 35 лет, поступила 14/V 1971 г.

С 1965 г. беспокоят приступы удушья. Лечилась амбулаторно и в стационарах по поводу бронхиальной астмы. В последующем присоединился кашель с отделением значительного количества слизистой мокроты, появилась слабость. В сентябре 1968 г. диагностирован очаговый туберкулез легких, БК (+). Проводилась антибактериальная терапия, на фоне которой в мае 1969 г. отмечено прогрессирование туберкулезного процесса. В феврале 1970 г. перенесла левостороннюю пневмонию. Впервые произведена бронхоскопия, при которой обнаружен стеноз



левого главного бронха. Антибактериальная терапия продолжалась.

На рентгенограммах левое легкое несколько пониженной прозрачности, корни легких расширены за счет увеличенных лимфатических узлов. На томограммах и бронхограммах левый главный бронх конически суживается на протяжении 5 см вплоть до места деления на долевого бронха. Ширина максимально суженного участка 0,2-0,3 см. Периферические бронхи левого легкого не изменены (рис. 82). При бронхоскопии карина уплощена, смещена влево, слизистая оболочка бледно-розовой окраски. Просвет левого главного бронха рубцово сужен более чем на  $\frac{2}{3}$  и деформирован. Долевые бронхи не просматриваются (рис. 83). В мазках Б К (-).

Диагноз: посттуберкулезный рубцовый стеноз левого главного бронха III степени.

Операция 6/VI 1971 г. - задняя торакотомия слева. Имеются сращения верхней доли с куполом плевральной полости. Легкое плотноватое, плохо вентилируется. Главный и оба долевого бронха выделены из рубцов. Определяется резко выраженное уплотнение главного бронха на протяжении 2,5 см, переходящее на верхнедолевой бронх. Главный бронх пересечен краниальнее стенозированного участка. Каудально бронх пересечен в области его деления на долевого бронха. Стенки пересеченных отрезков бронхов не изменены. Наложена анастомоз между главным бронхом и областью его деления на долевого бронха. Вентиляция легкого хорошая.

При гистологическом исследовании резецированного отрезка бронха обнаружено утолщение всех слоев бронхиальной стенки с резким склерозом, обызвествлением хрящевых пластинок, гиалинозом базальной мембраны и атрофией слизистой оболочки. Признаков специфического воспаления не найдено.

Послеоперационный период без осложнений. При контрольной бронхоскопии через 25 дней после операции линия анастомоза гладкая, несколько отечная. Проподимость бронхиального анастомоза хорошая.

Через 4 года после операции жалоб нет. На левосторонних бронхограммах в 2 см от бифуркации трахеи определяется линия анастомоза, контуры его ровные, сегментарные бронхи не изменены. При

ПО

бронхоскопии линия анастомоза не видна.

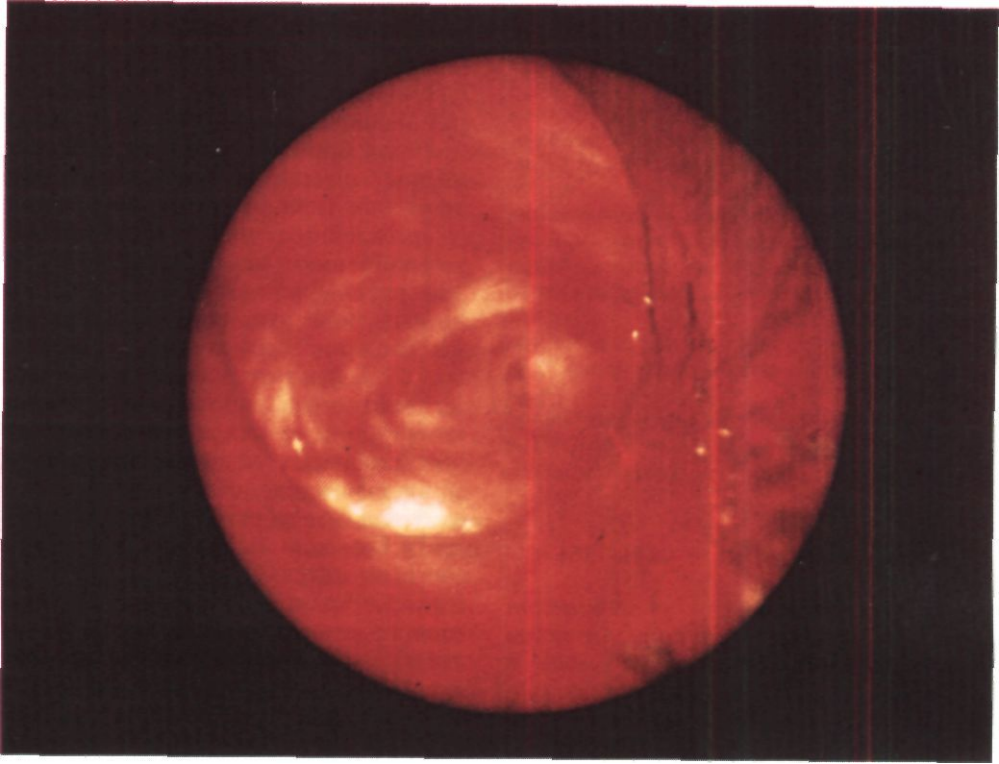
Больной М., 52 лет, поступил 14/III 1972 г. с жалобами на одышку при небольшой физической нагрузке, сухой кашель, боли в левой половине грудной клетки, потливость, слабость.

В детстве перенес туберкулез левого голеностопного сустава с наличием свища. С 1930 по 1935 г. дважды перенес сухой плеврит. До 1963 г. чувствовал себя удовлетворительно. В 1963 г. в течение 4 мес находился в стационаре по поводу левосторонней пневмонии. При бронхографии обнаружен стеноз левого главного бронха и заподозрено наличие опухоли, однако при диагностической торакотомии опухоли и измененных лимфатических узлов не обнаружено. Лечился амбулаторно по поводу хронического астматического бронхита, частых простудных заболеваний. Дважды производилась бронхоскопия. Диагностирован стеноз левого главного бронха, который все-таки связывали с наличием новообразования. В феврале 1972 г. перенес двустороннюю очаговую пневмонию с левосторонним экссудативным плевритом. При бронхоскопии вновь подтвержден стеноз левого главного бронха.

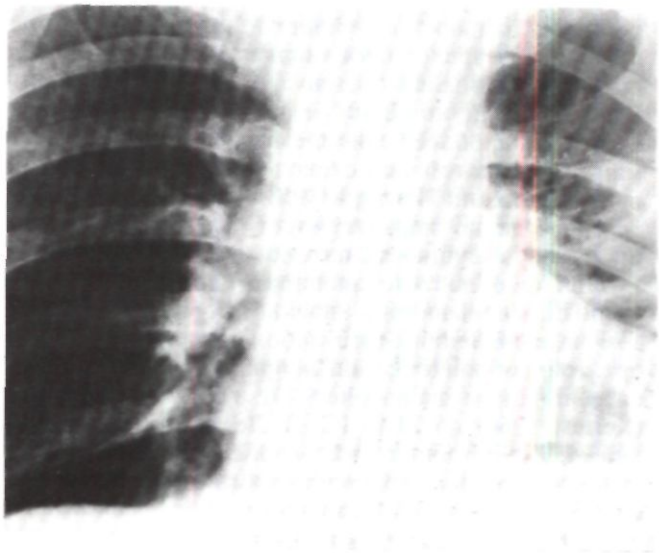
На рентгенограммах легочный рисунок слева усилен и деформирован. Органы средостения смещены влево. Бронхография: левый главный бронх сужен на протяжении 2-3 см от трахеи. Периферические бронхи не изменены (рис. 84). При бронхоскопии карина смещена влево, левый главный бронх сужен концентрически на протяжении 3-4 см от трахеи и заканчивается отверстием щелевидной формы. Слизистая оболочка бледно-розовая, отечная (рис. 85). Осмотр бронхов каудальнее стеноза не представляется возможным. Биопсия: мелкие обрывки фиброзной ткани, покрытой со всех сторон многоядным цилиндрическим эпителием.

Диагноз: рубцовый стеноз левого главного бронха III степени, по-видимому, туберкулезной этиологии.

Операция 5/IV 1972 г. - задняя торакотомия слева с резекцией IV ребра. Полость плевры облитерирована. Пневмолиз в области верхней доли произведен частично экстраплеврально. В корне легкого резко выражен рубцовый процесс. С трудом выделен и взят на резиновую держалку плотный главный бронх. Произ-



*Рис. 85. Эндофото того же больного. Рубцовый стеноз левого главного бронха.*



*Рис. 86. Рентгенограмма легких той же больного через 3 года после резекции левого главного бронха по поводу рубцового стеноза. Левое легкое воздушное.*

нагрузки могут возникать приступы удушья с насадным кашлем.

Очень часто экспираторный стеноз сочетается с пороками развития и различными другими хроническими заболеваниями органов дыхания: трахеобронхитом, эмфиземой легких, хронической неспецифической пневмонией, хроническим астмоидным бронхитом, фиброзно-кавернозным или цирротическим туберкулезом.

Решающее значение для диагностики экспираторного стеноза трахеи и главных бронхов имеет рентгенологическое исследование. Наиболее результативно просвечивание на рентгенотелевизионном аппарате. Для экспираторного стеноза характерно резкое уменьшение вентрально-дорсального размера трахеи и главных бронхов вплоть до полного смыкания их стенок синхронно с форсированным выдохом и кашлем.

С целью получения более четкой рентгенологической картины контрастируют пищевод глотком густой бариевой взвеси. В правом боковом положении при наличии экспираторного стеноза отчетливо видно, как контрастированный пищевод при форсированном выдохе и кашле следует за мембранозной частью трахеи и как бы западает в трахеальный просвет. При этом отмечается экспираторное расширение просвета пищевода (И. Х. Рабкин, Ф. Ц. Фельдман, К. Ф. Юдаев, 1973). Степень выявленной патологии, локализацию изменений и их протяженность документируют рентгенокинематографией.

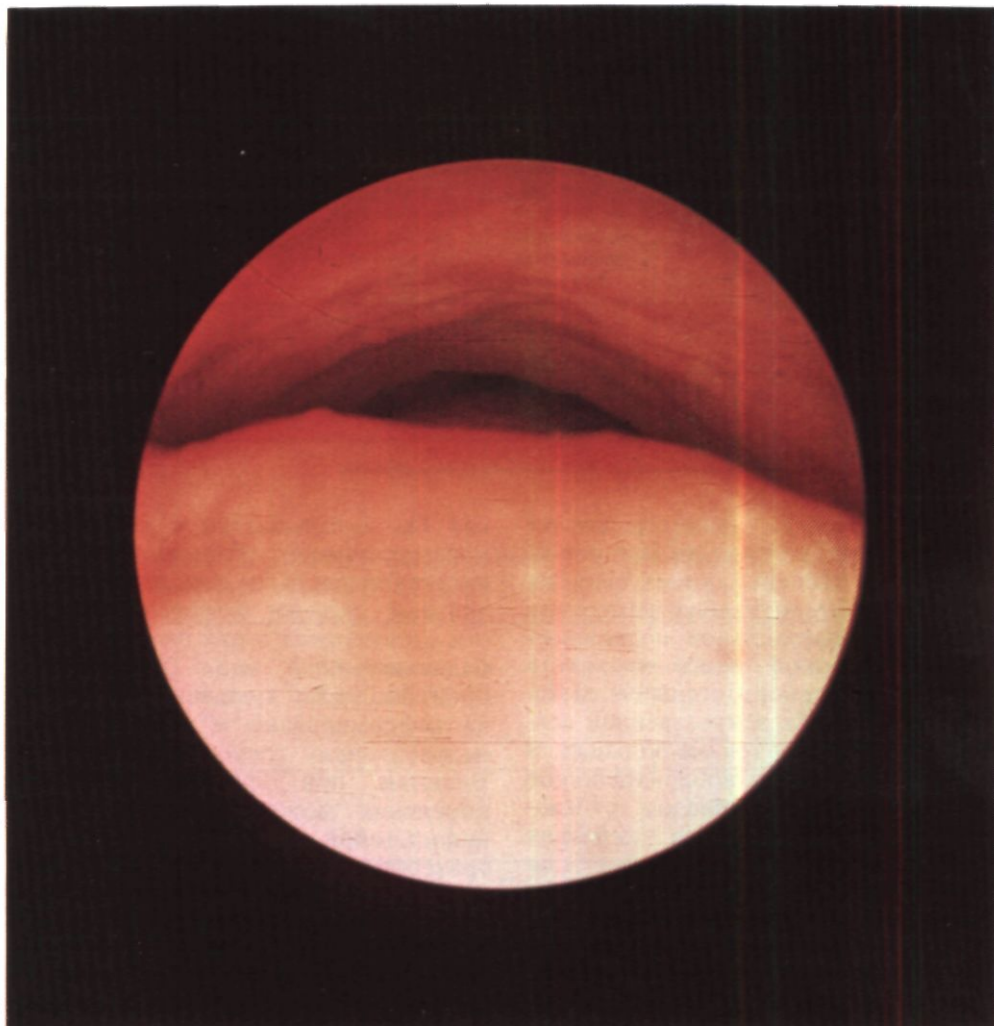
На основании данных рентгенотелевизионного и рентгенокинематографического исследований можно по аналогии с органическими стенозами условно выделить 3 степени экспираторного стеноза трахеи и главных бронхов: I степень - сужение просвета при кашле не более, чем наполовину; II степень - сужение просвета от половины до  $\frac{2}{3}$  диаметра; при стенозе III степени просвет суживается более чем на  $\frac{2}{3}$  и

нередко наблюдается его полное или почти полное закрытие (рис. 87).

И. Х. Рабкин, Ф. Ц. Фельдман, К. Ф. Юдаев (1973) предлагают другой принцип определения степени экспираторного стеноза: I степень - возникновение стеноза только при кашле, II степень - полное смыкание хрящевой и мембранозной стенок при форсированном выдохе и кашле; III степень - смыкание стенок при спокойном выдохе. В зависимости от распространенности стеноза на основании рентгенологических данных выделены локальная, диффузная трахеальная и диффузная трахеобронхиальная формы. При локальной форме стеноз наблюдается на ограниченном отрезке, не превышающем  $B-A$  см, во время выдоха или кашля. Диффузная трахеальная форма характеризуется сужением просвета трахеи во время выдоха и кашля на большем расстоянии и нередко на всем протяжении. При диффузной трахеобронхиальной форме экспираторный стеноз возникает одновременно на большом отрезке трахеи и в главных бронхах.

Наряду с рентгенологическим исследованием в диагностике экспираторного стеноза трахеи и главных бронхов важное значение имеет трахеобронхоскопия. В отличие от Lemoine, Garaix (1953) и Н. А. Лифшиц, Б. С. Агова (1973), мы не видим оснований придавать трахеобронхоскопии ведущее значение в диагностике экспираторного стеноза, так как условия эндоскопии далеки от физиологических и не всегда соответствуют действительному состоянию органа. Поэтому трахеобронхоскопию правильнее считать дополнительным, вспомогательным методом диагностики экспираторного стеноза после рентгенотелевизионного исследования с рентгенокиносъемкой во время дыхания и кашля, т. е. в абсолютно физиологических условиях.

Для выявления экспираторного стеноза Herzog, Keller, Allgower

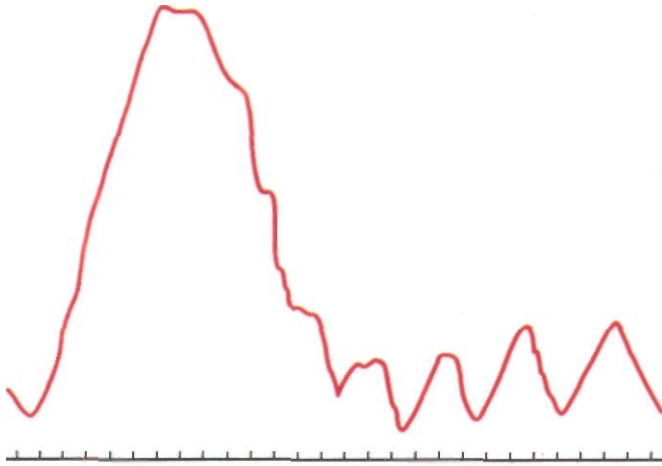


(1972) и др. рекомендуют производить трахеобронхоскопию в условиях спонтанного дыхания, т. е. под местной анестезией. С.В.Лохвицкий (1975), также являющийся сторонником местной анестезии, особенно подчеркивает значение фибробронхоскопии. При этом методе отсутствуют «эффект распорки» от широкого тубуса обычного бронхоскопа и повышения давления в бронхах вследствие дыхания через бронхоскоп. Однако Л. Ц. Иоффе (1975) всегда предпочитает наркоз с искусственной вентиляцией легких, кото-

*Рис. 88. Эндофото при экспираторном стенозе трахеи во время выдоха. Просвет трахеи расширен. Мембранозная часть почти смыкается с хрящевой.*

рый позволяет исключить дискинезию дыхательных путей из-за рефлекторного сокращения бронхиальной мускулатуры, повышение внутригрудного давления вследствие резкого сокращения диафрагмы и других причин. По-видимому, точка зре-





*Рис. 89. Ступенчатая кривая форсированного выдоха при экспираторном стенозе трахеи.*

ния Л. Ц. Иоффе является вполне обоснованной, так как им установлена высокая степень соответствия величин, характеризующих изменения амплитуды дыхательной подвижности мембранозной части трахеи и бронхов при самостоятельном дыхании и в условиях искусственной вентиляции у одних и тех же больных. В нашей практике трахеобронхоскопию производили под наркозом с миорелаксантами короткого действия (Р. С. Саркисян). Осматривали трахею и бронхи, при необходимости выполняли санационные мероприятия по поводу трахеобронхита. После окончания действия миорелаксантов, при появлении спонтанного дыхания и кашлевого рефлекса, обращали внимание на подвижность мембранозной части и степень сужения просвета во время выдоха.

У больных с экспираторным стенозом мембранозная часть чрезмерно подвижна. Во время вдоха она слегка выпячивается наружу, в сторону пищевода, а во время выдоха выбухает в просвет трахеи и бронхов, иногда полностью закрывая его (рис. 88). Продвижение тубуса бронхоскопа в направлении бифуркации трахеи осуществляется легко. Карина при вдохе растягивается и бывает достаточно острой, а при выдохе уплощается,

как бы складывается и становится малоразличимой. Трахеальные хрящи, как правило, не изменены, а продольные складки мембранозной части отсутствуют и она имеет гладкий баллотирующий вид. При трахеобронхомалиции хрящевые полукольца деформированы и просвет имеет неправильную треугольную форму. Видимые при трахеобронхоскопии изменения можно документировать киносъемкой через бронхоскоп. По трахеобронхоскопической картине Л. Ц. Иоффе (1975) различает две степени экспираторного стеноза трахеи и бронхов: при стенозе I степени мембранозная часть во время выдоха закрывает  $\frac{2}{3}$  просвета дыхательной трубки, а при стенозе II степени закрывает просвет полностью или почти полностью.

Препятствие для выдыхаемой воздушной струи на уровне главных бронхов или трахеи у большинства больных создает нарушения легочной вентиляции по обструктивному типу. Выявление этих нарушений и их приблизительная оценка с помощью исследования функции внешнего дыхания достигаются в основном анализом кривой форсированного выдоха. При экспираторном стенозе для нее характерны полное или почти полное отсутствие резервного

Таблица 5

**ПОКАЗАТЕЛИ ФУНКЦИИ ВНЕШНЕГО ДЫХАНИЯ У БОЛЬНЫХ С РАЗЛИЧНЫМИ СТЕПЕНЯМИ ЭКСПИРАТОРНОГО СТЕНОЗА ТРАХЕИ И ГЛАВНЫХ БРОНХОВ**

| Степень экспираторного стеноза | Число больных | Процент к                        | Процент к                              | Дыхательный коэффициент времени | Проба Тиффно |
|--------------------------------|---------------|----------------------------------|--|---------------------------------|--------------|
|                                |               | должной жизненной емкости легких | должной максимальной вентиляции легких |                                 |              |
| I                              | 3             | 77,6                             | 109,3                                  | :1,2                            | 62,2         |
| II                             | 14            | 67,1                             | 75,1                                   | :1,38                           | 67,7         |
| III                            | 43            | 67,8                             | 57,8                                   | : 1,55                          | 53,16        |

Таблица 6

**ПОКАЗАТЕЛИ ПНЕВМОТАХОГРАФИИ У БОЛЬНЫХ СО II И III СТЕПЕНЯМИ ЭКСПИРАТОРНОГО СТЕНОЗА**

| Степень экспираторного стеноза | Число больных | Альвеолярное давление, мм вод. ст. |       | Скорость дыхания, л/мин |       | Бронхиальное сопротивление, мм вод. ст. |       |
|--------------------------------|---------------|------------------------------------|-------|-------------------------|-------|---|-------|
|                                |               | ВДОХ                               | ВЫДОХ | ВДОХ                    | ВЫДОХ | л/мин                                   |       |
|                                |               |                                    |       |                         |       | ВДОХ                                    | ВЫДОХ |
| II                             | 9             | 10,5                               | 9,2   | 17,0                    | 13,4  | 0,61                                    | 0,7   |
| III                            | 22            | 13,0                               | 12,2  | 15,4                    | 12,0  | 0,84                                    | 0,97  |

объема выдоха и дополнительный зубец, излом или зазубрина на месте перехода отвесной части в более пологую (Koblet, Wyss, 1956, - «симптом заслонки»). Н. А. Лившиц и Б. С. Агов (1973), а в нашем институте Л. Г. Малышева, Р. А. Катукон и Э. М. Трофимов выделили также ступенчатые, или волнистые, кривые форсированного выдоха, которые характеризуются появлением небольших зубцов, точнее ступенек, в начальном или конечном отделе кривой (рис. 89). Появление ступенек в конечном отделе кривой объясняют неполным прерыванием потока выдыхаемого воздуха расслабленной и вибрирующей мембранозной частью и также считают типичным для экспираторного стеноза. С В. Лохвиц-

кий (1975) при бронхоспирометрии у больных с односторонним экспираторным стенозом выявил ступенчатую кривую форсированного выдоха только на одной стороне. Ряд авторов, однако, наблюдали кривые с зазубринами и ступенчатостью при обструктивной эмфиземе, бронхиальной астме, астмоидном бронхите и без выраженного экспираторного стеноза.

Функциональные нарушения у больных с экспираторным стенозом во многом зависят от степени стеноза, определяемой рентгенологическим исследованием. Соответствующие данные представлены в табл. 5 и 6, составленных Э. М. Трофимовым.

Общее бронхиальное сопротивление и альвеолярное давление Herzog,

Keller, Allgower (1972), Л. Я. Калганова и Э. М. Трофимов исследовали также методом общей плетизмографии.

Точные исследования механики дыхания у больных с экспираторным стенозом и, в частности, определение сопротивления воздушному потоку на разных уровнях трахео-бронхиального дерева могут быть осуществлены с помощью специальных методов.

Herzog, Keller, Allgower (1972) пользовались резиновым катетером с obtурирующей муфтой. Л. Ц. Иоффе, Ж. А. Светышева, В. А. Слепых (1972) детально разработали оригинальную методику определения и расчета сопротивления дыханию на разных уровнях трахеи и крупных бронхов с помощью специального бронхоскопа в условиях наркоза и искусственной вентиляции легких.

Течение заболевания при экспираторном стенозе трахеи и бронхов обычно длительное, хроническое, медленно прогрессирующее. Лишь в отдельных наблюдениях, главным образом у больных с острым трахеобронхитом, выявленный экспираторный стеноз через 3-6-12 мес после окончания лечения и исчезновения кашля перестает определяться. Поэтому у больных с коротким анамнезом целесообразно интенсивное

лечение трахеобронхита и повторение рентгенологических исследований для определения стойкости стеноза.

Облегчение дыхания у больных с экспираторным стенозом достигается замедлением выдоха и выдохом против искусственного сопротивления. Для этого многие больные выдыхают воздух через сжатые губы. Приносит облегчение и выдох через узкую трубку.

Консервативное лечение экспираторного стеноза является сугубо паллиативным и сводится к симптоматической терапии сопутствующих хронических заболеваний органов дыхания. В комплексе лечебных мероприятий важное значение имеет санация бронхиального дерева для уменьшения явлений трахеобронхита. Наиболее эффективна лечебная трахеобронхоскопия или катетеризация бронхов с отсасыванием мокроты, введением протеолитических ферментов и антибиотиков. У некоторых больных мы наблюдали временный положительный эффект от назначения бронхолитических средств и перитрахеальной новокаиновой блокады, осуществляемой пункцией через бронхоскоп. Рациональны также средства, уменьшающие кашель. У ряда больных целесообразна хирургическая коррекция экспираторного стеноза.

## Глава 5

# ПИЩЕВОДНО-ТРАХЕАЛЬНЫЕ И ПИЩЕВОДНО-БРОНХИАЛЬНЫЕ СВИЩИ

Согласно современным статистическим данным, врожденные свищи между трахеей и пищеводом наблюдаются у 0,03-0,04% (1:4000) новорожденных. Однако наличие свищей без одновременной атрезии или стеноза пищевода наблюдается гораздо реже, по сводным данным Hasse (1968), лишь у 0,3 % детей этой группы. Врожденные пищеводно-бронхиальные свищи встречаются гораздо реже пищеводно-трахеальных.

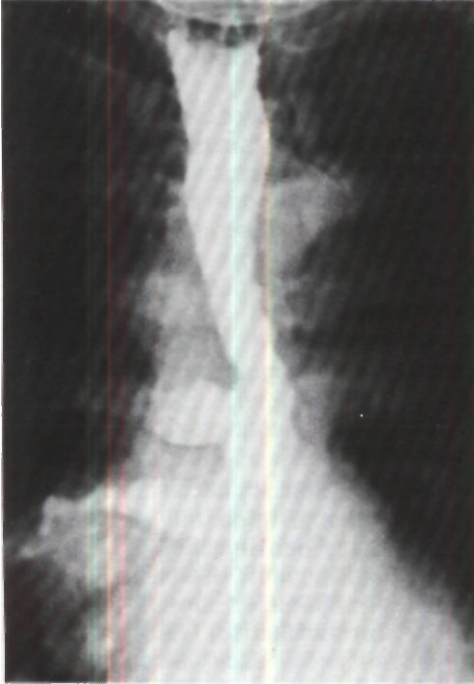Возникают врожденные свищи вследствие нарушения процесса развития и сохранения хода между передней кишкой и дыхательной трубкой. Роль наследственного фактора изучена мало.

Приобретенные пищеводно-трахеальные и пищеводно-бронхиальные свищи более чем в половине случаев образуются в процессе роста и распада рака пищевода. Другими этиологическими факторами могут быть повреждение пищевода, трахеи и бронхов, инородные тела и эндопротезы пищевода и дыхательных путей, перфорация дивертикула пищевода, эндоскопические процедуры и бужирование, некроз стенок трахеи от надувной манжетки трахеостомической канюли, химические ожоги пищевода, а также операции на пищеводе, трахее, бронхах, легких и средостении. В отдельных случаях свищи

возникают при абсцессах легких, раке трахеи или бронхов, гнойном медиастините, пептической язве пищевода, кандидозном эзофагите, туберкулезе, сифилисе, лимфогранулематозе, актиномикозе, гистоплазмозе, некротическом васкулите Вегенера. В течение последних 20-30 лет удельный вес причин возникновения свищей между пищеводом и дыхательными путями существенно изменился. Возросло число травматических свищей. Резкое увеличение количества и объема внутригрудных операций определило тенденцию к росту числа свищей, которые являются осложнением хирургических вмешательств на трахее, бронхах, легких и пищеводе. В то же время в нашей стране стали казуистикой свищи на почве туберкулеза и сифилиса вследствие уменьшения заболеваемости и улучшения лечения больных с этой патологией.

Патогенез пищеводно-трахеальных и пищеводно-бронхиальных свищей в основном определяется их этиологией.

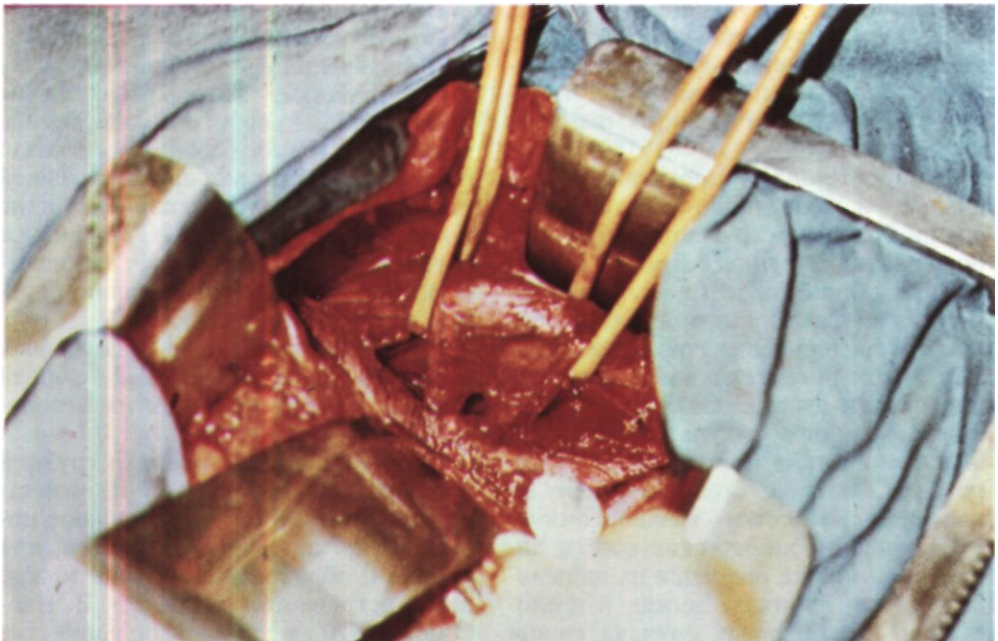
При закрытых травмах грудной клетки, колото-резаных и огнестрельных ранениях одновременное повреждение пищевода и трахеи или бронха с образованием свища между ними встречается редко (В. В. Иосимов, 1970, и др.). В большинстве

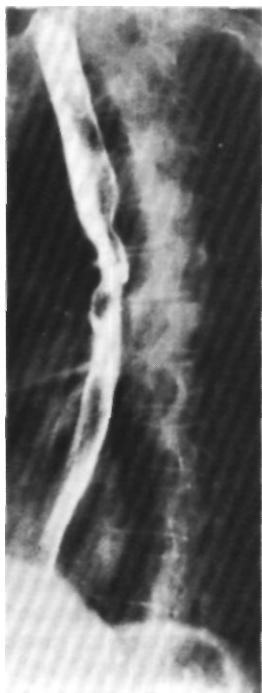

*Рис. 90. Эзофагограмма больной К. до операции. На правой стенке пищевода два дивертикула; нижний сообщается с промежуточным бронхом через узкий ход.*

*Рис. 91. Этап операции у той же больной. Задний доступ. Выделены два дивертикула пищевода, которые открываются в бронхиальное дерево. Краниальное и каудальное дивертикулос пищевода взяты на резиновые держалки.*

*Рис. 92. Эзофагограмма той же больной после операции. В области резекции дивертикулов пищевода деформация его контуров.*





случаев свищи возникают в результате ушиба и кровоизлияния в стенку пищевода, трахеи или бронха с последующим некрозом, абсцедированием и прорывом гнойника в просвет этих полых органов. После эзофагоскопии, бужирования пищевода и попадания в него различных инородных тел свищи обычно образуются из-за разрыва тонкой стенки пищевода с последующим развитием медиастинита и прорывом гноя в трахею или бронх.

В патогенезе пищеводно-бронхиальных свищей после операций на органах грудной полости ведущая роль принадлежит повреждению пищевода и случайному захватыванию в шов его стенки при ушивании культи бронха. Нарушение кровоснабжения пищевода с частичным некрозом его стенки и образование гнойников,

которые прорываются в пищевод и бронх, встречаются, по-видимому, намного реже. У больных с дивертикулами пищевода возникновению пищеводно-бронхиальных свищей предшествует дивертикулит. Он является частым осложнением дивертикулов, особенно тракционных, вследствие задержки в них пищевых масс. При сочетании дивертикула со скользящей грыжей пищевода отверстия диафрагмы желудочно-пищеводный рефлюкс часто приводит к эзофагиту, а забрасываемый в пищевод желудочный сок длительно задерживается в дивертикуле, переваривая его стенку и вызывая дивертикулит (Э. Н. Ванцян, В. И. Чиссов, 1975). Воспаленный дивертикул перфорируется непосредственно в бронхиальное дерево либо в ткань легкого с формированием абсцесса, а затем прорывается в бронх.

Больная К., 60 лет, поступила 8/IX 1972 г. с жалобами на надсадный кашель с выделением до 70 мл гнойной мокроты в сутки, кровохарканье, боли в правой половине грудной клетки. Кашель усиливается во время приема пищи и часто сопровождается рвотой.

Кашель с мокротой, высокая температура тела, боли в груди впервые появились в 1937 г. Неоднократно лечилась в стационарах по поводу хронического абсцесса правого легкого. В дальнейшем отметила усиление кашля во время еды и появление рвоты после сильного приступа кашля. Последние годы принимала пищу лежа на левом боку.

При поступлении состояние средней тяжести. Питание понижено. Под углом правой лопатки определяется укорочение перкуторного звука и ослабленное дыхание.

При рентгенологическом исследовании видно, что легочный рисунок справа усилен и деформирован, корень правого легкого не дифференцируется. Путем контрастирования пищевода на его правой стенке обнаружены два дивертикула размером 3x2 см, расположенные на уровне D7. Нижний дивертикул сообщается с промежуточным бронхом через узкий ход (рис. 90).

Операция 4/X - задняя торакотомия справа с резекцией VI ребра. Легкое выделено из сращений. Пищевод мобилизован и взят на держалки выше и ниже дивертикулов и области пищеводно-бронхиального свища. Произведено выделение дивертикулов (рис. 91). Общее основание обоих дивертикулов прошито аппаратом У КС. С помощью У КС прошиты также верхушки дивертикулов около легкого и рассечены между линиями механических швов. На мышечную стенку пищевода наложены узловые лавсановые швы. Линии швов на пищеводе укрыты медиастинальной плеврой, произведена ротация пищевода. При ревизии легкого обнаружен только небольшой участок уплотнения в области нижней доли. Решено нижнюю долю не удалять. В полость плевры введено 2 дренажа.

Произведена гастростомия по Витцелю с введением двухканального зонда, один из каналов которого открывается в желудке, другой - в нижней горизонтальной части двенадцатиперстной кишки.

Послеоперационный период без осложнений. Зонд из желудка удален через 10 дней, больная стала питаться через рот. При рентгеноскопии пищевода отмечено свободное прохождение контрастной массы (рис. 92).

Прибавила в массе 4 кг за первые 5 нед. Выздоровление<sup>1</sup>.

Важной практической рекомендацией является необходимость хирургического лечения больных, страдающих дивертикулами пищевода с выраженными явлениями дивертикулита, так как у них всегда имеется опасность возникновения пищеводно-трахеального или пищеводно-бронхиального свища.

После возникновения свищей, особенно широких, у большинства больных развиваются тяжелые воспалительно-гнойные осложнения в легких. Типичные осложнения: гнойный трахеобронхит, аспирационная пневмония, абсцесс легкого, гангрена легкого, медиастинит, плеврит, легочное кровотечение, кахексия. Они обычно протекают тяжело и представляют большую опасность для жизни. Б. В. Петровский и Э. Н. Ванцян

(1968) описали случай возникновения рака в области пищеводно-трахеального свища, развившегося вследствие перфорации в трахею тракционного дивертикула шейного отдела пищевода.

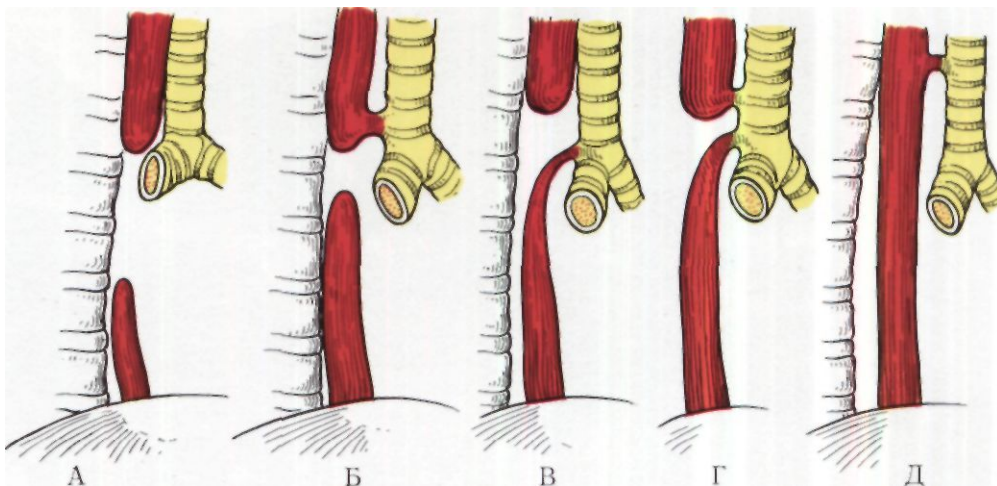
С анатомической точки зрения целесообразно различать широкие свищи, имеющие диаметр более 0,1 см, узкие - менее 0,1 см в диаметре, короткие - менее 1 см длиной, длинные - более 1 см и клапанные. При клапанных свищах канал обычно закрыт складкой слизистой оболочки, грануляционной или опухолевой тканью.

Врожденные пищеводно-трахеальные свищи сочетаются с атрезией или стенозом пищевода. При нормальном пищеводе они наблюдаются гораздо реже. Четыре анатомических варианта врожденных пищеводно-трахеальных свищей представлены на рис. 93.

У детей с атрезией пищевода свищи обычно локализуются на 1-2 см выше бифуркации трахеи, т. е. на участке, который является последним в дифференциации пищевода и трахеи. При отсутствии атрезии пищевода свищи чаще локализуются высоко-соответственно VII шейному - I грудному позвонкам.

В случаях врожденных пищеводно-бронхиальных свищей сообщение пищевода с правым нижнедолевым бронхом наблюдается в 48 %, с левым нижнедолевым - в 44 %, со среднедолевым - в 4 % и с промежуточным бронхом - в 4 % случаев всех врожденных пищеводно-бронхиальных свищей.

Нередко одновременно с врожденными пищеводно-трахеальными и пищеводно-бронхиальными свищами имеют место и другие аномалии развития. Описано 20 случаев агенезии трахеи в сочетании с пищеводно-бронхиальными свищами. Большинство детей родились мертвыми или умерли тотчас после рождения. Однако в 3 случаях диагноз был поставлен при



жизни на основании отсутствия крика ребенка при рождении и налаживания удовлетворительной вентиляции легких после интубации пищевода. Эти дети оперированы. Все они умерли вскоре после операции.

Основным морфологическим критерием врожденного характера свища между дыхательными путями и пищеводом принято считать наличие слизистой оболочки и гладких мышечных волокон в стенках свища, а также отсутствие воспалительных явлений и увеличенных лимфатических узлов в окружающих тканях. Слизистая оболочка свищевого канала чаще бывает выстлана плоским эпителием, реже - цилиндрическим или тем и другим одновременно. Однако признак полной эпителизации не является абсолютным, так как свищевые каналы могут эпителизироваться и в случаях приобретенных свищей.

В окружности приобретенных пищеводно-трахеальных и пищеводно-бронхиальных свищей, как правило, наблюдаются воспалительные и фиброзно-склеротические изменения.

В случаях свищей вследствие перфорации в бронх дивертикула пищевода в мешке дивертикула и свищевом ходе обнаруживают слизистую и

*Рис. 93. Варианты врожденных пищеводно-трахеальных свищей (схема).*

*А - атрезия пищевода без свища; Б - свищ между краниальным отрезком пищевода и трахеей;*

*В - свищ между каудальным отрезком пищевода и трахеей;*

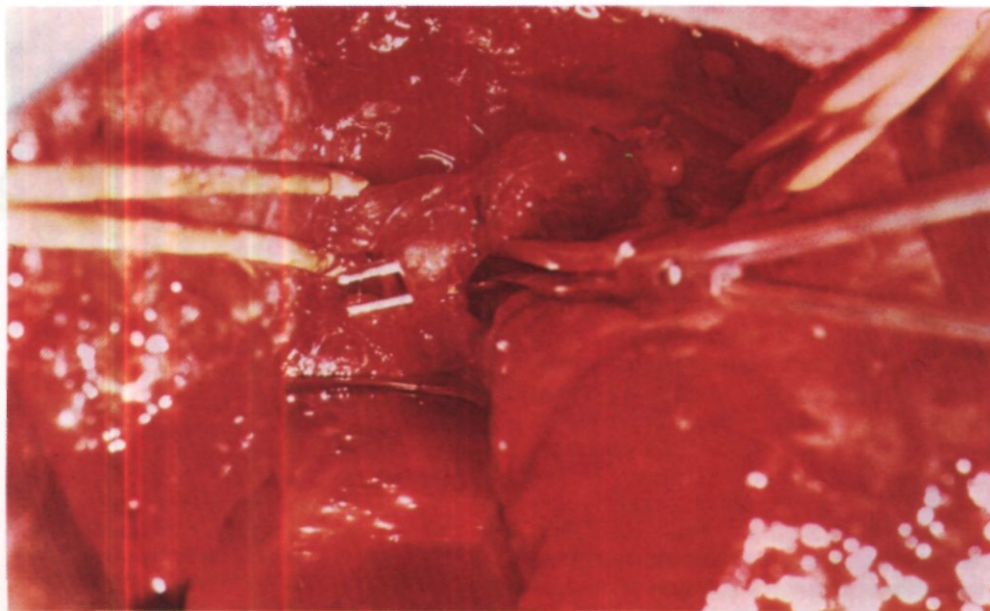
*Г - свищ между обоими отрезками пищевода и трахеей;*

*Д - сети, между нормально развитым пищеводом и трахеей (так называемая Н-фистула).*

подслизистую оболочки. В легком часто имеются различной величины гнойные полости. Почти всегда выражена картина хронического деформирующего бронхита с бронхоэктазами, хронической пневмонии, пневмосклероза. При свищах на почве туберкулеза свищевой канал выстлан грануляционной или эпителиальной тканью. Прилежащие лимфатические узлы обычно находятся в состоянии казеозного некроза. При свищах в результате перфорации в пищевод абсцесса легкого имеются обширные плевральные сращения.

Основными клиническими симптомами свищей между дыхательными





Рмс. 94. *Этап операции у больного Ш. Пищеводно-бронхиальный свищ выделен и приподнят диссектором.*

путями и пищеводом являются кашель во время и после еды и выделение пищи с мокротой. Время проявления и выраженность этих симптомов зависят от локализации, ширины, длины, направления свищевого хода и изменений в его окружности. При врожденном пищеводно-трахеальном свище с атрезией пищевода кашель возникает во время первого же кормления ребенка и сопровождается цианозом, а иногда и приступами асфиксии. Если пищевод развит нормально, то при широком врожденном пищеводно-трахеальном свище аспирация пищи возникает при каждом кормлении и приводит к быстрому развитию пневмонии. У больных с узкими и клапанными свищами могут наблюдаться поперхивания во время еды и повторные респираторные заболевания без явных причин. Извест-

ны также наблюдения, когда врожденные свищи существовали почти бессимптомно или с очень малыми симптомами многие годы и даже десятки лет. Eschapasse, Gaillard, Henry, Carles (1975)<sup>1</sup> собрали в литературе 64 случая врожденных пищеводно-трахеальных и пищеводно-бронхиальных свищей у взрослых и описали 4 собственных наблюдения. Мы наблюдали и оперировали 7 больных, у которых врожденные свищи между дыхательными путями и пищеводом были распознаны только во взрослом состоянии.

Больной Ш., 33 лет, поступил 15/ХП 1971 г. С детства отмечает кашель во время приема пищи и повторные левосторонние пневмонии. В 1968 г. при рентгенологическом исследовании диагностирован пищеводно-бронхиальный свищ слева, но при попытке его ликвидации оперативным путем патологической связи с дыхательными путями не найдено. После операции симптомы пищеводно-бронхиального свища сохранились.

При поступлении состояние удовлетворительное. Над нижней долей левого легкого выслушиваются влажные хрипы. При рентгеноскопии пищевода и желудка

<sup>1</sup> "Ann. Chir. thorac. cardiovasc.". 1975, v. 14. No. 1. p. 43-49.

выражен рефлюкс-эзофагит. Эзофаго-бронхография: обнаружен свищевой ход диаметром 0,6 см от заднелевой стенки пищевода на границе его средней и нижней трети к 6-му сегменту левого легкого. В последнем имеется полость с неровными контурами диаметром 2,5-3 см. Получена бронхограмма, на которой видна деформация  $B_6$ . Эзофагоскопия: на левой стенке пищевода свищевое отверстие диаметром около 0,3 см. При бронхоскопии видно, что из просвета  $B_6$  слева выделяется барий, введенный в пищевод.

21/1 1972 г. произведена гастростомия по Витцелю с фундопликацией по Ниссену с экстрамукозной пилоропластикой в связи с выраженным рефлюксом. Через месяц, 28/11, выполнена радикальная операция. В 3 см каудальнее верхнедолевого бронха обнаружен свищевой ход, идущий от переднебоковой стенки пищевода в ткань 6-го сегмента (рис. 94). Длина свищевых ходов 2 см, диаметр 0,8 см. Стенки его снаружи гладкие, воспалительные явления не выражены. С помощью двух аппаратов УКС свищ прошит и частично иссечен, культя его на стенке пищевода погружена. Легкое почти не изменено.

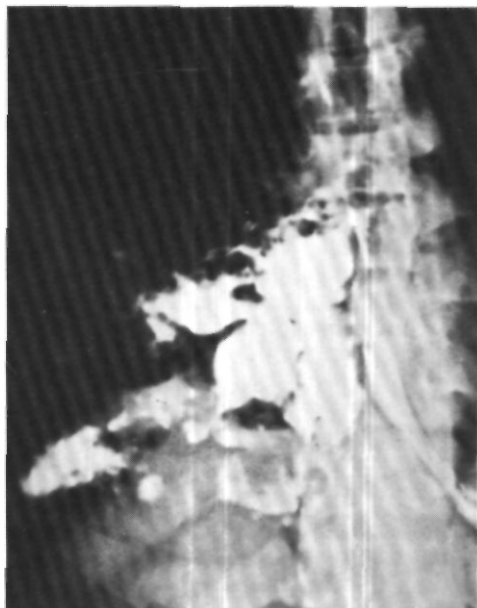
При гистологическом исследовании обнаружено, что стенка свищевых каналов выстлана многослойным плоским эпителием, под которым находится слой грубоволокнистой фиброзной ткани с пучками гладких мышц.

Послеоперационный период без осложнений. Выздоровление<sup>1</sup>.

В приведенном наблюдении анамнез с раннего детства, отсутствие воспалительных явлений и эпителизация стенки свищевых каналов свидетельствуют о врожденном характере пищеводно-бронхиального свища.

У больных с приобретенными свищами между дыхательными путями и пищеводом клиническая картина характеризуется не только симптомами самого свища и последующих осложнений, но и основным, предшествующим свищу и обусловившим его возникновение заболеванием (рак, травма, дивертикул пищевода, абсцесс легкого и т. д.).

При образовании широкого свища на фоне клинической картины предшествующего заболевания обычно



*Рис. 95. Эзофагограмма. Контрастная масса из пищевода проникает через свищ и заполняет большие полости в разрушенном легком.*

возникает приступообразный кашель во время еды. В случаях узких и клапанных свищей прием твердой пищи, как правило, не вызывает кашля, он появляется лишь после проглатывания жидкости в определенном положении больного. Обращает внимание тот факт, что больные боятся употреблять алкогольные напитки, проглатывание которых вызывает кашель, поперхивание и боли в груди.

Другими, менее важными клиническими симптомами являются болевые ощущения за грудиной и в спине, рвота с кровью, вибрация и ослабление голоса, вздутие живота. Симптом вибрации голоса, иногда приводящий к афонии, объясняется прямым поступлением воздуха из пищевода в трахею при кашле. Ослабление голоса возникает из-за отсутствия нормального внутрибронхиального дав-

<sup>1</sup> 13/X 1972 г. демонстрирован М. И. Перельманом, Т. Н. Седовой и В. И. Чиссовым на 1951-м заседании Хирургического общества Москвы и Московской области.

ления. Оба этих симптома - вибрация и ослабление голоса - особенно выражены при широких свищах между пищеводом, трахеей и главными бронхами. При вовлечении в воспалительный процесс возвратных гортанных нервов наблюдается осиплость голоса.

Типичными осложнениями свищей между пищеводом и дыхательными путями являются рецидивирующая аспирационная пневмония и абсцессы легких (рис. 95). Может развиваться гангрена легкого. Нередки изменения концевых фаланг и ногтей рук и ног в виде так называемых барабанных палочек и часовых стекол.

Решающий метод диагностики врожденных свищей между дыхательными путями и пищеводом у новорожденных детей - рентгенологическое исследование с контрастированием пищевода масляными или, лучше, водорастворимыми йодидами (гастрографин, урографин, верографин в низких концентрациях). Другими методами исследования являются эзофагоскопия и трахеобронхоскопия с введением метиленового синего в пищевод (Г. А. Баиров, В. Д. Тихомирова, А. Я. Шамис, 1970). В ряде случаев можно применить пробу с введением глубоко в пищевод через рот резинового катетера со срезанным концом. Свободный конец катетера опускают в стакан с водой. При медленном извлечении катетера из пищевода, в тот момент, когда конец катетера будет на уровне свища, в стакане появляются пузырьки воздуха.

У более старших детей и взрослых клиническая картина широких свищей между дыхательными путями и пищеводом в большинстве случаев настолько характерна, что диагноз можно поставить и без специальных методов исследования. Узкие и особенно клапанные свищи диагностировать гораздо труднее.

Простой пробой на наличие патологического сообщения между дыха-

тельными путями и пищеводом является введение в пищевод на глубину 20-25 см от края резцов тонкого желудочного зонда, через который вливают окрашенное метиленовым синим молоко или воду. При свище сразу же возникает кашель с выделением окрашенной слизи, мокроты или введенной жидкости. Этим способом можно пользоваться при исследовании самых тяжелых больных. Если нет противопоказаний, во всех случаях для уточнения диагностики и выяснения анатомо-функциональных особенностей свища необходимо рентгенологическое и эндоскопическое исследование.

Отсутствие уточненных данных о свище может быть причиной различных оперативно-тактических ошибок, в том числе неправильного выбора оперативного доступа (Н. Ф. Митряков, 1963).

Рентгенологические признаки свищей между дыхательными путями и пищеводом могут быть прямыми и косвенными. Прямыми признаками являются непосредственное поступление контрастной массы из пищевода в дыхательные пути или наоборот и контрастирование свищевого канала между органами. Следует отметить, что контрастирование свищевого канала со стороны пищевода осуществляется проще и надежнее, чем со стороны трахеи или бронхов. Однако бронхография часто необходима для выяснения состояния бронхиального дерева. Косвенные признаки свищей - это различные одновременные изменения со стороны легких и пищевода. Чаще это двустороннее усиление легочного рисунка с абсцессами или бронхоэктазами в нижних долях легких, полость в средостении, связанная с пищеводом, дивертикулоподобная деформация пищевода. Диагностическая ценность косвенных рентгенологических признаков должна оцениваться в сочетании с клинической картиной заболевания.

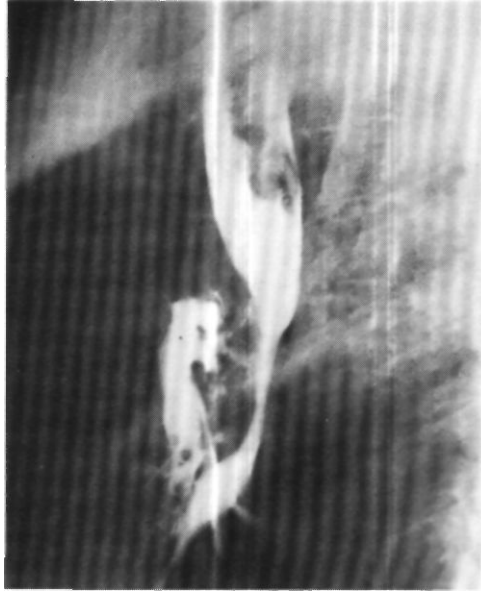
*Рис. 96. Эзофагограмма.  
Пищеводно-бронхиальный  
свищ.*

Нередко рентгенодиагностика свищей между дыхательными путями и пищеводом бывает связана со значительными трудностями. В случаях широких и коротких свищей при исследовании пищевода с контрастной массой часто возникает приступ сильного кашля. Узкие и клапанные свищи трудно контрастировать обычной бариевой взвесью. Свищевой канал может проходить через большую гнойную полость или ко времени исследования быть заполнен остатками пищи, кровью, гноем, детритом. Наконец, полноценное исследование может оказаться невозможным из-за тяжелого общего состояния больных.

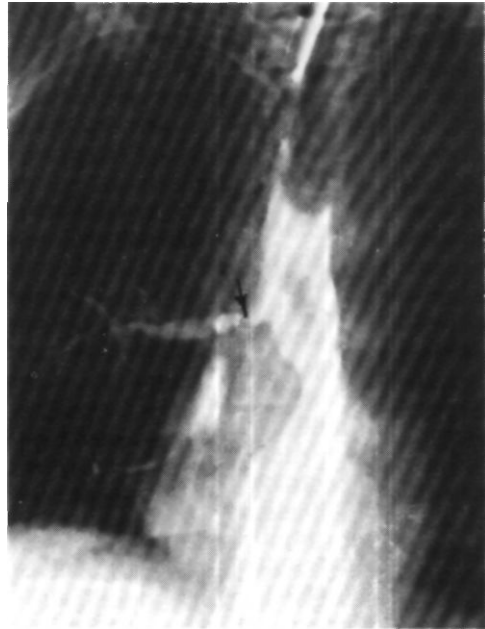Вопросы рентгенодиагностики свищей между дыхательными путями и пищеводом в Институте клинической и экспериментальной хирургии специально изучали И. Х. Рабкин, Ф. Ц. Фельдман, В. М. Араблинский, К. Ф. Юдаев, Н. Ф. Кудрявцева, Н. Б. Машковцева, а также Э. Н. Ванцян, Д. М. Багиров, В. И. Чиссов.

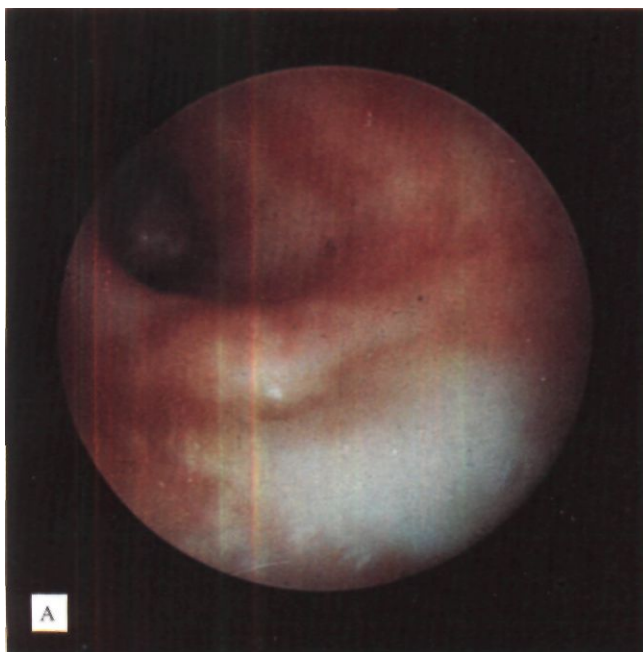
Рентгеноконтрастное исследование пищевода производят в вертикальном и горизонтальном положении больного. Для контрастирования применяют йодолипол, хитраст или стерипак. Эти жидкие контрастные вещества не раздражают слизистую оболочку дыхательных путей и лучше проникают в свищевой ход. Следует не только пытаться выявить свищ, но и получить хорошую бронхограмму, чтобы иметь представление о состоянии легкого к моменту операции. Документация производится рентгеновскими снимками (рис. 96, 97), рентгенокиносъемкой со скоростью 24 кадра в секунду или видеомангнитной записью.

После выявления свища рентгенологическими методами или при со-



*Рис. 97.  
Трахеобронхоэзофаго-  
грамма. Контрастное  
вещество введено в трахею  
через установленный в ней  
катетер. Свищ между  
пищеводом и правым  
главным бронхом (указано  
стрелкой).*





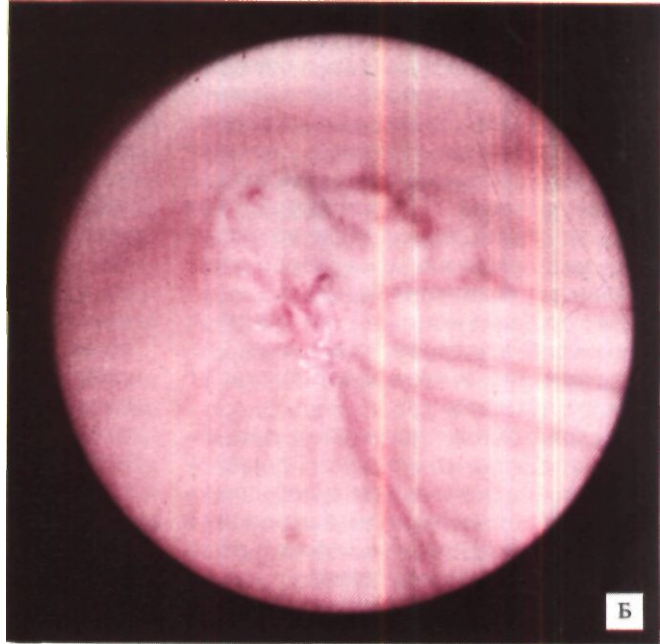
*Рис. 98. Пищеводно-трахеальный свищ в надбифуркационном отделе. Эндофото. А - со стороны трахеи; Б - со стороны пищевода.*

мнительных рентгенологических данных производят трахеобронхоскопию и эзофагоскопию для осмотра устьев свища (рис. 98). Пищеводное устье часто не удастся увидеть, но о его наличии можно судить по пузырькам воздуха, которые выделяются при дыхании или искусственной вентиляции легких. Выявление устья свища в трахее или бронхе облегчается при предварительном введении краски - метиленового синего - в пищевод.

Если при наличии соответствующей клинической картины свища выявить не удастся, применяют комбинированные рентгенологические методы, осуществляемые под наркозом рентгенологом и эндоскопистом. Такими методами являются рентгеноэзофагоскопия (Э. Н. Ванцян, Н. Н. Каншин, В. М. Араблинский, А. Ф. Черноусое), ретроградная рентгеноэзофагоскопия (Ю. А. Пытель, 1957; Р. А. Тошаков, В. М. Араблинский, 1967), а также одномоментная эзофагоbronхоскопия и эзофагоbronхография.

В процессе дифференциальной диагностики свищей между пищеводом и дыхательными путями с другими патологическими состояниями необходимо в первую очередь иметь в виду парез надгортанника и нарушение глотания, которые могут наблюдаться при поражениях нервной системы и наложенной трахеостоме. Важное дифференциально-диагностическое значение имеет ларингоскопия. Проба с введением через зонд в пищевод окрашенной воды или молока у таких больных бывает отрицательной - кашля не возникает. Возможность наличия пищеводно-трахеального или пищеводно-бронхиального свища нельзя упускать из виду и у больных с хроническим кашлем и легочным нагноением. Известны случаи, когда таким пациентам производили резекцию легкого, не подозревая о существовании свища (Т.Т. Богдан, 1971; Nelson, Benfield, 1970, и др.).

Больной М., 34 лет, многократно болел пневмонией. С 1967 г. тяжелая хрони-



ческая правосторонняя пневмония, не поддававшаяся консервативному лечению. В феврале 1968 г. удалено правое легкое. Послеоперационный период осложнился бронхо-плевральным свищом и эмпиемой плевры. Полость эмпиемы вскрыта и тампонирована. 12/XI 1969 г. трансперикардially произведено отсечение культи правого главного бронха от трахеи. После операции возникла картина дыхательной недостаточности и появились симптомы, подозрительные в отношении пищеводно-трахеального свища. 19/XI сделана верхняя трахеостомия, а 2/XII - гастростомия. Дальнейшее течение осложнилось абсцедирующей пневмонией в единственном легком. Через 3 мес после операции больной умер. На вскрытии обнаружен высокий шейный пищеводно-трахеальный свищ, пропускавший пуговчатый зонд. В окружающих свищевой ход тканях патологических изменений нет. Свищ хорошо сформирован, полностью эпителизирован и по морфологическим признакам соответствует врожденному.

По-видимому, тактически правильно у больных хроническими нагноительными заболеваниями легких производить контрастное рентгенологи-

ческое исследование пищевода с акцентированием внимания на возможность его сообщения с трахеей или бронхом.

Спонтанное заживление свищей между дыхательными путями и пищеводом наблюдается крайне редко и почти исключительно при свищах травматической этиологии.

Консервативное лечение пищево-^но-трахеальных и пищеводно-бронхиальных свищей заключается в налаживании питания больных с помощью зонда, введенного через нос в желудок или двенадцатиперстную кишку. Назначают антибиотики широкого спектра действия, проводят атропинизацию. При свищах туберкулезной и сифилитической этиологии показана специфическая лекарственная терапия, которая может быть успешной. В случаях узких нерасовых свищей возможны попытки прижигания их устьев под эндоскопическим контролем со стороны пищевода, трахеи или бронха. Применяют гальванокаусту или растворы едкого натра, нитрата серебра, хлорида

цинка. Однако большинство больных без хирургической помощи умирает от часто повторяющихся пневмоний и других септических осложнений. Поэтому при пищеводно-трахеальных и пищеводно-бронхиальных свищах принципиально показано оперативное лечение. Производимые при этом операции целесообразно разделить на паллиативные, условно радикальные и радикальные.

К *паллиативным операциям* относятся гастростомия, еюностомия, введение в пищевод аллопластических протезов.

Гастростомию применяют как самостоятельную операцию, подготовительный этап к радикальной операции либо в качестве дополнительного вмешательства тотчас после радикального устранения свища.

Показанием к гастростомии как самостоятельной операции является тяжелое общее состояние больного, обусловленное основным заболеванием, его осложнениями или сопутствующими заболеваниями, которые делают радикальную операцию противопоказанной.

В случаях плохой эвакуаторной функции желудка или недостаточности кардии необходимо дополнять гастростомию операциями, дренирующими желудок и улучшающими запирательную функцию кардии (Б. В. Петровский, Э. Н. Ванцян, 1968). Такими операциями являются пилоропластика, эзофагофундоррафия и особенно фундопликация по Ниссену. Без этих операций гастростомия бывает малополезной и нередко приносит дополнительные страдания больному. Необходимо иметь в виду, что даже в случаях одинаковых показателей жомно-клапанной функции кардии желудочно-пищеводный рефлюкс возникает особенно легко именно у больных с пищеводно-трахеальными и пищеводно-бронхиальными свищами вследствие засасывания содержимого пищевода в трахею или бронхи во время вдоха.

аналогично тому, как происходит всасывание воздуха в пульверизаторе. Чем крупнее бронх и сообщающийся с ним свищ, тем более выражено присасывающее действие, которое возможно даже при отсутствии скользящей грыжи пищеводного отверстия диафрагмы. Поэтому перед гастростомией важно исследовать запирательную функцию кардии. Ранее для этого пользовались только рентгенологическим методом. Затем было показано существенное практическое значение эзофагоманометрии - измерения внутрипищеводного давления (Б. В. Петровский, Э. Н. Ванцян, В. И. Чиссов, 1966). Эзофагоманометрия позволяет не только выявить изолированную недостаточность кардии, но и установить степень ее тяжести.

Последние годы мы, как правило, сочетаем гастростомию по Витцелю с фундопликацией по Ниссену и отмечаем несомненную целесообразность такой операции для уменьшения воспалительного процесса в легких, снижения интоксикации и улучшения общего состояния больных.

В некоторых случаях наложение гастростомы может способствовать полному закрытию свища между дыхательными путями и пищеводом.

Т. И. Шраер (1966) предлагает при широком свище пересекать шейный отдел пищевода и накладывать эзофагостому.

При органических поражениях желудка или при желудочно-пищеводном рефлюксе у больных с ранее наложенной гастростомой производят еюностомию. Мы для наложения еюностомы пользуемся способом Майдля.

Паллиативные операции - гастростомия и еюностомия - у большинства больных, особенно со свищами раковой этиологии и широкими свищами, обычно дают лишь кратковременный положительный эффект. Поэтому показания к паллиативным операциям следует по возможности

ограничивать. Производят их в основном для подготовки к радикальным вмешательствам у ослабленных и истощенных больных с нарушением проходимости пищевода или резко выраженной клинической симптоматикой свища.

Относительно новым способом предотвращения попадания содержимого пищевода через свищ в дыхательные пути является введение в пищевод аллопластического протеза Мюссо-Барбина (Г. Л. Ратнер, А. Б. Шейн, 1968; Barnard, Kilroy, Kennedy, 1966). Однако большинство хирургов относится к введению в пищевод протезов сдержанно, так как часто даже широкие трубки не предотвращают попадания пищи в трахею и бронхи.

*Условно радикальными операциями* являются вскрытие внутригрудного абсцесса, удаление инородного тела, создание искусственного пищевода. Эти операции, которые могут привести к излечению, также обычно производят при противопоказаниях к радикальным вмешательствам. Однако создание антеторакального или ретростерального искусственного пищевода из тонкой или толстой кишки является весьма сложной операцией и поэтому должно производиться только по очень ограниченному показанию, главным образом при свищах у больных с ожоговыми стриктурами пищевода (Э. Н. Ванцян, Р. А. Тошаков, 1971).

*Радикальное хирургическое лечение* больных с пищеводно-трахеальными и пищеводно-бронхиальными свищами состоит в разъединении патологического сообщения между дыхательными путями и пищеводом, закрытии свищевых отверстий в сообщающихся органах. При наличии необратимых воспалительных изменений в легком объем радикальной операции значительно увеличивается, так как возникает необходимость одновременной лобэктомии или пульмонэктомии.

При врожденных свищах между дыхательными путями и пищеводом, обычно сочетающихся с атрезией пищевода, показаны ранние восстановительные операции. Лучший срок для их выполнения - первые сутки после рождения (Г. А. Баиров), В. Д. Тихомирова, А. Я. Шамис, 1970; С. Я. Долецкий, Ю. Ф. Исаков, 1970). В случаях уже развившейся аспирационной пневмонии нужно накладывать гастростому, интенсивно в течение 3-4 дней лечить пневмонию, а затем производить торакотомию, ликвидацию свища и восстанавливать пищевод. При нормальном пищеводе операцию лучше производить после ликвидации или стихания острых воспалительных явлений в легких. Сразу после установления диагноза в желудок ребенка через нос вводят катетер, по которому ребенок получает жидкую пищу: молоко, чай, глюкозу. Одновременно назначают массивную антибактериальную терапию, трансфузии крови и белковых препаратов.

Радикальная операция, как правило, показана при свищах, возникших вследствие перфорации дивертикула пищевода, после травмы шеи или груди и различных операций на пищеводе и легких.

При свищах ракового происхождения радикальная операция обычно невозможна. Неблагоприятные условия для радикальной операции из-за воспалительных и рубцовых изменений имеются также при свищах после химических ожогов пищевода и его последующих повреждений во время эзофагоскопии или бужирования. Именно поэтому в подобных случаях более целесообразно выключение пищевода с ретростеральной или антеторакальной пластикой.

В целом решение вопроса о показаниях к радикальной операции должно быть сугубо индивидуальным, с учетом общего состояния больного и состояния тканей в области предстоящей операции.



Выбор времени для оперативной ликвидации свищей между дыхательными путями и пищеводом определяется в основном динамикой клинического течения и местных изменений в средостении и легких. Специальной оговорки требует вопрос об операции при свищах, которые возникли после закрытых травм шеи и груди. Если этиологическим фактором такого свища является разрыв, оперировать лучше безотлагательно - в первые часы и дни после появления симптомов свища. В большинстве случаев, когда свищ возникает на фоне ушиба тканей, кровоизлияния и последующего некроза, предпочтительно лечение антибиотиками, наложение гастростомы и отсрочка радикальной операции на 2-4 мес. Анало-

гичная тактика показана и в случаях разрывов трахеи, бронха и пищевода, если диагноз не был установлен вовремя и в средостении уже развился острый воспалительный процесс.

Вопрос о наложении гастростомы, если она не была сделана ранее, решается сугубо индивидуально в зависимости от ширины свища, особенностей попадания содержимого пищевода в дыхательные пути и возможностей снятия острых воспалительных изменений в легких. При отсутствии тяжелых осложнений и удовлетворительном общем состоянии больного можно сразу же производить радикальную операцию, дополняя ее гастростомией только в случаях не вполне надежного ушивания дефекта пищевода.

## Глава 6

# АНЕСТЕЗИЯ И ОБЕСПЕЧЕНИЕ ГАЗООБМЕНА ПРИ ОПЕРАЦИЯХ НА ТРАХЕЕ И БРОНХАХ

При всех операциях на трахее и бронхах показан ингаляционный наркоз с эндотрахеальной или эндобронхиальной интубацией. Проведение наркоза тесно связано с обеспечением легочной вентиляции и адекватного газообмена.

Трудности обычного проведения легочной вентиляции в трахео-бронхиальной хирургии обусловлены несколькими причинами.

1. При всех видах стенозов трахеи проведение оро-трахеальной трубки каудальнее сужения нередко бывает затруднительным или опасным вследствие угрозы кровотечения, отрыва части опухоли, разрыва стенки трахеи.

2. Большие операции на трахее и бронхах связаны с необходимостью длительного и широкого вскрытия или полного пересечения дыхательных путей.

3. Наличие эндотрахеальной или эндобронхиальной трубки при ряде вмешательств является нежелательным: оно уменьшает подвижность трахеи и бронхов, затрудняет ревизию, точное рассечение стенки и наложение швов.

4. У ряда больных с патологией трахеи операцию приходится производить в условиях декомпенсации внешнего дыхания, а при патологии

бронхов - в пожилом возрасте, при наличии эмфиземы легких или только одного легкого и низких функциональных резервов.

Проведение анестезии и обеспечение газообмена при операциях на трахее и бронхах специально изучали В.С.Северов, Ю.Н.Жилин, А. П. Давыдов, Ю. Л. Семенов (1968), Ф. Ф. Амиров и Г. Н. Гиммельфарб (1968), О. М. Авилова (1968) и Е. П. Кравченко (1969), Baumann, Forster, Holderbach (1960), Butber, Cirilbo (1960), Simone (1963), Geffin, Bland, Grillo (1969), Orhesser (1971) и др., а в Институте клинической и экспериментальной хирургии В. Н. Цибуляк, В.С. Трусов, Ю. Б. Крыжановский, М. И. Николаева-Ромберг (1969), А. П. Кузьмичев и мы. В результате совместной работы хирургов и анестезиологов разработан ряд рациональных способов проведения анестезии при этих операциях.

Перед операцией анестезиолог должен детально ознакомиться с особенностями патологии трахеи и бронхов на основании рентгенологических и бронхологических данных, а затем обсудить и согласовать с хирургом план и возможные варианты проведения анестезии и особенно интубации.

Для проведения наркоза необходимо иметь комплект трубок для различных способов эндотрахеальной и эндобронхиальной интубации. В этом комплекте должны быть достаточно длинные обычные однопросветные трубки и армированные трубки Вудбрига с надувными манжетами, системы пластмассовых трубок для шунт-дыхания. Желательно иметь также трубки Макинтоша-Литтерделя и Гордон-Грина, двупросветные трубки Карленса. При вероятной потребности в раздельной вентиляции легких путем шунт-дыхания или в пробном раздувании ателектазированного легкого нужно иметь второй респиратор или наркозный аппарат и стерильные соединительные трубки.

Вводный наркоз осуществляют внутривенным введением барбитуратов, иногда в сочетании с ингаляцией фторотана в потоке закиси азота и кислорода. После введения релаксантов производят интубацию. В желудок вводят толстый зонд для предотвращения регургитации его содержимого и облегчения анатомической ориентировки в положении пищевода.

В качестве ингалируемых наркотических веществ обычно пользуются фторотаном и закисью азота.

Наиболее сложно проведение анестезии при операциях на грудном отделе и бифуркации трахеи.

Первое описание особенностей анестезии при операциях по поводу стеноза грудного отдела трахеи сделал Gebauer (1950). У 2 из 4 больных достаточная легочная вентиляция не была обеспечена, и они умерли на операционном столе от асфиксии. Gebauer предложил методику шунт-дыхания, которая заключалась в интубации бронха второй трубкой, вводимой в дополнительный разрез трахеи со стороны вскрытой плевральной полости. Этот принцип шунт-дыхания неоднократно использовался в последующие годы и стал основным для обеспечения газообмена при операциях на грудном отделе и бифуркации трахеи (О. М. Авилова, Е. Н. Кравченко, 1964; Н. Д. Га-

рин, И. А. Максимов, 1966; Ferguson, Wild, Wangenstein, 1950; Bjork, Carlens, Crafoord, 1952; Baumann, Forster, Holderbach, 1960; Dor, 1970; Grillo, 1970, и др.).

При операциях на грудном отделе и бифуркации трахеи интубацию необходимо производить однопросветной трубкой. Эта трубка должна иметь достаточную длину, чтобы в случае необходимости ее можно было продвинуть в бронх, а вблизи конца - короткую или дисковидную надувную манжетку. Применение толстых двупросветных трубок с изгибами и шпорами при патологических процессах в трахее опасно и поэтому противопоказано. Нет оснований также использовать трубки Гордон-Грина и Макинтоша-Литтерделя. Интубация трубкой Гордон-Грина у больных с опухолями и различными стенозами трахеи сопряжена с трудностями и опасностями из-за конструктивных особенностей трубки - отклонения конца на 15° и наличия плотного резинового крючка. Трубка Гордон-Грина плохо устойчива при хирургических манипуляциях в средостении и обычно создает значительные трудности во время наложения трахеального анастомоза. При интубации трубкой Макинтоша-Литтерделя широкие надувные манжетки после вскрытия просвета трахеи выступают в рану и очень мешают наложению швов.

При опухолях трахеи в зависимости от их локализации выбирают трубку с правым или левым срезом. Если необходимо продвинуть трубку глубже опухоли, срез должен быть обращен в сторону последней (рис. 99). Если имеется трахеостома, канюлю удаляют и продвигают трубку глубже трахеостомического отверстия. Обычно же конец интубационной трубки устанавливают над опухолью или стенозом и начинают операцию. Можно проводить через интубационную трубку вторую тонкую трубку без манжетки, через которую

осуществляют вентиляцию. После резекции стенозированного отрезка трахеи тонкую трубку извлекают, а обычную трубку продвигают глубже и раздувают манжетку.

Особого внимания требуют больные с подвижными опухолями значительных размеров на длинной и тонкой ножке. Эти опухоли легко могут быть оторваны интубационной трубкой и в последующем вызвать тяжелые осложнения в виде кровотечения и асфиксии. Mathey, Binet, Denis и др. (1961)<sup>1</sup> предлагали в подобных случаях перед интубацией удалить основную часть такой опухоли эндоскопическим путем. Мы разделяем эту точку зрения и у некоторых больных прибегали к предварительному частичному эндоскопическому удалению опухолей на ножке, как правило, доброкачественных. Других больных успешно оперировали при положении конца интубационной трубки несколько ниже голосовых складок, безупречной релаксации и «мягком» проведении искусственной вентиляции легких.

Лишь у больных с компрессионным стенозом трахеи и опухолями с преимущественно экстратрахеальным ростом или диффузной инфильтрацией стенки трахеи интубационную трубку можно сразу же продвинуть глубже сужения. Этот прием обеспечивает хорошую вентиляцию легких до вскрытия просвета трахеи.

Существуют ситуации, в которых интубационную трубку необходимо форсированно продвинуть глубже опухоли или стеноза, пренебрегая очевидными опасностями:

1. Кровотечение из опухоли в просвет трахеи. В таких случаях только своевременное и быстрое продвижение интубационной трубки глубже опухоли и раздувание манжетки предотвращают смерть от асфиксии.

2. Невозможность поддержания достаточной вентиляции легких при расположении конца интубационной трубки над опухолью и отсутствие

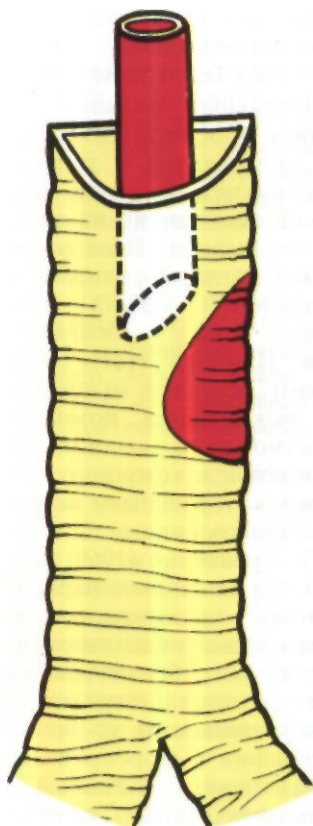
условий для быстрого налаживания экстракорпоральной оксигенации крови через бедренные сосуды.

У отдельных больных с резким сужением просвета трахеи после введения релаксантов и интубации может возникнуть опасное затруднение легочной вентиляции на вдохе и особенно на выдохе. Вдох удаётся осуществить только сильным сжатием дыхательного мешка наркозного аппарата, выдох - сжатием грудной клетки. Причина этого состоит, по-видимому, в потере мышечного тонуса и исключения компенсаторных механизмов акта дыхания. Большой с тенденцией к такому нарушению вентиляции, которое было выявлено при трахеобронхоскопии, О. М. Авилова и Е. П. Кравченко (1969) начали операцию под масочным наркозом с сохранением спонтанного дыхания. Возникшая во время операции угроза асфиксии потребовала вполне оправданного в таких случаях срочного вскрытия трахеи на уровне сужения, бужирования и форсированного проведения через суженный участок трахеостомической канюли. Мы обычно после вводного наркоза и введения релаксантов проводили через суженный участок трахеи армированную трубку Вудбрига на тубусе детского бронхоскопа (В.С. Трусов, 1973). После форсированного проведения трубки глубже места сужения необходимо раздуть манжетку для предотвращения попадания крови в бронхиальное дерево.

С целью профилактики асфиксии во время начала наркоза у больных с резким сужением просвета трахеи, особенно при смещающихся опухолях, целесообразно предварительно канюлировать бедренные сосуды и иметь наготове аппарат искусственного кровообращения для экстракорпоральной оксигенации крови. После торакотомии можно дополнительно канюлировать правое предсердие.

Операция на грудном отделе и бифуркации трахеи может продолжаться

<sup>1</sup> "Bronches". 1961, v. 11. No. 3. p. 256-280.



*Рис. 99. Интубация трахеи при опухоли. Срез интубационной трубки обращен в сторону опухоли.*

ся «на трубке» или с системой шунт-дыхания. При операциях «на трубке» раздувают манжетку каудальнее места вскрытия трахеи или вентилируют легкие периодически, закрывая отверстие в трахее влажным ватным или марлевым тупфером.

Шунт-дыхание налаживают по-разному в зависимости от оперативного доступа, характера патологии, плана, методики и особенностей выполняемой операции.

Интубационные трубки для шунт-дыхания вводят со стороны переднего средостения или правой плевральной

ной полости четырьмя основными способами.

1. Интубация каудального отрезка трахеи во время или после ее вскрытия или пересечения. Конец трубки устанавливают в трахее либо в одном из главных бронхов (рис. 100). Этот способ вполне приемлем при операциях на верхней и средней трети грудного отдела трахеи. Положительной стороной его является отсутствие необходимости в дополнительном разрезе трахеи или бронха для введения трубки и возможность вентиляции обоих легких, что в некоторых случаях имеет существенное значение. Отрицательная сторона способа - неудобство наложения анастомоза между отрезками трахеи из-за трубки, которую приходится либо отодвигать, либо периодически извлекать.

2. Интубация через дополнительный разрез каудальнее опухоли или стеноза. При трансстернальном доступе разрез производят между хрящевыми полукольцами, а при трансплевральном - вскрывают мембранозную часть. Конец трубки устанавливают в трахее или в одном из главных бронхов (рис. 101). Этим способом иногда пользуются при операциях на верхней и средней трети грудного отдела трахеи (Keshishian, Blades, Washington, Beattie, 1956; Baumann, Forster, Holderbach, 1960, и др.). Недостатком его является необходимость дополнительного разреза трахеи.

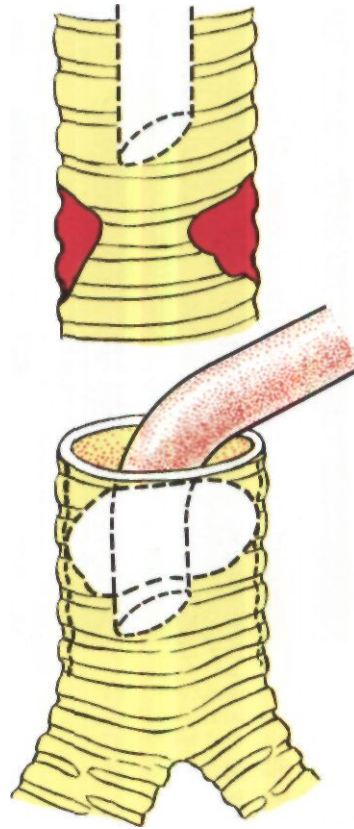
3. Интубация левого главного бронха трубкой, которую вводят через правый главный бронх (рис. 102). Мы широко пользуемся этим способом с 1963 г. при операциях на трахее из правостороннего заднего трансплеврального доступа. Мембранозную часть правого главного бронха рассекают косым разрезом длиной 1-1,5 см. Трубку вводят в разрез и продвигают за карину в левый главный бронх, а затем соединяют с системой для шунт-дыхания. Манжетку

на трубке раздувают. При этом важно не перекрыть просвет левого верхнедолевого бронха. Последующие этапы операции выполняют при вентиляции одного левого легкого. Правое легкое находится в спавшемся состоянии и не мешает оперирующему хирургу. Оро-трахеальную трубку из просвета трахеи можно удалить, что облегчает проведение дополнительной мобилизации трахеи, ревизию ее просвета, выполнение резекции, наложение анастомоза. Недостатком способа является необходимость дополнительного вскрытия и последующего ушивания разреза правого главного бронха.

4. Прямая интубация правого главного бронха, левого главного бронха либо обоих бронхов через поперечные разрезы между хрящевыми полукольцами при трансстернальном доступе или через разрез мембранозной части при правостороннем трансплевральном доступе. Однако вентилируемое правое легкое закрывает операционное поле и резко затрудняет операцию, а введение трубки в разрез левого бронха может оказаться технически сложным и сопряженным с последующими трудностями ушивания этого разреза.

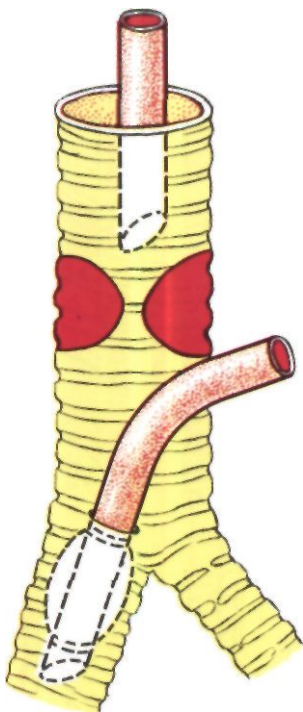
Опыт операций с шунт-дыханием на грудном отделе трахеи показал, что при трансстернальном доступе лучше интубировать каудальный отрезок трахеи после ее вскрытия или пересечения (рис. 103), а при трансплевральном доступе - пользоваться таким же способом или интубировать левый бронх трубкой, вводимой через разрез правого бронха (рис. 104). Другими способами налаживания шунт-дыхания при операциях на грудном отделе трахеи мы пользоваться перестали.

При операциях на бифуркации трахеи для шунт-дыхания обычно интубируют со стороны переднего средостения или правой плевральной полости один из пересеченных главных бронхов. Мы, как правило, опе-

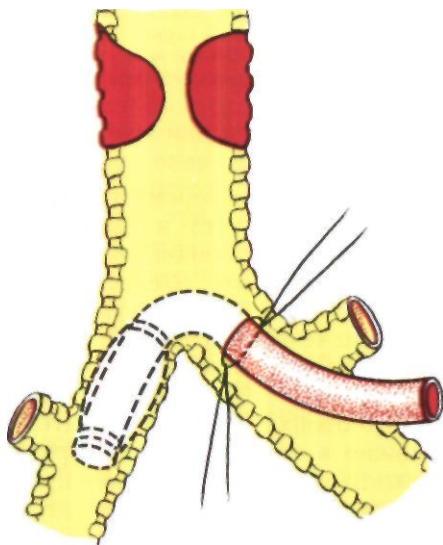


*Рис. 100. Интубация каудального отрезка трахеи после ее пересечения. Конец трубки системы шунт-дыхания установлен над бифуркацией трахеи.*

рируем из правостороннего трансплеврального доступа и интубируем со стороны плевральной полости левый главный бронх. Целесообразно периодически вводить вторую трубку и в пересеченный правый бронх для вентиляции в течение 1-1 1/2 мин правого легкого. При стенозе левого главного бронха его интубировать невозможно и трубку вводят в правый бронх. В таких случаях при правостороннем трансплевральном доступе создаются большие анестезиологиче-



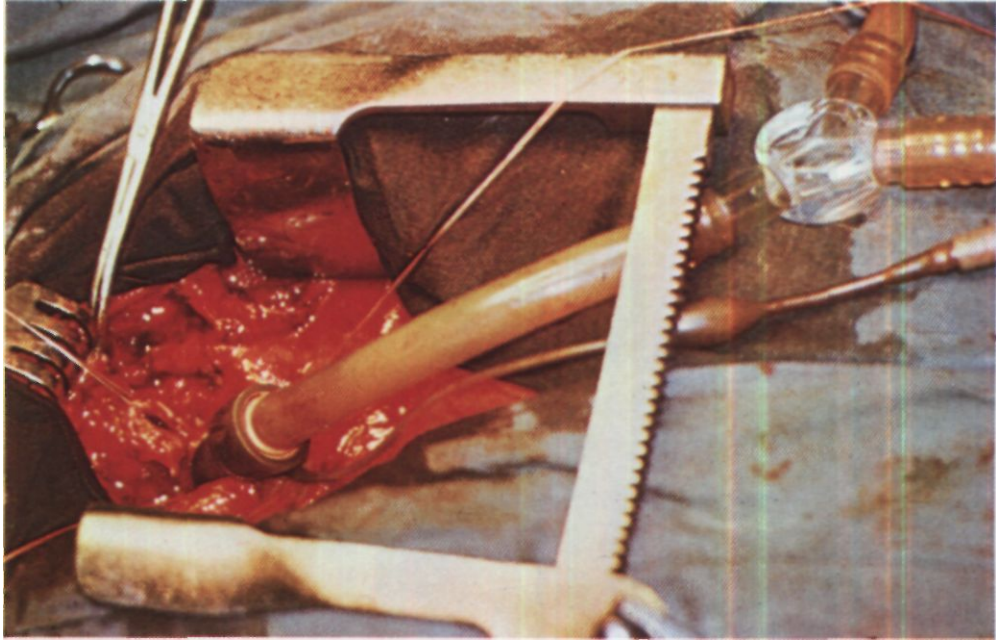
*Рис. 101. Интубация через дополнительный разрез трахеи каудальнее опухоли. Конец трубки системы шунт-дыхания в правом главном бронхе.*



ские и оперативно-хирургические трудности, так как для освобождения операционного поля приходится сдавливать единственное вентилируемое правое легкое, делать значительные перерывы в вентиляции и серьезно нарушать газообмен. Не менее сложной оказывается ситуация и при операциях из трансстернального доступа: при наличии трубки в правом бронхе очень трудно накладывать швы. Поэтому сложные и длительные операции на бифуркации трахеи у больных с поражениями левого главного бронха лучше, по-видимому, выполнять с искусственным кровообращением.

С целью налаживания шунт-дыхания в трахею или бронх предпочтительно вводить армированную трубку Вудбрига с надувной манжеткой или армированную Г-образную трубку (рис. 105). Эти трубки соединяют с тройником наркозного аппарата или респиратора. Использование для этого соединения одноканальной удлинительной трубки длиной 70 см с внутренним диаметром 1,5-2 см оказалось нецелесообразным вследствие значительного увеличения вредного пространства. В связи с этим анестезиологи В. Н. Цибуляк, В.С. Трусов, Ю. Б. Крыжановский и М. И. Николаева-Ромберг (1969) сделали и стали применять двухканальную систему для шунт-дыхания с разобщением каналов вдоха и выдоха в операционной ране. Система состоит из двух поливиниловых трубок длиной по 70 см и внутренним диаметром 1,2-1,5 см, соединенных через пластмассовый тройник с третьей трубкой такого же диаметра, но длиной 12-15 см. Эта трубка конусным коннектором сое-

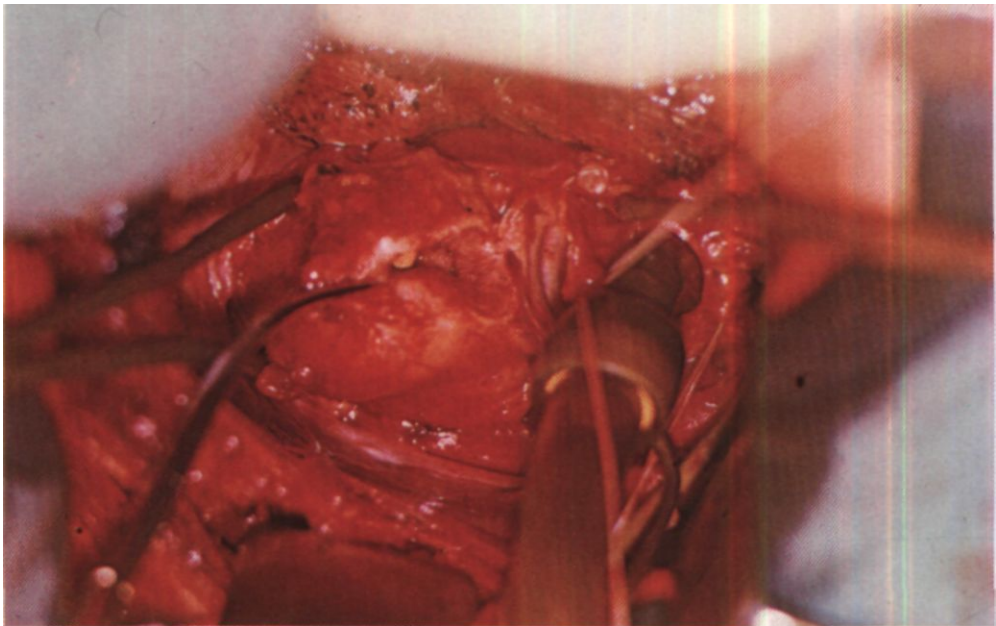
*Рис. 102. Интубация левого главного бронха трубкой, которую вводят в разрез стенки правого главного бронха (вид сзади).*




*Рис. 103. Этап операции. Продольно-поперечная стернотомия. В каудальном отрезке*

*пересеченной трахеи трубка системы шунт-дыхания.*

*Рис. 104. Этап операции. Задний доступ. Трубка системы шунт-дыхания левом главном бронхе.*







диняется с интубационной трубкой. Длинные трубки соединяются с наркозным аппаратом или респиратором (рис. 106).

Имеются данные о том, что длительное прекращение вентиляции одного из легких опасно вследствие развития гипоксии, ацидоза и перегрузки правого сердца (Ф. Ф. Амиров, Г. Н. Гиммельфарб, 1968). Поэтому время выключения легкого из вентиляции должно быть ограничено, а легочную артерию на стороне не-вентилируемого легкого нужно пережимать для прекращения функционального кровотока (Grillo, Bendixen, Gephart, 1963; Killen, Collins, 1965; Dubost, Evrard, Thomeret, 1970). О. М. Авилова и Е. П. Кравченко (1967) предлагают периодически вентилировать спавшееся на стороне операции легкое через систему шунт-дыхания и каудальный конец пересеченного бронха. Теоретически эти предложения оправданы, но в их практическом применении обычно нет необходимости, тем более что пережатие легочной артерии может представить известные трудности.

Проведенные исследования изменений объемного кровотока по легочной артерии при выключенном из вентиляции и коллабированном легком свидетельствуют о том, что функциональный кровоток в нем невелик и существенно не отражается на газообмене. Эксперименты Ф. Ф. Амирова и Г. Н. Гиммельфарба на собаках (1968) также показали, что при сохранении кровотока в не-вентилируемом легком гипоксия и гиперкапния возникают лишь через 2 ч, а потребность в выключении легкого из вентиляции обычно не превышает часа. Однако нам приходилось прово-

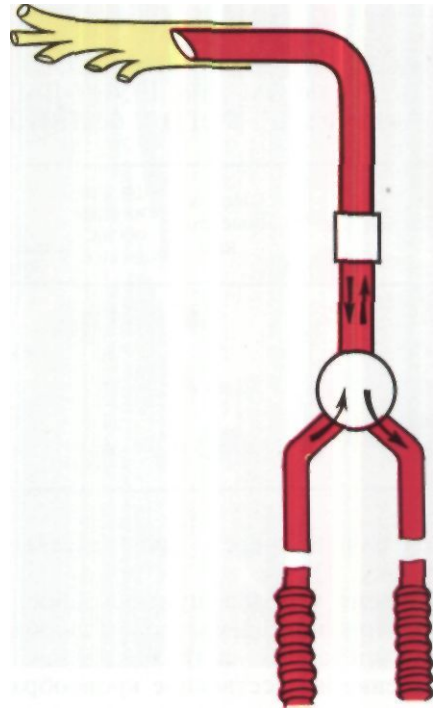


Рис. 106. Двухканальная система для шунт-дыхания с разобщением каналов вдоха и выдоха.

дить шунт-дыхание с вентиляцией только одного легкого и свыше 1 Va-2 ч, а один раз даже - 4<sup>3</sup> ч (табл. 7).

Анализ наблюдений<sup>#</sup> показывает, что вентиляция только одного легкого путем шунт-дыхания с разобщением каналов вдоха и выдоха в операционной ране позволяет длительно оперировать при относительно стабильных показателях кислотно-щелочного состояния крови. Существенное значение имеют режим умеренной гипервентиляции за счет увеличения частоты дыхания и своевременная коррекция небольших метаболических нарушений (В.С. Трусов, 1973). После восстановления дыхательных путей вновь проводится

Рис. 105. Армированная трубка Вудбрига (А) и армированная Г-образная трубка (Б) с надувными манжетками.

Таблица 7

КИСЛОТНО-ЩЕЛОЧНОЕ СОСТОЯНИЕ И НАСЫЩЕНИЕ КРОВИ  
КИСЛОРОДОМ ПРИ ШУНТ-ДЫХАНИИ С ВЕНТИЛЯЦИЕЙ ОДНОГО  
ПРАВОГО ЛЕГКОГО У БОЛЬНОЙ К., 13 ЛЕТ (ДАННЫЕ В. С. ТРУСОВА)

| Показатели       | Исход-<br>ные дан-<br>ные | При вен-<br>тиляции<br>обоих<br>легких | При шунт-дыхании |        |         |         | При<br>самостоятельном<br>дыхании |      |
|------------------|---------------------------|--|------------------|--------|---------|---------|-----------------------------------|------|
|                  |                           |  | 30 мин           | 60 мин | 120 мин | 240 мин | 1 час                             | 6 ч  |
| РН               | 7.26                      | 7.37                                   | 7.44             | 7,45   | 7,48    | 7,53    | 7.30                              | 7.36 |
| pCO <sub>2</sub> | 53                        | 31                                     | 35               | 45     | 40      | 35      | 61                                | 50   |
| SB               | 24                        | 25                                     | 23.5             | 30     | 30      | 30      | 24                                | 25   |
| BE               | 0                         | + 1                                    | 0                | + 7    | + 7     | + 7     | 0                                 | + 1  |
| HvO <sub>2</sub> | 86                        | 90                                     | 90               | 90     | 90      | 90      | 82                                | 86   |

вентиляция через oro-трахеальную трубку.

Кроме методов шунт-дыхания, для поддержания адекватного газообмена при операциях на трахее нашли применение искусственное кровообращение и гипотермия.

Искусственное кровообращение обеспечивает хорошую оксигенацию крови до налаживания шунт-дыхания и позволяет обойтись без вентиляции легких в течение всего времени вскрытия трахеального просвета.

В клинической практике искусственным кровообращением при операциях на трахее пользовались Nissen (1961), Woods, Neptune, Palatchi (1961), Adkins, Izawa (1964); Vanderhoeft, Nemry, Rocmans, Miller (1970)<sup>1</sup> и др. Перфузия продолжалась до 3 ч. За искусственное кровообращение высказываются хирурги, которые наблюдали случаи, когда нарушение легочной вентиляции при операциях на трахее привело к тяжелым осложнениям или смертельным исходам (Akdikmen, Landmesser, 1965, и др.). Однако искусственное кровообращение значительно усложняет операцию, утяжеляет течение послеоперационного периода и сопровождается высокой летальностью. Одной из причин летальности являет-

ся обтурация бронхов кровью, в связи с чем Woods и др. (1961), Adkins, и Izawa (1964) категорически высказываются за наложение трахеоостомы. Grillo (1969) считает, что показания и искусственному кровообращению должны ставиться очень редко, например при операции на бифуркации трахеи из правостороннего трансплеврального доступа у больных с непроходимостью левой легочной артерии. Мы полагаем, что при хорошо налаженной методике искусственного кровообращения оно может применяться и по несколько более широкому показанию, особенно при операциях из транстернального доступа. Такими показаниями, в частности, являются декомпенсация дыхания, необходимость резекции бифуркации трахеи у больных со стенозом левого главного бронха, операции при подвижных опухолях, резко суживающих просвет трахеи и угрожающих асфиксией.

Больная С. 22 лет, поступила с жалобами на резкое затруднение дыхания, боли за грудиной и кашель со слизистой мокротой.

В сентябре 1973 г. впервые появилась одышка с приступами удушья. По поводу предполагаемой бронхиальной астмы проводилась терапия бронхолитиками и большими дозами преднизолона. В но-

ябре 1974 г. присоединилось кровохарканье. В 1975 г. приступы удушья участились и сопровождались потерей сознания, в феврале наблюдалось легочное кровотечение.

При бронхоскопии в верхнегрудном отделе трахеи обнаружена бугристая опухоль, почти закрывающая просвет. Опухоль легко кровоточит при дотрагивании. Биопсия не сделана.

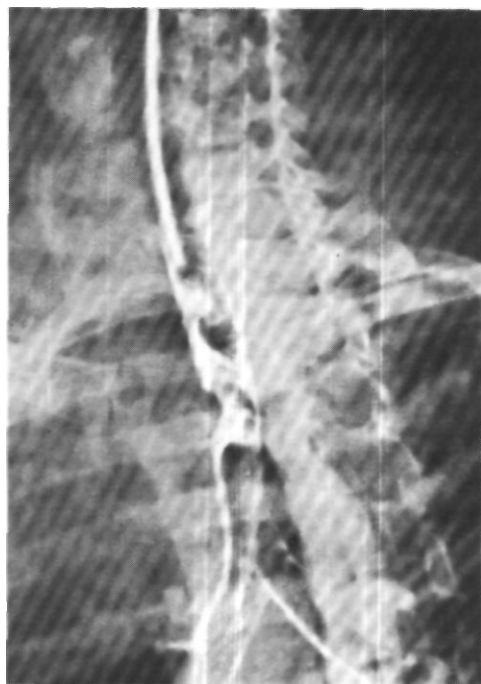При поступлении дыхание стридорозное. Положение в постели вынужденное, сидячее. Пульс 100 ударов в минуту, артериальное давление 140/80 мм рт. ст. При рентгенологическом исследовании на правой и дорсальной стенках трахеи соответственно уровню 11-Ш грудных позвонков определяется опухоль с неровными контурами, суживающая просвет до 0,2 см. На трахеограммах виден дефект наполнения размером 4x1,5 см (рис. 107).

Диагноз: опухоль верхнегрудного отдела трахеи с преимущественно эндотрахеальным ростом, декомпенсация дыхания.

Операция 18/IV 1975 г. Трахея интубирована однопросветной трубкой, конец которой установлен над опухолью. Вентиляция аппаратом РО-5 резко затруднена. Давление на выдохе 20-30 см вод. ст.

Срединная стернотомия ультразвуковой пилой. Удалена вилочковая железа. Выделена, прошита аппаратом УКС-20, дополнительно лигирована и рассечена левая плече-головная вена. Плече-головной ствол и левая общая сонная артерия взяты на резиновые держалки и разведены в стороны. Верхнегрудной отдел трахеи занят опухолью плотной консистенции, прорастающей правую боковую стенку. Легкие эмфизематозно вздуты. Тупым и острым путем трахея отделена от пищевода и мобилизована до бифуркации. Во время выделения трахеи периодически возникали нарушения вентиляции, выражающиеся в резком повышении давления в фазе вдоха и невозможности выдоха.

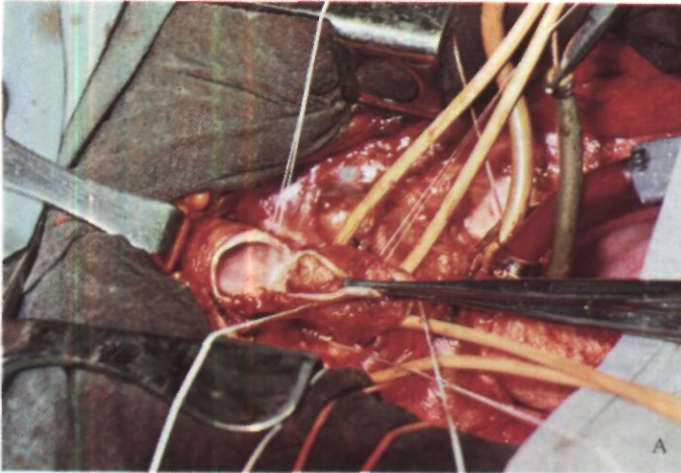
Продольным разрезом вскрыт перикард. Сердце цианотичное. Произведена канюляция восходящего отдела аорты, верхней полой вены через правое ушко, нижней полой вены через правое предсердие (Б. А. Константинов). Начато искусственное кровообращение, которое продолжали 45 мин (АИК 5М с оксигенатором АИК-7 - В. П. Осипов). Вентиля-



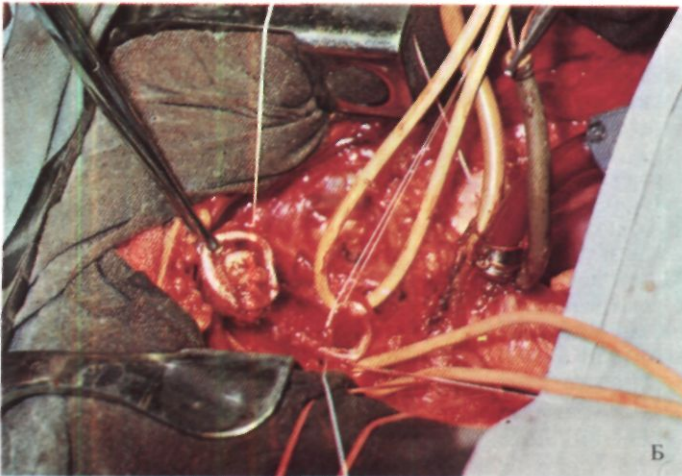
*Рис. 107. Трахеограмма больной С. Мукоепидермоидная опухоль трахеи.*

ция легких прекращена. Перфузия в условиях вазоплегии (арфонад), гемодилюции (10 % раствор альбумина), нормотермии. Насыщение смешанной венозной крови кислородом от 68 до 78%. Расчетная объемная скорость 3600 мл/мин. Перфузионный индекс от 2,3 до 1,8 л/м<sup>2</sup>.

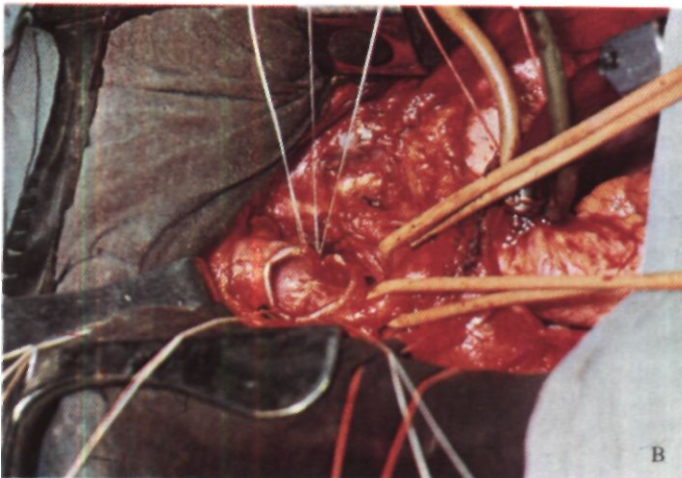
Трахея вскрыта поперечным разрезом у каудальной границы опухоли (рис. 108,А). Произведена циркулярная резекция отрезка из 5 хрящевых полуколец трахеи вместе с опухолью (рис. 108,Б), которая почти полностью обтурировала просвет. Размеры опухоли 25x15x12 мм. Между концами трахеи наложен анастомоз (рис. 108,В). Начата вентиляция легких. Давление на вдохе 10 см вод. ст., выдох свободный. Искусственное кровообращение прекращено. Анализ кислотно-щелочного состояния показал полную адекватность газообмена. Цвет миокарда стал розовым. Гематокрит до искусственного кровообращения - 46, после - 36.

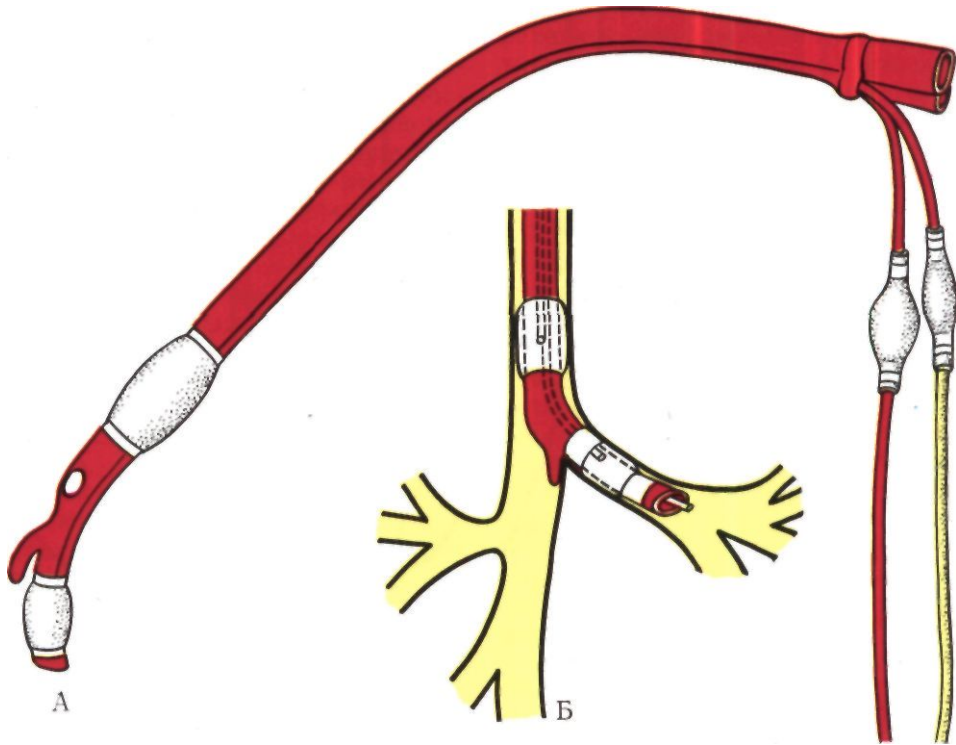


*Рис. 108. Этапы операции у той же больной. Объяснение в тексте.*



*Рис. 109. Двухсветная трубка Карленса (А) и интубация ею левого главного бронха (Б).*





Удалены венозные канюли, затем - артериальная канюля. Редкие швы на перикард с оставлением в его полости резинового дренажа. Произведено разобщение линии швов на трахее с плече-головным стволом путем фиксации между ними лоскута левой грудино-ключично-сосцевидной мышцы на ножке. Тщательный гемостаз. Резиновый дренаж в клетчатку средостения. Внутривенно введен протамин-сульфат, отмечено образование сгустков. Края грудины шиты, послойно ушита рана мягких тканей.

Сознание восстановилось на операционном столе. В течение 2 ч после операции продолжали искусственную вентиляцию легких. Экстубирована через 4 ч после окончания операции при нормальных показателях кислотно-щелочного состояния, газообмена и гемодинамики.

При гистологическом исследовании препарата обнаружена мукоэпидермоидная аденома трахеи.

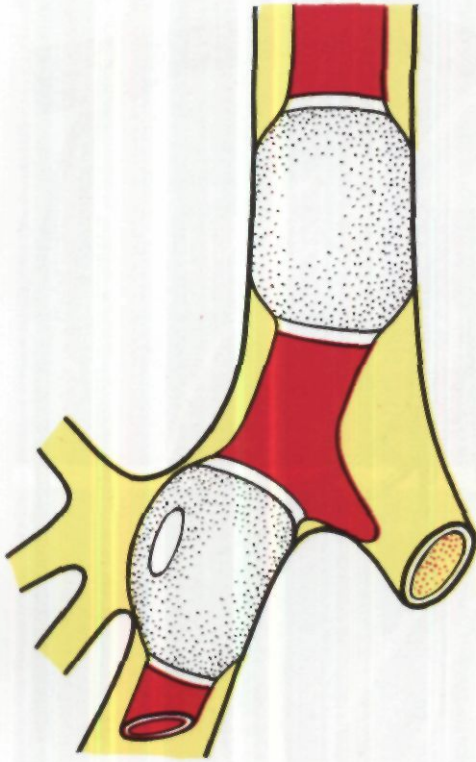
Послеоперационный период осложнился наступившим на 6-е сутки тромбофлебитом левой подключичной и наружной яремной вен. Проведено лечение

стрептазой, гепарином и гливенолом, в результате которого острые явления ликвидированы. 1 /VIII выписана в удовлетворительном состоянии!

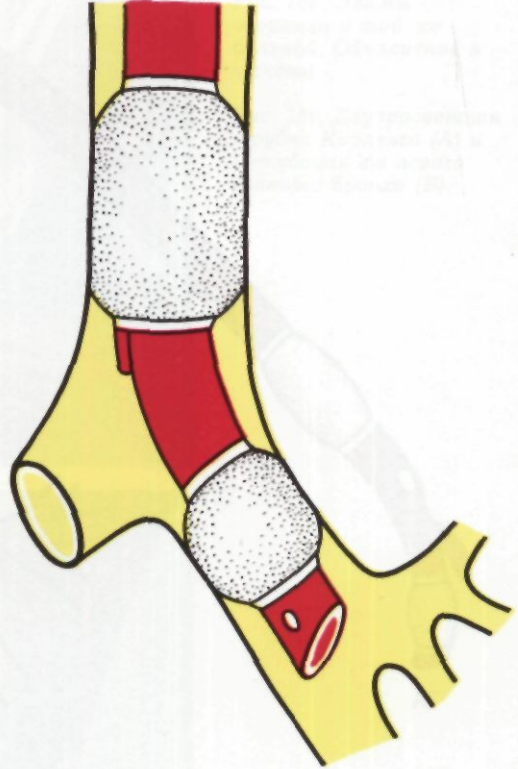
Гипотермию для уменьшения потребности в кислороде при операциях на трахее применяли Brewer (1965), Nicks (1956), Simone, Guiliani (1967). Температуру тела снижали до 32°C. Однако такая умеренная гипотермия не позволяет делать длительные перерывы в легочной вентиляции и утяжеляет течение послеоперационного периода. Поэтому ее перестали применять.

В эксперименте для операций на трахее исследуют также возможность экстракорпоральной оксигенации крови путем перфузии гомологичных легких, соединяемых с бедренными сосудами подопытных животных (б. С. Сергиевский, 1972; В. Т. Семашко, В. В. Барков, В. А. Цхай, 1972).

<sup>1</sup> 21/X 1975 г. продемонстрирована на 119-м заседании общества анестезиологов и реаниматологов М. И. Перельманом, Б. А. Константиновым, А. А. Бунятыном, В. П. Осиповым, Н. С. Королевой, М. А. Выжигиной, М. С. Виноградовой, Л. К. Бронской, А. Н. Ивановым.



*Рис. 110. Интубация левого главного бронха трубкой Макинтоша-Литтерделя.*



*Рис. 111. Интубация правого главного бронха трубкой Гордона-Грина.*

При операциях на бронхах наилучшие условия для обеспечения газообмена и выполнения вмешательства создаются интубацией главного бронха противоположной стороны. Этот способ интубации, ставший почти универсальным, позволяет хорошо вентилировать второе легкое, предотвращает попадание в его бронхиальную систему гноя, крови, детрита, кусочков опухоли и создает удобные условия для хирурга благодаря спадению легкого на стороне операции.

На бронхах правой стороны мы предпочитали оперировать при интубации трубкой Карленса (рис. 109), трубкой Макинтоша-Леттерделя (рис. 110) или однопросветной трубкой, конец которой можно пере-

мещать из трахеи в левый главный бронх и обратно.

По мере хорошего технического освоения последнего приема, часто выполняемого с помощью оперирующего хирурга, при операции на правом главном бронхе трубками Карленса и Макинтоша-Литтерделя стали пользоваться реже. Обычная однопросветная трубка более управляема, менее объемна и создает лучшие условия для легочной вентиляции и отсасывания из бронхиального дерева.

При операциях на бронхах левой стороны в правый бронх вводят обычную однопросветную трубку или трубку Гордон-Грина (рис. 111) с отверстием для правого верхнедолевого бронха.

Изложенные принципы полностью относятся и к проведению анестезии у больных с широкими бронхо-плевральными свищами и в первую очередь со свищами главных бронхов после пульмонэктомии. Особенностью в таких случаях является необходимость предварительной хорошей тампонады остаточной полости для предотвращения сброса газонаркоотической смеси через свищ до осуществления эндобронхиальной интубации. Применение ранее предложенных моделей различных obtураторов бронхов или бронхоблокаторов для закрытия свищей абсолютно нецелесообразно, как правильно считают Л. К. Богуш, А. А. Травин, Ю. Л. Семенов (1972).

При широких трахео-плевральных или бронхо-плевральных свищах, особенно справа, интубация левого главного бронха иногда связана со значительными техническими трудностями. Трахея у таких больных обычно изогнута и смещена вправо, левый бронх отходит под большим углом и трубка легко вводится только в свищ. В подобных случаях В.С. Трусов (1973) применял плотные и упругие однопросветные трубки с большим изгибом. Голову больного отводят вправо, трубку поворачивают изгибом влево и медленно продвигают таким образом, чтобы ее срез скользил по левой стенке трахеи.

Вентиляцию легких во время операций на трахее и бронхах проводят автоматическим респиратором. На

ручную вентиляцию приходится переходить при значительном сопротивлении в фазе вдоха, превышающем параметры респиратора, и при вскрытии просвета дыхательных путей, когда отверстие в них периодически закрывают тупфером или пальцем.

У больных со свищом культи левого главного бронха при доступе к бифуркации трахеи путем правосторонней торакотомии приходится сдавливать единственное правое легкое. В этих случаях для поддержания адекватного газообмена нужно в течение 5-7 мин проводить интенсивную гипервентиляцию, а затем переходить на поверхностное ручное дыхание. Проведенные В.С. Трусовым исследования кислотно-щелочного состояния крови при такой методике вентиляции не выявили существенных отклонений от нормы.

Сложность проведения анестезии и обычно неизбежные перерывы в вентиляции легких обуславливают необходимость электрокардиоскопического контроля и периодического исследования кислотно-щелочного состояния и газов крови. В более опасных ситуациях показан и электроэнцефалографический контроль.

После операций на трахее и бронхах необходимо возможно более быстрое восстановление сознания, адекватного самостоятельного дыхания и кашлевого рефлекса. Эти факторы имеют существенное значение для благоприятного течения ближайшего послеоперационного периода.



## Глава 7

# РЕЗЕКЦИЯ ГРУДНОГО ОТДЕЛА ТРАХЕИ

Основные операции на грудном отделе трахеи - окончатая и циркулярная резекции. Наиболее частыми показаниями к этим операциям являются различные опухоли и рубцовые стенозы. Изредка резекцию трахеи производят по поводу врожденных или приобретенных дивертикулов, трахео-медиастинальных свищей.

Первую окончатую резекцию грудного отдела трахеи выполнил Belsey в 1946 г. у больной с аденомой трахеи (Belsey, 1950). Дефект трахеальной стенки размером 2,5x1,9 см был закрыт лоскутом широкой фасции бедра, армированным проволокой из нержавеющей стали. Первые циркулярные резекции грудного отдела трахеи выполнили Mathey (1951) и Clagett (1952). Однако вплоть до последнего десятилетия циркулярную резекцию трахеи производили редко, так как наложение анастомоза считалось возможным только после удаления отрезка не более 2-2,5 см или Ъ-А хрящевых полуколец трахеи. При необходимости более обширной резекции хирурги предпочитали паллиативные эндоскопические вмешательства. Параллельно проводившиеся многочисленные экспериментальные исследования по изысканию надежных методов протезирования трахеи явного успеха не имели. Поэтому привлекали внимание одновременно

разрабатываемые способы, направленные на расширение возможностей циркулярной резекции трахеи со сближением оставшихся отрезков и наложением анастомоза. Так, Som, Klein (1958) предложили рассечение кольцевидных связок, а Stipa, Aglietti (1962) - производство боковых насечек на трахее. Эти способы, однако, оказались малоэффективными и требовали довольно сложной пластики вновь образуемых дефектов. Гораздо большее значение приобрели методы широкой мобилизации и реконструкции трахеи. Важные исследования в этом направлении провели Н. С. Желтиков (1964), А. П. Кузьмичев (1966), В. М. Субботин, (1969), П. Х. Гайдук (1970), О. М. Авилова (1971), Barclay, McSwan, Welsh (1957), Michelson, Solomon, Maun и др. (1961), Grillo, Dignan, Miura (1964) и др. Было установлено, что в большинстве случаев пределы резекции трахеи могут быть, как правило, значительно увеличены и созданы условия для восстановления дыхательных путей без всегда очень опасного и ненадежного протезирования.

Оперативными доступами к грудному отделу трахеи являются шейный разрез, различные варианты стернотомии и трансплевральные доступы - правосторонняя боковая или задняя торакотомия; иногда возникает необ-

ходимость в комбинации нескольких доступов.

Выбор доступа определяется локализацией и протяженностью патологии, конституциональными особенностями шеи и грудной клетки, предшествующими операциями.

Шейный доступ применяют для резекции пограничной зоны между шейным и грудным отделом трахеи, главным образом при посттрахеостомических Рубцовых стенозах.

Разрез на шее проводят дугообразно - над яремной вырезкой грудины и медиальными частями ключиц. Область трахеостомы или рубец после него обычно иссекают. Высокорасположенную стому можно оставлять. В случаях высоких трахеостом и обширных рубцов, деформирующих переднюю поверхность шеи и фиксирующих трахею, кожу лучше достаточно широко отпрепарировать и ближе к гортани сделать в ней новое отверстие для стомы.

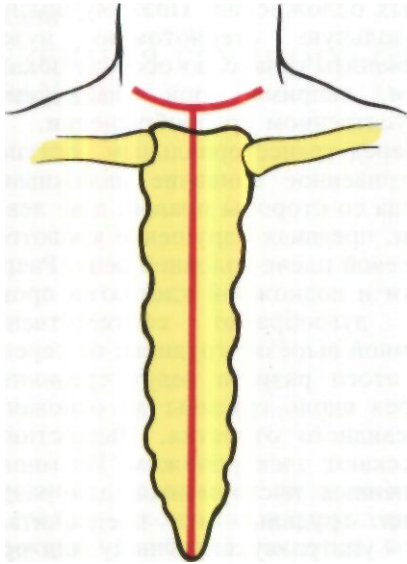
При доступе со стороны шеи после отведения назад головы в большинстве случаев можно пальцем выделить и ощупать весь или почти весь грудной отдел трахеи. Однако свободу манипуляций даже на верхнегрудном отделе трахеи шейный доступ не обеспечивает. Поэтому мы пользуемся им редко и обычно расширяем его, пересекая медиальные ножки грудно-ключично-сосцевидных мышц или сразу же производя стернотомию.

Транстернальный доступ в виде полной продольной или продольно-поперечной стернотомии применяется широко и считается универсальным для операций на грудном отделе трахеи. В течение последних 5 лет мы убедились, что при операциях на трахее полная продольная стернотомия не имеет преимуществ перед частичной - продольно-поперечной стернотомией. Последняя менее травматична, значительно лучше переносится в послеоперационном периоде и не грозит опасным полным расхождением грудины в случаях ра-

невых осложнений. Поэтому полную продольную стернотомию нужно применять только по особым показаниям, например при планируемом искусственном кровообращении.

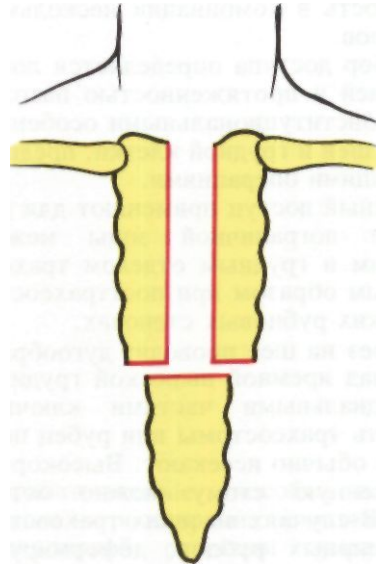
Перед трансстернальным доступом внутривенное вливание налаживают всегда со стороны правой, а не левой руки, предвидя нарушение кровотока по левой плече-головной вене. Разрез кожи и подкожной клетчатки проводят дугообразно соответственно яремной вырезке грудины; от середины этого разреза ведут срединный разрез вдоль грудины до основания мечевидного отростка. Надкостницу рассекают электроножом. Из многочисленных инструментов для разделения грудины мы предпочитаем два - ультразвуковую пилу или волоочную пилку Джигли. В случаях продольно-поперечной стернотомии технически удобнее сначала сделать поперечный распил грудины на уровне третьего или четвертого межреберья, а затем - продольный распил (рис. 112). При этом перевязывать и рассекать внутренние грудные артерии и вены, как это рекомендовали Cummins, Waterman (1957), нет необходимости. Mengoli (1973) считает во многих случаях совершенно достаточным только продольное рассечение рукоятки грудины с ее отделением от тела грудины путем рассечения соединения, которое сохраняет хрящевой характер в течение всей жизни у 90 % людей. Это предложение, возможно, следует использовать, хотя клинический опыт автора ограничен одной операцией.

Края рассеченной грудины разводят в стороны расширителем. Зобную железу или ее остатки удаляют. Левую плече-головную вену берут на держалку и отводят каудально или прошивают аппаратами У КС, дополнительно лигируют и пересекают. Предложение Abbott (1956) накладывать в конце операции анастомоз между отрезками пересеченной плече-головной вены нерационально



А

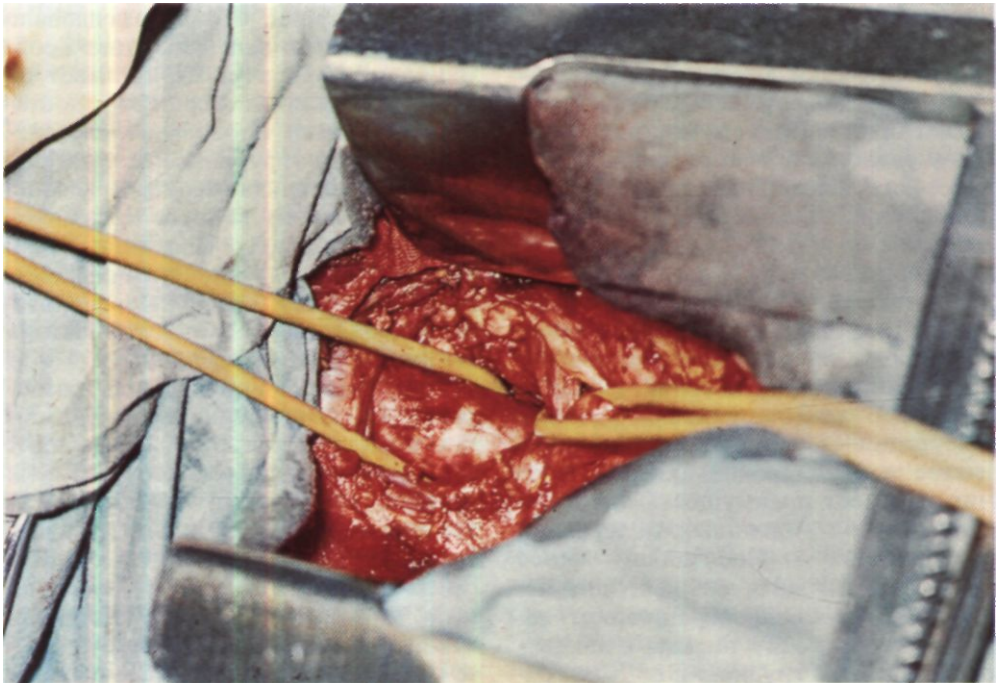
*Рис. 112. Продольно-поперечная стернотомия. А - пунктиром показаны кожные разрезы; Б - вид грудины после рассечения.*



Б

*Рис. 113. Этап операции. После продольно-поперечной стернотомии трахея взята на держалку.*

*Второй держалкой отведена каудально левая плече-головная вена.*



вследствие опасностей сосудистого шва в часто инфицированной ране. Переходные складки плевры отводят в стороны. Обнажают и берут на резиновую держалку верхнегрудной отдел трахеи (рис. 113).

При необходимости широкой мобилизации трахеи с манипуляциями на корне правого легкого Grillo (1969) дополняет продольную стернотомию правосторонней переднебоковой торакотомией по четвертому межреберью. Мы воспользовались этим методом только один раз и не видим к нему явных показаний.

Л. К. Богуш, Ю. Л. Семененков, А. Л. Богуш (1975) с целью широкого обнажения среднегрудного и нижнегрудного отделов трахеи предлагают после полной продольной стернотомии рассекать вентральную и дорсальную стенки "перикарда - это так называемый медиастинально-перикардиальный доступ через аорто-кавальный промежуток. Наш клинический опыт показывает, что у лиц молодого возраста этот доступ позволяет получить хорошее поле операционного действия. Однако у ряда пожилых больных со склерозом и расширением аорты и ее ветвей, эмфизематозными легкими и большим переднезадним размером груди все варианты трансстернального доступа к среднегрудному и особенно к нижнегрудному отделу трахеи связаны со значительной глубиной раны, плохим полем операционного действия, неудобством манипуляций и в целом с большими трудностями. Поэтому мы считаем трансстернальный доступ абсолютно показанным только для операций на верхнегрудном отделе трахеи и выполняем его в виде частичной стернотомии с поперечным рассечением грудины на уровне третьего межреберья и срединным продольным рассечением ее краниальной части. После окончания операции на трахее оставляют в клетчатке средостения 1-2 резиновых дренажа, которые выводят наружу около

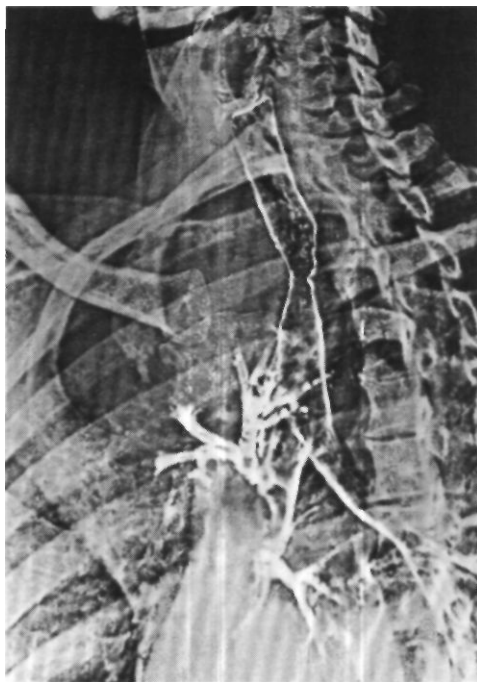
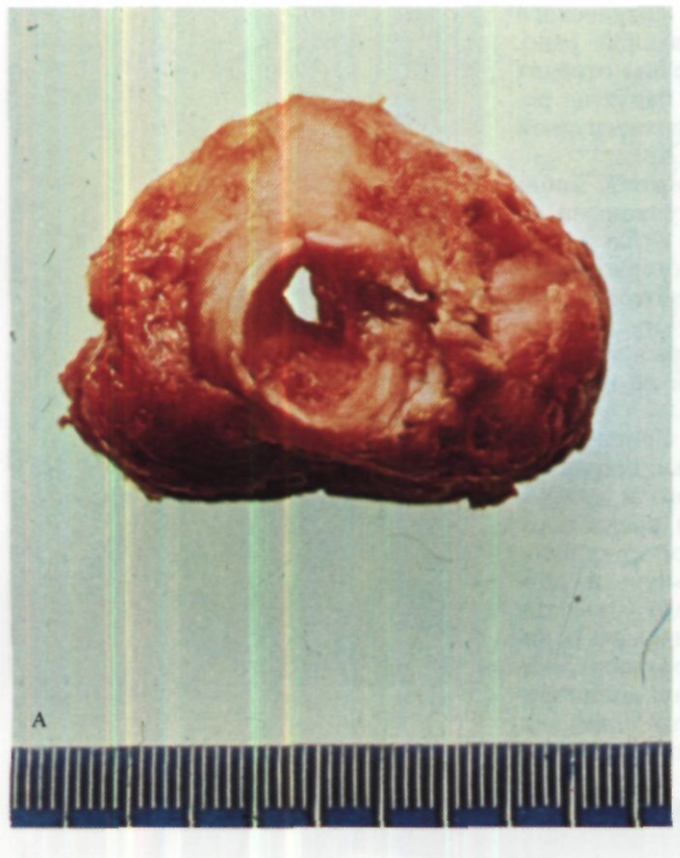
Рис. 114.  
Электротрахеограмма  
больной К. Цилиндрома  
грудного отдела трахеи.

мечевидного отростка. Грудину сшивают толстыми проволочными швами, которые проводят через кость. Отверстия в кости делают шилом или большой режущей иглой, присоединяя к ней электрод хирургической диатермии.

Правосторонняя боковая или задняя торакотомия после перевязки и рассечения дуги непарной вены и широкого вскрытия медиастинальной плевры обеспечивает хороший доступ к среднегрудному и нижнегрудному отделам трахеи. Лучшим является вскрытие грудной полости задним разрезом с поднадкостничной резекцией IV ребра в положении больного на животе. Преимущества этого положения, установленные на основании анатомо-экспериментальных данных нашим сотрудником



*Рис. 115. Операционный препарат той же больной. А - цилиндрома грудного отдела трахеи; Б — тот же препарат на разрезе.*

В. М. Субботиним (1969), полностью подтвердил наш последующий клинический опыт.

Левосторонняя торакотомия для доступа к грудному отделу трахеи, как правило, не должна применяться вследствие больших трудностей, связанных с обычным левосторонним положением дуги и нисходящей части аорты. Доступ к трахее со стороны левой плевральной полости может быть показан только в очень редких случаях правостороннего расположения аорты или каких-либо особых противопоказаний к правосторонней торакотомии.

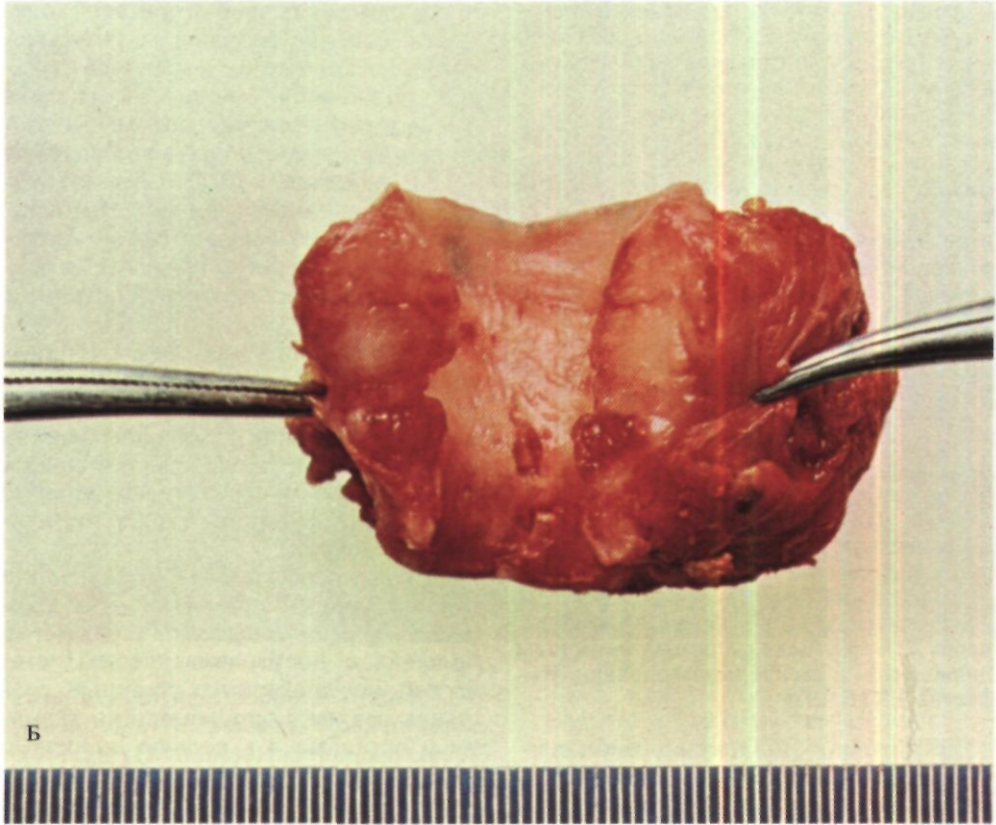
Таким образом, в клинической хирургии трахеи лучшим доступом к верхнегрудному отделу является продольно-поперечная стернотомия, а к среднегрудному и нижнегрудному -

правосторонняя задняя торакотомия. В случаях необходимости доступа ко всей трахее показаны шейный разрез с полной продольной стернотомией или комбинированный доступ - задняя торакотомия справа и шейный разрез с продольно-поперечной стернотомией.

Примером комбинированного доступа для резекции грудного отдела трахеи является следующее наблюдение.

Больная К., 35 лет, поступила 16/IV 1975 г. с жалобами на затруднение дыхания и кашель с небольшим количеством слизистой мокроты.

В 1968 г. впервые появились одышка и приступы удушья. Лечилась амбулаторно и в стационаре без эффекта. При бронхоскопии в 1972 г. обнаружена опухоль грудного отдела трахеи. Получила курс



гамма-терапии в суммарной дозе 6000 рад. После облучения самочувствие улучшилось. В январе 1975 г. усилилась одышка и появился кашель с трудно отделяемой мокротой.

При трахеоскопии с биопсией и трахеографии установлено наличие опухоли на границе верхнегрудного и среднегрудного отделов трахеи, исходящей из мембранозной стенки, имеющей преимущественно эндотрахеальный рост и суживающей просвет трахеи до 0,4 см (рис. 114).

Операция 6/V 1975 г. - правосторонняя задняя торакотомия с поднадкостничной резекцией IV ребра. Перевязана и рассечена дуга непарной вены. Вскрыта медиастинальная плевра, и выделена трахея. В верхнем отделе ее, под куполом плевры, видна глазом и пальпируется большая опухоль, которая имеет выраженный экстратрахеальный рост и сращена с пищеводом. Увеличенных лимфатических узлов в средостении нет. Про-

изведена мобилизация грудного отдела и области бифуркации трахеи, довольно трудная из-за сращений и ригидности трахеальной стенки после лучевой терапии. Определить краниальный полюс опухоли и произвести резекцию пораженного участка со стороны плевральной полости не представляется возможным. Выделен и взят на резиновую держалку левый главный бронх. Эта держалка подшита к трахее в области опухоли и оставлена в плевральной полости. Большая повернута на спину. Произведен дугообразный разрез на шее. Выделена трахея. Краниальный полюс опухоли находится на границе шейного и грудного отделов трахеи. Сделана продольно-поперечная стернотомия с пересечением грудины на уровне третьего межреберья. Перевязана и рассечена левая плече-головная вена. Обнаружено, что весь верхнегрудной отдел трахеи поражен опухолью с массивным экстра-трахеальным ростом. Произведена цир-

кулярная резекция на протяжении 7 хрящевых полуколец с удалением всей опухоли (рис. 115). В каудальный отрезок трахеи введена Г-образная трахеостомическая канюля, соединенная с системой шунт-дыхания. Наложен трахеальный анастомоз узловыми лавсановыми швами. Во время наложения анастомоза для подтягивания каудального отрезка трахеи использована резиновая держалка, введенная во время торакотомии под левый славный бронх. Между линией анастомоза и плече-головным стволом проложен лоскут медиастинальной плевры на ножке вместе с клетчаткой средостения. Лоскут фиксирован к стенке трахеи. В средостение введены 2 резиновых дренажа. Грудина сшита лавсановыми швами. Дренирована и ушита правая плевральная полость.

При гистологическом исследовании операционного препарата диагностирована иилиндрома.

Ближайший послеоперационный период протекал без осложнений, однако через 2 1/2 мес были выявлены метастазы цилиндромы в легкие и позвоночник. Выписана 8/VIII 1975 г.

Достаточно широкую мобилизацию трахеи необходимо производить вне зависимости от оперативного доступа, уровня, размеров и вариантов планируемой резекции. При этом следует иметь в виду практическую безопасность отделения всей хрящевой части трахеи и области ее бифуркации от окружающих органов и тканей при условии сохранения связи мембранозной части с пищеводом. Eschapasse (1974) считает возможной полную мобилизацию хрящевой и мембранозной частей трахеи, если последняя оставляется в своем ложе и сохраняет контакт с окружающими тканями. Однако, как показал в экспериментах на животных Г. П. Этерия (1974), трахеальные анастомозы в таких случаях срастаются медленнее и более часто осложняются.

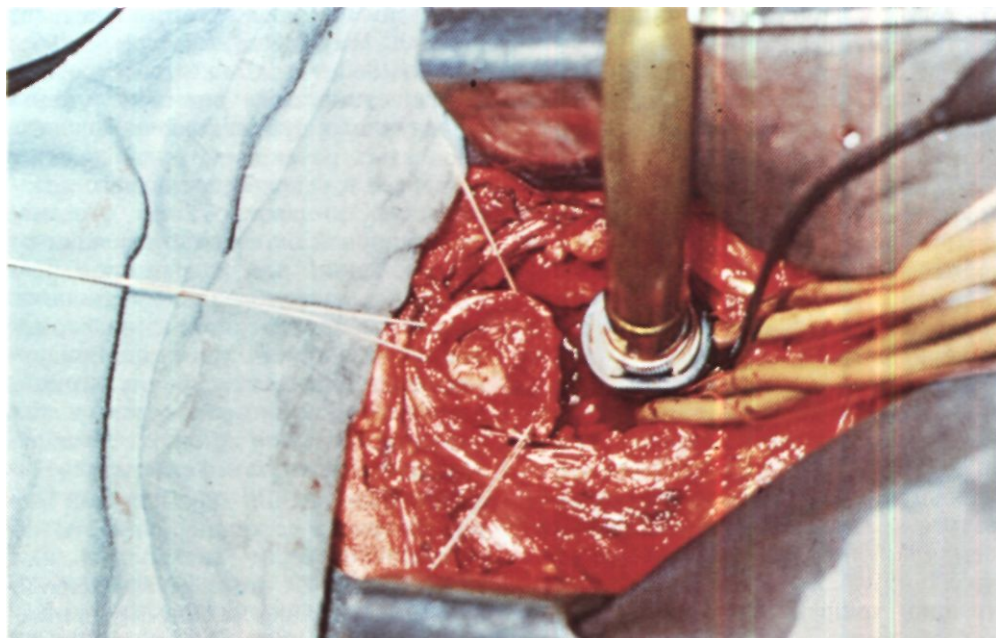
Выделяют трахею тупым и острым путем, пользуясь пальцем, маленькими марлевыми тупферами и длинными изогнутыми ножницами. Начинать выделение лучше каудальнее

места сужения, чтобы при необходимости быстро наладить шунт-дыхание. Все ткани во избежание высыхания постоянно смачивают теплым физиологическим раствором. Можно применять и растворы антибиотиков (О. М. Авилова, 1971). Кровотокающие сосуды коагулируют. Препарирование нужно вести у самой трахеальной стенки для сохранения целостности верхних и возвратных гортанных нервов.

Двусторонний паралич верхних гортанных нервов сопровождается анестезией входа в гортань и попаданием в нее пищи, а паралич обоих возвратных гортанных нервов приводит к афонии и резкому нарушению дренажной функции трахео-бронхиального дерева.

Степень сложности мобилизации трахеи может быть различной. Наиболее трудно выделять трахею у больных с посттравматическим стенозом, когда имеются прочные сращения трахеи с окружающими тканями и органами и в первую очередь с пищеводом. В процессе мобилизации трахеи вокруг нее зажимами Федорова или Сатинского обводят 1-2 резиновые держалки. Мобилизованную трахею осматривают и пальпируют, главным образом через мягкую мембранозную часть. При этом важно, чтобы из пальпируемого отрезка была выведена интубационная трубка.

И. З. Сигал (1973) предложил методику трансиллюминационного исследования трахеи и бронхов во время операции. Она состоит в том, что в просвет трахеи или бронха вводят источник света - миниатюрную лампочку накаливания. В проходящем свете на наружной поверхности дыхательного пути возникает силуэтное изображение патологического очага, позволяющее определить протяженность поражения до вскрытия просвета. Однако, как правило, для уточненной диагностики, особенно в случаях опухолей с эндотрахеальным или интрамуральным ростом, требу-



ется вскрытие просвета трахеи. Поэтому при операциях, выполняемых из заднего трансплеврального доступа, сразу же выделяют оба главных бронха. В мембранозной части правого главного бронха делают отверстие, через которое по уже описанной методике вводят в левый главный бронх интубационную трубку, соединенную с системой шунт-дыхания.

На стенку трахеи краниальнее и каудальнее места поражения накладывают по 2 шва-держалки на круглой атравматической игле. Разрез лучше производить поперечно и всегда чуть каудальнее предполагаемого края опухоли или стеноза, чтобы не гравмировать подлежащий сохранению отрезок трахеи и при необходимости быстро наладить шунт-дыхание. У больных с опухолями вскрывают трахею со стороны, противоположной их основанию. Для производства разреза трахеи мы пользуемся ультразвуковым скальпелем, который минимально травмирует стенку и не вызывает кровотечения из мелких сосудов.

*Рис. 116. Этап операции. После продольно-поперечной стернотомии пересечена трахея. В краниальном отрезке ее видна обтурирующая опухоль, в каудальном - трубка системы шунт-дыхания.*

О. М. Авилова и Л. В. Денисенко (1962) предложили метод многоосевой диагностической трахеотомии в пределах пораженного отрезка трахеи. Вначале делают ориентировочный разрез у основания опухоли или края стеноза. Край разреза прошивают и растягивают. Если разрез оказывается недостаточным, его дополняют другими разрезами, но так, чтобы они не выходили за пределы резецируемой зоны. Этот метод позволяет разумно экономить неизменную стенку трахеи.

Через сделанный разрез мягким катетером отсасывают слизь, мокроту и кровь. При трансплевральном доступе начинают вентиляцию лево-



го легкого через ранее налаженную систему шунт-дыхания.

При операциях из трансстернального доступа периодически закрывают отверстие в трахее влажным ватным или марлевым тупфером. Производят ревизию, при необходимости берут материал для срочного цитологического или гистологического исследования, а затем в каудальный отрезок трахеи со стороны операционной раны вводят армированную трубку для шунт-дыхания (рис. 116).

Окончатую резекцию трахеи обычно производят при доброкачественных опухолях. Для иссечения пораженного участка необходимо пользоваться максимально острым скальпелем или ультразвуком, которые позволяют избежать излишней травматизации хрящей и отслойки слизистой оболочки.

Небольшие окончатые дефекты трахеи - если удалено не более 4 хрящевых полуколец и ширина дефекта менее полуокружности - обычно удаётся закрыть швами, которые проводят через все слои и накладывают в косом или поперечном направлении. Важно хорошо адаптировать края и не допустить наложения трахеальных хрящей друг на друга. Линию швов целесообразно прикрыть лоскутом медиастинальной плевры, плевро-мышечным лоскутом или культей пересеченной непарной вены.

Большие окончатые дефекты, как правило, невозможно ушить без резкого сужения или грубой деформации просвета трахеи. Для закрытия таких дефектов необходимо применять жесткие заплатки из собственной ткани и армирующих материалов. В качестве собственных тканей используют дермальный слой кожи, широкую фасцию бедра, медиастинальную плевру, перикард, а для армирования - проволоки и сетки из стали, тантала, серебра, марлекса (Ф. Ф. Амиров, Ю. А. Фурманов, А. А. Симонов, 1973; Gebauer, 1950;

Belsey, 1950; Cahan, 1952; Keshishian, Blades, Washington, Beattie, 1956; Binet, 1960; Adkins, Izawa, 1964). Обращает на себя внимание уменьшение числа публикаций о больших окончатых резекциях грудного отдела трахеи в течение последнего десятилетия. Это связано с тем, что вместо обширной окончатой резекции со сложной и не всегда надежной пластикой целесообразно выполнить циркулярную резекцию с анастомозом конец в конец. Мы стали придерживаться этой точки зрения и окончатую резекцию производим в тех случаях, когда это не связано с образованием больших дефектов.

При выполнении циркулярной резекции трахеи ее хрящевую часть пересекают острым скальпелем или ультразвуковым ножом с каудальной и затем с краниальной стороны таким образом, чтобы оставить более широкую полосу межхрящевых тканей. Мембранозная часть после пересечения всегда заметно сокращается. Поэтому ее следует рассекать с оставлением избыточных языкообразных лоскутов. Концы трахеи должны иметь гладкие края, а хрящи и участки слизистой оболочки не должны выступать в просвет.

Всегда важно решение вопроса - сколько резецировать? Иссекать ли широко, но с риском трудности восстановления дыхательного пути, или иссекать меньше, но с риском рецидива опухоли или стеноза?

При операциях по поводу злокачественных опухолей необходимо подвергнуть края резецированного отрезка трахеи срочному гистологическому исследованию с целью проверки радикальности произведенного иссечения. В случае обнаружения элементов опухоли объем резекции нужно расширить. Подлежит удалению и размягченный участок при локальной трахеомалиации, так как якобы наступающая за счет натяжения анастомоза фиксация стенки на самом деле является ложной.

После циркулярной резекции трахеи ее краниальный и каудальный отрезки сокращаются и укорачиваются, вследствие чего диастаз между ними превышает длину резецированного участка.

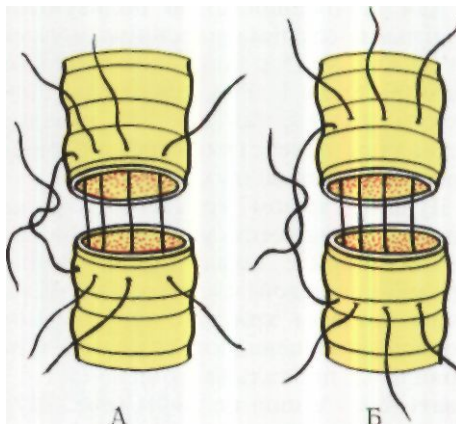
При описании размеров удаленных отрезков трахеи часто называют их длину в сантиметрах. Это не может вызывать возражений при рубцовых стенозах, когда хрящевые полукольца практически неразличимы. В других же случаях правильнее указывать число резецированных трахеальных хрящей, так как после операции резецированный отрезок трахеи резко сокращается и его длина в сантиметрах не соответствует истинному положению.

Во всех случаях циркулярной резекции грудного отдела трахеи необходимо стремиться наложить прямой трахеальный анастомоз. Предварительно делают пробное сопоставление трахеальных концов, подтягивая их за швы-держалки и приводя подбородок больного к груди сгибанием шеи приблизительно до 35°. Натяжение при этом, согласно экспериментам Г. П. Этерия (1974) на собаках, не должно превышать 400-600 г на фиброзно-хрящевой части и 250-400 г на мембранозной части будущего анастомоза. Если сближение концов трахеи с натяжением не более приведенных пределов возможно, начинают наложение соустья.

Методика и техника анастомозирования отрезков трахеи детально изучалась в многочисленных экспериментах и совершенствовалась в клинике.

Для получения хорошего трахеального анастомоза необходимы точное сопоставление фиброзно-хрящевых и мембранозных частей сшиваемых отрезков и хороший контакт краев слизистой оболочки, важный для нормального процесса эпителизации.

В качестве шовных материалов можно применять как нерассасывающиеся, так и рассасывающиеся нити.



*Рис. 117. Проведение швов через стенку трахеи. А - швы захватывают половину ширины хряща; Б - швы захватывают весь хрящ и часть кольцевидной связки.*

Специальные исследования пригодности различных видов лигатурного материала для шва трахеи и бронхов были ранее предприняты Ф. Ф. Амировым (1962), а в последнее время Г. П. Этерия (1974). Установлено, что с успехом можно использовать полиамидные (капрон, нейлон, перлон, орсилон, супрамид), полиэфирные (лавсан, дакрон, терилен), карбоцепные (сутрамед, сутрален, полифил) нити, а из относительно быстро рассасывающихся материалов - хромированный кетгут. Разница в реакции тканей и процессах срастания анастомозов при использовании перечисленных материалов невелика. Лучшими, однако, являются нити из карбоцепных соединений, которые имеют гладкую поверхность, удобны в работе и вызывают минимальную реакцию окружающих тканей. Заслуживает большого внимания применение медленно рассасывающихся синтетических швов, созданных на основе полигликолевой кислоты (Pichlmayer, Schaudig, 1972. и др.).

Для наложения швов пользуются круглыми атравматическими иглами № 20 или № 15 с толщиной нитей от № 0000 до № 1. Режущие иглы применять нельзя, так как они нередко оставляют отверстия, через которые просачивается воздух.

Лучшим видом трахео-бронхиального шва является узловый шов через все слои с захватыванием в фиброзно-хрящевой части около половины ширины хряща с сохраненной полосой кольцевидной связки. Узкие хрящи не прокалывают иглой, а захватывают в шов целиком (рис. 117). Слизистую оболочку стараются захватывать минимально. Вкол и выкол иглы производят таким образом, чтобы после завязывания все узлы находились вне просвета дыхательного пути. Расположение узлов в просвете анастомоза задерживает эпителизацию) линии шва и может быть причиной разрастания грануляционной ткани. Поэтому нельзя соглашаться с некоторыми авторами (Dubost, Evrard, Thome ret, 1970), которые завязывают швы задней (по отношению к хирургу) стенки анастомоза внутри просвета трахеи.

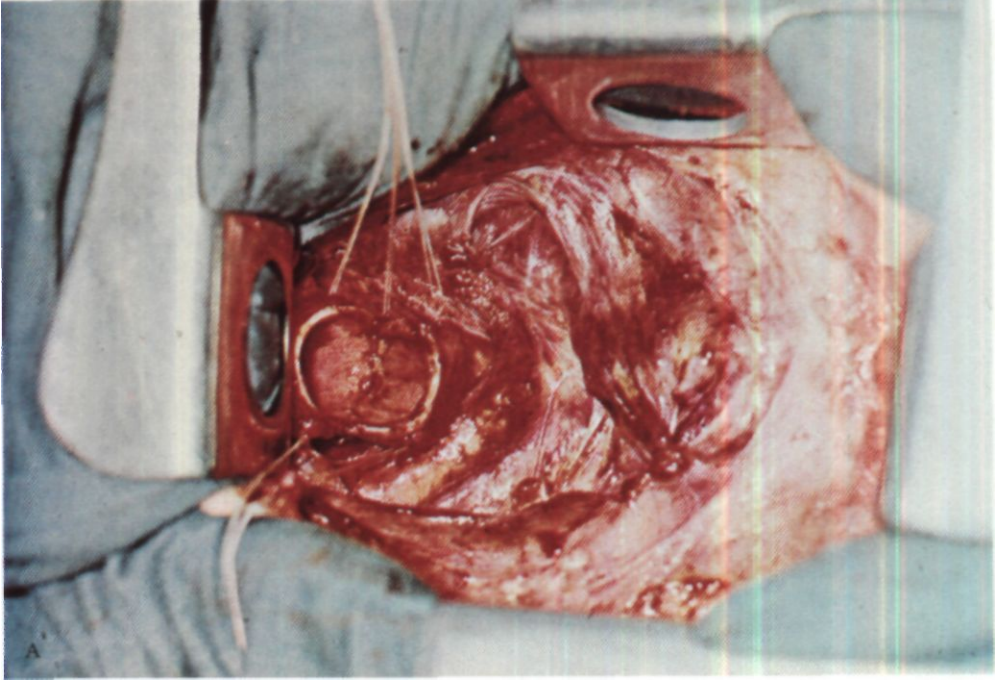
В процессе затягивания и завязывания нити швов прорезают узкую полоску слизистой оболочки и располагаются в подслизистом слое. Поэтому они почти не бывают видны со стороны трахеального просвета во время операции и при контрольной послеоперационной трахеобронхоскопии. Такой вид шва технически прост, обеспечивает герметизм и сопоставление краев, малотравматичен и нерезко нарушает кровоснабжение сшиваемых отрезков. Лишь немногие хирурги (О.М.Авилова, 1971; Weerda, Lange, 1974) предпочитают узловые швы без захватывания слизистой оболочки (подслизистые швы). По сравнению с узловыми П-образные швы вызывают более серьезные циркуляторные расстройства на анастомозируемых концах трахеи и бронхов с образованием более ши-

рокого рубца по линии соустья. Однако сужения и деформации анастомоза при этом не происходит. Поэтому применение П-образных швов при формировании трахеальных анастомозов с натяжением или в случаях склерозированной стенки трахеи является вполне целесообразным: швы не прорезаются и обеспечивают создание стабильных анастомозов. П. П. Коваленко и В. П. Куценко (1974) прошивают П-образными швами краниальный и каудальный отрезки трахеи для их подтягивания и сближения.

Наложение анастомоза удобнее начинать с более отдаленной от хирурга границы между фиброзно-хрящевой и мембранозной частью трахеи. Края трахеи берут только атравматическим пинцетом. Кровь и слизь из просвета отсасывают мягким пластмассовым или резиновым катетером с боковыми отверстиями. Подбородок больного приводят к груди. Первый шов накладывают на более прочную фиброзно-хрящевую часть, а затем поочередно накладывают и тотчас завязывают все швы на задней (по отношению к хирургу) и боковых стенках трахеи, добиваясь точного сопоставления границ хрящевой и мембранозной частей. Передние швы накладывают, как провизорные (рис. 118). Обычно расстояние между швами 3-4 мм. Число узловых швов, необходимое для наложения циркулярного анастомоза, варьирует от 15 до 25. Швы на фиброзно-хрящевой части затягивают до соприкосновения хрящевых полуколец, не допуская их наслаивания друг на друга и обеспечивая хороший контакт краев слизистой оболочки.

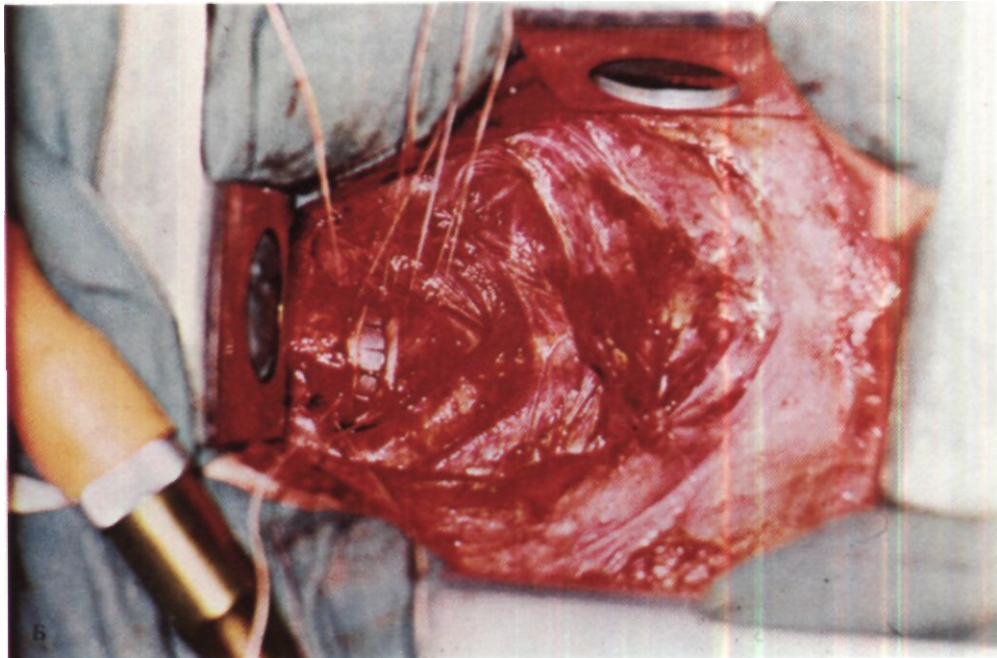
Этапы циркулярной резекции грудного отдела трахеи из правостороннего заднего трансплеврального доступа схематически представлены на рис. 119.

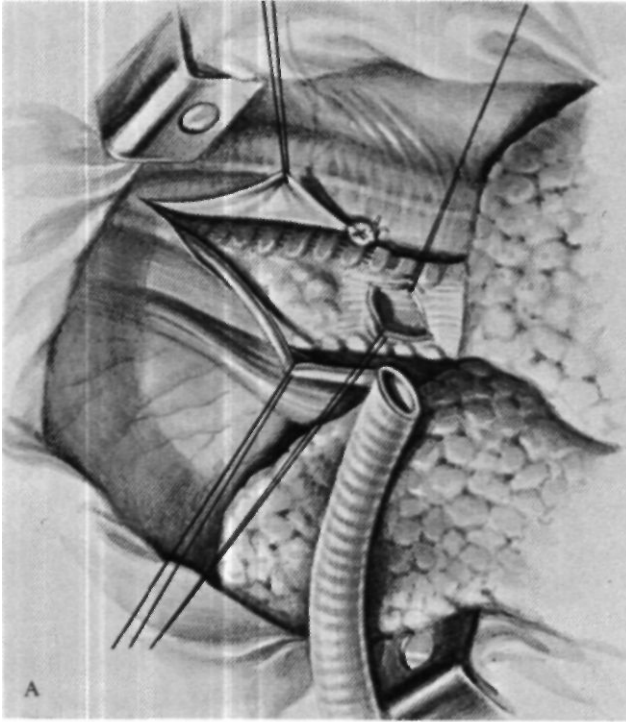
После окончания наложения анастомоза проверяют его герметичность. Для этого рану заполняют



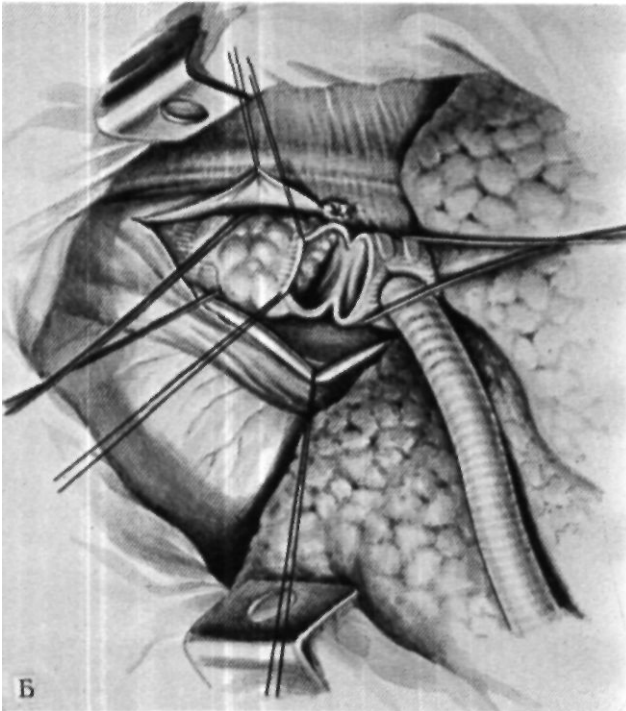
*Рис. 118. Этапы операции.  
А - дорсальная стенка  
трахеального анастомоза  
сформирована;*

*В - формирование  
вентральной стенки  
анастомоза на  
интубационной трубке.*



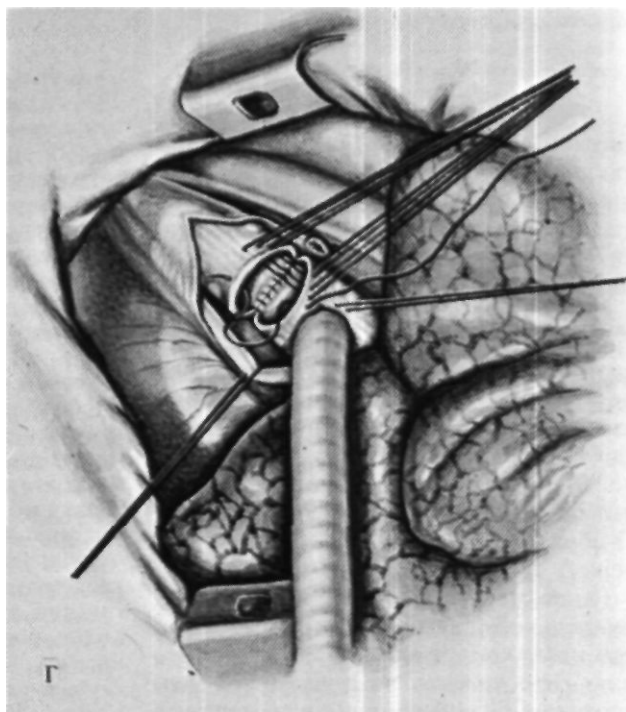
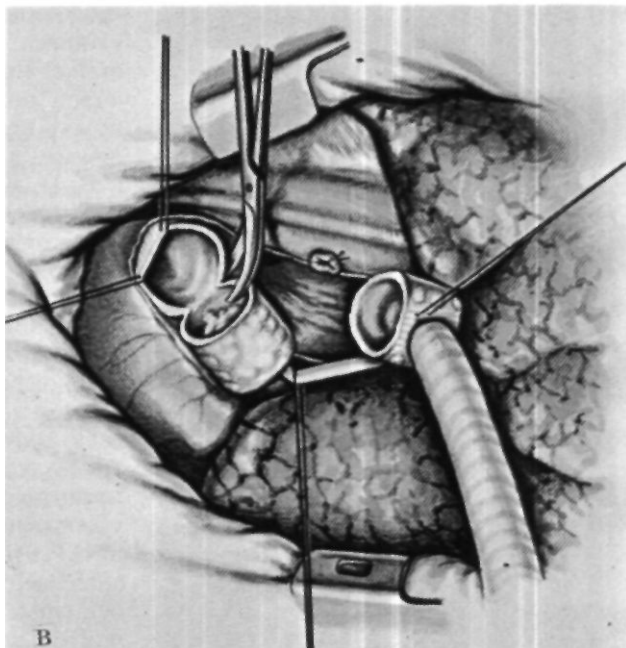


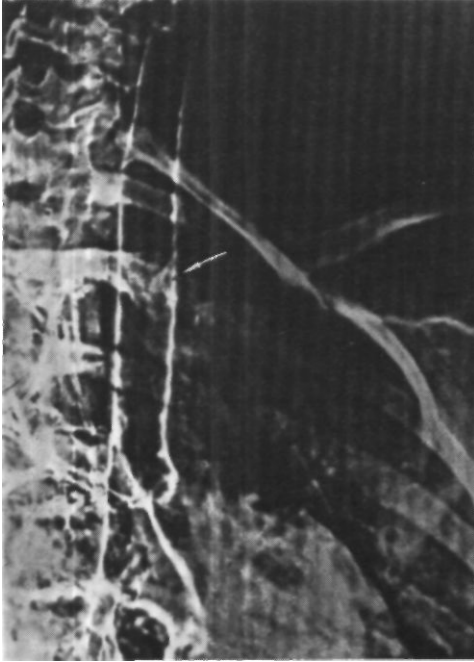
*Рис. 119. Этапы циркулярной резекции грудного отдела трахеи из правостороннего заднего доступа.  
А - косым разрезом мембранозной части вскрыт просвет правого главного бронха для*



Б

введения интубационной трубки; Б - трахея вскрыта поперечным разрезом каудальнее опухоли; В - циркулярная резекция отрезка трахеи с опухолью; Г - наложение трахеального анастомоза.





*Рис. 120.  
Электротрахеограмма  
больной Р. Нейрофиброма  
трахеи (указано стрелкой).*

теплым физиологическим раствором таким образом, чтобы вся область швов находилась под слоем жидкости. Оро-трахеальную трубку подтягивают, устанавливают ее конец краинальнее анастомоза и повышают давление газонаркологической смеси в трахее до 20–25 см вод. ст. Отсутствие пузырьков газа, проходящих через жидкость, свидетельствует о достаточной герметичности анастомоза. В случаях отсутствия герметичности отсасывают жидкость, накладывают дополнительные узловые или П-образные швы и повторяют проверку.

Ранее часто применяли для дополнительной герметизации анастомозов цианакрилатный клей. К сожалению, простое смазывание клеем недостаточно эффективно и замедляет

срастание трахеи с окружающими тканями. В то же время фиксация к области анастомоза остатков вилочковой железы или лоскута плевры на ножке проще и надежнее достигается швами, а не клеем. П. П. Коваленко и В. П. Куценко (1974) укрывают линию швов на трахее плевро-надкостничным лоскутом на ножке. Для этого поднадкостнично резецируют на протяжении 15–25 см близлежащие к линии швов ребра, из плевры и надкостницы образуют широкий лоскут с основанием у шейки ребра, а затем окутывают этим лоскутом трахею по всей окружности анастомоза, обратив надкостницу к линии швов. Края лоскута фиксируют к стенке трахеи узловыми швами. Следует подчеркнуть, что для хорошего срастания анастомоза решающую роль играют основные швы, а все методы дополнительной герметизации и укрытия имеют сугубо второстепенное значение. Очень важно перед операцией санировать трахею и ликвидировать гнойный трахеобронхит.

Больная Р., 13 лет, доставлена 10/IV 1974 г. самолетом из Кемеровской области с интубационной трубкой в трахее.

1/IV 1974 г. внезапно появилась инспираторная одышка. Затруднение дыхания быстро прогрессировало. Присоединились приступы удушья и кашель. 7/IV госпитализирована с диагнозом астматического статуса. Несмотря на лечение бронхолитиками, состояние ухудшилось и больная переведена в отделение реанимации. 8/IV в связи с резко выраженной одышкой и угрозой асфиксии произведена интубация трахеи. В течение 6 ч проводилась искусственная вентиляция легких, после чего больная переведена на самостоятельное дыхание и экстубирована. Резкий цианоз и одышка потребовали немедленной повторной интубации. Для установления причины стридора произведена трахеобронхоскопия, при которой в грудном отделе трахеи обнаружена опухоль, почти полностью закрывающая просвет. Бронхоскоп извлечен. В трахею глубже опухоли введена тонкая интубационная трубка.

При поступлении состояние средней тяжести. Кожные покровы и видимые слизистые оболочки бледные. Цианоза нет. Дыхание через интубационную трубку свободное. Пульс 100 ударов в минуту, артериальное давление 100/60 мм рт. ст. 11/IV произведена трахеобронхоскопия на операционном столе. Просвет трахеи на 5 см выше бифуркации почти полностью закрыт опухолью с гладкой поверхностью, эластической консистенции, имеющей основание диаметром 3 см на левой боковой стенке. В трахее большое количество гнойной мокроты. В связи с выраженным гнойным трахеобронхитом от выполнения экстренной радикальной операции решено воздержаться. Произведено эндоскопическое удаление большей части опухоли, оказавшейся при гистологическом исследовании нейрофибромой. В течение месяца проводилась консервативная терапия трахеобронхита, в результате которой его проявления стихли.

При трахеографии на уровне II грудного позвонка выявлен дефект наполнения размером 1x0,5 см (рис. 120). С помощью трахеоскопии выявлено основание опухоли диаметром до 1 см на левой стенке трахеи, остаточные явления трахеобронхита.

Операция 22/V 1974 г. - продольно-поперечная стернотомия с рассечением ультразвуковой пилой грудины на уровне второго межреберья. Резецирован участок вилочковой железы. Перевязана и рассечена левая плече-головная вена. Выделен верхнегрудной отдел трахеи на уровне плече-головного ствола. При осмотре и пальпации обнаружена экстра-трахеальная часть опухоли на левой стенке трахеи, занимающая 2 хрящевых полукольца. С большими техническими трудностями трахея отделена от пищевода и взята на резиновую держалку. Просвет трахеи вскрыт поперечным разрезом каудальнее опухоли. В каудальный конец трахеи введена армированная интубационная трубка Вудбрига, соединенная с наркозным аппаратом. Дальнейшие этапы операции выполнены при вентиляции через систему шунт-дыхания. Произведена циркулярная резекция пораженного участка трахеи из 2 хрящевых полуколец с интратрахеальной и экстра-трахеальной частями опухоли. Наложен без какого-либо натяжения трахеальный анастомоз конец в конец узловыми лавсановыми и орсилоновыми швами. Проверка под



*Рис. 121.  
Электротрахеобронхо-  
грамма той же больной  
через 1 мес после  
циркулярной резекции  
грудного отдела трахеи.  
Место анастомоза не  
определяется.*

слоем жидкости показала, что линия швов герметична.

При гистологическом исследовании удаленной опухоли подтвержден диагноз нейрофибромы. Послеоперационный период без осложнений. При трахеографии просвет трахеи свободен (рис. 121). При трахеоскопии выявлено хорошее состояние трахеального анастомоза. Просвет его округлой формы, диаметр соответствует диаметру трахеи. 14/IV выписана. Через год после операции здорова, учится в школе.

Время срастания трахеального анастомоза, согласно экспериментальным данным Г. П. Этерия (1974), во многом зависит от степени сохранения кровоснабжения трахеи и варь-



рует в пределах от 10 до 20 дней. Полная эпителизация линии анастомоза заканчивается обычно спустя месяц. Эпителий вначале бывает однорядным. Многорядный мерцательный эпителий появляется лишь через 5-6 мес. Кровеносная и лимфатическая системы в зоне трахеального рубца восстанавливаются через 3-4 мес после операции. Регенерация нервов происходит медленнее и продолжается даже после 8-месячного срока (Ю. Е. Выренков, 1965).

Эксперименты на щенках, проведенные Maeda, Grillo (1973), Г. П. Этерия (1974), показали, что увеличение размеров анастомоза продолжается до окончания роста животного. Диаметр анастомоза увеличивается за счет расширения расстояния между швами. Наиболее активной зоной роста анастомоза являются хрящевые полукольца. В связи с этим наложение швов на трахею у детей нельзя производить с захватыванием всей ширины хряща.

Dog, Kreitmann, Arnaud и др. (1971) провели рентгенологическое и бронхологическое обследование больного, которому в возрасте 12 лет была сделана циркулярная резекция 7 хрящевых полуколец грудного отдела трахеи по поводу посттрахеотомического стеноза и который вырос на 20 см. Трахея имела нормальный просвет по всей длине, в том числе в области анастомоза. Поэтому циркулярная резекция трахеи у детей является допустимой операцией.

Предельная резекция трахеи, допускающий анастомоз, индивидуален и в основном определяется эластичностью сохраняемых отрезков. Поэтому у пожилых людей пределы допустимой резекции меньше, чем у молодых. При резко выраженных рубцовых стенозах можно без опасения резецировать не более 4 см трахеи, эластические структуры которой замещены фиброзной тканью и не поддаются растяжению. Иное положение при опухолях, особенно доброка-

чественных. В случаях эластичной и хорошо растяжимой за пределами основания опухоли трахеи удается без особого натяжения наложить анастомоз даже после удаления 8-9 хрящевых полуколец. Одну из наиболее обширных циркулярных резекций трахеи с анастомозом выполнил Naef (1969) - он удалил 10 хрящевых полуколец, или 60 % длины трахеи. Операция была выполнена после широкой мобилизации трахеи из шейного доступа и срединной стернотомии. О. М. Авилова (1975) считает, что при благоприятных условиях можно резецировать до 12 полуколец, т. е. до 70 % длины трахеи.

Увеличение возможностей наложения анастомоза после обширных циркулярных резекций трахеи достигается, кроме приведения подбородка к груди и широкой мобилизации трахеи, некоторыми дополнительными приемами. Grillo, Dignan, Miura (1964) анатомическими экспериментами показали, что выделение элементов корня правого легкого, освобождение сосудов из перикарда, рассечение легочной связки и отсечение от трахеи расположенного под дугой аорты левого главного бронха с его последующим вшиванием в бок промежуточного бронха позволяют увеличить длину резецируемого отрезка в среднем до 6,6 см с вариантами от 5,7 до 10 см и, следовательно, превысить половину длины всей трахеи. Необходимо, однако, заметить, что отсечение левого главного бронха от трахеи с последующим вшиванием в промежуточный бронх - очень сложное и рискованное вмешательство, которое можно рекомендовать только при весьма благоприятной анатомической и оперативно-хирургической ситуации.

Нами предложен и дважды выполнен менее физиологичный, но более безопасный вариант реконструкции трахеи после циркулярной резекции: наложение трахеального анастомоза после отсечения от трахеи левого

главного бронха с ушиванием наглухо его обеих культей и оставлением левого легкого в состоянии ателектаза. Этот способ позволил соединить без натяжения концы трахеи после удаления отрезка длиной 7 см.

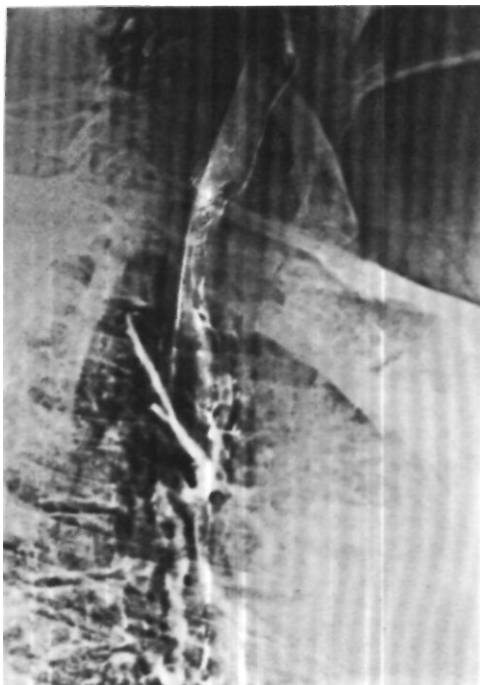
Больная В., 32 лет, поступила 1/III 1974 г. с жалобами на затруднение дыхания, сухой кашель и кровохарканье.

В декабре 1970 г. впервые появился сухой кашель. Лечилась амбулаторно с диагнозом бронхита. В апреле 1972 г. присоединилась одышка при физической нагрузке, а затем и в покое. В течение 2 мес лечилась в терапевтическом стационаре по поводу двусторонней пневмонии, астмоидного бронхита, легочно-сердечной недостаточности. В сентябре 1972 г. возникло кровохарканье. При трахеобронхоскопии обнаружено сужение грудного отдела трахеи, характер которого установить не удалось. Состояние больной прогрессивно ухудшалось. Появился и стал нарастать стридор.

При поступлении инспираторная одышка.

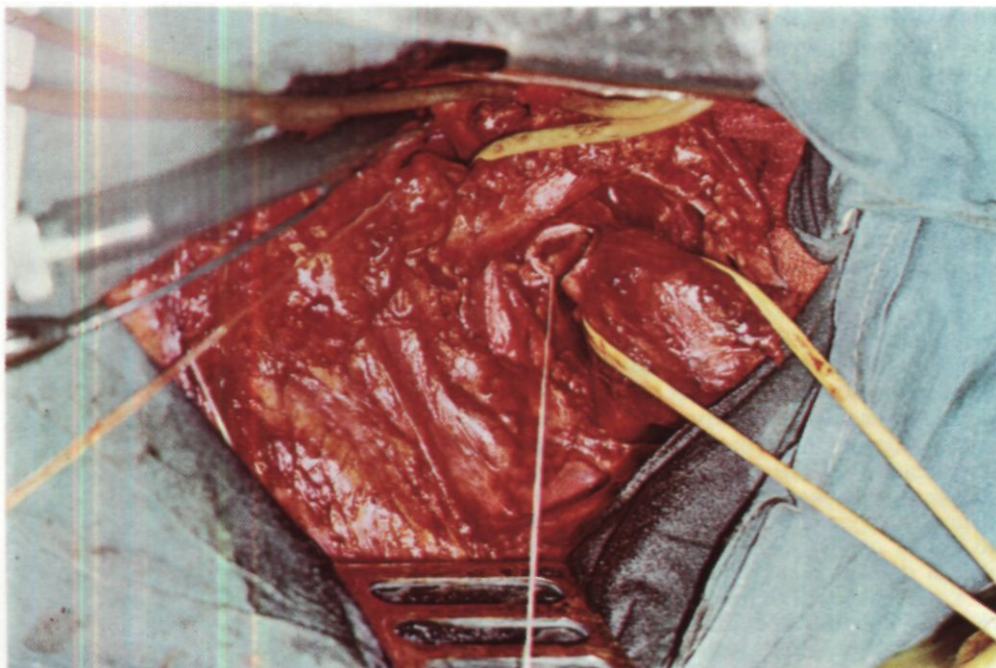
При рентгенологическом исследовании просвет трахеи от уровня VII шейного до III грудного позвонка сужен больше чем наполовину за счет бугристого образования с неровными контурами, исходящего из правой стенки трахеи и имеющего протяженность около 6 см (рис. 122). При трахеоскопии просвет сужен плотной опухолью, краниальная граница которой находится в 6,5 см от голосовой щели. Биопсия опухоли выявила цилиндрому.

После трахеоскопии состояние больной резко ухудшилось, усилились одышка и стридор. Операция 26/III - продольно-поперечная стернотомия с рассечением грудины на уровне третьего межреберья. Левая плече-головная вена прошита аппаратами УКС-20, дополнительно лигирована и рассечена. Верхнегрудной и частично среднегрудной отделы трахеи поражены опухолью, имеющей экстра-трахеальную порцию на протяжении около 7 см. Трахея мобилизована и отделена от пищевода. Стенку пищевода опухоль не прорастает. Краниальнее и каудальнее опухоли трахея при осмотре и пальпации не изменена. Выполнить циркулярную резекцию пораженного участка трахеи с анастомозом конец в конец не представ-



*Рис. 122. Боковая члехтротрахеограмма больной В. Цилиндром грудного отдела трахеи.*

ляется возможным из-за протяженности поражения. В связи с этим решено произвести отсечение левого главного бронха от трахеи. Выделена область бифуркации трахеи. Резиновые держалки подведены под трахею краниальнее и каудальнее опухоли и под оба главных бронха. Для облегчения доступа к левому главному бронху вскрыт перикард. Аппаратом УКЛ-40 левый бронх прошит у трахеи и пересечен каудальнее механического шва. В открытый каудальный конец левого главного бронха введена армированная интубационная трубка, соединенная с системой шунт-дыхания (рис. 123). Начата вентиляция левого легкого. Произведена циркулярная резекция отрезка трахеи вместе с опухолью на протяжении 7 см. Судить о числе резецированных хрящевых полуколец трудно, так как они не дифференцируются. Размер опухоли 6x5x4 см, просвет трахеи сужен до 0,3 см.



Мобилизованы правый главный и промежуточный бронхи. После этого без существенного натяжения узловыми лавсановыми и орсилоновыми швами наложен трахеальный анастомоз. Шунт-дыхание прекращено. Начата вентиляция правого легкого через оро-трахеальную трубку. Культия левого главного бронха ушита П-образным лавсановыми швами с оставлением левого легкого в состоянии ателектаза (рис. 124). Анастомоз находится на 1,5 см краниальнее плече-головного ствола и не соприкасается с ним.

После проверки на герметичность линии швов трахеи укрыта окружающими тканями. Операционная рана зашита с оставлением двух резиновых дренажей.

При гистологическом исследовании удаленного препарата подтвержден диагноз цилиндромы трахеи.

В послеоперационном периоде в течение 3 нед отмечалась гипертермия, вызванная, по-видимому, воспалительным процессом в ателектазированном легком. В дальнейшем температура тела нормализовалась. Рана зажила первичным натяжением. 26/IV в удовлетворительном состоянии выписана. Через 1 год 3 мес после операции жалоб нет. Прибавила в массе 18 кг. При контрастном рентгенологи-

*Рис. 123. Этап операции у той же больной. Трахея взята на держалку и пересечена каудальнее большой опухоли. Правый главный бронх на резиновой держалке (каудальнее плече-головного ствола). В каудальную культю левого главного бронха введена трубка системы шунт-дыхания.*

ческом исследовании (рис. 125) и трахеоскопии просвет трахеи свободен, рецидива опухоли не обнаружено.

Для облегчения сопоставления отрезков трахеи после циркулярной резекции определенную помощь может оказать также рассечение щито-видно-подъязычных мышц и мембраны с последующим смещением в каудальном направлении гортани и трахеи на 2-4 см<sup>1</sup>. Если возможно сшить только фиброзно-хрящевую часть, О. М. Авилова (1975) предлагает накладывать анастомоз на половину окружности, а оставшийся дефект

<sup>1</sup> Garcin M., Magnan J., Leynaud G. et al. - "Ann. Chir. thorac. cardiovasc.". 1974. v. 13. N 3. p. 245-248.

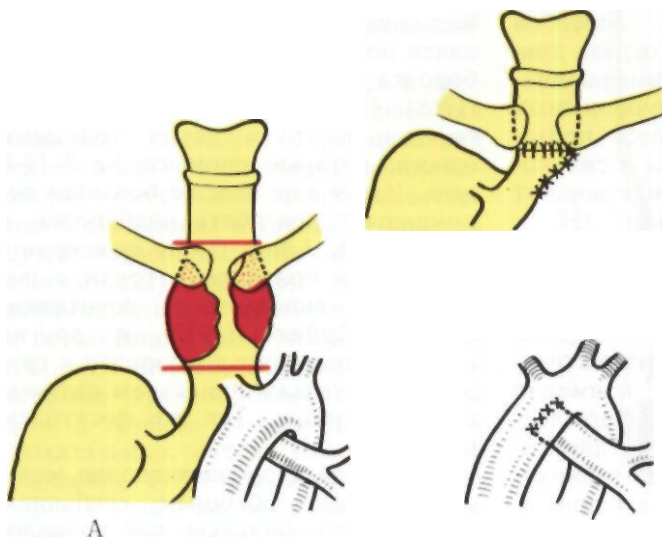


Рис. 124. Схема операции у той же больной.  
 А — обширная циркулярная резекция грудного отдела трахеи; Б - левый главный бронх отсечен от трахеи, обе его культы ушиты наглухо. Область бифуркации трахеи и правый главный бронх подтянуты до уровня медиальных концов ключиц.

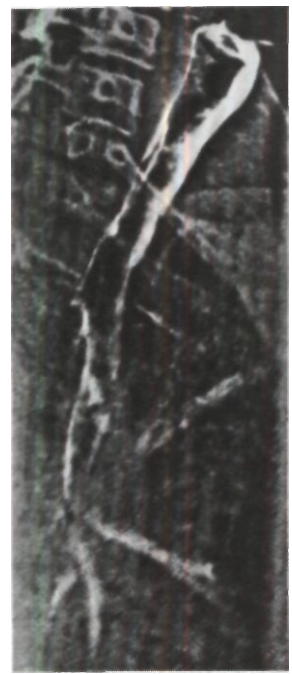


Рис. 125. Электротрахеограмма той же больной через 1 год 3 мес после операции. Просвет трахеи свободен, линия анастомоза не дифференцируется. По дорсальному контуру определяется краниальная культя левого главного бронха.

замещать вставочным кожным лоскутом по Невиллу.

Когда после циркулярной резекции грудного отдела трахеи наложить анастомоз не удастся, возможны 3 варианта окончания операции: 1) создание концевой стеральной трахеостомы с кожной надставкой, 2) низведение в грудную полость шейного отдела трахеи и 3) протезирование. Все они сложны в техническом отношении, связаны с тяжелым течением послеоперационного периода, грозными осложнениями и должны выполняться только в крайних случаях.

Наложение концевой стеральной трахеостомы (Waddell, Cannon, 1959; Sorensen, Nielsen, 1971) выключает функцию гортани и обычно приводит к разным инфекционным осложнениям.

Для низведения в грудную полость шейного отдела трахеи последний пересекают в 1-2 см от перстневидного хряща. Каудальный конец низводимого отрезка используют для наложения внутригрудного анастомоза. На шее формируют две концевые трахеостомы, а через некоторое время производят пластическое восста-

новление или протезирование шейного отдела трахеи (Strandness, Gustafson, Payne, 1957; LeBrigand, Bouche, Chamouard, 1960; Grillo, Dignan, Miura, 1964; Eschapaspe, 1974).

Удовлетворительных способов протезирования грудного отдела трахеи не существует. Из применявшихся в эксперименте многочисленных протезов лучшими являются протезы из марлекса, силистика и силикона, но и они далеко не удовлетворяют необходимым требованиям (Н. С. Королева, 1966, 1967). Ф. Ф. Амиров и Э. Г. Садыков (1975) полагают, что перспективой должна быть комбинированная аллопластика. Moghissi (1975) у 13 больных со злокачественными опухолями трахеи применил протезы из марлекса, покрытого лоскутом перикарда на ножке, для закрытия больших окончатых и циркулярных дефектов. Однако в клинической практике внутригрудное протезирование трахеи пока допустимо только в качестве выхода из иногда создающегося критического положения.

Наличие трахеостомы перед резекцией трахеи всегда затрудняет ее мобилизацию и увеличивает риск инфекции. Поэтому у больных, которым планируется резекция трахеи, наложения трахеостомы следует избегать.

В отношении наложения трахеостомы после резекции грудного отдела трахеи существовали разные мнения. Sailer (1970) и др. считали трахеостому полезной для уменьшения давления воздуха при кашле на анастомоз и облегчения отсасывания мокроты. Однако в настоящее время абсолютное большинство хирургов, анестезиологов и реаниматологов выступают против послеоперационной трахеостомии, которая способствует гиперсекреции слизистой оболочки, приводит к развитию гнойного трахеобронхита, угрожает аррозией плечеголового ствола и Рубцовым стенозом. В случаях особой необходи-

мости в трахею нужно вводить тонкую и мягкую (лучше силистиковую) трубку на самое короткое время.

В послеоперационном периоде для уменьшения натяжения анастомоза больным в постели придают полусидячее положение с приведением подбородка к груди. О. М. Авилова (1968), Grillo (1973) подшивают подбородок к груди двумя толстыми швами, которые снимают на 7-10-й день. Затем еще неделю больным рекомендуют пригибать подбородок к груди. Beck, Lange (1971) фиксируют подбородок больного к груди с помощью гипсового воротника. Briicke, Zacherl (1972) и другие авторы фиксируют подбородок к груди швами только при явном натяжении анастомоза. Так же поступаем и мы.

В остальных случаях вполне можно обойтись обычным сгибанием шеи, которое больные, как правило, строго выполняют.

Для профилактики скопления мокроты необходимы дыхательная гимнастика и откашливание, которое облегчается ингаляцией щелочных аэрозолей. Интратрахеальные вливания или ингаляции аэрозолей протеолитических ферментов иногда усиливают раздражение и отек слизистой оболочки и поэтому должны применяться с осторожностью. При необходимости мокроту отсасывают мягким катетером с боковыми отверстиями, который вводят через нос и посредством тройника соединяют с источником вакуума (рис. 126). У детей лучше избегать слишком активных мероприятий. Если откашливание затруднено, надо шире применять паровые ингаляции, вдыхания щелочных аэрозолей, горчичные обертывания, горячие ножные ванны, а при отеке слизистой оболочки - вдыхание аэрозолей кортикостероидных гормонов. На процессы сращения анастомозов кратковременное применение этих гормонов существенного влияния не оказывает

(Dubost, Evrard, Thomeret, 1970; Naef, 1973, и др.).

Общая медикаментозная терапия обычно ограничивается анальгетиками и профилактическим назначением антибиотиков широкого спектра действия.

В литературе описываются и другие, нередко обременительные для больных методы профилактики осложнений в послеоперационном периоде: чрескожная микротрахеостомия<sup>1</sup>, оставление в трахее на срок до суток введенной через нос армированной интубационной трубки для вспомогательной вентиляции легких и отсасывания мокроты без разгибания шеи (Briicke, Zacherl, 1972), повторные трахеобронхоскопии через день в течение 10 дней для санации дыхательных путей (Dubost, Evrard, Thomeret, 1970), питание в течение первых 8 дней после операции только через назальный катетер (Beck, Lange, 1971). Как правило, в послеоперационном периоде нет необходимости в этом даже у весьма тяжелых больных.

Больная К., 38 лет, поступила 13/1 1975 г. с жалобами на резкую одышку в покое, кашель с небольшим количеством слизисто-гноной мокроты и общую слабость.

7/X 1974 г. перенесла операцию - закрытую митральную инструментальную комиссуротомию и протезирование аортального и трикуспидального клапанов в условиях искусственного кровообращения. В послеоперационном периоде - трахеостомия и искусственная вентиляция легких в течение 11 сут. Через месяц после деканюляции появилось затруднение дыхания, которое прогрессивно нарастало.

При поступлении состояние тяжелое. Кожные покровы бледные. Цианоз губ. Дыхание стридорозное, с участием вспомогательных мышц. В легких сухие и влажные хрипы. Пульс 84-90 ударов в минуту, мерцательная аритмия. При аускультации выслушиваются тоны искусственных клапанов сердца. Край печени на 3 см ниже реберной дуги. На передней поверхности грудины - послеопе-

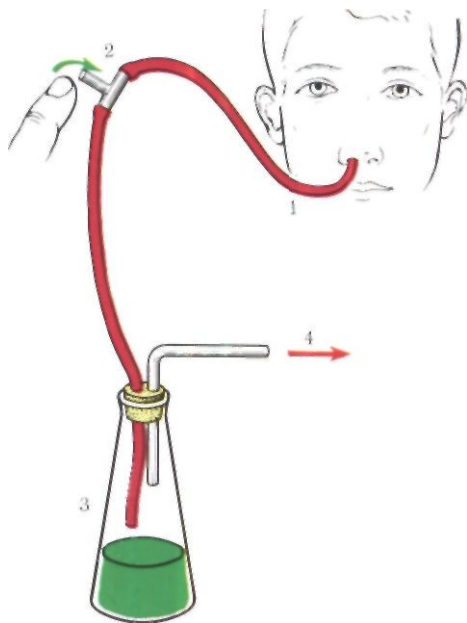


Рис. 126. Система для отсасывания мокроты из трахеи.

1 - катетер с боковыми отверстиями на конце;  
2 - тройник; 3 - банка;  
4 - источник вакуума.

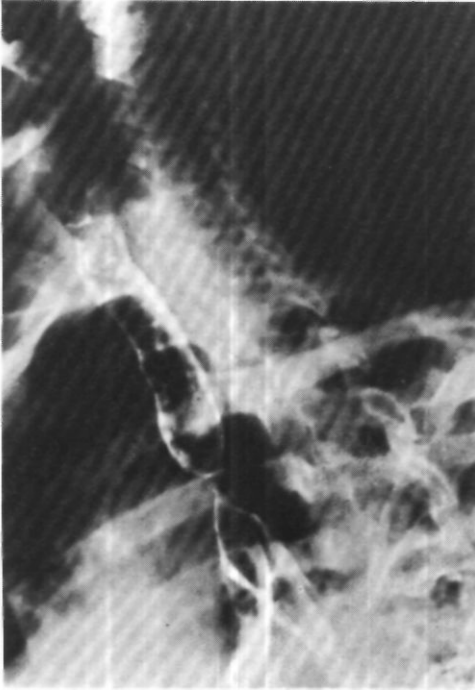
рационный рубец с тремя свищевыми отверстиями и гнойным отделяемым.

При трахеографии определяется стеноз трахеи в виде песочных часов на уровне IV грудного позвонка с сужением просвета до 0,3 см в диаметре (рис. 127).

Диагностирован посттрахеостомический рубцовый стеноз грудного отдела трахеи III степени с декомпенсацией дыхания.

Операция 14/1 1975 г. - задняя торакотомия справа по ложу резецированного IV ребра. Выделена трахея. Обнаружено, что каудальный край стенозированной отрезка трахеи находится на 2 см краниальнее карины. Острым и тупым путем трахея отделена от пищевода, который был с ней интимно сращен в области стенозированной участка. Протяженность стеноза 3 см. Мобилизация краниального отрезка трахеи оказалась трудной из-за выраженных сращений после трахеосто-

<sup>1</sup> Kreitmann P., Mermet B., Pons P. e.a. "Ann. Chir. thorac. cardiovasc.", 1971. v. 10, N 1. p. 65-78.



*Рис. 127. Трахеограмма больной К. Рубцовой стеноз грудного отдела трахеи.*

мии и местных воспалительных изменений. Произведена циркулярная резекция 3 см трахеи. Хрящевые полукольца на этом участке не дифференцируются, диаметр просвета 0,2 см (рис. 128). В пределах неизмененных тканей наложен трахеальный анастомоз конец в конец. Проверка под слоем жидкости показала, что герметизм анастомоза полный. К линии анастомоза фиксирована медиастинальная плевра.

Ведение послеоперационного периода обычное. Возникло осложнение - желудочно-кишечное кровотечение, которое было связано с применением до операции больших доз антикоагулянтов и ликвидировано двумя прямыми переливаниями крови. Рана зажила первичным натяжением. Рентгенологическое исследование показало, что просвет трахеи не сужен. 14/II в удовлетворительном состоянии переведена в клинику сердечно-сосудистой хирургии для дальнейшего лечения<sup>1</sup>.

Два подобных наблюдения описали Metras и др.<sup>1</sup>

Специального рассмотрения заслуживает вопрос о послеоперационном контроле трахеального анастомоза и лечения осложнений соустья.

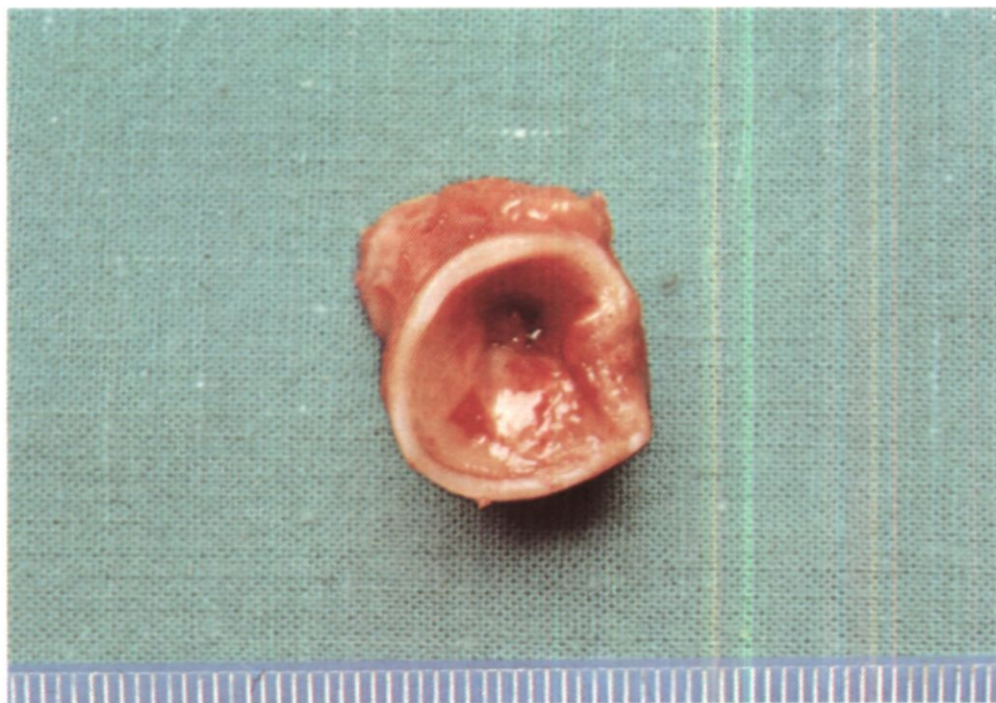Контроль за состоянием анастомоза можно осуществить рентгенологически и эндоскопически. Рентгенологические методы в течение первого месяца после операции малоинформативны и в основном необходимы лишь для выявления скоплений крови и жидкости в паратрахеальной клетчатке, которые проявляются увеличением срединной тени, отклонением и некоторым сужением пищевода (К. Ф. Юдаев). Гораздо более важные данные позволяет получить трахеобронхоскопия.

При отсутствии специальных показаний и неосложненном течении первую контрольную трахеобронхоскопию лучше производить через 3-4 нед после операции, когда стихают воспалительные явления. Согласно исследованиям, проведенным в нашем институте Р. С. Саркисяном, через 3 нед после циркулярной резекции трахеи по линии шва уже имеется свежий герметичный рубец. На мембранозной части бывают видны бородавчатые возвышения до 0,1 см на местах наложения швов. Через месяц после операции стенки трахеи гибкие, хорошо смещаются. Трахеальные хрящи четко дифференцируются. Просвет анастомоза правильной округлой формы и соответствует просвету трахеи. Слизистая трахеи в области анастомоза розового цвета, умеренно отечна, несколько выбухает в просвет. Через 4 мес рубец в области наложения швов выявляется только по более бледной окраске по сравнению с остальной частью трахеи. Спустя 1 год 3 мес после операции линия анастомоза на мембранозной части не видна, а на фиброзно-хрящевой едва заметна.

Принципиальной разницы в эндоскопической картине после наложе-

<sup>1</sup> ИХ 1975 г. продемонстрирована М. И. Перельманом. Н. С. Королевой, Ю. В. Бирюковым, В. И. Пикиным, Ю. Б. Крыжановским, Т. П. Юдиной, Н. Б. Машковцевой на 65-м заседании пульмонологической секции Хирургического общества Москвы и Московской области.

<sup>1</sup> Metras D., Malme-jac C., Baillie J. - "Ann. Chir. thorac. cardiovasc.". 1975, v. 14, N 3, p. 289-293.



*Рис. 128. Операционный препарат той же больной. Резецированный отрезок трахеи с рубцовым стенозом.*

ния анастомоза нерассасывающимся шовным материалом и хромированным кетгутом не отмечено.

Иногда при контрольной трахеобронхоскопии удается выявить нити, выступающие в просвет трахеи. Их следует удалять, так как разрастающаяся вокруг нитей грануляционная ткань может явиться источником кровохарканья. Рассчитывать на самостоятельное прорезывание и откашливание этих нитей нельзя. Eij-gelaag, Edeis (1972) удаляли нити даже через 3 года после операции.

Иногда нити не видны, но на отдельных участках линии анастомоза, чаще на мембранозной части, определяется грануляционная ткань розового цвета, мягкой консистенции. При небольшом разрастании грануляционной ткани ее можно прижечь 33 % раствором нитрата серебра или 36 % раствором трихлоруксусной кислоты. Пышные грануляции предварительно удаляют щипцами и с помощью лупы стараются

обнаружить нити, которые могут быть причиной роста грануляционной ткани. Через 3-4 нед по линии анастомоза обычно можно увидеть рубцовое возвышение. В случаях неполного эффекта удаление и прижигание грануляций повторяют.

Тяжелым осложнением является прорезывание и расхождение швов анастомоза. При трахеобронхоскопии в таких случаях всегда отмечается резко выраженный фибринозно-гнойный трахеобронхит с вязким, трудно отсасываемым секретом. Некоторые фибринозные пленки аспирировать не удастся. Линия анастомоза плохо просматривается, иногда выявляется диастаз между отрезками трахеи. В подобных ситуациях



основным методом лечения является эндоскопическая санация 1-2 раза в неделю с прижиганием грануляций и бужированием «ложной трахеи», которая в благоприятно протекающих случаях постепенно формируется на месте разошедшихся швов.

Больной А., 45 лет, поступил 20/XI 1973 г. с жалобами на затруднение дыхания при малейшей физической нагрузке.

С раннего детства отмечает одышку при беге, быстрой ходьбе. С 1973 г. одышка усилилась. При обследовании в октябре 1973 г. обнаружены воздушные кисты гортани и грудного отдела трахеи, которые удалены (ларинготрахеофиссура, трахеоскопия с криотерапией). После удаления кист дыхание стало свободным, но в ноябре 1973 г. вновь появилась и стала нарастать одышка. При обследовании выявлено концентрическое рубцовое сужение на месте удаленной кисты верхнегрудного отдела трахеи.

При поступлении малейшая физическая нагрузка вызывает стридорозное дыхание.

С помощью томографии трахеи, трахографии и трахеоскопии обнаружено циркулярное сужение трахеи на уровне I-II грудных позвонков до 0,8-0,4 см в диаметре на протяжении 3 см. После трахеоскопии быстро стало нарастать затруднение дыхания и наступила его декомпенсация. 30/XI 1973 г. больной оперирован с диагнозом: рубцовый стеноз верхнегрудного отдела трахеи III степени, декомпенсация дыхания. Сделана продольно-поперечная стернотомия с пересечением грудины на уровне третьего межреберья ультразвуковой пилой. Прошита УКС-30, дополнительно лигирована и рассечена левая плече-головная вена. Левая общая сонная артерия отведена латерально. Выделен и взят на резиновую держалку грудной отдел трахеи. Обнаружено циркулярное сужение трахеи на уровне верхнего края дуги аорты за счет резко выраженного уплотнения стенки на протяжении 2,5 см. Мобилизация трахеи затруднена из-за резко выраженного рубцового процесса. Трахея пересечена у каудального края сужения. По направлению к бифуркации введена интубационная трубка, соединенная системой шунт-дыхания. Произведена циркулярная резекция суженного участка трахеи с уда-

лением 5 резко деформированных хрящевых полуколец (28 мм). Просвет этого участка трахеи сужен до 0,4 см. Между концами трахеи наложен анастомоз узловыми лавсановыми и орсилановыми швами. Для уменьшения натяжения анастомоза подбородок больного полностью приведен к груди, однако устранить натяжение не удалось. После завершения анастомоза установлен его полный герметизм. Между трахеей с одной стороны и аортой, плече-головным стволом и левой общей сонной артерией с другой проложены остатки вилочковой железы и паратрахеальная клетчатка. Рана грудной стенки ушита с оставлением резиновых дренажей.

При гистологическом исследовании удаленного участка трахеи обнаружена картина резко выраженного рубцового стеноза и хронического воспаления.

Послеоперационный период осложнился расхождением краев грудины, нагноением раны и гнойным медиастинитом. Больного удалось вывести из тяжелого состояния, однако через 1 1/2 мес после операции появилась инспираторная одышка. При трахеоскопии выявлено, что в области трахеального анастомоза имеется диастаз в 1,5 см, заполненный грануляциями. Диаметр просвета на этом участке 0,2 см. Удалены грануляционная ткань и лавсановые лигатуры из области сужения, благодаря чему просвет расширен до 1 см. Дыхание стало более свободным. В дальнейшем в течение полугода в стационаре и амбулаторно проводилось эндоскопическое лечение с бужированием просвета трахеи, прижиганием; удаляли грануляции и свободные лежащие швы. Удалось добиться стабилизации просвета трахеи, обеспечивающего адекватную легочную вентиляцию.

Расхождение трахеального анастомоза, особенно после операций с рассечением грудины, грозит также аррозионным кровотечением из плече-головного артериального ствола. Обычно это осложнение является фатальным и быстро приводит к смерти от асфиксии. Первая помощь в таких случаях заключается в немедленной интубации трахеи с трубкой с широкой надувной манжеткой или, лучше, с двумя манжетками. Раздувание манжеток закрывает

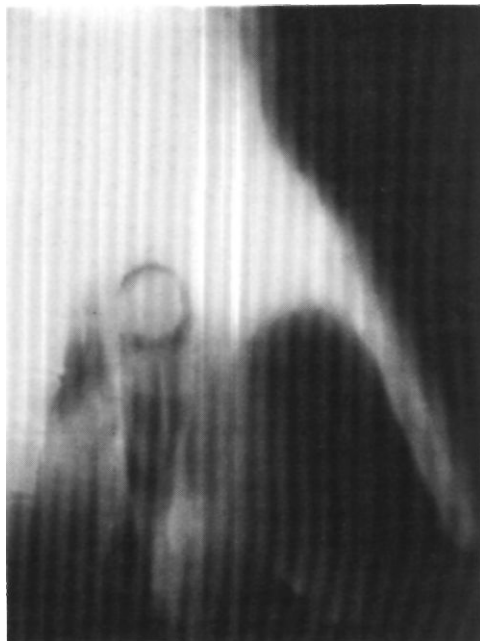
отверстие, через которое кровь поступает из артерии в трахею. После такой временной остановки кровотечения необходимо оперативное вмешательство. К сожалению, ушивание отверстия в плече-головном стволе и различные варианты сосудистой пластики в условиях гнойной инфекции кончаются повторным аррозионным кровотечением.

Couraud, Bruneteau, Chevais (1972), сообщившие об опыте остановки аррозионных кровотечений из плече-головного ствола у больных с трахеостомой, произвели у 5 человек резекцию участка плече-головного ствола и у 3 - ушивание места аррозии сосуда.

Эффект наблюдали у 17-летнего больного с трахеостомой, наложенной в связи с тяжелой черепно-мозговой травмой. После пережатия плече-головного ствола по обе стороны места аррозии было установлено, что давление в периферическом отделе артерии более  $\frac{2}{3}$  исходного, что позволило резецировать плече-головной ствол без риска нарушения кровоснабжения мозга. Сращенный с трахеей аррозированный участок сосуда оставлен. Аналогичную операцию произвели мы у больной аррозией плече-головного ствола после частичного расхождения трахеального анастомоза. Однако через 3 дня вновь возникло аррозионное кровотечение из культи перевязанного сосуда и больная умерла.

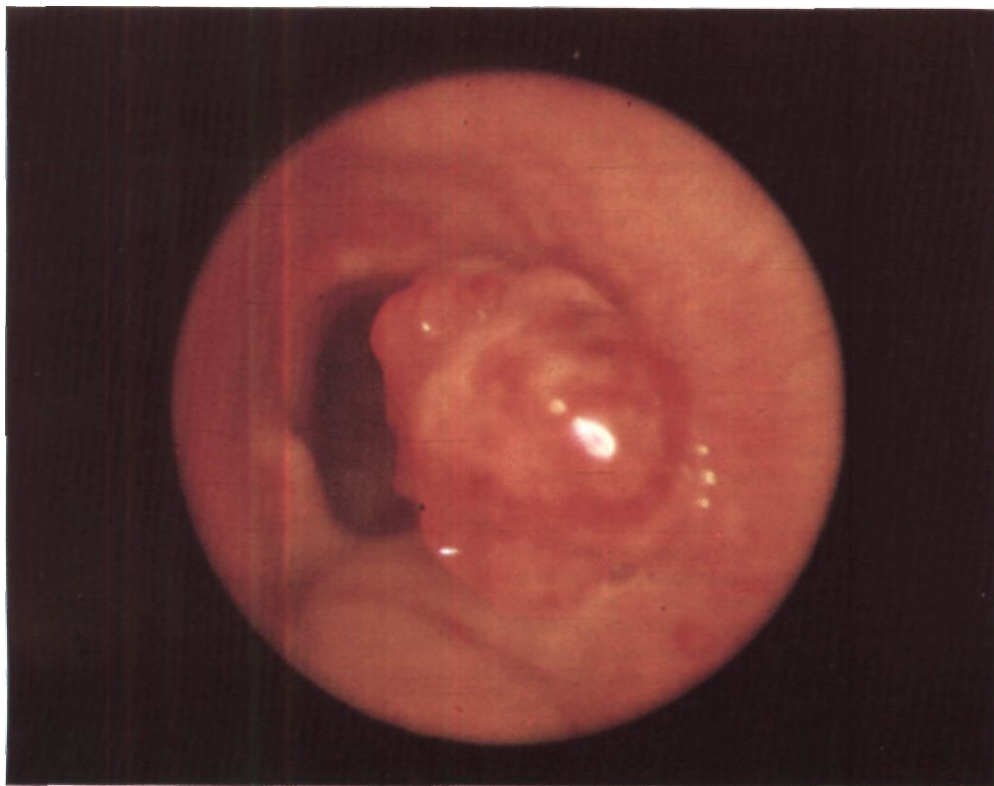
По-видимому, в случаях частичного расхождения трахеального анастомоза с возникновением переднего медиастинита у больных, оперированных путем стернотомии, целесообразно раскрывать рану и налаживать ее постоянное орошение физиологическим раствором с антибиотиками (Ibarrá, Alonso-Lej, 1974).

Одно из распространенных и постепенно развивающихся осложнений более позднего периода (через 1-2 мес после операции) - рубцовый стеноз трахеального анастомоза. Основными причинами рубцового стеноза являются:



*рис. 129. Боковая томограмма трахеи больного Б. Окружная опухоль в просвете.*

- 1) наложение анастомоза в условиях инфицированных и воспаленных тканей;
- 2) дефекты методики и техники шва анастомоза (неправильное сопоставление фиброзно-хрящевых и мембранозных частей, неточная адаптация краев слизистой оболочки, излишняя травматизация и фрагментация хрящей, толстый шовный материал, завязывание узлов со стороны слизистой оболочки и пр.);
- 3) частичное расхождение анастомоза из-за натяжения с возникновением диастаза, замещающегося грануляционной и рубцовой тканью;
- 4) отсутствие послеоперационного трахеоскопического контроля и несвоевременное удаление прорезающихся в просвет трахеи швов и образующихся по линии анастомоза грануляций.



*Рис. 130. Эндофото того же больного. Опухоль на правой боковой стенке трахеи.*

Иногда рубцовые стенозы трахеальных анастомозов возникают без каких-либо очевидных причин и, возможно, обусловлены индивидуальной тенденцией к избыточному развитию фиброзной ткани в области операционных ран.

Среди принципов профилактики Рубцовых стенозов, вытекающих из их патогенеза, важно подчеркнуть опасность наложения швов в зоне воспаленных тканей. Поэтому особую роль играет предоперационное эндоскопическое лечение для ликвидации или хотя бы уменьшения явлений трахеобронхита.

В последнее время при Рубцовых стенозах трахеальных анастомозов и

рецидивах опухолей после циркулярных резекций разработаны в эксперименте (П. Червняков, 1972; Schaudig, 1969) и стали применяться в клинике повторные резекции трахеи (М. И. Перельман, 1972; О. М. Авилова, 1975). Andrews, Pearson (1973) произвели повторные резекции по поводу рубцового стеноза трахеального анастомоза у 7 больных, причем у пяти получили хорошие результаты.

Мы выполнили повторные резекции у 3 больных с рецидивами опухолей. У одного из них во время двух операций резецировано 10 хрящевых полуколец.

Больной Б., 40 лет, поступил 11/XI 1966 г. с жалобами на затруднение дыхания, сухой кашель, кровохарканье. Болен с июня 1963 г., лечился амбулаторно с диагнозом бронхита. В 1965 г. присоединились кровохарканье и легочные крово-

течения. При двусторонней бронхографии причина кровохарканья не найдена. Состояние прогрессивно ухудшалось, затруднение дыхания нарастало.

При поступлении состояние средней тяжести. Инспирагорная одышка, стридор. Дыхание слышно на расстоянии.

При рентгенологическом исследовании в среднегрудном отделе трахеи обнаружена опухоль округлой формы с четкими контурами, почти полностью закрывающая просвет (рис. 129). Трахеобронхоскопия: на расстоянии 8 см от голосовых складок опухоль мягкой консистенции, с гладкой поверхностью, исходящая из правой стенки трахеи (рис. 130). Биопсия опухоли выявила карциноид.

После трахеобронхоскопии состояние больного ухудшилось. Наступила декомпенсация дыхания, и 17/XI он экстренно оперирован.

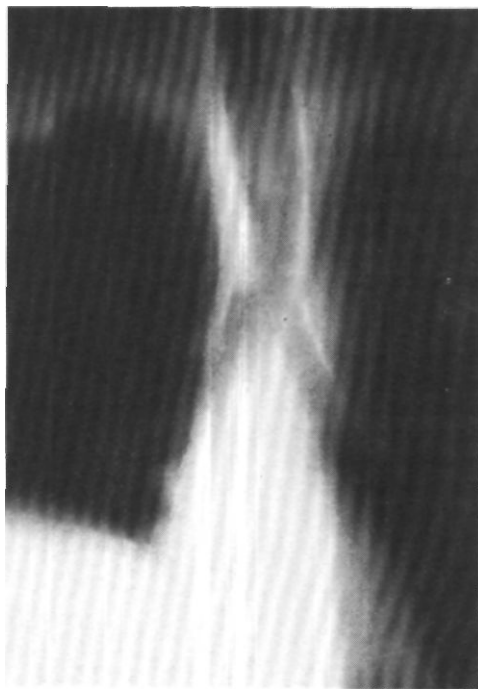
Боковая торакотомия по пятому межреберью справа. Перевязана и рассечена дуга непарной вены. Вскрыта медиастинальная плевра. Блуждающий нерв взят на держалку и отведен в сторону. В грудном отделе трахеи обнаружена плотная опухоль с гладкими наружными контурами. Кaudальный край опухоли находится в 2 см от карины.

Выделен и взят на держалку правый главный бронх. Через сделанное в нем отверстие в левый главный бронх введена интубационная трубка, соединенная с системой шунт-дыхания. Грудной отдел трахеи мобилизован и вскрыт по мембранозной стенке у нижней границы опухоли, которая имеет размеры 4x3x1,5 см и исходит из правой стенки трахеи. Произведена циркулярная резекция трахеи на протяжении 4 хрящевых полуколец. После дополнительной мобилизации краниального отрезка трахеи и области бифуркации наложен трахеальный анастомоз узловыми швами (хромированный кетгут). Область анастомоза плевризована.

Гистологическое исследование препарата подтвердило диагноз карциноида трахеи с выраженным инфильтрирующим ростом и прорастанием всех слоев стенки трахеи.

Послеоперационный период неосложненный. Рана зажила первичным натяжением.

При рентгенологическом и бронхологическом исследовании через месяц после операции просвет анастомоза округлой

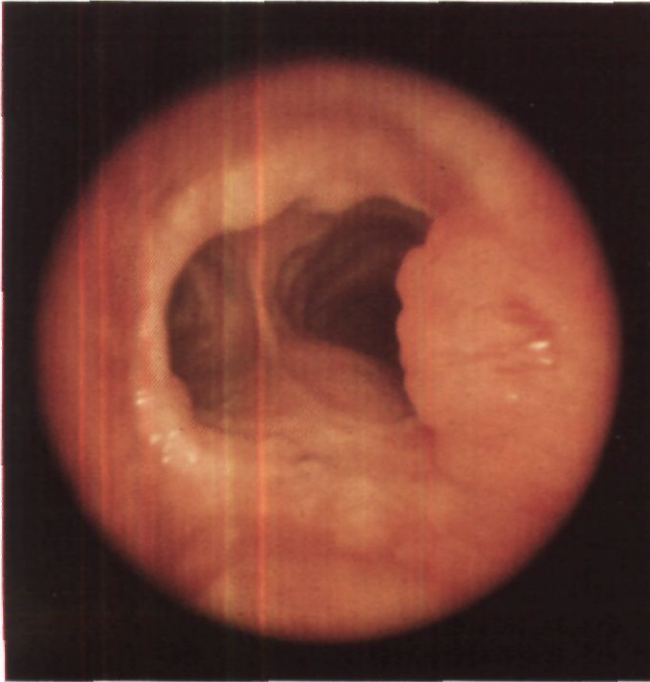


*Рис. 131. Томограмма трахеи того же больного. Опухоль по правому контуру надбифуркационного отдела трахеи.*

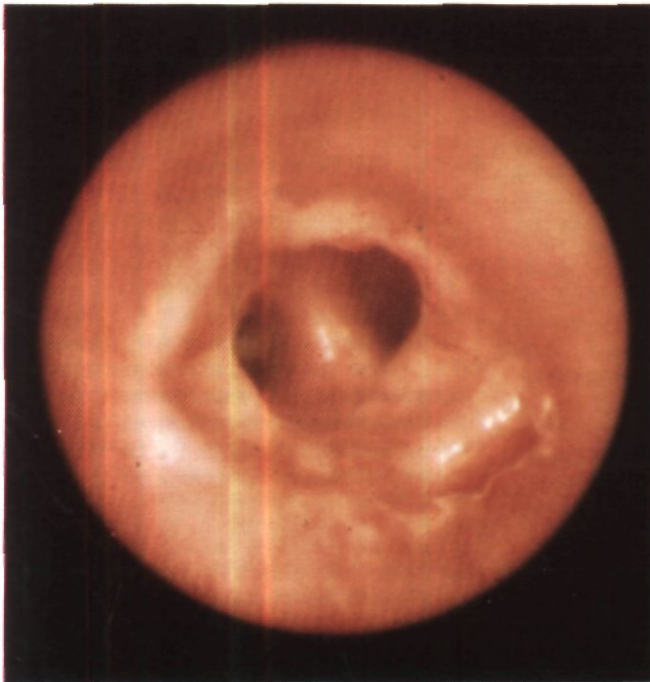
формы, 1,3 см в диаметре. 30/ХП выписан в удовлетворительном состоянии.

При контрольном обследовании в 1968 г. патологии не выявлено. В 1971 г. имело место однократное кровохарканье. В 1973 г. появились сухой кашель и прожилки крови в мокроте.

Повторно обследован в сентябре 1973 г. При трахеобронхоскопии диагностирован рецидив карциноида трахеи. Проводилось лечение путем эндоскопического удаления опухоли с прижиганием ее основания. Состояние улучшилось, кровохарканье прекратилось. При повторном обследовании в декабре 1973 г. рентгенологически и эндоскопически выявлен рост опухоли в области анастомоза, на 2 см краниальнее бифуркации трахеи (рис 131, 132). Опухоль имеет строение карциноида с цилиндроматозными структурами.



*Рис. 132. Эндофото того же больного. Рецидив опухоли на правой стенке трахеи в области анастомоза.*



*Рис. 133. Эндофото того же больного после повторной операции. В области трахеального анастомоза в надбифункционном отделе виден циркулярный рубец.*

В связи с признаками малигнизации опухоли и неэффективностью эндоскопического лечения больной 16/1 1974 г. оперирован повторно.

Торакотомия задним доступом справа по ложу резецированного IV ребра. Плевральная полость заращена. С большими техническими трудностями выделены и взяты на держалки трахея, оба главных бронха, а также правый верхнедолевой и промежуточный бронхи. При ревизии на правой стенке грудного отдела трахеи в 2 см от бифуркации обнаружена опухоль, прорастающая стенку трахеи и имеющая протяженность около 2,5 см. Произведена мобилизация всего грудного отдела трахеи, а также обоих главных бронхов, правого верхнедолевого и промежуточного бронхов. Вместе с опухолью резецировано 6 хрящевых полуколец трахеи. Между оставшимися отрезками трахеи без натяжения наложен анастомоз узловыми лавсановыми швами. Во время наложения швов на фиброзно-хрящевую часть вентиляции легких осуществлялась путем введения интубационной трубки системы шунт-дыхания в каудальный отрезок трахеи с периодическим ее извлечением. На мембранозную часть швы наложены на оро-трахеальной трубке. Проверка под слоем жидкости показала, что анастомоз герметичен. Линия швов анастомоза плевризирована лоскутом париетальной плевры.

При гистологическом исследовании опухоли установлена цилиндрома с участками карциноидного типа. Рентгенологическое и бронхологическое исследование через месяц после операции показало, что просвет трахеи свободен. Анастомоз в хорошем состоянии (рис. 133). В удовлетворительном состоянии 15/II выписан.

Возможность повторных резекций трахеи является основанием для регулярного (2 раза в год) эндоскопического контроля области анастомоза у ряда больных, оперированных по поводу опухолей, с целью своевременной диагностики иногда возникающих рецидивов.

Летальность после резекции грудного отдела трахеи во многом зависит от характера патологии. Она выше при злокачественных опухолях и значительно ниже при доброкачественных опухолях и Рубцовых стенозах. В среднем госпитальная летальность равна 15 %. По нашим данным, из 51 оперированных больных умерли 9 человек. Причинами смерти в 4 случаях было аррозийное кровотечение из плече-головного ствола, в трех - расхождение трахеального анастомоза и в двух - тромбоэмболия легочной артерии.

Операции на области бифуркации трахеи представляются наиболее сложными в трахео-бронхиальной хирургии. Их сложность обусловлена анатомическими соотношениями в этой зоне, техническими трудностями вентиляции легких и реконструкции дыхательного пути.

Первую успешную резекцию бифуркации трахеи произвел в 1951 г. Mathey<sup>1</sup>. До этого времени все больные с поражением области бифуркации трахеи считались неоперабельными.

К настоящему времени в литературе опубликованы данные почти о 100 резекциях области бифуркации трахеи, из которых более половины сделано в Советском Союзе (В. П. Харченко, Б. Э. Волохов, 1970; О. М. Авилова, 1975; М. И. Перельман, Н. С. Королева, 1975, и др.).

Показаниями к резекции бифуркации трахеи являются главным образом опухоли: доброкачественные и злокачественные, первичные и вторичные. Вторичные опухоли переходят на область карины со стороны правого верхнедолевого и главного бронхов, реже со стороны левого главного бронха. Иногда резекцию и реконструкцию бифуркации трахеи производят при рубцовых стенозах после травм и перенесенного туберкулезного процесса.

В связи со сложностями анестезии резекцию бифуркации трахеи в отдельных случаях выполняли с искусственным кровообращением.

Уникальное наблюдение описали Faber и Jensik (1970). Больному в возрасте 65 лет удалили левое легкое по поводу рака. Через 27 мес обнаружили рак карины. В условиях искусственного кровообращения была с успехом резецирована бифуркация трахеи, а ее краниальный отрезок анастомозирован с правым главным бронхом.

Оперативными доступами к бифуркации трахеи являются правосторонняя и левосторонняя боковая торакотомия по четвертому или пятому межреберью, правосторонняя и левосторонняя задняя торакотомия, продольно-поперечная и полная продольная стернотомия. Л. К. Богуш, Ю. Л. Семененков, А. Л. Богуш (1975) предлагают после полной продольной стернотомии рассекать переднюю стенку, купол и заднюю стенку перикарда - это трансперикардальный доступ к бифуркации трахеи.

Анализ опубликованных случаев резекции бифуркации трахеи показывает, что большинство из них было сделано из правостороннего бокового доступа. Выбор этого доступа обусловлен тем, что показанием к опера-

<sup>1</sup> Mathey J., Binet J., Galey J., Evrard C. - "J. Thorac. cardiovasc. Surg". 1966. v. 51. N 1. p. 1-13.

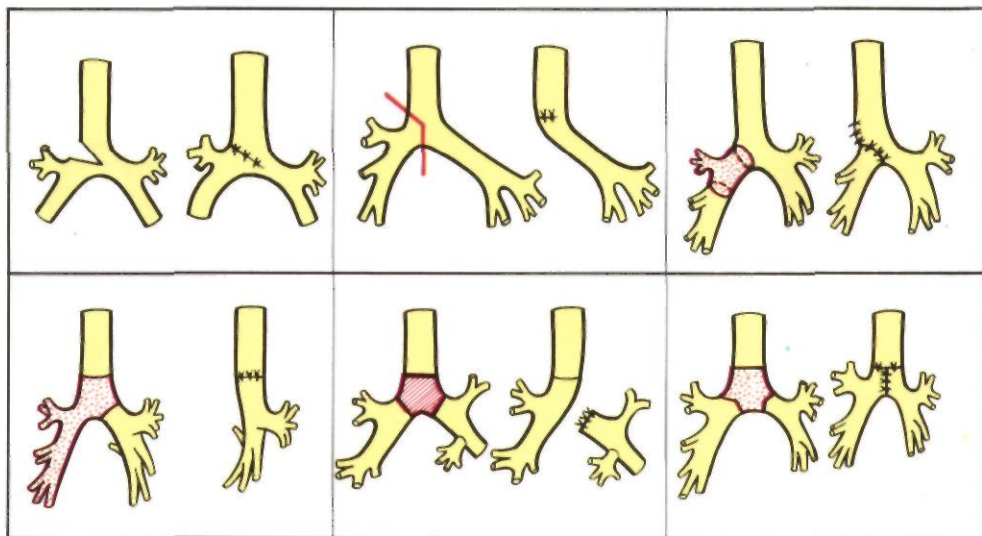


Рис. 134. Варианты резекции бифуркации трахеи (схема). Объяснение в тексте.

ции, как правило, бывает рак правого верхнедолевого бронха, а переход опухоли на трахею и необходимость резекции бифуркации выявилась уже во время начатого по обычной методике вмешательства.

Мы считаем оптимальным оперативным доступом к области бифуркации трахеи правостороннюю заднюю торакотомию с резекцией отрезка IV или V ребра, перевязкой и рассечением дуги непарной вены. Этого же мнения придерживаются О. М. Авилова (1966) и другие авторы. Левосторонний задний доступ следует применять только по особым показаниям. При этом доступе необходима мобилизация аорты, осуществляемая после двойной перевязки и пересечения пяти пар верхних межреберных артерий.

К настоящему времени разработаны в эксперименте и выполняются в клинике 6 основных вариантов резекции бифуркации трахеи (рис. 134): 1) окончательная резекция; 2) резекция боковой стенки трахеи и карины с удалением легкого; 3) циркулярная резекция правого главного бронха, боковой стенки трахеи и карины с удалением верхней доли правого легкого; 4) циркулярная резекция би-

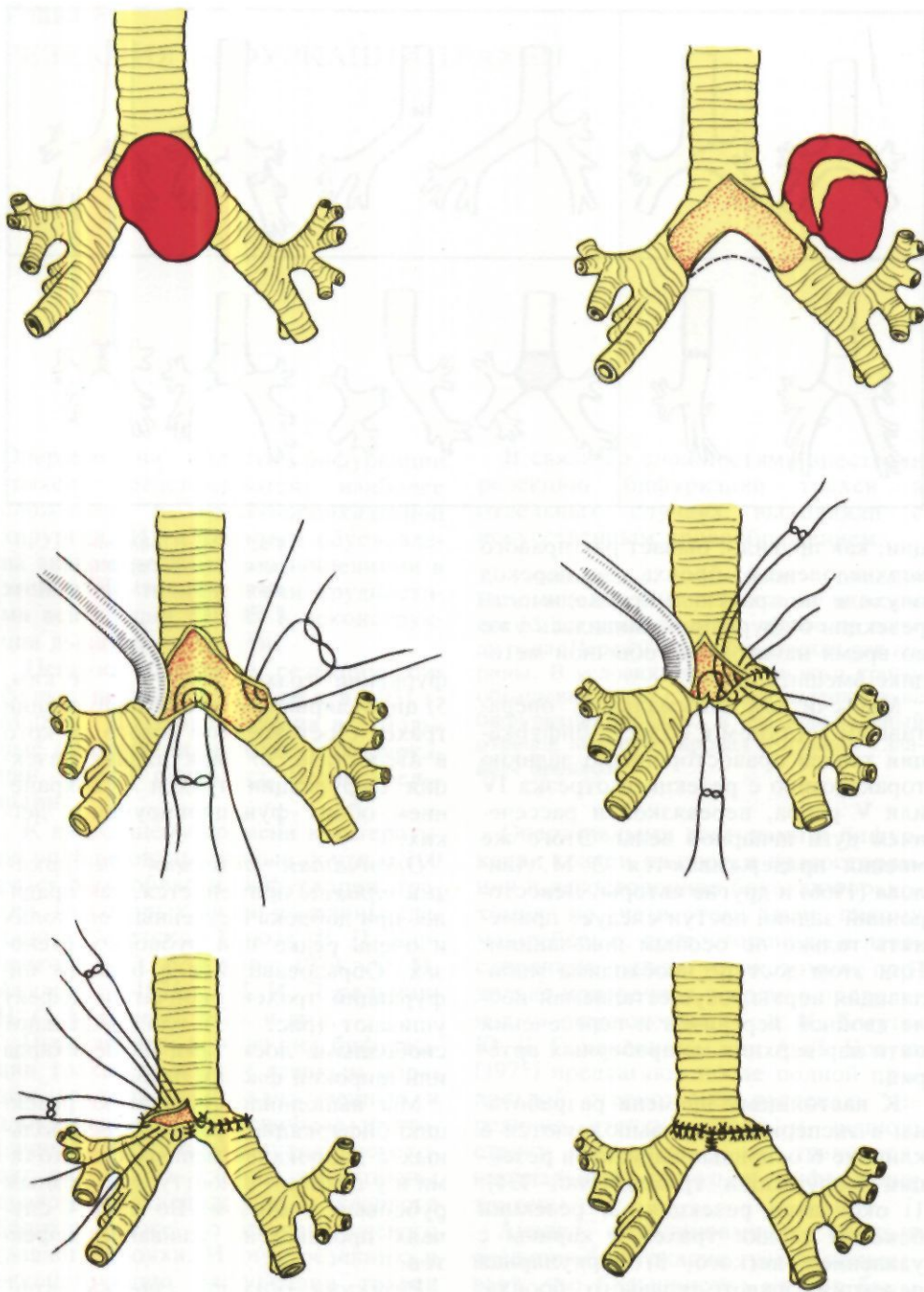
фуркации трахеи вместе с легким; 5) циркулярная резекция бифуркации трахеи с оставлением левого легкого в ателектазе; 6) циркулярная резекция бифуркации трахеи с сохранением обоих функционирующих легких.

*Окончатая резекция бифуркации трахеи* применяется, как правило, при доброкачественных опухолях и очень редко при рубцовых стенозах. Образовавшийся в области бифуркации трахеи окончательный дефект ушивают (рис. 135) или закрывают свободными лоскутами из перикарда или широкой фасции бедра.

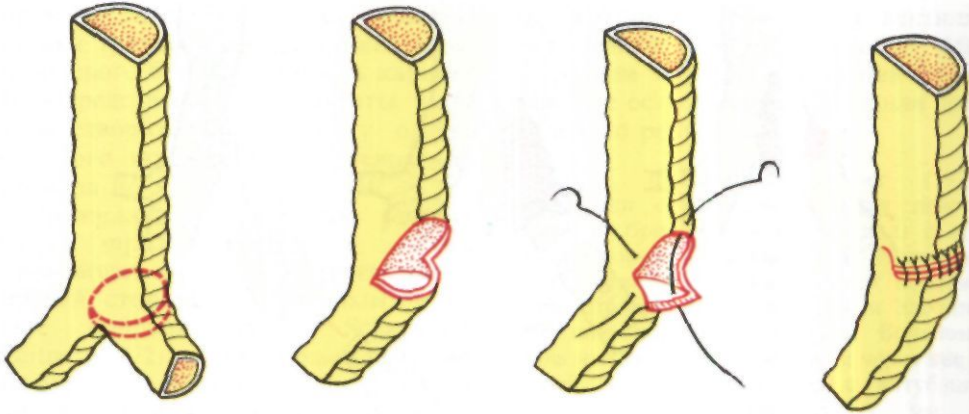
Мы выполнили окончательную резекцию бифуркации трахеи у трех больных с доброкачественными опухолями и у одного - с посттуберкулезным рубцовым стенозом. Во всех 4 случаях произведено ушивание дефектов.

*Резекция боковой стенки трахеи и карины с удалением легкого* обычно применяется при раке правого верхнедолевого бронха, который





*Рис. 135. Пластика обширного дефекта трахеи после окончатой резекции.*



распространяется в сторону карины (И. С. Колесников, 1960; Б. В. Петровский, М. И. Перельман, А. П. Кузьмичев, 1966; В. В. Родионов, 1970, и др.). Другими показаниями могут быть рак левого верхнедолевого или главного бронха с переходом на трахею, бронхиальные свищи после удаления правого и левого легкого. Дефект в трахее и медиальной стенке левого главного бронха обычно закрывают путем наложения узловых или П-образных швов. В случае большого дефекта эти швы во избежание стеноза дыхательного пути должны подтягивать край фиброзно-хрящевой части бронха к соответствующему краю трахеи (рис. 136). Мы произвели такие операции у 9 больных. Результаты резекции боковой стенки трахеи и карины с удалением легкого практически не отличаются от таковых после обычной пульмонэктомии.

В отдельных случаях для закрытия дефекта трахеи можно использовать лоскут из латеральной стенки главного бронха на стороне операции (Н. Д. Гарин, И. А. Максимов, 1966; О. М. Авилова, 1971), если он не поражен опухолью или рубцовым процессом. MacNale (1972) использовал для пластики свободный лоскут нижнедолевого бронха удаляемого легкого. Для этого отрезок нижнедолевого бронха рассекают по мембра-

*Рис. 136. Ушивание дефекта после обширной резекции боковой стенки трахеи и карины с удалением легкого (по Dor с соавт., 1969).*

нозной части, расправляют, придают ему овальную форму, соответствующие размеры и подшивают к краям дефекта (рис. 137). MacNale применил пластику стенкой бронха у 6 больных, которых наблюдал до 9 лет. Трахеобронхоскопия показала, что через год после операции поверхность трансплантата полностью покрыта эпителием. По данным автора, этот метод обеспечивает полную герметичность, должную ригидность и надежное заживление.

В отдельных случаях рака правого верхнедолевого бронха возможно удаление верхней доли легкого с главным бронхом, боковой стенкой трахеи и каринной. Операцию заканчивают анастомозом промежуточного бронха с трахеей и медиальной стенкой левого главного бронха. Нам удалось таким образом сохранить среднюю и нижнюю доли правого легкого у двух больных, причем у одной из них была также сделана окончатая резекция правой легочной артерии. Naef, Griineck (1974) у 3 больных раком легкого произвели нижнюю билобэктомии с резекцией

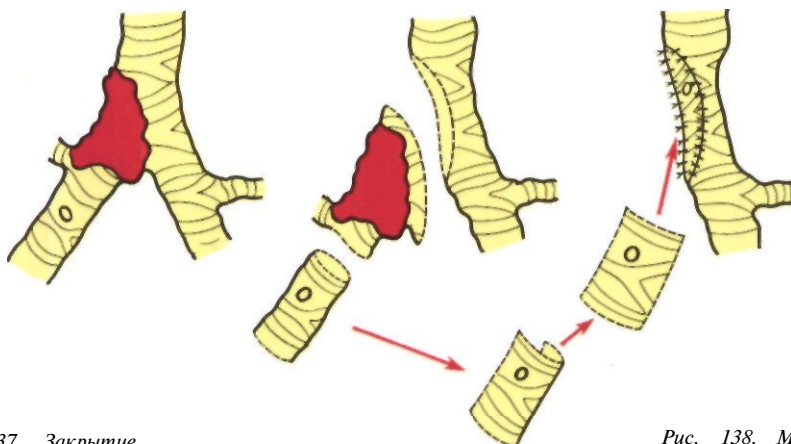
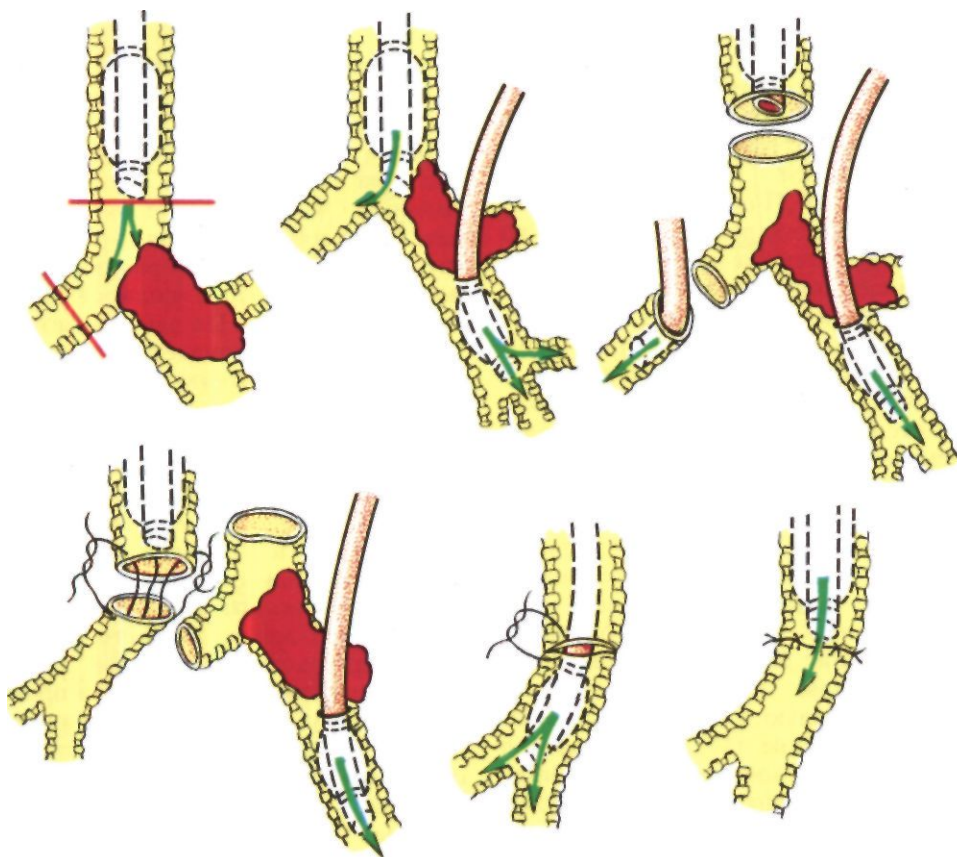


Рис. 137. Закрытие дефекта в стенке трахеи и левом главном бронхе свободным лоскутом из удаляемого правого нижнедолевого бронха (по Mac Hale, 1972).

Рис. 138. Методика вентиляции нижней и средней долей правого легкого при резекции бифуркации трахеи с правосторонней пульмонэктомией. Вид сзади.



правого главного бронха, боковой стенки трахеи и имплантацией верхнедолевого бронха в область карины. Непосредственные результаты были удовлетворительными, но у одного больного затем развился стеноз анастомоза.

*Циркулярную резекцию бифуркации трахеи вместе с легким* производят почти исключительно с правой стороны. По данным, которые собрали Salzer, Scharfetter, Leitner (1972), из 18 случаев резекции бифуркации трахеи вместе с легким анастомоз между трахеей и левым бронхом (после удаления правого легкого) был наложен 16 раз, а с правым бронхом - только 2 раза. Основная причина этого - очень большие технические трудности наложения анастомоза между трахеей и правым главным бронхом из левостороннего доступа.

Наложение анастомоза между трахеей и левым главным бронхом после циркулярной резекции бифуркации трахеи с правосторонней пульмонэктомией производят на интубационной трубке. При операциях из заднего доступа сосуды правого легкого иногда лучше перевязать и пересечь после восстановления дыхательного пути. Такая методика облегчает наложение швов на вентральную стенку трахеобронхиального анастомоза, так как позволяет использовать на это время удаляемое легкое для шунт-дыхания и подтянуть оро-трахеальную интубационную трубку краниальнее места пересечения трахеи (рис. 138). О. М. Авилова и Е. П. Кравченко (1967) использовали для этих целей даже среднюю и нижнюю доли правого легкого.

Важно подчеркнуть, что после резекции бифуркации трахеи анастомоз между трахеей и левым главным бронхом возможен только после иссечения отрезка трахеи не длиннее 4-5 см. При более обширной резекции наступает перегиб натянутого левого главного бронха под дугой аор-

ты, который препятствует вентиляции единственного легкого. Мы встретили во время операции такое тяжелое осложнение и не нашли приемлемого решения.

Salzer, Scharfetter, Leitner (1972) наблюдали случаи размягчения левого главного бронха (бронхомаляция) с его экспираторным стенозом. Причиной этого осложнения они считают повреждение бронхиальных артерий и нарушение питания стенки бронха. Больному была наложена трахеостома и через нее в левый главный бронх введена интубационная трубка диаметром 7 мм с отверстием для верхнедолевого бронха. Он самостоятельно менял трубку 2 раза в день и находился в удовлетворительном состоянии.

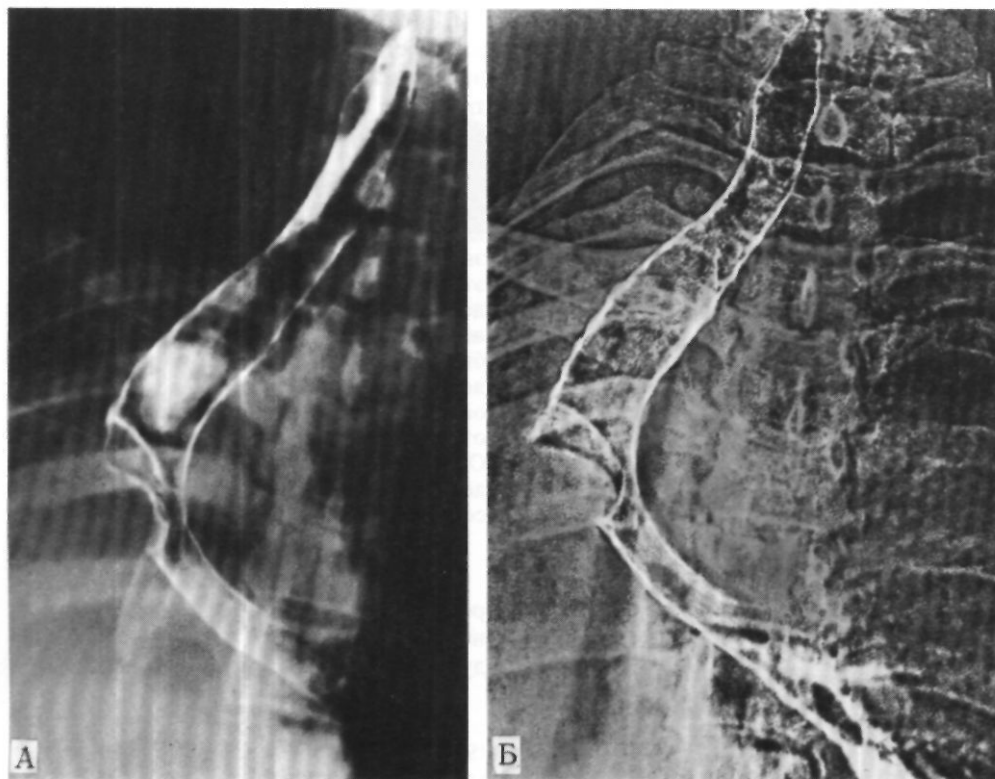
В качестве примера циркулярной резекции бифуркации трахеи с удалением правого легкого приводим следующее наблюдение.

Больная К., 48 лет, поступила 29/X 1974 г. с жалобами на затруднение дыхания и кровохарканье.

С 1969 г. отмечает сухой кашель. В 1973 г. присоединились одышка при физической нагрузке и приступы удушья. Лечилась без эффекта по поводу хронического бронхита и бронхиальной астмы. При трахеобронхоскопии в октябре 1974 г. на правой стенке надбифуркационного отдела трахеи обнаружена опухоль, полностью обтурирующая просвет правого главного бронха, переходящая на карину и на треть закрывающая просвет левого главного бронха. Биопсия выявила карциноид.

При поступлении состояние удовлетворительное. Над правым легочным полем укорочение перкуторного звука на всем протяжении. При аускультации дыхание справа отсутствует.

На рентгенограммах правое легкое в состоянии ателектаза. Объем левого легкого значительно увеличен. Органы средостения смещены вправо. На томограммах и трахеограммах в области бифуркации трахеи на протяжении 3,5 см определяется дефект наполнения с четкими неровными контурами за счет



*Рис. 139. Трахеограмма (А) и электротрахеограмма (Б) больной К. Карциноид бифуркации трахеи.*

образования, которое obtурирует правый главный бронх и суживает устье левого главного бронха (рис. 139).

Диагноз: карциноид правого главного бронха и бифуркации трахеи с преимущественно эндотрахеальным и эндобронхиальным ростом, ателектаз правого легкого.

**Операция** 18/XI 1974 г.

-правосторонняя задняя торакотомия с резекцией V ребра. Правое легкое мясистой консистенции, не вентилируется. Вскрыта медиастинальная плевра. Рассечена между лигатурами дуга непарной вены. Правый блуждающий нерв выделен, взят на держалку и отведен в сторону. Выделены и взяты на держалки надбифуркационный отдел трахеи и оба главных бронха. Обнару-

жено выпячивание мембранозной части трахеи в надбифуркационном отделе. Трахея вскрыта поперечным разрезом над контурирующимся краниальным полюсом опухоли. Белесоватая бугристая опухоль obtурирует просвет правого главного бронха и переходит на устье левого главного бронха. Произведена циркулярная резекция области бифуркации трахеи с удалением начального отдела левого главного бронха. Армированная интубационная трубка введена в левый главный бронх, манжетка ее раздута, и начата вентиляция левого легкого через систему шунт-дыхания. Правое легкое выделено из сращений и удалено с последовательной отдельной обработкой сосудов. Между левым главным бронхом и трахеей наложен анастомоз конец в конец узловыми лавсановыми швами, узлы завязаны снаружи. В связи с тем, что диаметр трахеи больше, чем диаметр левого главного бронха, расстояние между швами на трахее увеличено в полтора

раза по сравнению с расстоянием на бронхе. Все швы на фиброзно-хрящевую часть стенки трахеи и бронха накладывали при периодическом удалении интубационной трубки. На мембранозную часть вначале наложены провизорные швы, которые затем последовательно завязаны при начатой вентиляции через оро-трахеальную трубку. Проверка под слоем жидкости показала, что анастомоз герметичен. Анастомоз укрыт медиастинальной плеврой. Рана грудной стенки ушита с оставлением в плевральной полости резинового дренажа.

Опухоль мягкой консистенции полностью obtурирует просвет правого главного, верхнедолевого, промежуточного и нижнедолевого бронхов и имеет протяженность 12 см. Гистологическое исследование подтвердило наличие карциноида.

Послеоперационный период без осложнений. Во время контрольной трахеобронхоскопии удалены две нити и небольшие разрастания грануляционной ткани вокруг них. При трахеобронхографии через 1 1/2 мес после операции определяется хорошо проходимый трахео-бронхиальный анастомоз (рис. 140). 10/1 1975 г. выписана в удовлетворительном состоянии.

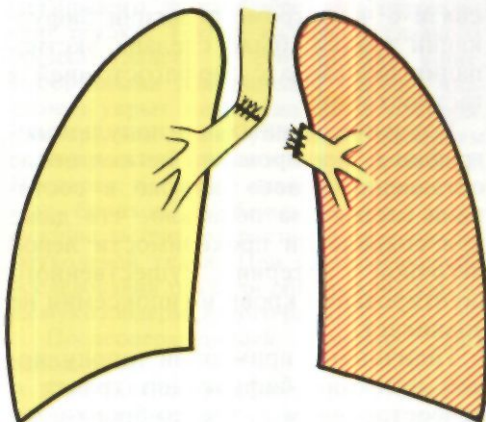
У больной с цилиндромой бифуркации и надбифуркационного отдела трахеи мы вначале произвели паллиативную пульмонэктомию слева, а через 5 дней - циркулярную резекцию бифуркации и надбифуркационного отдела трахеи с наложением правостороннего трахео-бронхиального анастомоза.

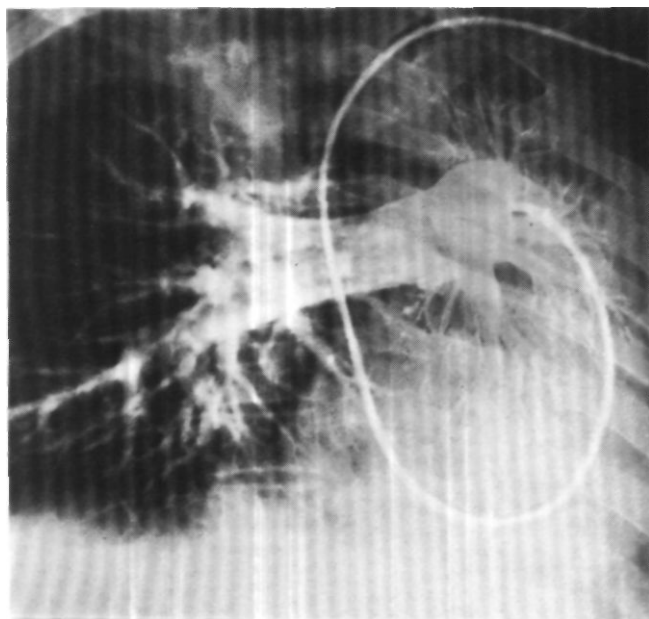
Новой операцией является *циркулярная резекция бифуркации трахеи с анастомозом трахеи и правого главного бронха конец в конец и оставлением левого легкого в состоянии ателектаза* (рис. 141). Такая методика в одних случаях бывает единственно возможной, в других позволяет уменьшить нередко очень серьезный операционный риск, возникающий при большом объеме поражения, обширной резекции и полной реконструкции бифуркации трахеи с

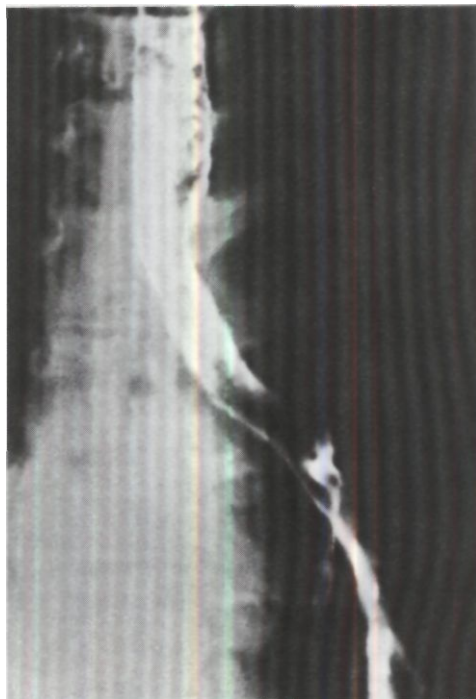

Рис. 140. Трахеобронхограмма той же больной через 1 1/2 мес после удаления правого легкого с резекцией бифуркации трахеи.

Рис. 141. Циркулярная резекция бифуркации трахеи с отключением левого легкого (схема).





*Рис. 142.*  
 Ангиопульмонограмма  
 больной П. через 2 мес  
 после циркулярной  
 резекции бифуркации  
 трахеи с оставлением  
 левого легкого в состоянии  
 ателектаза.  
 Артериальный кровоток в  
 левом легком не  
 о пределнется.

*Рис. 143.* Сканограмма  
 легких той же больной  
 через 2 1/2 мес после  
 операции. Накопления  
 радиоактивного  
 макроальбумина в левом  
 легком нет.

восстановлением вентиляции обоих легких.

Идея циркулярной резекции бифуркации трахеи с оставлением левого легкого в состоянии ателектаза и экспериментальное обоснование этой операции принадлежит А. П. Кузьмичеву (1964). Мы выполнили такую операцию у 9 больных. Одна больная оперирована через 6 лет после циркулярной резекции трахеи в связи с рецидивом цилиндромы, у другого раковая опухоль проросла пищевод, в связи с чем, кроме резекции бифуркации трахеи, была сделана экстирпация пищевода с эзофагостомией и гастростомией.

Изучение данных ангиопульмонографии и сканирования легких после оставления левого легкого в состоянии ателектаза показало, что даже при сохранении проходимости левой легочной артерии существенного шунтирования крови и гипоксемии не возникает.

Типичными примерами циркулярной резекции бифуркации трахеи с правосторонним трахео-бронхиаль-


ным анастомозом, ушиванием культи левого главного бронха и оставлением левого легкого в состоянии ателектаза являются следующие наблюдения.

Больная П., 42 лет, поступила 23/VIII 1972 г. с жалобами на одышку при малейшей физической нагрузке, кашель с небольшим количеством слизистой мокроты, кровохарканье и боли в груди.

Больна с осени 1970 г., когда впервые появились кашель со слизистой мокротой, кровохарканье и затруднение дыхания, которое постепенно нарастало. Лечилась без эффекта по поводу хронической бронхита и бронхиальной астмы. В июне 1972 г. в аллегологической лаборатории диагноз бронхиальной астмы отвергнут.

При поступлении состояние удовлетворительное. Быстрая ходьба и подъем на лестницу вызывают одышку. Особенно затруднен вдох.

При рентгенологическом исследовании в области бифуркации трахеи выявлено образование, суживающее просветы обоих главных бронхов и надбифуркационного отдела трахеи более чем наполовину. Трахеобронхоскопия: просвет левого главного бронха почти полностью



обтурирован плотной, легко кровоточащей опухолью с мелкобугристой поверхностью, переходящей на карину. устья правого главного бронха и надбифуркационный отдел трахеи. При гистологическом исследовании участка опухоли диагностирован папилломатоз с выраженными воспалительными изменениями без признаков малигнизации. После исследования развились одышка и цианоз. В течение суток проводилась искусственная вентиляция легких через интубационную трубку. Состояние улучшилось, однако угроза асфиксии оставалась.

Диагноз: папилломатоз левого главного бронха с переходом на бифуркацию трахеи и правый главный бронх, декомпенсация дыхания.

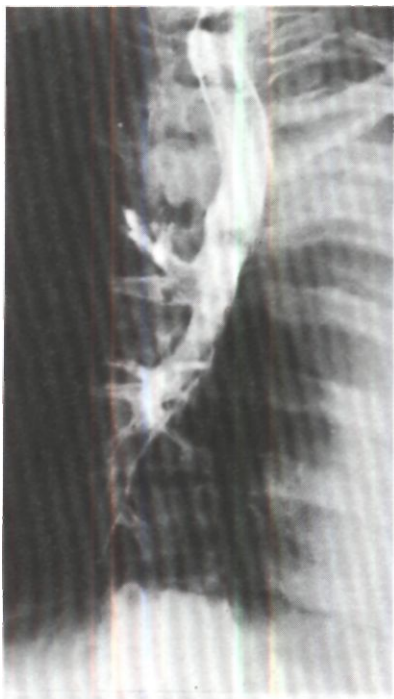Операция 29/VIII - задняя торакотомия справа с резекцией IV ребра. Между лигатурами рассечена дуга непарной вены. Вскрыта медиастинальная плевра, выделены трахея и оба главных бронха. В области бифуркации трахеи **ПЛОТНЫЙ** опухолевый инфильтрат, захватывающий надбифуркационный отдел трахеи и устья обоих главных бронхов, больше левого. Решено произвести резекцию бифуркации трахеи. Наложены швы-держалки на левый главный бронх, после чего он пересечен в пределах здоровых тканей. В

каудальную часть бронха введена армированная интубационная трубка, соединенная с системой шунт-дыхания. Дальнейшие лапы операции проведены при вентиляции одного левого легкого. Правый главный бронх пересечен в пределах здоровых тканей на 0.5 см краниальнее устья верхнедолевой бронха. Грудной отдел трахеи пересечен в 3 см от карины. Наложен анастомоз конец в конец между трахеей и правым главным бронхом узловыми лавсановыми швами. Для уменьшения натяжения анастомоза пересечена правая легочная связка. Начата вентиляция правого легкого через оро-трахеальную трубку. Трубка из левого главного бронха удалена и его просвет ушит. П-образными лавсановыми швами. Анастомоз укрыт медиастинальной плеврой. Рана грудной стенки ушита с оставлением в плевральной полости двух дренажей. Препарат: просветы трахеи и обоих главных бронхов, особенно левого, резко сужены за счет разрастания белесоватой опухолевой ткани. При гистологическом исследовании опухоли обнаружена картина мукозипидермоидного рака.

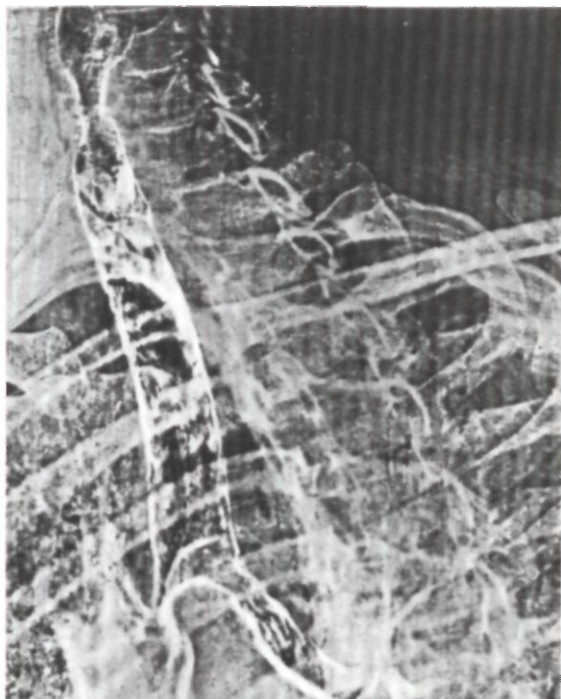
Послеоперационный период без осложнений.

При ангиопульмонографии через 2 мес после операции основная масса кон-





*Рис. 144. Трахеограмма той же больной через 2 1/2 года после операции. Хорошее состояние трахеобронхиального анастомоза.*



*Рис. 145. Электротрахеограмма больного Н. Цилиндрома бифуркации трахеи, суживающая оба главных бронха.*

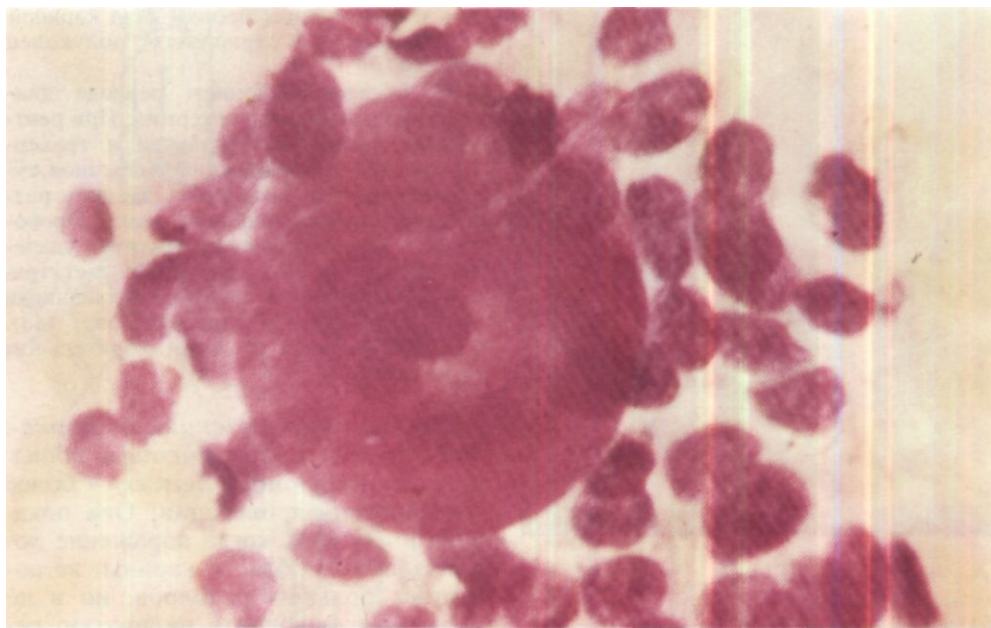
трастного вещества устремляется в сосуды правого легкого. Артерии левого легкого не кон трае тиру клея (рис. 142). Во время венозной фазы заполняются вены правого легкого. Слева продолжают контрастироваться только крупные артериальные ветви. На сканограммах в правом легком - равномерное накопление радиоактивную макроальбумина, слева его накопления нет (рис. 143).

При трахеобронхоскопии через 2 мес после операции на расстоянии около 10 см от голосовых складок определяется герметичная линия анастомоза трахеи с правым главным бронхом. Просвет анастомоза 1,3 см.

Через 2 1/2 года после операции на рентгенограммах левое легочное поле равномерно затемнено. Правое легкое увеличено в объеме и частично занимает левую половину грудной клетки. Трахея смещена влево, просвет ее свободен (рис. 144)<sup>1</sup>.

Больной Н., 37 лет, поступил 31/V 1974 г. с жалобами на затруднение дыхания и кашель с небольшим количеством слизистой мокроты. С 1970 г. беспокоит кашель с мокротой. В январе 1974 г. присоединилось кровохарканье, усилился кашель, появилась одышка при физической нагрузке. Лечился амбулаторно без эффекта по поводу хронического бронхита. При трахеобронхоскопии в мае 1974 г. заподозрена опухоль в области бифуркации трахеи.

На томограммах и трахеограммах в области карины определяется вдающееся в просвет трахеи и обоих главных бронхов образование, достигающее 1,8 см в поперечнике (рис. 145). Левый главный бронх сужен наполовину, его заднемедиальная стенка неровная. Правый главный бронх также сужен. При повторной трахеобронхоскопии опухоль бледно-розового цвета, с гладкой поверхностью, исхо-



*Рис. 146. Микрофото того же больного. Срочное цитологическое исследование во время операции. Цилиндрома. Окраска по Лейшману, х 500.*

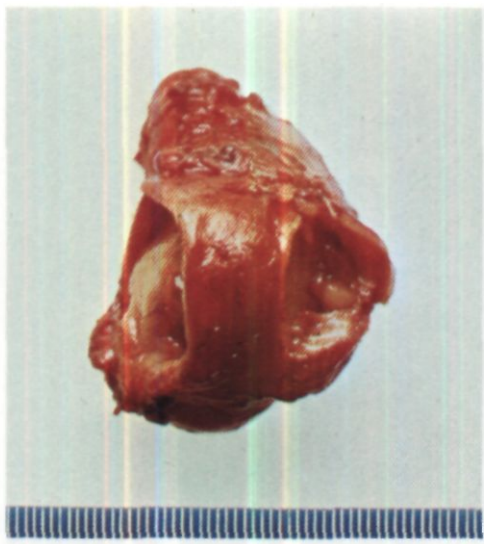
дующая из области карины и суживающая просвет обоих главных бронхов на <sup>1</sup>Ы-1г. При гистологическом исследовании участка опухоли выявлена цилиндрома.

Операция 17/М - правосторонняя задняя торакотомия с резекцией V ребра. Рассечена между лигатурами дуга непарной вены. Вскрыта медиастинальная плевра, правый блуждающий нерв отведен в сторону. Выделен и взят на держалку надбифуркационный отдел трахеи, в нижней части которого видна и пальпируется опухоль. Выделены и взяты на держалки оба главных бронха, устья которых, особенно левого, также поражены опухолью. На левый главный бронх наложены швы-держалки, после чего он пересечен в пределах здоровых тканей. В каудальный конец бронха введена интубационная трубка, соединенная с системой шунт-дыхания. Дальнейшие этапы опера-

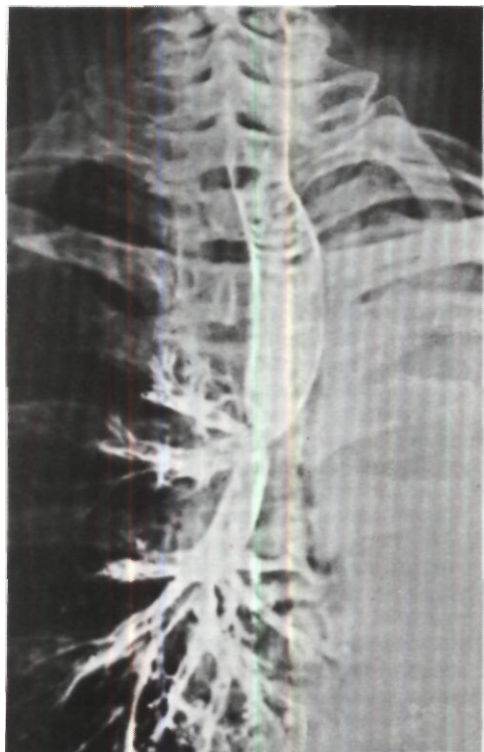
ции выполнены при вентиляции одного левого легкою.

Трахея пересечена поперечным разрезом краниальнее опухоли. Для определения объема резекции произведен продольный разрез трахеи на границе хрящевой и мембранозной части. Опухоль занимает надбифуркационный отдел трахеи и устья обоих главных бронхов. При срочном цитологическом исследовании мазков-отпечатков (Г. В. Кирдан) подтвержден диагноз цилиндромы (рис. 146). Произведена циркулярная резекция области бифуркации трахеи с пересечением правого главного бронха в 0.6 см от устья верхнедолевого бронха. Между трахеей и правым бронхом в пределах неизмененных тканей без натяжения наложен анастомоз конец в конец П-образными и узловыми лавсановыми швами с узлами наружу. Правое легкое хорошо вентилируется. Включение в вентиляцию левого легкого представляет значительные технические трудности и признано опасным из-за глубокого расположения и короткой каудальной культы левого главного бронха. В связи с этим культя левого главного бронха ушита 4 узловыми лавсановыми швами. Произведена плевризация области трахеобронхиального анастомоза.

Препарат: опухоль размером 5x3x1.7 см исходит из карины. переходит на тра-



*Рис. 147. Операционный препарат того же больного. Из культи правого главного бронха выступает опухоль.*



хею и оба главных бронха. Над кариной резецировано 5 хрящевых полуколец (рис. 147).

В послеоперационном периоде длительно держалась гипертермия. При рентгенологическом исследовании и трахеобронхоскопии обнаружено умеренное сужение области анастомоза за счет разрастания грануляционной ткани. Проводилось эндоскопическое лечение: удаление лигатур и грануляций. Просвет трахеобронхиального анастомоза расширен до 1,2 см и стабилизирован (рис. 148).

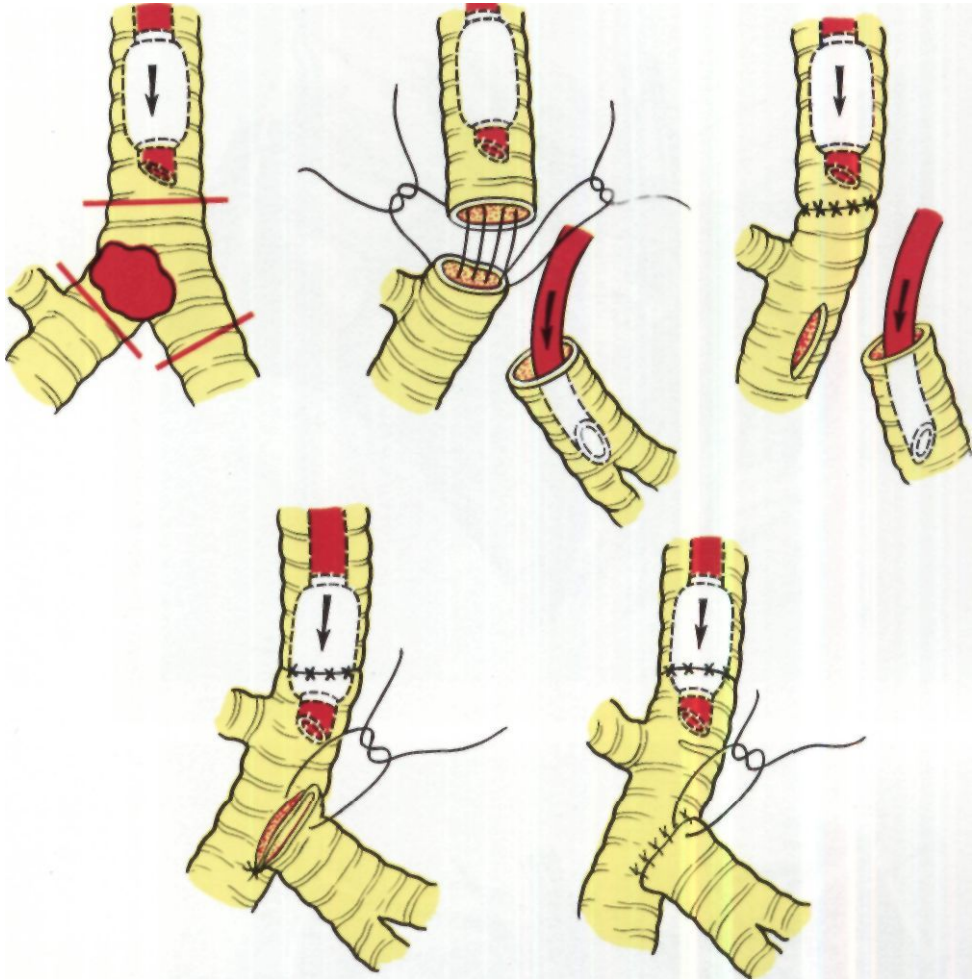
17/IX выписан в удовлетворительном состоянии.

*Циркулярная резекция бифуркации трахеи с сохранением обеих функционирующих легких - более физиологичная операция. Она показана в случаях, когда поражение локализовано в области карины, не достигает больших размеров, но и не позволяет выполнить окончатую резекцию из-за ее недостаточного радикализма или образования слишком большого дефекта.*

По данным Eschapasse (1974), суммировавшего наблюдения французских хирургов, сохранение обеих функционирующих легких было осуществлено в 7 из 18 случаев циркулярной резекции бифуркации трахеи.

Лучшим оперативным доступом является правосторонняя задняя торакотомия, хотя несколько операций было сделано из трансстернального доступа с полным продольным рассечением грудины. Область бифуркации трахеи полностью мобилизуют. При этом существенные трудности может представить выделение бифуркационных лимфатических узлов, которые нередко бывают малоподвижны, петрифицированы или

*Рис. 148. Трахеограмма того же больного через 2 мес после операции. Правый верхнедолевой бронх отходит у несколько суженного трахеобронхиального анастомоза.*

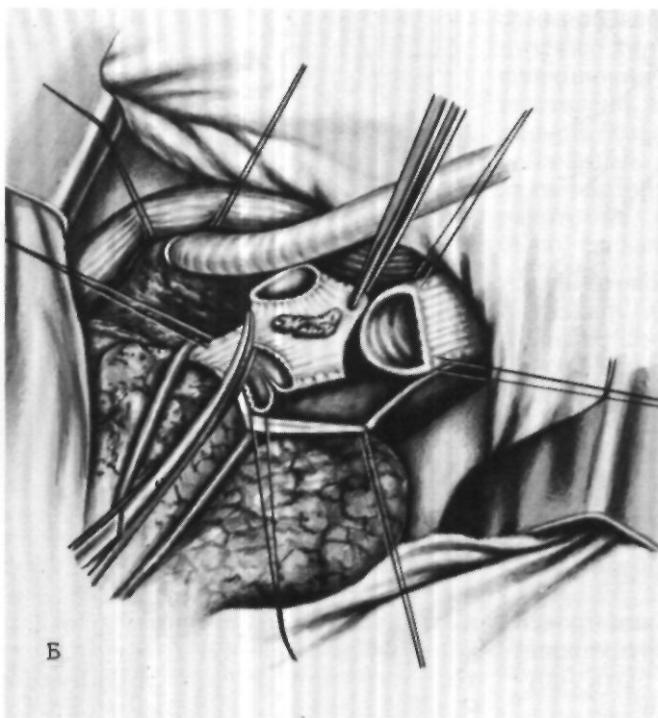
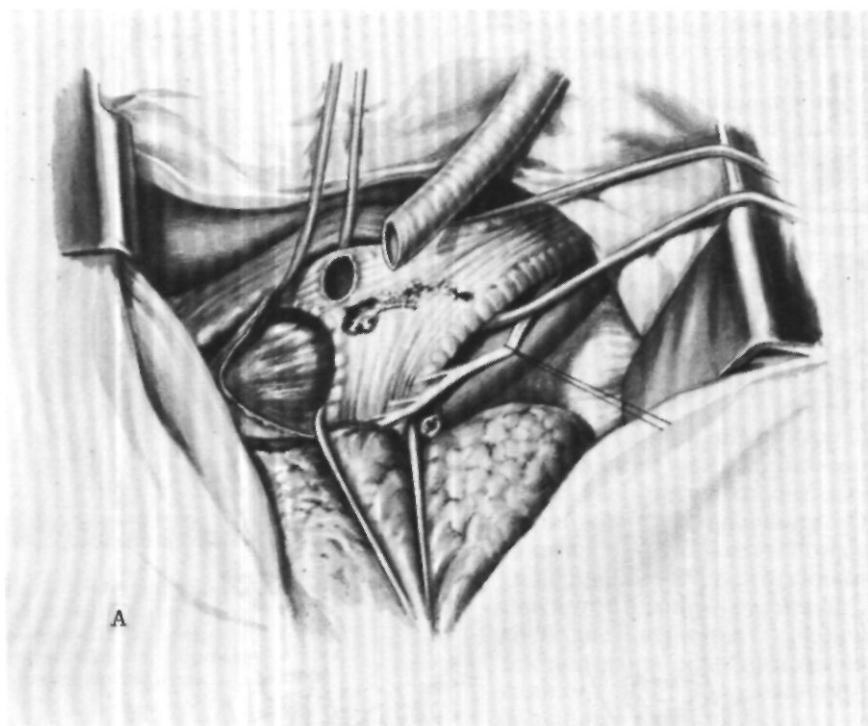


гиперплазированы и кровоточивы. Надбифуркационный отдел трахеи и оба главных бронха берут на резиновые держалки. Левый главный бронх фиксируют двумя швами-держалками и краниальнее их пересекают. Каудальную культю бронха подтягивают и вводят в нее трубку системы шунт-дыхания. Далее пересекают надбифуркационный отдел трахеи, правый главный бронх и область бифуркации удаляют.

Реконструкция бифуркации трахеи для сохранения обоих функционирующих легких может быть осуществлена двумя способами.

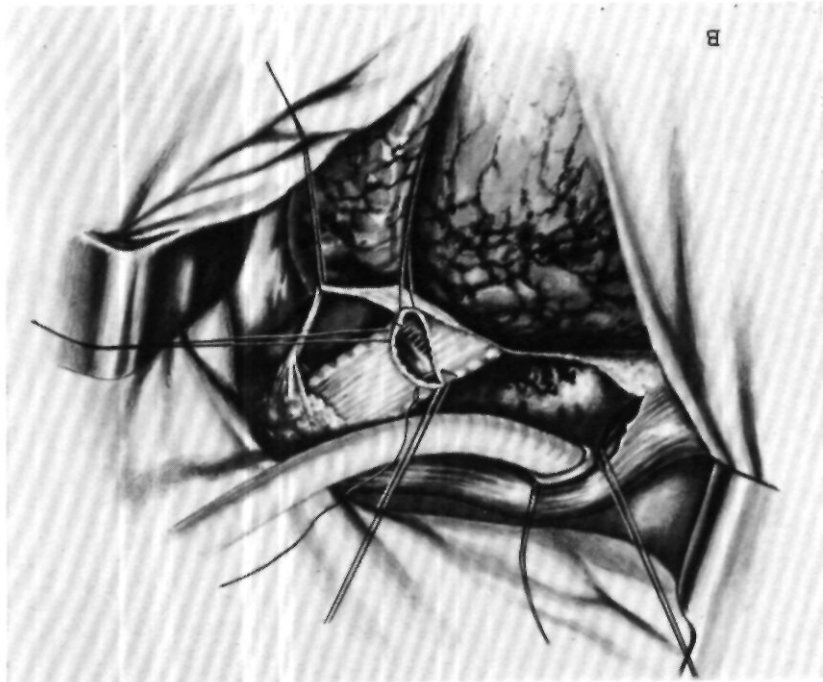
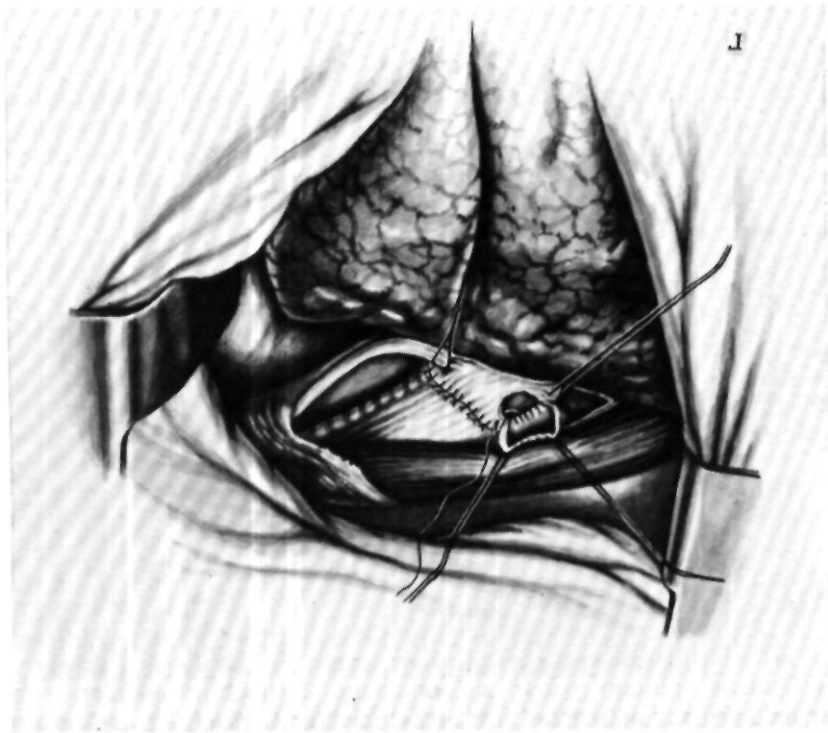
*Рис. 149. Анастомоз трахеи с правым главным бронхом конец в конец и левого главного бронха с правым главным и промежуточным бронхами конец в бок.*

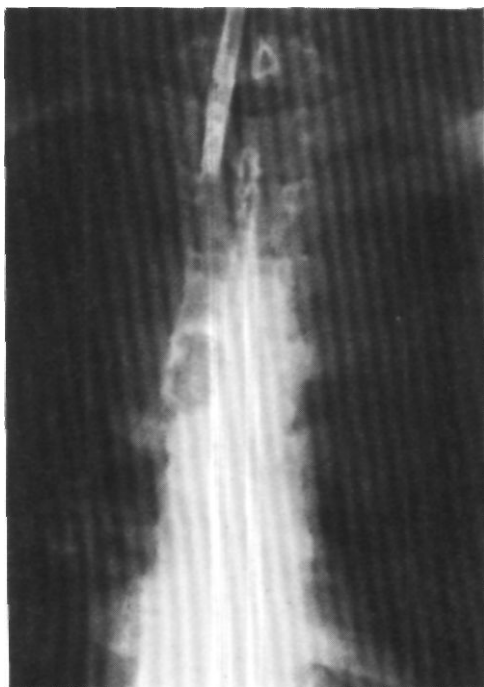
Первый способ - наложение анастомоза трахеи с правым главным бронхом конец в конец и левого главного бронха с трахеей, правым главным или промежуточным бронхом конец в бок (рис. 149). В эксперименте эту методику разрабатывали Н. С. Желтиков (1966), Juvenelle,



*Рис. 150. Резекция  
бифуркации трахеи.*

*А - введение  
интубационной трубки в  
отверстие, сделанное в  
левом главном бронхе.  
Трахея, оба главных бронха  
и правый блуждающий нерв  
взяты на держалки. Видны  
пищевод и верхняя полая  
вена; Б - иссечение области  
бифуркации трахеи.  
Интубационная трубка для  
шунт-дыхания в левом  
бронхе; В - наложение  
анастомоза трахеи с  
правым главным бронхом  
конец б конец;  
Г - наложение анастомоза  
между левым главным и  
промежуточным бронхом  
конец в бок.*





*Рис. 151. Трахеограмма больной Ч. Цилиндризма бифуркации трахеи.*

*Рис. 152. Этап операции у той же больной. Надбифуркационный отдел трахеи и оба главных бронха взяты на резиновые держалки.*

*Рис. 153. Этап операции у той же больной. Пересечен левый главный бронх, в его каудальный конец введена трубка для шунт-дыхания.*

Citret (1951), Bjork, Rodriguez (1958) и др. Первую подобную операцию в клинике с успехом сделали Barclay, McSwan, Welsh (1957). Затем о ней сообщили А.П. Логинов (1973), О. М. Авилова (1975), Eschapaspe, Vahdat, Mathey (1961). Grillo, Bendixen, Gephart (1963).

Анастомоз конец в конец между трахеей и правым главным бронхом накладывают при вентиляции одного легкого через систему шунт-дыхания. После завершения анастомоза переходят на вентиляцию правого легкого через oro-трахеальную трубку. Затем делают овальное окно в правом главном или промежуточном бронхе и вшивают в него левый главный бронх по типу конец в бок.

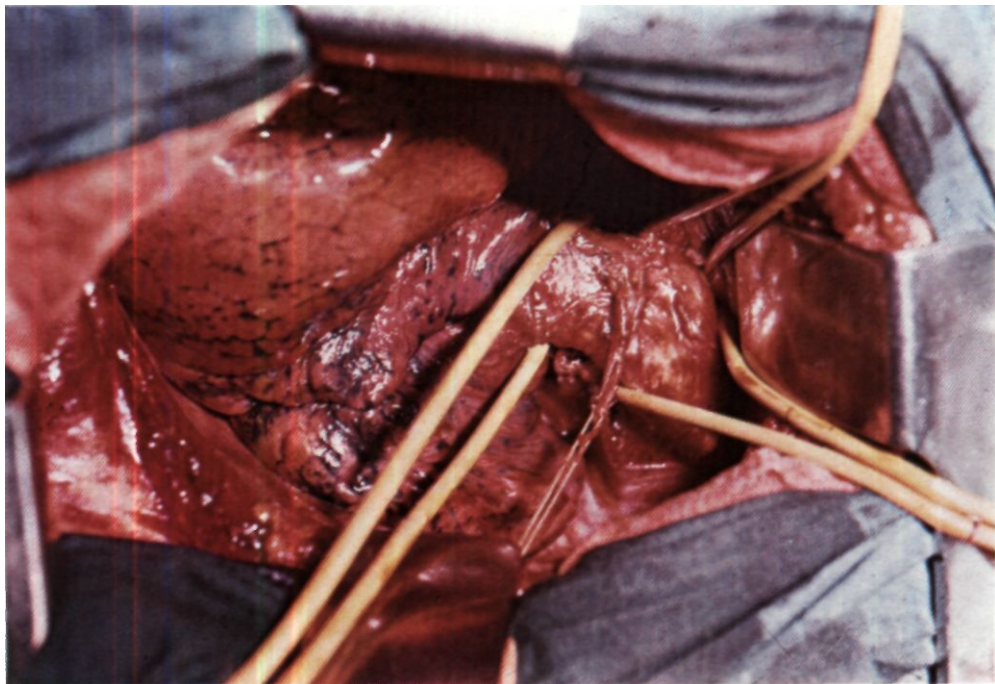
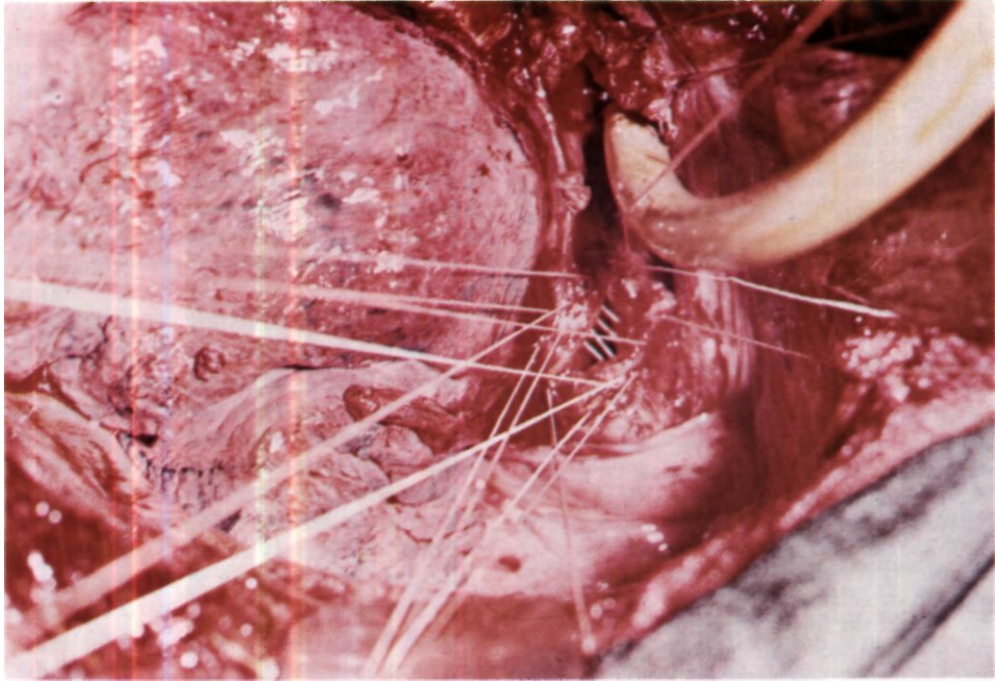
Эксперименты Г. П. Этерия показали, что существенное значение имеет выбор места для вшивания левого главного бронха. В опытах на собаках значительно лучшие результаты получали в случаях, когда левый бронх вшивали в вентрально-ме-

диальную стенку правого среднедолевого бронха между устьями среднедолевого и 6-го сегментарного бронха.

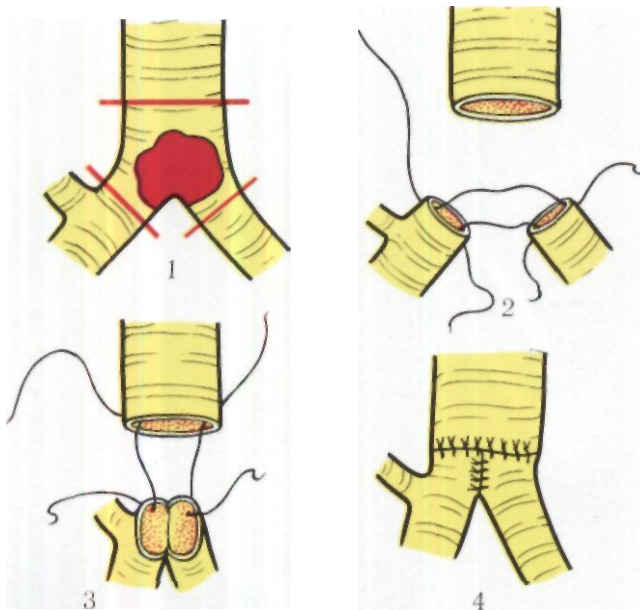
Нормальное заживление анастомозов наблюдали в опытах, когда сила натяжения по линии швов не превышала 400 г на фиброзно-хрящевой и 250 г на мембранозной части соустья.

Этапы циркулярной резекции бифуркации трахеи с анастомозом между трахеей и правым главным бронхом конец в конец и между левым главным и промежуточным бронхом конец в бок представлены на рис. 150.

Второй способ реконструкции бифуркации трахеи заключается в наложении анастомоза между трахеей и обоими главными бронхами по типу конец в конец с предварительным сшиванием медиальных стенок бронхов и формированием «двустволки» (Т. Т. Богдан, 1957; В. Г. Чешик, 1969; Nicks, 1956; Eschapaspe, 1974).







*Рис. 154. Схема циркулярной резекции бифуркации трахеи у больной Ч. с сохранением обоих функционирующих легких.*

*1 - линия пересечения трахеи и бронхов;  
2 - сшивание медиальных стенок бронхов;  
3 - сшивание трахеи с бронхами; 4 - анастомоз трахеи с обоими главными бронхами.*

*Рис. 155. Операционный препарат той же больной. А - резецированная область бифуркации трахеи; Б - на рассеченном препарате видна опухоль.*

Вентиляцию во время наложения анастомоза осуществляют через трубку системы шунт-дыхания, которую попеременно вводят в правый и левый бронхи.

Методика соединения трахеи с обоими бронхами еще окончательно не выработана, так как выводы экспериментальных исследований не всегда удается полностью перенести в условия клиники, а опыт хирургов в этих операциях пока очень мал. Т. Т. Богдан (1957) предлагает иссекать из медиальных стенок бронхов полуовалы и затем сшивать вновь образованные края, создавая расположенную в сагиттальной плоскости новую карину.

Однако Г. П. Этерия (1974) получил лучшие результаты в серии экспериментов, где карина создавалась сшиванием медиальных стенок бронхов после их строго поперечного рассечения без каких-либо дополнительных мероприятий. Натяжение по линии анастомоза не должно превышать 600 г на фиброзно-хрящевой и 300 г на мембранозной части.

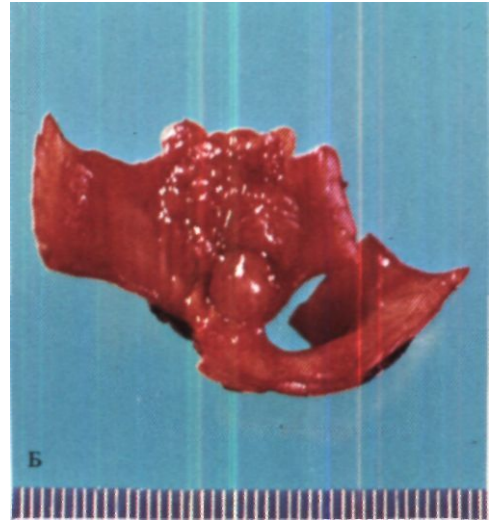
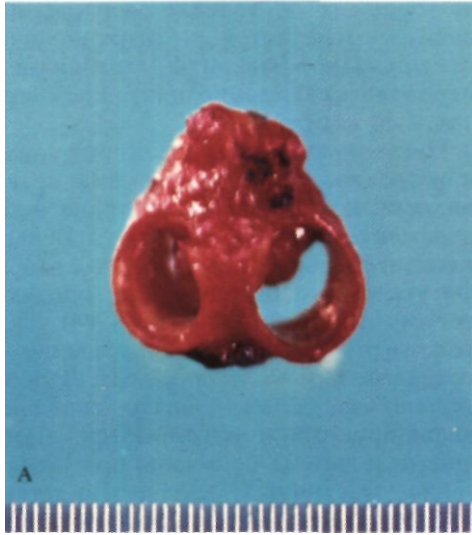
Больная Ч., 25 лет, поступила 29/XI 1973 г. с жалобами на затруднение дыхания, приступы удушья и сухой кашель.

Считает себя больной с февраля 1973 г., когда впервые появилась и стала нарастать одышка при физической нагрузке. Лечилась амбулаторно без эффекта по поводу хронического бронхита и бронхиальной астмы. В ноябре 1973 г. произведена трахеобронхоскопия. В области бифуркации трахеи обнаружена опухоль в виде цветной капусты, исходящая из мембранозной части и закрывающая просветы обоих главных бронхов. При гистологическом исследовании выявлена цилиндрома.

При поступлении состояние удовлетворительное.

На томограммах и трахеограммах в области грудного отдела и бифуркации трахеи определяется овальное образование размером 3x2 см с четкими контурами, закрывающее просвет трахеи и главных бронхов на  $\frac{2}{3}$  (рис. 151).

Диагноз: цилиндрома области бифуркации трахеи с преимущественно эндотрахеальным ростом, II стадия, субкомпенсация дыхания. Операция 12/XI - правосторонняя задняя торакотомия с резекцией V ребра. Между лигатурами рассечена дуга непарной вены. Вскрыта ме-



диастиальная плевра. Выделены и взяты на резиновые держалки надбифуркационный отдел трахеи и оба главных бронха (рис. 152). В области дорсальной стенки надбифуркационного отдела трахеи имеется плотный инфильтрат, захватывающий также устья обоих главных бронхов, больше левого. Произведена циркулярная резекция бифуркации трахеи с удалением 4 хрящевых полуколец надбифуркационного отдела, карины и устьев обоих главных бронхов (рис. 153). Трахея и оба бронха пересечены строго поперечно. Правое и левое легкое вентилировали попеременно путем введения интубационной трубки, соединенной с системой шунт-дыхания, в соответствующий главный бронх. Срочное гистологическое исследование операционного препарата подтвердило диагноз цилиндромы и установило, что резекция сделана в пределах здоровых тканей.

Наложен анастомоз между трахеей и обоими главными бронхами конец в конец узловыми лавсановыми швами с завязыванием узлов снаружи, т.е. создана новая бифуркация трахеи. Для уменьшения натяжения анастомоза предварительно произведена мобилизация грудного отдела трахеи и обоих главных бронхов, особенно правого. Вначале сшиты

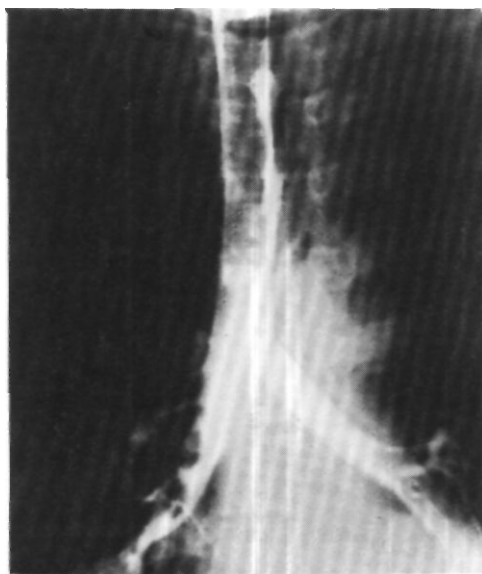между собой медиальные стенки обоих главных бронхов, затем наложены и завязаны швы между фиброзно-хрящевыми частями их и трахеи, после чего проведены провизорные швы через мембранозные части трахеи и правого, а затем левого главных бронхов. Швы мембранозной стенки завязывали на oro-трахеальной трубке, продвинутой в правый главный бронх. Натяжения анастомоза нет. Проверка герметизма под слоем жидкости просачивания газа не выявила. Оба легких хорошо вентилируются. Область анастомоза укрыта медиастинальной плеврой. В полость плевры введено два резиновых дренажа. Рана грудной стенки ушита.

Схема операции представлена на рис. 154, а фото операционного препарата - на рис. 155.

Послеоперационный период без осложнений. При контрольной трахеобронхоскопии через месяц после операции видна эпителизированная линия анастомоза между трахеей и главными бронхами. Через 2 года после операции практически здорова, выполняет прежнюю работу. Анастомоз в хорошем состоянии (рис. 156)<sup>1</sup>.

Послеоперационный период у больных, перенесших резекцию би-

<sup>1</sup> Демонстрирована М. И. Перельчаном и Н. С. Королевой 5/Ш 1974 г. на 52-м заседании пульмонологической секции Хирургического общества Москвы и Московской области и 12/IV 1974 г. - на 1983-м заседании Хирургического общества Москвы и Московской области.



*Рис. 156.  
Трахеобронхограмма той же больной через 2 года после операции. Линия анастомоза трахеи и бронхов не дифференцируется.*

фуркации трахеи, обычно не отличается от такового в случаях резекции ее грудного отдела. Лишь после циркулярной резекции бифуркации у ря-

да больных в течение нескольких дней отмечается затрудненное откашливание мокроты, требующее периодических аспирации через назальный катетер.

Протезирование области бифуркации трахеи аллопластическими материалами пока остается в стадии экспериментальной разработки. Испытаны протезы из капронового сига с фигурным полиэтиленовым протектором (Ю. А. Фурманов, 1964). из толстого марлекса, проращенную соединительной тканью (И. В. Котелъникова, 1969). Однако все они инфицируются и отторгаются. Лучшие результаты получены при испытании эластичных, гладких и легко моделирующихся силистиковых протезов с дакроновыми манжетами на концах (Borrie, Redshaw, Dobbins, 1973).

Из 29 больных, которым мы произвели различные варианты резекции бифуркации трахеи, в хорошем и удовлетворительном состоянии выписаны 20 человек. Причинами смерти 9 больных были пневмонии, отек единственного легкого, несостоятельность трахео-бронхиального анастомоза, аррозионное кровотечение из культи легочной артерии.

## Глава 9

# РЕЗЕКЦИЯ БРОНХОВ

В хирургии органов дыхания резекция бронха с последующим восстановлением или реконструкцией дыхательного пути является основной органосохраняющей и органосберегающей операцией.

Существует три основных варианта резекции бронхов: окончатая, клиновидная и циркулярная. Они выполняются как самостоятельные операции или сочетаются с различными вариантами резекции лёгких.

По мере совершенствования диагностики бронхо-легочных заболеваний и хирургической техники абсолютное и относительное число резекций бронхов как самостоятельных операций возрастает за счет сокращения числа пульмонэктомий и резекций бронха с одновременной лобэктомией.

Наибольшее значение в клинической практике имеет циркулярная резекция бронха с последующим анастомозом конец в конец.

Разработка резекции бронхов и бронхиальных анастомозов в эксперименте была начата в 40-х годах нашего столетия. Наиболее результативные исследования произвели Tafel, Jackson, а затем Т. Т. Богдан, Ф. Ф. Амиров, В. С. Северов, Н. С. Желтиков, Ю. Е. Выренкон. А. П. Кузьмичев.

Tuttle (1949) впервые анастомозировал в клинике случайно пересеченный во время операции бронх. Затем в Гогольбулу Gebauer (1957) произвел успешные резекции бронхов с наложением бронхиальных анастомозов. В СССР первую успешную резекцию бронха с наложением анастомоза сделал Е. Н. Мешалкин в 1958 г.<sup>1</sup>

Наибольшим опытом резекции бронхов среди советских хирургов обладают Б. В. Петровский с сотр., О. М. Авилова, В. В. Родионов, В. П. Харченко, М. Л. Шулуто, А. П. Логинов, И. А. Максимов, В. С. Северов, М. Г. Сачек, В. Г. Чешик, В. Р. Ермолаев и среди зарубежных - Allison, Paulson, Shaw, Jencsik - в США, Thomas - в Великобритании, Metras, Mathey, - во Франции, - Vorrsschulte, Sperling - в ФРГ, Bjork - в Швеции, Naef - в Швейцарии.

Основные показания к резекции бронхов возникают при бронхо-легочном раке, аденомах бронхов и рубцовых бронхостенозах. Подробно эти показания рассмотрены выше. Более редкими показаниями являются хронически текущий первичный туберкулез с воспалительно-деструктивными изменениями стенки крупного бронха или бронхо-нодулярным свистом, инфильтративно-язвенный ту-

<sup>1</sup> Мешалкин Е. Н., Перельман М. И. - «Хирургия», 1962, № 12, с. 3-9.

беркулез устья верхнедолевого, главного или промежуточного бронха, неспецифический воспалительный бронхостеноз, полипозный эндобронхит, бронхолиты, нагноившиеся бронхогенные кисты, сращенные со стенкой крупного бронха, множественные кисты в верхней и нижней долях правого легкого (В. С. Северов, 1963; М. Л. Шулутко, 1969; А. П. Логинов, 1975) При этих формах патологии иногда только резекция бронхов позволяет радикально удалить основной очаг, избежать в то же время полного удаления легкого.

Ю. Ф. Исаков, Э. А. Степанов, В. И. Гераськин, Ю. А. Водолазов, С. А. Счастный предложили производить резекцию бронхов для лечения бронхоэктазов у детей<sup>1</sup>. Операцию выполняют в двух вариантах: изолированно удаляют пораженные бронхи, включая субсегментарные, или резецируют краниальный отрезок пораженного бронха с ушиванием его концов. Достижимое отключение пораженного участка легкого от бронхиальной системы приводит к ликвидации гнойного процесса.

Для профилактики опасных осложнений со стороны бронхиальных анастомозов важно проводить швы через неизмененную стенку бронха. Поэтому до оперативного вмешательства воспалительный процесс в бронхе - туберкулезный или неспецифический - должен быть максимально стабилизирован путем достаточно длительного общего и эндоскопического лечения.

Лучшим оперативным доступом для обычно производимых резекций бронхов является задняя торакотомия, выполняемая в положении больного на животе по пятому межреберью или с резекцией V ребра. Основное преимущество этого доступа - самый удобный подход к крупным бронхам. В связи с этим именно из заднего доступа лучше выполнять все варианты резекции бронхов без лобэктомии. Существенное значение

имеет также прямой подход к мембранозной части бронха. Он весьма важен для диагностической или лечебной бронхотомии, особенно при необходимости выведения доброкачественной эндобронхиальной опухоли и аспирации вязкой слизи из бронхиального дерева. Следует также отметить, что при наложении бронхиального анастомоза из заднего доступа хрящевая часть бронхов по отношению к хирургу представляется задней стенкой и может быть сшита раньше, чем гораздо менее прочная мембранозная часть.

При сочетании резекции бронхов с лобэктомией чаще применяется стандартная боковая торакотомия, которая обеспечивает хороший доступ ко всем отделам плевральной полости, корню легкого, междолевым щелям. Следует, однако, заметить, что и при этих операциях увеличивается число сторонников заднего доступа (О. М. Авилова, 1971; Rees, Paneth, 1970, и др.).

После вскрытия плевральной полости необходима операционная ревизия. В ряде случаев она может быть произведена только после разделения плевральных сращений.

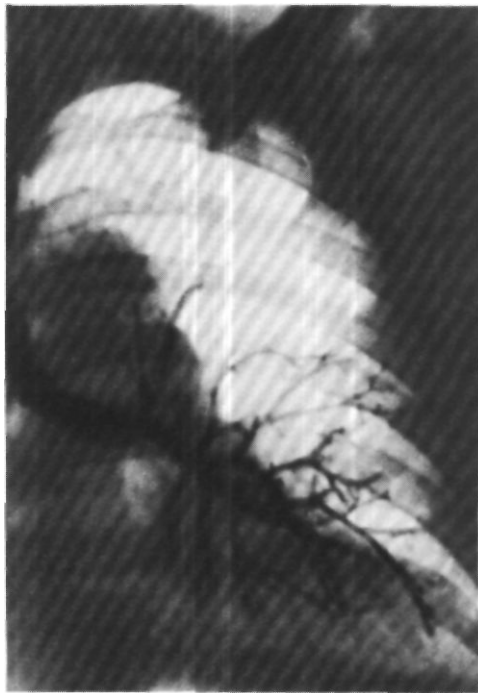В процессе выделения бронхов следует помнить о роли сохранения кровоснабжения и иннервации сшиваемых отрезков для гладкого заживления анастомозов. Н. С. Желтиков (1964), А. А. Эртли, В. П. Новоселова, В. П. Зейгерман (1968) считают, что особенно важно сохранять ветви блуждающих нервов. Р. Е. Берестецкий (1968) и Г. П. Этерия (1974) многочисленными экспериментами достаточно четко показали, что так называемое скелетирование бронха отрицательно влияет на срастание анастомоза: процессы регенерации запаздывают и протекают с выраженными склеротическими изменениями в области соустья, которые заканчиваются образованием широких стенозирующих и деформирующих рубцов. Для создания стабиль-

ных бронхиальных анастомозов и лучшего восстановления функции легкого очень важно сохранение бронхиальных артерий, ветвей блуждающих нервов, перибронхиальной клетчатки и клетчатки вокруг магистральных легочных сосудов. Эти соображения отходят на второй план только при бронхо-легочном раке, когда онкологический радикализм вступает с ними в явное противоречие. Однако сохранение бронхиальных артерий возможно и при некоторых операциях по поводу рака.

Больной О., 59 лет, поступил 15/II 1966 г. с жалобами на сухой кашель и боли в левой половине грудной клетки.

Болен с декабря 1965 г., когда появился кашель и повысилась температура тела. Госпитализирован в терапевтическое отделение по поводу левосторонней пневмонии. При рентгенологическом исследовании легких обнаружена гиповентиляция 3-го сегмента левого легкого. Бронхоскопия: просвет В3 слева обтурирован мелкобугристой опухолью.

Операция 10/III 1966 г. - боковая торакотомия слева по пятому межреберью. В области 3-го сегмента обнаружена опухоль размером 2,5x1,5 см, распространяющаяся до устья верхнедолевого бронха. В лимфатических узлах метастазов опухоли при срочном гистологическом исследовании не выявлено. Сосуды верхней доли выделены, прошиты и пересечены. Бронхиальные артерии отведены на лигатуре в сторону. В поперечной плоскости, между хрящами, полуовальным разрезом мембранозной части в 2 см от трахеи пересечен главный бронх. Разрез нижнедолевого бронха аналогичным способом проведен чуть выше отхождения бронха 6-го сегмента. Верхняя доля вместе с манжеткой главного бронха удалена. Наложена анастомоз конец в конец между левым главным и нижнедолевым бронхом узловыми орсилоновыми швами, которые проведены через все слои бронхиальной стенки с захватом половины хряща. Расстояние между швами 0,2 см. Все нити завязаны вне просвета бронха. Выкроен лоскут на ножке из перикарда, который проведен за заднюю стенку анастомоза и укреплен здесь клеем «Циакрин» и узловыми швами. Таким обра-

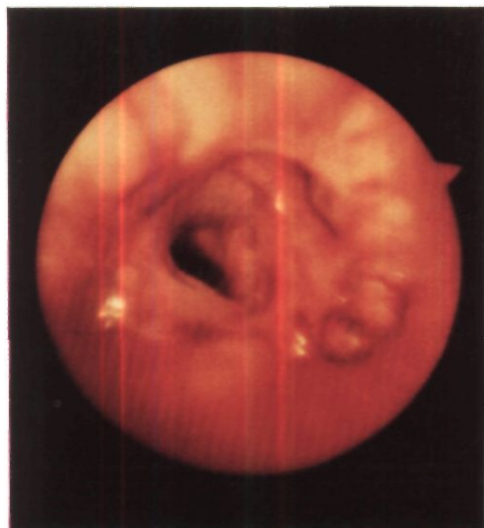

*Рис. 157. Бронхограмма больного О. через 6 лет после верхней лобэктомии слева с циркулярной резекцией главного и нижнедолевого бронхов. В области анастомоза сужение, бронхи нижней доли не расширены.*

зом, разобщены анастомоз и легочная артерия. Герметизм анастомоза полный. Нижняя доля хорошо расправилась.

Препарат: верхняя доля небольших размеров. В 3-м сегментарном бронхе обнаружена бугристая опухоль размером 2x1 см. При гистологическом исследовании выявлен эпидермоидный без ороговения рак с преимущественно эндобронхиальным ростом. В верхнедолевом бронхе и краях сечения главного бронха, а также в лимфатических узлах элементов опухоли не обнаружено.

Послеоперационный период осложнился мерцательной аритмией, по поводу которой с успехом сделана электрическая дефибрилляция. На 3-й сутки ввиду гиповентиляции нижней доли левого лег-



*Рис. 158. Эндоскопическое фото того же больного через 6 лет после операции. Линия анастомоза едва определяется, вход в бронх базальных сегментов достаточно широкий.*

кого произведена чрескожная катетеризация трахеи. Легкое расправилось. Выписан в удовлетворительном состоянии.

Через 6 лет после операции состояние удовлетворительное. Жалоб нет, работает.

При рентгенологическом исследовании левое легкое воздушное. На бронхограмме в области бронхиального анастомоза сужение, бронхи нижней доли не расширены (рис. 157). При бронхоскопии линия анастомоза едва определяется, просвет его округлой формы, устье 6-го сегментарного бронха несколько расширено (рис. 158).

Выделение бронхов у больных с доброкачественными опухолями и рубцовыми стенозами должно быть максимально шадящим. Блуждающий нерв выделяют и отводят в сторону на толстой нити или резиновой держалке. При посттуберкулезном бронхостенозе пораженный бронх, легочная артерия, ее ветви и увеличенные обызвестленные лимфатические узлы иногда представляют единый конгломерат и поэтому препарирование требует большой осторожности. Под выделенные бронхи подводят 1-2 резиновые держалки.

Для доступа к правому главному бронху обычно перевязывают и пересекают дугу непарной вены. На каж-

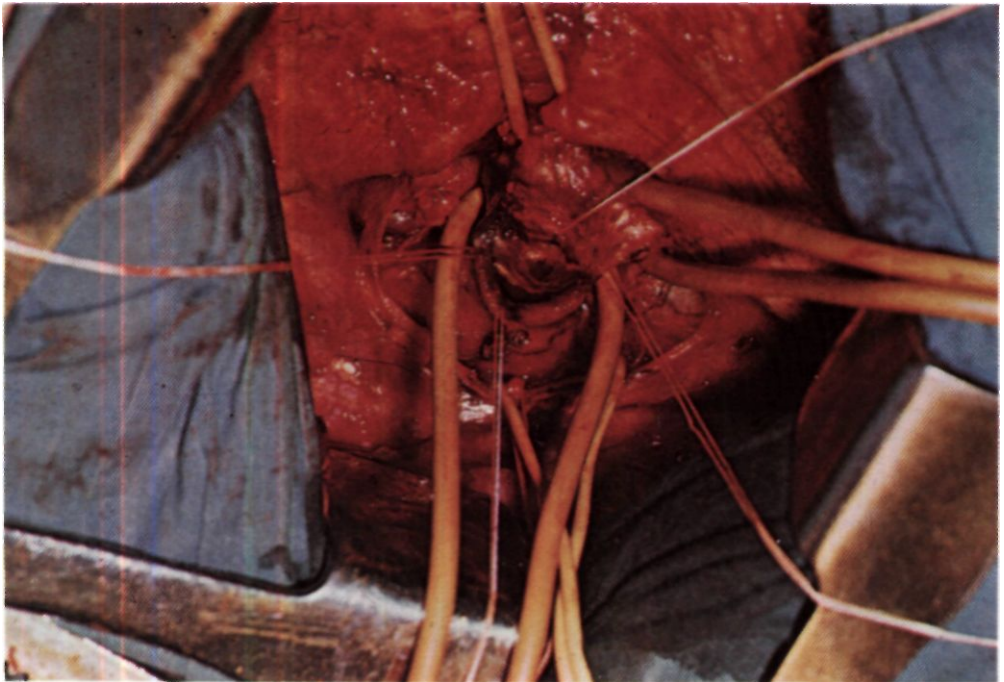
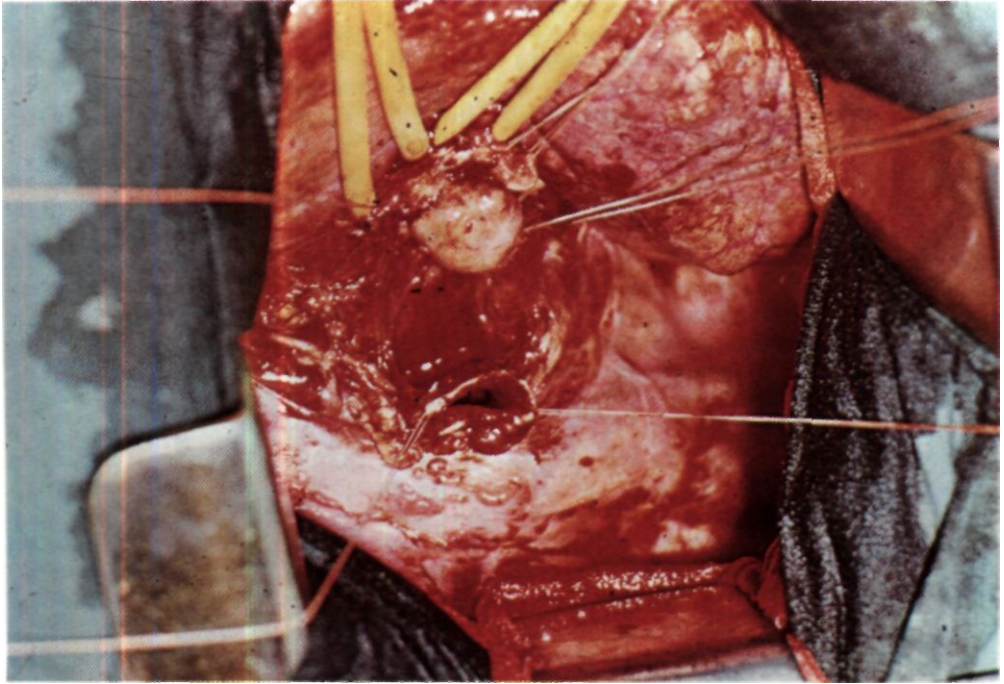
*Рис. 159. Этап операции по поводу аденомы правого главного бронха. Бронхотомия (задний доступ). Главный, верхнедолевой и промежуточный бронхи на резиновых держалках. В просвете вскрытого бронха видна большая аденома.*

*Рис. 160. Этап операции. Главный бронх пересечен у трахеи, видна его краниальная культя. Большая аденома выступает из каудальной культы. Верхнедолевой и промежуточный бронхи на резиновых держалках.*

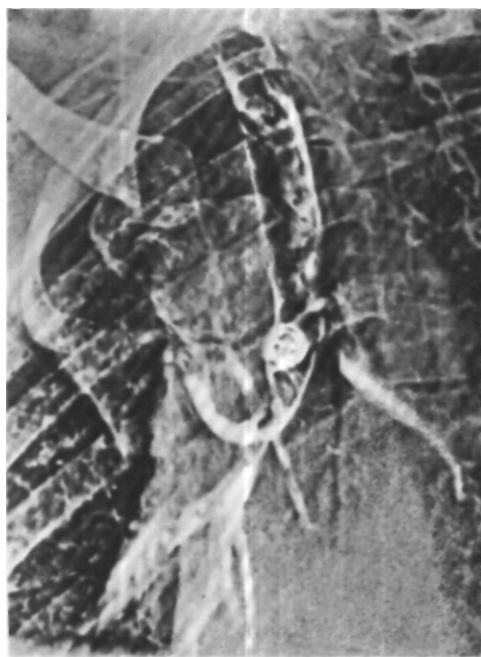
дой культе должно быть две лигатуры, из которых одна - с прошиванием. При выделении левого главного бронха легкое оттягивают латерально и под дугой аорты накладывают на боковую стенку трахеи и область ее бифуркации прочные швы-держалки. При трудностях доступа к левому трахео-бронхиальному углу могут быть использованы 3 следующих технических приема:

1. Наложение на область левого трахео-бронхиального угла сосудистого зажима типа Сатинского с атравматической насечкой и подтягиванием бронха (Wurnig, 1967). Однако наложение зажима на бронх серьезно травмирует его стенку и, по-видимому, не заслуживает широкого применения.

2. Выделение под дугой аорты со стороны левой плевральной полости основания правого главного бронха, взятие его на резиновую держалку и подтягивание влево. Такой способ







*Рис. 161.  
Электротрахеобронхо-  
грамма больной М. В  
просвете правого главного  
bronха -округлая опухоль.*

*Рис. 162. Этап операции у  
той же больной. Главный,  
верхнедолевой,  
промежуточный bronхи и  
блуждающий нерв на  
резиновых держалках.  
Окончатая резекция  
верхнедолевого bronха с  
иссечением аденомы.  
Резецируемый участок  
прощит и оттянут  
латерально.*

дважды применил Naef (1972). Мы берем на держалку не только правый главный бронх, но и надбифуркационный отдел трахеи. При этом выведение левого трахео-бронхиального угла значительно облегчается.

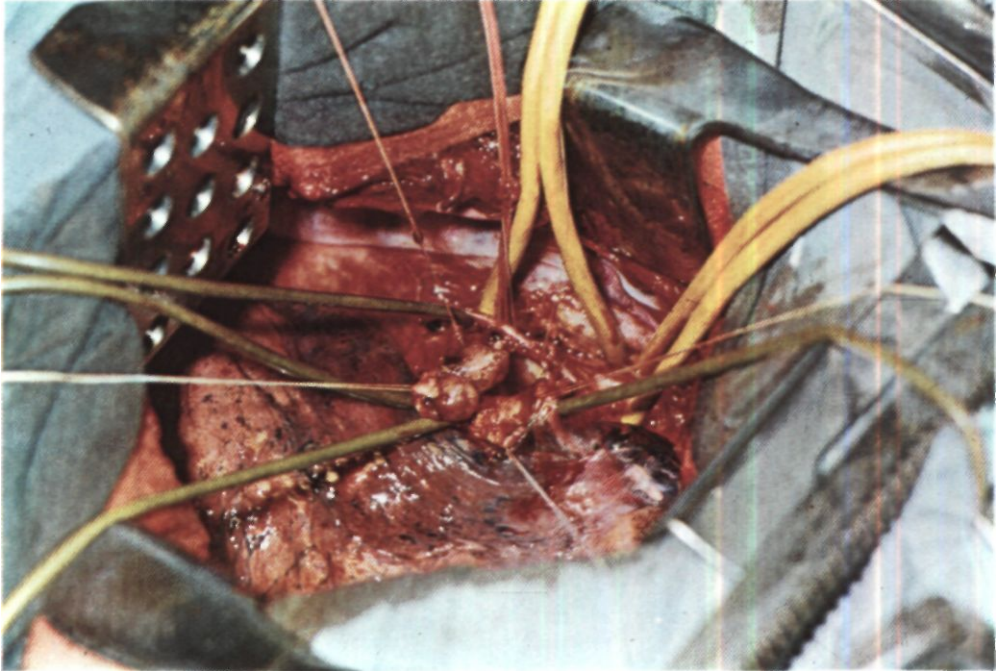
3. Мобилизация аорты с двойной перевязкой и пересечением 4-5 пар верхних межреберных артерий, а также пищеводных и бронхиальных ветвей по Моно. Ставшую подвижной аорту берут на резиновые держалки и отводят влево, открывая область трахео-бронхиального угла. Последний способ обеспечивает лучшее поле операционного действия, но является значительно более громоздким.

При доброкачественных опухолях бронха всегда необходима бронхотомия. Она позволяет уточнить локализацию основания опухоли, произвести биопсию и окончательно установить объем резекции и вариант реконструкции.

Бронхотомию производят с учетом тенденции доброкачественных опухо-

лей, особенно аденом, к росту в кра-ниальном направлении. На выделенный бронх накладывают два шва-держалки у границ перехода хрящевой части бронха в мембранозную. Вскрытие просвета бронха производят остроконечным скальпелем косым или поперечным разрезом мембранозной части. Длина разреза 2-3 см (рис. 159). В случаях полной обтурации бронха из-за опухоли отсасывают густую слизь, количество которой иногда бывает весьма значительным. Опухоль, если можно, вывихивают наружу через разрез бронха и точно устанавливают локализацию ее основания. Для биопсии пользуются острым скальпелем. Небольшое кровотечение останавливают диатермокоагуляцией. В случаях явной необходимости циркулярной резекции бронх можно сразу же пересечь (рис. 160).

При доброкачественных опухолях бронха радикальной операцией может быть окончатая резекция, под которой понимают иссечение округ-



лого участка бронхиальной стенки с его последующим ушиванием или пластическим закрытием (Crafoord, 1939; Goldman, 1947, и др.). Линия швов во избежание стеноза должна располагаться в поперечном или слегка косом по отношению к оси бронха направлении.

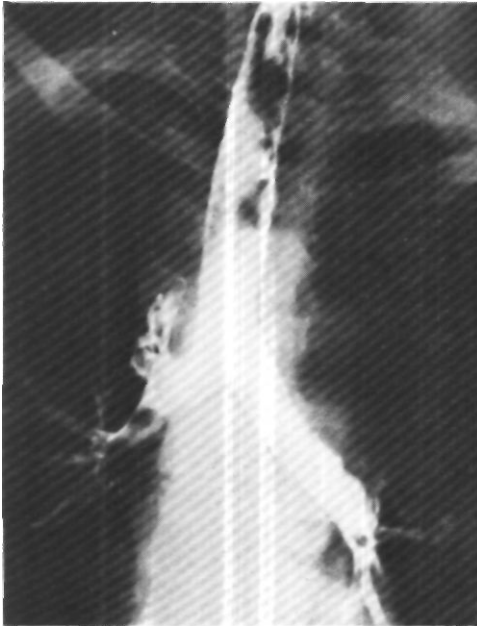Больная М., 42 лет, поступила 5/V 1975 г. с жалобами на кашель и кровохарканье. Больна с 1957 г., когда впервые появился приступообразный кашель. При трахеобронхоскопии обнаружена опухоль правого главного бронха, оказавшаяся при гистологическом исследовании аденомой карциноидного типа. От предложенного в то время хирургического лечения больная отказалась. На протяжении последующих 18 лет отмечает постоянный кашель. В 1963 г. было легочное кровотечение, и с этого времени периодически повторяется кровохарканье.

При рентгенологическом исследовании верхняя доля правого легкого в состоянии ателектаза. На томограммах и трахеобронхограммах в просвете правого главного бронха округлая тень с четкими контурами диаметром 1,2 см (рис. 161).

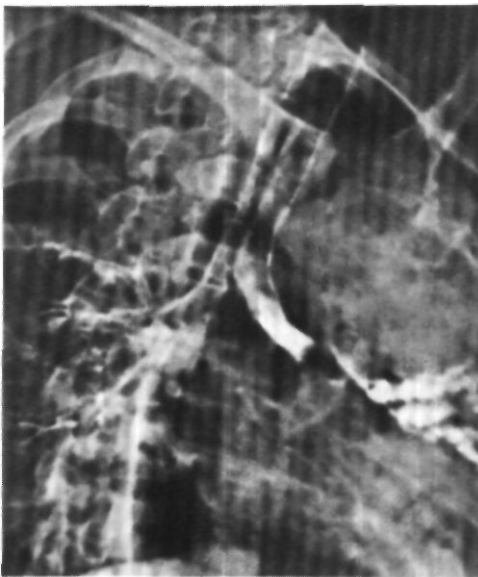
При бронхоскопии выявлена обтурация правого главного бронха на  $\frac{2}{3}$  округлым образованием, исходящим широким основанием из правой боковой стенки бронха.

Повторная биопсия подтвердила диагноз аденомы карциноидного типа.

Операция 28/V 1975 г. - торакотомия задним доступом справа по ложу резецированного V ребра. Вскрыта медиастинальная плевра. Выделены и взяты на держалки правый блуждающий нерв, трахея, левый и правый главные бронхи, промежуточный бронх и правый верхнедолевой бронх. Обнаружено, что просвет верхнедолевого бронха выполнен опухолью плотной эластической консистенции. Мембранозная часть бронха над опухолью резко источена и выбухает в плевральную полость. Просвет правого главного и верхнедолевого бронхов вскрыт по краю аденомы, основанием которой является мембранозная часть верхнедолевого бронха (рис. 162). Произведена окончатая резекция верхнедолевого бронха и устьев сегментарных бронхов с образованием дефекта размером 3x2,5 см. Этот дефект ликвидирован местной пластикой с помощью тонких узловых лавсановых швов. Герметизм линии швов полный.



*Рис. 164.*  
Трахеобронхограмма больной У. Обтурация просвета левого главного бронха опухолью. За опухоль в расширенные бронхи проникает небольшое количество контрастного вещества.



*Рис. 163.*  
Трахеобронхограмма той же больной через 1 мес после операции. Просвет верхнедолевого бронха свободен.

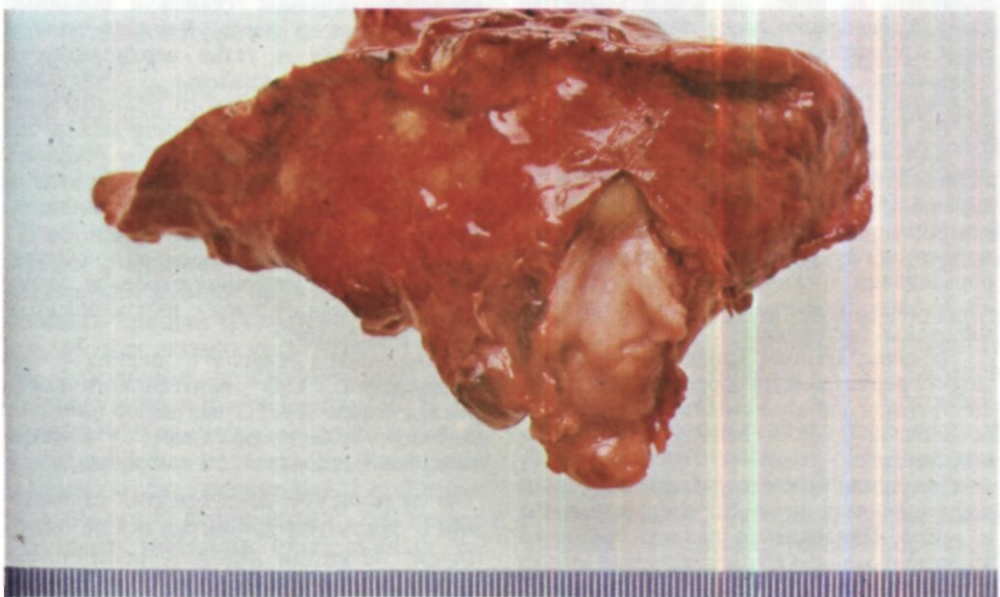
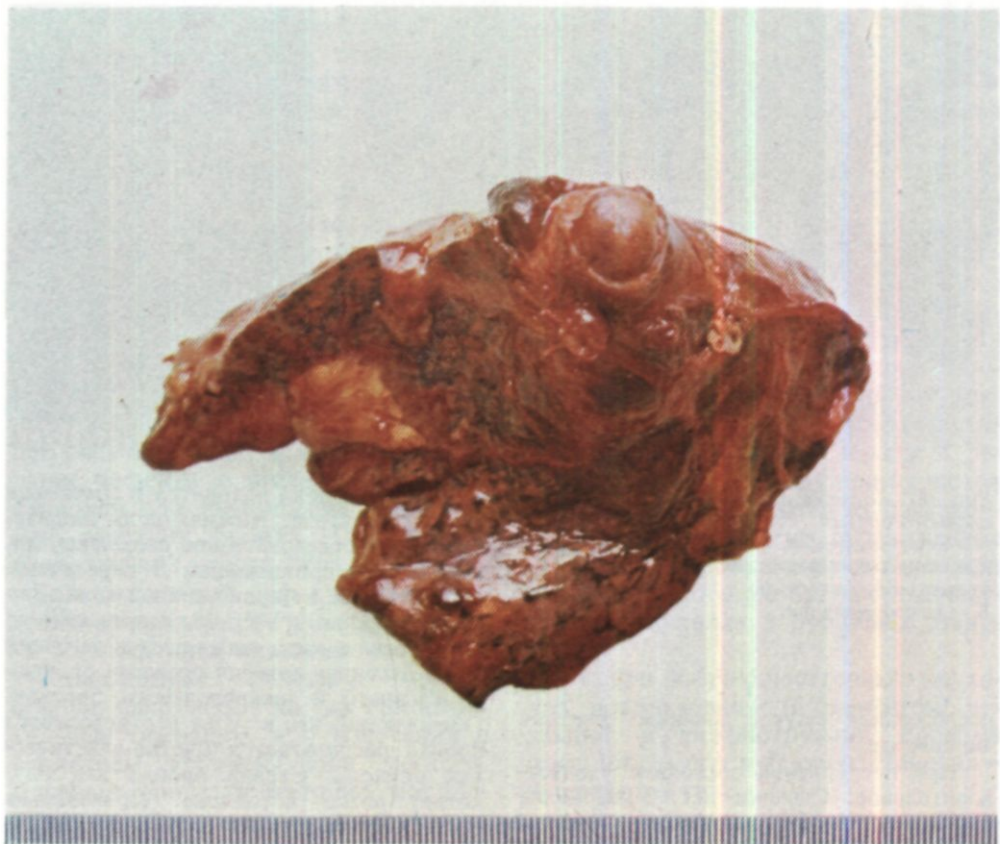*Рис. 165.* Операционный препарат удаленной у той же больной верхней доли левого легкого с участками стенки главного и нижнедолевого бронхов. Просвет бронха закрыт выступающей из него аденомой.

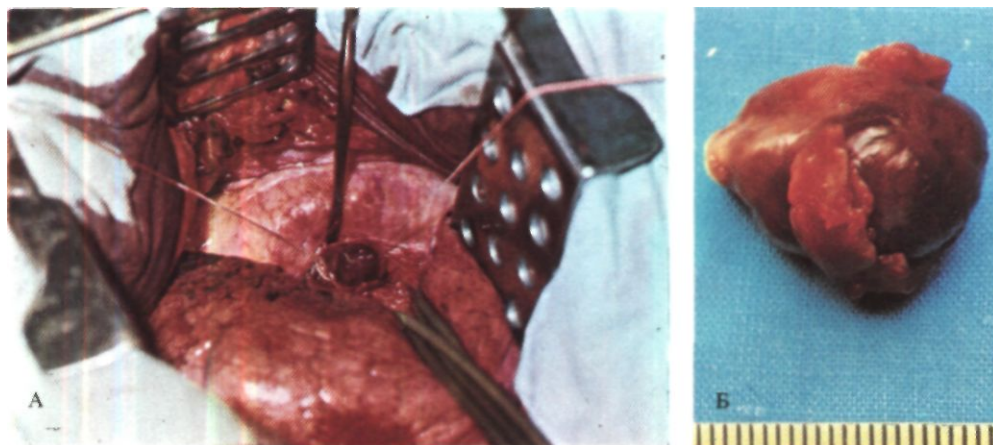
*Рис. 166.* Операционный препарат той же больной после продольного рассечения бронха. К периферии от аденомы бронхи резко расширены и заполнены густой желтой слизью.

При гистологическом исследовании установлена аденома карциноидного типа.

Послеоперационный период осложнился частичным нагноением раны. При контрольном рентгенологическом исследовании после операции легочные поля прозрачные. На трахеобронхограммах проходимость верхнедолевого бронха хорошая, сегментарные бронха расширены (рис. 163). 19/VI 1975 г. произведена контрольная бронхоскопия. Просвет правого главного бронха округлой формы, слизистая светло-розовой окраски. Просвет верхнедолевого бронха также округлой формы, не сужен. Линия швов герметична. Удалены небольшие грануляции по линии швов. 9/VII выписана в удовлетворительном состоянии.

Больная У., 28 лет, поступила 24/III 1975 г. с жалобами на сухой кашель, боли в левой половине грудной клетки, одышку и слабость. В 1970 и 1974 гг. дважды перенесла левостороннюю пневмонию, после чего беспокоили приступообразный кашель и одышка, В январе 1975 г. - рецидив левосторонней пневмонии. Диагноз туберкулеза легких отвергнут. При бронхоскопии в левом верхнедолевом бронхе обнаружена опухоль белесоватого цвета с гладкой поверхностью, плотной консистенции. Цитологическое





*Рис. 167. Аденома левого главного бронха.  
А - этап операции.  
Бронхотомия. В просвете  
бронха видна опухоль;  
Б - макропрепарат.*

исследование мазков выявило картину карциноида.

При поступлении состояние удовлетворительное. Одышки нет. Укорочение перкуторного звука над верхним отделом левого легкого, здесь же несколько ослаблено дыхание. При рентгенологическом исследовании левое легкое в состоянии ателектаза. Тень средостения смещена влево. Левый купол диафрагмы расположен высоко, плохо дифференцируется. На трахеобронхограммах определяется полная обтурация просвета левого главного бронха на расстоянии 5 см от карины (рис. 164). Управляемым катетером под местной анестезией удалось пройти за обтурирующее образование и контрастировать бронхи язычковых сегментов. Они резко деформированы, расширены.

Диагноз: аденома карциноидного типа левого верхнедолевого бронха с преимущественно эндобронхиальным ростом, бронхостеноз III степени. Ателектаз левого легкого.

Операция 16/IV - торакотомия задним доступом слева по ложу резецированного V ребра. Плевральная полость частично облитерирована. Острым и тупым путем легкое выделено из плотных сращений.

Вся верхняя доля находится в состоянии фиброэлектаза. Нижняя доля эмфизематозна. Последовательно выделены, лигированы с прошиванием и пересечены сегментарные артерии верхней доли. Выделена, прошита УКС-26, дополнительно лигирована и рассечена верхняя легочная вена. Легочная артерия отделена от левого главного и нижнедолевого бронхов. Обнаружено, что в устье верхнедолевого бронха располагается плотно-эластическая опухоль. Стенка бронха над опухолью резко истончена. Произведена обширная окончатая резекция левого главного и нижнедолевого бронхов в пределах здоровых тканей с помощью ультразвукового ножа. Верхняя доля и расположенная в устье верхнедолевого бронха аденома удалены с участками главного и нижнедолевого бронхов (рис. 165, 166). Наложен анастомоз между левым главным и нижнедолевым бронхом. Нижняя доля хорошо вентилируется и выполняет всю плевральную полость. Герметизм линии швов полный.

При исследовании препарата обнаружена опухоль, имеющая строение аденомы карциноидного типа с цилиндроматозными участками.

Послеоперационный период без осложнений. При рентгенологическом исследовании через 3 нед после операции легочные поля прозрачные. 5/V выписана в удовлетворительном состоянии.

В литературе имеется ряд сообщений о закрытии дефектов после окончатой резекции бронха расщепленным кожным и мышечно-надкостнич-

ным лоскутами, твердой мозговой оболочкой, перикардом, лоскутом из стенки удаляемого бронха, а также синтетическими материалами - поливинилформале м, дакроном, айвалонном. При дефектах диаметром более 2-2,5 см необходимо армирование и создание кривизны, которое можно попытаться осуществить с помощью марлекса (В.С. Северов, 1964; О. М. Авилова, Manteuffell-Sloege, 1952; Nowicki, 1958; Huzly, 1972, и др.). Однако опыт показывает, что все перечисленные способы оказываются весьма сложными и гораздо более рискованными, чем простое ушивание дефекта с последующей плевризацией или выполнение циркулярной резекции бронха. Поэтому во всех случаях, когда нельзя надежно ушить окончательный дефект, мы производим циркулярную резекцию бронха с наложением анастомоза.

Клиновидные резекции бронха обычно выполняют не как самостоятельные операции, а в сочетании с удалением верхней доли легкого. Главный бронх достаточно мобилизуют по обе стороны планируемого иссечения. Накладывают швы-держалки и иссекают клиновидный участок главного бронха с устьем верхнедолевого.

Во избежание последующего сужения или перегиба основание клина не должно быть шире устья бронха верхней доли. Дефект в главном бронхе ушивают узловыми или П-образными швами.

При ригидных хрящах и широком основании клина края косо пересеченных хрящей плохо сопоставляются. Может возникнуть перегиб бронха и большое натяжение швов с их последующим прорезыванием. В результате неточной адаптации слоев стенки бронха нередко по линии шва развиваются обширные рубцовые изменения, деформации, сужения. Поэтому широкие клиновидные резекции, особенно при ригидных бронхах, не должны применяться. Мы

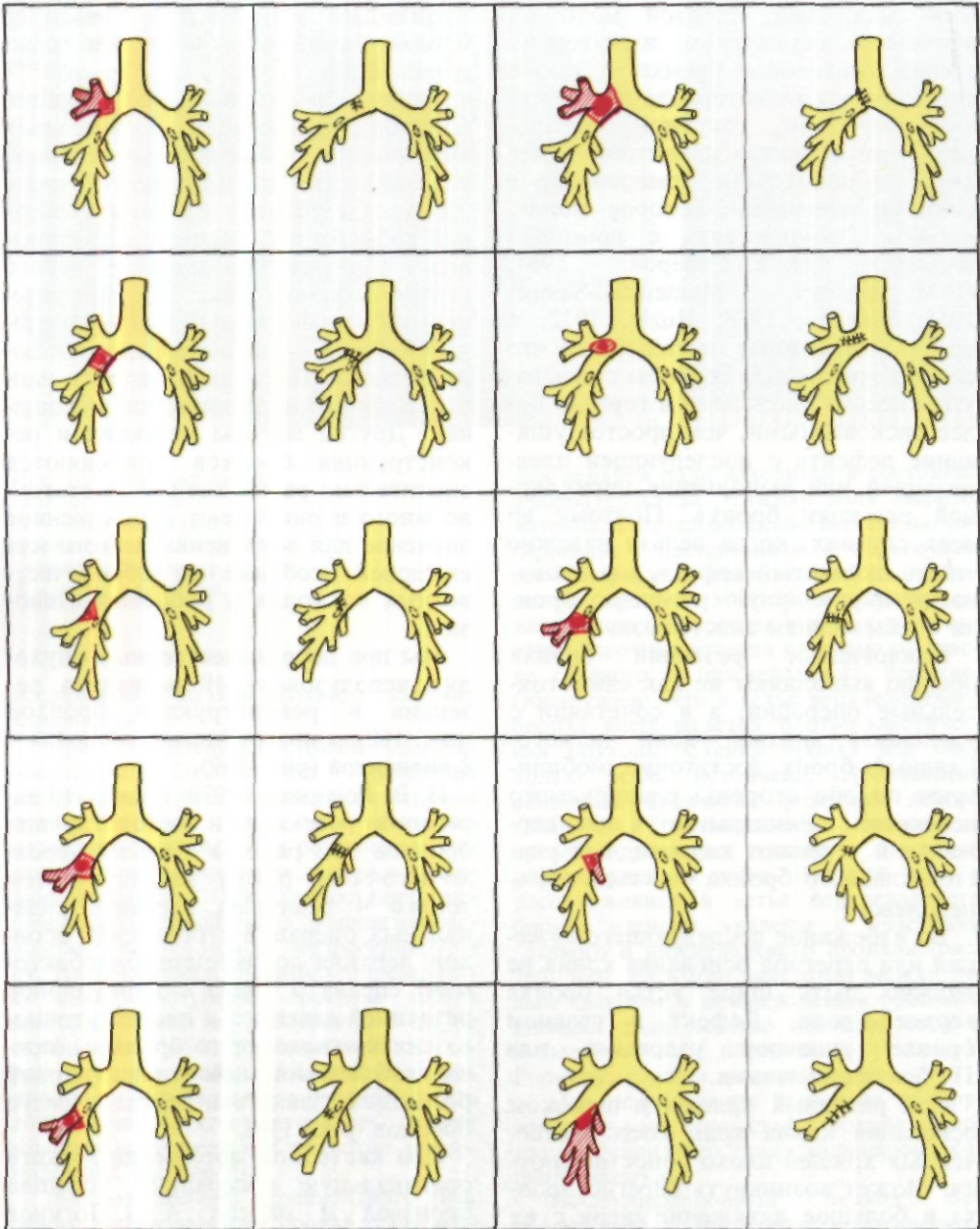
производим клиновидные резекции бронхов, особенно в последние годы, очень редко.

Типичными вариантами резекции бронхов с наложением бронхиальных анастомозов являются циркулярная резекция главного и промежуточного или нижнедолевого бронхов с верхней лобэктомией. Менее часто производят циркулярную резекцию левого главного бронха (рис. 167) или резецируют левый главный или верхнедолевой бронх с удалением нижней доли легкого. Последний вариант наиболее труден в техническом отношении. Другие методы резекции и реконструкции бронхов применяются значительно реже, хотя их достаточно много и они имеют существенное значение для сохранения легкого или его долей, особенно при доброкачественных опухолях и рубцовых стенозах.

Мы при доброкачественных опухолях использовали 18 вариантов резекции и реконструкции бронхов (рис. 168), а при рубцовых стенозах - 8 вариантов (рис. 169).

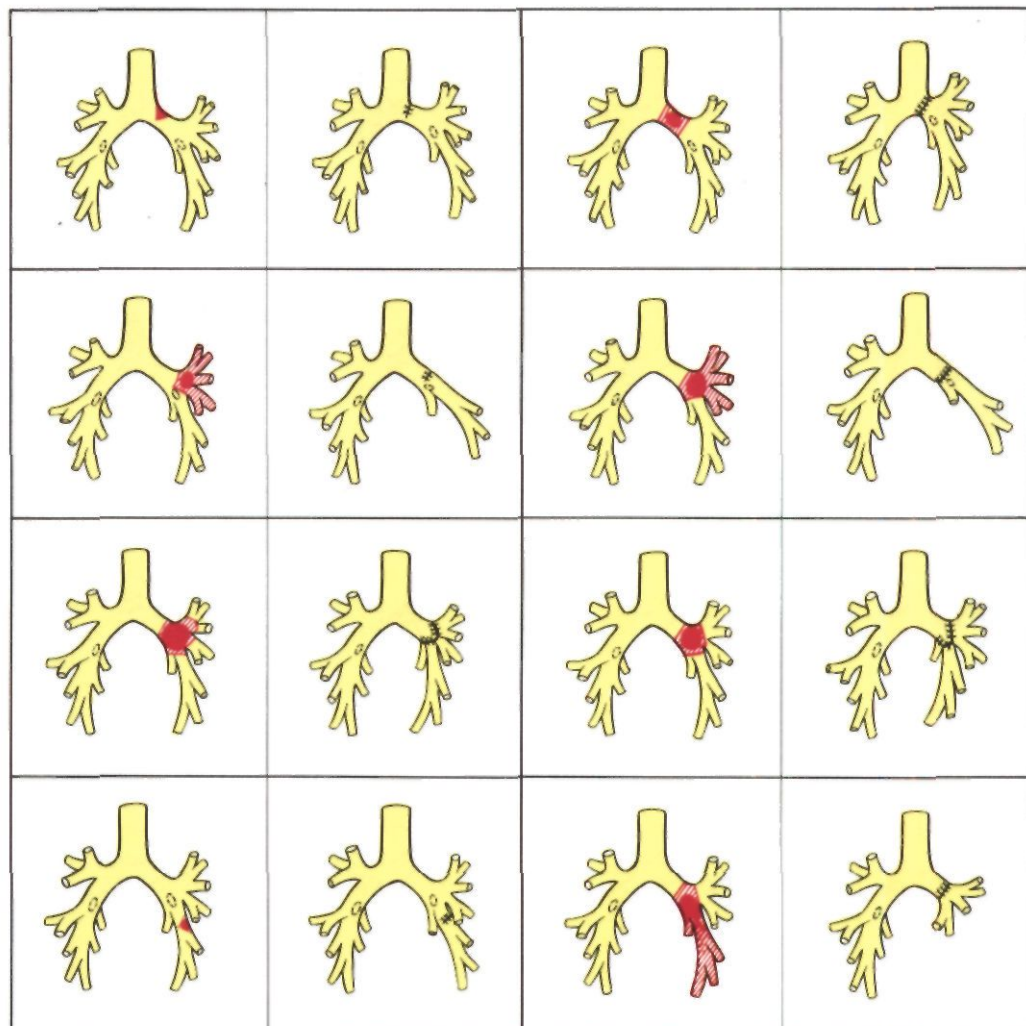
В. В. Родионов (1970) описал 10 вариантов резекции и реконструкции бронхов при раке. У больных бронхо-легочным раком мы применяем только 4 типичных варианта радикальных операций с резекцией бронхов: верхняя лобэктомия (билобэктомия) справа и слева с циркулярной резекцией главного и промежуточного или нижнедолевого бронхов, нижняя лобэктомия слева с циркулярной резекцией главного и верхнедолевого бронхов (рис. 170).

При кистозном поражении легкого оригинальную операцию успешно произвел и описал А. П. Логинов (1975): у девочки 15 лет с множественными кистами верхней и нижней долей правого легкого обе пораженные доли были удалены вместе с промежуточным бронхом, участками главного и среднедолевого бронхов. Анастомоз наложен между главным и среднедолевым бронхом.



При циркулярной резекции бронха большое внимание должно быть уделено иссечению его стенки в пределах здоровых тканей, особенно при раке. Справа в типичных случаях верхней лобэктомии с циркулярной резекцией бронха главный бронх пе-

ресекуют так же, как и при пульмонэктомии, - в 1-1,5 см от начала; промежуточный бронх пересекают на 0,2-0,4 см краниальнее устья среднедолевого бронха. Слева при аналогичной операции обычно удаляют  $\frac{1}{3}$  главного бронха, а нижнедолевой



*Рис. 168. Варианты резекции и реконструкции бронхов, выполненные при доброкачественных бронхо-легочных опухолях (схема).*

бронх пересекают в 0,2-0,4 см краниальнее устья 6-го сегментарного бронха; желательно избегать получения двух культей - 6-го сегментарного и базального бронхов.

Гистологические исследования показывают, что бронх нужно пересе-

кать в 1,5-2 см от видимого края опухоли. Однако и при такой методике края резецированного отрезка бронха необходимо подвергать срочному гистологическому исследованию. В случаях обнаружения опухолевых клеток дополнительно иссекают отрезок бронха и срочное гистологическое исследование повторяют.

У больных с рубцовым стенозом бронха производят поперечную диагностическую бронхотомию или пересечение бронха краниальнее явно определяемого стеноза. Если стенка



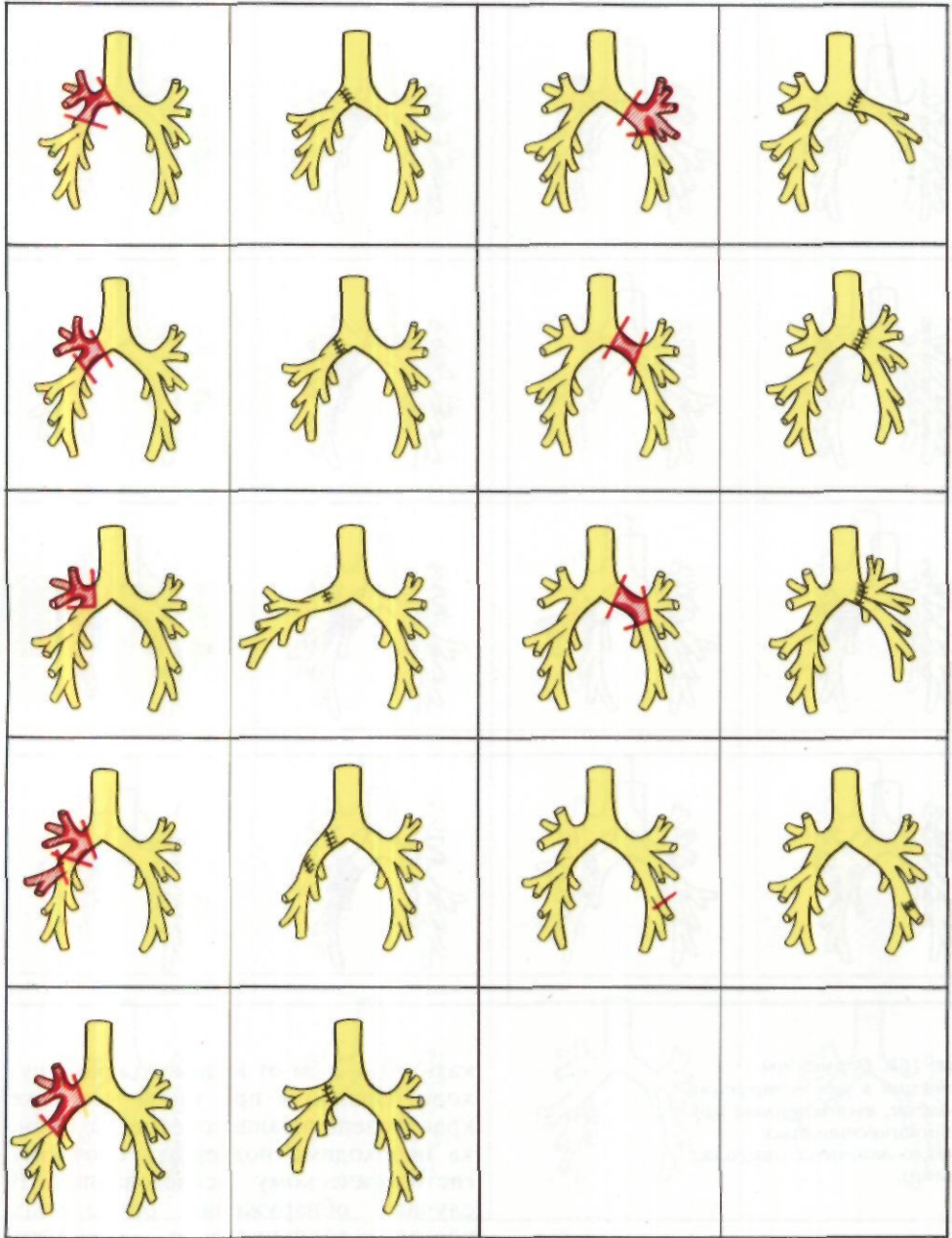
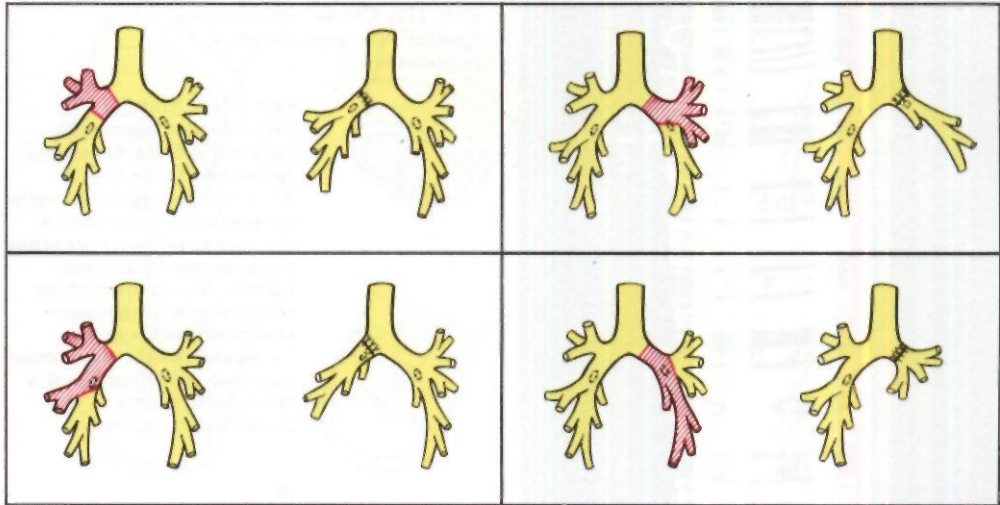


Рис. 169. Варианты резекции и реконструкции бронхов, выполненные при Рубцовых бронхостенозах (схема).



*Рис. 170. Типичные варианты резекции и реконструкции бронхов при бронхо-легочном раке (схема).*

краниального отрезка плотная, утолщенная, хрящи деформированы, просвет бронха сужен, а слизистая оболочка отечна и кровоточит, продолжают отсекают небольшие кольцевидные или полукольцевидные отрезки бронха до полного иссечения патологически измененных тканей. Затем пересекают бронх каудальнее стеноза и таким же способом уточняют необходимый объем резекции.

Формирование будущего анастомоза основывается на деталях техники иссечения бронха.

В хрящевой части бронхи пересекают скальпелем или ультразвуковым ножом поперечным разрезом по межхрящевому промежутку с сохранением возможно более широкой полоски межхрящевой ткани (рис. 171). Мембранозную часть, которая значительно сокращается, пересекают ультразвуковым ножом или ножницами полювальным разрезом с основанием на остающемся отрезке бронха.

Косое пересечение бронхов с повреждением хрящей, проводимое некоторыми исследователями (В.С. Северов, 1963; А. Г. Куницын, 1971, и др.), осложняет процессы репарации в области анастомоза и поэтому нежелательно.

После резекции бронха часто возникает несоответствие между большим диаметром краниальной и малым диаметром каудальной культи. Как правило, такое несоответствие, затрудняющее наложение анастомоза конец в конец, наблюдается при необходимости соединения главного бронха с промежуточным, нижнедолевым или верхнедолевым.

Для адаптации конец в конец бронхов разного диаметра в клинике применяются 6 способов.

1. Расширение интервалов между швами на краниальной культе бронха по сравнению с каудальной. Этот простой и общеизвестный хирургический прием позволяет в большинстве случаев успешно анастомозировать бронхи разных диаметров. Лишь при большой разнице в диаметре и ригидности сшиваемых бронхов растяжение каудальной культи представляется опасным и поэтому требуются дополнительные методы адаптации.

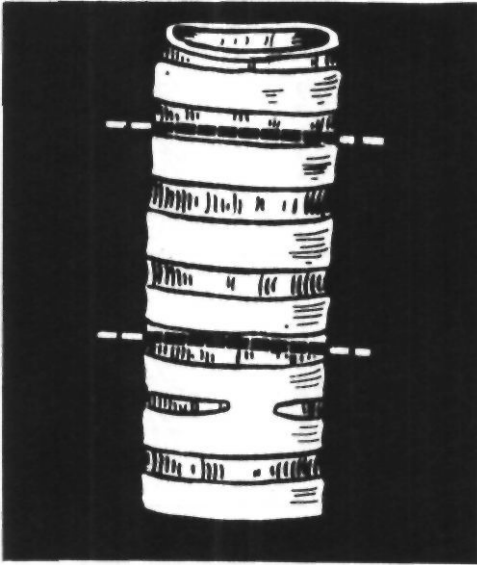


Рис. 171. Схема пересечения бронха при циркулярной резекции.

Рис. 172. Способы уменьшения просвета культи бронха большего диаметра (схема).  
 А - создание дубликатуры из мембранозной части;  
 Б - клиновидное иссечение и ушивание хрящевой части;  
 В - клиновидное иссечение и ушивание мембранозной части;  
 Г - клиновидное иссечение участка мембранозной и хрящевой части с ушиванием дефекта.

2. Косое пересечение бронха меньшего диаметра. Способ связан с повреждением хрящей и требует точной адаптации слизистой оболочки сшиваемых бронхов во избежание выпячивания концов пересеченных хрящей в просвет анастомоза.

3. Создание дубликатуры из мембранозной части бронха большего диаметра (В. С. Северов, 1963; рис. 172). Необходимым условием для создания дубликатуры является достаточно длинная культя бронха. При короткой культе метод неприменим.

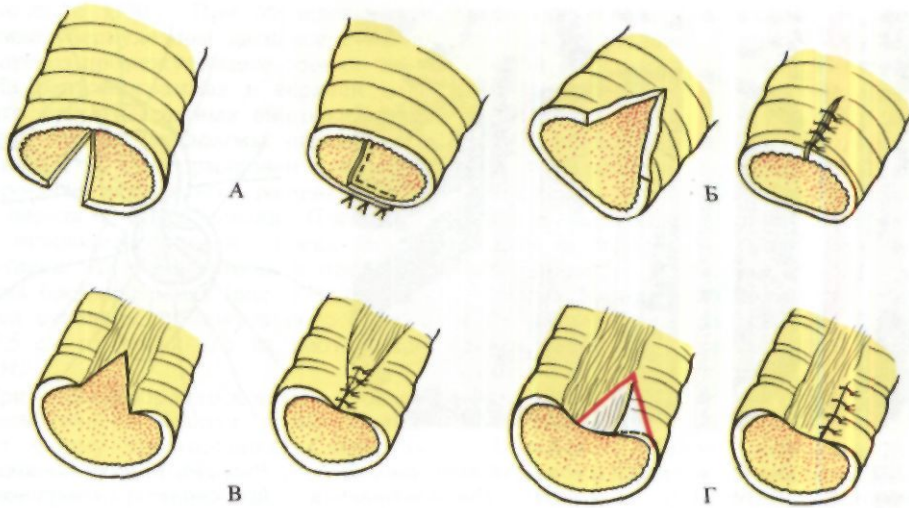
4. Клиновидное иссечение и ушивание хрящевой части бронха большего диаметра (Vanpeperstraeten, 1957, и др.). При этом способе края клиновидного дефекта бронха плохо сопоставляются, концы хрящей выступают в бронхиальный просвет и не покрываются слизистой оболочкой.

5. Клиновидное иссечение и ушивание мембранозной части бронха большего диаметра (Б. В. Петровский, М. И. Перельман, А. П. Кузьмичев, 1966). Недостаток способа - натяжение швов и опасность их прорезывания.

6. Клиновидное иссечение участка хрящевой и мембранозной частей бронха с ушиванием дефекта (Г. П. Этерия, 1974). Этот способ позволяет удовлетворительно адаптировать края дефекта бронха и не сопровождается опасным натяжением швов.

В настоящее время для адаптации бронхов различных диаметров мы в основном пользуемся способом изменения интервалов между швами и гораздо реже косым пересечением бронха меньшего диаметра и клиновидным иссечением участка хрящевой и мембранозной частей с последующим ушиванием дефекта.

Для наложения швов при формировании бронхиальных анастомозов используют круглые атравматические иглы разных размеров в зависимости от толщины стенки бронха и других местных условий - от № 20 до № 10. Лучшими шовными материалами, как и при наложении трахеальных анастомозов, являются нити из соединений полигликолевой кислоты, карбоцепные нити (сутрален, сутрамед, полифил), полиэфирные нити (лавсан, дакрон); вполне пригодны также полиамидные монолитные ни-



ти (нейлон, перлон, орсилон, супрамид; рис. 173) нити из нержавеющей стали и хромированный кетгут. Толщина нити от № 0000 до № 1.

Бронхи сшивают узловыми швами, которые проводят через все слои с захватыванием одного хряща или его половины и полоски межхрящевой ткани. Слизистую оболочку захватывают в шов минимально. При завязывании нити прорезают ее и располагаются в подслизистом слое. Все узлы должны находиться вне бронхиального просвета. Расстояние между швами 0,2-0,4 см в зависимости от диаметра бронха.

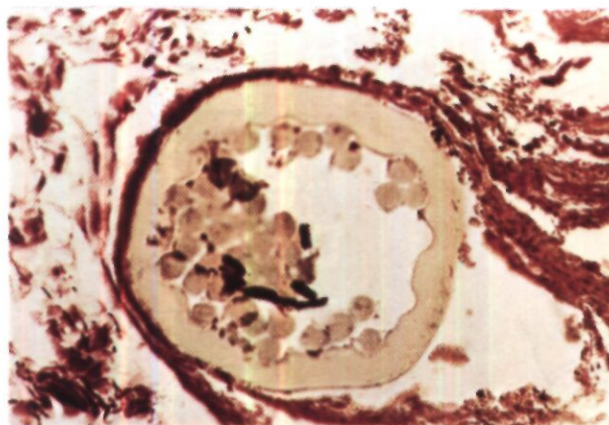
От различных других, ранее применявшихся видов швов: непрерывного обвивного, матражного, двухэтажного - абсолютное большинство хирургов при наложении бронхиальных анастомозов отказались. Сохраняют определенное значение лишь горизонтальные П-образные швы в случаях тенденции к прорезыванию при хрупкой бронхиальной стенке. Не получает распространения и шов бронхов без захватывания слизистой оболочки, который в нашей стране широко использует О. М. Авилова

(1971). При таком шве хуже контакт краев слизистой оболочки, между которыми иногда образуется слой грануляционной ткани.

Н. Н. Капитонов, Н. П. Петрова, Н. В. Юрасова, В. П. Харченко испытали для наложения бронхиальных анастомозов механический шов танталовыми скобками с помощью специального односкобочного аппарата. С участием Н. П. Петровой этот шов пробовали применять и мы. Однако трудности с использованием аппарата на значительной глубине и в сложных анатомических условиях явились препятствием к дальнейшему применению этого метода.

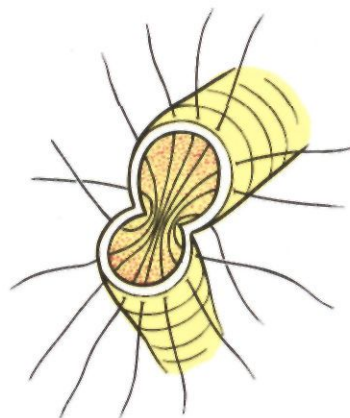
Формирование анастомоза начинают у места перехода хрящевых полуколец в мембранозную часть. Обращают внимание на тщательный гемостаз, точное сопоставление хрящевых и мембранозных частейшиваемых бронхов, хорошую адаптацию краев слизистой оболочки. Стенку бронха захватывают только пинцетом с атравматической насечкой. Кровь, иногда скапливающуюся в бронхе, отсасывают мягким катетером с боковым отверстием или убирают влажным тупфером. Шить на-

<sup>1</sup> См. в кн.: Вопросы пульмонологии. М., НИИКЭХ, 1967, с. 175-177.



*Рис. 173. Резекция бронха с наложением анастомоза в эксперименте. Микрофото участка анастомоза через 6 мес после операции. Супрапидная нить окружена тонкой*

*соединительнотканной капсулой. Воспалительная реакция в окружающих тканях отсутствует. Окраска по ван Гизону, x 160 (по Г. П. Этерия, 1974).*



*Рис. 174. Наложение швов бронхиального анастомоза.*

чинают с более глубоко расположенного, отдаленного от хирурга угла. Первый шов проводят с захватыванием хрящей и тотчас завязывают вне бронхиального просвета. Далее последовательно накладывают и с умеренной силой завязывают все швы задней по отношению к хирургу стенки анастомоза. На переднюю стенку накладывают провизорные швы, которые затем последовательно завязывают (рис. 174). Герметизм анастомоза проверяют при давлении газонаркотической смеси в дыхательных путях до 25 см вод. ст. под слоем теплого физиологического раствора или раствора фурацилина, который заливают в плевральную полость. В случае необходимости накладывают дополнительные швы. Линию анастомоза укрывают медиастинальной плеврой, лоскутом париетальной плевры или перикарда на ножке, непарной веной. Мелкие дефекты легкого, через которые просачивается воздух, герметизируют инъекциями цианакрилатного клея с помощью безыгольного иньектора. Плевраль-

ную полость дренируют и рану грудной стенки ушивают.

Типичные этапы циркулярной резекции левого главного бронха по поводу аденомы с анастомозом конец в конец представлены на рис. 175.

Бронхиальные анастомозы конец в конец возможны не только между двумя, но и между несколькими бронхами (полибронхиальные анастомозы). При этом обычно два или более сегментарных бронха вшивают в более крупный - главный или доле-вой бронх (Э. И. Альтман, 1968; О.М.Авилова, 1971; Gebauer, 1952, и др.)-

Примером резекции и реконструкции бронхов с наложением полибронхиальных анастомозов являются следующие наблюдения.

Больной Ж., 45 лет, поступил 19/IV 1974 г. с жалобами на частые повышения температуры тела, кашель со слизисто-гноной мокротой до 20 мл в сутки, боли в правой половине грудной клетки, поху-

Болен с 1970 г. При обследовании в противотуберкулезном диспансере выявлен стеноз промежуточного бронха.

На рентгенограммах в верхней доле левого легкого плотные очаговые тени. Правый купол диафрагмы ограничен в подвижности, деформирован за счет плевро-диафрагмальных сращений. Правый передний синус запаян. Плевра по ходу междолевых щелей с обеих сторон уплотнена. На томограммах и правосторонних бронхограммах (рис. 176) определяется сужение промежуточного бронха до 0,5 см от устья его на протяжении 2,5 см.

При трахеобронхоскопии просвет промежуточного бронха резко сужен, имеет форму треугольника. Слизистая оболочка ярко-розовая, кровоточива. Стенки бронха ригидны. Биопсия: картина хронического неспецифического воспаления. В мазках и промывных водах бронхов БК (-).

Диагноз: рубцовый стеноз промежуточного бронха II степени, по-видимому, туберкулезной этиологии.

Операция 17/V - задняя торакотомия справа с резекцией V ребра. Полость плевры облитерирована. После разделения сращений выделены и взяты на держалки главный, верхнедолевой и промежуточный бронхи. Оба последних ригидны. Удален плотный, увеличенный до 1 см в диаметре лимфатический узел, сращенный с медиальной стенкой промежуточного бронха у устья среднедолевого бронха. После отсечения промежуточного бронха у устья верхнедолевого обнаружено, что просвет промежуточного бронха сужен до 0,4-0,5 см, стенки его утолщены. Устье верхнедолевого бронха сужено наполовину. Удалена верхняя доля, циркулярно резецирован главный бронх. Иссечен весь промежуточный бронх в пределах здоровых тканей. Произведен туалет периферических бронхов нижней и средней долей с их периодической вентиляцией через систему шунтдыхания. Наложена анастомоз между главным, нижнедолевым и среднедолевым бронхом (рис. 177). Герметизм и проходимость анастомоза хорошие.

При гистологическом исследовании препарата установлен хронический бронхит с выраженным склерозом стенки бронха и перибронхиальных тканей.

В послеоперационном периоде легкое хорошо расправилось, однако больной

лихорадил и откашливал гнойную мокроту. При контрольной бронхоскопии через 17 дней после операции обнаружен гнойно-фибринозный трахеобронхит, антомозит с отеком слизистой оболочки. Биопсия из области анастомоза: картина хронического неспецифического воспаления. Проводилась антибактериальная терапия. Трижды произведены лечебные бронхоскопии с эндобронхиальным введением канамицина.

Через 53 дня после операции выписан в удовлетворительном состоянии. Обследован через IV2 года после операции. Общее состояние хорошее. При бронхоскопии и бронхографии анастомоз свободно проходим (рис. 178).

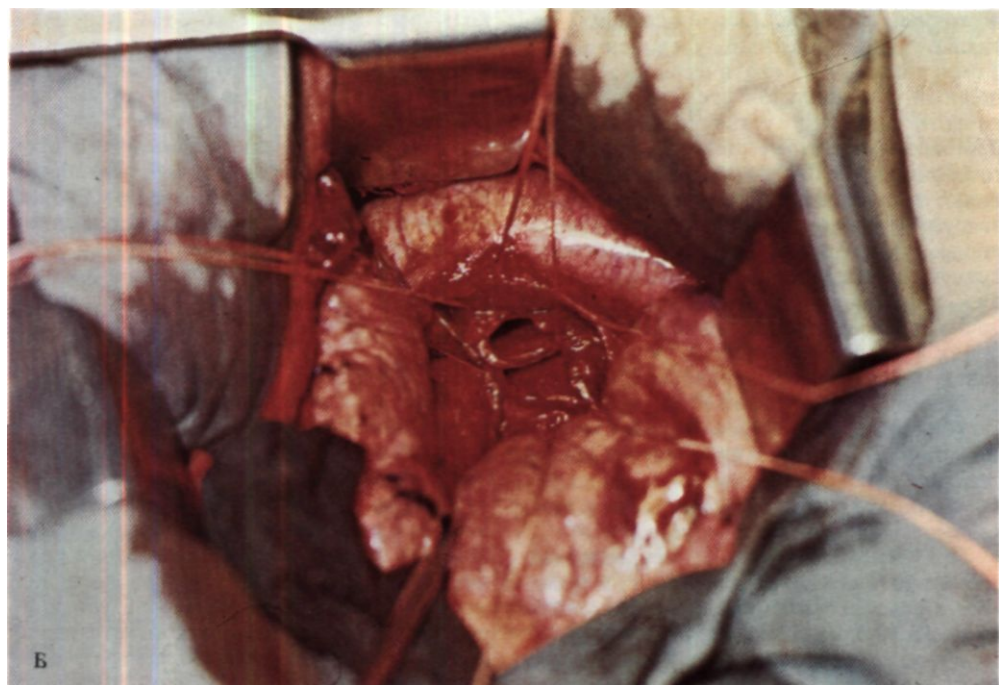
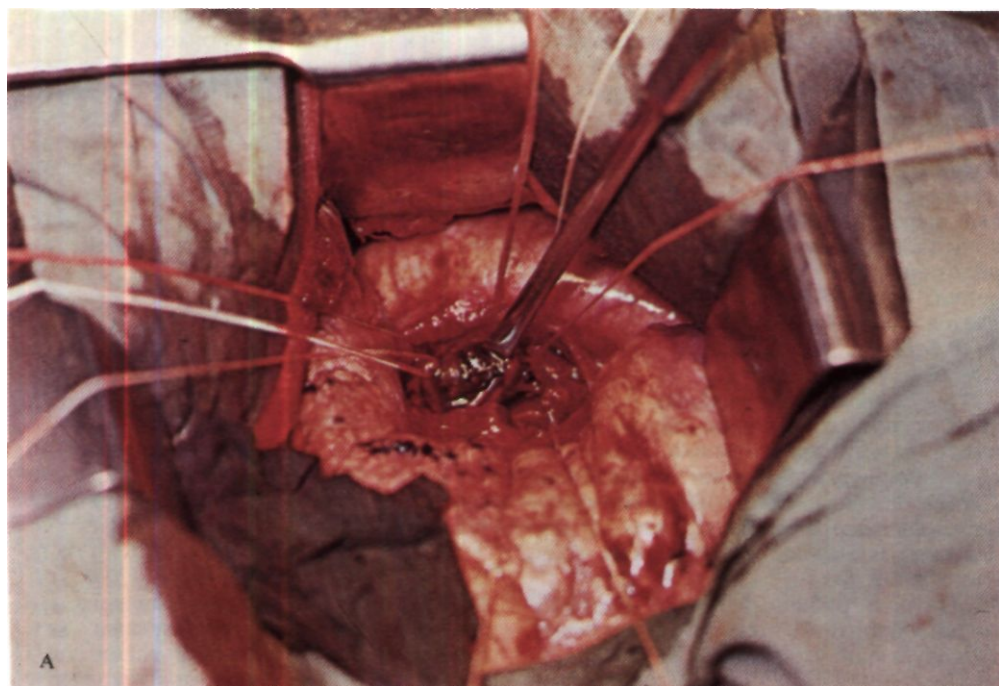
Больная Е., 50 лет, поступила 25/II 1971 г. с жалобами на слабость, потливость, головную боль, одышку при физической нагрузке.

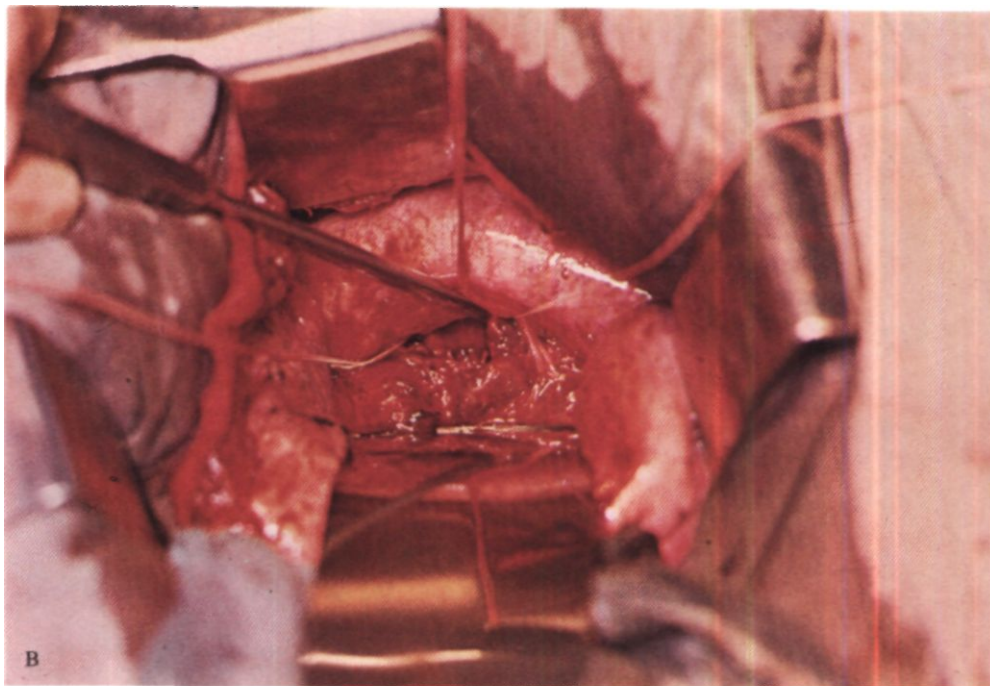
С 1968 г. лечилась амбулаторно по поводу тиреотоксикоза. В мае 1970 г. установлен диагноз нейроэндокринного синдрома с отечно-дистрофическим экзофтальмом, диффузно-токсический зоб II степени. Тогда же при рентгенологическом исследовании выявлено новообразование в корне правого легкого, которое было расценено как киста.

При поступлении картина тиреотоксикоза выражена нерезко. На рентгенограммах определяются новообразование в корне правого легкого и ателектаз средней доли (рис. 179). На томограммах выявлена округлая опухоль диаметром около 4 см в области среднедолевого и промежуточного бронхов. При трахеобронхоскопии просвет среднедолевого бронха почти полностью обтурирован за счет инфильтрации слизистой оболочки. Гистологическое исследование биопсийного материала выявило картину аденомы бронха карциноидного типа с костеобразованием.

Клинический диагноз: карциноид среднедолевого бронха с переходом на промежуточный и нижнедолевой бронхи, ателектаз средней доли; диффузно-токсический зоб.

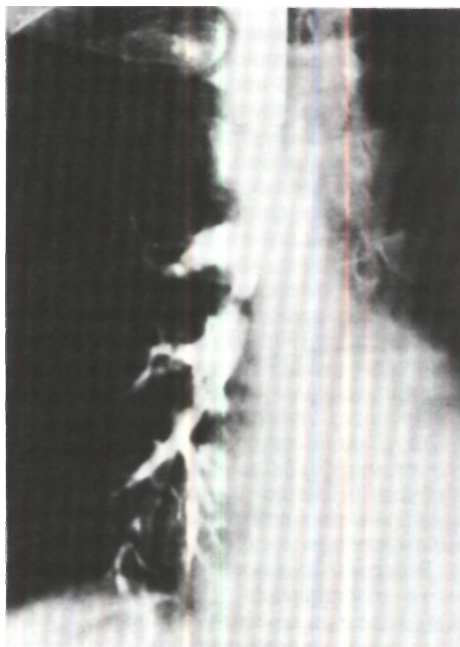
Операция 6/IV 1971 г. - боковая торакотомия по пятому межреберью справа. Полость плевры свободна. Средняя доля имеет вид небольшого фиброзного комочка, плотная, совершенно не вентилируется. В корне легкого соответственно промежуточному, среднедолевому и нижнедолевому бронхам прощупывается





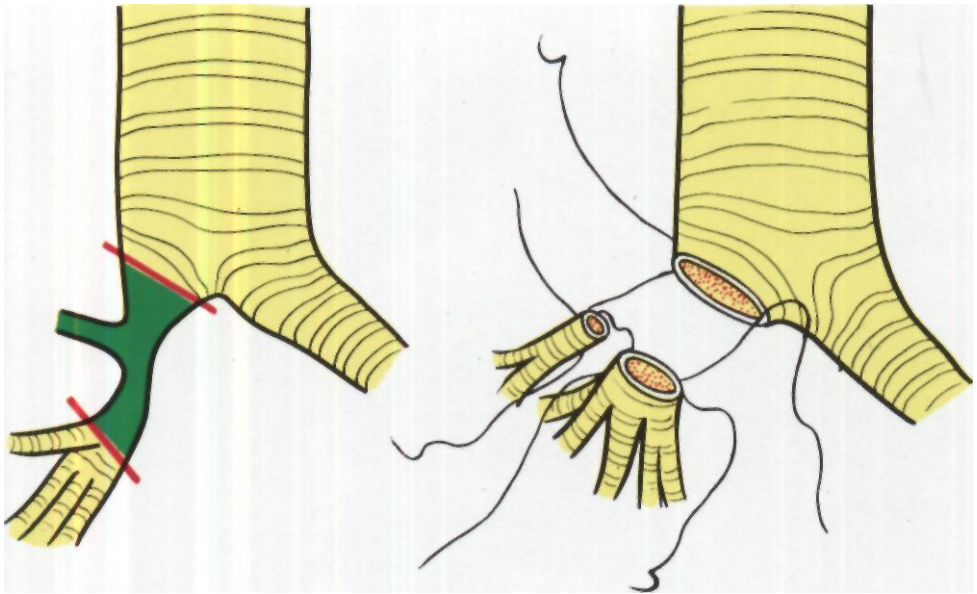
*Рис. 175. Этапы циркулярной резекции левого главного бронха по поводу аденомы. Задний доступ.*

*А - бронхотомия. Просвет бронха обтурирован аденомой багрового цвета, которую вывихивают лопаточкой Петровского; Б - отрезок бронха с аденомой иссечен, под аортой видна крапильная культя левого главного бронха; В - анастомоз наложен. Под аортой, приподнятой лопаточкой Петровского, видны швы дорсальной стенки анастомоза.*



*Рис. 176. Бронхограмма больного Ж. Стеноз промежуточного бронха.*





костной плотности округлое образование диаметром 5-6 см. Оно интимно сращено со средостением, верхней и нижней долями легкого. После длительного и кропотливого препарирования выделены средняя доля с элементами ее корня, промежуточный и нижнедолевой бронхи и вся опухоль, исходившая из стенки среднедолевого бронха. В процессе удаления средней доли и опухоли пересечены начальная часть промежуточного бронха, бронхи базальных и 6-го сегментов. Опухоль удалена в пределах здоровых тканей. Назальный бронх сшит с бронхом 6-го сегмента, после чего вновь созданный нижнедолевой бронх анастомозирован конец в конец с промежуточным бронхом на 0,5 см каудальнее устья верхнедолевого бронха (рис. 180). На бронхи наложены узловые лавсановые на атравматических иглах швы; узлы завязаны снаружи.

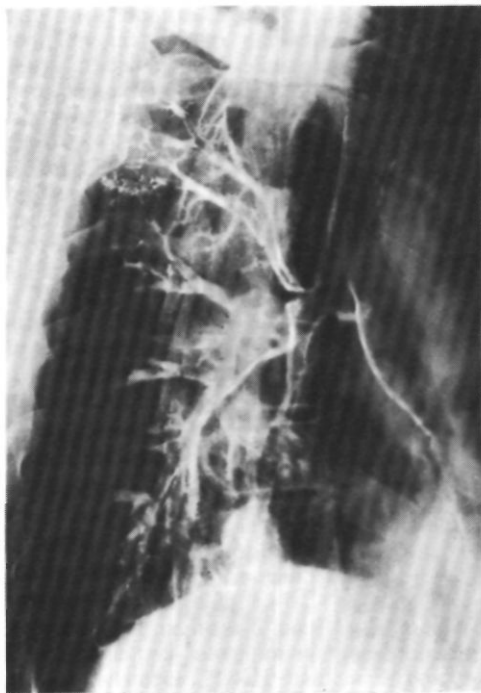
Препарат: плотная опухоль размером 4x2,5x2 см. Узел опухоли четко ограничен от окружающих тканей. При гистологическом исследовании выявлена картина аденомы бронха карциноидного типа с выраженным костеобразованием.

В первые дни после операции больная плохо откашливала мокроту, в связи с чем катетеризировали правые бронхи. Отмечалась гиповентиляция 6-го сегмен-

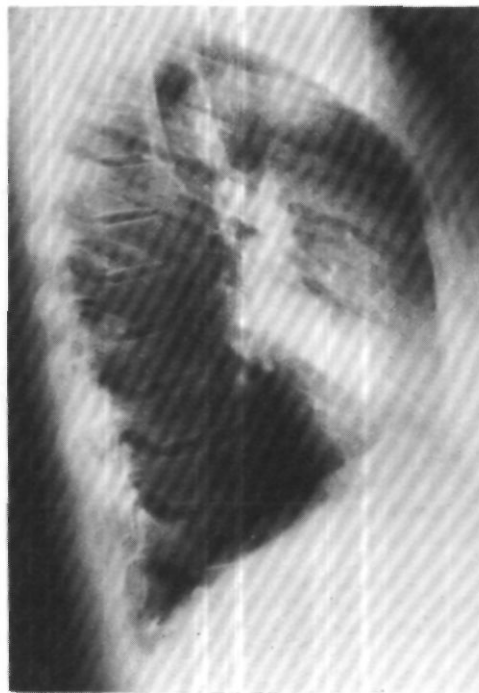*Рис. 177. Схема операции у того же больного. Анастомоз между главным, нижнедолевым и среднедолевым бронхами.*

та. На 7-й день сделана бронхоскопия. Линия анастомоза герметична, края бронхов адаптированы хорошо. Произведен туалет бронхов. После бронхоскопии состояние значительно улучшилось, дыхание прослушивалось во всех отделах правого легкого, хрипов не было.

Через 20 дней после операции при контрольной бронхоскопии просвет верхнедолевого бронха без особенностей. На расстоянии 0,5 см от устья верхнедолевого бронха видна линия бронхиального анастомоза. Он герметичен, края слизистой оболочки сопоставлены хорошо, несколько отечны. На 16 часах располагается просвет Бе, а на 11 часах - просвет бронха базальных сегментов (рис. 181). При рентгенологическом исследовании патологии со стороны оставшихся отделов правого легкого не отмечено. На бронхограммах бронхи нижней доли правого легкого не изменены.



*Рис. 178. Бронхограмма того же больного через 1 1/2 года после операции. В области анастомоза стеноза нет.*



*Рис. 179. Правая боковая рентгенограмма больной Е. Ателектаз средней доли.*

Через 3 мес после операции больная приступила к своей основной работе бухгалтера. Через 5 лет после операции состояние удовлетворительное, патологии со стороны легких не определяется<sup>1</sup>.

Больной Г.. 16 лет. поступил 4/ХП 1974 г. с жалобами на кашель с большим количеством мокроты, кровохарканье, субфебрильную температуру, одышку при физической нагрузке.

Кашель появился 2 года назад, субфебрильная температура и кровохарканье - в течение 8 мес. Лечился по поводу хронической пневмонии в терапевтических стационарах. 29/Х 1974 г. во время бронхоскопии в левом главном бронхе обнаружено опухолевидное образование. Биопсия: фиброзная ткань с очагами гиалиноза. Заподозрена аденома левого главного бронха.

При поступлении состояние удовлетворительное. Левая половина грудной

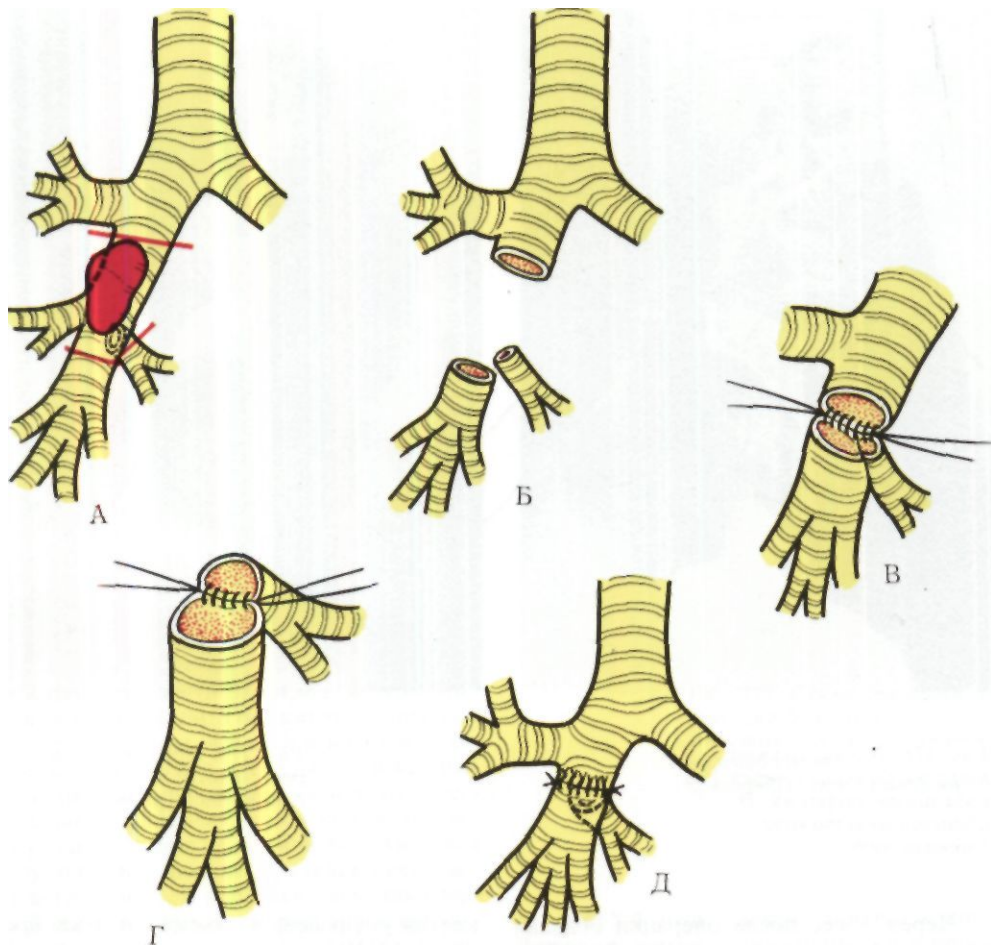
клетки уменьшена в объеме и отстаёт при дыхании. Над левым легким перкуторный звук укорочен, дыхание резко ослаблено, выслушиваются сухие и единичные влажные мелкопузырчатые хрипы.

При рентгенологическом исследовании левое легкое уменьшено в объеме, прозрачность понижена. Тень средостения смещена влево, левый купол диафрагмы приподнят. На томограммах и бронхограммах определяется цилиндрическая культя левого главного бронха длиной 5 см (рис. 182).

Повторная бронхоскопия: просвет левого главного бронха обтурирован опухолью светло-розовой окраски, эластической консистенции, с гладкой поверхностью. При исследовании биопсийного материала заподозрена аденома карциноидного типа.

Диагноз: аденома левого главного бронха, ателектаз левого легкого.

<sup>1</sup> 5/Х 1971 г. демонстрирована Р. И. Чарнецким на 29-м заседании пульмонологической секции Хирургического общества Москвы и Московской области.



Операция 18/XII 1974 г. - задняя торакотомия слева с резекцией IV ребра. Левое легкое уменьшено в размерах, белесоватой окраски, плотно-эластической консистенции, безвоздушно и не вентилируется. Выделены и взяты на держалки главный, верхнедолевой и нижнедолевой бронхи. При вскрытии просвета левого главного бронха обнаружена опухоль розовато-серого цвета размером 3x2 см на широком основании. Опухоль в основном исходит из устья верхнедолевого бронха. Отсосом из ветвей верхнедолевого и нижнедолевого бронхов удалено значительное количество вязкой зеленоватой слизи. После ее отсасывания легкое стало мягче и эластичнее. Произведена циркулярная резекция левого главного бронха (на протяжении 2.5 см), верхнедо-

*Рис. 180. Схема операции у той же больной. А — пересечены промежуточный бронх, бронх базальных сегментов и 6-й сегментарный бронх; Б - опухоль удалена. Культю базального и 6-го сегментарного бронхов сшиты, между собой (В), а затем анастомозированы конец в конец с промежуточным бронхом (Г,Д).*

левого и нижнедолевого бронхов вместе с опухолью. Наложен анастомоз между культей левого главного бронха и образовавшимся четырьмя бронхиальными

культями: бронха первых трех сегментов, бронхов язычковых сегментов, 6-го сегмента и базальных сегментов. Для лучшего наложения анастомоза бронхи первых трех сегментов и язычковых сегментов были сшиты между собой (рис. 183). Шовный материал - лавсан № 0 и № 1. Герметизм анастомоза полный. Легкое стало вентилироваться, хотя оставалось плотноватым. В полость плевры введено два дренажа. Рана грудной стенки ушита.

Гистологическое исследование препарата: карциноид с начальными признаками малигнизации.

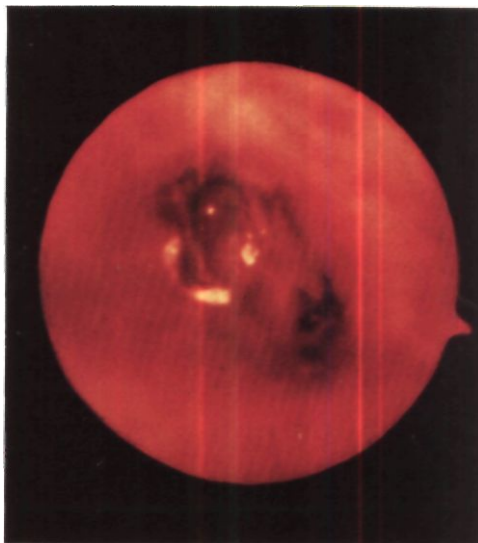
После операции в течение первых 6 ч по дренажам выделилось около 1 л кровянистой жидкости. Сделана реторакотомия. Отмечалось диффузное подтекание крови из мелких сосудов грудной стенки. Произведен тщательный гемостаз электрокоагуляцией. Плевральная полость промыта раствором тромбина. На операционном столе произведено прямое переливание 250 мл крови.

В течение первых 6 дней после операции отмечались явления гиповентиляции левого легкого. 21/XII сделана бронхоскопия с санацией бронхиального дерева, проводилась катетеризация трахеи с отсасыванием мокроты. В последующем температура тела нормализовалась, количество мокроты уменьшилось. Рана зажила первичным натяжением.

Через 1<sup>1</sup>/<sub>\*</sub> мес после операции общее состояние вполне удовлетворительное. Жизненная емкость легких по сравнению с дооперационной возросла с 54 до 78 %, а максимальная вентиляция легких - с 71 до 96 %. На томограммах и бронхограммах левый главный бронх укорочен. Контрастное вещество из главного бронха сразу проходит в сегментарные бронхи, которые свободно проходимы (рис. 184). Через 6 мес после операции практически здоров<sup>1</sup>.

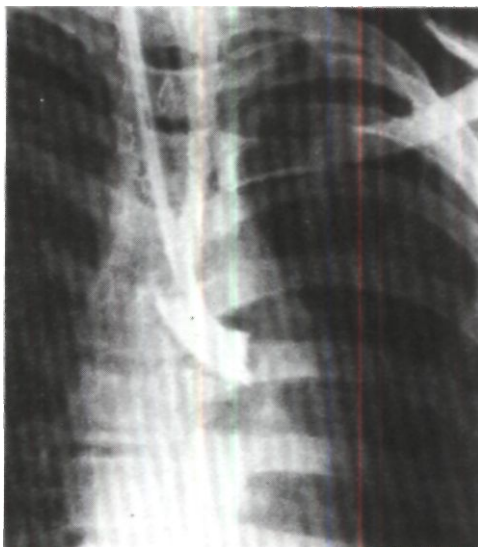
Нормальное заживление бронхиального анастомоза происходит по типу первичного натяжения и заканчивается через 1-2 мес образованием тонкого рубца, который покрывается многорядным цилиндрическим эпителием (рис. 185).

Возможности увеличения диаметра бронхиального анастомоза в процессе роста изучались в экспериментах

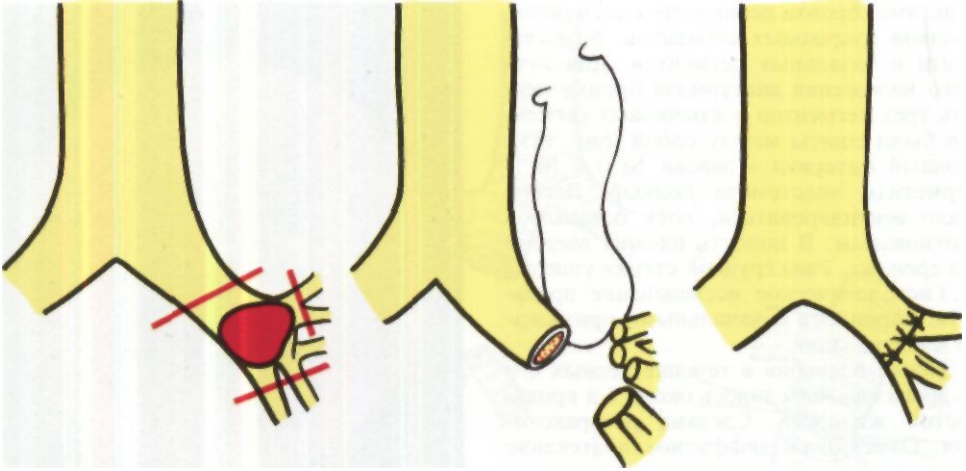


*Рис. 181. Эндофото области анастомоза между правым главным бронхом, базальным и 6-м сегментарным бронхом через 20 дней после операции у той же больной.*

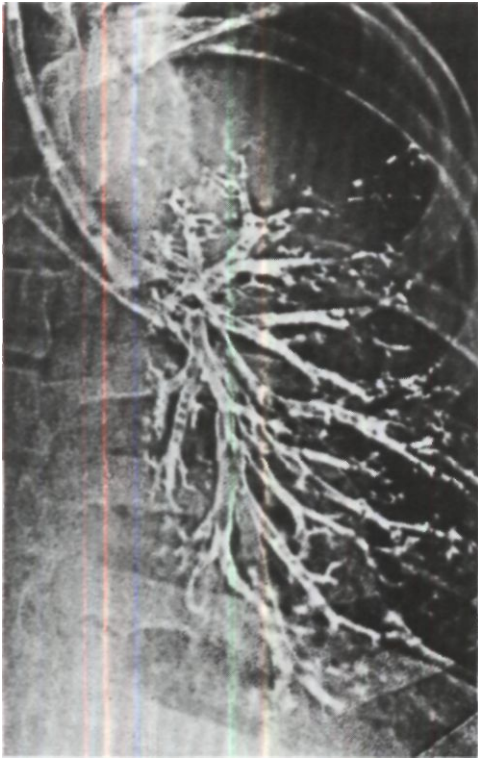
*Рис. 182. Бронхограмма больного Г. Цилиндрическая культя левого главного бронха.*



<sup>1</sup> 4/11 1975 г. продемонстрирован М. И. Перельманом, С. П. Григорьевой, А. А. Садовниковым, Н. Ф. Кудрявцевой на 60-м заседании пульмонологической секции Хирургического общества Москвы и Московской области.



*Рис. 183. Схема операции у того же больного. Анастомоз между левым главным бронхом и 4 каудальными культиями: В1+2 С В3, В4+5, В6, Вв+9+10.*



на щенках (А. П. Кузьмичев, 1966; Г. П. Этерия, 1974; Kiriluk, Merendino, 1953). Установлено, что рост анастомоза происходит в основном за счет увеличения расстояния между наложенными узловыми швами. Сужения нормально сформированных анастомозов не наступает (рис. 186 - 190). Эти данные полностью соответствуют клиническим наблюдениям.

Больной К., 3 лет, оперирован М. И. Перельманом 2/VIII 1961 г. по поводу посттуберкулезного рубцового стеноза главного бронха. Произведена циркулярная резекция стенозированного отрезка бронха на протяжении 2,7 см. Наложена трахео-бронхиальный анастомоз<sup>1</sup>. В последующие годы мальчик наблюдался Г. Л. Феофиловым, который в 1973 г. - через 12 лет после операции - произвел бронхографию и отметил рост анастомоза, просвет которого соответствовал просвету бронха.

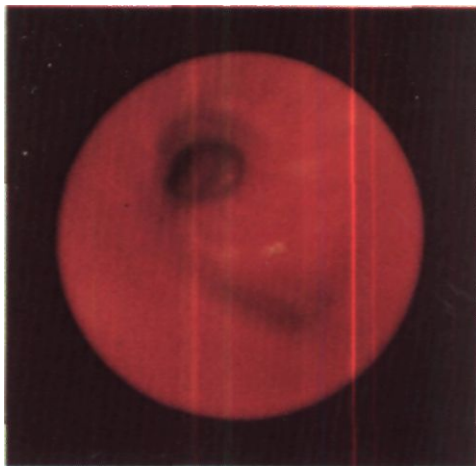
*Рис. 184. Электробронхограмма того же больного через 1\*1/2 мес после операции. Контрастное вещество свободно поступает из главного бронха через анастомоз в сегментарные бронхи.*

<sup>1</sup> Подробная история болезни этого пациента опубликована в кн.: Сборник научных работ Киргизского НИИ туберкулеза. Т. I. Фрунзе. 1961, с. 94-95.

В некоторых случаях резекцию бронха можно сочетать с краевой или циркулярной резекцией легочной артерии. Показания к такому вмешательству чаще возникают при раке и гораздо реже при посттуберкулезном бронхостенозе, бронхо-нодулярных свищах, когда стенка артерии вовлекается в инфильтрат или рубец.

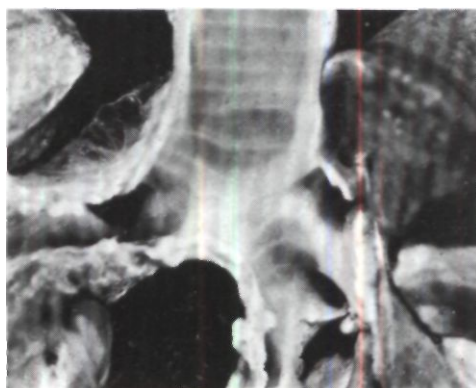
Впервые резекцию бронха в сочетании с резекцией легочной артерии произвел Allison в 1952 г. К 1974 г. были опубликованы сообщения о 50 таких операциях, включая 18 наших (данные Ю. Я. Рабиновича). При резекции боковой стенки легочной артерии (до половины диаметра) дефект закрывают швами, аутоотрансплантатом из стенки непарной вены или вены удаляемой доли легкого. После циркулярной резекции легочной артерии, обычно выполняемой с левой стороны, накладывают анастомоз конец в конец непрерывным П-образным выворачивающим швом. У одного больного мы после верхней лобэктомии слева с циркулярной резекцией бронха и легочной артерии анастомозировали артерию нижней доли с начальной частью левой легочной артерии конец в бок.

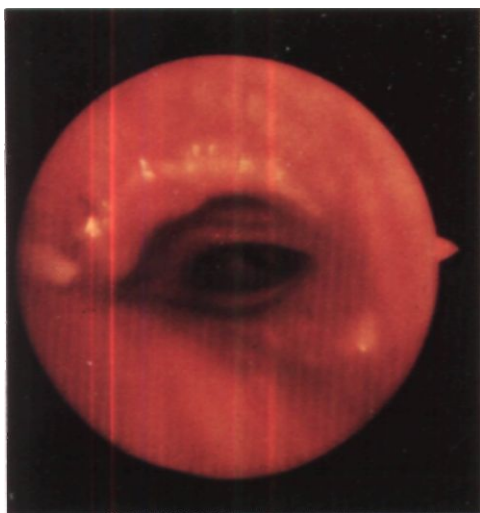
В послеоперационном периоде у больных, перенесших резекцию бронха, важно следить за трахео-бронхиальной проходимостью и предотвращать задержку мокроты. С этой целью уже через 6-8 ч после операции начинают дыхательную гимнастику. К концу первых суток назначают питье теплого молока со щелочной водой, ингаляции щелочных аэрозолей. При недостаточной эффективности этих мероприятий производят назо-бронхиальную катетеризацию под контролем рентгенотелевидения. Конец катетера может быть проведен через бронхиальный анастомоз. Мокроту отсасывают и одновременно стимулируют кашель. От трахеобронхоскопии в раннем послеоперационном периоде мы, как правило, воздерживаемся и произво-



*Рис. 185. Эндосфото через 1 мес после циркулярной резекции левого главного бронха по поводу рубцового стеноза. Линия анастомоза тонкая, просвет достаточно широкий.*

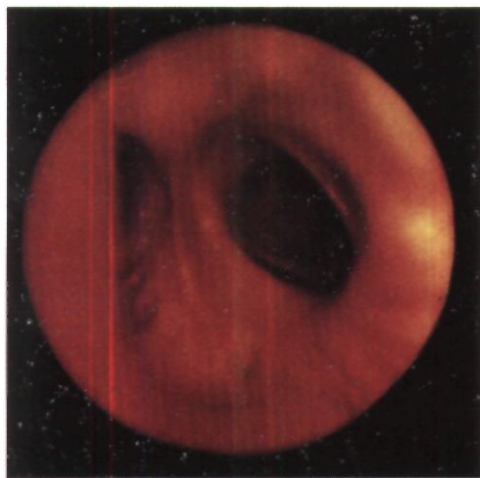
*Рис. 186. Фото макропрепарата после резекции левого главного бронха у щенка со сроком наблюдения 385 дней. Линия анастомоза не выявляется. Диаметр анастомоза 1,5 см (эксперимент Г. П. Этерия).*





*Рис. 187. Эндосфото области анастомоза главного и промежуточного бронхов через 5 лет после верхней лобэктомии справа с циркулярной резекцией бронха по поводу рака.*

*Рис. 188. Эндосфото области анастомоза между главным и промежуточным бронхами через 7 лет после верхней лобэктомии справа с циркулярной резекцией бронха по поводу рака. Линия анастомоза не дифференцируется.*



дим ее только через 3-5 нед для контроля состояния анастомоза.

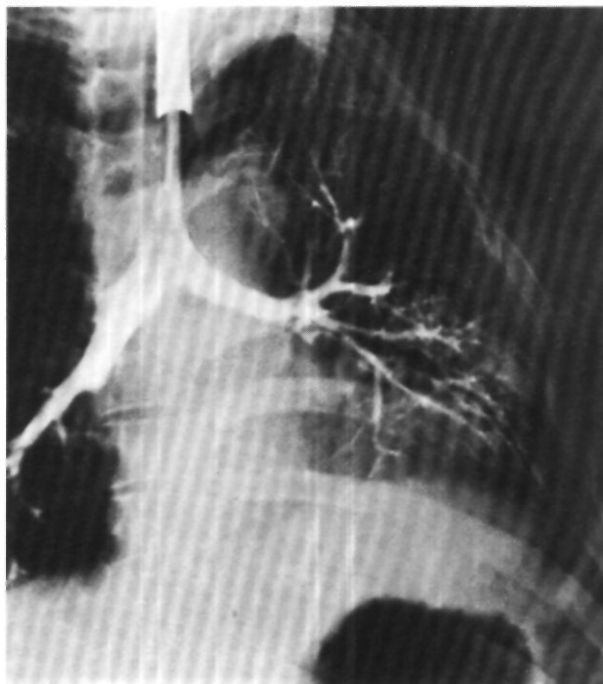Осложнениями со стороны бронхиального анастомоза могут быть его несостоятельность, разрастание грануляционной ткани, рубцовый стеноз.

Основные причины этих осложнений одинаковы и сводятся к трем факторам: 1) выполнение резекции бронха на фоне выраженного бронхита с проведением швов через резко воспаленную стенку; 2) ишемия сшиваемых бронхиальных концов с их последующим краевым некрозом (обширное «скелетирование» бронхов, частые и слишком туго завязанные швы); 3) технические дефекты иссечения бронха и наложения анастомоза (широкая продольная бронхотомия, косое пересечение с выступанием хрящей, иссечение бронха в пределах измененной стенки, плохая адаптация краев, неточное наложение швов и пр.; рис. 191).

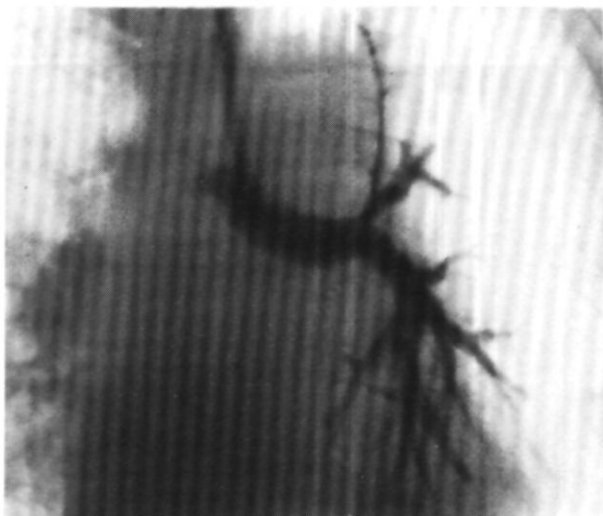
Наиболее тяжелое и опасное осложнение - несостоятельность анастомоза, наблюдающаяся у 3-6 % больных. Абсолютное большинство таких случаев отмечается после операций по поводу рака с широкой мобилизацией бронхов, иссечением бронхиальных артерий, нервов, клетчатки и легко возникающим ишемическим некрозом в зоне анастомоза. При несостоятельности анастомоза и вирулентной инфекции легко возникают аррозионные кровотечения из прилежащих крупных сосудов. Эти кровотечения обычно заканчиваются асфиксией и смертью.

В диагностике несостоятельности бронхиального анастомоза, кроме клинических и рентгенологических данных, важное значение имеет трахеобронхоскопия. Лечение заключается в возможно ранней повторной операции. При несостоятельности анастомоза, выявленной в течение первых - вторых суток после операции и обусловленной дефектами в наложении швов, может быть доста-

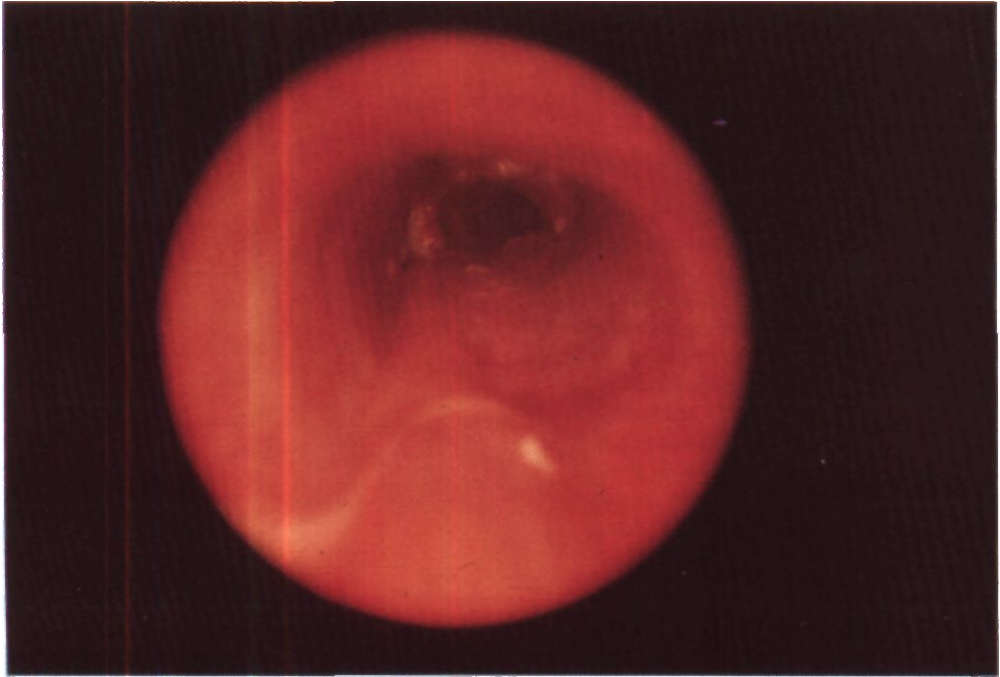
*Рис. 189. Бронхограмма  
через 6 лет после  
реконструктивно-  
восстановительной  
операции по поводу  
посттравматической  
окклюзии левого  
главного  
bronха. Линия  
анастомоза  
не определяется.*



*Рис. 190. Бронхограмма  
через 6 лет после  
верхней  
лобэктомии с  
циркулярной  
резекцией  
левого  
главного  
bronха. Линия  
анастомоза  
не определяется.*







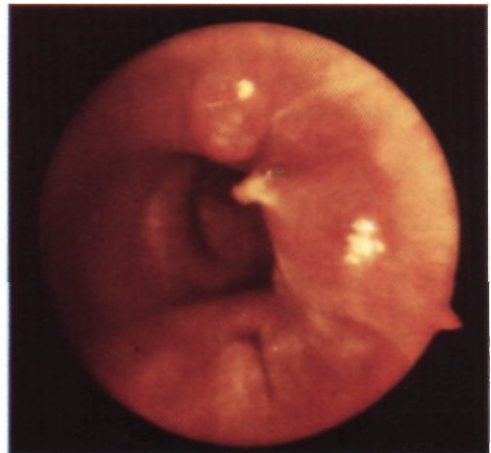
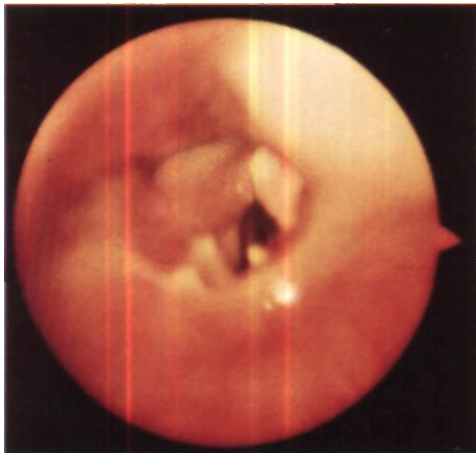
*Рис. 191. Эндоскопическое изображение области анастомоза между правым главным и*

*промежуточным бронхами через 4 нед после операции. Плохая адаптация краев,*

*некротические изменения хряща каудального отрезка бронха.*

*Рис. 192. Эндоскопическое изображение через 2 мес после циркулярной резекции левого главного бронха по поводу рубцового стеноза. Разрастание грануляций по линии анастомоза.*

*Рис. 193. Эндоскопическое изображение через год после операции. Грануляционный полип вокруг нити, прорезавшейся в просвет анастомоза между правым главным и промежуточным бронхами.*



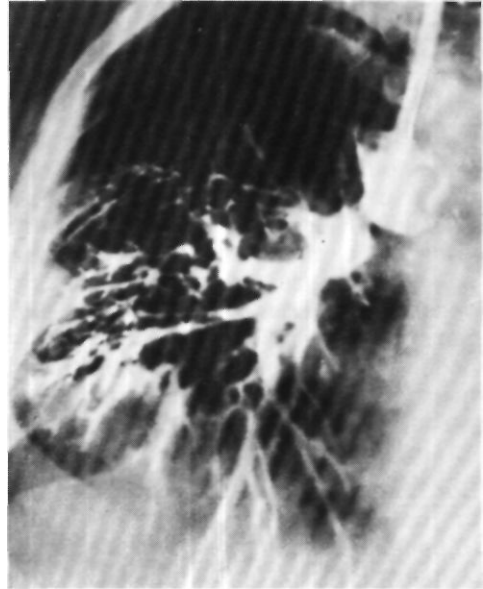
точной дополнительной герметизация. В случаях некротических изменений бронхов обычно необходима пульмонэктомия.

Разрастание грануляций может сопровождаться небольшим кровохарканьем и суживать просвет анастомоза (рис. 192). Лечение заключается в удалении и прижигании грануляций 33 % раствором нитрата серебра через бронхоскоп. Грануляции часто располагаются вокруг швов, которые прорезаются в просвет бронха (рис. 193). Эти швы также должны быть удалены, иногда с предварительным пересечением бронхоскопическими ножницами.

Рубцовый стеноз анастомоза обычно развивается на фоне панбронхита и наблюдается у 10-15 % больных. Диагноз основывается на клинических, бронхоскопических и бронхографических данных (рис. 194). Для лечения стенозов применяют многократное бронхоскопическое бужирование. Huzly (1972) с успехом пользовался катетером Фогарти с надувным баллоном.

Специфическим осложнением является ателектаз средней доли правого легкого, иногда возникающий после верхней лобэктомии с циркулярной резекцией главного и промежуточного бронхов вследствие перегиба среднедолевого бронха через легочную артерию. Для профилактики этого осложнения подвижную среднюю долю нужно фиксировать к нижней доле или к перикардиальному жиру над диафрагмой.

По мере накопления опыта в резекции бронхов послеоперационная летальность и число осложнений существенно уменьшаются. При этом основное значение имеют предоперационное лечение бронхита, возможно более щадящая мобилизация бронхов



*Рис. 194. Прямая бронхограмма через 8 мес после операции. Рубцовый стеноз бронхиального анастомоза после верхней лобэктомии справа с циркулярной резекцией главного бронха.*

и совершенствование конструкции анастомоза. В настоящее время риск несостоятельности бронхиального анастомоза не выше риска несостоятельности культи бронха после пульмонэктомии.

Исследования дыхательной функции части легкого, вентилируемой через бронхиальный анастомоз, не установили существенной разницы по сравнению с дыхательной функцией доли, оставшейся после обычной лобэктомии (данные В. Д. Колесникова, Л. Г. Малышевой и И. К. Соваренко на нашем материале).

## ВОССТАНОВИТЕЛЬНЫЕ ОПЕРАЦИИ ПРИ ПОСТТРАВМАТИЧЕСКОЙ ОККЛЮЗИИ ГЛАВНОГО БРОНХА

Восстановительная операция при посттравматической окклюзии главного бронха заключается в выделении и вскрытии обеих бронхиальных культи с наложением бронхиального или трахео-бронхиального анастомоза.

Физиологическое обоснование этого вмешательства заключается в возможности восстановления функции легкого после состояния асептического ателектаза, причем даже весьма длительного. В эксперименте такую возможность убедительно показали Г. С. Мерзликин (1965), Ф. Ф. Амиров и Н. Х. Шамирзаев (1966), В. Д. Фирсов (1968), Ю. Н. Халов (1969), Д. А. Джангулашвили (1972), М. Г. Сачек (1975), Weeb и Burford (1953).

Модель длительного асептического ателектаза создается пересечением главного бронха и ушиванием его обоих концов при максимально бережном отношении к бронхиальным артериям и легочным ветвям блуждающего нерва. Выключенное из вентиляции в этих условиях легкое защищено от инфекции.

После окклюзии главного бронха железы бронхиальной стенки продолжают продуцировать слизь, которой заполняются просветы бронхов, бронхиолы и даже альвеолы. При микроскопических исследованиях В. Д. Фирсов (1968) отмечал харак-

терные морфологические изменения в легком главным образом в течение первого месяца после развития асептического ателектаза. В последующее время эти изменения несколько нарастают лишь в количественном отношении. Плевра утолщается и выглядит компактной, гомогенной, с расширенными лимфатическими сосудами и единичными фибробластами. Структурные элементы ателектазированного легкого сближены. Эффект сближения создает мнимое впечатление об их количественном увеличении. Умеренный перибронхиальный склероз бывает выражен не всегда. Типичных бронхоэктазов не возникает. Эпителий бронхов сохраняет свое строение, но бронхиальные железы с течением времени атрофируются. Сосудистое русло редуцируется вследствие появления артерий замыкающего типа. Возникает в разной степени выраженный перивазальный склероз. Количество капилляров, заполненных кровью, заметно уменьшается. При гистохимических исследованиях отмечено накопление мукополисахаридов в бронхиальных хрящах и стенках артерий. В стенках мелких сосудов и межальвеолярных перегородках выявляются мукопротеиды. Исследования с применением электронной микроскопии показали резкое снижение обменных

процессов. Поступление венозной крови из ателектазированного легкого в большой круг кровообращения снижает насыщение артериальной крови кислородом в среднем на 3,3 %. Заметных изменений кислотно-щелочного состояния при этом не наблюдается.

Степень выраженности морфологических изменений в ателектазированном легком, как показал М. Г. Сачек (1975), меньше в случаях сохранения легочных нервных сплетений и кровотока по бронхиальным артериям.

В целом проведенные исследования показали, что длительный асептический ателектаз не приводит к грубым морфологическим изменениям в ткани легкого.

После наложения бронхиального анастомоза и реаэрации легкого возникшие изменения имеют тенденцию к обратному развитию. По данным Ф. Ф. Амирова и Н. Х. Шамирзаева (1966), структура легкого, находившегося в состоянии ателектаза в течение 7, 15 и 30 дней, восстанавливается через 3-4 мес, а легкого, находившегося в состоянии ателектаза 90 и 180 дней, - несколько дольше - спустя 5-6 мес после операции.

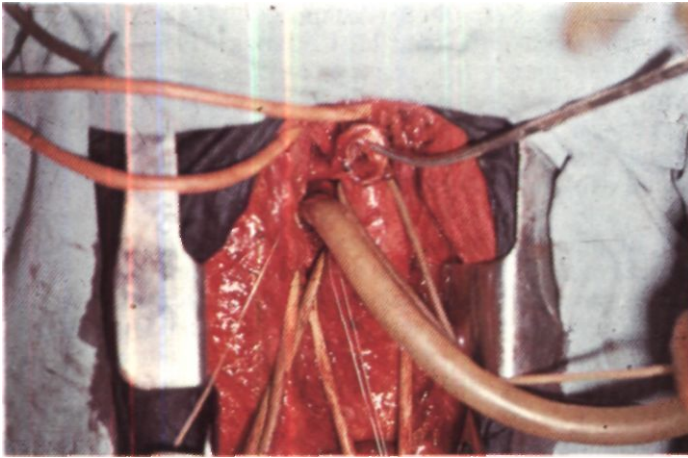
Способность реаэрированного легкого к поглощению кислорода при его искусственной вентиляции после наложения бронхиального анастомоза восстанавливается сразу - уже на операционном столе. Мы с В. Д. Фирсовым убедились в этом путем определения оксигенации крови в легочных венах после наложения бронхиального анастомоза. Однако в соответствующем эксперименте животные в сроки от 1<sup>1</sup>/<sub>а</sub> до 4 мес после восстановительной операции на одной стороне еще не переносят удаления второго, интактного, легкого и погибают через 10-12 ч от дыхательной недостаточности. Если же интактное легкое удаляют через 6-8 мес, они выживают (В. Д. Фирсов, 1968).

Ф. Ф. Амиров, Н. Х. Шамирзаев (1966), М. Г. Сачек (1975) показали, что темп и степень восстановления газообмена в легком зависят от длительности предшествовавшего ателектаза. Наиболее полно расправляется и восстанавливает свою функцию легкое, находившееся в состоянии ателектаза до 7 мес. Причинами неполного расправления и худшего восстановления дыхательной функции легкого при большей длительности ателектаза М. Г. Сачек считает анатомическое уменьшение плевральной полости (сужение межреберных промежутков, смещение органов средостения), морфологическую перестройку висцеральной плевро и изменение эластического каркаса легкого.

Первую восстановительную операцию при посттравматической окклюзии бронха описал Griffith в 1949 г. В последующие годы опубликовано около 200 таких наблюдений. Из советских хирургов о применении этих операций сообщали В. Г. Чешик, (1963), Б. В. Петровский, М. И. Перельман, А. П. Кузьмичев (1966), О. М. Авилова (1971), В. Р. Ермолаев (1975), М. Г. Сачек (1975). К настоящему времени нами восстановительные операции сделаны 21 больному.

Показания к операциям необходимо ставить по возможности раньше с целью более быстрого и полного восстановления дыхательной функции легкого. Лучшим сроком, как на экспериментальном материале показали Н. Х. Шамирзаев, О. М. Азатов и Б. К. Озидкариев (1975), является первый месяц после травмы. Однако удовлетворительные результаты могут быть достигнуты и при операции, проведенной через много лет после травмы. Наибольший срок между травмой и операцией был, по-видимому, в наблюдении Winter и Baum (1968) - 22 года.

Восстановительные операции при окклюзиях главных бронхов мы выполняем всегда из заднего доступа с



*Рис. 195.  
Восстановительная операция по поводу посттравматической окклюзии бронха. Этап операции. В каудальную культю бронха введена интубационная трубка для пробного раздувания легкого. Видна краниальная сторона культи с типичной слепой воронкой на дне.*

резекцией IV или V ребра. Полость плевры у большинства больных бывает свободной. Лишь при повторных операциях приходится разделять более или менее прочные сращения. При этом пневмолиз может быть весьма ограниченным и в значительной части экстраплевральным - только для доступа к области бронхиальных культей. Легкое бывает синеватого или сине-багрового цвета, тестоватой консистенции. Медиастинальная плевра утолщена, клетчатка средостения склерозирована. Особенно выражен склеротический процесс у больных, ранее уже перенесших операцию на бронхе.

Место разрыва бронха и, в частности, его каудальную культю определяют пальпацией по ощущению хрящей. Эта культя может быть очень короткой или длинной, свободно лежащей в клетчатке или соединенной мощным рубцом с краниальной культей. Каудальную культю выделяют, фиксируют двумя швами-держалками и вскрывают поперечным разрезом, иссекая рубцово измененный конец. Из бронхиальной системы легкого мягким катетером отсасывают густую слизь, слегка массируя легкое в направлении от периферических отделов к корню. В просвет бронха со стороны операци-

онной раны вводят интубационную трубку, через которую производят пробное раздувание легкого (рис. 195). Давление повышают до 20-25 см вод. ст., добываясь по возможности полного расправления легкого.

Для определения состояния ателектазированного легкого мы ранее во время операции производили ангиопульмонографию, бронхографию и срочную биопсию. Более простым и быстрым способом оценки его дыхательной функции являются пункция легочной вены и исследование насыщения крови кислородом до и после искусственной вентиляции. Перед пункцией легочную вену у перикарда пережимают дважды обведенной вокруг нее ниппельной резиной. Пункцию производят ближе к легкому. Кровь берут под слой вазелинового масла. Получаемые данные обычно очень наглядны.

Так, у больного С. с ателектазом длительностью 94\* мес насыщение кислородом крови в левой нижней легочной вене до расправления левого легкого составляло 77 %, а после восстановления вентиляции легкого - 92 % (насыщение периферической артериальной крови в этих же условиях - 94 %).

В настоящее время, однако, мы перестали применять эти способы и

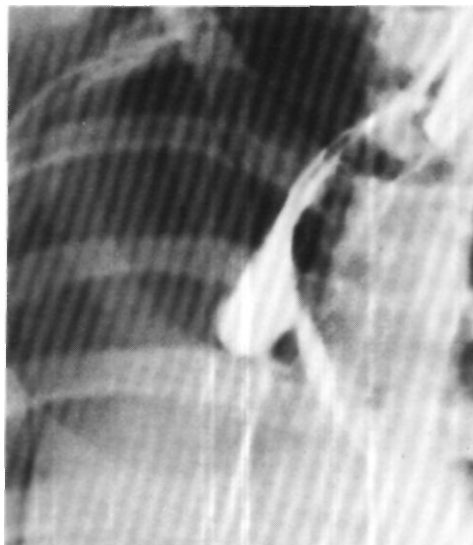считаем, что расправление легкого при раздувании и удовлетворительное спадение при пассивном «выдохе» являются достаточными основаниями для наложения бронхиального анастомоза. Если такое решение принято, выделяют краниальную культю бронха.

При отрыве от трахеи правого главного бронха или его разрыве вблизи трахеи для облегчения мобилизации трахео-бронхиального угла перевязывают и пересекают дугу непарной вены. Удобную экспозицию для вскрытия и иссечения рубцово измененного конца краниальной культи бронха получают после подтягивания бронха или боковой стенки трахеи швами-держалками. Слева при отрыве бронха от трахеи тупым путем мобилизуют и берут на резиновые держалки ее надбифуркационный отдел и правый главный бронх. Оро-трахеальную интубационную трубку под контролем со стороны раны продвигают в правый бронх и достаточно сильным подтягиванием трахеи выводят трахео-бронхиальный угол из-под аорты. Мобилизацией аорты при операциях по поводу посттравматической окклюзии бронха мы не пользуемся.

Рубцово измененную часть краниальной культи бронха иссекают до нормальных тканей и накладывают бронхиальный анастомоз. В случаях несоответствия просветов соединяемых отрезков бронха их адаптируют только увеличением расстояния между швами на культе большего диаметра.

После наложения анастомоза конец оро-трахеальной трубки подтягивают из противоположного бронха в трахею. Легкое на оперируемой стороне начинает вентилироваться. Область анастомоза плевризуют медиастинальной плеврой или укрывают культей непарной вены.

Больная Е., 16 лет, поступила 13/X 1971 г.



*Рис. 196. Бронхограмма больной Е. Культя правого главного бронха.*

За месяц до поступления попала в автомобильную катастрофу. Диагностированы закрытые переломы пяти ребер справа с повреждением легкого, напряженный гемопневмоторакс, ушибленная рана головы, перелом правой ключицы, ушиб живота, шок II степени. После комплексной терапии выведена из тяжелого состояния. Через 20 дней диагностирован полный поперечный разрыв правого главного бронха и ателектаз правого легкого. Переведена в нашу клинику для восстановительной операции.

При поступлении общее состояние удовлетворительное. Кожные покровы бледные, губы цианотичны. Одышки в покое нет. Правая половина грудной клетки уменьшена в размерах, отстает при дыхании. Правая рука атрофична. движения в плечевом суставе ограничены. Перкуторный звук над правым легким тупой, дыхание на выслушивается. Границы сердца смещены вправо.

На рентгенограммах правая половина грудной клетки интенсивно затемнена, органы средостения почти полностью смещены вправо. На бронхограмме - ампутация правого главного бронха в 1,0-1,5 см от бифуркации трахеи (рис.

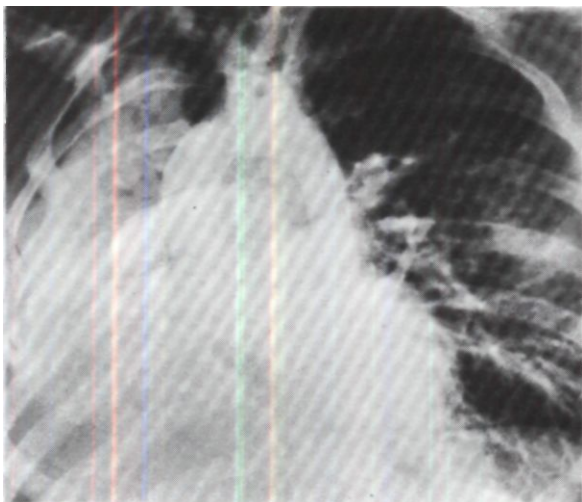
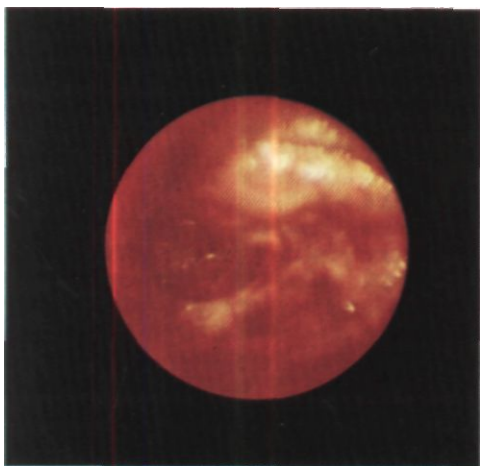


Рис. 197.  
*Ангиопульмонограмма той же больной. Правая легочная артерия проходима.*

Рис. 198. Эндосфото той же больной.  
*Посттравматическая окклюзия бронха. Устье правого главного бронха закрыто рубцовой тканью.*



196). На ангиопульмонограмме проходимость правой легочной артерии сохранена (рис. 197). Эндоскопически просвет правого главного бронха концентрически сужен и на расстоянии 1 см от карины закрыт рубцовой тканью (рис. 198).

Диагностирован перелом хирургической шейки правого плеча и в травматологическом отделении произведена резекция головки правого плеча. Через 3 мес вновь поступила для восстановительной операции на бронхе.

Операция 18/11 1972 г., через 5 мес после травмы. Задним доступом справа с резекцией V ребра вскрыта свободная плевральная полость. Легкое в состоянии ателектаза. Выделен из рубцов каудальный отрезок главного бронха и отсечен на уровне отхождения верхнедолевого бронха. Из периферических бронхов аспирирована слизкообразная слизь. Выделена краниальная культя бронха длиной 1 см. Рубцово измененная часть культи резецирована. Наложен бронхиальный анастомоз узловыми орсилоновыми швами. Легкое расправилось, хорошо спадлось при пассивном «выходе». Герметизм анастомоза полный.

Послеоперационный период без осложнений. Легкое хорошо расправилось. Через 21 день произведена контрольная бронхоскопия: просвет анастомоза диаметром около 1 см. Небольшие грануляции по линии анастомоза удалены с помощью ультразвукового волновода.

Выписана через 22 дня после операции в удовлетворительном состоянии. Через 7 мес после операции состояние хорошее, работает<sup>1</sup>.

Шестеро из 21 больного с посттравматической окклюзией бронха ранее уже были оперированы в других лечебных учреждениях и выполненные у нас вмешательства сделаны повторно. Ввиду крайней редкости повторных реконструктивно-восстановительных операций после разрывов бронхов приводим эти наблюдения.

Больной Ч., 14 лет, поступил 18/IV 1966 г. В 1959 г. был сбит автомашиной. В 1960 г. (через Н/г года после травмы) диагностированы рубцовая окклюзия левого главного бронха и ателектаз левого легкого. Произведена восстановительная операция на левом главном бронхе. С 1962 г. стали беспокоить ежегодные левосторонние пневмонии, которые с 1964 г. возникали на фоне развивавшегося ателектаза левого легкого. После курса противовоспалительной терапии в стационаре вентиляция легкого восстановилась. В периоды ремиссии чувствовал себя удовлетворительно, одышки и кашля не было, занимался спортом. Последнее обострение в феврале 1966 г. Диагностированы ателектаз левого легкого, левосторонняя пневмония, хронический нефрит.

При поступлении общее состояние удовлетворительное. Над левым легким выслушиваются ослабленное везикулярное дыхание, рассеянные сухие хрипы. В моче - следы белка.

На рентгенограммах левое легкое уменьшено в размерах, тень средостения смещена влево, правое легкое пролабирует в левую половину грудной клетки. При бронхографии определяется стеноз левого главного бронха на расстоянии 1 см от бифуркации трахеи, контрастное вещество в небольшом количестве проходит через суженный участок бронха (рис. 199). Бронхоскопия: карина смещена влево, в области бронхиального анастомоза - рубцовое сужение просвета бронха до 0,2 см в диаметре. Расстояние между кариной и областью стеноза 1 см.

Диагноз: рубцовый стеноз левого главного бронха III степени в области

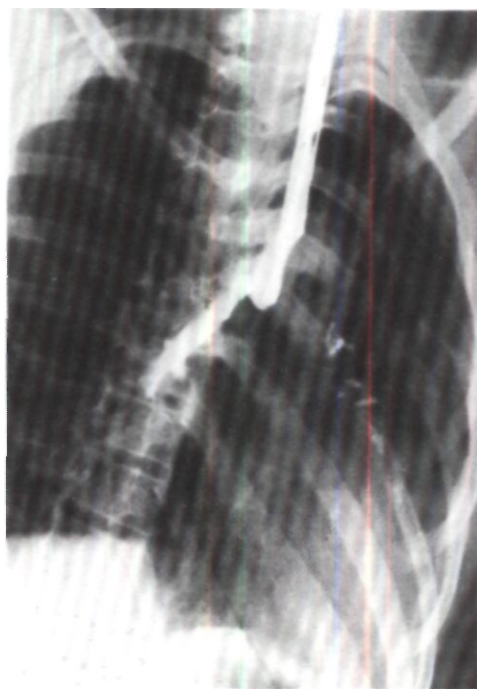
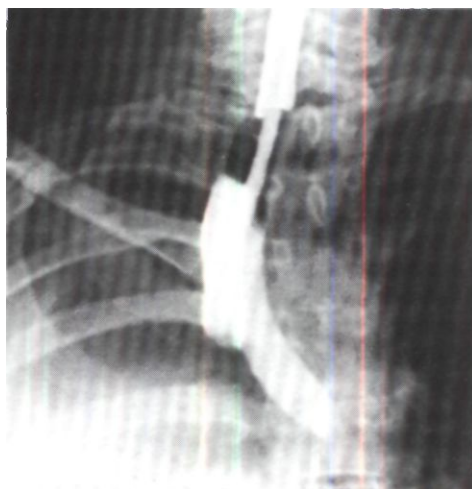

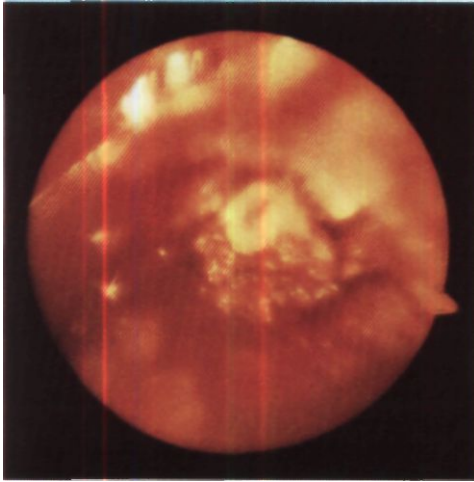
Рис. 199. Бронхограмма больного Ч. Резкий стеноз левого главного бронха, контрастное вещество едва проникает в бронхи нижней доли.

Рис. 200. Бронхограмма больной А. Культия правого главного бронха.



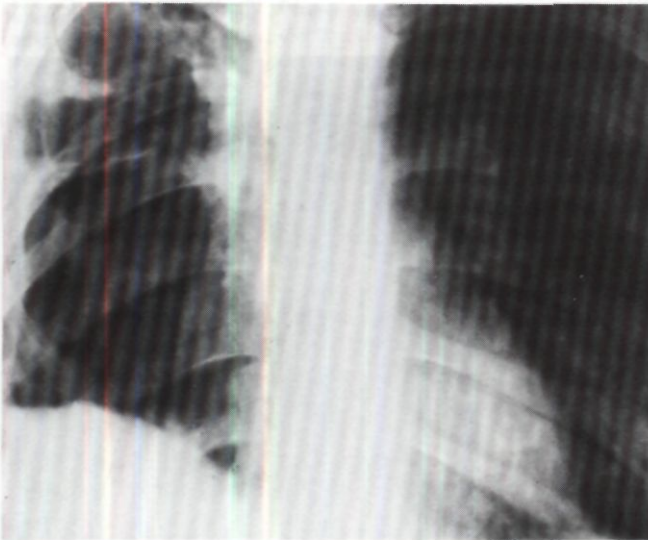
<sup>1</sup> 29/IX 1972 г. демонстрирована М. П. Перельманом и Т. Н. Седовой на 1950-м заседании Хирургического общества Москвы и Московской области.





*Рис. 201. Эндоскопия той же больной. Рубцовая окклюзия правого главного бронха.*

*Рис. 202. Прямая рентгенограмма легких той же больной через 1 мес после повторной операции. Правое легкое воздушно.*



бронхиального анастомоза, наложенного по поводу разрыва бронха 6 лет назад.

Операция 8/VI 1966 г. Наркоз с интубацией правого главного бронха однопросветной трубкой. Задняя торакотомия слева по ходу старого послеоперационного рубца. Резецировано IV ребро. Плотность плевры облитерирована. После пневмолиза обнаружено, что легкое значительно уменьшено, обычного цвета, однородной консистенции. В корне легкого плотные рубцы. Выделены из рубцов и взяты на держалки блуждающий и возвратный нервы, левый главный бронх, бифуркация трахеи и правый главный бронх. Левый главный бронх резко сужен и уплотнен на протяжении 2 см от трахеи. Кaudально бронх пересечен на неизменном участке, краниально отсечен от трахеи. Диаметр дефекта в трахее 2 см. Наложен трахео-бронхиальный анастомоз узловыми швами из хромированного кетгута и орсилона: нити на круглых атравматических иглах проведены через все слои стенки бронхов и трахеи и завязаны вне их просвета. После выведения интубационной трубки из правого главного бронха в трахею легкое хорошо расправилось до нормальных размеров. Герметизм анастомоза полный.

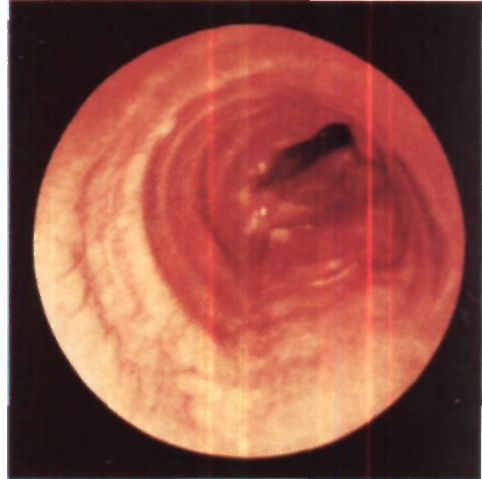
В послеоперационном периоде наблюдались явления нарушения трахео-бронхиальной проходимости. Для стимуляции кашля через стенку трахеи путем пунк-

ции введен тонкий полиэтиленовый катетер. Проводилась противовоспалительная терапия. При бронхоскопии через неделю после операции обнаружено сужение анастомоза за счет разрастания грануляций. В течение 1\*/г мес произведено 5 бронхоскопий, во время которых удаляли грануляционную ткань, расширяли просвет анастомоза, санировали бронхи. Последняя бронхоскопия 25/VII: просвет анастомоза размером 0,3x0,2 см. Вентиляция легкого сохранена. Выписан в удовлетворительном состоянии 29/VII.

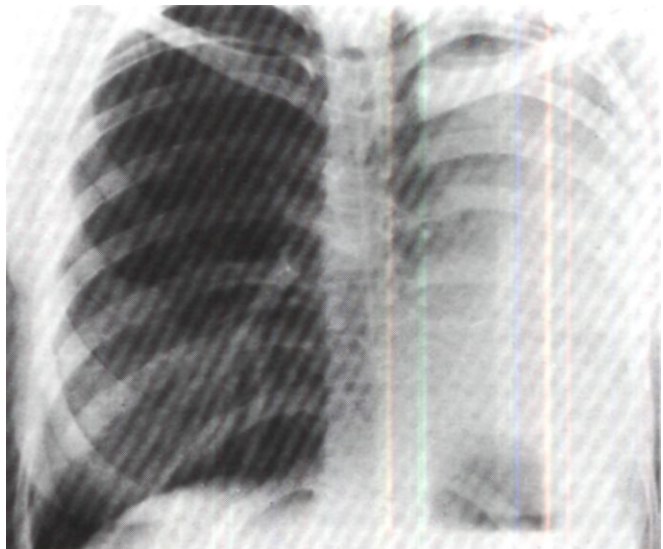
В последующем отмечались периодические повышения температуры тела, кашель с мокротой. Через 7 мес после операции рентгенологически обнаружены сужение трахео-бронхиального анастомоза, единичные бронхоэктазы в левом легком. При бронхоскопии просвет анастомоза размером 0,8x0,3 см.

Больная А., 22 лет, поступила 15/V 1972 г. с жалобами на одышку при физической нагрузке.

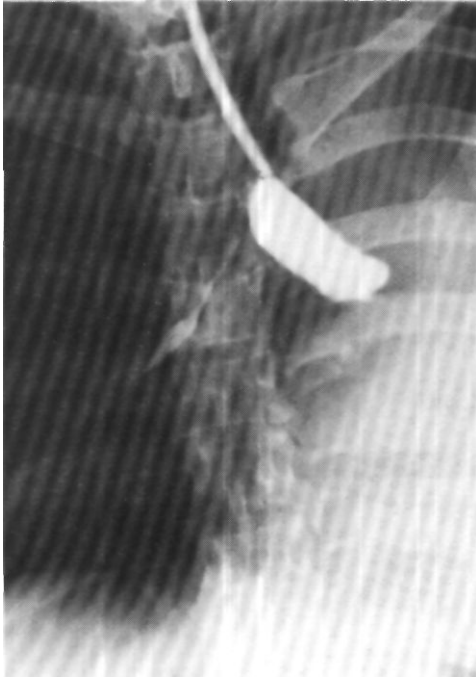В ноябре 1971 г. после падения с мотоцикла диагностированы сотрясение мозга с переломом основания черепа, перелом правого плеча, разрыв легкого с клапанным пневмотораксом и эмфизема средостения, распространяющаяся на подкожную и межмышечную клетчатку шеи. Проведены противошоковые мероприятия, иммобилизована конечность, в плевральную полость введен дренаж, произве-



*Рис. 203. Эндофото той же больной. Разрастание грануляций в области бронхиального анастомоза.*



*Рис. 204. Прямая рентгенограмма легких больной П. Левое легкое в состоянии ателектаза. Средостение смещено*



*Рис. 205. Бронхограмма той же больной. Культя левого главного бронха.*

дено дренирование претрахеального пространства. Однако дыхательная недостаточность продолжала нарастать. Рентгенологически обнаружен ателектаз правого легкого, на томограммах выявлен разрыв правого главного бронха. Наложена трахеостомия. Состояние больной не улучшалось. Через 2 нед после травмы произведена операция, во время которой обнаружен разрыв правого главного бронха и с большими трудностями наложен бронхиальный анастомоз капроновыми и кетгутowymi нитями. Ранний послеоперационный период протекал гладко. Явления дыхательной недостаточности и эмфизема ликвидировались, легкое расправилось. На 10-й день появились одышка, боли в грудной клетке. Рентгенологически обнаружен ателектаз правого легкого. При бронхоскопии выявлено сужение анастомоза за счет разрастания грануляций. Дважды производилось удаление и прижигание грануляций, однако легкое оставалось в состоянии ателектаза.

При поступлении общее состояние удовлетворительное. Правая половина грудной клетки уменьшена, в дыхании не участвует. Перкуторно - притупление легочного звука, дыхание бронхиальное. При рентгенологическом исследовании выявлен ателектаз правого легкого, тень средостения резко смещена вправо. На бронхограммах заметна культя правого главного бронха (рис. 200). При бронхоскопии установлено, что просвет главного бронха обтурирован рубцовой тканью (рис. 201).

Диагноз: рубцовая окклюзия правого главного бронха в области бронхиального анастомоза, наложенного по поводу разрыва бронха 11 мес назад. Ателектаз правого легкого.

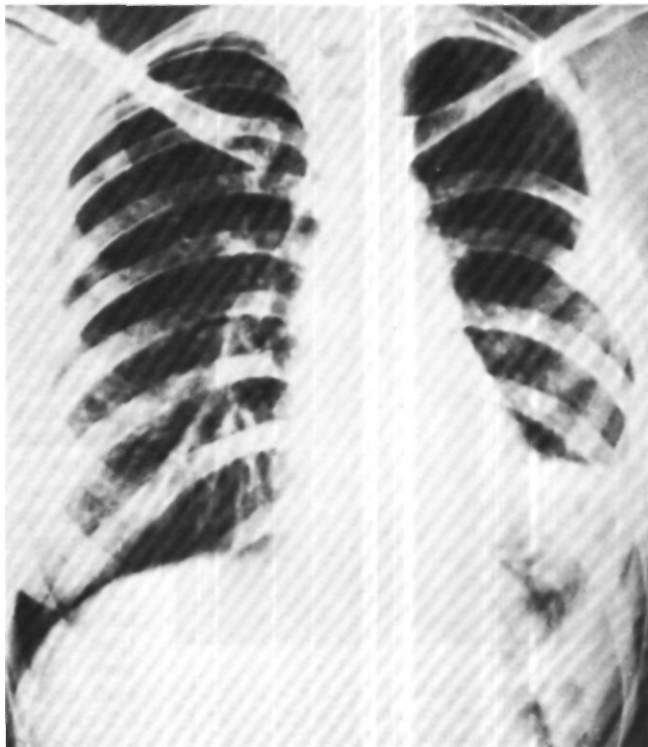
Операция 2/X 1972 г. - задняя торакотомия с резекцией V ребра. Полость плевры облитерирована, в связи с чем пневмолиз произведен частично экстраплеврально. Дуга непарной вены пересечена между двумя линиями механического шва. Культи вены дополнительно лигированы. Выделены из рубцов главный бронх, боковая и задняя стенки трахеи. Наложены швы-держалки на главный бронх у устья верхнедолевого бронха и на боковую стенку трахеи. Рубцово измененный фрагмент главного бронха иссечен: краниально бронх отсечен от трахеи, а каудально пересечен в пределах неизмененного участка. Диаметр дефекта в трахее соответствовал диаметру каудального отрезка бронха. Наложен трахео-бронхиальный анастомоз узловыми лавсановыми швами. Линия шва прикрыта медиастинальной плеврой.

Послеоперационный период без осложнений. При контрольной бронхоскопии через месяц после операции линия анастомоза гладкая. На рентгенограммах правое легкое воздушно (рис. 202). Через 5 мес после операции при контрольной бронхоскопии выявлено умеренное разрастание грануляций вокруг одной лигатуры (рис. 203). Грануляции и лигатура удалены. Проподимость анастомоза хорошая.

Больная П., 21 года, поступила 12/XII 1973 г. с жалобами на одышку при физической нагрузке, небольшие боли в левой половине грудной клетки.

2/IV 1973 г. при падении из кузова автомашины получила тупую травму грудной клетки. Было кровохарканье. Рентгенологически обнаружено тоталь-

*Рис. 206. Прямая рентгенограмма легких той же больной через 1 мес после повторной операции. Левое легкое воздушно.*



ное затемнение левой половины грудной клетки. При диагностической пункции левой плевральной полости жидкости и крови не получено. Заподозрен разрыв левого главного бронха с ателектазом легкого. 6/IV (через 4 дня после травмы) произведена торакотомия. Обнаружен разрыв левого главного бронха, наложен бронхиальный анастомоз. Однако после операции легкое оставалось в ателектазе и консервативными мероприятиями расправить его не удалось. 23/IV произведена реторакотомия и бронхиальный анастомоз наложен вновь. Эта операция также оказалась безуспешной, легкое не расправилось.

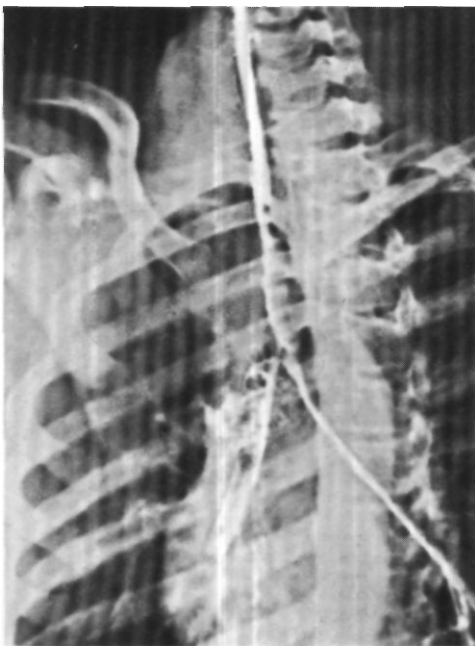При поступлении общее состояние удовлетворительное. Дыхание над левым легким не выслушивается. На рентгенограмме легкое в состоянии ателектаза, тень средостения резко смещена влево (рис. 204). На бронхограмме определяется культя левого главного бронха длиной до 5 см, шириной 2,5 см (рис. 205). При бронхоскопии обнаружена рубцовая

окклюзия левого главного бронха на расстоянии 3 см от карины.

Диагноз: рубцовая окклюзия левого главного бронха в области бронхиального анастомоза, наложенного по поводу разрыва бронха 6 мес назад. Ателектаз левого легкого.

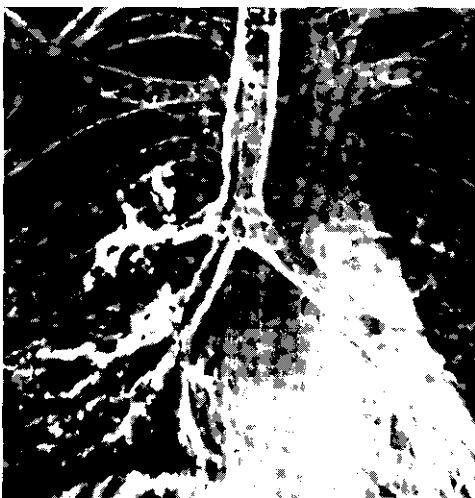Операция 27/X - задняя торакотомия с резекцией IV и V ребер. Полость плевры облитерирована. Пневмолиз со значительными техническими трудностями из-за плотных плевральных сращений и фиброзных изменений в корне легкого. Левый главный бронх представлен рубцовым тяжем длиной 1,5 см. После резекции рубцово измененной части бронха в пределах здоровых тканей наложен бронхиальный анастомоз узловыми лавсановыми и орсилоновыми швами. Легкое расправлено.

Послеоперационный период без осложнений. На рентгенограммах через месяц после операции легкое воздушно (рис. 206). Через 2 года жалоб нет, работает.



*Рис. 207. Бронхограмма больной С. Резкий стеноз устья правого главного бронха.*

*Рис. 208. Электробронхограмма той же больной через 2 мес после повторной операции. Правый главный бронх обычного диаметра.*



Больная С, 12 лет, поступила 28/11 1975 г. с жалобами на сухой кашель и одышку при физической нагрузке.

21/VIII 1974 г. получила травму грудной клетки упавшим на нее гимнастическим бревном. Диагностированы разрыв правого главного бронха, множественные переломы ребер с обеих сторон, перелом правой ключицы. 23/IX произведена операция. Обнаружен разрыв правого главного бронха. С техническими трудностями наложен бронхиальный анастомоз. Послеоперационный период протекал тяжело. Сформировался стеноз анастомоза, по поводу которого производили неоднократные бронхоскопии с бужированием. Легкое удалось расправить, однако стеноз анастомоза прогрессировал.

При поступлении общее состояние удовлетворительное. Дыхание над правым легким не выслушивается. На рентгенограммах прозрачность правого легкого сохранена, тень средостения несколько смещена вправо. Бронхография: стеноз правого главного бронха у его устья (рис. 207). При бронхоскопии на расстоянии 1 см от карины определяется рубцовый стеноз правого главного бронха до 0,2 см в диаметре.

Диагноз: рубцовый стеноз правого главного бронха III степени в области бронхиального анастомоза, наложенного по поводу разрыва бронха 6 мес назад.

Операция 19/III 1975 г. - задняя торакотомия справа с резекцией V ребра. Плотность плевры облитерирована. Пневмолиз и выделение бронха затруднены значительным рубцовым процессом. Мобилизован плотный главный бронх, нижняя треть и бифуркация трахеи. На главный бронх каудальнее стенозированного участка и на боковую стенку трахеи наложены швы-держалки. Рубцово измененный участок главного бронха иссечен: каудально пересечение сделано на участке измененного бронха; краниальный отрезок бронха, имевший вид воронки с точечным отверстием на дне, отсечен от трахеи. Рубцово измененные края дефекта в трахее иссечены так, что диаметр отверстия в трахее соответствовал диаметру каудального отрезка бронха. Наложена трахео-бронхиальный анастомоз узловыми орсионовыми швами. Герметизм анастомоза полный. Легкое хорошо расправилось.

Послеоперационный период осложнился стенозированием просвета правого

главного бронха за счет разрастания грануляций по линии анастомоза. Произведены 4 бронхоскопии с удалением и прижиганием грануляций. Просвет бронха восстановлен. На бронхограммах через 2 мес после операции просвет правого главного бронха равномерный, линия анастомоза не определяется (рис. 208).

У большинства больных, которым накладывают анастомоз после посттравматической окклюзии главного бронха, восстановление срединного положения средостения происходит через 3-6 мес после операции. К этому же времени постепенно нормализуется рентгенологическая прозрачность соответствующего легочного поля и улучшаются показатели функции внешнего дыхания. Вентиляционные объемы возрастают быстрее, чем поглощение кислорода.

В настоящее время стали лучше диагностировать разрывы бронхов и шире производить восстановительные операции. Однако их ретроспективный анализ с участием оперировавших хирургов позволяет прийти к заключению, что весьма основательными причинами осложнений со стороны бронхиального анастомоза являются дефекты техники его наложения. Существенное значение имеют также дефекты ведения послеоперационного периода в виде недостаточного бронхоскопического контроля анастомоза с удалением лигатур и грануляций. Устранение этих отрицательных факторов позволит улучшить исходы восстановительных операций при травмах бронхов и избежать необходимости сложных повторных вмешательств.



При сочетании расслабления мембранозной части с размягчением хрящей укрепляют стенки трахеи и главных бронхов по всей окружности. Rainer (1966) в таких случаях окутывал трахею марлексовой сеткой, а Lima (1967) прошивал отрезок трахеи или главного бронха стальной нитью в виде спирали. Middendorp, Schriber (1970) укрепляли стенки трахеи и главного бронха полиэтиленовыми кольцами.

Мы в качестве материала для укрепления мембранозной части грудного отдела трахеи и главных бронхов чаще используем пластинки из кортикального слоя консервированной гомокости. Такой трансплантат можно приготовить заранее, он достаточно прочен и долго не рассасывается. Однако более оправдано, по-видимому, применение трансплантатов из родственных мембранозной части собственных тканей: широкой фасции бедра, переднего листка влагалища прямой мышцы живота.

Обычная методика оперативного вмешательства для укрепления ослабленной мембранозной части трахеи и главных бронхов состоит в следующем.

В операционной с соблюдением асептических условий из стерильного консервированного кортикального слоя гомокости готовят пластинку размером 10,0x2,0x0,2 см. Выпиливают пластинку с помощью ультразвуковой пилы.

Оперативный доступ - правосторонняя задняя торакотомия в положении больного на животе. Плевральную полость вскрывают по ложу резецированного V ребра. Над трахеей рассекают медиастинальную плевру, лигируют и пересекают дугу непарной вены, блуждающий нерв берут на держалку и отводят латерально. Выделяют грудной отдел трахеи со стороны мембранозной части. Хрящевую часть полностью мобилизовать нецелесообразно - достаточно ограничиться туннелями для про-

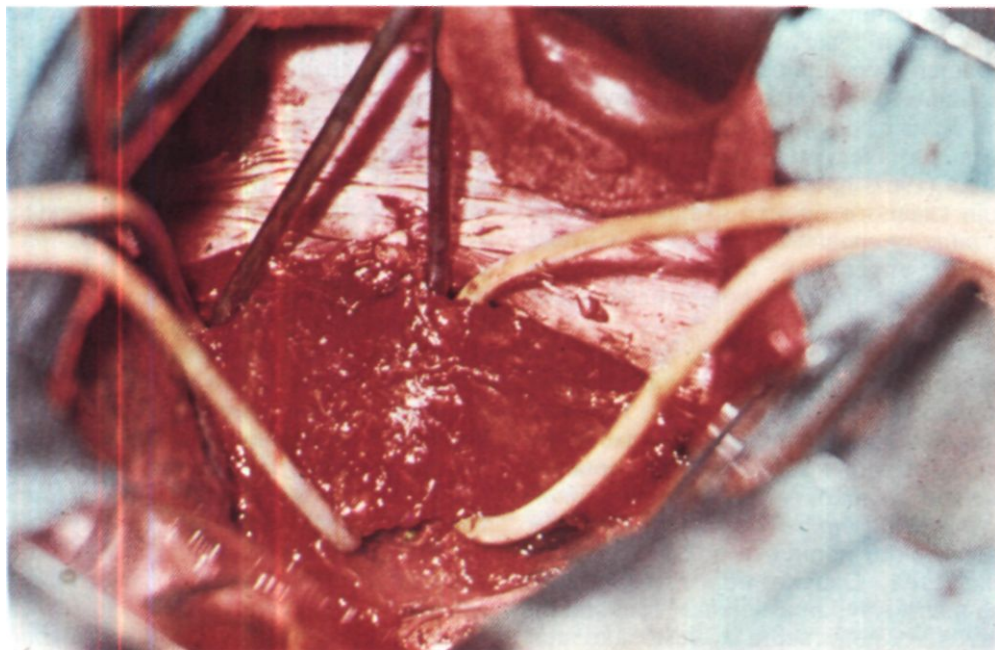
ведения 1-2 резиновых держалок. Аналогичным образом выделяют и берут на резиновые держалки правый, а затем и левый главный бронх. Nissen (1954) для подтягивания трахеи пользовался однозубым крючком, а Huzly (1965) - швами-держалками, проведенными через левые концы хрящевых полуколец. С нашей точки зрения, однако, лучше применять резиновые держалки.

В типичных случаях экспираторного стеноза трахея и главные бронхи представляются более плоскими, чем обычно, а мембранозная часть расширена и атонична (рис. 209). Часто можно видеть, как расслабленная и широкая мембранозная часть охватывает интубационную трубку на  $\frac{2}{3}$ - $\frac{3}{4}$  ее окружности, тогда как обычно интубационная трубка через трахею не контурируется.

После выделения грудного отдела трахеи и главных бронхов для окончательного уточнения локализации и протяженности экспираторного стеноза мы подтягиваем интубационную трубку в подскладочное пространство и производим прерывистую аспирацию из трахеи, имитируя кашель. При этом патологически расслабленная мембранозная часть западает в просвет трахеи и главных бронхов, соприкасаясь с хрящевой частью и полностью закрывая просвет. Одновременно концы хрящевых полуколец следуют за втягивающейся мембраной и сближаются друг с другом.

Для фиксации трансплантата на мембранозную часть грудного отдела трахеи накладывают 4-6 лавсановых швов. Вкол иглы производят в правый конец хрящевого полукольца. Затем в зависимости от ширины мембранозной части делают 2-4 гофрирующих стежка поперек мембранозной части без прокола слизистой оболочки с выколом иглы через левый конец хрящевого полукольца. Аналогичным образом накладывают по 2 шва на мембранозную часть ле-





вого и правого главных бронхов. Производят окончательное моделирование и примерку трансплантатов по длине и ширине трахеи и бронхов. На боковых краях трансплантатов ультразвуковой пилой делают зарубки для нитей. Затем трансплантаты поочередно помещают на мембранозную часть, нити укладывают в зарубки и завязывают без особого натяжения, чтобы полностью не лишить мембранозную часть подвижности во время дыхания (рис. 210). Технически удобнее в первую очередь фиксировать трансплантат на левом главном бронхе, затем на трахее и правом главном бронхе. После этого вновь производят прерывистую аспирацию из трахеи и убеждаются в резком ограничении подвижности мембранозной части.

Медиастинальную плевру ушивают редкими швами. В плевральную полость вводят 2 резиновых дренажа.

Если используют трансплантат из лоскута широкой фасции бедра или передней стенки влагалища прямой мышцы живота, его надсекают с

одной стороны таким образом, чтобы он приобрел Y-образную форму и покрывал мембранозную часть трахеи и обоих главных бронхов. Фиксируют такой мягкий трансплантат лавсановыми нитями от правого конца хрящевого полукольца к левому с одновременным прошиванием мембранозной части и лоскута (рис. 211).

У больных с очень плоской трахеей, когда хрящевые полукольца сгибаются с трудом и наложенные швы могут легко прорезаться, целесообразно дополнительное циркулярное укрепление надбифуркационного отдела трахеи и бронхов полосками собственной широкой фасции бедра (рис. 212).

Больной П., 42 лет, поступил 17/IV 1972 г. с жалобами на одышку с затрудненным выдохом, приступы удушья и постоянный лающий кашель с небольшим количеством трудно откашливаемой вязкой мокроты.

Болен с 1969 г., когда после гриппа остались лающий кашель до удушья и одышка. Постоянно лечился с диагнозом хронического астмоидного бронхита без

Рис. 209. Этап операции при экспираторном стенозе. Трахея и главные бронхи выделены и взяты на резиновые держалки. Мембранозная часть расширена и атокична.

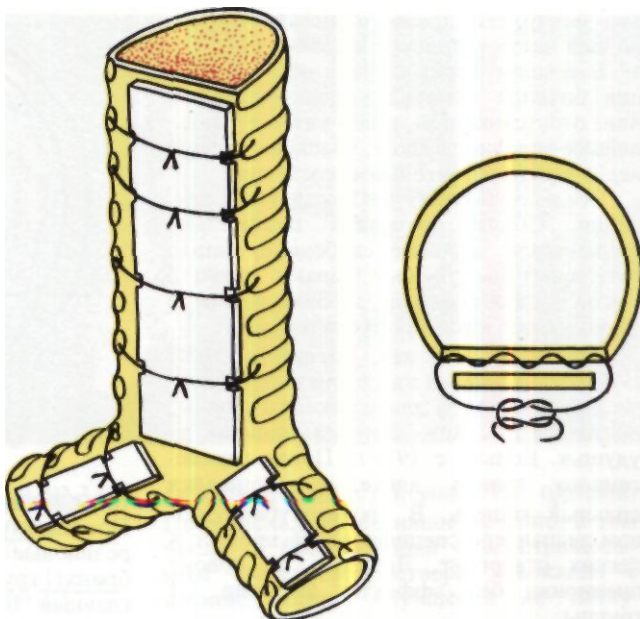


Рис. 210. Фиксация костных трансплантатов к мембранозной части трахеи и главных бронхов (схема).

эффекта. Дважды был в санатории легочного профиля, однако улучшения не отмечал. Обследован в аллергологической лаборатории - аллергены не выявлены.

При поступлении состояние средней тяжести, выраженная экспираторная одышка. Над легкими перкуторный звук с коробочным оттенком. Дыхание бронхиальное, много сухих свистящих хрипов.

Исследование функции внешнего дыхания: ЖЕЛ 41,5 % должной, МВЛ 30 % должной, проба Тиффно 36,7 %. На кривой форсированного выдоха определяется симптом «заслонки» (рис. 213). Пневмотахография: скорость вдоха 9,36 л/мин (п 26,0 л/мин), скорость выдоха 8,4 л/мин (п 19,0 л/мин), альвеолярное давление

$$\frac{12}{11} \text{ мм вод. ст. (п } \frac{9,0}{9,18} \text{ мм вод. ст.)}$$

|   |                      |  |
|---|----------------------|--|
| бронхиальное                              | сопротивление        | $\frac{0,8}{0,76}$                           |
| $\frac{\text{мм вод. ст.}}{\text{л/мин}}$ | (п $\frac{0,4}{0,4}$ | $\frac{\text{мм. вод. ст.}}{\text{л/мин}}$ ) |

При рентгенотелевизионном и рентгенокинематографическом исследовании легочный рисунок умеренно усилен и деформирован в базальных сегментах

обоих легких. Отмечена избыточная подвижность задней стенки грудного отдела трахеи. При резком выдохе и кашле задняя стенка трахеи полностью смыкается с передней. Трахеобронхоскопия: мембранозная часть грудного отдела трахеи во время выдоха выбухает в просвет и обтурирует его на  $\frac{2}{3}$  (рис. 214).

Клинический диагноз: хронический астмоидный бронхит, экспираторный стеноз грудного отдела трахеи (III степень).

Операция 17/V 1972 г. - задняя торакотомия справа по ложу резецированной V ребра. Плевральная полость свободна, легкое не изменено. Последовательно выделены и взяты на резиновые держалки грудной отдел трахеи, правый и левый главные бронхи. При прерывистой аспирации из трахеи установлено, что мембранозная часть западает в просвет, смыкаясь на всем протяжении с хрящевой частью. Мембранозная часть главных бронхов не изменена. Из замороженного костного гомотрансплантата при помощи ультразвуковой пилы приготовлена пластинка длиной 7 см, шириной 1 см и толщиной 0,2 см, на ее боковых краях сделано по 6 зарубок. Пластика фиксирована к трахее 6 лавсановыми швами, которые проведены через концы хрящей и дважды через мембранозную часть. При аспира-

ции из трахеи пролабирования мембранозной части в просвет не отмечено.

В течение первых суток после операции больной отметил улучшение дыхания, отсутствие приступов удушья. Дальнейшее течение гладкое. Выписан через 3 нед в удовлетворительном состоянии.

Обследован через 1 и 2 года после операции. Общее состояние значительно улучшилось: дыхание свободное, кашля нет, приступы удушья бывают редко в связи с простудными заболеваниями и легко купируются бронхолитиками<sup>1</sup>.

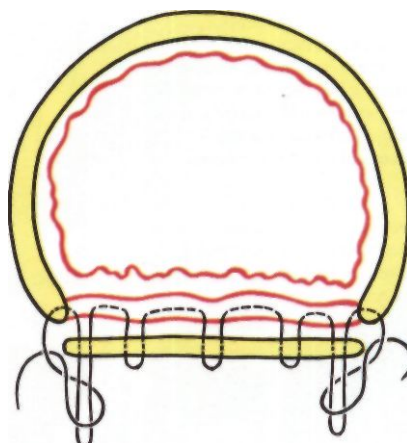
Больная В., 48 лет, поступила 23/XI 1972 г. с жалобами на одышку при физической нагрузке и длительном разговоре, постоянный сухой лающий кашель до удушья. Больна с 1971 г. После перенесенного гриппа длительно оставался сильный кашель. В противотуберкулезном диспансере специфический процесс в легких отвергнут. Лечилась по поводу пневмонии без эффекта. Инвалид III группы.

Общее состояние при поступлении удовлетворительное. Исследование функции внешнего дыхания: Ж ЕЛ 66 % должной, МВЛ 58 % должной, проба Тиффно - 80 %. Пневмотахография: бронхиальное сопротивление 5 мм вод. ст. ^  
1,3 л/мин

т.е. увеличено втрое; работа дыхания 13132 Н.м/м<sup>3</sup>. На рентгенограммах определяется некоторое усиление легочного рисунка в базальных сегментах правого легкого. При рентгенотелевизионном обследовании обнаружена избыточная подвижность мембранозной части грудного отдела трахеи и обоих главных бронхов при форсированном выдохе и кашле; просвет трахеи и бронхов при этом закрывается полностью. Трахеобронхоскопия под наркозом в условиях спонтанного дыхания показала, что расслабленная мембранозная часть грудного отдела трахеи и главных бронхов во время выдоха полностью obturiрует просвет.

Диагноз: экспираторный стеноз грудного отдела трахеи и главных бронхов (III степень).

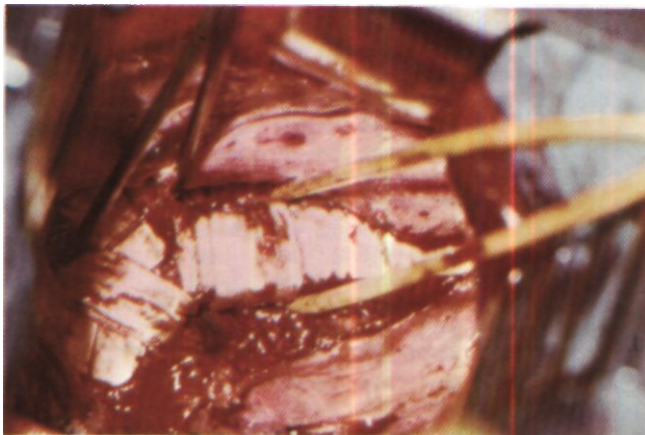
Операция 21/XII - правосторонняя задняя торакотомия по ложу резецированного V ребра. Плевральная полость свободна, легкое не изменено. Медиастинальная плевра рассечена. Дуга непарной вены дважды лигирована и пересечена.



Блуждающий нерв отведен в сторону. Последовательно выделены и взяты на резиновые держалки правый главный бронх, грудной отдел трахеи и левый главный бронх. Интубационная трубка подтянута в подскладочное пространство. Хрящевые полукольца грудного отдела трахеи и правого главного бронха мягкие, легко сжимаются между пальцами. Во время прерывистой аспирации из трахеи наблюдается западение мембранозной части в просвет на всем протяжении до соприкосновения с хрящевой частью. На левый главный бронх наложены 2 лавсановых шва с прошиванием концов хрящевых полуколец и двумя поперечными стежками на мембранозной части. Далее на бронх уложен трансплантат, предварительно приготовленный из лиофилизированного кортикального слоя гомокости. Длина трансплантата 2 см, ширина 0,5 см, толщина 0,1 см. Нити помещены в зарубки на боковых краях трансплантата и завязаны без натяжения. Таким же образом к мембранозной части грудного отдела трахеи и правого главного бронха фиксированы соответственно пятью и двумя швами аналогичные трансплантаты размером 6,0x1,5x0,2 см и 2,0x0,8x0,1 см. После фиксации трансплантатов вновь произведена прерывистая аспирация из трахеи - западения мембранозной части в просвет не отмечено.

После выхода из наркоза больная сразу отметила улучшение дыхания. В последующие дни дышала свободно, кашель не беспокоил. Исследование функции внешнего дыхания через 3 нед после операции: ЖЕЛ 50,2 % должной, МВЛ

*Рис. 211. Схема фиксации мягкого трансплантата к мембранозной части. Нить проведена между концами хрящевого полукольца с захватыванием мембранозной части и трансплантата.*



*Рис. 212. Этап операции по поводу экспираторного стеноза трахеи и главных бронхов. Костные трансплантаты фиксированы. Вокруг над бифуркационного отдела и правого главного бронха обведена полоска широкой фасции бедра.*

61,6 % должной, проба Тиффно 92,3 %.

Бронхиальное сопротивление  $\frac{0,6}{0,6}$   
 $\frac{\text{мм вод. ст.}}{\text{л/мин}}$ , работа дыхания 686  $\frac{\text{Н} \cdot \text{м}}{\text{м}^3}$ .

При контрольном рентгенотелевизионном исследовании после операции просвет трахеи и главных бронхов во время дыхания стабилен. Выписана без жалоб через месяц после операции.

Обследована спустя 4 года после операции: считает себя здоровой, работает по специальности, инвалидность снята. При рентгенотелевизионном исследовании просвет трахеи и главных бронхов во время кашля почти не изменился. На боковой рентгенограмме хорошо контурируются костные трансплантаты.

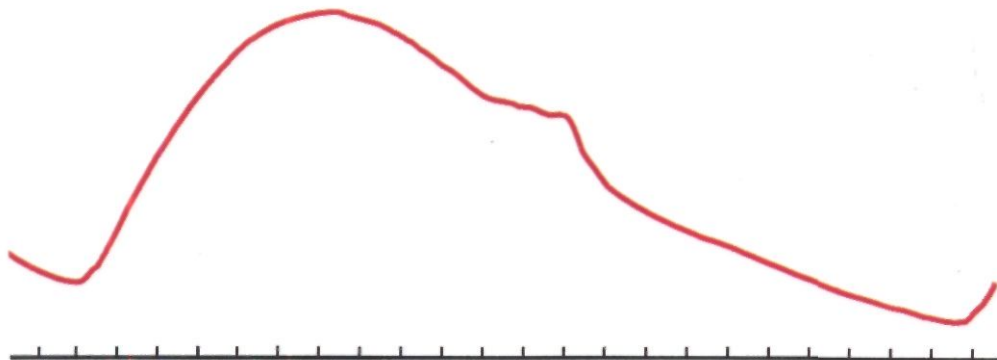
Больная Ш., 50 лет, поступила 2/1 1973 г. с жалобами на одышку при физической нагрузке, приступообразный лающий кашель до удушья и головокружения с небольшим количеством мокроты, боли в груди при кашле. Кашель настолько громкий, сильный и необычный, что больная не может находиться в обществе.

связывает с простудой. Длительно лечилась по поводу трахеобронхита без эффекта. Интенсивность кашля нарастала, он стал носить лающий характер, не купировался кодеином. В 1971 г. произведена резекция средней доли легкого по поводу хронической неспецифической пневмонии с бронхоэктазами. Через месяц после операции вновь появились лающий кашель до удушья с небольшим ко-

личеством слизистой мокроты, одышка. Проводилось интенсивное лечение, в том числе 17 бронхоскопий с перитрахеальным введением раствора новокаина с антибиотиками. Улучшения не наступило.

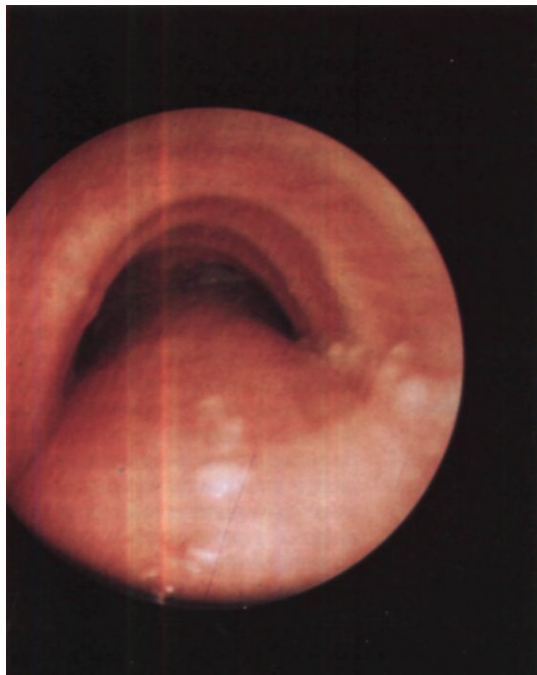
Общее состояние при поступлении удовлетворительное. Экспираторная одышка, усиливающаяся при разговоре. По ходу пятого межреберья послеоперационный рубец. При аускультации дыхательные бронхиальные, рассеянные сухие хрипы. Исследование функции внешнего дыхания: Ж ЕЛ 49 % должной, МВЛ 59 % должной, проба Тиффно 56 %. При рентгенотелевизионном исследовании легочный рисунок умеренно усилен и деформирован. Во время форсированного выдоха и кашля задняя стенка грудного отдела трахеи и главных бронхов пролабирует в просвет и полностью закрывает его. На томограммах просвет трахеи и главных бронхов резко расширен, стенки их неровные, фестончатые. Поперечный размер трахеи 31 мм, вентро-дорсальный 26 мм, поперечный размер правого главного бронха 23 мм, левого главного бронха 18 мм. При трахеобронхоскопии мембранозная часть нижней трети трахеи и главных бронхов во время выдоха выбухает в просвет и смыкается с хрящевой частью. Карина во время вдоха острая, а во время выдоха уплощается и становится трудно различимой.

Клинический диагноз: трахеобронхомегалия, экспираторный стеноз грудного отдела трахеи и главных бронхов III степени, хронический трахеобронхит. Состояние после резекции средней доли лег-



*Рис. 213. Кривая форсированного выдоха у больного П. Выражен симптом «заслонки».*

*Рис. 214. Эндофото того же больного. Во время выдоха расслабленная мембранозная часть трахеи обтурирует просвет на две трети.*



кого по поводу хронической неспецифической пневмонии с бронхоэктазами в 1971 г.

Операция 25/1 1973 г. - задняя торакотомия справа по ложу резецированного V ребра. Нижняя доля легкого сращена с париетальной плеврой и диафрагмой по ходу старого послеоперационного рубца. Дуга непарной вены прошита двумя аппаратами УКС-30 и пересечена. Вскрыта медиастинальная плевра. Последовательно выделены и взяты на резиновые держалки правый главный бронх, грудной отдел трахеи и левый главный бронх. Мембранозная часть грудного отдела трахеи расширена до 30 мм, правого главного бронха - до 20 мм, левого - до 15 мм. Интубационная трубка контурируется через расширенную и истонченную мембранозную часть. После подтягивания трубки в подскладочное пространство во время вдоха мембранозная часть выбухает наружу, а во время выдоха западает в просвет, соприкасаясь на всем протяжении с хрящевой частью. На левый главный бронх наложено два лавсановых шва, прошиты концы хрящевых полуколец и двумя стежками - мембранозная часть. Из наружной пластинки резецированного ребра изготовлен трансплантат размером 2,5x1,5x0,1 см, который фиксирован этими швами к левому главному бронху. Далее на мембранозную часть грудного отдела трахеи наложены 4 лавсановых шва с прошиванием концов хрящевых полуколец и тройным прошиванием мембранозной части. На трахею уложен предварительно приготовленный с помощью ультразвуковой пилы трансплантат из кортикального слоя лиофилизированной гомокости размером

10,0x2,0x0,2 см. Швы завязаны поверх трансплантата, при этом осуществлено некоторое гофрирование мембранозной части. Аналогичным образом пластинкой размером 2,0x1,5x0,2 см из лиофилизированной гомокости укреплен мембранозная часть правого главного бронха.

При аспирации из трахеи западения укрепленной мембранозной части в просвет трахеи и бронхов не отмечено.

В первые 3 сут после операции в связи с затрудненным откашливанием производили катетеризацию трахеи с отсасыванием вязкой мокроты, ингаляции с антибиотиками и щелочами. Характер кашля после операции совершенно изменился: он возникал редко, перестал быть лающим, не наблюдалось приступов удушья. Через 3 нед после операции ЖЕЛ 50 % должной, проба Тиффно 65 %. Выписана через 4 нед после операции со значительным улучшением.

Обследована через год: отмечает значительное улучшение; кашель периодический, несильный, со свободным отхождением небольшого количества слизистой мокроты в виде отдельных плевков. Исследование функции внешнего дыхания выявило улучшение всех показателей: ЖЕЛ 81 % должной, МВЛ 85 % должной, проба Тиффно 65 %. При рентгенотелевизионном исследовании задняя стенка грудного отдела трахеи и главных бронхов умеренно подвижна. Во время кашля просвет трахеи уменьшается не более чем на четверть. На томограммах трахеи и главных бронхов хорошо контурируются костные гомотрансплантаты. Костный аутогенотрансплантат из ребра на мембранозной части левого главного бронха не виден (вероятно, произошла его резорбция). На томограммах поперечный размер трахеи 22 мм, вентро-дорсальный 15 мм, поперечный размер правого главного бронха 22 мм, левого 10 мм. При трахеобронхоскопии просвет трахеи и главных бронхов округлой формы, мембранозная часть умеренно подвижна во время дыхания.

После всех операций по поводу экспираторного стеноза необходимо лечение трахеобронхита, которое лучше проводить в санаторно-курортных условиях.

## РАДИКАЛЬНЫЕ ОПЕРАЦИИ ПРИ ПИЩЕВОДНО-ТРАХЕАЛЬНЫХ И ПИЩЕВОДНО-БРОНХИАЛЬНЫХ СВИЩАХ

Типичная радикальная операция при свище между пищеводом и дыхательными путями заключается в иссечении или рассечении свищевых каналов с ушиванием отверстий в пищеводе и трахее или бронхе. В случаях невозможности надежного ушивания пищевода приходится производить его удаление, а при необратимых воспалительно-гнойных осложнениях в легких - резекцию легкого.

Первую радикальную операцию по поводу свища между пищеводом и нижнедолевым бронхом при дивертикуле пищевода выполнил Sauerbruch в 1923 г.<sup>1</sup>. Из трансплеврального доступа он произвел рассечение свища, нижнюю лобэктомию и ушивание дефекта пищевода с хорошим результатом.

Хирургические вмешательства с целью ликвидации пищеводно-трахеальных свищей вначале производились только на шее (Kirschner, 1927).

В конце 30-х годов было начато успешное хирургическое лечение врожденных пищеводно-трахеальных свищей.

О первых успешных операциях при пищеводно-трахеальных свищах с атрезией пищевода сообщили в 1941 г. Leven, а затем Haight и Towsley (1943). С этого времени за рубежом, главным образом в США, начинается интенсивная разработка ради-

кального хирургического лечения новорожденных с атрезией пищевода и пищеводно-трахеальными свищами. К настоящему времени оно детально описано в специальных разделах о патологии пищевода в литературе по детской хирургии. Большим опытом в этом вопросе обладают в нашей стране Г. А. Баиров, В. Д. Тихомирова, А. Я. Шамис (1970), С. Я. Дольский и Ю. Ф. Исаков (1970), Д. Е. Бабляк (1972), а за рубежом Slim, Bickers (1970), Ferguson (1970), Elshafie, Rickham (1971), Laks, Wilkinson, Schuster (1972), Payne, Olsen (1974) и др.

У детей с врожденными пищеводно-трахеальными свищами попытки кормления через рот прекращают. Дети должны находиться в полусидячем положении во избежание забрасывания желудочного содержимого через свищ в трахею.

Операцию производят под эндотрахеальным наркозом. Конец интубационной трубки нужно установить каудальнее свища, избегая попадания в свищевой канал. С этой целью рекомендуется обращать срез трубки дорсально, в сторону пищевода.

Операционный доступ зависит от локализации свища. При свищах на уровне шейных и двух верхних грудных позвонков показан шейный доступ, который при необходимости мо-

жет быть расширен путем дополнительной продольно-поперечной стернотомии. Шейный доступ как менее травматичный, что особенно важно у новорожденных детей, применяют также при неясной локализации свища. При свищах каудальнее уровня II грудного позвонка универсальным доступом является правосторонняя задняя или боковая торакотомия по четвертому межреберью. Над пищеводом рассекают плевру, перевязывают и рассекают дугу непарной вены. После мобилизации пищевода находят его соустье с трахеей. Достаточно длинные свищи рассекают между лигатурами. Культю у пищевода погружают кيسетным швом. Короткие и широкие свищи рассекают. Отверстие в трахее ушивают узловыми швами. Отверстие в пищеводе ушивают в поперечном направлении двумя рядами тонких нитей. При свищах шире 1 см пищевод пересекают выше и ниже соустья с трахеей и между его отрезками накладывают анастомоз конец в конец. Отверстие в трахее ушивают узловыми швами. Раупе и Olsen (1974), как и некоторые другие хирурги-педиатры, оперируют детей с врожденными пищеводно-трахеальными свищами не транс-, а экстраплеврально после поднадкостничной резекции 5-8 см заднебоковой части IV ребра.

В редких случаях операции по поводу врожденных пищеводно-трахеальных свищей приходится производить не только у новорожденных и маленьких детей, но и в более старшем возрасте.

Больной Д., 8 лет, поступил 5/1 1973 г. с жалобами на постоянный приступообразный лающий кашель, возникающий во время приема жидкой пищи, периодически повышения температуры тела до 39°C. Приступы кашля длятся несколько минут и сопровождаются цианозом.

Мальчик родился с массой 3100 г в синей асфиксии. На 7-е сутки заболел токсической формой очаговой пневмонии. В течение 3 мес находился в больнице. Пос-

ле выписки оставался кашель, который носил пароксизмальный характер и возникал во время кормления. В последующем пневмония неоднократно рецидивировала. Произведена бронхоскопия, подтвержден диагноз хронической пневмонии, диагностированы токсический нефрит, гепатит, миокардит. С 16/VI 1972 г. по 5/1 1973 г. находился в клинике детских болезней I ММИ. При трахеобронхоскопии (Е. В. Климанская) в нижней трети трахеи, на задней стенке справа от средней линии, отмечено скопление пенистой слизи, после аспирации которой выявлено аномальное округлое отверстие размером 2x2 мм с валикообразными краями, выступающими в просвет трахеи (рис. 215). Метиленовый синий, введенный через зонд в пищевод, тотчас поступает в трахею через свищ. При введении контрастного вещества через катетер, вставленный в свищевое отверстие, получено контрастирование пищевода. Бронхография: двусторонний деформирующий бронхит.

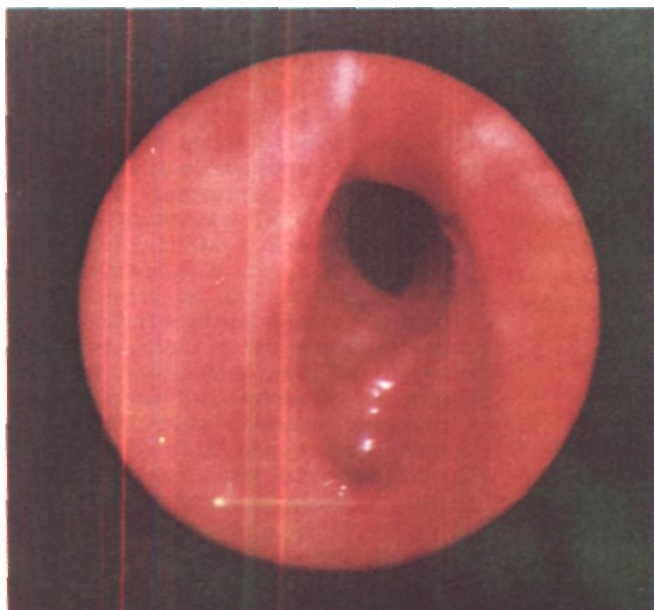После противовоспалительного и общеукрепляющего лечения наступило улучшение состояния, и мальчик был переведен для оперативного лечения.

При поступлении кожные покровы и видимые слизистые оболочки бледные. Пальцы рук деформированы по типу барабанных палочек. В легких рассеянные сухие и разнокалиберные влажные хрипы, больше в нижних долях. Анализ крови: лейкоцитов  $10 \cdot 10^3$  в 1 мкл, СОЭ 20 мм в час.

Диагноз: врожденный пищеводно-трахеальный свищ, хронический деформирующий бронхит.

Радикальная операция 23/1 1973 г. - задняя торакотомия справа с резекцией V ребра на протяжении 20 см. Обращает на себя внимание раздувание резко расширенного пищевода во время вдоха. Перевязана и рассечена дуга непарной вены. Разделены сращения между трахеей и пищеводом. На 1 см краниальнее дуги непарной вены обнаружен пищеводно-трахеальный свищ. С обеих сторон пищевод взят на резиновые держалки. Тупым и острым путем свищевой ход длиной 1 см и шириной 0,8 см выделен и иссечен. Отверстие в мембранозной части трахеи диаметром 0,3 см ушито двумя узловыми лавсановыми швами. Отверстие в передней стенке пищевода диаметром 0,4 см ушито тремя этажами тонких узловых





*Рис. 215. Эндофото  
больного Д. Трахеальное  
устье пищевого свища.*

шелковых швов: два ряда швов наложены в направлении продольной оси пищевода и один - в поперечном направлении. Между линиями швов на пищеводе и трахее проложен лоскут медиастинальной плевры на ножке. В полость плевры введен дренаж. Рана грудной стенки ушита. В желудок через нос введен катетер для кормления больного в послеоперационном периоде.

При гистологическом исследовании удаленного свищевого хода обнаружено, что стенка его имеет структуру, характерную для слизистой и подслизистой оболочек пищевода с умеренными явлениями склероза.

Послеоперационный период без осложнений.

При контрольной рентгеноскопии пищевода через месяц после операции признаков свища и сужения не обнаружено. Выписан 8/11 в удовлетворительном состоянии<sup>1</sup>.

После радикальных операций по поводу врожденных пищеводно-трахеальных свищей чрезвычайно важен тщательный уход. Питание в течение первых суток осуществляется парентерально. Затем ребенка начинают кормить через тонкий назальный

зонд, введенный в желудок во время операции. Основное внимание должно быть уделено профилактике ателектаза и пневмонии, которые среди причин послеоперационной летальности занимают главное место. Рецидив свища наблюдается редко, но при возникновении он в половине случаев приводит к смерти (Kiser, Peterson, Johnson, 1972). Сужение пищевода на уровне наложения швов наблюдается нечасто и обычно легко ликвидируется бужированием.

Радикальное хирургическое лечение позволяет добиться выздоровления  $\frac{3}{4}$  детей с врожденными пищеводно-трахеальными свищами, которые в большинстве случаев сочетаются с атрезией пищевода. По данным детской больницы Виннипега (Канада), выжило 78 % таких детей (Ferguson, 1970). Изучение отдаленных результатов радикального лечения атрезии пищевода и пищеводно-трахеальных свищей показало, что все 38 детей, перенесшие операции в 1949-1959 и. и достигшие возраста 10-21 года, здоровы (ElShafie, Rickham, 1971). У некоторых из них в

ближайшие годы после операции были симптомы дисфагии и респираторные заболевания, которые затем исчезли. По данным Laks, Wilkinson, Schuster (1972), 90% лиц через 15-25 лет после ликвидации пищевода-трахеального свища и наложения анастомоза между отрезками пищевода по поводу его атрезии не предъявляли жалоб.

Радикальное хирургическое лечение приобретенных пищевода-трахеальных и пищевода-бронхиальных свищей является смежной областью хирургии пищевода и хирургии органов дыхания. Значительный опыт в этих операциях имеют относительно немногие хирурги (Б. В. Петровский, 1963; А. А. Ольшанецкий, 1965; Т. И. Шраер, 1966; Д. М. Багиров, Э. Н. Ванцян, М. И. Перельман, 1972; О. М. Авилова, 1975; П. П. Коваленко, В. П. Куценко, 1974, и др.).

Предоперационная подготовка больных с приобретенными пищевода-трахеальными и пищевода-бронхиальными свищами определяется общим состоянием, выраженностью клинических проявлений свищей и наличием осложнений. При удовлетворительном общем состоянии и отсутствии тяжелых осложнений специальной предоперационной подготовки не требуется. В случаях тяжелого общего состояния, истощения, воспалительно-гнойных осложнений со стороны легких, септических проявлений обычно имеется настоятельная необходимость в исключении питания через рот. С этой целью мы накладываем гастростому по Витцелю с фундопликацией по Ниссену для предотвращения желудочно-пищеводного рефлюкса. Питание через тонкий назальный зонд ввиду обычно возникающего рефлюкса переносится плохо и поэтому, как правило, применяться не должно. Важными факторами предоперационной подготовки в подобных случаях являются также назначение антибио-

тиков и сульфаниламидов, трансфузии крови и белковых препаратов, общеукрепляющее лечение.

Выбор оперативного доступа зависит от локализации свища, характера и объема предполагаемого вмешательства.

При пищевода-трахеальных свищах, локализующихся в грудной полости, лучшим операционным доступом является задняя торакотомия справа в положении больного на животе с перевязкой и пересечением дуги непарной вены и широким вскрытием медиастинальной плевры. Стандартная боковая торакотомия менее удобна. Л. К. Богуш, Ю. Л. Семенов и А. Л. Богуш (1975) предлагают для этих операций разработанный в анатомических экспериментах медиастинально-перикардальный доступ путем полной продольной стернотомии с рассечением левой плечеголовной вены и купола перикарда между аортой и верхней полой веной. Из этого доступа можно выделить пищевод на протяжении 8-10 см и, как считают авторы, произвести ликвидацию пищевода-трахеального свища.

Наиболее рациональным доступом к пищевода-бронхиальным свищам, локализующимся справа, является правосторонняя задняя торакотомия. У больных с левосторонними свищами выбор доступа зависит от локализации свища. При свищах между пищеводом и левым главным бронхом мы также предпочитаем задний доступ справа, а при свищах между пищеводом и левыми долевыми или более мелкими бронхами - заднюю или боковую торакотомию слева.

В редких случаях при пищевода-бронхиальных свищах, расположенных вблизи диафрагмы, возможен оперативный доступ через брюшную полость. Приводим пример.

Больная С, 46 лет, поступила 1/II 1972 г. с жалобами на кашель во время еды, примесь пищи в мокроте и затрудненное прохождение пищи по пищеводу.

В 1943 г. получила ожог пищевода смесью керосина с серной кислотой. Возникла стриктура пищевода. После бужирования жидкая пища стала проходить свободно, однако густую пищу приходилось запивать водой или чаем. В 1958 г. во время еды стал появляться кашель. В 1963 г. при рентгеноскопии пищевода обнаружен пищеводно-бронхиальный свищ слева. В 1970 и 1971 гг. перенесла левостороннюю пневмонию. При повторной рентгеноскопии пищевода подтвержден диагноз пищеводно-бронхиального свища слева. Направлена для оперативного лечения.

При контрастировании пищевода бариевой взвесью на уровне нижнего края X грудного позвонка определяется дивертикулообразное выпячивание. Одновременно контрастируется левый 9-й сегментарный бронх через пищеводно-бронхиальный свищ. Исследование пищевода в положении Тренделенбурга выявило отсутствие рефлекса.

При эзофагобронхоскопии в 40 см от передних резцов просвет пищевода неправильно округлой формы, рубцово деформирован. На 9 часах определяется свищевое отверстие диаметром около 0,2 см. При бронхоскопии выявляется гнойное содержимое в просвете Бэ слева.

Диагноз: свищ между пищеводом и 9-м сегментарным бронхом слева, послеожоговая стриктура пищевода.

Операция 14/II 1971 г. (А. Ф. Черноусое) - верхняя срединная лапаротомия. Мобилизована левая доля печени. В области абдоминального отдела пищевода спаянный процесс. Произведены мобилизация абдоминального отдела пищевода, диафрагмотомия, медиастинотомия. Пищевод мобилизован на 4 см выше диафрагмы, при этом выделен свищевой ход между левой стенкой пищевода и нижней долей левого легкого. Свищевой ход прошит, перевязан и иссечен между лигатурами. На пищевод в области свищевое отверстие наложены дополнительно 2 ряда швов. Мобилизовано дно желудка. Линия швов на пищеводе укрыта желудком путем эзофагофундоррафии. Сделаны гастростомия по Витцелю и пилоропластики по Гейнике-Микуличу.

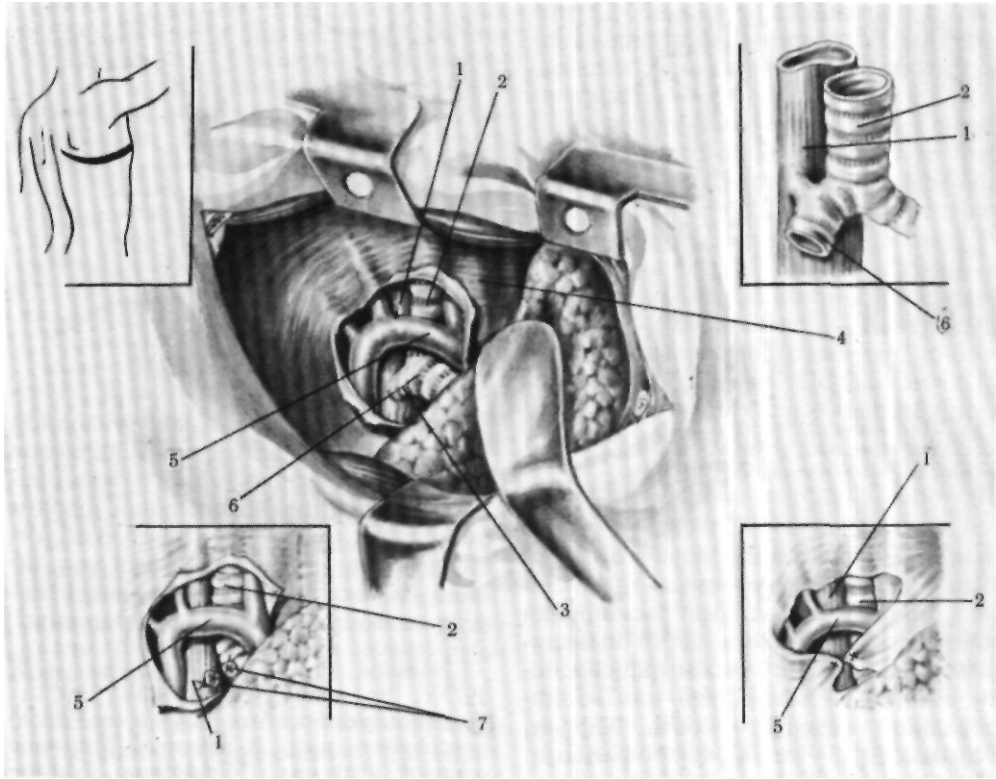
При гистологическом исследовании стенки свищевое хода обнаружено, что она состоит из грубоволокнистой гиалинизированной соединительной ткани, в которую вмурованы мышечные волокна.

Эпителиальная выстилка отсутствует. Склеротические изменения в стенке свищевое хода и клетчатке связаны с воспалительным процессом.

Послеоперационный период без осложнений. В течение 3 нед больная не питалась через рот. Первые 7 дней производились внутривенные вливания белковых препаратов и глюкозы с физиологическим раствором. На 8-й день начато питание через гастростому, которое продолжалось в течение 2 нед. Через 3 нед после операции произведена рентгеноскопия пищевода: он свободно проходим, признаков пищеводно-бронхиального свища нет. Начато питание через рот. Через месяц после операции трубка из желудка удалена. Гастростома самостоятельно закрылась. Кашля и мокроты нет. При рентгеноскопии грудной клетки легочные поля прозрачные. 27/III выписана в удовлетворительном состоянии.

Этапами классической радикальной операции по поводу свища между пищеводом и дыхательными путями являются выделение, иссечение или рассечение свищевое хода, а затем ушивание отверстий в пищеводе, трахее или бронхе (рис. 216).

Пищевод во время операции может раздуваться поступающей при вдохе через свищ газонаркотической смесью. Выделение пищевода и свищевое хода производят острым и тупым путем с осторожностью в отношении возвратных гортанных нервов и грудного протока. Простая перевязка свищевое хода или его прошивание аппаратом для механического шва не должны применяться ввиду опасности реканализации. Всегда необходимо разъединить сообщение пищевода с дыхательными путями острым путем. Иссекать свищевой ход лучше с оставлением его остатков в виде небольших манжеток у стенки пищевода, трахеи или бронха. В противном случае ретракция слизистой оболочки приводит к значительному увеличению отверстий в стенках полых органов, особенно пищевода. Иногда свищевой ход выделить не удастся. Это бывает при резко выра-



женных рубцовых процессах, особенно при послеоперационных и травматических свищах. В таких случаях пищевод и дыхательные пути разъединяют острым путем, а образовавшиеся отверстия ушивают.

При операциях по поводу пищеводно-трахеальных свищей необходимо в первую очередь ушить отверстие в трахее, так как оно препятствует нормальной легочной вентиляции. У больных с пищеводно-bronхиальными свищами последовательность ушивания отверстий не имеет особого значения.

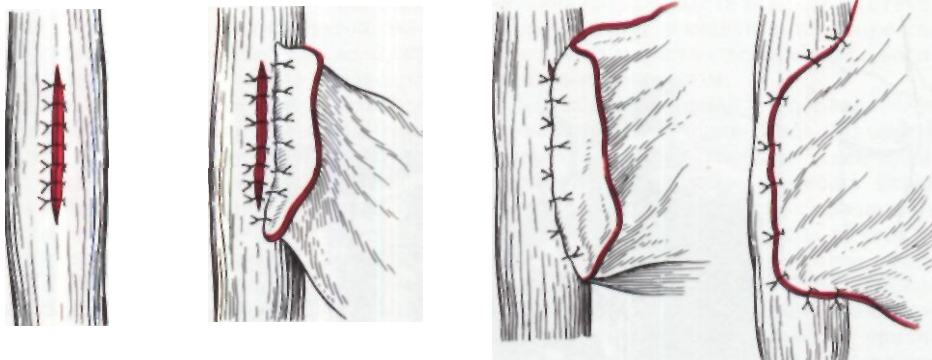
Ушивание отверстия в трахее или бронхе производят тонкими узловыми синтетическими швами на круглой атрауматической игле. Достаточно одного ряда швов через все слои.

Оптимальным методом ушивания дефекта пищевода является наложение на зонде двух рядов швов на

*Рис. 216. Операция при пищеводно-трахеальном или пищеводно-bronхиальном свище. 1 - пищевод; 2 - трахея; 3 - пищеводно-bronхиальный свищ; 4 - верхняя полая вена; 5 - непарная вена; 6 - правый бронх; 7 - свищ рассечен.*

круглой атрауматической игле: первый ряд - швы из шелка, хромированного кетгута или синтетических нитей на слизистую оболочку, если она утолщена, или на все слои; второй ряд - узловые швы из шелка или синтетических нитей на мышечную оболочку.

Обычно при пищеводно-трахеальных и пищеводно-bronхиальных свищах отмечается расширение просвета пищевода. По-видимому, оно свя-



*Рис. 217. Подшивание лоскута на ножке вокруг линии швов на пищеводе.*

зано с его дилатацией воздухом, особенно сильно нагнетаемым при кашле. Другими причинами расширения пищевода могут быть часто выявляемые скользящие грыжи пищеводного отверстия диафрагмы или изолированная недостаточность кардии, осложненные рефлюкс-эзофагитом. Иногда наблюдается и постепенная тракция стенки пищевода в результате перизофагита и медиастинального бронхоаденита, возникающих при воспалительных процессах в легких. Расширение просвета пищевода позволяет в нужных случаях наложить и третий ряд швов без опасности сужения просвета.

При обширных рубцовых изменениях пищевода рассчитывать на хорошее заживление дефекта трудно. В подобных случаях часто рациональнее резецировать его пораженную часть, ушить каудальный отрезок, использовать краниальный отрезок для наложения эзофагостомы и планировать последующее создание искусственного пищевода.

После ушивания отверстий в пищеводе, трахее или бронхе нужно добиться, чтобы линии швов на этих органах были разобщены. Для этого применяют укрытие линии швов на пищеводе или ротацию пищевода.

Принципиально важным условием правильного укрытия швов является подшивание используемого материала непосредственно по линии швов и вокруг них (рис. 217). Простое подтягивание или сшивание тканей над линией наложенных швов неэффективно и поэтому применяться не должно.

Больной Р., 34 лет, поступил 12/X 1973 г. Во время работы 20/IV 1973 г. осколком металла был ранен в переднюю поверхность шеи. В районной больнице осколок извлечен. Обнаружено ранение трахеи и пищевода. Произведена трахеостомия. Три дня питался через введенный в желудок зонд. На 4-й день наложена гастростома по Витцелю. В мае 1973 г. перенес двустороннюю пневмонию.

При поступлении дыхание через трахеостому свободное, голос сохранен. Через трахеостомическое отверстие на левой стенке трахеи видно овальное окно размером 0,5x0,3 см, из которого вытекает слюна. Кожа вокруг трахеостомы мацерирована. Непрямой ларингоскопией установлен паралич левой половины гортани. При рентгенологическом исследовании, в том числе трахеографии и эзофагографии, определяется пищеводно-трахеальный свищ на уровне тела V шейного позвонка. Просвет трахеи не сужен.

Операция 12/XI -косой разрез на шею слева по переднему краю грудино-ключично-сосцевидной мышцы. Выше и ниже трахеостомы тупым и острым путем выделен из мощных рубцов и взята на резиновые держалки пищевод. На уровне трахеостомы обнаружен пищеводно-трахеальный свищ, который рассечен. Свищевые отверстия в пищеводе и трахее диа-

метром около 1 см. Через них видны желудочный зонд и трахеостомическая канюля (рис. 218). Слизистая оболочка пищевода ушита непрерывным кетгутowym швом, на мышечные слои наложены двухрядные швы. Отверстие в трахее ушито узловыми кетгутowymi и лавсанowymi швами. Между трахеей и пищеводом проложен мышечный лоскут на ножке из левой грудино-ключично-сосцевидной мышцы.

Послеоперационный период без осложнений. При исследовании пищевода с барием 10/ХП (через месяц после операции) свища не обнаружено. Начато питание через рот. 26/ХП произведено закрытие дефекта передней стенки шейного отдела трахеи кожно-хрящевым лоскутом с использованием лиофилизированного гомохряща размером 1,5x2 см. Послеоперационное течение неосложненное. 3/1 1974 г. гастростомическая трубка удалена. Отверстие в желудке значительно сузилось, но полностью не закрылось. 1/III произведено оперативное закрытие гастростомы. Практически здоров, работает на прежнем месте.

В грудной полости распространенным способом разобщения и укрытия линии швов на ушитых органах является прокладывание между ними лоскута плевры на ножке. П. П. Коваленко и В. П. Куценко (1974) с успехом пользовались плевронадкостничным лоскутом. Используют также межреберный валик (А. А. Червинский, 1963, и др.) или лоскут перикарда. Фиксируют лоскуты швами или цианакрилатным клеем (В. Р. Белкин, 1969). При пищеводно-бронхиальных свищах в нижней трети грудного отдела пищевода для укрытия линии швов на пищеводе можно с успехом применять стенку дна желудка, производя эзофагофундоррафию или фундопликацию по Ниссену. Этими операциями одновременно устраняется недостаточность кардии. Надежным укрывающим и укрепляющим линию швов на пищеводе материалом является лоскут диафрагмы на ножке по Петровскому (1963). Различные синтетические материалы при этих опера-

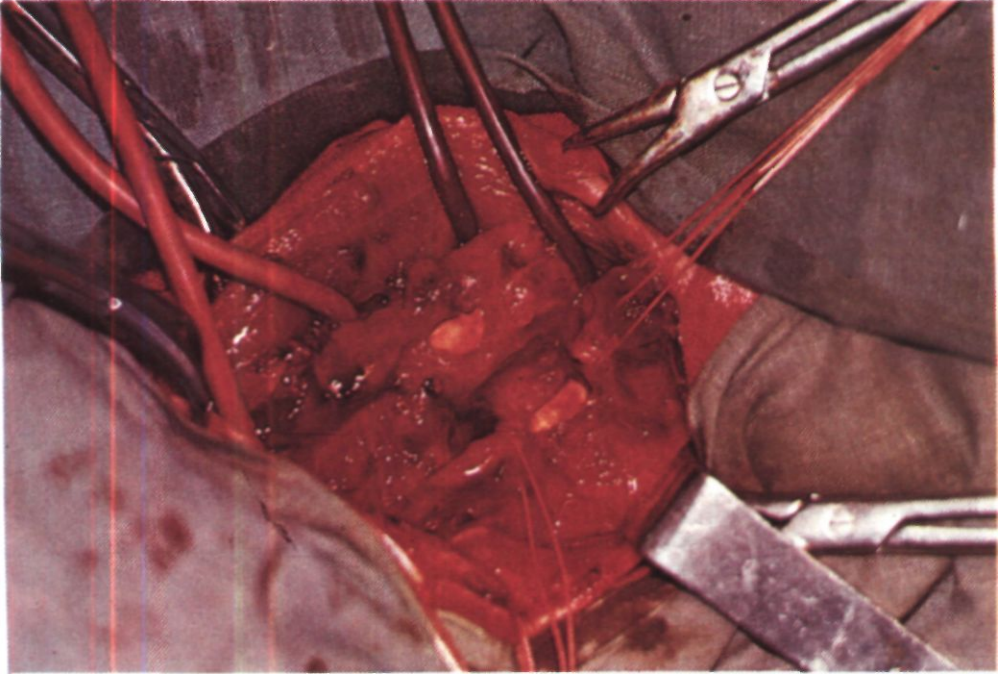
циях, обычно выполняемых в условиях инфекции, малополезны, небезопасны и поэтому применяться не должны.

Ротацию пищевода можно выполнять в дополнение к укрытию швов или как самостоятельную процедуру, когда нет возможности разъединить линии швов другими способами. Ротирующие швы накладывают на предпозвоночную фасцию по средней линии, а на пищевод - вентральное линии швов на месте пищеводно-бронхиального свища. После завязывания ротирующих швов пищевод поворачивается вокруг своей продольной оси. В некоторых случаях может быть применена методика перемещения пищевода из средостения в правую плевральную полость (М. И. Перельман, Н. Н. Каншин, Ю. В. Бирюков, 1967).

Разобщение линий швов на пищеводе, трахее или бронхе, а также укрытие швов на пищеводе или его ротация играют существенную роль в предотвращении несостоятельности швов, особенно в случаях эмпиемы плевры или медиастинита.

Все радикальные операции при свищах между пищеводом и дыхательными путями можно разделить на две группы: без одновременной резекции легочной ткани и с одновременным удалением части или всего легкого. Типичными примерами радикальных операций без резекции легочной ткани являются следующие наблюдения.

Больной К., 16 лет, поступил 1/Х 1974 г. 13/IX 1974 г. через 6 ч после падения с мотоцикла, в тяжелом состоянии доставлен в районную больницу. Через день на шее появилась подкожная эмфизема, во время еды стал возникать сухой кашель. Рентгенологически обнаружен газ в переднем и заднем средостении. Патологии со стороны пищевода при его контрастировании не найдено. Трахеобронхоскопия: данных о разрыве дыхательных путей нет. Назначено парентеральное питание в течение 6 дней. При первом же приеме пищи через рот поя-



*Рис. 218. Этап операции у больного Р. Шейный доступ. Пищевод и трахея в области свища разделены. В просвете трахеи видна интубационная трубка, в просвете пищевода - толстый зонд.*

вился сильный кашель. После повторного контрастирования пищевода получена правосторонняя бронхограмма. 20/IX произведена лапаротомия с эзофагофундопликацией, гастростомия, шейная медиастиномия. Через 1 1/2 ч после операции возникла картина острой дыхательной недостаточности. Срочно сделана нижняя трахеостомия, во время которой в просвете трахеи обнаружен резиновый выпускник, введенный в средостение при медиастиномии. В средостение введены марлевый тампон и резиновый дренаж.

При поступлении в Институт состояние средней тяжести. Питание резко понижено. Масса тела 50 кг при росте 175 см. Кожные покровы и видимые слизистые оболочки бледные. В обоих легких, боль-

ше справа, множественные сухие и влажные хрипы. Дыхание через трахеостому свободное. Питается через гастростому. Периодически отмечается забрасывание пищи и желчи в трахеостому. В крови: лейкоцитов  $16,9 \cdot 10^9$  в 1 мкл. СОЭ 14 мм/ч, общий белок сыворотки крови 76,3 г/л. Температура тела субфебрильная.

При рентгенологическом исследовании органов грудной клетки легочные поля прозрачные, в нижних отделах легочный рисунок усилен. На трахеограммах соответственно уровню Дг-Дз определяется трахео-пищеводное соустье (рис. 219). При контрастировании пищевода контрастная масса проникает через свищ в трахею.

В течение 2 мес проводились общеукрепляющая и противовоспалительная терапия, переливания крови и кровезаместителей. Состояние улучшилось, температура нормализовалась, кашель уменьшился. Прибавил в массе 2 кг.

Операция 11/ХП - задняя торакотомия справа по ложу резецированного IV ребра. Между лигатурами рассечена дуга непарной вены. Выделены и взяты на резиновые держалки надбифуркационный отдел трахеи ниже свища и каудальный отрезок пищевода. При ревизии обнару-

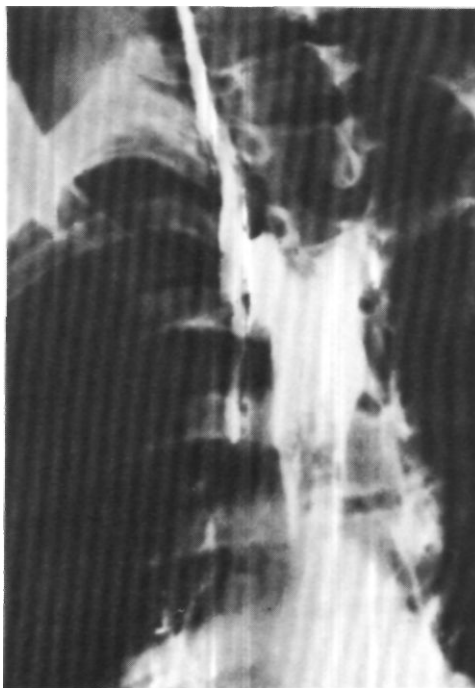жен свищевой канал длиной около 4 см. Произведено его рассечение. В пищеводе образовалось отверстие размером 4x0.5 см, а в трахее - 3x0,5 см. Отверстие в мембранозной части трахеи ушито 6 узловыми лавсановыми швами. Проверка под уровнем жидкости показала, что линия швов герметична. Отверстие в пищеводе ушито трехрядными узловыми швами (шелком и лавсаном). Дополнительно произведена плевризация линии швов пищевода. Между трахеей и пищеводом для лучшего разделения линий швов проложен лоскут париетальной плевры на ножке. В плевральную полость введено два дренажа.

Послеоперационный период без осложнений. Через 3 нед после операции произведена рентгеноскопия пищевода, при которой на уровне бывшего свищевого хода отмечается умеренное сужение просвета (рис. 220). 30/ХП начато питание через рот. На электротрахеограмме просвет трахеи свободен (рис. 221). 2/1 1975 г. больной деканюлирован. Трахеостома самостоятельно закрылась. 7/1 удалена гастростомическая трубка. Отверстие в желудке закрылось самостоятельно. Прибавил в массе 5 кг. 20/1 выписан в удовлетворительном состоянии.

Больной А., 50 лет, поступил 14/11 1975 г. с жалобами на кашель во время еды и частые правосторонние пневмонии. Считает себя больным с 1952 г., когда впервые перенес нижнедолевую пневмонию справа. В течение последующих лет пневмонии рецидивировали. При рентгеноскопии желудка в 1970 г. диагностирован пищеводно-бронхиальный свищ справа. От оперативного лечения в то время больной отказался. Два - три раза в год возникали обострения воспалительного процесса в правом легком с подъемом температуры, кашлем, выделением слизистой мокроты.

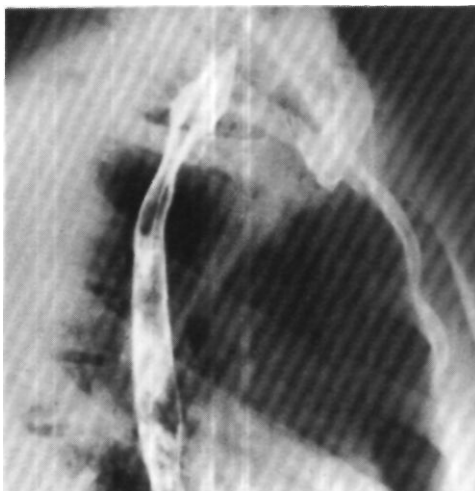
При рентгенологическом исследовании в нижней трети пищевода на правой боковой стенке соответственно уровню Дв определяется дивертикул размером 2,5x2 см. На верхушке дивертикула открывается свищевой ход, сообщающийся с Бю справа. Бронхи 10-го сегмента деформированы. Остальные бронхи нижней доли не изменены (рис. 222).

Диагноз: дивертикул нижней трети пищевода, пищеводно-бронхиальный свищ справа.

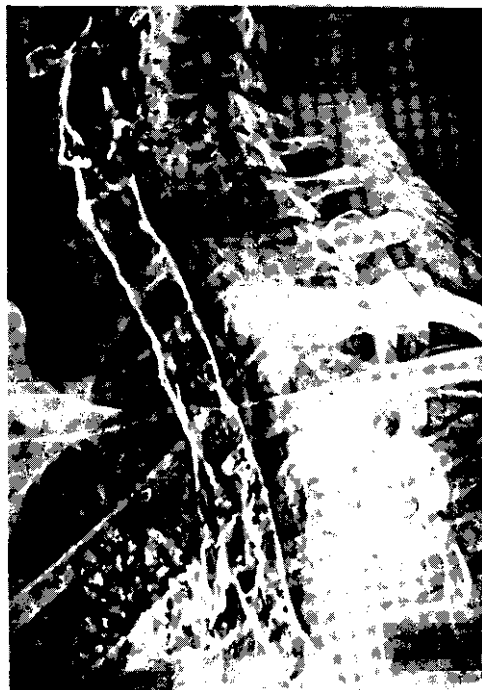

*Рис. 219. Трахеограмма больного К. Свищ между трахеей и пищеводом.*

*Рис. 220. Эзофагограмма того же больного через 3 нед после операции. Умеренное сужение пищевода на уровне бывшего свища.*

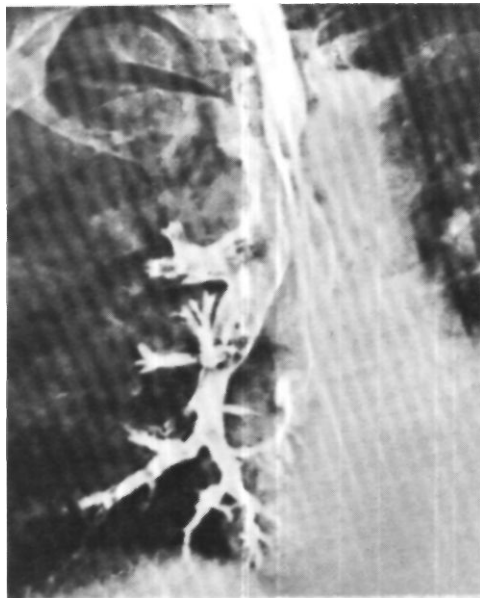






*Рис. 221.  
Электротрахеограмма  
того же больного через  
3 нед после операции. На  
задней стенке трахеи едва  
выраженная неровность  
контура на месте швов.*

*Рис. 222. Эзофагограмма  
больного А. Дивертикул  
пищевода и свищ между  
дивертикулом и 10-м  
сегментарным бронхом.*



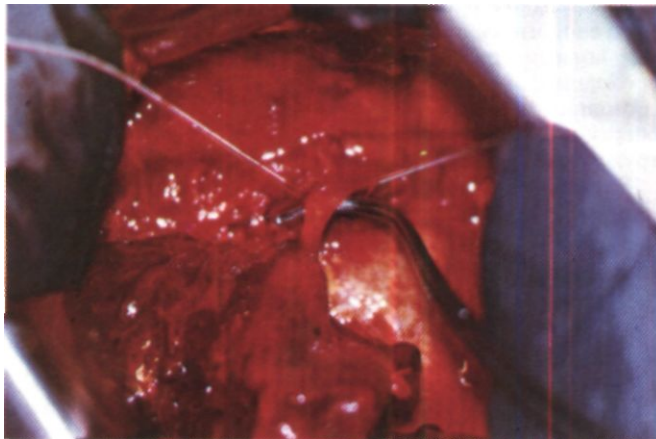
Операция 10/IV - задняя торакотомия справа по ложу резецированного VI ребра. Разделены массивные сращения нижней доли легкого с пищеводом. Грубых патологических изменений в нижней доле легкого не выявлено. Обнаружен дивертикул пищевода с основанием шириной 2,5 см, который переходит в свищевой ход длиной 3,5 см и диаметром 1 см. Этот ход идет от боковой стенки пищевода к 10-му сегменту нижней доли легкого (рис. 223). Дивертикул - свищевой ход прошит двумя аппаратами УКС-20 и иссечен между ними на протяжении 1,5 см. Культи на стенке пищевода погружены двумя рядами лавсановых швов.

При гистологическом исследовании установлено, что стенка свищевого канала выстлана многослойным плоским эпителием и соответствует по строению стенке пищевода. Выражен склероз подслизистого слоя.

Послеоперационный период без осложнений. При рентгеноскопии через 2 нед после операции контрастная масса свободно проходит по пищеводу. Легочные поля прозрачные. Выписан 7/V в вполне удовлетворительном состоянии.

При резко выраженных, необратимых воспалительно-гнойных изменениях в легком, бронхи которого сообщаются с пищеводом, радикальная операция по поводу пищеводно-бронхиального свища значительно усложняется - она должна сочетаться с одновременной лобэктомией или пульмонэктомией.

*Рис. 223. Этап операции у того же больного. Свищевой ход между пищеводом и бронхом выделен и приподнят диссектором.*



Больной П., 35 лет, поступил 5/II 1965 г. с жалобами на сильный кашель с мокротой, усиливающийся в положении на правом боку, боли в правой половине грудной клетки, рвоту, общую слабость и быструю утомляемость. Болен с 1959 г., когда после простуды появился кашель с выделением до 500 мл гнойной мокроты в сутки. Лечился амбулаторно и в стационаре с временным эффектом по поводу правосторонней пневмонии.

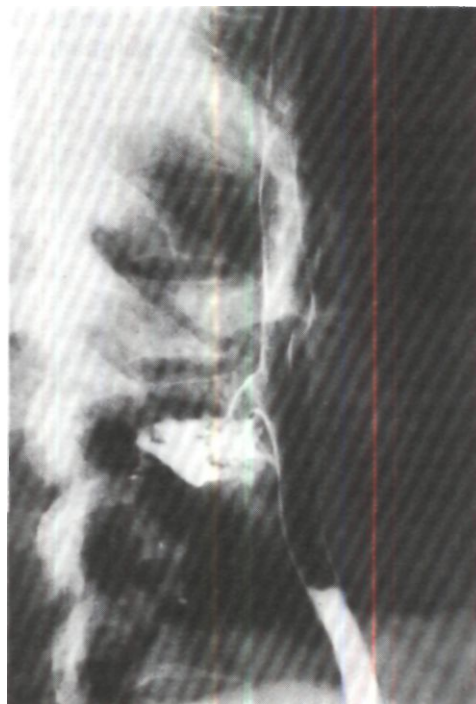
При рентгенологическом исследовании выявлены дивертикул правой стенки пищевода на уровне D7 и свищ между пищеводом и правым 6-м сегментарным бронхом (рис. 224).

Операция 18/II 1965 г. - боковая торакотомия справа по седьмому межреберью. Нижняя доля легкого сращена с париетальной плеврой и диафрагмой. На границе средней и нижней трети грудного отдела пищевода обнаружен тракционный дивертикул размером 3x2,5 см, сращенный верхушкой с нижней долей легкого. Дивертикул отсечен у стенки пищевода. Образовавшееся отверстие ушито двумя рядами узловых швов - хромированным кетгутом и капроном. Линия швов укрыта медиастиальной плеврой. Нижняя доля легкого удалена. В плевральную полость введено два дренажа.

Гистологическое исследование препарата выявило, что стенка свищевого канала выстлана эпителием и окружена полями рубцовой ткани. В резецированной части легкого картина деформирующего бронхита.

Послеоперационный период без осложнений. Начал пить с 4-го дня, пи-

*Рис. 224. Боковая эзофагограмма больного Б. Контрастная масса выходит за пределы пищевода и поступает в правый 6-й сегментарный бронх.*



таться жидкой пищей - с 6-го дня. При рентгенологическом исследовании легочные поля прозрачные, пищевод свободно проходим. 18/III в удовлетворительном состоянии выписан. Через 10 лет после операции практически здоров, полностью трудоспособен.

Ведение послеоперационного периода у больных, перенесших радикальные внутригрудные операции по поводу пищеводно-трахеальных и пищеводно-бронхиальных свищей, подчинено общим принципам хирургии легких и пищевода. При наличии гастростомы питание назначают через сутки. Обычно больных без гастростомы 3-4 дня кормят парентерально или через тонкий назальный зонд, который вводят в желудок на 7-10 дней. Через 2 нед после операции производят контрольное рентгенологическое исследование пищевода и при благоприятной картине разрешают питание через рот вначале жидкой, а затем твердой пищей.

Основные причины летальных исходов после радикальных операций по поводу пищеводно-трахеальных и пищеводно-бронхиальных свищей - несостоятельность швов на пищево-

де, трахее или бронхе, аррозионное кровотечение и пневмония. В профилактике этих тяжелых осложнений основное значение имеют правильное определение показаний и времени для радикальной операции, выбор метода операции, техника ушивания пищевода и разобщение линий швов на пищеводе, трахее или бронхе, максимально асептическое выполнение операции и борьба с инфекцией в послеоперационном периоде.

Летальность после радикальных операций по поводу пищеводно-трахеальных свищей у взрослых составляет, по данным литературы, 10-15 %. Исходы радикальных операций по поводу пищеводно-бронхиальных свищей в значительной степени определяются необходимостью и объемом резекции легких. Лучшие результаты отмечаются в случаях без резекции легкого. При одновременной лобэктомии летальность увеличивается до 20 %. Радикальные операции по поводу пищеводно-бронхиального свища с одновременной пульмонэктомией характеризуются высокой летальностью - до 75 %.

## Глава 13

# ОПЕРАЦИИ НА КУЛЬТЯХ ГЛАВНЫХ БРОНХОВ ПРИ БРОНХО-ПЛЕВРАЛЬНЫХ СВИЩАХ

Бронхо-плевральный свищ возникает после пульмонэктомии у 6-9 % больных и у половины из них приводит к летальному исходу.

Для закрытия бронхо-плевральных свищей производят различные оперативные вмешательства и прежде всего операции на культях главных бронхов. Эти операции можно разделить на 3 группы: 1) трансплевральные операции в сочетании с пластическими операциями на грудной стенке; 2) трансплевральные операции в сочетании с удалением капсулы эмпиемы; 3) операции из трансстернального или контралатерального доступа с пересечением или удалением культи.

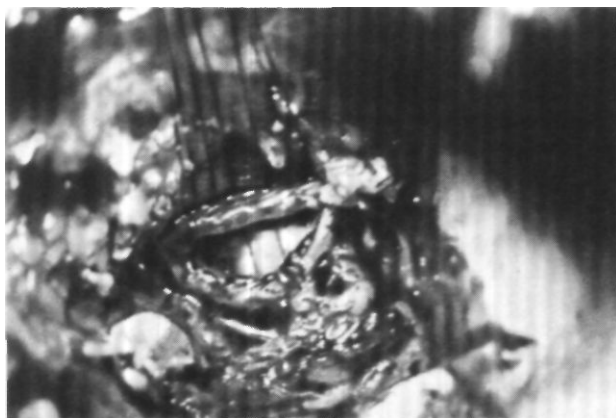
*Трансплевральные операции на культях главных бронхов в сочетании с торакопластикой и мышечной пластикой* выполняют с целью одномоментной ликвидации двух взаимно поддерживающих факторов - бронхиального свища и инфицированной остаточной плевральной полости (Л. К. Богуш, В.С. Северов, В. Ф. Диденко, 1963; Ю. М. Репин, 1964; Ф. М. Иоффе, 1965; М. А. Зузиев, 1968; Monod, Baudouin, Granados, 1960; Rzepecki, 1965, и др.).

Операцию производят из заднего доступа. При торакотомии стараются щадить ткани, которые могут быть впоследствии использованы как пластический материал.

Справа выделение культи главного бронха начинают с рассечения медиастинальной плевры, выделения, перевязки и пересечения дуги непарной вены. Культю правого главного бронха выделяют от трахеи к отверстию свища вначале по дорсальной, а затем по вентральной стенке бронха. При выделении вентральной стенки культи бронха необходима особая осторожность в отношении культи легочной артерии. Опасность смертельного кровотечения совершенно реальна (Rzepecki, 1965). Поэтому Ю. М. Репин (1964), Metras, Reventos (1957), Padhi, Lynn, (1960), Sagaz (1960), Naef (1969) производят предварительную интраперикардальную перевязку легочных сосудов. Культю бронха выделяют и реампутируют, отверстие в бронхе ушивают (рис. 225, 226).

Линию швов по возможности укрывают прилежащими тканями или мышцей.

Слева после торакотомии приступают к мобилизации дуги и начальной части нисходящей аорты от подключичной артерии до шестого-седьмого межреберья. Для этого выделяют, перевязывают и пересекают обычно 4 пары межреберных артерий. Аорту берут на резиновые держалки и отводят вентрально - получают хороший доступ к культе левого главного бронха. Ее отделяют от



*Рис. 225. Этап операции при бронхо-плевральном свище. Наложение швов на реампутированную культю правого главного бронха. В просвете бронха - интубационная трубка, проведенная в левый главный бронх.*

аорты и окружающих тканей, реампутируют и повторно ушивают, а затем прикрывают мышцей и аортой. Операцию заканчивают 9-10-реберной торакопластикой с обязательным удалением первого ребра.

Л. К. Богуш, В. С. Северов, В. Ф. Диденко (1963) выделяют и реампутируют культю левого главного бронха без мобилизации аорты. Реампутированную культю ушивают. Глубоко через культю на расстоянии 0,5 см друг от друга проводят две толстые капроновые лигатуры. Тщательно ушивают рассеченную медиастинальную плевру. Производят торакопластику с резекцией 8-10 ребер и в некоторых случаях нижнего угла лопатки. Свободные концы капроновых лигатур выводят через мышечно-подкожно-кожный массив наружу. Послойно ушивают операционную рану и завязывают капроновые швы над двумя марлевыми валиками. Накладывают давящую повязку с поролоновой губкой на 30 дней. Дренаж удаляют на 3-й сутки, лигатуры с бронха - на 18-20-й день.

Выбор оптимальных технических приемов для операции на культе бронха со стороны остаточной полости нередко очень сложен и требует творческого подхода в зависимости от длины культи, размеров свища, величины, локализации и конфигурации полости, особенностей предше-

ствующих неэффективных операций на бронхе и грудной стенке.

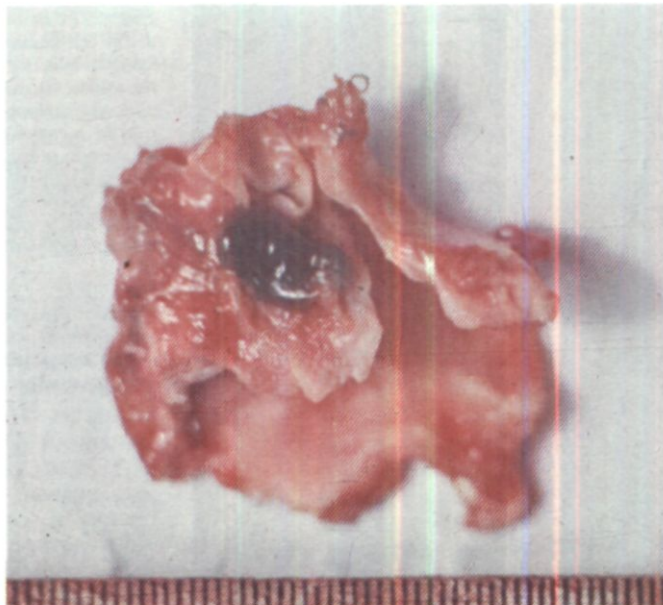
Особенно большие затруднения встречаются в случаях, когда корень легкого во время пульмонэктомии был прошит механическим швом en masse.

Больной Б., 45 лет, поступил 24/IX 1970 г.


10/IV 1969 г. произведена верхняя лобэктомия справа по поводу хронического абсцесса. Послеоперационный период осложнился эмпиемой остаточной плевральной полости с бронхо-плевральным свищом, а затем аррозионным кровотечением. 13/V 1969 г. ввиду кровотечения по экстренным показаниям, произведена нижняя билобэктомия справа. Корень легкого прошит аппаратом УО-60 en masse. Эмпиема и бронхо-плевральный свищ рецидивировали. 4/III 1970 г. предпринята попытка ликвидировать бронхиальный свищ оперативным путем - произведено его ушивание с передневерхней пятиреберной торакопластикой и мышечной пластикой остаточной плевральной полости. Операция оказалась неэффективной.

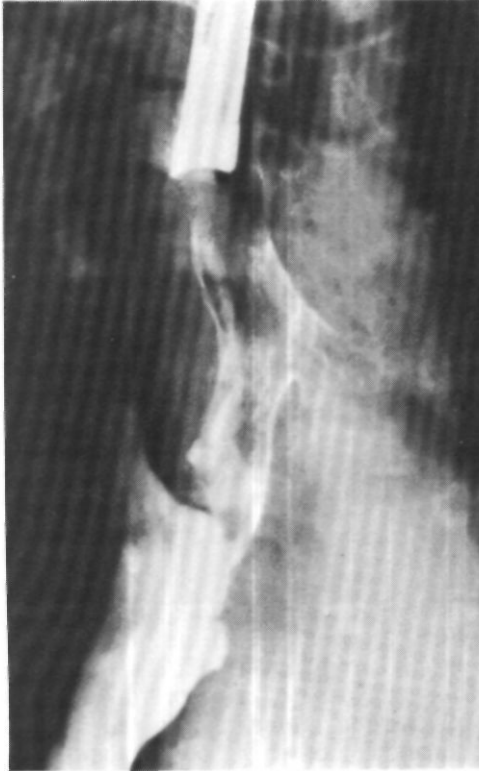При поступлении общее состояние относительно удовлетворительное. Правая половина грудной клетки резко деформирована из-за перенесенной торакопластики. В правой подмышечной области плевро-торакальный свищ. Правое легкое отсутствует, имеется остаточная полость с уровнем жидкости и остатками контрастного вещества (рис. 227). На трахеобронхограммах контрастирова-

*Рис. 226. Операционный препарат реампутиро ванной культи правого главного бронха.*



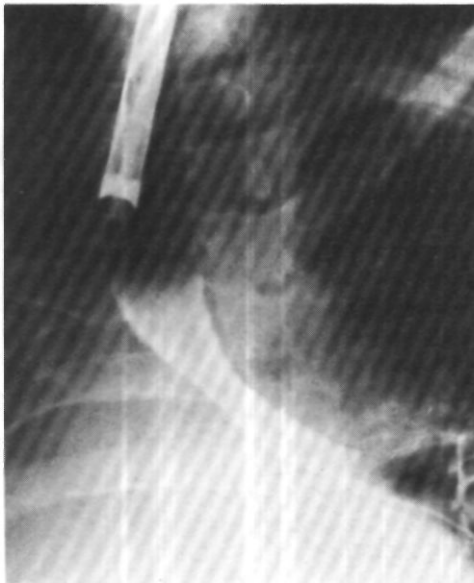*Рис. 227. Рентгенограмма легких больного Б. Правая половина грудной клетки деформирована из-за торакопластики, правое легкое отсутствует. В остаточной плевральной полости небольшое количество контрастного вещества после бронхографии.*





*Рис. 228. Бронхограмма того же больного. Через бронхоскоп контрастированы правый главный, промежуточный бронх и начальный отдел нижнедолевого бронха. Контрастное вещество через бронхиальный свищ заполняет остаточную плевральную полость.*

*Рис. 229. Трахеобронхограмма того же больного через 3 мес после операции. Бронхоплеврального свища нет.*



ны правый главный, промежуточный бронхи и начало нижнедолевого бронха. Контрастное вещество через бронхиальный свищ поступает в остаточную плевральную полость (рис. 228). Бронхоскопия: в культе правого нижнедолевого бронха свищевое отверстие диаметром около 0.8 см. с неровными краями. Слизистая оболочка гипертрофирована, кровоточива.

Операция 6/Х 1970 г. Положение больного на животе. Параскапулярный разрез справа. Резецированы регенераты II - V ребер. Обнажена стенка остаточной плевральной полости, которая имеет костную плотность. Идентифицировать трахею и правый главный бронх не представляется возможным. Выделить трахею и основание правого главного бронха экстраплеврально не удалось ввиду спаяния стенки эмпиемы и бронхиального дерева. Полость эмпиемы вскрыта. Со стороны полости острым путем выделены правый главный и промежуточный бронхи, культя верхнедолевого и нижнедолевого бронхов. Культя легочной артерии плотно спаяна в области свищевое отверстие с культей нижнедолевого бронха, пульсирует. Отделение ее от культи бронха произведено со значительными техническими трудностями и оставлением на артерии небольшого участка стенки бронха. Правый главный бронх отсечен от трахеи. Остатки правого бронхиального дерева удалены. Отверстие в трахее ушито отдельными узловыми лавсановыми швами и прикрыто окружающими тканями. Резецированы I и IV ребра, подостная часть лопатки. В остаточ-

ную полость уложены мышцы, фиксированные кепутыми швами. Операционная рана зашита наглухо с оставлением в подкожной клетчатке двух резиновых выпускников. Один из мышечных лоскутов проведен в торакальный свищ. Край свища освежен. Мышца фиксирована к краям свища швами. Давящая повязка.

Послеоперационное течение неосложненное. Выздоровление (рис. 229).

*Трансплевральные операции на культе главного бронха с частичным или полным удалением капсулы эмпиемы* и последующей санацией полости пункционным методом широко применяют И. С. Колесников и Ф. И. Горелов (1965, 1969). Послеоперационный рубец иссекают. Мягкие ткани грудной стенки рассекают до капсулы эмпиемы. Пересекают хрящи IV, III, а иногда и II ребра. У грудины над перикардом рассекают в продольном направлении шварты и отделяют их от медиастинальной плевры до культи бронха. Мобилизацию культи начинают с циркулярного надсечения рубцовой ткани по ее краю до отчетливой видимости стенки бронха. Далее прошивают культю 3-4 швами-держалками, за которые подтягивают ее в рану. Справа для лучшего доступа к бифуркации трахеи перевязывают и пересекают дугу непарной вены. Центральную культю вены отводят вентрально, что облегчает отделение верхней полой вены от бронха. Слева после подхода к культе бронха обнаруживают пищевод и дугу аорты. Медиастинальную плевру широко рассекают, выделяют культю бронха почти до бифуркации трахеи и возможно выше прошивают ее аппаратом для механического шва. Если корень легкого во время пульмонэктомии был прошит сшивающим аппаратом en masse, культю главного бронха выделяют от бифуркации трахеи к периферии.

Над реампутированной культей бронха ушивают медиастинальную плевру. Вторым рядом швов подши-

вают к медиастинальной плевре край шварты и закрывают ею первый ряд швов.

При неспецифической эмпиеме капсулу удаляют частично. Внутреннюю поверхность оставшейся части капсулы высклабливают острой ложкой. При эмпиеме туберкулезного происхождения капсулу лучше удалить единым блоком, так как в ней при гистологическом исследовании, как правило, обнаруживается туберкулезный процесс. В грудную полость на сутки вводят дренаж. Затем ее санируют пункциями, добиваясь развития фиброторакса.

Все трансплевральные операции на культе главного бронха в условиях хронической эмпиемы являются крайне травматичными, трудными и опасными вмешательствами, особенно после прошивания корня легкого или бронха и артерии en masse и уже перенесенных пластических операций на грудной стенке. Ю. Л. Семенов (1968) справедливо считает, что ряду таких больных эти операции вообще противопоказаны из-за большой травматичности. Известны случаи смерти на операционном столе от профузного кровотечения из культи легочных сосудов (И. С. Колесников, Ф. И. Горелов, 1969; Rzepecki, 1965, и др.), после операции описаны аррозионные кровотечения из перевязанных межреберных артерий (Monod, Baudouin, Granados, 1960). Доступ к бронху через инфицированную полость чреват опасностью инфекционных осложнений и рецидива свища в послеоперационном периоде.

Существенными преимуществами перед трансплевральными вмешательствами отличаются *операции на культах главных бронхов, выполняемые не со стороны полости эмпиемы, а через неинфицированные ткани средостения, перикард, противоположную плевральную полость*. Суть этих операций заключается в пересечении или отсечении



культы бронха от трахеи с ушиванием отверстий и разобщением остаточной плевральной полости и трахео-бронхиального дерева. Через 4-6 нед состояние больных улучшается, уменьшаются явления гнойной интоксикации, размеры остаточной полости и создаются благоприятные условия для ликвидации последней пункционным методом или торакопластикой и мышечной пластикой (Л. Г. Марченко, 1964; В. П. Дыскин, 1965, 1971; Ю. Л. Семенов, 1974).

Операции на культях главных бронхов со стороны неинфицированных тканей средостения производят двумя доступами - трансстернальным (трансперикардиальным) и контралатеральным.

В 1960 г. Padhi и Lynn высказали мнение, что для реампутации культы главного бронха при ее интимном сращении с культями легочных сосудов операция может быть выполнена через срединную стернотомию или переднюю торакотомию с предварительной интраперикардиальной перевязкой легочной артерии и верхней легочной вены. В 1961 г. М. И. Перельман впервые применил трансстернальный доступ у 2 больных со свищами культы левого и правого главных бронхов. Справа операция была сделана с небольшим вскрытием перикарда над культей правой легочной артерии, а слева - трансперикардиально с перевязкой и пересечением культы левой легочной артерии<sup>1</sup>.

В 1963 г. Abruzzini описал технику вмешательства на культях главных бронхов трансстернальным доступом без вскрытия перикарда. Независимо от стороны вмешательства автор предложил пользоваться доступом через промежуток между аортой и верхней полой веной. В этом же году М. И. Перельман и Т. Б. Богуславская опубликовали описание клинических наблюдений и топографо-анатомических исследований, предпри-

нятых для обоснования трансстернального доступа при бронхиальных свищах.

В 1964 г. Л. Г. Марченко после исследований на 16 трупах произвел одну такую же операцию и рекомендовал для облегчения доступа к культю бронха интраперикардиальную перевязку и пересечение культы правой легочной артерии. Опыт закрытия свищей главных бронхов из трансстернального доступа опубликовали М. И. Перельман, Г. И. Лукомский, В. П. Дыскин (1966).

Л. К. Богуш, А. А. Травин, Ю. Л. Семенов (1967, 1971) детально исследовали варианты трансстернального доступа к культям главных бронхов и предложили всегда применять трансперикардиальный доступ, который получил значительное распространение. Авторы доказали, что лучшие пространственные соотношения для операций на культю правого главного бронха создаются при доступе через аорто-кавальный, а к культю левого главного бронха - через аорто-венозный промежуток. В 1972 г. Л. К. Богуш, А. А. Травин, Ю. Л. Семенов подробно изложили и хорошо иллюстрировали методику и технику трансперикардиальных операций на культях главных бронхов, располагая самым большим опытом (60 операций).

Важным условием для осуществления пересечения культы бронха из трансстернального (трансперикардиального) доступа является длина культы не менее 1,5-2 см. Нередко возможны операции и при более короткой культю. Л. К. Богуш, А. А. Травин, Ю. Л. Семенов (1972) после трансперикардиального обнажения бифуркации и надбифуркационного отдела трахеи иссекали края свища (первое кольцо главного бронха) и ушивали освеженное отверстие в трахее. Мы в таких случаях предпочитали трансплевральное вмешательство с реампутацией, повторным ушиванием культы и пласти-

<sup>1</sup> Сообщения о методике этих операций сделаны в сентябре 1961 г. на заседании Республиканского общества хирургов Киргизской ССР в г. Фрунзе и в мае 1962 г. в Москве («Тр. Всесоюз. совещания хирургов и фтизиатров». М.: Медгиз, 1967. с. 111).

ческим закрытием остаточной плевральной полости.

Перед выполнением операций на культях бронхов доступами через средостение, перикард и противоположную плевральную полость оценивают возможности санации полости эмпиемы. В необходимых случаях решают вопрос о предварительном ее дренировании введением катетера или о вскрытии с резекцией 3-4 ребер и тампонадой полости. Соответствующая тактика зависит от тяжести состояния больного, особенностей течения эмпиемы, размеров бронхо-плеврального свища, эффективности плевральных пункций и во многом определяется клиническим опытом в лечении этой тяжелой группы больных.

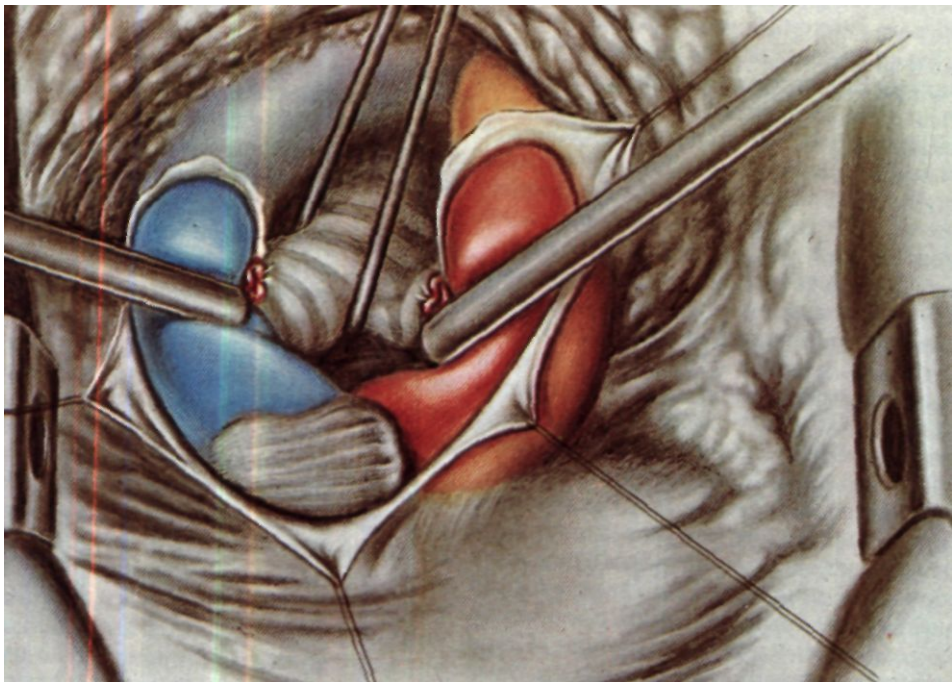
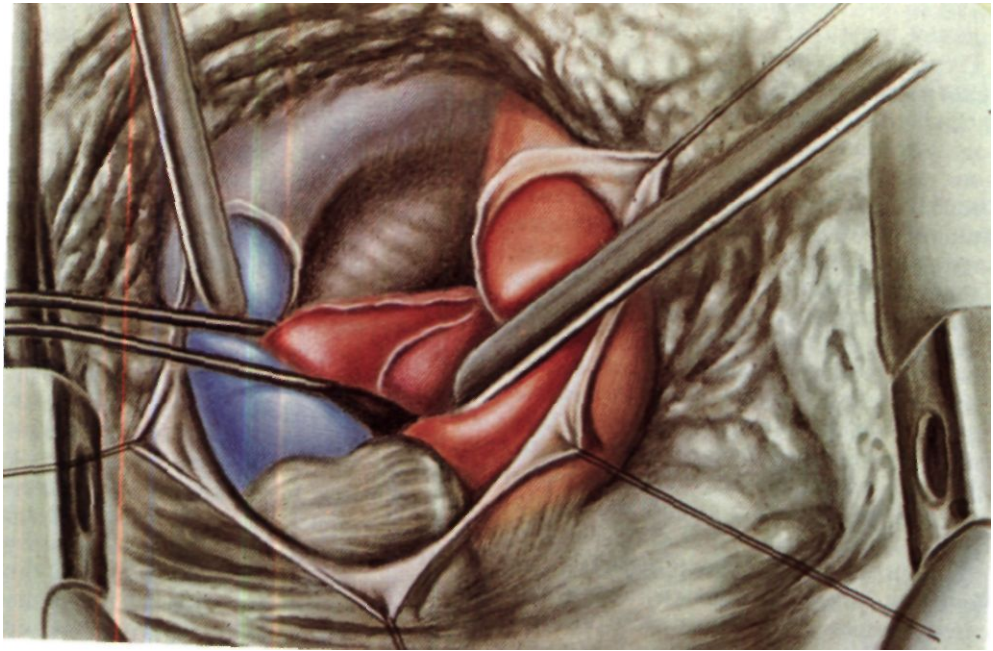
Оперативный доступ - полная продольная или продольно-поперечная стернотомия. Мы в течение последнего времени пользуемся только продольно-поперечной стернотомией с пересечением грудины на уровне третьего межреберья. Крайя продольной раны грудины разводятся расширителем и отслаивают латерально переходную складку плевры на стороне легкого.

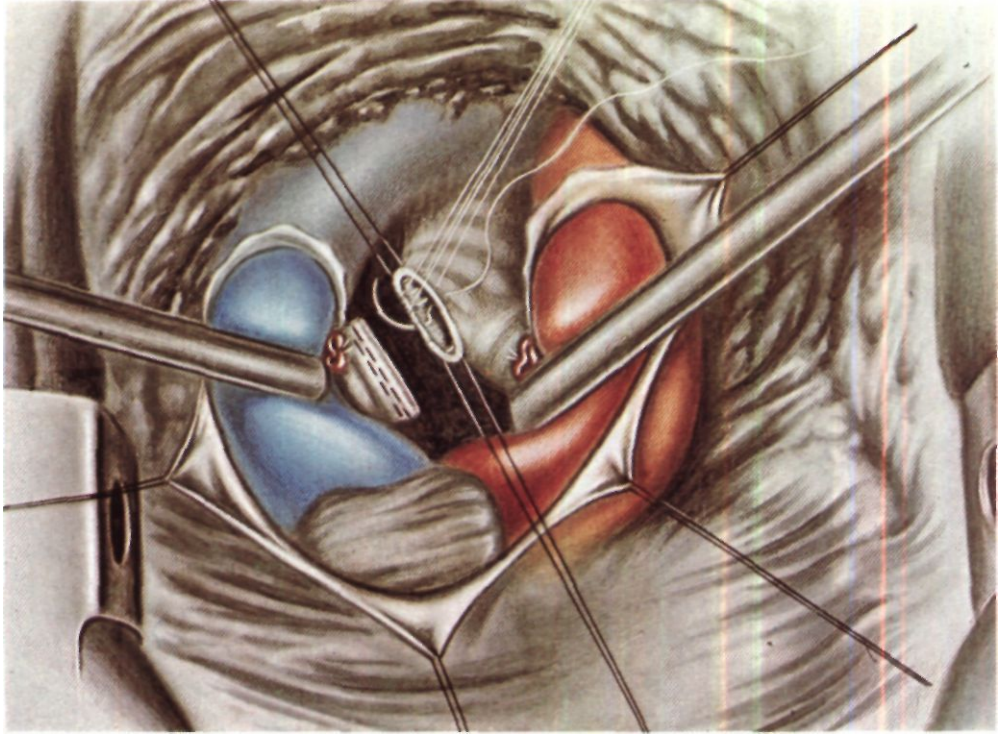
Для доступа к правому главному бронху правее восходящей аорты проникают в четырехугольник, сторонами которого являются: слева - правый край восходящей аорты и начальная часть плече-головного артериального ствола, справа - верхняя полая вена, краниально - левая плече-головная вена, каудально - переходная складка перикарда, соответствующая краю правой легочной артерии. При разведении в стороны верхней полой вены и восходящей аорты с плече-головной артерией ширина и высота четырехугольника 5-7 см. На дне этого пространства между сосудами, заполненного клетчаткой и лимфатическими узлами, прощупываются трахея и ее бифуркация. Надбифуркационный отдел трахеи отделяют от пищевода, обходят зажимом

Федорова и берут на резиновую держалку.

При трансперикардальном доступе, обеспечивающем более широкое поле операционного действия, после стернотомии вскрывают перикард вертикальным разрезом несколько правее срединной линии. Крайя перикарда прошивают швами-держалками. Разводят в стороны аорту и верхнюю полую вену. С целью расширения доступа перевязывают и пересекают культю правой легочной артерии. Для этого над артерией рассекают дорсальную стенку перикарда. Артерию выделяют и берут на резиновую держалку (рис. 230). Центральный конец артерии прошивают танталовыми скобками аппаратом УКС, периферический конец лигируют. К периферии от наложенного аппарата артерию пересекают и, обходя аппарат, центральнее механического шва накладывают дополнительную лигатуру. Расширяют отверстие в дорсальной стенке перикарда и выделяют бифуркацию трахеи и правый главный бронх (рис. 231). Небольшое кровотечение останавливают электрокоагуляцией и марлевой тампонадой.

Следующий этап операции - пересечение культи бронха с ушиванием отверстий в обеих культях или отсечение культи от трахеи с ушиванием отверстий в трахее и культе. Прошивание культи бронха механическим швом без ее пересечения или отсечения от трахеи, несмотря на подкупающую простоту этого приема, применять нельзя вследствие высокого риска реканализации. Оптимальным вариантом выполнения этого этапа является параллельное наложение на культю бронха двух аппаратов УО-40, прошивание и пересечение культи между парными линиями танталовых швов. При этом достигается высокая асептичность операции. Однако ввиду короткой культи бронха, а также малой ширины дна операционной раны такой способ удается





*Рис. 230. Трансперикардиальный доступ к культе правого главного бронха. Верхняя полая вена отведена вправо, аорта и плечеголовной ствол — влево. Перикард вскрыт. Культа правой легочной артерии взята на держалку.*

*Рис. 231. Культа правой легочной артерии рассечена. Основание культы правого главного бронха взято на резиновую держалку.*

*Рис. 232. Культа правого главного бронха прошита аппаратом УО и отсечена от трахеи. Наложение швов на отверстие в трахее.*

редко. Поэтому в большинстве случаев на боковую стенку трахеи и область бифуркации накладывают швы-держалки и в зависимости от конкретных условий пользуются одним из следующих способов:

1. Прошивают культю бронха аппаратом для механического шва у места отхождения от трахеи. К периферии от механического шва культю пересекают. Отверстие в культе ушивают узловыми швами через все слои.

2. Прошивают культю бронха аппаратом УО и отсекают от трахеи. Отверстие в трахее ушивают узловыми швами.

3. Культю бронха пересекают между двумя парами швов-держалок (на трахее и культе). Отверстия в трахее и культе ушивают узловыми швами.

Наложение аппарата УО-40 на культю бронха может оказаться весьма трудным, так как крючком

упорного корпуса не всегда удается обойти бронх. В подобных случаях следует разобрать аппарат, отделив от него упорный корпус, обойти крюком бронх и уже в ране соединить упорный корпус со скобочным.

Для ушивания отверстия в трахее область бифуркации с помощью швов-держалок подтягивают и по мере возможности приближают к хирургу. Если это удастся сделать при наличии интубационной трубки в левом главном бронхе, на отверстие в трахее накладывают провизорные швы (рис. 232). Затем интубационную трубку выводят из бронха в трахею и все швы завязывают.

В случаях трудностей с поворотом трахеи интубационную трубку сразу же выводят из бронха и обеспечивают значительно большую подвижность области бифуркации. Швы последовательно накладывают и завязывают, периодически закрывая отверстие в трахее влажным тупфером для обеспечения вентиляции левого легкого. Линии швов на трахее и бронхе разобщают или укрывают лоскутом перикарда на ножке.

Иногда впадение левой плече-головной вены в верхнюю полую вену у самого предсердия не позволяет достаточно раздвинуть верхнюю полую вену и восходящую аорту. У одного из таких больных мы перевязали и пересекли левую плече-головную вену, у другого широко вскрыли перикард, отвели верхнюю полую вену медиально и, вскрыв за ней дорсальную стенку перикарда, выделили культю правого главного бронха.

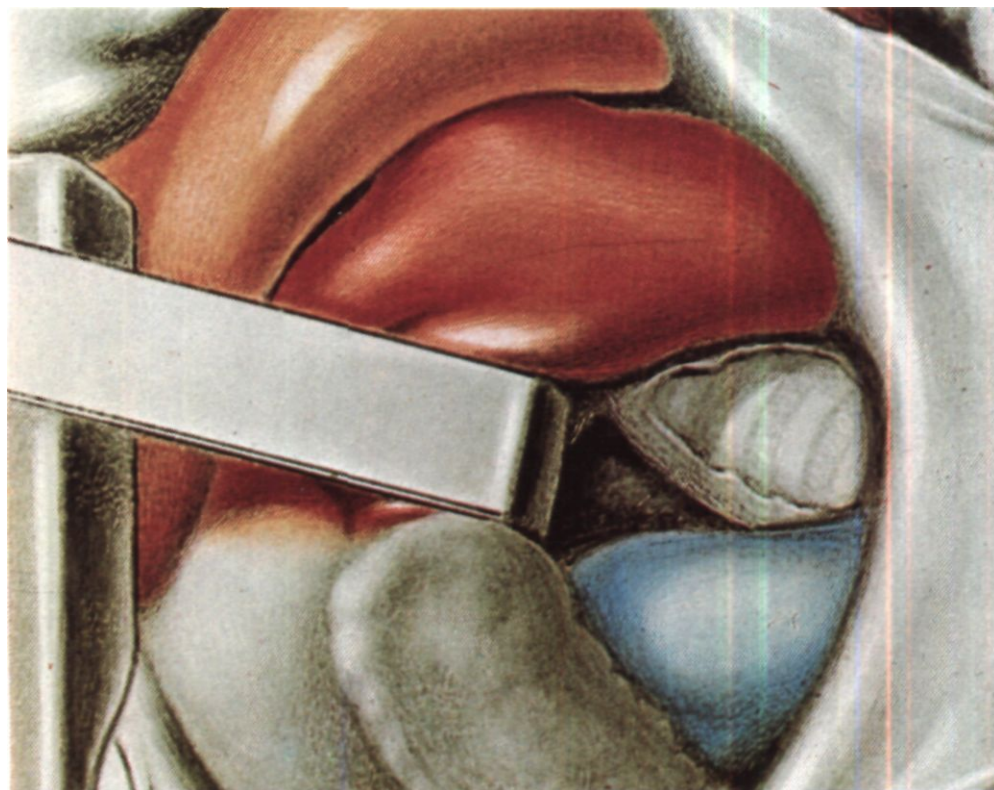
Для доступа к левому главному бронху перикард вскрывают вертикальным разрезом длиной 10-12 см левее срединной линии, обычно на 2-3 см вентральнее левого диафрагмального нерва. Края перикарда разводят швами-держалками. Операционному столу придают боковой наклон вправо, отводят вправо сердце и открывают дорсальную стенку перикарда (рис. 233). Для обеспечения хо-

рошего доступа к культе левого главного бронха возможно центральное перевязывание и пересечение культи левой легочной артерии, а в некоторых случаях - и верхней легочной вены. Л. К. Богуш, А. А. Травин, Ю. Л. Семенов (1972) считают, что часто можно ограничиться перевязкой и пересечением только верхней легочной вены. Сосуды выделяют после вскрытия дорсальной стенки перикарда. Их центральные концы изолированно прошивают аппаратом У КС и дополнительно лигируют. Периферические концы обычно ушивают после пересечения. Отверстие в дорсальной стенке перикарда расширяют. Хорошо доступную культю левого главного бронха отделяют от пищевода, берут на резиновую держалку и мобилизуют до трахеи. Пересечение и ушивание культи производят теми же способами, что и на правой стороне (рис. 234).

В полости перикарда оставляют дренаж, который выводят наружу через отдельное отверстие у реберной дуги. Со стороны яремной ямки к культе бронха можно на 2-3 дня подвести микроирригатор для капельного орошения растворами антибиотиков.

Л. К. Богуш и Ю. Л. Семенов расширили показания к трансперикардальным операциям и, в частности, к окклюзиям главных бронхов. Ими, а затем и другими авторами опубликованы убедительные материалы об эффективном применении этих вмешательств у больных с острой несостоятельностью культи главного бронха после пульмонэктомии и у больных с «решетчатым» легким при противопоказаниях к его удалению (Л. К. Богуш, Ю. Л. Семенов, 1969; Л. К. Богуш, А. А. Травин, Ю. Л. Семенов, 1972; Л. К. Богуш, Ю. Л. Семенов, Э. Л. Абрамов, А. А. Лесная, 1973; Maaben, 1974, и др.).

Основными осложнениями во время трансперикардальных операций



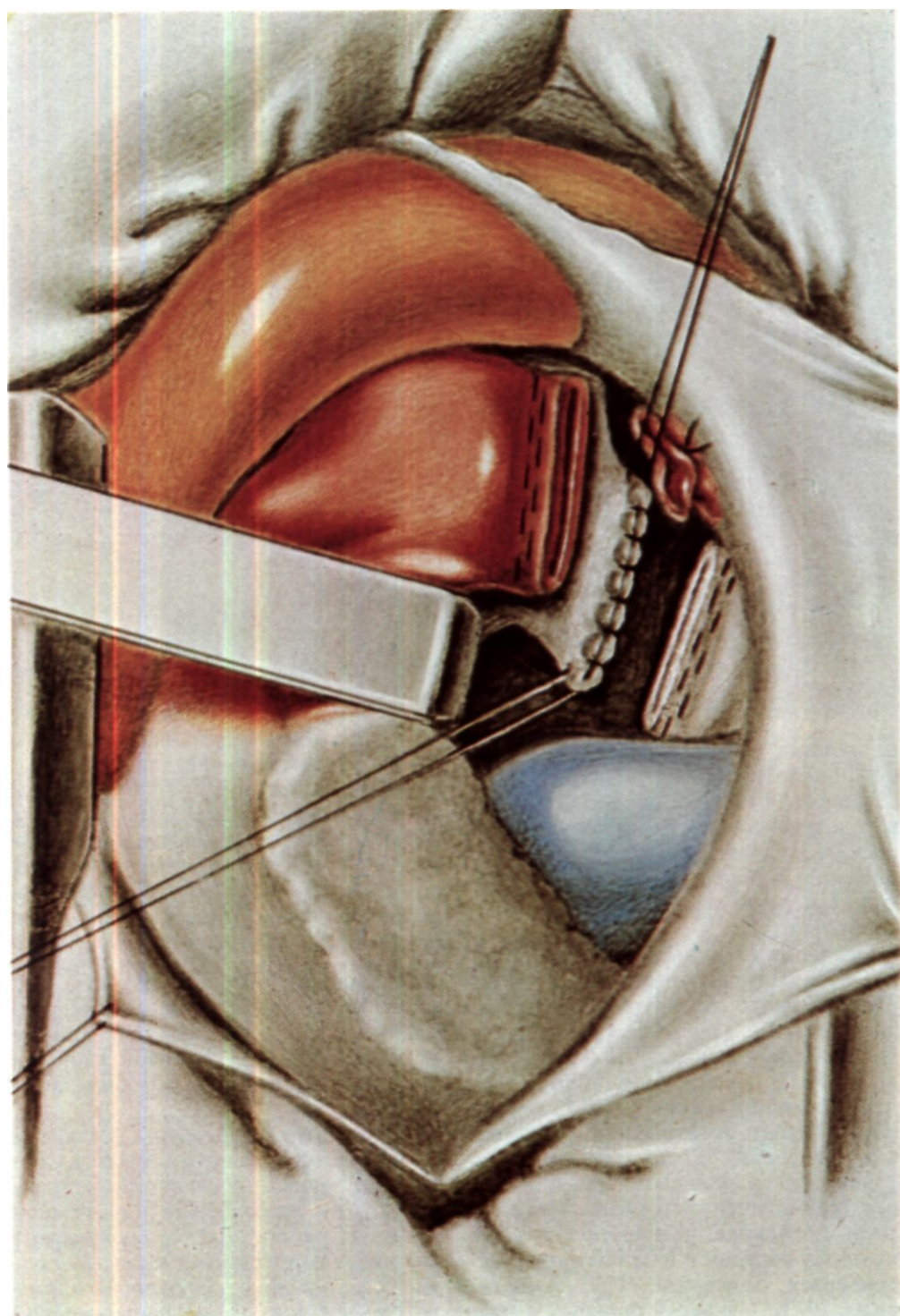
на культях главных бронхов являются пневмоторакс на стороне единственного легкого и кровотечение вследствие повреждения сосудов или соскальзывания лигатур, а после операции - инфекционные осложнения, в первую очередь гнойный трахеобронхит.

Операция на культе главного бронха путем торакотомии на стороне единственного легкого, т. е. контралатеральным доступом, описана М. И. Перельманом, Н. Н. Каншиным, Ю. В. Бирюковым (1967). При левосторонних свищах этот доступ обеспечивает асептическое выполнение операции, а по сравнению с трансперикардальным обычно менее травматичен, не связан со вскрытием перикарда, манипуляциями на крупных сосудах и в целом лучше переносится больными (Г. П. Амбательло, 1973). Однако у больных с пра-

*Рис. 233.  
Трансперикардальный доступ к культе левого главного бронха. Легочная артерия смещена вправо. Дорсальная стенка перикарда над культей левого главного бронха рассечена.*

восторонними свищами мы, как правило, предпочитаем трансперикардальный доступ, так как при подходе к правому бронху с левой стороны необходима сложная мобилизация аорты.

При контралатеральном доступе к культе левого главного бронха производят заднюю торакотомию справа по пятому межреберью или резецируют V ребро. Легкое покрывают влажным полотенцем и несколько отводят латерально. Продольным разрезом вскрывают медиастинальную



плевру над нижним отделом трахеи. Дугу непарной вены перевязывают и пересекают между двумя парами лигатур. Блуждающий нерв берут на держалку и отводят латерально. Тупым путем пальцем и с помощью зажима Сатинского мобилизуют и берут на резиновые держалки надбифуркационный отдел трахеи и правый главный бронх. Далее, периодически потягивая за эти держалки, приступают к выделению бифуркации трахеи. При этом особую осторожность соблюдают в отношении пищевода, в котором для лучшей ориентации должен находиться толстый желудочный зонд. Сращения трахеи с пищеводом разделяют острым путем под контролем зрения.

Следующий этап операции - выделение основания культи левого главного бронха. При достаточной длине культи это удается сделать пальцем. В случаях короткой культи или выраженных рубцовых изменений в клетчатке средостения левый трахеобронхиальный угол лучше обойти вначале зажимом Федорова и подвести под него резиновую держалку. В дальнейшем, потягивая за держалку, выделяют пальцем культю к ее периферии.

На область левого трахеобронхиального угла накладывают с обязательным захватом хрящей 4 шва-держалки: на левую боковую стенку трахеи, карину, оба края левого главного бронха. Культю отсекают от трахеи между двумя парами держалок. Интубационную трубку выводят из правого главного бронха в трахею для увеличения подвижности области ее бифуркации. Подтягиванием за швы-держалки трахею разворачивают так, чтобы вывести отверстие в

*Рис. 234. Прошита и пересечена культя левой легочной артерии. Культю левого главного бронха пересечена, оба ее конца ушиты.*

поле зрения хирурга. Ушивают отверстие в трахее узловыми швами через все слои, периодически закрывая его влажным тупфером для вентиляции правого легкого. Культю левого главного бронха подтягивают за швы-держалки, обрабатывают ее слизистую оболочку 33 % раствором нитрата серебра и ушивают отдельными узловыми швами (рис. 235). Трахею, основание культи левого главного бронха или каудальную часть культи можно прошивать аппаратом УО-40. В этих случаях ограничиваются только двумя швами-держалками, которые накладывают соответственно краям будущего ручного шва.

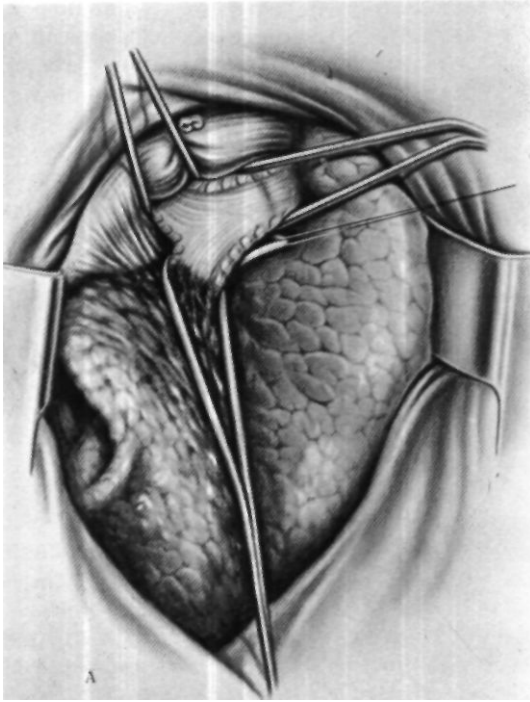
Линию швов на трахее лучше плевризировать лоскутом париетальной плевры на широкой ножке, швы на бронхе плевризировать не нужно.

Контралатеральный правосторонний доступ может оказаться рациональным также при сочетании бронхо-плеврального и пищеводно-bronхиального свищей после удаления левого легкого.

Больная Г., 46 лет, поступила 13/XI 1965 г. с жалобами на постоянный кашель с гнойной мокротой (до 200 мл в сутки), усиливающийся во время еды, слабость, похудание, одышку при ходьбе, наличие свища с гнойным отделяемым в левой подмышечной области.

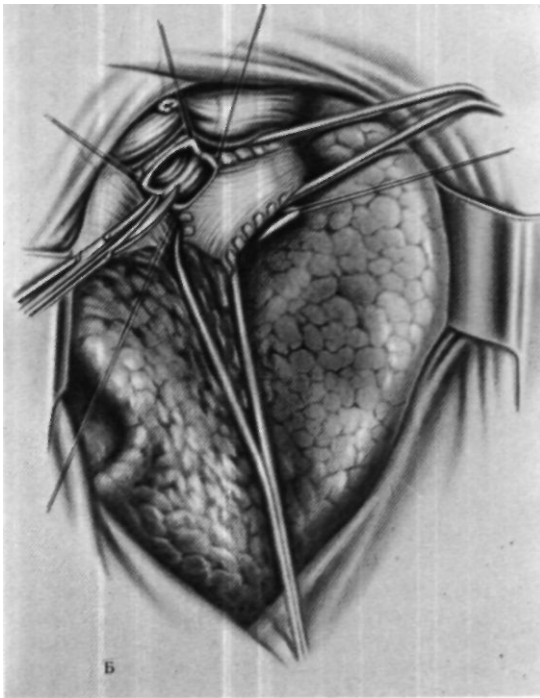
В марте 1963 г. по поводу фиброзно-кавернозного туберкулеза легких произведена пульмонэктомия слева. Через 3 сут после операции диагностирована несостоятельность бронхиальной культи, в связи с чем сделана верхняя 7-реберная торакопластика. Возник бронхиальный свищ. Попытка ликвидировать его путем вскрытия, тампонады и мышечной пластики остаточной плевральной полости осложнилась возникновением пищеводно-плеврального свища. В ноябре 1963 г. наложена гастростома, а в январе 1964 г. сделана реампутация культи левого главного бронха с повторным ушиванием ее механическим швом. Через 7 дней свищ рецидивировал. В июне 1965 г. в левой подмышечной области открылся торакальный свищ.



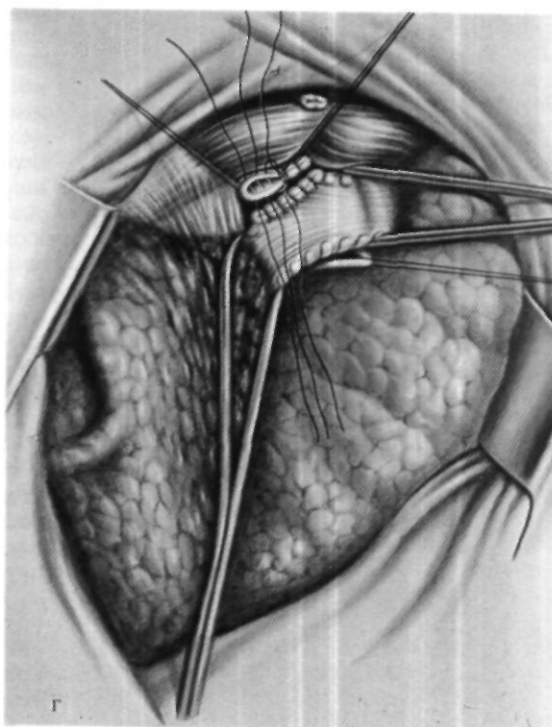
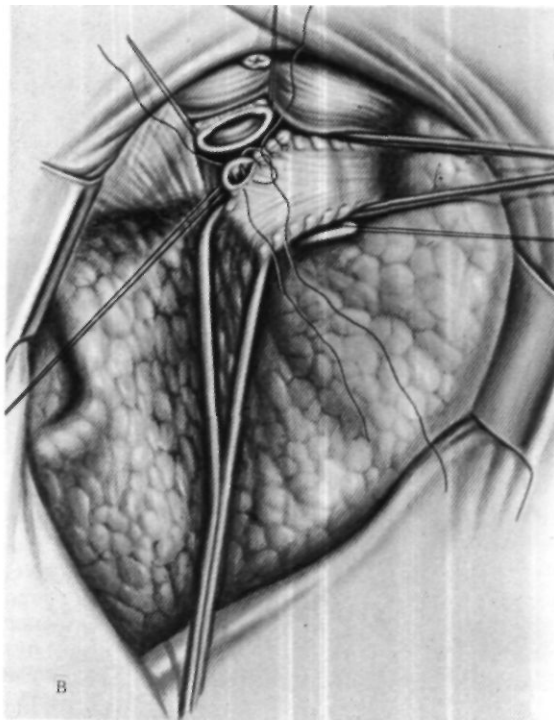


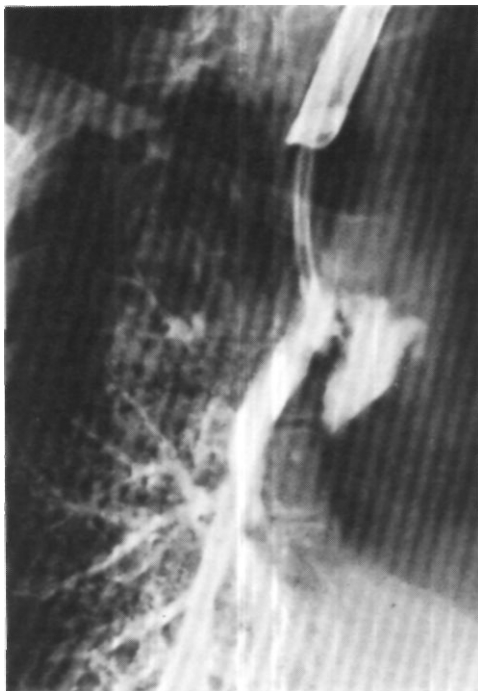*Рис. 235. Отсечение культи  
левого главного бронха из  
правостороннего заднего  
доступа.*

*А - трахея, правый  
главный бронх и культи  
левого главного бронха  
взяты на резиновые*



держалки; Б - отсечение  
культы левого главного  
bronха от трахеи;  
В — ушивание отверстия  
в трахее; Г - ушивание  
культы левого главного  
bronха.





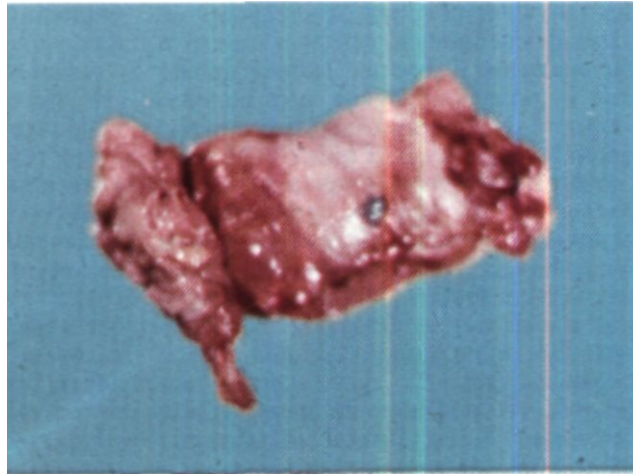
*Рис. 236. Бронхограм.ча больной Г. в косой проекции. Контрастное вещество через свищ культи левого главного бронха проникает в остаточную плевральную полость.*

При поступлении состояние средней тяжести. Масса тела 46 кг, рост 160 см. Грудная клетка деформирована, слева отсутствуют верхние 7 ребер. В левой подмышечной области свищ с небольшим количеством гнойного отделяемого. Гастростома функционирует хорошо. Внешнее дыхание: снижение ЖЕЛ до 1000 мл (37 % должной); дефицит кислорода 30 %.

При бронхоскопии в культе левого главного бронха длиной 0,6 см обнаружено два свищевых хода диаметром 0,2-0,3 см. При эзофагоскопии на расстоянии 27 см от резцов имеется воронка с основанием около 1,5 см. Свищевое отверстие рассмотреть не удалось, но на дне дивертикула периодически появлялся пузырек воздуха. Обследование больной закончено бронхографией (рис. 236).

Операция 15/ХП 1965 г. - интубация правого главного бронха однопросветной трубкой. Задняя торакотомия справа по пятому межреберью с резекцией шейки VI ребра. Легкое рыхлыми сращениями фиксировано к париетальной плевре, средостению и диафрагме. Сращения частично разделены. Дуга непарной вены перевязана и пересечена. Острым и тупым путем мобилизован пищевод на отрезке от уровня бифуркации трахеи до нижней легочной вены. Установлено, что пищевод интимно сращен с культей левого главного бронха. На 3 см каудальнее этого места имеется большой тракционный дивертикул пищевода, который своей верхушкой направляется влево под дугу аорты и свищевым ходом сообщается с остаточной плевральной полостью. Частично мобилизована бифуркация трахеи. Острым и тупым путем выделена культя левого главного бронха. Под нее заведен аппарат УО-40, которым прошита боковая стенка трахеи. Культя бронха отсечена каудальнее линии механического шва, острым путем выделена из рубцов до начала узкого хода в полость эмпиемы и оттянута вправо. Верхушка образовавшегося конуса прошита и перевязана орсилоновой нитью. Вся культя бронха удалена. Далее острым путем закончена мобилизация дивертикула пищевода до его верхушки. Под основание дивертикула подведен аппарат УО-40, дивертикул прошит механическим швом и ближе к пищеводу пересечен. Благодаря механическому шву, наложенному на отделенную часть дивертикула, ход в полость эмпиемы оказался закрытым. На левой стенке пищевода образовался продольный овальный дефект длиной 6 см, который ушит двухэтажным швом: первый этап наложен на введенном в пищевод зонде, второй - после извлечения зонда, так как края мышечной оболочки свести не удалось. Установлено, что шов пищевода продольно сужен. Для разобщения области швов пищевода с инфицированной зоной средостения и левой плевральной полостью сделано перемещение пищевода в правую плевральную полость, зафиксированное путем подшивания задней стенки перикарда к передней продольной связке позвоночника на протяжении 10 см. Введено два дренажа в полость плевры. Рана грудной стенки послойно ушита. Разрезом в левой подмышечной области вскрыта и

*Рис. 237. Операционный препарат стенки вскрытой кисты культи левого главного бронха.*



дренирована остаточная плевральная полость.

Послеоперационное течение неосложненное.

На 35-е сутки после операции больная стала питаться через рот. Еще через Р/Г мес произведена контрольная трахеобронхография и рентгенография пищевода. Данных о наличии свищей нет.

23/III 1966 г. остаточная плевральная полость закрыта мышечной пластикой.

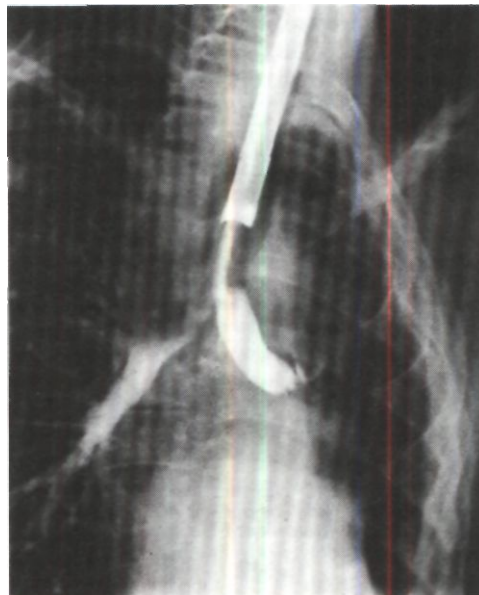
Обследована через 6 лет после операции. Кашля и мокроты нет, питается нормально. Самочувствие удовлетворительное. Пищевод свободно проходим.

Специальный вопрос - это целесообразность возможно более обширной резекции или полного удаления бронхиальной культи после ее отсечения от трахеи. Мы пришли к заключению, что по возможности это всегда следует делать. Основания для такого вывода следующие:

1. Культи иногда сохраняет высокую чувствительность и является источником патологических рефлексов. В таких случаях даже прикосновение к свищевому отверстию в культе со стороны вскрытой остаточной полости вызывает резкий кашель, удушье, учащение пульса.

2. Выделение слизи из культи препятствует облитерации остаточной

*Рис. 238. Бронхограмма. Длинная культя левого главного бронха после пульмонэктомии при клинической картине «синдрома длинной культи».*



плевральной полости, а в случае закрытия сообщения между культей и плевральной полостью может привести к развитию до сих пор малоизвестной формы патологии - кисты бронхиальной культы (рис. 237)<sup>1</sup>.

Удаление культы бронха после ее отсечения от трахеи производят в основном тупым путем, главным образом пальцем. Свищевой ход, соединяющий просвет культы с остаточной плевральной полостью, если это технически возможно, прошивают и перевязывают. Следует, однако, заметить, что при хорошо дренируемой остаточной плевральной полости мы не наблюдали медиастинитов даже в случаях удаления культы с оставлением отверстия в полость эмпиемы открытым. В технически сложных ситуациях рискованное удаление культы производить не следует. У больных со вскрытой полостью эмпиемы предварительно отсеченная от трахеи культя может быть удалена позже, во время последующего ушивания дефекта грудной стенки, торакопластики или мышечной пластики.

Удаление культы главного бронха иногда приходится производить и при так называемом синдроме длинной культы (рис. 238). Под этим термином понимают комплекс симптомов, могущих возникнуть после пульмонэктомии в случаях недостаточно высокого пересечения бронха, как правило, более длинного левого. В такой культе могут наблюдаться задержка

бронхиального секрета и возникновение воспалительного процесса. Основными клиническими симптомами являются кашель с мокротой, кровохарканье, повышение температуры тела. При бронхоскопии выявляется длинная культя бронха с гиперемированной и отечной слизистой оболочкой, покрытой фибринозными наложениями или гнойной мокротой. После туалета на дне культы могут быть обнаружены нити швов или танталовые скобки. При неэффективности бронхоскопических санаций и резко выраженной клинической картине мы у двух больных удалили длинную культю левого главного бронха из правостороннего заднего доступа.

Эффект оперативного вмешательства у одного больного был хорошим, у другого существенного улучшения не наступило.

Во время операций на культях главных бронхов из контралатерального доступа в отличие от трансстернальных и трансперикардиальных вмешательств мы не имели больших технических трудностей и серьезных осложнений. В то же время число послеоперационных осложнений при обоих доступах приблизительно одинаковое - они наблюдаются у половины оперированных больных.

Летальность после операций на культях бронхов при бронхо-плевральных свищах составляет 15-20 %. Реканализация свищевого хода возникает крайне редко.

<sup>1</sup> Пациент и препарат демонстрированы 2/VI 1970 г. на 19-м заседании пульмонологической секции Хирургического общества Москвы и Московской области.

## Литература

- Абрикосов А. П., Струков А. И.* Патологическая анатомия. М., Медгиз, 1961, 559 с.
- Авилова О. М.* Пластические операции на грудном отделе трахеи и бронхах. - «Вестн. хир.», 1966, № 1, с. 34-42.
- Авилова О. М.* Оперативное лечение стенозов и непроходимости бронхов и медиастинального сегмента трахеи в детском возрасте. - «Вестн. хир.», 1968, № 10, с. 93-100.
- Авилова О. М.* Резекция и пластика бронхов и медиастинальной трахеи. Автореф. дис. докт. Киев, 1971.
- Авилова О. М.* Опыт проведения операций на бронхах и медиастинальном сегменте трахеи - «Грудная хир.», 1975, № 1, с. 60-67.
- Авилова О. М., Василевская З. А.* Травма трахеи. - «Ж. ушн. нос. и горл. бол.», № 6, с. 65-68.
- Авилова О. М., Багиров М. М., Василевская З. А.* О клинике и лечении аденом трахеи. «Грудная хир.», 1973, № 5, с. 41-46.
- Авилова О. М., Денисенко Л. В.* Диагностика и хирургическое лечение аденом бронхов. - «Вестн. хир.» 1962, № 6, с. 37-41.
- Авилова О. М., Кравченко Е. П.* Предупреждение артериальной гипотензии при пластических операциях на трахео-бронхиальном дереве. - Тезисы докл. 1-й конференции анестезиологов Украинск. ССР. Киев, 1964, с. 3-5.
- Авилова О. М., Кравченко Е. П.* Особенности обезболивания при пластических операциях на грудном отделе трахеи и бронхах. - «Экспер. хир.», 1967, № 5, с. 75-80.
- Авилова О. М., Кравченко Е. П.* Обезболивание при операциях на трахее и бронхах у детей. - «Вестн. хир.», 1969, 3, с. 102-107.
- Агафонникова К. И.* Клиника, диагностика и лечение стенозов бронхов у больных различными формами внутригрудного туберкулеза. Автореф. дис. канд. М., 1973.
- Александрович В. В., Ваганова А. В.* Топография внеорганных отводящих лимфатических сосудов трахеи. «Здравоохранение Туркменистана», 1973, № 7, с. 14-15.
- Альтман Э. И.* Хирургическое лечение аденом бронха. - В кн.: Вопросы пульмонологии. Свердловск, 1968, с. 113-125.
- Амбатьелло Г. П.* Хирургия бронхиальных свищей после пульмонэктомии. Автореф. дис. канд. М., 1973.
- Амиров Ф. Ф.* Пластические операции на трахее и бронхах. Ташкент, Медгиз Узбекск. ССР, 1962, 147 с.
- Амиров Ф. Ф., Гиммельфарб Г. Н.* Обезболивание при операциях на трахее и бронхах. Ташкент, «Медицина», 1968, 165 с.
- Амиров Ф. Ф., Садыков Э. Г.* Роль комбинированной аллопластики при хирургическом лечении стенозов трахеи и крупных бронхов. — В кн.: Вопросы пульмонологии. Алма-Ата, 1975, с. 335-336.
- Амиров Ф. Ф., Шамирзаев Н. Х.* Реаэрация ателектазированного легкого (экспериментальное исследование). Ташкент, «Медицина», 1966, 95 с.
- Амиров Ф. Ф., Фурманов Ю. А., Симонов А. А.* Аллопластика трахеи и бронхов. Ташкент, «Медицина», 1973, 155 с.
- Бабляк Д. Е.* Хирургическое лечение атрезии пищевода с нижним трахео-пищеводным свищом при большом диастезе между сегментами пищевода. В кн.: Вопросы острой гнойной хирургической инфекции. Львов, 1972, с. 323-325.
- Багиров Д. М., Ваиян Э. Н., Перельман М. И.* Приобретенные свищи между пищеводом и дыхательными путями. Баку, Азерб. Госиздат. 1972, 212 с.
- Баиров Г. А., Тихомирова В. Д., Шамис А. Я.* Хирургическое лечение врожденного пищеводно-трахеального свища. Труды Ленинградск. педиатрического мед. ин-та, 1970, т. 56, с. 119-121.

- Байрамян Е. А.* К анатомии легких и бронхов человека. Труды Ереванск. мед. ин-та, 1971, вып. 15, кн. 1, с. 69-74.
- Бейсбаев А. А.* Опыт одновременного оперативного лечения экспираторного стеноза и хронической пневмонии с бронхоэктазами. В кн.: Регионарные функции легких. Алма-Ата, 1975, с. 154-160.
- Белкин В. Р.* Клеевое соединение тканей в хирургии легких. Автореф. дис. докт. М., 1969.
- Березов Ю. Е., Пронин В. И.* Комбинированные резекции грудного отдела пищевода вместе с трахеей при раке. — «Экспер. хир.», 1961, № 2, с. 26-29.
- Берестецкий Р. Е.* Экспериментальные данные о влиянии нарушения бронхиального кровоснабжения на течение межбронхиального анастомоза. - В кн.: Вопросы пульмонологии. Свердловск, 1968, с. 147-156.
- Бирюков Ю. В.* Аденомы бронхов и их хирургическое лечение. Автореф. дис. канд. М., 1968.
- Бисенков Я. П.* Трахея и главные бронхи. В кн.: Хирургическая анатомия груди. Под ред. А. Н. Максименкова. Л., 1955, с. 196-219.
- Богатое А. И., Вегичко Р. Я.* К вопросу циркулярной резекции грудного отдела трахеи по поводу аденомы. - Труды Астраханск. мед. ин-та, 1969, т. 18, с. 36-38.
- Богуги Л. К., Семенов Ю. Л.* Результаты трансперикардиальных операций на главных бронхах и сосудах легкого. - «Грудная хир.», 1969, № 5, с. 59-74.
- Богуги Л. К., Жилин Ю. Я., Семенов Ю. Л.* Анестезия и реанимация при трансперикардиальной окклюзии культи главного бронха. - «Экспер. хир.», 1968, № 2, с. 53-57.
- Богуги Л. К., Северов В. С., Диденко В. Ф.* Повторное ушивание культи главного бронха с иссечением свища после пульмонэктомии. - «Грудная хир.», 1963, № 5, с. 54-59.
- Богуги Л. К., Травин А. А., Семенов Ю. Л.* Анатомо-хирургическое обоснование грудино-перикардиального доступа при хирургическом лечении бронхиальных свищей. - Хирургия, 1967, № 11, с. 140-141.
- Богуги Л. К., Травин А. А., Семенов Ю. Л.* Доступы к культе бронха при бронхиальных фистулах. - «Хирургия», 1971, № 2, с. 126-129.
- Богуги Л. К., Травин А. А., Семенов Ю. Л.* Операции на главных бронхах через полость перикарда. М., «Медицина», 1972, с. 229.
- Богуги Л. К., Семенов Ю. Л., Абрамов Э. Л.* Пульмонэктомия с предварительной обработкой элементов корня легкого из трансстернального трансперикардиального доступа. — «Грудная хир.», 1973, № 6, с. 112-113.
- Бокштейн Я. С.* Восстановительная хирургия при стойких стенозах гортани и трахеи. - В кн.: Боевые повреждения уха, носа и горла. М., 1948, с. 215-247.
- Борзяк Э. И.* К вопросу об анатомии верхних и нижних трахео-бронхиальных лимфатических узлов. - «Арх. анат.», 1970, в. 12, с. 54-63.
- Бублик П. И.* Характер остаточных изменений трахеи и бронхов у больных туберкулезом легких. По данным клинико-бронхиологических исследований на различных этапах излечения бронхолегочного туберкулеза. Автореф. дис. канд. М., 1973.
- Вагнер Е. А.* Хирургическое лечение проникающих ранений груди в мирное время. М., «Медицина», 1964, с. 191.
- Вагнер Е. А.* Закрытая травма груди мирного времени. М., «Медицина», 1969, с. 300.
- Вагнер Е. А.* Общая характеристика и основные принципы хирургического лечения травмы груди - В кн.: Травмы груди. Новое в хирургии. Пермь, 1972, с. 7-12.
- Ванцян Э. Я., Тошачков Р. А.* Лечение ожогов и рубцовых сужений пищевода., «Медицина», 1971, 260 с.
- Ванцян Э. Я., Чиссов В. И.* Этиология и патогенез свищей пищевода из дивертикулов. «Хирургия», 1975, № 5, с. 103-108.
- Величко Р. Я.* Форма и строение трахеи у новорожденных детей. Труды 2-й Конференции молодых научных сотрудников Астраханск. мед. ин-та. Астрахань, 1970, с. 106-109.
- Величко Р. Я.* Формирование трахеи у плодов поздних возрастов и новорожденных. - Тезисы докл. 53-й науч. сессии Астраханск. мед. ин-та. Астрахань, 1971, с. 41-42.
- Виннер М. Г., Коробов В. И., Шулушко М. Л.* Рентгенологические методы исследования. - В кн.: Бронхология. М., 1973, с. 26-40.
- Вознесенский А. Я., Шестерина М. В.* Роль бронхоскопии во фтизиатрии. - «Сов. мед.», 1972, № 4, с. 9-13.
- Выренков Ю. Е.* Пластические операции на трахее и бронхах (особенности регенеративного процесса) Автореф. дис. докт. М., 1965.
- Гайдук П. Х.* Ближайшие и отдаленные результаты реконструктивных операций на трахее и бронхах (экспериментально-клиническое исследование). Автореф. дис. докт. Одесса, 1970.
- Галевский А. Я.* К лечению ларинго-трахеальных сужений у детей после трахеотомии при помощи верхней бронхоскопии. «Вест. ушн. нос. и горл. бол.», 1912, № 1, с. 17-20.
- Гарин Я. Д., Максимов И. А.* Резекция карины бифуркации трахеи и медиальных

- стенки обоих главных бронхов с левосторонней пневмоэктомией по поводу злокачественной аденомы. - «Хирургия», 1966, № 11, с. 81-84.
- Гарин Н. Д., Родионов В. В., Максимов И. А., и др.* Реконструктивные и пластические операции на бронхах и трахее при раке легкого. «Вестн. хир.», 1968, № 3, с. 38-43.
- Григорьева С. П., Ревзис М. Г.* Редкие доброкачественные опухоли легких. «Вопр. онкологии», 1975, № 1, с. 17-28.
- Гудим-Левкович Н. В., Малкин Д. М., Косточенко А. Л.* Ранний первичный шов бронха при его разрыве. «Грудная хир.», 1968, № 2, с. 111-113.
- Давыдовский И. В.* Анализ секционного материала патологоанатомических отделений больниц, институтов и родильных домов за 1928-1932 г. - «Арх. пат.», 1940, т. 6, 3, с. 3-66.
- Джангу лаги вили Ж. А.* Компенсаторно-приспособительные процессы после разрыва главного бронха. - «Грудная хир.», 1972, № 1, с. 67-69.
- Долецкий С. Я., Исаков Ю. Ф.* Детская хирургия (Руководство для врачей). Т. I. М. «Медицина», 1970, 567 с.
- Дыскин В. П.* Трансстернальная продольная медиастинотомия для закрытия бронхиального свища. - «Грудная хир.», 1965, № 4, с. 107-110.
- Дыскин В. П.* Резекция легких и повторные операции. Ташкент, «Медицина», 1971, 26 с.
- Елизаровский С. И.* Топографическая анатомия трахеи и бронхов в пределах средостения. - «Арх. анат.», 1956, № 4, с. 9-13.
- Ермолаев В. Р.* Пластические операции на бронхах. - «Грудная хир.», 1975, № 5, с. 49-52.
- Есипова И. К.* Гистофизиология легкого. - В кн.: Вронхология. М., 1973, с. 7-13.
- Жданов Д. А.* - В кн.: Материалы к анатомии лимфатической системы внутренних органов. М., - Л., 1953, с. 103-111.
- Жевнов В. Н.* К вопросу о размерах трахео-бронхиального дерева у детей раннего возраста. - Тезисы докл. 1-й конференции анестезиологов-реаниматологов Белорусск. ССР. Минск, 1971, с. 113-115.
- Желтиков Н. С.* Пластические и реконструктивные операции на трахее и бронхах (экспериментальное исследование). Автореф. дис. канд. М., 1964.
- Желтиков Н. С.* Резекция и реконструкция бифуркации трахеи. - «Экспер. хир.», 1966, № 5, с. 40-41.
- Житару А. А., Гладун Н. В.* Межбронхиальный анастомоз при полном отрыве правого главного бронха. - «Грудная хир.», 1975, № 6, с. 98-99.
- Зузиев М. А.* Повторные операции при хронических пострезекционных туберкулезных эмпиемах и бронхиальных свищах. Автореф. дис. канд. Грозный, 1968.
- Иванов А. Ф.* О лечении стенозов гортани. - «Ж. ушн. нос. и горл. бол.», 1925, № 9-10, с. 445-461.
- Изосимов В. В.* Закрытие пищеводно-бронхиального свища травматической этиологии. - В кн.: Актуальные вопросы хирургической патологии органов пищеварения. Вып. 2. Симферополь, 1970, с. 86-88.
- Ильяшенко Н. А.* Клиника хронических стенозов гортани. «Ж. ушн. нос. и горл. бол.», 1929, № 7-8, с. 399-467.
- Иоффе Л. Ц.* Клиника, диагностика и лечение экспираторного стеноза трахеи и крупных бронхов. - В кн.: Регионарные функции легких. Алма-Ата, 1975, с. 139-144.
- Иоффе Л. Д., Светышева Ж. А.* Механика дыхания. Алма-Ата, «Наука», 1975, 129 с.
- Иоффе Л. У., Светышева Ж. А., Слепых В. А.* Способ измерения давления на разных уровнях трахеи и крупных бронхов. Авторское свидетельство 1972, № 350462.
- Иоффе Ф. М.* Осложнения после пневмоэктомии у больных туберкулезом легких. Автореф. дис. канд. М., 1965.
- Кемптер Г. С.* Полный разрыв правого главного бронха. - «Хирургия», 1962, № 12, с. 95-97.
- Коваленко П. П., Куценко В. П.* Плевро-надкостничная пластика грудного отдела трахеи. - «Вестн. хир.», 1974, № 6, с. 25-29.
- Козлов М. А.* Закрытая травма грудной клетки с повреждением трахеи. - «Вестн. хир.», 1970, № 10, с. 113-115.
- Колесников В. Д.* Внешнее дыхание до и после лобэктомии в сочетании с пластическими операциями на бронхах. Автореф. дис. канд. М., 1968.
- Колесников И. С.* Резекция легких. Показания, техника операций, послеоперационный уход. Л., Медгиз, 1960, 315 с.
- Колесников И. С., Горелов Ф. И.* Оперативное лечение хронических эмпием и бронхиальных свищей после пневмоэктомии. - «Вестн. хир.», 1965, № 2, с. 55-60.
- Колесников И. С., Горелов Ф. И.* Лечение хронических эмпием плевры и бронхиальных свищей после пневмоэктомии. - В кн.: Руководство по легочной хирургии. Л. 1969, с. 630-643.
- Колесников И. С., Смирнова А. П.* Ранения грудного отдела трахеи: В кн.: Опыт советской медицины в Великой Отечественной войне 1941-1945 гг. Т. 9, М., 1949, с. 485-186.
- Колесников И. С., Шерба Б. В.* Удаление клетчатки средостения и лимфатических узлов при операциях по поводу рака легкого. - «Вопр. онкол.», 1969, № 10, с. 30-38.
- Колесов А. П.* Разрывы бронхов. - «Вестн. хир.», 1959, № 1, с. 47-55.



- Королева Н. С.* Пластические операции на трахее. Автореф. дис. канд. М., 1966.
- Королева Н. С.* Применение аллопластических материалов при восстановительных операциях на трахее в эксперименте. - «Вестн. хир.», 1967, № 8, с. 56-60.
- Котельникова И. В.* Об аллопластике бифуркации трахеи. - Материалы Научной конференции врачей Центральной клинической больницы 4-го Главного управления при Министерстве здравоохранения СССР 4-5 февраля 1969. М., 1969, с. 53-55.
- Крицкий Ш. И.* К казуистике полного разрыва правого стволового бронха. - «Одесск. мед. ж.», 1927, 1-6, с. 158-160.
- Кузьмичев А. П.* Экспериментальная разработка новых вариантов резекции и пластики бронхов. - В кн.: Вопросы реконструктивной хирургии. М., 1964, с. 39-41.
- Кузьмичев А. П.* Резекция и пластика бронхов. Автореф. дис. докт. М., 1966.
- Кузьмичев А. П., Казин В. П.* Левосторонняя верхнедолевая лобэктомия с резекцией главного бронха по поводу карциномы: «Хирургия», 1963, № 8, с. 30-32.
- Кузьмичев А. П., Стадницкая И. А.* Металлическое инородное тело (обломок ножа) в левом главном бронхе. - «Грудная хир.», 1963, № 5, с. 92-94.
- Куницын А. Г.* Опыт применения лобэктомии с резекцией и пластикой бронхов при раке легкого. - «Клин. хир.», 1971, № 8, с. 19-22.
- Лагунова И. Г.* Трахео-бронхиальное дерево человека в периоде его роста. В кн.: Нарушения бронхиальной проходимости. М., 1946, с. 210-233.
- Лашков В. Ф.* Иннервация органов дыхания. М., Медгиз, 1963, 250 с.
- Лейчик М. С.* Возрастные особенности строения и проекция трахео-бронхиального ствола. «Труды Донецк, гос. мед. ин-та». Донецк, 1948, с. 51-61.
- Лизунова Е. Ю.* Этапы лимфооттока от трахеи человека. - В кн.: Общие закономерности морфогенеза и регенерации. Вып. 2. Киев, 1970, с. 59-65.
- Линденбратен Д. С., Топоркова М. А.* Анатомо-рентгенологическая картина трахео-бронхиального дерева в раннем детском возрасте и ее клиническая интерпретация. - В кн.: Сборник трудов по рентгенологии Центрального ин-та рентгено- и радиологии. М., 1936, с. 39-54.
- Лифициц Н. А., Азов Б. С.* Симптоматика трахео-бронхиальных дискинезий. - «Клин. мед.», 1973, № 2, с. 17-21.
- Лифициц Н. А., Хлопотова Г. П.* Случай доброкачественной опухоли трахеи. - «Клин. мед.», 1974, № 5, с. 119-120.
- Логинов А. П.* Первый клинический опыт пластических и реконструктивных операций на бифуркации трахеи и крупных бронхах. - В кн.: Материалы 2-го Съезда хирургов Средней Азии и Казахстана. Душанбе, 1973, с. 431-432.
- Логинов А. П.* О возможности сохранения двух бронхолегочных сегментов при резекции легких. - В кн.: Актуальные вопросы пульмонологии. Алма-Ата, 1975, с. 126-128.
- Лохвицкий С. В.* К диагностике трахеобронхиальных дискинезий. - В кн.: Регионарные функции легких. Алма-ата, 1975, с. 149-151.
- Лукомский Г. И., Пахомов В. Ф.* Эндоскопическая анатомия. - В кн.: Бронхология. М., 1973, с. 13-26.
- Лукомский Г. И., Федермессер К. П., Пахомов В. Ф.* Инжекционный метод искусственной вентиляции легких при бронхоскопии. - «Грудная хир.», 1971, № 6, с. 86-88.
- Макаров А. В.* Клиника, диагностика и хирургическое лечение аденом трахеи и бронхов. Автореф. дис. канд. Винница, 1974.
- Мануйлов П. Л.* К вопросу о лечении хронических трахеостенозов прямым путем. - «Ж. ушн. нос. и горл. бол.», 1928, № 9-10, с. 567-568.
- Марченко Л. Г.* К методике повторного шва культи главного бронха после пневмонэктомии. В кн.: Материалы выездной сессии Научно-исслед. ин-та клинической и экспериментальной хирургии МЗ РСФСР совместно со Ставропольским мед. ин-том. (24-27 июня 1964 г.). Ставрополь, 1964, с. 101-102.
- Мерзликин Г. С.* Морфологические и функциональные изменения в легком после длительного асептического ателектаза в эксперименте. Автореф. дис. канд. Л., 1965.
- Митряков Н. Ф.* Посттравматический пищеводно-трахеальный свищ. - «Вестн. хир.», 1963, № И, с. 112-113.
- Михельсон М. О., Калнина С. О.* Разрыв трахеи при тупой травме груди. - «Грудная хир.», 1973, № 3, с. 102-103.
- Морозова Т. И.* К анатомии нервов трахеи и главных бронхов человека. - В кн.: Общие закономерности морфогенеза и регенерации. Алма-Ата, 1972, с. 59-66.
- Мухин Е. П.* Параметры ширины просвета трахеи и бронхов. «Грудная хир.», 1975, № 4, с. 84-85.
- Ольшанецкий А. А.* Доброкачественные опухоли пищевода. - Тезисы докл. 2-й областной онкологической конференции. Донецк, 1965, с. 70-72.
- Павловский В. М.* Интубационная гранулема трахеи, удаленная эндотрахеальным путем. «Ж. ушн. нос. и гор. бол.», 1975, № 1, с. 103-104.
- Паутов Н. А.* Лечение хронических стенозов гортани. - В кн.: Опыт советской медицины в Великой Отечественной войне 1941-1945 гг. Т. 8. М., 1951, с. 220-245.

- Перельман М. И.* Хирургия трахеи. М., «Медицина», 1972, 208 с.
- Перельман М. И., Богоулавская Т. В.* Оперативные доступы к трахео-бронхиальным углам через грудину и переднее средостение для закрытия бронхиальных свищей после пульмонэктомии. - В кн.: Актуальные вопросы туберкулеза, вып. 2. М., 1963, с. 169-175.
- Перельман М. И., Королева Н. С.* Резекция бифуркации трахеи. Труды 29-го Всесоюзного съезда хирургов. Киев, 1975, с. 261-263.
- Перельман М. И., Унитер З. М.* Ангиография легких при туберкулезе. Новосибирск, СО АН СССР, Изд-во Сибирск. отделения АН СССР, 1963, 147 с.
- Перельман М. И., Канишин Н. Н., Бирюков Ю. В.* Правосторонняя трансплевральная операция для закрытия сочетанных свищей пищевода и культи бронха после двусторонней пульмонэктомии. - В кн.: Вопросы пульмонологии. М., 1967, с. 123-124.
- Перельман М. И., Лукомский Г. И., Дыскин В. П.* Трансстернальные операции на бронхиальных культиях при бронхиальных свищах после пульмонэктомии. - «Хирургия», 1966, № 9, с. 90-95.
- Петров Н. С.* К клинике опухолей трахеи. - «Клин. мед.», 1963, № 11, с. 114-117.
- Петровский Б. В.* Бронхо- и трахео-пищеводные свищи и их хирургическое лечение. «Вестн. хир.», 1963, № 2, с. 119-122.
- Петровский Б. В., Ванянин Э. Н.* Дивертикулы пищевода. М., «Медицина», 1968, 184 с.
- Петровский Б. В., Ванянин Э. И., Чиссов В. И.* Моторика и внутрипищеводное давление при доброкачественных заболеваниях пищевода. - «Хирургия», 1966, № 6, с. 45-53.
- Петровский Б. В., Перельман М. И., Кузьмичев А. П.* Резекция и пластика бронхов. М., «Медицина», 1966, 192 с.
- Петровский Б. В., Петров В. И., Лоцилов В. И.* Ультразвуковая резка и сварка биологических тканей (в торакальной хирургии). Учебное пособие. М., 1972, 64 с.
- Пильгер И. И., Лопата А. К.* Анатомические параметры бронхов у детей (по бронхографическим данным). «Арх. анат.», 1972, № 5, с. 65-70.
- Позмогов А. И.* Первый опыт применения контрастирования трахеи и бронхов сухим контрастным веществом. - Труды 2-го съезда онкологов и 3-го Съезда рентгенологов и радиологов Украины. Киев, 1959, с. 372-375.
- Попович Т. В.* Иннервация органов дыхания человека и некоторых млекопитающих. В кн.: Материалы 12-й Конференции студентов и аспирантов морфологических кафедр и лабораторий Ленинградск. вузов и научно-исслед. ин-тов, 1969, с. 36-38.
- Пытель Ю. А.* Ретроградная эзофагография. - «Экспер. хир.», 1957, № 2, с. 41-43.
- Рабкин И. Х., Ермаков Н. П.* Электронно-оптическое усиление, рентгенотелевидение, рентгенокинематография. М., «Медицина», 1969, 140 с.
- Рабкин И. Х., Юдаев К. Ф.* Рентгенодиагностика посттрахеотомических стенозов. «Грудная хир.», 1974, № 5, с. 83-86.
- Рабкин И. Х., Фельдман Ф. У., Юдаев К. Ф.* Рентгенодиагностика экспираторного стеноза трахеи. «Вестн. рентгенол.», 1973, № 4, с. 3-8.
- Рак легкого.* Под ред. Б. Е. Петерсона. М., «Медицина», 1971, 388 с.
- Рапопорт Я. Л., Соловьева И. П.* Доброкачественные опухоли бронхов и легких и их отношение к раку легкого по материалам хирургической патологии. - «Грудная хир.», 1962, № 3, с. 31-39.
- Ратнер Г. Л., Шайн А. А.* Протезирование пищевода. Куйбышев. Кн. изд. 1968, 104 с.
- Рауэр А. Э.* Восстановление просвета дыхательной трубки и хрящевого скелета гортани. «Хирургия», 1940, № 7, с. 75-78.
- Репин Ю. М.* Резекция культи бронха при свищах после удаления легкого у больных туберкулезом. В кн.: Вопросы хирургии туберкулеза легких. Л., 1964, с. 227-237.
- Рехтман А. Г.* Механика дыхания крупных и мелких бронхов отдельно у больных с экспираторным стенозом трахеи. В кн.: Регионарные функции легких. Алма-Ата, 1975, с. 163-166.
- Родионов В. В.* Хирургия рака легкого. М., «Медицина», 1970, 328 с.
- Сачек М. Г.* Возможности восстановления функции легочной ткани после обтурационного ателектаза (экспериментально-клиническое исследование). Автореф. дис. докт. Минск, 1975.
- Северов В. С.* Пластические операции на крупных бронхах в эксперименте и клинике. Автореф. дис. докт. М., 1963.
- Северов В. С.* Закрытие дефекта главного бронха пластинкой поливинилформаль. - Труды центрального ин-та туберкулеза Министерства здравоохранения СССР. М., 1964, т. 14, с. 163-166.
- Северов В. С., Жилин Ю. Н., Давыдов А. П.* Обеспечение искусственной легочной вентиляции и обезболивания при операциях на трахее и крупных бронхах в эксперименте. - В кн.: Современные проблемы хирургического лечения туберкулеза легких. Т. 12. М., 1961, с. 169-175.
- Семазико В. Т., Барков В. В., Цхай В. А.* Операции на трахее и крупных бронхах при гомоподсадке легкого на бедренные сосуды. - В кн.: Вопросы пульмонологии. Алма-Ата, 1972, с. 221-222.

- Семенов Ю. Л.* Трансперикардальная окклюзия главных бронхов как метод ликвидации бронхиальных фистул после пульмонэктомии. - Автореф. дис. канд. М., 1968.
- Семенов Ю. Л.* Пластические и реконструктивные операции на грудном отделе пищевода, трахеи и главных бронхах из трансстерального доступа. Автореф. дис. докт. М., 1974.
- Сергеев В. М., Страхов С. Н., Кибрик Б. С.* Лечебная тактика при травматических повреждениях трахеи и бронхов у детей. - В кн.: Травматизм у детей. Саратов, 1971, с. 61-63.
- Сигал И. З.* Трансиллюминация трахеи и бронхов. - «Хирургия», 1973, № 8, с. 98-101.
- Соколов Е. А.* Профилактика и лечение частичных трахео-бронхиальных обтураций после резекции легких. Грудная хир., 1973, № 4, с. 75-78.
- Субботин В. М.* Анатомо-экспериментальные и клинические материалы по хирургии грудного отдела и бифуркации трахеи. Автореф. дис. канд. М., 1969.
- Тоцаков Р. А., Араблинский В. М.* Ретроградная рентгенозофоскопия в диагностике сужения пищевода. - «Хирургия», 1967, № 2, с. 98-101.
- Трусов В. С.* Обезболивание при пластических операциях на трахее и ее бифуркации. Автореф. дис. канд. М., 1973.
- Трутнев В. К., Юнина А. И.* Материалы к вопросу о лечении хронических стенозов гортани и трахеи. - Тезисы докл. Всероссийской конференции по вопросу тугухости. Л., 1960, с. 88-90.
- Усольцев Н. Н.* О лечении стойких стенозов гортани. - «Вестн. оторинолар.», 1950, № 1, с. 52-58.
- Федорова В. В.* Бронхиальные артерии человека и собаки. - «Вестн. хир.», 1974, № 9, с. 133-134.
- Федоткин Д. В., Мочкин Р. Л., Смоленков С. В.* Разрывы бронхов при закрытой травме груди. - «Вестн. хир.», 1969, № 11, с. 126-127.
- Феофилов Г. Л.* Циркулярная резекция бронха при его врожденном стенозе. - «Клин. хир.», 1965, № 6, с. 81-82.
- Фирсов В. Д.* Разрывы бронхов и восстановительные операции при них. Автореф. дис. канд. М., 1968.
- Францев В. И., Капуллер Л. Л.* К вопросу о резекции бронха как радикальной операции при аденоме его. - «Экспер. хир.», 1958, № 5, с. 34-40.
- Фурманов Ю. А.* Пластика трахеи и бронхов синтетическими материалами (экспер. исслед.) Автореф. дис. канд. Киев, 1964.
- Халматов А. Х.* Хирургическая анатомия бифуркации трахеи - «Вестн. хир.», 1959, № 5, с. 83-90.
- Халов Ю. Н.* Функциональные и морфологические показатели в реэрированном легком после длительного ателектаза. - «Труды Астраханск. мед. ин-та». Астрахань, 1969, т. 18, с. 60-63.
- Харченко В. П., Волохов Б. В.* Реконструктивно-пластические операции при бронхо-легочных опухолях. «Хирургия», 1969, № 9, с. 25-31.
- Харченко В. П., Волохов Б. Э.* Резекция и пластика бифуркации трахеи при бронхолегочном раке. - «Хирургия», 1970, № 5, с. 26-30.
- Харченко В. П., Славинер С. И.* Сравнительная характеристика внешнего дыхания после реконструктивно-пластических операций и обычных резекций легкого. - «Грудная хир.», 1975, № 4, с. 82-85.
- Хитрое Ф. М.* Дефекты и рубцовые зарращения глотки, шейного отдела пищевода, гортани, трахеи и методика их устранения. М., Медгиз, 1963, 216 с.
- Цибуляк В. Н., Трусов В. С., Крыжановский Ю. Б.* и др. Контроль кислотно-щелочного состояния во время сложных наркозов в хирургической пульмонологии. - В кн.: Кислотно-щелочное равновесие в анестезиологии-реаниматологии. М., 1969, с. 167-169.
- Цыбин А. Б.* К вопросу о количестве и источниках бронхиальных артерий. - В кн.: Вопросы частной патологической анатомии. Барнаул, 1973, с. 58-60.
- Червняков П. М.* Резекция и пластика трахеи. Автореф. дис. канд. М., 1972.
- Червинский А. А.* Трахео-пищеводный свищ как осложнение инородного тела заднего средостения. - «Грудная хир.», 1963, № 3, с. 100-102.
- Червинский А. А., Селиванов В. П.* Разрывы трахеи и крупных бронхов. Новокузнецк, 1968, 143 с.
- Чешик В. Г.* Лечение разрыва главного бронха при закрытой травме грудной клетки. - «Хирургия», 1963, № 8, с. 19-25.
- Чешик В. Г.* О доброкачественных опухолях трахеи. - «Хирургия», 1968, № 1, с. 122-123.
- Шабаяв Н. Г., Фролов Б. Т., Земское В. К.* Отрыв главного бронха при повреждении груди. Вестн. хир., 1972, № 3, с. 103-105.
- Шамирзаев Н. Х., Азамов О. А., Озидкариев Б. К.* К вопросу определения оптимальных сроков пластического восстановления проходимости дыхательных путей в результате травмы или стеноза. - В кн.: Актуальные вопросы пульмонологии. Алма-Ата, 1975, с. 337-338.
- Шейнис М. И.* О плазмоцитоме легких. - «Вопр. онкол.», 1966, № 8, с. 103-105.
- Шестерина М. В.* Туберкулез трахеи бронхов. Методические рекомендации. М., 1973, 19 с.
- Шмагина А. П.* Мерцательное движение. М. Медгиз, 1948, 240 с.

- Шраер Т. И.* Приобретенные неопухолевые пищеводно-трахеобронхиальные свищи. - «Хирургия», 1966, № 3, с. 40-45.
- Штерн М. И.* Множественный папилломатоз трахеи и бронха и его осложнения. - «Тер. арх.», 1962, № 12, с. 109-113.
- Шулутко М. Л.* Резекция бронха в комплексе хирургических методов лечения туберкулеза легких. В кн.: Вопросы пульмонологии. Свердловск, 1968, с. 125-135.
- Шулутко М. Л.* Доброкачественные опухоли бронхов. В кн.: Бронхология. М., 1973, с. 308-313.
- Шулутко М. Л., Виннер М. Г., Лобанов И. А.* Доброкачественные опухоли и образования легких. Свердловск, Средне-Уральское кн. изд., 1967, 107 с.
- Шулутко М. Л., Горбунова Е. В., Лобанов И. А.* О методике операции при раке легкого. - В кн.: Вопросы пульмонологии. Свердловск, 1968, с. 103-112.
- Шербаков В. Н.* Слепое огнестрельное ранение груди с повреждением легкого и трахеи. «Вестн. хир.», 1974, № 3, с. 95-96.
- Элигулашвили Н. К.* Методика катетеризации бронхиальных артерий и ее применение в лечебных целях. Автореф. дис. канд. М., 1969.
- Эртли А. А., Новоселова В. П., Зейгерман В. П.* Пластические операции на крупных бронхах и сосудах легких. — «Краткое содержание докл. 5-й Республиканец научно-практич. конференции по грудной хир. Львов, 1968, с. 71-72.
- Этерия Г. П.* Пластические операции на трахее и бронхах. Автореф. дис. докт. Тбилиси, 1974.
- Юденич В. В.* Успешная операция при полном отрыве правого главного бронха. - «Грудная хир.», 1967, № 1, с. 113-114.
- Юнина А. И.* Устранение дефектов и деформации передней и боковых стенок гортани и трахеи. - «Вестн. оторинолар.», 1963, № 6, с. 50-56.
- Abbott O.* Discussion, by the article. J. M. Keshishian e.a. "Tracheal reconstruction". - "J. thorac. Surg.", 1956, v. 32, p. 725.
- Abruzzini P.* Chirurgische Behandlung der Fisteln des Hauptbronchus. - „Thoraxchir. vask. Chir.“, 1963, Bd 10, S. 259-264.
- Adenoid cystic carcinoma of the trachea: experience with 16 patients managed by tracheal resection.* - "Ann. thorac. Surg.", 1974, v. 18, p. 16-29. Aut.: F. G. Pearson, D. W. Thomsson, D. Weissberg, W. J. Simpson, F. G. Kergin.
- Adkins P., Izawa E.* Resection of tracheal cylindroma using cardiopulmonary bypass. - "Arch. Surg.", 1964, v. 88, p. 405-409.
- Akdikmen S., Landmesser C.* Anesthesia for surgery of the intrathoracic portion of the trachea. - "Anesthesiology", 1965, v. 26, p. 117-119.
- Andrews M.* The incidence and pathogenesis of tracheal injury following tracheostomy with cuffed tube and assisted ventilation. - "Brit. J. Surg.", 1971, v. 58, N 10, p. 749-755.
- Andrews M., Pearson F.* Detection and management of tracheal stenosis following cuffed tube tracheostomy. - "Ann. thorac. Surg", 1971, v. 12, p. 359-374.
- Andrews M., Pearson F.* An analysis of 59 cases of tracheal stenosis following tracheostomy with cuffed tube and assisted ventilation, with special reference to diagnosis and treatment. - "Brit. J. Surg.", 1973, v. 60, p. 208-212.
- Attar S.* Discussion by the article H. Grillo "The management of thacheal stenosis following assisted respiration". "J. thorac. cardiovasc. Surg.", 1969, v. 57, p. 70.
- Balo J.* Lungenkarzinom und Lungenadenom. Budapest, 1959.
- Barclay R., McSwan N., Welsch T.* Tracheal reconstruction without the use of grafts. - "Thorax", 1957, v. 12, p. 177-180.
- Barnard P., Kilroy E., Kennedy J.* Inoperable cancer of the esophagus. - "J. thorac. cardiovasc. Surg.", 1966, v. 51, p. 125-130.
- Bassett H.* Etiology of tracheal stenosis following cuffed intubation. - "Proc. R. Soc. Med.", 1971, v. 64, N 9, p. 890-892.
- Baumann J., Forster E., Holdenbach L.* Tumeurs, traumatismes et retrecissements de la trachee. - "Poum. Coeur", 1960, v. 16, p. 5-119.
- Beck C., Lange G.* Resektion von narbigen Strikturen der zervikalen Trachea. - „Z. Laryng. Rhinol.“, 1971, Bd 50, S. 434-442.
- Belsey R.* Resection and reconstruction of the intrathoracic trachea. - "Brit. J. Surg.", 1950, v. 38, p. 200-205.
- Bergmann L., Opitz E.* Über die zunehmende Bedeutung der bronchopulmonalen Verletzungen nach stumpfen Thoraxtrauma im lungenchirurgischen Krankengut. - „Z. Erkr. Aim.“, 1973, Bd 138, S. 303-311.
- Bertelsen S., Howitz P.* Injuries of the trachea and bronchi. - "Thorax", 1972, v. 27, p. 188-194.
- Binet J.-P.* L'experience du service du Prof. Mathey dans la chirurgie des tumeurs et stenoses de la trachee. - «Poum. Coeur», 1960, v. 16, p. 171-174.
- Birt B.D.* The management of malignant tracheal neoplasms. - "J. Laryng.", 1970, v. 84, p. 723-731.
- Bjork V., Rodriguez L.* Reconstruction of the trachea and its bifurcation. - "J. thorac. Surg.", 1958, v. 35, p. 596-603.

- Bjork V., Carlens E., Crafoord C.* The open closure of the bronchus and the resection of the carina and of the tracheal wall. - "J. thorac. Surg.", 1952, v. 23, p. 419-428.
- Богдан Т. Т. (Bogdan T. T.)* Восстановление целостности дыхательной трубки после ее резекции в эксперименте. - «Вестн. хир.», 1957, № 9, с. 80-91.
- Богдан Т. Т. (Bogdan T. T.)* Тактика лечения легочной патологии при бронхо-пищеводных свищах. В кн.: Сборник трудов Всесоюзн. научно-исслед. ин-та пульмонологии МЗ СССР. Вып. 1. Л., 1971, с. 139-142.
- Borrie J., Redshaw N.R., Dobbinson T.L.* Silastic tracheal bifurcation prosthesis with subterminal Dacron suture cuffs. - "J. thorac. cardiovasc. Surg.", 1973, v. 65, p. 956-962.
- Brewer L.* Discussion by the article H. Grillo "Circumferential resection..." "Ann. Surg.", 1965, v. 162, p. 388.
- Briicke P., Zacherl H.* Zur Querresektion von Trachealstenosen nach Tracheostomie. - „Thoraxchir. vask. Chir.“, 1972, Bd 20, S. 278-282.
- Briinings W.* Die direkte Laryngoskopie, Bronchoskopie und Oesophagoskopie. Wiesbaden, 1910.
- Butber F., Cirilbo A.* Retrograde tracheal intubation. - "Anesth. Analg.", 1960, v. 39, p. 333-338.
- Cahan W.* Carcinoma of intrathoracic trachea; excision and repair by tantalum gauze-fascia lata graft. - "J. thorac. Surg.", 1952, v. 23, p. 513-527.
- Campbell A., Faulks L.* Expiratory air-flow pattern in tracheobronchial collapse. - "Am. Rev. resp. Dis.", 1965, v. 92, p. 781-791.
- Cantrell J., Guild H.* Congenital stenosis of the trachea. - "Am. J. Surg.", 1964, v. 108, p. 297-305.
- Chev J., Cantrel R.* Tracheostomy, complications and their management. - "Arch. Otolaryng." (USA), 1972, v. 96, N 6, p. 538-545.
- Clagett O.* Resection of the trachea for carcinoma. - "J. thorac. Surg.", 1952, v. 24, p. 242-243.
- Clerf L., Bucher C.* Adenoma (mixed tumor) of the bronchus. Transaction of the 25th annual meeting of the american broncho-oesophageal association. St. Louis, 1942, p. 7-25.
- Couraud L., Bruneteau A., Chevais R.* Hemorragies tracheales cataclysmiques tardives apres tracheotomie. Nouveau succes operatoire et bilan recapitulatif de 10 interventions. - "Ann. Chir. thorac. cardiov.", 1972, v. 26, p. 401-404.
- Couraud L., Bruneteau A., Durandean A.* Les ruptures traumatiques de la trachee et des bronches. - "Bordeaux med.", 1973, v. 6, p. 2859-2866.
- Crafoord C.* On the technique of pneumonectomy in man. Stockholm, 1938.
- Cummins C., Waterman D.* The management of tracheal stenosis. - "Dis. Chest", 1957, v. 31, p. 375-383.
- DeLima R.* Les plasties tracheobronchiques, greffes et anastomoses. - "Bronches", 1967, v. 17, p. 14-25.
- DeLima R.* Quelques aspects de la chirurgie de la trachee et des bronches chez les enfants. - "Bronches", 1969, v. 19, p. 1-9.
- Deverall P.* Tracheal stricture following tracheostomy. - "Thorax", 1967, v. 22, p. 572-576.
- Dor P.* Resection etendue de la trachee pour cancer (a propos de 3 cas de tracheo-laryngectomie). - «Acta chir. belg.», 1970, v. 69, p. 258-266.
- Dor P., Kreitmann P., Arnaud A. e.a.* Resection etendue de la trachee pour tumeur et stenose. - "Presse Med.", 1971, v. 79, p. 1843-1846.
- Eijgelaar A., Eders E.Th.* Postsurgical treatment of tracheal or bronchial anastomoses. - "Arch. chir. Nederl.", 1972, v. 24, p. 329-336.
- Eijgelaar A., Homan van der Heide J.N.* A reliable early symptom of bronchial or tracheal rupture "Thorax", 1970, v. 25, p. 120-125.
- ElShafie H., Rickham P.P.* Long-term results after primary repair of oesophageal atresia and tracheo-oesophageal fistula. - "Z. Kinderchir.", 1971, Bd 9, S. 309-316.
- Eschapsasse H.* Les tumeurs tracheales primitives, traitement chirurgical. - «Rev. franc. Mai. Resp.», 1974, v. 2, p. 425-446.
- Eschapsasse H., Vahdat F., Mathey J.* A propos d'une observation de resection tracheo-bronchique pour un cylindrome. - «Mem. Acad. Chir.», 1961, v. 87, p. 43^7.
- Faber L.P., Jensik R.* The planning of tracheal surgery. - "Surg. Clin. N. Amer.", 1970, v. 50, p. 113-122.
- Fabian G.* Intratracheal Struma. - "Z. Erkr. Atm.", 1972, Bd 136, S. 379-383.
- Ferguson C. C.* Management of infants with esophageal atresia and tracheo-oesophageal fistula. - "Ann. Surg.", 1970, v. 172, p. 750-754.
- Ferguson D., Wild J., Wangenstein O.* Experimental resection of the trachea. - "Surgery", 1950, v. 28, p. 597-619.
- Florange W., Muller J., Forster E.* Morphologie de la necrose tracheale apres tracheotomie et utilisation d'une proteese respiratoire. - «Anesth. Analg. Reanim.», 1965, v. 22, p. 693-703.
- Fonkalsrud E., Sumida S.* Tracheal replacement with autologous esophagus for tracheal stricture. - "Arch. Surg.", 1971, v. 102, p. 139-142.

- Fried B.* Bronchogenic carcinoma and adenoma. Baltimore, 1948.
- Gagnon E.* The recognition and management of traumatic ruptures of the tracheo-bronchial tree. - "Canad. J. Surg.", 1959, v. 2, p. 331-344.
- Gebauer P.* The use of dermal grafts for tuberculous stenosis of the trachea and bronchi. - "Hawaii med. J.", 1949, v. 8, p. 413-418.
- Gebauer P.* Experiences with surgical reconstruction of the trachea. - "Am. Rev. Tuberc.", 1950, v. 62, p. 176-189.
- Gebauer P.* Further experiences with dermal grafts for healed tuberculous stenosis of the bronchi and trachea. - "J. thorac. Surg.", 1950, v. 20, p. 628-647.
- Gebauer P.* Pulmonary surgical salvage by bronchial resection. - "Surg. Gynec. Obstet.", 1952, v. 94, p. 347-357.
- Gebauer P.* Chirurgie reconstructive de la trachee et des bronches. - «Acta chir. belg.», 1957, v. 56, p. 7-8.
- Geffin B., Bland J., Grillo H.* Anesthetic management of tracheal resection and reconstruction. - «Anesth. Analg.», 1969, v. 48, p. 884-894.
- Goldberg M., Pearson F.G.* Pathogenesis of tracheal stenosis following tracheostomy with a cuffed tube - an experimental study in dogs. "Thorax", 1972, v. 27, p. 678-691.
- Graham C, Womack N.* The problem of the so-called bronchial adenoma. - "J. thorac. Surg.", 1945, v. 14, p. 106-127.
- Griffith J.* Traumatic fracture of the left main bronchus. - "Thorax", 1949, v. 4, p. 105-109.
- Grillo H.* Surgical approaches to the trachea. - "Surg. Gynec. Obstet.", 1969, v. 129, p. 347-352.
- Grillo H.* The management of tracheal stenosis following assisted respiration. - "J. thorac. cardiovasc. Surg.", 1969, v. 57, p. 52-68.
- Grillo H.* Reconstruction of the trachea. - "Thorax", 1973, v. 28, p. 667-679.
- Grillo H., Bendixen H., Gephart T.* Resection of the carina and lower trachea. - "Ann. Surg.", 1963, v. 158, p. 889-893.
- Grillo H., Dignan E. F., Miura T.* Extensive resection and reconstruction of mediastinal trachea without prosthesis or graft. An anatomical study in man. - "J. thorac. cardiovasc. Surg.", 1964, v. 48, p. 741-749.
- Haight C, Towsley H.A.* Congenital atresia of the esophagus with tracheo-esophageal fistula: extrapleural ligation of fistula and end-to-end anastomosis of esophageal segments. - "Surg. Gynec. Obstet.", 1943, v. 76, p. 672-688.
- Haltunen P.* EDH-adhesive plastic support in the surgical treatment of tracheo-bronchial collapse. An experimental study and a report on clinical cases. Stockholm, 1973.
- Hanner J., Cohen S.* Repair by full thickness skin grafts of penetrating wounds of intrathoracic trachea. - "J. thorac. Surg.", 1953, v. 25, p. 380-383.
- Harris H.H., Tobin H.A.* Acute injuries of the larynx and trachea in 49 patients (observation over a 15-year period). - "Laryngoscope", 1970, v. 80, p. 1376-1384.
- Hasse W.* Oesophagusatresie. - "Thoraxchir. vask. Chir.", 1968, Bd 16, S. 432-438.
- Hayek H.* Die menschliche Lunge. Berlin, 1953.
- Herzog P., Toty L., Constantinescu-Wappler C. e. a.* Carcinoides bronchiques. - «Rev. franc. mal. Resp.», 1973, v. 1, p. 311-328.
- Herzog H.* Exspiratorische Stenose der Trachea und der grossen Bronchien durch die erschlaffte Pars membranacea. - „Thoraxchir. vask. Chir.“, 1958, Bd 5, S. 281-319.
- Holinger P., Johnston K., Basinger C.* Benign stenosis of the trachea. - "Ann. Otolaryng." (St. Louis), 1950, v. 59, p. 837-859.
- Homan van der Heide J. N., Stam H. C, van der Wal A.M.* Ergebnisse einer kombinierten Behandlung des Bronchialkarzinoms mittels Bestrahlung und Operation. - „Thoraxchir. vask. Chir.“, 1974, Bd 22, S. 559-563.
- Hong S.W., Baran G.M., Schaufner L. e.a.* Tracheal agenesis with broncho-esophageal fistula. - "Laryngoscope", 1973, v. 83, p. 250-254.
- Hutas I., Nyiredy G., Ferenczy S.* Lungenfunktionsuntersuchungen bei tracheo-bronchialer Dyskinesie. - „Tuberk.-Arzt“, 1963, Bd 17, S. 151-159.
- Huzly A.* La dyskinesie tracheale. Son influence sur la dyspnee. Possibilite du traitement chirurgical par greffe osseuse selon la technique de Nissen et Herzog. - «J. franc. Med. Chir. thor.», 1961, v. 15, p. 365-396.
- Huzly A.* Der Trachealprolaps und seine operative Behandlung nach Herzog-Nissen. - „Thoraxchir. vask. Chir.“, 1965, Bd 13, S. 429-436.
- Huzly A.* Klinik und Therapie der Trachealtumoren. - „Chir. Praxis“, 1968, Bd 12.
- Huzly A.* Resektion der Trachea und grossen Bronchien - Indikationen, Methodik, Ergebnisse. - „Thoraxchir. vask. Chir.“, 1972, Bd 20, S. 258-270.
- Jackson C.* High tracheotomy and other errors - the chief causes of chronic laryngeal stenosis. - "Surg. Gynec. Obstet.", 1921, v. 32, p. 392-398.
- Jensik R.J.* How extensive the resection for bronchial adenoma? - "Ann. thorac. Surg.", 1975, v. 19, p. 482-483.

- Johnston J. B., Jones P.H.* The treatment of bronchial carcinoma by lobectomy and sleeve resection of the main bronchus. - "Thorax", 1959, v. 14, p. 48-54.
- Juvenelle A., Citret C.* Transplantation de la bronche souche et resection de la bifurcation tracheale. - «J. Chir. (Paris)», 1951, v. 67, p. 666-688.
- Kertes J.* Die tracheobronchiale Dyskinesie. - „Z. Tuberk.", 1964, Bd 125, S. 213-219.
- Keshishian J., Blades B., Washington D. e. a.* Tracheal reconstruction. - "J. thorac. Surg.", 1956, v. 32, p. 707-725.
- Killen D., Collins H.* Tracheoesophageal fistula resulting from nonpenetrating trauma of the chest. - "J. thorac. cardiovasc. Surg.", 1965, v. 50, p. 104-110.
- Kim M.* Deux cas de rupture traumatique tracheo-bronchique, siege du diagnostic. - «Ann. Chir. thorac. Cardiovasc», 1968, v. 7, p. 113-119.
- Kiriluk L., Merendino K.* An experimental evaluation in the dog of bronchial transplantation. Bronchial, tracheal and tracheobronchial resection with reconstruction. - "Ann. Surg.", 1953, v. 137, p. 490-503.
- Kirschner M.* Traumatische Oesophago-Tracheal-Fistel. - „Dtsch. med. Wschr.", 1927, Bd 53, S. 1581.
- Kiser J. S., Peterson T. A., Johnson F. E.* Chronic recurrent tracheoesophageal fistula. - "Chest", 1972, v. 62, p. 222-224.
- Koblet H., Wyss F.* Das klinische und funktionelle Bild des genuinen Bronchialkollapses mit Lungenemphysem. - „Helv. med. Acta", 1956, Bd 23, S. 553-560.
- Konrad R. M., Sadony V.* Ergebnisse der Resektionsbehandlung des Bronchialkarzinoms mit Infiltration der Thoraxwand. - „Zbl. Chir.", 1970, Bd 95, S. 713-719.
- Kutschera W.* Ergebnisse der erweiterten Lungensektion beim Bronchuskarzinom. - „Thoraxchir. vask. Chir.", 1971, Bd 19, S. 460-465.
- Laks H., Wilkinson R. H., Schuster S. R.* Long-term results following correction of esophageal atresia with tracheoesophageal fistula: a clinical and cinefluorographic study. - "J. pediat. Surg.", 1972, v. 7, p. 591-597.
- Le Brigand H., Wapler C.* Trois cas de tracheoplastie pour malacie des cartilages. - «J. franc. Med. Chir. thor.», 1966, v. 20, p. 693-697.
- Le Brigand H., Bouche J., Chamouard J.* Cylindrome de la trachee. - «Poum. Coeur», 1960, v. 16, p. 133-138.
- Le stenosi post-tracheostomiche della trachea mediastinica.* Terapia chirurgica. - «Minerva chir...», 1972, v. 27, N 7, p. 424-427. Aut.: S. Olivero, F. Possati, G. Anselmetti, G. Pedferri.
- Lemoine J.* Dyspnees et retractions de la trachee et des grosses bronches. - «Sem. Hop. Paris», 1949, v. 92, p. 3984-3987.
- Lemoine J.* Les tumeurs carcinoides des bronches. Aspects cliniques, radiologiques et endoscopiques. - «Rev. franc. mal. resp.», 1973, v. 1, p. 203-211.
- Lemoine J., Garaix J. P.* Les dyskinesies tracheo-bronchiques a forme hypotonique. - «Sem. Hop. Paris», 1953, v. 19, p. 933-938.
- Leonardelli G., Pizzetti F.* Le neoplasie primitive della trachea. Milano, 1955.
- Levasseur P., Bouquet P., Rojas-Miranda A. e.a.* La chirurgie des tumeurs carcinoides des bronches. - «Rev. franc. mal. resp.», 1973, v. 1, p. 299-310.
- Leven N. L.* Congenital atresia of the esophagus with tracheoesophageal fistula: report of successful extrapleural ligation of fistulous communication and cervical esophagostomy. - "J. thorac. Surg.", 1941, v. 10, p. 648-657.
- Lloyd E. L., Turner M. A.* Closed injury to the trachea with delayed rupture. A case report. - "Brit. J. Anaesth.", 1972, v. 44, p. 533-534.
- Longefait H., Hartung L.* Operation de Gebauer pour stenose tracheale cicatricielle. - «Poum. Coeur», 1960, v. 16, p. 145-149.
- Mac Hale S. J.* A new technique for repairing the major air passages. - "J. thorac. cardiovasc. Surg.", 1972, v. 64, p. 6-11.
- Maeda M., Grillo H.C.* Effect of tension on tracheal growth after resection and anastomosis in puppies. - "J. thorac. cardiovasc. Surg.", 1973, v. 65, p. 658-668.
- Mantejfel Sloege L.* Gruczolaki oskrzeli i ich leczenie - „Gruzlica chor. Pluc", 1950, v. 20, p. 37-16.
- Mathey J.* Les resections pulmonaires chez l'enfant. - „Sem. Hopl Paris", 1951, v. 27, p. 1359-1365.
- Mathey J., Oustrieres G.* End-to-end bronchial anastomosis after accidental division of the stem bronchus. "Thorax". 1951, v. 6, p. 71-74.
- Mazzei E., Mulder D.* Closed chest injuries of the trachea and bronchus. - "Arch. Surg.", 1970, v. 100, p. 677-680.
- McBurney R. P., Clagett O. T., McDonald J. R.* Obstructive pneumonitis secondary to bronchial adenoma. - "J. thorac. Surg.", 1952, v. 24, p. 411-419.
- McCafferty G., Parker L., Suggit S.* Primary malignant disease of the trachea. - "J. Laryng.", 1964, v. 78, p. 441-179.
- Mengoli L.* Tracheal resection through a manubrium-splitting incision. - "J. thorac. cardiovasc. Surg.", 1973, v. 65 p. 963-967.
- Metras H., Reventos G.* Traitement chirurgical des fistules bronchiques et bronchio-

- lares apres exereses (a propos de 17 cas). - "Rev. Tuberc. (Paris)", 1957, v. 21, p. 477-488.
- Metson B.* Subcutaneous rupture of the trachea. - "Arch. Otolaryng.", 1953, v. 57, p. 182-187.
- Meyer R.* New concepts in laryngobronchial reconstruction. - "J. Amer. Acad. Ophth. Otolaryng.", 1972, v. 7, N 6, pp. 758-765.
- Michelson E., Solomon R., Maun L.* Experiment in tracheal reconstruction. - "J. thorac. cardiovasc. Surg.", 1961, v. 41, p. 748-759.
- Middendorp W., Schriber K.* Korrekturoperation bei Tracheobronchomegalie. - "Arch. klin. Chir.", 1970, Bd 328, S. 27-34.
- Miller D.* Discussion by the article H. Grillo "The management of tracheal stenosis...". - "J. thorac. cardiovasc. Surg.", 1969, v. 57, p. 70.
- Miller R. E., Hopeman A. R.* Bronchial adenoma. - "Ann. thorac. Surg.", 1975, v. 19, p. 378-385.
- Miura T., Grillo H.* The contribution of the inferior thyroid artery to the blood supply of the human trachea. - "Surg. Gynec. Obstet.", 1966, v. 123, p. 99-102.
- Moghissi K.* Tracheal reconstruction with a prosthesis of Marlex mesh and pericardium. - "J. thorac. cardiovasc. Surg.", 1975, v. 69, p. 499-506.
- Monk J.* A long-term review of dermal grafts in bronchial reconstruction. - "Thorax", 1973, v. 28, p. 349-353.
- Monod O., Raton D.* Distension atonique tracheobronchique posterieure traitee par prothese chirurgicale. - "J. franc. Med. Chir. thor.", 1960, v. 14, p. 771-775.
- Monod O., Baudouin R., Granados.* Traitement chirurgical des fistules de la bronche souche apres pneumonectomie pour tuberculose. - «Rev. Tuberc.» (Paris), 1960, v. 24, p. 767-796.
- Murphy D., McLean L., Dobell A.* Tracheal stenosis as a complication of tracheostomy. - "Ann. thorac. Surg.", 1966, v. 2, p. 44-51.
- Naef A.* Tracheobronchial Rekonstruktion nach ausgedehnter Trachearesektion. - "Thoraxchir. vask. Chir.", 1969, Bd 17, p. 503-508.
- Naef A.* Chirurgie tracheobronchique et fonction respiratoire. - «Ther. Umsch.», 1971, v. 28, p. 738-744.
- Naef A.* Tracheobronchialresektion. - "Thoraxchir. vask. Chir.", 1972, Bd 20, S. 283-285.
- Naef A.* Tracheobronchial Reconstruction. - "Ann. thorac. Surg.", 1973, v. 15, p. 301-312.
- Naef A., Grunewald J.* Right pneumonectomy or sleeve lobectomy in the treatment of bronchogenic carcinoma. - "Ann. thorac. Surg.", 1974, v. 17, p. 168-173.
- Наста М., Эскенаси А., Николеску П., Стойка Э. (Nasta M., Eskenasy A., Nicolescu P., Stoica E.)* Бронхо-легочные опухоли. Пер. с румынск. Бухарест, 1963, 453 с.
- Nelson R. J., Benfeld J. R.* Benign esophago-bronchial fistula. - "Arch. Surg.", 1970, v. 100, p. 685-688.
- Nelson T.* Tracheostomy. Baltimore, 1958.
- Nicks R.* Restoration and reconstruction of the trachea and main bronchi. - "J. thorac. Surg.", 1956, v. 32, p. 226-245.
- Nissen R.* Extirpation eines gauzen Lungenflugels. - "Zbl. Chir.", 1931, Bd 58, S. 3003-3006.
- Nissen R.* Tracheoplastik zur Beseitigung der Erschlaffung des membranosen Teils der intrathoracalen Luftroehre. - "Schweiz. med. Wschr.", 1954, Bd 84, S. 219-221.
- Nissen R.* Extrakorpore Zirkulation fur langdauernde (30 Minuten) Atemunterbrechung zur operation bifurkationsnaher Trachealgeschwulste. - "Schweiz. med. Wschr.", 1961, Bd 91, S. 957-960.
- Nowicki J.* Operacje plastyczne na tchwicy i oskrzelach. - "Gruzlica chor. Pluc", 1958, v. 26, p. 669-684.
- Orhesser P.* Les problemes anesthesiques en chirurgie tracheale. - «Ann. Anesth. franc», 1971, v. 12, p. 179-182.
- Othersen H.* Steroid therapy for tracheal stenosis in children. - "Ann. thorac. Surg.", 1974, v. 17, p. 254-259.
- Padhi R., Lynn R.* The management of bronchopleural fistula. - "J. Thorac. Surg.", 1960, v. 39, p. 385-393.
- Papamichael E., Fotiou G.* Rupture of the thoracic trachea. - "J. thorac. cardiovasc. Surg.", 1965, v. 50, p. 742-752.
- Paulson D. L., Shaw R. R., Kee S.* Bronchial anastomosis and bronchoplastic procedures in the interest of preservation of lung tissue. - "J. thorac. Surg.", 1955, v. 29, p. 238-259.
- Payne W., Leonard P., Miller R.* Physiologically based assessment and management of tracheal strictures. - "Surg. Clin. North. Am.", 1973, v. 53, S. 875-884.
- Payne W. S., Olsen A. M.* The oesophagus. Philadelphia, 1974.
- Pearce D., Walsh R.* Respiratory obstruction due to tracheal granuloma after tracheostomy. Lancet, 1961, N 2, S. 135-136.
- Pfeiffer C.* Uber allgemeines traumatisches interstitielles Emphysem. - "Beitr. klin. Chir.", 1906, Bd 50, S. 289-296.
- Pichlmaier H., Schaudig A.* Resektionen der Trachea und grossen Bronchien. - "Thoraxchir. vask. Chir.", 1972, Bd 20, S. 288-291.
- Puff A.* Funktionelle Anatomie des Bron-



- chialbaumes. - «Prax. Pneumol.», 1974, Bd 28, S. 995-1001.
- Pullen W.* Postintubation tracheal granuloma. - «Arch. Otolaryng.», 1970, v. 92, N 4, p. 340-342.
- Putney F.* Bronchoscopy in the diagnosis and treatment of bronchopulmonary disease. - "Am. J. Surg.", 1955, v. 89, p. 304-309.
- Rabin C., Neuhoef H.* Adenoma of the bronchus. - "J. thorac. Surg.", 1949, v. 18, p. 149-163.
- Radiological* evaluation of post-tracheostomy lesions. - "Thorax.", 1971, v. 26, p. 696-703. Aut.: A. Macmillan, A. James, F. Stitik, H. Grille
- Rainer G.* Discussion sur les distensions atoniques tracheobronchiques. - «J. franc. Med. Chir. thorac», 1966, v. 20, p. 669-670.
- Rainer W., Sanchez M., Lopes L.* Tracheal stricture secundare to cuffed tracheostomy tubes. - "Chest", 1971, v. 59, N 1, p. 115-118.
- Rees G. M., Paneth M.* Lobectomy with sleeve resection in the treatment of bronchial tumours. - "Thorax", 1970, v. 25, p. 160-164.
- Reitter H.* Zur Klinik und Therapie der bronchial Adenoma. - „Z. Tuberk.», 1959, Bd 112, S. 257-272.
- Resection-suture* de la trachee cervicothoracique pour stenose post-tracheotomie controle. - «Ann. Chir.», 1969, v. 23, p. 117-182. Aut.: J. Dor, V. Dor, C Malmejac, Ph. Ohresser, B. Mermet, J. Tassy-
- Rzepecki W.* Reamputation of the main and lobar bronchial stumps with fistulae following resection of the lung tissue. - „Polish, med. J.», 1965, v. 4, p. 1411-1425.
- Sagaz L.* Prophylaxie et traitement des fistules bronchiques postoperatoires. - «Branches», 1960, v. 10, p. 468-477.
- Sailer R.* Trachealtumoren und Trachealkonstruktion unter Verwendung von gewebefreundlichem Klebstoff. - „Zbl. Chir.», 1970, Bd 95, S. 1057-1060.
- Salomon J., Levy E., Levy M.* Tracheal stenosis following tracheostomy. "Jnt. Surg.", 1972, v. 57, p. 498-500.
- Salzer G., Scharfetter H., Leitner E.* Resektion der Trachealbifurkation. - „Thoraxchir. vask. Chir.», 1972, Bd 20, S. 107-112.
- Sanger P.* Evacuation hospital experiences with war wounds and injuries of the chest. Preliminary report. - "Ann. Surg.", 1945, v. 122, p. 147-162.
- Scannel J.* Rupture of bronchus following closed injury to the chest; report of a case treated by immediate thoracotomy and repair. - "Ann. Surg.", 1951, v. 133, p. 127-130.
- Schaudig A.* Trachealresektion bei benignen Stenose. - „Thoraxchir. vask. Chir.», 1969, Bd 17, S. 508-511.
- Shaw R., Paulson D., Kee L.* Traumatic tracheal rupture. - "J. thorac. cardiovasc. Surg.", 1961, v. 42, p. 281-297.
- Simone M., Giuliani G.* Problems d'anesthésie et de reanimation dans la chirurgie de la trachee. - «Anesth. Analg. Reanim.», 1967, v. 24, p. 225-236.
- Slim M. S., Bickers W. M.* Esophageal atresia with tracheo-esophageal fistula. - "Arch. Surg.", 1970, v. 100, p. 577-581.
- Soerensen H. R.* Die Bedeutung bronchoplastischer Eingriffe für die Therapie des Bronchial-Karzinoms. - „Thoraxchir. vask. Chir.», 1972, Bd 20, S. 274-278.
- Soerensen H. R., Nielsen P. A.* Circular resection of the trachea for strictures and tumours. - "Scand. J. thorac. cardiovasc. Surg.", 1971, v. 5, p. 166-171.
- Som M., Klein S.* Primary anastomosis of the trachea after resection of a wide segment. - "J. Mt. Sinai Hosp.", 1958, v. 25, p. 211-219.
- Soulas A., Mounier-Kuhn P.* Bronchologie. v. 1-2, Paris, 1956.
- Strandness D., Gustafson I., Payne J.* Surgical resection of the thoracic trachea: an experimental study in dogs. - "J. thorac. Surg.", 1957, v. 34, p. 269-277.
- Thomas P.* Lobectomy with sleeve resection. - "Thorax", 1960, v. 15, p. 9-11.
- Thompson D.* Conservative resection in surgery for bronchial carcinoma. - "J. thorac. cardiovasc. Surg.", 1967, v. 53, p. 159-162.
- Thompson D.* Lower tracheal and carinal resection associated with subtotal oesophagectomy for carcinoma of oesophagus involving trachea. - "Thorax", 1973, v. 28, p. 257-260.
- Thompson J., Eaton E., Dark J.* Intrathoracic rupture of the trachea. - "J. thorac. Surg.", 1955, v. 29, p. 260-270.
- Tiegel M.* Experimented Studium über die Chirurgie des Bronchus. - „Bruns Beit. klin. Chir.», 1910, Bd 66, S. 407-461.
- Tracheal Lesions Following Tracheostomy.* Proc. of the Royal Society of Medicine, 1971, v. 64, N 9, p. 886-890. Aut.: J. Davidson, A. Gruickshank, W. Duthie, W. Bargh, J. Duncan.
- Tracheal obstruction.* - "Ann. thorac. Surg. 1973, v. 16, N 6, p. 553-567. Aut.: S. Attar, J. Hankins, S. Turney, G. Manson, R. Ramiezer, I. McLaughlin.
- Tos M.* Anatomy of the tracheal mucous glands in man. - "Arch. Otolaryng.", 1970, v. 92, p. 132-137.
- Tuttle N.* Discussion, by the article T. Jackson e.a. „Bronchial anastomosis". - „J. thorac. Surg.", 1949, v. 18, p. 641.
- Un cas* de resection tracheale et un cas resection tracheobronchique. Memoires de

- l'Academie de Chirurgie, 1965, v. 91, N 20, p. 621-626.
- Urschel H.C., Razzuk M. A.* Management of acute traumatic injuries of tracheobronchial tree. - "Surg. Gynec. Obstet.", 1973, v. 136, p. 113-117.
- Vanpeperstraeten F.* Resection-anastomose. - Symposium de chirurgie thoracique. Bruxelles, 1957, p. 28-35.
- Vierheilig J.* Die subcutane Bronchuszerreißung. - „Bruns Beitr. klin. Chir.“, 1914, Bd 93, S. 201-221.
- Waddell W., Cannon B.* A technic for subtotal excision of the trachea and establishment of a sternal tracheostomy. - "Ann. Surg.", 1959, v. 149, p. 1-8.
- Webb W., Burford T.* Studies of the reexpanded lung after prolonged atelectasis. - "Surgery", 1953, v. 66, p. 801-809.
- Weerda H., Lange G.* Die Chirurgie der zervikalen Trachea. - „Prax. Pneumol.“, 1974, Bd 28, S. 1007-1015.
- Wenzl M.* Intrathorakale Trachealruptur. - „Arch. klin. Chir.“, 1956. Bd 284, S. 186-187.
- Wiklund T.* Bronchogenic carcinoma. Stockholm, 1951.
- Williot J.* Hypotonie tracheo-bronchique. - "J. franc. Med. Chir. thorac", 1966, v. 20, p. 683-689.
- Winter B., Baum R.* Complete traumatic rupture of the bronchus with minimal trauma. - "J.A.M.A.", 1968, v. 206, p. 370-372.
- Wolman I.* Congenital stenosis of the trachea. - "Am. J. Dis. Child.", 1941, v. 61, p. 1263-1271.
- Woods F., Neptune W., Palatchi A.* Resection of the carina and main stem bronchi with extracorporeal circulation. - "New Engl. J. Med.", 1961, v. 264, p. 492-494.
- Wurnig P.* Technische Vorteile bei der Hauptbronchusresektion rechts und links. - „Thoraxchirur. vask. Chir.“, 1967, Bd 15, S. 16-26.
- Yeager H.* Tracheobronchial secretions. - „Am. J. Med.“, 1971, v. 50, p. 493-509.

**Tracheo-bronchial Surgery.** B. V. PETROVSKY. M. I. PERELMAN. N. S. KOROLYEVA. M., "Medjtsina", 1978, 296 pp., ill.

The book is devoted to a new branch of surgery of the respiratory organs, namely to diagnosis and surgical management of injuries and diseases of the thoracic trachea and bronchi. The study is based on clinical experience of the All-Union Research Institute of Clinical and Experimental Surgery, USSR Ministry of Health, that comprises over 400 various, predominantly reconstructive, surgical interventions on the trachea and bronchi. The book presents normal and pathological anatomy, clinical course, modern methods of diagnosis and therapeutic procedures in cases of open and closed injuries, different tumours, cicatricial and expiratory stenosis of the trachea and bronchi, as well as oesophago-tracheal and oesophago-bronchial fistulas. Publication presents peculiarities and methods of anaesthesia and maintenance of pulmonary ventilation during surgical interventions on the trachea and bronchi. A description of typical operations on the trachea, its bifurcation and the bronchi is given. The main procedures consist of sleeve- and window-resections, bifurcation resections, and several variants of resections and plastic repair of the bronchi. The authors include a description of surgical methods used in cases of expiratory stenosis of the trachea and bronchi, posttraumatic occlusion of the bronchi, oesophago-tracheal and oesophago-bronchial fistulas, as well as those used for broncho-pleural fistulas following pneumonectomy. Case histories of operated patients presenting indisputable interest for specialists are presented as well. The book is illustrated with X-ray pictures, including electrooentgenogrammes, original colour endophotogrammes, and pictures of operations by stage alongside with macro- and micropreparations and schemes of operative procedures. The reference list includes all basic publications of Soviet and foreign authors, those of the recent 10-15 years being presented most explicitly. The book is intended for surgeons, anaesthesiologists, radiologists, bronchologists, as well as otolaryngologists, internists, pediatricians, oncologists, and traumatologists.

## Оглавление

|            |     |  |
|------------|-----|--|
| ВВЕДЕНИЕ   | 5   |  |
| Глава 1    | 9   | ЭМБРИОГЕНЕЗ, АНАТОМИЯ И ФИЗИОЛОГИЯ   |
| Глава 2    | 23  | ТРАВМЫ ГРУДНОГО ОТДЕЛА ТРАХЕИ И БРОНХОВ  |
| Глава 3    | 37  | ОПУХОЛИ ТРАХЕИ И БРОНХОВ   |
|            | 37  | ОПУХОЛИ ТРАХЕИ   |
|            | 57  | ОПУХОЛИ БРОНХОВ  |
|            | 57  | Доброкачественные эпителиальные опухоли  |
|            | 72  | Доброкачественные неэпителиальные опухоли                                      |
|            | 73  | Бронхо-легочный рак  |
| Глава 4    | 91  | СТЕНОЗЫ ГРУДНОГО ОТДЕЛА ТРАХЕИ И БРОНХОВ                                       |
|            | 93  | РУБЦОВЫЕ СТЕНОЗЫ   |
|            | 112 | ЭКСПИРАТОРНЫЕ СТЕНОЗЫ  |
| Глава 5    | 119 | ПИЩЕВОДНО-ТРАХЕАЛЬНЫЕ И ПИЩЕВОДНО-БРОНХИАЛЬНЫЕ СВИЩИ                           |
| Глава 6    | 133 | АНЕСТЕЗИЯ И ОБЕСПЕЧЕНИЕ ГАЗООБМЕНА ПРИ ОПЕРАЦИЯХ НА ТРАХЕЕ И БРОНХАХ           |
| Глава 7    | 148 | РЕЗЕКЦИЯ ГРУДНОГО ОТДЕЛА ТРАХЕИ  |
| Глава 8    | 178 | РЕЗЕКЦИЯ БИФУРКАЦИИ ТРАХЕИ   |
| Глава 9    | 199 | РЕЗЕКЦИЯ БРОНХОВ   |
| Глава 10   | 230 | ВОССТАНОВИТЕЛЬНЫЕ ОПЕРАЦИИ ПРИ ПОСТТРАВМАТИЧЕСКОЙ ОККЛЮЗИИ ГЛАВНОГО БРОНХА     |
| Глава 11   | 242 | ХИРУРГИЧЕСКАЯ КОРРЕКЦИЯ ЭКСПИРАТОРНОГО СТЕНОЗА ТРАХЕИ И ГЛАВНЫХ БРОНХОВ        |
| Глава 12   | 250 | РАДИКАЛЬНЫЕ ОПЕРАЦИИ ПРИ ПИЩЕВОДНО-ТРАХЕАЛЬНЫХ И ПИЩЕВОДНО-БРОНХИАЛЬНЫХ СВИЩАХ |
| Глава 13   | 263 | ОПЕРАЦИИ НА КУЛЬТЯХ ГЛАВНЫХ БРОНХОВ ПРИ БРОНХО-ПЛЕВРАЛЬНЫХ СВИЩАХ              |
| Литература | 281 |  |

ИБ № 1475.

Борис Васильевич Петровский,  
Михаил Израилевич Перельман,  
Наталья Сергеевна Королева

ТРАХЕО-БРОНХИАЛЬНАЯ ХИРУРГИЯ

Редактор Л. С. Г р о м о в а  
Художественный редактор О. Л. Ч е т в е р и к о в а  
Техн. редактор А. М. М и р о н о в а  
Корректор М. Х. Я ш и н а  
Оформление художника Р. А. В а р ш а м о в а

Слано в набор 27.05.77. Подписано к печати 06.04.78. Т - 02499. Формат бумаги 70x100 1/16.  
Бум. мелов. Гарн. Тайме. Печать офсетная. Усл.печ.л. 24,05. Уч.-изд.л. 23,23.  
Тираж 10 000 экз. Заказ № 00536. Цена 5 р. 30 к.

Издательство «Медицина», Москва, 101838, Петроверигский пер., 6/8.  
Типография Кустаннусосакеюhtiэ Юхтейстюэ, Хельсинки. Финляндия