

Körner-Steurer

Lehrbuch der
Ohren-, Nasen-, Rachen-
und
Kehlkopf-Krankheiten

Vierzehnte Auflage

von

Otto Steurer

Körner-Steurer
Lehrbuch der
Ohren-, Nasen-, Rachen-
und
Kehlkopf-Krankheiten

Vierzehnte neubearbeitete
und ergänzte Auflage

Von

Professor Dr. Otto Steurer

Direktor der Univ.-Hals-, Nasen- und Ohrenklinik Rostock

Mit 357 zum Teil farbigen Abbildungen



Springer-Verlag Berlin Heidelberg GmbH
1944

**Alle Rechte, insbesondere das der Übersetzung
in fremde Sprachen, vorbehalten.**

Copyright Springer-Verlag Berlin Heidelberg 1944

Ursprünglich erschienen bei J. F. Bergmann in München 1944

ISBN 978-3-662-29811-4

ISBN 978-3-662-29955-5 (eBook)

DOI 10.1007/978-3-662-29955-5

Vorwort zur vierzehnten Auflage.

Als mir der Verlag im Sommer 1941 mitteilte, daß die 13. Auflage des Lehrbuches vergriffen sei, stand ich vor der Wahl, entweder die neue Auflage möglichst schnell, mit nur den notwendigsten Verbesserungen und Ergänzungen herauszubringen, oder eine Neubearbeitung des Buches vorzunehmen. Trotz stärkster Beanspruchung nicht nur auf dem eigenen Fachgebiet, sondern auch durch Aufgaben, die mir durch die Führung meiner Universität im Kriege erwachsen, entschloß ich mich zu dem letzteren. Aus diesem Grunde, und wegen der kriegsbedingten Schwierigkeiten des Neudruckes erscheint die 14. Auflage des Lehrbuches erst jetzt.

Bei der Neubearbeitung des Lehrbuches habe ich mich bemüht, diese zwar mit der nötigen Sachlichkeit, aber auch mit der gebotenen Pietät durchzuführen, um so möglichst viel von dem kostbaren Wissensgut, das KÖRNER in den ersten 12 Auflagen seines Lehrbuches angesammelt hat, zu erhalten. Die Entscheidung, was bleiben und was ersetzt werden soll, war manchmal recht schwer.

Zusammen mit den von mir bereits in der 13. Auflage neu bearbeiteten Teilen wurden in der vorliegenden 14. Auflage von mir etwa drei Viertel des Buches neu oder fast neu geschrieben. In den übrigen Kapiteln wurden die notwendigen Verbesserungen und Ergänzungen vorgenommen.

In der Einteilung des Buches ist eine grundsätzliche Änderung insofern eingetreten, als die „Untersuchungsmethoden“ der verschiedenen Organe nicht mehr wie früher in einem „Einleitenden Kapitel“ zusammenhängend, sondern getrennt von einander jeweils bei den Erkrankungen des betreffenden Organs (Ohr, Nase, Rachen, Kehlkopf) beschrieben wurden. Ergänzt wurden die Untersuchungsmethoden jeweils durch ein Kapitel über „Röntgendiagnostik“. Den Untersuchungsmethoden vorangestellt wurde ferner jeweils ein kurzes Kapitel „Anatomische Vorbemerkungen“ und „Physiologische Vorbemerkungen“.

Innerhalb der Hauptabschnitte (die Krankheiten des „Ohres“, der „Nase“, des „Rachens“, des „Kehlkopfes“) habe ich eine neue systematische Aufteilung des Stoffes vorgenommen, die für alle Abschnitte möglichst gleichmäßig gehalten wurde. Ich hoffe, daß dadurch das Buch an Übersichtlichkeit gewonnen hat.

Besonders eingehend dargestellt wurden „Die entzündlichen Mittelohrerkrankungen“. Dieses Kapitel wurde zwar schon in der 13. Auflage von mir neu bearbeitet; es ist aber in dieser Auflage nochmals überarbeitet und ergänzt worden, weil die Mittelohrentzündungen von allen Erkrankungen unseres Faches diejenigen sind, die der praktische Arzt und auch der Facharzt am meisten zu Gesicht bekommt und die am häufigsten zu schweren, unter Umständen tödlichen Verwicklungen führen. Aus demselben Grunde haben auch „Die entzündlichen Erkrankungen der Gaumenmandeln“ eine besonders eingehende Darstellung gefunden, denn auch bei diesen kann durch den Arzt infolge nicht rechtzeitigen Erkennens von Komplikationen viel Schaden angerichtet werden.

Die an und für sich sehr erwünscht gewesene und auch beabsichtigte Neuaufnahme eines Abschnittes „Die Erkrankungen der Mundhöhle“ und eines Abschnittes „Stimm- und Sprachstörungen“ mußte mit Rücksicht darauf, daß

IV

dies eine erhebliche Erweiterung des Umfangs des Buches mit sich gebracht hätte, leider unterbleiben.

Was die Abbildungen anbetrifft, so sind die alten z. T. ersetzt worden; außerdem wurde eine große Zahl von Abbildungen, darunter viele farbige, neu aufgenommen. Die neuen Schwarzweiß-Zeichnungen und die farbigen Bilder wurden von Fräulein Lotte Müller-Berlin mit großem Verständnis und viel Sorgfalt gezeichnet und gemalt. Die im Kapitel „Die entzündlichen Mittelohrerkrankungen“ wiedergegebenen Abbildungen von histologischen Schnitten erschienen mir notwendig, um die pathogenetischen Vorgänge bei diesen Erkrankungen besser verständlich zu machen.

Das Sachverzeichnis wurde von dem Gesichtspunkte aus aufgestellt, daß es die differentialdiagnostischen Überlegungen erleichtern soll; dabei erhebt es aber keineswegs den Anspruch, eine vollständige symptomatische Systematik darzustellen.

Wenn auch das Buch, wie seine früheren Auflagen, in erster Linie für den Studenten und für den praktischen Arzt gedacht ist, so hoffe ich doch, daß es in seiner neuen, erweiterten Gestalt auch dem in der Ausbildung begriffenen und dem fertigen Facharzt von Nutzen sein wird.

Seestadt Rostock, im Februar 1944.

O. STEURER.

Inhaltsverzeichnis.

Die Krankheiten des Ohres.

Allgemeiner Teil.

	Seite
Anatomische Vorbemerkungen	1
I. Das äußere Ohr	1
1. Ohrmuschel	1
2. Äußerer Gehörgang	2
II. Das Mittelohr	3
1. Trommelfell	3
2. Paukenhöhle	3
3. Gehörknöchelchen	5
4. Ohrtrumpete	6
5. Warzenfortsatz	6
III. Das innere Ohr	9
Physiologische Vorbemerkungen	12
I. Der akustische Apparat	12
II. Der statische Apparat	13
Untersuchungsmethoden	15
Gang der Untersuchung	15
I. Anamnese	15
II. Die physikalischen Untersuchungsmethoden des Ohres	15
1. Äußere Besichtigung und Betastung	15
2. Die Spiegeluntersuchung (Otoskopie)	16
a) Lichtquelle und Beleuchtungsmethode	16
b) Technik der Otoskopie	16
c) Das normale Trommelfellbild	19
d) Hindernisse bei der Otoskopie durch krankhafte Gehörgangsbefunde	24
e) Die krankhaften Trommelfellbefunde	25
3. Die Untersuchung des Mittelohres durch die Ohrtrumpete (Tuba Eustachii)	25
Der VALSALVASche Versuch S. 25. — Die POLITZERSche Luftdusche S. 26. —	
Der Katheterismus der Ohrtrumpete S. 26.	
4. Die Röntgenuntersuchung des Ohres	29
5. Diagnostische Hilfsmethoden	33
Die Lumbalpunktion S. 33. — Die Blutuntersuchung nach WASSERMANN	
S. 33. — Die morphologische und bakteriologische Blutuntersuchung S. 34. —	
Die Blutkörperchengeschwindigkeit S. 34. — Die Urinuntersuchung	
S. 34.	
III. Die funktionelle Untersuchung des Ohres	34
1. Untersuchung des akustischen Apparates (Hörprüfung)	34
a) Bestimmung des Grades der Hörstörung	35
b) Bestimmung des Sitzes der Hörstörung	36
WEBERScher Versuch S. 37. — RINNEScher Versuch S. 37. — SCHWA-	
BACHScher Versuch S. 38. — Prüfung der unteren und oberen Tongrenze	
S. 38. — Hörprüfung mit dem Otoaudion S. 39.	
c) Prüfung auf Aggravation und Simulation	40
2. Untersuchung des statischen Apparates (Gleichgewichtsprüfung)	42
a) Die Spontansymptome	42
α) Subjektive Erscheinungen	42
β) Objektive Erscheinungen	43
Nystagmus S. 43. — Gleichgewichtsstörungen und Gangabwe-	
ichungen S. 44. — Vorbeizeigen S. 46.	

	Seite
b) Die experimentelle Prüfung	47
Die Drehprüfung S. 47. — Die Lageprüfung S. 49. — Die calorische Prüfung S. 49. — Die galvanische Prüfung S. 50. — Die Prüfung des Fistelsymptoms S. 50. — Der Zeigerversuch S. 51. —	
3. Die Bedeutung der Funktionsprüfung des Ohres für die Erkennung von Allgemeinerkrankungen und cerebralen Erkrankungen	51
Spezieller Teil.	
Erkrankungen des äußeren Ohres	53
1. Mißbildungen der Ohrmuschel und des Gehörgangs	53
2. Verknocherung der Ohrmuschel	55
3. Erfrierung der Ohrmuschel	55
4. Verbrennung der Ohrmuschel und des Gehörgangs	56
5. Verätzungen der Ohrmuschel und des Gehörgangs	56
6. Verletzungen der Ohrmuschel	56
a) Blutige Verletzungen	56
b) Stumpfe Verletzungen	57
Othamatom	57
7. Verletzungen des Gehörgangs	58
8. Erworbene Stenose und Atresie des Gehörgangs	59
9. Entzündungen der Ohrmuschel und des Gehörgangs	60
a) Perichondritis der Ohrmuschel	60
b) Erysipel	61
c) Noma	61
d) Herpes der Ohrmuschel	62
e) Ekzem der Ohrmuschel und des Gehörgangs	62
f) Furunkel des Gehörgangs (Otitis externa circumscripta)	64
g) Diffuse Gehörgangsentzündung (Otitis externa diffusa)	67
h) Besondere Formen von Gehörgangsentzündung	68
Otomykose S. 68. — Diphtherie des Gehörgangs S. 68.	
i) Tuberkulose und Lupus der Ohrmuschel und des Gehörgangs	69
k) Syphilis der Ohrmuschel und des Gehörgangs	69
l) Folgeerscheinungen von entzündlichen Erkrankungen des Gehörgangs am Trommelfell.	69
10. Ceruminalpfropf und Epidermispropf	70
11. Fremdkörper im Gehörgang	72
12. Geschwülste der Ohrmuschel und des Gehörgangs	75
a) Gutartige Geschwülste	75
Atherom S. 75. — Papillom S. 75. — Keloid S. 75. — Exostosen S. 75. — Hyperostosen S. 76.	
b) Bosartige Geschwülste.	76
Erkrankungen des Mittelohres	80
Der Tubenverschluß und der Tubenmittelohrkatarrh	80
Die entzündlichen Mittelohrerkrankungen	85
Vorbemerkungen	85
I. Die Säuglingsotitis	94
Die latent-hyperplastische Säuglingsotitis (Säuglingskatarrh) S. 94. — Die manifeste exsudative Säuglingsotitis S. 95. — Die manifeste hyperplastisch- exsudative Säuglingsotitis S. 96.	
II. Die Mittelohrentzündungen im späteren Leben	97
1. Die akuten Mittelohrentzündungen (und ihre Folgezustände)	98
a) Die akute exsudative Mittelohrentzündung	98
b) Die Mastoiditis	109
c) Die Pyramidenspitzeneiterung	133
d) Die Osteomyelitis des Schläfenbeins	138
e) Die Mucosusotitis und die Mucosusmastoiditis	138
f) Die akuten Mittelohrentzündungen bei akuten Infektionskrankheiten	140
Grippeotitis S. 141. — Masernotitis S. 141. — Akute Otitis bei Diphtherie S. 141. — Scharlachotitis S. 141. — Otitis media bei Typhus S. 143. — Otitis media bei Meningitis cerebrospinalis epidemica S. 144.	
2. Die chronischen Mittelohrentzündungen	144
a) Die chronische Schleimhauteiterung	144
b) Die chronische Knocheneiterung mit oder ohne Cholesteatombildung und das genuine Cholesteatom des Mittelohrs	148

	Seite
c) Die spezifischen chronischen Mittelohrentzündungen	164
I. Die tuberkulöse Mittelohrentzündung und die Tuberkulose des Schläfenbeins	164
II. Die Mittelohrentzündung bei Syphilis	168
III. Die Aktinomykose des Mittelohrs und des Schläfenbeins	168
III. Die Verwicklungen der entzündlichen Mittelohrerkrankungen	168
1. Die Labyrinthentzündungen infolge von Mittelohr- und Schläfenbeinerkrankungen (tympangogene Labyrinthitis)	168
2. Die intrakraniellen Folgeerkrankungen der Mittelohr-, Labyrinth- und Schläfenbeinerkrankungen	172
a) Wege der Infektion	172
b) Die Pachymeningitis externa und der extradurale Absceß	173
c) Die Leptomeningitis purulenta und die Meningo-Encephalitis serosa	174
d) Die Sinusphlebitis	176
e) Der Hirnabsceß	181
f) Tuberkulöse Erkrankungen des Hirns, der Hirnhäute und der Blutleiter bei tuberkulöser Mastoiditis	189
Die Verletzungen des Mittelohres	190
1. Verletzungen des Trommelfells	190
2. Verletzungen der Paukenhöhle	192
Hamatotympanon	192
3. Verletzungen der Ohrtrompete	193
Die Geschwülste des Mittelohres und des Schläfenbeins	193
1. Gutartige Geschwülste	193
Osteome des Warzenfortsatzes. — Das echte Cholesteatom des Felsenbeines	194
2. Bosartige Geschwülste	195
Die Otosklerose	198
Erkrankungen des inneren Ohres	206
I. Die entzündlichen Erkrankungen des inneren Ohres	206
1. Die Labyrinthentzündungen	206
a) Die Labyrinthentzündungen infolge von Mittelohr- und Schläfenbeinerkrankungen (tympangogene Labyrinthitis)	206
b) Die Labyrinthentzündungen infolge von Meningitis (meningogene Labyrinthitis)	207
c) Die auf dem Blutwege entstehenden Labyrinthentzündungen (hamatogene Labyrinthitis)	208
2. Die Entzündungen des Nervenapparates	208
Neuritis acustica S. 209.	
II. Die nichtentzündlichen (degenerativen) Erkrankungen des inneren Ohres	210
1. Die degenerativen Erkrankungen der Labyrinthmembranen	210
Die genuine Labyrinthepitheldegeneration S. 211. — Die posthydropische Labyrinthepitheldegeneration S. 211	
2. Die degenerativen Erkrankungen des Nervenapparates.	212
Veränderungen am Hornervenapparat bei Tabes S. 213. — Die toxische periphere Cochleardegeneration S. 213. — Die traumatische Cochleardegeneration (Berufsschwerhörigkeit) S. 214. — Die Altersdegeneration (Altersschwerhörigkeit) S. 215. — Die Labyrinthisyphilis S. 216. — Die Hyperaesthesia acustica S. 218. — Subjektive Geräuschempfindungen (Ohrensausen, Tinnitus aureum) S. 218. — MÉNIÈREScher Symptomenkomplex S. 219.	
III. Die Verletzungen des Labyrinths	219
Die Kriegsverletzungen des Ohres	221
IV. Die Acusticustumoren	223
V. Die cerebralen Horstorungen	224
VI. Die hysterische Taubheit und die Beteiligung des Ohres bei der traumatischen Neurose	225
VII. Die funktionelle (psychogene) Taubheit und Stummheit	226
VIII. Die Taubstummheit	227
IX. Anhang	231
1. Die gehörverbessernden Apparate	231
2. Die schwerhörigen Schulkinder	232
3. Die Begutachtung von Ohrenkrankheiten.	233
4. Die erbliche Taubheit und das Gesetz zur Verhütung erbkranken Nachwuchses	234

Die Krankheiten der Nase und ihrer Nebenhöhlen.

Allgemeiner Teil.		Seite
Anatomische Vorbemerkungen		236
I. Die Nasenhöhle		236
II. Die Nasennebenhöhlen		239
Physiologische Vorbemerkungen		243
Untersuchungsmethoden		244
Gang der Untersuchung		244
I. Anamnese		244
II. Die physikalischen Untersuchungsmethoden der Nase und ihrer Nebenhöhlen		244
1. Äußere Besichtigung und Betastung		244
2. Die Spiegeluntersuchung (Rhinoskopie)		245
Die Rhinoscopia anterior S. 245. — Die Rhinoscopia media S. 247. —		
Die Rhinoscopia posterior S. 249.		
3. Die Untersuchungsmethoden der Nasennebenhöhlen.		252
4. Die Röntgenuntersuchung der Nase und ihrer Nebenhöhlen		252
Die Aufnahmerichtungen und das normale Röntgenbild		253
a) Die sagittale Schädelaufnahme		253
b) Die bitemporale Schädelaufnahme		255
c) Die axiale Schädelaufnahme		257
d) Die stereoskopische Röntgenaufnahme der Nasennebenhöhlen		258
5. Diagnostische Hilfsmethoden		258
III. Die funktionelle Untersuchung der Nase		258
Spezieller Teil.		
Mißbildungen und Formfehler		259
I. Mißbildungen der Nase und ihrer Nebenhöhlen		259
a) Nasenspalten		259
b) Kongenitale Nasenfisteln		260
c) Mißgestaltungen der äußeren Nase durch excessives Wachstum		260
d) Fehlen der Nebenhöhlen		260
e) Zähne in der Nase		260
f) Angeborene Atresien der Nasenöffnungen		260
g) Synechien		262
II. Formfehler der Nasenscheidewand (Septumdeviation, Dorn- und Leistenbildung, Septumluxation)		262
III. Inspiratorisches Ansaugen der Nasenflügel		266
Die Hauterkrankungen der Nase		267
1. Seborrhoe der Nase		267
2. Erfrierung der Nase		267
3. Erythem der Nase		267
4. Ekzem des Naseneingangs		267
5. Rhagaden am Naseneingang		268
6. Sykosis und Furunkel am Naseneingang		269
Die entzündlichen Erkrankungen der Nasenhöhle und ihrer Nebenhöhlen		270
I. Die akute Rhinitis		270
1. Die einfache akute Rhinitis (Schnupfen, Coryza)		270
2. Die akute Rhinitis bei akuten Infektionskrankheiten		272
Diphtherie der Nase		272
Erysipel des Naseninneren		272
3. Besondere Formen der akuten Rhinitis		274
a) Die Rhinitis fibrinosa		274
b) Die Rhinitis gonorrhoeica (Nasentripper)		274
II. Die chronische Rhinitis		275
1. Die Rhinitis chronica catarrhalis		276
2. Die Rhinitis chronica hyperplastica		277
3. Die Nasenpolypen		280
4. Die Rhinitis atrophicans und die Ozaena		281
5. Die Rhinitis sicca anterior		283

	Seite
6. Die spezifischen chronischen Rhinitiden	284
a) Die Tuberkulose	284
b) Der Lupus	285
c) Die Syphilis	286
d) Lepra, Rotz und Rhinosklerom	287
III. Das Hamatom, der Absceß und die Perichondritis der Nasenscheidewand	287
a) Das Septumhamatom	287
b) Der Septumabsceß und die Perichondritis der Nasenscheidewand	288
IV. Die akuten und chronischen Entzündungen der Nasennebenhöhlen	288
V. Die Verwicklungen der entzündlichen Erkrankungen der Nasennebenhöhlen	309
1. Durchbruchskomplikationen nach außen	309
2. Orbitale Komplikationen	310
3. Intrakranielle Komplikationen	311
4. Die Osteomyelitis des Stirnbeins	312
Die Verletzungen der Nase und ihrer Nebenhöhlen	313
1. Die Verletzungen der Nase	313
2. Die Verletzungen der Nasennebenhöhlen	317
Die Kriegsverletzungen der Nase und ihrer Nebenhöhlen	321
3. Die Berufskrankheiten der Nase und ihrer Nebenhöhlen	324
Fremdkörper in der Nase und in den Nebenhöhlen	325
Nasenbluten	327
Die Geschwülste der Nase und ihrer Nebenhöhlen	331
I. Gutartige Geschwülste	331
Rhinophyma S. 331. — Papillome S. 331. — Concha bullosa S. 331. —	
Osteome S. 332. — Der blutende Septumpolyp S. 334. — Nasenvorhofcyste	
S. 334. — Juveniles Nasenrachenfibrom S. 334.	
II. Bosartige Geschwülste (Sarkom und Carcinom)	334
Die Neurosen der Nase	338
1. Störungen der Geruchsempfindung	338
a) Die Anosmie	338
b) Die Hyperosmie	339
c) Die Parosmie	339
2. Sensibilitätsstörungen in der Nase	339
3. Nasale Reflexneurosen und allergische Erkrankungen der Nase	340
Rhinitis vasomotorica S. 341. — Asthma bronchiale S. 341. — Heu-	
schnupfen (Heufieber) S. 341.	
Die Krankheiten des Rachens.	
Allgemeiner Teil.	
Anatomische Vorbemerkungen. (Der Epipharynx. — Der Mesopharynx. — Der	
Hypopharynx)	343
Physiologische Vorbemerkungen	345
Untersuchungsmethoden	346
Gang der Untersuchung	346
I. Anamnese	346
II. Die physikalischen Untersuchungsmethoden des Rachens	347
1. Äußere Besichtigung und Betastung	347
2. Die Spiegeluntersuchung (Pharyngoskopie) (Epi-, Meso- und Hypopharyngo-	
skopie)	347
3. Die Röntgenuntersuchung	350
4. Diagnostische Hilfsmethoden	350
Spezieller Teil.	
Mißbildungen	350
Hyperplasien des lymphatischen Apparates im Rachen	351
1. Die Hyperplasie der Rachenmandel (adenoide Vegetationen)	351
2. Die Hyperplasie der Gaumenmandeln	361
3. Die Hyperplasie der Zungenmandel	364
4. Die Hyperplasie des in die Tubenwulste und in die Plicae salpingo-pharyngeae	
eingelagerten lymphatischen Gewebes	364
5. Die Hyperplasie der Solitärfollikel im Mesopharynx	364

	Seite
Die entzündlichen Erkrankungen des Rachens	365
I. Die akuten Entzündungen im Rachen	365
1. Die akute Rhinopharyngitis und die Angina retronasalis	365
2. Die akute Pharyngitis	366
3. Die akute Tonsillitis (Angina tonsillaris)	367
Angina catarrhalis S. 367. — Angina lacunaris und follicularis S. 367.	
4. Die akuten Entzündungen im Rachen bei akuten Infektionskrankheiten	369
a) Diphtherie	369
b) Scharlach	371
c) Masern	372
d) Typhus	372
e) Herpes, Pemphigus und Erysipel	372
5. Besondere Formen von akuter Entzündung im Rachen	373
a) Die PLAUT-VINCENTSche Angina	373
b) Die Monocytenangina (Lymphoidzellenangina)	375
c) Die Angina agranulocytica	375
d) Die leukämische Gangrän der Mandeln	376
e) Die Pharyngitis aphthosa	376
II. Die chronischen Entzündungen im Rachen	376
1. Die chronische Rhinopharyngitis und die chronische Tonsillitis retronasalis	376
2. Die chronische Pharyngitis	377
Pharyngitis hypertrophicans S. 379. — Pharyngitis atrophicans S. 379.	
Verlangerter Processus styloideus (Griffelfortsatz) als Ursache von hoch-	
gradigen Schluckschmerzen	381
3. Die chronische Tonsillitis und die tonsillo gene Fokalinfektion	381
4. Die Hyperkeratosis pharyngis	393
5. Die spezifischen chronischen Entzündungen im Rachen	393
a) Die Tuberkulose	393
b) Der Lupus	396
c) Die Syphilis	396
d) Lepra und Sklerom	399
e) Leukämische und pseudoleukämische Infiltration	399
III. Die Verwicklungen der entzündlichen Erkrankungen des Rachens	399
1. Die tonsillo gene Sepsis	399
2. Der peritonsilläre Absceß	402
3. Der Mandelabsceß	412
4. Der Retropharyngealabsceß	412
Die Verletzungen des Rachens	414
Fremdkörper im Rachen	415
Die Geschwülste des Rachens	416
1. Gutartige Geschwülste	416
2. Bosartige Geschwülste	421
a) Carcinom	421
b) Sarkom	422
c) Lymphosarkom	423
Die Neurosen des Rachens	423
1. Die Anästhesie	423
2. Die Hyperästhesie	424
3. Die Parästhesie	425
4. Die motorische Schlundlahmung	425
5. Der Schlundkrampf	427
Die Krankheiten des Kehlkopfes.	
Allgemeiner Teil.	
Anatomische Vorbemerkungen	428
Physiologische Vorbemerkungen	432
Untersuchungsmethoden	434
Gang der Untersuchung	434
I. Anamnese	434
II. Die physikalischen Untersuchungsmethoden des Kehlkopfes	435
1. Äußere Besichtigung und Betastung	435
2. Die Spiegeluntersuchung	435
a) Die indirekte Laryngoskopie	436
b) Die direkte Laryngoskopie	445

3. Die Röntgenuntersuchung	452
4. Diagnostische Hilfsmethoden	453
Die intralaryngealen Behandlungs- und Operationsmethoden.	453

Spezieller Teil.

Mißbildungen	457
Die entzündlichen Erkrankungen des Kehlkopfes	458
I. Die akuten Entzündungen im Kehlkopf	458
1. Die einfache akute Laryngitis	458
2. Die phlegmonöse Laryngitis	459
a) Das Ödem des Kehlkopfes	460
b) Die Perichondritis des Kehlkopfes	461
3. Die akuten Entzündungen im Kehlkopf bei akuten Infektionskrankheiten	462
a) Diphtherie	462
b) Scharlach, Masern, Erysipel	464
c) Typhus	464
4. Die Entzündungen des Cricoarytaenoidgelenks im Kehlkopf	464
II. Die chronischen Entzündungen im Kehlkopf	465
1. Die chronische Laryngitis	465
2. Die spezifischen chronischen Entzündungen im Kehlkopf	467
a) Die Tuberkulose	467
b) Der Lupus	473
c) Die Syphilis	473
d) Die Aktinomykose	473
e) Lepra und Sklerom	474
f) Leukamische und pseudoleukamische Infiltrate	474
3. Die Narbenstenosen im Kehlkopf	474
Die Verletzungen des Kehlkopfes.	475
Die Kriegsverletzungen des Kehlkopfes	476
Fremdkörper im Kehlkopf	478
Die Geschwülste des Kehlkopfes	480
I. Gutartige Geschwülste	480
1. Fibrome	481
2. Andere gutartige, solitär auftretende Geschwülste	482
3. Papillome	482
4. Knorpelgeschwülste	483
II. Bosartige Geschwülste	484
1. Das Carcinom	484
2. Das Sarkom	488
3. Das Lymphosarkom	489
Die Störungen der Bewegung und des Gefühls im Kehlkopf	489
1. Tätigkeit der Kehlkopfmuskulatur unter normalen und krankhaften Verhältnissen	489
2. Mechanische und myopathische Stimmstörungen	492
3. Die funktionellen (psychogenen) Stimmstörungen	492
4. Die Kehlkopflähmungen	493
a) Ursprung und Verlauf der Kehlkopfnerven	493
b) Die Schädigungen der Kehlkopfnerven durch Erkrankungen in ihrer Nachbarschaft	494
c) Die Erkrankungen der Kerne und Fasern der Kehlkopfnerven	496
d) Die klinischen Erscheinungen der Kehlkopflähmungen	496
5. Die Krämpfe und Koordinationsstörungen im Kehlkopf	500
a) Der respiratorische Kehlkopfkrampf der Kinder (Laryngismus stridulus)	500
b) Das verlängerte Mutieren	500
c) Der respiratorische Kehlkopfkrampf der Erwachsenen	501
d) Der phonatorische Kehlkopfkrampf (Dysphonia bzw. Aphonia spastica)	501
Die Tracheo-Bronchoskopie und ihre klinische Anwendung.	
I. Die Tracheo-Bronchoskopie	503
1. Das Instrumentarium	503
2. Die Technik der Tracheo-Bronchoskopie	504

	Seite
II. Die klinische Anwendung der Tracheo-Bronchoskopie	507
1. Fremdkörper	507
2. Andere diagnostische und therapeutische Anwendungsgebiete der Tracheo-Bronchoskopie	515
a) Mißbildungen der Trachea und der Bronchien	515
b) Stenosen der Trachea und der Bronchien	515
Narbenstrikturen nach Verletzungen S. 515. — Kompressionsstenosen S. 515.	
c) Entzündliche Erkrankungen der Trachea und der Bronchien	516
Chronische Bronchitiden S. 516. — Bronchiektasen S. 516. — Tracheitis atrophicans sicca S. 516. — Diphtherie S. 516. — Tuberkulöse Infiltrate und Geschwüre S. 517. — Lues S. 517. — Sklerom S. 517.	
d) Geschwulste der Trachea und der Bronchien.	517
Papillome S. 517. — Chondro-Osteome S. 517. — Carcinome S. 518.	
Die Ösophagoskopie und ihre klinische Anwendung.	
I. Die Ösophagoskopie	519
1. Das Instrumentarium	519
2. Die Technik der Ösophagoskopie	519
II. Die klinische Anwendung der Ösophagoskopie	520
1. Fremdkörper	520
2. Andere diagnostische und therapeutische Anwendungsgebiete der Ösophagoskopie	523
Sachverzeichnis	524

Die Krankheiten des Ohres.

Allgemeiner Teil.

Anatomische Vorbemerkungen.

Zum Zwecke der übersichtlichen Beschreibung unterscheidet man im Gehörorgan zwei Hauptteile, einen zentralen und einen peripheren Teil. Der zentrale, im Schadelinnern gelegene Teil umfaßt die in der Rinde der ersten und zweiten Schläfenwindung gelegenen zentralen Hörfelder, die Acusticusbahnen im Gehirn, die Kerne des Gehörnerven in der Medulla oblongata und den Nervus acusticus bis zu seinem Austritt aus dem Gehirn. Den peripheren Teil des Gehörorgans teilt man ein in das äußere, das mittlere und das innere Ohr. Eine kurze Beschreibung der zentralen Acusticusbahn findet sich S. 224 bei der Besprechung der cerebralen Hörstörungen. Über die Anatomie des peripheren Gehörorgans sei im folgenden das Notwendigste gesagt.

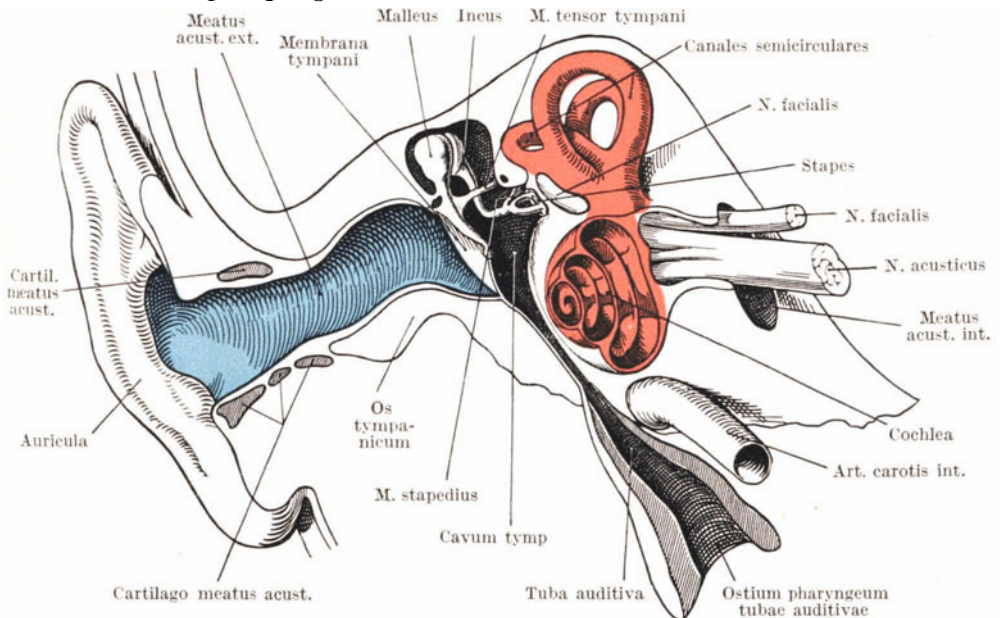


Abb. 1. Schematische Darstellung der drei Abschnitte des Gehörorgans. Äußeres Ohr blau. Mittleres Ohr schwarz. Inneres Ohr (Labyrinth) rot. (Nach CORNING)

I. Das äußere Ohr.

Das äußere Ohr umfaßt die Ohrmuschel und den äußeren Gehörgang. Das an der Grenze zwischen äußerem Ohr und Mittelohr befindliche Trommelfell wird am besten dem Mittelohr zugerechnet.

1. Die Ohrmuschel.

Die Ohrmuschel umgreift als eine größtenteils von Knorpel gestützte Hautfalte die Mundung des äußeren Gehörgangs. Sie ist mit einer etwa die Hälfte ihrer Breite einnehmenden Fläche am Kopfe festgewachsen (Abb. 3).

Der Ohrknorpel wird von einem Perichondrium überzogen, dessen zahlreiche elastische Fasern sich unmittelbar in die elastischen Fasernetze des Knorpels fortsetzen. Der Knorpel der Muschel ist mit dem des Gehörgangs fest verbunden. An der vorderen Wand des Gehörgangknorpels finden sich zwei spaltförmige Lucken (*Incisura Santorini*). Das Ohrlappchen, eine fettreiche Hautduplikatur, hat keinen Knorpel.

Die Haut der Ohrmuschel ist auf der dem Kopfe zugekehrten Seite mit dem Perichondrium locker, in der Hohlung aber straff verbunden. Sie trägt überall feine Härchen, am *Tragus*, *Antitragus* und in der *Incisura antitragica* zahlreiche, bei älteren Männern oft lange Haare. In der *Cavitas conchae*, nahe der Mündung des äußeren Gehörganges, finden sich große und zahlreiche Haarbalgdrüsen, in denen sich oft *Comedonen* bilden.

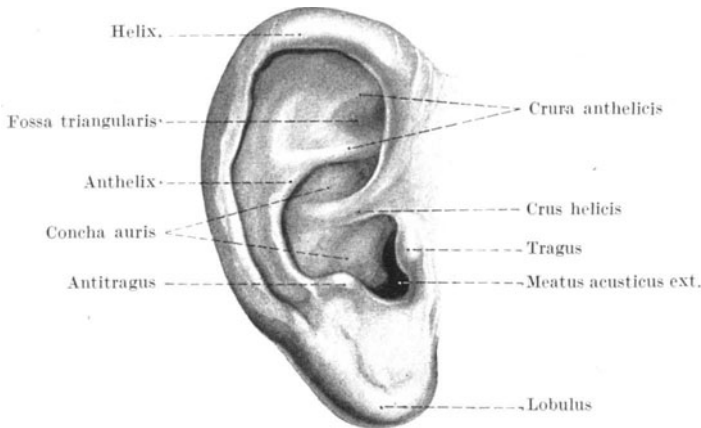


Abb. 2. Ohrmuschel.

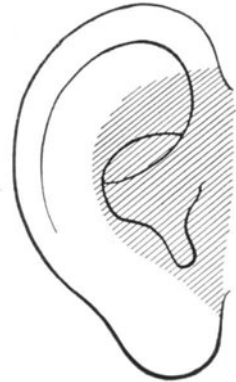

Abb. 3. Ansatzfläche der Ohrmuschel (schraffiert).

2. Der äußere Gehörgang

stellt ein von der größten Vertiefung der Ohrmuschel, der *Cavitas conchae* nach innen verlaufendes Rohr von etwa 3,5 cm Länge dar, das in der Tiefe durch das Trommelfell abgeschlossen ist. Der Gehörgang besteht aus zwei Teilen, einem äußeren knorpeligen, bzw. bindegewebigen Teil und einem inneren knöchernen Teil. Der äußere Abschnitt wird von derbem, an elastischen Fasern reichem, fibrillärem Bindegewebe und Haut gebildet und durch Einlagerungen von Knorpelplatten gestützt. Dieser Abschnitt vereinigt sich durch straffes, fibroses Gewebe mit dem Rande des knöchernen, inneren Abschnitts. An der Vereinigungsstelle seiner beiden Abschnitte ist der Gehörgang am engsten (*Isthmus*). Der knöcherne Gehörgang ist von einer dünnen Haut ausgekleidet, die dem Periost straff anliegt. Dicht vor dem Trommelfell zeigt er eine Ausbuchtung seines Bodens (*Sinus meatus*).

Der Gehörgang ist kein einfaches, gerade gerichtetes Rohr, sondern hat im allgemeinen einen leicht S-förmigen Verlauf mit zwei Knickungen, die ihn in drei verschieden gerichtete Abteilungen scheiden.

Beim Neugeborenen ist der Gehörgang nur bindegewebig und knorpelig, der knöcherne Gehörgang fehlt noch fast ganz. Er bildet sich erst später, etwa im 3. oder 4. Lebensjahr aus einem den Gehörgang in der Tiefe abschließenden Knochenring, dem *Annulus tympanicus*.

Im knorpeligen Teil des Gehörgangs finden sich die Ohrschmalzdrüsen, die ein pigmenthaltiges Sekret (*Cerumen*) absondern. Das *Cerumen* vermischt sich mit dem Sekret der Talgdrüsen und stellt dann eine gelbe oder braune Schmiere dar, der sich abgestoßene Epidermisschuppen und Gehörgangshaare beimischen.

Der knorpelige Gehörgang grenzt mit seiner unteren und vorderen Wand an die *Parotis* an. Daher kommt es, daß eine eitrige *Parotitis* leicht in den Gehörgang durchbrechen kann. Die anschließend aus dem Gehörgang einsetzende eitrige Absonderung führt dann leicht zu Verwechslungen mit *Furunkulose* des Gehörgangs oder mit *Mittelohreiterung*. Die vordere Wand des knöchernen Gehörgangs bildet zum Teil die Pfanne des *Kiefergelenks*, bei Fall oder Stoß auf das Kinn kann es deshalb zu *Frakturen* des Gehörgangs kommen. Nach hinten oben zu grenzt der knöcherne Gehörgang an die Zellen des *Warzenfortsatzes* und an das *Antrum mastoideum*. Eitrige Einschmelzungsprozesse im *Warzenfortsatz* führen an dieser Stelle nicht selten zu Durchbrüchen in den Gehörgang („Senkung“ der hinteren oberen Gehörgangswand!).

II. Das Mittelohr.

Zu dem Mittelohr rechnet man das Trommelfell, die Paukenhöhle mit ihrem Inhalt, den Gehörknöchelchen, ferner die luftthaltigen Nebenräume der Paukenhöhle, nämlich das Antrum tympanicum oder mastoideum und die mit ihm in Verbindung stehenden pneumatischen Hohlräume oder Zellen des Warzenfortsatzes, sowie die Ohrtrumpete (Tuba Eustachii), welche die Paukenhöhle mit dem Nasenrachenraum verbindet

1. Das Trommelfell (Membrana tympani).

Das Trommelfell besteht in seinem Hauptteil (Pars tensa) aus drei Schichten: außen, nach dem Gehörgang zu die Cutisschicht, innen, nach der Paukenhöhle zu die Schleimhautschicht und zwischen beiden die fibrose Schicht. Der kleinere, vorn oben im Gehörgang gelegene Teil des Trommelfells, die SHRAPNELLSche Membran (Pars membranacea) dagegen besteht nur aus zwei Schichten, es fehlt ihr die mittlere, die fibrose Schicht. Näheres über das makroskopische Bild und den histologischen Bau des Trommelfells findet sich bei der Besprechung der Technik der Otoskopie auf S. 19.

2. Die Paukenhöhle (Cavum tympani)

stellt einen zwischen äußeres Ohr und Labyrinth eingeschobenen Hohlraum dar. Aus klinischen Bedürfnissen teilt man die Paukenhöhle in drei Teile ein: Der oberhalb des Trommelfells gelegene, nach außen von der oberen, knöchernen Gehörgangswand abgeschlossene

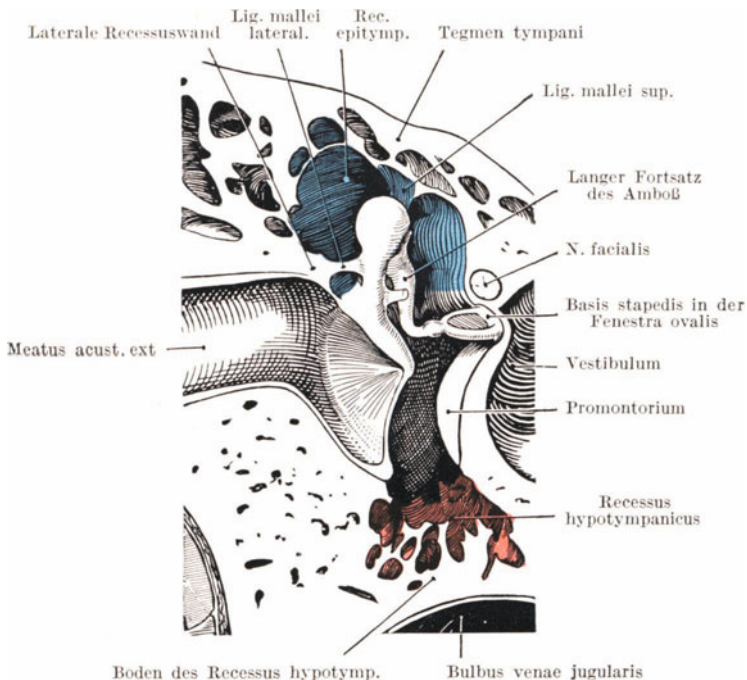


Abb 4. Frontalschnitt durch die rechte Paukenhöhle mit den Gehörknöchelchen. Recessus epitympanicus blau; Recessus hypotympanicus rot (Nach CORNING)

Raum heißt Epitympanum, Recessus epitympanicus, Atticus oder Kuppelraum, der tiefer als das Trommelfell liegende Teil wird Hypotympanum oder Kellerraum genannt. Zwischen beiden liegt der nach außen durch das Trommelfell abgeschlossene Hauptraum, das Mesotympanum. Den knöchernen Abschluß der Paukenhöhle nach

außen unterbricht also das Trommelfell in der Weise, daß die Grenzen der äußeren Paukenhöhlenwand in allen Richtungen, besonders nach oben, über die des Trommelfells hinausgehen.

Die obere Wand, das Tegmen tympani, trennt als eine oft nur papierdünne Knochenlamelle die Paukenhöhle von der mittleren Schadelgrube (Schlafenlappen des Gehirns). Im Tegmen tympani sind zuweilen Knochenlücken vorhanden, so daß an diesen Stellen die Mittelohrschleimhaut direkt an die Hirnhaut grenzt. Die untere Wand, der Paukenhöhlenboden ist knöchern und bedeckt den Bulbus der Vena jugularis interna. Der Paukenhöhlenboden kann dick sein und lufthaltige Zellen enthalten, zuweilen aber ist er sehr dünn und kann Dehiszenzen aufweisen.

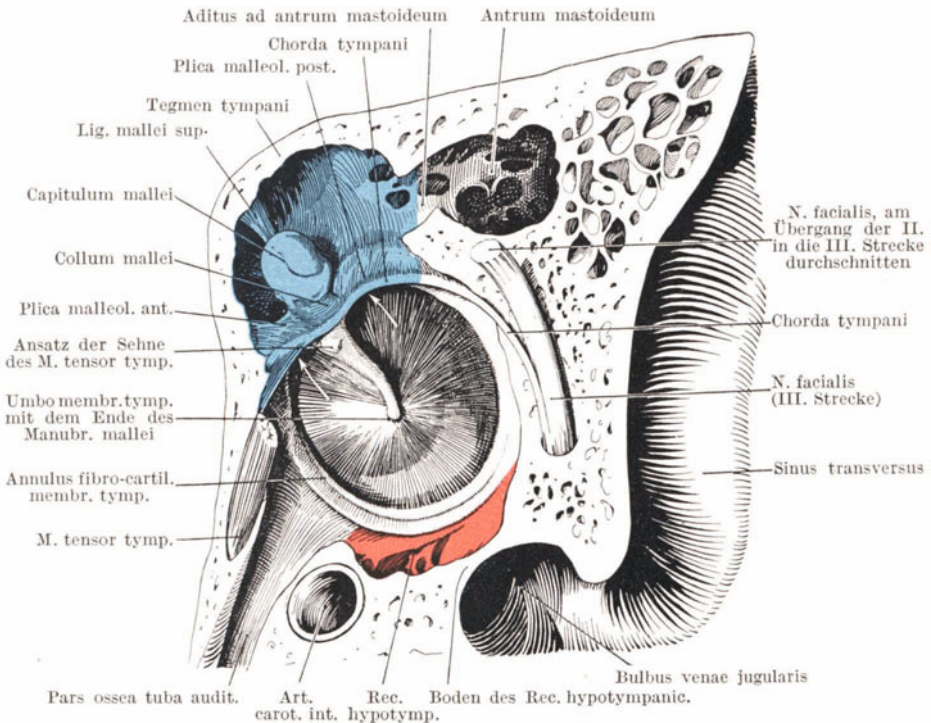


Abb 5 Laterale Wand der rechten Paukenhöhle, nach Entfernung des Amboß (Sagittalschnitt). Der Eingang in die Trommelfeltaschen ist durch Pfeile angegeben. Recessus epitympanicus blau. Recessus hypotympanicus rot (Nach CORNING)

Die vordere Wand grenzt mit ihrem unteren Teil an die Arteria carotis interna, in ihrem oberen Teil mündet die Ohrtrumpete.

In der hinteren Paukenhöhlenwand befindet sich der Eingang zum Antrum mastoideum.

Die mediale Wand des Cavum tympani bildet zugleich einen großen Teil der äußeren Wand der Labyrinthkapsel. Im Bereich des Mesotympanum wölbt sich die Knochenkapsel der Schnecke als sog. Promontorium in die Paukenhöhle vor. Die knocherne Trennungswand zwischen Mittelohr und Innenohr ist an zwei Stellen, im Bereich der Fenesternischen unterbrochen, hier ist der Abschluß gegen das Labyrinthinnere membranos. Am hinteren unteren Rand des Promontorium liegt das runde Fenster (Fenestra cochleae), am hinteren oberen Rand das ovale Fenster (Fenestra vestibuli). Das runde Fenster ist verschlossen durch die Membrana tympani secundaria, das ovale durch das Ringband (Ligamentum annulare) und die durch sie umschlossene Steigbugelplatte. Oberhalb des ovalen Fensters verläuft schrag abwärts und nach hinten, wulstartig vorspringend, die laterale Wand des Canalis N. facialis, die mitunter Dehiszenzen aufweist. Über dem Faciakanal und parallel zu diesem finden wir den Wulst des horizontalen Bogenganges, der die Grenze zwischen Eptympanum und Antrum bildet. Vom unteren Teil des Canals N. facialis spaltet sich der Canaliculus chordae

tympani ab. Durch ihn tritt die Chorda tympani nahe dem Trommelfell in die Paukenhöhle ein und zieht, in eine Schleimhautfalte gehüllt, zwischen Hammer und Amboß hindurch, um die Paukenhöhle vorn durch die Fissura Glaseri wieder zu verlassen. Vor und über dem Promontorium liegt eine Knochenrinne, in welcher der Musculus tensor tympani verläuft. Unterhalb des hinteren Randes des ovalen Fensters befindet sich ein kleiner Knochenhocker, die Eminentia pyramidalis, an welchem der zum Steigbügel ziehende M. stapedius entspringt.

Die Paukenhöhle ist normalerweise von einer dünnen (mukös-periostalen) Schleimhaut ausgekleidet, die auch die Gehörknöchelchen und ihre Bänder überzieht.

3. Die Gehörknöchelchen.

Die Gehörknöchelchen — Hammer, Amboß und Steigbügel — sind miteinander gelenkig verbunden und bilden eine Kette, welche das Trommelfell mit dem Labyrinth in Verbindung setzt. Die Gehörknöchelchenkette wird durch eine Reihe von Bandern,

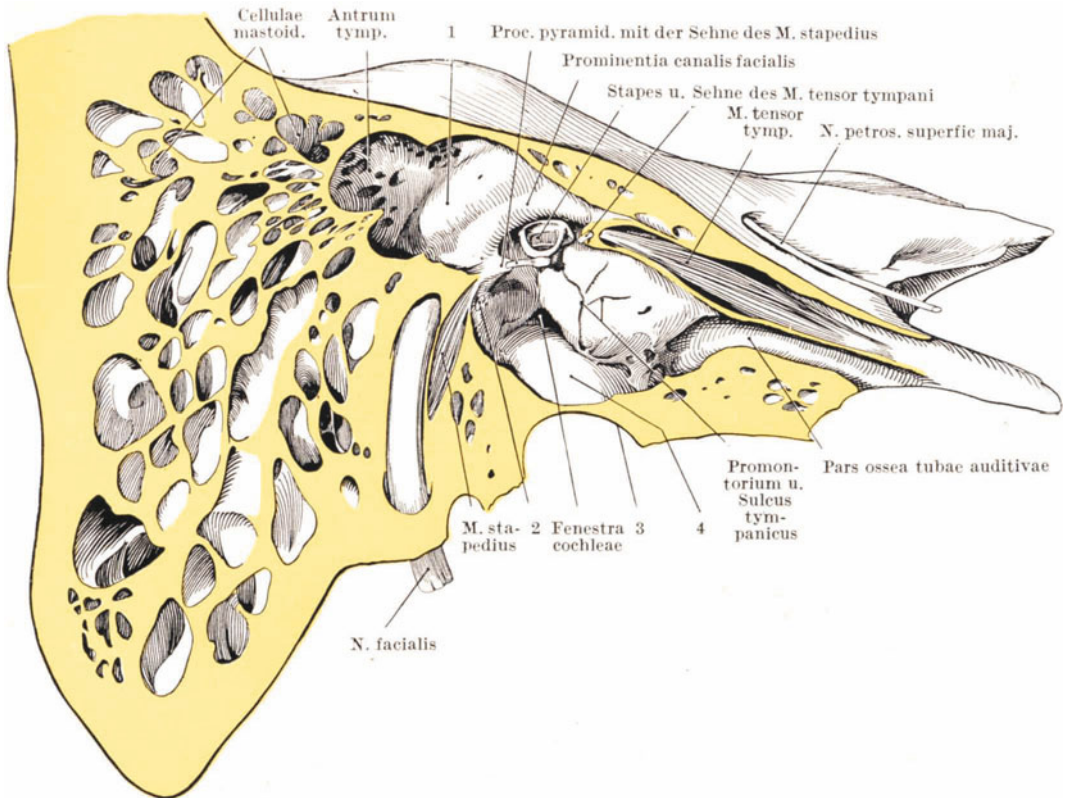


Abb 6 Der Paries labyrinthicus (medialis) der rechten Paukenhöhle mit den Cellulae mastoideae.
1 Prominentia canalis semicircularis lat 2 Chorda tympani 3 Fossa jugularis. 4 Paries jugularis (inferior) cavi tympani, durch den Bulbus venae jugularis nach oben vorgebuchtet.

Sehnen und Schleimhautfalten in ihrer Lage festgehalten. Vom Hammer (Malleus), an dem man Griff, kurzen Fortsatz, Hals und Kopf unterscheidet, sind der kurze Fortsatz und der Griff in die Pars tensa des Trommelfells eingewebt, während Hals und Kopf frei in den oberen Teil der Paukenhöhle ragen. Der Raum zwischen Hammerhals und SHRAPNELLscher Membran heißt der PRUSSAKSche Raum. Der Körper des Amboß (Incus) liegt ebenfalls im Epitympanum, das Ende des kurzen Fortsatzes des Amboß ruht auf der Antrumschwelle, während der lange Fortsatz hinter dem Hammergriff und parallel mit ihm in das Mesotympanum herabsteigt, um mit dem Steigbügelköpfchen zu artikulieren. Der Steig-

bügel (Stapes) besteht aus dem Köpfchen, den beiden Schenkeln und der Fußplatte. Diese ist mittels des Ringbandes (Ligamentum annulare) beweglich in die Fenestra ovalis eingefügt (Abb. 4). Die Spannung der Gehörknöchelchenkette wird durch zwei Muskeln bewirkt, den *M. tensor tympani*, der vom Nervus trigeminus versorgt wird und den *M. stapedius*, welcher durch ein Ästchen vom Stamme des *N. facialis* innerviert wird. Der *M. tensor tympani* entspringt in seinem schon oben beschriebenen Kanal und sendet seine Sehne rechtwinkelig um den an der inneren Paukenwand sitzenden *Processus cochlearis herum* quer durch die Höhle zum oberen Rand des Hammergriffs. Dieser und mit ihm das Trommelfell werden durch den Tensor nach einwärts gezogen. Der von der *Eminentia pyramidalis* zum Steigbügelköpfchen ziehende *M. stapedius* bewirkt bei seiner Kontraktion hauptsächlich eine Bewegung der Steigbügelußplatte nach außen.

4. Die Ohrtrumpete.

Die Ohrtrumpete (*Tuba Eustachii*) ist ein etwa 3,5 cm langes S-förmig gekrümmtes Rohr, das in einen kurzen knöchernen Teil (*Pars ossea*) und einen längeren knorpelig-membranösen Teil (*Pars cartilaginea*) zerfällt. An der Vereinigungsstelle dieser beiden Teile (*Isthmus tubae*) ist die Ohrtrumpete am engsten.

Das *Ostium tympanicum tubae* findet sich an der vorderen Paukenhöhlenwand und nimmt etwa deren obere Hälfte ein. Im Nasenrachenraum mündet die Tube seitlich, etwa in der Höhe des hinteren Endes der unteren Muschel. Von dem *Canalis caroticus* ist die mediale Wand der knöchernen Tube nur durch eine dünne Knorpelplatte geschieden.

Die Schleimhautauskleidung der Ohrtrumpete weist zahlreiche zarte Längsfalten auf und ist von einem Flimmerepithel überzogen, das in der knorpeligen Tube hochgeschichtet, in der knöchernen Tube zweireihig ist. Am Übergang in die Paukenhöhle flacht sich das Epithel immer mehr ab und geht allmählich in das platte Epithel der mukös-periostalen Auskleidung der Paukenhöhle über.

5. Der Warzenfortsatz.

Als *Antrum mastoideum* bezeichnet man einen bereits beim Neugeborenen vorhandenen Hohlraum, der mit dem *Recessus epitympanicus* in offener Verbindung steht und von diesem nach hinten zu im Warzenfortsatz gelegen ist. Das Dach der Paukenhöhle bzw. des Kuppelraumes (*Tegmen tympani*) setzt sich in einer Flucht in das Dach des *Antrum fort* (*Tegmen antri*), während sich der Antrumboden nach hinten herabsenkt, so daß hier Paukenhöhle und Antrum durch eine Schwelle (*Antrumschwelle*) gegeneinander abgeteilt werden.

Die Ausbildung der lufthaltigen Zellen des Warzenfortsatzes (*Cellulae mastoideae*) erfolgt erst nach der Geburt. Etwa im 5. bis 6. Lebensjahr ist die Pneumatisierung im großen und ganzen abgeschlossen, und der Warzenfortsatz ist ausgefüllt mit pneumatischen Zellen, die in Antrumnähe klein sind und nach hinten, nach der Peripherie zu an Größe zunehmen. Die pneumatischen Hohlräume stehen alle miteinander in Verbindung, und da einerseits das *Antrum mastoideum* sich nach der Paukenhöhle öffnet und andererseits die dem Antrum benachbarten Zellen in dieses einmünden, stehen sämtliche Warzenfortsatzzellen mittelbar auch mit der Paukenhöhle in Verbindung.

Häufig erstreckt sich die Pneumatisierung nicht nur auf den eigentlichen Warzenfortsatz, sondern greift in individuell sehr verschiedener Ausdehnung auch auf andere Teile des Schläfenbeins über, die sonst spongiosen Knochenbau zeigen. So kann auch die Schläfenbeinschuppe pneumatisiert sein, und wir können lufthaltige Zellen nach vorn bis in den *Processus zygomaticus* hinein finden, die mit solchen in der oberen Gehörgangswand und in der Nachbarschaft der Tube zusammenhängen. Andere Zellkomplexe dringen vom Paukenhohlenboden aus bis zur *Fossa jugularis*. In der ganzen Umgebung des Labyrinthes bis in die Spitze der Felsenbeinpyramide hinein, unterhalb der Schnecke sowohl wie längs der Pyramidenkante und selbst im Knochenmassiv innerhalb der Bogengangsringe finden sich oftmals pneumatische Räume, die man je nach ihrer Lage als peri- und retrosinuöse, epi- und hypotympanische, peri-, supra- und infralabyrinthäre Zellen bezeichnet.

Aber bei weitem nicht alle Warzenfortsätze weisen den eben beschriebenen „pneumatisierten“ Bau auf, vielmehr zeigt der klinisch gesunde Warzenfortsatz außerordentlich große individuelle Verschiedenheiten in seinem strukturell-anatomischen Aufbau. Bald ist das Zellsystem mehr oder weniger gering in seiner Ausdehnung oder die Zellen sind kleiner und weisen dicke Zellzwischenwände auf, bald ist nur ein Teil des

Warzenfortsatzes pneumatisiert und die übrigen Teile bestehen aus spongiösem Knochen, oder aber es fehlt außer dem Antrumraum jegliche Zellbildung, und der Processus mastoideus besteht nur aus kompaktem oder spongiösem Knochen.

Die großen individuellen Unterschiede in der Ausbildung der pneumatischen Zellen des Warzenfortsatzes waren schon immer bekannt. Auf Grund grob-anatomischer Untersuchungen unterschied man hauptsächlich vier Typen: den rein pneumatischen, den rein diploetischen (spongiösen), den gemischt pneumatisch-diploetischen

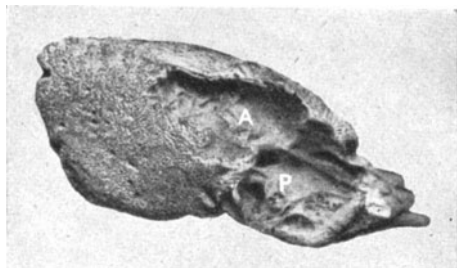


Abb. 7. Felsenbein beim Neugeborenen. Schuppenteil und Annulus tympanicus abgehoben. P Paukenhöhle; A Antrum (Etwas vergrößert.)

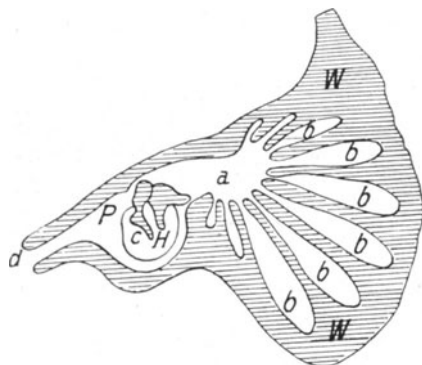


Abb. 8. Schematische Darstellung der pneumatischen Hohlräume. PH Paukenhöhle; a Antrum; b Warzenzellen; c Trommelfell mit Hammer und Amboß; d Tube; W Warzenfortsatz. (Nach SCHWARTZE: Chir. Krankh. d. Ohres.)

und den kompakten Warzenfortsatz. Diese verschiedenartige Struktur des Processus mastoideus sah man meist als belanglose, individuelle Eigentümlichkeit an, man brachte sie mit den Variationen des Knochenbaues im allgemeinen oder mit Rassenunterschieden in Zusammenhang. Eine befriedigende Erklärung für ihr Zustandekommen konnte man jedoch damit nicht geben, schon allein deshalb nicht, weil häufig

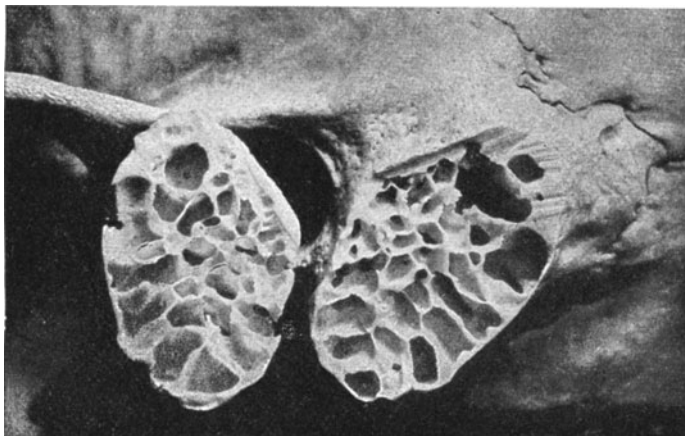
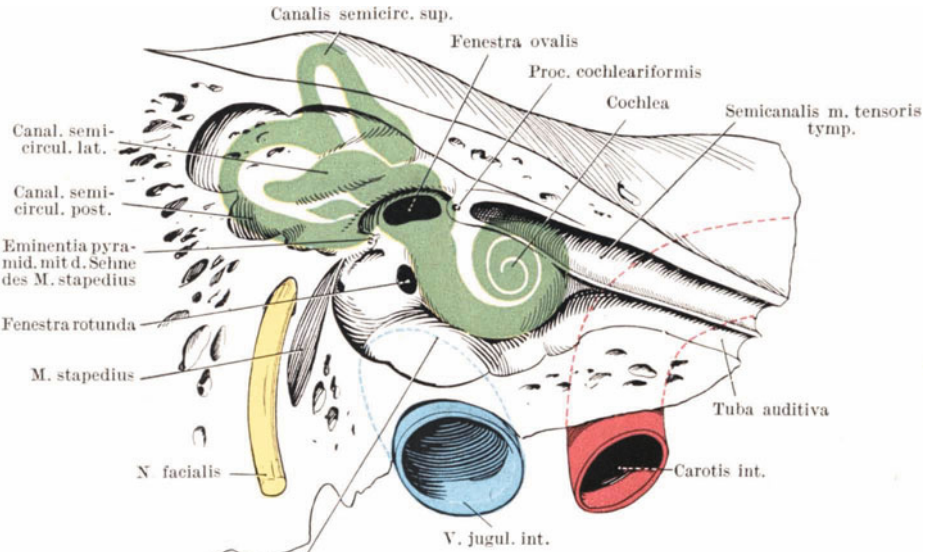


Abb. 9. Stark pneumatischer Warzenfortsatz, durch Absagen und Umklappen seiner äußeren Schale eröffnet. (Präparat aus der Sammlung der Ohren- und Kehlkopfkl. in Rostock.)

beim gleichen Individuum große Unterschiede in der Pneumatisationsform beider Warzenfortsätze zu finden sind. WITTMACK hat nun auf Grund umfassender histologischer Studien die Frage nach dem Zustandekommen und die Deutung dieser mannigfaltigen Befunde am Warzenfortsatz auf eine ganz neue Basis gestellt: Er unterscheidet zwei Haupttypen: den normalen Pneumatisationstyp und den Typ der pathologischen Pneumatisation. Unter dem Typ der normalen Pneumatisation versteht er einen rein pneumatischen Warzenfortsatz; alle übrigen Warzenfortsätze mit fehlender Zellbildung oder mit teilweiser Pneumatisierung, spongiösen oder kompakten Knochenbezirken bezeichnet er als pathologisch pneumatisiert. Die Ursache dieser Pneumatisationsstörungen sieht WITTMACK in

latent katarrhalischen und entzündlichen Prozessen der Paukenhöhle während der ersten Lebensmonate (Sauglingsotitis), durch welche die Mittelohrschleimhaut so verändert und



Projektion des Bulbus V. jugul. auf die mediale Paukenhöhlenwand

Abb. 10. Beziehungen der medialen Wand der rechten Paukenhöhle zum Labyrinth, zur Vena jugularis int. und zur Art. carotis interna. Das knocherne Labyrinth (grün) ist auf die mediale Wand der Paukenhöhle projiziert. Die Ausdehnung des Bulbus venae jugularis ist mittels einer blau punktierten Linie angegeben. (Nach CORNING)

geschädigt wird, daß sie die ihr zukommende Aufgabe, die Pneumatisierung des Warzenfortsatzes einzuleiten und durchzuführen, nicht mehr zu erfüllen vermag. Auf die WITTMACKSche Pneumatisationslehre und die mit ihr zusammenhängenden Fragen wird des Naheren noch in den Vorbemerkungen zu dem Kapitel: „Die entzündlichen Mittelohrerkrankungen“ zurückkommen sein (s. S. 85).

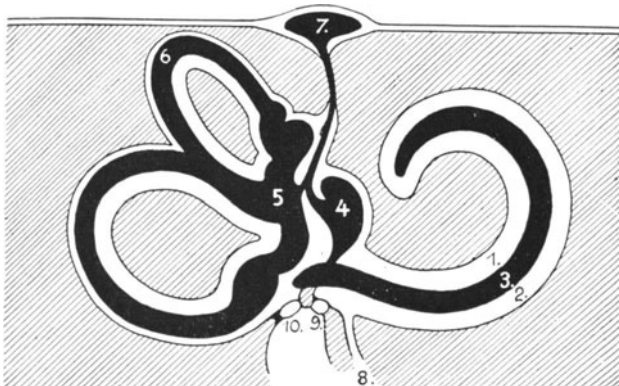


Abb. 11 Schema des knocherne und hautigen Labrynthes. Der Knochen ist schraffiert, der perilymphatische Raum weiß, der endolymphatische schwarz gehalten. 1 Scala vestibuli, 2 Scala tympani, 3 Ductus cochlearis, 4 Sacculus, 5 Utriculus; 6 Ductus semicircularis superior, 7 Saccus endolymphaticus; 8 Ductus perilymphaticus; 9 Fenestra rotunda (cochleae), 10 Fenestra ovalis (vestibuli). (Nach SPALTEHOLZ)

ALBRECHT und SCHWARZ sind auf Grund ihrer Zwillingforschungen der Ansicht, daß bei der Entwicklung der individuell verschiedenartigen Pneumatisationstypen in erster Linie konstitutionelle Einflüsse maßgebend sind.

Im oberen Teil der äußeren Fläche des Warzenfortsatzes befindet sich eine Mulde, die Fossa mastoidea, unter welcher das Antrum mastoideum

liegt. In der Fortsetzung des Processus zygomaticus nach hinten oben zu verläuft am oberen Rande des Warzenfortsatzes eine Leiste, die Crista temporalis oder Linea temporalis (s. Abb. 102). Die Fossa mastoidea und die Crista temporalis dienen als Orientierungspunkte bei Warzenfortsatzoperationen. Am hinteren Rande des Warzenfortsatzes, etwa in der Mitte desselben, ist ein kleines Loch, das Foramen mastoideum vorhanden, durch welches das in den Sinus sigmoideus mündende Emissarium mast. hindurchtritt.

III. Das innere Ohr.

Als inneres Ohr bezeichnet man das Labyrinth (Vorhof, Bogengänge, Schnecke und Aquadukte), einschließlich des Nervus octavus (acusticus), der aus dem Nervus cochlearis und dem Nervus vestibularis besteht.

Die zarten Gebilde des Labyrinthes werden von einer kompakten Knochenhülle umschlossen, die außen ziemlich genau die Formen ihres inneren Hohlraumes wiederholt (Labyrinthkapsel) und beim Neugeborenen noch leicht aus dem angelagerten spongösen Knochen herauspräpariert werden kann. Nach der Geburt werden einzelne Teile der Labyrinthkapsel von den im wachsenden Schläfenbeine auftretenden pneumatischen Hohlräumen allmählich in individuell verschiedenem Maße umgriffen, so daß die Eiterungen dieser Hohlräume an manchen Stellen bis an die Labyrinthkapsel herantreten können.

Die laterale Wand der Labyrinthkapsel ist zugleich ein Teil der medialen

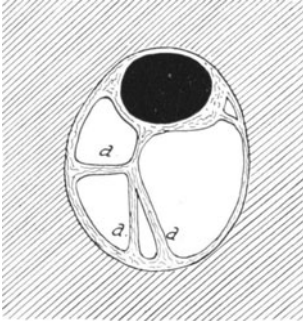


Abb. 12. Querschnitt durch einen Bogengang. Peripherie oben. Knochen schraffiert. Endolymphe schwarz, Perilymphe weiß. *a* Bindegewebszüge

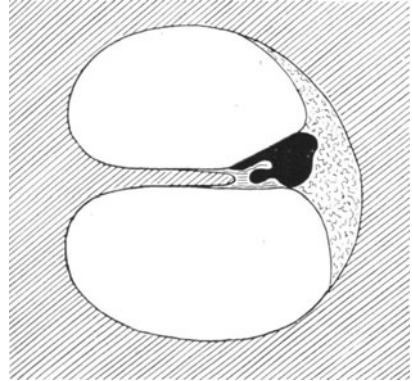


Abb. 13. Querschnitt durch eine Schneckenwindung. Links Spindelseite mit dem knöchernen Spiralblatt, das die beiden Skalen scheidet. Farben wie in Abb. 12.

Paukenhöhlen- und Antrumwand (Abb. 4). Die knocherne Hülle des horizontalen Bogenganges wölbt sich als flache Erhebung an der inneren Antrumwand, nahe der Übergangsstelle vom Antrum zum Kuppelraume, vor. Die hintere und obere Hälfte der inneren Paukenhöhlenwand gehört der Außenwand des Vorhofes an und ist durch das Vorhofsfenster (Fenestra ovalis) durchbrochen, das von der Steigbügelplatte geschlossen wird. Unterhalb des Vorhofsfensters, an der hinteren Grenze des Promontorium, liegt das Schneckfenster (Fenestra rotunda), geschlossen durch die Membrana tympani secundaria. Das Promontorium ist der in die Paukenhöhle vorspringende Teil der Schneckenkapsel. Es entspricht dem Anfange der basalen Schneckenwindung (Abb. 61). Die Schneckenspitze kommt dem knöchernen Tubenkanale nahe.

Die wesentlichen Teile des hautigen Labyrinthes passen sich in stark verjungtem Maße dem Hohlraume des knöchernen an (Abb. 11, 12, 13). Sie stellen ein mit Flüssigkeit (Endolymphe) gefülltes Schlauchsystem (endolymphatischer Raum) dar, das in der geräumigeren Labyrinthhöhle suspendiert und von einer zweiten Flüssigkeit, der Perilymphe umgeben ist.

Das hautige Labyrinth besteht aus dem Utriculus und Sacculus, den hautigen Bogengängen und der hautigen Schnecke. Utriculus und Sacculus stellen zwei sackchenartige Gebilde dar, welche im Vorhof (Vestibulum) des knöchernen Labyrinths suspendiert sind. Sie stehen durch den Ductus utriculo-sacculus miteinander in Verbindung, der Sacculus weiterhin durch den Ductus reuniens mit der hautigen Schnecke.

Vom Ductus utriculo-saccularis zweigt nach hinten zu der Ductus endolymphaticus ab, dieser durchzieht das Felsenbein und erweitert sich an der hinteren Fläche des Felsenbeins zu dem subdural liegenden Saccus endolymphaticus. Im Utriculus und Sacculus liegen die Endorgane der Äste des Nervus vestibularis, die Maculae utriculi und sacculi. Das Sinnesepithel der Macula setzt sich aus zwei verschiedenen Zellarten zusammen, den saulenartigen Stützzellen und den zylinderförmigen Sinneszellen oder Haarzellen. Diese tragen an ihrer freien Oberfläche Sinneshaare, die sich zu einem zarten, unregelmäßigen Fasernetz verflechten und in die das Sinnesepithel in seiner ganzen Ausdehnung bedeckenden Otolithenmembran übergehen. Diese stellt eine

gallertig-faserige Schicht dar, in welche die hauptsächlich aus kohlensaurem Kalk bestehenden Otolithen — besser Statolithen genannt — eingelagert sind. Die Otolithenmembran ist spezifisch schwerer als die sie umgebende Labyrinthflüssigkeit und laßt sich daher, wie experimentelle Untersuchungen WITTMACKS gezeigt haben, durch Rotation von ihrer Unterlage abschleudern.

Die häutigen Bogengänge sind von den knöchernen Bogengängen umschlossen. Man unterscheidet einen horizontalen (äußeren), einen vorderen vertikalen und einen hinteren vertikalen Bogengang. An der Einmündungsstelle in den Utriculus bzw. Sacculus erweitert sich je ein Schenkel jedes häutigen Bogengangs zu der sog. Ampulle. An der äußeren Wand jeder Ampulle befindet sich die Crista ampullaris, der das Endorgan des zuführenden Astes des N. vestibularis aufsitzt. Das Sinnesepithel an der Crista

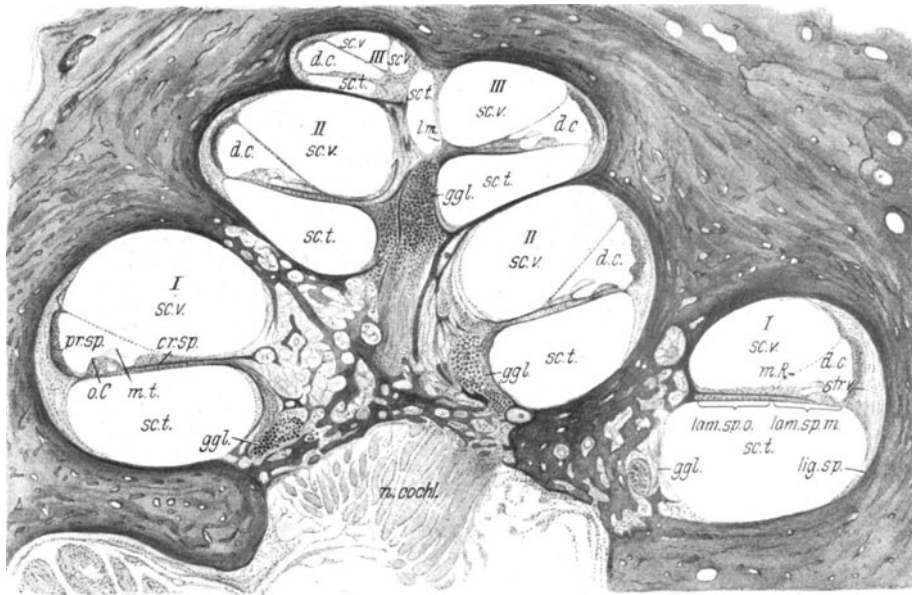


Abb. 14. Vertikalschnitt durch die menschliche Schnecke in der Schneckenachse. N. cochl. Nerv. cochlear., sc v. Scala vestibuli, sc. t. Scala tympani, I Untere Windung, II Mittel-, III Spitzenwindung, d. c. Ductus cochlearis, ggl. Ganglion. (Nach ECKERT-MÖBIUS in DENKER-KAHLERS Handbuch der Hals-, Nasen-, Ohrenheilkunde, Bd. VI)

ampullaris besteht, wie das der Maculae, ebenfalls aus Stütz- und Haarzellen, die feine, lange Sinneshaare tragen. Diese Sinneshaare vereinigen sich zu einem pinselartigen Gebilde, das in eine gelatinöse Substanz eingelagert ist (Cupula).

Die knöcherne Schnecke (Cochlea) stellt einen Kanal dar, der sich etwa $2\frac{1}{2}$ mal um seine Achse herumwindet. In der Schneckenachse (Modiolus oder Schnecken spindle genannt), befinden sich zahlreiche feine Kanälchen, in welche sich der in die Schnecke am Fundus des inneren Gehörganges eintretende Hörnerv aufsplittet. In der Schneckenachse finden wir weiter das im ROSENTHALSchen Kanal gelegene Spiralganglion, von welchem aus durch den Nervenkanal der Lamina spiralis ossea die Nervenfasern zum COERTSchen Organ ziehen. Die Lamina spiralis ossea und ihre Fortsetzung, die Lamina spiralis membranacea bilden eine vom Modiolus zur äußeren Wand der Schnecke ziehende Scheidewand. Durch diese Scheidewand wird der Schneckenkanal in seiner ganzen Länge in zwei Teile geteilt, die nach der Schneckenbasis gelegene Paukentreppe (Scala tympani) und die der Schneckenspitze zugekehrte Vorhofstreppe (Scala vestibuli). Die beiden Skalen stehen an der Spitze der Schnecke durch das Schneckenloch (Heliocotrema) miteinander in Verbindung. In den untersten Teil der ersten Schneckenwindung mündet ein feiner Kanal, der Aquaeductus cochleae, der eine freie Kommunikation zwischen Scala tympani und Meningealraum darstellt. Die Schneckenachse verläuft fast horizontal von hinten innen nach vorn außen, die Basis der Schnecke ist dem inneren Gehörgang, die Schneckenspitze der Paukenhöhle zugewandt.

Der häutige Schneckenkanal (Ductus cochlearis) stellt ebenfalls einen von der Basis bis zur Spitze verlaufenden Schlauch dar. Der Ductus cochlearis wird getrennt

von der Scala vestibuli durch die REISSNERSche Membran und von der Scala tympani durch die Basilarmembran (*Lamina spiralis membranacea*).

Die wichtigsten Teile des Inhaltes des Ductus cochlearis sind das CORTISCHE Organ, das auf der Membrana basilaris ruht und die CORTISCHE Membran, welche vom Limbus spiralis ausgeht und über dem CORTISCHEN Organ gelagert ist. Das CORTISCHE Organ besteht aus einem Stützzellengerüst und den Sinneszellen, welche die Endigungen der vom Ganglion spirale kommenden Hörnervenfaser darstellen. Die äußere Wand des Ductus cochlearis wird gebildet durch das Ligamentum spirale. Auf diesem sitzt die aus Epithelzellen und zahlreichen Gefäßen bestehende Stria vascularis, die als Hauptsitz für die Produktion der den Ductus cochlearis ausfüllenden Endolymphe angesehen wird, während die die beiden Schneckenkalen ausfüllende Perilymphe durch den Aquaeductus cochleae fortgeleitete Cerebrospinalflüssigkeit ist.

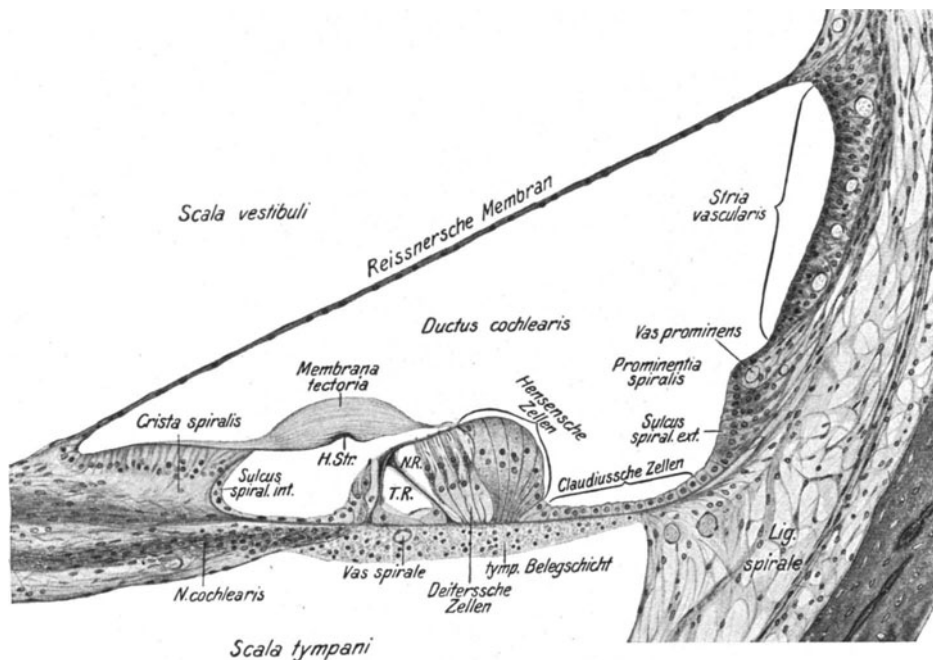


Abb. 15 Radiärschnitt durch den Ductus cochlearis der Mittelwindung eines erwachsenen Menschen. (Originalzeichnung eines nach WITTMACK fixierten und mit Hämatoxylin-Eosin gefärbten Präparates der WITTMACKSchen Sammlung.)

Die arterielle Blutversorgung des inneren Ohres geschieht durch die aus der Arteria basilaris kommende Arteria auditiva interna. Sie verläuft zusammen mit der Vena auditiva interna und den Nerven im inneren Gehörgang. Die Arteria auditiva interna stellt eine Endarterie dar, infolgedessen machen sich Zirkulationsstörungen in ihr sehr bald als Innenohrstörungen bemerkbar. Der venöse Blutabfluß aus dem Labyrinth erfolgt in die Sinus petrosi sup. und inferior und in den Bulbus der Vena jugularis.

Der Nervus acusticus tritt zusammen mit dem Nervus facialis und dem N. intermedius, der Geschmacksfasern aus der Chorda tympani und dem Nervus petrosus superficialis major führt, in den inneren Gehörgang ein und teilt sich hier in zwei Hauptäste, den N. vestibularis und den N. cochlearis. Der N. vestibularis spaltet sich weiter auf in den N. sacculo-ampullaris für den Sacculus und die Ampulla inferior u. in den N. utriculo-ampullaris, der zum Utriculus und zu den Ampullen des oberen und lateralen Bogenganges zieht.

Die Beschreibung des zentralen Verlaufs der Acusticusbahn findet sich auf S. 224 bei der Besprechung der cerebralen Störungen, die Beschreibung des zentralen Verlaufs des N. vestibularis auf S. 13 bei den physiologischen Vorbemerkungen über den statischen Apparat.

Physiologische Vorbemerkungen.

Das innere Ohr enthält zwei Sinnesorgane, den akustischen Apparat und den statischen Apparat.

I. Der akustische Apparat.

Über den Sitz des akustischen peripheren Nervenendapparates ist zunächst folgendes zu sagen: Früher nahm man an, daß sowohl die Schnecke wie auch der Vorhofbogengangapparat als Hörperzeptionsorgan anzusehen seien. Nach neueren Untersuchungen, vor allem von MAGNUS und DE KLEYN steht jedoch fest, daß der Schnecke allein die Funktion eines schallperzipierenden Apparates zukommt; das ganze übrige Labyrinth, der Vorhof und die Bogengänge dienen als Sinnesorgan zur Wahrnehmung von Lage und Bewegung des Körpers im Raum- als sog. statisches Organ.

Physiologisch unterscheiden wir im akustischen Apparat einen schallleitenden und einen schallempfindenden Teil. Als Schalleitungsapparat dient der Gehörgang, das Trommelfell, die Gehörknöchelchenkette und die perilymphatische Flüssigkeitssäule in der Schnecke. Als Schallperceptionsapparat bezeichnen wir das CORTISCHE Organ und den N. cochlearis in seinem ganzen Verlauf von seiner Nervenendstelle in der Schnecke bis zu den zentralen Hörfeldern in der Rinde der 1. und 2. Schläfenwindung des Gehirns.

Der Erregungsvorgang im akustischen Apparat gestaltet sich normalerweise folgendermaßen:

Durch die auf das Trommelfell auftreffenden Schallwellen wird dieses in Schwingungen versetzt. Diese Schwingungen werden durch Vermittlung der Gehörknöchelchen der ovalen Fenstermembran mitgeteilt, und zwar dient der Gehörknöchelapparat nach HELMHOLTZ dazu, Bewegungen des Trommelfells von großer Amplitude und geringer Kraft in solche von geringer Amplitude und größerer Kraft zu verwandeln (s. S. 38). Derartige, durch Schallwellen hervorgerufene ruckartige Einwärtsbewegungen der ovalen Fenstermembran erzeugen in der perilymphatischen Flüssigkeit des Vestibulums Wellenbewegungen, die sich zunächst in der Scala vestibuli fortpflanzen und in der Schneckenspitze durch das sog. Schneckenloch oder Helicotrema auf die Scala tympani übergehen, in deren basalen Teil sie schließlich auf die die Scala tympani gegen die Paukenhöhle abschließende runde Fenstermembran (Membrana tympani secundaria) treffen.

Diese Erschütterungen der Perilymphe werden auch auf die Basilmembran und auf das auf ihr ruhende CORTISCHE Organ übertragen. Außer der Übertragung der das Ohr treffenden Schallwellen durch die Gehörknöchelchen findet auch auf dem Wege durch die Kopfknochenleitung eine Zuleitung von Schallwellen zu dem Nervenendorgan statt. Dies kann man sich selbst dadurch demonstrieren, daß man sich beide Ohren mit dem Finger fest verschließt. Trotz des luftdichten Verschlusses beider Gehörgänge kann dabei noch laute Umgangssprache wahrgenommen werden.

Die Basilmembran, die durch die ins innere Ohr gelangenden Schallwellen in Schwingung versetzt wird, stellt einen an Breite von der Basis zur Spitze

der Schnecke zunehmenden, quergefaserten Bandstreifen dar. Nach der HELMHOLTZschen Resonanztheorie verhalten sich nun die Radialfasern der Membrana basilaris so, wie ein System von Saiten, d. h. die einzelnen Fasern sprechen nur auf bestimmte, ihrer Länge entsprechende Wellenbewegungen an. Es werden dementsprechend die hohen Töne an der Basis und die tiefen Töne an der Spitze der Schnecke wahrgenommen.

Im Gegensatz zu der HELMHOLTZschen Hypothese über die Tonempfindung steht die EWALDSche Horthorie. Nach dieser soll die gesamte Basilmembran bei jedem Ton in einer für diesen Ton charakteristischen Weise in Schwingung versetzt werden unter Hervorrufung eines dem Einzelton eigentümlichen cerebralen Klangbildes.

Diese EWALDSche Theorie hat es jedoch nicht vermocht, die Resonanztheorie von HELMHOLTZ zu verdrängen. Es sprechen gegen die EWALDSche Hypothese vor allem auch die Ergebnisse der Schallschadigungsversuche WITTMACKS. Diese Versuche bestanden darin, daß Meerschweinchen mehrere Wochen hindurch täglich mehrmals mit einer schrillen Pfeife intensiv angeblasen wurden. Bei der histologischen Untersuchung fand sich dann ein umschriebener Ausfall der Sinneszellen des CORTISchen Organs im Bereich der unteren Schneckenwindung bei völligem Intaktsein der übrigen Windungen. Das Zustandekommen dieses Befundes kann nur so erklärt werden, daß auf die schrillen Pfeifentöne nur ein in der basalen Schneckenwindung gelegener Teil der Basilmembran angesprochen hat. Dementsprechend wurden durch das fortwährende akustische Trauma nur die in diesem Teil der Schnecke gelegenen Sinneszellen des Nervenendapparates überreizt und schließlich zerstört.

II. Der statische Apparat.

Als statischen Apparat (Vorhofbogengangsassarat oder kurz Vestibularapparat) bezeichnen wir die im Endolymphraum des Vorhofs (Utriculus und Sacculus) und der Bogengänge (Ampullen) gelegenen Sinnesendstellen.

Unsere Kenntnisse von der Funktion des Vorhofbogengangsassarates gründen sich auf die experimentellen Untersuchungen von FLOURENS, der fand, daß bei Durchschneidung eines Bogenganges an der Taube Bewegungen des Kopfes, der Augen und des Körpers in der Ebene dieses Bogenganges auftreten. GOLTZ hat als erster die Idee ausgesprochen, daß die Bogengänge ein Gleichgewichtsorgan seien. MACH, BREUER u. a. haben die Lehre von der Funktion des Bogenganges weiter ausgebaut. EWALD demonstrierte an Tierversuchen die Abhängigkeit bestimmter gerichteter Augen-Kopfbewegungen von der Richtung der Endolymphbewegung in einem bestimmten Bogengang. Die klinische Funktionsprüfung des Vestibularapparates ist namentlich von BARÁNY, WITTMACK, GUTTICH, GRAHE u. a. ausgebaut worden. MAGNUS, DE KLEYN und WITTMACK haben unsere Kenntnisse auf diesem Gebiet durch experimentelle Untersuchungen erheblich gefordert.

Die Nervenfasern des Vorhofbogengangsassarates stehen über ihre zentralen Endstätten in der Medulla, den DEITERSchen, den BECHTEREWschen und den ROLLERSchen Kern in anatomischer Verbindung mit dem Kleinhirn, den Kernen der Augenmuskelnerven und dem Rückenmark. Gemeinsam mit dem Gesichtssinn und der oberflächlichen und der tiefen Sensibilität (Hautdrucksinn, Muskel- und Gelenksinn) hält der Vestibularapparat, gewissermaßen als „sechster Sinn“, den Körper im Gleichgewicht: er übermittelt Empfindungen über die Stellung des Kopfes im Raum und löst zugleich durch Hals- und Körperstellreflexe Innervationen aus, die eine sofortige Anpassung der Körpermuskulatur an die jeweilige Körperlage bzw. an die Veränderungen derselben automatisch, also unter der Schwelle des Bewußtseins herbeiführen.

Geradlinige Bewegungen des Körpers und Kopfes in vertikaler und horizontaler Richtung und die Lage des Kopfes im Raum werden von den Sinnesendstellen im Vorhof (Macula sacculi und utriculi mit ihrer Otolithenmembran), Drehbewegungen des Kopfes und Körpers dagegen von den in den Ampullen der Bogengänge gelegenen Endorganen (Crista ampullaris mit Cupula) geregelt.

Zum Verständnis des Erregungsvorganges in den Bogengängen sei folgendes gesagt:

Die drei Bogengänge des Labyrinths liegen in drei rechtwinkelig zueinander stehenden Ebenen. Jeder Bogengang hat an einem seiner Enden eine Erweiterung (Ampulle), in der auf einer zum Bogengang quergestellten Leiste (Crista ampullaris) das Sinnesepithel ruht. Die Sinneszellen sind mit haarförmigen

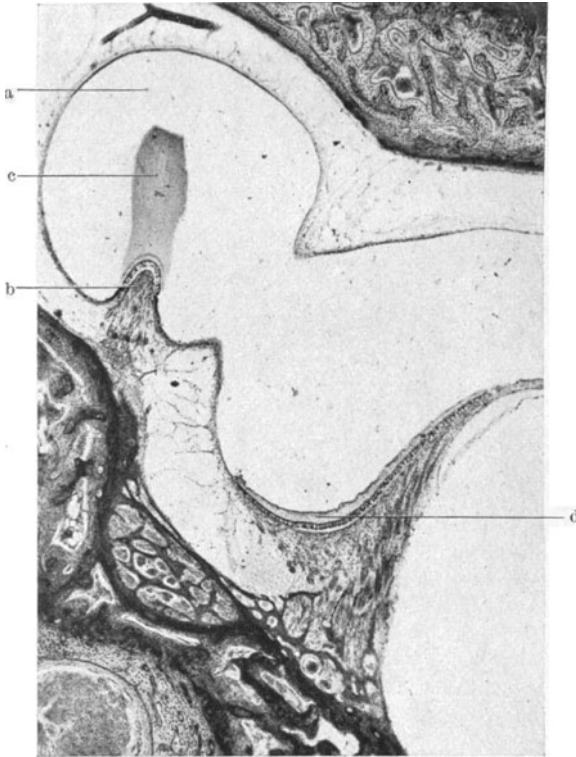

Abb. 16. Schnitt durch die Ampulle des horizontalen Bogenganges und den Utriculus (Vertikalschnitt durch die Felsenbeinpyramide) a Ampulle, b Crista ampullaris, c Cupula, d Macula utriculi.

Ausläufern versehen, die, von einer gelatinösen Substanz (Cupula) überdeckt, in die das Lumen des häutigen Bogenganges füllende Endolymphe ragen. Die Erregung des Sinnesorgans erklärt man sich so, daß Strömungen der Endolymphe die Cupula verschieben, und damit die haarförmigen Ausläufer der reizempfindlichen Zellen verbiegen. Bei Kopfdrehungen in der Richtung der Ebene, in welcher der betreffende Bogengang liegt, entstehen in ihm Strömungen infolge des Trägheitsgesetzes, indem der Flüssigkeitsring beim Beginn der Bewegung zurückbleibt, dann sich allmählich beschleunigt, mitbewegt und beim Aufhören der Bewegung sich weiter in der Bewegungsrichtung fortschiebt. Dadurch entsteht beim Beginn und während der Kopfdrehung eine der Drehrichtung entgegengesetzte Verbiegung der Sinneshaare bzw. der Cupula und nach Aufhören der Drehbewegung eine Verbiegung der Cupula in der Richtung der ursprünglichen Drehbewegung. Da nun jede Verbiegung der Cupula

die Empfindlichkeit einer der Verbiegung entgegengesetzten Drehbewegung auslöst, empfindet man während der Drehung eine Bewegung im gleichen Sinne, nach dem Aufhören der Drehung jedoch hat man das Gefühl in der entgegengesetzten Richtung gedreht zu werden.

In ähnlicher Weise nimmt man auch als adäquaten Reiz für die Erregung der Sinnesendstellen im Vestibulum Verschiebungen der Endolymphe an. Je nach der Stellung des Kopfes im Raum sollen die der Macula aufliegenden Oto- oder Statolithen auf die Sinnesendstellen der Macula drücken oder an ihnen zerren.

Im Gegensatz zu diesen bisher gültigen Anschauungen ist WITTMACK auf Grund seiner experimentellen Forschungen über den Tonus der Sinnesendstellen der Meinung, daß der auslösende Reiz für die Erregung der Sinnesendstellen im Vorhofbogengangssystem in Druckwirkungen (Kompression, Depression), die durch die Stromung hervorgerufen werden, zu suchen ist.

Untersuchungsmethoden.

Gang der Untersuchung.

I. Anamnese.

Jeder Ohruntersuchung sollte zunächst eine genaue Anamnese vorangehen. Durch die Angaben, die wir dabei von den Patienten erhalten, erwachsen uns oftmals wichtige Fingerzeige für die Art und die Beurteilung eines Ohrenleidens. Der Satz „Eine gute Anamnese ist die halbe Diagnose“ ist oft richtig. Bei der Erhebung der Anamnese darf man aber nicht in den Fehler verfallen, daß man — was besonders bei suggestiblen Patienten leicht möglich ist — in den Patienten etwas „hineinfragt“, da man dadurch in der Erkennung der Krankheit vollkommen irreführt werden kann.

Die Anamnese soll uns Aufklärung geben über die Entstehung und mutmaßliche Ursache eines Ohrenleidens (akuter Beginn oder allmähliches schleichendes Einsetzen der Krankheit; der Ohrerkrankung direkt vorangegangene andere Krankheiten, wie Angina, Schnupfen, Scharlach, Masern, Diphtherie, Grippe).

Weiter sind von Wichtigkeit Angaben darüber, ob und welche Infektionskrankheiten früher durchgemacht worden sind (Scharlach, Masern, Diphtherie, Typhus), ob der Patient eine Syphilis oder eine Tuberkulose gehabt hat, an was für Krankheiten er jetzt leidet (Diabetes, Blutkrankheiten, Arteriosklerose, Gicht, Nephritis). Auch nach dem Beruf und den dadurch bedingten Schädigungsmöglichkeiten wird man fragen (Schädigungen des Gehörs durch Schalleinwirkungen, toxische Neuritis des Hörnerven und Schädigung der Schleimhäute durch fortdauerndes Einwirken von Giften beim Arbeiten mit Chemikalien). Nicht vergessen werden darf die Frage, ob bereits früher andere oder dem jetzigen Leiden ähnliche Ohrerkrankungen bestanden haben.

Von besonderer Bedeutung ist die Erhebung einer genauen Familienanamnese, um die Heredität eines Ohrenleidens festzustellen (Otosklerose, hereditär-degenerative Schwerhörigkeit, familiäre Neigung zu Mittelohrkatarrhen oder Mittelohreiterungen).

Nachdem man sich auf diese Weise über die Entstehung einer Ohrerkrankung und ihren Zusammenhang mit anderen Leiden orientiert hat, befragt man den Patienten nach seinen jetzigen Klagen (Ohrenschmerzen, Schwerhörigkeit, Ohrensausen, Schwindel, Kopfschmerzen).

II. Die physikalischen Untersuchungsmethoden des Ohres.

1. Äußere Besichtigung und Betastung.

Bevor man den Gehörgang und das Trommelfell mit Hilfe des Ohrtrichters untersucht, wird man nicht unterlassen, eine genaue Besichtigung und Betastung der Ohrmuschel, des Gehörgangseinganges und der Umgebung des Ohres durchzuführen, man läuft sonst Gefahr, wichtige Veränderungen an der Ohrmuschel selbst oder in deren Umgebung (beginnende Weichteilschwellung am Warzenfortsatz bei Mastoiditis, Drüenschwellung unterhalb der Ohrmuschel) zu übersehen, oder man verursacht dem Patienten unnötige Schmerzen (z. B. durch Einführen des Ohrtrichters bei Gehörgangsfurunkulose oder bei Ekzem des Gehörgangs). Man achte also auf Verdickungen oder Schwellungen

der Ohrmuschel (Perichondritis, Othämatom, Geschwülste), auf Verstrichen-sein der hinteren Ansatzfalte der Ohrmuschel (Furunkel des Gehörgangs), prüfe durch vorsichtiges Betasten auf Druckempfindlichkeit des Gehörgangs von hinten und vom Tragus her (Gehörgangsfurunkel). Klopf- und Druckempfindlichkeit des Warzenfortsatzknochens spricht für Mastoiditis.

2. Die Spiegeluntersuchung (Otoskopie).

a) Lichtquelle und Beleuchtungsmethode.

Da der äußere Gehörgang von dem diffusen Tageslicht nicht genügend erhellt ist, verwenden wir zur Untersuchung des Gehörgangs und des Trommelfells indirektes (reflektiertes) Licht. Um

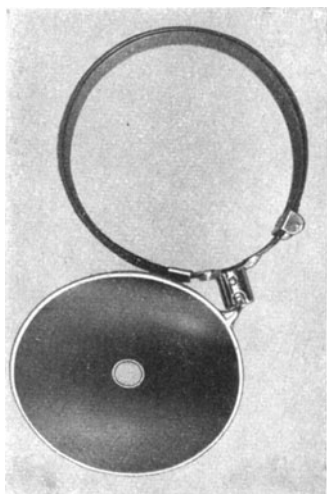


Abb. 17. Stirnreflektor.

weiter von dem wechselnden Tageslicht unabhängig zu sein und ein stets gleichbleibendes Licht zu haben, benützen wir künstliches Licht. Die Lichtquelle muß möglichst hell und frei von roten Strahlen sein. Am besten eignet sich das Licht einer matten elektrischen Birne von 60—100 Watt oder Gasglühlicht. Die Lichtquelle umkleidet man zur seitlichen Abblendung mit einem schwarzen Metallmantel, aus dem eine runde Öffnung von 8—10 cm Durchmesser herausgeschnitten ist. Zweckmäßig ist es, die Untersuchung im verdunkelten Zimmer vorzunehmen, damit die Lichtquelle voll zur Wirkung kommt. Von der künstlichen Lichtquelle fangen wir das Licht mit dem Reflektor auf und werfen es in den Gehörgang. Der Reflektor ist ein flachkonkaver Spiegel von 10 cm Durchmesser und mit einer Brennweite von 15 cm. Ein 1—1½ cm großes Loch in der Mitte des Spiegels gestattet dem Untersucher,

die beleuchtete Stelle zu betrachten. Der Spiegel ist an einem in seiner Weite verstellbaren Stirnreifen aus Hartgummi angebracht (Stirnreflektor). Stirnreif und Reflektor sind durch ein nach allen Seiten gut drehbares Kugelgelenk miteinander verbunden (s. Abb. 17).

Der Strahlengang bei der Anwendung des Reflektors ist folgender: Lichtquelle, Reflektor, Trommelfell und zurück durch das Loch des Reflektors auf die Netzhaut des Arztes.

b) Technik der Otoskopie.

Die Otoskopie verursacht dem Anfänger gewisse Schwierigkeiten, die man sich aber erleichtern kann, wenn man sich von Anfang an daran gewöhnt, folgendes zu beachten:

Die Lichtquelle befindet sich etwas hinter und rechts von dem zu Untersuchenden, also links vom Arzt. Gespiegelt wird grundsätzlich mit dem linken Auge, nur wenn das linke Auge sehr viel schlechter ist als das rechte, soll mit dem rechten Auge gespiegelt werden. In diesem Falle sollte aber dann die Lichtquelle links vom Patienten angebracht werden. Lichtquelle, Auge des Arztes und Ohr des zu Untersuchenden sollen möglichst in der gleichen Höhe stehen. Dadurch wird die Einstellung des Lichtes sehr vereinfacht. Größen-

unterschiede zwischen Arzt und Patient lassen sich durch einen verstellbaren Drehsessel oder durch untergelegte Polster ausgleichen. Man achte ferner darauf, daß Lichtquelle, Auge des Arztes und Ohr des Patienten in einem möglichst spitzen Winkel zueinander liegen (Scheitel des Winkels am Reflektor); nur dann ist es möglich, den Reflektor in die für die Untersuchung günstigste Stellung zu bringen. Der Reflektor muß möglichst nahe an das Auge herangebracht werden, um das Auge vor seitlicher Blendung zu schützen und eine perspektivische Verkleinerung des Sehloches zu vermeiden. Weiter soll der Reflektor möglichst parallel zum Auge in der Frontalebene stehen, da bei Schrägstellung des Reflektors die runde Durchblicköffnung des Spiegels oval gesehen wird und sich dadurch verkleinert.

Ganz besonders wichtig ist, daß man sich von Anfang an streng daran gewöhnt, nur mit dem hinter dem Loch des Reflektors befindlichen linken Auge (monokulär) zu untersuchen. Der Anfänger kneift deshalb am besten das rechte Auge zu, später gewöhne er sich aber, um nicht zu ermüden, daran, das rechte Auge auch offen zu halten.

Hat man den Reflektor in die richtige Lage gebracht, so gelingt es leicht, das von der Lichtquelle abgefangene Licht auf den Eingang des Gehörgangs zu werfen. Das beste Licht erzielt man, wenn die Entfernung des Reflektors vom Gehörgangseingang das Doppelte der Brennweite des Reflektors, also etwa

30 cm beträgt. Nunmehr ist streng darauf zu achten, daß der Kopf des Arztes ruhig bleibt, denn bei der geringsten Kopfbewegung huscht das Licht wieder weg. Bewegt wird beim weiteren Verlauf der Otoskopie nur noch der Kopf des Patienten, und auch dieser darf nicht mehr nach der Seite, oder auf- und abwärts verschoben werden, sondern es dürfen nur noch Veränderungen der Kopf-lage durch leichtes Drehen oder Neigen des Kopfes ausgeführt werden.

Nach erfolgter Einstellung des Lichtes auf den Eingang des Gehörgangs tritt nun dem Einblick in den Gehörgang selbst meist ein Hindernis in Gestalt des Tragus und der besonders bei Männern stark entwickelten Gehörgangshaare entgegen. Dieses Hindernis überwinden wir mit Hilfe des Ohrtrichters. Die Weite des Ohrtrichters muß der individuellen Weite des Gehörgangs angepaßt werden. Mit den im Handel befindlichen Sätzen von 3—4 Größen kommt man meist aus. Daß die Ohrtrichter auskochbar und daher aus Metall sein müssen, ist selbstverständlich. Das Einführen des Trichters hat oft eine Reflexhyperämie am Trommelfell zur Folge und erregt bei manchen Patienten einen reflektorischen Husten durch Reizung des in der Gehörgangshaut verbreiteten Ramus auricularis nervi vagi.

Da der Gehörgang kein gerade gerichtetes Rohr ist, sondern im allgemeinen einen leicht S-förmigen Verlauf mit zwei Knickungen hat, müssen wir ihn vor dem Einführen des Ohrtrichters gerade strecken. Dies erreicht man dadurch, daß man die Ohrmuschel nach hinten oben (bei Säuglingen und Kleinkindern nach hinten unten) und etwas vom Kopfe abzieht.

Die Einführung des Ohrtrichters hat vorsichtig und schonend unter leichter Drehung des Trichters zu geschehen, jede Gewalt ist dabei zu

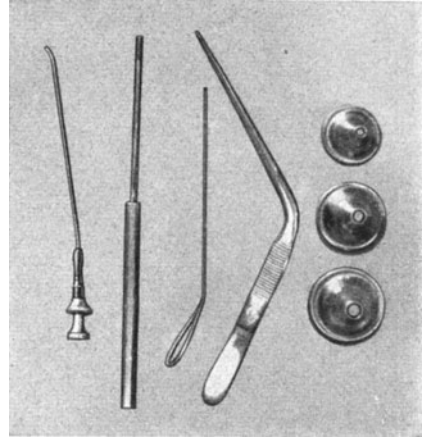


Abb. 18. Untersuchungsinstrumente: Ohrtrichter, Ohrpinzette, Silbersonde, Watteträger, Paukenröhrchen.

vermeiden. Tiefer als bis zum Ende des knorpeligen Gehörgangs darf man ihn nicht vorschieben, weil die Berührung der knöchernen Gehörgangswand schmerzhaft ist. Dabei können durch plötzliche ruckartige Abwehrbewegungen des Patienten Verletzungen der Gehörgangsauskleidung entstehen. Der Ohrtrichter wird am rechten Ohr mit der rechten, am linken Ohr mit der linken Hand eingeführt, gleichzeitig wird mit der anderen Hand die Geradestreckung des Gehörgangs durch Zug an der Ohrmuschel vorgenommen. Nach erfolgter Einführung wird sowohl die Fixation des Ohrtrichters als auch der Zug an der Ohrmuschel beiderseits von der linken Hand übernommen, um die rechte für

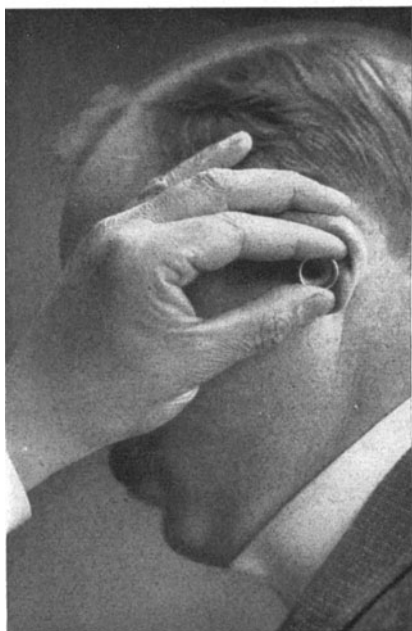


Abb. 19.



Abb. 20.

Abziehen der Muschel und Einführung des Trichters mit der linken Hand am linken (Abb. 19) und am rechten (Abb. 20) Ohre.

die Ausführung reinigender oder operativer Maßnahmen frei zu bekommen. Man muß es deshalb lernen, bei der Untersuchung des rechten Ohres mit dem dritten und vierten Finger der linken Hand die Muschel abzuziehen und dann noch mit Daumen und Zeigefinger den eingeführten Trichter in seiner Lage zu halten und erforderlichenfalls nach verschiedenen Richtungen zu bewegen, um verschiedene Teile des Gehörgangs und des Trommelfells einzustellen (Abb. 19 und 20). Bei der Untersuchung des linken Ohres wird, wie aus der Abb. 19 hervorgeht, die Streckung des Gehörgangs durch den Zeigefinger und Mittelfinger ausgeführt.

Zunächst leuchtet man nun die Wände des Gehörgangs ab und stellt dann das Trommelfell selbst ein. Dabei muß man bedenken, daß der Gehörgang eine Länge von 3—4 cm hat, will man daher das Trommelfell scharf beleuchten, so muß man den Kopf des Patienten um diese Entfernung von 3—4 cm auf sich zu bewegen, da der Reflektor, als Hohlspiegel von 15 cm Brennweite in der doppelten Brennweite von 30 cm das beste Licht gibt.

c) Das normale Trommelfellbild.

Das für den Anfänger schwer zu beurteilende otoskopische Bild des normalen Trommelfells wird leichter verständlich, wenn wir bei seiner Beschreibung von den anatomischen Verhältnissen ausgehen.

Das Trommelfell ist in einem knöchernen Rahmen, dem *Sulcus tympanicus*, ausgespannt. Es besteht aus einer Grundschicht (*Stratum fibrosum*), die außen mit einer Hautschicht (*Stratum cutaneum*) und innen mit einer Schleimhautschicht (*Stratum mucosum*) überzogen ist.

Das *Stratum fibrosum* (Abb. 21) besteht aus Bindegewebsfibrillenbündeln, die in zwei plattenartigen Lagen angeordnet sind. Die innere Lage hat zirkulär, die äußere radiär angeordnete Fasern. Beide Schichten sind am Rande des Trommelfelles am dicksten, so daß hier ein schmaler Ringwulst (*Sehnenring*, *Annulus fibrosus*) gebildet wird, dessen fest verfilzte fibrilläre Bündel mit elastischen Fasern verwoben sind.

Der Ursprung des *Stratum fibrosum* am *Sulcus tympanicus* erleidet vorn oben, oberhalb des kurzen Fortsatzes des Hammergriffes an der *Incisura tympanica* (RIVINI), eine Unterbrechung, so daß das Trommelfell hier keine Bindegewebsfasern hat, sondern allein aus der Haut- und Schleimhautlage besteht. Diese dünne Partie des Trommelfelles heißt SHRAPNELLSche Membran oder *Pars flaccida*, im Gegensatz zu seinem widerstandsfähigeren, um ein Vielfaches größeren Hauptteile, der *Pars tensa* (vgl. Abb. 21 und 27).

Infolge krankhafter Vorgänge zeigt die *Pars flaccida* nicht selten ein kleines Loch, das früher irrtümlich als normaler Befund (*Foramen Rivini*) beschrieben worden ist.

Gegen die Mitte des Trommelfelles hin setzen sich die beiden Bindegewebslagen an den Hammergriff an, so daß dieser von seinem, dem vorderen oberen Rande des Trommelfelles nahe gelegenen *Processus brevis* an bis zu seinem etwa dem Zentrum des Trommelfelles entsprechenden Ende fest mit dem *Stratum fibrosum* verbunden ist.

Das *Stratum mucosum* des Trommelfelles ist die einfache Fortsetzung der die Paukenhöhle auskleidenden Schleimhaut und besteht aus einfachem Pflasterepithel ohne Flimmerhaare auf einer dünnen, bindegewebigen Grundlage.

Das *Stratum cutaneum* stellt eine Fortsetzung der häutigen Auskleidung des Gehörganges dar und besteht aus einer bindegewebigen *Cutis* und einer epithelialen *Epidermis*.

Die Einwebung des Griffes und des kurzen Fortsatzes des Hammers in die dünne Membran hat zur Folge, daß sich das Relief dieser Knöchelchenteile an verschiedenen Stellen der Außen- und Innenseite aus der Fläche des Trommelfelles heraushebt. Außen tut dies der kurze Fortsatz (Abb. 22, 1 und 27 H), der wie ein kleiner Kegel mit abgestumpfter Spitze in das Gehörgangslumen hineinragt. Von ihm aus ziehen zwei nach außen prominente Falten nach vorn und nach hinten oben an den Trommelfellrand und gehen hier in den Ringwulst über. Die hintere Falte (Abb. 22, 4) pflegt länger und stärker ausgeprägt zu sein als die vordere (Abb. 22, 5). Häufig findet sich auch eine mittlere, fast senkrecht zum *Processus brevis* herabsteigende Falte.

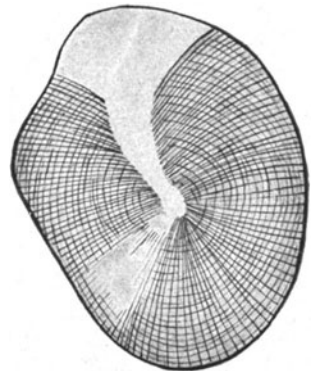


Abb. 21. Richtung der Fasern des *Stratum fibrosum* in einem linken Trommelfell (Schematisch.)

Betrachten wir nunmehr das Trommelfell als Ganzes, so finden wir, daß es im Sulcus tympanicus nicht gerade ausgespannt, sondern flach trichterförmig in die Paukenhöhle eingezogen ist. Die tiefste Stelle des Trichters, der Nabel (Umbo), entspricht dem Ende des Hammergriffes, das um ein wenig nach vorn und unten vom Mittelpunkt des Trommelfelles liegt (Abb. 22, 3).

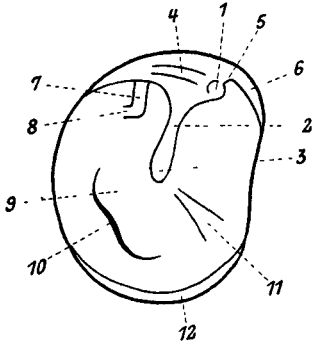


Abb. 22.

Abb. 22. Schema des normalen (rechten) Trommelfellbildes. 1 Kurzer Hammerfortsatz. 2 Hammergriff 3 Hammerende und Nabel. 4 Hintere Falte. 5 Vordere Falte 6 Ein Teil des Sehnenringes. 7 Durchscheinender Amboßschenkel. 8 Durchscheinende Stapediussehne. 9 Durchscheinendes Promontorium. 10 Schatten der Nische des runden Fensters. 11 Kegelförmiger Lichtreflex. 12 Teil des Sehnenringes und Sulcusreflex.

Die Radien dieses flachen Trommelfelltrichters stellen keine geraden Linien

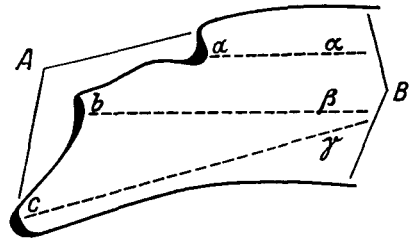


Abb. 23.

Abb. 23. Schematische Darstellung der Entstehung von Reflexen am Trommelfell. A Trommelfell. B Gehörgang. α , β , γ reflektierte Lichtstrahlen; α Reflex am Processus brevis, b kegelförmiger, c Sulcus-Reflex (Nach BEZOLD)

dar, sondern zeigen eine leichte bauchige Wölbung gegen die Trichterhöhle, also gegen das Lumen des Gehörganges hin (Abb. 23). Am stärksten ausgeprägt ist diese Wölbung im vorderen unteren Trommelfellteile.

Die Stellung des Trommelfelles zur Achse des Gehörganges ist abhängig von der Lage des knöchernen Trommelfellrahmens (Sulcus tympanicus) im Schädel. Die Ebene, in welche dieser Rahmen fällt, steht nicht senkrecht zur Achse des Gehörganges, sondern ist in zwei Richtungen gegen diese geneigt, und zwar liegt ihr oberer Teil weiter nach außen als ihr unterer, und ihr hinterer Teil weiter nach außen als ihr vorderer. Betrachten wir also das Trommelfell durch den Gehörgang, so liegen sein hinterer und oberer Rand unserem Auge näher, als sein vorderer und unterer.

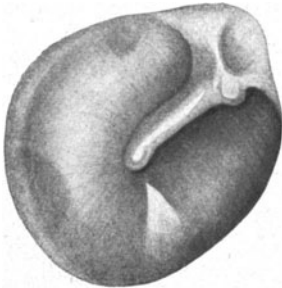

Abb. 24. Normales rechtes Trommelfell

Infolge der Schiefstellung, der Trichtergestalt und der partiellen Auswärtswölbung steht nur ein kleines Segment des Trommelfelles rechtwinkelig zur Gehörgangachse, nämlich ein schmaler Streifen, der am Umbo spitz beginnt und sich in Form eines hohen und schmalen gleichschenkeligen Dreieckes allmählich verbreiternd, nach vorn und unten bis etwa zur Mitte zwischen Umbo und Trommelfellrand hinzieht (Abb. 22, 11). Wir werden sogleich sehen, welche Wichtigkeit die Kenntnis dieser Stelle hat.

Das Trommelfell, dessen Eigenfarbe ein liches Perlmuttergrau ist, trägt einen dünnen Fettüberzug, der nur vom Ohrenschmalze herkommen kann (SCHWALBE). Dieser verleiht ihm die Fähigkeit zu glänzen, d. h. Lichtstrahlen stark zu reflektieren. Beleuchten wir es mit dem Reflektor und betrachten es durch dessen zentrales Loch, so sehen wir Lichtreflexe nur an bestimmten Stellen; nach bekannten physikalischen Gesetzen können sie nämlich nur da

erscheinen, wo das in den Gehörgang einfallende Licht auf einen Trommelfellteil trifft, der senkrecht zur Richtung des Gehörganges steht, denn nur eine

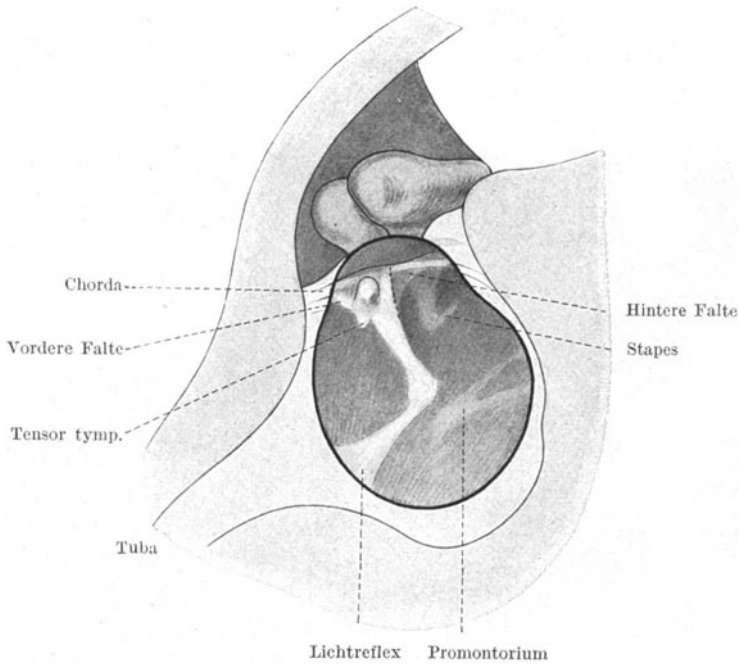


Abb. 25. Verhältnis des Trommelfelles zur Paukenhöhle (Blick von außen auf das linke Trommelfell) Weiß Tube, Hypo- und Mesotympanum. Im dunkel schraffierten Epitympanum Hammerkopf und Amboßkörper. (Nach MERKEL: Anatomie des Menschen V.)

solche Stelle kann den Lichtstrahl wieder durch den Gehörgang in das Auge des Untersuchers zurückwerfen (vgl. Abb. 23). Wir haben oben die zur Gehörgangsrichtung senkrecht gelagerte Trommelfellstrecke genau beschrieben und brauchen also Form und Richtung des in ihrer ganzen Ausdehnung auftretenden sog. normalen oder kegelförmigen Reflexes (Abb. 22, 11) nicht mehr besonders anzugeben.

Verändert dieser Reflex seine Richtung oder seine Länge, oder erscheint er unterbrochen, oder treten Reflexe an ungewöhnlichen Stellen auf, so schließen wir, daß die Lage des Trommelfelles oder eines Abschnittes desselben nicht mehr normal ist.

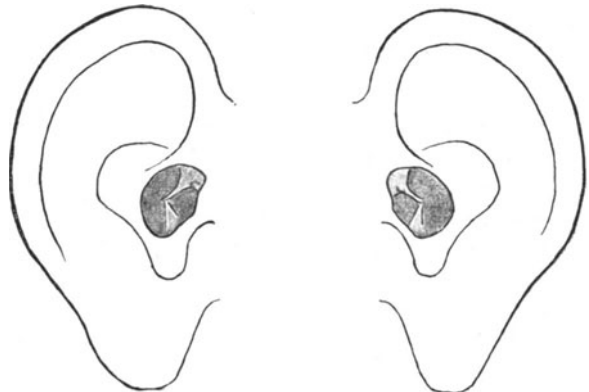


Abb. 26. Richtung von Hammergriff und Lichtkegel am rechten und am linken Ohre.

Ein anderer Reflex findet sich auf der Spitze des Processus brevis (Abb. 22, 1) und ein dritter längs des unteren Trommelfellrandes (Sulcusreflex, Abb. 22, 12); dieser gehört jedoch bisweilen schon nicht mehr dem Trommelfelle an, sondern entsteht an der Innenwand des Sinus meatus.

Nachdem wir Gestalt und Lage des Trommelfelles kennengelernt haben, wird es uns nicht mehr schwer sein, die Richtung des Hammergriffes (Abb. 22, 2, 3 und Abb. 27), wie wir sie bei der Betrachtung durch den Gehörgang sehen, zu verstehen.

Die Dicke des Trommelfelles ist nicht überall die gleiche. Wir haben schon den besonders dicken Randwulst erwähnt. Nahe am Umbo findet sich eine weitere Verdickung infolge der Konvergenz der Radiärfasern, die das Hammerende schaufelförmig verbreitert erscheinen läßt und manchmal eine gelbliche Farbe zeigt (Abb. 22, 3). Endlich zieht von der oberen Gehörgangswand ein verdickter Epidermisstreifen längs des Hammergriffes bis zum Umbo herab, in dem am hinteren Rande des Griffes ein starkes Bündel der radiär angeordneten Trommelfellgefäße verläuft.

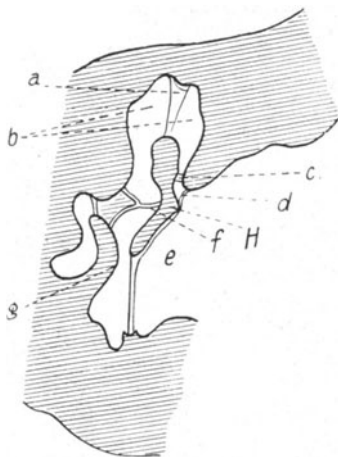


Abb. 27 Frontalschnitt durch die linke Paukenhöhle (mit Benutzung einer Abbildung von SCHWALBE). Amboß und Steigbügel sind entfernt *e* Pars tensa des Trommelfelles, *d* Pars flaccida Shrapnell; *H* Hammer; *b* Kuppelraum (Epitympanum); *a* und *c* Hammerbänder; *f* Sehne des Musculus tensor tympani; *g* Promontorium.

Die übrigen dünnen Teile der Membran sind unter normalen Verhältnissen etwas, unter pathologischen (Atrophie) mitunter glasartig durchsichtig, so daß wir durch das Trommelfell hindurch mancherlei sehen. Unterhalb der hinteren Falte wird der lange Amboßschenkel (Abb. 22, 7) und manchmal auch ein Stückchen von der Sehne des Musculus stapediis (Abb. 22, 8), oder der nach außen liegende Steigbügelschenkel erkennbar. Hinter dem Umbo kommt die stark in die Paukenhöhle vorgewölbte Wand der Schneckenkapsel, das Promontorium (Abb. 22, 9; vgl. auch Abb. 27, *g*), dem Trommelfell so nahe, daß die Farbe ihres Schleimhautüberzuges durch das Trommelfell schimmert; schließlich erkennen wir am hinteren Rande des Promontorium als dunklen Schatten die Nische, in welcher das runde Fenster liegt (Abb. 22, 10).

In seltenen Fällen, besonders bei schmaler und dünner hinterer Falte, kann man direkt unter dieser ein Stückchen der Chorda tympani durchschimmern sehen, die zwischen Hammergriff und langem Amboßschenkel quer durch die Paukenhöhle zieht (Abb. 25).

Ist das Trommelfell gänzlich zerstört und der Hammer ausgestoßen, so sehen wir natürlich alles, was sonst durch die Membran durchschimmert, direkt und finden auch noch einiges mehr. Zunächst erkennen wir das Promontorium als linsenförmigen Vorsprung der inneren Paukenhöhlenwand. Etwa an der Mitte seines hinteren Randes finden wir die Nische, welche nach dem runden Fenster führt; dieses selbst bleibt uns verborgen. Unter dem hinteren oberen Rande des knöchernen Trommelfellrahmens erkennen wir leicht — falls diese Gebilde noch erhalten sind — den langen Amboßschenkel, seine Gelenkverbindung mit dem Steigbügelköpfchen und die Sehne des Steigbügelmuskels, oder, wenn diese zerstört ist, den nach außen gelegenen Schenkel des Steigbügels. Unterhalb des Promontorium sind oft riff- oder bienenwabenartige Leisten und Vertiefungen erkennbar, die am stärksten am Paukenhöhlenboden ausgebildet zu sein pflegen. Nach vorn hin sieht man in seltenen Fällen etwas vom Rande des tympanalen Tubenostium.

Wichtig ist noch, zu wissen, daß das Trommelfell keineswegs die ganze Außenwand der Paukenhöhle bildet. Vielmehr wird fast das ganze obere Drittel der Paukenhöhle, der Kuppelraum oder Recessus epitympanicus (auch Atticus genannt) nach außen vom Knochen der oberen Gehörgangswand gedeckt. In diesem Raume liegen Hammerkopf und Amboßkörper verborgen. Auch der tiefste Teil der Paukenhöhle, der Recessus hypotympanicus, liegt tiefer als der untere Trommelfellrand.

Da die an der Grenze zwischen knorpeligem und knöchernem Gehörgang gelegene engste Stelle des Gehörgangs, der Isthmus, für gewöhnlich kleiner ist als die Trommelfellfläche, können wir in den seltensten Fällen das ganze Trommelfell mit einem Male überblicken. Um nun nichts zu übersehen, und um insbesondere die Gewähr zu haben, daß man das Trommelfell bis in seine äußersten Randpartien abgeleuchtet hat, ist es notwendig, sich systematisch der Reihe nach die einzelnen Partien des Trommelfells im Ohrtrichterausschnitt einzustellen. Am besten geht man dabei folgendermaßen vor: Man sucht zunächst den normalen, dreieckigen Lichtreflex auf. Nimmt man den Lichtreflex an den hinteren Trichterrand, so weiß man, daß man die vordere untere Trommelfellpartie im Gesichtsfeld hat, nimmt man den Lichtreflex an den vorderen Trichterrand, so fällt unser Blick auf die hintere untere Trommelfellpartie. Dann stellt man den Ohrtrichter so ein, daß die Spitze des Lichtreflexes an den unteren Trichterrand zu liegen kommt, dabei zeigt sich uns der Hammergriff. Diesem entlang geht dann unser Blick nach vorn oben und trifft auf den kurzen Fortsatz des Hammergriffes. Diesen Orientierungspunkt halten wir in unserem Trichterausschnitt fest, nehmen der Reihe nach den kurzen Fortsatz an den vorderen, hinteren und unteren Trichterrand und können uns so auf sichere Weise über die oberen Teile der Pars tensa des Trommelfells und insbesondere über die SHRAPNELLSche Membran orientieren. Gerade die genaueste Untersuchung dieser Teile des Trommelfells ist außerordentlich wichtig, denn hier sitzen oft kleine, randständige Perforationen, die auf eine gefährliche Form von Mittelohreiterung hinweisen. Diese randständigen Perforationen entgehen einem bei oberflächlicher Untersuchung besonders dann, wenn — wie es häufig der Fall ist — die obere knöcherne Gehörgangswand kurz vor dem Trommelfell eine Vorwölbung zeigt. In solchen Fällen muß man den Kopf des Patienten stark nach der abgewandten Schulter neigen und den äußeren Ohrtrichterrand stark senken, um die SHRAPNELL-Gegend ableuchten zu können.

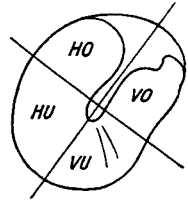


Abb 28.
Quadranteneinteilung
eines (rechten)
Trommelfelles.

Fehlt der normale dreieckige Lichtreflex, was nach Entzündungen des äußeren Gehörgangs, nach Mittelohrentzündungen und bei Einziehungen des Trommelfells häufig der Fall ist, so sucht man als erstes den kurzen Fortsatz auf, der außer bei Totaldefekten des Trommelfells immer vorhanden ist, und orientiert sich von hier weiter über die verschiedenen Abschnitte des Trommelfells.

Um den Sitz von pathologischen Veränderungen am Trommelfell zu beschreiben, teilt man das Trommelfell in vier Quadranten ein. Man denkt sich zu diesem Zweck eine Linie durch die ganze Länge des Hammergriffs und eine zweite senkrecht dazu durch den Umbo gezogen. Auf diese Weise erhält man, wie die Abb. 28 zeigt, einen vorderen oberen, einen vorderen unteren, einen hinteren oberen und einen hinteren unteren Quadranten.

Man kann sich auch am Trommelfell das Ziffernblatt einer Uhr angebracht denken und bezeichnet dann z. B. den Sitz einer Perforation bei Uhrzeit 3 oder 7 usw. liegend.

Mitunter ist es, um Einzelheiten am Trommelfell besser erkennen und richtig deuten zu können, notwendig, das Trommelfellbild zu vergrößern. Dies geschieht am einfachsten mit einer Lupe von 10—15 Dioptrien. Das Trommelfellbild muß dabei gut eingestellt und beleuchtet sein und die Linse muß zur Vermeidung störender Reflexe etwas schief gehalten werden.

Eine sehr starke Vergrößerung des Trommelfellbildes erzielt man mit der Ohrfernrohrlupe mit elektrischer Beleuchtung nach ECKERT-MÖBIUS. Dank

der guten Beleuchtung und der starken Vergrößerung auf 9 bis 21 mal erkennt man Feinheiten im Trommelfell und (bei dessen Perforation) auch in der Paukenhöhle, die sonst der Beobachtung bei schwacher Vergrößerung entgehen.

Eine — für die meisten Fälle ausreichende — Vergrößerung des Trommelfellbildes auf das Zweifache erreicht man mit der von BRÜNINGSS konstruierten pneumatischen Ohrlupe (s. Abb. 29). Dieser Apparat ersetzt gleichzeitig

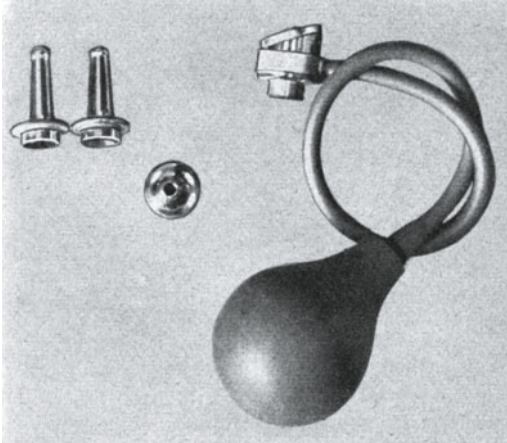


Abb. 29. Pneumatische Ohrlupe nach BRÜNINGSS.

den früher allgemein gebräuchlichen SIEGLESCHEN pneumatischen Ohrtrichter. Die BRÜNINGSSSCHE Ohrlupe besteht aus einem Ohrtrichter, auf den eine zylinderförmige Metallhülse aufgesteckt wird, die nach außen durch eine Glaslinse von zwei Dioptrien luftdicht abgeschlossen ist. Seitlich mündet in die Metallhülse ein Gummischlauch, der in einen Gummiballon endigt. Während man nun das Trommelfell durch die Glaslinse beobachtet, wird durch Drücken auf den Gummiballon die Luft im Gehörgang abwechselungsweise verdünnt und verdichtet. Mit Hilfe des pneumatischen Ohrtrichters läßt sich feststellen,

ob das Trommelfell seine normale Beweglichkeit besitzt, oder ob es teilweise oder ganz mit der medialen Paukenhöhle verwachsen ist (Adhäsivprozeß). Ferner läßt sich damit bei unklaren Fällen eine eingezogene Narbe von einer Perforation unterscheiden: Eine Narbe ist im pneumatischen Trichter beweglich, ist aber eine Perforation vorhanden, so weicht beim Zusammendrücken des Gummiballons die komprimierte Luft in die Ohrtrompete aus und die auf eine Narbe verdächtige Stelle bewegt sich nicht und erweist sich somit als Perforation.

d) Hindernisse bei der Otoskopie durch krankhafte Gehörgangsbefunde.

Normalerweise hat der Gehörgang glatte Wände, die bei normaler Cerumenabsonderung nur von einer dünnen Schicht von Ohrenschmalz bedeckt sind, die der Gehörgangswand einen speckigen Glanz verleiht. Bei krankhafter Cerumenbildung findet man im Gehörgang das Ohrenschmalz als gelbe oder bräunliche, zähe, klebrige Masse, die den Einblick auf das Trommelfell mehr oder weniger verdeckt, oder aber das Ohrenschmalz ist durch Eintrocknung verhärtet und füllt als steinharte Masse den Gehörgang vollständig aus (obturierender Ceruminalpfropf).

Außer durch Cerumenmassen kann der Gehörgang auch durch Epidermissmassen verlegt sein. Es sind dies weißliche, schuppige, schmierige, meist stark fötide Massen, die durch Abschilferung der Haut bei Gehörgangsentzündung entstehen, oder aber es handelt sich dabei um Cholesteatommassen, die aus dem Mittelohr stammen und sich durch eine Trommelfellperforation in den Gehörgang entleert haben. Die Epidermissmassen im Gehörgang können auch verhärten und den Gehörgang ganz ausfüllen. Man spricht dann — analog dem Ceruminalpfropf — von einem obturierenden Epidermisspfropf.

Auf die Entfernung solcher Hindernisse aus dem Gehörgang und auf die Vorsichtsmaßnahmen, die dabei zu beachten sind, wird im Speziellen Teil des Näheren eingegangen werden. Auch über die Hindernisse, die sich der Besichtigung des Trommelfells infolge von Erkrankungen des Gehörgangs selbst (Furunkel, diffuse Otitis externa, Exostosen und Hyperostosen) oder infolge von Erkrankungen des Mittelohres und des Warzenfortsatzes (Eiteransammlungen, Borkenbildung, Ohrpolypen, Granulationen, Gehörgangsverengungen und Durchbrüche bei Mastoiditis) findet sich Näheres in den betreffenden Kapiteln des Speziellen Teils.

Bei allen Ohrerkrankungen und bei allen im Ohr geklagten Schmerzen soll stets eine gründliche Untersuchung auch der Nase, des Nasenrachenraumes, des Rachens und der Mundhöhle vorgenommen werden, weil man dadurch häufig die Ursache der Mittelohrerkrankung (Nebenholen-eiterung, Nasenpolypen, chronischer Nasenkatarrh, adenoide Vegetationen, Tumoren im Nasenrachenraum, ulceröse Prozesse infolge Syphilis oder Tuberkulose im Rachen oder Nasenrachenraum) und eine Erklärung für Ohrenschmerzen (von cariösen Zähnen oder von chronisch entzündeten Gaumenmandeln ins Ohr ausstrahlend!) findet.

Schließlich soll man es nicht unterlassen, bei Ohrerkrankungen, insbesondere bei akuten und chronischen Mittelohreiterungen, aber auch bei nicht-eitrigen Erkrankungen (z. B. Labyrinthschwerhörigkeit unklarer Ätiologie) eine allgemeine Untersuchung des Körpers vorzunehmen. Zu achten ist besonders auf Exantheme (Infektionskrankheiten!), Pulsstörungen, Hirnnervenlähmungen, Sprachstörungen (otogener Hirnabsceß!) Adiadochokinese (Kleinhirnerkrankungen!), Nackensteifigkeit (Meningitis!). Auch auf Diabetes, Nephritis, Arteriosklerose sollte bei der Allgemeinuntersuchung gefahndet werden.

e) Die krankhaften Trommelfellbefunde.

Änderungen der Farbe und der Stellung des Trommelfells, Narbenbildungen, Substanzverluste (Perforationen) werden ausführlich im speziellen Teil im Kapitel der Mittelohrerkrankungen beschrieben. Um Wiederholungen zu vermeiden, sei daher dorthin verwiesen.

3. Die Untersuchung des Mittelohres durch die Ohrtrumpete (Tuba Eustachii).

Außer durch die Besichtigung des Trommelfells können wir auch durch Lufteinblasung in das Mittelohr durch die Ohrtrumpete wichtige Aufschlüsse über die Art einer vorliegenden Mittelohrerkrankung gewinnen.

Zur Lufteintreibung ins Mittelohr verwenden wir folgende Methoden:

Der **VALSALVASCHE VERSUCH** besteht darin, daß nach einer kräftigen Inspiration bei zugehaltener Nase und verschlossenem Munde die Expirationsluft ruckartig durch die Ohrtrumpete in die Paukenhöhle eingeblasen wird. Bei geschlossenem Trommelfell und durchgängiger Tube beobachtet man dann beim Ohrspiegeln ein Vorwölben des Trommelfells. Ist eine kleine, punktförmige, vorher nicht sichtbare Perforation des Trommelfells vorhanden, so sieht man bei der Ausführung des VALSALVASCHEN VERSUCHS Luftblasen oder Sekret aus der verdächtigen Stelle austreten, oder man hört sogar schon von außen ein Durchblasegerausch (Perforationsgerausch). Vor allzu häufiger und allzu kräftiger Anwendung des VALSALVASCHEN VERSUCHES beim Vorhandensein von

Narben im Trommelfell ist zu warnen, da dadurch leicht eine dünne Narbe einreißen und eine Perforation entstehen kann.

Die **POLITZERSCHE LUFTDUSCHE** wird zu diagnostischen Zwecken dann ausgeführt, wenn der **VALSALVASCHE** Versuch wegen Verstopftsein der Ohrtrumpete nicht gelingt. Wir verwenden dazu einen nicht zu kleinen Gummiballon, der einen auskochbaren olivenförmigen Ansatz hat (s. Abb. 30). Dieser Ansatz wird luftdicht in das eine Nasenloch eingesetzt und dabei gleichzeitig das andere Nasenloch fest zugehalten. In demselben Moment, in welchem man nun den Gummiballon fest zusammendrückt, läßt man den Patienten „Kuckuck“ oder „Kikeriki“ sagen, oder man läßt den Patienten einen vorher in den Mund genommenen Schluck Wasser trinken. Dadurch wird im Augenblick des Sprechens oder Schluckens der Nasenrachenraum durch Aufwärtsbewegen des Gaumensegels nach dem Rachen zu luftdicht abgeschlossen, und die in die Nase

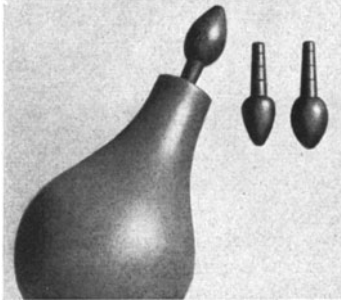


Abb. 30. POLITZER-Ballon mit verschiedenen Ansätzen

eingepumpte Luft wird durch die Ohrtrumpete in die Paukenhöhle befördert. Bei kleinen und unvernünftigen größeren Kindern, die nicht zum „Kuckuck“ sagen oder zum Wasserschlucken zu bewegen sind, gelingt das Politzern für gewöhnlich beim Schreien.

Da der Nasenrachenraum keine mediane Scheidewand hat, wirkt die **POLITZERSCHE** Lufteintreibung (wie der **VALSALVASCHE** Versuch) auf beide Ohren. Will man die Wirkung möglichst auf eine Seite beschränken, so muß man durch festes Eindringen eines Fingers in den Gehörgang des zu schonenden Ohres die Gehörgangsluft komprimieren und so einen Gegendruck auf das Trommelfell ausüben lassen.

Der **Katheterismus der Ohrtrumpete** hat gegenüber dem **VALSALVASCHEN** Versuch und dem **POLITZERSCHEN** Verfahren den Vorteil, daß wir mit seiner Hilfe getrennt in jedes Ohr einzeln Lufteinblasungen vornehmen können. Eine vorn schnabelförmig abgebogene Metallröhre wird (bei empfindlichen Personen nach Anästhesierung der Nasenschleimhaut) in die Nase so eingeführt, daß das abgebogene Ende in die Tubenöffnung zu liegen kommt.

Das andere Ende ist trichterförmig erweitert, um den Ansatz des **POLITZERSCHEN** Gummiballons aufnehmen zu können, und trägt an der Seite der Schnabelbiegung einen kleinen Ring, der uns nach der Einführung des Instrumentes in die Nase die Richtung des Schnabels erkennen läßt (s. Abb. 31). Am Katheter sind Einkerbungen in Abständen von 1 cm angebracht.




Abb. 31. Ohrkatheter.

Um den Katheter durch die Nase in die Tube einführen zu können, was am besten stehend am sitzenden Kranken geschieht, bedürfen wir einer guten räumlichen Vorstellung des Naseninnern, wie wir sie aus der Betrachtung eines sagittalen Medianschnittes durch den Kopf (Abb. 32) gewinnen. Wir fassen den Katheter nahe dem trichterförmigen Ende wie eine Schreibfeder, heben mit dem Daumen der linken Hand die Nasenspitze des Kranken und führen das Instrument horizontal durch den unteren Nasengang. Gleich am Eingange der Nase gleitet es über eine dammartige Erhebung des Nasenbodens hinweg; beim weiteren Eindringen muß es stets in Berührung mit dem Nasenboden bleiben. In der Tiefe von etwa 9 cm fühlen wir ein Anstoßen

an die hintere Schlundwand. Nun gibt es verschiedene Arten, den Schnabel in die Tubenöffnung zu bringen, von denen die folgenden die sichersten sind. Entweder man zieht den Katheter um etwas mehr als 1 cm zurück (Ablesung außen von der Nasenspitze an dem in den Katheter eingekerbten Maßstabe) und dreht ihn dann so nach außen und oben, daß der vorher nach unten gerichtete, als Index für die Richtung des Schnabels dienende Ring nach dem äußeren Augenwinkel der gleichen Seite hinweist; dann liegt der Schnabel in der Tubenmündung — oder man dreht den Katheter sogleich nach Berührung der hinteren Schlundwand in der angegebenen Weise, wodurch der Schnabel in die ROSENMÜLLERSche Grube zu liegen kommt, und zieht ihn dann erst vorsichtig zurück, wobei man

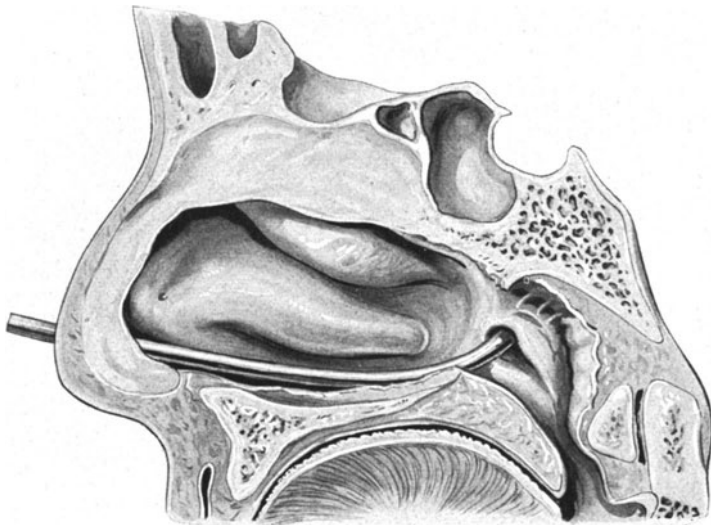


Abb. 32 Sagittaler Medianschnitt durch die Nase. Lage des Katheters. (Nach BEZOLD)

deutlich fühlt, wie er über den hinteren Tubenwulst hinweg in die Tubenmündung gleitet. Nun fixiert man ihn in dieser Lage folgendermaßen: man legt die linke Hand mit dem Kleinfingerballen auf die Stirn des Kranken, faßt den Katheter nahe dem Trichter zwischen Daumen und Zeigefinger und fixiert ihn außerdem noch am Naseneingang mit dem dritten und vierten Finger durch leichtes Pressen der Nasenspitze (Abb. 33). Ist das geschehen, so führt die rechte Hand den mit einem Gummiröhrchen überzogenen Ansatz des POLITZERSchen Ballons vorsichtig in den Trichter und bläst durch langsame Kompression des Ballons Luft durch Katheter und Tube ins Mittelohr¹. Auch hier dient der Auskultations-schlauch als Kontrolle, durch ihn hört man, wie die Luft durch die Tube streicht und am Trommelfelle anprallt (Anblasegerausch). Das Herausnehmen des Katheters muß ebenso vorsichtig geschehen wie das Einführen, in der Regel genügt es, den Schnabel wieder nach unten zu drehen, worauf der Katheter, seiner Schwere folgend, fast von selbst aus der Nase gleitet.

Diesem einfachen Vorgehen stellen sich oft allerlei Schwierigkeiten entgegen. Verbiegungen der Nasenscheidewand, sowie Dornen- und Leistenbildungen an ihr können die Einföhrung sehr erschweren oder völlig unmöglich machen.

¹ Manche Ohrenärzte nehmen statt des POLITZERSchen Ballons ein Doppelballongebüse (LUCAS).

Es ist sehr gut, sich vorher durch die Rhinoskopie über die Beschaffenheit des Nasenganges zu unterrichten und bei schwierigen Verhältnissen dünne, wenig abgebogene Katheter zu wählen. Sind die genannten räumlichen Hindernisse vorhanden, so anästhesiert man die Nasenschleimhaut (s. S. 248), weil die stärkere Berührung des Naseninnern, namentlich der Scheidewand, sehr schmerzhaft ist. Dann geht man tastend, möglichst in steter Berührung mit dem Nasenboden vor. Verirrt sich das Instrument in den mittleren Nasengang, so gerät es in der engen Tiefe fest und das Eindrehen in die Tube wird unmöglich. Gelingt das Durchkommen durch die Nase nicht, so kann der Geübte oft noch mit besonders gebogenen Kathetern die Tube von der anderen Nasenhälfte aus oder durch den Mund erreichen. Auf weitere Schwierigkeiten trifft man oft bei der Drehung des Katheterschnabels im Schlunde. Wenn sie gelingen soll, müssen die Schlund- und Gaumenmuskeln erschlafft sein; diese kontrahieren sich aber häufig reflektorisch, sobald das Instrument den Schlund berührt, und halten dann den Katheterschnabel fest. Um den Reflex zu verhüten, muß der Kranke während der ganzen Prozedur bei geschlossenem Munde tief durch die Nase atmen. Noch häufiger als die reflektorische ist die Kontraktion des Schlundes infolge einer unwillkürlichen Mitbewegung seiner Muskeln. Wenn angstliche Kranke beim Katheterismus die Augen krampfhaft gen Himmel drehen, die Zähne zusammenbeißen, den Nacken steif machen und sich am Stuhle anklammern, so ziehen sich stets auch die Schlundmuskeln kräftig zusammen, bis es uns gelingt, durch beruhigendes Zureden den Kranken zu einer ungezwungenen Körperhaltung zu bewegen.




Abb 33. Fixation des Katheters in der richtigen Lage.

Rohes Einführen des Katheters erregt Schmerzen und führt zum Nasenbluten, gewaltsames Drehen oder Andrängen im Schlunde zur Zerreiung der Schleimhaut und Verirrung des Schnabels in den Schleimhautri. Glaubt der Arzt dann, der Schnabel liege richtig in der Tube, und blst Luft ein, so entsteht unter stechendem Schmerz ein submukses Emphysem. Dies ist das unangenehmste Ereignis, das beim Katheterismus vorkommen kann. Die Zerreiung der Schleimhaut erfolgt sehr leicht, wenn die Katheterffnung keinen abgestumpften und glatten, sondern einen rauhen oder scharfen Rand hat. Ist die Schleimhaut krank oder gar geschwrig zerfallen, so kann auch die schonende Einfhrung des Katheters ein Emphysem hervorrufen. Es ist deshalb rtlich, vor dem ersten Katheterismus den Schlund des Kranken mit dem Rachenspiegel zu untersuchen. Auch sollte man sich vor dem Einblasen so gut als mglich versichern, ob der Schnabel auch in der Tubenmndung liegt. Verndert der Katheter bei Schluckbewegungen seine Lage nicht, so ist es wahrscheinlich, da sich sein Ende im Tubeneingang befindet. Verrt der Kranke beim Einblasen Schmerz, so mu man sogleich damit aufhren. Das Emphysem zeigt sich gewhnlich am strksten im weichen Gaumen, der samt dem Zpfchen verdickt, mitunter tumorfrmig aufgeblasen erscheint. Die Kranken klagen ber ein lstiges Fremdkrpergefhl im Schlunde und Schluckbeschwerden. Gefahren bringt das Emphysem glcklicherweise nur in ganz vereinzeltn Fllen. Gewhnlich verschwindet es bei khler und weicher Kost in wenigen Tagen. Ist es sehr stark, so kann man in die Schwellung einstechen, um Luft austreten zu lassen.

Es kommt übrigens auch vor, daß man bei völlig kunstgerechtem Katheterisieren ein Emphysem erzeugt. Wahrscheinlich liegt dann die Ursache in dem Vorhandensein eines KIRCHNERSchen Divertikels. Solche Divertikel kommunizieren mit dem Tubenkanal und hegen mit sehr dünner, leicht zerreißlicher Wand direkt unter der Schleimhaut.

Eine Ergänzung bei der diagnostischen Anwendung der Durchblasungsmethoden bildet das

Auskultationsverfahren:

Man bringt das durchzublasende Ohr des Patienten durch einen an seinen Enden durch Glasoliven verschlossenen Gummischlauch mit seinem eigenen Ohr in Verbindung und kann auf diese Weise das Geräusch, das die in die Paukenhöhle des Patienten eindringende Luft erzeugt, abhören (bei weiter, offener Tube weiches Durchblasegeräusch, bei Tubenstenose scharfes, pfeifendes, hohes Geräusch, bei Flüssigkeitsansammlung im Mittelohr blasige Rasselgeräusche und bei Durchlocherung des Trommelfells Perforationsgeräusche).

4. Die Röntgenuntersuchung des Ohres.

Die Röntgenphotographie des Ohres verwenden wir in erster Linie als unterstützende Hilfsmethode bei der Diagnostik der entzündlichen Mittelohrerkrankungen. Das Röntgenbild gibt uns vor allem Aufschluß über die Strukturverhältnisse des Warzenfortsatzes, und es hat alle früheren Methoden, die angewandt wurden, um festzustellen, ob ein Processus mastoideus lufthaltige Zellen enthält oder nicht (Perkussion, äußere Messungen des Warzenfortsatzes) verdrängt. Mit Hilfe des Röntgenbildes läßt sich einwandfrei nachweisen, ob und in welcher Ausdehnung ein Warzenfortsatz — wie wir sagen — pneumatisiert ist, oder ob er kompakt ist. Seitdem wir wissen, in welchem hohem Maße der Verlauf einer Mittelohrentzündung von dem strukturellen Aufbau des Warzenfortsatzes abhängig ist, hat das Röntgenbild allein schon für die Prognose der entzündlichen Mittelohrerkrankungen eine große Bedeutung bekommen. Es läßt sich auf Grund des Röntgenbildes mit Wahrscheinlichkeit voraussagen, ob mit einer Mastoiditis zu rechnen ist, oder auch ob die akute Mittelohrentzündung voraussichtlich ins chronische Stadium übergehen wird. Darüber hinaus lassen sich auch Erkrankungsherde im Warzenfortsatz („Knocheneinschmelzungsherde“ bei Mastoiditis) radiographisch darstellen, das Röntgenbild gibt uns deshalb wichtige Hinweise für die Indikationsstellung zu operativen Eingriffen am Warzenfortsatz. Insbesondere ist es von allergrößtem Wert bei den schleichenden Mittelohrentzündungen mit geschlossenem Trommelfell (Mucosusotitis). Die fehlende Eitersekretion bei solchen Fällen läßt oftmals die Gefährlichkeit der Erkrankung nicht vermuten, das Röntgenbild aber klärt häufig mit einem Schlage die Gefahr der Situation.

Auch Cholesteatome des Warzenfortsatzes, maligne Tumoren des Schläfenbeins, Acousticustumoren (Erweiterung des Gehörgangs!), Felsenbeinfrakturen, Mißbildungen und Fremdkörper der Paukenhöhle lassen sich im Röntgenbilde darstellen.

Gegenüber der weiten Verbreitung, die die Röntgendiagnostik bei den entzündlichen Erkrankungen des Mittelohres bzw. des Warzenfortsatzes gefunden hat, tritt die Verwendung des Röntgenbildes bei den Erkrankungen des inneren Ohres bzw. der Labyrinthkapsel stark zurück. Zwar gelingt es, Zerstörungen des Labyrinths und auch kleinere Labyrinthkapseldefekte röntgenologisch darzustellen (WULSTEIN), ebenso Labyrinthfissuren, aber die so erwünschte Darstellung von Otoskleroseherden in der Labyrinthkapsel ist bisher noch nicht einwandfrei gelungen. Daß trotzdem das Röntgenbild bei der Diagnose der Otosklerose von großer Bedeutung sein kann, darauf wird bei der Besprechung der Otosklerose-Erkrankung zurückzukommen sein (s. S. 203).

Des Näheren wird auf die klinische Anwendung des Röntgenbildes bei den einzelnen Erkrankungen im Speziellen Teil eingegangen werden.

Die Technik der Röntgenaufnahme des Ohres. Bei der Wahl der Strahlenhärte sind die am Warzenfortsatz vorliegenden besonderen anatomischen Verhältnisse zu berücksichtigen.

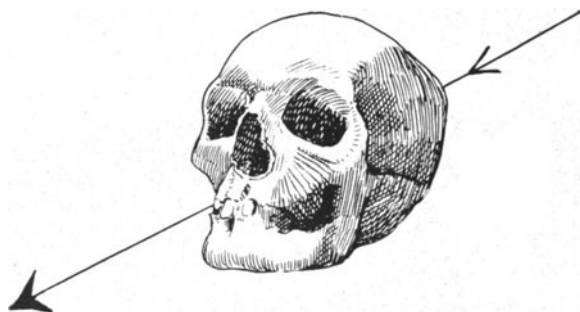


Abb. 34a. Richtung des Zentralstrahles bei der SONNENKALBSchen Schrägaufnahme.

Wir haben am Warzenfortsatz ein mehr oder weniger ausgedehntes System von lufthaltigen Zellen mit knöchernen Zellzwischenwänden vor uns, und das Röntgenbild hat einmal den Zweck, die Knochenstruktur der Zellzwischenwände zur Darstellung zu bringen, um etwaige Einschmelzungen des Knochens sehen zu können. Weiter soll die Röntgenaufnahme uns aber auch

darüber Aufschluß geben, ob die Zellen des Warzenfortsatzes lufthaltig sind oder ob sie Eiter oder Granulationen enthalten. Verwenden wir sehr harte Strahlen, so bekommen wir zwar ein sehr kontrastreiches Bild, weil sich die knöchernen Zellzwischenwände sehr scharf zeichnen und dadurch die dazwischenliegenden Hohlräume sich stark dagegen abheben, aber eine entzündlich-geschwollene Schleimhaut oder ein eitriges Inhalt in den Warzenfortsatzzellen wird bei harten Strahlen nicht gezeichnet. Auch beginnende Einschmelzungsvorgänge in den Zellzwischenwänden werden bei Verwendung von zu harten Strahlen im Röntgenbilde nicht herauskommen. Nehmen wir andererseits zur Vermeidung dieser Nachteile der harten

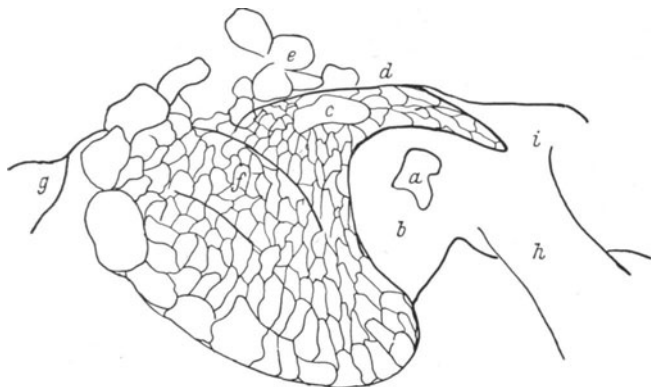


Abb. 34b Schema zur Schrägaufnahme nach SONNENKALB a Paukenhöhle und innerer Gehörgang b Labyrinthknochenmassiv und Os tympanicum c Antrum mastoideum. d Tegmen tympani et antri e Sulcus sigmoideus f Warzenfortsatzzellen g Suturen. h Unterkiefer i Schläfenbeinpyramide (Vergleiche hierzu das in Abb. 84 dargestellte Röntgenbild.)

Strahlung die Strahlen zu weich, so zeichnen sich die den Processus mastoideus bedeckenden Weichteile auf der Platte ab und können so eine „Verschleierung“ des Warzenfortsatzes vortäuschen. Wir arbeiten deshalb am besten mit mittelharten Strahlen. Die Belichtungszeit richtet sich nach der zur Verfügung stehenden Apparatur und auch nach der Schädeldicke des Patienten.

Um zu verschiedenen Zeiten vorgenommene Aufnahmen desselben Warzenfortsatzes (Serienaufnahmen) miteinander vergleichen zu können, ist es notwendig, daß der Kopf stets genau gleichmäßig gelagert wird.

Zur Frage, ob stereoskopische oder plane Röntgenbilder besser sind, ist zu sagen, daß Stereobilder — besonders bei guter Pneumatisation — zwar ein überaus anschauliches, plastisches Bild des Warzenfortsatzaufbaues geben,

daß zuweilen aber das einfache Bild dem Stereobild überlegen ist. Leichtere Verschleierungen zeichnen sich nämlich im planen Bilde deutlicher ab, weil wir im planen Bilde eine Summierung der Schatten sehen, die der krankhafte Inhalt der einzelnen Warzenfortsatzzelle wirft, während wir im stereoskopischen Bilde gewissermaßen jede einzelne Warzenfortsatzzelle für sich betrachten. Aus demselben Grunde sind auch kleinere Einschmelzungen häufig im planen Bild besser zu sehen.

Die Aufnahmerichtungen. Zur Darstellung der einzelnen Teile des Ohres im Röntgenbild dienen uns verschiedene Aufnahmerichtungen. Am häufigsten verwenden wir die Schrägaufnahme nach SONNENKALB. Sie genügt für die akute Otitis mit Verdacht auf Mastoiditis im allgemeinen vollkommen. Die Ohrmuschel des aufzunehmenden Ohres liegt der Platte flach auf. Der Zentralstrahl verläuft vom Tuber parietale der der Platte abgewendeten Schädelseite zu dem auf der Platte liegenden Warzenfortsatz. Er durchdringt also den Schädel von hinten oben nach vorn unten.

Um diesen Strahlengang zu erreichen, muß die zunächst vertikal zur Medianebene des Kopfes stehende Blende in zwei aufeinander senkrecht stehende Ebenen geneigt werden, und zwar um 15° kranio-caudalwärts, und dann

um 15° occipito frontalwärts (s. Abb. 34a). Es ist darauf zu achten, daß sich bei der Einstellung die Ohrmuschel nicht nach vorn einrollt, sondern der Platte flach aufliegt, da sonst bei weicher Röhre durch den Ohrknorpel störende Schatten entstehen können. Bei richtiger Einstellung fallen der knöcherne Teil des äußeren Gehörgangs, Paukenhöhle und innerer Gehörgang zusammen. Im Röntgenbild erkennt man diese Stelle als zwei aufeinanderfallende dunkle Kreise, von denen der kleinere dem inneren Gehörgange, der größere der Paukenhöhle entspricht. Nach hinten und oben zu von diesem Ring und zum Teil noch in demselben sieht man einen starken Knochenschatten, hervorgerufen durch das Knochenmassiv der Labyrinthkapsel. Nach vorn zu setzt sich der Labyrinthschatten kontinuierlich in den Schatten der Felsenbeinpyramide fort. Das Tegmen antri und tympani zeichnet sich meist als scharfe Grenzlinie zwischen Warzenfortsatz und Schläfenbeinschuppe ab. Unter dem inneren Gehörgang erkennen wir eine ovale Aufhellung, die dem Foramen jugulare entspricht, und daneben den Carotiskanal. Sehr deutlich treten das Kiefergelenk und der

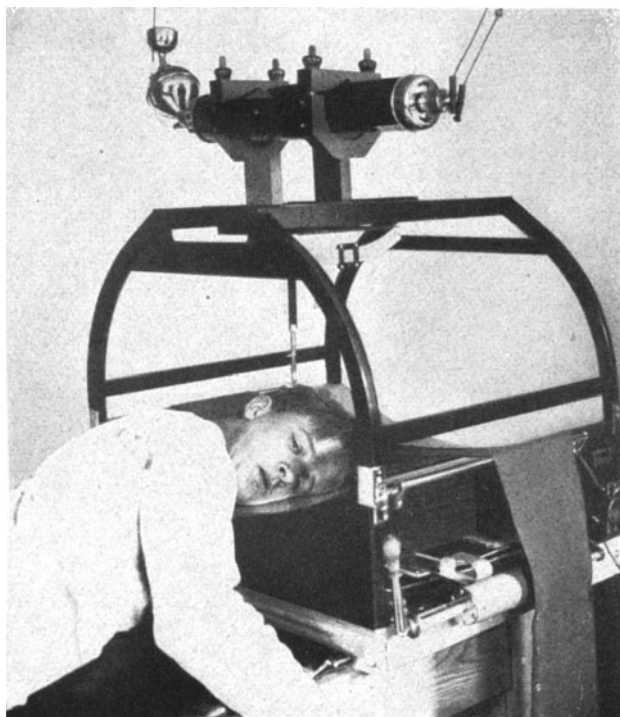


Abb. 35 Lagerung des Patienten bei der Schrägaufnahme des Warzenfortsatzes unter Verwendung der BUCKY-Blende.

aufsteigende Ast des Unterkiefers im Bilde hervor. Das Antrum mastoideum liegt unter dem Tegmen nach hinten oben zu von der Paukenhöhle. Der Warzenfortsatz wird in der SONNENKALBSchen Schrägaufnahme dadurch, daß er der Platte dicht und flach anliegt, in wenig verzeichneter Form und in klarer Projektion seiner Struktur dargestellt (siehe Abb. 34b). Die außerordentlich starken, individuellen Verschiedenheiten, die der Warzenfortsatz zeigt, werden weiter

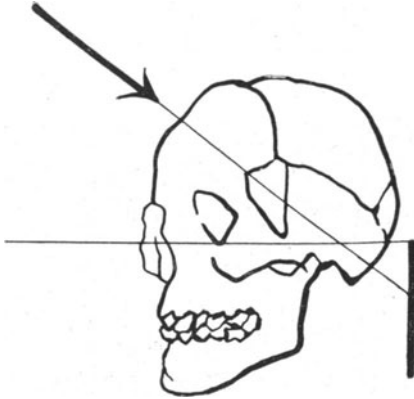


Abb 36

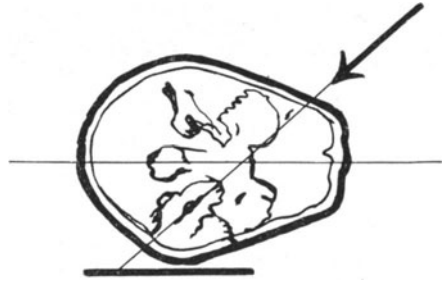


Abb. 37.

Abb 36 u 37 Richtung des Zentralstrahles bei der bregmatico-temporalen Warzenfortsatzaufnahme nach E. MAYER

unten beschrieben werden. Als hintere Begrenzung des Warzenfortsatzes sehen wir meist eine scharfe Linie, die der knöchernen vorderen Sinuswand entspricht. Mitunter sieht man im Röntgenbilde aus dem Sinus das Emissarium mastoideum herauskommen, das sich in S-förmiger Gestalt nach hinten schlängelt und sich allmählich in der Schuppe des Hinterhauptbeines verliert.

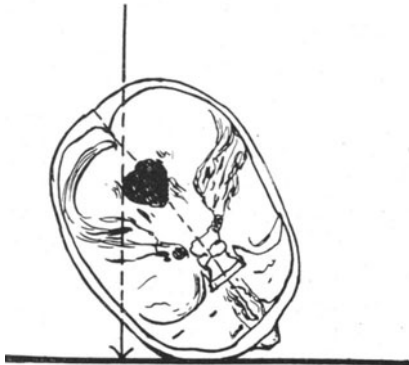


Abb 38. Richtung des Zentralstrahles bei der Warzenfortsatzaufnahme nach STENVERS



Abb 39 Lagerung des Kopfes bei der Warzenfortsatzaufnahme nach STENVERS.

Einen guten Überblick über die Gegend der Paukenhöhle, über das Antrum mastoideum und den äußeren Gehörgang gewährt die bregmatico-temporale Aufnahme nach E. MAYER. Man verwendet sie daher neben der SONNENKALBSchen Schrägaufnahme zur Feststellung von Cholesteatomen des Mittelohres. Bei dieser Aufnahmerichtung wird der Kopf des in Rückenlage befindlichen Patienten um 45° nach der zu untersuchenden Seite gedreht, die Ohrmuschel wird nach vorn geklappt. Das zu untersuchende Ohr liegt

der Platte auf. Der Zentralstrahl tritt in der Gegend des Bregma (Vereinigungspunkt der Sutura sagittalis und coronalis) in die Schädelhöhle ein und zieht nach dem äußeren Gehörgange des der Platte aufliegenden Ohres. Mit der deutschen Horizontalen bildet er einen kranialwärts offenen Winkel von 45° (s. Abb. 36 u. 37.)

Zur Darstellung des Inneren Ohres (Schnecke, Bogengänge, innerer Gehörgang) und der Pyramidenspitze eignet sich am besten die STENVERSsche Ohraufnahme. Das Felsenbein wird bei dieser Aufnahmerichtung auf die dünne Felsenbeinschuppe projiziert. Der Zentralstrahl durchdringt die hintere Schädelgrube von hinten unten nach vorn oben und verläuft senkrecht zur Pyramidenachse. Die Einstellung geschieht folgendermaßen: Der Kopf des Patienten wird wie zur Profilaufnahme auf die Platte gelegt, dann wird das Kinn so weit gesenkt, daß die Kinn-Nasenlinie mit der Platte einen scheidelwärts offenen Winkel von 12° bildet. Daraufhin wird der Kopf um seine vertikale Achse um 45° gedreht. Bei aufs Doppelte verlängertem Blendenabstand und enger Blende wird der Zentralstrahl auf einen Punkt einige Zentimeter nasalwärts von dem zu untersuchenden Warzenfortsatz eingestellt. Dann wird die Röhre um 12° kaudo-kranialwärts geneigt und belichtet (s. Abb. 38 und 39 und die Abb. 120 im Kapitel Pyramidenspitzeneiterungen, S. 133).

5. Diagnostische Hilfsmethoden.

Als Hilfsmethoden bei der Diagnostik der Ohrenkrankheiten kommen weiter zur Anwendung die Lumbalpunktion, die Blutuntersuchung nach WASSERMANN, die morphologische und bakteriologische Blutuntersuchung, die Bestimmung der Blutkörperchen-Senkungsgeschwindigkeit, die Urinuntersuchung, die bakteriologische Untersuchung des Ohrsekrets und die histologische Untersuchung probeexcidiertes Gewebstückchen.

Die **Lumbalpunktion mit Untersuchung des Liquor cerebrospinalis** wird beim geringsten Verdacht auf eine otogene Erkrankung des Gehirns oder seiner Häute vorgenommen. Noch bevor andere deutliche Zeichen einer drohenden oder im Gang befindlichen Meningitis oder eines Hirnabscesses vorhanden sind, weist uns oft das Ergebnis der Lumbalpunktion auf das Bestehen einer solchen Erkrankung hin. Ist der Liquor stark getrübt, so erkennt man daran schon makroskopisch den vermehrten Zellgehalt. Findet man bei der Auszählung vorwiegend Leukozyten, so spricht dies für eine Meningitis, eine Lymphocytose dagegen spricht für einen Hirnabsceß. Die bakteriologische Untersuchung des Lumbalpunktates läßt oft den Erreger der ursächlichen Mittelohreiterung erkennen. Auch bei klarem Liquor ist eine Messung des Liquordrucks und eine Untersuchung auf Zell- und Eiweißgehalt vorzunehmen, da leichtere Veränderungen noch keine makroskopisch erkennbare Trübung des Liquors machen.

Bei dem Bestehen einer tympanogenen Labyrinthentzündung gibt das Ergebnis der Lumbalpunktion den Ausschlag bei der überaus wichtigen Entscheidung, ob das Labyrinth entfernt werden muß (Labyrinthektomie) oder ob man sich mit der Ausräumung des ursächlichen Krankheitsherdes im Warzenfortsatz begnügen kann.

Bei Verdacht auf Syphilis des inneren Ohres ist ebenfalls eine cytologische Untersuchung des Lumbalpunktates und eventuell ein Liquor-Wassermann auszuführen.

Die **Blutuntersuchung nach WASSERMANN** kommt hauptsächlich in Frage zur Klärung der Ursache von Innenohrschwerhörigkeiten und von Gleichgewichtsstörungen.

Die **morphologische und bakteriologische Blutuntersuchung** ist besonders wichtig bei Verdacht auf otogene Sinusphlebitis oder otogene Sepsis. Man findet bei diesen Erkrankungen eine starke Leukocytose, ein Verschwinden der Lymphocyten und Eosinophilen, eine Linksverschiebung des Kernbildes mit Auftreten von jugendlichen Zellen. Zur bakteriologischen Untersuchung entnimmt man Blut aus der Armvene und fertigt Blutagarmischplatten an. Wachsen auf dem Nährboden Bakterienkolonien, so ist eine eitrige Sinusthrombose wahrscheinlich. Bleiben die Platten steril, so spricht dies aber nicht gegen das Bestehen einer Sinuserkrankung.

Die **Blutkörperchen-Senkungsgeschwindigkeit (BSG)** zeigt eine Beschleunigung bei Entzündungen (Zerfall von organischem Gewebe) und bei bösartigen Geschwülsten, wenn diese ulceriert sind oder Metastasen gebildet haben. Die Bestimmung der BSG ist daher unter Umständen bei Verdacht auf schleichende, latente Mastoiditis oder auf Carcinom des Mittelohrs von Bedeutung.

Die **Urinuntersuchung** gibt uns bei Ohrkranken oftmals wichtige Hinweise in diagnostischer und prognostischer Hinsicht. So versäume man nie, bei chronischem, nässendem Ekzem des Gehörgangs und der Ohrmuschel den Urin auf Zucker zu untersuchen. Auch bei älteren Leuten mit Mastoiditis ist es dringend notwendig, vor der Operation die Untersuchung auf Zucker vorzunehmen. Fällt die Reaktion positiv aus, so muß vor der Operation eine Einstellung des Blutzuckerspiegels durch Insulineinspritzungen vorgenommen werden, da sonst die Gefahr eines postoperativen Coma diabeticum besteht. Eine positive Eiweißreaktion kann bei der Beurteilung einer unklaren Innenohrschwerhörigkeit (chronische Nephritis!) und bei Verdacht auf otogene Sepsis (septische Metastasen in der Niere!) von Wichtigkeit sein.

Die **bakteriologische Untersuchung** des Ohrsekrets gibt uns Aufschluß über die Art des Erregers einer Mittelohreiterung (besonders wichtig zur Diagnose der Mucosus-Otitis!).

Die **histologische Untersuchung** probeexcidierter Gewebstückchen ist notwendig bei Verdacht auf maligne Tumoren oder Tuberkulose des äußeren Ohrs und des Mittelohrs.

III. Die funktionelle Untersuchung des Ohres.

1. Untersuchung des akustischen Apparates (Hörprüfung).

Zweck der Hörprüfung ist nicht nur, die Hörweite, also den Grad einer Horstörung festzustellen, sondern auch ihren Sitz, ihre Art und ihre Ursache zu ermitteln.

Die Feststellung des „*Grades*“ einer Hörstörung, die „*quantitative*“ „*Hörprüfung*“ dient als Grundlage zur Beurteilung der Schädigung des Kranken durch sein Ohrleiden im Verkehr und im Berufsleben, sowie, wenn wir sie von Zeit zu Zeit wiederholen, zur Beurteilung der Konstanz, der Abnahme oder Zunahme des Leidens, wie auch der Wirksamkeit oder Unwirksamkeit der eingeschlagenen Therapie.

Die Feststellung des „*Sitzes*“ und der „*Art*“ einer Hörstörung, die sog. „*qualitative Hörprüfung*“ ist erforderlich bei solchen Ohrenkrankheiten, die nicht durch andere Untersuchungsmethoden, insbesondere nicht durch die Besichtigung des Trommelfells, erkennbar sind.

Außerdem ist die Bestimmung des Sitzes einer Schwerhörigkeit notwendig, um Richtlinien für die einzuschlagende Therapie zu gewinnen und vor allem auch, um dem Kranken Auskunft auf die Frage geben zu können, die ihn

naturgemäß in erster Linie bewegt, nämlich, ob bei der bei ihm vorliegenden Hörstörung eine Behandlung überhaupt einen Erfolg verspricht.

Jeder Hörprüfung hat selbstverständlich eine Besichtigung des Gehörgangs und eine eventuelle Reinigung desselben von Ohrenschmalz, Epidermisansammlungen oder Eiter voranzugehen.

a) Bestimmung des Grades der Hörstörung.

Das einfachste Mittel, um den Grad einer Hörstörung, die Hörweite, festzustellen, ist die Prüfung mit unserer Sprache („*Sprachprüfung*“).

Die Hörprüfung muß in einem ruhigen — am besten schalldichten — Zimmer vorgenommen werden. Natürlich muß jedes Ohr für sich allein geprüft werden. Man läßt deshalb das andere Ohr von dem Patienten oder besser von einer anderen Person zuhalten, indem man den angefeuchteten Zeigefinger fest in den Gehörgang einpressen läßt. Bei der Hörprüfung stellt sich der Arzt so auf, daß er seitlich vom Patienten steht, damit dieser das ihm Vorgesprochene dem Untersucher nicht vom Munde ablesen kann, am besten läßt man deshalb dem Patienten die Augen zuhalten.

Man beginnt nun mit der Prüfung auf Flüstersprache, indem man dem Patienten — aus größerer Entfernung sich ihm allmählich nähernd — im Flüstern Doppelzahlen (22, 33, 77, 88, 66) vorspricht. Um die zu verschiedenen Zeiten beim selben Patienten gewonnenen Hörwerte und die Hörwerte verschiedener Patienten miteinander vergleichen zu können, ist es notwendig, daß immer gleichstark geflüstert wird. Dies erreicht man dadurch, daß man nicht die ganze zur Expiration verfügbare Luftmenge, sondern nach BEZOLDS Vorschlag nur die sog. Reserverluft, d. h. dasjenige Luftquantum, welches nach der gewöhnlichen, nicht forcierten Expiration noch aus der Lunge ausgepreßt werden kann, zum Flüstern benutzt. Werden in dieser Lautstärke vorgespochene Flüsterzahlen und Flüsterworte vom Patienten auf 6 m Entfernung im ruhigen Zimmer glatt verstanden, so können wir annehmen, daß das Gehör praktisch normal ist. Von einer hochgradigen Schwerhörigkeit sprechen wir, wenn Flüstersprache weniger als 1 m, von einer leichten Schwerhörigkeit, wenn Flüstersprache mindestens 4 m verstanden wird, Höreinschränkungen für Flüstersprache auf 1—4 m bezeichnen wir als mittelstarke Schwerhörigkeit.

Wird Flüstersprache überhaupt nicht oder nur aus ganz naher Entfernung verstanden, so prüfen wir mittels der Umgangssprache, wenn auch diese nicht nachgesprochen wird, mittels der lauten Sprache.

Die Feststellung der Hörweite eines Schwerhörigen für Umgangssprache (Konversationssprache) mit beiden Ohren zugleich ist praktisch wichtig, um die Verwendungsfähigkeit des Patienten im praktischen Leben beurteilen zu können.

Bei der Prüfung mit Umgangssprache verwenden wir außer Doppelzahlen Worte aus dem täglichen Sprachgebrauch, und zwar wählen wir abwechselungsweise Worte mit hohem und tiefem Klang (Iltis, Uhr, Friedrich, Anna).

Wenn Umgangssprache weniger als 1 m gehört wird, so genügt die Ausschaltung des anderen Ohres durch Verstopfen mit dem angefeuchteten Finger nicht, da bereits in dieser Entfernung Umgangssprache durchgehört wird. In solchen Fällen kann man das gesunde Ohr mit Sicherheit durch die BARANYsche Lärmtrommel (s. Abb. 40) ausschalten. Es ist dies ein in einer Metalltrommel untergebrachtes Uhrwerk; bei dessen Inangangsetzung wird ein starkes Geräusch in der Trommel erzeugt, welches durch Einführen des an der Trommel angebrachten olivenartigen Ansatzes in den Gehörgang auf das Ohr übertragen

wird. Da durch das Lärmgeräusch aber auch das andere Ohr in seiner Hörfähigkeit gestört wird, worauf neuerdings besonders OPIKOFER hingewiesen hat, verwendet man an Stelle der Lärmtrommel zur Prüfung des Hörweite für Umgangssprache besser — und auch einfacher — folgenden Versuch: In den mit angefeuchteter Watte verstopften Gehörgang wird die Zeigefingerkuppe eingeführt, die dann unter festem Druck rasche schüttelnde Bewegungen aus-




Abb. 40. BÉKÉSYsche Lärmtrommel.

führt; infolge der dadurch im Gehörgang hervorgerufenen Luftverdichtungen und -verdünnungen entsteht ein so starkes Geräusch im Ohr, daß auch lauteste Sprache nicht durchgehört werden kann (WAGENERS „Schüttelversuch“).

Diesen Schüttelversuch und die Prüfung mit dem BÉKÉSYschen Lärmapparat verwenden wir auch zur

Feststellung einseitiger Taubheit. Wird bei diesen Versuchen lauteste Sprache — wenn auch nur direkt an der Ohrmuschel — gehört, so ist das Ohr sicher nicht vollkommen taub.

Die Feststellung, ob auf einem Ohr noch Hörreste vorhanden sind oder nicht, ist besonders wichtig bei der Diagnose einer Labyrinthentzündung.

Über die Methoden, die wir zur Entlarvung von Simulanten anwenden, siehe S. 40: Prüfung auf Aggravation und Simulation.

b) Bestimmung des Sitzes der Hörstörung.

Den Sitz, die Art und die Ursache einer Hörstörung bestimmen wir mit Hilfe der „Stimmgabelprüfung“ (WEBERScher Versuch, RINNEScher Versuch, SCHWABACHScher Versuch, Prüfung der unteren und oberen Tongrenze).

Zum besseren Verständnis dieser Versuche sei folgendes vorausgeschickt:

1. Die Schallwellen werden beim Hörakt den empfindenden Endausbreitungen des Nervus cochlearis hauptsächlich durch Vermittlung des Trommelfells und der Gehörknöchelchenkette zugeleitet („Luftleitung“ oder aerotympanale Leitung). Aber auch durch die Kopfknochen gelangen Schallwellen ins innere Ohr. Das letztere geschieht vorzugsweise in der Art, daß die Schallwellen vom Knochen auf das in einem knöchernen Rahmen ausgespannte Trommelfell übergehen und dieses in Schwingungen versetzen, die dann wie bei der aerotympanalen Leitung auf das Labyrinth übertragen werden (kraniotympanale Leitung). Außerdem werden wahrscheinlich Schallwellen von den Kopfknochen auch direkt auf die knöchernen Labyrinthkapsel übertragen und gelangen so ins innere Ohr (ossale Leitung). Beides zusammen, die kraniotympanale und die ossale Leitung, bezeichnen wir kurz als „Knochenleitung“.

Daß tatsächlich eine Schallzufuhr zum inneren Ohr durch Knochenleitung möglich ist, können wir uns selbst durch einen einfachen Versuch demonstrieren: verschließen wir uns beide Gehörgänge fest mit dem angefeuchteten Finger, so verstehen wir trotzdem Umgangssprache auf etwa $\frac{1}{2}$ —1 m.

2. Die Schallzufuhr zum inneren Ohr durch die Luftleitung (äußerer Gehörgang und Trommelfell) ist beim normalhörenden Ohr besser und intensiver als diejenige durch die Knochenleitung. Den Unterschied in

der Wirkung der Schallwellen bei der Zuleitung durch die Luft und bei der durch den Knochen macht ein durch die Abb. 41 erläuteter Versuch BEZOLDS deutlich: Die auf das Stirnbein der Versuchsperson A aufgesetzte Stimmgabel wird zunächst von den Versuchspersonen A und B etwa 40—50 Sekunden lang gehört. Ist die Stimmgabel für A, dem die Schallwellen durch die Knochenleitung zufließen, verklungen, so hört sie B, dem dieselben Schallwellen mittels eines auf den Hinterkopf der Versuchsperson A aufgesetzten Stethoskops durch die Luftleitung zugeführt werden, noch etwa 10—20 Sekunden länger.

Der **WEBERSche Versuch** wird auf die Weise ausgeführt, daß man dem Patienten eine Stimmgabel (am besten c^1 , 256 Schwingungen oder a^1 , 435 Schwingungen je Sekunde) auf den Scheitel aufsetzt und ihn fragt, in welchem Ohr der Ton gehört wird. Der auf beiden Ohren normal Hörende vernimmt den Ton auf beiden Ohren gleichmäßig stark, oder er gibt an, den Ton mitten im Kopf zu hören. Besteht auf einem der beiden Ohren eine

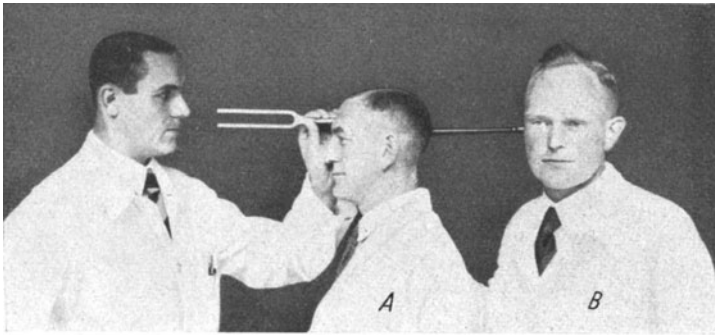


Abb. 41. Beschreibung siehe im Text.

Schalleitungsstörung, so wird die auf den Scheitel aufgesetzte Stimmgabel auf diesem Ohr besser gehört (**WEBER** ins kranke Ohr lateralisiert). Dies kann man sich leicht durch folgenden, einfachen Selbstversuch klarmachen: Man setzt sich eine Stimmgabel auf den Scheitel auf und verschließt sich nun mit dem Finger abwechselungsweise einmal das linke und einmal das rechte Ohr. Sofort wird man die Stimmgabel in dem verschlossenen Ohr besser oder gar nur ausschließlich in diesem Ohr hören. Die Tonverstärkung in dem verschlossenen Ohr kann man sich so erklären, daß die Schallwellen durch das künstlich durch den Finger gesetzte Hindernis im Schalleitungsapparat am freien Abfluß nach außen verhindert und wieder nach innen reflektiert werden.

Liegt auf einem Ohr eine Schallempfindungsstörung (Innenohrschwerhörigkeit) vor, so wird der Ton einer auf den Scheitel aufgesetzten Stimmgabel auf dem anderen, normalhörenden Ohr besser gehört (**WEBER** ins gesunde Ohr lateralisiert).

Dem **WEBERSchen Versuch** kommt im wesentlichen bei einseitiger Hörstörung eine diagnostische Bedeutung zu. Von großer Wichtigkeit ist der Ausfall des **WEBERSchen Versuches**, wenn im Verlauf einer Mittelohrreiterung der vorher nach dem kranken Ohr lateralisierte Stimmgabelton nun im gesunden Ohr gehört wird; dies deutet auf ein Weiterschreiten der Erkrankung vom Mittelohr aus auf das Labyrinth.

Oftmals ist es schwer, selbst von intelligenten Patienten bei der Ausführung des **WEBERSchen Versuches** klare Angaben zu erhalten, besonders deshalb, weil die Patienten es nicht begreifen können, daß sie plötzlich auf dem kranken Ohr besser hören sollen als auf dem gesunden.

Der **RINNESche Versuch** wird mit einer Stimmgabel mittlerer Tonhöhe (am besten a^1 , 435 Schwingungen je Sekunde) ausgeführt. Der Versuch besteht darin,

Die untere Tongrenze ermitteln wir in der Weise, daß wir dem zu Untersuchenden zunächst eine möglichst obertonfreie C_{-2} -Stimmgabel an den Eingang des äußeren Gehörgangs halten. Dies ist der tiefste Ton (16 Doppelschwingungen in der Sekunde), der vom menschlichen Ohr überhaupt noch wahrgenommen werden kann. Wird C_{-2} nicht gehört, so prüfen wir mit der C_{-1} -Stimmgabel (32 Schwingungen) und so fort, bis von dem Patienten eine deutliche Tonwahrnehmung angegeben wird. Dabei ist es aber notwendig, den Patienten darüber zu unterrichten, daß er sich nur dann melden soll, wenn er den Ton auch wirklich hört und nicht, wenn er die Schwingungen der Stimmgabel nur fühlt.

Die obere Tongrenze stellen wir mit Hilfe der Galtonpfeife fest, mit der man alle Töne von c^5 bis zu den höchsten, eben noch wahrnehmbaren Tönen erzeugen kann (normal c^7). Statt der Galtonpfeife kann man auch das STRUYCKENSche Monochord verwenden. Dieses besteht aus einer Stahlschiene, auf der eine Stahlsaite frei aufgespannt ist. Durch eine an der Saite angebrachte verschiebliche Klemme läßt sich die Saite beliebig verkürzen. Man reibt die Saite mittels eines mit Benzol-Terpentingemisch angefeuchteten Wattebauschens und kann so Töne von c^5 bis g^7 hervorrufen.

Zum Zwecke der besseren Übersichtlichkeit trägt man die bei der Horfunktionsprüfung gewonnenen Resultate in ein Schema ein, aus dem man dann ohne weiteres ablesen kann, um was für eine Art von Schwerhörigkeit es sich handelt. Die nachfolgende Tabelle zeigt eine Gegenüberstellung der Ergebnisse der Horprufung bei einer Schalleitungs- und einer Schallperzeptionsschwerhörigkeit

Tabelle 1.

	Schalleitungsschwerhörigkeit (Mittelohrschwerhörigkeit)	Schallperzeptionsschwerhörigkeit (Innenohrschwerhörigkeit)
WEBERScher Versuch	ins kranke Ohr lateralisiert	ins gesunde Ohr lateralisiert
RINNEScher Versuch	negativ (bzw. \pm)	positiv
SCHWABACHScher Versuch (Knochenleitung)	verlängert	verkürzt
Flustersprache	hohe Zahlen (Zischlaute) besser gehört als tiefe Zahlen	tiefe Zahlen besser gehört als hohe Zahlen
Untere Tongrenze	heraufgerückt	normal
Obere Tongrenze	normal	herabgerückt

Bei einseitigen Hörstörungen, die einen reinen Typ einer Mittel- oder Innenohrschwerhörigkeit darstellen, ergibt die Stimmgabelprüfung meist klare Resultate. Weniger eindeutig ist das Ergebnis bei einer einseitigen gemischten Horstörung (kombinierte Mittel- und Innenohrschwerhörigkeit). Noch komplizierter wird die Deutung eines Horreliefs, wenn bei doppelseitiger Horstörung auf der einen Seite eine Schalleitungs- und auf der anderen Seite eine Schallperzeptionsschwerhörigkeit vorhanden ist, oder gar auf beiden Seiten gemischte Horstörungen bestehen.

Die im vorstehenden beschriebenen Methoden zur quantitativen und qualitativen Horprufung mit Hilfe von Sprache und Stimmgabeln reichen, trotz der ihnen zweifellos anhaftenden Fehlerquellen, für die Zwecke des praktischen Arztes in der Regel vollkommen aus.

Die Hörprüfung mit dem Otoaudion. Für genauere Horbestimmungen, insbesondere zu wissenschaftlichen Zwecken, benutzen wir ein elektro-physikalisches Prinzip aufgebautes Hörprüfungsgerät, das „Otoaudion“.

daß man die Luftleitung und die Knochenleitung desselben Ohres miteinander vergleicht: Abwechslungsweise setzt man die a^1 -Stimmgabel auf den Warzenfortsatz auf und hält sie an den Gehörgangseingang. Normalerweise wird der Stimmgabelton an der Ohrmuschel länger gehört als vom Warzenfortsatz aus. Wir bezeichnen dies als positiven Ausfall des RINNESchen Versuches. Bei einem infolge einer Schalleitungsstörung erheblich schwerhörigen Ohr wird die Stimmgabel, auf den Warzenfortsatz aufgesetzt, länger gehört als an der Ohrmuschel, d. h. die Knochenleitung währt hier länger als die Luftleitung. Wir sagen dann, der RINNESche Versuch fällt negativ aus. Dies ist nach beim WEBERSchen Versuch und den dazugehörigen Vorbemerkungen Gesagten ohne weiteres verständlich.

Besteht nur eine mittelgradige Schalleitungsschwerhörigkeit, so kann die Luftleitung = der Knochenleitung sein; der RINNESche Versuch ist dann \pm .

Wie fällt nun der RINNESche Versuch bei einer Schallperzeptionsstörung (Innenohrschwerhörigkeit) aus? Bei dieser wird infolge der mangelhaften Erregungsfähigkeit des nervösen Endapparates in der Schnecke sowohl die Luftleitung als auch die Knochenleitung gleichmäßig verkürzt, so daß der Unterschied zwischen Luft- und Knochenleitungsdauer in der Regel derselbe bleibt wie beim normalhörenden Ohr, d. h. bei einer Schallperzeptionsschwerhörigkeit ist der RINNESche Versuch positiv.

Beim SCHWABACHSchen Versuch den wir wieder mit der a^1 -Stimmgabel ausführen, vergleichen wir die Knochenleitung des zu untersuchenden Ohres mit der Knochenleitung unseres eigenen normalen Ohres. Man setzt die angeschlagene Stimmgabel zuerst auf den Warzenfortsatz des Patienten auf und mißt dann mit der Stoppuhr, wie lange der Ton gehört wird. Darauf stellt man in gleicher Weise seine eigene Knochenleitungsdauer fest. Hat der Patient die Stimmgabel länger gehört, so ist — wie wir sagen — der Schwabach verlängert (z. B. + 10 Sekunden), hört der Patient die Stimmgabel kürzer, so ist der Schwabach verkürzt (z. B. — 6 Sekunden).

Ein verlängerter Schwabach spricht für Schalleitungsschwerhörigkeit, ein verkürzter Schwabach für Schallperzeptionsschwerhörigkeit.

Die Prüfung der unteren und oberen Tongrenze. Bei der Prüfung mit der Flüstersprache und Umgangssprache können wir schon gewisse Anhaltspunkte für die Art und den Sitz einer Schwerhörigkeit gewinnen. Wir beobachten dabei nämlich, daß bei gewissen Fällen von Schwerhörigkeit Zahlen mit hohen Tönen und Zischlauten (77, 66) gut, Zahlen mit tiefen Tönen und weichen Konsonanten (88, 55) schlecht oder gar nicht verstanden werden. Bei anderen Fällen dagegen ist es gerade umgekehrt: tiefe Zahlen werden prompt nachgesprochen, für hohe Zahlen versagt das Gehör. Wie wir nun bei der Besprechung der physiologischen Funktion des akustischen Apparates gesehen haben (s. S. 12), hat die Gehörknöchelchenkette die Aufgabe, Schallwellen von großer Amplitude und geringer Schwingungskraft in solche von geringerer Amplitude und größerer Intensität umzuwandeln. Werden deshalb bei der Sprachprüfung tiefe Zahlen nicht, hohe Zahlen aber gut gehört, so spricht dies dafür, daß der Sitz der Hörstörung im Schalleitungsapparat zu suchen ist. Werden dagegen tiefe Zahlen gut verstanden und hohe nicht, so muß die Hörstörung im Schallperzeptionsapparat liegen.

Genauer als mit der Sprachprüfung können wir dies mit der Prüfung der unteren und oberen Tongrenze feststellen. Eine Durchprüfung sämtlicher Töne mit Hilfe der „kontinuierlichen Tonreihe“ (BEZOLD) ist für praktische Zwecke im allgemeinen nicht notwendig, sondern es genügt, wenn wir in Oktaven prüfen und uns aufzeichnen, daß die untere bzw. obere Tongrenze zwischen der und der Oktave liegt.

Mit diesem Apparat können wir einfacher und schneller als mit der BEZOLDschen kontinuierlichen Tonreihe in Kurvenform ein lückenloses Hörrelief aufstellen. Durch Vergleich der bei einer Hörstörung gewonnenen Kurve mit der „Normalkurve“ eines gesunden Ohres läßt sich Grad, Art und Sitz einer Schwerhörigkeit ohne weiteres erkennen.

c) Prüfung auf Aggravation und Simulation.

Besteht der Verdacht, daß jemand eine Hörstörung simuliert, so sind stets seine beiden Ohren mit allen zu Gebote stehenden Mitteln auf objektiv erkennbare pathologische Veränderungen zu untersuchen. Findet man solche, so ist zu erwägen, ob die behauptete Hörstörung mit ihnen in Einklang gebracht werden kann.

Es kommt oft vor, daß Leute, die eine Ohrfeige oder einen Faustschlag aufs Ohr erhalten haben, behaupten, durch die erlittene Mißhandlung das Gehör verloren zu haben, obwohl sie wissen, daß sie auf dem betreffenden Ohre schon lange vorher schwerhörig waren. Der Grad der Hörstörung wird dabei meist viel stärker angegeben, als man nach dem objektiven Befunde erwarten sollte. Trotzdem sind nicht alle diese Leute Betrüger; der Schlag kann zu der alten Hörstörung noch eine weitere, z. B. durch Labyrintherschütterung, hinzugefügt haben. Ob dem so ist, muß durch die objektive Untersuchung und längere Beobachtung ermittelt werden. Da eine nur einseitige Schwerhörigkeit von dem Betroffenen oft lange Zeit gar nicht bemerkt wird, kann es auch vorkommen, daß ein auf das Ohr erhaltener Schlag erst die Aufmerksamkeit des Geschlagenen oder seiner Angehörigen auf das Ohr lenkt, und der alte Fehler nunmehr in voller Überzeugung für die Folge des Schlages gehalten wird. Namentlich bei Kindern, die vom Lehrer geohrfeigt wurden, erlebt man das nicht selten.

Zeigt die objektive Untersuchung keine Veränderung, die uns die behauptete Hörstörung verständlich macht, so muß das Gehör auf jedem Ohre besonders und wiederholt bei volligem Ausschluß des anderen mit der BÁRÁNYschen Lärmtrommel (S. 35) geprüft werden. Die Prüfung muß so angestellt werden, daß der Geprüfte die Entfernung der Schallquelle vom Ohre in keiner Weise bemerken kann; vor allem müssen ihm die Augen verdeckt werden. Zeigen nun wiederholte Prüfungen, namentlich die wiederholte Feststellung der oberen Tongrenze mit dem Monochord (S. 39) stets das gleiche Ergebnis, so spricht das für die Richtigkeit der Angaben.

Zur Aufdeckung einseitig simulierter Taubheit kann man folgende Verfahren anwenden:

Das Verfahren von MARX. Man steckt dem zu Untersuchenden den BÁRÁNYschen Lärmapparat in das gesunde Ohr und läßt ihn ertönen. Dann fragt man den zu Prüfenden, ob er nun noch etwas höre. Der einseitig Taube wird hierauf nicht antworten, weil er die Frage nicht hort, wohl aber (wenigstens in den meisten Fällen) der Simulant, der glaubt, daß es sich um eine Prüfung des gesunden Ohres handle. Einwandfrei der Simulation überführt ist ein Schwindler besonders dann, wenn er nicht nur auf die allgemein gehaltene Frage „ob er etwas höre“ die Antwort „ja“ gibt, sondern wenn er auch Fragen beantwortet, auf die er eine „besondere“ Antwort geben muß, da ein gewiegter Simulant sehr schnell merkt, was mit ihm gespielt wird und er nachher leicht sagen kann, er habe von sich aus — ohne die Frage, „ob er etwas höre“ zu verstehen — angegeben, daß er das Gerausch der Lärmtrommel im gesunden Ohr gehört habe. Hat der zu Prüfende also die erste Frage mit „ja“ beantwortet, so richtet man an ihn die weitere Frage „was hören Sie, ist der Lärm laut oder leise“. Natürlich muß der Arzt hinter dem zu Prüfenden stehen, damit dieser nicht die Frage vom Munde ablesen kann.

Eine weitere Methode zur Entlarvung von Simulanten, die eine einseitige Taubheit vortauschen, haben wir in dem STENGERschen Versuch. Dieser beruht auf folgender Beobachtung:

Halt man einem beiderseitig Normalhörenden zwei gleich stark angeschlagene Stimmgabeln von gleicher Tonhöhe, jede auf eine Seite in gleicher Entfernung vor das Ohr, so kann er nicht unterscheiden, auf welcher Seite er den Ton hört. Werden nun die Stimmgabeln in verschiedenen Entfernungen vom Ohr gehalten, so wird der Ton nur auf derjenigen Seite vernommen, auf welcher die Stimmgabel näher am Ohr ist. Bei einem Patienten, bei dem wir Verdacht haben, daß er — nehmen wir an — eine linksseitige Taubheit vortauscht, wird zunächst diejenige Entfernung festgestellt, in der das gesunde rechte Ohr eine Stimmgabel hört, sagen wir etwa 30 cm. Nun wird dem Patienten, dessen Augen verdeckt werden müssen, die Stimmgabel direkt vor das linke (angeblich taube) Ohr gehalten und gleichzeitig eine zweite gleichhohe Stimmgabel dem rechten Ohr genähert. Ist das linke Ohr tatsächlich taub, so wird der Patient die Stimmgabel rechts wieder in 30 cm Entfernung wahrnehmen, hört er aber links, so wird die dem rechten Ohr genäherte Stimmgabel erst dann gehört, wenn sie die ans linke Ohr gehaltene Stimmgabel übertont.

Auch der LOMBARDSche Leseversuch dient zur Prüfung auf Simulation

Man setzt dem Patienten, bei dem wir annehmen, daß er eine einseitige Taubheit simuliert, die zunächst noch nicht in Gang gesetzte Lärmtrommel in den Gehörgang des gesunden Ohres ein und läßt ihn aus einem Buch laut vorlesen. Dann schaltet man — solange der Patient laut weiterliest — die Lärmtrommel plötzlich ein. Ein wirklich einseitig Tauber wird nun die Stimme zu lautem Schreien erheben, da er — sobald auch das gesunde Ohr durch das Getöse der Lärmtrommel ausgeschaltet wird — die Kontrolle über seine eigene Stimme verliert. Tritt dieses Phänomen des Lauterwerdens der Stimme nicht ein, so ist dadurch zwar Simulation nicht einwandfrei erwiesen, immerhin besteht aber begründeter Simulationsverdacht.

Diese Versuche sind nur bei einseitig simulierter volliger Taubheit, nicht aber bei einseitig simulierter Schwerhörigkeit brauchbar.

Zur Aufdeckung einseitig simulierter Taubheit läßt sich auch ein Apparat verwenden, der aus zwei mit durchbohrten Oliven versehenen Schläuchen besteht, die durch ein T-Rohr mit einem gemeinsamen trichterförmigen Endstücke verbunden sind. Der Untersucher steht mit dem Apparat hinter dem zu Prüfenden, läßt die Oliven fest in dessen beide Gehörgänge drücken und hält eine tonende Stimmgabel vor den Trichter. Wird nun der zu dem normalen Ohre führende Schlauch zugeedrückt, der Ton also nur dem angeblich tauben Ohre zugeleitet, so hört ihn der Simulant natürlich wie vor dem Zudrücken und merkt in der Regel nicht, daß es durch das angeblich taube Ohr geschieht.

Die Simulation doppelseitiger Schwerhörigkeit nachzuweisen ist oft außerordentlich schwierig. Der Nachweis gelingt nur mit viel Geduld durch wiederholte Horprüfungen in der Weise, wie wir sie für die Entlarvung der Simulation einseitiger Schwerhörigkeit kennengelernt haben.

Die Simulation doppelseitiger totaler Taubheit führen schlaue und ausdauernde Betrüger manchmal so gut durch, daß sie erst nach längerer Beobachtung einmal aus der Rolle fallen. Bisweilen gelingt es, solche Simulanten durch Anrufen aus dem Schlafe zu entlarven.

Zur Entlarvung vorgetauschter, beidseitiger hochgradiger, an Taubheit grenzender Schwerhörigkeit hat neuerdings HERRMANN folgende Prüfungsmethode angegeben: „Der der Simulation verdächtige Patient erhält mit anderen wirklich tauben Patienten zusammen einen regelrechten Ableseunterricht. Nach etwa 8 Tagen, wenn der Patient das Ablesen wirklich erlernt zu haben vorgibt, wird folgender Versuch angestellt: Mit Lärmtrommeln oder mittels des Schüttelversuchs wird das Gehör auf beiden Ohren ausgeschaltet. Dieselbe Entfernung, bei der der Betreffende bei Flustersprache früher vom Munde ablesen konnte, wird auch jetzt eingehalten. Der wirklich hochgradig Schwerhörige wird nun ohne weiteres das Gesprochene wie bisher von den Lippen der Lehrperson ablesen, der Simulant dagegen nicht, denn er hatte es ja gar nicht nötig, sich beim Ableseunterricht besondere Mühe zu geben, da er das Gesprochene mit seinem Ohr wahrnahm. Eine Kontrolle hatte er aber nicht erwartet.“

Die Simulation von Taubstummheit läßt sich in der Regel leicht feststellen. Schlagt man hinter dem Verdächtigen unerwartet die Tür zu, oder läßt einen schweren Gegenstand fallen, so sieht sich der wirklich Taubstumme um, weil er die Erschütterung des Bodens fühlt. Der Simulant fühlt dieselbe auch, glaubt aber völlig ruhig bleiben zu müssen, um nicht zu verraten, daß er den erregten Schlag gehört hat. Natürlich muß man sich vorher überzeugen

haben, daß der Zimmerboden auch merklich erschuttert wird; auf Parkett oder Terrazzo ist der Versuch nicht anwendbar. Auf die Schwingungen einer auf den Scheitel gesetzten Stimmgabel, die deutlich gefühlt werden, reagiert der Taubstumme und gibt dies in verschiedener Weise zu erkennen; der Simulant verrät sich, indem er dieses Gefühl ebenso wie den dabei gehörten Ton ignorieren zu müssen glaubt. Mit dem Taubstummenwesen vertraute Ärzte oder Lehrer erkennen den Simulanten leicht an seinem ganzen Gebaren und an den Abweichungen von zahlreichen, den Taubstummen eigentümlichen Fähigkeiten und Gewohnheiten.

Schließlich ist hier noch die „Verheimlichung von Hörstörungen“ („Dissimulation“) zu erwähnen, die zuweilen vorkommt, wenn jemand einen Beruf ergreifen will, von dem er als Schwerhöriger ausgeschlossen zu werden fürchtet. Hier schafft eine Hörprüfung bei verdeckten Augen sofort Klarheit.

2. Untersuchung des statischen Apparates (Gleichgewichtsprüfung).

Die Gleichgewichtsprüfung hat sich zu erstrecken

- a) auf die Feststellung von spontanen Zeichen einer Störung der Gleichgewichtsfunktion und
- b) auf die experimentelle Prüfung der Gleichgewichtsfunktion.

a) Die Spontansymptome.

Die Intensität der spontan bei einer Störung der Gleichgewichtsfunktion auftretenden Symptome ist abhängig von der Krankheitsursache, welche diese Störung hervorruft. Eine plötzliche einseitige Zerstörung des Vestibularapparates z. B. durch Blutung ins innere Ohr (Spontanblutung bei Leukämie, Labyrinthblutung bei Schadelbasisfraktur) oder durch den Einbruch einer Eiterung vom Mittelohr ins Labyrinth verursacht schwere — unter dem Namen MÉNIÈREScher Symptomenkomplex bekannte — Dekompensationserscheinungen (WITTMACK). Sie werden dadurch hervorgerufen, daß von dem zerstörten Labyrinth der Zufluß von Reizen zu den Kernen des Nervus vestibularis und zum Kleinhirn plötzlich aufhört und deshalb der Tonus der anderen, gesunden Seite das Übergewicht erhält. Bei plötzlichem doppelseitigem Funktionsausfall dagegen treten nur geringe Störungen der Gleichgewichtsfunktion auf. Bei langsam sich entwickelnden, degenerativen Prozessen an den Vestibularnerven ist die Stärke der Vestibularsymptome in der Regel weit weniger intensiv.

Die spontanen Zeichen einer Labyrinthkrankung teilt man ein in: subjektive Erscheinungen (Schwindelerscheinungen, Übelkeit, Erbrechen, Schweißausbruch, Speichelfluß) und objektive Erscheinungen (Nystagmus, Gleichgewichtsstörungen, Gangabweichungen, Vorbeizeigen).

α) Subjektive Erscheinungen.

Ob subjektive Schwindelerscheinungen mit einer Störung der Labyrinthfunktion zusammenhängen, läßt sich meist schon daran erkennen, wie der Patient sein Schwindelgefühl beschreibt. Der Labyrinthschwindel ist ein ausgesprochener Drehschwindel: Die Gegenstände im Zimmer drehen sich in einer bestimmten Richtung im Kreis um den Patienten herum. Im Gegensatz dazu hat das als „Schwarzwerden vor den Augen“ beschriebene Schwindelgefühl und das „Vernichtungsgefühl“ meist andere Ursachen (Magenkrankungen, Gehirnerkrankungen, Anämie, Arteriosklerose).

Bei Erkrankungen des Otolithenapparates besteht kein Drehschwindel, sondern „Liftschwindel“, ein Gefühl, wie es auch viele labyrinthgesunde Menschen, die das Liftfahren nicht gewohnt sind, in einem rasch fahrenden Fahrstuhl empfinden. Die Kranken mit Störungen des Otolithenapparates klagen darüber, daß sie bei Seitenlage und besonders beim raschen Erheben aus liegender Stellung das Gefühl hätten, als versinke der Boden unter ihren Füßen oder als würden sie plötzlich in die Höhe gehoben.

Übelkeit und Erbrechen tritt bei plötzlichen Erkrankungen des Vestibularapparates auf infolge der Verbindung der Vestibularnerven über ihre Kerne mit den vegetativen Zentren, insbesondere dem Kerngebiet des Vagus. Daß Übelkeit und Erbrechen Zeichen einer Labyrinthkrankung sein können, zeigt sich daraus, daß diese Erscheinungen — besonders bei empfindlichen Personen — fast regelmäßig bei experimentellen Labyrinthreizungen (s. S. 47) auftreten.

β) Objektive Erscheinungen.

Das wichtigste, objektiv nachweisbare Symptom einer Erkrankung des Vestibularapparates ist der

Nystagmus.

Unter vestibulärem Nystagmus versteht man rhythmische Bewegungen des Augapfels, die bei Reizung des Labyrinths infolge der Verbindung der Vestibulariskerne (BECHTEREWSCHER und DEITERSSCHER Kern) mit den Augenmuskeln entstehen.

Der vestibuläre Nystagmus besteht aus einer langsamen Hin- und schnellen, ruckartigen Rückbewegung der Augen. Nur die langsame Augenbewegung wird vom Labyrinth ausgelöst, während die schnelle zentral bedingt ist und im Hirnstamm entspringt. Trotzdem bezeichnet man die Richtung des Nystagmus nach der schnelleren Komponente, weil diese deutlicher erkennbar ist als die langsame Phase der Augenbewegung. Die Entstehung des labyrinthären Spontannystagmus läßt sich am einfachsten in folgender Weise erklären: Normalerweise fließen vom Zentralorgan beiden Labyrinthendstellen des einen Vestibularapparates (z. B. durch eine leichte Labyrinthentzündung) gereizt, so wird der vestibuläre Tonus der Augenmuskeln aus dem Gleichgewicht gebracht, und es entsteht ein Nystagmus nach der gereizten Seite. Kommt es dagegen plötzlich zu einem vollständigen einseitigen Labyrinthausfall (z. B. durch eine schwere eitrige oder nekrotisierende Labyrinthitis), so überwiegt das andere Labyrinth, und es tritt ein Nystagmus nach dieser gesunden Seite ein.

Man prüft auf Spontannystagmus, indem man den Patienten auf unseren in möglichst großer Entfernung vorgehaltenen Zeigefinger blicken läßt. Dann führt man den Finger langsam nach rechts, nach links, nach oben und nach unten, und läßt dabei den Patienten mit seinen Augen den Finger verfolgen. In der Endstellung hält man jeweils den Finger an und wartet einige Sekunden ab, ob ein dabei beobachteter Nystagmus aufhört oder nicht. Auch bei Gesunden treten manchmal bei Seitenblickrichtung Zuckungen der Bulbi auf, die aber rasch verschwinden („Einstellungsnystagmus“). Auch allzulanges Seitwärtsblicken ist zu vermeiden, da dadurch bei manchen Patienten ein nicht als pathologisch anzusehender sog. „Ermüdungsnystagmus“ (UFFENORDE) auftritt. Weiter vermeide man es, den Patienten in übertriebener Weise seitwärts blicken zu lassen, weil in der äußersten Endstellung der Bulbi

auch bei Gesunden mitunter ein feinschlägiger Nystagmus entsteht, der aber ebenfalls nichts zu bedeuten hat („Endstellungsnystagmus“). Noch besser ist es, wenn man den Patienten nicht den vorgehaltenen Zeigefinger fixieren, sondern ihn abwechselnd in die äußersten Ecken der Zimmerdecke sehen läßt. Bei der Prüfung auf Spontannystagmus muß der gesamte Körper möglichst entspannt sein, da Anspannung den Nystagmus hemmen kann (GRAHE).

Es empfiehlt sich, dem Patienten bei der Prüfung auf Spontannystagmus eine starke Konvexbrille (BARTELS), durch die der Patient nicht sehen kann, oder noch besser die FRENZELSche Leuchtbrille aufzusetzen. Bei der Verwendung der FRENZELSchen Brille ist die Möglichkeit der Fixation völlig ausgeschlossen und gleichzeitig die Beobachtung der Bulbi erleichtert. GRAHE empfiehlt, den Spontannystagmus durch die geschlossenen Augenlider hindurch in folgender Weise zu palpieren: Man stellt sich hinter den Kranken, umfaßt seitlich den Kopf und legt den Mittel- und Ringfinger ganz lose in den inneren und den äußeren Augenwinkel.

Falls bei Verdacht auf eine Labyrinthkrankung sich bei den bisher beschriebenen Prüfungen kein Spontannystagmus zeigt, kann ein solcher bemerkbar werden bei raschem Wechsel der Körperlage in eine andere, z. B. beim schnellen Hinlegen („Lagewechselnystagmus“) oder bei Schütteln des Kopfes („Kopfschüttelnystagmus“).

Je nach der Stärke, in der er auftritt, teilen wir den Spontannystagmus in drei Intensitätsgrade ein: Von einem Nystagmus I. Grades sprechen wir, wenn der Nystagmus nur beim Blick in der Richtung seiner schnellen Komponente vorhanden ist, von einem Nystagmus II. Grades, wenn er sich auch beim Blick geradeaus zeigt. Nystagmus III. Grades liegt vor, wenn die rhythmischen Augenzuckungen auch beim Blick zur Gegenseite nachzuweisen sind.

Weiter unterscheidet man je nach der Richtung der Bewegungen der Bulbi einen horizontalen, einen vertikalen, einen diagonalen und einen rotatorischen Nystagmus. Je nach der Größe des Ausschlags der einzelnen Bewegungen wird der Nystagmus als fein-, mittel- oder grobschlägig, je nach der Schnelligkeit als lebhaft oder träge bezeichnet.

Die Prüfung des Nystagmus ist zu diagnostischen Zwecken deshalb besonders wichtig, weil von allen bei Gleichgewichtsstörungen auftretenden Erscheinungen allein der Nystagmus jeder psychischen Beeinflussung entzogen ist, also weder unterdrückt noch vorgetäuscht werden kann.

Von dem vestibulären Spontannystagmus ist zu unterscheiden:

1. Der optische, pendelnde (undulierende) Nystagmus, der mitunter bei Schwachsinnigen zu beobachten ist. Im Gegensatz zu dem vestibulären Nystagmus zeigt dieser undulierende Nystagmus nicht eine schnelle und eine langsame Komponente, sondern die Bulbi führen gleichmäßig schnelle Bewegungen nach beiden Seiten hin aus.

2. Der sog. „Eisenbahnnystagmus“ (BARÁNY). Dieser zeigt ähnlich wie der labyrinthäre Nystagmus eine schnelle und eine langsame Phase der Augenbewegungen; er ist ein „Fixationsnystagmus“ und kann beobachtet werden, wenn Personen beim Eisenbahnfahren aus dem Fenster sehen und dabei die vorbeiziehenden Gegenstände (z. B. Telegraphenstangen) fixieren.

3. Der Nystagmus der Bergleute. Er beruht nach OHR auf einer Störung des optischen Tonus.

4. Der Nystagmus, der bei hochgradig Kurzsichtigen bisweilen vorhanden ist.

5. Der Nystagmus, der auch bei Labyrinthgesunden in äußerster Endstellung beim Blick zur Seite oft zu beobachten ist. („Endstellungsnystagmus“, s. oben.)

Hat man in dieser Weise festgestellt, ob vestibulärer Spontannystagmus vorhanden ist, so folgt die Prüfung auf

Gleichgewichtsstörungen und Gangabweichungen.

Man prüft zunächst, ob der Patient auf beiden Beinen (Fuß-Hackenschluß!) und auf einem Bein bei geschlossenen Augen (eventuell mit nach vorn aus-

gestreckten Armen) sicher stehen kann (ROMBERG'scher Versuch) oder ob er dabei Fallneigung zeigt. Ist eine labyrinthäre Erkrankung die Ursache des positiven Ausfalles des ROMBERG'schen Versuches, so fällt der Patient stets in der Richtung der langsamen Komponente des gleichzeitig als Folge der Labyrinthkrankung bestehenden Nystagmus und die Fallrichtung ist durch die Kopfstellung beeinflussbar. Bei einem vollständigen Ausfall des rechten Labyrinthes z. B. (Nystagmus nach links) fällt der Patient bei Kopfstellung geradeaus nach rechts, bei Linksdrehung des Kopfes nach vorn und bei Rechtsdrehung des Kopfes nach hinten.

Ist bei Gleichgewichtsstörungen die Fallrichtung von der Kopfstellung unabhängig, d. h. fällt der Patient stets nach derselben Richtung, so liegt die Ursache nicht in einer Labyrinthkrankung, sondern in einer Erkrankung des Gehirns (Kleinhirn, Medulla oblongata).

Die Fallreaktion kann man nach GRAHE empfindlicher gestalten, wenn man den Kranken sich auf einen Stuhland setzen und mit aneinandergelegten Knien und Füßen, geschlossenen Augen und rückgeneigtem Kopf aufstehen läßt.

Schließlich prüft man noch das „Stehen auf der schiefen Ebene“. Der Normale kann auf einer schiefen Ebene mit einer Neigung bis ungefähr 30° in allen zur Körperachse möglichen Richtungen der schiefen Ebene ruhig aufrecht stehen. Bei stärkeren Labyrinthstörungen dagegen tritt auch schon bei geringerer Neigung der schiefen Ebene Fallneigung auf.

Bei der Prüfung der Fallreaktion ist Simulation besonders leicht, man beachte deshalb die Psyche des Patienten bei der Wertung des Untersuchungsergebnisses! Bei unklaren Fällen muß die Prüfung öfter wiederholt werden. Simulanten, die einen positiven Romberg vortäuschen, kann man oft dadurch entlarven, daß man ihnen die FRENZEL'sche Leuchtbrille aufsetzt, anstatt sie die Augen schließen zu lassen.

Man prüft nun weiter, ob der Patient mit geschlossenen Augen geradeaus gehen kann (Gehen auf einem auf dem Fußboden gezogenen Kreidestrich, zuerst mit offenen, dann mit geschlossenen Augen vorwärts und rückwärts).

Liegt eine Labyrinthkrankung vor, so weicht der Patient bei diesem Versuch von der geraden Richtung nach der kranken Seite hin ab, zudem zeigt sich dabei meist ein auffallend breitspuriger Gang.

Auch mit Hilfe des „UNTERBERG'schen Tretversuchs“ läßt sich eine Vestibularisstörung nachweisen. Der Versuch besteht darin, daß man den Patienten bei geschlossenen Augen oder durch Ausschalten der Fixation mit der FRENZEL'schen Leuchtbrille ein Treten auf der Stelle ausführen läßt. Die Füße werden abwechselnd durch Beugung der Beine im Kniegelenk vom Boden abgehoben, dabei werden die Arme horizontal nach vorn ausgestreckt. Während es beim Labyrinthgesunden beim Tretversuch zu keiner ausgesprochenen Drehung des Körpers kommt, erfolgt bei Vestibularisgestörten eine Körperdrehung in Richtung der langsamen Nystagmuskomponente, bei rechtsseitiger Labyrinthstörung also nach rechts herum, bei linksseitiger Vestibularisstörung nach links herum.

Die Gleichgewichtsstörungen und Gangabweichungen bei Vestibularausfall überdauern meist den Spontannystagmus, aber auch sie pflegen im Laufe mehrerer Wochen durch Kompensation von seiten des erhaltenen Labyrinths zu verschwinden. Die tatsächliche Gleichgewichtsverminderung durch einseitigen und — mehr noch — doppelseitigen Labyrinthverlust bleibt jedoch dauernd bestehen, macht sich aber nur dann bemerkbar, wenn besondere Anforderungen an das Gleichgewicht gestellt werden, namentlich bei gleichzeitiger Ausschaltung des Gesichtssinnes: so wird der Labyrinthgestörte im Gegensatz zum Normalen bei geschlossenen Augen nicht auf einem Bein rückwärts zu hüpfen vermögen (HINSBERG), oder auf einer schiefen Ebene stehen können (VON STEIN).

Vorbeizeigen.

Zu den objektiv nachweisbaren Zeichen einer Erkrankung des Vestibularapparates gehören außer dem Spontannystagmus, den Gleichgewichtsstörungen und den Gangabweichungen ferner Veränderungen des Tonus der gesamten Körpermuskulatur. Diese Tonusstörungen treten am deutlichsten an den Armen in Erscheinung, man prüft deshalb ihr Vorhandensein an diesen durch den sog. „Zeigeversuch“ nach BÁRÁNY¹.

Der Patient sitzt auf einem Stuhl vor dem Untersucher und hat den Zeigefinger des ausgestreckten Armes auf dem Knie liegen. Der Untersucher hält ihm nun den eigenen Zeigefinger in Brusthöhe vor. Sodann wird der Patient — zuerst bei offenen und dann bei geschlossenen Augen — aufgefordert, den ihm vorgehaltenen Zeigefinger des Arztes mit gestrecktem, nur im Schultergelenk bewegten Arm von unten her zu berühren, dann den gestreckten Arm auf sein Knie zu senken und wieder bis zur Berührung des noch an gleicher Stelle verbliebenen Zeigefingers des Arztes zu erheben. Diese Bewegung läßt man den Patienten mehrmals hintereinander langsam wiederholen. Besteht bei dem Patienten eine Reizung des Vestibularapparates und Spontannystagmus, so trifft er mit seinem Zeigefinger den Finger des Untersuchers nicht und „zeigt vorbei“, und zwar mit beiden Händen nach links, wenn der Nystagmus nach rechts schlägt und umgekehrt. Bei gesundem Vestibularapparat dagegen tritt dieses Vorbeizeigen nicht auf, und der vom Arzt vorgehaltene Finger wird bei der Armbewegung des Patienten immer sicher getroffen.

Spontanes Vorbeizeigen kann aber auch durch einen retrolabyrinthär, besonders in der hinteren Schädelgrube (Kleinhirn) gelegenen Prozeß hervorgerufen sein; im Gegensatz zu dem spontanen Vorbeizeigen infolge einer peripheren Labyrinthkrankung aber geht das Vorbeizeigen z. B. bei einem Kleinhirnsabsceß nicht nach der Regel des labyrinthären Nystagmus, sondern meist zur kranken Seite und außerdem besteht meist Vorbeizeigen nur mit dem einen Arm der erkrankten Seite. Diese Tatsache ist wichtig bei der Differentialdiagnose zwischen Labyrinthkrankungen und Erkrankungen des Kleinhirns (Abscesse, umschriebene Meningitis am Kleinhirn, Tumoren). Für das Bestehen eines Kleinhirnsabscesses spricht ferner, wenn bei einem, nach der kranken Seite gerichteten Nystagmus das Labyrinth unerrregbar ist, weiter, wenn ein spontan aufgetretener Nystagmus nicht geringer wird und nicht allmählich verschwindet, sondern sogar stärker wird, des weiteren, wenn die Fallneigung unabhängig von der Richtung des Spontannystagmus und nicht beeinflussbar durch Änderung der Kopfstellung ist (cerebellare Ataxie) und schließlich, wenn eine Hemiataxie der Extremitäten auf der erkrankten Seite besteht (Adiadochokinese).

Die Tonusveränderungen der Arme kann man nach GRAHE auch in der Weise prüfen, daß man die Arme geradeaus strecken läßt und dann beobachtet, wie sie nach der Seite abweichen (Abweichreaktion), oder wie der eine Arm absinkt, der andere steigt (Armtonusreaktion). Diese Armtonusreaktion beruht bei vestibulärer Erregung auf einer Änderung der subjektiven Schwerempfindung der ganzen Körperhälfte.

GÜRRICH ist der Ansicht, daß das Vorbeizeigen eine Teilerscheinung einer Muskeltonusdifferenz ist, die durch eine Schwerpunktsverlagerung des Körpers verursacht wird. Bei Neigung des Kopfes auf die Schulter z. B. tritt unwillkürlich auch eine geringe Neigung des Körpers und damit eine Schwerpunktsverlagerung nach derselben Seite ein, dementsprechend erfolgt gleichsinniges Vorbeizeigen. Bei Drehung des Kopfes dagegen erfolgt eine Schwerpunktsverlagerung des Körpers nach der entgegengesetzten Seite und deshalb tritt ein Vorbeizeigen nach der der Kopfdrehung entgegengesetzten Seite auf.

¹ Für eingehendere und genauere Untersuchungen hat GRAHE eine Modifikation des BÁRÁNYschen Zeigeversuches vorgeschlagen, auf die aber hier nicht näher eingegangen werden kann.

An Stelle des Zeigerversuches empfiehlt GÜTTICH den von ihm angegebenen „Arm-Abweichversuch“. Bei dieser Prüfung streckt der Patient die Arme nach vorn und hält sie in dieser Stellung während der Dauer der Beobachtung. Unter normalen Verhältnissen bleiben die Arme in der Mittellinie. Bei längerer Versuchsdauer sinken die Arme infolge allmählicher Ermüdung etwas ab. Besteht eine Vestibularisstörung, dann beobachtet man ein Abweichen der Arme nach der gestörten Seite.

b) Die experimentelle Prüfung.

Die Bewegungs- und Lageempfindungen und -reaktionen, die das Labyrinth normalerweise vermittelt, können wir experimentell prüfen, einmal durch die Anwendung von adäquaten, physiologischen Erregungen (Drehprüfung, Lageprüfung), ferner, indem wir die entsprechenden Reaktionen durch inäquade, unphysiologische Erregungen (calorische Prüfung, galvanische Prüfung, mechanische Erregung durch Prüfung des Fistelsymptoms) auslösen.

Die Drehprüfung. Die Untersuchung auf Drehnystagmus kann man auf zwei verschiedene Arten vornehmen, indem man die Reaktionen entweder während der Drehung (Drehschwachreizprüfung) oder nach der Drehung (Drehstarkreizprüfung) prüft.

1. Die Drehschwachreizprüfung wird nach GRAHE in folgender Weise ausgeführt:

„Man stellt sich hinter den Kranken, setzt ein Bein zwischen seine Beine und umfaßt ihn von hinten so, daß die eigenen Ellenbogen vor die Schultern des Patienten zu liegen kommen. Dann nimmt man den Kopf des Kranken fest zwischen die Hände, legt dabei den Ring- und Zeigefinger ganz lose auf die geschlossenen Augen in den inneren und den äußeren Augenwinkel des Patienten, dann dreht man — indem man den Patienten auffordert, den ganzen Körper zu entspannen und keine eigenen Kopfdrehungen auszuführen — langsam den Oberkörper und den Kopf des Kranken nach rechts, soweit man bequem drehen kann, halt einen Augenblick an und dreht dann ganz gleichmäßig nach der linken Seite, halt wiederum an und wiederholt die Drehung in gleicher Weise einige Male. Während der Drehung fühlt man dabei die auftretenden Zuckungen der Bulbi, zählt sie und achtet auf die Regelmäßigkeit der Schlagfolge und ihrer Stärke. Beim Normalen fühlt man, wenn man in etwa 3 Sekunden um 90° dreht, im Durchschnitt 5—7 regelmäßige Augenzuckungen in der Drehrichtung.“

Um optische Einflüsse auszuschalten, muß der Versuch abgewandt vom Fenster, gegenüber einer gleichmäßig beleuchteten Wand vorgenommen werden. Um Beckenreflexe auszuschließen — was bei doppelseitiger Un-erregbarkeit von Bedeutung sein kann, nimmt man die Drehschwachreizprüfung in der Weise vor, daß man den Kranken auf einen Drehschemel setzt und ihn bei hochgehobenen Beinen hin- und herdreht.

2. Die Drehstarkreizprüfung. Im allgemeinen genügt es, die in der Ampulle des horizontalen Bogenganges gelegene Sinnesendstelle (Crista ampullaris mit Cupula) zu untersuchen. Man setzt zu diesem Zweck den zu Untersuchenden aufrecht auf einen mit Arm-, Fuß- und Kopfstütze versehenen „Drehstuhl“ (nach BÁRÁNY oder GÜTTICH), und zwar so, daß der Kopf etwas nach vorn geneigt ist, damit die bei gewöhnlicher Kopfstellung etwa einen Winkel von 30° gegen die Horizontalebene bildende Ebene des Bogenganges wirklich „horizontal“ in die „Optimumstellung“ für die Drehreaktion zu liegen kommt. Nun setzt man den Drehstuhl in Bewegung, dreht den Patienten mit gleichmäßiger Geschwindigkeit in 15—20 Sekunden 10mal um seine eigene Achse herum und hält dann den Drehstuhl plötzlich an.

Würde man sich zusammen mit dem Patienten herumdrehen lassen, so würde man während der Drehung einen Nystagmus in der Richtung der Drehung beobachten können (s. S. 14 bei „Physiologische Vorbemerkungen“). Da aber

diese Art der Beobachtung schwierig ist, prüft man nicht den während der Drehung entstehenden Nystagmus, sondern den sog. „*Nachnystagmus*“, der sich nach dem plötzlichen Aufhören der Drehbewegung zeigt. Nach der Drehung nach rechts, schlägt dieser Nachnystagmus nach links, nach der Drehung nach links ist der Nachnystagmus nach rechts gerichtet.

Da bei der Drehung beide Labyrinth erregt werden, wird auch von beiden Labyrinth aus Nystagmus ausgelöst, und zwar gleichgerichteter Nystagmus.

Diese Tatsache erklärt sich folgendermaßen: Nach den Ergebnissen experimenteller Untersuchungen EWALDS bei der Taube löst eine Endolymphströmung im horizontalen Bogengang von der Kuppe zur Ampulle Nystagmus nach der gleichen Seite aus — und umgekehrt eine Strömung der Endolymph von der Ampulle des Bogengangs zur Kuppe einen Nystagmus nach der entgegengesetzten Seite. Nach plötzlichem Aufhören einer Drehung des Patienten z. B. nach rechts entsteht also im linken Bogengang eine Strömung der Endolymph von der Kuppe zur Ampulle und damit von diesem Labyrinth aus ein Nystagmus nach links, im rechten Bogengang dagegen entsteht wegen seiner dem rechten Bogengang gegenüber spiegelverkehrten Lage nach der Rechtsdrehung eine Strömung der Endolymph von der Ampulle zur Kuppe und damit von dem rechten Labyrinth aus ebenfalls ein Nystagmus nach links. Da nun nach physikalischen Gesetzen die experimentell erzeugte Strömung vom engen Kuppen-

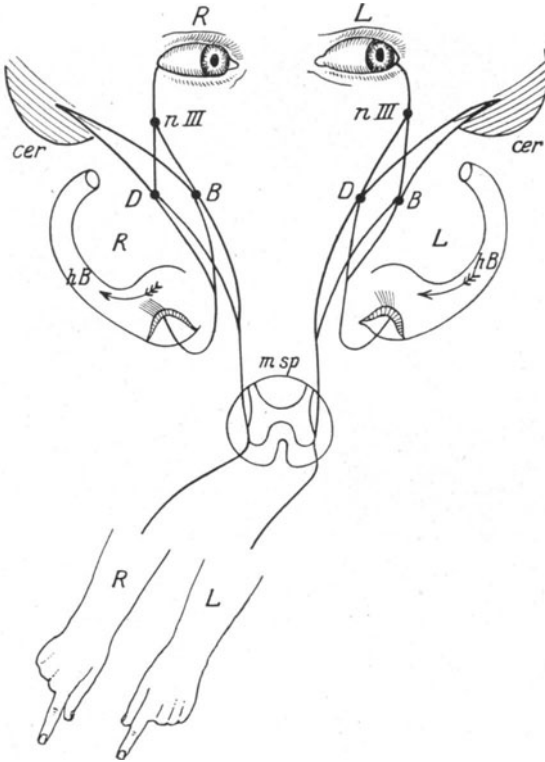


Abb. 42. Darstellung der Reaktionsbewegungen der Augen und Arme beim Anhalten nach Rechtsdrehung. Lymphbewegung nach rechts (←) und Nystagmus nach links; Vorbeizeigen nach rechts mit beiden Armen.

R rechts; L links; h B horizontaler Bogengang; cer cerebellum; m sp Medulla spinalis, D DEITERSscher Kern; B BECHTEREWscher Kern, n III Nucleus nervi oculomotorii.

(Aus SONNTAG-WOLFF: Anleitung zur Funktionsprüfung des Ohres.)

teil des Bogengangs zu dem weiten Ampullenteil des Bogengangs stärker ist als die Strömung von der Ampulle zur Kuppe, so wird der nach einer Rechtsdrehung auftretende Nachnystagmus nach links hauptsächlich vom linken Labyrinth ausgelöst und umgekehrt (s. Abb. 42). Praktisch gesprochen prüfen wir also bei der Rechtsdrehung das linke Labyrinth und bei der Linksdrehung das rechte Labyrinth. Stellen wir also bei der Drehprüfung fest, daß nach der Rechtsdrehung der Nachnystagmus nach links kurzer ist als der nach der Linksdrehung auftretende Nachnystagmus nach rechts, so spricht dies für einen Funktionsausfall des linken Labyrinths und umgekehrt.

Dabei ist aber zu berücksichtigen, daß nur größere Unterschiede in der Nystagmusdauer etwas zu bedeuten haben. Normalerweise beträgt die Dauer des Nachnystagmus nach 10maliger Umdrehung etwa 40—50 Sekunden.

Eine Prüfung der Sinnesendstelle in der Ampulle des vorderen vertikalen Bogengangs nehmen wir in der Weise vor, daß wir bei der Drehung den Kopf des zu Untersuchenden um 90° nach vorn neigen und dadurch den vorderen, vertikalen Bogengang in die Optimumstellung für die Drehprüfung bringen. Wollen wir die Sinnesendstelle in der Ampulle des hinteren vertikalen Bogengangs prüfen, so neigen wir den Kopf auf die Schulter.

Hat man keinen Drehstuhl zur Verfügung, so kann man die Drehprüfung auch so ausführen, daß man den Patienten im Stehen bei geschlossenen Augen ein paarmal um seine eigene Achse dreht und dann nach raschem Anhalten den Nachnystagmus prüft.

Die **Lageprüfung** ist ein wichtiger Teil der Gleichgewichtsprüfung. Sie wurde besonders von GRAHE und GÜTTICH bis ins kleinste ausgearbeitet und ist dadurch zu einer ganz speziellen Untersuchungsmethode geworden. Da außerdem zu ihrer Ausführung — wenn die Untersuchung exakte Ergebnisse liefern soll — ein (von GRAHE sinnreich konstruierter) besonderer Untersuchungstisch notwendig ist, kommt sie für den Allgemeinarzt, aber auch für den praktischen Ohrenarzt wohl kaum in Frage. Es soll deshalb darüber nur kurz folgendes gesagt werden. Geprüft wird (nach GRAHE):

1. Die Vertikalempfindung des Körpers auf dem Lagetisch weisen auf eine Störung hin.

2. Der Kopfstellreflex. Es wird die Stellung des Kopfes bei Neigung des Körpers auf dem Untersuchungstisch beobachtet: Normalerweise wird bei Rechtsneigung des Körpers der Kopf nach links aufgerichtet und nach links gedreht und bei Linksneigung entsprechend umgekehrt. Unterschiede zwischen rechts und links deuten auf krankhafte Verhältnisse hin.

3. Spontanhaltung des Kopfes. Spontane Schiefhaltung des Kopfes immer nach der gleichen Seite hin bei dem auf dem Lagetisch aufgespannten Patienten spricht für eine Störung.

Die calorische Prüfung. Gegenüber der Drehprüfung hat die calorische Prüfung den Vorteil, daß wir mit ihrer Hilfe jedes Labyrinth für sich auf seine Funktionstüchtigkeit prüfen können.

Die Entstehung des calorischen Nystagmus erklärt man sich folgendermaßen: Spült man den Gehörgang mit Wasser aus, dessen Temperatur erheblich unter der Körpertemperatur liegt (etwa 20 bis 25°), so wird zunächst der häutige und der knöcherne Gehörgang abgekühlt, allmählich wird diese Abkühlung durch den Knochen weiter auf den am weitesten nach außen gelegenen Teil des Labyrinths, den horizontalen Bogengang und seinen Inhalt, fortgeleitet. Bringt man während der Kaltspülung durch Rückwärtsneigen des Kopfes um 60° den horizontalen Bogengang in eine vertikale Ebene (Optimumstellung für die calorische Prüfung), so sinken infolge der Abkühlung die Flüssigkeitsteilchen der Endolymphe nach unten, und es entsteht im Bogengang allmählich eine Endolympphströmung in der Richtung von der oben gelegenen Ampulle zur unten gelegenen Kuppe des Bogenganges. Durch diesen Strömungsvorgang wird nach dem oben bei der Drehprüfung Gesagten ein Nystagmus nach der entgegengesetzten Seite, also bei der Kaltspülung rechts ein Nystagmus nach links und bei der Kaltspülung links ein Nystagmus nach rechts ausgelöst (s. Abb. 43 a u. b).

Nimmt man statt kalten Wassers heißes Wasser (etwa 43°), so ruft dies eine Endolympphströmung im Bogengang von unten nach oben — von der

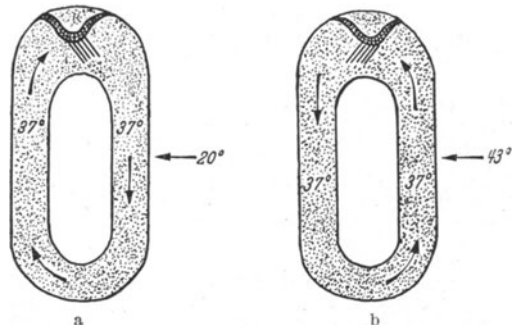


Abb. 43 a und b. Schematische Darstellung der Entstehung des calorischen Nystagmus, a bei Kaltspülung, b bei Heißspülung.

Kuppe zur Ampulle — hervor, und es entsteht ein Nystagmus zur gleichen Seite. Da kaltes Wasser im Gehörgang besser vertragen wird als heißes, begnügt man sich für gewöhnlich mit der Kaltspülung.

Praktisch kann man die calorische Prüfung auf zwei Arten ausführen:

1. Die calorische Schwachreizprüfung wird in der Weise ausgeführt, daß man innerhalb 5 Sekunden 10 ccm Wasser von 20° in den Gehörgang einspritzt. Alsdann mißt man mit der Stoppuhr die Zeit bis zum Auftreten der ersten Nystagmuszuckungen, die sog. Latenzzeit und die Dauer des Nystagmus. Zweckmäßigerweise setzt man dem Patienten dabei die oben erwähnte BARTELSsche Konvexbrille oder die FRENZELSche Leuchtbrille auf.

2. Die calorische Starkreizprüfung. Man spült mit einem irrigatorähnlichen Apparat (BRÜNINGSSches Otocolorimeter) bei um 60° nach rückwärts geneigtem Kopf den Gehörgang mit kaltem Wasser aus und beobachtet die Augen. In dem Augenblick, in welchem sich deutlicher Nystagmus zeigt, setzt man die Spülung ab und mißt nun die Wassermenge, die zur Auslösung des Nystagmus verbraucht worden ist. Weiter stellt man mit der Stoppuhr die Dauer des auftretenden Nystagmus fest. Normalerweise tritt nach einem Verbrauch von 50—60 ccm 25° kalten Wassers ein Nystagmus zur Gegenseite auf. Ist eine größere Wassermenge zur Auslösung des Nystagmus notwendig, so ist das Labyrinth untererregbar. Als absolut unerregbar bezeichnen wir ein Labyrinth, wenn nach 600 ccm 18° kalten Wassers keinerlei Nystagmus zu beobachten ist.

Besteht ein großer Defekt im Trommelfell, so fällt die calorische Reizung des Bogenganges und dementsprechend der Nystagmus natürlich stärker aus, und das ihn begleitende, bei intaktem Trommelfell nur geringe Schwindelgefühl verstärkt sich erheblich. Dies ist von großer praktischer Wichtigkeit, da sich hierdurch die gar nicht seltenen plötzlichen Todesfälle beim Schwimmen und Tauchen als Folgen einer einseitigen Labyrinthreizung durch Eindringen kalten Wassers in die offene Paukenhöhle mit folgendem Verlust des Orientierungsvermögens unter Wasser erklären lassen. Selbstverständlich ist die calorische Prüfung bei bestehender trockener Trommelfellperforation unzulässig, weil die Spülung eine neue Eiterung herbeiführen kann. Ist die Paukenhöhle mit Granulomen, Cholesteatommassen, Exsudaten usw. ausgefüllt, oder ist das Trommelfell stark verdickt, so kann die Temperaturleitung zum Vestibularapparat erschwert werden und der Nystagmus bei gesundem Labyrinth somit ausbleiben.

Bei Neurasthenie und Hysterie findet man bisweilen bei der calorischen Reizung die subjektiven Symptome, Schwindel und Erbrechen, stark ausgesprochen und das Bild beherrschend.

Die galvanische Prüfung. Auch durch das Durchleiten eines galvanischen Stromes durch das Labyrinth läßt sich experimentell Nystagmus erzeugen. Die galvanische Prüfung hat aber im Vergleich zu den übrigen Labyrinthprüfungsmethoden nur geringe klinisch-diagnostische Bedeutung, da hierbei außer den Sinnesendstellen auch der Stamm des Nervus vestibularis mitgereizt wird.

Die Prüfung des Fistelsymptoms. Bei bestehender Trommelfellperforation und Vorhandensein eines Defektes im horizontalen Bogengang (Bogengangsfistel) lassen sich Nystagmus und Schwindelgefühl auch auf mechanischem Wege erzeugen. Man führt zu diesem Zweck einen mit einer Olive versehenen POLITZER-Ballon luftdicht in den Gehörgang ein. Drückt man nun den Ballon zu, so pflanzt sich der im Gehörgang erzeugte Luftdruck durch den Bogengangsdefekt hindurch auf die endolymphatische Flüssigkeit fort und komprimiert diese, die Folge davon ist ein Nystagmus nach der gleichen (kranken) Seite (Kompressionsnystagmus). Beim Ansaugen der Luft aus dem Gehörgang mit dem POLITZER-Ballon entsteht ein Nystagmus zur anderen (gesunden)

Seite (Aspirationsnystagmus). Gleichzeitig mit dem Nystagmus tritt bei dem Kranken Drehschwindel, manchmal auch Erbrechen auf.

Der positive Ausfall des Fistelsymptoms macht das Vorhandensein eines Bogengangdefektes wahrscheinlich und beweist gleichzeitig, daß das betreffende Labyrinth noch erregbar ist, der negative Ausfall spricht nicht gegen einen Bogengangdefekt und sagt auch nichts über die Erregbarkeit des Labyrinths aus, da Granulationen und Cholesteatommassen die Fortleitung der verdichteten Luft vom Gehörgang zum Bogengangsinneren verhindern können.

Bei der Prüfung auf Fistelsymptom ist eine gewisse Vorsicht und Vermeidung unnötiger Wiederholungen angebracht, da bei allzu starker Kompression der Luft im äußeren Gehörgang eine Zerreißen krankhaft verdünnter Gewebe zwischen Mittelohr und Labyrinth entstehen und dadurch der Einbruch einer Eiterung vom Mittelohr ins Labyrinthinnere hervorgerufen werden kann.

Schließlich sei noch erwähnt, daß man durch Sondenberührung einer bei der Radikaloperation freigelegten Bogengangsfistel Nystagmus erzeugen kann, falls das Labyrinth noch erregbar ist; ebenso, wenn man auf den freigelegten Bogengang ein mit Äther getränktes Wattebauschchen legt.

Der Zeigeversuch. In Verbindung mit der Prüfung des calorischen Nystagmus wird der BÁRÁNYsche Zeigeversuch angestellt.

Die Technik des Zeigeversuches wurde bereits oben (S. 46) beschrieben. Es wurde dort auch bereits erwähnt, daß spontanes Vorbeizeigen für das Vorhandensein einer peripheren Vestibularschädigung spricht.

Besteht kein Spontan-nystagmus, so untersuchen wir auf Vorbeizeigen bei experimenteller Reizung des Labyrinths, indem wir, wie bei der calorischen Prüfung, kaltes oder heißes Wasser in das Ohr hineinspritzen. Sobald nun bei normalem Labyrinth der experimentell ausgeloste Nystagmus auftritt, wird vorbeigezeigt, und zwar mit beiden Händen nach links, wenn der Nystagmus nach rechts schlägt und umgekehrt (s. Abb. 42).

Auch nach experimenteller Reizung des Labyrinths durch Drehung kann das Vorbeizeigen geprüft werden.

Ist bei der calorischen Prüfung und bei der Drehprüfung kein Nystagmus auszulösen, ist also das Labyrinth unerregbar, so tritt in der Regel auch kein Vorbeizeigen auf

Die Besprechung der Funktionsprüfung des akustischen und des statischen Apparates kann ich nicht abschließen, ohne zu betonen, daß die physiologischen und physikalischen Verhältnisse in Wirklichkeit viel komplizierter sind, als sie hier dargestellt wurden. Um aber die Hörprüfung und die Vestibularprüfung — entsprechend dem Zweck dieses Buches — auch für den Studenten und den praktischen Arzt verständlich zu machen, mußte die Erklärung dieser Untersuchungsmethoden notwendigerweise auf die einfachste Formel gebracht werden.

3. Die Bedeutung der Funktionsprüfung des Ohres für die Erkennung von Allgemeinerkrankungen und endokraniellen Erkrankungen.

Mit der Feststellung einer Funktionsstörung des akustischen Apparates oder des Vestibularapparates ist die Bedeutung der Funktionsprüfung des Ohres aber nicht erschöpft, sondern es ist darnach die wichtige Frage zu entscheiden: Liegt ein lokales Ohrleiden vor, oder ist eine festgestellte Hör- oder

Vestibularstörung nur ein Symptom oder eine Teilerscheinung einer anderen Erkrankung?

In vielen Fällen wird diese Frage leicht zu entscheiden sein, z. B. wenn die Besichtigung des Trommelfells das Vorhandensein eines Mittelohrkatarrhs oder einer akuten oder chronischen Mittelohreiterung ergibt. Eine dabei festgestellte Schalleitungsschwerhörigkeit ist dann ohne weiteres durch die krankhaften Veränderungen im Mittelohr erklärt. Aber auch wenn im Anschluß an eine Mittelohreiterung die Zeichen einer Innenohrerkrankung (Schallperceptionsschwerhörigkeit, Schwindelerscheinungen, Nystagmus) auftreten, oder sich zusammen mit diesen die Symptome einer cerebralen Erkrankung einstellen, ist meist anzunehmen, daß die Ursache der Funktionsstörungen im Cochlear- und Vestibularapparat die Mittelohrerkrankung ist, die sekundär auf das innere Ohr und auf das Gehirn übergreifen hat. Anders ist es aber, wenn Hör- und Gleichgewichtsstörungen bei normalem Mittelohr sich entwickeln. Hier kommen ursächlich eine Reihe verschiedener Möglichkeiten in Betracht, die alle erwogen werden müssen. Geschieht dies rechtzeitig, so läßt sich oftmals eine Allgemeinerkrankung oder eine cerebrale Erkrankung erkennen oder wenigstens der Verdacht auf eine solche aussprechen, bevor andere klinische Erscheinungen deutlicher darauf hinweisen. Bei diesen differentialdiagnostischen Erwägungen kommt es uns sehr zustatten, daß es uns durch die Verfeinerung der Funktionsprüfungsmethoden, durch die Erkenntnisse, welche auf Grund pathologisch-histologischer Untersuchungen des inneren Ohres gewonnen wurden und durch die Ergebnisse der Forschungen über den zentralen Verlauf der Acusticusbahnen in vielen Fällen möglich ist, einwandfrei festzustellen, in welchem Teil des schallpercipierenden Apparates eine Hörstörung liegt, ob peripher, retrolabyrinthar oder noch weiter zentralwärts (siehe „Die cerebralen Hörstörungen“ S. 224). Wichtige Schlüsse auf den Sitz einer Schädigung des Hörapparates können wir ferner daraus ziehen, ob gleichzeitig mit der Hörstörung Vestibularsymptome auftreten. Ferner ist für die Beurteilung von Labyrinth-symptomen wichtig, ob etwa Vestibularsymptome allein, ohne gleichzeitig bestehende Hörstörungen vorhanden sind. Schließlich ist für die Ätiologie von Innenohrerkrankungen noch von Bedeutung, ob die Symptome am Hör- und Gleichgewichtsapparat einseitig oder doppelseitig auftreten.

Als Ursachen für die solche Hör- und Gleichgewichtsstörungen auslösenden Schädigungen des peripheren Labyrinths und des Octavusstammes kommen in Betracht eine Reihe chronischer Krankheitszustände, wie Nephritis, Lymphomatose, Leukämie, Arteriosklerose, tertiäre Syphilis, Tabes, weiter Vergiftungszustände exogener Art wie akute und chronische Vergiftungen mit Salicylaten, Nicotin, Alkohol, Chinin, ferner endogene Vergiftungen bei Infektions- und Stoffwechselkrankheiten wie Scharlach, Mumps und Diabetes, und schließlich Tumoren des Acusticus und Erkrankungen des vegetativen Nervensystems.

Diese Hinweise mögen genügen, um zu zeigen, an was alles beim Auftreten von unklaren Störungen des Hör- und Gleichgewichtsorgans zu denken ist. Im einzelnen wird darauf bei der Besprechung der Erkrankungen des inneren Ohres eingegangen werden.

Von besonderer Bedeutung ist der Nachweis von Störungen der Ohrfunktion und ihre genaue Differenzierung bei den Tumoren in der Schädelhöhle oder des Gehirns selbst. Fast alle derartigen Tumoren, mögen sie nun von dem Schädelknochen, von der Dura, von der Hypophyse oder von der Substanz des Gehirns (Kleinhirn, Kleinhirnbrückenwinkel, Mittel- oder Großhirn) ausgehen, lösen meist frühzeitig Störungen der Cochlear- und Vestibularfunktion aus, entweder durch unmittelbare Schädigung der zentralen Bahnen des Hör-

Gleichgewichtsnerven, oder auf dem Weg einer allgemeinen intrakraniellen Drucksteigerung. Ebenso finden sich oft Hor- und Gleichgewichtsstörungen bei Epilepsie, bei Syringobulbie, Chorea, multipler Sklerose, Encephalitis und nach Schadeltraumen. Bei der oftmals vorhandenen Geringgradigkeit der Funktionsstörungen des Hor- und Gleichgewichtsapparates und vor allem wegen der wechselnden Erscheinungen, die derartige Erkrankungen der Schadelhöhle und des Gehirns hervorrufen, kann selbstverständlich nicht eine einmalige, sondern nur eine öfter wiederholte eingehende Untersuchung verwertbare Unterlagen für die weitere Klärung eines cerebralen Krankheitsbildes schaffen. In vielen Fällen ist es dem Ohrenarzt mit Hilfe der Funktionsprüfung des Ohres möglich, nicht nur wichtige Aufschlüsse allgemeiner Art über das Bestehen eines endokraniellen Prozesses zu bekommen, sondern die Ergebnisse dieser Funktionsprüfungen können auch wesentlich mit zur topischen Diagnose von zentralen Erkrankungen beitragen. Es ist deshalb wohl die Forderung berechtigt, daß es — mehr als dies bisher der Fall war — Allgemeingut aller Ärzte werden muß, in gleicher Weise, wie bei jeder intrakraniellen Erkrankung oder bei dem Verdacht auf eine solche, eine Untersuchung der Augen ausgeführt wird, auch eine genaue Prüfung der Hor- und Gleichgewichtsfunktionen vorzunehmen oder vornehmen zu lassen, und zwar auch dann, wenn scheinbar keinerlei subjektive oder objektive Zeichen einer Labyrinthkrankung vorhanden sind.

Auf der anderen Seite muß der Allgemeinpraktiker, der in vielen Fällen die Patienten mit scheinbar harmlosen, geringgradigen Störungen des Hor- und Gleichgewichtsapparates als erster sieht, an eine zentrale Ursache denken, und in Zusammenarbeit mit dem Ohrenfacharzt und dem Neurologen eine Klärung der geklagten Ohrbeschwerden herbeiführen.

Spezieller Teil.

Erkrankungen des äußeren Ohres.

1. Mißbildungen der Ohrmuschel und des Gehörgangs.

Hemmungsbildungen. Unter Mikrotie versteht man eine angeborene Verkleinerung der Ohrmuschel (s. Abb. 44). Bei schweren Fällen besteht eine Verkrüppelung der Ohrmuschel bis auf hautige oder knorpelige Rudimente. Die Mikrotie ist meist verbunden mit einer ebenfalls angeborenen

Atresie des Gehörgangs. Der angeborene Verschuß des Gehörgangs kommt ein- und doppelseitig vor und erstreckt sich meist sowohl auf den hautigen als auch auf den knöchernen Gehörgang, nur selten ist der hautige Gehörgang allein befallen (s. Abb. 45). Häufig ist die Atresie mit einer Mißbildung des Mittelohres verbunden. Das Hörvermögen ist bei solchen Fällen aber nicht völlig aufgehoben. Stellt man bei der Prüfung mit der BARÁNY'schen Larmtrommel eine völlige Taubheit fest, so laßt dies darauf schließen, daß auch eine Hemmungsbildung des inneren Ohres besteht.

Behandlung. Liegt ein kongenitaler Verschuß nur im hautigen Teil des Gehörgangs vor, so kann durch eine plastische Operation ein Lumen des Gehörgangs gebildet werden (vgl. S. 59 bei der erworbenen Atresie); ist aber auch der knöcherne Gehörgang verschlossen, was unter Umständen durch eine Röntgenaufnahme entschieden werden kann, so ist eine Operation aussichtslos.

Fehlen des Lobulus oder Spaltung des Ohrfläppchens kommt bei sonst gut entwickelter Ohrmuschel vor. Die Beseitigung dieser letzteren Mißbildung geht aus der Abb. 46 hervor.

Ohrfistel (Fistula auris congenita). Die angeborenen Ohrfisteln sind rudimentäre Kiemengänge. Sie finden sich als sehr feine, kurze, blind endigende Fistelgänge oder Grübchen und sitzen gewöhnlich vor dem Ansatz des Helix oder vor dem Tragus. Zuweilen entleeren sie eine rahmige Flüssigkeit mit Eiter-

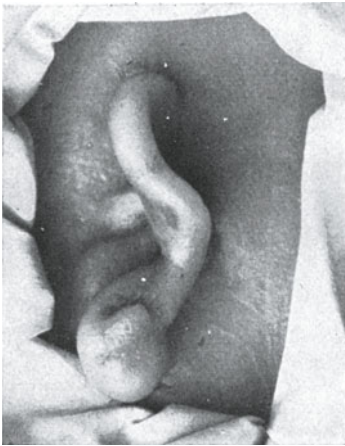

Abb 44. Mikrotie. sog. „Katzenohr“.

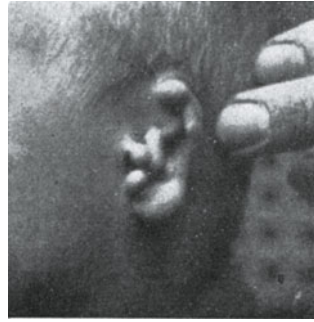

Abb.45. Atresie des äußeren Gehörgangs und rudimentäre Muschel. Vor letzterer Aurikularanhang.

körperchen. Bei Verklebung der Mündung kann Retention des Sekretes und Cystenbildung mit entzündlicher Schwellung der Umgebung der Fistel und Absceßbildung auftreten.

Behandlung. Will man die Ohrfistel operieren, so kommt, wie bei kongenitalen Halsfisteln, nur eine gründliche Exstirpation des Fistelganges in Frage, da sonst Rezidive auftreten.

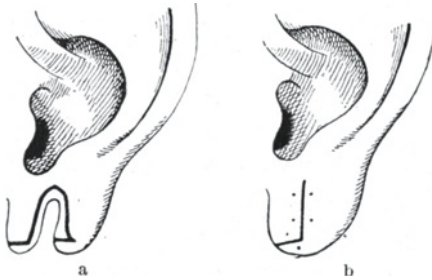


Abb. 46 a und b. Anfrischung und Naht gespaltenen Ohrfläppchens. (Nach KNAPP. Aus PASSOW: Verletzungen des Gehörorganes.)

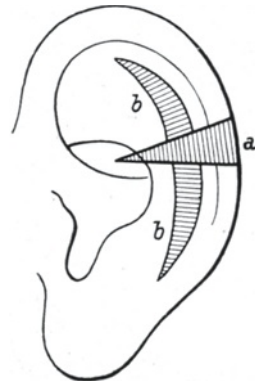


Abb. 47. Keilexcision zur Beseitigung der Makrotie. *a* Primäre Excision, *b* sekundäre Excisionen. (Nach TRENDLENBURG)

Exzeßbildungen. Mit Makrotie bezeichnet man eine entstellende Vergrößerung der ganzen Ohrmuschel oder einzelner Teile derselben, wie z. B. des Ohrfläppchens.

Behandlung. Die häßliche Entstellung läßt sich durch Keilexcision in der Längs- und Querrichtung der Ohrmuschel beseitigen (s. Abb. 47).

Aurikularanhänge. Dies sind erbsen- bis kirschkernegroße, aus Haut und Netzknorpel bestehende Auswüchse. Sie sitzen meist vor dem Tragus und können leicht excidiert werden (s. Abb. 48).

Zu den Mißbildungen der Ohrmuschel kann auch noch gerechnet werden das

Abstehen der Ohren. Sehr stark abstehende Ohren sind nicht nur häßlich, sondern sie rufen bei ihren Trägern häufig Minderwertigkeitskomplexe und gar nicht selten depressive Zustände hervor, welche die Beseitigung derartiger Mißbildungen aus psychischen Gründen dringend angezeigt erscheinen lassen.

Behandlung. Die vielfach in Zeitungen angepriesenen Apparate zum Anlegen der Ohren sind zwecklos, ebenso das Ankleben der Ohren über Nacht durch einen Heftpflasterstreifen, da die Ohrmuschel infolge der Elastizität des Ohrknorpels doch immer wieder in ihre alte Lage zurückkehrt. Einen Dauererfolg bringt

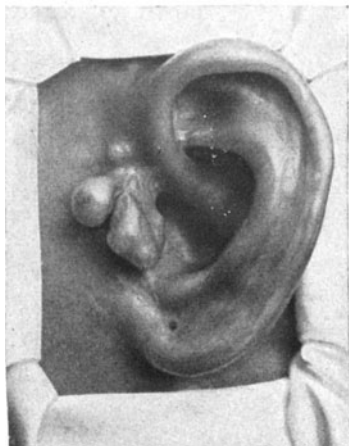

Abb. 48. Aurikularanhänge.

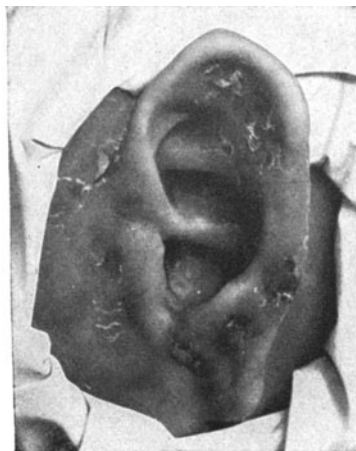

Abb. 49. Erfrierungsnarben und -defekt an der Ohrmuschel.

nur die operative Behandlung, die in der Excision einer möglichst breiten Hautfalte hinter dem Ansatz der Ohrmuschel und gleichzeitiger Entfernung eines entsprechenden Stückes des Ohrknorpels besteht.

2. Verknöcherung der Ohrmuschel.

Eine Verknöcherung des Ohrmuschelknorpels kommt selten vor. Sie findet sich als Altersveränderung sowie nach Erfrieren und nach Perichondritis (s. S. 60). Die Verknöcherung läßt sich im Röntgenbild nachweisen. Eine Behandlung ist nicht notwendig.

3. Erfrierung der Ohrmuschel

kann wegen ihrer exponierten Lage leicht auftreten. Wie an anderen Körperteilen unterscheidet man drei Grade der Erfrierungen. Beim ersten Grad wird die Muschel, besonders am Rande, blaß und gefühllos (Kontraktion der Capillaren), später hochrot bis bläulichrot, wobei Jucken und brennender Schmerz auftreten (Lähmung der Capillaren). Der zweite Grad der Erfrierung führt zur Schwellung der Ohrmuschel und zur Bläschenbildung und beim dritten Grad kommt es zur Geschwürsbildung und schließlich zur Nekrose einzelner Teile der Ohrmuschel und zu Gangrän (s. Abb. 49).

In vielen, auch leichteren Fällen von Erfrierung der Ohrmuschel kommt es nach dem Abheilen noch jahrelang bei jedem Übergang von Frost zum

Tauwetter, mitunter auch mitten im Sommer, zur Rötung und Schwellung der Muschel mit Kribbeln und Brennen.

Behandlung. Bei frischen Erfrierungen leichteren Grades Einreiben mit Schnee (keine Wärmeanwendung!), bei Geschwürs- und Nekrosenbildungen Lebertran-Salbenverbände oder Aufstäuben von Sulfonamid-Wundpulver (Marfamil-Prontalbin-Puder), bei Gangränbildung, nach der Demarkation eventuell chirurgische Behandlung. Gegen den Juckreiz und gegen das Brennen 10% ige Anaesthesinsalbe (RITSEBT).

4. Verbrennung der Ohrmuschel und des Gehörgangs

kommt vor durch Verbrühung mit kochendem Wasser, durch ausströmenden Dampf, weiter bei Explosionen und durch Blitzschlag. Gerät heißes Wasser in das Ohr, so wird gewöhnlich das Trommelfell mehr geschädigt als Muschel und Gehörgang, es kann teilweise oder ganz zerstört werden. Die Ursache hierfür liegt in der Dünne der Membran und in ihrem Kontakt an der Innenfläche mit Luft, auf welche Temperaturdifferenzen schwerer übergehen als auf Gewebe.

Behandlung. Salbenverband, Einlegen von Salbentampons in den Gehörgang.

5. Verätzungen der Ohrmuschel und des Gehörgangs

können durch absichtliches oder unabsichtliches Einträufeln von Säuren oder Alkalien ins Ohr (Verwechslung mit Ohrtropfen, Hineinspritzen von Kalk beim Löschen, Selbstverstümmelung bei Militärpflichtigen) entstehen. Außer dem Gehörgang und dem Trommelfell kann dabei auch die Paukenhöhlenwand schwer geschädigt werden, bis zur Nekrose (Gefahr der Labyrinthitis!). Auch durch flüssige Kampfstoffe, ferner durch Methylviolett (abgebrochene Tintensiftminen) werden Verätzungen hervorgerufen.

Behandlung. Beim geringsten Verdacht auf Mitbeteiligung des Trommelfells oder gar der Paukenhöhle sofortige klinische Behandlung! Sonst Einlegen von Salbentampons in den Gehörgang. Da durch Verätzung entstehende geschwurige Prozesse im Gehörgang leicht zu Stenosen und zur Atresie führen können, muß die Salbentamponade, die bei starker Neigung zu Granulationswucherungen durch Ätzungen der Granulationen mit Silbernitrat ergänzt wird, bis zur völligen Überhäutung der Gehörgangswunden durchgeführt werden.

6. Verletzungen der Ohrmuschel.

a) Blutige Verletzungen der Ohrmuschel

werden verursacht durch Pferdebiß, Hufschlag, Überfahrenwerden, Unfälle an Maschinen und durch Säbelhieb. Wie im letzten Krieg, sieht man auch im jetzigen Krieg wieder sehr häufig bei Tangentialschüssen des Schädels Schußverletzungen der Ohrmuschel bis zum völligen Abriß derselben. Spaltung des Ohrläppchens entsteht durch Ausreißen von Ohrringen (s. Abb. 50).

Behandlung. Wegen Gefahr der sekundären Perichondritis und der zur Entstellung führenden sekundären Knorpelnekrose ist sorgfältigste Wundversorgung notwendig, möglichst durch primäre Naht der Weichteile, bei durch den Knorpel durchgehenden Verletzungen außerdem Naht des Perichondriums. Bei Verletzungen der Ohrmuschel durch Pferdebiß ragt der Knorpel oft an der Durchtrennungsstelle zwischen den Hautwundrändern hervor. Man muß ihn dann soweit abtragen, daß man die Hautränder vernähen kann. Selbst nach vollständiger Abtrennung läßt sich die Ohrmuschel durch sorgfältige Naht wieder zur Anheilung bringen, wenn das Annähen rasch genug nach der Verletzung erfolgt. Gelingt dies nicht, so kann eine aus gefärbter Leimmasse hergestellte Prothese getragen werden, die sich von einer normalen Ohrmuschel

kaum unterscheiden läßt. Da in Fällen von vollständiger Abtrennung der Ohrmuschel der Gehörgang quer durchtrennt wird, bildet sich in ihm leicht eine Narbenstenose, oder eine völlige Atresie. Dies muß durch sorgfältiges Vernähen der Gehörgangswunde und durch Tamponade des Gehörgangs bis zur völligen Verheilung verhindert werden.

b) Stumpfe Verletzungen der Ohrmuschel

entstehen durch Fall, Schlag, Stoß, häufig beim Ringen und Boxen. Sie führen zu Schwellungen durch Blutergüsse und oft zu phlegmonösen Entzündungen an der Ohrmuschel.

Eine eigenartige Folge einer stumpfen Gewalteinwirkung auf die Ohrmuschel ist das sogenannte

Othämatom.

Es handelt sich dabei um eine im oberen Drittel der Ohrmuschel auftretende, blaurötliche, geschwulstartige Veränderung, die keinerlei Beschwerden macht.

Sie füllt als kissenartige, pralle, oft fluktuierende Schwellung die Buchten und Falten der Ohrmuschel aus. Das Othämatom entsteht durch eine tangential auf die Ohrmuschel einwirkende

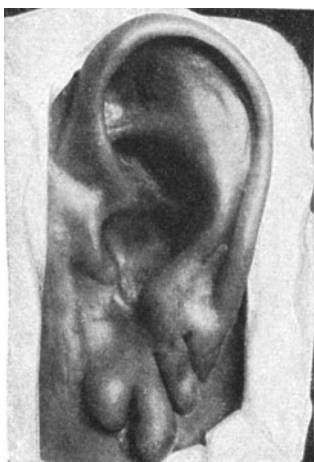


Abb 50. Spaltung des Ohrläppchens durch Ohrgehänge.

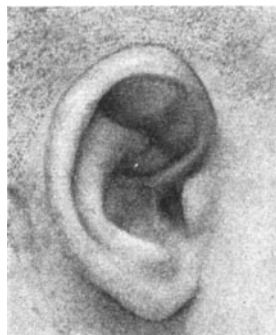

Abb. 51. Othämatom.

Gewalt und wird besonders bei Boxern, Ringkämpfern, Fußballspielern, Lastträgern (Sackträger, Fleischergesellen durch Tragen der Mulde!) beobachtet. Dieses Trauma kann so gering sein, daß es dem Verletzten gar nicht zum Bewußtsein kommt. So sind Fälle bekannt, in denen ein Othämatom nach dem Tragen eines Radiokopfhörers entstanden ist. Infolge einer einmaligen oder der häufig wiederholten tangentialen Gewalteinwirkung an der Ohrmuschel lösen sich die Häute des Perichondriums von der knorpeligen Unterlage ab und es entsteht zwischen Knorpel und Perichondrium oder zwischen Haut und Perichondrium, seltener zwischen den einzelnen Knorpelschichten ein seröser Lympherguß. Kommt es bei stärkeren Traumen bei der Trennung der einzelnen Gewebsschichten zur Zerreißung von Blutgefäßen, so ist der Erguß nicht klar, sondern blutgrötlich (daher auch der Name Othämatom, „Ohrblutgeschwulst“).

Behandlung. Viele Othämatome kann man durch konservative Maßnahmen zum Verschwinden bringen. Durch Aufpinseln von Jodkollodium und durch Wärmeapplikation (Solluxlampe, Kurzwellenbestrahlung), noch besser durch eine Röntgenreizbestrahlung kommt der Erguß oft zur vollständigen

Resorption. Beim Versagen dieser Methoden kommt die Entleerung des Othämatoms durch Punktion mit anschließendem Anlegen eines Druckverbandes in Frage. Ein Druckverband ohne vorangegangene Entleerung des Ergusses ist zwecklos und führt nur zur Vergrößerung und zur Verbreitung des Othämatoms in die weitere Umgebung. Die Resorption eines Othämatoms kann befördert werden, wenn man nach der Punktion einige Tropfen Phenol. liquef. in den Hohlraum injiziert. Nach der Punktion kommt es gelegentlich zur Vereiterung, das Othämatom muß dann operiert werden.

Bei größeren Othämatomen wird am besten von vornherein die operative Behandlung vorgenommen:

Unter strenger Asepsis wird (nach PASSOW) parallel zum vorderen und hinteren oder oberen Rande des Helix eine bogenförmige Incision gemacht und die Flüssigkeit entleert. Granulationen an einer etwaigen Bruchstelle des Knorpels werden mit dem scharfen Löffel ausgekratzt. Da die Haut gewöhnlich durch die Abhebung zu weit ist, werden ihre Ränder durch Scherenschnitte verkürzt. Danach wird die so passend gemachte Haut auf den Knorpel antamponiert. Naht ist nicht erforderlich, aber ein Druckverband. Zur Vermeidung der so gefürchteten Perichondritis und von entstellenden Narben, die bei dieser Methode gelegentlich vorkommen, hat HERRMANN folgende Operationsmethode angegeben: Der Schnitt wird nicht vorn in der Ohrmuschel, sondern hinter der Ohrmuschel angelegt. Auf diese Weise ist die Narbe einmal nicht sichtbar, und weiterhin erfolgt der Narbenzug stets nach hinten. Der Schnitt kann in der Längsrichtung oder sichelförmig gelegt werden. Je nach Sitz und Lage des Hamatoms wird nach Freilegung des Knorpels ein streifenförmiges Stückchen davon excidiert. Das Othämatom wird entleert und die Wunde hinter dem Ohr vernahet. Alsdann wird durch die entstehende Knorpellücke hindurch ein Seidenfaden gelegt, der sowohl vorn in der Ohrmuschel als auch hinten über einen Tupfer geknüpft wird. Auf diese Weise legt sich die Haut fest aneinander und es kann sich kein Erguß mehr bilden.

7. Verletzungen des Gehörgangs.

Man unterscheidet die direkten Verletzungen, die sowohl den häutigen und knorpeligen, als auch den knöchernen Gehörgang betreffen können, von den indirekten Verletzungen des knöchernen Gehörgangs.

Die direkten Verletzungen des Gehörgangs entstehen durch unvorsichtiges Selbstreinen des Ohres mit Ohrlöffeln, Haarnadeln, Streichhölzern, Bleistiften und dgl. und sehr häufig auch bei rohen Versuchen, Fremdkörper aus dem Gehörgang zu entfernen. Direkte Schußverletzungen können durch Eindringen von Granat-, Bomben- und Minensplintern in den Gehörgang selbst hervorgerufen werden, oder aber es kommt bei Tangentialschüssen des Schädels zu Durchschüssen des Gehörgangs von vorn nach hinten oder in umgekehrter Richtung von hinten nach vorn. Durchschlägt ein Infanteriegeschöß den häutigen oder knorpeligen Gehörgang, so kann dies ein glatter Durchschuß sein und die Ein- und Austrittsstelle verheilt oft fast unsichtbar, Granatsplitter dagegen führen meist zu schweren Zerreißen der Gehörgangshaut und zu Zertrümmerungen des Gehörgangsknorpels mit Gewebsverlust und späteren Stenosen. Meistens ist damit auch ein mehr oder weniger ausgedehnter Abriß der Ohrmuschel verbunden. Durchschüsse durch den knöchernen Gehörgang verursachen in der Regel eine hochgradige Zersplitterung der Wandungen, und im weiteren Verlauf der Heilung bildet sich, wenn die Bruchstücke nicht operativ entfernt werden, dann meist eine Verengung oder eine vollständige Verlegung des Gehörgangs aus (s. auch den Abschnitt „Die Kriegsverletzungen des Ohres“ auf S. 221). Bei schweren Zerstörungen des knöchernen Gehörgangs ist sehr häufig damit auch eine direkte oder indirekte Verletzung des Mittelohres und des inneren Ohres verbunden. Außer durch Schußverletzungen kann es zu Brüchen des knöchernen Gehörganges auf direktem Wege auch durch Fall oder Schlag (Hufschlag!) kommen. Auch bei schweren Schädelverletzungen mit Basisbruch sind Frakturen des knöchernen Gehörgangs eine häufige Teil-

erscheinung. Bei Bruch der hinteren Gehorgangswand kommt es häufig auch zu Frakturen des Facialiskanals und damit zu Facialislahmungen.

Indirekte Verletzungen des knöchernen Gehorgangs entstehen dadurch, daß bei Fall oder Stoß auf das Kinn der Gelenkfortsatz des Unterkiefers gegen den Gehörgang getrieben wird. Dies kann einseitig und beiderseitig der Fall sein. Oft handelt es sich nur um eine Fissur, manchmal aber auch um eine vollige Zertrümmerung der vorderen Wand, bisweilen mit Durchbruch von Knochensplittern durch die Gehörgangshaut oder gar um ein Eindringen des Gelenkkopfes in den Gehörgang. Der Unterkiefer kann dabei intakt bleiben oder auch brechen.

Diagnose. Handelt es sich nur um Fissuren oder leichte Infraktionen, so ist die Diagnose nicht immer mit Sicherheit zu stellen. Anfangs bestehen hauptsächlich Schmerzen beim Kauen, druckempfindliche Schwellung in der Umgebung des Kiefergelenks, Schmerz bei leichtem Stoß gegen das Kinn, manchmal auch Mundsperrung. Ist keine Dislokation an der Bruchstelle erfolgt, so findet man bei der Untersuchung des Gehorganges nur eine bei Berührung schmerzhaftige Schwellung weit außen an der vorderen unteren Gehorgangswand. Schwere Brüche mit Dislokationen und Durchbohrung der Haut durch Knochensplitter sind natürlich leicht zu erkennen. Man sieht bei der Otoskopie eine Verengung des Gehorgangs durch Schwellung oder hocker- oder leistenartige Verdickung der Bruchenden.

Die Art und der Umfang von Verletzungen des hautigen und knorpeligen Gehorgangs ist bei der Ohrspiegelung ebenfalls leicht zu erkennen.

Behandlung. Weisen auch nur die geringsten Anzeichen darauf hin, daß es sich nicht nur um eine reine Verletzung des Gehorgangs handelt, sondern daß auch das Mittelohr oder gar das innere Ohr mitbeteiligt ist (Schwindelerscheinungen, Nystagmus, Taubheit [Prüfung mit Lärmtrommel!], Liquorabfluß, stärkere Blutung aus dem Ohr), so ist sofortige Überweisung an den Facharzt dringend notwendig. Bei subcutanen Brüchen empfiehlt man zur Vermeidung der schmerzhaften Kaubewegungen flüssige Nahrung. Bei bestehender Blutung aus dem Ohr durch Zerreißen der Gehörgangshaut vermeide man alle Manipulationen, man laßt den Gehörgang ganz in Ruhe und legt nur einen aseptischen Schutzverband an. Man hute sich vor allem, die Blutkoagula zu entfernen, oder gar das Ohr auszuspülen, um keine Infektion herbeizuführen. Kommt es dennoch zur Eiterung, so muß natürlich der Gehörgang vorsichtig gereinigt und ein etwa geloster Splitter entfernt werden. Bei ausgedehnter Zersplitterung des knöchernen Gehorgangs entfernt man die Frakturstücke von hinten her nach Ablosung der Ohrmuschel. Im Gehörgang steckengebliebene Geschosse müssen auf jeden Fall bald, ebenfalls nach Ablosung der Ohrmuschel, entfernt werden.

Bei allen Verletzungen des Gehorgangs ist es die Hauptaufgabe des Facharztes, die Bildung einer Stenose oder einer Atresie des Gehorgangs zu verhindern. In den meisten Fällen gelingt dies durch rechtzeitig eingeleitete konservative Maßnahmen, die in sorgfältiger Säuberung des Gehorgangs von Eiter und Wundsekret und täglich zu wechselnden Salbentamponeinlagen (Lebertransalbe, 2%ige Arg. nitric.-Salbe) oder im Einlegen von Gummidräns bestehen.

8. Die erworbene Stenose und Atresie des Gehörgangs.

Außer nach Schußverletzungen kommt es zuweilen auch nach Abtrennung der Ohrmuschel, nach Verätzungen und nach tiefgehender ulcerativer Entzündung des Gehorgangs, sowie nach ungeschickt ausgeführten oder ungenügend nachbehandelten Warzenfortsatzoperationen zur Stenose und Atresie des Gehör-

gangs. Die Beseitigung derartiger Veränderungen ist angezeigt, um der Anhäufung von Cerumen- und Epidermassen hinter der Verengung vorzubeugen (Gefahr der Bildung eines sog. „Gehörgangcholesteatoms“ [s. S. 71]). Vor allem aber ist ihre Beseitigung notwendig, weil bei einer später etwa auftretenden Mittelohrentzündung die Parazentese des Trommelfells nicht rechtzeitig ausgeführt werden kann und deshalb die Gefahr der Eiterverhaltung im Mittelohr mit ihren letalen Folgeerkrankungen besteht.

Behandlung. Handelt es sich nur um einen dünnen, diaphragmaartigen, häutigen Verschuß des Gehörgangs, so kann man versuchen, durch einen kreuzförmigen Schnitt und durch längere Zeit durchgeführte Einlagen von Salbentampons oder Gummidrains eventuell unter Zuhilfenahme von Laminariastiften das Hindernis zu beseitigen. Kommt man damit nicht zum Ziel, so ist eine plastische Operation notwendig. Von vornherein ist eine Gehörgangsplastik bei tiefgehenden Verwachsungen angezeigt: Nach Umschneidung und Vorklappung der Ohrmuschel wird zunächst der knöcherne Gehörgang mit dem Meißel nach hinten zu erweitert. Dann wird der häutige Gehörgang gespalten, das Narbengewebe excidiert und aus dem Rest der hinteren Gehörgangshaut und einem Teil der Cavitas conchae ein Lappen gebildet. Dieser Lappen wird nach Wiederannähen der Ohrmuschel nach vorwärts auf den Knochen antamponiert.

9. Entzündungen der Ohrmuschel und des Gehörgangs.

a) Perichondritis der Ohrmuschel.

Die Perichondritis der Ohrmuschel entsteht im Anschluß an mechanische Verletzungen oder an Erfrierungen oder Verbrennungen der Ohrmuschel infolge einer Infektion des Perichondriums. Auch von einem Gehörgangsfurunkel kann sie ihren Ausgang nehmen. Im Anschluß an die Radikaloperation des Ohres bei chronischer Mittelohreiterung, bei welcher eine Haut-Knorpelplastik zur plastischen Deckung eines Teils der Operationshöhle gemacht wird, kommt es bei Anwesenheit des gewöhnlichen Erregers der Perichondritis, des *Bacillus pyocyaneus* gar nicht selten zu einer Infektion des Perichondriums. In ganz seltenen Fällen entsteht eine Perichondritis als Metastase der Gonorrhoe (KÖRNER).

Im Beginn kann die Erkrankung wie ein Erysipel aussehen, auch hohes Fieber wie bei diesem kann bestehen, bald kommt es jedoch zu einer, meist überaus schmerzhaften Anschwellung und Verdickung der Ohrmuschel. Im Gegensatz zum Othämatom, das in der Regel auf das obere Drittel der Ohrmuschel beschränkt ist, breitet sich die Schwellung bei der Perichondritis über die ganze Oberfläche der Ohrmuschel, besonders auf ihrer lateralen Fläche aus, nur das knorpellose Ohrläppchen bleibt verschont. Die Perichondritis unterscheidet sich weiterhin vom Othämatom durch stärkere Rötung, sowie durch Hitzeempfindung und durch Schmerzhaftigkeit bei der geringsten Berührung, ferner dadurch, daß nur an einzelnen Stellen Fluktuation fühlbar wird, während andere Stellen eine harte, infiltrative Verdickung fühlen lassen (s. Abb. 52). Der Inhalt der fluktuierenden Schwellungen ist nicht serös-blutig wie beim Othämatom, sondern serös-eitrig. Da es im Verlauf der Erkrankung oft zu ausgedehnter, eitriger Einschmelzung des Ohrknorpels und zur Abstoßung von Knorpelsequestern kommt, bleiben nach Ablauf des Erkrankungsprozesses häufig hochgradige Entstellungen zurück (s. Abb. 53).

Behandlung. Im Anfang kalte Umschläge mit essigsaurer Tonerde oder Alkoholverbände. Die feuchte Gaze muß alle Falten und Buchten der Muschel sorgfältig aus- und die Muschel gut unterpolstern. Auch eine vorsichtige Röntgenbestrahlung bringt manchmal guten Erfolg. Ist der *Bacillus pyocyaneus*

als Ursache der Perichondritis festgestellt, so leistet eine Behandlung mit Borsaurelösung gute Dienste. Haben sich bereits fluktuierende Abscesse ausgebildet, so müssen diese breit gespalten und mit Gazestreifen drainiert werden, nekrotische Knorpelstücke und Granulationen werden mit dem scharfen Löffel entfernt.

b) Erysipel.

Das Erysipel der Ohrmuschel nimmt seinen Ausgang meistens von Excoriationen und Kratzstellen am Gehörgangseingang, die sich die Patienten wegen des Juckreizes bei Ekzemen des Gehörgangs und bei chronischen Mittelohreiterungen beibringen. Auch von Ohroperationswunden aus können Ohrerysipele entstehen. Vom Ohr aus breitet sich das Erysipel oft rasend schnell über das Gesicht und die ganze Kopfhaut aus. Umgekehrt kann natürlich ein an einer anderen Stelle des Kopfes oder des Gesichts beginnendes Erysipel auf die Ohrmuschel und den Gehörgang übergehen. Die Erkrankung beginnt oft unter sturmischen Erscheinungen mit Schüttelfrost, hohem Fieber und Benommenheit, so daß man — wenn das Erysipel bei einer Mittelohreiterung oder nach einer Warzenfortsatzoperation auftritt — oft glaubt, den Beginn einer cerebralen oder einer Sinuskompliation vor sich zu haben, bis dann nach wenigen Stunden schon, oder am Tage nach dem Beginn die flammende Rotung der Ohrmuschel ein Erysipel erkennen läßt, und die schweren klinischen Erscheinungen ihre Erklärung finden. Zu der Rotung der Ohrmuschel tritt dann häufig eine ödematöse Schwellung, oft mit Bläschenbildung hinzu (Erysipelas bullosum).

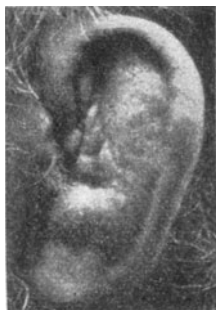

Abb 52. Perichondritis der Ohrmuschel

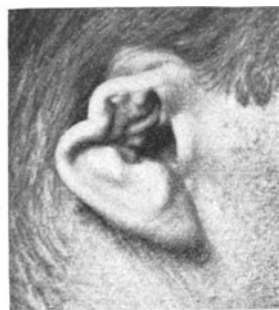

Abb 53 Verstümmelung der Muschel nach der Heilung eines perichondritischen Abscesses

Behandlung Das souveräne Mittel ist das Prontosil (4—6 Tabletten täglich). Wird Prontosil sofort im ersten Beginn der Erkrankung gegeben, so wirkt es prompt und das Erysipel bleibt dann häufig auf die Ohrmuschel lokalisiert. Die früher übliche Behandlung mit Essigsäuretonerde- und Alkoholumschlagen oder mit Jodanstrichen und Ichthyolsalbenverbanden ist durch die Prontosilbehandlung fast überflüssig geworden.

c) Noma.

Die Noma ist eine bei elenden, anämischen und atrophischen Kindern im Gesicht und an den Genitalen auftretende und meist in wenigen Tagen zum Tode führende, mit gangränösem Zerfall des Gewebes einhergehende Erkrankung. In seltenen Fällen tritt die Erkrankung auch am Ohr auf. Sie beginnt im knorpeligen Gehörgang und greift unter rascher Zerstörung des Gewebes auf die Ohrmuschel und ihre Umgebung, später auch auf das Mittelohr und Innenohr über (s. Abb. 54).

Behandlung. Bei Noma der Wange und der Genitalen ist es in einigen Fällen gelungen, durch radikale Ausschneidung der erkrankten Gewebsteile im Frühstadium eine Heilung zu erzielen. Es erscheint deshalb möglich, daß auch bei Noma des Ohres eine frühzeitige

Abtragung der Muschel und des knorpeligen Gehörgangs, am besten durch Kaltkaustik, Erfolg verspricht.

Da man bei Noma fusiforme Stäbchen und Spirillen gefunden hat, kann man auch einen Behandlungsversuch mit Salvarsan machen.

d) Herpes der Ohrmuschel.

Als Teilerscheinung eines gewöhnlichen Herpes facialis bilden sich in seltenen Fällen am Rande und auf der lateralen Fläche der Ohrmuschel auf gerötetem Grunde zahlreiche Bläschen mit grauweiß oder gelblichweiß durchschimmerndem

Exsudat, die in wenigen Tagen unter Ablassen der Hautrötung eintrocknen. Die so entstandenen Schorfe stoßen sich nach 5—8 Tagen ab,

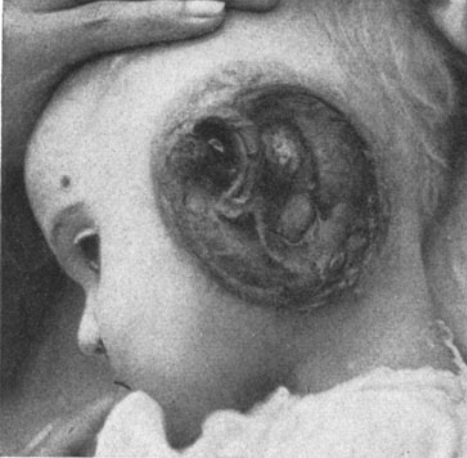

Abb. 54. Noma der Ohrgegend. (Nach HOFFMANN)

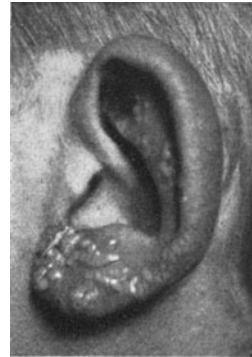


Abb. 55. Herpes conchae.

ohne Narben zu hinterlassen (s. Abb. 55). Anfangs bestehen leichte Schmerzen, später stellt sich ein leichtes Jucken ein.

Behandlung. Im Beginn Aufpudern von Amylum, im Stadium der Schorfbildung Aufstreichen von Zinkpaste oder Borsalbe. Dieser Herpes vulgaris s. simplex darf nicht mit dem auf S. 210 zu beschreibenden Herpes zoster im Gebiet des Trigemini oder des Plexus cervicalis verwechselt werden, bei dem sich auch Bläschen an der Ohrmuschel finden, und der im weiteren Verlauf zu Facialis- und Acusticuslähmung führt.

e) Ekzem der Ohrmuschel und des Gehörgangs.

Ekzeme finden sich an der Ohrmuschel, im Gehörgang (besonders am Eingang desselben) und hinter dem Ohr an der Übergangsfalte (Intertrigo) sehr häufig.

Entstehung. Wie andere Ekzeme, so ist auch das Ohrekzem kein ätiologisch einheitliches Krankheitsbild, sondern eine Reaktionsform der Haut, die bei den verschiedensten Krankheiten in Erscheinung treten kann (STÜHMER). Bei der Entstehung des Ohrekzems spielen zwei ätiologische Faktoren mit, einmal die endogene, konstitutionell bedingte Überempfindlichkeit der Haut und dann ein exogener Reiz. Als endogene Faktoren kommen bei Kindern in Frage Nährschäden, eine Veranlagung zu Skrofulose und die exsudative Diathese, bei Erwachsenen sind es Stoffwechselstörungen (Diabetes, Gicht). Die exogenen Reize, die das Ohrekzem auslösen, sind mannigfaltiger Art. Am häufigsten wird das Ohrekzem durch das Sekret bei Mittelohreiterungen

hervorgerufen. Die Sekretmenge braucht dabei keineswegs stark zu sein. Die Ursache eines chronischen Ohrekzems ist manchmal eine kleine SHRAPNELL-perforation, aus der sich reizendes Sekret in geringer Menge in den Gehörgang entleert (WITTMACK). Auch aus der behaarten Umgebung des Ohres kann ein durch Kopfläuse verursachtes Ekzem auf die Ohrmuschel und den Gehörgang übergreifen. Patienten mit stark wärmeempfindlicher Haut können ein Ohrekzem durch intensive Sonnenbestrahlung bekommen („Ekzema solare“). Nach feuchten Ohrverbänden (Essigsäure Tonerde, Alkohol) können sich ebenfalls Ekzeme entwickeln. Weiter entstehen oft Ohrekzeme bei Idiosynkrasie gegen bestimmte Arzneimittel (Jodtinktur, Jodoform, Sublimat, Borsäure). Eine besondere Art von Ekzemen stellen die Gewerbeekzeme dar. Sie können durch physikalische Reize (z. B. Metallstaub) oder durch chemische Reize ausgelöst werden. Als allergische Erkrankung sind die gar nicht selten zu beobachtenden Ohrekzeme bei Bäckern (Mehlstaub!) aufzufassen. MARX sah eine Patientin, bei der das Ohrekzem offenbar durch das Tragen eines Pelzkragens verursacht wurde.

Klinische Erscheinungen. Wie auf der übrigen Haut tritt auch das Ohrekzem in zwei verschiedenen Formen auf, als nässendes Ekzem und als trockenes, schuppendes Ekzem.

Beim nässenden Ekzem finden sich auf der geröteten Haut der Ohrmuschel und des Gehörgangs Bläschenbildungen oder auch größere blasige Abhebungen. Beim Platzen dieser Blasen fließt der seröse Inhalt ab, und es entstehen kleinere oder größere Erosionen. Die Sekretion kann beim nässenden Ekzem so stark sein, daß dauernd Flüssigkeit aus dem Gehörgang oder von der Ohrmuschel abtropft. Kommt es zur Infektion des Blaseninhalts und der Erosionen, so führt dies zu Eiterpusteln und zu starker eitriger Absonderung der wunden Stellen. Durch Eintrocknen des Sekrets entstehen Krusten und Borken, die den Gehörgang oft vollständig verlegen.

Ein nässendes Gehörgangsekzem kann sich auch auf die Trommelfellmembran ausbreiten und auch hier finden sich dann nässende Bläschen oder kleine Erosionen.

Beim trockenen Ekzem findet sich anfangs eine Rötung und Schwellung der Haut mit Bildung von kleinen, roten Knötchen und nach Abblasen der Haut eine Abschuppung der Epithelien. Beide Arten des Ohrekzems können in kombinierter Form auftreten und zeigen dann ein überaus wechselvolles Krankheitsbild. Langdauernde, vernachlässigte Ekzeme können zur Verdickung der Ohrmuschel und zu starken Verengerungen des Gehörgangs führen.

Symptome. Das nässende Ohrekzem ist meist, besonders im Beginn, sehr schmerzhaft und kann mit Temperatursteigerungen einhergehen. Das trockene Ekzem verursacht Brennen und starken Juckreiz. Häufig findet sich eine schmerzhaftige Schwellung der regionären Lymphdrüsen.

Diagnose. Die Diagnose des Ohrmuschelekzems ist in der Regel nicht schwierig, insbesondere ist die Unterscheidung gegenüber dem Erysipel und der Perichondritis leicht.

Da das Gehörgangsekzem sehr häufig durch das bei einer Mittelohreiterung abfließende Sekret hervorgerufen wird, muß in jedem Fall einwandfrei festgestellt werden, ob nur ein nässendes Ekzem des Gehörgangs besteht oder ob gleichzeitig eine Mittelohreiterung vorhanden ist. Ist das Trommelfell sichtbar, so fällt die Entscheidung nicht schwer: Gute Beweglichkeit des Trommelfells im SIEGLESchen Trichter läßt eine Mittelohrerkrankung mit großer Wahrscheinlichkeit ausschließen, Pulsation des dem Trommelfell aufliegenden Sekrets ist verdächtig auf eine Mittelohrbeteiligung. Ist dagegen bei reichlicher Sekretbildung und engem Gehörgang infolge Verschwellung desselben das

Trommelfell nicht zu übersehen, so kann die Entscheidung sehr schwierig sein. Ein praktisch brauchbarer, differentialdiagnostischer Hinweis ist in solchen Fällen, daß eine schleimige Komponente des eitrigen Sekrets für das gleichzeitige Bestehen einer Mittelohreiterung spricht. Auch der Ausfall der Hörprüfung kann im Zweifelsfalle entscheiden. Ist das Gehör normal, so besteht nur ein Gehörgangsekzem, eine Hörstörung (Mittelohrschwerhörigkeit) macht das gleichzeitige Vorhandensein einer Mittelohreiterung wahrscheinlich. Schließlich kann auch das Röntgenbild in zweifelhaften Fällen die Diagnose klären helfen.

Behandlung. Bei der Behandlung des Ohrekzems sind vor allem die ätiologischen Faktoren zu berücksichtigen, die Lokalbehandlung kommt erst in zweiter Linie. Gelingt es, die ursächlichen Schäden zu erkennen und zu beseitigen, so heilt ein Ohrekzem unter entsprechender lokaler Behandlung meist bald ab. Bei Stoffwechselkrankheiten und Diathesen muß daher zunächst eine diätetische Behandlung eingeleitet werden. Bei kleinen Kindern ruft oft das Weglassen der Milch aus der Nahrung und bei Erwachsenen (Fleischern!) die Umstellung auf rein vegetarische Kost eine verblüffende Besserung eines Ohrekzems hervor. Man Sorge vor allem für einen geregelten Stuhlgang. Eine ursächliche Mittelohreiterung oder ein Kopflaus-Ekzem muß beseitigt werden. Hartnäckige Gewerbeekzeme (Bäcker, Arbeiter in chemischen Fabriken usw.) heilen oft erst, wenn ein Berufswechsel vorgenommen worden ist.

Bei den nässenden Ekzemen hat sich uns eine systematisch durchgeführte Behandlung mit Borwasser sehr gut bewährt. Die Umschläge und die Gazetampons im Gehörgang müssen täglich mehrmals erneuert werden. Von der Salbenbehandlung des nässenden Ekzems sind wir ganz abgekommen. Die Patienten müssen angehalten werden, das erkrankte Ohr keinesfalls mit Wasser oder gar Seife zu waschen. Wenn das Ekzem zu trocknen beginnt, hilft ein Einpinseln des Gehörgangs und der Ohrmuschel mit Pyoktaninlösung (Pyoktanin 2,0, Äther 30,0, Spir. dil. 30,0) oft schlagartig. Bei hartnäckigen trockenen Ekzemen führt man eine milde Salbentherapie durch. Neuerdings wird hierfür Cibazolsalbe (5%ig) empfohlen. Das oft überaus lästige Jucken und Brennen bei diesen Ekzemen bessert sich oft durch innerliche Bromid- und Arsenikgaben.

Bei manchen Ekzemen der Ohrmuschel, die jeglicher Behandlung trotzen, hilft eine vorsichtige Röntgenbestrahlung mit etwa $\frac{2}{5}$ Erythemdosis.

f) Furunkel des Gehörgangs. Otitis externa circumscripta (profunda).

Entstehung. Der Gehörgangsfurunkel entsteht durch Eindringen von Eiterkokken (am häufigsten Staphylokokken) in die Haarbälge und die Talgdrüsen der Gehörgangshaut. Die Infektion erfolgt durch kleine Verletzungen der Gehörgangshaut, wie sie durch Bohren und Kratzen im Ohr mit unreinen Fingern (Fingernagel!), Ohrlöffeln, Haarnadeln, Bleistiften usw. entstehen. Den Anlaß zu diesen Manipulationen gibt häufig ein juckendes Ekzem des Gehörgangs. Besteht eine Mittelohreiterung, so genügt oft das einfache Auswischen des Eiters aus dem Gehörgang mit Wattetupfern, um die bereits durch Maceration geschädigte Gehörgangshaut zu infizieren.

Klinische Erscheinungen. Der Ohrfurunkel bildet sich meist im äußeren Teil des Gehörgangs (in Fingernagelreichweite!), und zwar häufiger an der vorderen und unteren, als an der hinteren und oberen Gehörgangswand. Er zeigt sich — oft schon ohne Ohrtrichter beim Abziehen der Ohrmuschel nach hinten — im Beginn als umschriebene, halbkugelige oder kegelförmige, sehr

schmerzhafte Erhebung. Die Schwellung im Gehorgang kann auch diffuser, breitbasig sein. In der Regel bildet sich aber auch bei anfangs diffuser Schwellung in wenigen Tagen ein kegelförmiger Furunkel aus, an dessen Spitze der typische nekrotische Furunkelpfropf und Eiter bald in den Gehorgang durchbrechen. Oft bilden sich mehrere Furunkel gleichzeitig oder durch Verschleppen der Infektion bei unzweckmäßiger Behandlung nacheinander aus. Bestehen mehrere Furunkel, so platten sie sich aneinander ab, so daß z. B. drei durch eine enge, Y-förmige Spalte getrennt erscheinen. Durch Zusammenfließen mehrerer solcher Entzündungsherde kann es zu einer diffusen Phlegmone und zu einem fluktuierenden Absceß des Gehorgangs kommen. Je nach der Lokalisation eines Furunkels an der vorderen, unteren, oberen oder hinteren Wand des Gehorgangs können sich auch in der Umgebung des Ohres an den verschiedensten Stellen schmerzhafte Schwellungen ausbilden. Besonders häufig tritt eine Schwellung der Tragusgegend auf, die sich oft auf die benachbarten Gesichtsteile ausbreitet und zu einem Ödem der Augenlider führt. Auch auf der Rückseite der Ohrmuschel und auf dem Warzenfortsatz zeigt sich häufig ein kollaterales Ödem, das sich teigig anfühlt und auf dem der Fingerdruck — der hier schmerzlos ist, falls er nicht zum Furunkel selbst hinwirkt — eine tiefe Delle hinterläßt („Pseudomastoiditis“). Die teigige Schwellung setzt sich mitunter nach oben weit in die behaarte Kopfhaut fort. In schwereren Fällen kommt es zu ausgedehnten Abscedierungen in der nächsten Umgebung der Ohrmuschel (periaurikuläre Abscesse). Vom Ohrfurunkel aus kann sich die Entzündung auch auf dem Lymphwege weiter verbreiten. Dies führt zu einer Schwellung der regionären Lymphdrüsen am Kieferwinkel, in der Tiefe der Parotis und im vorderen Halsdreieck und häufig zur Bildung von Drüsenabscessen.

Symptome. Der Gehorgangsfurunkel verursacht starke, oft unertragliche, bohrende und reißende Schmerzen, die um so heftiger sind, je tiefer im Gehorgang der Furunkel sitzt. Die Schmerzen strahlen in die Scheitel- und Augengegend oder in die Zähne aus und steigern sich nachts. Beim Sitz des Furunkels an der vorderen Gehorgangswand, die dem Kiefergelenk anliegt, treten beim Kauen so starke Schmerzen auf, daß der Patient nur flüssige Nahrung zu sich nehmen kann. Fast immer besteht Fieber, das sich aber meist in mäßigen Grenzen bis 38,5 hält. Zur Schwerhörigkeit kommt es nur, wenn die Schwellung den Gehorgang ganz verschließt. Das Allgemeinbefinden ist bei ausgedehnter Ohrfurunkulose (besonders auch wegen der durch die starken Schmerzen bedingten Schlaflosigkeit) meist stark gestört. Zug an der Ohrmuschel, Druck auf den Tragus und Einführen des Ohrtrichters machen starke Schmerzen, daher ist Vorsicht bei der Untersuchung geboten.

Diagnose. Bei unkomplizierten Fällen ist die Diagnose auf Grund der subjektiven Beschwerden und des objektiven Befundes im äußeren Gehorgang leicht zu stellen, besonders dann, wenn der Furunkel den Gehorgang nicht völlig verlegt und die dadurch mögliche Otoskopie ein normales Trommelfell erkennen läßt.

Differentialdiagnostische Schwierigkeiten bereiten aber solche Fälle, bei denen der Gehorgang ganz verschlossen ist und eine starke Eiterabsonderung besteht. Tritt dazu noch eine Schwellung hinter der Ohrmuschel auf, so ist eine Verwechslung mit Mastoiditis möglich. Hier kann die Situation oft nur durch das Röntgenbild geklärt werden. Weitere differentialdiagnostische Hinweise, ob eine Furunkulose des Gehorgangs oder eine Otitis media mit Mastoiditis besteht, ergeben sich aus der Tabelle 2 auf S. 66.

Diagnostische Schwierigkeiten können auch in den seltenen Fällen entstehen, wo ein Parotisabsceß, wie er z. B. im Verlauf des Typhus abdominalis auftreten kann, die Gehorgangswand vorwölbt oder entlang der SANTORINISCHEN Spalten im Knorpel der vorderen Gehorgangswand in den Gehorgang durchbricht.

Hier wird die gleichzeitige entzündliche Schwellung der Parotisgegend bzw. der reichliche Abfluß von Eiter aus dem Gehörgang bei Druck auf die Parotis die Diagnose sichern.

Tabelle 2.

Symptome		
beim Furunkel		bei Otitis media oder Mastoiditis
vorhanden	Schmerzen beim Kauen, Ziehen an der Muschel und Druck auf den Tragus	nicht vorhanden
schon im Beginne deutlich, an den verschiedensten Stellen vorkommend, mit kugliger oder spitzer Vorwölbung; wenn mehrere Furunkel vorhanden sind, mit gegenseitiger Abplattung	Schwellung im Gehörgange	bei Mastoiditis flache Herabsenkung der hinteren oberen Wand, in der Regel nicht vor der 3. Woche nach Beginn der Erkrankung
meist nur äußerlich getrübt	Trommelfell	meist perforiert oder vorgewölbt
beim Katheterismus Anblasegeräusch	Paukenhöhle	beim Katheterismus Rasseln oder Perforationsgeräusch
normal oder wenig herabgesetzt, solange die Schwellung den Gehörgang nicht schließt	Gehör	meist stark herabgesetzt
am stärksten in der Ohrmuschelfalte, manchmal auf die Hinterfläche der Muschel übergehend, meist schon in den ersten Tagen vorhanden, beim Druck weich und schmerzlos; der Druck erzeugt eine Delle (Ödem wie bei Nephritis und kompensierten Herzfehlern)	Schwellung hinter dem Ohre	bei Otitis media acuta vor der Spontanperforation bzw. Parazentese des Trommelfelles oft leichte, druckempfindliche Perioistschwellung auf dem Warzenfortsatze; bei Mastoiditis Perioistschwellung, Hautinfiltration oder subperiostaler Absceß auf dem Warzenfortsatze; hier Schwellung am stärksten meist auf der oberen Hälfte des Warzenfortsatzes, meist erst nach Wochen vorhanden, fast niemals beim Fingerdruck eine Delle zeigend, sondern meist derbe, bei Druck sehr schmerzhaft Infiltration
fast stets vorhanden, aber in mäßigen Grenzen	Temperatursteigerung	bei Otitis media acuta vor dem Trommelfelldurchbruch hoch; bei ausgebildeter Mastoiditis in unkomplizierten Fällen nicht vorhanden oder nur gering
manchmal vor dem Tragus, sonst nicht charakteristisch	Schwellung benachbarter Lymphdrüsen	niemals vor dem Tragus, sonst nicht charakteristisch
rein eitrig	Ausfluß aus dem Ohr	serös-eitrig, meist mit schleimiger Beimischung
nicht „pulsierend“	Sekretion	häufig „pulsierend“
Röntgenbild des Warzenfortsatzes zeigt keine Veränderung		Röntgenbild des Warzenfortsatzes zeigt Verschleierung oder Einschmelzungsherde

Behandlung. Frühzeitige Incision ist wegen der Gefahr der Weiterverimpfung der Infektion auf die Umgebung des Gehörgangsfurunkels zu vermeiden, daher versucht man möglichst durch konservative Behandlung zum Ziele zu kommen. Beginnende Furunkel gehen oft durch den Druck von festgedrehten in den verengten Gehörgang eingeführten Salben-Wattetaupons (5%ige Cibazolsalbe) in wenigen Tagen spontan zurück. Oder man legt in den Gehörgang mit Alkoholglycerin (3:1) getränkte Gazestreifen ein, die, besonders wenn der Furunkel bereits aufgegangen ist, öfter gewechselt werden müssen. Daneben führt man eine Wärmebehandlung, am besten mit Kurzwellen oder mit der Solluxlampe durch. Muß sich der Patient aus äußeren Gründen zu Hause selbst behandeln, so läßt man ihn ein in Alkohol oder Alkoholglycerin getauchtes Wattebäuschchen in den Gehörgang und in die Cavitas conchae legen und dasselbe stets vor dem Trockenwerden erneuern. Darüber läßt man ihn feuchtwarme Umschläge mit Leinsamen- oder Kartoffelbreisäckchen machen oder läßt ihn das Ohr mehrmals am Tage für $\frac{1}{2}$ Stunde auf ein elektrisches Heizkissen legen (aber Vorsicht, Verbrennung!).

Wegen der starken Schmerzen spare man nicht mit schmerzlindernden Mitteln (Pyramidon, TREUELSche Tabletten u. ä.), für die Nacht sind unter Umständen sogar Pantopon oder Morphin. hydrochl. notwendig.

Hat sich im Gehörgang selbst oder in dessen Umgebung ein fluktuierender Absceß gebildet, so ist die Incision im Chloräthylrausch angezeigt. Meist genügt ein Einschnitt an der Gehörgangsvorwölbung, nur bei Fluktuation hinter der Ohrmuschel wird auch hinter dem Ohr eine Gegenincision gemacht. Danach Drainage mit schmalen Vioformgazestreifen und feuchtwarmer Ohrverband. Etwaige fluktuierende Drüsenabscesse müssen ebenfalls incidiert werden.

Bei hartnäckiger Furunkulose kommen eine Behandlung mit Autovaccine oder fertiger Staphylokokkenvaccine (Opsonogen), eine unspezifische Reizkörpertherapie mit Kasein oder Omnadin oder eine Hefekur in Frage. In keinem Fall von rezidivierender Furunkulose versaume man, den Urin auf Zucker und eventuell auch das Blut auf den Zuckerspiegel zu untersuchen und bei einer Stoffwechselstörung (Diabetes) die notwendige Allgemeinbehandlung durchzuführen. Außerdem ist für guten Stuhlgang zu sorgen.

Nach dem Abheilen von Ohrfurunkeln bleibt oftmals noch für längere Zeit ein überaus lästiges Jucken im Gehörgang zurück. Dieses verleitet die Patienten zum Kratzen und Reiben, wodurch leicht Rezidive der Furunkulose entstehen. Man läßt deshalb nach der Heilung die Patienten zur Beseitigung des Juckreizes noch für einige Wochen einen mit Anästhesinsalbe (Acid. boric. 2,0 Anaesthesin. 1,0, Vaseline., Lanolin. ana 10,0) bestrichenen Watterpfropf im Ohr tragen.

g) Diffuse Gehörgangsentzündung. Otitis externa diffusa (superficialis).

Unter diffuser Gehörgangsentzündung versteht man eine Erkrankung, die sich, ähnlich wie das Ekzem, an der gesamten Gehörgangshaut und nur in ihren oberflächlichen Schichten abspielt, im Gegensatz zu der Furunkulose, bei der nur Teile der Gehörgangswand erkranken, an denen aber der Entzündungsprozeß in das subcutane Bindegewebe vordringt.

Entstehung. Die diffuse Gehörgangsentzündung entsteht durch Reiz des in den Gehörgang abfließenden Eiters bei akuten und chronischen Mittelohr-eiterungen, ferner als Folge von Fremdkörperreiz (vergessener Watterpfropf im Gehörgang!). Weiter kann sie auch durch mechanische, thermische oder chemische Reize hervorgerufen werden. Bei Säuglingen wird eine diffuse Gehörgangsentzündung oft durch Einfließen von Badewasser und durch zurückgebliebene Vernix caseosa verursacht.

Klinische Erscheinungen. Im akuten Stadium ist die ganze Gehörgangshaut gerötet, geschwollen und maceriert. Die Rötung und Macerierung setzt sich häufig auch auf das Trommelfell fort. Der Gehörgang ist mehr oder weniger ausgefüllt mit einem stinkenden, schmierigen Brei, der aus abgeschilferten Epithelien, Bakterien und Eiter besteht. Bei längerdauerndem Erkrankungsprozeß erscheint die Gehörgangswand schwartig verdickt.

Symptome. Im Anfang besteht Spontanschmerz und Schmerzen bei Druck auf den häutig-knorpeligen Gehörgang, später meist keine Schmerzen mehr, sondern nur noch starker Juckreiz. Nur wenn eine Furunkelbildung hinzukommt — was öfters der Fall ist — entstehen wieder starke Schmerzen. Fieber ist meist nicht vorhanden.

Diagnose. Nach Säuberung des Gehörgangs von den schmierigen Massen durch vorsichtiges Ausspülen mit lauwarmem Borwasser ist die Diagnose meist leicht zu stellen. Das intakte, im SIEGLESchen Trichter meist gut bewegliche Trommelfell und ein normales Hörvermögen lassen eine differentialdiagnostisch in Betracht kommende Mittelohrreiterung ausschließen.

Behandlung. Tägliches Ausspülen des Gehörgangs mit Borwasser zur Entfernung des feoiden Sekrets mit nachfolgender sorgfältiger Austrocknung. Danach Einpinseln der Gehörgangshaut mit 5 bis 10%iger Höllensteinlösung oder Einlagen von Alkoholglycerintampons oder von Cibazolsalbestampons (5%ig). Nach Verschwinden der eitrigen Absonderung noch für einige Zeit Salben-Wattetampons in den Gehörgang einlegen. Bei Säuglingen ist darauf zu achten, daß kein Badewasser mehr ins Ohr hineinkommt.

h) Besondere Formen von Gehörgangsentzündung.

Otomykose. Bei Leuten, die in feuchten Wohnungen wohnen, oder die sich beruflich viel in feuchten Räumen aufhalten (z. B. Kufer), erfolgt gelegentlich eine Infektion der Gehörgangshaut und des Trommelfells mit Schimmelpilzen. Wenn die Pilzrasen groß geworden sind, und wenn ihr Wurzelgeflecht (Mycelium) tief in die Gehörgangs- und Trommelfellepidermis eingewuchert ist, machen sich Reizerscheinungen bemerkbar: Jucken, geringe seröse Sekretion, Epidermisabstoßung, leichte Schmerzen und Gehörstörung durch die Anschwellung und Ausfüllung des Gehörgangs. Von Zeit zu Zeit stoßen sich handschuhfingerartige Abgüsse des Gehörgangs aus, die aus Epidermis mit Mycelgeflechten und eingedicktem Sekret bestehen, worauf die Erscheinungen nachlassen.

Diagnose. Schon die Spiegeluntersuchung läßt den Schimmel im Ohr leicht erkennen. Die kleinen, knopfförmigen Fruchtköpfchen bilden dichtstehende, farbige Rasen; bei *Aspergillus fumigatus* sind sie graugrün, bei *Aspergillus niger* schwarz, bei *Aspergillus flavus* hell-graugelb. Mycelien findet man unter dem Mikroskop in der abgestoßenen Epidermis.

Die **Behandlung** besteht in täglichem Ausspritzen des Gehörgangs mit nachfolgendem Eingießen von 1—2%igem Salicylsäurealkohol, den man eine Viertelstunde im Ohr läßt.

Diphtherie des Gehörgangs. Sie ist selten und tritt entweder primär oder im Anschluß an Rachen-, Nasen- oder Mittelohrdiphtherie auf. Es finden sich im Gehörgang schmutzig-grauweiße, festhaftende Beläge, nach deren Entfernung die darunterliegende Cutis leicht blutet. In den Membranen lassen sich Diphtheriebacillen feststellen.

Behandlung. Diphtherieserum-Einspritzung, Ausspritzen des Gehörgangs mit 2%iger Trypaflavinlösung.

i) Tuberkulose und Lupus der Ohrmuschel und des Gehörgangs.

Die Tuberkulose tritt an der Ohrmuschel und am Gehörgang am häufigsten als hamatogene Form auf. Sie beginnt mit kleinsten Knötchen, die konfluieren und bei stark heruntergekommenen Phthisikern zu ausgedehnten geschwürigen Prozessen, besonders in der Cavitas conchae und im Gehörgang führen. Diese tuberkulösen Geschwüre können mit einem ulcerösen Ekzem verwechselt werden. Erleichtert wird die Diagnose, wenn — was meist der Fall ist — gleichzeitig tuberkulöse Geschwüre oder Residuen solcher Prozesse, an der Schleimhaut des Mundrachens, des Kehlkopfes oder an der Nase vorhanden sind.

Behandlung. Quarzlichtbestrahlung oder künstliche Hohensonne.

Eine typische Erkrankung der Ohrmuschel bildet die zuerst von HAUG beschriebene „Knotentuberkulose“ des Ohrlappchens, bei der das Ohrlappchen geschwulstartig verdickt und bläulich verfärbt ist (s. Abb. 56). Die Erkrankung ist als primärer Affekt nach dem Durchstechen von Ohrlappchen zur Anbringung von Ohrringen beobachtet worden.

Behandlung. Quarzlichtbestrahlung oder Excision des Knotens im Gesunden.

Der Lupus schließt sich gewöhnlich an Lupus der benachbarten Hautpartien an, seltener entsteht er primär, mit Vorliebe am Ohrlappchen. Die Behandlung dieser Erkrankungen geschieht nach den in der Dermatologie bewährten Verfahren.

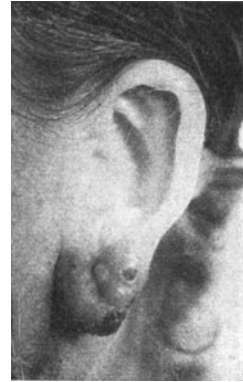

Abb 56 Knotentuberkulose des Ohrlappchens

k) Syphilis der Ohrmuschel und des Gehörgangs.

Syphilitische Primäraffekte sind im Bereich der Ohrmuschel und des Gehörgangs äußerst selten. Häufiger finden sich makulöse und papulöse Prozesse. Auch Kondylome werden am Gehörgangseingang gelegentlich beobachtet. Tertiäre Prozesse treten an der Ohrmuschel in Form von Gummen auf.

Behandlung. Salvarsankur

l) Folgeerscheinungen von entzündlichen Erkrankungen des Gehörgangs am Trommelfell.

Daß bei entzündlichen Erkrankungsprozessen, die sich auf den ganzen Gehörgang erstrecken, auch das Trommelfell verändert werden kann, ergibt sich daraus, daß die äußere Trommelfellschicht, das Stratum cutaneum, die kontinuierliche Fortsetzung der Gehörgangsepidermis ist. Je nach der Art der bestehenden Erkrankung des Gehörgangs sind die Erscheinungen am Trommelfell verschieden. Beim nassenden Ekzem ist es feucht und aufgelockert, es zeigen sich kleine Blaschen oder Erosionen, beim trockenen Ekzem finden sich Macerationen und Abschilferungen des Epithels am Trommelfell, und bei der diffusen Gehörgangsentzündung kann es gerötet und geschwollen sein. Nach dem Abklingen des Prozesses bleibt dann meist eine Trübung oder auch eine Verdickung des Trommelfells zurück. Das Trommelfell hat wegen der Schädigung, die sein Epithelüberzug erlitten hat, seinen natürlichen Glanz verloren, infolgedessen fehlt dann meist auch der normale Lichtreflex. Mitunter besteht der Prozeß am Trommelfell noch einige Zeit länger als die entzündlichen Erscheinungen an der Gehörgangswand selbst. Diese Tatsache hat zu der Ansicht geführt, daß eine selbständige entzündliche Erkrankung des Trommelfells („Myringitis“)

des öfteren vorkommt. Diese Ansicht trifft nicht zu, auf das Trommelfell beschränkte Entzündungen sind vielmehr sicher ein seltenes Ereignis, und wenn sie vorkommen, so können sie nur auf dem Wege durch die Blutbahn oder bei Gelegenheit einer Verletzung der Membran entstehen.

10. Ceruminalpfropf und Epidermispfropf.

Ceruminalpfropf. Die im knorpeligen Teile des Gehörgangs befindlichen Ohrenschalzdrüsen sondern ein pigmenthaltiges Sekret (Cerumen) ab, das sich mit dem der Talgdrüsen vermischt und eine gelbe oder braune Schmiere darstellt, der sich abgestoßene Epidermischüppchen und Gehörgangshaare beimischen.

Die Menge des abgesonderten Ohrenschalzes ist unter normalen Verhältnissen meist gering. In der Regel vertrocknet es zu kleinen Krümeln, die aus dem Ohre herausfallen; was nicht eintrocknet und herausfällt, wandert mit der Gehörgangsepidermis, die sich von innen nach außen hin regeneriert, zur Ohröffnung, in der es leicht ausgewischt werden kann.

Entstehung. Eine krankhafte Anhäufung von Ohrenschalz im Gehörgange kann zustande kommen, wenn die Drüsen allzu reichlich absondern. Dies geschieht bald im Anschluß an Entzündungen der Gehörgangshaut, bald infolge von mechanischen und chemischen Reizungen des Gehörgangs.

So werden Fremdkörper der verschiedensten Art bald in Cerumen eingehüllt; ja das Tragen von Watte in den Ohren kann Anlaß zur vermehrten Ohrenschalzbildung geben. Allerlei Staubarten, die in den Gehörgang geraten, z. B. Mehl bei Bäckern, Ruß bei Schornsteinfegern, Zementstaub bei Zementarbeitern, reizen nicht nur die Ceruminaldrüsen, sondern backen auch mit dem abgesonderten Sekrete zu schmierigen, beim Trocknen mehr oder minder fest werdenden Massen zusammen. Auch übertriebene Reinlichkeit führt zur vermehrten Absonderung von Ohrenschalz, namentlich das Auswischen des Gehörgangs mit angesetzten Stielschwämmchen.

Ferner kann es dadurch zur Bildung von Ohrenschalzpfropfen kommen, daß sich das in normaler Menge abgesonderte Cerumen hinter einer weit nach außen liegenden Gehörgangstenose ansammelt.

Ältere harte Pfröpfe werden oft von einem Schlauche abgestoßener Gehörgangsepidermis umhüllt und stellen völlige Ausgüsse des Gehörgangs mit deutlichem Abdruck des Trömmelfelles dar.

Symptome. Solange ein Cerumenpfropf den Gehörgang nicht völlig verschließt, bleibt er vom Kranken in der Regel ganz unbemerkt; erst wenn der letzte Rest des Gehörgangslumens verschlossen wird, (Cerumen obturans), tritt Schwerhörigkeit vom Charakter des Schalleitungshindernisses ein. Mitunter erfolgt der völlige Verschuß plötzlich, infolge von Verschiebung des Pfropfes bei Manipulationen im Gehörgange und bei Kaubewegungen, oder wenn beim Waschen und Baden Wasser ins Ohr dringt.

Reicht der Pfropf bis zum Trommelfell, so übt er auf dieses einen Druck aus, der Schwindel und Ohrensausen, angeblich sogar Konvulsionen hervorrufen kann. Das Ohrensausen ist manchmal deutlich pulsierend und dann wohl als ein durch veränderte Resonanzverhältnisse hörbar werdendes Gefäßgeräusch (Carotis) aufzufassen.

Durch Reizung des Ramus auricularis nervi vagi kann ein Cerumenpfropf Husten auslösen.

Diagnose. Die otoskopische Diagnose der Ohrenschalzpfropfe ist leicht; der Gehörgang zeigt sich mit einer gelben bis braunschwarzen, mäßig weichen oder ziemlich harten Masse ausgefüllt.

Eingedickte Eitermassen können ein ähnliches Bild liefern, weil mit der Eindickung eine Dunkelfärbung des Eiters einzutreten pflegt; doch füllen sie den Gehörgang selten, sondern haften krustenartig an seinen Wänden, auch an der oberen, und nahe dem Trommelfell. Auch getrocknetes Blut im Gehörgange kann wie durch Kohlenstaub oder Ruß geschwärztes Ohrenschalz aussehen. Schwerer ist die Unterscheidung der Cerumenpfropfe von den später zu besprechenden Epidermispfropfen. In Cerumen eingehüllte Fremdkörper werden oft erst bei oder nach der Herausbeförderung des Pfropfes entdeckt.

Prognose. Über die zu erwartende Wiederherstellung des Gehöres sollte man sich vor Entfernung des Pfropfes vorsichtig aussprechen, denn man kann nicht wissen, ob nicht hinter dem Pfropfe noch eine andere Ohrenkrankheit verborgen ist.

Behandlung. Man beseitigt die Ohrenschmalzpfropfe in der Regel durch Ausspritzen mit körperwarmem Wasser. Vor dem Ausspritzen muß aber der Patient genauestens darüber befragt werden, ob ihm etwas darüber bekannt ist, daß er ein Loch im Trommelfell hat. Besteht auch nur der geringste Verdacht einer Perforation (es genügt schon die Angabe des Patienten, daß er früher eine Mittelohrentzündung durchgemacht hat), so darf das Ohr nicht ausgespritzt werden, da sonst die Gefahr einer Mittelohrentzündung entsteht. Beim Ausspritzen muß der Gehörgang durch Abziehen der Muschel vom Kopfe gerade gerichtet werden. Der Strahl des Wassers ist dabei schräg gegen die hintere Gehörgangswand zu richten. Je kontinuierlicher der Wasserstrahl wirkt, d. h. je größer die Spritze ist, desto leichter kommt man zum Ziele. Meist kommt der Pfropf nicht bei einer, sondern erst nach mehreren Ausspritzungen zum Vorschein; bisweilen erweist er sich so hart, daß er erst durch tägliche mehrmalige Eintraufelung erweichender Flüssigkeiten aufgelockert werden muß. Dazu dient eine 1 bis 2%ige Sodalösung, Hydrogenium peroxydatum oder Glycerin; am folgenden oder nachstfolgenden Tage gelingt dann das Ausspritzen leichter. Man darf auch, wenn man mit der Spritze nicht zum Ziele kommt, unter guter Beleuchtung den Pfropf mit Sonden oder Häkchen von der Gehörgangswand abheben und so dem Wasserstrahle eine Bahn schaffen. Manche Pfropfe lassen sich auch ohne weiteres mit einem stumpfen Haken herausziehen.

Ist der Pfropf entfernt, so darf die Besichtigung des Trommelfelles nicht unterlassen werden. Man findet es meist infolge der Berührung mit dem Pfropfe und infolge des Spritzens glanzlos und injiziert, nach wenigen Tagen aber, wenn es sonst gesund ist, von normalem Aussehen. War es durch den Pfropf einwärtsgedrängt, so bringt man es sogleich mittels der Luftdusche wieder in seine normale Lage. Nach der Entfernung des Pfropfes legt man für einige Stunden einen Wattepfropf in den Gehörgang.

Schließlich darf man nicht vergessen, den Kranken zu belehren, welche der oben genannten Schädlichkeiten an der Pfropfbildung schuld war, und wie er ein Rezidiv verhüten kann. Namentlich muß man vor dem Einbringen von Seife in das Ohr warnen und nur die vorsichtige trockene Reinigung des äußeren Teiles des Gehörgangs mit einem gut gereinigten, nicht scharfrandigen Ohrlöffel gestatten.

Epidermispfropfe nennt man den Gehörgang ausfüllende Massen, die nicht nur, wie die alten Cerumenpfropfe, mit einer Epidermishülle umgeben sind, sondern ganz aus übereinandergeschichteten handschuhfingerartigen Epidermisschläuchen bestehen und mit Cerumen, und bisweilen auch mit eingetrocknetem Eiter durchsetzt sind, so daß sie leicht mit Pseudocholesteatomen verwechselt werden können. Diese Ansammlungen von Epidermassen im äußeren Gehörgang bezeichnet man auch als „Gehörgangcholesteatom“.

Sie sind das Produkt einer desquamierenden Entzündung der Gehörgangshaut, die sich manchmal an eine abgelaufene Mittelohreiterung anschließt aber auch ohne eine solche auftreten kann und häufig durch Furunkelbildung im Gehörgange kompliziert wird. Bestehen diese Pfropfe nur aus Epidermis ohne nennenswerte sonstige Beimengungen, so sind sie hell gefärbt, fast weiß, und nicht sehr hart. Sind sie aber mit Cerumen und eingedicktem Eiter imprägniert, so erscheinen sie gelb bis schwarz und oft hornartig hart, so daß sie sich mit der Sonde fast wie ein Stein anfühlen können. Durch Druckusur können sie den knöchernen Gehörgang stark erweitern, und zu oberflächlicher Knochennekrose führen. Die an so erkrankten Stellen aufschießenden Granulationen wachsen in den Pfropf hinein und helfen dazu, ihn fest zu verankern. Alle Symptome welche Ohrenschmalzpfropfe hervorrufen können, kommen, und zwar in verstärktem Maße, auch den Epidermispfropfen zu. Die Beseitigung solcher Pfropfe gelingt selten mit der Spritze allein. Man entfernt sie, oft recht mühsam in vielen Sitzungen mit Häkchen und Pinzetten, was schmerzhaft ist und nicht ohne Blutung abgeht. Zwischen den einzelnen Sitzungen wendet man erweichende und zugleich desinfizierende Einträufelungen an, am besten verdünntes H_2O_2 .

11. Fremdkörper im Gehörgang.

Fremdkörper können absichtlich oder zufällig in den Gehörgang gelangen. Kinder stecken beim Spielen gern sich selbst oder ihren Spielgefährten Gegenstände aller Art ins Ohr. Beliebt sind besonders farbige Glasperlen, kleine Steinchen, Knöpfchen, Kirsch-, Birnen- und Apfelsinenkerne, Erbsen, Bohnen, Linsen. Erwachsene bringen sich Fremdkörper ins Ohr, um lästigen Lärm abzuhalten (Watte- und Wachspröpfe) oder als Mittel gegen Zahnschmerzen (mit irgendwelchen Flüssigkeiten getränkte Wattepröpfe, Zwiebel- oder Knoblauchstückchen, Wegerichwurzeln, Salbeiblätter, Pillen), oder es bleiben bei der Bekämpfung eines Juckreizes im Ohr mittels kleiner Bleistifte und dgl. Bleistiftköpfe, abgebrochene Zahnstocher, Streichhölzer usw. im Ohr zurück.

Zufällig geraten ins Ohr: Insekten beim Schlafen in Betten mit Ungeziefer oder auf dem Erdboden, Getreidekörner beim Dreschen, Halme und Getreidegrannen bei Feldarbeit, kleine Zweigstückchen bei Waldarbeitern. Bei Bergwerksarbeitern sind Kohlenstückchen und Steinpartikelchen nicht selten.

Symptome. Für gewöhnlich machen Fremdkörper im Ohr keine erheblichen Beschwerden und sie können jahre- oder gar jahrzehntelang im Gehörgang sein, ohne daß sie irgendwelche Erscheinungen hervorrufen. Oft wird ein Fremdkörper erst zufällig entdeckt, wenn eine Ohruntersuchung aus anderer Veranlassung vorgenommen wird oder wenn ein Ohrenschmalzpfropf ausgespritzt wird, der sich um den Fremdkörper herum gebildet hat. Ruft dagegen ein spitzer Ohrfremdkörper eine Verletzung des Gehörgangs hervor, so kann es zu einer Entzündung der Gehörgangshaut kommen und die dabei entstehenden Schmerzen führen dann den Patienten zum Arzt. Bei großen Fremdkörpern (besonders bei quellbaren, z. B. Erbsen oder Bohnen) kommt es zu Schwerhörigkeit, Druckgefühl und Ohrgeräuschen.

Ohrfremdkörper in Gestalt von lebenden Tieren (Wanzen, Küchenschaben, Flöhe) können hochgradige, mitunter direkt „wahnsinnig machende“ Beschwerden dadurch hervorrufen, daß die Tiere in dem Recessus des Gehörgangs vor dem Trommelfell herumspringen oder durch Kratzen am Trommelfell starkes Getöse hervorrufen.

Fliegenmaden finden sich gelegentlich im Gehörgang bei vernachlässigter, stinkender Eiterung.

Diagnose. Große Fremdkörper bei Kindern sind oft schon ohne Ohrtrichter beim Entfalten des Gehörgangseingangs durch leichtes Abziehen der Ohrmuschel zu erkennen.

Auch tiefer hineingerutschte größere Fremdkörper bleiben für gewöhnlich im knorpeligen Gehörgang vor dem sog. Isthmus des Gehörgangs liegen und sind dann beim Spiegeln mit Reflektor und Ohrtrichter leicht zu sehen. Kleine Fremdkörper gelangen häufig in die Tiefe des knöchernen Gehörganges und verstecken sich in dem Recessus nahe dem Trommelfell, so daß sie bei oberflächlicher Untersuchung leicht übersehen werden können.

In der Regel gelangen die Fremdkörper aber nicht von selbst so tief in den Gehörgang hinein, sondern erst durch unzuweckmäßige Entfernungsversuche der Patienten selbst oder ihrer Angehörigen mit Haarnadeln oder ähnlichen Instrumenten oder durch fehlerhafte, ohne Reflektorbeleuchtung vorgenommene Extraktionsversuche des Arztes. Dadurch wird sehr häufig ein vorher günstig im knorpeligen Gehörgang vor dem Isthmus des Gehörgangs gelegener Fremdkörper nicht nur tief in den knöchernen Gehörgang hineingeschoben, sondern es kommt auch vor, daß der Fremdkörper dabei durch das Trommelfell hindurch in die Paukenhöhle, ja sogar in das

Labyrinth hineingestoßen wird. Die Folge einer derartigen Verletzung des Labyrinths ist meist eine tödliche Meningitis.

Bei solchen, nicht sachgemäß durchgeführten Extraktionsversuchen wird sehr häufig auch die Gehörgangswand verletzt, es entstehen Blutungen, Entzündungen des Gehörgangs und eitrige Phlegmonen. In der Literatur sind sogar Fälle bekannt, bei denen an Stelle des Fremdkörpers die Gehörknöchelchen herausgerissen wurden. Durch in das Mittelohr hineingestoßene Fremdkörper entsteht unweigerlich eine Mittelohrentzündung mit allen ihren Komplikationsmöglichkeiten (Mastoiditis, Labyrinth-, Gehirn- und Sinuskomplifikationen).

Psychologisch ist der Gang, der zu solchen Komplikationen bei vorher harmlosen Gehörgangsfremdkörpern führt, wohl zu verstehen: Die Entfernung eines gut im Gehörgang sichtbaren Fremdkörpers erscheint dem Arzt zunächst spielend leicht, durch übereiliges, nicht gut vorbereitetes Vorgehen und durch unzweckmäßige Manipulationen gelangt der Fremdkörper aber tiefer in den Gehörgang hinein. Nun erwacht verständlicherweise der Ehrgeiz, den Fremdkörper doch noch zu erwischen. Dieser Ehrgeiz wird häufig noch dadurch besonders verstärkt, daß bei einem Fremdkörper, der zunächst auch für die Angehörigen des Kindes sichtbar außen im Gehörgang gelegen hat, der Arzt sich nicht dem Vorwurf aussetzen will, daß durch sein Handeln der Fall verschlimmert wurde.

Prognose. Durch solche Vorkommnisse, die — leider auch heute noch — gar nicht selten sind, wird die Prognose eines Gehörgangsfremdkörpers, die sonst bei richtiger Behandlung absolut gut ist, natürlich außerordentlich verschlechtert. Dabei muß noch erwähnt werden, daß trotz aller Warnungen nicht nur von Laien, sondern leider auch von Ärzten gar nicht selten unsachgemäße Extraktionsversuche von Fremdkörpern ohne vorherige otoskopische Untersuchung, bisweilen am falschen Ohr, ja sogar wenn gar kein Fremdkörper vorhanden ist, vorgenommen werden.

Behandlung. Die dem nicht otoskopisch geschulten, praktischen Arzt erlaubte Behandlungsmethode ist einzig und allein das Ausspritzen des Gehörgangs zur Beseitigung des Ohrfremdkörpers. Es ist dies ein vollkommen ungefährliches Verfahren, das in mindestens 90% aller Fälle zum Ziele führt. (Daß das Ohr aber nicht ausgespült werden darf, wenn Verdacht auf eine Trommelfellperforation besteht, wurde bereits oben bei der Behandlung des Ceruminalpropfes erwähnt.) Gelingt dem Nichtfacharzt die Entfernung eines Ohrfremdkörpers auf diese Weise nicht, so tut er gut daran, den Patienten einem Facharzt zu überweisen. Auf keinen Fall darf er versuchen, den Fremdkörper — auch wenn dieser scheinbar noch so leicht zu fassen ist — mit einer Pinzette zu entfernen. Die Pinzette ist das allergefährlichste Instrument, das man bei der Entfernung eines Ohrfremdkörpers anwenden kann! Man mache nur einmal den einfachen Versuch, einen auf die flache Hand gelegten glatten, runden Gegenstand, z. B. eine Perle, nicht an ihrer größten Circumferenz, sondern seitlich davon mit einer Pinzette zu fassen. Es zeigt sich dabei sofort, daß die Pinzette an der Perle abgleitet und diese wegstößt. Wird deshalb ein derartiger, den Gehörgang ausfüllender runder Fremdkörper mit der Pinzette gefaßt, so wird er dabei mit Sicherheit tiefer in den Gehörgang hineingedrückt.

Auch die Anwendung von Zangen (Ohrzängchen, Kornzangen, Arterienklemmen und dgl.) bei der Entfernung von Ohrfremdkörpern ist dem praktischen Arzt verboten. Es muß hier ausdrücklich darauf hingewiesen werden, daß die Nichtbefolgung dieser therapeutischen Grundsätze als Kunstfehler zu bezeichnen ist, und daß der praktische Arzt bei Verletzungen oder gar letalen Komplikationen, die er durch unsachgemäße Extraktionsversuche von Fremdkörpern hervorruft, moralisch und strafrechtlich haftbar ist.

Gelingt auch dem Facharzt die Entfernung des Fremdkörpers mit der Ohrspritze nicht, so muß die „*instrumentelle Extraktion mit dem stumpfen Häkchen*“ vorgenommen werden (s. Abb. 57). Das rechtwinklig abgebogene Häkchen wird unter Kontrolle des Auges flach an der Gehörgangswand entlang an dem Fremdkörper vorbeigeschoben, dann wird das Häkchen so gedreht, daß es den Fremdkörper von hinten her faßt, und anschließend wird das Häkchen zusammen mit dem Fremdkörper aus dem Gehörgang herausgezogen. Bei Kindern wird der Eingriff, da er meist schmerzhaft ist, am besten im Chloräthylrausch vorgenommen.

Fremdkörper aus Eisen oder Stahl (auch Schrotkugeln) lassen sich unter Umständen leicht mit einem Elektromagneten entfernen.

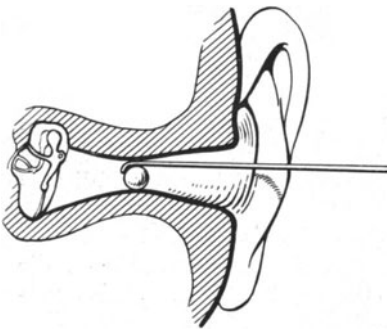


Abb. 57. Fremdkörperextraktion mit dem stumpfen Häkchen.

Sind Erbsen, Linsen, Bohnen oder ähnliche Fremdkörper durch vergebliche Ausspritzversuche oder durch Ohreiter gequollen, so kann man sie durch Einträufeln von wasserentziehenden Flüssigkeiten (Alkohol, Glycerin) zum Schrumpfen bringen, worauf dann erneutes Ausspritzen meist leicht zum Ziele führt.

In den Gehörgang gelangte lebende Insekten tötet man — damit vor allem die schmerzhaft peinigenen Lärmgeräusche aufhören — vor dem Ausspritzen durch Einträufeln einiger Tropfen warmen Oliven- oder Paraffinöls ab.

Ist durch unzureichende Behandlung eine starke Schwellung und Entzündung des Gehörgangs infolge Verletzung desselben eingetreten, so wartet man mit der Entfernung des Fremdkörpers ab und versucht zunächst, die Schwellung durch geeignete Behandlung (kalte Umschläge) zum Abklingen zu bringen. Dieses Abwarten darf aber nur unter klinischer Beobachtung geschehen, damit man bei etwa auftretenden Komplikationserscheinungen sofort eingreifen kann.

Führt auch der Entfernungsversuch mit dem Häkchen nicht zum Ziele, was bei fest und tief in den Gehörgang eingekeilten Fremdkörpern der Fall sein kann, oder handelt es sich um einen in die Paukenhöhle hineingestoßenen Fremdkörper, so muß, besonders wenn bereits eine Mittelohreiterung oder gar Zeichen einer Labyrinthitis oder einer Meningitis vorhanden sind, die operative Entfernung des Fremdkörpers durch Ablösung der Ohrmuschel von hinten her erfolgen. Zu diesem Zweck wird in Narkose die Ohrmuschel bogenförmig umschnitten und der Gehörgang mit seinem Periost abgelöst. Daraufhin wird der Gehörgangsschlauch geschlitzt und der Fremdkörper — eventuell nach trichterförmiger Erweiterung des knöchernen Gehörgangs mit Hammer und Meißel — mit einem stumpfen Häkchen herausgeholt. Schließlich wird die Wunde hinter dem Ohr nach Tamponade des Gehörgangs vernäht. Besteht bereits eine Labyrinthitis oder eine Meningitis, oder ist der Fremdkörper fest in die Paukenhöhle eingekeilt, so muß unter Umständen die Radikaloperation oder die Labyrinthoperation ausgeführt werden.

Warnung für den praktischen Arzt:

Das Einbringen eines Fremdkörpers ins Ohr ist fast immer ein zunächst harmloses Ereignis. Falsche oder ungeschickte Behandlung aber kann daraus eine schwere, oft tödliche Erkrankung entstehen lassen. Der praktische Arzt sei daher nochmals nachdrücklich davor gewarnt, einen Ohrfremd-

körperfall, bei welchem schon von anderer Seite (Laien oder Arzt) vergebliche Extraktionsversuche vorgenommen wurden, in Behandlung zu nehmen. Tut er dies trotzdem und nimmt die Erkrankung einen letalen Ausgang, so wird stets ihm, als dem letztbehandelnden Arzt die Schuld zugeschoben werden. Nur die sofortige Überweisung an einen Facharzt kann ihm die schwere Verantwortung abnehmen.

12. Geschwülste der Ohrmuschel und des Gehörgangs.

a) Gutartige Geschwülste.

Von gutartigen Geschwülsten kommen an der Ohrmuschel vor: Atherome, Fibrome, Papillome, Chondrome, Keratome, Hämangiome, Lymphangiome, Keloide, Dermoide; im Gehörgang: Exostosen und Hyperostosen. Die wichtigsten dieser Geschwulstarten seien kurz beschrieben.

Atherom (Balggeschwulst). Die Atherome sitzen entweder am Ohr läppchen oder als halbkugelige, weiche, scharf begrenzte Geschwülste auf der Hinterfläche der Ohrmuschel (s. Abb. 62). Sie können vereitern und sind dann schmerzhaft. Mitunter bildet sich spontan eine Fistel, aus der sich schmierig-eitriges, stinkendes Sekret entleert.

Behandlung. Totalausschälung mitsamt ihrem Balg.

Fibrome kommen an der Ohrmuschel selten, etwas häufiger am Gehörgangseingang vor.

Papillome sitzen meist im Gehörgang und in dessen Nähe an der Concha.

Keloide finden sich gelegentlich am Lobulus nach Ohringtragen.

Die **Behandlung** der Fibrome, Papillome und Keloide besteht in der Excision bis ins Gesunde.

Als geschwulstähnliche Bildungen an der Ohrmuschel seien noch erwähnt die Gichtknötchen, die meist zwischen Helix und Antihelix liegen. Einer Behandlung bedürfen sie nicht.

Exostosen finden sich im Gehörgang als solitär oder multipel auftretende, circumscriphte, kugelig vorspringende, knochenharte, von normaler Gehörgangshaut überzogene Gebilde, die gestielt oder auch breitbasig dem Gehörgangsknochen entspringen (s. Abb. 58). Sehr häufig sind sie doppelseitig und treten familiär auf. Beim männlichen Geschlecht kommen sie häufiger als beim weiblichen Geschlecht zur Beobachtung. Solche Exostosen können den Anlaß zur Bildung eines „Gehörgangcholesteatoms“ in dem medial von ihnen gelegenen Teil des Gehörgangs geben (s. S. 71).

Klinische Erscheinungen. Solange diese Tumoren den Gehörgang nicht völlig verschließen, machen sie keinerlei Beschwerden. Meist werden sie überhaupt erst entdeckt, wenn sich hinter der Gehörgangsverengung Cerumen und

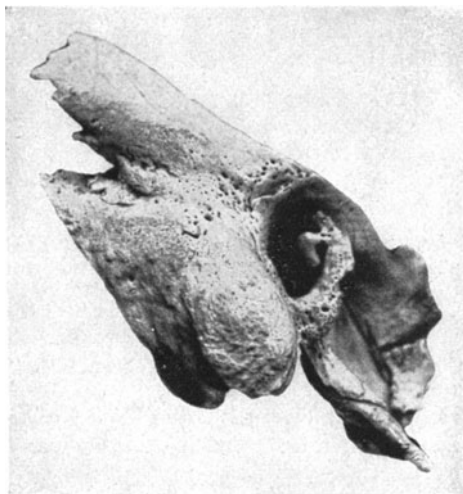


Abb. 58. Gestielte Exostose am vorderen äußeren Teile des Os tympanicum.

Epidermissmassen ansammeln und dadurch eine Schwerhörigkeit entsteht. Zu einer Gefahr können größere Exostosen dadurch werden, daß bei einer hinzutretenden Mittelohreiterung eine Parazentese des Trommelfells nicht möglich ist, und daß die Exostosen zu einer Eiterverhaltung führen.

Diagnose. Der Spiegelbefund (s. Abb. 59—61), die Farbe der Geschwulst und die mit der Sonde feststellbare knochenharte Beschaffenheit und Schmerzlosigkeit der Vorwölbungen im Gehörgang lassen die Unterscheidung gegenüber anderen Veränderungen im Gehörgang (Furunkel, Polypen, Granulationen, Fibrome) leicht treffen.

Behandlung. Bei Cerumen- und Epidermisretention hinter der engen Stelle regelmäßiges Ausspülen mit dem Paukenröhrchen. Operative Entfernung ist nur angezeigt, wenn die Exostosen den Gehörgang völlig verschließen und

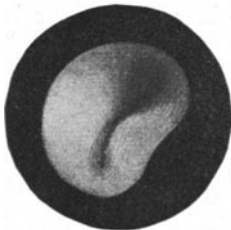

Abb. 59.

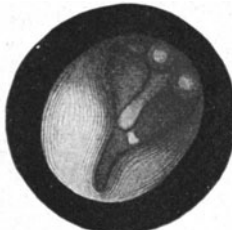


Abb. 60.

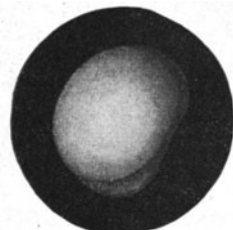


Abb. 61.

Abb. 59 Hyperostose, den rechten Gehörgang fast völlig verschließend. Linksseitig derselbe Befund.
Abb. 60. Hyperostose der hinteren und der vorderen unteren Teile des rechten Os tympanicum. Direkt vor dem Trommelfelle, an der Incisura tympanica (RIVINI), zwei kleine kugelige Exostosen. Links fast der gleiche Befund.
Abb. 61. Exostose, den rechten Gehörgang verschließend. Linker Gehörgang normal.

dadurch das Gehör stark schädigen, oder wenn sie bei einer Mittelohreiterung zur Eiterretention führen. Gestielte Exostosen können manchmal leicht durch Hebeln mit einem kleinen Meißel abgebrochen werden. Breitbasig aufsitzende Exostosen müssen nach Ablösen der Ohrmuschel von hinten her weggemeißelt werden.

Hyperostosen des Gehörgangs sind keine eigentlichen Geschwülste, sondern gehören zu den Hyperplasien. Man versteht darunter den Gehörgang verengernde, diffuse Verdickungen des Os tympanum. Die Einteilung in Hyper- und Exostosen ist nicht streng durchführbar, da häufig Übergangsformen vorkommen.

b) Bösartige Geschwülste.

Von den bösartigen Geschwülsten an der Ohrmuschel und im Gehörgang sind Sarkome äußerst selten, Carcinome dagegen ziemlich häufig.

Das Carcinom der Ohrmuschel und des Gehörgangs.

Entstehung. Das Carcinom tritt an der Ohrmuschel und im Gehörgang am häufigsten in Form des sog. Cancroids, seltener in Form des Basalzellenkrebses auf. Das männliche Geschlecht wird auffallend viel häufiger befallen als das weibliche. Das Carcinom beginnt mit Vorliebe am Muschelrand oder am Lobulus und am Gehörgangseingang (s. Abb. 64, 65, 66 und 68). Am Muschelrand entsteht es zuweilen auf dem Boden alter Erfrierungsnarben. Auch sind Carcinome beobachtet worden, die auf dem Boden eines chronischen Ekzems oder auch ulcöser Geschwüre entstanden sind.

Klinische Erscheinungen. Im Anfangsstadium bilden die Carcinome der Ohrmuschel kleine, warzige Geschwülste, oder flache, mit einer Borke bedeckte

Geschwure Dieser Geschwursbildung geht häufig keine eigentliche Tumor- bildung voran, da das Ohrmuschelcarcinom eine uberaus starke Neigung zum Zerfall zeigt. Daher kommt es, daß ein zerfallen- der Ohrmuschelkrebs oft lange Zeit verkannt und für ein harmloses Geschwur gehalten wird. Die Ohrmuschelcarcinome wachsen oft sehr langsam, nehmen jahrelang nur unbedeutend an Umfang zu und beteiligen die regionären Lymphdrüsen gar nicht oder erst spät, wobei freilich zu beachten ist, daß erkrankte Drüsen bei ihrem versteckten Sitz in der Fossa retromaxillaris (s. Abb. 63) oft schwer palpabel sind. In anderen Fällen kommt es schon frühzeitig zu raschem uferlosem Fort- schreiten. Von der Muschel greift der stark zum Zerfall neigende Tumor auf Gehörgang, Schläfen- bein nebst Paukenhöhle und Labyrinth, Kiefer- gelenk und Parotis über und kann schließlich sowohl in die Schädelhöhle wie in den Schlund einbrechen.

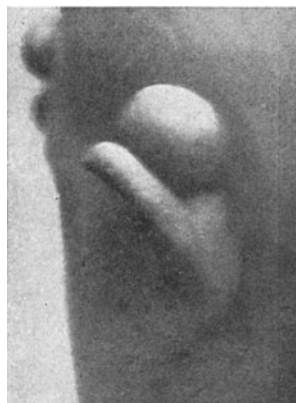

Abb. 62 Balggeschwulst an der Hinterseite der Ohrmuschel

Ein isoliertes Carcinom des Gehorgangs wird selten beobachtet, meist kommen die Patienten erst zur Behandlung, wenn das Carcinom bereits auf das Mittelohr ubergegriffen hat.

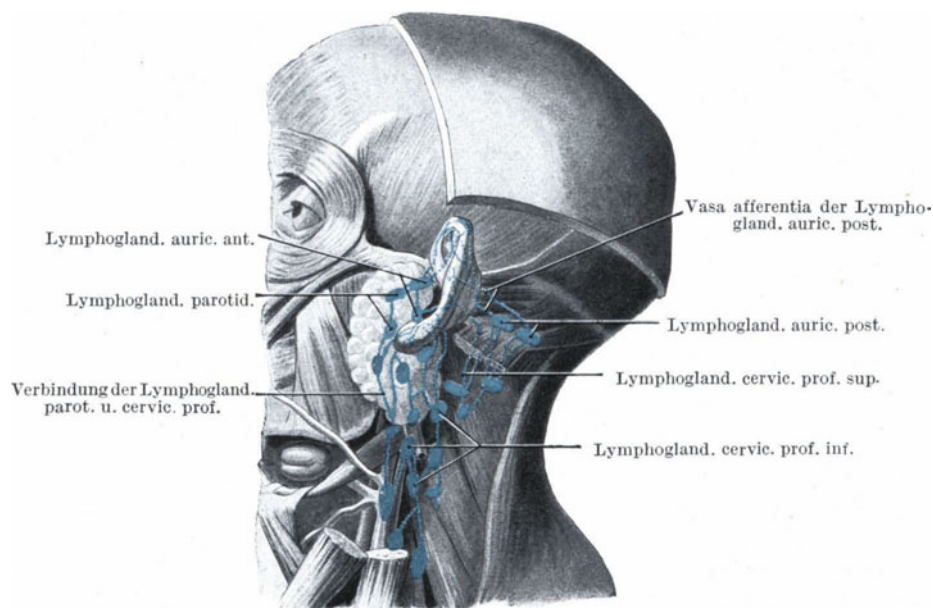


Abb. 63 Lymphgefäße und regionäre Lymphdrüsen des äußeren Ohres (Mit Benutzung der Angaben von MOST und einer Abbildung von POIRIER) (Nach CORNING)

Diagnose. In zweifelhaften Fällen ist die Diagnose durch histologische Untersuchung eines excidierten Stückchens leicht zu stellen. Die Erkrankung wird aber in ihrem Anfang oft vom Patienten und leider auch vom Arzt verkannt, und durch unzuweckmäßige Behandlung geht kostbare Zeit verloren.

Man muß deshalb bei jedem hartnäckigen, wenn auch nur umschriebenen Geschwür an der Ohrmuschel, besonders bei einem älteren männlichen Patienten, an die Möglichkeit eines Carcinoms denken.

Behandlung. Das auf die Ohrmuschel und auf den äußeren Teil des Gehörgangs beschränkte Carcinom wird chirurgisch behandelt. Die Excision des Carcinoms muß weit im Gesunden geschehen und man darf selbst vor Abtragung der ganzen Ohrmuschel nicht zurückschrecken. Bessere Resultate als die blutige Entfernung, namentlich in kosmetischer Beziehung, ergibt die

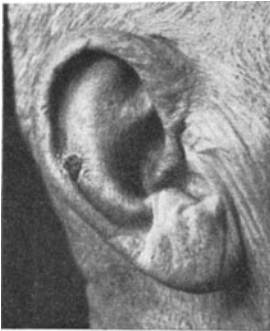

Abb. 64. Cancroid der Ohrmuschel im Beginne.

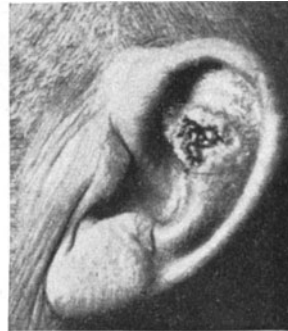

Abb. 65. Carcinomatöses Ulcus der Ohrmuschel. Von der anderen Seite des gleichen Falles wie Abb. 64

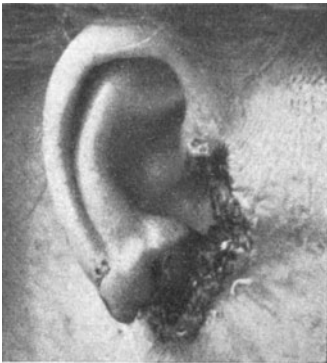

Abb. 66. Carcinom des Lobulus und Tragus.

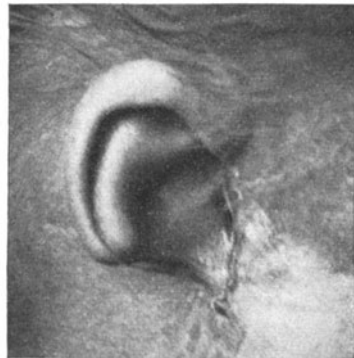


Abb. 67. Derselbe Fall wie Abb. 66 nach Heilung durch Elektrokoagulation.

chirurgische Diathermie, die Elektrokoagulation. Mit ihr gelingt es selbst in fortgeschrittenen Fällen, sofern nur die Lymphdrüsen unbeteiligt sind, das Carcinom restlos zu entfernen und eine glatte Überhäutung ohne besondere plastische Deckung des gesetzten Defektes zu erzielen (s. Abb. 67). Sind die Drüsen erst mitergriffen, so führen selbst ausgedehnte chirurgische Eingriffe allein meist nicht mehr zum Ziel, da die Beseitigung von Drüsenmetastasen in der Fossa retromaxillaris selten vollständig gelingt. In solchen Fällen muß nach der Operation eine Nachbestrahlung des Tumors und auch der Drüsenmetastasen mit Röntgenstrahlen vorgenommen werden.

Bei inoperablen Carcinomen der Ohrmuschel und ihrer Nachbarschaft und solchen Fällen, bei denen eine Operation abgelehnt wird, wird von vornherein eine Röntgenstrahlenbehandlung durchgeführt.

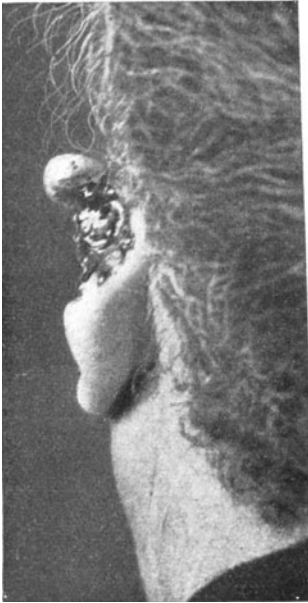


Abb. 68. Carcinom der Muschel mit Drüsenmetastasen am Halse.

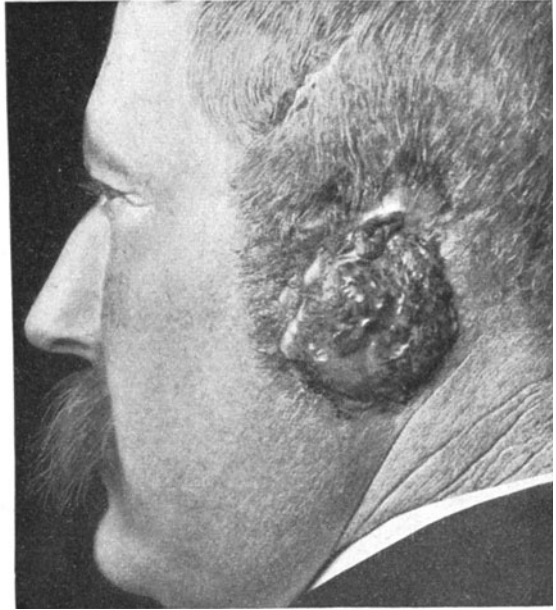


Abb. 69. Zerfallendes Carcinom an Stelle der Ohrmuschel

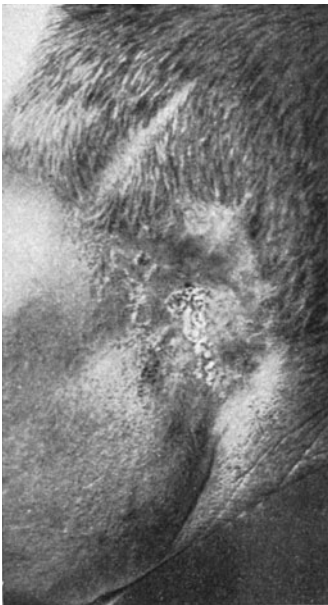

Abb. 70. Der gleiche Fall wie Abb. 69, durch Elektrokoagulation geheilt, $2\frac{1}{2}$ Jahre rezidivfrei.




Abb. 71. Der gleiche Fall wie Abb. 69 und 70 mit Ohrprothese.

Wo die Ohrmuschel durch den Krankheitsprozeß oder die Operation in Verlust geraten ist, kann man sie durch eine künstliche Prothese mit gutem kosmetischem Erfolg ersetzen (Abb. 71).

Erkrankungen des Mittelohres.

Der Tubenverschluß und der Tubenmittelohrkatarrh.

Die Tuba Eustachii verbindet die Paukenhöhle mit dem Nasenrachenraum und vermittelt den Austausch zwischen der in der Paukenhöhle enthaltenen Luft und der äußeren Atmosphäre. Gewöhnlich ist die Tube geschlossen, d. h. die vordere und hintere Wand ihres spaltförmigen Lumens berühren einander in dem membranösen pharyngealen Teil des Rohres. Bei jeder Hebung des weichen Gaumens infolge einer Schluckbewegung bewirkt die mit der Tube in Verbindung stehende Gaumenmuskulatur eine Entfernung der Tubenwände von einander, so daß der Weg für die Luft frei wird (Tubentventilation, Ventilation der Paukenhöhle).

Entstehung. Der Verschluß des Tubenkanals kann auf rein mechanischem Wege zustande kommen. Die Ursachen die zu einem vorübergehenden oder einem dauernden Verschluß der Ohrtrumpete führen, können verschiedener Art sein. Bei Kindern ist die häufigste Ursache eine vergrößerte Rachenmandel (sog. „adenoid Vegetationen“), welche Fortläufer direkt bis in die pharyngeale Öffnung der Tube hinein zeigen können. Wenn auch bei einer stark vergrößerten Rachenmandel im Ruhezustand eine ausreichende Durchlüftung der Tube noch möglich ist, so kann doch bei der geringsten katarrhalischen oder entzündlichen Schwellung einer Rachenmandel — wie sie ja bei Kindern häufig vorkommt — ein Abschluß des Tubenostiums herbeigeführt werden.

Bei größeren Kindern ist an ein juveniles Nasenrachenfibrom oder an ein Sarkom als Ursache eines Tubenverschlusses zu denken. Auch festhaftende Borken bei einer Ozaena können die Tube vorübergehend oder dauernd verlegen.

Im späteren Alter kommen in Frage maligne Tumoren, besonders Carcinome. Weiter kann die Tubenöffnung verschlossen werden durch Narbenbildungen, die als Folge von luischen, tuberkulösen, diphtherischen oder skarlatinösen Geschwüren im Nasenrachenraum entstehen.

Auch akute und chronische Schwellungszustände der Nase (Hyperplasien der Muschelhinterenden, Nasenpolypen) können eine Schwellung der Schleimhaut des Tubeneingangs verursachen und so zu einem Verschluß der Ohrtrumpete führen.

Klinische Erscheinungen. Wird aus irgendeiner dieser Ursachen die Tube undurchgängig, so unterliegt die in der Paukenhöhle eingeschlossene Luft einer Verdünnung durch Absorption. Es ist das der gleiche Vorgang, der auch die Luft eines abgeschlossenen Pneumothorax zum Verschwinden bringt; nur kann hier die ganze im Pleuraraume befindliche Luft weggeschafft werden, während in der allseitig starrwandigen Paukenhöhle lediglich eine Verdünnung derselben möglich ist. Die Folge dieser Verdünnung ist, daß das Trommelfell durch den vom Gehörgange her auf ihm schwer lastenden Atmosphärendruck nach einwärts gedrängt (aber nicht, wie man gewöhnlich sagt eingezogen), wird. Der normale Trommelfelltrichter wird also vertieft, und damit auch der Hammergriff nach einwärts gedrängt.

Infolge der eigentümlichen Schiefstellung des Trommelfelles (s. S. 20) wird diese Lageveränderung des Hammergriffes im otoskopischen Bilde sehr auffällig (Abb. 72 und 75). Der Hammergriff muß nun, wie aus den Skizzen Abb. 73 und 74 leicht verständlich sein wird, kürzer und mehr horizontal gestellt erscheinen als in der Norm. Bei Trommelfellen, die schon vorher ungewöhnlich schief standen (angeborene starke Schiefstellung des knöchernen

Trommelfellrahmens), wird die perspektivische Verkürzung und Horizontalstellung des Hammergriffes manchmal so stark, daß er ganz unter der hinteren Falte verschwindet. Ferner muß der kurze Fortsatz mehr in das Lumen des Gehorgangs hineinragen und länger sowie mehr nach vorn und unten gerichtet erscheinen. Dabei spannen sich die zu ihm ziehenden Falten, namentlich die

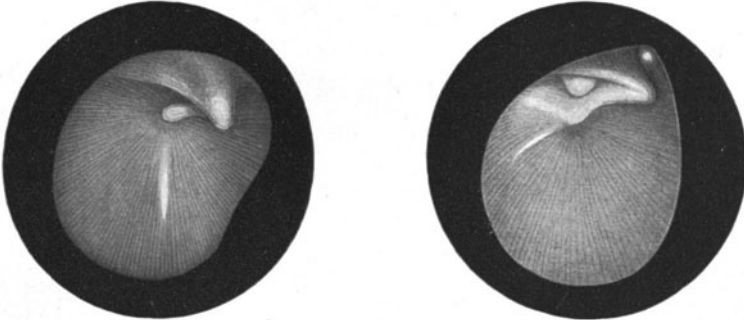


Abb 72 Zwei otoskopische Bilder von einwärts gedrangten rechten Trommelfellen. Rechts mit Atrophie der Membran, die dem Amboß-Steigbügelgelenk aufgeklatscht ist, und Reflex auf der Membrana Shrapnell.

hintere, straffer an und heben sich mehr aus dem Niveau des Trommelfelles heraus. Bei starker Einwärtsdrängung kann der kurze Hammerfortsatz mit den Falten und dem Griffen pyramidenähnlich in das Gehorgangslumen vorspringen. Da die Randzone des Trommelfelles, namentlich unten, durch starke Anhaufung ihrer zirkularen Bindegewebsfasern steifer ist als sein zentraler Teil, so entsteht an ihr bisweilen eine bogenförmige Randknickung. Die

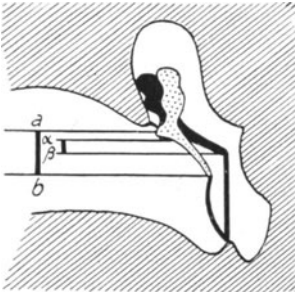


Abb 73 Schematischer Frontalschnitt durch rechte Paukenhöhle und Gehörgang. Punktirt Hammer in normaler Stellung. Schwarz Stellung des Hammers bei Einwärtsdrängung des Trommelfelles. a b scheinbare Länge des Hammergriffes am normalen, α β am einwärtsgedrängten Trommelfell.

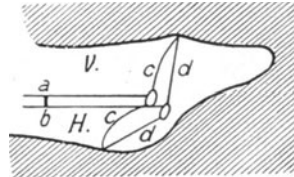


Abb 74 Schematischer Horizontalschnitt durch linke Paukenhöhle und Gehörgang, das Trommelfell in der Höhe des Umbo halbierend. V vordere, H hintere Gehörgangswand, c c normale, d d einwärtsgedrängte Trommelfelllage. Im otoskopischen Bilde ist das Hammergriffende im Umbo am einwärtsgedrängten Trommelfelle um die Strecke a b nach hinten gerückt.

besonders nachgiebige SHRAPNELLSche Membran wird oft muldenförmig bis zur Berührung mit dem Hammerhalse eingedrückt.

Nach dem S. 20 und 21 erörterten Gesetze müssen sich bei der Lageveränderung des Trommelfelles auch die Lichtreflexe ändern. Der kegelförmige Reflex wird schmaler und stellt sich senkrecht (Abb. 72 und 75), oder rückt vom Umbo ab nach der Peripherie, oder verschwindet ganz, während auf den Falten und an der einwärtsgedrängten SHRAPNELLSchen Membran, manchmal auch an der Randknickung, abnorme Reflexe auftreten können.

Vergleicht man die Bilder einwärtsgedrangter Trommelfelle (Abb 72 und 75) miteinander, so sieht man sofort, daß sie sehr verschieden aussehen können, wenn sie auch alle charakteristischen Merkmale, oder wenigstens einige derselben unverkennbar zeigen.

Besteht der Tubenverschluß sehr lange, so schafft er bleibende Veränderungen. Vor allem kann das stark gedehnte Trommelfell atrophisch werden. Diese Atrophie begünstigt dann das Durchschimmern der hinter dem Trommelfell liegenden Gebilde, und die verdünnte Membran gibt dem äußeren Atmosphärendruck so weit nach, daß sie mitunter dem Promontorium und dem Amboß-Steigbügelgelenk aufgeklatscht erscheint wie ein nasses Tuch; dann schimmern die genannten Teile nicht nur durch, sondern heben sich auch plastisch heraus (Abb. 72 und 75). Weiterhin hat der verminderte Luftdruck in den Mittelohrräumen eine Hyperämie der diese auskleidenden Schleimhaut zur Folge, deshalb scheint das Promontorium rötlicher als sonst durch. Diese Hyperaemia ex vacuo kann auch leichte stechende Schmerzen im Ohre hervorrufen.

In der Schleimhautschicht des Trommelfelles selber pflegt keine starke Hyperämie zu entstehen (geringe

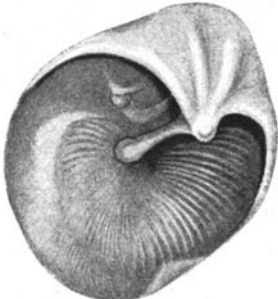

Abb. 75. Hochgradig eingezogenes und angeklatschtes rechtes Trommelfell

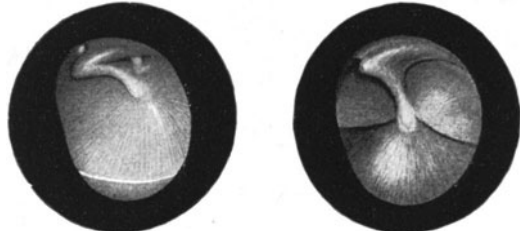


Abb. 76. Links eingezogenes Trommelfell mit Transsudatlinie. Rechts Trommelfell mit Exsudatlinie (beides linke Trommelfelle).

Entwicklung der in der Schleimhautschicht verlaufenden Gefäße, Kompression derselben durch die Spannung der Membran); das Trommelfell büßt deshalb wenig von seiner Durchsichtigkeit ein.

Zur Hyperaemia ex vacuo gesellt sich oft ein Hydrops ex vacuo: die strotzenden Schleimhautgefäße lassen Serum in die Paukenhöhle austreten. Dieses Transsudat — nicht zu verwechseln mit entzündlichen Exsudaten (s. S. 99), die unter Umständen gleiche otoskopische Bilder geben — ist oft durch das Trommelfell sichtbar; es erscheint meist hell bernsteingelb oder bräunlich, und seine obere Grenze zeigt sich infolge eigentümlicher Lichtbrechungen als haarscharfe schwarze oder auch glänzend weiße Linie (Transsudatlinie, Abb. 76), die natürlich bei veränderter Kopfhaltung des Kranken, der Schwere folgend, ihre Richtung ändern muß. Reicht das Niveau des Transsudates bis zum Umbo, so erscheint die Trans- oder die Exsudatlinie geknickt, weil die Flächenanziehung von Promontorium und Trommelfell, die sich nahe dem Umbo fast berühren, hier die Flüssigkeit höher steigen läßt.

Dringt beim Schnutzen der Nase Luft durch die Tube in die Paukenhöhle ein, so sieht man kleine Luftblasen im Transsudate erscheinen. Sie zeigen sich wie die Luftblasen in einem mikroskopischen Präparate als kleine, dunkle, ringförmige Gebilde.

Da die normale Paukenhöhle trotz ihrer Kommunikation mit dem Nasenrachenraume frei von Mikroorganismen ist (PREYSING), so bleiben solche Transsudate oft ebenfalls steril; wandern aber pathogene Mikroben durch die Tube ein, so wuchern sie im Transsudate (als guter Nährflüssigkeit von Körpertemperatur) und erzeugen eine akute Entzündung der Mittelohrschleimhaut (s. S. 98).

Die *Symptome* des akuten Verschlusses bestehen im Anfang in einem Gefühle von Druck im Ohre und einer leichten Gehörsabnahme, die von den Kranken oft als eine „Verschleierung“ des Ohres bezeichnet wird. Bald, oft schon nach wenigen Stunden, wird die Hörstörung stärker, bisweilen auch sehr stark; in der Regel wechselt sie an Intensität in kurzen Zeiträumen merklich und kann, wenn die Tube auch nur für die Dauer einer einzigen

Schluckbewegung wegsam wird, sofort, allerdings meist nur vorübergehend, einem völlig normalen Gehöre weichen. Manchmal gesellt sich vereinzelt Stechen im Ohr dazu.

Die Patienten klagen weiter häufig darüber, daß sie ihre eigene Stimme lauter als für gewöhnlich hören. Ist ein Transsudat in der Paukenhöhle vorhanden, so merken die Kranken dies oft selber an einem glucksenden Gefühl und Geräusch im Ohr bei raschen Kopfbewegungen. Bei länger dauerndem Tubenverschluß besteht ein dumpfes Völlegefühl im Ohr, zeitweise verbunden mit Kopfschmerzen, ein tiefes Ohrensausen und eine mehr oder weniger hochgradige Schwerhörigkeit.

Häufiger noch als durch einen rein mechanischen Verschluß der Ohrtrompete wird das Mittelohr von der Tube aus dadurch in Mitleidenschaft gezogen, daß infolge des Tubenverschlusses durch eine der oben erwähnten Ursachen — insbesondere durch katarrhalisch-entzündliche Prozesse der Nase und des Nasenrachenraumes — ein katarrhalischer Schwellungszustand der Tubenschleimhaut, ein sog. „*Tubenkatarrh*“ entsteht. Da die Schleimhaut der Ohrtrompete sich kontinuierlich in die Paukenschleimhaut fortsetzt, kann sich ein *Tubenkatarrh* leicht auf das Mittelohr ausbreiten und zu einem „*Mittelohrkatarrh*“ führen. Die Entstehung eines *Mittelohrkatarrhs* ist besonders dann leicht möglich, wenn die Auskleidung der Paukenhöhle nicht aus einer widerstandsfähigen, normalen, mukös-periostalen Schleimhaut besteht, sondern wenn die Mittelohrschleimhaut eine konstitutionell bedingte Hyperplasie zeigt (ALBRECHT) oder wenn sie infolge in der Säuglingszeit durchgemachter latenter Entzündungsprozesse, dick, hyperplastisch und dadurch gegen andringende Entzündungsreize wenig widerstandsfähig ist (WITTMACK) (s. S. 90).

Pathologisch-anatomisch ist der *Mittelohrkatarrh* gekennzeichnet durch Absonderung eines — im Gegensatz zu dem dünnflüssigen Transsudat bei einfachem Tubenabschluß — zähen, dickflüssigen, vorwiegend schleimigen Sekrets, das sich in der Paukenhöhle und in der tympanalen Tubenöffnung ansammelt und nun seinerseits den Luftzutritt in das Mittelohr verhindert. Durch Organisation des zahlflüssigen Exsudates kommt es im weiteren Verlauf des Prozesses zur Bildung von Gewebsbrücken und -segeln zwischen den Paukenhöhlenwänden und den Gehörknöchelchen. Infolge von Schrumpfungsvorgängen in diesen neugebildeten Gewebsmassen bilden sich im Laufe der Zeit ausgedehnte Verwachsungen der Gehörknöchelchen untereinander aus (Fixation der Gehörknöchelchenkette). So entwickelt sich ganz allmählich aus einem akuten bzw. subakuten *Mittelohrkatarrh* ein chronischer *Mittelohrkatarrh* und ein sog. „*Adhäsivprozeß*“.

Bei der Otoskopie erkennt man den *Tuben-Mittelohrkatarrh* an einer Trübung und Verdickung der Trommelfellmembran, verbunden mit einer mehr oder weniger hochgradigen Einziehung derselben. Zuweilen sieht man auch eine Exsudatlinie, nur verändert diese ihren Verlauf wegen der Zähflüssigkeit des Paukenhöhleninhalts bei veränderter Kopfhaltung nicht so rasch wie eine Transsudatlinie bei dünnem Paukenhöhlentranssudat.

Die *Symptome* des chronischen *Mittelohrkatarrhs* und des *Adhäsivprozesses* sind dieselben wie diejenigen eines länger dauernden einfachen Tubenverschlusses, nur daß die Schwerhörigkeit beim *Adhäsivprozeß* meist viel höhere Grade annimmt.

Die *Diagnose* eines Tubenverschlusses und eines *Tuben-Mittelohrkatarrhs* ist nach dem Gesagten nicht schwer. Wir stellen sie auf Grund der oben beschriebenen typischen Trommelfellveränderungen, weiter aus dem Befund einer Schalleitungsschwerhörigkeit und auf Grund der bei der Postrhinoskopie (s. S. 249) meist leicht erkennbaren ursächlichen Veränderungen im Nasenrachenraum.

Die **Prognose** ist bei frischen Fällen, denen ein operativ entfernbares Hindernis im Nasenrachenraum oder in der Nase (vergrößerte Rachenmandel, Nasenpolypen, Muschelhyperplasien) zugrunde liegt, gut. Besteht jedoch schon ein chronischer Mittelohrkatarrh mit ausgedehnten Verwachsungen und Versteifungen der Gehörknöchelchen, so ist in vielen Fällen wohl noch eine Besserung, aber keine vollständige Wiederherstellung der Hörfähigkeit mehr zu erwarten.

Die **Behandlung** des akuten Tubenverschlusses und seiner Folgen besteht in Lufteinblasungen ins Mittelohr mit Hilfe des VALSALVASchen Versuchs, des POLITZER-Ballons oder des Tubenkatheters. (Die Anwendung dieser Methoden wurde oben S. 25 und 26 ausführlich beschrieben, es sei deshalb darauf verwiesen.) Durch die Lufteintreibung in die Paukenhöhle werden die lästigen subjektiven Erscheinungen, das dumpfe Gefühl im Ohr, das Ohrensausen und die Schwerhörigkeit meist schlagartig beseitigt. Vor dem Durchblasen ist aber dann zu warnen, wenn der Tubenverschluß durch akute entzündliche Prozesse in der Nase oder im Nasenrachenraum verursacht ist, da sonst virulente Bakterien mit dem Luftstrom in die Paukenhöhle hineingeschleudert werden, die dann eine akute Mittelohrentzündung hervorrufen können. Man wartet deshalb in solchen Fällen mit dem Lufteinblasen lieber ab, bis die entzündlichen Erscheinungen im Nasenrachenraum abgeklungen sind. Häufig lüftet sich das Mittelohr dann auch von selbst, so daß das Durchblasen unnötig wird.

Sind Flüssigkeitsausscheidungen in der Paukenhöhle vorhanden, so versucht man diese durch allgemeine Schwitzkuren und durch lokale Wärmebehandlung (Solluxlampe, Heizkissen) verbunden mit Lufteinblasungen zur Resorption zu bringen. Gelingt dies nicht, so kann man sich in seltenen Fällen genötigt sehen, die Sekretmassen durch einen Einschnitt in das Trommelfell mit der Parazentesenadel und nachfolgendes Politzern aus dem Mittelohr zu entfernen.

Die **Hauptaufgabe** der Behandlung ist aber nicht die momentane Beseitigung des Tubenverschlusses und die vorübergehende Wiederherstellung der Durchlüftung der Paukenhöhle, sondern die Beseitigung der ursächlichen Erkrankung in dem Nasenrachenraum und in der Nase (Entfernung einer vergrößerten Rachenmandel, Beseitigung von Nasenpolypen, Herstellung einer freien Nasenatmung durch operative Entfernung von Muschelhyperplasien und Deviationen oder Leistenbildungen der Nasenscheidewand).

Nach Beseitigung der nasalen oder pharyngealen Ursache ist aber bei chronischen Tuben-Mittelohrkatarrhen und Adhäsivprozessen meist noch eine längere Katheterkur und die Anwendung der Trommelfellmassage (Pneumomassage) zur Mobilisierung der versteiften Gehörknöchelchengelenke notwendig. Mit viel Geduld sowohl seitens des Arztes als auch vom Patienten läßt sich dadurch eine auch hochgradige Schwerhörigkeit mitunter erheblich bessern oder wenigstens ihre Verschlimmerung vermeiden.

Auch intramuskuläre Injektionen von Fibrolysin-Merck, einen um den anderen Tag angewendet, sind empfohlen worden, ebenso die Anwendung von Diathermie oder Kurzwellenbestrahlungen des Ohres.

Die Folge eines vollkommenen narbigen Tubenverschlusses für das Gehör hat man durch Anlegung einer Öffnung im Trommelfell bekämpfen wollen. Wenn die hierdurch bewirkte Ausgleichung des Luftdruckes dies- und jenseits des Trommelfelles auch eine bedeutende Gehörverbesserung herbeiführt, so bleibt dieser Vorteil nicht bestehen, denn solche Trommelfelloffnungen schließen sich wieder, und es ist trotz vielfacher Versuche noch kein Verfahren gefunden worden, das sie dauernd offen hielte.

Verhindert eine durch chronisch-entzündliche Prozesse in der Tube entstandene Verengung derselben (Tubenstenose) die Einblasung von Luft

durch den Katheter in die Paukenhöhle, so kann man versuchen, den Tubenkanal durch Sondieren (Bougieren) zu erweitern. Man führt zu diesem Zwecke durch den Katheter hindurch feine Celluloidsonden von allmählich steigender Dicke in die Ohrtrompete ein.

Beim Einführen muß man bedenken, daß die Tube etwa 36 mm lang ist, wovon etwa 24 mm auf den membranösen-knorpeligen, und 12 mm auf den knöchernen Teil kommen. Um die Tiefe des Eindringens in die Tube richtig beurteilen zu können, muß man sich ein äußeres Maß verschaffen, man schiebt die zu verwendenden Bougies durch den Katheter, bis ihre Spitze in der Öffnung des Katheterschnabels erscheint, und markiert dann den aus dem Kathetertrichter herausstehenden Teil vom Trichterrande an mit einigen Tintenstrichen in $\frac{1}{2}$ oder 1 cm großen Zwischenräumen. Liegt dann der Katheter in der Tube, so führt man die Bougie bis zur ersten Marke durch ihn ein und bringt sie durch vorsichtiges, drehendes Weiterschieben in die Tube. Durch Ein- und Ausschieben kann man auch eine massierende Wirkung auf die Tubenschleimhaut ausüben. Will man nach der Bougierung noch Luft einblasen, so muß man sich erst durch Besichtigen der benutzten Bougie überzeugen, daß keine Blutspur an ihr haftet, denn das Blut deutet auf eine Schleimhautverletzung, und es besteht dann die Gefahr, mit dem Einblasen ein submuköses Emphysem zu erzeugen.

Die entzündlichen Mittelohrerkrankungen. Vorbemerkungen.

Von allen Erkrankungsprozessen, die der praktische Arzt auf dem Gebiet der Hals-Nasen-Ohrenkrankheiten zu Gesicht bekommt, sind der Zahl nach am häufigsten die entzündlichen Mittelohrerkrankungen. Wohl an keinem anderen Organ zeigt ein Erkrankungsprozeß einen solch wechselvollen und verschiedenartigen Verlauf, wie es bei den entzündlichen Erkrankungen des Mittelohres der Fall ist. Manchmal beginnt eine Mittelohrentzündung bei schwer darniederliegendem Allgemeinzustand mit sturmischen Krankheitserscheinungen, nach wenigen Tagen aber gehen diese rasch zurück, und die unter dem Eindruck des schweren Krankheitsbildes befürchtete Komplikation bleibt aus. Ein anderes Mal sind die Erscheinungen bei Beginn der Mittelohrentzündung so gering, daß sie vom Patienten und vom Arzt kaum beachtet werden, bis dann oft ganz plötzlich eine rasche Wendung eintritt und sich die Anzeichen einer lebensbedrohenden Komplikation zeigen. Weiter läßt sich oftmals, auch bei einer von Anfang an sachgemäß durchgeführten Behandlung, das Übergreifen eines Entzündungsprozesses von der Mittelohrschleimhaut auf den Warzenfortsatz oder der Übergang einer akuten Mittelohrentzündung in das chronische Stadium nicht verhindern.

Die *Ursachen* die zu diesen verschiedenartigen Verlaufsformen der entzündlichen Mittelohrerkrankungen führen, sind mannigfacher Art. Für den Verlauf einer akuten Mittelohrentzündung ist einmal von großer Bedeutung die „*Virulenz der Erreger*“, welche die Entzündung der Mittelohrschleimhaut hervorrufen. Tritt eine Mittelohrerkrankung im Anschluß an eine schwere Angina auf, so erfolgt dabei meist eine Überschwemmung der Mittelohrschleimhaut mit hochvirulenten Bakterien. Dementsprechend wird auch der Verlauf des entzündlichen Prozesses schwer sein. Entsteht dagegen während eines akuten oder subakuten Katarrhs des Nasen- und des Nasenrachenraumes eine Mittelohrentzündung, so werden im allgemeinen auch die Krankheitserscheinungen von seiten des Mittelohres weniger heftig sein.

In hohem Maße ist weiterhin die Schwere und der Verlauf einer Mittelohrentzündung abhängig von dem „*Allgemeinzustand*“, in welchem sich der Patient zur Zeit der Entstehung der Mittelohrentzündung befindet. Ein infolge einer akuten oder chronischen Infektionskrankheit (Scharlach, Masern, Typhus,

Tuberkulose) schwer darniederliegender Körper wird einer gegen das Mittelohr vordringenden Infektion gegenüber eine schlechtere Reaktionsfähigkeit zeigen als ein gesunder, abwehrfähiger Organismus. Auch durch einen gleichzeitig bestehenden Diabetes, eine Blutkrankheit (Leukämie, perniziöse Anämie), eine Nephritis oder bei kleinen Kindern eine exsudative Diathese, kann der Ablauf eines Entzündungsprozesses in der Paukenhöhle nachteilig beeinflußt werden.

Eine große Bedeutung für die Entstehung und den Verlauf einer Mittelohrentzündung kommt weiterhin der „*konstitutionell bedingten allgemeinen Abwehrfähigkeit des Organismus*“ und insbesondere auch der „*lokalen Abwehrkraft der*

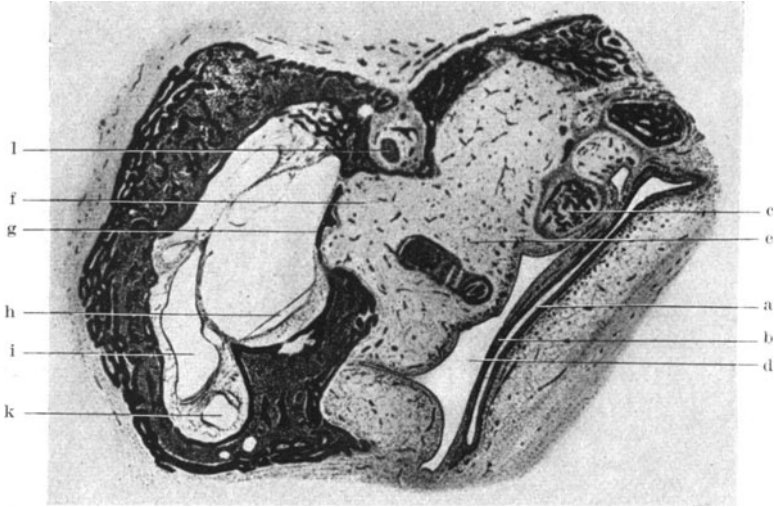


Abb 77. Vertikalschnitt durch die Paukenhöhle bei einem 7monatigen Foet a Außerer Gehörgang b Trommelfell. c Kurzer Fortsatz des Hammergriffs d Paukenhöhle e Myxomatoses Füllgewebe der Paukenhöhle f Ovale Fensterische. g Steigbügelplatte h Anfangsteil der untersten Schneckewindung. i Vestibulum k Bogengang l N. Facialis. (Nach WITTMACK.)

„*Mittelohrschleimhaut*“ zu (ALBRECHT). Daß konstitutionelle Einflüsse bei der Entstehung von Mittelohreiterungen eine große Rolle spielen, ist durch die häufig zu machende Beobachtung des familiären Auftretens einer Otitis media bewiesen (ALBRECHT und SCHWARZ).

Es ist eine bekannte Tatsache, daß in manchen Familien eine außerordentlich starke Neigung zu Mittelohrentzündungen besteht. Bei jeder kleinen Erkältung, beim geringsten Schnupfen bekommen die Kinder solcher Familien ihre Mittelohrentzündung. Bei Kindern anderer Familien dagegen beobachtet man selbst bei schwersten Infektionskrankheiten niemals entzündliche Ohrerkrankungen. Forscht man dann bei den Familien mit gehäuftem Auftreten von Mittelohrentzündungen nach, so erfährt man, daß auch schon die Eltern und Großeltern eine starke Neigung zu Mittelohreiterungen hatten.

Außer durch die von ALBRECHT und SCHWARZ ausgeführten Familienuntersuchungen wissen wir auch durch ihre Zwillingsforschungen, daß sich die Neigung zu entzündlichen Mittelohrerkrankungen vererben kann.

Aber nicht nur eine vererbte Disposition spielt bei der Entstehung und dem Verlauf einer Mittelohreiterung eine Rolle, sondern es sind dabei auch „*erworbene Veränderungen im anatomischen Aufbau der Mittelohrschleimhaut und des Warzenfortsatzes*“ von maßgeblichem Einfluß. Dies haben uns die umfassenden Untersuchungen WITTMACKS „Über die normale und die patho-

logische Pneumatisation des Schläfenbeins“ gelehrt. Da die WITTMACKSchen Forschungen uns eine Reihe völlig neuartiger Erkenntnisse in der Genese und der Pathologie der entzündlichen Mittelohrerkrankungen gebracht haben, erscheint es angezeigt, die Ergebnisse der Untersuchungen WITTMACKS wenigstens in kurzen Zügen zur Darstellung zu bringen, zumal diese Erkenntnisse — wie wir später sehen werden — geeignet erscheinen, unsere bisherigen Anschauungen in bezug auf die Klinik der entzündlichen Mittelohrerkrankungen in mancher Hinsicht grundlegend zu ändern. Um dies verständlich zu machen, ist es zunächst notwendig, auf die Entwicklungsgeschichte des Mittelohres und seiner Nebenräume, der pneumatischen Zellen des Warzenfortsatzes, etwas näher einzugehen. Wir folgen dabei der Darstellung WITTMACKS:

Die Bildung des Mittelohrraumes selbst und der Hohlräume am Processus mastoideus erfolgt in der Hauptsache erst nach der Geburt. Aber bereits in den letzten Fetalmonaten schiebt sich von der Ohrtrompete her ein mit kubischem Epithel ausgekleideter Spalt in die mit embryonalem Füllgewebe ausgefüllte Paukenhöhle dicht neben das Trommelfell (s. Abb. 77). Unter Resorption des die Paukenhöhle in der Embryonalzeit ausfüllenden myxomatösen Füllgewebes verbreitert sich dieser Spalt immer mehr und dringt in den Recessus epitympanicus und in das Antrum vor. Beim 1jährigen Kinde hat sich normalerweise das ursprüngliche myxomatöse

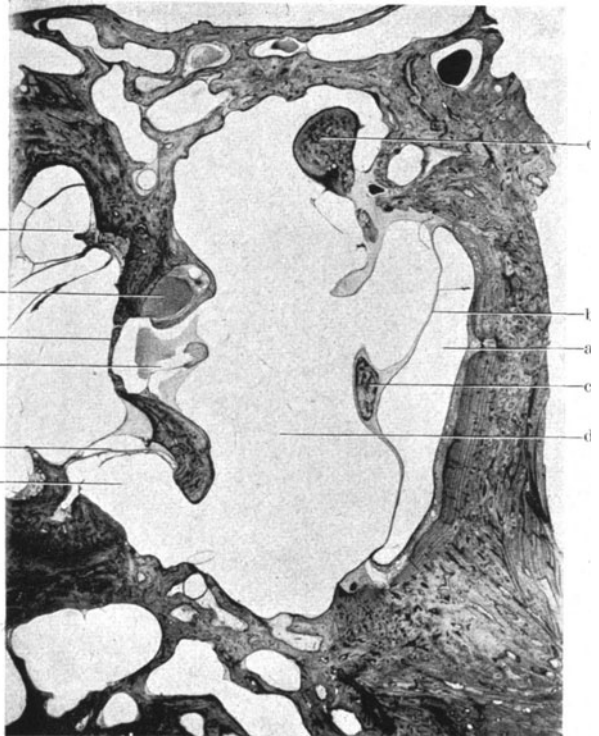


Abb 78 Vertikalschnitt durch die Paukenhöhle eines Erwachsenen mit normaler mukos-periostaler Schleimhautauskleidung a Außerer Gehörgang b Trommelfell c Ende des Hammergriffes. d Paukenhöhle e Hammerkopf f Runde Fenster-nische g Runde Fenster-membran h Ovale Fenster-nische i Steigbügelplatte. k N. facialis. l Crista ampullaris mit Cupula.

Gewebe vollständig zurückgebildet, und wir finden in diesem Alter die Paukenhöhle mit einer dünnen, mukos-periostalen Schleimhaut ausgekleidet (die Abb. 78 zeigt eine normale mukos-periostale Schleimhautauskleidung der Paukenhöhle beim Erwachsenen). Die knöchernen Wandungen dieses primären Mittelohrraumes und der Warzenfortsatz sind um diese Zeit noch ganz spongiös. In der zweiten Entwicklungsperiode dringt vom Mittelohr aus unter Arrosion der trennenden Knochenbrücken lockeres subepitheliales Bindegewebe in die Markräume ein, verdrängt den ursprünglichen Markinhalt und breitet sich statt seiner hier aus. Durch Einsenkung des Epithels und Schrumpfung des Bindegewebes wird auf diese Weise der ursprüngliche Markraum in eine pneumatische Zelle verwandelt. So wird allmählich, zunächst in der Gegend der hinteren, oberen Gehörgangswand, dann auch um Mastoidteil und am Tegmen tympani und antri der ganze Warzenfortsatz bis zur Spitze pneumatisiert. Neben der Schleimhaut des Antrum beteiligt sich an der vorbereitenden Umwandlung der Markräume auch das perivascularle Gewebe verschiedener, vom Duraperiost der mittleren Schädelgrube ausgehender Gefäße, welche sich mit fortschreitender Pneumatisation zurückbilden. Die Umwandlung sämtlicher, im Processus mastoideus gelegenen Markräume in ein pneumatisches Zellsystem ist etwa im 5. Lebensjahr vollendet. Aber auch noch im späteren Leben geht der Pneumatisierungsprozeß besonders in den Randbezirken des Warzenfortsatzes ununterbrochen weiter.

Dieser normale Vorgang der Pneumatisation kann nun nach WITTMACK dadurch eine Störung erfahren, daß im Säuglingsalter das in der Rückbildung begriffene myxomatöse Füllgewebe der Paukenhöhle von einem Entzündungsprozeß betroffen wird. Meist handelt es sich dabei nicht um schwerere, bakteriell bedingte, sondern um ganz leichte, latente Entzündungsprozesse, die klinisch keinerlei Erscheinungen machen. Ihre Entstehung ist auf das Eindringen von Fruchtwasser, Meconium u. dgl. durch die Tube beim Geburtsakt zurückzuführen. ASCHOFF fand bei 90% der zur Sektion gekommenen Säuglinge derartige latente Entzündungsprozesse.

Infolge einer derartigen latenten Säuglingsotitis bleibt nach WITTMACK die normale Rückbildung des myxomatösen Füllgewebes aus und an Stelle der dünnen

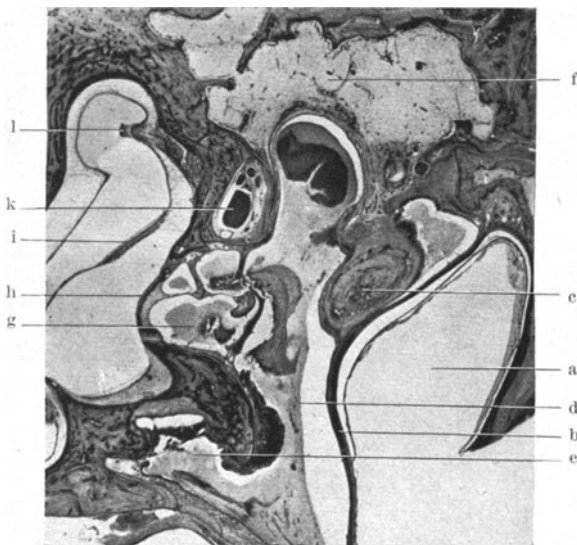

Abb. 79. Vertikalschnitt durch die Paukenhöhle bei einem 6jährigen Kinde mit hyperplastischer Schleimhaut. a Äußerer Gehörgang b Trommelfell. c Hammergriff d Paukenhöhle e Runde Fensternische. f Hyperplastische Schleimhautpolster im Recessus epitympanicus. g Ovale Fensternische. h Steißbugeplatte i Macula utriculi. k N. Facialis. l Crista ampullaris mit Cupula

mukös-periostalen Auskleidung der Paukenhöhle bildet sich eine mehr oder weniger dicke, das ganze Leben über bestehenbleibende hyperplastische Schleimhaut aus (s. Abb. 79). Wohl wird auch bei diesen Fällen durch das Vordringen des subepithelialen Bindegewebes der ursprünglich spongiöse Warzenfortsatz zum Teil bindegewebig umgewandelt, die dicke hyperplastische Mittelohrschleimhaut verhindert aber die Einsenkung des Epithels und damit die pneumatische Zellbildung im Warzenfortsatz. Durch sekundäre Verknöcherung entsteht dann auf diese Weise der kompakte Warzenfortsatz.

Weiter kann nach WITTMACK eine Störung des Pneumatisationsvorganges auch dadurch verursacht werden, daß vor oder während der Entwicklung des pneumatischen Systems in der Mittelohrschleimhaut ein manifester, akuter, bakteriell-infektiöser Entzündungsprozeß

sich festsetzt, der dann nach seinem Abklingen zu einer fibrös-narbigen Umwandlung der subepithelialen Bindegewebsschichten führt. Je nachdem, ob eine solche manifeste, exsudative Mittelohrentzündung eine zunächst normal zurückgebildete oder eine infolge eines vorangegangenen latenten Entzündungsprozesses hyperplastische Mittelohrschleimhaut trifft, bildet sich nach WITTMACK eine fibröse oder eine hyperplastisch-fibröse Schleimhaut aus. Infolge dieser Schleimhautveränderungen kann sich der Hauptakt bei der Pneumatisierung, das Eindringen des subepithelialen Bindegewebes in die Markräume und das Einsenken des Epithels nicht vollziehen. Die Folge davon muß auch wieder eine Störung in der Entwicklung des pneumatischen Zellsystems sein¹.

¹ Daß die Art und die Ausdehnung der späteren Pneumatisation des Warzenfortsatzes außer von der Beschaffenheit der Mittelohrschleimhaut auch bis zu einem gewissen Grade von der Struktur des ursprünglichen spongiösen Warzenfortsatzknochens abhängig ist, scheint festzustehen. So konnte WAGENER nachweisen, daß der Pneumatisationszustand parallel geht mit dem allgemeinen Knochenzustand des Schädels. THEISSING allerdings fand, daß nur etwa in der Hälfte der von ihm daraufhin untersuchten Fälle eine Kongruenz zwischen dem allgemeinen Knochenbau des Schädels und dem Pneumatisationszustand besteht. Weiter konnte STREURER feststellen, daß sowohl

Zwischen den beiden Extremen des „normal“ (gut) pneumatisierten und des kompakten Warzenfortsatzes liegen die verschiedensten Grade der Entwicklungshemmungen der Pneumatisation des Processus mastoideus. Sowohl in der Art der Anordnung und in der Größe der Zellen, als auch in der Ausdehnung des Zellnetzes kommt eine außerordentlich große Mannigfaltigkeit vor. In einfacher, allerdings grober Weise kann man die verschiedenen Strukturbilder des Warzenfortsatzes folgendermaßen einteilen:

1. gut pneumatisierte Warzenfortsätze,
2. schlecht pneumatisierte Warzenfortsätze (Pneumatisationshemmungen),
3. gar nicht pneumatisierte Warzenfortsätze (kompakte, spongiöse bzw. kompakt-spongiöse).

Die Abb. 80, 81 und 82 zeigen diese drei verschiedenen Warzenfortsatztypen in einem senkrecht zur Pyramidenachse gelegten Durchschnitt.

Die WITTMACKSchen Pneumatisationsstudien, deren Hauptergebnis also in der Aufdeckung von innigen Zusammenhängen zwischen der Pneumatisation des Processus mastoideus und der Mittelohr-schleimhaut besteht, erhalten nun für die Klinik der Mittelohrentzündungen ihre besondere Bedeutung dadurch, daß sich aus diesen Studien eine Reihe

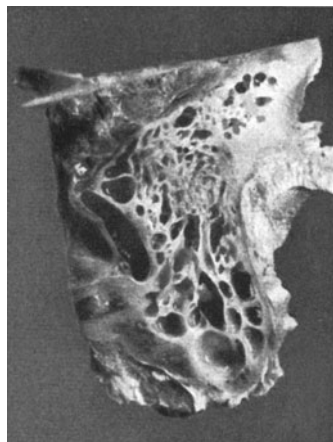


Abb. 80 Gut pneumatisierter Warzenfortsatz.

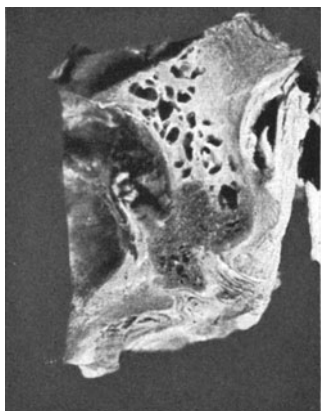


Abb. 81. Schlecht pneumatisierter Warzenfortsatz.

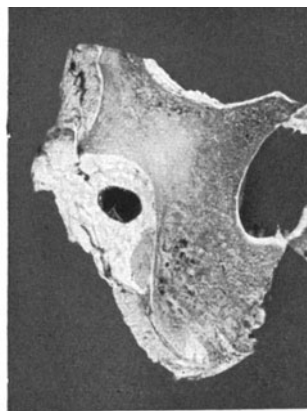


Abb. 82. Gar nicht pneumatisierter (kompakt-spongiöser) Warzenfortsatz.

von klinischen Schlußfolgerungen ziehen lassen, die uns manche früher unklare Besonderheiten im Verlauf von Mittelohrentzündungen verständlich machen.

Was zunächst die Häufigkeit der entzündlichen Mittelohrerkrankungen anbetrifft, so sehen wir solche weit zahlreicher bei Störungen der Pneumatisation

die Struktur als auch die Ausdehnung der zur Pneumatisierung zur Verfügung stehenden Warzenfortsatzspongiosa individuell verschieden ist, eine Tatsache, die naturgemäß auf die Entwicklung der Pneumatisation nicht ohne Einfluß bleiben kann. Dies wurde auch schon von WITTMACK betont.

als bei normal pneumatisiertem Warzenfortsatz auftreten. Eine normale, dünne, mukös-periostale Schleimhautauskleidung, die wir im Mittelohr bei normaler Pneumatisation finden, neigt im allgemeinen sehr wenig zu Entzündungsprozessen. Es bedarf schon einer Übertragung von hochinfektiösem Material, z. B. beim Schneuzaakt, bei Infektionskrankheiten, um an ihr einen Entzündungsprozeß auszulösen. Auch eine atrophisch-fibröse Mittelohrschleimhaut gibt für Entzündungserreger keinen günstigen Boden ab. Die hyperplastische Schleimhaut dagegen ist infolge ihres anatomischen Aufbaues weit mehr zur Festsetzung von Entzündungserregern disponiert. Jeder katarhalisch-entzündliche Prozeß der Nase, des Nasenrachenraumes und der Ohrtrompete kann sich auf die hyperplastische Mittelohrschleimhaut ausbreiten; auf dem Wege durch die Tube ins Mittelohr eindringende Bakterien können sich in dem hochgeschichteten, subepithelialen Bindegewebe leicht einnisten und geben Anlaß zu häufig rezidivierenden Entzündungsprozessen. Je dicker und lockerer das subepitheliale Gewebepolster ist, desto leichter kann eine Infektion in ihm haften, desto langsamer erfolgt aber auch andererseits der Ablauf der Entzündung. Daraus entstehen diejenigen Fälle, die einen protrahierten Verlauf zeigen. Ein hohes subepitheliales Bindegewebepolster kann gegenüber dem darunterliegenden Knochen aber auch als Schutz dienen und dadurch dem Vordringen des Entzündungsprozesses nach dem Warzenfortsatz zu einem Widerstand entgegensetzen. Deshalb kommt es bei Fällen von hochgradiger Pneumatisationsstörung in der Regel im akuten Stadium der Entzündung nicht zur Ausbildung von Komplikationen im Warzenfortsatz. Anders bei pneumatisierten Warzenfortsätzen: hier breitet sich häufig ziemlich schnell nach dem Beginn der Mittelohrentzündung der Entzündungsprozeß auf die Schleimhautauskleidung der pneumatischen Zellen im Warzenfortsatz aus und führt zur Mastoiditis. Ist die Infektion sehr virulent, so kommt es infolge eitrigen Zerfalls der Schleimhaut zur Einschmelzung der mehr oder weniger zarten Zellzwischenwände des Warzenfortsatzes.

Weiter entwickeln sich nach WITTMACK alle chronischen Mittelohreiterungen in der Regel nur auf dem Boden einer hyperplastischen Mittelohrschleimhaut und bei kompaktem oder wenigstens in der Pneumatisierung hochgradig gehemmtem Warzenfortsatz. Daß bei chronischen Mittelohreiterungen fast immer ein kompakter Warzenfortsatz vorhanden ist, war ja schon früher durch die bei Ohroperationen erhobenen Befunde am Processus mastoideus bekannt, nur nahm man allgemein an, daß es sich dabei um eine sekundäre Verknöcherung („Sklerosierung“) eines früher zellhaltigen Warzenfortsatzes infolge des chronischen Eiterungsprozesses handle. Durch die Untersuchungen WITTMACKS wissen wir aber jetzt — und darin besteht der grundsätzliche Unterschied gegenüber den früheren Anschauungen — daß die kompakte Knochenstruktur, die wir im Warzenfortsatz bei chronischen Mittelohreiterungen finden, nicht sekundär entstanden ist, sondern daß sie bereits primär vor dem Beginn der Mittelohreiterung vorhanden war, und daß sie als anatomisch-entwicklungsgeschichtliche Änderung aufgefaßt werden muß, deren Ursache in Strukturalterationen der Mittelohrschleimhaut in der Zeit der Entwicklungsperiode des Warzenfortsatzes liegt¹.

Abweichend von WITTMACK nimmt ALBRECHT an, daß sowohl die Hyperplasie der Mittelohrschleimhaut als auch das Ausbleiben der Pneumatisation in der Hauptsache anlagemäßig (genotypisch) bedingt sei. Die Ursache für diese von den normalen Schleimhaut- und Pneumatisationsverhältnissen

¹ Damit soll aber nicht bestritten werden, daß bei chronischen Eiterungen im Warzenfortsatz nicht doch auch umschriebene, entzündlich bedingte Knochenneubildungen vorkommen.

abweichenden Veränderungen sieht er in einer angeborenen und vererbaren „Minderwertigkeit“ der Mittelohrschleimhaut. Diese Minderwertigkeit der Schleimhaut bestehe einmal in einer mangelhaften Rückbildungsfähigkeit und in einer Unfähigkeit, die Pneumatisierung des Warzenfortsatzes einzuleiten und durchzuführen, weiterhin aber auch in der ausgesprochenen Neigung zu akuten und chronischen Entzündungsprozessen. Dieser „minderwertigen“ Schleimhaut gegenüber steht die konstitutionell „hochwertige“ oder „überwertige“ Schleimhaut. Bei entsprechenden, konstitutionell bedingten guten biologischen Qualitäten erfolgt einmal eine normale Rückbildung des ursprünglichen myxomatösen Fullgewebes in der Paukenhöhle und weiterhin die Ausbildung einer guten Pneumatisation. Eine solche biologisch hochwertige Mittelohrschleimhaut läßt sich nach ALBRECHT in ihrer Funktionstüchtigkeit auch durch entzündliche Reize, die sie während ihrer Rückbildung in der Säuglingszeit treffen, nicht storen¹, oder sie reagiert auf leichtere avirulente Entzündungsreize einfach nicht, ebensowenig wie sie im späteren Leben zu entzündlichen Prozessen neigt.

Auch WITTMACK erkennt an, daß konstitutionelle Faktoren sowohl in bezug auf die Mittelohrschleimhaut als auch auf den Knochen bei der Pneumatisation des Warzenfortsatzes eine gewisse Rolle spielen. Er stimmt ALBRECHT auch darin zu, daß die Ausbildung einer Säuglingsotitis nur bei entsprechender, genotypisch bedingter Neigung erfolgt². WITTMACK glaubt aber nicht, daß z. B. ein völlig zelloser, kompakter Warzenfortsatz mit der dazugehörigen starken hyperplastischen Schleimhautumwandlung allein auf einer genotypisch bedingten Anlage beruhen kann, sondern nimmt an, daß solche hohen Grade von Pneumatisationsstörung und Schleimhautveränderungen nur durch das Hinzutreten einer latenten Säuglingsotitis, also eines paratypischen Hilfsfaktors erreicht werden können. Dies gehe allein schon daraus hervor, daß man zuweilen sehr erhebliche Unterschiede in dem Pneumatisationszustand zwischen der rechten und linken Seite desselben Individuums beobachten könne. Diese letztere Tatsache wurde besonders auch von STEURER betont, der bei einer großen Zahl von Patienten, die im Leben nie an einer Mittelohreiterung erkrankt waren, auf der einen Seite eine gute Pneumatisation und auf der anderen Seite einen kompakten Warzenfortsatz fand (s. Abb 83). Bei solchen Fällen ist naturgemäß die Annahme einer reinen Konstitutionsanomalie für den nicht pneumatisierten Warzenfortsatz nicht möglich, denn es ist nicht denkbar, daß die idiotypische Beschaffenheit der Mittelohrschleimhaut bei ein und demselben Individuum auf den beiden Seiten eine prinzipiell verschiedenartige ist.

¹ Damit ließen sich die von KNICK u. a. gemachten Beobachtungen erklären, daß trotz durchgemachter Säuglingsotitis ein pneumatisierter Warzenfortsatz entstehen kann.

² Im Handbuch der speziellen pathologischen Anatomie und Histologie von HENKE und LUBARSCHE Bd 12, Gehörorgan, schreibt WITTMACK darüber: Der Anstoß zur Entwicklung des latenten Säuglingskatarrhs und seine Ursachen könne möglicherweise ja sogar wahrscheinlicher Weise über seine (WITTMACKS) frühere Darstellung des Entwicklungsganges dieses Leidens hinaus im Lauf der Zeit einen Schritt weiter zu verfolgen sein, nämlich bis zu einer auf Erbanlage beruhenden Disposition der Schleimhaut. „Vergleichende Untersuchungen an Schläfenbeinen neugeborener Kinder scheinen darauf hinzudeuten, daß selbst regulär ausgetragene, neugeborene Kinder unmittelbar post partum erhebliche Variationen im Schleimhautaufbau zeigen. Es wäre infolgedessen durchaus denkbar, daß schon durch dieses verschiedenartige Verhalten eine verschiedenartige Reaktion der Schleimhaut auf die vielleicht ganz unvermeidlicherweise fast regelmäßig eindringenden Fruchtwasser- und Meconiumbestandteile hervorgerufen wurden. Die uns vielfach entgegnetretende erbliche Veranlagung zu den sich auf dieser Grundlage entwickelnden entzündlichen Prozessen des Mittelohres wurde so eine den heutigen Anschauungen am meisten entsprechende und daher auch am meisten befriedigende Erklärung finden.“

Wahrscheinlich liegen also die Dinge so, daß sowohl bei der Entwicklung der anatomischen Verhältnisse im Mittelohr und im Warzenfortsatz, die die Basis für im späteren Leben auftretende Entzündungsprozesse bilden, als auch bezüglich der individuellen Disposition zu Mittelohrentzündungen genotypische und paratypische Faktoren zusammenwirken.

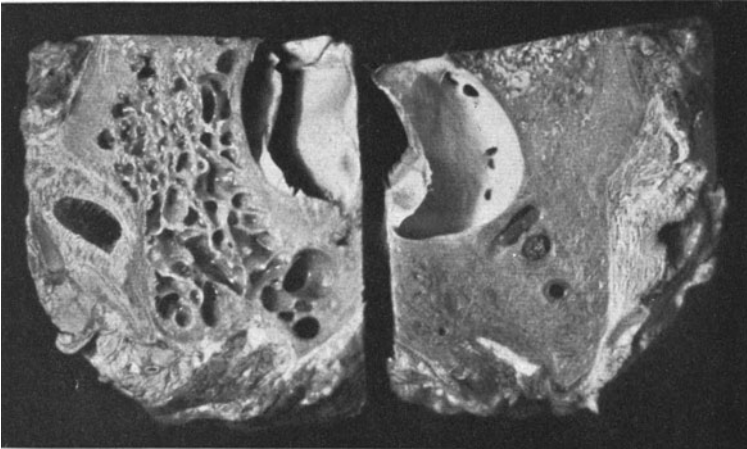


Abb. 83. Rechter und linker Warzenfortsatz eines erwachsenen Mannes. Der eine Warzenfortsatz ist pneumatisiert, der andere kompakt-spongios.

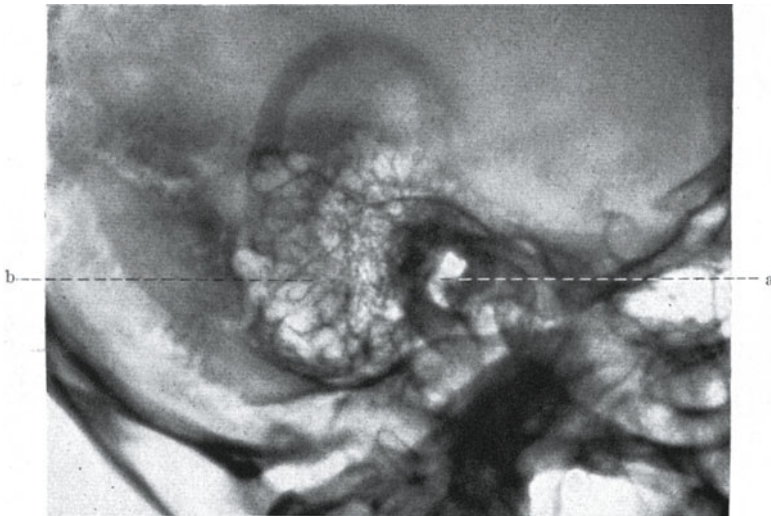


Abb. 84. Röntgenbild eines gut pneumatisierten Warzenfortsatzes. a Äußerer Gehörgang, b Warzenfortsatz.

Welchem dieser beiden Faktoren die größere Bedeutung beizumessen ist, ist naturgemäß schwer zu sagen. Wie dem auch sei, wichtig ist für die Klinik der Mittelohrentzündungen im späteren Leben, daß die anatomische Grundlage, auf der sie sich entwickeln, sowohl in der Paukenhöhle als auch im Warzenfortsatz eine individuell außerordentlich verschiedenartige ist.

Obwohl also in diesen Fragen noch manches der weiteren Klärung bedarf, erschien es doch angezeigt, auch an dieser Stelle etwas näher darauf einzugehen: nicht etwa deshalb, weil man von dem Studenten oder dem praktischen Arzt erwarten oder gar verlangen könnte, daß er diese Verhältnisse übersehen und

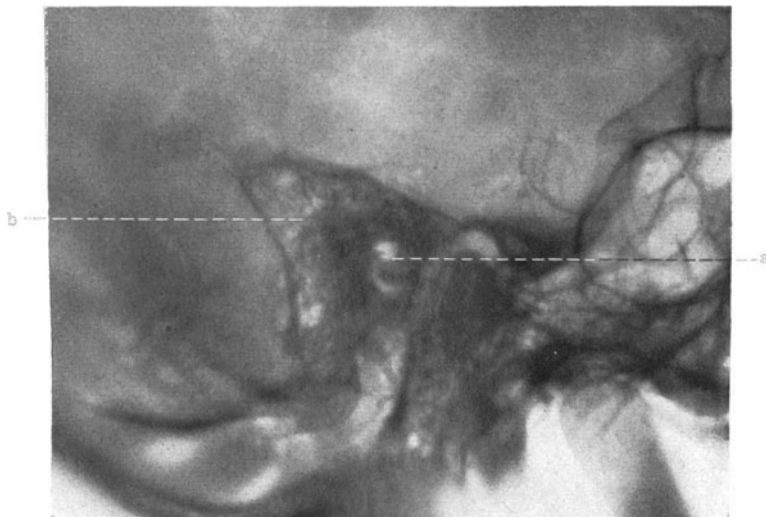


Abb. 85. Röntgenbild eines schlecht pneumatisierten Warzenfortsatzes.
a Äußerer Gehörgang, b Warzenfortsatz.

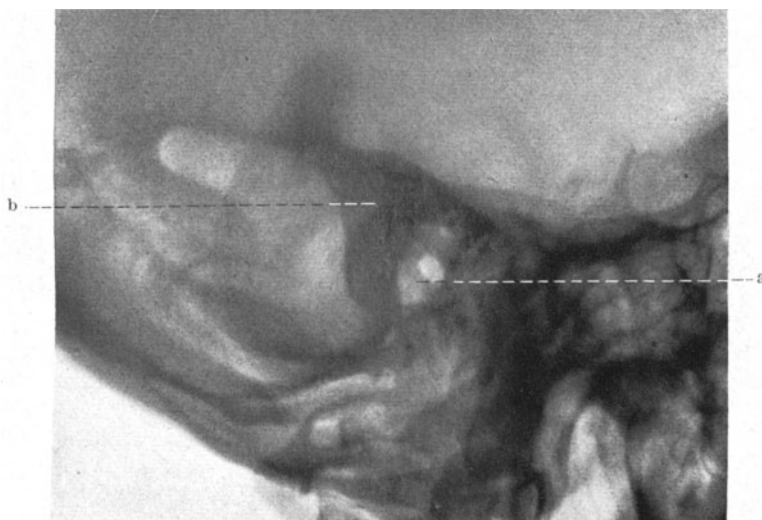


Abb. 86. Röntgenbild eines kompakten Warzenfortsatzes. a Äußerer Gehörgang, b Warzenfortsatz

beherrschen soll. Aber er soll aus den vorstehenden Ausführungen erkennen, daß der geschulte Facharzt imstande ist, das Problem der entzündlichen Mittelohrerkrankungen in seiner Gesamtheit von anderen Gesichtspunkten und von einer höheren Warte aus zu beurteilen, als es dem Praktiker selbst möglich ist. Dies wiederum soll den praktischen Arzt veranlassen, in unklaren Fällen stets den Facharzt zu Rate zu ziehen.

Wie ist es nun dem Facharzt möglich, die durch wissenschaftliche Forschungen festgestellten Beziehungen zwischen dem Pneumatisationszustand des Warzenfortsatzes und der Mittelohrschleimhaut praktisch-klinisch auszuwerten?

Diese Möglichkeit ist dadurch gegeben, daß sich mit Hilfe des Röntgenbildes die Pneumatisation und der strukturelle Aufbau des Warzenfortsatzes in allen Einzelheiten feststellen läßt. Aus dem röntgenologisch erkennbaren Pneumatisationszustand kann man nun — mit einem gewissen Grade von Wahrscheinlichkeit — einmal den Schleimhautaufbau im Mittelohr erkennen und damit wiederum ist der Facharzt in der Lage, bei einer beginnenden Mittelohrentzündung von vornherein gewisse prognostische Schlüsse zu ziehen. Das Ergebnis der Röntgenaufnahme gibt ihm Anhaltspunkte dafür, ob voraussichtlich ein glatter Verlauf der Entzündung oder ob ein Übergang ins protrahierte oder chronische Stadium zu erwarten ist. Weiter sagt ihm das Röntgenbild, je nachdem es einen pneumatisierten oder einen kompakten Warzenfortsatz zeigt, ob mit der Entwicklung einer Mastoiditis zu rechnen ist oder nicht.

Die Abb. 84, 85 und 86 zeigen in wenigen Beispielen, wie sich die verschiedenen Pneumatisationszustände im Röntgenbild abzeichnen.

I. Die Säuglingsotitis.

Die Otitis media der Neugeborenen und der Säuglinge bedarf im Rahmen dieses Buches einer besonderen Besprechung nicht nur wegen ihrer bereits ausführlich besprochenen Tragweite für das spätere Leben und wegen der Häufigkeit ihres Auftretens, sondern vor allem auch deshalb, weil gerade der praktische Arzt diese Erkrankungen aus begrifflichen Gründen sehr viel häufiger zu Gesicht bekommt als der Facharzt.

Die Pathologie und die Klinik der Säuglingsotitiden haben von jeher das Interesse zahlreicher Forscher, sowohl Pathologen wie auch Pädiater und Otologen erweckt. Wir verdanken unsere Kenntnisse in dieser Frage vor allem den Untersuchungen von ASCHOFF, HARTMANN, BARTH, PREYSING, GÖRKE, WITTMACK, GÖPPERT, RIETSCHEL und ALBRECHT.

Nach WITTMACK kann man drei verschiedene Arten von Otitis des Säuglingsalters und des frühesten Kindesalters unterscheiden: Die latent-hyperplastische, die manifeste exsudative und die manifeste kombinierte-hyperplastisch-exsudative Form.

Die latent-hyperplastische Säuglingsotitis (Säuglingskatarrh) tritt weitaus am häufigsten auf. Nach den Untersuchungen ASCHOFFs beruht sie auf der Aspiration von Fruchtwasser, Meconium und Vernix caseosa ins Mittelohr bei frühzeitigen Atembewegungen während der Geburt. Nach GÖPPERT und WITTMACK kann eine latent-hyperplastische Säuglingsotitis auch noch später, am häufigsten im 2.—4. Lebensmonat dadurch entstehen, daß während des Brechaktes Mageninhalt ins Mittelohr gepreßt wird. Begünstigt wird dieses Eindringen von Fremdkörpermaterial durch die beim Säugling bestehende physiologisch weite und kurze Tuba Eustachii.

Es handelt sich bei dieser Form der Säuglingsotitis also nicht um einen ursprünglich bakteriell bedingten Entzündungsprozeß, sondern um eine reine Fremdkörperentzündung, zu der später allerdings auch Keime hinzutreten können.

Die Vorbedingung dafür, daß derartige Fremdkörperreize zu einer latent-hyperplastischen Entzündung der Mittelohrschleimhaut führen, ist nach

ALBRECHT das Vorhandensein einer angeborenen und vererbaren „Minderwertigkeit“ der Schleimhaut, während eine biologisch „hochwertige“ Mittelohrschleimhaut auf solche leichtere avirulente Entzündungsreize nicht reagiert. Auch WITTMACK nimmt an, daß die Ausbildung einer Sauglingsotitis nur bei entsprechender genotypisch bedingter Neigung erfolgt

Pathologisch-anatomisch zeigt sich die Wirkung des Reizes der in das Mittelohr eingedrungenen Fremdkörpermassen in der Ausscheidung eines zahschleimigen, mit wenigen Zellen durchsetzten Exsudats, das die Paukenhohle schließlich ganz ausfüllen kann. Unter dem Einfluß dieses Exsudats bildet sich die beim Säugling physiologisch dicke, myxomatöse Schleimhaut nicht nur nicht zurück, sondern es bilden sich noch neue Gewebsballen, die durch Einsprossen des subepithelialen Bindegewebes der Schleimhaut in aufgelagerte Exsudatmassen durch kleine Epithellücken hindurch entstehen (WITTMACK). Infolge dieser proliferativen Veränderungen können die Paukenhohle, der Recessus epitympanicus und das Antrum mastoideum ganz mit Organisationsgewebe ausgefüllt werden. Auch das Trommelfell, dessen Schleimhautschicht sich ebenso wie die übrige Paukenschleimhaut an dem Prozeß beteiligt, zeigt meist eine enorme Verdickung. Eine weitere Folge des Prozesses ist, daß sich in der Paukenhohle kein normales flach-kubisches Epithel ausbildet, sondern daß sich von der Tube her auf weite Bezirke der Schleimhautoberfläche ein hochgeschichtetes Flimmerepithel ausbreitet

Im weiteren Verlauf kommt es — wenn nicht immer wieder von neuem Fremdkörpermassen in die Paukenhohle hineingelangen (z. B. beim Brechakt) und dadurch der Prozeß zum Aufflackern gebracht wird — durch Schrumpfung des Organisationsgewebes zur Bildung von Gewebsbrücken und -segeln, die dann zeitlebens bestehen bleiben und im späteren Leben die Grundlage für die Entstehung von chronischen Mittelohrkatarrhen und chronischen Mittelohreiterungen abgeben.

Klinische Erscheinungen und Diagnose. Die Diagnose der latenten Sauglingsotitis wird meist nicht gestellt, da klinische Erscheinungen, Schmerzen, Fieber und Störungen des Allgemeinbefindens völlig fehlen und kein Ausfluß aus dem Ohr besteht. Wird aber doch zufällig einmal das Trommelfell gespiegelt, dann zeigt sich dieses getrübt und verdickt, meist ohne Lichtreflex, zuweilen auch leicht gerötet

Behandlung. Da der Sauglingskatarrh der klinischen Beobachtung meist entgeht, ist auch eine Therapie in der Regel nicht möglich. Auch wenn der Katarrh erkannt wird, bedarf er im allgemeinen keiner Behandlung.

Die **Prognose** ist (abgesehen von den bereits erwähnten Folgen fürs spätere Leben) gut, Komplikationen sind kaum zu erwarten.

Die manifeste exsudative Säuglingsotitis. Ganz anders wie die latente Sauglingsotitis verläuft die manifeste exsudative Sauglingsotitis. Sie stellt einen, meist auf dem Wege durch die Tube, seltener auf dem Blutwege entstehenden, akut einsetzenden, bakteriell-infektiosen Entzündungsprozeß dar, der eine normal zurückgebildete Mittelohrschleimhaut befallt. Als Erreger kommen in Betracht Streptokokken, Staphylokokken und besonders häufig Pneumokokken

Pathologisch-anatomisch ist der Prozeß gekennzeichnet durch die Ausscheidung eines anfangs serösen, dünnflüssigen, später eitrigen oder leicht schleimig-eitrigen Exsudats. Proliferative Vorgänge fehlen dabei meistens ganz. Bei heftiger Infektion erfolgt der Durchbruch des Eiters durch das

Trommelfell oft schon nach wenigen Stunden. Im allgemeinen heilt der Prozeß im Verlauf von 2—4 Wochen aus, die Sekretion aus dem Ohr versiegt, und das Loch im Trommelfell vernarbt. In einer Reihe von Fällen erfolgt außer durch das Trommelfell hindurch ein weiterer Durchbruch des Eiters durch die *Fissura tympano-mastoidea*, die beim Säugling noch einen breiten Gewebsspalt darstellt. Auf diese Weise kommt es zur Bildung eines „*subperiostalen Abscesses*“ hinter der Ohrmuschel.

Nach Rückgang der Entzündung wandelt sich die Mittelohrschleimhaut fibrös-narbig um.

Die *klinischen Erscheinungen* der exsudativen Säuglingsotitis sind in der Regel ziemlich heftiger Natur, es bestehen Schmerzen, meist hohes Fieber, die Säuglinge sind unruhig, schreien auf und fassen nach dem Ohr.

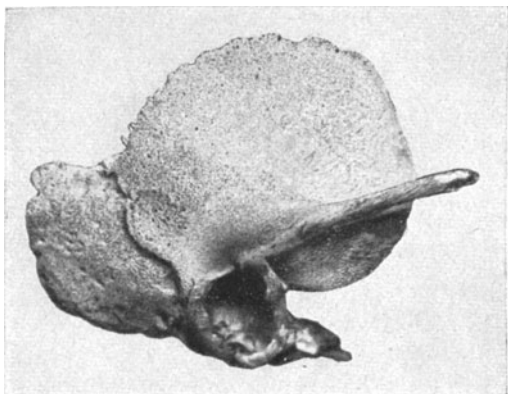


Abb 87. Rechtes Schläfenbein eines Neugeborenen, die Fissura mastoideo-squamosa als fast senkrecht verlaufende Spalte zeigend.

Am Trommelfell findet man anfangs eine Rötung und Verdickung, später eine Vorwölbung oder Blasenbildung.

Die *Diagnose* ist im Anfangsstadium durch die Schwierigkeiten, die sich der Besichtigung des Säuglingstrommelfelles infolge seiner Flachstellung entgegenstellen, häufig erschwert. Ist der Trommelfelldurchbruch erfolgt, so erkennt man die Erkrankung an der Sekretabsonderung aus dem Gehörgang.

Differentialdiagnostisch kommt in Frage die auf S. 67 beschriebene Otitis externa dif-

fusa der Säuglinge. Bei dieser Erkrankung ist aber die Absonderung aus dem Ohr meist fötid, während sie bei der akuten exsudativen Säuglingsotitis geruchlos ist. Es ist aber stets daran zu denken, daß beide Erkrankungen nebeneinander vorkommen können.

Die *Behandlung* kann zunächst eine abwartende sein, da meist spätestens am zweiten Tag der Spontandurchbruch des Eiters durch das Trommelfell erfolgt. Ist dies nicht der Fall und bestehen starke Schmerzen und hohes Fieber weiter, so ist man genötigt, den Trommelfellschnitt (die Parazentese) auszuführen (s. S. 106). Den Spontandurchbruch des Eiters kann man beschleunigen durch Wärmebehandlung (warme PRIESSNITZ-Umschläge mit essigsaurer Tonerde, Heizkissen, Solluxlampe). Über die Sulfonamidbehandlung s. S. 109.

Bildet sich ein subperiostaler Absceß, so wird dieser breit gespalten und der morsche Knochen in der Umgebung der Fissura tympano-mastoidea mit dem scharfen Löffel ausgekratzt. Ist bereits der Beginn einer pneumatischen Zellbildung vorhanden, so schließt man der Eröffnung des Abscesses die Ausräumung der erkrankten Zellen mit Meißel und scharfem Löffel an.

Die manifeste hyperplastisch-exsudative Säuglingsotitis entsteht dann, wenn entweder auf dem Wege durch die Tube bei akuten Rhinopharyngitiden

oder auf dem Blutwege zu einer hyperplastischen Otitis eine bakterielle Infektion hinzutritt.

Pathologisch-anatomisch finden wir eine mehr oder weniger tiefgehende leukocytaire Infiltration der dicken hyperplastischen Schleimhaut und Ausscheidung eines eitrigen Exsudats mit reichlicher Schleimbeimischung. Der weitere Verlauf gestaltet sich je nach der Virulenz der Infektion und nach der Höhe der Schleimhauthyperplasie recht verschiedenartig. Nach wenigen Wochen der Eiterabsonderung kann der Prozeß spontan zur Ausheilung kommen unter Bildung einer Narbe im Trommelfell. Die Erkrankung kann sich aber auch sehr in die Länge ziehen und kann bis in die der Säuglingszeit folgenden Kinderjahre hinein auch nach anfänglichem Verschuß des Trommelfelles häufig rezidivieren. Oftmals schließt sich die Trommelfellperforation nicht, sondern sie vergrößert sich im Verlauf des Prozesses noch, und es kommt dann infolge Festsetzens der Entzündung in der hyperplastischen Paukenhöhlenschleimhaut zu einer rezidivierenden (oder dauernden) Schleimhauteiterung. Wir haben dann das jedem Arzt bekannte Bild des „laufenden Ohres“ beim Kinde vor uns (s. S. 144—148).

Wie bei der rein exsudativen Form bildet sich — aber nur im akuten Stadium der Entzündung — mitunter infolge Durchbruchs des Eiters durch die Fissura tympano-mastoidea ein subperiostaler Absceß auf dem Warzenfortsatz aus.

Die **klinischen Erscheinungen** sind dieselben wie bei der einfachen exsudativen Säuglingsotitis: Schmerzen, Störung des Allgemeinbefindens, Fieber, das nach erfolgtem Trommelfelldurchbruch meist rasch abfällt. Das Sekret ist anfangs serös, später, im Gegensatz zur exsudativen Entzündungsform, ausgesprochen schleimig-eitrig.

Die **Diagnose** ist, sobald der Eiter durch das Trommelfell durchgebrochen ist, leicht zu stellen. Vorher weist uns die Rötung oder Vorwölbung des Trommelfelles auf die Erkrankung des Mittelohres hin.

Die **Behandlung** ist dieselbe wie bei der exsudativen Otitisform, nur ist zu bedenken, daß infolge des bei der hyperplastisch-exsudativen Otitis vorhandenen dicken Trommelfelles, der Spontandurchbruch schwerer erfolgen kann, so daß man häufiger genötigt sein wird, den Trommelfellschnitt zur Erleichterung der Schmerzen und zur Abkürzung des Fiebers auszuführen.

Hat man den Eindruck, daß eine vergrößerte Rachenmandel (s. S. 351) mit schuld an den Rezidiven der Mittelohrentzündung ist, so wird man die Rachenmandel — am besten im Zwischenstadium — entfernen.

II. Die Mittelohrentzündungen im späteren Leben.

Bei der Besprechung des Vorgangs der normalen und der pathologischen Pneumatisation wurde bereits hervorgehoben, in welchem hohem Maße der Verlauf einer Mittelohrentzündung außer von anderen Faktoren von dem anatomischen Bau der Mittelohrschleimhaut bzw. von ihren biologischen Eigenschaften und von dem strukturellen Aufbau des Warzenfortsatzes abhängig ist.

Aus diesen Ausführungen ergeben sich kurz zusammengefaßt folgende für die Klinik der entzündlichen Mittelohrerkrankungen wichtige Punkte, die der Besprechung der Mittelohrentzündungen im späteren Leben vorangestellt werden sollen:

1. Bei einer akuten Mittelohrentzündung haben wir mit individuell verschiedenen Verhältnissen im anatomischen Bau und in der biologischen Reaktionsweise der Mittelohrschleimhaut zu rechnen. Dies bedingt neben anderen Faktoren (Virulenz der Erreger, Allgemeinzustand, allgemeine Abwehrfähigkeit) einen verschiedenartigen Verlauf der Mittelohrentzündung.

2. Wir haben weiter bei einer akuten Otitis media mit individuell außerordentlich verschiedenen anatomischen Verhältnissen in der Umgebung des Mittelohres zu rechnen (gute oder schlechte Pneumatisation oder Fehlen jeglicher Zellbildung im Processus mastoideus). Auch hierdurch wird der weitere Verlauf einer Mittelohrentzündung wesentlich bedingt.

Bei der Beurteilung der Pneumatisation ist aber nicht nur der Pneumatisationszustand als solcher, sondern auch das Alter des Patienten zu berücksichtigen (bei Kindern unter 5 Jahren ist ein Warzenfortsatz mit geringer Zellbildung nicht immer als Pneumatisationshemmung anzusehen, sondern der Pneumatisationsvorgang kann noch in der Entwicklung begriffen sein).

3. Aus der Tatsache des Bestehens von Beziehungen zwischen der Pneumatisation des Processus mastoideus und dem anatomischen Bau der Mittelohrschleimhaut ergeben sich andererseits auch Beziehungen zwischen dem Pneumatisationszustand des Warzenfortsatzes und den entzündlichen Mittelohrerkrankungen. Bei guter Pneumatisation ist ein akuter Verlauf einer Mittelohrentzündung mit Spontanausheilung oder Übergang in eine Mastoiditis, bei schlechter oder fehlender Pneumatisation eher ein protrahierter oder chronischer Verlauf des Prozesses zu erwarten.

1. Die akuten Mittelohrentzündungen (und ihre Folgezustände).

a) Die akute exsudative Mittelohrentzündung.

Entstehung und Ursachen. Die Infektion des Mittelohres kann auf verschiedenartige Weise erfolgen. Am häufigsten geschieht sie auf dem Wege durch die Tube, seltener auf dem Blutwege, gelegentlich vom Gehörgang aus (bei traumatischen Trommelfellrupturen oder bei Verletzungen des Trommelfelles beim Reinigen) und in ganz seltenen Fällen von den erkrankten Meningen her auf dem Wege durch das Labyrinth.

Als ursächliche Erkrankungen, die das Mittelohr durch die Tube anstecken, sind zu nennen akut-entzündliche Prozesse der Schleimhäute der Nase, des Nasenrachens und des Rachens, wie sie meist bei Infektionskrankheiten (Scharlach, Masern, Diphtherie, Grippe) vorkommen, dann auch gewöhnliche Rhinitiden und Pharyngitiden, Nebenhöhleneiterungen, Anginen und Entzündungen der Rachenmandel (Angina retronasalis).

Meist gelangen die Infektionserreger bei diesen Erkrankungen durch übertriebenes Gurgeln, starkes Schneuzen und durch unzweckmäßige Nasenspülungen in die Tube und in die Paukenhöhle.

Auch beim Baden und beim Tauchen, besonders wenn unter Wasser geschluckt wird, können im Nasenrachenraum schlummernde Mikroorganismen in das Mittelohr hineingeschwemmt werden. Schließlich kann auch ein schon bestehender Mittelohrkatarrh durch Infektion des Transsudates von der Tube aus in eine Mittelohrentzündung übergehen.

Auf dem Blutwege gelangen Entzündungserreger, besonders bei Infektionskrankheiten (Scharlach, Masern, Typhus, Diphtherie, Grippe, Pneumonie, Tuberkulose) an die Mittelohrschleimhaut und können diese anstecken.

Was nun die „*Art der Erreger*“ anbetrifft, welche eine Mittelohrentzündung verursachen, so sind es am häufigsten die Streptokokken, seltener Staphylokokken, Pneumokokken, Grippe- oder Diphtheriebacillen. Auch der FRIEDLÄNDERSche Bacillus wurde wiederholt als Ursache einer akuten Otitis gefunden (ZANGE). Eine besondere Bedeutung kommt der Infektion des Mittelohres mit dem *Streptococcus mucosus* (s. S. 138) zu. Auch der *Bacillus pyocyaneus*, das *Bacterium coli* und das PLAUT-VINCENTSche Bakteriengemisch kommen in seltenen Fällen als Erreger vor.

Einteilung. Da eine sowohl die pathologisch-anatomischen als auch die klinischen Bedürfnisse in gleicher Weise befriedigende Einteilung nicht möglich ist, trennen wir die akuten Mittelohrentzündungen vom pathologisch-anatomischen Standpunkt aus in „*exsudative*“ (bzw. „*exsudativ-proliferative*“) und in „*nekrotisierende Entzündungen*“, und vom klinischen Standpunkt aus in „*sekundäre*“ und in „*genuine Entzündungsformen*“.

Unter der sekundären Form verstehen wir nicht nur alle Otitiden, die sich von entzündlichen Erkrankungen der oberen Luftwege auf dem Wege durch die Tube entwickeln (sekundär-ascendierende Formen), sondern auch diejenigen Fälle, bei denen auf dem Blutwege Keime an die Mittelohrschleimhaut herangetragen wurden, z. B. bei Sepsis, akutem Gelenkrheumatismus oder anderen Infektionskrankheiten (sekundär-metastatische Formen).

Als genuine Mittelohrentzündungen bezeichnen wir solche Fälle, bei denen eine eigentliche Ursache für die Infektion des Mittelohres nicht erkennbar ist; man nimmt an, daß der Infektionsmodus dabei ein ähnlicher ist wie bei der croupösen Pneumonie und daß Erkältungseinflüsse dabei eine wesentliche Rolle spielen. Die genuine Otitis media würde also als eine „*Infektionskrankheit eigenster Art*“ anzusehen sein (WITTMACK).

Weiter hat es sich aus klinischen Gründen als zweckmäßig erwiesen, diejenigen Mittelohrentzündungen, die sich vorwiegend in den vorderen Mittelohrräumen (Tubenpaukenhöhlenraum) abspielen, abzutrennen von den Fällen, die in den hinteren Mittelohrräumen (Recessus epitympanicus, Antrum und Warzenfortsatzzellen) lokalisiert sind. Im ersten Falle spricht man von einer „*vorderen*“ (tubo-mesotympanalen), im zweiten Falle von einer „*hinteren*“ (epi-retrotympanalen) „*Otitis*“ (KÜMMELE, WITTMACK). Natürlich können auch beide Formen nebeneinander vorkommen. Die Entstehung einer auf den Recessus-Antrumraum beschränkten Entzündung ist deshalb möglich, weil dieser Raum durch Bindegewebsbrücken und -segel, die von einer hyperplastischen Säuglingsotitis herrühren, vollkommen gegen den Hauptpaukenhöhlenraum abgeschlossen sein kann (KÜMMELE, WITTMACK).

Pathologisch-anatomisch gestaltet sich der Verlauf einer akuten Mittelohrentzündung je nach der Schwere der Infektion und nach der Beschaffenheit der Mittelohrschleimhaut verschieden. Handelt es sich um eine Mittelohrentzündung bei normaler, dünner Schleimhaut, so zeigt diese bei schwerer Infektion der Paukenhöhle im allerersten Anfangsstadium der Entzündung eine hochgradige Hyperämie und eine ödematöse Durchtränkung. Sehr bald erfolgt dann die Ausscheidung eines anfangs serösen dünnflüssigen, zuweilen (besonders bei einer Grippeotitis) ausgesprochen hämorrhagischen Exsudats. Später, aber auch manchmal schon am ersten oder zweiten Tag, wird das Sekret rein eitrig oder leicht schleimig-eitrig. Proliferative Vorgänge fehlen dabei meistens ganz. Bei geringerer Exsudation findet sich

das Sekret nur in den Buchten und Nischen der Paukenhöhle, bei starker Eiterabsonderung füllt das Exsudat die Paukenhöhle schließlich ganz aus (s. Abb. 88)

Bei dicker hyperplastischer Schleimhaut ist der Entzündungsprozeß von Anfang an gekennzeichnet durch die Ausscheidung eines zah-schleimigen, mit wenigen Zellen durchsetzten Exsudats. Eine stark hyperplastische Schleimhaut kann innerhalb weniger Tage so dick werden, daß — zusammen mit den hinzutretenden proliferativen Wucherungen — das Lumen der Paukenhöhle

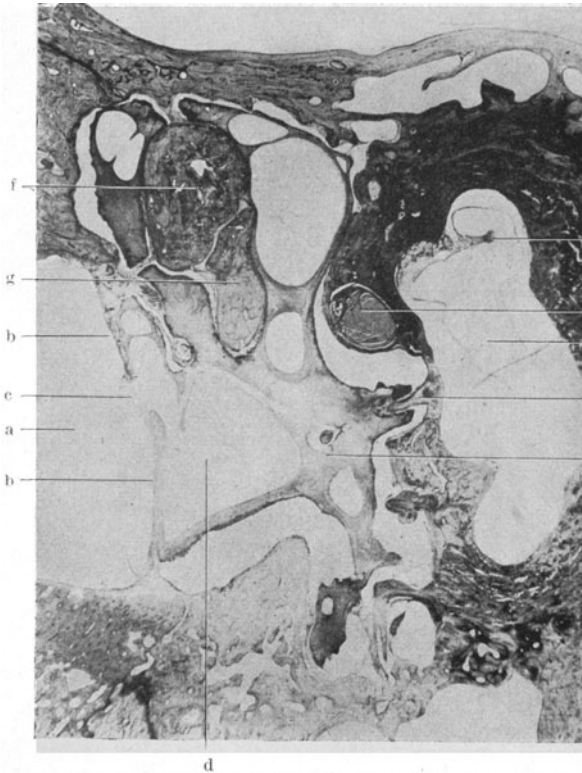


Abb. 88. Vertikalschnitt durch die Paukenhöhle bei einer akuten Mittelohrentzündung. a Äußerer Gehörgang. b Trommelfell. c Trommelfellperforation. d Paukenhöhle. e Exsudat in der Paukenhöhle. f Hammerkopf. g Amboß. h N. facialis. i Steigbügel mit ovaler Fenstermembran. k Vestibulum. l Crista ampullaris mit Cupula.

Klinische Erscheinungen. Oft ganz plötzlich oder innerhalb weniger Stunden treten aus gesundem Wohlbefinden heraus unter Frösteln und Ansteigen der Körpertemperatur bis 39° und darüber bohrende oder reißende Schmerzen im Ohr auf. Diese steigern sich besonders in der Nacht oft zu großer Heftigkeit. Die Schmerzen werden deutlich in der Tiefe des Ohres, manchmal auch in der Schläfengegend oder in der ganzen Kopfhälfte angegeben. Auch nach dem Scheitel, nach dem Auge und in die Zähne ausstrahlende Schmerzen werden des öfteren geklagt. In der Regel besteht auch eine starke Störung des Allgemeinbefindens, die Patienten fühlen sich krank, matt und abgeschlagen, oftmals sind die Züge des Kranken richtig verfallen wie bei einer schweren Infektionskrankheit.

Eine anfängliche Empfindlichkeit des Ohres gegen Schalleindrücke macht bald einer beträchtlichen Schwerhörigkeit Platz, die sich bei der Hörprüfung

nahezu ganz ausgefüllt wird. Eine normal-mukös-periostale dagegen kann bei einer Entzündung durch die Hyperämie und die ödematöse Durchtränkung zwar auch erheblich anschwellen, die Dickenzunahme bleibt aber in solchen Grenzen, daß immer noch ein Paukenhöhlenlumen erhalten bleibt.

Um das vielgestaltige „Krankheitsbild der akuten Otitis“ übersichtlich schildern zu können, nehmen wir am besten eine Einteilung in folgender Weise vor: 1. Die schwere Verlaufsform. — 2. Die leichte Verlaufsform.

1. Die schwere Verlaufsform. Wir beschränken uns dabei zunächst auf die Beschreibung des Verlaufs und der klinischen Erscheinungen unkomplizierter, mit dem Ablauf des akuten Stadiums spontan zur Heilung kommander Fälle, also solcher Fälle, bei denen es weder zu einer cerebralen Komplikation oder einer Labyrinthkomplikation, noch zu einer Mastoiditis kommt.

als Folge einer Störung in der Schallzuleitung zum Labyrinth (vgl. S. 36—39) erweist. Dazu gesellen sich oft mit dem Pulsschlage einhergehende qualende subjektive Geräuschempfindungen.

Das Trommelfell zeigt, wenn man Gelegenheit hat, es ganz im Anfang einer Mittelohrentzündung zu spiegeln, eine starke Rotung entlang des Hammergriffs („Hammergriffinjektion“) und eine radiäre Gefäßzeichnung (s. Abb. 89). Meist bekommen wir aber das Trommelfell erst zu sehen, wenn die Gefäßinjektion in eine diffuse Rötung des Trommelfells übergegangen ist, die einzelne Gefäße nicht mehr erkennen läßt. Dabei verliert das Trommelfell seinen Glanz und der normale Lichtreflex verschwindet. Mit zunehmender Infiltration und Schwellung der Trommelfellmembran verschwinden auch die Konturen des Trommelfells, der Hammergriff ist nicht mehr sichtbar (s. Abb. 90) und auch der sonst plastisch herausgehobene kurze Fortsatz ist schließlich ganz verschwunden

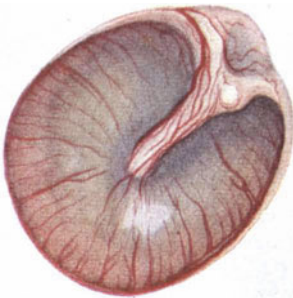


Abb 89. Rechtes Trommelfell bei beginnender akuter Mittelohrentzündung mit radiärer Gefäßzeichnung und „Hammergriffinjektion“.

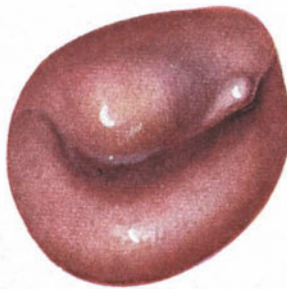

Abb 90. Rechtes Trommelfell bei akuter Mittelohrentzündung im Hohestadium der Entzündung. Von den Konturen des Trommelfells ist nur noch der kurze Fortsatz vorn oben zu erkennen.

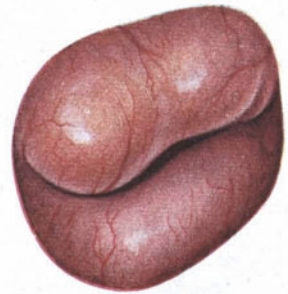

Abb. 91. Rechtes Trommelfell bei akuter Mittelohrentzündung mit starker Verwölbung hinten oben

(s. Abb. 91). Infolge der Anfüllung der Paukenhöhle mit Exsudat verliert das Trommelfell seine Trichtergestalt, anfangs erscheint die Membran nur abgeflacht, bald wird sie aber unter dem Druck des Exsudats nach außen gedrängt und das Trommelfell zeigt im ganzen oder in seiner hinteren oberen Hälfte eine deutliche Vorwölbung (s. Abb. 91).

Bei der vorwiegend epitympanischen Form der Entzündung findet man besonders den hinteren oberen Abschnitt des Trommelfelles, bei der vorwiegend mesotympanischen das ganze Trommelfell gleichmäßig vorgewölbt. Gleichzeitig wird das Trommelfell so mit Exsudat durchtränkt, daß es wie mit kleinen feuchtglänzenden Punktchen übersät erscheinen kann. Mitunter bewirkt diese Durchtränkung im Verein mit der stark gespannten Vorwölbung ein regelloses Einreißen des Stratum cutaneum; dieses haftet dann noch, in zahlreiche grauweiße Fetzen zerrissen, auf gerötetem Grunde — ein eigenartiges, ungemün charakteristisches Bild, das man „schollige Trübung“ genannt hat. Hat das Trommelfell von einer früheren Entzündung her irgendwo eine atrophische Narbe, so gibt diese dem Exsudatdrucke leichter nach als die übrigen Teile der Membran, und es bildet sich eine partielle halbkuglige oder auch beutelförmig herabhängende Ausstülpung.

Die äußerlich wahrnehmbaren Entzündungserscheinungen beschränken sich oft nicht auf das Trommelfell. Sie gehen, namentlich bei Kindern, auch mehr oder weniger auf die Haut im knöchernen Teile des Gehörgangs über, so daß diese durch seröse Durchtränkung an Dicke zunimmt und den Gehörgang nahe dem Trommelfelle konzentrisch verengern kann.

Ein dünnflussiges seröses oder serös-hämorrhagisches Exsudat bahnt sich bisweilen einen Weg durch die beiden inneren Schichten des Trommelfelles und gelangt dann unter dem Stratum cutaneum bis zum Rande der Membran und von da aus unter die Gehörgangsepidermis. Hier bilden sich scharf umschriebene, flache Erhebungen, durch deren dünne Decke das Exsudat grau oder graublau durchschimmert, sog. Exsudatblasen.

Weiterhin kann, schon am zweiten oder dritten Tage, eine Druckempfindlichkeit des Warzenfortsatzes, besonders direkt hinter dem Ohrmuschelansatz, auftreten.

Bei starker Entzündung kann auch eine leichte seröse, nicht bakterielle Labyrinthitis hinzutreten, die nach Ablauf der Mittelohrerkrankung von selbst zurückgeht.

Auch eine wahrscheinlich toxische Reizung der benachbarten Hirnhäute beobachtet man bisweilen bei kleinen Kindern, in seltenen Fällen auch bei jungen Leuten, namentlich wenn beide Ohren erkrankt sind. Diese Reizung verrät sich durch Somnolenz, Flockenlesen, Einbohren des Kopfes in die Kissen, oder gar durch Erbrechen und allgemeine Konvulsionen.

Alle die geschilderten Symptome bleiben bestehen oder steigern sich, bis das entzündliche Sekret spontan durch das Trommelfell hindurchbricht („Spontandurchbruch“), oder durch den Trommelfellschnitt entleert wird.

Der Spontandurchbruch erfolgt oft schon innerhalb weniger Stunden oder Tage. Ist er eingetreten und gestattet er dem Sekrete genügenden Abfluß, so lassen die Schmerzen sogleich beträchtlich nach und schwinden in wenigen Stunden oder Tagen, die Temperatur fällt mit treppenförmiger Kurve ab (Abb. 92), die druckempfindliche Periostschwellung geht zurück, und das Allgemeinbefinden hebt sich zusehends.

Je früher die Trommelfellperforation spontan eingetreten ist, desto häufiger ist das Exsudat noch serös, mit oder ohne Blutbeimengung; doch kann es schon am Ende des ersten Tages rein eitrig sein. In einzelnen Fällen bleibt es tagelang, ja zuweilen bis zur Heilung serös, meist wird es aber in wenigen Tagen rein eitrig oder schleimig-eitrig. Die Menge des Exsudates ist abhängig von dem Grade der Entzündung und von der Ausdehnung der erkrankten Schleimhautfläche. Je mehr Hohlräume des Warzenfortsatzes mitergriffen sind, desto reichlicher ist die Absonderung; sie kann so massenhaft sein, daß beständig Eiter aus dem Ohre abtropft.

Eine starke Sekretion macht es unmöglich, die Perforation zu sehen. Wenn wir noch so sorgfältig das Exsudat wegtupfen, quellen neue Massen nach, die sich sogleich wieder zu einem großen Tropfen vor dem Trommelfelle sammeln. Auf diesem Tropfen sehen wir dann einen glänzenden Reflex erscheinen, der hüpfende, mit dem Pulsschlage synchrone Bewegungen zeigt („pulsierender Lichtreflex“), denn mit jeder Pulswelle vermehrt sich das Volumen der hyperämischen Schleimhaut und verringert sich das Lumen der Mittelohrräume, wodurch das Sekret stoßweise durch die Perforationsöffnung gepumpt wird. Ein pulsierender Lichtpunkt bei starker Sekretion gibt uns die Sicherheit, daß eine Perforation vorhanden ist.

Ist die Perforation sehr klein, oder verlegt sie sich wieder von innen her durch geschwollene Schleimhaut, die sich sogar durch die Perforation hindurch nach außen in Gestalt eines scheinbar perforierten Granuloms ausstülpen kann („zitzenförmige Perforation“), so kann dadurch eine Stockung des Eiterabflusses eintreten. Dies verzögert oft die Heilung und kann mit die Ursache dafür sein, daß eine Mastoiditis mit Knocheneinschmelzung entsteht.

Selbst mit heftigen Erscheinungen einsetzende genuine und sekundäre akute Otitiden können schnell und vollständig zur Spontanheilung gelangen. Dies geschieht namentlich dann, wenn die Trommelfellperforation so ausgiebig und

früh erfolgt, daß der Eiter von Anfang an guten Abfluß hat und daß die Schleimhautauskleidung des Mittelohres und des Warzenfortsatzes von dem Exsudatdruck befreit wird, ehe die von ihr ernährten Knochenwände Schaden gelitten haben. Die Entzündung und Eiterung geht dann in Tagen oder höchstens Wochen allmählich zurück, die Perforation schließt sich, hinterläßt oft nicht einmal eine wahrnehmbare Narbe und das Gehör wird in der Regel wieder so gut, wie es vorher gewesen war.

Die eben beschriebene schwere Verlaufsform der akuten Otitis sehen wir hauptsächlich bei mittelschwerer und leichter Hyperplasie der Mittelohrschleimhaut und entsprechender Pneumatisationshemmung, aber auch bei guter Pneumatisation auftreten. Bei hochvirulenter Infektion entsteht sie auch bei starkst hyperplastischer Schleimhaut mit schwerer Pneumatisationshemmung.

2. Die **leichte Verlaufsform** der akuten Otitis beobachten wir in der Regel nur bei starker hyperplastischer Schleimhaut mit hohem Epithel und

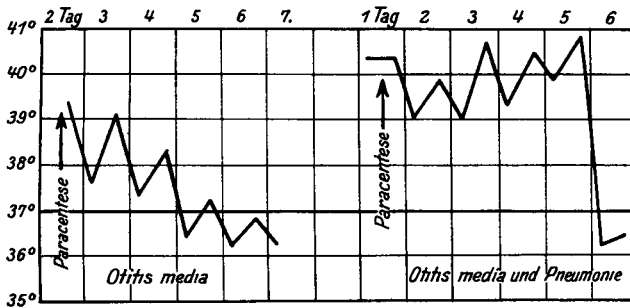


Abb. 92. Fieberkurve bei einer unkomplizierten und bei einer mit Pneumonie einhergehenden Otitis media

entsprechendem Pneumatisationszustand. Wegen der „Anfalligkeit“ der hyperplastischen Mittelohrschleimhaut für Entzündungsprozesse rufen an ihr auch weniger virulente Keime, auf die eine normale Paukenschleimhaut nicht reagieren würde, entzündliche Veränderungen hervor. Diese leichten Verlaufsformen der akuten Otitis media entstehen dadurch, daß sich ein akuter oder chronischer Entzündungsprozeß des Nasen- und Nasenrachenraumes auf die Tube und auf das Mittelohr fortsetzt, oder sie entwickeln sich aus einem einfachen Mittelohrkatarrh beim Hinzutreten von Infektionserregern von geringer Virulenz.

Die **klinischen Erscheinungen** dieser leichten Otitiden sind dementsprechend leichter Natur als die der schweren Verlaufsformen. Das Fieber ist meist niedriger, die Schmerzen sind geringer, und das Trommelfell ist weniger hochrot. Kommt es zur Perforation des Trommelfelles, so ist die Sekretion anfangs zwar serös, sie wird aber bald ausgesprochen schleimig-eitrig, fadenziehend. Nach Rückgang der akuten Erscheinungen zeigt diese Erkrankung wenig Neigung zur Ausheilung. Die Sekretabsonderung kann zwar vorübergehend geringer sein oder auch aufhören, die Trommelfellperforation schließt sich aber häufig nicht, und es treten immer wieder Rezidive auf, oder der Prozeß geht allmählich in eine chronische Schleimhauteiterung über.

Auch bei atrophisch-fibroser Beschaffenheit der Mittelohrschleimhaut, wie sie infolge einer in der Säuglingszeit durchgemachten akut-exsudativen Entzündung entsteht, verläuft eine im späteren Leben auftretende Mittelohrentzündung meist leicht und harmlos. Die Sekretion ist dabei ausgesprochen dünnflüssig, serös mit geringer eitrig-Beimischung und versiegt meist in wenigen Tagen. Ein Übergreifen des Entzündungsprozesses auf den Warzenfortsatz findet fast nie statt.

Die *Diagnose* der akuten Otitis media ergibt sich meist ohne weiteres aus den geschilderten allgemeinen und lokalen Symptomen, namentlich aus dem Befund am Trommelfell. Differentialdiagnostische Schwierigkeiten machen solche Fälle, bei denen gleichzeitig ein nässendes Ekzem oder eine Furunkulose des äußeren Gehörgangs vorhanden ist. Ist das Sekret im Gehörgang schleimig oder ausgesprochen schleimig-eitrig, so ist sicher außer der Gehörgangsentzündung eine Mittelohreiterung mit im Spiel. Im übrigen siehe die Tabelle 2 auf S. 66, die eine ausführliche Gegenüberstellung der Symptome bei Gehörgangsfurunkulose und der bei Otitis media bringt.

Ist der Gehörgang mit Eiter gefüllt, so kann der Eiter auch von einer in den Gehörgang durchgebrochenen abszedierenden Parotitis, die sich zuweilen beim Typhus bildet, stammen.

Außer durch Gehörgangsfurunkel kann der Einblick auf das Trommelfell auch durch einen abnorm engen Gehörgang, oder durch Exostosen oder Hyperostosen der Gehörgangswand (s. S. 75 und 76) verdeckt werden. In solchen Fällen läßt sich mit Hilfe des VALSALVASchen Versuches oder des Katheterismus in Verbindung mit dem Auskultations-schlauch (s. S. 25—29) an dem dabei etwa auftretenden „Perforationsgeräusch“ feststellen, ob eine Perforation vorhanden ist.

Handelt es sich um fiebernde kleine Kinder, die nicht angeben können, ob und wo sie Schmerzen empfinden, so darf die Untersuchung der Trommelfelle niemals versäumt werden. Mancher Arzt hat schon sein Ansehen bei der Klientel eingebüßt, wenn er bei einem fiebernden Kinde mit den auf S. 102 geschilderten cerebralen Erscheinungen ohne weiteres die Diagnose auf Meningitis gestellt hatte, und am nächsten Morgen Eiter aus dem Ohr tropfte, das Kind aber fieberfrei und bei klarem Bewußtsein war.

Von großer Bedeutung in differentialdiagnostischer Hinsicht — besonders für den Kinderarzt — ist weiterhin die Kenntnis des oft eigenartigen Verlaufs der „Mittelohrentzündung des Kleinkindesalters bei Pneumokokkeninfektion“.

In diesem Alter wird eine Mittelohrentzündung besonders häufig durch Pneumokokken hervorgerufen. Neben der Infektion der Paukenhöhle finden sich bei kleinen Kindern sehr häufig auch bronchopneumonische Herde in den Lungen. Die gleichzeitige Infektion der Paukenhöhle und der Lungen wird demnach wohl von einer Stelle ausgehen, wo Pneumokokken auch unter normalen Verhältnissen als ständige Bewohner zu finden sind, nämlich von der Mund- und Nasenhöhle (PREYSING).

Eine nicht geringe Zahl der Säuglinge und Kleinkinder mit Pneumokokkenotitis zeigt außerdem schwere Magen- und Darmstörungen, besonders Durchfälle, und den kachektischen Zustand, den man als Pädatrophy bezeichnet. Hier bestehen zwei Möglichkeiten des Ineinandergreifens der verschiedenen Lokalerkrankungen. Die schwere Ernährungsstörung kann Mittelohr und Lungen zu einem locus minoris resistentiae machen und die Entstehung der Pneumonie wie der Otitis begünstigen; so mag es bei den unerwartet auf dem Sektionstische gefundenen Otitiden sein. Aus der Praxis aber haben uns HARTMANN und PONFICK zahlreiche Fälle kennen gelehrt, bei denen mit der Otitis die Durchfälle einsetzen und aufhörten oder der gesamte Ernährungszustand sank und sich wieder hob, so daß an einem ätiologischen Zusammenhange zwischen der Ohr- und der Magen-Darmerkrankung kein Zweifel mehr aufkommen kann. Hier sind die Ernährungsstörungen die Folge einer Resorption toxischer Substanzen von der Mittelohrschleimhaut aus, und die Durchfälle müssen als septische aufgefaßt werden (PREYSING, KÖRNER).

Auch bei größeren Kindern findet man bisweilen neben der Pneumokokkenotitis eine lobuläre, seltener eine lobäre Pneumonie. Solche komplizierende Pneumonien sind oft so gering, daß sie übersehen werden können, zumal die befallenen Kinder meist sehr wenig husten und kein Sputum auswerfen. Dagegen verrät sich die Lungenerkrankung dem Kundigen durch höheres Fieber, als es der unkomplizierten Otitis zukommt (oft über 40°) und durch eine Kurve, die keinen Abfall nach dem Trommelfelldurchbruche oder der Parazentese zeigt, sondern mit geringen Remissionen hoch bleibt, um nach 3—7 Tagen kritisch abzufallen (Abb. 92; KÖRNER).

Differentialdiagnostisch wichtig ist fernerhin folgendes: Bei Klagen über Ohrenscherzen sollte — bevor die Behandlung einer vermeintlichen Otitis eingeleitet wird — nie versäumt werden, das Trommelfell zu spiegeln. So selbstverständlich diese Forderung auch klingt, so wird sie doch leider oft nicht befolgt. Daß ein solches Versäumnis zu schweren Folgen für den Patienten

führen kann, werden wir bei der Besprechung der Behandlung der akuten Mittelohrentzündung sehen. Außer durch eine Mittelohrentzündung können ins Ohr lokalisierte Schmerzen, die sich oft von den Schmerzen, wie sie durch eine Otitis media hervorgerufen werden, in keiner Weise unterscheiden, durch Erkrankungen ganz anderer Art verursacht werden, so z. B. durch eine Angina oder durch einen beginnenden Peritonsillarabsceß oder durch eine Pharyngitis lateralis (Seitenstrangangina); ferner können starke Ohrenscherzen bestehen beim Durchbruch eines Weisheitszahns oder auch bei Caries der Backenzähne („dentale Otalgie“).

Zur Diagnose jeder Art von Otitis media gehört natürlich auch die Erkennung einer etwaigen ursächlichen Erkrankung in den oberen Luftwegen.

Behandlung. Setzt eine Otitis mit geringem Fieber und geringen Schmerzen ein, und findet man dabei das Trommelfell nur injiziert, aber nicht vorgewölbt, so kann man versuchen, allein durch feuchte Ohrverbände, Warmeapplikation (Heizkissen, heißen Kleien- oder Sandsack, Solluxlampe, Kurzwellen), Schwitzkuren und Bettruhe die Heilung herbeizuführen.

Sehr beliebt sind bei den Patienten zur Bekämpfung von Ohrenscherzen Einträufelungen von warmem Olivenöl in den Gehörgang. Auch viele Ärzte verordnen gern Carbolglycerin oder Otalgan zum Einträufeln ins Ohr. Bei einer bestehenden Mittelohrentzündung bringen derartige Mittel zweifellos eine Erleichterung der Schmerzen, sie sollten aber auf keinen Fall angewandt werden, bevor durch eine Spiegeluntersuchung einwandfrei festgestellt worden ist, ob überhaupt eine Mittelohrentzündung besteht, und ob die geklagten Ohrenscherzen tatsächlich durch eine solche verursacht werden. Wie wir oben bei der Besprechung der Differentialdiagnose gesehen haben, können typische Ohrenscherzen auch durch eine Reihe anderer Erkrankungen bedingt sein. Werden bei solchen Erkrankungen wahllos Einträufelungen ins Ohr vorgenommen und lassen die Ohrenscherzen dadurch nicht nach (was ja auch nicht sein kann), so sieht man nachher bei der Otoskopie kein klares Trommelfellbild, sondern das Trommelfell ist derartig verändert, daß man daran nicht mehr erkennen kann, ob dahinter eine Mittelohrentzündung steckt oder nicht. Auf diese Weise kommt es gar nicht selten vor, daß ein Trommelfellschnitt ausgeführt wird, ohne daß überhaupt eine akute Otitis besteht. Daß dies für den Patienten eine vermeidbare große Gefahr bedeutet, ist ohne weiteres klar, denn durch den Trommelfellschnitt kann das vorher gesunde Mittelohr überhaupt erst infiziert werden, und es kann eine schwere Mittelohreiterung mit all ihren Komplikationsmöglichkeiten entstehen. Aber auch wenn tatsächlich eine akute Otitis media schon besteht, bringt die Anwendung von Öl, Alkoholglycerin oder Otalgan einen großen Nachteil mit sich. Es wird dadurch nämlich die Epidermisschicht des Trommelfells aufgelockert und maceriert und sie hebt sich oft blasig ab, infolgedessen wird das Trommelfell unübersichtlich, die fortschreitende Rötung und Vorwölbung ist nicht zu erkennen, und dadurch wird oft die rechtzeitige Ausführung des Trommelfellschnittes versäumt. Aus all diesen Gründen verzichten wir ganz auf Einträufelungen ins Ohr und ziehen bei der Bekämpfung der Ohrenscherzen bei der akuten Otitis die Anwendung von schmerzstillenden Mitteln (TREUFELSche Tabletten, Pyramidon, Gelonida antineuralgica, eventuell sogar Morphin. hydrochl.) und die Wärmebehandlung vor.

Ganz anders gestaltet sich die Behandlung der schweren Otitiden, die mit starken Schmerzen und hohem Fieber einsetzen und schon in den ersten Stunden oder doch am ersten Tag zur partiellen oder allgemeinen Vorwölbung des Trommelfelles führen. Da solche Otitiden leicht in eine Erkrankung des

Schlafenbeins übergehen, und für das Gehör wie für das Leben bedrohliche Komplikationen herbeiführen können, müssen sie von Beginn an als ernste Erkrankungen aufgefaßt und demgemäß behandelt werden. Auch bei diesen Fällen kann man sich anfangs unter Bekämpfung der Schmerzen durch Analgetica abwartend verhalten und kann versuchen, den Trommelfelddurchbruch durch Schwitzkuren, feuchte Umschläge und Wärmebehandlung (Solluxlampe, Kurzwellenbestrahlungen, Heizkissen) zu beschleunigen. Tritt aber der Durchbruch des Eiters nicht spätestens am zweiten oder dritten Tag spontan ein, so muß dem Exsudat durch den „*Trommelfellschnitt (Parazentese)*“ ein Ausweg geschaffen werden.

Indikation zur Parazentese. Die Parazentese des Trommelfells ist angezeigt in folgenden Fällen.

1. Bei starker Vorwölbung des Trommelfells,
2. Bei Fortbestehen von hohem Fieber und starken Schmerzen über den zweiten oder dritten Tag hinaus nach dem Beginn der Mittelohrentzündung,
3. Bei Druckempfindlichkeit des Warzenfortsatzes,
4. Bei zunehmender Schwerhörigkeit im Sinne einer Innenohrschwerhörigkeit (Stimmgabelversuch! Gefahr des Übergreifens der Entzündung auf das Labyrinth!),
5. Beim Auftreten der auch nur geringsten Anzeichen einer Komplikation (meningeale Reizerscheinungen, Schüttelfrost, Schwindel, Erbrechen), auch wenn das Trommelfell nicht vorgewölbt ist

Die Entscheidung darüber, ob bei den unter Punkt 4 und 5 genannten Fällen die Parazentese genügt, oder ob nicht ein größerer operativer Eingriff notwendig ist, kann nur von einem Facharzt gefällt werden, der über das gesamte diagnostische Rüstzeug (Röntgenuntersuchung, Untersuchung von Blut und Lumbalpunktat) verfügt; daher ist in diesen Fällen unbedingt fachärztliche Behandlung notwendig

Ausführung der Parazentese. Die Parazentese wird wegen der starken Schmerzhaftigkeit bei Kindern im Chloräthylrausch vorgenommen. Bei Erwachsenen erreicht man meist eine gute Anästhesie des Trommelfells durch Einträufeln und 20 Minuten langes Einwirkenlassen des folgenden Flüssigkeitsgemisches: Phenol liquefact. 2,5, Menthol., Cocain. hydrochl. aa 10,0, Spirit. dilut. ad 50,0.

Der Trommelfellschnitt wird mit der Parazentesennadel ausgeführt, und zwar bei einer umschriebenen Vorwölbung auf der Höhe dieser Vorwölbung. Zeigt das Trommelfell keine Vortreibung oder ist es im ganzen ausgebuchet, so macht man den Einschnitt am Orte der Wahl: Man legt die Öffnung in der unteren Trommelfellhälfte an und führt den Schnitt, hinten oben beginnend, schrag nach vorn unten (s. Abb. 93a und 93b). Bei dieser Schnitttrichtung werden sowohl die zirkular verlaufenden als auch die radiär verlaufenden Fasern der Membrana propria des Trommelfelles durchschnitten, und dadurch wird ein gutes Klaffen der Parazentesenöffnung gewährleistet.

Bei dem Trommelfellschnitt ist einmal die Schragstellung des Trommelfelles zu berücksichtigen; weiter ist darauf zu achten, daß nicht statt des Trommelfelles die hintere obere Gehörgangswand angeschnitten wird. Dies kann dem Ungeübten leicht passieren, weil bei starker Schwellung des Trommelfelles seine Grenze gegenüber der hinteren oberen Gehörgangswand sich verwischt. Ferner darf die Parazentesennadel nicht zu weit in die Paukenhöhle vorgeschoben werden, da sonst die mediale Paukenhöhlenwand, die ja gleichzeitig die äußere Wand des Labyrinthes ist, verletzt wird (Gefahr der Labyrinthitis!). In seltenen Fällen, in denen der Bulbus der Vena jugularis in die Paukenhöhle hineinragt, kann er bei der Parazentese angestochen werden, die Folge davon kann eine schwere, unter Umständen tödliche Blutung sein. Tritt deshalb bei einer Parazentese eine stärkere Blutung ein, so ist sofortige Überweisung des Patienten in eine Fachklinik notwendig.

Sobald das Exsudat durch die geschaffene Öffnung frei abfließen kann, hat man die kranke Paukenhöhle in Ruhe zu lassen. Ausspritzen des Gehörgangs ist gefährlich, weil dadurch im Gehörgang befindliche Bacillen in die Paukenhöhle hineingespült werden können, die dann zu einer Verschlimmerung der Entzündung durch Mischinfektion führen können. Auch Lufteintreibungen durch die Tube sind anfangs überflüssig, da bei genügend großer Trommelfelloffnung infolge der einsetzenden Pulsation der Eiter sich von selbst entleert. Außerdem haben Lufteintreibungen auf die Entleerung des Eiters deshalb keinen großen Einfluß, weil die Hauptmenge desselben gewöhnlich von den pneumatischen Räumen des Warzenfortsatzes geliefert wird, die durch die Lufteintreibungen nicht entleert werden können. Im Gegenteil: durch Politzen im frischen Stadium der Entzündung kann eher Eiter aus der Paukenhöhle in die Warzenfortsatzzellen hineingeschleudert und dadurch die Entstehung einer Mastoiditis begünstigt werden.

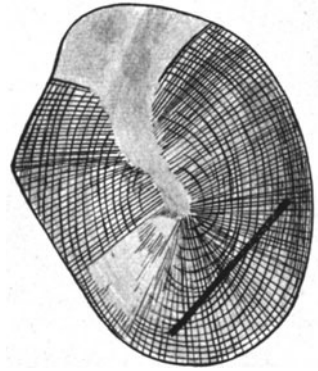


Abb 93 a Schnittführung bei der Parazentese des linken Trommelfelles.

Nach der Parazentese unterpolstert und bedeckt man die Ohrmuschel mit steriler Gaze und befestigt diese mit dem Verbands. Einen Gazestreifen dabei

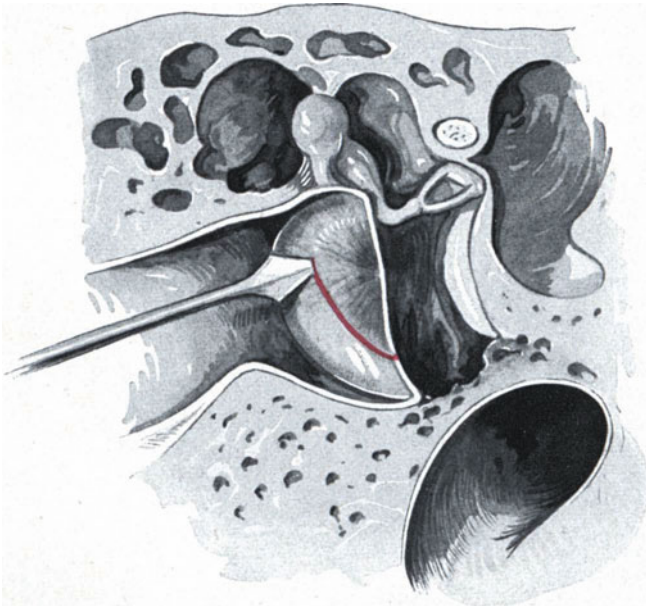


Abb. 93 b. Schnittführung bei der Trommelfellparazentese. (Nach PASSOW-CLAUS)

als Drain in den Gehörgang zu legen, ist überflüssig, weil der Gehörgang ein gutes Drainrohr darstellt, und auch nicht einmal zweckmäßig, da der Gazestreifen unter Umständen den Abfluß des Sekretes in den Verband hindern kann. Man legt deshalb nur außen am Gehörgang etwas Watte vor.

Dann gehört der Kranke ins Bett, und zwar so lange, bis Fieber und Schmerzen ganz verschwunden sind und das Sekret mindestens beträchtlich vermindert ist.

Bei akuten Otitiden mit länger andauernder hoher Temperatur sind kräftige Dosen von Vitamin C-Präparaten (z. B. Cebion oder Redoxon, 3—4mal täglich je 2 Tabletten) oft von guter Wirkung.

Bei der weiteren Behandlung hat man vor allem darauf zu achten und möglichst sich durch tägliche Besichtigung des Trommelfelles davon zu überzeugen, daß das Loch im Trommelfell auch offen bleibt. Schließt sich die Öffnung — was sich meist schon durch Ansteigen der Temperatur und durch stärkere Schmerzen verrät — so muß erneut parazentisiert werden. Die Perforation muß so lange offengehalten werden, bis die Sekretion deutlich versiegt und bis das Trommelfell sichtlich abbläht. Zeigt sich in der Perforation ein diese verschließender Schleimhautprolaps (sog. zitzenförmige Vorwölbung) so wird dieser mit einem kleinen Polypenschnürer oder mit einem scharfen Ohrzängchen abgetragen, um den Abfluß des Eiters wieder freizumachen.

Nach Einsetzen des Eiterabflusses führt man am besten die Trockenbehandlung durch, d. h. man wischt täglich den im Gehörgang sich ansammelnden Eiter mit einem an einem gerieften Watteträger angedrehten Wattepinsel aus. Dies muß vorsichtig und sanft geschehen, denn durch zu kräftiges Wischen wird die Gehörgangshaut beschädigt, der Eiter wird in die so entstandenen Epithellücken hineinmassiert, und die Folge davon ist eine diffuse Gehörgangsentzündung, eine Furunkelbildung oder ein nässendes Ekzem des Gehörgangs. Das Auftreten einer derartigen Gehörgangserkrankung bringt nicht nur neue Schmerzen für den Patienten mit sich, sondern eine phlegmonöse Otitis externa ist auch deshalb besonders unerwünscht, weil dadurch der Gehörgang ganz zuschwellen kann. Dann kann sich der Eiter aus dem Mittelohr nicht mehr richtig entleeren und außerdem wird das Trommelfell unübersichtlich, so daß eine Kontrolle des weiteren Verlaufes der Entzündungserscheinungen am Trommelfell unmöglich gemacht wird. Sobald sich also die geringsten Reizerscheinungen der Gehörgangshaut durch den abfließenden Eiter zeigen, müssen täglich die Gehörgangswände mit einer milden Salbe bestrichen oder Salbentamponen eingelegt werden. Uns hat sich folgende, von WITTMACK angegebene Salbenmischung sehr bewährt: Acid. boric. 1,5, Lanolin. 6,0, Paraff. liqu. ad 50,0.

Nach der unter Leitung des Auges ausgeführten täglichen Reinigung des Gehörgangs wird das Trommelfell auf etwa neuentstehende Vorwölbungen oder Prolapsbildungen kontrolliert. Bei kleinen Kindern, die sich gegen das Ausstopfen des Gehörgangs wehren und schreien, oder bei denen der Eiter wegen seiner zähflüssigen, schleimigen Beschaffenheit sich nur schwer auswischen läßt, können vorsichtige Spülungen mit warmer 1%iger Borsäurelösung angewandt werden.

Die POLTZERSche Luftpumpe oder der Katheterismus dürfen erst ausgeführt werden, wenn die akuten Entzündungserscheinungen abgeklungen sind. Durch tägliches Durchblasen kann man dann oftmals die Heilung sehr beschleunigen.

Die Zeit vom Beginn einer Mittelohrentzündung bis zum Verschluß des Trommelfelles schwankt bei den zur Heilung kommenden Fällen zwischen 6 Tagen und 6 Wochen.

Der Verlauf der Temperatur ist in allen Fällen bis zum Versiegen der Sekretion und bis zur Heilung des Trommelfelles sorgfältig zu beobachten, damit nicht ein Übergreifen der Entzündung auf den Knochen des Warzenfortsatzes (Mastoiditis) übersehen wird.

Die guten Erfolge, die bei durch Kokken bedingten akut entzündlichen Erkrankungen anderer Organe mit der Sulfonamidbehandlung erzielt wurden,

heßen von vornherein auch günstige Resultate bei den akuten Mittelohrentzündungen erhoffen. Am besten sprechen Pneumokokkeninfektionen des Mittelohres, insbesondere auch diejenigen des Kleinkindesalters auf die Behandlung mit Sulfonamiden an, aber auch Infektionen mit den weniger sulfonamidempfindlichen Streptokokken, Staphylokokken und anderen Erregern sind der Sulfonamidbehandlung zugänglich. Je früher die Sulfonamidbehandlung einsetzt, desto wirksamer ist sie. Eine allgemeine Anwendung dieser Behandlungsweise der akuten Mittelohrentzündung durch den praktischen Arzt kann heute aber noch nicht empfohlen werden, und zwar aus folgenden Gründen: Durch die Behandlung mit Sulfonamiden kommt es zu einer oft schlagartigen Änderung des Krankheitsbildes, Schmerzen und Fieber verschwinden, die spontan entstandene oder nach der Parazentese eingetretene starke Sekretion läßt nach und es tritt eine auffallend rasche Besserung des Allgemeinzustandes ein. Dies führt häufig zu der falschen Meinung, daß der Entzündungsprozeß im Abklingen sei, in Wirklichkeit aber handelt es sich, wie LUSCHER mit Recht betont, oft nur um eine durch die Sulfonamidwirkung hervorgerufene Verschleierung des Krankheitsbildes, wodurch die Beurteilung des tatsächlichen Krankheitsverlaufs sehr erschwert wird. Die Folge davon ist, daß in der Entwicklung begriffene Komplikationen leicht übersehen werden. Die Sulfonamidbehandlung der akuten Mittelohrentzündung sollte daher, bis größere Erfahrungen darüber vorliegen, nur unter fachärztlicher klinischer Beobachtung durchgeführt werden.

Man gibt, möglichst sofort nach dem Beginn der Erkrankung, taglich 5—7mal je 1 g des Medikamentes, insgesamt kann man bis zu 30 g gehen. Ist der Erreger — wie bei noch geschlossener akuter Mittelohrentzündung — noch unbekannt, oder handelt es sich um eine Streptokokken- oder Staphylokokkeninfektion, so gibt man am besten Tibatin oder Cibazol, bei Pneumokokkeninfektion Eubasin.

b) Die Mastoiditis¹.

Entstehung. Bei den meisten akuten Mittelohreiterungen, bei denen ein pneumatisierter Warzenfortsatz vorhanden ist, beschränkt sich die Entzündung nicht auf die Schleimhaut der Paukenhöhle, sondern sie befallt entweder schon von Anfang an auch die Schleimhautauskleidung des Antrum und der Warzenfortsatzzellen oder sie breitet sich auf diese im Verlaufe der Erkrankung weiter aus. Es ist dies ohne weiteres verständlich, wenn man bedenkt, daß die Zellen des Warzenfortsatzes eigentlich nur Nebenräume des Mittelohrs sind, die mit der Paukenhöhle in offener Verbindung stehen, und daß die Schleimhautauskleidung der Warzenfortsatzzellen die kontinuierliche Fortsetzung der Paukenhöhlenschleimhaut darstellt.

Diese Mitbeteiligung des Warzenfortsatzes bei einer akuten Otitis media bezeichnet man als „Mastoiditis“. Im Gegensatz zu manchen Autoren, die den Ausdruck „Mastoiditis“ nur dann gebrauchen, wenn die knöchernen Zellzwischenwände des Warzenfortsatzes miterkrankt sind, während sie die einfache Ansammlung von Eiter in den Warzenfortsatzzellen, ohne Knochenbeteiligung, „Empyem“ des Warzenfortsatzes benennen, soll der Einfachheit halber und vor allem, weil eine Unterscheidung dieser beiden Erscheinungsformen der Warzenfortsatzkrankung zwar histologisch, nicht aber klinisch einwandfrei möglich ist, in folgendem die Bezeichnung Mastoiditis nicht nur für solche Knochenkrankungen des Warzenfortsatzes, sondern auch für die einfache Schleimhautentzündung der Zellen gebraucht werden.

¹ Hier ist nur von der durch die gewöhnlichen Eiterkokken bedingten Mastoiditis die Rede. Über die tuberkulöse Mastoiditis, die Mastoiditis bei Scharlach und die Mucosus-mastoiditis s. S. 189, 142 u. 138. Auch die Pyramdenspitzeneiterung, die klinisch eine besondere Stellung einnimmt, soll in einem besonderen Kapitel besprochen werden (s. S. 133).

Pathologisch-anatomisch ist die Entwicklung einer Mastoiditis im Anfang dadurch gekennzeichnet, daß — genau wie in der Paukenhöhle — die Schleimhaut der Warzenfortsatzzellen entzündlich-ödematös anschwillt und in die Hohlräume des Warzenfortsatzes sich ein eitriges Exsudat ausscheidet („*Empyem*“ des Warzenfortsatzes). In diesem Stadium kann der Entzündungsprozeß abklingen, die Schleimhaut schwillt ab, das Exsudat wird resorbiert oder organisiert und die Erkrankung kommt spontan zur Ausheilung. Häufig

aber greift die Entzündung auf die knöchernen Zellzwischenwände über und führt zu Einschmelzungsprozessen im Warzenfortsatzknochen. Meist spielt sich dieser Einschmelzungs Vorgang nicht gleichmäßig im ganzen Warzenfortsatz ab, sondern er ergreift nur einzelne Bezirke desselben. Auf diese Weise entstehen „multiple Knocheinschmelzungsherde“, die bei weiterem Umsichgreifen zu größeren „Einschmelzungshöhlen“ konfluieren können (s. Abb. 94 und 95). Mit Vorliebe entwickeln sich die Einschmelzungen im Gebiet der großen Randzellen irregulär pneumatisierter Warzenfortsätze, und zwar deshalb, weil der Eiterabfluß aus diesen Randbezirken in die Paukenhöhle durch polypöse Wucherungen der Schleimhaut in den zentraler gelegenen, kleinen, dickwandigen Zellen behindert ist. Weiter aber auch deshalb, weil die Zwischenwände zwischen großen

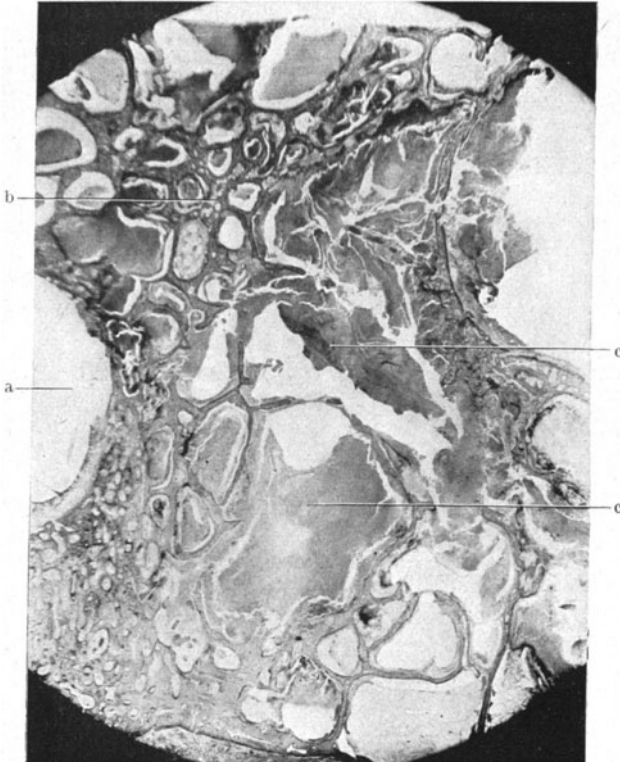


Abb. 94. Vertikalschnitt durch den Warzenfortsatz bei fortgeschrittener Mastoiditis a Äußerer Gehörgang b Mit Eiter und Granulationen angefüllte Warzenfortsatzzellen c Knocheinschmelzungsherde im Warzenfortsatz. (Vergleiche hierzu Abb. 95, die einen Schnitt durch einen nichterkrankten Warzenfortsatz zeigt.)

Endzellen beim eitrigem Zerfall der sie bedeckenden Schleimhaut infolge der dadurch bedingten Ernährungsstörung viel leichter der Nekrose verfallen als die Knochenwände zwischen kleinen Zellen.

Knocheinschmelzungsprozesse im Warzenfortsatz entstehen sowohl bei den genuinen wie auch bei den sekundären akuten Mittelohrentzündungen. Auch bei sonst völlig gesunden, besonders aber bei durch akute oder chronische Infektionskrankheiten geschwächten Leuten, kann sich eine Mastoiditis entwickeln. Eine besondere Neigung dazu zeigen auch Diabetiker, deren Körper den verschiedensten Krankheitserregern einen besonders günstigen Nährboden bietet.

Bei der Entstehung und dem Verlauf einer Mastoiditis spielt naturgemäß auch die Virulenz der Erreger, ferner die konstitutionell bedingte allgemeine Abwehrfähigkeit des Organismus und die lokale Abwehrkraft des erkrankten Gewebes eine bedeutende Rolle.

Klinische Erscheinungen und Symptome. Auf eine Mitbeteiligung des Warzenfortsatzes bei einer akuten Otitis kann uns zunächst hinweisen die „Stärke der Sekretion“: Die aus dem Ohr dauernd ausfließende Eitermenge ist so groß, daß sie unmöglich von der Paukenhöhlenschleimhaut allein produziert werden, sondern nur von der um ein Vielfaches größeren Schleimhautoberfläche der Warzenfortsatzzellen stammen kann. Stecken sich die Patienten abends Watte ins Ohr, so ist am Morgen nicht nur der Gehörgang voll und die Watte mit Eiter durchtränkt, sondern auch das ganze Kopfkissen kann naß sein.

Weiter müssen wir Verdacht auf eine Mastoiditis haben, wenn bei einer Mittelohrentzündung die Eiterung nach spätestens 14 Tagen bis 3 Wochen nicht deutlich nachläßt oder wenn sie sogar an Stärke noch zunimmt; insbesondere wenn um diese Zeit die Sekretion noch oder wieder Pulsation zeigt.

Auch die „Beschaffenheit des Sekrets“ ist wichtig für die Beurteilung, ob eine Mastoiditis vorliegt oder nicht: Das sog. „Rahmigwerden“ des Eiters spricht mit Bestimmtheit für einen Knocheneinschmelzungsprozeß.

Ferner gibt uns der „Temperaturverlauf“ wichtige Anhaltspunkte: Nach der Parazentese fällt die Temperatur entweder steil oder auch treppenförmig ab; steigt sie aber wieder an, oder bleibt sie hoch,

so deutet das, wenn keine andere Ursache dafür gefunden wird, auf eine Mastoiditis hin. „Fortdauer“ oder „Wiederkehr der Schmerzen“ bedeuten das gleiche. Treten Fiebersteigerungen und Schmerzen alle paar Tage nur zeitweise auf, so spricht dies dafür, daß schubweise immer neue Zellbezirke der Einschmelzung verfallen. Die Schmerzen verändern oft ihren Sitz: Sie rücken aus der Tiefe des Ohres mehr in den Warzenfortsatz und strahlen nach dem Hinterhaupte aus, in anderen Fällen verbreiten sie sich über die ganze Kopfhälfte und ziehen in die Augengegend oder in die Zähne hinein; meist aber sind sie viel geringer als vor dem Durchbruche des Trommelfelles und zeigen stunden-, ja tagelang Intermissionen — in seltenen Fällen können sie aber auch ganz fehlen. Dabei leidet das „Allgemeinbefinden“ mehr oder weniger, auch wenn es nach dem Durchbruch des Eiters durch das Trommelfell sich vorübergehend gebessert hatte. Die Kranken sind blaß, der Appetit ist schlecht. In vielen Fällen allerdings ist das Allgemeinbefinden in keiner Weise gestört.

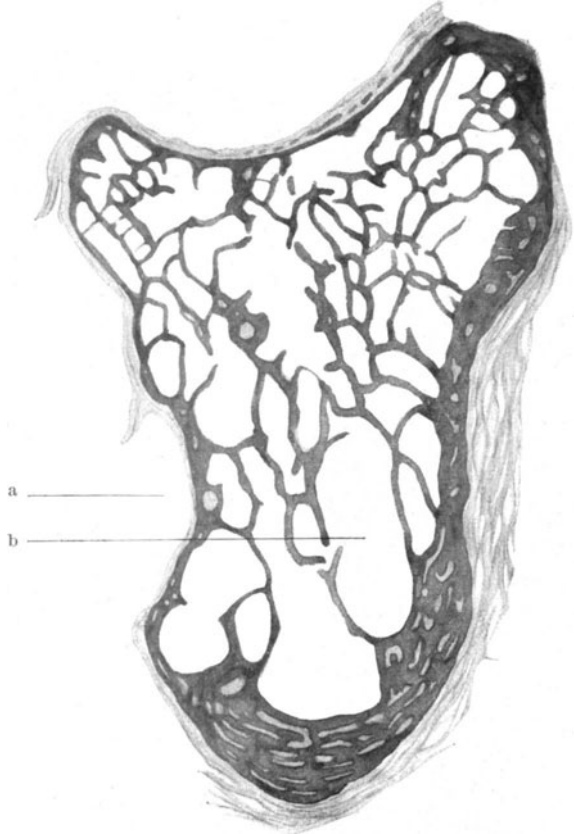


Abb. 95 Nichterkrankter Warzenfortsatz (zum Vergleich mit Abb. 94). (Nach einer Abbildung von WITTMACK) a Äußerer Gehörgang. b Warzenfortsatz.

Ein weiteres Zeichen für eine bestehende Mastoiditis ist das „*Fortbestehen der Trommelfellrötung*“ über die zweite Woche hinaus. Bei einer spontan zur Ausheilung kommenden Otitis media zeigt um diese Zeit das Trommelfell meist ein deutliches Abblassen.

Auf eine Mitbeteiligung des Processus mastoideus bei einer Mittelohrentzündung weist uns schließlich noch ganz besonders eine Druckempfindlichkeit des Warzenfortsatzes hin. Wie schon oben bei den klinischen Erscheinungen der akuten Otitis media erwähnt wurde, kann eine Druckempfindlichkeit des Processus mastoideus zwar auch schon im Frühstadium einer Mittelohrentzündung vorhanden sein. Besonders in den ersten Tagen der Erkrankung, vor dem Trommelfelldurchbruch, kann diese Druckempfindlichkeit sogar sehr hochgradig sein. Sie beruht dann auf einer Reizung des Periosts, das durch Gefäßkanäle mit den Zellen des Warzenfortsatzes in Verbindung steht. Geht dieser Druckschmerz nach wenigen Tagen wieder zurück — was sehr häufig der Fall ist —, so bedeutet er uns für das Bestehen einer Mastoiditis nichts. Kommt es aber im weiteren Verlauf der Mittelohrentzündung zu einem „*Wiederauftreten der Druckempfindlichkeit*“, oder, wenn eine solche überhaupt nicht zurückgegangen war, zu einem „*Stärkerwerden der Druckempfindlichkeit*“, so deutet dies mit größter Wahrscheinlichkeit darauf hin, daß im Warzenfortsatz ein Knocheneinschmelzungsprozeß in der Entwicklung begriffen ist.

Die Prüfung auf Druckempfindlichkeit des Warzenfortsatzes nimmt man in folgender Weise vor:

Man stellt sich hinter den sitzenden Kranken und tastet an dem nach vorn gebeugten Kopfe die entsprechenden Stellen beider Seiten gleichzeitig und vergleichend ab. Man beginne etwas vor dem obersten Teile des Muschelansatzes und streiche ganz leicht, ohne Druck, in der Ohrfalte nach hinten, bis man die Linea temporalis (Abb. 102) fühlt, betaste den Verlauf und gleite dann in der Ohrfalte über sie hinab auf die Fossa mastoidea (Abb. 102). Um auch den vor der Ansatzlinie der Muschel liegenden Teil der Fossa mastoidea zu erreichen, drängt man die Muscheln beiderseits gleich weit nach vorn. Dann befühlt man den vorderen Teil der Warzenfortsatzspitze, sowie die Fossa retromaxillaris. Den hinteren Rand der Warzenfortsätze und die Gegend der Foramina mastoidea kann man besser abtasten, wenn man vor dem Kranken steht.

Mit der Betastung verbindet man die Aufsuchung druckempfindlicher Stellen.

Um beiderseits gleich stark drücken zu können, muß man die Arme frei, ohne Unterlage halten und den Kopf des Kranken zwischen den tastenden Fingerspitzen leicht hin- und herbewegen. Dabei bemerkt der Kranke sofort, wenn der Druck auf der kranken Seite schmerzhafter ist als auf der gesunden. Besonders zu prüfen ist die Empfindlichkeit der Fossa mastoidea und der Warzenfortsatzspitze. Auch hat man darauf zu achten, ob die Druckempfindlichkeit wirklich das Periost betrifft und nicht etwa lediglich kleine entzündete Lymphdrüsen.

Auch die Beklopfung des Warzenfortsatzes (KÖRNER) kann wichtige Aufschlüsse geben, wenn bei der Ermittlung der Schmerzempfindlichkeit des Knochens die einfache Betastung und der Fingerdruck nicht schmerzhaft sind.

Im weiteren Verlauf einer Mastoiditis treten nun objektiv nachweisbare Symptome dadurch auf, daß der Eiter aus dem Warzenfortsatzinnern sich einen Weg nach außen bahnt. (Die Durchbrüche nach dem Schädelinnern und nach dem Labyrinth zu sollen erst in dem Kapitel „Verwicklungen der entzündlichen Mittelohrerkrankungen“ [s. S. 168] besprochen werden.)

Der Durchbruch des Eiters an die Außenfläche des Warzenfortsatzes kann an verschiedenen Stellen erfolgen, dabei ist der Ort des Ausbruches in hohem Maße abhängig von der Art und Ausdehnung der Pneumatisation des Warzenfortsatzes (dünne oder abnorm dicke Corticalis, Überpneumatisation bis in die Schläfenbeinschuppe oder in den Jochbogen hinein, Teilpneumatisation des Warzenfortsatzes). Daraus ergeben sich die verschiedenartigen Krankheitsbilder bei einer Durchbruchsmastoiditis, die der Reihe nach besprochen werden sollen.

1. Der subperiostale Absceß. Am häufigsten erfolgt der Eiterdurchbruch nach der Oberfläche des Warzenfortsatzes, nach dem Planum mastoideum zu. Nachdem der Knocheneinschmelzungsprozeß vom Innern des Warzenfortsatzes her auf die Corticalis übergegriffen hat, erfolgt meist entlang von die Corticalis durchbohrenden Knochengefäßkanalen eine Infektion des Periosts. Diese führt dann zunächst zu einer Infiltration und Verdickung des Periosts („*Periostitis des Warzenfortsatzes*“), was sich bei der Betastung des Processus mastoideus durch eine meist sehr starke Druckschmerzhaftigkeit und durch ein Verstrichensein der Konturen kundgibt. Schließlich dringt der Eiter aus dem Warzenfortsatzinnern, meist in der Gegend des Antrums, durch die feinen Gefäßlöcher, die sich erweitern und miteinander verschmelzen, nach außen, er hebt das Periost ab, und es bildet sich unter diesem ein Absceß, der sich an

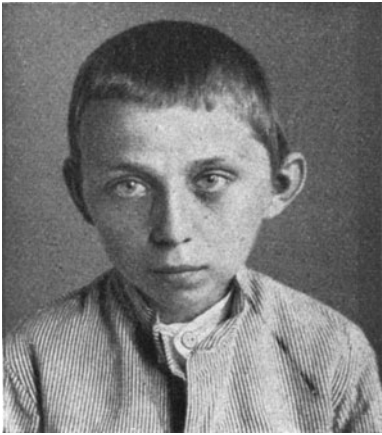

Abb. 96

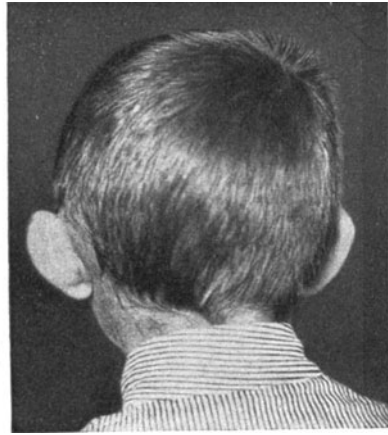


Abb. 97

Abb. 96 und 97 Abdrängung der Ohrmuschel durch einen subperiostalen Absceß bei Mastoiditis
(Nach HEGENER)

der Oberfläche des Warzenfortsatzes verbreitet („*subperiostaler Absceß*“). Manchmal überschreitet der Absceß auch die Grenzen des Warzenfortsatzes und breitet sich nach vorn von der Ohrmuschel und oberhalb derselben weiter aus. Die Haut über dem Absceß ist anfangs nicht verändert; später verdickt auch sie sich durch entzündliche Infiltration und ist gerötet.

Die entzündliche Schwellung der Haut und der subperiostale Absceß erstrecken sich meist auch unter den hinteren und oberen Teil der Ansatzfläche der Ohrmuschel, so daß diese vom Kopf abgehoben, etwas nach unten gedrängt und nach vorn geklappt erscheint (s. Abb. 96 u. 97), wobei die Ohrmuschelfalte abgeflacht, verstrichen ist. Hinter der Ohrmuschel erstreckt sich die Schwellung meist nur bis zum hinteren Rande des Warzenfortsatzes, sie ist derb, bei Druck, der kaum eine Delle hinterläßt, schmerzempfindlich und zeigt, wenn ein größerer, subperiostaler Absceß vorhanden ist, Fluktuation. Ein Durchbruch des Eiters durch die Haut nach außen und eine Fistelbildung wird selten beobachtet, da die Patienten meist schon vorher zur Operation kommen.

Bei einer starken Zellentwicklung in der Schläfenbeinschuppe („*Überpneumatisation*“) kann es in dieser Gegend ohne Beteiligung des Planum mastoideum zu einem subperiostalen Absceß und zu einer Schwellung kommen, die oft zu einem ausgedehnten Ödem des Gesichts und der Augenlider führt

In seltenen Fällen entwickelt sich ein Durchbruchsabsceß nach dem Hinterkopf zu, ohne daß dabei das Ohr absteht. Solche Abscesse nehmen ihren Ausgang von weit nach hinten, noch hinter dem Sinus gelegenen eingeschmolzenen Zellkomplexen.

2. Der Jochbogenabsceß. In vielen Fällen von ausgedehnter Pneumatisation des Warzenfortsatzes finden sich auch pneumatische Zellen in der Wurzel des Jochbogens, die bei einer Mastoiditis zusammen mit dem Warzenfortsatz, aber auch isoliert erkranken („Zygomatitis“) und zu Durchbrüchen nach außen unter die Weichteile führen können.

Die Kenntnis dieser letzteren Tatsache der isolierten Erkrankung ist wichtig, da derartige, umschriebene, gerötete und schmerzhaft anschwellende Jochbeingegend — besonders wenn die ursächliche Mittelohrentzündung bereits vollkommen abgeklungen ist — irrtümlicherweise oft für Gesichtsfurunkel gehalten werden.

3. Die Senkung der hinteren oberen Gehörgangswand und der Gehörgangsabsceß. Die Senkung der hinteren oberen Gehörgangswand ist die Folge einer Periostitis oder eines subperiostalen Abscesses an dieser Stelle und entsteht durch das Fortschreiten der Entzündung längs der zahlreichen Gefäße, welche hier den Knochen durchziehen und die Verbindung zwischen den Endostgefäßen des Antrum und den Periostgefäßen des Gehörgangs herstellen, oder sie beruht auf dem Durchbruch des Eiters aus periantralen Zellen in den Gehörgang. Da eine Senkung der hinteren oberen Gehörgangswand sich meist sehr langsam entwickelt, wird sie leicht übersehen. Man wird oft nur dadurch aufmerksam, daß das Trommelfellbild nach und nach immer weniger übersichtlich wird.

Auch weiter außen im knöchernen Gehörgang kann eine Mastoiditis nach vorn durchbrechen. Dabei bildet sich zunächst eine umschriebene Vorwölbung der Gehörgangshaut, später eine, den Gehörgang oft stark verengende, fluktuierende Schwellung und schließlich eine Fistel mit Granulationsbildung am Fistelrand. Derartige Durchbrüche nach dem Gehörgang zu können, besonders im Beginn, mit einem Furunkel verwechselt werden. Man erkennt sie aber als solche meist leicht daran, daß die Vorwölbung im Gehörgang meist viel weniger schmerzhaft bei Sondenberührung ist als ein Gehörgangsfurunkel. (Näheres über die Differentialdiagnose in solchen Fällen ist bei den Krankheiten des Gehörgangs [s. S. 64] zu finden.)

4. Die Bezoldsche Mastoiditis. Diese entsteht dadurch, daß der Eiter aus dem Warzenfortsatz an der Spitze desselben, und zwar an der inneren Fläche der Spitze medial von der dort ansetzenden Muskulatur durchbricht. Dieser Durchbruch in der Fossa digastrica führt zu Senkungsabscessen zwischen der seitlichen Halsmuskulatur. Man erkennt diese Abscesse daran, daß die Gegend unterhalb des Warzenfortsatzes derb infiltriert und nach außen vorgewölbt erscheint (s. Abb. 98). Wegen der tiefen Lokalisation des Abscesses ist eine Fluktuation in der Regel nicht zu fühlen, dagegen ist die Schwellung meist äußerst schmerzhaft. Auch wenn noch keine sichtbare Vorwölbung am Halse vorhanden ist, klagen die Kranken schon über starke Schmerzen bei Bewegung des Kopfes, er wird daher steif und in typischer Torticollis-Stellung nach der kranken Seite geneigt und etwas nach der Gegenseite gedreht, gehalten.

Im weiteren Verlauf können sich die Abscesse nach unten und hinten tief unter der Hals- und Nackenmuskulatur verbreiten, oder nach abwärts in das Mediastinum senken und so zu einer Mediastinitis führen. Auch nach vorn und unten kann ein Bezoldscher Senkungsabsceß weiterwandern und erscheint dann als Retropharyngealabsceß oder als Peritonsillarabsceß oder als peritubarer Absceß.

Da solche Senkungen an das Vorhandensein größerer pneumatischer Hohlräume in der Spitze des Warzenfortsatzes gebunden sind, findet man sie niemals bei ganz kleinen Kindern. Dagegen treten bei kleinen Kindern oftmals Drüsenabscesse am Hals bei Mastoiditis auf.

Charakteristisch für diese zu Senkungsabscessen führenden Erkrankungen der Warzenfortsatzspitze ist, daß die Spitze des Processus mastoideus sich nicht nach innen umgreifen läßt und bei der Betastung „verbreitert“ erscheint.

5. Die Pyramidenspitzeneiterung. Bei dem Vorhandensein von pneumatischen Zellkomplexen, die sich um das Labyrinth herum und zwischen den Bogenmägen hindurch bis in die Pyramidenspitze erstrecken, kommt es mitunter bei einer Mastoiditis auch zur Miterkrankung dieser Zellgebiete. Wegen der großen Bedeutung, die diese Erkrankung durch ihre genaue Erforschung in den letzten Jahren gewonnen hat, wird sie in einem besonderen Kapitel besprochen werden (s. S. 133).

6. Die Facialislähmung. Sie kommt dadurch zustande, daß bei einer Mastoiditis ein Knocheneinschmelzungsprozeß auf den in der Tiefe der hinteren Gehörgangswand verlaufenden Teil des Facialiskanals übergreift. Dies ist besonders dann möglich, wenn in der Nähe dieses Kanals, entlang der hinteren Gehörgangswand eine tiefgehende pneumatische Zellbildung besteht. Von solchen Zellkomplexen kann eine Eiterung in den Kanal einbrechen und auch zu einer Entzündung und Vereiterung des Nerven selbst führen. In solchen Fällen kann nur eine sofortige Operation den Facialis noch retten. Weniger ernst zu nehmen sind Facialislähmungen, die nicht erst im Verlauf einer Mastoiditis, sondern gleich im Anfang einer Mittelohrentzündung auftreten. Diese beruhen meist darauf, daß im Bereich einer Dehiscenz im Faciakanal in seinem Verlauf durch die Paukenhöhle die Entzündung von der Paukenhöhlenschleimhaut direkt auf den Nerven übergreift. Diese Facialisparesen gehen meist nach Abklingen der ersten akuten Erscheinungen von selbst wieder zurück.



Abb. 98. Senkungsabsceß am Halse bei Mastoiditis.

Bei kleinen Kindern ist der Verlauf der Mastoiditis in mehrfacher Hinsicht ein anderer als bei Erwachsenen:

Solange im frühesten Kindesalter außer dem Antrum noch keine, oder erst wenige Hohlräume im Knochen vorhanden sind, und die bis ins Antrum gehende Fissura mastoideo-squamosa (Abb. 87) noch teilweise offensteht, kann der in Paukenhöhle und Antrum eingeschlossene Eiter einer akuten Mittelohrentzündung an der Außenseite des Schläfenbeines unter Periost und Haut treten, ohne daß eine Zerstörung im Knochen selbst besteht.

Wenn die Fissura mastoideo-squamosa völlig geschlossen und die Pneumatisierung des Warzenfortsatzes eingetreten ist, verläuft die akute Mastoiditis der Kinder anatomisch schon so wie bei Erwachsenen und bietet klinisch dieselben lokalen Erscheinungen wie bei diesen, mit dem einzigen Unterschiede, daß der Durchbruch des Eiters nach außen in der Regel um so früher erfolgt, je jünger der Patient ist. Was jedoch die Allgemeinsymptome betrifft, so ist ein bemerkenswerter Unterschied gegenüber dem Verlaufe bei den Erwachsenen vorhanden: Die Mastoiditis verläuft bei Kindern bis zu etwa 10 Jahren im Gegensatz zur Mastoiditis der Erwachsenen oft mit hohem remittierendem Fieber.

Häufig schreitet die Einschmelzung des Knochens in der Tiefe des Warzenfortsatzes bis zur Dura der mittleren oder hinteren Schädelgrube, bis zum Sinus oder bis zum Labyrinth fort, bevor noch außen am Warzenfortsatz irgendein Zeichen der Knochenkrankung bemerkbar wird. Die Folgen dieses Eiterdurchbruches nach innen sind, wenn nicht rechtzeitig operiert wird, Extraduralabscesse, Meningitis, Hirnabsceß, Sinusphlebitispyämie oder Labyrinthitis (s. S. 172 Verwicklungen der entzündlichen Mittelohrerkrankungen).

Derartige tiefliegende, versteckte, schwer nach außen durchbrechende Einschmelzungsherde bilden sich namentlich aus bei irregulär-gehemmt-pneumatisierten Warzenfortsätzen mit dicker Rindencompacta. Man bezeichnet diese deshalb direkt als „gefährliche Warzenfortsätze“.

Die **Diagnose** derjenigen Fälle von Mastoiditis, die bereits Durchbrucherscheinungen nach außen zeigen, ist nach dem oben Gesagten leicht. Auch bei den Fällen, bei denen tiefe Senkungsabscesse am Hals oder Abscesse im Rachenraum auftreten, wird der erfahrene Arzt, wenn eine Sekretion aus dem Ohr besteht, an einen Zusammenhang mit der Ohreiterung denken. Man wird aber bedenken müssen, daß derartige Absceßbildungen auch auftreten können, ohne daß überhaupt eine Sekretion aus dem Ohr bestanden hat, oder auch, wenn die Absonderung aus dem Ohr bereits versiegt ist, die Perforation sich geschlossen hat und das Trommelfell schon abgeblaßt ist.

Einen Anhaltspunkt für eine fortschreitende Knochenzerstörung im Warzenfortsatz bei geschlossenem Trommelfell können wir in vielen Fällen auch aus dem Ergebnis der morphologischen Blutuntersuchung und der Blut-senkungsreaktion gewinnen. Bei älteren Leuten wird man schließlich nie versäumen, die Zuckerprobe im Urin und im Blut vorzunehmen, da gerade bei Diabetes erfahrungsgemäß sich oft ausgedehnte Knochenzerstörungen im Warzenfortsatz völlig symptomlos entwickeln.

Da nun einerseits bei einer großen Zahl von Mastoiditiden der Knocheneinschmelzungsprozeß sich einen Weg nach innen in die Schädelhöhle oder ins Labyrinth sucht, bevor er nach außen durchbricht und dann die oben beschriebenen klinischen Erscheinungen macht, und andererseits eine Mastoiditis schon „operationsreif“ sein kann, bevor Durchbrucherscheinungen nach außen auftreten, ist es für den praktischen Arzt notwendig, Anhaltspunkte dafür zu haben, wie lange er bei einer akuten Mittelohreiterung mit Mastoiditis die Verantwortung selbst übernehmen kann und wann er hingegen verpflichtet ist, den Patienten dem Facharzt zuzuweisen. Es seien dafür folgende

Richtlinien für den praktischen Arzt

aufgestellt:

a) Auch wenn keinerlei Druckempfindlichkeit des Warzenfortsatzes besteht, kein Fieber und keinerlei Schmerzen vorhanden sind und keine Störung des Allgemeinbefindens geklagt wird, muß der Facharzt zu Rate gezogen werden:

1. wenn 3 Wochen nach dem Beginn einer akuten Mittelohreiterung das Ohr noch läuft, auch wenn die Sekretion nur noch gering ist;

2. wenn nach spätestens 14 Tagen die Sekretion nicht deutlich nachläßt, oder sogar an Stärke zunimmt, besonders wenn das Sekret rahmig-eitrig wird und noch Pulsation vorhanden ist oder wieder auftritt;

3. wenn — auch beim Nachlassen der Absonderung aus dem Ohr — das Trommelfell nach spätestens 14 Tagen nicht sichtlich abblaßt oder immer noch vorgewölbt ist und Schleimhautprolapse an ihm auftreten;

4. wenn 14 Tage nach dem Beginn noch Temperatursteigerung — wenn auch nur in geringem Maße — vorhanden ist, besonders aber wenn immer wieder neue Fieberschübe auftreten

b) Eine Zuweisung an den Facharzt ist ferner erforderlich, wenn eine schon anfangs vorhandene Druckempfindlichkeit des Warzenfortsatzes zunimmt, oder wenn eine Druckschmerzhaftigkeit des Processus mastoideus erst im Verlauf der Erkrankung auftritt. Ferner natürlich dann, wenn Durchbrucherscheinungen oder Absceßbildungen in irgendeiner der oben beschriebenen Arten sich bemerkbar machen.

c) Sofortige Überweisung an den Facharzt ist notwendig, wenn (auch nach Abklingen oder scheinbarer Ausheilung einer akuten Otitis), auch nur die geringsten Anzeichen einer labyrintharen oder cerebralen Komplikation oder einer Sinuserkrankung (s. S. 168) auftreten, also Schwindel, Nystagmus, plötzliche Ertaubung, Erbrechen, starke Kopfschmerzen, Nackensteifigkeit, Benommenheit, Krämpfe, Schüttelfrost, plötzlicher hoher Temperaturanstieg. Ebenso ist sofortige fachärztliche Untersuchung notwendig beim Auftreten von Pyramidenspitzensymptomen (s. S. 133), auch wenn vielleicht schon Wochen seit dem Abklingen einer Mittelohrentzündung vergangen sind.

d) Beim Auftreten einer Facialislahmung ist ebenfalls sofort der Facharzt zu Rate zu ziehen.

Verfährt der praktische Arzt nach diesen Richtlinien, so kann er dadurch den Patienten vor schweren Gefahren und sich selbst vor schweren Enttäuschungen bewahren.

Sache des Facharztes ist es nunmehr, zu entscheiden, ob auf Grund der klinischen Erscheinungen eine operative Behandlung angezeigt ist oder ob noch weiter abgewartet werden kann.

Bei den Fällen mit den Anzeichen einer drohenden oder gar einer ausgebildeten Komplikation und bei den Fällen mit Durchbrucherscheinungen oder Absceßbildungen ist die Situation klar sie müssen sofort operiert werden, gleichviel wie alt die Otitis media oder die Mastoiditis sind

Bei den übrigen Mastoiditiden ohne derartige Erscheinungen muß vom Facharzt die Frage entschieden werden. Handelt es sich nur um eine Eiteransammlung in den pneumatischen Hohlräumen des Warzenfortsatzes, die noch spontan resorbiert werden und ausheilen kann, oder liegt bereits ein Einschmelzungsprozeß im Knochen vor?

Da bis zur Ausbildung eines größeren Knocheneinschmelzungsherd, vom Beginn der Mittelohrentzündung ab gerechnet, etwa 2—3 Wochen vergehen, muß die Entscheidung dieser Frage etwa am Ende der dritten Woche klar gefällt werden: Denn sind größere Einschmelzungsherde im Warzenfortsatz vorhanden, so ist in diesem Stadium einer Mastoiditis mit einer Spontanheilung nicht mehr zu rechnen. Überdies besteht, ohne daß auch im weiteren Verlauf äußerlich sichtbare Zeichen auftreten, die dauernde Gefahr, daß früher oder später der Eiter irgendwohin nach innen durchbricht, und sich eine lebensgefährliche Komplikation ausbildet. Auch das sonst für das Bestehen einer Knocheneinschmelzung typische Zeichen der starken rahmigen Eiterung läßt uns leider häufig im Stich, weil der Eiterabfluß aus der Knocheneinschmelzungshöhle durch Granulationsbildung behindert sein kann. Außerdem gibt es nicht nur bei der Mucososotitis (s. S. 138), sondern auch bei anderen Infektionsarten Fälle von Mittelohrentzündung, besonders bei Kindern, bei denen das Trommelfell sich schließt und eine Einschmelzung im Processus mastoideus sich hinter dem geschlossenen Trommelfell ausbildet (UFFENORDE).

Woran erkennt man nun aber beim Fehlen äußerer Erscheinungen in der Umgebung des Warzenfortsatzes oder an ihm selbst, daß in seinem Inneren Einschmelzungsherde vorhanden sind?

Für solche Fälle besitzt der röntgenologisch geschulte Ohrenfacharzt ein sehr wertvolles diagnostisches Hilfsmittel in der

Röntgenaufnahme des Warzenfortsatzes.

Die Technik der Röntgenaufnahme des Warzenfortsatzes wurde bereits oben (S. 30) beschrieben. In der Tatsache, daß die Aufnahmetechnik nicht ganz einfach ist, liegt einer der Gründe dafür, daß das Röntgenverfahren, im Gegensatz zu seiner häufigen Anwendung auf anderen Gebieten der Medizin, bei den Erkrankungen des Ohres immer noch nicht Allgemeingut der Ohrenärzte geworden ist. Der Hauptgrund aber ist darin zu suchen, daß die Deutung des

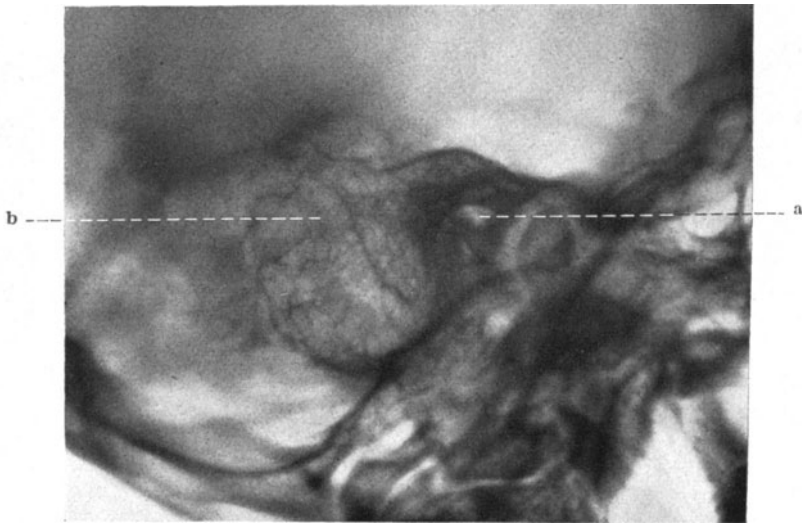


Abb 99 Verschleierung des Röntgenbildes eines gut pneumatisierten Warzenfortsatzes bei 8 Tage alter Mastoiditis. a Äußerer Gehörgang, b Warzenfortsatz.

Vergleiche hiezu das in Abb. 84 dargestellte Röntgenbild eines gesunden gut pneumatisierten Warzenfortsatzes.

Röntgenbildes vom erkrankten Warzenfortsatz gewisse Schwierigkeiten bietet und große Erfahrung verlangt, weil schon der nichterkrankte Processus mastoideus außerordentlich große individuelle Verschiedenheiten in seinem strukturell-anatomischen Aufbau zeigt. An den Schwierigkeiten einer Untersuchungsmethode darf deren Anwendung aber doch nicht scheitern, wenn sie wirklich imstande ist, unser diagnostisches Rüstzeug zu ergänzen!

Auch der Einwand, der vielfach gegen die Verwendung der Röntgenstrahlen in der Otologie erhoben wird, daß unsere übrigen klinischen Untersuchungsmethoden zur Diagnostik der Ohrerkrankungen ausreichen, entbehrt der Begründung und ist, jedenfalls zum Teil, auf ungenügende röntgenologische Erfahrung zurückzuführen. Wer sich einmal gründlich mit der Methode vertraut gemacht hat, wird sie nicht mehr missen wollen. Freilich darf man sich, wenn man die Röntgendiagnostik des Warzenfortsatzes lernen will, nicht damit begnügen, nur gelegentlich bei komplizierten und unklaren Fällen Röntgenbilder anzufertigen, sondern man muß sich, um Röntgenbilder des erkrankten Warzenfortsatzes richtig deuten zu lernen und um Erfahrungen zu sammeln,

naturgemäß zuerst an klinisch klaren Fällen darüber orientieren, was überhaupt im Röntgenbild zu sehen ist. Jeder, der sich auf diese Weise eingehend mit der Röntgendiagnostik des Ohres befaßt, wird zu der Überzeugung kommen, daß die Röntgenuntersuchung bei den akuten Otitiden und Mastoiditiden nicht nur als unterstützende Hilfsmethode zu verwerfen ist, sondern daß das Röntgenbild in vielen Fällen, bei denen die übrigen diagnostischen Hilfsmittel versagen, bei der Indikationsstellung zu operativen Eingriffen von ausschlaggebender Bedeutung sein kann.

Im einzelnen zeigt uns das Röntgenbild bei der akuten Otitis und Mastoiditis folgendes:

Schon das Übergreifen einer akuten Mittelohrentzündung auf den Warzenfortsatz gibt sich im Röntgenbild infolge der Schleimhautschwellung und der Ausfüllung der Zellen mit Eiter als Verschleierung zu erkennen. Die

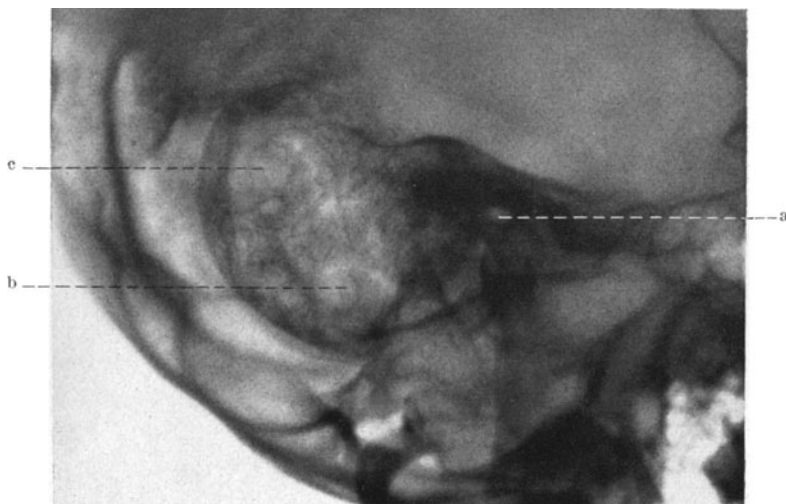


Abb. 100. Röntgenbild desselben Falles wie Abb. 99, 8 Tage später. Man sieht an der Spitze des Warzenfortsatzes und hinten oben einen Einschmelzungsherd a Außerer Gehörgang, b Einschmelzungsherd an der Spitze des Warzenfortsatzes, c Einschmelzungsherd im hinteren oberen Teil des Warzenfortsatzes.

Verschleierung kann entweder das ganze Zellsystem betreffen, oder sie findet sich, besonders im Frühstadium der Erkrankung, nur an einzelnen Stellen. Je nach dem Grad der entzündlichen Veränderungen in den Warzenfortsatzzellen finden wir alle Übergänge von einer leichten Verschleierung bis zur stärkeren Verschattung.

Ist es im weiteren Verlauf bereits zu einem Übergreifen des Entzündungsprozesses auf den Knochen gekommen, so treten an den Zellzwischenwänden, die im Röntgenbild eines gesunden, pneumatisierten Warzenfortsatzes scharf gezeichnet und regelmäßig begrenzt erscheinen, mehr oder weniger deutliche Veränderungen auf: Die knöchernen Wände zwischen den einzelnen Zellen verlieren ihre normale Dichte, sie sehen verschwommen aus, oder ihre Konturen werden unregelmäßig, sie erscheinen verdünnt, stellenweise durchbrochen und verschwinden schließlich ganz. Durch Zusammenfließen solcher zerstörter, einzelner Zellen entstehen dann Einschmelzungsherde und größere Knochenhöhlen, die sich im Röntgenbild — je nachdem, ob sie mit Eiter oder mit Granulationen ausgefüllt sind — als mehr oder weniger deutliche Aufhellung oder zuweilen auch als Abschattung darstellen.

Sehr erleichtert ist uns die rontgenologische Erkennung von Einschmelzungen im Processus mastoideus, wenn wir in der Lage waren, gleich zu Beginn der Mittelohrentzündung ein Röntgenbild anzufertigen und damit gewissermaßen ein Bild des noch gesunden Warzenfortsatzes zu bekommen. Macht man bei solchen Fällen in Zwischenräumen von 8—10 Tagen weitere Aufnahmen des Processus mastoideus, so läßt sich durch Vergleich dieser Serienaufnahmen mit dem zu Beginn der Erkrankung gewonnenen Bild darauf häufig sehr schon die Entwicklung von Einschmelzungsherden verfolgen.

Bei guter Übung im Deuten von Warzenfortsatz-Röntgenbildern ist es gar nicht selten möglich, rontgenologisch festzustellen, daß ein Knochenzerstorungsprozeß bereits bis an die Dura oder an den Sinus heranreicht. Man sieht dann

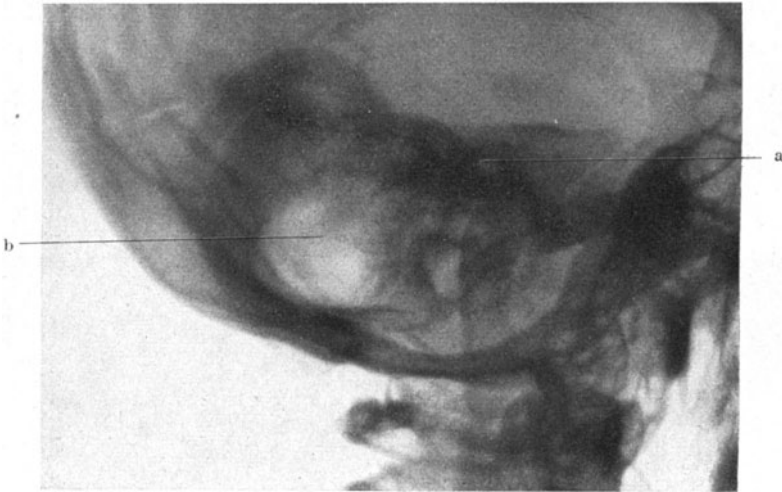

Abb 101 Röntgenbild eines gut pneumatisierten Warzenfortsatzes mit großer, fast den ganzen Warzenfortsatz einnehmender Einschmelzungshohle bei einer 5 Wochen alten Mastoiditis a) Äußerer Gehörgang, b) Einschmelzungshohle

in solchen Fällen an der dem Schläfenlappen des Gehirns anliegenden Lamina interna des Schläfenbeins oder am knöchernen Sulcus des Sinus sigmoideus kleine, oder mitunter auch größere, zackige, unregelmäßig begrenzte Defekte, die manchmal wie aus dem Knochen „ausgestanzt“ aussehen Auch Unterbrechungen der oberen Pyramidenkante kann man rontgenologisch erkennen, wenn ein Knochenprozeß sich in dieser Gegend bis ans Gehirn herangearbeitet hat. Wer diese feinere Röntgendiagnostik beherrscht, wird bei sonst symptomlos im Warzenfortsatz sich entwickelnden Einschmelzungsherden gelegentlich in der Lage sein, die plotzliche Entstehung einer Gehirn- oder einer Sinuskomplikation zu verhindern. Mit großem Vorteil verwenden wir bei dieser feineren Röntgendiagnostik das Stereobild und gegebenenfalls das Röntgen-Schichtaufnahme-Verfahren.

Schwieriger als die gut und regelmäßig pneumatisierten Warzenfortsätze sind zu beurteilen die bereits oben erwähnten sog „gefährlichen Warzenfortsätze“, d. h. die irregular-, reduziert-dickwandigen Typen und ganz besonders auch die Warzenfortsätze mit teilweise spongiosen oder kompaktem Knochen und mit dicker Außenwand, weil bei ihnen der dichte Knochen selbst größere in der Tiefe gelegene Einschmelzungsherde verdecken kann Man wird sich also bei solchen Fällen nicht allzusehr auf das Röntgenbild verlassen.

Mit der Möglichkeit, Knocheneinschmelzungsherde im Warzenfortsatz röntgenologisch festzustellen, ist aber die Bedeutung des Röntgenbildes nicht erschöpft, sondern sein Wert zeigt sich weiterhin in folgendem:

1. Stellt sich in den Röntgenserienaufnahmen eine Aufhellung des anfangs verschleierten Warzenfortsatzes ohne Bildung von Einschmelzungsherden heraus, so sind wir auch bei fortdauernder Eiterung berechtigt, selbst über die kritische dritte Woche hinaus mit der Operation zu warten (natürlich nur, wenn nicht klinische Symptome dazu zwingen). Gar nicht selten erleben wir dann, daß eine Mastoiditis in der 5. oder 6. Woche doch noch spontan ausheilt. Wir können also mit Hilfe des Röntgenbildes unter Umständen einen Patienten vor der Operation bewahren.

Die Möglichkeit, auf Grund des Röntgenbildes mit dem operativen Eingriff so lange zu warten, bis sich im Warzenfortsatz ein Einschmelzungsherd ausgebildet hat, ist für den weiteren Heilverlauf auch aus einem anderen Grunde überaus wichtig; denn die Erfahrung hat gelehrt, daß eine „Frühoperation“ der Mastoiditis gefährlicher ist, als wenn wir mit dem Eingriff abwarten, bis der Körper seine Abwehrkräfte auf die Infektion eingestellt hat. Weiter hat die Erfahrung gezeigt, daß aufgemeißelte Warzenfortsätze dann am schnellsten ausheilen, wenn bereits eine Einschmelzung der Warzenfortsatzzellen stattgefunden und sich eine Demarkationszone gebildet hat.

2. Mit Hilfe des Röntgenbildes sind wir aber nicht nur in der Lage, einen Patienten mit Mastoiditis vor einer unnötigen Operation zu bewahren, sondern wir können auf der anderen Seite auch in vielen Fällen das lange Hinausschieben einer Operation vermeiden, damit die Krankheit abkürzen und die Gefahr der Entstehung von Komplikationen verhindern. Wie schon oben erwähnt, können sich im Innern des Processus mastoideus sogar größere Einschmelzungshöhlen entwickeln, ohne daß äußerlich am Warzenfortsatz sich irgendwelche Anzeichen davon bemerkbar machen und ohne daß auch sonst irgendwelche klinische Zeichen darauf hinweisen (Mastoiditiden bei geschlossenem Trommelfell!). Stellt man nämlich im Röntgenbild einen oder mehrere größere Einschmelzungsherde fest, so hat es, trotz des Fehlens sonstiger Symptome, auf Grund derer sonst die Indikation zum operativen Eingreifen gestellt wird, keinen Zweck, die Operation noch weiter hinauszuschieben, da erfahrungsgemäß bei solchen Einschmelzungsherden mit einer Spontanheilung doch nicht mehr zu rechnen ist und eine operative Behandlung doch früher oder später notwendig wird.

3. Von ganz besonderer Bedeutung ist das Röntgenbild des Warzenfortsatzes weiterhin deshalb, weil wir mit seiner Hilfe in der Lage sind, bei den sich in die Länge ziehenden und daher den Verdacht einer Mastoiditis erweckenden subakuten Mittelohreiterungen festzustellen, ob im Warzenfortsatz überhaupt die anatomischen Bedingungen für die Entstehung einer akuten Mastoiditis — ein pneumatisches Zellsystem — vorhanden sind, oder ob nicht vielmehr eine Mittelohreiterung bei kompaktem Warzenfortsatz vorliegt. Finden wir im Röntgenbild einen kompakten Processus mastoideus, so können wir daraus schließen, daß das Fortbestehen der Eiterung nicht auf Knocheneinschmelzungsvorgängen im Warzenfortsatz beruht, sondern durch die anatomische Beschaffenheit der in solchen Fällen im Mittelohr vorhandenen hyperplastischen Schleimhaut bedingt ist. Werden derartige Fälle doch operiert, so wird dadurch meist nichts erzielt, denn sie produzieren auch nach der Operation ihr schleimig-eitriges Sekret ruhig weiter. Zudem wird durch die Operation manchmal nur erreicht, daß zu der eiterabsondernden Öffnung im Trommelfell noch eine zweite Fistel auf dem Warzenfortsatz hinzukommt, denn Aufmeißelungshöhlen bei kompaktem Processus mastoideus heilen erfahrungsgemäß sehr schlecht.

4. Auch für den Gang der Operation einer Mastoiditis kann uns das Röntgenbild wertvolle Winke geben. Einmal macht es uns auf einen nach vorn oder nach außen gelagerten Sinus aufmerksam, weiter gibt es uns Aufschluß über das Vorhandensein von besonders weit nach vorn in den Processus zygomaticus oder nach oben in die Schläfenbeinschuppe reichenden Zellsystemen. Es ist wichtig, derartige Zellsysteme bei der Operation nicht zu übersehen, weil der Heilverlauf einer operierten Mastoiditis in hohem Maße davon abhängig ist, daß alle Zellen des Warzenfortsatzes restlos ausgeräumt werden. Bei nicht zur Ausheilung gekommenen operierten Mastoiditisfällen lassen sich solche stehengebliebene Zellgruppen nachträglich noch im Röntgenbild erkennen.

5. Schließlich sei noch erwähnt, daß das Röntgenbild uns auch bei der Differentialdiagnose zwischen entzündlichen Erkrankungen des äußeren Gehörgangs und Mittelohrentzündungen wertvolle Dienste leistet. Führt eine Furunkulose des Gehörgangs zu einer Weichteilschwellung und Absceßbildung über dem Processus mastoideus, so unterscheidet sich das klinische Bild häufig nicht scharf von dem eines Mastoiddurchbruches nach dem Gehörgang zu. In solchen Fällen gibt das Röntgenbild die Entscheidung. Zwar kann auch eine starke, vom Gehörgang ausgehende Schwellung der Weichteile über dem Warzenfortsatz eine leichte Verschleierung des Processus mastoideus machen, sie ist jedoch von dem Röntgenbefund, wie wir ihn bei einer vorgeschrittenen Mastoiditis finden, in der Regel leicht zu unterscheiden. Die Abb. 99, 100 und 101 zeigen Röntgenbilder von Warzenfortsätzen bei Mastoiditis.

Differentialdiagnose. Wie schon erwähnt, kommen bei einer Mastoiditis differentialdiagnostisch Drüsenschwellungen und Drüsenabscesse und nach hinten durchgebrochene Gehörgangsfurunkel in Betracht. Drüsenabscesse auf dem Warzenfortsatz entstehen häufig bei kleinen Kindern infolge von Kratzekzemen der Kopfhaut bei Kopfläusen. Man achte daher bei der Untersuchung von Kindern darauf. Die Unterscheidung zwischen Mastoiditis mit Periostschwellung auf dem Warzenfortsatz und durchgebrochenem Gehörgangsfurunkel kann auch dem geübten Facharzt mitunter sehr schwer fallen, besonders bei Mittelohrentzündungen mit geschlossenem Trommelfell, und wenn die Patienten angeben, daß schon vor der Erkrankung eine Schwerhörigkeit bestanden hat. In den meisten Fällen wird sich jedoch durch eine mehrmalige Untersuchung des Patienten und eine Beurteilung des vorliegenden Falles an Hand der bei der Besprechung der Gehörgangsfurunkulose erwähnten differentialdiagnostischen Merkmale (s. auch die Tabelle 2 auf S. 66) die Entscheidung leicht fällen lassen.

Erwähnt sei noch, daß bei einer Mastoiditis differentialdiagnostisch auch ein maligner Tumor des Schläfenbeins oder ein Gumma der Warzenfortsatzgegend in Frage kommt.

Prognose. Eine große Anzahl von Mastoiditiden heilt, oftmals noch nach wochenlangem Andauern der Eiterung aus dem Mittelohr, spontan aus. Auch bei nicht spontan zur Heilung kommenden Mastoiditiden ist die Prognose günstig, sobald wir den richtigen Zeitpunkt für die Operation wählen.

Wird eine Mastoiditis mit Knocheneinschmelzungsherden und Durchbrüchen nach außen nicht operiert, so entsteht günstigenfalls eine dauernd eiternde Fistel auf dem Warzenfortsatz, meist aber tritt früher oder später eine cerebrale oder labyrinthäre Komplikation hinzu.

Behandlung. Solange man nicht durch irgendeinen der oben angeführten Gründe gezwungen ist, eine Mastoiditis zu operieren, ist ihre Behandlung die

gleiche wie bei der gewöhnlichen akuten Mittelohrentzündung: feuchte Umschläge, Wärmebehandlung, gegen Schmerzen Analgetica, bei Fieber selbstverständlich Bettruhe.

Die Sulfonamidbehandlung der Mastoiditis verspricht nur einen Erfolg, wenn sie — was schon oben bei der Behandlung der akuten Mittelohrentzündung (s. S. 109) erwähnt wurde — sofort nach dem Beginn der Erkrankung einsetzt, also im Stadium der Exsudatausscheidung in die Warzenfortsatzzellen. Sind bereits Knocheneinschmelzungsherde im Processus mastoideus vorhanden, so ist die Behandlung mit Sulfonamiden nicht nur wirkungslos, sondern sie bringt auch die Gefahr mit sich, daß Symptome, die sonst zu einem operativen Eingriff Veranlassung geben würden, durch die auf der Sulfonamidbehandlung beruhenden Verschleierung des Krankheitsbildes verdeckt werden. Heilt deshalb eine sulfonamidbehandelte, akute Mittelohrentzündung mit Mastoidbeteiligung nicht spätestens nach 2 Wochen aus, so ist die Behandlung abzusetzen; auf keinen Fall sollte die Sulfonamidbehandlung über die 3. Woche hinaus fortgesetzt werden. Auf Grund der bisher in der Literatur mitgeteilten Erfahrungen kann zwar gesagt werden, daß der Prozentsatz der zur Operation reifen Mastoiditiden durch die Sulfonamidbehandlung zweifellos eine Herabsetzung erfahren wird. Ob allerdings die von einigen Autoren in der ersten Begeisterung über gute Erfolge mit dieser Behandlungsmethode der akuten Mittelohrentzündung aufgestellte Behauptung, daß „die Antrotomie nach Übernahme des Eubasins in unseren Behandlungsschatz eine sehr seltene Operation werden wird“ sich als richtig erweisen wird, das bleibt abzuwarten.

Die operative Behandlung der Mastoiditis besteht in der typischen „Aufmeißelung des Warzenfortsatzes“ (Mastoidektomie, fälschlicherweise Antrotomie genannt). Die Operation hat zum Ziel die Aufdeckung und Entfernung des Einschmelzungsherdes im Knochen unter gleichzeitiger Eröffnung des Antrums mastoideum und Ausräumung des ganzen Zellsystems des Warzenfortsatzes.

Indikation zur Aufmeißelung des Warzenfortsatzes.

Der richtige Zeitpunkt für die Operation einer Mastoiditis läßt sich nicht — wie dies vielfach geschieht — allein nach der Dauer der Erkrankung, sondern nur nach deren Verlauf und auf Grund der dabei auftretenden Veränderungen im Warzenfortsatz bestimmen. Es gibt Fälle von Mastoiditis, die wegen irgendwelcher Erscheinungen schon in den ersten Tagen der ursächlichen Mittelohrentzündungen operiert werden müssen und wiederum andere, bei denen die Operation erst nach mehrwöchigem Verlauf angezeigt ist. Die Frage nach dem günstigsten Zeitpunkt einer Aufmeißelung kann also nicht so gestellt werden: was ist richtig, „Frühoperation“ oder „Spätoperation“ — sondern die Antwort auf die Frage, wann wir eine Mastoiditis operieren sollen, kann nur lauten: „zur rechten Zeit“.

Was insbesondere die von vielen Operateuren empfohlene „grundsätzliche Frühoperation“ anbetrifft, so ist davor entschieden zu warnen, denn es kann gar kein Zweifel darüber bestehen, daß dadurch ein natürlicher Heilungsvorgang im Warzenfortsatz gestört werden kann, und daß durch ein solches Vorgehen gerade das hervorgerufen wird, was wir durch einen operativen Eingriff vermeiden wollen: die Entstehung einer cerebralen Komplikation oder einer Sinusthrombose. Wird nämlich dabei — was sich häufig nicht vermeiden läßt — die Dura oder der Sinus freigelegt, so bringt man die vorher gesunde Hirnhaut oder den intakten Sinus mit dem im Frühstadium einer Mastoiditis von hochvirulenten Erregern durchsetzten Eiter in Berührung, und es kann dadurch eine Komplikation entstehen. Freilich wird man in solchen frühoperierten Fällen,

wenn die Erkrankung letal ausgeht, den Einwand eines „Frühoperateurs“, daß es sich eben um einen schweren Fall gehandelt hat, der wahrscheinlich auch ohne Operation von vornherein verloren war, oder daß der Fall vielleicht doch noch zu spät operiert worden ist, nie widerlegen können.

Bei dem vielgestaltigen Verlauf, den eine Mastoiditis nehmen kann, kann man den richtigen Zeitpunkt für die Operation niemals rein schematisch festlegen, sondern ausschlaggebend dafür ist — besonders bei unklaren Fällen — die ärztliche Erfahrung und oftmals die rein gefühlsmäßige Beurteilung, die Intuition. Die folgenden Richtlinien sollen daher nur Anhaltspunkte dafür geben, wann die Aufmeißelung des Warzenfortsatzes angezeigt ist. Im wesentlichen enthalten sie dieselben klinischen Symptome, die wir bereits oben in den Richtlinien zusammengefaßt haben, die wir dem praktischen Arzt dafür gegeben haben, wann er fachärztliche Hilfe in Anspruch nehmen muß.

1. Unverzüglich und ohne Rücksicht auf die Dauer einer Mastoiditis oder einer akuten Otitis media muß die Aufmeißelung des Warzenfortsatzes vorgenommen werden, wenn sich die auch nur geringsten Zeichen einer cerebralen Komplikation, einer Sinuskompliation oder einer Labyrinthitis bemerkbar machen.

2. Sofortige Operation ist ferner notwendig, wenn die Mastoiditis an irgendeiner Stelle nach außen durchgebrochen ist.

3. Bei einer im Verlauf einer Mastoiditis aufgetretenen Facialislähmung muß ebenfalls sofort operiert werden.

4. Wenn, auch beim Fehlen von Durchbrucherscheinungen oder bei von Anfang der Erkrankung an geschlossenem oder im Verlauf derselben wieder geschlossenem Trommelfell, im Röntgenbild einwandfrei ein größerer Einschmelzungsherd festgestellt wird, darf die Operation nicht länger hinausgezögert werden.

5. Bei unklarem oder scheinbar negativem Röntgenbefund und beim Fehlen von Komplikations- oder Durchbrucherscheinungen muß operiert werden, wenn am Ende der dritten Woche noch oder wieder starke Drückempfindlichkeit des Warzenfortsatzes vorhanden ist; ferner, wenn eine nicht abnehmende, sondern eher noch zunehmende, vorwiegend rahmig-eitriges Sekretion besteht, besonders wenn sich dabei noch Pulsation zeigt.

6. Wenn alle die in den Punkten 1—5 erwähnten Erscheinungen nicht vorhanden sind oder nicht so eindeutig sind, daß sie uns vorher schon zur Operation veranlassen, sollte man mit einer Operation nicht mehr zuwarten, wenn eine akute Mittelohrentzündung bei röntgenologisch festgestelltem pneumatisierten Warzenfortsatz in der 5.—6. Woche noch nicht aufgehört hat, „zu laufen“.

Technik der Aufmeißelung des Warzenfortsatzes. Um den Gang der Operation verständlich zu machen, seien einige topographische Bemerkungen vorausgeschickt.

Will man das Antrum von der Außenseite des Schläfenbeines her auf kürzestem Wege erreichen, so halte man sich gegenwärtig, daß es beim Erwachsenen zwar noch ebenso wie beim Neugeborenen vom absteigenden Teile der Pars squamosa bedeckt wird, daß dieser aber nicht mehr eine dünne Schuppe, sondern eine $1\frac{1}{2}$ — $2\frac{1}{2}$ cm dicke Knochenlage darstellt. Da beim Erwachsenen nicht mehr alle Grenzen dieses absteigenden Teiles zu erkennen sind, so bedarf es einer genaueren Angabe, welche Stelle ihm entspricht. Oben wird diese Stelle von der Linea temporalis begrenzt, einer leistenförmigen Fortsetzung des Jochbogens, welche vom vorderen Gehörgangsrande horizontal nach hinten verläuft und alsbald hinter dem Gehörgange bogenförmig nach oben in den Winkel der Incisura parietalis zieht (Abb. 102). Die vordere Grenze wird durch den Gehörgang gebildet, die hintere entspricht dem Verlaufe der fötalen Fissura mastoideo-squamosa, die manchmal auch noch beim Erwachsenen angedeutet ist (Abb. 102) und in gerader Richtung von der Incisura parietalis gegen die Spitze des Warzenfortsatzes verläuft. Die obere und vordere Grenze

genügen zur Orientierung vollkommen. Legt man nach Spaltung und Zurückschiebung der Weichteile die Fingerspitze in den Winkel zwischen dem hinteren Gehörgangsrande und der Linea temporalis, so bedeckt man die Stelle, an der man einzugehen hat.

Diese Stelle zeigt noch mehrere bemerkenswerte Eigentümlichkeiten. Vor allem ist sie sicht- und fühlbar vertieft und verdient deshalb den ihr von BEZOLD gegebenen Namen Fossa mastoidea (Abb. 102). Ferner zeigt sie mehr oder minder zahlreiche Gefäßlöcher, deren Bedeutung schon erwähnt wurde. An ihrem vorderen oberen Teile pflegt eine höckerige Zacke zu sitzen, die Spina supra meatum (Abb. 102). Diese galt früher als wichtiger Orientierungspunkt, hat aber jetzt ihre praktische Bedeutung verloren, da wir

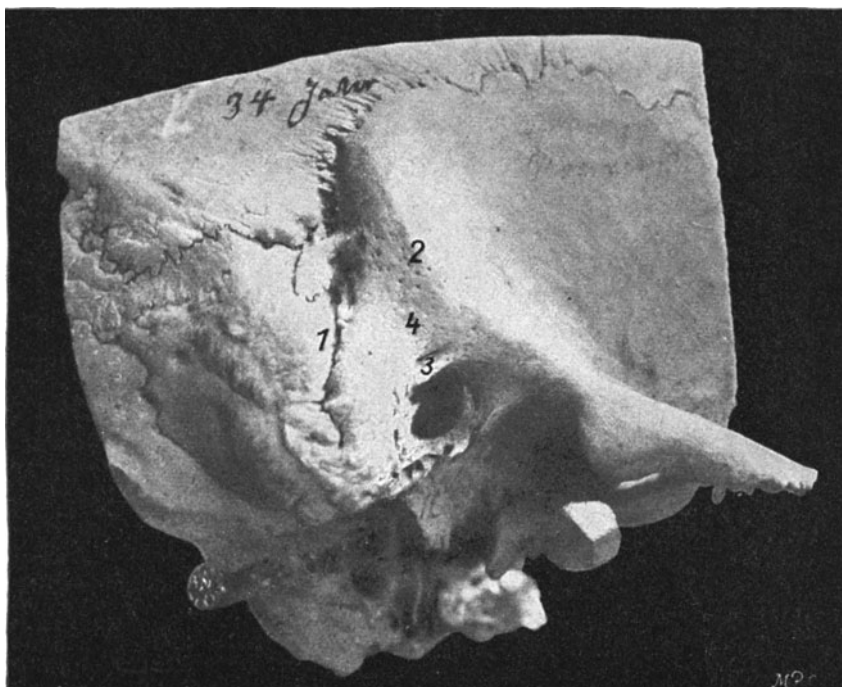


Abb. 102. Schläfenbein eines Erwachsenen mit erhaltener Fissura mastoideo-squamosa (1). 2 Linea temporalis. 3 Spina supra meatum. 4 Fossa mastoidea.

uns nicht mehr nach ihr, sondern nach dem hinteren Rande des Gehörgangs und nach der Linea temporalis richten.

Die Fossa mastoidea ist außen teilweise oder ganz von der Basis der Ohrmuschel bedeckt, je nachdem die Muschel mit breiter oder schmaler Fläche ansitzt (Abb. 103). Will man die Fossa mastoidea als Stelle, von der aus man das Antrum auf kürzestem Wege erreicht, ohne große nachträgliche Verschiebung der Weichteile aufdecken, so hat man den Hautschnitt in der Ansatzlinie der Ohrmuschel oder wenigstens sehr nahe derselben zu führen.

Wenn man nun von der Fossa mastoidea aus das Antrum erreichen will, hat man zu bedenken, daß das Operationsgebiet nach oben der mittleren Schädelgrube und deren Inhalt, dem Schläfenlappen des Großhirns, nahekommt. Der Boden der mittleren Schädelgrube liegt ungefähr in der Höhe der Linea temporalis.

Ehe man das Antrum erreicht, kann man ferner mit der Flexura sigmoidea des Sinus transversus in Kollision kommen (Abb. 104 und 105). Die Flexura ist manchmal so tief in den Warzenfortsatz eingebettet, daß sie der hinteren Gehörgangswand bis auf einige Millimeter nahekommen kann. Ein so weit vorgelagerter Sinus liegt stets auch weit nach außen und kann schon mit dem ersten Meißelschlage aufgedeckt werden.

Die unbequeme Vorlagerung des Sinus findet man niemals an stark dolichocephalen, oft aber an mesocephalen und noch häufiger an brachycephalen Schädeln, und der rechte Sinus liegt in 77% der Fälle weiter nach außen und vorn als der linke (KÖRNER).

Die Vorbereitung des Kranken geschieht natürlich in der gleichen Weise wie bei jeder anderen Operation. Die Operation kann bei verständigen Kranken in Lokal-

anästhesie gemacht werden, solange noch keine subperiostale Eiterung besteht. Verständig muß der Kranke freilich sein; denn die Erschütterung durch die Meißelschläge wird oft sehr unangenehm empfunden. Sonst wendet man Allgemeinnarkose (Avertin-, Evipan- oder Äthernarkose) an.

Die Lokalanästhesie führt man in der Weise aus, daß man die Haut in der ganzen Ansatzlinie der Ohrmuschel sowie auf dem Warzenfortsatz, und zuletzt die Weichteile zwischen häutigem und knöchernem Gehörgang infiltrierte.

Der Hautausschnitt verläuft tangential zur Ohrmuschel, etwa 1 cm hinter ihrem Ansatz, er beginnt etwas oberhalb der Linea temporalis und endet auf der Spitze des Warzenfortsatzes. Er wird sofort bis auf die Knochen geführt. Dann folgt die Zurückschiebung des Periostes zugleich mit der Haut und dem Sehnenansatz des Sternocleidomastoideus nach beiden Seiten, bis die vorderen

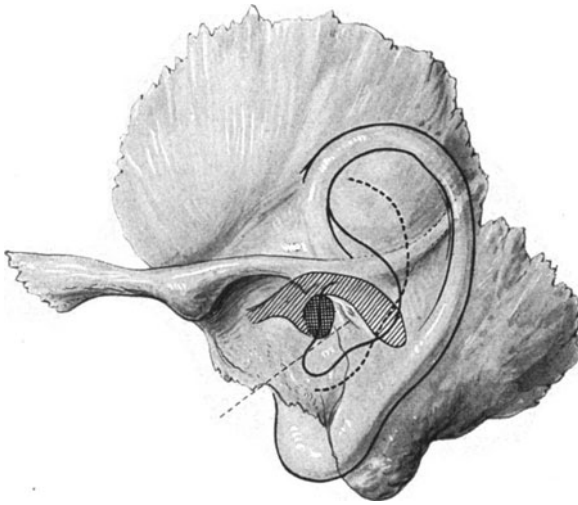


Abb. 103. Projektion des Antrum, der Paukenhöhle und des tympanalen Tubenteiles (schraffiert) nach außen. Ansatzlinie der Ohrmuschel punktiert (Nach MERKEL.)

Zur Aufmeißelung des Knochens verwendet man flache Hohlmeißel in der Breite von 12 mm. Zu schmalere Meißeln greift man nur da, wo der 12 mm breite nicht angewandt werden kann. Namentlich in der Nähe der Dura und des Sinus muß man breite Meißel anwenden.

Im allgemeinen gilt als Regel, nicht in der Richtung gegen Dura und Sinus zu meißeln. Man muß stets flache Späne ausmeißeln, indem man den Meißelgriff während des Antriebes durch leichte Schläge allmählich gegen den Kopf des Kranken senkt, bis der Span völlig abgetrennt ist.

Bei guter Kenntnis des Operationsgebietes und vorsichtigem Meißeln ist es kaum möglich, die

Dura oder den Sinus zu verletzen. Wenn der Meißel nicht geradezu auf diese Gebilde hineingetrieben wird, sondern flach langs derselben hin arbeitet, dringt er immer nur mit einem Teile seiner krummen Schneide durch den Knochen und drängt damit Dura und Sinus vom Knochen ab, ohne sie zu verletzen. Man beachte, daß der Meißel nur mit dem mittleren Teile seiner gebogenen Schneide im Knochen verschwindet; dringt eine seiner Ecken mit ein, so verliert man die Herrschaft über ihn.

Die Aufmeißelung des Knochens beginnt in der Fossa mastoidea, wo man den Knochen oft schon mißfarbig und mit Blutpunkten bedeckt findet, und geht parallel der Richtung des Gehörgangs in die Tiefe. Bestimmend für das weitere Vorgehen sind die vorgefundenen Verhältnisse.

Diese können folgende sein:

1. Man erreicht nach Abtragung weniger Knochenstücke den Einschmelzungsherd, der Granulationen, Eiter und erweichte Knochenstücke enthält. Der Eiter entleert sich oft pulsierend, was aber nicht beweist, daß er bis zur Dura geht und von den Hirnpulsationen bewegt wird. Oft erfolgt eine starke Blutung aus den Granulationen. Sobald größere Hohlräume erreicht sind, deckt man dieselben breit auf, dann löffelt man die Granulationen aus, und zwar zur Schonung des etwa bloßliegenden Sinus, von hinten und oben nach vorn und unten.

2. Erreicht man mit den ersten Meißelschlägen keinen eiter- oder granulationshaltigen Hohlraum und keine, den Weg des weiteren Vordringens weisende kranke Knochensubstanz, so muß man parallel der Richtung des Gehörgangs tiefer einmeißeln.

Je weiter man eindringt, desto größer muß die äußere Knochenöffnung werden, damit man die Tiefe übersehen kann; sie darf bis zum oberen Rande der Linea temporalis gehen,

und von der hinteren Gehörgangswand kann man beträchtliche Teile wegnehmen. Da bei den akuten Eischmelzungen das Antrum selten klein und fast immer von krankem Knochen oder kranken Hohlräumen umgeben ist, wird man leicht zu ihm hingeleitet.

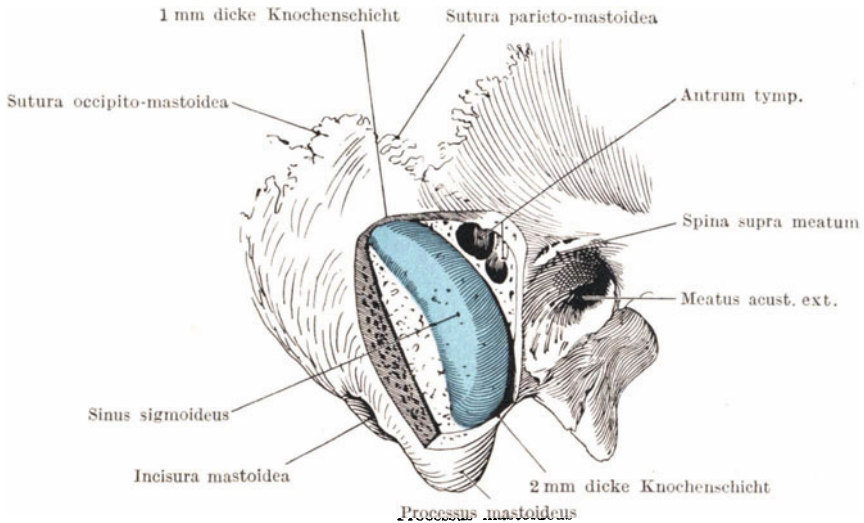


Abb. 104. Beziehungen zwischen dem Antrum mastoideum und dem Sinus sigmoideus, bei einem weit lateralwärts ausbiegenden, fast den ganzen vorderen Teil der Pars mastoidea ossis temporalis in Anspruch nehmenden Sinus sigmoideus, und gänzlichem Fehlen der Cellulae mastoideae. (Nach CORNING.)

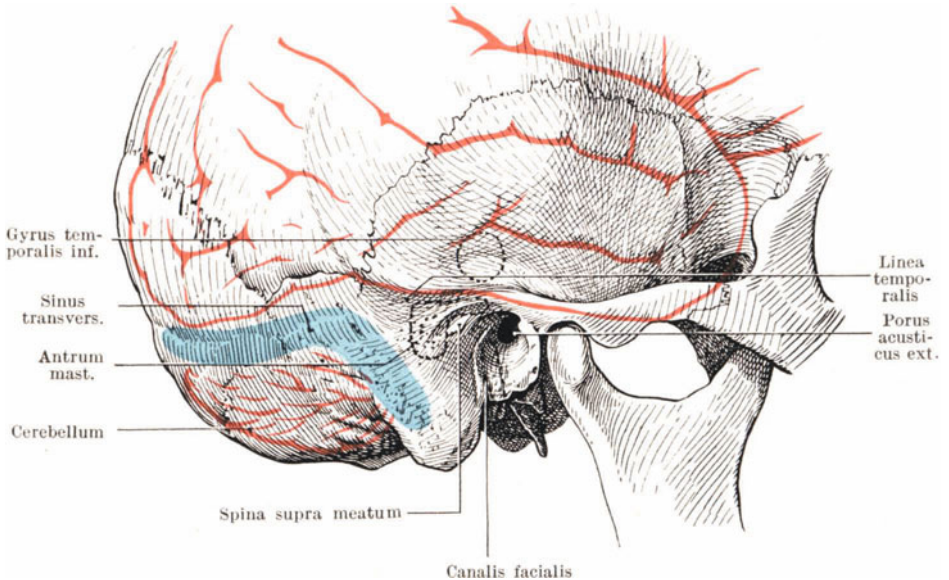


Abb 105. Projektion der Temporalwindungen, des Antrum mastoideum, des Sinus transversus, des Kleinhirns und der dritten, senkrecht verlaufenden Facialisstrecke auf die seitliche Schädelwandung. (Nach CORNING)

Je nach den vorgefundenen Verhältnissen hat man natürlich die Operation abzuändern.

Ist die Hohlle groß und reicht sie namentlich weit nach hinten, so ist ein zweiter Hautschnitt nötig, der von der geeigneten Stelle des ersten rechtwinklig nach hinten geht. Die hierdurch gebildeten beiden Hautzipfel legen sich später gut in die Knochenhöhle hinein, während über eine große Hohlle gespannte Haut einen schlecht heilenden Hohlraum bildet.

War der Eiter in den Gehörgang durchgebrochen, so muß man die knocherne Gehörgangswand bis zur Durchbruchsstelle entfernen und auch aus dem membranösen Gehörgange etwa vorhandene Granulationen auslöfeln.

Ist bereits ein Durchbruch und ein subperiostaler Absceß vorhanden, so legt man den Hautschnitt durch den höchsten Teil der Schwellung, evtl. durch die Hautfistel. Da die infiltrierten Gewebe außerordentlich dick (bis zu 2½ cm!) sein können, und die verdickte starre Haut sich schwer zurückschieben läßt, muß der vertikale Schnitt von vornherein länger sein als bei normalen Weichteilen, oder durch einen bogenförmig um die Muschel gehenden Schnitt ersetzt werden, dem der Winkelschnitt nach hinten sogleich beigefügt wird. Subperiostale Abscesse werden durch totale Spaltung aufgedeckt, Granulationen an den Wänden sofort gründlich abgekratzt, Fistelränder und nekrotische Hautfetzen mit der Schere ausgeschnitten.

Die Durchbruchsstelle des Eiters durch den Knochen liegt meist in der Fossa mastoidea, manchmal auch an anderen Stellen, namentlich im Gehörgange, wo man sie sich, nach Abdrängung der Muschel und des membranösen Gehörganges nach vorn, durch Abmeißelung des knöchernen Gehörgangrandes zugänglich macht.

Die Eröffnung des Knochens unterscheidet sich also bei Miterkrankung der Weichteile in Ziel und Art des Vorgehens nicht von der bei unveränderten Bedeckungen, wohl aber wird die Stelle des ersten Angriffes durch die gefundene krankhafte Veränderung des Knochens vorgezeichnet. Erweichte Knocheanteile und Fisteln werden in die Tiefe verfolgt und unterminierte Corticalis wird mit der Zange abgetragen.

Muß man an der Spitze beginnen, so hat man diese zunächst an ihrer ganzen Außenfläche und an ihren Rändern freizulegen. Mitunter muß man die kranke Spitze ganz abtragen, so daß der Ansatz des Musculus digastricus in der Incisura mastoidea aufgedeckt wird. Kranke Spitzenzellen können bei der Operation leicht übersehen werden, da der Fistelgang, der sie mit dem kranken Antrum verbindet, oft sehr tief liegt.

Bei der BEZOLDSchen Mastoiditis muß nach der Entfernung der Spitze auch noch der Weichteilabsceß am Halse entleert werden. Ist dieser klein und findet man den Zugang zu ihm von der Operationswunde aus, so genügt zur Heilung oft die Drainage. Ist er größer, so muß er gespalten werden.

In allen Fällen muß man sich am Ende der Operation sorgfältig davon überzeugen, ob keine zu einem tieferen Entzündungsherde führende Fistel übersehen wurde. Dann werden die noch gefaßten Hautgefäße torquiert. Ihre Unterbindung oder Umstechung ist fast nur bei infiltrierten Weichteilen nötig.

Die Freilegung der Dura und des Sinus sigmoideus ist im allgemeinen ungefährlich, doch sind gelegentlich bei vorher sicher gesundem Sinus, durch die Operation entstandene postoperative Sinusthrombosen beobachtet worden (KRIEGSMANN). Man vermeidet daher womöglich die Freilegung des Sinus und auch der Dura. Selbstverständlich darf dies aber nicht auf Kosten einer gründlichen Ausräumung des Warzenfortsatzes gehen.

Verletzungen des Sinus bei der Operation sind gefährlich, einmal wegen der dabei auftretenden starken Blutung, weiter aber auch wegen der Gefahr der Infektion des Sinus und schließlich wegen der drohenden Luftembolie. Sinusblutungen stillt man durch starke Tamponade.

Viel häufiger als Sinusverletzungen sind solche des Emissarium mastoideum, dessen Verlauf äußerst wechselnd ist. In seinem Knochenkanal eingeschlossen, kann es dem Meißel nicht ausweichen, die Blutungen aus diesem Gefäße sind, entsprechend seiner wechselnden Stärke, bald unbedeutend, bald sehr beträchtlich und werden dann von Unerfahrenen oft für Sinusblutungen gehalten. Blutungen aus engen Emissarien stehen nach kurzem Aufdrücken eines Gazebausches. Blutungen aus starken Emissarien stillt man durch Zumeißeln des Knochenkanals mit einem stumpfen Knochengefäßmeißel oder durch Plombieren der Öffnung mit Wachs. Gelegentlich kann man das Emissarium auch mit einer Klemme fassen und unterbinden.

Nach vollendeter Operation wird die Wundhöhle mit Vioformgaze locker austamponiert.

Eine Tamponade des Gehörgangs ist nicht nötig, wenn er intakt geblieben ist. Schließlich erfolgt der äußere Verband. Die Anlegung eines einseitigen

und eines doppelseitigen Ohrverbandes ist ohne weitere Erklärungen leicht aus den Abb. 106—108 zu ersehen.

Ragen die Enden des vertikalen Hautschnittes mit über den Rand der Knochenhöhle hinaus, so kann man sie bis zur Höhle vernähen.

Manche Operateure nähen prinzipiell den Hautschnitt sogleich bis auf den unteren Wundwinkel, durch den ein Drainrohr bis ins Antrum geführt wird („tamponlose Nachbehandlung“). Manchmal wird hierdurch die Heilung beträchtlich abgekürzt, aber in anderen Fällen, namentlich bei Kindern, nötigt Eiterverhaltung in der Tiefe zur Wiedereröffnung der Höhle, Ausschaben schlechter Granulationen und Tamponbehandlung.

Der erste Verband bleibt nach der Operation, wenn kein Fieber auftritt, 4—5 Tage liegen, die folgenden Verbände werden jeden zweiten Tag, bei starker Wundeiterung täglich erneuert. Zu reichliche Granulationen an den Rändern des Hautschnittes stören die Heilung und müssen mit der COOPERSchen Schere abgetragen, oder mit dem Höllensteinstift in Schranken gehalten werden. Der Heilverlauf einer operierten Mastoiditis ist in hohem Maße davon abhängig, daß alle Zellen des Warzenfortsatzes restlos ausgeräumt werden. Hier kann uns das Röntgenbild auch wieder wertvolle Winke geben, indem es uns Aufschluß gibt über das Vorhandensein abnorm gelegener Zellsysteme im Processus zygomaticus oder in der Schläfenbeinschuppe.



Abb. 106. Einseitiger Ohrverband.

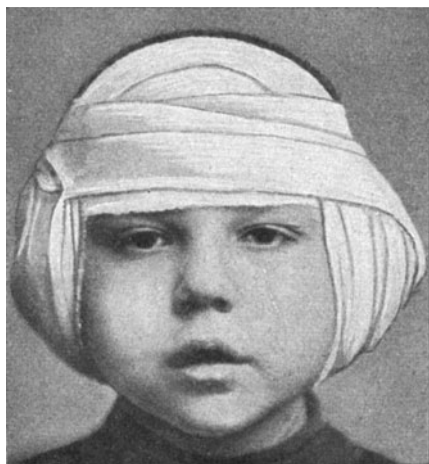

Abb. 107.

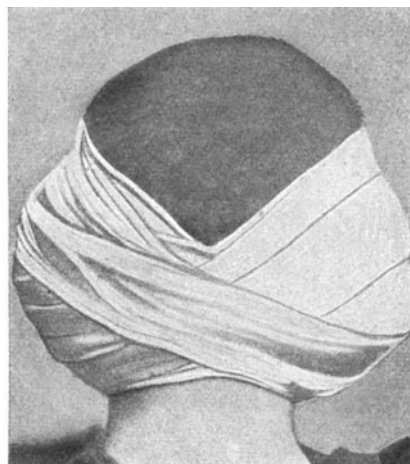


Abb. 108.

Abb. 107 und 108. Doppelseitiger Ohrverband.

Die Eiterung aus der Paukenhöhle hört nach der Operation meist nach kurzer Zeit auf. Oft finden wir sie schon unter dem ersten Verband versiegt und nicht selten schließt sich die Trommelfellperforation in wenigen Tagen.

Bei schlecht heilenden Wundhöhlen kann man durch Einbringen von Perubalsam, Granugenol oder Lebertransalbe (Unguentolan) oder durch Höhenstrahlungen der Wundhöhle eine bessere Granulationsbildung erzielen.

Bei stark eiternden Wundhöhlen wirken Einstäubungen von Cibazolpuder bessernd.

Bei Kindern mit exsudativer Diathese verzögert sich die Heilung sehr und schreitet oft auch nach wiederholter Ausschabung schlechter Granulationen nicht fort. Man muß dann die Diathese bekämpfen (s. die Lehrbücher der Kinderheilkunde). Eine schlechte Heilungstendenz der Operationshöhle muß auch den Verdacht auf tuberkulöse Mastoiditis (s. S. 189) oder auf Erkrankung der Pyramidenspitzenzellen erwecken (s. S. 133).

Nachbehandlung durch den praktischen Arzt. Übernimmt der praktische Arzt die Nachbehandlung einer Aufmeißelung, was aus äußeren Gründen oft notwendig ist, so muß er, falls der Operateur ihm dies nicht von selbst mitteilt, bei diesem anfragen, ob der Sinus oder die Dura bei der Operation freigelegt wurde. Ist dies der Fall, so hat die Tamponade der Wundhöhle beim Verbandwechsel mit größter Vorsicht zu geschehen, da sonst Verletzungen der Dura oder des Sinus und damit Komplikationen entstehen können.

Narbenrezidive.

Obwohl die Bezeichnung Narbenrezidiv für das Krankheitsbild, das man hier damit meint, eigentlich nicht richtig ist, soll der Ausdruck doch beibehalten werden, da er sich fast allgemein eingebürgert hat.

Nach überstandener und durch Operation geheilter Mastoiditis kommt es zuweilen, besonders nach unvollständiger Ausräumung der Warzenfortsatzzellen zu einer Infektion des die Operationshöhle ausfüllenden neugebildeten Bindegewebes, die zu einer Vereiterung desselben und zur Absceßbildung führen kann. Es handelt sich dabei entweder um eine neue Infektion des Füllgewebes der Operationshöhle von der Paukenhöhle her infolge eines Rezidivs der Mittelohrentzündung, oder um ein Aufflackern eines in dem Füllgewebe schlummernden latenten Entzündungsherdes. Bei Kindern kommen derartige Narbenrezidive häufiger vor als bei Erwachsenen.

Klinische Erscheinungen. Unter — oftmals heftigen — Schmerzen und Fieber bildet sich, meist rasch, eine entzündliche, gerötete, sackartige, fluktuierende Schwellung im Bereich der früheren Operationsnarbe.

Behandlung. In vielen Fällen heilt das Narbenrezidiv nach der Entleerung des Eiters durch eine einfache Stichincision aus, bei wiederholten Rezidiven muß die Schwellung breit incidiert, die Höhle mit dem scharfen Löffel ausgekratzt und eine Nachoperation mit gründlicher Entfernung der bei der ersten Operation etwa stehengebliebenen Zellen ausgeführt werden. Durch eine Röntgenaufnahme läßt sich leicht feststellen, ob und in welcher Ausdehnung Zellen zurückgeblieben sind.

Residuen der akuten Mittelohrentzündungen.

Leichte Otitiden, bei denen es nicht zu einer Perforation des Trommelfelles gekommen ist, können heilen, ohne daß später am Trommelfell auch nur die geringste Veränderung zu sehen ist. Bestand aber eine stärkere Infiltration der Trommelfellmembran, so bleibt meist eine Trübung und Verdickung zurück, weiter bilden sich infolge Ablagerung von Kalksalzen in den früheren Infiltrationsherden mehr oder weniger ausgedehnte Verkalkungen im Trommelfell aus.

Im Anschluß an die leichteren Otitiden bei hyperplastischer Schleimhaut, die nicht zur Perforation kommen, entwickelt sich häufig ein Adhäsivprozeß (s. S. 83 bei Tubenmittelohrkatarrh), der zu einer hochgradigen Einziehung des Trommelfelles führt.

Die Heilung einer Trommelfellperforation kann ohne sichtbare Narbe erfolgen, wenn das Stratum fibrosum nur in geringer Ausdehnung geschädigt worden war, also bei kleinen Spontanperforationen oder nach einer linearen Durchtrennung

durch den Parazenteschnitt. Ist dagegen eine größere Strecke der fibrösen Membrana propria zerstört, so schließt sich die Perforation mit einer sichtbaren Narbe oder sie bleibt bestehen.

An der narbigen Regeneration von größeren Substanzverlusten im Trommelfell beteiligt sich das Stratum fibrosum in der Regel nicht, sondern die Perforation wird lediglich vom Stratum mucosum und cutaneum oder von letzterem allein verschlossen. Die meist scharf umgrenzte Narbe bleibt dann dünn, leicht dehnbar und zerreiblich (atrophische Narbe) und ist oft glasartig durchsichtig, so daß es schwer fällt, sie von einer Perforation zu unterscheiden.

Sieht man jedoch genau zu, so entdeckt man manchmal mitten in dem vermeintlichen Locheinen winzigen glänzenden Lichtreflex, der in gleichem Niveau mit den benachbarten Trommelfellteilen, also auf einer, das vermeintliche Loch verschließenden, feinen Membran liegt.

Ferner erkennt man bei der Betrachtung mit der Lupe (s. S. 23), daß sich vom Rande der vermeintlichen Perforation her feine Bindegewebsfasern scheinbar ins Leere, in Wirklichkeit in die durchsichtige Membran verlieren. Ist die Tube abnormerweise offen, so wölben sich solche atrophischen Narben bei jeder Inspiration, manchmal auch beim Schlucken nach innen, und bei jeder Expiration nach außen, wobei die etwa auf ihnen vorhandenen Lichtreflexe ihre Stelle wechseln. Das gleiche sieht man bei Anwendung des SIEGLEschen pneumatischen Trichters (s. S. 24).

Größere Substanzverluste im Trommelfell, besonders wenn die Zerstörung bis zum Rande gegangen ist und den Knochen des Trommelfellrahmens mitgeriffen hat, können sich nicht mehr ersetzen. Wir sprechen dann von persistierenden Perforationen und unterscheiden die zentralen von den randständigen Perforationen.

Die zentralen Perforationen sind in der Pars tensa des Trommelfelles gelegen. Ihre Gestalt ist meist rund (Abb. 111) oder leicht oval. Liegt die Perforation dem Ende des Hammergriffes nahe, so kann sie dieses nieren- oder herzförmig (Abb. 112, 113) umfassen. Ist sie dabei sehr groß, so verliert der Hammergriff seinen Halt am Trommelfelle und kann durch den Musculus tensor tympani so nach innen gezogen werden, daß das Griffende, mitunter auch ein Teil des Perforationsrandes das Promontorium berührt und mit diesem verwächst.

Ist die ursprüngliche Entzündung ganz abgeklungen und besteht keine Absonderung mehr, so sprechen wir von einer „trockenen Perforation“, oder einer „offenen Paukenhöhle“.

Sehr große, oft den größten Teil der Pars tensa einnehmende, häufig auf beiden Ohren vollkommen symmetrisch angeordnete zentrale Perforationen beobachten wir nach Masernotitiden (s. S. 141). Seltener sind nach Masern

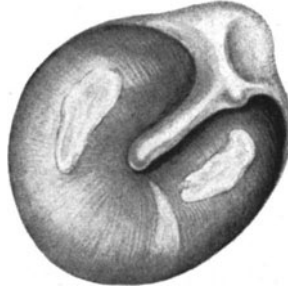

Abb. 109. Rehtes Trommelfell mit Kalkeinlagerungen

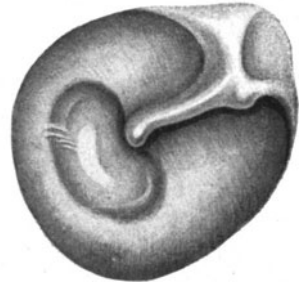


Abb. 110. Rehtes Trommelfell mit tief eingezogener Narbe.

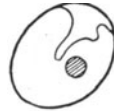

Abb. 111.

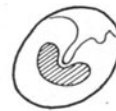

Abb. 112.

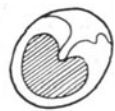

Abb. 113.

Abb. 111 zentrale, Abb. 112 nierenförmige, Abb. 113 herzförmige Perforation in der Pars tensa

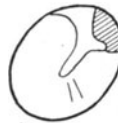

Abb. 114.

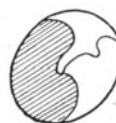

Abb. 115.

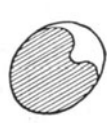

Abb. 116.

Abb. 114–116. Randständige Perforationen (schraffiert). Abb. 114 in der Membrana Shrapnelli, Abb. 115 in der hinteren Hälfte, Abb. 116 fast in der ganzen Ausdehnung des Trommelfelles, nur vorn oben Trommelfell und Hammerrest erhalten.

randständige Defekte. Die randständigen Perforationen und die Totaldefekte des Trommelfelles sind Folgen der nekrotisierenden Form der akuten Otitis media. Sie entstehen meist nach einer Scharlachotitis (s. S. 141), seltener nach einer akuten Otitis bei Grippe, Diphtherie, Masern oder Typhus. Die randständigen Perforationen sitzen nicht in der Mitte des Trommelfelles, sondern meist im hinteren, oberen Abschnitt der Pars tensa und im Bereich der Membrana flaccida (Abb. 114—116). Mit den auf die SHRAPNELLSche Membran beschränkten Perforationen hat es eine besondere Bewandnis, worauf bei der Besprechung der chronischen Mittelohreiterungen (s. S. 151) zurückzukommen sein wird.

Multiple Perforationen im Trommelfell finden wir nach tuberkulösen Mittelohrentzündungen.

Alle im vorstehenden als Ausgänge des akuten Stadiums der Otitis media beschriebenen Veränderungen am Trommelfell, in der Paukenhöhle und an den Gehörknöchelchen hat man unter der Bezeichnung „Residuen der Mittelohrentzündung“ zusammengefaßt. Sie beeinträchtigen alle mehr oder weniger die Schallzuleitung zum Labyrinth und haben eine dem Grade der Schädigung entsprechende Herabsetzung des Gehöres zur Folge.

Eine dauernde Trommelfellperforation bringt noch weitere Nachteile: es fehlt der Schutz, den das Trommelfell unter normalen Verhältnissen dem Mittelohr gegen äußere Schädlichkeiten gewährt. Wind und Wasser können vom Gehörgange aus in die Paukenhöhle dringen, und beim Schnutzen der Nase, Niesen und Husten streicht die Luft vermengt mit nicht sterilen Sekrettröpfchen vom Nasenrachenraum aus ungehindert in und durch das Mittelohr, wodurch neue Infektionen zustande kommen können. Diese Rezidive bei bestehender zentraler Perforation heilen meist leicht und schnell, weil das Exsudat sofort abfließen kann und keinen schädigenden Druck auf die Schleimhaut ausübt.

Hyperästhesie des Warzenfortsatzes nach überstandener Otitis und Mastoiditis. Manche Patienten klagen bisweilen nach einer vorhergegangenen, oft sehr geringfügigen, Mittelohrerkrankung oder nach einer tadellos geheilten Operation am Warzenfortsatze über jahrelange, qualvolle Schmerzen in der Tiefe des Ohres und im Warzenfortsatze, ohne daß sich auch die geringste entzündliche Reizung der Paukenhöhle oder des Knochens nachweisen läßt. Zu diesem spontanen Schmerz gesellt sich mitunter eine Druckempfindlichkeit am vorderen Rande oder auf der Spitze des Warzenfortsatzes. Manchmal kommt der Schmerz anfallsweise, manchmal auch besteht er Tag und Nacht. Bei diesen Schmerzen handelt es sich um Neuralgien oder aber um hysterische Beschwerden.

Behandlung. Sobald alle Zeichen der akuten Entzündung geschwunden sind, haben wir festzustellen, ob die Heilung eine völlige ist, oder ob sie Veränderungen zurückgelassen hat, die eine weitere Behandlung nötig machen.

Ist der Verschuß der Trommelfellperforation trotz Versiegen der Eiterung nicht zustande gekommen, so gelingt es manchmal, durch Ätzen der Perforationsränder, z. B. mit Trichloressigsäure (an eine Sonde angeschmolzen), die Tendenz zur Bildung einer verschließenden Narbe anzuregen. Zum Schutze der Paukenhohlenschleimhaut gegen eine neue Infektion vom Gehörgange aus verbietet man allen Leuten mit persistierender Perforation das Tauchen im Bade und den Unverständigen auch das Schwimmen: für Verständige genügt dabei der feste Verschuß des Ohres mit einem mit Öl getrankten Wattepfropfen, der an Land sogleich mit einem neuen, trockenen, vertauscht wird. Auch gegen starken Wind muß die Paukenhöhle, selbst bei kleiner Perforation, durch Watte im Gehörgange geschützt werden. Sonst läßt man das Ohr nur bei großen Perforationen verstopfen, und auch das in der Regel nur im Freien, niemals aber nachts im Bette, weil der beständige Verschuß das Ohr verweichlicht, und weil die bei Tag und Nacht getragenen Wattepfropfe als Fremdkörper die Ohrschmalzdrüsen zur Hypersekretion reizen. Der Patient hat zu beachten, daß er einen neuen Pfropf nur einführen darf, wenn er sicher weiß, daß der alte entfernt ist, denn vergessene, in die Tiefe geschobene Pfropfe können Schaden bringen, weil sie gelegentlich ein schmerzloses Rezidiv der Eiterung eine Zeitlang verbergen, oder gar eine Eiterverhaltung in der Paukenhöhle herbeiführen.

Bisweilen ist es zweckmäßig, eine Trommelfellperforation durch ein sog. künstliches Trommelfell zu decken. Damit will man weniger die Paukenhöhle schützen, als das Gehör verbessern. Es lehrt nämlich die Erfahrung, daß ein mit einem Stiele versehenes Gummiplättchen, das an die Perforation angelegt wird, oder — bei großen Perforationen — ein in die Paukenhöhle eingebrachtes Ballchen aus Watte oder Schaumsilber, oder ein Häufchen eines indifferenten, nicht hygroskopischen Pulvers, z. B. Borsäure, das Gehör

merklich verbessern kann. Natürlich darf eine solche Prothese nur angewendet werden, wenn die Eiterung völlig erloschen ist.

Ist die Entzündung mit Verschuß der Perforation geheilt, so haben wir zu prüfen, ob das Gehör wieder normal geworden ist. Besteht noch Schwerhörigkeit infolge einer leichten Versteifung der Gehörknöchelchenkette oder des Trommelfelles, so gelingt es oft schnell, durch Anwendung der POLITZERSchen Luftdusche die normale Beweglichkeit und damit das normale Gehör wieder herzustellen.

Um solche Versteifungen zu verhüten, kann man auch schon bei noch bestehender Eiterung die Luftdusche vorsichtig anwenden, sobald Fieber und Schmerzen geschwunden sind.

Auch die Pneumomassage kann hier sehr günstig wirken. Die einfachste Art derselben ist die Traguspresse: man drückt mit dem Zeigefinger den Tragus fest auf die Gehörgangsoffnung und wiederholt das etwa eine Minute lang in rapider Folge. Die Luft im Gehörgang wird bei jedem Andrücken verdichtet und drängt das Trommelfell nach innen. Besser wirken elektrisch betriebene Trommelfellmassage-Apparate, welche die Luft nicht nur verdichten, sondern auch verdünnen, und also das Trommelfell einschließlich Gehörknöchelchen abwechselnd nach innen und außen bewegen. Die hierzu erforderlichen Luftdruckschwankungen werden in einem Zylinder durch Hin- und Hergehen eines Stempels erzeugt und wirken auf das Trommelfell durch einen Schlauch mit durchbohrtem olivenförmigem Ansatz, der fest in den Gehörgang gedrückt wird.

Faden- und strangförmige Adhäsionen in der Paukenhöhle werden mitunter durch den Katheterismus gelöst; auch die Diathermiebehandlung kann hier nützlich sein.

Gegen atrophische Trommelfellnarben sind wir machtlos. Sowohl bei der Luftdusche als auch bei der Pneumomassage können sie zerreißen, wodurch das Gehör noch mehr geschädigt wird.

c) Die Pyramidenspitzeneiterung.

Die Pyramidenspitzeneiterung stellt die besondere Lokalisation eines, von einer akuten Mittelohrentzündung ausgehenden Erkrankungsprozesses im pneumatischen Zellsystem des Schläfenbeines dar. Der Grund dafür, daß diese Erkrankung gesondert von der Mastoiditis besprochen wird, liegt darin, daß sie gar nicht selten als lebensgefährliche, sogar in vielen Fällen letal endende Komplikation einer Mittelohrentzündung auftritt, wenn ein Entzündungsprozeß in der Paukenhöhle und im Warzenfortsatz bereits wieder abgeheilt ist, oder wenn das übrige paratympanale Zellsystem von einem Eiterungsprozeß überhaupt verschont geblieben ist. Statistische Untersuchungen verschiedener Kliniken haben ergeben, daß nahezu 50% der tödlich verlaufenen Fälle von otogener Meningitis ihren Ausgangspunkt von Eiterungen an der Pyramidenspitze genommen haben.

Zu einer Eiterung der Pyramidenspitze kann es nur kommen, wenn dieser Teil des Felsenbeins gleich wie der Warzenfortsatz lufthaltige Zellen enthält, wenn sie — wie wir sagen — „pneumatisiert“ ist¹. Dies ist keineswegs immer der Fall, vielmehr reicht für gewöhnlich die pneumatische Zellbildung zentralwärts nicht über das Labyrinthmassiv hinaus. Nur bei starker Pneumatisierungstendenz der Mittelohrschleimhaut wird auch die Felsenbeinpyramide bis in die äußerste Spitze hinein pneumatisiert (s. Abb. 117 u. 118).

An meiner Klinik von G. SCHMIDT an 600 Warzenfortsätzen durchgeführte röntgenologische Untersuchungen über die Pneumatisation der Pyramidenspitze haben ergeben, daß das Vorhandensein von Zellen in der Pyramidenspitze in hohem Maße abhängig ist von dem Pneumatisationszustand des Warzen-

¹ TOBECK schlägt deshalb an Stelle von Pyramidenspitzeneiterung die Bezeichnung Pyramidenzelleneiterung vor. Da sich jedoch der Ausdruck „Pyramidenspitzeneiterung“ genau wie der Gebrauch des Namens „Mastoiditis“ der ja auch nicht immer richtig ist (s. S. 109), seit langem eingebürgert hat, wollen wir an ihm festhalten. NASSUFRIS bezeichnet die Eiterherde bei Pyramidenspitzenenerkrankungen auf Grund seiner histologischen Untersuchungen an der WITTMACKSchen Klinik als retrilabyrinthare Pyomucocoele.

fortsatzes. Bei den gut pneumatisierten Warzenfortsätzen waren die dazugehörigen Pyramidenspitzen in 39% der Fälle pneumatisiert, bei den reduziert pneumatisierten Warzenfortsätzen nur in 6% und bei den nichtpneumatisierten

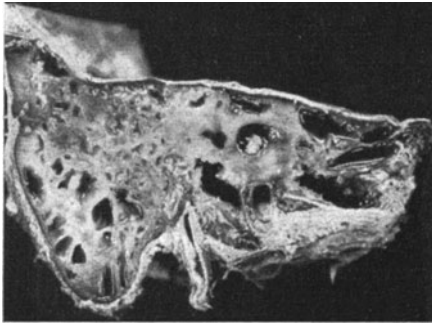


Abb 117. Langsschnitt durch ein Felsenbein mit „pneumatisierter“ Pyramidenspitze.

Diese 4 Zellzüge können einzeln oder zu mehreren vorhanden sein und führen je nachdem zu einer Zellbildung an der hinteren, vorderen oder unteren Fläche der Felsenbeinpyramide.

Die Kenntnis dieser anatomischen Verhältnisse ist die Voraussetzung für ein operatives Angehen von Eiterherden in der Pyramidenspitze, denn bei den

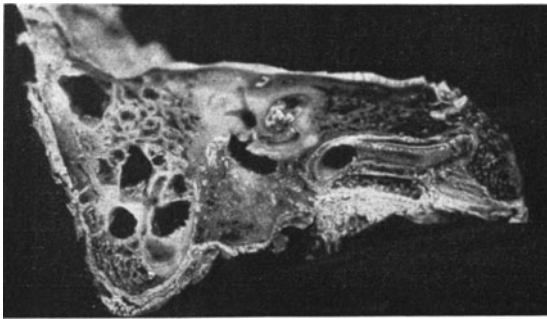


Abb. 118. Langsschnitt durch ein Felsenbein mit „nichtpneumatisierter, spongioser“ Pyramidenspitze.

engen Verhältnissen, unter denen wir im Schläfenbein zu operieren haben, können wir nur dann damit rechnen, den Eiterherd in der Pyramidenspitze zu finden, wenn wir bei der Operation in der Richtung vorgehen, in der die Pneumatisierung und damit die Infektion der Zellen in der Pyramidenspitze erfolgt ist.

Entstehung. Pyramidenspitzeneiterungen beobachten wir fast immer nur bei akuten Mittelohreiterungen, bei chronischen so gut wie nie. Es erklärt sich dies daraus, daß chronische Mittelohreiterungen in der Regel sich nur bei solchen Personen ausbilden, die einen kompakten Warzenfortsatz (s. S. 89), also nach dem oben Gesagten auch eine zellose Pyramidenspitze haben. Häufiger und stärker als bei Warzenfortsätzen mit durchschnittlich normaler Größe der Zellen tritt die Gefahr einer Pyramidenspitzeneiterung bei Warzenfortsätzen mit einer ausgedehnten kleinzelligen Pneumatisation auf (KRIEGSMANN). Die Entzündung in der Pyramidenspitze entsteht — besonders bei sehr heftigen, virulenten Mittelohrentzündungen — oftmals gleichzeitig mit dem Übergreifen der Entzündung vom Mittelohr auf den Warzenfortsatz, oder aber die Pyramidenzellen werden im Verlauf einer Mastoiditis schubweise von dem Entzündungsprozeß ergriffen. Die Entwicklung von Einschmelzungsherden in der Pyramidenspitze geschieht genau in der gleichen Weise wie im Warzenfortsatz selbst: Zunächst entsteht in den Pyramidenzellen nur eine entzündliche Schwellung der

Warzenfortsätzen fand sich in keinem einzigen Fall eine Zellbildung der Pyramidenspitze.

Was die Entstehung der lufthaltigen Zellen in der Spitze des Felsenbeins anbetrifft, so haben anatomische und histologische Untersuchungen gezeigt, daß die Pneumatisierung der Pyramidenspitze in 4 Richtungen vor sich geht.

Wir unterscheiden einen hinteren, einen oberen, einen vorderen und einen unteren Zellzug. Die beiden ersten gehen vom Antrum mastoideum aus und die beiden letzten nehmen ihren Ausgang von der Paukenhöhle.

Die Kenntnis dieser anatomischen Verhältnisse ist die Voraussetzung für ein operatives Angehen von Eiterherden in der Pyramidenspitze, denn bei den engen Verhältnissen, unter denen wir im Schläfenbein zu operieren haben, können wir nur dann damit rechnen, den Eiterherd in der Pyramidenspitze zu finden, wenn wir bei der Operation in der Richtung vorgehen, in der die Pneumatisierung und damit die Infektion der Zellen in der Pyramidenspitze erfolgt ist.

Entstehung. Pyramidenspitzeneiterungen beobachten wir fast immer nur bei aku-

Schleimhaut und eine Eiteransammlung. Infolge der schlechten Abflußverhältnisse kommt es zur Stauung des Eiters, dies führt weiterhin zum eitrigen Zerfall der Schleimhaut, zur Ausbildung von Knocheneinschmelzungsvorgängen an den Zellwänden und schließlich zum Durchbruch des Eiters an die Oberfläche der Pyramidenspitze. In diesem Stadium ist dann meist schon die Gefahr einer Meningitis, als der weitaus häufigsten Komplikation einer Pyramidenspitzeneiterung, in bedenkliche Nahe gerückt. Seltener als zu einer Meningitis kommt es im Verlauf einer Eiterung der Pyramidenzellen durch Einbruch der Eiterung in die die Felsenbeinspitze umgebenden venösen Blutleiter (Sinus cavernosus, Sinus petrosus superior und inferior, Bulbus der Vena jugularis) zu septischen Thrombosen. Auch kann ein Einbruch in den Carotiskanal erfolgen und zu einer septischen Thrombose des Plexus venosus caroticus führen.

Klinische Erscheinungen. Die Pyramidenspitzeneiterungen führen — bevor der Eiter schließlich in die Meningen durchbricht — zu einem Symptomenbild, das man als „GRADENIGOSCHEN SYMPTOMENKOMPLEX“ bezeichnet: Trigemineuralgien, Abducens- und Oculomotoriuspareesen, heftige Kopfschmerzen in der Schläfen- und Scheitelgegend. Dazu treten weiterhin leichtere meningitische Erscheinungen. Die Neuralgien und Pareesen werden hervorgerufen durch kollaterale ödematöse Schwellungen oder entzündliche Infiltrationen an diesen Nerven und besonders auch am Ganglion Gasseri. Häufig sind nur eines oder wenige der eben erwähnten Symptome vorhanden. Obwohl im allgemeinen die Entwicklung eines Einschmelzungsherdes in der Pyramidenspitze 4—6 Wochen braucht und deshalb die ersten deutlichen Symptome erst nach dieser Zeit auftreten, müssen wir doch schon an eine Mitbeteiligung der Pyramidenzellen denken, wenn wir im Beginn einer akuten Mittelohrentzündung neuralgische Halbseitenkopfschmerzen oder in die Augenhöhle lokalisierte heftige Schmerzen auftreten.

Gar nicht selten kommt es vor, daß sich — selbst größere — Einschmelzungsherde in der Pyramidenspitze entwickeln, ohne daß irgendwelche Symptome uns auf die dadurch drohende Gefahr aufmerksam machen, bis wir dann ganz plötzlich von einer Meningitis überrascht werden.

Auch bei bereits wegen Mastoiditis operierten Fällen von akuter Mittelohreiterung können sich Eiterungen in der Pyramidenspitze ausbilden, besonders dann, wenn die Operation unvollkommen ausgeführt wurde, d. h. wenn das Zellsystem des erkrankten Warzenfortsatzes nicht restlos ausgeräumt worden ist. Treten deshalb während der Nachbehandlung eines operierten Ohres auch nur die geringsten Anzeichen einer Schädigung des Abducens oder des Oculomotorius oder Trigemineuralgien auf, so besteht der dringende Verdacht auf eine Erkrankung der Pyramidenspitze.

Aber auch schon geringere Störungen des normalen Heilverlaufes nach erfolgter Aufmeißelung des Ohres, wie schlechtes Allgemeinbefinden, Temperatursteigerungen, dumpfer, klopfender Schmerz in der Tiefe des Kopfes, fortdauernde, pulsierende Sekretion aus dem Trommelfell, sind Anzeichen dafür, daß mit dem Bestehen einer Pyramidenzelleneiterung zu rechnen ist. Vor allem aber ist damit zu rechnen, wenn aus der Tiefe der Operationshöhle, besonders von der Labyrinthgegend her, immer wieder frischer, rahmiger Eiter hervorquillt.

Daß eine Pyramidenspitzenenerkrankung auch nach erfolgter Aufmeißelung lange Zeit latent bestehen kann und deutliche Krankheitserscheinungen erst nach Jahren auftreten können, dafür sei kurz folgender Fall angeführt:

Ein 14jähriger Junge war bei uns vor 7 Jahren wegen einer akuten Mastoiditis operiert worden. Damals traten nach der Aufmeißelung des Warzenfortsatzes einige Tage intermittierende Temperaturen bis 40° auf bei subjektiv geringen Beschwerden. Danach glatte Heilung und rasche Schließung der Operationshöhle innerhalb von 3½ Wochen.

Bei der Wiederaufnahme in die Klinik wegen eines Narbenrezidivs gab der Junge an, daß er in den letzten Jahren häufig heftige Kopfschmerzen in der Stirngegend gehabt habe. Die Eiterung aus der Fistel hinter dem Ohr hörte in wenigen Tagen auf, der Junge bekam aber heftige Kopfschmerzen mit hohen Temperaturen, der Allgemeinzustand verschlechterte sich, 3 Tage später stellte sich Nackensteifigkeit ein und die Lumbalpunktion ergab einen trüben Liquor mit 1560/3 Zellen. Das Röntgenbild zeigte eine Aufhellung der ganzen Pyramidenspitze und eine unscharfe Kontur der oberen Pyramidenkante.

Die Operation, die in der Wegnahme der Pyramidenspitze bestand, bestätigte den Röntgenbefund eines Eiterherdes in dieser Gegend, die Meningitis klang ab und der Fall kam zur Ausheilung.

Die **Diagnose** der Pyramidenspitzeneiterung ist bei ausgesprochenen meningitischen Erscheinungen und bei dem Vorhandensein der vorhin erwähnten typischen GRADENIGOSCHEN Symptome, insbesondere einer Abducenslähmung, leicht. Fehlt jedoch diese, so kann ebensogut ein Hirnabsceß oder eine Sinusthrombose die Ursache der Halbseitenkopfschmerzen, der Neuralgien oder des Fiebers sein.

Auf keinen Fall darf man aus dem sonst guten klinischen Verlauf einer Mittelohrentzündung schließen, daß eine Pyramidenzelleneiterung nicht in Frage kommt. Denn eine Mittelohrentzündung kann sowohl in der Paukenhöhle als auch im Warzenfortsatz vollkommen ausheilen, das Trommelfell blaßt ab, die Perforation kann sich schließen und die Druckempfindlichkeit des Warzenfortsatzes verschwindet, und doch kann sich in der Pyramidenspitze ein Eiterherd bilden, der schließlich früher oder später, oft erst nach Wochen oder gar Monaten, zur Meningitis führen kann.

Man wird deshalb bei Patienten, die sich nach einer scheinbar spontan vollkommen abgeklungenen Mittelohrentzündung nicht recht erholen können, die gelegentlich Temperatursteigerungen und Kopfschmerzen oder Trigemimusneuralgien (vermeintliche „Zahnschmerzen“) haben und deren Allgemeinzustand zu wünschen übrig läßt, immer an eine Erkrankung der Pyramidenspitze denken müssen; man wird sie genau beobachten, um weitere hinzutretende Symptome nicht zu übersehen.

Selbstverständlich wird man gegebenenfalls weiterhin das Blutbild und die Blutsenkung kontrollieren, laufend den Augenhintergrund beobachten und wiederholt Lumbalpunktionen ausführen.

Ein sehr wertvolles Hilfsmittel bei der Diagnose der Pyramidenspitzen-erkrankungen besitzen wir im Röntgenbild (s. Abb. 119 u. 120). Mit diesem sind wir — zwar nicht immer, aber doch häufig — in der Lage, Einschmelzungs-herde in der Felsenbeinspitze aufzudecken und mit einem Schlage die Gefahr, in welcher der Patient schwebt, zu erkennen. Zur röntgenologischen Darstellung der Pyramidenspitze verwenden wir entweder die STENVERSSCHE Aufnahme oder die orbitale Aufnahme. Bei der ersteren wird jede Felsenbeinpyramide für sich aufgenommen, bei der letzteren kommen beide Pyramiden auf eine Platte. Sie werden dabei in die Augenhöhlen projiziert, damit sie möglichst wenig von andern Schädelknochen überdeckt werden. Bei einem Vergleich zwischen der kranken und der gesunden Pyramidenspitze muß man sich aber vor Augen halten, daß im Röntgenbild erscheinende Unterschiede in der Struktur eines Pyramiden-spitzenpaares häufig nicht durch einen Eiterungsprozeß auf einer Seite bedingt sind, sondern Verschiedenheiten des Pneumatisationszustandes der Pyramiden-spitzen darstellen. Um zu einer klaren Röntgendiagnose zu kommen, wird es häufig notwendig sein, mehrfach Röntgenaufnahmen in Abständen von 6 bis 8 Tagen zu machen. Auf diese Weise läßt sich die Vergrößerung einer auf Einschmelzung verdächtigen Aufhellung in der Felsenbeinpyramide gar nicht selten einwandfrei erkennen.

Behandlung. Eine Pyramidenspitzeneiterung, bei der bereits eine Meningitis besteht, muß unverzüglich operiert werden. Schwierig ist

die Entscheidung der Frage, wie man sich bei Fällen mit eindeutigen Spitzensymptomen, aber mit klarem Lumbalpunktat verhalten soll. Bei der Indikation zu Eingriffen an der Pyramidenspitze ist nämlich zu bedenken, daß die Operation selbst nicht ungefährlich ist. Auch bei ganz sorgfältigem Vorgehen kann bei der Freilegung der Pyramidenspitze die Dura einreißen und gerade das erst hervorgerufen werden, was man vermeiden will: die Meningitis.

Da zudem Spontanheilungen von Pyramidenspitzenentzündungen gar nicht selten beobachtet werden, kann man es daher bei Fällen ohne bestehende Meningitis — trotz der dauernd drohenden Gefahr einer solchen — oftmals verantworten, sich zunächst konservativ zu verhalten. Man wird die konservative Behandlung aber aufgeben und sofort zur Operation schreiten, wenn die laufende Kontrolle des Liquors durch wiederholte Lumbalpunktion

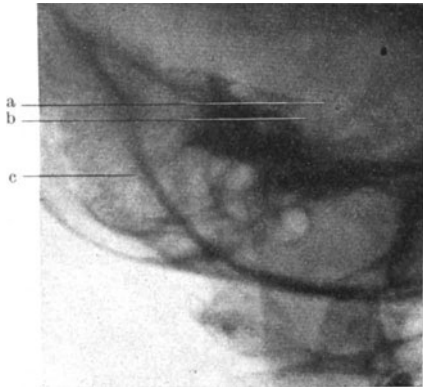


Abb. 119. STENVERS-Aufnahme mit einem großen Einschmelzungsherd an der Pyramidenspitze. a Fehlende obere Pyramidenkante und Einschmelzungsherd. b Innerer Gehörgang. c Warzenfortsatz.

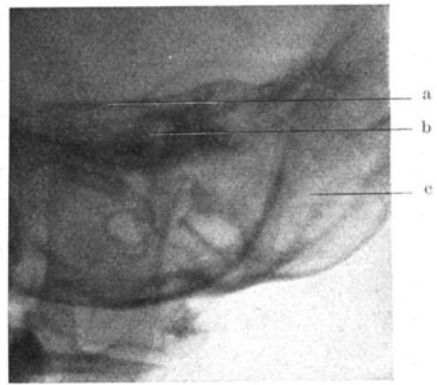


Abb. 120. Vergleich mit Abb. 119. Eine STENVERS-Aufnahme der gesunden linken Seite desselben Patienten, von dem die in Abb. 119 dargestellte rechte Seite stammt. a Obere Pyramidenkante. b Innerer Gehörgang. c Warzenfortsatz.

auch nur die geringste Zellvermehrung im Liquor zeigt. Man wird ferner operieren, wenn das Röntgenbild einen größeren Einschmelzungsherd zeigt, auch wenn keinerlei meningitische Erscheinungen vorhanden sind. Selbstverständlich gehört — wie auch bei der Indikation zu anderen Operationen — ein gewisses Fingerspitzengefühl dazu, den Zeitpunkt zur Operation richtig zu wählen.

Was die Operation selbst anbetrifft, so wurde schon eingangs erwähnt, daß man nur dann mit Sicherheit damit rechnen kann, den Eiterherd in der Pyramidenspitze zu finden, wenn man weiß, ob der Eiterherd an der hinteren, vorderen oder unteren Pyramidenfläche sitzt.

Mit Hilfe des Röntgenbildes sind wir meist in der Lage, den Sitz — wenigstens größerer Herde — zu bestimmen.

Die Zahl der Operationsmethoden, die zur Eröffnung und zur Entfernung von Eiterherden in der Pyramidenspitze angegeben wurden, ist sehr groß. Die einzelnen Operationsmethoden weichen oft nur wenig voneinander ab. In großen Zügen lassen sie sich in folgende drei Gruppen einteilen:

1. Das Vorgehen außerhalb der Pyramide durch Freilegung der Oberfläche. Dieses Verfahren dient dazu, tiefegelegene epidurale Abscesse an der hinteren und vorderen oberen Pyramidenfläche aufzudecken und zu entleeren.

2. Das Vorgehen innerhalb der Pyramide unter Schonung des Labyrinths. Durch Abtragung der vorderen und unteren Gehörgangswand

gelangt man dabei zwischen dem Knie des Canalis caroticus und der Schnecke zu Eiterherden, die an der unteren Fläche der Pyramidenspitze gelegen sind.

3. Das Vorgehen innerhalb der Pyramide unter Opferung des Labyrinths. Dieses Verfahren kommt hauptsächlich bei solchen Fällen in Betracht, bei denen bereits eine Labyrinthitis vorhanden ist.

Welche dieser verschiedenen Operationsmethoden am zweckmäßigsten angewandt wird, läßt sich nur von Fall zu Fall unter eingehender Berücksichtigung der klinischen Erscheinungen und des Röntgenbefundes entscheiden.

Prognose der Pyramidenspitzeneiterungen. Bei Fällen von abgeschlossener Empyem der Pyramidenzellen, ohne Meningitis, ist die Prognose bei rechtzeitiger Operation gut. Bei bereits bestehender schwerer Meningitis sind die Aussichten auf Heilung auch durch Operation naturgemäß schlecht. Operieren wir aber im ersten Stadium der meningitischen Reizung, so gelingt es — besonders bei gleichzeitiger Sulfonamidbehandlung — häufig, dem weiteren Fortschreiten der Meningitis Einhalt zu gebieten.

d) Die Osteomyelitis des Schläfenbeines.

Die Osteomyelitis des Schläfenbeines entsteht dadurch, daß bei einer Mastoiditis ein Einbruch des Entzündungsprozesses in die Markräume der den Warzenfortsatz umgebenden spongiösen Knochenbezirke erfolgt. Da der Eiterungsprozeß im Processus mastoideus aber für gewöhnlich an dem angrenzenden Spongiosaknochen Halt macht, ist die Osteomyelitis eine zwar schwere, jedoch seltene Komplikation der Mastoiditis. Ist die Eiterung erst einmal in das Knochenmark eingebrochen, so breitet sie sich in diesem allmählich immer weiter aus und kann unter Bildung von subperiostalen und extraduralen Abscessen zu ausgedehnten Sequestrierungen der Schläfenbeinschuppe, ja sogar des Hinterhauptbeines führen. Durch Übergreifen der Eiterung auf größere Knochenvenen kann es zur Thrombose des Sinus transversus kommen.

Der Tod tritt dann meist infolge einer Sepsis oder einer eitrigen Meningitis ein.

Da bei Säuglingen noch keine Pneumatisation da ist, kann bei ihnen ohne das Zwischenstadium einer Mastoiditis gleich im Beginn einer Otitis eine Osteomyelitis entstehen.

Die **Diagnose** läßt sich aus der Druckempfindlichkeit und der Schwellung der von dem Erkrankungsprozeß befallenen Stellen und aus den dauernden, meist hohen Fieberattacken stellen.

Die **Behandlung** besteht in der Entfernung der bereits sequestrierten Knochenteile. Trotz radikalen Vorgehens läßt sich aber meist das weitere Umsichgreifen des Prozesses nicht aufhalten.

e) Die Mucosusotitis und die Mucosusmastoiditis.

Eine besondere Form der akuten Mittelohrentzündung ist die Mucosusotitis. WITTMACK hat als erster auf die Gefährlichkeit dieser durch einen außerordentlich schleichenden und wegen des häufigen Fehlens von stärkeren subjektiven und objektiven Symptomen heimtückischen Verlauf gekennzeichneten Mittelohrerkrankung hingewiesen.

Der Erreger der Mucosusotitis ist der Streptococcus mucosus (SCHOTTMÜLLER). Beim Färben eines Eiterausstriches mit Thionin (WITTMACK) sieht man den Streptococcus mucosus in Form von kurzen Ketten, die von einer roten Kapsel umgeben sind. Von der Mucosusinfektion werden am häufigsten Männer in höherem Alter, seltener Frauen und ganz selten Kinder befallen.

Klinische Erscheinungen und Symptome. Während die gewöhnliche akute Otitis mit starken Schmerzen und Fieber beginnt, fehlen diese Symptome bei der Mucosusotitis meist fast ganz. Die Patienten klagen nur über ein dumpfes Gefühl im Ohr, Ohrensausen und Schwerhörigkeit. Das Trommelfell zeigt das charakteristische Bild der sog. „blassen Infiltration“, es ist meist nur wenig gerötet, erscheint verdickt, die Konturen sind verstrichen oder fehlen ganz, im Gegensatz zum Mittelohrkatarrh, bei dem die Trommelfellkonturen erhalten bleiben. Kommt es zur Spontanperforation des Trommelfelles, was häufig gar nicht der Fall ist, so ist die Sekretion meist nur gering, das Sekret ist vorwiegend schleimig, mit geringer eitriger Beimischung. Nach wenigen Tagen kann die Sekretion wieder aufhören, und die Trommelfellperforation schließt sich wieder. Durch diesen Verlauf lassen sich Patient und Arzt leicht täuschen; man glaubt, daß es sich um eine nur leichte, spontan abklingende Mittelohrentzündung gehandelt hat, indessen geht der Prozeß hinter dem geschlossenen Trommelfell weiter und die vorwiegend granulierende Entzündung führt zu ausgedehnten Einschmelzungen des Warzenfortsatzes bis an die Dura oder an den Sinus. Die geringen Veränderungen am Trommelfell bei der Mucosusmastoiditis lassen sich häufig auch dadurch erklären, daß der Entzündungsprozeß in der Paukenhöhle selbst vollständig abklingen kann, der Knocheneinschmelzungsprozeß erfolgt in solchen Fällen dann nicht in der Umgebung des Antrum, sondern nimmt seinen Ausgang von infizierten Zellkomplexen, die in den Randbezirken des Warzenfortsatzes gelegen sind. Bis die langsam fortschreitende Knochenzerstörung an die Dura oder an den Sinus herankommt, können Wochen und Monate vergehen. Zuweilen zeigen sich kurz vor der Entwicklung der cerebralen Komplikation leichte Temperatursteigerungen, Störungen im Allgemeinbefinden und Appetitlosigkeit; häufig fehlen aber auch in diesem Stadium der Erkrankung subjektive Symptome vollkommen und die cerebralen Erscheinungen treten ganz plötzlich und schlagartig auf.

Die **Diagnose** der Mucosusotitis und -mastoiditis kann bei dem eben geschilderten eigenartigen Verlauf der Erkrankung naturgemäß große Schwierigkeiten bereiten. Man wird bei allen Fällen von scheinbar völlig harmlos und leicht verlaufender Mittelohrentzündung, bei denen das Trommelfell innerhalb von 2—3 Wochen nicht vollkommen abbläßt und das normale Gehör nicht wiederkehrt, an eine Mucosusinfektion denken müssen; namentlich bei älteren Personen männlichen Geschlechts. Hat man Verdacht auf eine Mucosusotitis, so nimmt man die Probeparazentese, unter Umständen wiederholt, vor und sichert die Diagnose durch den bakteriologischen Nachweis des Streptococcus mucosus in dem durch die Parazentese gewonnenen Ohrsekret. Von großem Wert bei der Diagnose der Mucosusmastoiditis ist das Röntgenbild des Warzenfortsatzes. Sind bereits größere Einschmelzungsherde im Processus mastoideus vorhanden, so deckt das Röntgenbild oft mit einem Schlage die Gefahr der Situation auf (s. Abb. 121 und 122).

Die **Behandlung** der Mucosusotitis kann wie bei den gewöhnlichen akuten Otitiden zunächst eine konservative sein. Besteht jedoch die Erkrankung schon 4—5 Wochen oder gar noch länger, ist das Vorhandensein des Streptococcus mucosus-Erregers bakteriologisch sichergestellt und zeigt außerdem das Röntgenbild des Warzenfortsatzes auf Knochenzerstörung verdächtige Stellen, so wird man, wenn man sich vor überraschend auftretenden Komplikationen schützen will, auch dann zur Operation schreiten, wenn keinerlei Druckempfindlichkeit des Warzenfortsatzes, keine Schmerzen und kein Fieber bestehen; denn die Erfahrung hat gelehrt, daß Mucosusotitiden in den seltensten Fällen zur Spontanausheilung kommen, sondern früher oder später zu Komplikationen führen.

Neuerdings ist von verschiedenen Seiten über gute Erfolge mit der Sulfo-pyridinbehandlung der Mucosusotitis berichtet worden (KRIEGSMANN, OHNACKER, RUNGE u. a.). Die Behandlung muß aber so früh wie irgend möglich einsetzen, da in späteren Stadien der Erkrankung das Sulfo-pyridin nicht mehr wirksam ist. Am besten verabreicht man das Mittel in Form des sog. „Eubasinstoßes“. Wir geben an der Rostocker Klinik, sobald die bakteriologische Untersuchung des spontan oder durch Parazentese gewonnenen Sekretabstriches das Vorhandensein des Streptococcus mucosus ergibt oder wenn der Abstrich darauf auch nur verdächtig ist, am 1. Tag 3mal 5, am 2. Tag 3mal 4,

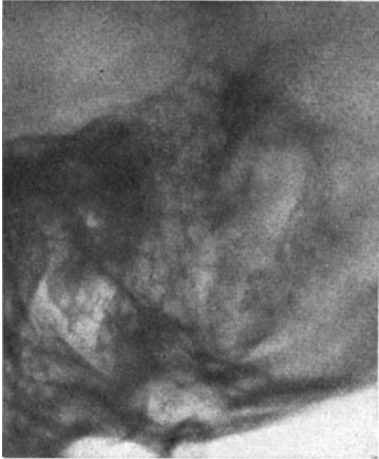

Abb. 121. Große Einschmelzung im hinteren Teil des linken, gut pneumatisierten Warzenfortsatzes bei einer Mucosusmastoiditis.

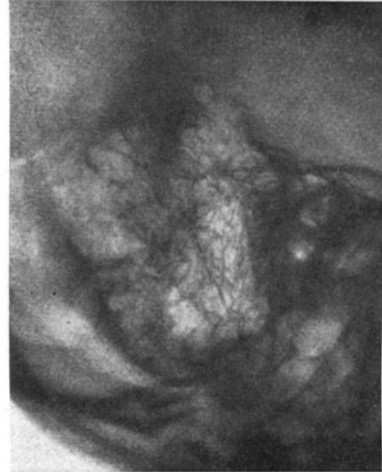


Abb. 122 zeigt zum Vergleich dazu den rechten gut pneumatisierten gesunden Warzenfortsatz desselben Patienten.

am 3. Tag 3mal 3 und am 4. Tag 3mal 2 Tabletten Eubasin zu je 0,5 g, insgesamt also 42 Tabletten in 4 Tagen (dabei Bettruhe, viel Flüssigkeit geben, Urin und Blutbild kontrollieren!).

Durch die Sulfo-pyridinbehandlung läßt sich die Operation, die sonst in der Mehrzahl der Fälle von Mucosusotitis früher oder später notwendig wird, oftmals vermeiden.

f) Die akuten Mittelohrentzündungen bei akuten Infektionskrankheiten.

Es wurde bereits oben (S. 98 und 99) erwähnt, daß die bei Infektionskrankheiten häufig auftretenden akuten Mittelohrentzündungen entweder von der meist dabei vorhandenen akuten Rachen- und Nasenrachenentzündung aus durch die Tube entstehen, oder daß die Infektionserreger auf dem Blutweg an die Mittelohrschleimhaut gelangen und diese anstecken. Nicht selten werden beide Infektionswege gleichzeitig in Frage kommen.

Ganz allgemein läßt sich sagen, daß die akuten Otitiden bei Infektionskrankheiten in der Regel schwerer verlaufen als die gewöhnlichen Otitiden; besonders dann, wenn bei dem Entzündungsprozeß in der Paukenhöhle spezifische Erreger mit im Spiele sind, und wenn außerdem die Kranken durch die spezifische Allgemeininfektion in ihrer Abwehrfähigkeit geschwächt sind. Dementsprechend kommt es — wenn ein pneumatisierter Warzenfortsatz vorhanden

ist — häufiger zur Mastoiditis und rascher zur Ausbildung von Einschmelzungs-herden im Warzenfortsatz als sonst

Die **Grippeotitis** tritt häufig in der besonderen Verlaufsform der Otitis media haemorrhagica auf. Pathologisch-anatomisch ist diese Form der Otitis gekennzeichnet durch die Ausscheidung eines ausgesprochen hamorrhagisch-eitrigen Exsudats in die Paukenhöhle. Im Anfang der Erkrankung finden wir am Trommelfell nicht die übliche hochrote Färbung, sondern die Bildung von blauroten, bluthaltigen Blasen, welche die Cutisschicht des Trommelfelles weit abheben können. Nach spontan eingetretener oder künstlich durch die Parazentese herbeigeführter Perforation des Trommelfelles entleert sich anfangs hamorrhagisch-seröses und später hamorrhagisch-eitriges Sekret.

Die **Masernotitis** zeichnet sich einmal dadurch aus, daß sie meist doppel-seitig auftritt. Charakteristisch ist ferner für sie, daß es zu auffallend ausgedehnten Einschmelzungen am Trommelfell kommt. Demgemäß hinterläßt die Masernotitis nach dem spontanen Abklingen der Entzündung — oder falls es zur Aufmeißelung wegen hinzugetretener Mastoiditis gekommen ist — große, nierenförmig um den Umbo des Hammergriffes angeordnete, meist zentrale Trommelfellperforationen. Seltener kommt es zur Ausbildung randständiger Perforationen.

Die **akute Otitis bei Diphtherie** kann in der Form der gewöhnlichen einfachen Otitis verlaufen, die Entzündung kann aber auch spezifisch-diphtherischen Charakter tragen, mit der Bildung von fibrinösem Exsudat und von Pseudomembranen in der Paukenhöhle. Das Trommelfell ist dabei mißfarben, und im Eiter finden sich Bestandteile der Pseudomembranen und Diphtheriebacillen.

Zu beachten ist, daß sich eine diphtherische Mittelohrentzündung auch ausbilden kann, ohne daß diphtherische Beläge im Halse nachzuweisen sind, und zwar entsteht sie dann von einer Nasendiphtherie aus. Neben der lokalen Behandlung muß in solchen Fällen natürlich ebenfalls eine Serumbehandlung durchgeführt werden (s. S. 370).

Führt eine Diphtherieotitis zur Aufmeißelung, und hat im akuten Stadium der Erkrankung eine spezifische Serumbehandlung nicht stattgefunden, so bilden sich in der Antrotomie-Wundhöhle oft schwere, fibrinöse, diphtherische Beläge, die Wunde sieht dauernd schmutziggrau, oft richtig septisch aus und zeigt geringe Heilungstendenz. Erst nach Injektion von Diphtherieserum reinigt sich die Wunde und kommt dann meist rasch zur Heilung.

Die wichtigste von allen bei akuten Infektionskrankheiten auftretenden Mittelohrentzündungen ist die

Scharlachotitis.

Die Scharlachotitis ist eine sehr häufige und außerordentlich gefürchtete Begleiterscheinung der Scharlacherkrankung. Bei den Scharlachotitiden müssen wir unterscheiden 1. die Mittelohrentzündungen bei Scharlach und 2. die typischen nekrotisierenden Scharlachotitiden.

Die erste Form kann in jedem Stadium der Scharlacherkrankung, sowohl im Beginn als auch im weiteren Verlauf derselben auftreten und unterscheidet sich grundsätzlich in keiner Weise von der gewöhnlichen Otitis media, die nekrotisierende Scharlachotitis dagegen zeigt ein außerordentlich charakteristisches Gepräge, sie stellt eine für Scharlach spezifische Erkrankung dar und ist die gefährlichste aller Mittelohrentzündungen.

Entstehung. Die nekrotisierende Scharlachotitis entsteht meist schon in den ersten Tagen, auf der Höhe der Scharlacherkrankung, vor oder gleichzeitig

mit dem Ausbruch des Exanthems und beruht auf einer Mischinfektion virulenter Streptokokken mit dem Scharlachvirus.

Klinische Erscheinungen. Das Besondere der spezifischen Scharlachotitis besteht darin, daß es häufig gar nicht erst zu einer Hyperämie und einer ödematösen Schwellung der Paukenhöhlenschleimhaut kommt, sondern infolge der Schwere der Infektion bildet sich sehr rasch eine Nekrose der gesamten Schleimhautauskleidung der Paukenhöhle aus. Auch das Trommelfell,

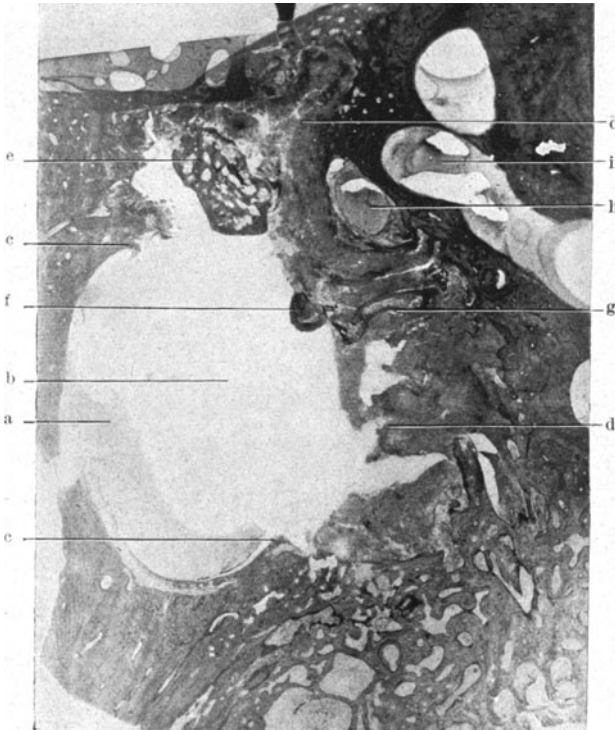


Abb. 123. Vertikalschnitt durch die Paukenhöhle bei einer akuten nekrotisierenden Scharlachotitis (vergleiche hiezu Abb. 88). a Äußerer Gehörgang. b Paukenhöhle (das Trommelfell zwischen äußerem Gehörgang und Paukenhöhle fehlt vollständig). c Obere und untere Grenze zwischen Gehörgang und Paukenhöhle; es steht kein Rest von Trommelfell mehr. d Nekrotische Massen in der Paukenhöhle. e Sequestrierter Hammerkopf. f Steigbügelköpfchen und g Steigbügelchenkel, beide als Sequester in den nekrotischen Massen liegend. h N. facialis. i Bogengang.

das anfangs eine Rötung zeigen kann, wird von dem nekrotisierenden Prozeß ergriffen und kann innerhalb weniger Tage, ja sogar Stunden, vollständig bis an den Rand eingeschmolzen werden (Totaldefekt des Trommelfelles). Häufig verfallen auch die Gehörknöchelchen der Nekrose und werden als schleimhautentblöbte, weißliche Sequester ausgestoßen. Das Sekret ist oft sehr spärlich, meist dünnflüssig serös-eitrig und ist im Gegensatz zu dem der gewöhnlichen akuten Otitis übelriechend. Ist der Warzenfortsatz pneumatisiert, so spielt sich hier derselbe Prozeß wie in der Paukenhöhle ab: Die Schleimhautauskleidung der Warzenfortsatzzellen stirbt schnell ab, sie hat ein blasses, schmutziggrotes Aussehen, die Hohlräume selbst enthalten nur wenig dünnflüssigen, übelriechenden Eiter. Gleichzeitig mit der Nekrose der Schleimhaut gehen auch die Blutgefäße zugrunde, die den Knochen von der Schleimhaut aus ernähren. Die knöchernen Zellzwischenwände sind daher blutleer, der Knochen sieht schmutziggrotes oder weiß, wie leblos aus. Der ganze Warzenfortsatz bekommt dadurch ein Aussehen wie ein maceriertes Knochenpräparat. Mitunter stoßen sich schon nach wenigen Tagen kleine Knochensequester aus dem Warzenfortsatz durch den Totaldefekt des Trommelfelles hindurch ab. Oder aber die Knochennekrose greift von innen her bis unter das Periost des Warzenfortsatzes durch, und es bildet sich eine Periostitis mit Weichteilswellung oder ein subperiostaler Absceß.

Befällt eine nekrotisierende Scharlachotitis ein Mittelohr mit nichtpneumatisiertem Warzenfortsatz, so kommt es zwar nicht zu einer ausgedehnten akuten Nekrose des ganzen Warzenfortsatzes, aber der nekrotische Zerfall der Schleimhautauskleidung der Paukenhöhle, des Recessus und des Antrum

führt zu schweren Ernährungsstörungen und zur Nekrose der diese Hohlräume umgebenden Knochenschichten. Als Reaktion darauf bildet sich in den tieferen, von der Nekrose verschont gebliebenen Knochenbezirken ein demarkierender Entzündungsprozeß aus. Durch diesen werden die nekrotischen Knochenpartien im Laufe der Zeit zum Teil resorbiert, zum Teil als Sequester abgestoßen. Das demarkierende und resorbierende Bindegewebe wird dann von den in der Paukenhöhle liegenden nekrotisch-eitrigen Massen dauernd infiziert und damit ist der Grund gelegt zu dem Krankheitsprozeß, den wir pathologisch-anatomisch als rarefizierende Otitis, klinisch als chronische Knocheneiterung bezeichnen (s. S. 148).

In gleicher Weise — allerdings viel seltener — kann es auch bei der Grippeotitis, der Masernotitis, der diphtherischen Otitis und ganz selten auch bei den schwersten Formen der gewöhnlichen akuten Otitis bei nichtpneumatisiertem Warzenfortsatz zu einer mehr oder weniger ausgedehnten Nekrose der Paukenschleimhaut und im weiteren Verlauf zu einer rarefizierenden Otitis und damit zu einer chronischen Knocheneiterung kommen. Auch hierbei können wie bei der Scharlachotitis randständige Trommelfeldefekte entstehen, nur umfassen sie meist nicht das ganze Trommelfell, sondern nur seinen hinteren oberen Teil.

Die große Gefahr der nekrotisierenden Scharlachotitis besteht weiterhin darin, daß die Knochennekrose auch die mediale Paukenhohlenwand befallt und auch den Warzenfortsatz innerhalb weniger Tage bis an die Dura der mittleren Schadelgrube und bis an den Sinus heran zerstört. Die Folge davon ist ein Einbruch der Eiterung ins Labyrinth (Panotitis), eine Meningitis oder eine Sinusphlebitis (s. S. 168 bei den Verwicklungen der entzündlichen Mittelohrerkrankungen).

Die **Diagnose** der nekrotisierenden Scharlachotitis ergibt sich aus dem oben skizzierten Entwicklungsgang der Erkrankung und aus den geschilderten klinischen Erscheinungen ohne weiteres. Zu erwähnen ist nur noch, daß die Schwere des Erkrankungsprozesses häufig verkannt und unterschätzt wird, weil die Allgemeinerscheinungen der Scharlacherkrankung so sehr im Vordergrund des Krankheitsbildes stehen, daß auf die Ohren zu wenig geachtet wird. Es muß deshalb gefordert werden, daß — im Hinblick auf die schweren Verwicklungsmöglichkeiten — bei jeder Mittelohrentzündung, die bei einer Scharlacherkrankung auftritt, wenn irgend möglich, ein Facharzt zugezogen wird.

Die **Behandlung** einer nekrotisierenden Scharlachotitis ist dieselbe, wie diejenige einer gewöhnlichen schweren akuten Otitis; dies gilt auch bezüglich der Sulfonamidbehandlung. Beim Bestehen einer nekrotisierenden Scharlachmastoiditis soll mit der Aufmeißelung des Warzenfortsatzes nicht zu lange gezögert werden. Außer Durchbrucherscheinungen an der Warzenfortsatzoberfläche zwingen auch die gar nicht selten auftretenden Facialislähmungen und selbstverständlich auch die geringsten Anzeichen einer labyrinthären, einer cerebralen oder einer Sinuskomplikation zur sofortigen Operation.

Hat die Knochennekrose auch die hintere Gehörgangswand und die Knochenbrücke über dem Aditus ad antrum ergriffen — was häufig vorkommt —, so genügt die einfache Aufmeißelung nicht, sondern es muß die Radikaloperation des Warzenfortsatzes vorgenommen werden (s. S. 160 bei den chronischen Mittelohreiterungen).

Die **Otitis media bei Typhus** ist eine verhältnismaßig häufige Begleiterscheinung dieser Krankheit. In den meisten Fällen handelt es sich dabei um eine unspezifische Entzündung, die auf dem Wege durch die Tube von einer Rachenentzündung aus entsteht. Sie unterscheidet sich dann in nichts von einer gewöhnlichen akuten Otitis media. Spezifische, auf dem Blutwege entstandene Fälle von Typhusotitis sind in nur ganz geringer Zahl beschrieben worden.

Die *Otitis media bei Meningitis cerebrospinalis epidemica* ist häufig eine nur zufällige, nicht spezifisch bedingte Komplikation bei dieser Erkrankung, sie kann aber auch durch die von der Tube aus oder auf dem Blutwege in die Paukenhöhle einwandernden Meningokokken hervorgerufen werden. Bei der epidemischen Genickstarre kann eine Mittelohrentzündung außerdem auch dadurch entstehen, daß eine die Meningitis begleitende Labyrinthitis durch die Labyrinthfenster hindurch in die Paukenhöhle einbricht.

2. Die chronischen Mittelohrentzündungen.

Die Ursachen der chronischen Mittelohrentzündungen, die morphologischen Voraussetzungen und die biologischen Bedingungen, unter denen sie sich entwickeln, haben wir S. 85—94 u. S. 98 bereits ausführlich besprochen.

Bei den chronischen Mittelohrentzündungen unterscheiden wir zwei grundsätzlich verschiedene Formen, nämlich die „*chronische Schleimhauteiterung*“ und die „*chronische Knocheiterung*“ (mit oder ohne *Cholesteatombildung*).

Diese Einteilungsweise läßt sich sowohl vom pathologisch-anatomischen als auch vom klinischen Standpunkt aus durchführen. Wie schon der Name sagt, spielt sich die Schleimhauteiterung in der Schleimhaut der Paukenhöhle „mesotympanal“ und die Knocheiterung im Warzenfortsatz bzw. in der knöchernen Umrahmung der oberen und hinteren Mittelohrräume (*Recessus epitympanicus* und *Antrum mastoideum*) „epitympanal“ ab. Den klinischen Bedürfnissen entspricht die Einteilungsweise insofern sehr gut, als die Schleimhauteiterung die ungefährliche, die Knochen- bzw. Cholesteatomeiterung die gefährliche, zu Komplikationen führende Form der chronischen Otitiden ist.

Natürlich kann bei einer epitympanalen Knocheiterung auch gleichzeitig eine mesotympanale Schleimhauteiterung bestehen. Solche kombinierten Eiterungen sind bezüglich ihrer klinischen Beurteilung selbstverständlich den gefährlichen chronischen Knocheiterungen gleichzusetzen.

a) Die chronische Schleimhauteiterung.

Entstehung. Die chronische Schleimhauteiterung entwickelt sich auf dem Boden einer hyperplastischen Schleimhaut, meist stärkeren Grades, und zwar dann, wenn die im ursächlichen akuten Stadium der Erkrankung entstandene Perforation des Trommelfelles sich nicht schließt. Nun wissen aber viele Patienten mit chronischer Schleimhauteiterung nichts von einem akuten Beginn ihrer Erkrankung. Dies kann einmal daran liegen, daß das Ohr schon im frühesten Kindesalter angefangen hat „zu laufen“; oder aber es hat im Anfang eine ganz leichte Verlaufsform einer akuten Otitis vorgelegen, auf die der Kranke wegen der fehlenden subjektiven Beschwerden gar nicht aufmerksam geworden ist, und erst ganz allmählich hat eine nicht mehr versiegende Sekretion aus dem Ohr eingesetzt. Bei vielen Patienten läßt sich allerdings auch der Übergang einer heftigen akuten exsudativen Otitis (besonders einer Grippe- oder Masernotitis) in eine chronische Schleimhauteiterung direkt beobachten. Das sind diejenigen Fälle von akuter Otitis media, bei denen eine große zentrale Trommelfellperforation entsteht, die aber, trotz der Heftigkeit des Entzündungsprozesses wegen der fehlenden oder höchstgradig reduzierten Pneumatisation im Warzenfortsatz nicht zu einer Mastoiditis führen.

Bei der Entstehung einer chronischen Schleimhauteiterung spielen außer den anatomischen Vorbedingungen im Mittelohr und im Warzenfortsatz naturgemäß auch in der Nase und im Nasenrachenraum bestehende chronisch-

entzündliche Prozesse, weiter Hyperplasien der Nasenmuscheln und der Rachenmandel, die die Tube verlegen und die Eiterung im Mittelohr dauernd unterhalten können, eine Rolle.

Die pathologisch-anatomischen Veränderungen bei der chronischen Schleimhauteiterung bestehen in Schwellung und Verdickung der Paukenhöhlenschleimhaut, die so stark sein können, daß dadurch das Lumen der Paukenhöhle nahezu ganz ausgefüllt wird. Die zellige Infiltration beschränkt sich oftmals auf die oberen Schichten der Schleimhaut und greift nur bei akuten Exacerbationen des Entzündungsprozesses auf die tieferen Schleimhautschichten über (s. Abb. 124). Infolge des andauernden Entzündungsreizes bilden sich häufig an den Perforationsrändern und am

Promontorium breitbasige oder auch gestielte Wucherungen der Schleimhaut (Ohrpolypen). Diese Ohrpolypen können sich durch die Trommelfellperforation hindurch in den Gehörgang vordrängen und können so groß werden, daß sie den ganzen Gehörgang ausfüllen und mit bloßem Auge ohne Reflektor und ohne Ohrtrichter am Gehörgangseingang sichtbar werden.

Klinische Erscheinungen.

Die Perforation im Trommelfell ist zentral, meist um den Umbo herum gelegen. Eine anfangs kleine Perforation kann sich im Laufe der Zeit vergrößern. Auch wenn eine Perforation exzentrisch gelegen ist, und bis nahe an den Trommelfellrand heranreicht, sprechen wir von einer „zentralen“ Perforation. Wesentlich ist, daß ein — wenn auch noch so schmaler — Trommelfellsaum erhalten ist (s. Abb. 125 a—c).

Das Sekret ist ausgesprochen schleimig oder schleimig-eitrig, fadenziehend und geruchlos. Nur wenn das Ohr längere Zeit nicht gereinigt worden ist, zersetzt sich das am Boden der Paukenhöhle liegende Sekret und wird leicht fötid. Der üble Geruch des Ausflusses verschwindet aber sofort, nachdem das Ohr gründlich gesäubert ist.

Die Sekretion ist in ihrer Stärke je nach dem augenblicklichen Grad der Entzündung sehr wechselnd. Bei akuten Exacerbationen infolge Neuinfektion der Paukenhöhle vom Rachen- oder auch vom Gehörgang aus kann die Absonderung so stark werden wie bei einer frischen akuten Media, das Sekret

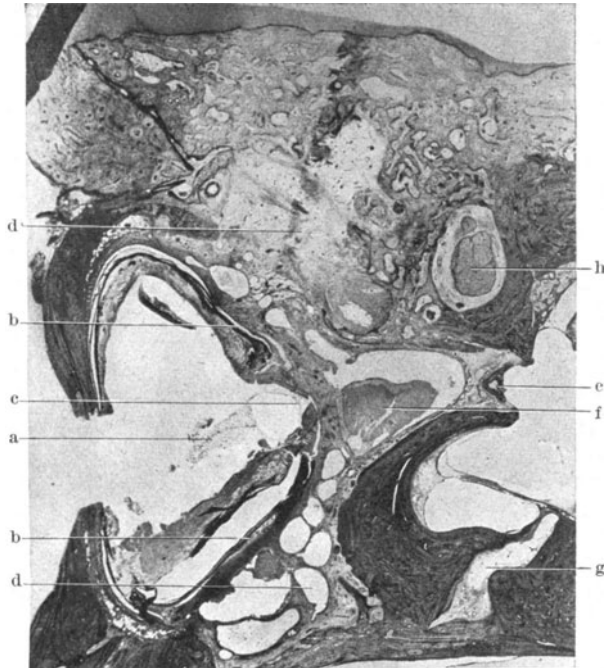


Abb. 124. Vertikalschnitt durch die Paukenhöhle bei einer chronischen Schleimhauteiterung a Äußerer Gehörgang. b Trommelfell (es ist stark eingezogen und mit dem Promontorium durch Bindegewebsbrücken verwachsen) c Perforation des Trommelfells. d Paukenhöhle (mit hyperplastischen Schleimhautpolstern und mit Granulationsgewebe zum großen Teil ausgefüllt). e Steigbügel. f Ovale Fensternische. g Runde Fensternische. h N. Facialis.

bekommt dann meist auch einen mehr eitrigen Charakter. Zwischendurch kann die Sekretion aus dem Ohr für kürzere oder längere Zeit auch ganz aufhören, und die Paukenhöhle kann trocken sein. Man spricht dann besser von einer rezidivierenden Schleimhauteiterung als von einer chronischen Mittelohreiterung.

Die **Symptome** der chronischen Schleimhauteiterung sind meist äußerst geringer Art. Es besteht eine mehr oder weniger hochgradige Horstörung vom Typ der Schalleitungsschwerhörigkeit. Bei starker Polypenbildung ist die Schwerhörigkeit in der Regel erheblich. Schmerzen werden meistens nicht geklagt, nur bei akuten Rezidiven treten stärkere Ohrschmerzen auf.

Die **Diagnose** stützt sich auf die Anamnese und den otoskopischen Befund: Zentrale Perforation, schleimig-fadenziehende Absonderung und Rötung und Schwellung der Paukenhöhlenschleimhaut. Sind polypöse Wucherungen vorhanden, so läßt sich oft erst nach Abtragung derselben entscheiden, ob die Perforation zentral ist. Reicht die Perforation bis nahe an den Rand hin,

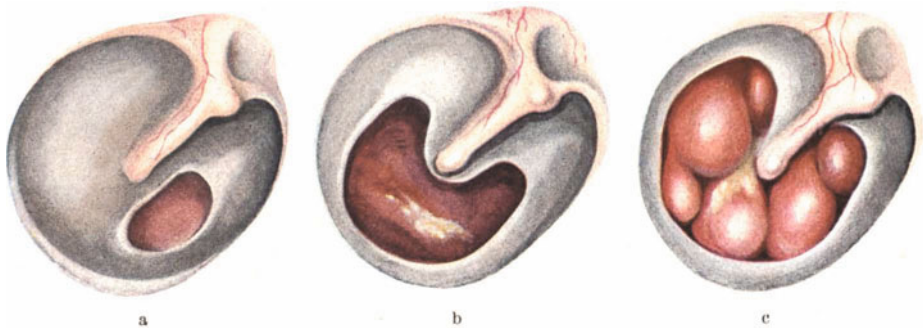


Abb. 125 a–c Trommelfellbefunde bei chronischer Schleimhauteiterung a Zentrale Perforation vorn unten, b Nierenförmige zentrale Perforation, c Großer zentraler Defekt der Pars tensa des Trommelfells. Man sieht ringsherum noch einen schmalen Trommelfellsaum. Die Paukenschleimhaut zeigt polyepöse Wucherungen

und ist das Sekret fötide, so besteht der Verdacht, daß neben der Schleimhauteiterung eine Knochenkrankung vorliegt. Man muß dann das Ohr ein paarmal durch vorsichtiges Ausspülen mit lauwärmer Borsäurelösung oder auch durch Einträufeln von verdünnter Wasserstoffsuperoxydlösung (1 : 3) gründlich säubern. Wird das Sekret dann geruchlos und bleibt es das auch, so liegt wahrscheinlich nur eine Schleimhauteiterung vor; man sollte aber in solchen zweifelhaften Fällen stets einen Facharzt zu Rate ziehen.

Die **Prognose** ist — was die endgültige Beseitigung der Eiterung anbetrifft — ungünstig, da meist, auch bei vorübergehender Austrocknung des Ohres, immer wieder Rezidive auftreten. In bezug auf die Entstehung von Komplikationen ist die Prognose aber gut. Nur in seltenen Fällen kann sich bei heftigen akuten Exacerbationen eine Mastoiditis ausbilden, nämlich dann, wenn ausnahmsweise bei einer chronischen Schleimhauteiterung ein relativ gut pneumatisierter Warzenfortsatz vorhanden ist. Solche Fälle sind dann natürlich genau so zu beurteilen und zu behandeln wie eine Mastoiditis bei einer gewöhnlichen akuten Mittelohrentzündung.

Die ganz seltenen Fälle, bei denen nach jahrelangem vollkommen harmlosem Verlauf einer chronischen Schleimhauteiterung ganz plötzlich eine Komplikation entsteht, finden nach WITTMACK folgende Erklärung: Bei seinen Pneumatisationsstudien fand WITTMACK, daß bei Störungen des Pneumatisationsvorganges im Warzenfortsatz gewisse embryonale Gefäßverbindungen persistieren, während sie sich bei normalem Ablauf der Pneumatisation vollständig zurückbilden, nachdem sie sich am Pneumatisationsvorgang beteiligt

haben. WITTMACK unterscheidet drei derartige Gefäßverbindungen: die eine zieht von dem subepithelialen Bindegewebe der Mittelohrschleimhaut zu dem Duraperiost der mittleren Schädelgrube. Die zweite geht von der Paukenhöhlenschleimhaut aus entlang der hinteren Fläche der Felsenbeinpyramide auf die Dura der hinteren Schädelgrube über. Die dritte persistierende Gefäßverbindung schließlich geht durch den Paukenhohlenboden zum Bulbus der Vena jugularis. Entlang dem perivascularen Bindegewebe dieser Gefäßverbindungen kann nun bei einer heftigen akuten Exacerbation einer chronischen Schleimhauteiterung — ohne daß eine Knocheneinschmelzung im Warzenfortsatz stattfindet — der Entzündungsprozeß bis an die Dura oder an den Sinus vordringen und zu einer Meningitis, einem Hirnabsceß oder einer Sinusthrombose führen (s. S. 172 „Die Verwicklungen der entzündlichen Mittelohrerkrankungen“).

Von solchen Ausnahmefällen abgesehen, kann im allgemeinen aber für den praktischen Arzt gelten, daß die chronische Schleimhauteiterung für den Patienten, eine infolge der dauernden Absonderung zwar lästige, aber harmlose und ungefährliche Erkrankung ist. Trotzdem sollte der Praktiker einen Patienten mit chronischer Schleimhauteiterung, sobald stärkere Sekretion, verbunden mit Schmerzen und Fieber oder gar Erscheinungen einer cerebralen Komplikation auftreten, unverzüglich dem Facharzt überweisen.

Die **Behandlung** der chronischen Schleimhauteiterung hat auf jeden Fall mit allen Mitteln anzustreben, die Sekretion zum Verschwinden zu bringen. Dazu müssen zunächst etwa vorhandene Polypen und Granulationen mit der Schlinge abgetragen und die Stumpfe mit der Höllesteinsonde verätzt werden. Weiter muß vor allen Dingen eine ursächliche Erkrankung in der Nase oder im Nasenrachenraum (Nebenhöhleneiterung, Muschelhyperplasie, vergrößerte Rachenmandel) beseitigt werden. Zahne Schleimmassen in der Paukenhöhle werden bei großer Trommelfellperforation durch vorsichtige Spülungen mit nachfolgendem Politzern und Austrocknen des Mittelohres mit einem feinen Wattepinsel entfernt. Als Spülwasser benutzt man eine 3%ige Mucidanlösung, 2%ige Borwasser- oder 3%ige Wasserstoffsperoxydlösung. Nach dem Säubern des Mittelohres erfolgt Einstäuben von Borsäurepulver (aber nur bei großen Perforationen, da das Pulver mit dem Eiter zusammenbacken und kleinere Löcher verlegen kann, so daß nachteilige Eiterverhaltungen entstehen). An Stelle von Borpulver werden neuerdings, anscheinend mit gutem Erfolg, zum Einstäuben in die Paukenhöhle Sulfonamidpräparate in Puderform angewandt (MP-Pulver Bayer [1 Teil „Marfanil“, 9 Teile „Prontalbin“] oder Cibazolpulver). Weniger erfolgversprechend als die lokale Sulfonamidbehandlung ist die Sulfonamidtherapie der chronischen Schleimhauteiterung durch orale oder parenterale Einverleibung. Starke Schwellungen der Paukenhöhlenschleimhaut gehen oft durch Eintraufeln von Spiritus (Spirit dilut 5,0, Aq. dest. ad 50,0) oder Zinksulfatlösung (Zinc. sulfur. 0,4, Aq. dest. ad 20,0) zurück.

Mit dieser lokalen Behandlung muß Hand in Hand gehen eine Allgemeinbehandlung, die bei schwächlichen Patienten mit schlechtem Ernährungszustand auf eine Hebung des Allgemeinbefindens hinzielt. Zu empfehlen sind — besonders bei schwächlichen Kindern — Solbadekuren, warme Seebäder, Aufenthalt im sonnigen Hochgebirge. Innerlich wendet man Lebertran oder Jodeisen an.

An der Grenze zwischen den chronischen Schleimhauteiterungen und den Cholesteatom-eiterungen steht die „transformative (desquamative) chronische Mittelohreiterung“. In bezug auf Gefährlichkeit ist diese Erkrankungsform der einfachen chronischen Schleimhauteiterung gleichzustellen. Sie entsteht nach WITTMACK dadurch, daß bei chronischen Schleimhauteiterungen mit großen Defekten der Pars tensa, entlang von Bindegewebsbrücken, die vom Trommelfell über die Gehörknöchelchen nach der medialen Paukenwand hinüberziehen, Plattenepithel in die Paukenhöhle einwächst. Dieses Plattenepithel verdrängt das Schleimhautepithel, und so werden allmählich kleinere oder größere Flächen der Mittelohrschleimhaut mit Plattenepithel überzogen und schließlich kann der ganze Hauptraum der Paukenhöhle „epithelisiert“ werden. Die Ausbreitung des Plattenepithels

geschieht unter lebhafter Proliferation und Maceration des Epithels, gegen die eigentliche Cholesteatombildung aber mit dem Unterschied, daß es nicht zur Tiefenwucherung kommt. Die hinteren und oberen Mittelohrräume sind an dem Prozeß in der Regel vollkommen unbeteiligt. Bei der Otoskopie findet man die Paukenschleimhaut gerötet, in einzelnen Bezirken weißliche Flecken („Plattenepithelinseln“), bei fortgeschrittenen Fällen eine mehr oder weniger ausgedehnte Epithelisierung der Paukenhöhle. Je mehr von der Paukenhöhle epithelisiert ist, desto kleiner wird die sezernierende Schleimhautoberfläche und desto geringer die Absonderung. Das Sekret ist bei Ansammlung von Macerationsprodukten leicht fötid.

Die **Behandlung** besteht in regelmäßigem Säubern des Ohres und im Einträufeln von Bor-Glycerin-Alkoholtropfen (Acid. boric. 0,5, Glycerin, Alkohol $\overline{\text{aa}}$ ad 50,0). Die Entscheidung darüber, ob eine harmlose transformative (desquamative) chronische Mittelohreiterung oder eine gefährliche Cholesteatomeiterung (s. S. 154) vorliegt, kann nur der Facharzt — und dieser oft erst nach längerer Beobachtung — fällen.

b) Die chronische Knocheneiterung mit oder ohne Cholesteatombildung und das genuine Cholesteatom des Mittelohres.

Entstehung. Eine chronische Knocheneiterung entsteht — wie bereits oben bei der Besprechung der Scharlachotitis des Näheren ausgeführt wurde — dadurch, daß es infolge einer akut-nekrotisierenden Otitis bei nichtpneumatisiertem Warzenfortsatz zu einer Nekrose der Mittelohrschleimhaut und der Knochenwände, besonders der hinteren, oberen Mittelohrräume (Recessus und Antrum) kommt. Die weitere Folge ist dann eine rarefizierende Otitis des Warzenfortsatzes (von manchen auch „Knochencaries“ genannt), die ihren Ausgang gewöhnlich von der knöchernen Antrumwand aus nimmt. Sie kann aber auch im Recessus epitympanicus beginnen und führt dann zu einer Zerstörung der knöchernen lateralen Recessuswand („Recessuswanddefekt“).

Diese allmählich fortschreitende Knochenzerstörung geht einher mit der Absonderung eines fötiden Sekrets und mit der Bildung von Knochengranulationen, die sich häufig aus dem erkrankten Knochenherd durch die vorhandene randständige Perforation oder den Recessusdefekt hindurch in den Gehörgang hinausdrängen und dann an der hinteren, oberen Gehörgangswand als leicht blutende, schlaffe Wucherungen sichtbar werden.

Im Warzenfortsatz selbst geht der Knochenzerstörungsprozeß meist nur sehr langsam vor sich und es kann viele Jahre dauern, bis er die Dura der mittleren oder hinteren Schädelgrube oder den Sinus erreicht oder nach der Oberfläche des Warzenfortsatzes durchbricht. Auch der hintere vertikale, noch häufiger aber der horizontale Bogengang kann durch die rarefizierende Otitis angeknagt werden, und auf diese Weise entsteht dann ein Defekt des knöchernen Bogenganges („Bogengangsfistel“).

Derartige Fälle von reiner Knocheneiterung im Warzenfortsatz sind verhältnismäßig selten, denn meist kommt es sehr bald nach dem ursächlichen akuten nekrotisierenden Entzündungsprozeß zum Einwachsen von Plattenepithel aus dem Gehörgang durch die infolge der Nekrose entstandene randständige Trommelfellperforation. Damit ist der Grund gelegt zu der sog. „sekundären Cholesteatombildung“.

Das sekundäre Cholesteatom.

Das bei einer randständigen Perforation in die Paukenhöhle einwachsende Plattenepithel hat zunächst nur das Bestreben, die durch den nekrotisierenden Prozeß entstandenen schleimhautentblößten Flächen im Mittelohr zu überhäuten, und insofern stellt die Plattenepitheleinwanderung einen zweckmäßigen und natürlichen Heilungsvorgang dar. Aber bei der einfachen Epidermisierung der Paukenhöhle bleibt es meist nicht, sondern das Plattenepithel wuchert — wenn

es einmal durch den im Mittelohr vorhandenen fortdauernden Entzündungsreiz ins Wachstum geraten ist — weiter. Von der Epidermismembran im Mittelohr senken sich zapfenartige Epidermiswucherungen in das subepitheliale Bindegewebe erhaltener Schleimhautbezirke und in das Granulationsgewebe der anliegenden Herde von rarefizierender Ostitis ein und führen hier zur Bildung von Epidermiscysten, in denen sich die abgestoßenen Plattenepithelamellen zwiebelschalenartig ansammeln (s. Abb. 126a). Da sich die Epithel-

massen nach außen, nach der Paukenhöhle zu häufig nicht entleeren können, entsteht in den Cysten ein Verhaltungsdruck, der zu einem immer größeren Wachstum derselben und schließlich zu einer richtigen „Cholesteatomhöhle“, oder besser gesagt zu einer „Cholesteatombeschwulst“ führt. Begünstigt wird die Entstehung einer solchen Cholesteatomhöhle durch die immer weiter fortschreitende Zerstörung des Warzenfortsatzknochens durch die rarefizierende Ostitis. Aber auch ohne daß ein schwerer, entzündlich bedingter Knochenzerstörungsprozeß vorliegt, kann sich ein im Wachstum befindliches Cholesteatom dadurch Platz für seine weitere Ausbreitung schaffen, daß der dem tumorähnlichen Cholesteatombilde anliegende Knochen durch Druckusur zum Schwinden gebracht wird. Auf diese Weise kann all-

mählich im Laufe von Jahren ein großes, den Warzenfortsatz ganz oder teilweise ausfüllendes Cholesteatom entstehen, das schließlich sogar nach außen an die Oberfläche des Warzenfortsatzes durchbrechen kann.

Hat das Cholesteatom oder die begleitende rarefizierende Ostitis den horizontalen Bogengang arrodiert, so kann das Cholesteatom ins Labyrinth einwachsen und eine Labyrinthentzündung verursachen. Zu einer cerebralen Komplikation oder einer Sinuskompliation führt ein bis zur Dura oder bis zum Sinus vorgedrungenes Cholesteatom meist dann, wenn eine akute Exacerbation des Entzündungsprozesses in der Paukenhöhle einen eitrig-breitigen Zerfall der Cholesteatommassen hervorruft.

In der Paukenhöhle selbst kommt es infolge des Kampfes zwischen dem vom Gehörgang einwachsenden Plattenepithel und dem Cylinderepithel der von der Nekrose verschont gebliebenen Schleimhautreste und weiter auch infolge des Fortbestehens oder Wiederaufflackerns der Entzündung zur Maceration

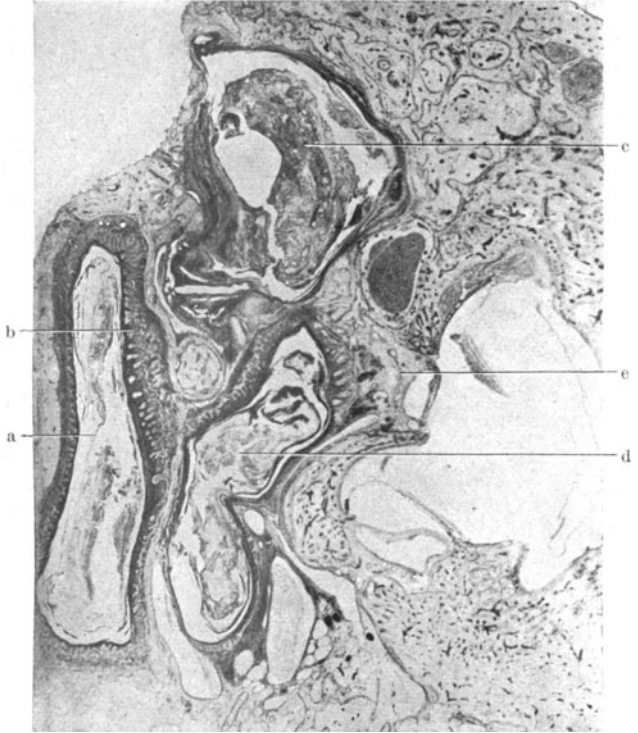


Abb. 126 a. Vertikalschnitt durch die Paukenhöhle bei einem „sekundären“ Cholesteatom a Äußerer Gehörgang. b Trommelfell (die randständige Perforation ist in diesem Schnitt nicht getroffen) c Cholesteatommassen im Recessus epitympanicus. d Cholesteatommassen in der Paukenhöhle e Ovale Fenstermsche.

des Epithels und zur Abstoßung von Hornlamellen. Besteht ein großer oder totaler Defekt des Trommelfelles, so entleeren sich diese Epidermassen ständig in den Gehörgang, ist die randständige Perforation aber klein, so bleiben sie in der Paukenhöhle liegen, und es bildet sich ein Cholesteatom der Paukenhöhle aus.

Außer diesen nach schweren nekrotisierenden Mittelohrentzündungen (meist Scharlachotitiden) entstehenden Cholesteatomen, die sämtliche Mittelohrräume befallen, gibt es auch sekundäre isolierte Attik-Cholesteatome, die die Paukenhöhle unberührt lassen, aber sich vom Atticus nach hinten in den Warzenfortsatz weiter ausbreiten können. Diese Cholesteatome entstehen nach Perforierung der Membrana flaccida bei einem auf den Kuppelraum beschränkten Entzündungsprozeß (BEZOLD, O. MAYER). Das Einwachsen von Plattenepithel von der perforierten SHRAPNELL-Membran kann aus dem Grunde leicht geschehen, weil die Ränder der dünnen Membrana flaccida, infolge des Fehlens eines Annulus fibrosus wie am übrigen Trommelfell, sich leicht umstülpen und dann mit den Wänden des Atticus verkleben können.

Nicht so klar und einfach wie der Entwicklungsgang dieser im Anschluß an eine Mittelohreiterung auftretenden sekundären Cholesteatome ist die Pathogenese solcher Cholesteatomfälle, bei denen anamnestisch von einer vorangegangenen akuten Mittelohrentzündung nichts bekannt ist. Wenn dies auch häufig auf einer Lücke in der Anamnese beruhen dürfte — die Patienten wissen vielleicht von der ursächlichen Mittelohrentzündung nichts mehr, weil sie sich schon in früher Jugendzeit abgespielt hat —, so bleibt trotzdem eine große Zahl von Fällen übrig, bei denen man annehmen muß, daß die Cholesteatombildung das Primäre war, und die Eiterung erst sekundär durch Infektion der Cholesteatommassen in den Mittelohrräumen hinzugetreten ist. Dafür sprechen Beobachtungen folgender Art: Ein Patient kommt mit einem großen Cholesteatom — das vielleicht schon zu einer Komplikation geführt hat — zur Operation. Er gibt mit der größten Bestimmtheit an, daß das Ohr nur kurze Zeit — vielleicht nur einige Wochen — „gelaufen“ habe. Die Größe des bei der Operation gefundenen Cholesteatoms läßt darauf schließen, daß es unmöglich während der kurzen Dauer der Ohreiterung entstanden sein kann, sondern daß der Zeitpunkt für die Entstehung des Cholesteatoms viel früher angesetzt werden muß.

Einen zwingenden Beweis für die Entstehung eines Cholesteatoms ohne vorangegangene Mittelohreiterung stellen aber Fälle dar, wie z. B. der folgende:

Ein 12jähriger Junge, der vorher nie ohrenkrank gewesen ist, erkrankt an einer akuten Mittelohrentzündung. Das Trommelfell ist hochrot, geschwollen und zeigt hinten unten eine zentrale, pulsierende Perforation. Die SHRAPNELL-Gegend ist wegen starker Schwellung des Gehörgangs und des Trommelfelles unübersichtlich. Der Warzenfortsatz ist stark druckempfindlich. Wegen Verdachts auf Mastoiditis wurde der Patient in die Klinik eingewiesen. Bei der Operation findet sich ein kirschgroßes Cholesteatom zum Teil zerfallen, zum Teil noch aus festgeschichteten Lamellen bestehend.

Derartige Beobachtungen, daß ein bislang trockenes Cholesteatom beim Hinzutreten einer gewöhnlichen, akuten Mittelohrentzündung eitrig zerfällt und dann unter dem Bild einer akuten Mastoiditis verläuft, sind gar nicht so selten.

Diese schleichend, ohne vorangehende nekrotisierende Mittelohrentzündung entstehenden Cholesteatome bezeichnen wir im Gegensatz zu den sekundären Cholesteatomen nach dem Vorschlag WITTMACKS als „*genuine Cholesteatome*“.

Das genuine Cholesteatom.

Was die Pathogenese dieser genuinen Cholesteatome anbetrifft, so haben klinische und histologische Beobachtungen gezeigt, daß sie ihren Ausgang von der SHRAPNELLSchen Membran nehmen (Abb. 126b u. 127).

Einmal kann sich das genuine Cholesteatom nach der von BEZOLD und WITTMACK vertretenen Ansicht in der Weise entwickeln, daß die SHRAPNELLSche Membran sich blind-sackartig in den Recessus epitympanicus hineinstulpt, daß weiterhin infolge des in dem

Epithelmassen entstehenden Verhaltungsdruckes der Epithelsack immer weiter in Buchten und Nischen des Recessus-Antrumraumes hineingedrängt wird und diesen schließlich ganz ausfüllt. Die Einstülpung der Membrana flaccida kann einmal nach WITTMACK durch einen im Recessus epitympanicus infolge seines Abschlusses gegen die übrige Paukenhöhle entstandenen Unterdruckes hervorgerufen werden, oder sie wird verursacht durch Schrumpfungsvorgänge in Überresten von embryonalem Füllgewebe im PRUSSAKSchen Raum. Weiter kann die Einsenkung auch durch Schrumpfung von Bindegewebsstrangen erfolgen, die sich bei klinisch nicht in Erscheinung tretenden katarrhalischen oder leichten entzündlichen Reizungen im PRUSSAKSchen Raum bilden.

Aber auch auf andere Weise als die eben beschriebene kann sich ein genuines Cholesteatom entwickeln. Aus den Untersuchungen LANGES wissen wir, daß von der intakten Membrana flaccida aus atypische Plattenepithelwucherungen bis unter das Epithel der Mittelohrschleimhaut entstehen können. In diesen Vorgängen sieht LANGE den Beginn einer Cholesteatombildung. STEURER und ALBRECHT konnten zeigen, daß die Möglichkeit zur Entstehung solcher atypischer Epidermiswucherungen besonders dann gegeben ist, wenn die innere Schicht der SHRAPNELLSchen Membran nicht wie normalerweise aus einer dünnen Schleimhaut besteht, sondern wenn hier Reste von embryonalem Bindegewebe vorhanden sind. Das Vorhandensein derartiger Gewebepolster kann entweder durch eine konstitutionell bedingte mangelhafte Rückbildungsfähigkeit des embryonalen Füllgewebes der Paukenhöhle bedingt sein (ALBRECHT), oder die Rückbildung des Füllgewebes im Recessusraum ist durch einen latenten Entzündungsprozeß im frühesten Säuglingsalter verhindert worden (WITTMACK).

Häufig füllen diese Gewebepolster den PRUSSAKSchen Raum ganz aus, so daß das Schleimhautepithel an der SHRAPNELLSchen Membran und an den übrigen Wänden des PRUSSAKSchen Raumes eigentlich ganz fehlt und so das Plattenepithel der SHRAPNELLSchen Membran direkt in die lockeren Bindegewebspolster übergeht. Dadurch ist naturgemäß ein tiefes Eindringen atypischer Epidermiswucherungen und die Bildung von Epidermiscysten leicht möglich.

Ähnliche Verhältnisse, wie sie das Vorhandensein von embryonalen Bindegewebspolstern in der SHRAPNELL-Gegend darstellen, können auch durch proliferierende Entzündungs-

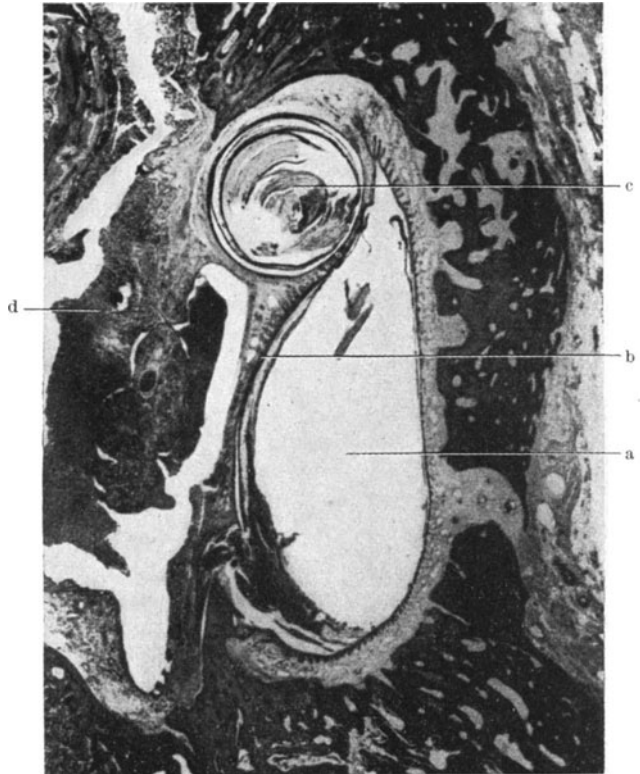


Abb. 126b Vertikalschnitt durch die Paukenhöhle bei einem „genuinen“ Cholesteatom. a Äußerer Gehörgang. b Trommelfell c Cholesteatom in der SHRAPNELL-Gegend. d Paukenhöhle. (Nach ALTMANN).

prozesse im Kuppelraum neu geschaffen werden und können dann die Grundlage für eine genuine Cholesteatomentwicklung abgeben.

Die eben beschriebenen besonderen anatomischen Verhältnisse in der SHRAPNELL-Gegend hat STEURER als „lokal-anatomische Disposition“ für diese besondere Art der genuine Cholesteatombildung bezeichnet. Damit es bei dieser Disposition zur Entwicklung eines Cholesteatoms kommt, müssen allerdings noch zwei weitere Faktoren hinzukommen:

Einmal muß noch vorhanden sein eine konstitutionell bedingte Neigung zur Plattenepithelwucherung. Als dritter Faktor ist schließlich ein Anreiz notwendig, der die Epithelwucherung auslöst. Ein solcher Reiz kann das Epithel sowohl von außen als auch von innen her treffen. Ein auf das Trommelfell übergreifendes Ekzem des äußeren Gehörgangs oder auf die SHRAPNELL-Gegend beschränkte ekzematöse Veränderungen, wie sie bei stark eingezogener Membrana flaccida durch die Abschilferung und Maceration des Epithels entstehen, oder auch der Reiz der zerfallenen Epithelmassen (LANGE), können den Anstoß zu atypischer Epidermiswucherung geben. Die Reize, die von innen von der Paukenhöhle her eine Wucherung des Plattenepithels veranlassen, brauchen nicht so schwerer entzündlicher Art zu sein, daß sie klinische Erscheinungen machen, offenbar genügen zur Auslösung dieser Reize auch leichte katarrhalische Prozesse.

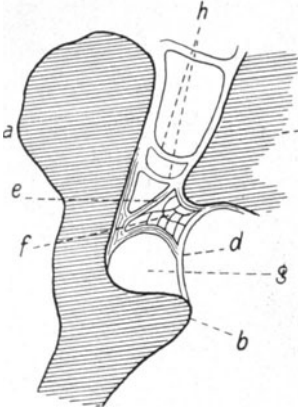


Abb. 127. Vertikalschnitt durch den Hammer und den lateralen Teil des Kuppelraumes. *a* Kopf; *b* kurzer Fortsatz des Hammers; *c* knöchernen Außenwand des Kuppelraumes, zugleich obere Wand des Gehörgangs; *d* SHRAPNELLSche Membran; *e* äußeres Hammerband; *f* inconstantes Balkengerüst; *g* PRUSSAKScher Baum; *h* inconstante Schleimhautbrücken. (Nach POLITZER; Zergliederung des Gehörorgans).

Auch diese genuine Cholesteatome können infolge des in ihnen entstehenden Verhaltungsdruckes den Warzenfortsatzknochen zum Schwinden bringen und eine enorme Größe erreichen.

Ebenso wie die sekundären Cholesteatome kommen auch die genuine Cholesteatome fast immer nur bei kompaktem oder höchstgradig reduziertem Warzenfortsatz vor. Bei den sekundären Cholesteatomen ist dies deshalb der Fall, weil eine nekrotisierende Otitis bei pneumatisiertem Processus mastoideus zur Mastoiditis führt, die bereits im akuten Stadium zur Operation kommt und bei den genuine Cholesteatomen aus dem Grunde, weil bei gut pneumatisiertem Warzenfortsatz mit entsprechender normaler Mittelohrschleimhaut in den oberen

und hinteren Mittelohrräumen die anatomischen Vorbedingungen für die Entwicklung eines genuine Cholesteatoms fehlen.

In Ausnahmefällen können Mittelohrcholesteatome auch bei gut pneumatisiertem Warzenfortsatz entstehen, so z. B. bei Tuberkulose des Mittelohres oder nach Verletzungen des Schläfenbeines, die zu einem Abriß des Trommelfelles bis zum Rand und zu Blutergüssen mit Bindegewebsneubildung in den oberen und hinteren Mittelohrräumen führen, wodurch natürlich das Einwachsen von Plattenepithel aus dem Gehörgang begünstigt wird. Auch nach Verletzungen der hinteren knöchernen und häutigen Gehörgangswand (Frakturen und Schußverletzungen) kann Plattenepithel vom Gehörgang aus in den Warzenfortsatz einwachsen und zu einem Cholesteatom sich entwickeln („Traumatische Cholesteatomentstehung“ [STEURER]).

Schließlich kann ein Cholesteatom des Warzenfortsatzes und des Mittelohres auch dadurch entstehen, daß nach erfolgter Aufmeißelung von einer an der Warzenfortsatzoberfläche entstehenden Fistel oder von einer Gehörgangsfistel aus Plattenepithel in die ursprüngliche Aufmeißelungshöhle einwächst. [„Postoperatives Cholesteatom“ (STEURER) S. 163—164.]

Die eben beschriebenen sekundären und genuine Cholesteatome bezeichnet man zusammen als „Pseudocholesteatome“ oder als „falsche Cholesteatome“, im Gegensatz zu den „echten Cholesteatomen“. Diese wahren Cholesteatome sind aus kongenitalen Keimversprengungen hervor-

gehende echte Tumorbildungen. Sie werden zusammen mit den Tumoren des Schläfenbeines beschrieben (s. S. 194).

Die Schilderung der verschiedenen Entstehungsarten der Cholesteatome des Mittelohres war notwendig, um das vielgestaltige klinische Bild dieser Erkrankung verstehen zu können.

Klinische Erscheinungen. Auch bei jahrelang bestehender Knochen- und Cholesteatomeiterung mit ausgedehnter Knochenzerstörung und Cholesteatombildung werden häufig keinerlei Beschwerden geklagt. Schmerzen sind insbesondere dann nicht vorhanden, wenn ein großer Trommelfeldefekt besteht, durch welchen der im Knochen gebildete Eiter und die Cholesteatommassen sich ungehindert in den äußeren Gehörgang entleeren können. Ist jedoch der Abfluß des Eiters und die Abstoßung der desquamierten Epidermassen durch Granulationen oder Cholesteatomschuppen, die sich vor die Perforation legen, behindert, so klagen die Patienten über ein dumpfes Druckgefühl oder auch über heftige Schmerzen in der Tiefe des Ohres. Diese Schmerzen treten oft nur anfallsweise auf und verschwinden sofort wieder, sobald sich ein größerer Epidermisklumpen aus dem Mittelohr in den Gehörgang abgestoßen hat.

Auch bei akuten Exacerbationen des chronischen Entzündungsprozesses in der Paukenhöhle können stärkere Schmerzen auftreten. Einseitige Kopfschmerzen auf der erkrankten Seite, die vom Ohr nach der Schläfen- oder Hinterhauptsgegend zu ausstrahlen, weisen darauf hin, daß sich ein carioser Knochenprozeß oder ein Cholesteatom bis an die Dura der mittleren oder hinteren Schädelgrube herangearbeitet hat.

Über die bei Knochen- und Cholesteatomeiterungen auftretenden labyrintharen und cerebralen Symptome wird in dem Kapitel „Die Verwicklungen der entzündlichen Mittelohrerkrankungen“ des Naheren eingegangen.

Fieber ist für gewöhnlich nicht vorhanden, nur beim Aufflackern der Paukenhöhlenentzündung durch Neumfektion kommt es mitunter zu stärkeren Temperatursteigerungen.

Der Grad der Horstörung richtet sich nach den in der Paukenhöhle vorliegenden Veränderungen. Bei Totaldefekt des Trommelfelles mit Nekrose der Gehörknöchelchen und bei Ausfüllung der Paukenhöhle mit Granulationen oder Cholesteatommassen ist das Hörvermögen hochgradig herabgesetzt. Bei isolierter Kuppelraumeiterung oder bei einem genuinen Attik-Warzenfortsatzcholesteatom kann das Gehör nur wenig vermindert, ja sogar ganz normal sein. Ergibt die Stimmgabelprüfung das Vorhandensein nicht nur einer Schalleitungsstörung, sondern auch einer Innenohrschwerhörigkeit, so besteht — auch bei fehlenden Schwindelerscheinungen — der Verdacht auf ein beginnendes Übergreifen der Mittelohreiterung auf das innere Ohr.

Die Sekretion aus dem Ohr ist sehr wechselnd. Die Stärke der Sekretion sagt nichts über die Schwere und den Umfang des Eiterungsprozesses im Knochen aus, denn die Verminderung oder das Aufhören des „Ohrenlaufens“ kann auf einer Behinderung des Eiterabflusses durch Granulationsbildung beruhen. Hört also eine chronische Mittelohreiterung auf zu sezernieren, so ist dies nicht immer als ein gutes Zeichen anzusehen, sondern mahnt eher zur Vorsicht. Bei genuiner „trockener“ Cholesteatombildung tritt eine Sekretion überhaupt erst ein, wenn die Cholesteatommassen durch das Hinzutreten einer Infektion von der Paukenhöhle oder von außen her eitrig zerfallen.

Das Sekret ist ausgesprochen fötid und bleibt es auch nach gründlicher Reinigung des Ohres, im Gegensatz zu dem Sekret bei der einfachen chronischen Schleimhauteiterung mit zentraler Perforation. Je nach der Art des vorliegenden

Erkrankungsprozesses zeigt auch das Sekret verschiedenen Charakter. Bei reiner Knocheneiterung ohne Cholesteatombildung ist es oft dünnflüssig, seros-eitrig mit Knochensand vermischt, häufig auch rein eitrig. Bei Cholesteatombildung enthält der Eiter Epidermisschüppchen oder auch größere Cholesteatomlamellen oder -klumpen. Häufig ist der Ausfluß auch vorwiegend schleimig-eitrig. Dadurch darf man sich aber über die Gefährlichkeit der vorliegenden Erkrankung nicht täuschen lassen, denn wie schon oben erwähnt, gibt es kombinierte epitympanale Knochen- und mesotympanale Schleimhauteiterungen. In solchen Fällen überdeckt eben die starke Schleimabsonderung aus der Paukenhöhle die spärliche Eiterbildung aus dem Knochenprozeß.

Das otoskopische Bild zeigt — wenn die chronische Eiterung im Anschluß an eine akut-nekrotisierende Otitis media entstanden ist — entweder einen Totaldefekt des Trommelfelles oder eine kleinere oder größere randständige Perforation, meist im hinteren oberen oder vorderen oberen Teil des Trommelfelles. Die durch den Trommelfelldefekt hindurch sichtbare Paukenhöhlenschleimhaut ist mehr oder weniger gerötet, granulierend oder teilweise epithelisiert. Die epithelisierten Stellen sehen dann grau-weißlich aus. Bei vernachlässigten Fällen ist der Einblick auf das Trommelfell und in die Paukenhöhle oft durch eingedickten, verkrusteten Eiter und Cholesteatommassen verdeckt. Man gewinnt dann erst durch vorsichtiges Ausspülen und Aufweichen der Massen mit Borglycerin-Alkoholtropfen (s. S. 155) eine klare Übersicht über die vorliegenden Veränderungen. Eine randständige Perforation kann auch durch Granulationen oder Polypen verdeckt werden, so daß die Lage und die Ausdehnung des Trommelfelldefektes erst nach Abtragung der Wucherungen mit der Schlinge oder der Doppellöffelzange deutlich wird (s. Abb. 128a u. c).

Bei der genuinen Cholesteatombildung findet sich eine — oftmals nur stecknadelkopfgroße — Perforation in der SHRAPNELLSchen Membran (s. Abb. 128b). Die Pars tensa des Trommelfelles kann dabei getrübt und verdickt, aber auch völlig unverändert sein; ja, sogar der normale Lichtreflex kann erhalten sein. Daher kommt es, daß bei flüchtiger Untersuchung eine SHRAPNELL-Perforation häufig übersehen wird und damit ein genuines Cholesteatom unentdeckt bleibt. In der SHRAPNELL-Öffnung erkennt man oft weißliche Cholesteatommassen, die aussehen wie aus einer Zahnpastentube ausgepreßte Zahnpaste. Manchmal sieht man aus der SHRAPNELL-Perforation auch eine kleine Granulation herauskommen.

Vielfach wird ein SHRAPNELL-Defekt auch durch eine Sekretborke verdeckt, so daß die Perforation erst nach Abwischen der Borke sichtbar wird.

Ist ein Defekt der lateralen Recessuswand vorhanden, so kann man oft hoch in den Kuppelraum hinaufsehen.

Die **Diagnose** einer chronischen Knochen- bzw. Cholesteatomeiterung wird auf Grund der Anamnese (z. B. vorangegangene Scharlachotitis) und des otoskopischen Befundes (Totaldefekt oder randständige Perforation des Trommelfelles; SHRAPNELL-Perforation; fötider, bröcklicher oder sandiger Eiter in der Paukenhöhle und im Gehörgang) meist leicht zu stellen sein. Mit der einfachen Feststellung der Tatsache einer chronischen Knochen-Cholesteatomeiterung darf sich der Arzt aber niemals begnügen; es muß vielmehr eine genaue Untersuchung über die Art und die Ausdehnung der vorliegenden Knochenerkrankung folgen. Dies kann nur Sache des Facharztes sein. Der praktische Arzt sollte es sich deshalb — im Hinblick auf die großen drohenden Gefahren — zur Pflicht machen, jeden Patienten, bei dem er Verdacht auf eine chronische Knochen- oder Cholesteatomeiterung hat, dem Facharzt zur genauen Diagnosestellung zu überweisen.

Die für die Beurteilung eines Falles wichtige Entscheidung, ob eine noch zentrale oder eine randständige Perforation vorliegt, kann man manchmal nur mit Hilfe der feinen Ohrsilbersonde treffen: Man läßt die Sonde vorsichtig von der Gehörgangswand aus durch die Perforation hindurch in die Paukenhöhle hineingleiten und fühlt dann — falls die Perforation nicht randständig ist — deutlich, wie die Sonde über den schmalen Trommelfellsaum oder über den Annulus tympanicus hinwegrutscht. Die Ohrsonde benutzt man ferner dazu, um festzustellen, ob hinter Granulationen, die aus einer am Rande des Trommelfelles gelegenen Perforation kommen, kranker Knochen vorhanden ist. Man führt zu diesem Zweck die Sonde unter größter Vorsicht, ohne Anwendung von Druck (Gefahr der Duraverletzung!) in die Perforation ein und fühlt dann häufig „rauhem“ Knochen.

Besteht zur Zeit der Untersuchung bei einer randständigen Perforation oder einer kleinen SHRAPNELL-Perforation keine oder nur eine geringe Sekretabsonderung und will man sich Klarheit darüber verschaffen, ob sich hinter der

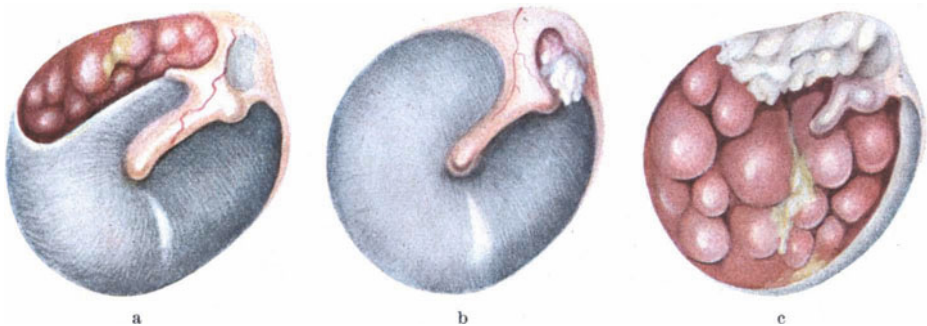


Abb.128 a—c. Trommelfellbefunde bei chronischer Knochen-Cholesteatomerterung a Randständige Perforation hinten oben b Perforation in der SHRAPNELLSchen Membran c Totaldefekt des Trommelfells, es steht nur noch ein Rest des cariösen Hammers, der kurze Hammerfortsatz und vorn ein schmaler Trommelfellsaum. Granulationen an der medialen Paukenhohlenwand Von oben her kommen Cholesteatommassen.

Perforation ein Cholesteatom verbirgt, so nimmt man, evtl. nach vorherigem Aufweichen des Cholesteatoms durch mehrmaliges Einträufeln von Bor-Glycerin-Alkoholtropfen (Acid. boric. 0,5, Glycerin., Alkohol ana ad 50,0), eine Spülung mit dem unter Leitung des Auges in den Kuppelraum eingeführten „Paukenrohrchen“ (s. Abb.18) vor. Erscheinen dabei im Spulwasser Epidermisschüppchen oder -fetzen, so ist die Diagnose eines Cholesteatoms gesichert. Treten bei der Kuppelraumspülung — die selbstverständlich mit körperwarmem, abgekochtem Wasser ausgeführt werden muß — Schwindelerscheinungen auf, so muß die Spülung sofort abgebrochen werden.

Ganz besonderer Wert ist bei jeder Ohruntersuchung auf die Besichtigung der SHRAPNELL-Gegend zu legen. Finden wir hier auch nur geringe ekzematöse Veränderungen oder Epithelabschilferungen, so kann sich dahinter ein beginnendes oder auch ein bereits ausgebildetes Attik-Cholesteatom verbergen. Ein normales Hörvermögen und ein normales glanzendes Aussehen der Pars tensa des Trommelfelles spricht nicht dagegen, denn die Paukenhöhle kann ganz frei sein und trotzdem kann sich im Recessus epitympanicus ein genuines Cholesteatom entwickelt haben.

Eine wertvolle Ergänzung unserer diagnostischen Hilfsmittel bei der Diagnose der chronischen Mittelohreiterungen, insbesondere auch zur Erkennung von cariösen Knochenherden und Cholesteatomhöhlen besitzen wir in der

Röntgenaufnahme.

Im allgemeinen bedarf es zwar zur Diagnose einer chronischen Mittelohreiterung und zur Feststellung der Art derselben eines Röntgenbildes nicht.

Die klinischen Symptome: das Trommelfellbild, die Art der Perforation (ob randständig oder zentral), die Art des Sekretes (ob fötid oder nichtfötid, mehr schleimig oder bröcklig-eitrig) und das Ergebnis der Kuppelraumspülung geben uns in der Regel ein klares Bild darüber, ob wir eine Schleimhauteiterung oder eine Knochen- bzw. Cholesteatomeiterung vor uns haben. Nicht imstande jedoch sind wir in den meisten Fällen, mit diesem diagnostischen Hilfsmittel die Ausdehnung eines cariösen Knochenherdes oder eines Cholesteatoms festzustellen. Gerade dies aber ist besonders bei den Cholesteatomen von Wichtigkeit, denn viele Cholesteatomeiterungen heilen bekanntlich nach Ausspülung der zerfallenen Cholesteatommassen scheinbar aus, in der Tiefe aber breitet sich das Cholesteatom weiter aus und führt gelegentlich zu plötzlichen Komplikationen. Es ist deshalb wichtig, die Ausdehnung eines Cholesteatoms möglichst frühzeitig zu erkennen.

Eine Cholesteatomhöhle zeichnet sich im Röntgenbild als Aufhellung gegenüber dem umgebenden kompakten Knochen ab. Sobald ein Cholesteatom eine gewisse Größe erreicht hat, gelingt es uns leicht, es in der SONNENKALBSCHEN Schrägaufnahme (s. S. 31) zur Darstellung zu bringen, kleinere Cholesteatome sieht man oft besser in der bregmatico-temporalen Aufnahmerichtung nach MAYER (s. S. 32). Cholesteatomhöhlen mit scharf gegen den umgebenden Knochen abgesetzten Rändern sind leichter zu erkennen als andere mit unregelmäßigen, gezackten Rändern. Solche Bilder weisen dann darauf hin, daß es sich nicht um eine verhältnismäßig langsam wachsende, glattwandige Cholesteatomkugel ohne Entzündungserscheinungen in dem das Cholesteatom umgebenden Knochen handelt, also nicht um ein „genuines“ Cholesteatom, sondern daß ein Cholesteatom vorliegt, das sich auf dem Boden einer rarefizierenden Ostitis entwickelt hat und ein stark infiltrierendes Wachstum mit der Bildung von zapfenartigen Fortsätzen in die Umgebung zeigt („sekundäres“ Cholesteatom). Derartige sekundäre Cholesteatome sind röntgenologisch oft sehr schwer zu unterscheiden von reinen Knochencaries-Höhlen ohne Cholesteatombildung. Verdacht auf eine Knochencaries-Höhle müssen wir aber dann haben, wenn wir in dem Röntgenbild eines kompakten Warzenfortsatzes in der Umgebung des Antrums eine Aufhellung finden, die jedoch nicht gleichmäßig licht ist, wie bei einer Cholesteatomhöhle (s. Abb. 130a), sondern ein marmoriertes, fleckiges Aussehen zeigt, ähnlich wie bei einem noch nicht vollständig eingeschmolzenen Knochenherd bei Mastoiditis. Die Abb. 129 zeigt eine solche röntgenologisch vorher diagnostizierte und nachher durch Operation bestätigte Knochencaries-höhle. Bei einem Vergleich mit der in Abb. 130a dargestellten Cholesteatomhöhle sieht man deutlich den Unterschied.

Cholesteatome, die sich vom Antrum aus nach der Oberfläche des Warzenfortsatzes zu ausbreiten, zeichnen sich im Röntgenbild naturgemäß leichter ab als solche, die sich mehr nach der Tiefe zu entwickeln. Bei ausgedehnter Zerstörung des Warzenfortsatzknochens durch das Cholesteatom kann der ganze Warzenfortsatz eine Aufhellung zeigen. Die Abb. 130b zeigt eine große, fast den ganzen Warzenfortsatz einnehmende Cholesteatomhöhle, die Abb. 130a ein kleineres Cholesteatom.

Mitunter läßt sich im Röntgenbilde sogar feststellen, daß ein Cholesteatom bis an den Sinus sigmoideus oder an die Dura der mittleren Schädelgrube heranreicht; man erkennt dann Defekte an der Sulcuswand und am Tegmen antri (s. auch S. 120).

Die Größe eines Cholesteatoms läßt sich gelegentlich durch Füllung einer Cholesteatomhöhle mit einer Kontrastflüssigkeit (z. B. Jodipin) gut darstellen (ALBRECHT u. a.). Die Technik der Jodipinfüllung ist folgende: Nach Ausspülen der Cholesteatomhöhle wird unter Leitung des Auges die angewarmte Jodipinlösung mit Hilfe des Paukenröhrchens

durch die Trommelfellperforation hindurch in die Paukenhöhle eingespritzt. Der Kopf des Patienten muß dabei nach hintenüber gelagert werden. Nach Einfüllung der Jodipin-flüssigkeit wird ein dicker Wattepropf bis nahe an das Trommelfell fest in den Gehörgang hineingesteckt. Bei nach hintenüber gelagertem Kopf liegt der Patient 2—3 Stunden lang in horizontaler Lage. Darauf wird die Röntgenaufnahme, möglichst stereoskopisch, gemacht. Die Abb. 131 zeigt eine gut gelungene Aufnahme einer mit Jodipin gefüllten Cholesteatom-höhle. Реѣто hat als Hilfsmittel für die Diagnose des Cholestatoms eine chemische Unter-suchungsmethode (Cholesterinreaktion) angegeben.

Differentialdiagnose. Bereits bei der Besprechung des Gehörgangsekzems (s S. 63) wurde die Differentialdiagnose zwischen dem infolge einer gleichzeitig bestehenden Mittelohreiterung entstandenen Ekzem und den Ekzemen aus anderer Ursache erörtert. Hier sei nur nochmals erwähnt, daß hinter einem scheinbar harmlosen Ekzem an der hinteren oberen Gehörgangswand sich ein

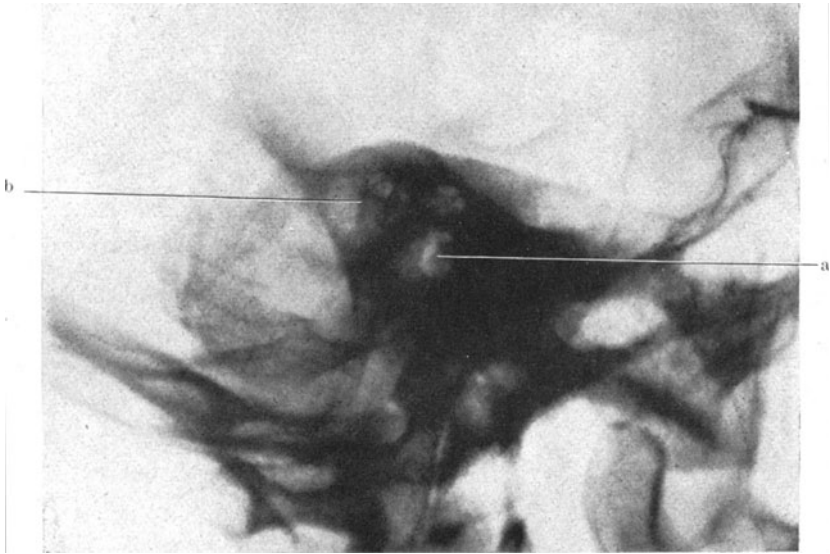


Abb 129 Röntgenbild eines kompakten Warzenfortsatzes mit Knochencaresishöhle a Außerer Gehörgang
b Knochencaresishöhle

SHRAPNELL-Cholesteatom verbergen kann. Auf die differentialdiagnostischen Unterschiede gegenüber der Tuberkulose und den malignen Tumoren des Mittelohrs wird bei der Besprechung dieser Erkrankungen eingegangen werden (s S. 164 und 195)

Schließlich sei nochmals darauf hingewiesen, daß ein Cholesteatom unter dem Krankheitsbilde einer akuten Mittelohrentzündung verlaufen kann. Diese Tatsache wurde vielfach dahin gedeutet, daß sich ein Cholesteatom sehr rasch entwickeln, gewissermaßen akut entstehen kann. Diese Ansicht ist sicher falsch. Die Erklärung für solche scheinbar akut entstandene Cholesteatome ist ganz einfach die, daß ein — oftmals großes — genuines Cholesteatom gelegentlich erst dann entdeckt wird, wenn eine gewöhnliche akute Otitis hinzu-tritt. An das Vorliegen eines solchen Falles wird man dann denken müssen, wenn bei einer gewöhnlichen, nichtnekrotisierenden akuten Otitis media der Eiter fetid ist oder brocklige Massen enthält. War vor dem Auftreten der akuten Otitis das genuine Cholesteatom bereits an die Dura, den Sinus oder an das Endost des horizontalen Bogenganges vorgedrungen, so kann innerhalb von Stunden oder von wenigen Tagen nach Beginn der akuten Otitis eine

Komplikation dadurch entstehen, daß das eitrig zerfallende Cholesteatom als Weg-Leitung für den Übergang des Entzündungsprozesses von der Paukenhöhlenschleimhaut auf Dura, Sinus oder Labyrinth dient.

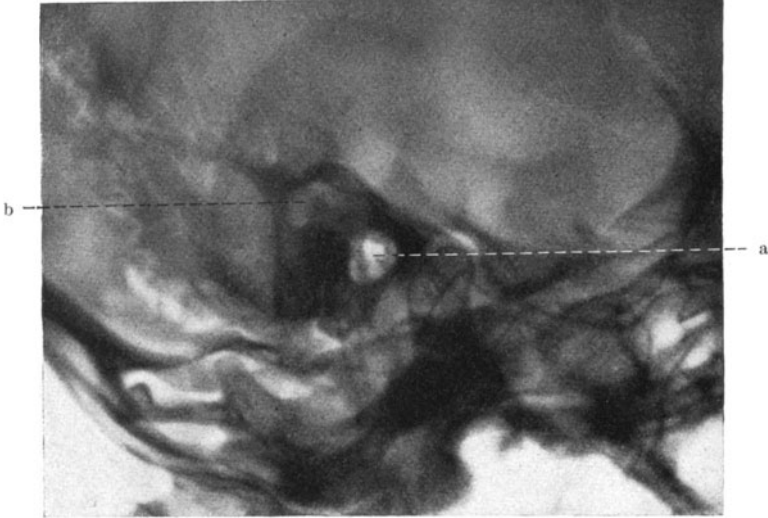


Abb. 130 a. Röntgenbild eines Warzenfortsatzes mit Cholesteatomhöhle. a Äußerer Gehörgang, b Cholesteatomhöhle in der Antrumgegend.

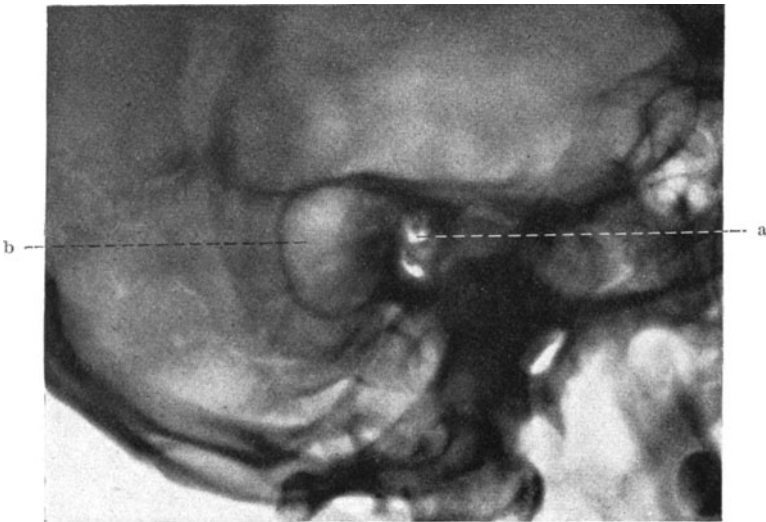


Abb. 130 b. Röntgenbild eines Warzenfortsatzes mit großer Cholesteatomhöhle. a Äußerer Gehörgang, b große, fast den ganzen Warzenfortsatz einnehmende Cholesteatomhöhle.

Vor Verwechslung mit einem „Gehörgangcholesteatom“ (s. S. 71) schützt der Befund eines normalen, nichtperforierten Trommelfells nach Entfernung der Epidermismassen aus dem Gehörgang.

Die **Prognose** der nichtbehandelten chronischen Knochen-Cholesteatom-eiterung ist in jedem Falle zweifelhaft, da bei — selbst jahre- oder jahrzehnte-

langem — vollkommen beschwerdefreiem und symptomlosem Verlauf der Erkrankung jederzeit lebensgefährliche Komplikationen entstehen können. Durch konservative Behandlungsmaßnahmen können viele Fälle geheilt, oder der Erkrankungsprozeß kann wenigstens am weiteren Fortschreiten gehindert werden. Fortlaufende fachärztliche Kontrolle ist unbedingt notwendig, um den richtigen Zeitpunkt für das operative Eingreifen zu ermitteln. Rechtzeitig operierte Fälle kommen fast sämtlich zur Ausheilung.

In seltenen Fällen erfolgt Spontanheilung dadurch, daß sich ein großes Cholesteatom, nachdem es die hintere und obere knöcherne Gehörgangswand zum Schwinden gebracht hat, in den Gehörgang entleert, es entsteht dann eine sog. „natürliche Radikalhöhle“ (s. S. 161).

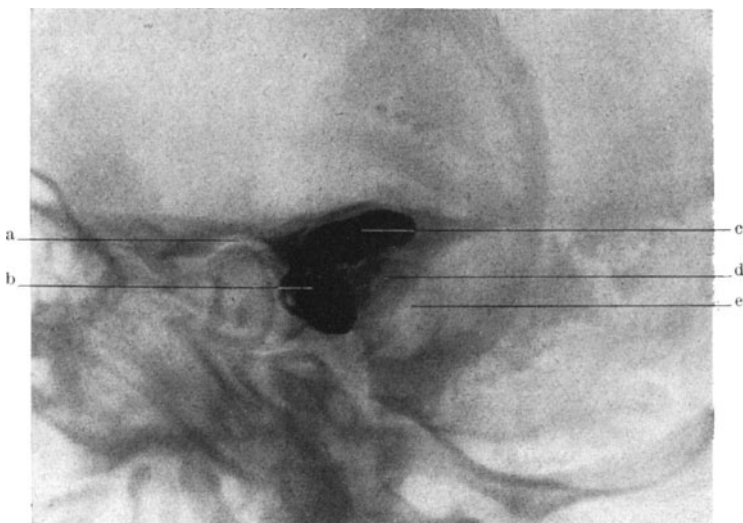


Abb. 131. Röntgenaufnahme einer großen Cholesteatomhöhle mit Jodipinfüllung a Kiefergelenk. b Jodipin im äußeren Gehörgang. c Mit Jodipin gefüllte Cholesteatomhöhle. d Kompakter Warzenfortsatz. e Sinus sigmoideus

Die **Behandlung** der chronischen Knochen- und Cholesteatomeiterungen gehört in die Hände des Facharztes. Läßt sich dies aus äußeren Gründen nicht durchführen, so muß der praktische Arzt den Patienten dazu anhalten, sich mindestens jedes Halbjahr einem Spezialisten vorzustellen. Sofortige Untersuchung durch den Facharzt ist notwendig, wenn irgendeine Veränderung des Zustandes am Ohr (stärkere Sekretion; aber auch Aufhören der Absonderung!) eintritt. Ebenso beim Auftreten von Ohrenscherzen, Kopfschmerzen oder Fieber, und selbstverständlich auch bei den geringsten Anzeichen einer cerebralen, labyrinthären oder einer Sinuskomplikation (s. S. 168—189).

Sind keinerlei Beschwerden, Halbseiten-Kopfschmerzen oder Ohrenscherzen vorhanden, so kann man zunächst versuchen, durch konservative Behandlung den Eiterungsprozeß zur Ausheilung zu bringen. Sie besteht in taglichem, wechselseitigem Einträufeln von Borglycerin-Alkoholtropfen zum Aufweichen (s. S. 155) und Wasserstoffsperoxyd-Alkoholtropfen (Hydrogen. peroxydat. 3%, 40,0, Spirit. dilut. 10,0, Aqu. dest. ad 100,0) zum Herausbefördern der Cholesteatom- und Eitermassen. Die Sulfonamidbehandlung (sowohl die interne als auch die lokale) ist bei den chronischen Knochen- und Cholesteatomeiterungen

erfolglos. Einblasungen von Sulfonamidpuder in die Paukenhöhle hat nur Wert, wenn bei einem Cholesteatom eine große Trommelfellperforation mit gleichzeitiger chronischer Schleimhauteiterung besteht. Die oben erwähnten Spülungen mit dem Paukenröhrchen (s. S. 155) wendet man auch therapeutisch zur Entfernung des Cholesteatoms aus den oberen und hinteren Mittelohrräumen an. Den Eiterabfluß hindernde Granulationen müssen mit der Schlinge abgetragen werden.

Hört nach einer in dieser Weise mehrere Wochen lang systematisch durchgeführten konservativen Behandlung die fötide Eiterung nicht auf und erscheinen bei der Kuppelraumspülung im Spülwasser immer wieder Epidermisschuppen und -fetzen, so spricht dies dafür, daß im Processus mastoideus ein größerer kranker Knochenherd oder ein größeres Cholesteatom vorhanden ist, welche nur durch Operation beseitigt werden können.

Die operative Behandlungsmethode besteht in der „*Totalaufmeißelung der Mittelohrräume*“, kurz „*Radikaloperation*“ genannt. Das Prinzip der Radikaloperation besteht im Gegensatz zur einfachen Aufmeißelung des Warzenfortsatzes nicht nur in der Ausräumung des kranken Knochenherdes im Warzenfortsatz, sondern der durch die Ausräumung geschaffene Hohlraum wird zusammen mit der Paukenhöhle und dem äußeren Gehörgang in eine einzige große Höhle verwandelt, die nach primärem Verschuß der Operationswunde hinter dem Ohr der Nachbehandlung und der Besichtigung vom Gehörgangseingang aus bequem zugänglich ist.

Indikation zur Radikaloperation.

Die Radikaloperation des Ohres ist bei einer chronischen Mittelohreiterung angezeigt:

1. Wenn sich Anzeichen einer drohenden Komplikation (Schwindel, Nystagmus, plötzliche Ertaubung, Erbrechen, starke Kopfschmerzen, Nackensteifigkeit, Krämpfe, Schüttelfrost, plötzliches Fieber, das sich anderweitig nicht erklären laßt) bemerkbar machen. Hat man Verdacht auf eine beginnende oder besteht gar offenkundig eine Komplikation, so muß unverzüglich operiert werden.

2. Wenn Durchbrucherscheinungen an der Warzenfortsatzoberfläche (Druckempfindlichkeit, Periostschwellung, subperiostaler Absceß) auftreten.

3. Wenn eine Facialislähmung entsteht.

4. Wenn eine regelrecht durchgeführte konservative Behandlung nicht zum Ziele der dauernden Beseitigung der Eiterung, sondern immer nur zu einem vorübergehenden Aufhören der Eiterung führt, so daß der Verdacht besteht, daß ein größerer Knochenarrosionsherd oder ein größeres Cholesteatom im Warzenfortsatz vorhanden ist.

5. Wenn auch nach Aufhören der Eiterung Halbseitenkopfschmerzen oder ziehende Schmerzen in der Schläfengegend anhaltend oder zeitweise auftreten; dies ist ein Zeichen dafür, daß das Cholesteatom, ohne Entleerung nach außen, hirnwärts weiterwächst.

6. Wenn das Röntgenbild das Vorhandensein eines größeren Cholesteatoms zeigt. Ein sicher positiver Röntgenbefund allein muß uns dazu veranlassen, einem Patienten zur Operation zu raten; auch, wenn er keinerlei Beschwerden hat und auch, wenn durch konservative Behandlung die Eiterung vorübergehend immer wieder leicht beseitigt wird. Denn auch bei längerem Versiegen der Sekretion kann ein Cholesteatom in der Tiefe weiterwachsen und — früher oder später — aus völligem Wohlbefinden heraus zu einer plötzlichen Komplikation führen. Wird die Operation abgelehnt, so wird man nicht

versaumen, das Wachstum eines Cholesteatoms durch wiederholte Röntgenaufnahmen in viertel- bis halbjährigen Abständen zu verfolgen. Laßt sich auf solchen Vergleichsaufnahmen eine zunehmende Vergrößerung eines Cholesteatoms feststellen, so wird man an Hand der Röntgenbilder in der Regel den Patienten von der bestehenden Notwendigkeit der Operation nunmehr doch leicht überzeugen können.

Technik der Radikaloperation. Die Radikaloperation wird am besten in Avertin- oder Äthernarkose ausgeführt, sie kann aber auch in Lokalanästhesie in der oben bei der Aufmeißelung des Warzenfortsatzes beschriebenen Weise vorgenommen werden (s. S. 126). Der Haut-Periostschnitt beginnt etwas vor dem vorderen oberen Rande der Ohrmuschel, geht nach hinten und unten bogenförmig um diese, etwa $\frac{1}{2}$ cm von ihrer Ansatzlinie entfernt, herum und endet auf der Spitze des Warzenfortsatzes. Dann schiebt man die Ansatzfläche der Muschel zugleich mit dem Perioste von oben und hinten her vom Knochen ab, bis der obere und hintere Rand des knöchernen Gehörgangs freiliegt, drängt auch den membranösen Gehörgang mit dem Perioste oben und hinten vom knöchernen ab und schiebt schließlich auch am hinteren Schnitttrande das Periost möglichst weit zurück.

Liegt so das Operationsgebiet völlig frei, so kann man sich leicht über die topographischen Verhältnisse (Gehörgangsrand, Linea temporalis, Fossa mastoidea, s. S. 124—125) orientieren.

Zeigt sich der Knochen äußerlich normal, so beginnt man mit der Aufmeißelung, indem man den oberen und hinteren Rand des knöchernen Gehörgangs schichtweise abträgt.

Je mehr man in die Tiefe dringt, desto weiter muß die äußere Öffnung des hergestellten Knochentrichters werden. Oben darf man einen Teil der Linea temporalis mit wegnehmen; nach hinten, direkt unter der Linea temporalis, muß man allmählich weiter zurückgehen, so daß der anfangs kreisbogenförmige Rand des Meißeltrichters allmählich verlorengeht und die Hohlle außen mehr eine parallel der Linea temporalis verlaufende Rinne oder Mulde bildet. Je breiter die Öffnung, desto bequemer das Arbeiten in der Tiefe und desto leichter das Schonen des membranösen Gehörgangsschlauches.

Hat man das Antrum erreicht, so eröffnet man die Mittelohrräume durch vorsichtiges Abmeißeln und Durchschlagen der Knochen-, „Brücke“ zwischen Antrum und Paukenhöhle. Hat man aber, obwohl man der Paukenhöhle bereits sehr nahe gekommen ist, das Antrum nicht gefunden, so muß man annehmen, daß es wegen abnormer Lage oder geringer Größe durch Abmeißelung an der Gehörgangswand nicht schnell und gefahrlos zu erreichen ist. Man suche es darum in solchen Fällen nach der Methode STACKES von der Paukenhöhle aus.

Um das Antrum nach STACKE zu suchen, wird es nötig, den Gehörgangsschlauch an seiner hinteren Wand tief innen im Gehörgange zu durchtrennen. Dann kann man ohne weiteres die hakchenförmig gekrümmte Sonde vom Gehörgange aus in die Paukenhöhle, und von deren hinterer oberer Ecke in das Antrum einschieben. Liegt einmal die krumme Sonde vom Gehörgange aus im Antrum, so zeigt sie erstens die Richtung und Tiefe, in der es zu finden ist, und zweitens die Stelle, wo man ohne Gefahr für den Facialis und das Labyrinth weiter meißeln darf. Facialis und Labyrinth liegen nämlich dann hinter der Sonde; alles, was außen von ihr liegt, darf man also entfernen.

Ob man nun zuerst die äußere Wand des Kuppelraumes (den innersten Teil der oberen Gehörgangswand) ganz abtragen, oder zuerst die Paukenhöhle ausräumen wird, entscheidet sich nach den gegebenen räumlichen Verhältnissen. Hammer und Amboß, die gewöhnlich in mehr oder minder reichliche Granulationen gebettet sind, entfernt man womöglich mit der Pinzette, doch darf man es auch mit dem schmalen kahnförmigen Löffel tun, wenn die Gehörknochenkette schon vor der Operation unterbrochen war. Der Steigbügel ist in der geschwollenen oder granulierenden Schleimhaut so eingebettet, daß man ihn nicht ohne weiteres zu Gesicht bekommt, er muß sorgfältig geschont werden.

Beim Abmeißeln der äußeren Wand des Kuppelraumes ist die größte Vorsicht nötig, damit der Meißel nicht in die innere Paukenhöhlenwand (Labyrinth, Facialis!) hineinfährt. STACKE hat einen Schutzero für diese Teile angegeben; der Geubte braucht ihn aber nicht, und der Anfänger legt bequemer ein Wattekügelchen als Schutzero in die Paukenhöhle und den Kuppelraum.

Sind Kuppelraum und Antrum in der angegebenen Weise völlig freigelegt, so werden sie mit schmalen, kahnförmigen scharfen Löffeln sorgfältig von Granulationen befreit. Man meidet dabei nur die Steigbügelgegend und beauftragt einen Assistenten mit der Beobachtung des Gesichtes des Kranken, damit man bei der leisesten Zuckung im Facialisgebiet zur Vorsicht gemahnt werden kann. Der vordere Teil der Paukenhöhle, wo die Tube einmündet, darf bei der Ausräumung nicht vergessen werden. Man denke dabei an die Möglichkeit einer Dehiszenz zwischen Paukenhöhle und carotischem Kanal, und bei der Auskratzung des Paukenhöhlenbodens halte man sich gegenwärtig, daß hier der Bulbus der Vena jugularis direkt unter der Schleimhaut liegen kann. Dann müssen die Innenwände

des Antrum und der Paukenhöhle genau besichtigt werden, damit man Fisteln, die in das Labyrinth, zur mittleren Schädelgrube oder nach dem Sinus transversus hinführen, nicht übersieht.

Die letzte Arbeit, welche am Knochen vorzunehmen ist, besteht in der Glättung und zweckmäßigen Gestaltung der ganzen Operationshöhle. Dadurch, daß man in der Tiefe den unteren Teil der hinteren Gehörgangswand stehen läßt, wird die Operationshöhle durch eine allmählich bis in die Antrumschwelle ansteigende Knochenleiste in zwei Teile geteilt, deren hinterer und oberer dem Antrum und dem Warzenfortsatze, deren vorderer und unterer dem Gehörgange und der Paukenhöhle angehört (Abb. 132). Diese Leiste, von STACKE „Sporn“ genannt, enthält in der Tiefe den Beginn des von der Antrumschwelle nach dem Foramen stylo-mastoideum herabsteigenden Teiles des Nervus facialis. Es muß nun nachträglich von dieser Leiste so viel entfernt werden, daß man, ohne den Nerven zu verletzen, den Boden des Gehörgangs mit dem Boden der Höhle im Warzenfortsatz möglichst in eine Flucht setzt, indem man den Sporn außen verkürzt, seine Oberfläche von allen Kanten befreit und möglichst glättet. Hierbei muß natürlich, wie beim Ausräumen der Paukenhöhle, auf mahnende Zuckungen im Facialisgebiete geachtet werden.

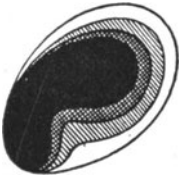

Abb. 132.
Schema der Gestaltung der Operationshöhle bei der linksseitigen Radikaloperation. Der „Sporn“ ragt in die Höhle vor. Die tiefsten Teile der Höhle sind im Bilde am dunkelsten gehalten. Links unten Gehörgang und Paukenhöhle, rechts oben Antrum; zwischen beider, „Sporn“, hinter dem N. facialis zum Foramen stylomastoideum herabsteigt.

Nach gründlicher Reinigung der Wundhöhle von etwa liegengebliebenen Knochenspänen schreitet man zu dem zweiten Teile der Operation, der plastischen Deckung eines Teiles der Meißelfläche mit einem aus dem Gehörgange gewonnenen Weichteillappen.

PANSE und KÖRNER bilden den Lappen aus der hinteren und oberen Wand des Gehörgangsschlauches, der durch zwei parallele Schnitte in seiner ganzen Länge so gespalten wird, daß der zwischen den beiden Schnitten liegende, möglichst breite, riemenförmige Lappen mit der Basis von der Ohrmuschel ausgeht. Dieser Lappen wird nach der Naht des ursprünglichen, hinter der Ansatzlinie der Ohrmuschel verlaufenden Hautschnittes von der Gehörgangsöffnung aus auf die Hinter- und Außenwand der Operationshöhle fest aufstampont, damit er daselbst anheilt. Von den Lappenschnittändern aus erfolgt dann die Auskleidung der ganzen Höhle mit Epidermis. PANSE bildet den Lappen allein aus dem Gehörgangsschlauche, während der von KÖRNER angegebene Lappen durch Fortführung der Schnitte bis in die Cavitas conchae hinein länger ist. Der Hauptvorteil der KÖRNERschen Methode ist, daß durch das Rückwärtstamponieren des Lappens zugleich der Ohreingang erheblich erweitert, und damit die Übersicht der Höhle für die Nachbehandlung erleichtert wird. Dem

stehen aber zwei Nachteile gegenüber. Erstens bleibt eine dauernde Erweiterung der Ohröffnung bestehen, die zwar in den meisten Fällen nicht entstellend wirkt, aber immerhin ein Mangel der Methode bleibt. Zweitens bringt die äußere, durch den Knorpel der Cavitas conchae gehende Schnittverlängerung die Gefahr einer Infektion des Perichondrium mit sich, die zu einer schmerzhaften und entstellenden Perichondritis conchae führen kann.

Bei sehr großen Radikalhöhlen benutzt man mit Vorteil die „Dreilappenplastik“ unter Bildung eines oberen, mittleren und unteren Lappens. Der hintere Lappen wird dabei an die die Operationshöhle hinten begrenzenden Weichteile angehängt.

Nach der Plastik wird die Operationshöhle locker austamponiert und die Schnittwunde hinter dem Ohr primär vernäht.

War die äußere Bedeckung des Warzenfortsatzes erkrankt, oder besteht eine Mit-erkrankung des Labyrinthes oder eine intrakranielle Komplikation, so müssen Naht und Plastik verschoben werden.

Die **Nachbehandlung** erfordert große Erfahrung und Geschicklichkeit und sollte, wenn irgend möglich, von Anfang bis Ende vom Operateur selbst durchgeführt werden. Bei primärer Plastik erfolgt sie allein durch den Gehörgang. Der erste Verband bleibt, wenn weder Fieber noch Schmerzen auftreten, 5 Tage liegen. Dann findet man die Höhle übersichtlich und den Lappen fest angelegt.

Auch der zweite Verband kann einige Tage liegen bleiben, dann aber müssen die Verbände täglich gewechselt werden.

Bei jedem Verbandwechsel wird die Wundhöhle sorgfältig in allen Buchten und Winkeln mit 2—4 cm langen, 1 cm breiten Vioformgazestreifen austamponiert.

Die Heilung der Wundhöhle kommt auf folgende Weise zustande. Die von den nicht bedeckten Teilen der Meißelfläche aufsprössenden Granulationen heben sich bis zum Niveau des aufgewachsenen Lappens, worauf sie von dessen Rändern her mit Epidermis überkleidet werden. Man sieht den scharfen, weißen Saum der Epidermis allmählich auf der granulierenden Fläche vorrücken. Duldet man ein Erheben der Knochengranulationen

über das Niveau des Lappens hinaus, so hindern sie das Vorschreiten der Epidermis, und der Heilungsvorgang steht still.

Je stärker die Granulationen wuchern, desto mehr müssen sie durch Tamponade zurückgehalten werden, damit sie sich nicht über das Niveau des aufgewachsenen Gehörgangslappens erheben. Die Tamponade aller, namentlich der kleinen Buchten der Höhle soll Verwachsungen solcher Granulationen verhüten, die einander ohne Tamponade alsbald beuhren wurden.

Bei heruntergekommenen schlecht genährten Kranken geht die Epidermisierung langsam vonstatten und bleibt oft still stehen, oder die schon gebildete Epidermis geht wieder verloren. In solchen Fällen hilft am besten die Allgemeinbehandlung, geeignetenfalls mit Lebertran, Jod- und Eisenpräparaten, Solbadern und der künstlichen Höhensonne.

Zur Beschleunigung der Überhautung der Wundhöhle ist das Aufbringen THIERSCHEscher Cutisläppchen empfohlen worden. Wo der Untergrund gut ist, kommt man damit nicht viel schneller vorwärts, und wo er schlecht ist, haften die Lappchen nicht.

Die Epidermisierung der Wundhöhle pflegt in 5—7 Wochen, mitunter aber erst in 3 Monaten vollendet zu sein.

In vielen Fällen läßt sich eine schnellere Epithelisierung der Radikalhöhle durch die tamponlose Nachbehandlung mit Einstäuben von Marfanil-Puder (s. S. 147) erzielen.

Der Einfluß der Operation auf das Gehör ist vor allem abhängig von der Art der vor der Operation vorhandenen Horstörung. Schwerhörigkeit oder Taubheit durch Zerstörungen im Labyrinth wird natürlich durch die Operation nicht gebessert. Wo die Hörstörung durch Veränderungen im schallleitenden Apparate bedingt ist, wird das Gehör nach der Operation in vielen Fällen besser infolge der Beseitigung aller krankhaften Produkte, die vorher die Gehörknöchelchenkette fixiert und die Labyrinthfenster belastet hatten.

Im allgemeinen kann man sagen, daß das Gehör nach der Radikaloperation in etwa 25% der Fälle schlechter und in 25% besser wird, in 50% aller Fälle bleibt das Gehör gleich.

Wo die Epidermisierung der Paukenhöhle nicht vollständig wurde, und unbedeckte Schleimhaut zurückblieb, kann diese durch die Tube vom Rachen aus wieder infiziert werden: „Tubenrezidive“.

Nachtragliche Erkrankungen der die Radikalhöhle auskleidenden Haut können bei Vernachlässigung der Höhle auftreten. Darum ist eine dauernde Überwachung auch der gut geheilten Fälle nötig. Die Epidermis schilfert sich dann in großen Fetzen ab, die im Laufe der Zeit sich in der Höhle anhäufen. Oftmals bilden sich in der Radikalhöhle auch festhaftende Krusten. Man entfernt diese nach Aufweichen mit Borglycerin-Alkoholtropfen. Solche Hautrezidive verraten sich nicht immer sogleich; sie erregen aber, wenn sie länger bestehen, stinkende Eiterung, sowie drückende und ziehende Gefühle im Ohre, und führen zu Drüsenschwellungen im Kieferwinkel und auf dem hinteren Rande des Warzenfortsatzes.

In manchen Fällen können wir die retroaurikuläre Wunde nicht sogleich verschließen; namentlich nicht, wenn eine Komplikation mit Sinusphlebitis oder Hirnabsceß vorlag und die Knochenwunde mit dem eröffneten Sinus oder der Hirnabsceßhöhle in offener Verbindung steht und deshalb längere Zeit offengehalten werden muß. Es bleibt dann nach der sonstigen Ausheilung die retroaurikuläre Höhle offen. Derartige retroaurikuläre Öffnungen kann man nach Passow auf folgende Weise zum Verschuß bringen: Über und unter der Öffnung wird zuerst ein senkrecht verlaufender, oben bis auf den Knochen dringender Schnitt gemacht und dann ein Zirkulärschnitt in 2 mm Entfernung vom Rande um die Öffnung herum geführt. Dann wird die Haut einschließlich des am hinteren Rande darunterliegenden Periostes ringsum losgelöst und damit beweglich gemacht. Es entstehen so vier Wundränder, zwei innere und zwei äußere. Die beiden inneren werden nach der Höhle zu eingestulpt und mit Catgut — Wundfläche gegen Wundfläche — aneinander genäht. Darauf werden die äußeren Wundränder durch Unterminieren mit dem Messer so weit beweglich gemacht, daß auch sie durch die Naht vereinigt werden können.

Als „konservative Radikaloperation“ bezeichnet man ein Vorgehen, bei welchem die Paukenhöhle in Ruhe gelassen wird und die Gehörknöchelchen nicht entfernt werden. Man wendet diese Methode bei solchen Fällen an, bei denen der Eiterungsprozeß und das Cholesteatom nur die hinteren Mittelohrräume befallt und die Paukenhöhle selbst frei ist.

Zur Entfernung und Ausheilung kleinerer Cholesteatome oder Erkrankungsherde im Warzenfortsatz kann auch die „Radikaloperation vom Gehörgang aus“ angewendet werden (THIERS, VON EICKEN).

Cholesteatomentstehung nach Antrotomie (postoperative Cholesteatombildung).

Gelegentlich kommt es nach einer einfachen Aufmeißelung des Warzenfortsatzes bei Mastoiditis, auch wenn die Operation regelrecht ausgeführt wurde

und vorher sicher kein Cholesteatom vorhanden war, zur Cholesteatombildung in der früheren Operationshöhle.

Entstehung. Diese Cholesteatombildung kann auf folgende Weise zustande kommen: Bei von innen heraus schlecht granulierenden Antrotomiewundhöhlen, bei denen der Wundtrichter hinter dem Ohr sehr lange offen bleibt, kann von den Wundrändern aus Plattenepithel in die Operationshöhle hineinwachsen. Wird in einem solchen Falle die Wundfistel, um sie endlich zum Verschuß zu bringen, nur oberflächlich ausgekratzt (wie es vielfach geschieht), so kann sich die Fistel zwar schließen, in der Tiefe aber bleiben Plattenepithelien zurück, von denen aus dann im Laufe der Zeit unter der geschlossenen vernarbten Wunde sich ein Cholesteatom entwickeln kann. Da bei solchen Fällen außer der Operationswunde hinter dem Ohr auch die Trommelfellperforation vernarben kann, sieht man den Fall als geheilt an, bis schließlich — oft erst nach Jahren — das in der früheren Operationshöhle sich bildende Cholesteatom nach vorn in die Paukenhöhle und von hier durch das Trommelfell, oder hinten durch die deckende Narbe durchbricht.

In gleicher Weise wie durch Einwachsen von Plattenepithel von den Rändern der Operationswunde hinter dem Ohr aus kann auch nach einer in den Gehörgang durchgebrochenen operierten Mastoiditis von der im Gehörgang bestehenden Fistel aus Plattenepithel in das die Operationshöhle ausfüllende Granulationsgewebe bzw. in die hier vorhandenen cystischen Hohlräume hineinwuchern und zur Bildung eines sekundären, postoperativen Cholesteatoms führen.

Klinische Erscheinungen. Klinisch verlaufen diese postoperativen Cholesteatome genau wie die oben (S. 130) beschriebenen sog. Narbenrezidive, nur mit dem Unterschied, daß man bei der Nachoperation eines solchen Narbenrezidivs überraschenderweise Cholesteatommassen findet, was dann leicht die Vermutung aufkommen läßt, daß bei der ersten Operation ein kleines Cholesteatom übersehen wurde.

Diagnose. Verdacht auf ein postoperatives Cholesteatom muß man haben, wenn in einer schlecht heilenden Aufmeißelungshöhle die Sekretion aus der Tiefe den typischen Cholesteatomfoetor zeigt. Ferner, wenn nach erfolgtem Verschuß der Operationswunde hinter dem Ohr nach einer Aufmeißelung die Sekretion aus dem Trommelfell fortbesteht oder nach anfänglichem Versiegen wieder auftritt und wenn diese Sekretion fötid wird.

Behandlung. Hat man begründeten Verdacht auf das Bestehen eines postoperativen Cholesteatoms nach Antrotomie, so genügt die Auskratzung der Wundhöhle und die Anfrischung der Knochenränder wie beim gewöhnlichen Narbenrezidiv nicht, sondern es muß die Radikaloperation ausgeführt werden, da solche Cholesteatome in der früheren Antrotomiehöhle sehr rasch wachsen (STEURER) und dann zu plötzlichen cerebralen Komplikationen Anlaß geben können.

c) Die spezifischen chronischen Mittelohrentzündungen.

I. Die tuberkulöse Mittelohrentzündung und die Tuberkulose des Schläfenbeines.

In kaum einem Organe oder Organteile des menschlichen Körpers zeigt sich die Tuberkulose in einer so reichen, geradezu proteusartigen Fülle der Gestalten wie im Mittelohr und Schläfenbein. Der Vielgestaltigkeit des anatomischen Befundes entspricht die Mannigfaltigkeit des klinischen Bildes. Es gibt kaum eine Form entzündlicher, und zwar akuter wie chronischer, Prozesse im Mittelohr, unter der sich nicht Tuberkulose verbergen könnte (BRIGGER). Ein großes

praktisches Interesse gewinnt ferner die Mittelohrtuberkulose durch die Verschiedenheit ihres Verlaufes, je nachdem der Organismus noch kräftig und widerstandsfähig oder schon durch Tuberkulose an anderen Stellen, insbesondere durch chronische Lungenschwindsucht, geschwächt ist. Unter dem Einfluß und im Wechsel der allgemeinen Immunitätsverhältnisse des Körpers wechselt im einzelnen Falle auch der Verlauf der Mittelohrtuberkulose. Weiterhin macht das Befallensein der verschiedenen Teile des Schläfenbeines, je nach deren funktioneller Wichtigkeit, die einzelnen Krankheitsbilder noch komplizierter. Das Übergreifen des Zerstörungsprozesses auf den Nervus facialis und die Arteria carotis bei ihrem Verlauf durch das Schläfenbein, der Einbruch der tuberkulösen Entzündung in das innere Ohr führen zu besonderen und zum Teil gefährlichen Komplikationen. Schließlich gibt die unmittelbare Nachbarschaft der großen Blutleiter, falls der Prozeß auf diese übergeht, die Möglichkeit der Tuberkel-aussaat auf den ganzen Organismus, und die ausgedehnte Berührungsfläche zwischen Schläfenbein und Schädelinhalt begünstigt die tuberkulöse Infektion des Hirns und der Hirnhäute.

Die Mittelohrtuberkulose ist in der überwiegenden Mehrzahl der Fälle ein sekundärer Prozeß. Die Infektion des Schläfenbeines erfolgt von einem meist in den Luftwegen gelegenen Herd aus, und zwar nach neueren Anschauungen häufiger auf dem Blutwege als auf dem Wege durch die Tube. In der Regel werden zunächst die oberflächlichen Schichten der Schleimhaut der pneumatischen Räume des Mittelohres befallen. Von hier schreitet der tuberkulöse Prozeß gegen die tieferen Schleimhautschichten fort, während gleichzeitig in den zuerst befallenen Teilen ein käsiger Zerfall eintritt. Dieser, der Tiefe und Fläche nach um sich greifend, kann sehr schnell zum völligen Verlust der ganzen Schleimhaut führen. In anderen Fällen beherrschen nicht destruktive, sondern hyperplastische Vorgänge das Bild: Die erkrankte Schleimhaut wird in ein stark wucherndes Granulationsgewebe umgewandelt, dessen spezifische Natur aus den in ihm verstreuten miliaren Tuberkeln erhellt (Fungus der Schleimhaut).

Erst mit zunehmender Tiefenausdehnung des tuberkulösen Prozesses in der Schleimhaut, mit seinem Übergreifen auf das Periost sehen wir auch den Knochen spezifisch erkranken; sei es, daß die Knochensubstanz von tuberkulösem Granulationsgewebe resorbiert und in größerer oder geringerer Ausdehnung ersetzt wird, sei es, daß kleinere oder größere Knochenpartien, durch käsigen Zerfall des Periostes ihrer Ernährung beraubt, der Nekrose anheimfallen.

Daß namentlich bei Kindern auch der Knochen des Schläfenbeines zuerst erkranken, der Prozeß als Osteomyelitis tuberculosa beginnen kann, muß nach Untersuchungen von GRUNBERG als bewiesen gelten.

Bei dem wechselnden und wenig charakteristischen Krankheitsbild der Mittelohrtuberkulose ist die Diagnose oft schwer zu stellen, zumal der Nachweis der Bacillen im Ausstrichpräparat des Ohreiters nur selten gelingt und auch das umständliche Kulturverfahren ebenso wie der Tierversuch nicht immer einwandfreie Resultate ergeben. Am einfachsten und schnellsten erzielt man sichere diagnostische Ergebnisse dort, wo die histologische Untersuchung excidierter Gewebstücker (Granulationen aus der Paukenhöhle oder dem Warzenfortsatz) möglich ist.

Von den verschiedenen Formen, in denen die Mittelohr- und Schläfenbeintuberkulose vorkommt, seien hier die beiden häufigsten und praktisch wichtigsten hervorgehoben:

1. Bei Kindern können tuberkulöse akute Mittelohr- und Schläfenbeineiterungen auftreten, die sich in Symptomen und Verlauf in keiner Weise von der gewöhnlichen, mit Knocheneinschmelzung im Warzenfortsatze komplizierten Otitis media unterscheiden (fungöser Typus). Auch bei der Operation sehen wir hier oft nicht das geringste, was den Verdacht auf Tuberkulose erregen könnte, und erst die mikroskopische Untersuchung der entfernten Knochenteile bringt die überraschende Aufklärung. So erscheint es begreiflich, daß die tuberkulöse Natur dieser Erkrankung oft nicht erkannt wird, zumal der Mittelohrprozeß in diesen Fällen nicht selten

die einzige klinisch-manifeste Lokalisation der Tuberkulose im Körper darstellt. Nach HENRICIS Untersuchungen aus der KÖRNERschen Klinik sind $\frac{1}{5}$ aller kindlichen Mastoiditiden tuberkulösen Ursprungs.

Die Annahme, daß diese akute Mittelohrtuberkulose des Kindesalters als hämatogene Osteomyelitis im Knochen des Warzenfortsatzes beginnt, hat mancherlei Wahrscheinlichkeit für sich (KÖRNER, HENRICI, GRUNBERG).

Behandlung. Bei frühzeitiger operativer Beseitigung des Krankheitsherdes, die wie bei einer gewöhnlichen akuten Mastoiditis ohne Eröffnung und Ausräumung der Paukenhöhle vorgenommen wird, ist die Prognose solcher Fälle gar nicht schlecht: die Heilung kann schnell und gut mit Verschuß der Trommelfellperforation und normalem Gehöre erfolgen, wie bei einer gewöhnlichen Eiterkokkenmastoiditis.

So günstig ist der Verlauf und Ausgang natürlich nicht immer. Bisweilen erfolgt die Heilung langsam, und die Operationswunde muß wiederholt ausgeschabt werden.

Ist die Knochenkrankung erkennbar über die Grenzen des Warzenfortsatzes fortgeschritten, so hat sich das operative Vorgehen diesen Verhältnissen möglichst anzupassen; eventuell ist die Eröffnung und Ausschabung sämtlicher Mittelohrräume nötig. Bisweilen finden wir den Prozeß bereits auf Teile übergegangen, die wir nicht ohne weiteres angreifen können, z. B. auf das Kiefergelenk oder den Canalis caroticus.

Häufig und oft frühzeitig ist der Facialis gelähmt.

Ist die Zerstörung bis zum Canalis caroticus fortgeschritten, so erfolgt bisweilen der Tod durch Ruptur der Carotis und Verbluten aus dem Ohre.

Manche der Kranken gehen an Miliartuberkulose zugrunde.

Vom Übergreifen der Tuberkulose auf inneres Ohr und Schädelinhalt haben wir auf S. 189 und 190 das Nötige zu sagen.

Es war von vornherein zu erwarten, daß die Höhensonnentherapie, welche bei Gelenk- und Knochentuberkulose namentlich im Kindesalter glänzende Erfolge aufzuweisen hat, auch für die Tuberkulose des Ohres und Schläfenbeines nützlich sein werde, sei es, daß die lokale und allgemeine Besonnung im Hochgebirge oder daß sie im flachen Land mittels der „künstlichen“ Höhensonne (Quarzlampe) ausgeführt würde. CEMACH hat sich hier große Verdienste erworben. Die gesammelten Erfahrungen ermuntern sehr zur konsequenten Anwendung der Methode. Namentlich die noch auf die Schleimhaut beschränkte Tuberkulose und der im vorstehenden beschriebene „fungöse Typus“ der tuberkulösen Mastoiditis im Kindesalter scheinen für diese Behandlungsweise geeignet. CEMACH verlangt, daß man bei den der Sonnenbehandlung zu unterwerfenden Kranken die Mastoiditis vorher nicht operiere; da wir aber bei der tuberkulösen Mastoiditis im Kindesalter die Diagnose auf Tuberkulose erst bei oder nach der Eröffnung des Warzenfortsatzes stellen können, müssen wir in den meisten Fällen die Operation mit der Sonnenbehandlung kombinieren. Großes Gewicht ist außerdem auf eine sorgfältige Allgemeinbehandlung, gute Ernährung, Freiluftkur, Solbäder u. dgl. zu legen.

2. Eine andere, wohlcharakterisierte Form der Mittelohrtuberkulose tritt im Anschluß an Lungentuberkulose, meist im Endstadium derselben, auf.

Hier durfte es sich in der Regel wohl um eine Infektion des Mittelohres durch die Tube handeln, die um so leichter möglich erscheint, als bei den abgemagerten Kranken das pharyngeale Tubenostium infolge des Fettschwundes in seiner Nachbarschaft besonders weit ist (OSTMANN), und das Eindringen infektiöser Sputumteilchen beim Husten dadurch erleichtert wird.

Diese Art der tuberkulösen Mittelohrinfection (nekrotisierender Typus) unterscheidet sich von den gewöhnlichen Eiterinfektionen und auch von der oben geschilderten akuten Tuberkulose des Mittelohres der kleinen Kinder vor allem durch das schmerzlose Eintreten der Ohreiterung. Die Kranken bemerken eines Tages mäßiges Ohrensausen, geringe Feuchtigkeit im Gehörgange und das Durchziehen von Luft durch das Ohr beim Schneuzen.

Bei der Untersuchung findet man im Gehörgange geringe Mengen eines dünnflüssigen oder zah-schmierigen Sekretes, das manchmal mit sparlichen käsigen Massen untermischt ist. Das Trommelfell erscheint nur ganz im Anfange leicht diffus gerotet, bald aber graugelblich infiltriert und an einer oder auch mehreren Stellen, zumeist in seiner unteren Hälfte, durchlochert. Dieses Auftreten multipler Trommelfellperforationen bildet ein weiteres Unterscheidungsmerkmal von den gewöhnlichen Ohreiterungen, bei denen fast immer nur eine Perforation vorkommt. Die Löcher vergrößern sich in wenigen Tagen und konfluieren, so daß alsbald der größte Teil des Trommelfelles verschwunden ist. Der Ausfluß wird bald ubelriechend und laßt sich auch bei sorgfältiger Reinigung oft nicht ganz aus dem Ohre entfernen, sondern haftet an den Wandungen der Paukenhöhle, die ebenfalls grauweiß oder graugelb und gequollen aussehen, fest. Bei vorsichtiger Sondierung findet man hier und da an den Paukenhöhlenwandungen, namentlich an der Labyrinthwand, entblößten rauhen Knochen. Selten — dies ist ein weiteres Charakteristicum — sprossen an den rauhen Stellen Granulationen auf, erreichen aber niemals größeren Umfang. Unter fortbestehender stinkender Eiterung nimmt das Sausen zu, und das Gehör wird durch ein frühzeitiges Übergreifen der Entzündung auf das innere Ohr (s. S. 168) schnell und auffallend stark herabgesetzt. Dazu kommt viel häufiger als bei nichttuberkulösen Eiterungen eine Lähmung des Nervus facialis. Dieser Zustand besteht selten lange, da der Tod in der Regel bald infolge der Lungenschwindsucht eintritt.

Erfolgt der Tod nicht bald, so kann die Zerstörung von der Schleimhaut in großer Ausdehnung auf den Knochen übergehen. Außer den oberflächlichen Nekrosen an den Paukenhöhlenwandungen findet man dann in der Regel Zerstörungen an den Gehörknöchelchen; in den pneumatischen Nebenhöhlen der Paukenhöhle zerfällt die Schleimhaut, und der Knochen findet sich an zahlreichen Stellen carios, mit blassem, oft mißfarbigem Granulationsgewebe oder käsigen Massen durchsetzt. Dazwischen liegen mikroskopisch kleine Knochentrümmer, und bei rasch fortschreitender Zerstörung findet man auch größere Sequester in den durch die fortschreitende Ulceration vergrößerten Hohlräumen. Die Labyrinthkapsel wird in der Regel nur an umschriebenen Stellen zerstört; namentlich findet man Fisteln am Promontorium und an den der Antrumwand anliegenden Teilen der Bogengänge (s. Labyrintheiterungen).

Sehr eigentümlich ist bei diesen Zerstörungen die mangelhafte Reaktion von seiten der angrenzenden gesunden Teile. Die uppige Granulationsbildung im Knochen, die wir sonst bei den Einschmelzungsprozessen im Schläfenbeine finden, und eine lebhaft demarkierende Entzündung, wie sie die großen, nach Scharlachotitis entstehenden Sequester zu umgeben pflegt, findet man bei dieser Form der Schläfenbeintuberkulose nicht. Auch wo die Erkrankung des Knochens außen bis zum Perioste und innen bis zur Dura vordringt, durchlöchert sie zwar die äußere Knochenschale des Warzenfortsatzes und die Lamina vitrea oft siebformig, ja sie zerstört sie in großer Ausdehnung, ohne daß es jedoch danach zu subperiostalen und extraduralen Abscessen zu kommen pflegt, die wir bei der nichttuberkulösen Mastoiditis so oft sehen. Darum wird die Ausdehnung der Zerstörung im Schläfenbeine in diesen Fällen klinisch oft nicht erkannt. Der Tod erfolgt in der Regel auch bei ausgedehnter Beteiligung des Schläfenbeines und des inneren Ohres nicht durch intrakranielle Komplikationen, sondern durch die Lungenerkrankung.

Die **Diagnose** dieser Form der Ohr- und Schläfenbeintuberkulose ergibt sich aus den im vorstehenden ausführlich geschilderten Abweichungen von den entsprechenden nicht tuberkulösen Formen in der Regel unschwer, auch wenn, wie so häufig, der Nachweis von Tuberkelbacillen im Ohreiter nicht gelingt.

Behandlung. Was die Therapie betrifft, so wird wohl niemand zweifeln, daß bei dieser Form der Mittelohr- und Schläfenbeintuberkulose schwere operative Eingriffe selten in Frage kommen. Der Tod durch die fortschreitende Lungenerkrankung ist ja meist bald zu erwarten, die Kranken haben keine Schmerzen, und es ist nicht einmal Aussicht vorhanden, daß eine Operation das Gehör bessern könnte. Eine regelmäßige Reinigung des Ohres durch vorsichtiges Ausspritzen des Gehörgangs, sowie der Abschluß des Ohres durch Einführen eines sterilen Watte- oder Gazepfropfens hält den Gestank meist in erträglichen Schranken. Antiseptische Mittel, namentlich Sublimat oder Phenol, dem Spritzwasser zuzusetzen, empfiehlt sich nicht, da durch Abfluß der Lösung durch die erweiterte Tube in den Rachen Vergiftungen vorkommen könnten. Dagegen leisten Wasserstoff-superoxyd (1:3 der 3%igen Lösung) und Einblasen von Borsaure- oder Jodoformpulver gute Dienste. Das Bedecken des Ohres mit einem Okklusivverband ist bei starker Sekretion nötig, denn es schützt die Finger, das Bett und die Wohnung des Kranken vor Verunreinigung mit bacillenhaltigem Eiter. Daß hierauf geachtet wird, ist gerade so notwendig wie das Unschädlichmachen der Sputa. — Von der Lichttherapie ist bei dem nekrotisierenden Typus kein Erfolg mehr zu erwarten.

II. Die Mittelohrentzündung bei Syphilis.

Ob es eine syphilitische Mittelohrentzündung gibt, war lange unentschieden. Wohl sieht man oft bei luischen Ulcerationen in Nase oder Schlund eine Mittelohrentzündung auftreten, aber diese kann eine zufällige Komplikation oder eine sekundäre Infektion mit den gewöhnlichen Eiterregern von den Ulcerationen aus sein. Selbst der Erfolg einer antiluischen Behandlung ist hier nicht für den spezifischen Charakter der Otitis beweisend, denn er kann auch auf Rechnung der Beseitigung des die Otitis verursachenden und unterhaltenden Krankheitsherdes in Nase oder Rachen gesetzt werden. Einwandfreie Sektionsbefunde haben wir nur je einen von KIRCHNER und von GRUNBERG: sie zeigen Veränderungen, die nicht unbedingt syphilitischer Natur sein müssen. Indessen sprechen neue Beobachtungen von GRAUPNER und von BEYER für das Vorkommen einer syphilitischen Erkrankung des Hammers und des dem Hammer benachbarten Trommelfellteils, die sich besonders in einer magentaronen Injektion längs des Hammergriffes zeigt und schmerz- und fieberlos verläuft. Die Behandlung solcher Fälle richtet sich vor allem gegen das ursächliche Leiden.

III. Die Aktinomykose des Mittelohres und des Schläfenbeines.

Die vom Ober- und Unterkiefer ausgehende Aktinomykose verbreitet sich bisweilen in der äußeren Haut bis in den membranösen Teil des Gehörgangs hinein (eigene Beobachtung). Die Aktinomykoseinfektion der Paukenhöhle und das Weiterschreiten der Erkrankung von da in den Warzenfortsatz ist nur sehr selten beobachtet worden.

In einem Falle von MAJOCCHI hatte sich der aktinomykotische Prozeß zuerst in der Lunge entwickelt und war dann im Mittelohre aufgetreten. Die Infektion des Mittelohres ist wahrscheinlich auf dem Wege der Tube erfolgt. Es kam zu einer Aktinomykose des Schläfenbeines, die schließlich auf die Meningen übergang und im Kleinhirn zur Absceßbildung führte. In einem von ZAUFAL mitgeteilten Falle ließ sich keine der gewöhnlichen Einwanderungsstellen des Pilzes nachweisen. Die Krankheit verlief im Schläfenbeine ähnlich wie ein akuter Einschmelzungsprozeß und verbreitete sich von da auf die seitliche Hals- und die Nackengegend. Ein neuerdings von DÖDERLEIN berichteter Fall, bei dem es zu ausgedehnten Zerstörungen im Mittelohr und Einbruch der Aktinomykose ins Labyrinth gekommen war, zeichnete sich durch einen auffallend symptomarmen, chronischen Verlauf aus.

Wie bei den anderweitigen Aktinomykosen besteht auch hier die Behandlung in möglicher Beseitigung des Krankhaften und einer gründlichen Jodkalikur oder Yatreninjektionskur.

III. Die Verwicklungen der entzündlichen Mittelohrerkrankungen.

1. Die Labyrinthentzündungen infolge von Mittelohr- und Schläfenbeineiterungen (tympagogene Labyrinthitis).

Entstehung. Bei jeder Art von Mittelohreiterung kann die Entzündung auf das innere Ohr übergreifen. Bei akuten Mittelohreiterungen erfolgt die Infektion des Labyrinthes in der Regel durch eines oder beide Labyrinthfenster, bei chronischen Mittelohreiterungen durch die knöcherne Labyrinthkapsel. Schon eine entzündliche Infiltration der Membrana tympani secundaria oder des Steigbügelringbandes genügt hierzu, ein Durchbruch an den Fenstermembranen tut es natürlich noch viel leichter. Knochenfisteln, die die Labyrinthkapsel durchbrechen, können sich überall bilden, wo ein Eiterherd im Knochen dem Labyrinth naheliegt. Hierher gehören auch tiefliegende Eiterherde im Felsenbein, die, meist von entzündeten pneumatischen Zellen in der Umgebung des Labyrinthes ausgehend, an den verschiedensten Stellen in dieses einbrechen können. Am häufigsten finden wir Knochenfisteln am horizontalen Bogengang, dort, wo er der Antrumwand naheliegt. Zur Eröffnung dieses Bogenganges kommt es namentlich beim Pseudo-Cholesteatom.

Die Entzündung im Labyrinth kann serös sein und bleiben und wird dann nicht durch Bakterien, sondern durch ihre Toxine bedingt („induzierte“ Labyrinthitis). In schwereren Fällen kommt es jedoch zu einer bakteriellen eitrigen oder nekrotisierenden Labyrinthitis (s. Abb. 133 und 134). In der Regel breitet sich die Entzündung von der Einbruchspforte schnell über die gesamten Labyrinth Hohlräume aus (diffuse Labyrinthitis); sie kann jedoch auch längere Zeit auf die Einbruchspforte beschränkt bleiben (circumscribte Labyrinthitis). Dies geschieht namentlich beim Vorhandensein einer Bogengangsfistel.

Die diffusen serösen Labyrinthentzündungen heilen meist von selbst mit größerer oder geringerer Funktionsstörung. Auch die Labyrinthitis purulenta

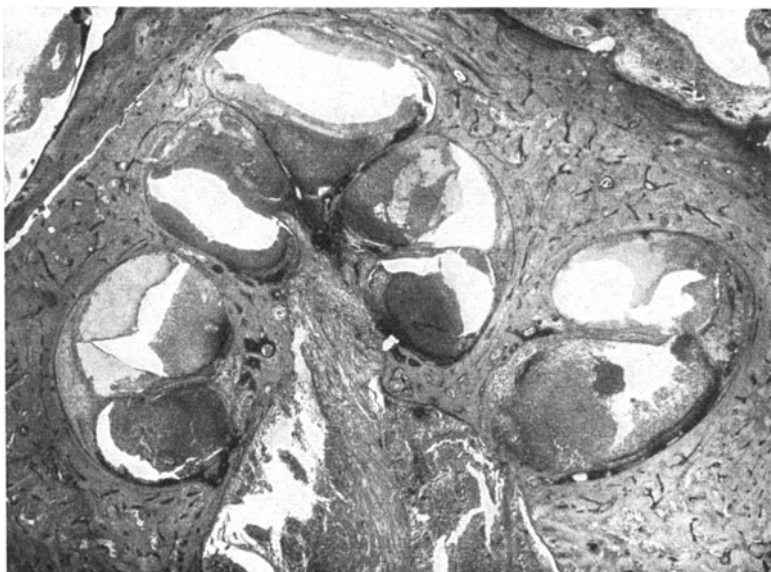


Abb. 133. Schnitt durch die Schnecke bei eitriger Labyrinthitis. Man sieht die gesamten Hohlräume der Schnecke mit Eiter ausgefüllt. Das Corrische Organ ist eitrig zerfallen.

kann spontan heilen, dabei kommt es zu dauerndem Verlust des Hörvermögens und der statischen Funktion. Ihre größte Gefahr liegt jedoch in der Möglichkeit des Fortschreitens der Eiterung längs des Hörnerven oder der Schneckenwasserleitung in das Schädelinnere und in der Entstehung einer Meningitis oder eines Kleinhirnabscesses.

Bei den akuten genuinen Otitiden kommt es verhältnismäßig selten zur Labyrinthinfektion. Häufiger wird eine Labyrinthitis bei der nekrotisierenden Scharlachotitis beobachtet. Der Einbruch der Entzündung in das Labyrinth tritt hier in der Regel auf der Höhe der Scharlacherkrankung ein. Ist das geschehen, so spricht man von einer Panotitis.

Klinische Erscheinungen und Diagnose. Kommt es bei einer akuten Mittelohrentzündung zu einem plötzlichen Einbruch des Eiters ins Labyrinth durch die Fenstermembranen oder bei einer chronischen Knochen-Cholesteatomeiterung (meist bei einer akuten Exacerbation derselben) zu einem Einbruch durch einen vorhandenen Bogengangdefekt, so treten dabei nicht zu verkennende stürmische Erscheinungen auf: Übelkeit, Erbrechen, Schwindelanfälle, Gleichgewichtsstörungen, Nystagmus, plötzliche Ertaubung.

Im ersten Beginn einer Labyrinthentzündung tritt ein Reiznystagmus nach der gleichen Seite auf, aber meist sehr bald schlägt der Nystagmus nach der Gegenseite um (Ausfallsnystagmus).

Auch bei den leichteren Formen der Labyrinthentzündung (seröse Labyrinthitis, Labyrinthreizung) bestehen mehr oder weniger hochgradige Hörstörungen, Nystagmus und Schwindelercheinungen. Diese Symptome werden aber häufig einmal deshalb nicht bemerkt, weil die Patienten bettlägerig sind, weiter aber auch, weil diese Labyrintherscheinungen wegen der durch die ursächliche fieberhafte akute Mittelohrentzündung hervorgerufene schwere Beeinträchtigung des Allgemeinbefindens in den Hintergrund treten und in ihrer Bedeutung verkannt werden. Auf die Beteiligung des

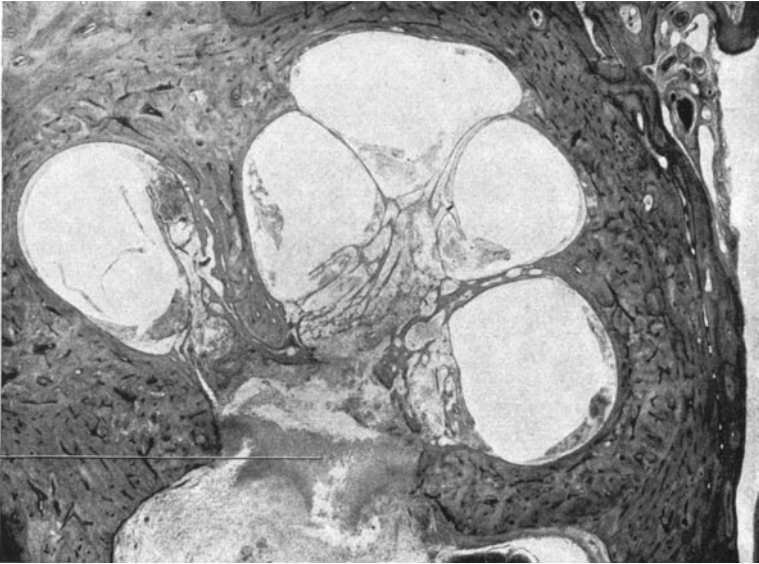


Abb. 134. Schnitt durch die Schnecke bei nekrotisierender Labyrinthitis. Die gesamten Labyrinthweichteile sind nekrotisch zerfallen. Bei a Absceß im inneren Gehörgang.

Labyrinthes wird man dann oft erst aufmerksam, wenn aus der serösen Labyrinthitis eine eitrige geworden ist, oder wenn sich bereits eine Meningitis entwickelt hat. Es ist deshalb Pflicht des Arztes, bei jeder akuten Mittelohrentzündung nicht auf subjektive Klagen seitens des Patienten über Labyrintherscheinungen zu warten, sondern sich bei der täglichen Untersuchung selbst davon zu überzeugen, ob nicht irgendwelche Anzeichen für das Übergreifen der Entzündung vom Mittelohr auf das Labyrinth sich bemerkbar machen. Auch beim Fehlen von Nystagmus oder Schwindelercheinungen spricht schon das Auftreten einer Innenohrschwerhörigkeit (Positivwerden des vorher negativen RINNE, Umschlagen des WEBERSchen Versuches von der kranken nach der gesunden Seite) für eine Miterkrankung des Labyrinthes. Tritt gar völlige Taubheit ein, so ist die erfolgte Labyrinthinfektion sicher.

Bei den chronischen Knochen-Cholesteatomeiterungen, die zu einem Bogengangsdefekt geführt haben, kündigt sich ein drohender Labyrintheinbruch meist wochen- oder monatelang vorher dadurch an, daß in kürzeren oder längeren Zeitabständen leichtere Schwindelanfälle auftreten, verbunden mit einer ständigen Abnahme des Gehörs im Sinne einer Innenohrschwerhörigkeit. Diese Erscheinungen werden dadurch hervorgerufen, daß von Zeit zu Zeit

von der defekten Stelle am Bogengang aus Ausschwemmungen von Toxinen oder wenig virulenten Bakterien ins Labyrinthinnere erfolgen, die zu vorübergehenden leichten Labyrinthentzündungen oder Reizungen mit nachfolgender Degeneration der Sinnesendstellen im Labyrinth führen. Dieser Vorgang kann sich zwar oft gefahrlos wiederholen, die Einbruchsstelle wird jedesmal durch reaktive Bindegewebswucherung wieder abgedichtet, schließlich erfolgt aber doch ein schwerer Einbruch ins Labyrinth mit Übergang in eine Meningitis. Es sind deshalb auch bei zur Zeit einer Untersuchung symptomlos scheinenden chronischen Mittelohrereitungen ständige anamnestiche Erhebungen bezüglich des Auftretens von Schwindelerscheinungen und eine genaue laufende Kontrolle des Hörvermögens und der vestibulären Erregbarkeit notwendig. Insbesondere ist auch auf das Auftreten des Fistelsymptoms zu achten (s. S. 50).

Die Feststellung, was für eine Art von Labyrinthitis (circumscribte oder diffuse; seröse, eitrige oder nekrotisierende) vorliegt, kann nur der Facharzt treffen. Sache des praktischen Arztes aber ist es, einen Patienten mit drohendem oder bereits im Gang befindlichem Labyrintheinbruch so schnell wie irgend möglich der klinischen Behandlung zuzuführen, da selbst wenige Stunden des Zuwartens lebensbedrohende Gefahren mit sich bringen können.

Behandlung. Was die Behandlung der Labyrinthentzündungen anbetrifft, so gehört diese zu den schwierigsten und meist umstrittenen Kapiteln der Otologie. Es sei darüber nur kurz folgendes gesagt.

Bei bestehender Bogengangsfistel und bei manifester eitriger Labyrinthitis ohne meningitische Erscheinungen ist die Radikaloperation bzw. bei bestehender akuter Otitis media die Aufmeißelung des Warzenfortsatzes angezeigt.

Sind jedoch Anzeichen einer beginnenden, vom entzündeten Labyrinth fortgeleiteten Meningitis vorhanden (Kontrolle durch Lumbalpunktion, die evtl. täglich wiederholt werden muß), so darf man sich nicht mit der Radikaloperation bzw. der Aufmeißelung begnügen, sondern es muß dann die Eröffnung und Ausräumung des Labyrinthes (Labyrinthektomie) vorgenommen werden.

In letzter Zeit mehren sich jedoch die Stimmen, die diesen bisher wohl allgemein gültigen Standpunkt bezüglich der Indikation zur Labyrinthektomie auf Grund der guten Erfahrungen mit der Sulfonamidbehandlung der Labyrinthitis revidiert wissen wollen. Auf Grund unserer eigenen Beobachtungen an 3 Fällen von Labyrinthitis mit Zellzahlen bis zu 4000/3 Zellen im Liquor, die wir konservativ mit einer energischen Sulfonamidbehandlung ohne Labyrinthektomie zur Ausheilung brachten, möchten auch wir annehmen, daß die frühere strenge Indikationsstellung zur Labyrinthektomie geändert werden kann.

Findet man bei Radikaloperationen zufällig eine Bogengangsfistel, so soll man sie in Ruhe lassen, damit nicht ein in Vorbereitung befindlicher Labyrintheinbruch beschleunigt, oder eine bis dahin circumscribte Labyrinthentzündung in eine diffuse verwandelt wird.

Die oberste Aufgabe bleibt in jedem Falle, das Auftreten einer tympanogenen Labyrinthentzündung durch rechtzeitige und sachgemäße Behandlung der ursächlichen Mittelohrereiterung, wie sie oben bei der Besprechung der akuten und chronischen Mittelohrereitungen eingehend geschildert wurde, nach Möglichkeit zu verhüten.

Die Nekrose der Labyrinthkapsel. Wenn eine nekrotisierende Mittelohrereiterung zur Labyrinthinfektion führt, so kann es geschehen, daß die Blutzufuhr zur knöchernen Labyrinthkapsel gleichzeitig von außen und innen her unterbrochen und die so der Nekrose

anheimfallende Labyrinthkapsel in größeren oder kleineren Abschnitten als Sequester ausgestoßen wird. Labyrinthsequester von erheblicher Größe, die sowohl Bogengänge wie Schnecke betreffen, beobachtet man neben großen Sequestern des Warzenfortsatzes vorzugsweise bei der Scharlachotitis der Kinder.

Bei Erwachsenen betrifft die Sequesterbildung in der Regel nur die Basalwindung der Schnecke (s. Abb. 135). Die ihr zugrunde liegende Mittelohreiterung besteht oft viele Jahre und ist ursächlich gewöhnlich ebenfalls auf Scharlach zurückzuführen.

Die sinnfälligen Zeichen der Sequesterbildung an der Schneckenkapsel sind: 1. eine reichliche, meist stinkende Eiterung; 2. sehr starke Granulomwucherungen an der Labyrinthwand der Paukenhöhle, die nach der Entfernung schon in wenigen Tagen wieder nachgewachsen sind; 3. mit der Sonde nachweisbare Rauigkeiten zwischen den Granulationen an der inneren Paukenhöhlenwand; 4. das Vorhandensein eines beweglichen Sequesters daselbst; 5. in der Mehrzahl der Fälle Lahmung des in der nächsten Nähe verlaufenden Nervus facialis.

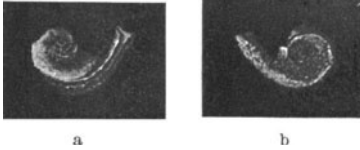


Abb. 135a und b. Schneckenkapsel mit der ganzen Basalwindung. a von außen, b von innen gesehen. (Nach BEZOLD)

Die Nekrose der Schnecke ist natürlich für das Gehör verhängnisvoll. Der Ausgang dieser Labyrinthkapselnekrose ist in $\frac{4}{5}$ der Fälle relative Heilung durch Spontanausstoßung des nekrotischen Schnecke, in $\frac{1}{5}$ der Tod durch Meningitis. Nach der Ausstoßung des Sequesters erlischt die chronische Eiterung oft vollständig und dauernd.

Die **Behandlung** der Schneckennekrose besteht in Entfernung der stets von neuem wuchernden Granulationen, bis der Sequester frei beweglich ist und durch den Gehörgang entfernt werden kann. Verzögert sich die Lösung des Sequesters lange, oder treten Symptome einer bedrohlichen Verbreitung der Entzündung auf (Facialislahmung, meningitische Reizsymptome), so sollte man mit der Freilegung der Mittelohrräume (Radikaloperation) nicht zögern. Dieselbe schafft einen bequemen Zugang zum Sequester.

2. Die intrakraniellen Folgeerkrankungen der Mittelohr-, Labyrinth- und Schläfenbeineiterungen.

Eine erschöpfende Darstellung dieser Krankheiten findet man in dem Buche von KÖRNER und GRUNBERG, Die otitischen Erkrankungen des Hirns, der Hirnhäute und der Blutleiter, 5. Aufl. München: J. F. Bergmann 1925.

a) Wege der Infektion.

Aus dem vom Mittelohr her infizierten Labyrinth (s. S. 168) kann der Eiter langs des Nervus acusticus oder durch die Wasserleitungen in die Schädelhöhle eindringen.

Längs des Hörnerven und durch den Ductus perilymphaticus gelangt er direkt zu den weichen Hirnhäuten, durch den Ductus endolymphaticus aber in den in die Dura cerebelli eingebetteten Saccus endolymphaticus und erzeugt hier zunächst ein Empyem dieses Sackes. Alle diese Labyrinthwege münden in die hintere Schädelgrube; die auf ihnen erfolgende Infektion des Schädelinehaltes tritt als Meningitis oder als Kleinhirnsabszeß in Erscheinung.

Ohne Vermittlung des Labyrinthes kann das Übergreifen einer Schläfenbeineiterung auf den Schädelinehalt an jeder Stelle erfolgen, wo die entzündliche Erkrankung des Knochens bis in die Schädelhöhle vorgedrungen ist (KÖRNER). In der mittleren Schädelgrube geschieht dies meist am Dache der Paukenhöhle und des Antrum; in der hinteren da, wo der Sinus transversus in einer Rinne an der Basis der Felsenbeinpyramide eingebettet ist.

Am Boden der Paukenhöhle kann die Knochenzerstörung leicht den oberen Bulbus der Vena jugularis erreichen. An der vorderen Wand der Paukenhöhle gehen Knochenzerstörungen mitunter bis zum Canalis caroticus, und die in diesen eingedrungene Eiterung kann sich durch Vermittlung des die Carotis umspinnenden Venengeflechtes (Sinus caroticus) bis in den Sinus cavernosus verbreiten. Dieser kann auch direkt von der erkrankten Spongiosa oder von abnorm verbreiteten pneumatischen Hohlräumen in der ihm anliegenden Spitze der Felsenbeinpyramide aus infiziert werden. Eine Pyramidenspitzeneiterung kann auch zur Meningitis führen (s. S. 133).

Im Schläfenbeine finden sich nicht selten als Abnormitäten Lucken in verschiedenen Knochenwänden, sog. spontane Dehiszenzen, deren Bedeutung für die Fortleitung einer Entzündung aus dem Schläfenbeine in das Schädellinnere früher stark überschätzt wurde.

Auch der Hiatus subarcuatus und die offene Fissura petro-squamosa am Schläfenbeine des Neugeborenen scheinen nur in sehr seltenen Fällen als Infektionswege vom Mittelohre in die Schädelgrube zu dienen.

Von besonderer Bedeutung für die Überleitung von Entzündungen auf das Schädellinnere sind nach den Untersuchungen von WITTMACK bestimmte Gefäßverbindungen zwischen Dura und den Mittelohrräumen, die mit dem Pneumatisationsvorgange im Schläfenbeine im Zusammenhang stehen. Sie finden sich an der Großhirn- und an der Kleinhirnseite des Schläfenbeines, sowie am Paukenhöhlenboden, wo dieser an die Fossa jugularis grenzt. Im späteren Leben gehen sie bei normalem Ablaufe der Pneumatisation zugleich mit der Rückbildung der Gefäße vollständig zurück; bei Störungen in der Pneumatisation können aber die Gefäßverbindungen zeitlebens bestehen bleiben.

b) Die Pachymeningitis externa und der extradurale Absceß.

Entstehung. Bei der Operation akuter und chronischer Mastoiditiden finden wir häufig den Knochen in großer Ausdehnung bis zur Dura zerstört, ohne daß irgendwelche besondere Symptome uns diesen gefährlichen Zustand vorher ahnen ließen.

Diesem Durchbruche nach innen begegnen wir am häufigsten in der hinteren Schädelgrube, und zwar im Sulcus sigmoideus, seltener in der mittleren am Dache der Paukenhöhle und des Antrum. An beiden Stellen kann der Eiterherd in großer Ausdehnung der Dura bzw. der Flexura sigmoidea des Sinus transversus anliegen. Dura und Sinus erscheinen dabei in frühen Stadien noch unverändert, später gerötet oder mißfarbig, oder mit Granulationen überzogen (Pachymeningitis externa bzw. Periphlebitis des Sinus). Hat der Eiter guten Abfluß vom zerstörten Knochen aus durch Mittelohr und Gehörgang, so kann dieser Zustand lange bestehen, ohne schlimmere Folgen herbeizuführen; ist aber der Abfluß nach außen behindert, so hebt der Eiter die Dura oder den Sinus vom Knochen ab und verbreitet sich rings um die Durchbruchsstelle allmählich zwischen Knochen und Dura weiter (extraduraler bzw. perisinuöser Absceß).

Tief gelegene Extraduralabscesse in der mittleren Schädelgrube können von perilabyrinthären pneumatischen Hohlräumen ausgehen (LANGE, GRUNBERG, UFFENORDE u. a.).

In selteneren Fällen ist die Ursache eines tief medianwärts gelegenen Extraduralabscesses der hinteren Schädelgrube eine Labyrintheiterung mit Fortleitung des Eiters durch den Aquaeductus vestibuli zur hinteren Felsenbenwand.

Wo sich der Eiter unter platten Schädelknochen verbreitet, kann er diese durchbrechen und so nach außen gelangen. Dies wird bisweilen an der dünnen Schläfenschuppe beobachtet. Liegt der Absceß in der hinteren Schädelgrube, wo er von dickerem Knochen umgeben ist, so findet er bisweilen einen Ausgang durch das Emissarium mastoideum.

In der Regel durchbricht die Entzündung, wenn der zwischen Knochen und Dura angesammelte Eiter nicht rechtzeitig entleert wird, die Dura oder die Sinuswand und führt hierdurch zu Erkrankungen des Sinus, der weichen Hirnhaut und der Hirnsubstanz.

Klinische Erscheinungen. Neben den Symptomen der ursächlichen Ohr- und Knochenkrankheit verlaufen die Entzündungen an der Außenfläche der Dura häufig unbemerkt. Fieber fehlt in der Regel. Allgemeine und lokalisierbare Hirnsymptome sind selten, am ehesten noch bei Kindern, ausgesprochen.

Viel wichtiger, aber selten vorhanden sind äußere lokale Symptome. Bricht ein Absceß durch die Schläfenschuppe durch oder drängt sich Eiter durch das Emissarium mastoideum, so findet man zunächst entsprechend dem oberen Rande der Ohrmuschel bzw. der äußeren Mundung des Emissars hinter dem Warzenfortsatze Druckempfindlichkeit, spontanen Schmerz, Rötung, Periostverdickung, Ödem, und, sobald der Eiter durch den Knochen durchgetreten ist, fluktuierende Schwellung. Schließlich entleert sich der Eiter durch Fistelbildung in der Haut.

Diagnose. Diese äußeren lokalen Symptome sind es allein, die uns zur Diagnose verhelfen.

Am häufigsten werden vermutete extradurale Abscesse bei der Operation der primären Knochenkrankheit gefunden, wenn man genötigt ist, bis zur Dura vorzugehen oder einen dorthin führenden Fistelgang verfolgt.

Behandlung. Findet man die Dura bei extraduralen Eiterungen noch unverändert, so ist nach gründlicher Ausrötung des Knochenherdes eine ausgedehnte Bloßlegung derselben nicht nötig. Ist sie bereits verändert, so decke man sie in möglichst großer Ausdehnung, am besten durch Wegnehmen des Knochens mit der schneidenden Zange auf; man hute sich aber vor dem Abschaben der auf ihr sitzenden Granulationen.

Werden die Entzündungen und Eiterungen an der Außenfläche der Dura bei oder nach der operativen Beseitigung der ursächlichen Ohr- und Knochenkrankheit aufgedeckt, so tritt fast immer völlige Heilung ein, wenn nicht schon vor der Operation der Inhalt des Durasackes infiziert war.

c) Die Leptomeningitis purulenta und die Meningoencephalitis serosa.

Die unkomplizierte Leptomeningitis kommt ungefähr ebenso häufig bei akuten wie bei chronischen Ohr- und Schläfenbeineiterungen vor.

Entstehung. Die Infektion erfolgt bei Kontakt durch Vermittlung einer Pachymeningitis externa, bei Labyrintheiterung durch einen der Aquadukte oder den Porus acusticus internus.

Die Eiterinfiltration der Pia findet sich in der Regel zunächst an der Stelle, wo die Infektion erfolgt war, und verbreitet sich von hier aus über die Hirnoberfläche

In selteneren Fällen findet man an der Überleitungsstelle des Eiters nur leichte Pia-Trubungen, während an räumlich entfernten Stellen, z. B. an der Konvexität, in der SYLVISCHEN oder in der ROLANDOSCHEN Spalte, oder am Lumbalteile des Rückenmarks die Pia in größerer Ausdehnung eitrig infiltriert ist (sprungartige Verbreitung der Meningitis).

Klinische Erscheinungen. Die Symptome der otogenen Leptomeningitis sind die gleichen, die auch bei Meningitis anderer Herkunft z. B. bei der rhinogenen, der traumatischen und der epidemischen, vorkommen.

Das Fieber hat nichts Charakteristisches. Der Puls ist am häufigsten beschleunigt, selten verlangsamt. Der Kopfschmerz kann sich auf die kranke Kopfseite, auf die Stirngegend oder das Hinterhaupt beschränken, oder sich über den ganzen Kopf verbreiten. In seltenen Fällen fehlt er; meist ist er sehr heftig. Neuritis der Sehnerven fehlt merkwürdigerweise in den unkomplizierten Fällen fast immer (PITT, KORNER u. a.). Als nahezu konstantes, wenn auch nicht pathognomonisches Symptom ist die KERNIGSCHE FLEXIONS-KONTRAKTUR zu nennen (JANSEN, KORNER).

Die zahlreichen übrigen Symptome treten bald als Reiz-, bald als Lahmungserscheinungen auf und sind in nicht geringem Maße von der Lokalisation der Krankheit abhängig. Bei ausschließlicher Erkrankung am Großhirn beobachtete ich Fehlen der Nackenstarre während der ganzen Dauer der Krankheit. Bei der Beteiligung der Konvexität oder bei der circumscribten Erkrankung auf einzelnen Rindenfeldern kommt es oft zu Herdsymptomen (z. B. gekreuzte Hemiplegie, motorische und amnestische Aphasie). Ist die Kleinhirngrube befallen, so ist die Nackenstarre gewöhnlich stark ausgeprägt; auch besteht häufig gleichseitige Facialislahmung und manchmal gleich- oder beiderseitige Taubheit durch toxische Neuritis des Facialis und Acusticus. Ferner kommen vor Störungen der Atmung sowie Zeichen der Beteiligung der Spinalmeningen: Schmerzen in der Kreuzbeingegend oder am After, Inkontinenz von Stuhl und Urin.

Diagnose. Die Diagnose hat sowohl die eitrig-eitrige Meningitis als auch ihre otogene Provenienz festzustellen.

Akute wie chronische Ohreiterungen mit und ohne nachweisbare Labyrinth- oder Knochenkrankung können zur Meningitis führen. Differentialdiagnostisch kommt in Betracht, daß die Ohr- und Schläfenbeintuberkulose nicht selten mit Meningitis tuberculosa kompliziert ist, und endlich, daß die Meningitis cerebrospinalis epidemica häufig das Labyrinth und bisweilen auch das Mittelohr infiziert.

Für den praktischen Arzt ist es außerordentlich wichtig zu wissen, daß bei kleinen Kindern eine einfache Mittelohrentzündung, namentlich wenn sie beide Ohren befällt, schwere Hirnerscheinungen hervorrufen kann (S. 102 und 104), die den Verdacht auf Meningitis erregen, daß diese aber sofort verschwinden, wenn der Eiter durch das Trommelfell bricht oder durch die

Parazentese einen Abflußweg erhält. Ohne Zweifel sind hier die schweren Hirnsymptome die Folge einer nicht bakteriellen, sondern „kollateralen“ toxischen Meningo-Encephalitis, die gelegentlich auch eine Otitis im späteren Kindesalter kompliziert und gewöhnlich als Meningitis serosa gedeutet wird (MERKENS, KÖRNER).

Bei kleinen Kindern sichert man hier sowohl die Diagnose als auch die Heilung mit der Parazentesenadel. Bei älteren Kranken war es bisher niemals der Verlauf, sondern nur der günstige Ablauf, der nachtraglich zur Einreihung der Fälle in die Kasuistik der Meningo-Encephalitis serosa geführt hat (KÖRNER).

Solche Fälle zeigen, daß nicht alle sog. „meningitischen Symptome“ das Vorhandensein der eitrigen Meningitis beweisen; volle Sicherheit bieten nur spinale Symptome und vor allem die Beschaffenheit des durch die Lumbalpunktion entleerten Liquor cerebrospinalis.

Die Technik der Lumbalpunktion findet man in den Lehrbüchern der inneren Medizin, der Neurologie oder der Chirurgie. Die Untersuchung des Lumbalpunktates, die uns mit Ausnahme seltener Fälle erkennen läßt, ob eine eitrige Meningitis besteht oder nicht, hat sich zu erstrecken auf Druck, Zell- und Bakteriengehalt und auf chemische Zusammensetzung.

Der Liquordruck beträgt normal bei Horizontallage 60—120 mm Wasser und ist bei über 200 mm als krankhaft anzusehen. Bei eitriger Meningitis kann er noch bedeutend höher steigen, aber auch erniedrigt sein oder von Tag zu Tag erheblich schwanken.

Der normale Liquor enthält 0—5 Zellen im Kubikmillimeter. 10 gelten schon als krankhaft erhöht. Eine makroskopisch erkennbare Trübung tritt erst bei 150 Leukocyten bzw. 300 Lymphocyten im Kubikmillimeter als leichte Opalescenz auf. Mit zunehmendem Zellgehalt trübt sich der Liquor immer mehr und kann schließlich eitrig erscheinen.

Über die Anwesenheit von Krankheitsregenern gibt das gefarbte Ausstrichpräparat schnell Aufschluß; sicherer aber ist das Kulturverfahren.

Krankhafte Eiweißvermehrung und das Fehlen reduzierender Substanz haben bisher keine größere diagnostische Bedeutung erlangt.

Die für die Diagnose wichtigste Erfahrung ist nach KNICK und FLEISCHMANN, daß eine Zellvermehrung im Liquor, namentlich wenn sie ganz oder vorwiegend durch gelapptkernige Leukocyten bedingt ist, für das Bestehen einer eitrigen Leptomeningitis spricht; einerlei, ob das Punktat klar oder getrübt, steril oder erregerhaltig ist.

Behandlung. Die Therapie der otogenen eitrigen Leptomeningitis galt früher für aussichtslos. Auch heute noch stellt die otogene diffuse Leptomeningitis purulenta, namentlich wenn sie auf Streptokokkeninfektion beruht, eine ernste Erkrankung dar. Noch nicht eitrig gewordene „Vorstufen“ otogener Meningitiden und noch circumscribte Meningealherde lassen sich oft allein durch frühzeitige Beseitigung der ursächlichen Eiterung im Schläfenbein, evtl. mit Bloßlegung des eitrig infiltrierten Bezirkes, und durch wiederholte Lumbalpunktionen zur Heilung bringen.

Ob man außerdem durch Incisionen der freigelegten Dura, Punktion des Seitenventrikels oder der Cisterna magna (Suboccipitalstich) und andere Maßnahmen eine Dauerdrainage des Arachnoidealraumes mit wirklichem Nutzen durchführen kann, ist noch unentschieden.

Die intralumbale Vuzinbehandlung scheint sich nicht zu bewähren, und von der inneren Darreichung von Urotropin hat man (KÖRNER) keinen Erfolg gesehen. Dagegen wird über günstige Erfahrungen mit Acetyleneinblasung in den Lumbalkanal nach vorheriger ausgiebiger Entleerung desselben durch Punktion berichtet.

Einen Wendepunkt in der Behandlung der otogenen Meningitis stellt die Sulfonamidbehandlung dar. Diese heute wohl allgemein angewandte Methode hat zweifellos zu einer wesentlichen Senkung der Mortalität der otogenen Meningitiden geführt. Notwendig sind aber hohe Dosen (mindestens 10 g pro die). UNTERBERGER empfiehlt als wirksamste Behandlung neben der Operation die gleichzeitige perorale, intravenöse und intralumbale Verabreichung. Seine Standarddosierung ist 3 g per os (Eleudron dreimal 2 Tabletten zu 0,5 g), 6 g intravenös (Tibatin dreimal 2 Ampullen zu 5 ccm = 1,0 g) und 1 g Tibatin intralumbal oder suboccipital; im ganzen also 10 g an Sulfonamiden pro die,

5 Tage hindurch in Form des sog. Sulfonamidstoßes. Zur intralumbalen Einspritzung wird 2mal täglich eine halbe Ampulle Tibatin mit je 20 ccm physiologischer Kochsalzlösung verdünnt. Die verdünnte Tibatinlösung wird nach Ablassen einer möglichst großen Liquormenge körperwarm in den Lumbalsack eingespritzt. Die intravenöse Injektion von Tibatin geschieht zweckmäßig in der Mischspritze mit der gleichen Menge 33%iger Dextropurlösung.

Von anderer Seite (LOFFLER u. a.) wird allerdings vor der intralumbalen Anwendung von Sulfonamiden wegen der Gefahr der Entstehung von Lähmungen gewarnt. An der Rostocker Klinik sind wir bisher fast immer ohne die intralumbale Sulfonamidbehandlung ausgekommen.

d) Die Sinusphlebitis.

Entstehung. Die ursächliche Krankheit im Ohre und Schläfenbeine betrifft fast immer den Knochen. Sie erstreckt sich in der Regel bis in die Fossa sigmoidea des Sulcus transversus, wo sich ein perisinuöser Absceß bildet oder ein direkter Kontakt des Sinus mit dem kranken Knochen stattfindet.

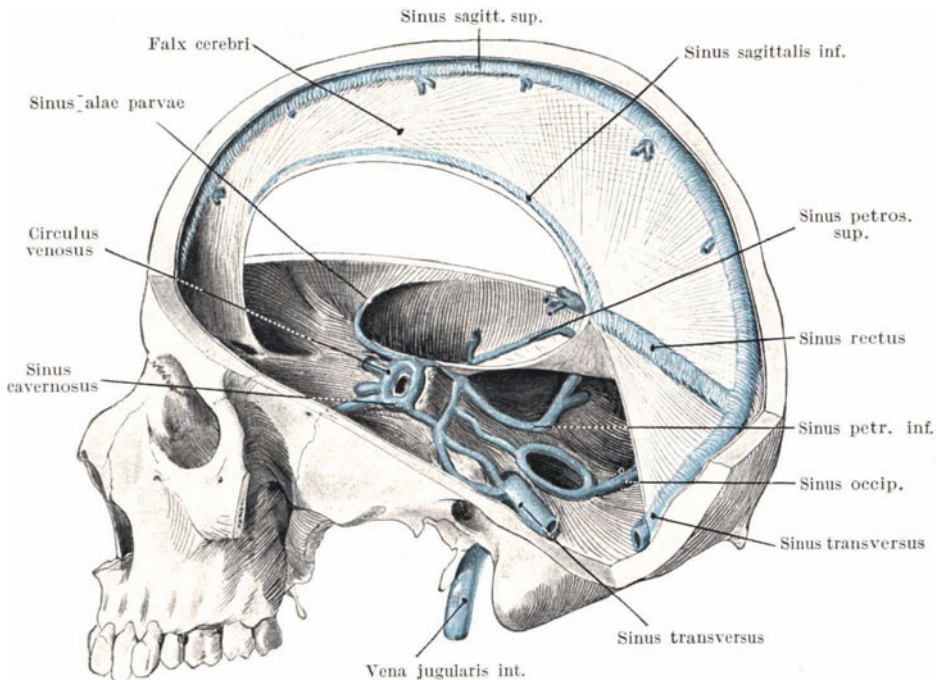


Abb 136. Topographie der Sinus durae matris (Nach CORNING.)

Wie der Bulbus venae jugularis und der Sinus cavernosus infiziert werden können, ist bereits auf S. 172 gesagt.

In der Minderzahl der Fälle kann die Phlebothrombose entstehen durch Fortsetzung von infektiösen Thromben, die aus kleineren, in den betreffenden Sinus mündenden Gefäßen in letzteren einwachsen. In Betracht kommen hier bei Erkrankungen des Knochens Dura-venen und Venae emissariae, bei Labyrintheiterungen die Vena auditiva interna.

Außer diesen, immerhin größeren Venenbahnen können auch die kleinen Knochengefäße, welche namentlich in der Fossa sigmoidea aus dem Warzenfortsatze in den Sinus transversus münden, die Infektion von dem Knochen in den Sinus überleiten. Eine Erkrankung dieser kleinen Knochengefäße (Osteophlebitis) muß ja überall da vorhanden sein, wo der von ihnen durchzogene Knochen in eitrigem Zerfall begriffen ist, und GRUNERT.

ZERONI und WITTMACK haben sie auch nachweisen können. Thromben dieser kleinen Gefäße können bis in das Lumen des Sinus hineinwachsen und hier Veranlassung zur Thrombose des Sinus selbst geben. Namentlich müssen wir das in den Fällen annehmen, in welchen der Knochen nirgends bis zum Kontakt mit dem Sinus krank ist und auch kein Extraduralabsceß besteht.

Die Phlebothrombose der Sinus pflegt nicht auf die Stelle ihrer Entstehung beschränkt zu bleiben. In der Regel wachsen die Thromben sowohl gegen den Blutstrom als auch mit ihm fort (vgl. Abb. 136).

Beginnt die Krankheit, wie gewöhnlich, am Knie oder am vertikalen Teile des Sinus sigmoideus, so wächst der Thrombus.

1. Gegen den Blutstrom in den horizontalen Teil des Sinus nach hinten. Er erstreckt sich hier bisweilen bis zum Confluens sinuum (Torcular Herophili), oder gar auf die anderen, mit diesem in Verbindung stehenden Sinus.

2. Ebenfalls gegen den Blutstrom in die seitwärts einmündenden Sinus petrosi superior oder inferior und durch diese in den Sinus cavernosus. Von hier aus kann er in die Vena ophthalmica wachsen und auch durch den Sinus circularis auf den Sinus cavernosus der anderen Seite übergehen.

3. Mit dem Blutstrom in die seitlich abzweigenden Venae emissariae mastoideae und condyloideae, namentlich aber in die direkte Fortsetzung des Sinus transversus, die Vena jugularis interna. Hier beschränkt sich die Thrombose bisweilen auf den oberen Bulbus der Vene, kann sich aber bis in die Vena cava hinunter, ferner — gegen den Blutstrom — in die Vena facialis fortpflanzen.

Jeder Thrombus ist zunächst wandständig und beeinträchtigt dann die Blutzirkulation wenig oder gar nicht. Er kann wandständig bleiben oder bis zum Verschlusse des Blutleiters wachsen.

Wo die Erkrankung eines Sinus durch den Kontakt mit krankem Knochen verursacht wird, finden wir die Veränderungen an der äußeren Gefäßwand, die bereits oben beim perisinuösen Abscesse beschrieben wurden. Für die Bildung der Thromben aber sind die Veränderungen an der inneren Gefäßwand bedeutungsvoller.

Oft vereitert der Thrombus nur in der Nähe des kranken Knochens und bleibt nach beiden Seiten hin lange Zeit solid.

Klinische Erscheinungen. Von den Symptomen beschreiben wir zunächst diejenigen, welche der Phlebothrombose des Sinus transversus zukommen, und besprechen dann die Zeichen der selteneren Erkrankung anderer Sinus nur insoweit, als sie von denen der Phlebitis des Sinus transversus abweichen.

Cerebrale Symptome werden hervorgerufen durch die Komplikation mit einer toxischen Meningo-Encephalitis serosa (S. 174) und durch Stauung des Blutabflusses aus der Schädelhöhle. Fast in allen Fällen, zum mindesten im Beginne der Krankheit, bestehen Kopfschmerzen. Auch Erbrechen fehlt selten im Beginne, verliert sich aber meist im weiteren Verlaufe der Krankheit. Schwere Störungen des Bewußtseins fehlen vor dem Eintritte einer septiko-pyämischen Allgemeininfektion in der Regel. Stauungspapille und Neuritis optica sind in den nicht durch eine weitere otogene Hirnerkrankung komplizierten Fällen keineswegs häufig (KORNER).

Wie der perisinuöse Absceß kann auch eine in die Vena emissaria mastoidea fortgesetzte Phlebitis des Sinus transversus zu einem circumscripten druckschmerzhaften Ödem an der Ausmündungsstelle dieser Vene, oben am hinteren Rande des Warzenfortsatzes, führen (GRIESINGERSCHES ZEICHEN).

Setzt sich die Phlebothrombose in die Vena jugularis interna fort, so ist der harte Strang dieses thrombosierten Gefäßes und des infizierten benachbarten Bindegewebes manchmal deutlich am Halse zu fühlen. Oft erregen dabei die Bewegungen des Kopfes, namentlich die Neigung desselben nach der gesunden Seite sowie die Drehung Schmerzen, und der Kopf wird nach der kranken Seite gebeugt, um den schmerzhaften Druck des Kopfnickers auf die unter diesem liegende entzündete Jugularisgegend zu vermeiden.

Die Erkrankung des Sinus cavernosus (s. Abb. 137) kann eine ganze Reihe von Symptomen hervorrufen, nämlich

1. Durch Stauung: Phlebitis oder Thrombose in der Vena ophthalmica, welche den Sinus cavernosus mit der Vena facialis anterior verbindet und das Blut aus der Vena frontalis, dem Augapfel, den Lidern und den Augenmuskeln abführt. Hierdurch können entstehen Ödeme im Gebiete der Vena frontalis und der Augenhäuter. Chemosis mit oder ohne Blutungen in die chemotische Conjunctiva, Hyperämie der Retina, Neuritis nervi optici, retrobulbares Ödem mit Exophthalmus, Orbitalphlegmone.

2. Durch Schädigung der durch den Sinus cavernosus ziehenden, bzw. demselben anliegenden Nerven: Neuralgie im ersten Aste des Trigemini und Lahmungen des Abducens, Trochlearis und Oculomotorius.

Von diesen möglichen Symptomen der Phlebitis des Sinus cavernosus treten in der Regel nur einzelne auf. Manchmal findet man sie beiderseits, weil die beiden Sinus cavernosi durch den Sinus circularis eng verbunden sind.

Alle die erwähnten lokalen Symptome der otitischen Sinusphlebitis können gänzlich fehlen.

Nicht alle Fälle von entzündlicher Thrombose des Sinus führen zur Infektion des Gesamtorganismus.

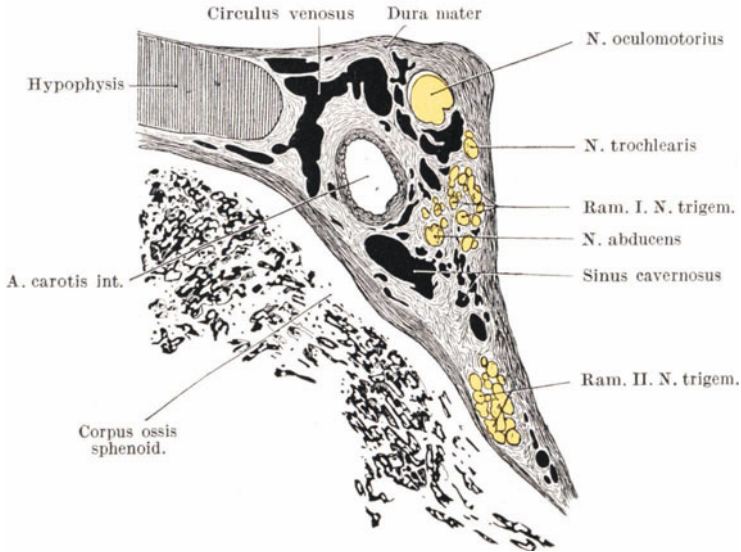


Abb 137. Frontalschnitt durch die Mitte der Hypophyse und der Sella turcica. Art. carotis int., Sinus cavernosus, Augenmuskelnerven und Ram. I. et II. N. trigem. (Nach CORNING.)

Der Thrombus kann in seiner ganzen Ausdehnung solid bleiben, sich schließlich organisieren und so zum dauernden Verschlusse der Blutbahn führen.

Wo Fieber vorhanden ist, hat es eine große diagnostische Bedeutung. Die akute wie die chronische Mastoiditis verläuft, wie schon früher erörtert, fast nur im Kindesalter mit höherem Fieber. Tritt solches bei Erwachsenen hinzu, ist es hoch, andauernd und bei genauester Untersuchung nicht auf eine andere Ursache, namentlich nicht auf ein Erysipel oder eine Meningitis (Lumbalpunktion!) zurückzuführen, so spricht es mit einiger Wahrscheinlichkeit für eine Sinusphlebitis (LEUTERT).

Die von dem Sinus ausgehende Allgemeininfektion verläuft unter verschiedenen klinischen Bildern, die aber nach SCHOTTMÜLLER pathogenetisch nicht verschieden sind, so daß wir neben einer rein pyämischen oder einer rein septischen Verlaufsform septiko-pyämischen Mischformen begegnen.

Selten bietet die Allgemeininfektion das Bild einer rein pyämischen oder rein septischen Verlaufsform, doch tritt in der Regel bei den septiko-pyämischen Mischformen entweder der pyämische oder der septische Typus mehr in den Vordergrund. Die klinische Beschreibung der Krankheitsbilder bietet durch die so entstehende Mannigfaltigkeit eine gewisse Schwierigkeit, die ich so zu überwinden hoffe, daß ich nur die typischen pyämischen und die typischen septischen Krankheitsbilder schildere, die ganz regellosen und fast nie untereinander übereinstimmenden Mischformen jedoch beiseite lasse, da jeder, der mit den Haupttypen Bescheid weiß, auch mit den Mischformen zurecht kommen wird.

Das wichtigste Zeichen der pyämischen Verlaufsform ist ihre charakteristische Fieberkurve mit Schüttelfrösten und rapid ansteigenden und abfallenden Temperaturen (s. Abb. 138).

Die Schüttelfröste dauern in der Regel $\frac{1}{4}$ — $\frac{1}{2}$, manchmal sogar 1—2 Stunden. Die Temperatur steigt in wenigen Stunden bis auf 40, selten 41° oder noch einige Zehntelgrade höher, um sogleich wieder tief, fast bis zur Norm oder unter diese herabzusinken. Der Abfall erfolgt gewöhnlich unter starkem Schweißausbruch. Abfälle um 4—5° an einem Tage sind nicht selten. Die hohen Kurvengipfel folgen rasch aufeinander, bisweilen zweimal innerhalb 24 Stunden. Mitunter wiederholen sie sich mit einer gewissen Regelmäßigkeit taglich wie bei *Intermittens quotidiana*, oder überspringen einen Tag wie bei *Intermittens tertiana*; meist jedoch sind sie durch unregelmäßige Intervalle getrennt.

Der Milztumor fehlt bei der pyämischen Infektion selten.

Die Pulsfrequenz steigt und fällt in reinen Pyämiefällen gewöhnlich konform mit der Temperatur.

Gelangen pathogene Mikroben oder Teile der zerfallenden Thromben in den Kreislauf, so setzen sie, wo sie festgehalten werden, embolische Metastasen. Meist geschieht das in den Lungen, welche geradezu ein Filter darstellen, auf welchem alle aus dem Sinus stammenden, in Thrombenteilchen eingehüllten Infektionskeime festgehalten werden.

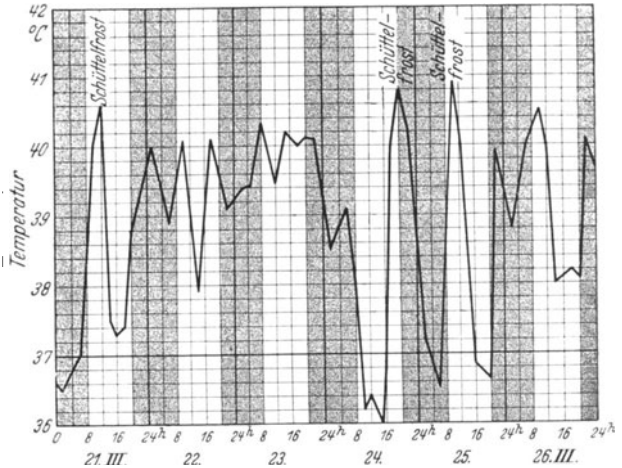


Abb 138. Ausschnitt aus einer Fieberkurve bei otogener Pyämie.

Geraten jedoch freie Mikroorganismen in den Kreislauf, so können sie die Lungenkapillaren passieren und irgendwo im Gebiete des großen Kreislaufes festgehalten werden.

Nicht alle aus dem kranken Sinus oder der Jugularis stammenden Lungenemboli enthalten virulente Mikroorganismen; die abgebrockelten Endstücke setzen deshalb bisweilen einfache Infarkte, keine metastatischen Abscesse.

Die metastatischen Lungenabscesse sind in der Regel multipel. In der Größe schwanken sie zwischen hirse Korn- und walnußgroßen Herden. Größere Abscesse sind selten, weil die infektiösen Emboli meist in der Peripherie der Lunge stecken bleiben, und die hier entstehenden Abscesse schon bei geringem Wachstum in die Pleurahöhle durchbrechen und durch eitrige Pleuritis oder Pyo-Pneumothorax rasch zum Tode führen.

Die Lungenabscesse entgehen häufig der Beobachtung, da sie infolge ihrer Kleinheit gar keine Symptome, oder wenn sie in großer Zahl vorhanden sind, lediglich die eines diffusen Bronchialkatarrhs machen. Für Lungenabscesse charakteristische eitrige Sputa sind selten vorhanden. So kommt es, daß manchmal erst der plötzlich eingetretene Pneumothorax die Lungenmetastasen verrät.

Die selteneren, nicht infektiösen Infarkte verraten sich durch plötzlich auftretende stechende Schmerzen mit Atemnot und durch blutige Sputa.

Außer in den Lungen finden sich manchmal Metastasen im subcutanen Zellgewebe, in den Gelenken und in deren Nachbarschaft, in Schleimbeuteln, in der Muskulatur.

Die Gelenkmetastasen führen entweder nur zu schmerzhaften Schwellungen, die nicht vereitern, sondern spontan heilen, oder zu serösen und eitrigen Ergüssen. Auch die Muskelmetastasen führen oft nicht zur Eiterung.

Embolisch metastatische Abscesse in Leber, Milz, Niere oder Hirn sind hier sehr selten. Während bei der gewöhnlichen Form der otischen Pyämie die Metastasen, wenn vorhanden, zunächst in den Lungen und selten außerdem im Gebiete des großen Kreislaufes auftreten, finden wir sie bei einer besonderen Gruppe von Fällen, die KÖRNER

unter dem Namen Osteophlebitispyämie beschrieben hat, vorzugsweise in Gelenken, Schleimbeuteln und Muskeln, dagegen selten in den Lungen. Die in den Kreislauf geratenen Mikroorganismen müssen demnach hier die Lungencapillaren leicht passieren, können also nicht, wie gewöhnlich bei der häufigeren Form der otogenen Pyämie, in Thrombenteilen gehüllt sein. Ich nahm deshalb an, daß sie zumeist aus den kleinen, in den Sinus mündenden Venen des kranken Schläfenbeines, und nicht von Sinusthromben stammten. Wird die ursächliche Erkrankung im Schläfenbeine nicht frühzeitig operativ beseitigt, so wird sich wohl aus dieser Osteophlebitis stets eine, zunächst natürlich nur wandständige, Sinusthrombose entwickeln. Die Osteophlebitispyämie ist weiter dadurch charakterisiert, daß sie fast nur bei Kindern und jungen Leuten, und stets im Anschluß an akute, meist genuine Otitiden und Mastoiditiden auftritt, und eine besonders günstige Prognose zeigt.

Im Gegensatz zur Pyämie ist die in reiner Form auftretende otogene Sepsis (Toxikämie) durch einen schnelleren, nicht selten in wenigen Tagen todlichen Verlauf mit stärkerem Hervortreten allgemeiner Cerebralerscheinungen, namentlich Delirien, ausgezeichnet.

Das Fieber verläuft hier als hohe Continua; Fröste kommen dabei wohl vor, fehlen aber in den meisten Fällen. Der Puls ist klein und fadenförmig, frequent (über 100—140 in der Minute) und bleibt so auch während etwaiger Remissionen des Fiebers. Metastatische Abscesse sind bei der reinen Sepsis nicht vorhanden. Dagegen kommt es bisweilen zu septischer Endokarditis, Ekchymosen am Endokard, Retinitis mit Netzhautblutungen, Irido-Chorioiditis, septischer Nephritis, Hepatitis (Ikterus) und Enteritis (Durchfälle). Ein Milztumor ist in der Regel vorhanden.

Diagnose. Beim Bestehen einer akuten oder chronischen Ohr- und Schläfenbeinerkrankung läßt sich eine konsekutive Sinusphlebitis oft schon aus dem hinzutretenden Fieber erkennen, wenn man die auf S. 178 besprochenen Verhältnisse berücksichtigt. Hat man den primären Eiterherd im Schläfenbein operativ beseitigt und den Sinus bloßgelegt, so gibt dessen Beschaffenheit bei der Inspektion, Palpation oder auch Probepunktion oft wichtige Anhaltspunkte für die Erkennung einer Phlebitis bzw. Thrombose.

Zu beachten ist, daß Erysipele im Anschluß an Mastoiditisoperationen manchmal erst am 3. oder 4. Fiebertage auf der äußeren Haut erscheinen, so daß das Fieber den falschen Verdacht auf eine Sinusphlebitis erregen kann (KORNER).

Prognose. Die Prognose der nicht operierten Fälle von Sinusphlebitis ist meist sehr schlecht.

Ist der Thrombus solide und zerfällt nicht, so kann er sich zwar organisieren und den Sinus zur dauernden Obliteration bringen; doch sind solche Spontanheilungen nicht häufig. Auch bei pyämischer Allgemeininfektion kann noch Spontanheilung erfolgen, wenn keine gefährlichen Metastasen bestehen und keine anderen intrakraniellen Komplikationen auftreten. Immerhin sind derartige Fälle so selten, daß die Prognose der nicht operierten otogenen Sinusphlebitis eine schlimme ist. Der Tod erfolgt meist durch pyämische oder septische Allgemeininfektion, Metastasen oder Meningitis.

Behandlung. Wann und wie man eine otitische Sinusphlebitis operieren soll, kann bei der Verschiedenheit der Fälle nur in großen Zügen angedeutet werden. Über die Ausführung der einzelnen nötig werdenden Eingriffe, wie auch über den Nutzen und die Gefahren, die sie bringen, müssen wir auf das auf S. 172 zitierte Buch KÖRNER-GRÜNBERG verweisen.

Besteht bei einer eitrigen Ohr- und Schläfenbeinerkrankung Verdacht auf eine komplizierende Sinusphlebitis, so muß die Eiterung im Ohre und Schläfenbeine sofort beseitigt werden. Man wählt dazu, je nach Art und Ausdehnung dieser Eiterung, die einfache Aufmeißelung der Warzenzellen und des Antrum, oder die Freilegung der gesamten Mittelohrräume. Findet man dabei die Knochenzerstörung bereits bis zum Sinus vorgeschritten, oder legt man bei fehlender Wegeleitung durch den Krankheitsprozeß den Sinus durch Meißeln nach hinten bloß, so ist man in der Lage, den Zustand desselben zu untersuchen.

In einzelnen Fällen hat man durch die Beseitigung der ursächlichen Schläfenbeinerkrankung, mit oder ohne Entleerung einer extraduralen perisinuösen Eiteransammlung, Sinusphlebitiden ohne weiteren Eingriff zur Heilung gebracht. Ob man sich nun mit der Beseitigung der ursprünglichen Eiterung und eines etwa vorhandenen perisinuösen Abscesses begnügen darf, zeigt vor allem der Allgemeinzustand des Kranken. Besteht kein Fieber, so lassen wir den Sinus in Ruhe, auch wenn er mit Granulationen bedeckt ist oder einen

fuhlbaren Thrombus enthält. Die Beseitigung des ursachlichen Eiterherdes im Knochen genügt in solchen Fällen fast immer, um den eitrigen Zerfall des Thrombus zu verhüten und die Heilung mit Obliteration des Sinus herbeizuführen. Ist Fieber vorhanden, so muß ein nachweisbarer Thrombus durch den Schnitt aufgedeckt, und, soweit er sich erweicht zeigt, ausgeräumt werden. Ob ein Thrombus vorhanden ist, prüft man durch Probepunktion mit der PRAVAZ-Spritze. Füllt diese sich mit Blut, so ist entweder kein Thrombus oder ein nicht verschließender (wandständiger) vorhanden; bleibt sie aber leer, so hat man es mit einem verschließenden Thrombus zu tun. Ob hier auch sogleich die Jugularis zu unterbinden ist, um eine septikopyämische Allgemeinfektion und pyämische Metastasenbildung zu verhüten, muß nach den jeweiligen Besonderheiten des Falles entschieden werden. Bei andauerndem Fieber mit pyämischer Kurve muß man stets daran denken, daß es nicht nur durch einen verschließenden, sondern auch durch einen wandständigen Thrombus im Sinus oder im oberen Bulbus der Jugularis verursacht werden kann, und wird immer gut tun, die Jugularis zu unterbinden. Ist die Jugularis erkrankt, so muß sie herzwarts vom Thrombus doppelt unterbunden, zwischen den Ligaturen durchschnitten und dann, ebenso wie der Sinus, ausgeräumt und eventuell drainiert werden (ZAUFAL). In besonders schweren Fällen kann das ganze Gefäßstück vom Sinus bis zur Jugularis am Halse nach dem Vorgehen von VOSS, GRUNERT u. a. aufgedeckt und gespalten werden (Bulbusoperation).

Neuerdings wird neben der operativen Behandlung der Sinusphlebitis und der otogenen Sepsis auch die Sulfonamidbehandlung angewandt. Größere Erfahrungen hierüber liegen bis jetzt aber noch nicht vor. Im Zweifelsfalle wird man aber immer davon Gebrauch machen.

Die Resultate der Operationen am Sinus sind um so besser, je früher man eingreift. Das Schicksal des Kranken liegt deshalb meist in den Händen des Hausarztes, der den Ernst solcher Erkrankungen kennen muß und mit der Zuziehung eines sachverständigen Kollegen, bzw. Einweisung in eine Ohrenklinik nicht säumen darf. Leider wird diese Vorschrift in der falschen Meinung, ein hochfiebernder Kranker dürfe nicht transportiert werden, nicht immer befolgt.

Die Behandlung der Muskel- und Gelenkmetastasen richtet sich nach allgemeinen chirurgischen Grundsätzen.

e) Der Hirnabsceß.

Entstehung. Die Ursache des otogenen Hirnabscesses ist häufiger eine chronische als eine akute Eiterung innerhalb des Schläfenbeines. Selten ist dabei die Eiterung auf die Mittelohrschleimhaut beschränkt; in der Regel handelt es sich um ausgedehnte Knocheneinschmelzungen und -nekrosen, oder um Usuren durch den Druck eines Pseudocholesteatoms, die bis zur Dura gegangen sind und zur Pachymeningitis geführt haben.

Ferner kann eine Eiterung im Labyrinth längs der Nerven oder der Wasserleitungsvenen in die hintere Schädelgrube gelangen und zum Kleinhirnabscess führen.

Die von einem kranken Schläfenbein aus induzierten Hirnabscesses liegen stets in den diesem Schläfenbein benachbarten Hirnteilen, also im gleichseitigen Schläfenlappen oder in der gleichseitigen Kleinhirnhälfte (KÖRNER).

Welcher dieser Hirnteile befallen wird, hängt von der Stelle ab, an welcher die Knochenkrankung bis zur Schädelhöhle vorgeschritten ist oder der Eiter in die Schädelhöhle gelangt. Erkrankungen im Bereiche der mittleren Schädelgrube führen somit zum Absceß im Schläfenlappen (s. Abb. 139), solche im Gebiete der hinteren Schädelgrube und Labyrintheiterungen zum Absceß im Kleinhirn.

Es ist leicht verständlich, daß bei der sehr oft geringen Ausdehnung der die Hirnhäute berührenden kranken Knochenstelle in der Regel nur ein („solitärer“) otogener Hirnabsceß induziert wird. Entstehen gleichzeitig mehrere, so fließen sie beim Wachsen meist bald in einen zusammen. Bisweilen wird eine Ausbuchtung des Abscesses mit engem Zugang für einen zweiten Absceß gehalten.

Die otitischen Abscesse im Schläfenlappen sind häufiger als die im Kleinhirne gelegenen. Manche Hirnabscesse sind abgekapselt. Die nicht abgekapselten haben keine deutliche Grenze, sondern gehen allmählich in eine Zone entzündlich erweichter Hirnsubstanz über; auch die abgekapselten sind nicht selten von erweichter entzündeter oder ödematöser Hirnmasse umgeben. Für die Beurteilung des Alters der Abscesse hat die fehlende oder vorhandene Abkapselung keine entscheidende Bedeutung.

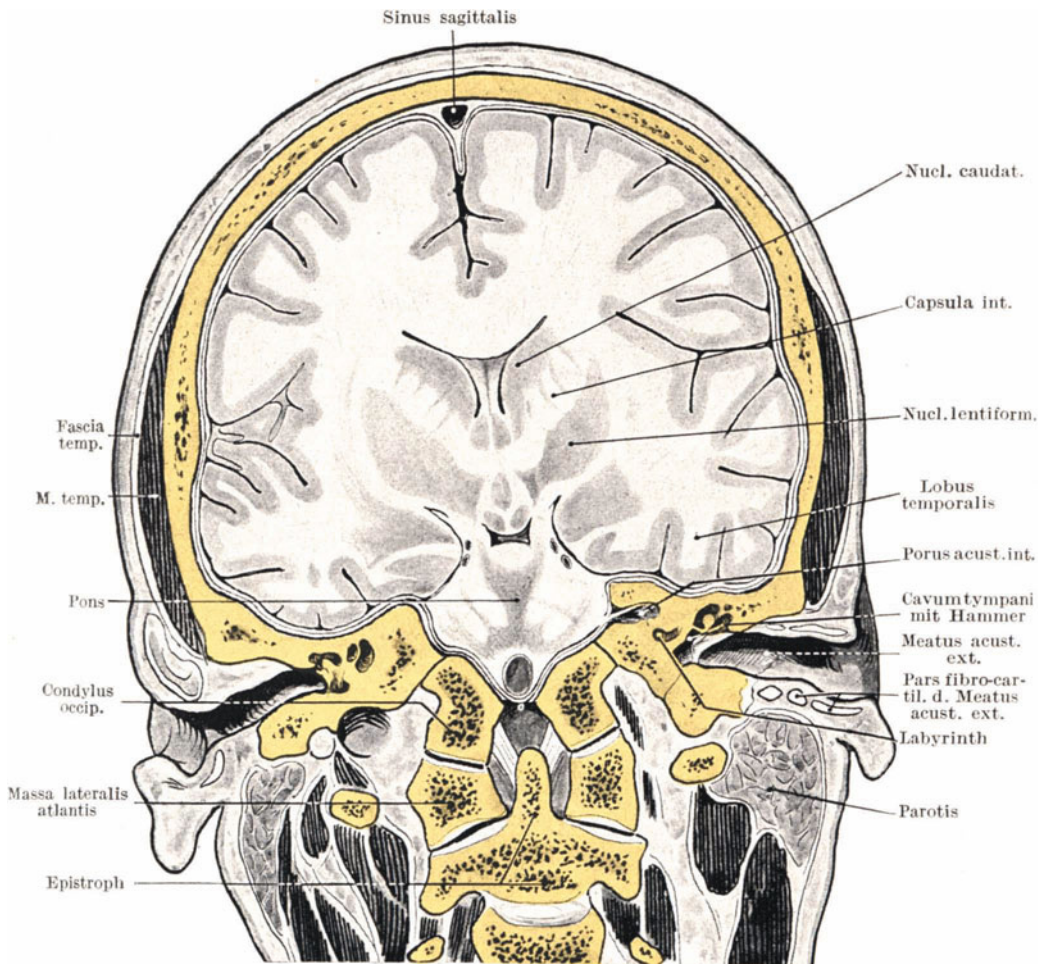


Abb. 139. Topographische Beziehungen des Ohres zum Schläfenlappen. Frontalschnitt durch den Kopf des Erwachsenen. Ansicht von vorne. (Nach CORNING.)

Klinische Erscheinungen. Man kann in dem klinischen Verlaufe der otitischen Hirnabscesse vier Stadien unterscheiden: das initiale, das latente, das manifeste und das terminale.

Das Initialstadium ist zwar fast stets deutlich ausgeprägt, wird aber häufig in seiner Bedeutung nicht erkannt, da es nichts Charakteristisches bietet, oder auch mit den Symptomen der ursächlichen Ohr- und Knochenkrankheit zusammenfällt. Die Initialerscheinungen sind in der Regel Fieber, Kopfschmerzen und Erbrechen. Dieses Stadium dauert meist nur wenige Tage und geht bisweilen mit Überspringung des latenten Stadiums in das manifeste über. In den meisten Fällen folgt ihm das Stadium der Latenz. Die Latenz ist meistens nicht absolut; es bestehen vielmehr leichte Erscheinungen (geringer Kopfschmerz, Depression, Unbehagen, geringe abendliche Temperatursteigerung), die

vom Kranken kaum beachtet, vom Arzte oft nicht gewürdigt oder falsch gedeutet werden. Das manifeste Stadium stellt den eigentlichen Symptomenkomplex des Hirnabscesses dar. Das Terminalstadium ist, wo es sich überhaupt deutlich abgrenzt, meist der Ausdruck des erfolgten Durchbruches in den Seitenventrikel oder an die Hirnoberfläche.

Während des Verlaufes dieser Stadien entwickeln sich nebeneinander drei große Gruppen von **Symptomen**:

1. Allgemeinsymptome, abhängig von der Eiterung an sich.
2. Allgemeine Hirn- und Hirndrucksymptome, abhängig von dem entzündlichen und raumbeschränkenden Vorgange innerhalb der Schädelhöhle.
3. Lokale Hirnsymptome, abhängig von der Schädigung bestimmter Hirnteile. Sie begreifen in sich die direkten und indirekten Herdsymptome, sowie die Erscheinungen, welche durch Schädigung von Hirnnerven auf ihrem Verlaufe innerhalb der Schädelhöhle entstehen.

1. Allgemeinsymptome.

Mattigkeit, Hinfälligkeit, ein Gefühl schweren Krankseins, erdfahle oder gelbliche Hautfarbe, schnell fortschreitende Abmagerung, dicker schmieriger Zungenbelag mit Foetor ex ore, hartnackige Stuhlverstopfung verraten oft das Bestehen eines schweren Leidens vor dem Eintritt deutlicher Hirnsymptome. Doch kann scheinbar volliges Wohlbefinden bis wenige Tage vor dem Tode vorhanden sein.

Wo ein deutliches Initialstadium des Hirnabscesses beobachtet wurde, bestand auch Fieber dabei. Während der Latenzperiode, in vielen unkomplizierten Fällen auch während des ganzen weiteren Verlaufes, können normale, ja subnormale Temperaturen bestehen.

2. Allgemeine Hirn- und Hirndrucksymptome. Unter allen Hirnsymptomen tritt der Kopfschmerz am frühesten auf. Er ist bald andauernd, bald remittierend oder intermittierend. Nur selten kommt es zu rasenden Paroxysmen, meist ist er nicht sehr stark und in einzelnen Fällen fehlt er ganz.

Der spontane Kopfschmerz wird von Erwachsenen oft genau lokalisiert. Der von dem Kranken angegebene Sitz des spontanen Kopfschmerzes entspricht aber keineswegs immer der Lage des Abscesses.

Mehr Beachtung als der spontane Schmerz verdient die lokale Schmerzempfindlichkeit, welche man bei der Perkussion des Schädels bisweilen über dem Abscesse findet.

In den meisten Fällen kommt es zu Übelkeit und Erbrechen, sowohl im Initialstadium als Zeichen der Infektion, wie auch im späteren Verlaufe infolge des zunehmenden Hirndruckes. Man findet das Erbrechen häufiger bei Kleinal als bei Großhirnabscessen.

Schwindelerscheinungen gehören zu den inkonstanten und vieldeutigen Symptomen. Sie kommen bei Abscessen im Großhirn so oft vor, wie bei solchen im Kleinhirn, und können auch Folgen einer Miterkrankung des Labyrinthes sein.

Störungen des Sensorium fehlen im manifesten Stadium fast nie, wenn sie auch manchmal lange sehr gering bleiben und leicht übersehen werden.

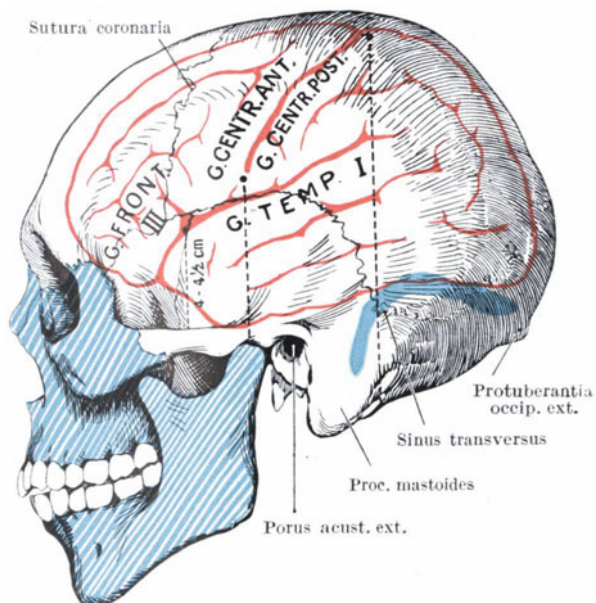


Abb. 140 Topographie der Gehirnwindungen in bezug auf die seitliche Oberfläche des Schädels. Gesichtsteil des Schädels und Sinus transversus blau. (Nach CORNING)

Eine geistige Trägheit mit schläfrigem Wesen eröffnet gewöhnlich die Szene. Auf Fragen erhält man zwar richtige, aber zögernde, schwerfällige, leise gesprochene Antworten. Manche Kranke starren den Frager erst eine Zeitlang an, ehe sie antworten. Dann stellt sich anfallsweise Schlagsucht ein, aus der der Kranke anfangs noch leicht zu erwecken ist. Allmählich geht dieser Zustand in das dauernde Koma des terminalen Stadiums über. Dazwischen kommt es zu nächtlichem Aufschreien, Unruhe, Flockenlesen usw.

Zwischen den Anfällen von Schlagsucht kann das Sensorium nahezu ungetrübt erscheinen.

Konvulsionen kommen bisweilen dazu, am ehesten noch bei Kindern. Sie haben nichts Charakteristisches.

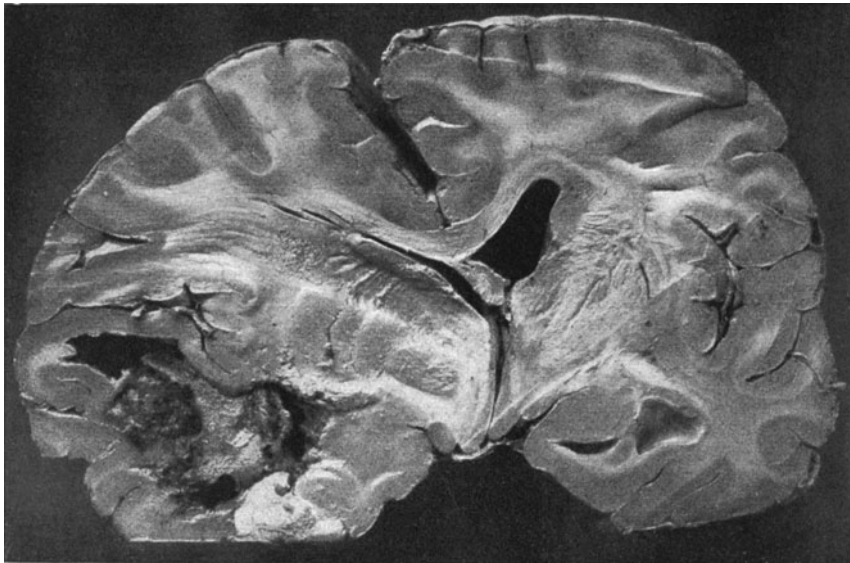


Abb. 141. Otogener Hirnabsceß im Schläfenlappen mit starker Verdrängung der Nachbarschaft.
(Nach HEINE und BECK.)

Neuritis optica findet sich häufig, aber nicht konstant, sowohl bei den Abscessen des Schläfenlappens als auch des Kleinhirnes.

Ein wertvolles, aber ebenfalls inkonstantes Zeichen der durch die Absceßbildung vermehrten Spannung in der Schädelhöhle ist die Verminderung der Pulsfrequenz.

3. Lokale Hirnsymptome. Im Schläfenlappen liegt das Zentrum des Gehörs für das gekreuzte Ohr. Wo nur einseitige Ohreiterung vorliegt, kann das Eintreten einer zentralen Gehörsstörung auf dem gekreuzten, vorher gesunden Ohre ein entscheidendes Hirnsymptom werden.

Leider ist es meist sehr schwer, in vielen Fällen gar unmöglich, festzustellen, ob die Gehörsabnahme nicht lediglich durch zunehmende Somnolenz bedingt ist.

Daß keine völlige Taubheit, sondern nur eine Herabsetzung des Hörvermögens auf dem gekreuzten Ohre beobachtet wird, erklärt sich aus den Beziehungen des Acusticus jeder Seite zu beiden Hörsphären infolge partieller Kreuzung der Bahnen.

Sensorische Sprachstörungen, besonders amnestische Aphasie und Paraphasie, sind, wenn der Absceß im linken Schläfenlappen liegt, häufig. Am häufigsten kommt amnestische Aphasie zur Beobachtung; sie scheint nur selten zu fehlen, wird aber leicht übersehen, wenn man nicht darauf prüft und beim Fehlen die Prüfung nicht täglich wiederholt. Die Kranken finden die Namen der Gegenstände nicht, obwohl sie deren Gebrauch angeben können.

Cerebellare Ataxie und Kleinhirnschwindel, das Herdsymptom des Kleinhirnes, ist bei Abscessen nicht selten beobachtet worden. Man muß beachten, daß die Kleinhirnabscesse häufig durch Labyrintheiterungen induziert werden, die für sich allein Gleichgewichtsstörungen hervorrufen können, und daß Schwindel auch bei Großhirnabscessen vorkommen kann. Über cerebellaren Nystagmus und Adiadochokinese s. S. 187 bei der Diagnose.

Außer diesen direkten Herdsymptomen führen otitische Hirnabscesse bisweilen durch Fernwirkung Symptome herbei, die einen höheren diagnostischen Wert haben, als er der Fernwirkung bei anderen Hirnkrankheiten zukommt, weil sie stets von einer der bekannten Stellen ausgeht, an welchen otitische Hirnabscesse zu sitzen pflegen, und sich nur innerhalb bestimmter Grenzen erstreckt.

Der Absceß steigert den Druck in der Schädelhöhle durch höhere Spannung des Liquor cerebrospinalis überall, wo diese Flüssigkeit in den Maschen der Arachnoidea und in den Lymphräumen des Hirnes liegt. Außer durch die Flüssigkeit in gleichmäßiger Weise wird der Druck auch noch durch die feste oder „festweiche“ Masse des Hirnes fortgeleitet, hier natürlich ungleichmäßig, so daß die Hirnprovinzen in der Nähe des Abscesses mehr als die von ihm entfernter liegenden betroffen werden (Abb. 141 und 142).

Als Fernwirkung finden wir bei otitischen Schläfenlappenabscessen häufig die Erscheinungen einer Läsion der inneren Kapsel, und zwar zumeist Paresen der gekreuzten Extremitäten, selten gekreuzte Paralysen, gekreuzte Spasmen oder Konvulsionen und tonischen Krampf auf der gekreuzten Seite.

Dazu kommen Paresen, selten Spasmen im Gebiete des gekreuzten Facialis, bisweilen gekreuzte Hemianästhesie und homonyme bilaterale Hemipoplegie (s. Abb. 143).

Die Fernwirkung von Abscessen in den Kleinhirnhemisphären schädigt die Brücke und das verlängerte Mark, wodurch gleichseitige und gekreuzte Hemiplegien entstehen und schließlich die lebenswichtigen Teile des verlängerten Markes gelähmt werden können, so daß der Tod durch Atemlahmung eintritt.

Von den Hirnnerven, welche der Basis entlang verlaufen, wird der Oculomotorius am häufigsten, nächst ihm der Abducens geschädigt. Die Abscesse im Schläfenlappen lähmen, wenn sie einigermaßen groß werden, bisweilen den Oculomotorius der kranken Seite. Diese Lähmung ist jedoch selten vollständig, meist beschränkt sie sich auf die Pupillenfasern und den Heber des oberen Lides, führt also zur gleichseitigen Mydrasie und Ptosis (KORNER).

Der klinische Ausgang, das sog. Terminalstadium, wird herbeigeführt:

1. Durch zunehmenden Hirndruck und Hirnodem, oder durch fortschreitende Encephalitis, oder durch toxisches Koma.
2. Infolge Durchbruchs in den Arachnoidealraum (Leptomeningitis).
3. Infolge Einbruchs in einen Hirnventrikel.

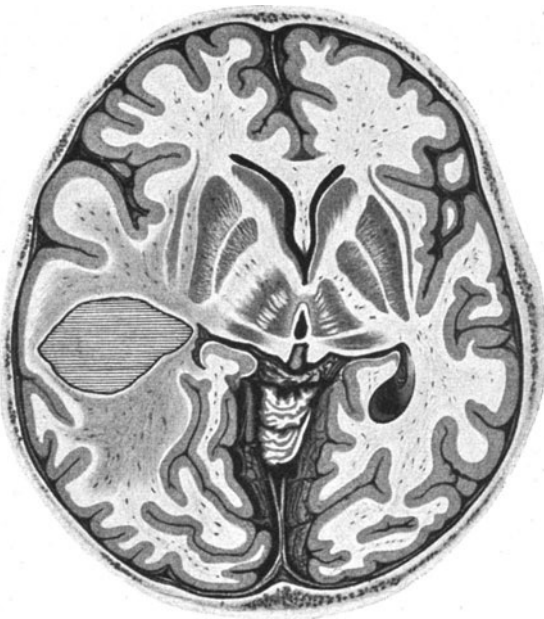

Abb 142. Horizontalschnitt durch den Schädel bei Absceß im linken Schläfenlappen. Der Absceß ist schraffiert, man sieht, wie er benachbarte Hirnteile über die Medianlinie hinaus verdrängt (Nach PREYSING)

Der Tod durch allgemeinen Hirndruck ist bei Kleinhirnabscessen häufig, bei Abscessen im Schläfenlappen selten. Er erfolgt im tiefen Koma oder unter Konvulsionen durch Respirationslahmung.

Die klinischen Erscheinungen des Einbruches eines Abscesses in den Seitenventrikel treten sehr schnell, bisweilen geradezu apoplektiform ein. Plötzlicher unertraglicher Kopfschmerz und Erbrechen pflegen die Szene zu eröffnen. Rasch folgen dann tiefes Koma, Pupillenerweiterung, Extremitätenlahmung und allgemeine Konvulsionen. Der Puls wird schwach, unregelmäßig, frequent. Die Temperatur steigt schnell in die Höhe. Die Atmung bekommt den CHEYNE-STOKESSCHEN Typus und hört schließlich ganz auf. Der Tod tritt meist in wenigen Stunden nach dem Beginne der Durchbrucherscheinungen ein.

Diagnose. Die Diagnose der otitischen Hirnabscesse ist in der Regel schwer und häufig unmöglich. Es hängt viel davon ab, in welchem Stadium wir den Kranken zu Gesicht bekommen und wie lange wir ihn beobachten. Im initialen

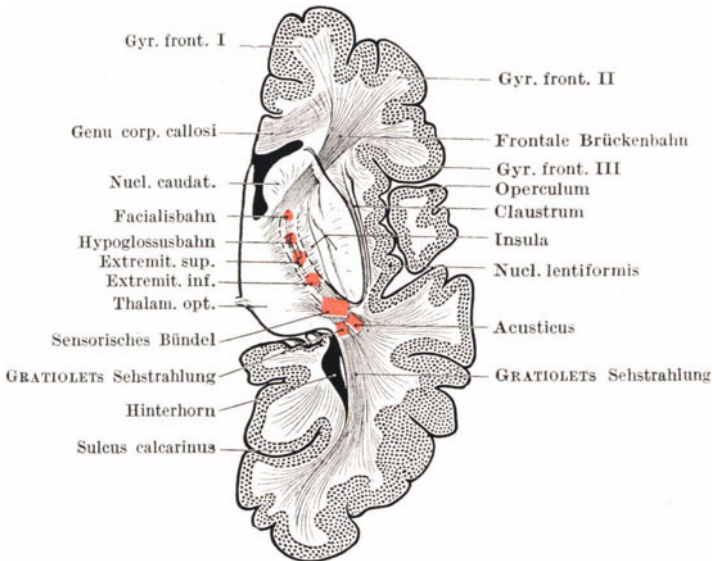


Abb. 143. Horizontalschnitt durch die rechte Gehirnhemisphäre. Topographie der Faserbündel in der Capsula interna.

wie im latenten Stadium ist die Diagnose unmöglich; ebenso im terminalen, wenn die Zeichen der Durchbruchsmeningitis die Symptome des Abscesses verdecken. Auch im manifesten Stadium bleibt die Diagnose oft unsicher und ist nur leicht bei Ausbildung eines vollständigen Symptomenkomplexes.

Nicht selten findet man bei der Aufmeißelung des kranken Warzenfortsatzes eine Fistel, die vom kranken Knochen aus zum Abscesse führt.

Die größtmögliche Sicherheit in der Diagnose des Abscesses wird erst dann erreicht, wenn solche Hirnsymptome gefunden werden, die auf den Sitz der Krankheit in einem der Hirnteile schließen lassen, in welchem die otitischen Abscesse zu sitzen pflegen. Da hier ausschließlich der Schläfenlappen und die Kleinhirnhälfte in Betracht kommen, liegt der Schwerpunkt der Diagnose in der Erkenntnis, ob der raumbeschränkende Vorgang in der Kleinhirnhälfte oder in dem Schläfenlappen seinen Sitz hat. Bei sorgfältiger Berücksichtigung der oben geschilderten Symptome gelingt die Entscheidung dieser Frage bisweilen leicht.

Zur Lokalisation und zur Feststellung der Ausdehnung von Hirnabscessen wird neuerdings die Encephalographie mit gutem Erfolg herangezogen (O. MAYER).

Wenn neben beiderseitiger Ohreiterung nur allgemeine, aber keine lokalisierbaren Hirnerscheinungen bestehen, macht die Frage, auf welcher Seite ein vermuteter Hirnabsceß zu suchen ist, oft Schwierigkeiten. Hier kann zur Klärung der Sachlage der MUCKSCHE Adrenalinsondenversuch (s. S. 342) beitragen.

Für den Kleinhirnabsceß sprechen spontaner cerebellärer Nystagmus, der, entgegen dem labyrinthären (s. S. 170), beim Blicke nach der kranken Seite eintritt, Ataxie und Adiadochokinese.

Über die Verwertbarkeit des BARÁNYSCHEM Zeigerversuches bei der Differentialdiagnose zwischen Kleinhirnabsceß und Labyrinthitis s. S. 46.

Über die Differentialdiagnose gegenüber Hirntumoren s. S. 190 beim Hirntuberkel.

Behandlung. Zur Heilung der otitischen Hirnabscesse führt allein die operative Entleerung derselben.

Die Operation hat nicht nur den Hirnabsceß zu entleeren, sondern, wenn es noch nicht vorher geschehen ist, zugleich auch den ursächlichen Krankheitsherd im Schläfenbeine und nötigenfalls im Labyrinth auszurotten.

Die ersten erfolgreichen Operateure — in voraseptischen Zeiten — gelangten zum Abscesse, wenn sie in der günstigen Lage waren, eine äußere Fistel an der Schlafenschuppe (beginnender Durchbruch des Abscesses nach außen) verfolgen zu können. Die Chirurgen, welche in den Jahren 1885—1889 dem in Rede stehenden Teile der Hirnchirurgie zum schnellen Aufbluen verhalfen, haben die Fortschritte in der Physiologie und Pathologie des Gehirnes und die Sicherheit, welche das aseptische Verfahren gewahrt, ausgenutzt, um ohne äußere Wegeleitung durch eine Fistel den Hirnabsceß aufzufinden und zu entleeren. Ihre Erfolge beruhten in der sorgfältigen Auswahl derjenigen Fälle, in welchen sich nicht nur der Absceß, sondern auch seine Lokalisation aus den klinischen Symptomen erkennen ließ.

Nun hat sich aber gezeigt, daß die genaue Lokalisation der otitischen Hirnabscesse viel sicherer als aus den klinischen Symptomen des einzelnen Falles aus der Gesamtheit der am Sektionstische gesammelten Erfahrungen bestimmt werden kann.

Diese Erfahrungen hat KORNER 1889 dahin zusammengefaßt, daß — entgegen der vorher gültigen Anschauung — fast alle otitischen Hirnabscesse sehr nahe dem Orte der primären Eiterung im Ohre oder Schläfenbeine sitzen und oft in nachweisbarer Verbindung mit derselben stehen. Er kam dann zu der Ansicht, daß diese anatomischen Verhältnisse den Weg lehrten, auf dem man otitische Hirnabscesse aufsuchen mußte. Über die Operation der Abscesse im Schläfenlappen sagte er: „Da nun beim Sitze des Abscesses im Schläfenlappen fast immer die knöcherne Decke der Pauken- und Warzenhöhle erkrankt ist, und gerade an dieser Stelle der Absceß mit seinem tiefsten Teile der Dura am nächsten zu liegen pflegt, so kann man in geeigneten Fällen die Entleerung des Hirnabscesses mit der Entfernung des kranken Knochens verbinden, indem man die obere Gehörgangswand bis in die Paukenhöhle abträgt, das Tegmen tympani und andere etwa erkrankte Knochenteile wegnimmt und dann auf den Absceß von der Paukenhöhle und dem Gehörgange einschneidet.“

Schon 1893 konnte KORNER nachweisen, daß mit dieser Methode viel bessere Erfolge erzielt worden sind als mit der Trepanation an der Außenwand des Schädels. Später bekannten sich MACEWEN und VON BERGMANN zu einer mit der seingigen übereinstimmenden Auffassung. Während ersterer früher zur Entleerung von Großhirnabscessen an der Schlafenschuppe trepaniert hatte, riet er nun ebenfalls, den otitischen Hirnabscessen auf demselben Wege beizukommen, auf dem dieselben entstanden sind. Zur sicheren Entfernung nekrotischer Hirnmassen legte er außerdem eine Öffnung in der Schlafenschuppe an.

Auch die Kleinhirnabscesse sucht man am besten vom kranken Schläfenbeine aus auf. Man entfernt den Warzenfortsatz bis in die hintere Schadelgrube und legt vom Sinus transversus das obere Knie vollig und den absteigenden Teil soweit als möglich frei. Meist wird dann eine erkrankte, eventuell durchbrochene Stelle an der Dura zum Abscesse hingleiten. Die vom Warzenfortsatze aus induzierten, weit außen liegenden Abscesse sind so leicht zu erreichen. Aber auch den tiefer liegenden Abscessen an der Mundung des Ductus endolymphaticus oder des Porus acusticus internus kann man am sichersten auf diesem Wege beikommen; nur muß man dann tiefer eingehen, indem man den Knochen entlang der Vorderseite des Kleinhirnes abträgt. Dabei kommt man natürlich in Kollision mit den Bogengängen und dem Ductus endolymphaticus, was aber wenigstens in den Fällen nur Vorteil bringt, wo solche Abscesse durch eine Labyrintheiterung entstanden sind, und wir alle Ursache haben, das erkrankte Labyrinth mit zu eröffnen (Abb. 144).

Das geschilderte Aufsuchen otitischer Hirnabscesse vom kranken Schläfenbeine aus darf nicht blindlings geschehen, sondern muß stets von den vorgefundenen krankhaften Veränderungen geleitet werden.

Schon wiederholt ist erwähnt worden, daß Eiterungen im Ohre und im Schläfenbeine nicht selten — besonders bei Kindern und jungen Leuten — mit schweren Hirnsymptomen einhergehen, die den Verdacht auf eine komplizierende intrakranielle Eiterung rechtfertigen, ohne die Anwesenheit einer solchen zu beweisen. Findet man in solchen, diagnostisch nicht genügend klar liegenden Fällen bei der Ausräumung des primären Eiterherdes im Schläfenbein die Krankheit nicht bis zur Dura vorgeschritten, oder die bloßgelegte Dura gesund, so ist es — mit Rücksicht auf die fast stets ununterbrochene Ausbreitung des Eiters vom kranken Schläfenbeine bis zum Hirnabscesse — geraten, zunächst den Erfolg des Eingriffes abzuwarten, und erst dann die Grenzmauer der Dura zu durchdringen, wenn die Hirnsymptome nach der Ausschaltung des Eiterherdes im Schläfenbeine nicht zurückgehen. Entsprechendes gilt für die labyrinthogenen Kleinhirnabscesse.

Über die Einzelheiten der Methode und der Technik muß auf das S. 172 zitierte Buch verwiesen werden; nur das wenige Folgende sei als besonders wichtig hervorgehoben.

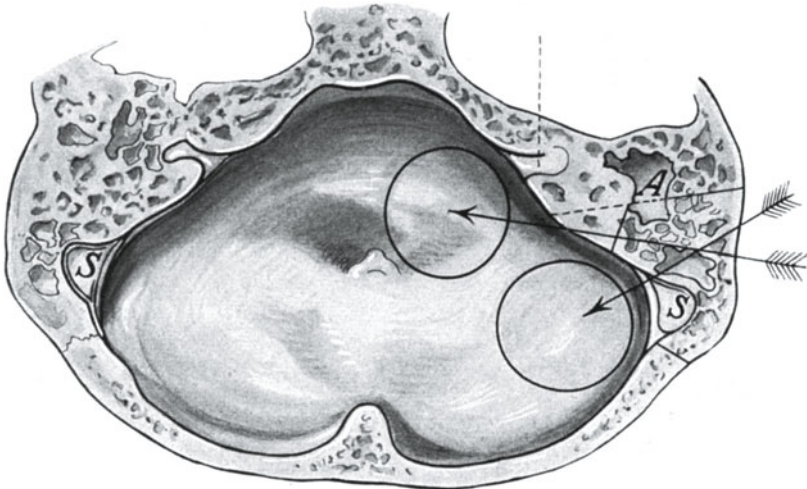


Abb. 144. Horizontalschnitt durch die hintere Schädelgrube. A Antrum mastoideum; S absteigender Teil des Sinus transversus. Die beiden Kreise deuten die verschiedenen Lokalisationen der otitischen Kleinhirnabscesse an, und die Pfeile zeigen, wie man sie vom Schläfenbeine aus erreichen kann.

Hat man die Überleitungsstelle der Eiterung vom Knochen auf das Schädellinnere in der oben beschriebenen Weise aufgedeckt, so soll man die Probepunktion nicht durch die Dura hindurch machen, sondern zuvor die Dura 1—2 cm weit mit möglichster Schonung der Gefäße spalten. Erzielt man nun bei der Probepunktion keinen Eiter, so kann das daran liegen, daß der Eiter zu dickflüssig und zah ist, um durch die enge Kanüle zu gehen; ja sogar der Einstich mit dem Messer kann aus dem gleichen Grunde ohne Ergebnis bleiben, auch wenn man in den Absceß gelangt ist. Man führe dann eine schmale Arterienklemme durch den Einschnitt in die Tiefe und öffne sie etwas. Manchmal muß man in mehreren Richtungen einstechen, bis man den Eiter findet. Am Schläfenlappen und am Kleinhirn darf man dabei im höchsten Falle $3\frac{1}{2}$ —4 cm tief eindringen. Um nun den Absceß vollständig zu entleeren, soll man den Kranken in sitzende Stellung bringen, wodurch sich die Höhle gut entfaltet (MUCK), und die Wandungen des Abscesses mit dem langen KILLIAN'schen Nasenspeculum auseinanderdrängen, um eine gute Übersicht unter künstlicher Beleuchtung zu gewinnen.

Die Reinigung der Höhle von nekrotischen Fetzen und dem oft zäh haftenden Sekrete erfolgt am schonendsten durch Spülung mit verdünntem H_2O_2 ohne Druck. Dieser wird vermieden, wenn man den Irrigatorkasten niedrig halten läßt, und wenn man mit zwei nebeneinander eingeführten Röhren spült, einer engeren zum Einfließenlassen und einer viel weiteren zum Abfluß. Abtasten der Höhle mit dem Finger und Auslöfelung nekrotischer Fetzen ist unzulässig. Die Höhle soll nicht mit Verbandgaze gefüllt werden. Die Drainage geschieht am besten mit starren Röhren, die beim Verkleinern der Höhle mit kürzeren zu vertauschen sind. Die Spülungen sind in der Regel täglich 1—2mal am sitzenden Kranken vorzunehmen. Auch soll der Kranke im Bette eine sitzende Haltung einnehmen (MUCK).

Der Kranke muß bis zur völligen Heilung im Bett bleiben. Die Ernährung und die Regelung der Darmtätigkeit sind so einzurichten, daß Brechbewegungen und Pressen vermieden werden. Unter allen Umständen müssen der Gang der Temperatur, der Puls und alle vor der Operation vorhandenen Symptome nach der Operation ebenso genau weiter beobachtet werden, ja man muß fortwährend auf mögliche neue Symptome fahnden. Die geringste Verschlimmerung macht sofortigen Verbandwechsel nötig. Trotz der größten Sorgfalt kommt es nicht selten zu Sekretverhaltungen in Winkeln und Buchten der Absceßhöhle, die sich durch Kopfschmerz, Fieber und Wiederauftreten nach der Operation verschwundener, oder durch neue Hirnsymptome verraten und eine sofortige Besichtigung der Wundhöhle nötig machen. Auch ein infolge der Verkleinerung der Absceßhöhle zu lang gewordenes und deshalb das Hirn drückendes Drainrohr kann schwere Hirnsymptome machen; nach seiner Entfernung gehen sie zurück.

Nach der Entleerung des Abscesses schwinden manche Hirnsymptome oft sofort, namentlich die Pulsverlangsamung und die Facialislähmung. Das Sensorium ist häufig schon beim Erwachen aus der Narkose ungetrüb, und die Neuritis optica geht schnell zurück. In anderen Fällen bestehen schwere Erscheinungen noch tage- oder wochenlang fort, die Neuritis optica kann sogar noch zunehmen. Die Verkleinerung der Absceßhöhle kommt, wenn kein Eiter in Winkeln und Buchten zurückgehalten wird, sehr schnell durch Aneinanderrücken der benachbarten Hirnteile zustande.

Die Entstehung eines Hirnprolapses beweist nicht, wie einige Autoren annehmen, daß noch ein zweiter, uneröffneter Absceß vorhanden ist; wohl aber spricht sie für das Vorhandensein einer fortschreitenden Encephalitis oder für eine Meningitis.

Etwa ein Drittel der operativ entleerten otischen Hirnabscesse ist zur Heilung gekommen. Besteht die Heilung noch nach einem Jahre, so kann man sie als dauernd ansehen. Funktionsstörungen pflegen nicht zurückzubleiben. Ein von KÖRNER Operierter war noch 30 Jahre nach der Operation körperlich und geistig gesund.

Über bessere Resultate berichtet B. SCHMIDT aus der WITTMACKSchen Klinik mit der von LEMAITRE angegebenen Behandlungsmethode der otogenen Hirnabscesse, mit welcher LEMAITRE selbst in 66% seiner Fälle (Kleinhirnabscesse eingerechnet) Heilung erzielt hat. Diese Methode besteht darin, daß unter Verzicht auf eine möglichst schnelle und vollständige Entleerung des Hirnabscesses das Gehirn ohne Incision der Dura nur punktiert wird. Sodann wird über eine Hohlsonde ein dünnes Gummidrain eingeführt, aus dem der Eiter langsam abtropft. Allmählich wird dann ein immer dickeres Gummidrain verwandt, das langsam verkürzt wird. Auf diese Weise wird der Inhalt der Absceßhöhle nur nach und nach entleert. Durch diese Art der Behandlung soll ein Abschluß der Absceßfistel nach den Subarachnoidealräumen und die Vermeidung eines Hirnprolapses erreicht werden.

Von dem Gedanken ausgehend, die in der Umgebung eines Hirnabscesses oft auftretende fortschreitende Encephalitis verhindern zu können, wurden Versuche mit der Sulfonamidbehandlung vorgenommen. Größere Erfahrungen hierüber liegen aber noch nicht vor.

f) Tuberkulöse Erkrankungen des Hirns, der Hirnhäute und der Blutleiter bei tuberkulöser Mastoiditis.

Bei der Sektion von Kindern, welche an allgemeiner Tuberkulose gestorben sind, findet man häufig neben tuberkulösen Zerstörungen im Ohre und Schläfenbeine tuberkulöse Meningitis und Tuberkel in der Hirnsubstanz.

In der Überzahl der Fälle ist es unmöglich, zu entscheiden, ob es sich hier nur um eine gleichzeitige Lokalisation der Tuberkulose im Ohre und Schläfenbeine einerseits und an den Hirnhäuten und im Hirn andererseits handelt, oder ob die Infektion des Schädelinhaltes vom tuberkulösen Ohre und Schläfenbeine aus erfolgt ist. Wahrscheinlich wird die letzterwähnte Entstehung der Meningeal- und Hirntuberkulose dann, wenn sonst kein älterer Tuberkelherd im Körper nachweisbar ist.

Bisweilen erfolgt ein solcher Übergang durch Vermittlung tuberkulös erkrankter Blutgefäße, welche durch das kranke Schläfenbein ziehen oder demselben anliegen. So fand man Tuberkel in der Adventitia der Carotis interna (HABERMANN) und auf

dem Sinus transversus (KÖRNER'S eigene Beobachtungen, mitgeteilt von HENRIOT), und große Tuberkel in der dem kranken Knochen anliegenden Dura und Hirnrinde sind von KÖRNER und anderen beschrieben worden.

Bei kleinen Kindern ist die Koinzidenz von großen Tuberkeln in der Hirnsubstanz mit Schläfenbeintuberkulose nicht selten und führt leicht zur Verwechslung dieser Herde mit einem Hirnabscesse. Man muß deshalb bei Kindern, die Zeichen von Hirndruck oder lokale Hirnsymptome neben Schläfenbeinerkrankungen aufweisen, mit der Absceßdiagnose vorsichtig sein. Bisweilen deckt der Augenspiegel Tuberkel in der Chorioidea auf. Eine reine Lymphocytose im Lumbalpunktat spricht für Tuberkulose. Das wesentliche Unterscheidungsmerkmal wird bedingt durch die häufige Multiplizität der Hirntuberkel, welche, entgegen dem solitären otitischen Hirnabsceß, zu mancherlei Hirn- und Hirnnervensymptomen führt, die nicht auf die Schädigung einer einzelnen Stelle bezogen werden können. Für den Absceß sprechen Symptome, welche auf den Sitz der Krankheit in solchen Hirnteilen deuten, in denen otitische Abscesse vorkommen können (s. S. 181).

Die Verletzungen des Mittelohres.

1. Verletzungen des Trommelfelles.

Traumatische Rupturen des Trommelfelles können auf direktem und auf indirektem Wege zustande kommen.

Direkte Verletzungen des Trommelfelles entstehen am häufigsten dadurch, daß beim Stochern und Bohren im Ohre mit spitzen Gegenständen, besonders Haarnadeln, Bleistiften, Zahnstochern, Streichhölzern und dgl. das Trommelfell durchstoßen wird. Dies geschieht besonders dann leicht, wenn der bohrende Arm unversehens angestoßen wird, oder wenn die Hand beim Erschrecken eine unwillkürliche Bewegung macht. Auch bei unsachgemäßen Versuchen, einen Fremdkörper aus dem Gehörgang zu entfernen, kann das Trommelfell verletzt werden. Weiter kommen Trommelfelldurchstoßungen vor beim Gehen durch dichtes Gestrüpp oder Schilfrohr und als Berufsverletzung bei Feld- und Waldarbeitern durch Eindringen von Strohhalmen und Baumästchen beim Tragen von Stroh- und Reisigbündeln auf der Schulter und bei Steinhauern und Bergwerksarbeitern durch Eindringen von Stein- und Kohlensplitterchen in den Gehörgang. Schließlich kann das Trommelfell auch durch kleine Geschoßsplitter bei Minen- und Handgranatenexplosionen durchlöchert werden.

Indirekte Zerreißen des Trommelfelles kommen zustande durch plötzliche Kompression der Luft im Gehörgang beim Schlag mit der flachen Hand aufs Ohr (Ohrfeige!), bei seitlichem Kopfsprung ins Wasser, bei Kuß aufs Ohr, ferner bei in der Nähe des Ohres abgegebenen Gewehrschüssen, bei Granatexplosionen, ja sogar bei der verhältnismäßig leichten Explosionswirkung einer gegen das Ohr geworfenen Knallerbse. Zerreißen des Trommelfelles durch plötzliche Luftdruckschwankungen sind auch bei Sturzkampffliegern und bei Caissonarbeitern beobachtet worden. Die Trommelfellrisse können einzeln oder multipel auftreten. Atrophische Trommelfellnarben können bei forciertem Einblasen von Luft in die Ohrtrompete (VALSALVAScher Versuch, POLITZERSche Luftdusche, Katheterisieren) von innen vom Mittelohr her gesprengt und zerrissen werden.

Auch bei Schädelbasisfrakturen (durch stumpfe Schadeltraumen und durch Schußverletzungen des Schädels) und bei Frakturen des Gehörgangs kommt es nicht selten zu Einrissen des Trommelfelles, wenn eine Fissur des Schläfenbeins durch den Annulus tympanicus hindurchgeht.

Klinische Erscheinungen. Der Befund am Trommelfell bei der traumatischen Ruptur ist meist außerordentlich charakteristisch. Bei den direkten Verletzungen sieht man je nach der Art und der Größe des Gegenstandes, der die

Durchstoßung des Trommelfelles verursacht hat, ein kleines leicht blutendes Loch oder einen größeren Einriß mit zackigen blutigen Randern. Das Loch im Trommelfell zeigt oft eine eigentümliche Dreiecksform, es kann aber auch ganz rund oder oval sein (s. Abb. 145). Bei den indirekt durch Luftdruck entstandenen Trommelfellrissen sieht man bei Lupenvergrößerung die Ränder der Perforation oft umgeschlagen. Nach starken Explosionen läßt sich mitunter ein Totaldefekt des Trommelfelles beobachten. Auch entfernt von dem Trommelfellriß findet man häufig punktförmige bis stecknadelkopfgroße Blutergüsse unter dem Stratum cutaneum des Trommelfelles. Mit Vorliebe sitzen die Perforationen bei indirekten Verletzungen durch Kompression in den unteren Abschnitten des Trommelfelles und sind in der Regel zentral. Durch Schädelbasisfraktur entstandene Trommelfellzerreißen dagegen sind öfters randständig.

Symptome. Im Augenblick einer direkten Durchstoßung des Trommelfelles empfindet der Patient meist einen überaus heftigen Schmerz, bei indirekten Verletzungen aber meist nur ein knackendes Geräusch oder einen Knall, worauf sich Ohrensausen und je nach der Schwere der Schädigung eine mehr oder weniger starke Schwerhörigkeit (Schalleitungsschwerhörigkeit) einstellt. Ergibt die Stimmgabelprüfung auch das gleichzeitige Vorhandensein einer Schallperzeptionsschwerhörigkeit, so beweist dies, daß — z. B. durch eine Explosion — auch das innere Ohr geschädigt wurde.

Diagnose. Kommt der Patient gleich nach der traumatischen Trommelfellverletzung zur Untersuchung, so bereitet die Diagnose keine Schwierigkeiten.

Findet man im Trommelfell ein unregelmäßig geformtes, eckiges Loch mit scharfen blutigen Randern und — wie es manchmal der Fall ist — am Boden des Gehörganges etwas Blut, so kann eine traumatisch entstandene Trommelfellperforation mit Sicherheit angenommen werden, da Perforationen, die von einer früheren Mittelohrentzündung übriggeblieben sind, ein ganz anderes Aussehen haben, sie sind niemals gezackt, sondern rund, oval oder nierenförmig. Kleine traumatische Perforationen sind manchmal deshalb nicht zu sehen, weil sie von einer Blutkruste verdeckt sind. Man hute sich davor, die Blutkruste zu entfernen, um festzustellen, ob darunter tatsächlich ein Loch ist, weil dadurch eine Infektion der Paukenhöhle hervorgerufen werden kann.

Bei der Differentialdiagnose gegenüber einer Perforation bei einer akuten Mittelohrentzündung ist weiterhin entscheidend: Bei einer akuten Otitis media ist das ganze übrige Trommelfell gerötet, bei einer traumatischen Perforation dagegen ist das Trommelfell im ganzen blaß, und nur am Rande der Perforation und an einzelnen Stellen des „Trommelfelles“ findet sich eine Rotung infolge Hamorrhagien.

Sehr viel schwieriger ist die Entscheidung, ob eine traumatische Verletzung des Trommelfelles vorliegt, wenn der Unfall schon längere Zeit zurückliegt und besonders dann, wenn durch Infektion der Paukenhöhle eine Mittelohreiterung hinzugetreten ist. Dadurch verwischen sich die sonst so charakteristischen Zeichen der traumatischen Trommelfellperforation, und die Unterscheidung von einer Perforation durch Mittelohrentzündung ist unmöglich. Diese Tatsache kann bei der gutachtlichen Äußerung über gerichtlich gewordene Fälle von Trommelfellverletzung von großer Bedeutung werden.

Behandlung. Als oberster Grundsatz hat zu gelten: *Laß das Trommelfell und den Gehörgang in Ruhe!*

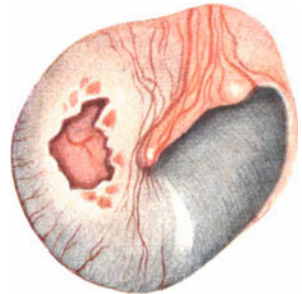


Abb 145
Traumatisch entstandene
Trommelfellperforation

Auf keinen Fall darf das Ohr ausgespritzt werden, das Ausspritzen gilt als strafbarer Kunstfehler. Das Entfernen von Blutmassen aus dem Gehörgang und alles Tupfen und Wischen hat zu unterbleiben, selbst wenn die Vollständigkeit und die Genauigkeit der Diagnose darunter leiden sollte, und nur ein Schutzverband ist anzulegen. Starkes Schneuzen der Nase ist zu vermeiden, damit nicht von der Ohrtrompete her eine Infektion des Mittelohres erfolgt, oder die Verklebung des Trommelfellrisses gestört wird. Entsteht trotzdem eine Mittelohrentzündung, so ist diese wie jede andere Mittelohreiterung zu behandeln.

Meistens schließt sich die nicht durch eine Mittelohreiterung komplizierte Trommelfellperforation, sogar bei großen Perforationen, in wenigen Tagen oder Wochen von selbst; geschieht es nicht, so kann man das Loch durch Anfrischung der Ränder mit einem in Trichloressigsäure getupften, festgedrehten Wattetupferchen zum Verschuß bringen. Dies sollte aber erst nach mehreren Wochen geschehen, da erfahrungsgemäß eine Spontanheilung auch nach längerer Zeit noch eintritt.

Prophylaxe. Weiß man im voraus, daß eine Explosion oder Detonation erfolgen wird (Abschuß von Artillerie-, Granatwerfer-, Pakgeschossen), so läßt sich eine Trommelfellerreißung dadurch vermeiden, daß man sich Watte in die Ohren stopft, oder die Ohren mit dem Zeigefinger verschließt und den Mund weit öffnet. Dadurch wirkt der Luftdruck nicht einseitig, sondern zugleich von der Ohrtrompete und dem Gehörgang aus auf das Trommelfell.

2. Verletzungen der Paukenhöhle.

Auch im Bereich der Paukenhöhle unterscheidet man direkte und indirekte Verletzungen. Die Ursachen, die zu direkten Verletzungen der Paukenhöhle und ihres Inhaltes führen, sind dieselben, wie wir sie bei der Entstehung der direkten Trommelfellverletzungen kennengelernt haben. Das Trommelfell durchbohrende, spitze Fremdkörper können auch in die Paukenhöhle eindringen und hier ihre Wände, am häufigsten das Promotorium, verletzen oder Frakturen und Luxationen der Gehörknöchelchen hervorrufen. Auch durch ungeschickte Entfernungsversuche von Gehörgangsfremdkörpern können derartige Verletzungen der Gehörknöchelchen entstehen, am häufigsten und folgeschwersten ist die Luxation des Steigbügels, da im Anschluß daran sich meist eine Labyrinthitis und oft auch eine Meningitis ausbildet.

Indirekte Verletzungen der Paukenhöhle treten am häufigsten bei Schädelbasisfrakturen auf, und zwar dann, wenn bei einem durch stumpfe Gewalt oder eine Schußverletzung hervorgerufenen Basisbruch Knochenrisse durch das Schläfenbein hindurchgehen. Da hierbei in der Regel nicht nur das Mittelohr, sondern auch das Labyrinth geschädigt wird, sollen die Mittelohrschädigungen durch Schläfenbeinbrüche zusammen mit den Labyrinthschädigungen aus gleicher Ursache besprochen werden (s. S. 220).

Nur eine typische Folge eines Bruches der Paukenhöhlenwand soll hier schon erwähnt werden, der Bluterguß in die Paukenhöhle, das sog.

Hämatotympanon.

Zu Blutergüssen in die Paukenhöhle, die diese mehr oder weniger ausfüllen, kommt es dann, wenn bei dem Bruch der Paukenhöhlenwand das Trommelfell intakt bleibt, oder ein gleichzeitiger Einriß des Trommelfelles so schnell wieder verklebt, daß das Blut nicht nach außen abfließen kann.

Außer nach Frakturen der Wände der Paukenhöhle kann ein Hämatotympanon auch entstehen durch Blutungen aus der Paukenhöhlenschleimhaut bei heftigem Husten, besonders Keuchhusten, bei asphyktischen Neugeborenen und bei

protrahiertem Geburtsverlauf (Geburtstrauma). Auch bei Erhängten und Erdrosselten und manchmal auch bei Ertrunkenen sind Blutungen in die Paukenhöhle beobachtet worden.

Die freien Blutergüsse in die Paukenhöhle werden in der Regel reaktionslos resorbiert, wenn keine Infektion hinzutritt. Vereitern sie, so ist die Behandlung die gleiche wie bei einer akuten Mittelohreiterung

Symptome. Die Symptome sind die gleichen wie bei einem fieberlos verlaufenden Paukenhöhlenexsudat eines Mittelohrkatarrrhs Druckgefühl im Ohr, Schwerhörigkeit und Ohrensausen Das Trommelfellbild ist sehr charakteristisch, es erscheint abgeflacht oder leicht vorgewölbt und ist infolge Durchschimmerns des Blutes von dunkelblauer Farbe, dabei bleibt sein Glanz erhalten und der normale Lichtreflex hebt sich von seiner dunklen Umgebung noch deutlicher ab als sonst.

Diagnose. Bei typischem Trommelfellbild ist die Diagnose leicht. In jedem Falle von Hamatotympanon sollte man sich aber — auch wenn sonst keinerlei Anzeichen für einen Schadelbasisbruch vorhanden sind — durch eine Röntgenaufnahme davon überzeugen, daß keine kompliziertere Verletzung vorhanden ist.

Behandlung. Da der Bluterguß in der Paukenhöhle nach kürzerer oder längerer Zeit meist von selber resorbiert wird, ist eine besondere Behandlung nicht notwendig Durch vorsichtige Wärmebehandlung (Sollux, Kurzwellen) kann man die Resorption beschleunigen. Vor einer Parazentese zur Entleerung eines Hamatotympanons ist zu warnen, da es dadurch leicht zu einer Infektion der Paukenhöhle und zu einer Mittelohreiterung kommt.

Luftgeschwulste auf dem Warzenfortsatz. Hat eine Schläfenbeinfraktur den Warzenfortsatz betroffen, so kann Luft aus den pneumatischen Hohlräumen unter die Haut gelangen und sich im Zellgewebe ausbreiten (Hautemphysem).

Ein spontaner Luftaustritt aus den Hohlräumen des Warzenfortsatzes unter das Periost kann dieses in großer Ausdehnung vom Knochen abheben (Pneumatocele supramastoidea) Unter welchen Verhältnissen dieses sehr seltene Ereignis eintritt, ist noch nicht genügend aufgeklärt.

3. Verletzungen der Ohrtrumpete

gehören zu den größten Seltenheiten Am Eingang der Tube können sie durch gewaltsames Katheterisieren entstehen. Da die Verletzungen der Tube in der Regel mit schweren Verletzungen des Kopfes oder des Halses (Kopfschüssen, Basisfrakturen, Stichwunden) verbunden sind, die gewöhnlich zum Tode führen, entgehen sie meist der Beobachtung; wenn der Verletzte am Leben bleibt, werden sie erst später an ihren Folgen (Tubenenge oder -verschuß) erkannt.

Von den sehr seltenen Fremdkörpern in der Tube seien abgebrochene Bougies erwähnt, ferner als Kuriosa Spulwürmer, Getreidegrannen, Strohhalmsstückchen, Nagel. Solche Fremdkörper können von der Tube in die Paukenhöhle, ja sogar durch das Trommelfell zum äußeren Gehörgang herauswandern.

Die Geschwülste des Mittelohres und des Schläfenbeines.

1. Gutartige Geschwülste.

Von den gutartigen Geschwulsten seien folgende genannt:

Epidermisperlen im Trommelfell (Epidermoide). Es sind seltene, kleine, oft multipel auftretende, grauweiße, perlenartige Gebilde, die aus konzentrisch geschichteter Epidermis bestehen. Bisweilen bilden sich solche Perlen in einer Parazentesenarbe.

Polyphen, Granulome (fälschlicherweise oft *Fibrome* genannt) in der Paukenhöhle sind keine echten Geschwülste, sondern Entzündungsprodukte bei subakuten und chronischen Mittelohreiterungen.

Osteome des Warzenfortsatzes. Es sind halbkugelige, knochenharte Vorwölbungen an der Oberfläche des Warzenfortsatzes von Bohnen- bis Hühnereigröße, deren Ausdehnung sich im Röntgenbild darstellen läßt.

Behandlung. Operative Abtragung mit Hammer und Meißel nach Ablösung der Weichteile.

Enostosen. Man versteht darunter selten vorkommende, kleine Osteome in den Hohlräumen des Warzenfortsatzes und in der Paukenhöhle (Röntgenbild!).

Von größerer Bedeutung als die bisher genannten gutartigen Geschwülste des Schläfenbeines ist

Das echte Cholesteatom des Felsenbeines.

Entstehung. Das „echte“ Cholesteatom des Felsenbeines, auch „wahres“ Cholesteatom genannt, ist ebenso wie das Cholesteatom des Stirnbeines, des Hinterhauptbeines, des Unterkiefers und der dem Schläfenbein anliegenden Teile der Pia mater eine heteroplastische Neubildung, die sich aus kongenital verlagerten Epidermiskeimen entwickelt. Im Gegensatz dazu stehen die oben bei den chronischen Mittelohreiterungen besprochenen sog. „falschen“ Cholesteatome oder „Pseudocholesteatome“ (s. S. 148), die durch Einwachsen von Plattenepithel aus dem äußeren Gehörgang in die Mittelohrräume entstehen, und sich von hier aus weiter ins Schläfenbein ausbreiten können.

Klinische Erscheinungen von seiten des Ohres macht der Cholesteatomtumor meist erst dann, wenn er von seiner Ausgangsstelle im Felsenbein aus nach der Paukenhöhle zu durchgewachsen ist und von einer hinzutretenden Mittelohrentzündung infiziert wird. Es entsteht dann ein eitriger Zerfall des Tumors und eine stinkende Eiterung aus dem Ohr, genau wie bei einer gewöhnlichen Cholesteatomeiterung. Auch die subjektiven Beschwerden sind dieselben wie bei einem wachsenden „Pseudocholesteatom“ (dumpfes Gefühl im Kopf, Halbseitenkopfschmerzen in der Schläfengegend, Schwerhörigkeit, eventuell Schwindel). Wächst der Cholesteatomtumor nach innen hinwärts weiter, so kann durch Druckusur die Dura an den verschiedensten Stellen des Felsenbeines freigelegt werden, der Tumor kann dann in die Schädelhöhle einbrechen und unter Umständen zur Meningitis oder zum Hirnabsceß führen. Bei Ausbreitung des Tumors nach hinten zu kann es zu einer Sinusthrombose kommen.

Diagnose. Die Entscheidung, ob ein echtes oder ein falsches Cholesteatom des Schläfenbeines vorliegt, ist bei solchen Fällen, wo bereits eine Eiterung aus dem Ohr vorliegt, nicht möglich, denn das früher für maßgebend gehaltene anatomisch-histologische Unterscheidungsmerkmal zwischen wahren und falschem Cholesteatom, nämlich das Vorkommen von elastischen Fasern in der Matrix des echten Cholesteatomtumors und das Fehlen dieser Veränderungen beim falschen Cholesteatom, kann nach den exakten Untersuchungen von ULRICH und HESSE nicht mehr aufrechterhalten werden.

Aber auch das früher für so wichtig angesehene Kriterium, daß ein wahres Cholesteatom dann anzunehmen sei, wenn keine Eiterung aus dem Mittelohr bestand oder besteht, muß fallen gelassen werden, seitdem wir wissen, daß von dem Plattenepithel der SHRAPNELLSchen Membran aus sog. „genuine“ Cholesteatome ohne vorhergehende Mittelohreiterung — und ohne daß es überhaupt jemals zu einer Mittelohreiterung zu kommen braucht — entstehen können (s. S. 151).

So bleibt schließlich als einziges sicheres Kennzeichen für die Annahme eines echten Cholesteatoms nur die Lokalisation des Tumors im Felsenbein übrig: Ein wahres Cholesteatom können wir nur dann mit Sicherheit annehmen, wenn der Tumor sich vollkommen außerhalb von den Mittelohrräumen hält.

Mit Hilfe des Röntgenbildes sind wir nun in der Lage, die im Schläfenbein versteckten seltenen echten Cholesteatomgeschwülste zu erkennen. Infolge ihrer geringen Dichte gegenüber der Knochensubstanz des Schläfenbeins sieht man auf der kranken Seite beim Vergleich mit der gesunden Seite eine Aufhellung im Bereich des Tumors. Die Abb. 146 zeigt das Röntgenbild eines kirschgroßen, echten Cholesteatoms, das zunächst für einen Acusticustumor gehalten

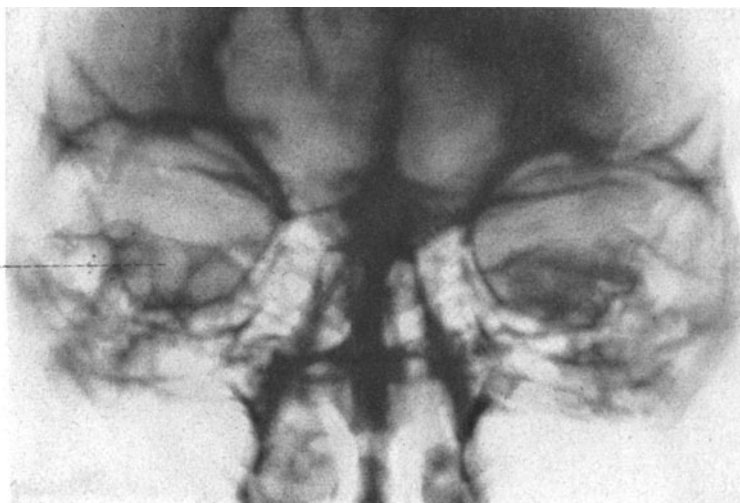


Abb. 146. Anterio-posteriore Röntgenaufnahme bei einem „wahren“ Cholesteatom des Felsenbeins. Bei a Aufhellung im rechten Felsenbein.

wurde. Der Tumor war, wie sich bei der Operation zeigte, bereits in die Schnecke eingewachsen, er hatte den Nervus octavus durch Druck zerstört und war medialwärts bis in den Porus acusticus internus vorgedrungen. Der Fall kam nach der Operation zur Heilung (eigene Beobachtung [STEURER]).

Behandlung. Ist die Diagnose durch den klinischen Befund und den Röntgenbefund gesichert, so muß die Operation vorgenommen werden, da bei weiterem Wachstum die Gefahr einer Meningitis oder eines Hirnabszesses besteht.

2. Bösartige Geschwülste.

Von bösartigen Tumoren kommen im Mittelohr vor: Carcinome, Sarkome und ganz selten Chlorome.

Carcinome und Sarkome des Mittelohres.

Der am häufigsten vorkommende maligne Tumor des Mittelohres ist das Carcinom, sehr viel seltener ist das Sarkom. Das Carcinom findet sich in der Regel bei älteren Personen, das Sarkom dagegen häufiger im jugendlichen Alter.

Im Gegensatz zu dem Carcinom des äußeren Ohres, welches das männliche Geschlecht bevorzugt, werden von dem Carcinom des Mittelohres beide Geschlechter gleich häufig befallen.

Entstehung. Obwohl die Mittelohrschleimhaut kein Plattenepithel hat, zeigt der Mittelohrkrebs auffallenderweise in den meisten Fällen das histologische Bild eines Plattenepithelcarcinoms. Ein solcher Mittelohrkrebs kann sich also niemals primär auf dem Boden der gesunden Mittelohrschleimhaut entwickelt haben, sondern er kann immer nur dann entstehen, wenn im Mittelohr Plattenepithel vorhanden ist. Dies ist dann der Fall, wenn bei einer randständigen Perforation des Trommelfelles Gehörgangsepithel in die Paukenhöhle einwächst. Damit ist die Tatsache erklärt, daß Mittelohrcarcinome sich fast ausschließlich bei chronischer Mittelohreiterung mit beginnender Cholesteatombildung finden.

Die Entstehung eines Mittelohrsarkoms dagegen ist nicht an das Vorhandensein einer chronischen Otitis media gebunden, sondern kann primär aus dem bindegewebigen Substrat der Mittelohrschleimhaut entstehen. Wenn bei einem Sarkom des Mittelohres gleichzeitig eine Mittelohreiterung besteht, so ist sie in der Regel sekundär zu der Geschwulstbildung hinzugetreten. Das Sarkom tritt im Mittelohr meist als Rundzellen-, Spindelzellen- oder als Myxosarkom auf. Die letztere Form findet sich vorzugsweise bei Kindern. Auch Melanosarkome und Mischformen sind im Mittelohr beobachtet worden.

Daß maligne Tumoren auch vom Gehörgang aus auf das Mittelohr übergreifen können, wurde bereits oben bei der Besprechung der Ohrmuschel- und Gehörgangscarcinome erwähnt (s. S. 76).

Alle malignen Tumoren des Mittelohres zeichnen sich dadurch aus, daß sie ein zwar langsames, aber meist unaufhaltsam fortschreitendes, destruierendes Wachstum zeigen. Dadurch werden, nachdem die Paukenhöhle mit ihrem Inhalt in dem Tumor aufgegangen ist, und — was häufig vorkommt — auch der Facialis geschädigt worden ist, zuerst die knöchernen Wände der Paukenhöhle zerstört. Bei der weiteren Ausbreitung des Tumors kommt es zur Aufsaugung des Knochens der Felsenbeinpyramide und zur Bildung von Knochensequestern. Auch Labyrinthsequester können sich abstoßen, wenn der Tumor in das Labyrinth einwächst. Die maligne Geschwulstbildung kann auch auf den Warzenfortsatz übergreifen, und dadurch kann dann eine Mastoiditis vorgetäuscht werden.

Klinische Erscheinungen. Je nach dem Stadium der Geschwulstbildung und nach der Ausbreitung der Geschwulst im Felsenbein ist das klinische Bild außerordentlich verschieden. Im Anfangsstadium unterscheidet sich die Erkrankung oft nicht von einer chronischen Mittelohreiterung. Die Geschwulstbildung im Mittelohr verrät sich später oft erst dadurch, daß aus dem Mittelohr Geschwulstmassen durch die Trommelfellperforation hindurch in den Gehörgang vorfallen. Makroskopisch unterscheiden sich diese Wucherungen oft nicht von Granulationswucherungen und von Polypen, wie sie auch bei einfachen Mittelohreiterungen vorkommen. Carcinomatöse Wucherungen zeigen manchmal ein blumenkohlartiges Aussehen und zeichnen sich durch starke Blutungen bei der kleinsten Berührung aus.

Durchwuchert ein bösartiger Tumor die Corticalis des Warzenfortsatzes und verbreitet sich unter der Haut weiter, so kann er zu Schwellungen führen, die wie die gewöhnlichen Infiltrationen und subperiostalen Abscesse bei einer Mastoiditis die Ohrmuschel vom Kopf abdrängen. Weiche Sarkome, die am häufigsten bei kleinen Kindern beobachtet werden, können auf der Oberfläche des Warzenfortsatzes eine Fluktuation vortäuschen („Pseudofluktuation“). Ferner läßt auch die bei malignen Mittelohrtumoren häufig hinzukommende Facialislahmung leicht an eine gewöhnliche Mittelohreiterung denken. Selbst bei Operationen wird das Schläfenbeincarcinom mitunter nicht immer als solches erkannt, da es in den pneumatischen Hohlräumen des Warzenfortsatzes oft zerfallen ist und der von ihm zerstörte Knochen dann ähnlich aussehen kann, wie

bei der tuberkulösen Caries necrotica. Nach der Operation verrät sich die Natur des Leidens allerdings meist bald durch den jauchigen Zerfall auf dem Grunde der Operationshöhle.

In seltenen Fällen wächst der Tumor vom Mittelohr aus entlang der Ohrtrumpete nach abwärts und wird dann bei der Postrhinoskopie im Nasenrachenraum sichtbar, oder er tauscht einen Retropharyngealabsceß vor.

Symptome. Solange sich die maligne Geschwulst noch auf das Mittelohr beschränkt, bestehen keine anderen Beschwerden als bei einer gewöhnlichen Mittelohreiterung. Daß — manchmal schon frühzeitig — eine Facialislähmung auftreten kann, wurde bereits erwähnt. Bei weiterer Ausbildung der Geschwulstbildung treten aber in der Regel heftigere und andauerndere Schmerzen auf, als wir sie bei einfachen Knocheneiterungen beobachten. Multiple Hirnnervenlähmungen (Glossopharyngeus, Hypoglossus, Facialis, Trigeminus, Acusticus, Vagus bzw. Recurrens) und Pyramidenspitzensymptome (Abducenslähmung, meningitische Reizerscheinungen, Hirndrucksymptome) zeigen sich dann, wenn ein Tumor nach dem Schädelinnern zu weitergewachsen ist.

Diagnose. Im Anfangsstadium einer malignen Tumorbildung im Mittelohr ist eine Diagnose meist kaum möglich. Der Verdacht auf eine maligne Neubildung im Mittelohr erscheint aber immer dann gerechtfertigt, wenn bei einer chronischen Mittelohreiterung das Krankheitsbild in irgendeiner Weise von der Norm abweicht, und namentlich dann, wenn der Knochenzerstörungsprozeß auf solche Teile des Schläfenbeines übergreift, die bei den gewöhnlichen chronischen Mittelohreiterungen nicht befallen zu werden pflegen. Findet man z. B. bei kleinen Kindern neben Zeichen einer Erkrankung des Warzenfortsatzes Zerstörungen der vorderen Gehörgangswand und des Kiefergelenkes, so besteht, wenn es sich nicht um Tuberkulose handelt, der Verdacht auf ein Sarkom des Mittelohres.

Die sichere Diagnose kann nur die histologische Untersuchung der aus dem Mittelohr entfernten Wucherungen bringen. Eine mikroskopische Untersuchung ist immer dann vorzunehmen, wenn bei einer sonst scheinbar harmlosen gewöhnlichen chronischen Mittelohreiterung die Granulationsbildung hartnäckig ist und die Ohrpolypen leicht rezidivieren. Dabei muß man aber außerdem bedenken, daß eine einmalige Probeexcision kein absolut sicheres Resultat gibt, da gewöhnliche Polypen und carcinomatöse Wucherungen nebeneinander vorkommen können, bei verdächtigen Fällen müssen daher wiederholte Probeexcisionen vorgenommen werden.

Bei der Diagnose eines Mittelohrcarcinoms und seiner Ausbreitung im Felsenbein kann uns auch das Röntgenbild behilflich sein. Im fortgeschrittenen Stadium zeichnen die bösartigen Geschwulste im Röntgenbild ähnliche Bilder wie Cholesteatome oder Knochenenschmelzungen. Die Begrenzung des durch die Geschwulstmassen zerstörten Knochenbezirkes gegen den gesunden Knochen ist meist unscharf und verwaschen. Häufig zeigt auch das Labyrinthmassiv keinen so deutlichen Schatten wie sonst, weil das destruirende Wachstum des Tumors auch vor dem Labyrinthkapselknochen nicht haltmacht, sondern ihn in ausgedehntem Maße zur Einschmelzung bringen kann. Erschwert ist die röntgenologische Begrenzung der durch den Tumor hervorgerufenen Knochenzerstörung besonders dann, wenn auch die äußeren Teile des Ohres, Gehörgang, Weichteilbedeckung des Warzenfortsatzes und die Ohrmuschel von der Tumorbildung ergriffen sind.

Behandlung. Wegen ihrer unaufhaltsam fortschreitenden Wachstumstendenz sollten die malignen Mittelohrtumoren so früh wie irgend möglich radikal operiert werden. Je früher sie zur Operation gelangen, um so besser sind die Aussichten

auf Heilung. Beschränkt sich ein Tumor noch auf das Mittelohr und auf den Warzenfortsatz, so kommt man mit der bei der einfachen chronischen Knochen-eiterung üblichen „Radikaloperation des Ohres“ aus (s. S. 61). Bei weiter fortgeschrittenen Tumoren sind ausgedehntere Eingriffe notwendig. Ist man nicht absolut sicher, daß man einen malignen Tumor durch die Operation restlos entfernt hat — und besser auch dann noch, wenn dies tatsächlich der Fall sein sollte — so muß mit Röntgenstrahlen nachbestrahlt werden, um Rezidive zu vermeiden. Nur so kann es gelingen, die starke Wachstumsneigung dieser Tumoren zu hemmen und, wenn auch nicht immer eine Dauerheilung herbeizuführen, so doch wenigstens das Leben der Patienten zu verlängern. Die Aussicht, durch alleinige Röntgenbestrahlung, ohne vorhergehende Operation eine Heilung zu erzielen, ist wegen der für die Röntgenstrahlen schwer zugänglichen Lage der Tumoren im Inneren des Felsenbeines und des Schädels äußerst gering.

Die Otosklerose.

Die Otosklerose ist eine verhältnismäßig häufig vorkommende, sehr eigentümliche Krankheit. Sie tritt meist beiderseitig auf und nimmt ihren Ausgang vom Labyrinthkapselknochen, also vom Innenohr. Da sie aber meist auch auf Teile des Mittelohres übergreift und vor allem, weil das am deutlichsten hervorstechende Symptom der Otosklerose eine Mittelohrschwerhörigkeit (Schalleitungsschwerhörigkeit) ist, sei sie — gewissermaßen als Überleitung zu den Erkrankungen des Innenohres — als Abschluß dieses Kapitels „Erkrankungen des Mittelohres“ besprochen.

Die krankhaften Veränderungen, die der Otosklerose-Erkrankung zugrunde liegen, bestehen in einem herdweise in der Labyrinthkapsel auftretenden Umbau des ursprünglichen kompakten Knochens, d. h. es erfolgt zunächst ein Abbau, eine „Spongiosierung“ des Knochens, an die sich wiederum Knochenneubildung anschließt. Derartige Otoskleroseherde können überall in der Labyrinthkapsel auftreten. Mit Vorliebe entwickeln sie sich aber in der Umgebung des ovalen Fensters. Hier kann die Knochenkrankung unter Zerstörung des Ringbandes auf die Fußplatte des Steigbügels übergreifen, in schweren Fällen kommt es durch Überproduktion des neugebildeten Knochens zu einer knöchernen Fixation und zu einer „Einmauerung“ des Steigbügels in die ovale Fensternische. Diesen Zustand bezeichnet man als „*Stapes-Ankylose*“ (s. Abb. 147 und 148). Zu diesen Veränderungen in der Labyrinthkapsel und in der ovalen Fensternische kommen bei schweren Fällen der Otosklerose noch degenerativ-atrophische Veränderungen an den Sinnesendstellen der Schnecke hinzu, von denen es noch nicht klar ist, ob sie mit den Knochenveränderungen in einem ursächlichen Zusammenhang stehen.

Entstehung und Ursachen. So genau wir die pathologisch-anatomischen Befunde bei der Otosklerose kennen, so wenig Sicheres wissen wir über die Ursache der Knochenveränderungen. MANASSE sieht die Ursache in einem von den Knochengefäßen ausgehenden entzündlichen Prozeß. WITTMACK ist auf Grund von Veränderungen, die er experimentell beim Huhn durch Stauung in dem die Bogengänge begleitenden Sinus erzielt hat und die große Ähnlichkeit mit otosklerotischen Herden im menschlichen Labyrinth haben, der Ansicht, daß der Knochenprozeß durch lokale Zirkulationsstörungen (venöse Gefäßstauung bzw. rückläufige Blutströmung) ausgelöst wird, und daß es in der Umgebung der gestauten Gefäße zur Knochenverweichung durch Halisterese kommt. O. MAYER wiederum hält die neugebildeten Knochenherde für geschwulstartige, zu den Hamartomen gehörende Bildungen,

welche sich als embryonale Gewebsmißbildung aus kleinen, atypisch gebauten Knochenherden entwickeln. M. WEBER sieht die Ursache für den Knochenumbau in einer an das Mesenchym gebundenen Organminderwertigkeit des Knochens der Labyrinthkapsel. Dafür spreche auch die schon lange bekannte Tatsache, daß die Otosklerose gelegentlich mit anderen Minderwertigkeiten des Mesenchyms, blauen Skleren und Knochenbruchigkeit zusammen auftritt. Es handle sich bei der Otosklerose also um eine Art Osteodystrophia fibrosa.

Die Ansicht mancher Autoren, daß die Ursache der Otosklerose in Stoffwechselstörungen oder innersekretorischen Störungen zu suchen sei, hat sich nicht allgemein durchsetzen können. Zwar sprechen die Befunde von LEICHER, der bei 80%

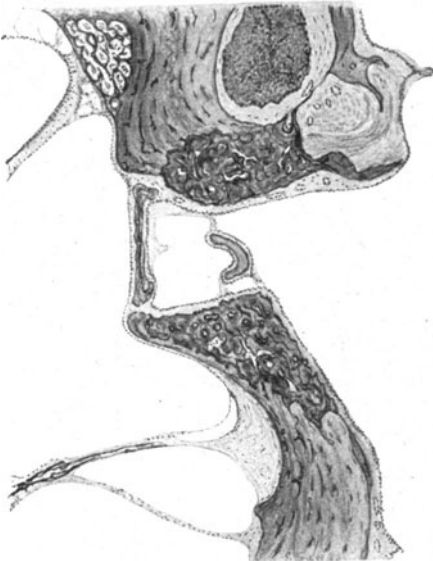

Abb. 147. Otosklerotischer Herd am ovalen Fenster ohne Stapesankylose (39jähr. Frau)

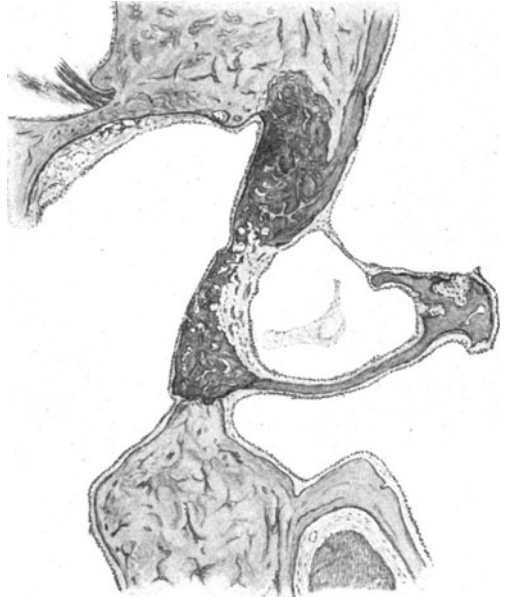

Abb. 148. Otosklerotischer Herd am ovalen Fenster mit Stapesankylose. (Nach einem Präparate von Prof. BRÜHL)

der untersuchten Otosklerosefälle und ganz besonders bei otosklerosekranken Frauen eine unverhältnismäßig starke Verminderung des Calciumgehaltes im Blutserum nachweisen konnte, dafür, daß Beziehungen zwischen der Otosklerose und der inneren Sekretion bestehen, mit Recht hebt aber ALBRECHT hervor, daß diese Befunde noch kein Beweis für die innere Abhängigkeit sind, sondern daß sie zunächst nur besagen, daß innersekretorische Störungen die Entwicklung und den Verlauf der Otosklerose ungünstig beeinflussen

MUCK fand bei allen von ihm untersuchten Otosklerosefällen regelmäßig im Adrenalin-Sondenversuch (s. S. 342) das von ihm entdeckte pathologische, vasomotorische Phänomen der „weißen Strichzeichnung“ an der Nasenmuschel, ein Zeichen dafür, daß das autonome Nervensystem bei der Otosklerose eine Störung erfahren haben mußte. Er berichtet weiter darüber, daß durch eine Diätänderung, die in vollständiger Entziehung der purinreichen Fleischnahrung, ferner der Fleischbrühe und des Fleisches der Fische bestand, die weiße Strichzeichnung entweder vollkommen schwand, oder daß die Dauer der weißen Strichzeichnung erheblich herabgesetzt wurde. Er schließt daraus, daß bei Otosklerosekranken eine Stoffwechselstörung vorliegen muß.

Auch L. B. SEIFFERTH kommt auf Grund ausgedehnter Untersuchungen zu dem Schluß, daß bei der Otosklerose hormonale Störungen bestehen, und zwar liege die Dysharmonie im innersekretorischen System sichtbar bei der Funktionsstörung von Parathyreoidea und Keimdrüsen.

Obwohl sich — besonders in den letzten Jahren — die wissenschaftliche Forschung in intensivster Weise mit der Frage nach der Ursache und nach dem Wesen der Otosklerose beschäftigt hat, ist das Rätsel um diese eigenartige Erkrankung noch nicht restlos gelöst worden.

Sicher ist, daß die Otosklerose ein vererbbares Leiden ist. Als Beweis dafür, daß die Veranlagung für die Entwicklung der Otosklerose das wesentliche und maßgebende ist, führt ALBRECHT den Befund bei einem eineiigen Zwillingsspaar an, das „von Jugend auf getrennt und unter den verschiedensten Lebensbedingungen lebte und doch fast am gleichen Tage die ersten Erscheinungen der beginnenden Otosklerose bemerkte“. Der Hörbefund stimmte bei beiden Patienten fast vollkommen überein. Auf Grund dieser Beobachtung ist ALBRECHT der Meinung, daß die Umweltseinflüsse bei der Entstehung der Otosklerose gegenüber der Veranlagung entschieden zurücktreten müßten. Untersuchungen von Otosklerotikerfamilien haben gezeigt, daß die Erkrankung häufig durch Generationen hindurch mehrere oder viele Mitglieder ein und derselben Familie befällt, so daß das Leiden von solchen Schwerhörigen geradezu als ihre „Familienkrankheit“ bezeichnet wird. Daß sich häufig ein familiäres Auftreten der Erkrankung nicht nachweisen läßt, und daß scheinbar eine oder mehrere Generationen übersprungen wurden, ist dadurch zu erklären, daß sich die otosklerotischen Veränderungen nicht immer in der knöchernen Umrahmung des ovalen Fensters, sondern an anderen Teilen der Labyrinthkapsel abspielen. Da derart lokalisierte Otoskleroseherde keine Störung der Schallzufuhr zum inneren Ohr verursachen, treten solche Fälle von Otosklerose klinisch nicht in Erscheinung. Das weibliche Geschlecht wird von der Erkrankung häufiger befallen als das männliche.

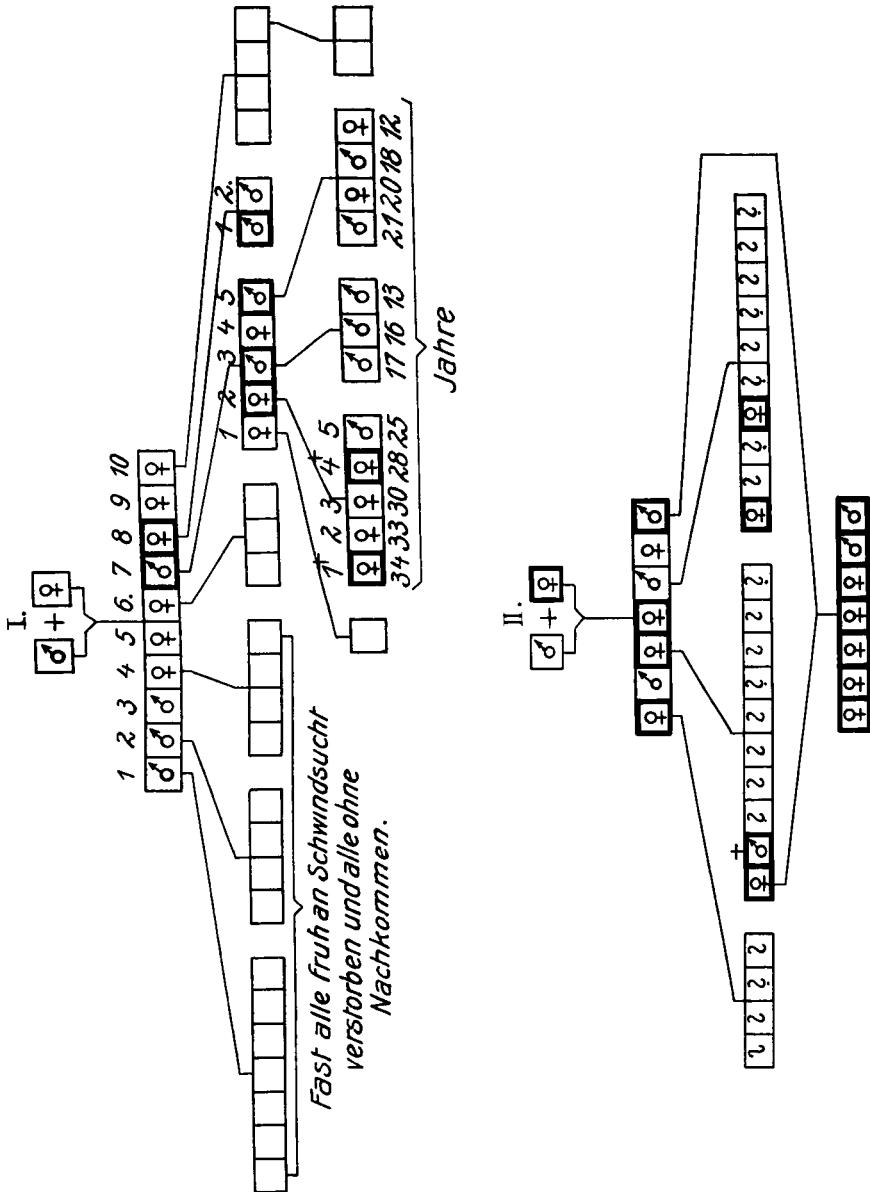
Der Erbgang der Otosklerose ist noch nicht eindeutig geklärt. ALBRECHT hat Stammbäume von Otosklerotikerfamilien aufgestellt, welche einwandfrei für Dominanz sprechen. In einer Anzahl der Fälle ist nach ALBRECHT jedoch ein unbekannt rezessiver Erbgang als wahrscheinlich anzunehmen. Demgegenüber ist M. WEBER der Ansicht, daß der Erbgang der Otosklerose, wie es KÖRNER bereits im Jahre 1905 angenommen hat, sehr wahrscheinlich dominant ist, und daß im besonderen die Stapes-Ankylose den Ausdruck einer homozygoten Dominanz darstellt (s. Abb. 149 und 150).

Die *klinischen Erscheinungen* sind bei reinen Fällen von Otosklerose sehr charakteristisch. Obwohl die Erkrankung meist schon um die Pubertätszeit ihren Anfang nimmt, kommen die Patienten in der Regel erst zwischen dem 20. und 30. Jahr oder noch später zum Arzt, nämlich dann, wenn die Schwerhörigkeit bereits einen höheren Grad erreicht hat. Sie klagen darüber, daß ihr Hörvermögen, ohne daß sie eine Ursache (Mittelohrentzündung, Infektionskrankheit) dafür angeben können, allmählich abgenommen habe. Zu der Hörstörung tritt häufig ein überaus lästiges Ohrensausen hinzu, unter dem die Kranken oft mehr leiden als unter der Schwerhörigkeit. Im weiteren Verlauf nimmt das Gehör langsam, aber ständig ab, manchmal hält es sich aber auch jahrelang auf derselben Höhe, kann aber auch plötzlich stark herabgehen. Dies geschieht bei Frauen oft während der Schwangerschaft oder im Wochenbett. Meist sind beide Ohren befallen, zur völligen Taubheit kommt es in der Regel nicht.

Außer Schwerhörigkeit und Ohrensausen tritt bei der Otosklerose sowohl im Anfangsstadium als auch im fortgeschrittenen Stadium manchmal Schwindel auf, und zwar in Form von echten Drehschwindelanfällen.

Das Trommelfell zeigt bei der Otosklerose — falls nicht, unabhängig davon, eine Mittelohrentzündung oder eine Entzündung des äußeren Gehörganges vorangegangen ist oder ein Ekzem des äußeren Gehörganges besteht —

einen normalen Befund, es ist perlmuttartig glänzend und weist einen normalen Lichtreflex auf. In manchen Fällen findet sich im hinteren Teil des Trommelfells eine leichte Rötung, die aber nicht etwa durch eine Entzündung der Trommel-



fellmembran verursacht wird, sondern darauf beruht, daß an dieser Stelle die hyperamische Schleimhaut des Promontoriums durch das Trommelfell durchschimmert. Diese Hyperamie der Promontorialschleimhaut weist darauf hin, daß an dieser Stelle der lateralen Labyrinthkapsel ein größerer Otoskleroseherd sitzt.

Die Ohrtrumpete ist bei der Otosklerose — im Gegensatz zum Mittelohrkatarrh, wo sie verlegt ist — für Luft frei durchgängig. Man prüft die Durchgängigkeit, indem man während des Katheterisierens mit einem Auskultationschlauch, der das Ohr des Patienten mit dem des Untersuchers verbindet, das Durchblasegeräusch abhört.

Die Funktionsprüfung bei der Otosklerose ergibt beim Vorhandensein einer Stapes-Ankylose das typische Bild einer Schalleitungsstörung (Mittelohrschwerhörigkeit): Der RINNESche Versuch fällt negativ aus, d. h. die auf den Warzenfortsatz aufgesetzte a^1 -Stimmgabel (Knochenleitung) wird länger gehört als die an den Gehörgangseingang gehaltene (Luftleitung). Der SCHWABACHSche Versuch zeigt eine Verlängerung der Knochenleitung gegenüber der Knochenleitung des Normalhörenden. Die Prüfung der unteren und oberen Tongrenze ergibt einen Ausfall tiefer Töne bei normaler Perceptionsfähigkeit für hohe Töne. Bei weit fortgeschrittenen Fällen von Otosklerose, bei denen außer den Veränderungen in der ovalen Fensternische degenerative Veränderungen im inneren Ohr vorhanden sind, ergibt die Stimmgabelprüfung das Bild einer kombinierten Schalleitungs- und Schallperzeptionsschwerhörigkeit: Der RINNESche Versuch ist nur schwach negativ oder \pm , die Knochenleitung ist nur wenig verlängert oder bei stärkeren Veränderungen im inneren Ohr sogar verkürzt, die untere Tongrenze ist heraufgerückt bei gleichzeitigem Herabrücken der oberen Tongrenze.

Von Otosklerosekranken wird vielfach angegeben, daß sie im Lärm (z. B. bei Eisenbahnfahrten) besser hören als sonst. Dieses Besserhören im Lärm ist aber, wie die Untersuchungen von LANGENBECK ergeben haben, nur ein scheinbares. Es beruht darauf, daß der schwerhörige Otosklerotiker infolge seiner Schalleitungsschwerhörigkeit die tiefen Töne des Eisenbahngeratters nicht hört und deshalb im Hören nicht so stark gestört wird wie der Normalhörende. Also nicht der Schwerhörige hört „besser“, sondern der Gesunde hört im Lärm „schlechter“.

Die **Diagnose** der Otosklerose ist bei typischen Fällen meist leicht. Wir stellen sie auf Grund des normalen Trommelfellbildes, der guten Durchgängigkeit der Tube und des Stimmgabelbefundes, der entweder das Bild einer reinen Schalleitungsstörung oder das einer kombinierten Mittel- und Innenohrschwerhörigkeit ergibt. Ein negativer Rinne bei verkürzter Knochenleitung ist typisch für eine Otosklerose¹.

¹ Für die Diagnose einer Stapesankylose ist in vielen Fällen von ausschlaggebender Bedeutung der Ausfall des sog. GELLÉESchen Versuches. Dieser Versuch beruht auf dem Prinzip, daß eine im äußeren Gehörgang erzeugte Luftdruckerhöhung eine Abschwächung der Intensität des Tones einer auf den Scheitel aufgesetzten Stimmgabel in dem betreffenden Ohr hervorruft. Die praktische Ausführung des GELLÉESchen Versuches geschieht folgendermaßen: Man fuhr bei dem Patienten (wie bei der Prüfung des „Fistelsymptoms“, s. S. 50) einen POLTZER-Gummiballon luftdicht in die Öffnung des äußeren Gehörgangs ein. Nun setzt man eine c^1 -Stimmgabel auf den Scheitel auf und drückt dann den Gummiballon zusammen. Der Normalhörende hort von dem Augenblicke der Kompression der Luft im äußeren Gehörgang an die Stimmgabel in dem geprüften Ohr schlechter, was sich dadurch erklärt, daß die Luftdruckerhöhung im äußeren Gehörgang sich auch auf den Schalleitungsapparat im Mittelohr fortsetzt, dadurch wird der Steigbügel nach innen gepreßt und in der ovalen Fensternische fixiert. Besteht nun bei einer Otosklerose bereits eine Unbeweglichkeit des Steigbügels durch knöcherne Einmauerung desselben in das ovale Fenster, so hört der Patient die auf dem Scheitel schwingende Stimmgabel beim Zusammenpressen des POLTZER-Ballons genau so gut wie vorher. Dieser „negative“ Ausfall des GELLÉE-Versuches spricht daher für das Vorhandensein einer Stapesankylose.

Besser noch als der GELLÉESche Versuch ist der „RUNGESche Wasserfüllversuch“. Dieser beruht auf demselben Prinzip wie der GELLÉE-Versuch, die Beweglichkeit des Stapes wird aber nicht vor und nach einer durch Kompression erzeugten Luftdruckerhöhung im äußeren Gehörgang geprüft, sondern durch Ausfüllen des Gehörgangs mit Wasser. Der

Ergibt sich weiterhin aus der Anamnese, daß die Hörstörung zwischen dem 20. und 30. Lebensjahr bemerkt worden ist, daß in der Familie ähnliche Fälle von Schwerhörigkeit gehäuft vorgekommen sind, und daß bei Frauen regelmäßig nach einer Schwangerschaft eine Verschlechterung des Gehörs eingetreten ist, so kann an dem Vorhandensein einer Otosklerose kein Zweifel bestehen. Schwierigkeiten macht die einwandfreie Diagnose der Otosklerose aber dann, wenn das Trommelfellbild durch vorangegangene Entzündungen des Mittelohres und des äußeren Gehörganges verändert ist, eine durchgemachte Mittelohrentzündung eine Schwerhörigkeit hinterlassen hat (was nicht ausschließt, daß daneben auch eine Otosklerose bestehen kann) und wenn außerdem noch die Möglichkeit einer Schädigung des inneren Ohres durch ein akustisches Trauma, durch endogene Vergiftungen (akute Infektionskrankheiten; Lues) oder exogene Vergiftungen (Arzneimittel, Quecksilber, Blei) in Betracht kommt. In solchen Fällen kann eine hochgradige Innenohrschwerhörigkeit die Erscheinungen der Otosklerose verdecken und die Diagnose der Otosklerose unmöglich machen.

Diese Schwierigkeiten bei der Diagnose einer auf Otosklerose verdächtigen Schwerhörigkeit häufen sich noch, wenn uns die Anamnese in bezug auf die Vererbung im Stich läßt; sei es, daß die Patienten trotz genauer Nachforschung in ihrer Familie niemand ausfindig machen können, der in jungen Jahren schwerhörig geworden ist, sei es, daß solche Nachforschungen aus irgendwelchen Gründen nicht vorgenommen werden können.

Um in der Diagnostik solcher verwickelter Fälle weiterzukommen, hat man bei der fortschreitenden Verbesserung der Röntgentechnik versucht, otosklerotische Herde in der Labyrinthkapsel im Röntgenbild darzustellen. Eine einwandfreie direkte Darstellung der kranken Knochenherde ist aber bis jetzt noch nicht gelungen. Trotzdem kann, nach den Untersuchungen WITTMACKS und STEURERS, das Röntgenbild auf indirektem Wege bei der Diagnose der Otosklerose von großem Wert sein. Bei vielen Fällen von Mittelohrschwerhörigkeit unklarer Ätiologie handelt es sich nämlich differentialdiagnostisch um die Frage: „Liegt eine Otosklerose oder ein Adhäsivprozeß des Mittelohres vor?“ Das Fehlen von entsprechenden Veränderungen am Trommelfell, die gute Durchgängigkeit der Ohrtrumpete und das Fehlen von Angaben in der Anamnese läßt einen Adhäsivprozeß zwar sehr oft, aber leider nicht immer ausschließen. Röntgenologische Untersuchungen an einer großen Zahl von Patienten mit klinisch einwandfreier Otosklerose (STEURER) ergaben nun, daß zwischen dem Pneumatisationszustand des Warzenfortsatzes und der Otosklerose zwar keinerlei Beziehungen bestehen, und daß die Otosklerose sowohl bei zellhaltigem (pneumatisiertem) als auch bei zellosem (kompaktem) Warzenfortsatz vorkommen kann; auf der anderen Seite aber wissen wir aus der WITTMACKSschen Lehre von der Pneumatisation des Warzenfortsatzes, daß ein Adhäsivprozeß sich in der Regel nur bei kompakten oder wenigstens hochgradig in der Zellentwicklung gestörten Warzenfortsätzen entwickeln kann. Der Wert des Röntgenbildes bei der Diagnose der Otosklerose besteht demnach in folgendem: Bei einer großen Zahl von otoskleroseverdächtigen Fällen von Mittelohrschwerhörigkeit, nämlich bei allen denjenigen, bei denen wir röntgenologisch eine gute Pneumatisation feststellen, können wir mit großer Wahrscheinlichkeit einen Adhäsivprozeß als Ursache der Hörstörung ausschließen und können so indirekt die

Druck der bei seitlicher Kopfhaltung auf dem Trommelfell lastenden Wassersäule pflanzt sich auf die Gehörknöchelchen und damit auf die ovale Fensternische fort und der Vorteil des RÜNGESchen Wasserfüllversuches besteht einmal darin, daß die dadurch erzeugte Belastung des Stapes eine konstantere ist als bei der Kompression durch Luft, weiter darin, daß infolge des schlechten Fortleitungsvermögens des Wassers für Schallwellen die Schwingungen der auf den Scheitel aufgesetzten Stimmgabel schlechter nach außen abfließen können als beim GELLÉE-Versuch.

Diagnose auf Otosklerose stellen. Dies ist von großer praktischer Bedeutung, denn wie oft werden wir von Patienten, die monate- und jahrelang vergeblich mit Katheterisieren und Trommelfellmassage behandelt worden sind, vor die Frage gestellt, ob von der Fortführung dieser Behandlung überhaupt ein Erfolg zu erwarten ist. Stellen wir bei solchen Patienten eine gute Pneumatisation fest, so werden wir die Frage verneinen können, während wir, ohne daß wir uns röntgenologisch über die Pneumatisationsverhältnisse orientieren, oft nicht ohne Gewissensbisse zu diesem Entschluß kommen werden. Finden wir aber einen nichtpneumatisierten Warzenfortsatz, so werden wir eher geneigt sein, eine weitere derartige Behandlung zu empfehlen.

Aus diesen Überlegungen heraus dürfte es deshalb zweckmäßig sein, bei allen auf Otosklerose verdächtigen Schwerhörigen Röntgenbilder des Warzenfortsatzes zur Orientierung über seinen Pneumatisationszustand anzufertigen.

Die **Prognose** der Otosklerose, insbesondere der Fälle mit bereits ausgesprochener Stapesankylose muß als schlecht bezeichnet werden. In der Regel schreitet die Erkrankung unaufhaltsam bis zur starken Schwerhörigkeit fort. Niemals läßt sich voraussagen, ob dieses Fortschreiten langsam oder schnell sein wird. Ein geringer Trost für die Kranken ist es, daß fast nie völlige Taubheit entsteht.

Behandlung. Entsprechend den verschiedenen angenommenen Ursachen wurden bei der Behandlung der Otosklerose die verschiedenartigsten Methoden versucht, um dem für die Patienten so überaus lästigen Leiden beizukommen. Von vornherein muß aber gesagt werden, daß das Heilmittel für die Otosklerose leider noch nicht gefunden worden ist.

Der Versuch, mittels mechanischer Mittel (Trommelfellmassage, Katheterisieren) den knöchern-fixierten Steigbügel bei einer Stapes-Ankylose zu mobilisieren, muß als aussichtslos bezeichnet werden. Wird bei einer auf Otosklerose verdächtigen Schwerhörigkeit mit dieser mechanischen Behandlung tatsächlich eine Besserung erzielt, so hat es sich sicher nicht um eine Otosklerose, sondern um einen Mittelohrkatarrh gehandelt.

Entsprechend der Annahme mancher Autoren, daß es sich bei der Otosklerose um die Folgen einer Stoffwechselstörung bzw. einer innersekretorischen Störung handelt, wurde versucht, den otosklerotischen Prozeß durch medikamentöse Behandlung zu beeinflussen. Vor Einleitung einer Behandlung durch Medikamente wird man gut daran tun, eine genaue Stoffwechseluntersuchung vorzunehmen. Findet man eine Erniedrigung des Blutkalkspiegels, so ist die von LEICHER angegebene Kalkbehandlung berechtigt. Er gibt täglich 6 g Calcium chloratum siccum innerlich oder jeden 2.—3. Tag 10 ccm Afenil intravenös. Ergibt die Grundumsatzbestimmung das Vorhandensein eines hypothyreoiden Zustandes, so kann ein Behandlungsversuch mit Schilddrüsenpräparaten gemacht werden; besteht dagegen ein Hyperthyreoidismus, so kann eine vorsichtige Arsenkur angewandt werden. Ein vielfach, zum Teil angeblich mit Erfolg, angewandtes Mittel zur Aufhaltung des Spongiosierungsprozesses in der Labyrinthkapsel ist Phosphor, am besten in Form des Phytin. Die Behandlung mit dem Papaverinpräparat Panitrin, von der man sich einige Zeit große Erfolge versprach, ist wohl allgemein wieder aufgegeben worden. Neuerdings hat ROSENFELD die Anwendung von Adrenalin in kleinsten Dosen empfohlen und hat davon eine gute Wirkung gesehen. Sollten weitere Untersuchungen die von TOBECK vermutete Beeinflußbarkeit des otosklerotischen Knochenprozesses durch Vigantol bestätigen, so würde die Behandlung der Otosklerose mit Vitamin D aussichtsreiche Perspektiven eröffnen. L. B. SEIFERTH berichtete neuerdings darüber, daß sich ihm das von HOLTZ angegebene

Mittel A.T. 10 (Merck) als wirksam bei der Behandlung der Otosklerose erwiesen habe.

Von großer Wichtigkeit ist die Bekämpfung des für die Otosklerosepatienten oft überaus lastigen Ohrensausens. Chinin in kleinen Dosen, Bromide, Otosklerol, Lubrokal leisten dabei gute Dienste. Die Beseitigung des Ohrensausens hat oftmals die weitere Folge, daß die Patienten dann bedeutend besser hören.

Wenn auch die Aussichten der medikamentösen Behandlung der Otosklerose im allgemeinen als schlecht anzusehen sind, so wird man — allein schon aus psychischen Gründen — nicht von vornherein darauf verzichten.

Über die Behandlung der Otosklerose mit der Frischhormonsalbe nach ZAJICEK s. S. 216.

Schließlich seien noch die operativen Behandlungsmethoden der Otosklerose erwähnt. Das von WITTMACK angegebene Operationsverfahren beruht auf seiner eingangs erwähnten Annahme einer Gefäßstauung als Ursache der Otosklerose. Zur Behebung dieser Stauung durchtrennt WITTMACK die Arteria tympanica superior nach Anlegen einer kleinen Trepanationsöffnung in der Schläfenbeinschuppe und nach Abheben der Dura von der vorderen Pyramidenfläche. ROLLIN und B. SCHMIDT haben aus der WITTMACKSchen Klinik über eine große Zahl nach dieser Methode operierter Fälle berichtet. Eine Besserung des Hörvermögens nach dieser Operation läßt sich naturgemäß nicht erwarten, wohl aber ließ sich in den meisten Fällen — da ja durch die Operation die auslösende Ursache für die Knochenveränderung beseitigt wird — beobachten, daß ein Stillstand in der Gehörverschlechterung eintrat. Auch von anderen Kliniken sind diese Beobachtungen bestätigt worden.

Bei den Operationsverfahren von MYGIND und SOURDILLE wird die Labyrinthkapsel nach Aufmeißelung des Warzenfortsatzes eröffnet. Dadurch wird sofort eine meist sogar recht bedeutende Besserung des Hörvermögens erzielt; leider ist diese aber meist nur vorübergehend, da sich die Öffnung in der Labyrinthkapsel in der Regel bald wieder bindegewebig und knöchern verschließt. Auf den Verlauf des sklerotischen Prozesses selbst hat diese Operation naturgemäß keinerlei Einfluß.

Bei diesen schlechten Heilungsaussichten der Otosklerose kommt der **Prophylaxe** eine große Bedeutung zu. Erfahrungsgemäß wird die Erkrankung durch körperliche Strapazen und häufige Erkältungen ungünstig beeinflusst. Da die meisten Otosklerosekranken sich im Gebirge und im Flachland wohler fühlen als an der See, ist unter Umständen, wenn irgend möglich, ein Klimawechsel zu empfehlen.

Der Hausarzt hat die Pflicht, an Otosklerose leidende weibliche Patienten auf die Gefahr einer Verschlimmerung der Schwerhörigkeit durch Schwangerschaften und auf die Vererbbarkeit des Leidens hinzuweisen. Insbesondere ist vor Verwandtenheiraten in Otosklerotikerfamilien zu warnen. In manchen Fällen kann die Unterbrechung einer Schwangerschaft in Frage kommen, um eine schwere Verschlechterung des Gehörs zu verhindern. Bei Patienten mit Berufen, deren Ausübung an ein gutes Hörvermögen gebunden ist, wird man rechtzeitig auf die Notwendigkeit eines Berufswechsels hinweisen.

Da damit zu rechnen ist, daß bei einem Otosklerotiker früher oder später ein höherer Grad von Schwerhörigkeit sich entwickelt, sollte man die Patienten frühzeitig dazu anhalten, das Ablesen der Sprache vom Munde zu lernen. Es ist erstaunlich, zu welcher Fertigkeit es viele Kranke darin bringen. Vielfach läßt sich dadurch die Anwendung eines Hörapparates, vor dem sich viele Kranke scheuen, vermeiden. Ist ein Hörapparat notwendig, so eignet sich

bei der Otosklerose am besten ein elektrisches Hörverbesserungsgerät, bei welchem der verstärkte Schall dem schwerhörigen Ohr nicht durch Luftleitung, sondern durch Knochenleitung zugeführt wird (Knochen-telephon).

Zum Schluß sei noch kurz „die Frage der Sterilisierung“ bei der Otosklerose gestreift. Dazu ist zu sagen: Eine Zwangssterilisierung kommt bei der Otosklerose nicht in Frage; einmal deshalb nicht, weil die Erkrankung fast nie zur völligen Taubheit führt, weiter aber auch nicht, weil sie sich meist erst im mittleren Lebensalter störend bemerkbar macht, zu einer Zeit also, wo ein von der Otosklerose Befallener schon recht Wertvolles für die menschliche Gesellschaft geleistet haben kann. Eine freiwillige Sterilisierung dagegen ist nach ALBRECHT in gewissen Fällen zulässig, allerdings nicht im Interesse der Nachkommen, sondern im Interesse der Patienten selbst. Wie bereits oben erwähnt wurde, wird bei manchen Patienten regelmäßig nach Schwangerschaften eine rapide Verschlechterung des Gehörs beobachtet. In solchen Fällen kann der Passus des Gesetzes in Kraft treten, der besagt, daß eine Unfruchtbarmachung dann zuzubilligen ist, „wenn durch Schwangerschaft und Geburt eine schwere Gefahr für das Leben und die Gesundheit droht“.

Erkrankungen des inneren Ohres.

I. Die entzündlichen Erkrankungen des inneren Ohres.

Eine Entzündung des Innenohres ist stets eine sekundäre Erkrankung, wobei wir unter „sekundär“ nicht nur alle Entzündungen verstehen, die von der Umgebung auf das innere Ohr übergreifen, sondern auch diejenigen Fälle, bei denen auf dem Blutwege Keime an das Labyrinth herangetragen werden, z. B. bei akuten und chronischen Infektionskrankheiten aller Art, Sepsis, Osteomyelitis usw. (sekundär-metastatische Formen). Eine Labyrinthentzündung kann weiterhin akut oder chronisch verlaufen. Vom pathologisch-anatomischen Standpunkt aus können wir unterscheiden exsudative (bzw. exsudativ-proliferierende) und nekrotisierende Entzündungen. Eine weitere Einteilung der entzündlichen Erkrankungen des Innenohres können wir vornehmen in solche, die sämtliche Gewebsformationen des Labyrinthes (Labyrinthmembranen und Nervenapparat) betreffen (Labyrinthentzündungen) und solche, die nur den Nervenapparat des Labyrinthes befallen.

1. Die Labyrinthentzündungen.

Eine Labyrinthentzündung kann auf dreifache Weise entstehen: 1. kann eine Mittelohr- oder Schläfenbeineiterung in das innere Ohr einbrechen (tympanogene Labyrinthitis), 2. kann eine Meningitis auf das Labyrinth übergehen (meningogene Labyrinthitis), 3. kann eine Infektion des Labyrinthes auf dem Blutwege erfolgen (hämato gene Labyrinthitis).

a) Die Labyrinthentzündungen infolge von Mittelohr- und Schläfenbeineiterungen (tympanogene Labyrinthitis).

Diese Erkrankung wurde bereits oben bei den Verwicklungen der entzündlichen Mittelohrerkrankungen beschrieben (s. S. 168); es sei deshalb darauf verwiesen.

Heilt eine tympanogene Labyrinthitis spontan aus, so sind die zurückbleibenden Funktionsstörungen abhängig von der Schwere und der Ausbreitung

des Entzündungsprozesses im Labyrinth. Nach diffusen eitrigen und nekrotisierenden Labyrinthentzündungen (die allerdings selten zur Spontanheilung kommen, da sie wegen der daraus meist entstehenden Meningitis zur operativen Entfernung des Labyrinthes zwingen), bleibt immer ein totaler Funktionsausfall sowohl des Cochlear- als auch des Vestibularapparates zurück. Nach leichteren serösen oder auch serös-fibrinösen und nach umschriebenen Labyrinthitiden dagegen kann sehr wohl ein gewisses — wenn auch meist hochgradig herabgesetztes — Hörvermögen und eine Funktionstüchtigkeit des Vestibularapparates in beschränktem Grade erhalten bleiben.

Diese Tatsache findet ihre histologisch-anatomische Erklärung darin, daß — wie WITTMACK und ZANGE gezeigt haben — bei leichteren Formen der entzündlichen Erkrankungen des Labyrinthes neben den entzündlichen Veränderungen an den Labyrinthmembranen sich gar nicht selten ein vollkommen intakter Nervenapparat findet.

b) Die Labyrinthentzündungen infolge von Meningitis (meningogene Labyrinthitis).

Die Infektion des Labyrinthinneren von den Meningen aus erfolgt, in entgegengesetzter Richtung, auf denselben Wegen, auf denen eine eitrige Labyrinthitis ihren Weg zu den weichen Hirnhäuten nimmt, also auf dem Wege über die perineuralen Bindegewebsspalten des Nervus acusticus und den Aquaeductus cochleae.

Jede Art von eitriger Meningitis kann zur Infektion des Labyrinths führen. So sind einwandfreie Fälle bekannt, bei denen eine akute einseitige Mittelohr-eiterung zur Labyrinthitis und zur Meningitis geführt hat und von den Meningen aus ein Einbruch der Entzündung in das Labyrinth der gesunden Seite erfolgt ist. Auf diese Art entstandene leichtere Labyrinthentzündungen sind nach GÜTTICH sicher häufiger als sie klinisch diagnostiziert werden, er bezeichnet sie dann als „sympathische“ Otitis interna.

Im übrigen beweisen auch die Tierexperimente WITTMACKS diesen Entwicklungsgang.

Sehr viel häufiger als bei der otogenen eitrigen Meningitis kommt es zur meningogenen Labyrinthitis bei der durch den Meningococcus hervorgerufenen epidemischen und sporadischen Cerebrospinalmeningitis.

Diese Krankheit befällt vorzugsweise Kinder, und zwar am häufigsten im ersten Lebensjahre. Die Infektion des Labyrinthes, die fast immer beiderseitig ist, tritt in der ersten bis zweiten Woche der Krankheit auf, und zwar in den verschiedenen Epidemien mit wechselnder Häufigkeit. Man findet sie nicht nur in schweren Fällen, sondern oft auch in abortiven, so daß man die Meningitis bisweilen ganz übersehen und die Labyrinthitis mit ihren schweren Folgen für eine selbständige Erkrankung gehalten hat.

Die durch epidemische Meningitis verursachten anatomischen Veränderungen im Labyrinthe sollen bei der Taubstummheit (s. S. 227) beschrieben werden.

Auf der Höhe einer schweren Meningitis cerebrospinalis epidemica wird natürlich die Komplikation mit Labyrinthitis leicht übersehen, und selbst in der Rekonvaleszenz werden Gleichgewichtsstörungen bei kleinen Kindern oft falsch gedeutet. Die Kinder verharren in Rückenlage, bewegen zwar die Extremitäten normal, können aber nicht sitzen und stehen, was dann für „Schwäche“ gehalten wird. Oft bleibt jahrelang ein unsicherer, breitspuriger, schwankender Gang (Entengang) mit häufigem Stolpern und Fallen zurück. Auch die Taubheit kann auf der Höhe der Erkrankung (Benommenheit) und im ersten Lebensjahre unbemerkt bleiben.

Bei kleinen Kindern, die nicht während einer Epidemie, sondern sporadisch erkranken, kann begrifflicherweise die *Diagnose* oft erst nach Ablauf der Erkrankung gestellt werden.

Die *Therapie* ist hier machtlos. Über das Schicksal der durch eine solche Labyrinthitis taub gewordenen Kinder siehe Taubstummheit (S. 227).

Von den sehr viel selteneren Meningitiden anderer Ätiologie, die gelegentlich zu meningogener Labyrinthitis führen, sei hier vor allem die Scharlach- und Masernmeningitis genannt. Auch bei Influenza, Typhus, Pneumonie kann es durch Vermittlung einer begleitenden Meningitis zur Labyrinthinfektion kommen.

Bemerkenswert ist das Auftreten einer zu meist unheilbarer Taubheit und zu Störungen der statischen Funktion führenden Labyrinthkrankung bei der Parotitis epidemica (Mumps oder Ziegenpeter). Auch für diese hat man unter anderem eine die Parotitis komplizierende Meningitis verantwortlich gemacht (Voss). Glücklicherweise ist die Parotitistaubheit selten und befallt in der Regel nur ein Ohr. Sie kann ohne jedes sonstige Symptom auftreten und dann, wenn sie einseitig ist, erst nach längerer Zeit zufällig entdeckt werden. In anderen Fällen sind anfangs Schwindel, Erbrechen und auch Ohrensausen vorhanden.

c) Die auf dem Blutwege entstehenden Labyrinthentzündungen (hämatogene Labyrinthitis).

In seltenen Fällen kommt es bei akuten Infektionskrankheiten, besonders bei Typhus, durch im Blut kreisende Bakterien zu einer infektiösen hämatogenen Labyrinthentzündung. Auch bei Mumps soll ohne die Vermittlung einer Meningitis eine metastatische Labyrinthitis entstehen können.

Weiter kann durch auf dem Blutwege entstandene luische entzündlich-infiltrative Prozesse an den Labyrinthweichteilen eine Labyrinthitis hervorgerufen werden.

Schließlich sind noch als hamatogen entstandene nichtinfektiöse Labyrinthitiden diejenigen Fälle zu erwähnen, bei denen es im Verlauf einer Blutkrankung (Leukämie, perniziöse Anämie) zu einem Bluterguß in die Labyrinthhöhlräume kommt (hämorrhagische Labyrinthitis). Besonders bei der Leukämie können ausgedehnte Blutungen ins Labyrinthinnere unter apoplektiformem Auftreten von schweren Schwindelerscheinungen, Erbrechen, Nystagmus, Ohrensausen und Taubheit entstehen. Wahrscheinlich hat dem klassischen Fall MÉNIÈRES, auf Grund dessen man ganz allgemein derartige Anfälle ohne Rücksicht darauf, daß sie auch andere Ursachen haben können, als MÉNIÈRESsche Krankheit bezeichnet, eine leukämische Blutung ins innere Ohr zugrunde gelegen.

2. Die Entzündungen des Nervenapparates.

Daß es bei den entzündlichen Labyrinthkrankungen in den meisten Fällen zu einer Mitbeteiligung des nervösen Apparates, und zwar sowohl der Endausbreitung des Ramus cochlearis und vestibularis als auch des Nervenstammes kommt, ist ohne weiteres verständlich. Außerdem kommen entzündliche Erkrankungsprozesse des Nervenapparates dadurch zustande, daß ein in der Umgebung (an der Dura, an den Meningen, am Hirnstamm) sich abspielender akuter oder chronischer Entzündungsprozeß, spezifischer (Tuberkulose, Syphilis) oder nichtspezifischer Art auf das nervöse System des Ohres übergreift. Je nach der Lokalisation des primären Entzündungsherdens können verschiedene Teile des Nervenapparates isoliert miterkranken. So wird bei Entzündungen des Hirnstammes oder der harten und weichen Hirnhäute mitunter nur der Nervenstamm von dem Entzündungsprozeß ergriffen; meist jedoch setzt sich die Entzündung auf den Inhalt des Modiolus und auf das periphere Nervensystem fort, oder aber es bildet sich in diesem im Anschluß an die entzündlichen

Veränderungen des Nervenstammes eine sekundär absteigende Degeneration der nervösen Elemente aus.

Aber auch ohne daß eine Entzündung im Labyrinth selbst oder in seiner Umgebung besteht, kann es unter der Einwirkung von Schädlichkeiten der verschiedensten Art auf metastatischem Wege zu einer entzündlichen Erkrankung des Nervus acusticus kommen, wobei nach den Untersuchungen WITTMACKS die Erkrankung in erster Linie — offenbar wegen seiner größeren Empfindlichkeit — den Ramus cochlearis befällt, oder wenigstens fast ausschließlich eine Funktionsstörung dieses Nervenzweiges zur Folge hat. Diese „isolierte Stammneuritis“ bezeichnet man nach WITTMACK als

Neuritis acustica.

Als Ursachen für diese Erkrankung kommen in Frage infektiöse Allgemeinerkrankungen, vor allem Typhus, ferner auch Fleckfieber, Febris recurrens, Influenza, Scharlach, Masern, Diphtherie, dann Osteomyelitis und wahrscheinlich auch die Parotitis epidemica (Mumps). Als weitere ursächliche Faktoren kommen in Betracht weit fortgeschrittene Stadien von Lungentuberkulose und Lues. Erwähnt sei noch, daß GRÜNBERG bei einem kongenital-luischen Fetus Spirochäten im Stamm des Nervus cochlearis und vestibularis und bei Sepsis Blutungen in den Scheiden des N. acusticus nachgewiesen hat.

Pathologisch-anatomisch ist der Entzündungsprozeß im Nervenstamm gekennzeichnet durch die Bildung eines Exsudats im interstitiellen Bindegewebe, das je nach der Ursache des Prozesses einen mehr serös-fibrinösen, lymphocytären oder leukocytären Charakter hat. Leichte Fälle des neuritischen Prozesses können abklingen, ohne eine später noch histologisch nachweisbare Schädigung der Nervenfasern zu hinterlassen; bei schweren Formen des Entzündungsprozesses dagegen kommt es zu einem mehr oder weniger ausgedehnten Zerfall der Nervenfasern, die durch neugebildetes Bindegewebe ersetzt werden.

Klinisch muß man Verdacht auf eine Neuritis acustica haben, wenn es im Verlauf einer der oben angeführten Krankheiten, ohne daß eine Mittelohreiterung oder eine Meningitis vorliegt, zu starker, meist doppelseitiger Herabsetzung der Hörfähigkeit, verbunden mit subjektiven Ohrgeräuschen kommt. Je nach der Schwere des Entzündungsprozesses kann innerhalb weniger Stunden oder Tage vollständige Taubheit entstehen, oder aber es bildet sich allmählich, jedoch stetig fortschreitend, eine Hörstörung vom Typ der Schallperceptionsschwerhörigkeit aus. Bestehen neben dem Ohrensausen und dem Abnehmen des Hörvermögens Schwindelerscheinungen und Nystagmus, so kann man mit Wahrscheinlichkeit annehmen, daß keine primäre Stammneuritis vorliegt, sondern daß die Funktionsstörungen durch eine sekundär aus einem meningitischen Prozeß hervorgegangene Entzündung, die den ganzen Nervenstamm in seinem Ramus cochlearis und seinem Ramus vestibularis befallen hat, oder durch eine Labyrinthentzündung hervorgerufen werden.

Zur **Behandlung** der Entzündung des Gehörnerven werden Schwitzkuren und neuerdings auch die Verabreichung von Vitamin C-Präparaten empfohlen.

Die **Prognose** der Neuritis acustica ist nicht absolut schlecht. Es sind eine Reihe von Fällen von anfänglich fast volliger Ertaubung bei Scharlach beschrieben, bei denen das Gehör allmählich, wenigstens teilweise, wiedergekommen ist.

Als rheumatischen Ursprungs bezeichneten HAMMERSCHLAG und KAUFMANN eine anscheinend nicht sehr seltene Neuritis mehrerer Hirnnerven einer Seite (multiple einseitige Hirnnervenlahmung). Dieselbe betraf in den drei Fällen der genannten Autoren

den Trigemini, Facialis und Acusticus. Im Gebiete des Trigemini bestand jedesmal Neuralgie und zweimal daneben Anästhesie, ferner Herpes zoster. Mit dem Facialis war einmal auch die Chorda tympani gelähmt. Die Erkrankung des Nervus acusticus betraf sowohl den Ramus cochlearis als den Ramus vestibularis.

In den Fällen dieser Art, die KÖRNER sah, und mit dem Namen „*Herpes zoster oticus*“ bezeichnet hat, war der Trigemini zuerst erkrankt, und in seinem Gebiete, namentlich an der Ohrmuschel, zeigte sich ein Herpes zoster; Facialis und Acusticus erkrankten erst sekundär. Der Übergang der Neuritis aus dem Gebiete des Trigemini, in welchem sich auch der Herpes entwickelt hatte, auf den Facialis und Acusticus war offenbar durch Vermittlung der bestehenden zahlreichen Anastomosen, sowie infolge einer toxischen Wirkung von Nerv zu Nerv durch die trennenden Gewebe hindurch zustande gekommen. Die Tatsache, daß die Nerven nicht gleichzeitig, sondern in bestimmter Folge hintereinander erkranken, spricht jedenfalls gegen die Annahme der genannten Autoren, daß als Ursache eine Erkältung anzunehmen sei. Nach GÜTTICH handelt es sich in solchen Fällen um eine primäre Meningitis mit sekundärer Polyneuritis, nach HAYMANN um eine primäre Erkrankung der Ganglien des Acusticus und Facialis.

II. Die nichtentzündlichen (degenerativen) Erkrankungen des inneren Ohres.

Während man früher allgemein alle degenerativen Veränderungen im inneren Ohr unter dem Sammelbegriff der „degenerativen Atrophie des Labyrinthes“ als dem pathologisch-anatomischen Substrat der sog. „chronischen progressiven labyrinthären Schwerhörigkeit“ zusammenfaßte, hat sich auf Grund zahlreicher Beobachtungen an menschlichen Schläfenbeinen und vor allem auf Grund der tierexperimentellen Erfahrungen WITTMACKS die Möglichkeit ergeben, eine Zergliederung der degenerativen Veränderungen des Labyrinthes je nach ihrer Lokalisation in verschiedene Gruppen vorzunehmen.

Ein degenerativer Prozeß im inneren Ohr kann zwar gleichzeitig sich sowohl an den Labyrinthmembranen mit den diesen aufsitzenden Sinnesendstellen als auch am Nervenapparat (Nervus acusticus mit seinen beiden Ästen und dem Ganglion) abspielen, er kann aber auch nur eine dieser verschiedenartigen Gewebsformationen befallen. Dementsprechend unterscheiden wir zweckmäßigerweise die degenerativen Erkrankungen der Labyrinthmembranen und die degenerativen Erkrankungen des Nervenapparates.

Der Klinik der degenerativen Erkrankungen des inneren Ohres wird diese letztere Einteilungsweise insofern gerecht, als bei den an den Labyrinthmembranen sich abspielenden Degenerationsprozessen sich Ausfallerscheinungen sowohl der Hörfunktion als der Gleichgewichtsfunktion finden, ja sogar das Krankheitsbild häufig von den Vestibularerscheinungen beherrscht wird, während bei den degenerativen Erkrankungen des Nervenapparates die Ausbildung von Störungen der Hörfunktion im Vordergrund steht.

1. Die degenerativen Erkrankungen der Labyrinthmembranen.

Die Entstehung von degenerativen Veränderungen an den Sinnesendstellen und an der übrigen Epithelauskleidung des Labyrinthinneren ist nach WITTMACK auf Störungen in der Liquorsekretion zurückzuführen. Er unterscheidet eine qualitative Veränderung der Liquorbeschaffenheit (infolge hyposekretorischer Störung) und eine quantitative Liquorsekretionssteigerung (hypersekretorische Störung).

Die Folgeerscheinungen der hyposekretorischen Störung bezeichnet WITTMACK als „genuine Labyrinthepitheldegeneration“ und die Folgeerscheinungen der hypersekretorischen Störung als „posthydropische Labyrinthepitheldegeneration“.

Die genuine Labyrinthepitheldegeneration. Die abnorme Zusammensetzung des Labyrinthliquors bei der hyposekretorischen Störung beruht auf einer Schädigung der den Liquor labyrinthi produzierenden Zellen. Als Ursache für diese Schädigung der Labyrinthepithelien kommt nach WITTMACK wahrscheinlich eine Herabsetzung des Alkaleszenzgrades des Labyrinthliquors in Betracht, die sich bei chronischen Erkrankungsprozessen, wie z. B. Nephritis, Lymphomatose, Lues III, speziell auch kongenitaler Lues, Kachexie verschiedener Ursache usw., als Folge der mit diesen Erkrankungen verbundenen Säureüberladung und Verminderung der Alkalireserve des Blutes ausbildet.

Die pathologisch-anatomischen Veränderungen bestehen in einer langsam fortschreitenden atrophischen Schrumpfung der gesamten Sinnesendstellen mit ihren Cuticulaorganen. Die CORTISCHE Membran zeigt anfangs eine Erschlaffung, sie wird schmaler und sinkt auf das CORTISCHE Organ herab, mit dem sie fest verwächst. Auch die Cupulae der Cristae acusticae sinken zusammen und verflachen. Das CORTISCHE Organ verliert seinen hochgeschichteten Aufbau, es schrumpft allmählich so zusammen, daß nur noch ein flacher, aus länglichen Zellen bestehender Epithelhügel vorhanden ist, schließlich kann es ganz verschwinden. An den Maculae acusticae bilden sich so starke Schrumpfungerscheinungen aus, daß die einzelnen Schichten nicht mehr zu differenzieren sind. Diese fortschreitende Atrophie kann so weit gehen, daß sich die Sinnesendstellen kaum mehr von dem übrigen Epithelsaum der Labyrinthmembran abheben. Gleichzeitig mit diesen Schrumpfungsvorgängen tritt eine allmählich immer mehr zunehmende Senkung der REISSNERSCHEN Membran auf. Die Senkung kann so weit gehen, daß sie sich in ihrer ganzen Länge den gegenüberliegenden Wandungen des Ductus cochlearis anlegt, so daß bei den schwersten Graden das Lumen des Ductus cochlearis vollkommen aufgehoben wird.

Ob an den Labyrinthmembranen rein degenerative Veränderungen entstehen können, wird von mancher Seite bezweifelt. Die von LANGE dagegen eingewandte Tatsache, daß Menschen, bei denen sich histologische Veränderungen im inneren Ohr finden, wie sie oben als genuine Labyrinthdegeneration beschrieben wurden, bis kurz vor ihrem Tode gut gehört haben, läßt zwar den Schluß zu, daß solche Veränderungen auch postmortal durch Eintrocknen und Schrumpfung oder durch den Verarbeitungsvorgang, dem die Schläfenbeine bei der Präparierung unterworfen werden müssen, hervorgerufen werden können, sie beweist aber nicht, daß solche Veränderungen nicht auch intravital entstehen können.

Die *klinischen Erscheinungen* der genuine Epitheldegeneration bestehen in einer allmählich zunehmenden Innenohrschwerhörigkeit und in einer bei der calorischen Prüfung feststellbaren Untererregbarkeit des Vestibularapparates. Subjektive Schwindelerscheinungen oder gar heftige Schwindelanfälle fehlen wegen der langsamen Entwicklung des Degenerationsprozesses meist vollkommen.

Die *posthydropische Labyrinthepitheldegeneration* bildet sich im Anschluß an einen akuten Labyrinthhydrops oder an rezidivierende Anfälle von Labyrinthhydrops aus. Unter Labyrinthhydrops versteht man nach WITTMACK eine akut auftretende Vermehrung der Labyrinthflüssigkeit, welche auf einer, infolge eines gesteigerten Sekretionsreizes einsetzenden, vermehrten Tätigkeit der die Endolymphe normalerweise absondernden Sekretionsepithelien im Labyrinthinneren beruht. Es handelt sich dabei um einen Vorgang, der etwa gleichzustellen ist der Entstehung eines Hydrocephalus internus. Die die Sekretion anreizenden Stoffe können vom Mittelohr, von den Meningen oder auf dem Blutwege in das innere Ohr gelangen. Im akuten Stadium des Labyrinth-

hydrops kommt es zur Vacuolisierung, zur Abhebung und zum Zerfall der Sinnesepithel- und Sekretionsepithelschicht. Weiter kommt es infolge der mit dem Prozeß verbundenen endolabyrinthären Druckschwankungen zu einer Ektasie des Endolymphschlauchs und zur Loslösung der Cuticulargebilde. Besonders die CORTISCHE Membran erfährt die mannigfaltigsten Gestalts- und Lageveränderungen. Oftmals wird sie von ihrer Ansatzstelle am Limbus spiralis abgelöst und findet sich dann kugelig zusammengerollt und von einer Epithelhülle umgeben der ausgebuchteten REISSNERSCHEN Membran anliegend. Nach Abklingen des akuten Prozesses bilden sich an den hydropisch geschädigten Epithelverbänden degenerative Veränderungen aus, so daß wir später eine mehr oder weniger hochgradige Atrophie der Stria vascularis, des CORTISCHEN Organs und der übrigen Sinnesendstellen finden.

Die *klinischen Erscheinungen* eines akuten Labyrinthhydrops können sehr stürmisch sein. Die Steigerung des endolabyrinthären Druckes und die dadurch bedingte Kompression des Sinnesendstellen im Labyrinth ruft ganz plötzlich einsetzende Störungen von seiten des Cochlear- und Vestibularapparates nach Art der MÉNIÈRESCHEN Schwindelanfälle hervor.

Daß durch plötzlich auftretende Steigerungen des endolabyrinthären Druckes und der dadurch bedingten Drucklähmung der Nervenendigungen Schwerhörigkeit und Schwindel entstehen können, dafür sprechen einige bei serösen Meningitiden gemachte Beobachtungen, nach denen sich diese Erscheinungen durch Lumbalpunktion schlagartig besserten.

Leichtere, kurz dauernde Fälle von Labyrinthhydrops, können sich zurückbilden ohne irgendwelche Funktionsstörungen zu hinterlassen, bei schweren und rezidivierenden Fällen jedoch bilden sich an der Epithelauskleidung des Labyrinthinneren die oben beschriebenen degenerativen Veränderungen aus, die eine mehr oder weniger hochgradige Schwerhörigkeit und eine Untererregbarkeit des Vestibularapparates verursachen.

2. Die degenerativen Erkrankungen des Nervenapparates.

Von den entzündlichen Erkrankungen des Nervenapparates unterscheiden sich die degenerativen Erkrankungen dadurch, daß bei ihnen der Prozeß nicht von dem die Nerven umgebenden interstitiellen Bindegewebe ausgeht, sondern es handelt sich um eine primäre Erkrankung der spezifisch nervösen Elemente selbst, ohne Beteiligung ihrer Interstitien („parenchymatöse Degeneration“ [WITTMACK]).

Am Acusticusstamm können sich atrophisch-degenerative Veränderungen bei apoplektischen und encephalitischen Prozessen im Bereich der hinteren Schädelgrube oder in den Kernen und Wurzeln des Nervus octavus ausbilden, weiter bei Tumoren des Kleinhirnbrückenwinkels bzw. des Acusticusstammes selbst.

Bei den von der Hirnsubstanz ausgehenden Tumoren kommt die Atrophie des Nerven dadurch zustande, daß dieser durch die in den Meatus acusticus internus hinein sich entwickelnden Tumormassen im ganzen komprimiert wird. Infolge der Kompression treten in den Nerven Zirkulations- und Ernährungsstörungen ein, die schließlich zu einem Schwund der einzelnen Nervenfasern führen. Diese Druckatrophie des Nerven kann soweit gehen, daß er nur noch ein dünnes Faserbündel darstellt. Derartige Fälle von Druckatrophie des Hörnerven infolge regionärer Tumoren wurden beobachtet bei Fibrom, bei Fibrosarkom, ferner bei Gummen, außerdem bei Solitär tuberkeln. Bei den eigentlichen Acusticustumoren, die als sog. „Neurinome“ aus embryonalen Nervenzellen mit gleichzeitiger Beteiligung des Bindegewebes an der Geschwulstbildung hervorgehen, wird die Nervenatrophie dadurch hervorgerufen, daß eine

diffuse Durchwachsung des Nervenstammes mit Tumorzellen stattfindet, die zu ausgedehnten Degenerations- und Zerfallerscheinungen an den Nervenfasern führen kann.

Außer bei Tumoren können sich degenerative Veränderungen im Nervenstamm auch bei Thrombosierung oder Embolie der den Hörnerv versorgenden Gefäße und infolge zirkulatorischer Störungen, hervorgerufen durch Arteriosklerose, ausbilden. An die Nervenstammdegeneration schließt sich häufig, aber nicht regelmäßig, eine sekundär absteigende Degeneration des peripheren Nervenapparates an (Systemdegeneration).

Einer besonderen kurzen Besprechung bedürfen die

Veränderungen am Hörnervenapparat bei der Tabes.

Affektionen des Nervus octavus bei Tabes sind seltener als an anderen Hirnnerven. Während z. B. der Nervus opticus in etwa 10—15% der Tabesfälle unter dem Bild der sog. „progressiven Sehnervenatrophie“ erkrankt, sind Affektionen des Gehörorgans bei Tabes nur in etwa 7% der Fälle vorhanden. Die Frage, ob es sich bei der tabischen Opticuserkrankung um einen entzündlichen oder um einen toxisch bedingten, rein parenchymatös-degenerativen Prozeß handelt, ist noch nicht einwandfrei entschieden. Die Mehrzahl der ophthalmologischen Autoren neigt zu der letzteren Ansicht, obwohl das Vorkommen von Spirochäten im Sehnerven einwandfrei beobachtet worden ist (daß GRÜNBERG im Hörnerven ebenfalls Spirochäten nachgewiesen hat, wurde bereits oben bei der Neuritis acustica erwähnt). Soviel sich auf Grund der spärlichen anatomischen Befunde am Ohr sagen läßt, scheint es sich auch bei der tabischen Erkrankung des Gehörorgans um einen degenerativen Prozeß im Gesamtsystem des Hörnerven von den Ganglienzellen und den peripheren Nervenfasern bis zu den Acusticuskernen zu handeln, wobei der Cochlearnerv stärker befallen ist als der Vestibularnerv. Der „progressiven Sehnervenatrophie“ bei Tabes wäre also die „progressive Atrophie des Hörnerven“ (Systemdegeneration) gleichzusetzen.

Mitunter geht die tabische Hörnervenatrophie allen andern tabischen Degenerationsprozessen voraus. Es sind Fälle bekannt, bei denen der Sehnerv noch völlig intakt gefunden wurde und sich die ersten Anzeichen der tabischen Erkrankung in Störungen der Cochlearfunktion äußerten. Es ergibt sich daraus, wie wichtig es ist, bei Tabesverdacht nicht nur die Augen, sondern auch das Gehörorgan einer genauen Untersuchung zu unterziehen.

Am **peripheren Cochlearapparat** können degenerative Veränderungen durch eine toxische Schädigung der nervösen Elemente oder durch akustische Traumen hervorgerufen werden (toxische bzw. traumatische Cochleardegeneration), ferner finden wir sie bei senil-arteriosklerotischen und kachektischen Zuständen (Altersdegeneration).

Die toxische periphere Cochleardegeneration.

Sie kann entstehen infolge akuter oder chronischer Vergiftungen mit Salicylaten, Nicotin, Alkohol, Chinin usw. Es ist bekannt, daß beim Menschen schon nach verhältnismäßig kleinen Dosen von Salicylaten oder Chinin Ohrensausen auftritt. Bei größeren und länger andauernden Gaben kann eine vorübergehende oder dauernd bestehende bleibende Schwerhörigkeit entstehen, deren Sitz auf Grund des Ergebnisses der Funktionsprüfung ins innere Ohr verlegt werden muß. Experimentelle Vergiftungsversuche mit Chinin und Salicylaten (WITTMACK) haben gezeigt, daß wir den Angriffspunkt dieser Gifte am nervösen Apparat des Gehörorgans, speziell an den Ganglienzellen des Ganglion cochleare, zu suchen haben. Das Ganglion vestibulare und der Ramus

vestibularis mit seinen peripheren Nervenendigungen bleibt bei derartigen Vergiftungen meist von dem Degenerationsprozeß verschont, dementsprechend bestehen in der Regel auch keinerlei Schwindelerscheinungen. Dies hat vielfach zu der Annahme geführt, daß die genannten Gifte auch bei leichteren Erkrankungen die Gehirnssubstanz selbst in der Gegend der Acusticuskerne angreifen. Dies erscheint nach neueren Untersuchungen nicht wahrscheinlich. Wohl können diese Erscheinungen bei schweren Vergiftungen, genau wie andere Bezirke des Gehirns dem Degenerationsprozeß verfallen, der erste Angriffspunkt für die Giftstoffe jedoch ist der periphere Hörnervenapparat, speziell das Ganglion in der Schneckenwindung. Daraus ergibt sich die — klinisch mitunter wichtige — Möglichkeit, bei gewissen Fällen aus dem Auftreten von isolierten Störungen des Cochlearapparates auf eine beginnende Allgemeinintoxikation zu schließen.

Außer durch exogene Giftstoffe kann auch durch endogene Toxine eine periphere Cochleardegeneration hervorgerufen werden, so bei Scharlach, Typhus, Masern, Influenza, Tuberkulose, Mumps, Diabetes.

Über die pathologisch-anatomischen Veränderungen bei der peripheren Cochleardegeneration sei nur kurz gesagt, daß es sich bei den durch die Gifte an den nervösen Bestandteilen des inneren Ohres hervorgerufenen Veränderungen um solche rein parenchymatös-degenerativer Art handelt. Der Degenerationsprozeß beginnt an den Nervenzellen des Ganglion cochleare und breitet sich allmählich auf die Nervenfasern des Ramus cochlearis im Modiolus und auf die Sinneszellen aus, wobei die untere Schneckenwindung meist am stärksten befallen ist.

Die traumatische Cochleardegeneration (Berufsschwerhörigkeit).

Bei Kesselschmiedern, Lokomotivführern und Arbeitern in stark lärmenden Betrieben kommt es infolge der in andauernder regelmäßiger Wiederholung auf das Ohr einwirkenden starken Schalleindrücke zu einer allmählich zunehmenden Schwerhörigkeit vom Typ der Schallperzeptionsschwerhörigkeit. Mitunter, besonders bei beginnender Schwerhörigkeit sind subjektive Geräuschempfindungen vorhanden; es gibt aber auch Patienten mit starker Berufsschwerhörigkeit, die nie über Ohrensausen zu klagen hatten. Vestibularstörungen fehlen meist ganz.

Das anatomische Substrat der Berufsschwerhörigkeit ist ein degenerativ-atrophischer Prozeß der Nervenfasern und Nervenzellen im peripheren Cochleargebiet, der nach WITTMACK und ZANGE an sämtlichen drei Teilen des peripheren Neurons meist gleichzeitig einsetzt, und der ganz der gewöhnlichen toxischen Cochleardegeneration gleicht. Gleichzeitig findet sich oft auch eine Atrophie des Cortischen Organs.

Was die Lokalisation der degenerativen Veränderungen anbetrifft, so ist aus histologischen Befunden an menschlichen Schläfenbeinen und insbesondere auf Grund von Schallschädigungsversuchen an Tieren, wie sie zuerst von WITTMACK und später auch von v. EICKEN und anderen angestellt wurden, bekannt, daß bei dauernder Einwirkung von hohen Tönen der Degenerationsprozeß hauptsächlich in dem Basalteil der Schnecke ausgeprägt ist (was dann klinisch einen Ausfall der hohen Töne bedeutet), während bei den tiefer in der Tonskala gelegenen akustischen Traumen die anatomischen Veränderungen mehr in den höher gelegenen Bezirken der Basalwindung und in der mittleren Schneckenwindung sich ausbilden (Ausfall der Töne in mittlerer Lage).

Nach WITTMACK kann die Schallschädigung im inneren Ohr sowohl auf dem Wege der Luftleitung als auch der Körperleitung erfolgen. Daraus ergibt sich für die Prophylaxe der Berufsschwerhörigkeit, daß die Arbeiter in Lärmbetrieben nicht nur gegen den Luftschall durch Verstopfen der Ohren mit Watte oder durch Anwendung des Lärmschützers nach

PERWITZKOSCHKY, sondern auch gegen Körperleitungsschaden durch Filzplattenbelag der Arbeitsräume geschützt werden müssen. Die traumatische Schwerhörigkeit ist irreparabel, nach Aufgabe des lärmenden Berufes schreitet sie aber in der Regel nicht weiter fort. Rechtzeitiger Berufswechsel, besonders bei jüngeren Patienten, ist dringend anzuraten.

Die in Betrieben der Metallbearbeitung und -verarbeitung erworbene Berufsschwerhörigkeit gilt als Berufskrankheit nach der „Dritten Verordnung über die Ausdehnung der Unfallversicherung auf Berufskrankheiten vom 16. 12. 1936“. Danach besteht für den Arzt beim Feststellen von „Krankheitserscheinungen, die den begründeten Verdacht einer Berufskrankheit rechtfertigen“, die Pflicht zur Anzeige beim Versicherungsträger oder beim Gewerbearzt auf vorgeschriebenem Formular

Die Berufsschwerhörigkeit ist gleich anderen Berufskrankheiten und Unfallfolgen entschädigungspflichtig.

Die durch einmalige schwere akustische Traumen hervorgerufenen vollständigen Ertaubungen sind in den meisten Fällen nicht organischer, sondern funktioneller Natur. Durch Detonationen, durch Schüsse, die nahe dem Ohr oder in geschlossenen Räumen abgegeben werden, ferner durch Explosionen, Blitzschläge und elektrische Entladungen, die das Ohr treffen, können aber auch organische Veränderungen im inneren Ohr verursacht werden. Die hierdurch hervorgerufene Schwerhörigkeit ist charakterisiert durch den Ausfall des Gehörs für hohe Töne.

Hohe schrille Töne wie der Pfiff einer Lokomotive erregen im Ohr oft eine unangenehme, manchmal direkt schmerzhaftes Sensation, der ein kurzes Nachklingen des gleichen Tones und ein Gefühl von Verschleierung des Gehörs folgt.

Die Altersdegeneration (Altersschwerhörigkeit).

Wenn auch ein normales Gehör bis ins hohe Alter erhalten bleiben kann, so weisen doch die meisten Menschen jenseits der sechziger Jahre bei genauer Prüfung eine mehr oder weniger starke Einschränkung des Hörvermögens auf. Die Altersschwerhörigkeit betrifft stets beide Ohren, sie tritt zunächst fast unmerklich auf und nimmt sehr langsam zu. Charakteristisch ist für sie im Anfang der Ausfall des Gehörs für Zischlaute (s, sch, z) und für hohe Töne (Türklingel, Grillenzurpen, Ticken der Taschenuhr). Bei höheren Graden wird dann auch die Aufnahmefähigkeit für die gewöhnliche Umgangssprache beeinträchtigt, was sich besonders dann bemerkbar macht, wenn in einer Gesellschaft mehrere Personen durcheinandersprechen. Diese schweren Grade von Altersschwerhörigkeit sind dann häufig mit lästigem ständigem Ohrensausen verbunden.

Das anatomische Substrat der Altersschwerhörigkeit besteht nach WITTMANN in den meisten Fällen in Veränderungen im inneren Ohr, die denselben Charakter tragen wie die durch toxische und akustisch-traumatische Einflüsse hervorgerufenen Degenerationsprozesse. (Aus diesem Grunde wird auch die Altersschwerhörigkeit in diesem Kapitel der peripheren Cochleardegeneration besprochen.) Es findet sich ein degenerativer Zerfall der Ganglienzellen und der Nervenfasern in der Schneckenwindung und in der Lamina spiralis, mitunter mit sekundärer Atrophie des Cortischen Organs, dieses kann aber auch in seinem Stützgerüst völlig intakt sein. Der Ramus vestibularis mit seinen Nervenendigungen weist meist keinerlei Veränderungen auf. Nach den histologischen Untersuchungen von FIEANDT und SAXÉN an den Gehörorganen alter Leute sind zwei grundsätzlich verschiedene Gruppen von Altersdegeneration im inneren Ohr zu unterscheiden: Einmal die Fälle von reiner Degeneration des Ganglion

cochleare ohne irgendwelche angiosklerotische Veränderungen im inneren Ohr, und zweitens die Gruppe der angiosklerotischen Innenohrdegeneration. Bei dieser letzteren Gruppe fanden sich (bei intaktem Nervenapparat) an den Labyrinthmembranen ähnliche Veränderungen wie sie oben bei der „genuinen Labyrinthdegeneration“ beschrieben wurden.

Im Gegensatz zu diesen Anschauungen über die anatomischen Veränderungen bei Altersschwerhörigkeit sieht O. MAYER das anatomische Substrat dieser Erscheinung in einer mit den Jahren zunehmenden Rigidität der Membrana basilaris. Er führt sie auf Kalkeinlagerung und Verknöcherung dieser Membran nach Art der Sehnenverknöcherung zurück.

In den auf einer peripheren Cochleardegeneration beruhenden Fällen von Altersschwerhörigkeit haben wir es mit einer „Aufbrauchkrankheit“ zu tun, die in Parallele zu setzen ist mit den an anderen Organen und Geweben im Senium auftretenden Veränderungen.

Behandlung. Während früher die Behandlung der Altersschwerhörigkeit als völlig aussichtslos galt, ist in letzter Zeit über erfolgversprechende Behandlungsversuche durch Verabreichung von weiblichen oder männlichen Geschlechtshormonen (Testoviron, Proviron, Progynon) berichtet worden (HOFER, KOCH u. a.).

Außer gewissen absoluten Besserungen des Gehörs bewirken die Keimdrüsenhormone vor allem ein Verschwinden der oft überaus lästigen und das Gehör beeinträchtigenden subjektiven Geräuschempfindungen, so daß ein Versuch damit immerhin gemacht werden sollte.

Erweckt eine bestehende allgemeine Arteriosklerose mit Hypertonie den Verdacht auf eine angiosklerotische Schwerhörigkeit, so gibt man Jodkalium oder andere Jodpräparate in Verbindung mit Calciumdiuretin oder Theobrominpräparaten.

An dieser Stelle soll kurz die Behandlung der Schwerhörigkeit durch Einreiben der Ohrmuschel mit der Frischhormonsalbe nach ZAJICEK erwähnt werden. Durch zahlreiche Mitteilungen in der Tagespresse sind weite Kreise der Schwerhörigen auf diese neuartige Behandlungsweise aufmerksam gemacht worden, so daß wohl bei jedem Ohrenarzt fast keine Sprechstunde vergeht, ohne daß er darauf angesprochen wird. Bei dem augenblicklichen Stand dieser Angelegenheit ist eine Stellungnahme dazu noch nicht möglich. Es ist dazu eine umfassende und exakte Nachprüfung der bisher von manchen Seiten mitgeteilten Erfolge mit dieser Behandlungsmethode erforderlich. Nach Lage der Dinge können für die Frischhormonsalbenbehandlung nur Innenohrschwerhörigkeiten und solche Fälle von Otosklerose, bei denen das Innenohr miterkrankt ist (s. S. 202) in Betracht kommen. Leider lassen die in der Tagespresse erscheinenden Berichte den Hinweis vermissen, daß die Behandlung der Schwerhörigkeit mit Frischhormonsalbe nur in einer beschränkten Zahl von Fällen wirksam sein kann. Dadurch werden leider vielfach falsche Hoffnungen erweckt.

Als Anhang und als Ergänzung zu der vorstehenden Darstellung der entzündlichen und nichtentzündlichen Erkrankungen des inneren Ohres seien einige noch vorwiegend von KÖRNER geschriebene Kapitel aus der XIII. Auflage des Lehrbuches übernommen.

Die Labyrinthsyphilis.

Bei der akquirierten wie bei der kongenitalen Syphilis kann es zu einer luischen Erkrankung des Innenohres kommen.

Über die Pathologie der Labyrinthsyphilis sind wir nur unvollkommen unterrichtet. Offenbar handelt es sich dabei um entzündliche Prozesse mit nachfolgender Degeneration der nervösen Elemente, die sich sowohl im eigentlichen Labyrinth wie auch im Stamm der Hörnerven abspielen und jeden der beiden Hauptabschnitte, den statischen und den

akustischen, getrennt oder auch beide vereint befallen können. Wahrscheinlich ist die Innenohrerkrankung vielfach Teilerscheinung einer Meningitis cerebros spinalis luica.

Leichte, subjektiv symptomlose Störungen, die erst bei genauer funktioneller Prüfung aufgedeckt werden, finden sich häufiger, als man bisher annahm, in allen Stadien der Syphilis, sogar bei noch nicht manifestem Primäraffekt. Sie betreffen vor allem den vestibulären Abschnitt und zeigen sich in einem Fehlen der Abweichreaktion der Arme und verkürztem Drehnystagmus bei guter calorischer Erregbarkeit (GÜTTICH). Dieses Phänomen ist bei Luikern so häufig, daß man es bis zu einem gewissen Grade als für diese Erkrankung charakteristisch bezeichnen kann.

Schwerere Grade der Innenohrerkrankung kommen zwar gelegentlich auch schon bei frischer Infektion vor, ihre eigentliche Domäne sind jedoch das spätsekundäre und tertiäre Stadium der Syphilis. Die Labyrinthlues des Sekundärstadiums beginnt meist mit subjektiven Geräuschempfindungen, zu denen sich Schwindel und Gleichgewichtsstörungen hinzugesellen, und führt zu Hörstörungen, die alle Grade von leichter Herabsetzung der Hörschärfe bis zu völliger Taubheit erreichen können. Meist überwiegt die Schädigung des akustischen Abschnittes die des statischen; schwerere isolierte Schädigungen des letzteren sind selten. Disponiert zur Labyrinthlues im sekundären Stadium sind besonders die Fälle mit extragenitalem Primäraffekt im Mund und Schlund, ferner die mit papulösen Exanthenen. Gelegentlich kommt es gleichzeitig zur Lähmung einiger Augenmuskelnerven oder des Nervus facialis.

Bisweilen tritt die sekundäre Labyrinthlues alsbald nach der Salvarsanbehandlung auf (sog. Neurorezidiv), schwindet dann aber meist durch Quecksilberbehandlung wieder. In solchen Fällen soll die Schädigung des Vorhofbogengangapparates nicht selten über die des Schneckenapparates überwiegen (BECK, ESCH u. a.).

Viel weniger wissen wir von der labyrinthären Spatlues. Man hat manchen degenerativen Prozeß im Labyrinth als luisch gedeutet, ohne Beweise dafür beibringen zu können. Der positive Ausfall der Wa.R. ist hier natürlich nicht ohne weiteres beweisend.

Der Eintritt einer Labyrinthlues wird am sichersten durch energische antiluische Kuren im Frühstadium der Infektion verhütet.

Die Prognose der Innenohrerkrankung im Sekundärstadium ist bei gründlicher antiluischer Behandlung nicht ungünstig; bei labyrinthärer Spatlues verspricht am ehesten noch eine Quecksilber-Jodkaliumkur Erfolg, freilich wohl nur in frischen Fällen.

Die kongenitale Syphilis des inneren Ohres soll nach verschiedenen Autoren bei 10—33% aller kongenital-syphilitischen Kinder vorkommen, doch ergaben nach SIEBENMANN methodische Untersuchungen über das Schicksal von einer Reihe sicher kongenital luischer Kinder mehrfach, daß unter 40—50 solcher Kinder kein einziges an auffallender Schwerhörigkeit litt. Daß es eine kongenital-luische Labyrinthlues gibt, ist sicher — GRÜNBERG hat die Lokalisation der Spirochäten im Felsenbeine eines luischen Fetus eingehend beschrieben —, aber man muß sich hüten, eine Taubheit im Kindesalter allein auf Grund vieldeutiger anamnesticcher Daten — wie häufige Fehlgeburten der Mutter —, oder auf Grund unsicherer Symptome — wie HUTCHINSONScher Zähne, Ozaena — als kongenital luisch anzusehen. Vielmehr muß sich die Diagnose vorzugsweise auf sicher beobachtete Zeichen der kongenitalen Lues in den ersten Lebenswochen und -monaten (charakteristische Hautveränderungen an den Handflächen und Fußsohlen, Pemphigus), oder zum mindesten auf die objektiv nachgewiesene Lues der Eltern stützen. Auch parenchymatöse Keratitis spricht für kongenitale Lues als Ursache früh auftretender Taubheit. Die Sicherung der Diagnose durch die heilende Wirkung der antisiphilitischen Behandlung läßt uns hier leider im Stich; die meisten Fälle trotzen jeder Therapie.

Die Schwerhörigkeit beginnt meist am Ende des ersten Dezenniums, ist also eine Manifestation der *Lues congenita tarda*, tritt sehr schnell ein, betrifft stets beide Ohren und ist von vornherein meist so stark, daß die Befallenen schließlich taub werden. Die Hörprüfung ergibt die charakteristischen Zeichen der Labyrinthtaubheit.

Man hat auch Fälle von Labyrinthkrankheit, die erst beim Erwachsenen, z. B. noch im 25. Lebensjahre auftraten, für kongenital luisch erklären wollen. Ob es berechtigt ist, ein so spät auftretendes Leiden überhaupt noch auf kongenitale Lues zurückzuführen, ist mindestens zweifelhaft.

Die *Hyperaesthesia acustica*.

Hohe und schrille Töne erregen bei Kindern physiologischerweise eine Schmerzempfindung im Ohre. Erwachsene fühlen diesen Schmerz nur im Zustande geistiger und körperlicher Anspannung, sowie bei allerlei krankhaften Schwächezuständen. Die Therapie richtet sich gegen diese Grundursachen und schützt das empfindliche Ohr einigermaßen durch Verstopfen mit Watte oder kugelförmigen Körpern (*Antiphone*). Auch bei nahezu Ertaubten kann eine quälende Schmerzempfindlichkeit gegen hohe Töne auftreten.

Ein übermäßig scharfes Gehör (*Hyperakusis*) soll nach älteren Berichten bisweilen bei Hysterischen beobachtet worden sein. Man behauptet, daß in solchen Fällen leise Gespräche in entfernten Räumen oder anderen Stockwerken des Hauses, die kein gewöhnliches Ohr hören konnte, deutlich verstanden worden seien.

Subjektive Geräuschempfindungen (*Ohrensausen, Tinnitus aurium*)

werden von den Kranken verglichen mit Dröhnen und Rollen der Eisenbahn, Brummen oder Bimmeln von Glocken, Rauschen von Wasserfällen, Brodeln von ausströmendem Dampf, Summen von Insekten, Grillenzirpen, Tönen eines Musikinstruments usw.

Ein Teil der subjektiven Geräuschempfindungen gehört, wie schon an anderer Stelle erwähnt wurde, zu den Reizungssymptomen des *Ramus cochlearis nervi acustici* und begleitet demgemäß manche Ohrkrankheiten, solange die Reizung des Schneckenerven besteht bzw. solange dieser Nerv reizempfindlich bleibt.

Eine andere Art des Ohrensausens, die man gewöhnlich als „nervös“ bezeichnet, ist nichts anderes als eine krankhafte Wahrnehmung der normalen Gefäßgeräusche, die für gewöhnlich unter der Schwelle des Bewußtseins bleiben. Wer sorgsam darauf achtet, kann den Pulsschlag seiner Carotiden wie auch das Blutrauschen in seinen Jugulares hören; namentlich gelingt das leicht in der Stille der Nacht, wenn die Gefäßgeräusche nicht durch den verworrenen Tageslärm übertäubt werden. Der Schwerhörige vernimmt nicht das verworrene Tagesgeräusch, und darum kommen ihm die Gefäßgeräusche leichter zur Wahrnehmung. Er hält sie dann für etwas Krankhaftes und leidet darunter um so stärker, je mehr er seine ängstliche Aufmerksamkeit darauf richtet. Bei starker Schwerhörigkeit schwindet natürlich auch die Wahrnehmung der Gefäßgeräusche. Gegen diese Art des Ohrensausens nützen Behandlungsmethoden und Medikamente gar nichts; Elektrizität und Pneumomassage wirken höchstens auf kurze Zeit suggestiv, und Bromsalze erweisen sich auf die Dauer als wertlos. Wenn es aber dem Arzte gelingt, den Kranken zu überzeugen, daß seine quälenden Geräusche an sich gar nichts Krankhaftes sind und keine weitere Beachtung verdienen, erzielt er manchen schönen Erfolg (KÜMMEL).

Auch Normalhörenden können die Gefäßgeräusche in störender Art zum Bewußtsein kommen, z. B. nach Schwächung durch psychische Aufregungen, geistige Überarbeitung und wiederholte Nachtwachen, sowie durch Chlorose. In solchen Fällen besteht die Behandlung in der Sorge für geistige und körperliche Ruhe, in der Darreichung von Antipyrin, Phenazetin und namentlich Bromsalzen, bei Chlorose in der Bekämpfung dieses Zustandes.

Über Pulsgeräusche bei Otitis media acuta und bei Cerumen obturans s. S. 101 und 70. Aneurysmen in der Nähe des Ohres können lästige Gefäßgeräusche verursachen. Das vermeintliche Hören menschlicher Stimmen (Gehorshalluzination) gehört in das Gebiet der Geisteskrankheiten.

Über Wesen und Ursache des Doppelhörens (Parakusis duplicata) und des musikalischen Falschhörens fehlen uns sichere Kenntnisse.

MÉNIÈREScher Symptomenkomplex.

Von einem MÉNIÈRESchen Symptomenkomplex spricht man, wenn Schwindel bis zum Umfallen, Erbrechen sowie Schwerhörigkeit und Ohrensausen akut oder gar apoplektiform auftritt. Der Ausdruck „MÉNIÈRESche Krankheit“, wie er vielfach auf Grund des von MÉNIÈRE beobachteten Falles gebraucht wird, ist nicht richtig, weil es sich nicht um eine besondere Krankheit, sondern um ein Syndrom handelt, das bei den verschiedensten entzündlichen und nicht-entzündlichen Labyrinthaffektionen (s. S. 206), bei Labyrinthverletzungen, aber auch bei Erkrankungen des Nervus acusticus (Tumoren, Neuritis), des Groß- und Kleinhirns und der Hirnhäute (Blutungen, Entzündungen, Tumoren), ja sogar bei Hysterie (Pseudo-MÉNIÈRESche Anfälle) beobachtet wird. In MÉNIÈRES klassischem Falle scheint es sich um eine Blutung ins Labyrinth gehandelt zu haben. Labyrinthblutungen oder auch Zirkulationsstörungen infolge von Thrombose oder Embolie der Labyrinthgefäße dürften auch bei den MÉNIÈRESchen Anfällen in Frage kommen, die sich im Verlauf anderweitiger Erkrankungen wie Leukämie, Arteriosklerose, Endokarditis einstellen. Aber auch bei vegetativer Neurose auftretende vasomotorische Störungen im Bereich der Labyrinthgefäße und, wie GRAHE und ZANGE betonen, auch im Bereich des Hörnervenstammes und der zentralen Hörbahnen können offenbar MÉNIÈRESche Symptome auslösen (angioneurotische Octavuskrise-KOBRÁK).

Nach MYGIND und DEDERDING wird der MÉNIÈRESche Anfall durch ein extracelluläres Ödem im inneren Ohr infolge einer Störung des Wasserhaushalts ausgelöst (siehe auch S. 212 bei Labyrinthhydrops).

Eine eigenartige Beobachtung machte WITTMACK: Er fand bei der histologischen Untersuchung der Schlafenbeine eines Patienten, bei dem er einen schweren MÉNIÈRE-Anfall im Höhestadium mit stärkstem Schwindelgefühl, Erbrechen, Schweißausbruch und unverkennbar vestibulärem Nystagmus beobachtet hatte, den Aquaeductus cochleae durch Konkrementbildung verlegt. WITTMACK hält es für möglich, daß dadurch, nach Art der Nieren- und Gallensteinkrisen, periodisch auftretende MÉNIÈRESche Anfälle hervorgerufen werden.

Der Symptomenkomplex tritt anfallsweise auf und kann vollständig oder unvollständig sein; die Schwerhörigkeit kann z. B. dabei fehlen.

Behandlung: Man gibt bei den angioneurotisch bedingten MÉNIÈRESchen Schwindelanfällen zur Beseitigung der ihnen zugrundeliegenden vegetativen Labilität kleine Dosen von Atropinsulfat (3mal tgl. 0,0004) oder Chininsulfat (3mal tgl. 0,25). Weiter sind empfohlen worden Monotreat (Kombinationspräparat von Papaverin und Chinin; Luitpoldwerke; 3mal tgl. 1 Tablette bis zum Aufhören der Anfälle, darnach weitere 2 bis 3 Monate lang 1mal tgl. 1 Tablette) und Padutin (3mal tgl. 15—20 Tropfen).

Bei gefäßspastischen Zuständen und bei Arteriosklerose empfiehlt ZANGE eine kombinierte Calcibronat-Bellergal-Dauerkur mit Unterbrechungen (tgl. 1—3 Tabletten Bellergal, daneben 1—2mal tgl. 1 Tablette Calcibronat-Brausetabletten (Sandoz)).

OLIVECRONA empfiehlt auf Grund seiner Erfahrungen an 120 von ihm operierten Fällen die Durchschneidung des Vestibularis.

III. Die Verletzungen des Labyrinthes.

Gegen direkte mechanische Verletzungen ist das Labyrinth durch seine tiefe Einbettung in hartem Knochen gut geschützt. Vom Gehörgang aus kann es durch das Eindringen dünner, spitziger Gegenstände (z. B. Strick- und Hutnadeln) höchstens durch das Vorhoffenster unter gleichzeitiger Luxation oder

Zertrümmerung der Steigbügelfußplatte angestochen werden. Messerstiche durch den Gehörgang können auch die Paukenhöhlenwand der Labyrinthkapsel zertrümmern, wobei wohl stets der in dieser Wand verlaufende Nervus facialis mitgetroffen wird. Sofortiges Zusammenbrechen durch starken Schwindel, Erbrechen, Ohrensausen, Taubheit, bisweilen Ausfluß von Liquor cerebrosinalis sind die Folgen solcher Verletzungen. Die Prognose ist quoad vitam nicht schlecht, doch pflegt das Gehör dauernd verloren zu gehen.

Bei der Aufdeckung der Mittelohrräume (Radikaloperation, S. 161) kann ein ungeschickter und mit der topographischen Anatomie des mittleren und inneren Ohres nicht vertrauter Arzt mit dem Meißel in das Labyrinth hineinfahren. Am meisten gefährdet ist dabei der horizontale Bogengang oberhalb der Antrumschwelle. Ferner kann bei unvorsichtiger Ausräumung der Paukenhöhle mit dem scharfen Löffel der Steigbügel luxiert und das Vorhoffenster eröffnet werden. Hier bringt nicht nur die Verletzung des Labyrinthes, sondern auch seine mögliche Infektion von den eiternden Mittelohrräumen aus Gefahr. Solche Labyrinthverletzungen führen im günstigsten Falle zu Taubheit und heftigem, mehrere Wochen andauernden Schwindel, im ungünstigen zum Tode durch Meningitis.

Auch bei ungeschickten und regelwidrigen Versuchen, Fremdkörper aus dem Gehörgange zu entfernen, sind Labyrinthverletzungen vorgekommen (s. S. 72).

Schüsse ins Schläfenbein können das Labyrinth direkt, oder durch Zersprenzung des Felsenbeines indirekt zerstören. Die Schüsse mit Taschenrevolvern oder Flobertpistolen, die zum Zwecke des Selbstmordes gegen die Ohrgegend gerichtet werden, sind verhältnismäßig am wenigsten gefährlich, weil ihre Richtung meist nicht gerade ins Ohr, sondern mehr von vorn nach hinten geht, so daß die von nur geringer Kraft getriebene Kugel im Warzenfortsatze stecken bleiben kann, ohne Labyrinth oder Hirn zu verletzen. Viel gefährlicher sind Verletzungen des Schläfenbeines durch Gewehrscüsse und Granatsplitter (s. S. 221)

Bei Schußverletzungen wie bei jeder anderen heftigen Gewalteinwirkung auf den Schädel kann es auch zu einer einfachen Erschütterung des Labyrinthes (Kommotionstaubheit) kommen, der kleine Blutungen in die Labyrinthhöhlräume oder -weichteile, oder Alterationen der empfindlichen nervösen Elemente zugrunde liegen dürften. Die Prognose dieser Commotio labyrinthi ist verhältnismäßig günstig. Nicht selten kommt es zu teilweiser oder volliger Rückbildung der Funktionsstörung.

Geschosse im Schläfenbeine darf man nicht ihrem Schicksale überlassen, da sie in den pneumatischen, durch die Tube mit der Außenluft in Verbindung stehenden Hohlräumen nicht reaktionslos einheilen, sondern fast immer eine lebensgefährliche Eiterung hervorrufen. Sie müssen deshalb nach Feststellung ihres Sitzes durch das Röntgenverfahren herausgemeißelt werden. Dabei ist zu beachten, daß sie sich bisweilen im Knochen zerteilen, so daß neben dem Hauptstück noch versprengte Partikel vorhanden sein können.

Indirekte mechanische Verletzungen des Labyrinthes finden wir häufig bei Schädelbasisfrakturen. Etwa ein Viertel aller Basisfrakturen zieht ein oder auch beide Labyrinth in Mitleidenschaft. Solange der Verletzte bewußtlos ist, verrät sich die Labyrinthschädigung nicht, und die Aufmerksamkeit wird in der Regel nur dann auf das Schläfenbein gelenkt, wenn der Bruch auch durch Paukenhöhle und Gehörgang geht und sich durch Abfließen von Blut oder Hirnwasser aus dem Gehörgange zu erkennen gibt. Nach wieder eingetretenem Bewußtsein klagen die Kranken über Taubheit, subjektive Geräuschempfindungen und Schwindel.

Das verletzte Labyrinth füllt sich mit Granulationsgewebe, das schließlich in Binde- oder Knochengewebe übergeht. Dementsprechend ist eine Wiederherstellung des Gehöres ausgeschlossen. Meist bleiben auch die subjektiven Geräuschempfindungen bestehen. Der Schwindel verringert sich, pflegt aber hier und da, besonders beim Bücken, wieder stärker aufzutreten.

Hat der Bruch das Labyrinth oder die Schädelhöhle mit der Paukenhöhle oder dem Gehörgange in offene Verbindung gebracht, so droht die Gefahr der Eiterinfektion des Labyrinthes und der Meningen.

Um diese Gefahr zu vermeiden, muß man das Ohr völlig in Ruhe lassen, und darf namentlich nicht ausspritzen. Die Anlegung eines sterilen Deckverbandes ist alles, was am Ohre geschehen darf.

Voss fordert nicht nur bei bereits vom Ohre aus eingetretener Infektion des Schädelinhaltes, sondern bei allen durch das Ohr gehenden Basisbrüchen von vornherein aus prophylaktischen Gründen die Aufdeckung der Brüchlinie vom Ohre aus mittels der Radikaloperation, an welche sich eventuell eine Labyrinthoperation anzuschließen habe, damit man die aufgedeckten verletzten Partien der ausgedehntesten chirurgischen Inangriffnahme unterwerfen könne. Bei ausgedehnteren Frakturen des Schläfenbeines ist das Vorgehen nach Voss zweifellos berechtigt. Wie man sich bei einfachen Frakturen zu verhalten hat, muß von Fall zu Fall entschieden werden.

Labyrinthschädigungen bei Caissonarbeitern. Steht der Caissonarbeiter unter dem Drucke mehrerer Atmosphären, so nimmt sein Blut von den Lungen aus ein sehr großes Quantum komprimierter Luft auf. Bei zu raschem Übergange in den normalen Atmosphärendruck wird ein Teil dieser Luft in den Gefäßen frei (Luftembolie). Im Labyrinth ruft die hierdurch bedingte Zirkulationsstörung Schwindel, Ohrensausen, Taubheit und Erbrechen hervor, und die Taubheit bleibt manchmal bestehen.

Labyrinthblutungen als Geburtstrauma sind von Voss beschrieben und geben wohl auch Anlaß zu späteren Funktionsstörungen.

Die Kriegsverletzungen des Ohres.

Die Kriegsverletzungen des Ohres sind vielfach von derselben Art wie die Friedensverletzungen. Die Verletzungen der Ohrmuschel und des äußeren Gehörganges und ihre Folgeerscheinungen wurden bereits auf S. 56—59, die Verletzungen des Trommelfells und der Paukenhöhle auf S. 190—192 beschrieben, es sei deshalb darauf verwiesen.

Zu den Verletzungen des Gehörganges mit Zerreißen des häutigen Gehörgangsschlauches und Zertrümmerung der knöchernen hinteren Gehörgangswand sei noch nachgetragen, daß noch viele Jahre nach der Verletzung und nach scheinbar vollkommener Heilung Spätkomplikationen auftreten können, die darin bestehen, daß durch Einwachsen von Plattenepithel durch die Knochenlücke in den Warzenfortsatz eine „posttraumatische Cholesteatombildung“ entstehen kann, die lange Zeit unbemerkt bleiben, durch Ausbreitung des Cholesteatoms bis zum Sinus oder zu der Dura aber ganz plötzlich zu einer Komplikation führen kann (STEURER).

Bei den sehr häufigen Tangentialschüssen des Schädels, die meist in Richtung Jochbogengegend, Gehörgang, Nacken verlaufen, und bei denen oft auch der Facialis entweder in seinem Verlauf vor dem Tragus oder in der hinteren knöchernen Gehörgangswand getroffen wird, wird der Warzenfortsatz entweder nur gestreift oder er wird durchschossen. Dadurch kommt es zur Eröffnung oder zur Zertrümmerung der Zellen des Processus mastoideus und durch sekundäre Infektion meist zur Mastoiditis, besonders dann, wenn gleichzeitig auch infolge Trommelfellzerreißen eine akute Mittelohrentzündung entsteht.

Die Erfahrung, auch im jetzigen Kriege, hat gezeigt, daß in solchen Fällen in der Regel nicht mit einer Spontanausheilung der Mastoiditis zu rechnen ist. Man wartet deshalb mit der Aufmeißelung des Warzenfortsatzes nicht wie bei einer gewöhnlichen, nichttraumatisch entstandenen Mastoiditis die 3.—4. Woche ab, sondern greift besser früher operativ ein. Dies besonders bei ausgedehnteren Zertrümmerungen des Warzenfortsatzes und auch dann, wenn Taubheit, Nystagmus und Gleichgewichtsstörungen darauf schließen lassen, daß auch eine Labyrinthfraktur besteht. Bei ausgedehnten Zertrümmerungen der hinteren

Gehörgangswand und bei Frakturierung des Paukenhöhlendaches nimmt man statt der einfachen Aufmeißelung des Warzenfortsatzes besser von vornherein die Radikaloperation vor. Findet man bei der Operation im Bereich der mittleren oder hinteren Schädelgrube Bruchlinien im Knochen, so wird die Dura in diesen Bezirken ausgiebig freigelegt und Knochensplitter und größere Knochenfragmente werden vorsichtig entfernt, da die Gefahr besteht, daß durch die Knochenlücken hindurch evtl. auch später noch eine Infektion der Hirnhäute, des Gehirns oder des Sinus entsteht. Reicht die Splitterung des Knochens tief in die Schläfenbeinpyramide oder in das Labyrinth hinein, so werden auch in diesen Gebieten vorhandene lose Knochenteile entfernt, bzw. es wird die Labyrinthektomie vorgenommen.

Besteht bei einem seitlichen Tangentialschuß des Schädels Verdacht auf Ohrbeteiligung, so ist der Verletzte so schnell wie möglich fachärztlicher Behandlung zuzuführen. Bis dahin hat sich die Behandlung auf die äußere Wundversorgung zu beschränken. Wichtig ist, daß möglichst bald nach der Verletzung, wenn die Umstände es irgendwie erlauben, eine Prüfung auf Taubheit durch den „Schüttelversuch“ (s. S. 36) und auf Nystagmus und Gleichgewichtsstörungen vorgenommen wird. Einträge in die Krankenpapiere über diesbezügliche Feststellungen geben nicht nur wertvolle Anhaltspunkte für die Indikation zu einem späteren operativen Eingriff, sondern erleichtern auch die spätere gutachtliche Beurteilung. Auf keinen Fall darf eine Wunde im Ohrgebiet vernäht werden, bevor festgestellt ist, ob das Mittelohr oder das Innenohr beteiligt sind.

Über die Schädigung des Innenohres durch akustische Traumen wurde bei der Besprechung der traumatischen Cochleardegeneration (s. S. 214) schon das Notwendige gesagt. Ebenso wurde die Beteiligung des Ohres beim Schädelbasisbruch auf S. 220 schon erwähnt. Hierzu sei ergänzend noch nachgetragen: Die Felsenbeinpyramide kann beim Basisbruch entweder in Form eines Längsbruches oder eines Querbruches beteiligt sein; seltener ist eine Kombination der beiden Formen. Am häufigsten kommen Längsbrüche vor. Bei diesen verläuft der Knochenriß parallel zur Pyramidenachse, meist entlang der vorderen Pyramidenkante und geht durch das Dach der Paukenhöhle. Die Labyrinthkapsel bleibt dabei für gewöhnlich intakt. Dagegen reißt meist das Trommelfell ein und auch der äußere Gehörgang weist oft eine Splitterung auf. Bei dem Querbruch der Felsenbeinpyramide verläuft die Frakturlinie etwa senkrecht zur Pyramidenachse; der Bruch geht dabei häufig durch das knöcherne Labyrinth, und zwar für gewöhnlich durch die Schnecke, seltener durch das Vestibulum. Dementsprechend zeigen Querfrakturen das Symptomenbild der völligen Taubheit, verbunden mit schweren Gleichgewichtsstörungen, Drehschwindel, Nystagmus, Übelkeit und Erbrechen bei normalem Trommelfellbefund. Mitunter findet sich dabei auch ein Hämatotympanon (s. S. 192). Bei den Längsbrüchen der Pyramide dagegen findet sich stets eine Trommelfellruptur mit Blutung aus dem Ohr, die entweder aus der Paukenhöhle oder aus einem durch die Otoskopie nachweisbaren Bereich des knöchernen Gehörganges stammt. Außerdem fließt meist auch Liquor aus dem Ohr ab. Facialislähmungen können sowohl beim Längs- als beim Querbruch vorkommen; häufiger sind sie allerdings bei letzterem. Zur Diagnose und zur richtigen Beurteilung von Schädelbasisfrakturen ist das gesamte diagnostische Rüstzeug des Ohrenarztes (Röntgenaufnahme [vor allem die STENVERSSche Aufnahme], Lumbalpunktion usw.) notwendig.

Über die Behandlung der Schädelbasisbrüche mit Beteiligung des Gehörorganes wurde bereits auf S. 221 das Notwendige gesagt.

IV. Die Acusticustumoren.

Von den im Kleinhirnbrückenwinkel auftretenden verschiedenartigen Tumoren läßt sich als besondere Gruppe diejenige der sog. „wahren Acusticustumoren“, d. h. der vom 8. Hirnnerv ausgehenden Tumoren abtrennen.

Pathologisch-anatomisch handelt es sich dabei um Neurofibrome (Neurinome), die entweder solitär oder als Teilerscheinung einer multiplen Neurofibromatosis Recklinghausen auftreten. Im letzteren Falle sind die Tumoren am Acusticus meist doppelseitig, im ersteren Falle häufig einseitig.

Durch den Druck des wachsenden Tumors kann der innere Gehörgang stark erweitert werden. In manchen Fällen wächst der Tumor auch in den Modiolus und in die Labyrinthräume hinein (s. Abb. 151). Im Labyrinth kommt es meist

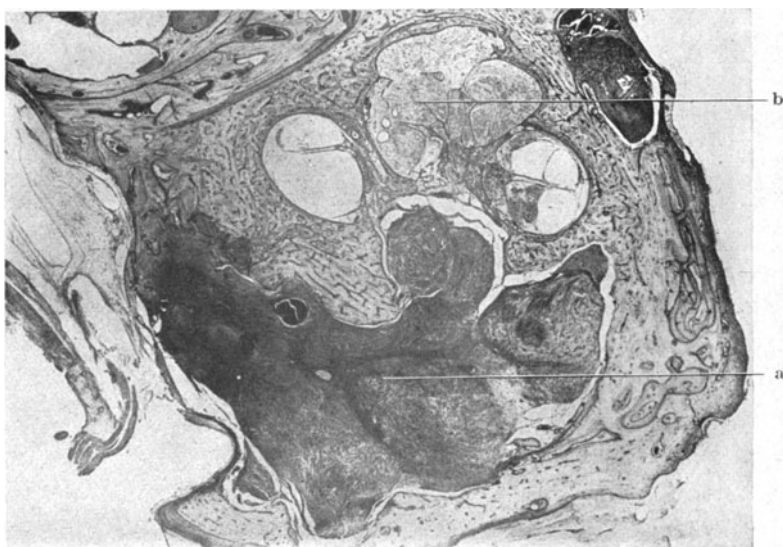

Abb. 151. Histologisches Bild eines Acusticustumors, der zu einer starken Erweiterung des inneren Gehörgangs geführt hat. a Tumor im inneren Gehörgang. b In die Schnecke eingewachsene Tumormassen.

zu einer degenerativen Atrophie des Nervenapparates (s. auch S. 212). Beim Wachstum des Tumors hirnwärts kommt es zu einer mechanischen Schädigung der im Kleinhirnbrückenwinkel austretenden Hirnnerven, schließlich zu allgemeinen Hirndrucksymptomen wie Kopfschmerzen oder Stauungspapille.

Die *klinischen Erscheinungen* bestehen anfangs in Ohrensausen mit allmählich zunehmender Schwerhörigkeit vom Typ der Schallperzeptionsschwerhörigkeit, die bald zur völligen Taubheit führt. Dazu treten Schwindelerscheinungen, die dauernd vorhanden sind, oder auch nur anfallsweise auftreten und Nystagmus nach der gesunden Seite. Später tritt Facialislähmung hinzu. Bei zunehmendem Wachstum hirnwärts kommt es zu sensiblen Störungen im Bereich des Trigeminus und zu Gaumensegel- und Schlucklähmungen.

Diagnose. Einseitiges, langsames Auftreten von Ausfallserscheinungen der Hor- und Vestibularfunktion ist stets verdächtig auf Acusticustumor. Differentialdiagnostisch kommt eine von einer luischen Basilar meningitis auf die Hörnerven übergreifende Entzündung in Frage (diese tritt aber meist doppelseitig auf). Zur weiteren Sicherung der Diagnose dient die WASSERMANNsche

Untersuchung von Blut und Liquor, eventuell provokatorische Salvarsaninjektion. Stauungspapille bei einseitiger Taubheit, calorischer Unerregbarkeit und einer im Röntgenbild nachweisbaren Erweiterung des inneren Gehörgangs ist beweisend für Acusticustumor.

Behandlung. So früh wie möglich Operation: Entweder von der hinteren Schädelgrube aus nach Aufklappung der Kleinhirnschuppe nach KRAUSE-CUSHING oder translabyrinthär wie bei der Radikaloperation des Ohres unter Wegnahme des Labyrinths. Neuerdings hat SEIFFERT eine Operationsmethode von der Seite, von der Schläfenschuppe her, unter Schonung des Labyrinths angegeben (paralabyrinthäre Methode). Über gute Erfolge mit dieser Operationsmethode an einem größeren Material hat GÜTTICH berichtet.

V. Die cerebralen Hörstörungen.

Die zentrale Acusticusbahn kann durch Tumoren, Embolien, Hämorrhagien und Abscesse geschädigt werden.

Zum Verständnisse des wenigen, das wir von diesen Schädigungen wissen, ist eine kurze Beschreibung des Verlaufes der Bahn nötig; ich gebe sie wörtlich nach SIEBENMANN:

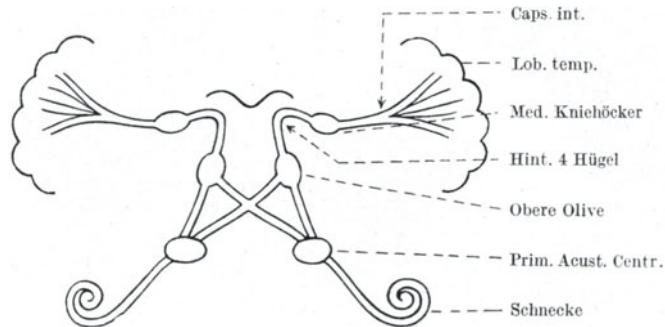


Abb. 152. Schema der zentralen Acusticusbahn. (Nach LACHMUND.)

„Die untersten zentralen Stationen des Nervus cochlearis liegen beiderseits im caudalen Abschnitt der Brückenregion. Von hier aus verläuft die Hörbahn unter mehrfacher unvollkommener Kreuzung ihrer Fasern in der Haube aufwärts gegen die seitliche ventrale Partie der Vierhügelgegend, von dort durch die Vierhügelarme und durch das Corpus geniculatum internum unter dem hintersten Abschnitt des Sehhügels hinweg nach der Capsula interna und schließlich zur Rinde des Schläfenlappens. An verschiedenen Stellen dieses Weges finden partielle Kreuzungen der beiderseitigen Bahnen statt“ (vgl. Abb. 152).

Als Rindentaubheit bezeichnet man die Hörstörung infolge einer Zerstörung des Hörzentrums im Schläfenlappen.

Bei Zerstörung in nur einem Schläfenlappen wird das Gehör in nur geringem Grade herabgesetzt, weil jedes Ohr infolge der partiellen Kreuzungen der Bahn mit beiden Schläfenlappen in Verbindung steht. Um eine völlige Rindentaubheit herbeizuführen, sind Zerstörungen in beiden Schläfenlappen nötig. Über cerebrale gekreuzte Schwerhörigkeit siehe beim Hirnabsceß (S. 181).

Über die Ergebnisse der Hörprüfungen bei Rindentaubheit ist noch nichts Genaueres bekannt.

Als Mittelhirntaubheit bezeichnet SIEBENMANN eine doppelseitige Schädigung des Gehörs bei Erkrankungen (namentlich Tumoren) in der Schleifen-gegend der Haube, wo die beiden zentralen Acusticusbahnen mit allen ihren Fasern nahe zusammentreten.

Die Nähe anderer Bahnen bedingt natürlich gleichzeitig noch mancherlei weitere Schädigungen, unter denen solche von seiten des Opticus, Oculomotorius und Abducens im Vordergrund stehen.

Bei der Mittelhirntaubheit ist die Knochenleitung verkürzt oder aufgehoben und die Wahrnehmung der Tonskala erlischt, vom oberen und unteren Ende her zur Mitte fortschreitend.

Näheres über die Hör- und Gleichgewichtsstörungen bei zentralen Erkrankungen findet sich in dem Buch von GRAHE „Hirn und Ohr“ (Leipzig: Georg Thieme 1932) und in der Monographie von DE CRINIS „Anatomie der Hörrinde“ (Berlin: Springer 1934).

VI. Die hysterische Taubheit und die Beteiligung des Ohres bei der traumatischen Neurose.

Dieses Kapitel enthält nur Erfahrungen aus der Friedenszeit. Die verwandten Hörstörungen durch Kriegsschädigungen sind im folgenden Kapitel beschrieben.

Die hysterische Taubheit betrifft fast nur jugendliche weibliche Personen und befällt in der Regel beide Ohren. Bisweilen kommt sie ohne bekannte äußere Ursache zustande, manchmal ist sie die Folge eines Schreckes und nicht selten schließt sie sich an ein bestehendes Ohrleiden, oder an eine, oft sehr geringfügige, Verletzung des Ohres an. Selten beschränkt sich das Leiden auf das Gehör allein, sondern wir finden daneben gewöhnlich noch mancherlei andere hysterische Erscheinungen, die sich bald rein in der Psyche, bald in der sensiblen oder in der motorischen Sphäre abspielen. Ganz besonders charakteristisch ist es, daß sich neben der Schwerhörigkeit oder Taubheit auch noch andere hysterische Affektionen gerade am Ohr einzustellen pflegen, wie z. B. Anästhesie der Ohrmuschel, subjektive Geräuschempfindungen, Schwindelgefühl und spontane Schmerzen im, sowie Druckempfindlichkeit auf dem Warzenfortsatze. Bei Kindern tritt jedoch die hysterische Taubheit meist für sich allein auf, wie ja überhaupt Kinder an Hysterie fast immer monosymptomatisch erkranken. Die Hörprüfung ergibt bald Resultate, die an solche erinnern, welche bei einer wirklichen organischen Schädigung des Hörnerven vorkommen, bald aber auch mit den physikalischen Voraussetzungen, auf welchen unsere Hörprüfungsmethoden beruhen, unvereinbar sind. Therapeutische Eingriffe der verschiedensten Art, wie z. B. der Katheterismus der Tuben, haben oft eine vorübergehende Besserung des Gehörs zur Folge, die den Unerfahrenen über die Natur des Leidens täuschen kann. Verräterisch ist ein häufiger Wechsel der Erscheinungen. Die Prognose des Leidens ist günstig, doch kann es sich über Jahre hinziehen.

Die Behandlung muß vor allem eine allgemeine, gegen die Hysterie gerichtete sein. Wechsel des Aufenthaltsortes und namentlich der Umgebung tut oft Wunder. Besteht neben der hysterischen Taubheit ein organisches Ohrleiden, so muß dieses behandelt werden, doch ist dabei große Zurückhaltung nötig, denn solche Kranken pflegen den Arzt zu immer neuen Eingriffen zu drängen.

Bei den traumatischen Neurosen werden oft Hörstörungen, Schwindel, Gleichgewichtsstörungen und Nystagmus beobachtet. Da die Krankheit gewöhnlich nach Unfällen auftritt, bei denen der Körper oder die Wirbelsäule und der Schadel schwer erschüttert worden sind, kann man die genannten Erscheinungen wohl auf eine *Commotio labyrinthi* zurückführen. Es ist eine schwierige Aufgabe für den Arzt, zu ermitteln, ob in solchen Fällen eine organische Läsion (z. B. Blutung), oder nur eine funktionelle Störung im Labyrinth vorliegt. Die Lösung dieser Aufgabe gelingt noch am ehesten, wenn sie von dem Nerven- und dem Ohrenarzte gemeinsam in Angriff genommen wird. Vollständige Taubheit für alle Schallarten und Tonhöhen, oder häufiger Wechsel in der Stärke der akustischen und der statischen Beschwerden sprechen für eine rein funktionelle Störung. Tritt die Hörstörung

sofort nach dem Unfall ein, so darf man eine organische Schädigung vermuten, während ihr späteres Auftreten für eine funktionelle Schädigung spricht.

Auch wenn ein durch Unfall an seinem Nervensystem Geschädigter nicht über Schwerhörigkeit klagt, muß der Ohrbefund festgestellt und bei der Beurteilung des Krankheitsbildes berücksichtigt werden. Findet man dabei Störungen im statischen Organe ohne Gehörsabnahme, so ist die Ursache im Zentralorgane (Blutungen im Pons und der Medulla oblongata), nicht im Labyrinth zu suchen.

VII. Die funktionelle (psychogene) Taubheit und Stummheit.

Die psychogene Taubheit ist zwar ätiologisch von den im vorigen Kapitel geschilderten Hörstörungen nicht scharf zu trennen, verdient aber eine besondere Darstellung, da sie uns erst im Weltkrieg in sehr zahlreichen Fällen genau bekanntgeworden ist und nicht selten zusammen mit einer ebenfalls psychogenen Stummheit auftritt, welches kombinierte Leiden der im folgenden Kapitel zu besprechenden Taubstummheit ähnelt, aber aus dort zu erörternden Gründen nicht psychogene Taubstummheit, sondern psychogene Taubheit und Stummheit genannt werden muß.

Wegen der gleichen Ätiologie und des dadurch häufigen kombinierten Auftretens werden hier diese Taubheit und Stummheit zusammen besprochen. Damit werden auch unnötige Wiederholungen vermieden. Der Leser muß nur beständig daran denken, daß von beiden zusammen geschilderten Zuständen auch jeder für sich allein auftreten kann.

Im Frieden ist das gleichzeitige Auftreten psychogener Taubheit und Stummheit sehr selten beobachtet worden. Ich kenne nur einen Fall, über den M. SCHMIDT das Folgende berichtet:

„Ein 26jähriger Bauer war vor neun Monaten plötzlich taubstumm geworden; er gab nur unartikulierte Töne von sich. Es war an und für sich schon verdächtig, daß ein erwachsener Mensch in so kurzer Zeit die Sprache verloren haben sollte, und bei dem negativen Ausfall der Untersuchung in bezug auf die Anamnese und das Vorhandensein organischer Veränderungen hielt ich den Fall gleich für nervos. Nach einer probeweise vorgenommenen Katheterisierung des einen Ohres sprach der Kranke sofort mit lauter Stimme und versicherte uns, daß er jetzt auf beiden Ohren ganz gut höre.“

Ganz anders war es im Weltkrieg, wo solche Fälle in beängstigender Häufigkeit auftraten. Die befallenen Soldaten brauchten vorher nicht „hysterisch“ gewesen zu sein. Wenn die Hysterie eine abnorme Reaktion auf die normalen Anforderungen des Lebens ist, so sind im Kriege diese Anforderungen abnorm, und es bedarf dabei keines degenerativen Fehlers mehr für das Zustandekommen eines psychogenen Leidens. Ich schildere dieses Leiden hauptsächlich nach der Darstellung von KÜMMEL und seinen Schülern.

Ätiologisch kommen in Betracht:

1. Vorausgegangene Schwächung des ganzen Organismus durch monatelangen Dienst im Schützengraben, Trommelfeuer, Fliegergefahr, Riesenmarsehe, Sturmangriffe und bei alledem Unterernährung;

2. ein auslösendes Moment, meist Verschüttung nach Explosion von Granaten oder Minen.

Die Folgen können Taubheit oder Stummheit oder beides zusammen sein.

Symptome, Verlauf und Diagnose. Die Kranken hören nichts, sprechen nichts, machen auch gar keinen Versuch dazu. Es handelt sich um eine seelische Ausschaltung des Hörsinns durch Schockwirkung (MUCK). Oft bestehen dabei Erschöpfung und Schlaflosigkeit, manchmal auch Anesthesien, Lahmungen, Tremor.

Der Trommelfellbefund ist negativ, doch kommen natürlich Komplikationen mit Trommelfellruptur durch Luftdruck oder Schädelbasisbruch vor. Die Taubheit ist vollständig für alle Schallarten und Tonhöhen, was bei organischer Taubheit sehr selten vorkommt. Auffallend ist, daß solche Taube imstande sind, schnell das Ablesen der Sprache vom Munde des Sprechenden zu lernen (MUCK).

Auch die Stummheit ist vollständig, selbst unartikulierte Töne werden nicht ausgestoßen. Im Kehlkopf sieht man außer mangelndem Stimmlippenanschluß nichts besonderes.

Die *Prognose* ist günstig, wenn das Leiden nicht durch unzweckmäßige Behandlung fortgezuchtet wird. Die Hörstörung schwindet meist früher als die Sprachstörung. Auf die Sprachlosigkeit folgt erst tonloses, dann klares Sprechen.

Behandlung. Frische Fälle bedürfen der Ruhe, des künstlich herbeigeführten Schlafes und, bei Sprachlosigkeit, systematischer Atemübungen. Der Arzt muß von vornherein dem Kranken begrifflich machen, daß er sicher wieder gesund werde. Außerhalb der Behandlung hat man das Leiden völlig zu ignorieren, denn jede Bemitleidung erweckt oder steigert bei dem Kranken die Vorstellung von seiner Unheilbarkeit. Die Sprachstörung kann durch faradische Behandlung geheilt werden, wenn diese schon in der ersten Sitzung bis zum Erfolge energisch fortgesetzt wird; vorsichtiges Faradisieren bringt nur Schaden. Recht oft erzielt man mit der MUCKSchen Kugel (s. S. 493) sofortige Heilung; ich habe einmal mit ihr innerhalb weniger Minuten drei von fünf solchen Kriegsbeschädigten wieder zum dauernden Sprechen gebracht. Auf das Gehör hat keine lokale Behandlungsart Einfluß. Absehunterricht wirkt stets schädlich, weil er die Vorstellung des Kranken von der Unheilbarkeit seiner Taubheit festigt. In hartnäckigen Fällen wirkt oft die Hypnose Wunder.

VIII. Die Taubstummheit.

Wenn die eben besprochene psychogene Taubheit und Stummheit besteht, oder wenn jemand durch ein Ohrenleiden das Gehör eingebüßt hat und dann infolge einer weiteren Krankheit, z. B. einer Apoplexie, auch noch die Sprache verliert, so ist er taub und stumm, aber nicht taubstumm, denn als Taubstummheit bezeichnet man nur den Mangel der Sprache infolge von Taubheit. Das vollsinnige Kind lernt sprechen, weil es Sprachlaute hört und nachahmen kann, das taubgeborene ist dazu nicht imstande und wird deshalb taubstumm. Wird ein kleines Kind, das die Sprache bereits erlernt hatte, taub, so verliert es sie wieder. Dies geschieht bis zum 7. Jahre fast ausnahmslos; erst nach diesem Alter haften die Wortbilder so fest, daß sie durch Ertauben nur noch beschädigt, aber nicht mehr ausgelöscht werden.

Die Ursachen der Taubstummheit unterscheiden sich von denen der Taubheit nur dadurch, daß sie schon im intrauterinen Leben oder in der Kindheit wirksam werden. Die Hörstörung, welche zur Stummheit führt, braucht nicht völlig zu sein; Hörreste lassen sich bei vielen Taubstummen nachweisen. Durch eine einfache Mittelohrerkrankung, auch durch die schwerste, wird niemand taub, also auch niemand taubstumm; es bedarf dazu stets einer Schädigung des schallempfindenden Apparates.

Einteilung. Je nachdem die ursächliche Taubheit von Geburt an bestanden hat oder später entstanden ist, teilte man früher die Taubstummheit in die angeborene und in die erworbene Form ein. Da jedoch eine angeborene Taubheit durchaus nicht immer vererbt zu sein braucht, sondern durch eine intrauterine Erkrankung, unter der Geburt (durch ein schweres Geburtstrauma) oder in der ersten Zeit des extrauterinen Lebens entstehen kann, spricht man besser von einer „ererbten Taubstummheit“ und von einer „erworbenen Taubstummheit“. Diese Einteilungsweise ist nach SCHWARZ nicht nur für die Erforschung der Taubstummheit wichtig, sondern sie ist auch für die Praxis der Erbbegutachtung notwendig, weil das Gesetz zur Verhütung erbkranken Nachwuchses, das unter § 1, 11 die ererbte Taubheit anführt, eine klare Scheidung der ererbten von der erworbenen Taubheit verlangt.

Bei der ererbten Taubstummheit sind nach ALBRECHT und SCHWARZ zwei verschiedene Arten auseinanderzuhalten, einmal die sporadische Taubstummheit, die sich monomer recessiv vererbt (daher auch recessive Taubstummheit genannt) und die dominant vererbte hereditäre, degenerative Innenohrschwerhörigkeit, die in ihrer schwersten Form als Taubstummheit auftreten kann.

Die sporadische, recessive Taubstummheit zeigt nach ALBRECHT und SCHWARZ pathologisch-anatomisch bei regelrecht gebauter Schnecke

Entwicklungshemmungen im Bereich des schallperzipierenden Apparates (Sinnesendstelle im Cortischen Organ, Nervenfasern und Ganglien in der Schneckenwindspindel und zentrale Bahnen). Dagegen ist der Bogengangapparat meist völlig normal.

Eine wichtige Rolle bei dem Zustandekommen der recessiven Taubstummheit spielt die Blutsverwandtschaft der Eltern und Vorfahren. Im Wesen des recessiven Vererbungsganges bei sporadischer Taubstummheit liegt das Vorkommen von Merkmalsträgern in der Aszendenz und in Seitenzweigen der Familie; häufig bei normalhörenden, also scheinbar erbgesunden Eltern.

Zusammen mit der recessiven Taubstummheit tritt nicht selten (in etwa 8—10% der Fälle) die Retinitis pigmentosa auf. In Familien mit gehäuften Verwandtenehen wird oft auch neben der erbten Taubheit Schwachsinn und Idiotie beobachtet.

Die hereditär-degenerative Innenohrschwerhörigkeit zeigt nach ALBRECHT und SCHWARZ pathologisch-anatomisch Mißbildungen der Schnecke und degenerative Veränderungen am gesamten Nervenapparat der Schnecke, einschließlich des Stützapparates der Sinneszellen. Auch bei der hereditär-degenerativen Innenohrschwerhörigkeit ist der Vestibularapparat meist völlig normal und funktionstüchtig. In den mit dieser Erbkrankheit belasteten Familien tritt die Innenohrschwerhörigkeit so gehäuft auf, daß das Leiden in der Familie als erbt meist gut bekannt ist. Dabei zeigt diese Familienschwerhörigkeit alle Übergänge von der angeborenen Taubstummheit bis zur erst im späteren Alter auftretenden Schwerhörigkeit oder Ertaubung.

Die häufigste Ursache der erworbenen Taubstummheit ist die extrauterin erworbene Labyrinthitis. Sie führt zum Verluste der bereits erlernten Sprache und befällt die Kinder am häufigsten im Alter von 2—4 Jahren. Ihre häufigste Ursache ist die Meningitis cerebrospinalis epidemica; dann kommt Scharlach, dann Typhus abdominalis und Masern. Als seltenere Ursachen reihen sich an: angeborene Syphilis, Diphtherie, Blattern, Mumps, Keuchhusten, Lungenentzündung und schwere Kopfverletzungen. Auch durch Blutungen ins innere Ohr infolge eines Geburtstraumas (Voss) und durch einen bei einem schweren, langdauernden Geburtsvorgang entstehenden Labyrinthhydrodrops (STEURER) kann eine Taubstummheit hervorgerufen werden.

Der anatomische Befund bei der Taubstummheit infolge von Meningitis cerebrospinalis epidemica charakterisiert sich durch schwere Veränderungen im ganzen Labyrinth. Es finden sich da endostale bindegewebige Einengungen, die schließlich zur totalen knöchernen Ausfüllung der Hohlräume, Gänge und Fenster führen können, ferner Atrophie des Nervus acusticus am Stamme sowie an den Ganglien und Spiralblattverzweigungen, während Trommelfell und Mittelohr meist keine Veränderung aufweisen.

Bei der Scharlach-Taubstummheit finden wir dagegen meist ausgedehnte Zerstörungen an Trommelfell und Paukenhöhle, im Labyrinth chronische Eiterung oder nekrotische Ausstoßung der Schnecke und anderer Labyrinthteile. In einzelnen Fällen ist jedoch das Trommelfell intakt, und die vorhandenen Labyrinthveränderungen scheinen von einer den Scharlach komplizierenden Meningitis aus entstanden zu sein, oder auf einer Neuritis des Hörnerven zu beruhen.

Auch bei der Masern-Taubstummheit spielt bald eine Labyrintheiterung, bald die Masernmeningitis oder eine Neuritis acustica eine Rolle.

Die endemische (kretinische) Taubstummheit. Bei der Entstehung dieser besonderen Art von Taubstummheit spielen zwar idiotypische Einflüsse eine Rolle, trotzdem zählt sie nicht zu der erbten Taubstummheit, weil die der Taubheit, bzw. Schwerhörigkeit zugrunde liegenden Veränderungen durch die schädigende Noxe der endemischen Struma entstehen. Diese Veränderungen bestehen in einer oftmals sehr starken, unförmigen Verdickung der Knochenwände der Paukenhöhle (insbesondere des Promontoriums und der Fensterischen), der Gehörknöchelchen und der Paukenhöhlenschleimhaut. Daneben

finden sich degenerative Veränderungen im inneren Ohr, besonders am Cortischen Organ und im Ganglion spirale.

Die kretinische Taubstummheit findet sich besonders häufig in Gegenden, in welchen diese Krankheit endemisch vorkommt.

Die Zahl der Taubstummen in den einzelnen Ländern ist ungemein verschieden; im Deutschen Reich kam sie 1900 nahe an 50000 und betrug in der Gesamtheit der zivilisierten Länder nach HARTMANN im Durchschnitt 77,7 auf 100000 Einwohner. Sie ist am größten in Gegenden, in welcher der Kretinismus endemisch auftritt. Ferner steigt sie überall, wo eine ausgedehnte Epidemie von Cerebrospinalmeningitis geherrscht hat, für eine Reihe von Dezennien oft weit über den Durchschnitt hinauf. Der Kretinismus kommt vorzugsweise in Gebirgsländern vor, und unter diesen steht die Schweiz mit 245 Taubstummen auf je 100000 Einwohner obenan. In größeren Ländern, die nur teilweise gebirgig sind, ist die Prozentzahl in den Gebirgsprovinzen erheblich höher als in der Ebene. So hatte Österreich im ganzen 131 Taubstumme auf 100000 Einwohner, während seine Alpenbezirke zum Teil relativ noch mehr derselben aufwiesen als die Schweiz: Steiermark 200, Salzburg 278, Kärnten gar 441 auf 100000 Einwohner. Große Zahlen von Taubstummen finden sich ferner in den französischen Alpen, den Sevennen und Pyrenäen, sowie in den kretinreichen italienischen Provinzen Piemont und Savoyen. Was Deutschland betrifft, so leben in den gebirgigen Gegenden Süddeutschlands ebenfalls viele Kretinen, die die Taubstummquote in die Höhe treiben, so daß sie in Baden (Schwarzwald) 122, Hessen-Darmstadt (Odenwald) 120, Württemberg (Schwarzwald) 111, Bayern (bayerische Alpen) 90 erreicht. Viel geringer ist die Quote in dem kretinenfreien mittel- und norddeutschen Flachlande; sie beträgt in Mecklenburg-Schwerin 87,8 und bewegt sich in den westlichen Provinzen Preußens zwischen den Extremen von 71 und 59; in Bremen beträgt sie 45, in Hamburg nur 40. Die Länder mit der geringsten Zahl von Taubstummen sind Belgien mit 43 und Holland mit 34 auf 100000 Einwohner. — Bei allen diesen statistischen Angaben ist zu beachten, daß sie sich auf die Zeit der Jahrhundertwende beziehen. Eine neuere Statistik aus dem Jahre 1939 stammt von SCHÜTZ¹.

Der Einfluß ausgedehnter Epidemien von Meningitis cerebrospinalis auf die Taubstummquote zeigte sich am deutlichsten in den nordöstlichen Provinzen Preußens. Die Epidemie von 1864—65 hatte zur Folge, daß bei der Volkszählung von 1895 in Ostpreußen 168, in Westpreußen 162, in Posen 144, in Pommern 113 Taubstumme auf 100000 Einwohner kamen.

Schon aus diesen Zahlen läßt sich entnehmen, daß das Häufigkeitsverhältnis zwischen der ererbten und der erworbenen Taubstummheit je nach epidemischen oder endemischen Ursachen schwanken muß.

Die zuverlässigsten Angaben über dieses Verhältnis besitzen wir für Mecklenburg-Schwerin, dessen damals lebende 505 Taubstumme ohne Ausnahme von LEMCKE 1886—92 auf das genaueste untersucht worden sind. Kretinismus fehlte da, und eine Meningitis-epidemie hatte in der in Betracht kommenden Zeit nicht geherrscht. 55,07% der dortigen Taubstummen hatten ihr Gebrechen erworben, und nur bei 44,93% war es angeboren.

Die **Diagnose** der Taubheit ist schon in den ersten Lebenswochen und -monaten keineswegs schwierig; schon wenige Tage nach der Geburt lassen sich Reaktionen auf Schalleindrücke beim gesunden Säuglinge nachweisen (KUSSMAUL), und später fällt das Nichtreagieren taub geborener Kinder auf Schalleindrücke dem Kundigen sofort auf, wird aber von den Eltern oft übersehen oder für Unaufmerksamkeit gehalten, bis sich die traurige Wahrheit durch Nichtlernen der Sprache oder Nichtreagieren auf Klingeln, Pfeifen oder Musizieren enthüllt.

Im Alter von zwei bis etwa fünf Jahren werden bisweilen hörstumme Kinder für taubstumm gehalten. Die Hörstummheit findet sich bei sonst normalen Kindern angeboren. Daß solche stumme Kinder hören, läßt sich mit den eben angegebenen Mitteln leicht nachweisen.

Beim Erwachsenen macht die Diagnose nur Schwierigkeit, wenn ein Vollsinniger Taubstummheit simuliert. Wie solche Simulanten zu entlarven sind, ist bereits auf S. 40 erörtert worden.

Die Entscheidung, ob eine ererbte oder erworbene Taubstummheit vorliegt, kann im Einzelfalle außerordentlich große Schwierigkeiten machen und kann

¹ SCHÜTZ: „Die Taubstummheiten in Deutschland“. Leipzig: Johann Ambrosius Barth 1939.

oft nur von einem Facharzt gefällt werden, dem alle Untersuchungsmethoden zur Organuntersuchung sowohl als auch zur Allgemeinuntersuchung zur Verfügung stehen.

SCHWARZ¹ hat eine Schrift herausgegeben, die in ausführlicher Weise die Frage- und Erhebungsdaten und ihre Auswertung für die Begutachtung der erblichen Taubheit enthält. Auf diese Schrift sei jeder, der sich mit der Erbegutachtung von Ohrenkranken befassen muß, hingewiesen.

Eine große Bedeutung mißt LANGENBECK dem Vorhandensein von symmetrischen Hörresten bei der Taubstummheit, bzw. der Taubheit bei: Symmetrische Hörreste sprechen für erbliche Taubheit, das Fehlen derselben (bzw. unsymmetrische Hörreste) für die erworbene Taubheit (LANGENBECKs „Symmetriegesetz“). Einzelne Taubstumme haben Schallgehör, andere hören Vokale, ein kleiner Prozentsatz hört Worte.

Durch Prüfung des Tongehöres mit seiner kontinuierlichen Tonreihe zeigte BEZOLD, daß nicht wenig Taubstumme einzelne Strecken der Skala hören. Die Defekte in der Wahrnehmung der Skala fanden sich am oberen und unteren Ende derselben, oder es zeigten sich außerdem Lücken inmitten der Skala. Durch Vergleich der so ermittelten Tongehörreste mit dem noch bestehenden Gehör für einzelne Vokale und Konsonanten zeigte BEZOLD, daß Sprachverständnis noch vorhanden ist, wenn das Gehör für die Strecke b^1 bis g^2 der Skala erhalten ist. Der Nachweis solcher Hörreste ist freilich bei kleinen Kindern nicht mit Sicherheit zu erbringen und auch bei Erwachsenen ungemein schwierig und zeitraubend.

Behandlung. Eine wirkliche Heilung von Hörstörungen, die bereits zur Taubstummheit geführt haben, ist nicht möglich. Jedoch gelingt es nicht selten, die Hörstörung zu bessern, wenn sie nur zum Teil auf einer Labyrinthkrankung und zum anderen Teil auf einer heilbaren Mittelohrerkrankung beruht. Es ist deshalb auf das energischste zu fordern, daß jedes schwerhörige oder taube Kind so schnell wie möglich in ohrenärztliche Behandlung gebracht wird. Die Gleichgültigkeit der Eltern und leider auch vieler Ärzte gegen Ohrenkrankheiten hat hier unendlich viel Schaden gestiftet. Besonders bei den durch Scharlach verursachten Mittelohrerkrankungen, die leicht auf das Labyrinth übergehen, könnte durch frühzeitige sachverständige Behandlung ein trauriges Schicksal von vielen Kindern abgewendet werden. Bei manchen Taubstummen erweisen sich Hörübungen (URBANTSCHITSCH) insofern nützlich, als sie zwar nicht das Gehör bessern, wohl aber die Aufmerksamkeit auf Schalleindrücke anregen.

Die folgende Darstellung der Geschichte und der Art des Taubstummenunterrichts ist größtenteils KUSSMAULs Buche: „Die Störungen der Sprache“ wörtlich entnommen.

Mit dem Unterrichte der Taubstummen muß frühzeitig begonnen werden, wenn es gelingen soll, sie dem sprachlichen Verkehr mit ihren vollsinnigen Mitmenschen zuzuführen und ihnen damit eine geistige Entwicklung zu sichern.

Daß dies möglich ist, erkannte als erster der spanische Benediktiner PEDRO DE PONCE (1570). Seinen Bestrebungen schlossen sich an der englische Geistliche JOHN WALLIS (1653), der Schweizer Arzt JOHANN KONRAD AMMAN (1692), der lange in Amsterdam wirkte, und der portugiesische Jude PAREIRA (1745). Mit durchgreifendem Erfolge aber unternahm erst der Abbé CHARLES MICHEL DE L'ÉPÉE in Paris (1771) die schwierige Aufgabe, der er sein ganzes Leben und Vermögen weihte: die Taubstummen sprechen zu lehren. Sein Unterricht beschränkte sich indes auf die Gebarden- und Schriftsprache, und die Bemühungen seiner Nachfolger in Frankreich (Abbé SICARD u. a.) galten wesentlich nur der Verbesserung der auf dieses Ziel gerichteten Lehrmethoden.

Der sächsische Schulmeister SAMUEL HEINICKE (1729—90), angeregt durch die Schrift AMMANS: *Surdus loquens, seu methodus qua, qui surdus est, loqui discere possit*, Amstelo, 1692, löste das höchste Problem des Taubstummenunterrichts, das dem Freunde dieser Unglücklichen vorgelegt werden konnte, ihnen nicht nur Schrift und Pantomime, sondern auch das laute und tönende Wort zu verschaffen, mit bewunderungswürdiger Einsicht und Energie; er entstammte sie wirklich. Seine Unterrichtsmethode stellt man als die deutsche der französischen, die auch in England heute noch die herrschende ist, gegenüber. Sie hat sich in Deutschland trotz aller Angriffe allgemein Eingang verschafft und ist durch seine Schüler ESCHKE, REICH, den Taubstummen TEUSCHER u. a. zu einem hohen Grade der Ausbildung gelangt.

Es leuchtet ein, daß die deutsche Methode zwei ungeheure Vorzüge vor der französischen voraus hat: 1. Der Taube, der sich der Lautsprache bemächtigt hat, wird erst

¹ SCHWARZ: „Erbliche Taubheit“. Leipzig: Georg Thieme 1938.

dadurch der Welt ganz wiedergegeben, indem er sich mit den Hörenden verständigen kann, ohne daß diese erst die Gebärdensprache erlernen müssen.

2. Die Lautsprache als Gymnastik der Lungen und Luftwege fördert nicht nur die Ausbildung dieser Organe, sondern kräftigt dadurch auch die ganze Konstitution.

Der Unterricht ist immer ein doppelter: 1. Ein intellektueller. Er zielt auf die Bildung und Verbindung von Begriffen, die aus sinnlichen Anschauungen abstrahiert werden, anfangs mit Hilfe deutender und zeichnender Gebärden, weiterhin von Schrift- und Lautworten, wobei methodisch vom Einfachen zum Zusammengesetzten fortgeschritten wird.

2. Ein mechanischer. Er zielt auf die Bildung von artikulierten Lauten und Wörtern. Man lehrt die Tauben, den Sprechenden die Wörter am Munde abzusehen, die mimischen Lautbilder zu erfassen und nachahmend nachzubilden. Der Erfolg der Nachahmung der gesehenen Lautbewegungen wird gesichert durch tastende Wahrnehmung der Exkursionen des Brustkorbes und der Vibrationen des Kehlkopfes, die das Sprechen begleiten. Allmählich lernen sie die Atmungs-, Stimm- und Artikulationsbewegungen richtig zusammenzufügen.

Die intellektuelle und mechanische Schulung gehen so bis zu einem gewissen Grade unabhängig voneinander vonstatten, aber Intelligenz und Sprache greifen doch, wie beim Sprechlernen der hörenden Kinder, allmählich ineinander und verflechten sich innigst.

Der Unterricht geschieht in Taubstummenanstalten (Internaten) oder in Taubstummenschulen (Externaten). Je größer ein Internat ist, desto schlechter pflegen die in ihm erreichten Erfolge zu sein, da die Insassen zu wenig Gelegenheit haben, das Gelernte im Verkehre mit Vollsinnigen zu üben.

Je nach ihrer intellektuellen und mechanischen Begabung, dem ganzlichen oder teilweisen Verlust des Gehörs, der mehr oder minder wohlgeratenen Bildung der Sprachwerkzeuge und dem Alter, in dem sie in die Anstalten kommen, gewinnen die Taubstummen eine mehr oder minder große Redefertigkeit. Immer entbehrt ihre Rede des Wohllautes und der Akzentuierung, die nur die Kontrolle des Gehörs zu verleihen imstande ist. Sie hat immer etwas Monotones, Syllabierendes, Hartes, Bellendes und allzu Lautes.

Haben Taube einen Rest von Sprachgehör (s. S. 230), so kann dieser beim Sprechenlehren mit großem Vorteil ausgenutzt werden. Solche partiell Taube sollten stets besonders, nicht aber mit den gänzlich Gehörlosen zusammen unterrichtet werden (BEZOLD).

Leider verlernen nicht wenige Taubstumme nach dem Verlassen der Anstalt die Sprache wieder und helfen sich mit Gebärden und mit der Schriftsprache. Durch wiederholte Nachhilfkurse in der Anstalt muß dem vorgebeugt werden.

IX. Anhang.

1. Die gehörverbessernden Apparate.

Wie die Taubstummen müssen die der Sprache mächtigen dauernd Schwerhörigen und Tauben lernen, dem Sprechenden die Worte vom Munde abzulesen. Der hierzu nötige Unterricht liegt vorzugsweise in den Händen von Taubstummenlehrern.

Von hörverbessernden Apparaten sind zunächst solche zu nennen, die eine Störung in der Schallzuleitung mindern oder beseitigen. Hierher gehören trichterförmige Röhrchen, die dazu dienen, einen durch senilen Kollaps, Narbenzug oder Geschwulstdruck verschlossenen Gehörgang offen zu halten.

Ferner sei auf das bereits S. 132 besprochene sog. künstliche Trommelfell hingewiesen.

Um den Schall dem Ohre besser zuzuleiten, hat man von alters her durch Anlegen der Hohlhand die Ohrmuschel nach vorn gedrängt und gleichsam vergrößert. Auch hat man Hörschalen verfertigt, die der angelegten Hand nachgebildet sind und dauernd hinter dem Ohre getragen werden.

Von sog. Hörrohren ist der DUNKERSCHE Hörschlauch am meisten im Gebrauche. Er besteht aus einem 1 m langen und 2—3 cm weiten, steifen, aber biegsamen Schlauche. Dieser trägt an einem Ende einen durchbohrten Ansatz, den der Schwerhörige in den Gehörgang steckt, und am anderen Ende einen Trichter, in welchen hineingesprochen wird. Wird der Schall, wie hier, durch eine Röhre fortgepflanzt, so nimmt bekanntlich seine Intensität erst in enormer

Entfernung merklich ab. Das in den DUNKERSchen Schlauch Gesprochene wird deshalb von dem Schwerhörigen ebensogut verstanden, wie das gleichlaut direkt in sein Ohr Gesprochene. Wir können also den Nutzen des Apparates in jedem Falle genau vorhersagen.

Der DUNKERSche Schlauch erleichtert nur den sprachlichen Verkehr zwischen dem Schwerhörigen und einem anderen Menschen. Von Horrohren, die alle Schalleindrücke, welche im Verkehre, in Gesellschaften, in Kirchen, im Theater und in Konzerten vorkommen, sammeln und verstärkt dem schlechten Ohre zuführen sollen, gibt es eine große Menge. Über den Nutzen eines jeden solchen Instrumentes läßt sich im einzelnen Falle niemals etwas Bestimmtes voraussagen, sondern allein der Versuch kann darüber entscheiden.

Dasselbe gilt von den elektrischen Hörapparaten und Hörverbesserungsgeräten. Von diesen gibt es zwei verschiedene Arten: Bei den einen wird der verstärkte Schall dem schwerhörigen Ohr durch Luftleitung, bei den anderen durch Knochenleitung (Knochentelefon) zugeführt. Bei gewissen Fällen von Schwerhörigkeit leisten diese elektrischen Hörapparate sehr Gutes. Um die Patienten vor Enttäuschungen zu bewahren, ist ihnen zu empfehlen, vor Anschaffung eines elektrischen Hörapparats sich durch eine fachärztliche Untersuchung Klarheit darüber zu verschaffen, ob eine merkliche Verbesserung des Gehörs zu erwarten ist.

Bisweilen richten die Hörapparate auch Schaden an, indem ihre häufige und lang dauernde Anwendung Ohrensausen hervorruft oder wenn es schon vorhanden ist, steigert; so besonders bei der Otosklerose.

2. Die schwerhörigen Schulkinder.

Für den Unterricht taubstummer Kinder ist, wie wir S. 230 gesehen haben, in allen Kulturländern längst gesorgt; dagegen hat man erst seit 1898 begonnen, dem Unterrichte schwerhöriger Kinder die nötige Aufmerksamkeit zu schenken, um ihn nutzbringend gestalten zu können (A. HARTMANN).

Es ist für Eltern und Lehrer nicht immer leicht, die Schwerhörigkeit der Kinder zu erkennen; sie wird oft für Zerstretheit, träumerisches Wesen, Unaufmerksamkeit und nicht selten sogar für Ungezogenheit oder mangelhafte geistige Veranlagung gehalten. Begreiflich sind solche Irrtümer, wenn wir bedenken, daß schwerhörige Kinder, die ernstlich bemüht sind, dem Unterrichte zu folgen, schnell ermüden und dadurch die Fähigkeit verlieren, ihre Aufmerksamkeit den Worten des Lehrers weiter zuzuwenden. Hier kann die Anstellung von otiatrisch ausgebildeten Schulärzten segensreich wirken. Jedenfalls ist dafür zu sorgen, daß alle schwerhörigen oder der Schwerhörigkeit verdächtigen Kinder einer sachverständigen Untersuchung und, wenn nötig, Behandlung zugeführt werden.

Die Zahl der Schwerhörigen ist unter den Schulkindern größer als unter den Erwachsenen, weil im Kindesalter die Hyperplasie der Rachenmandel häufig zu Schädigungen der Ohren führt, die nach Eintritt der Pubertät zurückgehen oder ganz verschwinden. Auf diese späte Besserung des Gehörs kann man aber nicht immer warten, wenn solche Kinder mit Nutzen am Unterricht teilnehmen sollen. Die ursachliche Erkrankung im Nasenrachenraume muß also beseitigt werden, wodurch die Schwerhörigkeit alsbald verschwindet.

Viel geringer ist die Zahl der unheilbar schwerhörigen Schulkinder. Ist die Schwerhörigkeit nicht stark, so genügt es oft, die Kinder wie die Kurzsichtigen auf die vorderste Bank zu setzen und sie anzuhalten, stets auf den Mund des Sprechenden zu sehen. Bei hochgradig Schwerhörigen genügt auch das nicht; außer mechanischem Schreiben lernen sie nur sehr wenig, und ihre geistige Entwicklung bleibt mangelhaft, so daß sie nicht über die untersten Klassen hinauskommen und schließlich nicht viel besser daran sind, wie nicht unterrichtete

Taubstumme. Das vielfach beliebte Auskunftsmittel, solche Kinder in Hilfsklassen für Schwachbefähigte oder gar in Idiotenanstalten zu verweisen, bedeutet eine schwere Schädigung für sie, denn für Schwachbefähigte ist ein ganz anderer Unterricht nötig, als für lediglich Schwerhörige, deren normale geistige Fähigkeiten erhalten und weitergebildet werden müssen.

Auf Betreiben HARTMANNs hat man deshalb, zuerst in Berlin, besondere Klassen für Schwerhörige eingerichtet, in welchen höchstens 15 Schüler aufgenommen werden. Der Lehrer kann sich da mit jedem einzelnen beschäftigen und ihn im Absehen vom Munde geradeso wie in den Taubstummenanstalten unterweisen. In manchen Fällen genügt freilich auch dieser Klassenunterricht nicht; dann muß man den Einzelunterricht versuchen, ehe man sprechende Kinder in die Taubstummenanstalt verweist.

3. Die Begutachtung von Ohrenkranken.

Daß die Begutachtung von Ohrenkranken eingehende spezielle Kenntnisse erfordert, ist selbstverständlich.

Nicht jeder Arzt, der das Ohr zu untersuchen gelernt hat, ist imstande, alle schwierigen bei der Begutachtung Ohrenkranker auftauchenden Fragen zu beantworten.

Die für den Beurteilten folgenschwere Frage, ob ein Gehörleiden in dem behaupteten Grade besteht, oder übertrieben oder gar simuliert wird, kann in vielen Fällen nur ein sehr erfahrener Spezialist entscheiden.

Wenn also der gewissenhafte Allgemeinpraktiker fast jedes Gutachten über Ohrenkranke dem Spezialisten zuschieben wird, so ist doch in vielen Fällen seine Tätigkeit und der Bericht über seine Feststellungen und Beobachtungen von der größten Bedeutung. Die Frage, ob eine Schädigung des Ohres auf eine Verletzung oder auf eine nicht traumatische Erkrankung zurückzuführen ist, kann oft nur der Befund in den ersten Tagen nach der wirklich oder angeblich erfolgten Verletzung entscheiden. Diesen Frühbefund zu erheben ist aber in der Regel, und auf dem Lande fast immer, nur der Allgemeinpraktiker in der Lage; bis der Spezialist hinzukommt, kann jeder Anhalt für die richtige Beurteilung verwischt sein.

Auch für den Spezialisten sehr schwierig ist die Beurteilung der Beteiligung des schallempfindenden und des statischen Apparates bei den traumatischen Neurosen (s. S. 225).

Für die Beurteilung der Erwerbsfähigkeit von Ohrenkranken lassen sich etwa folgende allgemeine Regeln aufstellen. Alle frischen Verletzungen des Mittelohres und des Labyrinthes, sowie alle akuten fieberhaften Mittelohrentzündungen erfordern Bettruhe, machen also den Kranken zunächst vollständig arbeitsunfähig. Nach Abschluß des Heilverfahrens ist die Frage nach einer vorübergehenden oder dauernden Minderung der Erwerbsfähigkeit zu beantworten. Es kommen dabei im wesentlichen in Betracht: die einseitige oder beiderseitige Schädigung, der Grad der Hörstörung und gelegentlich auch lästige oder gar schlafstörende subjektive Gerauschempfindungen, sowie Schwindel und Gleichgewichtsstörungen, ferner die Möglichkeit oder Unmöglichkeit, mit schlechtem oder fehlendem Gehöre einen Arbeitsplatz zu finden, endlich der Beruf des Geschädigten und die Frage, ob

ihm nach Bildung, Alter und Arbeitsgelegenheit das Ergreifen eines anderen Berufes, dem er etwa noch genügen könnte, zugemutet werden darf. Musiker, ferner Schauspieler, die den Souffleur hören müssen, können ihren Beruf nicht mehr ausüben, wenn sie schwerhörig geworden sind. Dagegen werden viele Arbeiter durch ein schlechtes Gehör, ja sogar durch einseitige völlige Taubheit in ihrem Erwerbe nicht merklich beeinträchtigt. Zu ihnen gehören manche Handwerker, viele in der Hausindustrie Beschäftigte und manche Landarbeiter. Einseitige Gehörstörungen können jedoch in manchen anderen Betrieben zu erheblicher Erwerbsminderung führen, wenn der Arbeiter auf Zurufe oder Signale achten, oder gar die Richtung, aus welcher diese kommen, ohne weiteres erkennen muß. Schlafstörende subjektive Geräuschempfindungen setzen die Erwerbsfähigkeit stark herab. Schwindelerscheinungen bedingen in allen Berufen, die ein sicheres Gehen, Stehen oder gar Klettern erfordern, wie z. B. bei Maurern, Dachdeckern, Anstreichern, Schornsteinfegern, Eisenbahnschaffnern, Pferdekehnechten völlige Erwerbsunfähigkeit. Von Wichtigkeit ist weiter die Kenntnis der gesetzlichen Vorschriften für die Prüfung der Führer von Kraftfahrzeugen. Nach der Kraftfahrzeug-Verordnung vom 10. Mai 1933 wird verlangt, daß derjenige, der den Führerschein erlangen will, mit jedem Ohr allein Umgangssprache auf mindestens 5 m verstehen muß. Wird diese Grenze auf einem oder beiden Ohren nicht erreicht, so ist durch einen Ohrenarzt festzustellen, ob der zu Untersuchende die Fähigkeit zur Wahrnehmung und Beurteilung der Hörzeichen des Straßenverkehrs (Hupensignale, Klingelzeichen der Straßenbahnen und Radfahrer) und die Fähigkeit zur Wahrnehmung der Schallrichtung dieser Hörzeichen in ausreichendem Maße besitzt.

Über die Beurteilung der Militärdiensttauglichkeit von Ohrenkranken bestehen ausführliche Bestimmungen, die am besten in der Schrift: „Ärztliche Anweisung zur Beurteilung der Kriegsbrauchbarkeit bei Kriegsmusterungen und anderen militärärztlichen Untersuchungen im Kriege“ nachgelesen werden (Verlag „Offene Worte“, Berlin W 35).

Ganz besonders hohe Anforderungen an die Funktionstüchtigkeit des Hör- und Gleichgewichtsapparates werden naturgemäß bei der Prüfung auf Fliegertauglichkeit gestellt.

Seit 1936 unterliegt auch die in Betrieben der Metallbearbeitung und -verarbeitung entstehende hochgradige Berufsschwerhörigkeit (Kesselschmiedetaubheit, s. S. 214) der Entschädigungspflicht, da sie gesetzlich als Berufskrankheit gilt.

Die Häufigkeit der otitischen Erkrankungen des Schädelinhaltes hat früher alle und jetzt noch viele Lebensversicherungsgesellschaften veranlaßt, allen Leuten mit bestehenden, ja sogar solchen mit abgelaufenen Ohreiterungen die Aufnahme zu verweigern. Dieses allzu strenge Verfahren war vor etwa 40 Jahren noch berechtigt; heutzutage sind wir jedoch recht wohl imstande, harmlose chronische Mittelohreiterungen, z. B. die einfachen Schleimhauteiterungen im vorderen unteren Teile der Paukenhöhle (s. S. 144), von den gefährlichen zu unterscheiden. Auch trockene Trommelfellperforationen, sofern sie nicht randständig sind, bringen kaum je eine Gefahr für das Leben, weil Rezidive einer Mittelohreiterung bei bestehender zentraler Trommelfellperforation fast stets schnell, leicht und ohne Komplikationen heilen. Bei den mit Verschuß der Trommelfellperforation geheilten Otitiden und Mastoiditiden der Erwachsenen ist nach Ablauf etwa eines halben Jahres kein Rezidiv und keine sonstige schädliche Folge mehr zu erwarten; es ist also gar kein Grund für die früher fast ausnahmslos erfolgende Abweisung solcher Geheilten durch die Versicherungsgesellschaften einzusehen.

4. Die erbliche Taubheit und das Gesetz zur Verhütung erbkranken Nachwuchses.

Da nach dem Gesetz zur Verhütung erbkranken Nachwuchses jeder Arzt verpflichtet ist, Erbkrankte der Sterilisierung zuzuführen, seien hier einige Ausführungen über die erbliche Taubheit bzw. Schwerhörigkeit angeschlossen. Diese Ausführungen sind dem Referat entnommen, das ALBRECHT auf der Tagung

der Gesellschaft Deutscher Hals-Nasen-Ohrenärzte in Würzburg 1934 über diese Frage erstattet hat¹.

Zu diskutieren ist die Frage bei folgenden Arten von Taubheit bzw. Schwerhörigkeit:

1. Otosklerose. — 2. Kretinische Schwerhörigkeit und Taubheit. — 3. Hereditäre Innenohrschwerhörigkeit und Taubheit. — 4. Recessive Taubstummheit

Für die Otosklerose kommt nach ALBRECHT die Zwangssterilisierung nicht in Betracht, dagegen ist man bei Frauen, bei denen nachgewiesen ist, daß durch vorangegangene Geburten das Gehör sich erheblich verschlechtert hat, so daß bei weiteren Schwangerschaften völlige Ertaubung zu erwarten ist, zur Sterilisierung berechtigt

Bei der kretinischen Taubheit bzw. Taubstummheit kommt nach ALBRECHT eine Zwangssterilisierung ebenfalls nicht in Frage. Zwar spielen bei dem Kretinismus idiotypische Einflüsse eine nicht unwesentliche Rolle, doch ist er, streng genommen, kein erbliches Leiden, weil die schädigende Noxe der endemischen Struma von der Umwelt her auf den Organismus einwirkt

Die hereditäre Innenohrschwerhörigkeit und Taubheit, deren anatomisches Substrat in Mißbildungen der Schnecke beruht, vererbt sich nach ALBRECHT einwandfrei dominant. Besteht bei dem zu beurteilenden Patienten nur ein leichter Grad von hereditärer Innenohrschwerhörigkeit und ist die Erkrankung in seiner Familie immer nur in leichterer Form aufgetreten, so kann von einer Sterilisierung abgesehen werden; ist er aber taubstumm und finden sich in der Aszendenz ebenfalls Taubstumme oder hochgradig Schwerhörige, so ist die Sterilisierung zu empfehlen

In jedem Fall ist nach ALBRECHT die Sterilisierung bei der sporadischen oder recessiven Taubstummheit vorzunehmen. Diese beruht anatomisch auf einer Aplasie des Hornerven vom Kerngebiet bis zu seiner Endausbreitung in der Schnecke.

Um die Weiterverbreitung der sporadischen Taubstummheit zu verhüten, genügt es aber nicht, die recessiv Tauben unfruchtbar zu machen, sondern es muß auch verhindert werden, daß die große Zahl der nichttaubstummen latenten Erbträger die Anlage zu dieser Erkrankung weiter vererben. Dies ist nur möglich durch Vermeidung von Verwandtenehen in solchen Familien, in denen Fälle von recessiver Taubstummheit nachgewiesen sind. Nach ALBRECHT sollte eine Verwandtenehe in Familien mit Taubstummheit auch dann vermieden werden, wenn eine Verwandtschaft erst im 10. Glied (also gemeinsamer Ur-ur-ur-Großvater) besteht. Es ist Sache des Hausarztes und der Eheberatungsstellen, im Interesse der Volksgesundheit hier für die nötige Aufklärung zu sorgen.

Die Beurteilung, ob eine angeborene oder eine erworbene Taubstummheit vorliegt, kann außerordentlich große Schwierigkeiten machen, in vielen Fällen kann deshalb letzten Endes nur der Facharzt, dem alle Untersuchungsmethoden zur Verfügung stehen, die Entscheidung fallen.

¹ Näheres über die Frage der erblichen Taubheit findet sich auch in der Monographie von SCHWARZ: „Erbte Taubheit“. Leipzig: Georg Thieme 1935.

Die Krankheiten der Nase und ihrer Nebenhöhlen.

Allgemeiner Teil.

Anatomische Vorbemerkungen.

I. Die Nasenhöhle.

Die Nasenhöhle stellt einen nach vorn und hinten offenen Hohlraum dar, welcher durch die in der Medianebene liegende Nasenscheidewand in zwei normalerweise symmetrische Hälften geteilt wird. Der vordere Teil der Nasenhöhle, der Vorhof (Vestibulum) wird von den hautig-knorpeligen Nasenflügeln umschlossen. Der Vorhof geht an der Apertura piriformis in die Haupthöhle, die eigentliche Nasenhöhle über, die von knöchernen Wänden umgeben ist und durch die Choanen mit dem Nasenrachenraum in offener Verbindung steht.

Das knöcherne Nasengerüst. An der Bildung des knöchernen Nasengerüsts beteiligen sich der Oberkiefer mit seinem Stirnfortsatz, das Siebbein, das Tränenbein, das Nasenbein und das Stirnbein mit seinem Oberkieferfortsatz.

Von innen her gesehen, stellen sich die einzelnen Wände der Nasenhöhle folgendermaßen dar:

Die untere Wand der Nasenhöhle, der Nasenboden, wird durch den harten Gaumen (Gaumenplatte des Oberkiefers und horizontale Platte des Gaumenbeines), die obere Wand, das Dach der Nasenhöhle durch das Nasenbein, das Stirnbein, die Lamina cribrosa des Siebbeines und die vordere Wand der Keilbeinhöhle gebildet. Die seitliche Wand der Nasenhöhle ist am kompliziertesten gebaut. Sie setzt sich zusammen aus der medialen Wand der Kieferhöhle, dem Tränenbein, dem Stirnfortsatz des Oberkiefers, der Lamina papyracea des Siebbeines, der senkrechten Platte des Gaumenbeines und dem Flügelfortsatz des Keilbeines. Von der seitlichen Wand entspringen auf jeder Seite außerdem drei, fast horizontal verlaufende Knochenspannen, die Nasenmuscheln. Die untere Muschel ist ein selbständiger Knochen, die mittlere und obere Muschel sind Teile des Siebbeines. In der mittleren Muschel finden sich häufig kleinere oder größere Hohlräume (Siebbeinzellen).

Die mediale Wand der Nasenhöhle bildet die Nasenscheidewand (Septum nasi). Im vorderen Teil ist das Septum knorpelig (Cartilago quadrangularis), im hinteren Teil wird es von zwei Knochen gebildet, dem Pflugscharbein (Vomer), das sich vom Choanalrande am Nasenboden entlang nach vorn bis fast zum Naseneingang hinzieht und das Keilbein mit dem harten Gaumen verbindet, und der vom Nasendach herabsteigenden Lamina perpendicularis des Siebbeines.

Durch das Vorspringen der Nasenmuscheln in die Nasenhöhle wird diese in verschiedene Räume unterteilt: Den Spalt zwischen der unteren Muschel und dem Nasenboden bezeichnet man als unteren Nasengang. In diesen mündet unter dem vorderen Drittel der unteren Muschel der Tranennasengang. Zwischen unterer und mittlerer Muschel liegt der mittlere Nasengang mit den Mündungen der Ausführungsgänge der Nebenhöhlen I. Ordnung. Zu diesen zählt man die Kieferhöhle, die Stirnhöhle, die vorderen und die mittleren Siebbeinzellen, während man die hinteren Siebbeinzellen und

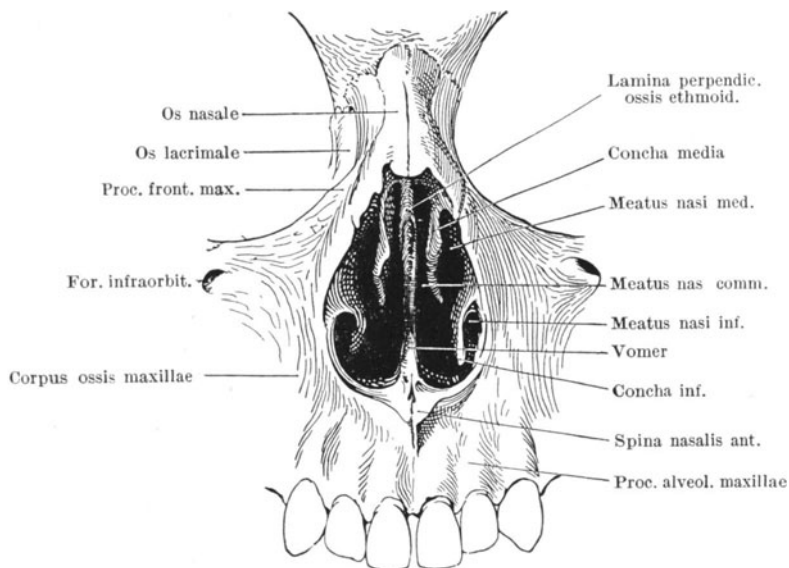


Abb. 153. Apertura piriformis und Skelet der Nase von vorne gesehen. (Nach CORNING)

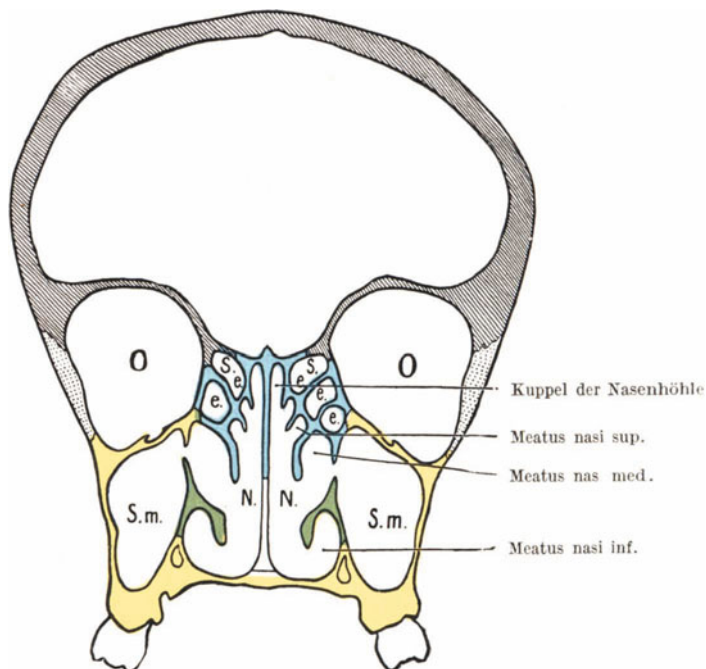


Abb 154. Frontalschnitt durch den Schädel. (Halbschematisch) Ossa frontalia schraffiert; Ossa jugalia punktiert, Ossa maxillaria gelb; Os ethmoidale blau; Ossa turbinalia grün, Vomer weiß O Orbita; S.m. Sinus maxillaris; S.e. Sinus ethmoidales; N.N. Nasenhöhle. (Nach CORNING)

die Keilbeinhöhle als Nebenhöhlen II. Ordnung bezeichnet. Betrachtet man am Knochenpräparat nach Zurückklappen der mittleren Nasenmuschel den mittleren Nasengang, so sieht man an seiner lateralen Wand einen von vorn oben

nach hinten unten verlaufenden, nach vorn leicht konvexen, etwa 2—3 mm breiten Gang, den sog. Hiatus semilunaris. Nach vorn wird dieser Gang von einer vom Siebbein entspringenden schmalen Knochenleiste, dem Processus uncinatus, nach hinten von einer, höckerig in den mittleren Nasengang vorragenden Siebbeinzelle, der Bulla ethmoidalis, begrenzt. Der Hiatus semilunaris erweitert sich an seinem unteren Ende trichterförmig zum Infundibulum ethmoidale. An dieser Stelle liegt der Ausführungsgang der Kieferhöhle (Ostium maxillare). Im oberen Teil des Hiatus semilunaris, unter dem Vorderrande der mittleren Muschel, finden wir das nasale Ende des

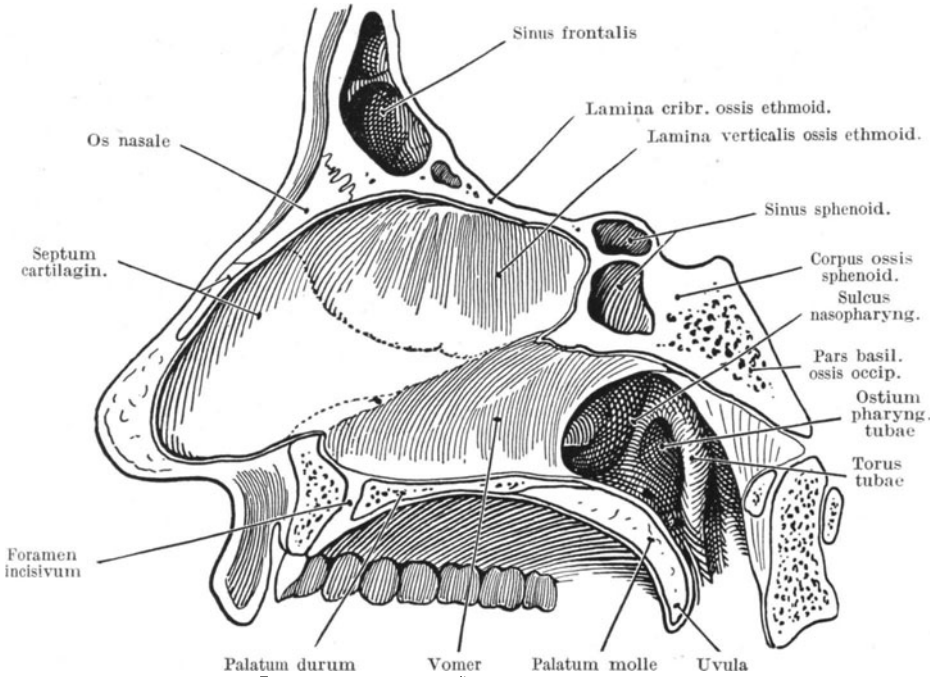


Abb. 155. Zusammensetzung des Septum nasi. (Nach CORNING)

Ausführungsganges der Stirnhöhle (Ductus nasofrontalis). Außerdem münden in den Hiatus mehrere vordere und mittlere Siebbeinzellen. In den oberen Nasengang, der zwischen der mittleren und der häufig nur als schmale, wenig hervorragende Knochenleiste ausgebildeten oberen Muschel liegt, münden die hinteren Siebbeinzellen. Der Ausführungsgang der Keilbeinhöhle (Ostium sphenoidale) liegt über der oberen Muschel, nahe dem Septum und nur wenige Millimeter vom Nasendache entfernt. Den zwischen mittlerer und oberer Muschel einerseits und Septum andererseits gelegenen schmalen Raum bezeichnet man als Riechspalt (Rima olfactoria).

Die Schleimhautauskleidung der Nasenhöhle. Der dicht am Naseneingang gelegene Teil des Naseninneren ist infolge einer hier vorhandenen Umschlagfalte der äußeren Nasenhaut von Epidermis ausgekleidet, in diesem Bezirk finden sich Talgdrüsen und Haare. Dann folgt eine aus Plattenepithel und Zylinderepithel bestehende Übergangszone, die weiterhin in die eigentliche Nasenschleimhaut übergeht. An dieser Nasenschleimhaut unterscheiden wir zwei Bezirke, die Regio olfactoria und die Regio respiratoria. Die Regio olfactoria erstreckt sich auf die Oberfläche der oberen Muschel, den oberen Teil

der mittleren Muschel und den gegenüberliegenden Bezirk der Nasenseidewand. In diesem Teil der Nasenschleimhaut befindet sich die Endausbreitung der durch die Lamina cribrosa in die Nase eintretenden Fasern des Nervus olfactorius. Dementsprechend weist die Schleimhaut hier neben tubulösen Drüsen ein spezifisches Sinnesepithel auf, in welchem man drei Arten von Zellen, die Riechzellen, die Stützzellen und die Basalzellen unterscheidet. Die ganze übrige Nasenschleimhaut, also der weitaus größere Teil derselben, wird als Regio respiratoria bezeichnet und weist ein mehrschichtiges, flimmerndes Zylinderepithel auf. Die Schleimhaut der Regio respiratoria ist in ihren einzelnen Bezirken verschieden dick, am dicksten ist sie an den Muscheln und hier wieder besonders am vorderen und hinteren Ende derselben. Durch Einlagerung großer, kaverner Venen mit reichlicher glatter Muskulatur und elastischen Fasern ist die Schleimhaut im Bereich der Vorder- und Hinterenden und des freien Randes der unteren und mittleren Muscheln in Schwellkörper umgewandelt. Durch mechanische, thermische, chemische und psychische Reize kann sich der Fullungszustand dieser Schwellkörper rasch verändern, und das Nasenlumen kann sich dadurch auf reflektorischem Wege stark verengern oder erweitern.

Die Blutversorgung der Nasenschleimhaut erfolgt hauptsächlich durch die aus der Arteria maxillaris interna stammende und aus dem Foramen sphenopalatinum in die Nasenhöhle eintretende Art. sphenopalatina. Außerdem beteiligen sich an der arteriellen Blutversorgung des Naseninneren noch die aus der Art. ophthalmica stammenden Art. ethmoid. ant. und post. und die Arteria nasopalatina. Der Abfluß des venösen Blutes aus dem Inneren der Nase geschieht in die Vena facialis anterior und die Vena ophthalmica. Ein besonders dichtes Venennetz findet sich an der Nasenseidewand, nahe dem Naseneingang am sog. Locus Kieselbachii. Da diese Stelle sehr leicht Verletzungen mit dem bohrenden Finger ausgesetzt ist, stellt sie eine häufige Quelle für Nasenblutungen dar. Die Nasenschleimhaut weist ein tieferes und ein sehr starkes oberflächliches Lymphgefäßnetz auf; dieses letztere dient dazu, der Respirationsluft die nötige Feuchtigkeit zu verleihen. Die aus der Nase abfließenden Lymphbahnen ergießen sich zum Teil in die submaxillaren Drüsen, zum Teil in die tiefen seitlichen Halsdrüsen. Von großer klinischer Bedeutung ist es, daß die Lymphbahnen des oberen Teils der Nase in Kommunikation mit dem Subdural- und Subarachnoidalraum stehen.

Die sensible Nervenversorgung des Naseninneren erfolgt aus dem 1. und 2. Ast des Trigemini.

II. Die Nasennebenhöhlen.

An die Nasenhaupthöhle schließen sich seitlich die mit ihr durch enge Ostien verbundenen, paarig angeordneten Nasennebenhöhlen an. Durch diese Ostien setzt sich die Schleimhautauskleidung der Nasenhaupthöhle kontinuierlich in die Nebenhöhlen fort. Normalerweise ist die Schleimhautauskleidung der Nebenhöhlen dünn-mucös, sie kann aber auch dicker, „hyperplastisch“ sein. Die Pneumatisierung der Nasennebenhöhlen geht von der Nasenhaupthöhle aus. Die Formgestaltung der Nasennebenhöhlen ist ebenso wie der Pneumatisierungszustand des Warzenfortsatzes von verschiedenen Faktoren abhängig. Mit der Frage der Pneumatisation der Nebenhöhlen hat sich besonders VAN GILSE befaßt. Die Ursache einer mangelhaften Entwicklung der Nasennebenhöhlen (Pneumatisationshemmung) kann einmal im Knochen, weiter aber auch in der Schleimhaut, die den Knochen resorbiert und so die Pneumatisierung einleitet und durchführt, gelegen sein. Die Resorptionskraft der Schleimhaut

kann infolge einer konstitutionell bedingten Minderwertigkeit der Schleimhaut gering sein; sie kann aber auch durch entzündliche Einflüsse abgeschwächt sein. Je früher im Lebensalter die Schleimhaut von einem entzündlichen Prozeß befallen wird, desto stärker wird sich dies auf die Ausbildung der Nasennebenhöhlen auswirken. Ähnlich wie bei der Pneumatisierung des Warzenfortsatzes wirken also auch bei der Pneumatisierung der Nasennebenhöhlen genotypische und paratypische Faktoren zusammen.

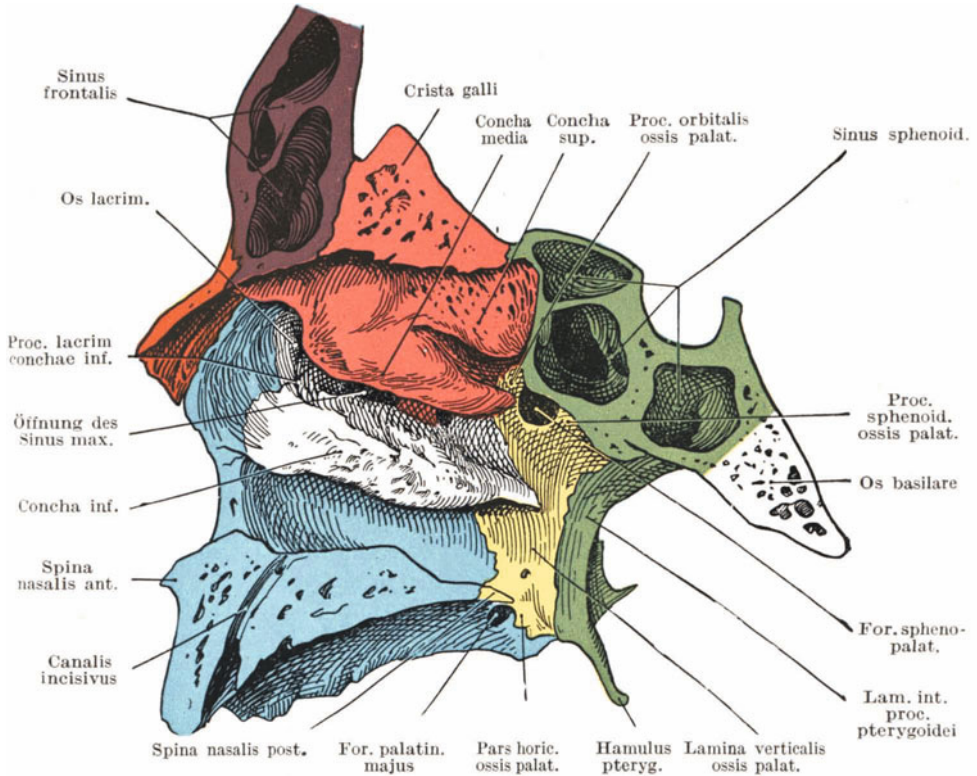


Abb 156. Skelet der lateralen Wand der Nasenhöhle, von innen gesehen. Os nasale orange; Os maxillare blau; Os ethmoid. rot; Os frontale violett; Os palatinum gelb; Os sphenoid. grün; Os lacrimale weiß; Os turbinale weiß; Os basilare weiß. (Nach CORNING.)

Daß bei der Entwicklung der Nasennebenhöhlen der erbliche Faktor eine wesentliche Rolle spielt, dafür spricht auch die von SCHWARZ und von LEICHER festgestellte Übereinstimmung der Größe und Form der Nasennebenhöhlen bei einigen Zwillingen.

1. Die Kieferhöhle. Sie ist die größte der Nasennebenhöhlen. Bei der Geburt stellt sie nur einen engen Spalt dar und vergrößert sich erst stärker nach dem Durchbruch des Milchgebisses. Bis dahin ist sie von Zahnkeimen und Spongiosa angefüllt. Die Größe und Form der Kieferhöhle schwankt auch beim Erwachsenen beträchtlich. Ihre mediale oder nasale Wand ist nur im unteren Teil dick, sonst ist sie größtenteils dünn, im mittleren Nasengang meist stellenweise nicht knöchern, sondern bindegewebig. Im mittleren Nasengang findet sich außer dem normalen Ostium maxillare oft noch eine weiter nach hinten gelegene zweite Öffnung nach der Nase zu, ein Ostium accessorium. Vorn

und lateral grenzt die Kieferhöhle an den Mundvorhof und an das Gesicht, oben an die Orbita, unten an den Alveolarfortsatz des Oberkiefers. Hier reicht sie bis an die Wurzeln der vier hintersten Zähne heran. In seltenen Fällen ist die Kieferhöhle durch Scheidewände unterteilt („gekammerte Kieferhöhle“)

2. Die Stirnhöhle grenzt vorn an die Stirn, hinten an die vordere Schädelgrube (Stirnhirn) und unten an die Orbita. Bei der Geburt fehlt sie noch ganz, erst etwa vom 4.—6. Jahr ab ist ein Lumen vorhanden, das sich im 1. und 2. Jahrzehnt allmählich noch weiter vergrößert. Oftmals bestehen starke Unterschiede in der Größe zwischen rechter und linker Stirnhöhle, sie kann auch bei Erwachsenen einseitig oder beiderseitig ganz fehlen. Die knöcherne Trennungswand zwischen den beiden Stirnhöhlen liegt häufig nicht in der Medianebene, so daß die eine Stirnhöhle sich erheblich über die Medianlinie hinaus ausdehnt. Durch von der hinteren Wand ausgehende Leistenbildungen entstehen oft Nischen und Buchten. Auch kommen „gekammerte Stirnhöhlen“ vor. Der Ausführungsgang liegt am inneren unteren Winkel der Stirnhöhle und führt durch den Ductus nasofrontalis in den vorderen, oberen Teil des mittleren Nasenganges.

3. Die Siebbeinzellen liegen zwischen Stirnhöhle und Keilbeinhöhle. Medial grenzen sie an die Nasenhöhle, lateral an die Augenhöhle, oben an die vordere Schädelgrube und unten an die Kieferhöhle. Bei stark entwickeltem Siebbeinlabyrinth dehnen sich die Zellen oftmals weit hinter die Orbita aus und liegen oft nahe am Sehnerven. Die vorderen und mittleren Siebbeinzellen münden in den mittleren, die hinteren Siebbeinzellen in den oberen Nasengang.

4. Die Keilbeinhöhle liegt im Keilbeinkörper. Sie bildet mit ihrer unteren Wand einen Teil des Nasen-Rachendaches. In der oft sehr dünnen vorderen Wand liegt der Ausführungsgang der Höhle, das Ostium sphenoidale. In der seitlichen Wand der Keilbeinhöhle befindet sich der Canalis caroticus mit der Carotis und dem Sinus cavernosus. Diese laterale Wand grenzt an die hinteren Siebbeinzellen und an den Sehnerven. Oben grenzt die Keilbeinhöhle an die vordere Schädelgrube, an die Sella turcica mit der Hypophyse und an das Chiasma nervi optici. Die Größe der Keilbeinhöhle ist individuell außerordentlich verschieden, manchmal stellt sie nur eine kleine Vertiefung in dem im übrigen aus Spongiosa bestehenden Keilbeinkörper dar, in anderen Fällen füllt sie den ganzen Keilbeinkörper aus, so daß sie von ihrer Umgebung nur durch ganz dünne Knochenwände getrennt ist. Genau wie bei der Stirnhöhle bestehen oft starke Asymmetrien zwischen rechter und linker Höhle dadurch, daß die Scheidewand nicht in der Medianlinie steht.

Aus dieser, in den Gesichtschädel eingebetteten Lage der Nasenhaupthöhle und der kompliziert gebauten Nasennebenhöhlen ergeben sich folgende klinisch wichtige

Beziehungen zur Nachbarschaft:

Augen. An die Orbita grenzt von unten her die Kieferhöhle, von oben die Stirnhöhle und von innen und oben her das Siebbeinlabyrinth. An den Nervus opticus reichen die hinteren Siebbeinzellen und die Keilbeinhöhle heran. **Tränenapparat:** Der am Tränenbein und im Sulcus lacrimalis gelegene Tränensack grenzt damit an die Nase und an das Siebbein, der Tränen-nasengang verläuft in der seitlichen Nasenwand, oft von Siebbeinzellen umschlossen, und mündet in den unteren Nasengang.

Zähne. Die oberen zweiten Prämolaren- und ersten und zweiten Molaren stehen zu der Kieferhöhle dadurch in nachbarlicher Beziehung, daß sie mit ihren Wurzeln an den Kieferhöhlenboden heranreichen; manchmal springen

die Wurzeln geradezu in das Lumen vor und sind dann von der Kieferhöhle nur durch eine papierdünne Knochenschicht getrennt.

Gehirn. An die Dura der vorderen Schädelgrube grenzen das Nasendach mit der Lamina cribrosa des Siebbeins, weiterhin von unten und vorn her das Siebbein die Stirnhöhle und die Keilbeinhöhle. Ferner besteht eine

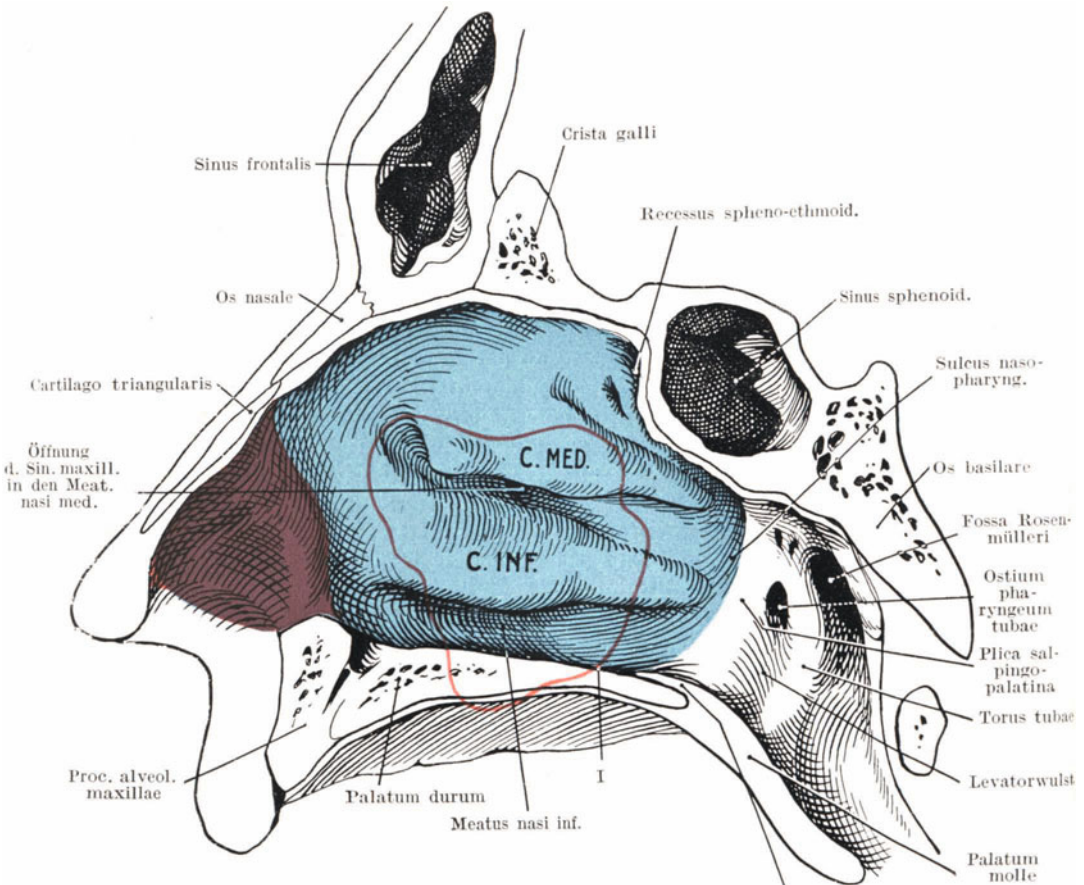


Abb. 157 Laterale Wand der rechten Nasenhöhle Vestibulum nasi braun, innere Nasenhöhle blau; I Projektion der Umrisse des Sinus maxillaris rot. (Nach CORNING)

Verbindung zwischen der Nase und dem Subarachnoidalraum des Stirnhirns durch die perineuralen Lymphspalten der durch die Lamina cribrosa hindurchtretenden Fasern des Nervus olfactorius.

Ohren. Auch das Mittelohr hat innige Beziehungen zu Nase und Nebenhöhlen dadurch, daß die Ohrtrumpete in den seitlichen Nasenrachenraum nahe der unteren und mittleren Nasenmuschel mündet. Infolgedessen können sich Schwellungen der Muscheln, Verengungen der Nase durch Septumverbiegungen, Eiterungen der Nasennebenhöhlen mit und ohne Polypenbildungen ungünstig auf das Mittelohr auswirken.

Zur topographisch-anatomischen Orientierung möge eine Reihe von instruktiven Abbildungen (Abb. 153—158 und 198—207) dienen.

Die Gesamtheit der Nasennebenhöhlen nimmt einen beträchtlichen Teil des Gesichtsskelets ein (Abb 154 und 199) und erstreckt sich unter dem Boden der vorderen Schadelgrube von der Stirne bis unter den Turkensattel (Abb 199 und 203).

Über die Lage und Ausdehnung der einzelnen Nebenhöhlen, sowie über ihre Ausführungsgänge bzw. Öffnungen geben die Abbildungen Auskunft, und zwar bezüglich der Stirnhöhle (Sinus frontalis) die Abb. 199, 201, 203 und 205, der Kieferhöhle (Sinus maxillaris) die Abb. 154, 199 und 201, des Siebbeinlabyrinthes (Sinus ethmoidalis) die Abb. 158, 199, 200, 201 und 203 und der Keilbeinhöhle (Sinus sphenoidalis) die Abb. 199, 201, 203 und 207. Man erkennt an diesen Bildern, daß die Stirnhöhle, die Kieferhöhle und die vorderen Siebbeinzellen in den mittleren Nasengang, die hinteren Siebbeinzellen und die Keilbeinhöhle in die Riechspalte münden. Ferner beachte man die Asymmetrien, welche durch extramediane gelegene Septen bei den Stirn- und Keilbeinhöhlen vorkommen (Abb 203), sowie die individuell ungemäßen wechselnde und häufig auf beiden Seiten sehr verschiedene Größe der Stirnhöhlen.

Die nachbarlichen Beziehungen der Wurzeln der oberen Backenzähne zu den Kieferhöhlen sind in Abb. 198 dargestellt.

Über die Beziehungen der Stirn-, Kiefer- und Siebbeinhöhlen zur Augenhöhle orientieren die Abb 154 und 202

Die Beziehungen der Nebenhöhlen zur Schadelhöhle sind für die Stirnhöhle aus Abb 199 und 203, für das Siebbeinlabyrinth aus Abb 154, 199 und 200, und für die Keilbeinhöhle aus Abb 201, 203 und 207 erkenntlich

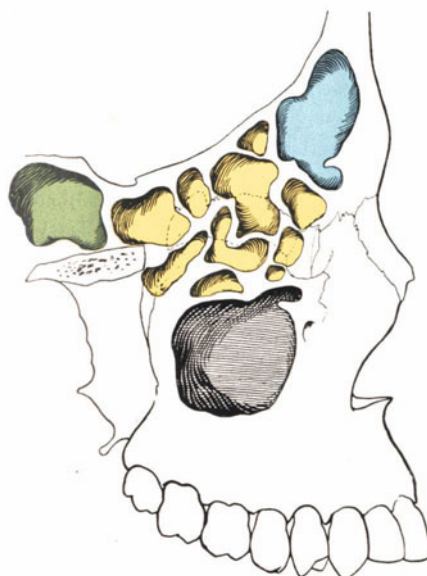

Abb 158 Schema der Anordnung der Sinus paranasales Cellulae ethmoidales gelb, Sinus frontalis blau, Sinus sphenoidalis grün, Sinus maxillaris schraffiert (Nach CORNING)

Physiologische Vorbemerkungen.

Physiologisch kommen der Nase zwei Hauptfunktionen zu. Als Anfangsteil des Atmungsweges dient sie der Respiration, außerdem dient sie als Riechorgan, indem sie die Geruchswahrnehmungen vermittelt. Ferner ist die Sprachbildung von dem Bau der Nase abhängig, da die Nasenhöhle und vielleicht auch die Nebenhöhlen als Resonanzraum für die Stimme und Sprache dienen.

Als Respirationsorgan hat die Nase die Aufgabe, die Atemluft vorzuwärmen, zu durchfeuchten und von Staubbeimengungen zu reinigen. Sie ist durch ihren anatomischen Bau, besonders mit den an ihrer lateralen Wand stark vorspringenden Muscheln und den tiefen Einkerbungen der Nasengänge zur Erfüllung dieser Aufgabe sehr geeignet. Die Nasenschleimhaut erfährt nämlich dadurch eine starke Oberflächenvergrößerung, die durch Vergrößerung der Nasenmuscheln infolge Füllung ihres kaverosen Schwellgewebes je nach Bedarf noch reflektorisch gesteigert werden kann.

Da außerdem die Nase Sitz der Geruchswahrnehmung ist und da diese das Vorhandensein stinkender und damit vieler giftiger Gase in der Atemluft anzeigt, dient die Nase in jeder Beziehung als Schutzorgan für die tieferen Luftwege, ja für den ganzen Organismus.

Ist der Luftweg in der Nase stark verengt oder gar völlig verschlossen, so wird die Nasenatmung durch die Mundatmung ersetzt. Da die durch den Mund eingeatmete Luft nicht richtig vorgewärmt, nicht angefeuchtet und nicht von Staub gereinigt wird wie auf dem längeren und engeren Wege durch die Nase, kommt es bei behinderter Nasenatmung zu Schädigungen der Schleimhäute des Rachens, des Kehlkopfes und der tieferen Luftwege und dadurch häufig zu chronisch-entzündlichen Erkrankungen an diesen Organen.

Ist die Nase stark verengt oder verstopft, so leidet darunter der Wohlklang der Sprache, die Stimme büßt ihre Klangfülle ein, sie ist nicht „tragend“ und klingt tot. Man bezeichnet diese Sprachstörung als *Rhinolalia clausa* (geschlossene Nasensprache), im Gegensatz zu der *Rhinolalia aperta* (offene Nasensprache), die dann auftritt, wenn bei Lähmung des Gaumensegels der Abschluß des Epipharynx gegen den Mesopharynx nicht möglich ist.

Über den Geruchsinn s. S. 338.

Untersuchungsmethoden.

Gang der Untersuchung.

I. Anamnese.

Für die Erhebung der Anamnese bei den Erkrankungen der Nase und ihrer Nebenhöhlen gilt dasselbe, was schon bei den Erkrankungen des Ohres gesagt wurde. Je genauer und eingehender die Anamnese aufgenommen wird, desto leichter und klarer wird die Diagnose. Insbesondere wird man wieder nach der Entwicklung des Nasenleidens (mutmaßliche Ursache; akuter Beginn oder allmähliches, schleichendes Auftreten der Krankheit) und nach früher durchgemachten Nasenerkrankungen fragen. Auch Angaben darüber, ob und was für akute und chronische Infektionskrankheiten der Patient hatte oder noch hat, sind von Wichtigkeit.

Weiter sind Schädigungsmöglichkeiten durch den Beruf des Patienten bei der Beurteilung von Nasenerkrankungen von Bedeutung. Man erkundigt sich ferner nach Schmerzen, Verlegung der Nasenatmung, Geruchstörungen usw.

Wegen der großen Bedeutung, die konstitutionellen Faktoren bei der Entstehung und dem Verlauf entzündlicher Erkrankungen der Schleimhäute der oberen Luftwege zukommt, haben sich die anamnestischen Erhebungen auch auf die Heredität und auf das familiäre Auftreten solcher Erkrankungen zu erstrecken, außerdem ist dabei auch der Gesamthabitus des Kranken zu berücksichtigen (familiäre Neigung zu Katarrhen, Ozaena).

II. Die physikalischen Untersuchungsmethoden der Nase und ihrer Nebenhöhlen.

1. Äußere Besichtigung und Betastung.

Schon allein, um dem Patienten unnötige Schmerzen zu ersparen, weiter aber auch um — besonders Kinder — nicht zu verängstigen, schickt man der Spiegeluntersuchung die äußere Besichtigung und Betastung der Nase und der Nebenhöhlenwände voraus. Man achtet dabei auf Schwellungen im Bereich der äußeren Nebenhöhlenwände; diese Schwellungen sind druckschmerzhaft bei akuten Nebenhöhlenentzündungen, nicht schmerzhaft bei

Tumoren. Man beachtet ferner Schwellungen und Ödeme am Auge, Formveränderungen der Nase selbst (Sattelnase bei tertiärer Lues; flache, an der Wurzel verbreiterte Nase bei Ozaena; Auftreibung der seitlichen Nasenwand bei Polyposis; Folgen von Traumen). Ekzeme am Naseneingang weisen auf chronische Nebenhöhleneiterungen, bei Kindern eventuell auf adenoide Vegetationen hin. Die äußere Besichtigung wird dadurch ergänzt, daß man sich durch Hochheben der Nasenspitze mit dem Daumen den Naseneingang besser sichtbar macht (s. Abb. 159). Besser und schonender als mit dem Nasenspeculum erkennt man dabei Rhagaden, Ekzeme und Furunkel, die oftmals verborgen in der Spitzentasche vorn oben im Vestibulum nasi sitzen. Diese Gegend kann man sich dadurch gut zu Gesicht bringen, daß man einen kleinen, erwärmten Kehlkopfspiegel (mit der Glasseite nach oben) in das Vestibulum einführt.

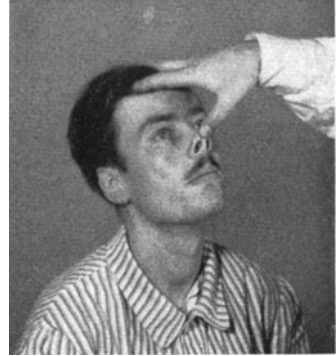


Abb. 159 Hochheben der Nasenspitze.

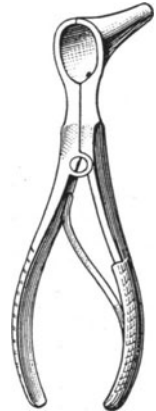
Läßt man den Patienten bei geschlossenem Munde tief atmen, so erkennt man, ob die Nasenflügel normal arbeiten oder ob sie erschlafft sind und dann bei der Inspiration ventilkappenartig an das Septum angezogen werden [Ansaugen der Nasenflügel als Ursache behinderter Nasenatmung (s. S. 266)].

2. Die Spiegeluntersuchung (Rhinoskopie).

Die Besichtigung des Naseninneren geschieht durch die Rhinoskopie unter Anwendung des Stirnreflektors und einer künstlichen Lichtquelle. Über die Beleuchtungstechnik und über das Arbeiten mit dem Stirnreflektor ist bereits bei der Besprechung der Otoskopie (S. 16) das Notwendige gesagt worden; es sei deshalb darauf verwiesen.

Die Rhinoskopia anterior.

Ein tieferer Einblick in die Nasenhöhle ist nur möglich, wenn der Nasenvorhof erweitert und die Nasenspitze angehoben wird. Zu diesem Zweck verwenden wir das Nasenspeculum (s. Abb. 160). Bei Säuglingen reicht zur Erweiterung des Naseneinganges ein mittelgroßer Ohrtrichter aus, oder man verwendet ein Kinderspeculum mit besonders dünnen und schmalen Branchen. Das Speculum wird mit der linken Hand geschlossen und schonend in das Nasenloch eingeführt, die Branchen des Speculums stehen dabei parallel zur Nasenscheidewand. Dann wird das Speculum vorsichtig gespreizt, unter gleichzeitigem Anheben der Nasenspitze. Ein tieferes Einführen des Speculums als bis an die Apertura piriformis ist zwecklos, da nur der häutige Teil der Nase erweitert werden kann, außerdem ist es sehr schmerzhaft. Das zu tiefe Einführen des Speculums erkennt man daher sofort an den Abwehrbewegungen des Patienten. Nun gilt es, das mit dem Reflektor aufgefangene Licht zwischen den gespreizten Branchen des Speculums hindurch richtig in die Nasenhöhle hineinzuworfen. Dazu ist es, genau wie bei der Otoskopie, unbedingt nötig, daß das spiegelnde Auge in der Richtung des Zentralstrahls durch das Reflektorloch durchsieht.

Abb. 160. Nasenspeculum nach HARTMANN. $\frac{2}{3}$.

Da sich die Nasenhöhle mit ihren vielen Spalten und Buchten niemals mit einem Male übersehen läßt, müssen wir bei der Besichtigung der Nasenhöhle systematisch die einzelnen Abschnitte derselben absuchen und uns aus den so

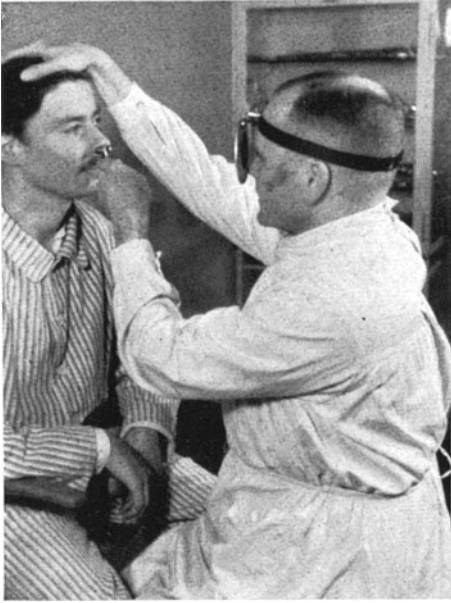

Abb 161. Haltung des Kopfes und des Nasenspekulums bei der Rhinoskopie anterior.

gewonnenen Einzelbildern das Gesamtbild des Naseninneren gewissermaßen mosaikartig zusammensetzen. Man beginnt mit der Betrachtung des Nasenbodens und des unteren Nasenraumes. Zu diesem Zweck neigt man den Kopf des Patienten etwas nach vorne, bewegt denselben mit der auf den Scheitel aufgelegten rechten Hand etwas auf sich zu, indem man gleichzeitig die Lichtstrahlen im Naseninneren von vorn nach hinten gleiten läßt (s. Abb. 161). In dieser Stellung und Blickrichtung erkennt man den Nasenboden, die untere Muschel, den unteren Nasengang und den unteren Septumabschnitt. Bei normal großer unterer Muschel besteht zwischen dieser und dem Septum ein 3—5 mm breiter Spalt, durch welchen hindurch wir einen Teil der hinteren Wand des Nasenrachenraumes überblicken können. Laßt man den Patienten „Kuckuck“ sagen, so sieht man, wie der Levatorwulst hinter der Choane sich nach oben bewegt, und man kann oft auch das Vorrücken des Tuben-

wulstes gegen die Mitte des Nasenrachenraumes sehen. Unsere auf dem Kopf des Patienten liegende Hand beugt nun den Kopf etwas nach rückwärts unter gleichzeitiger Drehung desselben, einmal nach links, dann nach rechts, um

nicht nur tangential an den mittleren Partien vorbeizusehen, sondern um flächenhaft darauf sehen zu können. In dieser Stellung überblickt man an der lateralen Nasenwand den klinisch wichtigsten Teil der Nasenhöhle. Man sieht die mittlere Muschel, deren vorderes Ende etwas weiter hinten liegt als dasjenige der unteren Muschel; außerdem ist es meist kleiner und liegt dem Septum näher. Seine Gestalt ist außerordentlich verschieden, meist hängt es birnenförmig herab, oft auch ist es kugelig und zeigt manchmal eine senkrechte, verschieden tiefe Kerbe (s. Abb. 162).

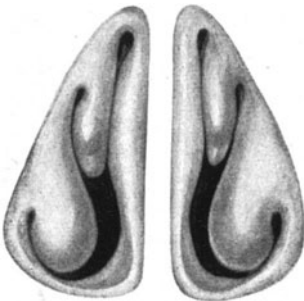


Abb 162. Normales rhinoskopisches Bild.

Die Größe der mittleren Muschel bestimmt die Weite des außen und unten von ihr liegenden mitt-

leren Nasengangs und der zwischen Muschel und Septum liegenden Riechspalte. Man sieht ferner an der lateralen Nasenwand zwischen mittlerer und unterer Muschel den mittleren Nasengang. Am vorderen Ende desselben liegt das Infundibulum, eine Bucht, in welche die (bei der Rhinoskopie aber nicht sichtbaren) Ausführungsgänge der Stirnhöhle, der vorderen und mittleren Siebbeinzellen und der Kieferhöhle münden. Bei Eiterungen in den genannten Nebenhöhlen verdient diese Gegend besondere Beachtung. Lateralwärts vom vorderen

Ende der mittleren Muschel liegt der oft nicht sichtbare, aber manchmal dem Muschelende an Größe gleiche Schleimhautwulst auf dem *Processus uncinatus*. Die Öffnungen der Kiefer- und Stirnhöhle liegen immer über und hinter diesem Wulst.

Hat man sich so einen Überblick über die Verhältnisse an der lateralen Nasenwand verschafft, so dreht man den Kopf etwas nach der entgegengesetzten Seite und betrachtet die Nasenscheidewand. Das Septum ist selten ganz gerade gestellt und selten in seinem Verlaufe eben. Ist es verbogen oder trägt es Leisten oder Dornen, so ist darauf zu achten, ob den Vorsprüngen der einen Seite Höhlungen der anderen Seite entsprechen, oder ob doppelseitige Vorsprünge, also Verdickungen, vorhanden sind.

Oben am Septum, etwa gegenüber dem vorderen Ende der mittleren Muschel, findet sich oft beiderseits eine flache Erhebung, ein weiches Drüsenpolster, das *Tuberculum septi*.

Als dritte Phase der Rhinoskopia anterior folgt nun ein Blick in die zwischen mittlerer und oberer Muschel und Septum gelegene Riechspalte. Zu diesem Zweck beugt man den Kopf stark nach hintenüber, stellt die Branchen des Speculums unter starker Spreizung derselben wieder parallel zum Septum, so daß die Lichtstrahlen annähernd parallel zum Nasenrücken in die Nasenhöhle hineinfallen (s. Abbildung 163). Der obere Nasengang selbst und die obere Muschel sind bei der Rhinoskopia anterior nicht zu sehen.

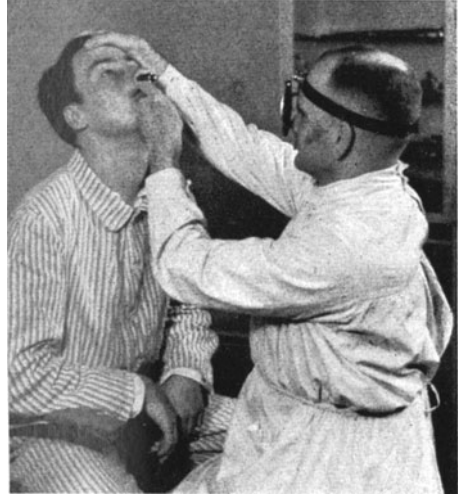


Abb. 163 Haltung des Kopfes und des Nasenspeculums beim Blick in die Riechspalte.

Infolge des oft rasch wechselnden Füllungszustandes des kavernen Schwel lungsgewebes der Nasenmuscheln kann das rhinoskopische Bild des Naseninnern bei wiederholter Untersuchung recht verschieden sein. Mitunter kann man beobachten, daß während der Untersuchung, unter unsern Augen durch den Reiz des eingeführten Nasenspeculums ein reflektorisches An- oder Abschwellen der Muscheln erfolgt, so daß die Nasenhöhle beim Schluß der Untersuchung enger oder weiter erscheint als zu Anfang.

Die Grenzen des Normalen im anatomischen Bild der Nase — sowohl an der lateralen als an der medialen Wand der Nase — sind oft sehr schwer zu ziehen. Die richtige Deutung der endonasalen Befunde bereitet daher weit größere Schwierigkeiten als die Methode der Rhinoskopie selbst. Die Gebilde des Naseninneren zeigen so viele Verschiedenheiten, die noch innerhalb der normalen Breite fallen, daß nur eine reiche Erfahrung mancherlei individuelle Eigentümlichkeiten von krankhaften Veränderungen unterscheiden lehrt.

Die Rhinoskopia media.

Für die Untersuchung des mittleren Nasenganges und der Riechspalte hat KILLIAN eine besondere Methode angegeben, die Rhinoskopia media. Man verwendet dazu ein schmales Speculum mit verlängerten Branchen (s. Abb. 164). Das Speculum wird zunächst geschlossen zwischen mittlere Muschel und laterale Nasenwand eingeführt und dann durch Spreizen der Branchen die mittlere

Muschel nach medial gedrückt. Auf diese Weise entfaltet sich der mittlere Nasengang und er wird dadurch übersichtlicher. Sodann werden die Branchen des Speculums in die Riechspalte eingeführt und die mittlere Muschel wird lateralwärts gedrückt. Dadurch kann man sich die vordere Wand der Keilbeinhöhle und ihr Ostium sichtbar machen. Mitunter kann man dabei auch die Lamina cribrosa sehen. Da diese Untersuchung schmerzhaft ist, muß die Nasenschleimhaut vorher anästhesiert werden.

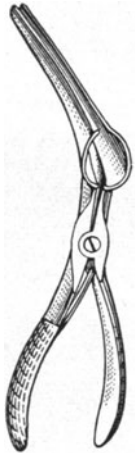


Abb. 164. Speculum für die Rhinoskopie media. (KILLIAN.) $\frac{1}{4}$.

Hindernisse und Schwierigkeiten bei der Rhinoskopie. Der Besichtigung des Naseninneren stehen oft Borken von Ekzemen am Naseneingang oder Krusten von eingetrocknetem Eiter bei Nebenhöhlenerkrankungen im Wege. Da bei deren gewaltsamer Entfernung leicht Blutungen entstehen, müssen die Borken erst mit warmem Wasser oder Öl aufgeweicht werden. Stark entwickelte, durch Eiter und Schleim verklebte Haare am Naseneingang, die sich nicht mit dem Speculum beiseite schieben lassen, werden mit einer Schere abgeschnitten. Auch in der Nasenhöhle selbst vorhandene, oft festhaftende Borken (z. B. bei Ozaena oder bei Nasendiphtherie) weicht man, bevor man sie mit einer Nasentamponzange entfernt, zweckmäßig zuerst auf, in hartnäckigen Fällen mit Hilfe der GOTTSTEIN'schen Tamponade (Ausfüllen der Nase mit Gazestreifen, die mit 3%iger Wasserstoffsuperoxydlösung getränkt sind). Läßt man die Streifen 1—2 Stunden liegen und zieht sie dann vorsichtig heraus, so kommen die Borken mit, ohne daß dabei eine Blutung entsteht. Eiter und Schleim in der Nase, der nicht ausgeschneuzt werden kann, entfernt man durch Auswischen mit einem Wattetupfer, oder bei kleineren Kindern durch Ausblasen mit einem POLITZER-Ballon (die andere Nasenseite dabei aber nicht zuhalten!).

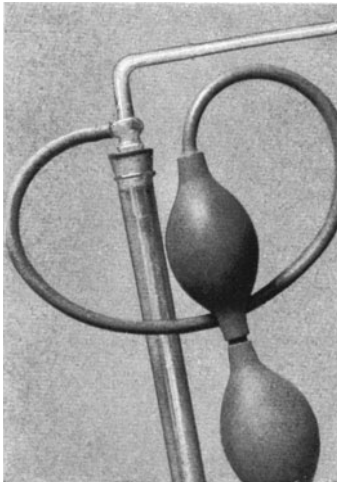


Abb. 165. Nasenspray.

Da in vielen Fällen infolge des engen Baues oder infolge krankhafter Schleimhautschwellungen (Hypertrophie der Muscheln, polypöse Wucherungen) ein guter Überblick über die Verhältnisse im Naseninneren nicht möglich ist, muß die Schleimhaut erst zum Abschwellen gebracht werden. Dies geschieht durch Einsprachen einer 2%igen Pantocainlösung in die Nase, der etwas Adrenalin zugesetzt wird (1 Tropfen „Suprarenin Höchst“ auf 1 ccm Pantocainlösung), mit einem Zerstäuber (s. Abb. 165), oder durch Einlagen von mit dieser Lösung getränkten Wattebäuschchen in die Nase für $\frac{1}{4}$ bis $\frac{1}{2}$ Stunde. Dadurch wird das vorher unklare rhinoskopische Bild oft mit einem Schlage übersichtlich.

Nach erfolgter Anästhesierung der Nase kann man sich den rhinoskopischen Befund ergänzen durch die

Sondierung. Mit einer, den gegebenen Verhältnissen entsprechend dicken Sonde tastet man die als krankhaft verdächtigen Veränderungen in der Nase ab und unterrichtet sich so über ihre Konsistenz, ihren Sitz, ihre Form und ihre Ursprungsstelle.

Die Rhinoskopia posterior.

Diese Methode dient zunächst dazu, uns die hinteren Abschnitte der Nasenhöhle und die Choanen sichtbar zu machen. Wir verwenden sie aber auch dazu, um uns einen Überblick über die Verhältnisse im Nasenrachenraum zu verschaffen. Zur postrhinoskopischen Untersuchung benutzen wir einen kleinen Spiegel, den wir, mit der Spiegelseite nach oben, in den Rachen einführen. Man nimmt dazu die kleineren Nummern der Kehlkopfspiegel, doch muß der Winkel zwischen Stiel und Spiegel sich mehr einem rechten nähern (s. Abb. 284 auf S. 437).

Um die Patienten (besonders Kinder) nicht von vornherein durch plötzliches Einführen des Spiegels zu verangstigen, und um Würgen und Brechreiz zu vermeiden, woran die Untersuchung scheitern kann, wird der Patient an die Einführung von Instrumenten in den Rachen zunächst dadurch gewöhnt, daß man die Untersuchung mit einer Besichtigung der Mundhöhle und des Rachens beginnt. Der Kranke muß den Mund weit öffnen und ruhig und tief atmen, während der Arzt mit einem Zungenspatel (s. Abb. 166) die Zunge sanft niederdrückt und leicht nach vorn zieht. Der Spatel wird ziemlich weit hinten auf




Abb 166 Zungenspatel

dem Zungenrücken aufgesetzt. Dabei werden der weiche Gaumen mit Zapfchen und Gaumenbogen, die Gaumenmandeln und die hintere Rachenwand sichtbar, so daß man sich über die Beschaffenheit und, beim Intonieren, über die Beweglichkeit des Gaumensegels orientieren, sowie die räumlichen Verhältnisse mit Rücksicht auf die Wahl der entsprechenden Spiegelgröße beurteilen kann. Auch vergesse man nicht, den weichen Gaumen mit dem Spatel etwas in die Höhe zu heben, um sich von dem etwaigen Vorhandensein einer starken Tuberositas atlantis zu überzeugen. (Diese Feststellung kann für eine spätere Entfernung der Rachenmandel von Wichtigkeit sein.)

Nach dieser vorbereitenden Untersuchung wird der Nasenrachenspiegel, um das Beschlagen desselben durch die Atemluft zu vermeiden, direkt vor der Einführung angewärmt, indem man ihn, mit der Spiegelseite nach unten, ein paarmal durch eine Spiritusflamme zieht. Man prüft dann mit der Metallseite des Spiegels auf seinem eigenen Handrücken, ob der Spiegel warm genug oder zu warm ist, bei angstlichen Kindern wird dies auf deren eigenem Handrücken oder ihrer Wange demonstriert. Nun wird mit der linken Hand die Zunge mit dem Spatel niedergedrückt und der Spiegel mit der rechten Hand vom linken Mundwinkel des Patienten her über den Zungenrücken hinweg und unter dem Zapfchen hindurch in den Rachen eingeführt, ohne daß dabei mit dem Spiegel der weiche Gaumen, die hintere Rachenwand oder das Zapfchen berührt wird, da sonst sofort ein Würgereflex erfolgt. Dabei ist es zweckmäßig, den Spiegel nicht frei in der Luft zu halten, sondern man sucht sich am besten mit dem kleinen Finger einen Halt an der Wange des Patienten. Auf diese Weise hat man einen besseren Kontakt mit dem Patienten, die Spiegelhaltung wird sicherer und ruhiger und der Spiegel kann leichter hin- und herbewegt und in die richtige Stellung gebracht werden, ohne mit der hinteren Rachenwand in Berührung zu kommen (s. Abb. 167).

Ist das Gaumensegel erschlaft, d. h. hängt es weit entfernt von der hinteren Rachenwand herab, und ist zwischen ihm und dem Zungenrücken genügend Platz, so gelingt die Postrhinoskopie leicht. Ist es aber, wie gewöhnlich, nicht erschlaft, oder bäumt sich die Zunge in die Höhe, so muß erst Platz für den Spiegel geschaffen werden. Die Zunge muß dann mit dem Spatel stärker, aber ohne Gewalt, nach unten und namentlich nach vorn geholt werden. Man darf ihn aber nicht auf die Zungenwurzel aufsetzen, denn das erregt störende Würge-reflexe, sondern auf die Mitte der Zunge, die dann durch eine hebelartige Bewegung des Instrumentes nach vorn und unten gedrängt wird. Der Gaumen wird schlaff, sobald der Kranke eine ungezwungene Haltung einnimmt; hält er den Nacken steif oder verdreht er die Augen krampfhaft, so kontrahiert sich

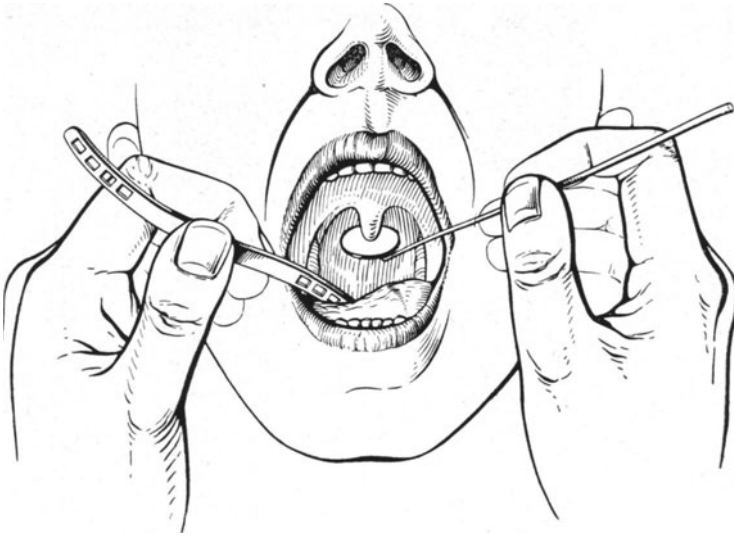


Abb 167. Spiegelhaltung bei der Postrhinoskopie.

der Schlund (Mithbewegung), und die hintere Rhinoskopie wird unmöglich. Ruhiges Zureden und kleine Pausen helfen meist über diese Schwierigkeit hinweg. Erschlafft auch bei ungezwungener Haltung der Gaumen nicht, so lasse man den Kranken nasale Laute, z. B. das französische *on*, intonieren, oder bei offen bleibendem Munde durch die Nase atmen, oder, wenn er das nicht fertig bringt, bei offenem Munde schnüffeln, als ob er etwas riechen wollte. Gelingt die Postrhinoskopie auch so nicht, so kommt man meist zum Ziel, indem man die hintere Rachenwand und den weichen Gaumen durch Bepinseln mit 10%iger oder durch Einsprachen einer 2%igen Pantocainlösung anästhesiert.

Zur genauen Besichtigung des Nasenrachenraumes kann es zuweilen notwendig werden, daß man den Gaumen mit dem Gaumenhaken (Abb. 169) vorzieht. Der fischschwanzähnliche Haken wird so hinter den Gaumen eingebracht, daß die Kerbe den unteren Teil des freien Vomerrandes umfaßt. In dieser Lage wird der Haken durch einen verschiebbaren federnden Bügel, der an die Oberlippe oberhalb der Schneidezähne angepreßt wird, festgehalten. Hierzu ist die Anästhesierung des weichen Gaumens nötig.

Da nun der zu besichtigende Raum groß und der Spiegel klein ist, kann man nicht alles mit einem Male so übersehen, wie es gewöhnlich in den Lehr-

büchern abgebildet wird (Abb. 168). Man gewinnt aber durch Heben, Senken und Seitwärtswenden des Spiegels und leichtes Vorbeugenlassen des Kopfes eine Reihe von Einzelbildern, aus denen man sich das Ganze kombinieren muß. Am besten orientiert man sich, wenn man zuerst den hinteren Rand des

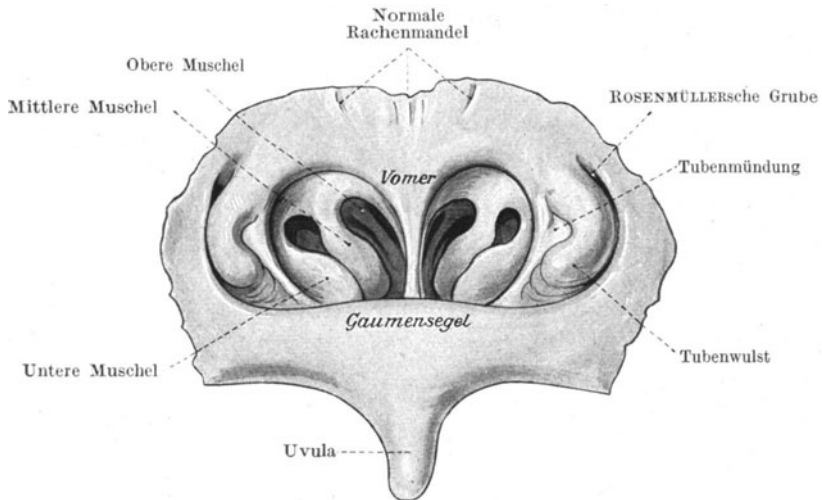


Abb. 168. Normales postrhinoskopisches Bild. (Nach M. SCHMIDT. Krankheiten der oberen Luftwege.)

Vomer aufsucht. Dieser ist leicht zu erkennen, denn er ist das einzige senkrecht gestellte, lange und schmale Gebilde, das man zu Gesicht bekommen kann. Zu beiden Seiten von ihm sieht man in die Choanen und erkennt in diesen die hinteren Enden der mittleren und unteren Muscheln. Seitlich

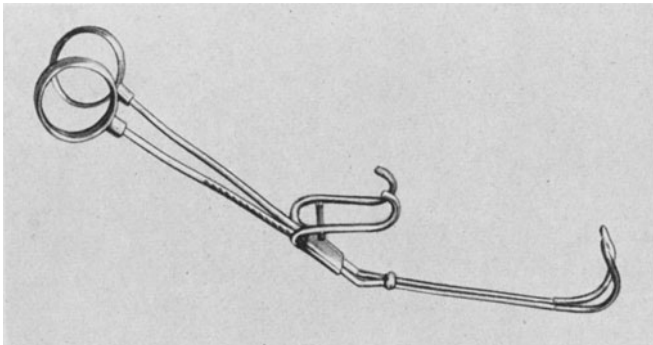


Abb 169 Gaumenhaken.

liegen die Tubenwülste, zwischen ihnen die Tubenöffnung, hinter dem hinteren Tubenwulst jederseits der *Recessus pharyngeus* (ROSENMÜLLERSche Grube). Unterhalb der Choanen sieht man die Rückseite des Gaumensegels und des Zäpfchens. Verfolgt man den Vomer nach oben, so sieht man, daß er sich hier verbreitert. Oberhalb dieser Verbreiterung wird die normale Rachenmandel als flache, durch einige sagittal verlaufende Spalten geteilte Erhebung sichtbar.

Mit der nötigen Geduld und bei guter Übung gelingt die Untersuchung des Nasenrachenraumes auch bei kleinen und widerspenstigen Kindern mit Hilfe der Postrhinoskopie fast immer, so daß die schmerzhaft und rohe Methode der Austastung des Nasenrachenraumes mit dem Finger unnötig wird. Diese Untersuchungsmethode ist nur notwendig und angezeigt bei Verdacht auf einen Tumor zur Feststellung von dessen Konsistenz.

3. Die Untersuchungsmethoden der Nasennebenhöhlen.

Zur Untersuchung der Nasennebenhöhlen kommen außer den bereits beschriebenen Methoden der Rhinoskopie anterior, media und posterior, die zur Feststellung von aus den Nebenhöhlen kommenden Eiterstraßen in der Nase dienen und der Besichtigung und Betastung der äußeren Nebenhöhlenwände, die über etwaige Durchbrüche von Nebenhöhleneiterungen nach außen Aufschluß geben, noch folgende Untersuchungsmethoden zur Anwendung:

- a) Das Ansaugen von Sekret aus den Nebenhöhlen,
- b) die Probepunktion und die Probspülung der Nebenhöhlen,
- c) die Durchleuchtung (Diaphanoskopie) der Nebenhöhlen,
- d) die Röntgenuntersuchung (Radiographie) der Nebenhöhlen.

Auf die unter a, b und c genannten Untersuchungsmethoden wird im speziellen Teil bei der Besprechung der Nebenhöhleneiterungen eingegangen werden (s. S.300). Die Röntgenuntersuchung der Nebenhöhlen wird zusammen mit derjenigen der Nase im folgenden Kapitel besprochen.

4. Die Röntgenuntersuchung der Nase und ihrer Nebenhöhlen.

Mit der fortschreitenden Vervollkommnung der röntgenologischen Untersuchungstechnik ist die Röntgenographie zu einem unentbehrlichen Hilfsmittel bei der Diagnostik der Erkrankungen der Nase und ihrer Nebenhöhlen geworden und hat sich als Glied in der Kette der rhinologischen Untersuchungsmethoden ihren gewichtigen Platz erobert. Wohl wird sie — und es muß dies, um Übertreibungen in der Bewertung vorzubeugen, gleich hier betont werden — für sich allein nie imstande sein, eine sichere Diagnose zu stellen, da anatomische Varietäten zu groben Täuschungen und Verwechslungen mit krankhaften Veränderungen führen können; allein als unterstützende Hilfsmethode wird die röntgenologische Wiedergabe der Nase und ihrer Nebenhöhlen häufig dazu ausersehen sein, in komplizierten Fällen das letzte Wort zu sprechen. Es sei nur erinnert an bösartige Tumoren der Nasennebenhöhlen, bei denen häufig im Beginn der Entstehung weder bei der endonasalen Untersuchung, noch bei der Punktion oder Spülung ein Anhaltspunkt für die Annahme der Erkrankung zu gewinnen ist. Es seien ferner die Fälle von Nebenhöhleneiterungen erwähnt, bei denen der Abfluß des Eiters

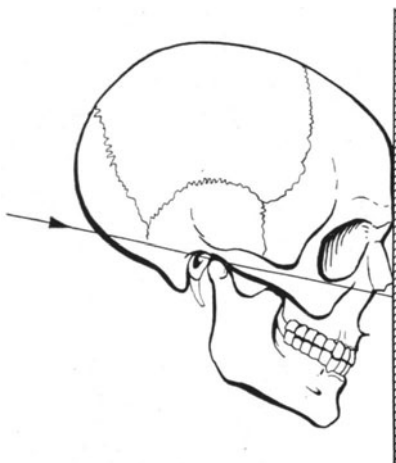


Abb. 170. Occipito-frontale Aufnahmerichtung.

durch Schwellung der Schleimhaut behindert ist, so daß die rhinologische Untersuchung keinen sicheren Anhaltspunkt findet.

Neben der großen diagnostischen Bedeutung soll hier die geringe Belastigung der Patienten und die Gefahrlosigkeit des Verfahrens nicht unerwähnt bleiben.

Auf die Vorteile der Röntgenuntersuchung, besonders auch bei Kindern, die sich gegen Manipulationen in der Nase oft stark sträuben, sei mit Nachdruck hingewiesen. Allerdings müssen hier das Alter der Kinder und die demselben entsprechenden Entwicklungsstadien der Nebenhohlen sorgsam berücksichtigt werden.

Das Röntgenbild verwenden wir in erster Linie bei den entzündlichen Erkrankungen der Nasennebenhohlen, dann aber auch bei den infektiösen Granulationsgeschwulsten (Lues und Tuberkulose) der Nase und ihrer Nebenhohlen, ferner bei den Tumoren, den Verletzungen und den Fremdkörpern der Nase und ihrer Nebenhohlen.

Des Naheren wird auf die klinische Anwendung des Röntgenbildes bei der Besprechung der einzelnen Erkrankungen im speziellen Teil eingegangen werden.

Die Aufnahmerichtungen und das normale Röntgenbild.

a) Die sagittale Schädelaufnahme.

Bei den sagittalen Schädelaufnahmen können wir, je nachdem wir dem Zentralstrahl eine besondere Richtung geben, die einzelnen Gebiete des pneumatischen Systems der Nase verschieden zur Darstellung bringen.

Die occipito-frontale Aufnahme ist die gebräuchlichste Aufnahmestellung. Sie gibt uns eine Übersicht über das gesamte pneumatische Zellsystem der Nase. Sie wird in der Weise ausgeführt, daß beide Stirnhöcker

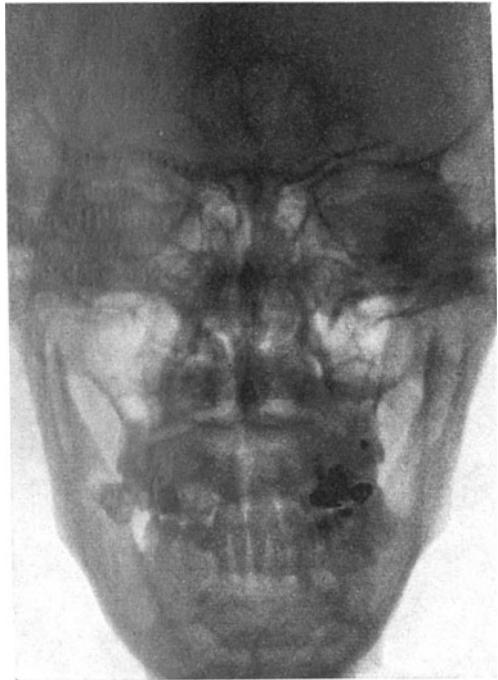

Abb 171 Occipito-frontale Nebenhohlenaufnahme (Erklärung hierzu siehe Abb 172.)

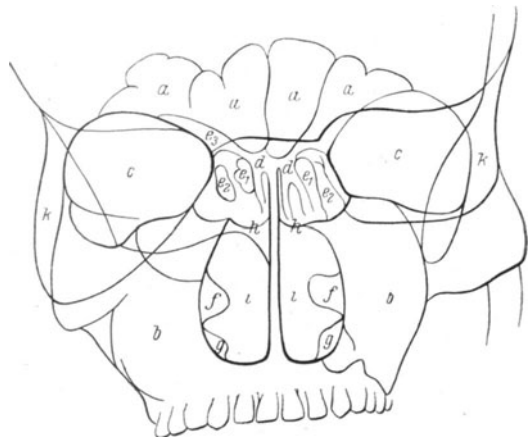


Abb 172 Schema zu Abb 171 a Stirnhöhle b Kieferhöhle c Orbita d Keilbeinhöhle e₁ Vordere Siebbeinzellen e₂ Hintere äußere Siebbeinzellen e₃ Orbitale Siebbeinzelle f Untere Muschel g Nasenboden h Mittlere Muschel i Nasenhauptöhle. k Felsenpyramide und Warzenfortsatz

und die Nasenspitze der Filmkassette platt aufliegen (s. Abb. 170). Der Zentralstrahl durchdringt den Schädel von hinten nach vorn, er tritt etwa querfingerbreit unterhalb der *Protuberantia occipitalis* in den Schädel ein, geht etwa durch die Mitte des Siebbeines und verläßt den Schädel wieder in der Höhe etwa der mittleren Muschel. Die Schläfenbeinpyramide kommt dabei in die Augenhöhle zu liegen und die Halswirbelsäule wird unter die Kieferhöhle verlegt, so daß die Nebenhöhlen frei von störenden Schatten dieser massiven Knochenteile sind.

Deutung des Bildes. Wollen wir uns in dem Gewirr der Linien und Schatten, das uns die Röntgenplatte zunächst darbietet, orientieren, so gehen wir am besten von der Nasenhaupthöhle aus. Sie tritt in der Mitte des Gesichtsfeldes klar hervor. Wir erkennen den senkrecht zum *Processus alveolaris* stehenden Knochenschatten der Nasenseidewand, durch welche die Nasenhöhle in zwei mehr oder weniger symmetrische Hälften geteilt wird. Der Röntgenschat-
 schatten des *Septum narium* zeigt, entsprechend den häufig vorkommenden Verbiegungen und Leistenbildungen, bogenförmige und spitzwinklige Krümmungen. Am Boden der Nasenhöhle sehen wir den prägnanten Schatten des Zahnfortsatzes des Oberkiefers. An der lateralen Begrenzung der Nasenhöhle springen die unteren und mittleren Nasenmuscheln wulstartig in das *Cavum nasi* vor. Um die Nasenhaupthöhle herum gruppieren sich die Nebenhöhlen. Seitlich von der Nasenhöhle liegen die annähernd dreieckig gestalteten Kieferhöhlen. Oberhalb und medial von der Orbita finden

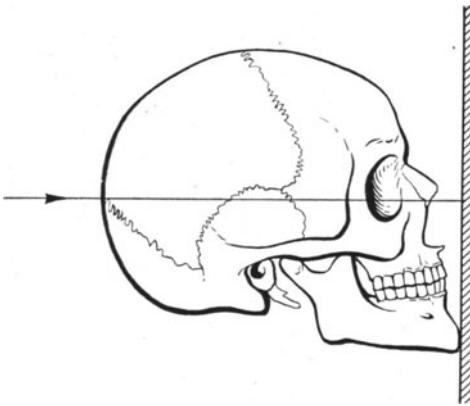


Abb. 173. Occipito-mentale Aufnahmerichtung.

wir die Stirnhöhlen (s. Abb. 171 und 172). Die Größe der Stirnhöhle zeigt individuell außerordentlich starke Schwankungen, und zwar sowohl in ihrer Flächen- als auch in ihrer Tiefenausdehnung. Mitunter sieht man nach lateral weit über die äußere Begrenzung der Orbita und nach oben bis weit in das Stirnbein sich ausdehnende Stirnhöhlen. Durch Leisten, die an der vorderen oder hinteren Wand der Stirnhöhle vorspringen, bekommt die Stirnhöhle im Röntgenbild häufig ein gefächertes Aussehen. Ob eine wirkliche Kammerung einer Stirnhöhle vorhanden ist oder nicht, läßt sich nach dem Röntgenbild meist nicht sagen, da stark vorspringende Leisten an den Wänden der Stirnhöhle sich auf der Platte gleich zeichnen können wie vollkommen ausgebildete Zwischenwände. Die Ausbildung der Stirnhöhle auf beiden Seiten zeigt die weitestgehenden Asymmetrien. Auf der einen Seite kann eine enorm große, mehrkammerige Stirnhöhle, auf der anderen Seite ein nur kleiner Hohlraum vorhanden sein. Auch vollständiges Fehlen der Stirnhöhle auf einer Seite bei guter Ausbildung der anderen kommt gar nicht selten vor. Manchmal fehlt die Stirnhöhle auch auf beiden Seiten ganz.

Das Siebbein finden wir auf der occipito-frontalen Aufnahme zwischen der Augenhöhle und der Nasenhöhle. Bei gut pneumatisiertem *Os ethmoidale* erscheint in dieser Gegend ein unregelmäßiges System von feinen Linien, welche die knöchernen Wände zwischen den einzelnen Zellen des Siebbeinlabyrinthes darstellen.

Die Keilbeinhöhle ist auf der sagittalen Röntgenaufnahme ebenfalls sichtbar, obwohl sie teilweise durch das Siebbein und auch durch die unteren Partien der Stirnhöhle überlagert ist. Wie bei den anderen Nebenhöhlen finden wir auch bei den Keilbeinhöhlen häufig stark asymmetrische Verhältnisse.

Die occipito-mentale Aufnahme hat gegenüber der occipito-frontalen den Vorzug, daß die Kieferhöhle und die Augenhöhle frei von jedem störenden Schatten ist, weil dabei die Felsenbeine und die Schadelbasis noch unter den Boden der Kieferhöhle projiziert werden. Der Zentralstrahl verläuft bei der occipito-mentalen Aufnahme genau in sagittaler Richtung, er dringt etwa quer fingerbreit über der Protuberantia occipitalis in den Schädel ein und geht durch die Mitte der Orbita. Kinn und Nasenspitze des Patienten liegen der Filmkassette auf (s. Abb. 173). Die Stirnhöhlen erscheinen gegenüber ihrer Projektion bei der occipito-frontalen Aufnahme bedeutend vergrößert (s. Abb. 174). Man wird sich deshalb der occipito-mentalen Aufnahmerichtung mit Vorteil dann bedienen, wenn die occipito-frontale ganz kleine oder gar keine Stirnhöhlen zeichnet. Mitunter korrigiert dabei das occipito-mentale Bild die übliche Aufnahme in dem Sinne, daß das scheinbare Fehlen der Stirnhöhle, das die occipito-frontale Projektion zeigt, dadurch vorgetäuscht wurde, daß kleine Stirnhöhlen durch die etwas hoch gelagerte Felsenbeinpyramide vollständig verdeckt wurden.

b) Die bitemporale Schädelaufnahme.

Bei dieser Aufnahme wird der Kopf auf die Seite gelegt, wobei die Ohrmuschel der zu untersuchenden Seite der Kassette fest anliegt. Die Sagittalebene des Kopfes muß genau parallel zur Kassette liegen. Der Zentralstrahl durchdringt den Schädel genau in frontaler Richtung (also parallel zur Stirn), und zwar etwa fingerbreit vor dem Tragus (s. Abb. 175). Bei richtiger Einstellung decken die entsprechenden Nebenhöhlen beider Seiten einander vollständig. Wir sehen die Haupt- und Nebenhöhlen der Nase in seitlicher

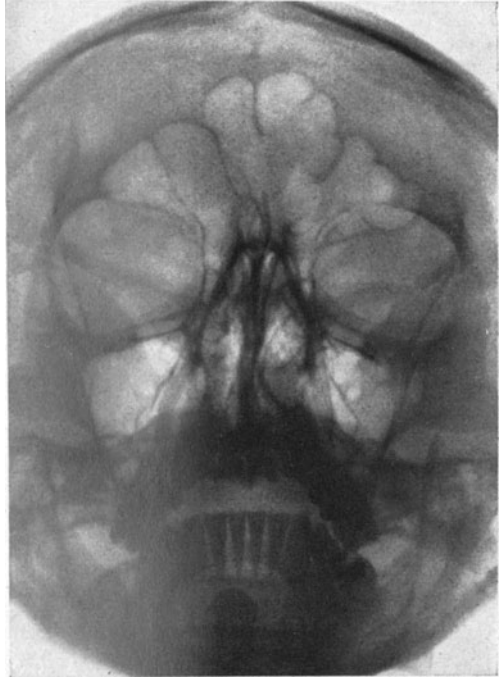

Abb. 174. Occipito-mentale Nebenhöhlenaufnahme (sie ist von derselben Patientin gemacht, von der auch die Abb. 171 stammt).

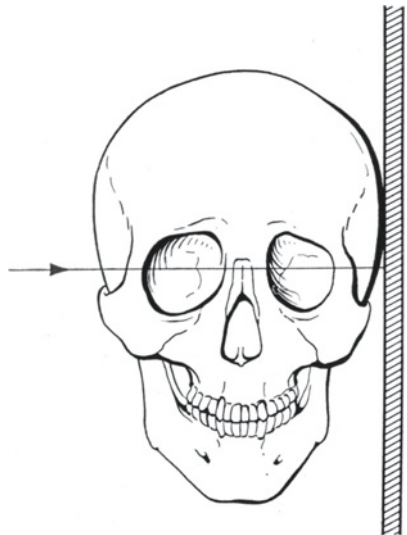


Abb 175. Bitemporale Aufnahmerichtung.

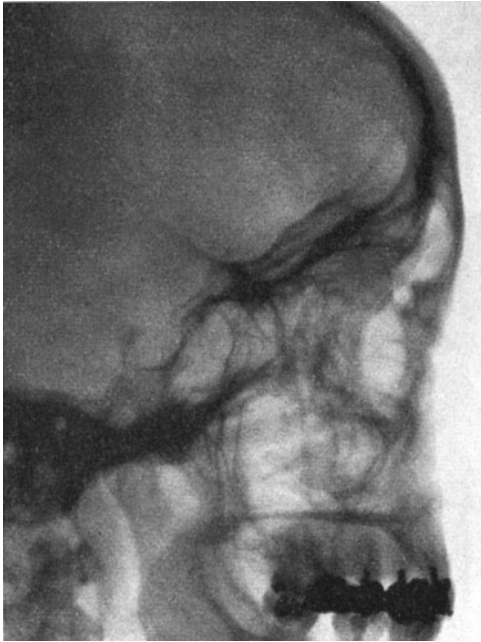

Abb. 176. Bitemporale Nebenhöhlenaufnahme (sie ist von derselben Patientin gemacht, von der auch die Abb. 171 und 174 stammen) (Erklärung zu Abb. 176 siehe Abb. 177)

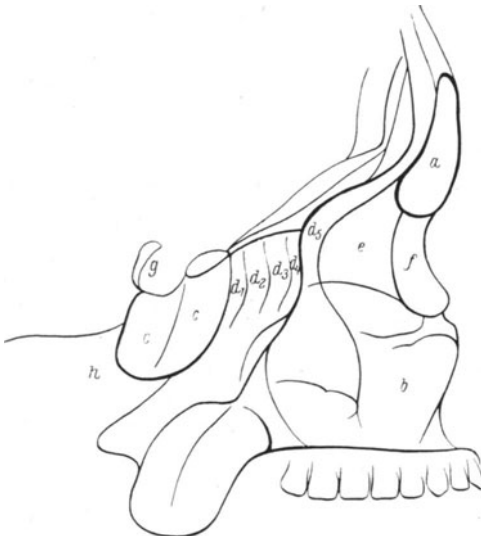


Abb. 177. Schema zu Abb. 176. *a* Stirnhöhle. *b* Kieferhöhle. *c* Keilbeinhöhle. *d*₁—*d*₃ Siebbein *e* Orbita. Nasenbein. *g* Türkensattel. *h* Schlafenbeinpyramide.

Ansicht. Oberhalb des durch Oberkiefer und harten Gaumen gebildeten kontrastreichen Knochenmassivs sehen wir die Kieferhöhle. Dem oberen Rand der Kieferhöhle liegt das Siebbein in seiner ganzen Ausdehnung von vorn nach hinten und von unten nach oben an. Nach hinten zu vom Siebbein finden wir die Keilbeinhöhle. Sie grenzt sich gegen das Siebbein meist durch eine nach vorn konvexe Linie (vordere Wand der Keilbeinhöhle) ab. Die hintere Begrenzung der Keilbeinhöhle wird gebildet durch eine scharfe Linie, die der Türkensattel auf den Film zeichnet. Sehr deutlich ist meist die Dicke der hinteren Wand und des Daches der Keilbeinhöhle zu erkennen. Die bitemporale Aufnahme ist deshalb bei Tumoren des Siebbeins, der Keilbeinhöhle und des Nasopharynx von großer Wichtigkeit, da sie uns darüber Aufschluß geben kann, ob und wie weit ein Tumor schon hirnwärts vorgedrungen ist. Die Stirnhöhle sehen wir nach vorn und oben vom Siebbein und vom Orbitalrand als ovale oder dreieckige Fläche (s. Abb. 176 und 177). Im Gegensatz zu den Sagittalaufnahmen, in denen wir hauptsächlich die Breitenausdehnung der Stirnhöhlen erkennen, gibt uns die bitemporale Aufnahme guten Aufschluß über die Tiefenausdehnung und die Höhe des Sinus frontalis. Auch die Dicke der vorderen Wand läßt sich deutlich erkennen, was für die Vornahme von Operationen von Bedeutung sein kann. Bei Durchbrüchen von Stirnhöhleneiterungen nach innen (Extraduralabsceß, Stirnhirnabsceß, rhinogene Meningitis) kann man mitunter Defekte an der hinteren Wand deutlich sehen.

Der Nachteil der bitemporalen Aufnahme besteht darin, daß die

Nebenhöhlen beider Seiten ineinander projiziert werden, es läßt sich deshalb in den meisten Fällen bei einem vom normalen Befund abweichenden Struktur- bild aus dem planen Röntgenbild nicht sagen, welche Seite erkrankt ist,

außerdem fehlt die Vergleichsmöglichkeit zwischen beiden Seiten. Man macht deshalb die bitemporale Aufnahme von vornherein stereoskopisch, wodurch dieser Nachteil wieder ausgeglichen wird.

Mit den bisher beschriebenen Aufnahmerichtungen kommt man in der Regel bei der Erkennung von krankhaften Prozessen im Bereich der Nase und der Nebenhöhlen aus. Als Ergänzung können in manchen Fällen noch Röntgenaufnahmen in axialer Richtung notwendig werden.

c) Die axiale Schädelaufnahme.

Sie wird entweder in Form der submento-vertikalen Aufnahme oder in Form der axialen Mundaufnahme vorgenommen.

Die **submento-vertikale Aufnahme** wird am hängenden Kopf gemacht. Der Patient liegt auf dem Rücken und neigt den Kopf so weit nach rückwärts, daß

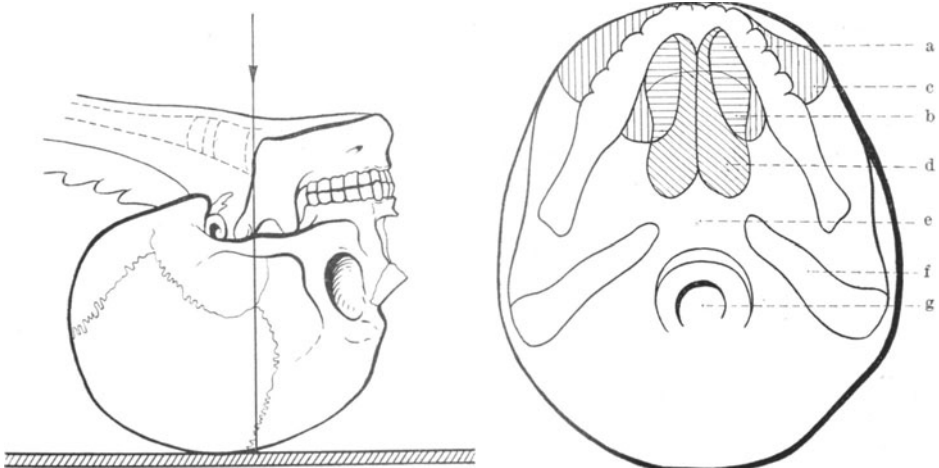


Abb. 178.

Abb. 179.

Abb. 178 Submento-vertikale Aufnahmerichtung.

Abb. 179. Schema zur submento-vertikalen Röntgenaufnahme. a vordere Siebbeinzellen. b hintere Siebbeinzellen. c Kieferhöhle. d Keilbeinhöhle. e Keilbeinkörper. f Felsenbeinpyramide. g Hinterhauptsloch.

die Submentalgegend in der horizontalen Ebene liegt. Der Zentralstrahl geht in axialer Richtung von der Incisura thyroidea zur Mitte des Scheitelbeines und trifft auf die Kassette (s. Abb. 178). Die Deutung des submento-vertikalen Röntgenbildes ist aus der Abb. 179 ersichtlich.

Die **axiale Mundaufnahme** wird zur Darstellung der hinteren Siebbeinzellen und der Keilbeinhöhle vorgenommen (KNICK). Man verwendet dazu die enorale Mundfilmkassette der chemischen Fabrik Heyden. Nach Anästhesierung der hinteren Rachenwand und des weichen Gaumens wird die Kassette soweit als möglich in den Rachen eingeführt und mit den Zähnen festgehalten. Der Patient sitzt und stützt das stark vorgestreckte Kinn auf den Aufnahmetisch, so daß der Kopf stark nach hinten überstreckt wird. Der Zentralstrahl geht von oben axial mitten durch den Schädel in der durch den Scheitel und beide Gehörgänge gelegten Ebene. Das Röntgenbild zeigt zu beiden Seiten neben dem Septum die hinteren Siebbeinzellen und die Keilbeinhöhlen scharf gezeichnet und miteinander vergleichbar, so daß etwaige Verschattungen leicht zu erkennen sind.

d) Die stereoskopische Röntgenaufnahme der Nasennebenhöhlen.

Durch die binokulare Betrachtung stereoskopischer Nebenhöhlenaufnahmen wird die topographische Orientierung wesentlich erleichtert, da darin das Durcheinander der sonst aufeinander projizierten Linien in plastischer Deutlichkeit entwirrt und aufgelöst erscheint. Wir verwenden das Stereobild hauptsächlich zur Erkennung von Frakturen, zur Bestimmung der Lage von Fremdkörpern (Schußverletzungen), sowie zur Lokalisierung und Umgrenzung maligner Tumoren.

Für die Diagnose der Nebenhöhleneiterungen kommen wir im allgemeinen mit der einfachen Röntgenaufnahme aus, nur die bitemporale Aufnahme wird — wie schon oben erwähnt — besser stereoskopisch gemacht. Gelegentlich besitzt das einfache Bild über die stereoskopische Wiedergabe sogar eine gewisse Überlegenheit. Wenn man z. B. bei einer Siebbeinerkrankung das Bild, das man im stereoskopischen Betrachtungsapparat sieht, mit dem einfachen Röntgenbilde vergleicht, so ist man häufig überrascht, daß eine im einfachen Bilde deutliche Verschleierung im Stereobild gar nicht oder nur ganz undeutlich zu erkennen ist. Dies rührt daher, daß wir bei der planen Aufnahme eine Summierung der Schatten sehen, die der krankhafte Inhalt der einzelnen Siebbeinzellen wirft, während wir im stereoskopischen Bilde gewissermaßen jede einzelne Zelle für sich betrachten.

Schließlich sei noch das Röntgen-Schichtaufnahmeverfahren erwähnt, das uns in röntgenologisch schwierigen Fällen mitunter gute Dienste leisten kann.

5. Diagnostische Hilfsmethoden.

Als Hilfsmethoden bei der Diagnostik der Nasen- und Nebenhöhlenerkrankungen kommen weiter zur Anwendung die histologische Untersuchung probeexcidierter Gewebstückchen (bei tumorverdächtigen Wucherungen und bei Ulcerationen in der Nase), die bakteriologische Untersuchung von Sekretabstrichen, die Lumbalpunktion (bei Verdacht auf rhinogene Meningitis), die Blutuntersuchung nach WASSERMANN (bei ulcerativen Prozessen im Naseninneren), die morphologische und bakteriologische Blutuntersuchung, die Blutsenkungsreaktion (bei Verdacht auf Carcinom) und schließlich auch die Urinuntersuchung auf Zucker und Eiweiß.

III. Die funktionelle Untersuchung der Nase.

Die funktionelle Untersuchung der Nase hat sich zu erstrecken auf die Prüfung der Luftdurchgängigkeit, die Prüfung des Geruchssinnes und die Prüfung der Stimm- und Sprachbildung. Aus dem Ergebnis dieser Prüfungen lassen sich oftmals wichtige diagnostische Schlüsse ziehen.

Die Durchgängigkeit der Nase für die Atemluft prüft man in grober Weise dadurch, daß man bei dem Patienten erst das eine, dann das andere Nasenloch zuhält und ihn auffordert, bei geschlossenem Munde Luft einzuzatmen und auf unsere ihm vorgehaltene Hand wieder auszublasen. Oder man läßt den Patienten die Ausblaseluft einmal der rechten, dann der linken Seite gegen ein an den betreffenden Naseneingang gehaltenes Wattestückchen oder einen Seidenpapierstreifen blasen und erkennt dann an dem Unterschied der Ausschlagbewegungen des vorgehaltenen Streifens, welche Nasenseite schlechter durchgängig ist. Nach dem Vorschlag ZWAARDEMAAKERS kann man Unterschiede der Durchgängigkeit der beiden Nasenseiten und Nasenverengerungen

auch an der Größe des Atemniederschlages erkennen, der auf einer vorgehaltenen blanken, kalten Metall- oder Glasplatte entsteht, wenn auf diese ausgeatmet wird. Allerdings läßt sich auch bei dieser Methode nur die Durchgängigkeit der Nase bei der Ausatmung und nicht bei der Einatmung, die sich oftmals anders gestaltet, feststellen.

Eine stark verminderte Durchgängigkeit der Nase erkennt man, besonders nach körperlichen Anstrengungen (kurzer Lauf, 5—10 Kniebeugen oder Liegestütz) an dem charakteristischen Stenosengeräusch. Bei stark behinderter Nasenatmung tritt außerdem beim Schlafen Schnarchen auf.

Der Prüfung der Luftdurchgängigkeit der Nase schließen wir an eine Prüfung des Geruches der Ausatemungsluft des Patienten, und zwar für jede Nasenseite gesondert.

Den Geruchssinn prüfen wir, indem wir (auch wieder für jede Nasenseite gesondert), bei Verschuß der anderen Seite, dem Patienten verschiedene wohl- oder übelriechende, leicht flüchtige Stoffe (Rosenwasser, Kölnischwasser, Lavendel, Terpentinöl, Asa foetida, Teer, Lysoform) vorhalten.

Zur qualitativen und quantitativen Prüfung der Geruchsfähigkeit hat ZWAARDEMAAKER ein Instrument (Olfaktorimeter) angegeben, auf dessen Beschreibung und Anwendung aber wegen seiner Umständlichkeit hier nicht eingegangen werden kann.

Schließlich gehört zur funktionellen Untersuchung der Nase noch die Prüfung auf Störungen der Stimm- und Sprachbildung, die Feststellung der Klangfarbe der Stimme (eventuell vorhandene leichtere oder schwerere Grade von Rhinolalia clausa oder aperta).

Spezieller Teil.

Mißbildungen und Formfehler.

I. Mißbildungen der Nase und ihrer Nebenhöhlen.

Vollständiges Fehlen der äußeren Nase kommt sehr selten, meist zusammen mit mangelhafter Entwicklung der das Knochengerüst der Nase bildenden Knochen des Gesichtsschädels als Bildungshemmung vor (Aprosopie).

Auch die Rüsselbildung (Proboscis lateralis) ist eine sehr seltene Mißbildung.

Häufiger kommen folgende Mißbildungen vor:

a) Nasenspalten.

Man unterscheidet zwei Arten von Nasenspalten, die mediane und die seitliche.

Die mediane Nasenspalte („Doggennase“). Das Charakteristische dieser Mißbildung besteht darin, daß durch Auseinanderweichen des vorderen Septumteiles in zwei Lamellen auf dem Nasenrücken eine mediane Rinne entsteht. Bei schweren Fällen kann eine vollständige Halbierung der äußeren Nase vorhanden sein.

Die seitliche Nasenspalte. Im lateralen Abschnitt der äußeren Nase finden sich Spalt- und Defektbildungen, welche sehr verschiedene Ausmaße annehmen können (teilweises Fehlen des Nasenflügels oder auf die ganze Dicke des Nasenflügels ausgedehnte Spaltung [s. Abb. 180]).

b) Kongenitale Nasenfisteln.

Es handelt sich um seltene Mißbildungen. Die Fistelgänge beginnen auf der Mitte des Nasenrückens, führen nach oben bis an die Nasenbeine oder auch unter diese und endigen stets blind, ohne daß sie mit dem Naseninneren oder mit der Stirnhöhle in Verbindung stehen (s. Abb. 181).

c) Mißgestaltungen der äußeren Nase

können durch exzessives Wachstum einzelner Teile des Nasenskelets und seiner Weichteilbedeckungen entstehen. Derartige Entstellungen sind bekannt als Schiefnase, Höckernase, abnorm große Nase, Plattnase, Nase mit stark herunterhängender Nasenspitze.

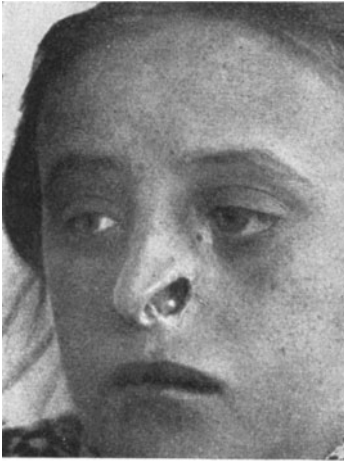

Abb. 180. Angeborene seitliche Nasenspalte.
(Nach STÜTZ.)

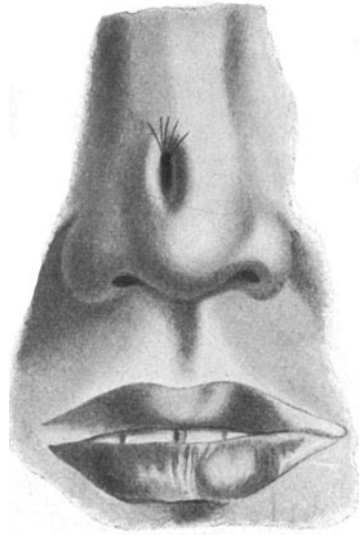


Abb. 181. Angeborene mediane Nasenfistel.
(Fall STEERT.)

d) Fehlen der Nebenhöhlen.

Als Mißbildung ist ferner anzusehen das einseitig oder beiderseitig auftretende Fehlen einzelner Nebenhöhlen (besonders häufig der Stirnhöhle und der Keilbeinhöhle).

e) Zähne in der Nase.

Zu den Mißbildungen kann auch gerechnet werden das Auftreten von Zähnen in der Nase und in der Kieferhöhle. Es ist die Folge einer Verlagerung und Inversion einzelner Zahnkeime oder der Verdrängung überzähliger Zähne (s. Abb. 182).

f) Angeborene Atresien der Nasenöffnungen.

Die vorderen Atresien sind sehr selten angeboren. Es handelt sich um einseitige oder doppelseitige bindegewebige, membranöse Verschlüsse der vorderen Nasenöffnungen. Vereinzelt wurden knorpelige oder knöcherne Einlagerungen in dem verschließenden Diaphragma festgestellt. Die Verschlussmembranen sind im Vestibulum nasi oder am Übergang desselben zum eigentlichen Cavum nasi vom Nasenflügel zum Septum ausgespannt.

Häufiger als angeboren sind die vorderen Atresien die Folge von geschwürigen Prozessen am Naseneingang (Lues, Lupus, Diphtherie) oder von Verätzungen oder Verletzungen. Die Verwachsung liegt meist $\frac{1}{2}$ —1 cm hinter dem Rande des Nasenlochs. Hier stößt die Sonde auf einen blindsack-artigen Verschuß.

Behandlung. Besonders wenn die Atresie beiderseitig ist, ist die operative Beseitigung notwendig. Für gewöhnlich genügt die einfache operative Trennung nicht, da danach meist ein Wiederverwachsen der Wände des Naseneinganges eintritt, vielmehr ist eine möglichst ausgiebige Excision der Verschußmembran mit dem im Bereich der Synchie liegenden Septumteil notwendig. Um Wiederverwachsungen zu verhindern, müssen nach der Operation bis zum Überhäuten der Wundränder dicke Gummidrains in das Nasenloch eingelegt werden.

Die hinteren Atresien (Choanalatresien) sind ebenfalls sehr selten.

Sie können bindegewebig oder knöchern oder gemischt-bindegewebig-knöchern sein und können einseitig oder doppelseitig auftreten (s. Abb. 183).

Diagnose. Beim Erwachsenen und bei größeren Kindern ist die Diagnose meist mit Hilfe der Postrhinoskopie leicht zu stellen. Man sieht die Choane durch eine glatte Wand verschlossen. Bei der Rhinoskopie anterior sieht man die befallene Nasenseite meist voll mit Schleim, der nicht ausgeschnutzt werden kann. Der angeborene doppelseitige Choanalverschluß verrät sich schon beim Neugeborenen durch ausschließliche Mundatmung und durch Störung des Saugens.

Bei Säuglingen mißt man mit der Sonde den Abstand der hinteren Rachenwand vom Rande der Oberlippe, führt dann die Sonde durch den unteren Nasengang ein, bis sie auf Widerstand stößt, mißt dessen Entfernung vom unteren Rande des Nasenloches und vergleicht beide Maße; war die Sonde durch die Nase $1\frac{1}{2}$ —2 cm weniger tief eingedrungen als durch den Mund, so ist die Choane verschlossen. Zugleich läßt die Sondierung erkennen, ob der Verschluß knöchern oder membranös ist. Bei offener Choane kann man die durch die Nase eingeführte Sonde mit dem Finger im Epipharynx fühlen, bei verschlossener natürlich nicht.

Auch mit Hilfe des POLITZERSCHEN Ballons kann man bei kleinen Kindern, die sich schlecht postrhinoskopieren lassen, einen hinteren Nasenverschluß feststellen. Bläst man durch das eine Nasenloch Luft ein und kommt diese zum anderen (natürlich nicht zugehaltenen) Nasenloch nicht heraus, sondern gelangt nur in den Rachen, so muß das letztere hinten verschlossen sein.

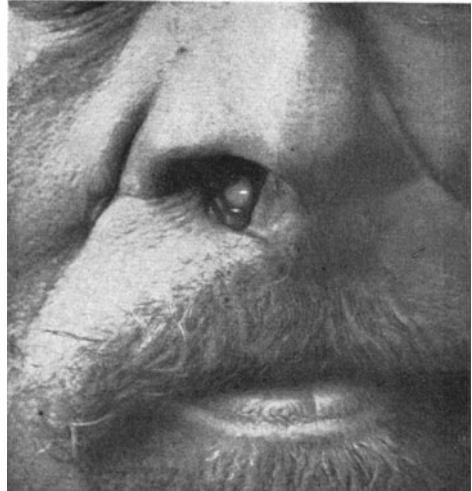


Abb. 182. Nasenzahn

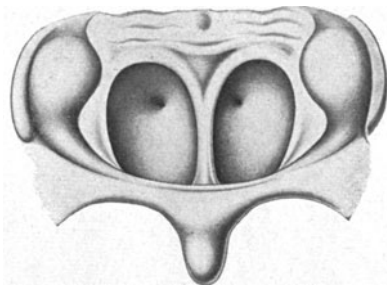


Abb. 183. Postrhinoskopisches Bild einer angeborenen beiderseitigen Choanalatresie. In den Verschußplatten sind symmetrisch gelegene grubige Vertiefungen vorhanden. (Nach ZAUSCH.)

Dringt die Luft auf beiden Seiten nicht in den Rachen hinein, so besteht ein doppelseitiger Choanalverschluß.

Behandlung. Eine doppelseitige Choanalatresie muß wegen der dadurch bedingten vollständigen Verlegung der Nasenatmung und deren Folgen operativ beseitigt werden. Aber auch bei nur einseitigem Verschluß ist die Operation wegen der Gefahr der Entstehung von Nebenhöhleneiterungen angezeigt. Ist ein nur bindegewebiger Abschluß vorhanden, so ist die Operation, die in der Excision der Membran besteht, sehr viel leichter, als wenn der Verschluß knöchern ist. Um Wiederverwachsungen zu verhüten, muß der hintere Rand des Vomer mitentfernt werden. Bei Erwachsenen nimmt man am besten zunächst die submuköse Resektion der Nasenscheidewand vor und entfernt das ganze knöcherne Septum samt dem Vomer. Die operative Beseitigung knöcherner Choanalatresien kann auch vom Munde her nach Spaltung des weichen Gaumens vorgenommen werden.

g) Synechien.

Ob im mittleren Teil der Nasenhöhle angeborene Verwachsungen vorkommen, ist nicht mit Sicherheit erwiesen, wohl fast immer handelt es sich bei den Synechien des Naseninneren um erworbene Veränderungen, die nach traumatischen Verletzungen der Nase, nach galvanokaustischen Eingriffen im Naseninneren, oder nach geschwürigen Prozessen (Diphtherie, Lues, Tuberkulose) entstehen (s. Abb. 184). Die Verwachsungen, die umschrieben oder flächenhaft sein können, kommen dadurch zustande, daß epithelentblößte gegenüberliegende Schleimhautflächen einander berühren und das dazwischenliegende Sekret von dem submukösen Bindegewebe der Schleimhaut aus bindegewebig organisiert wird.

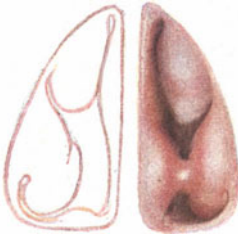


Abb. 184. Verwachsung zwischen unterer Muschel und Septum.

Symptome. Je nach der Ausdehnung der Synechien besteht eine mehr oder weniger starke Behinderung der Nasenatmung. Sind die Verwachsungen in der Nähe der Ausführungsgänge der Nebenhöhlen vorhanden, so führt dies bei etwa auftretenden Nebenhöhlenentzündungen zu Sekretstauungen mit ihren Folgen.

Diagnose. Sie ist durch die vordere Rhinoskopie und durch Sondieren, oft allerdings erst nach Abschwellenlassen der Schleimhaut mit Pantocain-Adrenalinlösung leicht zu stellen. Man sieht bindegewebige Strange zwischen der unteren und der mittleren Muschel und dem Septum oder auch breite flächenhafte Verwachsungen zwischen der lateralen und medialen Nasenwand.

Behandlung. Sie besteht in der blutigen Durchtrennung der Verwachsungen und nachfolgendem Einlegen von öl- oder paraffinetrunkten Gazestücken oder Hartgummiplättchen so lange, bis die Wundflächen epithelisiert sind.

II. Formfehler der Nasenscheidewand.

(Septumdeviation, Dorn- und Leistenbildung, Septumluxation.)

Die Nasenscheidewand ist selten vollkommen gerade, sie steht auch sehr häufig nicht genau in der Medianlinie, so daß die beiden Nasenhöhlen durchaus nicht immer gleich weit sind. Das Septum kann sowohl in seinem knorpeligen als auch in seinem knöchernen Teil mehr oder minder verbogen sein (*Devatio septi*). An dem knöchernen Septum, besonders am Vomer finden sich sehr häufig vorspringende Knochenleisten und Dorne (*Cristae und Spinae septi*).

Meistens besteht eine Kombination von Verbiegung und Leistenbildung. Einer Ausbiegung im vorderen oder unteren Teile des Septums entspricht meist eine nach der anderen Seite gerichtete im hinteren oder oberen Teile. Leisten- und Dornbildungen entstehen an der Grenze der Lamina perpendicularis bzw. der Cartilago quadrangularis und des Vomer, indem Lamina und Knorpel ganz oder teilweise aus der oberen Rinne des Vomer seitlich herausgleiten (s. Abb. 185)

Entstehung. Die Entstehung der Septumverbiegungen führt man auf ein abnorm starkes Wachstum der zwischen Nasenboden und Nasendach das Septum bildenden Knochen-, bzw. Knorpelplatten zurück. Daß bei dieser Wachstumsstörung die Vererbung eine gewisse Rolle spielt, geht daraus hervor, daß, wie SCHWARZ und LEICHER festgestellt haben, genau die gleichen Formveränderungen der Nasensecheidewand bei eineiigen Zwillingen und auch sonst gehäuft in Familien, bei Mitgliedern mehrerer Generationen beobachtet werden können.

Eine große Rolle bei der Entstehung von Septumdeformaten spielen Nasentraumen. Eine solche traumatische Septumdeviation ist oft auch dann anzunehmen, wenn dem Patienten selbst von einem vorangegangenen Trauma nichts bekannt ist, da dieses in frühester Kindheit stattgefunden haben kann (Kinder fallen ja sehr häufig auf die Nase). Die dadurch entstehenden Knorpelbrüche sind zumeist senkrecht und führen dann zu vertikal gerichteten Deviationen, während die Wachstumsanomalien mehr horizontal verlaufende Abweichungen und Ausbiegungen zur Folge haben.

Auch der vordere freie Rand des Septumknorpels kann stark seitlich abweichen (Septumluxation), so daß er einen Nasenflügel fast berührt, wobei der Flügel während der Inspiration an den abgewichenen Septumrand angesogen und damit die betreffende Nasenhälfte bei der Einatmung ausgeschaltet wird (s. Abb. 186).

Symptome. Durch die Leistenbildungen und Verbiegungen der Nasensecheidewand kann die Nasenatmung einseitig oder bei sog. S-förmiger Verbiegung doppelseitig hochgradig behindert sein. Dies besonders dann, wenn — was häufig der Fall ist — gleichzeitig eine abnorm enge Nase besteht oder Muschelschwellungen vorhanden sind. In die Mulde, die eine Septumdeviation auf der

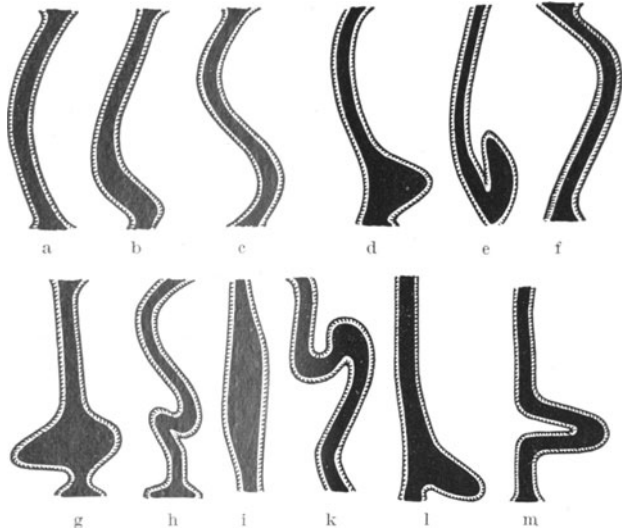


Abb. 185 a—m Verschiedene Verbiegsformen der Nasensecheidewand (schematisch)

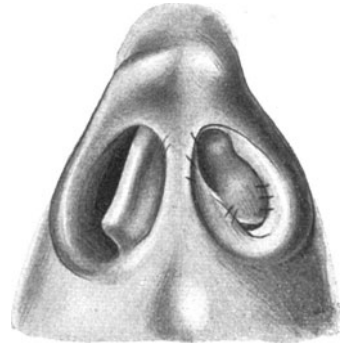


Abb 186. Luxation des Septumknorpels

weiten Nasenseite macht, legt sich häufig eine stark vergrößerte untere Nasenschmel hinein (kompensatorische Hypertrophie der Schmel). Hochgradige Septumverbiegungen können ein Abflußhindernis für die Nebenhöhlen bilden. Auch wenn keine Nebenhöhlenerkrankungen festzustellen sind, klagen Patienten mit hochsitzenden Septumdeviationen oft über Kopfschmerzen in der Stirnregion. Da man häufig beobachten kann, daß diese Kopfschmerzen nach Beseitigung der Septumverbiegungen prompt verschwinden, muß man annehmen, daß sie durch ungenügende Lüftung der Stirnhöhle infolge der Verlegung ihres Ausganges hervorgerufen wurden.

Durch hochsitzende, nach der Riechspalte zu gelegene Verbiegungen können Störungen der Geruchswahrnehmung hervorgerufen werden. Leisten- und Dornbildungen — vor allem wenn sie die gegenüberliegenden Schmeln berühren oder sich geradezu in sie einbohren — können die verschiedensten Arten von Reflexneurosen hervorrufen.

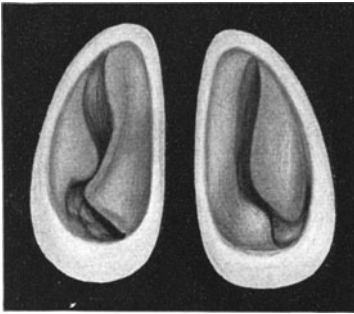

Abb 187 Verbiegung nach rechts unten, hypertrophische untere Schmel links

Diagnose. Die Deformaten am vorderen Teil des Septums sind meist leicht zu diagnostizieren; sitzen sie weiter hinten, so sind sie oft von Schmelenschwellungen verdeckt, und man kann sie erst nach Abschwellen der Schmeln erkennen (s. Abb. 187). Die Differentialdiagnose gegenüber Vorwölbungen durch Tumoren oder fluktuierende Schwellungen infolge von Lues stellt man mit der Sonde.

Behandlung. Zur Beseitigung der die Nase einengenden Septumveränderungen kommt nur die operative Behandlung in Frage, und

zwar die sog. submuköse Septumresektion nach KILLIAN. Diese Operation ist eine überaus dankbare und erfolgreiche, sobald die Indikation dazu richtig gestellt wird. Vor allem muß man sich genau vergewissern, ob die am Septum festgestellten Veränderungen auch wirklich die Ursache der geklagten Beschwerden sind, oder ob nicht auch andere Ursachen dafür in Frage kommen.

Die submuköse Septumoperation ist angezeigt:

1. Bei eindeutiger Behinderung der Nasenatmung durch Deviationen, Leisten oder Dornbildungen, namentlich dann, wenn infolge der Behinderung der Nasenatmung bereits Schädigungen der tieferen Luftwege (Rachen- und Kehlkopfkatarrhe) oder Tubenmittelohrkatarrhe entstanden sind.

Bevor man einem schwerhörigen Patienten zur Septumoperation rat, muß aber durch eine eingehende Hörprüfung und durch ein Röntgenbild einwandfrei festgestellt werden, daß es sich bei ihm wirklich um eine durch einen Tubenmittelohrkatarrh bedingte Schwerhörigkeit und nicht etwa um eine Otosklerose (s. S. 203) oder gar um eine Innenohrschwerhörigkeit handelt.

2. Bei abnormer Dicke der Nasenscheidewand, wenn dadurch infolge gleichzeitig bestehender sehr eng gebauter Nase, die Atmung behindert ist.

3. Wenn die Septumveränderungen den Abfluß des Eiters bei Nebenhöhlenentzündungen behindern, oder wenn sie die bei der Behandlung von Nebenhöhlenempyemen in der Nase notwendigen Eingriffe erschweren oder behindern.

4. Wenn von Dornen oder Leisten aus Reflexneurosen ausgelöst werden.

Auf die Technik der KILLIANschen Septumoperation kann hier nicht weiter eingegangen werden, es sei nur das Prinzip derselben kurz erwähnt. Dieses besteht darin, daß man den Septumknorpel und die knöcherne Nasenscheidewand (Vomer und Lamina perpendicularis) zum größten Teil aus der diese

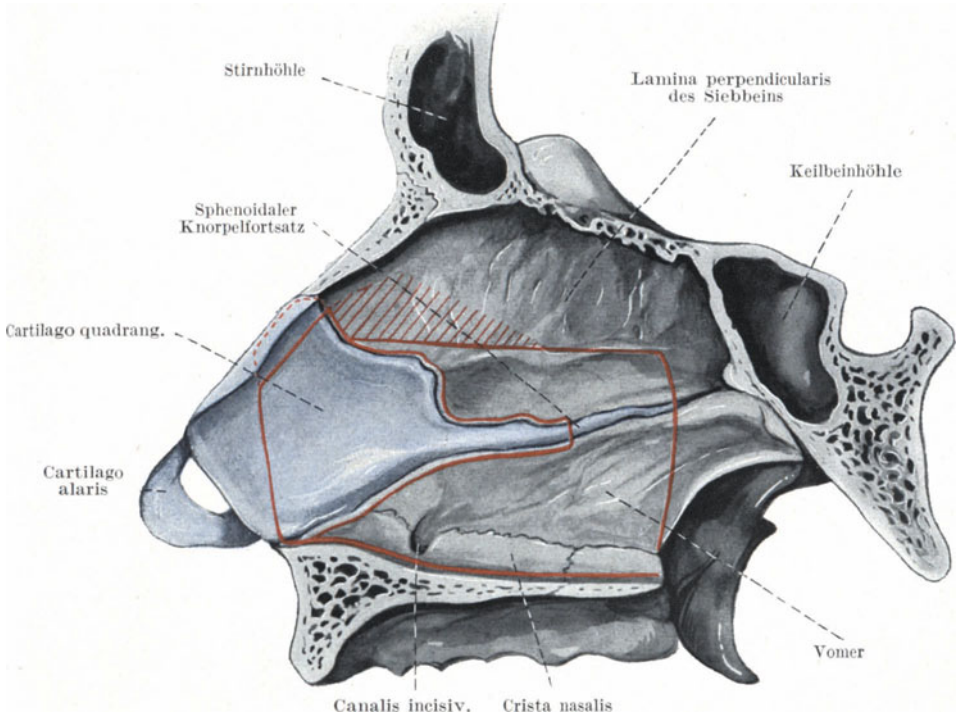


Abb. 188 Knorpelige und kocherne Nasenseidewand. Rot eingetaßt die zu resezierende Knorpel- bzw. Knochenfläche. Die Strichelung am Nasendach gibt die Stelle an, wo die Enttornung des Knorpels zur Entenschnabelnase führen kann

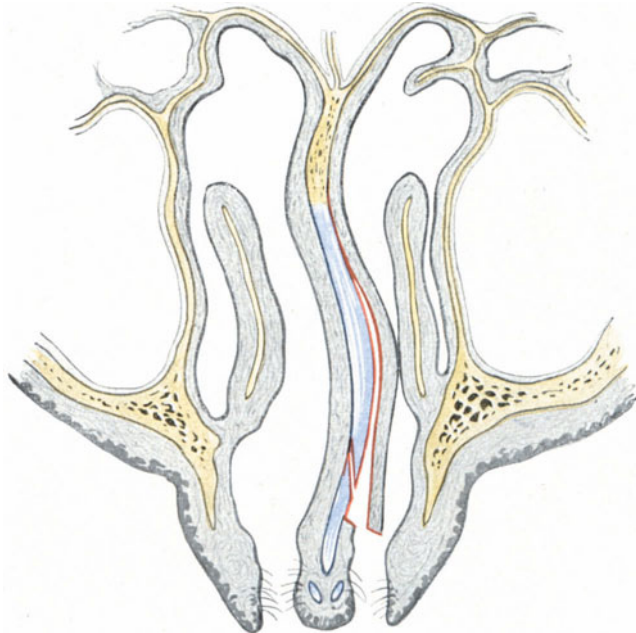


Abb. 189 Horizontalschnitt durch die Nase. Septumschleimhaut links abgelöst, Knorpel schrag durchgeschnitten.

Teile auf beiden Seiten umgebenden Schleimhauttasche auslöst, und dann die Schleimhautblätter der Nasenscheidewand wieder zusammenklappt. Dadurch besteht nach der Operation das Septum zum größten Teil nur noch aus einer bindegewebigen, aber gerade in der Mittellinie stehenden Membran. Am Nasenrücken und vorn am Nasensteg bleibt ein Knorpelrahmen stehen, damit die Nase nachher nicht einfällt. Die Abb. 188, 189 und 190 veranschaulichen besser als eine ausführliche Beschreibung die Ausführung der Septumoperation und den Umfang des Teiles der Nasenscheidewand, der bei der Operation entfernt wird.

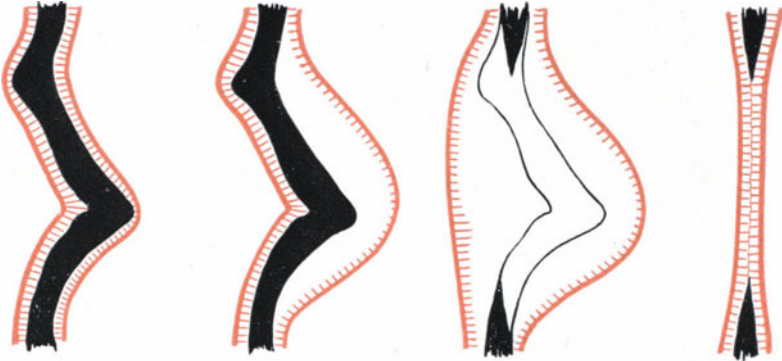


Abb 190 Schematische Darstellung der Septumsresektion an Frontalschnitten durch die Nasenscheidewand.

Die Septumoperation nimmt man womöglich erst vor wenn die Nase „ausgewachsen“ ist, also nicht vor dem 15. Lebensjahr, da sonst leicht Deformaten der äußeren Nase entstehen.

III. Inspiratorisches Ansaugen der Nasenflügel.

Die ventilartige Verengung des Naseneinganges durch inspiratorisches Ansaugen der Nasenflügel ist die Folge einer Erschlaffung oder mangelhaften Innervation des *Musculus levator alae nasi*. Man findet sie bei anamischen und heruntergekommenen Leuten, ferner bei solchen, die sich infolge einer tiefen gelegenen Nasenstenose der Nasenatmung entwohnt haben, und schließlich auch als Teilerscheinung der Lähmung des *Nervus facialis*.

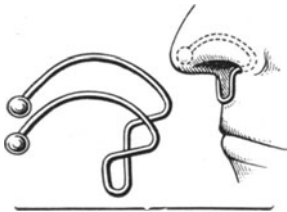


Abb. 191.
FELDBAUSCH'S Nasenerweiterer.

Behandlung. Die Behandlung des Leidens besteht in Bekämpfung der genannten Ursachen und wird durch Übungen im Heben der Nasenflügel, die der Kranke vor dem Spiegel kontrolliert, wirksam unterstützt. Während körperlicher Anstrengungen, die ein vermehrtes Luftbedürfnis zur Folge haben, und in der Nacht halt man die Nasenflügel durch einen geeigneten Dilatator vom Septum ab.

Das FELDBAUSCH'Sche Instrument (Abb. 191) ist hierzu geeignet. Der Arzt muß die richtige Nummer aussuchen und eventuell durch Biegen den räumlichen Verhältnissen anpassen. Noch bequemer ist die Einbringung je einer festgeballten kirschkernegroßen Wattekugel in die Spitzentaschen (s. S. 269), wodurch die Flügel nach außen gedrängt werden, ohne daß der Atemweg verlegt wird (HEERMANN).

BRUNINGS hat empfohlen, an Stelle der Wattekugelchen Einspritzungen von Hartparaffin unter die Haut der Spitzentaschen zu machen.

Über die einseitige Ansaugung des Nasenflügels bei Septumluxationen s. S. 263.

Die Hauterkrankungen der Nase.

Bei den Hauterkrankungen der Nase sollen nur die der Nasenhaut eigentümlichen Erkrankungen erwähnt werden. Außerdem finden zweckmäßigerweise in diesem Kapitel die am Naseneingang sich abspielenden entzündlichen Prozesse ihre Besprechung.

1. Seborrhöe der Nase.

Als Seborrhöe bezeichnet man eine starke Absonderung der Talgdrüsen der Nasenhaut, durch welche die Nase dauernd fettig aussieht. Durch Stauung und Verhaltung des Sekrets in den Ausführungsgängen kommt es zu Mitessern (Comedonen).

Die Behandlung besteht in Ausquetschen der Comedonen, in der Anwendung von Schwefelsalben und im Aufpinseln von Salicylspiritus.

2. Erfrierung der Nase.

Die Nasenspitze ist leicht dem Erfrieren ausgesetzt. Sie wird dabei anfangs blaß und gefühllos (Kontraktion der Capillaren), später hochrot, wobei brennender Schmerz auftritt (Lähmung der Capillaren). Die Volksmedizin widerrät die Anwendung der Wärme und wendet Reibungen mit Schnee an; doch vergeht dieser Zustand auch ohne Behandlung meist schnell. Schwerere Grade von Erfrierung mit Bläschen- und Geschwursbildung sind hier wegen der reichlichen Gefäßversorgung äußerst selten.

3. Erythem der Nase.

Eine dauernde Röte der Nasenspitze, das Erythem, ist selten die Folge einer Erfrierung; häufiger stellt es sich nach Sonnenbrand ein. Bei Frauen findet man es in Verbindung mit Menstruationsstörungen; manchmal ist es auch durch entzündliche Vorgänge im Inneren der Nase verursacht. Die Behandlung besteht bei den letzteren Fällen in der Beseitigung der Ursache; beim Sonnenbrande in Bestreichung mit irgendeiner Salbe. Chronische Nasenröte läßt sich durch tägliches Anstreichen mit Collodium elasticum bessern.

4. Ekzem des Naseneinganges.

Da am Naseneingang sich die Haut der äußeren Nase nach innen umschlagt und somit der vorderste Teil des Vestibulum nasi noch mit Epidermis ausgekleidet ist, kommen in diesen Partien der Nase echte Ekzeme vor. Ätiologisch gilt für diese Naseneingangsekzeme dasselbe, was bereits oben bei den Gehörgangsekzemen (s. S. 62) gesagt wurde. Auch bei ihrer Entstehung spielen zwei ursächliche Faktoren mit, erstens die konstitutionell bedingte Überempfindlichkeit der Haut und zweitens ein exogener Reiz. Als endogene Faktoren sind zu nennen bei Erwachsenen Stoffwechselstörungen (in erster Linie Diabetes), bei Kindern Nahrungsschäden, Veranlagung zu Skrophulose und insbesondere die exsudative Diathese. In den meisten Fällen entsteht das Naseneingangsekzem durch den kontinuierlichen Reiz des bei entzündlichen Erkrankungen der Nasenhaupthöhle, des Nasenrachenraumes und bei Nebenhöhlenerweiterungen aus der Nase abfließenden Sekrets. Es kann aber auch, ohne daß eine Erkrankung des Naseninneren besteht, als Teilerscheinung eines allgemeinen Ekzems des Körpers auftreten, oder ein Gesichtsekzem kann auf den Naseneingang übergreifen.

Begünstigt und befördert wird die Bildung eines Ekzems, wenn die durch das dauernde Abfließen von Nasensekret gereizte Haut am Naseneingang zur Bekämpfung des dabei vorhandenen oft unerträglichen Juckreizes in unzumutbarer Weise mit dem Finger oder mit dem Taschentuch bearbeitet wird.

Ähnlich wie das Ohrekzem tritt auch das Naseneingangsekzem in zwei verschiedenen Formen auf, als trockenes, schuppendes Ekzem oder als nässendes Ekzem. Häufig findet sich wie beim Ohrekzem eine Kombination beider Formen.

Bei frischen Fällen zeigt sich die Haut am Naseneingang gerötet, es bilden sich kleine Bläschen mit serös-eitrigem Inhalt, nach deren Platzen kleine Erosionen zurückbleiben. Oftmals bilden sich auch richtige Eiterpusteln mit starker eitriger Absonderung. Durch Eintrocknung des Sekrets entstehen Borken und Krusten, die den Naseneingang oft vollständig verlegen und das Vestibulum nasi ausfüllen. Bisweilen befällt die ekzematöse Veränderung auch die ganze Oberlippe. Beim trocknen Ekzem fehlt die Borkenbildung, es findet sich dabei anfangs eine Rötung und Schwellung der Haut mit Bildung von kleinen roten Knötchen und nach Abblässen der Haut eine Abschuppung der Epithelien.

Im Anfang ist das Naseneingangsekzem, besonders die nässende Form, meist sehr schmerzhaft und kann mit Temperatursteigerungen einhergehen. Beim chronischen trocknen Ekzem besteht Brennen und hauptsächlich Juckreiz.

Behandlung. Liegt dem Nasenekzem eine Erkrankung im Naseninneren oder der Nebenhöhlen oder eine Allgemeinerkrankung zugrunde, so muß neben der Lokalbehandlung eine Behandlung des Grundleidens einhergehen, da die lokale Behandlung sonst wirkungslos bleibt, oder durch sie eine nur vorübergehende Besserung des Ekzems erzielt wird. Also Behandlung von etwa bestehenden Nebenhöhleneiterungen, bei Kindern Entfernung von adenoiden Wucherungen, Bekämpfung einer exsudativen Diathese. Insbesondere denke man bei Kindern mit Nasenekzemen stets an Nasendiphtherie (bakteriologische Untersuchung des Nasensekrets!). Die lokale Behandlung hat zum Ziel die Beseitigung der Borken- und Krustenbildung und die Überhäutung der darunterliegenden wunden Stellen der Haut am Naseneingang. Die vielfach geübte Salbenbehandlung allein führt aber meist nicht zu diesem Ziel. Durch das Aufschmieren der Salbe auf die Borken wird die Verkrustung meist nur noch stärker. Daher müssen zunächst die Borken gründlich entfernt werden. Dies darf aber nicht mechanisch mit der Pinzette geschehen, da es dabei leicht blutet, und da dies außerdem schmerzhaft ist. Man weicht die Borken durch Borwasser-Aufschläge und durch Einbringen von Gazetampons (die mit Borwasser getränkt sind) in die Nase auf. Dies wird mehrmals täglich wiederholt und nachts bestreicht man die wunden Stellen mit einer weichen, milden Salbe (Ungt. praecip. alb., Ungt. mollis ana 10,0) oder mit Cibazolsalbe, oder man stäubt Cibazolpuder auf die wunden Stellen auf. Hat die Borkenbildung aufgehört, dann betupft man die kranken Hautstellen mit 10%iger Argentum nitricum-Lösung.

Bei trockenen Ekzemen hat sich uns in letzter Zeit das Aufsprayen von Ekzemyl sehr bewährt, das in einer Sprayflasche, ähnlich den zur Kurznarkose benutzten Chlorathylflaschen, geliefert wird.

5. Rhagaden am Naseneingang.

Bei Patienten, bei denen keine Disposition zur Ekzembildung besteht, verursacht der bei Erkrankungen der inneren Nase und der Nebenhöhlen dauernd aus der Nase herausfließende Eiter die Bildung von Rhagaden (Schrunden) am Naseneingang. Sie zeigen sich als oberflächliche Einrisse mit Entblößung des Coriums und können äußerst schmerzhaft sein. Derartige Rhagaden sind

oftmals der Ausgangspunkt von Gesichtserysipelen. Die Behandlung besteht neben der Bekämpfung der Ursache in Ätzungen mit 10—20%iger Argentum nitricum-Lösung und nachfolgender Anwendung der bei dem Nasenekzem angegebenen weichen Salbe.

6. Sykosis und Furunkel am Naseneingang.

Durch Eindringen von Eiterkokken (am häufigsten Staphylokokken) in die am Naseneingang befindlichen Haarbälge und Talgdrüsen entstehen im Bereich der Vorhofshaare oft sehr hartnäckige Entzündungsprozesse. Die Infektion erfolgt durch Bohren in der Nase mit unreinen Fingern (Fingernagel!) oder durch Einreiben von Staphylokokken in die bei Nasen- und -Nebenhöhleneriterungen oft stark gereizte Haut am Naseneingang.

Die Sykosis (Haarbalgentzündung) kann überall da entstehen, wo am Naseneingang Vibrissen vorhanden sind. Mit Vorliebe entwickeln sie sich im vordersten und obersten Teil des Vestibulum nasi, den sog. Spitzentaschen.

Man erkennt die Haarbalgentzündung im Beginn der Erkrankung daran, daß Eiterbläschen vorhanden sind, aus deren Mitte ein Haar hervorragt. Die Härchen verlieren bald ihre normale Farbe, werden grau-weiß und sehen wie abgestorben aus. Durch Platzen, Zusammenfließen und Eintrocknen der Eiterpusteln entstehen manchmal ekzematöse Veränderungen oder auch größere Erosionen oder Geschwüre, die mitunter schwer von lupösen oder syphilitischen Prozessen zu unterscheiden sind. Entzündungen in den Haarbälgen verraten sich im Anfang durch ein stechendes oder spannendes Gefühl, sowie durch Rötung der Nasenspitze. Die Erkrankung ist zwar harmlos, aber überaus lästig und neigt sehr zu Rezidiven.

Behandlung. Sie besteht in gründlichem, sorgfältigem und öfter wiederholtem Ausreißen der Haare aus den kranken Bälgen mit einer Cilienpinzette, besonders auch der Haare in den Spitzentaschen. Borken- und Krustenbildungen weicht man vorher mit Borwassertampons auf. Anschließend Ätzen mit 20%iger Argentum nitricum-Lösung und Tragenlassen von kleinen salbenüberzogenen Wattekugeln in den Spitzentaschen, die sich der Patient selbst einführen und wechseln kann.

Furunkel an der Nasenspitze, am Nasenflügel und nach der Oberlippe zu entstehen durch Ausbreitung einer Haarbalg- oder Talgdrüsenentzündung in das umgebende subcutane Bindegewebe. Die Furunkel an der Nasenspitze und am Nasenflügel sind im allgemeinen harmlos, dagegen sind die vom unteren Rand des Naseneinganges ausgehenden Furunkel, ähnlich wie die eigentlichen Oberlippenfurunkel, dadurch sehr gefährlich, daß von ihnen aus mitunter eine Thrombophlebitis der Gesichtsvenen entsteht, an die sich durch deren Verbindungen mit der Vena ophthalmica eine Cavernosusthrombose anschließen kann. An den befallenen Stellen des Naseneinganges ist die Haut hochrot, prall gespannt und höckerig vorgewölbt. An der Spitze der Vorwölbung bildet sich meist bald eine gelbliche Stelle. Bei Berührung mit der Sonde sind die Furunkel sehr schmerzhaft, auch bestehen meist starke Spontanschmerzen, Fieber und Drüsenschwellungen der seitlichen Halsdrüsen. Die Weichteile in der Umgebung der Nase zeigen oft eine ödematöse Schwellung. Ganz kleine Furunkel in den Spitzentaschen, die sich durch Druckempfindlichkeit der Nasenspitze verraten, kann man sich durch Einführen eines kleinen Nasenrachenspiegels in das Vestibulum nasi sichtbar machen (s. S. 245).

Behandlung. Wegen der Gefahr der Ausbreitung der Infektion auf die Umgebung ist jegliches „Herumdrücken“ an einem Nasenfurunkel streng zu vermeiden. Auch frühzeitige Incision ist gefährlich, weil bei einer solchen

Lymphbahnen durchschnitten werden und dadurch eine Verschleppung der Infektion hervorgerufen werden kann. Man wartet daher unter geeigneter konservativer Behandlung ab, bis der Furunkel „reif“ ist. Entweder entleert er sich dann von selbst oder es genügt dann für gewöhnlich eine kleine Stichincision zur Entleerung des Eiters.

Die konservative Behandlung besteht darin, daß man bei kleinen Infiltraten und Furunkeln die Patienten alkoholgetränkte Wattebäuschchen in die Nase einlegen, bei größeren außerdem heiße Umschläge machen läßt. Die eitrig-einschmelzende Furunkel wird sehr gefördert durch Sollux- oder Kurzwellenbestrahlungen, die außerdem schmerzlindernd wirken. Auch Cibazolsalbe und Prontosil (3mal täglich 2 Tabletten) innerlich wurden zur Behandlung des Nasenfurunkels empfohlen.

Bei rezidivierender Furunkulose des Naseneinganges führt man eine Behandlung mit Autovaccine, eine unspezifische Reizkörpertherapie oder eine Hefekur durch. Da auch eine Stoffwechselstörung (Diabetes, chronische Obstipation) die Ursache einer rezidivierenden Furunkulose der Nase sein kann, ist nötigenfalls neben der Lokalbehandlung eine entsprechende Allgemeinbehandlung durchzuführen.

Die entzündlichen Erkrankungen der Nasenhöhle und ihrer Nebenhöhlen.

I. Die akute Rhinitis.

1. Die einfache akute Rhinitis (Schnupfen, Coryza).

Als akuten Schnupfen bezeichnet man eine wahrscheinlich infektiöse, katarhalische Affektion in den obersten Luftwegen. Häufig, aber nicht immer schließt sich an den akuten Nasenkatarrh ein „absteigender Katarrh“ des Rachens, des Kehlkopfes und der Bronchien an, so daß die Rhinitis oft nur eine Teilerscheinung eines akuten Katarrhs der Luftwege darstellt.

Entstehung. Die Ursache für die Entstehung des akuten Schnupfens ist noch nicht restlos geklärt. Das rasch aufeinanderfolgende Auftreten der Erkrankung bei mehreren Familienmitgliedern oder bei Schülern derselben Schulklasse spricht eindeutig dafür, daß gewisse Erreger, die durch Anhusten und Niesen auf andere Personen übertragen werden, bei der Entstehung des Schnupfens mitbeteiligt sind. Sicher ist aber auch, daß die Erkältung bei der Entwicklung der Erkrankung eine wichtige Rolle spielt. Dafür spricht, daß der Schnupfen besonders häufig im Frühjahr und Herbst, also bei starken Witterungsumschlägen auftritt.

Neben diesen äußeren, die Krankheit auslösenden Ursachen spielt aber zweifellos die konstitutionell bedingte Neigung der Nasenschleimhaut zu entzündlichen Prozessen bei der Entstehung des akuten Schnupfens eine gewichtige Rolle.

Symptome. Die ersten Anzeichen des akuten Schnupfens zeigen sich häufig nicht in der Nase selbst, sondern im Epipharynx. Unter zunächst geringen allgemeinen Störungen, selten unter nennenswerter Temperatursteigerung, tritt ein stechendes oder brennendes Gefühl am Rachendache auf, dem bald ein Kitzeln in der Nase folgt. Die vorher normale oder hyperplastische Rachenmandel ist geschwollen und stark gerötet, während die Schleimhaut in den Nasengängen mehr Rötung als Schwellung zeigt. Die Sekretion ist dabei objektiv

und subjektiv (Trockenheitsgefühl) vermindert. Nach wenigen Stunden oder Tagen wird die Schleimhaut feucht und sondert reichliche Mengen einer zunächst wässrigen Flüssigkeit ab, die oft sehr frühzeitig die Haut des Naseneingangs rötet und maceriert, ja, zu schmerzhaften Rhagaden führen kann. Dieses Sekret wird unter zunehmender Schwellung der Nasen- und Schlundschleimhaut allmählich schleimig und dann schleimig-eitrig. In diesem Stadium pflegt die Nase durch diffuse Schleimhautschwellung mehr oder weniger verstopft zu sein und es tritt Rhinolalia clausa, Anosmie und lästiges Gefühl von Eingenommenheit des Kopfes auf, das beim Aufenthalte im Freien nachläßt und im warmen Zimmer zunimmt. Eindringen der Erkrankung in die Nasennebenhöhlen verrät sich durch Schmerzen über den Augen oder hinter den Augen, Fortschreiten auf die Tubenschleimhaut durch Druckgefühl in den Ohren und Verschleierung des Gehörs.

Im Mesopharynx hält sich die Schwellung oft recht deutlich an die Gebilde des lymphatischen Rachenrings. Doch ist auch bisweilen das Zäpfchen rot und geschwollen. Es röten sich und schwellen die Solitärfollikel an der hinteren Schlundwand (Pharyngitis follicularis acuta), in der Plica salpingo-pharyngea (Pharyngitis lateralis acuta) und die Gaumenmandeln (Angina catarrhalis acuta).

Das Herabsteigen des Katarrhs in Kehlkopf, Luftröhre und Bronchien wird S. 458 beschrieben werden.

In derselben Reihenfolge, wie sie befallen wurden, kehren die einzelnen Teile der Luftwege zur Norm zurück. Sobald die Nasenschleimhaut stark sezerniert, hören die Beschwerden im Epipharynx auf, das schleimig-eitrige Sekret und die Schwellung der Nasenschleimhaut lassen langsam nach und in 2—3 Wochen verschwinden alle Beschwerden.

Diagnose. Auf Grund der charakteristischen Symptome: Kopfschmerzen, Eingenommensein des Kopfes, Nasenverstopfung, starke wässrig-schleimige, später schleimig-eitrige Sekretion, Herabsetzung des Geruchsvermögens ist die Diagnose, oft auch ohne Spiegeluntersuchung, meist leicht zu stellen. Man denke aber — besonders bei Kindern — immer daran, daß akute Infektionskrankheiten (Masern, Scharlach, Typhus und auch die Poliomyelitis acuta) mit einer akuten Rhinitis beginnen können.

Behandlung. Im allerersten Stadium der Erkrankung erweist sich oft eine gründliche Schwitzkur als nützlich. Zur Abortivbehandlung des Schnupfens werden vielfach mit gutem Erfolg kleinste Dosen von Jod (1 Tropfen Jodtinktur auf $\frac{1}{2}$ Glas Wasser) angewandt. Auch intravenöse Calciuminjektionen werden empfohlen. Ist der Schnupfen erst einmal richtig ausgebrochen, so ist die Behandlung eine rein symptomatische. Gegen die lästige Nasenverstopfung läßt man mehrmals täglich eine der vielen im Handel befindlichen Schnupfensalben oder die auf S. 277 angegebene Nasensalbe, durch welche die Nasenschleimhäute zum vorübergehenden Abschwellen gebracht werden, in die Nase einbringen, oder man läßt vorsichtig ein Mentholschnupfpulver aufschnupfen. Mit dem Abschwellen der Schleimhaut tritt dann meist, wenn auch oft nur vorübergehend, eine wesentliche Besserung der subjektiven Beschwerden ein. Auch Lichtbäder mit dem BRÜNINGSSchen Kopflichtkasten (s. Abb. 215) bringen erhebliche Erleichterung und beschleunigen den Ablauf der Entzündungserscheinungen in der Nase. Aufenthalt in rauchigen und staubigen Lokalen, Rauchen und Alkoholgenuß sind selbstverständlich zu vermeiden. Falls zu dem akuten Schnupfen keine Komplikationen hinzukommen (Nebenhöhlenentzündung), dauert er für gewöhnlich 8—10 Tage (nach dem Volksmund „kommt der Schnupfen 3 Tage, 3 Tage bleibt er und 3 Tage geht er“).

Um der Gefahr der Entstehung einer Mittelohrentzündung bei einem akuten Schnupfen vorzubeugen, ist starkes Schneuzen zu vermeiden. Die Patienten sind darüber zu belehren, daß das Völlegefühl in der Nase und das Verstopftsein weniger durch das Vorhandensein von Schleimeiter als durch die Schleimhautschwellungen bedingt sind, daß also die Nase auch durch noch so starkes Aus-schnauben nicht freigemacht werden kann, daß vielmehr dadurch nur das Nasensekret in die Ohrtrompete hineingepreßt wird. Bei dieser Gelegenheit sei ein kurzes Wort über das „falsche“ und das „richtige“ Schneuzen gesagt. Viele Menschen sneuzen die Nase in der Weise, daß sie beide Nasenöffnungen mit dem Taschentuch zuhalten, dann fest pressen und die Nasenöffnungen plötzlich freigeben, so daß der Naseninhalte sich explosionsartig nach vorn entleert. Diese Art von Schneuzen ist falsch, denn es passiert dabei leicht, daß Nasensekret nicht nur in das Mittelohr, sondern auch in die Nebenhöhlen gelangt. Das richtige Schneuzen geschieht in der Weise, daß man nur eine Nasenseite zuhält und nacheinander erst die eine, dann die andere Seite in das Taschentuch ausbläst (also ähnlich dem Schneuzen „à la paysanne“).

Bei starker Sekretabsonderung und dadurch hervorgerufener Reizung des Naseneingangs muß dieser mit einer indifferenten Salbe eingefettet werden, da sonst Naseneingangsentzündungen, Ekzeme, Furunkelbildungen oder auch Erysipele entstehen können.

Sehr störend ist eine akute Rhinitis bei Säuglingen, weil infolge der dadurch bedingten Unmöglichkeit, gleichzeitig zu trinken und zu atmen, die Ernährung gestört wird. Man macht die Nase bei Säuglingen frei durch vorsichtiges Auswischen der Nase und durch Einlegen von Wattebäuschchen, die man mit einigen Tropfen Suprareninlösung 1:1000 tränkt. Dieses Einlegen hat kurz vor dem Anlegen des Säuglings an die Brust für einige Minuten zu geschehen. Vor Einträufelungen von Medikamenten in die Nase bei Säuglingen und Kleinkindern ist zu warnen, da diese die Medikamente leicht verschlucken; dadurch kann es zu Magen-Darmstörungen und zu Vergiftungen bis zum tödlichen Ausgang kommen. So sind Todesfälle nach kritikloser Anwendung von Mistol beobachtet worden.

2. Die akute Rhinitis bei akuten Infektionskrankheiten.

Unter den akuten Infektionskrankheiten sind es vor allem die Masern, bei denen eine entzündliche Erkrankung der Nasenschleimhaut, wie ja auch der Schleimhaut der übrigen Luftwege als Teilerscheinung der Allgemeininfektion auftritt. Aber auch beim Scharlach, bei der Influenza, bei Typhus und Variola kommt es beim Ausbruch der Krankheit häufig zu akuten Entzündungen der Nasenschleimhaut. Die akuten Rhinitiden bei diesen Infektionskrankheiten zeichnen sich oft dadurch aus, daß Blutungen aus der Nase auftreten (Rhinitis haemorrhagica, besonders bei Influenza). Auch die Bildung von Erosionen und oberflächlichen Geschwüren an der Nasenschleimhaut, besonders in ihren vorderen Abschnitten, wird häufig beobachtet.

Behandlung. Wegen der Gefahr der Weiterverschleppung der Infektion von der Nasenhöhle auf Nebenhöhlen und Mittelohr hat sich die Behandlung dieser akuten Rhinitiden auf vorsichtiges Reinigen der Nase, Einsprayen von physiologischer Kochsalz- oder 3%iger Borsäurelösung (evtl. mit Adrenalinzusatz — 5 Tropfen der 1^o/₁₀₀ Suprareninlösung auf 10 ccm Sprayflüssigkeit; rasch zersetzlich, täglich frisch bereiten — zum Abschwellen der Schleimhaut) zu beschränken.

Einer besonderen Besprechung bedarf die

Diphtherie der Nase.

Die Nasendiphtherie geht mit der Bildung von fibrinösen Belagen in der Nase einher. Sie tritt in den meisten Fällen zusammen mit der Rachendiphtherie auf, kann aber auch isoliert vorkommen. Die Miterkrankung der Nase bei der diphtherischen Infektion des Rachens ist im allgemeinen als ein prognostisch ungünstiges Zeichen aufzufassen. Tritt die diphtherische Erkrankung isoliert in der Nase auf, so ist sie häufig leicht und kann einen subakuten oder chronischen Verlauf nehmen. Oftmals besteht wenig oder gar kein Fieber und das Allgemeinbefinden ist wenig gestört.

Die Nasenschleimhaut kann doppelseitig oder auch nur einseitig erkrankt sein. Man findet in der Nase grau-schmierige fibrinöse Beläge, die sich — im Gegensatz zu denen der gewöhnlichen fibrinösen Rhinitis — nur schwer, oft nur unter nachfolgender Blutung der Schleimhaut, von ihrer Unterlage abheben lassen. Die Nasenatmung ist meist stark behindert oder ganz aufgehoben. Die Sekretion aus der Nase ist blutig-eitrig, bei dem häufigen Hinzutreten einer Mischinfektion mit Streptokokken oder Staphylokokken kann sie sehr reichlich sein. Dies führt dann zu Borkenbildung, zu Ekzemen und zu geschwürigen Prozessen am Naseneingang.

Diagnose. Tritt die Nasendiphtherie zusammen mit einer Rachendiphtherie auf, so ist die Diagnose leicht zu stellen. Die leicht blutende Nasenschleimhaut ist stark gerötet und geschwollen und zeigt die charakteristischen, festhaftenden, membranösen, schmierigen Beläge. Bei allen subakuten oder auch chronischen Naseneiterungen mit fibrinöser Belagbildung, besonders wenn die Erkrankung einseitig ist, wird man an eine spezifisch-diphtherische Nasenentzündung denken und durch die bakteriologische Untersuchung des Nasensekrets und der Membranen die Diagnose sichern.

Behandlung. Ist der bakteriologische Nachweis für eine diphtherische Naseneiterung erbracht, so ist der Patient, um Ansteckungen zu vermeiden, auf jeden Fall zu isolieren, und es ist in jedem Stadium der Erkrankung die Serumtherapie einzuleiten. Auch bei Fällen schon länger dauernder Erkrankung kann man meist beobachten, daß unter dem Einfluß dieser Behandlung, auch ohne lokale Maßnahmen, die Beläge sich auflockern und abstoßen, und die Entzündungserscheinungen der Nasenschleimhaut allmählich zurückgehen. Die örtlichen Maßnahmen haben sich bei akuten Fällen von Nasendiphtherie, wie bei den Rhinitiden bei anderen Infektionskrankheiten oben beschrieben, auf Einspraysen von 3%iger Borsäurelösung und auf Salbenbehandlung des Naseneingangs zu beschränken.

Bei Fällen von chronischer Nasendiphtherie haben sich uns Einträufelungen von Targesinlösung (5% ig) sehr gut bewährt.

Schließlich sei noch erwähnt, daß auch ein

Erysipel des Naseninneren

vorkommt. Es tritt selten isoliert im Naseninneren auf, vielmehr entsteht es in der Regel sekundär im Anschluß an ein Rachenerysipel oder von der äußeren Haut am Naseneingang aus.

Die **Symptome** bestehen in hohem Fieber, schwerer Störung des Allgemeinbefindens und heftigen Kopfschmerzen. Die Schleimhaut der Nase ist stark gerötet und zeigt häufig blasige Abhebungen des Epithels.

Behandlung. Genau wie bei Erysipelen der äußeren Haut gibt man Prontosil.

3. Besondere Formen der akuten Rhinitis.

a) Rhinitis fibrinosa.

Unter der Bezeichnung Rhinitis fibrinosa werden gewöhnlich einige ätiologisch und prognostisch sehr verschiedene, aber symptomatisch durchaus gleiche Erkrankungen mit akutem oder subakutem Verlaufe zusammengefaßt.

Ein Teil der Fälle gehört sicher zur Diphtherie: man findet neben den Belägen in der Nase auch solche im Rachen und kann an beiden Stellen echte Diphtheriebacillen nachweisen. Diese Fälle sollte man stets Nasendiphtherie, nicht Rhinitis fibrinosa, nennen.

In anderen Fällen, die allein an der Nasenschleimhaut ablaufen, findet man ebenfalls Diphtheriebacillen, aber der klinische Verlauf ist leicht, die Krankheit ist prognostisch günstig und wird nur sehr selten auf Familienmitglieder übertragen, selbst wenn diese mit dem Kranken in demselben Bette schlafen. Diese Form habe ich recht oft, aber nur bei Kindern gesehen.

In einer dritten Reihe von Fällen finden sich im Nasensekrete keine Diphtheriebacillen, sondern entweder Streptokokken oder Staphylokokken.

Bei Kindern und bei Erwachsenen tritt schließlich dasselbe Krankheitsbild im Anschluß an Ätzungen in der Nase mit dem galvanischen Brenner auf. In diesen Fällen werden nur Streptokokken oder Staphylokokken gefunden. Seitdem man den galvanischen Brenner nur noch sehr selten in der Nase anwendet, sind auch solche Fälle sehr selten geworden.

Der klinische Befund in der Nase ist bei allen den genannten verschiedenen Erkrankungen genau derselbe. Die Nasenatmung ist ganz oder fast ganz aufgehoben. Das Sekret ist gelblich-serös oder schmutzig braunrot durch Blutbeimengung, trocknet bisweilen im Nasenloche zu braunen Borken an oder fließt reichlich und führt zu Excoriationen am Naseneingange und an der Oberlippe. In der Nase sieht man kleine, mitunter auch recht große weiße Beläge, die sehr dick werden können und zäh auf der geschwellten Schleimhaut haften. Die Abstoßung von zusammenhängenden Membranen erfolgt selten. Sehr oft bleibt die Erkrankung auf eine Nasenseite beschränkt.

Abgesehen von der erstgenannten Form, der zweifellosen Nasen- und Rachen-diphtherie, ist das Allgemeinbefinden wenig gestört, die Kranken klagen nur über die Verstopfung der Nase, die Temperatur ist normal, und nachfolgende Lähmungen scheinen nicht vorzukommen. Trotzdem wird der Arzt jeden Fall so lange für Diphtherie halten und isolieren müssen, bis die Abwesenheit von Diphtheriebacillen nachgewiesen ist. Finden sich solche, so ist auch bei sehr gutem Allgemeinbefinden die Serumtherapie zu empfehlen. Lokal behandelt man die Erkrankung mit dem Borsäurespray; die Ablösung der Beläge ist nutzlos, da sie sich meist sogleich wieder bilden.

b) Die Rhinitis gonorrhoeica (Nasentripper)

tritt bei Säuglingen oft zusammen mit einer Conjunctivitis gonorrhoeica auf. Die Infektion erfolgt bei der Geburt durch das Vaginalsekret der Mutter. Wenige Tage später beginnt unter Niesen ein schleimig-eitriges Sekret aus der Nase zu fließen, das die Haut an den Nasenlöchern und der Oberlippe in stark entzündliche Reizung versetzt. Zugleich ist die Nase durch Schleimhautschwellung verlegt, so daß das Saugen erschwert wird. Bei Erwachsenen ist die gonorrhoeische Rhinitis sehr viel seltener als die gonorrhoeische Conjunctivitis (bactericide Eigenschaft des Nasensekretes?).

Die *Diagnose* wird durch den Nachweis des Gonococcus im Nasensekrete gesichert.

Die Prophylaxe des Nasentrippers der Neugeborenen ist dieselbe wie die der gleichartigen Conjunctivitis: Ausspülung des infektiösen Vaginalsekretes der Mutter vor der Geburt und Eintraufelung einer 5%igen Protargollösung in Augen und Nase des Neugeborenen.

Behandlung. Wie die Neugeborenenblennorrhoe wird auch die Rhinitis gonorrhoeica der Säuglinge heute am besten mit Sulfonamiden behandelt. Meist versiegt auch die eitrige Sekretion aus der Nase schon nach 2—3 Tagen und die Gonokokken im Ausstrich verschwinden. Bei schweren und hartnäckigen Fällen kann man neben der Allgemeinbehandlung (Uliron 0,5—1 g taglich, per os) eine lokale Behandlung durch Einträufeln einer 10%igen Albuclidlösung in die Nase, mehrmals am Tage, durchführen. Bei der gonorrhoeischen Rhinitis der Erwachsenen ist die Ulirondosierung entsprechend höher.

Die Rhinitis syphilitica (*Coryza neonatorum*) s. S. 286 bei Nasensyphilis.

II. Die chronische Rhinitis.

Unter chronischer Rhinitis (chronischem Schnupfen) versteht man ganz allgemein alle nicht spezifisch bedingten, entzündlichen Erkrankungen der Nasenschleimhaut, die von langer Dauer sind und bei denen chronische Veränderungen der Schleimhäute, meist verbunden mit Funktionsstörungen der Nase (Behinderung der Nasenatmung, Herabsetzung oder Verlust des Geruchsvermögens) vorhanden sind.

Entstehung. Die chronische Rhinitis kann aus einer akuten Nasenhöhlenentzündung hervorgehen. Diese Art der Entstehung der chronischen Rhinitis beobachtet man besonders im Anschluß an heftige Entzündungen der Nasenschleimhaut, wie sie bei den Infektionskrankheiten (Grippe, Masern, Scharlach) auftreten. Oftmals aber wissen Patienten mit chronischem Schnupfen nichts von einem akuten Beginn ihrer Erkrankung. Dies kann daran liegen, daß sie das akute Stadium ihres Schnupfens im frühesten Kindesalter, an das ihnen die Erinnerung fehlt, durchgemacht haben, oder aber ihre chronische Nasenerkrankung hatte überhaupt nie ein akutes Stadium, sondern sie ist allmählich, symptomlos, schleichend entstanden. Auch die häufig rezidivierenden Rhinitiden müssen wir zu den chronischen Fällen rechnen, denn meistens ist es bei ihnen so, daß zwar die klinischen Erscheinungen vorübergehend verschwinden, die pathologisch-entzündlichen Veränderungen der Nasenschleimhaut bestehen aber — wenn auch nur oft in geringem Umfange — weiter und flackern nur immer wieder von neuem auf.

Die Ursachen für die Entstehung einer chronischen Rhinitis sind mannigfacher Art. In vielen Fällen ist der beruflich bedingte dauernde Aufenthalt des Patienten in rauchiger, staubiger, stark erhitzter oder übermäßig feuchter Luft schuld an der Entwicklung des Leidens. Häufig auch ist es eine nicht rechtzeitig entfernte, vergrößerte Rachenmandel (adenoide Vegetationen s. S. 351), die als Ursache des chronischen Schnupfens in Frage kommt. Durch eine solche wird die Nase von hinten her oft so verstopft, daß der in der Nase normalerweise immer sich bildende Schleim nicht ausgeschnaubt werden kann, er bleibt in der Nase liegen, zersetzt sich durch Hinzutreten von Bakterien und ubt auf die Nasenschleimhaut einen dauernden Reiz aus. Schließlich kann auch der bei chronischen Nebenhöhleneiterungen oder auch Tränensackeiterungen zeitweise oder andauernd in die Nase abfließende Eiter die Ursache für chronisch-entzündliche Veränderungen der Nasenschleimhaut abgeben.

Neben diesen exogenen Ursachen spielt aber auch eine endogene Komponente bei der Entwicklung der chronischen Entzündungszustände der Nasen-

schleimhaut eine große, wenn nicht sogar die Hauptrolle. In Betracht kommt dabei sowohl die konstitutionell bedingte allgemeine Abwehrfähigkeit des Organismus, als auch die lokale Abwehrkraft der Nasenschleimhaut gegen Infektionen: Bei einer konstitutionell minderwertigen Schleimhaut wird sich eher eine chronische Rhinitis ausbilden als bei einer abwehrkräftigen, hochwertigen Schleimhaut (ALBRECHT). Dafür spricht auch die häufig zu machende Beobachtung, daß sich die Neigung zu chronischen Nasenkatarrhen vererben kann.

Chronische Rhinitiden werden gar nicht selten auch bei Herz- und Nierenkranken beobachtet. Infolge dieser Leiden kommt es zu einer dauernden habituellen Hyperämie der Nasenschleimhaut und damit zum sog. „Stauungskatarrh“.

Pathologisch-anatomisch teilt man die verschiedenen Erscheinungsformen der chronischen Rhinitis am zweckmäßigsten ein in die katarrhalische (bzw. eitrig) Form (Rhinitis chronica catarrhalis, „chronischer Schnupfen“), die hyperplastische Form (Rhinitis chronica hyperplastica) und die atrophische Form (Rhinitis chronica atrophicans). Welche dieser Formen sich infolge von die Nasenschleimhaut treffenden Infektionen ausbildet, ist wahrscheinlich auch weitgehend von der konstitutionell bedingten Fähigkeit der Nasenschleimhaut, auf entzündliche Reize zu reagieren, abhängig (ALBRECHT). Auch zu dem allgemeinen Habitus des Körpers sollen die chronisch-entzündlichen Erkrankungen der Nasenschleimhaut in Beziehungen stehen: so soll nach SCHWARZ bei Pyknikern vorwiegend die hyperplastische Form der chronischen Rhinitis mit Bildung von Nasenpolypen, bei Asthenikern dagegen vorwiegend die atrophische Form vorkommen.

1. Die Rhinitis chronica catarrhalis.

Man versteht darunter einen chronischen, katarrhalisch-entzündlichen Reizzustand der gesamten Nasenschleimhaut, der sich klinisch durch eine dauernde, abnorm starke Absonderung von Nasenschleim kundgibt. Die Sekretion kann in ihrer Stärke und auch in der Beschaffenheit des Sekretes sehr wechseln. Mal ist das Sekret rein schleimig, mal zeigt es eine stärkere eitrig-Beimischung. Dies ist besonders der Fall beim Aufflackern einer chronischen Rhinitis durch neue Erkältungen (Rhinitis chronica purulenta). Auch bei chronischen Nasenkatarrhen, die durch Nebenhöhleneiterungen hervorgerufen und unterhalten werden, zeigt die Absonderung aus der Nase immer dann einen stärker eitrigen Charakter, wenn sich gerade Eiter aus den Nebenhöhlen in die Nasenhöhle entleert. Oftmals neigt das Sekret sehr zur Eindickung oder Eintrocknung, klebt dann mehr oder weniger fest an den Nasenhöhlenwänden und kann dann schlecht ausgeschnaubt werden. Die Nasenschleimhäute sind meist wenig, bei Rückfällen stärker, gerötet und zeigen eine mäßig starke, gleichmäßige, diffuse Schwellung, ohne daß es wie bei der anschließend zu beschreibenden Rhinitis hyperplastica zu stärkeren Wucherungen an einzelnen Stellen kommt.

Symptome. Sie bestehen in einer hauptsächlich durch die dauernde Schleimansammlung in der Nase hervorgerufenen, mehr oder minder starken Behinderung der Nasenatmung, die durch eine Schleimhautschwellung noch verstärkt wird. Häufig besteht gleichzeitig auch ein chronisch-entzündlicher Reizzustand im Nasenrachenraum. Auch hier kommt es zu einer Absonderung von schleimig-eitrigem Sekret, das sich nachtsüber in großen Mengen ansammeln kann und dann von hinten her die Choanen verlegt. Vom Nasenrachenraum fließt das Sekret nachts auch in den Rachen hinunter, trocknet

an der hinteren Rachenwand an, so daß die Patienten allmorgendlich, oft unter Würg- und Brechbewegungen, große Mühe haben, den eingedickten Schleim aus Nase und Rachen zu entfernen.

Zu Störungen des Geruchsvermögens kann es dadurch kommen, daß auch die Regio olfactoria von dem chronisch-entzündlichen Prozeß befallen wird, infolgedessen bildet sich eine allmähliche Degeneration der Riechzellen aus (Anosmia essentialis). Sind bei einem einfachen, chronischen, katarrhalischen Schnupfen Kopfschmerzen vorhanden, so besteht immer der Verdacht auf eine gleichzeitig bestehende Nebenhöhleneiterung.

Daß durch die dauernde Sekretabsonderung aus der Nase am Naseneingang entzündliche Veränderungen hervorgerufen werden können, wurde bereits bei der Besprechung des Naseneingangsekzems und des Nasenfurunkels erwähnt.

Behandlung. Ist ein Grundleiden vorhanden (Nebenhöhleneiterung, entzündlich veränderte und vergrößerte Rachenmandel, Fremdkörper oder Rhinolith der Nasenhöhle), so muß natürlich zuerst dieses behandelt und beseitigt werden, denn nur dann besteht Aussicht auf Ausheilung einer chronischen Rhinitis. Weiter müssen alle Schädlichkeiten vermieden werden, die erfahrungsgemäß die Nasenschleimhaut reizen. Bei beruflich bedingter, chronischer Rhinitis müssen die Patienten (Arbeiter in Zement-, Thomasmehl- oder Tabakfabriken, in chemischen Betrieben mit Ammoniak- und Säuredampfentwicklung) mindestens für einige Zeit den schädigenden Einflüssen entzogen und anderweitig beschäftigt werden; bei schweren Fällen kommt evtl. auch ein Berufswechsel in Frage. Alkohol- und Nicotinguß sind einzuschränken. Selbstverständlich sind Allgemeinerkrankungen, die die Entwicklung einer chronischen Rhinitis begünstigen und sie unterhalten (Tuberkulose, Anämie, Nierenkrankungen, Kreislaufstörungen, Diabetes, Gicht, chronische Obstipation, exsudative Diathese) zweckentsprechend zu behandeln.

Im übrigen kommen zur Lokalbehandlung der chronisch-entzündlich erkrankten Nasenschleimhäute in Frage: Nasenspülungen mit Salzwasser, Nasensprays, Inhalationskuren, Nasensalben. Prompt wirkt oft ein längerer Klimawechsel. Wir benutzen als das Abschwellen fördernde und sekretionshemmende Nasensalbe folgendes Gemisch: Menthol. 0,1, Suprarenin. 1,5, Liq. alumin. subacetic. 2,0, Adip. lanæ 10,0, Paraff. liquid. ad 20,0.

Fertige Schnupfensalben in praktischen Tuben mit Ansätzen zum direkten Einführen der Tubenöffnung in die Nase gibt es im Handel in solcher Menge, daß sie hier nicht einzeln angeführt werden können.

2. Die Rhinitis chronica hyperplastica.

Wie schon der Name sagt, handelt es sich bei dieser Form der chronischen Rhinitis um Veränderungen in der Nase, die hauptsächlich in Schwellungszuständen der Nasenschleimhaut bestehen. Diese kann dabei im ganzen verdickt sein, oder die Hyperplasie findet sich nur im Bereich der Muschel, besonders häufig an der unteren Muschel. Seltener beschränkt sie sich auf die Gegend der Tuberositas septi oder auf den hintersten Teil des Vomer, wo man sie im postrhinoskopischen Bild beiderseits als kissenartige Erhebung sieht. Die untere Muschel ist entweder in ihrer ganzen Ausdehnung hyperplastisch und reicht dann bis zum Septum und bis zum Nasenboden oder die Hyperplasien finden sich nur an den Enden der Muschel („Hyperplasie der Vorderenden“, bzw. „Hinterenden“ genannt). Diese vorderen und besonders die hinteren Muschelhyperplasien können großen Umfang annehmen, sie haben entweder eine glatte Oberfläche, oder sie sind höckerig (himbeerförmige, papilläre Hyperplasie)

oder auch papillomatös. Durch solche starke Hinterenden können die Choanen hochgradig verlegt werden. Manchmal berührt ein dickes Hinterende den obersten Teil der pharyngealen Fläche des weichen Gaumens und erregt hier ein Fremdkörpergefühl, das der Patient durch fortwährendes Rückwärtsräuspfern zu beseitigen sucht (s. Abb. 192 und 193).

Stark verdickte Hinterenden, besonders der mittleren Muscheln, können die Tubenöffnungen verlegen und so Anlaß zu Tubenmittelohrkatarrhen und zu Mittelohrentzündungen geben; eine Hyperplasie des Vorderendes der unteren Muschel kann die Mündung des Ductus nasolacimalis verstopfen und Tränentraufeln, Tränensackeiterung und Bindehautentzündung hervorrufen.

Hyperplasien an den hinteren Enden der unteren Muscheln bilden sich häufig bei Leuten, deren Nasengänge vorn durch Scheidewandverbiegungen zu eng sind, oder bei denen ein „Ansaugen der Nasenflügel“ besteht, denn bei jeder Inspiration wird dann das Blut in die

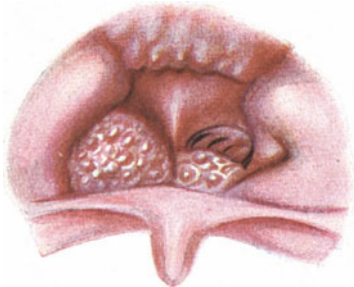


Abb. 192. Himbeerformige Hypertrophie am hinteren Ende der unteren Muschel.

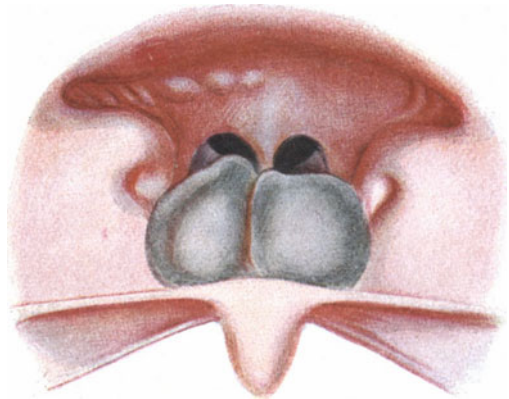


Abb. 193. Polypose Hypertrophie am hinteren Ende der unteren Muschel.

(Abb. 192 und 193 aus GERBER: Atlas der Krankheiten der Nase, 1902.)

Schwellkörper gesogen, was schließlich zur Hyperplasie führt. Ist die vordere Nasenenge einseitig, so pflegt sich die hintere Hyperplasie starker oder überhaupt nur auf der engen Seite auszubilden.

Die Schwellungen der Nasenmuscheln werden oft plötzlich unter Niesanfällen und mit reichlicher wässriger oder schleimiger Sekretion sehr stark und können ebenso wieder kleiner werden [Zeichen von vasomotorisch (allergisch?) bedingten Schwellungen]. In der Nacht schwillt gewöhnlich die Nase auf der Seite zu, auf welcher der Kranke liegt. In anderen Fällen ist der Schwellungszustand dauernd stark und zwingt zur ständigen Mundatmung („Stockschnupfen“).

Bei Hyperplasie der mittleren Nasenmuschel wird der Einatemluft der Weg zur Riechspalte verlegt, was zu Störungen des Geruchsvermögens führt (Anosmia respiratoria).

Da der Prozeß an der Nasenschleimhaut ein vorwiegend proliferierender ist, bleibt die Sekretabsonderung meist in engen Grenzen, beim Hinzutreten von akuten Entzündungsschüben kann sie allerdings auch sehr stark werden und die dabei sich bildenden Schleimeitermassen verursachen zusammen mit den Schleimhautschwellungen eine vollständige Verstopfung der Nase. Die dauernd mehr oder weniger verstopfte Nase macht Benommenheit des Kopfes und Kopfschmerzen.

Diagnose. Die Hyperplasien der Vorderenden sieht man bei der Rhinoskopie anterior, die Diagnose der hinteren Hyperplasien ist mit Hilfe der

Postrhinoskopie meist leicht zu stellen. Bei höckerigen Hyperplasien, besonders an atypischen Stellen der Nasenschleimhaut, muß man stets an Wucherungen auf tuberkulöser Basis und an Carcinom oder Sarkom denken und deshalb die abgetragenen Gewebstücke histologisch untersuchen!

Behandlung. Wie bei der einfachen Rhinitis catarrhalis kann man in leichteren Fällen versuchen, durch konsequente Anwendung von Nasenspülungen, von einer das Abschwellen fördernden Nasensalbe, oder durch Nasenspray (1%ige Zinc.sulf.-Lösung, der man einige Tropfen Suprareninlösung zusetzt) eine Besserung des Zustandes herbeizuführen. Im übrigen gilt auch für die Behandlung der Rhinitis hyperplastica das, was bei der katarrhalischen Rhinitis über die Fernhaltung von Schädigungen der Schleimhaut und über die Berücksichtigung von Allgemeinerkrankungen gesagt wurde.

Führt die konservative Behandlung nicht zum Ziel oder handelt es sich um große, störende Hyperplasien, so müssen diese operativ beseitigt werden.

Hyperplasien der Muschelenden trägt man mit der Drahtschlinge, Hyperplasien des freien Randes mit der Nasenschere ab. Auf keinen Fall darf der Muschelknochen mit abgeschnitten werden, da dabei starke Blutungen entstehen können. Was und wieviel man von den Muscheln ohne Schaden abtragen kann, erkennt man, wenn man die Nasenschleimhaut durch Bepinseln mit Pantocain-Adrenalinlösung anesthesiert und zum Abschwellen bringt: Was nicht abschwilt, ist krankhaftes hyperplastisches Gewebe und kann entfernt werden. Man hute sich auf alle Fälle davor, zuviel abzutragen, da dies zu schweren atrophischen Prozessen der Schleimhaut führen kann, die dann im Laufe der Zeit noch unangenehmer werden können, als die hyperplastischen Veränderungen.

Handelt es sich um eine diffuse, die ganze untere Muschel einnehmende Schwellung, so kann man eine Verkleinerung derselben durch Ätzen mit 40%iger Trichloressigsäure herbeiführen:

Man tränkt einen sehr fein gedrehten Wattepinsel mit der Saure und bestreicht die untere Muschel an ihrem medialen Rande strichartig in ihrer ganzen Länge damit. Von der früher soviel geübten Anwendung der Galvanokautik in der Nase ist man heute sehr abgekommen. Bringt man sie zur Anwendung, so zieht man mit dem galvanokautischen Spitzbrenner auf der Konvexität der Muschel eine Furche von hinten nach vorn. Dadurch bildet sich eine Narbe und eine Schrumpfung des Muschelgewebes aus. Bei der Anwendung des galvanokautischen Brenners muß man aber wie bei der Trichloressigsäureätzung vorsichtig sein, daß man nicht das Septum berührt, da sonst narbige Verwachsungen (Synechien, s. S. 262) entstehen.

Bevor man sich zu Gewebsabtragungen im Bereiche der Nasenmuscheln entschließt, muß man sich immer genau überlegen, ob es sich dabei nicht um rein vasomotorisch bzw. allergisch bedingte Schwellungen der Nasenschleimhaut handelt. Wie schon oben erwähnt, gibt uns der „Abschwellversuch“ mit Pantocain-Adrenalin über diese Frage Aufschluß. Bei vasomotorisch (allergisch) bedingten Schwellungszuständen (s. S. 341) vermeidet man am besten jeden operativen Eingriff in der Nase und beschränkt sich auf die Allgemeinbehandlung, die in Abhärtung durch kalte Waschungen, Frottieren der Haut, viel Aufenthalt in frischer Luft zu bestehen hat.

Anschließend an die bei der Rhinitis hyperplastica auftretenden Muschelhyperplasien seien hier die sog. „Nasenpolypen“ besprochen, da diese — besonders wenn sie noch kleiner sind — leicht mit Muschelhyperplasien verwechselt werden können.

3. Die Nasenpolypen

sind umschriebene ödematöse fibromatöse Wucherungen der Schleimhaut, die meist entzündliche Erscheinungen (submuköse Rundzelleninfiltration, namentlich in der Umgebung der Drüsen und Gefäße) zeigen. Sie sind oft in Unzahl vorhanden, füllen eine, meist aber beide Nasenhälften teilweise oder ganz und können vorn aus den Nasenlöchern und hinten aus den Choanen herauswachsen (Abb. 204).

Ihre Erkennung ist leicht: sie bilden glatte, glasig-glänzende Tumoren von grauer oder gelblichgrauer, seltener graurötlicher Färbung, die die Nasengänge ausfüllen. Vorn in der Nase können sie taubeneigroß werden und, wo sie äußeren Insulten ausgesetzt sind, infolge von Epithelverdickung und -metaplasie mattweiß aussehen. Ragen sie aus den Choanen in den Epipharynx, wo sie Platz zum Wachstum haben (Choanalpolypen), so werden sie bisweilen so groß wie ein kleiner Apfel. Selten entspringen sie mit breiter Basis von der Schleimhaut, meist sind sie gestielt, und der Stiel pflegt verhältnismäßig um so dünner zu sein, je größer der Polyp ist.

Die Ursprungsstelle der Nasenpolypen ist fast immer die Gegend der mittleren Muschel und die Gegend des Infundibulum. Dieser Sitz im Gebiete des Siebbeinlabyrinthes und an den Ausmündungsstellen der Stirn- und Kieferhöhle weist darauf hin, daß der Reiz, der zur Polypenbildung führt, in Erkrankungen der Nasennebenhöhlen zu suchen ist. In der Tat verrät manchmal Eiter, der bei der Rhinoskopie zwischen den Polypen hervorquillt, die Anwesenheit eines Nebenhöhlenempyems. Doch ist ein solches keineswegs immer vorhanden, und leichtere nichteitrige, sondern proliferierende Entzündungen der Nebenhöhlen, namentlich in Siebbeinzellen, sind dann die Ursache der Polypenbildung. Bei solchen proliferierenden Entzündungsprozessen in den Siebbeinzellen gehen die dünnen Wände der Zellen oft durch Druckatrophie zugrunde, wonach die darin befindliche geschwollene Schleimhaut in die Nasenhöhle prolabiert, an der Durchtrittsstelle abgeschnürt wird und in der Nasenhöhle weiterwuchert. Durch Fortdauer des Entzündungsreizes nehmen diese Polypen immer mehr an Größe zu und können schließlich die ganze Nase ausfüllen.

Wird die Kieferhöhle von einem derartigen proliferierenden Entzündungsprozeß befallen, so drängt sich, nachdem die Kieferhöhle selbst von Polypen ausgefüllt ist, zunächst ein kleiner Schleimhautwulst durch das Ostium maxillare in den mittleren Nasengang vor. Derartige Schleimhautausstülpungen können in ganz kurzer Zeit zu außerordentlicher Größe anwachsen. Ihr rasches Wachstum liegt daran, daß infolge der Enge des Kieferhöhlenostiums die venösen Gefäße des ausgestülpten Schleimhautwulstes abgeklummt werden, wodurch eine venöse Stauung entsteht. Die Blutzufuhr dagegen bleibt infolge des rigideren Baues der arteriellen Gefäße erhalten. Die auf diese Weise entstehenden sogenannten „*Solitärpolypen*“ der Kieferhöhle (Choanalpolypen) entwickeln sich infolge des nach hinten abfallenden mittleren Nasengangs in die hinteren Abschnitte der Nase und in den Nasenrachenraum hinein und können diesen und die Choanen mitunter ganz ausfüllen.

Die **Behandlung** besteht in der Entfernung der Polypen und der ursächlichen Nebenhöhlenerkrankung. Besteht nur eine leichte Entzündung in Siebbeinzellen, so heilt diese zuweilen nach der Extraktion der Polypen ohne weiteres aus. Besteht aber die ursächliche Nebenhöhlenerkrankung erkennbar oder latent fort, so rezidivieren die Polypen oft in kurzer Frist, so daß man die schuldigen Nebenhöhlen eröffnen und ausräumen muß. Die Kieferhöhlen findet man dabei gar nicht selten voll von Polypen, aber frei von Eiter. An dieser Stelle besprechen wir nur die Entfernung der Polypen und verweisen bezüglich der Behandlung ursächlicher Nebenhöhlenerkrankungen auf S. 306.

Zur Entfernung der Nasenpolypen dient die kalte Drahtschlinge. Nach Anasthesierung der Nasenschleimhaut am Septum und an der Ursprungsstelle der Polypen durch Pantocain-Adrenalin-Einlagen (s. S. 248), führt man die senkrecht gestellte Schlinge langs des Septum ein und faßt durch eine Seitendrehung den vordersten Polypen von unten, geht dann unter langsamem Zuziehen der Schlinge und unter Kontrolle des Gesichtes und Gefühles bis zur Ursprungsstelle des Polypen hinauf, zieht dann fest zu und lost ihn durch leichten Zug ab. Es ist gut, in einer Sitzung wenigstens eine Nasenhälfte möglichst auszuraumen, weil der Kranke dann sogleich ordentlich Luft bekommt, und weil die meist geringe Blutung ganz steht, sobald die Luft frei durch die Nase strömen kann. Eine Tamponade der Nase nach der Polypenextraktion ist zu unterlassen.

4. Die Rhinitis atrophicans und die Ozaena

sieht man in zwei Formen, die je nach Vorhandensein oder Fehlen eines besonders auffälligen Symptomes, des Gestanks, als *Rhinitis atrophicans cum foetore* oder *Ozaena* und als *Rhinitis atrophicans sine foetore* bezeichnet werden.

Früher verstand man unter *Ozaena* alle mit Gestank einhergehenden Nasenerkrankungen, also auch syphilitische Nekrosen, zerfallende maligne Geschwülste, dentale Kieferhöhleneriterungen, Ulcerationen durch Rhinolithen. Diese monosymptomatische Bezeichnung für ganz verschiedene Krankheiten mußte allmählich der besseren etiologischen Erkenntnis weichen; aber man verfiel dann wieder in den gegenteiligen Irrtum und wollte von einer besonderen, d. h. nicht durch die oben bezeichneten Erkrankungen bedingten Stinknase nichts mehr wissen. Heutzutage wissen wir, daß es dennoch eine solche Erkrankung gibt, die als „genuine“ *Ozaena* (*Rhinitis atrophicans cum foetore*) bezeichnet wird. ALBRECHT hat ein familiäres Auftreten dieser Erkrankung nachgewiesen und hat gezeigt, daß bei ihrer Entstehung das konstitutionelle Moment eine wichtige Rolle spielt.

Die *klinischen Erscheinungen* bestehen in folgendem.

1. Atrophie der Nasenschleimhaut, in vorgeschrittenen Stadien vereint mit Atrophie der Nasenmuschelknochen, wodurch die Nasengänge abnorm weit werden,

2. Eitrige Sekretion der Schleimhaut, die an den Wänden der Nasengänge zu dicken Borken antrocknet, und

3. Abscheulicher Gestank, der nur von den Borken, nicht von dem noch flüssigen Sekrete ausgeht und an den von Schweißfüßen oder von verdorbenem Käse erinnert. Der Gestank, den übrigens die Kranken selbst nicht merken, weil auch die *Regio olfactoria* der Schleimhaut atrophisch wird, entsteht vorzugsweise durch Fettsäurebildung bei der Zersetzung des Sekretes.

Fehlt neben der Atrophie die Sekretion, oder trocknet diese nicht zu stinkenden Borken an, so spricht man von *Rhinitis atrophicans sine foetore*.

Die Borkenbildung setzt sich häufig auch auf den Nasenrachenraum und den Rachen fort (s. Abb. 194).

Die *genuine Ozaena* findet sich vorzugsweise beim weiblichen Geschlechte und beginnt oft schon vor der Pubertät. LÖWENBERG, ABEL, PEREZ u. a. haben Mikroben der *Ozaena* beschrieben, aber nicht mit Sicherheit als Erreger derselben nachgewiesen. Das Wesentliche der Erkrankung ist die abnorm weite Nase; sie hat eine Störung des Flüssigkeitshaushaltes der Schleimhaut zur Folge, durch welche die Krustenbildung begünstigt wird.

Die *Diagnose* der *Ozaena* ist aus den genannten Symptomen leicht zu stellen. Jedoch ist es nötig, jede andere mit Gestank einhergehende Nasenerkrankung auszuschließen. Fehlt der Gestank nach Entfernung aller Krusten,

so spricht das für genuine Ozaena. Einseitige Krustenbildung läßt zunächst eher an eine Nebenhöhleneiterung denken; aber auch die Ozaena kommt einseitig vor.

Behandlung. Da der durchdringende, äußerst widerliche Gestank die Kranken gesellschaftlich unmöglich macht und wirtschaftlich schädigt, ja sogar als Ehescheidungsgrund gilt, so ist die Behandlung der Ozaena eine wichtige Aufgabe. Die Krankheit selbst können wir nicht leicht und sicher beseitigen, wohl aber die Träger des Gestankes, die Borken. Häufig gelingt das, wenn wir den Kranken anweisen, die Sekrete, ehe sie antrocknen, oder die noch weichen Borken durch täglich ein- oder mehrmalige Nasenduschen auszuspülen, wozu jedesmal 1—3 Liter Flüssigkeit nötig sind. Zusätze von ungefährlichen desinfizierenden Mitteln, namentlich Kalium permanganicum oder H_2O_2 zur Spülflüssigkeit werden vielfach gebraucht. Weit besser in der Wirkung und viel bequemer für den Kranken ist die Anwendung der GOTTSTEINSchen Tamponade.

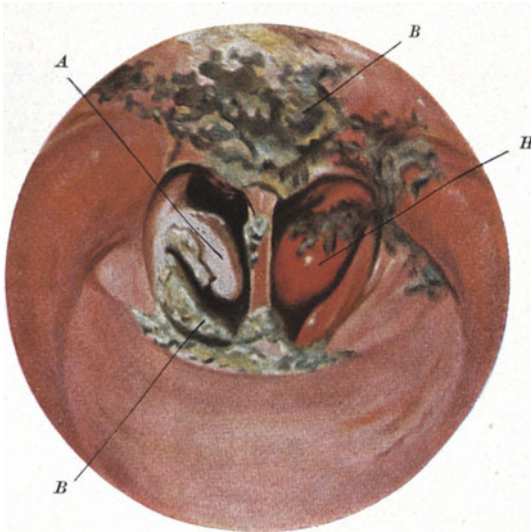


Abb. 194. Postrhinoskopisches Bild bei Ozaena. A atrophische Muschel. H scheinbar hypertrophische Muschel. B Borken.

den, weil für die Atmung gewöhnlich die frei gebliebene atrophisch erweiterte Nasenhälfte ausreicht. Der Tampon saugt alles flüssige Sekret auf, und auch die vorhandenen Borken haften so fest daran, daß sie mit ihm herausgezogen werden können. Ist das geschehen, so kommt in der zweiten Hälfte des Tages die andere Nasenseite an die Reihe und für die Nacht wieder die zuerst tamponiert gewesene. Bei diesem dreimaligen Wechsel innerhalb 24 Stunden kommt der Vorteil der länger dauernden Tamponade bei Nacht den beiden Seiten abwechselnd zugute. Auf solche Weise gelingt es, den Gestank vollständig fernzuhalten, aber eine Dauerheilung kommt dabei nur selten zustande.

Neben der regelmäßigen Beseitigung der Krusten hat man versucht, mit allerlei Mitteln direkt auf die Schleimhaut zu wirken. Es hat sich dabei gezeigt, daß jedes Mittel, das die Schleimhaut reizt, anfangs günstig wirkt, um dann gänzlich zu versagen. Versuche mit einer vom PEREZschen Bacillus gewonnenen Vaccine hatten kein überzeugendes Ergebnis.

An der Rostocker Klinik hat sich in den letzten Jahren folgendes Behandlungsverfahren, auch bei schwersten Fällen von Ozaena mit stark fötider Borkenbildung gut bewährt: Jeden Morgen werden von dem Patienten selbst in beide Nasenseiten 8—10 Tropfen Doryl (Merck) mit einer Pipette eingetraufelt, um damit die Borken aufzuweichen. Nach etwa $\frac{1}{4}$ — $\frac{1}{2}$ Stunde wird die Nase mit abgekochtem Wasser oder mit Salzwasser ausgespült. Dann werden etwa 10 Tropfen des folgenden Gemisches: Ol. olivar. 20,0, Ol. eucalypt. 10,0, Ol. menth. pip. 5,0, Ol. terebinth. 5,0, Cycloform. 0,5 in einem Glas Wasser, dem vorher eine Messerspitze Pulv. natr. carbon. sicc. hinzugefügt wurde, verrührt. Die Emulsion wird gut umgeschüttelt und mit einem Nasenspray in die Nase eingespritzt. AMERSBACH

KORNER hat empfohlen, die Tamponade, etwas abweichend von GOTTSTEINS ursprünglicher Anweisung, folgendermaßen auszuführen: Eine quadratische, fingerdicke und handtellergröße Lage hydrophiler Verbandwatte wird um eine langgestielte Metallschraube mit sehr steilem, aber flachem Gewinde (Tamponschraube) fest aufgewickelt, so daß ein ziemlich harter, fast fingerlanger und je nach der Weite der Nase klein- bis mittelfingerdicker Watzylinder entsteht. Dieser wird mittels der Schraube in horizontaler Richtung in eine Nasenhälfte eingedreht, worauf die Schraube aus dem Tampon rückwärts herausgedreht wird. Der Tampon bleibt einen halben Tag liegen und verursacht keine Beschwerden.

empfeht Einblasen von Marfanil-Prontalbinpuder in die Nase und hat damit in vielen Fällen wenigstens Symptomenfreiheit erzielt.

Operative Behandlung. WITTMACK erwartete eine günstige Wirkung des Parotispeichels auf die atrophische Nasenschleimhaut und implantierte deshalb den Ductus stenomanus in die Kieferhöhle. In der Tat hort der Foetor nach der Operation meist schlagartig auf.

In der Annahme, daß die abnorm weite Nase das Wesentliche der Ozaena sei, hat man sich bemüht, die Nasengänge operativ zu verengern. Dazu dienen unter anderem folgende Verfahren:

Submuköse Paraffinjektionen am Septum. Fettimplantation unter die Schleimhaut des Septum nach Resektion der knöchernen und knorpeligen Teile (BRUNINGS). Implantation von Knochenstücken aus der Tibia (STEURER) oder von maceriertem spongiosen Rindsknochen (ECKERT-MOBUS) unter die Septumschleimhaut. Verlagerung der lateralen Nasenwand nach innen von der eröffneten und ihrer Auskleidung beraubten Kieferhöhle aus (LAUTENSCHLAGER). Mobilisierung beider lateraler Nasenwände von den Kieferhöhlen aus, Andrängung derselben gegen das Septum und Fixierung in dieser Lage mittels einer durchgehenden Drahtplattennaht (HINSBERG).

Da sich der Erfolg solcher Nasenverengerungen nur durch lang dauernde Beobachtung sicherstellen läßt, und viele Operierte sich der Kontrolle des Operateurs entziehen, so ist eine sichere Beurteilung der Erfolge nicht immer möglich.

5. Rhinitis sicca anterior.

Entstehung. Entzündungen am Naseneingange (s. S. 269) veranlassen den Kranken häufig, wegen des spannenden und stechenden Gefühls mit dem Finger in der Nase zu bohren. Am vordersten Teile des Septum entstehen dadurch leicht kleine Schleimhautverletzungen, die oberflächliche Erosionen und Blutungen in das Stroma der Schleimhaut zur Folge haben. In anderen Fällen treten die Veränderungen auch ohne das Bohren mit dem Finger aus unbekanntem Ursachen auf.

Klinische Erscheinungen. Die Blutungen in die Schleimhaut führen allmählich zur Bildung gelblicher oder schmutzig gelbbrauner Flecken (Xanthose), und das blutig-eitriges Sekret der Erosionen trocknet zu mißfarbigen Krusten am Septum an. Dabei wird die Schleimhaut atrophisch, und ihr Flimmerepithel verwandelt sich in Plattenepithel. Schließlich verfällt auch der Knorpel der Atrophie und es entsteht durch Eindringen von Eiterkokken eine Perforation der Scheidewand (Ulcus septi rotundum s. perforans). Den ganzen Vorgang bezeichnete SIEBENMANN als Rhinitis sicca anterior, und die dazugehörigen Perforationen müssen als idiopathische streng von den durch Syphilis oder Tuberkulose (s. S. 284 und 486) entstandenen unterschieden werden.

Diagnose. Differentialdiagnostisch kommt bei dem Ulcus septi perforans eine auf tuberkulöser Basis entstehende Perforation in Frage, da die tuberkulösen Prozesse sich in der Regel auch am knorpeligen Teil der Nasenscheidewand abspielen, im Gegensatz zu den syphilitischen, bei denen die Perforation im knöchernen Septum entsteht.

Behandlung. Die Rhinitis sicca anterior läßt sich bisweilen mit Erfolg bekämpfen, wenn man die Krusten durch Einlegen von Salbentampons aufweicht; sie haften dann am Tampon und werden leicht mit ihm entfernt. In den meisten Fällen erreicht man aber damit nichts; der Prozeß schreitet fort, bis sich die Perforation gebildet hat. Man kann dem Kranken die monatelange und meist vergebliche Salbenbehandlung dadurch ersparen, daß man die ganze kranke Stelle aus dem Septum herausausschneidet und damit die doch unausbleibliche Perforation schnell herbeiführt.

6. Die spezifischen chronischen Rhinitiden.

a) Die Tuberkulose.

Entstehung. Die Tuberkulose tritt in der Nase primär und sekundär auf: primär, wenn die Infektion durch Einatmen von Tuberkelbacillen oder durch Einimpfung derselben mit dem bohrenden Finger in der Nase erfolgt ist; sekundär, wenn die Bacillen aus den tieferen Luftwegen stammen, wie bei Lungen-, Kehlkopf- oder Schlundtuberkulose, und mit der Exspirationsluft oder mit Sekreten beim Husten, Niesen, Schneuzen in die Nase geraten, oder auf der Blutbahn von irgendeinem tuberkulösen Herde im Körper dahin gelangen.

Die Prädilektionsstelle für die Tuberkulose der Nase ist die Schleimhaut im vorderen Nasenabschnitte, namentlich in der Gegend des Septum cartilagineum und des vorderen Endes der unteren Muschel. Von hier aus dehnt sie sich nach allen Seiten in die Breite und greift auch in die Tiefe, indem sie den Septumknorpel durchwuchert oder die Haut der Nasenspitze und der Nasenflügel unterminiert. Bisweilen gesellt sich dazu auf der Oberlippe ein „skrophulöses“ Ekzem. Vom unteren Nasengange aus wandert sie nicht selten in den Tränen-Nasenkanal ein (HINSBERG) und kann so bis zur Bindehaut gelangen.

Klinische Erscheinungen. Die Symptome pflegen im Beginne äußerst geringfügig zu sein, so daß die Krankheit erst in vorgeschrittenen Stadien bemerkt und auch dann nicht immer in ihrer Bedeutung erkannt zu werden pflegt. Die Klagen beschränken sich meist auf behinderte Nasenatmung, mit oder ohne vermehrte Sekretion oder Borkenbildung. Ist der Tränen-Nasengang befallen, so tritt Tränenträufeln ein. Bei der Rhinoskopie findet man die kranken Stellen in der Regel mit dünnen Borken bedeckt. Darunter erscheint die kranke Schleimhaut mehr oder weniger höckerig geschwollen und gerötet und zeigt bisweilen flache, eitrig belegte, buchtige Geschwüre mit kleinen roten Knötchen am Rande.

Am Septum cartilagineum zeigt sich die Tuberkulose bald als Infiltration, bald als breit aufsitzendes, selten gestieltes, erbsen- bis bohnen großes, rotliches Tuberkulom, das frühzeitig den Knorpel durchwuchert und auf der anderen Seite in gleicher Weise erscheint, später zerfällt und dann mit Hinterlassung einer erbsen- bis pfennigstückgroßen Perforation verschwinden kann.

Die **Diagnose** ist schon aus dem rhinoskopischen Befunde leicht zu stellen. Eine Verwechslung tuberkulöser Geschwüre in der Nase ist eigentlich nur mit dem Lupus möglich. Die Syphilis ergreift vorzugsweise oder zugleich tiefere Teile der Nase, besonders die Nasenknochen, und Septumperforationen im Bereiche des Knorpels sind selten syphilitischen Ursprungs. Gestützt wird die Diagnose durch den Nachweis von etwa vorhandener Tuberkulose an einer anderen Stelle, gesichert durch histologische und bakteriologische Untersuchung abgetragener Teile des kranken Gewebes; so namentlich bei dem Tuberkulome, wodurch eine Verwechslung mit dem „blutenden Septumpolypen“ (s. S. 334) vermieden wird.

Die **Prognose** des tuberkulösen Granuloms (Tuberkuloms) am Septum ist günstig, namentlich wenn es (infolge von Einimpfung mit dem bohrenden Finger) den einzigen Tuberkelherd im Körper bildet; es ist heilenden Eingriffen leicht zugänglich und kann sogar nach Zerfall mit Hinterlassung einer Septumperforation spontan heilen. Weniger günstig ist die Prognose der weit ausgebreiteten Nasentuberkulose.

Die **Behandlung** ist neben der Röntgen- und Radiumtherapie vorwiegend chirurgisch. Septumtuberkulome erfordern die **Excision** des erkrankten Septumteiles, auch wenn er nur einseitig befallen erscheint (KÖRNER).

Die auf solche Weise entstehende Perforation ist bedeutungslos. Excidiert man das kranke Septumstück nicht, so kommt es schließlich ja doch zu einer Perforation. KÖRNER hat durch BEESE eine Anzahl völliger Dauerheilungen nach diesem harmlosen Eingriffe veröffentlichten lassen.

Bei den anderen Formen ist vor der Strahlentherapie die gründliche Ausschabung alles Krankhaften mit nachfolgender Milchsäureätzung am Platze. Auch das Einlegen von Tampons mit 10—20%iger Pyrogallussauresalbe hat

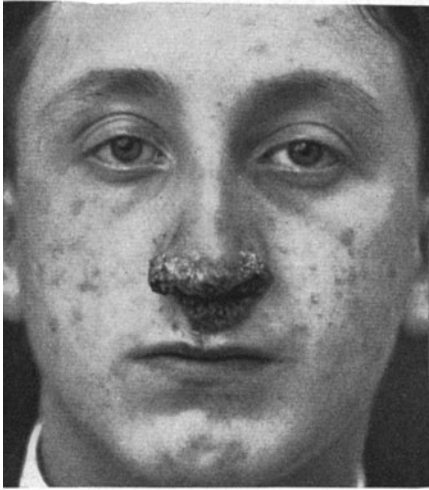

Abb. 195. Lupus hypertrophicus der Nase.

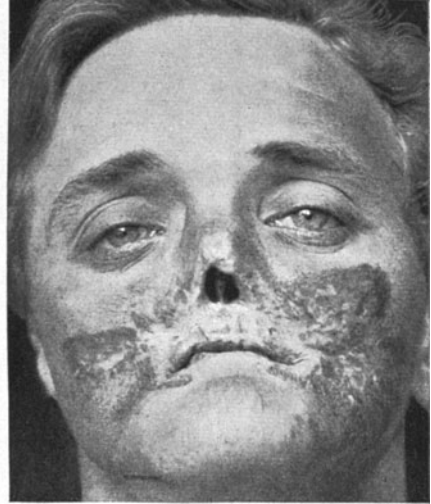


Abb. 196. Zerstörung der Nasenflügel und der knorpeligen Nasensecheidewand durch Lupus, geheilt

sich bewährt (KÜMMEL, HINSBERG). Bei der Nachbehandlung muß das zu Borken angetrocknete Wundsekret stets sorgfältig aufgeweicht und entfernt werden.

Jodkalium, 2—3 g pro die, innerlich gegeben, führt in unkomplizierten Fällen oft binnen 4—8 Wochen zur Heilung. Die Behandlung nach PFANNENSTIEL (Jodnatrium intern und H_2O_2 lokal) hat keine besseren Resultate aufzuweisen, als KÖRNERs einfache Jodkaliumgaben (s. auch bei der Schlundtuberkulose).

b) Der Lupus

findet sich an der Nasenschleimhaut meistens in Verbindung mit Lupus der äußeren Nasenhaut (Abb. 195). Auf der Schleimhaut lassen sich die charakteristischen Knötchen nicht so leicht erkennen wie auf der Haut, und es kann unmöglich sein, den Schleimhautlupus in der Nase von der gewöhnlichen Tuberkulose zu unterscheiden. Auch der Lupus geht selten weit in die Nase hinein, doch verbreitet er sich bisweilen sprungweise nach innen, und es treten dann lupöse Herde im Schlunde oder im Kehlkopf auf.

Der Lupus kann außen und innen in der Nase spontan heilen, hinterläßt aber Defekte am Septum, an der Nasenspitze und den Nasenflügeln und narbige Stenosen der Nasenlöcher (Abb. 196).

Seine **Behandlung** auf der äußeren Haut der Nase ist die gleiche wie an anderen Hautstellen (vgl. die Lehrbücher der Chirurgie und Dermatologie).

Sieht man auf der Schleimhaut deutliche Knötchen, so zerstört man sie am besten mit dem galvanischen Spitzbrenner; sonst wird der Schleimhautlupus behandelt wie die gewöhnliche Schleimhauttuberkulose. Namentlich bewähren sich auch hier die Röntgen-, Radium- und interne Jodkaliumtherapie.

Über den plastischen Ersatz zerstörter Nasenspitzen und -flügel und über Prothesen s. S. 317.

c) Die Syphilis

befällt die Nase bei Erwachsenen fast nur im tertiären Stadium.

Primäraffekte sind hier selten; sie treten auf als Rhagaden am Naseneingang und als flache, schmierig belegte Schleimhautgeschwüre mit hartem, etwas erhabenem Rande und geröteter Umgebung am Septum. Mitunter zeigt ein solcher Septumschanke eine besondere Neigung, fungöse Massen zu treiben, die spontan und bei Berührung mit der Sonde leicht bluten. Meist lost er heftige Schmerzen aus, die nach der Unteraugengegend ausstrahlen.

Sekundär finden wir die Syphilis in der Nase besonders bei Säuglingen. Sie tritt hier als Schnupfen in Erscheinung (*Coryza neonatorum*). Man sollte den Schnupfen der Säuglinge nur dann für syphilitisch halten, wenn zugleich sichere Zeichen einer kongenitalen Syphilis bestehen und Gonokokken im Sekrete fehlen. Der sekundär-syphilitische Schnupfen der Erwachsenen macht nur geringe Beschwerden.

Die tertiäre Syphilis in der Nase beginnt als gummöse Infiltration und verbindet sich alsbald mit Periostitis und Perichondritis des Nasengerüsts. Die Periostitis verläuft unter starken Schmerzen, bis der Eiter durch die Schleimhaut durchgebrochen ist. Die Durchbruchstellen sind geschwürig; unter ihnen fühlt man mit der Sonde den entblößten Knochen. Dabei verbreitet die Nase gewöhnlich einen scheußlichen Gestank. Der entblößte Knochen stößt sich in kleinen oder großen Stücken ab, die beim Liegen in den Schlund oder gar in den Kehlkopf geraten und zur Erstickung führen können. Gummageschwülste am Nasenboden durchwachsen den harten Gaumen und führen beim Zerfall zu Gaumenperforationen. Ist das Nasengerüst zerstört, so sinkt die äußere Nase infolge der Narbenkontraktion ein (*Sattelnase*). Verwachsungen der erkrankten Gewebe mit nachfolgender Narbenkontraktion führen mitunter zum Verschlusse des Naseneinganges oder der Choanen.

Die *Diagnose* ist leicht, wenn der Kranke die Infektion nicht leugnet und wenn noch andere der zahlreichen Manifestationen der Syphilis vorhanden sind. Der Nachweis der pathogenen Mikrobe (*Spirochaeta pallida*) gelingt bei tertiärer Lues häufig nicht. Wertvoller ist die Serodiagnose. Gegen die Verwechslung mit Tuberkulose und Lupus schützt die mikro- und bakterioskopische Untersuchung exstirpierter Teile des kranken Gewebes. Die Differentialdiagnose ex juvantibus aut non juvantibus mittels Jodkalium ist hier gegenüber der Tuberkulose nicht sicher, wohl aber schützt sie vor Verwechslungen mit malignen Tumoren.

Die *Prognose* ist bei geeigneter Behandlung in der Regel günstig, doch bleiben bei vorgeschrittener Krankheit die oben geschilderten Entstellungen zurück.

Die *Behandlung* der tertiären Nasensyphilis ist lokal und allgemein. Lokal kommt vorzugsweise die Extraktion von Sequestern in Betracht, die jedoch erst nach völliger Lösung erfolgen soll. Die Allgemeinbehandlung ist die gleiche wie bei jeder tertiären Manifestation der Krankheit; die souveränen Heilmittel sind Jodkalium (oder Jodnatrium, das besser vertragen zu werden scheint) in täglichen Dosen von 2—5 g und die Salvarsaninjektion.

Syphilitische Sattelnasen kann man durch subcutane Paraffininjektionen beseitigen, doch sind danach Embolien der Arteria centralis retinae mit Erblindung, sowie Tumorbildungen (Paraffinome) an der Injektionsstelle beobachtet worden. Im übrigen kommen die gleichen kosmetischen Operationen wie bei der traumatischen Sattelnase in Anwendung.

d) Lepra, Rotz und Rhinosklerom.

Als seltenere, vorzugsweise chronisch verlaufende Infektionskrankheiten der Nase sind zu nennen: die Lepra, der Rotz und das Rhinosklerom.

Die Lepra (Aussatz) kommt in Deutschland nur in Ostpreußen vor. In und an der Nase führt sie zu schweren Zerstörungen, deren Art und Furchtbarkeit sich daraus ermesnen läßt, daß Gerber sie mit Zerstörungen vergleichen konnte, wie sie etwa durch Syphilis + Lupus zustande kamen. Wo Lepra heimisch ist, wird man die Diagnose schon ohne bakteriologische Untersuchung leicht stellen können, zumal die Nase fast nur sekundär befallen wird. Als Heilmittel steht das Chaulmoograöl, das neuerdings auch intravenös angewendet wird, obenan.

Der Rotz (Malleus) wird von den Einhufern auf den Menschen übertragen und findet sich deshalb fast nur bei Leuten, die mit Pferden zu tun haben. Neben Knoten und multiplen Abscessen an Fingern und Händen finden sich Blaschen, die zu Geschwüren werden, an der Nasenhaut mit erysipelahnlicher Rotung der Nachbarschaft und ähnliche Erscheinungen auf der Schleimhaut der oberen Luftwege. Die Krankheit wird leicht für Tuberkulose gehalten und oft erst durch den Nachweis der spezifischen Mikroben erkannt. Die Prognose ist quoad vitam ungünstig und die Behandlung zur Zeit noch vorwiegend chirurgisch.

Das Rhinosklerom kommt in einzelnen Provinzen Rußlands und in Galizien endemisch, in einigen anderen Ländern sporadisch vor. GERBER hat einige Herde in Ostpreußen aufgefunden, die auf eine Einschleppung der Krankheit aus Rußland hinweisen und auch in Schlesien sind Fälle vorgekommen (Einschleppung aus Böhmen und Mähren?). Das Rhinosklerom beginnt gewöhnlich am Naseneingange und geht von da nach innen und auf die Oberlippe über, kann aber auch in jedem Abschnitte der oberen Luftwege primär auftreten und wird deshalb besser nur Sklerom genannt. Es beginnt mit einer starken chronischen Absonderung von widerlichem Gestank. Im weiteren Verlaufe ist eine Knochenhärte der Nasenhaut besonders charakteristisch, ferner eine derbe Knotenbildung an den Nasenflügeln, die dem Rhinophyma ähnlich ist, sich aber durch die Härte sogleich von ihm unterscheidet. Die Krankheit schreitet oft auf Schlund und Kehlkopf fort und heilt nicht selten mit derben, stenosierenden Narbenmassen aus. Durch Röntgenbestrahlung hat man neuerdings die Heilung beschleunigt und herbeigeführt.

III. Das Hämatom, der Absceß und die Perichondritis der Nasenscheidewand.

a) Das Septumhämatom.

Das Hämatom der Nasenscheidewand zählt zwar streng genommen nicht zu den eigentlichen entzündlichen Erkrankungen, da es aber meist in einen Septumabsceß übergeht, sei es zusammen mit diesem hier besprochen.

Infolge stumpfer Gewalteinwirkungen auf die äußere Nase (Sturz, Schlag oder Stoß) kann es bei dadurch entstehenden, die Septumschleimhaut nicht zerreißen den Frakturen der knorpeligen oder auch der knöchernen Nasenscheidewand zu submukösen oder subperichondralen Blutergüssen kommen. Diese können eine beträchtliche Größe erreichen. Das Septum erscheint nach einer, oder öfter nach beiden Seiten mächtig verdickt, so daß der Einblick in die Nase unmöglich wird und die Nasenatmung aufgehoben ist. Wenn man die Nasenspitze anhebt, so sieht man vorn in der Nasenhöhle, hinter dem Eingang derselben, zu beiden Seiten der Scheidewand eine pralle, blaurötlich aussehende, halbkugelige, meist nicht schmerzhaft fluktuierende Schwellung. Der Bluterguß kann sich von selbst wieder resorbieren, meist aber kommt es zur sekundären Infektion und damit zum Septumabsceß.

Behandlung. Bei kleinen Hämatomen kann man unter Eisumschlägen auf die Nase abwarten, ob sie sich resorbieren. Größere Hämatome werden gespalten. Treten aber Fieber und Schmerzen auf, so muß das Hämatom sofort breit incidiert werden. Um ein Wiederauffüllen des Blutsackes zu verhindern, tamponiert man die Septumschleimhaut leicht von beiden Seiten an.

b) Der Septumabsceß und die Perichondritis der Nasensecheidewand.

Der Septumabsceß bildet sich aus dem traumatischen Hämatom des Septums, wenn dieses infiziert wird. Ferner kann er entstehen, wenn es im Anschluß an ein Nasenerysipel, an eine Periostitis der Wurzeln der oberen Schneidezähne, oder auf metastatischem Wege im Verlaufe der akuten Infektionskrankheiten zu einer Perichondritis der Nasensecheidewand kommt. Im Gegensatz zum Hämatom bestehen bei dem Septumabsceß meist Fieber und

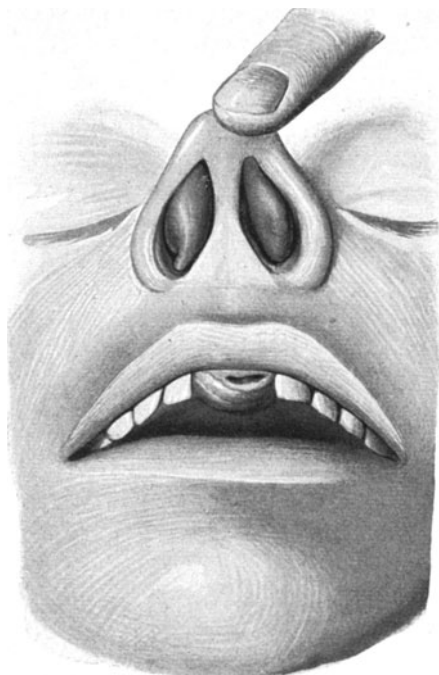


Abb. 197. Doppelseitiger Septumabsceß und Absceß am Gaumen nach Zahncaries.

stärkere Schmerzen. Häufig ist die Nase geschwollen und druckempfindlich. In der Regel ist der Absceß doppelseitig. Er zeigt sich als entzündlich gerötete, prall fluktuierende, schmerzhaft Schwellung zu beiden Seiten des Septums, nahe dem Eingang zur Nasenhöhle (s. Abb. 197). Ist man im Zweifel darüber, ob nur ein Hämatom, oder bereits ein Absceß besteht, so kann man sich durch die Punktion darüber vergewissern, ob der Inhalt der Schwellung blutig oder eitrig ist.

Sieht man den Patienten erst, wenn der Absceß schon nach der Nasenhöhle durchgebrochen ist, so sind die Säcke kollabiert und die Durchbruchsstelle kann wie ein syphilitisches oder tuberkulöses Geschwür aussehen. In seltenen Fällen kann ein Septumabsceß nach oben durch die Lamina cribrosa durchbrechen und zur Meningitis führen.

Behandlung. Da die Eitersäcke auf beiden Seiten durch die Bruchstelle des Knorpels miteinander kommunizieren, genügt meist die breite Spaltung des Abscesses auf einer Seite zu seiner

Entleerung. Nach der Spaltung fahndet man mit der Sonde nach beweglichen, nekrotischen Knorpelstücken, die extrahiert werden müssen. War der Absceß sehr groß, so kann man ein Stück seiner Wand ausschneiden, damit er sich nicht wieder füllt. Tamponade der Absceßhöhle mit schmalen Vioformgaze-streifen bis zum Aufhören der Eiterung.

IV. Die akuten und chronischen Entzündungen der Nasennebenhöhlen.

Die komplizierten anatomischen Verhältnisse im Bereich der Nasennebenhöhlen wurden bereits oben bei „Anatomische Vorbemerkungen“ beschrieben (s. S. 239).

Entstehung und Ursachen. Die häufigste Ursache der Nebenhöhlenentzündungen ist eine Infektion, die von der Nase aus in die Nebenhöhlen eingedrungen ist. Die praktisch wichtigste Rolle spielt dabei der akute genuine Schnupfen.

Da die Schleimhautauskleidung der Nebenhöhlen auf dem Wege durch die Ostien der Nasennebenhöhlen eine kontinuierliche Fortsetzung und gewissermaßen nur eine Ausstülpung der Nasenschleimhaut bildet, ist ein Weiterkriechen des Entzündungsprozesses von der Nase auf die Nebenhöhlen sehr leicht möglich. Daß es trotzdem nicht bei allen akuten Rhinitiden zur Erkrankung der Nebenhöhlen kommt, hat seine Ursache darin, daß das Eindringen von Bakterien in die Nebenhöhlen allein nicht genügt, um eine Entzündung ihrer Schleimhautauskleidung hervorzurufen, sondern daß dazu noch eine besondere Disposition der Nebenhöhlenschleimhaut zu entzündlichen Veränderungen gehört. Eine konstitutionell kraftige, widerstandsfähige Schleimhaut wird dem Angriff der in die Nebenhöhlen eingedrungenen Bakterien weniger leicht und weniger schnell erliegen als eine konstitutionell minderwertige Schleimhaut.

Neben dieser erbten konstitutionellen Beschaffenheit der Nebenhöhlenschleimhaut spielt zweifellos auch der zur Zeit der rhinogenen Infektion bestehende Allgemeinzustand des Gesamtorganismus bei der Entstehung der Nebenhöhlenentzündungen eine Rolle. Bei einem durch schlechte Ernährung, durch chronische Infektionskrankheiten (Tuberkulose, Syphilis) geschwachten Körper wird sich eher eine Nebenhöhleneiterung entwickeln, als bei einem gesunden abwehrkräftigen Organismus.

Weiter muß bei der Entstehung von Nebenhöhleneiterungen auch in vielen Fällen ein rein mechanisches Moment mit in Betracht gezogen werden. Wie bereits auf S 272 ausgeführt wurde, kann durch unzweckmäßiges starkes Schneuzen bakterienhaltiges Sekret durch die Ostien und Ausführungsgänge in die Nebenhöhlen hineingepreßt werden, so daß die Schleimhäute der Nebenhöhlen durch eine Unmenge von Bakterien überschwemmt werden, deren Ansturm sie schließlich erliegen müssen.

Neben dem akuten genuinen Schnupfen ergibt sich eine weitere und häufige Gelegenheit zu Infektionen im Nebenhöhlengebiet bei den akuten Infektionskrankheiten (Masern, Scharlach, Influenza, Typhus, Pneumonie, Diphtherie). Das bei diesen Fällen meist gleichzeitig mit dem Beginn der Infektionskrankheit in allen Haupt- und Nebenhöhlen der Nase zu beobachtende schlagartige Einsetzen des Entzündungsprozesses spricht dafür, daß wir es nicht wie bei den im Verlauf oder im Gefolge eines genuinen Schnupfens auftretenden Nebenhöhlenentzündungen mit einem Weiterkriechen des Entzündungsprozesses von der Nasenschleimhaut auf die Nebenhöhlen zu tun haben, sondern daß es sich hier um eine hamatogene Infektion der gesamten Schleimhäute im Nasen- und Nebenhöhlengebiet handelt.

Für die Infektion der Nebenhöhlen sind ferner die Gelegenheiten zu erwähnen, die bei eitrigen Herdkrankungen der verschiedensten Lokalisation gegeben sind. Die wichtigste Rolle spielen hier die Eiterungen in der unmittelbaren Umgebung des Nebenhöhlengebiets. So entstehen Nebenhöhleneiterungen bei Eiterungen in der Nasenhaupthöhle, hervorgerufen durch Fremdkörper oder durch spezifische Granulome, weiter als Folge zerfallender maligner Geschwülste der Nasenhöhle. Dann aber auch bei gutartigen Geschwülsten der Nase dadurch, daß diese Geschwülste die Ausführungsoffnungen der Nebenhöhlen verlegen. Infolgedessen ist der Zutritt von Luft in die Nebenhöhlen behindert, es entsteht ein *Hydrops ex vacuo*, der beim Hinzutreten von Bakterien sich schließlich in ein eitriges Exsudat verwandelt. Auf diese Weise entwickeln sich schleichend und klinisch oft ganz symptomlos die sogenannten latenten Nebenhöhlenempyeme.

Eine andere wichtige Infektionsquelle, welche die Nebenhöhlen von der Nachbarschaft her bedroht, sind die entzündlichen Erkrankungen der knöchernen Wandungen der Nebenhöhlen. So entstehen häufig Nebenhöhlen-

eiterungen im Anschluß an osteomyelitische Prozesse des Stirnbeins, des knöchernen Nasengerüsts, des Oberkieferknochens und seines Alveolarfortsatzes.

Speziell für die Kieferhöhlenempyeme kommen, entsprechend der Häufigkeit der entzündlichen Zahnerkrankungen, akute oder chronische Entzündungen des Processus alveolaris bzw. seines Periostes als ätiologische Faktoren in Betracht. Die auf diese Weise zustande kommende Kieferhöhlenerkrankung nennt man, im Gegensatz zu den von der Nase her entstehenden nasalen oder rhinogenen Empyemen, dentogene Empyeme.

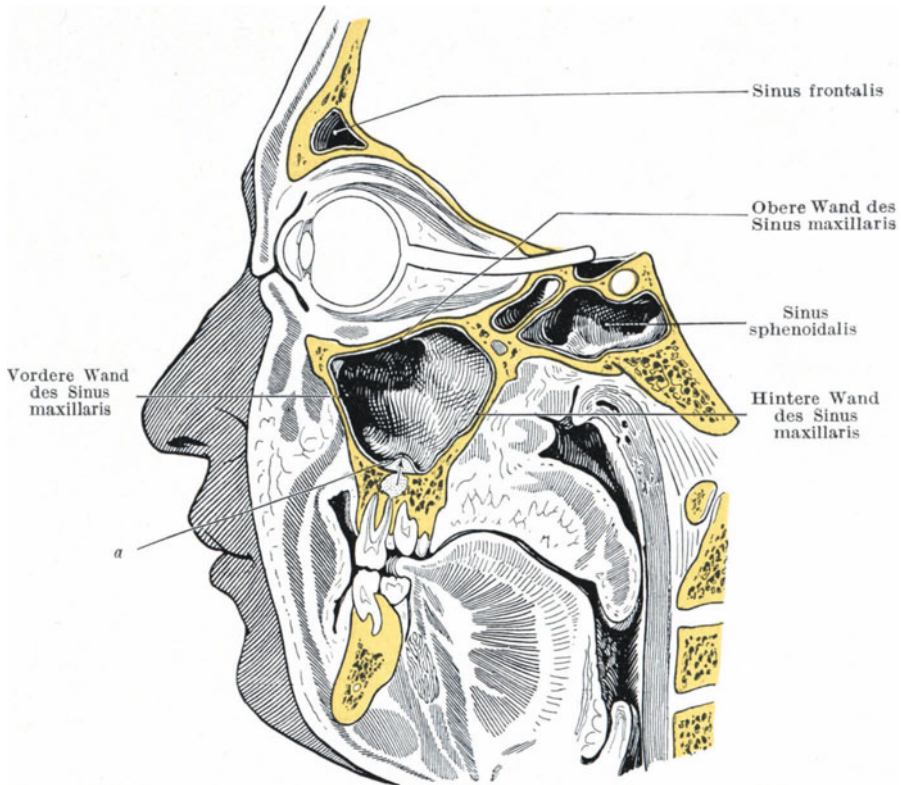


Abb 198 Schrägschnitt durch den Kopf, entsprechend einer durch die Achse der Orbita gelegten Vertikalebene. Der Schnitt veranschaulicht die Beziehungen zwischen den Zähnen und dem Sinus maxillaris a Boden des Sinus maxillaris, durch einen vom Zahn ausgehenden Absceß emporgehoben (Nach CORNING.)

Fruher hat man geglaubt, eine Zahnwurzel müsse bis in die Kieferhöhle hineinragen, wenn ihre Erkrankung ein Empyem herbeiführen solle. Ein Hineinragen von Zahnwurzeln in die Höhle, so daß sie hier nur von einer papierdünnen Knochenkuppe bedeckt sind, kommt in der Tat vor; aber bei der Entstehung der meisten dentogenen Empyeme spielt es keine Rolle, sondern ein Granulom, das sich um eine Wurzelspitze herum bildet, zerstört auch eine dicke Knochenschicht bis in die Höhle hinein (Abb. 198).

Selten geht eine Kieferhöhleneiterung von einem Eck- oder Schneidezahn aus infolge von Granulomwanderung. Bisweilen entsteht sie durch Osteomyelitis, die sich an eine Zahnextraktion angeschlossen hatte.

Die dentogenen Kieferhöhlenempyeme sind fast immer solitar, die rhinogenen recht oft mit Eiterungen anderer Höhlen kombiniert. So

findet man oft mehrere Nebenhöhlen auf einer oder beiden Seiten oder gar alle gleichzeitig krank (Pansinuitis).

Daß weiterhin durch schwere, mit Frakturen und Zerstörungen der knöchernen Nebenhöhlenwände einhergehende Verletzungen des Gesichtsschädels Eiterungen in den Nebenhöhlen entstehen können, ist ohne weiteres verständlich. Aber auch scheinbar leichte Verletzungen oder toxische Schädigungen können zu den schwersten Erkrankungen im Bereich der Nebenhöhlen führen. So kann es nach Arsenikeinlagen in Zahnwurzelkanäle, wie sie häufig

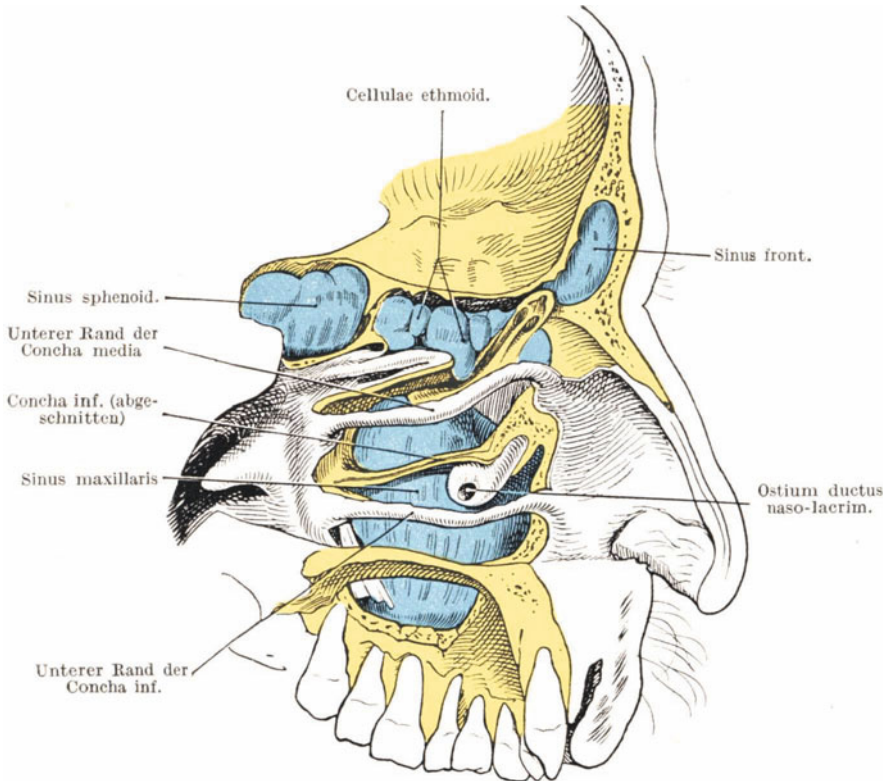


Abb. 199 Die Sinus paranasales, dargestellt nach Entfernung der lateralen Wand der Nasenhöhle, sowie eines Teiles des Os ethmoidale. (Die Nebenhöhlen der Nase in ihren Beziehungen zu den Nachbarorganen. Nach G. KILLIAN)

zur Abtötung der Pulpa gemacht werden, zu schweren nekrotisierenden Kieferhöhlenentzündungen kommen, wenn Teile der Arsenikeinlage durch eine defekte Wurzelspitze hindurch in die Kieferhöhle gelangen.

Selten, aber doch gelegentlich kommen metastatisch bedingte Entzündungen der Nebenhöhlen vor, die ihren Ausgang von weitab im Körper liegenden eitrigen Herdkrankungen nehmen. So wurden z. B. metastatische Nebenhöhleneiterungen bei Lungenabsceß, Pleuritis, Bronchiektasie, Pyelitis, gonorrhöischer Urethritis, bei Eiterungen in Gelenken und Extremitätenknochen beobachtet.

Allerdings ist es bei dem Zusammentreffen einer Nebenhöhleneiterung mit einer der genannten Krankheiten oft nicht mit Sicherheit zu sagen, welcher der beiden Krankheitsprozesse der primäre ist, denn es können auch umgekehrt

Nebenhohlenerkrankungen zu metastatischen Erkrankungen in den verschiedensten Körperregionen führen.

Schließlich sei noch erwähnt, daß beim Eindringen von giftigen Gasen, von Speisebestandteilen beim Würgen und Brechen, von differenten Flüssigkeiten beim Baden und Tauchen in verschmutztem Wasser Nebenhohlenerkrankungen entstehen können.

Pathologische Anatomie und Verlauf. In ihrem Verlauf zeigen die Nebenhöhlenentzündungen je nach ihrer Ätiologie gewisse Unterschiede. Bei den

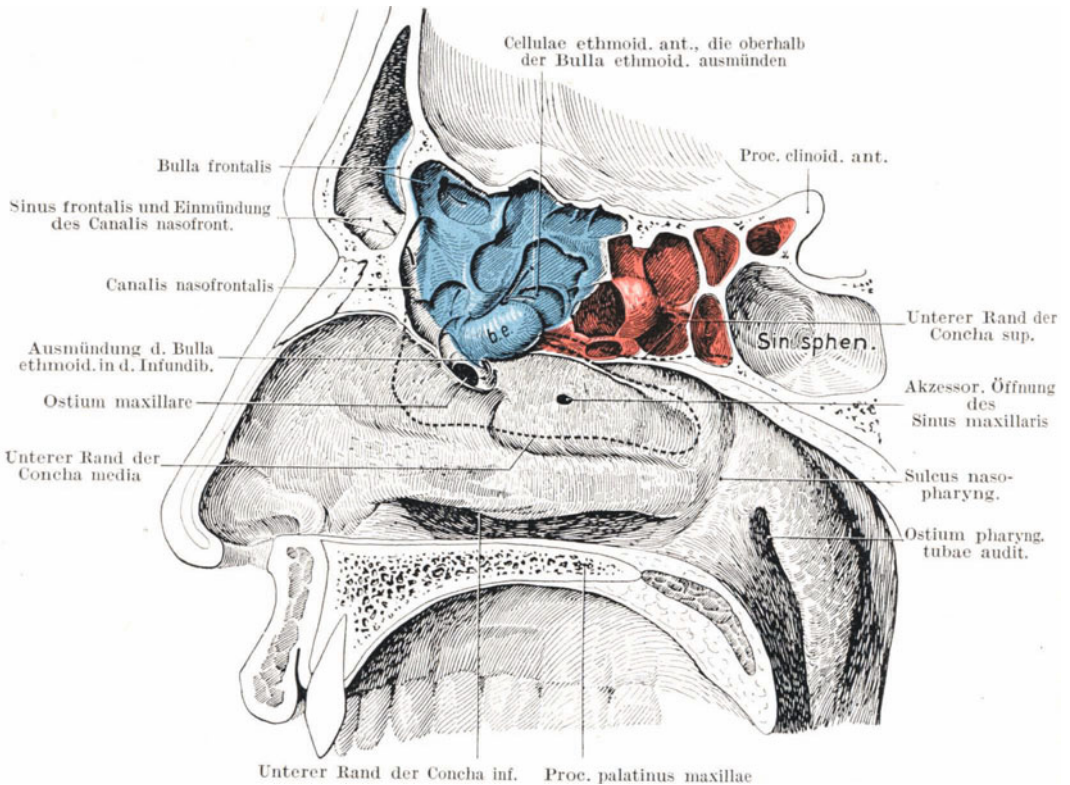


Abb 200 Cellulae ethmoidales anteriores (blau) und posteriores (rot), von der medialen Seite her eröffnet. Die Projektion der mittleren und der oberen Muschel ist mit punktierten Linien angegeben *be* Bulla ethmoidalis. (Nach CORNING)

an einen akuten Schnupfen sich anschließenden Nebenhöhlenentzündungen ist der Entzündungsverlauf meist gutartig und spielt sich in typischer Weise ab. Dem ersten Stadium der entzündlichen Anschoppung und Exsudation folgt eine stationäre Entzündungsphase, an die sich die Rückbildung anschließt. Diese erfolgt teils durch Entleerung des Sekrets in die Nasenhaupthöhle, teils durch Resorption des Exsudats.

Ist die spontane Entleerung des Eiters durch Schleimhautschwellungen und Polypenbildung an den Ausführungsgängen oder durch abnorm enge Ostien behindert, so ist der Verlauf häufig nicht so glatt. Der Heilungsprozeß zieht sich in die Länge, der Eiter zersetzt sich und bildet dadurch immer wieder einen neuen Anreiz für die Schleimhaut zur eitrigen Exsudation. Es entstehen so infolge dieser Hindernisse an den Öffnungen der Nebenhöhlen die sogenannten

geschlossenen, subakuten Eempyeme, die dann, wenn nicht eine zweckmäßige Therapie eingeleitet wird, schließlich ins chronische Stadium übergehen.

Diese rhinogenen Nebenhöhlenempyeme entwickeln sich häufig nur einseitig und auffallenderweise meist auf derjenigen Nasenseite, die durch eine Verbiegung der Nasenseidewand oder durch Hypertrophien der Nasenmuscheln verengt ist, also auf der Seite, wo von vornherein schlechtere Abflußmöglichkeiten für den Nebenhöhleneiter gegeben sind. Nicht immer ist die Entzündung in gleicher Weise über alle Nebenhöhlen einer Seite ausgebreitet. Wenn auch

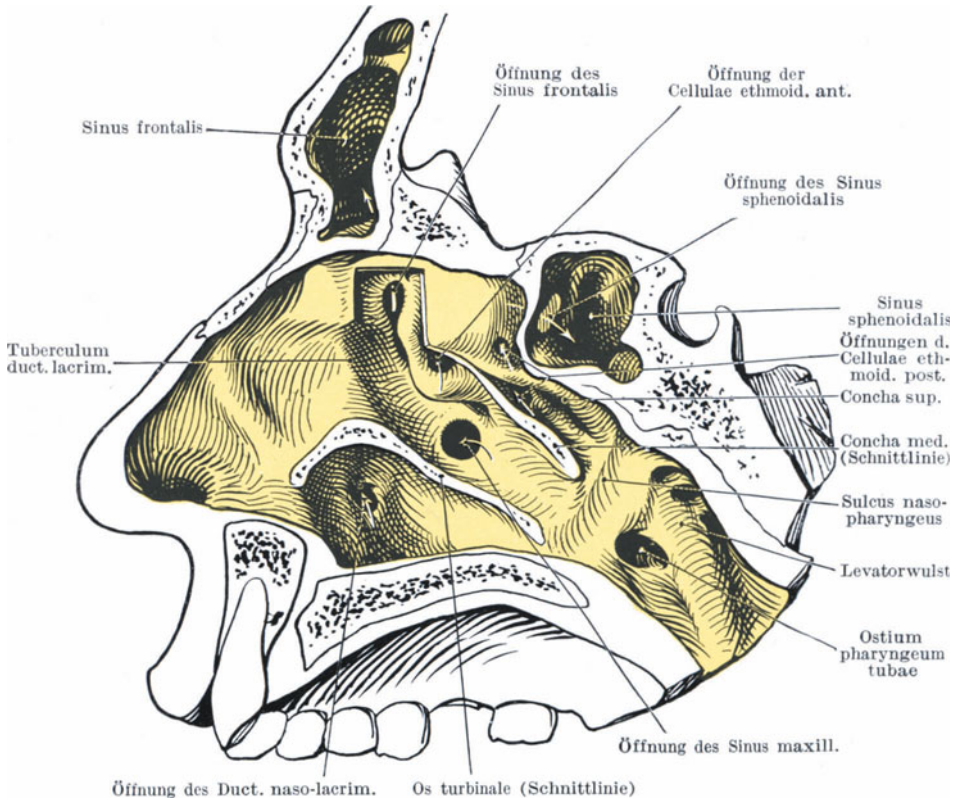


Abb 201 Laterale Wand der Nasenhöhle, nach Abtragung der unteren und der mittleren Muschel. Die Öffnungen der Sinus paranasales sind zu sehen. Mit Benutzung des Modelles von KILLIAN (Nach CORNING)

bei rhinogener Entstehung im akuten Stadium meist alle Nebenhöhlen einer Seite beteiligt sind, so kann doch in einzelnen Nebenhöhlenabschnitten der Prozeß bald sich spontan zurückbilden und in anderen Abschnitten einen protrahierten oder gar chronischen Verlauf nehmen. Häufig ist es auch so, daß der akute Prozeß z. B. in der Kieferhöhle und im Siebbein sich zwar zunächst spontan zurückbildet, aber bei fortbestehender Stirnhöhleneiterung durch Einfließen von Eiter aus der Stirnhöhle in die anderen Nebenhöhlen immer wieder von neuem aufflackert und schließlich auch chronisch wird.

Der Verlauf der bei Infektionskrankheiten auftretenden Nebenhöhlenentzündungen richtet sich in der Regel nach der Schwere der Allgemeininfektion. Ist diese leichter Natur, so kann die Nebenhöhlenkomplikation auch leicht sein und spontan zur Ausheilung kommen. Ist die Gesamtinfektion

dagegen schwer, so sind es auch die Manifestationen im Nebenhohlengebiet. Im allgemeinen neigen die bei Infektionskrankheiten entstehenden Nebenhohlenerkrankungen viel mehr zum chronischen Verlauf, als die an einen gewöhnlichen Schnupfen sich anschließenden.

Eine besondere Stellung nehmen die bei Scharlach auftretenden Nebenhöhlenerkrankungen ein. Genau wie bei den mit Recht so gefürchteten Scharlachotitiden verursacht die Schwere der Scharlachinfektion eine nekrotisierende Entzündung, die die Schleimhaut in den Nebenhöhlen oft in weiter Ausdehnung zerstört. Infolge des nekrotischen Zerfalls der Schleimhaut greift bei diesen Fällen die Eiterung oft sehr rasch auf die die erkrankte Höhle umgebenden Knochenwände über und diese Scharlach-Nebenhohlenerkrankungen sind es, die am häufigsten zu weiteren Komplikationen führen.

Diese Nebenhohlenerkrankungen nach Scharlach, die fast immer ins chronische Stadium übergehen, zeichnen sich weiterhin dadurch aus, daß das Sekret bei ihnen außerordentlich ubelriechend ist.

Pathologisch - anatomisch haben wir also bis jetzt 2 Formen der Nebenhöhlenerkrankungen kennengelernt: einmal die exsudative Form, die mit der Bildung von eitrigschleimigem oder eitrigem Exsudat einhergeht und dann die eben beschriebene nekrotisierende Entzündung. Als dritte sehr wichtige Form der Nebenhöhlenerkrankung

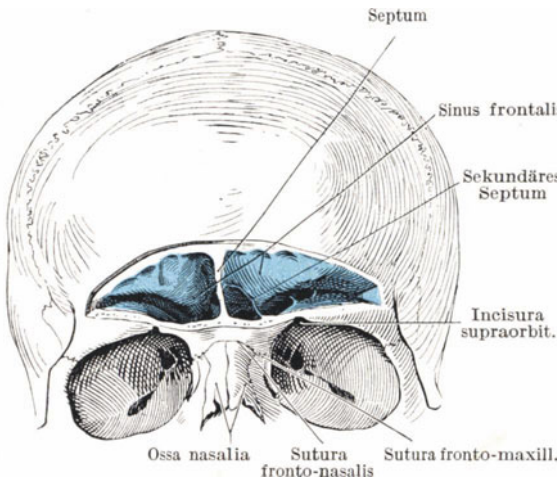


Abb. 202. Stark ausgebildete Sinus frontales, durch Wegmeißeln ihrer vorderen Wand dargestellt. (Nach CORNING)

schließt sich an die proliferierende Entzündung, die sich dadurch auszeichnet, daß die Bildung von Sekret bei ihr sehr gering ist, ja sogar ganz fehlen kann. Der Prozeß entwickelt sich vielmehr in der Weise, daß, angefaßt durch einen akuten Nasenkatarrh, die Submucosa der Nebenhöhlenschleimhaut infolge einer besonderen Disposition zu wuchern anfängt. Diese Schleimhautwucherung kann allmählich so stark werden, daß das Lumen der befallenen Nebenhöhle ganz davon ausgefüllt wird. Durch Druck der polypösen Wucherungen auf die die Höhle umgebenden Knochenwände kann der Knochen zum Schwund gebracht werden und die Polypen drängen sich, z. B. vom Siebbein aus, in die Nasenhaupthöhle hinein vor. Durch Fortdauer des Entzündungsreizes nehmen die Polypen immer mehr an Größe zu und können schließlich die ganze Nase ausfüllen.

Nicht wenige akute rhinogene Nebenhöhlenerkrankungen, namentlich die durch eine leichte Rhinitis verursachten, heilen, wenn der Abfluß des Sekrets nicht oder nicht mehr gehindert ist, von selbst. Bisweilen entleert sich die kranke Höhle plötzlich, ein großer Schleimklumpen wird ausgeschnaubt, und die Schmerzen sind mit einem Male verschwunden. Andere akute Nebenhöhlenerkrankungen gehen unter Fieberabfall und Verminderung der Schmerzen in das chronische Stadium über; und fast nur solche, die einer schweren Infektion — Influenza und namentlich Scharlach — ihre Entstehung verdanken, führen in einzelnen Fällen unter Fortdauer des Fiebers und Weiterbestehen

oder Steigerung der Schmerzen zur Periostitis und schließlich zum Durchbruch einer der Höhlenwände. Handelt es sich um die Stirn- oder Kieferhöhle, so läßt sich die Periostverdickung an der facialem Wand fühlen, der Druck auf sie wird schmerzhaft, es entsteht ein subperiostaler Absceß, die Haut über der kranken Höhle, besonders an den Augenlidern, wird ödematös, und endlich bahnt sich der Eiter einen Ausweg durch die Haut. Kiefer-, Stirn- und Siebbeinhöhlenempyeme können in die Orbita durchbrechen und hier zunächst eine Orbitalphlegmone oder einen Orbitalabsceß mit Verdrängung des Augapfels und Lidödem hervorrufen, der sich schließlich durch ein Augenlid hindurch nach außen entleert. Wo die Wand der kranken Höhle an die Schädel-

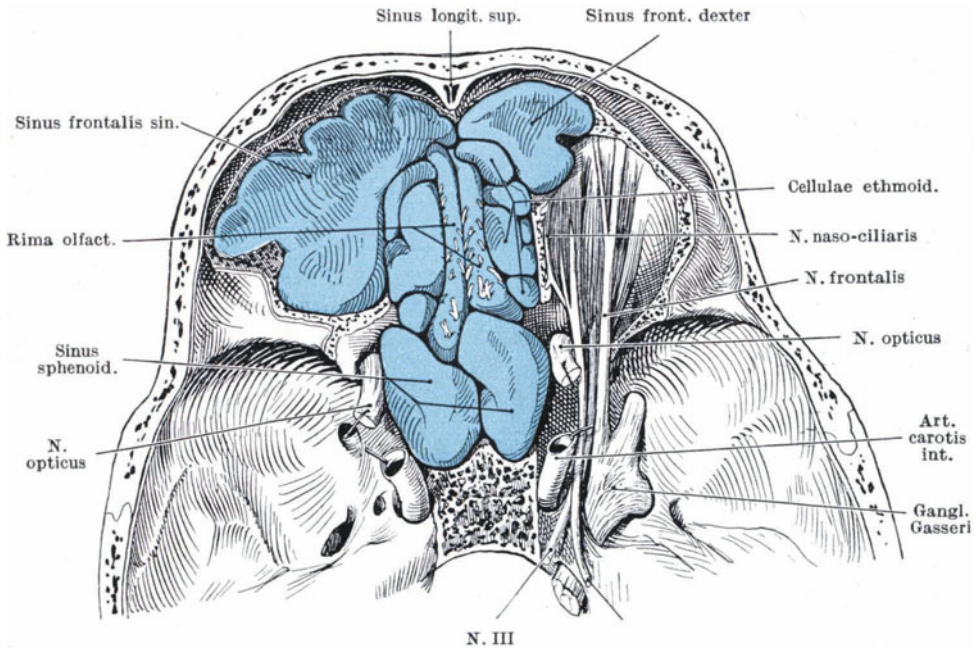


Abb 203. Sinus frontales, Sinus sphenoidales und Cellulae ethmoidales, von oben her dargestellt. Linkerseits ein sehr starker, fast die ganze Orbita überlagernder Sinus frontalis. Rechterseits ist das Dach der Orbita entfernt worden. Die Knochenlamellen, welche die einzelnen Sinus voneinander trennen, sind nicht dargestellt. (Nach KILLIAN. Mit geringfügigen Änderungen.) (Nach CORNING.)

höhle grenzt (Stirn-Siebbein-Keilbeinhöhle), kann auch der Durchbruch nach dem Hirn erfolgen (s. S. 311) und den Tod herbeiführen.

Symptome. Die Symptome einer akuten Nebenhöhlenentzündung können je nach Art und Ätiologie der Entzündung verschiedenartig sein. Breitet sich ein akuter Schnupfen auf die Nebenhöhlen aus, so zeigt sich dies für gewöhnlich durch Fieberanstieg, Eingenommensein des Kopfes und lokale Schmerzen, besonders in der Stirnhöhlengegend an.

Bei Influenza und Masern treten die akuten Nebenhöhlenentzündungen gewöhnlich unter stürmischeren Erscheinungen auf. Unter Fieber, mitunter verbunden mit Schüttelfrösten und unter heftigen Schmerzen bildet sich innerhalb weniger Stunden oder Tage eine immer starker werdende, anfangs hämorrhagisch-seröse, später eitrig-schleimige oder rein eitrig Absonderung aus der Nase aus. Zu den starken Schmerzen im Bereich der erkrankten Höhlen treten oftmals heftige Neuralgien des Nervus supraorbitalis und diffuse Kopf-

schmerzen hinzu. Keilbeinhöhleneiterungen verursachen oft ganz besonders starke Schmerzen im Hinterkopf und im Nacken.

Die spontanen Schmerzen werden aber nicht immer im Bereich der kranken Höhle empfunden, namentlich machen Siebbeinentzündungen oft diffusen Kopfschmerz; Supraorbitalschmerz, den man eigentlich nur bei Stirnhöhlenempyemen erwarten sollte, findet sich sehr häufig auch bei Kieferhöhlenentzündungen. Druck- und Klopfempfindlichkeit zeigt sich natürlich nur im Bereich einer erkrankten Höhle, kann aber auch fehlen.

Wird die Öffnung der erkrankten Höhle — was sehr häufig vorkommt — durch eine entzündliche Schwellung der Nasenschleimhaut verlegt, so werden Fieber und Schmerzen immer stärker und bestehen so lange, bis der in der erkrankten Höhle angestaute Eiter seinen Ausweg in die Nase gefunden hat oder nach außen durchgebrochen ist.

So eindeutig die Symptome bei den akuten Nebenhöhleneiterungen sind, so wenig zuverlässig und wenig konstant sind sie bei der chronischen Nebenhöhleneiterungen. Zwar fehlen, besonders bei leichteren Rezidiven chronischer Nebenhöhleneiterungen, leichtere Kopfschmerzen und dumpfes Gefühl im Kopfe selten; aber diese Beschwerden werden, da keine lokalen Nebenhöhlenschmerzen bestehen, meist nicht auf die Nebenhöhlen bezogen. Auch das Symptom der Eiterabsonderung ist häufig nicht deutlich vorhanden. Einmal besonders fehlt es bei den rein proliferierenden Formen aber auch bei den exsudativen Entzündungen wird es von den Kranken oft nicht bemerkt, weil das Sekret z. B. bei einer Kieferhöhleneiterung tagsüber bei aufrechter Körperhaltung aus der hochsitzenden Öffnung sich nicht entleeren kann, sondern nur des Nachts beim Liegen auf der gesunden Seite nach hinten abfließt und verschluckt wird. Auch bei den Eiterungen der hinteren Siebbeinzellen und der Keilbeinhöhle fließt das Sekret entlang der hinteren Rachenwand ab und verursacht allmählich durch den chronischen Reiz, den es auf die Schleimhaut des Rachens ausübt, eine chronische Pharyngitis, die weiterhin zu einer absteigenden chronischen Laryngitis und Tracheitis führen kann. Die hintere Rachenwand sieht man oftmals mit einer Eiterkruste überzogen (Pharyngitis sicca).

Sind ausgedehnte Polypenbildungen in der Nase vorhanden, so kann dadurch die Riechspalte verlegt werden, und es gesellt sich zu den übrigen Symptomen Anosmie hinzu.

Der geschilderte chronische Zustand wird bisweilen durch ein akutes Aufblühen der Entzündung oder durch eine Eiterretention infolge von Verlegung der nasalen Öffnung der kranken Höhle unterbrochen. Dann treten die Symptome oder auch die Folgen ein, die wir bei den schweren, akuten Empyemen kennengelernt haben.

Die dentogenen Entzündungen der Kieferhöhle zeigen einige Besonderheiten in ihrem Verlaufe. Die ursächliche Zahnwurzelkrankung verrät sich natürlich, aber oft nur anfangs, durch Zahnschmerz und oft auch durch Schwellung außen oder innen am Alveolarfortsatz des Oberkiefers über dem schuldigen Zahne mit oder ohne Bildung einer Zahnfistel. In der Regel hören die Zahnschmerzen wie mit einem Schlage auf, sobald das um eine kranke Wurzel wuchernde Granulom in die Kieferhöhle durchgebrochen ist und der Eiter frei dahin abfließen kann. Die Entzündung, die er nun hier erregt, tritt entweder akut unter Fieber und Schmerzen in Erscheinung, oder sie entwickelt sich schleichend und symptomlos, bis der Kranke eines Tages zu seinem Erstaunen einen abscheulichen Gestank in seiner Nase wahrnimmt, und Eiter ausschnaubt. Dentale Empyeme stinken fast immer und auch meist viel intensiver, als rhinogene. Sekundär erkrankt dann auch noch die Nasenschleimhaut,

und das dentale Empyem gleicht im weiteren Verlaufe und Ausgange dem rhinogenen.

Diagnose. Die Diagnose auf eine akute rhinogene Nebenhöhlenentzündung können wir also stellen, wenn sich bei einem akuten Schnupfen oder bei einer Infektionskrankheit unter Temperatursteigerung heftige Schmerzen im Bereich der Nebenhöhlen, diffuse Kopfschmerzen, oder Schmerzen im Hinterkopf und benommenes Gefühl einstellen. Auf welche Höhle oder Höhlen sich dieser Verdacht zu richten hat, bleibt oft ungewiß, da spontane Schmerzen, wie bereits auf S. 296 näher ausgeführt wurde, nicht immer im Bereich der kranken Höhle empfunden werden, und Druckempfindlichkeit über einer solchen oft fehlt, überdies auch nur bei den Stirn- und Kieferhöhlen in Betracht kommt. Die Rhinoskopie, die bei den chronischen Empyemen oft erkennen läßt, aus welcher Höhle der Eiter stammt (s. S. 298) führt im Beginn des akuten Stadiums der Entzündung selten zum Ziele; entweder weil noch gar kein Eiter produziert wird, oder weil Schleimhautschwellungen an den Ostien der Höhle ihm den Abfluß in die Nase verwehren.

Der Verdacht auf ein akutes, dentogenes Kieferhöhlenempyem ist gerechtfertigt, wenn sich an eine Wurzelcaries oder an die Peridontitis eines oberen Molarzahnes heftige Schmerzen im Wangengebiet anschließen. Die spontanen Schmerzen werden dabei oft allein oder am heftigsten in der Stirnhöhlengegend empfunden, während sich Druck- und Klopfempfindlichkeit, wenn sie überhaupt vorhanden ist, nur im Bereich der faciaalen Kieferhöhlenwand zeigt.

Der Einbruch einer Zahnwurzelerkrankung in die Kieferhöhle ist meist auch verbunden mit dem plötzlichen Auftreten von üblen Geruchsempfindungen in der Nase.

Mitunter werden aber auch akute Nebenhöhlenentzündungen trotz eines verhältnismäßig schweren Verlaufs vom Patienten und vom Arzt übersehen; nämlich dann, wenn z. B. bei Infektionskrankheiten das allgemeine Krankheitsbild recht schwer ist, oder wenn durch andere hinzutretende Komplikationen das Augenmerk von den Nasennebenhöhlen abgelenkt wird.

Findet man bei solchen Fällen später dann ein chronisches Nebenhöhlenempyem, so sind die Patienten oft erstaunt, über den Beginn desselben nichts zu wissen.

Verdacht auf eine chronische Nebenhöhleneiterung müssen wir, auch wenn kein dauernder Eiterabfluß aus der Nase geklagt wird, immer dann haben, wenn ein Patient an häufig auftretendem Schnupfen leidet. Bei diesen rezidivierenden Schnupfenanfällen handelt es sich nämlich meist nicht um neue, von außen in die Nase eindringende oder durch Erkältungseinflüsse hervorgerufene Infektionen der Nasenhöhle, sondern die Nasenschleimhaut wird von dem in Kiefer- oder Stirnhöhle vorhandenen Eiter von Zeit zu Zeit wieder angesteckt. Die Infektion geht also den umgekehrten Weg wie bei dem akuten Stadium der rhinogenen Nebenhöhlenentzündung. Oftmals kommen Patienten, die an einer chronischen Nebenhöhlenentzündung leiden, auch mit der alleinigen Angabe zum Arzt, daß sie eine chronische Nasenverstopfung, einen sogenannten „Stockschnupfen“ haben. Die Ursachen dafür können sein: einmal in die Nase aus dem Siebbein oder der Kieferhöhle eingebrochene Polypen, oder es ist infolge des dauernden Reizes durch das aus den Nebenhöhlen abfließende Sekret zu einer diffusen, chronisch-entzündlichen Schwellung der Nasenschleimhaut gekommen. Findet man in solchen Fällen gleichzeitig eine Verbiegung der Nasenscheidewand, so wird diese vielfach als Ursache der behinderten Nasenatmung angesehen, sie wird reseziert und die Muscheln werden operativ

verkleinert. Damit wird der Zustand zwar vorübergehend gebessert, aber nach einiger Zeit bilden sich die Hyperplasien der Nasenschleimhaut infolge Fortbestehens des Entzündungsreizes wieder aus und der Patient bekommt nicht

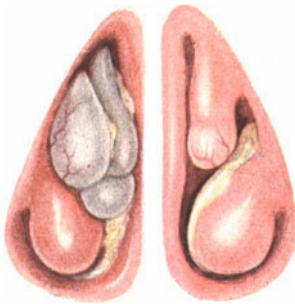


Abb. 204. Rhinoskopisches Spiegelbild: Rechte Nasenseite (im Bilde links) Polypen aus der Siebbeingegend. Linke Nasenseite Eiterstraße im mittleren Nasengang, polypose Verdickung des Vorderendes der mittleren Muschel.

eher Ruhe, als bis die Ursache, die Nebenhöhlenentzündung beseitigt ist. Um derartige unnötige Septumoperationen zu vermeiden, muß man sich deshalb zur Pflicht machen, bei allen Fällen von chronischer Nasenverstopfung und von rezidivierendem Schnupfen eine genaue Untersuchung auf eine Nebenhöhlenerkrankung vorzunehmen.

Es wurde bereits oben erwähnt, daß der in den Nebenhöhlen sich bildende Eiter oft im Schlafe verschluckt wird. Dadurch kann mit der Zeit die Magen- und Darmfunktion erheblich geschädigt werden. Solche Patienten landen dann meistens zuerst beim Magenarzt. Dieser hebt den Magen aus und gar nicht so selten wird dann aus dem Befund von Eiter im Magen fälschlicherweise ein zerfallender Magenkrebs diagnostiziert.

Alle die bisher genannten Erscheinungen rechtfertigen zwar mehr oder weniger den Verdacht auf eine entzündliche Nebenhöhlenerkrankung, aber zur Sicherung der Diagnose ist noch weiteres nötig:

Vor allem beruht die sichere Diagnose vieler akuter und aller chronischen Nebenhöhlenempyeme auf dem Nachweise,

1. daß Eiter in der Nase vorhanden ist,
2. daß dieser Eiter aus einer Nebenhöhle stammt und
3. welche Nebenhöhle ihn absondert.

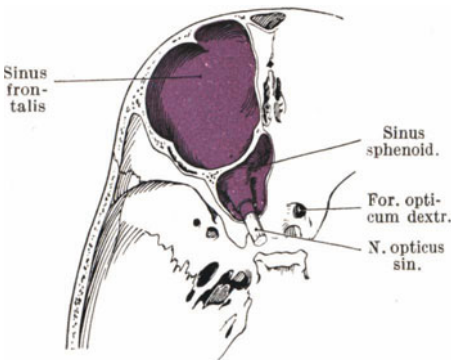


Abb. 205. Stark entwickelter Sinus frontalis, nebst einem Sinus sphenoidalis, welcher den Canalis opticus umgibt und bis an die Scheide des N. opticus heranreicht. Beobachtet auf dem Baseler Seziersaale. Blick von oben in die Schädelhöhle (Nach CORNING)

Zu 1. Daß Eiter in der Nase vorhanden ist, läßt sich in vielen Fällen ohne weiteres mittels der Rhinoskopia anterior, media und posterior erkennen (s. Abb. 204). Der Eiter sammelt sich, wenn er reichlich ist, bei aufrechter Haltung des Kranken, also bei Tage, an den tiefsten Stellen und fließt nach vorn oder in den Schlund ab; ist er spärlich, so trocknet er zu Krusten an. Mitunter aber findet man rhinoskopisch gar keinen Eiter,

nämlich dann nicht, wenn sein Abfluß durch eine Schleimhautschwellung an dem Ostium der kranken Höhle behindert ist, oder wenn sich die kranke Höhle gerade völlig entleert hatte und der Eiter aus der Nase bereits abgeflossen oder durch Schnauben entfernt worden ist. Eiternde Stirnhöhlen entleeren sich oft morgens nach dem Aufstehen, eiternde Kieferhöhlen nachts beim Liegen auf der gesunden Seite völlig. Sieht man aus irgendeiner dieser Ursachen keinen Eiter in der Nase, so gelingt es oft, ihn durch Aspiration zum Vorschein zu bringen, nachdem man die Schleimhaut durch Einsprayen von Pantocain-Adrenalin zum Anschwellen gebracht hat. Hierzu dient die

Methode von SONDERMANN, die am besten mit dem von MUCK angegebenen Apparate ausgeführt wird.

Das Ansaugen von Sekret aus den Nebenhöhlen geschieht auf folgende Weise :

Ein pfeifensackartiges Sammelglaschen hat zwei gebogene offene Ansätze und ein seitliches Luftloch. Der dünnere Ansatz ist mittels eines Schlauches mit einem dickwandigen Gummiball verbunden (s. Abb. 206). Der Apparat wird nun mit dem dickeren Ansätze luftdicht in das Nasenloch der verdächtigen Seite eingeführt, während der Kranke das andere Nasenloch mit dem Finger zudrückt. Nun komprimiert der Arzt den Gummiball, schließt mit einem Finger das seitliche Luftloch, laßt den Kranken „tack tack“ sagen, wobei sich der weiche Gaumen an die hintere Rachenwand anlegt, und laßt im Momente dieses Intonierens den komprimierten Ball los. Dadurch wird die Luft in der Nase so stark verdünnt, daß der Abschluß des Nasen- vom Mundrachen bestehen bleibt und eine kraftige Saugwirkung zustande kommt, die den Eiter aus der kranken Hohle in die Nase und oft auch in das Sammelglaschen befördert. Das Saugen erregt natürlich ein unangenehmes Gefühl, auf das man den Kranken vorbereiten muß.

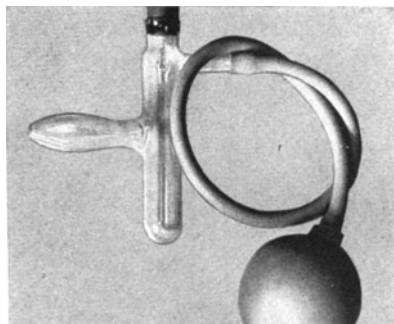


Abb. 206. Apparat zum Ansaugen von Sekret aus den Nasennebenhöhlen

Zu 2. Hat man auf diese Art Eiter aspiriert, so darf man auch annehmen, daß er aus einer Nebenhöhle stammt. In den Fällen aber, in welchen man ihn

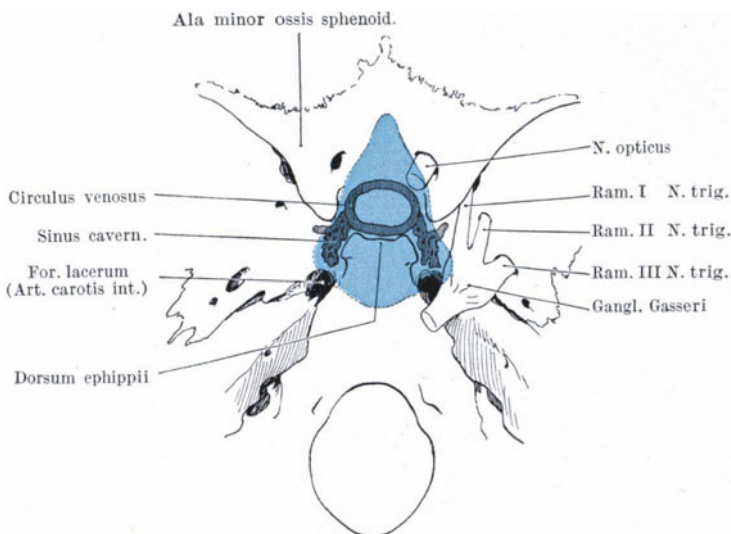


Abb 207. Stark ausgedehnter Sinus sphenoidalis und Beziehungen desselben zum N. opticus, zur Hypophysis, zum Sinus cavernosus, zum Ganglion Gasseri und zum Clivus Die blaue Fläche stellt die Projektion der Sinus sphenoidales nach oben dar (Nach CORNING.)

ohne vorherige Aspiration in der Nase gesehen hat, ist erst der Beweis seiner Herkunft aus einer Nebenhöhle zu erbringen.

Wenn auch eine einseitige Naseneiterung beim Erwachsenen für ein Nebenhöhlenempyem spricht, so kann sie doch auch durch einen Fremdkörper oder einen Rhinolithen, durch eine tuberkulöse Caries oder eine syphilitische Nekrose, oder durch eine zerfallende bösartige Geschwulst verursacht werden. Inspektion, Sondierung und Röntgenbild lassen solche anderen Ursachen der Eiterung ausschließen.

Zu 3. Aus welcher Höhle oder aus welchen Höhlen der Eiter stammt, ermitteln wir durch die vordere, mittlere und hintere Rhinoskopie, die Sondierung, die Probepunktion und Probeausspülung der Höhlen, die Durchleuchtung des Gesichtsskeletes und das Röntgenbild.

1. Die rhinoskopische Diagnose. Häufig gelingt es, den Weg des Eiters in der Nase zu verfolgen. Da die Mündungen der Stirn- und Kieferhöhle sowie der vorderen Siebbeinzellen lateral von der mittleren Muschel liegen, so erscheint der in diesen Höhlen produzierte Eiter unterhalb der mittleren Muschel im mittleren Nasengange und fließt bei aufrechter Kopfhaltung über die untere Muschel zum Nasenboden herunter. Den aus den hinteren Siebbeinzellen und den aus der Keilbeinhöhle stammenden Eiter findet man zwischen mittlerer Muschel und Septum; oft aber nimmt er seinen Weg nach hinten und ist dann nur bei der hinteren Rhinoskopie zu sehen, und zwar am oberen Rande der Choane, am Rachendache und an der hinteren Rachewand; hier kann er zu Krusten antrocknen und das Bild der sog. Pharyngitis sicca hervorrufen. Eiter, der ohne Berührung des Rachendachs über das hintere Ende der unteren Muschel in den Schlund fließt, stammt aus einer der in den mittleren Nasengang mündenden Höhlen. Bei starker Atrophie (Rhinitis atrophicans, s. S. 281), sowie nach Abtragung der mittleren Muscheln kann man die Keilbeinhöhlenostien und den aus ihnen abfließenden Eiter bei der vorderen Rhinoskopie sehen.

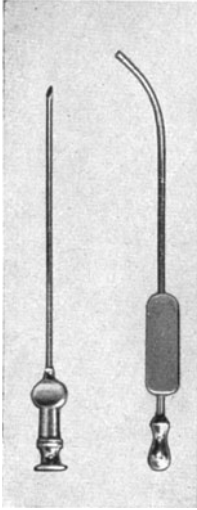


Abb. 208 Links Kanüle zur Punktion und Spülung der Kieferhöhle vom unteren Nasengang aus. Rechts stumpfe abgebogene Kanüle zur Spülung der operierten Kieferhöhle.

2. Die Sondierung, Probepunktion und Probeausspülung der Nebenhöhlen. Den Ausführungsgang der Stirnhöhle mit der Sonde aufzufinden und dann eine halbkreisförmig gebogene Spülkanüle durch ihn bis in die Höhle zu bringen, gelingt bisweilen leicht, in manchen Fällen aber erst nach Resektion des vorderen Endes der mittleren Muschel. Leichter kommt man mit einer rechtwinklig kurz abgebogenen Kanüle vom mittleren Nasengange aus in die Kieferhöhle, und zwar am ehesten, wenn neben der normalen Öffnung noch eine akzessorische vorhanden ist. Findet man keinen Eingang in die Kieferhöhle, so ist es leicht, nach Anästhesierung der Schleimhaut durch Panto-

cain-Adrenalin-Einlagen ihre dünne Wand im mittleren Nasengange mit einer scharfen, rechtwinklig abgebogenen Kanüle zu durchdringen; das Spülwasser läuft dann durch die nicht gefundene normale Öffnung ab.

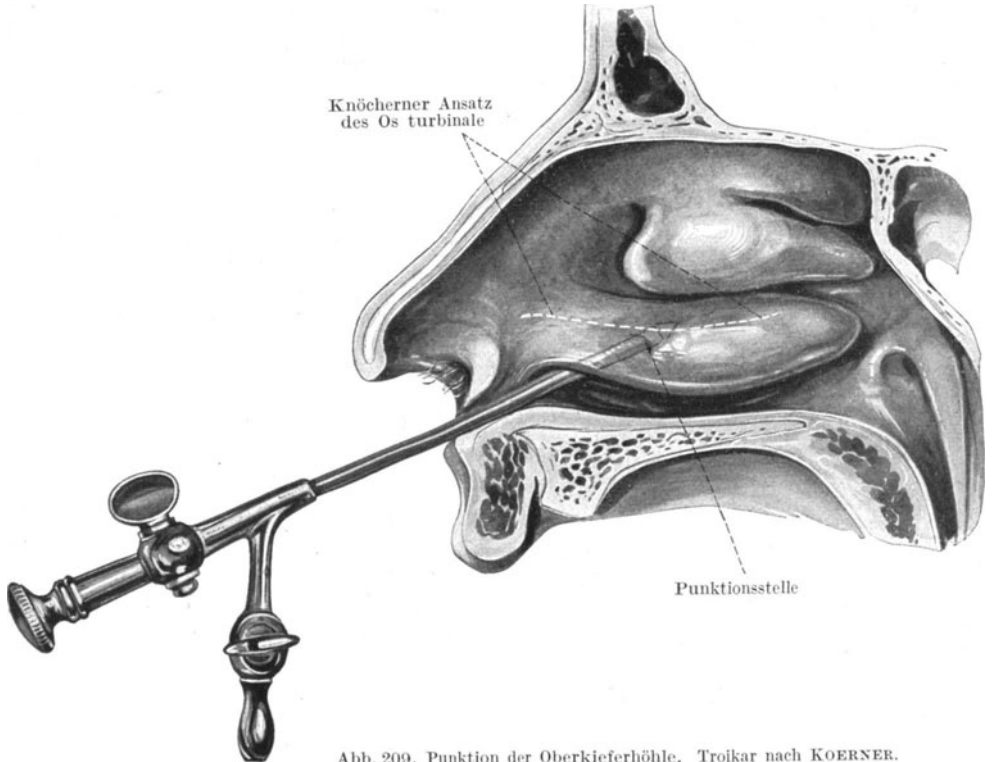
Übrigens kann es dem weniger Geübten passieren, daß er bei der Punktion vom mittleren Nasengange aus mit der scharfen Kanüle nicht in die Kieferhöhle, sondern in die Orbita gelangt und beim Spulversuche ein Emphysem oder eine Wasserinfiltration im Orbitalgewebe macht, was aber glücklicherweise meist ohne Nachteil bleibt. Bläst man Luft durch die Punktionskanüle in die Kieferhöhle, so kann sie unter Umständen in stark entwickelte Schleimhautvenen geraten und von diesen aus eine Luftembolie in den Gefäßen des Hirns und der Netzhaut herbeiführen, die sofortigen schweren Kollaps, ja sogar Koma, Hemiplegie und Aphasie oder Erblindung zur Folge haben kann (BÖNNINGHAUS u. a.). Aus diesen Gründen mache man sich zur Regel, niemals Luft durch die Kanüle einzublauen.

Leichter als vom mittleren Nasengang ist die Punktion und die Spülung vom unteren Nasengang aus mit einer geraden, spitzen, starken Kanüle, da die laterale Wand im unteren Nasengang meist nur papierdünn ist, oft sogar größere Dehiscenzen aufweist (s. Abb. 208 und 209). Bei zu großer Gewaltanwendung kann hierbei die scharfe Kanüle nicht nur die nasale, sondern auch die faciale

Wand der Kieferhöhle durchdringen. Infolge davon können Wangenabszesse entstehen.

Beim vermuteten dentalen Kieferhöhlenempyem kann man auch nach Extradktion des verdächtigen oder kranken Zahnes die Hohle von der Alveole aus anbohren und zur Sicherung der Diagnose ausspülen. Einen gesunden Zahn zu diesem Zwecke zu opfern, ist unzulässig.

3. Die Durchleuchtung (Diaphanoskopie). Weitere diagnostische Anhaltspunkte gibt die beiderseits vergleichende Durchleuchtung der Kiefer- und Stirnhöhlen im Dunkelzimmer mittels eines in den Mund eingeführten, bzw gegen den inneren oberen Orbitalwinkel angedruckten Glühlampchens Hierbei



ist zu beachten, daß die beiden Stirnhöhlen oft sehr verschiedene Größe und Wandstärke haben und also schon beim Gesunden bisweilen verschieden helle und verschieden große Durchleuchtungsbezirke zeigen; ja, daß eine ganz fehlen kann, und daß bei starkknöchigen Leuten oft alle Höhlen dunkel bleiben. Bei der vergleichenden Durchleuchtung beider Kieferhöhlen ist auch auf das Leuchten oder Nichtleuchten der Pupillen zu achten: auf der gesunden Seite leuchtet die Pupille auf, auf der kranken für gewöhnlich nicht. Übrigens beweist das Dunkelbleiben einer Kieferhöhle noch nicht, daß sie Eiter enthält, es kann sich auch um eine vorübergehende Schleimhauthyperämie oder um einen Tumor in der Hohle handeln.

4. Das Röntgenbild. Die Technik der Röntgenaufnahme und die verschiedenen zur Diagnostik der Nebenhöhlenerkrankungen notwendigen Aufnahmerichtungen wurden bereits oben bei den Untersuchungsmethoden beschrieben, es sei deshalb hier darauf verwiesen (s S 252)

Die entzündlichen Erkrankungen der Kieferhöhle ergeben im allgemeinen eindeutige Röntgenbefunde. Vor allem deshalb, weil stärkere Verschiedenheiten in der Entwicklung der beiderseitigen Kieferhöhlen in der Regel nicht vorhanden sind, und wir deshalb mit Vorteil einen Vergleich zwischen der auf eine Erkrankung verdächtigen und der gesunden Seite ziehen können. Im Beginn einer akuten, exsudativen Sinusitis maxillaris sehen wir im Röntgenbild meist nur einen leichten Schleier auf dem erkrankten Gebiet. Ist es zur Ausscheidung eines eitrigen Exsudats und zu dessen Eindickung gekommen, so wird der Schleier, der über der Kieferhöhle liegt, dichter und dichter. Nach spontanem Abklingen der Entzündung mit Resorption des Exsudats oder nach dessen Entfernung durch Spülung verschwindet der Schleier wieder, häufig aber nicht vollständig. Dies beruht darauf, daß nicht selten auch die knöchernen Wände

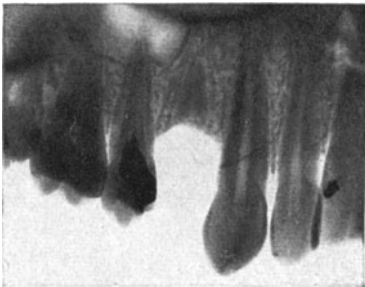

Abb. 210 Granulom an der Wurzelspitze eines Dens bicuspidalis, bis zur Kieferhöhle reichend. Granulom im positiven Bilde hell, im Film (negativ) natürlich dunkel

der Kieferhöhle von dem Entzündungsprozeß ergriffen werden, was im Röntgenbild zu einer dauernden Verschleierung führen kann. Bei chronischen Kieferhöhleneiterungen findet man im Röntgenbild meist eine deutliche Verschattung der Kieferhöhle, besonders dann, wenn es sich um die hyperplastische Form der chronischen Kieferhöhleneiterung handelt. Eine Polypenbildung in der Kieferhöhle erkennt man mitunter an einer sogenannten „Marmorierung“ des Kieferhöhlenschattens. Besonders deutlich kann man sich eine Polypenbildung durch eine Jodipinfüllung der Kieferhöhle mit anschließender Röntgenaufnahme machen. Man sieht dann im Röntgenbild das Jodipin als fleckförmige

dichte Schatten, die zwischen sich die nur leichteren Schatten gebenden Polypen einschließen.

Mit Hilfe der Jodipinfüllung läßt sich außerdem einwandfrei feststellen, ob eine diffuse gleichmäßige Verdickung der Kieferhöhlenschleimhaut die Verschleierung macht, oder ob sie durch eitrigen Inhalt verursacht wird. Aber auch ohne Kontrastfüllung erkennt man eine dicke hyperplastische Kieferhöhlenschleimhaut im Röntgenbild oftmals an der sogenannten „wandständigen“ Verschattung.

Auch zu der oft schwierigen Differentialdiagnose zwischen vereiterten Zahnzysten und Kieferhöhleneiterungen kann das Röntgenbild mit Vorteil verwandt werden.

Großen Wert haben weiter die Röntgenbilder für die Unterscheidung der dentalen von den rhinogenen Empyemen der Kieferhöhle, denn sie zeigen bisweilen eine Wurzelspitze eines scheinbar gesunden Zahnes von einem bis an oder in die Kieferhöhle ragenden Granulom umhüllt (Abb. 210).

Während bei der Diagnostik der Kieferhöhleneiterungen die Röntgenaufnahme den unterstützenden Wert einer Hilfsmethode besitzt, kann sie bei den Stirnhöhlenentzündungen maßgebende Bedeutung haben. Es sei hier vor allem an die Fälle erinnert, bei denen die Einführung einer Spülkanüle in die Stirnhöhle nicht gelingt, weil der Ausführungsgang durch polypöse Wucherungen innerhalb des Ganges oder durch chronisch-entzündliche Knochenneubildung verengt oder vollständig verschlossen ist. Hier ist das Röntgenbild oftmals dazu berufen, die letzte Entscheidung zu treffen. Weiter kann bei der Differential-

diagnose zwischen Supraorbitalneuralgie und Stirnhöhleneiterung, die ja beide klinisch einander ganz ähnliche Erscheinungen machen können, das Röntgenbild uns vor einer unnötigen Operation bewahren, wenn die Aufnahme z. B. ergibt, daß überhaupt keine Stirnhöhle vorhanden ist. Allerdings ist die Entscheidung darüber, ob eine Stirnhöhle stark verschattet ist oder ob sie ganz fehlt, manchmal recht schwer, und sie kann oft nur durch Aufnahmen in verschiedenen Richtungen und bei großer Übung in der Deutung von Röntgenbildern der Nebenhöhlen getroffen werden.

Wegen der häufig vorkommenden, starken Asymmetrie der Stirnhöhlen kann aus dem Helligkeitsunterschied allein auf eine Erkrankung nicht ohne weiteres geschlossen werden, denn eine tiefe Stirnhöhle zeichnet sich im Röntgenbild kontrastreicher ab als eine flache. Wir müssen deshalb, um mit Sicherheit eine Erkrankung annehmen zu können, weitere Veränderungen beachten. Unter diesen weiteren Kriterien ist vor allem eine Verwaschenheit der Grenzkonturen zu nennen, die insbesondere bei den chronischen Stirnhöhleneiterungen fast immer vorhanden ist, aber auch bei den akuten Fällen von Sinusitis frontalis nur selten fehlt. Daß es bei den entzündlichen Stirnhöhlenerkrankungen noch weit schwerer als bei den Kieferhöhlenentzündungen zu sagen ist, ob die Höhle Eiter oder polypöse Wucherungen enthält, ist ohne weiteres klar.

Abgesehen von der Diagnostik der Stirnhöhlenentzündungen benutzen wir das Röntgenbild auch zur Feststellung der Ausdehnung einer Stirnhöhle vor operativer Inangriffnahme derselben. Durch Aufnahmen in den verschiedenen Projektionsrichtungen gibt uns das Röntgenbild genauen Aufschluß über Höhe, Breite und Tiefe des Sinus frontalis. Über diese Verhältnisse schon vor der Operation orientiert zu sein, ist von großer Wichtigkeit, da wir von der Ausdehnung der Stirnhöhle vielfach die Wahl der Operationsmethode abhängig machen. Außerdem ist es sehr wertvoll, während der Operation ständig den Operationsbefund mit dem Röntgenbilde vergleichen zu können, da man dadurch viel weniger leicht irgendeinen weit nach oben oder nach lateral ausladenden Recessus übersieht. Vor allem läßt sich dadurch die Gefahr vermeiden, daß bei einer gekammerten Stirnhöhle ein Eiterherd in einer von der übrigen Stirnhöhle vollständig abgeschlossenen Kammer zurückbleibt.

Bei der Deutung von Röntgenbefunden im Bereich des Siebbeins und der Keilbeinhöhle ergeben sich Schwierigkeiten dadurch, daß diese Nebenhöhlen im Röntgenbild ineinander und aufeinander projiziert werden. Weiter aber auch dadurch, daß wir bei der Ausbildung der Siebbein- und der Keilbeinhöhle noch größeren individuellen Varietäten begegnen als bei der Stirnhöhle. Eitriger Inhalt oder polypöse Wucherungen in Siebbein- und Keilbeinhöhle geben sich durch eine mehr oder weniger hochgradige Verschattung der befallenen Teile zu erkennen. Am Siebbein-Röntgenbild weisen mitunter undeutliche Konturen der Zellzwischenwände auf die Art des sich hier abspielenden Krankheitsprozesses hin. Erkrankungen der Keilbeinhöhle geben sich am besten auf der axialen Mundaufnahme nach KNICK durch Verschleierung zu erkennen.

Differentialdiagnose zwischen Neuralgia supraorbitalis und Stirnhöhlenentzündung. Die sowohl bei Kieferhöhlen- als auch bei Stirnhöhlenentzündungen vorkommenden Schmerzen oberhalb der medialen Hälfte der Orbita, also im Gebiet der Stirnhöhle wie auch des ersten Trigeminusastes, tauschen leicht eine Supraorbitalneuralgie vor, und zwar um so leichter, als der Höhlenschmerz geradeso wie die Neuralgie intermittieren und täglich zur gleichen Stunde auftreten kann. Beschränkt sich die Druckempfindlichkeit auf den Stamm des Nerven oder auf seinen Druckpunkt an der Incisura supraorbitalis, so darf man an eine Neuralgie denken, namentlich wenn im übrigen

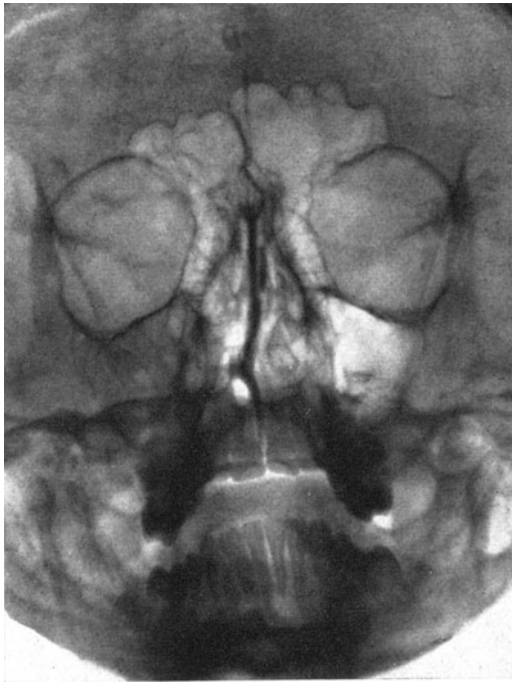


Abb. 211 zeigt eine Verschleierung der rechten Kieferhöhle infolge chronischer Kieferhöhlenentzündung.

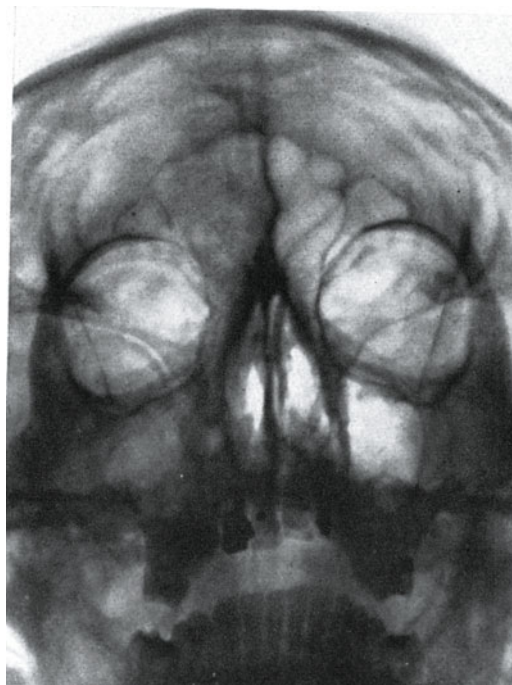

Abb. 212 zeigt eine Verschleierung sämtlicher Nebenhöhlen der rechten Seite infolge chronischer Pansinusitis.

nichts für eine Nebenhöhlenentzündung spricht. Wird der Schmerz durch $\frac{1}{2}$ —1 g Chinin, 5 Stunden vor der gewöhnlichen Zeit des Anfalles genommen, unterdrückt, so spricht das ebenfalls für Neuralgie. Eine Periostschwellung in der schmerzhaften Supraorbitalgegend deutet auf eine Entzündung in der Stirnhöhle.

Differentialdiagnose zwischen Empyem und Mucocele der Stirnhöhle. Früher hat man geglaubt, daß ein chronisches Stirn- oder Kieferhöhlenempyem infolge behinderten Sekretabflusses zur Erweiterung der kranken Höhle führen könne. Richtig ist nur, daß in solchen Fällen eine Periostverdickung außen an den Höhlenwänden auftreten kann. Dabei kommt es aber niemals zu einer Erweiterung der Höhle, die nur durch Knochenresorption innen und Knochenneubildung außen entstehen könnte, sondern einfach zum fistulösen Durchbruche der Höhlenwand. Die Erweiterungen der Höhlen, die in der Tat beobachtet werden, sind bei der Stirnhöhle durch Mucocele, bei der Kieferhöhle durch Kiefercysten bedingt.

Die Mucocele der Stirnhöhle (s. Abb. 213) entsteht, wenn der Ausführungsgang der Höhle verschlossen ist. Dann füllt sich die Höhle mit klarem Schleim, und es kommt zu einer Druckkur des Knochens von innen her bei gleichzeitiger Knochenneubildung an der Außenseite. Hierdurch entsteht eine tumorartige Auftreibung, die alsbald an der orbitalen und oft auch an der faciaalen Wand der Höhle erscheint. Die stets sehr dünne Knochenwand und der klare Inhalt der Höhle bewirken, daß die Durchleuchtung im Gegensatz zum Empyem einen großen hellen Bezirk zeigt. Auch das Röntgenbild kann entscheidend sein. Wird die Mucocele infiziert, so verertert ihr Inhalt und es kommt zum Durchbruche nach außen (Pyocoele), aber niemals ist der Inhalt von

vornherein eitrig. Mucocelen kommen auch in Siebbeinzellen und in der Keilbeinhöhle vor.

Die Behandlung der Stirnhohlenmucocelen besteht in der Abtragung ihrer facialem, unter Umständen auch ihrer orbitalen Wand und in der Herstellung einer guten Kommunikation mit der Nase wie beim Empyem der Stirnhöhle (s. S. 307).

Differentialdiagnose zwischen Kieferhöhlenempyem und Kiefer- (Zahn-)cyste. Im Oberkiefer kommen Auftreibungen an der facialem und palatinalen Wand, sowie am Nasenboden vor durch die periodontalen Kiefercysten (Zahncysten). Ihre papierdünne Wand läßt sich oft mit einem hor- und fühlbaren Knistern eindrücken. Diese Cysten durchleuchten sich ebensogut wie die Mucocelen der Stirnhöhle und sind schon dadurch sehr leicht von den Empyemen der Kieferhöhle zu unterscheiden. Auch die Zahncysten können schließlich vereitern und dann ebensowohl an der facialem, palatinalen oder nasalen Wand, wie auch in die Kieferhöhle hinein durchbrechen. Im letzteren Falle führen sie natürlich ein sekundäres Kieferhohlenempyem herbei.

Die Behandlung der Kiefercysten besteht in der Eröffnung vom Vestibulum oris aus mit Exstirpation der Cystenwand. Diese Exstirpation soll möglichst vollständig sein, sie gelingt fast immer leicht mit dem scharfen Löffel.

Differentialdiagnose zwischen Empyem der Kieferhöhle und Osteomyelitis des Oberkiefers bei Neugeborenen und kleinen Kindern. Bei Neugeborenen und kleinen Kindern liegen die Zahnkeime im spongiosen Knochen des Oberkiefers, so daß nur wenig Platz für eine rudimentäre, weit nach hinten, oben und innen gelegene Kieferhöhle übrigbleibt (Abb 214). Der

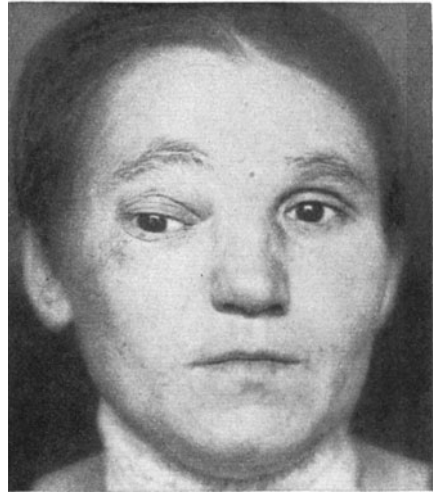


Abb 213 Mucocelen der rechten Stirnbeinhöhle mit Verdrängungserscheinungen in der Orbita (Nach LINCK)

spongiose Knochen erkrankt hier bisweilen an Osteomyelitis, deren Erscheinungen (Gesichts- und Gaumenschwellung mit oder ohne Eiterdurchbruch, Lidodem, Verdrängung des Augapfels nach außen und oben, Eiterfluß aus der Nase) leicht für Folgen eines Kieferhohlenempyems gehalten werden. Die Ursache der Erkrankung ist nach BROWN-KELLING eine Infektion eines Zahnsackchens durch Verletzung bei der Geburt oder in der ersten Lebenszeit beim Auswischen des Mundes. Deckt man den kranken Knochen auf, so findet man ihn entweder erweicht und mit Granulationen durchsetzt oder sequestriert, und man stoßt mitten im Krankheitsherde auf intakte oder arrodierte Zahnkeime, während die minimale Kieferhöhle gar nicht oder nur sekundär erkrankt ist. Die Heilung erfolgt nach gründlicher Beseitigung des Krankhaften von der Fossa canina aus wie beim Kieferhohlenempyem (s. S. 308) meist ungestört, doch stoßen sich auch manchmal in ihrem Verlaufe noch Zahnkeime aus, oder es werden Nachoperationen, besonders Sequesterextraktionen, nötig.

Unter 27 in der Literatur gefundenen Fällen spielte sich die Erkrankung 16mal in den ersten Lebenswochen bis zum dritten Monate ab.

Auch eine primäre Osteomyelitis des Stirnbeins, die in die Stirnhöhle durchbricht, kann irrtümlich für die Folge eines Stirnhohlenempyems gehalten werden. Häufiger ist freilich hier die Osteomyelitis eine Folge des Empyems.

Behandlung. Viele, einen akuten Schnupfen begleitende Nebenhöhlenentzündungen heilen zwar ohne jegliche Behandlung von selbst ab; zeigen sich jedoch bei einem akuten Schnupfen Zeichen einer Nebenhöhlenerkrankung, so tut man gut daran, die Erkrankung nicht zu leicht zu nehmen und den Patienten auf die durch unzweckmäßiges Verhalten eventuell eintretenden Folgen hinzuweisen. Besteht Fieber, so gehört der Patient ins Bett. Man verordnet ihm Schwitzpackungen und schweißtreibende Mittel wie Lindenblütentee und Aspirin. Lichtbäder mit dem BRÜNINGSSCHEN Kopflichtkasten (s. Abbildung 215), mehrmals täglich für eine Viertelstunde oder Kurzwellenbestrahlungen unterstützen nicht nur die Heilung, sondern bringen auch erhebliche Erleichterung der Beschwerden. Weiter hat man dafür zu sorgen, daß der Eiter aus den erkrankten Nebenhöhlen abfließen kann. Behindert wird der Eiterabfluß oft durch Schwellungen der Schleimhaut an den Ausführungsgängen der

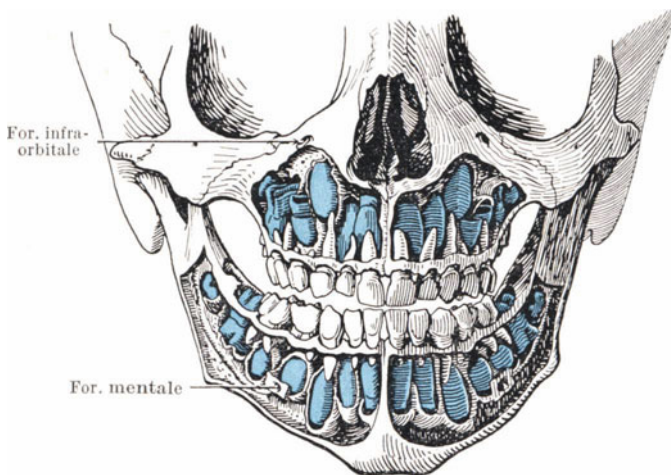


Abb 214 Topographie des Milchgebisses und der Ersatzzähne eines 4½-jährigen Kindes. (Nach CORNING)

Nebenhöhlen Durch Einbringen der auf S. 277 angegebenen Nasensalbe oder durch Einsprachen einer 1/2%igen Sol. Zinc. sulf. (der jeweils direkt vor dem Gebrauch 1 Tropfen Suprarenin 1:1000 auf 1 ccm der Zinksulfatlösung zugesetzt wird), oder noch besser durch Einlegen von Wattebäuschchen, die mit 2%iger Pantocainlösung (unter Zusatz eines Tropfens Suprarenin auf je 1 ccm) getränkt sind, in den mittleren Nasengang, erreicht man eine — wenigstens vorübergehende — Abschwellung der Schleimhaut und damit oft eine spontane plötzliche Entleerung großer Eitermengen. An das Abschwellen der Schleimhaut schließt sich zweckmäßigerweise das Absaugen des Sekrets aus den Nebenhöhlen in der auf S. 299 beschriebenen Weise an.

Kommt eine auf diese Weise behandelte akute Kieferhöhleneriterung nicht innerhalb 2—3 Wochen zur Aushelung, so kommt die Punction und Ausspülung der Kieferhöhle in der auf S. 300 beschriebenen Weise in Frage. Oft genügt dann eine 1—2malige Ausspülung, um die Eiterung zum Aufhören zu bringen. Auch das Einspritzen von Sulfonamiden in die Kieferhöhle wird neuerdings empfohlen (s. S. 308).

Bei schweren, mit starken Schmerzen verbundenen akuten Stirnhöhleneriterungen bringt das Anlegen einer temporären Trepanationsöffnung an der Vorderwand der Stirnhöhle, oberhalb des inneren Augenwinkels oft eine schlagartige Besserung. Außerdem wird dadurch die bei solchen schweren

Stirnhöhleneiterungen drohende Gefahr eines Durchbruches der Eiterung in die Augenhöhle oder in die vordere Schadelgrube verhindert.

Akute, fieberhafte Nebenhöhlenentzündungen werden neuerdings vielfach mit gutem Erfolg mit Sulfonamiden (peroral und intravenös) behandelt. Die Dosierung ist dieselbe wie sie auf S. 109 bei der Behandlung der akuten Mittelohrentzündung angegeben wurde. Auch sonst gilt das dort Gesagte in gleicher Weise für die Sulfonamidbehandlung der akuten Nebenhöhlenentzündungen.

Chronische Stirnhöhleneiterungen, die durch die konservative Spulbehandlung nicht zu beseitigen sind und die dauernde Stirnkopfschmerzen machen, insbesondere aber auch solche Eiterungen, welche die auf S. 109—111 angegebenen Zeichen des Eiterdurchbruches nach außen oder in die Augenhöhle zeigen, müssen operiert werden.

Beim Übergreifen der Entzündung auf die Nachbarschaft (Periostitis, Ödem, Orbitalphlegmone und drohende intrakranielle Komplikationen), oder bei fortdauernden lästigen Beschwerden (Stirnkopfschmerz) ist die Eröffnung der Stirnhöhle von außen geboten.

Bestehen keine Durchbruchs- oder Komplikationserscheinungen, so kommt auch die endonasale Eröffnung durch Abtragen des Processus frontalis des Oberkiefers mit anschließender Ausräumung der Stirnhöhle in Frage. Diese Methode hat zwar den Vorteil, daß keine äußere Narbe entsteht, der Nachteil des Verfahrens liegt aber in der größeren Gefahrlichkeit des Eingriffs und in der schlechteren Übersichtlichkeit des Operationsfeldes gegenüber den Operationen von außen.

Von den zahlreichen Verfahren, die zur Operation der Stirnhöhle von außen angegeben worden sind, können hier nur die wichtigsten erwähnt werden.

Die Methode von KILLIAN erstrebt eine Obliteration der Hohlle ohne erhebliche kosmetische Störung herbeizuführen und besteht in der vollen Abtragung der vorderen (frontalen) und der unteren (orbitalen) Wand bis auf den als schmale Spange dazwischen stehenden Orbitalrand, sowie in der Herstellung eines breiten Abflußweges in die Nase durch Ausräumung des fast ausnahmslos miterkrankten Siebbeinlabyrinthes. Die Hautwunde wird auf der Orbitalrandspange durch die Naht vereinigt. Die Hohlle füllt sich teils durch Narbengewebe, teils durch Hineinrücken des Orbitalfettes, so daß keine auffallende Einsenkung der Haut zustande kommt. Man muß sich davor hüten, die Trochlea wegzunehmen, sonst entsteht eine Insuffizienz des Musculus trochlearis mit Doppelbildsehen; diese gleicht sich indessen meist wieder aus. Die Resultate der KILLIANschen Radikaloperation sind meist gut, doch kommt es mitunter infolge Nekrotischwerdens der stehengelassenen Orbitalspange zu tiefen Einsenkungen in dieser Gegend und damit zu häßlichen Entstellungen. Auch erfolgt häufig — besonders bei sehr großen Stirnhöhlen — keine vollständige Ausfüllung durch Bindegewebe oder Fett, sondern es bilden sich in der Stirnhöhle zwischen dem Fullgewebe Hohlräume, die oftmals später die Ursache für Rezidive der Stirnhöhleneiterung abgeben.

Aus diesen Gründen wird von vielen Operateuren statt der KILLIANschen Radikaloperation die Methode von JANSEN-UFFENORDE angewandt. Bei dieser Operation bleibt die vordere Wand der Stirnhöhle fast ganz stehen, dagegen wird der Stirnhöhlenboden ausgiebig entfernt. Um eine möglichst breite Öffnung nach der Nase zu schaffen, werden




Abb. 215 Elektrisches Kopflichtbad nach BRUNINGS.

der Processus frontalis des Oberkiefers und das Tränenbein reseziert. Die so geschaffene Öffnung gestattet einen guten Einblick in die Stirnhöhle und ermöglicht auch bei sehr großen Stirnhöhlen eine restlose Ausraumung der erkrankten Schleimhaut.

Das Wesentliche bei allen Stirnhöhlenoperationen ist die Herstellung und die dauernde Erhaltung eines möglichst breiten Zuganges nach der Nase zu. Zweckmäßig ist es deshalb, auch nach der Operation noch längere Zeit in regelmäßigen Abständen eine Bougierung des Ausführungsgangs der Stirnhöhle mit abgebogenen Metallsonden (RITTERSche Bougies) vorzunehmen. Dadurch lassen sich am ehesten Rezidive vermeiden.

Bei subakuten und chronischen Kieferhöhleneriterungen wird man zunächst den Versuch einer Heilung durch die konservative Spülbehandlung machen. Die erkrankte Kieferhöhle wird zweimal wöchentlich, unter gleichzeitiger Kurzwellenbestrahlung an den spülfreien Tagen, vom unteren Nasengang her ausgespült. Von verschiedenen Seiten (HOFER u. a.) wird mit der Spülbehandlung eine lokale Sulfonamidbehandlung empfohlen, die in der Weise durchgeführt wird, daß nach gründlicher Ausspülung und anschließender Luftdurchblasung 5 g Tibatin in die Kieferhöhle eingespritzt wird. Dabei kann man auch nach unseren Beobachtungen gar nicht selten feststellen, daß bei subakuten und selbst bei alten stinkenden Kieferhöhleneriterungen nach 2—3maliger Tibatineinspritzung sich kein Eiter mehr ausspülen läßt. Ob es sich bei solchen Fällen allerdings um Dauerheilungen handelt, müssen erst noch weitere und längere Beobachtungen erweisen.

Führt die Spülbehandlung bei den chronischen Kieferhöhleneriterungen nicht zum Ziele, oder droht der Durchbruch des Eiters nach außen (Periostitis, Gesichtsödem), so tritt die operative Behandlung in ihr Recht, und zwar am besten in Form der Radikaloperation nach CALDWELL-LUC oder nach DENKER.

Das Prinzip dieser Operationsmethoden besteht in einer breiten Eröffnung und vollständigen Ausraumung der Kieferhöhle von der facialem Wand aus und in der Schaffung einer breiten Verbindung zwischen Kieferhöhle und Nase:

In Lokalanästhesie, der man $\frac{1}{2}$ Stunde vor der Operation eine subcutane Injektion von 1 ccm Scopolamin-Eukodal-Ephetonin voranschickt, wird im Vestibulum des Mundes der Weichteilschnitt in der Umschlagsfalte der Wangenschleimhaut oberhalb der beiden vorderen Molaren und der Prämolaren bis auf den Knochen geführt. Nach Zurückschieben der Weichteile bis zum Jochbogenansatz und fast bis zum Foramen infraorbitale (Austrittsstelle des 2. Trigeminasastes) wird die Kieferhöhle mit dem Meißel eröffnet. Man nimmt dann von der facialem Wand der Kieferhöhle mit der Knochenstanze so viel weg, daß man alle Nischen und Buchten der Höhle bequem übersehen kann. Sodann wird die kranke Schleimhaut, die oft fingerdick geschwollen und polypos gewuchert ist, mit der BRUNINGSSchen Zange und mit dem scharfen Löffel gründlich ausgeräumt. Schließlich wird durch Wegnahme der medialen Kieferhöhlenwand im Bereich des vorderen Teiles des unteren Nasenganges eine weite Öffnung nach der Nase zu geschaffen. DENKER trägt zuerst den vorderen Teil der unteren Muschel ab, führt dann den Schnitt im Vestibulum oris bis zur Medianlinie und schiebt von ihm aus Schleimhaut und Periost über der facialem Wand der Kieferhöhle sowie am Boden und an der lateralen Wand der Nasenhöhle zurück, um sowohl die faciale wie auch den vorderen Teil der nasalen knöchernen Kieferhöhlenwand, einschließlich des dazwischen stehenden Randes der Apertura piriformis, abzutragen. Nach Ausraumung der Kieferhöhle bildet er aus der Schleimhaut der lateralen Nasenwand einen Lappen, der nach Vernahung der oralen Wunde von der Nase aus auf den Boden der Kieferhöhle auftamponiert wird.

Die Behandlung der chronischen Siebbeineriterungen besteht in dem Aufbrechen der kranken Knochenzellen mit dem STRUYCKENSchen Conchotom, was der Geübte fast schmerzlos ausführen kann. Man hat sich dabei lateral von der mittleren Muschel zu halten, aber auch auf die Nähe der Orbita zu

achten. Dringt man mit dem Instrumente zu weit nach oben in die Riechspalte, so besteht die Gefahr einer Durchbrechung der Lamina cribrosa und damit der eitrigen Infektion des Schädelinhaltes. In Abb. 154 sind die hier in Betracht kommenden anatomischen Verhältnisse klar zu erkennen.

Von außen eröffnet werden die Siebbeinzellen in der Regel nur in Verbindung mit der KILLIANSchen Stirnhöhlenoperation (s. S. 307), sowie bei Kindern mit unübersichtlichem Naseninneren und Durchbruch der Siebbeinerung in die Orbita.

Um zur Keilbeinhöhle zu gelangen, muß man die mittlere Muschel völlig abtragen. Dann sieht man das Ostium bei der vorderen Rhinoskopie, und kann es mit geeigneten Stanzen erweitern und die Höhle mit einer langen geraden Kanüle ausspülen.

Auch kann man bis an die vordere Wand der Keilbeinhöhle gelangen, wenn man, nach DENKER, vom Vestibulum oris aus die laterale und dann die nasale Wand der Kieferhöhle entfernt hat.

V. Die Verwicklungen der entzündlichen Erkrankungen der Nasennebenhöhlen.

Verwicklungen der Nebenhöhlenerungen entstehen dadurch, daß der Entzündungsprozeß an irgendeiner Stelle die knöcherne Wand der Nebenhöhle überschreitet und sich in der Umgebung weiter verbreitet. Am häufigsten erfolgt die Ausbreitung durch Kontaktinfektion infolge Miterkrankung der Knochenwandung und stellenweiser Zerstörung derselben. Zu einem Übergreifen einer Nebenhöhlenentzündung auf den Knochen kommt es hauptsächlich bei den nekrotisierenden Entzündungen der Schleimhäute der Nebenhöhlen, wie wir sie bei der Scharlachinfektion beobachten. Bereits im akuten Stadium der Erkrankung kann es infolge des nekrotischen Zerfalls der Schleimhäute zu Nekrose der Knochenwände und zu ausgedehnten Sequestrierungen derselben kommen. Häufiger noch bildet sich im Anschluß an eine Schleimhautnekrose ein umschriebener chronischer Knochenentzündungsprozeß aus, und der Durchbruch in die Umgebung erfolgt dann später, oft erst nach Jahren, meist im Anschluß an eine akute Exacerbation der chronischen Nebenhöhlenerung.

Außer durch Kontaktinfektion können Entzündungsprozesse auch auf dem Wege durch Knochengefäße aus den Nebenhöhlen in die Umgebung fortgeleitet werden.

Je nachdem, ob der Durchbruch einer Eiterung aus den Nebenhöhlen nach außen, nach der Orbita oder nach der Schädelhöhle zu erfolgt, unterscheidet man Durchbruchskomplikationen nach außen, orbitale und intrakranielle Komplikationen.

1. Durchbruchskomplikationen nach außen.

Am häufigsten beobachtet man Durchbrüche nach außen bei der Siebbein- und der Stirnhöhlenerung; aber auch bei Kieferhöhlenerungen kommt es gelegentlich dazu. Zunächst bildet sich an der Außenwand der befallenen Nebenhöhle eine Periostitis aus. Man sieht und fühlt im medialen Augenwinkel, an der vorderen Stirnhöhlenwand oder an der Wange im Bereich der Kieferhöhle eine schmerzhaftige Schwellung. Ergießt sich dann der Eiter aus der erkrankten Nebenhöhle von der Durchbruchsstelle aus unter das Periost, so entsteht ein fluktuierender subperiostaler Absceß. Bei subperiostalen

Abscessen nach Kieferhöhleneiterungen fehlt die Fluktuation meistens, weil über dem Absceß die dicke Wangenmuskulatur liegt.

Differentialdiagnostisch kommen in Frage luische gummöse Prozesse und Tumoren der Nebenhöhlen. Bei diesen Erkrankungen fehlt aber die Schmerzhaftigkeit der Schwellungen.

2. Orbitale Komplikationen.

Eiterungen in den an die Orbita angrenzenden Siebbein-, Stirn- und Kieferhöhlen können in die Orbita durchbrechen und führen nicht selten zu Orbitalphlegmonen und Orbitalabscessen (s. Abb. 216, 217 und 218). Bei Durchbrüchen von der Stirnhöhle her durch den Stirnhöhlenboden hat der in die Orbita abfließende Eiter die Neigung, sich nach außen in das Oberlid zu

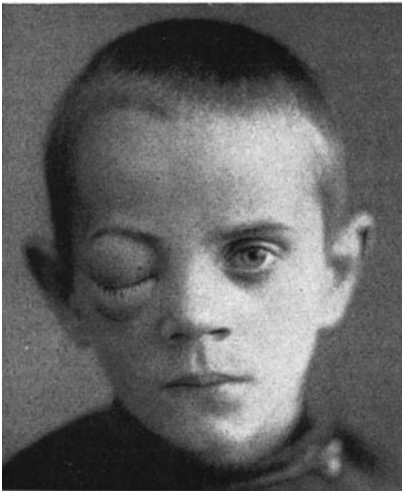

Abb. 216. Orbitaler Durchbruch bei Oberkieferhöhleneiterung; Orbitalphlegmone. (Nach LINCK.)

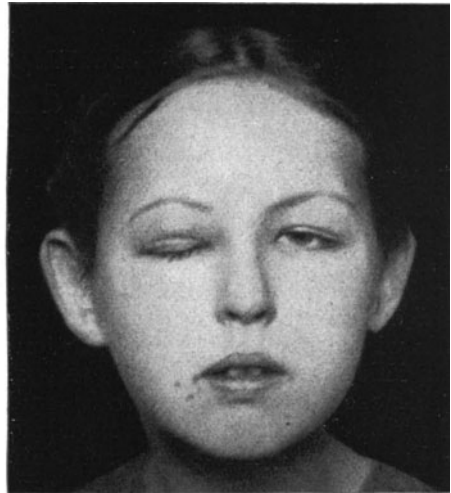

Abb. 217. Orbitaler Durchbruch bei Stirnhöhleneiterung. (Nach LINCK.)

ergießen; es entsteht zunächst ein Ödem und schließlich ein fluktuierender Absceß des Oberlides. Das Vorstadium des Durchbruches einer Kieferhöhleneiterung in die Orbita ist für gewöhnlich ein Ödem des Unterlides.

Orbitale Phlegmonen und orbitale Abscesse erkennt man an Bewegungseinschränkungen des Augapfels und an der Verdrängung desselben entweder nach der Seite oder nach unten. Bei starker intraorbitaler Drucksteigerung kommt es zur *Protrusio bulbi* und zum *Exophthalmus*. Dabei findet sich meist auch eine hochgradige *Conjunctivitis* mit *Chemosis*. Aber nicht nur in der Orbita und am *Bulbus* selbst, sondern auch an den anderen Teilen des Auges kommt es infolge von Nebenhöhlenerkrankungen zu Schädigungen. So können Keilbeinhöhlenempyeme das *Chiasma* des Sehnerven schädigen. Auch periphere Einschränkungen des Gesichtsfeldes sind bei Keilbeinhöhlenempyemen beobachtet worden. Weiter kann bei Erkrankungen der hinteren Siebbeinzellen und der Keilbeinhöhle eine *retrobulbäre Neuritis N. optici* entstehen. Die Ausbildung dieses Krankheitsbildes hat keineswegs immer das Bestehen einer schweren eitrigen Erkrankung der dem Sehnerven benachbarten Nebenhöhlen zur Voraussetzung, auch leichte katarrhalische

Entzündungen der hinteren Siebbeinzellen können bereits zu ödematös-entzündlichen Veränderungen am Sehnerven führen und dadurch Sehstörungen auslösen.

Der Tränenapparat des Auges kann dadurch geschädigt werden, daß Empyemeiter, der sich im unteren Nasengang ansammelt, die Schleimhaut des Tränennasenkanales zur entzündlichen Schwellung reizt und dadurch Tränenträufeln hervorruft. Weiter kann ein Siebbeinzellenempyem durch den Knochen bis zum Tränen sack durchbrechen und diesen infizieren.

Behandlung. Alle diese Komplikationen erfordern die sofortige Behandlung, meist die operative Beseitigung der schuldigen Nebenhöhlenerkrankung. Besonders bei den orbitalen Phlegmonen und Abscessen muß unverzüglich eingegriffen werden, da nur dadurch das Auge gerettet und weiteren lebensbedrohlichen Komplikationen vorgebeugt werden kann.

Neben der operativen Behandlung empfiehlt sich bei schweren Orbitalphlegmonen die Behandlung mit Sulfonamiden, um die weitere Ausbreitung des Entzündungsprozesses auf das Schädelinnere zu verhüten.

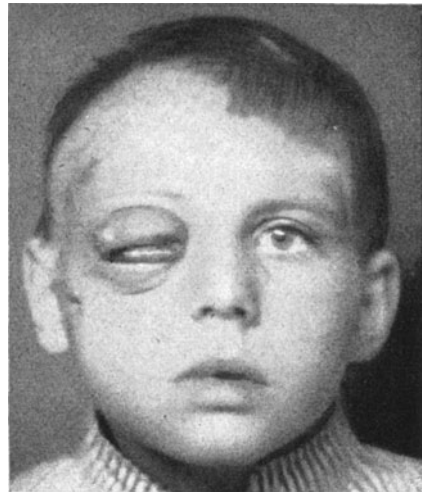

Abb. 218. Schwere Orbitalphlegmone als Durchbruchskomplikation einer akuten Stirnhöhle-
neiterung. (Nach LIXOK.)

3. Intrakranielle Komplikationen.

Siebbein- und Stirnhöhlenempyeme können in die vordere Schädelgrube durchbrechen und daselbst extradurale Abscesse, Leptomeningitis, Phlebitis des Sinus sagittalis und Hirnabscesse in den Stirnlappen zur Folge haben. Keilbeinhöhleenerungen können den Schädelinhalt von der Gegend des Türkensattels aus infizieren und Meningitis oder Phlebitis des Sinus cavernosus herbeiführen.

Der extradurale Absceß entsteht in der Regel infolge eines Durchbruches der Stirnhöhlenhinterwand, er kann sich aber auch bei der Erkrankung von den der vorderen Schädelgrubendura anliegenden oberen Siebbeinzellen entwickeln.

Die **Symptome** des Extraduralabscesses bestehen in diffusen oder auf die Stirngegend beschränkten, manchmal deutlich klopfenden Kopfschmerzen, Klopfempfindlichkeit und Schwindelgefühl. Gar nicht selten kann sich aber auch ein extraduraler Absceß symptomlos zu erheblicher Größe entwickeln. Der Extraduralabsceß ist häufig das Vorstadium zu weiteren Komplikationen: zur Meningitis, zum Hirnabsceß und zur Thrombose des Sinus longitudinalis und des Sinus cavernosus.

Die **rhinogene Meningitis** ist sehr viel seltener als die otogene. In ihren klinischen Erscheinungen unterscheiden sich die von den Nebenhöhleenerungen ausgehenden Hirnhautentzündungen nicht von denjenigen bei den Mittelohrentzündungen, es wird deshalb auf das betreffende Kapitel in dem Abschnitt „Die Krankheiten des Ohres“ verwiesen (s. S. 174).

Der rhinogene Hirnabsceß tritt ebenfalls sehr viel seltener auf als der otogene. Man kann dabei wie beim otogenen Hirnabsceß vier Stadien unterscheiden: das Initialstadium, das Latenzstadium, das manifeste Stadium und das Terminalstadium.

Symptome. Im Initialstadium zeigen sich die Symptome einer meningitischen Reizung; also Erbrechen, Kopfschmerzen, Fieber, evtl. mit Schüttelfrost. Dieses Anfangsstadium geht bald über in die Latenz, während welcher ausgesprochene Krankheitssymptome fehlen; nur an der Appetitlosigkeit, an dem blassen Aussehen des Patienten und der fehlenden Arbeitslust ist mitunter zu merken, daß bei dem Patienten etwas nicht in Ordnung ist. Da bei Erkrankungsprozessen des Stirnhirns, im Gegensatz zu denen des Schläfenlappens, Herdsymptome fehlen, sind die rhinogenen Hirnabscesse auch im manifesten Stadium, das sich im übrigen durch Zunahme der Kopfschmerzen und der Klopfempfindlichkeit bemerkbar macht, weit schwerer zu diagnostizieren als die otogenen Schläfenlappenabscesse. Auch Pulsverlangsamung und Stauungspapille als Zeichen einer starken Steigerung des Hirndruckes sind selbst bei größeren Stirnhirnabscessen nicht immer festzustellen.

Gelingt es nicht, einen Stirnhirnabsceß in diesem Stadium zu diagnostizieren, so erfolgt im Terminalstadium unter schweren meningitischen oder kollapsartigen, komatösen Erscheinungen der Einbruch in den Subarachnoidalraum oder in das Vorderhorn des Seitenventrikels. Eine so entstandene schwere Meningitis führt dann meist zum Tode.

Behandlung. Bei allen rhinogenen intrakraniellen Komplikationen muß, sobald der geringste Verdacht darauf besteht, sofort die radikale Ausräumung des Ausgangsherdes in den Nebenhöhlen vorgenommen und die Dura der vorderen Schädelgrube zur Auffindung des Überganges der Entzündung auf das Gehirn breit freigelegt werden. Ein bestehender Hirnabsceß wird breit gespalten und drainiert. Im übrigen gilt für die Behandlung der rhinogenen Gehirnkomplicationen, auch bezüglich der Sulfonamidbehandlung, dasselbe, was bei den otogenen gesagt wurde (s. S. 175 und 189).

4. Die Osteomyelitis des Stirnbeines.

Bei akuten Stirnhöhlenentzündungen (seltener bei chronischen Stirnhöhlenentzündungen und im Anschluß an die operative Eröffnung und Ausräumung einer Stirnhöhle) kommt es, in zum Glück seltenen Fällen, durch Übergreifen der Entzündung auf die Diploë des Stirnknochens zu einer Osteomyelitis des Stirnbeines. Unter meist hohem Fieber, begleitet von Schüttelfrosten, bildet sich eine stark druckempfindliche Periostschwellung über dem erkrankten Knochenbezirk und eine oft bis in die Schläfengegend reichende ödematöse Schwellung aus. Meist bleibt die Erkrankung nicht auf das Stirnbein beschränkt, sondern sie breitet sich unter stürmischen Erscheinungen — plötzlich einsetzend; kontinuierlich oder auch schubweise — in den Diploëvenen des Knochens, oftmals über das ganze Schädeldach aus. Wird der gesamte kranke Knochen nicht rechtzeitig durch ausgedehnte Eingriffe bis ins Gesunde entfernt, so kommt es bei dieser sehr gefürchteten Erkrankung zu thrombophlebitischen Prozessen im Sinus longitudinalis mit Pyämie und Sepsis oder zur Meningitis oder zum Hirnabsceß.

Die Verletzungen der Nase und ihrer Nebenhöhlen.

1. Die Verletzungen der Nase.

a) **Verletzungen der äußeren Nase.** Als der am weitesten vorspringende Teil des Gesichtsschadels ist die Nase traumatischen Schädigungen besonders leicht ausgesetzt. Je nach der Art und Stärke der Gewalteinwirkung kommt es nur zu Verletzungen der Weichteilbedeckung oder gleichzeitig auch des Knorpel- und Knochengewebes der Nase. Verletzungen der Weichteile der Nase können entstehen durch Abspringen von Glas-, Stein- oder Metallsplintern in technischen Betrieben, durch Sprengstücke in Steinbruchbetrieben oder durch Hineinfallen in die Kreissäge in Sägewerken. Rißwunden der äußeren Nase können weiterhin entstehen durch Verletzungen an Nageln und Haken in Wänden und Türen, besonders beim Gehen im Dunkeln. Aufreißen der ganzen Nase durch Aststumpfe wurde nicht selten beim Abgleiten von Bäumen beobachtet. Weichteilverletzungen der Nase werden besonders häufig hervorgerufen durch Schirm- und Stockspitzen, durch Stricknadeln, bei landwirtschaftlichen Arbeitern durch Heu- und Mistgabeln und durch Bisse von Tieren, besonders Hunden und Pferden.

Schwere Schnittwunden an der Nase entstehen durch Flugzeugpropeller und durch Glasscheiben, dies heutzutage bei dem gesteigerten Autoverkehr besonders häufig durch Hineinfallen in die Windschutzscheibe bei Autozusammenstoßen. Als weitere Ursache für die Verletzungen der äußeren Nase kommen in Betracht Verbrennungen bei Explosionen und durch geschmolzenes Metall, ferner Verätzungen durch Säuren oder Alkalien. Weitaus die größte Zahl der Verletzungen der äußeren Nase kommt aber nicht durch scharfe spitze Gegenstände zustande, sondern durch stumpfe Gewalteinwirkung. Sowohl im taglichen Leben als auch bei beruflicher Tätigkeit jeglicher Art ergeben sich so viele Möglichkeiten für Unfallverletzungen der Nase durch Schlag, Stoß und Sturz, daß es zu weit führen würde, sie alle einzeln aufzuzählen. Es seien nur erwähnt die Sportverletzungen bei den verschiedensten Arten von Sport: Sturz auf die Nase beim Turnen, Rodeln, Skilaufen, Rad- und Motorradfahren, Schlag auf die Nase beim Boxkampf, Fußball, Hockey- und Schlagballspiel.

Stumpfen Gewalteinwirkungen auf die Nase bei beruflicher Tätigkeit sind besonders ausgesetzt Hufschmiede, Pferdeknechte, Kavalleristen durch Hufschlag, Landwirte durch Hornstöße von Rindern und durch den Fall vom Erntewagen oder Scheunenboden, weiterhin Bauarbeiter und Bergarbeiter beim Fall von Gerüsten, beim Verschüttetwerden in Steinbrüchen und Bergwerken.

Sind solche traumatischen Einwirkungen nur leichter Art, so kommt es nur zu Quetsch- und Rißwunden der Weichteile der Nase, bei stärkeren Stößen und Schlägen wird meist aber auch das knorpelige und knöcherne Nasengerüst mehr oder weniger in Mitleidenschaft gezogen. Schließlich seien noch die Schußverletzungen der Nase erwähnt, die als Tangentialschüsse nur die Weichteile oder als Durchschüsse auch das Nasengerüst treffen können.

Leichtere Verletzungen wie Schürfwunden der Haut, leichte Quetschungen der Weichteile heilen in der Regel ab, ohne später auffallende Entstellungen zu hinterlassen. Tritt jedoch zu der Verletzung eine Infektion hinzu, so kommt es oft zu ausgedehnten phlegmonösen Entzündungen, zu Substanzverlusten infolge nekrotischen Gewebszerfalles und damit zu schwer entstellenden Narbenbildungen. Ist der Naseneingang verletzt, so tritt außer der Entstellung meist

noch durch Narbenzug eine Verengerung der Nasenöffnung bis zur vollkommenen Atresie derselben ein, was besonders bei Beteiligung beider Naseneingänge zu einer mehr oder weniger hochgradigen Behinderung der Nasenatmung mit all ihren Folgen führt. Namentlich Verbrennungen und Verätzungen hinterlassen häufig derartige Narbenbildungen am Naseneingang. Erwähnt muß werden, daß selbst geringfügige Verletzungen der äußeren Nase zum Tode führen können, und zwar dadurch, daß bei hinzutretender Infektion eine Thrombose der Nasenvenen entstehen und durch Weitergreifen auf die Vena ophthalmica zu einer Thrombose des Sinus cavernosus, zu Sepsis oder zu Meningitis führen kann.

Sehr viel schwerer sind die im Anschluß an Nasenverletzungen auftretenden Entstellungen, wenn bei einer stumpfen Gewalteinwirkung nicht nur die Nasenweichteile beschädigt werden, sondern auch Zertrümmerungen oder Verschiebungen der das Nasengerüst bildenden Knorpel und Knochen entstehen.

Auch wenn keine Infektion hinzutritt und ein glatter Heilverlauf erfolgt, hinterlassen derartige Verletzungen oft unförmige Verbildungen der Nase, wie Einsenkungen, Verbreiterung, Schiefstand.

Bei Frakturen der äußeren Nasenknorpel und -knochen kommt es bei hinzutretender Infektion häufig zu Perichondritis und Periostitis, zur Sequestrierung und Abstoßung der Bruchstücke und damit zu ganz schweren Entstellungen, oft verbunden mit persistierenden Fistelbildungen.

Frakturen und Dislokationen der seitlichen Nasenknochen und der Nasenfortsätze des Oberkiefers können weiterhin auch zu folgenschweren Verletzungen in der Umgebung führen; sie können auf den Tränennasengang und den Tränensack übergehen, oder die Frakturstücke können in die Orbita eindringen und den Bulbus verletzen.

b) **Verletzungen der inneren Nase.** Verletzungen der Schleimhautauskleidung der Nasenhaupthöhle auf indirektem Wege entstehen dadurch, daß bei äußeren Gewalteinwirkungen auf die Nase die Frakturstücke des Nasengerüsts nach innen durchgestoßen werden. Zu direkten Verletzungen der Nasenschleimhaut kommt es beim Eindringen von spitzen Gegenständen, Stricknadeln, Stock- und Schirmspitzen, Bleistiften, Gebüschzweigen usw. in die Nase. Bei Arbeitern in gewerblichen Betrieben können Glas-, Stein-, Metall- oder Holzsplitter in die Nase durch ihre natürliche Öffnung hineingelangen. Werden derartige, in die Nase eingedrungene Fremdkörper nicht beizeiten entfernt, so bildet sich meist eine chronische Naseneiterung aus, die früher oder später auf die Nasennebenhöhlen übergreift. Durch Granulationsbildung und bindegewebige Umwachsung der Fremdkörper kommt es außerdem zu Stenosen der betroffenen Nasenseite. Umfangreiche plötzliche Schädigungen der Nasenschleimhaut können weiterhin verursacht werden durch das Einatmen von größeren Mengen von Wasserdampf, von Gasen von Säuren oder von Ammoniak (Kühlanlagen in Schlachthäusern, Fleischereien usw.) bei Explosionen oder bei plötzlichem Undichtwerden von Leitungsröhren.

Hier sind auch die Schädigungen der Nasenschleimhaut durch Kampfgase zu erwähnen.

Stärkere Verätzungen und Verbrennungen der Nasenschleimhaut können für den Betroffenen schwere Dauerschäden hinterlassen. Es bilden sich Synchien und chronische Naseneiterungen aus, oftmals verbunden mit Sequestrierung der Nasenmuscheln. Auch eine atrophische Rhinitis mit Fötör und lästiger Borkenbildung (Ozäna) kann die Folge von Verbrennungen und Verätzungen der Nasenschleimhaut sein. Reicht die Schädigung der Nasenschleimhaut sehr hoch hinauf bis in die Regio olfactoria, so tritt außerdem Verlust oder Herabsetzung des Geruchsvermögens ein.

Indirekte Verletzungen der Nasenscheidewand kommen zustande durch stumpfe Gewalteinwirkungen (Schlag, Stoß, Fall) auf die Nase, die oft das äußere Nasengerüst intakt lassen, aber zu ausgedehnten Zertrümmerungen, Luxationen und Verbiegungen der knöchernen und knorpeligen Nasenscheidewand führen können, so daß die einzelnen Frakturstücke des Septums kreuz und quer stehen. Dadurch kommt es zu einer hochgradigen Verlegung der Nasenhohlen, die meist noch durch ein hinzutretendes Hamatom zwischen den Schleimhautblättern der Nasenscheidewand verstärkt wird. Eine dauernde Behinderung der Nasenatmung ist die Folge. Vereitert das Hamatom und bildet sich ein Septumabsceß aus, was besonders leicht bei den sogenannten komplizierten Brüchen der Nasenscheidewand mit Durchbohrung der Septumschleimhaut durch die Bruchstücke der Fall ist, so gelangen größere oder kleinere Teile des knorpeligen und knöchernen Septums zur Sequestration, wodurch persistierende Perforationen des Septums und schwere Entstellungen (Sattelnasen) entstehen können. Daß derartige Septumabscesse gelegentlich nach oben durch die Lamina cribrosa durchbrechen und zu einer todlichen Meningitis führen, wurde bereits bei der Besprechung des Septumabscesses erwähnt (s. S. 288). Der Boden der Nasenhöhle kann durch eine Verletzung vom Munde her oder von der Seite her durch eine fortgeleitete Fraktur des Alveolarfortsatzes des Oberkiefers betroffen werden, durch Hebung des Nasenbodens erfolgt dann eine mehr oder weniger hochgradige Stenose der Nase.

Isolierte Verletzungen des Daches der Nasenhöhle ohne Mitbeteiligung der übrigen Nasenwände sind zwar selten, kommen aber doch gelegentlich vor, wenn spitze Gegenstände direkt in der Richtung des Nasendaches in die Nase eindringen. Da das Dach der Nasenhöhle zum Teil von der Lamina cribrosa gebildet wird, können Verletzungen dieses Teiles der Nasenhohlenwand leicht lebensgefährlich werden. Durch Einrisse der Dura kann eine Meningitis entstehen oder aber der spitze Gegenstand dringt durch die Lamina cribrosa hindurch noch tiefer in das Gehirn vor und reißt Frakturstücke mit sich in die Hirnsubstanz hinein. Auf diese Weise bilden sich oft erst als Spatfolge der Verletzung Hirnabscesse aus.

Führen Zertrümmerungen des Daches der Nasenhöhle nicht zum Tode durch Meningitis oder Hirnabsceß, so hinterlassen sie oftmals eine vollständige Anosmie, und zwar dadurch, daß die durch die Lamina cribrosa hindurchtretenden Fasern des Riechnerven abgerissen werden, oder aber es bildet sich intrakraniell um die Riechnerven herum ein Bluterguß, der die Nerven komprimiert und sie allmählich zur Degeneration bringt.

Auf indirektem Wege können Frakturen des knöchernen Nasendaches entstehen durch den Luftdruck bei schweren Explosionen, des weiteren bei stumpfen Schlägen auf die Nasenwurzelgegend und schließlich als fortgeleitete Fissur bei Schädelbasisbrüchen im Bereich der mittleren oder hinteren Schädellgrube. Das ursächliche Trauma kann bei diesen Fällen von Verletzungen der Lamina cribrosa weit ab von der Nase, z. B. am Hinterkopf, eingewirkt haben. Es ist deshalb notwendig, der Nasenhöhle bei allen Kopfverletzungen Beachtung zu schenken, auch dann, wenn die Nase nicht offensichtlich an den Folgen der Gewalteinwirkung auf den Schädel beteiligt ist. Fließt nach einer Kopfverletzung Liquor aus der Nase ab, so weist dies ja ohne weiteres auf eine Fraktur des Nasendaches hin, fehlt aber der Liquorabfluß, so wird man oft erst spät durch die sich ausbildende Störung der Geruchsempfindung auf eine Beteiligung der Lamina cribrosa an dem Schädelbasisbruch aufmerksam gemacht.

Diagnose. Die Diagnostik der Verletzungen der äußeren Nase und des Knochen- und Knorpelgerüsts bereitet meist keine Schwierigkeiten, die Schwellung, die Formveränderung und die Blutung aus der Nase weisen ohne weiteres darauf hin.

Aus der äußeren und inneren Besichtigung der Nase läßt sich meist der Grad und Umfang der Nasenverletzung nicht entscheiden, da einerseits bei

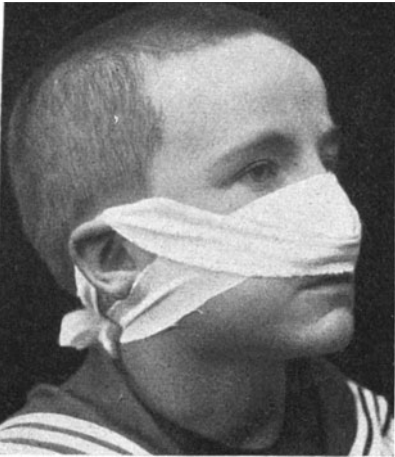

Abb. 219. Funda nasi.

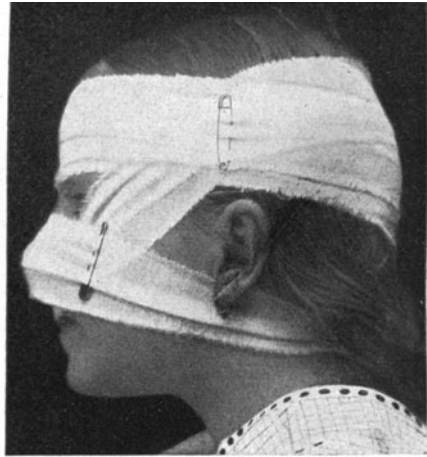
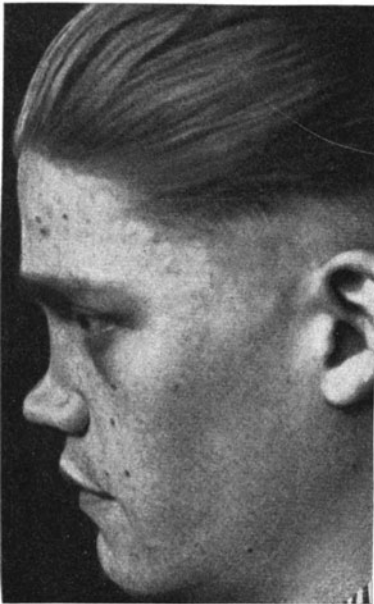
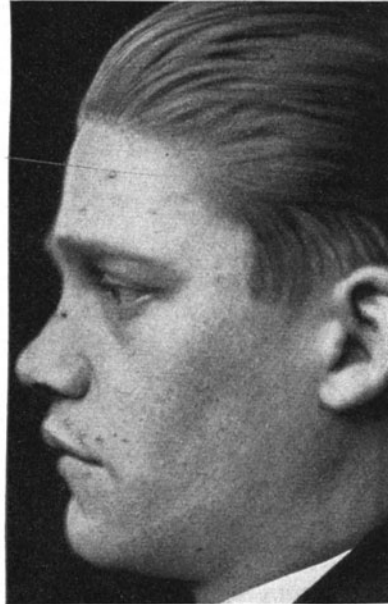Abb. 220. Nasenverband.

Verletzungen ohne Beteiligung des Knorpel- und Knochengerüsts die durch Blutergüsse und Ödeme hochangeschwollene Nase die Sache viel schlimmer



a



b

Abb. 221. a Traumatische Sattelnase. b Nach Hebung des Sattels durch Knochenimplantation.

aussehen läßt als sie ist, und da andererseits sich unter verhältnismäßig leichten Schwellungen der Nase schwere Zertrümmerungen der Nasenknochen und -knorpel verbergen. Auch durch die Palpation läßt sich oft der Umfang einer Verletzung

nicht eindeutig feststellen, einmal wegen der starken Schmerzhaftigkeit und dann auch deshalb nicht, weil infolge der starken Anschwellung die den Nachweis der Fraktur bildende Krepitation oft nicht zu fühlen ist. Klarheit kann hier nur das Röntgenbild bringen, das, in verschiedenen Aufnahmerichtungen angefertigt, in der Regel Dislokationen und Frakturen leicht erkennen läßt.

Behandlung. Bei einer Nasenverletzung sollte man sich so bald wie möglich nach dem erlittenen Trauma Klarheit darüber verschaffen, ob eine Fraktur oder eine Luxation der Nasenknorpel und -knochen vorliegt oder nicht. Besteht eine solche, so sollte baldmöglichst die *Reposition* der Fragmente vorgenommen werden, um spätere schwere Entstellungen zu vermeiden.

Die *Reposition* der frakturierten oder verschobenen Teile des knöchernen Nasengerüsts nimmt man in Narkose, evtl. unter Zuhilfenahme von stumpfem Meißel und Holzhammer vor. Durch feste Tamponade des Naseninnern mit Vioformgaze und durch Heftpflasterzugverband von außen wird die Nase in ihrer dadurch wiederhergestellten Form fixiert.

Vernachlässigte Brüche des Nasengerüsts führen oft zur traumatischen Sattelnase. In solchen Fällen kann durch eine kosmetische Operation der eingesunkene Nasenrücken durch Implantation von Elfenbein wieder gehoben werden (s. Abb. 221).

Über den Ersatz fehlender Nasen mittels Rhinoplastik findet man Ausführliches in den Lehrbüchern der Chirurgie.

Als Prothesen dienen künstliche Nasen aus Silber oder Aluminium, die in der Farbe der Haut bemalt und an einem Brillengestell befestigt werden, oder solche aus gefärbter Gelatine, die sich in Formen gießen und ankleben lassen.

2. Die Verletzungen der Nasennebenhöhlen.

Entsprechend der Lage der Nebenhöhlen der Nase und ihrer Ausdehnung, die sie im Gesichtsskelet einnehmen, müssen wir bei allen Verletzungen des Gesichtsschadels mit einer Beteiligung der Nasennebenhöhlen rechnen. Zwar werden die meisten Traumen, die den Gesichtsschädel treffen, von der äußeren Nase, dem Jochbein, dem Stirnbein und der Orbita abgefangen. Da jedoch alle diese Teile des knöchernen Schädels aufs engste mit den Nebenhöhlen in Verbindung stehen, zum Teil sogar ihre Wandungen bilden, werden im Bereich dieser Gebiete entstehende Frakturen häufig auf die Nasennebenhöhlen fortgeleitet.

Ebenso wie den Verletzungen der Nase, sind Angehörige gewisser Berufe auch Verletzungen der Nasennebenhöhlen besonders ausgesetzt.

Als Ursachen für die Verletzungen der Nasennebenhöhlen kommen wieder dieselben Arten von Traumen in Frage, die wir bereits bei den Verletzungen der äußeren Nase und der Nasenhaupthöhle kennengelernt haben: Stichverletzungen durch Stricknadeln, Schirm- und Stockspitzen, Verletzungen durch stumpfe Gewaltwirkungen infolge Schlag, Fall, Stoß, Schuß. Solchen direkten Verletzungen sind naturgemäß die mehr nach außen gelegenen Nebenhöhlen, Kieferhöhle, Stirnhöhle, vordere und mittlere Siebbeinzellen, häufiger ausgesetzt als die tiefer gelegene Keilbeinhöhle und die hinteren Siebbeinzellen; doch können bei starker Stoßkraft spitze Gegenstände durch die Kiefer- und Stirnhöhle und das vordere Siebbein hindurch auch in die hinteren Siebbeinzellen und in die Keilbeinhöhle, ja sogar noch weiter hinein eindringen. Zu direkten Verletzungen des Siebbeins und der Keilbeinhöhle kommt es in seltenen Fällen von der Nasenhöhle her. Bei den Verletzungen der Wände der Nasenhaupthöhle haben wir bereits erwähnt, daß in besonders unglücklich gelagerten Fällen lange spitze Gegenstände gelegentlich in die Nase eindringen

und die Lamina cribrosa durchbohren, ohne das Naseninnere zu verletzen. Solche spitzen Gegenstände können bei geeigneter Stoßrichtung vom Naseninneren her auch in das Siebbein selbst und in die hintere Keilbeinhöhle hineingestoßen werden.

Da die untere, obere und mediale Wand der Orbita von Teilen der Nebenhöhlenwände gebildet werden, besteht die Möglichkeit, daß es bei Verletzungen des Auges von der Orbita aus sowohl zu Frakturen der Kiefer- und Stirnhöhle als auch des Siebbeines und der Keilbeinhöhle kommt. Um vor späteren Überraschungen geschützt zu sein, ist es deshalb notwendig, bei allen schweren Verletzungen des Orbitalinhaltes eine Beteiligung der Nebenhöhlen mit in Erwägung zu ziehen.

Was die Verletzungen durch stumpfe Gewalteinwirkung anbetrifft, so hängt der Umfang und die Ausdehnung der Verletzung von der Art des Gegenstandes ab, der die äußeren Nebenhöhlenwände trifft. Fall auf spitze Steine, Stöße gegen Turkanten, Hornstöße von Tieren usw. verursachen häufig nur Verletzungen einer einzigen Nebenhöhle (Stirn-, Kieferhöhle oder Siebbein). Mit breiter Angriffsfläche wirkende stumpfe Gewalten (Hufschlag, Fall mit dem Gesicht auf den harten Steinboden, Schlag mit Treibriemen, Steinwürfe, Faustschläge usw.) dagegen führen oft zu Verletzungen mehrerer Nebenhöhlen gleichzeitig.

Daß es durch Zertrümmerungen in benachbarten Knochengebieten, dem Jochbein, dem Stirnbein, dem Oberkieferbein und den Nasenknochen auch zu indirekten Verletzungen der Nasennebenhöhlen kommen kann, wurde bereits eingangs erwähnt. Weiter können indirekte Verletzungen, besonders der hinteren Nebenhöhlenwände, durch fortgeleitete Fissuren bei Schadelbasisbrüchen entstehen.

Der Grad und die Art einer Nebenhöhlenverletzung ist außer von der Beschaffenheit des die Verletzung ausführenden Gegenstandes naturgemäß auch abhängig von der Intensität, mit der der Schlag oder Stoß geführt wurde, weiter in hohem Maße aber auch von der Dicke der knöchernen Nebenhöhlenwand und von der Größe der betroffenen Nebenhöhle.

Zu den Verletzungen der Nasennebenhöhlen sind auch Veränderungen zu rechnen, die nach HERRMANN bei Fliegern nach Sturzflügen gelegentlich auftreten: Unter plötzlich einsetzendem heftigem Schmerz um das Auge herum kommt es zu einer Schleimhautablösung mit submukösem Hämatom in der Stirnhöhle, oder auch in der Kieferhöhle. Derartige Hamatome lassen sich im Röntgenbilde nachweisen.

Für den Verlauf einer Nebenhöhlenverletzung ist vor allem maßgebend, ob bereits vor der Verletzung eine Nebenhöhleneiterung vorhanden war, und weiter, ob es im Anschluß an die Verletzung zu einer Eiterung der Nasennebenhöhlen kommt oder nicht. Bestand bereits vor der Verletzung eine akute oder chronische Nebenhöhleneiterung, so erfolgt fast stets eine Infektion des Verletzungsgebietes. In vorher gesunde Nebenhöhlen werden bei perforierenden Verletzungen durch den in die Höhle eindringenden Gegenstand, besonders wenn Teile desselben abbrechen und in der Höhle liegen bleiben, Infektionserreger hineingetragen. Aber auch sonst kommt es in verletzten Nebenhöhlen häufig zu posttraumatischen Entzündungen, und zwar dadurch, daß die auf allen Nebenhöhlenschleimhäuten auch in gesundem Zustande immer in reichlichem Maße vorhandenen Bakterien aller Art durch das Trauma mobilisiert werden. Es kommt hinzu, daß von der Nasenhöhle aus durch die natürlichen Ostien oder durch bei der Verletzung neugeschaffene Kommunikationen Erreger in die verletzten Nebenhöhlen eindringen. In den infolge des Traumas hämorrhagisch-ödematos geschwollenen Schleimhäuten und auf den Blutergüssen

in den Nebenhöhlen finden sie dann einen guten Nährboden zur Wucherung. Dabei spielt die Schwere der Nebenhöhlenverletzung häufig keine Rolle. Selbst bei leichten Verletzungen können Nebenhöhleneiterungen entstehen; andererseits können schwerste Zertrümmerungen der Nebenhöhlenwände ausheilen, ohne daß es zu einer posttraumatischen Entzündung der befallenen Nebenhöhle kommt. Dies hat seine Ursache darin, daß die Anwesenheit von Erregern in den Nebenhöhlen allein nicht genügt, um eine Entzündung ihrer Schleimhautauskleidung hervorzurufen, sondern es gehört dazu auch noch eine besondere Disposition der Schleimhaut zu entzündlichen Veränderungen. Eine konstitutionell kräftige, widerstandsfähige Schleimhaut wird dem Angriff der in die Nebenhöhle eingedrungenen Erreger weniger leicht und weniger schnell erliegen als eine konstitutionell minderwertige Schleimhaut.

Diagnose. Bekommt man die Verletzungen ganz frisch zu Gesicht, so sieht man — falls es sich nicht nur um Kontusionen der äußeren Nebenhöhlenwände handelt — mehr oder weniger ausgedehnte Impressionen und fühlt deutliche Krepitation. Liegt die Verletzung aber bereits einige Stunden oder gar Tage zurück, so ist die Feststellung der Wandfraktur durch Palpation infolge der inzwischen eingetretenen meist sehr starken Schwellung der darüber liegenden Weichteile und infolge der Schmerzhaftigkeit oft sehr erschwert. Bei Brüchen des Oberkieferknochens läßt eine starke Verschieblichkeit der Bruchstücke gegeneinander fast immer auf eine Beteiligung der Oberkieferhöhle schließen.

Ein sicheres Zeichen für das Bestehen einer Nebenhöhlenwandfraktur mit gleichzeitiger Zerreißen der Schleimhautauskleidung ist das Auftreten eines Emphysems im Wangen-, Stirn- und Orbitalgebiet. Derartige Emphyseme können sich weit über das Verletzungsgebiet hinaus auf das ganze Gesicht bis über den Hals und die Brust ausbreiten und ein bedrohliches Aussehen annehmen. Auch bei leichten umschriebenen Verletzungen kann ein Emphysem entstehen.

Ein außerordentlich wertvolles Hilfsmittel bei der Diagnostik der Nebenhöhlenverletzungen ist das Röntgenbild, das selbst beim geringsten Verdacht zu Rate gezogen werden sollte. Bei geeigneter Aufnahmerichtung geben uns besonders stereoskopische Röntgenbilder meist klaren Aufschluß über den Sitz und den Umfang der Verletzung nicht nur der äußeren Nebenhöhlenwände, sondern auch — was für die Beurteilung der Gefährlichkeit der Verletzung besonders wichtig ist — der hinteren Wandungen der Nebenhöhlen. Auch wenn keine deutlichen Fissuren in der Röntgenaufnahme sichtbar sind, weist eine Verschleierung einer Nebenhöhle im Röntgenbild auf einen in der Höhle vorhandenen Bluterguß und damit auf eine Zerreißen der Schleimhautauskleidung der befallenen Höhle hin. Dies allerdings mit der Einschränkung, daß die Verschleierung auch durch eine früher durchgemachte oder noch bestehende Nebenhöhleneiterung oder eine Polypenbildung in der Höhle bedingt sein kann.

Bei Verletzungen der Stirnhöhle und Kieferhöhle beobachtet man häufig Abreißen des Nervus supraorbitalis und des Nervus infraorbitalis, die Folge davon sind Anästhesien im Bereich der Stirn und Wange und gelegentlich Neurombildungen an den abgerissenen Nerven.

Sehr schmerzhaftes Verletzungsfolgen in Gestalt von Neuralgien des Nervus supraorbitalis und infraorbitalis entstehen nach Zerrungen und Quetschungen und durch narbige Umwachsungen dieser Nerven.

Eine gar nicht so seltene Folge einer oft nur geringen Verletzung der Außenwand der Stirnhöhle und des Siebbeines ist das Auftreten einer Mucocoele dieser Nebenhöhlen. Diese Mucocelen können sehr rasch wachsen und führen dann außer zu der entstellenden Vorwölbung der Stirnhöhlen- und Siebbeinwand zu

Verdrängungserscheinungen des Bulbus. Mitunter zeigen derartige posttraumatische Mucocelen aber auch ein sehr langsames Wachstum und treten oft erst Jahre nach dem inzwischen vielleicht längst in Vergessenheit geratenen Trauma in Erscheinung.

Besondere Beachtung verdienen die Mitverletzungen in der Umgebung bei Zertrümmerungen der Hinterwände der Nebenhöhlen. Im Anschluß an eine Fraktur der Hinterwand der Kieferhöhle kann eine Läsion des Ganglion sphenopalatinum, bei Keilbeinhöhlenbrüchen können Zerreißen der Carotis interna und des Sinus cavernosus und bei Brüchen der hinteren Kieferhöhlenwand Verletzungen des Plexus pterygoideus und der A. maxillaris interna entstehen. Solche Einrisse an großen Gefäßen brauchen nicht immer sofort zu tödlichen Blutungen zu führen, sondern es kann die Rißstelle zunächst durch abgesprungene Knochensplitter komprimiert und verstopft werden. Wird dann im weiteren Verlauf der Knochensplitter resorbiert oder wird er durch die pulsatorischen Bewegungen des verletzten Gefäßes in seiner Lage verschoben, so kann es zu schweren rezidivierenden Blutungen aus der Nase kommen oder es besteht die Möglichkeit, daß der Patient noch lange Zeit nach der Verletzung an einer Spätblutung zugrunde geht.

Schwere Spätblutungen können auch dadurch entstehen, daß es infolge einer Verletzung der hinteren Kieferhöhlenwand zu einem Aneurysma der A. maxillaris interna kommt.

Schließlich sei noch auf die Bildung von Pneumatocelen des Gehirns hingewiesen, die im Stirnhirn nach Verletzungen der oberen Siebbeinwand und besonders der hinteren Stirnhöhlenwand dann entstehen, wenn durch die in das Gehirn eindringenden Knochentrümmer Hirnsubstanz zerstört wird und gleichzeitig ein narbiger oder knöcherner Ventilverschluß des Ausführungsganges der Stirnhöhle eintritt.

Ebenso wie bei den weiter oben beschriebenen Verletzungen der Lamina cribrosa von der Nase aus haben wir auch bei Verletzungen des Siebbeines mit Störungen des Geruchssinnes bis zur vollständigen Anosmie infolge Abreißen der Fila olfactoria und des Bulbus olfactorius zu rechnen.

Verletzungen der Keilbeinhöhle führen außerdem gelegentlich zu Schädigungen des in ihrer Nähe verlaufenden Trigemini, des Abducens und des Oculomotorius.

Bei der unmittelbaren Nachbarschaft des Auges zu sämtlichen Nebenhöhlen kann es bei schweren Nebenhöhlenverletzungen nicht ausbleiben, daß sich Mitverletzungen des Sehorgans in allen seinen Teilen und des Tränenapparates ausbilden.

Zu Schädigungen des Chiasma nervi optici kommt es bei Verletzungen des Keilbeinhöhlendaches infolge Zerreißen des Chiasma oder infolge Druckes durch einen Bluterguß. Da der Canalis opticus entlang der lateralen oberen Fläche des Siebbeins verläuft, bei ausgedehnter Pneumatisation des Siebbeins mitunter sogar ganz von Siebbeinzellen umgeben ist, sind Läsionen und völliger Abriß des N. opticus bei Siebbeinfrakturen keine Seltenheit.

Der Bulbus selbst wird häufig bei Frakturen des Siebbeines, des Daches der Kieferhöhle und des Bodens der Stirnhöhle durch in die Orbita eindringende Knochentrümmer verletzt oder dislociert.

Frakturen des Siebbeins führen gelegentlich zu Verletzungen der Trochlea und damit zu Doppeltsehen.

Besonders häufig sind Mitverletzungen der Tränenwege. Der Tränensack ist bei Verletzungen des Siebbeines besonders gefährdet, da er in der Regel nur durch eine dünne Knochenlamelle von dem Siebbein getrennt ist. Verletzungen des Tränennasenkanals kommen vor bei Zertrümmerungen des Siebbeines und

der medialen Kieferhöhlenwand und führen zu Stenosen des Ductus nasolacrimalis und dadurch zu Tränenröufeln, zu Dacryocystitis und zu lästigen chronischen Bindehautkatarrhen.

All die Mitverletzungen in der Umgebung der Nebenhöhlen, die wir bis jetzt beim aseptischen Heilverlauf der Nebenhöhlenverletzungen kennengelernt haben, kommen naturgemäß auch in Frage, wenn eine Infektion des Verletzungsgebietes eintritt, nur mit dem Unterschied, daß bei dem Hinzutreten einer Infektion diese auch auf die Nachbarschaft übergreift und deshalb die Folgen der Verletzung ungleich viel schwerer und gefährlicher werden können. So kommt es bei Mitverletzungen der Orbita zu retrobulbären Abscessen, zu Orbitalphlegmonen mit Zerstörung des Bulbus und Amaurose.

Verletzungen der hinteren Wand der Stirnhöhle und der oberen Wände der Keilbeinhöhle und des Siebbeines führen zu Extraduralabscessen. Reißt gleichzeitig die Dura ein, so besteht immer die große Gefahr der Entstehung einer Meningitis und bei Mitverletzung des Gehirns die Gefahr eines Stirnhirnabscesses. Treten diese schweren Komplikationen von seiten des Gehirnes und seiner Haute sofort im Anschluß an die Verletzung oder kurze Zeit nach derselben ein, so ist der Zusammenhang mit dem erlittenen Trauma ohne weiteres gegeben. Oftmals aber ist dies nicht der Fall, sondern die Meningitis oder der Hirnabsceß entwickeln sich erst langsam nach der Verletzung als Spätkomplikation. Dies wird dadurch möglich, daß der Durariß zunächst durch den eingedrungenen Knochensplitter verstopft wird und verklebt; wird nun aber der Knochensplitter von der infizierten Nebenhöhle her allmählich resorbiert oder fällt er dem eitrigen Zerfall anheim, so kann die frühere Verletzungsstelle der Dura später noch als Wegleitung für die Entstehung einer cerebralen Verwicklung dienen.

Behandlung. Die Behandlung der Verletzungen der Nasennebenhöhlen ist ein schwieriges Kapitel und bedarf sehr großer Erfahrung. Bei drohenden cerebralen Komplikationen muß sofort operativ eingegriffen werden, und man darf sich dabei auch vor ganz großen Eingriffen nicht scheuen, die nicht nur in der radikalen Beseitigung aller Knochenfrakturstücke, sondern unter Umständen auch in breiter Freilegung des Gehirns bestehen.

In der Regel liegt bei solchen cerebralen Verwicklungen eine Splitterung der der vorderen Schädelgrube anliegenden Hinterwände der Nebenhöhlen vor. Läßt sich im Röntgenbild eine solche Sprengung der Rückwand der Stirnhöhle oder des Siebbeines nachweisen, so wird man, auch beim Fehlen von cerebralen Erscheinungen, vorbeugend die verletzte Nebenhöhle eröffnen und die gesplitterte Hinterwand entfernen.

Bei durch stumpfe Gewalteinwirkung hervorgerufenen Verletzungen, die nur die äußeren Nebenhöhlenwände (Stirnhöhle, Kieferhöhle, Siebbein) betreffen (Röntgenbild in verschiedenen Richtungen!), kann man, falls keine Infektion der betroffenen Nebenhöhlen eintritt (Eiterstraße in der Nase, Fieber!) zunächst abwarten. Kommt es aber zu einer akuten Nebenhöhleneiterung, oder bestand in der verletzten Nebenhöhle schon vorher eine chronische Eiterung, so ist es ratsam, mit einem operativen Eingriff nicht allzu lange zu zögern.

Die Kriegsverletzungen der Nase und ihrer Nebenhöhlen.

Wie im Frieden, so stellen auch im Kriege stumpfe Gewalteinwirkungen auf den Gesichtsschädel durch Stoß, Schlag, Sturz (immer mehr zunehmende Motorisierung der Truppen!) eine häufige Ursache für die Verletzungen der Nase und ihrer Nebenhöhlen dar. Über die direkten und indirekten Folgen solcher

Verletzungen wurde bereits oben auf S. 313 bis 321 das Notwendige gesagt. Ebenso über die blutigen Verletzungen der äußeren und inneren Nase. Zu diesen friedensmäßigen Verletzungen treten im Kriege noch hinzu die Schußverletzungen in Gestalt von Durchschüssen, Steckschüssen und Streifschüssen im Nasen-Nebenhöhlengebiet.

Glatte Durchschüsse insbesondere durch M.G.-Geschosse durch die Nasenhaupthöhle und auch durch die Nebenhöhlen ohne irgendwelche Komplikationen werden selten beobachtet. Voraussetzung für einen glatten Heilverlauf ist, daß vorher keine Nebenhöhleneiterung bestanden hat. War aber eine solche vorhanden, so kann es auf dem Wege des Schußkanals zu einer Ausbreitung der Eiterung von der erkrankten Nebenhöhle auf die Umgebung (Gesichtsweichteile, Gehirn, Auge) kommen. Auch bei scheinbar glatten Durchschüssen vergewissere man sich durch Röntgenaufnahmen über Bruchlinien der Nebenhöhlenwände und über Verschattungen der Nebenhöhlen durch Blutergüsse (Spätgefahr durch nachträgliche Vereiterung solcher Blutergüsse beim Hinzutreten eines gewöhnlichen Schnupfens!): Spätfolgen eines Durchschusses durch die Nasenhaupthöhle können dadurch eintreten, daß durch den Schuß hier entstandene narbige Verwachungen (Synechien) bei später aus anderem Anlaß auftretenden akuten Entzündungen im Nasen-Nebenhöhlengebiet den Sekretabfluß aus den Nebenhöhlen behindern. Die rechtzeitige Beseitigung derartiger Synechien ist daher geboten. Bei Weichteilschußverletzungen der äußeren Nase ist vor allem darauf zu achten, daß am Naseneingang keine Atresie oder Verengerung entsteht. Durch frühzeitiges Einlegen von Salbentampons oder Gummidrains läßt sich dies verhindern.

Ob man bei Steckschüssen im Nasen-Nebenhöhlengebiet die zunächst glatt eingeeilten Geschosse entfernt oder nicht, hängt von der Lage des Falles ab. Wenn irgend möglich, ist die Entfernung anzustreben, um nicht bei später evtl. hinzutretenden Eiterungen unter prognostisch schlechteren Verhältnissen operieren zu müssen. Man unterrichte sich aber vor der Operation durch stereoskopische Röntgenbilder in verschiedenen Aufnahmerichtungen auf das Genaueste über die Lage des Geschosses und seine Beziehungen zur Umgebung (Carotinähe! Gehirn!), um vor Überraschungen bei der Operation sicher zu sein.

Bei Streifschüssen und sog. „Furchungsschüssen“ in der oberen Gesichtshälfte sind in den meisten Fällen einzelne oder mehrere Nebenhöhlen, auch wenn sie nicht eröffnet sind, mitbetroffen. Unter scheinbar ganz oberflächlichen, harmlosen Weichteilwunden kann sich eine Splitterung der Nebenhöhlenwände verbergen. Daher ist bei allen solchen Fällen so bald als möglich eine endonasale Untersuchung und eine Röntgenaufnahme zur Beurteilung notwendig. Die Beteiligung der Nasennebenhöhlen an den Schußverletzungen des Gesichts darf — wie das vielfach geschieht — keinesfalls als eine Angelegenheit zweiter Ordnung angesehen werden; im Gegenteil, in dem Vorhandensein von Nebenhöhlenverletzungen liegt eine weit größere Gefahrenquelle als in den Weichteilverletzungen.

Daraus ergeben sich für die erste Versorgung von Schußverletzungen der oberen Gesichtshälfte bestimmte Regeln, die, um den Verletzten vor schwerem Schaden zu bewahren, genau beachtet werden müssen: Ein Nahtverschluß von Gesichtsschußwunden sollte nicht vorgenommen werden, bevor nicht durch fachärztliche endonasale und röntgenologische Untersuchung eine Beteiligung der Nebenhöhlen ausgeschlossen worden ist. Das Auftreten eines Emphysems der benachbarten Gesichtsweichteile spricht immer für eine Nebenhöhlenbeteiligung. Jegliches Sondieren oder gar Ausspülen einer etwa eröffneten Nebenhöhle ist zu unterlassen (Gefahr der Verbreitung der Infektion auf die

Orbita und das Gehirn durch Knochenlücken infolge Splitterung der hinteren Wände der Nebenhöhlen). Auch die Entfernung von Geschoßteilen und von Knochensplintern und -trümmern gehört nicht zur ersten Wundversorgung, es sei denn, daß sie ganz lose sitzen.

Alle übrigen Maßnahmen müssen der endgültigen Wundversorgung durch fachärztliche Hand vorbehalten bleiben. Diese hat zwei wichtige Aufgaben zu erfüllen:

1. die Vermeidung von cerebralen und orbitalen Komplikationen und
2. die Erzielung eines möglichst günstigen kosmetischen Effektes.

Ob man bei der Wundrevision von Schußverletzungen der Nebenhöhlen sich darauf beschränkt, abgesplitterte Teile der vorderen Knochenwände zu entfernen, oder ob man umfassendere Eingriffe (Radikaloperation der Stirnhöhle, der Kieferhöhle oder sämtlicher Nebenhöhlen, s. S. 307 bis 309) vornimmt, hängt einmal von dem Ausmaß der Zertrümmerung der Nebenhöhlenwände, dann aber insbesondere davon ab, ob auch die hinteren, dem Gehirn anliegenden Knochenwände gesplittert sind und ob etwa Knochensplinter in die Dura oder in das Gehirn eingespießt sind. In letzterem Falle ist eine ausgedehnte, weit ins Gesunde reichende Freilegung der Dura unbedingt notwendig. Weiter ergibt sich die Indikation zur Radikaloperation mit Ausräumung des Inhaltes der Nebenhöhlen aus der sekundär zu der Verletzung hinzugetretenen Eiterung mit Empyem- und Polypenbildung in den Nebenhöhlen.

Der Zeitpunkt für solche umfassenden Eingriffe ergibt sich bei den Anzeichen einer drohenden oder gar im Gang befindlichen Komplikation (Meningitis, Hirnabsceß) von selbst. Aber auch dann, wenn keine solchen Anzeichen vorliegen, sollte man, sobald auf Grund des lokalen Befundes und des Röntgenbildes eine Splitterung der cerebralen Knochenwand einer Nebenhöhle wahrscheinlich ist, nicht allzulange mit einem radikalen Eingriff zögern. Die Möglichkeit, daß man in einzelnen Fällen durch Wegnahme der cerebralen Wand gerade das verursacht, was man dadurch vermeiden will, nämlich die Entstehung einer Gehirnkomplikation, besteht zwar; aber mindestens ebenso groß ist die Gefahr, daß beim Nichtoperieren sich hinter dem granulierenden Bruchspalt eine extradurale Eiterung entwickelt, aus welcher früher oder später eine Meningitis oder ein Hirnabsceß entsteht.

An die Erfüllung der zweiten Aufgabe, der Erzielung eines möglichst guten kosmetischen Effektes, kann man also mit ruhigem Gewissen erst dann herangehen, wenn man weiß, daß in der Tiefe alles klar geht. Ausgezeichnete Dienste bei dem Verschuß von großen Weichteilwunden im Gesicht leistet uns die Plattendrahtnaht (PERWITZSCHKY). Bei weit klaffenden Gesichtswunden und bei schwerer Zerstörung der Gesichtsweichteile wird man selbstverständlich schon von Anfang an durch Situationsnähte oder Heftpflasterzug für eine Annäherung der Wundränder sorgen.

Daß Frakturen des Nasendaches und indirekte Verletzungen der Nebenhöhlen, insbesondere ihrer hinteren Wände durch fortgeleitete Fissuren bei Schädelbasisbrüchen im Bereich der mittleren und hinteren Schädelgrube entstehen können, wurde bereits oben auf S. 315 und 318 erwähnt. Dort wurden auch die Symptome solcher Verletzungen (Blutung und Liquorabfluß aus der Nase, evtl. Anosmie) besprochen. Da solche Fissuren eine offene Verbindung des Schädelinhaltes mit der Außenwelt darstellen, besteht bei ihnen stets die Gefahr einer Meningitis. Infolge der Anwesenheit von meist sehr virulenten Erregern in der Nasenhöhle verlaufen solche rhinogenen Meningitiden erfahrungsgemäß noch schlimmer als die otogenen. Daher kann nur eine möglichst frühzeitige, bei den allerersten Anzeichen einer drohenden Komplikation vorzunehmende

Operation, verbunden mit einer kräftigen Sulfonamidbehandlung, einen letalen Ausgang verhüten.

3. Die Berufskrankheiten der Nase und ihrer Nebenhöhlen.

Ebenso wie die Berufsschädigungen anderer Organe haben auch die beruflich bedingten Erkrankungen der Nase und ihrer Nebenhöhlen durch die gesetzlich vorgeschriebenen gewerbehygienischen Maßnahmen erheblich abgenommen. Ihre Zahl wurde sich noch weit mehr vermindern lassen, wenn es möglich wäre, alle diejenigen Personen, bei denen ein von frühester Jugend an gehauftes Auftreten von Katarrhen und Entzündungen der Nase und des Nasenrachens auf eine konstitutionelle Minderwertigkeit der Schleimhäute der oberen Luftwege und eine geringe Widerstandsfähigkeit derselben gegen schädigende Einflüsse hinweist, von solchen Berufen zurückzuhalten, in denen dauernde Reizungen der Nasenschleimhäute nicht zu vermeiden sind. Diese Forderung läßt sich aber deshalb wohl kaum durchführen, weil einmal die Zahl der Menschen mit einer Anfalligkeit zu Katarrhen der oberen Luftwege sehr groß ist und weil weiter auch die Zahl der Berufe, in denen die Möglichkeit zu Schädigungen der Nasenschleimhäute gegeben ist, sehr hoch ist. Um die Entstehung von Berufskrankheiten der Nase zu vermeiden, bliebe also nur übrig, Personen, bei denen sich im Laufe ihrer Berufstätigkeit Schädigungen der Nase zeigen, frühzeitig, bevor Dauerschäden sich ausbilden, aus ihrem Beruf herauszunehmen. Wegen der fast immer mit einem Berufswechsel verbundenen wirtschaftlichen Nachteile wird aber diese Maßnahme meist auf Schwierigkeiten stoßen.

Die Ursachen für die gewerblichen Schädigungen der Nasenschleimhäute können mannigfacher Art sein. Am häufigsten sind die Schädigungen durch Staubinhalation. Je nach der Berufsart kommt in Frage anorganischer, animalischer oder vegetabilischer Staub.

Schädigungen des Naseninneren durch eingeatmeten Staub kommen vor bei Arbeitern in Zement- oder Porzellanfabriken, in Marmor-, Quarz-, Glas- oder Diamantschleifereien, weiter bei Arbeitern, die in der Holzindustrie und in der gesamten metallgewinnenden oder metallverarbeitenden Industrie beschäftigt sind (besonders bei der Chrom- und Bleigewinnung und in Metallschleifereien), dann bei Elfenbein- und Hornschleifern, Mullern, Backern, Arbeitern in Tabak- oder Textilfabriken usw.

Wichtig ist, ob der in die Nase eingeatmete Staub nur eine mechanische oder gleichzeitig auch eine chemische Wirkung auszuüben vermag. Solche Staubarten, die eine Ätzwirkung entfalten, setzen natürlich viel schwerere Schädigungen als andere, die die Schleimhaut nur mechanisch reizen. Chemische Wirkung haben vor allem Chromatstaub, Bleistaub, Kalk- und Tabakstaub.

Von besonderer Bedeutung ist außerdem, ob der in die Nase gelangende Staub bakterienhaltig oder ob er steril ist. Sehr gefährlich ist in dieser Beziehung der Staub in Lumpensortierereien und -reißereien, der Unmengen von Erregern aller Art enthält. Erwähnt sei noch, daß auch Milzbrandbacillen, Strahlenpilze und Schimmelpilze an Staub gebunden in die Nase gelangen und hier krankhafte Veränderungen hervorrufen können.

Die Folgen, die in der Nase durch die fortwährende Inhalation von Gewerbestaub entstehen, sind bei leichteren Fällen chronische Katarrhe und Reizzustände der Schleimhäute, in schweren Fällen chronische Eiterungen der Nasenschleimhaut mit Hyperplasien der Nasenmuscheln und Polypenbildungen oder aber auch atrophierende Entzündungsprozesse mit oder ohne Fötör. Mit den eitrigen Katarrhen der Nasenhaupthöhle gehen häufig einher chronische Eiterungen der Nebenhöhlen. Ob diese dadurch hervorgerufen werden, daß der eingeatmete Staub durch die Ostien in die Nebenhöhlen gelangt, oder ob sie sekundär von der Naseneiterung her entstehen, wird sich meist schwer entscheiden lassen.

Bei Staubarten, die chemische Wirkung haben, bilden sich oft auch blutende Erosionen und Geschwüre an den Nasenmuscheln und an der Nasenscheidewand und Ekzeme am Naseneingang aus. Die bevorzugte Stelle für Geschwürs-

bildungen ist die Gegend des knorpeligen Teiles der Nasenscheidewand. Kommt es hier auf beiden Seiten des Septums zu Geschwüren, so führt dies infolge der dadurch eintretenden Ernährungsstörung des Septumknorpels zu Perforationen, die sich auf den knöchernen Teil der Nasenscheidewand ausdehnen und zu Einkenkungen der Nase und damit zu schweren Entstellungen führen können. Besonders häufig werden derartige Septumdefekte bei Chromatarbeitern beobachtet. Aber auch bei Leuten, die nur mechanisch reizenden Staub in die Nase inhalieren, können sich Septumperforationen ausbilden, so z. B. bei Textil-, Porzellan- oder Zementarbeitern. Da diese Staubarten infolge ihrer scharfkantigen Bestandteile einen starken Juckreiz in der Nase verursachen, versuchen diese Leute den Staub durch Bohren mit dem Fingernagel zu entfernen und verursachen so in der infolge der Entzündung leicht verletzbaren Schleimhaut Epitheldefekte und Geschwüre.

Als Folge der Einatmung großer Mengen von Zementstaub sei noch die Konkrementbildung in der Nase erwähnt (Nasensteine).

Außer durch Staubinhalation können gewerbliche Schädigungen des Naseninneren auch durch in Dampfform eingeatmete Stoffe hervorgerufen werden.

Besonders gefährdet sind Lokomotivführer und -heizer sowie Schornsteinfeger durch Kohlenrauch; ferner Arbeiter in Fabriken, in denen Salzsäure, Salpetersäure, Schwefelsäure, Schwefelwasserstoff, Chlor, Phosphor, Ammoniak oder Arsen hergestellt oder verwendet werden.

Die Folgen der lang andauernden Einwirkung dieser giftigen Gase auf die Schleimhäute der Nase bestehen wie bei der Inhalation von Staub ebenfalls wieder in chronischen Katarrhen und Eiterungen der Nase und der Nebenhöhlen, rezidivierendem Nasenbluten, Bildung von Erosionen und Geschwüren und schließlich Perforationen der Nasenscheidewand.

Eine sehr schwerwiegende Folge, die durch die dauernde Einatmung giftiger Gase hervorgerufen werden kann, ist der Verlust oder die Herabsetzung des Geruchsvermögens infolge Zerstörung oder Schädigung des Riechepithels der Regio olfactoria der Nasenschleimhaut. Arbeiter, die solche Schädigungen aufweisen, werden dadurch für ihren Beruf untauglich, weil ihnen infolge des Verlustes des Riechvermögens die Kontrolle über die eingeatmete Luft fehlt und sie deshalb der Gefahr schwerer Schädigungen der tieferen Luftwege und allgemeiner Vergiftungen ausgesetzt sind.

Durch die berufliche Tätigkeit hervorgerufene Schädigungen des Geruchsvermögens findet man auch in Form von krankhafter Empfindlichkeit des Geruchssinnes (Hyperosmie), von „perverser“ Geruchswahrnehmung (Parosmie) und von Fehlen der Geruchsempfindung (Anosmie) bei Leuten, die dauernd mit stark duftenden Stoffen zu tun haben (Apotheker, Chemiker, Arbeiter und Angestellte in Parfümfabriken und in Tee- und Kaffeehandlungen).

Fremdkörper in der Nase und in den Nebenhöhlen.

Fremdkörper in der Nase finden sich am häufigsten bei Kindern, die sie sich selbst — meist mit der rechten Hand in das rechte Nasenloch — hineinstecken, oder denen sie von anderen Kindern hineingesteckt werden. Auch bei geisteskranken Erwachsenen kommt diese Unsitte vor. Am häufigsten kommen vor: bunte Glasperlen, Bohnen, Erbsen, Kirsch- und Pflaumenkerne, Schuhknöpfe usw.

Ferner können Fremdkörper beim Erbrechen aus dem Magen durch den Schlund in die Nase geraten, oder auch durch Traumen von außen hineingelangen (Geschosse, Metallstücke beim Platzen von Gewehren und Granaten, Stöcke und Stäbe beim Fallen, abgebrochene Instrumententeile bei Operationen in der Nase). Bei Lues können Sequester als Fremdkörper in der Nase liegen bleiben.

Die *Symptome*, die durch in die Nase gesteckte Fremdkörper ausgelöst werden, sind anfangs geringfügig. Zu einer Blutung beim Hineinstecken führen fast nur die sehr seltenen scharfkantigen; wenn die Nase bei glatten oder bei weichen Fremdkörpern blutet, ist man berechtigt, auf ungeschickte Extraktionsversuche zu schließen, die von den Angehörigen oft vorgenommen werden. Kleine Fremdkörper machen anfangs oft gar keine Symptome, größere verschließen den betroffenen Nasengang. Nach einiger Zeit stellt sich fast immer eine stärkere Schleimsekretion ein, die bald eitrig und nicht selten fötid wird. Quellungs- und keimungsfähige Samen, namentlich Erbsen, erregen durch ihre Volumenzunahme lokalen Schmerz oder diffusen Kopfschmerz.

Die *Diagnose* der Nasenfremdkörper ist meist sehr leicht. Einseitiger eitriger oder blutig-eitriger Ausfluß bei kleinen Kindern beweist die Anwesenheit eines Fremdkörpers nahezu sicher, denn im frühen Kindesalter kommen Nebenhöhlenempyeme, die sonst zu einseitigen Naseneiterungen führen, nicht vor. Höchstens könnte die seltene Osteomyelitis des Oberkiefers der kleinen Kinder (s. S. 305) oder die Rhinitis fibrinosa (s. S. 274) Fehldiagnosen veranlassen. Bei der vorderen Rhinoskopie sieht man den Fremdkörper fast immer im unteren Nasengange. Hat er schon lange in der Nase gelegen, so kann er durch Schleimhautschwellung und Borkenbildung, mitunter auch durch Granulationswucherungen verdeckt sein. Die Schleimhautschwellung verschwindet in wenigen Minuten, wenn man eine 2%ige Pantocain-Adrenalinlösung einspritzt oder einträufelt.

Behandlung. Wenn die geschwollene Schleimhaut den Fremdkörper festgehalten hatte, kann er manchmal nach der Abschwellung der Schleimhaut von dem Patienten ausgeschnaubt werden. Gelingt dies nicht, so versucht man unter Leitung des Auges mit einem rechtwinklig abgebogenen Hakchen hinter den Fremdkörper zu gelangen und zieht dann das Hakchen zusammen mit diesem heraus oder wälzt den Fremdkörper heraus. Meistens gelingt dies, auch bei kleinen Kindern, ohne Narkose.

Auch für die Entfernung von Nasenfremdkörpern gilt für den praktischen Arzt dasselbe, was bei den Ohrfremdkörpern gesagt wurde: Sind schon von anderer Seite (Laien oder Ärzten) vergebliche Extraktionsversuche gemacht worden, ist die Nasenschleimhaut zerfetzt und blutet sie, so daß dadurch die Nase unübersichtlich ist, dann muß der Patient einem Facharzt überwiesen werden, damit in der Nase nicht noch mehr Unheil angerichtet wird. Gar nicht selten stellt sich dann bei genauer Untersuchung der Nasenhöhle nach Abschwellen der Schleimhaut heraus, daß überhaupt kein Fremdkörper da ist.

Bei unzuverlässigen, von ungeübter Hand ausgeführten Extraktionsversuchen kann es passieren, daß der Fremdkörper tiefer in die Nase hineingestoßen wird, nach hinten in den Rachen hinabrutscht und in die tieferen Luftwege aspiriert wird. Aus einem harmlosen Nasenfremdkörper ist dann ein unter Umständen gefährlicher Bronchialfremdkörper geworden.

Bleiben Fremdkörper jahrelang in der Nase stecken, so werden sie von Kalk- und Magnesium-, sehr selten von Schwefelsalzen inkrustiert und geben schließlich den Kern ab für mächtige

Rhinolithen (Nasensteine). Ob es Rhinolithen gibt, die keinen Fremdkörper als Kern enthalten, ist noch nicht entschieden. Die schalenförmigen Konkremente,

die sich bei Zementarbeitern in den oberen Teilen der Nase bilden, scheinen keines weiteren Fremdkörpers als Kern zu bedürfen.

Die Inkrustation der Fremdkörper und Rhinolithenbildung kommt nach einer allerdings nicht unbestrittenen Annahme unter Einwirkung des *Leptothrix*-pilzes zustande, dessen biologische Leistung hier, wie bei der Speichel-, Tonsillen- und Zahnsteinbildung, die Kalkproduktion sein soll.

Diagnose. Die Rhinolithen machen schon durch ihre fortschreitende Vergrößerung weit stärkere Beschwerden als die einfachen Fremdkörper. Sie werden oft von mächtigen Schleimhaut- und Granulationswucherungen umhüllt, so daß sie nur mit der Sonde gefunden werden. Mit der Sonde glaubt man auf Stein oder Metall zu stoßen, und kann schon dadurch die Überzeugung gewinnen, daß es sich nicht um einen Sequester handelt. Sequester sind auch oft beweglich, während die Rhinolithen fast immer festsitzen. Die kranke Nasenhälfte sezerniert ein jauchiges, in manchen Fällen abscheulich nach faulen Eiern (Schwefelwasserstoff) stinkendes Sekret. In ihrem fortschreitenden, oft zackenbildenden Wachstum können die Rhinolithen das Septum und die Kieferhöhlenwand durchbrechen und sich dadurch seitlich verankern.

Behandlung. Die Extraktion der Rhinolithen kann sehr schwierig sein und ist selbst nach starker Cocainisierung stets recht schmerzhaft. Große, fest verankerte Steine sitzen fast unverrückbar fest und sind oft so hart, daß zu ihrer Zertrümmerung benutzte Instrumente zerbrechen.

Wer sich je mit der Extraktion eines sehr großen Rhinolithen abgequält hat, wird es begreiflich finden, daß schon HIPPOKRATES glaubte, nicht ohne temporäre Aufklappung der Nase zum Ziele kommen zu können.

Macht die Extraktion Schwierigkeit, so muß man mit einer starken Kornzange fest zufassen und ohne Rücksicht auf die mögliche Zerreißen der Weichteile mit aller Kraft ziehen. Die meist starke Blutung steht gewöhnlich bald nach der vollendeten Extraktion, so daß keine Tamponade nötig wird, und die gesetzten Zerreißen heilen überraschend schnell.

Fremdkörper in den Nasennebenhöhlen sind sehr selten. Gelegentlich bleiben Geschosse darin liegen oder stecken. In Kieferhöhlen finden sich bei der Operation gelegentlich Zahnwurzeln, die bei Zahnextraktionsversuchen hineingestoßen wurden.

Nasenbluten (Epistaxis)

ist eine regelmäßige Begleiterscheinung der Kontusionen und Brüche der Nase, sowie der Schädelbasisfrakturen, wenn diese durch die Sieb- beinplatte oder bis in eine der Nasennebenhöhlen gehen.

Symptomatisch tritt Nasenbluten ein bei bösartigen Geschwülsten in der Nase oder ihren Nebenhöhlen (Carcinom, Sarkom) und bei Nasen-Rachenfibromen, ferner — infolge von Erkrankungen der Gefäßwand bzw. Blutdrucksteigerung — bei Arteriosklerose, Hämophilie, Polycythämie, Thrombopenie, Leukämie, Anämie jugendlicher Personen, Morbus maculosus Werlhofii, Skorbut, BARLOWScher Krankheit der Kinder, Purpura, Nephritis, Lebercirrhose, Herzklappenfehlern und bei akuten Infektionskrankheiten, besonders Influenza. Auch Stauungen durch äußeren Druck, wie z. B. durch einen zu engen Hemdkragen, sowie Verminderung des Atmosphärendruckes (im Hochgebirge, im Luftschiff oder Flugzeug und beim Ausschleusen aus dem Caisson), ferner körperliche Anstrengungen führen oft zu Nasenbluten.

Auch vikariierendes Nasenbluten an Stelle oder vor der Menstruation soll beobachtet worden sein.

Oft, namentlich im Pubertätsalter, sehen wir Nasenbluten auftreten, ohne eine der genannten Ursachen dafür auffinden zu können: spontanes oder, wenn es sich oft wiederholt, habituelles Nasenbluten.

Von besonderer Wichtigkeit sind die Blutungen nach operativen Eingriffen in der Nase. Sie treten, namentlich wenn man in Pantocain-Adrenalinanästhesie operiert hat, oft erst nach $\frac{1}{2}$ — $\frac{3}{4}$ Stunden, manchmal aber auch noch viel später nach der Operation auf.

Heutzutage sind starke postoperative Blutungen aus der Nase viel seltener als früher. Dies liegt vor allem an der zunehmenden Erkenntnis der Ärzte, daß auch kleinere intra- und retronasale Eingriffe nicht ambulatorisch, sondern in der Klinik gemacht werden müssen, damit von den Operierten jede körperliche Anstrengung, die Nachblutungen zur Folge haben kann, wie das Nachhausegehen und Treppensteigen, ferngehalten wird. Nicht selten ist die Ursache des postoperativen Nasenblutens ein enger Hemdkragen, der das Blut im Kopfe staut; deshalb muß schon vor dem Eingriffe der Hals von allen beengenden Kleidungsstücken befreit werden.

Diagnose. Mit dem Konstatieren der Blutung ist die Diagnose noch lange nicht fertig. Es kommt darauf an, ihren Sitz und ihre Ursache festzustellen, denn danach richten sich Prognose und Behandlung. Sieht man ab von den Blutungen nach Operationen, bei Tumoren und den oben genannten Blutgefäß- und inneren Krankheiten, so liegt die blutende Stelle fast immer ganz vorn im Bereiche des knorpeligen Septum (HARTMANN, KIESSELBACH [nach dem die Stelle Locus Kiesselbachi genannt wurde]). Man sieht da häufig erweiterte Gefäßchen, die der Arteria ethmoidalis anterior angehören und wie rote Fadestückchen aussehen. Sie liegen oberflächlich und zerreißen leicht.

Um die blutende Stelle zu finden, lasse man den Kranken zunächst alle Blutgerinnsel ausschnauben, dann den Kopf zurückbeugen und das nun in den Schlund laufende Blut schlucken. Währenddessen sucht man mit Hilfe der Rhinoskopia anterior unter ständigem Abtupfen mit Wattebäuschchen die blutende Stelle auf, um sie, wie unten angegeben, zu verätzen. Man soll hierbei systematisch von vorn nach hinten vorgehen, indem man die Schleimhaut Strecke für Strecke mit dem Wattebausche komprimiert und nach Abheben des Bausches besichtigt (ZARNIKO). Findet man dabei das blutende Gefäß nicht, so kann man als blutstillende Mittel eine Pantocain-Suprareninlösung (s. S. 248), eine Ferripyrlinlösung oder 3% Hydrogenium peroxydatum mit dem Sprayapparate oder Wattetupfern einbringen.

Behandlung. Kommt die Blutung von Locus Kiesselbachi her, so steht sie nicht selten, wenn der Kranke den Nasenflügel einige Minuten lang fest nach hinten und oben gegen das Septum drückt und damit das blutende Gefäßchen komprimiert. Wiederholen sich die Blutungen, so muß man solche Gefäße im Intervall durch Ätzungen veröden. Dies gelingt mit der an eine Sonde angeschmolzenen Höllenstein- oder Chromsäureperle; die überschüssige Chromsäure muß nach der Ätzung durch Aufblasen von pulverisiertem Natron bicarbonicum neutralisiert werden.

Mitunter kommt eine spontane Blutung spritzend aus einer kleinen Arterie am Nasenboden. In solchen Fällen verschorft man am besten das blutende Gefäß mit dem galvanischen Brenner.

Läßt sich mit diesen Mitteln die Blutung nicht zum Stehen bringen, so ist die Tamponade mit steriler Watte oder Gazestreifen nötig. Der Tampon muß der blutenden Stelle fest aufliegen und darf erst nach 24, oder, wenn die Blutung sehr stark war, nach 48 Stunden unter Aufweichen mit 1 %igem H_2O_2 entfernt werden.

Vor dem Befeuchten der Tamponwatte mit Liquor ferri sesquichlorati ist zu warnen; er verätzt die Schleimhaut in großer Ausdehnung und führt leicht zur Verwachsung benachbarter Schleimhautteile.

Sehr zweckmäßig ist bei der Stillung einer heftigen Nasenblutung die Anwendung des von SEIFFERT angegebenen Tamponröhrchens mit Gummiblase: Über ein biegsames, am Ende etwas olivenartig verdicktes Silberrohrchen werden zwei ineinandergezogene Gummifingerlinge geschoben und mit einem Faden fest aufgebunden. Das so vorbereitete Röhrchen wird vorsichtig in die Nase eingeführt. Danach wird mit einer Rekordspritze der Fingerling mit Luft aufgeblasen. Die Luft wird in dem Ballon durch einen am äußeren Ende des Röhrchens angebrachten Abstellhahn festgehalten (s. Abb. 222).

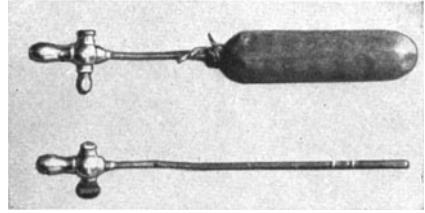


Abb. 222 Nasentamponröhrchen nach SEIFFERT

Bei der sog. hinteren Tamponade müssen wir die der Choane auf der blutenden Seite von der des ganzen Epipharynx unterscheiden. Die hintere Tamponade wird entweder mit dem BELLOCSchen Röhrchen (s. Abb. 223) ausgeführt, oder man nimmt einen elastischen Katheter, den man durch die Nase einführt und, sobald er im Schlunde erscheint, mit der Kornzange durch den Mund hervorzieht, um den Tampon mit einem starken Faden daran zu binden und dann rückwärts in die Choane zu ziehen. Vom Munde aus kann dabei der Finger nachhelfen.

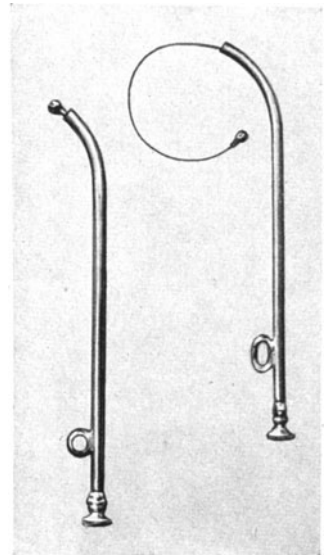


Abb 223 BELLOCSches Röhrchen

Auch hier muß der Tampon mindestens 24 Stunden liegen bleiben. Entfernt man ihn früher, so riskiert man eine neue Blutung. Auch nach 24 Stunden kann dies noch vorkommen; deshalb wartet man, wenn kein Fieber eintritt, besser 36—48 Stunden. Der Tamponierte gehört ins Bett, in dem auch die Entfernung des Tampons vorzunehmen ist. Um dabei eine erneute Blutung zu vermeiden, muß man den Tampon durch Benetzung mit verdünntem Hydrogenium peroxydatum erweichen, etwas vorziehen, wieder erweichen und so fort.

Bei der Tamponade einer Choane soll der Tampon ganz in die Nase gebracht werden und nicht teilweise in den Epipharynx hineinhängen, damit er nicht zugleich die andere Choane oder gar die Tubenmündungen verlegt, wodurch infektiöse Sekrete in die Tuben getrieben und eitrige Mittelohrentzündungen hervorgerufen werden können.

Die Tamponade des Epipharynx ist nur bei Blutungen anzuwenden, die aus dem Epipharynx selber stammen, was nur sehr selten vorkommt. Die Gefahr der folgenden Mittelohreiterung ist hier groß.

Besonders gefährlich ist die Tamponade bei postoperativen Blutungen, namentlich wenn eine Nebenhöhleenerung besteht. Da kommt es, abgesehen von den schon erwähnten Otitiden, leicht zur Eiterverhaltung und zu septiko-pyämischen Infektionen. Manche Ärzte sind mit der hinteren Tamponade wegen postoperativer Blutungen allzu schnell bei der Hand; sie überschätzen die Gefahr der Blutung und unterschätzen die der Tamponade. Unser Bestreben muß es sein, vor allem starke Blutungen zu vermeiden und, wenn solche dennoch eintreten, ohne Tamponade auszukommen. Wenn nach der Operation

eine starke Blutung eintritt, so soll man geduldig warten, ob sie nicht von selbst zum Stehen kommt. Ein ruhiges Verhalten und ein paar beruhigende Worte des Arztes bringen auch ängstliche Kranke zur Ruhe, die ihnen vor allem nötig ist. Manche Blutung steht, sobald die Luft frei durch die blutende Nasenhälfte streichen kann. Man lasse deshalb von Zeit zu Zeit die Gerinnsel bei leicht vorgebeugtem Kopfe sanft ausschnauben. Steht die Blutung nach längerem Warten nicht, so sucht und behandelt man die blutende Stelle in der oben angegebenen Weise. Wird der Kranke ohnmächtig, so steht die Blutung und kehrt nach dem Erwachen aus der Ohnmacht gewöhnlich auch nicht wieder.

In Notfällen muß man seine Zuflucht zu subcutanen oder intramuskulären Gelatine-einspritzungen (*Gelatina bisterilisata pro injectione*; sonst Tetanusgefahr!) nehmen oder 10 ccm einer 5%igen sterilen Kochsalzlösung in eine Vene spritzen.

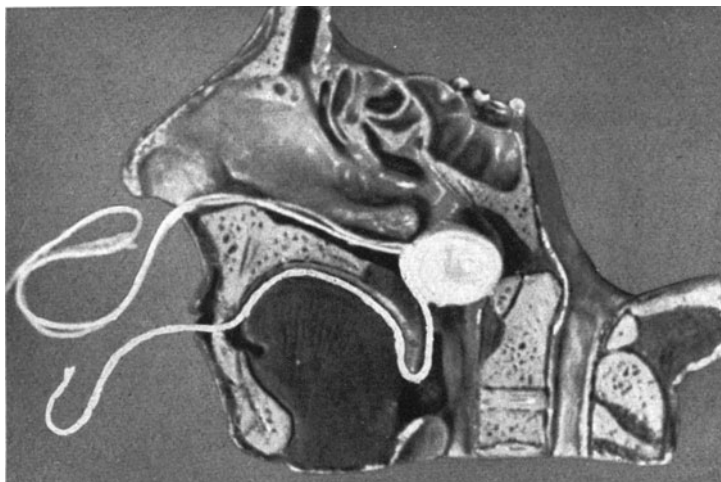


Abb. 224. Lage des Tampons bei der BELLOCSchen Tamponade des Nasenrachenraumes.

Bei sehr schweren, durch lokale Maßnahmen nicht stillbaren Blutungen kann unter Umständen eine Tiefenbestrahlung der Milz in Frage kommen.

Nach erschöpfenden Blutungen können subcutane oder intravenöse Infusionen von sterilisierter körperwarmer 0,9%iger Kochsalzlösung oder Normosal nötig werden. Noch besser wirkt oft eine Bluttransfusion.

Anhangsweise möge hier noch auf eine praktisch wichtige Erfahrung hingewiesen werden. Blutungen aus dem Zahnfleisch, die während des Schlafes, wohl infolge von saugenden Bewegungen eintreten, führen oft nach dem Erwachen zu Blutspucken, das dann gewöhnlich als Zeichen von Ulcerationen in der Nase oder im Nasenrachenraume oder gar als Lungenblutung aufgefaßt wird. Bei sorgfältiger Untersuchung findet man aber nirgends eine Quelle der Blutung, bis man die Kranken veranlaßt, bei geschlossenem Munde saugende Bewegungen auszuführen, wobei dann Blut aus dem Zahnfleischrande austritt. Manche fälschlich als Hämoptoe gedeutete und den Kranken beunruhigende Blutung erklärt sich damit als harmlos. Durch Pinseln der schuldigen Stelle mit Myrrhentinktur wird dieser Zustand meist schnell beseitigt.

Die Geschwülste der Nase und ihrer Nebenhöhlen.

Im Bereich der Nase und ihrer Nebenhöhlen kommen gutartige und bösartige Geschwülste vor.

I. Gutartige Geschwülste.

1. Das Rhinophyma.

Es besteht in einer Geschwulstbildung an der Weichteilbedeckung der Nase, an der sich alle Hautelemente, die Drüsen, die Haarbälge und das Unterhautzellgewebe beteiligen. Der Prozeß beginnt meist an den Nasenflügeln oder an der Nasenspitze. Es bilden sich multiple, knollenartige Verdickungen, die zu gewaltiger Größe anwachsen können („Pfundsnase“ s. Abb. 225).

Behandlung. Man trägt die knolligen Verdickungen mit dem Messer ab und deckt die Schnittfläche durch Epithellappchen mittels Transplantation nach THIERSCH. Auch die chirurgische Diathermie (Kaltkaustik) hat sich bei der Abtragung des Rhinophymys bewährt.

Im Naseninneren kommen außer den bereits besprochenen Nasenpolypen, die wir ja nicht als echte Tumoren, sondern als Entzündungsprodukte ansehen müssen, vor:

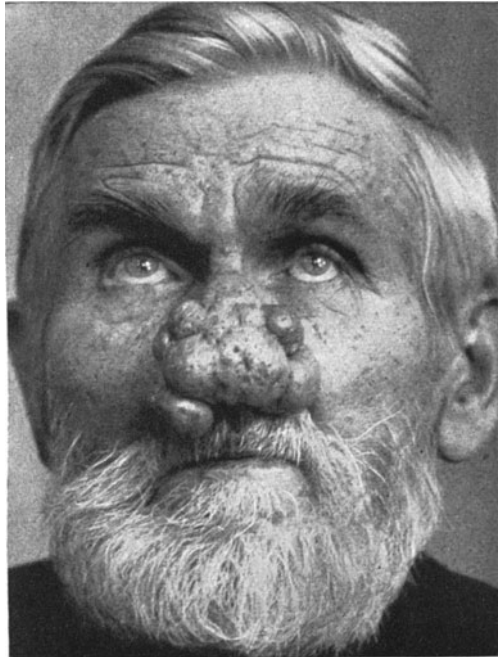


Abb. 225. Rhinophyma.

2. Papillome.

Sie sind verhältnismäßig selten und entwickeln sich an den verschiedensten Stellen der Nasenschleimhaut, mit Vorliebe aber an den Nasenmuscheln als lappige oder höckerige blumenkohlartige, multiple Geschwülste, die auch größeren Umfang annehmen können.

Behandlung. Die Papillome werden genau wie die Hinterenden bei Muschelhyperplasien nach Anästhesierung mit der kalten Schlinge abgetragen.

3. Concha bullosa.

Eine versprengte Siebbeinzelle am vorderen Ende der mittleren Muschel kann durch den Knochenabbau innen und Knochenansatz außen wachsen und dann den ganzen mittleren Teil einer Nasenhälfte ausfüllen und das Septum nach der entgegengesetzten Seite verdrängen. Das Wachstum einer solchen

Knochenblase erfolgt ohne Symptome, bis die betreffende Seite für die Luft undurchgängig wird, oder der Druck auf das Septum Schmerz zwischen Nasensattel und Augenhöhle, oder auch reflektorisches Tränenträufeln auf der gleichen Seite erregt. Von der Schleimhauthypertrophie am vorderen Ende der mittleren Muschel läßt sich die harte Concha bullosa leicht mit der Sonde unterscheiden. Sie ist leicht zu entfernen, indem man ein Loch in sie einbricht und von diesem aus mit schneidenden Nasenzangen (Konchotomen) die Wände stückweise abträgt. Manchmal gelingt auch die Abtragung mit dem Drahtschlingenschnürer. Die Knochenblasen enthalten oft polypöse Schleimhautexreszenzen und bisweilen Eiter.

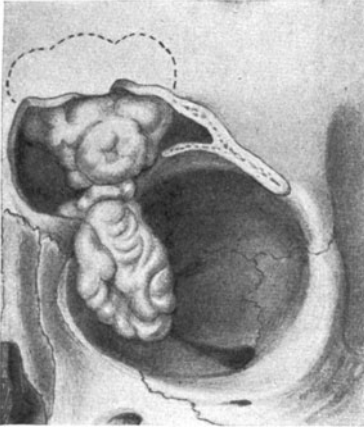


Abb. 226. Osteom der linken Stirnhöhle und des Siebbeins. (Nach BONNINGHAUS.)

die Nachbarteile. Oft sind sie dünn gestielt. Obwohl die Osteome der Nase und der Nebenhöhlen histologisch

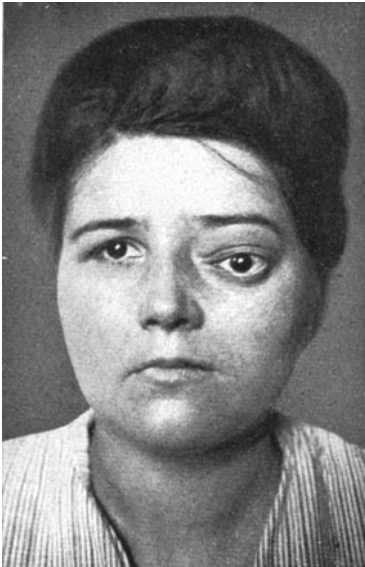

Abb. 227 Auftreibung der Nasenwurzel und Verdrängung des Augapfels durch ein hühner-eigroßes Osteom der Stirnhöhle. (Nach DAHMANN.)

4. Osteome.

Knochengeschwülste der Nase und ihrer Nebenhöhlen sind ziemlich selten. Sie entstehen gewöhnlich in der Stirnhöhle oder im Siebbein und verdrängen beim Wachstum die Nachbarteile. Oft sind sie dünn gestielt. Obwohl die Osteome der Nase und der Nebenhöhlen histologisch durchaus gutartige Tumoren sind, führen sie doch verhältnismäßig häufig zu Komplikationen, meist zu Meningitis. Es liegt dies daran, daß sie wegen ihres klinischen Verlaufs Schwierigkeiten in der Diagnose machen und häufig zu spät erkannt werden. Die Gefahr einer Meningitis ist dann gegeben, wenn z. B. ein Osteom der Stirnhöhle deren Hinterwand durch Druckur zum Schwinden gebracht hat und gleichzeitig den Ausführgang der Stirnhöhle nach der Nase verlegt. Es kommt dann leicht zur Sekretstauung in der Stirnhöhle mit nachfolgender Infektion.

Die typischen Knochengeschwülste der Nebenhöhlen (s. Abb. 226) sind zu unterscheiden von den häufig an den Außenwänden der Nebenhöhlen auftretenden circumscripten oder diffusen Hyperostosen. Während der feinere Bau der Hyperostosen mehr dem des normalen Knochens gleicht, weicht die histologische Struktur der eigentlichen Osteome der Nasennebenhöhlen erheblich von dem normalen Knochenbau ab. Meist lassen sich zwei verschiedenartige Teile unterscheiden. In den peripheren Teilen besteht die Knochengeschwulst in geflecht-

artigen, kompakten, oft elfenbeinharten Knochen, nach dem Ausgangspunkt zu aus spongiösem Knochengewebe. Da dieses spongiöse Knochengewebe eine deutliche Annäherung an die embryonale Knochenbildung

zeigt, ergeben sich daraus wichtige Hinweise auf die Pathogenese der Osteome. Strittig ist noch die Frage, ob die Nebenhöhlenosteome aus einem embryonalen Knorpel oder ob sie aus einem Periostkeim hervorgehen. Am meisten Wahrscheinlichkeit für sich hat die Ansicht, daß die Nebenhöhlenosteome aus verlagerten Periostkeimen entstehen, die zum großen Teil dem Siebbein entstammen dürften. Wie bei dem juvenilen Nasenrachenfibrom spricht wahrscheinlich auch bei den Nebenhöhlenosteomen als wachstumsauslösender Reiz die Pubertät und das vor und während derselben einsetzende verstärkte physiologische Wachstum des Gesichtsschädels eine Rolle.

Weiter spricht auch die Tatsache, daß sehr häufig ein Trauma als Ursache der Entstehung von Nebenhöhlenosteomen angegeben wird, dafür, daß ein gewisser innerer Zusammenhang zwischen Trauma und Geschwulstbildung besteht.

Diagnose. Die Diagnose der Nebenhöhlenosteome ist wegen des häufigen Fehlens jeglicher Symptome oft sehr schwierig. Besonders solche Osteome, die sich ganz im Inneren der Nebenhöhlen entwickeln, werden häufig nicht erkannt, und nur das Röntgenbild kann sie entdecken (s. Abbildung 228). Wachsen die Osteome in die Nasenhöhle hinein, so verursachen sie eine Behinderung der Nasenatmung und man fühlt sie mit der Sonde als knochenharte Geschwülste.

Wachsen sie nach außen, so können sie das Auge verdrängen oder führen zu nichtschmerzhaften Vorwölbungen in der Siebbein- oder der Stirnhöhlengengegend (s. Abb. 227). Differentialdiagnostisch kommt dann unter Umständen eine Mucocele der Nebenhöhlen in Frage (s. S. 304).

Behandlung. Da Knochengeschwülste auf Röntgenbestrahlung schlecht oder gar nicht ansprechen, kann die Therapie der Nebenhöhlenosteome eine nur operative sein. Dabei ist die restlose Entfernung aller Geschwulstteile, besonders auch des Geschwulststieles wegen der Gefahr eines Rezidivs unbedingt anzustreben.

Bezüglich der Indikationsstellung zur Operation ist zu sagen, daß bei jugendlichen Personen jedes Nebenhöhlenosteom, auch wenn es eine nur geringe Ausdehnung hat, operiert werden sollte. Denn — wie bereits erwähnt — zeigen gerade im jugendlichen Alter die Osteome eine besondere Neigung zum Größenwachstum, und man kann nie voraussagen, ob eine zunächst nur kleine Geschwulst innerhalb kurzer Zeit nicht die vordere Schädelgrube eröffnen und dadurch beim Auftreten eines akuten Schnupfens zu einer Meningitis führen kann. Dagegen wird man bei älteren Personen kleinere Osteome in Ruhe lassen und nur durch gelegentliche Röntgenkontrolle sich davon überzeugen, ob die Geschwulst noch Neigung zu weiterem Wachstum zeigt.

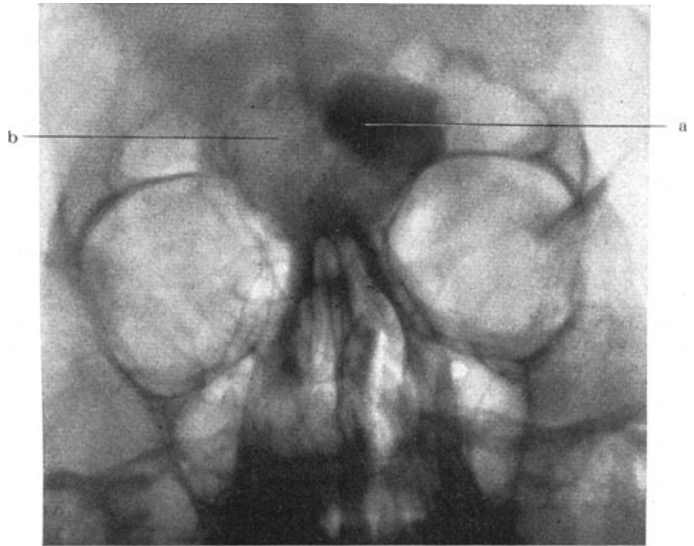


Abb 228. Röntgenbild eines Osteoms der Stirnhöhle. a Kompakter Teil des Osteoms. b Spongioser Teil des Osteoms.

5. Der blutende Septumpolyp.

Im Gegensatz zu dem auf entzündlicher Basis entstehenden gewöhnlichen Nasenpolypen handelt es sich hier um eine fibromatöse Neubildung, die sich durch einen ganz besonderen Gefäßreichtum auszeichnet. Der blutende Septumpolyp entspringt von dem vorderen Teil der Nasenscheidewand, ist erbsen- bis walnußgroß, seine Oberfläche ist bald glatt, bald höckerig oder gelappt. Der Tumor ist dem bohrenden Finger erreichbar und blutet nach solchen Insulten sehr leicht und stark. Auch spontan können daraus starke, schwer stillbare Blutungen auftreten.

Behandlung. Um schwere Nachblutungen zu vermeiden, trägt man den Tumor am besten mit der galvanokaustischen Schlinge ab und verschorft die Ausgangsstelle gründlich, oder man excidiert sie.

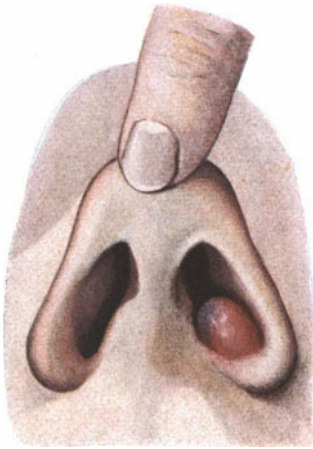


Abb. 229. Nasenvorhofcyste (Aus DORING: Arch. Ohrenheilk. 117, 1928.)

Differentialdiagnostisch kommen in Frage Septumtuberkulome und Sarkome (deshalb in jedem Falle histologische Untersuchung des entfernten Tumors!).

Kurz erwähnt sei noch eine mitunter im Nasenvorhof vorkommende, der Nase eigentümliche Geschwulst.

6. Die Nasenvorhofcyste

(Mucoid). Es handelt sich dabei um eine fibroepitheliale cystische Geschwulst, deren Balg aus Bindegewebe und Schleimhaut besteht und mit einer von ihr abgesonderten seros-schleimigen Flüssigkeit erfüllt ist (ECKERT-MÖBIUS). Die Entstehung dieser Geschwulst wird auf angeborene Abschnürungen von Epithelkeimen zurückgeführt. Sie kann einseitig oder auch doppelseitig auftreten und ist im seitlichen Boden des Nasenvorhofs als rötliche, prall-elastische, fluktuierende

Schwellung (s. Abb. 229) sichtbar. Die Behandlung besteht in der Totalexstirpation der Geschwulst.

Das juvenile Nasenrachenfibrom wird bei den Rachenkrankheiten besprochen werden (s. S. 417).

II. Bösartige Geschwülste.

Von bosartigen Geschwülsten kommen in der Nase und ihren Nebenhöhlen vor: Sarkome und Carcinome, weiter Endotheliome, Cylindrome und ähnliche Tumoren.

Sarkom und Carcinom.

Das Sarkom kommt in der Nase in allen seinen Arten (Fibrosarkom, Lymphosarkom, Melanosarkom) vor. Es beginnt häufig am Septum, wo es bisweilen kurzgestielt auftritt; noch öfter nimmt es seinen Ausgang vom Siebbein und von der Kieferhöhle, von wo es in die Orbita eindringen kann, oder es wächst vom Epipharynx in die Nase hinein.

Das Carcinom, das als Plattenepithelcarcinom und als Adenocarcinom in der Nase vorkommt, kann ebenfalls vom Septum ausgehen; häufiger aber entwickelt es sich an der lateralen Wand, besonders an der unteren Muschel. In

den Nebenhöhlen kommt es am häufigsten im Siebbein und in der Kieferhöhle vor. In diesen Höhlen bleibt es oft lange Zeit unbemerkt, bis es die Grenzen der Höhle überschreitet, meist wächst es dann zuerst in die Nase hinein und später in die Augen- und Mundhöhle. Wie das Sarkom kann auch das Carcinom vom Epipharynx in die Nase einwachsen. Beide Geschwulstarten können den Augapfel verdrängen und zur Sehnervenatrophie führen. Die Sarkome drängen gerne die Knochen der Schädelbasis und des Gesichtes auseinander (s. Abb. 230 und 231). Bei bereits weit fortgeschrittenen Tumoren ist ihr Ausgangspunkt meist sehr schwer oder gar nicht mehr festzustellen.

Die malignen Nasengeschwülste führen, wenn sie nicht rechtzeitig behandelt werden, meist durch Erschöpfung, namentlich nach wiederholten profusen Blutungen, oder durch Meningitis nach Durchbruch des Tumors in die Schädelhöhle zum Tode. Metastasenbildung ist außerst selten und regionäre Drüsen-schwellungen fehlen bei den Nasen- und Nebenhöhlenkrebsen fast immer. Bemerkenswert ist, daß die an anderen Körperstellen besonders bösartigen Melano-sarkome bei dem Sitz in der Nase nach gründlicher Ausräumung nur sehr langsam oder auch gar nicht rezidivieren und nur geringe Neigung zur Metastasenbildung zeigen.

Die **Symptome**, die bosartige Geschwülste der Nase und ihrer Nebenhöhlen machen, sind je nach Sitz und dem Stadium der Geschwulstbildung verschiedenartig. Ist die Nase bereits mehr oder weniger mit Tumormassen ausgefüllt, so besteht eine Behinderung der Nasenatmung und meist eine starke Beeinträchtigung des Geruchsvermögens. Beim Nasencarcinom kommt es, da dieses stark zum Zerfall neigt, zu stinkendem, jauchigem Ausfluß und zu oftmals starken Nasenblutungen. Bei Siebbein- und Kieferhöhlencarcinomen, die nach hinten, schädelhohlenwärts wachsen, treten häufig Kopfschmerzen und Trigemimus-neuralgien auf. In die Orbita einwachsende Tumoren führen zu Exophthalmus und zu Schädigungen des Nervus opticus. Bei Zerstörungen der faciaalen Wandungen der Nebenhöhlen treten Auftreibungen der Stirn-, Siebbein- und Wangengegend auf.

Rhinoskopisch haben die Sarkome oft Ähnlichkeit mit gewöhnlichen Nasenpolypen, meist sehen sie aber rötlicher aus und fühlen sich mit der Sonde derber an. Die Carcinome haben keine glatte Oberfläche, sondern sie sind hockerig und erscheinen graurot. Charakteristisch für carcinomatöse Wucherungen in der Nase ist, daß sie bei der Sondenberührung leicht bluten. Oftmals sind die malignen Geschwülste mit Eiterungen der befallenen Nebenhöhlen kompliziert. Diese Eiterungen und die durch sie verursachten Polypenbildungen in der Nase können den eigentlichen Tumor oft lange Zeit verdecken.

Diagnose. Leider kommen Patienten mit bösartigen Nasengeschwulsten im Anfangsstadium ihrer Erkrankung auch heute noch nur höchst selten in fachärztliche Behandlung, weil die Geschwulstbildungen im Anfang ihrer Entstehung oft keinerlei Krankheitserscheinungen hervorrufen. Die Symptome, die den Patienten schließlich zum Arzt treiben, also Nasenverstopfung, Blutungen, eitriger Ausfluß, Schmerzen, pflegen in der Regel erst aufzutreten, wenn der Tumor schon eine größere Ausdehnung erreicht hat. Dies ist um so bedauerlicher, als mit der zunehmenden Größe der Geschwulst und damit der Gefahr ihres Weiterwachsens in die Schädelhöhle und in die Orbita die Heilungsaussichten rapide absinken. Hier kann gerade auch der praktische Arzt, zu welchem die Patienten wegen eines ihrer Meinung nach harmlosen chronischen Schnupfens meist zuerst kommen, viel zu der so überaus wichtigen Frühdiagnose der malignen Nasengeschwülste beitragen. Insbesondere muß er bei jedem älteren Patienten mit stinkendem eitrigem Ausfluß und langsam sich entwickelnder Nasenverstopfung an ein Carcinom denken. Sache des

Facharztes ist es dann, aus der Nase entfernte Wucherungen, wenn sie makroskopisch auch nur im geringsten verdächtig sind, auf eine maligne Geschwulstbildung histologisch untersuchen zu lassen.

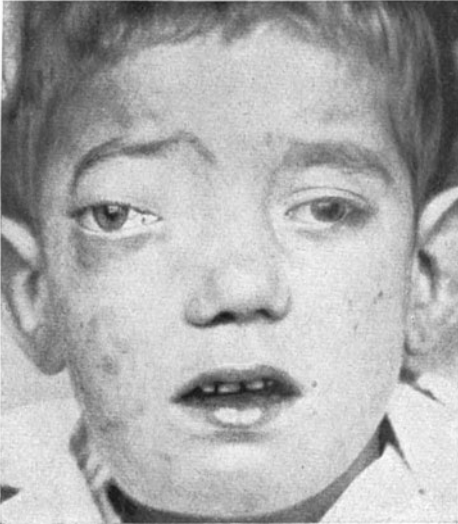

Abb. 230. Sarkom des Siebbeins mit Verdrängung des Augapfels.

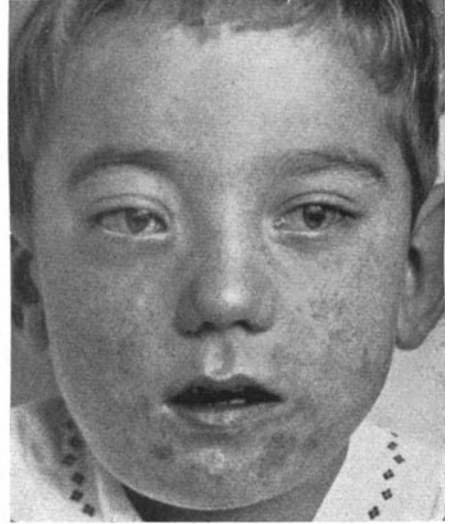


Abb. 231. Derselbe Fall wie Abb. 230 nach Röntgenbestrahlung.

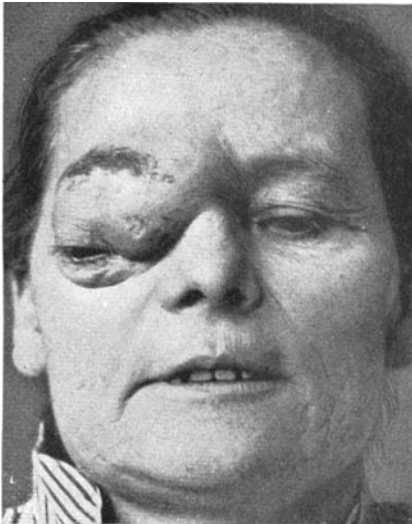

Abb. 232. Carcinom, vom Siebbein ausgehend.

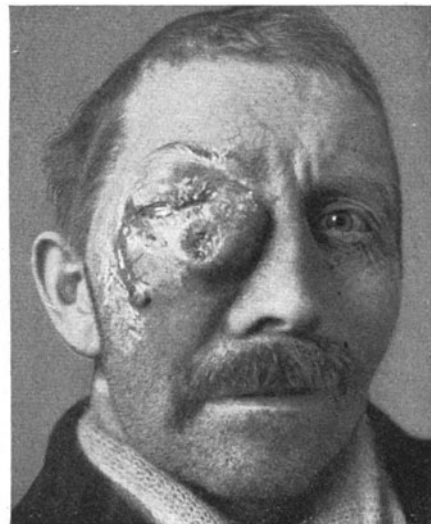


Abb. 233. Carcinom, von der Kieferhöhle ausgehend.

Vor allem müssen Nasenpolypen, die bei der Entfernung ungewöhnlich stark bluten, untersucht werden, insbesondere aber auch der Boden, auf dem solche Polypen gewachsen sind, denn gar nicht selten bildet sich im Verlauf z. B. eines Siebbeincarcinoms eine Siebbeineiterung aus, die zur Bildung an und für sich

harmloser Nasenpolypen führt, durch welche dann die carcinomatösen Wucherungen überdeckt werden.

Formveränderungen im Bereich der Nase und ihrer Nebenhöhlen in Gestalt von Auftreibungen in der Nasenwurzelgegend, in der Wangen- und Siebbeingegend, Exophthalmus und Beweglichkeitseinschränkung des Bulbus können Zeichen einer bösartigen Neubildung sein.

Differentialdiagnostisch kommen in Frage tuberkulöse und luische Granulationen und Geschwürsbildungen in der Nasenhöhle, da besonders Carcinome oft von Anfang an so sehr zum Zerfall neigen, daß dabei kein eigentlicher Tumor, sondern nur ein geschwüriger Prozeß in der Nasenhöhle sich ausbildet. Die Blutuntersuchung nach WASSERMANN und die histologische Untersuchung sichern in solchen Zweifelsfällen die Diagnose.

Über die Ausdehnung von malignen Geschwülsten in den Nebenhöhlen und in ihrer Umgebung gibt uns das in verschiedenen Richtungen angefertigte Röntgenbild (eventuell unter Verwendung des Röntgen-Schichtaufnahmeverfahrens) Auskunft (s. Abb. 234).

Behandlung. Wegen der großen Neigung zur Rezidivbildung, die die Nasen- und Nebenhöhlencarcinome zeigen, kommt bei ihnen nur die radikale Entfernung der Geschwulst in Frage, und zwar am besten in Form der kombinierten operativen und Strahlenbehandlung. Die vielfach geübte Strahlenbehandlung allein führt meist nicht zum Ziel der völligen Vernichtung des Tumors. Wohl kann man die Patienten über eine gewisse Zeit, zum Teil über mehrere Jahre, hinwegbringen; aber eine eigentliche Dauerheilung haben wir kaum je gesehen. Zweifellos liegt das Versagen der Röntgenbestrahlung daran, daß es sich bei den Nebenhöhlencarcinomen nicht um eine einheitliche Geschwulst handelt, sondern die Geschwulstmassen liegen weit verzweigt, oft bis tief an die Schädelbasis reichend, in Knochenhöhlen von ungleicher Wanddicke. Dies erschwert naturgemäß die Dosierung der Strahlen und die Felderwahl. Wir sind deshalb seit Jahren schon von der primären Röntgenbestrahlung der Nebenhöhlencarcinome abgekommen und sind dazu übergegangen, sie zu operieren. Wir unterscheiden auch nicht mehr zwischen operablen und inoperablen Fällen — abgesehen selbstverständlich von solchen Patienten, denen wegen allgemeiner Hinfälligkeit eine Operation nicht mehr zugemutet werden kann — sondern legen bei allen Nebenhöhlencarcinomen, gleichviel in welchem Stadium sie sich befinden, durch einen vom äußeren Ende der Augenbraue bis zum Naseneingang reichenden Schnitt sämtliche Nebenhöhlen zunächst einmal breit frei. Dann wird nicht nur der Tumor

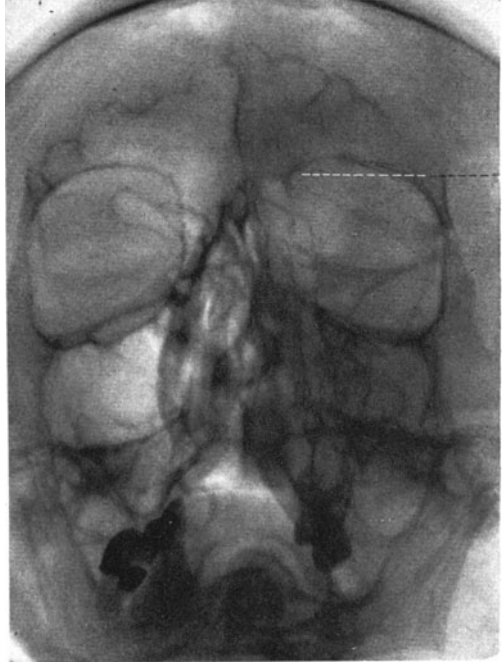

Abb. 234 Röntgenbild eines Carcinoms der linken Starnöhle und des linken Siebbeins. Verschleierung der linken Starnöhle und des linken Siebbeins. Bei a erkennt man das Fehlen des oberen Orbitalrandes.

grundlich ausgeräumt, sondern es werden auch die scheinbar nur polypösen Wucherungen aus allen Nasennebenhöhlen restlos entfernt. Kranke Knochen- teile, auch am Oberkiefer, werden abgetragen, und die Dura wird, wenn nötig, breit freigelegt. Meist nehmen wir auch die laterale Wand der Nasenhöhle mit den Nasenmuscheln weg, um die Operationshöhle von der Nase aus gut über- sichtlich zu machen.

Beschränkt sich ein Carcinom sicher nur auf die Kieferhöhle und auf die laterale Nasenwand, so kann man nach DENKER operieren (s. S. 308) und vom Vestibulum oris aus die ganze faciale und nasale Wand samt dem Tumor weg- nehmen.

Das weitere Vorgehen richtet sich nun danach, ob die Weichteilbedeckungen der Nebenhöhlen von dem Tumor bereits ergriffen sind oder nicht. Ist dies nicht der Fall, so legen wir sofort oder möglichst bald nach der Operation Radium ein. Das Radium verteilen wir in verschiedenen Portionen auf die Stellen der Operationshöhle, die auf zurückgebliebene Tumorreste verdächtig sind. In der Regel geben wir 2000—4000 mg/h (also z. B. 60 mg Radium 48 Stunden lang eingelegt: $60 \times 48 = 2880$ mg/h).

Ist das Carcinom bereits in die Weichteile nach außen durchgewachsen, so bestrahlen wir, nachdem die Operationswunde geheilt ist, in der üblichen Weise mit Röntgenstrahlen nach HOLTHUSEN.

Mit dieser Behandlungsmethode gelingt es häufig, auch schon weit aus- gedehnte maligne Tumoren, insbesondere Carcinome zu einer Dauerheilung zu bringen.

Die Neurosen der Nase.

1. Störungen der Geruchsempfindung.

a) Die Anosmie.

Die geruchsempfindende Schleimhautzone (Regio olfactoria) liegt in der sog. Riechspalte. Ihre Ausdehnung ist aus Abb. 235 ersichtlich. Der

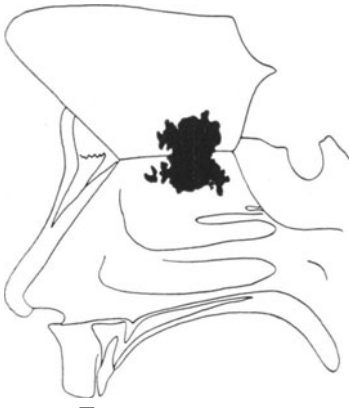

Abb. 235. Verbreitung des Riechepithels in der Nase. Das Septum ist nach oben geklappt. (Nach von BRUNN)

respiratorische Luftstrom gelangt unter normalen Verhältnissen bis in diese Region. Wird durch irgendwelche krankhafte Veränderungen der Atemweg in der Nase verlegt oder die Riechspalte verschlossen oder der respiratorische Luftstrom von seinem normalen Wege zur Riechspalte abgelenkt, so kann eine Geruchsempfindung nicht zustande kommen (Anosmia respiratoria). Wird das Riechepithel krankhaft verändert oder zerstört, so erlischt die Geruchsempfindung (Anosmia essentialis). Erkrankungen oder Verletzungen der Riechkolben und Zerstörungen der Riechbahnen und -zentren (Gyrus occipito-temporalis + Gyrus hippocampi) lähmen die Geruchsempfindung (Anosmia centralis) Funktionelle Anosmie kommt bei Hysterie vor.

Die Anosmie ist mit Verminderung der Geschmacksempfindung verbunden, weil mit dem Geruchssinne auch die Geruchs- komponente des Geschmackes ausfällt.

Durch den Geschmack allein unterscheidet man nur salzig, süß, sauer und bitter. Das Aroma, das Bukett des Genossenens hingegen steigt nach dem Schluckakte durch die Choanen in die Nase. Durch den Ausfall der Geruchskomponente des „Geschmacks“ werden besonders Weinhändler, Köche und Köchinnen geschädigt, durch den Mangel des Geruchs Chemiker, Parfum-, Tabak-, Hopfen-, Tee- und Mehlhändler, die auf ihren Geruchssinn angewiesen sind, um gute Ware von schlechter unterscheiden zu können.

Die **Diagnose** der vollständigen beiderseitigen Anosmie wird vom Kranken selbst gestellt. Zur Feststellung der geringen Grade von Anosmie (Hyposmie) und von Anosmie für nur einzelne Geruchsqualitäten dienen umständliche olfaktometrische Methoden (ZWAARDEMAKER).

Die **Prognose** ist gut, wo die Ursache der Anosmie von selbst heilt oder, wie bei der respiratorischen und der funktionellen Anosmie, der Therapie zugänglich ist.

b) Die Hyperosmie

zeigt sich zunächst als große Empfindlichkeit gegen die geringsten Mengen der im täglichen Leben vorkommenden Düfte, z. B. Blumenduft, Tabakrauch; bei höheren Graden erregen Geruchseindrücke allerlei nervöse Erscheinungen, die jedoch bereits in das Gebiet der Fernwirkungen gehören: Kopfweh, Erbrechen, Herzklopfen, Ohnmacht, Asthma.

Auch die Hyperosmie kann durch Veränderungen in der Nase bedingt sein (Hyperosmia respiratoria), wenn diese die Atemluft mehr als normal der Riechspalte zuleiten. Als Hyperosmia centralis hat man die Idiosynkrasie gegen bestimmte Gerüche aufzufassen, über welche bisweilen Hysterische und Schwangere klagen. Bei Epileptischen kommt Hyperosmie als Aura vor.

Die **Prognose** der Hyperosmie ist bei Schwangeren und Hysterischen günstig. In anderen Fällen ist oft jede Behandlung vergeblich. Bromsalze, innerlich genommen, wirken bisweilen symptomatisch; Cocain, lokal angewendet, lindert die Hyperosmie nur vorübergehend.

c) Die Parosmie.

Die Kranken klagen über Gerüche nach Teer, Pech, Schwefel, verbrannten Gegenständen, Petroleum, faulem Fleische, Leichen, Faeces u. dgl. an Stelle eines bestimmten oder jeden Geruches.

Die Parosmie findet sich vorzugsweise bei Neurasthenischen und Hysterischen, bei Erkrankungen des Geruchszentrums (s. S. 338), ferner bei Epileptikern (als Aura oder nach dem Anfalle); bisweilen tritt sie auch nach Influenza auf.

Mit den Geruchshalluzinationen der Geisteskranken, die ohne vorherige Einwirkung eines Geruchsreizes entstehen, darf die Parosmie nicht verwechselt werden.

Eine große Zahl scheinbarer Parosmien wird durch verborgene, ubelriechende krankhafte Produkte in der Nase, in deren Nebenhöhlen, im Rachen, im Munde (Mandelpröpfe, faule Zähne) und im Magen (abnorme Gärungen) hervorgerufen. Die Kranken riechen dann die an diesen Stellen entstehenden Zersetzungsprodukte (Kakosmia objectiva im Gegensatz zu Kakosmia subjectiva = Parosmie). Je sorgfältiger man zu untersuchen versteht, desto seltener wird man sich berechtigt fühlen, eine wahre Parosmie anzunehmen. Ein übler Gestank, den auch andere wahrnehmen, beweist stets, daß keine wahre Parosmie vorliegt.

Die **Prognose** der Influenzaparosmie ist gut. Bei zentraler Ursache besteht das Übel so lange, bis die Geruchsleitung irgendwo völlig unterbrochen ist.

2. Sensibilitätsstörungen in der Nase.

Anästhesie der Nasenschleimhaut findet man bei Hysterischen und als Teilerscheinung von Trigemiuslähmungen.

Hyperästhesie zeigt sich als Schmerzempfindung beim Einatmen kalter Luft oder beim Eindringen kalten Wassers in die Nase und als leichte Auslösbarkeit

des Niesreflexes. Als krankhaft betrachtet man die Hyperästhesie, wenn sie sich schon bei mäßiger Kälte oder geringen Verunreinigungen der eingeatmeten Luft bemerkbar macht. Sie findet sich besonders bei Leuten mit enger Nase, und erklärt sich hier aus der fehlenden Abhärtung gegen die normalen Reize der Atemluft. Auch bei Atrophie und nach Abtragung der Nasenmuscheln wird oft über ein unangenehmes Kältegefühl in der Nase geklagt, was sich leicht aus der abnormen Weite der Nase erklärt, durch welche die Luft schnell durchstreicht, ohne genügend erwärmt zu werden.

Besonders reizempfindlich ist schon normalerweise die Gegend über dem vorderen Ende der unteren Muschel und an der Tuberositas septi (KILLIAN). Andauernde Schädigungen durch Einatmen trockener, staubhaltiger, oder chemisch verunreinigter Luft machen ganz besonders diese Stellen hyperästhetisch.

Parästhesie in Form von Kribbeln in der Nase soll bei Kindern vorkommen, die an Eingeweidewürmern leiden, und die Kranken zu ständigem Reiben an der Nase veranlassen.

3. Nasale Reflexneurosen und allergische Erkrankungen der Nase.

Unter dem Sammelnamen der nasalen Reflexneurosen werden sehr verschiedenartige nervöse Erscheinungen zusammengefaßt, die infolge einer krankhaften Reizempfindlichkeit gewisser Stellen der Nasenschleimhaut auftreten. Diese Stellen sind bereits oben bei der Hyperästhesie erwähnt; sie liegen im Verbreitungsgebiete des Nervus ethmoidalis, weshalb KILLIAN die von ihnen ausgelösten Reflexneurosen als Ethmoidalneurosen bezeichnet hat.

Wie die Hyperästhesie der Nasenschleimhaut, ohne welche keine nasale Reflexneurose auftreten kann, zustande kommt, ist schon oben auseinandergesetzt. Ist sie einmal vorhanden, so genügen oft sehr geringe Reize zur Entstehung einer Reflexneurose, wenn nur die Reize häufig oder dauernd einwirken. Diese Reize liegen entweder in einer ungeeigneten Beschaffenheit oder Verunreinigung der Atemluft, oder sie werden durch Hin- und Herflottieren von Nasenpolypen bei der In- und Expiration erzeugt.

Ehe wir die wichtigsten Bilder der nasalen Reflexneurosen besprechen, sind einige diagnostische und therapeutische Bemerkungen am Platze, die für alle nasalen Reflexneurosen gelten:

1. Man ist nur dann berechtigt, eine krankhafte Erscheinung als nasale Reflexneurose anzusehen, wenn man den Anfall durch eine mechanische Reizung (Sonde) aller oder einer der besonders reizempfindlichen Stellen der Nasenschleimhaut hervorrufen, oder durch Anästhesierung dieser Stellen kupieren kann.

2. Gelingt das, so ist man berechtigt, die empfindliche Stelle mit milden Mitteln zu behandeln. Ätzungen mit Trichloressigsäure oder Chromsäure sind hierzu geeignet; der galvanische Brenner ist dagegen schädlich! Andere intranasale Eingriffe als die milden Ätzungen sind nur zulässig, wenn sie auch ohne Vorhandensein einer nasalen Reflexneurose indiziert wären.

In ganz verzweifelten Fällen hat man den Nervus ethmoidalis in der Orbita durchschnitten, anscheinend mehrmals mit Erfolg.

Zu den Ethmoidalneurosen gehören krampfartige Niesanfalle. Auch krampfhaftes Husten kann von der Nase aus zustande kommen (Nasenhusten).

Die **Rhinitis vasomotorica**. Sie tritt bisweilen für sich allein auf und begleitet häufig die Schleimhauthypertrophien an den hinteren Enden der unteren Muscheln. Die Muscheln nehmen plötzlich durch starke Füllung ihres kavernen Gefäßgeflechtes (Schwellkörper) an Volumen zu, verlegen den Atemweg mehr oder weniger und sezernieren, häufig unter fortwährenden Niesanfällen, eine beträchtliche Menge dünnschleimiger oder wässriger Flüssigkeit. Ebenso schnell, wie er gekommen, verschwindet der Anfall wieder. Ist die Sekretion dabei sehr reichlich, so spricht man von *Hydrorrhoea nasalis*. In der Ätiologie der *Rhinitis vasomotorica* spielen eine konstitutionelle Disposition und eine Überempfindlichkeit gegen gewisse Stoffe (Allergie) eine Rolle. Therapeutisch kommen in Betracht die Abtragung der Schleimhauthypertrophien, intravenöse Kalkinjektionen (Calc. Sandoz oder Afenil) und Ätzungen des Vorderendes der unteren und der mittleren Muschel und der der letzteren gegenüberliegenden Stelle am Septum mit 30%iger Trichloressigsäure.

Als *Hydrorrhoea nasalis* hat man auch das beständige Abtraufeln von *Liquor cerebrospinalis* aus der Nase bezeichnet. Es kommt bei *Hydrocephalus chronicus* und bei langsam wachsenden Hirntumoren vor, wenn der lange Zeit bestehende starke Hirndruck durch Druckusur dem Hirnwasser einen Weg in die Nase bahnt. Dies geschieht entweder an der *Lamina cribrosa* oder an der cerebralen Wand einer der Nasennebenhöhlen. In allen solchen Fällen bestand infolge des chronischen Hirndruckes neben dem Hirnwasserabfluß aus der Nase Atrophie beider Sehnerven, während sonstige Hirnsymptome oft nur wenig in Erscheinung traten. KORNER hat mehrere solche Fälle beobachtet.

Asthma bronchiale. Diese Krankheit, deren klinische Erscheinungen und deren Behandlung in den Lehrbüchern der inneren Medizin nachzulesen sind, beruht nach allgemeiner Annahme auf einer anfallsweise eintretenden Verengerung der Bronchien. Besonders disponiert sind Leute mit mangelhafter Nasenatmung. Der asthmatische Anfall kann bei bestehender Hyperästhesie (s. S. 339) der Nasenschleimhaut ausgelöst werden durch irgendeinen Geruchsreiz, ferner durch den Reiz von Nasenpolypen, die bei der Atmung hin- und herflottieren, oder durch akute Schwellungen der Nasenmuscheln. In solchen Fällen gehen ihm manchmal Nieskrämpfe mit Hypersekretion aus der Nase voran.

Wann ein Asthma als nasal bedingt anzusehen ist, und wann es von der Nase aus behandelt werden darf, erhellt aus dem auf S. 340 Gesagten.

Gute Erfolge hat man beim Asthma erzielt mit Einspraysen von Suprareninlösung in die Bronchien durch das Bronchoskopierohr (EPHRAIM u. a.) und neuerdings durch Einreiben von Brust und Rücken mit der Frischhormonsalbe nach ZAJICEK. Die sonstigen Behandlungsmethoden findet man in den Lehrbüchern der inneren Medizin.

Der **Heuschnupfen (Heufieber)** beruht auf einer Überempfindlichkeit (Allergie) gegen den Pollenstaub blühender Gräser. Er tritt zur Zeit der Gras- und Getreideblüte auf und stellt sich bei den einmal Befallenen in der Regel alljährlich wieder ein, falls sie nicht zur kritischen Zeit grasarme Gegenden (z. B. Helgoland) aufsuchen. Früher nahm man an, daß der mit der Atemluft in die Nase gelangte Pollenstaub durch mechanische Reizung das Krankheitsbild erzeuge. DUNBAR hat aber gezeigt, daß in den Pollen eine giftige Substanz (Pollentoxin) wirksam ist.

Die Erkrankung beginnt mit Brennen und Jucken in der Nase. Dann tritt unter Niesen eine wässrige Sekretion ein und die Nase wird durch Schleimhautschwellung verlegt. Dazu kommen gewöhnlich eine schmerzhaftes Conjunctivitis mit Lichtscheu und Tränenträufeln, ein Gefühl von Trockenheit im Schlunde mit Hustenreiz, manchmal auch asthmatische Anfälle — das alles begleitet von einem starken Krankheitsgefühl und Unlust zu geistiger Arbeit. Im Zimmer, besonders nachts, sind die Beschwerden geringer. Mit dem Abblühen der Gräser verschwindet die Krankheit so schnell, wie sie gekommen.

Die **Behandlung** des Heufiebers gliedert sich in die kausale Behandlung und die symptomatische Behandlung.

Die letztere kommt in Anwendung, wenn das Heufieber bereits ausgebrochen ist, und wenn es gilt, schwere Anfälle zu kupieren. Als symptomatische Mittel dienen Atropin, Ephetonin oder Ephedrin, weiter Calcium-Sandoz intravenös oder Kalzantabletten (während des Anfalls 6—8 Tabletten, in der anfallsfreien Zeit 3 Tabletten täglich). Am besten ist die Wahl eines Aufenthaltsortes zur kritischen Zeit, an welchem die Grasblüte noch nicht begonnen hat oder schon vorüber ist, oder eines grasarmen Ortes im Hochgebirge oder an der See (Helgoland). Reizempfindliche Stellen in der Nase müssen behandelt und Hindernisse der Nasenatmung, besonders hintere Hypertrophien der unteren Muschel beseitigt werden, aber natürlich nicht während der Heufieberperiode.

Die kausale Behandlung des Heufiebers besteht in der spezifischen Desensibilisierung durch Injektionen kleinster ansteigender Antigenmengen, am besten von Helisen (Behringwerke) nach dem dem Präparat beigegebenem Behandlungsschema.

Nach HANSEN muß mit den Injektionen schon im März jeden Jahres begonnen werden. Durch eine einmalige Injektionskur wird allerdings in den meisten Fällen eine Dauerdesensibilisierung nicht erreicht, sondern für gewöhnlich nur Symptomfreiheit für eine Blütezeit. Es muß also für jede Blüteperiode neu desensibilisiert werden. Wiederholt man die Kur mehrere Jahre hindurch, so läßt sich dadurch in vielen Fällen auch eine Dauerheilung erzielen.

Manche fälschlich so genannte nasale Reflexneurosen zeigen sich als außerhalb der Nase empfundene, aber innerhalb derselben entstandene, also irradierte Schmerzempfindungen. Wenn z. B. eine Concha bullosa (s. S. 331) gegen die Tuberositas septi drückt, so wird häufig ein Schmerz in der Nasenwurzel, im gleichseitigen inneren Augenwinkel oder über dem Auge empfunden; oder wenn eine Spina septi (s. S. 262) die untere Muschel berührt, kann ein bohrender Schmerz in der Scheitelgegend auftreten. In solchen Fällen schwinden die Schmerzen mit der Beseitigung ihrer Ursache.

FLEISS und andere wollen festgestellt haben, daß gewisse Stellen in der Nase „Reflexpunkte“ seien, die bei dem Zustandekommen von allerlei Beschwerden an entfernten Körperteilen eine Rolle spielen, so bei Kreuzschmerzen, Bauchschmerzen, dysmenorrhöischen Beschwerden, Wehenschmerz usw. Welchen wahren Kern diese weitgehenden Behauptungen bergen, ist noch unentschieden.

Hier läßt sich der MUCKSche Adrenalinsondenversuch (ASV.) anreihen. Auf dem Schwellgewebe des vorderen Endes der unteren Muschel lassen sich durch zwei aufeinanderfolgende Reize vasomotorische Reflexphänomene auslösen: Wird die Nasenschleimhaut hier mit einer Adrenalinlösung (1 zu 1000) leicht besprüht, so daß nach einigen Sekunden eine leichte Adrenalinblässe eingetreten ist, und wird dann diese ischämische Gegend mit einem glatten Sondenkopf drei- bis viermal an derselben Stelle unter maßigem Druck bestrichen, so erfolgt reflektorisch eine strichförmige oder fleckige Röte, die nach Verlauf von 1—15 Minuten wieder verschwindet (Normalreaktion: ASV. negativ) oder es tritt nach Abklingen der Adrenalinblässe längere Zeit eine weiße Strichzeichnung auf (pathologische Reaktion: ASV. positiv). Diese weiße Strichzeichnung erscheint unter anderem bei einseitiger Pfagefäßschädigung auf der gleichseitigen Nasenmuschel, worauf wir bei der Diagnose der Hirnabszesse zurückkommen. Übrigens gehört die Ausführung des Versuchs als diagnostisches Hilfsmittel nur in die Hand eines mit dieser Untersuchung und klinischen Bewertung auch wirklich vertrauten Rhinologen.

Die Krankheiten des Rachens.

Allgemeiner Teil.

Anatomische Vorbemerkungen.

Als Rachen (Schlundkopf, Pharynx) bezeichnet man den vor der Halswirbelsäule gelegenen, mit Schleimhaut ausgekleideten Muskelschlauch, welcher

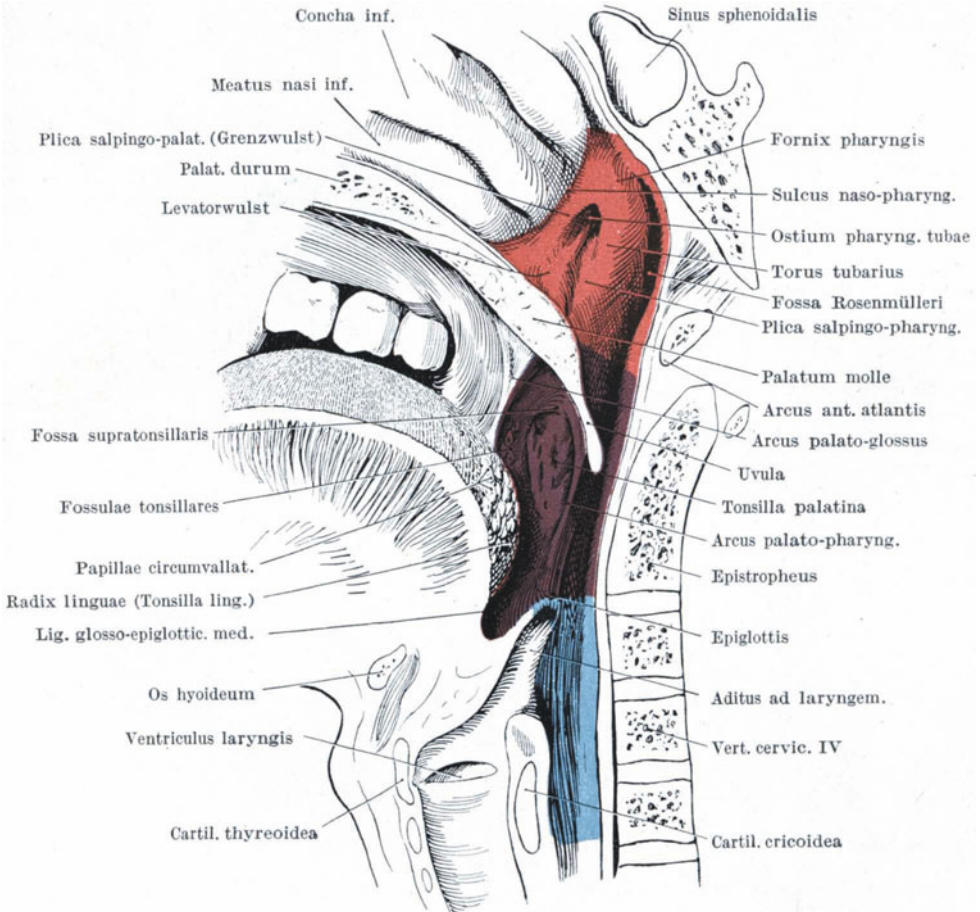


Abb. 236. Die „Etagen“ des Pharynx, durch farbigen Überdruck hervorgehoben. (Epipharynx: rot, Mesopharynx: violett, Hypopharynx: blau.) (Nach CORNING.)

oben an die Schädelbasis grenzt und unten in die Speiseröhre und in den Kehlkopf übergeht. In den von diesem Schlauch umschlossenen Raum, die Rachenhöhle, münden von vorn die Nasenhöhle, die Mundhöhle und der Kehlkopf. Dadurch entstehen drei anatomisch allerdings nicht scharf getrennte Abschnitte: der Nasenrachen (Epipharynx), der Mundrachen (Mesopharynx) und der Kehlkopfrachen (Hypopharynx). Die Grenze zwischen Epi- und Mesopharynx wird gebildet durch den unteren Rand des Gaumensegels, als Grenze

zwischen Meso- und Hypopharynx nimmt man den oberen Rand der Epiglottis an.

Zur Orientierung über die Gestaltung des Rachens und seine Einteilung in Epi-, Meso- und Hypopharynx mögen die Abb. 236 und 237 dienen.

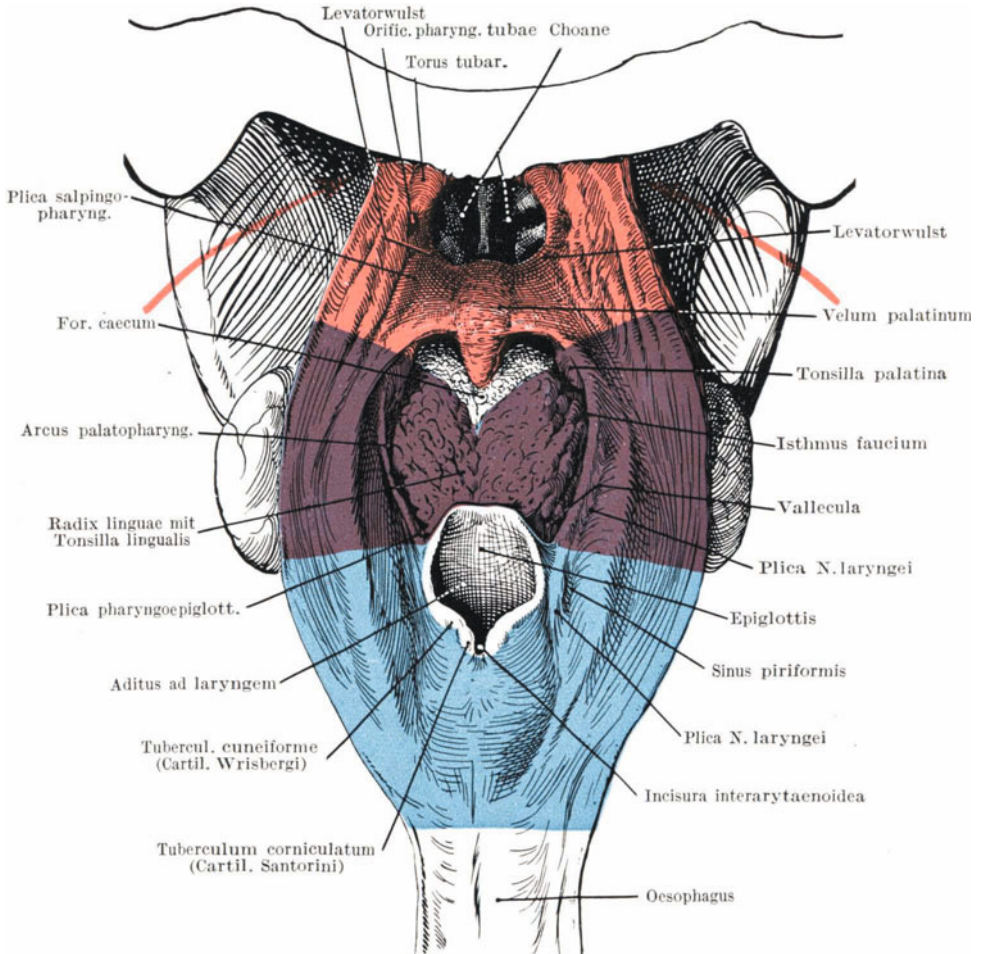


Abb. 237. Pharynx, von hinten eröffnet. (Rot Epipharynx; violett Mesopharynx, blau Hypopharynx) (Nach CORNING.)

In den Nasenrachenraum mündet seitlich die Ohrtrumpete (Ostium pharyngeum tubae Eustachii).

Bei ruhiger Atmung kommuniziert der Nasenrachenraum mit dem Mundrachen, bei der Kontraktion des Gaumensegels jedoch (z. B. bei Schluckbewegungen und bei der Phonation hoher Töne und bei der Bildung von Konsonanten), wird durch die Anlagerung des Gaumensegels an die hintere Rachenwand ein fester Abschluß des Epipharynx gegen den Mesopharynx herbeigeführt.

Die **Schleimhaut** des Rachens ist im Epipharynx mit Flimmerepithel, im Meso- und Hypopharynx mit Plattenepithel bekleidet und enthält zahlreiche acinöse Drüsen.

Als besonderes Charakteristikum finden sich in der Rachenschleimhaut, namentlich an der hinteren und seitlichen Rachenwand (sogenannte „Seitenstränge“) und an den Tubenmündungen zahlreiche Lymphfollikel („adenoides“ Gewebe) eingestreut. An vier Stellen, am Rachendach, an den Seitenwänden des Pharynx und am Zungengrund verdichten sich diese Lymphfollikel zu größeren schwammartigen Anhaufungen, den Mandeln. Man unterscheidet die im Nasenrachenraum in der ROSENMULLERSchen Grube gelegene Rachenmandel, die zwischen den vorderen und hinteren Gaumenbögen eingelagerten Gaumenmandeln und die Zungenmandel. Dieses gesamte lymphadenoide System bezeichnet man entsprechend seiner Anordnung am Racheneingang als „lymphatischen Rachenring“.

Die Gaumenmandeln werden in ihrem lateralen, vorderen und hinteren Teil von einer bindegewebigen, mit der Umgebung locker verbundenen Kapsel schalenartig umschlossen.

Die **Muskulatur** des Pharynx setzt sich aus drei zirkular verlaufenden Muskelgruppen, den *Constrictores pharyngis superior, medius und inferior* zusammen. Der obere Muskel entspringt an der Schädelbasis, der mittlere und untere nehmen ihren Ursprung am Zungenbein und am Ringknorpel des Kehlkopfes. Diese flächenhaften Muskeln umfassen das Schlundrohr von beiden Seiten und vereinigen sich an der Hinterwand des Rohres in einer median gelegenen Raphe. Der *Constrictor pharyngis inferior* bildet mit seinen unteren, tonisch kontrahierten Fasern den „Oesophagusmund“ (KILLIAN), der den Speiseröhreneingang während der Ruhe verschlossen hält. Als Heber des Schlundkopfes dienen zwei von der Schädelbasis zur lateralen Pharynxwand verlaufende Muskeln (*M. stylopharyngeus* und *palatopharyngeus*); eine eigentliche Langsmuskulatur besitzt der Pharynx selbst nicht.

Die **Blut- und Lymphgefäße** des Rachens. Die arterielle Blutversorgung des Pharynx erfolgt durch die *Arteria pharyngea ascendens* und die *Arteriae maxillares externa und interna*, die sämtlich aus der *Arteria carotis externa* kommen.

Die die Gaumenmandeln versorgende *Arteria tonsillaris* ist ein Ast der *Arteria pharyngea ascendens*.

Der venöse Blutabfluß aus dem Pharynx geschieht über den *Plexus pharyngeus* und den *Plexus palatinus* in die *Vena jugularis*.

Die regionären Lymphdrüsen des Pharynx liegen im *Spatium retropharyngeum*, von dem aus die Lymphbahnen nach den tiefgelegenen *Cervicaldrüsen* ziehen.

Die **Nerven** des Rachens. Die motorische Innervation erfolgt hauptsächlich durch den *Vagus*, die sensible geschieht durch den aus Zweigen des *Vagus*, *Accessorius* und *Glossopharyngeus* sich zusammensetzenden *Plexus pharyngeus*.

Physiologische Vorbemerkungen.

Die physiologische Bedeutung des Rachens liegt hauptsächlich in seinen Eigenschaften als Luft- und Speiseweg und als Ort für die Laut- und Klangbildung.

Bei der normalen Nasenatmung, bei welcher das Gaumensegel auf dem Zungengrund ruht, dient das ganze Schlundrohr, genau wie die Nasenhöhle selbst, zur Anwarmung, Anfeuchtung und Reinigung der Atemluft. Wird infolge eines Atemhindernisses in der Nase im wachen Zustand durch den Mund geatmet, so wird dabei das Gaumensegel angehoben, im tiefen Schlaf dagegen hängt das

Gaumensegel schlaff herab, infolgedessen kommt es bei der Mundatmung im Schlaf zu flatternden Bewegungen des Velums, dem Schnarchen.

Während der Epipharynx nur als Atemweg und Resonanzraum dient, sind Meso- und Hypopharynx gleichzeitig auch Speiseweg. In diesem Teil des Rachens kreuzen sich der vom Nasenrachenraum nach dem Kehlkopf führende Luftstrom und der vom Mund nach dem Oesophagus gehende Speiseweg. Der Erwachsene kann beim Schlucken nicht gleichzeitig atmen, ohne daß dabei Speisen in den Kehlkopf gelangen, der Säugling dagegen kann beim Trinken gleichzeitig atmen, da beim Saugen das Velum auf den an und für sich beim Säugling sehr hochstehenden Kehlkopf herabgezogen und so der Kehlkopf verschlossen wird.

Beim Schluckakt erfolgt die Abdichtung des Kehlkopfes durch Glottisschluß, Hebung des Larynx und Senkung des Zungengrundes. Gegen den Nasenrachen wird die Mundhöhle beim Schlucken durch das hochgezogene Gaumensegel, das sich an die hintere Rachenwand anlegt, abgeschlossen. Das Zurückgleiten der Speisen nach der Mundhöhle wird beim Schluckakt durch die Kontraktion der vorderen Gaumenbögen (*M. glossopalatinus*) und durch die angehobene Zungenwurzel verhindert.

Was die physiologische Funktion des lymphatischen Rachenringes und insbesondere der Gaumenmandeln anbetrifft, so bestehen darüber eine Reihe einander sehr widersprechender, mehr oder weniger gut fundierter Theorien, auf die hier nicht eingegangen werden kann.

Soviel ist jedenfalls wahrscheinlich, daß dem lymphatischen Apparat im Rachen eine Schutz- und Abwehrfunktion gegen in die Mundhöhle eindringende Krankheitserreger zukommt. Daß die Tonsillen, wie vielfach angenommen wird, nicht ganz nutzlos sind, geht daraus hervor, daß nach ihrer Totalausschälung eine vikariierende Zunahme der Lymphfollikel in der Rachen-schleimhaut eintritt. Die den Mandeln zugesprochene Schutz- und Abwehrfunktion können diese aber nur in gesundem Zustand erfüllen; sind die Tonsillen durch häufige Infektionen krankhaft verändert, so verlieren sie ihre Eigenschaft, als Filter und gewissermaßen als Bakterienfänger zu wirken, und stellen dann die Eingangspforte dar für die Erreger einer Reihe von Krankheiten, namentlich von vielen Arten der Anginen, vom Gelenkrheumatismus, der sich oft unmittelbar an eine Angina anschließt, von manchen Fällen von Endokarditis, Myokarditis, Perikarditis, Nephritis, „kryptogenetischer“ Septikopyämie und von Tuberkulose der Halslymphdrüsen.

Die histologische Einheit des Ringes hat zur Folge, daß die Erkrankungen aller vier Mandeln die gleichen sind: alle Krankheiten, die sich an den Gaumenmandeln leicht sichtbar abspielen, kommen auch an der nicht direkt sichtbaren Rachen- und Zungenmandel und an den versprengten Lymphfollikeln vor, und oft befällt ein und dieselbe Erkrankung gleichzeitig mehrere oder alle Mandeln.

Untersuchungsmethoden.

Gang der Untersuchung.

I. Anamnese.

Die Anamnese hat die Entstehung und die mutmaßliche Ursache der Krankheit zu ergründen (berufliche Schädigungen, Alkohol- und Tabakmißbrauch, Erkältung).

Weiter sind Angaben über früher durchgemachte gleiche oder ähnliche Krankheiten für die Beurteilung von Wichtigkeit. Auch das Allgemein-

befinden (Abmagerung, Zeichen der Anämie, Cyanose des Gesichts usw.) und das psychische Verhalten des Patienten kann wichtige Hinweise auf die Art seines Leidens geben. Besonders eingehende anamnestische Erhebungen haben die Heredität und die Veranlagung zu berücksichtigen, da gerade die Entwicklung und der Verlauf von Erkrankungen des Rachens weitgehend von konstitutionellen Faktoren bestimmt werden (familiäre Neigung zu Rachenkatarrhen und Mandelerkrankungen; lymphatische und exsudative Diathese).

Die subjektiven Klagen der Kranken (Störungen der Sensibilität, des Schluckaktes und der Atmung) sind, auch wenn sie — wie es häufig der Fall ist — sehr vielseitig sind, geduldig anzuhören.

Störungen der Sensibilität werden in Form von Schmerzen, Wundsein, Gefühl von Rauigkeit, Hustenreiz, Trockenheits- oder Fremdkörpergefühl angegeben. Die Schmerzen im Rachen werden meist höchst mangelhaft lokalisiert, in der Regel werden sie zu weit nach abwärts verlegt, mitunter werden sie in die Ohrgegend projiziert (durch Vermittlung des R. auricularis N. vagi).

Werden Schluckbeschwerden angegeben, so ist zu ermitteln, ob richtige Schmerzen beim Schlucken empfunden werden, oder ob nur ein Hindernis beim Schlucken vorliegt.

Fehlschlucken in den Kehlkopf deutet sich durch Hustenanfälle beim Schlucken an. Es kann hervorgerufen werden durch Schlundlähmungen, entzündliche Schwellungen, Neubildungen u. a. Fehlschlucken in die Nase weist auf Defekte im Gaumen oder auf nervöse und muskuläre Lähmungen hin (postdiphtherische Gaumensegellähmung).

Schließlich ist nach etwaiger Mundatmung in der Ruhe, nach Anstrengungen und im Schlaf zu fragen. Aufwachen mit dem Gefühl des ausgetrockneten Halses und Schnarchen sprechen für nächtliche Mundatmung.

II. Die physikalischen Untersuchungsmethoden des Rachens.

1. Äußere Besichtigung und Betastung.

Man achtet zunächst auf äußerlich sichtbare Schwellungen im Bereich des Mundbodens und des Halses und prüft durch Palpation etwaige Schwellungen auf Druckempfindlichkeit und Konsistenz. Im Rachen selbst sind dem tastenden Finger alle Teile des Mesopharynx selbst zugänglich, beim Kinde ist auch die direkte Betastung des Kehlkopfeinganges und des Sinus piriformis möglich. Die Untersuchung mit dem tastenden Finger unterrichtet uns über die Konsistenz von Tumoren und über die Resistenz eines vermutlichen Fremdkörpers.

Die Untersuchung mit der Sonde dient zur Prüfung der Reflexerregbarkeit (Würgreflex der hinteren Rachenwand fehlt bei Hysterischen!) und zur Auffindung schmerzhafter Stellen oder Reizpunkte.

2. Die Spiegeluntersuchung (Pharyngoskopie).

Eine oberflächliche Besichtigung des Mesopharynx läßt sich auch ohne besondere Hilfsmittel in der Weise vornehmen, daß man den Patienten mit weitgeöffnetem Munde ruhig atmen und das diffuse Tageslicht in die Mund- und Rachenhöhle einfallen läßt. Man sieht dabei das Gaumensegel, die Gaumenbögen und einen Teil der hinteren Rachenwand.

Zur genaueren Inspektion ist die künstliche Beleuchtung und die Anwendung des Reflektors, die bereits bei der Otoskopie und bei der Rhinoskopie beschrieben wurde, notwendig.

Die Spiegeluntersuchung des Mesopharynx wurde bereits auf S. 249 als vorbereitende Untersuchung zur Rhinoskopie posterior beschrieben, es sei deshalb darauf verwiesen.

Ebenso wurde dort die Spiegeluntersuchung des Epipharynx, des Nasenrachenraumes ausführlich geschildert.

Ergänzend sei zur Mesopharyngoskopie noch erwähnt, daß zur genauen Besichtigung der Gaumenmandeln noch einige besondere Handgriffe notwendig sind: Eine mehr flächenhafte Betrachtung der Tonsillen erreicht man dadurch, daß man den Kopf des Patienten leicht dreht und unter seitlicher Verdrängung des Mundwinkels den Spatel von der Seite her einführt. Sollen

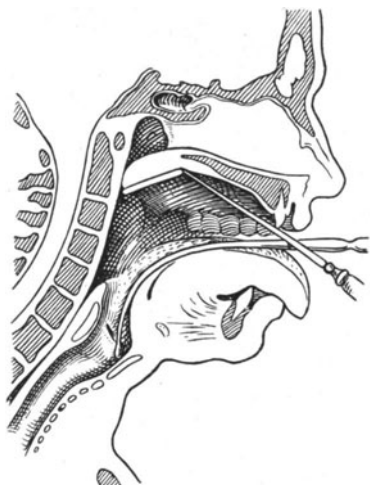


Abb. 238. Hypopharyngoskopie. Erstes Stadium.

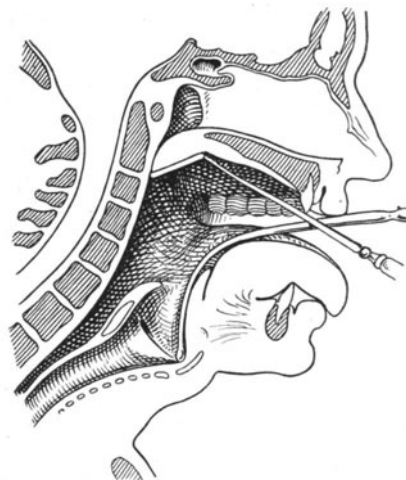


Abb. 239. Zweites Stadium. (Nach von Eicken.)

die in der Mandelnische gelegenen tieferen Teile der Mandel der Besichtigung zugänglich gemacht werden, so wird der vordere Gaumenbogen mit einem rechtwinklig abgebogenen stumpfen Häkchen vorsichtig beiseite gezogen. Über den Zustand einer Mandel, ob sie Eiterpröpfe oder flüssigen Eiter enthält, kann man sich in vorzüglicher Weise dadurch orientieren, daß man mit dem Mandelhäkchen in eine Bucht der Mandel einhakt, dieselbe dann mit einem kräftigen Ruck vorzieht und die Mandel mit dem Häkchen ausquetscht. Diese Methode muß in jedem Falle dann angewendet werden, wenn — insbesondere bei kleinen, nicht über die Gaumenbögen herausragenden Mandeln — die Frage zur Diskussion steht, ob bei einem bestehenden Gelenkrheumatismus oder wegen anderer Erkrankungen die Mandeln ausgeschält werden sollen; denn nur auf diese Weise lassen sich bei kleinen, in den Mandelnischen verborgenen Mandeln Eiterherde einwandfrei nachweisen. Bei größeren, über die Gaumenbögen hinausragenden Tonsillen kann man etwa bestehende Eiterherde auch dadurch sichtbar machen, daß man mit dem Spatelende fest gegen den vorderen Gaumenbogen drückt.

Die Spiegeluntersuchung des Hypopharynx (Hypopharyngoskopie). Die oberen Teile des Hypopharynx kann man sich auf direktem Wege dadurch sichtbar machen, daß man einen Zungenspatel über den Zungengrund vorschiebt, den Spatel steil aufrichtet und die Zunge damit nach vorn drängt.

Der Patient muß dabei ruhig und oberflächlich atmen und den Kopf leicht nach hinten beugen. Der Untersucher muß vor dem sitzenden Patienten stehen und von oben herabsehen. Man sieht auf diese Weise, besonders bei Kindern, meist schon den oberen Rand der Epiglottis, mitunter auch die Regio arytaenoidea des Kehlkopfes. Die schonendere Methode ist die Untersuchung mit dem Kehlkopfspiegel, bei welcher man auch einen Überblick über den Zungengrund, die Seitenstränge und des Recessus piriformis bekommt.

Besondere Schwierigkeiten bereitet die Untersuchung des retropharyngealen Teils des Hypopharynx, dessen vordere und hintere Wand infolge der tonischen Kontraktion des Oesophagusmundes fest aneinandergedrückt werden, so daß er in der Ruhe überhaupt kein Lumen besitzt. Nur beim Schlucken öffnet sich dieser unterste Teil des Hypopharynx. Da man ihn aber während des Schluckakts nicht beobachten kann, muß zu seiner Besichtigung die hintere Kehlkopfswand von der Wirbel-

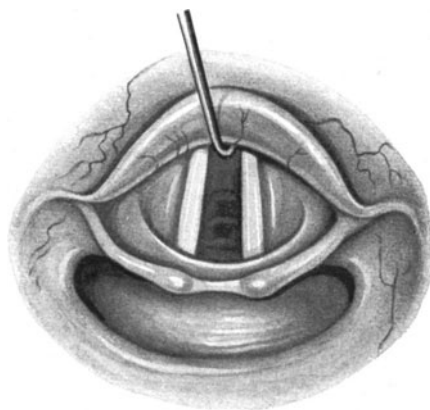


Abb 240. Spiegelbild bei der indirekten Pharyngoskopie nach v. EICKEN. Man sieht hinter den Aryknorpeln den weit klaffenden Spalt des Hypopharynx

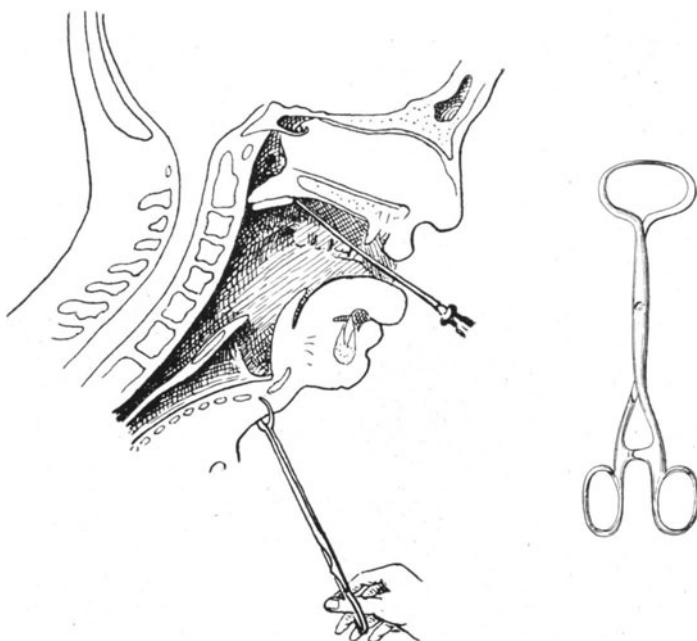


Abb 241. BRÜGGEMANN'Sches Verfahren: Der Kehlkopf wird durch eine Zange von der Wirbelsäule abgezogen.

säule abgedrängt werden. Dies erreicht man mit Hilfe der v. EICKEN'Schen Methode der indirekten Pharyngoskopie (s. Abb. 238 und 239): Man führt eine besonders kraftige gebogene Sonde („Larynxheber“) in den anästhesierten Kehlkopf ein. Drängt man ihren äußeren Griffteil unter Anstemmen

an die obere Zahnreihe nach oben, so wird durch diese Hebelbewegung der Sonde der Larynx nach vorn von der Wirbelsäule abgezogen. Besonders bei etwas vorgeneigtem Kopf öffnet sich hierbei der Hypopharynx so weit, daß man nicht selten bis unter die Ringknorpelplatte hineinsehen kann (s. Abb. 240).

Eine andere Methode zur Besichtigung des Hypopharynx hat BRÜGGEMANN angegeben: nach Infiltrationsanästhesie der den Schildknorpel seitlich bedeckenden Weichteile wird mit einer besonders konstruierten Hakenzange der Schildknorpel von außen her gefaßt und der Kehlkopf von der Halswirbelsäule abgezogen (s. Abb. 241).

Zur direkten Besichtigung des Hypopharynx, die den weitaus besten Einblick in diese Gegend gewährt, verwenden wir ein nach vorn abgeschrägtes Tracheoskoprohr (s. direkte Tracheo- und Bronchoskopie S. 502).

Diese Untersuchungsmethoden sind besonders wichtig für die Aufsuchung von Fremdkörpern im untersten Teil des Schlundes und die frühzeitige Erkennung der tiefen Pharynxcarcinome.

3. Die Röntgenuntersuchung.

Die Röntgenuntersuchung ist wertvoll zum Nachweis von Fremdkörpern, namentlich dann, wenn in den tieferen Teilen des Pharynx ein Fremdkörper infolge reaktiver Schleimhautschwellung oder infolge Einspießung in die Wand bei der Spiegelung des Rachens nicht sichtbar ist. Umschriebene Verknöcherungsherde in Zungenbein und Schildknorpel können das Vorhandensein eines Fremdkörpers vortäuschen. Divertikelbildungen kann man sich mit Hilfe von Kontrastbrei im Röntgenbilde sichtbar machen.

4. Diagnostische Hilfsmethoden.

Auch bei der Diagnose der Rachenkrankheiten kommen wie bei der Diagnose der Ohren- und Nasenkrankheiten die bereits dort beschriebenen Hilfsmethoden zur Anwendung: die Blutuntersuchung nach WASSERMANN (bei ulcerativen Prozessen), die morphologische und bakteriologische Blutuntersuchung, die Blutsenkungsreaktion (bei Verdacht auf Carcinom), die Urinuntersuchung auf Zucker und Eiweiß, die Tuberkulinreaktion und, als besonders wichtig, die histologische Untersuchung probeexcidierter Gewebstückchen aus tumorverdächtigen Schwellungen und aus Ulcerationen im Halse und die bakteriologische Untersuchung von Belagen an den Mandeln.

Schließlich sei noch die Wichtigkeit einer allgemeinen Körperuntersuchung bei scheinbar nur lokalen Erkrankungen im Rachen erwähnt.

Spezieller Teil.

Mißbildungen.

Mißbildungen des Rachens sind selten. Man beobachtet als typische angeborene Mißbildungen: Spaltbildungen, Defekte, Divertikel, Cysten und Fisteln.

Von Bildungsstörungen im Schlunde werden die Gaumenspalten am häufigsten beobachtet.

Da sie eine stets offene Verbindung zwischen Mund- und Nasenhöhle bilden, führen sie zur Rhinolalia aperta (s. S. 244). Die Schleimhaut in Nase und Epipharynx ist dabei meist geschwollen und gerötet und sondert reichlichen zähen Schleim ab. Ihre Schwellung erstreckt sich oft bis in die Ohrtrompeten, verschließt diese und schädigt dadurch das Mittelohr. — Die operative Therapie der Gaumenspalten wird in den Lehrbüchern der Chirurgie abgehandelt.

Der geringste Grad der Gaumenspalte ist die *Uvula bifida*, die nicht selten als kleine Einkerbung an der Spitze, mitunter auch als fisch- oder schwalbenschwanzähnliche Teilung beobachtet wird. Bei Neugeborenen findet man sie viel häufiger als im späteren Alter; die Verschmelzung beider Uvulahalften erfolgt also bisweilen erst post partum (KÖRNER).

In den Gaumenbögen kommen ein- und beiderseitige Lücken vor, die oft für angeboren, oft aber auch für die Folge einer extrauterinen überstandenen Lues oder einer Diphtherie gehalten werden. KÖRNER hat solche Lücken durch Schlundtuberkulose im Kindesalter entstehen sehen.

Von den seitlichen Schlunddivertikeln haben zwei Arten eine gewisse praktische Bedeutung: die von PÉRTIK beschriebenen im Recessus pharyngeus (Rosenmüller), weil Entzündungen des Schlundes sich bisweilen in ihnen festsetzen, wodurch die Heilung verzögert wird, und die mit der Ohrtrumpete in Verbindung stehenden, von KIRCHNER beschriebenen, deren praktische Wichtigkeit wir bei der Besprechung des Tubenkatheterismus kennengelernt haben (s. S. 29).

Auch in der Mandelbucht und in den Sinus piriformes kommen Ausstülpungen vor. Alle diese Divertikel sind Hemmungsbildungen der Kiemenspalten und können bei zu engem oder fehlendem Ausführungsgange zu Cysten werden, die sich mit Atherombrei oder Schleim füllen und bisweilen zwischen den Muskeln hindurch bis unter die Haut reichen. Sind sie kanalartig, so nennt man sie Halsfisteln. Bisweilen entstehen aus ihnen branchiogene Carcinome. Die Therapie besteht in Exstirpation der Cystenwand.

Die unteren Schlunddivertikel sind stets Pulsionsdivertikel; sie bilden sich nach KILLIAN besonders bei alten Leuten, welche die Bissen schlecht kauen und hastig schlucken, und sitzen stets an der hinteren Wand des Hypopharynx direkt über dem Munde der Speiseröhre. Füllen sie sich mit Speiseteilen, so verlegen sie den Speiseweg, so daß das Schlucken erschwert oder gar unmöglich wird. Man findet sie endoskopisch mit dem Schnabelrohr, das sich meist leichter in ihnen verfängt, als vor ihnen vorbei in den Oesophagus gleitet. Nach dem Verschlucken von Wismutbrei erscheinen sie deutlich im Röntgenbilde. Bei fern zerteilter Nahrung machen sie oft viele Jahre lang nur geringe Beschwerden, da die Kranken leicht lernen, den Inhalt des Sackes durch Manipulationen am Halse auszudrücken. In schweren Fällen kann man sie von der Halsseite aus operativ erreichen und extirpieren.

Hyperplasien des lymphatischen Apparates im Rachen.

Obwohl bei der Entstehung der Hyperplasien des lymphatischen Rachenringes öfter auch entzündliche Prozesse mitspielen, sollen diese Veränderungen im Rachen, die man besonders bei Kindern findet, getrennt von den eigentlichen Entzündungen besprochen werden; einmal, um das Gesamtgebiet der Rachenerkrankungen übersichtlicher und geordneter zur Darstellung bringen zu können, dann aber auch deshalb, weil sich hyperplastische Veränderungen am lymphatischen Rachenring sehr oft finden, ohne daß sich dabei gleichzeitig bestehende entzündliche Prozesse nachweisen lassen.

1. Die Hyperplasie der Rachenmandel (adenoide Vegetationen).

Unter den am lymphatischen Rachenring auftretenden Hyperplasien spielt die weitaus wichtigste Rolle die Hyperplasie der Rachenmandel.

Entstehung. Anhäufungen von lymphatischem („adenoidem“) Gewebe im Nasenrachenraum in mehr oder weniger starkem Maße finden sich bei allen Jugendlichen. Genau so, wie der übrige lymphatische Apparat im Rachen im Kindesalter stärker ausgeprägt ist als beim Erwachsenen, verhält es sich auch mit der Rachenmandel. Wenn auch — wie bereits oben bei den „Physiologischen Vorbemerkungen“ hervorgehoben wurde — über die physiologische Funktion des lymphatischen Apparates noch nichts vollkommen Sicheres bekannt ist, so kann doch angenommen werden, daß der kindliche Organismus aus dem Grunde von der Natur mit den überall im Rachen verteilten adenoiden Gewebsmassen

ausgestattet ist, um dem, auch gegen leichtere Infektionen aller Art noch nicht „immunen“ Säugling und Kleinkind einen wirksamen Abwehrapparat gegen die in diesem Lebensalter besonders häufigen, das Kind bedrohenden Ansteckungen mitzugeben. Eine stärkere Entwicklung des lymphatischen Gewebes in den verschiedenen Bezirken des Mund- und Nasenrachens bis zu einem gewissen Grade ist also nicht ohne weiteres als „krankhafte“ Veränderung anzusehen.

Normalerweise erfolgt eine Rückbildung des gesamten lymphatischen Apparates im 10. bis 15. Lebensjahr. Insbesondere auch die Rachenmandel hat sich bis zur Pubertätszeit für gewöhnlich so weit zurückgebildet, daß sie nur noch ein flaches Polster aus lymphatischem Gewebe darstellt, das den Nasenrachenraum völlig frei läßt. Sehr häufig erfolgt diese Rückbildung der Rachenmandel aber auch nicht, ja, sie vergrößert sich sogar im Laufe der Zeit immer mehr, oder sie ist von vornherein so stark entwickelt, daß daraus, wie wir sehen werden, schwere Störungen entstehen. Wir sprechen dann von einer Hyperplasie der Rachenmandel oder von adenoiden Vegetationen (im Volksmunde kurz „Wucherungen“ oder fälschlicherweise „Polypen“ genannt).

Die Ursachen für die Entstehung derartiger Hyperplasien der Rachenmandel sind verschiedener Art. Einmal spielt zweifellos das konstitutionelle Moment dabei eine wichtige Rolle. Dies zeigt sich darin, daß sich eine Vererbung und ein familiäres Auftreten des Leidens oftmals einwandfrei nachweisen läßt. Nicht nur die Geschwister leiden an derselben Krankheit, sondern auch die Eltern, die uns ihre Kinder bringen, kommen schon mit der Angabe in die Sprechstunde, daß auch bei ihnen in ihrer Jugend „die Wucherungen“ entfernt werden mußten.

Als weitere Ursachen für die Entstehung der adenoiden Wucherungen sind die akuten Infektionskrankheiten anzusehen. Gar nicht selten werden uns Kinder vorgestellt, bei denen sich die Erscheinungen einer Rachenmandelhyperplasie ganz einwandfrei erst nach dem Überstehen von Scharlach, Masern, Diphtherie oder Keuchhusten entwickelt haben, während sie vor einer solchen Infektionskrankheit völlig gesund waren. Diese im Anschluß an eine Infektionskrankheit auftretende Hyperplasie der Rachenmandel ist sicherlich nicht allein auf eine Vermehrung der Lymphknötchen zurückzuführen, sondern sie beruht meist zu einem großen Teil auf einer von der akuten Entzündung zurückgebliebenen Vermehrung des interstitiellen Bindegewebes und einer entzündlichen Schwellung des lymphatischen Gewebes im Nasenrachenraum. Es ist dies leicht verständlich, wenn man bedenkt, daß die im akuten Stadium der Infektionskrankheit meist vorhandene schwere Entzündung der gesamten Schleimhäute der oberen Luftwege auch die Rachenmandel nicht verschont. Gerade in den Buchten und Spalten der Rachenmandel setzt sich die Entzündung besonders leicht fest, haftet hier auch nach dem Abklingen der Entzündung in der Nase und im Rachen und führt so zu einer chronisch-entzündlichen Schwellung der Rachenmandel.

Klinische Erscheinungen. Das Vorhandensein einer derartigen vergrößerten Rachenmandel ist nun, wie wir sehen werden, sowohl für die körperliche als auch für die geistige Entwicklung eines Kindes von der allergrößten Bedeutung.

In erster Linie sind hier die schweren Folgen zu nennen, die sich für das Kind aus der durch eine Rachenmandelhyperplasie bedingten behinderten Nasenatmung ergeben und das Kind von frühester Jugend an zur Mundatmung zwingen.

Besteht schon beim Säugling — was gar nicht selten ist — eine mehr oder weniger völlige Ausfüllung des Nasenrachenraumes mit adenoidem Gewebe,

so kann die dadurch behinderte Nasenatmung einen sehr ungünstigen Einfluß auf die Ernährung des Kindes hervorrufen. Der Säugling kann nicht längere Zeit an der Brust bleiben, weil er zwischendurch immer wieder Luft durch den Mund holen muß, er wird bald müde und unlustig und bekommt dadurch nicht die notwendige Zufuhr von Nahrungsstoffen. Dieselbe Erscheinung zeigt sich auch bei Kindern, die bereits der Brust oder der Flasche entwöhnt sind: sie essen schlecht, brauchen lange, bis sie einen Bissen zerkaut und geschluckt haben oder lassen die Speisen wieder aus dem Munde heraus, weil sie zwischendurch wieder Atem holen müssen. Fälschlicherweise wird dies oft als Appetitlosigkeit angesehen. Alles Zureden und auch Strafen nützen bei solchen Kindern nichts, sie können einfach nichts dafür, daß sie „schlechte Esser“ sind, und es ist begreiflich, daß sie infolge der von frühester Jugend an ungenügenden Nahrungsaufnahme in ihrer körperlichen Entwicklung zurückbleiben.

Aber auch auf die geistige Entwicklung eines Kindes ist eine behinderte Nasenatmung von unheilvollem Einfluß. Bei Rachenmandelkindern, die sonst tagsüber mit offenem Munde atmen, fallen beim Einschlafen die Kiefer in ihre natürliche Lage zurück und der Mund ist zunächst geschlossen. Die Kinder bekommen also in der ersten Schlafperiode durch die Nase nur so viel Luft, als durch die Choanen an dem Rachenmandelpolster vorbeistreichen kann. Die Folge davon ist, daß nach kürzerer oder längerer Zeit, je nach der Schwere des Atemhindernisses, der Körper eine ungenügende Sauerstoffzufuhr erhält und eine Kohlensäureüberladung des Blutes eintritt. Diese führt zu einem Reiz auf das Atemzentrum, und es kommt zu einigen schweren, tiefen Atemzügen des Kindes, bis Sauerstoff- und Kohlensäureausgleich wiederhergestellt sind. Dieser Vorgang wiederholt sich je nachdem, halb- oder viertelstündlich oder auch noch öfter. Infolgedessen schlafen die Kinder schlecht, sie werfen sich unruhig im Bett hin und her, haben Angstträume, schreien im Schlaf auf und schnarchen. Am Morgen sind die Kinder dann nicht ausgeschlafen, sie sind müde und angespannt; in der Schule sind sie schlafrig, teilnahmslos und unaufmerksam und können dem Unterricht nicht recht folgen. Kommt dann noch — wie es häufig der Fall ist — eine durch die Rachenmandel bedingte Schwerhörigkeit hinzu, so kann es nicht ausbleiben, daß selbst gut begabte Kinder in ihrer geistigen Entwicklung zurückbleiben müssen. Werden solche Kinder, wie es oft zu Unrecht geschieht, wegen ihres „dösischen“ Wesens in der Schule oder auch von Angehörigen gehänselt oder bestraft, so werden sie ängstlich, scheu, mißmutig und nervös.

In der Nase führt die Verstopfung der Choanen durch eine große Rachenmandel zu einer katarrhalischen Entzündung mit Bildung von Hyperplasien der Nasenschleimhaut, besonders an den Nasenmuscheln; und zwar dadurch, daß der normale Nasenschleim nicht ausgeschneuzt werden kann. Er bleibt deshalb in der Nase liegen und übt einen dauernden Reiz auf die Schleimhaut aus. Dieser katarrhalische Reizzustand der Nasenschleimhaut greift allmählich auch auf die Schleimhäute der Nasennebenhöhlen über, und so kann durch eine vergrößerte Rachenmandel der Grund für Nebenhöhleneiterungen im späteren Leben gelegt werden.

Die Schleimansammlung in der Nase kann so stark sein, daß der Nasenschleim dauernd am Naseneingang zutage tritt, die Kinder haben, wie man auf gut schwäbisch sagt, eine ständige „Rotznase“. Durch den dauernden Reiz des aus der Nase abfließenden Sekrets kommt es häufig zu Naseneingangsekzemen und von hier durch Herumschmieren des Sekrets im Gesicht zu Gesichtsekzemen oder zu „Impetigo contagiosa“ und zu Bindehautentzündungen. Derartige Veränderungen werden dann häufig als „Skrofulose“

angesehen. Auch rezidivierende Gesichtserysipele können von solchen Ekzemen am Naseneingang ihren Ausgang nehmen.

Auch auf den Rachen, den Kehlkopf und die tieferen Luftwege kann das dauernde Verstopftsein der Nase nicht ohne üble Folgen bleiben. Infolge des Wegfalls der physiologischen Funktion der Nase beim Atmen kommt die Atemluft ungereinigt, unangewärmt und nicht feucht genug in die Atemwege und führt zur Austrocknung der Schleimhäute, zu Rachenkatarrhen, häufigen Anginen und zu chronischen Kehlkopf-, Luftröhren- und Bronchialkatarrhen. Daraus erklärt sich die bei Rachenmandelkindern so

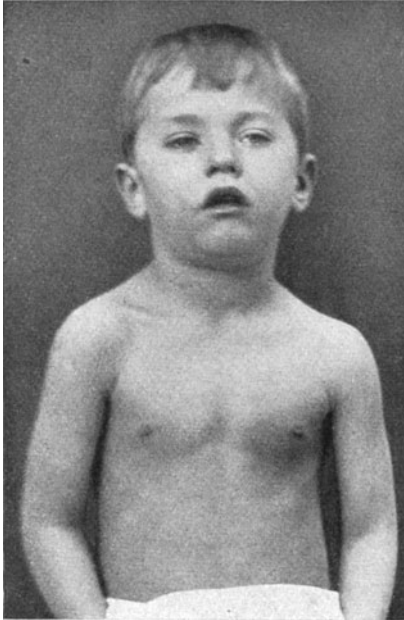


Abb 242. Gesichtsausdruck und Thoraxveränderung infolge von Hyperplasie der Rachenmandel.

häufig beobachtete starke „Anfalligkeit“ gegen Erkältungen. Verstärkt werden diese krankhaften Veränderungen im Rachen und in den tieferen Luftwegen sehr häufig noch dadurch, daß die im Nasenrachenraum sich ansammelnden Schleim-Eitermassen dauernd in den Rachen und in den Kehlkopf hinablaufen.

Zweifellos wird auch die Entstehung der Lungentuberkulose durch die dauernde Mundatmung im Kindesalter begünstigt.

Die ständige Mundatmung führt fernerhin zu Veränderungen am Thorax und am Oberkiefer. Der Brustkorb ist abgeflacht und außerdem bewirkt der vermehrte Zwerchfellzug bei der nächtlichen Atemnot eine Einziehung der vorderen, unteren Teile des Thorax. Dadurch bildet sich im Laufe der Zeit der sogenannte „adenoid Typ“ des Brustkastens aus (s. Abb. 242). Veränderungen am Oberkiefer treten dadurch ein, daß bei der Mundatmung die Zunge nur im Unterkiefer liegt. Infolgedessen fehlt der normale Gegendruck der Zunge gegen den durch das Offen-

stehen des Mundes gesteigerten äußeren Wangendruck. Dadurch wird der Gaumen eng, schmal und hochgewölbt („Spitzbogenform“ des Gaumens) (s. Abb. 243). In ausgesprochenen Fällen solcher Verbildungen des harten Gaumens wird dadurch auch die ganze Form des Gesichtsschädels stark beeinflusst.

Diese Veränderung des Gesichtsschädels, zusammen mit dem dauernd offenstehenden Munde und den müden, leicht vorquellenden, oft mit einer — von dem chronischen Nasenkatarrh ausgehenden — chronischen Conjunctivitis behafteten Augen, verleihen dem Rachenmandelkinde ein mehr oder weniger blodes, in schweren Fällen geradezu idiotisches Aussehen (s. Abb. 242).

Von nicht geringerer Bedeutung ist der schädigende Einfluß der Rachenmandelhyperplasien auf das Gehörorgan. Die Wucherungen können den Tubeneingang verlegen und die Ohrtrompete verstopfen. Dies führt zur Trommelfelleinziehung, zu Mittelohrkatarrhen, zu Verwachsungen im Mittelohr (Adhäsivprozessen) und dadurch zu dauernder Schwerhörigkeit. Von entzündlich geschwellenen adenoiden Wucherungen aus kann die Infektion durch die Ohrtrompete auf das Mittelohr fortgeleitet werden. So entstehen

vielfach akute, rezidivierende und auch chronische Mittelohreiterungen. Der Übergang manch einer akuten Otitis media in eine chronische Mittelohreiterung könnte durch die rechtzeitige Entfernung der Rachenmandel vermieden werden.

Auch die Sprache des Rachenmandelkinds wird durch die Ausfüllung des Nasenrachenraumes mit adenoiden Wucherungen und die damit verbundene Verschwellung der Nase in charakteristischer Weise verändert. Infolge der Veränderung der Resonanzverhältnisse bekommt die Sprache einen „toten“, „stumpfen“ Klang (Rhinolalia clausa). Auch andere Sprachfehler, wie Stottern und Stammeln, werden vielfach in Zusammenhang mit Rachenmandelhyperplasien gebracht.

Schließlich seien noch die Reflexneurosen (Asthma, Enuresis nocturna) erwähnt, die von stark entwickelten adenoiden Vegetationen ausgelöst werden können.

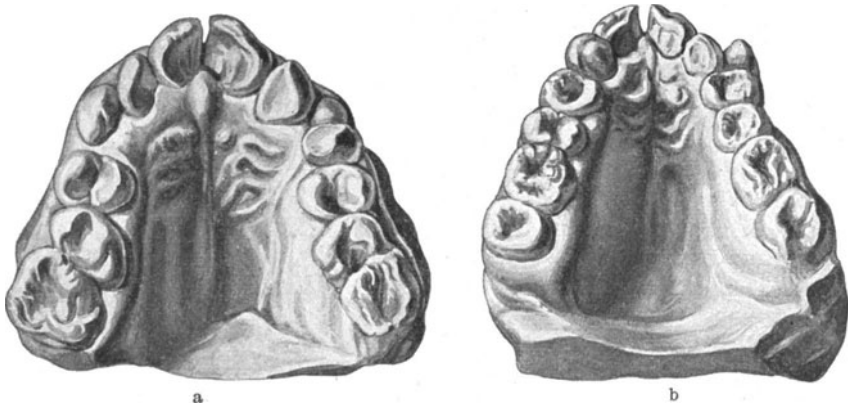


Abb. 243 a und b. Mißgestaltung des Oberkiefers bei Hyperplasie der Rachenmandel.

Diagnose. Die Diagnose der adenoiden Vegetationen ist meist schon auf Grund der Anamnese zu stellen. Die Mutter bringt das Kind mit der Angabe, daß es dauernd den Mund offen hat, nachts unruhig schläft, schnarcht, schlecht ißt, nicht gut hört, sehr zu Erkältungen neigt, häufig über Ohrenschmerzen klagt oder schon des öfteren Mittelohrentzündungen gehabt hat.

Diese Angaben, zusammen mit dem äußeren Aussehen des Kindes: offener Mund, blöder Gesichtsausdruck, Verstrichensein der Nasolabialfalten, dem Alter des Kindes entsprechend schlechter Entwicklungszustand, flacher, schlecht entwickelter Brustkorb (sog. „adenoider Habitus“) — machen die Diagnose Rachenmandelhyperplasie sehr wahrscheinlich. Sicherheit darüber, daß eine solche vorliegt, erhalten wir aber nur durch die objektive Untersuchung, denn es gibt in jedem Alter des Kindes eine Reihe anderer Ursachen für die Behinderung der Nasenatmung, die ganz ähnliche Erscheinungen hervorrufen wie eine vergrößerte Rachenmandel. Es können vorliegen ein Sarkom des Rachenraumes, ein juveniles Nasenrachenfibrom, ein Choanalpolyp, ein angeborener Choanalverschluß, eine Verwachsung des Gaumensegels mit der hinteren Rachenwand als Folge von Lues des Nasenrachens, oder schließlich kann auch ein in der Nase selbst gelegenes Hindernis (Nasendpolypen, Septumabsceß) die Ursache für die Mundatmung sein.

Die objektive Untersuchung beginnen wir mit der Besichtigung der Nase von vorn (Rhinoskopia anterior). Wir finden dabei die Nase meist

voll von Schleim, der von dem Kinde nicht selbst ausgeschnaubt werden kann und deshalb ausgewischt werden muß. Die ganze Nasenschleimhaut, besonders im Bereich der Muscheln, ist dick geschwollen. Wenn wir die Nasenschleimhaut mit Pantocain-Adrenalin zum Abschwellen bringen, so können wir das Vorhandensein einer vergrößerten Rachenmandel häufig schon allein daran erkennen,

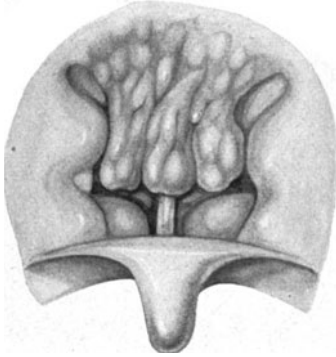


Abb. 244. Postrhinoskopisches Bild einer stark vergrößerten Rachenmandel, welche die Choanen fast vollständig verlegt.

daß die hintere Rachenwand unserem Auge viel näher zu liegen scheint, als dies normalerweise der Fall ist. Auch erscheint die hintere Rachenwand nicht glatt wie sonst, sondern höckerig gelappt. Beim Phonieren (man läßt „Kuckuck“ oder auch einen Vokal „i“ oder „o“ sagen) sehen wir bei vergrößerter Rachenmandel einen sich bewegenden Lichtreflex, was dadurch zustande kommt, daß das Gaumensegel diese Rachenmandel anhebt. Dann führen wir die Besichtigung der Nase von hinten, die Rhinoskopia posterior aus. Mit der nötigen Geduld und mit gutem Zureden gelingt diese technisch etwas schwierige Untersuchungsmethode bei den meisten Kindern. Man sieht in dem in den Rachen eingeführten, mit der

Spiegelfläche nach oben gerichteten Spiegel vom

Rachendach herunterhängende lappige, geschwulstartige, rötliche Massen, die den sonst gewohnten Einblick in die Choanen verdecken, so daß oft nicht einmal der untere Nasengang mehr zu sehen ist (s. Abb. 244). Häufig ist der Nasenrachenraum auch mit Schleim vollständig ausgefüllt, der erst ausgewischt werden muß, wenn man die Rachenmandel sehen will.

Die noch vielfach empfohlene und geübte digitale Untersuchungsmethode des Nasenrachenraumes ist abzulehnen; sie ist roh und schmerzhaft und verangstigt die Kinder unnötigerweise. Sie ist nur berechtigt und notwendig, wenn Zweifel darüber bestehen, ob es sich bei den den Nasenrachenraum ausfüllenden Gewebsmassen um eine Rachenmandel oder um einen Tumor handelt.

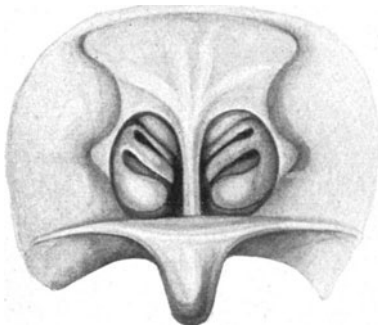


Abb. 245. Normales postrhinoskopisches Bild zum Vergleich mit Abb. 243.

Differentialdiagnostisch kommen in Frage Sarkome, juvenile Nasenrachenfibrome (diese besonders bei Jungens im Pubertätsalter) und Choanalpolypen (von der Kieferhöhle ausgehende Solitärpolypen). Im Gegensatz zu der Rachenmandel, die bei der Palpation eine deutlich gelappte Oberfläche mit tiefen Einkerbungen zeigt, lassen diese Tumoren eine glatte Oberfläche erkennen, das juvenile Nasenrachenfibrom fühlt sich außerdem hart an. In Zweifelsfällen wird man durch eine Probeexcision aus dem den Nasenrachenraum ausfüllenden Gewebe Klarheit schaffen.

Behandlung. Von kinderärztlicher Seite werden vielfach Solbader oder das Trinken von Schwefelbrunnen empfohlen. Es ist möglich, daß dadurch in manchen Fällen eine Verkleinerung der adenoiden Vegetationen erzielt wird; auch das Einsprayen einer $\frac{1}{2}$ –1%igen Zinksulfatlösung mittels eines Zerstäubers in die Nase kann unter Umständen eine Schrumpfung der Rachen-

mandel herbeiführen. Man sollte sich aber, wenn eine größere Rachenmandel festgestellt ist, mit solchen Maßnahmen nicht allzulange aufhalten, sondern sollte, um weitere Schäden zu verhüten, möglichst bald zur Operation (Adenotomie) schreiten.

Indikation zur Adenotomie.

Die operative Entfernung ist angezeigt, sobald die hyperplastische Rachenmandel irgendwelche der oben beschriebenen lokalen oder allgemeinen Störungen herbeigeführt hat, also insbesondere bei dauernder Mundatmung und deren Folgen und bei Schwerhörigkeit durch Tubenmittelohrkatarrh. Aber auch mittelgroße oder auch kleinere Rachenmandeln wird man zweckmäßigerweise entfernen, wenn man die Überzeugung gewonnen hat, daß durch sie rezidivierende Mittelohrentzündungen hervorgerufen oder chronische Mittelohrentzündungen unterhalten werden. Bei Kindern unter 3—4 Jahren ist man im allgemeinen mit der Indikation zur Operation zurückhaltender. Bessern sich aber bei Kindern dieses Alters vorhandene leichtere Symptome, die auf das Vorhandensein von adenoiden Wucherungen hinweisen, im Laufe der Beobachtung nicht, so wird man die Operation, auch bevor deutliche Folgeerscheinungen sich zeigen, am besten vor dem für das Kind so wichtigen Zeitpunkt des Schuleintritts vornehmen, denn erfahrungsgemäß treten meist erst in der Schule die Gefahren der Infektionskrankheiten an das Kind heran. Durch solche Infektionskrankheiten wird — wie wir oben gesehen haben — sehr häufig die Vergrößerung einer Rachenmandel mit allen ihren Folgeerscheinungen für Nase, tiefere Luftwege und Ohr hervorgerufen. Durch manche rechtzeitig erfolgte Entfernung einer Rachenmandel wird zweifellos erreicht, daß Kinder, wenn sie in der Schule eine Infektionskrankheit erwerben, von einer Mittelohrentzündung mit all ihren Komplikationsmöglichkeiten verschont bleiben. Ganz allgemein läßt sich sagen, daß man einem Kinde für sein ganzes Leben keinen größeren Dienst erweisen kann, als wenn man eine vergrößerte Rachenmandel **rechtzeitig** entfernt. Der fast immer augenfällige Erfolg der Operation: Schwinden der lastigen Symptome, starke Gewichtszunahme, Besserung des Allgemeinbefindens) trägt auch dem Arzt so viel Dank ein, wie kaum eine andere Operation. Selbst bei Kindern unter einem Jahr und bei Säuglingen kann die Entfernung der Rachenmandel notwendig werden und kann für die weitere Entwicklung des Kindes von ausschlaggebender Bedeutung sein. Da nun aber die Eltern ihre Kinder in der Regel nicht gleich zum Facharzt bringen, sondern erst zum Hausarzt oder Kinderarzt, ist es Sache dieser Ärzte — auch wenn ihnen die Kinder wegen anderer Krankheiten oder wegen Krankheitserscheinungen, die nicht ohne weiteres auf eine vergrößerte Rachenmandel hinweisen (z. B. Ernährungsstörungen), vorgestellt werden — auf etwa bestehende Symptome solcher adenoider Vegetationen zu achten und die kleinen Patienten rechtzeitig dem Facharzt zu überweisen.

Erwähnt sei noch, daß bei einer akuten Entzündung der Halsorgane oder bei einer sonstigen fieberhaften Erkrankung (beginnende Infektionskrankheit!) selbstverständlich nicht operiert werden darf. Das zu operierende Kind muß deshalb vorher gemessen werden. Eine Gegenindikation zur Operation sind weiter Blutkrankheiten, wie z. B. Leukämie, insbesondere aber Hämophilie.

Auf die Frage, ob man bei gleichzeitig vorhandener Hyperplasie der Gaumenmandeln auch diese, zusammen mit der Entfernung der Rachenmandeln, kappen soll (Tonsillotomie) wird bei der Besprechung der Gaumenmandelhyperplasie eingegangen werden (s. S. 362).

Eine besondere Indikation zur Entfernung der Rachenmandel bieten die sog. habituellen Anginen der Kinder. Sehr oft läßt sich beobachten, daß häufig rezidivierende Mandelentzündungen bei Kindern, ohne daß an den

Gaumenmandeln selbst etwas gemacht wird, allein nach Entfernung der Rachenmandel nach und nach, mitunter sogar schlagartig, aufhören.

Ausführung der Adenotomie. Die Operation der Rachenmandel wird vielfach als leicht hingestellt, für den Geübten ist sie es auch; aber dem in operativen Eingriffen in dem engen Gebiet der Nase und des Rachens weniger Bewanderten wird es in der Regel nur gelingen, ein mehr oder weniger großes Stück der Rachenmandel zu erwischen. Damit ist aber dem Kinde nicht geholfen, sondern es kommt darauf an, daß möglichst in einem Zuge die adenoiden Vegetationen so gründlich wie möglich entfernt werden. Die Operation gehört also in die Hände des Facharztes. Zur Operation benutzt man am besten das BECKMANN'Sche Ringmesser.

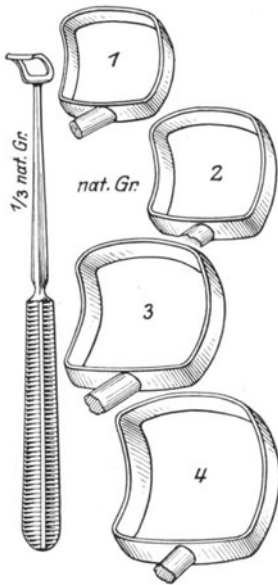


Abb 246. BECKMANN'S Ringmesser

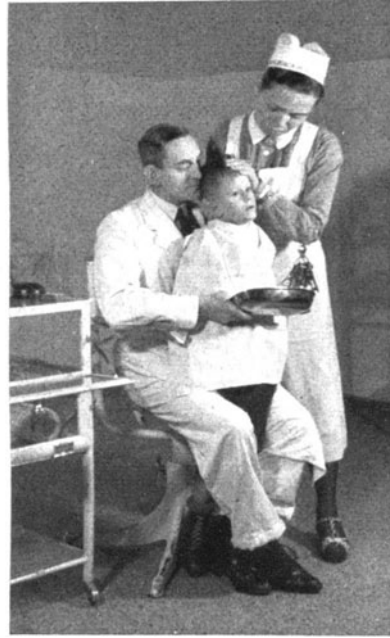

Abb. 247 Haltung des Kindes bei der Adenotomie

BECKMANN'S Messer (Abb. 246) hat seine Schneide am inneren Rande des oberen Quertheiles seines Rahmens. Wählt man die dem Alter des Kranken entsprechende der fünf im Handel befindlichen Größen, so gelingt es, die ganze Rachenmandel in einem Zuge von der Fibrocartilago basilaris abzuschneiden.

Zur Operation wird das Kind von einem Gehilfen auf den Schoß genommen und an Armen und Beinen so fixiert, wie aus Abb. 247 zu ersehen ist. Ein zweiter Helfer hält ihm den Kopf, zieht denselben in die Höhe und drückt ihn zugleich nach vorn. Wird der Mund nicht freiwillig geöffnet, so drängt der Operateur mit der linken Hand einen Mundspatel zwischen Wange und Zähnen ein und drückt ihn hinter den Backenzähnen zwischen den Kiefern durch bis auf den Zungengrund, worauf das Kind den Mund sogleich reflektorisch öffnet und so lange offen hält, als man den Spatel auf den Zungengrund drückt. Nun führt der Operateur das Ringmesser mit der rechten Hand hinter das Gaumensegel, zieht dieses nach vorn und erreicht, mit dem Instrument sich am Septum hochsondierend, das Rachendach. Hier zwischen Septum und vorderem Ansatz der Rachenmandel wird das Messer mit einer ziemlichen Kraft gegengedrückt, dann in kraftigem Zuge nach hinten und abwärts geführt und

mit der abgeschnittenen Mandel aus dem Munde entfernt. Dann laßt man das Kind die Nase, jede Seite für sich, ausschnauben (s. Abb. 248).

Ein „Auskratzen der Tubenwinkel“ ist meist überflüssig und führt leicht zu Mittelohreiterungen. Die Ausraumung der Tubenwinkel von adenoidem Gewebe wird nur vorgenommen, wenn man bei einer bestehenden subakuten oder chronischen Mittelohreiterung annimmt, daß diese durch die Rachenmandel unterhalten wird.

Hat man die Halswirbelsäule des Kindes nicht durch Ziehen des Kopfes nach oben und Drängen desselben nach vorn angespannt und nach vorn gebeugt, so schneidet das Messer bisweilen das hintere Ende der Mandel nicht ganz von der Rachenwand ab, so daß die Mandel oder ein Fetzen von ihr in den Schlund herunterhängt, zum Husten und Erbrechen reizt, oder Anlaß zu Nachblutungen gibt. Das gleiche Ereignis kann eintreten, wenn eine stark entwickelte Tuberositas atlantis (siehe S. 249) an der hinteren Schlundwand hervorragt, woran das Ringmesser hängen bleiben kann. Man sehe deshalb vor jeder Operation nach, ob eine solche Tuberositas vorhanden ist. Nach der Operation überzeuge man sich, solange das Kind noch fixiert ist, ob etwas herabhängt und entferne es mit einem geeigneten Konchotom, mit der COOPERschen Schere oder mit der zur Abschnürung von Nasenpolypen gebrauchlichen Drahtschlinge. Beim Abtragen muß man den Fetzen stets etwas nach oben ziehen, da man beim Zug nach unten leicht große Lappen aus der Schleimhaut reißt.

Je scharfer das BECKMANNsche Messer ist, desto geringer pflegt die Blutung zu sein. Stark abgeschliffene Messer brechen leicht, und die ausgebrochene Schneide kann den Weg der Speisen gehen, vielleicht auch einmal in die tiefen Luftwege gelangen. Man werfe also die stark abgeschliffenen BECKMANNschen Messer weg. Nicht selten wird die abgetragene Rachenmandel sogleich verschluckt. Eltern, die den Arzt gern kontrollieren, muß man vorher auf diese Möglichkeit aufmerksam machen.

Zur Rachenmandelentfernung werden vielfach auch schneidende Zangen verwendet. Je nach dem Alter des Kranken braucht man eine der drei verschiedenen Größen. Der Gehilfe nimmt das Kind auf den Schoß und hält ihm mit der rechten Hand beide Hände, und mit der linken den Kopf fest. Nun führt die rechte Hand die Zange geschlossen hinter dem weichen Gaumen in die Höhe, öffnet sie dort so weit als möglich, drängt sie fest nach oben und hinten ans Rachendach, schließt sie kraftig und zieht die gefaßte Rachenmandel nach unten. Hat man die richtige Größe der Zange ausgewählt, so ist ein Mitfassen des Vomer ausgeschlossen. Damit das Zapfchen nicht zwischen die Zangenarme geklemmt wird, haben diese eine Biegung, die beim Schließen der Zange einen Zwischenraum zwischen den Armen laßt.

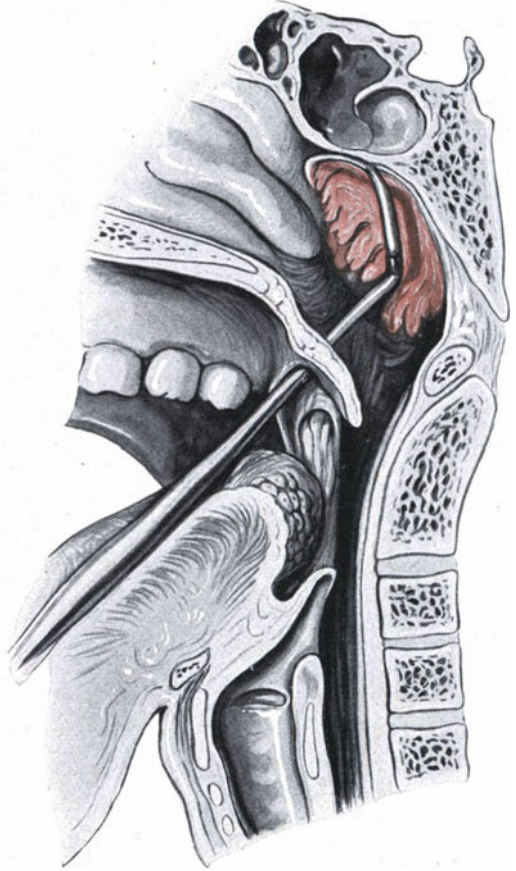


Abb 248 Operation der Rachenmandel Das Ringmesser ist durch den weit geöffneten Mund an das Rachendach geschoben und faßt mit seiner Schneide die Rachentonsille am oberen Pol

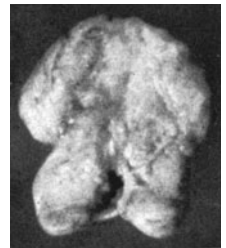

Abb 249 Entfernte Rachenmandel (natürliche Größe)

Die Blutung ist, wenn kein zurückgebliebener Fetzen der Rachenmandel an der hinteren Schlundwand herunterhängt, bei den hier beschriebenen Methoden meist gering und steht gewöhnlich sogleich, wenn die Operierten nicht durch Schreien das Blut in den Kopf pressen.

Von vielen Fachärzten wird der Eingriff in Narkose vorgenommen, um den Kindern die Schmerzen und den — zugegebenermaßen nicht geringen — Schock zu ersparen. Ich lehne die Narkose im allgemeinen ab, und zwar aus folgenden Gründen: Einmal bedeutet die Narkose — auch der kurze Chloräthylrausch — eine gewisse Gefahr für die Kinder, wobei man insbesondere auch bedenken muß, daß man es vielfach mit pastösen Kindern zu tun hat, bei denen die Gefahr eines Thymustodes in der Narkose nahe liegt. In der Tat sind im Schrifttum eine Reihe von Todesfällen beschrieben worden, deren Zahl sicher noch viel größer wäre, wenn alle derartigen Unglücksfälle bekannt würden. Nur bei sehr nervösen, sensiblen Kindern und bei solchen, die die Operation schon einmal durchgemacht und deshalb davor eine berechnete Scheu haben, gebe ich einen kurzen Chloräthylrausch. Weiter besteht bei der Operation in Narkose die Gefahr, daß Blut oder die Rachenmandel oder Teile derselben in den Kehlkopf oder gar in die Luftröhre aspiriert werden. Zwar hustet das aus dem Rausch aufwachende Kind solche aspirierten Gewebstücke meistens aus, aber es sind doch auch Fälle bekannt, bei denen schwere Erstickungsanfälle aufgetreten sind, die zur raschen Tracheotomie zwangen.

Um den Kindern die Schmerzen zu erleichtern und bei ihnen die Erinnerung an den sie zweifellos roh anmutenden Eingriff nach Möglichkeit auszulöschen, gibt man ihnen eine halbe Stunde vor der Operation je nach dem Alter eine halbe oder eine ganze Tablette Evipan. Außerdem kann man ihnen, bei nach rückwärts gebeugtem Kopf, 4 bis 5 Tropfen einer 2%igen Pantocainlösung in die Nase einträufeln. Die Kinder sind zwar bei dem Eingriff dann noch so wach, daß sie schreien (das tun sie aber bei dem Aufsetzen der Maske bei der Narkose auch!), sie schlafen aber bald nachher ein und haben dann, wenn man sie am Nachmittag wieder sieht, häufig alles schon wieder vergessen.

Der Eingriff kann ambulant gemacht werden; zweckmäßiger aber ist es, die operierten Kinder wegen der Gefahr einer Nachblutung für eine Nacht in die Klinik aufzunehmen. Tritt eine stärkere Nachblutung auf, so liegt dies meist daran, daß Reste der adenoiden Wucherungen stehengeblieben sind. Man bringt die Blutung am raschesten zum Stehen, wenn man (genau wie man es bei Blutungen aus Placentarresten tut) den Nasenrachenraum nochmals gründlich mit dem Ringmesser nachkurettiert. Zuweilen kommt es im Anschluß an die Operation zu Wundinfektionen, zu hochfieberhaften lacunären Anginen, die schwere Mittelohrentzündungen zur Folge haben können, zu Erysipelen und zu Diphtherie (vorher Rachenabstrich!). Auch das Auftreten von Scharlach in der Form des besonders gefährlichen sog. „chirurgischen Scharlachs“ infolge Rachenmandelentfernung ist wiederholt beobachtet worden (deshalb in Epidemiezeiten vorherige aktive Diphtherie- und Scharlachschutzimpfung!). Bisweilen folgt auf die Operation der Rachenmandel eine einige Tage dauernde schmerzhaft behindernde Kopfbewegung, seltener Schiefhalsstellung wohl infolge einer infektiösen Lymphdrüsenanschwellung.

Die Nachbehandlung ist einfach: das Kind bleibt 2 bis 3 Tage im Bett und bekommt nur lauwarme und weiche Kost, am ersten Tage nur kalte Milch.

Zur Nachbehandlung gehört auch, daß man die Eltern anweist, die Kinder nach Freimachung der Nase der Mundatmung zu entwöhnen und zur richtigen Nasenatmung zu erziehen. Dies geschieht am besten in der Weise, daß man die Kinder täglich für einige Zeit ein abgebrochenes Streichholz zwischen die Lippen (nicht zwischen die Zähne!) nehmen läßt. Dadurch werden sie gezwungen,

und allmählich daran gewöhnt, durch die Nase zu atmen. Sagt man den Kindern, daß die Rachenmandel wieder wächst und sie nochmal operiert werden müssen, wenn sie es nicht lernen, durch die Nase zu atmen, so führen sie die ihnen gegebenen Anweisungen meist brav durch.

Prognose. Wenn die Folgeerscheinungen der adenoiden Vegetationen sich noch nicht zu sehr festgesetzt haben, sind die Aussichten auf Besserung der Beschwerden nach der Operation durchaus gute. Oft innerhalb kurzer Zeit nehmen die Kinder an Gewicht zu, der Appetit wird besser, sie sind gegen Erkältungen nicht mehr so anfällig, werden geistig regsamer und sind in ihrem psychischen Verhalten oftmals wie verwandelt. Auch eine Schwerhörigkeit infolge Tubenverschlusses bessert sich häufig von selbst, wenn die Tuben wieder frei sind. Ist dies nicht der Fall, so liegt bereits ein Adhäsivprozeß vor, und es muß eine Durchblasebehandlung mit dem POLITZER-Ballon oder mit dem Ohrkatheter durchgeführt werden.

Die im Publikum bekannte Tatsache, daß durch die Entfernung der Rachenmandel die Schulleistungen vieler Kinder sich bessern, führt öfters auch Eltern zu uns mit Kindern, bei denen angeborene Intelligenzdefekte oder leichtere oder schwerere Grade von Idiotie vorliegen. Bei solchen Kindern wird man natürlich mit Versprechungen auf eine Besserung der geistigen Entwicklung durch die Entfernung einer bestehenden Rachenmandel sehr vorsichtig sein.

Treten Rezidive der adenoiden Wucherungen auf, so liegt dies meist daran, daß bei der Operation größere Reste stehengeblieben sind, oder aber es handelt sich um eine konstitutionell bedingte, besonders starke Neigung zur Bildung von adenoidem Gewebe. In solchen Fällen kann es notwendig werden, daß der Eingriff nach 1 bis 2 Jahren wiederholt wird.

2. Die Hyperplasie der Gaumenmandeln.

Entstehung. Vergrößerungen der Gaumenmandeln treffen wir vorzugsweise im Kindesalter, sehr viel seltener bei Erwachsenen an. Wie bei der Rachenmandelhyperplasie tragen zwar auch zur Entstehung der Gaumenmandelhyperplasie häufig entzündliche Prozesse bei. In solchen Fällen von Vergrößerung der Mandeln spricht man dann besser von einer entzündlichen Hypertrophie der Mandel, die den Übergang zur eigentlichen chronischen Tonsillitis bildet und daher bei dieser mitbesprochen werden soll (s. S. 381). Aber auch ohne Mitwirkung entzündlicher Vorgänge kommen im Kindesalter richtige einfache Hyperplasien der Gaumenmandeln vor. Diese Veränderungen an den Mandeln sind als konstitutionelle Anomalie anzusprechen, die wohl einen geeigneten Boden für chronische Entzündungen bildet, aber nie im Leben irgendwelche entzündliche Erscheinungen zu machen braucht (ALBRECHT).

Meist treten die Gaumenmandelhyperplasien gleichzeitig mit Hyperplasie der Rachenmandel, seltener für sich allein auf.

Klinische Erscheinungen. Die hyperplastischen Gaumenmandeln treten weit aus den Nischen zwischen den vorderen und hinteren Gaumenbögen heraus und können so groß werden, daß sie einander in der Mitte berühren, zugleich drängen sie die beiden Gaumenbögen in sagittaler Richtung auseinander. Manchmal entwickelt sich die Hyperplasie nur in sagittaler Richtung, so daß die stark vergrößerte Mandel kaum aus der Nische der Gaumenbögen hervorsieht (intramurale Hyperplasie). Furchen in der Tonsille können zur Abtrennung größerer Teile führen (Tonsilla succenturiata); manchmal sind solche abgesprengten Teile dünn gestielt (Tonsilla pendulans).

Sehr große, einander in der Mitte berührende hyperplastische Tonsillen erschweren das Schlucken bisweilen erheblich. Charakteristisch ist die „kloßige“

Sprache, die ihre Ursache in einer Beugung des Resonanzraumes und in einer mechanischen Behinderung des Gaumensegels hat. Auch die Nasenatmung kann behindert sein, wenn große Tonsillen sich an die hintere Rachenwand anlegen.

Sehr große Gaumenmandeln bieten insofern eine wirkliche Gefahr, als sie bei diphtherischen und scarlatinösen, ja bei einfachen katarrhalischen Anginen dermaßen anschwellen können, daß sie die Atmung beeinträchtigen.

Diagnose. Die Diagnose der einfachen Gaumenmandelhyperplasie ergibt sich aus dem geschilderten Befunde ohne weiteres. Bezüglich der Differentialdiagnose gegenüber anderen mit Vergrößerung der Tonsillen einhergehenden Erkrankungen ist zu sagen: Schwellung der Mandeln durch akute Entzündungen verraten sich durch Rötung, während die einfache hyperplastische Mandel blasser aussieht als die benachbarte Schleimhaut; maligne Tumoren (Sarkome, Carcinome) zeigen neben der Vergrößerung der Tonsille meist sehr bald ulcerativen Zerfall des Tumorgewebes, außerdem erkennt man einen malignen Tumor der Mandel meist auch sehr bald daran, daß er infolge infiltrativen Wachstums in seine Umgebung fest mit den Gaumenbögen verwächst, während bei der einfachen Hyperplasie der Tonsille die Gaumenbögen gegen das Mandelgewebe gut verschieblich sind.

Zu einer Vergrößerung einer oder beider Gaumenmandeln ohne nekrotischen Zerfall kommt es zuweilen bei der lymphatischen Leukämie. Bei jeder jenseits des Kindesalters auftretenden langsam oder schnell zunehmenden Vergrößerung der Gaumenmandeln denke man außer an einen malignen Tumor auch an diese Erkrankung.

Behandlung. Die einfache Hyperplasie der Gaumenmandeln bedarf nur dann einer lokalen Behandlung, wenn die Tonsillen so groß sind, daß sie ein mechanisches Schluckhindernis bilden. Bevor man sich dazu entschließt, Gaumenmandeln allein wegen ihrer abnormen Größe zu entfernen, muß man sich immer erst Gewißheit darüber verschaffen, daß die Symptome nicht allein die Folge einer gleichzeitigen Hyperplasie der Rachenmandel sind. Da insbesondere auch noch so große Gaumenmandeln in den seltensten Fällen allein eine Behinderung der Nasenatmung machen, wird man das Atemhindernis immer erst im Nasenrachenraum, oder wenn dieser frei ist, in der Nase selbst suchen müssen. Vor der wahllosen operativen Beseitigung jeder stärkeren Mandelvergrößerung im Kindesalter, wie sie früher vielfach geübt wurde, ist zu warnen, da es sich bei der einfachen Mandelhyperplasie nicht um eine lokale Erkrankung handelt, sondern in dem hyperplastisch-pastösen Mandelgewebe nur eine konstitutionell bedingte Anomalie zu erblicken ist, deren Beseitigung einfacher und dauerhafter durch eine zweckmäßige Allgemeinbehandlung und Kräftigung des Körpers zu erreichen ist, als durch die operative Behandlung. Zu der bereits oben, bei der Besprechung der Indikation zur Rachenmandeloperation erwähnten Frage, ob man dazu berechtigt ist, und ob es zweckmäßig sei, bei gleichzeitig vorhandener Rachen- und Gaumenmandelhyperplasie außer der Rachenmandel auch die Gaumenmandeln „gleich mit weg zu nehmen“, wie dieses Vorgehen von vielen Ärzten so wenig schon genannt wird, möchte ich (STEURER) aus eigener Erfahrung folgendes sagen: Dieses gleichzeitige Kappen der Gaumentonsillen wurde früher und wird auch jetzt noch vielfach ohne jedes Bedenken vorgenommen. Seitdem uns aber die Erfahrung gezeigt hat, daß nach dem Kappen der Tonsillen Verwachsungen zwischen den Gaumenbögen und den Mandeln entstehen können, hinter welchen sich nach auftretenden Anginen Eiteransammlungen bilden, die ihrerseits wieder Anlaß zu rezidivierenden Mandelentzündungen, peritonsillären Abscessen, tonsillogenen Komplikationen und Herdinfektionen (s. S. 402) geben, und damit

die spätere Totalausschälung der Mandeln (Tonsillektomie) notwendig machen, bin ich von der Kappung der Gaumenmandeln immer mehr abgekommen. Ich führe sie nur noch aus, wenn die Gaumenmandeln bei kleinen Kindern wirklich ein absolutes Schluckhindernis bilden. Man kann auf die Kappung mittelgroßer oder auch großer Gaumenmandeln um so mehr verzichten, als nach meiner Erfahrung auch stark vergrößerte Gaumenmandeln sich nach Entfernung der Rachenmandel und damit der Beseitigung der für die Rachenorgane schädlichen Mundatmung innerhalb kurzer Zeit von selbst zurückbilden.

Auf Grund dieser Überlegung ist die Indikationsbreite für die Kappung hyperplastischer Tonsillen („Tonsillotomie“) eine sehr geringe geworden.

Die Abtragung der Gaumentonsillen nimmt man am besten mit dem FAHNESTOCKSchen Tonsillotom vor. Ein Blick auf das in der Abb. 250 wiedergegebene Instrument, das wie eine Guillotine arbeitet und in drei verschiedenen Größen zur Verfügung stehen muß, erspart eine nähere Beschreibung.

Ausführung der Tonsillotomie. Da das Mandelgewebe nahezu unempfindlich ist, kann der Eingriff in der Regel ohne Narkose vorgenommen werden, zumal da der damit verbundene Schock für die Kinder kaum schädlicher ist als der Kampf mit dem Narkotikum. Wir geben den Kindern wie bei der Adenotomie eine halbe Stunde vor dem Eingriff eine Evi-pantablette, um bei ihnen die Erinnerung an den Vorgang der Operation auszulöschen. Zur weiteren Beruhigung der Kinder und vor allem der Eltern kann man die Gaumenbögen und den weichen Gaumen durch Bepinseln mit 10%iger Pantocain-Adrenalinlösung anästhesieren. Die Kinder werden von einem Wärter, wie bei der Adenotomie bereits beschrieben, festgehalten. Man legt bei dem Eingriff die Guillotine (beide Ringe geschlossen!) um den in den Rachen vorspringenden Teil der Mandel und schneidet unter leichtem Druck nach außen rasch durch. Bei oberflächlichen Verwachsungen der Tonsille mit dem Gaumenbogen kann man sich die Operation durch Gegen-druck von außen erleichtern.

Nachbehandlung. Nach der Operation sind 1—2tägige Bettruhe, kalte, flüssige Nahrung (Milch, Fruchteis) am ersten und breiige Nahrung am zweiten Tage zu verordnen.

Nachblutungen sind zwar selten; um bei solchen gleich zur Hand zu sein, sollte man jedoch die Kinder nach Möglichkeit wenigstens einen Tag in die Klinik aufnehmen.

Von Kontraindikationen sind zu nennen: Hamophilie und Anämie, ferner akute Entzündungen im Rachen oder in der Mundhöhle. Zahnfisteln und

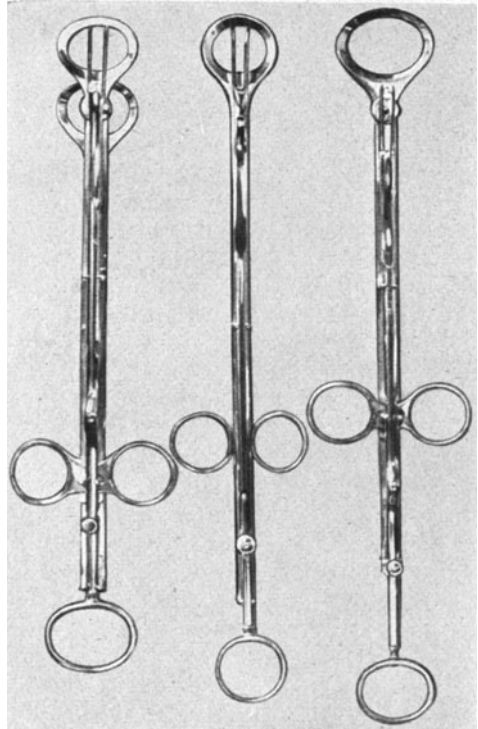


Abb 250 FAHNESTOCKSches Tonsillotom: Rechts geöffnet, Mitte halb geschlossen, links ganz geschlossen.

Zahncaries sollte man erst beseitigen, ehe man die Tonsillen abträgt, denn sie können die Wundflächen infizieren, wodurch mehrtägige Schluckschmerzen entstehen und die Heilung verzögert wird. Herrscht in der Klinik oder in der Umgebung des Patienten eine Diphtherie- oder Scharlachepidemie, so verschiebt man die Operation. Auch Diphtheriebacillenträger nicht tonsillotomieren!

3. Die Hyperplasie der Zungenmandel

tritt ebenfalls bald zusammen mit der anderer Mandeln, bald für sich allein auf. Ist die Zungenmandel so groß geworden, daß sie die Epiglottis berührt, so erregt sie bei empfindlichen Leuten dauernd oder zeitweise Hustenreiz und das Gefühl eines im Schlunde sitzenden Fremdkörpers, das der Kranke durch fortwährendes, aber stets vergebliches Schlucken und Räuspern zu beseitigen sucht.

Die *Diagnose* ist mit dem Kehlkopfspiegel leicht zu stellen, auch kann man durch Herabdrücken des Zungengrundes mit dem Spatel die vergrößerte Zungenmandel direkt zu Gesicht bekommen.

Behandlung. Die Beschwerden verschwinden in der Regel, wenn der Kranke das nachteilige Leerschlucken und Räuspern unterläßt. Vernünftige Patienten kann man davon überzeugen, daß es sich um eine harmlose Veränderung handelt, die keinerlei Behandlung bedarf, neurasthenisch veranlagte Patienten dagegen werden nicht eher Ruhe geben, bis man die Ursache des Hustenreizes und des Fremdkörpergefühls beseitigt. Die Abtragung der Zungentonsille geschieht mit Schlingen, Konchotomen oder besonderen tonsillotomartigen Instrumenten; sie wird aber nur äußerst selten nötig.

4. Die Hyperplasie des in die Tubenwülste und des in die Plicae salpingo-pharyngeae eingelagerten lymphatischen Gewebes.

Hyperplastisches lymphatisches Gewebe in den Tubenwülsten läßt diese bei der hinteren Rhinoskopie und bei der Palpation stark verdickt erscheinen. Mitunter sieht man brückenartige Verwachsungen zwischen dem vergrößerten hinteren Tubenwulste und der Rachenmandel. Die Kranken klagen dabei manchmal über lästiges Ohrendröhnen.

Die Plicae salpingo-pharyngeae enthalten ebenfalls Lymphfollikel, bei deren Hyperplasie die ganzen Plicae verdickt erscheinen. Sie treten dann beiderseits hinter den Gaumenbögen als griffeldicke Wülste hervor (Seitenstränge)¹.

Behandlung. Vor Abtragung der Seitenstränge mit der COOPERSchen Schere, die immer noch empfohlen wird, kann nur gewarnt werden. Sie ist überflüssig und auch gefährlich, weil ein abnormer Verlauf der Carotis interna an der Grenze der hinteren und seitlichen Wand des Mesopharynx einen Seitenstrang vortäuschen kann. Statt der blutigen Abtragung empfiehlt sich Ätzung mit 30%iger Trichloressigsäure.

5. Die Hyperplasie der Solitärfollikel im Mesopharynx.

Die versprengten Follikel an der hinteren Schlundwand zeigen bei Kindern meist gleichzeitig mit der über ihnen liegenden Rachenmandel eine Hyperplasie; sie sind „Vorposten“ der hyperplastischen Rachenmandel. Bei Erwachsenen zeigen sie sich oft allein vergrößert¹. Nur selten erregen sie für

¹ Über die akute und chronische Form der Pharyngitis lateralis und der Pharyngitis follicularis s. S. 366 und 379.

sich allein Beschwerden, die meist als ein lastiges Gefühl von Trockenheit hinter der Nase und als leichte Schmerzen beim Leerschlucken, nicht aber beim Essen und Trinken, beschrieben werden.

Behandlung. Ätzung mit 30%iger Trichloressigsäure. Die vielfach noch geübte galvanokaustische Zerstörung ist überflüssig und macht einige Tage lang unnötige Schmerzen.

Die entzündlichen Erkrankungen des Rachens.

Die systematische Einteilung der entzündlichen Erkrankungen des Rachens stößt auf gewisse Schwierigkeiten, einmal wegen der Lokalisation der Erkrankung: Die Entzündung befällt zwar oftmals nur den lymphatischen Apparat oder gar nur Teile desselben, in anderen Fällen dagegen ist an dem Entzündungsprozeß gleichzeitig auch die gesamte Rachenschleimhaut beteiligt. Auch bezüglich der Art des Entzündungsprozesses ist die systematische Einteilung oft schwierig, so kann z. B. neben einer sicher spezifisch-diphtherischen Erkrankung der Gaumenmandeln eine unspezifische akute Entzündung der Schleimhäute des Rachens vorhanden sein. Ebenso verhält es sich bei den chronischen spezifischen Erkrankungen des Rachens: neben spezifischen Erkrankungsherden finden sich chronisch-entzündliche Veränderungen nicht-spezifischer Art. Man wird also bei jeder systematischen Einteilung, welche auch immer man wählen mag, zu Kompromissen genötigt sein. Wenn die in folgendem zur Anwendung kommende Einteilung der entzündlichen Rachen-erkrankungen auch nicht alle pathologisch-anatomischen systematischen Bedürfnisse befriedigt, so scheint sie uns doch von praktisch-klinischen Gesichtspunkten aus zweckmäßig und übersichtlich zu sein.

I. Die akuten Entzündungen im Rachen.

1. Die akute Rhinopharyngitis und die Angina retronasalis.

Die akute Rhinopharyngitis tritt meist nicht als selbständige und sich auf den Nasenrachenraum beschränkende Erkrankung auf, sondern sie ist nur die erste Manifestation einer durch Streptokokken oder Staphylokokken hervorgerufenen und meist durch eine Erkältung ausgelösten Infektion der oberen Luftwege, die sich vom Nasenrachenraum aus auf die Nasenhöhle ausbreitet und zum akuten Schnupfen führt, oder als „absteigende“ katarrhalische Entzündung sich auf die gesamte Rachen- und häufig auch auf die Kehlkopfschleimhaut und auf den gesamten lymphatischen Rachenring ausdehnt. Neben und außer dem entzündlich-katarrhalischen Erkrankungsprozeß im Nasenrachenraum kann es an der Rachenmandel, in gleicher Weise wie wir es bei den Gaumenmandeln kennenlernen werden, auch zu einer Tonsillitis pharyngea follicularis oder lacunaris kommen.

Die *klinischen Erscheinungen* der katarrhalischen Rhinopharyngitis wurden zum Teil bereits bei der Besprechung der akuten Rhinitis beschrieben. Unter zunächst geringen allgemeinen Störungen, mäßiger Temperatursteigerung und Kopfschmerzen tritt ein brennendes oder stechendes Gefühl am Rachen-dach auf, dem bald ein Kitzeln in der Nase und mäßige Schluckbeschwerden folgen. Die Schleimhaut des Nasenrachenraums, besonders aber die Rachen-tonsille ist gerötet und geschwollen. Die Sekretion ist anfangs objektiv und subjektiv vermindert (Trockenheitsgefühl), bald jedoch tritt eine

verstärkte Absonderung eines serös-schleimigen, später schleimig-eitrigen Sekrets ein.

Diagnose. Mit Hilfe der Postrhinoskopie ist die Diagnose zwar meist leicht zu stellen, man bekommt aber eine isolierte Rhinopharyngitis deshalb verhältnismäßig selten zu Gesicht, weil die subjektiven Beschwerden, die sie verursacht, meist durch die Symptome des absteigenden Katarrhs oder des nachfolgenden Schnupfens überdeckt werden und Patient und Arzt ihr Hauptaugenmerk dann diesen Krankheitserscheinungen zuwenden. Besteht eine folliculäre oder lacunäre heftige Entzündung der Rachenmandel, so sind die Beschwerden recht viel erheblicher als bei der einfachen katarrhalischen Rhinopharyngitis; die Patienten klagen dann über heftige Spontan- und Schluckschmerzen, die besonders nach dem Ohr zu ausstrahlen (Mitebeteiligung der in die Tubenwülste und in die Plicae salpingo-pharyngeae eingelagerten Lymphfollikel!).

Wenig bekannt ist vielen Ärzten, daß unklare rezidivierende Fieberattacken bei ganz kleinen Kindern oftmals verursacht werden durch isolierte, akut-entzündliche Prozesse in der Rachenmandel, ohne daß dabei gleichzeitig eine Rötung oder Schwellung der Gaumenmandeln vorhanden zu sein braucht. Wegen dieses Fehlens von entzündlichen Veränderungen im Mesopharynx sucht man dann oft vergeblich nach einer anderen Ursache für das Fieber. Mancher Fall von vermeintlichem „Bronchialdrüsenfieber“ findet auf diese Weise eine Erklärung.

Behandlung. Eine rechtzeitig durchgeführte Schwitzkur oder die Anwendung des BRÜNINGSSchen Kopflichtbades kann die Rhinopharyngitis so günstig beeinflussen, daß die Erkrankung koupiert wird und auf den Nasenrachenraum beschränkt bleibt.

Die Verwendung der auf Seite 277 angegebenen Nasensalbe schafft oft prompte Linderung der Beschwerden. Auch die BIEERSche Stauung wird oft mit gutem Erfolg angewandt. An inneren Mitteln gibt man Novalgin-Chinin, Aspirin oder TREUPELSche Tabletten. Gurgeln ist zwecklos, da das Gurgelwasser doch nicht in den Nasenrachenraum gelangt.

2. Die akute Pharyngitis.

Die akute Entzündung der Rachenschleimhaut beschränkt sich selten auf den Mesopharynx, meist geht sie auf den Nasopharynx über (Catarrhus ascendens), oder sie nimmt ihren Ausgang vom Epipharynx (Catarrhus descendens). Die Ursachen sind dieselben wie bei der Rhinitis und der Rhinopharyngitis. Erkältung und Behinderung der Nasenatmung, besonders die nachtsliche Mundatmung spielen eine wichtige Rolle. Von großer Bedeutung für das Auftreten, besonders rezidivierender Pharyngitiden ist eine konstitutionelle Minderwertigkeit der Schleimhaut.

Klinische Erscheinungen. Die Rachenschleimhaut ist flächenhaft gerötet, geschwollen und mit Schleim bedeckt. Häufig sind die Lymphfollikel der hinteren Rachenwand an der Entzündung beteiligt, und sie treten dann als kleine rötliche Höcker auf der Schleimhaut hervor (Pharyngitis follicularis acuta). Auch die Seitenstränge können befallen sein, man sieht sie dann hinter den hinteren Gaumenbögen als griffeldicke, rote Längswülste hervortreten (Pharyngitis lateralis acuta).

Die Beschwerden bestehen in Kratzen im Hals, Trockenheits- und Fremdkörpergefühl, stechenden Schmerzen, besonders beim Leerschlucken. Das Fieber ist meist gering und das Allgemeinbefinden wenig gestört.

Die **Diagnose** ist auf Grund des meist eindeutigen Befundes leicht zu stellen.

Behandlung. Eine kraftige Schwitzkur beseitigt die harmlose Erkrankung meist schnell, daneben zur Linderung der Beschwerden leichte Pinselungen mit Boraxglycerin, Lutschen von Mentholdragees und eventuell von Eisstückchen. Verbot von Alkohol und Tabak.

3. Die akute Tonsillitis (Angina tonsillaris).

Die akute Tonsillitis tritt je nach der Schwere und der Lokalisation der Infektion in verschiedenen Formen auf: als Angina catarrhalis, Angina lacunaris und Angina follicularis.

Die **Angina catarrhalis** ist die am häufigsten auftretende Form der akuten Tonsillitis. Es handelt sich dabei für gewöhnlich nur um eine katarrhalisch-entzündliche, oberflächliche Schwellung der Mandeln ohne wesentliche Beteiligung der tieferen Teile des Mandelparenchyms. Sie zeigt sich unter zu meist mäßigem, bei kleinen Kindern aber oft auch recht hohem Fieber und Schluckschmerzen, sowie Rotung und Schwellung der Gaumenmandeln. Die katarrhalische Angina ist nicht ansteckend, heilt meist binnen wenigen Tagen und bedarf außer Halsumschlägen und Gurgelungen mit leicht adstringierenden Lösungen ($\frac{1}{2}$ Teelöffel Essigsäure Tonerde auf $\frac{1}{4}$ Liter Wasser, bei Kindern eventuell mit Himbeersaft als Geschmackskorrigens) keiner weiteren Behandlung.

Sehr viel schwerer verläuft für gewöhnlich die

Angina lacunaris und follicularis. Sie ist die Folge einer Streptokokken- oder Staphylokokkeninfektion. Als auslösender Faktor muß in vielen Fällen eine Erkältung angesehen werden. Daß der primäre Sitz der Infektion in dem adenoiden Gewebe im Nasenrachenraum gelegen sein kann, wurde bereits oben erwähnt. Gar nicht selten tritt eine heftige Angina im Anschluß an endonasale Operationen (Muschelresektionen, Kaustiken und submuköse Septumresektionen) auf, besonders dann, wenn der Operation eine reaktive Entzündung der Nasenschleimhaut folgt. Vielfach wird angenommen, daß derartige sog. „postoperative Anginen“ durch hämatogene Infektion zustande kommen. In Familien, in Schulen, in Kasernen, in Schulungslagern und in Kliniken (als Hausinfektion) treten schwere Formen der Angina häufig endemisch auf.

Klinische Erscheinungen. Die Erkrankung beginnt oft nach prodromalen Kopfschmerzen und Mattigkeitsgefühl mit hohem Fieber, nicht selten unter initialem Schüttelfrost. Bei Kindern kann das Fieber unter gleichzeitigem Auftreten von cerebralen Symptomen die höchsten Grade erreichen. Die Schluckschmerzen sind meist von Anfang an erheblich. Die Mandeln zeigen anfangs eine diffuse starke Rötung und Schwellung, die benachbarten Teile der Gaumenbögen sind oft ebenfalls gerötet und ödematös geschwollen. Bereits am zweiten oder dritten Tage kommt es bei schweren Anginen infolge Vereiterung der außen gelegenen Lymphfollikel zur Bildung von gelblich-weißen Punkten, die die Mandel auf ihrer ganzen Oberfläche siebartig überziehen (Tonsillitis follicularis). In den Lacunen und Krypten der Mandel entstehen aus abgestoßenen Epithelien, Leukoocyten und Erregerhaufen Beläge (Tonsillitis lacunaris), die sich aus den Buchten herauschieben (s. Abb. 251) und an der Mandeloberfläche zu zusammenhängenden Pseudomembranen konfluieren können, so daß eine Verwechslung mit Diphtherie möglich ist. Daß aber in solchen Fällen keine Diphtherie vorliegt, erkennt man daran, daß die Membranen bei der gewöhnlichen Angina lacunaris sich auf die Mandel beschränken,

während bei der Diphtherie die Membranbildung häufig auch auf die Gaumenbögen und den weichen Gaumen übergreift.

Diagnose. Trotz des im allgemeinen bei der Angina lacunaris äußerst charakteristischen örtlichen Befundes kann die Differentialdiagnose zwischen Tonsillitis lacunaris und Tonsillitis diphtherica sehr schwierig, mitunter sogar unmöglich sein. Als ein differentialdiagnostisches Merkmal erwahten wir eben schon den Unterschied in der Membranbildung. Weiter merke man sich als differentialdiagnostisch wichtig: Hohes Fieber bei relativ gutem Allgemeinbefinden spricht für Angina, mäßiges Fieber bei schlechtem Allgemeinbefinden und schlechtem Puls mehr für Diphtherie. Im Zweifelsfall tut man gut daran, eine Diphtherie anzunehmen und die spezifische Diphtheriebehandlung einzuleiten, ohne erst den — ja auch nicht immer einzuwartenden — bakteriologischen Befund abzuwarten. Erwähnt sei noch, daß man eine Diphtherie sehr oft an dem charakteristischen süßlich-fauligen Geruch der Membranen im Hals erkennen kann.

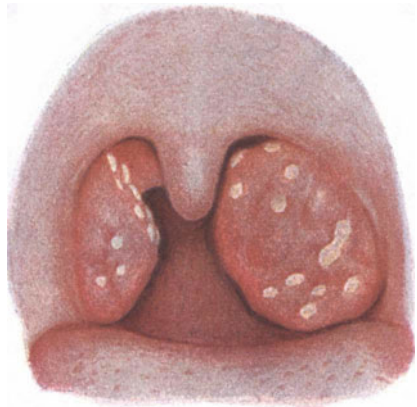


Abb. 251 Angina lacunaris.
(Nach JOCHMANN-HEGLER)

Behandlung. Patienten mit einer fieberhaften Angina gehören vor allem ins Bett, und zwar so lange, bis sie 3 Tage fieberfrei sind, denn es besteht kein Zweifel darüber, daß durch unzweckmäßiges Verhalten die Entstehung von Komplikationen (Gelenkrheumatismus, Nephritis, Endokarditis, Sepsis) begünstigt wird. Die Behandlung kann sich im allgemeinen auf PRIESSNITZsche Umschläge und auf kühle, breiige Nahrung beschränken. Schwitzkuren können die Erkrankung koupieren oder abkürzen. Gegen die Schmerzen gibt man Aspirin. Novalgin-Chinin oder

TREUPELSche Tabletten; sind die Schmerzen sehr stark, so verschwinden sie nach intravenösen Atophanylinjektionen für die Dauer der Wirkung des Medikaments oft schlagartig. Zur Linderung der Schluckschmerzen tragen außerdem Eispillen, Anesthesinbonbons oder Azoangintabletten bei. Die Losung der Belage wird durch vorsichtiges Gurgeln mit $\frac{1}{2}$ —1%iger Wasserstoffsuperoxydlösung oder Salbeitee gefordert. Vor kraftigen Gurgelungen ist wegen der Gefahr der Entstehung einer Mittelohrentzündung zu warnen.

Über die Notwendigkeit der Sulfonamidbehandlung der akuten Tonsillitis und über die Wirkung dieser Behandlung besteht heute noch keine einheitliche Meinung. Erfolgversprechend ist jedenfalls aber auch hier, wie bei anderen Erkrankungen, nur die Frühbehandlung am 1. und 2. Krankheitstag. Ob und in welchem Ausmaße die Sulfonamidbehandlung akuter Anginen imstande ist, die Entstehung von Komplikationen (peritonsillare Abszesse, tonsillogene Sepsis) zu verhüten, bedarf ebenfalls noch der Klärung durch umfassendere Untersuchungen als sie bisher vorliegen. Von großem Wert scheinen die Sulfonamide in der Prophylaxe der postoperativen Anginen zu sein. Man gibt sofort nach einer endonasalen Operation 3—4 Tage lang taglich 3 mal 1 g Cibazol oder Eubasin.

Die im Verlauf oder im Anschluß an eine Mandelentzündung auftretenden Polyarthritiden, Nephritiden und Endocarditiden erfordern ihre spezielle Behandlung nach den Regeln der inneren Medizin.

Prognose. Obwohl viele Tausende von Anginen nach wenigen Tagen meist unter kritischem Temperaturabfall ohne jegliche Komplikation abheilen, ist bei jeder Angina die Prognose mit Vorsicht zu stellen, denn selbst bei scheinbar zunächst harmlos verlaufenden Fällen kann ganz plötzlich eine unerwartete ernste Verwicklung eintreten.

Auf die im Anschluß an die akute Angina auftretenden Komplikationen, den Peritonsillarabsceß und die tonsillogene Sepsis wird weiter unten in besonderen Kapiteln eingegangen werden. Dort wird auch gesagt werden, in welchen Fällen nach durchgemachter einmaliger Mandelentzündung die totale Entfernung der Mandeln nötig ist.

Im Zusammenhang mit der Besprechung der Angina tonsillaris sei erwähnt, daß auch die Zungentonsille in ähnlicher Weise mit der Bildung von follikulären und lacunaren Belägen erkranken kann. Eine solche **Angina der Zungentonsille** tritt besonders in solchen Fällen auf, bei denen die Gaumenmandeln ausgeschält worden sind, und das lymphatische Gewebe am Zungengrund gewissermaßen vikariierend für die fehlenden Gaumenmandeln eintritt. Ebenso kann es nach der Mandelausschälung zu einer richtigen **Angina der Seitenstränge** mit starker Rötung und Schwellung der Lymphfollikel und stippchenförmigen Belägen auf denselben kommen. Die Erkrankung macht meist noch stärkere Schluckschmerzen als die Gaumenmandelentzündung.

4. Die akuten Entzündungen im Rachen bei akuten Infektionskrankheiten.

a) Diphtherie.

Diese durch den LÖFFLERSchen Diphtheriebacillus hervorgerufene Infektionskrankheit findet sich in den Lehrbüchern der Kinderheilkunde und der Inneren Medizin ausführlich dargestellt. Es sei darüber kurz zusammengefaßt nur folgendes gesagt:

Die Ansteckung erfolgt in der Hauptsache durch Tröpfcheninfektion (Anhusten!), entweder von Kranken auf Gesunde, oder, gar nicht selten, durch Bacillenträger. Auch durch Vermittlung von infizierten Kleidern, Spielzeugen und Nahrungsmitteln, an denen sich der Diphtheriebacillus monatelang virulent halten kann, ist eine Infektion Gesunder möglich.

Mit Vorliebe werden von der Diphtherie Kinder vom 2.—6. Lebensjahr befallen. Die Krankheit tritt häufig epidemisch auf, aber auch sporadisches Auftreten wird öfters beobachtet. Die Tatsache, daß die Diphtheriefälle in der Regel in der kalten Jahreszeit gehäuft auftreten, spricht dafür, daß auch die Erkältung bei der Entstehung der Krankheit eine bedeutende Rolle spielt. Ebenso begünstigen andere Infektionskrankheiten (Grippe, Keuchhusten, Masern) die Diphtherieinfektion.

Klinische Erscheinungen. An den anfangs nur geröteten und geschwollenen Gaumenmandeln bilden sich mit Fieber meist mäßigen Grades (um 38° herum oder auch noch weniger) und ziemlich starker Beeinträchtigung des Allgemeinbefindens (Übelkeit, gelegentlich Erbrechen, Mattigkeit, Kopfschmerzen) weißgelbliche, der Mandel festhaftende Auflagerungen, die die Mandel teilweise oder ganz überziehen (s. Abb. 252). In leichten Fällen beschränken sich die Auflagerungen auf die Tonsillen in lacunarer Anordnung oder fehlen sogar ganz. In anderen Fällen dehnt sich die Membranbildung auf anstoßende Teile des weichen Gaumens, des Zapfchens und auf die hintere Rachenwand und den Nasenrachenraum aus. In der Regel besteht eine sekundäre Schwellung der Drüsen am Kieferwinkel.

Bei der schweren (malignen, toxischen) Form der Diphtherie stehen im Anfang die Zeichen einer schweren Allgemeininfektion im Vordergrund (rasch zunehmende starke Verschlechterung des Allgemeinbefindens, hohes Fieber, Erbrechen, hochgradige Mattigkeit, Apathie, schlechter Kreislauf, tiefe Blässe, schwacher Puls). Die Beläge breiten sich von den Mandeln aus rasch und unaufhaltsam auf den ganzen Rachen, oftmals auch auf den Kehlkopf, auf die Luftröhre und die Bronchien aus. Dabei werden die membranösen Beläge schmierig, mißfarben, braunlich-grünlich, sie zerfallen nekrotisch, und wo sie sich abstoßen, sieht man darunter oft tiefgreifende, schmierige Geschwüre. Die gesamte Rachenschleimhaut ist dick infiltriert und oft ödematös geschwollen (Rachenstenose!).

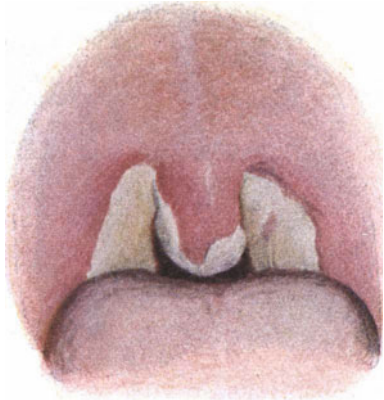


Abb. 252 Lokalisierte membranöse Rachendiphtherie.
(Nach JOCHMANN-HEGLER)

Sind die kleinen Patienten benommen, so fließt ihnen aus Nase und Mund jauchiges, schmieriges Sekret, dessen übler Gestank schon beim Betreten des Krankenzimmers zu riechen ist. Patienten mit schwerster toxischer Diphtherie gehen meist an Vasomotorenlahmung, Myokarditis oder Nephritis zugrunde.

Diagnose. Bei den schweren Fällen ist die Diagnose auf Grund des eben geschilderten Befundes meist leicht zu stellen, schwierig ist sie aber oft bei den leichten Fällen. Die wesentlichen differentialdiagnostischen Merkmale gegenüber der einfachen Angina lacunaris wurden bereits bei der Besprechung dieser Erkrankung erwähnt. Ausschlaggebend ist der bakteriologische Nachweis des LÖFFLER-

schen Bacillus. Selbst bei nur geringstem Verdacht auf Diphtherie sollte ein Probeabstrich nie versäumt werden.

Schwierig kann die Diagnose dann werden, wenn bei ganz kleinen Mandeln die Beläge hinter den Gaumenbögen versteckt liegen, oder wenn nur die Rachenmandel befallen ist. Vorziehen des vorderen Gaumenbogens mit dem Haken und Postrhinoskopie decken dann solche versteckten Krankheitsherde auf. Bei starker ödematöser Schwellung der Gaumenbögen und des weichen Gaumens ist Verwechslung mit peritonsillarem Abszeß möglich.

Auf die postdiphtherische Schlundlähmung wird in dem Kapitel „Die Neurosen des Schlundes“ eingegangen werden (s. S. 426).

Behandlung. Jedem Diphtheriekranken muß so früh wie nur irgend möglich Diphtherieheilserum injiziert werden. Das bakteriologische Untersuchungsergebnis darf nicht abgewartet werden, damit keine kostbare Zeit versäumt wird, denn der Zeitpunkt der Injektion ist höchst bedeutungsvoll. Es ist besser, man spritzt bei 10 diphtherieverdächtigen Mandelerkrankungen, die sich nachher als harmlose Anginen herausstellen, Serum, als daß auch nur ein einziger Diphtheriekranker wegen Unterlassung der Serumtherapie zugrunde geht. Die bei nicht Diphtheriekranken im Anschluß an die Seruminjektion gelegentlich auftretenden anaphylaktischen Erscheinungen sind meist harmloser Natur und müssen mit in Kauf genommen werden.

Das Serum wird intramuskulär, in schweren Fällen intravenös gespritzt. Die Höhe der Dosis hängt von der bisherigen Dauer und von der

Schwere der Erkrankung ab. In leichten Fällen genügen 100 AE. je Kilogramm Körpergewicht, bei mittelschweren und schweren, oder jenseits des 3. Krankheitstages stehenden, steige man bis zu 500 AE. je Kilogramm Gewicht. Bei ausgedehnten Belägen und schlechtem Allgemeinbefinden sollten diese Mengen in der Regel um 50—100% überschritten werden. Bei der malignen (toxischen) Diphtherie gibt man am besten sofort 15000—20000 AE., an den nachstfolgenden Tagen Wiederholung der gleichen Dosis oder besser täglich 2—3mal 3—4000 AE. (v. PFAUNDLER).

Entsprechend der Annahme, daß es sich bei der malignen, toxischen Form der Diphtherie um eine Mischinfektion von Diphtheriebacillen und Streptokokken handelt, ist in solchen Fällen neben der Diphtherieserumtherapie eine zusätzliche Behandlung mit Sulfonamiden berechtigt und erfolgversprechend.

Allgemeine und lokale Maßnahmen. Wegen der Gefahr der Infektion für Kreislauf, Herzmuskel und Niere möglichst lange Bettruhe. Auch bei leichten Fällen bis mindestens 10 Tage nach volliger Reinigung des Rachens von den Belägen nicht aufstehen lassen; bei Kreislaufstörungen im akuten Stadium der Krankheit sind mehrere Wochen Bettruhe unerlässlich.

Als zweckmäßige Ernährung empfiehlt sich: Gekühlte Obstsaft (besonders Orangen- und Citronensaft), Fruchteis, Fruchtgelatine, Apfelpompott. Später Gemuse- und Kartoffelpüree und Mehlspeisen. Bei Gaumensegellähmungen kann breiige Kost besser geschluckt werden als flüssige. Vorsichtiges Gurgeln und Mundspülen, bei kleinen Kindern Spülungen mit Wasserstoffsperoxyd zur Reinigung des Mundes (kein Abwischen der Beläge!). Zur besseren Lockerung der Membranen Zergehenlassen von Formamintabletten und Silargetten und Inhalationen von Wasserdämpfen (Aufstellen eines Bronchitiskessels im Krankenzimmer in Bettnähe!).

Was die Frage der Behandlung von Diphtheriebacillenträgern anbetrifft, die ja für ihre Umgebung eine ständige Ansteckungsgefahr bilden, ist dazu folgendes zu sagen: Die Aussichten, die Keime bei Bacillenträgern durch Seruminjektionen zum Verschwinden zu bringen, sind sehr gering, bessere Erfolge hat man mit Röntgenbestrahlungen erzielt. Man gibt 10% der H.E.D., und zwar bestrahlt man auf jeder Halsseite in der Mandelgegend ein kleines Hautfeld von etwa 6/6 cm. Besteht gleichzeitig eine Nasendiphtherie, so bestrahlt man auch die Nasengegend mit 10% der H.E.D. In etwa 50—70% der Fälle kann man die Diphtheriebacillen auf den Mandeln dadurch zum Verschwinden bringen. Die Behandlung mit Röntgenbestrahlungen ist daher zu empfehlen, bevor man sich bei Bacillenträgern zur Ausschälung der Gaumenmandeln entschließt. Auch die Fieberbehandlung mit Pyrifur wird empfohlen.

Prognose. In den ersten zwei Lebensjahren ist die Prognose einer Diphtherie immer ernst, im höheren Alter ist sie günstiger. Je früher die Serumbehandlung eingeleitet wird, desto besser ist die Prognose, auch bei anfangs schlecht erscheinenden Krankheitsfällen.

b) Scharlach.

Bei jedem Scharlach tritt im Beginn der Erkrankung eine mehr oder weniger starke Rötung der Schleimhäute des gesamten Rachens auf, die in der Regel nach wenigen Tagen wieder zurückgeht.

In vielen Fällen kommt es aber zu weit schwereren Veränderungen im Rachen, die man als typische „Scharlachangina“ (Scharlachdiphtherie) bezeichnet. Man erkennt diese Erkrankung an gelblich-weißen, bei nekrotischem Zerfall schmutzig-grünen Belägen an den Mandeln, die oft über die Mandeln hinaus auf die Rachenschleimhaut, die Gaumenbögen und den

weichen Gaumen übergehen und starken Foetor verbreiten (s. Abb. 253). Der örtliche Halsbefund gleicht in hohem Maße demjenigen bei einer schweren Diphtherie. Die Submaxillardrüsen schwellen meist stark an, bis zur Größe faustdicker Knoten, oftmals kommt es zur Vereiterung dieser Lymphdrüsen. Der schwere eitrig-nekrotische Prozeß kann auch auf den Nasenrachenraum und auf die Ohrtrompete übergreifen und zu schweren, nekrotisierenden Mittelohrentzündungen führen (s. Scharlachotitis S. 141).

Diagnose. Wichtig ist, daß bei jeder einfachen Angina die Haut grundsätzlich auf Exanthem untersucht werden sollte, um leichtere Fälle von Scharlachanginen als solche zu erkennen. Bezüglich der Differentialdiagnose gegenüber Diphtherie ist zu sagen, daß für Scharlach das Exanthem und das Fehlen des Diphtheriebacillennachweises beweisend ist.

Behandlung. Mundspülungen mit desinfizierenden Lösungen. Beim Auftreten von Abscessen, Spalten derselben (s. Kapitel Peritonsillarabsceß, S. 402).

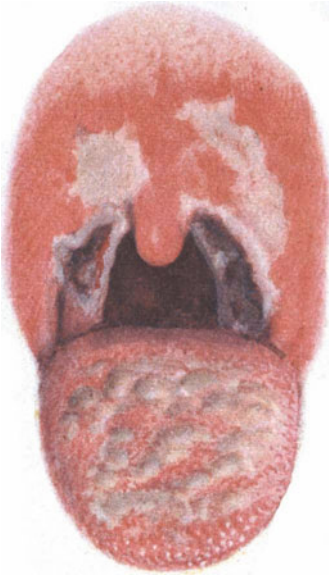


Abb. 253. Angina necroticans
(Nach JOCHMANN-HEGLER)

c) Masern.

Bei Masern tritt in den meisten Fällen zusammen mit dem Exanthem, häufiger noch ihm vorausgehend, ein Exanthem der Mundschleimhaut auf, das sich in Form von zackiger unregelmäßiger Fleckung oder Streifung, besonders an der Schleimhaut der Wangen und des Gaumens zeigt (KOPLIKSche Flecken). Gleichzeitig bestehen katarrhalische Erscheinungen im ganzen Rachen und Nasenrachen und Anschwellung der Lymphdrüsen.

d) Typhus.

Auch der typhösen Allgemeinerkrankung gehen in den meisten Fällen entzündliche Erscheinungen im Rachen voraus in Form eines trockenen Katarrhs der Rachenschleimhaut und der Zunge. Zuweilen bilden sich als spezifische Form der typhösen Rachenerkrankung in der 2. Woche rundliche oberflächliche Geschwüre am Gaumensegel und an den Gaumenbögen, die meist ohne Behandlung rasch abheilen.

Im Anschluß an die akuten Entzündungen im Rachen bei den eigentlichen akuten Infektionskrankheiten seien noch Veränderungen im Rachen bei Herpes, Pemphigus und Erysipel erwähnt.

e) Herpes, Pemphigus und Erysipel im Rachen.

Herpes, Pemphigus und Erysipel haben das Gemeinsame, daß sie sowohl an der Haut als auch an den Schleimhäuten der oberen Luft- und Speisewege auftreten können.

Herpes finden wir an der Wangenschleimhaut, an der Zunge, am Gaumen, an den Gaumenmandeln oder auf der Epiglottis bald als Begleiterscheinung eines Herpes der äußeren Lippenhaut, bald für sich allein. Die Erkrankung tritt entweder selbständig auf oder begleitet akute Infektionskrankheiten, wie Pneumonie, Typhus, Meningitis. Die idiopathische Form beginnt gewöhnlich mit einem

Froste und mit Fieber, das in wenigen Stunden bis über 41° ansteigen kann, aber schon nach 12 Stunden abfällt. Dann erst bemerkt man den Beginn der Eruption am Lippenrande oder im Mund und Schlunde. Die Bläschen erscheinen vereinzelt oder in Gruppen. Auf der Schleimhaut bleiben sie nicht solange bestehen wie auf der Haut: das abgehobene Epithel maceriert in der feuchten Wärme, und das Bläschen platzt sehr schnell mit Hinterlassung einer kleinen, gelbweiß belegten Stelle. Der scharf abgegrenzte Belag stößt sich bald ab, und die Heilung erfolgt in kurzer Frist ohne Narbenbildung.

Die subjektiven Beschwerden beim Schlundherpes bestehen in brennenden und stechenden Schmerzen beim Schlucken. Sie können sehr heftig werden und in die Ohren ausstrahlen, wenn Bläschengruppen an den Plicae salpingo-pharyngeae sitzen, denn hier werden sie bei jedem Schluckakte durch die Kontraktion des Constrictor pharyngis superior eingezwangt.

Zur Behandlung des Gaumen- und Tonsillenherpes genügen kühle Gurgelungen mit irgendeinem Mineralwasser neben weicher und flüssiger Kost.

Der **Herpes zoster** tritt im Rachen sehr selten auf. Es finden sich dabei an der Wangenschleimhaut und am weichen Gaumen scharf umgrenzte, segmentartig angeordnete gelblich-weiße, rot umrandete, schmerzhafte Bläschen, die meist innerhalb weniger Tage von selbst wieder verschwinden.

Der **Pemphigus** im Schlunde kommt fast immer zugleich mit dem der Conjunctiven und der äußeren Haut vor. Die erbsen- bis bohngroßen Blasen werden auf der Schleimhaut äußerst selten beobachtet, denn sie platzen sehr frühzeitig. An ihrer Stelle sieht man dann gelbliche Flecke, an denen Reste der Epithelblase als weiße Lappen hängen. Im Schlunde erregt der Pemphigus heftige Schluckschmerzen und führt auch bisweilen zu Verwachsungen des weichen Gaumens mit der hinteren Schlundwand. Die Krankheit widersteht meist jeder Behandlung und führt durch Erschöpfung zum Tode.

Das **Erysipel** beginnt nicht selten im Rachen und wandert dann durch die Nase, durch den Tränennasenkanal oder durch Tube, Mittelohr, intaktes oder perforiertes Trommelfell und Gehörgang auf die äußere Haut über. Der umgekehrte Weg, das Wandern des Hauterysipels bis in den Rachen, ist selten.

Das **Rachenerysipel** beginnt mit Fieber, das ohne Remission innerhalb von 18—36 Stunden auf 39 — 40° ansteigt, und mit Schluckschmerzen infolge einer schnell zunehmenden Schwellung der Rachenschleimhaut. Der weiche Gaumen, das Zäpfchen und die Gaumenmandeln erscheinen dick, glatt und äußerst stark gerötet. Mitunter drängt die Schwellung kleine weiße Pfröpfe aus den Mandeln heraus, die jedoch schon binnen eines Tages verschwinden. Dazu gesellt sich oft ein entzündliches Ödem des Kehlkopfes mit Dyspnoe und Erstickungsgefahr. Gewöhnlich wandert die Rötung und Schwellung am zweiten oder dritten Tage auch auf die äußere Haut über, wodurch erst die Diagnose gesichert wird.

Die **Prognose** ist, selbst wenn der Kehlkopfeingang mitbefallen wird, meist günstig.

Behandlung. Die lokale Behandlung des Rachenerysipels beschränkt sich auf Kühlung des Halses durch Eiskrawatten und Darreichung von Fruchteis, die allgemeine hat für Erhaltung der Kräfte durch passende Ernährung zu sorgen. Das souveräne interne Mittel ist auch hier wie beim Hauterysipel das Prontosil (täglich 2—4 g, 3—4 Tage lang). Bei der Beteiligung des Kehlkopfes kann die Tracheotomie nötig werden.

5. Besondere Formen von akuten Entzündungen im Rachen.

a) Die PLAUT-VINCENTSche Angina.

Die zuerst von PLAUT und VINCENT beschriebene, auch Angina ulceromembranacea genannte Erkrankung wird hervorgerufen durch fusiforme Bacillen und Spirillen, die sich im Ausstrichpräparat durch Färben mit Carbofuchsin oder Methylenblau leicht nachweisen lassen.

Die Erkrankung befallt vorzugsweise Erwachsene mittleren Alters, auffallenderweise häufiger vom männlichen als vom weiblichen Geschlecht. Meist tritt sie einseitig, seltener doppelseitig auf. Auf der Mandel, fast immer am oberen Pol derselben beginnend, bildet sich zunächst ein schmieriger, grau-gelblicher membranöser Belag, der leicht mit einem diphtherischen verwechselt werden kann. An Stelle des Belags, der sich meist bald abstößt, bildet sich ein unregelmäßiges, auf dem Grunde schmieriges Geschwür, das oft lange auf den oberen Teil der Mandel beschränkt bleibt, manchmal aber kommt es auch zu einem raschen, nekrotischen Zerfall großer Teile der Mandel (s. Abb. 254). Von der Tonsille aus kann der geschwürige Prozeß auch auf die Gaumenbögen, den weichen Gaumen und auf die Wangenschleimhaut übergreifen und kann dann einer syphilitischen Ulceration ähnlich sehen. Die Temperatur ist in der Regel wenig oder gar nicht erhöht. Häufig besteht eine schmerzhaft Anschwellung der Drüsen am Unterkieferwinkel.

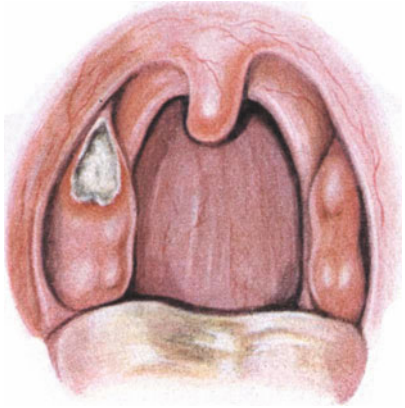


Abb. 254 PLAUT-VINCENTSche Angina rechts

Die subjektiven Beschwerden sind meist geringfügig: Es bestehen leichte Schluckschmerzen auf der erkrankten Seite, kratzendes Fremdkörpergefühl und ubler Geruch aus dem Munde. Das Allgemeinbefinden ist meist nicht wesentlich gestört.

Diagnose. Der geschwürige Prozeß am oberen Pol der Mandel ist nur dann schwer zu erkennen, wenn er bei kleiner Mandel durch den vorderen Gaumenbogen verdeckt ist (daher im Verdachtsfalle Lüftung der Tonsillennische durch Vorziehen des Gaumenbogens mit dem Mandelhakchen!). Die Einseitigkeit des Mandelbelags spricht gegen Angina und Diphtherie,

ebenso das Fehlen von Fieber und allgemeinen Krankheitserscheinungen. Die Differentialdiagnose gegenüber einer luischen Affektion wird mit Hilfe der WASSERMANNschen Blutuntersuchung gestellt. Auch bei scheinbar klinisch klaren und einwandfreien und durch das Ergebnis der Untersuchung des Ausstrichpräparats bakteriologisch gesicherten Fällen von PLAUT-VINCENTScher Angina empfiehlt sich dringend die Blutkontrolle, man erlebt da immer wieder Überraschungen! Gegen Diphtherie entscheidet nicht das Vorhandensein der fusiformen, sondern das Fehlen der LÖFFLERSchen Bacillen im Ausstrich.

Behandlung. Die Erkrankung kann ohne Behandlung spontan zur Ausheilung kommen, allerdings oft unter sehr langsamem hartnackigem Verlauf. Zu raschem Abheilen bringt man den geschwürigen Prozeß an der Tonsille durch tägliches Pinseln des Geschwürs mit 10%iger Argentum nitricum-Lösung oder $\frac{1}{2}$ %iger Trypaflavinlösung, daneben Gurgelungen mit $\frac{1}{2}$ %igem Wasserstoffsuperoxyd. Auch Aufblasen von Neosalvarsan in Pulverform wird vielfach empfohlen. Uns hat sich in letzter Zeit besonders das feste Einreiben von 5%iger wässriger Pyoktaninlösung in den Geschwürsgrund gut bewährt. Nach 2 bis 3 Einpinselungen ist das Geschwür meist völlig sauber und die Belag- und Membranbildung hört auf. Bei sehr hartnackigen Fällen, die auf die eben beschriebene, lokale Behandlung nicht ansprechen, kann man oft durch intravenöse Injektion von 0,3 g Neosalvarsan eine rasche Heilung erzielen.

b) Die Monocytenangina (Lymphoidzellenangina).

Unter Fieber, allgemeinem Krankheitsgefühl, Mattigkeit, Schluckschmerzen und Schwellung der Hals- und Nackendrüsen entwickeln sich doppelseitig, seltener einseitig auf den Mandeln gelbgrünliche bis schwärzliche Beläge, nach deren Abstoßung oder Entfernung oberflächliche, schmierig-belegte Geschwüre sichtbar werden. Im Gegensatz zur Diphtherie beschränkt sich der nekrotisierende Prozeß auf die Mandel. Die Erkrankung befällt in der Hauptsache Patienten zwischen dem 20. und 30. Lebensjahr. Zuweilen findet sich eine Vergrößerung der Milz und der Leber und die Erkrankung verläuft unter schweren septischen Allgemeinerscheinungen. Die Krankheitserscheinungen dauern in der Regel 2—3 Wochen, der Verlauf ist aber im Gegensatz zu der anschließend zu beschreibenden bösartigen Angina agranulocytotica meist gutartig. Das Blutbild ist sehr charakteristisch: Starke Vermehrung der lymphocytären Elemente, insbesondere der Monocyten bei Erhöhung der Gesamtzahl der Leucocyten. Die Monocytenanginen sind nach H. CURSCHMANN viel häufiger als man früher glaubte. Ihre wahre Häufigkeit erkennt man erst, wenn man jede schwere Angina hämatologisch genau untersucht.

Diagnose. Sie ist mit Hilfe des Blutbildes meist eindeutig zu stellen. Die Differentialdiagnose gegenüber Diphtherie und PLAUT-VINCENTScher Angina ergibt sich aus dem Abstrich, gegenüber einem luischen Prozeß aus der WASSERMANNschen Blutuntersuchung, gegenüber Leukämie und Agranulocytose aus dem Blutbild.

Behandlung. Gurgelungen mit $\frac{1}{2}$ %iger Trypaflavinlösung, Pinseln der Geschwüre auf den Mandeln mit 10%iger Argentinum nitricum- oder 20%iger Chromsäurelösung. Innerlich Arsenik ($3 \times$ tgl. 0,001).

c) Die Angina agranulocytotica.

Ebenso wie die Monocytenangina ist auch die Angina agranulocytotica nicht eine lokale Mandelerkrankung sondern eine Bluterkrankung und die Krankheitserscheinungen an den Mandeln sind nur eine Lokalisation der Allgemeinerkrankung; denn ähnliche Veränderungen wie die an den Mandeln können auch an anderen Organen, z. B. an den Genitalien, in der Lunge und im Magendarm-Kanal auftreten. Auch in der Nase, im Kehlkopf und im Ohr kann sich die Erkrankung lokalisieren. Man spricht deshalb besser von einer Agranulocytose anstatt von einer Angina agranulocytotica.

Die Ätiologie der Erkrankung ist unklar, ihr Ausbruch wird gelegentlich nach dem Gebrauch toxisch bzw. allergisch wirkender Pharmaca (Salvarsan, Pyramidon) beobachtet.

Es handelt sich bei der Agranulocytose um eine akut fieberhaft beginnende Erkrankung, die fast nur Frauen befällt und in den wirklich kryptogenetischen Fällen fast immer in 2—3 Wochen zum Tode führt. Prognostisch günstiger sind die Agranulocytosen toxisch-allergischer Ätiologie.

An den Mandeln bildet sich — meist einseitig — innerhalb kürzester Zeit ein tiefgehender nekrotisierender Prozeß aus, der oft rasch auf die Schleimhaut des Rachens, des Gaumens und des Kehlkopfes übergreift. Der gangränöse Prozeß kann auch im Epipharynx, an der Rachenmandel oder im Hypopharynx beginnen.

Das Blutbild weist eine hochgradige Verminderung der Gesamtleukocytenzahl und ein nahezu völliges Verschwinden der Granulocyten — bis unter 3% — auf, so daß fast nur Lympho- und Monocyten vorhanden sind.

Diagnose. Sie ist aus dem Blutbild meist einwandfrei zu stellen.

Behandlung. Bluttransfusionen sind nur in vereinzelt Fällen von Erfolg. Bessere Resultate sind neuerdings durch Röntgenbestrahlungen großer Teile der Körperoberfläche, die als Reiz auf das Knochenmark wirken sollen, erzielt worden. Auch mit der Sulfonamidbehandlung wurde in vereinzelt Fällen Heilung erzielt.

Nach Behebung der Blutschwäche durch Bluttransfusionen und Knochenmarksbestrahlungen sowie Abheilen der Geschwüre im Rachen empfiehlt sich nach ZANGE zur Rezidivvermeidung die Ausschälung der Gaumenmandeln.

d) Die leukämische Gangrän der Mandeln.

Bei den akut verlaufenden Fällen von Leukämie (vorwiegend den Myeloblastenleukämien) kommt es zu tiefgehender, auf die Umgebung der Mandeln schnell fortschreitender, nekrotischer Zerstörung des Gewebes.

Die **Diagnose** ergibt sich aus dem Blutbild.

Die **Behandlung** geschieht nach den Regeln der inneren Medizin für die Therapie der Leukämie.

e) Pharyngitis aphthosa.

In gleicher Weise wie auf der Mundschleimhaut kommen Aphthen auch im Rachen vor. Die Erkrankung, die harmloser Art ist und für gewöhnlich in wenigen Tagen von selbst abheilt, befällt mit Vorliebe Patienten mit neuropathischer Konstitution. Verdauungsstörungen wirken begünstigend für die Entstehung der Aphthen. Sie zeigen sich an der Hinterwand des Rachens, am Gaumensegel und im Hypopharynx als multipel auftretende, stecknadelkopfgroße, schmerzhaft, gelblich-weiße Bläschen, deren Umgebung gerötet ist. Nach dem Platzen der Bläschen sieht man an ihrer Stelle scharfrandige, von einem schmalen, roten Saum umgebene Erosionen. Starke Schluckschmerzen kann die Erkrankung dann verursachen, wenn der Hypopharynx von der Aphthenbildung befallen ist.

Diagnose. Die Veränderungen sind so charakteristisch, daß sie kaum mit einer anderen Erkrankung zu verwechseln sind.

Behandlung. Pinselung der Erosionen mit 5%iger Argentumnitricum-Lösung. Zur Schmerzlinderung Bestäuben der wunden Stellen mit Orthoform- oder Anästhesinpulver.

II. Die chronischen Entzündungen im Rachen.

1. Die chronische Rhinopharyngitis und die chronische retronasale Tonsillitis.

Ebenso wie die akute Rhinopharyngitis beschränkt sich auch der chronische Nasenrachenkatarrh in den meisten Fällen nicht auf den Nasenrachenraum, sondern es wird von dem chronisch-entzündlichen Prozeß meist gleichzeitig auch die Schleimhaut der hinteren Rachenwand im Bereich des Mesopharynx befallen. Da außerdem die Ursachen für diese chronische Schleimhauterkrankung im Epi- und Mesopharynx und auch die Krankheitserscheinungen dieselben sind, soll die chronische Rhinopharyngitis, soweit sie die Nasenrachen-schleimhaut selbst betrifft, zusammen mit der Pharyngitis besprochen werden (s. S. 377). Es sei deshalb hier nur das Krankheitsbild erwähnt, das durch die chronische Entzündung der Rachenmandel bedingt ist (Tonsillitis pharyngea chronica).

Entstehung. Daß die im akuten Stadium der Infektionskrankheiten meist vorhandene schwere Entzündung der gesamten Schleimhäute der oberen Luftwege auch die Rachenmandel nicht verschont und häufig einen chronisch-entzündlichen Schwellungszustand an ihr zurückläßt, wurde bereits bei der Besprechung der adenoiden Vegetationen hervorgehoben. Als weitere Ursachen für eine chronische Entzündung und Eiterung der Rachenmandel kommen in Frage chronische Nebenhöhleneiterungen (besonders Eiterungen der hinteren Siebbeinzellen und der Keilbeinhöhle) und im Nasenrachenraum lokalisierte, durch Lues, Tuberkulose oder Carcinom hervorgerufene geschwürige Prozesse. Schließlich sei noch erwähnt, daß auch der bei chronischen Mittelohreiterungen durch die Ohrtrompete in den Nasenrachenraum ständig abfließende Eiter eine chronische Entzündung der Rachenmandel hervorrufen kann, wobei allerdings meist nicht zu entscheiden sein wird, ob nicht umgekehrt die chronische Mittelohreiterung durch die chronische Vereiterung der Rachentonsille unterhalten wird.

Klinische Erscheinungen. Die subjektiven Beschwerden sind je nach der Empfindlichkeit der Patienten verschieden. Viele berührt der dauernde Reiz zum Würgen und Husten, den das von der entzündeten Rachenmandel abgesonderte, im Nasenrachenraum sich ansammelnde und dort eintrocknende Sekret ausübt, wenig; andere Patienten dagegen werden dadurch hochgradig belästigt. Durch dauerndes Würgen und Räuspern versuchen sie, die als Fremdkörper wirkenden Sekretmassen zu entfernen, dabei kommt es oft zu Übelkeit und Erbrechen und mitunter auch zu kleinen Blutungen, die die Kranken beunruhigen und die Angst vor einer ernsteren Erkrankung hervorrufen (Carcinomangst!). Psychisch labile Menschen können infolge einer chronischen Rhinopharyngitis zu schweren Neurasthenikern werden. Bei chronisch-entzündeter Rachenmandel findet man häufig — besonders bei Kindern — die Drüsen entlang dem vorderen und dem hinteren Rand des M. sternocleidomastoideus rosenkranzartig geschwollen.

Diagnose. Bei der Postrhinoskopie findet sich das Rachenmandelgewebe mehr oder weniger gerötet und aus den Buchten der Mandel sieht man Sekret hervortreten. Stellt man dabei Veränderungen fest, die auch nur im geringsten den Eindruck eines geschwürigen Prozesses machen, so ist durch Probeexcision, histologische Untersuchung und durch die WASSERMANNsche Blutuntersuchung der Verdacht auf Tuberkulose, Lues oder Carcinom auszuschließen oder zu bestätigen.

Die **Behandlung** ist dieselbe, wie sie bei der Pharyngitis chronica beschrieben werden wird. Erwähnt sei nur, daß die Entfernung der Rachenmandel auch einmal notwendig werden kann wenn sie nur klein ist, wonach die Beschwerden meist schlagartig oder in kürzester Frist verschwinden.

2. Die chronische Pharyngitis.

Entstehung. Die chronische Pharyngitis kann aus einer heftigen akuten Rachenentzündung hervorgehen. Sehr oft aber wissen die Patienten nichts von einem akuten Stadium der Erkrankung; sie haben ihre chronischen Halsbeschwerden so lange, wie sie zurückdenken können. Auch die häufig rezidivierenden Pharyngitiden müssen wir zu den chronischen Fällen zählen, denn meistens ist es bei ihnen doch so, daß die klinischen Erscheinungen zwar vorübergehend verschwinden, daß aber die pathologisch-entzündlichen Veränderungen — wenn auch nur in geringem Maße — weiterbestehen und immer wieder von neuem aufflackern. Bei den Ursachen der chronischen Pharyngitis müssen wir zwischen endogenen und exogenen unterscheiden. Als endogene Ursache kommt

in erster Linie eine, nicht selten vererbte, Minderwertigkeit der Rachenschleimhaut in Betracht. Diese Minderwertigkeit äußert sich einmal darin, daß eine solche Schleimhaut auch leichteren Infektionen, auf die eine gesunde Schleimhaut überhaupt nicht anspricht, erliegt; weiter auch darin, daß sie infolge ihrer schlechten Abwehrkraft nicht imstande ist, einer Infektion Herr zu werden, von der sie befallen wird. So wird aus dem akuten Entzündungsprozeß ein chronischer.

Auch allgemeine Konstitutionsanomalien (lymphatische und exsudative Diathese) kommen als endogen bedingte Ursachen für die Entwicklung eines chronischen Rachenkatarrhs häufig in Frage. Die Reihe der exogenen

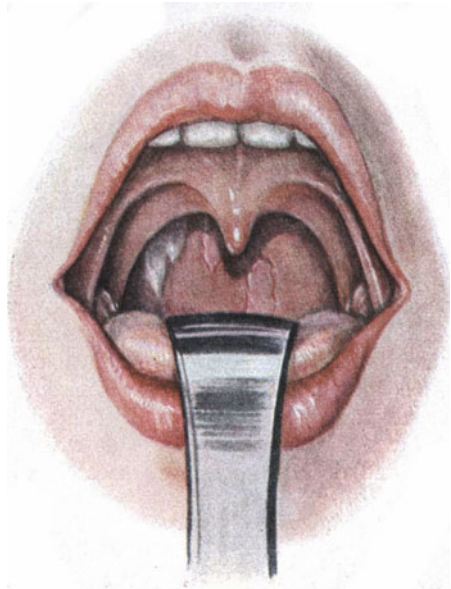


Abb 255. Pharyngitis granulosa. An der Hinterwand konfluerte Granula. Hinter dem rechten hinteren Gaumenbogen aus dem Epipharynx herabfließendes eitriges Sekret. (Aus Handbuch DENKER-KÄHLER)

Ursachen der chronischen Pharyngitis ist überaus mannigfaltig. An erster Stelle ist die dauernde Mundatmung zu nennen, zu welcher Patienten mit Verengung der Nase durch Septumdeviationen, Muschelschwellungen usw. gezwungen werden. Bei solchen Patienten kommt die Atemluft ungereinigt, nicht vorgewärmt und nicht genügend angefeuchtet in den Rachen und führt zu fortdauernder Schädigung der Rachenschleimhaut. Die chronisch-entzündliche Reaktion der Rachenschleimhaut tritt um so eher ein, je mehr ungünstige klimatische Verhältnisse (abnorme Trockenheit, z. B. „Dampfheizung“, extreme Temperaturen der Luft) und gewerbliche Schädlichkeiten (Staub bei Arbeitern in Tabak- und Papierfabriken, bei Zementarbeitern und bei Müllern, gas-, rauch- und staubförmige Chemikalien bei Arbeitern in chemischen Fabriken usw.)

hinzutreten. Da aber auch bei atrophierenden Prozessen in der Nase die physiologische Funktion der Nasenschleimhaut, die Atemluft für die tieferen Luftwege zweckmäßig vorzubereiten gestört oder aufgehoben ist, kann auch eine abnorm weite, für die Luft an und für sich gut durchgängige Nase ähnlich wie eine verstopfte auf die Rachenschleimhaut wirken. Als weitere Ursachen kommen chronischer Alkohol- und Tabakmißbrauch und dauerndes Redenmüssen und Kommandieren in staubiger, kalter Luft (Versammlungsredner, Unteroffiziere) in Betracht.

Eine besonders wichtige ätiologische Rolle bei der Entstehung der chronischen Pharyngitis spielen chronische Tonsillitiden mit Mandelpfropfen. Ferner, wie bei der Rhinopharyngitis, Nebenhohleneriterungen; vor allem Eiterungen der Keilbeinhöhle und der hinteren Siebbeinzellen, bei denen der Eiter, besonders des Nachts, unbemerkt in den Rachen läuft und einen chronischen Reiz auf die Rachenschleimhaut ausübt (s. Abb. 255).

Schließlich sei noch erwähnt, daß chronische Pharyngitiden auch als Folge von chronischer Blutstauung im Bereich der oberen Luftwege (bei Herz-, Nieren- und Lungenleiden und bei chronischer Obstipation infolge sitzender Lebensweise) entstehen können.

Erscheinungsformen der chronischen Pharyngitis: Pathologisch-anatomisch unterscheidet man zwei Hauptformen der Pharyngitis, die hypertrophierende und die atrophierende Form.

Je nachdem, ob nur die Schleimhaut des Nasenrachenraumes oder — was weit häufiger der Fall ist — die gesamte Rachenschleimhaut befallen ist, spricht man von einer Pharyngitis retronasalis (Rhinopharyngitis) chronica oder von einer Pharyngitis chronica diffusa.

Klinische Erscheinungen.

Die Pharyngitis hypertrophicans. Die objektiven Erscheinungen bestehen in einer mehr oder weniger hochgradigen Schwellung der Rachenschleimhaut, besonders im Bereich des Mesopharynx, die zurückzuführen ist auf eine zellige Infiltration und Wucherung des mukosen und submukosen Bindegewebes. Auch das Schleimhautepithel weist diffus oder auch nur stellenweise Verdickungen auf, wodurch graue, streifige oder fleckige Unebenheiten an der hinteren Rachenwand entstehen. Die durch die entzündlichen Veränderungen bedingte Rotung der Schleimhaut wird häufig noch verstärkt durch eine starke Gefäßzeichnung. Besonders bei der „Säuferpharyngitis“ schimmern die erweiterten Venen durch die Schleimhaut durch und verleihen ihr eine dunkel-blau-rote Farbe. Die Sekretion ist in der Regel stark vermehrt, das Sekret ist entweder zäh-schleimig-durchsichtig oder mehr schaumig. Bei bestehender Mundatmung vermischt sich das die Rachenwand überziehende Sekret mit dem eingeatmeten Staub und trocknet zu schmierigen Krusten und Borken ein. Findet sich an der hinteren Rachenwand richtiger Eiter, so stammt er fast immer aus den Nasennebenhöhlen.

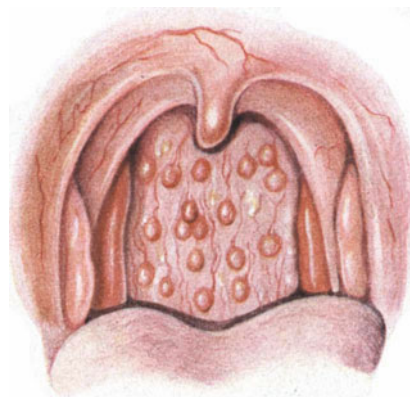


Abb. 256 Pharyngitis granulosa und Pharyngitis lateralis chronica (Seitenstrangpharyngitis)

Von einer Pharyngitis granulosa sprechen wir, wenn sich zu der Schleimhautverdickung Wucherungen der in sie eingestreuten Lymphfollikel hinzugesellen. Diese „Granula“ treten als dunkelrote, multiple hockerige, oder bei ihrem Konfluieren auch als streifige Verdickungen über das Niveau der Schleimhaut hervor (s. Abb. 256).

Als Pharyngitis lateralis chronica bezeichnet man eine Erkrankung, die sich vorwiegend auf die Plicae salpingo-pharyngeae und die in ihnen eingelagerten Lymphfollikel lokalisiert. Diese Plicae können zu griffeldicken, hochrot aussehenden Strängen anschwellen, die — besonders deutlich bei Würgbewegungen — hinter den hinteren Gaumenbogen sichtbar werden (s. Abb. 256)

Über die einfache, nichtentzündliche „Hyperplase“ der Lymphfollikel an der hinteren Rachenwand und an den Seitensträngen wurde bereits oben bei den Hyperplasien des lymphatischen Apparates im Rachen gesprochen.

Die Pharyngitis atrophicans bewirkt im Gegensatz zu der hypertrophierenden Form eine Schrumpfung und eine fibrose Umwandlung der Schleimhaut. Von diesem Schrumpfungsprozeß werden auch die Schleimdrüsen befallen, infolgedessen wird die Schleimsekretion spärlicher, das Sekret neigt zur Eintrocknung und überzieht die glatte atrophische Rachenschleimhaut lackartig, so daß sie wie „gefirnißt“ aussieht, oder aber es bilden sich zähe,

festanhaftende flächenhafte Borken. Nicht selten ist die atrophierende Pharyngitis nur eine Teilerscheinung eines atrophierenden Entzündungsprozesses der gesamten Schleimhäute der oberen Luftwege (Rhinitis und Laryngitis atrophicans). Auch bei der Ozaena finden sich im Rachen häufig dieselben Erscheinungen wie in der Nase (Ozaena des Rachens).

Die Ursache für die Entstehung der atrophierenden Form der Pharyngitis, die wegen der ihr eigentümlichen Veränderungen auch Pharyngitis sicca genannt wird, beruht wahrscheinlich auf einer erbten konstitutionellen Neigung der Schleimhaut, auf entzündliche Reize in dieser besonderen Weise zu reagieren. Dafür spricht auch die Tatsache des familiären Auftretens dieser Erkrankung (ALBRECHT).

Die subjektiven Beschwerden, die ein chronischer Rachenkatarrh hervorruft, sind je nach der Art und dem Grad der Erkrankung verschieden. Der mit starker Schleimabsonderung einhergehende hypertrophierende Katarrh verursacht ein dauerndes Kitzeln und ein Fremdkörpergefühl im Rachen. Durch Husten, Räuspern und Würgen versucht der Patient, namentlich morgens, wenn sich über Nacht zähe Schleimmassen und Borken im Rachen angesammelt haben, diese zu entfernen. Dabei kommt es häufig zu Erbrechen (Vomitus matutinus). Bei atrophierender Pharyngitis wird hauptsächlich über Trockenheit und ein unangenehmes Spannungsgefühl im Halse geklagt. Die Pharyngitis lateralis verursacht oft starke, in das Ohr ausstrahlende Schmerzen. Neurasthenisch veranlagte Patienten mit chronischer Pharyngitis werden leicht zu Hypochondern.

Diagnose. Sie ist auf Grund des meist eindeutigen Befundes und der geklagten Beschwerden leicht zu stellen. Um eine wirksame Therapie einleiten zu können, muß aber weiter die Ursache der Erkrankung festgestellt werden. In jedem Fall ist daher eine genaue Untersuchung der Nase, der Nebenhöhlen, des Nasenrachens und der Gaumenmandeln unerläßlich.

Behandlung. In erster Linie hat sich die Behandlung gegen das ursächliche Leiden zu richten, also: Beseitigung einer bestehenden Nebenhöhlenerkrankung, Herstellung einer ausreichenden Nasenatmung, evtl. durch Septumresektion oder operative Entfernung von Muschelhyperplasien, gründliche Behandlung chronischer Tonsillitiden, unter Umständen Totalausschalung der Gaumenmandeln, Entfernung einer hyperplastischen oder vereiterten Rachenmandel.

Weiter sind natürlich „exogene Schädlichkeiten“ (Tabak- und Alkoholmißbrauch, gewerblich bedingte Schäden, stark gesalzene oder gewürzte Speisen) nach Möglichkeit abzustellen.

Hat die Untersuchung ergeben, daß eine konstitutionelle Komponente schuld an dem chronischen Leiden ist, so haben wir unsere Behandlungsmaßnahmen hauptsächlich in dieser Blickrichtung zu treffen: Hebung der lokalen Abwehrkraft des Gewebes und Kräftigung des Gesamtorganismus durch Luft- und Sonnenbäder, Diät- und Badekuren tragen oft mehr zur Heilung des Leidens bei als jahrelange lokale Behandlung.

Die lokale Behandlung der Rachenschleimhaut besteht in fortlaufender sorgfältiger Beseitigung der auf der Rachenwand sich ansammelnden Sekretmassen und Borken durch Spülungen und Pinselungen. Ist der Epipharynx mitbefallen, so verordnet man Eingießungen von dünnen salzigen Lösungen (1 Teelöffel Kochsalz, Borax oder natürliches Brunnensalz auf $\frac{1}{4}$ Liter lauwarmes Wasser) in die Nase. Am besten nimmt man die Eingießungen mit einem Spülkännchen bei nach rückwärts gebeugtem Kopf vor. Daneben kommen Inhalationen und Gurgelungen mit Emsersalzlösung in Betracht.

Als Gurgelwasser hat sich uns folgendes Rezept sehr gut bewährt: Tinct. Myrrhae 15,0; Tinct. Pimpinelli 2,5; Ol. menth. pip. gttss III. S. 15 Tropfen auf $\frac{1}{2}$ Glas Wasser zum Gurgeln.

Zu Pinselungen des Rachens verwendet man die LUGOLSche Lösung, 2%iges Boraxglycerin oder 2%iges Mentholparaffin. Entzündlich verdickte Lymphfollikel (Granula) an der hinteren Rachenwand und an den Seitensträngen lassen sich durch wiederholte Ätzung mit konzentrierter Trichlor-essigsäure zum Schwinden bringen.

Zur inneren Behandlung schließlich wird Jodkalium empfohlen.

Prognose. Läßt sich die Ursache einer chronischen Pharyngitis feststellen und beseitigen, so sind die Heilungsaussichten günstig; gelingt dies aber nicht, so wird man vielfach mit einer symptomatischen Besserung zufrieden sein müssen.

Zwischen die chronische Pharyngitis und die chronische Tonsillitis sei kurz die Beschreibung eines Krankheitsbildes eingefügt, das bei hartnäckigen Schluckschmerzen, die scheinbar von einer chronischen Erkrankung der Rachen-schleimhaut oder der Gaumenmandeln ausgehen, differentialdiagnostisch in Frage kommt:

Verlängerter Processus styloideus (Griffelfortsatz) als Ursache von hochgradigen Schluckschmerzen.

Der in seiner Größe individuell außerordentlich verschiedene Griffelfortsatz nimmt gelegentlich einen so stark nach medial und vorn gerichteten Verlauf, daß er als deutlich vorspringender Wulst in der seitlichen Rachenwand sichtbar wird. Er kann sich auch mit seiner Spitze in die Gaumenmandeln einspießen, ja sogar bis an ihre Oberfläche durchdringen. Durch Druck der Spitze des Processus styloideus auf die sensiblen Endungen des Nervus glossopharyngeus entstehen oft heftige Schmerzen beim Schlucken, und durch Vermittlung des vom Nervus glossopharyngeus ausgehenden sensiblen Nervus tympanicus tief ins Ohr ausstrahlende Schmerzen.

Diagnose. Mit Hilfe der Palpation (kombinierten Palpation von außen und von innen) und des Röntgenbildes ist die Diagnose meist leicht zu stellen, sobald man bei hartnäckigen, immer an derselben Stelle beim Schlucken empfundenen Schmerzen überhaupt an die Möglichkeit des Bestehens der Veränderung denkt. Differentialdiagnostisch kommt ein Fremdkörper in der Tonsille oder ein Tonsillenstein in Frage.

Behandlung. Operative Abtragung des verlangerten Griffelfortsatzes von der seitlichen Rachenwand aus, oder falls er in der Gaumenmandel fühlbar ist, von der Tonsillennische aus. Im letzteren Falle operiert man, um eine Infektion des Periostes des Griffelfortsatzes und ein evtl. Weiterumsichgreifen der Entzündung zu verhüten, nach v. EICKEN am besten zweizeitig, indem man zunächst die Mandel ausschält und nach Ausheilung der Tonsillektomiewunde den Griffelfortsatz abträgt.

3. Die chronische Tonsillitis und die tonsillogene Fokalinfection.

Die große klinische Bedeutung der chronischen Tonsillitis liegt weniger in ihrer Eigenschaft als lokale Mandelerkrankung, als vielmehr darin, daß in einer chronisch-entzündeten Mandel vielfach der Ausgangspunkt einer Allgemeinerkrankung liegt, die man nach dem heutigen medizinischen Sprachgebrauch als „Herddinfektion“ oder „Fokalinfection“ bezeichnet. Das charakteristische Merkmal einer solchen tonsillogenen Herddinfektion ist, daß

durch den Entzündungsherd in der Mandel, ganz allmählich, schleichend, oder in Schüben, eine Allgemeininfektion hervorgerufen wird, die entweder nur zu Krankheitserscheinungen allgemeiner Art wie Müdigkeit, Schlappeheit, Schlaflosigkeit und Arbeitsunlust oder zu akuten oder chronischen Erkrankungen rheumatischer oder septischer Art vom leichtesten bis zum schwersten Grad führt, während der ursächliche Herd in der Mandel selbst nur geringe oder gar keine klinischen Erscheinungen macht. Als weitere Ausgangspunkte für solche Fokalinfektionen kommen auf dem Gebiet der Hals-Nasen-Ohrenerkrankungen — wie dies bereits in den Kapiteln der Ohren- und Nasenerkrankungen erwähnt wurde — versteckte Eiterungen in den Nebenhöhlen und Mittelohreiterungen in Betracht, dies allerdings in viel geringerem Ausmaße, als es bei den chronischen Tonsillitiden der Fall ist. Ob von Zahngranulomen und den Wurzelkanälen toter Zähne Herdinfektionen häufiger als von chronisch erkrankten Mandeln ausgehen, ist statistisch noch nicht einwandfrei geklärt.

Entstehung und pathologische Anatomie. Wie bereits bei der Besprechung der Gaumenmandelhyperplasie erwähnt wurde, kommt es durch die Mitwirkung entzündlicher Vorgänge besonders im Kindesalter zu einer Vergrößerung der Gaumenmandel, die man als entzündliche Hypertrophie bezeichnet. Mit dem Begriff der „chronischen Tonsillitis“ ist aber keineswegs immer eine Hypertrophie der Mandel verbunden, vielmehr sind bei Patienten, die an chronischer Tonsillitis leiden, besonders bei Erwachsenen, die Mandeln fast häufiger abnorm klein als zu groß. Hat man Gelegenheit, den Verlauf einer chronischen Tonsillitis längere Zeit zu verfolgen, so läßt sich mitunter direkt beobachten, daß eine Gaumenmandel zusehends schrumpft. Offenbar gehen unter der Einwirkung der chronischen Entzündung die Lymphfollikel in ausgedehntem Maße zugrunde und veröden und werden durch vom bindegewebigen Stroma der Tonsille ausgehendes, eitrig infiltriertes Granulationsgewebe, das sich später in sklerotisches Bindegewebe umwandelt, ersetzt.

Es kann also gesagt werden, daß die Größe einer Mandel keinen Maßstab abgibt für die Beurteilung des in ihr bestehenden chronischen Entzündungszustandes und für ihre Gefährlichkeit. Kleine, bei der gewöhnlichen Untersuchung fast unsichtbare Mandeln können schlecht und gefährlich, große, weit über die Gaumenbögen herausragende Mandeln dagegen harmlos und ungefährlich sein. Maßgebend für die Beurteilung sind allein die krankhaften Veränderungen.

Bei der Entstehung und für den Verlauf einer chronischen Tonsillitis spielen neben der Schwere der Infektion bei der akuten Angina, die der chronischen Mandelentzündung meist vorausgeht, konstitutionelle Momente eine wichtige Rolle. Sehr häufig entsteht eine chronische Tonsillitis im Anschluß an eine schwere Scharlachangina oder an eine Rachendiphtherie.

Klinische Erscheinungen. Die objektiv feststellbaren lokalen Veränderungen an den Mandeln bei der chronischen Tonsillitis sind äußerst vielgestaltig. Wie oben schon erwähnt, können die Tonsillen sowohl hypertrophisch als auch atrophisch sein. Eine — oft allerdings nur geringe — Rotung der Mandeln selbst ist zwar häufig vorhanden, sie kann aber auch fehlen. Auch eine Rötung der Gaumenbögen, die vielfach direkt als pathognomonisch für die chronische Tonsillitis angesehen wird, ist nicht konstant (s. Abb. 257). Bei der Beurteilung einer Rötung der Gaumenbögen und der Mandeln ist zu bedenken, daß diese auch eine Teilerscheinung einer diffusen chronischen Pharyngitis ohne Beteiligung des tieferen Mandelgewebes sein kann. Bezüglich ihrer Konsistenz können die chronisch entzündeten Mandeln weich und aufgelockert (matschig) oder derb und fibrös sein. Bei hypertrophischen Mandeln läßt sich oft eine

glasige, leicht odematöse Durchtrankung der Mandeln feststellen, sie sehen dann grau-gelblich-rötlich aus.

Fast stets ist bei der chronischen Tonsillitis in der Mandel in mehr oder weniger starkem Maße breiiges, eitriges oder dünnflüssig-trübseroses Sekret enthalten, oder es finden sich trockene Massen in Form der sogenannten „Mandelpfröpfe“. Die letzteren entstehen in den Lacunen der Mandel durch eine vermehrte physiologische Abschilferung des Kryptenepithels dann, wenn es infolge eines zu engen Ausführungsganges einer Lacune zur Retention der abgeschilferten Epithelien kommt. Die Anwesenheit von flüssigem Eiter spricht stets für entzündliche Vorgänge im Mandelgewebe selbst. Kleine und kleinste Abscesse, die sich in den Lymphfollikeln infolge des chronischen Entzündungsprozesses bilden, entleeren sich oft in die Lacunen und imponieren dann als „Kryptenabscesse“. Infolge von Faulnisvorgängen, die sich in dem retinierten Krypteninhalte abspielen, ist das Kryptensekret meist überaus fétide.

Die Mandelpfröpfe sieht man mitunter aus einer oder mehreren Krypten herausragen, meist aber sind sie dem Auge zunächst verborgen und quellen erst in klumpigen oder wurmförmigen Massen heraus, wenn man von der Seite oder von oben her gegen die Mandel drückt.

Bei sehr lange bestehenden chronischen Entzündungen kann es zu Kalkablagerungen in der Mandel kommen. Diese Konkrementbildungen können so hochgradig werden, daß sog. „Mandelsteine“ von beträchtlicher Größe entstehen.

Auch Cystenbildungen kommen im Verlauf chronischer Mandelentzündungen vor. Man sieht sie dann häufig als glattwandige, pralle, gelbe oder grau-rötliche Vorwölbungen von Stecknadel- bis Kirschgröße auf der Oberfläche der Mandel. Beim Anstechen dieser Cysten entleert sich flüssiger Eiter.

Als weiteres objektives Zeichen einer chronischen Tonsillitis mit Beteiligung des benachbarten peritonsillären Gewebes finden wir in einer großen Zahl von Fällen ein Verbackensein oder auch stärkere narbige Verwachsungen der Mandel mit ihrer Umgebung. Man erkennt diese wichtige Veränderung leicht daran, daß beim Ausdrücken der Mandel mit dem Mandelhäkchen oder mit dem Mundspatel von der Seite her oder bei der Palpation mit dem Finger der vordere Gaumenbogen gegen die Mandel schlecht verschieblich ist und die Mandel sich aus ihrer Nische schwer herausluxieren läßt.

Oftmals besteht bei der chronischen Tonsillitis eine druckempfindliche Anschwellung der regionären Lymphdrüsen am Kieferwinkel, die besonders bei exacerbierender Entzündung der Mandel auftritt und dann auch spontane Schmerzen verursacht. Temperatursteigerung findet sich meist nicht, oder es bestehen nur geringe subfebrile Temperaturen. Nur bei akuten Exacerbationen treten Steigerungen auf. Auch das Blutbild und die Blutsenkung zeigt bei der einfachen, nicht durch eine Allgemeininfektion komplizierten chronischen Tonsillitis in der Regel keine nennenswerten Veränderungen.

Die subjektiven Symptome der chronischen Tonsillitis sind häufig äußerst geringgradig, können auch gänzlich fehlen. Manchmal ist das einzige

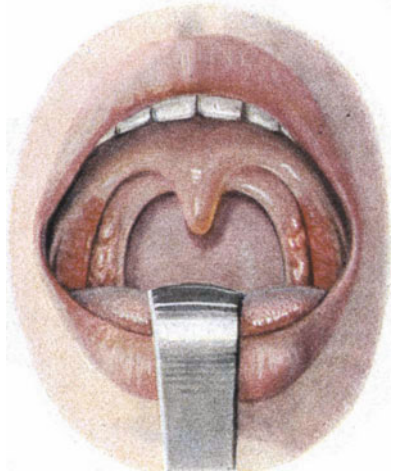


Abb. 257. Starke Rotung der vorderen Gaumenbogen infolge von chronischer eitrig-er Tonsillitis (Aus Handbuch DENKER-KÄHLER)

Symptom, das die Patienten belästigt, der starke Foetor ex ore, der durch die Mandelpröpfe verursacht wird, oder das durch sie bedingte Kitzel- und Fremdkörpergefühl im Rachen. Bei empfindlichen Personen kann eine starke Absonderung von stinkendem Mandelsekret, das dann oft bei Nacht verschluckt wird, Appetitlosigkeit und Verdauungsstörungen hervorrufen.

In anderen Fällen bestehen stechende, oft ins Ohr ausstrahlende Spontanschmerzen und mehr oder weniger erhebliche Druckempfindlichkeit der Mandel bei der Palpation mit dem Finger oder mit dem Mundspatel. Sind diese Schmerzen nur einseitig vorhanden, so kann dies als ziemlich sicheres Zeichen eines chronischen Entzündungszustandes angesehen werden, da das einseitige Auftreten des Druckschmerzes beweist, daß die Schmerzangabe des Patienten nicht auf einer besonderen Empfindlichkeit beruht.

Diagnose. An Hand der geschilderten objektiven und subjektiven Erscheinungen ist die Diagnose auf chronische Tonsillitis in der Regel leicht zu stellen. Die Untersuchung der Mandeln darf sich aber allerdings nicht auf die bloße Besichtigung derselben beschränken, denn damit allein wird man in der Tiefe der Tonsillen versteckt liegende Herde niemals erkennen, besonders nicht an kleinen atrophisch geschrumpften Mandeln, die hinter dem vorderen Gaumenbogen verborgen liegen. Zu einer regelrechten Untersuchung der Mandeln gehört unter allen Umständen, daß man sie in der im Kapitel „Untersuchungsmethoden“ (s. S. 348) ausführlich beschriebenen Weise mit dem Mandelhäkchen vorzieht (s. Abb. 258) und sie auf etwaigen krankhaften Inhalt prüft.

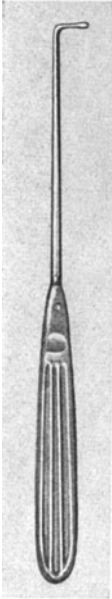


Abb. 258.
Mandelhäkchen.
($\frac{1}{2}$ natürl.
Größe)

Verdachtsmomente auf das Bestehen einer Tonsillitis chronica lassen sich vielfach aus der Krankheitsgeschichte, die uns die Patienten spontan erzählen, entnehmen: Sie geben dann meist an, daß sie früher eine oder mehrere heftige akute Anginen mit hohem Fieber durchgemacht hätten, die zwar glatt abgeklungen seien, daß sie aber davon eine gewisse „Anfälligkeit“ zurückbehalten hätten, die sich darin äußerte, daß sie bei jeder leichten Erkältung, ja sogar bei geringen Zuglufteinwirkungen leichtere Halsschmerzen bekämen. Derartige leichte, rezidivierende Mandelentzündungen sind sicher in den meisten Fällen nicht die Folge neuer Infektionen von außen her, sondern sie entstehen in der Weise,

daß ein von einer früheren schweren Angina in der Mandel zurückgebliebener latenter Entzündungsherd von Zeit zu Zeit immer wieder aufflackert. Dies muß besonders dann angenommen werden, wenn die Entzündungsrezidive immer auf einer und meist immer auf derselben Seite auftreten. (Daß rezidivierenden Mandelentzündungen, besonders ihrem einseitigen Auftreten, vielfach nicht in der Mandel selbst, sondern im peritonsillären Gewebe gelegene latente Entzündungsherde zugrunde liegen, darauf wird später bei der Besprechung des peritonsillären Abscesses zurückzukommen sein.)

Mit der Feststellung der Tatsache des Bestehens einer chronischen Mandelentzündung ist aber die Diagnose gerade bei dieser Erkrankung nicht erschöpft, es erhebt sich vielmehr in vielen Fällen weiter die viel wichtigere Frage, ist der in den Mandeln festgestellte Krankheitsherd die Ursache für andere Krankheitserscheinungen der verschiedensten Art, ist er der Sitz einer Fokalinfection?

Diese Frage wird an den Hals-Nasen-Ohrenarzt sehr häufig nicht nur vom praktischen Arzt und Internisten, sondern auch vom Augen-, Kinder-, Nerven-

oder Hautarzt gestellt, denn die an und für sich richtige Erkenntnis von der überaus großen Bedeutung der Gaumenmandeln als Ausgangspunkt für eine große Zahl von Erkrankungen an allen möglichen Organen hat zwar zweifellos die Frage der Ätiologie dieser Erkrankungen und ihre Heilungsaussichten außerordentlich gefördert, auf der anderen Seite hat sie aber auch zu einer Überbewertung der Frage der tonsillogenen Fokalinfection geführt.

Angefangen bei der Chorea minor, über die allergischen Krankheiten, die Erkrankungen des Magen-Darmkanals, die der Schilddrüse usw. bis zu den Schweißfüßen gibt es fast keine Krankheit, die nicht — auf Grund mehr oder weniger gut gestützter Erfolge und Erfahrungen — auf die Mandeln zurückgeführt wird. Damit erwächst dem Halsarzt die überaus schwere und verantwortungsvolle Aufgabe, auf Grund des von ihm an den Mandeln erhobenen Befundes die an ihn von allen Seiten in großer Zahl gestellten Ansinnen auf operative Entfernung der Mandeln auf das richtige Maß zurückzuführen, denn von seiner Entscheidung hängt es oft ab, ob eine septische Allgemeininfektion, oder eine Erkrankung der Gelenke, der Muskeln, des Herzens, der Nieren usw. einer Besserung oder Heilung zugeführt werden kann, oder ob dem Patienten unnötigerweise ein operativer Eingriff an den Mandeln zugemutet wird, der auf den Verlauf der Krankheit ohne jeden Einfluß ist. Bei einer derartigen Erkrankung braucht nämlich nicht immer ein kranker Herd in der Mandel — auch wenn er erheblich ist — der schuldige Fokus zu sein, vielmehr kann der ursächliche primäre Krankheitsherd irgendwo ganz anders sitzen (Zähne, Nebenhöhlen, Wurmfortsatz, Gallenblase usw.).

Woran kann man nun erkennen, ob es sich bei einer festgestellten chronischen Tonsillitis um eine nur lokale Erkrankung handelt, oder ob durch sie Fernwirkungen im Sinne einer Fokalinfection ausgelöst sein können?

Anhaltspunkte für die Entscheidung dieser Frage ergeben sich häufig aus der Anamnese: Wenn die Patienten angeben, daß sie bei ihren nach Erkältungen — oder auch ohne diese — auftretenden Halsschmerzen regelmäßig eine Verschlimmerung z. B. ihrer rheumatischen Gelenk- oder Muskelschmerzen, oder ihrer Nierenbeschwerden, verbunden mit allgemeinem Krankheitsgefühl verspüren, so kann daraus geschlossen werden, daß von dem in der Tonsille gelegenen Fokus aus Giftstoffe, Toxine und avirulente Bakterien in die Lymph- und Blutbahn ausgeschwemmt werden, daß also der Abschluß des Entzündungsherdes in der Mandel nach dem Körper zu gewissermaßen nicht „dicht“ ist. Aber auch ohne daß nennenswerte Beschwerden an der Mandel auftreten, kann es von einer chronisch-entzündeten Mandel aus zur Ausschwemmung von Toxinen und Giftstoffen in die Lymph- und Blutbahn kommen. Dies wird besonders dann der Fall sein, wenn in einem eitrigen Mandelherd eine Drucksteigerung entsteht, so daß die Giftstoffe geradezu in das umgebende Gewebe hineingepreßt werden. Zu Drucksteigerungen kann es vor allem in solchen Eiterherden kommen, die keinen Abfluß nach innen, nach der Mundhöhle zu haben, sei es, daß der Herd von vornherein vollkommen abgeschlossen in der Tiefe der Mandel nahe dem Hilus sitzt, oder daß der Abfluß des Eiters durch Verstopfung der Lacunen durch feste Mandelpfropfe vorübergehend oder durch Verklebungen und narbige Verwachsungen der medialen Fläche der Mandel mit den Gaumenbögen dauernd behindert ist. [Daß derartige Verwachsungen sehr häufig nach einer in der Kindheit vorgenommenen Kappung der Tonsillen (Tonsillotomie) entstehen, wurde bereits oben bei der Besprechung der Hyperplasie der Gaumenmandeln erwähnt.] In dieser Retention der in einer chronisch entzündeten Mandel sich bildenden Entzündungsprodukte sehen viele Autoren die Hauptursache für die Entstehung der Fokalinfection.

Ob ein in einer Mandel festgestellter oder darin vermuteter Eiterherd dazu neigt, Fernwirkungen im Sinne einer Herdinfektion auszulösen, läßt sich häufig experimentell dadurch feststellen, daß man die verdächtige Mandel durch Ausdrücken und Quetschen oder durch eine Kurzwellenbestrahlung reizt. In vielen Fällen tritt nach solchen Provokationen eine vorübergehende Verschlimmerung z. B. rheumatischer Beschwerden ein, was für einen inneren Zusammenhang der rheumatischen Erkrankung mit der Mandelaffektion geradezu beweisend ist, besonders dann, wenn gleichzeitig der Vergleich einer vor und nach der Provokation vorgenommenen Blutsenkungsreaktion eine Steigerung der Senkungsgeschwindigkeit zeigt, und auch das cytologische Blutbild und die Untersuchung des „dicken Tropfens“ nach SCHILLING nach der Provokation Veränderungen im Sinne einer allgemeinen toxischen Schädigung erkennen läßt.

Man hat auch versucht, durch die Untersuchung des Krypteninhaltes auf Leukocytenzahl und Erregergehalt Anhaltspunkte für die Gefährlichkeit oder die Ungefährlichkeit einer chronischen Tonsillitis zu gewinnen, doch ist diese Untersuchungsmethode gegenüber den übrigen, uns zur Verfügung stehenden diagnostischen Hilfsmitteln von untergeordneter Bedeutung.

Geben uns alle bisher beschriebenen Methoden keine Klarheit darüber, ob eine mit der Mandel zusammenhängende Fokalinfection vorliegt oder nicht, so bleibt uns zur endgültigen Klärung die probatorische Entfernung der verdächtigen Mandel übrig. Damit kommen wir aber schon zur Therapie der chronischen Tonsillitis und der tonsillo-genen Fokalinfection.

Behandlung. Zur Behandlung der chronischen Tonsillitis stehen uns zur Verfügung die konservative Behandlungsmethode und die operative Entfernung der kranken Mandel (Totalausschälung der Mandel, Tonsillektomie).

Handelt es sich bei einer chronischen Tonsillitis um eine nur lokale Erkrankung ohne Fernwirkung, so kann man versuchen, die Erkrankung durch konservative Behandlung zur Ausheilung zu bringen. Ist aber die kranke Mandel nachgewiesenermaßen der Ausgangspunkt einer Herdinfektion, so kommen die zeitraubenden, für den Patienten oft auch schmerzhaften und überdies ihm unnötige Kosten verursachenden konservativen Maßnahmen nicht in Betracht, sondern man sollte dem Patienten, besonders auch im Hinblick auf eine möglicherweise durch Manipulationen an den Mandeln entstehende Verschlimmerung des Sekundärleidens von vornherein zur Operation raten. Absolute Gegenindikationen dazu bilden Hämophilie, hochgradige Arteriosklerose, hohes Alter, schwere, nicht mit den Mandeln zusammenhängende andere Krankheiten.

Konservative Behandlungsmethoden.

Das Absaugen der Mandeln wird mit dem in Abb. 259 wiedergegebenen Sauginstrument vorgenommen. Der auf die Mandel zu stülpende Teil des Instrumentes (Saugglocke) ist abnehmbar und muß, für jede Mandelgröße passend, in drei verschiedenen Größen vorrätig gehalten werden. Man saugt in jeder Sitzung, die wöchentlich 1—2mal zu wiederholen ist, jede Mandel etwa 3—4mal ab, indem man von der Schwester nach Aufsetzen der Saugglocke auf die Mandel den Gummiballon fest zudrücken und ihn sich langsam wieder füllen läßt.

Durch die Saugwirkung wird nicht nur eine Entfernung des Krypteninhaltes, sondern auch eine Hyperämisierung des Mandelgewebes erzielt, die heilungsfördernd auf das kranke Mandelgewebe wirkt. In der Tiefe der Mandel sitzende Herde werden allerdings wohl kaum beeinflußt werden, es kommt deshalb dem Absaugeverfahren nur ein bedingter Wert zu.

Das **Ausdrücken und Ausquetschen der Mandeln** geschieht mit dem Mandelhäkchen oder mit 2 Mundspateln, indem man die Mandel zwischen die beiden Enden der Spatel nimmt und die Spatel dann zusammendrückt. Die Ausdrückmethode ist besonders bei starker Bildung von Mandelpröpfen geeignet. Man kann die Lacunen auch mit einer stumpfen, abgelenkten dicken Kanüle aus-spritzen. Manchen Patienten gelingt es, durch Gurgeln und durch geeignete Würgebewegungen sich die Mandelpröpfe aus den Lacunen herauszumassieren

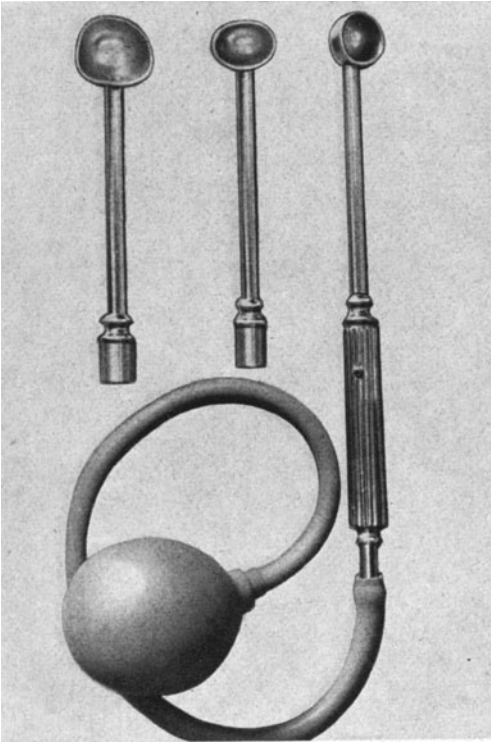


Abb 259 Instrumentarium zum Absaugen der Gaumenmandeln.




Abb. 260 Mandelschlitzer.

oder durch Druck mit dem Zeigefinger auf den vorderen Gaumenbogen selbst zu entfernen.

Das **Schlitzen der Mandeln** ist ebenfalls bei ausgedehnter Propfbildung geeignet. Es wird in der Weise ausgeführt, daß man mit einem geknöpften, rechtwinkelig abgelenkten Messer (Mandelschlitzer, s. Abb. 260) in die einzelnen Lacunen eingeht und jeweils die Brücke zur benachbarten Lacune durchtrennt. Dadurch schafft man an Stelle von mehreren engen und tiefen Krypten jeweils eine weite, flache Mandelbucht, aus der sich das abschilfernde Kryptenepithel spontan besser entleeren kann, so daß es nicht mehr zur Pfropfbildung kommt. Der Schlitzen der Mandeln kann man zur Reinigung der Taschen eine Auspinselung mit 5% iger Phenollösung anfügen.

Als weitere konservative Behandlungsmethoden seien schließlich noch erwähnt die „*Kauterisierung der Lacunen*“ mit dem Galvanokauter, die „*Wärmebehandlung*“, und die „*Behandlung mit Röntgenstrahlen*“.

Was die Kauterisierung anbetrifft, so ist diese abzulehnen, da dadurch im Mandelgewebe narbige Verwachsungen entstehen, hinter denen sich aus den tieferen Mandelteilen stammendes Sekret ansammeln und zu Entzündungsrezidiven Anlaß geben kann.

Die Wärmebehandlung soll durch aktive Hyperämisierung des ganzen Tonsillengebietes heilungsfördernd auf den Tonsillenherd wirken. Man führt sie am besten mit Kurzwellen durch, da diese besser als jede andere Wärmequelle (Sollux, Heißluftkasten) in die Tiefe wirken.

Über die Röntgenbestrahlung der Mandeln und ihre Ergebnisse bei der chronischen Tonsillitis liegen noch zu wenig Erfahrungen vor, als daß sie allgemein empfohlen werden könnte. Man kann sich zwar vorstellen, daß unter der Einwirkung der Röntgenstrahlen die Lymphfollikel der Mandel zur Degeneration kommen; es ist aber fraglich, ob dies überhaupt im Interesse der Ausheilung eines chronisch-entzündlichen Mandelherdes erwünscht ist, da hierdurch die Mandel ihres reaktionsfähigsten Gewebsteils beraubt wird.

Schließlich sei noch erwähnt, daß auch klimatische Kuren und Badekuren auf dem Wege einer Kräftigung des Allgemeinzustandes und der allgemeinen Abwehrkraft einen chronischen Erkrankungsherd in der Mandel günstig zu beeinflussen imstande sind.

Zusammenfassend kann über die konservative Behandlung der chronischen Tonsillitis und ihre Erfolge gesagt werden, daß damit in vielen Fällen zwar eine — oft allerdings nur vorübergehende — Besserung, in den seltensten Fällen aber eine Dauerheilung erzielt wird. Sieht man, daß man mit der konservativen Behandlung nicht recht weiter kommt und daß immer wieder Rezidive auftreten, so sollte man sich nicht allzulange damit abgeben und sollte einem Patienten mit chronischer Tonsillitis, auch wenn sie nur lokale Erscheinungen macht, die Ausschälung der Gaumenmandeln empfehlen.

Die operative Behandlung.

Sie besteht in der Totalausschälung der Gaumenmandeln (Tonsillektomie). Die Tonsillektomie ist eine der dankbarsten Operationen, die es überhaupt gibt, vorausgesetzt, daß die Indikation dazu richtig gestellt wird. Obwohl der Eingriff in der Regel ungefährlich ist, sollte er doch immer nur nach reiflicher Überlegung ausgeführt werden. In vielen Fällen wird der Hausarzt von sich aus die Entscheidung fallen können, weit öfter aber bedarf es einer engen Zusammenarbeit mit dem Hausarzt, dem Internisten und den Vertretern anderer Fachdisziplinen. Vor wahlloser oder gar leichtfertiger Vornahme der Mandelausschälung kann nicht genug gewarnt werden, schon allein deshalb, um diese so segensreiche Operation beim Publikum nicht in Mißkredit zu bringen.

Indikation zur Tonsillektomie.

Auf die Indikation zur Mandelausschälung bei akuter tonsillogener Sepsis und bei und nach einem peritonsillären Absceß wird weiter unten bei der Besprechung dieser Krankheitsbilder eingegangen werden (s. S. 399 und 402). Im folgenden sei nur eine Übersicht darüber gegeben, wann nach einer akuten, nicht zur Sepsis führenden Angina und bei chronischer Tonsillitis die Tonsillektomie angezeigt ist.

Dabei sei vorausgeschickt, daß wir dem Patienten grundsätzlich dazu raten, beide Mandeln entfernen zu lassen, auch dann, wenn er nur einseitige Beschwerden hat und wenn scheinbar auf nur einer Seite Veränderungen vorhanden sind; denn in der Regel ist auch die andere Seite erkrankt, wenn auch oft nur in so geringem Grade, daß der Herd keine oder noch keine subjektiven und objektiven Symptome macht.

Die Tonsillektomie ist in folgenden Fällen auszuführen:

1. Nach akuter Angina, a) wenn bei dieser ein Gelenkrheumatismus, eine Nephritis, eine Endokarditis oder eine Pyelitis aufgetreten ist und zwar auch dann, wenn eine derartige Verwicklung scheinbar vollkommen ausgeheilt ist. Denn es besteht bei solchen Patienten bei jeder neuen Angina die Gefahr der Wiederholung der Komplikation, und es laßt sich nie voraussehen, ob diese dann wieder einen so günstigen Verlauf nimmt und spontan zur Ausheilung kommt;

b) wenn nach einer Angina Krankheitserscheinungen zurückbleiben, die auf eine chronische Manifestation einer der unter a) genannten Komplikationen hindeuten, auch wenn diese Krankheitserscheinungen in nur geringem Ausmaße vorhanden sind.

2. Bei chronischer Tonsillitis mit Fokalinfektion, wenn mit Sicherheit oder auch nur mit Wahrscheinlichkeit angenommen werden kann, daß eine bestehende Fokalinfektion ihren Ausgangspunkt in den Mandeln hat, auch wenn sie sich nur in leichteren septischen Allgemeinerscheinungen, wie dauernde Mattigkeit, Kopfschmerzen, leichte Ermüdbarkeit, gelegentliche oder dauernde subfebrile Temperaturen, äußert.

3. Bei chronischer Tonsillitis ohne Fokalinfektion, a) wenn die lokale Behandlung der Mandeln bei tonsillogen bedingter chronischer Pharyngolaryngitis und bei hartnäckiger Pfropfbildung (andauernder Foetor ex ore!) nicht zum Ziel führt;

b) wenn rezidivierende Mandelentzündungen auch nur leichter Art, ohne Allgemeinerscheinungen, oder wenn rezidivierende Drüsenschwellungen am Kieferwinkel auftreten. Bei Kindern mit vergrößerter Rachenmandel (adenoide Wucherungen) gilt dies mit der Einschränkung, daß man bei ihnen zunächst die Rachenmandel gründlich entfernt. Dadurch wird sehr oft erreicht, daß die vorher so häufigen Gaumenmandelentzündungen aufhören, und daß eine vorher wegen rezidivierender Tonsillitis notwendig erschienene Totalausschälung der Gaumenmandeln nicht mehr notwendig ist.

Anschließend an die Indikationsstellung zur Tonsillektomie sei noch kurz zu einer Frage Stellung genommen, die fast von jedem Patienten, dem die Mandelausschälung vorgeschlagen wird, an den Arzt gerichtet wird: Kann der Körper die Mandeln, die doch eine Funktion haben müssen, ohne weiteres entbehren, oder kann die Entfernung derselben nachteilige Folgen haben? Auf diese Frage kann man den Patienten ruhigen Gewissens antworten, daß eine Schädigung nicht zu erwarten ist, da im Rachen genügend anderes adenoides Gewebe vorhanden ist, welches die Funktion der Mandeln übernehmen kann. Sagt man den Patienten außerdem, daß die Mandeln ihre Funktion nur erfüllen können, wenn sie gesund sind, und daß sie in krankem Zustande dem Körper nur noch schaden können, so stellen die Patienten meist ihre Bedenken gegen die Operation zurück.

Auf einige mitunter nach der Tonsillektomie auftretende unangenehme Folgeerscheinungen muß man die Patienten allerdings aufmerksam machen: Einmal kann für einige Zeit nach der Operation eine stärkere Anfälligkeit für Rachen-, Kehlkopf- und auch Bronchialkatarrhe und rezidivierende Seitenstrangschwellungen und -entzündungen auftreten. Diese erhöhte Anfälligkeit hört aber meist bald auf, nachdem sich der Organismus auf die neuen Abwehrverhältnisse gegen leichtere Infektionen umgestellt hat. Die Seitenstrangschwellungen kann man durch Ätzungen mit konzentrierter Trichloressigsäure zur Heilung bringen.

Weiter klagen manche Patienten nach der Tonsillektomie über Trockenheitsgefühl im Halse, über Fremdkörpergefühl und über Ziehen und Spannen. Aber auch diese Beschwerden verschwinden meist nach kurzer Zeit.

Ausführung der Tonsillektomie. Der Eingriff wird am besten in Lokalanästhesie vorgenommen, da bei der Narkose Blut aspiriert werden kann und die Gefahr einer Aspirationspneumonie besteht. Eine halbe Stunde vor der Operation gibt man dem Patienten eine subcutane Injektion von 1 cem Scopolamin-Eukodal-Ephetonin (schwache Dosierung) mit 0,5 cem folgender Atropinlösung: Rp. Atropin sulfuric. 0,01 aq. dest. ad 20,0. Bei richtig ausgeführter Lokalanästhesie ist der Eingriff vollkommen schmerzlos. Auch bei Kindern bis herunter zu 4 Jahren sind wir an der Rostocker Klinik fast nie genötigt, in Allgemeinnarkose zu operieren.

Nachfolgend soll nur die von uns geübte Operationstechnik, die sich uns in vielen Tausenden von Fällen aufs beste bewährt hat, beschrieben werden. Auf andere Methoden (fast jeder Operateur hat seine eigene Technik) kann hier nicht eingegangen werden.

Als Prinzip hat bei der Tonsillektomie zu gelten, daß die Mandel wirklich restlos entfernt wird. Dies wird nur mit Sicherheit erreicht, wenn die Mandel zusammen mit ihrer Kapsel ausgeschält wird (extrakapsuläre Ausschälung).

Die Anästhesierung geschieht in folgender Weise: Mit einer winklig abgebogenen Kanüle, die parallel zum Gaumenbogen eingestochen wird, wird zunächst der vordere, dann der hintere Gaumenbogen nach oben bis in die Nähe der Uvula und nach unten bis zum unteren Pol der Tonsille injiziert. Sodann erfolgt die Anästhesierung des Mandelbetts durch je einen tiefen Einstich oben und unten am lateralen Rande des vorderen Gaumenbogens. Bei diesem tiefen Einstich ist darauf zu achten, daß er weit nach außen, um die Mandel herum geführt wird, und daß nicht die Mandel selbst durchstoßen oder angestoßen wird. Die richtige Lage der Injektionsnadel erkennt man daran, daß beim Spritzen keine Injektionsflüssigkeit aus den Lacunen der Mandel abfließt. Nach der Anästhesierung wartet man 5—10 Minuten ab.

Man beginnt dann den Eingriff damit, daß man den vorderen Gaumenbogen von der Mandelkapsel ablöst. Zu diesem Zweck drückt man mit einem ziemlich weit hinten aufgesetzten Mundspatel die Zunge fest herunter, so daß sich der vordere Gaumenbogen straff anspannt. In dieser Stellung des Gaumenbogens sticht man mit einem rechtwinklig abgebogenen, an beiden Kanten und an seinem abgerundeten Ende geschliffenen Messer, das mit der Schnittfläche parallel zur Ebene des Gaumenbogens gestellt ist, in den Gaumenbogen so ein, daß die Schneide zwischen vorderen Gaumenbogen und Mandelkapsel zu liegen kommt, führt dann das Messer zuerst nach oben bis über die Mandelnische hinaus, dann nach unten bis zum unteren Ende des Gaumenbogens unter gleichzeitigem Abziehen des Gaumenbogens von der Mandel weg nach vorn. Die Grenze zwischen Gaumenbogen und Mandelkapsel stellt man vor dem Ablösen durch vorsichtig tastendes Anritzen des Gaumenbogens mit dem Ende des Messers fest. Die exakte Ausführung dieses ersten Handgriffes bei der Tonsillektomie ist von größter Wichtigkeit, denn kommt man dabei „in die richtige Schicht“ des Gaumenbogens, so gelingt die weitere Auslösung der Mandel meist spielend. Hat man den vorderen Gaumenbogen auf diese Weise abgelöst, so faßt man den obersten Teil der Mandelkapsel mit einer langen, kräftigen, vierzähligen Hakenpinzette und zieht ihn zäpfchenwärts, dann verlängert man mit einer vorn über die Schnittfläche abgebogenen Schere den Spalt zwischen Gaumenbogen und Mandel um den oberen Pol herum bis in den hinteren Gaumenbogen und löst mit dem halbscharfen Rücken der Scherenbranchen den hinteren Gaumenbogen von der Mandelkapsel ab. Auch

bei dem weiteren Vorgehen wird die Mandel selbst mit der Pinzette überhaupt nicht angefaßt, sondern nur ihre Kapsel, die man nun vom oberen Pol her durch kräftiges Vorziehen mit der Pinzette vorhangartig über die Mandel stülpt, wobei gleichzeitig die Mandel aus ihrer Nische herausluxiert wird. Mit den Branchen der geschlossenen Schere, wenn nötig auch durch kurze, scharfe Scherenschnitte, wird dann die ganze Mandel bis zu ihrem Übergang zum Zungengrund samt ihrer Kapsel stumpf von der Umgebung abgelöst. Bei diesem Vorgehen vermeidet man jegliches Quetschen der Mandel und dadurch auch das Austreten von eitrig-infektiösen Sekretmassen in das Wundbett. Zur Durchtrennung des letzten Strangs benutzte ich früher den BRÜNINGSSchen Tonsillenschnürer; seitdem ich aber die Mandel bis zum letzten untersten Rest, ja sogar häufig zusammen mit der Mandel noch den Übergangsstrang zu den lymphatischen Gewebsanhäufungen am Zungengrund herausnehme, schneide ich auch diesen letzten Strang mit der Schere scharf durch. Auf diese Weise hat man die Gewähr — was für den Erfolg der Operation äußerst wichtig ist — daß auch der letzte Rest der Mandel entfernt ist, und weiter auch, daß das lymphatische Gewebe vom Zungengrund aus später nicht so leicht in die Mandelnische hineinwächst.

Die Blutung ist meist sehr gering; spritzende Gefäße werden mit einer langen Gefäßklemme gefaßt und unterbunden. Ich benutze dazu mit Vorliebe den von TONNDORF auf der Tagung der Gesellschaft Deutscher Hals-Nasen-Ohrenärzte 1932 empfohlenen RÖDER-Binder. Meist ist es nur ein einziges Gefäß im oberen Drittel der Mandelnische, das unterbunden werden muß. Aus dem unteren Teil der Nische blutet es nur, wenn man den unteren Tonsillenpol stehen läßt: ein Grund mehr dafür, die Tonsille radikal zu entfernen!

Anschließend blasen wir in die sauber ausgetupfte Wundhöhle mit einem Pulverbläser TUFFON-Pulver (Lingner-Werke, Dresden) ein, welches blutgerinnungsfördernd und zugleich desinfizierend wirkt.

Der Patient bekommt dann eine Eiskravatte und bleibt 4—5 Tage im Bett. Gegen die postoperativen Schmerzen gibt man in den ersten 2 Tagen täglich 3 TREUPEL-Zäpfchen, später TREUPEL-Tabletten. Zu essen bekommt der Patient, was er am besten schlucken kann, doch empfiehlt sich zur Vermeidung einer vorzeitigen Ablösung des Wundschorfes kühle und weiche Kost.

Nachblutungen sind bei exakter Ausführung der Operation und bei gründlicher Blutstillung sofort nach dem Eingriff selten, trotzdem sollte die Tonsillektomie nicht ambulant ausgeführt werden. Wir behalten die Patienten

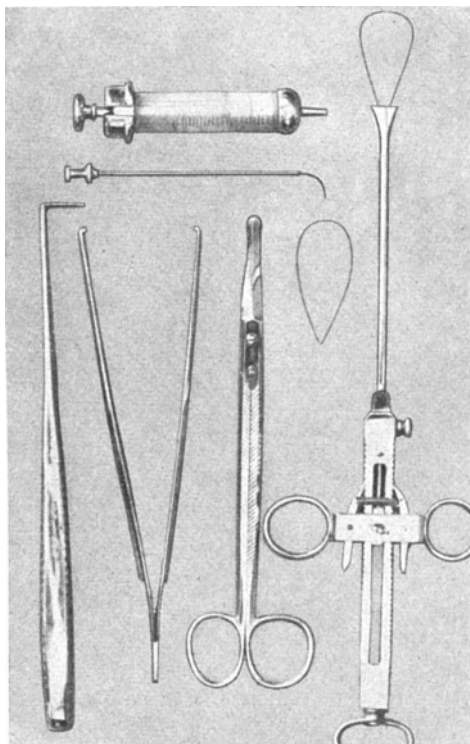


Abb. 261. Instrumentarium zur Tonsillektomie.

grundsätzlich 6—8 Tage in der Klinik unter Aufsicht, da bei unzuweckmäßigem Verhalten auch noch nach dem 5. Tage, wo sich die Wundschorfe meist spontan ablösen, sog. Spätnachblutungen auftreten können.

Kommt es im Anschluß an die Operation zu einer Nachblutung (meist tritt sie etwa 2—3 Stunden nach dem Eingriff auf), wenn die gefäßverengernde Novocain-Adrenalinwirkung nachläßt (deshalb Tonsillektomien nur vormittags vornehmen, damit die Nachblutungen nicht in die Nacht fallen!), so vermeide man allzu eifriges Manipulieren und Herumsuchen nach dem Ort der Blutung in der Wundnische, denn dadurch blutet es meist nur noch mehr! Spritzende Gefäße werden natürlich gefaßt und nachträglich unterbunden, bei diffusen, parenchymatösen Blutungen dagegen versucht man, zunächst durch Aufblasen von blutstillendem Stryphnonpulver auf die Wundfläche, intravenöse Injektionen von Calcium oder von 5 ccm einer 10%igen Kochsalzlösung oder intramuskularer Injektionen von Clauden, die Blutung zum Stillstand zu bringen. Erst wenn diese Mittel versagen, spritzt man in die Wände der blutenden Höhle Clauden oder Sangostop ein oder vernäht die Gaumenbögen über einen fest in die Mandelnische eingepreßten Stryphnongazetupfer. Bei schwer zu stillenden parenchymatösen Blutungen sind Röntgenbestrahlungen der Milz empfohlen worden.

Bei ganz schweren Nachblutungen preßt man einen großen, festen Gazetupfer mit einer langen Kornzange in die Mandelnische hinein und drückt von außen her mit der anderen Hand dagegen (bimanuelle Kompression). Nutzt auch dies nichts, so bleibt als letztes Mittel noch die Unterbindung der Carotis interna übrig, die aber zum Glück äußerst selten notwendig wird.

Bei vasoneurotisch veranlagten Patienten spritzt man sofort nach der Operation prophylaktisch Calcium oder die oben angegebene Kochsalzlösung intravenös.

Vor der Tonsillektomie von Diphtheriebacillenträgern aktive Schutzimpfung!

Der Erfolg der Tonsillektomie ist in vielen Fällen sehr augenfällig. Gar nicht selten erlebt man, daß z. B. Patienten mit subakutem Gelenkrheumatismus bereits 2—3 Tage nach dem Eingriff ganz spontan eine erhebliche Besserung ihrer Beschwerden angeben. Aber auch das Umgekehrte kann der Fall sein: es tritt im Anschluß an die Operation eine Zunahme der Gelenkschmerzen auf. Diese Tatsache kann in der Regel dann geradezu als experimenteller Beweis dafür angesprochen werden, daß das Gelenkrheuma durch den mit der Mandel entfernten kranken Herd verursacht wurde, und die postoperative Verschlimmerung findet darin ihre Erklärung, daß es durch den Operationsreiz zu einer letzten kräftigen Ausschwemmung von Toxinen und Giftstoffen in den Körper gekommen ist.

Tritt die Besserung von Gelenk-, Herz-, Muskel- oder Nierenbeschwerden nicht bald nach der Operation oder nicht in dem erhofften Maße ein, so ist dies nicht unbedingt ein Zeichen dafür, daß solche Erkrankungen nicht mit den erkrankten Mandeln in Zusammenhang stehen, denn durch die Entfernung der Mandeln wird zwar die weitere Vergiftung des Körpers unterbunden, was aber an Toxinen und Giftstoffen bereits sich im Körper befindet, muß dieser erst verarbeiten. Ob der Körper damit fertig wird oder nicht, hängt in erster Linie von der Abwehrkraft des Organismus, weiter selbstverständlich auch von der Schwere der Folgeerkrankung ab. Man wird deshalb in solchen Fällen zunächst einige Zeit, in der Hoffnung auf eine Spätwirkung, abwarten. Tritt diese aber nicht bald ein, so wird man den Patienten zum Zwecke der völligen Entgiftung des Körpers eine diätetische oder physikalische Behandlung oder gegebenenfalls eine geeignete Badekur empfehlen.

4. Die Hyperkeratosis pharyngis.

Es handelt sich um eine, fälschlicherweise oft Pharyngomycosis leprothricia genannte, der chronischen Pflöpfonsillitis ähnliche Erkrankung, die völlig harmlos ist. Man sieht aus den Lacunen der sonst völlig normalen Gaumenmandeln, oft zu mehreren pallisadenartig angeordnet, zahlreiche gelblichweiße, harte, stachelartige Gebilde herausragen, so daß die Mandeln wie „gespickt“ aussehen (s. Abb. 262). Im Gegensatz zu den Mandelpfropfen bei der chronischen Tonsillitis lassen sich diese Zapfen weder durch Ausdrücken der Mandel noch durch Auskratzen der Krypten mit dem Mandelhakchen entfernen. Es handelt sich bei diesen Gebilden um eine zapfenförmige Verhornung des Plattenepithels der Mandelbuchten, die sich außer an den Gaumenmandeln auch an der Zungenmandel, an der Rachenmandel, vereinzelt auch an den Seitensträngen und an den Lymphfollikeln der hinteren Rachenwand und des Tubenwulstes ausbilden kann.

Die Erkrankung verläuft ohne jegliche Schmerzen und verursacht nur manchmal ein Kitzelgefühl und ein leichtes Kratzen im Halse, mitunter besteht Foetor ex ore.

Diagnose. Sie ist aus dem überaus charakteristischen Befund im Hals, auf Grund des beschwerdefreien Verlaufs der Erkrankung und der schlechten Entfernbarkeit des Krypteninhalts leicht zu stellen.

Behandlung. Da Ausquetschen und Absaugen der Mandeln nichts nützt, hilft nur die Ausschabung der Mandeln, bei leichten Fällen kann man sich aber abwartend verhalten, da oft — auch noch nach längerer Zeit — Spontanheilung erfolgt.

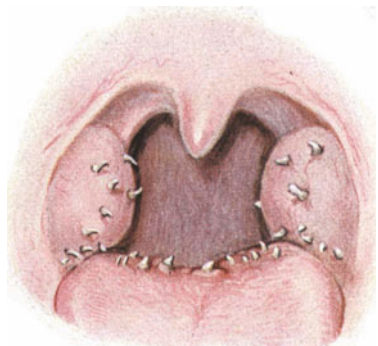


Abb. 262. Hyperkeratosis lacunaris
(Nach KRIEG.)

5. Die spezifischen chronischen Entzündungen im Rachen.

a) Die Tuberkulose.

Entstehung. Die Tuberkulose entsteht im Rachen sehr selten primär, wohl aber häufig sekundär durch Fortschreiten einer Nasentuberkulose nach hinten, durch Exhalation von Bacillen oder Expektoration bacillenhaltigen Sputums bei Lungen- oder Kehlkopftuberkulose und schließlich wohl auch einmal auf dem Wege der Blutbahn von irgendeinem bereits im Körper entwickelten Tuberkelherde aus.

Die Bacillen scheinen sich besonders leicht in den Gebilden des lymphatischen Rachenringes einzunisten. Nach WEX waren unter 210 von KORNER exstirpierten Rachenmandeln 7 = 3,33% tuberkulös erkrankt, obwohl bei keinem der Patienten sonstige sichere Zeichen von Tuberkulose bemerkt worden waren. Auch in den Gaumenmandeln findet sich bisweilen eine latente Tuberkulose, meist in Verbindung mit Lymphdrüsentuberkulose am Halse, und auch in den Lymphfollikeln an der hinteren Schlundwand nistet sich die Tuberkulose leicht ein.

An den Gaumenmandeln und an der Rachenmandel bleibt die Erkrankung oft völlig latent, d. h. die Knötchen bleiben subepithelial. An der Rachen-

mandel kommt es öfter als an den Gaumenmandeln zur Bildung von tuberkulösen Geschwüren.

Tuberkulöse Geschwüre an der Rachenmandel hat KÖRNER bei Erwachsenen häufiger gesehen als bei Kindern.

Klinische Erscheinungen. Da die meisten Schlundtuberkulosen dem Kranken im Beginne keine Beschwerden machen, sehen wir sie meist erst in späten Stadien bei ausgebreiteter Erkrankung, und können deshalb nicht wissen, ob die Infektion immer an den Gebilden des lymphatischen Rachenringes beginnt. Sie verschont schließlich keinen Teil des Schlundes und bevorzugt dann die pharyngeale und orale Seite des Gaumensegels und die Gaumenbögen.

An diesen Teilen zeigt sich die Tuberkulose anfangs in Gestalt flächenhaft ausgebreiteter Infiltrate, die das Gewebe bald gleichmäßig, bald grob höckerig verdickt erscheinen lassen; auch sieht man nicht selten in oder neben den infiltrierten Stellen miliare Tuberkel (s. Abb. 263). Die Farbe des infiltrierten Gewebes ist bei Anämischen oft gelblich, sonst hochrot. In kurzer Frist entstehen durch Zerfall kleine, selten große Geschwüre, die meist nur wenig in die Tiefe greifen und daher, im Gegensatz zu den syphilitischen Geschwüren, selten zur Perforation des Gaumens führen. In späten Stadien greifen die Geschwüre oft auf die Mundhöhle oder auf die Epiglottis und den ganzen Kehlkopfeingang über. Auch auf die Tubenschleimhaut kann die Epipharynx-tuberkulose übergehen.

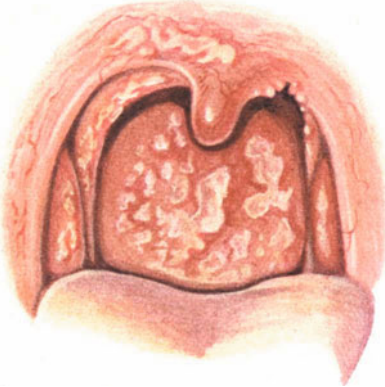


Abb. 263. Tuberkulose des Rachens

In vorgeschritteneren Fällen erregen die Infiltrate und Ulcerationen heftige, bis in die Ohren ausstrahlende Schmerzen beim Schlucken, namentlich wenn sie am weichen Gaumen sitzen oder auf den Kehlkopfdeckel übergegriffen haben. Bei Geschwüren an der hinteren Rachenwand werden die Schmerzen oft in den Hinterkopf und den Nacken verlegt. Da die meist vermehrte Schleimabsonderung reflektorisch zu häufigem Schlucken zwingt, werden die Schmerzen sehr lastig; natürlich erschweren sie auch die Nahrungsaufnahme und beschleunigen dadurch den Tod, der meist infolge von gleichzeitiger Lungen- und Kehlkopftuberkulose eintritt.

Indessen gibt es auch gutartige Schlundtuberkulosen, die sogar ohne jede Behandlung heilen können. Diese gutartige Form findet man fast nur bei Kindern und jungen Leuten, besonders weiblichen Geschlechts, die allein in den oberen Luftwegen und nicht, wenigstens nicht nachweisbar, an den Lungen erkrankt sind. Sie heilt mit Hinterlassung von kleinen Defekten, besonders an den Randern der Gaumenbögen, weißlichen, strahligen Narben an der hinteren Schlundwand oder partiellen Verwachsungen des weichen Gaumens mit der hinteren Schlundwand, also mit Veränderungen, wie sie auch bei der Syphilis im Schlunde, freilich meist in stärkerem Maße, vorkommen. Dies zu wissen, ist für jeden Arzt nötig, damit er folgenschwere diagnostische Irrtümer vermeiden kann.

Da KÖRNER diese gutartige Schlundtuberkulose fast nur bei Landleuten fand, vermutete er, daß sie auf boviner Infektion beruht.

Diagnose. Die Diagnose der Rachentuberkulose ist nach dem oben beschriebenen Befunde meist leicht, namentlich wenn gleichzeitig Tuberkulose in anderen Organen, besonders in den Lungen, besteht. Am ehesten kommt die

Verwechslung mit Lupus vor, die aber dem Kranken nicht schadet, da die Behandlung des Schleimhautlupus im wesentlichen dieselbe ist wie die der Schleimhauttuberkulose. Die Syphilis macht im Schlunde größere und tiefere, am Gaumen oft perforierende Ulcerationen. Mitunter sichert erst die histologische Untersuchung exstirpierter Teile des kranken Gewebes die Diagnose. Das Experiment, ex juvantibus aut non juvantibus auf die Art der Erkrankung zu schließen, kann fehlschlagen, denn Jodkalium heilt nicht nur die syphilitischen, sondern nach KÖRNERs langjähriger und von dem Syphilidologen WOLTERS bestätigter Erfahrung sehr oft auch tuberkulöse Rachengeschwüre.

Daß man kein Recht hat, aus der günstigen Wirkung des Jodkalium in manchen Fällen von Schleimhauttuberkulose der oberen Luft- und Speisewege zu schließen, es habe sich in solchen Fällen um Mischinfektionen von Tuberkulose und Syphilis gehandelt, hat GRUNBERG wiederholt auseinandergesetzt. Diese Mischinfektionen hat man unter dem Banne des Dogmas von der alleinigen Wirkung des Jodkaliums auf Syphilis zumeist theoretisch konstruiert, weil eben rein tuberkulöse Geschwüre oft durch Jodkalium geheilt werden. Mit vollem Rechte sagt JONATHAN WRIGHT, es sei interessant, den Glauben an „die Mischkrankungen“ von Syphilis und Tuberkulose zu konstatieren; „gemischt“ sei häufig die Ansicht des Beobachters bezüglich der Diagnose, ob es aber die Krankheit jemals sei, erscheine fraglich. Eine positive Wa.R. bei Leuten mit histologisch und bakteriologisch sichergestellter Schlundtuberkulose beweist noch keine Mischinfektion, sondern nur, daß der Kranke auch einmal syphilitisch infiziert worden war. Ich habe durch Jodkalium Schlundtuberkulosen heilen sehen, die histologisch, bakteriologisch und außerdem noch durch die PIRQUETSche Reaktion sichergestellt waren, während die Wa.R. negativ war.

Den Einwand, daß die während der Anwendung dieses Mittels geheilten Fälle auch ohne dasselbe spontan, oder durch die gleichzeitige lokale Behandlung geheilt waren, hat KÖRNER nicht gelten lassen; denn er habe wiederholt gesehen, daß die lokale Behandlung versagte, bis Jodkalium angewendet wurde. Wie JAQUET sehr richtig bemerkt, wirkt das Jodkalium unausgesetzt von zwei Seiten, indem es auf dem Blutwege von innen her in das kranke Gewebe dringt, und, mit dem Speichel ausgeschieden, die Geschwüre von außen bespült. Eine so schnelle Wirkung des Mittels, wie sie bei Syphilis meist beobachtet wird, darf man freilich nicht immer erwarten.

Behandlung. Die Behandlung der Rachentuberkulose sollte in den leichteren Fällen und bei noch kräftigen Leuten mit allen zu Gebote stehenden Mitteln in Angriff genommen werden, denn das Leiden ist in vielen Fällen heilbar. Nur bei stark heruntergekommenen Kranken mit progredienter Lungentuberkulose wird man sich auf die Linderung der Schluckschmerzen beschränken müssen. Dies geschieht am besten durch Aufspritzen einer 2%igen Pantocainlösung oder durch Aufblasen von Orthoform oder Anästhesin auf die kranken Schlundteile vor den Mahlzeiten, bei sehr starken Schmerzen auch durch subcutane Anwendung von Morphin, womit man sub finem vitae nicht zu sparen braucht. Mundspülungen und — wenn sie keinen Schmerz erregen — Gurgelungen mit $\frac{1}{2}$ %igem Hydrogenium peroxydatum halten Sekundärinfektionen durch Eitererreger in Schranken und mildern dadurch die Beschwerden. Die Fütterung mit der Schlundsonde wird von einzelnen Kranken gut ertragen, erregt aber bei anderen heftigen Schmerz; in solchen Fällen muß man die Sonde durch die Nase einführen.

Bei noch kräftigen Leuten wendet man — soweit es möglich ist — ebenfalls diese schmerzlindernden Verfahren an und behandelt außerdem die Geschwüre lokal. Die Betupfung der Geschwüre mit verdünnter Milchsäurelösung (25—75%) ist sehr zu empfehlen. Ferner kommen zur Anwendung: die Oberflächenkaustik, die lokale Behandlung mit kunstlichem Sonnenlicht oder mit Quecksilberdampflicht und die Radiumbehandlung mit kleinen verzettelten Dosen. Die innerliche Anwendung von Jodkalium (2 g pro die) führt, wie oben schon gesagt, nicht in allen, aber doch in recht vielen Fällen zur Heilung.

Die Behandlung der narbigen Verwachsungen im Schlunde ist dieselbe wie bei den entsprechenden Folgen der Syphilis (s. S. 399).

b) Der Lupus.

Entstehung. Was von der Ätiologie, der Lokalisation und der Behandlung der Schlundtuberkulose gesagt wurde, gilt auch fast alles vom Lupus der Rachenschleimhaut. Die Differentialdiagnose dieser beiden Arten der Tuberkulose kann, namentlich in den weit vorgeschrittenen ulcerierenden Formen, recht schwer sein, doch ist hier ein Irrtum ohne große Bedeutung, weil ja die Behandlung im wesentlichen die gleiche ist. Einfach ist die Diagnose des Schlundlupus, wenn gleichzeitig Lupus an der äußeren Haut (Nase) besteht, oder wenn sich am Gaumen Knötchen an Knötchen reiht.

Klinische Erscheinungen. Der Lupus im Rachen pflegt sehr viel weniger Schmerzen zu machen als die Tuberkulose. Auch seine Prognose ist günstiger.

Behandlung. Für die Behandlung gilt im allgemeinen dasselbe, was bei der Behandlung der Rachentuberkulose gesagt wurde (s. S. 395). Am besten wirkt die galvanokaustische Zerstörung der Knötchen. Als sehr wirksames Mittel gilt auch das Aufbringen von Kohlensäureschnee auf die lupösen Wucherungen. Auch beim Schlundlupus ist nach KÖRNER die innere Anwendung von Jodkalium in einzelnen Fällen von ganz überraschender Wirkung.

c) Die Syphilis.

Entstehung. Die Syphilis tritt im Rachen sowohl kongenital in Gestalt der Syphilis congenita tarda wie auch erworben als primäre, sekundäre und tertiäre Manifestation auf.

Als Syphilis congenita tarda faßt man die syphilitischen Schlundgeschwüre bei Kindern und jungen Leuten auf, wenn die Anamnese keinen Anhalt für eine post partum erfolgte Infektion gibt.

Wahrscheinlich handelt es sich in solchen Fällen nicht immer um Syphilis, sondern häufig um die prognostisch günstige, durch Jodkalium heilbare juvenile Form der Schlundtuberkulose (s. S. 394).

Von der erworbenen Syphilis kommt begreiflicherweise der Primäraffekt im Schlunde selten vor. Die Übertragung der Krankheit durch den Arzt mit ungereinigten Instrumenten, z. B. Tubenkathetern, war früher häufig. Der Primäraffekt im Schlunde sitzt zumeist an einer Gaumenmandel, ulceriert frühzeitig und verursacht qualende, ins Ohr ausstrahlende Schluckschmerzen. Die Ausdehnung des Geschwurs schwankt zwischen einer kleinen Erosion und einer breiten und tiefen kraterförmigen Zerstörung. Das übrige Mandelgewebe gerät dabei in den Zustand einer indurativen Hyperplasie, und in der Submaxillargegend bilden sich in kurzer Zeit kolossale indolente Drusenschwellungen.

Klinische Erscheinungen. Die sekundäre Manifestation im Schlunde, die Angina syphilitica, zeigt sich in Gestalt breiter Kondylome, die anfangs wie dünne, graue Schleier, ähnlich Hollensteinflecken, auf der Schleimhaut liegen und später, wenn das Epithel nekrotisch geworden ist, schmutzig-gelbweiße Flecke bilden. Zuerst zeigen sie sich gewöhnlich auf den Gaumenmandeln an den Rändern der Fossulae und an den Rändern der Gaumenbögen, sie können aber an jeder Stelle der oberen Luft- und Speisewege auftreten. Sie greifen bald auf den weichen Gaumen über und bevorzugen die Stelle neben der Uvula. Dabei sind namentlich die Submaxillar- und Nackenlymphdrüsen indolent geschwollen, und es bestehen Schluckschmerzen (s. Abb. 264—266).

Die tertiäre Syphilis im Schlunde beginnt als mehr oder weniger ausge dehntes gummöses Infiltrat oder als Gummiknoten, woraus durch Zerfall Geschwüre entstehen. Ihre Lieblingsplätze sind das Rachendach, die Plica salpingo-pharyngea und die pharyngeale Seite des weichen Gaumens. Vor dem Zerfalle erscheinen die Gummiknoten und Infiltrate als graugelbliche Erhebungen

auf hochrotem, geschwellenem Grunde. Die Geschwürsbildung durch Zerfall tritt meist schnell ein. Die Geschwüre zeigen stark eingeschnittene Ränder und eine starr verdickte hochrote Umgebung. Da gewöhnlich die ganzen Knoten und Infiltrate zerfallen, werden die Geschwüre oft sehr groß; sie können sich von den Choanen herunter bis zum Kehlkopf verbreiten. Von den Symptomen der tertiären Manifestation ist der Schmerz das wichtigste. Er tritt besonders heftig beim Schlucken auf. Beim Sitze der Erkrankung am Rachendache strahlt er in den Hinterkopf und den Nacken, beim Sitze an der Plica salpingo-pharyngea in das gleichseitige Ohr aus. Entwickelt sich das Leiden am weichen Gaumen, so wird dieser starr und legt sich beim Intonieren nicht mehr an die hintere Schlundwand an, und es kommt zur Rhinolalia aperta. Ist nur die pharyngeale Seite des weichen Gaumens befallen, so kann die orale Seite völlig normale Farbe zeigen.

KORNER hat es erlebt, daß in einem solchen Falle das Leiden für eine Gaumenlähmung gehalten worden war. Hatte der betreffende Diagnostiker die Rhinoskopia posterior ausgeführt, so wäre ihm eine große Blamage erspart geblieben. In einem ganz gleichartigen Falle hatte ein weltberühmter Syphilidologe die rasenden Schluckschmerzen einer jungen Witwe für nervös erklärt, obwohl er wußte, daß die Patientin fünf Jahre vorher von ihrem Manne infiziert worden war.

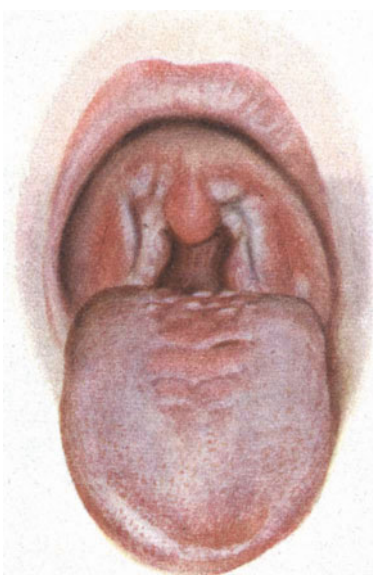


Abb. 264. Angina specifica (Lues II).
(Nach SCHULZ.)

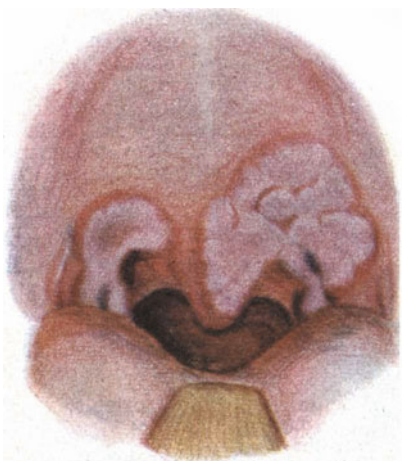


Abb. 265. Plaques muqueuses.
(Nach SCHULZ.)

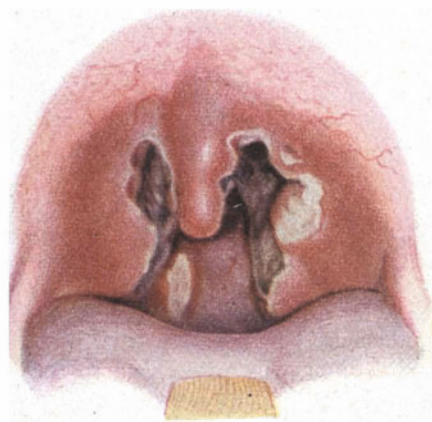


Abb. 266. Angina ulcerosa (Lues II) mit Beteiligung der Uvula (Nach SCHULZ.)

In den meisten Fällen verrät sich jedoch die Erkrankung der pharyngealen Seite des Gaumens durch Röte an der oralen Fläche, und bald führt der Zerfall zur Perforation an einer oder mehreren Stellen, meist nahe an der Grenze zwischen hartem und weichem Gaumen. Sehr oft geht die Uvula beim Zerfall verloren, da das Leiden gern ihre Basis befällt.

Bei der Heilung der Geschwüre bleiben die gesetzten Substanzverluste an den Randern des Gaumensegels und der Gaumenbögen, sowie die Gaumenperforationen bestehen. Nur bei der Salvarsanbehandlung, die bei der tertiären Schlundsyphilis überraschend schnelle Heilungen herbeiführt, habe ich Gaumenperforationen sich wieder schließen sehen. Am Rachendache und an der hinteren Schlundwand bilden sich derbe, meist strahlige, grauweiße Narben. Ferner treten im Epipharynx strang- und diaphragmaartige Verwachsungen auf, z. B. zwischen den Tubenwülsten und benachbarten Teilen oder gar zwischen beiden Tubenwülsten mit oder ohne Verschuß der Tubenostien. Bisweilen verwächst der Rand des weichen Gaumens mit der hinteren Rachenwand teilweise oder vollständig, wodurch der Nasenrachen völlig gegen den Mundrachen abgeschlossen wird

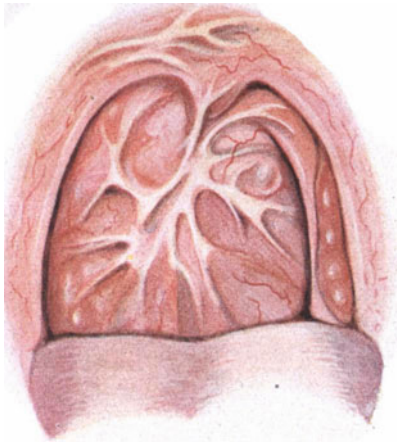


Abb. 267 Abgeheilte Syphilis des Rachens mit ausgedehnter Narbenbildung an der hinteren Rachenwand und am weichen Gaumen Verwachsungen des weichen Gaumens mit der hinteren Rachenwand.

(s. Abb. 267). Die Folgen hiervon sind natürlich dauernde Mundatmung, Rhinotalia clausa, Anosmie, Tuben- und Mittelohrerkrankungen und die Unmöglichkeit, die Nase zu schniezen.

Diagnose. Die Diagnose des Mandelschankers wird selten frühzeitig gestellt. Hat er sich schnell entwickelt und macht er starke Schluckschmerzen, so kann man ihn mit einer Angina oder einer Peritonsillarphlegmone verwechseln; entscheidend für die richtige Diagnose wird hier das Vorhandensein massiger, wenig empfindlicher Drusenschwellungen in der Submaxillargegend und das lange Bestehen von Schwellung, Geschwür und Schmerzen. — Stehen die Schmerzen nicht im Vordergrund, so ist die Verwechslung mit einer malignen Geschwulst möglich, und es ist bis in die neueste Zeit vorgekommen, daß solche Fehldiagnosen zu schweren chirurgischen Eingriffen mit tödlichem Ausgange geführt haben. Der histologische Befund schafft hier nicht immer Klarheit, wohl aber tut dies oft die Beachtung der Drusenschwellungen, die beim Mandelschanker schon 5—6 Tage nach den ersten Beschwerden taubenei- bis faustgroß werden, was bei Sarkomen oder Carcinomen noch nicht beobachtet worden ist (LIEVEN).

Auch die Sekundäraffektionen im Schlunde, die doch ein sehr charakteristisches Aussehen haben, werden leider oft verkannt. In zweifelhaften Fällen, namentlich wenn die Infektion geleugnet wird oder der Kranke nicht weiß, daß er extragenital infiziert worden ist, muß man natürlich noch nach anderen Zeichen einer sekundären Syphilis, besonders Hautaffektionen (Roseola, Papeln), suchen, um die Diagnose sicherzustellen. Sehr schnell kommt man zum Ziele, wenn man den Rachenabstrich in Dunkelfeldbeleuchtung auf Spirochäten untersucht.

Seltener wird die Diagnose der tertiären Schlundsyphilis verfehlt, wenn der Arzt nicht etwa, wie in den oben erwähnten Fällen, wo sich die Krankheit gewissermaßen hinter den Kulissen abspielte, die postrhinoskopische Untersuchung unterläßt. Die gummösen Knoten und Infiltrate sind kaum mit einer anderen Erkrankung zu verwechseln, und die Geschwüre unterscheiden sich von den tuberkulösen meist durch die rote, harte, geschwollene Umgebung und den scharfen Rand, ferner durch ihre große Ausdehnung. Gaumenperforationen sind bei Syphilis häufig, bei Tuberkulose sehr selten. Eine deutliche, binnen 14 Tagen auftretende Besserung durch Jodkalium in Tagesdosen von 3—5 g beweist die syphilitische Natur von Schlundinfiltrationen und -ulcerationen, während eine langsamer auftretende günstige Wirkung des Mittels ebensowohl bei Syphilis

als auch bei Tuberkulose beobachtet wird. In zweifelhaften Fällen muß die mikroskopische Untersuchung exstirpierter Teile des kranken Gewebes, die man nicht zu klein nehmen darf, entscheiden.

Ob strahlige, weißliche Narben, sowie Defekte und Verwachsungen im Schlunde von Syphilis oder von Tuberkulose herrühren, laßt sich an ihrem Aussehen nicht erkennen. Totale Verwachsungen des weichen Gaumens mit der hinteren Schlundwand und sehr große Gaumendefekte werden wohl immer von Syphilis herrühren.

Behandlung. Die Behandlung der Schlundsyphilis ist in jedem der drei Stadien die gleiche wie bei den entsprechenden Stadien der Syphilis an anderen Organen und Körperstellen.

Die Schlundverwachsungen hat man oft durch Dilatieren, Trennen mit dem Messer und nachfolgendes Einlegen von Prothesen zur Verhütung von Wiederverwachsungen, ferner mittels Elektrolyse zu beseitigen versucht, aber nur in wenigen Fällen sind diese Bemühungen von nennenswerten Erfolgen gekrönt worden.

d) Lepra und Sklerom.

Die Lepra (vgl. S. 287) tritt am weichen Gaumen und im Schlunde in Gestalt von Infiltraten auf, die aus kleinen gehauten Knotchen und vereinzelt größeren harten, weißlichen oder blaugrauen Knoten bestehen. KORNER sah 1885 in SEMONS Praxis bei einem Leprosen den weichen Gaumen durch Zerfall zahlreicher Knotchen siebartig durchlochert, anscheinend ein seltenes Vorkommnis. Über die Diagnose s. S. 287.

Das Sklerom zeigt sich im Schlunde in ähnlicher Weise wie in der Nase (vgl. S. 287). Im Epipharynx sitzen die erbsen- bis haselnußgroßen Knoten und die Infiltrate meist an den Choanen, an der pharyngealen Seite des weichen Gaumens und an den Seitenwänden. Durch ihre fortschreitende Schrumpfung verzerren sie die Tubenmündungen und ziehen das Gaumensegel in die Höhe, das dann oft mit der hinteren Schlundwand verwächst. Schließlich resultieren derbe, an der hinteren Schlundwand strahlige, weiße Narbenbildungen, die den durch Syphilis entstandenen ähnlich sehen.

e) Leukämische und pseudoleukämische Infiltrate.

Bei Leukämie und Pseudoleukämie kommen in den Gebilden des lymphatischen Rachenringes Infiltrationen vor, die zu enormen Gaumen- und Rachenmandelschwellungen führen können. Bei zunehmender Vergrößerung einer oder beider Mandeln, besonders im mittleren Alter und dann, wenn auch in anderen Körperregionen Lymphdrüsenanschwellungen auftreten, denke man stets an eine Erkrankung des lymphatischen Systems und sichere die Vermutung durch eine Blutuntersuchung. Wegen der schlechten Prognose der ursächlichen Erkrankung ist die Abtragung solcher Mandelgeschwulste nur bei Erstickungsgefahr zulässig. Im ubrigen kommen therapeutisch Rontgenbestrahlungen in Betracht.

III. Die Verwicklungen der entzündlichen Erkrankungen des Rachens.

1. Die tonsillo gene Sepsis.

Bereits bei der Besprechung der entzündlichen Erkrankungen der Gaumenmandeln haben wir gesehen, daß es sowohl im akuten als auch im chronischen Stadium dieser Erkrankungen zu Ausschwemmungen von Toxinen und Erregern in die Lymph- und Blutbahn kommen kann. Erfolgt die Ausschwemmung der Giftstoffe bei einer Angina einmalig und kurz dauernd oder wie bei der Fokalinfection schubweise in geringen Mengen, so führt dies zu metastatischen Erkrankungen (z. B. in den Gelenken, Nieren oder an anderen Organen), oder zu allgemeinen Krankheitserscheinungen mit sepsisähnlichem Charakter. In seltenen Fällen aber kommt es von den Mandeln aus im Verlauf einer Angina oder häufiger noch eines peritonsillaren Abscesses (s. S. 402) zu einer dauernden massiven Einschwemmung der Erreger und damit zu einer richtigen allgemeinen, oft tödlich endenden Sepsis.

Entstehung. Die tonsillogene Sepsis entsteht durch Ausbreitung entweder auf dem Lymphwege oder auf dem Blutwege infolge von fortschreitender Thrombose der Halsvenen. Die erste Art der Entstehung auf dem Lymphwege kommt dann mit Wahrscheinlichkeit in Frage, wenn gleich zu Beginn einer heftigen Angina, bevor es überhaupt zu einem Übergreifen der Entzündung auf das peritonsilläre Gewebe gekommen sein kann, also unmittelbar von den Mandeln aus, der Gesamtorganismus ohne Komplikation auf dem Wege über Lymphangitis und Lymphadenitis phlegmonosa mit Erregern und Toxinen überschwemmt wird (foudroyante tonsillogene Sepsis). Bei einer derartigen „Angina maligna“ findet sich dann an der Mandel meist ein nekrotisierender Prozeß. Voraussetzung für die Entstehung einer Sepsis durch fortschreitende Thrombose der Halsvenen ist zumeist das Vorhandensein einer peritonsillären, phlegmonösen Entzündung oder eines Peritonsillarabscesses (s. das folgende Kapitel S. 402).

Nach den Untersuchungen von CLAUS, UFFENORDE, LINCK u. a. kann die Thrombosierung der Halsvenen auf drei verschiedene Weisen zustande kommen:

1. Durch eitrigen Zerfall des peritonsillären Gewebes in der Nähe der Mandelnische kann ein kleines Gefäß thrombosieren und von hier aus kann die Thrombophlebitis und die Thrombose über die abführenden Venen (V. tonsillaris, V. pharyngea ascendens, V. facialis post.) in die Vena jugularis interna weitergeleitet werden.

2. Von der Umgebung der erkrankten Tonsille aus kann die phlegmonöse Entzündung auf das Spatium pharyngeum und auf die hier verlaufende Vena jugularis übergreifen. Auf diese Weise kommt es unter Umgehung der von der Tonsillengegend abführenden Venen durch direkte Arrosion der Vena jugularis zu einer Thrombose derselben.

3. Von der erkrankten Mandel aus können die regionären Lymphdrüsen infiziert werden und können vereitern. Liegt ein solches Drüsenpaket oder auch nur eine einzelne vereiterte Lymphdrüse einer von der Mandel abführenden Vene oder der Vena jugularis direkt an, so kann nach Durchtritt der Infektion durch die Gefäßwand eine eitrige Thrombophlebitis bzw. eine Thrombose der Jugularis entstehen. Dieser dritte Weg kommt bei Anginen sowohl mit als auch ohne peritonsilläre phlegmonöse Entzündung in Frage.

Gar nicht selten tritt eine tonsillogene Sepsis erst nach Abklingen einer Angina oder einer peritonsillären Phlegmone auf, 2–3 Wochen nachher oder noch später. Sie nimmt dann ihren Ausgang von hinter der Mandel in der Mandelnische gelegenen Eiterherden, die im akuten Stadium des entzündlichen Prozesses entstanden sind, sich zunächst abgekapselt haben, schließlich aber doch noch in das umgebende Gewebe durchbrechen.

Klinische Erscheinungen. Die Symptome der von den Mandeln ausgehenden Sepsis bestehen in Schüttelfrösten mit intermittierendem Fieber. Mehrmals am Tage oder in der Nacht steigt das Fieber plötzlich auf 40° oder darüber, um dann ebenso rasch wieder ganz abzufallen (2stündlich messen, um eine genaue Temperaturkurve zu bekommen!). Das Blutbild zeigt eine starke Vermehrung der weißen Blutkörperchen mit deutlicher Linksverschiebung und innerhalb weniger Tage oder gar Stunden bildet sich ein schwerer septischer Allgemeinzustand aus: Der Patient verfällt zusehends, der Puls ist fliegend, häufig tritt ein Ikterus auf. In der Gegend des Unterkieferwinkels und entlang der Vena jugularis macht sich starke Druckempfindlichkeit bemerkbar. Sind in dieser Gegend geschwollene Drüsen vorhanden, so läßt sich allerdings oft nicht sagen, ob die Druckempfindlichkeit auf sie oder auf eine Thrombophlebitis der Jugularis zurückzuführen ist. Dazu kommen häufig sehr bald Zeichen von Metastasenbildungen in den Lungen (Husten, Stechen, Auswurf) und in

den Gelenken (Druckempfindlichkeit, Schwellung) oder in den Nieren (Urinuntersuchung!). Auch in anderen Organen (Milz, Gehirn) können Metastasen entstehen. Durch Fortschreiten der Thrombosierung der Halsvenen hirnwärts kann es zur Cavernosusthrombose (Ödem der Augenlider, Protrusio bulbi) und zur Meningitis kommen.

Diagnose. Tritt die tonsillogene Sepsis unter den eben geschilderten charakteristischen Symptomen auf, so ist die Diagnose leicht. Mitunter sind die klinischen Erscheinungen aber nicht so ausgesprochen, vor allem können Schüttelfröste fehlen (besonders bei Kindern, bei denen übrigens eine tonsillogene Sepsis sehr viel seltener als bei Erwachsenen auftritt). In solchen Fällen ist es dann oft nur das Blutbild, das uns auf die drohende Gefahr aufmerksam macht. Man versäume daher bei atypisch verlaufenden Anginen (auffallend schlechtes Allgemeinbefinden, schweres Krankheitsbild, Benommenheit, Verzögerung des Temperaturabfalls) nie, ein Blutbild anzufertigen und evtl. das Blutbild laufend auf Zunahme der Linksverschiebung zu kontrollieren, denn die Aussichten, eine tonsillogene Sepsis durch Operation zur Ausheilung zu bringen, können sich von Tag zu Tag, ja von Stunde zu Stunde verschlechtern.

Für den praktischen Arzt, der ja akute Anginen weit häufiger zu Gesicht bekommt als der Facharzt, ist es von Wichtigkeit zu wissen, daß auch bei scheinbar harmlosen Fällen von Angina eine tonsillogene Sepsis entstehen kann. Wird der Beginn einer Angina mit einem Schüttelfrost eingeleitet, so sagt dieser nicht viel, treten aber im Verlauf einer Angina Schüttelfröste mit intermittierendem Fieber auf, so sind dies ernste Alarmzeichen, die den Arzt auch bei scheinbar abklingender Angina und bei fehlender Druckempfindlichkeit am Halse an eine in der Entwicklung begriffene Thrombophlebitis der Halsvenen denken lassen und ihn veranlassen müssen, den Patienten unverzüglich in eine Klinik zur Operation einzuweisen.

Behandlung. Die einzige Aussicht, eine tonsillogene Sepsis zur Heilung zu bringen, bietet die Operation, die so frühzeitig wie irgend möglich vorgenommen werden sollte. Handelt es sich um eine schwere Sepsis, die unmittelbar von den Mandeln aus ohne Thrombosenbildung in den abführenden Venen (also in der Regel auf dem Lymphwege) entstanden ist, so wird man freilich auch bei raschem Eingreifen meist zu spät kommen, denn dies sind diejenigen Fälle, die als von vornherein nahezu verloren angesehen werden müssen. Günstiger sind die Aussichten auf Heilung bei solchen Fällen, bei denen sich irgendwo in dem von den Mandeln abführenden venösen System eine Thrombose ausgebildet hat. Bei diesen durch Thrombophlebitis hervorgerufenen Sepsisfällen besteht die operative Behandlung in der Freilegung der Vena jugularis interna und der in sie einmündenden Halsvenen, insbesondere der Vena facialis comm. und post. und der Vena pharyngea. Alsdann werden die freigelegten Venen im Gesunden unterbunden, die erkrankten Venenbezirke geschlitzt und die Thrombenteile so gründlich wie möglich ausgeräumt. Reicht der Thrombus in der Vena jugularis nach oben bis zum Bulbus derselben, oder noch darüber hinaus, was gelegentlich vorkommt, so muß evtl. die Aufmeißelung des Warzenfortsatzes und die Eröffnung des Sinus sigmoideus angeschlossen werden. Im Spatium parapharyngeum vorhandene vereiterte Lymphdrüsen werden entfernt. Anschließend wird, um auch den ursächlichen Herd in der Tonsillengegend zu beseitigen, die Ausschaltung der Gaumenmandeln vorgenommen. Bei Cavernosusthrombose kommt als letztes Mittel die Exenteratio orbitae oder die sehr eingreifende operative Freilegung des Sinus cavernosus in Frage.

Nach der Operation sind Bluttransfusionen oft von guter Wirkung, auch größere Dosen von Sulfonamidpräparaten (Eubasin, Eupatin, Eleudron, Albuclid, Tibatin und Prontosil) werden neuerdings empfohlen.

In der Lunge, in den Gelenken oder in anderen Organen vorhandene Metastasen erfordern Behandlung nach den Regeln der Chirurgie und der Inneren Medizin, ebenso etwa auftretende Kreislaufstörungen.

Prognose. Wird die operative Ausschaltung der erkrankten Halsvenen rechtzeitig ausgeführt, solange nur ein oder zwei Schüttelfröste vorangegangen und solange insbesondere noch keine Metastasen vorhanden sind, so ist die Prognose der tonsillaren Thrombophlebitis nicht ungünstig. Sind dagegen schon starke Ausschwemmungen von infektiösem Thrombenmaterial in die Blutbahn mit multipler Metastasenbildung erfolgt, so läßt sich meist die Entstehung einer allgemeinen tödlichen Sepsis nicht mehr aufhalten. Ob die bereits erwähnte Sulfonamidbehandlung derartige schwere Fälle noch zu beeinflussen vermag, müssen weitere Beobachtungen erweisen. Im Zweifelsfalle wird man immer von der Sulfonamidanwendung Gebrauch machen.

2. Der peritonsilläre Absceß.

Vorbemerkung. Obwohl die Bezeichnung „Peritonsillarabsceß“ dem Krankheitsbilde, das in folgendem beschrieben werden soll, nicht völlig gerecht wird, soll — da sie sich fest eingebürgert hat und am meisten gebräuchlich ist — doch an ihr festgehalten werden, zumal da die als Ersatz dafür vorgeschlagenen Bezeichnungen wie Angina phlegmonosa, Paratonsillarabsceß, paratonsilläre Phlegmone, Parapharyngealabsceß auch nicht restlos befriedigen.

Entstehung. Der peritonsillare Absceß entsteht durch Übergreifen einer Entzündung von der Mandel auf ihre Umgebung. Die Mandelkapsel bildet zwar einen gewissen Abschluß, der bei einer Mandelentzündung in der Regel nicht überschritten wird, in besonderen Fällen jedoch durchbricht die Infektion die Mandelkapsel und breitet sich in dem lockeren peritonsillaren Bindegewebe aus.

Die Ursache dafür kann einmal eine besonders heftige, durch hochvirulente Erreger bedingte Angina sein. Weiter können besondere anatomische Verhältnisse (Lucken in der Bindegewebskapsel der Tonsille, durch die hindurch sich Zapfen von adenoidem Gewebe in den paratonsillären Raum hinein erstrecken), die Entstehung einer paratonsillären Entzündung begünstigen. Die häufigste Ursache dafür liegt jedoch darin, daß es bei vorangegangenen akuten Mandelentzündungen oder bei chronischer Tonsillitis zu Verwachsungen der Mandel mit dem Gaumenbogen und dadurch zu erschweren Abflußverhältnissen für den Eiter und zur Retention desselben bei einer neu hinzutretenden Infektion der Mandel oder beim Wiederaufflackern der chronischen Tonsillitis kommt. Daß derartige narbige Verwachsungen häufig künstlich durch in der Jugend vorgenommene Kappungen der Tonsillen (Tonsillotomie) geschaffen werden, wurde bereits oben bei der Besprechung der Gaumenmandelhyperplasie erwähnt. In der Tat läßt sich feststellen, daß Peritonsillarabscesse, ebenso wie rezidivierende Anginen besonders häufig bei früher tonsillotomierten Patienten entstehen.

Der Peritonsillarabsceß ist eine Erkrankung des jüngeren und mittleren Alters, bei Kindern ist er seltener und bei Säuglingen überhaupt nicht zu beobachten.

Klinische Erscheinungen. Bildet sich im Verlaufe einer schweren akuten Mandelentzündung erstmalig ein Peritonsillarabsceß aus, so ist das Krankheitsbild äußerst charakteristisch: Im Stadium der abklingenden Angina, nachdem die Schluckschmerzen und das Fieber bereits zurückgegangen sind und die Beläge sich schon abgestoßen haben, treten unter erneutem plötzlichen Temperaturanstieg und Wiederverschlechterung des Allgemein-

befindens meist einseitig, seltener doppelseitig, heftige, sich von Stunde zu Stunde steigende, nach dem Ohr ausstrahlende Schmerzen auf, die sich besonders beim Schlucken bemerkbar machen. Die Schluckschmerzen können geradezu unerträglich und so qualvoll werden, daß der Kranke jede Nahrungsaufnahme verweigert und schließlich auch den reichlich abgesonderten Schleim und Speichel nicht mehr verschluckt, sondern einfach aus dem Munde herausfließen läßt. Mit Zunahme der Schwellung im Hals, zu der sich häufig sehr bald auch eine Schwellung der Lymphdrüsen am Kieferwinkel gesellt, wächst die schmerzhaft Spannung und der Patient halt den Kopf schief und wagt ihn kaum zu bewegen aus Angst vor stärkeren Schmerzen. Dazu kommt eine Kieferklemme (Ankylostoma), die so hochgradig werden kann, daß der Mund kaum bis zu einem kleinen Spalt geöffnet werden kann, wodurch die Untersuchung sehr erschwert wird. Auch an der Sprache merkt man die zunehmende Schwellung im Hals, sie wird verwaschen und kloßig.

Der objektive Befund zeigt anfangs eine auf die Umgebung des oberen Mandelpols beschränkte Rötung und Schwellung, die bei Sondenberührung sehr schmerzhaft ist. Seltener beginnt die peritonsilläre Infiltration im vorderen, noch seltener im hinteren Gaumenbogen. Beim Ausgang vom oberen Pol ist aus der Rötung und Schwellung oft bereits schon am 2. oder 3. Tag eine pralle, halbkugelige, bis in den weichen Gaumen hineinreichende Vorwölbung geworden, deren Umgebung ödematos ist. Auch das Zäpfchen zeigt meist ein starkes Ödem und eine Verdrängung nach der gesunden Seite (s. Abbildung 268). Die Zunge ist schmierig belegt.

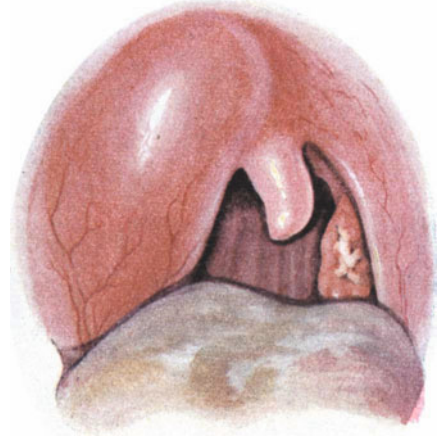


Abb. 268. Peritonsillarabsceß rechts

Bis zur Ausbildung eines richtigen Abscesses, der dann bei der Palpation Fluktuation zeigt, dauert es in der Regel 4—5 Tage. Der Absceß kann spontan durchbrechen, wenn er nicht vorher künstlich eröffnet wird. Bei leichteren Fällen ist auch spontaner Rückgang der peritonsillären Infiltration ohne Absceßbildung möglich. Entwickelt sich ein Absceß vom hinteren Gaumenbogen aus (retrotonsillärer Absceß), so zeigt dieser eine starke infiltrative und ödematöse Schwellung, und das Ödem kann dann von hier aus über den Sinus piriformis auf den Kehlkopf übergreifen und Atemnot und Erstickungsanfälle hervorrufen (Glottisödem).

Wesentlich anders gestaltet sich oft das Krankheitsbild, wenn ein peritonsillärer Absceß nicht erstmalig, sondern wiederholt auftritt (rezidivierender Peritonsillarabsceß). Der Verlauf ist dann meist nicht so stürmisch, das Fieber halt sich in mäßigen Grenzen, kann auch ganz fehlen. Ohne daß eine Angina vorausgehen braucht, treten plötzlich einseitige Halsschmerzen auf, unter gleichzeitiger Ausbildung einer typischen Vorwölbung des vorderen Gaumenbogens und des weichen Gaumens um den oberen Mandelpol herum. Diese Vorwölbung läßt häufig die bei erstmaligen Abscessen zu beobachtende starke Rotung und kollaterale Ödembildung vermissen. Die Mandel selbst braucht nicht geschwollen und gerötet zu sein. Diese rezidivierenden Peritonsillarabscesse können zwar von einem chronisch-entzündlichen Herd in der Tonsille aus entstehen, weitaus häufiger aber handelt es sich dabei nicht um eine

neue Infektion des peritonsillären Gewebes, sondern um das Aufklackern eines von einem früheren Absceß zurückgebliebenen Entzündungsherd (,Restabsceß“) (s. Abb. 269). Daß diese scheinbar leichteren, peritonsillären Entzündungen unter Umständen gefährlicher werden können als ein unter schweren klinischen Erscheinungen verlaufender Absceß, ergibt sich aus dem weiteren Verlauf, den sie nehmen können. Infolge der geringen lokalen und

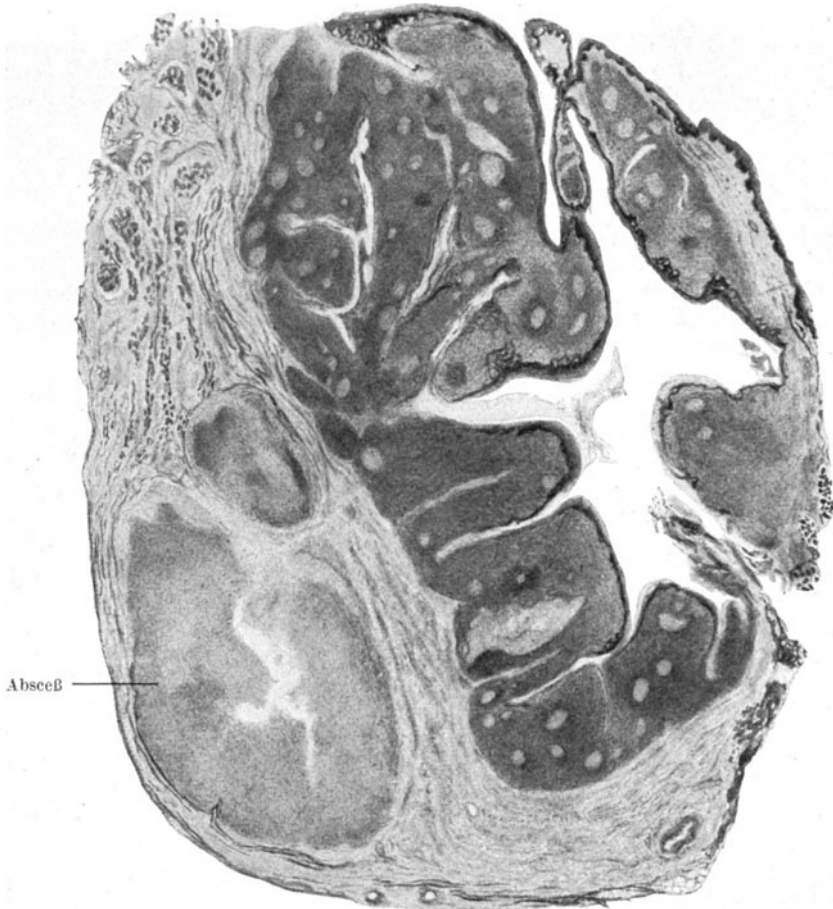

Abb. 269. Kleiner paratonsillärer Restabsceß ohne lokale Symptome. [Lupenvergrößerung (Nach LINCK)]

allgemeinen klinischen Erscheinungen, die sie machen, werden sie nämlich häufig vom Patienten und vom Arzt nicht genügend beachtet, auch können die lokalen Entzündungserscheinungen in der Mandelgegend ganz zurückgehen, ohne daß es zu einem richtigen Absceß kommt, die peritonsilläre Eiterung geht in das subakute Stadium über und schwellt hinter der Mandel weiter. In der Regel macht zwar eine solche peritonsilläre Eiterung an der durch den Constrictor pharyngis gebildeten Muskelwand der Mandelnische halt. In besonderen Fällen aber, so bei tiefsitzenden Peritonsillarabscessen, die keine Durchbruchmöglichkeit nach der Mundhöhle zu haben, kann die Muskelwand arrodirt werden, und es erfolgt ein Einbruch der eitrig-phlegmonösen Entzündung in den parapharyngealen Raum (Parapharyngealabsceß). Von

hier aus kann sich die Eiterung nach oben bis zur Schädelbasis ausbreiten und zur Meningitis und zur Cavernosusthrombose führen. Oder aber es senkt sich der Parapharyngealabsceß nach unten und führt zur Mediastinitis. Weiter kann es durch Einbruch in die Parotisloge zu einer eitrigen Parotitis kommen.

Bis zur Ausbildung einer derartigen Komplikation können unter Umständen Wochen vergehen, so daß ein Zusammenhang mit der ursächlichen peritonsillären Erkrankung zeitlich vollkommen verlorengehen kann.

Daß es bei parapharyngealen Eiterungen auch zum Einbruch in die Vena jugularis kommen kann und damit zur Sepsis, wurde bereits oben bei der Besprechung der tonsillo-genen Sepsis erwähnt (s. S. 399).

Schließlich sei noch erwähnt, daß, ebenso wie beim akuten Peritonsillarabsceß durch Arrosion eines Gefäßes eine schwere Blutung entstehen kann, auch ein latenter peritonsillärer Einschnelzungs-herd unter dem klinischen Bild einer Tonsillenblutung verlaufen kann.

Sehr viel seltener als von einer Angina der Gaumenmandeln kommt es von einer Angina der Zungenmandel aus zu einer Entzündung im peritonsillären Gewebe. Eine derartige Peritonsillitis lingualis führt durch Übergreifen der Entzündung in die Tiefe zu einer peritonsillären Phlegmone der Zungenmandel. Durchbricht die Entzündung den die Zungenmandel umgebenden Bindegewebswall und breitet sie sich zwischen der Muskulatur der Zunge aus, so spricht man von einer Zungengrundentzündung. Bei Abscedierung derselben kommt es zum Zungengrundabsceß. Von hier aus kann die Entzündung auf den Mundboden oder auf die Epiglottis und auf den ganzen Kehlkopf übergehen. Eine „Zungengrundphlegmone“ verursacht äußerst starke Schmerzen beim Sprechen und Schlucken und die Zunge kann kaum herausgestreckt werden. Bei Kehlkopfödem (s. S. 460) besteht Heiserkeit und evtl. Atemnot. Eine „Mundbodenphlegmone“ erkennt man an einer brettharten Schwellung außen am Hals unter dem Unterkiefer. Bei der Mundbodenphlegmone kommt differentialdiagnostisch eine Speicheldrüsenentzündung infolge Verstopfung des Speichelgangs durch einen Speichelstein in Frage. Das Vorhandensein eines solchen läßt sich durch bimanuelle Palpation, Sondieren und im Röntgenbild nachweisen.

Diagnose. Kann der Mund noch so weit geöffnet werden, daß man die Mandelgegend besichtigen kann, so ist die Diagnose aus dem charakteristischen Befund leicht zu stellen. Ist die Besichtigung durch eine Kieferklemme erschwert oder unmöglich, so weisen die von dem Patienten geschilderte Entwicklung der Erkrankung und die Symptome (akuter fieberhafter Beginn, einseitige Schmerzhaftigkeit, kloßige Sprache, Schiefhaltung des Kopfes) eindeutig auf einen peritonsillären Absceß hin. Bei rezidivierenden Abscessen geben die Patienten die Diagnose dem Arzt meist selbst an.

Differentialdiagnostisch ist wichtig, daß es bei der BEZOLDSchen Mastoiditis zu einem Senkungsabsceß kommen kann, der sich in die Umgebung der Mandel ausbreitet und dann leicht mit einem peritonsillären Absceß verwechselt werden kann.

Zur Diagnosenstellung gehört auch die rechtzeitige Erkennung der beiden, beim Peritonsillarabsceß auftretenden, das Leben unmittelbar bedrohenden Komplikationen: Der tonsillo-genen Sepsis und des Larynxödems.

Über die tonsillo-genen Sepsis wurde schon oben das Notwendige gesagt.

Das Larynxödem tritt besonders bei Abscessen im hinteren Gaumenbogen auf. Da innerhalb weniger Stunden der Kehlkopf völlig zuschwellen kann, so daß Erstickungsgefahr besteht, ist es dringend notwendig, jeden Patienten mit beginnendem Kehlkopfödem in die Klinik aufzunehmen, um

jederzeit mit der Tracheotomie zur Hand zu sein. Nun ist aber die Feststellung eines beginnenden Ödems am Kehlkopf oft nicht leicht, da einmal wegen hochgradiger Kieferklemme die Laryngoskopie nicht möglich ist und da zum anderen auch die, besonders beim doppelseitigen Absceß, hochgradige Schwellung im Rachen Atemnot machen kann. Wodurch in solchen zweifelhaften Fällen die Atemnot verursacht wird, läßt sich dadurch entscheiden, daß man den Patienten — auch wenn es ihm Schmerzen macht — ein paar Mal laut intonieren läßt. Ist die Stimme klar, so sind auf jeden Fall die Stimmbänder noch frei und man kann auch bei hochgradiger Atemnot mit der Tracheotomie noch zuwarten, da anzunehmen ist, daß das Atemhindernis im Mesopharynx liegt und mit der Beseitigung des Abscesses zurückgehen wird.

Behandlung. Da der peritonsilläre Absceß eine äußerst schmerzhafteste Erkrankung ist und die Patienten von der vorhergegangenen Angina meist schon sehr mitgenommen sind, ist zunächst der Schmerzbekämpfung besondere Aufmerksamkeit zu widmen. Wegen der Schluckschmerzen gibt man die schmerzlindernden Medikamente am besten als Analzäpfchen (TREUFEL- oder Optalidon-Zäpfchen); nötigenfalls gibt man Morphium oder Pantopon. Auch durch intravenöse Atophanyinjektionen, die wenigstens für einige Stunden gut wirken, kann man die qualvollen Stunden und besonders Nächte bis zum „Reifwerden“ des Abscesses erleichtern. Um den Einschmelzungsprozeß zu beschleunigen, läßt man feuchte, warme Halsumschläge mit Leinsamensäckchen und Gurgelungen (vorsichtig wegen Gefahr der Mittelohrentzündung!) mit warmem Kamillen- oder Salbeitee machen. Kann und will der Patient etwas essen, so empfiehlt sich kühle und flüssige Kost. Gegen den Durst läßt man Eisstückchen im Munde zergehen.

Bei starker ödematöser Schwellung im Rachen, die die Bildung eines Larynxödems befürchten läßt, gibt man 5 ccm = 1 g Vitamin C mit Calcium intravenös.

Die Sulfonamidbehandlung ist bei bereits ausgebildetem peritonsillärem Absceß nicht anzuraten; ja, sie kann sogar insofern zu einer Gefahr für den Patienten werden, als durch sie das Krankheitsbild verschleiert und der richtige Augenblick zum operativen Eingreifen verpaßt wird.

Sobald man auf Grund des klinischen Verlaufs und des lokalen Befundes annehmen kann, daß die peritonsilläre Infiltration zur eitrigen Einschmelzung des Gewebes geführt hat, wird der Absceß geöffnet. In der Regel ist dies am 4.—5. Tag der Fall. Der einfachste und am wenigsten schmerzhafteste Weg zur Eröffnung der typisch in der Umgebung des oberen Mandelpols gelegenen Abscesse ist die von KILLIAN angegebene Methode: Nach Bepinseln des vorderen Gaumenbogens und der Vorwölbung am weichen Gaumen (s. S. 407) sticht man mit einem rechtwinklig abgeboenen, geknöpften Sichelmesser (s. Abb. 260) hinter dem oberen Rand des vorderen Gaumenbogens durch den oberen Pol der Mandel nach außen und oben ein. Sobald man den Widerstand der Absceßmembran fühlt, stößt man mit einem kurzen, kräftigen Druck nach und fällt dann ohne weiteres mit der Spitze des geknöpften Messers in die Absceßhöhle hinein (s. Abb. 270). Daß man den Absceß gefunden hat, erkennt man daran, daß entlang der Messerschneide Eiter abfließt. Zur Verbreiterung der Abflußöffnung schneidet man beim Herausziehen des Messers den vorderen Gaumenbogen in $\frac{1}{2}$ —1 cm Länge quer durch. Entleert sich dann der Absceß noch nicht genügend, so geht man mit einer Kornzange in die Öffnung hinein und spreizt kräftig. Eine Tamponade des Abscesses ist nicht notwendig. Ist am nächsten Tag die Incisionsöffnung verklebt und besteht noch oder wieder eine Vorwölbung, so kann man die Öffnung mit einer Kornzange oder mit einer dicken Knopfsonde leicht wieder öffnen. Hat man die Eröffnung des Abscesses zum richtigen Zeitpunkt vorgenommen, so ist die Wirkung des Eingriffs

schlagartig: der Patient fühlt sich sofort erleichtert, das Spannungsgefühl und die Schmerzen lassen nach und die Temperatur fällt ab. Der Eröffnung der typisch am oberen Pol gelegenen Abscesse eine Probepunktion und -aspiration vorangehen zu lassen, ist nicht nötig; dagegen empfiehlt sich eine solche bei atypisch im vorderen oder hinteren Gaumenbogen oder an der Basis der Tonsille gelegenen Abscessen. Hat man solche Abscesse mit der Punktionsnadel genau lokalisiert, so eröffnet man sie mit einem schlanken langstieligen Skalpell, dessen Schneide man zur Sicherheit 1 cm von der Spitze entfernt mit einem Heftpflasterstreifen umwickelt. Eine Infiltrationsanästhesie ist nicht notwendig; es genügt die Oberflächenanästhesie der Schleimhaut in der Einstichgegend durch Bepinseln mit 10%iger Pantocain-Adrenalinlösung.

Diese früher allgemein übliche Incisionsbehandlung der peritonsillaren Abscesse wird neuerdings von einer Reihe von Autoren als ungenügend abgelehnt, und es wird an ihrer Stelle die sog. „Absceßtonsillektomie“ empfohlen.

Da von den Erkrankungen aus dem Hals-Nasen-Ohrenfachgebiet, die der praktische Arzt zu Gesicht bekommt, der peritonsillare Absceß eine der häufigsten ist, sei auf die heute herrschenden Anschauungen über die Behandlung dieser Erkrankung im folgenden etwas näher eingegangen.

Im wesentlichen stehen einander zwei Ansichten gegenüber: Auf der einen Seite stehen diejenigen Autoren, die auf Grund ihrer guten Erfahrungen an der Incisionsbehandlung des peritonsillaren Abscesses als der „Methode der Wahl“ festhalten und nur bei besonderen Fällen entweder sofort, ohne vorherige Incision, oder wenn die Incision nicht zum Ziele der Beseitigung des Abscesses führt, die radikale Methode der Ausschälung der erkrankten Mandel im akuten Stadium des Abscesses vornehmen. Ich will diese Gruppe nennen die Anhänger der „bedingten Absceßtonsillektomie“.

Die andere Seite stellt die Gruppe derjenigen Fachkollegen dar, welche die Incisionsbehandlung grundsätzlich ablehnen und die Forderung aufstellen, daß bei jedem Peritonsillarabsceß die Ausschälung der kranken Gaumenmandel auszuführen sei („prinzipielle primäre Absceßtonsillektomie“).

Auf Grund der Erfahrungstatsache, daß septische Komplikationen im Stadium der Entwicklung einer peritonsillaren Phlegmone, solange noch keine Begrenzung des peritonsillaren Entzündungsprozesses eingetreten ist, fast häufiger auftreten als beim ausgebildeten Absceß, fordern einige Autoren, daß die Tonsillektomie in jedem Stadium der Entzündung, auch wenn nur eine leichte peritonsillare Schwellung oder nur ein Ödem da ist, vorgenommen werden müsse; ja, ganz Radikale sagen sogar, man dürfe es gar nicht erst zu einer peritonsillären Entzündung kommen lassen, sondern müsse schon bei einer akuten Mandelentzündung die Tonsillen ausschälen. Dieser Vorschlag ist allen Ernstes bei Diskussionen über die Frage der Absceßbehandlung gemacht worden. Wohin dies führen würde, ist leicht zu übersehen; es wurde praktisch bedeuten, daß der Arzt jede Angina in eine Fachklinik zur Operation einweisen mußte.

Nun besteht aber kein Zweifel darüber, daß tausende und abertausende von Anginen ausheilen, ohne daß es zum Absceß kommt und ohne daß daraus

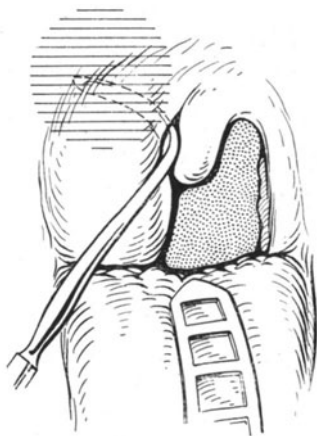


Abb 270 Eröffnung eines peritonsillaren Abscesses vom oberen Pol aus mit dem abgebogenen geknopften Messer

die geringsten Komplikationen entstehen; von einer Erörterung des Absceßproblems in dieser Breitenausdehnung kann deshalb hier abgesehen werden.

Weiter ist man sich darüber heute wohl allgemein einig, daß bei dem Bestehen einer tonsillo-genen Sepsis, gleichviel in welchem Stadium sich der Entzündungsprozeß in der Mandelgegend befindet (außer der Unterbindung der Vena jugularis), die sofortige Tonsillektomie dringend notwendig ist.

Bleibt also die Frage, welche Art der Behandlung des nicht durch eine Sepsis komplizierten sicheren oder wenigstens wahrscheinlichen Peritonsillarabscesses zweckmäßig und notwendig ist.

Dazu ist zu sagen: Zweifellos ist die primäre Absceßtonsillektomie diejenige Methode der Behandlung des peritonsillären Abscesses, die den Absceß selbst am radikalsten beseitigt; in der Mandelnische werden dadurch ganz klare Verhältnisse geschaffen, und auch tiefliegende und versteckte Abscesse (evtl. auch vorhandene mehrfache Abscesse!) werden dadurch aufgedeckt. Auch die Folgezustände von peritonsillären Abscessen, die darin bestehen, daß nach einfacher Eröffnung derselben vielfach peritonsilläre Eiterherde (sog. „Restabscesse“) zurückbleiben, die jederzeit wieder aufflackern und zu Komplikationen führen können, werden durch die Absceßtonsillektomie am sichersten verhindert.

Diese Folgezustände sind natürlich auch den Anhängern der Incisionsbehandlung bekannt und sie geben zu ihrer Beseitigung den Patienten, die einen Peritonsillarabsceß durchgemacht haben, der durch Incision eröffnet wurde, den Rat, sich anschließend im Intervall die Mandel herausnehmen zu lassen.

Leider aber ist es nun häufig so, daß die Patienten dem — wenn auch noch so dringend gegebenen — Rat des Arztes nicht folgen. Diese Tatsache ist neben der Beseitigung der akuten Gefahr mit der Hauptgrund, aus dem die Verfechter der primären Absceßtonsillektomie die Radikaloperation im akuten Stadium fordern. Da nun weiterhin die Erfahrung an vielen Mandelausschälungen gelehrt hat, daß nach einer durchgemachten Angina, die auf einer Seite zu einem Peritonsillarabsceß geführt hat, in einer gar nicht kleinen Zahl von Fällen auch auf der anderen Seite latente retrotonsilläre Eiterherde gefunden werden, ist es, wenn man den Patienten für alle Zeiten von den ihm von seinen Mandeln drohenden Gefahren befreien will, notwendig, auch die andere, die Nichtabsceßmandel zu entfernen.

Wie läßt sich nun dieses Ziel der vollständigen Sanierung beider Seiten am besten und vor allem möglichst gefahrlos für den Patienten erreichen?

Zu dieser Frage ist zunächst zu sagen: Es ist durchaus verständlich, daß ein Patient, bei dem während eines Abscesses nur die Absceßmandel ausgeschält wurde, sich schwer dazu entschließen wird, sich im Intervall auch die andere, die Nichtabsceßmandel entfernen zu lassen. Dieser Entschluß wird ihm sicher noch weit schwerer fallen, als einem anderen Patienten, bei dem ein Absceß nur incidiert wurde, der Entschluß zur Operation der Absceßmandel im Intervall. Aus diesem Grunde — um den Patienten nach der Beseitigung der Absceßmandel später nicht noch einmal vor eine Entscheidung stellen zu müssen — wird von den meisten Verfechtern der primären Absceßtonsillektomie grundsätzlich gleichzeitig auch die andere Mandel ausgeschält.

Weniger gegen die Absceßtonsillektomie als solche, als gegen die gleichzeitige Operation der gesunden — oder wenigstens zur Zeit der Operation keine akute Krankheitserscheinung zeigende — Mandelseite sträuben sich nun viele Fachkollegen, und diese Scheu ist auch durchaus berechtigt.

Während man die Gefahren der Herausnahme einer Mandel im Stadium der Absceßbildung (die übrigen — wie die Erfahrung an tausenden von Fällen

inzwischen gelehrt hat — nicht entfernt so groß sind, wie man früher angenommen hatte) noch mit in Kauf nehmen kann und auch muß, weil die Operation (wenigstens in vielen Fällen) zur Beseitigung einer akuten Gefahr dient, glaube auch ich es nicht verantworten zu können, den Patienten einer weiteren Gefahr dadurch auszusetzen, daß man unnötigerweise eine große Wundfläche, deren Umgebung zudem gegen eine Infektion noch völlig unvorbereitet ist, in direkter Nähe eines gefährlichen Eiterherdes schafft. Ein solches Vorgehen widerspricht ja auch — selbst unter Berücksichtigung der in der Mundhöhle infolge der keimtötenden Wirkung des Speichels vorliegenden besonderen Verhältnisse — jeglichem chirurgischen Grundsatz.

Aus diesem Grunde bin ich auch kein Anhänger der prinzipiellen primären Ausschälung der Absceßmandel im akuten Stadium des Abscesses; denn es entfällt für mich damit der weitere Grund, den die Verfechter dieses Operationsverfahrens ins Feld führen, daß sowohl die Entleerung des Abscesses als auch die Entfernung der Absceßmandel und der anderen Mandel durch einen einmaligen Eingriff erledigt werden kann. Da also — will man die Sicherheit des Patienten nicht gefährden — doch zwei Eingriffe notwendig sind, gehe ich bei der Behandlung des peritonsillären Abscesses seit Jahren in folgender Weise vor:

Falls nicht zwingende Gründe für die radikale Entfernung der Absceßmandel vorliegen (auf die ich später noch zurückkommen werde), entleere ich zunächst den Absceß durch die einfache Incision und schließe dann während derselben Klinikaufnahme, wenn die Patienten 4—5 Tage fieberfrei sind, also etwa 6—8 Tage nach der Incision, die Tonsillektomie an. Gleichzeitig schäle ich dann auch die andere Mandel aus. Zu diesem Zeitpunkt sind die Entzündungserscheinungen auf der Absceßseite in der Regel so weit abgeklungen, daß die Gefahr der Infektion des Wundbettes auf der gesunden Mandelseite erheblich geringer ist als im Höhestadium eines Abscesses.

Mit diesem Vorgehen erreicht man dasselbe wie mit der primären doppelseitigen Absceßtonsillektomie, nämlich, daß der Patient noch während eines Mandelabscesses oder wenigstens direkt im Anschluß daran von beiden Mandeln befreit wird. Aber dies geschieht auf weniger gefahrvolle und für den Patienten zweifellos auch schonendere Weise. Wenn auch die Absceßtonsillektomie für den Arzt technisch nicht schwierig ist (wovon wir uns bei vielen Operationen selbst überzeugen konnten), so kann doch kein Zweifel darüber bestehen, daß sie für den Patienten erheblich anstrengender ist als die einfache Spaltung eines reifen Abscesses; besonders dann, wenn — wie es häufig der Fall ist — eine starke Kieferklemme besteht. Die Patienten sind oft in einem elenden Zustand, haben tagelang vor Schmerzen nichts gegessen und sind dankbar dafür, wenn man sie durch einen möglichst kurzen Eingriff von ihren Qualen befreit. Solchen durch die vorangegangenen qualvollen Tage und Nächte schwer mitgenommenen Patienten überdies noch die Herausnahme der anderen Mandel zuzumuten, halte ich für geradezu falsch.

Gegenüber dem früher allgemein üblichen Verfahren der Mandelausschälung nach einem längeren Intervall hat dieses von uns und auch von anderen Kliniken geübte Vorgehen den Vorzug, daß man bei den Patienten auf geringeren Widerstand gegen die Operation stößt, als wenn sie inzwischen aus der Klinik entlassen sind. Sie sind gewissermaßen noch „mürbe“ und haben noch Angst vor einem neuen Absceß. Der Einwand, der gegen dieses von uns empfohlene zweizeitige Vorgehen erhoben werden könnte, daß nämlich die Peritonsillarabscesse doch meist doppelseitig seien, ist nach unseren Beobachtungen nicht stichhaltig: wir sahen doppelseitige Peritonsillarabscesse bei nur etwa 5% aller unserer nach vielen Hunderten zählenden Patienten.

Vom Standpunkt des praktischen Arztes aus gesehen hat nun das Problem des Peritonsillarabscesses aber auch noch eine andere Seite als vom Standpunkt des Klinikers aus. Es erhebt sich für ihn nämlich die Frage, ob sich die strikte Forderung der prinzipiellen primären Absceßtonsillektomie überhaupt praktisch durchführen läßt.

Dazu sei gesagt: Da einerseits erfahrungsgemäß Komplikationen im Stadium der Entwicklung einer peritonsillären Phlegmone fast häufiger auftreten als beim ausgebildeten Absceß und andererseits der reife Absceß nach Ansicht der Verfechter der prinzipiellen Absceßtonsillektomie auf keinen Fall incidiert werden soll, müßte der Praktiker also jeden Patienten mit beginnendem Absceß oder mit Verdacht auf einen solchen einem Facharzt oder einer Fachklinik zuweisen. Gewiß ließen sich die praktischen Ärzte, durch deren Hände auch heute noch der weitaus größte Prozentsatz der Peritonsillarabscesse geht, bis zu einem gewissen Grade dazu erziehen; gar zu oft werden sie dabei aber bei Patienten mit geringen Beschwerden auf Schwierigkeiten stoßen und diese Schwierigkeiten steigern sich noch besonders bei der ländlichen und bei der Kleinstadtbevölkerung infolge des Fehlens eines Facharztes in leicht erreichbarer Nähe. Wir werden also zweifellos immer damit rechnen müssen, daß ein Großteil der peritonsillären Abscesse in der Hand der praktischen Ärzte bleiben wird und auch bleiben muß.

Dem Praktiker ist nun mit einer kategorischen Forderung, die er doch nicht erfüllen kann, nicht gedient, sondern er muß sich mit den Schwierigkeiten, unter denen er seine Pflicht zu erfüllen hat, abfinden. An Stelle der also doch nicht durchführbaren prinzipiellen Forderung, in jedem Fall von Peritonsillitis die Tonsillektomie ausführen zu lassen, erscheint es mir deshalb richtiger, dem Praktiker genaue Richtlinien dafür an die Hand zu geben, in welchen Fällen er die Verantwortung nicht mehr selbst übernehmen kann und er unter allen Umständen einen Patienten mit peritonsillärer Entzündung dem Facharzt überweisen und auf eine Operation drängen muß, wenn er den Patienten nicht in schwere Gefahr bringen will.

Es erscheint mir dies um so notwendiger, als die krasse Ablehnung der früher von den praktischen Ärzten fast allgemein geübten Incisionsbehandlung der peritonsillären Abscesse unter ihnen eine große Verwirrung angerichtet hat.

Auf Grund unserer Erfahrungen an vielen Hunderten von peritonsillären Abscessen möchte ich für den praktischen Arzt folgende

Richtlinien für die Behandlung von Peritonsillarabscessen und ihren Folgezuständen

aufstellen:

I. Wegen der Gefahren, die einem Patienten sowohl im Entwicklungsstadium eines peritonsillären Abscesses als auch beim ausgebildeten Absceß drohen, sollte die Behandlung solcher Erkrankungen wenn irgend möglich in die Hände des Facharztes gelegt werden, denn nur dieser ist in der Lage, jeden notwendig werdenden Eingriff sofort vorzunehmen.

II. Unter keiner Bedingung darf der praktische Arzt die Incision eines Peritonsillarabscesses vornehmen, sondern muß den Patienten dem Facharzt zur Vornahme der Absceßtonsillektomie überweisen, in folgenden Fällen:

1. Wenn die geringsten Anzeichen einer drohenden oder im Gang befindlichen oder gar wenn die Symptome einer ausgeprägten tonsillo-genen Sepsis vorhanden sind: Schüttelfrost oder gar mehrere Schüttelfröste mit intermittierendem Fieber, Druckempfindlichkeit in der Gegend des Unterkieferwinkels und entlang der Vena jugularis, Zeichen von Metastasenbildung in den Lungen. (Husten, Stechen, Auswurf), in den Gelenken (Druckempfindlichkeit,

Schwellung) oder in den Nieren (Urinuntersuchung!), Zeichen einer Cavernosthrombose (Ödem der Augenlider, Protrusio bulbi), meningitische Erscheinungen.

2. Wenn eine von der Mandel ausgehende fortschreitende Phlegmone mit phlegmonoser Schwellung am Zungengrund, am Mundboden, an der hinteren Rachenwand, am Kehlkopf (Larynxodem!) oder außen am Halse, oder wenn eine Parotitis besteht.

3. Wenn bei einem peritonsillaren Absceß eine Spontanblutung eintritt (Gefahr der Verblutung infolge Arrosion eines größeren Gefäßes durch Gewebeeinschmelzung!).

III. Ist bereits eine Incision eines Peritonsillarabscesses vorgenommen worden, so muß der Patient unverzüglich dem Facharzt zur Vornahme der Tonsillektomie in folgenden Fällen zugeführt werden:

1. Wenn bei klinischen Symptomen, die auf das Vorhandensein eines peritonsillaren Abscesses hinweisen (Schwellung und Ödem der Gaumenbogen, des weichen Gaumens und der Uvula, ins Ohr ausstrahlende Schluckschmerzen, kloßige Sprache, Kieferklemme, Fieber), durch die Incision kein Eiter entleert wird, so daß angenommen werden muß, daß es sich um einen versteckt oder tief liegenden Absceß handelt.

2. Wenn man bei positivem Incisionsergebnis eines Abscesses den Eindruck hat, daß er nicht wie üblich oberhalb der Tonsille lokalisiert ist, sondern daß der Absceß sich auch in den unteren Teilen der Tonsillennische oder im hinteren Gaumenbogen ausbreitet, so daß er sich nicht genügend durch die Incisionsöffnung entleeren kann.

3. Wenn nach erfolgreicher Incision das Fieber nach spätestens 3 Tagen nicht abgefallen ist oder wenn nach erfolgtem Abfall erneut Fieber oder gar Schüttelfrost auftritt (Zeichen von Eiterverhaltung oder von in die Umgebung des Abscesses fortschreitender Entzündung).

4. Wenn ein peritonsillarer Absceß nach erfolgreicher Incision, auch wenn das Fieber abgefallen ist, nicht innerhalb weniger Tage ausheilt, sondern weiterfistelt.

5. Wenn bei oder nach der Incision eine stärkere Blutung eintritt (Gefahr der Verblutung infolge Verletzung oder entzündlicher Arrosion eines größeren Gefäßes!).

IV. Der praktische Arzt hat die Pflicht, dem Patienten nach einem durchgemachten Peritonsillarabsceß die Ausschaltung der Mandel dringend anzuraten und ihn auf die Gefahren aufmerksam zu machen, die ihm auch von seinem scheinbar durch die Incision völlig geheilten Absceß aus drohen (Zurückbleiben von abgekapselten Eiterherden hinter der Mandel, „Restabscessen“, die lange Zeit latent bestehenbleiben, aber jederzeit aus irgend einem Anlaß, z. B. durch eine grippöse Infektion oder auch eine Erkältung wieder aufflackern können und dann — ohne daß es dabei zu deutlichen Entzündungserscheinungen in der Mandelgegend zu kommen braucht — zu plötzlichen Einbrüchen in die Blutbahn und damit zur Sepsis führen können).

Zur Tonsillektomie muß der Arzt dem Patienten besonders dringend raten, wenn schon mehrfach Abscesse aufgetreten sind oder wenn sich rezidivierende Mandelentzündungen oder auch nur gelegentliche leichte Halsschmerzen immer nur auf einer Seite zeigen. Solchen rezidivierenden Abscessen und dem einseitigen Auftreten von Anginen liegt fast immer ein nicht zur Ruhe gekommener peritonsillarer Entzündungsherd zugrunde.

Kann sich ein Patient, der einen Peritonsillarabsceß hinter sich hat, nicht recht erholen, fühlt er sich dauernd müde und schlapp und hat er gelegentlich oder auch dauernd Temperaturen unklarer Herkunft, so weist dies — auch wenn keinerlei lokale Beschwerden in der Mandelgegend vorhanden sind — auf einen hinter der Mandel weiter schwelenden Entzündungsherd hin. Auch in solchen Fällen muß der Arzt mit seiner ganzen Autorität auf eine Entfernung der Mandel drängen.

Aus diesen Richtlinien ergibt sich auch für den Facharzt die Indikationsstellung zur operativen Behandlung peritonsillärer Abscesse.

Wie bei allen anderen gefährlichen, das Leben bedrohenden Erkrankungen, so gilt auch bei der Behandlung der Peritonsillarabscesse der Satz: Lieber zu früh operieren als zu spät!

3. Der Mandelabsceß.

Eine seltenere und harmlosere Erkrankung als der peritonsilläre Absceß ist der in der Tonsille selbst gelegene Mandelabsceß. Obwohl er strenggenommen nur eine besondere Verlaufsform der chronischen Tonsillitis ist (nur in ganz seltenen Fällen entwickelt er sich bei einer akuten Angina), sei er doch als besonderes Krankheitsbild dem peritonsillären Absceß gegenübergestellt.

Entstehung. Der Tonsillarabsceß entsteht dadurch, daß eine Entzündung in einer verstopften Krypte (Kriptenabsceß) auf das umgebende Mandelgewebe übergreift und dieses zur Einschmelzung bringt.

Klinische Erscheinungen. Der Prozeß ist meist einseitig. Die Mandel ist gegenüber der gesunden vergrößert, meist etwas gerötet und auf Druck schmerzhaft. Fieber fehlt oder ist nur in geringem Grade vorhanden. Im Gegensatz zum Peritonsillarabsceß ist die Umgebung der Mandel nicht verändert.

Diagnose. Sie ergibt sich aus der Inspektion evtl. unter Zuhilfenahme der Punktion der Mandel.

Behandlung. Im frischen Stadium Spaltung, nach Abklingen der akuten Erscheinungen oder bei chronischen Mandelabscessen Tonsillektomie.

4. Der Retropharyngealabsceß.

Entstehung. Der akute Retropharyngealabsceß („heißer“ Absceß) ist vorwiegend eine Erkrankung des Säuglings- und Kleinkindesalters. Er nimmt seinen Ausgang von Lymphdrüsen, die prävertebral zwischen den Fascien der Rachenmuskeln und den Längsmuskeln der Wirbelsäule gelegen sind. Diese Drüsen können bei einer heftigen Entzündung der Rachenschleimhaut infiziert werden, es kommt zunächst zu einer Vereiterung der Drüsen und durch Verbreitung der Entzündung in das umgebende retropharyngeale Bindegewebe zu oft großen Abscessen.

Bei einer Osteomyelitis des Felsenbeines und auch bei der Bezold'schen Mastoiditis kann ein Retropharyngealabsceß dadurch entstehen, daß die Eiterung sich längs der Tube rückwärts der seitlichen und der hinteren Rachenwand senkt.

Der chronische Retropharyngealabsceß („kalter“ Absceß) entsteht bei der Tuberkulose der Halswirbelsäule (Spondylitis). Derartige tuberkulöse Senkungsabscesse entwickeln sich innerhalb der Muskelscheide der vorderen Längsmuskeln der Halswirbelsäule und können bis in das Mediastinum

hinuntergehen. Auch bei Lues und malignen Tumoren an der Schadelbasis können chronische Retropharyngealabscesse entstehen.

Klinische Erscheinungen. Bei kleinen Kindern beginnt die Erkrankung mit Fieber meist hohen Grades. Säuglinge verschlucken sich beim Trinken, sie zeigen Hustenanfälle und schnarchen und röcheln im Schlaf. Bei tief in das Mediastinum hinunterreichenden Abscessen kommt es zu einer Kompression des Kehlkopfes und der Luftröhre von hinten her.

Bei der Untersuchung sieht man schon beim ersten Blick in den Rachen die Hinterwand des Mesopharynx viel weiter vorn stehen als gewöhnlich, und bei der Palpation erkennt man, daß sie kissenartig vorgewölbt, weich und teigig ist und meist auch fluktuiert (s. Abb. 271). Die Schwellung erstreckt sich oft bis in den Epipharynx und weit in den Hypopharynx hinunter.

Der tuberkulöse Senkungsabsceß entwickelt sich langsam in Wochen und Monaten. Er verursacht keinen oder nur geringen Spontanschmerz, dagegen treten bei Drehung des Kopfes und bei Druck auf den Kopf von oben heftige Schmerzen auf (Stauungsschmerz). Der Hals wird steif, leicht nach der Seite und nach rückwärts geneigt gehalten (Schonhaltung). Beim Aufrichten halten die Kranken den Kopf mit beiden Händen fest.

Diagnose. Bei Erwachsenen und bei größeren Kindern, die Angaben über die Entwicklung ihres Leidens und ihre Beschwerden machen können, ist die Diagnose

leicht. Verwechslungen mit gummösen Prozessen, retropharyngealen Strumen und Tumoren sind möglich, im Zweifelsfalle entscheidet die Probepunktion der Schwellung. Bei Säuglingen ist die Diagnose mit Hilfe der Palpation mit dem Finger zu stellen; schwer ist sie nur dann, wenn der Absceß nur im Nasenrachenraum sitzt. Durch eine seitliche Röntgenaufnahme der Wirbelsäule kann man die Ausdehnung eines Abscesses und evtl. seinen Ausgangsort feststellen.

Behandlung. Heiße Abscesse bei Kindern werden zunächst durch Punktion und Aspiration mit einer 20 ccm-Spritze mit dicker Nadel soweit als möglich entleert, um eine Aspiration von Eiter in die tieferen Luftwege, die bei rascher Spaltung eines Abscesses entstehen konnte, zu vermeiden. Erst danach wird der Absceß am hängenden Kopf gespalten und vollends entleert. Eine Nachbehandlung ist bei Säuglingen in der Regel unnötig, nur manchmal muß man in den nächsten Tagen den verklebten Einschnitt mit der Knopfsonde nochmals öffnen.

Kalte Abscesse dürfen wegen der Gefahr einer chronischen Fistelbildung nicht vom Munde aus eröffnet, sondern nur punktiert werden. An die Punktion und das Absaugen des Eiters schließt man eine Füllung der Absceßhöhle mit Jodoformglycerin an. Größere tuberkulöse Senkungsabscesse eröffnet man am besten von vornherein von außen durch Eingehen hinter dem Sternocleidomastoideus.

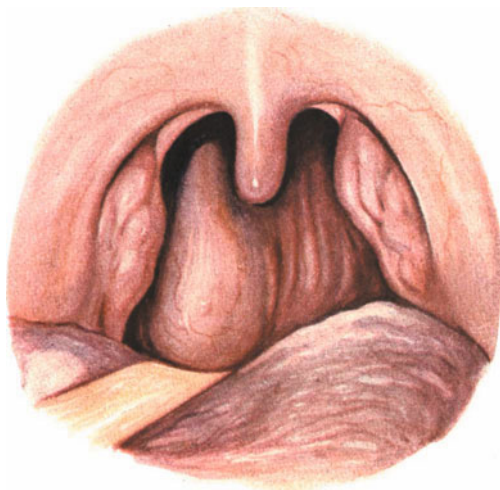


Abb. 271. Rechtsseitiger aus dem Epipharynx stammender retropharyngealer Absceß (Aus Handbuch DENCKER-KAHLER)

Die Verletzungen des Rachens.

Bei Kindern kommen Verletzungen und auch ausgedehntere Gewebszerreißen am weichen Gaumen und an der hinteren Rachenwand dadurch zustande, daß die Kinder, während sie spitze, lange Gegenstände (Bleistifte, Stöcke, Kindertrompete) im Munde haben, hinfallen. Kleinere Wunden heilen meist von selbst, größere Rißwunden am weichen Gaumen müssen genäht werden. Nur selten kommt es vor, daß ein Stück eines solchen verletzenden Gegenstandes abbricht und im Rachen steckenbleibt.

Bei Erwachsenen kommt es bei Selbstmord- und Mordversuchen zu Stich- und Schnittverletzungen und im Kriege zu Schußverletzungen im Rachen.

Bei Wunden in der Mundhöhle und im Rachen entstehen infolge der desinfizierenden Wirkung des Mundspeichels selten schwere phlegmonöse Entzündungen. Dagegen kommt es des öfteren durch Lufteintritt in das verletzte Gewebe zu einem Emphysem der Schleimhaut, das vom Rachen nach dem Kehlkopf und nach der Trachea fortschreiten und lebensbedrohende Atemnot verursachen kann.

Insektenstiche durch Bienen oder Wespen, die lebend mit Nahrungsmitteln in den Rachen geraten, können ausgedehnte und bedrohliche Ödeme im Rachen hervorrufen (Eiskravatte, Calcium intravenös, notfalls Tracheotomie!).

Verbrennungen und Verätzungen im Rachen werden durch Schlucken kochender oder ätzender Flüssigkeiten hervorgerufen (Selbstmordversuch mit Schwefelsäure oder Natronlauge; Trinken von Essigessenz, also 80%iger Essigsäure, häufig vorkommende und gefürchtete Haushaltsvergiftung!). Dabei finden sich im Rachen immer geringere Gewebszerstörungen als in der Speiseröhre, da der Schluckakt im Schlunde viel schneller abläuft als in der Speiseröhre. Man sieht nach der Verbrennung oder Verätzung weiße flächenhafte Beläge. Vor der Verwechslung mit Diphtherie schützen die anamnestischen Angaben, die heftigen Schmerzen, die Lokalisation der Beläge und der fieberfreie Verlauf. Die Prognose richtet sich nach dem Zustand der Speiseröhre.

Die **Behandlung** besteht im ersten Augenblick in der Verdünnung des Ätzgiftes durch Trinkenlassen von viel Wasser; besser noch in der Neutralisierung von Säure mit Magnesia usta, Kreide oder Natriumbicarbonat, von Laugen mit verdünntem Essig oder Citronensaft. Später zur Linderung der Schmerzen Einstäuben von Orthoform und Lutschen von Eisstückchen; kühle, flüssige Nahrung.

Bei ausgedehnten Verletzungen und bei sehr schweren Verätzungen kann es zur Bildung von narbigen Verwachsungen im Rachen, besonders zwischen Gaumensegel und hinterer Rachenwand kommen. Sind erst einmal dicke, flächenhafte Verwachsungen vorhanden, so ist ihre Beseitigung sehr schwierig, schmerzhaft und mühsam; einfacher ist es, die Bildung solcher Verwachsungen durch geeignete Maßnahmen gleich im Anschluß an die Rachenverletzung oder -verätzung zu verhindern.

Die Kriegsverletzungen des Rachens

werden zusammen mit den Kriegsverletzungen des Kehlkopfes auf S. 478 besprochen werden.

Fremdkörper im Rachen.

Entstehung. In den Rachen können Fremdkörper entweder durch den Mund oder — seltener — von der Nase aus geraten.

Am häufigsten bleiben in den Speisen enthaltene Fremdkörper (Fischgräten, Knochenstücke, Holzsplitter oder Glasstücke) irgendwo im Rachen stecken. Mit ihren Spitzen stechen sie sich beim Schlucken infolge der Schlundkontraktionen fest. Fehlen die Schlundkontraktionen (Schlundlahmung), so bleiben auch gewöhnliche Speisenteile im Rachen liegen. Mitunter verursacht die Größe und die Festigkeit eines Bissens, z. B. eines Knochen-Fleischstückes, dessen Steckenbleiben.

Weiter gelangen Fremdkörper, die im Mund gehalten werden, beim Lachen oder bei einem Schreck in den Rachen, so z. B. Nadeln bei Näherinnen, Nägel bei Tapezierern, und sehr häufig Münzen, Knöpfe, Steine usw., mit denen im Munde Kinder spielen. Schlecht sitzende Zahnersatzstücke oder abgebrochene Gebißteile werden häufig im Schlaf verschluckt und können im Hypopharynx liegenbleiben.

Beim Zähneputzen können Borsten von schlechten Zahnbürsten im Munde zurückbleiben und sich irgendwo im Rachen einspießen.

Auch die Wanderung von Getreidegrannen vom Gehörgang aus durch Mittelohr und Tube in den Rachen (ebenso wie umgekehrt) ist beobachtet worden.

Klinische Erscheinungen. Kleine spitze Fremdkörper, wie Nadeln, Gräten, Borsten, spießen sich gern an den Tonsillen und Gaumenbögen, in den Valleculae zwischen Zungengrund und Epiglottis und in den Sinus piriformis ein. Große Fremdkörper bleiben leicht oberhalb des Speiseröhreningangs im Hypopharynx stecken und können sowohl den Speiseweg als auch den Kehlkopfeingang verlegen und dann zu Erstickung führen. Wird ein am Oesophagus-eingang eingekleibter Fremdkörper nicht bald entfernt, so kann er — besonders wenn es sich um einen harten Gegenstand (Knochenstück) handelt, eine Drucknekrose in dem anliegenden Gewebe mit nachfolgender phlegmonöser Entzündung verursachen und zu einer meist tödlichen Mediastinitis führen.

Spitze, zackige Fremdkörper im Rachen verursachen stechende Schmerzen beim Schlucken, insbesondere beim Leerschlucken. Sehr häufig werden die Schmerzen jedoch falsch lokalisiert, so daß man sich auf Angaben der Patienten über den vermeintlichen Sitz des Fremdkörpers nicht immer verlassen kann.

Ist um den eingespießten Fremdkörper herum eine Entzündung entstanden, oder hat sich gar eine ausgedehntere Phlegmone ausgebildet, so sind starke Schluckschmerzen, Fieber und allgemeine Krankheitserscheinungen vorhanden.

Diagnose. Ganz allgemein kann gesagt werden, daß von den Patienten, die wegen eines angeblich beim Essen in den Rachen gelangten Fremdkörpers den Arzt aufsuchen, noch nicht einmal die Hälfte tatsächlich einen solchen hat. Sehr oft nämlich ist es so, daß die Patienten beim hastigen Essen zwar einen Stich verspürt haben, der tatsächlich von einem in den Speisen enthaltenen spitzen, kleinen Gegenstand (Knochensplitter, Glassplitter, Fischgräte) hervorgerufen wurde, daß dieser aber, nachdem er die Rachenschleimhaut irgendwo angeritzt hatte, längst verschluckt wurde und nur die zurückgelassene kleine Verletzung hinterläßt die Empfindung, als ob der Fremdkörper noch im Rachen stecke. Bei hysterisch veranlagten Personen ist es manchmal außerordentlich schwer, sie davon zu überzeugen, daß ihre „Fremdkörperangst“ unberechtigt ist und solche Patienten laufen dann von einem Arzt zum anderen. Schon allein um den Patienten zu beruhigen und dann auch wegen der nicht ungefährlichen Folgen, die aus tiefeingespießten Fremdkörpern entstehen können, ist ein

genaues systematisches Absuchen des Rachens nach dem Corpus alienum dringend notwendig. Man denke auch daran, daß im Oesophagus sitzende Fremdkörper von den Patienten „höher projiziert“ und als im Rachen steckend empfunden werden.

Kleine Gräten sieht man oft ohne weiteres in den Mandeln oder in den Gaumenbögen sitzen, doch ragen sie manchmal so wenig aus dem Gewebe heraus, daß man sie übersieht, oder sie sind so durchsichtig, daß sie sich wenig von der Schleimhautfarbe abheben. Durch Essenlassen von Heidelbeerkompott kann man Fischgräten färben und damit besser sichtbar machen. Manchmal sitzen die Fischgräten auch hinter dem vorderen Gaumenbogen und man findet sie nur, wenn man diesen mit dem Mandelhäkchen von der Mandel abzieht. Weiterhin muß man die Valleculae zwischen Zungengrund und Epiglottis, die Sinus piriformes, den Kehlkopfengang, den Epipharynx und den Hypopharynx mit dem Spiegel genau absuchen. Da Borsten und Gräten sehr ähnlich aussehen wie Schleimfäden, ist man manchmal sehr enttäuscht darüber, wenn man einen solchen anstatt des erwarteten Fremdkörpers faßt.

Ist die Besichtigung ergebnislos verlaufen, so versucht man mit Hilfe der Palpation, indem man vorsichtig mit dem Finger über die verdächtige Stelle streicht, und evtl. durch Sondierung das Vorhandensein eines Fremdkörpers festzustellen. Bei der Sondierung hüte man sich aber vor allzu eifrigen Manipulationen mit der Sonde an einer kleinen verdächtigen Schleimhautverletzung, da die Beschwerden dadurch nur verschlimmert werden. Man bestelle den Patienten lieber nach 2—3 Tagen wieder und wird dann oft feststellen können, daß kein Verdacht mehr auf einen Fremdkörper besteht.

Die Sonde darf aber unter keiner Bedingung blind zur Feststellung eines Hypopharynxfremdkörpers angewandt werden, da hierdurch der Fremdkörper leicht weiter in die Tiefe gestoßen werden kann oder Verletzungen in dem umgebenden Gewebe entstehen können.

Das Röntgenbild gibt nur bei metallischen Fremdkörpern ein positives Ergebnis.

Behandlung. Eingespießte, sichtbare Fremdkörper werden, evtl. nach Anästhesierung der Schleimhaut durch Spray oder Pinseln, mit dem Sitz des Fremdkörpers entsprechend abgelenkten Zangen — selbstverständlich nur unter Leitung des Auges — entfernt, die zurückbleibende Wunde wird mit 5%iger Höllensteinlösung verätzt. Eine Nachbehandlung ist nicht nötig, da die Wunden meist glatt verheilen.

Tief im Hypopharynx und hinter der Ringknorpelplatte eingekeilte, große Fremdkörper werden nach gründlicher Anästhesierung, evtl. (zur Lösung der Kontraktion der Schluckmuskulatur) in Narkose, am besten mit Hilfe der direkten Hypopharyngoskopie entfernt. Nur in ganz seltenen Fällen ist die Entfernung eines Fremdkörpers von außen durch die Oesophagotomie notwendig.

Die Geschwülste des Rachens.

1. Gutartige Geschwülste.

Von den — im ganzen gesehen seltenen — gutartigen Geschwülsten kommen am häufigsten vor:

Papillome. Sie finden sich an den Gaumenbögen, an der Uvula und gelegentlich an den Tonsillen entweder als kleine, mitunter gestielte Wärzchen oder als größere, gelappte oder blumenkohlartige Geschwülste (s. Abb. 272). Wenn sie reflektorische Störungen (Hustenreiz, Kitzelgefühl) oder Schluck-

beschwerden verursachen, müssen sie mit der Schere oder mit der Schlinge abgetragen werden.

Fibrome kommen in Gestalt von weichen, odematosen Gebilden am Gaumenbogen und am Gaumensegel vor.

Als „**Tonsilla pendulans**“ bezeichnet man eine von der Gaumenmandel ausgehende, aus adenoidem Mandelgewebe bestehende, gestielte, geschwulstartige Bildung

Fibrolipome finden sich mitunter als derbe Geschwulste im Hypopharynx
Myome, Lipome und **Chondrome** treten im weichen Gaumen gelegentlich auf.

Kavernöse Angiome (Hämangiome) werden an den Gaumenbogen, an der Uvula und an der hinteren Rachenwand als blauschwarze, höckerige Geschwulste von weicher Konsistenz beobachtet. Sie können zuweilen große Ausdehnung annehmen. Wegen der Blutungsgefahr werden sie besser nicht blutig entfernt, sondern mit dem Thermokauter (Kaltkaustik) beseitigt.

Als angeborene Geschwulste kommen im Rachen vor:

Teratome und der seltene teratoide „**Behaarte Rachenpolyp**“, der an der Apophysis basilaris oder an der Hinterfläche des weichen Gaumens entspringt.

Zu den Tumoren des Rachens kann auch gerechnet werden die

Retroviscerale Struma. Man versteht darunter um den Pharynx herumgreifende Schilddrüsenlappen oder umschriebene, selbständige Kropfknoten. Bei der Pharyngoskopie sieht man sie als an der hinteren Rachenwand oder seitlich im Meso- und Hypopharynx als weiche, verschiebliche, von normaler Schleimhaut überzogene tumorartige Vorwölbungen, die erhebliche Schluckbeschwerden machen können, wenn sie eine gewisse Größe erreicht haben; sie müssen dann von außen durch die Pharyngotomia lateralis entfernt werden. Differentialdiagnostisch kommen gummosse Prozesse oder ein Retropharyngealabsceß in Frage.

Einer besonderen Besprechung bedarf

Das juvenile Nasenrachenfibrom.

Entstehung. Das Nasenrachenfibrom, auch Schadelbasisfibrom und falschlicherweise auch Nasenrachenpolyp genannt, nimmt seinen Ausgang von der Fibrocartilago des Hinterhauptbeines am vorderen Teil des Rachendachs. Von hier aus wächst es nach unten, füllt den Epipharynx und Teile des Mesopharynx aus, sendet finger- oder zapfenartige Ausläufer in die Nase und von da aus in das Siebbeinlabyrinth, die Kieferhöhle und die Keilbeinhöhle. Sehr viel seltener beginnt die Geschwulst von der Fibrocartilago der Fossa sphenopalatina, wächst von da aus hauptsächlich retromaxillar, wuchert in die Kieferhöhle oder umgreift den Oberkiefer von unten. So gelangt sie in die Jochbein- und Schlafengegend und durch die Fissura orbitalis inferior in die Augenhöhle.

Histologisch handelt es sich um ein aus festgewebten Bindegewebsfaserbündeln und elastischen Fasern bestehendes derbes Fibrom, das stellenweise auch reichlich junges, zellreiches Gewebe enthält und meist von starken Blutgefäßen durchsetzt ist. An der Oberfläche ist der Tumor von normaler

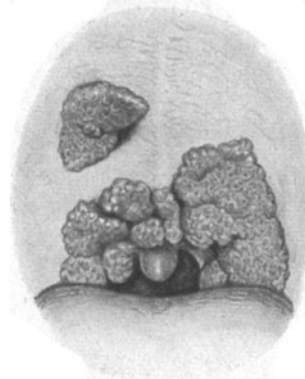


Abb 272 Papillome am weichen Gaumen, Kind (Aus der Sammlung der Univ.-Hals-Nasen-Ohrenklinik der Charité, Berlin)

Schleimhaut, durch welche häufig dicke Blutgefäße des Tumors hindurchschießen, überzogen.

Das Nasenrachenfibrom ist histologisch gesehen zwar ein durchaus gutartiger Tumor, da es niemals infiltrierend wächst und auch niemals Metastasen macht, in klinischem Sinne aber kann es insofern als gefährlich bezeichnet werden, als es infolge seiner ungeheuren Wachstumsenergie zu einer ausgedehnten Zerstörung der sich seiner Ausbreitung entgegenstellenden Knochenwände durch Druckusur führen kann.

Diese eigenartige Geschwulst tritt in der Regel im Beginn des Pubertätsalters und fast ausschließlich beim männlichen Geschlecht auf. Nach dem

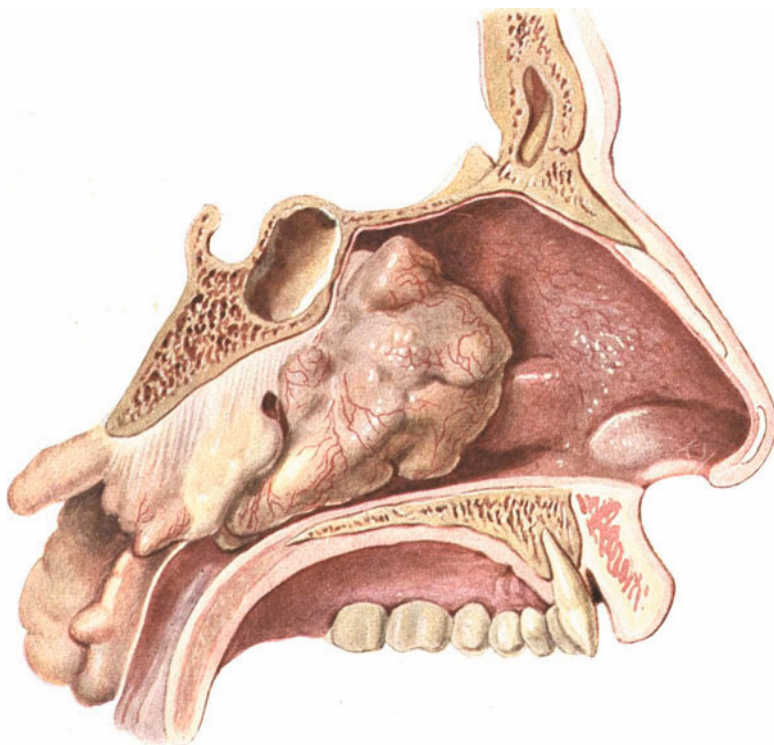


Abb 273 Nasenrachenfibrom. (Nach BORCHERS.)

25. Lebensjahr findet man sie kaum vor, da sie sich offenbar nach dem Pubertätsalter wieder zurückbildet.

Klinische Erscheinungen. Die ersten Symptome treten auf, wenn die Geschwulst den Nasenrachenraum ausgefüllt oder zapfenartige Ausläufer von hinten her in die Nase geschickt hat (s. Abb. 273). Dadurch entsteht eine Behinderung der Nasenatmung mit allen ihren Folgeerscheinungen. Auch Hörstörungen und Mittelohreiterungen infolge Verstopfung der Tuba Eustachii können eintreten. Wächst die Geschwulst nach unten in den Meso- und Hypopharynx, so wird dadurch sowohl die Nahrungsaufnahme als auch die Atmung beeinträchtigt. Das Einwachsen von Zapfen der Geschwulst in die Orbita verursacht Dislokationen (Exophthalmus) und Bewegungsstörungen des Bulbus (s. Abb. 275), die Ausbreitung der Geschwulst in die

Schlafen- und Jochbeingegend erkennt man an den Auftreibungen und Schwellungen an diesen Stellen (s. Abb. 274). Komprimiert der Tumor irgendwo einen Ast des Nervus trigeminus, so stellen sich in dessen Gebiet neuralgische Schmerzen ein. Zapfen im Gebiet des Siebbeins und der Keilbeinhohle können durch Druckusur die Schädelhöhle eröffnen und damit einer Infektion den Weg von der Nase zu den Hirnhäuten und zum Gehirn bahnen.

Infolge des Gefäßreichtums des Nasenrachenfibroms kommt es öfters zu starken Spontanblutungen aus Nase oder Rachen. Wiederholen sich die Blutungen in kurzen Abständen, so kann dies zu bedrohlichen Schwachzuständen der Patienten führen.

Diagnose. Da die Anfangsstadien der Geschwulstbildung meist noch keine Beschwerden machen, kommen in der Regel erst fortgeschrittenere Grade derselben zur Untersuchung. Die Ausfüllung des Nasenrachenraums durch den Tumor erkennt man häufig schon an der Vortreibung des Gaumensegels. Bei der Postrhinoskopie sieht man im Epipharynx einen glatten Tumor von graurotlicher Farbe. Die Palpation läßt seine hartelastische Konsistenz („wie Radiergummi“), seinen Sitz, evtl. auch die in die Choanen eingedrungenen Zapfen fühlen. Bei der vorderen Rhinoskopie zeigen sich diese Zapfen als fingerkuppenähnliche Gebilde von Schleimhautfarbe oder graurot, bisweilen sind sie oberflächlich ulceriert. Sie erweisen sich zum Unterschiede von Muschelhypertrophien und Schleimhautpolypen bei der Sondenberührung als hart und unbeweglich. Vorsicht beim Sondieren ist nötig, um keine Blutung hervorzurufen.



Abb 274 Nasenrachenfibrom nach Schläfe und Wange durchgewachsen (Nach BORCHERS)

Schwierig kann die Diagnose im Anfangsstadium werden, wenn der Tumor den Nasenrachenraum noch nicht überschritten hat. Differentialdiagnostisch kommen dann in Frage eine vergrößerte Rachenmandel und ein Solitärpolyp der Kieferhöhle, der sich in den Nasenrachen gesenkt hat. Sowohl ein Solitärpolyp wie auch eine Rachenmandel fühlen sich weicher an, als ein Nasenrachenfibrom; außerdem hat eine Rachenmandel keine glatte, sondern eine gelappte, hockerige Oberfläche. Gefährlich kann die Lage werden, wenn man ein Nasenrachenfibrom in der Meinung, es sei eine Rachenmandel, in der üblichen Weise mit dem Ringmesser entfernt; dabei kann eine schwere, ja sogar tödliche Blutung entstehen. Daher Vorsicht bei Rachenmandeloperationen bei Knaben über 12 Jahren! Zur Sicherung der Diagnose Rachenmandelhyperplasie vorherige Probeexcision! Auch ein Sarkom des Nasenrachenraums kommt differentialdiagnostisch in Betracht (s. S. 422).

Behandlung. Kleinere und mittelgroße Nasenrachenfibrome bei Patienten, die nahe dem Rückbildungsalter stehen (also über 20—25 Jahre) kann man in Ruhe lassen in der Hoffnung, daß sie nicht mehr weiterwachsen, sondern sich eher von selbst vollends zurückbilden. Durch regelmäßige, viertel- bis halbjährliche Kontrolluntersuchungen überzeugt man sich davon, ob der Tumor weiterwächst oder ob er zurückgeht.

Für die Behandlung größerer Fibrome, die Atem- oder Schluckstörungen machen, steht uns zur Verfügung die Röntgenbestrahlung und die operative Behandlung.

Manche Fälle sprechen auf Röntgenstrahlen gut an, andere wiederum gar nicht. Immerhin ist ein Versuch mit der Strahlentherapie empfehlenswert, besonders in Form der kombinierten Röntgen-Radiumbehandlung.

Entschließt man sich zur operativen Behandlung, so kommt nur eine Radikaloperation mit gründlicher Entfernung aller Tumorteile in Frage, da von zurückbleibenden Tumorresten leicht Rezidive entstehen. Die Abtragung nur einzelner Tumorzapfen von der Nase oder vom Nasenrachen aus ist wegen der Gefahr der Entstehung schwerer Blutungen zu vermeiden.

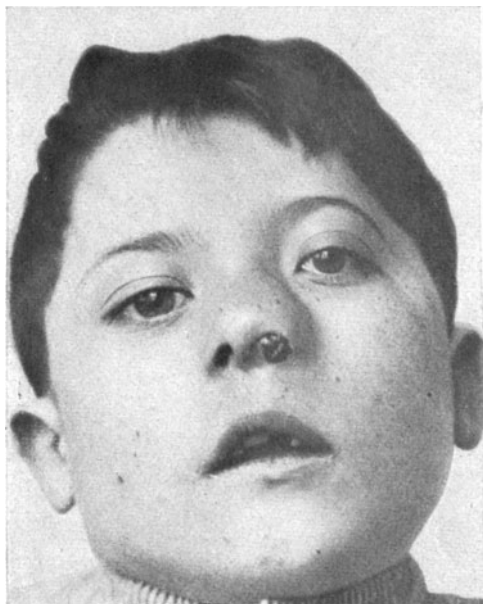

Abb. 275. Nasenrachenfibrom, in Nase, Nebenhöhlen, Orbita und Schädelhöhle eingewuchert, mit Protrusio bulbi.

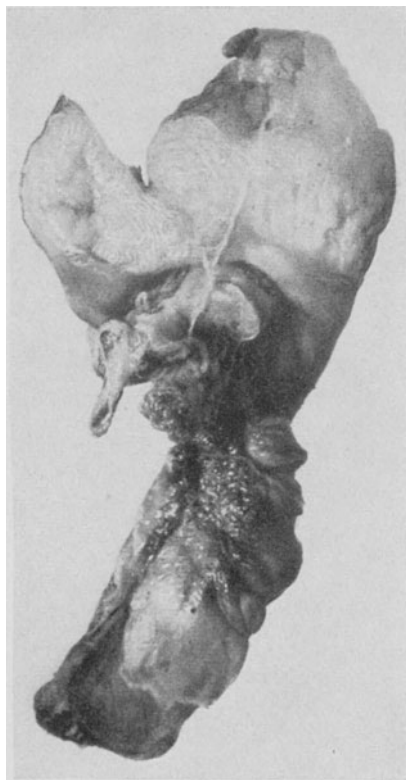


Abb. 276. Der enternete Tumor des in Abb. 275 abgebildeten Falles.

Bei der Radikaloperation geht man entweder von außen wie zur Radikaloperation der Nebenhöhlen oder nach der von DENKER angegebenen permaxillaren Methode vor¹. Unter Wegnahme der ganzen facialem, nasalen und nötigenfalls auch der hinteren Wand der Kieferhöhle und des hinteren Teils des Vomer vom Vestibulum oris aus kann man sich das gesamte Gebiet des Siebbeinlabyrinths, der Keilbeinhöhle, des Nasenrachenraums und der Flügelgaumengrube und damit den Tumor mit allen seinen Ausläufern gut zugänglich machen. Nun wird der Tumor, nachdem man in seine Basis Novocain-Adrenalinlösung eingespritzt hat, nach Möglichkeit in toto ausgeschält und herausluxiert. Bei

¹ Eine genaue Beschreibung der Nebenhöhlenoperationen von außen und des ersten Teils der DENKERSchen Operation findet sich bei der Besprechung der operativen Behandlung der chronischen Nebenhöhlenerkrankungen auf S. 308 und der Nebenhöhlencarcinome auf S. 337.

der Ablösung an seiner Ursprungsstelle, die entweder am Nasenrachendach oder gestielt in der Flügelgaumengrube sitzt, halt man den Thermokauter (Kalkaustik) bereit, um bei auftretender starker Blutung die blutende Stelle sofort zur Koagulation bringen zu können. Zweckmäßig ist es auch, vor der Operation die Carotis freizulegen und mit einem Band anzuschlingen, um bei plötzlicher Blutung durch Zuziehen der Schlinge die Carotis rasch abschnüren zu können.

Ist der Rachenteil der Geschwulst so groß, daß diese nicht durch die Operationshohle herausgezogen werden kann, so wird sie nach der Mobilisierung aller ihrer Teile in den Rachen hinuntergestoßen und durch den Mund herausgezogen.

Auch mit der von PARTSCH angegebenen Operationsmethode kann man sich einen guten Zugang zum Nasenrachenraum, zum Naseninnern und zu den Nebenhöhlen verschaffen: Der weiche Gaumen wird etwas seitlich von der Uvula gespalten und der knocheerne Gaumen mit dem Alveolarfortsatz temporär heruntergeklappt. Häufig kommt man auch mit einer Modifikation der PARTSCHSchen Methode in der Weise aus, daß man nach Spaltung des weichen Gaumens nur den hinteren Teil des harten Gaumens mit den angrenzenden unteren Choanalpartien entfernt und dann den weichen Gaumen wieder vernahet.

2. Bösartige Geschwülste.

Von bosartigen Geschwulsten kommen im Rachen Carcinome, Sarkome und Lymphosarkome vor, außerdem am Nasenrachendach die vom Clivus ausgehenden Chordome und die sog. SCHMINCKESchen Tumoren.

a) Das Carcinom.

Entstehung. Der häufigste Sitz des Rachencarcinoms sind die Tonsillen und der Hypopharynx, seltener nimmt es seinen Ausgang vom Dach des Epipharynx und von der seitlichen und hinteren Wand des Mesopharynx. Da die Pharynxcarcinome häufig erst sehr spät zur Untersuchung kommen, wenn sie bereits große Ausdehnung angenommen haben, laßt sich der Ausgangspunkt oft nicht mehr feststellen. Im Rachen bestehende Carcinome sind häufig nicht primär im Rachen entstanden, sondern aus der Umgebung in ihn eingewachsen. Von oben, von der Nase oder den Siebbeinzellen kann ein Carcinom auf den Epipharynx, von unten her kann ein Kehlkopfkrebs auf den Hypopharynx übergreifen.

Die primären Carcinome des Rachens sind stets Plattenepithelkrebs.

Klinische Erscheinungen. Die Rachencarcinome führen sehr frühzeitig zu starken Drüsenmetastasen am Halse. Diese derben, faustgroßen, mit der Umgebung fest verwachsenen Anschwellungen am Hals sind es oft, die den Patienten, der von der primären Erkrankung im Halse keine Ahnung hat, zum Arzt führen. Die Rachenkrebsen zeichnen sich weiter dadurch aus, daß sie zum frühzeitigen geschwulstigen Zerfall neigen, besonders die Tonsillencarcinome (s. Abb 277). Je nach seiner Lokalisation macht das Rachencarcinom verschiedenartige Symptome. Ein Epipharynxcarcinom kann in die Tube einwachsen und zu Schwerhörigkeit und Mittelohreiterung führen, oder es wächst hirnwärts und verursacht Gehirnnervensymptome (Trigeminusneuralgien, Lahmungen der Augenmuskelnerven, Sehstörungen, Gaumen- und Rachenparese). Ein zerfallender Tonsillenkrebs macht starken Foetor ex ore, Kratzen im Hals und oft heftige, nach dem Ohr ausstrahlende Schmerzen. Bei einem Hypopharynxcarcinom stehen Schluckbeschwerden im Vordergrund, die sich bis zur Unmöglichkeit, überhaupt noch etwas schlucken zu können, steigern.

Diagnose. Verdacht auf ein Carcinom im Epipharynx besteht, wenn einseitiger Tubenverschluß, Lymphdrüsenanschwellung am Halse, chronischer Schnupfen

und Nasenbluten oder Gehirnnervensymptome unbekannter Ursache vorhanden sind. Hockerige Wucherungen mit geschwürigem Zerfall im Nasenrachenraum bei älteren Personen sind immer auf Carcinom verdächtig, ebenso ein geschwüriger Prozeß an den Tonsillen (daher stets Probeexcision!). Vor Verwechslung mit tertiär syphilitischen Affektionen schützt die Blutuntersuchung nach WASSERMANN. Hat das Tonsillencarcinom, bevor das Tonsillengewebe ulceros geworden ist, auf die Gaumenbögen übergegriffen, so kann es mit einem schleichend verlaufenden Peritonsillarabsceß verwechselt werden, da auch bei diesem ein festes Verbackensein der Tonsille mit den Gaumenbögen besteht.

Ein beginnendes Hypopharynxcarcinom verrät sich bei der Untersuchung oft dadurch, daß man im Sinus piriformis gleich nach dem Schluckakt einseitig oder beiderseitig Speichel und Speisenreste findet. In solchen Fällen — überhaupt bei allen Schluckbeschwerden unklarer Art — darf man es nicht unterlassen, durch die direkte oder die indirekte Hypopharyngoskopie (s. S. 519 und 348) evtl. mit anschließender Probeexcision eine weitere Klärung herbeizuführen. Größere Hypopharynxcarcinome lassen sich in einer seitlichen Röntgenaufnahme des Halses darstellen.

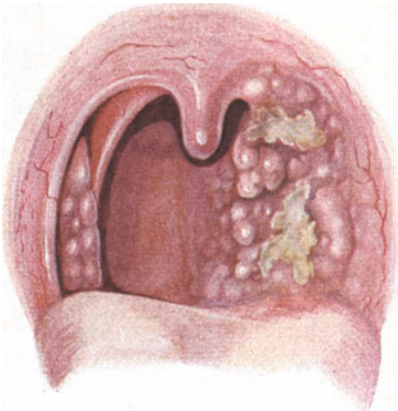


Abb. 277 Carcinom der linken Tonsille

Behandlung. Umschriebene Carcinome am Gaumenbogen, am weichen Gaumen oder an der Uvula, sowie Carcinome der Tonsille, die noch nicht auf die Umgebung übergegriffen haben, werden im Gesunden exstirpiert. Sind bereits Drüsenmetastasen vorhanden, so werden diese mit Röntgenstrahlen nachbestrahlt. Bei ausgedehnten, inoperablen Carcinomen des Meso- und bei

allen Carcinomen des Epipharynx leitet man von vornherein die fraktionierte Tiefenbestrahlung nach COUTARD ein.

Bei inoperablen Tonsillencarcinomen leistet die kombinierte Radium-Röntgentherapie oft Gutes (Spickung des Tonsillentumors mit Radium von innen, Röntgenbestrahlung der Drüsenmetastasen von außen).

Das Hypopharynxcarcinom kommt häufig erst in unsere Behandlung, wenn es bereits auf den Kehlkopf übergegriffen hat. Eine operative Behandlung ist dann nur in Form der Totalexstirpation des Larynx mit querer Resektion des Pharynx unter gleichzeitiger und gründlicher Ausräumung der Metastasen in den tiefen Halsdrüsen möglich. Sonst kommt nur Röntgenbestrahlung in Frage, womit allerdings nur in den seltensten Fällen eine Dauerheilung erzielt wird. Zur Schmerzlinderung beim Schlucken Einblasungen von Anesthesinpulver; in fortgeschrittenen Fällen spare man nicht mit Morphin und Scopolamin. Ist das Schlucken ganz unmöglich geworden, dann Anlegung einer Magenfistel. Schließlich gehen die bedauernswerten Patienten an einer Aspirationspneumonie, oder, falls nicht vorher tracheotomiert wird, an Erstickung zugrunde.

b) Das Sarkom.

Das Sarkom des Rachens ist seltener als das Carcinom. Am häufigsten nimmt es als Rundzellensarkom seinen Ausgang von den Tonsillen, aber

auch im weichen Gaumen und besonders im Gaumensegel kommt es als sogenannte intramurale Geschwulstbildung, die histologisch als Rhabdomyom bezeichnet wird, vor. Weiter kann ein Sarkom auch im Epipharynx entstehen.

Im allgemeinen ist das Sarkom des Rachens nicht so bösartig wie das Carcinom, vor allem treten bei ihm Drusenmetastasen sehr viel später auf; auch zeigt das Sarkom keine so ausgesprochene Neigung zu geschwürigem Zerfall wie das Carcinom. Die Sarkome stellen sich uns vielmehr als glatte Tumoren von weicher Konsistenz dar, die, falls sie nicht das Schlucken oder die Atmung behindern, keinerlei Beschwerden machen und deren Gefährlichkeit oft erst durch die Probeexcision erwiesen und erkannt wird.

Behandlung. Bei noch umschriebenen Tumoren Excision im Gesunden, bei flachenhaft und in die Tiefe ausgebreiteten Geschwülsten Röntgentiefenbestrahlung, auf die allerdings manche Sarkome überhaupt nicht ansprechen.

Von manchen Seiten wird über gute Erfolge mit der Arsenik-Behandlung berichtet.

c) Das Lymphosarkom.

Das Lymphosarkom, auch malignes Lymphom genannt, zeichnet sich gegenüber den übrigen, bösartigen Geschwülsten im Rachen dadurch aus, daß es immer von Teilen des lymphatischen Rachenrings (Tonsillen oder solitären Follikeln) ausgeht und meist multipel auftritt. In den Halslymphdrüsen bilden sich frühzeitig mächtige Metastasen, auch im übrigen metastasiert das Lymphosarkom nur in lymphatischen Organen (Lymphosarkomatosis)

Diagnose. Lymphosarkome an der Rachen- und Gaumenmandel können anfangs leicht mit einer einfachen Hyperplasie verwechselt werden, und nur die ständig zunehmende Vergrößerung der Mandel, die hartere Konsistenz, der später einsetzende geschwürige Zerfall und vor allem das Hinzutreten von starken Drusenschwellungen weist auf eine Tumorbildung hin.

Behandlung. Wegen des meist multiplen Auftretens der Geschwulstbildung kommt eine operative Behandlung in der Regel nicht in Frage. Daher ist die einzige Behandlungsmöglichkeit des sonst infausten Leidens die Röntgentiefenbestrahlung, mit welcher außer den primären, auch die metastatischen Tumoren (in der Milz, im Darm usw.) zu behandeln sind. Auch bei den Lymphosarkomen wird zur inneren Behandlung Arsenik empfohlen.

Obwohl die Lymphosarkome gut auf Röntgenstrahlen reagieren, sind Rezidive sehr häufig.

Die Neurosen des Rachens.

1. Die Anästhesie.

Wir kennen noch keine Stelle der Hirnrinde, bei deren Schädigung Anästhesie des Schlundes entstande, wohl aber müssen wir die häufige Schlundanästhesie der Hysterischen auf eine Schädigung der gesamten Hirnrinde beziehen. Unterhalb der Rinde kann Schlundanästhesie durch Blutungen, Geschwülste oder Gummien, multiple Sklerose und Pseudobulbarparalyse, in der Medulla durch

Bulbärparalyse und Syringomyelie verursacht werden. Ferner kann sie bei Tabes und bei Diphtherie durch periphere Neuritis zustande kommen.

Ist lediglich der Gaumen anästhetisch, so entsteht daraus kein Nachteil für den Kranken. Wenn aber auch der Kehlkopfeingang insensibel geworden ist, so geraten flüssige und kleinere feste Speiseteile in den Kehlkopf und erregen Husten, wodurch sie wieder aus den Luftwegen entfernt werden. Nur wenn neben der sensiblen Kehlkopflähmung auch motorische Lähmung des Schlundes besteht, können gröbere Speiseteile in den Kehlkopf geraten und zur Erstickung führen. Kleinere Partikel und Flüssigkeiten, welche in die tieferen Luftwege gelangen, verursachen Bronchialkatarrhe, putride Bronchitiden und Fremdkörper-bronchopneumonien.

Die **Prognose** der Schlundanästhesie ohne Beteiligung des Kehlkopfeinganges und ohne gleichzeitige motorische Lähmung ist günstig; mit einer oder beiden der genannten Komplikationen ist sie ungünstig wegen der konsekutiven Schluckpneumonien. Im übrigen hängt die Prognose von der Grundkrankheit ab.

Die **Behandlung** hat vor allem für die Verhütung der Schluckpneumonien zu sorgen. Sobald Fehlschlucken auftritt, muß die Nahrung so gewählt werden, daß sie nicht in den Kehlkopf gelangen kann. Am besten werden kohärente plastische Bissen geschluckt, z. B. große Stücke Sauer Milch, Butter und Fleischgelee oder Austern. Man gehe aber schon frühzeitig zur Sondenfütterung über. Ehe man die Nahrung eingießt, hat man darauf zu achten, ob das Rohr nicht etwa in den anästhetischen Kehlkopf gelangt ist: man beobachte die Atmung bei offenem und bei zusammengedrücktem Schlauche. Gegen die Anästhesie selber gibt es keine zuverlässigen Mittel. Die Behandlung der Grundkrankheit hat nur bei Hysterie und Hirnsyphilis Aussicht auf Erfolg.

2. Die Hyperästhesie

im Schlunde entsteht häufig durch Alkohol- und Tabakmißbrauch, ferner durch den gewohnheitsmäßigen Genuß zu heißer Speisen und Getränke, wie man ihn häufig bei Leuten sieht, die im Drange ihrer Berufsgeschäfte sich nur wenig Zeit zum Essen lassen. Infolge von Behinderung der Nasenatmung, sowie bei Bestehen fauliger Zersetzungen in der Nase oder in der Mundhöhle, besonders von Mandelpfröpfen, entsteht häufig Hyperästhesie zugleich mit Hyperämie des Schlundes.

Schlundhyperästhesie findet man auch nicht selten bei Hysterischen; ferner bei Meningitis zugleich mit Hauthyperästhesie.

Eine rein psychische Hyperästhesie ist es, wenn dem am *Vomitus matutinus* leidenden Alkoholiker schon der Anblick der Zahnbürste Würgen und Brechen erregt.

Symptome. Die Kranken klagen meist über Schmerzen, die nur beim Leerschlucken auftreten und an den verschiedensten Stellen im Schlunde, mitunter auch hinter dem obersten Teil des Brustbeins empfunden werden. Ferner sind die normalen Reflexe (Kontraktionen des Schlundes, Würgen und Erbrechen) gesteigert, so daß sie schon beim Niederdrücken der Zunge mit dem Spatel, ja beim bloßen Öffnen des Mundes zur Untersuchung, ausgelöst werden.

Als krankhafter Reflex kann auch Husten auftreten, namentlich wenn die Hyperästhesie durch Mandelpfröpfe verursacht wird.

Die **Behandlung** besteht in der Bekämpfung der genannten Ursachen. Ausdrücklich zu warnen ist vor der Anwendung stark anästhesierender Mittel, die meist nur vorübergehenden Nutzen und oft dauernden Schaden stiften (Cocainismus!). Alle medikamentösen Pinselungen des Schlundes sind hier nutzlos oder steigern gar das Leiden und züchten Halshypochonder.

3. Die Parästhesie,

d. h. krankhafte Veränderung des Gefühls im Schlunde, darf man nur dann annehmen, wenn weder eine lokale Erkrankung noch eine Reizung durch Erkrankung benachbarter Teile (s. Hyperästhesie) nachweisbar ist. Sie kommt bei Hysterischen und Hypochondern vor und tritt bei Frauen im Klimakterium besonders häufig und lästig auf.

Symptome. Die Kranken beschreiben ihre parästhetischen Empfindungen je nach ihrem Bildungsgrade und ihrer Beschäftigung sehr verschieden, so z. B. Näherinnen als das Gefühl eines im Hals befindlichen Fadens oder einer Nadel, Fellhändler als das eines Haares. Sonst wird bald über dumpfe Druckgefühle, bald über Stechen und Brennen geklagt. Ängstlichen Leuten und Hypochondern erwachsen daraus die schlimmsten Befürchtungen; haben sie in ihrer Umgebung einen Fall von Halsschwindsucht erlebt, oder sich gar über ein solches Leiden im Konversationslexikon unterrichtet, so glauben sie unfehlbar, selbst daran zu leiden und fühlen sich durch die gegenteiligen Versicherungen des Arztes gekränkt. Andere, die einmal geschlechtlich infiziert waren, glauben nunmehr rettungslos der Syphilis verfallen zu sein. Solche Kranke betrachten täglich ihren Hals im Spiegel und halten sich für verloren, wenn sie einen geschwellten Follikel od. dgl. im Schlunde entdecken.

Zu den Parästhesien gehört auch die falsche Projektion der Schmerzen bei krankhaften Veränderungen im Schlunde. Diese falsche Projektion ist schon in der Norm vorhanden. So wird z. B. die Berührung der normalen Gaumenbögen in der Außenseite des Halses, die Berührung des Epipharynx in der Kehlkopfgegend gefühlt.

Die auffälligste Projektion im Schlunde entstehender Schmerzen ist der nervöse Ohrschmerz (Otalgie).

Von den Nachgefühlen nach Schlundverletzung durch Fremdkörper war schon auf S. 415 die Rede.

Die **Prognose** der wahren Parästhesie ist günstig, wenn das Leiden im Klimakterium aufgetreten ist; es verschwindet dann von selbst nach Ablauf dieser kritischen Zeit. Bei Hysterischen und Hypochondern hängt die Prognose vom Verlaufe der ursächlichen Krankheit ab, gegen die allein sich die **Behandlung** zu wenden hat. Das gleiche gilt von allen abnormen Gefühlen, die durch lokale Erkrankungen des Schlundes hervorgerufen werden, namentlich auch von der nervösen Otalgie.

4. Die motorische Schlundlähmung

ist eine praktisch wichtige Erkrankung. Vom Hirne aus kann eine gekreuzte Gaumenlähmung bei Blutungen und Geschwülsten in der Hirnsubstanz und bei der Pseudobulbärparalyse auftreten. Doppelseitige Gaumenlähmung habe ich bei eitriger Meningitis beobachtet. Von der Medulla oblongata aus entstehen ein- oder beiderseitige Schlundlähmungen besonders bei der Bulbärparalyse und der Syringobulbie. Tumoren und tertiäre luische Prozesse an der Schädelbasis, besonders am Foramen jugulare, wo der Vagoaccessorius und der Glossopharyngeus aus der Schädelhöhle treten, können zu gleichseitigen Schlundlähmungen führen.

Die Behauptung, daß eine Schädigung des Nervus facialis auf der Strecke von seinem Austritte aus dem Gehirne bis zum Ganglion geniculi zur Gaumenlähmung führe, ist irrig.

Sehr häufig sind Schlundlähmungen durch periphere Neuritis der Schlundnerven bei Diphtherie.

Hysterische Lähmungen der Schlundmuskeln sind selten.

Über die Beteiligung der Schlundnerven bei den multiplen einseitigen Hirnnervenlähmungen s. S. 498.

Symptome. Das Krankheitsbild der Schlundlähmung ist ungemein verschieden, je nachdem die Erkrankung ein- oder beiderseitig auftritt, den Gaumen oder den Schlund allein oder beide zusammen befällt, und mit motorischen Kehlkopflähmungen oder mit sensiblen Lähmungen des Schlundes und des Kehlkopfes verbunden ist. Dazu kommen noch die vielfältigen anderen, durch die ursächliche Erkrankung bedingten Störungen.

Eine Lähmung des Gaumensegels, z. B. die häufige postdiphtherische, verrät sich meist zuerst durch die Folgen des mangelhaften Abschlusses zwischen Meso- und Epipharynx beim Sprechen und beim Schlucken von Flüssigkeiten. Es kommt zur Rhinolalia aperta (s. S. 244), das Gurgeln wird erschwert, das Saugen, Lichtausblasen, Backenaufblasen unmöglich; geschluckte Flüssigkeiten entweichen zum Teil durch die Nase und können auch in die Tube gelangen, ja sogar, wenn das Trommelfell perforiert ist, durch das Ohr auslaufen.

Beim Intonieren und bei Reflexbewegungen sieht man den einseitig gelähmten Gaumen nach der gesunden Seite in die Höhe gezogen. Dies erkennt man am besten an dem Abweichen der Raphe des Gaumensegels und der Uvula von der sagittalen Mittellinie.

Die Richtung der Uvula kann für sich allein weder die Lähmung überhaupt, noch den Sitz derselben beweisen, denn das Zäpfchen steht oft auch bei intakter Innervation schief und hat oft an beiden Seiten verschieden stark entwickelte Muskulatur, so daß es bei Kontraktionen nach der Seite der stärkeren Muskelfasern gezogen wird.

Ist die Gaumenlähmung beiderseitig, so wird der weiche Gaumen beim Intonieren und auf Reizung gar nicht gehoben.

Bisweilen ist die Lähmung des Gaumensegels mit einer solchen der Schlundschnürer verbunden. Diese zeigt sich bei doppelseitiger Lähmung darin, daß beim Würgen die Schleimhaut der hinteren Rachenwand sich nicht runzelt, während sie sich bei einseitiger Lähmung nach der nicht gelähmten Seite hin kulissenartig verschiebt.

Die Lähmung der tieferen Teile des Schlundes hat zur Folge, daß feste Bissen nicht geschluckt werden können, sondern steckenbleiben und zu Erstickungsanfällen führen. Ein Verschlucken durch das Hineingelangen von flüssiger Nahrung in den Kehlkopf kommt dabei nur dann vor, wenn gleichzeitig die Sensibilität des Kehlkopfeinganges Not gelitten hat und das Herankommen der Nahrung nicht fühlbar werden läßt, so daß der reflektorische Kehlkopfschluß ausbleibt.

Ist auch die Zunge gelähmt (Bulbärparalyse), so sieht man mit dem Spiegel Speiseteile bereits zwischen Zunge und Kehldeckel, sowie in den Sinus piriformes liegenbleiben.

Die **Diagnose** der Gaumen- und Schlundlähmung ist nach dem Gesagten leicht zu stellen. Zu hüten hat man sich vor der Verwechslung eines durch entzündliche Infiltration starr gewordenen Gaumensegels mit einem gelähmten.

Die **Prognose** ist vor allem von der Heilbarkeit oder Unheilbarkeit der ursächlichen Erkrankung abhängig. Eine unkomplizierte Gaumenlähmung bringt keine Gefahr; war sie durch Diphtherie hervorgerufen, so heilt sie stets, falls nicht der Tod durch eine andere Komplikation (Herzlähmung) eintritt. Nur bei

Hysterischen sah KORNER diphtherische Gaumenlahmungen über ein Jahr bestehen. Lahmungen der tieferen Schlundmuskeln sind, ganz abgesehen von der ursachlichen Erkrankung, stets gefährlich, namentlich wenn sie mit Lahmung und Anästhesie des Kehlkopfes einhergehen. Sie führen sehr leicht zu tödlichen Schluckpneumonien

Von der *Behandlung* gilt das gleiche wie bei der Anästhesie (s S. 423). Gegen die postdiphtherische Gaumensegellahmung hat sich uns das Vitamin E-Präparat Evion (Merck) sehr bewährt.

5. Der Schlundkrampf.

Alle zentralen Erkrankungen, die wir als Ursachen der Schlundlahmung kennengelernt haben, können einen Schlundkrampf herbeiführen, solange die schädigende Ursache noch nicht zur völligen Leitungsunterbrechung geführt hat. Bei der Hydrophobie (Lyssa) löst schon der bloße Anblick von Wasser Schlundkrämpfe aus. Am häufigsten sehen wir Schlundkrämpfe bei Hysterischen. Sie zeigen sich durch Erschwerung oder Unmöglichkeit des Schlügens, manchmal gelingt das Schlucken bis zu einer gewissen Tiefe, worauf der Bissen wieder ausgestoßen oder im Schlunde eingeschnürt und festgehalten wird. Dabei kommt es zu Schmerzen hinter dem Manubrium sterni.

Zu den Schlundkrämpfen gehört auch der Globus hystericus. Man darf ihn nicht mit dem Knollengefühle im Halse verwechseln, welches durch eine erkrankte Zungenmandel entsteht, die den Kehledeckel berührt (s. S. 364), dieses Knollengefühl besteht dauernd an einer Stelle und wird weder durch Schlucken noch durch Würgen beseitigt, während der Globus anfallsweise erscheint, nicht lokalisiert wird, sondern aus der Tiefe des Schlundes herauf- und bisweilen wieder hinuntersteigt, also ohne Zweifel durch auf- und absteigende Kontraktionen der Speiseröhre und des Schlundes hervorgebracht wird.

Symptome. Beim tonischen Krampfe erscheint der Schlund verengert, seine Schleimhaut gerunzelt, der weiche Gaumen in die Höhe gezogen und der hinteren Schlundwand anliegend. Bisweilen hören die Kranken dabei ihre eigene Stimme verstärkt (Autophonie), was wohl durch krampfhaftes Eröffnung der Tubenostien zu erklären ist.

Klonische Krämpfe des weichen Gaumens werden nicht selten bei der Untersuchung des Schlundes beobachtet, ohne daß die Kranken etwas davon empfinden.

Sie entstehen aus unbekannter Ursache, sind harmloser Natur und zeigen sich bald als rhythmische, bald als irreguläre Zuckungen des weichen Gaumens oder des Zäpfchens allein, die über 100mal in der Minute erfolgen können. Mitunter sind solche Krämpfe mit subjektiven oder gar objektiven, weithin hörbaren Geräuschen verbunden, welche durch Bewegungen an der pharyngealen Tubenöffnung und die dadurch entstehende Abhebung der aneinanderliegenden oder verklebten Tubenwände entstehen.

Bei der *Behandlung* der Schlundkrämpfe sind vor allem die etwa erkannten Ursachen derselben, insbesondere Hysterie, zu bekämpfen. Bei andauernder Unfähigkeit zu schlucken kann die Sondenfütterung nötig werden. Dem eingeführten Rohr setzt der kontrahierte Schlund keinen merklichen Widerstand entgegen.

Die Krankheiten des Kehlkopfes.

Allgemeiner Teil.

Anatomische Vorbemerkungen.

Lage des Kehlkopfes. Der Kehlkopf liegt an der Kreuzungsstelle des Luftweges und des Speiseweges und bildet als obere Fortsetzung der Trachea den Eingang zu den tieferen Luftwegen. Er liegt vor dem untersten Abschnitt des Hypopharynx und ist am Zungenbein aufgehängt. Vorn ist der Kehlkopf in

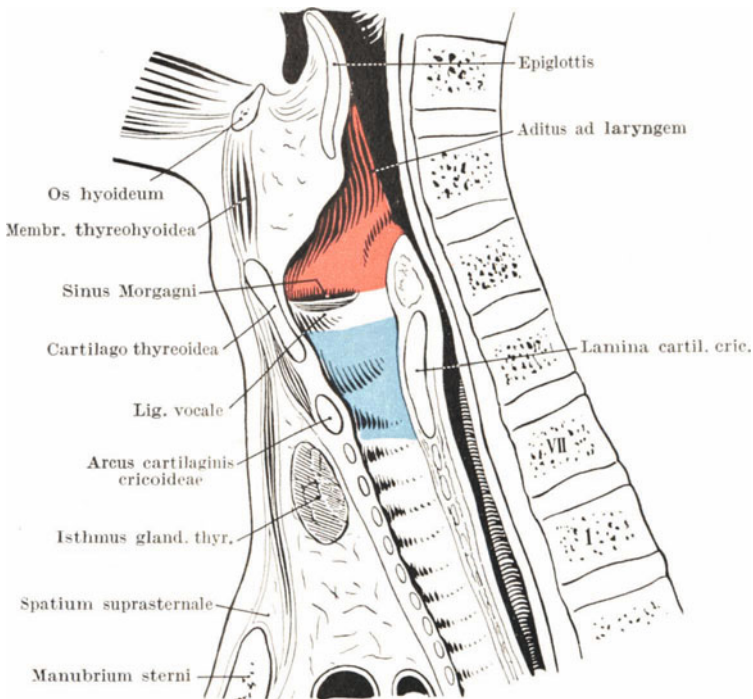


Abb. 278. „Etagen“ des Larynx, auf einem Medianschnitte dargestellt. Rot „obere Etage“, Vestibulum laryngis. Weiß „mittlere Etage“, Rima glottidis. Blau „untere Etage“, subglottischer Raum. (Nach CORNING)

der Mittellinie nur von Haut und oberflächlicher Halsfaszie bedeckt, so daß der Schildknorpel gut sichtbar und fühlbar ist und namentlich beim Manne deutlich vorspringt (*Eminentia laryngea*, *Pomum Adami*). Zu beiden Seiten liegen die unteren Zungenbeinmuskeln, die seitlichen Schilddrüsenlappen und die großen Nerven und Gefäße. Die hintere Kehlkopfwand bildet gleichzeitig die vordere Wand der *Pars retrolaryngea* des Hypopharynx.

Infolge seiner Aufhängung an dem beweglichen Zungenbein und seiner lockeren Verbindung mit der prävertebralen Halsfaszie ist der Kehlkopf sowohl aktiv (beim Schlucken und bei der Phonation) als auch passiv beweglich. Seine genaue Lage ist individuell verschieden. Für gewöhnlich liegt er zwischen dem oberen Rande des V. und dem unteren Rande des VI. Halswirbels, beim

Kind steht er höher als beim Erwachsenen, im Greisenalter kann er um mehrere Wirbelbreiten nach abwärts rücken.

Form des Kehlkopfes. Auf einem frontalen Schnitt hat die Kehlkopfhöhle die Form einer Sanduhr, deren Enge durch die weit in die Hohlraum vorspringenden Stimmlippen und Taschenbänder gebildet wird. Dadurch wird die Kehlkopfhöhle in 3 Abschnitte („Etagen“) eingeteilt (s. Abb. 278 und 279).

1. Der obere Abschnitt, der Kehlkopfeingang (Vestibulum laryngis) reicht vom oberen Rand der Epiglottis bis zur Höhe der Taschenbänder. Seitlich ist der Kehlkopfeingang begrenzt von den aryepiglottischen Falten, hinten von der Arygegend. Den Spalt zwischen den Taschenbändern bezeichnet man als Rima vestibuli.

2. Der mittlere Abschnitt (Glottis) reicht von der Rima vestibuli bis zum Niveau der Stimmbänder. Zwischen Stimmband und Taschenband findet sich eine seitliche Ausbuchtung (Ventriculus laryngis, MORGAGNISCHER Ventrikel). Der Spalt zwischen den Stimmbändern heißt Rima glottidis (Stimmritze).

3. Der untere Abschnitt (subglottischer Raum) liegt unterhalb der Rima glottidis im Bereich des Ringknorpels und reicht bis zu dessen unterem Rande.

Das **Knorpelgerüst** des Kehlkopfes besteht (von unten nach oben gesehen) aus dem Ringknorpel (Cartilago cricoidea), den beiden Gießbeckenknorpeln (Cartilagine arytaenoideae), dem Schildknorpel (Cartilago thyroidea) und dem knorpeligen Kehldedeckel (Epiglottis). Der Ringknorpel hat Siegelringform (mit hintenliegender Platte) und liegt parallel zum obersten Trachealring. Auf der Ringknorpelplatte sitzen seitlich die beiden Gießbeckenknorpel (kurz „Aryknorpel“ genannt) und bilden mit dem Ringknorpel des Krikoarytaenoidgelenk („Arygelenk“). An der Außenseite des Ringknorpels findet sich auf jeder Seite eine rundliche Gelenkfacette für die gelenkige Verbindung mit den unteren Hornern des Schildknorpels.

Der Aryknorpel hat zwei Fortsätze: nach vorn-medial den Processus vocalis und nach lateral den Processus muscularis.

Der Schildknorpel besteht aus zwei breiten Platten, die vorne im spitzen Winkel zusammenstoßen. Durch den sagittalen Durchmesser des Schildknorpels wird die Länge der Stimmbänder bestimmt. An seinem oberen Rande findet sich in der Mittellinie eine tiefe Einkerbung, die Incisura thyroidea.

Der Kehldedeckel ist ein zungenförmiger Faserknorpel und reicht mit seinem spitzen Ende (Petiolus) bis zur Mitte der Innenfläche des Schildknorpels.

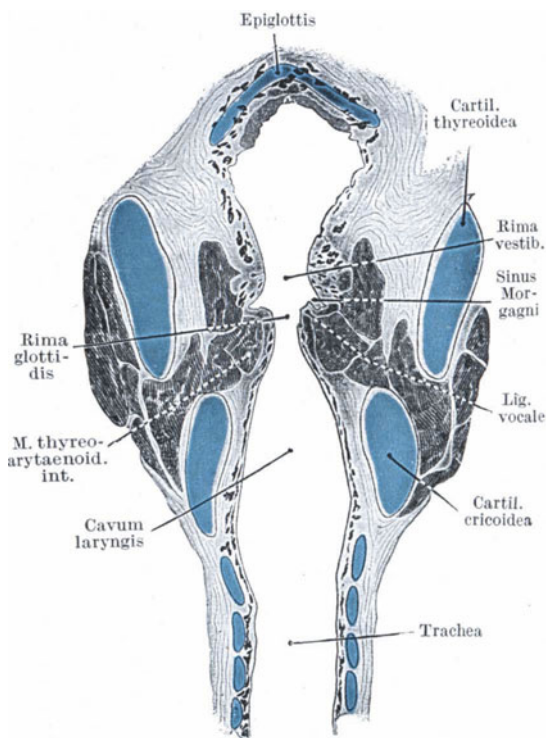


Abb 279 Frontalschnitt durch den Kehlkopf Glandulae tracheales und laryngeales schwarz (Nach CORNING.)

Schließlich sind noch 2 Knorpelpaare zu erwähnen, die aber praktisch ohne Bedeutung sind: die der Spitze des pyramidenförmigen Gießbeckenknorpels aufsitzenden **SANTORINISCHEN Knorpel** (*Cartilagine corniculatae*) und die direkt daneben in die aryepiglottischen Falten eingebetteten **WRISBERGSCHEN Knorpel** (*Cartilagine cuneiformes*).

Die **Bänder** des Kehlkopfes, durch welche die Kehlkopfknorpel untereinander verbunden sind, geben zusammen mit dem inneren Schleimhautüberzug der Kehlkopfhöhle dem Kehlkopf eine geschlossene, röhrenförmige Gestalt. Zwischen

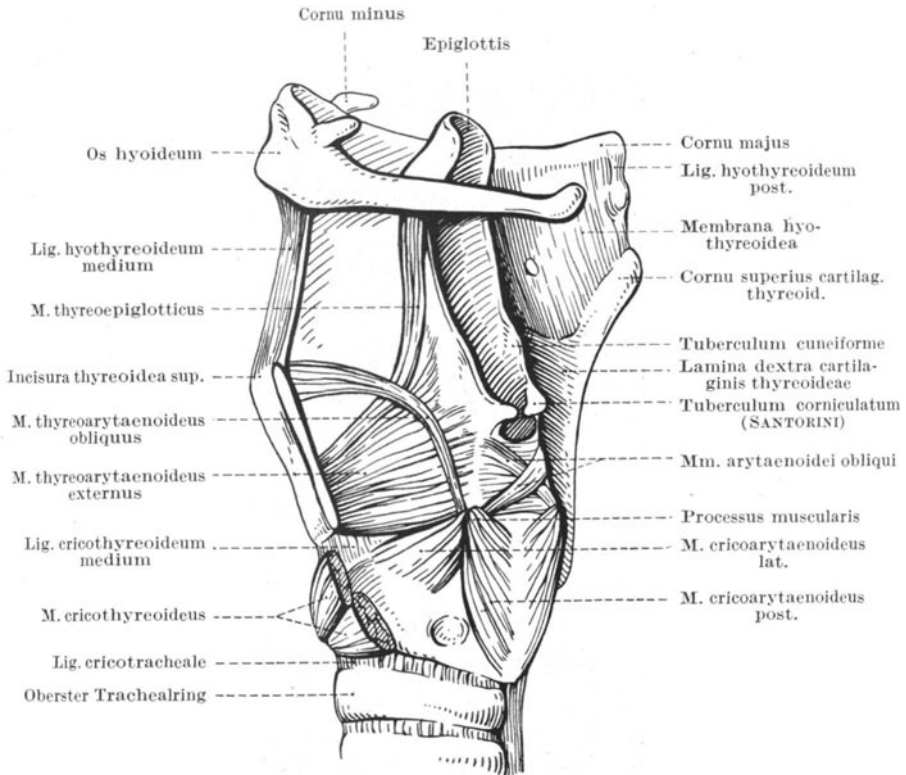


Abb. 280. Männlicher Kehlkopf mit dem Zungenbein und den Muskeln und Bändern, nach Entfernung des größten Teils der *Lamina sinistra cartilaginis thyroideae* und den entsprechenden Bändern, von der linken Seite gesehen. (Nach CORNING.)

dem oberen freien Rand des Schildknorpels und dem Zungenbein spannt sich die *Membrana hyothyroidea* aus. In der Mitte und zu beiden Seiten (zwischen den großen Schildknorpel- und Zungenbeinhörnern) ist diese durch eingewebte Faserzüge verstärkt (*Lig. hyothyroideum media et laterale*). Zwischen dem unteren inneren Rand des Schildknorpels und dem oberen Ringknorpelrand ist eine straffe Membran, der *Conus elasticus* ausgespannt, der in der Mitte durch ein sehr kräftiges elastisches Band, das *Lig. cricothyreoideum* noch verstärkt wird. Das *Lig. ericotracheale*, ein kurzes, straffes Band, stellt die Verbindung zwischen dem Ringknorpel und dem obersten Trachealring her.

Die Epiglottis ist an ihrem unteren, spitzen Ende (*Petiolus*) durch das *Lig. thyreoepiglotticum* mit der Innenfläche des Schildknorpels und nach oben durch das *Lig. hyoepiglotticum* mit dem Zungenbein verbunden. Außerdem ziehen von dem Schleimhautüberzug der Epiglottis bandartige Duplikaturen

nach den Aryknorpeln (*Plicae aryepiglotticae*), nach dem Zungengrund (*Plica glossoepiglottica*) und nach der seitlichen Rachenwand (*Plicae pharyngoepiglotticae*).

Vom *Processus vocalis* der Aryknorpel nach vorn zu der Innenfläche des Schildknorpels ziehen die Stimmbänder (*Lig. vocalia*). Es sind dies bündelartige Faserzüge, die dem freien medialen Rand der Stimmlippen aufliegen und vorn dicht nebeneinander inserieren. Oberhalb und parallel zu ihnen verlaufen die Taschenbänder (*Lig. ventricularia*) in den Taschenfalten

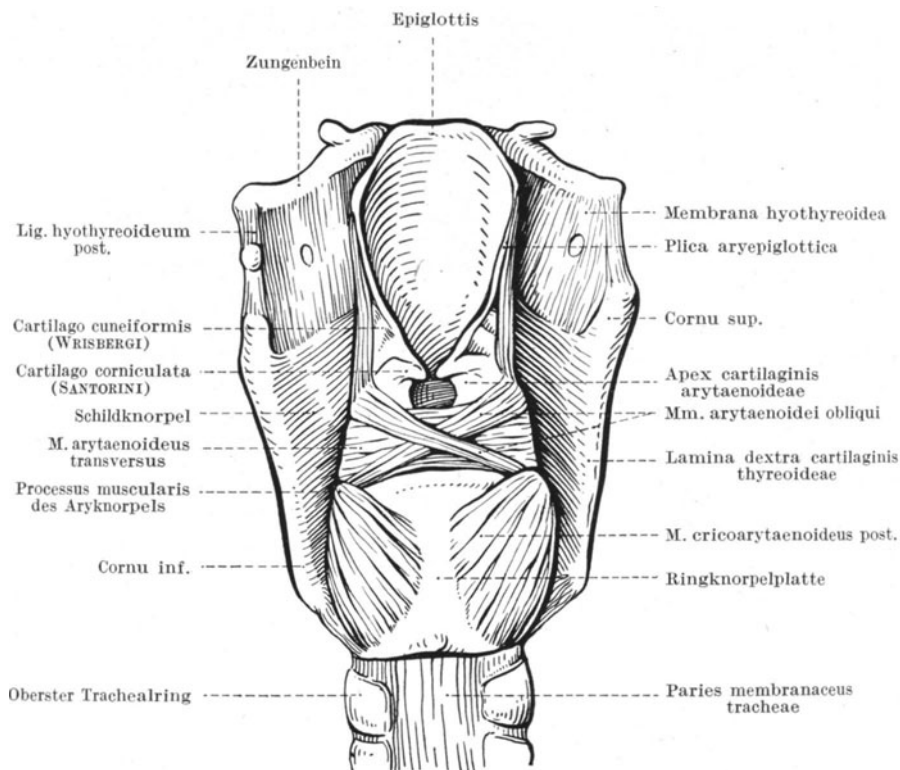


Abb 281 Männlicher Kehlkopf mit Muskeln und Bändern nebst Zungenbein von hinten gesehen
(Nach CORNING)

Zwischen Stimm- und Taschenbändern liegt eine flache, verschieden tiefe seitliche Ausbuchtung, der *Ventriculus laryngis* (*MORGAGNISCHER Ventrikel*).

Die **Muskulatur** des Kehlkopfes gliedert sich in eine äußere und in eine innere.

Die **äußere Kehlkopfmuskulatur** verbindet den Kehlkopf als Ganzes mit der Nachbarschaft und hat die Aufgabe, ihn zu fixieren, je nach Bedarf zu heben und zu senken. An der Ausübung dieser Funktionen sind folgende Muskeln beteiligt. *M. hyothyroideus*, *M. omohyoideus*, *M. sternohyoideus* und *M. sternothyroideus*.

Die **innere Kehlkopfmuskulatur** wird in dem Kapitel „Die Störungen der Bewegung und des Gefühls im Kehlkopf“ (s. S. 489) ausführlich beschrieben werden.

Die **Nerven** des Kehlkopfes. Die sensible und die motorische Nervenversorgung des Kehlkopfes findet ihre Beschreibung in dem Abschnitt „Die

Kehlkopflähmungen (s. S. 493). Hier sei nur erwähnt, daß die Kehlkopfschleimhaut infolge eines fein verteilten Netzes von Nervenendigungen überaus sensibel ist.

Die Blutgefäße des Kehlkopfes. Die arterielle Blutversorgung des Kehlkopfes erfolgt in erster Linie durch die aus der *A. thyreoidea superior* kommende *A. laryngea superior*, welche mit dem *Nervus laryngeus superior* durch die *Membrana hyothyreoidea* hindurch an den Kehlkopf herantritt und sich an seiner Innenfläche in ihre feineren Äste verteilt; ferner durch die *A. laryngea media*, die ebenfalls aus der *A. thyreoidea superior* kommt. Die *A. laryngeae mediae* beider Seiten bilden vor dem *Lig. cricothyreoideum* eine Anastomose. Von unten her zieht zusammen mit dem *N. recurrens* die von der *A. thyreoidea inferior* sich abzweigende *A. laryngea inferior* zum Kehlkopf.

Die das venöse Blut aus dem Kehlkopf sammelnden entsprechenden Venen fließen nach der *V. jugularis interna* ab.

Die **Schleimhaut** des Kehlkopfes weist als kontinuierliche Fortsetzung der Rachenschleimhaut nach unten einen ähnlichen anatomischen Bau auf wie jene, im Bereich der Stimmbänder ist sie stark mit elastischen Fasern durchsetzt. Der weitaus größte Teil der Kehlkopfschleimhaut ist ohne stärkere submuköse Bindegewebsschicht mit der Unterlage fest verwachsen, nur im Bereich der Taschenfalten, der *Plicae aryepiglotticae*, der *Pars interarytaenoidea* (Hinterwand des Larynx) und an der lingualen Epiglottisfläche findet sich in reichlicherem Maße lockeres submuköses Gewebe.

Der Epithelüberzug der Schleimhaut besteht teilweise aus Plattenepithel, teilweise aus Flimmerepithel. Plattenepithel findet sich im Bereich der Stimmlippen, der Hinterwand, der aryepiglottischen Falten, der laryngealen Fläche der Aryknorpel und auf beiden Flächen der Epiglottis, Flimmerepithel an allen übrigen Schleimhautbezirken. Die Schleimhautbedeckung der Hinterwand, der Taschenfalten und der laryngealen Epiglottisfläche weist zahlreiche acinöse Schleimdrüsen auf.

Die **Lymphgefäße** aus den oberen Kehlkopfteilen sammeln sich in den cervicalen, diejenigen aus den unteren Abschnitten in den paratrachealen Lymphdrüsen. Klinisch von Bedeutung kann die konstant vor der Mitte des Ringknorpels gelegene „prä-laryngeale Lymphdrüse“ werden.

Physiologische Vorbemerkungen.

Physiologisch kommen dem Kehlkopf zwei Funktionen zu: einmal dient er als Atmungsorgan, wobei er neben der rein passiven Funktion, die Atmungsluft durchzulassen, vor allem den Schutz für die tieferen Luftwege zu übernehmen hat, und dann als Organ für die Stimmbildung.

Der Kehlkopf als Atmungs- und Schutzorgan. Bei der ruhigen Atmung zeigt die Glottis eine inspiratorische Erweiterung und eine expiratorische Verengerung. Bei willkürlichem, tieferem Atmen öffnet sich die Stimmritze maximal, bei Sauerstoffmangel geschieht dies reflektorisch; bei Atemnot dagegen und bei schlechter und durch giftige Gase (Ammoniak, Säuredämpfe, Kampfgase, Kohlensäure usw.) verunreinigter Luft erfolgt ein reflektorischer Verschuß.

Ein reflektorischer Glottisverschuß erfolgt auch beim Essen, bei jedem Schluckakt; außerdem wird der Kehlkopfeingang beim Schlucken von Speisen auch noch dadurch „abgedichtet“, daß der Kehlkopf als Ganzes nach oben rutscht und dabei gegen die nach unten sich vorwölbende Zungenwurzel gedrückt

wird, so daß die Speisenteile seitlich am Kehlkopf vorbeigleiten. Gleichzeitig legt sich die Epiglottis als „Deckel“ über den Kehlkopfengang. Eine lebenswichtige Bedeutung kommt dem Kehlkopf zu, wenn Fremdkörper in den Kehlkopf gelangen; es erfolgt dann sofort reflektorisch eine explosionsartige Expiration, der Husten, durch den der Fremdkörper in den meisten Fällen wieder hinausbefördert wird. Voraussetzung für einen kraftigen Hustenstoß ist ein vorheriger, absolut fester Schluß und eine straffe Spannung der Stimmbänder, während das Rauspern nur eine forcierte Expiration bei entspannten Stimmlippen darstellt. Auch das Pressen (bei schwerer Arbeit, beim Stuhlgang, beim Brechakt und bei der Geburt) ist nur bei festem Verschuß der Glottis möglich.

Der Kehlkopf als Stimmorgan. Zur Sprachbildung, an der sich außer dem Kehlkopf noch die Zunge, der Gaumen und der Mund beteiligen, liefert der Kehlkopf und insbesondere der Stimmlippenapparat den Ton. Der Ton wird aber nicht etwa durch die Schwingungen der Stimmlippen selbst erzeugt, sondern die Stimme kommt dadurch zustande, daß die periodischen Schwingungen der Stimmlippen rasch aufeinanderfolgende Öffnungen und Schließungen der Glottis bewirken und dadurch den unter Überdruck stehenden Expirationsstrom periodisch unterbrechen. Die im Kehlkopf erzeugten Töne sind nicht rein im physikalischen Sinne, sondern es sind aus Teiltonen verschiedener Höhe gemischte Klänge, an denen wir die Klangfarbe, die Stärke und die Tonhöhe unterscheiden.

1 Die Klangfarbe der Stimme wird weitgehend bestimmt durch das Ansatzrohr (Rachen-Mund-Nasenhöhle), das individuell, je nach Alter und Geschlecht außerordentlich starke Verschiedenheiten aufweist. Das Ansatzrohr läßt sich auch willkürlich verändern: Durch Heben des Kehlkopfes wird das Ansatzrohr verkürzt, dadurch entsteht eine helle, klare Klangfarbe (Kommandostimme), umgekehrt wird durch Senkung des Kehlkopfes das Ansatzrohr verlängert, und dadurch erhält die Stimme einen dunklen Klang (sonore Rednerstimme). Der „naselnde“ Klang der Stimme ist bedingt durch gewisse Veränderungen im Ansatzrohr (Gaumensegellähmung, Nasenverstopfung). Durch Stimmübungen ausgebildete Sänger und Sängerinnen verfügen noch über andere Möglichkeiten, die Klangfarbe ihrer Stimme zu verändern („Register“). Durch verstärktes Mitschwingenlassen der Resonanz im Windrohr (Luftrohre, Lunge) wird die „Bruststimme“ und durch vollige Ausschaltung der Resonanz des Windrohrs und verstärktes Mitschwingen im Ansatzrohr die „Kopfstimme“ (Falsett) erzeugt.

2. Die Stärke der Stimme wird einmal durch die Stärke der Resonanz im Windrohr (Lunge, Luftrohre) und im Ansatzrohr (Rachen, Mund, Nase) bestimmt. Weiter hängt sie ab von der Druck- und Spannungsdifferenz der Luft im Windrohr und von der Amplitude der Stimmlippen-schwingungen.

3. Die Tonhöhe hängt von der Zahl der Schwingungen ab, die die Stimmlippen pro Sekunde ausführen. Diese Periodenzahl ist ihrerseits wieder abhängig von der Dicke, Länge und Spannung der Stimmlippen und von dem Anblasedruck. Entsprechend dem kürzeren Bau der Stimmlippen lassen sich mit dem kindlichen und weiblichen Kehlkopf höhere Töne erzeugen als mit dem männlichen. Die menschliche Stimme umfaßt im allgemeinen zwei Oktaven, durch Sprech- und Singübungen läßt sich der Tonumfang nach oben und unten erweitern. Bei der Singstimme unterscheidet man je nach der Stimmlage, die individuell nach Alter und Geschlecht verschieden ist, den Baß, den Bariton, den Tenor, den Alt und den Sopran.

Untersuchungsmethoden.

Gang der Untersuchung.

I. Anamnese.

Wie wichtig die Erhebung einer genauen Anamnese für die Beurteilung einer Erkrankung ist, wurde bereits bei den Krankheiten des Ohres, der Nase und des Rachens hervorgehoben. Alles, was dort gesagt wurde, gilt sinngemäß auch für die Krankheiten des Kehlkopfes. Außer den Erhebungen über die exogenen Krankheitsursachen, wie beruflich bedingte Schädlichkeiten (Staub, reizende Gase), Alkohol- und Tabakmißbrauch, Erkältung, wird man vor allem Ermittlungen anstellen, die uns über die konstitutionelle Beschaffenheit der Schleimhaut des Kehlkopfes Auskunft geben (Neigung zu Katarrhen, ähnliche Erkrankungen in der Familie, akute oder schleichende Entwicklung des vorliegenden Leidens, Verlauf früherer Kehlkopferkrankheiten).

Die so gewonnenen anamnestischen Feststellungen ergänzt man durch Fragen, die sich auf etwa vorhandene Atemnot, Heiserkeit, Störungen der Sensibilität oder auf bestehenden Husten beziehen.

Bei Atemnot ist wichtig, ob sie plötzlich oder allmählich entstanden ist, ob sie dauernd oder nur zeitweise vorhanden ist, ferner ob sie schon von der Geburt an da war, oder ob sie erst später aufgetreten ist.

Bei Heiserkeit gilt dasselbe. Ferner ist bei Heiserkeit neben ihrem Grad auch die Art der Stimmstörung von Bedeutung für unsere Diagnose (plötzlich aufgetretene völlige Tonlosigkeit der Stimme, „Aphonie“, spricht für eine funktionelle Stimmstörung, Heiserkeit mit gleichzeitiger Atemnot erweckt den Verdacht auf einen Tumor im Kehlkopf, Heiserkeit mit hörbarem Ausströmen von Luft beim forcierten Sprechen läßt eine Recurrenslähmung vermuten).

Bei Störungen der Sensibilität achtet man auf die Art der Beschwerden (Brennen im Hals, Kitzel- und Fremdkörpergefühl, Schmerzen beim Schlucken oder Schmerzen beim Sprechen oder beim Husten). Beim Essen und beim Leerschlucken auftretende Schluckschmerzen weisen auf geschwürige Prozesse an den Stellen des Kehlkopfes hin, die von den Speisen beim Schlucken berührt werden (Epiglottis und Aryegend). Schmerzen beim Sprechen und beim Husten treten meist bei Erkrankungen der Stimmlippen auf.

Bei Husten läßt dessen Art unter Umständen auf den Sitz und die Ursache des ihn auslösenden Reizes schließen: „explosionsartig auftretender“, „bellender“ Husten weist auf eine subglottische Schwellung oder auf eine Stenose in der Trachea hin, „feuchter“ Husten läßt Sekretansammlungen im Kehlkopf oder in der Trachea vermuten, während der „trockene“ Husten auf eine akute oder chronische Laryngitis ohne Sekretbildung, auf eine Wucherung am Stimmband oder auf die Anwesenheit eines Fremdkörpers schließen läßt. „Nervöser“ Husten unterscheidet sich von dem auf einer organischen Grundlage beruhenden dadurch, daß er im Schlaf nicht auftritt.

II. Die physikalischen Untersuchungsmethoden des Kehlkopfes.

1. Äußere Besichtigung und Betastung.

Äußerlich sichtbar sind Kehlkopferkrankungen, wenn sie von der Schleimhaut auf das Knorpelgerüst und auf die Umgebung des Kehlkopfes übergreifen oder zu Drüsenschwellungen am Hals (cervicale Lymphdrüsen, präalaryngeale Drüse) geführt haben, also bei perichondritischen Prozessen infolge Tuberkulose oder Lues und bei malignen Tumoren. Mit Hilfe der Palpation prüft man dann auf aktive und passive Verschieblichkeit, Druckempfindlichkeit und Konsistenz der Schwellung und auf ihre Beziehungen zur Nachbarschaft. Frakturen des Schild- oder Ringknorpels erkennt man bei der Palpation an dem krepitierenden Geräusch. Die Palpation der Schilddrüse ist erforderlich wegen ihrer Lagebeziehungen zum Kehlkopf und zur Luftröhre (retrolaryngeale und substernale Struma).

2. Die Spiegeluntersuchung (Laryngoskopie).

Die Stellung des Kehlkopfes im Körper ist eine solche, daß seine Längsachse, nach oben verlängert, die Achse der Mundhöhle ungefähr rechtwinklig

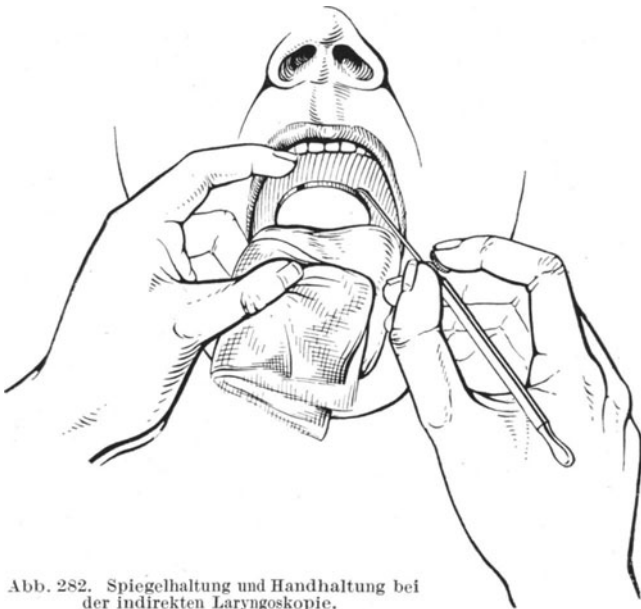


Abb. 282. Spiegelhaltung und Handhaltung bei der indirekten Laryngoskopie.

schneidet. Wollen wir also in den Kehlkopf hineinsehen, so müssen wir entweder diesen Winkel mittels eines in den Rachen an dem Schnittpunkt der beiden Achsen gebrachten Spiegels optisch überwinden (indirekte Laryngoskopie), oder wir müssen den rechten Winkel, den die beiden Achsen miteinander bilden, in einen gestreckten verwandeln, was durch starken Druck der Zunge nach vorn erreicht werden kann (direkte Laryngoskopie oder Autoskopie).

a) Die indirekte Laryngoskopie.

Die indirekte Laryngoskopie nehmen wir mit dem Stirnreflektor, dessen Handhabung in dem Abschnitt „Otoskopie“ (s. S. 16) ausführlich beschrieben wurde, vor. Bevor wir aber den Kehlkopfspiegel in den Rachen einführen, ist es zweckmäßig, eine genaue Besichtigung der Mund- und Rachenhöhle vorzunehmen. Ein solches vorbereitendes Verfahren beruhigt nicht nur den Kranken, sondern bringt dem Arzt noch einen anderen Nutzen. Wer sogleich mit dem Kehlkopfspiegel eingeht, dem entgehen oft wichtige Veränderungen im Mund und Rachen. Ein solches Übersehen ist für den Kranken oft sehr nachteilig, denn

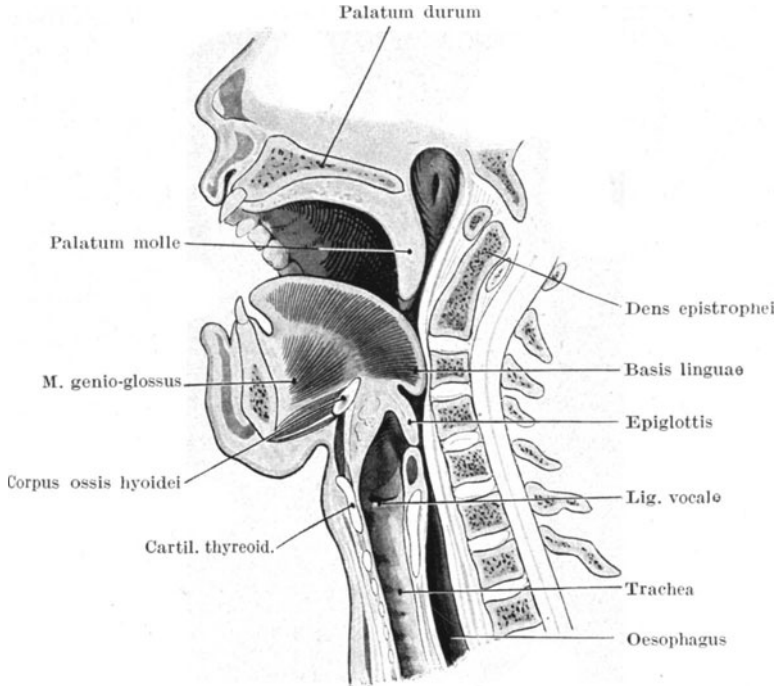


Abb. 233. Sagittalschnitt durch den Kopf, bei Senkung des Zungengrundes und der Epiglottis. Verschluss des Aditus ad laryngem. (Nach CORNING.)

mancherlei krankhafte Veränderungen in Mund und Rachen (Zahnfisteln, cariöse Zähne, vereiterte Mandeln usw.) können die Ursache einer Kehlkopferkrankung sein und müssen erst beseitigt werden, wenn diese heilen soll. Auch ist es beschämend für den Arzt, wenn er sein Urteil über den Kehlkopfbefund abgegeben hat und dann erst von dem Patienten auf krankhafte Veränderungen in der Mundhöhle aufmerksam gemacht wird, die er übersehen hat.

Technik der Laryngoskopie.

Nachdem wir den Patienten auf die vorstehende Weise an die Untersuchung gewöhnt haben, werfen wir mit dem Reflektor das Licht auf das Gaumensegel des mit weitgeöffnetem Munde und etwas zurückgebeugtem Kopf uns gegenüber-sitzenden Kranken. Dieser muß dabei seine Zunge so weit als möglich herausstrecken. Hierdurch werden Zungenbein und Kehlkopf gehoben und der aufsteigende Teil der Zungenwurzel mit der Epiglottis nach vorne gebracht, wodurch die Laryngoskopie erst möglich wird (s. Abb. 282 und 285). Sie gelingt aber

nur, wenn der Kranke die Zunge aktiv vorstreckt, und niemals, wenn diese vom Arzte gewaltsam hervorgezogen wird. Die hervorgestreckte Zunge halt der Untersuchte mit seiner rechten Hand, indem er die Zungenspitze mit seinem Taschentuche oder mit einem Stück Verbandgaze bedeckt und den Daumen unter, den Zeigefinger über sie legt, entweder selbst oder der Arzt hält die Zunge mit seiner linken Hand fest. Am besten geschieht dies in der Weise, daß man die Zunge des Patienten zwischen Mittelfinger und Daumen nimmt (Mittelfinger unten, Daumen oben) und mit dem Zeigefinger die Oberlippe oder einen evtl. störenden Schnurrbart des Patienten nach oben drückt (s. Abb. 282).

Nun veranlassen wir den Kranken, ruhig und ununterbrochen zu atmen und bei der Ausatmung den Vokal „e“ oder „a“ zu intonieren, so oft wir ihn dazu auffordern. Gelingt ihm das alles gut, so können wir den Kehlkopfspiegel einführen.

Das Nötige über die Beschaffenheit der Spiegel, über ihre Reinigung durch Kochen und über das Anwärmen vor der Einföhrung ist schon S. 249 bei der Beschreibung der hinteren Rhinoskopie gesagt worden.

Man wähle stets die größte Spiegelnummer, die im Schlunde des Kranken Platz hat und von ihm gut vertragen wird (s. Abb. 284). Der Arzt faßt den Stiel wie eine Schreibfeder und führt den Spiegel so zwischen dem harten Gaumen und dem Zungenrücken ein, daß er zunächst in horizontaler Richtung mit nach unten gerichteter Glasseite über die Zunge hinweggeht; ehe sein Rücken den weichen Gaumen berührt, drehen wir ihn durch eine leichte Supinationsbewegung in diejenige Stellung, in welcher er an den weichen Gaumen angelegt werden muß. Diese Stellung ist so, daß der Stiel des mit der rechten Hand eingeföhrten Spiegels im linken Mundwinkel des Untersuchten liegt bzw. umgekehrt, und der Spiegel selber mit seinem Querdurchmesser in frontaler Richtung gegen den weichen Gaumen gelegt wird, während sein Höhendurchmesser eine Stellung zwischen der frontalen und der horizontalen Richtung einnimmt (Abb. 282).

Bei der Einföhrung des Spiegels ist jede Beröhrung der Zunge wie des harten Gaumens zu vermeiden.

Das Anlegen an den weichen Gaumen erfolgt genau in der Mitte, und zwar so, daß die Basis des Zapfchens und der darüberliegende Teil des weichen Gaumens sanft und gleichmäßig und ohne jede Verschiebung des Spiegels nach hinten und oben gedrängt werden. Der den Spiegel föhrenden Hand kann man mit dem kleinen Finger einen Stützpunkt am Unterkiefer des Untersuchten geben. Mit der freien Hand korrigiert man, wenn nötig, jetzt noch schnell die Stellung des Reflektors. Fällt nun das Reflektor- oder Stirnlampenlicht richtig auf den Spiegel, so sehen wir in ihm das Bild des Kehlkopfs (s. Abb. 287).

Wir haben bisher die Haltung des Spiegels mit der rechten Hand beschrieben; wollen wir diese zur Einföhrung von Instrumenten frei haben, so müssen wir den Spiegel mit der linken Hand einföhren.

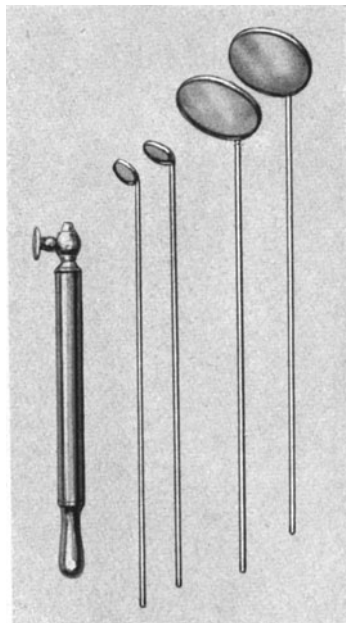


Abb 284. Kehlkopfspiegel und Spiegel zur Postrhinoskopie mit Spiegelgriff.

Schwierigkeiten. Dem Anfänger macht es gewöhnlich große Mühe, eine Reihe von Schwierigkeiten zu überwinden, die sich der Untersuchung entgegenstellen. Es sind folgende:

1. Mitunter ist das Zungenbändchen so kurz, daß man die Zunge nicht fassen kann; trotzdem gelingt dabei die Laryngoskopie oft ganz gut, wenn man die Zunge mit dem Spatel nach unten und vorn drängt.

2. Das ruhige Anlegen des Spiegels an den weichen Gaumen will gelernt sein. Mit leichter Hand muß man mit dem Spiegel Zäpfchen und Gaumensegel nach hinten und oben heben und in der Schwebelage halten. Der untere Rand des Spiegels darf dabei einen Stützpunkt an der hinteren Schlundwand suchen, wenn der Kranke die Berührung an dieser Stelle verträgt. Liegt

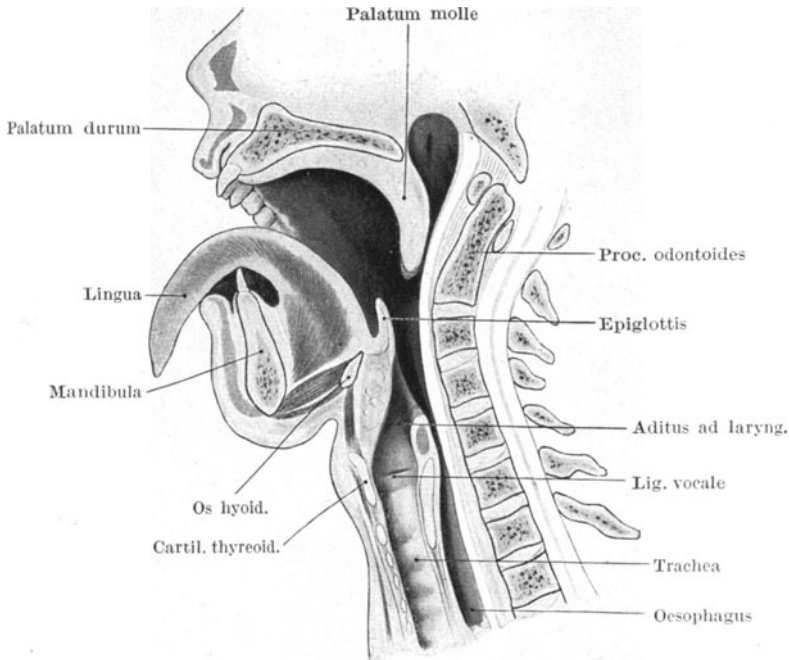


Abb 285. Lage der Epiglottis bei gesenktem Unterkiefer und stark herausgestreckter Zunge. (Nach CORNING)

der Spiegel an, so darf man ihn nicht mehr seitlich verschieben, sondern nur noch seine Lage durch Heben, Senken oder minimale Drehung des Stieles verändern. Jedes Zuviel löst reflektorisch den Würgereflex aus.

3. Bisweilen bilden stark vergrößerte Mandeln ein Hindernis für die Untersuchung. Bei unempfindlichen Leuten kann man sie mit einem großen Spiegel zur Seite drängen; bei empfindlichen muß man versuchen, einen kleinen Spiegel zwischen ihnen durchzuführen, ohne sie zu berühren.

4. Auch Ungeschicklichkeit und Angst des Kranken können die Untersuchung stören; fürchtet er, daß ihm die Einföhrung des Spiegels Würgen oder gar Erbrechen erregen könne, so treten diese Reflexe oft schon ein, sobald er nur den Mund zur Untersuchung öffnen muß (psychischer Reflex). In solchen Fällen helfen Geduld und ruhiges Zureden von seiten des Arztes oder wiederholte Vorübung, wie sie bei den Untersuchungsmethoden des Rachens beschrieben wurde, oder das Vormachen der Untersuchung an einer ruhig haltenden Person.

Manche Kranke sehen mit Angst das Warmwerden des Spiegels über der Flamme; ihre Furcht, im Schlunde verbrannt zu werden, beseitigt man, indem man ihnen den gewarmten Spiegel an die Wange drückt.

5. Wirkliche, nicht rein psychische Schlundhyperästhesie findet man am häufigsten bei Trinkern und Rauchern. Sie wird leicht und sicher durch Bepinseln der hinteren Rachenwand mit 2%iger Pantocainlösung beseitigt, doch ist der Geübte sehr selten gezwungen, bei der Untersuchung zu diesem Erleichterungsmittel zu greifen.

6. Sind Gaumensegel und Zapfchen sehr lang, so beugt sich letzteres häufig unter dem Spiegel nach vorn, erscheint dann im Spiegelbilde und verdeckt den Einblick in die Tiefe. Man wende dann einen größeren Spiegel an, oder schlage das Zapfchen mit dem Rande des Spiegels nach vorn in die Höhe und lade es so mit dem Gaumensegel auf den Rücken des Spiegels. Dies gelingt leicht; das Zapfchen empfindet nämlich Berührungen mit körperwarmen Gegenständen nicht, und deshalb wird durch seine Berührung mit dem angewärmten Spiegel kein störender Reflex ausgelöst (KÖRNER).

7. Bei kleinen Kindern bietet die Laryngoskopie besondere Schwierigkeiten. Selbst schulpflichtige Kinder sind oft noch ängstlich und nicht zum Öffnen des Mundes, zum Vorstrecken und Haltenlassen der Zunge, und noch weniger zum ruhigen Atmen zu bewegen. Man muß sie von einem Gehilfen auf den Schoß nehmen und festhalten lassen, das Öffnen des Mundes durch Zuhalten der Nase oder mit dem Spatel erzwingen und dann die Zunge mit dem kleinen REICHERTSchen Haken (Abb. 286) vorziehen, dessen fischschwanzartig gestaltetes Ende in die Valleculae zu beiden Seiten des Ligamentum glosso-epiglotticum medium eingesetzt wird. Bei der darauffolgenden Einführung des Spiegels und dem Auffassen des Gesehenen ist Eile nötig, weil unter Schreien und Würgen sogleich Schleimblasen den ganzen Schlund füllen, oder Erbrechen eintritt. Manche Kinder halten bei der Untersuchung den Atem auffallend lange an; dann warte man, indem man den Spiegel in seiner Lage läßt, die nächste, stets sehr tiefe Inspiration ab, die dann einen guten Einblick gestattet. Das Vorziehen der Zunge mit dem REICHERTSchen Haken hat hier auch noch den Vorteil, daß es die bei kleinen Kindern stark nach hinten gerichtete und den Kehlkopf überdeckende Epiglottis mit nach vorn zieht.

Auch bei manchen Erwachsenen findet man eine solche „infantile“, bisweilen auch eine lange, schlaff über den Kehlkopf hängende Epiglottis, die die Anwendung des REICHERTSchen Hakens (Abb. 286) oder das Vorziehen der vorher cocainisierten Epiglottis mit einer Hakensonde nötig macht.

Ehe wir zur Beschreibung des laryngoskopischen Bildes übergehen, seien noch ein paar Worte über den Schutz des laryngoskopierenden Arztes gegen die Infektion durch Kranke eingefügt. Am gefährlichsten sind da Diphtheriekranken, Syphilitiker und Larynxphthisiker, weil sie uns bei der Untersuchung und Behandlung einen Spruhregen von bacillen- bzw. spirochätenhaltigen Flüssigkeitströpfchen gegen Nase und Mund atmen und husten. Man schützt sich dagegen durch einen 15 cm großen quadratischen Lappen, den man bei der Beschäftigung mit solchen Patienten vor Nase und Mund hängt. An den beiden Enden eines Randes dieses Lappens sind Bänder von etwa 15 cm Länge angebracht, an welchen je eine Bleikugel befestigt ist. Mit diesen beschwerten Bandern hängt man den Lappen an den Ohren auf, so daß er Mund und Nase deckt.

Das laryngoskopische Bild.

Den Anfänger pflegt es ungemein zu verwirren, daß man im Spiegelbilde des Kehlkopfes alles, was in Wirklichkeit vorn liegt (Epiglottis), oben, was hinten liegt (Kehlkopfhinterwand), unten sieht, und daß rechts und links miteinander vertauscht erscheinen.

Wie die Verkehrung von vorn in oben und von hinten in unten zustande kommt, zeigt der folgende einfache Versuch.

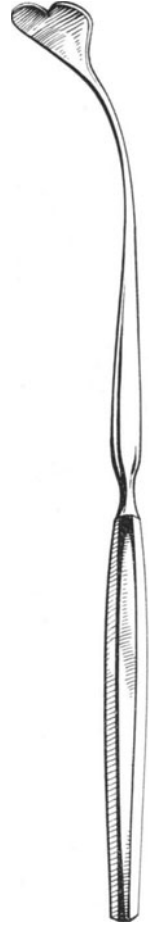

Abb. 286.
REICHERTScher
Haken

Wir schlagen in diesem Buche irgendein Kehlkopfspiegelbild (z. B. Abb. 316) auf und legen das Buch umgekehrt vor uns, so daß die Epiglottis wie bei der Untersuchung eines Kranken uns zugewendet ist (vgl. auch Abb. 288). Dann halten wir einen Kehlkopfspiegel darüber und neigen ihn so, daß das Glas mit der horizontalen Fläche des Bildes einen gegen den Beschauer offenen Winkel von 45° bildet. Ungefähr diese Schiefstellung zur horizontalen Glottisebene hat der Spiegel beim Laryngoskopieren. Im Spiegel erscheint nun das untergelegte Bild senkrecht gestellt mit der Epiglottis nach oben. Gerade so erscheint es uns auch beim Laryngoskopieren. Bringen wir jetzt den Spiegel in eine noch steilere Stellung, so legt sich das vorher senkrecht gestellte Spiegelbild mit seinem oberen Teile nach hinten um. Eine solche Spiegelstellung kommt zwar beim Laryngoskopieren nicht vor, ist aber in unserem Versuche instruktiv zur Veranschaulichung des Gesetzes, nach welchem das Kehlkopfspiegelbild aufrecht erscheinen muß. Das Gesetz lautet: Jeder Teil eines in

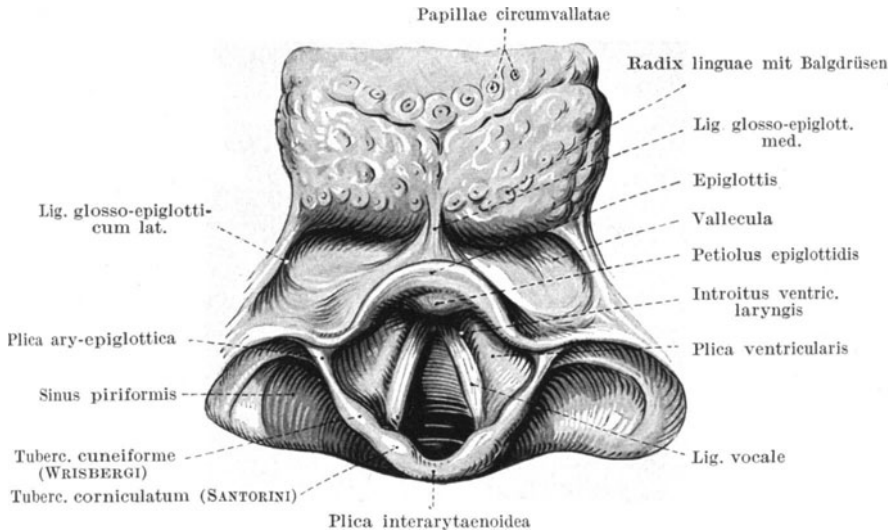


Abb 287. Bild des Kehlkopfeinganges und seiner Umgebung, von oben.

einem Planspiegel gespiegelten Gegenstandes scheint in derselben Entfernung hinter dem Spiegel zu liegen, in der er sich vor ihm befindet (vgl. auch Abb. 288).

Bei der Beschreibung der Kehlkopfbefunde wenden wir die Bezeichnungen vorn und hinten nach der Lage des Organs im Körper, nicht oben und unten nach der Lage im Spiegelbilde an.

Anders ist es mit der Vertauschung von rechts und links; sie ist nicht durch die Spiegelung bedingt, sondern kommt dadurch zustande, daß der Untersuchte dem Arzt gegenüber sitzt. Da ist natürlich die rechte Seite des Untersuchten der linken des Arztes gegenüber und umgekehrt. Wenn wir also von dem rechten Stimmbande des Untersuchten sprechen, so meinen wir dasjenige, welches vom Arzte aus gesehen links liegt.

Dem Leser der folgenden Beschreibung der Einzelheiten des laryngoskopischen Spiegelbildes sei empfohlen, das Beschriebene stets auf den drei Bildern Abb. 287, 278 und 279 anzusehen, von denen Abb. 287 das Spiegelbild, Abb. 279 einen Frontalschnitt und Abb. 278 einen Sagittalschnitt des Kehlkopfes darstellt. In dem von oben gesehenen Spiegelbilde treten nämlich die einzelnen Etagen des Kehlkopfes nicht genügend in ihren Entfernungen voneinander hervor, so daß man erst durch die Vergleichung von Spiegelbild und Sagittalschnitt richtige räumliche Vorstellungen von dem Über- und Untereinander des im Spiegel Gesehenen erhält.

Auch sei es dem Anfänger dringend empfohlen, das im Spiegel Gesehene zu zeichnen, denn um es zeichnen zu können, muß man es sehr genau ansehen und sich gute Rechenhaft darüber ablegen. Das Zeichnen erleichtern schematische Umrisse des Kehlkopfbildes, die in Instrumentenfachgeschäften fertig käuflich sind oder mit ebenfalls käuflichen Gummi-

stempeln auf besondere Blätter oder in die Krankenjournale gedruckt werden können (Abb. 289 und 290).

Beim Einführen des Spiegels beachte man sogleich den Zungenrund mit den Papillae circumvallatae, den höckerigen Erhebungen der Tonsilla lingualis und den oft recht starken Venen, dann die linguale Seite der Epiglottis mit dem Ligamentum glosso-epiglotticum medium und die zu beiden Seiten von diesem liegenden Valleculae. Die laryngeale Seite der Epiglottis sieht man oft nur unvollkommen; besser, wenn man den Untersuchten „hi“ sagen läßt, oder sich stellt und den sitzenbleibenden Untersuchten seinen Kopf stärker

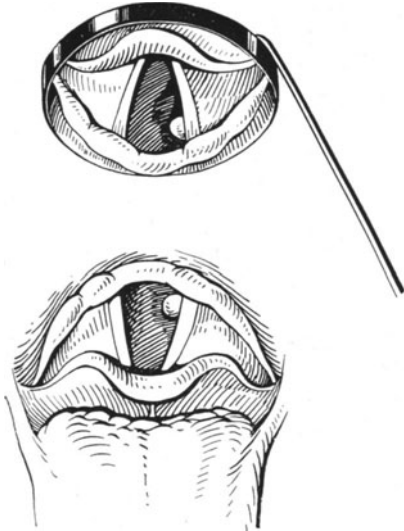


Abb. 288 Verkehrung von vorn in oben und von hinten in unten im Spiegelbild.

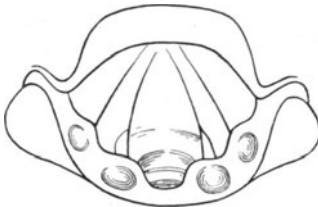


Abb. 289 Kehlkopfschema. Respirationsstellung.

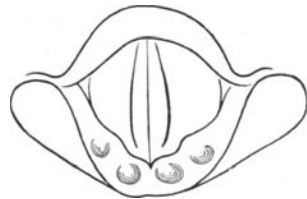

Abb. 290. Kehlkopfschema. Phonationsstellung.

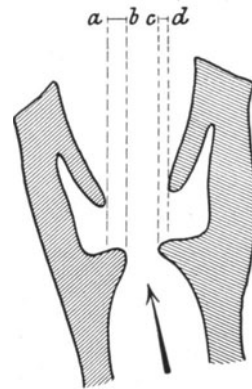


Abb. 291. Schematischer Frontalschnitt durch einen schief gestellten Kehlkopf. Die Stimmlippe der tiefer stehenden Seite erscheint breiter (*a b*) als die der hoher stehenden (*c d*).

nach hinten beugen läßt. Meist sieht man auch den Petiolus (das spitze untere Ende) der Epiglottis, der mehr oder weniger die Commissur der Stimmbänder überdeckt.

Gewöhnlich erscheint die beim Intonieren gehobene Epiglottis im Spiegelbilde flach omega-förmig wie in Abb. 287. Bei kleinen Kindern, bisweilen auch bei Erwachsenen, finden wir eine entschnabelförmige, sog. infantile Epiglottis, die den Kehlkopf überdeckt, so daß ein tieferer Einblick erschwert wird.

Etwas tiefer liegen die Taschenlippen (Taschenbänder, Plicae ventriculares), und unter ihnen treten die Stimmlippen (Stimmbänder, Plicae vocales) hervor. Sie heben sich durch ihre im gesunden Zustande meist weiße Farbe gegenüber der rötlichen Färbung der Kehlkopfschleimhaut

auffallend hervor. Bei 20% der Untersuchten sind sie übrigens nicht weiß, sondern rötlich-grau. Zwischen Taschen- und Stimmlippe liegt jederseits der Eingang in den *Ventriculus laryngis* (MORGAGNI); er wird aber nur bei seitlicher Kopfneigung des Untersuchten auf der dann tiefer liegenden Seite sichtbar. Auf dem Stimmbande sieht man meist einen gelblichen Fleck an der Grenze des hinteren und mittleren Drittels, da wo der *Processus vocalis cartilaginis arytaenoideae* endet.

Die seitliche Umrahmung des Kehlkopfes wird von den ary-epiglottischen Falten gebildet, die von den Seiten der Epiglottis zur Kehlkopfhinterwand ziehen. Etwas hinter ihrer Mitte zeigen sie eine Hervorragung, das *Tuberculum cuneiforme*, gebildet durch die eingelagerte *Cartilago cuneiformis* (WRISBERGI), und weiter

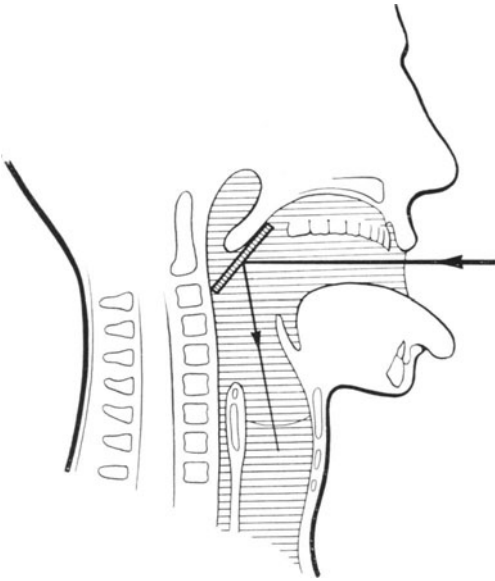


Abb. 292 a. Strahlengang bei der Laryngoskopie in gewöhnlicher Haltung.

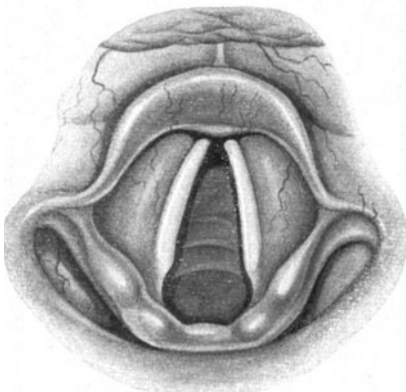


Abb. 292 b. Spiegelbild zu Abb. 292 a.

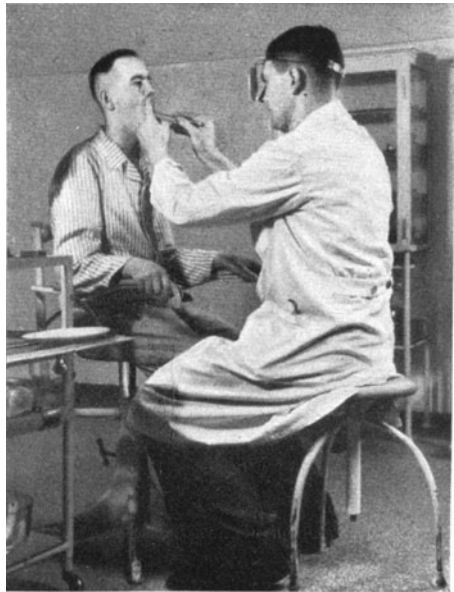


Abb. 292 c. Laryngoskopie in gewöhnlicher Haltung.

hinten, auf den Kuppen der *Cartilagine arytaenoideae*, eine zweite Hervorragung, gebildet durch die *Cartilago corniculata* (SANTORINI). Seitwärts von den ary-epiglottischen Falten liegen die *Sinus piriformes* (s. Abbildung 292 a—c).

Die hintere Kehlkopfswand berührt die hintere Schlundwand.

Die Glottis, d. h. der Raum zwischen den Stimmlippen, steht bei der Atmung offen und hat dann die Gestalt eines gleichseitigen Dreiecks mit gegen

die Epiglottis gerichteter Spitze. Bei der Phonation schließt sich die Glottis, indem die Stimmlippen sich aneinander lagern. Die Stimmlippenränder berühren einander dann bei gerader Kopfhaltung und normal gestelltem Kehlkopf in der sagittalen Medianebene des Körpers.

Verläuft die Stimmritze nicht genau sagittal, so kommt das (abgesehen von gewissen Kehlkopflähmungen) daher, daß der ganze Kehlkopf etwas um seine Längsachse gedreht ist. Diese Drehung ist meist angeboren, während eine seitliche Verschiebung des oberen oder des unteren Kehlkopftheiles ebensowohl angeboren als durch den Druck eines Tumors, besonders einer Struma, verursacht sein kann. Solche seitlich geneigte (skoliotische) Kehlköpfe erkennt man im Spiegelbilde daran, daß die Stimmbänder verschieden breit erscheinen: auf der höher gelegenen Seite verdeckt das Taschenband mehr, auf der tiefer gelegenen weniger von dem Stimmbande als normal (Abb. 291).

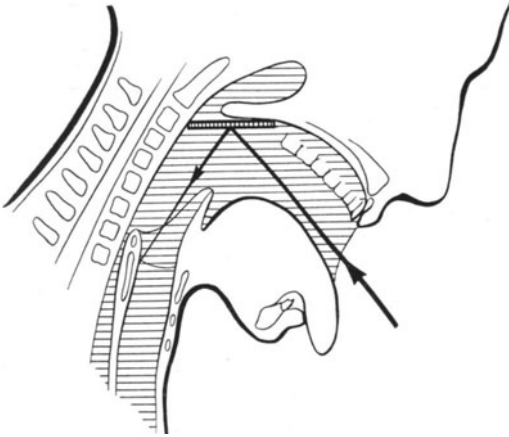


Abb 293a. Strahlengang bei der Laryngoskopie in der KILLIANSchen Haltung

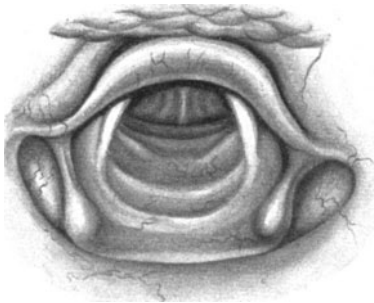


Abb. 293b. Spiegelbild zu Abb. 293a.

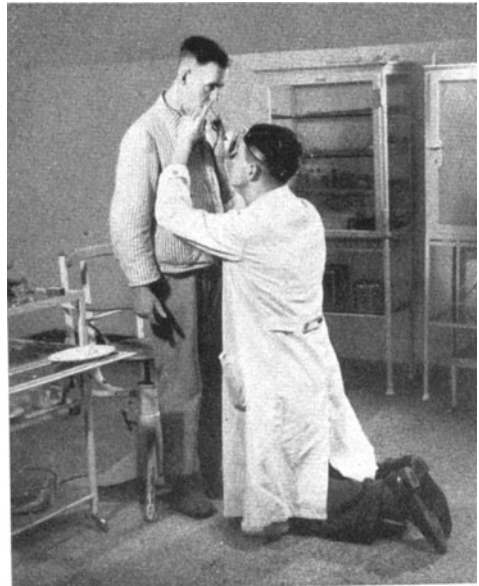


Abb. 293c Laryngoskopie in der KILLIANSchen Haltung.

Die Gießbeckenknorpel mit den ihnen aufsitzenden Cartilagine corniculatae sind nicht immer bilateral symmetrisch gestellt; die Kuppe des einen kann mehr nach vorn, die des anderen mehr nach hinten geneigt sein, ja die eine kann beim Glottisschlusse vor der anderen kreuzen.

Um die Hinterwand des Kehlkopfes besser zu sehen, läßt man nach KILLIANS Vorschlag den Kranken bei der Untersuchung stehen und den Kopf nach vorn beugen, während der Arzt sitzt; ist der Kranke klein, so muß der Arzt vor ihm knien (s. Abb. 293a—c). Auf gleiche Art kann man auch tief in die Luftröhre sehen.

Unterhalb der Glottis sieht man vorn meist noch die untere Hälfte der Innenseite des Schildknorpels, die Innenwand des Ringknorpelbogens und einige Trachealringe. Bisweilen kann man in der Trachea bis zur Bifurkation hinuntersehen; mittels der eben erwähnten KILLIANSchen Methode gelingt das fast immer.

Zur Besichtigung der vorderen Kommissur der Stimmbänder und der laryngealen Epiglottisfläche beugt der Patient den Kopf stark nach rückwärts und der Arzt stellt sich vor den Patienten (s. Abb. 294a—c).

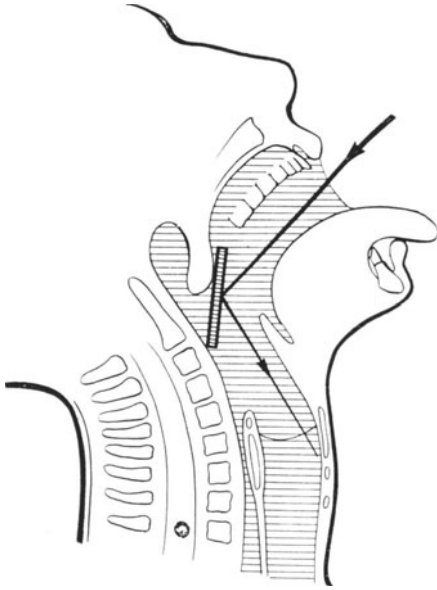


Abb. 294a Strahlengang bei der Besichtigung der vorderen Kommissur und der laryngealen Epiglottisfläche

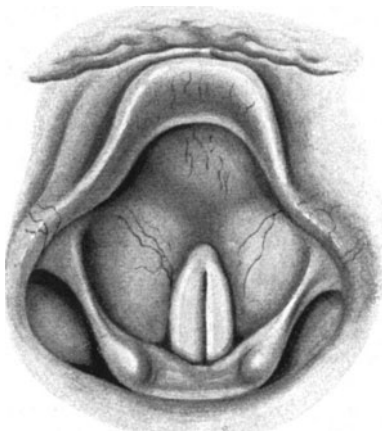


Abb. 294 b. Spiegelbild zu Abb. 294 a.

Die Seitenwände des Kehlkopfes und des subglottischen Raumes und die Unterfläche der Stimmbänder kann man sich dadurch zu Gesicht bringen, daß man den Patienten dem Kopf nach der Seite neigen laßt und den Spiegel an die laterale Rachenwand der tiefer stehenden Seite anlegt. Bei Neigung des Kopfes nach rechts sieht man dann im Spiegel die linke und bei Neigung des Kopfes nach links die rechte Kehlkopfseitenwand (s. Abb. 295).

In unklaren Fällen und zur Erkennung von feineren Veränderungen

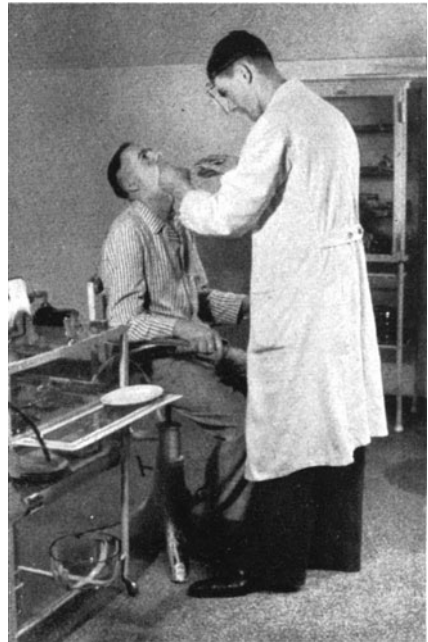


Abb. 294 c. Haltung bei der Laryngoskopie zur Besichtigung der vorderen Kommissur und der laryngealen Epiglottisfläche.

am Kehlkopf ist oft eine Vergrößerung des Kehlkopfspiegelbildes erwünscht. Man verwendet dazu die von BRÜNING'S angegebenen anastigmatisch korrigierten, zylindrisch geschliffenen Vergrößerungsspiegel, in welchen man das Kehlkopfbild in etwa doppelter Größe sieht (s. Abb. 296).

Sondierung des Kehlkopfes. Als intralaryngeale Untersuchungsmethode kommt in manchen Fällen auch die Sondierung in Betracht. Sie dient bei

Nervenerkrankungen zur Prüfung der Sensibilität (Beruhungsgefühl, Reflexe), ferner — im vorher anästhesierten Kehlkopf — zur besseren Orientierung über Sitz und Beweglichkeit von Tumoren usw.

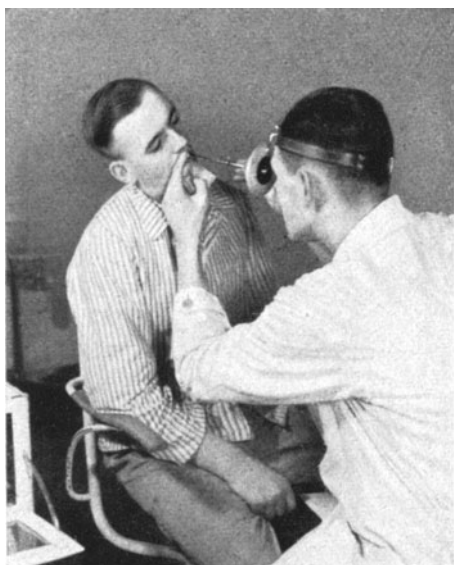

Abb. 295. Haltung bei der Laryngoskopie zur Besichtigung der Seitenwände des Kehlkopfes

b) Die direkte Laryngoskopie (Autoskopie).

Geschichte und Prinzip der Methode.

KIRSTEIN hat gezeigt, daß es möglich ist, den Winkel zwischen der Mund- und Kehlkopfachse (s. S. 435) gewaltsam so zu strecken, daß man ohne Spiegelung in den Kehlkopf sehen und gerade Instrumente in ihn einführen kann.

Er benutzte dazu einen breiten und geraden, nur am Ende etwas nach abwärts gebogenen

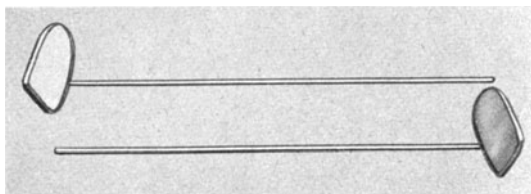


Abb. 296. Vergrößernder Kehlkopfspiegel (Nach BRÜNINGS.)

Spatel mit starkem, rechtwinklig angesetzttem Handgriff und eine Stirnlampe mit zentral durchbohrtem Spiegel. Der Spatel wird von dem stehenden Arzte dem mit zurückgebeugtem Kopfe sitzenden Kranken zwischen Zungenrund und Kehldeckel eingesetzt, und es gelingt dann in vielen Fällen, durch starken Hebeldruck den Kehlkopf nahezu in die Richtung der Mundachse zu bringen, wodurch ein direkter, wenn auch meist auf die hintere Wand beschränkter Einblick in ihn möglich wird.

Auf dieser Beobachtung haben KILLIAN und seine Schüler die Methode der direkten Laryngoskopie oder Autoskopie aufgebaut.

An Stelle dieses flachen Spatels hat KILLIAN einen Röhrenspatel mit schnabelartigem Ende eingeführt, der nicht zwischen Kehldeckel und Zungenrund, sondern in die anästhesierte laryngealwärts gerichtete Rinne des Kehldeckels eingesetzt wird. Ein größeres Gesichtsfeld als der geschlossene Röhrenspatel gewährt der halb offene Rinnenspatel von BRÜNINGS (Abb. 297).

Statt des einfach rechtwinklig zum Röhrenspatel gestellten Handgriffes hat BRÜNINGS einen parallel mit diesem stehenden angebracht, der die Handhabung des Autoskopiespatels wesentlich erleichtert. Ferner brachte BRÜNINGS, statt KIRSTEINS Stirnlampe zu benutzen, an dem Griffe eine Lampe nebst einem Spiegel an, der das Licht in der Richtung der Röhrenspatelachse wirft, hoch und tief gestellt sowie zurückgeklappt werden kann und statt der zentralen Durchbohrung einen durchgehenden Spalt hat, durch den der Arzt gleichzeitig sehen und Instrumente einführen kann (Elektroskop).

Bei anderen Autoskopmodellen wird das Gesichtsfeld durch ein am Ende des Spatels angebrachtes Miniatur-Glühlämpchen beleuchtet. Diese Apparate

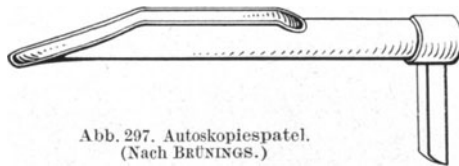


Abb. 297. Autoskopiespatel. (Nach BRÜNINGS.)

sind leichter und handlicher, sie haben aber den Nachteil, daß das Lämpchen durch Speichel und Blut leicht verschmutzt wird, worunter naturgemäß die Beleuchtung leidet.

Das neuerdings von BRÜNING'S herausgebrachte Prismen-Elektroskop stellt insofern eine wesentliche Verbesserung gegenüber seinem früheren Autoskop dar, als dabei die Leuchtquelle weder den Einblick noch die Handhabung des eingeführten Instrumentes behindert. Dasselbe ist bei dem KAHLERSchen Autoskopmodell der Fall. Dadurch wurde der Vorteil solcher Apparate, bei denen die Lichtquelle nicht am Handgriff, sondern am Ende des Spatels angebracht ist, wieder ausgeglichen.

Die direkte Laryngoskopie ist praktisch bei jedem Menschen ausführbar.

Über die „Autoskopierbarkeit“ orientiert man sich mittels des KIRSTEINSchen Spatels (s. S. 445). Gelingt es mit diesem leicht, den Kehldeckel zu sehen, und zeigt sich der Abstand zwischen Zungenrund bzw. Kehldeckel und hinterer Rachenwand groß, so ist auch die Einführung des Röhrenspatels in die Rinne des Kehldeckels nicht schwierig, namentlich wenn die Reflexerregbarkeit im Schlunde gering ist und der Dehnungsschmerz gut ertragen wird.

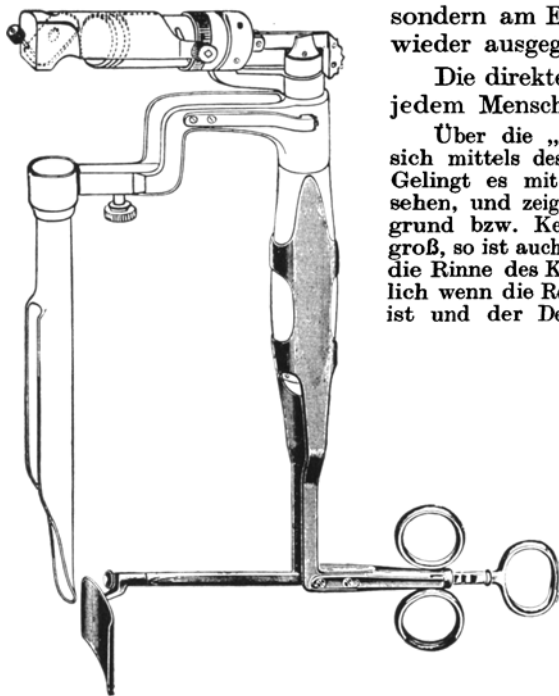


Abb. 298 Handgriff mit Lampe, Rinnenspatel und Gegendrucker. (Nach BRÜNING'S)

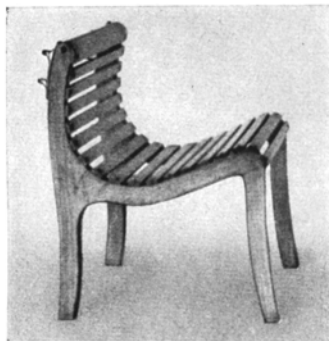

Abb. 299. Autoskopierstuhl. (Nach BRÜNING'S.)

Besonders günstig ist das Fehlen der mittleren oberen Schneidezähne; der hierdurch freigewordene Raum läßt das Spatelrohr leichter in die Richtung der Luftröhre bringen, während stark vorstehende obere Schneidezähne ein schweres Hindernis sein können.

Technik der Autoskopie.

Vor der Einführung des Instrumentes müssen diejenigen Teile des Kehlkopfes, die mit dem Spatel berührt werden, durch gründliches Bepinseln mit 10%iger Pantocain- oder Tutocainlösung anästhesiert werden (nur bei sehr reizbaren Patienten verwende ich noch das Cocain, das wir sonst wegen seiner Giftigkeit völlig ausgeschaltet haben). Im allgemeinen genügt eine Anästhesierung der laryngealen Epiglottisfläche und der Arygegend¹.

Die direkte Untersuchung wird bei Erwachsenen in der Regel am sitzenden Kranken vorgenommen. Zweckmäßig ist die Benutzung eines besonderen, sehr niedrigen Stuhles, am besten des BRÜNING'Sschen Autoskopierstuhles (s. Abb. 299).

¹ Über die Technik der Anästhesierung s. S. 453.

Auch bei kleinen Kindern kann die Autoskopie im Sitzen vorgenommen werden, indem man sie von einem Wärter auf den Schoß nehmen und wie bei der Adenotomie festhalten läßt. Über die Ausführung der Untersuchung beim liegenden Patienten s. S. 505 bei der Tracheo-Bronchoskopie.

Das Gelingen der Autoskopie hängt in hohem Maße von der richtigen Haltung des Patienten ab. Falsch ist sie, wenn der Patient starr aufgerichtet auf dem Stuhl sitzt und krampfhaft und gezwungen Luft holt. Richtig ist sie, wenn er bei leicht nach vornübergebeugtem Oberkörper und leicht in den Nacken geworfenen Kopf „zusammengekauert“, das Gesäß ganz hinten in der gewölbten Sitzfläche des Autoskopierstuhles sitzt, den ganzen Körper,

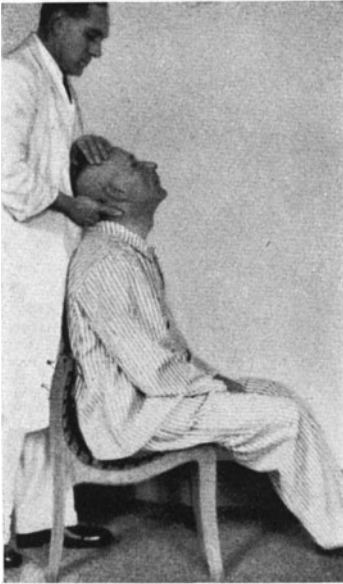


Abb. 300a.

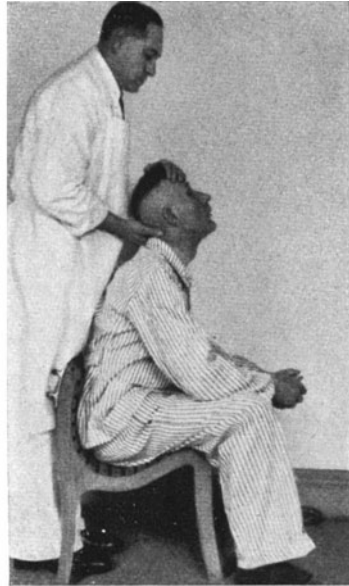


Abb. 300b.

Abb 300a u. b. Haltung des Patienten bei der Autoskopie. a „Falsche“ Haltung. b „Richtige“ Haltung.

insbesondere die Brust- und Halsmuskulatur völlig entspannt und ruhig und ungezwungen atmet (s. Abb. 300a und b).

Vor Einführung des Autoskopes muß die Lichteinstellung genau geprüft und das Licht richtig zentriert werden.

Die Handstellung bei der Einführung des Instrumentes sowie den Schutz der Oberlippe und der oberen Schneidezähne zeigen die Abb. 301 und 302.

Nach diesen Vorbereitungen läßt man den Patienten seine Zungenspitze mittels eines Gazeläppchens festhalten (nicht herausziehen!) und es erfolgt nun die Einführung des Autoskops. Dabei geht man am besten in der von BRÜNINGS angegebenen Weise vor, der die Einführungsbewegung scharf in 3 Phasen unterteilt. Hat man als Anfänger bei jeder direkten Untersuchung diese 3 Tempi regelrecht durchexerziert, bis sie einem in Fleisch und Blut übergegangen sind, so gelingt die Autoskopie später meist spielend.

Tempo I (Abb. 303). Unter Leitung des Auges wird der Autoskopiespatel genau in der Mittellinie etwa 5 cm weit auf den Zungenrund vorgeschoben und dann mit dem Spatelende ein leichter, gleichmäßiger Druck nach vorn unten ausgeübt, bis das charakteristische Bild der linguale Epiglottis-

fläche im Gesichtsfeld erscheint. Zur Stütze des Spatelrohres und zur Sicherung seiner Lage in der Medianlinie dient der linke Daumen des Untersuchers, wie in Abb. 302 abgebildet.

Tempo II (Abb. 303). Nach leichtem Anheben des Spatelendes überschreitet man mit einer durch den Pfeil angedeuteten Bewegung den freien Epiglottisrand, wobei das Spatelende höchstens 1 cm über die Epiglottis geschoben wird. Laßt man nun phonieren und drückt gleichzeitig den Spatel maßig stark nach

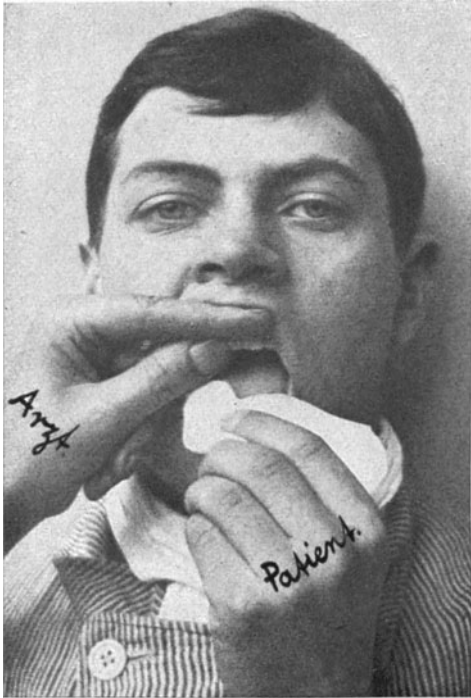

Abb. 301.

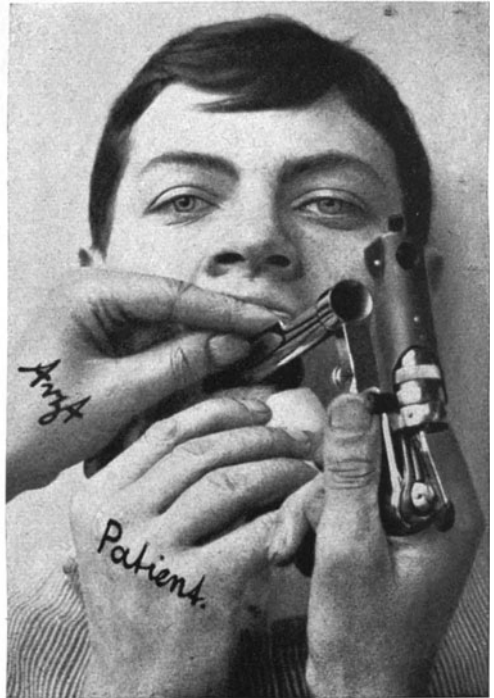

Abb. 302.

Handstellung bei Einführung des Rohres (Lippen-Zähneschutz). (Nach BRÜNINGS.)

vorn, so sieht man die Bewegung der Aryknorpel und die Hinterwand des Kehlkopfes.

Tempo III (Abb. 303). Nachdem der Patient seine Zunge losgelassen hat, richtet man den Spatel unter ständigem Druck nach vorn steil auf und beugt gleichzeitig den Kopf des Patienten nach hinten. Man sieht dann im Gesichtsfeld der Reihe nach die Larynxhinterwand, die Stimmbänder, zwischen denselben die Trachea und bei starkem Druck schließlich die vordere Commissur.

Die Beobachtung, daß durch Druck mit den Fingern auf den Kehlkopf von außen, der mit dem Spatel auszuführende, zur Sichtbarmachung des Kehlkopfes notwendige Druck auf die Zunge (Verdrängungsdruck) stark vermindert werden kann und daß außerdem der Kehlkopf besser in das Gesichtsfeld des Rohrenspatels geschoben wird, hat BRÜNINGS zur Konstruktion seiner „Gegendruckmethode“ geführt, mit deren Hilfe gleichzeitig eine selbsttätige Fixation des Autokops erreicht wird. Für länger dauernde Untersuchungen und für operative Eingriffe am Kehlkopf bringt dieses Verfahren einen großen

Vorteil. Die Abb. 298 zeigt das Elektroskop mit dem auf den Handgriff aufgeschobenen Gegendrucker, aus der Abb. 304 ist die Wirkungsweise desselben ersichtlich.

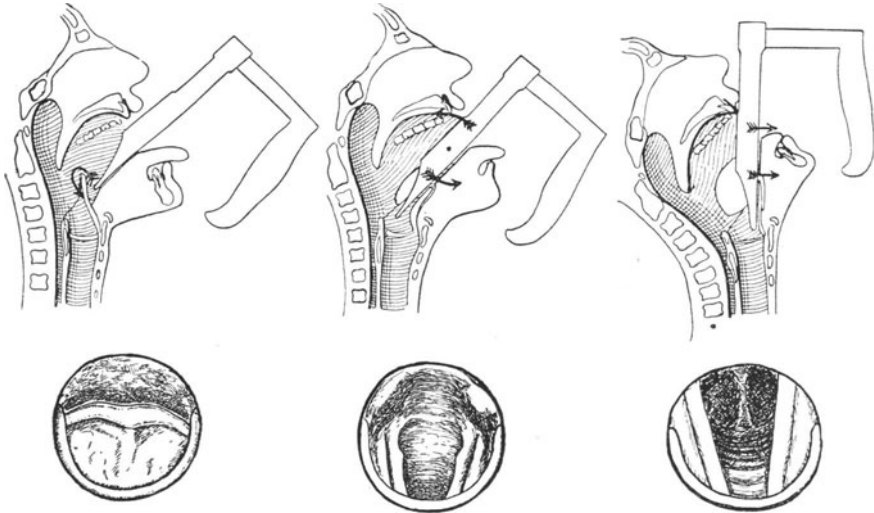


Abb. 303. Die 3 autoskopischen Tempi mit den zugehörigen Bildern (Nach BRÜNINGS)

Die Autoskopie bei Kindern. Bei etwas größeren Kindern wird die direkte Laryngoskopie wesentlich in gleicher Weise wie beim Erwachsenen mit entsprechend kleinerem Röhrenspatel ausgeführt. An sich ist die „Auto-

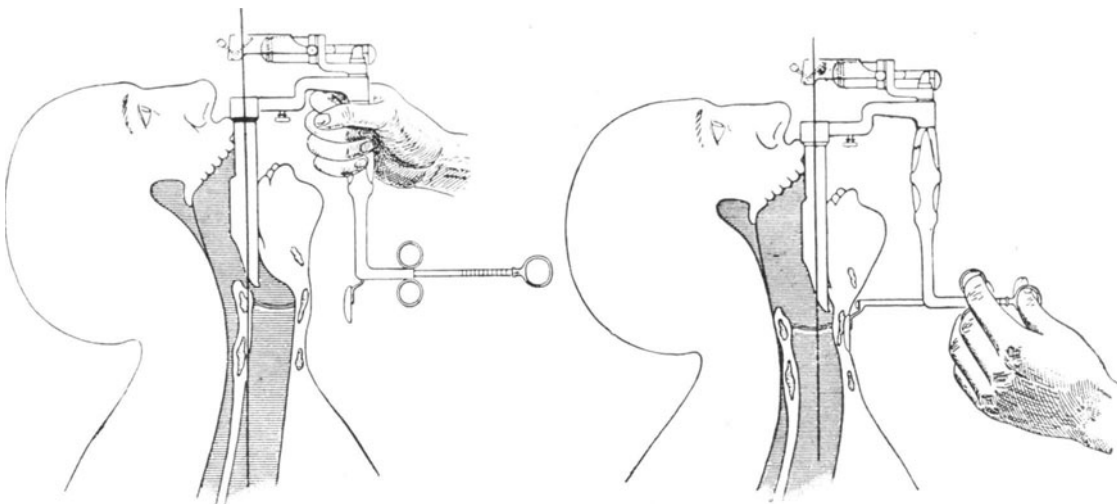


Abb. 304. Wirkungsweise der Gegendruckmethode. (Nach BRÜNINGS.)

oskopierbarkeit“ bei Kindern besonders wegen der Dehnbarkeit der Weichteile und der Biegsamkeit der Wirbelsäule besser als bei Erwachsenen.

Bei kleinen Kindern nimmt man die direkte Besichtigung des Kehlkopfes unter Schonung der Epiglottis so vor, daß man das Spatelende auf den Zungengrund aufsetzt und durch Zug nach vorn die Epiglottis aufrichtet. In der

Regel bekommt man dabei einen guten Einblick in den Larynx. Kurze orientierende Untersuchungen kann man bei kleinen Kindern ohne jegliche Anästhesie oder Narkose vornehmen, für länger dauernde Eingriffe ist wie bei größeren Kindern tiefe Vollnarkose erforderlich.

Wie die indirekte wird auch die direkte Laryngoskopie der Kinder durch krampfhaften Kehlkopf- und Schlundverschluß, sowie durch massenhaften Speichelschaum erschwert; man sucht das alles zu überwinden, indem man bei der Einführung geduldig die tiefe Inspiration nach dem langen Pressen abwartet und den massenhaften schaumigen Speichel von einem Assistenten fortwährend mit einer Speichelpumpe weg-schaffen läßt.

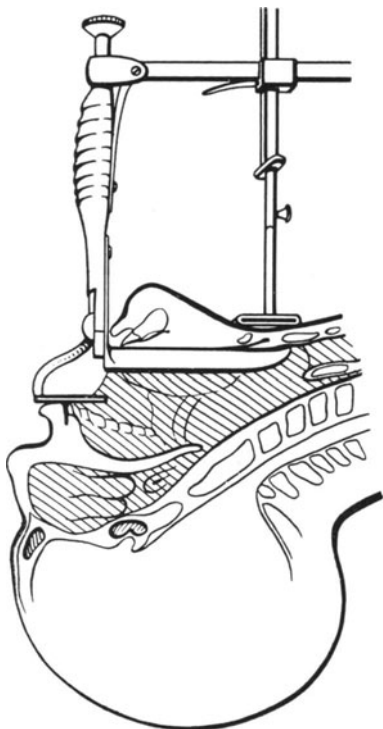


Abb. 305. Lage des Stützautoskops im Sagittalschnitt (Nach ALBRECHT)

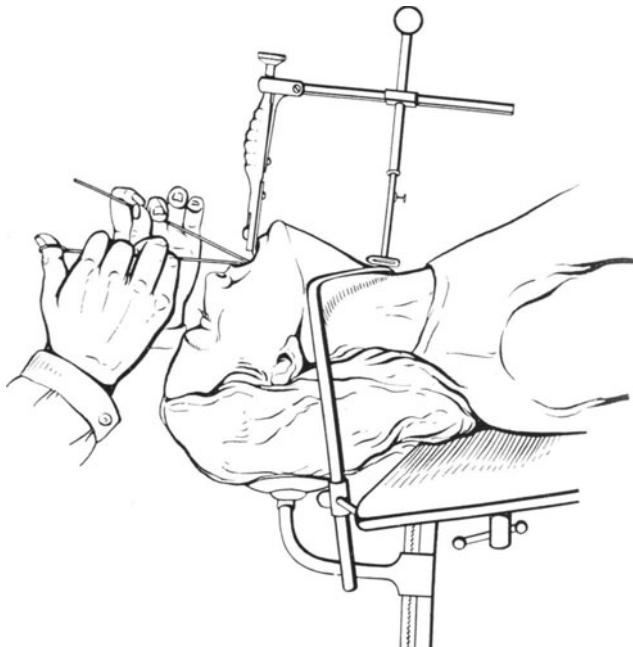


Abb 306. Stützautoskopie im Liegen. (Nach ALBRECHT.)

Der Vorteil der direkten Laryngoskopie gegenüber der meist leichter ausführbaren und für den Kranken weniger lästigen indirekten besteht darin, daß man mittels Tiefeinschiebens des Rohres auch den subglottischen Raum besichtigen, bei mißgestalteter oder herabhängender Epiglottis den vordersten Teil des Kehlkopfes besser ins Gesichtsfeld bringen und therapeutische Maßnahmen mit geraden Instrumenten unter direkter Kontrolle des Auges ausführen kann. Dazu kommt, daß die direkte Laryngoskopie den ersten Akt der oberen Tracheo- und Bronchoskopie darstellt.

Operationsautoskope.

Das Problem eines „selbthaltenden Laryngoskops“, das uns gestattet, beide Hände zu operativen Eingriffen am Kehlkopf zu benutzen, war im Prinzip schon mit der BRÜNINGSSchen Gegendruckmethode gelöst. Wie groß das Bedürfnis nach einem solchen, alle Wünsche befriedigenden Apparat ist, zeigen die zahlreichen späteren Neukonstruktionen. BRÜNING selbst hat ein solches Operationsautoskop entwickelt. Später hat KILLIAN die sogenannte

Schwebelaryngoskopie angegeben. Das Prinzip dieser Methode besteht darin, daß der freischwebende Kopf mittels eines mit dem Mundspatel durch ein feststellbares Gelenk winkelig verbundenen Hakens an einem seitlich am Operationstisch angebrachten Galgen aufgehängt wird. Der zur Verdrängung der Zunge notwendige Druck auf den Zungengrund wird aber nicht — wie vielfach falschlich angenommen wird — hauptsächlich durch die Schwere des hängenden Kopfes bewirkt, sondern der Spatelhaken stellt einen Winkelhebel dar, dessen eines Ende den Zungengrund nach vorn zu drücken sucht. Durch Druck des Querbaumes des Galgens auf das Ende des anderen Hebelarmes wird dieser Winkelhebel im Gleichgewicht gehalten. Als Drehpunkt des Hebels dient die freie Kante der Schneidezähne des Oberkiefers. Diese haben also den ganzen Druck auszuhalten. Daraus erklärt sich die mitunter recht starke Belästigung der Patienten bei der Anwendung des Schwebeverfahrens.

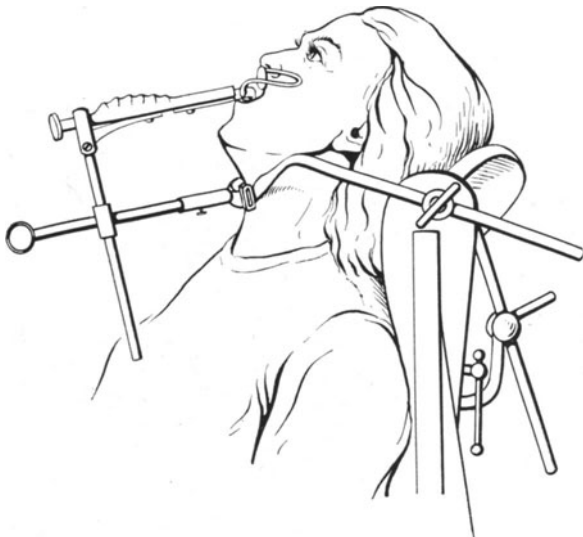


Abb. 307. Stützautoskopie im Sitzen (Nach STEURER.)

Zur Vermeidung dieser Nachteile hat ALBRECHT eine Methode entwickelt, die auf dem Prinzip des Gegendrucks beruht. Er nennt sie

Stützautoskopie. Die Apparatur dazu besteht aus einer Kopfstütze mit verstellbaren Seitenstützen und dem Gegendruckapparat. Die Anwendung des Instrumentes geht aus den Abb. 305 und 306 hervor. Der auf die Seitenstützen zu liegende Gegendrucker ist nach Belieben zu verlängern oder zu verkürzen, auch ist sein Abstand von dem Spatelgriff verstellbar;

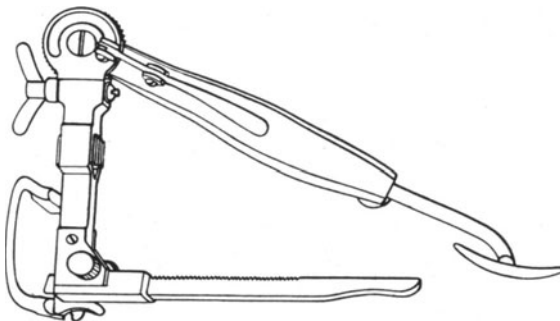


Abb. 308. Universalautoskop. (Nach SEIFFERT.)

außerdem kann der Gegendrucker, um bei der Einführung nicht im Wege zu sein, hochgeklappt werden. Nachdem der Spatel eingeführt ist, wird dann der Gegendrucker wieder heruntergeklappt und durch ein Arretiergelenk in waagerechter Stellung fixiert. Durch den Mundsperrer, der durch eine im Inneren des Spatelgriffs verlaufende Stellschraube bedient wird, läßt sich der Mund je nach Bedarf öffnen.

Um eine genauere Adaptation der Seitenstützen an den Hals zu ermöglichen, habe ich eine kleine Aenderung des Stützapparates angegeben: die Seitenstützen wurden von der Kopfstütze abgetrennt, so daß eine seitliche Verschiebung möglich ist, außerdem wurden sie nach allen Richtungen drehbar

gemacht. Durch diese Abänderung ist es möglich geworden, das Verfahren auch am sitzenden Patienten anzuwenden (s. Abb. 307).

Bei richtiger Anwendung der Stützautoskopie ruht der ganze Gegendruck auf den Seitenstützen, während die Zahnplatte auch bei maximaler Öffnung

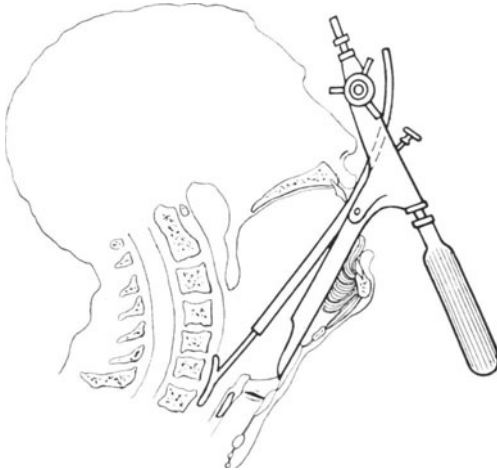


Abb. 309. Direktoskop geöffnet in endgültiger Lage.
(Nach HASLINGER.)

des Mundsperrers der oberen Zahnreihe nur lose anliegt und keinerlei Druck auf die Zähne ausübt, so daß die Belästigung des Patienten eine außerordentlich geringe ist und auch länger andauernde Eingriffe (Papillomabtragungen usw.) ohne stärkere Beschwerden ertragen werden.

Das Universalautoskop nach SEIFFERT (s. Abb. 308) stellt eine Modifikation der Schwebelaryngoskopie, kombiniert mit dem Gegendruckverfahren, dar, wobei unter Verzicht auf die stabilen Seitenstützen der Gegendruck auf das Sternum verlegt wird. Die zur Überwindung des Zungendrucks dienende Kraft wird bei diesem Instrument mittels eines

Winkelhebels auf den Zungengrund übertragen, als Hypomochlion dient dabei die obere Zahnreihe.

Das Direktoskop nach HASLINGER (s. Abb. 309) ist in der Weise konstruiert, daß der Gegendruck zur Fixierung des Spatels nicht außerhalb des Rachens gesucht, sondern auf die hintere Rachenwand verlegt wird.

3. Die Röntgenuntersuchung.

Die Röntgenuntersuchung spielt beim Kehlkopf zwar nicht die große Rolle wie bei der Nase und beim Ohr, doch kann uns das Kehlkopfröntgenbild bei guter Aufnahmetechnik in manchen Fällen zu unseren übrigen diagnostischen Ermittlungen wertvolle Ergänzungen liefern. Dies ist besonders bei solchen Erkrankungen der Fall, bei denen durch entzündliche Schwellungen und Tumorbildungen am Kehlkopfeingang der Einblick in die mittleren Teile des Kehlkopfs und in den subglottischen Raum sowohl bei der indirekten als auch der direkten Laryngoskopie erschwert oder unmöglich ist. In solchen Fällen lassen sich im Röntgenbild oft gut die Grenzen und die Ausdehnung von krankhaften Prozessen am Larynx und ihre Beziehungen zur Nachbarschaft, ferner auch die Einengung des Luftraumes und der Sitz und die Ausdehnung von Stenosen feststellen. Weiter gibt uns das Röntgenbild Aufschluß über Verdickungen und Zerstörungen der Kehlkopfkorpel. Sehr deutlich lassen sich naturgemäß Verknöcherungen der Kehlkopfkorpel feststellen.

Eine große Bedeutung kommt dem Röntgenbild bei dem Nachweis von Fremdkörpern im Kehlkopf zu, vor allem von solchen, die unter entzündlichen Schwellungen verdeckt sind, oder sich völlig in die Schleimhaut eingespießt haben.

4. Diagnostische Hilfsmethoden.

Als diagnostische Hilfsmethoden wenden wir bei den Erkrankungen des Kehlkopfes alle diejenigen Untersuchungen an, die bereits bei den Ohren-, Nasen- und Rachenkrankheiten genannt wurden. Bei geschwürigen Prozessen im Kehlkopf wird man oft nur mit Hilfe unseres ganzen hilfsdiagnostischen Rüstzeuges (Blutuntersuchung nach WASSERMANN, Blutsenkungsreaktion, Tuberkulinreaktion, histologische Untersuchung probeexcidierter Gewebstückchen, bakteriologische Untersuchung von Sekret- und Belagabstrichen) zu einer klaren Diagnose kommen können, da durch den Spiegelbefund allein luische und tuberkulöse Geschwüre oft nicht voneinander zu unterscheiden sind und auch ein ulceriertes Carcinom ähnlich aussehen kann. Außerdem können zwei verschiedene Erkrankungen, z. B. Lues und Tuberkulose, im Kehlkopf nebeneinander vorkommen. Erwähnt sei noch, daß bei allen Kehlkopferkrankungen der allgemeinen Körperuntersuchung und ganz besonders beim geringsten Verdacht auf Larynx tuberkulose der Lungenuntersuchung (physikalisch und rontgenologisch) eine große Bedeutung zukommt.

Die intralaryngealen Behandlungs- und Operationsmethoden.

Alle intralaryngealen Behandlungen und Eingriffe, mit der einzigen Ausnahme der Inhalationen, können nur unter Leitung des Auges mittels der indirekten oder direkten Laryngoskopie ausgeführt werden. Wendet man die indirekte Laryngoskopie an, bei der man die Bewegung der in den Kehlkopf einzuführenden bzw. eingeführten Instrumente im Spiegelbilde beobachtet, so muß man sich darüber klar sein, daß eine Bewegung des Instrumentes nach hinten im Spiegel so erscheint, als sei sie nach vorn gerichtet, und umgekehrt. Die Bewegungen nach vorn und hinten müssen deshalb von unserer Kenntnis der anatomischen Lageverhältnisse, unbeeinträchtigt durch das Spiegelbild, geleitet werden.

Alle per vias naturales im Kehlkopfe anzuwendenden Instrumente müssen, wenn wir mit der indirekten Laryngoskopie arbeiten, eine den anatomischen Verhältnissen entsprechende Biegung an dem wirkenden Ende haben, während wir bei der direkten Methode gerade Instrumente brauchen. Bei der Einführung der Instrumente dürfen Zungenrund, weicher Gaumen und hintere Schlundwand nicht berührt werden, damit störende Reflexe vermieden werden; das gleiche gilt natürlich auch bezüglich des Kehldeckels, wenn der Kehlkopf nicht vorher anästhesiert worden ist.

Übung in der Einführung von Kehlkopfinstrumenten kann man sich an Kehlkopfphantomen und noch besser an Hysterischen mit Schlund- und Kehlkopfanästhesie verschaffen.

Anästhesierung. Für die Anästhesierung der Kehlkopfschleimhaut zur Vornahme intralaryngealer Eingriffe sowie zur Einführung des Autoskopierrohres verwendet man wie zur Anästhesierung der Nase eine 10%ige Pantocain-Adrenalinlösung.

Die Applikation der Anästhesierungsflüssigkeit muß unter der Leitung des Auges, also mit Hilfe des Kehlkopfspiegels geschehen. Man kann mit einem Kehlkopfspray beginnen, sollte aber dabei nur eine schwache Lösung (5%) anwenden. Der Kranke muß dann sogleich aushusten, ausspucken und darf nicht schlucken. Nach einigen Minuten folgt dann die Pinselung mit einer stärkeren Lösung (10—20%). Vor allem kommt es darauf an, die laryngeale Seite des Kehldeckels gefühllos zu machen, weil deren Berührung bei den intralaryngealen Eingriffen selten vermieden werden kann. Man bringt dazu den

gut getränkten Pinsel ohne Nebenberührungen für 3—5 Sekunden in die Rinne des Kehldeckels und läßt den Kranken wieder ausspucken und den Mund spülen. Nach 2—3 Minuten wiederholt man dieses Verfahren, geht aber etwas tiefer ein und sucht sogleich die Stelle des beabsichtigten Eingriffes zu berühren. Wieweit die Anästhesierung vorgeschritten ist, merkt man dabei an den noch auftretenden oder bereits fehlenden Reflexen; auch prüfe man die Anästhesie mit der Kehlkopfsonde; sie ist genügend, wenn nicht nur bei Berührungen, sondern auch bei streichenden Bewegungen keinerlei Reflex mehr auftritt. Muß man die Pinselung öfter wiederholen, so achte man bei Verwendung von Cocain sorgfältig auf Gesichtsfarbe, Puls und psychisches Verhalten des Kranken, um beim Eintritt von Intoxikationserscheinungen sofort aufhören zu können. Bei empfindlichen Leuten mache man 20 Minuten vor dem Cocainisieren eine Morphininjektion, wonach man weniger Cocain braucht.

Die Anästhesierung der Trachea und der Bronchien, insbesondere der stark reflexempfindlichen Bifurkationsstelle, zur Einführung der Endoskopieröhren geschieht mittels eines entsprechend langen Pinselträgers durch eine Tracheotomiewunde bzw. durch das in den anästhesierten Kehlkopf eingeführte Bronchoskop (s. S. 505).



Abb. 310. Kehlkopflichtbad. (Nach BRÜNNINGS).

Äußere Behandlung. Zur äußeren Behandlung des Kehlkopfes durch das intakte Kehlkopfgerüst hindurch verwendet man den einfachen feuchten (Prießnitz-) Umschlag oder Kataplasmen mit heißen Leinsamen- oder Kartoffelsäckchen. Sehr bewahrt hat sich auch die Heißluftbehandlung mit einem besonders für den Kehlkopf konstruierten, mit Gas beheizten Heißluftkasten oder mit dem Kehlkopflichtbad nach BRÜNNINGS (s. Abb. 310).

Die venöse Stauung durch Umlegen einer Gummi-Stauungsbinde um den Hals wirkt schmerzlindernd und wird mit Vorliebe bei den durch tuberkulöse Prozesse hervorgerufenen Schluckschmerzen angewandt.

Röntgenstrahlen- und Radiumbehandlung. Diese Methoden werden perkutan bei der Behandlung der malignen Geschwülste des Kehlkopfes angewandt, das Radium auch durch Spickung von Tumoren mit Radiumnadeln.

Milde Röntgendosen werden bei Kehlkopftuberkulose zur Linderung der Schmerzen empfohlen.

Medikamentöse Behandlung. Die Einbringung von Medikamenten in den Kehlkopf geschieht je nach deren Beschaffenheit in sehr verschiedener Weise.

Dampfförmige Mittel läßt man einfach einatmen, indem man den Kranken in einem vorher mit dem betreffenden Dampfe geschwängerten Raum bringt, oder den Dampf im Krankenzimmer erzeugt, wie z. B. einfache Wasserdämpfe durch Verdampfen auf dem Ofen oder in einem Teekessel. Den aus dem Ausgusse eines solchen Kessels strömenden Dampf kann man auch der Nase und dem Munde des Kranken mittels einer Blech- oder Pappdeckelröhre direkt zuleiten; die Röhre muß jedoch so lang sein, daß sich der Kranke nicht verbrennt. Balsamische Mittel, z. B. Perubalsam, können, in alkoholischer Lösung auf kochendes Wasser geträufelt, zusammen mit dem Wasserdampfe in gleicher Weise eingeatmet werden. Ebenso Kreosot, Tinctura Eucalypti u. a.

Will man nicht verdampfbare, aber in Wasser lösliche Mittel, wie z. B. Salze, zur Inhalation verwenden, so muß man die Lösung in fein zerstäubtem

Zustände den Atmungsorganen zuführen. Dies geschieht am bequemsten mit dem mit Spiritus oder elektrisch geheizten Inhalationsapparat, bei welchem der aus einer spitz ausgezogenen Röhre ausströmende Wasserdampf die in einem besonderen Glaschen befindliche Lösung in feine Tropfen vernebelt mitreißt.

Will man die medikamentöse Lösung nicht durch Mund und Nase einatmen lassen, sondern direkt in den Kehlkopf bringen, so wendet man einen Zerstäubungsapparat (Kehlkopfspray) an. Bei diesem besorgt mittels eines Gummigeblases komprimierte Luft die Zerstäubung, und die fein zerteilte Lösung kann durch die am Ende nach unten gebogene Ansatzröhre des Apparates unter Leitung des Spiegels direkt in den Kehlkopf gebracht werden.

Versieht man den Zerstäubungsapparat mit einem nach oben gebogenen Ansatz, so ist er zu Einstaubungen in den Epipharynx geeignet, während ihn ein gerader Ansatz für die Verwendung am Mesopharynx und an den Nasengängen brauchbar macht.

Zum Einpinseln anästhesierender, lösender, adstringierender, desinfizierender und atzender Medikamente in den Kehlkopf benutzt man eine entsprechend gebogene Sonde, die über dem knopfförmigen Ende ein Gewinde zum festen Andrehen von Watte trägt. Die mit dem Medikamente getränkte Watte muß fest sitzen, damit sie nicht abfallen und in die tiefen Luftwege geraten kann. Die Pinselung soll nur in dem vorher anästhesierten Kehlkopfe und unter Leitung des Auges ausgeführt werden. Gegen Außerlassung dieser Vorschrift wehrt sich der Kehlkopf durch krampfhaften reflektorischen Verschuß, der nur mit roher Gewalt und mit Herbeiführung von Schleimhautverletzungen überwunden werden kann. Zum Glück für den Kranken gerat der Pinsel in den leider sehr häufig vorkommenden Fällen eines solchen verständnislosen Vorgehens gar nicht in den Kehlkopf, sondern in den Hypopharynx. Stark wirkende Pinselungen, besonders solche mit ätzenden Mitteln bei Geschwüren, müssen auf die Stelle der beabsichtigten Wirkung beschränkt werden.

Auch mit einer Spritze mit entsprechend gebogenem Ansatz können Medikamente in den Kehlkopf gebracht werden. Man bringt die zu verwendende Tropfenzahl des Medikamentes in ein kleines Näpfchen und saugt sie von da aus in die Spritze.

Zur Einblasung pulverförmiger Medikamente in den Kehlkopf hat man besondere Pulverbläser, die das Pulver in einer kleinen Pfanne aufnehmen und es verstäuben, sobald man mit einem Finger der das Instrument haltenden Hand einen Hebel bewegt, welcher die in einem Ventilgebläse aufgespeicherte Druckluft ausströmen läßt.

Billiger, aber schlechter sind die Pulverbläser mit einfachem Gummiballon, durch dessen Kompression der notige Luftstrom erzeugt wird.

Soll das Pulver auf die Stimmlippen gelangen, so bläst man es während des Anlautens ein, soll es in die Luftröhre eindringen, so muß die Einblasung während einer ruhigen Einatmung erfolgen.

Da man mit der Kehlkopfspritze und dem Pulverbläser ungiftige Mittel, oder giftige nur in ungefährlicher Dosis anwendet, so brauchen diese Instrumente nicht in, sondern nur über den Kehlkopfeingang gebracht zu werden, so daß ihr Ende im Spiegelbilde über dem Kehlkopfe erscheint. Eine Anästhesierung ist hierzu natürlich überflüssig.

Ein Fehler, der häufig von Anfangern bei den Einspritzungen und den Pulvereinblasungen in den Kehlkopf gemacht wird, ist eine hebelartige Bewegung mit dem über dem Kehlkopfe befindlichen Röhrende des Apparates nach unten und vorn im Momente des Spritzens bzw. Blasens. Dadurch gerat die Flüssigkeit oder das Pulver statt in den Kehlkopf in die Valleculae vor der Epiglottis.

In einzelnen Fällen führen die Einblasungen einen unangenehm lang dauernden und für den Kranken sehr beangstigenden krampfhaften Verschuß des Kehlkopfes herbei (s. S. 501).

Endolaryngeale Operationen im Kehlkopfe und Probeexcisionen dürfen per vias naturales nur dann vorgenommen werden, wenn keine erhebliche Stenose des Kehlkopfes besteht, denn eine etwa auf den Eingriff folgende reaktive Schwellung kann die schon vorhandene Stenose in gefährlicher Weise steigern.

In einzelnen, besonders gearteten Fällen benutzt man hierbei zweckmäßig die Einstellung des Kehlkopfes mittels der auf S. 450—452 beschriebenen Apparate zur Autoskopie, wobei gerade Kehlkopfinstrumente in Anwendung kommen.

In der Mehrzahl der Fälle lassen sich die intralaryngealen Operationen am bequemsten unter Anwendung der alten indirekten Laryngoskopie mit gekrümmten Instrumenten ausführen.

Auf eine genaue Beschreibung der vielerlei gebräuchlichen Kehlkopfinstrumente muß hier verzichtet werden; man findet sie in den Katalogen der Händler abgebildet. Es sind im Gebrauche: Messer zu Absceßöffnungen und Scarifikationen, Scheren zu

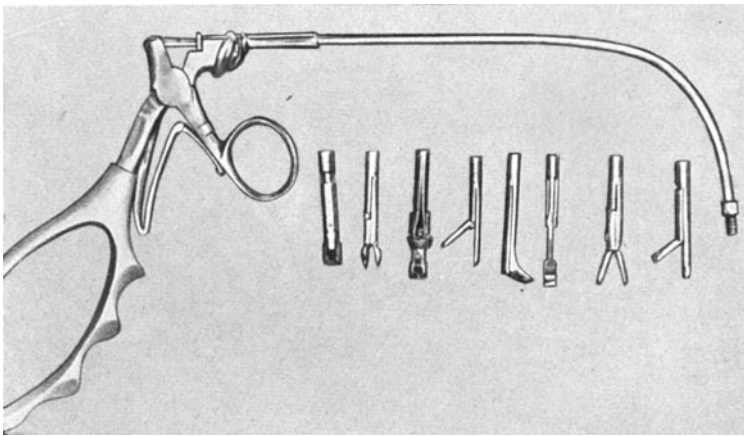


Abb. 311. Gebogene Kehlkopffzange mit verschiedenen Ansätzen.

Scarifikationen am Kehldeckel, den aryepiglottischen Falten und der Gießbeckenknorpelgegend, Guillotinen zur Abtragung des Kehldeckels, Zangen zur Abtragung gutartiger Geschwülste und zur Entnahme von Geschwulstteilen für die histologische Untersuchung, einfache Curetten zur Ausschabung von Geschwüren, Doppeltcuretten zur Abtragung von Granulomwucherungen, Geschwulsten und Gewebsteilen zur histologischen Untersuchung (s. Abb. 311).

Die **Galvanokaustik** wird im Kehlkopfe weit besser vertragen als in der Nase und findet deshalb eine ausgedehnte Anwendung in der Laryngologie, namentlich bei der Behandlung der Kehlkopftuberkulose.

In Anwendung kommen Flach-, Kuppel- und Spitzbrenner, selten Gluhschlingen. Man muß die Brenner kalt an den Ort der beabsichtigten Wirkung bringen, dort schnell durch Schließen des Kontaktes zum Erglühen bringen und glühend vom Gewebe wieder abheben, denn der erkaltete Brenner haftet fest am erzeugten Schorfe, reißt ihn ab und erzeugt dadurch eine Blutung. Nur die Rotglühhitze ist verwendbar; weißglühende Brenner führen stets zur Blutung. Eine merkliche lokale Reaktion folgt der Galvanokaustik im Kehlkopfe selten; die Schorfe quellen nicht auf und stoßen sich nach einigen Tagen ab.

Über GRÜNWALDS galvanokaustischen Tiefenstich s. S. 471 bei der Behandlung der Larynx tuberkulose.

Die Beschreibung der Technik der **äußeren Operationen am Kehlkopf** (Laryngotomie, Laryngofissur, Halbseitenresektion und Totalexstirpation), der Tracheotomie und der Intubation würde den Rahmen dieses Lehrbuches überschreiten. Diese Operationsmethoden müssen in den Speziellen Operationslehren unseres Faches und in den Lehrbüchern der Chirurgie nachgelesen werden.

Spezieller Teil.

Mißbildungen.

Angeborene Mißbildungen sind, wenn man von den im allgemeinen Teil mehrfach erwähnten Varianten und Verbildungen der Epiglottis absieht, im Kehlkopf selten. Am häufigsten kommt vor

Das **Diaphragma laryngis**. Es handelt sich dabei um eine Hemmungsbildung, die darin besteht, daß sich zwischen den Stimmlippen eine bündgewebige Membran ausspannt. Der Grad dieser Membranbildung kann sehr verschieden sein. Entweder findet sich nur eine schmale, sichelförmige Membran an der vorderen Commissur, oder aber es sind größere Teile der Stimmlippen durch die Membran miteinander verbunden. In schweren Fällen spannt sich die Membran wie eine Schwimmhaut zwischen den Stimmbändern aus und läßt nur nach hinten zu einen querevalen Spalt für die Atmung frei. Auch die Dicke der Membran ist verschieden, manchmal ist sie, besonders in der Mitte, papierdunn, in anderen Fällen ist sie so dick, daß sie den ganzen subglottischen Raum ausfüllt (s. Abb. 312).

Je nach der Ausdehnung des Diaphragma besteht mehr oder weniger starke Atemnot und Heiserkeit.

Die **Behandlung** besteht in der Abtragung der Membranbildung mit Kehlkopfmesser und Stanze. Bei dünnen Membranen gelingt dies leicht und ohne Rezidivbildung, bei dicken Membranen dagegen verwachsen die Wundflächen immer wieder von neuem, so daß größere Eingriffe von außen (Laryngofissur) notwendig werden können.

Die **Laryngocele ventricularis**. Bei dieser Mißbildung handelt es sich um eine meist doppelseitig auftretende, divertikelartige, meist luftgefüllte Erweiterung des MORGAGNischen Ventrikels („Luftgeschwulst“). Sie entsteht infolge eines ventilartigen Verschlusses des Ventrikeleingangs und kann sich unter der Einwirkung des gesteigerten Expirationsdruckes stark aufblähen. Der so entstehende Luftsack kann innerhalb des Kehlkopfes bleiben, er kann aber auch aus dem Kehlkopf seitlich durch die Membrana hyothyreoidea heraustreten und in das Spatium hyothyreoideum hineinwachsen. Große Laryngocele sind schon äußerlich als sog. „Blahhals“ zu erkennen. Außer zu Stimmstörungen, Schluckbeschwerden und Atemnot kann es durch Druck auf die Nachbarorgane (große Gefäße!) zu Erscheinungen kommen, die eine operative Entfernung des extralaryngealen Ventrikelsacks notwendig machen.

Schließlich sei noch erwähnt, daß bei Männern ein abnorm kleiner und bei Frauen ein abnorm großer Kehlkopf vorkommen kann. Diese sexuelle Hemmungsmißbildung führt zu Anomalien in der Stimmbildung („Eunuchenstimme“ bei Männern, „weiblicher Bariton“ bei Frauen).

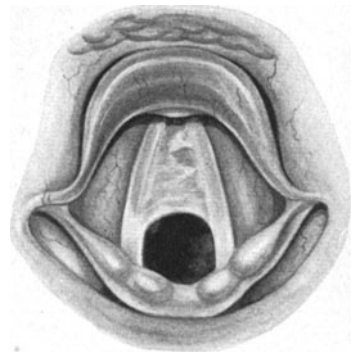


Abb. 312 Diaphragma laryngis (Nach einer Beobachtung von KRIEGSMANN an der Rostocker Klinik)

Die entzündlichen Erkrankungen des Kehlkopfes.

I. Die akuten Entzündungen im Kehlkopf.

1. Die einfache akute Laryngitis.

Die akute Laryngitis kann als selbständige Erkrankung auftreten; sehr häufig aber sehen wir sie als Teilerscheinung des bei entzündlichen Erkrankungen der Nase und des Nasenrachenraumes ausführlich beschriebenen „Catarrhus descendens“.

Entstehung. Die akute Laryngitis hat als auslösende Ursache oftmals eine Erkältung, ferner kann sie durch Einatmung einer durch starke Staubbeimengungen oder durch schädliche Gase verdorbenen Luft hervorgerufen werden.

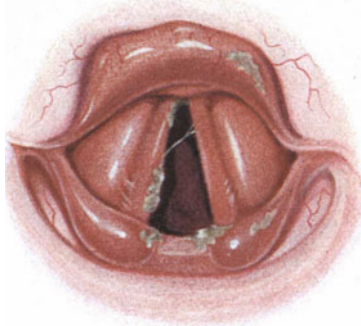


Abb 313. Laryngitis acuta.

Neben diesen exogenen Ursachen kommt, wie bei den akuten Entzündungen der Nase und des Rachens, so auch bei der akuten Laryngitis der konstitutionell bedingten Neigung der Kehlkopfschleimhaut zu entzündlichen Prozessen eine wichtige Rolle bei der Entstehung der Erkrankung zu.

Klinische Erscheinungen. Die Beschwerden bestehen in einem lastigen, kitzelnden Gefühle im Halse, das zu heftigem trockenem Husten reizt, sowie in Heiserkeit. Geht die Erkrankung beim Catarrhus descendens in die Trachea hinunter, so wird jeder

Hustenstoß hinter dem Manubrium sterni schmerzhaft empfunden, geht sie bis in die Bronchien, so wird der Husten lockerer und fordert grauschleimigen, später mehr gelblichen Auswurf herauf. Bei kleinen Kindern kann der Catarrhus descendens schließlich zu einer das Leben gefährdenden Entzündung der kleinsten Bronchien (Bronchiolitis) führen.

Im Spiegelbilde sehen wir die Kehlkopfschleimhaut mehr oder weniger gerötet, glanzlos und verdickt, was an den Stimmlippen am meisten in die Augen fällt (s. Abb. 313). Die Verdickung der Stimmlippen läßt sich am besten an den freien Rändern erkennen, die durch sie an Scharfe verlieren. Die katarrhalisch geröteten Stimmlippen unterscheiden sich von den physiologisch grauroten ohne weiteres durch diese Verdickung und die damit verbundene Funktionsstörung. Oftmals hat die Schleimhaut ein gelockertes, leicht oedemäses Aussehen. Die Sekretion ist für gewöhnlich nicht sehr reichlich, meist ist sie glasig-schleimig oder auch leicht eitrig. Mitunter kommt es durch Fibrinausschwitzungen zu fibrinösen Belagen („Laryngitis fibrinosa“). Gelegentlich kommt es auch zu submukösen Blutaustritten, besonders bei Grippe („Laryngitis haemorrhagica“). Als „Laryngitis ulceromembranacea“ bezeichnet man eine durch die PLAUT-VINCENSCHE Erreger (s. S. 373 PLAUT-VINCENSCHE Angina) hervorgerufene Entzündung im Kehlkopf, die im Beginne einer Diphtherie sehr ähnlich sieht.

Die **Diagnose** der akuten Laryngitis ist aus den geschilderten Beschwerden und Funktionsstörungen, sowie aus dem beschriebenen Spiegelbilde leicht zu stellen, wenn man dabei auch das anamnestisch festgestellte kurze Bestehen der Krankheit berücksichtigt.

Die **Behandlung** der selbständigen, wie auch der zum Catarrhus descendens gehörigen akuten Laryngitis ist in der Regel von schnellem Erfolge. Kleine Kinder gehören ins Bett. Erwachsene müssen wenigstens bei rauhen, staubführenden Winden im Zimmer bleiben. Die Stimme muß in jedem Falle geschont werden. Alkohol und Tabak sind zu verbieten. Im Beginne erweist sich eine energische Schwitzkur als nützlich. Auch eine Ableitung auf die Haut mittels eines feuchten Halswickels wirkt günstig. Das gleiche gilt von Inhalationen mit einer physiologischen Kochsalzlosung oder mit Emser Salz. Einsprayen von Mentholöl (Menthol. 1,0, Ol. olivar ad 20,0) bringt oft große Erleichterung; ebenso Kurzwellenbestrahlung. Im ubrigen hat sich die Behandlung gegen den Husten zu richten, der nicht allein den Kranken quält, sondern auch die entzündeten Teile immer wieder von neuem reizt. Bei Kindern gibt man zu diesem Zwecke folgende Mixtur: Ammon. chlorat. 2,0, Liqu. ammon. anisat. 3,0, Succ. Liquiritiae 6,0, Aq. dest. ad 200,0. M D. S. zweistündlich einen Tee- bis Eßlöffel voll. Bei Erwachsenen läßt sich der Husten mit innerlichen Gaben von dreimal taglich 0,01 Morphin oder 2—3mal soviel Codein beseitigen.

Eine besondere Form der akuten Laryngitis ist

Die Laryngitis subglottica acuta (Pseudocroup).

Die Laryngitis subglottica acuta kommt bei kleinen Kindern besonders bei solchen von pastösem Typ vor. Sie tritt in der Nacht plötzlich auf: die Kinder erwachen mit hartem, bellendem Husten und werden in wenigen Stunden dyspnoisch. Gegen Morgen läßt der Anfall nach, kehrt aber meist in den nächsten Nächten wieder.

In solchen Fällen ist eine sorgfältige Untersuchung des Schlundes und des Kehlkopfes nötig, damit man die Krankheit nicht mit einem diphtherischen Croup verwechselt. Der Kehlkopf bietet dabei ein eigenartiges Bild: die untere Fläche der Stimmlippen zeigt sich geschwollen, so daß sie beiderseits als rötlicher Wulst unter der Stimmritze hervortritt (Abb. 314).

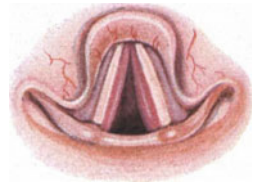

Abb. 314 Laryngitis subglottica beim Kinde (Pseudocroup).

Behandlung. In leichten Fällen genügt es, den Hals mit feuchten Umschlagen zu kühlen und die Zimmerluft durch Aufhängen nasser Tücher und Verdampfen von Wasser mit Feuchtigkeit zu sättigen. Bei schweren Fällen gibt man 5 cem Calcium Sandoz intravenös oder intramuskular. In ganz schweren Fällen kann die Tracheotomie nötig werden.

Die Einführung des Tracheo-Bronchoskopierrohres durch den Kehlkopf kann bei kleinen pastosen Kindern eine ähnliche subglottische Schwellung zur Folge haben, die zur Tracheotomie zwingt.

2. Die phlegmonöse Laryngitis.

Während sich bei der einfachen akuten Laryngitis der Krankheitsprozeß nur in der Schleimhaut abspielt, kann es infolge einer hochvirulenten akuten Infektion, dann auch nach Verletzungen (Fremdkörper!) und Verbrennungen der Kehlkopfschleimhaut und auch bei spezifisch-chronischen Prozessen zu einem Übergreifen der Entzündung auf die Submucosa und von hier aus häufig auch auf das Perichondrium und auf die Kehlkopfknorpel kommen. Es entwickeln sich dann Krankheitsbilder, die man als Ödem nud als Perichondritis des Kehlkopfes bezeichnet.

a) Das Ödem des Kehlkopfes

tritt bisweilen ohne bekannte Veranlassung akut durch Gefäßlahmung auf (angioneurotisches oder QUINCKESCHES Ödem). Als Teilerscheinung eines allgemeinen Hydrops bzw. als Folge einer Stauung im Kreislaufe findet es sich bei Nephritis und bei Herzfehlern. Selten ist es die Folge des Gebrauches von Jodkalium (Jodödem). Ferner kann es nach einer, mitunter ganz geringfügigen Verletzung am Kehlkopfeingange durch mit den Speisen geschluckte Fremdkörper entstehen. Leichter verständlich ist sein Vorkommen bei Fremdkörpern, die im Kehlkopfe festsitzen, bei Kehlkopfbrüchen und -schüssen, bei Verbrennungen durch heiße Luft bei Feuersbrüsten oder durch heißes Wasser, bei Verätzungen durch geschluckte Säuren und Laugen, sowie beim Stiche in den Schlund geratener Wespen oder Bienen.

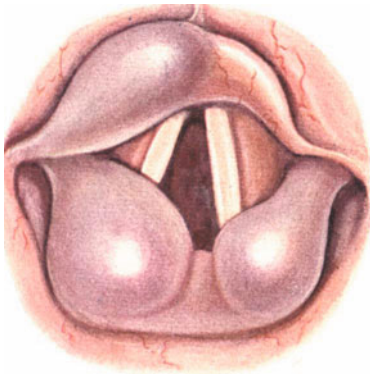


Abb. 315 Ödem des Kehlkopfes.

Viel häufiger begegnen wir dem Kehlkopfödeme bei entzündlichen Prozessen im Kehlkopfe, sei es, daß dieselben ohne Geschwürsbildung verlaufen (Erysipel, Phlegmone), oder daß die Sekundärinfektion bestehender Kehlkopfgeschwüre ein entzündliches Ödem der Nachbarschaft zur Folge hat. Letzteres geschieht häufig bei typhösen, tuberkulösen, syphilitischen oder krebsigen Ulcerationen.

Auch Entzündungen der Nachbarschaft (Zungenabszesse, peritonsilläre Phlegmonen, parapharyngeale Aktinomykosen) können ein Ödem des Kehlkopfeinganges herbeiführen.

Das wesentliche *Symptom* des Kehlkopfödems ist Atemnot, die oft sehr schnell auftritt und innerhalb weniger Stunden zur Erstickung führen kann. Daneben treten oft Schluckschmerzen in sehr verschiedener Stärke auf. Die Stimme bleibt meist klar, da die Stimmlippen vom Ödem verschont werden.

Diagnose. Im Spiegelbilde zeigen sich die odematösen Teile als glatte, glänzende, mehr oder weniger durchscheinende, wulst- oder kissenartige Schwellungen an der Epiglottis, den aryepiglottischen Falten, den Gießbecken und den Taschenbändern, die graugelb oder rotlich, beim Erysipel scharlachrot gefärbt sein können und sich mit der Sonde leicht hin und her bewegen lassen.

Behandlung. Das Kehlkopfödem kann, besonders bei phlegmonösen Entzündungen im Rachen (Peritonsillarabszeß, Zungengrundabszeß) so überraschend schnell auftreten und so plötzlich zu schwerer Atemnot und zu Erstickungsanfällen führen, daß nur rascheste Tracheotomie den Patienten vor dem Ersticken retten kann. Da aber die Tracheotomie ein Eingriff ist, den man nach Möglichkeit vermeiden soll, so wird man bei Fällen von akutem Glottisödem, die nicht so dringlich sind, versuchen, die Kehlkopfschwellung durch konservative Behandlung zum Rückgang zu bringen. Neben Eisumschlagen um den Hals (Eiskravatte) gibt man 10 ccm Calcium Sandoz intravenos (evtl. wiederholt) und gleichzeitig 0,5 g Vitamin C (= 5 ccm Cebion forte Merck) ebenfalls intravenos. Diese kombinierte Calcium-Vitamin C-Behandlung wirkt entzündungshemmend und gefäßabdichtend und ist oft von so durchschlagender Wirkung, daß das Ödem innerhalb von 1—2 Stunden zurückgeht und eine vorher fast unvermeidlich erscheinende Tracheotomie überflüssig wird. Diese zuwartende Behandlung darf aber nur unter klinischer Beobachtung durchgeführt werden, damit die Tracheotomie bei drohender Erstickung jederzeit doch noch vorgenommen werden kann.

Das früher vielfach geübte „Scarifizieren“ des Larynxödems bringt die Gefahr der sekundären Mischinfektion mit sich und ist deshalb abzulehnen.

Bei subakuten und chronischen ödematösen Schwellungen am Kehlkopfe wendet man statt Eisumschlagen die Heißluftbehandlung an. Das Kehlkopflichtbad darf aber nur am Vormittag gegeben werden, da nach der Heißluftbehandlung infolge der dadurch erzeugten Hyperämie regelmäßig zunächst eine Zunahme des Ödems eintritt, die erst nach einigen Stunden wieder abklingt. Gibt man das Lichtbad am Nachmittag, so fällt die Zunahme der Schwellung in die für die laufende ärztliche Beobachtung ungünstigen Nachtstunden.

Da starker Hustenreiz das Ödem verstärkt, ist dieser zu bekämpfen (evtl. Codein). Als Nahrung gibt man beim akuten Ödem nur Fruchteis.

b) Die Perichondritis des Kehlkopfes

ist meist die Folge einer von einem typhösen, tuberkulösen, syphilitischen oder krebsigen Kehlkopfgeschwüre aus in die Tiefe greifenden Sekundärinfektion; sehr selten tritt sie als gonorrhöische Metastase auf. Auch Grippe, Diphtherie und Verletzungen können zur Infektion des Perichondrium führen. Sie kann sich an jedem Kehlkopfknochen, mitunter an mehreren zugleich einstellen, führt zu mehr oder minder ausgedehnten ödematösen Schwellungen, zu subperichondralen Abscessen außen oder innen am Kehlkopfe, zur Ausstoßung nekrotischer Stücke vom Ring- und Schildknochen oder von ganzen Gießbeckenknorpeln, und schließlich zur narbigen Kehlkopfstenose.

Symptome. Die wesentlichen Beschwerden, welche durch alle diese Veränderungen hervorgerufen werden, sind Atemnot und Schluckschmerzen.

Die Atemnot ist natürlich am stärksten, wenn die Schwellungen an der Innenseite des Schild- oder Ringknorpels auftreten oder, bei gleichzeitiger Erkrankung der Epiglottis und beider Gießbeckenknorpel, den Kehlkopfeingang verengern.

Die Schluckschmerzen stellen sich ein, wenn solche Knorpel oder Knorpelteile erkrankt sind, die beim Schlucken durch die Schlundkontraktion oder durch den Bissen gedrückt werden, also die Epiglottis, die Gießbeckenknorpel und die pharyngeale Wand der Ringknorpelplatte. Die Schluckschmerzen sind oft so heftig, daß sie die Nahrungsaufnahme unmöglich machen; sie strahlen häufig in ein oder in beide Ohren aus.

Sitzt die Erkrankung an der Außenfläche des Schildknorpels oder des Ringknorpelbogens, so läßt sie sich durch die Betastung dieser Teile erkennen: man findet da druckempfindliche Schwellungen mit oder ohne Fluktuation. Bei chronischer Perichondritis mit reichlicher Bindegewebsneubildung sind die Schluck- und Betastungsschmerzen geringer oder fehlen ganz.

Diagnose. Bei der Spiegeluntersuchung ist die Perichondritis leicht zu erkennen, wenn die Schwellung zu einem typhösen, tuberkulösen, syphilitischen oder krebsigen Geschwüre an der Epiglottis oder an einem Gießbeckenknorpel hinzutritt und sich nicht weit über die Grenzen des betreffenden Knorpels ausdehnt. Ist aber kein Geschwür sichtbar, so sind die perichondritischen Schwellungen oft schwer oder gar nicht von tuberkulösen, gummösen oder carcinomatösen Infiltrationen zu unterscheiden.

Die **Prognose** der typhösen Perichondritis eines Gießbeckenknorpels ist nicht ganz schlecht; es kommt meistens zur Heilung mit narbiger Fixation des Gießbeckens (Ankylose des Cricocarytanoidgelenkes), wodurch auch die Bewegungen der betreffenden Stimmlippe aufgehoben sind (s. S. 464). In anderen Fällen wird der nekrotische Gießbeckenknorpel abgestoßen und ausgehustet, kann aber auch in die tiefen Luftwege aspiriert werden. Die typhöse Perichondritis an Ring- und Schildknorpel bietet nur dann eine günstige Prognose, wenn der Absceß so frühzeitig nach innen oder außen durchbricht, daß der Knorpel nicht abstirbt. Andernfalls tritt Erstickung oder dauernde Stenose durch schwelige Narbenmassen zwischen Knorpel und Kehlkopfschleimhaut ein.

Die Prognose der Perichondritis bei Tuberkulose und Krebs ist natürlich sehr schlecht.

Die **Behandlung** muß sich verschieden gestalten, je nachdem die ursächliche Erkrankung neben der Perichondritis fortbesteht (z. B. Tuberkulose, Carcinom), oder bereits abgelaufen ist (Typhusgeschwür, Diphtherie). Jedenfalls ist bei Stenose die rechtzeitige Tracheotomie von der größten Wichtigkeit. Nekrotische Knorpelstücke können mittels der Laryngofissur aufgedeckt und entfernt werden. Für die Durchgängigkeit des Kehlkopfes ist damit bei sehr frühzeitiger Operation viel gewonnen (HINSBERG); in späteren Stadien nützt man aber damit wenig, denn voluminöse Narbenmassen verengern später das Lumen so, daß die Trachealkanüle nur noch durch die Laryngostomie (s. bei den Narbenstenosen S. 474) entbehrlich gemacht werden kann.

Über die Bekämpfung der Schluckschmerzen s. S. 471 bei der Kehlkopftuberkulose.

3. Die akuten Entzündungen im Kehlkopf bei akuten Infektionskrankheiten.

a) Diphtherie.

Entstehung. Die Larynxdiphtherie (Croup) entsteht für gewöhnlich durch Übergreifen einer Rachendiphtherie auf den Kehlkopf, nur in seltenen Fällen tritt sie primär am Kehlkopf auf und kann sich dann entweder auf den Kehlkopf beschränken oder sie breitet sich von hier aus nach oben in den Rachen aus. Auch ein Absteigen nach der Trachea und nach den Bronchien kommt nicht selten vor. Meist werden durch vorangegangene oder bestehende andere Infektionskrankheiten (Masern, Keuchhusten) geschwächte Kinder befallen. Erkrankt der Kehlkopf an einer Diphtherie, so ist dies nicht nur ein Zeichen dafür, daß eine besonders schwere und gefährliche Infektion vorliegt, sondern eine weitere große Gefahr für die erkrankten Kinder liegt darin, daß zu den schweren, durch die Infektion bedingten, allgemeinen Krankheitserscheinungen noch schwerste Störungen der Atmung infolge entzündlicher Schwellungen und Membranbildungen im Kehlkopf hinzukommen.

Klinische Erscheinungen. Die Erkrankung beginnt mit Heiserkeit, die meist rasch bis zur völligen Aphonie zunimmt, dazu treten bald ein charakteristischer bellender, trockener, tonloser Husten (Croup Husten) und Atemnot. Die Stenose kann sich allmählich entwickeln, sie kann aber auch in hochgradiger Form plötzlich auftreten oder schubweise sich steigern, Die Anfälle von Atemnot werden immer heftiger und treten in immer kürzeren Zwischenräumen auf, bis schließlich ein schwerer inspiratorischer und expiratorischer Stridor entsteht, und die kleinen Patienten unter Zuhilfenahme der Hilfsmuskulatur (Einziehen des Jugulums und des Epigastriums!) mit allen Zeichen der Erstickungsangst sich im Bett hin und her werfen und mühsam und unter lautem Röcheln nach Luft ringen. Außerdem deuten die zunehmende Cyanose, der kleine frequente Puls, das blasse, mit klebrigem Schweiß bedeckte Gesicht und die Apathie auf die Schwere des Zustandes hin. Durch Abhusten der Membranen kann zwar eine vorübergehende Besserung eintreten, meist bilden sich die Beläge aber bald wieder, und wenn nicht schleunigst Hilfe einsetzt, erfolgt der Tod durch Erstickung oder durch plötzliches Aussetzen des Herzens.

Das laryngoskopische Bild zeigt im Höhestadium der Erkrankung einen überaus charakteristischen Befund: die Glottis ist ausgefüllt mit gelblich-weißen oder grünlich-grauen Belägen, die in der Mitte nur einen schmalen Spalt, an dem die teilweise abgelösten Membranen auf- und abflattern, zum

Atmen frei lassen. Im Anfang, wenn die Beläge noch nicht konfluiert sind, finden sich diese auf der geröteten, geschwellenen und aufgelockerten Schleimhaut in Form von kleineren Flecken. An den Stellen, an denen sich Teile der Membranen abgelöst haben, sieht die Schleimhaut blutig und manchmal ulceriert aus. Bei der Ausheilung solcher Geschwüre, die auch in die tieferen Schichten der Schleimhaut reichen, können sich narbige Schrumpfungen und die Glottis später einengende Verwachsungen ausbilden.

Diagnose. Die Diagnose Kehlkopfdiphtherie kann — und muß auch — in den meisten Fällen ohne laryngoskopische Untersuchung gestellt werden, da es sich meist um schwer oder nicht spiegelbare Kinder handelt, und zudem der Spiegelversuch oft schwerste Erstickungsanfälle auslöst. Ist bei einer bestehenden Rachendiphtherie hochgradige Heiserkeit und Atemnot vorhanden, so weist dies ja ohne weiteres auf eine Mitbeteiligung des Kehlkopfes hin. Schwieriger ist die Diagnose, wenn der Rachen oder gar auch der eigentliche Kehlkopf frei ist und die Membranbildung nur subglottisch sitzt. Den bakteriologischen Nachweis erbringt man durch einen Abstrich aus dem Kehlkopf mit einem langen, gebogenen Watteträger oder durch die Untersuchung des Sekrets, das ausgehusteten Membranen anhaftet. Ebenso wie bei der Rachendiphtherie ist auch bei der Kehlkopfdiphtherie die Frühdiagnose von größter Wichtigkeit, damit die Serumtherapie so früh wie irgend möglich einsetzen kann. In zweifelhaften Fällen wird man auch hier das Ergebnis der bakteriologischen Untersuchung nicht erst abwarten, sondern lieber mit in Kauf nehmen, daß man unnötigerweise Serum gegeben hat.

Differentialdiagnostisch kommen in Frage die bei der akuten Laryngitis erwähnte Laryngitis ulcero-membranacea und die Laryngitis fibrinosa, weiter vor allem die Laryngitis subglottica („Pseudocroup“), Fremdkörper im Larynx oder in der Trachea und ein Retropharyngealabsceß. Auf Grund der Anamnese, des klinischen Verlaufs, des Ergebnisses der bakteriologischen Untersuchung und schließlich der indirekten oder — falls diese nicht gelingt — der direkten Laryngoskopie muß die Unterscheidung gegenüber diesen Krankheitsbildern getroffen werden, wobei allerdings die Abgrenzung gegenüber Pseudocroup und auch Fremdkörpern besonders große Schwierigkeiten machen kann.

Behandlung. Für die Behandlung der Kehlkopfdiphtherie gilt alles das, was bereits bei der Besprechung der Rachendiphtherie gesagt wurde (s. S. 369), es sei nur noch hinzugefügt, daß man bei Mitbeteiligung des Larynx bei einer Rachendiphtherie die Serumdosen so hoch wie irgend möglich nimmt (500 AE je kg Körpergewicht).

Bei beginnenden Stenosenerscheinungen sind schweißtreibende Ganz- oder Teilpackungen zu empfehlen. Auf die Kehlkopfgegend macht man heiße Katalpasmen oder legt einen heißen Schwamm auf. Die Zimmerluft muß möglichst feucht gehalten werden (Bronchitiskessel, Aufhängen feuchter Tücher, Eintauchen gluhender Bügeleisen in Eimer mit kaltem Wasser). Sobald die Kinder unruhig werden, gibt man Schlaf- und Beruhigungsmittel, um die Atemnot durch das unruhige Verhalten der Kinder nicht noch mehr zu steigern. Nimmt die Stenose trotzdem zu oder treten gar Erstickungsanfälle auf, so muß die Intubation oder die Tracheotomie vorgenommen werden. Die Bestimmung des richtigen Zeitpunktes für einen dieser Eingriffe kann sehr schwer fallen. Auf keinen Fall darf man damit bis zum äußersten warten, denn ob schwer diphtheriekrankte Kinder noch gerettet werden können, hängt keineswegs allein davon ab, ob man sie durch die Tracheotomie vor der Erstickung bewahrt, sondern ebenso wichtig ist, daß die Herzkraft der Patienten nicht durch stundenlanges Ringen nach Luft aufs äußerste erschöpft wird.

Was die Frage anbetrifft, ob man intubieren oder tracheotomieren soll, so ist zu sagen, daß beide Methoden ihre Vor- und Nachteile haben. Es gibt Ärzte, die prinzipiell nur tracheotomieren oder nur intubieren, andere wiederum entscheiden je nach Lage des Falles. Die sicherste Methode zur schnellen Beseitigung einer schweren Stenose ist jedenfalls die Tracheotomie.

b) Scharlach, Masern, Erysipel.

Bei **Scharlach** kommt es zuweilen zum Übergreifen einer nekrotisierenden Scharlachangina auf den Kehlkopf. Genau wie im Rachen können sich dann auch im Larynx schmutzig-grau-grüne, diphtherieähnliche Beläge mit oberflächlichen geschwürigen Veränderungen an der Schleimhaut oder auch schwere submuköse Entzündungen ausbilden. Bei schweren Fällen kann eine Stenose eintreten und dann die Tracheotomie notwendig werden.

Bei **Masern** setzen sich die katarrhalisch-entzündlichen Erscheinungen von den oberen Luftwegen häufig auf den Kehlkopf fort. Zuweilen führen sie zu einer Laryngitis subglottica (Pseudocroup). Auch ein in der Mundhöhle auftretendes Enanthem kann sich von den Gaumenbögen und dem Gaumensegel aus auf den Kehlkopf ausbreiten.

Das **Erysipel** des Kehlkopfes wurde bereits beim Erysipel des Rachens mitbesprochen (s. S. 372).

c) Typhus.

Die **typhöse Laryngitis** kommt beim Typhus abdominalis vom Ende der zweiten Krankheitswoche an vor.

Sie ist charakterisiert durch das Auftreten von oberflächlichen Geschwüren am Rande der Epiglottis, in der Gegend der Gießbeckenknorpel oder an der pharyngealen Seite des Ringknorpels. Es ist im einzelnen Falle nicht immer zu entscheiden, ob diese Geschwüre bei den unbesinnlichen, auf dem Rücken liegenden Kranken als Folge von Decubitus aufzufassen sind, wofür ihr Auftreten an den genannten, dem Drucke ausgesetzten Stellen spricht, oder ob sie durch den Typhusbacillus hervorgerufen werden, wofür das Vorkommen wahrer Typhusgeschwüre im Schlunde ins Feld geführt wird.

Mitunter klagen die an einem solchen Geschwüre leidenden Kranken infolge ihrer Benommenheit nicht über Beschwerden. In anderen Fällen aber, nämlich wenn eine von dem oberflächlichen Geschwür aus in die Tiefe gehende Entzündung zum Kehlkopfödem oder zur Perichondritis eines Kehlkopfknorpels geführt hat, treten Schluckschmerzen und Atemnot ein und können so in den Vordergrund des Krankheitsbildes treten, daß man sehr bezeichnend von einem Laryngotyphus spricht.

Ist es erst so weit gekommen, so ist die Diagnose leicht. Man sollte aber auch die nicht über den Hals klagenden Typhösen vom Ende der zweiten Woche an von Zeit zu Zeit mit dem Kehlkopfspiegel untersuchen, damit man nicht einmal plötzlich durch die schweren Erscheinungen einer Kehlkopfstenose überrascht wird.

4. Die Entzündung des Cricoarytänoidgelenks im Kehlkopf.

Beim akuten Gelenkrheumatismus wird bisweilen auch das Gießbecken-Ringknorpelgelenk befallen.

Schwellung und Rötung der Gießbeckengegend und der zugehörigen aryepiglottischen Falte, verminderte Beweglichkeit des Gießbeckens und der an ihm inserierenden Stimmlippe, sowie Schluckschmerzen, die in das gleichseitige Ohr ausstrahlen, lassen, wenn sie im Verlaufe eines Gelenkrheumatismus auftreten, die Diagnose leicht stellen. Die Salicylsäurebehandlung führt bisweilen schnell zur völligen Heilung, oft aber kommt es zur narbigen Ankylose des Gelenkes mit dauernder Unbeweglichkeit auch der gleichseitigen Stimmlippe. Diese steht dann nahe der Phonations- oder nahe der Respirationsstellung fest, wodurch Verwechslungen mit einer Kehlkopflähmung herbeigeführt werden können, wenn dem Arzte die Anamnese unbekannt ist und wenn er die Prüfung der Beweglichkeit des Gießbeckenknorpels mit der Sonde unterläßt.

II. Die chronischen Entzündungen im Kehlkopf.

1. Die chronische Laryngitis.

Entstehung. Die chronische Laryngitis entwickelt sich schleichend ohne akutes Stadium oder geht aus der akuten hervor, wenn die Schädigungen, welche diese verursacht hatten, weiter bestehen oder wenn gewisse andere Schädigungen hinzutreten.

Als Schädigungen, die eine chronische Laryngitis schleichend entstehen lassen oder eine akute in die chronische überführen, kommen zunächst äußere in Betracht: die beständige Einatmung staubgeschwängelter Luft, z. B. bei Magazinarbeitern, der dauernde Aufenthalt in tabaksverqualmten Lokalen, z. B. bei Gastwirten, namentlich wenn noch fleißiger Alkoholgenuß und Mißbrauch der Stimme hinzukommen.

Andere Schädlichkeiten, welche eine akute Laryngitis chronisch machen, birgt der Kranke in sich selbst, z. B. Stauungen im Kreislaufe durch Plethora abdominalis oder durch Herzfehler. Ferner wirkt jede Beeinträchtigung der Nasenatmung infolge der dadurch bedingten konsekutiven Hyperämie in den tieferen Luftwegen schädlich auf den einmal akut erkrankten Kehlkopf, und jede Eiterung in der Nase, in den Nebenhöhlen, in den Spalten der Rachenmandel liefert reizende Produkte, welche stetig den Kehlkopfeingang bespulen, in den Kehlkopf selber gelangen und die kranke Schleimhaut irritieren. Ganz dasselbe bewirken zersetzte Mandelpfröpfe, Pyorrhoea alveolaris, Zahnfisteln und cariöse Zahnruinen, namentlich wenn solche Fäulnisherde gar noch durch Überdecken mit einer Zahnplatte Tag und Nacht gehegt und gepflegt werden.

Andere Schädlichkeiten können von unten her heilungshemmend auf den akut erkrankten Kehlkopf wirken: Husten bei Emphysem, Husten und Auswurf bei Bronchitis, Bronchiektasie und Lungenschwindsucht.

Schließlich macht gar nicht selten ärztliche Hyperpragmasie die akute Laryngitis zur chronischen. Dies geschieht namentlich durch Pinseln im Kehlkopfe mit Höllensteinlösungen.

Zu diesen exogenen Ursachen tritt als wesentlicher Faktor bei der Entstehung einer chronischen Laryngitis eine häufig vererbte konstitutionelle Minderwertigkeit der Kehlkopfschleimhaut hinzu.

Klinische Erscheinungen. Von den Symptomen der chronischen Laryngitis fehlt niemals die Heiserkeit; ja, die Stimme kann ganz erloschen sein. Manchmal ist die Stimme morgens rein und wird erst bei stärkerer Inanspruchnahme heiser. Der Husten ist bei Entzündung der Kehlkopfhinterwand oft stark und krampfhaft; in anderen Fällen wird er durch Rauspern ersetzt.

Im Spiegelbilde sehen wir zunächst alle Zustände, die bei der akuten Laryngitis beschrieben wurden. In vernachlässigten Fällen treten bisweilen die hyperämisch geschwellten Taschenlippen funktionell an die Stelle der Stimmlippen (Taschenbandsprache), oder die Hyperämie der Schleimhaut wird stellenweise durch zunehmende Epithelverdickung verdeckt (Pachydermie). Dies geschieht namentlich an der Hinterwand zwischen den Stimmlippen, wo dann das verdickte Epithel grau und gefaltet aussieht. Die Falten glätten sich anfangs noch bei tiefer Inspiration durch das Ausspannen der betreffenden Schleimhautstelle; wenn sie stärker werden, bleiben sie aber bestehen und erscheinen dann — im Spiegel von oben gesehen — als Zacken, die bisweilen erodierte Furchen („Fissuren“) einschließen. Die ganze Schwellung klemmt sich dann bei der Phonation zwischen die Stimmlippen und verhindert den Stimmritzenschluß. An anderen Stellen kommen enger umschriebene Schleimhaut-

verdickungen vor, so in den Ventrikeln, aus denen dann kissenartige Schwellungen als sog. Prolapsus ventriculorum hervortreten.

Oft wird die pachydermische Verdickung des Epithels an bestimmten Stellen sehr bedeutend, so an der Hinterwand und da, wo die Processus vocales der Gießbeckenknorpel in den Stimmlippen enden. Denn diese Stelle wird bei forcierem Intonieren am stärksten mechanisch insultiert, weil da die Processus vocales die Stimmlippen besonders fest gegeneinander drängen. Es bildet sich dann jederseits ein breitbasiger Wulst am Stimmlippenrande, entsprechend dem Ende des Processus vocalis (Abb. 316). Bei der Phonation drängen sich die beiderseitigen Wülste an- und übereinander, wodurch bisweilen Dellen und Epitheldefekte auf ihnen entstehen, die von älteren Autoren „katarrhalische Geschwüre“ genannt wurden.

Am häufigsten sieht man solche pachydermische Wülste bei Leuten mit Lungenemphysem oder mit putrider Bronchitis, die viel husten.

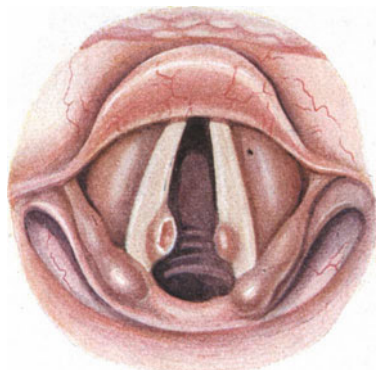


Abb. 316 Laryngitis chronica mit Pachydermie der Proc. vocales

Eine andere Form der Erkrankung ist die **Laryngitis sicca**. Sie findet sich stets zusammen mit der auf S. 380 beschriebenen Pharyngitis sicca und entsteht wie diese, wenn Schleimeiter aus den obersten Luftwegen, namentlich aus den Spalten entzündeter Rachenmandeln, in den Schlund und den Kehlkopf gelangt und da antrocknet. Besonders disponiert sind Leute, die in der Hitze arbeiten (Heizer, Köchinnen). Die Stimmlippen erscheinen dabei trocken, von einer durchsichtigen dunnen, oder einer schmutzig-grauen dicken Schleimkruste überzogen. Die Krusten können so dick werden, daß sie die Atmung beeinträchtigen, und so zäh haften, daß sie nur mit Mühe ausgehustet werden. Manchmal bilden sie sich auch in

der Luftröhre (Tracheitis sicca). Werden sie sehr hart, so führen sie bisweilen beim Sprechen und Husten blutende Schleimhautrisse herbei, und das Blut trocknet mit dem Schleimeiter zu braunroten Krusten ein (Laryngitis haemorrhagica).

Die **Diagnose** aller dieser Formen der chronischen Laryngitis ergibt sich aus dem Gesagten. Man beachte, daß eine Rotung beider Stimmlippen für einfache Laryngitis spricht, während die einseitige Rotung den Verdacht auf den Beginn einer ernsteren Erkrankung, besonders Tuberkulose oder Krebs, lenken muß.

Die **Prognose** der chronischen Laryngitis ist günstig, sobald die Ursache der Erkrankung beseitigt werden kann.

Behandlung. Sie hat sich vor allem gegen das ursächliche Leiden zu richten: Nebenhöhlenerkrankungen und chronisch entzündete Tonsillen sind, evtl. operativ, zu beseitigen, die Zähne müssen in Ordnung gebracht werden, starker Husten bei Bronchial- und Lungenkrankheiten muß bekämpft werden. Viele chronische Laryngitiden heilen dann in kurzer Zeit von selbst. Bei anderen ist zur Beschleunigung der Heilung eine lokale Behandlung mittels Einsprayens oder Einspritzens flüssiger oder Einblasens pulverförmiger Medikamente nötig. An die Stelle des direkten Einsprayens in den Kehlkopf kann das Einatmen vernebelter Flüssigkeiten treten. Hierzu eignen sich schwache Lösungen von Emser Salz oder von Zucker mit Gummi arabicum, oder, wenn ein Adstringens erwünscht

ist, von 1%iger Tanninlösung. Bei der Laryngitis sicca kann man die Krusten durch Aufbringen von Glycerin, 10% Mentholparaffin oder LUGOLScher Lösung mittels der Kehlkopfspritze aufweichen.

In besonders hartnäckigen Fällen, wie z. B. bei Pachydermie, und wenn die Ursache der chronischen Laryngitis nicht völlig beseitigt werden kann, sind Trink- und Inhalationskuren in alkalisch-salinischen Bädern (z. B. Ems, Soden im Taunus, Salzbrunn oder Reichenhall) von Nutzen.

Starke pachydermische Wulste erfordern bisweilen die operative Beseitigung mit der Doppelcurette. Der Operierte muß aber, wenn der Erfolg dauernd sein soll, einige Wochen absolut stillschweigen und den Husten durch Willensstärke und Codein bekämpfen.

Die Taschenbandsprache besteht manchmal nach Abheilung der Entzündung weiter. Hiergegen sind Atem- und Lautübungen wirksam (KESSEL).

2. Die spezifischen chronischen Entzündungen im Kehlkopf.

a) Die Tuberkulose

tritt im Kehlkopf am häufigsten im Anschluß an eine Lungentuberkulose auf. Seltener entsteht sie bei intakten Lungen durch Infektion von einer Nasen- oder Schlundtuberkulose aus. Ob auch auf dem Blutwege der Kehlkopf von irgendeiner tuberkulösen Herde aus infiziert werden kann, ist fraglich. Ganz allein im Kehlkopf wird die Tuberkulose äußerst selten beobachtet.

Begünstigt wird die Infektion des Kehlkopfes, wenn sich bei Lungentuberkulose infolge des Hustens, oder bei Nasen- oder Schlundtuberkulose infolge der auf S. 465—466 geschilderten Schädigungen ein chronischer Kehlkopfkatarrrh eingestellt hat. Dann bilden Fissuren an der hinteren Kehlkopf wand und Epitheldefekte an den Stimmbändern Eingangspforten für den Tuberkelbacillus.

Kein Lebensalter wird von der Kehlkopftuberkulose verschont. Im Kindesalter zeigt sie sich häufiger neben Nasen- und Schlund-, als neben Lungentuberkulose; mit dem Pubertätsalter kehrt sich dieses Verhältnis um.

Die Tuberkulose führt im Kehlkopf am häufigsten zu einer breiten Infiltration des Gewebes, seltener zu einer abgegrenzten tumorartigen Schwellung. Solange die Epitheldecke der infiltrierten Teile noch intakt ist, spricht man von einer geschlossenen, sobald aber durch den Zerfall der Infiltrate das Epithel durchbrochen ist und dadurch Geschwüre entstanden sind, von einer offenen Tuberkulose.

Obwohl die Tuberkulose alle Teile des Kehlkopfes befallen kann, bevorzugt sie doch bestimmte, und je nach dem Sitze des primären Krankheitsherdes verschiedene Stellen. So erkranken bei bestehender Lungentuberkulose am häufigsten die Hinterwand zwischen den Stimmlippenansätzen und die Stimmlippen selber. Erfolgt die Infektion von einer Nasen- oder Schlundtuberkulose aus, so wird bisweilen die Epiglottis zuerst befallen.

Auch die Art der Erkrankung zeigt bei den zwei Wegen der Infektion einige, wenn auch nicht durchgreifende Verschiedenheiten: die Infektion von den Lungen aus führt mehr zu ausgebreiteten, rasch in Geschwüre zerfallenden Infiltraten, während die Infektion von der Nase und dem Schlund her nach KÖRNERs Erfahrung häufig die Erscheinungsform der sog. tuberkulösen Granulome zur Folge hat.

Die tuberkulösen Granulome bilden sich am häufigsten auf der oberen Seite der Taschenlippen, manchmal auch in den Ventrikeln, aus denen sie dann zwischen Taschen- und Stimm lippe, ähnlich dem Prolapsus ventriculorum (S. 466) hervortreten, seltener in und an den Stimmlippen oder unter ihnen an der vorderen Wand.

In der Form miliärer subepithelialer Knotchen sehen wir die Tuberkulose bisweilen an der Epiglottis erscheinen, deren verdickter und geroteter Rand dann viele kleine Höckerchen zeigt. Bisweilen sind auch die Knotchen hier nur vereinzelt und schimmern graugelblich durch das Epithel durch. Es ist nicht klar, wo da die Grenze zwischen der gewöhnlichen Tuberkulose und dem Lupus zu ziehen ist.

Die Infiltrationen und die miliaren Knötchen neigen sehr, die tuberkulösen Granulome weniger zum Zerfalle. Es entstehen dann flache, selten tiefere Geschwüre mit mehr oder weniger starken Granulationswucherungen. Sekundärinfektionen dieser Geschwüre können Perichondritis mit ihren bereits auf S. 461 geschilderten Folgen, namentlich Ödemen, herbeiführen.

Laryngoskopisches Bild. Es ist ganz unmöglich, hier alle Bilder genau zu beschreiben, die wir bei der Kehlkopftuberkulose im Spiegel sehen können. Das Wesentliche über Arten und Sitze der Krankheit ist schon im vorhergehenden angeführt. Nur einige der häufigeren Befunde bedürfen noch einer genaueren Beschreibung.

Die Infiltrate an der Kehlkopfhinterwand nehmen oft genau die Stelle ein, an der

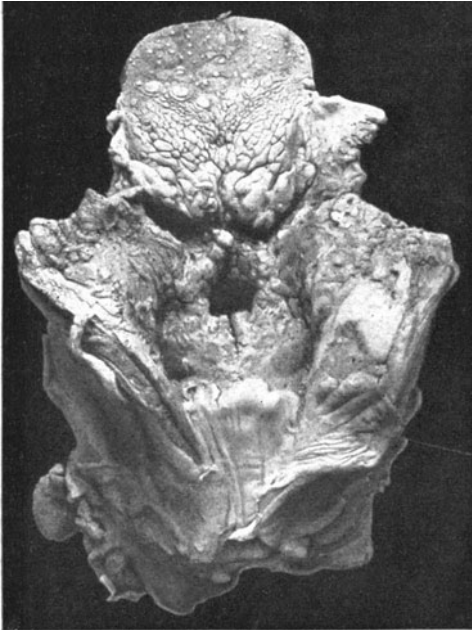


Abb. 317.

Abb. 317. Weit vorgeschrittene Tuberkulose des Kehlkopfeinganges, von hinten oben gesehen.

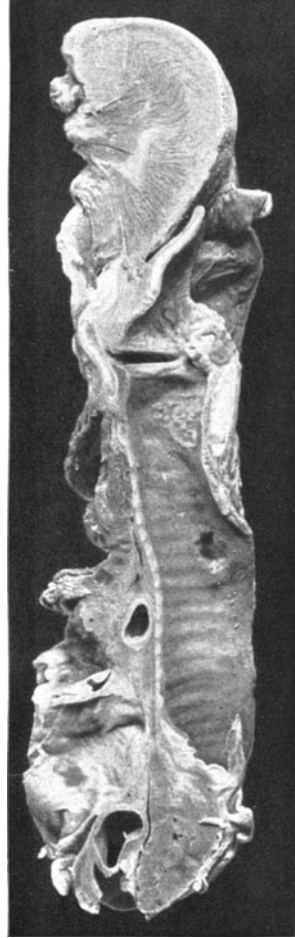


Abb. 318.

Abb 318 Tuberkulose Geschwüre in Kehlkopf und Luftröhre. Nach einem Präparate aus der Sammlung des Pathologischen Instituts in Rostock

sich bei der chronischen Laryngitis pachydermische Schwellungen finden. Da außerdem, wie schon gesagt, ursächliche Beziehungen zwischen der Pachydermie und der Tuberkulose bestehen, so ist es für den Arzt sehr wichtig, die chronisch-katarrhalische von der tuberkulösen Hinterwandschwellung unterscheiden zu können. Hierbei ist zu beachten, daß die katarrhalische Schwellung stets in der Höhe des Stimmlippenansatzes sitzt, während die tuberkulöse diese Höhe frühzeitig nach beiden Richtungen überschreitet. Die auf S. 465 beschriebene Faltelung der katarrhalisch erkrankten Hinterwand ist in der Regel fein und gleichmäßig verteilt, während das tuberkulöse Infiltrat, solange es geschlossen

ist, eine mehr glatte Oberfläche hat; wenn es aber geschwurig zerfallen ist, zeigt es Granulationswucherungen, die an der verdickten Hinterwand als große, unregelmäßige Zacken erscheinen (Abb. 319).

An den Stimmlippen finden sich häufig flache Epitheldefekte und kaum granulierende Ulcerationen. Sie können langs der Stimmlippenkante verlaufen und so aussehen, als ob der scharfe Rand der gesunden Stimmlippe eine Rinne in die verdickte kranke gedrückt hatte.

Klinische Erscheinungen. Die Tuberkulose stört oder vernichtet allmählich die wichtigsten Funktionen des Kehlkopfes. Die Erkrankung der Hinterwand sowie der Stimmlippen führt zur Heiserkeit. Starke Infiltrationen und Ödeme, sowie Komplikationen mit Perichondritis können die Atmung erschweren und den Kranken durch Erstickung töten. Zerstörung oder auch starre Infiltration der Taschenlippen macht den Kehlkopfverschluß während des Schluckens unmöglich und führt dadurch Schluckpneumonien herbei, während bei alleiniger Zerstörung der Epiglottis die Kranken sich nicht verschlucken. Daraus geht hervor, daß der Kehlkopf, entgegen der landläufigen Anschauung, beim Schlucken weniger durch die Epiglottis, als durch die Taschenlippen verschlossen wird.

Am schlimmsten sind die Kranken daran, wenn der infiltrierte Kehlkopfengang für die Atmung zu eng und für die Verhütung des Verschluckens zu starr geworden ist (Stenose und Insuffizienz) und dazu noch Schluckschmerzen die Nahrungsaufnahme zur Qual machen. Dann droht der Tod gleichzeitig durch Ersticken, Verhungern und Schluckpneumonie.

Die Schluckschmerzen stellen sich ein, wenn Ulcerationen oder starke Infiltrationen an der Epiglottis, den aryepiglottischen Falten oder den Gießbeckenknorpeln auftreten, wenn also diejenigen Teile krank sind, die bei der Nahrungsaufnahme eine passive Bewegung oder einen Druck erleiden. Die Schmerzen werden im Schlunde empfunden und strahlen manchmal in das Ohr der kranken Seite, bei Erkrankung der Epiglottis sogar in beide Ohren aus.

Das Allgemeinbefinden leidet bald mehr durch die geschilderten Kehlkopfbeschwerden, bald mehr durch die gleichzeitige Lungenerkrankung. Bestehendes Fieber und Husten sind meist auf letztere allein zurückzuführen.

Diagnose. Aus den beschriebenen Spiegelbildern und Funktionsstörungen ist die Diagnose meist leicht zu stellen, namentlich wenn sich auch andere Lokalisationen der Tuberkulose, besonders in den Lungen oder in Nase und Schlund nachweisen lassen. Gelingt ein solcher Nachweis nicht, so hilft die mikroskopische Untersuchung mit der Doppelcurette entnommener Stücke des kranken Gewebes zur Diagnose. Von der Differentialdiagnose gegenüber dem chronischen Kehlkopfkatarrh war schon auf S. 466 die Rede. Die Unterscheidung von Syphilis und Krebs wird bei der Erörterung dieser Erkrankungen besprochen werden.

Die **Prognose** der Kehlkopftuberkulose ist von sehr verschiedenen Verhältnissen abhängig. War bei gesunden oder nur leicht befallenen Lungen der Kehlkopf von einer Nasen- oder Schlundtuberkulose aus infiziert worden, so ist die Therapie oft erfolgreich, ja es kommen Spontanheilungen vor; ist er aber infolge einer Lungentuberkulose erkrankt, so hat deren Schwere und Verlauf

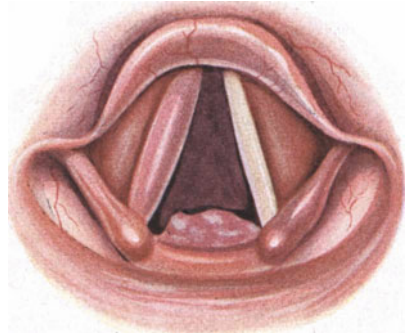


Abb 319 Tuberkulose des Kehlkopfes. Verdickung und Rotung des rechten Stimmbandes und Infiltrat an der Hinterwand

einen mächtigen Einfluß auf den Ausgang des Kehlkopfleidens. Ganz schlecht ist die Prognose bei heruntergekommenen Phthisikern und den fieberhaften progredienten Formen der Lungenerkrankung; besser bei der fieberlosen und namentlich bei der stationären Phthise; viele Jahre lang dauernde Heilungen werden da gar nicht selten beobachtet. Umgekehrt kann das Kehlkopfleiden ungünstig auf die erkrankten Lungen einwirken, wenn durch Stenose die Atmung oder durch Schmerz die Nahrungsaufnahme geschädigt ist, oder wenn infolge mangelhaften Kehlkopfverschlusses Fremdkörperpneumonien auftreten.

Sehr ungünstig wirkt die Schwangerschaft auf den Verlauf der Kehlkopftuberkulose. Nach Einleiten des künstlichen Abortes ist nicht selten eine bedeutende Besserung des Kehlkopfleidens beobachtet worden. Die Frage, in welchen Fällen dieser Eingriff zulässig ist, kann nur von Fall zu Fall durch ein Konsilium des Laryngologen mit dem Gynäkologen entschieden werden.

Behandlung. Wer die Behandlung der Kehlkopftuberkulose mit Aussicht auf Erfolg durchführen will, darf sich nicht auf die lokale Therapie beschränken, sondern muß allein oder zusammen mit dem Lungenarzte die Sorge für den ganzen kranken Menschen übernehmen. Die Kräftigung des Gesamtorganismus durch eine rationelle Allgemeinbehandlung und gute Ernährung wirkt oft auch günstig auf das Kehlkopfleiden. Vor jedem einzelnen lokaltherapeutischen Eingriffe ist zu überlegen, ob er dem Kräftezustande des Kranken angemessen ist.

Allgemeinbehandlung. Wenn irgend möglich sollte ein Patient mit einer Kehlkopftuberkulose vor Beginn der lokalen Behandlung einer Allgemeinbehandlung einem Sanatorium zugeführt werden, da nur bei einer sachgemäß durchgeführten Allgemeinbehandlung und der dadurch bedingten Kräftigung des Gesamtorganismus die lokale Therapie Aussicht auf Erfolg verspricht.

Neben den allgemeinen Behandlungsmethoden (Liegekuren, Diäten, Tuberkulininjektionen, Allgemeinbestrahlungen des Körpers mit Sonnenlicht oder mit dem FINSSENSCHEN Kohlenbogenlicht) ist ein Haupterfordernis für die Heilung die Ruhe des kranken Kehlkopfes durch absolutes Stillschweigen (Schweigekur). Der Kranke darf nur durch Zeichen und durch die Schrift mit der Umwelt verkehren. Freilich scheidet diese Ruhigstellung oft an der Unvernunft der Kranken oder an der Unmöglichkeit, einen Beruf, der Sprechen erfordert, aufzugeben. Darum wird man eine solche Entsagung nur da verlangen, wo noch begründete Aussicht auf Erfolg ist, also namentlich im Beginne der Erkrankung, und auch nur, wenn Teile krank sind, die beim Sprechen mechanisch geschädigt werden, also besonders Hinterwand und Stimmlippen. Um die Ruhigstellung des Kehlkopfes zu erreichen, hat man früher die Tracheotomie vorgenommen. Heute wird sie in dieser Indikation wohl kaum noch ausgeführt, da dabei immer die Gefahr besteht, daß die Trachealwundöffnung tuberkulös infiziert wird und perichondritische Veränderungen und Nekrosen der Trachealringe und des Ringknorpels entstehen, ganz abgesehen von der sehr ungünstigen Beeinflussung des Lungenprozesses durch die meist an die Tracheotomie sich anschließende Tracheobronchitis.

Als Ersatz dafür wurde die Durchschneidung oder Vereisung des freigelegten Recurrens oder die percutane Infiltration desselben mit Novocain angegeben.

Die lokale Behandlung will 1. den Krankheitsherd zur Heilung bringen, und 2. die lokalen Beschwerden des Kranken lindern.

Zu 1. Auch bei dem Bestreben, den Krankheitsherd zu beseitigen, darf das Prinzip, dem kranken Organe Ruhe zu gönnen, nicht außer acht gelassen werden. Es sind deshalb einmalige gründliche Eingriffe wiederholten oberflächlichen vorzuziehen.

Solche Eingriffe können bei Flächen- oder Leitungsanästhesie mit Hilfe der indirekten oder der direkten Laryngoskopie intralaryngeal vorgenommen werden.

Früher nahm man vielfach die Abtragung *circumscrip*ter Krankheitsherde, z. B. an der Epiglottis und an der Hinterwand, mit schneidenden Instrumenten (Gouillotine, Doppelcurette) vor. Diese blutigen Methoden sind mehr und mehr verdrängt worden durch die Behandlung mit dem galvanokaustischen Tiefenstich nach GRÜNWALD. Er eignet sich besonders zur Behandlung geschlossener Infiltrate.

Dieser Tiefenstich verwandelt die geschlossenen Infiltrate nicht in offene, weil die kleine Wunde unter dem Brandschorf schnell verheilt. Seine Wirkung beruht auf einer reaktiven Bindegewebsneubildung in der Umgebung, welche die subepithelialen Tuberkel einkerkert. Blutige Eingriffe sind nur berechtigt, wenn allzu üppige Granulationen die Atmung behindern.

Um Herde ausrotten zu können, die sich per vias naturales nicht erreichen lassen, hat man früher auch die Laryngofissur (Thyreocricotomie) ausgeführt. KORNER hat auf diese Art einen tuberkulösen Tumor aus dem Ventrikel mit dauerndem Erfolge entfernt. Die Totalexstirpation des Kehlkopfes bei Tuberkulose ist fast nur infolge diagnostischer Irrtümer (falsche Krebsdiagnose) gemacht worden und hatte meist den Tod zur Folge.

Tuberkulöse Geschwüre behandeln wir durch Verschorfung mit dem Flachbrenner oder durch wiederholte Verätzung derselben mit Milchsäure in steigender Konzentration von 30—80%. Auch das Einblasen von desinfizierenden Pulvern (Borsäure, Jodoform) und das Einspritzen desinfizierender Flüssigkeiten und balsamischer Mittel (Kreosot in Glycerin, 10—20%iges Mentholöl) in den Kehlkopf bekämpft zum mindesten die Mischinfektionen und heilt gar nicht selten die Geschwüre.

Stark verdünnte Milchsäure wirkt nur auf die Geschwüre und läßt die gesunde Schleimhaut intakt. Trotzdem empfiehlt es sich, zur Vermeidung jedes unnötigen mechanischen Insults auch die Ätzungen mit schwacher Milchsäure nach Anästhesieren unter Leitung des Auges auf das Geschwür zu beschränken. Der weißliche Milchsäureschorf hält einige Tage; man sei deshalb mit der Wiederholung der Ätzung zurückhaltend. Nutzlos sind natürlich Milchsäureätzungen bei geschlossenen Infiltraten.

Die Meinungen über den Wert der lokalen Bestrahlung tuberkulöser Herde im Kehlkopf mit Sonnenlicht, Höhensonne und Quarzlicht sind noch geteilt.

Die Behandlung mit Röntgenstrahlen läßt nach der Ansicht mancher Autoren bei richtiger Dosierung gute Erfolge erwarten.

Zu 2. Unter den Eingriffen, die zur Beseitigung oder Linderung der lokalen Beschwerden dienen, sei zunächst der bei Kehlkopfstenose ex *indicatione vitali* indizierten Tracheotomie gedacht.

Ferner ist die Linderung der Schluckschmerzen von der größten Wichtigkeit, damit der Kranke sich durch reichliche Nahrungsaufnahme bei Kräften erhalten kann.

Zur Beseitigung der Schluckschmerzen verwenden wir das pulverförmige Anästhesin oder Orthoform, das regelmäßig 10 Minuten vor dem Essen in den Kehlkopf eingeblasen wird. Intelligente Patienten können das Einblasen mit einem geeigneten Pulverbläser selbst lernen. Schmerzstillend wirkt auch das Mentholöl, das in 10—20%iger Lösung angewendet wird. Systematische Einspritzungen von Mentholöl sollte man auch prophylaktisch bei allen Lungentuberkulosen mit chronischen, trockenen Kehlkopfkatarrhen vornehmen, um die Bildung von Rhagaden und kleinen Einrissen in die Schleimhaut, die das Eindringen von Tuberkelbacillen ermöglichen, zu verhindern.

Auch die Stauungsbehandlung mit der BIERschen Staubbinde lindert die subjektiven Beschwerden, besonders bei beginnender Perichondritis des

Kehlkopfes. Die Staubbinde wird in Höhe des Ringknorpels so fest angelegt, daß eine leichte Hyperämie am Hals und im Gesicht eintritt. Bei stärkeren Beschwerden, die auf Einblasungen von Anästhesin und Mentholöl und auf die Stauungsbehandlung nicht mehr reagieren, kann man versuchen, die Schmerzen durch eine milde Röntgenbestrahlung zu beseitigen.

Als letztes Mittel zur Bekämpfung hochgradiger Schmerzen bleiben uns die Leitungsanästhesie des Nervus laryngeus sup. nach R. HOFFMANN und die Resektion dieses Nerven.

Eine Anästhesierung des Nervus laryngeus sup. und damit eine schlagartige Beseitigung selbst der höchstgradigen Schmerzen für mehrere Wochen erzielt man durch Injektion von 1—2 ccm angewärmtem Alkohol in den Nerven.

Die Injektion soll den Nerven treffen, wo er durch die Membrana hyothyreoides geht. Da er hier druckempfindlich ist, so kann man seine Lage ermitteln, wenn man bei dem

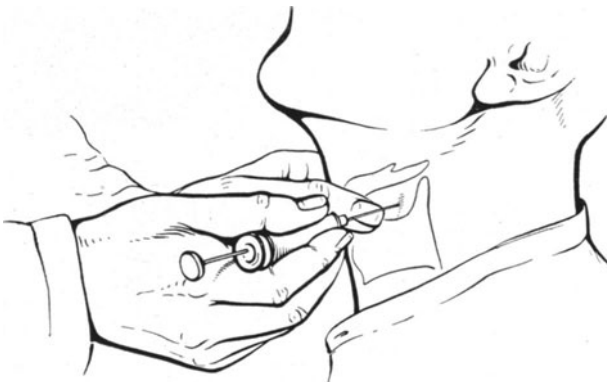


Abb. 320. Anästhesierung des Nervus laryngeus superior durch Alkoholinjektion.

liegenden Kranken in dem Raum zwischen Zungenbein und oberem Schildknorpelrande mit dem Zeigefinger streichend drückt, während der Kehlkopf von der anderen Seite her gestützt wird. Hat man den Schmerzpunkt gefunden, so hält man den Nagel des palpierenden Fingers so, daß der Schmerzpunkt gerade vor ihm liegt. Dort sticht man die Nadel senkrecht zur Hautfläche $1\frac{1}{2}$ cm tief ein und bewegt sie tastend, bis der Kranke einen lebhaften Schmerz im Ohr empfindet. Nun wird die Nadel in ihrer Lage festgehalten und die mit 45° warmem 85%igen Alkohol gefüllte Spritze aufgesetzt. Schon die erste geringe Dosis

Alkohol erregt heftigen Ohrschmerz. Ist dieser abgeklungen, was der Kranke durch Handaufheben melden soll, weil Sprechen die Nadel verrücken könnte, so spritzt man weiter. Erregt eine weitere Dosis Alkohol keinen Schmerz mehr, so zieht man die Nadel heraus und deckt die Stichwunde mit einem Pflaster, ohne dabei einen Druck auszuüben (s. Abb. 320).

Die Resektion des Nervus laryngeus sup. wird nach Bock folgendermaßen ausgeführt:

Operationsschnitt etwa 1 cm vor dem vorderen Sternocleidorande und in etwas spitzem Winkel mit ihm von der Höhe des Zungenbeins bis zur Mitte des Schildknorpels. Nach Durchschneidung von Haut, Platysma und Fascie Freipräparierung der Mm. omohyoideus und thyreohyoideus. Der laterale Rand des letzteren läuft über das deutlich fühlbare Tuberculum thyreoides hinweg. Jetzt suchen wir den Nerven etwa 2 cm oberhalb des Tuberculum am Rande des M. thyreohyoideus. Seine Lage ist meist genau in der Mitte zwischen Tuberculum thyreoides und Zungenbein auf der Membrana thyreohyoidea. Meist teilt er sich genau an dieser Stelle pinselförmig in mehrere Äste, die jedoch nahe zusammenbleiben und alsbald durch die Membran in den Kehlkopf eintreten.

Neben der Anwendung aller dieser Methoden und Mittel gegen den Schluckschmerz hat man für eine Kost zu sorgen, die das kranke Gewebe möglichst wenig reizt. Dazu gehören kohärente plastische Bissen: Stücke Butter oder dicke (4 Tage gestandene) Milch, Fleischgelee, rohe Eier, Austern. Flüssige Nahrung wird oft schmerzlos geschluckt, wenn sie in Bauch- oder Seitenlage durch eine Röhre eingesogen wird. Manche Kranke ertragen auch die Sondenernährung gut. Sub finem vitae braucht man mit der subcutanen Anwendung von Morphin nicht zurückzuhalten.

b) Der Lupus

des Kehlkopfes findet sich, bei jungen Leuten häufiger als bei älteren, meist neben Nasen- und Schlundlupus (s. S. 285 und 396), sehr selten allein

Er befallt vorzugsweise den Kehlkopfengang, namentlich die Epiglottis, die bisweilen um das Doppelte bis Vierfache verdickt und mit zahlreichen kleinen und größeren Höckerchen bedeckt erscheint. Gleiche Veränderungen zeigen oft die aryepiglottischen Falten. Der ganze Kehlkopfengang kann durch die Schwellung so verengert werden, daß die Atmung behindert wird. Durch Zerfall der Knotchen entstehen flache, konfluierende Geschwüre.

Schluckschmerzen sind beim Kehlkopflupus seltener, und wenn vorhanden, geringer als bei der gewöhnlichen Tuberkulose des Kehlkopfenganges.

Prognose. Der Kehlkopflupus führt häufig zum Tode, heilt aber auch recht oft durch eine gründliche Behandlung, ja manchmal spontan, mit Hinterlassung narbiger Schrumpfungen der Epiglottis und Narbenstenosen im Kehlkopfe (s. S. 461).

Die **Behandlung** ist im wesentlichen nach den bei der Kehlkopftuberkulose gegebenen Vorschriften auszuführen. Besonders wirksam pflegt die galvanokaustische Zerstörung der einzelnen Knotchen zu sein, und die Abtragung der kranken Epiglottis ist nicht selten erforderlich. Die auf S. 285 und 396 angegebene innerliche Jodbehandlung unterstützt nach KÖRNER'S Erfahrung die Heilung in unverkennbarer Weise.

c) Die Syphilis

befallt den Kehlkopf selten im sekundären, aber sehr häufig im tertiären Stadium.

Im sekundären Stadium klagen die Kranken bisweilen neben den Schluckschmerzen über Heiserkeit. Man findet dann neben der Angina syphilitica (s. S. 396) die Kehlkopfschleimhaut einschließend der Stimmklappen gerötet und hier und da mit einem dünnen, grauen, schleierartig durchscheinenden Belage bedeckt.

Das tertiäre Stadium manifestiert sich im Kehlkopfe durch gummosen Infiltrationen und Tumoren, die geschwürig zerfallen, wobei es nicht selten zu Perichondritis mit allen ihren Folgezuständen (s. S. 461) kommt. Bald wird der Kehlkopf allein befallen, bald greift die Krankheit vom Schlunde her auf die Epiglottis und den Kehlkopf über.

Die gummosen Infiltration beschränkt sich nicht immer auf den Eingang und das Innere des Kehlkopfes, sondern führt oft auch äußerlich zu ausgebreiteten Verdickungen am Schild- und Ringknorpel, die sich auch außen und innen auf die Luftröhre fortsetzen und sogar bis zur Bifurkation hinaufsteigen können.

Im Kehlkopf sehen die gummosen Erkrankungen und die durch ihren Zerfall entstandenen Geschwüre so aus, wie die auf S. 396 beschriebenen gleichartigen Veränderungen im Schlunde.

Die Heilung erfolgt mit Gewebsdefekten, namentlich mit Defekten oder ganzlichem Verluste der Epiglottis, und mit Verwachsungen und schrumpfenden Narbenbildungen, die sowohl zur Stenose als auch zur dauernden Stimmstörung führen können.

In einem meiner Fälle war die rechte Stimmklappe mit dem Musculus vocalis völlig zerstört worden, und der frei in das Kehlkopflumen ragende Processus vocalis des Gießbeckenknorpels legte sich beim Intonieren quer über die linke Stimmklappe, was sich daraus erklärte, daß durch den Verlust des Musculus vocalis die Wirkung des Musculus cricoarytaenoideus lateralis uneingeschränkt war.

Über die Unterscheidung der luischen von den tuberkulösen und den lupösen Ulcerationen gilt das gleiche wie bei der Schlundsyphilis (s. S. 396). Die Unterscheidung vom Krebse wird bei diesem besprochen (s. S. 484).

Die **Behandlung** unterscheidet sich nicht von der der Schlundsyphilis (s. S. 399). Über die Behandlung der narbigen Stenosen s. S. 462.

d) Die Aktinomykose

ist bisher fast nur außen am Kehlkopfe beobachtet worden

Gewöhnlich saß die aktinomykotische Infiltration dem Schildknorpel äußerlich auf, und in vorgeschrittenen Fällen bildete sich dabei ein kollaterales Ödem im Kehlkopfe.

Solche Fälle sind häufiger als man früher glaubte; KÖRNER hat in Rostock in acht Jahren sieben gesehen und sechs davon operiert. Auch aus Heidelberg (MÜNDLER) und aus München (HOFFMANN) sind solche Fälle beschrieben worden. Man wird sie wohl allerorts finden, wenn man sie zu erkennen gelernt hat.

Die **Diagnose** ist leicht, wenn eine brettharte, nicht oder wenig druckempfindliche, in wenigen Wochen ohne Fieber entstandene, breite Schwellung dem Schildknorpel aufsitzt.

Kommt es dabei zur Absceß- und Fistelbildung, so ist der Nachweis von Aktinomykosedrusen im Eiter leicht.

Behandlung. Spaltung und Ausschabung der Fisteln und Abscesse und Excision des schwierigen Gewebes führt in Verbindung mit einer Jodkaliumkur und Röntgenbestrahlung zur Heilung.

Nur in zweien von KÖRNERs sechs operierten Fällen hat ein Rezidiv eine Nachoperation nötig gemacht, und zwar einmal nach drei Monaten und einmal nach zwei Jahren.

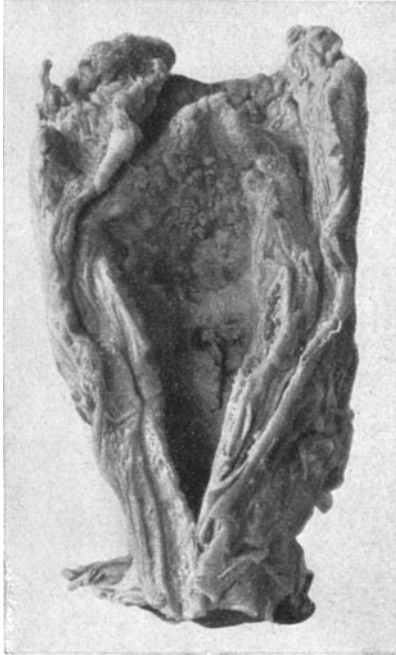

Abb. 321. Lepra laryngis. Kehlkopf von hinten aufgeschnitten. Präparat aus der Sammlung des Pathologischen Institutes in Rostock.

e) Lepra und Sklerom.

Die Lepra zeigt im Kehlkopfe im wesentlichen die gleichen Eigentümlichkeiten wie in der Nase (s. S. 287) und im Schlunde (s. S. 399). Sie beginnt im Kehlkopfe gewöhnlich an der Epiglottis in Gestalt einer kleinknotigen Infiltration und kann allmählich den ganzen Kehlkopf ergreifen und durch die Schwellung so verengern, daß die Tracheotomie nötig wird. So geschah es bei einem in Rostock verstorbenen Leprösen, dessen Kehlkopf in Abb. 321 abgebildet ist. Nach längerem Bestehen zerfallen die Knoten geschwürig und die Geschwüre können mit Hinterlassung von stenosierenden Narben spontan heilen. Die Diagnose ist leicht, da der Kehlkopf erst befallen zu werden pflegt, wenn die Krankheit längst an ihren auffälligen Erscheinungen im Gesichte, an der Nase und der äußeren Haut erkannt ist.

Auch das Sklerom pflegt bereits an seinen charakteristischen Veränderungen in der Nase und im Schlund erkannt zu sein, wenn es im Kehlkopf auftritt. Sehr selten erscheint es im

Kehlkopf primär. Hier kann es im Anfang mit einer Laryngitis sicca (s. S. 466) verwechselt werden, bis später die charakteristischen hypoglottischen Schwellungen hinzutreten. Manchmal führt es zur teilweisen Verwachsung der Stimm- und Taschenlippen.

Für die Bekämpfung der skleromatösen Kehlkopfstenose gilt das auf S. 475 Gesagte.

f) Leukämische und pseudo-leukämische Infiltrate.

Die seltene Erkrankung des Kehlkopfes bei Leukämie und Pseudoleukämie besteht in diffusen flachen Infiltraten. Bei einem pseudoleukämischen Kinde sah KÖRNER solche Infiltrate eine Kehlkopfstenose herbeiführen. Die Therapie richtet sich gegen die Grundkrankheit.

3. Die Narbenstenosen im Kehlkopfe

sind meist die Folge tertiär syphilitischer oder perichondritischer, selten skleromatöser oder diphtherischer Prozesse. Im Kriege werden sie nach Halsschüssen beobachtet.

Nach Lupus habe ich Verwachsung der vorderen Hälften der Taschenlippen gesehen.

Die Epiglottis wird durch Narbenkontraktion nach einer Seite oder auch auf den Kehlkopfeingang heruntergezogen. Die narbige Fixation der Gießbeckenknorpel kann in der Respirations- wie in der Phonationsstellung erfolgen; im ersten Falle hat sie nur eine Stimmstörung, im zweiten

auch Atemnot zur Folge Verwachsungen zwischen den beiden Taschen- oder Stimmlippen betreffen meist nur deren vorderste Teile und bilden dann eine Art Diaphragma, das hinten eine mehr oder weniger große Öffnung zeigt

Das seltene angeborene Kehlkopfdiaphragma unterscheidet sich von dem erworbenen durch seinen Sitz unterhalb der Stimmlippen

Erworbene hypoglottische Stenosen sind meist durch Perichondritis bei Typhus oder Diphtherie oder durch das Sklerom verursacht.

Symptome. Die Kehlkopfstenose macht natürlich Atemnot. Entsteht sie sehr langsam, so wird selbst eine bedeutende Enge relativ gut ertragen. Die Inspiration erscheint in der Regel mehr erschwert oder erfordert wenigstens mehr Zeit als die Expiration. Bei der Inspiration steigt der Kehlkopf stark herab, das Jugulum und die Herzgrube werden eingezogen, und die Reibung der durch die enge Stelle streichenden Luft erzeugt ein vorzugsweise inspiratorisches Stenosengeräusch (Stridor)

Zur Unterscheidung von der Trachealstenose sei bemerkt, daß bei dieser das Stenosengeräusch vorwiegend expiratorisch ist, und der Kehlkopf während der Inspiration nicht herabsteigt. GERHARDT hat angegeben, daß Kranke mit Kehlkopfstenose den Kopf rückwärts, solche mit Trachealstenose dagegen vorwärts beugen, was ich bestätigen kann. Absolut zuverlässig sind aber diese differentialdiagnostischen Zeichen nicht.

Behandlung. Therapeutisch ist zunächst die bestehende Erstickungsgefahr durch Tracheotomie oder Intubation zu beseitigen.

Dann kann man, wenn alle lokalen Entzündungserscheinungen geschwunden sind, in Ruhe die enge Stelle mit Intubationsrohren, SCHROTTER'Schen Bolzen, der THOST'Schen oder der BRUGGEMANN'Schen Bolzenkanüle allmählich dilatieren, was aber vollendete Technik und große Geduld erfordert. Membranöse Bildungen können per vias naturales mittels Doppelcuretten abgetragen und galvanokaustisch oder elektrolytisch zerstört werden. Sicherer ist ihre Excision von außen nach der Laryngofissur, wobei größere, durch die Narbenexcision entstandene Substanzverluste zur Vermeidung einer neuen Narbenbildung plastisch gedeckt werden müssen. Läßt sich auf solche Art die Stenose nicht beseitigen, so kann man im untersten Teile des Kehlkopfes eine dauernde Öffnung anlegen (Laryngostomie), welche die Kranken weniger belastigt als das Tragen der Trachealkanüle.

Die Verletzungen des Kehlkopfes.

Schnittverletzungen. Die querverlaufenden Halsschnitte der Selbstmörder dringen leicht zwischen Zungenbein und Schildknorpel bis in den Schlund durch, wobei in der Regel auch die Epiglottis und die Gießbeckenknorpel angeschnitten werden. Trifft der Schnitt die Lucke zwischen Schild- und Ringknorpel, so eröffnet er nur den unteren Teil des Kehlkopfes und dringt nicht bis in den Schlund vor. Unterhalb des Ringknorpels kann ein Schnitt die Luftröhre vollständig vom Kehlkopfe abtrennen. Eine Verletzung der großen Halsgefäße ist bei allen diesen Selbstmorderschnitten selten. Trotzdem ist die Blutung manchmal stark, und die Hauptgefahr liegt dann in dem Einfließen des Blutes in die Luftröhre.

Die **Behandlung** besteht in der sorgfältigen Naht aller getrennten Teile, worauf der Kopf bis zur Heilung in nach vorn geneigter Haltung fixiert werden muß. Fließt Blut in die Luftröhre und kann die Blutung nicht sogleich gestillt werden, so wird die Tracheotomie und die Einlegung einer Tamponkanüle nötig. War der Schlund miteröffnet, so ist die Ernährung in den ersten Tagen nur per rectum zulässig. Gewöhnlich bleiben Stenosen durch Narben- und Membranbildung zurück.

Stichverletzungen in den Kehlkopf oder die Luftröhre führen leicht ein Emphysem im Unterhautzellgewebe herbei.

Verletzungen durch stumpfe Gewalt (Frakturen). Bei Schlag auf den Kehlkopf, bei Selbstmordversuchen durch Erhängen, beim Erdrosseln und Strangulieren,

Fallen mit dem Halse auf Kratzeisen, Stuhllehnen u. dgl., wie auch beim Überfahrenwerden entstehen oft Brüche des Schild- und Ringknorpels. Am Schildknorpel verläuft die Bruchlinie meist senkrecht. Die Folgen der Knorpelbrüche sind Schmerzen, Luftmangel und Emphyseme, die sich weit über den Körper und in das Mediastinum hinein verbreiten können. Mit dem Spiegel sieht man submuköse Hämátome, und bei der Palpation fühlt man Verschiebungen der Knorpelfragmente und Crepitation.

Behandlung. Das erste Erfordernis der Behandlung von Kehlkopfbrüchen ist, falls Atemnot besteht, die Tracheotomie, oder wenn diese nicht sofort nötig erscheint, die sorgfältige Überwachung des Verletzten, damit der Eingriff bei etwa hinzukommendem Ödeme oder Perichondritis noch rechtzeitig gemacht werden kann. In leichteren Fällen genügen Sprechverbot, Eisaufschläge und, bei Hustenreiz, Morphin oder Codein.

Die zweite Aufgabe der Behandlung von Kehlkopffrakturen besteht in der Verhütung einer dauernden Stenosenbildung. Ausgedehntere Frakturen mit Dislokation von Knorpelfragmenten erfordern meist die Laryngofissur mit anschließender Reposition und Fixierung der Knorpelteile durch Gummischwammtamponade.

Innere Verletzungen des Kehlkopfes kommen durch Fremdkörper zustande und finden sich auch bisweilen als Folge des Kehlkopfpinselns, wenn es ohne vorherige Anästhesierung und ohne Leitung des Auges gewaltsam ausgeführt wird: KORNER hat dadurch entstandene, ausgedehnte submuköse Blutungen an den Stamm lippen gesehen.

Bei Überanstrengung der Stimme (Überschreien) kann es zu submukösen Blutungen im Stimmband kommen. Diese kleinen Ergüsse bilden sich meist rasch von selbst wieder zurück.

Verätzung des Kehlkopfeinganges ist eine oft wichtige Nebenerscheinung bei der Verätzung von Mund, Schlund und Speiseröhre durch Trinken von Säuren oder Laugen. Nach solchen Vorkommnissen stellt sich eine heftige Laryngitis mit Ödem am Kehlkopfeingange ein.

Gelegentlich kommt es vor, daß Kinder Kaffee oder Tee aus dem Ausgusse der Kanne oder am kochenden Teekessel trinken. Das Einatmen des heißen Dampfes ist hierbei noch schlimmer als das Trinken des heißen Tees: es führt binnen kurzem zum Ödem des Kehlkopfeinganges, das oft zur Tracheotomie nötigt. Trotz der Tracheotomie führen diese Dampfverbrühungen meist zum Tode.

Die Kriegsverletzungen des Kehlkopfes.

Als Kriegsverletzungen kommen zwar auch die bereits oben erwähnten Schnitt- und Stichverletzungen und Verletzungen durch stumpfe Gewalt vor, häufiger aber und auch gefährlicher sind die Schußverletzungen. Man kann unterscheiden: Durchschüsse, Steck- und Streifschüsse (Tangentialschüsse) des Kehlkopfes.

Vielfache Beobachtungen im letzten, wie auch im jetzigen Kriege haben gezeigt, daß glatte Durchschüsse durch den Kehlkopf mit kleinkalibrigen Geschossen vorkommen, ohne daß dabei eine wesentliche Blutung ins Kehlkopfinnere entsteht, und daß solche Durchschüsse reaktionslos und ohne Narbenstenosen heilen können. Bei seitlichen Durchschüssen durch den Hals ist allerdings zu bedenken, daß Schüsse, die bei gerader Haltung von Kopf und Hals (Normalhaltung) nach der Lage des Ein- und Ausschusses zu schließen, quer durch den Kehlkopf hindurchgegangen sein müßten, in Wirklichkeit einen ganz anderen Verlauf genommen haben, weil im Augenblick der Verletzung infolge Drehung und Beugung des Kopfes (Verletzungshaltung) und vielleicht auch infolge einer Schluckbewegung „kulissenartige“ Verschiebungen (KILLIAN, BRÜGGEMANN) der einzelnen Halsweichteile und organe untereinander zustande kommen.

Kommt es bei queren Durchschüssen des Kehlkopfes zu Verletzungen der Ring-Gießbeckenknorpelgelenke, so ist meist eine Versteifung dieser Gelenke (Ankylose) die Folge. Erfolgt die Versteifung beiderseits in der Medianstellung der Stimmbänder, so entsteht eine allmählich zunehmende hochgradige Atemnot, die zur Tracheotomie zwingen kann

Akute Atemnot bis zur Erstickung kann bei Durchschüssen durch den Kehlkopf durch Auftreten einer Schleimhautschwellung (Glottisödem!), durch submucöse Blutergüsse oder durch Blutergüsse in die Weichteile neben dem Kehlkopf, die zu dessen Kompression führen, entstehen. Tritt zu der Verletzung eine Infektion hinzu, so bildet sich oft eine schwere stenosierende Perichondritis der Kehlkopfknorpel aus.

Steckschüsse im Kehlkopf sind selten (als Friedensverletzung sah KORNER einmal ein Schrotkorn im Kehlkopf lateral vom hinteren Teile der Stimmlippe ohne Nachteil für die Stimme einheilen. In einem anderen Falle konnte KORNER ein in der Kehlkopfwand sitzendes Schrotkorn bei der Röntgendurchleuchtung von anderen, im Halse sitzenden sicher unterscheiden, da es das einzige war, das bei Schluckbewegungen die Exkursionen des Kehlkopfes mitmachte

Erheblich gefährlicher und folgenschwerer als glatte Durchschüsse durch Infanteriegeschosse sind die Streifschüsse (Tangentialschüsse) des Kehlkopfes, besonders wenn es sich dabei um größere Granatsplitter handelt, weil dadurch meist mehr oder weniger ausgedehnte Knorpelzerstörungen hervorgerufen werden. Die Folge davon sind in der Regel starke oedematöse Schwellungen und schwere perichondritische Prozesse, die zusammen mit der Einengung des Kehlkopfes durch die Zertrümmerung seiner Knorpelwände zu schwerster Atemnot führen. Nur eine rasche, unter Umständen schon auf dem Hauptverbandplatz auszuführende Tracheotomie kann solche Verletzten vor der plötzlichen Erstickung retten

Während bei der ersten Versorgung von Kehlkopf-Schußverletzten die Sorge darum geht, den Patienten nicht ersticken zu lassen, hat die endgültige Wundversorgung neben der Wiederherstellung des normalen Atemweges ihr Hauptaugenmerk auf die Wiederherstellung der Hauptfunktion des Kehlkopfes, die Stimmbildung, zu richten. Da ein zu langes Liegenlassen einer Kanüle nach einer im ersten Augenblick zwar scheinbar dringend notwendigen, aber doch bei ruhiger Beurteilung vermeidbar gewesenen Tracheotomie die Wiederherstellung der Stimme gefährdet, sind tracheotomierte Verletzte so schnell wie möglich fachärztlicher Behandlung zuzuführen. Eine eingehende laryngologische Untersuchung evtl. unter Zuhilfenahme der direkten Untersuchung und der Stutzautoskopie (s. S. 451) und evtl. auch der direkten Tracheoskopie ist vor allem notwendig, um sich ein Bild von dem Ausmaß der im Kehlkopf angerichteten Zerstörung machen zu können. Unterbleibt die fachärztliche Untersuchung längere Zeit, so bilden sich im Kehlkopf und auch an der Trachealöffnung narbige Verwachsungen und Stenosen aus, die desto schwerer zu beseitigen sind, je länger sie Zeit zu ihrer Entwicklung haben

Die Nachbehandlung Kehlkopfverletzter, bei denen es zu ausgedehnten Stenosenbildungen gekommen ist, erfordert viel Erfahrung und vor allem viel Geduld, sowohl von Seiten der Patienten als auch von Seiten des Arztes. Ein Eingehen auf die Maßnahmen, die im Einzelfalle zu treffen sind, wurde den Rahmen dieses Lehrbuches überschreiten

Schließlich sei noch erwähnt, daß Halsschüsse nicht nur durch direkte Schädigungen des Vagus-Recurrens, sondern auch durch bloße Fernwirkung auf ihn Kehlkopflähmungen hervorrufen können. In Fällen letzterer Art konnte KORNER durch operative Auslösung des N. recurrens aus dem Narbengewebe eine bedeutende Besserung der Lahmung erzielen.

Schußverletzungen des Rachens (Epipharynx, Mesopharynx und Hypopharynx) treten in der Regel nicht isoliert auf, sondern sind meist mit schweren Verletzungen des Gesichts, der Nase, des Ober- oder Unterkiefers, des Kehlkopfes und des Anfangsteiles der Speiseröhre verbunden. Die Hauptgefahren dabei sind Entstehung eines Emphysems, eines Glottisödems, einer Rachenphlegmone und einer Mediastinitis. Daß derartige Verletzungen und ihre Folgeerscheinungen im Zusammenwirken mit dem Chirurgen möglichst frühzeitig einer halsfachärztlichen Beurteilung und Behandlung bedürfen, ergibt sich ohne weiteres.

Fremdkörper im Kehlkopf.

Entstehung. Fremdkörper können in den Kehlkopf durch perforierende Verletzungen von außen her gelangen, am häufigsten aber geraten sie in den Larynx durch Aspiration vom Munde aus. In seltenen Fällen handelt es sich um aus dem Magen in den Kehlkopf erbrochene, oder um hochgehustete Tracheal- oder Bronchialfremdkörper, auch das Einwandern von Spulwürmern aus der Speiseröhre ist gelegentlich beobachtet worden.

Die Ursache dafür, daß Fremdkörper aus dem Munde in den Kehlkopf angesaugt werden, ist eine durch plötzlichen Schreck, durch einen unvermuteten Stoß oder Fall oder durch lautes Auflachen oder Schluchzen ausgelöste tiefe Inspiration. Besonders häufig tritt dieses Ereignis bei Kindern ein, die ja die Unsitte haben, mit allen möglichen Gegenständen (Münzen, Perlen, Bohnen, kleinen Spielsachen, wie z. B. Mundstücke von Jahrmarktstrompeten) im Munde zu spielen. Erwachsene haben häufig die Gewohnheit, Gegenstände des täglichen Gebrauches (Kragenknöpfe, Nadeln, Nägel u. dgl.) zwischen den Zähnen zu halten. Während des Schlafs können Zahnprothesen oder abgebrochene Teile derselben in den Kehlkopf geraten, bei in Narkose vorgenommenen Mund-, Nasen- und Rachenoperationen können abgebrochene Teile von Instrumenten und Gewebstücke (z. B. hypertrophische Rachenmandeln oder Blutgerinnsel) in den Kehlkopf aspiriert werden. Auch in den Speisen enthaltene Fremdkörper, besonders Knochenstücke, Fischgräten und Nadeln gelangen häufig in den Kehlkopf.

Die in die Tiefe gerutschten Fremdkörper werden entweder in der Glottis oder im subglottischen Raum festgehalten, sie klemmen sich zwischen den Stimm- und Taschenbändern im MORGAGNischen Ventrikel ein, spitze Gegenstände (scharfkantige Knochensplinter, Nadeln) können sich dabei tief in die Schleimhaut einspießen.

Klinische Erscheinungen. Ein plötzlicher Verschuß der Glottis durch einen großen Fremdkörper (Rachenmandel, Fleischstück) kann, wenn dieser nicht durch einen kräftigen Hustenstoß hoch oder beiseite geschleudert wird, plötzliche Erstickung hervorrufen. Sonst erfolgt unmittelbar auf die Aspiration ein schwerer krampfhafter Hustenanfall, je nach der Lage und der Größe des Fremdkörpers verbunden mit Erstickungsgefühl und schwerer, oft beängstigender Atemnot und Cyanose. Diese Erscheinungen dauern so lange an, bis sich die Schleimhaut an den Reiz des Fremdkörpers gewöhnt hat und dieser durch kräftige Hustenstöße unter Umständen in eine für die Atmung günstigere Lage gebracht worden ist. Spitze Fremdkörper verursachen oft starke Schmerzen, besonders auch beim Leerschlucken. Auf diese stürmischen und oft bedrohlich aussehenden Anfangerscheinungen folgt ein Stadium der relativen Ruhe. Bei kleinen Fremdkörpern kann die Atmung völlig frei

werden, dagegen bleibt, besonders bei Gegenständen, die sich zwischen den Stimm- und Taschenbändern eingekeilt haben, ein Spannungsgefühl und ein nach dem Ohr ausstrahlender stechender Schmerz zurück, und der Patient wird das Gefühl eines Fremdkörpers nicht los; auch besteht meist eine Heiserkeit, oder wenigstens eine veränderte, irgendwie „gezwungene“ Sprache.

Dieses Ruhestadium kann — besonders bei Kindern, deren Eltern sich nicht viel um sie kümmern können — wochenlang bestehen bleiben, falls nicht eine Verschlimmerung des Zustandes infolge reaktiver, durch Schleimhautverletzungen hervorgerufener Entzündungsvorgänge eintritt. Ist dies der Fall, so stellen sich erneut wieder Hustenanfälle und zunehmende Atemnot infolge Schleimhautschwellung, Absceß- oder Granulationsbildung ein. Diese Erscheinungen können so spät nach dem Fremdkörperereignis auftreten, daß sie von den Patienten bzw. deren Angehörigen wegen des zeitlichen Abstandes gar nicht mehr damit in ursächlichen Zusammenhang gebracht werden. Daher kommt es, daß bei Kindern gar nicht selten Fremdkörper wochenlang unbeachtet im Kehlkopf eingekeilt sein können, und die krampfhaften, keuchenden Hustenanfälle, die sie auslösen, für Keuchhusten gehalten werden.

Besonders tragisch sind diejenigen — heutzutage zum Glück aber sehr selten gewordenen — Fälle, bei denen man anlässlich des Versuchs, eine Trachealkanüle, die vielleicht schon Monate oder auch Jahre von einem Kinde getragen wurde, zu entfernen, zufällig einen Fremdkörper im Kehlkopf entdeckt, bei denen also die, durch Fremdkörperaspiration hervorgerufenen Erstickungserscheinungen wegen einer vermeintlichen Diphtherie oder eines Laryngospasmus zur Tracheotomie geführt hatten.

Diagnose. Wenn Erwachsene angeben, daß ihnen etwas „in die falsche Kehle“ geraten ist und auch sagen können, von welcher Art der Gegenstand ist, macht die Diagnose keine Schwierigkeiten; der Kehlkopfspiegel laßt dann meist leicht erkennen, ob der Fremdkörper noch im Kehlkopf sitzt oder nicht. Sehr viel schwieriger ist die Diagnose natürlich bei kleinen Kindern, die selbst keine Angaben machen und deren Eltern auch nichts zur Anamnese beitragen können, weil die Aspiration des Fremdkörpers in einem unbewachten Augenblick stattgefunden hat.

Für den praktischen Arzt ist wichtig, daß er bei Kindern, die mit plötzlich einsetzenden Husten- und Erstickungsanfällen — besonders ohne Fieber — erkranken, überhaupt an einen Larynxfremdkörper denkt und eine eingehende laryngoskopische Untersuchung veranlaßt, dies auch dann, wenn sich die Krankheitserscheinungen scheinbar wieder beruhigen.

Das Röntgenbild liefert uns nur bei metallischen Fremdkörpern einen positiven Befund. Durch Verknöcherungsherde im Schildknorpel und am Zungenbein können Larynxfremdkörper vorgetäuscht werden.

Zur Diagnose ist noch zu sagen, daß man bei Erwachsenen die erste orientierende Untersuchung nicht mit dem Autoskopierrohr, sondern mit dem Kehlkopfspiegel vornehmen soll, weil durch die gewaltsame Lageverschiebung des Kehlkopfes und durch die Einführung des Rohres der Fremdkörper aus der Einklemmung gelöst und noch tiefer in die Trachea oder die Bronchien aspiriert werden kann. Bei kleinen Kindern, bei denen man die Untersuchung für gewöhnlich mit Hilfe der direkten Laryngoskopie vornimmt, ist diese bei starker Atemnot kontraindiziert. In solchen Fällen muß der direkten Besichtigung an die man gegebenenfalls die Extraktion gleich anschließt, die Tracheotomie vorausgeschickt werden.

Frisch aspirierte Fremdkörper werden bei der Laryngoskopie meist ohne weiteres gesichtet, es sei denn, daß sie so versteckt sitzen, wie ich es an einem Falle erlebte:

Ein junger Mann hatte eine Nahnadel aspiriert, die im Röntgenbild einwandfrei im rechten Hauptbronchus nachzuweisen war. Bei der sofort vorgenommenen Bronchoskopie war aber von der Nadel nichts zu sehen, auch im Kehlkopf war sie zunächst nicht zu finden, obwohl die anschließend vorgenommene Röntgendurchleuchtung ergab, daß sie im Kehlkopf sitzen mußte. Schließlich zeigte sich, daß die Nadel mit ihrer Spitze sich in die Spitze der laryngealen Epiglottisfläche eingespießt hatte und — dieser Fläche ganz dicht anliegend — mit ihrer Basis auf der vorderen Commissur der Stimmblätter aufsaß. In dieser Stellung war die Nadel bei der direkten Untersuchung nicht zu sehen, weil sie beim Aufladen der Epiglottis auf das Autoskoprohr mit aufgeladen und verdeckt wurde. Erst bei einer nochmaligen genauen, indirekten Kehlkopfspiegelung wurde die Nadel schließlich entdeckt und dann direkt extrahiert. Die Nadel muß auf dem Weg vom Röntgenzimmer zum Operationssaal aus der Lunge in den Kehlkopf hochgehustet worden sein.

Hat ein Fremdkörper bereits längere Zeit im Kehlkopf gesessen und hier zu odematösen und infiltrativen Schwellungen und zur Granulationsbildung geführt, so kann er dadurch vollkommen verdeckt sein und nur durch Sondieren gefunden werden. Bei sehr starker Granulationsbildung, besonders bei Kindern, kommen Verwechslungen mit Papillomen vor.

Behandlung. Daß die Entfernung eines Larynxfremdkörpers so früh wie irgend möglich erfolgen muß, ist in Anbetracht der drohenden weiteren Verwicklungen selbstverständlich.

Bei Erwachsenen nimmt man die Extraktion nach Anästhesierung der Schleimhaut mit dem Spray (nicht mit dem Kehlkopfpinsel¹⁾ oder nach Leitungsanästhesie durch Injektion des N. laryngeus superior auf indirektem Wege mit abgobogenen und am Faßende der Gestalt des Fremdkörpers entsprechend geformten Zangen (Krallenzange, Hakenzange, flache Kornzange) vor. Dabei hat man sein besonderes Augenmerk darauf zu richten, daß der Fremdkörper der zugreifenden Zange nicht entgleitet und in die Trachea rutscht. Gewalt darf dabei nicht angewendet werden, folgt der Fremdkörper dem Zangenzuge nicht, so ist die autoskopische Behandlung einzuleiten. Mit dieser Methode lassen sich festgekeilte Fremdkörper besser „zangengerecht“ einstellen und „entwickeln“.

Bei Kindern ist von vornherein die direkte Methode anzuwenden, bei bestehender starker Atemnot (wie schon oben bei der Diagnose erwähnt) aber nur nach vorhergehender Tracheotomie. Bei schwer aus ihrer Umklammerung und aus Granulationsbildungen zu lösenden Fremdkörpern hat sich mir die Stützautoskopie nach ALBRECHT (s. S. 451), bei welcher man beide Hände frei hat und den Fremdkörper mit 2 Instrumenten fassen kann, ausgezeichnet bewährt. Mit Geduld und Ruhe und bei guter Übung gelingt die Extraktion eines Kehlkopffremdkörpers per vias naturales in den meisten Fällen, so daß die Entfernung von außen durch Spaltung des Schild- oder Ringknorpels (Laryngofissur) nur sehr selten nötig ist.

Die Geschwülste des Kehlkopfes.

I. Gutartige Geschwülste.

Während man früher die meisten gutartigen Neubildungen im Kehlkopf zu den echten Tumoren (meist Fibrome) zählte, haben neuere histologische Untersuchungen zu der Auffassung geführt, daß eine große Zahl dieser vermeintlichen echten Geschwülste einen entzündlichen oder traumatischen Ursprung haben und Schleimhautpolypen sind, daß es sich also um ähnliche Gebilde handelt wie bei den Nasenpolypen, die man ja auch nicht zu den echten Tumoren rechnet. Diese Auffassung mag zwar für viele gutartige Kehlkopfmißbildungen zutreffen; die Ansicht mancher Autoren, daß alle endolaryngealen

Myxome, Angiome, Cysten und Fibrome nichts anderes seien als exsudative, degenerierte und organisierte Polypen, geht aber entschieden zu weit.

Da sich bei den gutartigen Larynxneubildungen die Entscheidung, ob eine echte Geschwulst oder eine entzündlich bedingte Wucherung vorliegt, nur durch die histologische Untersuchung — und auch damit nicht immer einwandfrei — fallen läßt, behalten wir für die nachfolgende Beschreibung der gutartigen Geschwulste des Kehlkopfes die bisherige, die klinischen Bedürfnisse immer noch am besten befriedigende Einteilung bei

1. Fibrome.

Die Fibrome können an allen Orten im Kehlkopf auftreten, sitzen aber gewöhnlich an der Stimmlippe und bevorzugen hier den Rand in der Mitte der Pars ligamentosa, also etwa an der Grenze zwischen dem vorderen und dem mittleren Drittel der ganzen Stimmlippenlänge. Da an dieser Stelle ein Schwingungsknoten liegen soll, der bei der Stimmbildung einer besonders starken Reizung ausgesetzt ist, darf man vermuten, daß sich die Fibrome oft infolge einer Überanstrengung der Stimme ausbilden.

Mit dieser Annahme stimmt auch die klinische Erfahrung in manchen Fällen gut überein. Man sieht nämlich bei Kindern, die ihre Stimme beim Spielen überanstrengen, bisweilen je ein kleines Knotchen an den Randern beider Stimmlippen genau an der beschriebenen Stelle auftreten („*Kinderknotchen*“) mit Heiserkeit als Folge (s. Abb. 322). Histologisch erweisen sich solche Knotchen gewöhnlich als kleine Fibrome, doch kommen da auch Retentionscysten vor. Die gleichen Gebilde treten auch bei Erwachsenen, die mit falschem Ansatz singen, auf („*Sangerknotchen*“). Schon die Kinder ihre Stimme und lernen die Sanger den richtigen Ansatz, so bilden sich die Knotchen in der Regel zurück.

Großere Fibrome (die gewöhnlichen sog. „*Stimmbandpolypen*“) treten meist nur in Einzahl auf (s. Abb. 323). Heutzutage werden sie selten größer als eine Erbse, da sie bei der besseren laryngoskopischen Ausbildung der Ärzte frühzeitig erkannt werden. Sie sind häufig gestielt und entspringen nicht immer genau vom Rande der Stimmlippe, sondern bisweilen auch von der Ober- oder Unterseite, und auch nicht immer an der oben beschriebenen Stelle. Sitzen sie breitbasig am Stimmlippenrande, so werden sie bei der Phonation zwischen die Stimmlippen eingeklemmt und erleiden dadurch Quetschungen, die Blutungen in das Gewebe zur Folge haben können.

Das *Symptom* der Fibrome ist eine allmählich zunehmende Stimmstörung. Gestielte Fibrome, die unterhalb des Stimmlippenrandes entspringen, werden beim Phonieren nicht immer zwischen die Stimmlippen eingeklemmt und verursachen deshalb oft erst dann Heiserkeit, wenn sie verhältnismaßig groß geworden sind.

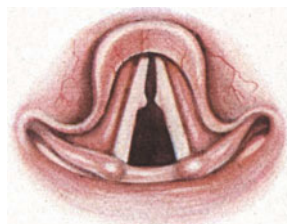


Abb 322 Kinderknotchen (Sangerknotchen) bei einem 6jährigen Kinde

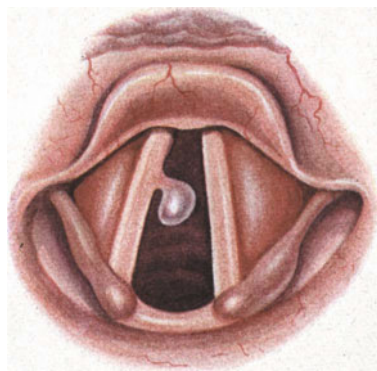


Abb 323 Stimmbandpolyp (im Stadium der Respiration)

Die laryngoskopische **Diagnose** ist in der Regel leicht, doch können am Stimmlippenrande hangende Schleimklumpchen leicht für kleine Fibrome gehalten werden, da letztere bisweilen ein schleimartig glasiges Aussehen haben. In zweifelhaften Fällen muß man deshalb den Kranken husten lassen und dann nochmals untersuchen. Größere Fibrome zeigen oft eine mehr rötliche oder, wenn Blutungen in ihr Gewebe erfolgt waren, stark rote Farbe.

Die **Behandlung** besteht in der Abtragung der Geschwulst in Lokal-anästhesie unter Anwendung der indirekten oder der direkten Laryngoskopie mit geeigneten Kehlkopffangen. Der entfernte Polyp muß histologisch untersucht werden, da tuberkulöse und maligne Tumoren den Fibromen bisweilen täuschend ähnlich sehen. Nach der Entfernung des Polypen muß der Kranke 3—6 Tage lang schweigen. Eine Nachbehandlung ist nicht erforderlich. Rezidive sind sehr selten.

2. Andere gutartige, solitär auftretende Kehlkopfgeschwülste.

Die selteneren Lymphangiome des Kehlkopfes gleichen im Spiegelbilde im wesentlichen den Fibromen. Hamangiome lassen sich von hamorrhagischen Fibromen klinisch nicht unterscheiden. In bezug auf Prognose und Therapie gilt von diesen Kehlkopfgeschwulsten alles, was von den Fibromen gesagt wurde.

Adenome, Myxome und Lipome sind im Kehlkopf äußerst selten, ebenso die auf angeborener Mißbildung beruhenden Laryngocelen. Etwas häufiger findet man Cysten, besonders auf der linguale Seite der Epiglottis.

Amyloidtumoren, die bisweilen auch multipel auftreten, sind gallertig durchscheinend und breitbasig aufsitzend.

Über Chondrome s. S. 483.

3. Papillome.

Die Papillome nehmen unter den gutartigen Kehlkopfgeschwülsten eine besondere Stellung ein, denn sie zeigen eine große Neigung zu lokalen Rezidiven, treten in der Regel multipel auf und können hierdurch und durch ihr schnelles Wachstum zu Atemnot und Erstickung führen, aber niemals greifen sie wie die malignen Geschwülste auf Nachbargewebe über und niemals setzen sie Metastasen.

Man findet sie in allen Lebensaltern. Bei Kindern sind sie nächst den Kinderknötchen die häufigsten Kehlkopfgeschwülste.

Die Ursache ihrer Entstehung ist unbekannt.

Einmal sah KORNER sie bei einem Kinde nach Scharlach und einmal bei einem jungen Manne während des Bestehens einer sekundären Syphilis auftreten; vielleicht handelte es sich da um zufälliges Zusammentreffen. Mitunter verbirgt sich bei Erwachsenen unter Papillomwucherungen die Tumorform der Tuberkulose (eigene Beobachtung) oder ein Carcinom.

Die **Symptome** der Papillome sind Heiserkeit und langsam zunehmende laryngeale Dyspnoe.

Die **Diagnose** ist nicht schwer. Bei Kindern muß chronische Heiserkeit den Verdacht auf Kinderknötchen oder Papillome erwecken; tritt allmählich Atemnot hinzu, so handelt es sich fast ausnahmslos um Papillome. Im Spiegelbilde erscheinen die Papillome als weiße, hellrötliche oder graurote, selten dunkelrote, höckerige, bisweilen blumenkohl-, trauben- oder hahnenkammähnliche Geschwülste, die einzeln oder in Mehrzahl auftreten, von den Stimmwie Taschenlippen, aber auch von anderen Stellen entspringen und das Kehlkopflumen so ausfüllen können, daß man gar nicht begreift, wie die Atemluft noch freien Weg durch die Enge findet (s. Abb. 324 und 325).

Behandlung. Das oft multiple Auftreten und das schnelle Wachstum der Papillome bringt, namentlich bei kleinen Kindern, die Gefahr der Erstickung. Bei eingetretener Dyspnoe kann die Tracheotomie notwendig werden. Die Ausschaltung der phonetischen und respiratorischen Schädigungen des kranken Kehlkopfes durch die Tracheotomie hat gar nicht selten eine Rückbildung, ja manchmal ein volliges Verschwinden der Papillome zur Folge. Ist durch die Tracheotomie die Lebensgefahr beseitigt, so kann man in Ruhe den Kehlkopf von den Papillomen befreien.

Prognose. Die große Neigung zu Rezidiven wurde schon oben betont. Die Rezidive bilden sich oft so schnell und in so starkem Maße, daß man mitunter gezwungen ist, alle $\frac{1}{2}$ —1 Jahr den Kehlkopf auszuräumen, auch wenn dies vorher noch so gründlich geschehen ist. Mit Beginn der Pubertätszeit verschwindet oft die Neigung

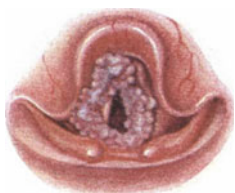

Abb 324 Papillome des Kehlkopfes (bei einem 2jährigen Kinde).

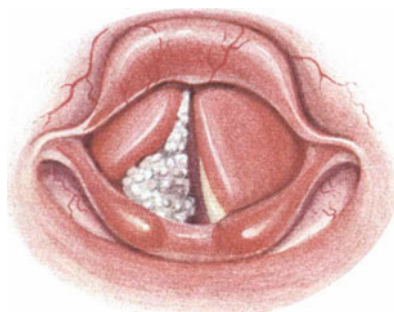


Abb. 325. Verhornendes Papillom des Kehlkopfes beim Erwachsenen

zur Rezidivbildung. Bei älteren Personen kommt gelegentlich eine maligne carcinomatöse Degeneration von Papillomen vor, daher sind in höherem Alter öftere Probeexcisionen nötig. Die Abtragung der Papillome nimmt man, da es sich wegen ihrer Vielzahl meist um einen länger dauernden Eingriff handelt, am besten unter Anwendung der Stutzautoskopie (s. S. 451) (je nach Lage des Falls mit oder ohne vorangehende Tracheotomie) mit geeigneten Doppelloffelzangen und Curetten vor. Eine Arsenikkur soll mitunter die Rezidivbildung günstig beeinflussen. Als sehr wirksam werden Röntgenbestrahlungen nach erfolgter Ausräumung des Kehlkopfes zur Vermeidung von Rezidiven empfohlen.

4. Knorpelgeschwülste.

Zwischen die gut- und die bösartigen Kehlkopftumoren sind die seltenen Knorpelgeschwülste einzureihen.

Unzweifelhaft gutartig sind die einfachen Chondrome, sowie die zapfenförmigen Ekchondrosen, die bisweilen an den Gießbeckenknorpeln auftreten. Drei Fälle der letzteren Art hat KÖRNER durch eine Reihe von Jahren unverändert bestehen sehen.

Bei den Fibro- und Myxochondromen ist die Gutartigkeit zweifelhaft, und die Chondrosarkome sind sicher bösartig. Klinisch zeigen sich diese drei Arten von Geschwulsten übereinstimmend als breitbasige, oft langsam, aber immer stetig wachsende Tumoren an der Innen- oder Außenseite des Schild- oder Ringknorpels, selten an der Epiglottis. Sitzen sie innen im Kehlkopfe, so können sie zur Erstickung führen, gehen sie von der pharyngealen Seite der Ringknorpelplatte aus, so bereiten sie ein ernstes Schluckhindernis.

Die einfachen Chondrome im Kehlkopfe sind mit dünner, blasser Schleimhaut glatt überzogen und erweisen sich bei der Sondenpalpation knorpelhart. Dagegen können die genannten Mischgeschwülste auch lediglich Knorpelinseln zwischen weichem Gewebe enthalten, deshalb oft weich erscheinen und, wenn sie im untersten Teile des Kehlkopfes sitzen, leicht mit einer versprengten Schilddrüse verwechselt werden.

Die Behandlung der zweifelhaft oder sicher bösartigen Knorpelgeschwulste kann nur operativ sein; zur Entfernung der innen im Kehlkopf sitzenden genügt manchmal die Laryngofissur; bei einem Fibrochondrom sah ich nach dieser Operation eine Dauerheilung. In anderen Fällen ist die partielle oder totale Kehlkopfexstirpation nötig.

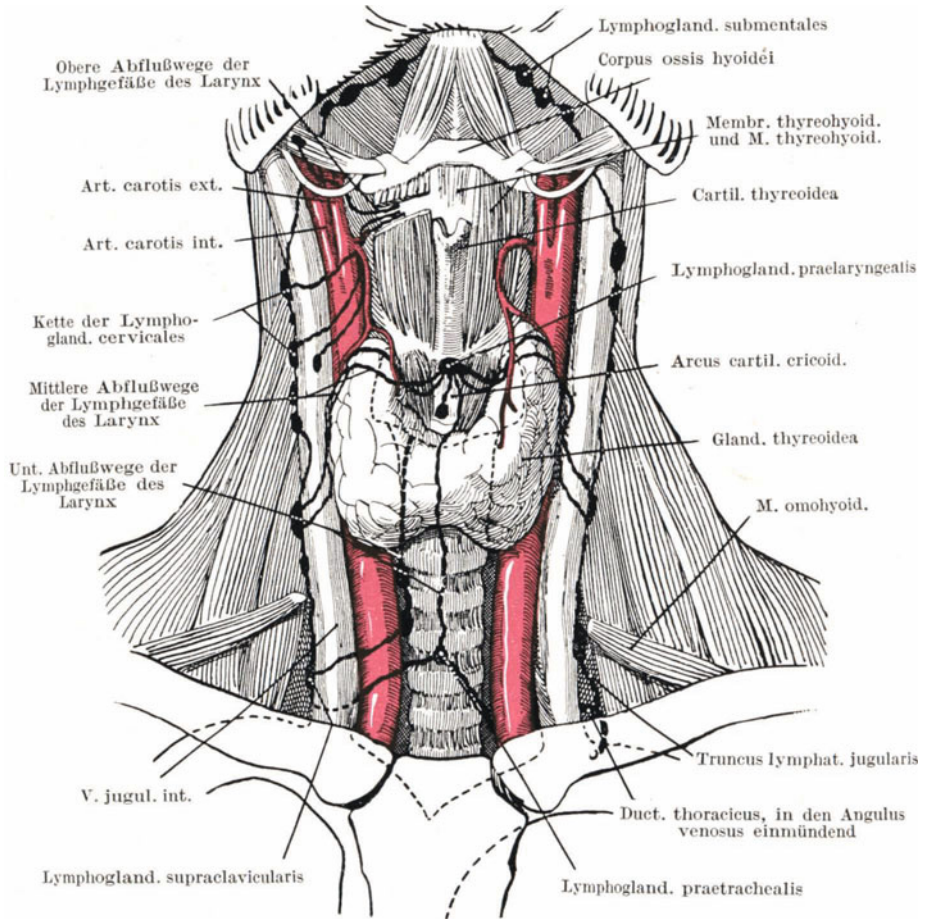


Abb 326. Abflußwege der Lymphe aus dem Larynx, mit den regionären Lymphdrüsen. (Nach CORNING)

II. Bösartige Geschwülste.

1. Das Carcinom.

Von bösartigen Geschwülsten kommt im Kehlkopf am häufigsten das Carcinom vor. Es kann, wie auf S. 422 beschrieben wurde, von der Nachbarschaft, vom Hypopharynx, ferner von der Zunge her auf und in den Kehlkopf übergreifen (sekundärer Kehlkopfkrebs), oder im Kehlkopf selbst entstehen (primärer Kehlkopfkrebs). Hier ist vorzugsweise der primäre Kehlkopfkrebs zu beschreiben.

Wir finden das Kehlkopfcarcinom fast nur bei älteren Leuten, besonders Männern, etwa vom 35. Jahre an; doch hat KÖRNER es einmal bei einem erst

20jährigen Patienten beobachtet. Es tritt im Kehlkopf fast ausnahmslos als primärer Tumor auf, der nur sehr selten Metastasen in anderen Organen herbeiführt. Das Carcinom tritt im Kehlkopf auf als Plattenepithelkrebs mit reichlicher Verhornung, und als Cylinder-epithel- oder Drüsenepithelkrebs (Medullarcarcinom). Sitzt die Geschwulst an den Stimm- oder an den Taschenlippen (s. Abb. 329), so kommt es nicht immer zu Schwellungen der regionären Lymphdrüsen, am ehesten wird noch die Glandula praelaryngealis (s. Abb. 326) befallen. Bei höherem Sitze, am Kehlkopfeingange, treten Lymphdrüsen-schwellungen am Halse in größerer Zahl und häufiger auf.

Symptome und Verlauf. Der Kehlkopf-krebs verläuft im Anfange oft völlig symptomlos. Beim Beginn an einer Stimmlippe ist das erste Zeichen gewöhnlich eine leichte Heiserkeit, die um so weniger beachtet zu werden pflegt, als es sich um gesund aussehende, sogar kräftige Leute handeln kann, denen jedes Krankheitsgefühl fehlt. Es kann nicht dringend genug geraten werden, dau-

ernd heisere Leute von mehr als 35 Jahren für krebsverdächtig zu halten und sorgfältig mit dem Kehlkopfspiegel zu untersuchen. In so frühen Stadien ist freilich der Befund noch gering und selten für eine bestimmte Diagnose verwertbar. Mitunter sieht man neben Erscheinungen eines chronischen Katarrhs eine knötchenartige Verdickung oder einen papillomartigen Auswuchs an der Stimmlippe. Mitunter zeigt sich nur die eine Stimmlippe gerotet, was kaum beim einfachen Katarrh, sondern fast nur nach Verletzungen und bei ernsterer Erkrankung (Carcinom, Tuberkulose, Lues) vorkommt. Eine leichte Bewegungsstörung nur der einen Stimmlippe spricht, wenn auch nicht absolut für Krebs, so doch mindestens für eine ernstere Erkrankung. Die Rotung oder Bewegungsbeschränkung einer Stimmlippe

kann mitunter ein ganzes Jahr und darüber unverändert bestehen, ohne daß irgendeine Störung des Allgemeinbefindens bemerkbar wird; freilich wendet sich die Sache dann oft ganz plötzlich zum Schlimmeren.

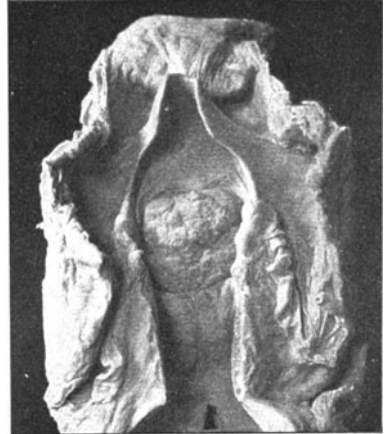


Abb 327. Carcinom der vorderen Kehlkopfwand. Kehlkopf hinten aufgeschnitten. Präparat aus der Sammlung des Pathologischen Institutes in Rostock.

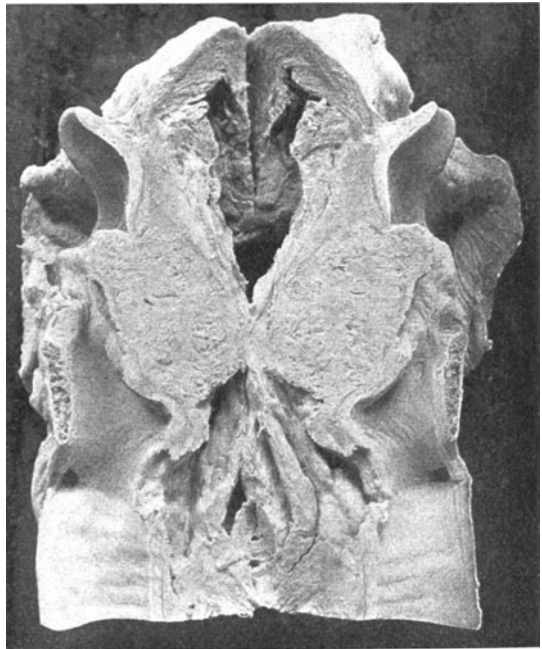


Abb 328 Derselbe Kehlkopf wie in Abb. 327, sagittal aufgeschnitten.

Fast immer geht das Wachstum der Geschwulst gleichzeitig in die Tiefe der Gewebe und in das Lumen des Kehlkopfes hinein. Damit steigert sich die Heiserkeit, und es entwickelt sich langsam eine Verengung des Luftweges, die sich meist zuerst durch ein inspiratorisches Stenosengeräusch erkennbar macht.

Diese Anfangssymptome haben wir ausführlich geschildert, weil ihre Kenntnis für den Hausarzt äußerst wichtig ist; denn das Schicksal des Kranken hängt an der frühzeitigen Diagnose.

Im weiteren werden die Befunde im Kehlkopfe so verschiedenartig, daß sie nicht alle ausführlich beschrieben werden können. Bald früher, bald später pflegt sich ein schnelles Wachstum mit Zerfall der Geschwulst einzustellen; es kommt zur Geschwursbildung und durch Sekundarinfektion von den Geschwüren aus zu Ödemen und perichondritischen Abscessen, die die Stenose vermehren und zur Knorpelnekrose führen. Dann durchwuchert die Geschwulst auch die Kehlkopf wand nach außen und aus dem „inneren“ Kehlkopfkrebs wird ein „äußerer“. Je nach Sitz und Ausdehnung der Geschwulst treten Schluckhindernisse und Schluckschmerzen, manchmal auch spontane Schmerzen auf, die so ausstrahlen, wie es bei der Tuberkulose beschrieben wurde (s. S. 469). Mitunter ist dem (sonst nicht charakteristischen) Auswurfe Blut beigemischt, beim Zerfall der Geschwulst auch geschichtete „Cancroidperlen“, und in manchen Fällen stellt sich ein abscheulich stinkender Atem ein.

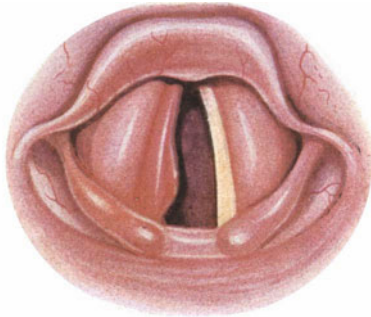


Abb 329. Carcinom des rechten Stimmbandes, bereits aufs Taschenband übergehend

Das Allgemeinbefinden leidet bei dem inneren Kehlkopfkrebs meist sehr spat, und der Tod durch Blutung, Schluckpneumonie oder Erstickung tritt oft ein, bevor sich eine deutliche Krebskachexie ausbilden konnte.

Die **Diagnose** ergibt sich aus den eben geschilderten Symptomen und dem beschriebenen Spiegelbefunde in vorgeschritteneren Fällen leicht. Im Beginne der Erkrankung muß dauernde Heiserkeit bei Leuten im Alter von mehr als 35 Jahren, sowie Schwebbeweglichkeit oder Rotung nur eines Stimmbandes Verdacht auf Krebs erregen, während Rötung beider Stimmbänder mehr für eine chronische Laryngitis spricht.

Mitunter kann die Unterscheidung des Kehlkopfkrebesses von Syphilis oder von Tuberkulose schwer sein, namentlich bei den ersten Untersuchungen oder wenn später Ödeme und perichondritische Schwellungen den Tumor verdecken. Man lasse sich dann nicht allzusehr durch das Aussehen der Geschwulste und Geschwüre leiten, denn auch die besten Beschreibungen der dreierlei Geschwür- und Geschwulstarten, die differentialdiagnostisch in Betracht kommen, sind für den Unerfahrenen kein sicheres Hilfsmittel. Vielmehr muß die Diagnose durch die mikroskopische Untersuchung extirpierter Stücke des kranken Gewebes gesichert werden. Hierbei ist zu beachten, daß die Probestücke möglichst aus der Tiefe des kranken Gewebes zu entnehmen sind, daß ein negativer Befund nicht gegen Krebs entscheidet, und daß die *Spirochaeta pallida* in tertiär syphilitischen Produkten oft vermißt wird.

Auch Alter, Anamnese und vollständige Untersuchung des Kranken geben uns differentialdiagnostische Hilfsmittel an die Hand, doch

sind dieselben nicht absolut entscheidend, da auch jugendliche Leute, wenngleich selten, an Krebs erkranken, und da der Krebs auch bei Syphilitischen und Tuberkulösen zusätzlich auftreten kann.

Behandlung. Für die Therapie der Kehlkopfcarcinome stehen uns zwei Behandlungsmethoden zur Verfügung: *die operative und die Strahlenbehandlung.* Die Bewertung dieser beiden Behandlungsarten hat im Laufe der Jahre manchen Wechsel erfahren. Während man vor der Entdeckung der Röntgenstrahlen nur auf die operative Behandlung angewiesen war, ging man nach der Einführung der Strahlentherapie, ermuntert durch die Bestrahlungserfolge bei Carcinomen anderer Organe, daran, auch das Kehlkopfcarcinom mit Röntgenstrahlen zu behandeln. Dem anfänglichen Optimismus folgte aber bald eine schwere Enttäuschung, als man sah, daß in nur wenigen Fällen eine Dauerheilung erzielt werden konnte und daß viele Kehlkopfcarcinome auf Röntgenstrahlen sehr schlecht ansprachen. Eine weitere Entmutigung trat dadurch ein, daß nach intensiven Bestrahlungen bei scheinbar geheilten Fällen von Kehlkopfkrebs sich Spätschädigungen des Kehlkopfes in Form von schweren Nekrosen des Kehlkopfknochengerüsts einstellten. Es wurde deshalb fast allgemein die Strahlentherapie sehr eingeschränkt, und man ging daran, die operative Behandlung des Kehlkopfkrebses so auszubauen, daß die Gefährlichkeit der Resektion des Larynx wesentlich herabgesetzt wurde. Die operativen Erfolge einzelner Autoren, namentlich von GLUCK und SOERENSEN waren so gut, daß der Satz aufgestellt wurde, alle operablen Kehlkopfcarcinome muß-

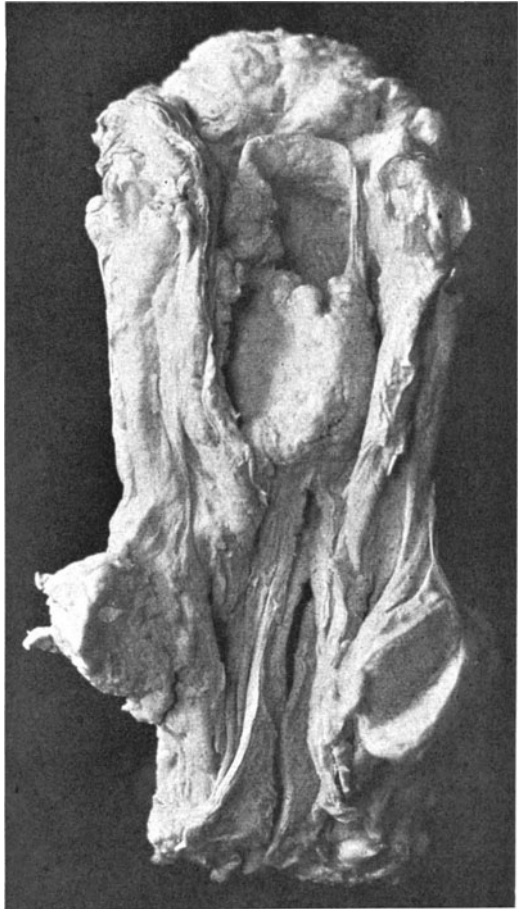


Abb. 330. Carcinom der linken Hälfte und der ganzen Hinterwand des Kehlkopfes, von der pharyngealen Seite aus gesehen. Präparat aus der Sammlung des Pathologischen Institutes in Rostock.

ten unbedingt operiert werden und nur die inoperablen Carcinome dürften bestrahlt werden. Als operabel bezeichnet man die sog. „inneren“ Kehlkopfcarcinome, d. h. diejenigen, die sich noch auf die Kehlkopfweichteile beschränken, als „inoperabel“ sieht man die Larynxcarcinome an, die bereits das Kehlkopfgestüst überschritten und auf den Pharynx, den Oesophagus und auf den Zungengrund übergreifen haben („äußere“ Kehlkopfcarcinome). Als aber in den Jahren nach dem Kriege, mit Hilfe der inzwischen enorm verbesserten Röntgenapparate und auf Grund neuer Erkenntnisse der Wirkungsweise und der Dosierung der Röntgen- und Radiumstrahlen die Strahlen-

therapie einen erneuten Siegeslauf antrat, ging man auch bei der Behandlung der Kehlkopfcarcinome wieder zur Bestrahlung über.

Die in den letzten Jahren erschienenen Berichte über die Erfolge der modernen Strahlenbehandlung der Larynxcarcinome lauten im allgemeinen günstiger als früher und berechtigen zu neuen Hoffnungen. Ein endgültiges Urteil darüber, ob durch die Bestrahlung wirkliche Dauererfolge erzielt werden können, wird sich allerdings erst nach Jahren fällen lassen. Bei einwandfrei operablen Kehlkopfcarcinomen wird man deshalb auch heute noch die blutige Exstirpation im Gesunden als sicherste Methode empfehlen, mit der Einschränkung allerdings, daß soziale Gesichtspunkte, Alter und Allgemeinzustand des Patienten bei der Entscheidung weitestgehende Berücksichtigung finden.

Die operative Behandlung. Je früher die Operation vorgenommen wird, desto mehr Aussicht auf dauernden Erfolg gewährt sie.

Die intralaryngeale Entfernung des Kehlkopfkrebse unter Leitung des Spiegels ist nur bei wenigen kleinen und circumscribten Krebsen mit dauerndem Erfolge ausgeführt worden; sie wird immer eine gefährliche Spielerei bleiben.

Die nötigen äußeren Operationen, die früher in der allgemeinen Narkose ausgeführt werden mußten, sind durch die Anwendung der Lokalanästhesie einfacher und weniger gefährlich geworden.

Bei noch kleinen, einseitig sitzenden, mehr in das Kehlkopflumen als in die Gewebe eingedrungenen Krebsen genügt zur Exstirpation meist die Thyreotomie mit sofortigem Wiederverschlusse des Kehlkopfes (BUTLIN, SEMON u. a.). Auch funktionell gibt diese Methode ganz vorzügliche Resultate. Größere Ausdehnung der Geschwulst erfordert die halbseitige oder die totale Kehlkopfexstirpation, deren Methoden in den Lehrbüchern der Chirurgie nachzulesen sind.

Die Resultate der Totalexstirpation sind namentlich durch die Verhütung der Schluckpneumonie bedeutend besser geworden als sie früher waren; dieser Vorteil wird dadurch erreicht, daß man die Trachea quer durchtrennt und in die äußere Haut einnäht.

Früher hat man nach der Totalexstirpation großen Wert darauf gelegt, den Operierten die Sprache mittels eines künstlichen Kehlkopfes wieder zu verschaffen. Es erfordert aber zuviel expiratorischen Kraftaufwand, um diese Apparate zum Tönen zu bringen, so daß die Kranken das Instrument gern weglegen. Viele Operierte lernen Luft in die Speiseröhre einzusaugen und mittels ihr an den Narben im Schlunde Geräusche hervorzubringen, die in Schlund und Mund sprachartig moduliert werden.

Die **Strahlenbehandlung** wird entweder mit Hilfe der percutanen Röntgen-Tiefenbestrahlung oder mit Radium durchgeführt.

Die Röntgenstrahlentherapie wendet man heute wohl allgemein in Form der fraktionierten Bestrahlungsmethode nach COUTARD an. Diese besteht darin, daß man die Strahlenmenge, die der Patient bekommen soll, in viele Dosen auf lange Zeit verteilt; dadurch ist man imstande, eine sehr viel höhere Gesamtdosis zu geben, als es früher möglich war, ohne daß dadurch das den Tumor umgebende gesunde Gewebe geschädigt wird. Treten während der Bestrahlungskur starke reaktive Schwellungen der Kehlkopfschleimhaut auf, die schwere Atemnot verursachen, so muß man unter Umständen tracheotomieren. Ist die Glottis infolge der Größe und des Sitzes eines Tumors sehr eng, so muß schon vor der Bestrahlung prophylaktisch die Tracheotomie ausgeführt werden.

Die Radiumbestrahlung des Kehlkopfcarcinoms führt man in folgender Weise aus: Zunächst wird nach operativer Freilegung des Kehlkopfes ein Fenster aus dem Schildknorpel herausgeschmitten, alsdann wird durch diese Öffnung hindurch eine Radiumkapsel auf den Tumor aufgelegt, oder es werden Radiumnadeln direkt in das Geschwulstgewebe eingestochen. Zur Linderung der verschiedenen Beschwerden der unheilbar Kranken dienen schließlich Tracheotomie, Sondenfütterung und — als ultima ratio — Morphin.

2. Das Sarkom.

Im Vergleich mit dem Carcinome ist das Sarkom im Kehlkopfe selten.

Es tritt da als primäre Geschwulst in den verschiedensten Formen und Mischformen auf, am häufigsten als Spindelzellensarkom, auch bei jungen Leuten. Sein Lieblingssitz sind die Stimmlippen und nächst ihnen der untere Teil des Kehlkopfes. Es wächst mehr

in polyposen Wucherungen in das Kehlkopflumen als in die Tiefe des Gewebes, zeigt wenig Neigung zum geschwürigen Zerfalle und keine zur Komplikation mit Perichondritis. Metastasen, ja selbst regionale Drusenschwellungen, fehlen in der Regel.

In bezug auf Diagnose, Prognose und Therapie findet das beim Carcinom Gesagte sinngemäße Anwendung auf das Sarkom.

3. Das Lymphosarkom.

Eine besondere Form des Sarkoms, das Lymphosarkom, greift vom Schlunde her oft auf den Kehlkopfeingang über (vgl. darüber S. 423).

Das Chondrosarkom wurde bereits auf S. 483 besprochen.

Die Störungen der Bewegung und des Gefühles im Kehlkopf.

Bewegungsstörungen im Kehlkopfe entstehen nicht nur durch Erkrankungen der Kehlkopfnerven, sondern auch durch Schädigung der Kehlkopfmuskeln sowie durch mechanische und funktionelle Behinderungen der Stimmlippenbewegung. Da diese verschiedenen Prozesse im Spiegelbilde gewisse übereinstimmende abnorme Stimmlippenstellungen zur Folge haben können, empfiehlt es sich, zunächst die Tätigkeit der Kehlkopfmuskulatur zu besprechen.

1. Tätigkeit der Kehlkopfmuskulatur unter normalen und krankhaften Verhältnissen.

Die Stimmlippen sind mit ihren beiden Enden an gegeneinander beweglichen Knorpeln befestigt. Diese Knorpel müssen also durch Muskelaktion fixiert sein, bevor die Spannung der Stimmlippen zustande kommen kann. Freilich wird ein Teil der Spannung schon allein durch die Bänder-Fixation der Knorpel bewirkt.

Die hinteren Enden der Stimmlippen inserieren an den Processus vocales der Gießbeckenknorpel. Diese Knorpel sind aber in ihrer Artikulation mit der Ringknorpelplatte allseitig beweglich. In der Phonationsstellung werden sie, und mit ihnen die hinteren Ansätze der Stimmlippen, durch die gemeinsame Wirkung der *Mm. cricoarytaenoidei postici* und *laterales*, sowie durch den *M. interarytaenoideus* auf dem Ringknorpel und gegeneinander fixiert. Da nun die vorderen Ansätze der Stimmlippen an dem gegen den Ringknorpel beweglichen Schildknorpel sitzen, so müssen auch noch Ring- und Schildknorpel gegeneinander fixiert werden, um eine Spannung der Stimmlippen möglich zu machen. Diese Fixation geschieht durch die beiden *Mm. anteriores* (*cricothyreoidei*), welche Ring- und Schildknorpel vorn einander nähern und dadurch der vorderen Insertion der Stimmlippen am Schildknorpel ein Widerlager schaffen.

Die so zustande kommende Fixation an ihren beiden Enden bringt auch eine Spannung der Stimmlippen mit sich, jedoch keine vollständige. Dies ist experimentell von JÖRGEN MÖLLER überzeugend veranschaulicht worden und läßt sich auch leicht an einem der Leiche entnommenen Kehlkopfe zeigen. Fixiert man bei diesem die Gießbeckenknorpel mit Nadeln auf der Ringknorpelplatte in Phonationsstellung und ersetzt dann die Wirkung der *Mm. cricothyreoidei*, indem man Ring- und Schildknorpel vorn einander nähert, so gelingt es nicht, die Stimmlippen vollständig zu spannen; ihre Ränder klaffen zwischen den Enden der fest aneinanderliegenden Processus vocales und den

vorderen Ansätzen so, wie es in Abb. 332 abgebildet ist. Was hier zum vollständigen Stimmritzenschlusse, d. h. zur Herbeiführung der gegenseitigen Berührung der Stimmlippenränder in ihrer ganzen Länge, noch fehlt, ist die Tätigkeit der in den Stimmlippen selbst liegenden *Mm. vocales* (*thyreoarytaenoidei interni*). Deshalb bezeichnet man das eben beschriebene Spiegelbild (Abb. 332) als das des Funktionsausfalles bzw. der Lahmung der *Mm. vocales*.

Die hier noch fehlende vollständige und geradlinige Spannung wird erst durch eine Verkürzung der ganzen Stimmlippen erreicht, und diese Verkürzung ist die Wirkung der *Mm. vocales*. Sie kommt folgendermaßen zustande: die in den Stimmlippen selbst liegenden Muskeln inserieren, wie diese, vorn am Schild- und hinten an den Gießbeckenknorpeln. Würden sie bei der Phonation allein in Tätigkeit treten, so müßten sie die vorderen und hinteren Ansatzpunkte der Stimmlippen einander nähern und damit die Stimmlippen erschaffen. Da sie aber bei der Phonation zugleich mit den in ihrer Gesamtheit

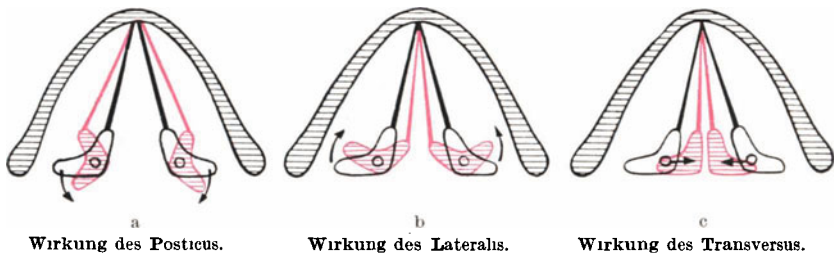


Abb 331 Die Pfeile zeigen die Wirkung des Muskelzuges, der rote Überdruck den Erfolg (Nach BRÜNING'S)

weit stärkeren Muskeln in Tätigkeit treten, welche ihre Ansätze zusammen mit den Kehlkopfknorpeln festlegen, so muß ihre Kontraktion die Stimmlippen verkürzen, d. h. in sich spannen. Dieser Verkürzung der *Mm. vocales* passen sich die elastischen Falten der Kehlkopfhaut, welche mit ihnen zusammen die Stimmlippen bilden, an. Die *Mm. vocales* sind also die eigentlichen Stimmlippenspanner, ja noch mehr als das: sie bestimmen auch die Form, Konsistenz und Elastizität der Stimmlippen und werden dadurch zu wahren Singmuskeln.

Aus dem Gesagten geht hervor, daß bei der Phonation sämtliche Kehlkopfmuskeln — die Vocale als Spanner der Stimmlippen, die übrigen als Fixatoren der Stimmlippenansätze — zusammenwirken.

Wir haben nun noch die Tätigkeit der Fixatoren im einzelnen genauer kennenzulernen (s. Abb. 331).

Der *Cricothyroideus lateralis* dreht durch Zug am *Processus muscularis* den *Processus vocalis* des Gießbeckenknorpels mit der an ihm inserierenden Stimmlippe so nach innen, daß er in seiner ganzen Länge den der anderen Seite berührt und mit ihm den hintersten Teil der Glottis schließt. Fehlt die Wirkung der beiden *Laterales*, so klappt die Stimmritze bei der Phonation in rhombenähnlicher Form (Abb. 334).

Der *Interarytaenoideus* bringt die hinteren Teile der Gießbeckenknorpel aneinander. Fehlt seine Wirkung, so klappt bei der Phonation die Stimmritze ihrem hintersten Teile dreieckig (Abb. 333).

In Kombinieren sich Funktionsstörungen zweier der bisher genannten Muskeln, so entstehen Bilder, wie sie in den Abb. 335 und 336 wiedergegeben sind. Sind aber alle Muskeln, die die Stimmlippen

bewegen, außer Funktion gesetzt, so treten die Stimmlippen in eine, nicht ganz zutreffend als Kadaverstellung bezeichnete Gleichgewichtslage, indem sie auch bei der Phonation etwa in der Respirationstellung verharren. Es ist dies das Bild der beiderseitigen kompletten Recurrens-lähmung (s. Abb. 344).

Die Wirkung der *Cricoarytaenoidei postici* als Helfer bei der Fixation der Gießbeckenknorpel besteht darin, daß sie die durch den *Interarytaenoideus* und die *Laterales* aneinander gebrachten Knorpel nicht durch die *Vocales* nach vorn ziehen lassen. Auf die Wirkung der *Postici* als Glottisöffner kommen wir sogleich zurück.

Den Fixatoren der Gießbeckenknorpel stehen die *Cricothyreoidei* als vordere Fixatoren gegenüber. Erlischt ihre Tätigkeit allein, so werden

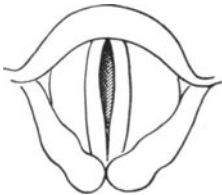


Abb 332. Phonationsstellung bei Lähmung der *Vocales* (*thyroarytaenoidei*).

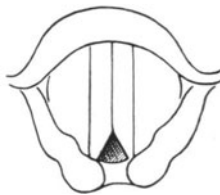


Abb 333. Phonationsstellung bei Lähmung des *Interarytaenoideus*.

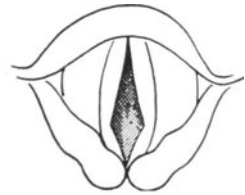


Abb 334. Phonationsstellung bei Lähmung der *Cricoarytaenoidei laterales*.

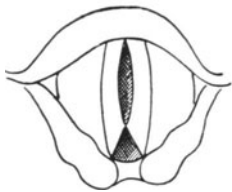


Abb 335. Phonationsstellung bei Lähmung der *Vocales* und des *Interarytaenoideus*.

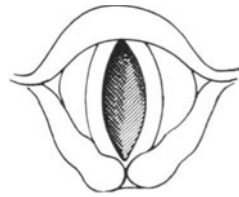


Abb 336. Phonationsstellung bei Lähmung der *Vocales* und der *Cricoarytaenoidei laterales*.

Abb 332–336. Phonationsstellung bei Funktionsausfall bzw. Lähmung einzelner Kehlkopfmuskeln.

zwar bei der Phonation die Stimmlippen in ihrer ganzen Länge aneinander gebracht, bleiben aber wegen des Mangels der vorderen Fixation schlaff, so daß sie bei der Atmung wie Segel im Winde auf- und abgeblaut werden, während ihnen die durch das Fehlen des einen Widerlagers uneingeschränkte Wirkung der *Mm. vocales* eine wellenförmige Kontur am freien Rande, sowie unregelmäßige Vertiefungen und Falten auf der Fläche gibt (HOLGER MYGIND).

Das Auf- und Abblauen der Stimmlippe bei der Atmung hatte in einem Falle aus KORNER'S Beobachtung¹ ein lautes tiefes Brummen zur Folge, das man bei der Auskultation auf dem Thorax und auf dem Kehlkopf hören konnte. Ob dieses Symptom regelmäßig vorkommt, ist bei der Seltenheit der *Cricothyreoideus*-Lähmung noch unbekannt.

Die *Mm. cricoarytaenoidei postici* haben wir bereits als Mitfixatoren der Gießbeckenknorpel bei der Phonation kennengelernt. Ihre Haupttätigkeit gilt aber der Respiration, denn sie sind die einzigen Öffner der Stimmlitze. Zu diesem Zwecke wirken sie, indem sie die Gießbeckenknorpel auf ihren Gelenkflächen zur Seite ziehen und damit die Stimmlippen voneinander entfernen. Ist ihre Funktion allein gestört, so überwiegen die Antagonisten und halten die Gießbeckenknorpel nebst Stimmlippen in der Medianstellung fest (*Posticus*-Lähmung, s. Abb. 339 und 340).

¹ KORNER, O.: Z. Ohrenheilk. 73, 286.

Genauerer über die Spiegelbilder bei ein- und beiderseitiger Recurrens- und Posticuslähmung findet sich s. S. 497 und 498.

2. Mechanische und myopathische Stimmstörungen.

Nicht nur tiefgreifende Infiltrationen und Geschwülste des Kehlkopfes hindern die normale Stimmlippenfunktion mechanisch, sondern auch oberflächliche Schleimhautkatarrhe; sei es, daß sich angeschwollene Schleimhautpartien an der Hinterwand zwischen die Gießbeckenknorpel einklemmen und den Schluß der Glottis in ihrem hintersten Teile unmöglich machen, wie es beim chronischen Katarrhe vorkommt, oder daß die katarrhalisch verdickte Schleimhaut die Bildung der zur klaren Stimme nötigen scharfen Stimmlippenkante verhindert.

Auch können, selbst bei geringen, oft kaum wahrnehmbaren Schleimhauterkrankungen im Kehlkopfe die nächstliegenden Muskeln leiden, so daß sie bei dauernder Anstrengung leicht ermüden und die Stimme zum Versagen bringen. Im Spiegelbilde zeigt sich dann eine leichte Vocalis-Interarytaenoideus-Insuffizienz („*Internus- und Transversusparese*“, s. Abb. 335), da diese beiden Muskel der kranken Schleimhaut direkt anliegen und deshalb besonders leicht geschädigt werden. Am häufigsten beobachtet man diesen Zustand bei ungenügender Nasenatmung, bei Reizungen durch Zersetzungsprodukte von Mandelpröpfen, ferner bei starker beruflicher Stimmanstrengung, namentlich wenn dabei die Stimme in einer falschen Lage hervorgebracht und die Atmung unzweckmäßig geregelt wird. Schließlich ermüden die Kehlkopfmuskeln leicht bei schwächlichen Mädchen und Frauen (Stimmstörung bei Myasthenie), sowie infolge der unnatürlichen Belastung des Kehlkopfes beim Vorlesen mit vornübergebeugtem Kopfe.

Die **Behandlung** besteht hier in der Beseitigung bzw. Vermeidung der genannten ursächlichen Schädigungen.

Ob ein wahrer Rheumatismus der Kehlkopfmuskeln vorkommt, ist fraglich.

Das durch klinische und anatomische Untersuchungen am besten aufgeklärte Paradigma der myopathischen Erkrankung im Kehlkopfe finden wir bei der Trichinose. Die Larven der *Trichina spiralis* wandern bekanntlich aus dem Darme in die Muskulatur ein, bevorzugen dabei unter anderen die Kehlkopfmuskeln und schädigen durch die Erregung einer intensiven Myositis deren Funktion so, daß Heiserkeit oder völlige Aphonie auftritt. Bisweilen kommt dazu ein Kehlkopfödem, dessen Genese ebenso dunkel ist, wie die der bei schwerer Trichinose konstanten Ödeme im Gesichte und an den Extremitäten.

3. Die funktionellen (psychogenen) Stimmstörungen

wurden früher gewöhnlich als hysterische bezeichnet und fälschlich als Folge einer „hysterischen Lähmung“ von Kehlkopfmuskeln beschrieben. In Wahrheit sind aber die Muskeln dabei funktions- und die Nerven leitungsfähig, nur fehlt der normale Bewegungsimpuls von der Hirnrinde aus, oder wenigstens die Kraft, den Willen zur Bewegung in die Tat umzusetzen. Begegnen solche Kranke einem energischen Willen, der sie beherrscht, sei es dem eines Arztes oder dem eines wundertätigen, welt- oder geistlichen Kurpfuschers, so kann ihre erloschene Stimme sofort, freilich oft nur für kurze Zeit, wieder in normaler Weise ertönen.

Gleiche Wunderheilungen bringt bisweilen der Schreck hervor. So erzählt z. B. HERODOT, daß der stumme Sohn des Krösus die Stimme wieder bekam, als er einen persischen Dolch auf seinen Vater gezückt sah; und ein stummes 12jähriges Mädchen schrie und sprach sofort wieder, als ich ihm eine hyperplastische Rachenmandel entfernt hatte. Aber auch der umgekehrte Vorgang wird beobachtet: ein Schreck kann das Leiden hervorrufen.

In Friedenszeiten finden wir solche Stimmstörungen am häufigsten beim weiblichen Geschlechte von der Pubertät an, seltener bei Kindern und Männern.

Sie erscheinen als Unvermögen, anders als flüsternd zu sprechen (Aphonie); bisweilen ist auch das Flüstern unmöglich (Apsithyrie), so daß man glauben könnte, einen Fall von Aphasie vor sich zu haben.

Im Spiegelbilde sieht man gewöhnlich die Stimmritze weit geöffnet und unbeweglich. Manchmal erscheinen auch nur einzelne Kehlkopfmuskeln, meist auf beiden Seiten die gleichen, untätig. Einseitige Bewegungsstörungen sind hier sehr selten.

Behandlung. Schon die Aufforderung des Arztes zum Intonieren während der Spiegeluntersuchung gibt manchem Kranken die nötige Kraft wieder, um den Willen zum Lautgeben auch in die Tat umzusetzen, doch hält diese „Heilung“ in der Regel nur wenige Minuten an. Das gleiche gilt von den „Heilungen“ mit dem faradischen Pinsel und der elektromotorischen Schüttelmassage. Bessere Heilwirkungen erzielt man mit der Hypnose und wenn man durch die Einführung der MUCKSchen Kugel, d. i. einer an eine Kehlkopfsonde gelöteten Kugel, im Kehlkopf ein Erstickungsgefühl herbeiführt; nach der Entfernung der Kugel ist die Stimme meist sofort wieder hergestellt. Das auf die Dauer wirksamste Verfahren ist aber eine rationelle psychische Behandlung zur Stärkung des Willens mit gleichzeitiger Ablenkung durch eine ernsthafte Beschäftigung. Daß dies nur möglich ist, wenn man die Kranken aus ihrer seitherigen Umgebung herausnimmt, kann nicht nachdrücklich genug betont werden. Bisweilen verschwindet die hysterische Stimmstörung sogleich, wenn ein bestehendes Genitalleiden (Lageanomalie des Uterus, Cervixkatarrh) beseitigt worden ist.

Bei Männern sahen wir psychogene Stimmstörungen höchsten Grades (Apsithyrie) in großer Zahl während des Krieges. Hier traten sie bald allein als Stummheit, bald zusammen mit psychogener Taubheit auf. Da beide Störungen die gleichen, durch den Krieg gegebenen Ursachen haben, sind sie auch zusammen in einem besonderen Kapitel (s. S. 226) besprochen worden.

4. Die Kehlkopflähmungen.

Man kann die Kehlkopflähmungen nach der jedesmaligen Funktionsstörung in solche der „*Sensibilität*“ und solche der „*Motilität*“ einteilen, wobei die letzteren wieder in Lähmungen der phonatorischen und der respiratorischen Bewegungen zerfallen.

Betrachtet man den Sitz der ursächlichen Schädigung als maßgebend für die Einteilung, so spricht man von „*cerebralen, bulbären und peripheren*“ Kehlkopflähmungen.

a) Ursprung und Verlauf der Kehlkopfnerven.

Der Kehlkopf erhält motorische und sensible Fasern aus dem Stamme des Nervus vagus.

Ein Rindenzentrum für die Kehlkopfbewegung kennen wir beim Menschen noch nicht.

In der Medulla oblongata liegt der sensible und der motorische Vagus-kern (Nucleus dorsalis und ambiguus).

Der Stamm des Nerven verläßt die Schädelhöhle durch das Foramen jugulare und nimmt an dieser Stelle Fasern vom Accessorius auf. Von seinen Verzweigungen nennen wir nur die zum Kehlkopfe ziehenden (Abb. 337 und 338).

Unter der Schädelbasis spaltet sich von ihm alsbald der „*Ramus laryngeus superior*“ ab. Dieser teilt sich in der Höhe der Membrana hyothyreoidea in einen sensiblen und einen motorischen Ast. Der sensible Ast tritt durch die genannte Membran hindurch, verläuft quer am Boden des Sinus piriformis in einer Schleimhautfalte und versorgt die Schleimhaut des Kehlkopfeinganges,

während der motorische Ast außen am Kehlkopfe zum Musculus cricothyreoideus herabsteigt.

Der Stamm des Vagus verläuft von der Höhe des Zungenbeines an hinter der Scheide der großen Halsgefäße abwärts. Von der Höhe der oberen Thoraxapertur an müssen wir seinen, auf beiden Seiten verschiedenen Verlauf gesondert betrachten.

Vom rechten Vagusstamme zweigt sich der „*Ramus laryngeus inferior sive recurrens dexter*“ in der Höhe der oberen Thoraxapertur ab, schlingt sich um

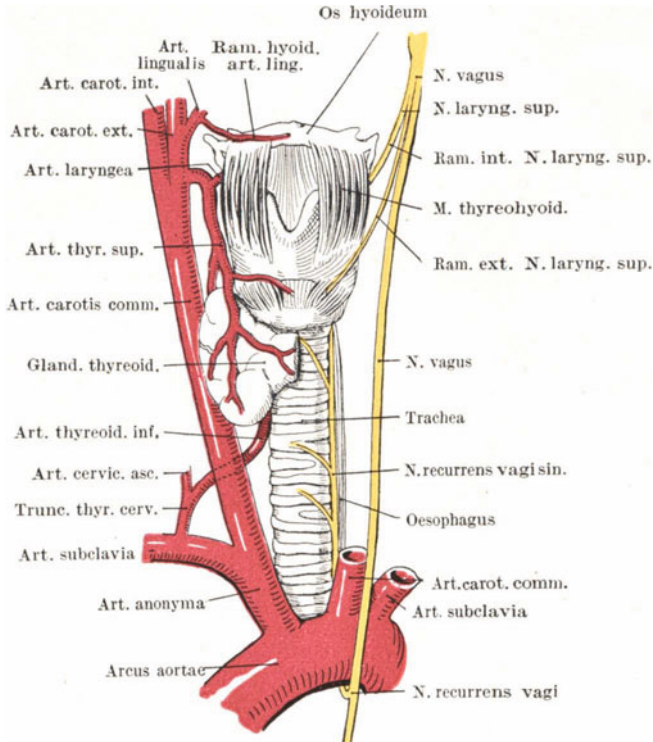


Abb. 337 Arterien und Nerven des Kehlkopfes von vorne. (Halbschematisch.) (Nach CORNING.)

die Arteria subclavia dextra, steigt dann wieder zwischen Trachea und Oesophagus nach oben und verzweigt sich erst hinter dem Ring-Schildknorpelgelenke in seine Kehlkopfmuskeläste.

Der „*linke Ramus recurrens*“ trennt sich tiefer unten im Thorax als der rechte vom Vagusstamme, schlingt sich um den Aortenbogen herum nach oben und verläuft dann bis zum Kehlkopfe wie der rechte (Abb. 337 und 338).

Der Recurrens versorgt alle Kehlkopfmuskeln motorisch, mit einziger Ausnahme des Cricothyreoideus, der, wie wir gesehen haben, vom Laryngeus superior innerviert wird.

b) Die Schädigungen der Kehlkopfnerve durch Erkrankungen in ihrer Nachbarschaft.

Auf ihrem weiten Wege von der Schädelhöhle im Halse herab in die Brusthöhle und wieder hinauf zum Kehlkopfe können die Kehlkopfnerve durch eine lange Reihe von Erkrankungen benachbarter Teile geschädigt werden.

Im Einklange mit dem Mangel von sicheren Kenntnissen über ein Rindenzentrum für die Kehlkopfbewegungen und über den zugehörigen Faserverlauf im Hirne des Menschen (von Tieren ist darüber einiges bekannt) steht die Tatsache, daß wir noch nichts Sicheres über Vorkommen und Art rein cerebral bedingter Kehlkopflähmungen wissen.

Man hat geglaubt, daß die Kehlkopflähmungen bei der Pseudobulbarparalyse stets cerebral bedingt seien, weil es sich da im Gegensatz zur Bulbarparalyse um eine rein cerebrale Erkrankung handelt; doch hat sich gezeigt, daß auch bei vermeintlicher Pseudobulbarparalyse Herde in der Medulla oblongata auftreten können.

Dagegen sind Kehlkopflähmungen bei Schädigung des Bulbus medullae oblongatae bzw. der Vaguswurzeln durch Blutungen und Geschwülste in der Nachbarschaft nicht selten beobachtet worden.

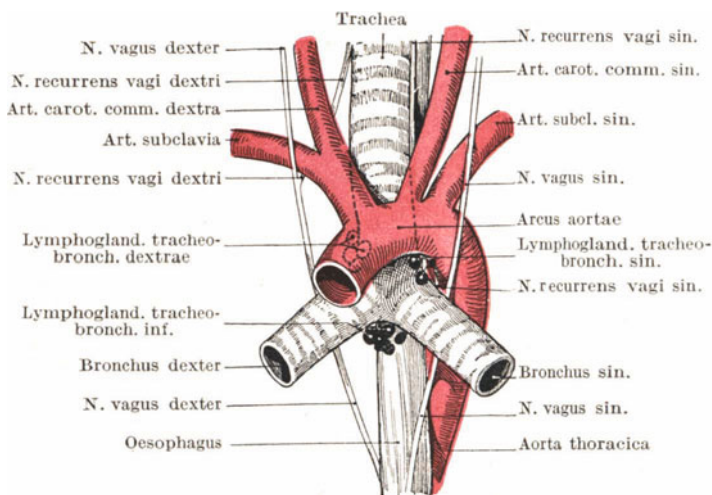


Abb 338. Topographie der Trachea, des Arcus aortae, des Oesophagus und der Lymphoglandulae tracheo-bronchiales. (Halbschematisch) (Nach CORNING.)

Beim Austritte aus der Schadelhöhle durch das Foramen jugulare kann der Vagus durch Geschwülste (namentlich syphilitische), ferner durch otogene Phlebitis der Vena jugularis leiden.

In seinem Verlaufe am Halse wird er oft durch Drusentumoren und Strumen geschädigt, sowie bei der operativen Entfernung solcher Geschwülste verletzt.

Halsschüsse können ihn zerreißen, aber auch durch Fernwirkung lähmen, ohne ihn makroskopisch zu schädigen (KORNER).

In der oberen Thoraxapertur kommt er auf der rechten Seite der Pleura so nahe, daß er durch pleuritische Schwarten Not leiden kann.

Im Thorax gefahrdet den Vagus-Recurrens der Druck durch Aneurysmen der Aorta, Anonyma und Subclavia, Vorhofsdilatation bei Mitralfehlern, Speiseröhrenkrebs und Schwellungen peritrachealer und peribronchialer Lymphdrüsen, ferner die Zerrung nach unten infolge von großen Perikardial-exsudaten und die Verdrängung nach der Seite durch pleuritische Exsudate oder Pneumothorax.

Die größere Häufigkeit der Aorten- gegenüber den Subclaviaaneurysmen und die besonders nahe Berührung des linken Recurrens mit tracheobronchialen Drusen (s. Abb. 338) bringen es mit sich, daß mechanische Insulte des linken Recurrens häufiger beobachtet werden als solche des rechten.

c) Die Erkrankungen der Kerne und der Fasern der Kehlkopfnerve.

Außer durch die eben aufgezählten mechanischen Insulte können die Kerne und Fasern der Kehlkopfnerve durch progressive Degeneration und durch verschiedenartige toxische Neuritiden geschädigt werden.

Die Kerne des Vagus verfallen mit anderen Nervenkerne bei der progressiven Bulbärparalyse einer schleichenden Degeneration. Ebenso können sie durch Syringomyelie (genauer: Syringobulbie) und durch akute Bulbäraffektionen (Thrombose der Arteria vertebralis, Bulbärblutung, Bulbärmyelitis) Not leiden.

Früher glaubte man, auch die Kehlkopflähmungen bei Tabes auf Schädigungen der bulbären Kerne zurückführen zu müssen; doch hat ARNOLD CAHN nachgewiesen, daß ihnen immer, und meist allein, eine periphere, offenbar toxische Neuritis der Kehlkopfnerve zugrunde liegt.

Toxische Neuritiden der Kehlkopfnerve finden sich ferner bei Infektionskrankheiten, wie Typhus, Diphtherie, Influenza, Sepsis (GRÜNBERG), ferner bei Beriberi und schließlich bei Vergiftungen mit Blei, Arsen, Kupfer, Alkohol und Nicotin.

Die Bleineuritis kann sich auf die intramuskulären Endigungen in einem einzigen oder in wenigen Kehlkopfmuskeln beschränken.

Beachtenswert ist die von KÖRNER und SEBBA festgestellte Tatsache, daß alle peripheren Neuritiden den linken Ramus recurrens häufiger, früher und starker außer Funktion setzen als den rechten. Dies kann nur durch die größere Länge des linken Nerven erklärt werden. Da die im Blute kreisende toxische Substanz gleich große Strecken der beiden Recurrentes gleichmäßig schädigen muß, so muß sie in dem weit längeren linken Nerven für den Nervenstrom eine größere Summe von Widerständen schaffen als in dem kürzeren rechten. Darum muß auch die linke Kehlkopfhälfte früher und starker gelahmt werden. Namentlich gilt dies für die tabische Neuritis; aus Untersuchungen von GRAFFNER geht hervor, daß bei seinen Fällen 59 linksseitigen nur 23 rechtsseitige Kehlkopflähmungen gegenüberstanden. Waren die tabischen Kehlkopflähmungen, wie man früher geglaubt hat, auf eine Schädigung der bulbären Kerne zurückzuführen, so bliebe es unverständlich, warum bei der beiderseits gleichen Lage und Größe der Kerne die linke Seite viel häufiger geschädigt werden sollte als die rechte.

d) Die klinischen Erscheinungen der Kehlkopflähmungen.

Rein sensible Kehlkopflähmungen. Sie werden bei Erkrankungen des Bulbus medullae oblongatae zusammen mit sensiblen und motorischen Schlundlähmungen beobachtet und sind bereits auf S. 423 und 425 mit diesen besprochen worden.

Gemischte Kehlkopflähmungen. Sehr selten wird bei Bulbärerkrankungen, Verletzungen am Halse, Infektionskrankheiten und Vergiftungen der Ramus laryngeus superior für sich allein geschädigt. Geschieht dies, so ist die Folge, entsprechend der gemischten Natur dieses Nervenastes, eine zweifache: die Sensibilität des Kehlkopfeinganges leidet Not, darum kommt der reflektorische Kehlkopfschluß beim Schlucken nicht zustande, die Kranken verschlucken sich; ferner erlischt die Tätigkeit des M. cricothyreoideus, was bei doppelseitiger Erkrankung das auf S. 491 beschriebene Kehlkopfbild zur Folge hat, während bei einseitiger eine Abweichung der Glottisrichtung von der sagittalen Medianebene am ehesten auffällt.

Sehr viel häufiger sind die Schädigungen des Ramus laryngeus inferior sive recurrens. Sie führen zu „*rein motorischen Kehlkopflähmungen*“. Liegt die Ursache der Lähmung des Ramus recurrens in der Peripherie (mechanische Insulte oder Neuritis), so zeigt sich die Bewegungsstörung fast immer in zwei aufeinanderfolgenden Stadien. ROSENBAACH hat beobachtet, daß bei einer allmählich zunehmenden Kompression des Recurrensstammes

durch ein Carcinoma oesophagi diejenigen Fasern des Nerven zuerst erlahmten, welche den Musculus cricoarytaenoideus posticus, den Öffner der Stimmritze, versorgen, und daß erst später auch die übrigen vom Recurrens innervierten Muskeln ihre Tätigkeit einstellten. Er hat diese Einzelbeobachtung als Ausdruck eines gesetzmäßigen Vorganges aufgefaßt, eine Annahme, deren Richtigkeit schon ein Jahr später aus SEMONS Beobachtungen und Zusammenstellungen zahlreicher eigener und fremder Fälle hervorging. SEMON hat ferner gezeigt, daß dieser gesetzmäßige Vorgang nicht nur bei Kompression, sondern bei jeder progressiven Schädigung (also auch bei Neuritis und Degeneration) des Nervenstammes zustande kommt.

Als unrichtig hat sich aber die Behauptung von SEMON herausgestellt, daß auch die Schädigungen der Kerne und Wurzeln im Bulbus medullae oblongatae stets zuerst oder allein den M. cricoarytaenoideus posticus lahmten. SEMONS Irrtum wurde viele Jahre lang nicht erkannt, weil man in den häufigen Posticuslähmungen bei Tabes dorsalis, die man für Kernlähmungen hielt, eine Bestätigung seiner Behauptung sah. Nun sind aber die tabischen Posticuslähmungen gar keine Kern-, sondern Stammlähmungen (s. S. 498). Auch hat SEMON, wie KORNER nachweisen konnte, in seinen Arbeiten die wahren Kernlähmungen im Kehlkopfe bei der progressiven Bulbarparalyse und bei akuten Bulbaraffektionen, die in vielen Fällen seiner Annahme widersprachen, teils übersehen, teils nicht genügend gewürdigt. Dazu kommt, daß die Kehlkopflähmungen bei Syringobulbie zwar manchmal zur Posticuslähmung, in den meisten Fällen aber zu ganz irregularen Kombinationen von Lähmungen der verschiedenen Kehlkopfmuskeln führen (IWANOW).

Das Gesetz, wonach, wie wir gesehen haben, von den im Vagus-Recurrensstamme verlaufenden Nervenfasern die den Posticus versorgenden bei Schädigungen des ganzen Nervenstammes zuerst und allein ihre Funktion einstellen, findet ein Analogon in der von KORNER festgestellten Tatsache, daß Schädigung des Oculomotoriusstammes durch otogene Schlafenlappenabscesse stets zuerst und allein eine Lähmung des M. levator palpebrae superioris oder des Sphincter iridis oder dieser beiden Muskel zusammen herbeiführt, während die übrigen vom Oculomotorius versorgten Muskeln (Rectus superior, inferior und internus, sowie Obliquus inferior), wenn überhaupt, erst später erlahmen. ALBERT KNAPP machte die gleiche Beobachtung bei Geschwulsten im Schlafenlappen. Auch dieses Gesetz gilt nur für die Stamm-, nicht aber für die Kernlähmungen. Die SEMONSche Behauptung wird also außer durch die Tatsachen, auch noch durch das Analogon an einem anderen Hirnnerven widerlegt.

Das erste Stadium der „peripheren Vagus-Recurrenslähmungen“, die sog. „Posticuslähmung“, bietet aus den auf S. 491 erörterten Gründen folgendes Bild: Bei einseitiger Lähmung (Abb. 339) nimmt die Stimmrippe während der Respiration anfangs nahezu, später fast völlig die Medianstellung ein; dadurch wird die Stimmritze beinahe um die Hälfte enger als in der Norm, und dementsprechend bietet sie wohl bei ruhiger Körperhaltung noch genügend Raum für die Atmung, während bei einem durch körperliche Anstrengung erhöhten Atembedürfnisse Dyspnoe eintritt. Die Stimme ist dabei kaum geschädigt, da die Tätigkeit der Mm. cricothyreoideus, cricoarytaenoideus lateralis, interarytaenoideus und vocalis ungestört bleibt, und nur die Fixation des Gießbeckenknorpels durch den Ausfall der fixierenden Tätigkeit des Posticus (s. S. 491) eine leichte Störung erleidet, die sich im Spiegelbilde meist durch ein Vornüberhängen der Kuppe des Knorpels verrät. Ist die Posticuslähmung beiderseitig (Abb. 339), so tritt hochgradige inspiratorische Dyspnoe und meist alsbald der Tod durch Erstickung ein; doch beobachtet man bisweilen auch eine merkwürdige Anpassungsfähigkeit an die verminderte Luftzufuhr. Die Kranken sind dabei noch imstande, nach keuchenden Inspirationen wenige Worte mit ziemlich klarer Stimme hervorzubringen.

Die einseitige Posticuslähmung — und auch die beiderseitige, wenn die Erstickung durch rechtzeitige Tracheotomie verhütet wurde — geht früher oder später in das zweite Stadium der peripheren Kehlkopflähmung, in die „vollständige Recurrenslähmung“ über, indem auch die übrigen im Vagus-

Recurrens verlaufenden Fasern, zuerst in der Regel die den Vocalis versorgenden, ihre Tätigkeit einstellen. Das Spiegelbild dieser Lähmung bei doppelseitigem Auftreten findet sich bereits auf S. 491 beschrieben (s. auch Abb. 344). Die dauernd weite Glottis gestattet ausgiebige Atmung, führt aber zur völligen Stimmlosigkeit und zur Unfähigkeit zu pressen und zu husten. Bei einseitiger Lähmung bleibt die lahme Stimmlippe während des Intonierens etwa in der Respirationsstellung (s. Abb. 342), und die gesunde gewinnt bald die Fähigkeit, kompensatorisch die Medianlinie fast bis zur Berührung mit der lahmen zu überschreiten (Abb. 343).

Der Übergang der Median- in die Lateralstellung der Stimmlippe erfolgt bisweilen, namentlich bei der tabischen Neuritis, überhaupt nicht, so daß wir bei Tabikern fast

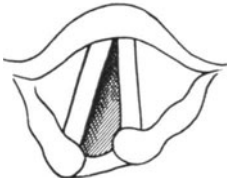


Abb 339. Linksseitige Posticuslähmung. Respirationsstellung.

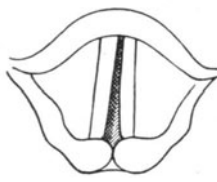


Abb. 340. Beiderseitige Posticuslähmung. Respirationsstellung

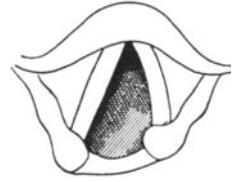


Abb. 341. Linksseitige Recurrenslähmung. Respirationsstellung.

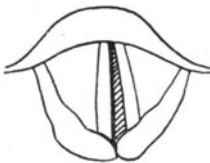

Abb. 342. Linksseitige Recurrenslähmung in Phonationsstellung.

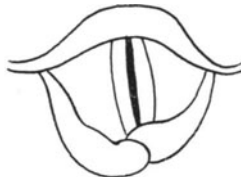


Abb 343. Linksseitige Recurrenslähmung in Phonationsstellung. Kompensatorische Überschreitung der Medianlinie durch das nicht gelähmte rechte Stimmband.

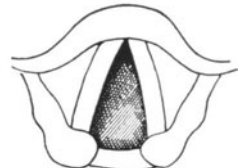


Abb. 344. Beiderseitige Recurrenslähmung. Respirations- und Phonationsstellung.

nur Posticuluslähmungen zu sehen bekommen. Nach NEUMAYER handelt es sich in solchen Fällen um eine Versteifung des Gießbeckengelenks infolge der Inaktivität während des Bestehens der alleinigen Posticuluslähmung, wodurch die Medianstellung bestehen bleibt, auch wenn später die übrigen Kehlkopfmuskeln gelähmt werden. Auch bei der Typhus-Neuritis fand ich in der Literatur fast nur Posticuluslähmungen verzeichnet. Bei den Metall-, Nicotin- und Alkoholneuritiden, sowie bei allen mechanischen Läsionen des Vagus-Recurrensstammes treffen wir die Lähmung am häufigsten bereits im zweiten Stadium, woraus zu schließen ist, daß hier das erste von kurzer Dauer zu sein pflegt.

Die bulbären Kehlkopflähmungen zeigen sehr verschiedene Bilder. Bald sind es von vornherein komplette Recurrenslähmungen, bald Lähmungen einzelner Glottisschließer, mitunter auch Posticuluslähmungen. Auch die Sensibilität des Kehlkopfes ist dabei häufig geschädigt, namentlich bei der Bulbärparalyse und der Syringobulbie.

Bei der Bulbärparalyse sind Kehlkopflähmungen keineswegs häufig. Wo sie auftreten, geschieht das gewöhnlich erst im letzten Stadium der Krankheit. Meist findet man dann die Stimmlippen in der Mittellage zwischen Respirations- und Phonationsstellung. Beim Versuche zum Intonieren nähern sie sich oft noch bis zur gegenseitigen Berührung, bleiben aber nur einen Augenblick in dieser Lage. Bei Syringobulbie wurden am häufigsten irreguläre Kombinationen von Lähmungen verschiedener Kehlkopfmuskeln gesehen (Iwanow). Ob die bei der multiplen Hirn- und Rückenmarksklerose vorkommenden Kehlkopflähmungen bulbären Ursprunges sind, wissen wir nicht.

Gar nicht selten findet man eine einseitige Kehlkopflähmung verbunden mit gleichseitiger Gaumen-, Schlund- oder Zungenlähmung, manchmal

auch mit der Lähmung des Musculus trapezius und des M. sternocleidomastoideus, die beide vom Nervus accessorius versorgt werden.

Da die Kerne aller der hierbei in Betracht kommenden Nerven im Bulbus medullae nahe beieinanderliegen, hat man hierbei an Kernschädigungen im Bulbus gedacht. Ware diese Annahme richtig, so bliebe es unverständlich, warum solche multiple Lähmungen fast immer einseitig auftreten, da doch die beiderseitigen Kerne so nahe beieinanderliegen, daß sie kaum einseitig geschädigt werden können. Die Ursache solcher einseitiger Lähmungen wird also wohl nur selten eine bulbäre Kernerkrankung sein, sondern in der Regel die betreffenden Nervenstämme einer Seite treffen, und zwar da, wo sie innen an der Schädelbasis nahe aneinanderliegen, oder wo sie zusammen aus ihr heraustreten. Vagus, Accessorius und Glossopharyngeus verlassen die Schädelhöhle durch das Foramen jugulare, der Hypoglossus durch den nach ihm benannten Kanal. An der Schädelbasis können Tumoren, und namentlich syphilitische Gummen auf alle diese Nerven einwirken, in und an dem Foramen jugulare kann sie eine Periphlebitis der Vena jugularis oder ein Trauma schädigen, und in manchen Fällen ist wohl Neuritis (z. B. bei Lues und Tabes), oder ein innen oder außen an der Schädelbasis flächenartig verbreiteter Tumor (eigene Beobachtung) die Ursache der kombinierten Lähmungen.

Die **Diagnose** der Kehlkopflähmungen ist aus den beschriebenen Spiegelbildern und Funktionsstörungen leicht zu stellen.

Die Ankylose des Cricoarytaenoidgelenkes (s. S. 464) führt zur Fixation der gleichseitigen Stimmlippe, manchmal mehr in der Respirations-, manchmal mehr in der Phonationsstellung, so daß die Verwechslung mit einer Stimmlippenlähmung möglich ist, wenn, wie ich es dreimal gesehen habe, keine Narbe auf einen überstandenen entzündlichen Prozeß als Ursache der Fixation hinweist. In einem solchen Falle gelang es mir, die Fixation des Gießbeckenknorpels mit der Kehlkopfsonde festzustellen.

Das oft recht auffällige Hineinhangen des Gießbeckenknorpels in den Kehlkopf bei Stimmlippenlähmungen (s. S. 497 und Abb. 339 und 341) verleiht dem Knorpel infolge der veränderten Perspektive bisweilen ein so ungewöhnliches Aussehen, daß man an eine Infiltration oder an beginnende Tumorbildung denken konnte.

Mit der Feststellung der Lähmung ist die Diagnose natürlich nicht erschöpft; vielmehr muß auch jedesmal ihre Ursache gesucht werden.

So ist schon manches latente Aortenaneurysma entdeckt worden, nachdem man, durch eine Kehlkopflähmung aufmerksam gemacht, danach gesucht hatte. Auch die Tabes wurde öfters von Laryngologen entdeckt, wenn diese, durch eine Posticuslähmung veranlaßt, die Pupillenreaktion und die Patellarreflexe des Kranken prüften.

So muß also der Arzt auf alle auf S. 493—496 genannten Ursachen der Lähmung fahnden, namentlich den Thorax sorgfältig untersuchen, dabei auch die endoskopischen Untersuchungsmethoden sowie das Röntgenbild verwerten, und mit Hilfe der WASSERMANN'Schen Probe auf Lues fahnden.

Die **Prognose** der Kehlkopflähmungen quoad restitutionem hängt von der jeweiligen ursächlichen Erkrankung ab; sie ist also schlecht bei den Bulbärkrankheiten, der Tabes, dem Oesophaguscarcinom und den Aneurysmen, gut bei syphilitischen Gummen an der Schädelbasis oder im Mediastinum und bei syphilitischer Neuritis, falls frühzeitig eine energische antiluische Kur eingeleitet wird. Quoad vitam ist die Prognose schlecht bei doppelseitiger Posticuslähmung wegen der Erstickungsgefahr, und bei Sensibilitätsstörungen im Kehlkopfginge wegen der drohenden Schluckpneumonie.

Die **Behandlung** hat bei doppelseitiger Posticuslähmung den Erstickungstod durch die Tracheotomie abzuwenden und im übrigen das ursächliche Leiden zu bekämpfen, falls dieses Lues ist.

Die **Hoffnung**, mittels Durchschneidung der Recurrentes die Posticuslähmung in die ungefährliche Recurrenslähmung überführen zu können, hat sich in der Praxis nicht

bewährt (RUAULT); wahrscheinlich waren die Gießbeckenknorpel und damit die Stimmlippen infolge einer Aktivitätsversteifung der Gießbeckenringknorpelgelenke fixiert (NEUMAYER). Bei dauernder doppelseitiger Posticuslähmung kommt zur Beseitigung der Atemnot die Exstirpation eines Stimmbandes oder das Operationsverfahren nach WITTMACK in Betracht: Es werden sämtliche Muskelansätze an einem Aryknorpel durchtrennt; dadurch verliert dieses Stimmband seinen Halt und rutscht tiefer. Infolge dieser „kulissenartigen“ Verschiebung der beiden Stimmbänder kann die Luft wieder zwischen ihnen durchströmen.

Die Folgen der einseitigen Recurrenslähmung hat BRÜNNINGS beseitigt, indem er die gelähmte Stimmlippe durch Paraffininjektion zu einem festen Widerlager für die normale machte und damit die Stimme, sowie die Fähigkeit zum Pressen und Husten wieder herstellte.

Über die Behandlung bei sensiblen Kehlkopflähmungen s. S. 424.

5. Die Krämpfe und Koordinationsstörungen im Kehlkopf.

a) Der respiratorische Kehlkopfkrampf der Kinder (Laryngismus stridulus).

Der krampfartige Verschuß der Stimmritze kommt am häufigsten vor bei Säuglingen und Kindern bis zum zweiten Lebensjahre, die an Rachitis oder an Verdauungsstörungen infolge ungeeigneter oder übermäßig reichlicher Ernährung leiden. Die Beziehungen solcher Kehlkopfkrämpfe zur Spasmophilie, Tetanie und Eklampsie sind noch nicht genügend aufgeklärt.

Symptome. Die Anfälle treten in wechselnder Häufigkeit, Stärke und Dauer auf, meist bei Tage, ohne Husten und ohne alle Vorboten. Sie beginnen mit einigen tönenden Inspirationen, dann bleibt der Atem weg, der Kopf sinkt zurück, die Pupillen werden eng, die Haut blaß und um den Mund herum cyanotisch, die Daumen werden eingeschlagen und Hände und Füße zucken. Meist stellt sich die Atmung wieder ein. Stirbt das Kind, so geschieht das sehr selten durch Erstickung, sondern plötzlich, im Beginne des Anfalles.

Die **Diagnose** ist leicht. Eine Verwechslung mit Croup, Pseudocroup und doppelseitiger Posticuslähmung ist schon durch die kurze Dauer der Anfälle und das Wohlbefinden zwischen ihnen ausgeschlossen.

Es ist noch zu beachten, daß auch der Durchbruch verkäster Tracheobronchialdrüsen in die Trachea einen Spasmus glottidis hervorrufen kann.

Behandlung. Die einzige wirkungsvolle Behandlung während des Anfalles ist das Vorziehen der Zunge mit dem bis vor die Epiglottis eingeführten Zeigefinger. Im übrigen sind die ursächlichen Ernährungsschäden und die etwa bestehende Rachitis zu bekämpfen. Namentlich ist die Überernährung zu beseitigen. Bei schon abgestellten Säuglingen soll die künstliche Ernährung durch Beschaffung einer Amme in die natürliche umgewandelt werden.

b) Das verlängerte Mutieren.

Der Stimmwechsel (Mutieren) ist an sich eine physiologische Störung der Stimmfunktion, die bei Jünglingen im Pubertätsalter eintritt. Die vorher hohe Stimme wird allmählich tief, und während dieses Wechsels kommen einzelne Worte oder Töne in der tiefen Männerstimme heraus, dazwischen aber andere in der hohen Knabenstimme; die Stimme „schnappt über“.

Bedingt ist dieser Zustand durch das rasche Wachsen des Kehlkopfes in der Pubertätszeit. Dadurch wird der cerebrale Impuls, der vorher die Tätigkeit der Stimmuskeln richtig geregelt hatte, vor eine veränderte Aufgabe gestellt, und es erfordert Zeit, bis er sich derselben angepaßt hat.

Krankhaft ist es, wenn sich dieser Vorgang in die Länge zieht, was für den Betroffenen sehr fatal ist; denn das „Überschnappen“ bringt ihn da, wo er pathetisch reden möchte, in peinliche Lagen, weil es die Lachlust anderer erregt. Früher empfahl man dagegen Übungen durch tägliches Vorlesen mit übertrieben tiefer und pathetischer Stimme und sorgfältiger Artikulation. Neuerdings hat aber MUCK, der das verlängerte Mutieren als eine krankhafte Koordinationsstörung auffaßt, gezeigt, daß man mit seinem Kugelverfahren (s. S. 493) das Leiden sofort und dauernd beseitigen kann.

c) Der respiratorische Kehlkopfkrampf der Erwachsenen

kommt selten bei sonst völlig Gesunden vor; häufiger ist er bei Hysterischen, Neurasthenischen und Epileptikern, sowie im Verlaufe des Tetanus und der Hydrophobie. Er kann aber auch durch Kehlkopfpolypen und noch häufiger durch heftige Hustenanfälle bei Bronchitis, beim Verschlucken, bei Aspiration von Fremdkörpern ausgelöst werden und tritt gar nicht selten ein, wenn der Arzt eine Pulvereinblasung in den Kehlkopf gemacht hat.

Symptome. Der Anfall zeigt sich in langen, krähenartigen Ein- und kurzen, lauten Ausatmungen, wozu sich ein verzweifertes Angstgefühl gesellt. Dauert der Anfall lang, so tritt Bewußtlosigkeit ein, wodurch der Krampf aufhört. In und nach dem Anfalle wird nicht selten ein blutiges Sputum ausgeworfen, dessen Herkunft noch dunkel ist. Die Anfälle wiederholen sich bisweilen in kurzen Fristen mehrmals.

Behandlung. Die Aufforderung, ruhig zu atmen, das Trinkenlassen eines Schluckes Wasser, sowie die Anwendung äußerer Reize, z. B. des Zusammendrückens der Nasenspitze, verkürzen den Anfall. KÖRNER mußte einen jungen Mann tracheotomieren, um ihn von den mehrmals täglich auftretenden, äußerst qualvollen Anfällen zu befreien. Nach drei Wochen wurde die Kanüle entfernt und die Anfälle kamen nicht wieder.

Zu den respiratorischen Kehlkopfkrämpfen gehören auch die sog. Larynxkrisen der Tabiker. Sie beginnen mit Kitzeln im Kehlkopfe, das zu heftigem Husten führt, der schließlich einen Glottiskrampf mit krähenartigen Inspirationen und Bewußtlosigkeit zur Folge hat.

Ganz ebenso verläuft der sehr seltene, zuerst von CHARCOT beschriebene Ictus laryngis, dessen Ursache wir nicht kennen.

d) Der phonatorische Kehlkopfkrampf (Dysphonia bzw. Aponia spastica)

ist eine Koordinationsstörung im Kehlkopf und ist ein dem Stottern nahe verwandtes Leiden, das nur Männer befällt, vielfach als Kriegsschädigung beobachtet wurde und bisher meist jeder Behandlung widerstand. Der krampfartige Kehlkopfschluß tritt nur ein, wenn der Kranke sprechen will, und löst sich sofort, wenn der Versuch dazu aufgegeben wird. Die Folge davon ist, daß die Sprache ganz versagt oder daß die einzelnen Sprachlaute nur gespalten und zerhackt, unterbrochen durch geräuschvolle Ein- und Ausatmungen herausgepreßt werden, wobei sich das Gesicht rötet und verzerrt und die Hals-, Bauch- und Rumpfmuskulatur in starre Kontraktion gerät. Dieses Leiden ist von MUCK mittels seines Kugelverfahrens (s. S. 493) sofort geheilt worden.

Die Tracheo-Bronchoskopie und ihre klinische Anwendung.

Daß unser Spezialfach weitgehend an der Diagnostik und auch der Therapie der Erkrankungen der Luftröhre und der Bronchien beteiligt ist, verdanken wir der Tatsache, daß die direkten Untersuchungsmethoden der Trachea und der Bronchien von Laryngologen erdacht und ausgebildet worden sind. Als erster hat KILLIAN im Jahre 1897 zum Zwecke der Entfernung eines Fremdkörpers (Knochenstücks) aus dem rechten Hauptbronchus auf direktem Wege eine Bronchoskopie vorgenommen und hat auf diesem gelungenen Eingriff systematisch die Methode der Tracheo-Bronchoskopie aufgebaut.

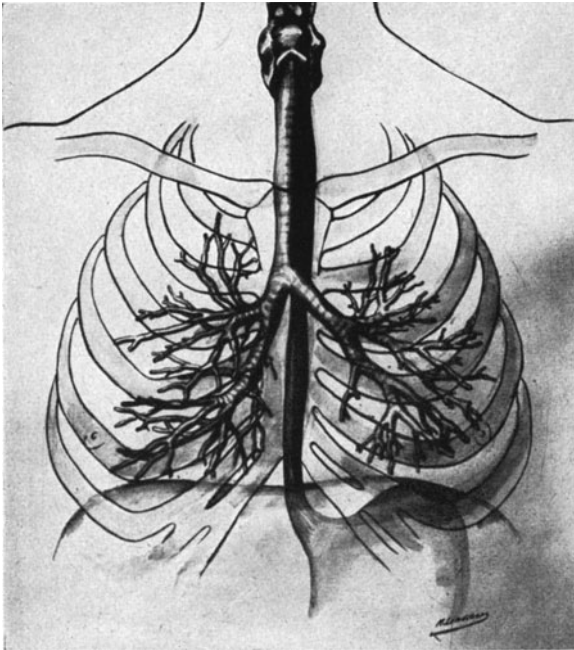


Abb. 345. Tracheobronchialbaum von vorn gesehen. Die Abb. zeigt die topographische Lage der in Betracht kommenden Teile des Bronchialbaumes, sowie die relative Weite und Richtung seiner Hauptäste.

Geschwülsten, Stenosen und anderen krankhaften Zuständen in den tieferen Luftwegen geeignet. Daß die Tracheo-Bronchoskopie auch als Hilfsmittel bei therapeutischen Eingriffen in diesen Gebieten mit Vorteil verwendet wird, darauf wird bei der Besprechung ihrer klinischen Anwendung zurückzukommen sein.

Durch die von seinem Schüler BRÜNINGS bis ins kleinste durchgeführte Vervollkommnung des dazu notwendigen Instrumentariums wurde ihre Anwendbarkeit für den Arzt technisch so vereinfacht und für den Patienten so wesentlich erleichtert, daß diese wichtige Untersuchungsmethode heute zum Allgemeingut der Halsärzte geworden ist¹.

In erster Linie dient die Methode zur Aufsuchung und Entfernung von Fremdkörpern, sie ist aber auch in hervorragendem Maße zur Erkennung von

¹ Eine ausführliche Darstellung der Technik, Methodik und Klinik der Tracheo-Bronchoskopie findet sich in den Monographien von BRÜNINGS: Die direkte Laryngoskopie, Bronchoskopie und Oesophagoskopie, Wiesbaden 1910 und von BRÜNINGS u. ALBRECHT: Direkte Endoskopie der Luft und Speisewege. Neue Deutsche Chirurgie, Bd. 16. Stuttgart, Ferdinand Enke 1915.

I. Die Tracheo-Bronchoskopie.

1. Das Instrumentarium.

Zur Vornahme der Tracheo-Bronchoskopie sind folgende Instrumente notwendig:

Das Elektroskop. Dieser Apparat und seine Anwendung wurde bereits auf S. 445 und 446 beschrieben und abgebildet. Das neue BRÜNINGSSche Prismen-Elektroskop und das KAHLERSche Autoskop-Modell leisten gleich Vorzügliches. Außerdem kommen bei der Tracheo-Bronchoskopie solche Instrumente zur Anwendung, bei denen die Beleuchtungseinrichtung nicht am Hand-

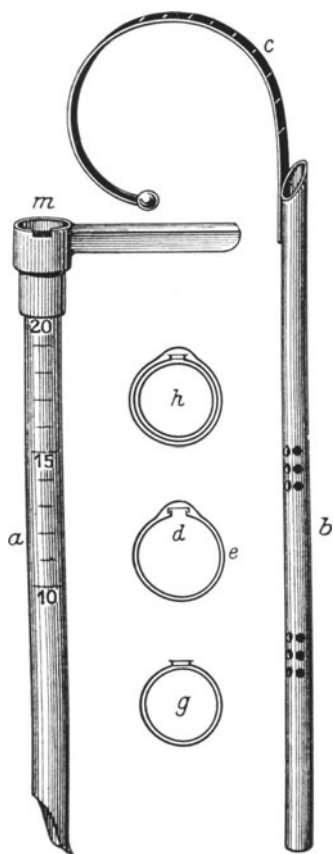


Abb 346 Verlängerbares Doppelrohr. (Nach BRÜNING'S)




Abb 347 Bronchoskopische Zange

griff, sondern in Gestalt eines Miniaturglühlampchens am Ende des einzuführenden Bronchoskoprohres angebracht ist.

Die Beobachtungsröhre. Zur Bronchoskopie werden an Stelle des bei der direkten Laryngoskopie beschriebenen Spatelrohres je nach dem Alter des Patienten verschieden weite und lange Bronchoskoprohre auf das Elektroskop aufgesteckt. Um nicht von vornherein bis in die Tiefe der Lunge reichende Rohre einführen zu müssen, hat BRÜNING'S Verlängerungsrohre konstruiert, die in das zunächst eingeführte, kürzere Rohr eingeschoben werden (Bronchoskopisches Doppelrohr s. Abb. 346). Dieses Innenrohr läuft in einer Führung des Außenrohres und kann in beliebiger Tiefe mittels einer an ihm außerhalb

des Gesichtsfeldes befestigten Uhrfeder festgestellt werden. Um allen, vom Säugling bis zum Erwachsenen vorkommenden Längen- und Weitenverhältnissen des Tracheo-Bronchialbaumes gerecht werden zu können, muß man einen Satz von 5 Nummern verschiedener Weiten (7, 7,75, 8,5, 10 und 12 mm) mit den entsprechenden Verlängerungsrohren zur Verfügung haben. Diese Rohre passen für folgende Lebensjahre:

Rohr Nr. 1 (7 mm)	für das 1.— 3. Lebensjahr
„ Nr. 1½ (7,75 mm)	„ „ 3.— 5. „
„ Nr. 2 (8,5 mm)	„ „ 4.— 9. „
„ Nr. 3 (10 mm)	„ „ 8.—14. „
„ Nr. 4 (12 mm)	vom 14. Jahr an aufwärts.

Operationsinstrumente. Es werden benötigt Zangen (s. Abb. 347) in verschiedenen Längen und mit verschiedenen Ansätzen, je nach dem Zweck, dem das Instrument dienen soll. Für die Entfernung von Tracheal- und Bronchialfremdkörpern kommt man im allgemeinen mit dem von BRÜNINGS in Abb. 348 a—e

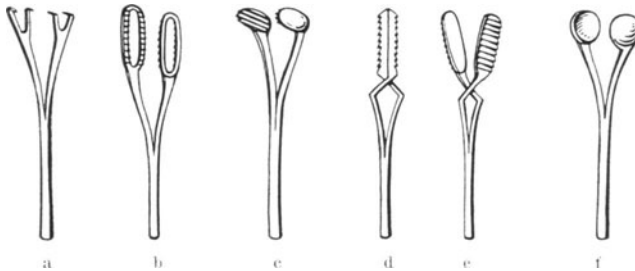


Abb 348. Verschiedene Ansätze zur bronchoskopischen Zange a Krallenzange. b Bohnenzange. c Nadelzange. d Hohlkörperzange geschlossen. e Hohlkörperzange geöffnet. f Doppelöffelzange für Probeexcisionen.

wiedergegebenen Satz aus: die am meisten verwendbare „Krallenzange“, die „gefensterte Zange“ für Bohnen und andere weiche und zerbröckelnde Fremdkörper, die „geriefte Nadelzange“, die „Hohlkörperzange“, mit der man hohle Fremdkörper von innen her faßt. Für besonders geformte Fremdkörper (Kragenknöpfe, offene Sicherheitsnadeln) gibt es Extrakonstruktionen. Zur Vornahme von Probeexcisionen braucht man außerdem eine „Doppelöffelzange“ (Abb. 348f). Schließlich gehören zum kompletten Instrumentarium lange Sonden und Häkchen, ferner eine Serie verschieden langer Stieltupfer (Watteträger), auf deren geriefte Ende fettfreie Watte fest ange dreht wird. Reichen diese zum Abtupfen von Blut, Schleim und Eiter nicht aus, so muß eine Saugpumpe (Wasserstrahlpumpe oder elektrisch betriebene Saugvorrichtung) mit verschieden langen Saugrohren zum Absaugen der die Untersuchung störenden Flüssigkeiten bereit stehen.

2. Die Technik der Tracheo-Bronchoskopie.

Durch vorherige sorgfältige Vorbereitung und Prüfung des ganzen Instrumentariums (Beleuchtungs Vorrichtung, Zangen, Absaugvorrichtung usw.) vermeidet man Aufregungen während des Eingriffs! Bei Dyspnoe und bei Fremdkörpern (auch wenn sie scheinbar leicht zu entfernen sind), muß alles zur Tracheotomie vorbereitet sein. Außerdem müssen Herzmittel zur Einspritzung und Sauerstoff bereit stehen. Die Bronchoskopie wird zweckmäßigerweise morgens bei nüchternem Magen ausgeführt. Kontraindikationen sind schwere Herzschwäche, starke Dyspnoe und hochgradige Arteriosklerose.

Die Bronchoskopie wird bei Kindern für gewöhnlich in Vollnarkose (Inhalationsnarkose oder Evipan), bei Erwachsenen in Lokalanästhesie vorgenommen. Zur Herabsetzung der Reflexerregbarkeit und der Schleim- und Speichelsekretion gibt man $\frac{1}{2}$ Stunde vorher eine Spritze Morphin-Atropin.

Die Anästhesierung des Kehlkopfes wurde bereits oben S. 453 besprochen. Die Trachea anästhesiert man, indem man unter Leitung des Auges und des Kehlkopfspiegels einen geraden, festgedrehten und gut mit Pantocain-Adrenalinlösung durchfeuchteten Wattepinsel durch die Stimmbänder hindurch einführt und die Wände der Trachea bis zur Bifurkation vorsichtig damit bestreicht. Die Anästhesierung der Schleimhäute der Bronchien nimmt man erst nach Einführen des Bronchoskops durch dieses hindurch in derselben Weise vor.

Da die Bronchoskopie am sitzenden Patienten bedeutend leichter ist als am liegenden, nimmt man sie, wenn irgend möglich, im Sitzen vor. Auch bei narkotisierten Kindern läßt sie sich gut im Sitzen ausführen, wenn man die Kinder von einem Wärter, der auf einem niedrigen Schemel sitzt, wie zur Adenotomie auf den Schoß nehmen läßt. Ist man bei Erwachsenen aus irgendeinem Grunde zur Vollnarkose gezwungen, so nimmt man die Untersuchung entweder im Liegen in Rückenlage oder in linker (!) Seitenlage vor.

Die bronchoskopische Untersuchung kann von oben durch den Kehlkopf (obere Bronchoskopie) oder nach Tracheotomie durch die Trachealöffnung hindurch (untere Bronchoskopie) vorgenommen werden.

Die obere Bronchoskopie. Die Einführung des Rohres bis zu den Stimmbändern erfolgt genau in derselben Weise, wie es oben bei der Besprechung der direkten Laryngoskopie eingehend beschrieben wurde. Nachdem man die Stimmbänder eingestellt hat, fordert man den Patienten auf, einen tiefen Atemzug zu tun; sobald sich die Stimmbänder maximal geöffnet haben, führt man das Rohrende ohne jegliche Hast und ohne Gewaltanwendung im hinteren Abschnitt der Glottis zwischen die Stimmbänder und verweilt in dieser Stellung einige Sekunden, bis sich der Patient an den Druck gewöhnt hat. Diese Zeit benutzt man dazu, um die Trachea, die man — wenn man das Rohr genau in der Verlängerung der Trachealachse hält — bis zur Bifurkation übersieht, abzusuchen. Nun schiebt man — selbstverständlich unter dauernder Leitung des Auges — das Rohr vorsichtig weiter in die Tiefe bis in die Nähe der Bifurkation, deren Sporn als scharf konturierte weißliche Linie in die Augen springt. Sodann wird in der oben angegebenen Weise die Schleimhaut erst des rechten, dann des linken Hauptbronchus anästhesiert und anschließend das Verlängerungsrohr eingeschoben. Da der rechte Hauptbronchus in einem stark stumpfen Winkel von der Trachea abgeht, also fast eine geradlinige Fortsetzung der Trachea ist, gelingt die Einführung in ihn sehr leicht. Das Verschieben des Verlängerungsrohres nimmt man zentimeterweise vor, die Uhrfeder des Rohres muß man dabei „kurz“ fassen, damit sie nicht abbricht oder umknickt. Bei diesem allmählichen Vorrücken des Rohres erkennt man die Abgangsstellen des Mittel- und Unterlappenbronchus, bei geeignetem Verschieben des Rohres und Seitwärtsdrängen des Rohrendes sieht man auch in diese Nebenbronchien hinein und kann ihre Aufteilung bis in die feineren Bronchien verfolgen. Sehr erleichtert wird die Besichtigung der tieferen Teile des Bronchialbaumes, wenn man durch entsprechende Biegungen der Hals- und Brustwirbelsäule und durch Senken und Heben und Seitwärtsneigen des Kopfes die verschiedenen Teile des Bronchialbaumes in eine günstige Lage zum Rohrende bringt.

Will man nun die linke Lunge besichtigen, so zieht man das Innenrohr wieder zurück bis etwa 1 cm über die Bifurkation, verlagert den Oberkörper

des Patienten ziemlich stark nach rechts, geht mit dem äußersten Rohrende in den rechten Mundwinkel und schiebt dann das Innenrohr am Bifurkationssporn vorbei wieder vor in den linken Hauptbronchus hinein.

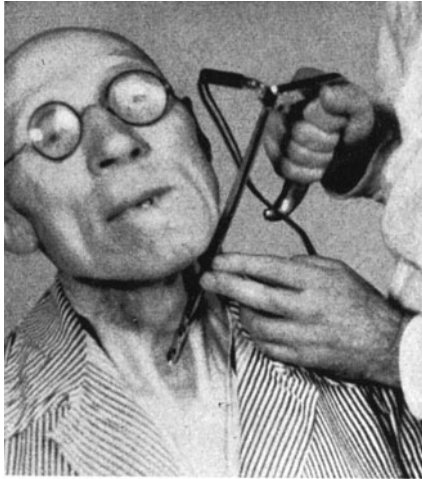

Abb. 349. Untere Bronchoskopie.

Die untere Bronchoskopie wird an Stelle der oberen ausgeführt, selbstverständlich dann, wenn bereits eine Trachealöffnung da ist, weiter bei starker

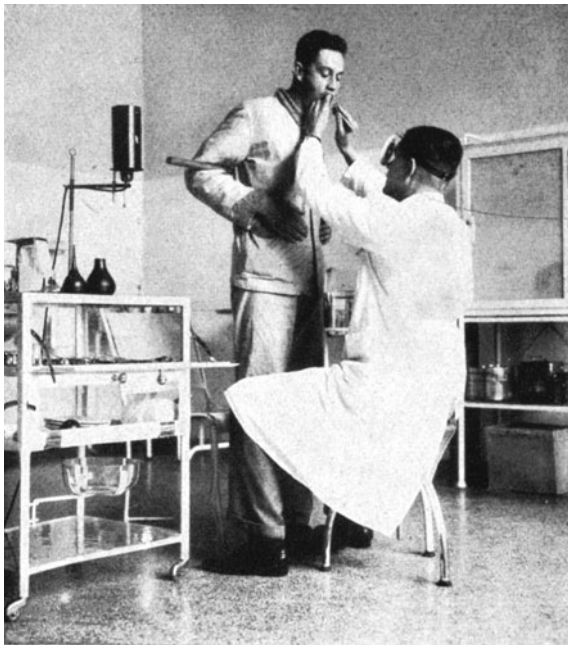

Abb. 350. Indirekte Tracheoskopie.

Die untere Bronchoskopie (s. Abbildung 349) durch eine vorhandene oder zu dem Zwecke der Bronchoskopie neu geschaffene Trachealöffnung hindurch ist erheblich leichter als die obere Bronchoskopie. Nach Anästhesierung der Trachealschleimhaut von der Öffnung aus wird das Rohr immer unter Leitung des Auges in die Trachea eingeführt. Sind Granulationen im Inneren der Tracheotomiewunde vorhanden, so hat die Einführung besonders vorsichtig zu geschehen, da sonst unangenehme Blutungen entstehen können (Gefahr der Aspirationspneumonie!). Bei der Untersuchung des rechten Bronchus dreht der Patient den Kopf nach rechts, während das Elektroskop nach der entgegengesetzten Seite geneigt wird und umgekehrt.

Dyspnoe, wenn aller Voraussicht nach doch bald tracheotomiert werden muß. In welchen Fällen von Bronchialfremdkörpern die untere Bronchoskopie angezeigt ist, darauf wird bei der Besprechung derselben eingegangen werden (s. S. 513).

Erwähnt sei noch, daß man einen Einblick in die Trachea bis zur Bifurkation und gelegentlich noch tiefer auch ohne Tracheoskoprohr mit Hilfe der schon von TÜRCK angegebenen und später von SCHRÖTTER und KILLIAN weiter ausgebauten Methode der „indirekten Tracheoskopie“ gewinnen kann. Mitunter gelingt dies schon bei gewöhnlicher Körperhaltung, häufiger und besser aber, wenn der Patient

folgende, der KILLIANschen Haltung zur Besichtigung der Kehlkopfhinterwand ähnliche Stellung einnimmt: Er steht mit an die Brust angezogenem Kinn in

militärisch strammer Haltung (Brust raus!) vor dem vor ihm sehr tief sitzenden Arzt, der von unten her mit einem Reflektor oder noch besser mit einer lichtstarken Stirnlampe das Licht auf den horizontal gestellten Kehlkopfspiegel wirft. Die richtige, völlig aufrechte Haltung des Patienten kann man dadurch erzwingen, daß man ihm einen Stock zwischen die im Ellbogengelenk gebeugten Arme und den Rücken schiebt (s. Abb. 350).

II. Die klinische Anwendung der Tracheo-Bronchoskopie.

1. Fremdkörper.

In die Trachea oder in die Bronchien gelangte Fremdkörper wurden in der vorbronchoskopischen Zeit gelegentlich dadurch entfernt, daß man versuchte, den Fremdkörper nach Tracheotomie aushusten zu lassen; gelang dies nicht, so versuchte man, den Fremdkörper mit einer durch die Tracheotomieöffnung blind eingeführten Zange zu fassen und zu extrahieren. Während die Mortalität bei dieser primitiven und rohen Methode über 50% betrug, gehen seit der Einführung der Bronchoskopie kaum 5% der Fälle von Tracheal- und Bronchialfremdkörpern letal aus. Es muß daher als ein Kunstfehler angesehen werden, wenn bei einem Bronchialfremdkörper eine andere als die bronchoskopische Behandlung vorgenommen wird. Daß diese gegebenenfalls mit einer Tracheotomie kombiniert werden muß, werden wir später sehen.

Im Beginn der bronchoskopischen Zeit waren Extraktionen von Fremdkörpern, die schon lange Zeit in den Bronchien verweilt hatten, keine Seltenheit. Seitdem jedoch die bronchoskopischen Behandlungsmethoden bei den Ärzten bekannter geworden sind, kommen die Bronchialfremdkörper meist bald nach ihrer Aspiration im „akuten“ Stadium in bronchoskopische Behandlung. Infolgedessen ist die Zahl derjenigen Kranken, die an den Folgen eines Fremdkörpers in der Lunge zugrunde gehen, immer geringer geworden. Denn je länger ein Fremdkörper sich in der Lunge befindet, desto gefährlicher wird er. Während ein frischer Fremdkörper in den tieferen Luftwegen nur dann eine akute Lebensgefahr bedeutet, wenn er so groß ist oder durch Quellung rasch so groß wird, daß er die Trachea ganz oder fast ganz verlegt, führt ein längeres Verweilen eines Fremdkörpers in stetig zunehmendem Maße zu Folgekrankheiten der Lunge, die fast stets früher oder später zum Tode führen. Auch ist es ohne weiteres verständlich, daß die Entfernung eines frischen (akuten) Fremdkörpers leichter ist als eines schon länger liegenden (chronischen) Fremdkörpers, der bereits zu Folgeerscheinungen in der Lunge (Verwachsungen mit seiner Umgebung, Lungenkomplifikationen) geführt hat. Daraus erhellt eindeutig, wie ungeheuer wichtig es ist, so frühzeitig wie nur irgend möglich die Diagnose eines Fremdkörpers zu stellen bzw. die Vermutung über das Vorhandensein eines solchen auszusprechen. In diesem Hinblick trägt der praktische Arzt eine große Verantwortung, denn er ist es in der Regel, zu dem die Patienten mit aspirierten Fremdkörpern zuerst kommen oder gebracht werden.

Entstehung. Der Vorgang, der zu einer Aspiration eines Fremdkörpers in die tieferen Luftwege führt, ist derselbe, wie wir ihn bereits oben bei den Kehlkopffremdkörpern kennengelernt haben. Durch plötzlichen Schreck, unvermuteten Fall oder Stoß, oder durch lautes Lachen oder Schluchzen wird eine tiefe Inspiration ausgelöst, dabei wird ein zufällig im Mund gehaltener Gegenstand angesaugt und gelangt, wenn er klein genug ist, um die Stimmritze passieren zu können, und wenn die Stimmbänder sich nicht rechtzeitig schließen und den

Fremdkörper im Kehlkopf festhalten, in die tieferen Luftwege. Meistens handelt es sich um Gegenstände, die Kinder beim Spielen (Bohnen, Fruchtkerne, Perlen, Bleistiftdübeln, Schrauben usw.) oder Erwachsene gewohnheitsmäßig in den Mund oder zwischen die Lippen nehmen (z. B. Nägel von Tapezierern, Nadeln von Schneiderinnen, Kragenknöpfe beim Ankleiden), oder um solche Fremdkörper, die mit der Nahrung aufgenommen werden (spitze Knochenstücke, Fischgräten, Nadeln). Besonders im „Zusammengekochten“ befinden sich ja häufig Knochensplitter. Handelt es sich um „hastige Esser“, oder um Patienten mit Zahn-Gaumenplatten, denen die Kontrolle über das, was sie im Munde haben, fehlt, so erfolgt infolge des Schrecks, den ein Knochensplitter beim Berühren der hinteren Rachenwand während des Schluckaktes auslöst, besonders leicht eine Aspiration.

Gar nicht selten kommt es vor, daß bei zahnärztlichen Eingriffen abgebrochene Zähne oder Plomben aspiriert werden, oder daß eine Nervennadel den Fingern des Zahnarztes entgleitet und dann in die tieferen Luftwege gerät. Besonders auch im Schlaf und in der Narkose können lose oder künstliche Zähne und abgebrochene Gebißteile aspiriert werden.

Schließlich sei noch erwähnt, daß auch absichtlich von Hysterischen und von Geisteskranken Fremdkörper in die Lunge gebracht werden können.

Hat ein Fremdkörper die Glottisenge passiert, so hängt es von seiner Größe, seiner Schwere und seiner Form (ob spitz, zackig oder rund) ab, wo er sich in den tieferen Luftwegen festsetzt. In der Trachea können sehr große Fremdkörper festgehalten werden; ferner können sich spitze Gegenstände, z. B. Nadeln in die Trachealwand einspießen. Auch leichte Fremdkörper, z. B. Bohnen oder Erbsen verbleiben oft eine Zeitlang in der Trachea als sogenannte „tanzende oder ballotierende Fremdkörper“, bei jedem Atemzug und bei Hustenstößen bewegen sie sich in der Trachea auf und ab, bis sie schließlich doch in einen Bronchus angesaugt werden. Kleinere und schwere Fremdkörper werden gleich von vornherein in die Bronchien aspiriert und setzen sich je nach ihrer Größe in einem der Hauptbronchien oder in kleineren oder kleinsten Bronchialästen fest. Da der rechte Hauptbronchus ungefähr die Langsrichtung der Trachea beibehält, während der linke in einem Winkel von etwa 50° von der Trachea abbiegt, findet sich die überwiegende Mehrzahl der Fremdkörper (etwa 70%) im rechten Bronchialgebiet.

Die krankhaften Veränderungen, die ein Fremdkörper in der Lunge hervorruft, sind äußerst mannigfaltig; sie sind abhängig von der Art, von dem Sitz, von der Größe und vor allem dem Keimgehalt des Fremdkörpers. Ferner natürlich auch davon, wie lange der Fremdkörper in der Lunge steckt.

Jeder Tracheal- oder Bronchialfremdkörper, gleichviel ob er eine Verletzung der Schleimhaut hervorgerufen hat oder nicht, verursacht zunächst in seiner Umgebung eine reaktive Schwellung und Rötung der Schleimhaut. Aus dem submukösen Bindegewebe der verletzten oder durch den Fremdkörperdruck ulcerierten Schleimhaut erfolgt die Bildung von Granulationen, die den Fremdkörper umwachsen und den Bronchus immer mehr einengen. Durch narbige Schrumpfung des Granulationsgewebes kommt es schließlich zu einer Striktur und Stenose des Bronchus. Wurden durch den Fremdkörper Bakterien eingeschleppt, so führt dies meist rasch zu einer Entzündung der Schleimhaut und zu einer eitrigten Bronchitis. Dadurch, daß der Eiter wegen einer bestehenden Stenose nicht richtig abgehustet werden kann, breitet sich die eitrigte Bronchitis dann immer tiefer in der Lunge aus. Kleine aseptische Fremdkörper können in einem kleinen Bronchus reaktionslos einheilen. Ist eine größere Lungenpartie infolge des Verschlusses durch einen Fremdkörper ausgeschaltet,

so entwickeln sich in dem distal gelegenen Lungenbezirk krankhafte Veränderungen verschiedenster Art:

Quellbare Fremdkörper, z. B. Bohnen oder Erbsen, führen oft innerhalb kürzester Zeit zu einem völligen Verschuß des Bronchus und zur Atelektase des betreffenden Lungenabschnittes. In anderen Fällen, bei denen der Fremdkörper einen Bronchus nur bei der Expiration verschließt, während bei der Inspiration noch Luft an ihm vorbeistreichen kann (Ventilverschluß) bildet sich in dem distalen Lungenbezirk ein alveoläres oder interstitielles Emphysem aus, das auch auf das Mediastinum übergehen kann.

Wird ein Bronchus durch einen mit hochvirulenten Keimen beladenen Fremdkörper abgeschlossen (besonders gefährlich sind cariöse Zähne), entstehen meist sehr rasch bösartige Bronchopneumonien und, falls der Fremdkörper nicht bald entfernt wird, Lungenabscesse. Bei einem vorhandenen Ventilverschluß können sich auch Bronchiektasien und Kavernen entwickeln.

In seltenen Fällen kommt es zu einer perforierenden Verletzung der Tracheal- oder Bronchialwand durch einen spitzen Fremdkörper und damit in der Regel zur Mediastinitis, zu einem Emphysem oder zur Arrosion der großen Gefäße und tödlicher Blutung.

Klinische Erscheinungen. Die Aspiration eines Fremdkörpers in die Lunge verursacht in erster Linie einen meist äußerst heftigen, krampfartigen Hustenanfall, der, je nach der Größe des Gegenstandes, von mehr oder weniger hochgradigen und beängstigenden Erstickungserscheinungen mit Cyanose begleitet ist. Der Reizhusten kann stundenlang dauern, und er hält meist so lange an, bis sich der Fremdkörper irgendwo in der Lunge, von Schleim umgeben, festgesetzt und die Schleimhaut sich an den von ihm ausgelösten Reiz gewöhnt hat. Der Fremdkörper ist damit in das Stadium der „falschen Ruhe“ eingetreten, das aber oftmals durch neuauftretende Husten- oder Erstickungsanfälle infolge Lageveränderungen des Fremdkörpers unterbrochen wird.

Ein großer, in der Trachea steckender Fremdkörper verursacht eine dauernde Atemnot, bei Verstopfung eines Hauptbronchus dagegen geht der auch hier anfangs vorhandene Luftmangel bald vorüber, da sich der Organismus schnell an die Atmung mit nur einer Lungenseite gewöhnt. Bei der physikalischen Untersuchung erkennt man jedoch die Verstopfung eines Hauptbronchus an dem Zurückbleiben der fallenen Thoraxseite bei der Atmung mit Fehlen oder Abschwächung des Atemgeräusches und des Stimmfremitus sowie an der Verkürzung des Klopfschalls.

Bei nur teilweise bestehendem Verschuß eines Bronchus hört man einen expiratorischen Stridor von pfeifendem und giemendem Ton. Der Stridor kann zu Verwechslungen mit Asthma bronchiale Anlaß geben. In der Trachea „ballotierende Fremdkörper“ machen bei ihrer Aufwärtsbewegung durch Anschlagen an die Stimmbänder das typische „Floppgeräusch“. Durch spitze Fremdkörper, besonders Nadeln und Nägel, können stechende Schmerzen verursacht werden, die sich hauptsächlich bei tiefen Atemzügen und beim Husten bemerkbar machen. Wird Blut ausgehustet, so weist dies auf eine Verletzung der Schleimhaut hin.

So deutlich und eindrucksvoll meist die Symptome eines „akuten“ Fremdkörpers sind, so geringgradig sind oft diejenigen eines „chronischen“, der sich irgendwo in der Lunge festgesetzt hat. In diesem Latenzstadium kann lange Zeit jegliche Beschwerde fehlen, und erst im Laufe der Zeit bilden sich die Erscheinungen einer Folgekrankheit in der Lunge aus: nächtlicher Hustenreiz und Auswurf; Stiche auf der Brust oder auf dem Rücken, immer an derselben Stelle; Zeichen von rezidivierender Pneumonie mit kurz dauernden Fieberattacken. Auf einen Lungenabsceß und Bronchiektasen

wird man durch das dabei zum Auswurf gelangende reichliche, meist überaus fötide Sputum aufmerksam. Unter diesen Krankheitserscheinungen verschlechtert sich das Allgemeinbefinden allmählich immer mehr, die Patienten magern ab und werden oft für tuberkulös gehalten, bis schließlich, oft erst nach Monaten oder Jahren, die Ursache ihrer Lungenerkrankung erkannt wird.

Diagnose. Die Diagnose eines frischen „akuten“ Bronchialfremdkörpers ist dann leicht, wenn ein Erwachsener, der bei vollem Bewußtsein einen Fremdkörper aspiriert hat, uns das „Fremdkörperereignis“ beschreibt, oder wenn dieses bei einem Kinde beobachtet worden ist. Der schwere „initiale Hustenanfall“ und die anfangs vorhandenen Erstickererscheinungen weisen ohne weiteres darauf hin. Sehr oft — wenn ein Schreck oder ein Fall die Veranlassung zur Aspiration abgeben hatte — stehen die begleitenden Nebenumstände des Ereignisses aber so sehr im Vordergrund, daß die ersten Symptome der Fremdkörperaspiration übersehen, falsch gedeutet oder vergessen werden. In der Nahrung enthaltene Fremdkörper können überdies ganz unbemerkt aspiriert werden.

Oftmals wird — auch von intelligenten Patienten — die Aspiration eines Fremdkörpers aus folgenden Gründen nicht vermutet: Es tritt zwar zunächst beim vermeintlichen Verschlucken des Fremdkörpers ein kräftiger Hustenanfall auf, der Hustenreiz legt sich aber bald, weil der Fremdkörper in Schleim eingebettet in irgendeinem Bronchus Platz gefunden hat. Dies führt den Patienten und seine Umgebung zu der irrigen Ansicht, daß der Fremdkörper tatsächlich verschluckt worden sei. Hat man aus irgendeinem Grunde Verdacht auf einen Lungenfremdkörper, so muß die Anamnese so genau wie möglich aufgenommen werden, dabei erfährt man oft erst dann etwas über einen längst vergessenen Vorgang, der zu einer Fremdkörperaspiration geführt haben kann, wenn man dem Gedächtnis des Patienten durch Beschreibung ähnlicher Fälle etwas nachhilft. Sehr oft läßt uns aber die Anamnese völlig im Stich, da vielfach die Fremdkörper nicht in wachem Zustande, sondern im Schlaf, im Alkoholrausch, in der Bewußtlosigkeit oder im epileptischen Anfall aspiriert werden. Dasselbe ist der Fall, wenn kleine Kinder, die es noch nicht sagen können, in unbewachten Augenblicken einen Gegenstand aspirieren. Größere Kinder wollen es oft aus Furcht vor Strafe nicht sagen, wenn ihnen ein Gegenstand, den sie in den Mund gesteckt haben, in die Tiefe gerutscht ist. Aus all diesen Gründen wird sehr oft aus einem „akuten“ Fremdkörper ein „chronischer“.

Ein weiterer Grund dafür, daß Bronchialfremdkörper oft lange Zeit nicht als solche erkannt werden, liegt darin, daß die Folgeerscheinungen, die sie in der Lunge hervorrufen (Bronchitis, Pneumonie, Pleuritis, Lungenabsceß, Bronchiektasen) sich meist in keiner Weise von Lungenerkrankungen anderer Ätiologie unterscheiden. Im Anfang zwar sind die Veränderungen, die ein Fremdkörper in der Lunge verursacht, deutlich einseitig lokalisiert, oft aber wird sehr bald auch die andere Lunge durch das ausgehustete, meist sehr bakterienreiche Sputum infiziert. Es läßt sich also sagen, daß einseitige, entzündliche Prozesse der Bronchien in hohem Maße fremdkörperverdächtig sind, daß aber die Doppelseitigkeit des Prozesses nicht gegen einen Fremdkörper spricht.

Auch das Röntgenbild hilft uns leider in vielen Fällen nicht bei der Diagnose weiter. Auf keinen Fall darf auf Grund eines ergebnislosen Röntgenbildes ein auf Grund anderer Symptome gehegter Verdacht auf einen Fremdkörper wieder aufgegeben werden. Das Röntgenbild zeichnet mit Sicherheit nur metallische Fremdkörper (s. Abb. 351). Nichtmetallische, speziell auch Knochenstücke geben immer ein zweifelhaftes und unsicheres Resultat. Kleinere

Knochenstücke werden oft durch den Schatten des Herzens, der großen Gefäße oder der Rippen verdeckt. Andererseits können verkalkte, peribronchiale Lymphdrüsen einen Knochensplitter vortäuschen und uns dadurch in bezug auf den Sitz eines Fremdkörpers irreführen. Auch bei größeren Knochenstücken versagt das Röntgenbild häufig, weil der Fremdkörper oft zum großen Teil aus spongiösem Knochen besteht. Weiter ist zu bedenken, daß bei längerem Aufenthalt eines Knochenstückes in der Lunge sein Kalkgehalt durch den in seiner Umgebung sich abspielenden Entzündungsprozeß herabgesetzt wird, und so der Fremdkörper allmählich seine schattengebende Substanz verliert.

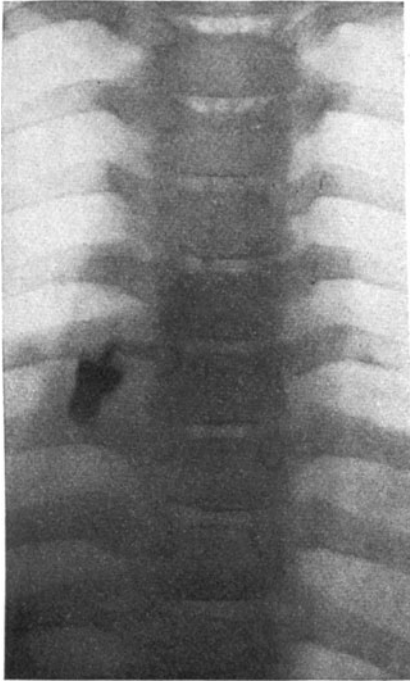

Abb. 351. Fremdkörper im rechten Hauptbronchus, vom Chirurgen vier Wochen lang als Speiseröhrenfremdkörper betrachtet.

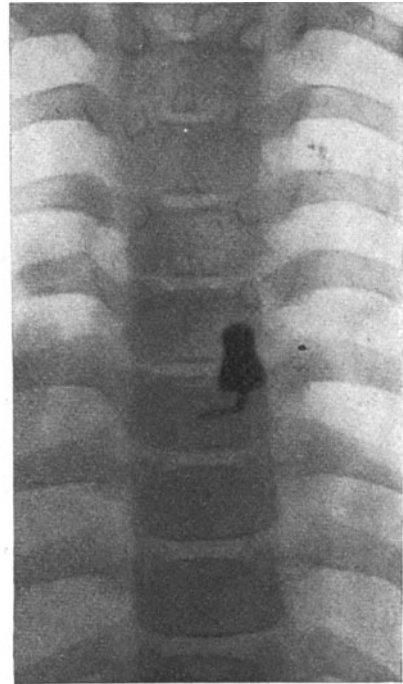


Abb. 352. Derselbe Fremdkörper wie in Abb. 351, nun in der Speiseröhre sitzend, nachdem er bei der Extraktion im Schlunde aus der Zunge gegliiten und geschluckt worden war.

Ergibt sich aus der Anamnese oder aus physikalisch oder röntgenologisch an der Lunge festgestellten Krankheitserscheinungen auch nur der leiseste Verdacht auf einen Bronchialfremdkörper, so muß unter allen Umständen zur weiteren Klärung des Falles

die diagnostische Bronchoskopie vorgenommen werden. Als Richtlinie für den Entschluß zu diesem Eingriff hat zu gelten: Lieber einmal eine Bronchoskopie zuviel vornehmen, als einen Fremdkörper übersehen!

Handelt es sich um einen Fremdkörper, dessen Sitz vorher im Röntgenbild festgestellt werden konnte, so macht seine Auffindung in der Regel keine Schwierigkeiten, insbesondere dann nicht, wenn er frisch aspiriert ist und dementsprechend in seiner Umgebung noch keine stärkere Gewebsreaktion vorhanden ist. Hat der Fremdkörper aber bereits zu einer entzündlichen Schleimhautschwellung, zu einer eitrigen Bronchitis oder zur Granulationsbildung geführt,

so ist seine Auffindung erheblich schwieriger. In solchen Fällen wird er erst nach Abtupfen und Absaugen des Eiters und nach Entfernung der ihn bedeckenden Granulationen sichtbar. Bei hochgradiger Bronchostenose laßt sich das Vorhandensein eines Fremdkörpers oft nur durch die Palpation mit einer in das Bronchoskoprohr eingeführten Sonde feststellen.

Einer sorgfältig ausgeführten Bronchoskopie kann kein Fremdkörper entgehen, es sei denn, daß sich ein ganz kleines Corpus alienum in einen weit peripher gelegenen seitlichen kleinen Branchialast, den man auch mit dem dünnsten Bronchoskoprohr nicht erreicht, verirrt hat.

Differentialdiagnostisch kommt bei älteren Personen ein Bronchialcarcinom in Frage, da dieses, besonders im Anfangsstadium, ganz ähnliche Krankheitserscheinungen machen kann wie ein chronischer Bronchialfremdkörper



a



b

Abb. 353 a und b. Nagel im rechten Hauptbronchus nach H. v. SCHROTTER.




Abb. 354. Nagel im rechten Unterlappenbronchus nach KOFLER.

(Reizhustenanfälle, blutig-eitriger Auswurf, langsam zunehmende Atemnot; geringfügige Veränderungen in der Lunge selbst bei der physikalischen und röntgenologischen Untersuchung). Führt eine auf Grund solcher Symptome ausgesprochene Fehlvermutung zur Bronchoskopie und damit dann zur Entdeckung eines Tracheal- oder Bronchialcarcinoms, so kann dies dem Patienten nur dienlich sein.



Abb. 355.
Knochenstück im
rechten Bronchus
(Nach v. SCHROTTER,
Klinik der
Bronchoskopie 1906)

Behandlung. Die einzige heutzutage erlaubte Behandlungsmethode eines Bronchialfremdkörpers ist die bronchoskopische Extraktion unter Leitung des Auges. Das vielfach — leider auch von Ärzten — noch geübte Verfahren, durch Schlagen auf den Rücken starke Hustenstöße hervorzurufen, um dadurch ein Aushusten des Fremdkörpers zu veranlassen, ist nicht nur erfolglos sondern auch gefährlich, weil dadurch der Fremdkörper unter Umständen in eine noch weniger günstige Lage gebracht wird. Zwar kommt es vor, daß einmal ein Bronchialfremdkörper spontan wieder ausgehustet wird; dies ist aber eine außerordentliche Seltenheit, da sich ein Fremdkörper beim Hochhusten für gewöhnlich an der automatisch sich schließenden Stimmritzenenge fängt („Sparbüchsenverschluß“ nach BRÜNNINGS). Deshalb ist auch das „auf den Kopf stellen“ des Patienten ohne jeglichen Erfolg. Ebenso ist das Verabreichen von Brechmitteln zwecks Entfernung eines Fremdkörpers zu unterlassen. Die Aufgabe des praktischen Arztes besteht einzig und allein darin, einen Patienten mit Fremdkörperverdacht so rasch wie möglich in fachärztliche Behandlung zu überweisen. Bei sehr aufgeregten Patienten oder bei starken Hustenanfällen wirkt eine Morphin-Atropinspritze für die Zeit des Transportes beruhigend und verhindert gleichzeitig eine Verlagerung des Fremdkörpers und eine stärkere Bronchialsekretion.

Die Nottracheotomie durch den Praktiker kann zwar bei Fremdkörpern des Kehlkopfes Hilfe vor Erstickung bringen, bei Tracheal- oder Bronchialfremdkörpern aber ist sie sinnlos, und es wird dadurch nur kostbare Zeit versäumt.

Die Entfernung eines Tracheal- oder Bronchialfremdkörpers kann entweder durch die obere oder durch die untere Bronchoskopie (nach Vornahme der Tracheotomie) erfolgen.

Bei Kindern unter 4 Jahren sollte grundsätzlich die untere Bronchoskopie angewandt werden, da diese infolge der kürzeren Entfernung zum Fremdkörper eine bei den engen räumlichen Verhältnissen erwünschte, erhebliche Erleichterung darstellt. Es kommt hinzu, daß bei kleinen Kindern infolge des Druckes des Bronchoskoprohres auf die Stimmbänder bei der oberen Einführung leicht eine reaktive ödematöse Schwellung im Glottisgebiet entsteht, die nachher dann doch eine Tracheotomie notwendig macht.

Unter keiner Bedingung sollte — auch bei älteren Kindern nicht — die obere Bronchoskopie vorgenommen werden bei noch ballotierenden oder bereits fest-sitzenden quellbaren Fremdkörpern (Bohnen, Erbsen, Erdnüssen, Fruchtkernen usw.), da diese beim Zupacken mit der Zange oder beim Durchziehen durch die Glottisenge zerbröckeln und Teile des Fremdkörpers dann von neuem, meist noch tiefer, aspiriert werden. Hat ein derartiger Fremdkörper, z. B. eine Bohne, durch Verstopfung eines Hauptbronchus eine Atelektase einer Lungenhälfte hervorgerufen, so erfolgt die Aspiration der der Zange entgleitenden Fremdkörperstücke nicht mehr in dieselbe Seite, da die atelektatische Lunge keine Saugkraft mehr hat, sondern die Bröckel werden in die andere, gesunde Lunge aspiriert. Dabei kann es vorkommen, daß der Hauptbronchus der bisher nicht befallenen Lungenseite völlig verlegt wird. Dadurch kann, da die andere, atelektatische Lunge nicht arbeitet, plotzliche Erstickung eintreten, falls man nicht vorher einen sog. „Bronchialschützer“ einlegt. Aus diesem Grunde gehören die quellbaren und zerbröckelnden Fremdkörper zu den allergefährlichsten, und man tut gut daran, von Anfang an mit besonderer Sorgfalt und Überlegung an ihre Extraktion heranzugehen.

Auch bei Erwachsenen muß man sich bei schwierigen, großen und zackigen Fremdkörpern, die nicht in das Rohr hineingezogen werden können und bei denen deshalb die Gefahr besteht, daß sie bei der Extraktion von oben an den Stimmbändern abgestreift werden, immer überlegen, ob man nicht besser die „untere“ Methode wählt. Ist die Extraktion ohne Schwierigkeiten vor sich gegangen, so kann die Tracheotomieöffnung sofort oder nach 1—2 Tagen wieder vernäht werden.

Vor jeder Fremdkörperextraktion mache man sich immer einen genauen Operationsplan. Die wichtigste Überlegung dabei ist: wie stelle ich mir den Fremdkörper „zangengerecht“ ein, d. h. so, daß die Zange ihn fest und sicher faßt und daß beim Herausziehen die Bronchial- und Trachealwand nicht verletzt werden. Allgemeingültige Regeln lassen sich dafür natürlich nicht aufstellen, jeder Fremdkörper hat seine besonderen Schwierigkeiten und auch seine besonderen „Reize“. Auf alle Fälle vermeide man unüberlegtes Manipulieren und jegliche Gewaltanwendung, da durch die dabei häufig entstehenden Blutungen die Situation immer schwieriger wird. Der eigentlichen Extraktion des Fremdkörpers muß stets ein „Probezug“ vorangehen. Folgt der Fremdkörper diesem nicht, so ist er noch irgendwie verhakt, eingekeilt oder teilweise von Granulationsgewebe umwachsen. Mit Hilfe geeigneter Hakchen lassen sich alsdann eingekeilte Gegenstände lockern, aufrichten und mobilisieren, eingespießte Zacken kann man durch seitliche Verdrängung der Bronchialwand mit

dem Bronchoskoprohr-Ende frei machen, den Fremdkörper festhaltende Granulationen müssen mit der Doppellöffelzange abgetragen werden. Ist bereits eine hochgradige, narbige Bronchostenose vorhanden, so muß diese, bevor man an die Extraktion herangehen kann, durch eine mühsame Dehnungsbehandlung erweitert werden. Dazu dienen hohle Metallbougies oder das spreizbare Dehnungsrohr nach KILLIAN-BRUNINGS.

Zur Extraktion verwendet man je nach der Art des Fremdkörpers eine der bereits oben bei der Beschreibung des Instrumentariums angegebenen Zangen. Die weitaus größte Zahl der aspirierten Fremdkörper (Nägel, Knochenstücke, Fischwirbel und -gräten, Zähne, Gebißteile, Kirschsteine usw. läßt sich mit der

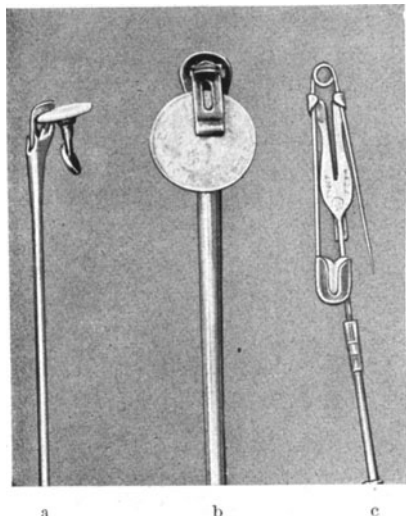


Abb. 356. Verschiedene Spezialfremdkörperzangen. a Kragenknopfzange. b Zange zur Entfernung von Münzen aus dem Ösophagus. c Zange zur Entfernung von Sicherheitsnadeln. (Nach v. EICKEN)

Krallenzange (die man in verschiedenen Größen und Stärken vorrätig hält), entfernen. Quellbare Fremdkörper (Bohnen usw.) darf man niemals mit der Krallenzange anfassen, da sie dabei unweigerlich in Stücke zerfallen. Zu ihrer Extraktion verwendet man die gefensterterte KILLIANsche Bohrenzange, die den Fremdkörper im Bogen umfaßt und auch nach dem Platzen der Hülle die einzelnen Teile des zerbröckelnden Fremdkörpers noch festhält. LAUTENSCHLÄGER hat empfohlen, leicht quellbare Fremdkörper mit glatter Oberfläche und andere weiche Massen durch Ansaugen zu entfernen. Er hat dazu ein Röhrchen angegeben, über das ein feiner Gummireifen gezogen wird. Dieses Röhrchen wird an einen kräftig wirkenden Saugapparat angeschlossen.

Nadeln faßt man, nachdem man ihre (meist nach oben stehende) Spitze mobilisiert hat, mit der gerieften Nadelzange. Gelingt die Mobilisierung der Spitze nicht, weil sie sich zu tief in das Gewebe ein-

gespießt hat, so muß die Nadel mit einem Spezialinstrument (Nadelbrecher) vor der Extraktion durchgebrochen werden.

Zu den „schwierigsten“ Fremdkörpern gehören offene, mit der Spitze nach oben stehende Sicherheitsnadeln. Mit dem Spezialinstrument v. EICKENS lassen sie sich innerhalb des Bronchus schließen und dann ohne Gefahr extrahieren (s. Abb. 356).

Große Schwierigkeiten bei der Extraktion können Kragenknöpfe machen, wenn sie mit dem Köpfchen nach unten aspiriert worden sind und die Platte den Bronchus fest verschließt. Sie werden dann zuerst mit dem Häkchen so weit gelockert, daß die Platte mit der Spezial-Kragenknopfzange gefaßt werden kann (s. Abb. 356).

Fest eingeklemmte Teile von künstlichen Gebissen müssen oft erst mit besonderen Instrumenten zerstückelt werden; Bleistifthülsen, bei denen die geschwollene Bronchialschleimhaut sich über die Ränder des Fremdkörpers gestülpt hat, müssen erst zurechtgebogen werden, bevor man sie ohne Gefahr einer Verletzung der Bronchialwand extrahieren kann. Frischaspirierte Hohlkörper lassen sich meist mit der Hohlkörperzange, die geschlossen in den Hohlraum eingeführt und dann gespreizt wird, leicht entfernen.

Gelingt es nicht, einen Bronchialfremdkörper mit Hilfe der Bronchoskopie zu entfernen, was in Ausnahmefällen vorkommen kann, weil der Fremdkörper sich zu sehr festgekeilt hat, oder weil er so fest von Narbengewebe umwachsen ist, daß auch eine Dehnungsbehandlung der bestehenden Bronchostenose nicht zum Ziele führt, so kommt seine Entfernung durch Operation von außen, durch die Pneumotomie in Frage. Zu diesem Eingriff sollte man sich aber erst dann entschließen, wenn mehrfache, von geübtester Hand ausgeführte, bronchoskopische Extraktionsversuche ohne Erfolg geblieben sind, denn die Mortalität bei der Operation von außen beträgt mindestens 80—90%, während wir bei der Entfernung auf natürlichem Wege, selbst bei Einrechnung der schwersten Fälle, nur mit einer Mortalität von etwa 2—4% bei Erwachsenen und von 8—10% bei Kindern zu rechnen haben.

Die **Prognose** eines nichtbehandelten Bronchialfremdkörpers ist schlecht. Nur in den allerseltensten Fällen erfolgt eine reaktionslose Einheilung oder eine spontane Ausstoßung. Die Patienten gehen früher oder später an der Folgeerkrankung in der Lunge zugrunde.

2. Andere diagnostische und therapeutische Anwendungsgebiete der Tracheo-Bronchoskopie.

a) Mißbildungen der Trachea und der Bronchien.

Gelegentlich einer aus anderen Gründen vorgenommenen Bronchoskopie wurden in seltenen Fällen Mißbildungen der Trachea oder des Bronchialbaumes entdeckt. Meist mit einer abnormen Lungenlappung verbunden, kommen vor eine Unter- oder Überzahl der Bronchialäste, oder es handelt sich um einen abnormen Abgang eines Bronchialastes, z. B. des rechten Oberlappenbronchus von der Luftröhre (BRÜNINGS). Von KAHLER sind Divertikel der Trachea beschrieben worden, die als rudimentäre Bronchien aufzufassen sind.

b) Stenosen der Trachea und der Bronchien.

Stenosen der Trachea kommen in Form von

Narbenstrikturen nach Verletzungen der Trachea infolge von Erdrosselungsversuchen, Schuß- oder Stichverletzungen und nach unsachgemäß ausgeführter Tracheotomie vor. Wird durch solche Narbenbildungen, die das Lumen der Trachea oft diaphragmaartig verengen, eine starke Atemnot verursacht, so kann eine endoskopische, blutige Abtragung des Narbengewebes in Frage kommen.

Ferner kommt es zu Stenosen in der Trachea und in den Bronchien durch **Geschwülste**, die von der Tracheal- bzw. Bronchialwand selbst ausgehen, und, wie bereits oben erwähnt, durch **Fremdkörper** und durch die bei langem Verweilen derselben hervorgerufenen Granulations- und Narbengewebbildungen. Ebenso können sich stenosierende Narben in der Trachea oder in den Bronchien auf dem Boden **syphilitischer Geschwüre** bilden. Bei derartigen Stenosen läßt sich mit Hilfe der Tracheo-Bronchoskopie in geeigneten Fällen eine Dehnungsbehandlung mit Metall-Bougies, die durch das Bronchoskoprohr hindurch in die Stenose eingeführt werden, durchführen.

Kompressionsstenosen der Trachea kommen zustande bei Strumen, vergrößerten Thymusdrüsen, Aortenaneurysmen, Speiseröhrencarcinomen, peritrachealen Lymphomen, Geschwülsten und Abscessen im Mediastinum.

Einseitige Strumen führen für gewöhnlich nur zu einer Verdrängung und Verlagerung der Luftröhre und des Kehlkopfes nach der anderen Seite, ohne das Lumen der Trachea zu verändern; nur bei erheblicher Größe komprimieren

sie die Luftröhre, wobei deren Knorpel erweichen und atrophisch werden. Beiderseitige Strumen können die Trachea platt wie eine Säbelscheide drücken („Säbelscheidentrachea“).

Die *Struma maligna* läßt sich häufig endoskopisch durch unregelmäßige, eckige, oft bizarre Formen der Stenose, durch Verzerrung einzelner Knorpelringe oder deutliche Durchwachungserscheinungen erkennen (BRÜNNINGS).

Die substernal gelegene Thymusdrüse der kleinen Kinder und eine persistierende Thymus Erwachsener können hypertrophieren und die Luftröhre von vorn nach hinten komprimieren. In solchen Fällen kann schon beim Hintenüberneigen des Kopfes der Tod plötzlich eintreten.

Die **Diagnose** der Kompressionsstenosen der Trachea wird zwar in der Regel allein schon durch das Röntgenbild zu stellen sein, das uns in den meisten Fällen auch Aufschluß über die Ursache der Kompression gibt (Mediastinaltumor, Aneurysma, Wirbelabsceß). In vielen Fällen kann uns aber die Tracheo-bronchoskopie die röntgenologische Diagnose ergänzen und sichern. Dies ist insbesondere bei Kompressionen der Bronchien der Fall.

Bei Kompression der Trachea durch Aortenaneurysmen, Mediastinalabszesse und Speiseröhrenkrebsse muß man mit der Einführung des Rohres äußerst vorsichtig sein: Ein Aneurysma kann durch den Druck des Rohres zur Ruptur gebracht werden. Bei Mediastinalabszessen (Wirbelabszessen) kann das Rohr, indem es den oberen Teil des Abscesses komprimiert, den unteren Teil desselben stärker vorwölben, wodurch Erstickung eintritt, ja schon die Rückwärtsbewegung des Kopfes und Oberkörpers, die zur Einführung des Rohres notwendig war, hat in einem von KÖRNER beobachteten Falle den sofort zum Tode führenden, völligen Verschuß der Trachea bewirkt.

c) Entzündliche Erkrankungen der Trachea und der Bronchien.

Auch bei den entzündlichen Erkrankungen der Trachea und der Bronchien, sowohl bei solchen nichtspezifischer als auch bei solchen spezifischer Art, kann uns die Tracheo-Bronchoskopie wertvolle diagnostische und therapeutische Dienste leisten:

Bei **chronischen Bronchitiden** mit dauernder Verstopfung der feinen Bronchien durch zähes Sekret, läßt sich durch endobronchiale Sprays mit einer 2%igen Novocain-Adrenalinlösung die das Sekret zurückhaltende geschwollene Schleimhaut zum Abschwellen bringen. Dadurch werden die Expektorationsverhältnisse verbessert und die Grundlagen für die Ausheilung einer Bronchitis geschaffen.

Bei **Bronchiektasen** läßt sich mit Hilfe der Bronchoskopie in vielen Fällen die Ursache der Erkrankung (Narbenstenose irgendwelcher Ätiologie, Fremdkörper) erkennen. Die endoskopische Kontrastfüllung der Bronchien mit Jodipin mit nachfolgender Röntgenaufnahme kann uns einen wertvollen Aufschluß über die Lokalisation und die Größe von Kavernen geben.

Therapeutisch wenden wir die Bronchoskopie zur systematischen Absaugung und Ausspülung von Kavernen an.

Bei schweren Fällen von **Tracheitis atrophicans sicca**, der sogenannten „Ozaena der Trachea“, bei der es mitunter zu einer hochgradigen Atemnot infolge totaler Verstopfung der Luftröhre und oftmals auch der Hauptbronchien durch die Borken- und Krustenbildung kommt, lassen sich die tieferen Luftwege durch Ausräumung der Borken mit Hilfe der Bronchoskopie rasch und sicher freimachen.

Bei **Diphtherie** schreitet bekanntlich in seltenen Fällen die Membranbildung vom Kehlkopf auf die Trachea und die Bronchien fort und führt dann zu den schwersten Erstickungserscheinungen. Daß die Ursache dieser Erstickungs-

erscheinungen unterhalb des Kehlkopfes gelegen sein muß, erkennt man daran, daß sie nach der Tracheotomie fortbestehen. In solchen Fällen kann die mit Hilfe der unteren Bronchoskopie und einer geeigneten Zange durchgeführte rasche Ausräumung der die Trachea und die Bronchien oft wie ein Ausguß verstopfenden Membranen unmittelbar lebensrettend wirken.

Tuberkulöse Infiltrate und Geschwüre der Trachea bekommt man nur selten endoskopisch zu Gesicht, weil diese Veränderungen in der Luftröhre erst in den letzten Stadien der Kehlkopf- und Lungentuberkulose aufzutreten pflegen; man entdeckt sie daher meist erst auf dem Sektionstisch als Zufallsbefund. Der indirekten Spiegeluntersuchung entgehen sie häufig deshalb, weil bei Patienten mit Kehlkopftuberkulose der Einblick in die Luftröhre durch die Veränderungen am Kehlkopf erschwert ist.

Lues kommt in der Trachea und in den Bronchien meist erst im tertiären Stadium in Gestalt von umschriebenen oder auch diffusen gummösen Infiltrationen vor. Der gummöse Prozeß kann sich vom Kehlkopf aus auf die Luftröhre fortsetzen, er kann aber auch in den tieferen Teilen des Atemrohres, mit Vorliebe an seinen Teilungsstellen, primär entstehen. Durch Zerfall der Infiltration kommt es zu — häufig multiplen — Geschwüren. Daß bei der Ausheilung solcher Geschwüre narbige Verwachsungen entstehen, wurde bereits oben bei den Narbenstenosen erwähnt.

Da gummöse Infiltrationen infolge der dadurch bedingten langsam zunehmenden Stenose und ihrer Folgen in der Lunge (eitrige Bronchitis, Bronchiektasen) dieselben klinischen Symptome machen wie z. B. Geschwülste in der Trachea oder Bronchialfremdkörper, wird die Bronchoskopie oftmals wegen Verdachts auf eine derartige Erkrankung vorgenommen. Dann läßt der charakteristische, endoskopische Befund von multiplen höckerigen Schwellungen und speckig belegten, wallartig umränderten Ulcerationen zusammen mit dem positiven Ausfall der Blutuntersuchung und dem Ergebnis der Probeexcision die wahre Natur der Erkrankung erkennen. Neben der spezifischen Allgemeinbehandlung mit Salvarsan kann bei hochgradiger Stenosenbildung unter Umständen eine bronchoskopische blutige Abtragung eines der Atmung besonders hinderlichen Gummas in Frage kommen.

Sklerom zeigt sich in der Trachea bei der direkten Besichtigung in Form von blaßroten, knotigen oder wulstartigen Infiltraten, die sich bei zunehmender Stenosenbildung mit Hilfe der Bronchoskopie abtragen lassen.

d) Geschwülste der Trachea und der Bronchien.

Von den Geschwülsten der Trachea und der Bronchien, die der tracheo-bronchoskopischen Diagnose und Behandlung zugänglich sind, seien genannt an gutartigen Tumoren: Fibrome, Papillome, Adenome, Chondrome, Chondro-Osteome und Amyloidtumoren; an bösartigen Tumoren: Carcinome und Sarkome.

Am häufigsten sind die **Papillome** der Trachea. Sie können zusammen mit Kehlkopfpapillomen, aber auch isoliert in der Trachea auftreten.

Ihre **Behandlung** besteht in gründlicher Abtragung mit der schneidenden Doppellöffelzange entweder in oberer Bronchoskopie oder, falls wegen starker Atemnot nötig, in unterer Bronchoskopie nach Tracheotomie. Bei starker Neigung zu Rezidiven kommt eine postoperative Röntgenbestrahlung in Frage.

Ebenso wie die Papillome lassen sich auch die anderen gutartigen Tumoren der Luftröhre auf endoskopischem Wege abtragen.

Der Trachea eigentümlich sind multiple **Chondro-Osteome**, die als zahlreiche rundliche und spitze, hirse- bis hanfkorngroße Höckerchen der Innenfläche der

Lufttröhre eine „reibeisenartige“ Rauigkeit verleihen (Tracheopathia osteoplastica).

Im obersten Teil der Lufttröhre kommen wie im untersten Teil des Kehlkopfes **versprengte Schilddrüsen** vor. Man findet sie, besonders an den Seitenwänden und an der Hinterwand, als rundliche oder walzenförmige, breitbasige, mit normaler Schleimhaut überzogene, sehr langsam wachsende Tumoren. Machen sie starke Atemnot, so lassen sie sich mit Hilfe der Tracheofissur beseitigen.

Von den bösartigen Geschwülsten sind die **Carcinome** in der Lufttröhre und den großen Bronchien häufiger als die **Sarkome**. Beide greifen bisweilen von der Nachbarschaft (Mediastinum, Oesophagus, Schilddrüse, Kehlkopf) auf die Lufttröhre über.

Außerdem kommt aber auch das **primäre Carcinom der Trachea** vor. Diese Erkrankung hat für den Laryngologen deshalb eine wachsende Bedeutung gewonnen, weil in den letzten Jahren in der Literatur eine Reihe von Fällen beschrieben worden sind, in denen primäre Trachealcarcinome durch endoskopische Behandlung zur Heilung gebracht wurden. Das primäre Trachealcarcinom befällt Männer doppelt so häufig als Frauen, für gewöhnlich zwischen dem 40. und 60. Lebensjahr. Der Sitz der Geschwulst ist für gewöhnlich der untere Trachealteil, an der drüsenreichen hinteren Trachealwand. Die Geschwulst nimmt ihren Ausgang von den Schleimdrüsen (Adenocarcinom) oder vom Deckepithel (Cylinderepithelkrebs); auch die inmitten des normalen Cylinderepithels gelegenen Plattenepithelinseln können die Grundlage für einen Plattenepithelkrebs abgeben. Außer umschriebenen Geschwulstbildungen kommen auch diffuse Infiltrationen der Mucosa und Submucosa oder der ganzen Trachealwand vor. Ein für Carcinom charakteristisches Zeichen gegenüber anderen Trachealtumoren ist die Neigung der Geschwulst zum Zerfall.

Die **klinischen Erscheinungen** bestehen in dauerndem Reizhusten, zu dem sich als sekundäre Folge des Hustens bald Heiserkeit gesellt. Dazu kommt Atemnot, die anfangs nur nach körperlichen Anstrengungen auftritt, später auch in Ruhestellung vorhanden ist. Ein wichtiges Frühsymptom ist das Blutspucken, nach Zerfall des Tumors finden sich im Sputum oft auch Tumorteile, mitunter tritt auch eine schwere Hämoptoe auf.

Diagnose. Wegen der Gleichheit oder Ähnlichkeit der Symptome wird fälschlicherweise oft an Bronchialasthma oder an Bronchialfremdkörper gedacht, deshalb ist eine möglichst frühzeitige Tracheo-Bronchoskopie mit Probeexcision einer auf Tumor verdächtigen Stelle zur Sicherung der Diagnose notwendig. Die Unterscheidung gegenüber einer Lungentuberkulose läßt sich mit Hilfe des Röntgenbildes treffen.

Behandlung. Während bei Carcinomen, die im oberen Teil der Trachea sitzen, die Möglichkeit besteht, sie von außen (evtl. mit querer Trachealresektion) zu entfernen, fällt bei tiefer Lokalisation in der Trachea diese Möglichkeit weg. Bei diesen Tumoren kommt die endoskopische Abtragung mit anschließender Elektrokoagulation in Betracht, die nach einer Mitteilung von NASURPHIS zum Ziele der Heilung führen kann.

Die **Prognose** der Trachealcarcinome ist abhängig von der pathologisch-anatomischen Beschaffenheit des Tumors. Am wenigsten gefährlich scheinen die Cylindrome zu sein, sie zeigen keine besonders große Wachstumsneigung und machen selten Metastasen und Rezidive.

Bronchialcarcinome werden häufig erst recht spät als solche erkannt und laufen oft lange unter der Diagnose eitrige Bronchitis, Bronchiektasen oder Lungentuberkulose. Verdacht auf ein Bronchialcarcinom muß man haben, wenn chronische Reizhustenanfälle, blutig-eitriger Auswurf,

langsam zunehmende Atemnot bei relativ geringfügigen Veränderungen auf der Lunge bei der physikalischen und röntgenologischen Untersuchung bestehen. Daß die falsche Diagnose eines Bronchialfremdkörpers gelegentlich zur Erkennung eines Bronchialcarcinoms führt, wurde bereits oben bei der Besprechung der Bronchialfremdkörper erwähnt.

Die einzige Methode zur sicheren Diagnose eines Bronchialcarcinoms ist die bronchoskopische Untersuchung mit nachfolgender Probeexcision. Da von der frühzeitigen Erkennung der Krankheit der Erfolg der zu ihrer Heilung einzuleitenden Strahlenbehandlung in hohem Maße abhängt, sollte die diagnostische Bronchoskopie auch bei nur geringstem Verdacht nie unterlassen werden.

Die Ösophagoskopie und ihre klinische Anwendung.

Obwohl die Speiseröhre eigentlich nicht zu dem Bereich des Hals-Nasen-Ohrenarztes gehört, sei hier doch eine kurze Beschreibung der Ösophagoskopie und ihrer klinischen Anwendung angeschlossen, da die ösophagoskopische Technik der bronchoskopischen sehr ähnlich ist und deshalb am meisten von Halsärzten ausgeübt wird.

Außerdem soll die Ösophagoskopie hier kurz deshalb besprochen werden, weil sie zur Beurteilung der Art oder Ursache mancher Schädigungen der tieferen Luftwege mit herangezogen werden muß.

I. Die Ösophagoskopie.

1. Das Instrumentarium.

Zur direkten Besichtigung der Speiseröhre dient das oben bei der Beschreibung der Tracheo-Bronchoskopie ausführlich beschriebene Instrumentarium nach BRÜNNINGS, oder man verwendet dazu Ösophagoskoprohre, bei denen die Beleuchtungseinrichtung in Form von Miniaturlämpchen am unteren Ende der Rohre angebracht ist. Für Männer braucht man außerdem ein besonders dickes Rohr von 14 mm Durchmesser. Bei den Ösophagoskoprohren fehlen besser die seitlichen Löcher. Auch die übrigen Instrumente (Zangen, Sonden usw.) sind die gleichen wie bei der Bronchoskopie; nur braucht man für Fremdkörper, die in der Nähe der Kardia sitzen, eine besonders lange Zange von 50 cm Länge.

2. Die Technik der Ösophagoskopie.

Bei Erwachsenen und bei größeren Kindern kommt man in der Regel mit der Lokalanästhesie nach vorheriger Morphin-Atropin-Injektion aus, bei kleineren Kindern führt man die Ösophagoskopie meist in Narkose durch.

Nachdem man den Zungengrund, die Epiglottis, die Arygegend und den Ösophaguseingang mit einem Pantocain-Adrenalin-Wattepinsel anästhesiert hat, führt man das Rohr in Medianstellung in der oben bei der direkten Laryngoskopie beschriebenen Weise unter Leitung des Auges in den Rachen ein (Tempo I und II). Hat man sich die Arygegend auf diese Weise eingestellt, so macht man einen kurzen Halt. Dann führt man — sich immer genau in der

Mittellinie haltend — das Rohrende behutsam hinter die Aryknorpel und zieht diese und damit den Kehlkopf vorsichtig nach vorn. Nun gilt es, die Kontraktion des manchmal krampfartig verschlossenen Ösophaguseingangs zu überwinden. Dies darf keinesfalls gewaltsam geschehen, sondern man wartet zunächst ab, bis sich die Speiseröhreingangsmuskulatur entspannt. Man erreicht dies am besten dadurch, daß man den Patienten auffordert, ruhig und tief zu atmen. Wie bei der Bronchoskopie muß er auch die übrige Körpermuskulatur völlig entspannen. Dann führt man das Rohr unter ständiger Einhaltung der Lumenrichtung der Speiseröhre langsam in die Tiefe bis zur Kardia. Bei der gewundenen Verlaufsrichtung des Ösophagus sind dazu Drehungen und Neigungen des Kopfes des Patienten und entsprechende seitliche Rohrbewegungen nötig.

Im Halsteil ist die Speiseröhre geschlossen, man sieht bei der Einführung des Rohres oben einen transversalen Spalt, etwas tiefer unten einen rosettenförmig gefalteten Verschuß. Im Brustteil zeigt der Ösophagus ein weit offenes Lumen, das an der Kreuzungsstelle mit dem Aortenbogen und dem linken Hauptbronchus von vorn her etwas verengert ist, und erst nahe der Kardia erscheint wieder die rosettenförmige Verschußfigur. Die obere Enge (Ösophagusmund) liegt beim Erwachsenen 15 cm hinter der Zahnreihe, die mittlere 25 cm und die Kardia 40 cm.

II. Die klinische Anwendung der Ösophagoskopie.

1. Fremdkörper.

Entstehung. Am häufigsten gelangen mit der Nahrung aufgenommene Fremdkörper in die Speiseröhre und bleiben hier stecken, weil sie zu groß sind, um die Speiseröhre passieren zu können (größere Knochenstücke), oder weil sie sich in die Speiseröhrenwand einspießen (spitze Knochensplinter, Fischgräten, Holzstückchen, Nadeln, Nägel u. dgl.). Derartige Fremdkörper beobachtet man besonders bei hastigen Essern oder bei Personen mit Gebißplatten, denen die Kontrolle über das, was sie beim Essen im Munde haben, fehlt. Ferner werden beim Essen oder auch im Schlaf häufig defekte Gebißplatten verschluckt. Auch beim Arbeiten im Mund gehaltene Gegenstände (Nägel, Nadeln, Schrauben usw.) werden oft bei einem plötzlichen Schreck verschluckt und bleiben im Ösophagus stecken. Absichtlich verschlucken Geistesranke und Strafgefangene gelegentlich alle möglichen Gegenstände. Bei Kindern werden Münzen, Uniformknöpfe oder kleine Spielzeuge (Zinnsoldaten, Pfeifchen usw.), mit denen im Munde sie spielen, häufig zu Fremdkörpern in der Speiseröhre.

Für gewöhnlich bleiben die Fremdkörper an einer der drei physiologischen Engen in der Speiseröhre liegen (Ringknorpelenge, Aortenenge, Kardia). Bei krankhaften Verengerungen (Strikturen, Geschwülste) können aber auch an diesen Stellen Fremdkörper (auch kleinere) und Speiseteile hängen bleiben. Auch in einem Divertikel des Ösophagus kann ein Fremdkörper stecken bleiben.

Die krankhaften Veränderungen, die ein Fremdkörper im Ösophagus hervorruft, sind abhängig von der Art, der Form, der Größe, dem Keimgehalt und vor allem auch von der Dauer, während welcher der Fremdkörper in der Speiseröhre verweilt. Spitze Fremdkörper (Nadeln, Knochensplinter) können Schleimhautverletzungen hervorrufen oder zu einer Perforation der Speiseröhrenwand führen. Die Folge davon kann eine submuköse oder intramurale Entzündung und Abszeßbildung, oder ein perioesophagealer Abszeß mit anschließender Mediastinitis sein. Ferner können spitze Fremdkörper,

die die Speiseröhrenwand perforiert haben, sich in ein benachbartes großes Gefäß einspießen und können so zu schweren, meist tödlichen Blutungen führen. Werden glattwandige, große Fremdkörper nicht bald nach dem Verschlucken entfernt, so verursachen sie durch den Druck auf die Schleimhaut eine Nekrose. Im Anschluß an einen derartigen Decubitus können ebenso wie nach einer Verletzung der Ösophaguswand Entzündungen und Abscesse in der Wand, periösophageale Phlegmonen und schließlich eine tödliche Mediastinitis entstehen. Periösophageale Phlegmonen können auch auf die Lungen übergreifen und zu Pneumonien, Lungengangrän und Lungenabscessen führen.

Klinische Erscheinungen. Ein großer, die Speiseröhre ganz verschließender Fremdkörper verursacht Druckgefühl hinter dem Brustbein oder dem Kehlkopf und Schluckbeschwerden. Er macht die Nahrungsaufnahme unmöglich, bzw. die geschluckten Speisen werden sofort wieder erbrochen. Scharfandige und spitze, in die Ösophaguswand eingespießte Fremdkörper verursachen stechende Schmerzen beim Schlucken, die so heftig sein können, daß der Patient jeden Schluckakt ängstlich zu vermeiden sucht.

Ist es infolge einer Verletzung oder eines Decubitus der Speiseröhrenwand zu einer Entzündung gekommen, so steigern sich die Schmerzen noch erheblich; es tritt hohes Fieber, oft verbunden mit Schüttelfrösten, und schweres Krankheitsgefühl hinzu.

Diagnose. Sie ist meist schon auf Grund der Anamnese mit großer Wahrscheinlichkeit zu stellen, wengleich bei etwa einem Drittel aller Patienten, die mit der Angabe zu uns kommen, es sei ihnen ein Fremdkörper in der Speiseröhre stecken geblieben, kein solcher gefunden wird. Bei diesen Patienten ist es häufig eine kleine, durch einen Fremdkörper hervorgerufene, beim Schlucken schmerzende Verletzung der Speiseröhrenwand, die in ihnen den Verdacht erweckt, daß noch ein Fremdkörper im Ösophagus vorhanden ist, während er in Wirklichkeit längst in den Magendarmkanal gelangt ist.

Bei kleineren Kindern, bei denen die Anamnese versagt, weist die Verweigerung der Nahrungsaufnahme bzw. das Zurückwürgen der Speisen auf das Vorhandensein eines Fremdkörpers hin. Dazu ist aber zu bemerken, daß auch neben verhältnismäßig großen Fremdkörpern noch vorbeigeschluckt werden kann, und diese lange Zeit unentdeckt bleiben können. So konnten wir vor kurzem ein 10jähriges Kind beobachten, das ein Zehnpfennigstück fast $\frac{1}{2}$ Jahr lang in der Speiseröhre unterhalb ihres Eingangs hatte, der Fremdkörper wurde rein zufällig gelegentlich einer wegen Verdachts auf Bronchialdrüsenvergrößerung vorgenommenen Röntgenaufnahme entdeckt.

Der Sitz eines Fremdkörpers wird von den Kranken häufig falsch lokalisiert, meist werden die Beschwerden höher angegeben, als der tatsächlichen Lage des Fremdkörpers entspricht.

In vielen Fällen kann uns das Röntgenbild (seitliche Aufnahme!) bei der Diagnose gute Dienste leisten; wie bei den Bronchialfremdkörpern ist aber nur der positive Befund im Röntgenbild beweisend, der negative dagegen spricht niemals für das Nichtvorhandensein eines Fremdkörpers, da sich in der Röntgenaufnahme nur metallische Fremdkörper oder allenfalls noch größere Knochenstücke mit Sicherheit abzeichnen. Aber auch wenn der Fremdkörper selbst sich nicht abzeichnet, kann uns das Röntgenbild bei Fremdkörperverdacht wichtige Hinweise geben, besonders wenn es sich um ältere Fremdkörper handelt: Findet man röntgenologisch eine Verbreiterung des Schattens der prävertebralen Weichteile, so kann man daraus auf die Anwesenheit eines Fremdkörpers und eine durch ihn hervorgerufene Verletzung schließen (SEIFFERT).

Die Verwendung einer Sonde zur Feststellung eines Fremdkörpers ist als Kunstfehler anzusehen, da dadurch eingespießte spitze Fremdkörper unter

Umständen nur noch tiefer in die Ösophaguswand hineingestoßen und Verletzungen der Speiseröhrenwand mit nachfolgender Ösophagitis und Periösophagitis mit allen ihren schweren Folgeerscheinungen hervorgerufen werden können. Außerdem kann die Sondierung auch bei Gegenwart eines Fremdkörpers deshalb erfolglos ausfallen, weil die Sonde an einem flach der Wandung anliegenden Fremdkörper ohne Widerstand vorbeigleitet.

Das sicherste Mittel zur Diagnose eines Fremdkörpers ist die Ösophagoskopie, die in jedem Fall, in dem auch nur mit einiger Wahrscheinlichkeit ein Fremdkörper vermutet wird, vorgenommen werden muß.

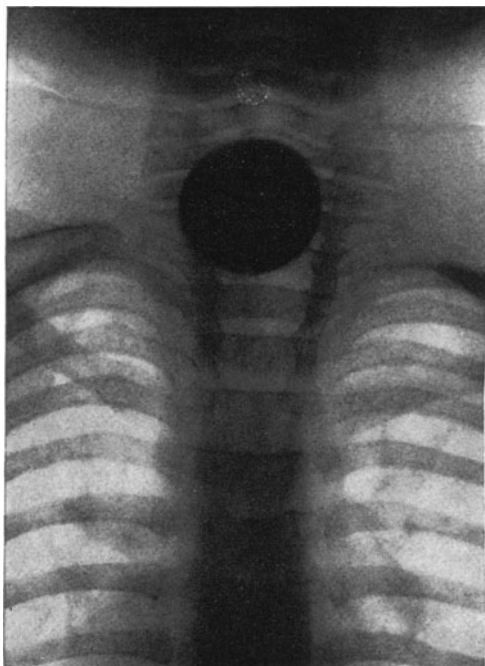


Abb. 357. Munze im Ösophagusmunde bei einem 16monatigen Kinde.

Differentialdiagnostisch kommen bei Klagen über Fremdkörpergefühl in der Speiseröhre ein Divertikel des Ösophagus und ein beginnendes Ösophaguscarcinom in Frage.

Behandlung. Wegen der schweren Komplikationen, die durch das längere Verweilen eines Fremdkörpers in der Speiseröhre entstehen können, muß die Entfernung eines solchen so bald wie irgend möglich erfolgen.

Als schwerer Kunstfehler ist jeglicher Versuch anzusehen, einen Fremdkörper mit Sonden, Schlundstößern oder ähnlichen altertümlichen Instrumenten in den Magen hinabzustoßen. Auch die Anwendung von sog. Münzenfängern, Gratenfängern u. dgl. ist verboten. Weiter sollten Versuche, einen Fremdkörper durch Verabreichung von Brechmitteln wieder aus der Speiseröhre herauszubefordern, unterlassen werden. Die einzige er-

laubte Behandlung ist die Entfernung des Fremdkörpers unter Leitung des Auges mit Hilfe der Ösophagoskopie. Bei scharfrandigen und spitzen Fremdkörpern (z. B. Rasierklingen, Nadeln, große Knochensplinter) oder bei Fremdkörpern, die mit Widerhaken versehen sind (z. B. Zahnersatzstücke), ist bei der Extraktion größte Vorsicht notwendig, da bei gewaltsamem Vorgehen die Ösophaguswand verletzt und aufgeschlitzt werden kann (deshalb immer zuerst „Probezug“). Die eingespießten Teile eines solchen Fremdkörpers müssen daher zuerst freigemacht werden, evtl. unter Verwendung eines spreizbaren Rohres (BRÜNINGSSches Dilatationsösophagoskop). Festgehakte Zahnersatzstücke lassen sich durch entsprechende Drehung in eine für die Extraktion günstige und ungefährliche Lage bringen. Große Gebißplattenteile muß man unter Umständen vor der Extraktion innerhalb der Speiseröhre zerstückeln.

Nur in ganz seltenen Fällen wird es notwendig, einen Ösophagusfremdkörper durch die Eröffnung der Speiseröhre von außen (Ösophagotomie) zu entfernen. Diese Operation sollte wegen ihrer Gefährlichkeit (Entstehung einer Mediastinitis) aber nur dann vorgenommen werden, wenn die von sachkundigster Hand ausgeführte Extraktion auf dem natürlichen Wege durch

das Ösophagoskop nicht gelingt. Ist bereits eine periösophageale Eiterung infolge eines scharfkantigen, spitzen Fremdkörpers oder infolge einer Verletzung der Speiseröhrenwand bei blinden Extraktionsversuchen vorhanden, so muß die kollare Mediastinotomie und nach SEIFFERTs Vorschlag die Schlitzung des Ösophagus von der Perforation an bis zum Ende des Absceßganges vorgenommen werden. Bei diesem Eingriff kommt es nicht zur Absackung des Eiters ins Mediastinum, sondern der Eiter kann in den Magen abfließen.

2. Andere diagnostische und therapeutische Anwendungsgebiete der Ösophagoskopie.

Auch bei anderen Erkrankungen der Speiseröhre als bei Fremdkörpern kommt der Ösophagoskopie eine große diagnostische Bedeutung zu. Es wurde bereits oben erwähnt, daß differentialdiagnostisch bei Klagen über Fremdkörpergefühl ein **Ösophagusdivertikel** oder ein beginnendes **Speiseröhrencarcinom** in Frage kommt. Gar nicht selten kommt es vor, daß gelegentlich einer wegen Verdacht auf Fremdkörper vorgenommenen Ösophagoskopie ein Carcinom entdeckt wird. Mit Hilfe einer an die ösophagoskopische Untersuchung angeschlossenen Probeexcision aus verdächtigen Stellen läßt sich die Diagnose sichern. Da mit Hilfe der direkten Untersuchung die Diagnose sich auch in solchen Fällen von Ösophaguscarcinom stellen läßt, bei denen die Röntgenuntersuchung mit Bariumbrei noch kein positives Resultat ergibt, sollte die Ösophagoskopie bei allen älteren Leuten, die über Beschwerden beim Schlucken klagen, veranlaßt werden. Von großer Bedeutung ist die Ösophagoskopie auch für die differentialdiagnostische Entscheidung darüber, ob ein „*Cardiospasmus*“ oder ein Kardiocarcinom vorliegt.

Um bei der Behandlung des Ösophaguscarcinoms die Radiumkapsel an die richtige Stelle zu bringen, verwenden wir ebenfalls zweckmäßigerweise die Ösophagoskopie.

Auch bei der Feststellung von Tumoren, die von der Umgebung des Ösophagus ausgehen und die Speiseröhre komprimieren oder in sie einwuchern, leistet uns die Ösophagoskopie große Dienste.

Bei **Narbenstenosen** in der Speiseröhre nach Verätzungen durch Lauge usw. sollte man sich, bevor man eine Dehnungsbehandlung der Narbenstriktur beginnt, zunächst mit Hilfe der Ösophagoskopie über den Grad, die Ausdehnung und den Sitz der Verengerung orientieren. Handelt es sich um eine hochgradige Narbenstenose mit engem und besonders mit exzentrisch gelegenem Strikturkanal, so gelingt die Einführung der zur Dehnung benutzten Bougies leichter — und oft überhaupt nur —, wenn man sich mit Hilfe der Ösophagoskopie den Eingang zu der Stenose sichtbar macht.

Schließlich sei noch erwähnt, daß bei „**Blutsputten**“ oder „**Bluterbrechen**“, das den Verdacht auf ein Magengeschwür oder ein Magencarcinom erweckt, die Ursache der Blutung in ösophagoskopisch feststellbaren erweiterten Gefäßen in der Speiseröhre, sogenannten **Varicen des Ösophagus** liegen kann.

Sachverzeichnis.

- Absaugen der Mandeln 387.
 Absceß der Atemwege 509.
 — der Augenhöhle 310.
 — extraduraler 173.
 — des Gaumens nach Zahn-
 caries 288.
 — des Gehörgangs 65.
 — des Gehirns 46.
 — — rhinogener 312.
 — der Halslymphdrüsen 65.
 — Jochbogenabsceß 114.
 — kalter s. Tuberkulose.
 — Kryptenabsceß 383, 412.
 — der Mandeln 412.
 — metastatischer 179, 400.
 — des Nasenseptums 288.
 — periaurikularer 65.
 — perisinuöser 173, 177.
 — peritonsillärer 370, 402,
 460.
 — peritubarer 114.
 — Restabsceß 408.
 — Retropharyngealabsceß
 nach Mastoiditis 114,
 412.
 — — tuberkulöser 412.
 — retrotonsillärer 403.
 — Senkungsabsceß am Hals
 115, 405.
 — — tuberkulöser im Ra-
 chen 413.
 — subperiostaler, nach Ne-
 benhöhleneiterung
 295, 309.
 — — bei Mastoiditis 113.
 — — des Schläfenbeins bei
 Säuglingsotitis 96.
 — — des Warzenfortsatzes
 128.
 — Tonsillektomie 407.
 — des Zungengrundes 405,
 460.
 Abstehen der Ohren 55.
 Acusticus, Anatomie 224.
 — Entzündungen 209.
 — Geschwulste 212, 223.
 — Druckatrophie 212.
 Adamsapfel 428.
 Adenoider Habitus 355.
 Adenoides Gewebe s. Lymph-
 follikel, Mandel, Rachen-
 mandel, Zungenmandel,
 Solitarfollikel.
 Adenoide Vegetationen s. Ve-
 getationen.
 Adenom s. Geschwulste.
 Adenotomie 357 f.
- Adhäsivprozeß im Mittelohr
 83.
 — am Trommelfell 130.
 Adiadochokinese 46.
 Adrenalinsondenversuch 187,
 342.
 — Otosklerose 199.
 Aerotympanale Leitung 36.
 Äußerer Gehörgang s. Äußeres
 Ohr; Gehörgang, äußerer.
 Äußeres Ohr, Anatomie 1.
 Aggravation von Hör-
 störungen 40.
 Aktinomykose des Kehlkopfes
 473.
 — des Mittelohrs 168.
 — des Schläfenbeins 168.
 Akustische Traumen 215, 222.
 Akustischer Apparat, Anato-
 mie 3 ff.
 — — Physiologie 12 f.
 — — Untersuchung 34.
 ALBRECHTSches Stützauto-
 skop 450f.
 Alkaleszenzgrad des Laby-
 rinthliquors 211.
 Allergische Erkrankungen der
 Nase 340.
 Altersschwerhörigkeit 215.
 Ambos, Anatomie s. Mittelohr.
 — Nekrose 142.
 — Verwachsung 83.
 Ampullen s. Inneres Ohr.
 Amyloidgeschwülste s. Ge-
 schwulste.
 Anästhesie der Nasenschleim-
 haut 339.
 — des Rachens 423.
 — der Stirn nach Neben-
 höhlenverletzungen 319.
 Anästhesierung der Bronchien
 454.
 — der Gaumenmandeln 390.
 — des Kehlkopfs 453, 472,
 480.
 — der Nase 248, 250.
 — der Nebenhöhlen 300, 308.
 — des N. laryngeus sup. 472.
 — des Mittelohrs 161.
 — des Rachens 250, 390, 395,
 406, 420.
 — der Trachea 454, 505.
 — des Trommelfells 106.
 Anamnese, Kehlkopf 434.
 — Nase 244.
 — Ohr 15.
 — Rachen 346.
- Anatomie s. auch bei den ein-
 zelnen Organen.
 — der zentralen Acusticus-
 bahn 224.
 — der Bronchien 502.
 — des Kehlkopfs 428.
 — der Nase 236.
 — der Nebenhöhlen 239, 243.
 — des Ohrs, äußeren 1.
 — — mittleren 3, 85.
 — — inneren 9.
 — des Rachens 343ff.
 — des Schläfenbeins des Neu-
 geborenen 96.
 — des Trommelfells 19ff.
 Anblasegeräusch beim Ohr-
 katheterismus 27.
 Aneurysma der A. maxillaris
 interna 320.
 — der Aorta 495.
 — Trachealstenose durch
 Kompression 515.
 Angina agranulocytotica 375.
 — habituelle 357.
 — lakunare 360, 367.
 — luica 396f.
 — maligna 400.
 — Monocytenangina 375.
 — necroticans 372.
 — phlegmonosa s. Peritonsil-
 larabsceß.
 — PLAUT-VINCENTSche 373,
 458.
 — retronasalis 365.
 — der Seitenstränge 369.
 — tonsillaris 367.
 — ulcerosa 396.
 — der Zungentonsille 369.
 Angioneurotisches Ödem s.
 Ödem.
 Ankylose des Cricoarytaenoid-
 gelenks 461, 499.
 Ankylostoma s. Kieferklemme
 Anosmia centralis 338.
 — essentialis 338.
 — functionalis 338.
 — respiratoria 278, 338.
 — bei Nebenhöhleneiterungen
 296.
 Ansaugen, inspiratorisches,
 der Nasenflügel 266.
 — von Sekret aus den Neben-
 höhlen 299.
 Antrotomie s. Mastoidektomie.
 Antrum mastoideum s. War-
 zenfortsatz.

- Apertura piriformis s. Äußeres Ohr.
- Aphasie, centrale 184.
— scheinbare 493.
- Aphonie 434.
— psychogene 493.
- Aphten im Rachen 376.
- Apparat, akustischer 12, 34.
— gehorverbessernder 205, 231.
— statischer 13, 42.
- Aprosopie 259.
- Apsithyrie 493.
- Aquaeductus cochleae s. Inneres Ohr.
- Armabweichversuch, GUTTIGHSCHER 47.
- Arteriosklerose des Inneren Ohres 212f.
- Arygelenk s. Gießbeckenknorpelgelenk.
- Aryknorpel s. Gießbeckenknorpel.
- Arzneimittellekzeme 63.
- Aspirationsnystagmus 51.
- Aspiration von Fremdkörpern in die Bronchien 507.
— — in den Kehlkopf 415, 459, 478.
— — in den Rachen 415.
— — in die Trachea 507, 513.
- Asthma bronchiale 341.
- Ataxie, cerebellare 185.
- Atemnot 434, s. auch Erstikung.
— bei Bronchialgeschwülsten 519.
— bei Diaphragma laryngis 457.
— bei Diphtherie 371, 462.
— bei Kehlkopffremdkörpern 478.
— bei Kehlkopfgeschwülsten 486.
— bei Kehlkopfkrampf 500f.
— bei Kehlkopffodem 459f.
— bei Kehlkopfperichondritis 461.
— bei Kehlkopfstenose 475.
— bei Peritonsillarabsceß 403.
— bei Posticuslähmung 497.
— bei Rachenfremdkörpern 415.
— bei Rachenverletzungen 414.
— bei Scharlachangina 464.
— bei Stimmbandgeschwülsten 482f., 485.
— bei Trachealfremdkörpern 509.
— bei Trachealgeschwülsten 518.
- Atherom der Ohrmuschel 75, 77.
- Atlas, Tuberositas des 249, 359.
- Atmung 345, 432, s. auch Mundatmung, Nasenatmung.
- Atresie des Gehorgangs 53, 59.
— der Nase 260.
- Atticus cavi tympani s. Mittelohr.
- Attik-Cholesteatom 150.
- Aufmeißelung des Warzenfortsatzes s. Mastoidektomie.
- Aufnahmerichtungen bei Röntgenuntersuchung der Nase 253ff.
— — der Nebenhöhlen 301ff.
— — des Ohrs 31.
- Augapfel, Verdrängung 332, 335f.
- Aurikularanhänge 54.
- Ausfallnystagmus bei Labyrinthitis 170.
- Auskultationsverfahren beim Ohrkatheterismus 29.
- Ausquetschen der Mandeln 387.
- Ausspülung der Nebenhöhlen 300.
— des Ohres 71, 192.
- Autophonie 427.
- Autoskop nach KAHLER 503.
- Autoskopie 435, 445ff.
- Autoskopiespatel 445.
- Autoskopiestuhl 446.
- Axiale Röntgenaufnahme 257.
- Bacillenträger von Diphtheriebacillen 370.
- Bakteriologischer Nachweis von Diphtheriebacillen 463.
- Balggeschwulst der Ohrmuschel 75, 77.
- Ballon nach POLITZER 26.
- Bandapparat des Kehlkopfs 430, 441, 489f.
- BÁRÁNYsche Larmtrommel 35f.
- BÁRÁNYscher Zeigeversuch 51.
- BARTELSsche Konvexbrille 44.
- Basalfibroid 417f.
- Basilarmembran s. Inneres Ohr.
- BECHTEREWSCHER Kern 13, 43
- BECKMANNSches Ringmesser 358.
- Begutachtung von Ohrenkranken 233.
- Beläge in den Bronchien 516.
— im Gehörgang 68.
— im Kehlkopf 462, 464.
— im Rachen bei Diphtherie 368, 369, 370.
— — bei Pharyngitis chronica 380.
— — bei PLAUT-VINCENTScher Angina 374.
— — bei Scharlach 371.
— in der Trachea 516.
- BELLOCSche Tamponade 330.
- BELLOCSches Röhrchen 329.
- Bergleute, Nystagmus der — 44.
- Berufskrankheiten, Meldepflichtig von 215.
- Berufschädigungen des Kehlkopfs 465.
— der Nase und der Nebenhöhlen 277, 324.
— des Ohres 214f., 234.
— des Rachens 378.
- BEZOLDSche Mastoiditis s. Mastoiditis.
- Senkungsabsceß danach 115, 405.
- Bitemporale Röntgenaufnahme 255.
„Blähhals“ 457.
- Blasse Infiltration des Trommelfells 139.
- Bleineritis 496.
- Blutgefäße des Kehlkopfs 432.
— der Nase 252.
— der Nebenhöhlen 239.
— des Ohrs 11.
— des Rachens 345.
— des Warzenfortsatzes 146.
- Blutungen nach Adenotomie 360.
— im Gehörgang 58.
— Hämatotympanon 192f., 222.
— der Nase 327.
— bei Nebenhöhlenverletzungen 320.
— bei Ösophagusvaricen 523.
— des Ohrs 220, 222.
— der Ohrmuschel 56.
— Othamatom 57.
— bei Peritonsillarabsceß 405.
— Septumhämatom 287.
— der Stimmbänder 476.
— nach Tonsillektomie 392.
— bei Trachealgeschwülsten 518.
— bei Trachealfremdkörpern 509.
— des Trommelfells 190.
- Blutzuckerbestimmung bei Mastoiditis 116.
- Bogengänge s. Inneres Ohr.
- Bogengangsfistel 148.
- Bregmatico-temporale Röntgenaufnahme 32.
- Bronchialbaum, Anatomie 502.
- „Bronchialdrüsenfieber“ 366.
- Bronchialstenose 515.
- Bronchiektasen 516.
- Bronchialfremdkörper 507f.
- Bronchialmißbildungen 515.
- Bronchitis 516.
— nach Fremdkörperaspiration 508.
- Bronchoskopie, indirekte 506.

- Bronchoskopie, obere 505f.
 — untere 506f.
 — bei kleinen Kindern 513.
 Bronchoskopische Zange 503f., 514.
 Bruch der Gehörgangswandung 58.
 — der Kehlknorpel 435, 476.
 — der Labyrinthwandung 220ff.
 — der Nase 313, 323.
 — der Nebenhöhlenwandungen 317f.
 — der Paukenhöhlenwandung 192.
 — der Schädelbasis 192, 220, 222, 323.
 BRUGEMANNSCHE Pharyngoskopieverfahren 349.
 BRUNINGSCHE Ohrlupe 24, 503.
 BRUNINGSSCHER Kehlknorpel 444f.
 BRUNINGSCHE Prismenelektroskop 446.
 Bulbarparalyse, Kehlknorpelflahmung bei 496, 498.
 Caissonarbeiter 221.
 Calorische Prüfung 49.
 Calorischer Nystagmus 49.
 Canaliculus chordae tympani s. Mittelohr.
 Canalis N. facialis s. Mittelohr.
 Carbolglycerin 105.
 Carcinom s. Geschwülste.
 Cartilago corniculata s. SANTORINISCHER Knorpel.
 Cartilago cuneiformis s. WRISBERGSCHE Knorpel.
 Cardiospasmus 523.
 Cavernosusthrombose 401.
 Cavum tympani, Anatomie s. Mittelohr.
 Cellulae mastoideae s. Warzenfortsatz.
 Cerebrale Hörstörung 224.
 Ceruminalpfropf 2, 24, 70.
 CHEYNE-STOKESSCHE Atmung 186.
 Chininschädigung des peripheren Cochlearapparats 213.
 Chlorom s. Geschwülste.
 Choanen, Anatomie 236f.
 — Atresie 261.
 — Polypen 280.
 — Tamponade 329.
 Cholesteatom, genuines falsches 148, 151, 152.
 — sekundäres falsches 148f.
 — bei chronischer Knocheneiterung 148.
 — postoperatives 152, 163.
 — traumatisches 152.
 Cholesteatom, wahres 152.
 — des Felsenbeins 194.
 — der Paukenhöhle 149f.
 — Behandlung 159f.
 Cholesteatomhöhle im Warzenfortsatz 158f.
 Chondrom s. Geschwülste.
 Conjunctivitis 310.
 Chorda tympani s. Mittelohr.
 Cochlea, Anatomie s. Inneres Ohr.
 — periphere toxische Degeneration 213.
 — periphere Degeneration durch endogene Toxine 214.
 — traumatische Degeneration 214.
 Commotio labyrinthi 220.
 Concha bullosa 331f.
 Congenitale Lues des Inneren Ohrs 217.
 CORTISCHE Membran, Anatomie s. Inneres Ohr.
 — — Degeneration 211f.
 CORTISCHES Organ, Anatomie s. Inneres Ohr.
 — — Degeneration 211ff.
 — — Vereiterung 169, 170.
 Coryza 270.
 Cricoarytaenoidgelenk, Anatomie 429, 489f.
 — Ankylose 461, 499.
 — Entzündung 464.
 Crista ampullaris s. Inneres Ohr.
 Crista temporalis s. Warzenfortsatz.
 Croup s. Larynxdiphtherie.
 Croup Husten s. Husten.
 Cupula s. Statistischer Apparat.
 Cystenbildung in den Mandeln 383.
 — im Kiefer 305.
 — im Nasenvorhof 334.
 — im Rachen 351.
 — am Stimmband 481.
 Degenerative Erkrankungen des Inneren Ohrs 210.
 — — des N. acusticus 212.
 DEITERSCHER Kern 13, 43.
 Dentale Otalgie 105.
 Desensibilisierung bei Heuschnupfen 342.
 Deviatio septi 262f.
 Diabetes bei Mastoiditis 116.
 Diaphragma laryngis 457.
 Diphtherie, Bacillenträger 371.
 — des Gehörgangs 68.
 — des Kehlknorpels 462.
 — Kehlknorpelflahmungen 496.
 — der Nase 273.
 — Otitis 141.
 — des Rachens 369.
 Diphtherie, Schlundlahmung 426.
 — Serumtherapie 370, 463.
 — der Trachea und der Bronchien 516.
 Direktoskop nach HASLINGER 452.
 Dissimulation von Hörstörungen 42.
 Divertikel, KIRCHNERSCHES 29.
 — des Ösophagus 523.
 — des Schlundes 351.
 Doggenase 259.
 Doppelrohr zur Bronchoskopie 513.
 Drehprüfung 47f.
 Drehschwindel 42.
 — bei Otosklerose 200.
 Drehstuhl 47.
 Druckatrophie des N. acusticus 212.
 Druckempfindlichkeit der Nebenhöhlenwandungen 295, 297ff.
 — des Warzenfortsatzes, Prüfung 102, 112.
 Drusenabszesse 65.
 Ductus cochlearis s. Inneres Ohr.
 — endolymphaticus s. Inneres Ohr.
 — utriculo-saccularis s. Inneres Ohr.
 DUNKERSCHER Hörschlauch 231.
 Durchleuchtung der Kieferhöhle 301.
 ECKERT-MOBIUSSCHE Ohrfernrohrlupe 23.
 v. EICKENSCHEN indirekte Pharyngoskopie 349.
 Einseitige multiple Hirnnervenlahmung 209.
 — Taubheit 36.
 Einstellungsnystagmus 43.
 Einziehung des Trommelfells 130.
 Eisenbahnystagmus 44.
 Ekchondrosen s. Geschwülste.
 Ekzem des Gehörgangs 62f.
 — — nach Mittelohrentzündung 108.
 — des Naseneingangs 267, 353.
 — der Ohrmuschel 62f.
 Elektroskop 503.
 Eminentia pyramidalis s. Mittelohr.
 Emisarium mastoideum s. Mittelohr.
 Emphysem der Haut nach Nebenhöhlenverletzungen 319.
 — — nach Schläfenbruch 193.

- Emphysem des Rachens nach Verletzungen 478.
 — submukosales beim Ohrkatheterismus 28.
 Empyem der Nebenhöhlen, dentogenes 290, 297f., 304.
 — — rhinogenes 290, 304.
 Enanthem im Kehlkopf 464.
 Encephalographie 186.
 Endokranielle Erkrankungen und Ohrfunktionsprüfung 51f.
 Endolabyrinthare Drucksteigerung 212.
 Endstellungsnystagmus 44.
 Entengang 207.
 Entwicklungsgeschichte des Mittelohrs 87.
 Entzündungsbereitschaft der Mittelohrschleimhaut 91.
 Epidermisspfropf 24, 71.
 Epiglottis s. auch Larynx, Laryngitis.
 — Anatomie 428f., 438, 441.
 — Lepra 474.
 — Lues 473.
 — Lupus 473.
 — Tuberkulose 467, 469.
 Epipharynx, Anatomie s. Pharynx.
 — Untersuchung 251, 348.
 — Gaumenspalte 350.
 — Tamponade 329.
 Epistaxis 327.
 Epitympanum, Anatomie s. Mittelohr.
 Erbkrankheiten 75, 91, 200, 205, 227, 234f.
 Erbrechen bei Diphtherie 370.
 — bei Hirnabsceß 182f.
 — bei MENIÈRESchem Symptomenkomplex 219.
 — bei Meningitis 172ff.
 — bei Ohrverletzungen 220.
 — bei Sinusphlebitis 177.
 — bei Vestibulärerkrankungen 43, 210ff.
 Erfrierung der Nase 267.
 — der Ohrmuschel 55.
 Ermüdungsnystagmus 43.
 Erregungsvorgang im akustischen Apparat 12.
 — im statischen Apparat 14.
 Erstickung s. auch Atemnot.
 — bei Diphtherie 370, 462.
 — bei Kehlkopfgeschwulsten 483, 486.
 — bei Larynxödem 405.
 — bei Scharlachangina 464.
 — durch Trachealfremdkörper 513.
 Erwerbsfähigkeit der Ohrenkranken 233.
 Erysipel des Kehlkopfs 464.
 — der Nasenhöhle 273.
 Erysipel der Ohrmuschel 61.
 — des Rachens 373.
 Erythem der Nase 267.
 Ethmoidalneurose 340.
 Eubasinstoß 140.
 EUSTACHISCHE Rohre s. Tube.
 EWALDSche Horthorie 13.
 Exanthem, Masern 372.
 — Scharlach 372.
 Exophthalmus bei Nebenhöhlenerkrankungen 310.
 — bei Geschwulsten der Nase und der Nebenhöhlen 332, 335, 336.
 — bei Nasenrachenfibrom 418.
 Exostosen s. Geschwulste.
 Exsudatlinie des Trommelfells 82.
 Extraduraler Absceß 173.
 Facialislahmung nach Gehörgangsfaktur 59.
 — bei Mastoiditis 115, 117.
 — bei tuberkulöser Mittelohrentzündung 167.
 — bei Mittelohrgeschwulsten 197.
 FAHNESTOCKSches Tonsillotom 363.
 Fallreaktion 45.
 Fehlschlucken 347.
 FELDBAUSCHScher Nasenerweiterer 266.
 Felsenbein, Anatomie s. Mittelohr.
 — Knochenpräparate verschiedener Pneumatisationsgrade 134.
 — beim Neugeborenen 7.
 — Pharyngealabsceß 412.
 — Verletzungen 220.
 Fenestra cochleae s. Mittelohr.
 — ovalis s. Mittelohr und Inneres Ohr.
 — rotunda s. Mittelohr und Inneres Ohr.
 — vestibuli s. Mittelohr.
 Fernrohrlupe nach ECKERT-MOBIUS 23.
 Fernsymptome bei Hirnabsceß 185.
 Fibrom s. Geschwulste.
 Fibrochondrom s. Geschwulste.
 Fieberkurve bei Mittelohrentzündung 103.
 — bei otogener Pyämie 179.
 Fiebertypus bei Angina 368.
 — bei Diphtherie 368.
 Firnißrachen 379.
 Fischgräten, Farbung 416.
 Fissura Glaseri s. Mittelohr.
 Fistelsymptom 50.
 — bei Labyrinthitis 171.
 Fliegertauglichkeit 234.
 Floppgerausch 509.
 Flustersprache 35.
 Fokalinfektion, tonsillogene 381.
 Foramen mastoideum s. Mittelohr.
 — Rivini 19.
 Fossa mastoidea s. Mittelohr.
 Fraktur s. Bruch.
 Fremdkörperangst 415.
 Fremdkörpergefühl im Rachen 380.
 Fremdkörper in den Bronchien 507.
 — im Gehörgang 72f.
 — im Kehlkopf 415, 459, 478.
 — in der Nase 314, 325.
 — in den Nebenhöhlen 325.
 — im Ösophagus 520f.
 — in der Paukenhöhle 190, 192.
 — im Rachen 415.
 — in der Trachea 507, 513ff.
 — in der Tube 193.
 FRENZELSche Leuchtbrille 44.
 Frischhormonsalbe 216.
 Funda nasi 316.
 Funktionelle Ohruntersuchung 34.
 Furunkel des Gehörgangs 64, 66.
 — — nach Mittelohrentzündung 108.
 — am Naseneingang 269.
 Galtonpfeife 39.
 Galvanischer Nystagmus 50.
 Galvanokaustik im Kehlkopf 456, 471.
 — in der Nase 279.
 — im Rachen 395f.
 Gangabweichung 44.
 Gangran, leukämische, der Mandeln 376.
 Gaumen, Anatomie 343, 346.
 — Absceß nach Zahncaries 288.
 — Spitzbogenform 354.
 Gaumenhaken zur Postrhinoskopie 250.
 Gaumenmandel s. auch Mandel.
 — Ausschalung 401.
 — Hyperplasie 361.
 Gaumensegel, Anatomie 340, 346, 439.
 — Lahmung 425f.
 — — bei Acusticusgeschwulsten 223.
 — — bei Diphtherie 426.
 Gaumenspalte 350.
 Geburtstrauma und Labyrinthblutungen 221.
 Gegendruckmethode der Autoskopie 448.

- Gehörgang, äußerer, Anatomie 2.
- Absceß 65, 114.
 - Atresie 53, 59.
 - Ausspritzung 71, 192.
 - Bruch der Wandung 58, 221.
 - Cholesteatom 71.
 - Diphtherie 68.
 - Ekzem 62f.
 - Entzündung, diffuse 67.
 - — circumscripte 64.
 - Epidermispfropf 71.
 - Exostosen 75f.
 - Fremdkörper 72f.
 - Furunkel 64, 66, 108, 122.
 - Geschwülste 75f.
 - Hyperostosen 76.
 - — Trommelfellbild 76.
 - Lues 69.
 - Lupus 69.
 - Mißbildungen 53.
 - Mykose 68.
 - Noma 61.
 - Ohrschmalzpfropf 70.
 - Otoskopie 16.
 - Phlegmone 65.
 - Schimmelpilze 68.
 - Stenose 59.
 - Tuberkulose 69.
 - Untersuchung 16.
 - Verätzung 56.
 - Verbrennung 56.
 - Verletzungen 58.
 - innerer, Anatomie s. Inneres Ohr.
 - Entzündung 207.
 - Geschwülste 223.
- Gehörknöchelchen, Anatomie s. Mittelohr.
- Nekrose 142.
 - im Trommelfellbild 19.
 - Verwachsungen 83.
- Gehöruntersuchung s. Hörprüfung.
- Geistige Entwicklung bei Mandelhyperplasie 353f.
- — bei Schwerhörigkeit 227ff., 232f.
- GELÉEScher Versuch 202.
- Gerauschempfindungen, subjektive, bei Hysterie 225.
- Geruchsempfindung 338.
- Prüfung 259.
 - Störungen 338f.
- Geschmacksempfindung 338.
- Geschwülste des N. acusticus 223.
- des Gehirns 224.
 - des äußeren Gehörgangs 75f.
 - des Kehlkopfs 480f.
 - des Mittelohrs 193f.
 - der Nase und der Nebenhöhlen 331f.
- Geschwülste der Ohrmuschel 75f.
- des Rachens 416f.
 - des Schläfenbeins 193f.
 - der Trachea 517f.
- Gesetz zur Verhütung erkrankten Nachwuchses 234.
- Gesichtsausdruck bei Mandelhyperplasie 354.
- Gesichtserysipel 269, 354.
- Gewerbeekzem 63.
- Gewerbekrankheiten, Meldepflicht von 215.
- Gewerbliche Schäden des Kehlkopfs 465.
- — der Nase 277, 324.
 - — des Ohres 214, 234.
 - — des Rachens 378.
- Gichtknötchen der Ohrmuschel 75.
- Gießbeckenknorpel 429, 489f.
- — Narbenfixation 474.
- Gießbeckenknorpelgelenk 429.
- Versteifung 477.
- GLASERSche Fissur s. Mittelohr.
- Gleichgewicht, Prüfung 42.
- Störungen bei Hirnerkrankungen 225.
 - — bei Labyrinthitis 207.
 - — bei traumatischen Neurosen 225.
- Globus hystericus 427.
- Glottis, Anatomie 429, 442.
- Krampf nach Durchbruch verkäster Bronchialdrüsen 500.
 - Ödem bei Peritonsillarabsceß 403.
 - — nach Verletzungen 478.
- Gonorrhoe der Nase 274.
- Gonorrhoeische Perichondritis der Ohrmuschel 60.
- GOTTSTEINSche Tamponade 248, 282.
- GRADENIGOScher Symptomenkomplex 135.
- Granula im Rachen 379.
- Granulom des Zahns 302.
- GRIESINGERSches Zeichen 177.
- Griffelfortsatz, verlängerter 381.
- Grippeotitis 141.
- GUTTICHScher Armabweichversuch 47.
- Gurgelwasser 380.
- Haarbalgentzündung am Naseneingang 269.
- Habitus, adenoider 355.
- Häkchen, stumpfes 17, 74.
- Hämangiom s. Geschwulste.
- Hämatom des Nasenseptums 287.
- submuköses, der Nebenhöhlen 318.
- Hämatotympanon 192f., 222.
- Halbseitenkopfschmerzen bei Pyramidenspitzenenergieung 135.
- Halsfistel 351.
- Hammer, Anatomie s. Mittelohr.
- Nekrose 142.
 - — im Trommelfellbild 19.
 - Verwachsungen 83.
- Hammergriffinjektion 101.
- HASLINGERSches Direktoskop 452.
- Hautemphysem bei Nebenhöhlenverletzungen 319.
- nach Schläfenbeinbruch 193.
- Hauterkrankungen der Nase 267.
- Heiserkeit bei Diphtherie 462.
- funktionelle 434, 497f.
 - bei Kehlkopffremdkörpern 479.
 - bei Kehlkopfgeschwülsten 434, 481f.
 - bei Kehlkopfphlegmon 473.
 - bei Kehlkopftuberkulose 469.
 - bei Laryngitis acuta 458f.
 - — chronica 465.
 - bei Recurrenslähmung 434, 491, 498.
 - bei Stimmbandgeschwülsten 481f., 485.
 - bei Trachealgeschwülsten 518.
- Heißer Absceß s. Retropharyngealabsceß.
- Helicotrema s. inneres Ohr.
- HELMHOLTZsche Resonanztheorie 13.
- Herdinfektion, tonsillologene 381.
- Herpes der Ohrmuschel 62.
- im Rachen 372.
 - zoster oticus 210.
- HERRMANNsche Prüfungsmethode der Simulation von Taubheit 41.
- Heuschnupfen 341.
- Hirnabsceß, Gleichgewichtsprüfungen 46.
- otogener 181.
 - rhinogener 312.
- Hirngeschwülste 224.
- Hirnhautentzündung, otogene 174ff.
- Hirnnervenlähmung, multiple einseitige 209.
- Hirnsymptome bei einfacher Mittelohrentzündung kleiner Kinder 174.
- Hörapparate 205, 231.
- Hörprüfung 34.
- bei Taubstummheit 230.

- Hörprüfung bei traumatischen Neurosen 225.
Hörstörungen s. Schwerhörigkeit.
Hörstummheit 229.
Hörtheorie, EWALDSche 13.
Horweite 35.
Horzentrum 224.
Husten, Physiologie 433f.
— beim Ceruminalpfropf 70.
— bei Diphtherie 462.
— bei Kehlkopffremdkörpern 478.
— bei Laryngitis subglottica acuta 459.
— bei Retropharyngealabsceß 413.
— bei Trachealgeschwulsten 518.
— rhinogener 340.
Hydrops ex vacuo der Paukenhöhle 82.
Hydrorrhoea nasalis 341.
Hyperaemia ex vacuo der Paukenhöhle 82.
Hyperakusis bei Hysterie 218.
Hyperaesthesia acustica 218.
Hyperasthesie der Nasenschleimhaut 339.
— des Rachens 424.
— des Schlundes 439.
Hyperkeratosis pharyngis 393.
Hyperosmie als Berufsschädigung 325.
— bei Epilepsie 339.
— bei Hysterie 339.
— respiratorische 339.
— zentrale 339.
Hyperostosen im Gehörgang 76.
— in der Nase 332.
Hyperplasie des lymphatischen Rachenrings
— der Gaumenmandel 361ff.
— der Rachenmandel 351ff.
— des lymphatischen Gewebes der Seitenstränge 364.
— der Solitärfollikel im Mesopharynx 365.
— der Zungenmandel 364.
Hypochonder mit Rachenparästhesien 425.
Hypopharynx s. auch Pharynx, Pharyngitis.
— Divertikel 351.
— beim Schluckakt 346.
— Untersuchung 348.
Hyposmie 339.
Hypotympanum s. Mittelohr.
Hysterie, Anosmie 338.
— Hyperosmie 339.
— Rachenanästhesie 423.
— Rachenhyperasthesie 424.
— Rachenparästhesie 425.
— Schlundkrampf 427.
- Hysterie, Schlundlahmung 426.
— Taubheit 225.
— Würgreflex 347.
- Ictus laryngis 501.
Impetigo contagiosa 353.
Incisura Santorini s. Äußeres Ohr.
Incus, Anatomie s. Mittelohr.
— Nekrose 142.
— Verwachsung 83.
Indikationen zur Adenotomie 357.
— zur Parazentese 106.
— zur Peritonsillarabsceßincision 409ff.
— zur Radikaloperation des Ohres 160.
— zur Tonsillektomie 389.
— zur Warzenfortsatzaufmeißelung 124.
- Infektionskrankheiten, akute,
— — und Mittelohrentzündung 140.
— — und Nebenhöhlenentzündungen 295.
— — und Rachenmandelhyperplasie 352.
— — und Rhinitis 272.
- Infektionswege bei intrakraniellen Folgeerkrankungen 172f.
- Infiltration, blasse, des Trommelfells 139.
- Inhalationsapparat 455.
Innenohrschwerhörigkeit 37f., 207ff., 211ff., 223, 228.
- Innere Kapsel 186.
Inneres Ohr, Anatomie 9f.
— — Physiologie 12f.
— — Untersuchung 34f., 42.
— — Degenerationen, nicht-entzündliche 210.
— — Entzündungen 206f.
— — Lues 216f.
— — Noma 61.
— — Verletzungen 219f.
- Insektenstiche im Rachen 414.
Internusparese 492.
Intertrigo der Ohrmuschel 62.
Intrakranielle Verwicklungen nach Erkrankungen der Nebenhöhlen 311.
— — — des Mittelohrs 168.
— — — des Inneren Ohrs 172.
- Intubation s. auch Tracheotomie 370, 405f., 463, 475, 483.
- Isolierte Stammneuritis des N. acusticus 209.
- Isthmus des Gehörgangs s. Äußeres Ohr.
— der Tube s. Mittelohr.
- Jochbogenabsceß 114.
Jodödem s. Ödem.
Juveniles Nasenrachenfibrom 417.
- KAHLERSches Autoskop 503.
Kakosmie 339.
Kalorischer Nystagmus 49.
Kalter Absceß s. Tuberkulose.
Kapsel, innere 186.
Katheterismus der Tube 26f., 84.
Katheterkur 84.
Kehldeckel s. Epiglottis.
Kehlkopf s. auch Larynx.
— Anatomie 428, 489f.
— Physiologie 432, 489.
— Untersuchung 435.
— Aktinomykose 473.
— Anästhesie 489.
— Anästhesierung 454, 472.
— Belage bei Diphtherie 462.
— — bei Scharlach 464.
— Bewegungsstörungen 489.
— Blutungen 498.
— Diaphragma 475.
— Diphtherie 462.
— Enanthem 464.
— Entzündungen s. Laryngitis.
— Fremdkörper 478.
— Galvanokaustik 471.
— Gefühlsstörungen 489.
— Geschwulste 480ff.
— Innervation 431, 493f.
— Krampf, phonetischer 501.
— — respiratorischer 500.
— Lahmungen bei Bulbarparalyse 498.
— — durch Fernwirkung 477.
— — gemischte 496.
— — durch exogene Gifte 496.
— — bei Infektionskrankheiten 496.
— — motorische 493, 496.
— — sensible 493, 496.
— — bei Tabes 498.
— Lepra 474.
— Leukämie 474.
— Lues 473.
— Lupus 473.
— Masernenanthem 464.
— medikamentöse Behandlung 455.
— Muskulatur, äußere 431.
— — innere 489ff.
— Ödem 405, 460, 462, 469, 478 f., 486.
— Perichondritis 459, 461.
— Polypen 480.
— Pseudoleukämie 474.
— Schleimhautminderwertigkeit, vererbte 465.
— Sklerom 474.

- Kehlkopf, Stenosen 474f.
 — Tuberkulose 467.
 — Verätzung 476.
 — Verbrennung 476.
 — Verletzungen 435, 475.
 Kehlkopflichtbad 454.
 Kehlkopfrachen s. Rachen.
 Kehlkopfspiegel 349, 436, s.
 auch Stimmreflektor.
 — nach BRÜNNINGS 444f.
 Kehlkopfspiegelbild s. Stimm-
 bänder.
 Kehlkopfspray 455.
 Kehlkopfszange 456.
 Keilbeinhöhle s. Nebenhohlen.
 Kellerraum der Paukenhöhle
 s. Mittelohr.
 Kesselschmiedetaubheit 234.
 Kiefercyste, periodontale 305.
 Kieferhöhle s. auch Neben-
 höhlen.
 — Eiterung, dentogene 296.
 — Empyem 297, 305.
 — Hautemphysem nach Ver-
 letzungen 319.
 — Orbitalphlegmone 310.
 — Radikaloperation 308.
 Kieferklemme bei Periton-
 sillarabsceß 403.
 KISSSELBACHScher Ort, Ana-
 tomie 239.
 — — Blutungen 328.
 — — Tamponade 248, 282.
 KILLIANSche Haltung 443, 506.
 — Septumoperation 264.
 Kinderknötchen 481.
 KIRCHNERScher Divertikel 29.
 KIRSTEINScher Spatel 445f.
 Klangfarbe der Stimme 433.
 Kleinhirnschwindel 185.
 Kloßige Sprache 244, 271, 355,
 361, 403.
 Knochenariesehöhle im War-
 zenfortsatz 157.
 Knochenleitung des Schalls 36.
 Knochenpräparate verschiede-
 nener Pneumati-
 sationsgrade des
 Felsenbeins 134.
 — — des Warzenfortsatzes
 82, 89.
 Knochentelephon 232.
 Knorpelgerüst des äußeren
 Gehorgangs, Ana-
 tomie, s. äußeres
 Ohr.
 — — — Geschwülste 75.
 — — — Perichondritis 60f.
 — — — Verknocherung 55.
 — — — Verletzungen 56f.
 — des Kehlkopfes, Anatomie
 429f., 489f.
 — — Verletzungen 476.
 — der Nase, Anatomie 236,
 265.
 — — Atrophie 281.
- Knorpelgerüst der Lepra 287.
 — — Lues 286.
 — — Lupus 285.
 — — Perichondritis 288.
 — — Resektion 264.
 — — Rhinosklerom 287.
 — — Rotz 287.
 — — Tuberkulose 284.
 Knotentuberkulose des Ohr-
 lappchens 69.
 Kommotionstaubheit 220.
 Komplikationen s. Verwick-
 lungen.
 Kompressionsnystagmus 50.
 Konservative Radikalopera-
 tion 163.
 Konstitutioneller Einfluß auf
 den Pneumatisationstyp
 des Warzenfortsatzes 8,
 90f.
 Konvexbrille, BARTELSsche 44.
 Kopfknochenleitung 12.
 Kopflichtbad 307.
 Kopfschüttelnystagmus 44.
 Kraftfahrzeugführung durch
 Schwerhörige 234.
 Krampf des Kehlkopfes 500f.
 Kraniotympanale Schalleitung
 36.
 Kriegsverletzungen des Kehl-
 kopfes 476.
 — der Nase und der Neben-
 höhlen 321.
 — des Ohrs 221.
 — des Rachens 476.
 Kropfknoten 417, 435.
 Kryptenabsceß 383, 412.
 Kuppelraum der Paukenhöhle
 s. Mittelohr.
- Labyrinth, Anatomie, s. Inne-
 res Ohr.
 — Physiologie 12f.
 — Untersuchung 34f., 42.
 — Altersdegeneration 215.
 — Blutung als Geburts-
 trauma 221.
 — Bruch 220f.
 — Degenerative Erkrankun-
 gen der Membranen 210.
 — Epitheldegeneration,
 genuine 211.
 — — posthydropische 211.
 — Erschütterung 220.
 — Hydrops 211, 228.
 — Leukämie 208.
 — Lues 208.
 — Verletzungen 219.
 Labyrinthektomie 171.
 Labyrinthitis, hämatogene
 208.
 — meningogene 207.
 — tympanogene 102, 168f.
 Labyrinthkapselnekrose 171f.
 Labyrinthschaden der Cais-
 sonarbeiter 221.
- Lackrachen 379.
 Lahmung des Gaumensegels
 425f.
 — des Kehlkopfes durch Fern-
 wirkung 477.
 — der einzelnen Kehlkopf-
 muskeln, inneren 491.
 — Posticuslahmung 491, 497.
 — Recurrenslahmung 434,
 481f., 491, 494, 497f.
 — des Schluckaktes bei Acu-
 sticusgeschwulsten
 223.
 — — bei Diphtherie 426.
 — des Schlundes 223, 425.
 — von Zunge, Gaumen, Kehl-
 kopf einer Seite 498.
 — der Stimmbänder 490ff.
 Lärmschädigungen des Gehors
 214, 234.
 Larmtrommel, BÁRÁNYsche
 35f.
 Lageprüfung 49.
 Lagewechselnystagmus 44.
 Lamina spiralis ossea et mem-
 branacea s. Inneres Ohr.
 Laryngeusanästhesierung 472.
 Laryngeusresektion 472.
 Laryngismus stridulus 500.
 Laryngitis acuta 458.
 — chronica 465.
 — bei Diphtherie 462f.
 — bei Erysipel 464.
 — fibrinosa 458.
 — haemorrhagica 466.
 — bei Masern 464.
 — phlegmonosa 459.
 — bei Scharlach 464.
 — sicca 466.
 — subglottica acuta 459.
 — bei Typhus 464.
 — ulcero-membranacea 373,
 458.
 Laryngocele ventricularis 457.
 Laryngoskopie 435.
 Laryngostomie 475.
 Larynx s. auch Kehlkopf.
 Larynxhebel 341.
 Larynxkrisen bei Tabes 501.
 „Laufendes Ohr“ der Kinder
 97.
 Lebensversicherung Ohren-
 kranker 234.
 Leitung des Schalls 36.
 Lepra des Kehlkopfes 474.
 — der Nase 287.
 — des Rachens 399.
 Leptomeningitis purulenta 174f.
 Leuchtblille, FRENZELSche 44.
 Leukämie des Kehlkopfes 474.
 — des Labyrinths 208.
 — lymphatische 362.
 — des Rachens 399.
 Leukamisches Gangrän der
 Mandeln 376.

- Lichtreflexe am Trommelfell 20, 81.
 — — pulsierende 102.
 Ligamentum annulare s. Mittelohr.
 Lipom s. Geschwulste.
 Liftschwindel 43.
 Liquorbefund bei eitriger Meningitis 175.
 Locus Kiesselbachii s. KIESSELBACHScher Ort.
 Lokale Hirnsymptome 184f.
 LOMBARDScher Leseversuch 41.
 Lues des Gehörgangs 69.
 — des Kehlkopfs 473.
 — des Labyrinths 216f.
 — des Mittelohrs 168.
 — der Nase 286.
 — der Ohrmuschel 69.
 — des Rachens 396.
 — der Stimmbänder 473.
 — der Trachea 517.
 Luftdusche nach POLITZER 26, 84.
 Luftgeschwulst 457.
 Luftleitung des Schalls 36.
 Lungenabscesse, metastatische 179, 400.
 Lupus des Gehörgangs 69.
 — des Kehlkopfs 473.
 — der Nase 285.
 — der Ohrmuschel 69.
 — des Rachens 396.
 Luxatio septi 263.
 Lymphangiom s. Geschwulste.
 Lymphatische Leukämie 362.
 Lymphatischer Rachenring s. Rachenring.
 Lymphdrüsenanschwellung bei Angina 367.
 — bei Diphtherie 369.
 — bei Peritonsillarabsceß 403.
 — bei Retropharyngealabsceß 412.
 — bei Tonsillitis 383.
 Lymphfollikel im Rachen — Anatomie 345.
 — Hyperplasie 365.
 Lymphgefäße des Kehlkopfs 484.
 — des äußeren Ohrs 77.
 Lymphosarkom s. Geschwulste.
 Lymphoidzellenangina 375.
 Lyssa, Schlundlahmung 427.
 Macula sacculi s. Inneres Ohr.
 — utriculi s. Inneres Ohr.
 Makrotie 54.
 Malleus s. Mittelohr.
 Mandel s. auch Gaumenmandel, Rachenmandel, Seitenstrangfollikel, Solitärfollikel, Zungenmandel.
 Mandel, Anatomie 345.
 — absaugen 386.
 — Absceß 412.
 — ausquetschen 387.
 — leukamisches Gangran 376.
 — Pfropfe 383.
 — Spiegeluntersuchung 348.
 — Steine 383.
 — Totalausschalung 388.
 Mandelhakchen 384.
 Mandelschlitzer 387.
 MARXSches Verfahren bei Simulation von Taubheit 40.
 Masern, Enanthem im Kehlkopf 464.
 — Laryngitis 464.
 — Otitis 141.
 — Rachenbefund 372.
 — Rhinitis 272.
 Mastoidektomie 123f.
 Mastoiditis 65f., 109, 122.
 — bei kleinen Kindern 115.
 — Absceß, peritubarer 114.
 — — retropharyngealer 412.
 — — subperiostaler 113.
 — BEZOLDSche 114.
 — — Senkungsabscesse danach 405, 412.
 — bei Diabetes 116.
 — Röntgenuntersuchung 118f.
 — bei Tuberkulose 164f., 188.
 Mediastinalabsceß 516.
 Mediastinitis bei Fremdkörpern im Rachen 415.
 — bei Peritonsillarabsceß 405.
 — nach Mastoiditis 114.
 — nach Ösophagotomie 522.
 — nach Verletzungen des Kehlkopfs 478.
 Medikamentöse Behandlung des Kehlkopfs 454.
 Melanosarkom s. Geschwulste.
 Meldepflicht der Berufsschwerhörigkeit 215.
 Membran s. auch Belage.
 Membrana basilaris, Anatomie, s. Inneres Ohr.
 — — Rigidität im Alter 216.
 Membran, SHRAPNELLSche, s. Mittelohr.
 Membrana tympani s. Mittelohr.
 — — secundaria s. Mittelohr.
 MÉNIÈREScher Symptomenkomplex 42, 208, 212, 219.
 Meningitis, otogene 172ff.
 — rhinogene 311.
 — tonsillogene 401.
 Meningoencephalitis serosa 174f.
 Mesopharynx s. auch Pharyngitis.
 — Anatomie, s. Pharynx.
 — Divertikel 351.
 Mesopharynx, Hyperplasie der Solitärfollikel 364.
 — Untersuchung 251, 348.
 Mesotympanon s. Mittelohr.
 Mikrotie 53f.
 Milchgebiß 306.
 Militärdiensttauglichkeit von Ohrenkranken 234f.
 Minderwertigkeit, vererbte, der Kehlkopfschleimhaut 465.
 — — des lymphatischen Rachenrings 352.
 — — der Mittelohrschleimhaut 91.
 — — der Nasenschleimhaut 277.
 — — der Nebenhöhlenschleimhaut 289.
 — — der Rachenschleimhaut 366.
 Mißbildungen der Bronchien und der Trachea 515.
 — des äußeren Gehörgangs und der Ohrmuschel 53.
 — des Kehlkopfs 457.
 — der Nase 259.
 — des Rachens 350.
 Mistol 272.
 Mittelhirntaubheit 224.
 Mittelohr s. auch Otosklerose.
 — Anatomie und Entwicklungsgeschichte 3ff., 85ff.
 — Physiologie 12ff.
 — Untersuchung 25ff.
 — Aktinomykose 168.
 — Fremdkörper 74.
 — Geschwulste 193.
 — Lagebeziehung zu den Nebenhöhlen 242.
 — Lues 168.
 — Noma 61.
 — Schwerhörigkeit 39.
 — — bei Entzündungen 100.
 — — bei Otosklerose 198.
 — Totalaufmeißelung 160.
 — Tuberkulose 164.
 — — Trommelfellperforation 167.
 — Verletzungen 190f.
 Mittelohrentzündung s. auch Mastoiditis.
 — Adhasivprozeß 83.
 — akute 98.
 — chronische 144f., 147, 377.
 — Entzündungsbereitschaft der Schleimhaut, vererbare 91.
 — nach Epipharynxtamponade 329.
 — der Erwachsenen 97ff.
 — Fieberkurven 103.
 — bei Infektionskrankheiten 140f.
 — Infektionswege 98.

- Mittelohrentzündung bei Meningitis cerebros spinalis epidemica 144.
 — bei Parotisabsceß 2, 104.
 — bei Pneumokokkeninfektion 95, 104.
 — bei Rachenmandelhyperplasie 354.
 — Richtlinien für Klinikweisung 116.
 — Röntgenuntersuchung 118ff.
 — der Säuglinge 94f.
 — Entstehung durch falsches Schneiden 272.
 — Trommelfellbefund 96, 138, 142.
 — — und Bild 101, 107, 131, 146, 155.
 — Verwicklungen 168.
 Modiolus s. Inneres Ohr.
 Monochord, STRUYCKENSches 39.
 Monocytenangina 375.
 MORGAGNIScher Ventrikel 429, 431, 442.
 MUCKScher Adrenalinsondenversuch 187, 342.
 MUCKSche Kugel bei Kehlkopfkrampf 501.
 — — bei funktionellen Stimmstörungen 493.
 — — bei psychogener Stummheit 227.
 Mucocele der Nebenhöhlen 333.
 — der Stirnhöhlen 304.
 Mucoid des Nasenvorhofs 334.
 Mucosotitis 138f.
 Multiple einseitige Hirnnervenlahmung 207.
 Mundatmung 244, 346f., 492.
 — bei chronischer Pharyngitis 378.
 — bei Gaumenmandelhyperplasie 362.
 — bei Laryngitis 465.
 — bei Nasenrachenfibrom 418.
 — bei Rachenmandelhyperplasie 352ff.
 — bei Rhinitis 271.
 Mundbodenphlegmone 405.
 Mundrachen s. Rachen.
 Muscheln der Nase, Anatomie 236f.
 — — Blutungen 327.
 — — Hypertrophie 278.
 Musculus stapedius s. Mittelohr.
 — tensor tympani s. Mittelohr.
 Mutieren, verlangertes 500.
 Myasthenie, Stimmstörungen bei 492.
 Myringitis 69.
- Myxochondrom s. Geschwulste.
 Myxom s. Geschwulste.
- Nackenschmerzen bei Keilbeinhohleneiterungen 296.
 Nackenstarre bei Meningitis 174.
 Narben im Trommelfell 103, 131.
 Narbenrezidive nach Mastoidektomie 130.
 Nase s. auch Apertura piriformis, Blutgefäße der Nase, Choanen, Gaumen, KIESSELBACHScher Ort, Muscheln, Nebenhöhlen, Rhinitis, Riechspalt, Septum.
 — Anatomie 237f.
 — Physiologie 243.
 — Untersuchungsmethoden 244f., s. auch Rhinoskopie.
 — Anästhesie der Schleimhaut 339.
 — Berufsschädigungen 324.
 — Blutungen 327, s. auch Tamponade.
 — Bruch 313, 323.
 — Diphtherie 273.
 — Entzündung s. Rhinitis.
 — Erysipel 273.
 — Fremdkörper 325.
 — Geschwulste 331.
 — Geschwüre am Septum 325.
 — Gonorrhoe 274.
 — Hyperästhesie der Schleimhaut 340.
 — Konkrementbildung 325.
 — Lepra 287.
 — Lues 286.
 — Lupus 284f.
 — Muscheln 236f.
 — — Hypertrophie 277.
 — Parästhesie der Schleimhaut 340.
 — Polypen 280, 334f.
 — Prothesen 317.
 — Reflexneurosen 340.
 — Rhinosklerom 287.
 — Rotz 287.
 — Scharlach 372.
 — Schleimhautminderwertigkeit, vererbte 277.
 — Sensibilitätsstörungen 339.
 — Septumperforation 325.
 — Tuberkulose 284.
 — Verletzungen 313f.
 Nasenatmung 243, s. auch Mundatmung.
 — Prüfung 258.
 — Behinderung 262, 352, 363f., 492.
 — — bei Gaumenmandelhyperplasie 362.
- Nasenatmung Behinderung bei Nasenrachenfibrom 418.
 — — bei Rachenmandelhyperplasie 352.
 Naseneingang, Ekzem 324, 353.
 Nasenerweiterer nach FELD-BAUSCH 266.
 Nasenflügel, inspiratorisches Ansaugen 266.
 Nasenfurunkel 269.
 Nasenhusten 340.
 Nasennebenhöhlen s. Nebenhöhlen.
 Nasenrachen s. Rachen.
 Nasenrachenfibrom, juveniles 417.
 Nasenrachenkatarrh, chronischer 376.
 Nasensalbe 271, 277.
 Nasenscheidewand s. Septum.
 Nasenspalte 259f.
 Nasenspeculum nach HARTMANN 245.
 — nach KILLIAN 248.
 Nasensprache 244, 271, 355, 396, 426.
 Nasenspray 248.
 Nasenstein 325.
 Nasentamponrohrchen 329.
 Nasentripper 274.
 Nasenverband 316.
 Nasenvorhofcyste 334.
 Nasenzahn 260f.
 Nebenhöhlen der Nase s. auch Stirnhöhle, Keilbeinhöhle, Kieferhöhle, Siebbeinzellen.
 — — Anatomie und Lagebeziehungen 239, 242, 243, 292f.
 — — Untersuchungsmethoden 252ff., 301.
 — — Anästhesierung 300, 308.
 — — Ausspülung 300.
 — — Berufsschädigungen 324.
 — — Blutung 239.
 — — Bruch der Wandungen 317f.
 — — Durchleuchtung 301.
 — — Entzündungen 288ff.
 — — — dentogene 296, 299.
 — — — bei Infektionskrankheiten 289.
 — — — bei Scharlach 294.
 — — — und adenoide Vegetationen 353.
 — — — Verwicklungen 309.
 — — — Fremdkörper 325.
 — — — Geschwülste 331.
 — — — submuköses Hämatom 318.
 — — — Hautemphysem bei Verletzungen 319.

- Nebenhöhlen der Nase, Punktion 300.
 — — Radikaloperation 308.
 — — Röntgenuntersuchung 252.
 — — — stereoskopische 258.
 — — vererbte Schleimhautmünderwertigkeit 289.
 — — Sondierung 300.
 — — Verletzungen 317 ff.
 Nervus acusticus, degenerative Erkrankungen 212.
 — — Entzündung 209.
 — — Neurinome 212.
 — — Tabes 213.
 Neuralgia supraorbitalis 303.
 Neuralgische Halbseitenkopfschmerzen bei Pyramiden-spitzenenerung 135.
 Neurinome des N. acusticus 212.
 Neuritis acustica 209.
 — retrobulbaris N. optici 310.
 — toxica der Kehlknerven 496.
 Neurofibromatosis RECKLINGHAUSEN 223.
 Neurosen des Gehörs 225.
 — der Nase 338 f.
 — des Rachens 423.
 Niesen 278, 340.
 Niesenanfälle 340.
 Noma 61.
 Nystagmus 43 ff.
 — cerebellarer 44, 185, 187.
 — labyrinthärer 44, 187.
 — bei traumatischen Neurosen 225.
 Oberkiefer, Anatomie und Lagebeziehungen 240, 243, 253.
 — Mißgestaltung bei Rachenmandelhyperplasie 355.
 — Osteomyelitis 305.
 Ödem des Kehlkopfs 405, 460, 462, 469, 478 f., 486.
 — des Rachens bei Diphtherie 370.
 — — bei Peritonsillarabsceß 403.
 — — bei Retropharyngealabsceß 413.
 — — der Trachea 508 f.
 Olentraufelung ins Ohr 105.
 Ösophagus, Anatomie 520.
 — Divertikel 523.
 — Fremdkörper 507 f., 520.
 — Geschwulste 523.
 — Narbenstenosen 523.
 — Varicen 523.
 — Verätzungen 523.
 Ösophagusmund 345.
 Ösophagoskopie 519.
 Ösophagotomie 520.
 Offene Paukenhöhle 131.
 Ohr s. auch Äußeres Ohr, Gehörgang, Inneres Ohr, Labyrinth, Mittelohr, Mittelohrentzündung, Otalgie, Parazentese, Radikaloperation, Tube.
 — Anatomie des äußeren 1.
 — — des mittleren 3, 85, 182 f.
 — — des inneren 9, 182 f.
 — Physiologie 12 f.
 — Untersuchung, funktionelle 34.
 — — otoskopische 16.
 — — Röntgenuntersuchung 29 f., 253.
 — — durch die Tube 25.
 — Ausspritzung 71, 192.
 — Blutungen 56 ff., 190, 192, 220, 222.
 — Entzündungen des äußeren Ohrs 60 ff.
 — — und Infektionskrankheiten 140.
 — — des Inneren Ohrs 206.
 — — Labyrinthitis 168, 206.
 — — Mastoiditis 109 ff.
 — — Mittelohrentzündungen 98 ff., 144 ff.
 — — Mucosotitis 139.
 — — Myringitis 69.
 — — Osteomyelitis des Schläfenbeins 138.
 — — Panotitis 143, 169.
 — — Pyramidenspitzenenerung 133.
 — — Sauglingsotitis 94.
 — — Furunkel 64, 66.
 — — Polypen 145.
 — — Spulung 71, 192.
 — Verletzungen s. auch Gehörgang, äußerer; Ohrmuschel.
 — — Mittelohr 190 ff.
 — — Inneres Ohr 219 ff.
 — — Kriegsverletzungen 221.
 Ohrenlaufen 97, 116.
 Ohrensausen 218.
 — bei Acusticusgeschwulsten 223.
 — beim Cerummalpfropf 70.
 — bei Mandelhyperplasie 354, 364.
 — bei Neuritis acustica 209.
 — bei Otosklerose 200.
 — bei Vergiftungen 213.
 Ohrenschnmerzen s. Otalgie.
 Ohrenspiegel 16, s. auch Stimmreflektor.
 Ohrfernrohrlupe nach ECKERT-MOBIUS 23.
 Ohrfistel 54.
 Ohrkatheter 26.
 Ohrknorpel s. Knorpelgerüst des äußeren Gehörgangs.
 Ohrmuschel, Knotentuberkulose 69.
 Ohrlupe, pneumatische, nach BRÜNNING 24.
 Ohrmuschel, Anatomie 1 f.
 — Ekzem 62 f.
 — Entzündungen 60.
 — Erfrierung 55.
 — Erysipel 61.
 — Geschwulste 75 f.
 — Herpes 62.
 — Intertrigo 62.
 — Lues 69.
 — Lupus 69.
 — bei Mastoiditis 113.
 — Mißbildungen 53.
 — Noma 61.
 — Perichondritis 60.
 — — gonorrhöische 60.
 — Tuberkulose 69.
 — Verätzung 56.
 — Verbrennung 56.
 — Verknocherung 55.
 — Verletzungen 56.
 Ohrpinzette 17, 73.
 Ohrprothese 79.
 Ohrschmalzdrüsen 2.
 Ohrschmalzpfropf 70.
 Ohrtrichter 17.
 Ohrtrumpete s. Tube.
 Ohrverband 129.
 Olfaktorimeter 339.
 — nach ZWAARDEMAAKER 259.
 Optischer Nystagmus 44.
 Orbitalabsceß 295, 310.
 Orbitalphlegmone 295, 310.
 Ossale Schalleitung 36.
 Osteom s. Geschwulste.
 Osteomyelitis des Oberkiefers 305.
 — des Schläfenbeins 138.
 — des Stirnbeins 305, 312.
 Osteophlebitis 176 f., 180.
 Otalgan 105.
 Otalgie, dentale 105.
 — bei Kehlkopftuberkulose 469.
 — nervöse 425.
 — bei Peritonsillarabsceß 403.
 Othamatom 57 f.
 Otitis media s. Mittelohrentzündung.
 Otoaudion 39.
 Otocalormeter 50.
 Otolithen s. Inneres Ohr.
 Otolithenmembran s. Inneres Ohr.
 Otomykose 68.
 Otosklerose 198 ff.
 — Sterilisierung 234.
 Otskopie 16, s. auch Trommelfellbefund, Trommelfellbild.

- Ozaena der Nase 281.
 — des Rachens 380.
 — der Trachea 516.
- Pachydermie der Stimmbänder 466.
- Pachymeningitis externa 173.
- Panotitis 143, 169.
- Pansinitis 291.
- Papillom s. Geschwulste.
- Parästhesie der Nase 340.
 — des Rachens 425.
- Parapharyngealabsceß s. Peritonsillarabsceß.
- Paratonsillarabsceß s. Peritonsillarabsceß.
- Parazentese 106ff.
- Parese s. Lähmung.
- Parosmie 325, 339.
- Parotitis, abscedierende 2, 65, 104.
- Paukenhöhle s. Mittelohr.
 — Anatomie 3, 81, 152.
 — Bruch der Wandungen 192.
 — Entzündungen 85ff., 143.
 — Hydrops ex vacuo 82.
 — offene 131.
 — Verletzungen 192.
- Paukenröhrchen 17.
- Paukentreppe s. Inneres Ohr.
- Pemphigus im Rachen 373.
- Perforation, trockene, des Trommelfells 131.
 — des Trommelfells 102, 105, 131ff., 140ff., 155, 167, 191.
- Perforationsgeräusch 104.
- Perforationstypen im Trommelfellbild 131ff.
- Periaurikuläre Abscesse 65.
- Perichondritis des Kehlkopfs 459, 461.
 — der Nasenscheidewand 288.
 — der Ohrmuschel 60.
 — — gonorrhöische 60.
- Periostitis der Nebenhöhlenwandungen 309.
 — des Schläfenbeins 142.
 — des Warzenfortsatzes 113.
- Perisinuöser Absceß 173, 177.
- Peritonsillarabsceß 402f., 460.
 — nach Mastoiditis 114.
- Petiolus 429, 431, 441.
- Pfundsnase 330.
- Pharyngitis 365, s. auch Rachen.
 — acuta 366.
 — aphtosa 376.
 — atrophicans 379.
 — chronica 377.
 — — lateralis 379.
 — granulosa 378.
 — hypertrophicans 379.
- Pharyngoskopie 249, 347f., 356.
- Pharynx 343, s. auch Rachen.
 — Hyperkeratose 393.
 — Tamponade 328.
- Phlebothrombose 176f.
- Phlegmone des Gehorgangs 65.
 — des Kehlkopfs 459.
 — des Mundbodens 405.
 — der Orbita 310.
 — des Rachens 400, 404.
 — des Zungengrundes 405.
- Physiologie des Kehlkopfs 432.
 — der Nase 243.
 — des Ohres 12.
 — des Rachens 345.
 — der Stimmbänder 489.
- Phonation 433, 490.
- Pinzette 17, 73.
- Plaques muqueuses im Rachen 397.
- PLAUT-VINCENTSche Angina 373, 458.
- Pneumatisation der Nebenhöhlen 239f.
 — des Schläfenbeins 6, 134.
 — des Warzenfortsatzes 6ff., 89.
 — — bei Otosklerose 204.
 — der Pyramidenspitze 133f.
- Pneumatisationslehre von WITTMACK 86.
- Pneumatische Ohrlupe 24.
- Pneumatocele supramastoidea 193.
- Pneumokokkenotitis 95, 104.
- Pneumomassage 84.
- POLITZERSche Luftdusche 26, 84.
- POLITZERScher Ballon 26.
- Polypen der Nase 280, 334f.
 — des Ohres 145.
 — der Stimmbänder 481.
- Posticuslähmung 491, 497.
- Postoperative Cholesteatombildung 152, 163.
- Postrhinoskopie 249f.
- Pressen 433.
- PRIESSNITZ-Umschlag 454.
- Primäraffekt in der Nase 286.
 — am Ohr 69.
 — im Rachen 396.
- Prismenelektroskop nach BRÜNINGS 446, 503.
- Proboscis lateralis 259.
- Processus mastoideus s. Warzenfortsatz, Mastoiditis.
 — styloides, Verlängerung 381.
- Prolapsus ventriculorum 466.
- Prothesen der Nase 317.
 — des Ohres 79.
 — des Trommelfells 132, 231.
- Protrusio bulbi 310.
- Prüfung, calorische 49.
 — des Geruchssinnes 259.
 — des Gleichgewichts 42.
 — der Hörfähigkeit 34ff., 40f.
- der Stimme und Sprachbildung 259.
- PRUSSAKScher Raum 152, s. auch Mittelohr.
- Pseudocholesteatom 148, 152.
- Pseudocroup 459, 463.
- Pseudofluktuatation des Warzenfortsatzes 196.
- Pseudoleukämie des Rachens 399.
- Pseudomastoiditis 65.
- Pulsgeräusche 218.
 — bei Mittelohrentzündung 101.
 — beim Ohrpfropf 70.
- Pulsirender Lichtreflex 102.
- Pulsionsdivertikel des Schlundes 351.
- Pulverbläser 455.
- Punktion der Kieferhöhle 301.
- Pyramie, otogene 179.
- Pyramidenspitzeneiterung 115, 133ff.
- QUINCKESches Ödem des Kehlkopfs 460.
- Rachen s. auch Angina, Pharynx, Pharyngitis.
 — Anatomie 343.
 — Physiologie 345.
 — Untersuchung und normaler Untersuchungsbefund 251, 346ff.
 — — Anästhesie 423.
 — — Anästhesierung 250, 390, 395, 406, 420.
 — Angina agranulocytotica 375.
 — Aphten 376.
 — Diphtherie 369.
 — Entzündung s. Pharyngitis
 — Erysipel 373.
 — Fremdkörper 415.
 — Galvanokaustik 395f.
 — Geschwulste 416.
 — Herpes 372.
 — Hyperästhesie 424.
 — Hyperkeratose 393.
 — Insektenstiche 414.
 — Lähmung 370, 425ff.
 — Lepra 399.
 — Leukämie 376, 399.
 — Lues 396.
 — Lupus 396.
 — Masern 372.
 — Monocytenangina 375.
 — Ödem 370, 414.
 — Parästhesie 425.
 — Pemphigus 372.
 — Peritonsillarabsceß 403.
 — Phlegmone 400, 404, 415.
 — PLAUT-VINCENTSche Angina 374, 458.

- Rachen, Retropharyngeal-
absceß 413.
— Scharlach 371.
— Schleimhautminderwertig-
keit, vererbte 366.
— Sklerom 399.
— Stenose bei Diphtherie 370.
— Tamponade 328.
— Tuberkulose 393f.
— Typhus 372.
— Verätzungen 414.
— Verbrennungen 414.
— Verletzungen 414.
Rachenmandel s. auch Mandel.
— Absceß 412.
— Entzündung bei Mittelohr-
entzündung 377.
— Hyperplasie 351.
Rachenring, lymphatischer,
Anatomie 345.
— — Hyperplasie 351ff.
— — Minderwertigkeit, ver-
erbte 352.
Radikaloperation des Nasen-
rachenfibroms 420.
— der Nebenhohlen 308.
— des Ohres 160ff.
Rauspern 433.
Recessus epitympanicus s.
Mittelohr.
— pharyngeus s. ROSENMÜLLER-
SCHE Grube.
RECKLINGHAUSENSCHE Neuro-
fibromatose 223.
Recurrentslähmung 434, 481f.,
491, 494, 497f.
— Paraffininjektion ins
Stimmband 500.
Reflektor s. Stirnreflektor.
Reflexneurosen bei Rachen-
mandelhyperplasie 355.
— der Nase 340.
Regio olfactoria 338.
REICHERTSCHER Haken 439.
REISSNERSCHE Membran, Ana-
tomie, s. Innenohr.
— — bei Labyrinthepithel-
degeneration 211f.
Reiznystagmus 44, 170.
Resektion des N. laryngeus
superior 472.
Resonanztheorie, HELMHOLTZ-
SCHE 13.
Restabscesse, peritonsillare
408.
Retinitis pigmentosa 228.
Retropharyngealabsceß 412.
— nach Mastoiditis 114.
— nach Tuberkulose 412.
Rhagaden am Naseneingang
268ff.
Rhinitis acuta 270ff.
— atrophicans 281.
— catarrhalis 276.
— chronica 275f.
Rhinitis fibrinosa 274.
— gonorrhoeica 274.
— hyperplastica 276.
— sicca anterior 283.
— tuberculosa 284.
— vasomotoria 341.
Rhinolalia aperta 244, 396, 426.
— clausa 244, 271, 355, 403.
Rhinolithen 326.
Rhinopharyngitis acuta 365.
— chronica 376.
Rhinophym 330.
Rhinoplastik 317.
Rhinosklerom 287.
Rhinoskopie 245f., 300, 356,
398.
Riechspalt 238, 338.
Riechstörungen s. Anosmie.
Rima glottidis s. Stimmritze.
— olfactoria 238.
— vestibuli 429.
Rindentaubheit 224.
Ringband s. Mittelohr.
Ringknorpel 429, 489f.
Ringmesser, BECKMANNSCHE
358.
Rinnenspatel 445.
RINNESCHER Versuch 36f.
— — bei Labyrinthitis 170.
— — bei Otosklerose 202.
Röhrenspatel 445.
Röntgenuntersuchung 29.
— Schichtaufnahmeverfah-
ren 120, 258, 337.
— stereoskopische 30, 258.
— Strahlenharte 30.
— Aufnahmerichtungen des
Schadels, axiale
Schädelaufnahme
nach KNICK 257.
— — — bitemporale Schä-
delaufnahme 255.
— — — bregmatico-tempo-
rale Warzenfort-
satzaufnahme
nach MAYER 32.
— — — occipito-frontale
Schädelaufnahme
253.
— — — occipito-mentale
Schädelaufnahme
254.
— — — Ohraufnahme nach
STENVERS 33.
— — — sagittale Schädel-
aufnahme 253.
— — — SONNENKALBSCHER
Schragaufnahme
30.
— — — submento-verticale
Schädelaufnahme
257.
— des Kehlkopfs 452, 479.
— der Nase 252.
— der Nebenhöhlen 252f.,
301f., 319, 333, 337.
Röntgenuntersuchung des
Ösophagus 52f.
— des Ohres 29ff.
— des Rachens 350.
— der Trachea 510, 516.
— Untersuchungsbefund bei
echtem (wahren)
Cholesteatom des
Felsenbeins 195.
— — bei Acusticusgeschwül-
sten 224.
— — bei Cholesteatomhöhle
im Warzenfortsatz
158f.
— — bei Knochencarieshöhle
im Warzenfortsatz
157.
— — bei Mastoiditis 118ff.,
139f.
— — bei Mittelohrreiterung-
Cholesteatom 155ff.
— — bei Mittelohrgeschwul-
sten 197.
— — bei Nebenhohlen-
geschwülsten 333.
— — bei Nebenhohlen-
verletzungen 319.
— — bei Otosklerose 203.
— — bei Schädelbasisbruch
222.
— — bei Schlafenbeinsteck-
geschossen 220.
— — bei verschiedenen Pneu-
matisationsgraden
des Warzenfortsatzes
92ff.
ROLLERSCHER Kern 13.
ROMBERGSCHER Versuch 45.
ROSENMÜLLERSCHE Grube 345,
351.
ROSENTHALSCHER Kanal s. In-
nenohr.
Rotz der Nase 287.
„Rotznase“ 353.
Russelbildung der Nase 259.
RUNGESCHER Wasserfüllver-
such 202.
Sacculus s. Inneres Ohr.
Sabelscheidentrachea 516.
Sangerknötchen 481.
Sauerpharyngitis 379.
Saugling, Rachenmandel-
hyperplasie 352f.
Säuglingsotitis 94f.
Salicylatschädigung des peri-
pheren Cochlearapparats
213.
SANTORINISCHE Incisur s.
Äußeres Ohr.
SANTORINISCHER Knorpel 430,
440.
Sarkom s. Geschwülste.
Sattelnase, luische 286.
— traumatische 316.

- Scala tympani s. Inneres Ohr.
 — vestibuli s. Inneres Ohr.
 Schädelbasisbruch 192, 220, 222, 323.
 Schädelbasisfibrom 417f.
 Schädelgrube, hintere 188.
 Schalleitung, aerotympanale 36f.
 — kraniotympanale 36f.
 — ossale 36f.
 Schalleitungsapparat 12.
 Schalleitungsschwerhörigkeit 39.
 — bei Otosklerose 198.
 Schallperzeptionsschwerhörigkeit 39, 214, 223.
 Schallschadigungsversuche 214.
 Scharlach, Erstickung 464.
 — Kehlkopfgeschwüre 464.
 — Nebenhohleneiterungen 294.
 Scharlachangina 370.
 „Scharlachdiphtherie“ 371.
 Scharlachotitis 141f.
 Schildknorpel, Anatomie 429, 489f.
 — Bruch 435, 476.
 — Perichondritis 459, 461.
 Schimmelpilze im Gehörgang 68.
 Schlafenbein, Anatomie 125f.
 — — beim Neugeborenen 96.
 — Geschwulste 193f.
 — Osteomyelitis 138.
 — Tuberkulose 164f.
 — Verletzungen 220, 222.
 Schlafenlappen, Lagebeziehungen zum Ohr 182f.
 — otogener Absceß 184f.
 Schleimhautminderwertigkeit, vererbte, des Kehlkopfs 465.
 — — des Mittelohrs 91.
 — — der Nase 277.
 — — der Nebenhohlen 289.
 — — des Rachens 366.
 Schluckakt 346f., 432.
 — Lahmung bei Acusticusgeschwulsten 223.
 — — bei Diphtherie 426.
 — — bei Kehlkopftuberkulose 469.
 Schluckbeschwerden bei verlängertem Griffelfortsatz 381.
 — im Kehlkopf bei Geschwulsten 486.
 — — bei Lues 473.
 — — bei Lupus 473.
 — — bei Perichondritis 461.
 — — bei Tuberkulose 469ff.
 — im Rachen bei Angina 367.
 — — bei Diphtherie 369.
 — — bei Erysipel 372f.
 — — bei Fremdkörpern 415.
- Schluckbeschwerden im Rachen bei Gaumendangelhyperplasie 361.
 — — bei Geschwulsten 421.
 — — bei Herpes 372.
 — — bei Lues 396f.
 — — bei Lupus 396.
 — — bei Pemphigus 372f.
 — — bei Peritonsillarabsceß 403.
 — — bei Pharyngitis 377.
 — — bei PLAUT-VINCENTScher Angina 373.
 — — bei Rachenmandelhyperplasie 353.
 — — bei Rhinopharyngitis 365.
 — — bei Scharlachangina 371.
 — — bei Solitarfollikelhyperplasie 365.
 — — bei Tuberkulose 394.
 — — bei Verletzungen, Verätzungen, Verbrennungen 414.
- Schluckschmerz, Laryngeusanästhesierung, Laryngeusektomie 472.
 Schlundkrampf 427.
 Schlundlähmung 370, 425.
 Schmerzen, irradiierte 342.
 — im Nacken und Hinterkopf bei Nebenhohleneiterungen 296.
 SCHMINCKESche Tumoren 421.
 Schnarchen 346.
 Schnecke s. Inneres Ohr.
 — Vereiterung 169f.
 Schneckenloch s. Inneres Ohr.
 Schneckensequestrierung bei Labyrinthnekrosen 172.
 Schneckenwindel s. Inneres Ohr.
 Schneuzen, richtiges 272.
 — unzuverlässiges 98.
 Schnupfen 270, s. auch Rhinitis.
 — luischer der Neugeborenen 286.
 Schollige Trübung des Trommelfells 101.
 Schragaufnahme nach SONNENKALB 30.
 Schrunden s. Rhagaden.
 Schüttelversuch, WAGENERS 36, 222.
 Schulunterricht schwerhöriger und taubstummer Kinder 230ff.
 SCHWABACHScher Versuch 36ff.
 — — bei Otosklerose 202.
 Schwangerschaft bei Kehlkopftuberkulose 470.
 — — bei Otosklerose 205.
- Schwebelaryngoskopie 451.
 Schweigekeur bei Kehlkopftuberkulose 470.
 Schwellkörper der Nase 239.
 Schwerhörigkeit s. auch Taubheit.
 — Untersuchung 34ff., 39ff.
 — bei Acusticusgeschwulsten 223.
 — Aggravation und Simulation 40.
 — im Alter 215.
 — Berufsfähigkeit 234.
 — als Berufsschädigung 214f.
 — cerebrale 224.
 — — beim Ceruminalpfropf 70.
 — bei Cholesteatom 153.
 — nach Commotio labyrinthi 220.
 — bei Hysterie 225.
 — bei kongenitaler Labyrinthlues 218.
 — in Larmbetrieben 214f., 234.
 — Lokalisationsschema 36, 39.
 — Militartauglichkeit 234.
 — bei Mittelohrentzündung 100.
 — bei Nasenrachenfibrom 418.
 — bei Neuritis acustica 209.
 — bei traumatischen Neurosen 225.
 — beim Ohrpfropf 70.
 — bei Otosklerose 200.
 — bei Rachenmandelhyperplasie 353f.
 — nach Radikaloperation des Mittelohrs 163.
 — Rindenschwerhörigkeit 224.
 — Schulunterricht 230ff.
 — Verheimlichung 42.
 Schwindelerscheinungen bei Caissonarbeitern 221.
 — bei Hirnabscessen 183.
 — bei Kleinhirnschwindel 185.
 — beim Ceruminalpfropf 70.
 — bei Labyrinthkrankungen 212.
 — bei Labyrinthverletzungen 219.
 — bei MÉNIÈRESchem Symptomenkomplex 219.
 — Untersuchung 42.
 Seborrhöe der Nase 267.
 SEIFFERTSches Nasentamponröhrchen 329.
 — Universalautoskop 451.
 Seitenstrangfollikel, Anatomie 345.
 — Angina 369.
 — Entzündung 379.
 — Hyperplasie 364.

- Senkungsabsceß am Halse nach Mastoiditis 115, 405.
 — — nach Perichondritis des Kehlkopfes 461.
 — — nach Peritonsillarabsceß 403ff.
 — im Rachen, retropharyngealer 413.
 — — tuberkulöser 413.
 Sepsis, otogene 180.
 — rhinogene 309ff.
 — nach Sinusphlebitis 178.
 — tonsillogene 399.
 Septum nasi, Anatomie 238.
 — — Absceß nach Zahn-caries 288.
 — — Deviation 262.
 — — Hämatom 287.
 — — Leistenbildung 263.
 — — Luxation 263.
 — — Perforation 281ff., 325.
 — — Polyp, blutender 334.
 Septumresektion, submuköse, nach KILLIAN 264.
 Serumtherapie bei Diphtherie 370, 463.
 SHRAPNELLSche Membran 152, s. auch Mittelohr.
 Siehlmesser 407.
 Siebbeinzellen 247, s. auch Nebenhohlen.
 Simulation von Horstörungen und Taubstummheit 40f.
 Singstimme 433.
 Sinnesepithel der Macula s. Inneres Ohr.
 — der Nase 239.
 Sinus des Schädels 176ff.
 Sinusphlebitis 143, 176ff.
 Sinusverletzungen bei Mastoidektomie 128.
 Sklerom des Kehlkopfes 474.
 — der Nase 286.
 — des Rachens 399.
 — der Trachea 517.
 Solitarfollikel im Mesopharynx, Hyperplasie 364.
 Solitärpolypen der Kieferhöhle 280.
 Sondierung des Tubenkanals 85.
 SONNENKALBSche Schragaufnahme 30.
 Sparschloßverschluss der Stimmritze 512.
 Speicheldrüse, Absceß 2, 65, 104.
 — Entzündung 405.
 Spiegel s. Stirnreflektor.
 Spiegeluntersuchung des Kehlkopfes 435ff., 489.
 — der Nase 245ff.
 — des Ösophagus 519ff.
 — des Ohres 16ff.
 — des Rachens 347ff.
 Spiegeluntersuchung der Trachea und der Bronchien 503.
 Spondylitis tuberculosa 412.
 Spontanystagmus 43f.
 Spontanperforation des Trommelfells 102ff., 131ff., 140ff., 155, s. auch Trommelfellbild.
 Spontansymptome bei Gleichgewichtsstörungen 42.
 Sprache 243f., 271, 355, 361, 396, 403, 426, 432.
 Sprachprüfung 35.
 Spulung der Nebenhöhlen 300.
 — des Ohres 71, 192.
 Stapes s. Steigbügel.
 Stapesankylose 198.
 Statistischer Apparat s. Vestibularapparat.
 Statolithen s. Inneres Ohr.
 Stauungsschmerz 413.
 Stauungspapille 223.
 Steigbügel, Anatomie, s. Mittelohr.
 — Ankylose 198.
 — Einmauerung 198.
 — Nekrose 142.
 — Verwachsungen 83.
 Steigbügelplatte s. Mittelohr.
 STENGERscher Versuch 40.
 Stenose der Bronchien 515.
 — des Gehörgangs 59.
 — des Kehlkopfes bei Diphtherie 462.
 — — bei Fremdkörpern 478.
 — — bei Geschwulsten 482, 485f.
 — — bei leukamischen Infiltraten 474.
 — — bei Narben 474.
 — — bei Scharlach 464.
 — — bei Tuberkulose 469.
 — — bei Verletzungen 476.
 — des Ösophagus 523.
 — der Trachea 515.
 STENVERsche Röntgenaufnahme 33.
 Sterilisierung bei Otosklerose 206.
 Stimmbänder s. auch Laryngitis.
 — Anatomie 431, 490.
 — Physiologie 433, 489.
 — Untersuchung 434, 441.
 — Autoskopie 449ff.
 — Blutungen 476.
 — Diaphragma 457.
 — Fremdkörperneinklemmung 478.
 — Geschwülste 482ff.
 — Krampf 500.
 — Lähmungen 490f.
 — Lues 473.
 — Pachydermie 466.
 — Polypen 481.
 Stimmbänder, Retentionscyste 481.
 — Spiegelbild 441, 469ff., 481, 486, 490, 498.
 — Tuberkulose 469.
 — Verletzungen beim Pinseln 476.
 Stimmbildung 433, 490f.
 Stimmgabelprüfungen 36f.
 Stimmklappen s. Stimmbänder.
 Stimmritze 429, 490f.
 — Fremdkörperneinklemmung 478.
 — Krampf 500f.
 Stimmstärke 433.
 Stimmstörungen, funktionelle 492.
 — mechanische 492.
 — bei Myasthenie 492.
 — bei Trichinose 492.
 Stimmwechsel, verspateter 500.
 Stirnbeinosteomyelitis 305, 312.
 Stirnhöhle 241, s. auch Nebenhohlen.
 Stirnreflektor 16.
 — bei Untersuchung des Kehlkopfes 436.
 — — der Nase 245.
 — — des Ohres 16.
 — — des Rachens 348.
 Stockschnupfen 278, 297.
 Stottern 355.
 Streptococcus mucosus 138.
 Stridor bei Diphtherie 462.
 — bei Kehlkopfgeschwulsten 486.
 — bei Kehlkopfstenose 475.
 — nervöser 500.
 Struma 435, 495, 515.
 — retropharyngeale 40.
 — retroviscerale 417.
 STRUYCKENSches Monochord 39.
 Stutzautoskop nach ALBRECHT 450f.
 Stummheit, psychogene 226, s. auch Taubstummheit.
 Subjektive Gehörfempfindung 218, 225.
 Subperiostaler Absceß nach Mastoiditis 113ff.
 — — nach Nebenhöhleneiterung 295.
 — — bei Säuglingsotitis 96.
 — — bei Scharlachotitis 142.
 Submuköses Emphysem beim Ohrkatheterismus 28.
 Sulfonamidbehandlung der Angina 368.
 — der Diphtherie 371.
 — der Labyrinthitis 171.
 — der Mastoiditis 123.
 — der eitrigen Meningitis 175.
 — der Mittelohrentzündung 108f., 147.

- Sulfonamidbehandlung der Mucosusotitis 140.
 — der Nebenhöhlenentzündungen 307.
 — des Peritonsillarabscesses 406.
 — des Rachenerysipels 373.
 — der Rhinitis gonorrhoea 275.
 — der Sinusphlebitis 181.
 Sulfonamidstoß 140, 175f.
 Supraorbitalneuralgie 303.
 Symptomenkomplex, GRADE-NGOSCHER 135.
 —, MÉNÉRESCHER 42, 208, 212, 219.
 Synechien in der Nase 262.
 Sykosis am Naseneingang 269.
 Syphilis s. Lues.
 Syringobulbie 496f.
- Tabes des Hörnerven 213.
 — Kehlkopflähmung 498.
 Tamponade des Epipharynx 329.
 — nach GOTTSTEIN 248, 282.
 — von Nasenblutungen 328f.
 Taschenbänder 429, 431, 441.
 — Verwachsungen 475.
 Taschenbandsprache 465ff.
 Taschenlippen s. Taschenbänder.
 Taubheit s. auch Schwerhörigkeit.
 — bei Acusticusgeschwülsten 223.
 — cerebrale Rindentaubheit 224.
 — nach Commotio labyrinthi 220.
 — einseitige 36.
 — erbliche 234.
 — hysterische 225.
 — kretinische 235.
 — bei Neuritis acustica 209.
 — psychogene 226.
 — nach Radikaloperation 163.
 Taubstummheit 227.
 — recessive 235.
 — Simulation 41.
 Tegmen antri mastoidei s. Mittelohr.
 — tympani s. Mittelohr.
 Thoraxform bei Rachenmandelhyperplasie 354.
 Thrombophlebitis der Halsvenen 400.
 — des Plexus cavernosus 178, 401.
 — der Schädelsinus 176, 312.
 Tiefenstich, galvanokaustischer, nach GRÜN WALDT 471.
 Tinnitus aurium 218.
 Tonbildung 433.
- Tongrenzen 36ff.
 — bei Otosklerose 202.
 Tonhöhe der Stimme 433.
 Tonsilla pendulans 361, 417.
 — succenturiata 361.
 Tonsille s. auch Gaumenmandel, Rachenmandel, Zungenmandel.
 — Blutung 405.
 Tonsillektomie 388ff.
 Tonsillitis acuta 367.
 — chronica 381f.
 — pharyngea follicularis 365.
 Tonsillogene Sepsis 399.
 Tonsillotom 363.
 Tonsillotomie 357, 362f., 402.
 Torticollis bei Mastoiditis 114.
 Totalaufmeißelung des Mittelohrs 160.
 Toxikämie, otogene 180.
 — rhinogene 309ff.
 — nach Sinusphlebitis 178.
 — tonsillogene 399.
 Trachea, Anästhesierung 505.
 — Diphtherie 517.
 — Fremdkörper 507f.
 — Geschwulste 517.
 — Lues 517.
 — Mißbildungen 517.
 — Säbelscheidentrachea 516.
 — Sklerom 517.
 — Stenose 515.
 — Tuberkulose 517.
 Tracheitis sicca 466.
 — atrophicans sicca 516.
 Tracheobronchialbaum 502.
 Tracheobronchoskopie 502ff.
 Tracheotomie 463.
 — zur Bronchoskopie 506.
 — bei Diphtherie 462ff.
 — bei Kehlkopfödem 405.
 — bei Kehlkopfperichondritis 462.
 — bei Kehlkopfstenose 475.
 — bei Kehlkopfverätzung 476.
 — bei Peritonsillarabscess 406.
 — bei Scharlachangina 464.
 — bei Stimmbandgeschwülsten 483.
 — bei Trachealfremdkörpern 513.
 Tränennasengang 236.
 Transsudatlinie des Trommelfells 82.
 Transversusparese 492.
 Trauma s. auch Bruch, Verletzung.
 — akustisches 215, 222.
 — und Geschwulstbildung 333.
 Traumatische Cholesteatom-entstehung 152.
 — Neurosen 225.
 Trepanation der Stirnhöhle 306.
 Tretversuch nach UNTERBERGER 45.
- Trichinose 492.
 Trigemineuralgie 303.
 Trockene Perforation des Trommelfells 131.
 Trommelfell s. auch Mittelohr.
 — Anatomie 3, 19f., 81.
 Trommelfellbefund, otoskopischer, bei blasser Infiltration bei Mucosusotitis 138.
 — — bei Epidermisperlen 193.
 — — bei Gehörgangsentzündung 69.
 — — bei Hamatotympanon 192.
 — — bei Mittelohrtuberkulose 167.
 — — bei Otosklerose 201.
 — — bei Ruptur 222.
 — — bei Säuglingsotitis 96.
 — — bei Scharlachotitis 142.
 — — bei scholliger Trübung 101.
 — — bei trockener Perforation 131.
 Trommelfellbild, otoskopisches, normales 19f.
 — — bei Cholesteatomeiterung 155.
 — — bei Einziehung nach Tubenverschluß 81f.
 — — bei Einziehung mit Exsudatlinie 82.
 — — bei Einziehung mit Transsudatlinie 82.
 — — bei Hyperostosen des Gehörgangs 76.
 — — bei Mittelohrentzündung 101f.
 — — bei Narbeneinziehung nach Mittelohrentzündung 131.
 — — bei Parazentese 107.
 — — Perforationsschema 131f.
 — — bei entzündlicher Perforation 131.
 — — bei traumatischer Perforation 191.
 — — bei chronischer Schleimhauteiterung 146.
 — — bei Verkalkung 131.
 Trommelfell, Lichtreflexe 81.
 Trommelfellmassage 84, 133.
 Trommelfellnarben 103, 131.
 Trommelfellprothese 132, 231.
 Tuba Eustachii, Anatomie 6, 80, 344.
 — — Durchgängigkeit bei Otosklerose 202.
 — — Isthmus 27, 85.
 — — Katheterismus 26f., 84.
 — — Scharlachentzündung 372.

- Tuba Eustachii, Sondierung 85.
 — Verletzungen 193.
 Tubenkatarrh 83.
 Tubenmittelohrkatarrh 80.
 Tubenstenose 84.
 Tubenverschluß, Trommelfellbild 80f.
 Tubenwulst 27, 85.
 Tuberkulom am Nasenseptum 284.
 Tuberkulose der Blutleiter 189.
 — des Gehörgangs 69.
 — der Halswirbelsäule 412.
 — des Hirns 189.
 — der Hirnhäute 189.
 — des Kehlkopfs 467f.
 — des Mittelohrs 164.
 — der Nase und der Nebenhöhlen 284.
 — der Ohrmuschel 69.
 — des Rachens 393.
 — des Schläfenbeins 164f.
 — der Trachea 517.
 — des Warzenfortsatzes 164f., 189.
 Tuberositas atlantis 249, 359.
 Tumoren s. Geschwulste.
 Typhus, Geschwüre im Kehlkopf 464.
 — Kehlkopflähmung 496.
 — Rachenkatarrh 372.
 Typhusotitis 143.

 Universalotoskop nach SEIFFERT 451.
 UNTERBERGERScher Tretversuch 45.
 Unterricht der Schwerhörigen und Taubstummen 230ff.
 Uvula s. Zapfen.
 Utriculus s. Innenohr.

 VALSALVAScher Versuch 25.
 Vegetationen, adenoide, s. auch Gaumenmandel, Mandel, Rachenmandel, Seitenstrangfollikel, Zungenmandel.
 — — Einfluß auf geistige Entwicklung 353.
 — — — auf körperliche Entwicklung 352.
 — — Gesichtsausdruck 354.
 — — als Ursache für Kiefermißgestaltung 355.
 — — — für Nebenhöhlenentzündung 353.
 — — — für Tubenverschluß 80.
 Ventriculus laryngis s. MORAGNIScher Ventrikel.
- Verätzung des Gehörgangs 56.
 — des Kehlkopfs 476.
 — der Ohrmuschel 56.
 — des Ösophagus 523.
 — des Rachens 414.
 — der Stimmbänder 476.
 Verband der Nase 316.
 — des Ohrs 129.
 Verbrennung des Gehörgangs 56.
 — des Kehlkopfs 476.
 — der Ohrmuschel 56.
 — des Rachens 414.
 Vererbung von Entzündungsbereitschaft der Mittelohrschleimhaut 91.
 — von Exostosen des Gehörgangs 75.
 — von Innenohrschwerhörigkeit 235.
 — von Minderwertigkeit der Schleimhaut des Kehlkopfs 465.
 — — — des Mittelohrs 91.
 — — — der Nase 277.
 — — — der Nebenhöhlen 289.
 — — — des Rachens 366.
 — — des lymphatischen Rachenrings 352.
 — der Otosklerose 200f., 205, 234f.
 — der Taubstummheit 227, 234f.
 Verheimlichung von Horstörungen 42.
 Verkalkung des Trommelfells 131f.
 Verknöcherung der Ohrmuschel 55.
 Verletzungen des Gehörgangs 58f.
 — des inneren Ohrs 219f.
 — des Kehlkopfs 435, 475.
 — des Labyrinths 219.
 — des Mittelohrs 190f.
 — der Nase 313f.
 — der Nebenhöhlen 317ff.
 — der Ohrmuschel 56.
 — der Paukenhöhle 192.
 — des Rachens 414.
 — der Stimmbänder beim Pinseln 476.
 — des Trommelfells 190f.
 — der Tube 193.
 Verschlucken s. auch Schluckakt.
 — bei Acusticusgeschwulsten 223, 347.
 — bei Diphtherie 347, 426.
 — bei Kehlkopfgeschwulsten 347, 486.
 — bei Kehlkopftuberkulose 347, 469.
 Versuch, GELÉEScher 202.
 — MUCKScher 187, 342.
- Versuch, RINNEScher 36f.
 — RUNGEScher 202.
 — SCHWABACHScher 36, 38.
 — VALSALVAScher 25.
 — WAGENERScher 36, 222.
 — WEBERScher 36f.
 Verwachsungen der Gehörknöchelchenkette 83.
 Verwicklungen der Entzündungen des Kehlkopfs 459ff.
 — — des Labyrinths 172ff.
 — — der Nebenhöhlen 309.
 — — des Mittelohrs 168ff.
 — — des Rachens 399ff.
 Vestibularapparat, Anatomie, s. Inneres Ohr.
 — Physiologie 13.
 — Untersuchung 42.
 — Altersdegeneration 215.
 — Degeneration, genuine 211f.
 — Entzündungen 206.
 — Geschwulste 223.
 — Lues 216.
 — MÉNIÈREScher Symptomenkomplex 219.
 — Tabes 213.
 — Untererregbarkeit bei Labyrinthepitheldegeneration 211.
 — Vergiftungen 213.
 — Verletzungen 214, 219ff.
 Vestibulariskerne 43.
 Vestibulum laryngis 429.
 Vomitus matutinus bei Pharyngitis chronica 380.
 — — der Trinker 424.
 Vorbeizeigen 46.
 Vorhofbogenapparat s. Vestibularapparat.
 Vorhofftreppe s. Inneres Ohr.

 WAGENERS Schüttelversuch 36, 222.
 Warzenfortsatz s. auch Mastoiditis.
 — Anatomie, Entwicklungsgeschichte 4, 6, 87, 111, 121.
 — Aufmeißelung 123ff.
 — Cholesteatombildung nach Aufmeißelung 163f.
 — Cholesteatomhöhle 158f.
 — Druckempfindlichkeit bei Mastoiditis 112.
 — — bei Mittelohrentzündung 102.
 — — Prüfung 112.
 — — bei Sinusphlebitis 177.
 — gefährlicher 116, 120.
 — Geschwulste 194, 196.
 — Knochencareshöhle 157.
 — Knochenpräparate verschiedener Pneumatisationsgrade 89, 92.

- Warzenfortsatz, Pneumatisation 7, 87, 92ff.
 — — bei Otosklerose 204.
 — Pseudofluktuatation bei Sarkom 196.
 — Röntgenbilder, Cholesteatomhöhle 158, 159.
 — — Knochencarieshöhle 157.
 — — Mastoiditis 118, 119, 120.
 — — Mucosusmastoiditis 140.
 — — verschiedene Pneumatisationsgrade 92, 93, 94.
 — Röntgenuntersuchung 118ff.
 — Schleimhautauskleidung 90f.
 Wasserfüllversuch nach RUNGE 202.
 Watteträger 17.
 WEBERScher Versuch 36f.
 — — bei Labyrinthitis 170.
- WITTMACKSche Pneumatisationslehre 86.
 WRISBERGScher Knorpel 430, 440.
 Wucherungen, adenoide, s. Vegetationen.
 Würgreflex 347, 438.
 Wunderheilungen 492.
- Zäpfchen, Anatomie 343.
 — Empfindlichkeit 439.
 — gespaltenes 351.
 — bei Lähmungen 426.
 — Lues 397.
 — bei Peritonsillarabsceß 403.
 — Untersuchung 439.
 Zahn in Nase und Nebenhöhle 260, 261f.
 Zahncyste 305.
 Zahnfistel 296.
 Zahngranulom 302.
 Zahnschmerzen bei Nebenhöhlenentzündungen 296.
- Zahnschmerzen bei Pyramidenspitzeneiterung 137.
 Zange, bronchoskopische 503f., 514.
 — pharyngoskopische, nach BRÜGGEMANN 349f.
 Zeigeversuch, BÁRÁNYscher 51.
 Zitzenförmige Trommelfellperforation 102.
 Zunge 343f.
 Zungengrundabsceß 405, 460.
 Zungengrundphlegmone 405.
 Zungenmandel s. auch Mandel.
 — Anatomie 345.
 — Abtragung 364.
 — Angina 369.
 — Hyperplasie 364.
 — Peritonsillitis 405.
 Zungenspatel 249.
 ZWAARDEMAAKERS Olfactometer 259, 339.
 Zygomatitis 114.