

SAMMLUNG  
VON  
VERGIFTUNGSFÄLLEN

UNTER MITWIRKUNG  
DER DEUTSCHEN PHARMAKOLOGISCHEN GESELLSCHAFT

B. BEHRENS

 Springer

---

---

FÜHNER - WIELANDS  
**SAMMLUNG**  
VON  
**VERGIFTUNGSFÄLLEN**

UNTER MITWIRKUNG  
DER DEUTSCHEN PHARMAKOLOGISCHEN GESELLSCHAFT

HERAUSGEGEBEN VON

**B. BEHRENS**

Pharmakologisches Institut der Universität Kiel

**12. BAND**



**1941/43**

---

---

SPRINGER-VERLAG BERLIN HEIDELBERG GMBH

**Copyright** by Springer-Verlag Berlin Heidelberg  
Originally published by **Springer-Verlag, Berlin.**

ISBN 978-3-662-31887-4  
DOI 10.1007/978-3-662-32714-2

ISBN 978-3-662-32714-2 (eBook)

## Inhaltsverzeichnis von Band 12

	Nr.
Vergiftungsfälle . . . . .	A 890—928
Gutachten . . . . .	B 104—108
Sammelberichte . . . . .	C 60— 65

## Sach-Verzeichnis

	Seite
Acetylenbrenner (nitrose Gase), Vergiftung beim Austrocknen eines Tanks mit einem. ( <i>K. Humperdinck</i> ) A 904 . . . . .	A 59
Äthylalkohol. Hoher Blutalkoholbefund bei tödlicher Vergiftung eines Kindes. ( <i>J. Prievara</i> ) A 926 . . . . .	A 135a
Äthylalkohol s. Tetrachlorkohlenstoff.	
Äther s. Narkose-Todesfall.	
Aethylenchlorhydrin, akute und tödliche Vergiftung durch. ( <i>D. Cavallazzi</i> ) A 910 . . . . .	A 79
Arsenvergiftung, über die Beurteilung der chronischen — der Weinbauern (Obergutachten). ( <i>H. v. Pein</i> ) B 108 . . . . .	B 39
Arsen s. Blei- und Arsen-Vergiftung.	
Atebrin-Vergiftung (Suicidversuch). ( <i>H. Büssow</i> ) A 928. . . . .	A 137
Backpulver, eine Vergiftung mit (Kaliumchlorat). ( <i>J. Várady</i> ) A 899 . . . . .	A 33
Barbiturat-(Soneryl-)Vergiftung. ( <i>G. M. Slot</i> ) A 906 . . . . .	A 71
Blei- und Arsen-Vergiftung, über Sensibilitätsstörungen bei einem Fall von chronischer. ( <i>B. Steinmann</i> ) A 916 . . . . .	A 93
Bleibenzin-Vergiftung oder myotonische Dystrophie? ( <i>B. Schuler</i> und <i>E. Welte</i> ) B 107 . . . . .	B 29
Brom-Vergiftung durch langdauernden, ungewöhnlich starken Mißbrauch von Bromselterswasser. ( <i>P. C. Bucy, Th. A. Weaver</i> und <i>E. H. Camp</i> ) A 913 . . . . .	A 85
Cadmium-Vergiftung, über eine. ( <i>M. Kamakura</i> ) A 927 . . . . .	A 135b
Chloroform s. Narkose-Todesfall.	
Chlorsulfonsäure-Vergiftung, tödliche gewerbliche. ( <i>F. Roulet</i> und <i>O. Straub</i> ) A 891 . . . . .	A 5
Evipan s. Narkose-Todesfall.	
Fliegenpilz, Perlpilz oder Pantherpilz, Vergiftungen durch russischen? ( <i>L. Lendle</i> ) A 917 . . . . .	A 101
Isopropyl-allyl-acetyl-carbamid s. Sedormid.	
Kalium chloricum-Vergiftung, akute, eines Säuglings. ( <i>R. Koch</i> ) A 898 . . . . .	A 29
Kaliumchlorat s. Backpulver.	
Kohlenoxyd-Vergiftung, ein schwer erkennbarer Fall von. ( <i>J. Várady</i> ) A 894 . . . . .	A 15
Kohlenoxyd, Herzschiädigung durch. ( <i>F. Hildebrandt</i> ) B 104 . . . . .	B 1
Kohlensäure-Vergiftungen. ( <i>I. Lehweß-Litzmann</i> ) C 61 . . . . .	C 29
Koloquinten-Vergiftung, ein Fall von. ( <i>G. Hammarsten</i> und <i>G. Lindgren</i> ). A 919 . . . . .	A 107
Kupfersulfat-Vergiftung, tödliche (Selbstmord). ( <i>J. Krazner</i> ). A 920 . . . . .	A 111
Literaturübersicht ( <i>H. Taeger</i> ) C 65 . . . . .	C 163
Mangan-Vergiftung, Rückenmark und peripheres Nervensystem bei chronischer. ( <i>H. Voß</i> ) A 892 . . . . .	A 9
Methanolhaltige Frostschutzmittel, tödliche Vergiftungen durch. ( <i>J. Wührer</i> ) A 912 . . . . .	A 83
Narkose-Todesfall, über einen (Evipan-Äther-Chloroform). ( <i>O. Eichler</i> ) A 895 . . . . .	A 19

	Seite
Nitrose-gase, tödliche Vergiftung durch. ( <i>W. F. Th. Van Der Bijl</i> ) A 893	A 13
Nitrose Gase s. Acetylenbrenner.	
Novokain, Todesfall nach — im Anschluß an eine Infiltration des Ganglion stellatum. ( <i>J. L. Hansen</i> ) A 914 . . . . .	A 87
Pantherpilz s. Fliegenpilz.	
Pantocain, tödliche Vergiftung mit ( <i>W. Koll</i> ) A 901 . . . . .	A 45
Pantocain-Vergiftung, tödliche medizinale. ( <i>H. Elbel</i> ) B 106 . . . . .	B 15
Pantocain-Vergiftung, ein Fall von tödlicher medizinaler — durch Infiltra- tionsanästhesie. ( <i>W. Doerr</i> ) A 924 . . . . .	A 125
Perlilz s. Fliegenpilz.	
Pervitinsucht und akute Pervitinintoxikation. ( <i>F. Dittmar</i> ) A 922 . . . . .	A 119
Pfaffenhütchen s. Spindelbaum.	
Pilz-Vergiftungen, über. ( <i>W. Neuhann</i> ) C 62 . . . . .	C 59
Quecksilber-Vergiftung, chronische gewerbliche, mit dem Symptomenkom- plex der amyotrophischen Lateralsklerose, Bulbärparalyse und Encephalo- pathie. ( <i>B. Steinmann</i> ) A 905 . . . . .	A 63
Rauschbeeren, Vergiftung durch den Genuß von — in Rußland. ( <i>L. Lendle</i> ) A 918 . . . . .	A 105
Sadebaumspitzen, Blutharnen bei Vergiftung mit. ( <i>P. Blümel</i> ) A 897 . . . . .	A 25
Schwefelige Säure (SO <sub>2</sub> ), welcher Gehalt an — ist in einem aus Wein- schlempe hergestellten Erfrischungsgetränk als gesundheitsschädlich anzu- sehen? ( <i>E. Kost</i> ) B 105 . . . . .	B 7
Schwefelwasserstoff-Vergiftung, tödliche, gewerbliche ( <i>O. Hübner</i> ) A 902	A 47
Sedormid-Vergiftung, tödliche, bei einem 17 jährigen Mädchen. ( <i>E. Flotow</i> ) A 907 . . . . .	A 73
Sedormidpurpura ( <i>H. Graeber</i> ) A 908 . . . . .	A 75
Sedormid (Isopropyl-allyl-acetyl-carbamid), Purpura haemorrhagica nach Gebrauch von. ( <i>E. Meulengracht</i> ) A 909 . . . . .	A 77
Selenwasserstoff-Vergiftung. ( <i>H. W. Senf</i> ) A 903 . . . . .	A 55
Soneryl s. Barbiturat-Vergiftung.	
Spindelbaum (Pfaffenhütchen), eine seltene Vergiftung mit den Früchten des. ( <i>L. Hermkes</i> ) A 925 . . . . .	A 133
Strychnin-Vergiftung, eine tödliche, mit völlig atypischen klinischen Sym- ptomen. ( <i>B. Mueller, Czzygan</i> und <i>R. Franck</i> ) A 921 . . . . .	A 115
Sublimat-Vergiftung, percutane, subakute, durch Hautpinselung mit alkoho- lischer Sublimatlösung. ( <i>Th. Stark</i> ) A 896 . . . . .	A 23
Sulfapyridin, schwere toxische Schädigung durch. ( <i>J. Austerhoff</i> ) A 900	A 37
Tetrachlorkohlenstoff und Äthylalkohol, Serienvergiftung durch den Ge- nuß eines Gemisches von. ( <i>L. Lendle</i> ) A 923 . . . . .	A 123
Tetranitromethylanilin s. Trinitrotoluol.	
Trichloräthylen, Todesfall bei Anwendung eines Feuerlöschapparates mit. ( <i>F. Thuresson</i> ) A 911 . . . . .	A 81
Trikresylphosphat-Vergiftungen. ( <i>H. G. Creutzfeldt</i> und <i>G. Orzechowski</i> ) C 64 . . . . .	C 147
Trinitrotoluol, Vergiftungen durch — und durch Tetranitromethylanilin. ( <i>H. Nilsson</i> ) A 915 . . . . .	A 91
Vergiftungen, über medizinale. ( <i>J. Sentis</i> ) C 63 . . . . .	C 119
Vergiftungsfälle in der Textil- und Lederindustrie. ( <i>E. Linka</i> ) C 60 . . . . .	C 1
Zinkchlorid-Vergiftung, Fall einer akuten, mit tödlichem Ausgang. ( <i>J. Vá- rady</i> ) A 890 . . . . .	A 1

## Verfasser-Verzeichnis

<i>Austerhoff, J.</i> , Schwere toxische Schädigung durch Sulfapyridin. A 900 . . . . .	A 37
<i>Blümel, P.</i> , Blutharnen bei Vergiftung mit Sadebaumspitzen. A 897 . . . . .	A 25
<i>Bucy, P. C., Th. A. Weaver</i> und <i>E. H. Camp</i> , Brom-Vergiftung durch lang- dauernden, ungewöhnlich starken Mißbrauch von Bromselterswasser. A 913	A 85
<i>Büssow, H.</i> , Atebrin-Vergiftung (Suicidversuch). A 928 . . . . .	A 137
<i>Camp, E. H.</i> s. <i>Bucy, Weaver</i> und <i>C.</i>	

	Seite
<i>Cavallazzi, D.</i> , Akute und tödliche Vergiftung durch Äthylenchlorhydrin. A 910	A 79
<i>Creutzfeldt, H. G.</i> und <i>G. Orzechowski</i> , Trikresylphosphat-Vergiftungen. C 64	C 147
<i>Czygan</i> s. <i>Mueller, C.</i> und <i>Franck</i> .	
<i>Dittmar, F.</i> , Pervitinsucht und akute Pervitinintoxikation. A 922 . . . . .	A 119
<i>Doerr, W.</i> , Ein Fall von tödlicher medizinaler Pantocain-Vergiftung durch Infiltrationsanästhesie. A 924 . . . . .	A 125
<i>Eichler, O.</i> , Über einen Narkose-Todesfall (Evipan-Äther-Chloroform). A 895	A 19
<i>Elbel, H.</i> , Tödliche medizinale Pantocain-Vergiftung. B 106 . . . . .	B 15
<i>Flotow, E.</i> , Tödliche Sedormid-Vergiftung bei einem 17 jährigen Mädchen. A 907 . . . . .	A 73
<i>Franck, R.</i> s. <i>Mueller, Czygan</i> und <i>F.</i>	
<i>Graeber, H.</i> , Sedormidpurpura. A 908 . . . . .	A 75
<i>Hammarsten, G.</i> und <i>G. Lindgren</i> , Ein Fall von Koloquinten-Vergiftung. A 919	A 107
<i>Hansen, J. L.</i> , Todesfall nach Novokain im Anschluß an eine Infiltration des Ganglion stellatum. A 914 . . . . .	A 87
<i>Hermkes, L.</i> , Eine seltene Vergiftung mit den Früchten des Spindelbaumes (Pfaffenhütchen). A 925 . . . . .	A 133
<i>Hildebrandt, F.</i> , Herzschiädigung durch Kohlenoxyd. B 104 . . . . .	B 1
<i>Hübner, O.</i> , Tödliche, gewerbliche Schwefelwasserstoff-Vergiftung. A 902 . .	A 47
<i>Humperdinck, K.</i> , Vergiftung beim Austrocknen eines Tanks mit einem Acetylenbrenner (nitrose Gase). A 904 . . . . .	A 59
<i>Kamakura, M.</i> , Über eine Cadmium-Vergiftung. A 927 . . . . .	A 135b
<i>Koch, R.</i> , Akute Kalium chloricum-Vergiftung eines Säuglings. A 898. . .	A 29
<i>Koll, W.</i> , Tödliche Vergiftung mit Pantocain. A 901 . . . . .	A 45
<i>Kramer, J.</i> , Tödliche Kupfersulfat-Vergiftung (Selbstmord). A 920 . . . .	A 111
<i>Lehwess-Litzmann, I.</i> , Kohlensäure-Vergiftungen. C 61 . . . . .	C 29
<i>Lendle, L.</i> , Vergiftungen durch russischen Fliegenpilz, Perlpilz oder Pantherpilz? A 917 . . . . .	A 101
—, Vergiftung durch den Genuß von Rauschbeeren in Rußland. A 918 . .	A 105
—, Serienvergiftung durch den Genuß eines Gemisches von Tetrachlorkohlenstoff und Äthylalkohol. A 923 . . . . .	A 123
<i>Lindgren, G.</i> s. <i>Hammarsten</i> und <i>L.</i>	
<i>Linka, E.</i> , Vergiftungsfälle in der Textil- und Lederindustrie. C 61 . . . .	A 1
<i>Meulengracht, E.</i> , Purpura haemorrhagica nach Gebrauch von Sedormid (Isopropyl-allyl-acetyl-carbamid). A 909 . . . . .	A 77
<i>Mueller, B., Czygan</i> und <i>R. Franck</i> , Eine tödliche Strychnin-Vergiftung mit völlig atypischen klinischen Symptomen. A 921 . . . . .	A 115
<i>Neuhann, W.</i> , Über Pilz-Vergiftungen. C 62 . . . . .	C 59
<i>Nilsson, H.</i> , Vergiftungen durch Trinitrotoluol und durch Tetranitromethylanilin. A 915 . . . . .	A 91
<i>Orzechowski, G.</i> s. <i>Creutzfeldt</i> und <i>O.</i>	
<i>Pein, H. v.</i> , Über die Beurteilung der chronischen Arsen-Vergiftung der Weinbauern (Obergutachten). B 108 . . . . .	B 39
<i>Prievara, J.</i> , Hoher Blutalkoholbefund bei tödlicher Vergiftung eines Kindes. A 926 . . . . .	A 135a
<i>Rost, E.</i> , Welcher Gehalt an schwefeliger Säure (SO <sub>2</sub> ) ist in einem aus Weinschlempe hergestellten Erfrischungsgetränk als gesundheitsschädlich anzusehen? B 105 . . . . .	7 B 7
<i>Roulet, F.</i> und <i>O. Straub</i> , Tödliche, gewerbliche Chlorsulfonsäure-Vergiftung. A 891 . . . . .	A 5
<i>Schuler, B.</i> und <i>E. Welte</i> , Bleibenzin-Vergiftung oder myotonische Dystrophie? B 107 . . . . .	B 29
<i>Senf, H. W.</i> , Selenwasserstoff-Vergiftung. A 903 . . . . .	A 55
<i>Sentis, J.</i> , Über medizinale Vergiftungen. C 63 . . . . .	C 119
<i>Slot, G. M.</i> , Barbiturat-(Soneryl)-Vergiftung. A 906 . . . . .	A 71
<i>Stark, Th.</i> , Perkutane, subakute Sublimat-Vergiftung durch Hautpinselung mit alkoholischer Sublimatlösung. A 896 . . . . .	A 23
<i>Steinmann, B.</i> , Chronische gewerbliche Quecksilber-Vergiftung mit dem Symptomenkomplex der amyotrophischen Lateralsklerose, Bulbärparalyse und Encephalopathie. A 905 . . . . .	A 63

	Seite
<i>Steinmann, B.</i> , Über Sensibilitätsstörungen bei einem Fall von chronischer Blei- und Arsen-Vergiftung. A 916 . . . . .	A 93
<i>Straub, O.</i> s. <i>Roulet, F.</i> und <i>St.</i>	
<i>Taege, H.</i> , Literaturübersicht C 65 . . . . .	C 163
<i>Thuresson, F.</i> , Todesfall bei Anwendung eines Feuerlöschapparates mit Trichloräthylen. A 911 . . . . .	A 81
<i>Van der Bijl, W. F. Th.</i> , Tödliche Vergiftung durch Nitrosegase. A 893 . . . . .	A 13
<i>Várady, J.</i> , Fall einer akuten Zinkchlorid-Vergiftung mit tödlichem Ausgang. A 890 . . . . .	A 1
—, Ein schwer erkennbarer Fall von Kohlenoxyd-Vergiftung. A 894 . . . . .	A 15
—, Eine Vergiftung mit Backpulver (Kaliumchlorat) A 899 . . . . .	A 93
<i>Voß, H.</i> , Rückenmark und peripheres Nervensystem bei chronischer Mangan-Vergiftung. A 892 . . . . .	A 9
<i>Weaver, Th. A.</i> s. <i>Bucy, W.</i> und <i>Camp.</i>	
<i>Welte, E.</i> s. <i>Schuler, B.</i> und <i>W.</i>	
<i>Wührer, J.</i> , Tödliche Vergiftungen durch methanolhaltige Frostschutzmittel. A 912 . . . . .	A 83

(Aus der I. Abteilung für innere Krankheiten des Städtischen St. Rochus-Krankenhauses in Budapest. Direktor: Dr. K. von Wolff, Chefarzt: Dr. L. Karczag.)

**Fall einer akuten Zinkchlorid-Vergiftung mit tödlichem Ausgang.**

Von J. Várady.

Zufällige und absichtliche Vergiftungen mit dem stark ätzend wirkenden Zinkchlorid sind im Vergleich zu solchen mit anderen Ätzgiften selten. An der internen Abteilung des St. Rochus-Krankenhauses wurden bis zum Jahre 1932 von J. Balázs 5 akute Zinkchloridvergiftungen, darunter eine tödliche, beobachtet. In den seither vergangenen acht Jahren war in dem außerordentlich reichen Vergiftungsmaterial der Abteilung nur der hier zu besprechende Fall zu verzeichnen.

Im Krankheitsbilde der akuten Zinkchloridvergiftung herrschen die durch die Ätzwirkung herbeigeführten örtlichen Erscheinungen vor, die mit den bei akuter Säure- oder Laugevergiftung beobachteten Symptomen übereinstimmen. Wie bei Säure- und Laugevergiftungen, ist der tödliche Ausgang auch da durch die sich alsbald einstellenden Folgeerscheinungen der Ätzwirkung wie Schluckpneumonie, Lungenabszeß, Verblutung, Inanition usw. bedingt. Die Fernwirkung des Zinkchlorids, das die Schädigung des Herzens und des Gefäßsystems, der Nieren und des Zentralnervensystems bewirkt, beruht auf der Resorption der — an der verletzten Schleimoberfläche entstehenden — Albuminate.

In unserem Falle wurde B. J., eine 29jährige Frau, von ihrem nach der Arbeit heimkehrenden Mann auf dem Sofa liegend vorgefunden,



mit erbrochenem Mageninhalt beschmutzt und über heftige Krämpfe in der Magengegend klagend. Dem herbeigeholten Arzt erzählte sie, 6 Stunden vorher, entsprechend einem bereits vor längerer Zeit gefaßten Selbstmordplan, 100 cm<sup>3</sup> der ihr vom Kassenarzt kürzlich verschriebenen 50prozentigen Zinkchloridlösung (1 Teelöffel voll auf 1 Liter Wasser, zur Vaginalspülung) geschluckt zu haben.

Der Arzt ließ die Kranke um 12 Uhr nachts durch die Rettungsgesellschaft in die interne Abteilung des St. Rochus-Krankenhauses überführen.

**Aufnahme-Befund.** Temperatur 36,7° C. Infolge der schweren Verletzungen im Munde und des Glottisödems kann die Kranke nur flüsternd sprechen. Das Sensorium ist klar. Heftige Bauchkrämpfe, Schwindel, auffallende Atemnot, Kühleheit und Zyanose der Gliedmaßen. Die geschwollenen hellroten Lippen, die stellenweise mit grauweißem Belag überzogene Schleimhaut von Gaumen, Rachen und Zunge, ferner der starke Speichelfluß weisen auf schwere Vergiftung mit einem Ätzgift hin. Über den Lungen hört man nebst vesikulärem Atem diffuses Pfeifen und feine Rasselgeräusche. Normale Herzdämpfung, auffallend leise, reine Herztöne. Leicht unterdrückbarer, kleinwelliger Puls, 120 pro Min. Blutdruck 70 mm Hg. Entsprechend den in der Anamnese betonten heftigen Krämpfen in der Magengegend findet man bei der Betastung eine ausgesprochene Défense in der Magengegend und Druckempfindlichkeit über dem ganzen Bauch. In bezug auf das Nervensystem fällt die psychische Unruhe auf. Reflexe normal. Aus der Blase entleeren sich durch Katheter einige cm<sup>3</sup> blutigen Urins.

**Behandlung.** Mit Rücksicht auf die Zeit, die von der Einnahme des Giftes bis zur Krankenhausaufnahme verstrichen war (6 Stunden), sowie die Verätzungen von Mund und Rachen, die auf eine schwere Beschädigung der Speiseröhre und der Magenschleimhaut schließen ließen, wurde von der Magenspülung abgesehen. Zur Linderung der quälenden Schmerzen wurden Morphin und Atropin in Injektionsform zugeführt. Mund und Rachen behandelten wir mit einem Deckmittel. Zur Bekämpfung der Kreislaufschwäche und zur Erhaltung der Herzkraft, wurde 1/2 mg Kombetin in 20prozentiger Dextroselösung intra-

venös verabreicht, überdies von Zeit zu Zeit Sympatol, Koffein usw. je nach Bedarf und unter Berücksichtigung der veränderlichen Symptome.

Der Ablauf des Krankheitsbildes, in dessen Vordergrund Erscheinungen der Herzschwäche und der schweren peripherischen Kreislaufinsuffizienz standen, war außerordentlich rasch. In den Stunden unmittelbar nach der Krankenhausaufnahme traten außer Brechreiz wiederholte häufige Anfälle heftiger Magen- und Darmkrämpfe auf, begleitet von unstillbaren, dünnwässrigen, blutig-schleimigen Durchfällen. Die Urinabsonderung fehlte fast völlig. Das Bild der Kreislaufinsuffizienz prägte sich immer deutlicher aus und der Zustand der Kranken verschlimmerte sich. Bei zunehmender Atemnot stieg die Pulszahl auf 160 pro Min., die Zyanose der vollkommen kalten Gliedmaßen erhöhte sich stündlich. In den Morgenstunden entwickelten sich Sehstörung, hochgradige psychische und motorische Unruhe und um 8 Uhr früh trat nach wiederholten Krampfanfällen bei klarem Sensorium der Tod ein.

Sektionsbefund (Dr. Szabó). Der weiche Gaumen, die Mandeln, der Rachen, ferner die Schleimhaut der Speiseröhre und des Magens sind mit grauweißem Krustenbelag bedeckt. Die Ätzverletzung dehnt sich nicht jenseits des Pylorus aus. In den Dünn- und Dickdärmen befinden sich 300 cm<sup>3</sup> einer rötlichen, trüben, zähen, mit Schleim gemischten Flüssigkeit.

Die Schleimhaut der Dünn- und Dickdärme ist injiziert, überall trüb, der Bauchfellüberzug hyperämisch. Der Kehlkopf ist in vollem Umfange mit grauweißer Krustenschicht überzogen, die Schleimhaut längs der mit Kruste bedeckten Gebiete hellrötlich. Die Bronchialschleimhaut ist blutreich. Die Lungenlappen sind geschwollen, serös infiltriert. Die Herzmuskulatur ist anämisch, trüb. Milz- und Lebersubstanz anämisch. An den aus den Nieren angefertigten histologischen Präparaten ist der Blutreichtum bzw. die Blutfülle der Glomeruli und der Kanälchen unschwer zu erkennen.

Die tödliche Dosis des Zinkchlorids liegt zwischen 3 und 5 g. Die Vergiftung erfolgte in unserem Falle peroral mit der zehnfachen

tödlichen Dosis, da die Lösung ungefähr 50 g Zinkchlorid enthielt. Außer den durch die schwere örtliche Ätzwirkung verursachten Veränderungen und Erscheinungen wurden beobachtet: schwere Störungen der Herztätigkeit und des peripherischen Kreislaufes, heftige Enteritis, vom Zentralnervensystem herrührende Symptome, Krampfanfälle, sowie eine auf völligen Ausfall der Nierentätigkeit hindeutende Anurie, Erscheinungen, die als Fernwirkung des resorbierten Zinks anzusprechen waren.

Anschrift des Verfassers: Dr. med. J. V á r a d y. Budapest, Städt. St. Rochus-Krankenhaus, I. Abt. f. inn. Krankheiten.

---

**Tödliche gewerbliche Chlorsulfonsäure-Vergiftung.**

Von F. Roulet und O. Straub.

Ein 20 Jahre alter Laborant war mit der Herstellung von Salizylsulfochlorid tätig. Er hatte hierzu Salizylsäure in die vorgelegte Chlorsulfonsäure einzutragen, sie zu lösen und zu kondensieren. Dies geschieht so, daß die Chlorsulfonsäure aus eisernen Vorratsbehältern durch Überdruck in einen geschlossenen emaillierten Kessel hineingedrückt wird. Eine Ventilationseinrichtung des sonst nur durch einen schlecht schließenden Holzdeckel verschlossenen Kessels war vorhanden, doch konnten während der Reaktion Säuredämpfe entweichen. Nach Ablauf der Reaktion wird der Inhalt des Kessels gut umgerührt und in eine gekühlte Mischung von Salzsäure und Kochsalz gegeben, dann feingehacktes Eis zugefügt. Dabei fällt das Salizylsulfochlorid als weißer Brei aus. Auch bei dieser Manipulation wurde die Ventilationseinrichtung betätigt und die auftretenden Salzsäuredämpfe beseitigt. Das gewonnene Salizylsulfochlorid wird hernach abgenutscht, gepreßt und bei 40° getrocknet. Der Laborant war neu in den Betrieb gekommen und hatte den Fabrikationsgang zunächst 2mal mit dem Werkmeister durchgeführt, sowie selbständig 2 weitere Portionen hergestellt. Die letzte Charge wurde am 29./30. 5. 40 fabriziert. Am 1. 6. bekam er Magenschmerzen, nachmittags Herzklopfen und Schluckbeschwerden; die Temperatur stieg auf 39 Grad. Am 2. 6. entwickelten sich Husten mit Auswurf, Appetitlosigkeit und starkes Durstgefühl. Am 3. 6. bekam er an den Händen, vor allem zwischen den Fingern und an den Handgelenken, ein erst papulöses, später bullöses Erythem. Am 5. 6. waren eine Urethritis und eine Konjunktivitis hinzugetreten, am 8. 6. außerdem noch eine Stomatitis. Der Temperaturverlauf war septisch. Am 9. 6. lieferte man den Mann mit der Diagnose „Pockenverdacht“ in die Medizinische Klinik des Bürgerspitals Basel ein.

Bei der Aufnahme war der Mann blaß, die Lippen waren geschwollen und mit bräunlich-roten Krusten bedeckt; auf der Mundschleimhaut, die weiß-gelblich belegt war, konnte man Aphten erkennen; auch bestand eine starke Konjunktivitis. Auf der Haut der Hände sah man zahlreiche dicht gedrängt stehende linsengroße Pusteln, die von einem roten Hof umgeben waren und in den Handflächen zu größeren graugelben Plaques zusammenliefen. Vereinzelt waren sie auch am Rumpf zu finden. Auskultatorisch hörte man Trachealrasseln. Die Temperatur stieg auf 40°, die Pulsfrequenz betrug 128/pro Min. Der Kranke

erschien delirös und hustete viel. Das ausgeworfene Sputum war faulig übelriechend und von bräunlichen Fetzen durchsetzt; mikroskopisch konnte man eine gemischte Kokkenflora nachweisen. Das aus der Urethra gewonnene Sekret war steril.

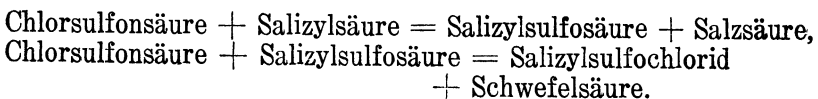
Blutbefunde: Senkung 44/63 mm nach Westergreen. Blutharnstoff 61 mg%, Rest-N: 57,6 mg%; Hb. 63%, Erythrozyten 4,232 Mill. F. J. 0,75, Leukozyten 14 000, davon 58,3% Segmentkernige, 24,3% Stabkernige, 7,7% Lymphozyten, 1,7% Plasmazellen, 8% Monozyten, ziemlich viel toxische Granulierungen. Unter dem Bilde einer Allgemeininfektion mit hohem Fieber, heftigen Schluckschmerzen und Delirium trat am 12. 6. 40 um 8,30 Uhr der Tod ein. Die klinische Diagnose lautete: cryptogene Sepsis.

Die Sektion ergab folgenden Befund (gekürzt): 1,75 großer, 52,7 kg schwerer Mann mit blasser Haut und gewöhnlichen Totentlecken. An Handrücken und Hohlhand einige linsengroße, blasige Effloreszenzen, starke Schwellung der Bindehäute; Augenlider durch bräunliche Borsten verklebt, die sich in ähnlicher Weise auf den Lippen finden. Zahnfleisch locker, schmierig, mit kleinen Blutungen durchsetzt. Im Herzen findet sich nur flüssiges dunkles Blut. Beide Ventrikel sind erweitert, der rechte mehr als der linke. Das Myocard ist trüb und bräunlich-rot. Unter dem Endocard der großen Papillarmuskeln des linken Ventrikels und am Aortenostium punktförmige Blutungen. Die Lungen sind stark gebläht. Ihr Gewebe ist blutreich und feucht, besonders im Bereich der Unterlappen hinten. Paravertebral findet man zahlreiche körnige, dunkelrote bis haselnußkerngroße Herde, die sich auf dem Schnitt vorwölben. In ihrer Mitte wird durch den Schnitt mitunter ein Bronchiolus getroffen, aus dem Eiter ausgepreßt werden kann. In den größeren Bronchien liegt rötlicher, z. T. mehr bräunlicher Schleim; die Schleimhaut hat sich in Form bräunlicher membranöser Fetzen von der geschwellenen und geröteten Schleimhaut abgelöst. Am stärksten sind die Veränderungen im rechten Oberlappenbronchus. Die Zunge zeigt einen schmierig roten Belag und trägt vorn eine ca. zehnpfennigstückgroße rötlich-braune, anscheinend verschorfte Stelle. Die Tonsillen sind vergrößert, graurot und mit aus den Krypten hervordringenden Eiterpfropfen durchsetzt. Nackenlymphdrüsen geschwollen, feucht, grau-rötlich. In den unteren Ösophagusabschnitten ist die Schleimhaut geschwollen, dunkelbraun-rot verfärbt, trocken und mit breiten, abziehbaren Membranen bedeckt. Ähnliche Veränderungen zeigen die unteren Abschnitte der Luftröhre, die ebenfalls starke Schleimhautschwellung und Blutungen, abziehbare Membranen und gelbliche, nicht abziehbare Beläge aufweist, vor allem unterhalb der Stimmbänder an der vorderen Larynxwand. Die Milz ist blutreich und geschwollen, die Leber glatt, blutreich, trüb, feucht und braunrot. Die Nieren sind trüb und dunkelgrau-rot. Sonst sind makroskopisch an den inneren Organen keine wesentlichen krankhaften Veränderungen festzustellen.

Histologisch findet sich an den Stellen der großen Bronchien, welche die membranösen Auflagerungen tragen, eine Zerstörung des Epithels. Das Gewebe ist hyperämisch, die Drüsen und ihre Ausführ-

rungsgänge sind mit Schleim gefüllt. Die Tunica propria und die Submucosa zeigen dichte leukozytäre und lymphozytäre Rundzelleninfiltrate. Stellenweise sieht man ein ausgeprägtes Oedem. Die entzündlichen Veränderungen reichen von der Schleimhaut bis zum Knorpel. In den kleineren Bronchien, die Eiter, Blut und Schleim enthalten, findet man vakuolige Epithelveränderungen. Z. T. ist das Epithel abgelöst und streckenweise ist es zur Ausbildung einer fibrinreichen Pseudomembran und entzündlicher Rundzelleninfiltrationen der Schleimhaut gekommen. Die Lungen lassen hämorrhagische, z. T. abszedierende, kleinfleckige Bronchopneumonien, eine eitrig Bronchiolitis und ein Exsudat in den Alveolen erkennen, welches Fibrin, Erythrozyten und Eiterzellen enthält. Es besteht eine starke kapillare, venöse und arterielle Hyperämie. Im Ösophagus findet sich eine tiefgreifende pseudomembranöse Entzündung mit völliger Zerstörung des Epithels. Die Membran besteht aus Fibrin, abgestorbenen Epithelien, Erythrozyten und Leukozyten. Sie reicht bis in die Submucosa, die ebenfalls Blutungen, fibrinöse Ausschwitzungen und Rundzelleninfiltrationen zeigt. Die Kapillaren der Submucosa zeigen Wucherungsvorgänge. Stellenweise findet man ein Ödem, das bis in die inneren Muskelschichten sich erstreckt. Die Veränderungen an der Haut beschränken sich auf die oberen Hautabschnitte. Sie bestehen in subepidermalen Blasenbildungen mit Abhebung der ganzen Epidermis. Die Blasen sind von fibrinreichem Exsudat und Leukozyten erfüllt. Die entzündlichen Erscheinungen in der Umgebung sind gering. Die Gefäße sind erweitert; perivascular liegen histiozytäre Wanderzellen und einige Leukozyten. Die Nieren zeigen eine Hyperämie, vorwiegend der Glomeruli und der intertubulären Kapillaren. Die Schleifenepithelien sind verfettet, die Hauptstückepithelien leicht gekörnelt. Die Milz zeigt lediglich eine Hyperämie, die Nebennieren lassen ein Ödem mit Vakuolisierung der Epithelien der Zona glomerulosa erkennen. Die Leber zeigt ebenfalls ein leichtes Ödem. Im Herzmuskel findet sich ziemlich reichlich Lipofuscin. Aus dem Herzblut wurden Streptokokken gezüchtet.

Die Verfasser diskutieren nun die Frage, ob die bei dem Mann gefundenen Veränderungen auf infektiöser oder nichtinfektiöser Grundlage entstanden sind. Nach Lage der Dinge war eine Infektion ätiologisch auszuschließen. Es müsse sich um eine Verätzung durch Säuredämpfe handeln. Bei der Herstellung des Salizylsulfochlorids spielten sich folgende Reaktionen ab:



Der bei der Reaktion entstehende Chlorwasserstoff ist in dem Reaktionsgemisch wenig löslich und entweicht. Dabei schlägt er sich in feuchter Luft als Nebel nieder. Die Verf. untersuchten, ob die entstehenden Salzsäuredämpfe andere Stoffe mitreißen oder nicht. Die bei der Reaktion entstehende Schwefelsäure wird nicht mitgerissen. Die Chlorsulfonsäure ist jedoch bei Zimmertemperatur flüchtig und „raucht

an freier Luft“. In den Salzsäurenebeln kann man bei der Salizylsulfochloridherstellung stets Schwefelsäure nachweisen, die aus der Umsetzung von Chlorsulfonsäure mit Wasserdampf entstand, z. T. aus den in der Chlorsulfonsäure in wechselnden Mengen nachweisbaren, viel flüchtigeren Stoffen, wie Sulfonylchlorid, Pyrosulfonylchlorid und  $\text{SO}_2$ . Bei der quantitativen Bestimmung wurde festgestellt, daß auf 30 g Salzsäure 1 g Schwefelsäure entfällt: das entspricht einem Verhältnis von ca. 80 Mol. Salzsäure auf 1 Mol. Schwefelsäure.

Aus früheren Veröffentlichungen weiß man, daß Schwefeltrioxyd und Salzsäure katarrhalische und kruppöse, z. T. auch ulcerös verschorfende Entzündungen verursachen können. Schwefeltrioxyd z. B. tritt mit dem Wasserstoff der Luft in Reaktion und bildet Schwefelsäure, die sich dann auf den feuchten Schleimhäuten niederschlägt. Die bei dem Verstorbenen festgestellten tiefgreifenden Entzündungen dürften auf der kombinierten Einwirkung von Salzsäure und Schwefelsäure beruhen. Bei den bei dem Kranken festgestellten Hautveränderungen handele es sich um ein Erythema exsudativum multiforme.

In der Fabrik, in der Salizylsulfochlorid seit 1935 hergestellt wird, haben sich vorher bei gleichen Fabrikationsverhältnissen keine gleichartigen Unfälle ereignet. Die individuelle Empfindlichkeit gegenüber Säuredämpfen sei sehr unterschiedlich. Es sei möglich, daß der junge Mann besonders heftig auf die Einatmung von Salzsäure- und Schwefelsäuredämpfen reagiert habe.

Ausführlicher Bericht: in Arch. Gew. Path. und Gew. Hyg. Bd. 10, 451, 1941.

Referent: T a e g e r - München.

---

### Rückenmark und peripheres Nervensystem bei chronischer Mangan-Vergiftung

Von H. Voß.

Das anatomische Substrat der gewerblichen chronischen Manganvergiftung wurde, basierend auf den klinischen Beobachtungen, die auf eine Erkrankung des extrapyramidal-motorischen Nervensystems hindeuten, bisher allgemein in einer Schädigung des Zentralnervensystems in der Gegend der Stammganglien, insbesondere des Globus pallidus gesucht. Ergebnisse von Tierversuchen wurden in gleicher Weise gedeutet, wenn auch auffiel, daß die Veränderungen in dieser Hirngegend sowohl bei den Versuchstieren wie auch bei den an chronischer Manganvergiftung gestorbenen Menschen unverhältnismäßig gering waren. Sektionsbefunde von Menschen sind überhaupt bisher nur 4mal mitgeteilt worden. Der eine Fall ist von Casamajor im Jahre 1913 beschrieben. Makroskopisch wies die fragliche Hirngegend keine Veränderungen auf, während mikroskopisch in der Brücke umschriebene Degenerationsherde gefunden wurden, die in Faserzügen lagen, welche parallel zu den Pyramidensträngen verliefen, aber nicht den Pyramidenbahnen angehörten. Casamajor fand weiter in den Linsenkernen Erweiterungen der perivasculären Räume und erhob denselben Befund in den seitlichen Thalamusabschnitten. 1927 beschrieb Ashizawa ebenfalls nur mikroskopisch erkennbare Veränderungen in der grauen Substanz des Gehirns eines 33jährigen, chronisch vergifteten Braunsteinmüllers. Auch das Putamen und der Nucleus caudatus wiesen degenerierte Ganglienzellen auf sowie eine Verminderung der dünnen Markfasern. Auch im Pallidum war, vor allem in den nach innen zu gelegenen Teilen, ein erheblicher Ausfall von Ganglienzellen festzustellen. Die Markfasern im 2. Haubenfeld Forels ließen ebenfalls sekundäre Degenerationserscheinungen erkennen. Eine entsprechende gliöse Reaktion fehlte.

1934 veröffentlichten Canavan, Cobb und Drinker Hirnbefunde eines chronisch Manganvergifteten. Makroskopisch schienen die Stirn- und Scheitellappen etwas atrophiert zu sein, die Seitenventrikel erweitert und die Basalganglien geschrumpft. Die mikroskopische Untersuchung deckte neben diffusen Zellveränderungen in der Groß- und Kleinhirnrinde vor allem degenerative Veränderungen mit Satellitose und Gliawucherungen in den Stammganglien auf. Nucleus caudatus, Putamen, Pallidum und Thalamus erwiesen sich als ungefähr gleich schwer verändert.



Der 4. Fall ist von Stadler untersucht. Äußerlich ließ das Gehirn keine Besonderheiten erkennen. Histologisch fand man z. T. diffuse, z. T. auch herdförmige Bezirke, in denen die Ganglienzellen völlig verschwunden und durch gliöse und mensenchymale Zellverbände ersetzt waren. Die Herde waren meist strahlig strukturiert. Ihr Zentrum wies 1 oder 2 Kapillaren auf, deren Wände nicht verändert waren. Diese Herde lagen zwar gehäuft im Striatum und Pallidum, doch waren sie auch in der Hirnrinde vor allem im Bereich der frontalen und parietalen Hirnabschnitte zu finden. Sehr viel weniger verändert war die Gegend des Thalamus, des Nucleus Meynert, des Hypothalamus und des Kleinhirns, in welchem sich verschiedentlich typische Läppchennekrosen fanden. Das Pallidum wies vor allem in den inneren Anteilen neben den oben beschriebenen Herden auch mehr diffuse, gefäßunabhängige Ganglienzellerstörungen mit geringer Fasergliose auf.

Der Verfasser nimmt kritisch zu diesen Befunden Stellung. Die Ergebnisse von Casamajor sind später nicht mehr bestätigt worden. Die von ihm gefundenen perivasculären Erweiterungen im Striatum und Thalamus finden sich regelmäßig als Altersveränderungen. Bei den 3 anderen Fällen haben neben der Manganvergiftung noch schwere andere Krankheiten bestanden: beim Fall Ashizawa eine tödliche Tuberkulose mit Wirbelcaries und Nebennierenzerstörung, im Fall Canavans Senium und cardiorenale Insuffizienz, im Falle Stadlers ein schwerer Myocardschaden mit Kreislaufdekompensation und allgemeiner Arteriosklerose. Die von diesen Autoren beobachteten Veränderungen in den Stammganglien könnten nach den Feststellungen Klaues nicht mehr ohne weiteres als für die Manganwirkung spezifische Schäden angesehen werden. Verf. hält die bisher bei chronischer Manganvergiftung erhobenen histopathologischen Befunde für unzureichend und wertlos, da sie mehr oder weniger unter dem beherrschenden Eindruck der klinischen Feststellungen eines extrapyramidal-motorischen Nervenschadens gedeutet worden sind.

Im Jahre 1939 hatte Verf. über eine chronische Manganvergiftung (Fall Artur M.) berichtet. Der klinische Befund zeigte neben den allgemein bekannten und sehr typischen Symptomen der chronischen Manganeinwirkung vor allen Dingen noch Ausfälle, die im Sinne einer amyotrophischen Lateralsklerose und progressiven Bulbärparalyse gedeutet werden mußten. Die pathologisch-anatomische Untersuchung deckte ausgeprägte Degenerationserscheinungen im Bereich der Pyramidenvorder- und Seitenstränge und eine Zerstörung der entsprechenden Vorderhornzellen auf. Die Veränderungen reichten hinauf bis zur Medulla oblongata und in den Hirnstamm. In der vorderen Zentralwindung fehlten zum großen Teil die großen Pyramidenzellen. Die Stammganglien, insbesondere Pallidum, Nucleus caudatus und Putamen waren dagegen nur wenig geschädigt. Auch Thalamus, Hypothalamus, Substantia nigra, roter Haubenkern, Vierhügelgebiet, Klein- und Mittelhirn waren ziemlich frei von Zerstörungen.

Es folgt eine ausführliche Schilderung des klinischen Befundes des Falles Karl V. Die Krankengeschichte des 46jährigen Braunstein-

müllers wurde 1931 zusammen mit anderen Fällen bereits von Flintzer mitgeteilt. Das klinische Bild entsprach durchaus dem typischen bei chronischer Manganvergiftung. Die Krankheitserscheinungen hatten 1925 begonnen; er erhielt seit 1927 Invalidenrente, seit 1929 eine Vollrente wegen Berufskrankheit, seit 1937 noch eine Pflegezulage wegen völliger Hilflosigkeit. Im Jahre 1939 starb der Mann infolge einer intercurrent aufgetretenen Bronchopneumonie innerhalb von 48 Stunden, nachdem er kurz vorher noch wegen Ileus und Verdacht auf eitrige Peritonitis laparotomiert worden war. Am sonstigen Befund fiel nur eine relativ hohe Erythrozytenzahl von 6,3 Mill. bei normalem Hämoglobingehalt des Blutes (96%) auf. Die neurologische Untersuchung ergab, daß die Muskel- und Knochenhautreflexe an den Armen rechts lebhafter als links waren. Knipsreflex und negativer Grundgelenkreflex nach Mayer rechts +. Auf der rechten Seite war der Patellarreflex gesteigert, der Babinski positiv. Rechts bestand ein erschöpfbarer Fußclonus, links Patellarclonus und lebhafte Reflexe. Der Mann zeigte ein typisches Maskengesicht mit etwas vermehrtem Speichelfluß. Beim Lachen verzog er den Mund langsam zu einem langdauernden Grinsen in die Breite. Die Haltung war leicht gebeugt, der Bewegungsablauf gebremst und verlangsamt. Der Muskeltonus war eindeutig erhöht, rechts mehr als links. Die Füße standen in Spitzfußstellung und waren in Pronationsstellung fixiert. Der Gang war typisch kleinschrittig und trippelnd: ein ausgesprochener Hahnentrittgang. Es bestand ausgesprochene Propulsion und Retropulsion. Die Mitbewegungen der Arme fehlten. Bei Erregung und bei Zielbewegungen fiel ein grobschlägiger Tremor der Hände auf, auch bestand ein grober Zungentremor, ein ausgeprägter Psellismus manganalis und Mikrographie. Psychisch bestand eine Euphorie. Der makroskopische Sektionsbefund ergab nichts Auffälliges außer den durch die Bronchopneumonie usw. bedingten Befunden. Auch das Zentralnervensystem ließ makroskopisch außer einem kleinen hellen Fleck im Bereich der rechten Pyramidenseitenstrangbahn des Rückenmarks, der auf Rückenmarksquerschnitten sichtbar wurde, nichts Besonderes erkennen.

Die histologische Untersuchung des Nervensystems ergab an der Hirnrinde wie auch vor allen Dingen im Bereich der Stammganglien keine Veränderungen. Im Kleinhirn war die Bergmannsche Glia zwischen den Purkinje-Zellen etwas vermehrt. Auch die großen Hirngefäße waren unverändert. Die Schädigung der Pyramidenseitenstrangbahn reichte, soweit sich dies untersuchen ließ, vom untersten Halsmark bis zum untersten Ende des Brustmarks. In dem erkrankten Bereich waren nicht alle Fasern zugrunde gegangen: einige waren gequollen und abgeblaßt, offensichtlich gerade erst erkrankt und im Stadium der fettigen Degeneration. Entsprechend den Abbauvorgängen fand sich eine lebhafte Wucherung der Gliazellen. Bei der Markscheidenfärbung fiel eine leichte diffuse Aufhellung an den Rändern der Vorderseitenstränge auf. Hier war das mesenchymale Zwischengewebe etwas vermehrt. Die Schädigung der rechten Pyramidenseitenstrangbahn war nur im Bereiche des Rückenmarks zu finden. Im

rechten und linken Nervus ischiadicus deckte die histologische Untersuchung ebenfalls Nervenfaserndegenerationen auf. Auch hier sah man neben normalen, verdickte gequollene und fetthaltige Fasern. Auch fanden sich die Wände der in den Nerven laufenden Gefäße stark verändert. Das Intimaendothel war gewuchert, die Gefäßwände aufgelockert und von Vakuolen durchsetzt, die *Elastica* geschädigt, die Wand umgebaut und verdickt durch kollagenes Bindegewebe. Ähnliche Veränderungen fanden sich übrigens auch an den kleinen Gefäßen des Rückenmarks in der Nähe des Zentralkanal und in den weichen Häuten. Verf. vergleicht nun die klinischen und anatomischen Befunde und hebt hervor, daß trotz des typischen, bisher immer als extrapyramidal-motorisch bedingt gedeuteten Krankheitsbildes die Stammganglien wie auch die Hirnrinde keine entsprechenden anatomischen Veränderungen erkennen ließen. Vor allem fehlten klinisch Pyramidenbahnausfallerscheinungen. Klinisch waren für eine Schädigung der peripheren Nerven ebenfalls keine Anhaltspunkte zu finden. Um so erstaunlicher kontrastiert der anatomische Befund. Er deckte grobe Veränderungen am Rückenmark und an den peripheren Nerven auf, wie sie bisher noch nie beobachtet worden sind, wahrscheinlich deshalb, weil bisher immer auf eine Untersuchung des Rückenmarks und des peripheren Nervensystems verzichtet wurde. Die anatomisch nachweisbaren Veränderungen des Falles V. erinnern an die des Falles M. Die Schädigung der rechten Pyramidenseitenstrangbahn im Falle V. wird vom Verf. als primäre Degeneration durch Manganeinwirkung gedeutet. Bei den in den beiden Ischiadici gefundenen Zellschäden handle es sich um eine degenerative Neuritis, die mit auffälligen Gefäßveränderungen vergesellschaftet sei. Die Erkrankung der peripheren Nerven sei von der Rückenmarksschädigung unabhängig. Die Degeneration der peripheren Nerven betreffe fast ausschließlich motorische Fasern. Die Befunde erinnerten an die, welche bei der amyotrophischen Lateralsklerose öfters angetroffen werden. Man müsse daran denken, daß, wie andere äußere Noxen, z. B. Blei, elektrische Unfälle und andere Traumen usw., auch das Mangan eine bei erblich-anlagemäßiger Minderwertigkeit des Nervensystems latente amyotrophische Lateralsklerose auslösen oder in Gang bringen könnte. Es sei festzuhalten, daß die bisher immer als feststehend und gesichert angesehene Auffassung, daß es sich beim chronischen Manganismus um eine extrapyramidal-motorische Nervenschädigung handle, anatomisch durchaus noch nicht genügend gesichert sei, wie die beiden vorstehend geschilderten Fälle, die mit allen modernen Hilfsmitteln untersucht seien, erneut bewiesen. Die Zahl der bisher bekannten Fälle lasse eine endgültige Entscheidung nicht zu, doch müßten in Zukunft bei Todesfällen chronisch Manganerkrankter, die ohne Mitwirkung einer sonstigen zusätzlichen, von der Manganschädigung unabhängigen Erkrankung zustandekämen, auch das Rückenmark und die peripheren Nerven genau untersucht werden.

Ausführlicher Bericht in Arch. f. Gew. Path. und Gew. Hyg. Bd. 10, 550, 1941.

Referent: T a e g e r - München.

### Tödliche Vergiftung durch Nitrose Gase.

Von W. F. Th. Van Der Bijl.

Bei einem Luftangriff auf die Salpetersäureabteilung der Stickstofffabrik in Sluiskil am 10. 5. 1940 wurde u. a. durch eine Bombe der Schwefelsäuretank getroffen und ein danebenstehender anderer Tank durch Maschinengewehrfeuer undicht. Die in den Tanks enthaltene Säure floß aus.

Am 10. 6. 1940 erhielten einige Arbeiter den Auftrag, das Gelände bei den Tanks aufzuräumen. Die Tanks standen auf einem etwa 75 cm hohen Mauerwerk, das in der Mitte eine Quermauer hatte, so daß sich unter ihnen ein Luftzug nicht ausbilden und Wind nicht durchstreichen konnte. Das Mauerwerk stand auf einer von Schlacke bedeckten Kalkschicht. Hierüber hatte sich eine trübe Masse von ausgelaufener Schwefelsäure angesammelt. Zunächst wurde die Stelle um die Tanks gesäubert und dann begab sich gegen 10 Uhr V. ein Arbeiter 1½ Schritt hinein in einen unter den Tank befindlichen Gang von etwa 3,50 m Länge, 0,50 m Breite und ungefähr 0,75 m Höhe, um in gebückter Haltung mit einem langen Haken die dicke Masse zu sich heran zu holen. Diese wurde draußen in Schiebkarren weiter befördert. Nachdem der Betreffende in dieser Weise knapp 2 Stunden gearbeitet hatte, wobei er ab und zu ins Freie kam, klagte er über Unwohlsein, Husten und Kopfschmerzen. Nach der Mittagspause gab der Werkmeister ihm eine andere Arbeit und die Arbeit in dem Gang wurde von einigen andern Arbeitern zu Ende geführt. Bei dem Vergifteten nahmen die Beschwerden jedoch zu und er kam um 3 Uhr in das Krankenzimmer. Nach der Aussage des Verbandmeisters sah er da schon schlecht aus, klagte über Kopfschmerzen, hustete viel, hatte Atemnot und ein rotes Gesicht. Ein hinzugezogener Arzt gab ihm eine Morphin-Atropininjektion und empfahl Ruhe. Der Patient hatte aber nach wie vor starken Hustenreiz und beim Husten keinen Auswurf. Speichelfluß war gleichfalls nicht vorhanden. Bald stellten sich Schmerzen in der Brust ein und häufigere Hustenanfälle. Der Kranke wurde mittels Auto nach Haus gebracht und seinem Arzt eine entsprechende schriftliche Mitteilung gemacht, die dieser infolge Zusammentreffens verschiedener unglücklicher Zufälle erst sehr spät bekam. Als er um 7 Uhr den Kranken aufsuchte, fand er dessen Zustand bereits sehr ernst; er hatte den Eindruck von einer Chlor- oder Phosgenvergiftung. Der Patient sah cyanotisch aus und hatte Lungenödem. Um 3 Uhr nachts starb er.

Zuerst wurde Gasvergiftung durch Schwefelsäure- und Ammoniakdämpfe und ein Unfall angenommen, wobei man der Auffassung des

Werkstarzes folgte, obwohl bei einigermaßen kritischer Betrachtung des Falles viel hiergegen sprach. Die Säuren standen vom 5. 5. bis 10. 6. offen an der Luft, dazu hatte es geregnet und der Kalk hatte wenigstens teilweise die Säure neutralisieren können. Da außerdem der größte Teil der Säure in die Erde drang, so konnte die noch oben stehende nur eine geringe Konzentration haben. Es ist unwahrscheinlich, daß ein Mann, der während seiner elfjährigen Tätigkeit an diesen Tanks sicherlich öfter einer höheren Konzentration von Säuredämpfen ausgesetzt war, durch diese schwächeren Dämpfe umkam. Das Arbeiten mit Schwefelsäure ist nur dann gefährlich, wenn  $\text{SO}_2$ -Dämpfe oder Nitrose-Gase entstehen können. Schwache Schwefelsäuredämpfe machen erfahrungsgemäß kein Lungenödem. Starke Schwefelsäuredämpfe bewirken schnell eine so heftige Reizung der oberen Luftwege, daß ihre Nähe sofort unerträglich wird. In dem zu reinigenden Gang könnte auch  $\text{SO}_2$  vorhanden gewesen sein, wenn die Schwefelsäure nicht rein war, obwohl auch dies wenig wahrscheinlich ist. Speichelfluß, das erste Anzeichen einer  $\text{SO}_2$ -Vergiftung, hatte der Patient zudem nicht. Der erfahrene Werkmeister hatte ferner festgestellt, daß es im Gang wohl sauer, aber nicht nach  $\text{SO}_2$  roch. Nach seiner Erinnerung war es am 10. 6. bedrückend heiß, so daß das Atmen in der Säureluft schwer fiel. In dem Schwefelsäurebehälter befand sich aber auch Bleischlamm, der mit über den Erdboden verspritzt war und auch in den Gang hineingekommen sein mußte. Später wurde noch bekannt, daß beim Durcharbeiten des Schlammes im Gang das Aufsteigen von rotbraunen Gaswolken beobachtet worden war. Der Bleischlamm enthält nämlich Nitrose-Gase, die durch das Umrühren mittels des Hakens in Freiheit gesetzt wurden. Der als erster diese Tätigkeit ausübende Arbeiter war durch die im Schlamm aufgespeicherten und nun frei werdenden Gase am meisten gefährdet. Das Krankheitsbild der Vergiftung durch Nitrose-Gase gleicht dem der Phosgenvergiftung: Hustenreiz und Lungenödem mit einer Latenzzeit von 6—10 Stunden. Es kommt zur Schädigung des Lungengewebes, die Alveolenwand wird durchlässig für den Blutfarbstoff und die Patienten ertrinken schließlich im eigenen Blutserum. Die Vergiftungsanzeichen entwickeln sich meistens erst nach einiger Zeit, so daß nach den ersten Reizwirkungen eine relativ lange beschwerdenfreie Periode folgen kann. Dann treten plötzlich die schwersten Vergiftungserscheinungen wie Atemnot und Herzschwäche auf. Mit Rücksicht hierauf wären der Transport des Patienten und die Injektion wohl besser unterblieben. Ruhe und leichte Sauerstoffatmung wären am Platze gewesen. Schon das Einatmen geringer Mengen Nitrose-Gase führt, wenn es sich häufig wiederholt, zu Veränderungen und Degenerierung des Herzmuskels. 0,5 bis 1,0 mg  $\text{NO}_2$  im Liter Atemluft gelten bekanntlich als tödlich. Eine gute Gasmaske hätte den beschriebenen Unfall verhütet.

Ausführl. Bericht in Nederl. Tijds. v. Geneeskunde 1940, 5124.

Referent: A. Br ü n i n g, Berlin.

---

(Aus der I. Abteilung für innere Krankheiten des Städtischen St. Rochus-Krankenhauses in Budapest. Direktor Dr. K. von Wolff. Chefarzt: Dr. L. Karczag.)

**Ein schwer erkennbarer Fall von Kohlenoxyd-Vergiftung.**

Von J. Várady.

Eine Kohlenoxydvergiftung läßt sich bei bewußtlosen Kranken zu-  
meist ohne besondere Schwierigkeit erkennen, da das geruchlose Koh-  
lenoxyd beinahe immer mit anderen Verbrennungsprodukten einge-  
atmet wird, die durch ihren charakteristischen Geruch die Aufmerk-  
samkeit auf die Anwesenheit von Kohlenoxyd lenken. Vereinzelt, wenn  
die Vergiftung durch geruchloses, gereinigtes Kohlenoxyd bewirkt  
wird, mag die Diagnose gleichwohl auf erhebliche Schwierigkeiten  
stoßen. (Solche sind namentlich mangelnde oder irreführende an-  
amnestische Angaben, Fehlen der charakteristischen Vergiftungs-  
symptome, Nichtvorhandensein einer Vergiftungsquelle — Ofen oder  
Gasleitung — an Ort und Stelle der Vergiftung.)

Im folgenden soll ein Fall besprochen werden, in dem die Bestim-  
mung der Krankheit, also der Vergiftung, mit besonderen Schwierig-  
keiten dieser Art verbunden war.

In einer Winternacht von Sonnabend auf Sonntag wurde ein Buda-  
pester Arzt um zwei Uhr zu den Kindern eines Bekannten gerufen, der  
in einem alleinstehenden Hause wohnte. Die Kinder, zwei Mädchen,  
waren am Tage vorher noch vollkommen gesund und hatten mit  
bestem Appetit in Gesellschaft der Eltern ihr Abendbrot — bestehend  
aus Karpfen mit Nuß gefüllt und Sülze — verzehrt. Nach dem Abend-  
essen legten sich die Kinder schlafen; die Eltern gingen aus und unter-  
hielten sich bis spät in die Nacht in einem Gasthof. Zu Hause ange-  
kommen, fanden sie die Kinder in einem furchtbaren Zustand vor, ihre  
Betten voll von erbrochenem Mageninhalt. Der in aller Eile herbei-  
gerufene Arzt fand bei den Mädchen erweiterte, träg reagierende Pu-  
pillen, frequenten Puls, beschleunigtes Atmen, lebhaftes Sehnenreflexe

und Druckempfindlichkeit in der Magengegend. In dem erbrochenen Mageninhalt konnte man Reste des Abendbrottes, namentlich des Fisches, erkennen. Der Arzt dachte an Fischvergiftung und verabreichte Koffeininjektionen, in deren Folge sich Puls und Atmung besserten. Nach etwa anderthalb Stunden ging der Arzt fort, nachdem die Kinder ruhig eingeschlafen waren.

Da er sich für den Zustand der Kinder interessierte, gedachte er am Morgen des nächsten Tages die Familie nochmals zu besuchen, ohne daß man ihn gerufen hätte. Zu seiner Überraschung fand er das Haustor gesperrt und nach wiederholtem Klingeln kam niemand zu öffnen. Nun wandte sich der Arzt an den nächsten Polizisten mit der Bitte, ihm beim Öffnen des Tors behilflich zu sein. Die beiden fanden die Eltern sowohl wie die Kinder in den Betten liegend, in bewußtlosem Zustande und mit tiefem, röchelndem Atem vor. Die Rettungsgesellschaft brachte sie alle in das St. Rochus-Krankenhaus, wo die beiden Kinder in einer Kinderabteilung und die Eltern in der internen Abteilung untergebracht wurden. Da es sich nach der Vermutung des Arztes um Gasvergiftung handeln mußte, durchsuchte er die Wohnung sorgfältig mit dem Polizisten, ohne jedoch eine Spur von Gas zu finden. Sie stellten fest, daß in dem gänzlich kalten Holzbrandofen nur Holzasche zu finden und in der Wohnung überhaupt keine Gasleitung vorhanden war. Diese Tatsachen wurden den Behörden und den Krankenhausabteilungen schriftlich mitgeteilt. Die Reste des Abendbrottes wurden von der Behörde beschlagnahmt und der chemischen Untersuchung zugeführt.

Bei der Aufnahme im Krankenhaus ergaben sich für die beiden Eltern folgende Befunde:

1. L. E. 42 Jahre. Zinkograph. Aufnahme am 22. Dezember 10 Uhr vormittags. Schwacher Körperbau, Bewußtlosigkeit, auf Hautreize keine Reaktion. Temperatur 38° C, zyanotische Lippen und Gliedmaßen, tiefe schnarchende Atmung. Über dem linken, unteren Lungenlappen Dämpfung, bronchiales Atmen und Krepitation. Das Herz nach allen Richtungen hin vergrößert, lautes systolisches Geräusch. Leicht unterdrückbarer Puls, 110 pro Min. Blutdruck 90 mm Hg. Bauch o. B. Nervensystem: enge, lichtstarre Pupillen, fehlende Sehnenreflexe. Urin: Eiweiß, einige rote Blutkörperchen, hyaline und granulierte Zylinder im Sediment.

2. Frau L. E. 34 Jahre. Zinkographensgattin. Aufnahme am 22. Dezember, 10 Uhr vormittags. Magere Frau mit grazilem Körperbau. Bewußtlos. Auf Hautreize keine Reaktion. Zyanotische Lippen und

Gliedmaßen. Tiefe schnarchende Atmung, 24 pro Minute, trockene Zunge. Über den Lungen rauhe Atmung. Normale Herzgröße, reine Herztöne. Leicht unterdrückbarer Puls, rhythmisch, 100 pro Minute. Blutdruck 80 mm Hg. Bauch o. B. Nervensystem: runde, enge, lichtstarre Pupillen, fehlende Sehnenreflexe. Urin normal.

Trotz der negativ lautenden Angaben der Behörde, dachte ich an die Möglichkeit einer Kohlenoxydvergiftung und unterzog das Blut beider Kranken der spektroskopischen Untersuchung, wobei es mir gelang, das charakteristische Spektrum des Kohlenoxydhämoglobins zu finden. Die Behandlung der bewußtlosen Kranken war die bei Kohlenoxydvergiftungen übliche.

Am 23. Dezember vormittags erschien im Krankenhaus ein Verwandter der Kranken, der die leer gebliebene Wohnung zu betreuen hatte. Der Mann erzählte, daß er nach dem Abtransport der Kranken eine Taube, die den Kindern gehörte, aus der Küche in das Schlafzimmer hinübergetragen und sie am nächsten Morgen tot aufgefunden hatte. Es gelang mir, in dem durch Herzpunktion entnommenen Blut der Taube das charakteristische Spektrum des Kohlenoxydhämoglobins zu entdecken.

Die Erkrankung nahm bei dreien von den vier Vergifteten einen sehr traurigen Verlauf. Das eine Kind starb bereits am Tage der Überführung, das andere 24 Stunden später und auch der Vater erlag der Krankheit am 27. Dezember. Die Mutter kam am 24. Dezember zu Bewußtsein und konnte die Abteilung acht Tage später geheilt verlassen.

Die behördliche Untersuchung der Angelegenheit schaffte später Klarheit darüber, wie das Kohlenoxyd in das Schlafzimmer der Opfer gelangt war. Gegenüber dem einsam zwischen unverbauten Gründen gelegenen Hause, parallel mit dessen Front, zog sich auf der anderen Seite der Straße in etwa 16 m Entfernung die Hauptgasleitung, von der ein dünnes Zweigrohr unter dem Straßendammb zu einer ungefähr 80 cm von der Hausecke entfernten Gaslaterne führte. Die Hauptleitung und das Zweigrohr waren zur Zeit der Assanierung dieses Stadtteils im Jahre 1916 gelegt worden. Wahrscheinlich infolge des starken Lastwagenverkehrs über die Straße brach nun das Rohr in einer Entfernung von 7,10 m von der Hausfront. Aus dem gebrochenen Rohr sickerte das Gas in die Erde, deren Oberfläche infolge der seit Tagen andauernden Kälte von ungefähr 10° C von einer Eiskruste bedeckt und tief durchfrozen war. In dem nicht unterkellerten Wohnhaus übte die durch Heizung erwärmte Luft bei ihrem leichteren spezi-



fischen Gewicht eine Saugwirkung aus, wodurch das in die lockere Erdschicht entströmende Gas den Weg ins Schlafzimmer freibekam. Die dicke Erdschicht nahm dem durchsickernden Leuchtgas den charakteristischen Geruch, so daß das von diesen Bestandteilen gereinigte geruchlose Kohlenoxyd unbemerkt das Schlafzimmer füllen und die tödliche Vergiftung dreier Opfer bewirken konnte.

Anschrift des Verfassers: Dr. med. J. V á r a d y, Budapest, Städt. St. Rochus-Krankenhaus, I. Abt. f. inn. Krankheiten.

---

(Aus dem Institut für Pharmakologie und experimentelle Therapie der Universität Breslau. Direktor: Professor Dr. O. Eichler.

### Über einen Narkose-Todesfall (Evipan-Äther-Chloroform).

Von Oskar Eichler.

Vorgeschichte: 39jähriger Mann, der vorher nie ernstlich krank gewesen war und sich den Strapazen des Krieges gewachsen gezeigt hatte, erkrankte an Blinddarmentzündung unter den üblichen Symptomen: Puls 125, Temperatur 38,1°, Leukocyten 15 000, Kreislauf intakt, ebenso Lungen.

Vor der Operation erhielt der Patient Morphin-Atropin. Die Narkose wurde mit 10proz. Evipanlösung eingeleitet und mit Äther fortgesetzt. Da trotz großer Äthergabe der Patient nicht in genügend tiefe Narkose kam, wurde der tropfenweise Zusatz von Chloroform notwendig. Für die Gesamtdauer der Narkose von 45 Minuten wurden 350 g Äther und 30 g Chloroform benötigt. Die Operation, die durch Verwachsungen bedingt etwas länger dauerte, war schon abgeschlossen, die Anordnung zur Wegnahme des Narkotikums schon erlassen, als die Atmung plötzlich schlechter wurde. Der Patient sah blau aus, die Pupillen waren mittelweit und reagierten nicht, die Atmung wurde oberflächlich schnappend, der Puls nicht mehr zu fühlen. Gaben von Coramin, Lobelin, Sympatol und künstliche Atmung führten nicht zum Erfolge<sup>1</sup>. Der Tod imponierte klinisch als Herztod.

Aus dem Sektionsbericht seien folgende Angaben entnommen: Nach Eröffnung der Brusthöhle sinken die Lungen gehörig zurück, im Herzbeutel finden sich 50 cm<sup>3</sup> einer rötlichgelb gefärbten

---

<sup>1</sup> Vielleicht wäre in dieser Situation auch an die Gabe von Sauerstoff zu denken, eventuell mit Strophantin-Traubenzucker oder Strophantin-Coffein.

klaren Flüssigkeit, das Herz ist leichenfaustgroß, etwas schlaff, der linke Ventrikel ist deutlich erweitert, in den Herzhöhlen dunkelrotes Blut, die Herzklappen sind überall intakt und zart, die Herzkranzgefäße überall durchgängig. Die Wandung des absteigenden Astes sowie der rechten Kranzarterie weist deutliche gelbliche und gelblichweiße, zum Teil erhabene Intimaeinlagerungen auf.

Die Schleimhaut der Luftröhre der Bronchien ist mäßig gerötet und mit reichlich hellem Schleim bedeckt. Die Schleimhaut der kleinen Bronchien ist dunkel gerötet und mit reichlich Schleim bedeckt, die Lunge stark saft- und bluthaltig ohne Verdichtungen. Die Leber ist auch saft- und blutreich, Läppchenzeichnung verwaschen von graurötlicher Farbe. Größe normal. Die histologische Untersuchung ergibt am Herzen normalen Befund, die Leber starke Blutüberfüllung der Kapillaren.

**Diagnose:** Mittelstarke stenosierende Coronarsklerose.

Der Ablauf der Erscheinungen bis zum Herztode des Patienten stellt sich folgendermaßen dar: Bei dem Herztod handelt es sich nicht um einen bei Coronarsklerose häufigen Sekundenherztod. Dagegen spricht die Blauverfärbung des Gesichts, also deutlich asphyktische Symptome bei noch teilweise funktionierendem Atemzentrum. Das Versagen des Herzens erfolgte also langsam, d. h. die Coronarinsuffizienz wurde allmählich deutlich. In anderen Worten bedeutet Coronarinsuffizienz das Vorliegen einer mangelhaften Sauerstoffversorgung des Herzens. Dazu ist nicht ein Krampf der Herzkranzgefäße notwendig, der wohl eher zum Sekundenherztod führen würde, sondern es ist ein Zeichen mangelhafter Sauerstoffsättigung des Blutes, die hier nur unter extremen Bedingungen erfolgen konnte. Die Vorbedingungen dafür wurden durch die Narkose geschaffen.

An sich ist eine Allgemeinnarkose für jeden Patienten mit Angina pectoris mit einem gewissen Risiko verbunden, gleichgültig um welches Narkotikum es sich handelt. Aber eine absolute Kontraindikation besteht nur für die ganz schweren Fälle. Bei unserem Kranken wird aber ausdrücklich betont, daß bis dahin keine Erkrankung vorgelegen habe. Man kann den Ärzten also keinen Vorwurf machen, daß

sie die vom pathologischen Anatomen gefundenen Veränderungen in den Gefäßen vorher nicht diagnostizierten. Es wäre ihnen wahrscheinlich auch nicht gelungen, eine Veränderung im Elektrokardiogramm nachzuweisen, wenn sie nicht schwere Belastungsproben mit ihm angestellt hätten. Solche Belastungsproben waren nach der Lage der Dinge gar nicht möglich und auch nicht notwendig, da die Tatsache einer völlig ausreichenden Leistungsfähigkeit im Felde und das jugendliche Alter von 38 Jahren gegen eine Störung sprachen. Aber selbst wenn kleine Änderungen im Elektrokardiogramm gefunden worden wären, war dieser Ausgang durchaus nicht vorauszusehen. Und er wurde auch nicht durch die Narkose an sich bedingt, sondern dazu gehörten noch konstitutionelle Vorbedingungen von Seiten des Patienten. Die Narkose allein führt zwar an sich zu einer verminderten Aktivität des Atemzentrums und relativen Sauerstoffmangel. Hier wurden die Verhältnisse aber durch die starke Sekretion der Schleimhäute der Atemwege, wie sie im Sektionsbefund beschrieben wurden, kompliziert. Solche Sekretion kann (nach Tierversuchen mit Sauerstoffanalysen) die Narkose schwerstens belasten und ohne Fehler der Herzkranzgefäße zur Gefährdung des Lebens führen.

Der Ablauf ist also folgender: Durch die Beeinträchtigung des Atemzentrums infolge der Narkose und die Sekretion von Schleim in den Bronchien war die Sauerstoffsättigung des Blutes vermindert. Diese Verminderung führte zu einer schlechteren Funktion des gegen solche Störung empfindlichen Herzens. Dadurch wurde der Kreislauf verlangsamt und wiederum die Sauerstoffsättigung weiter verschlechtert bei eintretender Cyanose. Dieser Circulus vitiosus mußte rasch zum völligen Erliegen des Herzens führen.

Auf 2 Punkte ist noch einzeln einzugehen: Chloroform führt an sich zur Verengerung der Coronargefäße, aber unter anderen Bedingungen als hier, nämlich bei Beginn der Narkose und bei stärkerer, rascherer Überdosierung. Nach dem Bericht war der Patient durch Äther allein nicht zu narkotisieren, so daß der Zusatz von Chloroform notwendig war. Die angewandte Menge (30 g) war klein. Der Patient ist offenbar gegen Äther (und andere Narkotika wie Evipan) wenig empfindlich gewesen (Potator?), so daß eine ungewöhnlich große

Menge von Äther notwendig war, auch für die Dauer der Narkose. Daraus erklärt sich die starke Schleimsekretion in den Atemwegen, trotz Vorbehandlung mit Atropin. Damit ergibt sich ein zweiter Punkt in der Anlage des Patienten, der für den unglücklichen Ausgang mit verantwortlich zu machen ist.

Zusammenfassung: Zu dem tödlichen Ausgang wird mit großer Wahrscheinlichkeit die Narkose mit den Einzelheiten ihres Ablaufs beigetragen haben. Dieser Ablauf erfolgte nach der Konstitution des Patienten zwangsmäßig und konnte nicht vorhergesagt werden. Ein Verschulden der Ärzte liegt nicht vor.

Anschrift des Verfassers: Prof. Dr. O. Eichler, Breslau 16, Auenstr. 2, Pharmakolog. Institut der Universität.

---

(Aus der II. Medizinischen Universitätsklinik München. Direktor: Prof. Dr. A. Schittenhelm.)

**Perkutane subakute Sublimat-Vergiftung durch Hautpinselung mit alkoholischer Sublimatlösung.**

Von Theodor Stark.

Die Anwendung alkoholischer Sublimatlösungen ist nicht ganz unbedenklich. Erst 1939 berichtete Kärber über die tödliche Vergiftung eines Mannes, bei dem zur Vertreibung von Filzläusen eine ca. 15proz. Lösung von Sublimat benutzt worden war. Ich habe vor kurzem ebenfalls einen Fall beobachten können, bei dem sich bei genauerer Analyse des Untersuchungsbefundes ebenfalls deutliche Hinweise auf das Bestehen einer subakuten Quecksilbervergiftung finden ließen.

Es handelt sich um eine 21jährige, völlig gesunde Frau, bei der im Gesicht, am Hals, Rücken und Brust eine typische herdförmige Trichophytie auftrat. Von früher her war bekannt, daß die Patientin jodüberempfindlich war. Der praktische Arzt verschrieb ihr daher folgende Lösung zur Pinselung der befallenen Hautstellen:

Rp. Hydrarg. bichlorat.	0,2
Tinct. Benz. ad	30,0

S. befallene Hautstellen mehrmals am Tage pinseln.

Anweisungsgemäß wurden die Hautstellen in den nächsten beiden Tagen wiederholt mit der Sublimatlösung bestrichen, dabei etwa  $\frac{1}{3}$  der verschriebenen Menge verbraucht.

Da weitere Trichophytieherde auftraten, wurde ein Facharzt zu Rate gezogen. Dieser verschrieb Pinselungen mit einer alkoholischen Sublimatlösung. Das Rezept lautete:

Rp. Hydrarg. bichlorat.	0,5
Spirit. dilut. ad	100,0

S. 2mal täglich Lösung auf die befallenen Hautstellen aufpinseln.

Außerdem wurde eine 10proz. Quecksilbersalbe (Unguentum hydrarg. alb.) aufgeschrieben, die nachts auf die Herde aufgetragen werden sollte. Die Behandlung mit der alkoholischen Sublimatlösung und mit der Quecksilbersalbe begann 5 Tage nach der ersten Anwendung von Quecksilber überhaupt.

Die inzwischen ziemlich ausgedehnten Trichophytieherde an Hals, Brust und Rücken wurden nunmehr zweimal täglich gepinselt. Nach 4 Tagen, also am 9. Tage nach Beginn der Quecksilberbehandlung, stellte sich plötzlich ein über die ganze Haut verbreitetes heftiges Jucken ein und es entstand wenig später eine flächenhafte, über Brust, Rücken und Hals ausgebreitete Dermatitis, die sich besonders stark auch an der Haut in den Achselhöhlen entwickelte. Die Trichophytie hatte sich zwar gebessert, doch wurde der die Dermatitis begleitende Juckreiz so heftig, daß die Frau nicht mehr schlafen konnte. Massive Dosen von Sedativa linderten das Jucken so wenig, daß

schließlich Opiate gegeben werden mußten. Außerdem wurde eine Kühlsalbe verordnet. Im Urin waren keine pathologischen Bestandteile nachweisbar. Bis zu diesem Zeitpunkt war zwar die gesamte  $\frac{1}{3}$ proz. alkoholische Sublimatlösung, jedoch nur sehr wenig von der Salbe verbraucht worden; insgesamt mögen bis zu diesem Zeitpunkt maximal 0,8 g Sublimat auf die Haut gebracht worden sein.

Am 12. Tage nach Beginn der Quecksilberbehandlung, 2 Tage nach Absetzen der quecksilberhaltigen Mittel, begann die Dermatitis abzuklingen. Unter der Kühlsalbe wurde das Jucken erträglicher. Dafür traten aber im linken Ohr ziehende Schmerzen auf. Die ohrenfachärztliche Spiegeluntersuchung ließ eine leichte Injektion des Trommelfells am Hammergriff erkennen. Gleichzeitig deckte die Untersuchung einen beginnenden Nebenhöhlenkatarrh auf.

Am 13. Tage nach Behandlungsbeginn, 3 Tage nach Aufhören aller Quecksilberzufuhr, beginnt ein lästiger, vermehrter Speichelfluß, der 3 bis 4 Tage anhält. Ebenso besteht Brennen beim Wasserlassen, das infolge gesteigerten Harndrangs und auffällig vermehrter Diurese subjektiv unangenehm empfunden wird.

Am 16. Tage nach Behandlungsbeginn haben sich die cystitischen Beschwerden in unangenehmer Weise weiter verstärkt. Es besteht häufiger Harndrang und heftiges Brennen der Harnröhre beim Urinieren. Die Harnuntersuchung läßt eine positive Eiweißreaktion erkennen. Im Sediment sind reichlich Leukocyten, einige Erythrocyten, vereinzelte Colibazillen, jedoch keine Zylinder festzustellen. Der Blutdruck beträgt 130/85 mm Hg. Die Behandlung bestand in lokaler Anwendung von Wärme, Alucid peroral und einem diuretisch wirkenden Tee. Eine besondere Diät wurde nicht eingehalten.

Am 17. Tage nach Behandlungsbeginn trat morgens ganz plötzlich anhaltender Durchfall auf, der 4—5 Stunden dauerte. Dabei wurden reichliche wässrige Stühle entleert, denen jedoch weder Schleim noch Blut beigemischt war. Erheblichere Leibscherzen bestanden nicht. Gleichzeitig bestand allgemeine Übelkeit, doch trat kein Erbrechen auf. Nach dem plötzlichen Durchfall wurde bis zum 19. Tag nach Behandlungsbeginn kein Stuhl mehr abgesetzt. Am 19. Tage traten morgens wieder mehrere Stunden lang andauernde Durchfälle auf. Die Blasenbeschwerden waren erheblich gebessert, die Polyurie geringer. Beim Zähneputzen morgens traten jedoch Schmerzen am Zahnfleisch auf. Rechts oben bestand nun eine ausgeprägte Gingivitis. Auch hatten sich einige schmerzhaft Bläschen am Zungenrand entwickelt.

Am 21. Tage nach Behandlungsbeginn sind die Blasenbeschwerden, der Speichelfluß und die Durchfälle ganz verschwunden. Im Urin ist kein Eiweiß mehr nachzuweisen; das Sediment ist normal. Die am 19. Tage einsetzende Gingivitis hielt in der Folgezeit noch einige Tage an, während sonst das allgemeine Wohlbefinden nicht mehr gestört war.

Zusammenfassend ist festzustellen, daß das gesamte Krankheitsbild doch wohl als Ausdruck einer leichten subakuten Quecksilbervergiftung zu deuten ist, die in einer Dermatitis, in einer Reizung der Blasenschleimhaut, in Durchfällen, Reizerscheinungen der Schleimhäute der Nebenhöhlen und in einer, wenn auch leichten Entzündung der Mundschleimhaut ihren Ausdruck fand. Maximal sind 0,8 g Sublimat in alkoholischer Lösung auf die Haut aufgebracht worden. Dieser wie auch der von K ä r b e r (diese Sammlung, Band X, A 822 Seite A 199) geschilderte Fall lassen bei der Anwendung alkoholischer Sublimatlösungen doch größte Vorsicht geboten erscheinen.

Anschrift des Verfassers: Dr. med. Theodor Stark, München 15, II. medizinische Universitätsklinik, Ziemßenstr. 1a.

(Aus der Chirurgischen Universitätsklinik Breslau. Direktor: Prof. Dr.  
K. H. Bauer.)

**Blutharnen bei Vergiftung mit Sadebaumspitzen.**

Von Paul Blümel.

Versuche an Menschen können selten unter den reinen Bedingungen eines Tierexperimentes durchgeführt werden. Zufällige Beobachtungen ersetzen unter Umständen solche Versuche. Es sei daher folgendes unfreiwillige Experiment mitgeteilt:

Journ.-Nr. 656/34 H. O. 28 J., Kaufmann, led.

**Vorgeschichte:** Als Kind Scharlach und Nierenentzündung. Mit 9 Jahren Gelenkrheumatismus. 14 Tage vor der Aufnahme Urin „rötlich“ nach Einnehmen eines unbekanntes Medikamentes gegen Kopfschmerzen. Am 13. 6. nachmittags unterhielt sich O. mit einem befreundeten Apotheker über die abortive Wirkung der Sadebaumspitzen. Im Laufe des Gespräches wollte O. wissen, wie die Summitates Sabinæ auf einen gesunden Mann wirken. Er nahm daher eine nicht näher bekannte Menge — nach der Schilderung etwa 2 g — Juniperus in Drogenform. Am 14. 6. erwachte er plötzlich mit Harndrang und Schmerzen in der Harnröhre, aus der sich, auch unabhängig vom Wasserlassen, Blut entleerte. Die Miktionen waren nicht vermehrt. Der Urin bestand fast aus reinem Blut. Nach dem Wasserlassen bestanden Schmerzen am Blasenaustritt. Keine Durchfälle, keine blutigen Stühle. Am 14. 6. mittags Aufnahme in die Klinik.

**Befund:** Kräftiger, sonnengebräunter junger Mann im guten Allgemeinzustand. Schleimhäute gut durchblutet. Kreislauf o. B. Nierenlager o. B., Temp. 37,5°. Urin: stark blutig. Rektale Untersuchung: Prostata klein, weich, gehörige Konsistenz, nicht schmerzhaft. Am 15. 6. noch immer stark blutiger Urin. Daher

**Blasenspiegelung:** Blasenfassungsvermögen 200 ccm. Die gesamte Schleimhaut ist hochrot samtartig verdickt und zeigt kleine flächenhafte Blutungen. Sie blutet an einigen Stellen in das Blaseninnere. Keine Geschwürsbildungen, kein Papillom. Die Veränderungen lassen im Trigonum und in der hinteren Harnröhre, die sich bis zum Colliculus seminalis ohne Schwierigkeiten untersuchen läßt, an Intensität nach, sind aber auch dort vorhanden. Beide Ostien liegen im hochroten Gebiet, zeigen keine Veränderungen. Die Entleerungen sind regelrecht und nicht mit



Sicherheit als blutig zu erkennen. Indigokarmin i. v.: Rechts nach 4½ Min., links nach 5 Min. kräftiger, gut gefärbter Blaustrahl.

Am 18. 6. Bei Bettruhe sind die Harnveränderungen ohne weitere Behandlung zurückgegangen. Urin o. B. Entlassung.

Die wirksamen Substanzen von *Juniperus sabinæ* sind in dem in den Zweigspitzen in 3—5% vorkommenden Sabinöl enthalten. Dieses besteht aus dem ungesättigten Alkohol Sabinol (etwa 50%) und verschiedenen Terpenen. Das Sabinol ist identisch mit Thujol, Tanacetol, Salviol (M a d a u s). Schon in geringen Dosen wirken diese menstruations- und diuresesteigernd, wobei es auch zu Eiweißausscheidungen und Erythrocytenbeimengungen im Urin kommen kann. Die abortive Wirkung wird dadurch erklärt, daß es nach der Anwendung zu einer allgemeinen Blutüberfüllung der Bauchorgane, besonders der Beckenorgane kommt. Die dabei u. a. auftretenden Uterusblutungen führen zum Abort.

Vergiftungen mit *Juniperus* sind fast ausschließlich bei seiner Anwendung als Abtreibungsmittel bei Graviden beobachtet worden. Als Vergiftungserscheinungen sind Harnbluten und Blasenbeschwerden, blutige dünnflüssige Stühle, Uterusblutungen und Kreislaufstörungen bekannt. Schließlich kann es zum Koma mit krampfähnlichen Zuständen und Tod in wenigen Stunden bis zu 5 Tagen kommen. Lewin erwähnt 13 in der Literatur beschriebene Todesfälle. Bei der Obduktion werden Entzündungen und Blutungen der Schleimhäute von Speiseröhre, Magen, Niere, Blase, Uterus, unter Umständen auch des Bauchfelles gefunden. Die Untersuchungen von A. und G. Patoir und H. Bédri ne, die bei nicht trächtigen Tieren mit Sabinöl (200—300 Tropfen in einer einzigen Dosis) und anderen Abortivmitteln (Apiol, Beifuß, Raute) durchgeführt wurden, haben etwa gleiche Veränderungen festgestellt. Es kam zu einer erheblichen Blutüberfüllung der Lungen, Leber und Nieren, neben denen degenerative Veränderungen einhergingen.

Über die bei Vergiftungen zur Anwendung gekommenen Dosen ist im allgemeinen nichts bekannt, da meist Aufgüsse von selbst gesammelten Sadebaumspitzen zur Anwendung kommen. Als größte erlaubte Einzeldosis werden im DAB 1,0 g, als größte Tagesdosis 2,0 g angegeben.

Der in Gärten und Anlagen kaum angebaute Sadebaum wird beim Versuch des Selbstsammelns häufig mit dem botanisch verwandten

Lebensbaum (Thuja) verwechselt (Schulz). Es werden daher auch Vergiftungen mit dessen ätherischen Ölen (Thujol) vorkommen können. Jungmichel und Brauch haben 1932 eine tödlich verlaufene Thujavergiftung beschrieben. Neben tonisch-klonischen Krämpfen bestanden klinisch dünnbreiige Stühle ohne Blut, pathologisch-anatomisch u. a. entzündliche Veränderungen der Darmschleimhaut mit Blutungen. Blutungen aus den Harnwegen bestanden weder klinisch noch pathologisch-anatomisch.

In der oben geschilderten Beobachtung traten also bei einem sonst gesunden Manne nach Einnahme von ca. 2 g Summitates Sabinae leichte Vergiftungserscheinungen auf, die sich in Harnblutungen äußerten. Es wurden hierbei — wahrscheinlich zum ersten Male — die ungeheuren Veränderungen in der Blase eines Lebenden gesehen. Die strotzende Blutüberfüllung der Blasen- und Harnröhrenwand mit flächenhaften Blutungen in die Schleimhaut und in das Blaseninnere ist bei der Obduktion viel weniger eindrucksvoll als in der Blase des Lebenden. Selbstverständlich sind Blutungen aus den oberen Harnwegen (Niere, Nierenbecken, Harnleiter) nicht ausgeschlossen. Sie sind m. E. wahrscheinlich vorhanden gewesen. Sie ließen sich jedoch klinisch nicht als solche nachweisen. Andererseits ist bemerkenswert, daß es bei den hochgradigen Veränderungen in der Blase nicht auch zu Blutungen aus anderen Organen z. B. aus dem Darm gekommen ist.

Eine Erklärung hierfür ist vielleicht in den Angaben der Vorgeschichte zu sehen, daß in der Kindheit eine Nierenentzündung nach Scharlach vorhanden gewesen ist, die eine gewisse Vasolabilität der Harnorgane zurückgelassen haben könnte. Die Hämaturie wäre dann bei der an der oberen Grenze der Maximaldosis liegenden Gabe als erstes Vergiftungszeichen an einem besonders empfindlichen Organ aufzufassen. Die Rotfärbung des Urins nach Medikamenten 14 Tage vor der Vergiftung braucht nicht unbedingt durch Blut bedingt gewesen zu sein. Einzelheiten sind darüber leider nicht bekannt.

**Literatur:** Brauch, Fr.: Tödliche Thujavergiftung. Slg. Vergift.fälle 3 A 214, 91 (1932) Z. klin. Med. 119, 86 (1931). — Jungmichel, G.: Tödliche Thujavergiftung durch Verwendung der Zweige als Abortivum. Slg. Vergift.fälle 3 A 213, 89 (1932) Dtsch. Z. gerichtl. Med. 17, 449 (1931). — Lewin, L.: Gifte und Vergiftungen Berlin 1929. — Lewin, L.: Die Fruchtabtreibung durch Gifte und andere Mittel. 4. Aufl. Berlin 1925. — Madaus, G.: Lehrbuch der biologischen Heilmittel Abt. 1, Teil III, 2388—2393 Leipzig 1938. — Meyer-Gottlieb: Experimentelle Pharma-

kologie. 8. Aufl. 1933 Urban u. Schwarzenberg Berlin. — P a t o i r , A., P a t o i r G. und B é d r i n e , H.: Vergleichendes experimentelles Studium einiger abtreibender Mittel. Gynec. et Obstétr. **39**, 166 (1939). — S c h u l z , H.: Vorlesungen über Wirkung und Anwendung der deutschen Arzneipflanzen. 2. Aufl. 1929. Leipzig.

Anschrift des Verfassers: Oberarzt Doz. Dr. med. habil. P a u l B l ü -  
m e l , Chirurgische Universitätsklinik, Breslau.

---

(Aus dem Institut für gerichtliche Medizin und Kriminalistik der Universität Münster. Direktor: Professor Dr. med. H. Többen.)

**Akute Kalium chloricum-Vergiftung eines Säuglings.**

Von R u d o l f K o c h.

Im folgenden möchte ich über eine medizinale Kalium chloricum-Vergiftung berichten, deren Mitteilung aus mehreren Gesichtspunkten heraus zu rechtfertigen ist.

Am 23. 9. 1940 wurde das Kind H. B. im M.-Stift zu M. geboren. Die Pflege des Kindes hatte die 24 Jahre alte Wochenpflegerin Th. M. Am 9. Tage nach der Geburt stellte die Pflegerin fest, daß der Säugling einen „Mundbelag“ (Soor) hatte, d. h. es bildeten sich auf der Zunge und am Lippenrand innen kleine Pilzchen. Als die Pflegerin Soor festgestellt hatte, begab sie sich zu ihrer 35 Jahre alten Kollegin E. D. und bat diese „um das Pulver, welches sie kürzlich ebenfalls bei einem neugeborenen Kinde mit gleicher Krankheit angewandt hätte“. Die E. nahm daraufhin ein kleines weißes Tütchen und schüttete der Kollegin etwas von dem Inhalt in die Hand. Die um das Mittel bittende Pflegerin kannte den Inhalt nicht und hat sich auch nicht von der Aufschrift des Tütchens überzeugt. Da das Pulver von gleichem Aussehen gewesen sei wie das, welches sie in ihrer früheren Stellung in Hannover verwendet hätte, habe sie dem Säugling K. mehrmals an einem Tage von dem Pulver auf die Lippen gestreut. Der Mundbelag sei alsbald verschwunden. Das Kind bekam aber bald die Zeichen einer schweren Methaemoglobinvergiftung, an der es am 2. 10. 1940 um 16 Uhr gestorben ist.

Die Pflegerin gab bei ihrer verantwortlichen Vernehmung an, daß sie das Pulver nur bei diesem Säugling angewendet habe. Wenn sie gewußt hätte, daß es sich bei dem Inhalt der Tüte, von dem ihr von der Kollegin gegeben worden sei, um chlorsaures Kali gehandelt und die Tüte den Aufdruck „äußerlich“ gehabt hätte, so hätte sie dieses Pulver niemals angewendet. Im allgemeinen würde im M.-Stift bei jeder Erkrankung ein Arzt befragt, doch habe es sich bei Soor doch um keine ernstliche Erkrankung gehandelt.

Die Schwester E. D., die das Mittel herausgegeben hat, bestätigt die Aussage der M. und gab noch weiter an, daß sie ohne Bedenken das Mittel verausgabt habe, da sie dasselbe vorher schon bei einem anderen Säugling mit Erfolg gegeben habe. Allerdings habe sie nur ganz wenig gebraucht und zwar habe sie das Mittel dem Kinde auf die

Lippen gestreut. Im Besitze des Kalium chloricum sei sie seit dem 31. 8. 1940. Sie habe es sich auf Kosten des M.-Stiftes aus der K.-Apotheke kommen lassen, nachdem sie vorher die Apotheke angerufen und bei dieser angefragt habe, welches Mittel man bei Soor anwenden könnte. Dem am Apparat befindlichen Apotheker, der das Gespräch im übrigen schlecht verstanden haben will, habe sie erklärt, daß ihre aus Hannover gekommenen Kolleginnen bei Soor ein weißes Pulver angewendet hätten, welches den Kindern auf die Zunge gestreut worden sei. Der Apotheker habe am Apparat gelacht und gesagt, daß es sich bei diesem Mittel wohl um chloresaurer Kali gehandelt hätte. Daraufhin sei ihr von der K.-Apotheke am gleichen Tage ein kleines Tütchen mit Kalium chloricum zugegangen. Zum Anrufen der Apotheke sei sie gekommen, weil sie am selben Tage auch ein Kind mit Soor gehabt habe. Wenn sie gewußt hätte, daß das Mittel bei dieser Anwendung schädlich sein konnte, so hätte sie es niemals ihrer Kollegin gegeben und es auch nicht selbst angewendet. Nur durch die vorherige Rücksprache mit dem Apotheker sei sie zur Anwendung des chloresaurer Kalis gekommen. Auch sie bestätigte, daß bei auftretenden Krankheiten die Oberschwester bzw. ein Arzt zu benachrichtigen sei. Nur weil Soor so eine harmlose Sache sei, habe sie selbständig gehandelt.

Der 42 Jahre alte Apothekenpächter bestätigte, daß während seines Heimaturlaubes vom 28. 8. bis 16. 9. 1940 am 31. 8. eine Schwester des M.-Stiftes bei ihm angerufen und ein Pulver verlangt hätte, nach dessen Beschreibung er Kalium chloricum angenommen habe. Der Bestellung habe er nicht entnommen, daß es gegen „Mundfäule“ bei Kindern zum Einstreuen in den Mund verwendet werden sollte. An eine Erzählung der Schwester von einem in Hannover verwendeten Mittel könne er sich nicht erinnern. Wenn er aus dem Telefongespräch irgendwie hätte entnehmen können, daß das gewünschte Mittel bei erkrankten Kindern benutzt werden sollte, so würde er niemals chloresaurer Kali herausgegeben haben. Im allgemeinen finde Kalium chloricum bei der Behandlung von Kindern keine Verwendung. Auch beim Erwachsenen würde Kalium chloricum nur in verdünnter Lösung verordnet. Chloresaurer Kali sei in der Apotheke „frei verkäuflich“ und nur durch einen Zettel mit der Aufschrift „äußerlich“ zu bezeichnen. Eine weitere Kenntlichmachung, etwa als Gift, sei nicht vorgeschrieben. In der Hauptverhandlung gab der Apotheker weiter an, daß das Mittel in seiner früheren Tätigkeit im Ruhrgebiet viel von älteren Ärzten als Mundspülmittel verordnet worden sei. Die Untersuchung des Urins und Blutes des Säuglings im Krankenhaus ergab zu Lebzeiten Methaemoglobin.

Die gerichtliche Leichenöffnung wurde von mir als dem zuständigen Gerichtsarzt am 5. 10. 1940 vorgenommen. Der Leichenbefund ergab — wie zu erwarten — die charakteristischen Befunde einer Methaemoglobinvergiftung. Erwähnenswert sind:

Körperlänge des Säuglings 53 cm. Gewicht etwa 3,5 kg. Hautfarbe in der Gesamtheit graubräunlich. Totenflecke graublau. Die Lippen waren tiefbraunrot ver-

färbt und zeigt eine dicke, stark vertrocknete Kruste. Die Schädelschwarte war graubraun verfärbt. Im oberen Längsblutleiter fand sich dick geronnenes, dunkelbraunes, schmieriges Blut, ebenso in den übrigen Blutleitern. Das Gehirn zeigte — von einer hellbräunlichen Farbe abgesehen — keine Besonderheiten.

Das Fettpolster an der Brust- und Bauchhaut war gelblich-bräunlich verfärbt. Die Muskulatur war schmutzig-hellbraun. Im kleinen Becken war etwas bräunlich-rötliche Flüssigkeit. Das Herz hatte eine violett-braune Muskulatur. Die Speiseröhre hatte hellbräunliche Schleimhaut. Die Luftröhre enthielt hellbräunlich-rötlichen Schleim. Die linke Lunge fühlte sich größtenteils fest an. Auf dem Querschnitt hatte sie eine teils dunkelbraunrote, teils etwas hellere Farbe. Die Blutgefäße enthielten reichlich geronnenes Blut, das sich in Form von kleinen Würsten überall herausdrücken ließ. Die Luftröhrenäste hatten braunrote Innenhaut und enthielten bräunlichen Schleim. Die rechte Lunge verhielt sich wie die linke Lunge. Die Milz war von entsprechender Größe und hatte eine tief dunkelbraune Farbe. Das Gewebe ließ sich dickbreiig abstreichen. Die Nebennieren waren braunviolett verfärbt. Das Mark war erweicht. Die Nieren zeigten die kindliche Furchung und waren von entsprechender Größe. Die Oberfläche war glatt und glänzend, von tiefbrauner Farbe. Auf dem Querschnitt von gleicher Farbe war die Rinde fleckig und die Marksubstanz streifig. Die Schleimhaut des Nierenbeckens war dunkelbraun verfärbt, ebenso die Harnleiterschleimhaut. Die Harnblase enthielt reichlich bräunlich-rötliche Flüssigkeit, in der sich dicke, bräunlich-schwärzliche, schmierige Massen (Blut) befanden. Der Magen enthielt reichlich graugrünligen Speisebrei, untermischt mit dunkelbräunlichen Klumpen. Die Schleimhaut des Magens war grauschwärzlich; am Darm sonst keine Besonderheiten. Die Leber hatte eine braunrote Farbe und eine entsprechende Größe. Auf dem Querschnitt war sie milchsokoladenfarbig, ziemlich brüchig.

Die histologische Untersuchung ergab:

1. **L u n g e n:** Blutgefäße durch zerfallene rote Blutkörperchen, Blutzelltrümmer und Schatten und Schichten weißer Blutzellen verstopft. Zwischen den roten Blutzellen unregelmäßig gezackte Körperchen von dunkelbrauner Farbe. Die Zahl der letzteren in einem Gesichtsfeld bei schwacher Vergrößerung entspricht ungefähr der Zahl der Leukozyten, die man bei schwacher Vergrößerung in einem Ausstrich von Normalblut sieht. Alveolarepithelien abgestoßen. Alveolen stellenweise reichlich mit zerfallenden roten Blutkörperchen in allen Abstufungen angefüllt. Die Anordnung entspricht ungefähr bronchopneumonischen Herden. Bei Fettfärbung zeigen die zerfallenden Blutzellen bräunlich-gelbliche Farbe. Keine Fettembolie.

2. **N i e r e n:** Kapselräume und Kanälchenlichtungen angefüllt mit rotbräunlichen bzw. rötlichen, meist aber homogenen Massen. Kanälchenepithelien teilweise geschwollen, im Verband gelockert, teilweise körniger Zerfall derselben, Abstoßung einzelner Zellen und ganzer Epithelreihen. Kerne schwach oder gar nicht gefärbt. Bei Sudanfärbung sind die Zelltrümmer usw. in den Kanälchen deutlich gelblich gefärbt, ebenso stellenweise die Kanälchenepithelien (fettige Degeneration).

3. **L e b e r:** Leberzellen geschwollen bzw. zerfallen. Schlechte oder völlig verloren gegangene Kernfärbbarkeit. Erythrozytenreste und vereinzelt schwärzlich-braunes Pigment zwischen den Leberbalken. Haargefäße prall gefüllt und durch Zelltrümmer verstopft. Bei Sudanfärbung keine toxische Verfettung.

4. **M i l z:** Milzpulpa bei H.-E.-Färbung homogen gelblich-bräunlich gefärbt. Follikel von bräunlicher Farbe, nicht wesentlich vergrößert. Blutzelltrümmer intra- und extrazellulär in Pulpa und Follikeln.

5. **H e r z:** Muskelfasern bei H.-E.-Färbung schmutzig grau gefärbt, größtenteils zerfallen. Keine Kernfärbbarkeit. Pigment und Blutzelltrümmer zwischen den Fasern.

Nach dem Obduktionsbefund und dem Ergebnis der histologischen Untersuchung liegt zweifellos eine Vergiftung mit einem Methämoglobin bildenden Blutgift vor. Der Tod ist mit großer Wahrscheinlichkeit durch Urämie eingetreten, doch müssen auch die zahlreichen Embolien und Thrombosen infolge des Blutzerfalls sowie die Kaliumwirkung auf das Herz mit verantwortlich gemacht werden. Kalium

chloricum ist bekanntlich Methämoglobinbildner. Andere Krankheiten, insbesondere solche, die für den Tod ursächlich sein könnten, hat die histologische Untersuchung nicht ergeben. Es liegt also zweifellos eine Kalium chloricum-Vergiftung vor.

Die Lehren, die der Arzt, insbesondere der Krankenhaus- und Amtsarzt aus dem Fall ziehen können, sind: Bessere Beaufsichtigung der Heime, insbesondere der Entbindungs- und Säuglingsheime, die keinen ständigen Hausarzt und sog. freie Arztwahl haben. Bessere Ausbildung der Pflegerinnen und Schwestern unter Anführung von klassischen medizinischen Vergiftungsfällen (z. B. Atropin innerlich, Atropin Augentropfen usw.). Nachdrückliches Verbot für Pflegerinnen und Schwestern, Heilmittel privat außerhalb des Arzneimittelschranks des Hauses aufzubewahren. Auch bei „harmlosen“ Erkrankungen darf ohne ärztliche Verordnung kein unbekanntes Mittel verabfolgt werden. Die Gefahr fernmündlicher Arzneimittelbestellungen ohne Rezept. Vorschlag der Kenntlichmachung des Kalium chloricum als „Gift“, um falsche Anwendungen zu vermeiden, die bei der Beschriftung „äußerlich“ noch vorkommen können.

Strafrechtlich ging der Fall noch relativ günstig aus, da beide Angeklagten (Pflegerin und Schwester) lediglich mit einer Geldstrafe davonkamen, während der Apotheker mangels Beweises gar nicht erst angeklagt worden ist.

Das Aktenzeichen des Falles lautet: 2 K Ms. 2/41 der Staatsanwaltschaft Münster.

Anschrift des Verfassers: Dr. med. habil. Rudolf Koch, Münster (Westf.), Institut f. gerichtl. Medizin und Kriminalistik d. Universität Münster, Westring 17.

---

(Aus der I. Abteilung für innere Krankheiten des Städtischen St. Rochus-Krankenhauses in Budapest. Direktor: Dr. K. von Wolff, Chefarzt: Dr. L. Karczag.)

**Eine Vergiftung mit Backpulver (Kaliumchlorat).**

Von J. Várady.

Bei der Untersuchung von Krankheiten, die mit akuten Magen- und Darmsymptomen einhergehen, denkt man zunächst — namentlich im Sommer — an bakterielle Infektion bzw. an eine Nahrungsmittelvergiftung. Die Möglichkeit einer Vergiftung durch anorganische Gifte wird selten in Erwägung gezogen, obwohl die akute Gastroenteritis bekanntlich bei vielen Vergiftungen als Symptom vorherrscht.

Wie wichtig es für die tägliche Praxis ist, die Ursache der akuten Gastroenteritis klarzustellen, zeigt nachstehender Fall.

In der Umgebung von Budapest erkrankte an einem heißen Sommertage des August 1939 eine siebenköpfige Familie. Die Erkrankung meldete sich in den späten Abendstunden, kurz nach dem Abendessen. Zunächst trat bei allen eine allgemeine Schwäche auf. Dazu kamen später Brechreiz, wiederholtes heftiges Erbrechen, starke Magen- und Darmkrämpfe und ein unstillbarer Durchfall mit dünn-wässrigem Stuhl. Der Zustand der Familie verschlimmerte sich von Stunde zu Stunde, so daß ein Arzt geholt wurde. Die drei Kinder wurden durch die Rettungsgesellschaft in die Kinderabteilungen, die Erwachsenen — 4 Personen — in die internen Abteilungen des Budapester St. Rochus-Krankenhauses überführt.

Die Beschwerden der Kranken, ferner die bei der Aufnahme beobachteten klinischen Erscheinungen wie auch der spätere Krankheitsverlauf boten ein derart einheitliches Bild, daß eine zusammenfassende Besprechung der Beobachtungsergebnisse statt der individuellen Krankheitsgeschichten durchaus berechtigt ist.

Neben hochgradiger Schwäche und Atembeschwerden klagten die Kranken über einen quälenden Durst, der durch das ununterbrochene



Erbrechen und den mit dünnem, wässrigem Stuhl einhergehenden Durchfall hinlänglich begründet erschien.

Im allgemeinen hatten alle Kranken ein klares Sensorium und nebst blassem Gesicht eine auffallende Zyanose der Lippen und Gliedmaßen. Mund und Rachenschleimhaut waren bei allen intakt, von Ätzungen keinerlei Spuren erkennbar. Lungenbefund normal. Auffallend leise Herztöne. Puls 100 pro Min., kleinwellig, leicht unterdrückbar. Blutdruck bei allen sehr niedrig, 70 mm Hg. Bauch besonders im Epigastrium, aber auch diffus empfindlich, Urin dunkelbraun, eiweißhaltig, konzentriert. Das Blutbild zeigte Leukozytose mit auffallender Linksverschiebung.

Die Behandlung wurde mit Magenspülung begonnen und mit Darmspülungen fortgesetzt. Zur Erhaltung der Herzkraft und Bekämpfung der peripheren Kreislaufinsuffizienz wurden je nach den vorhandenen Symptomen Traubenzuckerlösung, Koffein, Sympatol usw. verabfolgt.

Die Kranken verbrachten die Nacht unruhig; Brechreiz, Erbrechen und Durchfälle ließen kaum nach. Bei wiederholter Untersuchung in den Morgenstunden ließ sich bei natürlichem Licht eine bläulichgraue, der Intensität nach individuell verschiedene Verfärbung der Haut, besonders am Gesicht, auch neben der Zyanose gut erkennen. Diese charakteristische Farbe machte uns klar, daß das schwere Krankheitsbild nicht von einer heftigen Gastroenteritis, sondern wohl von einer Vergiftung mit einem chemischen, methämoglobinbildenden Stoff herührte. Auch wurde diese Annahme durch den Nachweis des Methämoglobins in dem sehr leicht gerinnenden, schokoladebraun verfärbten Blut und dem dunkelbraunen Urin erhärtet.

Da die Erscheinungen der Gastroenteritis einige Stunden nach der Abendmahlzeit einsetzten, lag der Gedanke nahe, daß der Giftstoff mit dem Abendbrot in den Organismus gelangt sei. Mit Rücksicht darauf, daß eine Verätzung der Mund- und Rachenschleimhaut nicht vorhanden war und die Kranken bei dem Verzehren der Speisen keinen besonderen Geruch oder Geschmack gespürt hatten, vermuteten wir eine Vergiftung mit chlorsaurem Kalium ( $\text{KClO}_3$ ), das sich von allen in Frage kommenden Giften am ehesten unbemerkt verzehren läßt. Die Kranken hatten zum Abendbrot Kartoffelsuppe und Fladen mit Aprikosenmus gegessen. Dank der unverzüglich in Gang gesetzten behördlichen Erhebung konnten Reste des Abendbrotes mit den zu seiner Zubereitung verwendeten Rohstoffen erfaßt werden. Die im Landesgerichtlichen Chemischen Institut durchgeführte Untersuchung wies in

den Resten des Aprikosenmuskuchens die Anwesenheit von chloresurem Kalium nach. Von den verwendeten Rohstoffen erwiesen sich der Pulverzucker und das Aprikosenmus als giftfrei, hingegen wurde im Kuchenmehl bis zu 5,64 Prozent chloresures Kalium gefunden.

Ferner wurde folgendes ermittelt: Die erkrankte Familie hatte das zu 5,64 Prozent gifthaltige Kuchenmehl am selben Tage in einem Bäckerladen der Ortschaft angeschafft. Die Beimengung des chloresuren Kaliums zum Mehl hatte sich so abgespielt, daß der Bäcker, im Begriffe, eine Mehlspeise herzustellen, eine nicht kenntlichgemachte Papiertüte voll Backpulver in der Hand hielt. Mitten in einem Geplauder ließ er die Tüte mit dem auch chloresures Kalium enthaltenden Backpulver auf dem Pult liegen. Seine Frau, mit der Bedienung der Kunden beschäftigt, glaubte, daß die Tüte Kuchenmehl enthalte und mischte deren Inhalt in das Mehl, das gerade gewogen werden sollte.

Das „Backpulver“ ist ein Gemisch von 50 Prozent Ammoniumkarbonat und 50 Prozent chloresurem Kalium. Zur Verarbeitung von 100 kg Brotmehl zu Brot ist ein Zusatz von 1,5 g Backpulver erforderlich. Die Verwendung des Backpulvers ist in Ungarn seit Jahren bei Strafe verboten, doch setzen sich die Bäcker oft über das gesetzliche Verbot hinweg, da das Backpulver das Brot leicht, gewölbt und großlöcherig macht.

Wie ferner ermittelt wurde, hatte in der Ortschaft von dem kaliumchlorathaltigen Mehl außer der von uns behandelten Familie auch ein Tagesheim für Kinder gekauft. Hier war eine geringe Menge des Mehls zum Binden des Tomatengemüses verwendet worden. Nach diesem Mittagmahl waren im Heim 40 Kinder unter Erscheinungen der akuten Gastroenteritis, doch ohne schwere Veränderungen, erkrankt. Ein zweitesmal kam das gifthaltige Mehl nicht mehr zur Verwendung, da die Vorräte von der Behörde beschlagnahmt wurden.

Bei unseren Kranken hörten am zweiten Tage der Behandlung Brechreiz und Erbrechen, am dritten auch die Durchfälle auf. Als Zeichen schwerer Giftwirkung kam es zur Empfindlichkeit der Lebergegend, Leberschwellung und Gelbsucht mit Serumbilirubinwerten von 1,0—1,5 mg-Prozent. Im Urin konnten Eiweiß, Zylinder und rote Blutkörperchen 5—6 Tage lang nachgewiesen werden. Die Patienten waren tagelang außerordentlich schwach, bei größeren Bewegungen oder bei Aufsitzen im Bette traten Atemnot und Herzklopfen auf. Die Heilung erfolgte in 5—8 Tagen. Während dieser Zeit verschwand die Albuminurie; die Leberschwellung und das Serumbilirubin kehrten zum Normalwert zurück. Der Zustand der 3 Kinder, die in Kinderabteilungen behandelt wurden, war ähnlich schwer.

Die Verwendung von chlorsaurem Kalium ist in der Heilkunde sehr eingeschränkt worden, so daß Vergiftungen mit diesem Stoff ziemlich selten zu beobachten sind. In der neuesten Literatur hat F ü h n e r einen nach schwerem Verlauf mit Heilung endenden Fall von Arzneivergiftung mitgeteilt; der Kranke nahm 7 g  $\text{KClO}_3$  ein. Der Kranke von B a l á z s nahm in selbstmörderischer Absicht 40 g  $\text{KClO}_3$  in 150 g Wasser ein und starb nach 38 Stunden. Die tödliche Mindestdosis beträgt 10—15 g. In unserem Falle wurde laut Anamnese zur Herstellung des beim Abendbrot verzehrten Kuchens für die 7 Mitglieder ungefähr 1 kg Mehl verbraucht. Mit Rücksicht auf das Ergebnis der chemischen Untersuchung, die in dem bei der Familie beschlagnahmten und im Bäckerladen vorgefundenen Mehl 5,64 Prozent chlorsaures Kalium feststellte, haben die 7 Personen zusammen ca. 56,4 g Kalium chlorium zu sich genommen.

Die Diagnose der Kaliumchloratvergiftung konnte durch richtige Beobachtung und Bewertung der Symptome, durch die Bestimmung des Methämoglobins gestellt und durch den Nachweis von chlorsaurem Kalium in den Speiseresten und in dem zum Kochen verwendeten Mehl gesichert werden.

Anschrift des Verfassers: Dr. med. J. V á r a d y. Budapest, Städt. St. Rochus-Krankenhaus, I. Abt. f. inn. Krankheiten.

---

(Aus der inneren Abteilung des Reservelazarets Jüterbog. Leitender Sanitätsoffizier: Stabsarzt Dr. Austerhoff.)

### **Schwere toxische Schädigung durch Sulfapyridin.**

Von J. Austerhoff.

Obleich die Sulfanilamid-Präparate uns in der Bekämpfung bakterieller Infektionen einen erheblichen Schritt weiter gebracht haben, so sind sie doch wegen ihrer Giftigkeit keineswegs als ideale Mittel zu bezeichnen. Wie bei den Sulfonamiden, so sind jetzt auch bei den Sulfapyridinen eine Reihe von toxischen Nebenwirkungen beschrieben. Nach der Literaturübersicht von Wurm (1) werden vor allem erwähnt Blut- und Nierenschädigungen neben leichteren Störungen von seiten des Zentralnervensystems, des Magendarmkanals und der Haut. Von den Blutschädigungen wurden beobachtet Agranulocytosen, Granulocytopenien, Panmyelopathien, thrombopenische Purpura, hämolytischer Ikterus, Methämoglobinbildung. Hierbei ließen sich trotz intensiver Behandlung Todesfälle nicht vermeiden.

Veränderungen von seiten der Harnorgane sind auf Grund klinischer Beobachtung und tierexperimenteller Untersuchungen bei Sulfapyridinverabreichung häufiger festgestellt worden. Durch Ausfallen der Acetylverbindung des Sulfapyridins entstanden in den Harnkanälchen kleine Kristalle von Acetyl-Sulfapyridin. Diese Kristalle bedingten mechanisch, nicht toxisch eine Hämaturie, wie Bakhouse betont (2). Auch kam es durch diese Steinchen zur Verstopfung des Harnleiters und des Nierenbeckens mit nachfolgender Stauungs-nephritis bis zum tödlichen Ausgang. Immer wieder wird in der deutschen Literatur und in der ausländischen, soweit diese uns zugänglich ist, betont, daß eine direkte toxische Wirkung durch Sulfapyridin auf die Nieren sich nicht nachweisen ließ. Zur Klärung dieser Frage soll der nachfolgende Fall aus der Krankenabteilung III unseres Reservelazarettes mitgeteilt werden, zu dem ich nach Auftreten der Eubasinschädigung zugezogen wurde.

Der 23 jährige Flieger A. B., der früher nie krank gewesen ist und aus einer erbgesunden Familie stammte — seine Eltern und 3 Geschwister leben und sind gesund — zog sich am 2. 6. 1940 eine Gonorrhoe zu. Seit dem 11. 6. Lazarettbehandlung mit 3 mal tägl. 2 Tabl. Eubasin 0,5, dazu 4 mal tägl. Einspritzung von 0,2 : 200 Alb-

argin. Strenge Bettruhe, reichliche Flüssigkeitszufuhr, blande Diät. Am 3. Behandlungstag keine Gonokokken mehr im gefärbten Ausstrichpräparat nachweisbar. Auch seine späteren Abstriche waren negativ. Am 5. Tag der Eubasinkur, die ohne irgendwelche Beschwerden vertragen wurde, ist der Urin frei von Eiweiß und Zucker; Urobilinogen normal; mikroskopisch kein krankhafter Befund.

Am 16. 6. abends, nachdem der Kranke insgesamt 15 g Eubasin erhalten hat und die Lokalbehandlung abgesetzt ist, steigt die Temperatur auf 37,8. Außer Kopfschmerzen keine Beschwerden.

17. 6. Temperatur morgens 38,0, abends 38,8. Fachärztliche Untersuchung: Herz und Lungen o. B., Tonsillen o. B., Leib weich. Blutuntersuchung: Haemoglobin 90%, Erythrocyten 5 200 000, Leukocyten 3200. Differentialbild: Keine Eosinophilen, Basophile 2%, Jugendliche 7%, Stabkernige 14%, Segmentkernige 59%, Lymphocyten 10%, Monocyten 8%.

18. 6. Temperatur morgens 38,8, abends 40,2 rectal. B. macht einen schwerkranken Eindruck. Er klagt über starke Kopfschmerzen. Der Urin ist frei von Eiweiß und Zucker, Urobilinogen positiv; Sediment o. B. Blutsenkungsgeschwindigkeit 32/56. Blutstatus um 18 Uhr: Leukocyten 3000, davon Eos. 5%, Bas. 1%, Jgd. 3%, Stabk. 10%, Segm. 44%, Lymph. 31%, Mono. 6%. Die Neutrophilen zeigen toxische Granula und reichlich Vakuolen. Unter den Lymphocyten finden sich zahlreiche Reizformen mit Vakuolen im tiefblauen Plasma und mehrere Lymphoblasten. Die Wassermannsche Reaktion im Blute ist positiv, Reaktionen nach Meinicke und Kahn negativ. Abends werden 10 ccm Nukleotrat und 2 ccm Cebion gespritzt.

19. 6. Temperatur morgens 41,5 rectal. Puls 138/Min. Wegen des Leukocytenabfalls und des hohen Fiebers wird Bluttransfusion von 200 ccm gruppengleichen Blutes gemacht, die gut vertragen wird. Es werden reichlich Herzmittel gegeben, Cardiazol, Kampfer und Sympatol. Den ganzen Tag über besteht Brechreiz und Erbrechen. Nur geringe Flüssigkeitsaufnahme möglich. Gesamturinmenge 1070 ccm, 4 mal Stuhlgang. Im Urin Eiweiß, Zucker, Urobilinogen negativ; Sediment o. B. Abends Puls gleichmäßig, 92/Min. Temperatur rectal 37,2. Abends sind die Leukocyten auf 16 200 angestiegen. Hb. 100%. Farbe-Index 1, Erythrocyten 5 Millionen. Differentialblutbild: Jgd. 3%, Stabk. 12%, Segm. 73%, Lymph. 11%, Mono 1%, keine Eos. oder Bas.

20. 6. Weitere Besserung des Allgemeinbefindens. Temp. um 36,5 rectal, Puls regelmäßig, um 80/Min. Noch apathisch. Lunge o. B. Leber nicht vergrößert. Druckschmerz in der rechten Nierengegend. Patellar- und Achillessehnenreflex lebhaft. Fußsohlenreflexe nicht auslösbar. Zeichen nach Babinski rechts angedeutet, links zweifelhaft. Kremaster- und Bauchdeckenreflexe nicht auslösbar. Nackensteifigkeit. Zeichen nach Kernig und Brudzinsky angedeutet. Wegen Verdacht auf Meningitis sofortige Lumbalpunktion. Druck nicht erhöht. Liquor etwas getrübt durch Beimischung roter Blutkörperchen (artificiell). Abgesehen von letzteren keine Pleocytose. Nach der Lumbalpunktion wesentliche Erleichterung. Sensorium abends völlig frei. B. klagt noch über Kopfschmerzen und Brechreiz. Nachmittags heftiges Aufstoßen. An der Haut des Stammes zeigt sich ein ganz blaßbläulicher rötlicher Ausschlag, meist follikulär angeordnet. Keine Schwellung der Haut, kein Juckreiz. Spontan wird abends 10 ccm bläulich schwärzlicher, hochgestellter Urin entleert. Blutdruck 110/85 mm Hg n. R. R. Blutstatus: Hb. 95%, Erythr. 5,4 Mill., Leuko. 24 000; Jgd. 1%, Stabk. 13%, Segm. 67%, Lymph. 19%.

21. 6. Temperatur und Puls normal. Sensorium völlig frei. Keine Kopfschmerzen, aber weiter Brechreiz und Aufstoßen. Sehr geringe Nahrungsaufnahme. BSR 5/16. Blutstatus: Hb 94%, Erythr. 4,60 Mill., Leuko 15 000; Stabk. 7%, Segm. 88%, Lymph. 5%. Urin: im Laufe des Tages werden 50 ccm spontan entleert. Bei der Untersuchung am Morgen und am Abend ist eine Spur Eiweiß nachweisbar, kein Zucker; Urobilinogen, Urobilin und Bilirubin negativ. Im Sediment finden sich reichlich Epithelien und harnsaurer Natron. Gegen Abend werden Schmerzen in der

rechten Nierengegend angegeben. Leber und Milz nicht vergrößert. Herz und Lunge o. B. Leib ziemlich gespannt, nirgends druckempfindlich. Keine Oedeme. Ausschlag ganz verschwunden.

22. 6. Geringes Aufstoßen. Leichtes Erbrechen. Etwas blutiger Auswurf. Blutdruck 125/80 mm Hg. Blutstatus: Hb 87%, Erythr. 5 Mill. F. I. 0,87, Leuko. 16400; davon 1% Jgdl., 6% Stabk., 83% Segm. 8% Lymph., 1% Mono., 1% Eos.

23. 6. Urin: Eiweiß stark positiv, nach Esbach 5<sup>0</sup>/<sub>100</sub>. Tagesmenge spontan: 400 ccm.

24. 6. Aufstoßen besteht weiter. Geringes Nasenbluten. Hin und wieder etwas hellroter, blutiger Auswurf. Über den Lungen links hinten unten handbreit kleinblasige Rasselgeräusche, keine Dämpfung. Herz o. B. Puls weich. Leib nicht druckschmerzhaft. An Armen und Beinen um die Injektionsstellen ausgedehnte bläuliche Verfärbung der Haut (Blutergüsse). Urinmenge: 250 ccm, spontan. Eiweiß schwach positiv. Zucker negativ, Urobilin, Urobilinogen, Bilirubin negativ. Sediment: reichlich Leuko., Bakterien und harnsaurer Natron. Blutstatus: Hb: 86%, Erythr. 4,7 Mill., Leuko 9600, Thrombocyten 230 300 nach Fonio. Differentialbild: 1% Jgdl., 4% Stabk., 80% Segm., 12% Lymph., 3% Mono.

25. 6. Allgemeinzustand etwas verschlechtert. Patient gibt nur zeitweise auf Fragen Antwort. Keine Klagen. Wegen des Aufstoßens ist keine Nahrungsaufnahme möglich. Die spärlichen kleinblasigen Rasselgeräusche sind über der linken Lunge verschwunden, jetzt rechts hinten unten vereinzelt nachweisbar. Herzaktion regelmäßig, Puls etwas weich. Der Leib ist nicht gespannt. Abgang von 170 cm<sup>3</sup> Urin, der eine schwach positive Eiweißreaktion zeigt; im Sediment vereinzelt Leuko., wenig Epithelien, reichlich harnsaurer Natron, massenhaft Bakterien, wenig Tripelphosphate. Die Hautfarbe ist im ganzen blaß, bis auf die Lippen, die ein kräftiges Rot zeigen. Die Blutergüsse an den Injektionsstellen sind größer geworden. Kleine Blutung in der rechten Bindehaut. Behandlung: Tropfeinlauf von 1000 cm<sup>3</sup> 5 proz. Traubenzuckerlösung. Betabion, Cebion, Pernaemyl. Blutbild um 18 Uhr: Hb 82%, Erythr. 4 Mill., Leuko 10 400, davon 1% Jgdl., 4% Stabk., 73% Segm., 19% Lymph., 2% Mono, 1% Bas.

26. 6. Nachts 1 Uhr 30 spricht B. mit der Wache, um Stuhl zu entleeren. Während der Entleerung sinkt er kraftlos zusammen, sagt: „Ich kann nicht“ und stirbt.

Die Sektion, ausgeführt am 27. 6. 1940 von Oberarzt Dr. Ammich, hatte folgenden Befund: Leiche eines 23 jähr. und entsprechend aussehenden, 1,63 m großen kräftig gebauten, gut proportionierten Mannes. Kopfhaar dunkelblond, übrige Behaarung vom männlichen Typ. Totenstarre überall noch erhalten, starke blaurote Totenflecke auf dem Rücken mit Ausnahme der aufliegenden Stellen. Haut blaßgelb und ebenso wie die sichtbaren Schleimhäute blutarm. Keine Lid- oder sonstigen Oedeme. Im Bereich von Injektionsstellen an Oberschenkeln und Armen größere bis markstückgroße Unterblutungen der Haut. Aus der Harnröhrenmündung fließt auf Druck etwas trübes blaßgraues Sekret. Die Leistenröhren sind kaum vergrößert, in ihrer Beschaffenheit nicht verändert.

Schädelsektion: Schädeldach, -basis und Nebenhöhlen o. B., Hirnhäute und Hirnbasisgefäße zart. In den großen Blutleitern neben flüssigem Blut Speckhautgerinnsel. Das frisch mit Formalin injizierte Gehirn zeigt außer leichtem Oedem keine von der Norm abweichenden Befunde. Konsistenz und Zeichnung regelrecht. Kein vermehrter Blutgehalt, keine Blutungen oder Erweichungsherde. Kammern nicht erweitert, Liquor klar, Ependym zart.

Bauchsitus: Zwerchfellstand rechts am unteren Rand der 4., links am oberen Rand der 5. Rippe. Richtige Lage der Bauchorgane, Bauchfell zart.

Brustsitus: Beide Pleurahöhlen frei. Die stark urinös riechenden Lungen sind groß und schwer, im Bereich der Oberlappen und vorderen Ränder graurot, im Bereich der Unterlappen dunklerot, blutreicher. Von allen Schnittflächen läßt sich wäßrige, von zahlreichen Luftbläschen untermischte Flüssigkeit in starkem Strom abstreifen.

Nirgends Verdichtungsherde. Bronchien und Lungengefäße o. B. Herzbeutel zart, Herzbeutelflüssigkeit nicht vermehrt. Das Herz ist etwas größer als die rechte Leichenfaust bei geringer, aber deutlicher Erweiterung und Erschlaffung beider Herzkammern. Muskulatur blaßrot, von richtiger Stärke und Zeichnung. Im rechten Herzen reichlich Cruor und Speckhaut. Endokard, Klappenapparat und Kranzgefäße zart. Aorta im ganzen Verlauf zart und elastisch. Die vordere Zungenhälfte erscheint eingetrocknet und braun belegt. Der lymphatische Apparat des Waldeyerschen Rachenringes (Zungen- und Gaumenmandeln) einschließlich der Rachenhinterwand ist normal, nicht zu stark, ausgebildet und frei von geschwürigen Veränderungen bzw. von nekrotischen Belägen. Schilddrüse von normaler Größe und Zeichnung. Die großen Halsgefäße zart und elastisch. Kehlkopf- und Trachealschleimhaut blaßgelbrötlich, nicht verdickt, mit Oedemschaum bedeckt. Bifurkationslymphknoten mäßig anthrakotisch pigmentiert. Übrige Halslymphknoten o. B.

Bauchorgane: Milz von normaler Größe, ihre Kapsel zart. Die nicht abstreifbare Pulpa zeigt auf der Schnittfläche eine glasig ödematöse Beschaffenheit und sieht bunt aus infolge unregelmäßigen Wechsels von dunkel- und blaßroten Flecken. Trabekel eben erkennbar. Follikel auch deutlich. Die verschiedenen bluthaltigen Bezirke gehen unscharf ineinander über. Pankreas und Gallenwege o. B. Leber weder vergrößert noch verkleinert, mäßig bluthaltig. Die dunkelrote Schnittfläche glänzt feucht und läßt die Läppchenzeichnung eben erkennen. Starker Harngeruch von Milz und Leber. Nebennieren richtig gezeichnet. Beide Nieren sind auffallend groß und quellen aus der leicht abziehbaren Kapsel. Die verbreiterte gelbe Rinde ragt über die Schnittfläche und ist unscharf gegen die dunkelrotgraubraune Marksubstanz abgesetzt. Die Markkegelspitzen stehen etwas gequollen in die Nierenkelche hinein. Ungewöhnlich starker Harngeruch der Nieren. Im linken Nierenbecken ist die Schleimhaut kleinfleckig unterblutet. Harnleiter und Harnblase o. B. In der zusammengezogenen Harnblase kaum meßbare, leicht getrübe Urinmenge, die keinerlei blutige Verfärbung aufweist. In den Samenblasen graue gallertige mit weißen Fäden untermischte und ganz spärlich auch gelbliche Flocken enthaltende Flüssigkeit. Prostata in Gestalt und auf der Schnittfläche o. B. Harnröhrenschleimhaut leicht gerötet und verdickt, nur spärlich von der oben erwähnten Flüssigkeit bedeckt. Magen-, Dünn- und Dickdarmschleimhaut bis fast zum Colon descendens sind gerötet (im Magen mehr graurot), geschwollen, mit zähem Schleim bedeckt und riechen stark urinös. Im Magen ist der Geruch stechend, fast ammoniakalisch. Magen leer. Im Dünndarm galliger, z. T. etwas rötlicher Chymus. Im Dickdarm gelblich breiiger Kot. Bauch- und Schenkelgefäße zart, ohne krankhaften Inhalt.

Das ganze Oberschenkelmark (auch im Bereich der Gelenkenden!) besteht aus gelbem Fettmark.

Mikroskopische Befunde: Prostata: o. B., keine Zeichen von Entzündung bietend.

Knochenmark aus dem mittleren Femur: hochgradige Fäulnis. Sehr schlechte Färbbarkeit. Die rote Blutbildung scheint noch relativ intakt, doch sind überwiegend Erythrocyten, keine Erythroblasten zu erkennen. Megaloblasten nicht auffindbar. Reife neutrophile Granulocyten sind nicht vorhanden, höchstens einige eosinophile. Dafür sind Myelocyten und Myeloblasten sehr zahlreich in den an sich spärlichen aktiven Herden des überwiegenden Fettmarkes, unter ihnen auch eosinophile Myelocyten, die im Gegensatz zu den anderen weniger von der Fäulnis betroffen sind. Riesenzellen in den vorliegenden Schnitten nicht anzutreffen.

Diagnose: Störung der Granulopoese. Wegen Fäulnis ist der Befund nur mit Einschränkung zu verwerten.

Niere: In einzelnen Glomeruli haben sich Epithelien der Bowmannschen Kapsel abgelöst und liegen mit spärlichen, krümelig geronnenen, im Hämalaun-Eosin-Schnitt rosa bis bläulich gefärbten Eiweißmassen im Kapselraum. Sonst sind die Glomeruli ohne krankhaften Befund. Fast alle Tubuli contorti zeigen einen ganz unregelmäßigen Kernbesatz ihrer Epithelien, die häufig in Zylinderform in die Lichtung abgestoßen

sind. Durchweg ist ihr Protoplasma feinkörnig verändert und wird häufig (sehr schön erkennbar) in die Kanälchenlichtungen zu mehr oder minder großen Teilen entleert. Während die Blutkapillaren in der Rinde kaum bemerkbar sind, treten sie im Mark durch starke Blutfülle besonders deutlich hervor. Hier ist es auch zu Blutaustritten in das oft ödematös verbreiterte Interstitium gekommen. Sowohl Markkanälchen wie auch vereinzelte gewundene Tubuli enthalten Erythrocytenzylinder. In andern Markkanälchen sind Zylinder von roten feinkörnigen Massen zu erkennen, die aus zerfallenen roten Blutkörperchen offenbar hervorgegangen sind.

Diagnose: Schwere Nephrose mit toxischer Gefäßschädigung (Dysurie!), wahrscheinlich nach Eubasinbehandlung entstanden.

Hauptleiden: schwere akute Nephrose. Todesursache: Urämie.

Anatomische Diagnose: Urämie: Schwere akute Nephrose (nach klinischer Angabe im Anschluß an Eubasinbehandlung eines akuten Harnröhrentrippers entstanden), urämische Gastroenterocolitis, urinöser Geruch der inneren Organe, schweres akutes Lungenödem. Gestörte Granulopoese des Knochenmarks, Hautblutungen um ärztliche Einstichstellen und Ecchymosen des Nierenbeckens. Akute Erschlaffung und mäßige Erweiterung beider Herzkammern. Ödem von Milz und Leber. Hirnödem. Leichte katarrhalische Urethritis. Beginnende allgemeine Fäulnis.

Epikrise: Es handelt sich um eine durch Verabreichung von Eubasin bedingte Urämie. Da die Dosierung nicht über der Norm lag und erfahrungsgemäß allgemein gut vertragen wird, muß es sich um eine individuelle Überempfindlichkeit gehandelt haben. Es liegen zweifellos dysurische Veränderungen im Sinne Schürmanns und Gefäßstörungen vor, wie sie Günther in einem Fall von protrahiertem Kollaps bei Uligaben beschrieben hat. Dafür sprechen die Blutaustritte im Nierenmark und die leichten Nierenbecken-, sowie Hautblutungen (die auch z. T. der Urämie zugeschrieben werden müssen). Die schwere Nephrose ist aber hier kaum auf dem Umweg über eine allgemeine Gefäß-(Kapillar-)störung, sondern durch direkte toxische Einwirkung auf das Epithel des tubulären Apparates entstanden. Dafür spricht, daß trotz histologisch nachweisbarer Blutaustritte in das abführende Kanälchensystem bei den bis zu den letzten Tagen sorgfältig durchgeführten Sedimentkontrollen nie Erythrocyten nachgewiesen, die starke Eiweißausscheidung aber schon längere Zeit beobachtet wurde. Die Gefäßstörungen bevorzugen auch auffälligerweise das Nierenmark. Die Schädigung des Nierenkanälchenepithels steht histologisch wie auch die Urämie im allgemeinen ganz im Vordergrund. Man kann diesen Fall als pathologisch-anatomische Bestätigung zu dem von R. Enger (D. med. Wo. Nr. 47, Jg. 66, S. 1292) veröffentlichten und günstig verlaufenden betrachten.

gez. Dr. Ammich, z. Zt. Oberarzt, Res.-Laz. 101 Berlin.

Die mikroskopischen Untersuchungen der Niere und des Knochenmarks geben uns erst eine Bestätigung der klinisch festgestellten schweren toxischen Schädigungen. Nach einer durchaus normalen Dosis von 15 g Eubasin entwickelt sich unmittelbar nach Beendigung der fünftägigen Kur bei dem organgesunden Flieger A. B. ein schweres Krankheitsbild infolge schädlicher Wirkung auf das Blut und das Gefäßsystem, die Haut und die Nieren.

Als erste toxische Erscheinung zeigte sich bei B. die Agranulocytose. Gleich nach Absetzen des Eubasin trat Leukocytensturz auf, begleitet von einem schweren Krankheitszustand, mit Fieber bis 41,5 und starken Kopfschmerzen. Dabei waren die Granulocyten nur absolut vermindert, was gerade bei der toxischen Agranulocytose nach R o h r (3) häufig beobachtet wird. Die Neutrophilen sind toxisch granuliert



und vakuolisiert. Charakteristisch für die Reifungsstörung im Knochenmark ist ferner die hohe Monocytenzahl am 17. 6. und 18. 6. Danach sind bei den Blutuntersuchungen der nächsten 6 Tage die Monocyten gänzlich im Blut verschwunden. Toxisch verändert sind am 17. 6. und 18. 6. auch die Lymphocyten, die zahlreiche Plasmazellen, z. T. mit Vakuolenbildung aufweisen. Am vierten Tag nach Beginn der Agranulocytose tritt, unterstützt durch Nukleotrat und Bluttransfusion, die Überwindung der Krankheit über eine Leukocytose ein. Thrombocyten und Erythrocyten sind der Form und Zahl nach nicht geschädigt. Ebenso wurden keine Anzeichen für Methämoglobinbildung gefunden. Das Knochenmark bei der Sektion zeigt die Agranulocytose im Remissionsstadium. Das Mark, reines Fettmark, auch in den Femurenden, ist hyperplastisch, unreif, vorwiegend mit Myelocyten und Myeloblasten; reife Neutrophile finden sich nicht. Der in den letzten fünf Tagen vor dem Tode einsetzende langsame geringe Hämoglobin- und Erythrocytenrückgang ist durch die Harnvergiftung zu erklären.

Am 4. Tag nach Absetzung des Eubasin und überstandener hochfieberhafter Agranulocytose setzt bei völliger Fieberfreiheit schwere Oligurie ein. Von neuem ist das Allgemeinbefinden schwer gestört. Es tritt Erbrechen auf, dazu vermehrter Stuhlgang, Kopfschmerzen, meningitische Symptome, Benommenheit und große Kraftlosigkeit. Während am 19. 6. die Tagesurinmenge noch 1070 cm<sup>3</sup> beträgt, werden am 20. 6. nur noch 10 cm<sup>3</sup> ausgeschieden. Zu völliger Anurie kommt es nicht. An den folgenden Tagen werden trotz gestörter Nahrungsaufnahme noch 200—400 cm<sup>3</sup> Urin entleert. Am 21. 6. zeigt sich eine Spur Eiweiß, am 23. 6. bereits schon 5‰. Das Sediment ist ganz ohne krankhaften Befund bis zum 24. 6., wo sich reichlich Leukocyten und Epithelien finden. Am Vorabend des Todes werden auch noch keine Erythrocyten im Sediment festgestellt. Aus äußeren Gründen konnten Reststickstoff und die übrigen chemischen Untersuchungen des Blutes nicht angestellt werden. Der Blutdruck zeigt bis zum Tode keine wesentliche Erhöhung. Es treten keine Ödeme auf. Aus diesen klinischen Befunden wurde auf eine akute Nephrose geschlossen. Das Fehlen einer Hämaturie und jeglicher Erythrocyten im Sediment machten eine mechanische Schädigung der Nieren durch Ausfallen von Acetyl-Sulfapyridin-Kristallen unwahrscheinlich. Es mußte daher, ähnlich wie Enger (4) es nach Neo-Uliron nachweisen konnte, an eine direkte toxische Schädigung des tubulären Apparates gedacht werden. Dieses wurde durch die Sektion vollauf bestätigt. Während die Glomeruli fast nicht verändert sind, zeigen die Epithelien zahlreicher Tubuli contorti ungleichmäßigen Kernbesatz und z. T. Ausstoßung in die Kanälchenlichtungen. Die Schädigung der Nierenfunktion infolge Nichtabführens der Eiweißschlacken hat zu allgemeiner Harnvergiftung geführt, wie außer durch das klinische Bild

durch den starken urinösen Geruch der Nieren selbst, des Magens, der Lungen, der Milz und der Leber und der spezifischen Veränderungen der Dünn- und Dickdarmschleimhaut bewiesen wird.

Der histologische Befund gibt auch Anhaltspunkte für eine toxische Schädigung der Nierenkapillarwand. Im Mark nahe dem Nierenbecken sind die Gefäße stark mit Blut überfüllt, das stellenweise in das Interstitium ausgetreten ist. Unter Berücksichtigung der aufgetretenen Haut- und Schleimhautblutungen aus Nase und Bindehaut — die Thrombocyten sind nach Zahl und Form normal — und der Ecchy-mosen der Nierenbeckenschleimhaut, könnte man als Todesursache an einen toxisch bedingten protrahierten Kollaps im Sinne G ü n t h e r s (5) denken. Doch führt A m m i c h hiergegen in der Epikrise zum Sektionsbefund mit Recht an, daß die primären Schädigungen des Nierenparemchyms durch die Urämie hervorgerufen worden sind und nicht etwa sekundär infolge Austritts von Blutflüssigkeit in das die Nierenkapillaren umgebende Gewebe entstanden sind. Eine toxische Gefäßwandschädigung hätte sich auch klinisch durch Erythrocyten im Sedi-ment, die bis zum Tode nicht gefunden wurden, kenntlich machen müssen. An Leber, Milz oder Herzmuskel zeigten sich keine Blutaustritte. Cyanose war nicht zu beobachten. Auch der diastolische Blutdruck zeigte keine Senkung. Dagegen sind die Erscheinungen der Harnvergiftung klinisch wie histologisch so eindrucksvoll, daß durch diese der Tod mit Sicherheit herbeigeführt worden ist. Der Herzmuskel zeigte eine deutliche Erweiterung beider Herzkammern, aber keine subendokardialen Blutungen. Die Herzerweiterung ist als toxische Folge des Eubasin zu deuten, ähnlich wie wir es von einem durch Diphtherie-Toxine geschädigten Herzmuskel kennen.

Rückblickend drängt sich die Frage auf, wie es zu einer derart schweren toxischen Schädigung durch Eubasin bei dem organgesunden Flieger B. gekommen ist. Die Dosis von insgesamt 15 g, in fünf Tagen verabreicht, ist durchaus üblich und verhältnismäßig gering. Auffallend war, daß die Vergiftungserscheinungen erst nach völliger Absetzung des Mittels und dann nacheinander verschiedene Organe erfassend, auftrat. Eine Erklärung hierfür kann am besten durch eine enorm langsame Ausscheidung des Eubasin bei B. gegeben werden, bei dem außerdem eine individuelle Disposition, bzw. Organdisposition, anzunehmen ist. Aus der Literatur ist die ganz verschiedene Ausscheidung des Sulfapyridin beim Menschen bekannt. Nach L o n g (6) z. B. wurden nach 2—4 Tagen erst 35—79% des eingenommenen Sulfapyridin im Urin ausgeschieden. M a k l e o d (7) konnte noch fünf Tage nach Absetzen des Sulfapyridins das Medikament im Blut nachweisen. Mit Rücksicht hierauf und die nachgewiesenen schweren toxischen Schäden des Sulfapyridin ist dringend erforderlich, daß nicht nur während der Kur, sondern noch eine Woche lang nach Beendigung,

Blut und Harnorgane sorgfältig geprüft werden. Sicherlich sollten die Sulfanilamid-Präparate, insbesondere auch die Sulfapyridine, nur nach strenger Indikation gegeben werden.

**Literatur:** 1. K. W u r m , Dtsch. med. Wschr. 1940, Nr. 7 S. 102 ff. — 2. B a c k - h o u s e , Lancet, 1939, S. 736. — 3. K. R o h r , Das menschliche Knochenmark. Thieme, 1940, S. 199. — 4. R. E n g e r , Dtsch. med. Wschr. 1940, Nr. 47, S. 1292. — 5. G. W. G ü n t h e r , Z.klin.Med. 135 B, 1938. — 6. L o n g , Journ.am. med. Ass. 1939, Bd. 112, Nr. 6. — 7. C. M. M a k l e o d , J. amer. med. Assoc. 1939 Bd. 113, S. 1405.

Anschrift des Verfassers: Chefarzt Dr. A u s t e r h o f f , Inn. Abt. des Dominikus-Krankenhauses Berlin-Hermsdorf.

---

(Aus dem Pharmakologisch-toxikologischen Institut der Militärärztlichen Akademie.)

### **Tödliche Vergiftung mit Pantocain.**

Von W. Koll.

Aus dem zur Erstattung eines Gutachtens vorgelegten Aktenmaterial ergab sich folgender Sachverhalt:

Der Arzt beabsichtigte die Vornahme einer Leistenbruchoperation in Lokalanästhesie und ordnete die Bestellung einer 0,5proz. Pantocainlösung bei der Visite am Vortage der Operation mündlich an. Ein Zusatz von Adrenalin wurde nicht verordnet. Diese Verordnung wurde von der Stationsschwester notiert und mündlich an den Apotheker weitergegeben. Dem Apotheker erschien die verordnete Konzentration zu hoch und er bemühte sich um eine Verständigung mit dem Arzt oder um eine schriftliche Bestätigung der Verordnung. Infolge äußerer Umstände konnte die Verständigung mit dem Arzt nicht erreicht werden und die Pantocainlösung wurde in der angegebenen Stärke hergestellt und ausgehändigt.

Der Patient erhielt vor der Operation zunächst eine Ampulle Eukodal-Scopolamin-Ephedrin (Dosierung nicht bekannt) subkutan. Einige Zeit darauf wurden zur Lokalanästhesie 16—18 cm<sup>3</sup> der 0,5proz. Pantocainlösung (ohne Adrenalinzusatz!) injiziert. Eine kleine Menge floß nach der Injektion zurück, so daß etwa 15—17 cm<sup>3</sup> (= 0,075—0,085 Pantocain) einverleibt worden sein dürften. 10—15 Minuten nach Beendigung der Injektion trat plötzlich ein Krampf ein mit Verkrampfung der Hände, Zuckungen im Gesicht und an den Beinen; es trat Schaum vor den Mund und die Lippen wurden bläulich. Der Puls blieb anfangs ruhig und gut gefüllt, schätzungsweise 70—80.

Nach Angabe des beobachtenden Arztes entwickelte sich der Zustand zunächst „nicht beängstigend“. Der Patient erhielt subkutan Lobelin, etwas später 5 cm<sup>3</sup> Coramin. Der Puls war einige Zeit nachher kleiner als zu Beginn der Krämpfe. Es wurde abermals Lobelin und

dann nochmals Coramin injiziert. Schließlich erhielt der Patient intravenös 0,0005 Strophantin in 10 cm<sup>3</sup> Traubenzuckerlösung. Etwa 5 Minuten später, d. h. etwa 30 Minuten nach den ersten Zeichen des Krampfanfalles, trat der Tod an akuter Kreislaufschwäche ein.

Der Patient hat nach den vorliegenden Angaben früher keine Krampfanfälle gehabt, so daß die geschilderten Symptome und der tödliche Ausgang auf die einverleibte Pantocaindosis in der zu hohen Konzentration der Lösung zurückgeführt werden müssen.

Anschrift des Verfassers: Oberarzt d. R. Prof. Dr. W. Koll, Berlin. Pharmakologisch-toxikologisches Institut der Militärärztlichen Akademie.

---

(Aus dem Pathologischen Institut Jena. Direktor: Prof. W. Gerlach.  
Leiter: Doz. Dr. E. Schairer.)

### **Tödliche gewerbliche Schwefelwasserstoff-Vergiftung.**

Von O. Hübner.

Mit 2 Textabbildungen.

Typische objektive Befunde sind bei der Schwefelwasserstoffvergiftung meistens sowohl beim Lebenden als auch an der Leiche schwer nachweisbar. Die Literatur über pathologisch-anatomische Befunde bei Schwefelwasserstoffvergiftungen ist in Anbetracht der weiten Verbreitung des Schwefelwasserstoffs in der Industrie als relativ dürftig zu bezeichnen. Man kann annehmen, daß der Grund hierfür in den meist geringfügigen organischen Veränderungen zu suchen ist. Wir haben uns deshalb für berechtigt gehalten, im folgenden über unsere Beobachtungen bei 2 akuten Todesfällen zu berichten, bei denen  $H_2S$  in erster Linie mitgewirkt hat.

1. Beobachtung: Am 30. 7. 1940 gegen 9 Uhr vormittags sollte der 16jährige Hilfsschlosser G. M. an einem Probespinnbad einer Zellwollefabrik, welches kurz vorher noch in Betrieb gewesen war, mehrere Schraubenmuttern lösen. Über diesem Spinnbad ist eine verglaste Kammer angebracht. M. mußte nun in das Innere der Kammer hineingehen, während ein 2. Arbeiter vom Dach der Kammer aus die Schrauben gegenhalten mußte. Vorher, auf dem Wege zur Arbeitsstätte, war M. noch vollkommen gesund. — Nach einem kurzen Wortwechsel über den starken Geruch im Inneren des Kastens stieg M. hinein und löste innerhalb einer Minute 2 Schraubenmuttern. Hierauf stieg er aus der Kammer heraus, lief ein Stück die Treppe hinauf, die zum Dach der Kammer führte und rief seinem Arbeitskameraden etwas zu, was dieser aber nicht verstand. Er verschwand dann wieder und nun sollte die 3. Schraube gelöst werden. Als sich die Schraube jedoch nicht rührte, blickte der 2. Arbeiter durch eins der beiden Schraubenlöcher in die Kammer hinein und sah den M. mit weitausgestreckten Armen auf dem Boden der Kammer auf der Seite liegen. Das Ganze hat sich nach den Aussagen des Arbeitskameraden in etwa 3 Minuten abgespielt. M. wurde sofort vom Meister herausgeholt und zur Unfallstation des Werkes gebracht. Beim Eintreffen des Arztes bestand eine eigentümliche Atmung mit tiefen Inspirationen und langen Atempausen. Der Arzt verglich den Atmungstyp mit der großen Kußmaulschen Atmung. Der Kranke wurde sofort in das Landeskrankenhaus R. einge-

wiesen. Hier bestand schon bei der Einlieferung ein hochgradiges Lungenödem. Der Aufnahmebefund des Krankenhauses verzeichnet, daß M. bewußtlos und nicht ansprechbar war. Er zeigte eine starke Dyspnoe und hochgradige motorische Unruhe. Vor dem Munde stand Schaum. Man bemerkte einen deutlichen Geruch nach Schwefelwasserstoff. Der Kranke ließ unter sich, die Pupillen waren weit, sie reagierten prompt auf Licht. Die Atemexkursionen waren seitengleich, die Atemfrequenz war beschleunigt. Über den Lungen bestanden physikalisch die Zeichen des Lungenödems. Die Herzaktion war stark beschleunigt. Die Töne waren laut und rein. Der Blutdruck betrug bei Einweisung 150/75 mm Hg. Bei einer späteren Messung des Blutdruckes betrug dieser 99 mm Hg maximal. Der neurologische Status zeigte keine Abweichungen vom normalen.

Die Behandlung bestand in Verabreichung von Kreislaufmitteln in regelmäßigen Abständen, sowie in einer prophylaktischen Gabe von Transpulmin am Abend. Die Nacht zum 31. 7. verlief ruhig. Gegen 5 Uhr morgens war der Patient sogar ansprechbar, wie uns gesagt wurde, hat er am 31. 7. gegen 9 Uhr morgens schon Besuch empfangen und sich mit ihm unterhalten. Die Atmung war jedoch immer beschleunigt und erschwert. Die Temperatur war auf 39,9° C angehtiegen. Man gab weiter Kreislaufmittel und Weckmittel, sowie Transpulmin. Gegen 10 Uhr morgens konnte M. ohne weiteres seinen Namen nennen, seinen Geburts- und Heimatort angeben. Er verfiel später wieder in einen Schlafzustand. Gegen 11<sup>30</sup> Uhr vormittags stellte man einige bronchitische Geräusche links unten über den Lungen fest. Der Allgemeinzustand war schlechter geworden. Der Puls wurde flatterig, der Patient war aber noch ansprechbar. Gegen 12 Uhr bekam er Strophanthin und Traubenzucker, ohne daß eine wesentliche Besserung erzielt wurde. Von 13 Uhr ab beobachtete man eine zunehmende Verschlechterung des Befundes. Er erhielt laufend Kreislaufmittel intravenös: Sympatol, Cardiazol und Strychnin. Die Lumbalpunktion ergab klaren Liquor und keine Erhöhung des Liquordruckes. Gegen 14<sup>30</sup> Uhr trat der Tod durch akute Kreislaufschwäche ein.

Sektionsbefund: (S. N. 777/40 Dr. H ü b n e r).

Schweres ausgedehntes Lungenödem in allen Teilen der Lunge. Auf der Schnittfläche fand sich lufthaltiges Lungengewebe überhaupt nur noch in den vorderen Randabschnitten. Hier bestand ein deutliches Emphysem. Auf vielen histologischen Übersichtsschnitten der Lunge ausgedehnte herdförmige Pneumonien. Die Alveolen waren mit frischem Exsudat gefüllt, das vorwiegend aus polynukleären Leukozyten bestand und außerdem bestand in der linken Pleurahöhle ein Erguß von 50 cm<sup>3</sup>. Die Milz war mit einem Gewicht von mehr als 100 g im Gegensatz zur Angabe mancher Autoren nicht wesentlich verkleinert. Todesursache: Ausgedehnte Herdpneumonien bei schwerem Lungenödem. Am Großhirn fand sich makroskopisch eine Schwellung mit deutlicher Gefäßinjektion. Organgewichte: Herz 230 g, rechte Lunge 215 g, linke Lunge 440 g, Milz 110 g, Leber 1600 g, linke Niere 125 g, Ge-

hirn 1075 g. Histologisch zeigte das Gehirn im Gebiet der Stammknoten und der Hirnschenkel eine Hyperämie der kleinen Gefäße, auch in den weichen Hirnhäuten. Wesentliche Veränderungen im Sinne von Schwund der Markscheiden fanden sich hier nicht, auch nicht im Bereiche des Großhirns und des verlängerten Markes. Die Milz wies histologisch zahlreiche Lymphknötchen mit etwas aufgehelltem Funktionszentrum auf. Die Pulpa war mäßig blutreich. Retikulumzellen in gewöhnlicher Menge. Keine nennenswerte Phagozytose. Auch an den Nebennieren ließen sich keine wesentlichen histologischen Veränderungen feststellen. Die Rindenzellen zeigten Lipoid in gewöhnlichem Maß.

Arbeitsplatzbesichtigung: Der Unfall geschah in einem etwa 3:2,1:1,5 m großen verglasten Kasten, der über einem Probespinnbad angebracht war (Abb. 1). Die eine Seite des Kastens ist im unteren

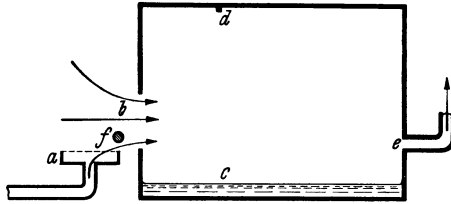


Abb. 1. I. Beobachtung.

(Schematische Darstellung des Arbeitsplatzes.)

Bei d waren die Schrauben durch den Verunglückten zu lösen. Bei a Abtropfkasten für gebrauchtes Spinnbad. Bei b Einstieg, bei c Reste gebrauchten Spinnbades, bei e Entlüftung, bei f die Tropfstange aus Glas.

Drittel (b) nicht verglast, zum Durchtritt der Spinnfaser nach außen. Durch diese Öffnung kann ein Mann von der Größe des M. eben noch in das Innere des Kastens hineinschlüpfen. Vor diesem Einstieg (b) befindet sich eine etwa 4 cm starke horizontal angebrachte Glasstange (f) als Abtropfvorrichtung der feuchten Spinnfaser. Das abtropfende Spinnbad wird in einem breiten Glaskasten (a) gesammelt und fließt von hier in ein Sammelrohr für gebrauchtes Spinnbad ab. Gegenüber der Öffnung (b), also an der Rückwand des Kastens, ist eine genügend große Abzugsöffnung (e) angebracht, die an das große Entlüftungssystem des Werkes angeschlossen ist und sich nicht abschalten läßt. Bei früheren Reparaturen im Innern des Kastens wurde oft ein Brett über die Öffnung des Abtropfkastens (a) gelegt. Hierdurch war erstens der Einstieg erleichtert, zweitens war das Einströmen von Gas aus der Rohrleitung für gebrauchtes Spinnbad erschwert. Das Außerachtlassen dieser Vorsichtsmaßnahme hat unter Umständen eine Erhöhung der Gaskonzentration im Innern des Kastens zur Folge gehabt. Die Tatsache, daß  $H_2S$  schwerer ist als Luft, spielt im vorliegenden Falle ebensowenig eine Rolle wie jene, daß M. aufrecht stehend gearbeitet hat, da durch die entstehenden Luftwirbel im ganzen Raum, also auch in der Reparaturstelle (d), die gleiche Gaskonzentration geherrscht hat.



Wir stellen uns nun den Unfallhergang so vor, daß durch den mehr oder weniger gleichmäßigen Luftstrom, der durch das Ansaugen der Außenluft über den Abtropfkasten entstand, aus der Abflußleitung schädliche Gase, wie z. B.  $\text{H}_2\text{S}$  und  $\text{CS}_2$  mit angesaugt wurden. Wie aus der Abbildung hervorgeht, wirkt die Anordnung des Abtropfkastens direkt vor der Öffnung des Probespinnbades durch den darüber hinziehenden Luftstrom nach dem Prinzip eines Zerstäubungsapparates bzw. einer Wasserstrahlpumpe, der eingesaugte Luftstrom erzeugt an der Öffnung (b) einen negativen ärodynamischen Druck, demzufolge das Gemisch in den Kasten (a) aufsteigt. Da das Spinnbad nicht restlos abgelassen war, ist auch mit einem Entweichen von schädlichen Gasen aus diesen Badresten zu rechnen. Da außerdem das Brett über dem Abtropfkasten bei dem Unfall gefehlt hat, so dürfte wohl die Möglichkeit gegeben sein, daß in dem Raum ein Gasgemisch von genügender Stärke vorhanden war, um eine starke Vergiftung hervorzurufen. Die Lebensgefahr beginnt für alle Lungenatmer bei 1,5 Vol.-Proz.

**Chemische Untersuchungen:** Von den bei der Sektion entnommenen Organen wurden Teile der Lunge, Leber, eine Niere, ein Stück Milz und Blut aus der rechten Herzkammer chemisch auf  $\text{H}_2\text{S}$  und  $\text{CS}_2$  untersucht. In den Organteilen konnte weder Schwefelwasserstoff noch Schwefelkohlenstoff nachgewiesen werden. Bei allen Reaktionen wurde eine Gegenprobe mit Spuren von Schwefelkohlenstoff in wäßriger Ausschüttelung ausgeführt.

**2. Beobachtung:** Der 25jährige M. v. O. verunglückte am 19. 5. 1941 um 5<sup>55</sup> Uhr an einer Vorlage der Schwefelkohlenstoffanlage desselben Werkes. Er sollte zu der fraglichen Zeit, also kurz vor Schichtende, den Schwefelkohlenstoff von der Vorlage zum Rohlager ablassen. Nach dem Unfall wurde festgestellt, daß das Wasser aus der Vorlage durch Öffnen des Ablaßhahns abgelassen war. Ein Grund zum Ablassen des Wassers war nicht zu finden. Es muß deshalb angenommen werden, daß v. O. den Wasserablaßhahn aus Versehen geöffnet hat. Durch das Sinken des Wasserspiegels kondensierte das Gasgemisch ( $\text{CS}_2$  und  $\text{H}_2\text{S}$ ) nicht mehr, weil der Wasserverschluß fehlte. Hierbei ist nun nach Zeugenaussagen das Gas in Schlieren ausgeströmt und bei dem Versuch, den Wasserzulaufhahn zu öffnen und Wasser zuzulassen, ist v. O. in kürzester Zeit tödlich verunglückt. Wiederbelebungsversuche auf der Unfallstation waren erfolglos. Die durchgeführten Ermittlungen ergaben, daß v. O. seine Maske ungefähr 25 m von der Unfallstelle abgelegt hatte. Bemerkt werden muß noch, daß der Arbeiter M., der v. O. zusammenbrechen sah, hinzusprang und ihn bis zur Treppe von der Unfallstelle wegzog. Hierbei ließen seine Kräfte nach, so daß er am Fuße des Rohlagers zusammenbrach und 1—2 Minuten bewußtlos liegenblieb.

**Sektionsbefund:** (S.-Nr. 546/41 Dr. Hübner). Der wesentliche Sektionsbefund lautet wie folgt:

Eigenartige schmutziggraue Farbe der Totenflecke, der grauen Substanz, der Gesichtshaut, des Blutsenums, des Lungengewebes. Mä-

ßiges Lungenödem. Hyperämie der Niere und der Leber. Flüssiges Blut in allen Gefäßen und im Herzen. Bronchitis und Tracheitis. Verfettung der Kupfferschen Sternzellen der Leber. Die Organgewichte des 172 cm langen und etwa 75 kg schweren Mannes betragen: Herz 330 g, rechte Lunge 435 g, linke Lunge 405 g, Milz 150 g, Leber 1700 g, Nieren 360 g, Schilddrüse 70 g. Histologisch fand sich am Herzmuskel ein geringes interstitielles Ödem und eine geringfügige Vermehrung des Lipofuscins. Die zentralen Leberläppchenabschnitte zeigten staubfeine Verfettung. Die Kupfferschen Sternzellen traten bei Sudan III-Färbung durch intensive Rotfärbung und leichte Vergrößerung hervor. Die Trachealschleimhaut war mit Lymphozyten spärlich infiltriert. In Nieren und Milz bestand Blutreichtum der Glomeruli bzw. der Pulpa. Auch in diesem Falle zeigten die Nebennieren keinen pathologischen Organbefund.

**Arbeitsplatzbesichtigung:** An der Unfallstelle erfuhren wir, daß nach dem Unfall das Fehlen des Wassers in der Vorlage festgestellt worden war, ohne einen Grund zu finden, warum der Verunglückte den Ablaufhahn geöffnet hatte. Durch das Ablassen des Wassers konnte das eintretende Gas ( $H_2S$  und  $CS_2$ ) nicht mehr kondensieren, weil der Wasserverschluß fehlte. Die Gase strömten aus und die dabei sich bildenden Schlieren wurden wahrscheinlich von dem Verunglückten gesehen, denn nach Zeugenaussagen lief er hin, um vermutlich den Wasserzulaufhahn zu öffnen. In diesem Moment war er

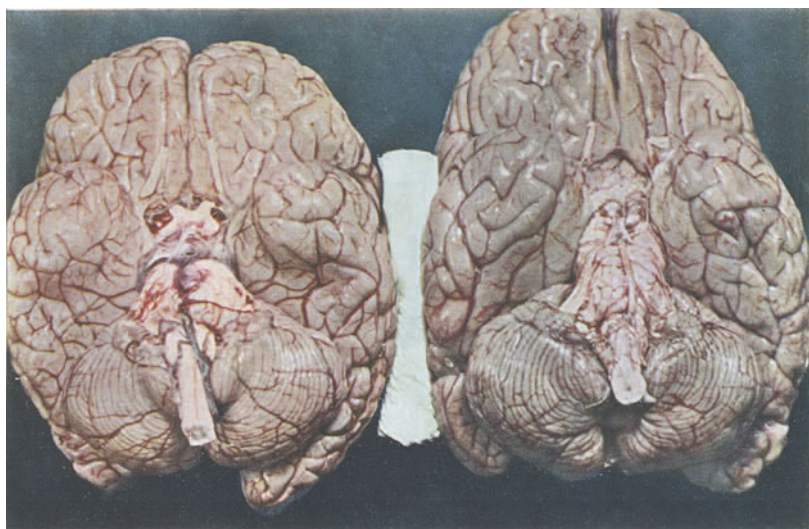

Abb. 2. II. Beobachtung.

Rechts: Gehirn bei  $H_2S$ -Vergiftung (S. N. 546/1941). Hirnswellung und deutliche grau-grüne Verfärbung der weichen Hirnhäute.

Links: Vergleichsgehirn mit normaler Größe und normaler Farbe der weichen Hirnhäute.

ungeschützt gegen Gas, er geriet in die Gaswolke und brach zusammen. Ein anderer Zeuge sah ihn zusammenbrechen, brachte ihn aus der Hauptgaswolke heraus, wurde dann aber selbst bewußtlos.

Die chemischen Untersuchungen<sup>1</sup> stellten  $H_2S$  in den Organen und im Blut mit Sicherheit fest.  $CS_2$  war nicht nachzuweisen. Eine weitere Blutprobe ergab spektrophotometrisch 13% CO-Hb im Blut. Met-Hb und Sulf-Hb waren nicht nachzuweisen. Der  $CS_2$ -Gehalt des Blutes wurde beim Staatlichen Gewerbeamte Breslau mit 0,0427 mg  $CS_2$  auf 10 cm<sup>3</sup> Blut ermittelt. Dieser Wert liegt nach der Untersuchungsmethode erheblich über den bisher ermittelten  $CS_2$ -Titern bei Menschen, die mit  $CS_2$  keine Berührung haben.

Besprechung der Befunde: Das klinische Krankheitsbild mit dem kurzen stürmischen Verlauf, der nach 29stündiger Krankheitsdauer bzw. sofort zum Tode geführt hat, ließ den Kliniker sofort an eine akute Schwefelwasserstoffvergiftung denken. Im ersten Fall lag diese Annahme wegen des schlagartig entwickelten Lungenödems und des Schwefelwasserstoffgeruches nahe, im zweiten Fall war sie durch den Unfallhergang gegeben. Die Frage, ob der Verlauf des ersten Unfalles und das Sektionsergebnis mehr für ein Einwirken von  $H_2S$  oder  $CS_2$  spricht, ist dahin zu beantworten, daß wahrscheinlich  $H_2S$  allein zum Tode geführt hat. Hierfür sprechen das schlagartige Hinstürzen, der Verlauf mit Lungenödem und beginnenden Herdpneumonien sowie der Geruch nach  $H_2S$  bei der Krankenhausaufnahme. Die Erklärung dafür, daß bei der Sektion kein Geruch nach  $H_2S$  oder  $CS_2$  mehr nachweisbar war und daß auch die chemische Untersuchung in Leber, Lunge, Milz, Niere und Blut keine Spuren dieser Gase ergab liegt wohl darin, daß M. den Unfall 29 Stunden überlebt hat. Für eine entscheidende Beurteilung eines solchen Falles wäre eine Feststellung des Gasgehaltes in der Atmungsluft des Kastens zur Zeit des Unfalles unerlässlich. Auch durch einen sofort angestellten Tierversuch wäre vielleicht Klarheit geschaffen worden. Die Anstellung von Analysen der Atmungsluft soll demnächst im Werk systematisch durchgeführt werden. Man müßte hierbei auch die Gaskonzentrationen in der Abflußrinne und in den Spinnbadkästen in wiederholten Analysen bestimmen. Gerade die Werte der Gaskonzentration in der Sammelröhre für gebrauchtes Spinnbad scheinen uns besonders hoch zu sein. Wir sind nach unserer Arbeitsplatzbesichtigung überzeugt, daß bei der stark bewegten Luft in der Kammer der Gasgehalt noch erheblich schwankt. Der Aufenthalt von etwa 5 Minuten in der  $H_2S$ -Atmosphäre hat genügt, um bei M. eine ausgedehnte herdförmige Lungenentzündung mit einem starken Lungenödem in allen Teilen der Lunge auszulösen.

Auch im zweiten Falle ist wohl der Tod in erster Linie auf  $H_2S$  zurückzuführen, obwohl die Analyse des Gasgemisches neben etwa 75—80 Vol.-Proz.  $H_2S$  auch 9 Vol.-Proz.  $CS_2$  ergeben hat. Hier fan-

<sup>1</sup> Den Herren Prof. Dr. Heilmeyer, Jena, Prof. Dr. Keller, Jena und Gewerbe-medizinalrat Dr. Schramm, jetzt Trier, danke ich auch an dieser Stelle für die quantitativen Analysen.

den wir die ganz charakteristische schmutziggraue Farbe der Totenflecke, des Blutserums und der Hirnhäute usw., sowie eine frische Bronchitis und Tracheitis.

Interessant ist die Gegenüberstellung unserer Befunde mit den Darstellungen in der Literatur. In ihrer Handbuchdarstellung hebt *P e t r i* insbesondere die Blaugrau-Verfärbung des Gehirns hervor. Wir konnten diese Verfärbung nur an der grauen Substanz sehen (Abb. 2). Auch das Lungenödem wird den hauptsächlichsten Befunden zugezählt. Über die Verfärbung des Blutes berichten auch *K a u f m a n n*, *K l e i n* und *E. M e y e r*. Sie war bei uns ganz ausgeprägt vorhanden. Auch der akute Reizzustand der oberen Atemwege ist hervorzuheben.

*W. Meyer* berichtet von einer tödlich verlaufenen Schwefelwasserstoffvergiftung und von einer nicht tödlichen Vergiftung. Der Unfallhergang bei der letzteren war so, daß ein Arbeiter mit einem falschen Filter ausgerüstet den Deckel einer Reinigungsöffnung an der Sammelrinne für gebrauchtes Spinnbad öffnete und augenblicklich das Bewußtsein verlor. Nur dem Umstande, daß er dabei eine Treppe herunterstürzte ist es zu verdanken, daß der Unfall nicht tödlich auslief. Dieser Fall hat äußerlich mit dem unseren eine sehr große Ähnlichkeit. Der gleiche Verfasser schildert aus Material des Reichsarbeitsministeriums einen weiteren Fall, wobei ein Arbeiter beim Ziehen eines Blindflansches auf einer Spinnbadabteilung in einer Zellwollefabrik durch Einatmen von Schwefelwasserstoff bewußtlos abstürzte. Ein weiterer dort erwähnter Fall trug sich so zu, daß ein Arbeiter den Deckel eines Bottichs mit schwefelwasserstoffhaltiger Säure öffnete, um den Grad der Füllung festzustellen. Er fiel betäubt von der Leiter und wurde später mit Prellungen und inneren Blutungen aufgefunden. Über Vergiftung durch  $H_2S$  beim Reinigen von Schwefelsäuretanks berichtet *B a u e r*. *R o d e n a c k e r* schildert kurz eine akute  $H_2S$ -Vergiftung mit tödlichem Ausgang nach 36 Stunden. Hierbei entstand eine ausgedehnte Lungenentzündung (Pneumonie des rechten Mittel- und Unterlappens, Herdpneumonien des rechten Oberlappens und der ganzen linken Lunge). Der Tote war der  $H_2S$ -Atmosphäre 20 bis 25 Minuten ausgesetzt. Wir erkennen bei diesen Fällen, daß Schwefelwasserstoffvergiftungen sich durch eine schlagartig lähmende Wirkung auszeichnen, so daß sie bei Arbeiten auf Leitern und Gerüsten schwere Abstürze verursachen können. Bei der reinen Schwefelkohlenstoffvergiftung dagegen stehen Erbrechen, Übelkeit und vor allen Dingen Kramp fzustände sowie motorische Unruhe im Vordergrunde des klinischen Bildes.

In einer Mitteilung über tödliche Unfälle an Kläranlagen und Kloakengruben nimmt *K l a u e r* an, daß ein Teil der Verunglückten zunächst durch  $H_2S$  betäubt wurde und dann tödlich verunglückte. Über klinisch beobachtete Herzschädigungen berichten *S c h r a m m* und *D r e w s*. Bei unseren Fällen waren jedoch keine histologischen Veränderungen am Herzen nachzuweisen.

An unseren Beobachtungen erscheint uns bemerkenswert, daß die von mehreren Autoren, zum Beispiel *R o d e n a c k e r*, erwähnte Milzver-

kleinerung nicht vorlag. Auch bot das histologische Bild keinerlei Anzeichen einer Veränderung in diesem Sinne. Die Aufenthaltsdauer der Verunfallten in der Gasatmosphäre des Probespinnbades betrug nach der Zeugenaussage höchstens 5 Minuten, im zweiten Falle noch weniger. Trotz dieses kurzen Aufenthaltes wurden ein Lungenödem und zahlreiche herdförmige Pneumonien im ersten Falle ausgelöst. Das schädliche Gas hat zunächst eine schlagartig einsetzende Bewußtlosigkeit mit anschließender Vergiftung des Alveolarepithels hervorgerufen.

#### Zusammenfassung:

Es wird über zwei Fälle von tödlicher akuter gewerblicher Schwefelwasserstoffvergiftung mit typischem Unfallhergang berichtet.

Der erste Verunglückte hielt sich nur wenige Minuten in der  $H_2S$ -Atmosphäre eines Spinnbades auf. Tod durch Lungenödem und ausgedehnte Herdpneumonien innerhalb 29 Stunden. Die übrigen Organe ohne charakteristische Veränderungen.  $H_2S$  war in den Organen nicht nachzuweisen.

Der zweite Verunglückte geriet im Freien in eine dichte Wolke des konzentrierten  $H_2S$ - $CS_2$ -Gemisches. Sofortiger Tod mit deutlicher schmutziggrauer Verfärbung der Totenflecke, der grauen Substanz, der Gesichtshaut, des Blutserums und des Lungengewebes. Mäßiges Lungenödem. Hyperämie der Leber und der Niere. Der Gehalt an  $H_2S$ ,  $CS_2$  und CO konnte in den Organen bzw. im Blut bestimmt werden. Eine Milzverkleinerung lag nicht vor.

In beiden Fällen handelte es sich um die sog. „Apoplektische Form der  $H_2S$ -Vergiftung“ mit plötzlicher Bewußtlosigkeit und sofortigem Hinstürzen. Im ersten Fall trat der Tod nach 29 Stunden durch ausgedehntes Lungenödem mit Lungenentzündung, im zweiten Falle sofort ein.

Die Sektionsbefunde werden unter Berücksichtigung der neueren Literatur besprochen.

**Literatur:** Bauer, Fr.: Reichsarb.bl. 19 (N. F.) III. 241 (1939). — D'rews, J.: Ärztl. Sachverst.ztg. 46, 177, (1940). — Kaufmann, E. cit. nach Petri. — Klauer, H.: M.med.Wschr. 83, 1590 (1936). — Klein, W. cit. nach Petri. — Meyer, E. cit. nach Petri. — Meyer, W.: Die Gasmasken, 11, 78 (1939). — Meyer, W.: Die Gasmasken, 12, 43 (1940). — Petri, E.: Hdb. der speziellen pathologischen Anatomie und Histologie, 10, 142, 1930. — Rodenacker, G.: Die chemischen Gewerbekrankheiten. Leipzig (1939) S.56, 57. — Schramm, H.: Samml. Verg.-Fälle 10, 213, 1939. — Weitere Literatur siehe bei Rodenacker.

Anschrift des Verfassers: Dr. med. O. Hübner, Jena, Pathol. Institut.

### Selenwasserstoff-Vergiftung.

Von H. W. Senf.

Eine 37jährige Chemikerin war fortlaufend mit der Entwicklung von Selenwasserstoff beschäftigt. Während der Arbeit bemerkte sie am 12. 11. 1940 mittags gegen 12 Uhr einen knoblauchartigen Geruch am Abzug. Die Augen tränten; die Nasenschleimhäute produzierten vermehrt Schleim. Als sie nachmittags heimging, war sie heiser geworden. Allmählich entwickelte sich eine immer intensiver werdende Atemnot, so daß sie schließlich den Arzt holte, der ihr  $\frac{1}{2}$  mg Strophanthin injizierte und sie ins Krankenhaus einwies.

Bei der Aufnahme bestand hochgradigste Kurzatmigkeit. Das Gesicht war blau. Auf den Wangen fielen beiderseits, rechts mehr als links, handtellergröße, zackige, bläulichrote Erytheme auf, die ein wenig an Urticaria erinnern. Es bestand eine mäßige Konjunktivitis. Aus der Nase tropfte reichlich flüssiges Sekret. Die Nasenschleimhaut war gerötet und injiziert. Schädel, Ohren, Mundhöhle und Hals wiesen keinen krankhaften Befund auf. Der symmetrisch gebaute Thorax zeigte nur geringe Atemexkursionen. Dämpfungen waren nicht nachzuweisen. Die an normaler Stelle stehenden Lungengrenzen waren nur gering verschieblich. Das Atemgeräusch war rau; man hörte massenhaft feuchte, klingende, fein- bis mittelblasige Rasselgeräusche. Die Herzfigur war normal. Die Herztöne erwiesen sich als leise und rein. Es traten vereinzelt Extrasystolen auf. Die Herzfrequenz war stark beschleunigt: 140/Min. Der Puls war klein, weich und leicht unterdrückbar. Der Blutdruck betrug 105/75 mm Hg. An den inneren Organen der Leibeshöhle und an den Extremitäten sowie im Bereich des Zentralnervensystems war ein krankhafter Befund nicht zu erheben. Die Diagnose lautete: Beginnendes Lungenödem, Konjunktivitis, Rhino-Pharyngo-Bronchitis durch Einatmen von Selenwasserstoffdämpfen. Der Urinbefund war normal. Auch im Sediment ließen sich keine krankhaften Bestandteile nachweisen. Bei mehreren Kontrollen ergab sich bei der Eiweißprobe eine leichte Opaleszenz. Die blutchemischen

Werte im Blutserum waren normal. Die Senkung betrug 6:17 nach Westergreen.

Blutbild:

Hb	83%
Erythrocyten	4,5 Mill.
F. I.	0,93
Gesamtleukocytenzahl	7850.

Differentialblutbild:

4% Stabkernige
54% Segmentkernige
29% Lymphocyten
9% Monocyten
3% Eosinophile
1% Basophile.

Leichte Anisocytose. Angedeutete Polychromasie. Trotz täglicher Kontrolle zeigte das Blutbild keinerlei Veränderungen.

In den ersten 5 Tagen des Klinikaufenthaltes wurde der Selengehalt von Kot und Urin quantitativ im Laboratorium der Osramwerke bestimmt. Die angewandte Methodik erlaubte die Bestimmung von 100  $\gamma$  Selen in 100 cm<sup>3</sup> Urin bzw. in 50 g Stuhl. Anfangs war Selen nicht nachzuweisen, dagegen fand sich eine Phorphyrinurie. Auch bei späteren Untersuchungen lagen die Selenwerte im Urin unterhalb der durch die angewandte Methode quantitativ erfaßbaren Mengen. Der weitere Verlauf gestaltete sich günstig. Unter der Wirkung des schon vor Einlieferung in die Klinik verabreichten Strophantins verschwand das Lungenödem. Zunächst verursachte jede Lageveränderung starke Kurzatmigkeit und Cyanose. Ein am 7. Tage nach der Vergiftung angefertigtes Elektrokardiogramm ergab einen normalen Befund. Da nach den Literaturangaben wahrscheinlich war, daß der eingeatmete Selenwasserstoff an der Lungenoberfläche zu Selen und Wasser zersetzt würde, verabreichte man außer den übrigen Exspektorantien noch täglich 0,02 g Emetin subkutan. Die von anderen Autoren in derartigen Fällen beschriebenen, im Sputum nachweisbaren roten Körnchen von reinem Selen waren nicht nachweisbar. Am 10. Tag nach der Vergiftung waren die Hautveränderungen an den Wangen wie auch die Porphyrinurie verschwunden. Nach 22 Tagen waren Kurzatmigkeit und Cyanose geringer geworden, doch trat eine Thrombophlebitis am rechten Unterschenkel auf. 53 Tage nach der Vergiftung ließ das Elektrokardiogramm einen deutlichen Herzmuskelschaden er-

kennen, der in einer Senkung der S-T-Strecke in allen 3 Ableitungen, in einer Abflachung von T1 und T2 und in einem Negativwerden von T3 seinen Ausdruck fand. Es wurde von nun an täglich  $\frac{1}{4}$  mg Strophanthin i. v. injiziert. 83 Tage nach der Vergiftung konnte die Patientin voll kompensiert zur Nachkur entlassen werden.

Die Durchsicht der Literatur zeigt, daß man über die pharmakologischen Wirkungen des Selens zwar eine Menge weiß, daß aber Vergiftungen nur sehr selten beschrieben sind. Tunnicliffe und Rosenheim sowie F. Riechen beschrieben Vergiftungen durch Verunreinigung von Genußmitteln mit Selen. Hamilton und Dudley beschrieben Selenvergiftungen durch Anodenschlamm. Über industrielle Selenvergiftungen wurde zusammenfassend von Dolique, Giroux und Mougnaut berichtet. Zuletzt beschrieb Halter eine Vergiftung mit Natriumselenit. Alle diese Mitteilungen betreffen Vergiftungen mit Selenverbindungen, während derartige Beobachtungen über Selenwasserstoff fehlen. Berzelius beobachtete an sich selbst Reizerscheinungen an der Nasen- und Rachenschleimhaut. Eulenburg stellte in Tierversuchen an Kaninchen und Tauben fest, daß der Selenwasserstoff ein äußerst „irritierendes Gas“ sei. Bei der Sektion der vergifteten Taube fand er in den kleinen Bronchien einen zinnoberroten Schaum, der aus elementarem Selen und Gewebsflüssigkeit bestehen sollte. Im unfreiwilligen Selbstversuch bestätigte sich ihm die starke Reizwirkung des Selenwasserstoffes auf die Nasenschleimhäute, wodurch eine längerdauernde Anosmie hinterblieb. Zu gleichen Ergebnissen kam später Seifert. Neuere Versuche wurden von R. Meißner im Jahre 1924 durchgeführt. Er stellte fest, daß die Einleitung von Selenwasserstoff in Blut keine Hämolyse hervorruft. Die von ihm vergifteten Tiere starben an pneumonischen Veränderungen, die durch niedergeschlagenes Selen hervorgerufen worden sein sollen. Auch er bestätigt die stark reizende Wirkung des Selenwasserstoffes. Mottley, M. M. Ellis und M. D. Ellis sahen eine akute Halsentzündung nach der Einatmung von Selenwasserstoff. Smith, Westfall und Stohlmann wiesen nach, daß bei der Zuführung größerer Mengen von Selen die Hauptmenge schon 2 Wochen später aus dem Körper entfernt wird und zwar 80% durch den Urin, 20% durch den Kot. Kleinere Mengen können in einigen Geweben, besonders im Lebergewebe, monatelang zurückgehalten werden. In den größeren Handbüchern wird sowohl von Petri wie auch von Flury und Zernick auf die starke Zersetzlichkeit des Selenwasserstoffes an der Luft unter Bildung von elementarem Selen hingewiesen.



Die Frage, ob der am 53. Tage aufgetretene Herzmuskelschaden toxisch bedingt sei oder aber mechanisch durch das Lungenödem hervorgerufen worden ist, wird von dem Verfasser dahin entschieden, daß es wahrscheinlicher sei, daß eine resorptive Giftwirkung des Selens die Ursache der Herzmuskelentartung darstelle. Aus der Tatsache, daß Selenspuren im Urin nachgewiesen werden konnten, sei zu schließen, daß ein wenn auch kleiner Teil resorbiert und in den Blutkreislauf gelangt sei. Dudley und Miller sahen eine fettige Degeneration der Leberzellen. Smith, Westfall und Stohlman untersuchten die Verteilung des Selens nach Aufnahme anorganischer Selenverbindungen; sie wiesen Selen in Leber, Milz, Nieren, Pankreas, Herz, Lungen und in den Erythrocyten nach. Svirbely zeigte, daß bei Selenvergiftungen der Vitamin C-Gehalt der Leber und Nebennieren erniedrigt ist. Laues konnte eine schädigende Wirkung des Selens auf die Katalase nachweisen.

Ausführlicherer Bericht in: Deutsche medizinische Wochenschrift Jg. 1941, 1094.

Referent: Taeger, München.

---

### Vergiftung beim Austrocknen eines Tanks mit einem Acetylenbrenner (nitrose Gase).

Von Karl Humperdinck.

In der neueren Kasuistik über Unfälle, die sich beim Schweißen mit Acetylenauerstoffbrennern ereigneten, fällt auf, daß klinisch sehr häufig ein das ganze Krankheitsgeschehen beherrschendes Lungenödem auftrat, welches dann auch bei der Sektion gefunden wurde. Versuche von Maenicke, der einen brennenden Acetylschweißbrenner in einen eisernen Behälter einführte, ergaben, daß hierbei recht beträchtliche Mengen nitroser Gase auftreten, so daß die Vermutung nahe liegt, daß diese Ursache der beobachteten Reizerscheinungen an den oberen Luftwegen und des Lungenödems sind. Der Verf. beobachtete einen Vergiftungsfall, der die Anschauungen Maenickes bestätigt.

Es handelt sich um einen früher immer gesunden 36jährigen Hilfsarbeiter, der gemeinsam mit einem Monteur einen ganz neuen eisernen Benzintank einbaute, der längere Zeit im Freien gestanden hatte. Der Tank faßte 5000 l, war 2 m lang und hatte einen Durchmesser von 150 cm. Nach dem Einbau des Tanks wurde in diesem noch Wasser festgestellt, das wahrscheinlich von der Wasserdruckprobe stammte. Die Innenfläche war verrostet. Zunächst wurde das Wasser mit Eimern entfernt, dann wurde der Tank mit Lumpen ausgetrocknet. Danach wurde der Mann mit einem brennenden Acetylschweißbrenner (das Gas stammte aus einer Gasflasche) in den Tank geschickt, um ihn völlig auszutrocknen. 6—8 Minuten nach Beginn dieser Arbeit wurde dem Mann schlecht. Er hatte in dem Tank lediglich den Schweißbrenner hin und her bewegt, ohne daß die Flamme die Wände berührte. Sie brannte also völlig frei. Er begann sehr stark zu schwitzen und fühlte sich taumelig im Kopf. Nachdem er den Tank verlassen hatte, mußte er sich hinsetzen und ausruhen. Sonst war zunächst nichts auffälliges festzustellen. Die Arbeit war

etwa gegen 13 Uhr beendet. Bis gegen 17 Uhr hatte der Mann weitergearbeitet; er klagte lediglich über ein gewisses Benommenheitsgefühl im Kopf. Das Abendbrot genoß er ohne Appetit. Er bekam abends Durchfälle und schlief auch in der nachfolgenden Nacht schlecht. Obwohl er sich am Folgetage noch „schlapp und mutlos“ fühlte, arbeitete er weiter. Er litt unter Schweratmigkeit. Er mußte die Nacht sitzend im Bett verbringen. Der zugezogene Arzt stellte eine „Asthmabronchitis“ fest und verordnete Brustwickel. In der Brust rasselte es bei jedem Atemzuge laut. Nachdem er 4 Tage im Bett gelegen, anschließend sich noch 4 Tage erholt hatte, begann er wieder zu arbeiten; die Atembeschwerden nahmen jedoch immer mehr zu und er konnte mit seinem Rad nicht mehr bergauf fahren. Ob Fieber bestand oder nicht, war nicht mehr sicher zu ermitteln. Der Zustand verschlimmerte sich so, daß er am 18. Tage schließlich schwerkrank ins Krankenhaus eingewiesen werden mußte, wo man sich das Ganze zunächst nicht recht zu deuten wußte.

Bei der Aufnahme fiel die Cyanose der Lippen und Hände auf. Der Allgemeinzustand war gut, die Atmung keuchend. Auch in Ruhe bestand eine gewisse Kurzatmigkeit. Über den Lungen waren wie bei einer Bronchitis vereinzelte Rasselgeräusche und Giemen zu hören. Über Nacht verschlimmerte sich der Zustand zusehends. Die Dyspnoe und die Cyanose steigerten sich in lebensbedrohlicher Weise, so daß der Kranke kaum sprechen konnte. Nun konnte auch eine Vergrößerung der Leber und der Milz nachgewiesen werden. Die Temperatur betrug 38° C. Im Gegensatz dazu war die Pulsfrequenz bis 112/Min. unverhältnismäßig stark erhöht und blieb dies auch einige Tage. Die Herztöne waren sehr leise. Über den Lungen wurden trockene und feuchte Rasselgeräusche festgestellt. Verdichtungszeichen fehlten, auch bestand kein Auswurf. Im Elektrokardiogramm waren die T-Zacken auffällig niedrig, Q<sub>3</sub> angedeutet vertieft. Dieser Befund wurde im Sinne eines Myocardschadens gedeutet. Die Blut-senkung betrug 82/112 nach Westergreen. Die Gesamtleukozytenzahl betrug 12500; das Differentialblutbild ließ eine Linksverschiebung erkennen. Der Mann wurde mit Strophantin, Sympatol und Cardiazol behandelt. Bei einer später durchgeführten Durchleuchtung des Thorax wurde eine Herzverbreiterung nach rechts festgestellt. Die Behandlung wurde längere Zeit durchgeführt und war nach etwa 2½ Monaten abgeschlossen. Nach insgesamt 3 Monaten waren nur noch geringe Pulsschwankungen festzustellen. Der Mann wurde dann mehrere Wochen in ein Herzbad zur Nachkur geschickt.

Die Zusammensetzung des beim Schweißen entstehenden Gasgemisches ist abhängig von den von Fall zu Fall wechselnden Arbeitsbedingungen. Trifft die Flamme z. B. schräg auf das Werkstück auf und ist die Ventilation schlecht, so können — wie Richter zeigte — 10—45 Vol.-Proz. CO und 5—10 Vol.-Proz. CO<sub>2</sub> entstehen. (Nach Rimarski und Konschak können beim Schweißen mit Acetylen, sofern die Flamme frei und unbehindert brennt und keine Fugen durchdringt, recht bedeutsame Konzentrationen von nitrosen Gasen entstehen, während gleichzeitig nur wenig Kohlenoxyd gebildet wird. Beim eigentlichen Schweißvorgang wird die Bildung nitrosen Gase geringer; dafür ist aber mit vermehrtem Auftreten von Kohlenoxyd zu rechnen. Weiterhin muß berücksichtigt werden, daß beim Schweißen unter Umständen Acrolein, bei der Zersetzung von Chlorkohlenwasserstoffen Phosgen entstehen kann und daß das benutzte Acetylen mit Phosphorwasserstoff, Arsenwasserstoff oder Schwefelwasserstoff verunreinigt sein kann. Auch sind die an den Wandungen von Tanks und Kesseln haftenden Ansätze und Verunreinigungen zu berücksichtigen, die bei einem Auftreffen der Flamme auf die Kesselwandung schädliche Gase entstehen lassen können. Schweißgase enthalten sehr wenig Stickstoff; dies ist wichtig für das Auftreten von Stickoxyden. Im allgemeinen wird man mit annähernd 30% NO<sub>2</sub>, mit salpetriger Säure, verdampfter oder vernebelter Salpetersäure und Spuren von NO rechnen müssen, während der Hauptanteil auf N<sub>2</sub>O<sub>4</sub> entfällt. Nach den Feststellungen von Pfeißner verursacht NO<sub>2</sub> wie auch N<sub>2</sub>O<sub>4</sub> ein massives Lungenödem. Die im vorliegenden Fall geschilderten Begleitumstände sind den von Maenecke gewählten Versuchsbedingungen sehr ähnlich. Nach Lage der Dinge ist mit der Bildung einer höheren Konzentration von Kohlenoxyd nicht zu rechnen. Herzschädigungen nach Kohlenoxydvergiftungen sind zwar bekannt, doch müßte dann vorher eine recht beträchtliche Anoxämie und Bewußtlosigkeit bestanden haben. Die genauere Analyse des Vergiftungsfalles läßt erkennen, daß die zunächst über den Lungen erhobenen katarrhalischen Befunde als Ausdruck der Reizwirkung der nitrosen Gase zu deuten sind. Diese Erscheinungen führten zu einer erheblichen Belastung und zur Dekompensation des Herzens, welche sich in einer Stauungsbronchitis mit Leber- und Milzstauung bemerkbar machte. Ein ähnlicher Fall wurde im übrigen von Schultz-Brauns beschrieben. Ein 52jähriger Kupferschmied reinigte das Innere eines Kupferkessels mit einem Salzsäure-Salpetersäuregemisch. Am Abend des Folgetages traten Müdigkeit, Appetit-

losigkeit und heftige Kopfschmerzen auf. Am 2. Tage stellte der Arzt katarrhalische Erscheinungen über den Lungen mit leichtem Asthma fest; obwohl der Kranke sich schwach fühlte, arbeitete er noch 2 Tage weiter. Wegen zunehmender Schwäche mußte er ins Bett; die Pulsfrequenz steigerte sich auf 120/Min. Über der Lunge war unreines Bläschenatmen mit diffusen Rasselgeräuschen festzustellen. Der Mann hustete zähes braunes, geballtes Sputum aus. Zuerst bestand hohes Fieber, dann wurde die Temperatur normal. 20 Tage nach Beginn der Erkrankung starb der Mann. Die Sektion deckte eine Bronchitis obliterans in sämtlichen Lungenlappen, herdförmige karnifizierende Pneumonien, eine hämorrhagisch eitrig Bronchitis und Tracheitis, sowie eine Erweiterung des Herzens auf. In der Muskulatur des linken Ventrikels waren unzählige feine Schwielen nachweisbar.

Ausführlicherer Bericht in: Monatsschrift f. Unfallheilk. und Vers.-Medizin, Bd. 48, 213, 1941.

Referent: T a e g e r, München.

---

(Aus der Medizinischen Klinik der Universität Bern. Direktor: Prof. W. Frey.)

**Chronische gewerbliche Quecksilber-Vergiftung mit dem Symptomenbild der amyotrophischen Lateralsklerose, Bulbärparalyse und Encephalopathie.**

Von Bernhard Steinmann.

Die chronische Quecksilbervergiftung führt vor allem zu schweren Veränderungen des Nervensystems. Neben dem Erethismus mercurialis sind insbesondere das Vorkommen des Tremors mercurialis, von Muskelschwächen, Parästhesien usw. bekannt. Vor kurzem hat Weger an Hand von 138 quecksilbervergifteten Arbeitern über die Häufigkeit der nervösen Schädigungen berichtet. Er fand folgende organische und funktionelle Veränderungen des Nervensystems — die eingeklammerte Zahl gibt die prozentuale Häufigkeit an —: Tremor (35), Änderungen der Sensibilität (32), Krämpfe (28), Parästhesien (32), Störungen des Geschmacks (9), Herabsetzung des Geruchsinnes (17), häufiges Urinieren (11), Neuralgien (12), roter stabiler Dermographismus (79), Kopfweg (64), Hyperhidrosis (56), psychische Depression (51), vasomotorische Störungen (38), Schlafsucht (28) und Vergrößerung der Schilddrüse (15). Die Änderungen der Sensibilität, die Parästhesien und die Krämpfe wurden als Ausdruck einer Schädigung des peripheren Neurons aufgefaßt. Die Krämpfe offenbarten sich namentlich in krampfhaft zusammengezogenen Fingern und Zehen, sowie in der Wadenmuskulatur. Ferner wurden mehrmals gesteigerte Haut- und Sehnenreflexe festgestellt. Auf Reflexsteigerungen war schon von anderer Seite aufmerksam gemacht worden (Friedmann, Koelsch, Leischner u. a.). Brauer hat sie bei der experimentellen Quecksilbervergiftung gefunden. Guiljarowsky und Winckuroff erwähnen das Vorkommen eines positiven Babinsky, Spitzer eines Fußklonus. Von anderer Seite, namentlich von älteren Autoren (Leyden, Gilbert, Brauer, Faworsky) ist im Zusammenhang mit der Diagnose Polyneuritis mercurialis auf das Fehlen der Reflexe aufmerksam gemacht worden. In vielen dieser älteren Arbeiten ist allerdings die Lues für die Ent-

stehung dieser Reflexstörungen mit in Betracht zu ziehen, insbesondere dort, wo die Quecksilbervergiftung im Anschluß an eine Quecksilberbehandlung der Lues aufgetreten ist. Ferner ist mehrfach auf das Auftreten von Muskelatrophien hingewiesen worden. Koelsch erwähnt das Vorkommen einer Art Tetanie mit Muskelschwäche, aber ohne Atrophie. Noch nie ist im Anschluß an eine Quecksilbervergiftung, soweit uns die Literatur zugänglich war, auf das Auftreten eines spastischen Krankheitsbildes hingewiesen worden.

Bei der Bleivergiftung ist bekannt, daß spastische Symptomenbilder vorkommen können. Lewin und Treu beschreiben 2 Fälle von spastischer Spinalparalyse nach Bleivergiftungen, Rastelli erwähnt ebenfalls einen Fall und Wilson konnte eine amyotrophische Lateralsklerose (A ML) nach Bleivergiftung beobachten.

Wir möchten hier einen Fall von chronischer Quecksilbervergiftung wiedergeben, der neben andern typischen Krankheitszeichen durch das Vorkommen ausgesprochener spastischer Erscheinungen gekennzeichnet ist. Es folgt die Beschreibung des Falles.

Fall H. Wi. 48jährig. Der Patient kam als Fabrikarbeiter vom Frühling 1940 bis Frühling 1941 regelmäßig mit Knallquecksilber und Schwefelantimon in Berührung. An seiner Arbeitsstelle waren vor ihm schon andere Arbeiter erkrankt. Anfangs Januar 1941 erkrankte der Patient an hartnäckiger Appetitlosigkeit, Müdigkeit, Schmerzen und Parästhesien in den Beinen, Wadenkrämpfen, Brechreiz, Durchfall und Abmagerung. Am meisten Mühe machte dem Patienten das Stehen, während das Gehen und Radfahren, wenn der Patient einmal „warmgelaufen“ war, ganz ordentlich ging. Er hatte oft wochenlang fast nicht gegessen. Dabei litt er an starkem Durst und stillte diesen mit Milch und rotem Wein ( $\frac{1}{2}$  bis 1 Liter täglich). Es fiel dem Patienten auf, daß er mehr Speichel absonderte als früher. Die Zähne seien schlecht geworden und z. T. abgebrochen. Das Gedächtnis wurde schlechter: während er sich früher an alles leicht erinnerte, hatte er Mühe, sich neue Erlebnisse zu merken. Ende April 1941 nahmen die Gehbeschwerden zu, so daß der Patient zu Hause bleiben mußte. Die Sprache verschlimmerte sich, er sei oft angestoßen beim Sprechen. Der Schlaf war meist gut. Es bestanden keine Kopfschmerzen, kein Schwindel, keine Bauchkoliken, kein Verschlucken kein Doppelsehen. Defäkation und Miktion normal. Der untersuchende Arzt stellte Atrophien an den untern Extremitäten und an den kleinen Handmuskeln fest: Der Patient wurde aufgefordert, in ein Spital einzutreten. Da er sich zuerst weigerte, gab ihm seine Ehefrau Wein zu trinken, worauf er sich auf die Reise machte, aber unterwegs zusammenbrach und in benommenem und verwirrtem Zustand in unsere Klinik eingeliefert wurde.

Frühere Krankheiten: Als Kind Lungenentzündung. 1918 zweimal Grippe. 1919 doppelseitige Herniotomie. 1936 Incision einer Eiterung am rechten Oberschenkel. Der Patient ist ein starker Raucher und gibt zu, daß er in großer Menge alkoholische Getränke konsumiert habe. Meist trank er  $\frac{1}{2}$  bis 1 Liter Wein, manchmal auch mehr. Früher, als er bei einem Weinbauer angestellt gewesen sei, habe er bis 6 Liter täglich getrunken. Bier trinke er selten, Schnaps seit 13 Jahren keinen mehr. Venera negiert.

Familienanamnese: Vater an Unfall gestorben, Mutter 40jährig an unbekannter Ursache gestorben. Keine Geschwister. Drei Kinder gesund.

Der Patient wurde am 19. 7. 1941 in unsere Klinik eingeliefert und blieb bis zum 1. 10. 1941. Es wurde von uns folgender Befund erhoben: Magerer Patient in schlechtem Ernährungszustand, von asthenischem Habitus. Größe 166 cm, Gewicht 52,3 kg. Beim Eintritt in die Klinik ist der Patient benommen und verwirrt; er ist zeitlich und örtlich desorientiert und kann keine präzisen Angaben machen. Tritt man zu ihm hinzu, so macht er schreckhafte Bewegungen und scheint verängstigt. Die Augenbewegungen sind ziemlich lebhaft, die untere Gesichtshälfte dagegen auffallend starr und bewegungslos. Er kann nicht stehen. Am folgenden Tag ist er immer noch örtlich desorientiert. Er will demonstrieren, daß er jetzt herumgehen kann, stürzt aber fast hin. Die Stimmung ist gut, das Benehmen läppisch, tölpelhaft. Der Patient versucht, Witze zu machen. Beim Nähertreten macht er immer noch schreckhafte Bewegungen. Beim Befragen widerspricht er sich oft. Er hat Mühe, von einer Handlung zu einer andern überzugehen, z. B. vom Schließen des rechten Auges zum Schließen des linken.

Haut: An den bedeckten Stellen ist die Farbe blaßgrau, fahl, an den unbedeckten Stellen, namentlich im Gesicht, ist sie sehr stark gebräunt. Keine Ödeme, kein Ikterus. Die Lippen sind etwas cyanotisch. Keine Lymphdrüsenanschwellungen.

Kopf: nach allen Seiten frei beweglich. Konjunktiven und Skleren nicht injiziert. Spezialistische Augenuntersuchung: Medien klar. Fundus: Papillengrenzen scharf, nicht prominent. Gefäße, Peripherie und Macula o. B. Visus und Gesichtsfeld konnten wegen Unruhe des Patienten nicht genau untersucht werden. Der diastolische Netzhautarteriendruck beträgt 55 mm Hg.

Mundhöhle: Zähne in sehr schlechtem Zustand: teils fehlen sie, teils sind sie abgebrochen oder abgewetzt, oft dunkelbraun verfärbt. Das Zahnfleisch ist meist bläulich verfärbt, an mehreren Stellen ist es geschwollen und gerötet, besonders um die Zähne herum. Der Rand ist oft eitrig belegt. Parodontotische Veränderungen. Am Unterkiefer sind röntgenologisch beidseits Zahngranulome sichtbar. Die Wangen-



und Rachenschleimhaut ist etwas livid. Zunge atrophisch, feucht. Die Zungenspitze kann kaum über die vordere Zahnreihe hinaus gestreckt werden. Tonsillen mittelgroß, zerklüftet, reizlos. Vordere Gaumenbögen etwas gerötet. Nase und Ohren äußerlich o. B. Die Schädelaufnahme ergibt eine außerordentlich kleine Sella turcica (9:4 mm) mit Sellabrücke. Hals: Schilddrüse nicht vergrößert, Venen nicht gestaut, Carotidenpulsation rechts gleich wie links.

Thorax: etwas asymmetrisch, mäßig gewölbt. Lungen: Grenzen vorn an der 6. Rippe, hinten in Höhe des 11. Brustwirbeldorns, Verschieblichkeit 2 Querfinger. Perkussion und Auskultation normal. Atemfrequenz 20. Kein Husten, kein Sputum. Herz: Perkutorisch keine Vergrößerung. Herztöne leise, rein. Puls regelmäßig, Frequenz zuerst um 80; als Patient aufsteht, zwischen 80—100, mit mäßiger Füllung. Blutdruck zuerst 100/60, dann 120/85 mm Hg. Ekg normal. Die Thoraxdurchleuchtung ergibt normale Thoraxorgane. Abdomen: Keine Druckempfindlichkeit. Milz, Leber und Nieren nicht palpabel. In der ersten Zeit Inkontinentia urinae, später Miktion normal. Die Magenausheberung ergibt eine histaminrefraktäre Achylie.

Laboratoriumsuntersuchungen: Urin: Albumen Spuren, dann negativ, Urobilin positiv, dann negativ. Kein Porphyrin. Sediment o. B. Übrige Harnreaktionen normal. In einer Tagesmenge Urin von 1200 cm<sup>3</sup> ist 96  $\gamma$  Quecksilber und 9  $\gamma$  Blei. Im Verdünnungs- und Konzentrationsversuch schied der Patient nach 4 Stunden 2 Liter Flüssigkeit aus, die einzelnen Portionen schwankten etwas auffällig. Minimale Konzentration 1001, maximale Konzentration 1022.

Galaktoseprobe (40 g Galaktose per os): Nach 2 Stunden Ausscheidung von 5,5 g, nach 4 Stunden 0,3 g und nach 6 Stunden 0 g Galaktose.

Blut: Der morphologische Blutbefund vom 21. 7. und vom 5. 8. 1941 (eingeklammerte Zahlen) lautet: 3,6 (3,5) Mill. Erythrozyten, 91 (91)% Hbg., 4460 (7240) Leukozyten, wovon (in %) 0,5 (3) Baso., 0,5 (0,5) Eos., 1 (1) stabk. und 79 (67,5) segmentk. Neutro., 9 (20) Lymphozyten und 10 (8) Monozyten, Reticulozyten 24 (27) %. 333 000 Thrombozyten. Basophil Punktierter fehlen oder sind äußerst selten. Blutsenkung: 3/12 resp. 17/41 mm. Serumwerte: 16,2 mg% Harnstoff-N, 30 mg% Rest-N, Takata-Reaktion negativ, Bilirubin direkt verzögert positiv, indirekt 0,6 mg%. Wassermann-Reaktion im Blut negativ.

Nervensystem: 1. Psychisches Verhalten: Zuerst Ängstlichkeit, Verlegenheit, später euphorische Stimmung mit Tendenz zum Witzemachen, dabei läppisches Betragen. Mangel an Aufmerksamkeit und Konzentrationsfähigkeit; geringe Störung des Gedächtnisses, in stärkerem Maße der Merkfähigkeit. Unfähigkeit, einfache

Rechnungen zu lösen. Die psychiatrische Diagnose lautet auf leichte organische Demenz.

2. Allgemeines: Nach Besserung des verwirrten Zustandes ist der Gang sehr steif, zittrig und ataktisch. Kein Schwindel. Romberg negativ.

3. Hirnnerven: Pupillenreaktion auf Licht und Konvergenz prompt. Pupillen mittelweit, rund, links etwas größer als rechts. Sprache verwaschen. Der Patient stößt oft an, die Lippen werden nur wenig bewegt und die Silben undeutlich ausgesprochen. Am schlechtesten wird der Buchstabe r ausgesprochen. Die untere Gesichtshälfte zeigt im Gegensatz zu den sich ziemlich lebhaft bewegenden Augen eine ausgesprochen starre Mimik. I, II, III und IV in Ordnung. V: Kau-muskeln eine Spur atrophisch. VII: Starre Mimik. Atrophie der untern Fazialismuskeln. Fibrilläre Zuckungen der Lippen. VIII, IX, X und XI in Ordnung. XII: Zunge stark atrophisch, gerade, mit fibrillären Zuckungen. Die Zungenspitze kann kaum bis über die Zahnreihe hinaus gestreckt werden. Reflexe: Konjunktivalreflexe negativ, Cornealreflexe positiv. Kieferreflex negativ.

4. Rückenmarksnerven: a) Motilität: Allgemeine Schwäche. Vor allem sind die Beine paretisch, etwas weniger die Arme. Bauch und Rückenmuskulatur in Ordnung. Dynamometerwerte: am 20. 7. r.: 15, li.: 14, am 11. 8. r.: 20, li.: 18. Fingerspitzen-, Nasenfinger- und Kniehakenversuch zeigen mit Ausnahme eines leichten Intentionstremors keine Abnormitäten. An allen Extremitäten besteht ein Tremor, der zu Beginn, als der Patient noch wenige Spontanbewegungen macht, nicht sehr auffällig ist, aber später beim Herumgehen deutlicher wird und ausgesprochenen Intentionsscharakter hat. Atrophien: Halsmuskeln normal. Deltoideus und Pectoralis leicht atrophisch. Obere Extremität: Ober- und Unterarm gering atrophisch. Deutliche Atrophie der Thenar- und Hypothenarmuskeln, ferner der Interossei. Starkes Hervortreten der Palmarfascie und der Beugesehnen. Rücken- und Bauchmuskulatur wenig verändert. Geringe Atrophie der Unterschenkel- und Fußmuskeln. Auffallend ist die starke Spastizität der unteren Extremitäten und meist auch der oberen. Während sie hier aber von wechselnder Intensität ist, ist sie an den unteren Extremitäten lange Zeit unverändert nachzuweisen.

b) Sensibilität: Eine zuverlässige Prüfung konnte nicht durchgeführt werden, da der Patient zu ungenauen Angaben macht. An den unteren Extremitäten besteht möglicherweise in geringem Grade eine Hypästhesie. Bei der Lumbalpunktion war die geringe Empfindlichkeit des Patienten beim Einstich auffallend.

c) Reflexe: Triceps- und Bicepsreflexe beidseits gesteigert. Mayer und Léry beidseits positiv. Radiusreflex rechts positiv, links gesteigert. Bauchdeckenreflexe beidseits gesteigert, Cremaster- und

Plantarreflexe beidseits positiv. Patellar- und Achillessehnenreflexe beidseits stark gesteigert. Patellarklonus auf beiden Seiten. Babinsky rechts zu Beginn angedeutet, später Oppenheim rechts leicht positiv. Im übrigen keine pathologischen Reflexe.

d) *Neurovegetative Störungen*: Zu Beginn leichte Inkontinenz. Ausgesprochene Abnahme der Libido. Starke Gänsehaut, oft spontan, stets aber auf nur leichte Berührung der Haut. Dermographismus.

5. *Lumbalpunktion*: (23. 7. 1941): Druck 120 mm H<sub>2</sub>O, Liquor klar, farblos, Queckenstädt positiv, keine Zellen, Eiweiß 36 mg%, Nonne negativ, Pandy Spur, Zucker 57 mg%; Wassermann-Reaktion negativ. Blei 1  $\gamma$  in 11,2 cm<sup>3</sup> Liquor (normal).

*Verlauf*: Nach wenigen Tagen war der Patient wieder genau zeitlich und örtlich orientiert. Nach ca. 1 Monat war der Gang immer noch etwas spastisch, aber sicher. Die geistigen Fähigkeiten wurden ebenfalls besser, wenn auch das Gedächtnis bis zu einem gewissen Grade defekt blieb. Die Sprache wurde deutlicher. Die Zunge konnte weiter hinausgestreckt werden. Die allgemeine Schwäche hat abgenommen. Nach Sanierung der Zähne ist die Stomatitis abgeheilt. Das Gewicht hat 3 kg zugenommen.

Vorübergehende Verschlechterungen traten nach zweimaligem Alkoholabusus auf. Speziell die psychischen Veränderungen verschlimmerten sich.

Am 1. 10. 1941 wurde der Patient zur Weiterbehandlung in ein anderes Spital verlegt.

An der Diagnose der Quecksilbervergiftung ist auf Grund der Anamnese, der klinischen Erscheinungen und des erhöhten Quecksilbergehaltes des Urins (96  $\gamma$  in 1200 cm<sup>3</sup> Urin) nicht zu zweifeln. Nach *Koelsch* beträgt der kritische Wert in Urin 20  $\gamma$  in der Tagesmenge. Einzig die Bräunung des Gesichts und in geringem Maße auch der Hände paßt nicht zur Quecksilbervergiftung. Möglicherweise handelt es sich um eine Antimonmelanose (oder Arsen?), da der Patient auch mit Schwefelantimon arbeitete.

Im Vordergrund der Quecksilbervergiftung stehen die Erscheinungen von seiten des Nervensystems. Diese lassen sich symptomatologisch in drei charakteristische Gruppen einteilen: 1. Die Paresen und Atrophien vor allem der kleinen Handmuskeln und der Unterschenkelmuskulatur, sowie die ausgesprochene Spastizität besonders an den untern Extremitäten bieten das typische Bild der amyotrophischen Lateralsklerose dar. Dazu gehören auch die Reflexsteigerungen vor allem der Sehnenreflexe und das Bestehen eines Patellarklonus. Pathologische Reflexe (Babinsky, Oppenheim) sind nur rechts angedeutet und inkonstant. *Bing* weist darauf hin, daß bei der AML pathologische Reflexe sehr häufig fehlen. Die Haut-

reflexe sind in unserm Fall erhalten, eine Erscheinung, die bei der AML. im Gegensatz zu andern Pyramidenenerkrankungen die Regel ist. Nicht typisch für die AML. ist der Intentionstremor. Nun war gerade in unserem Falle der Tremor im allgemeinen gering, ja zu Beginn, als der Patient in einem schlechten Allgemeinzustand war und wenig Spontanbewegungen ausführte, fehlte er zeitweise fast gänzlich. 2. Die Atrophie und Bewegungsarmut der Zunge und der Facialismuskulatur mit den dysarthritischen Sprachstörungen entspricht dem Bild der Bulbärparalyse. Bei der AML. anderer Genese treten bulbäre Symptome in etwa 20—30% der Fälle auf (Bodechtel).

3. Die psychischen Veränderungen des Patienten sind auf eine Encephalopathie im Sinne des Erethismus mercurialis zurückzuführen.

Zum Unterschied zur endogenen „essentiellen“ AML. ist die exogene nicht progressiv (Schaffner). So zeigte sich auch in unserm Falle eine deutliche Besserung der Krankheitserscheinungen. Auffallend war auch hier die durch Alkoholabusus bewirkte vorübergehende Verschlechterung, die sich sowohl an den psychischen als auch an den somatischen Krankheitserscheinungen auswirkte. Koelsch spricht direkt davon, daß der Hg-krankte als gesund gelten kann, wenn die Alkoholaufnahme keinen Tremor mehr hervorruft.

Der gesamte nervöse Symptomenkomplex weist darauf hin, daß alle Teile des zentralen Nervensystems, d. h. Gehirn, Hirnstamm und Rückenmark vom Quecksilber geschädigt sind. Die Bevorzugung des zentralen Nervensystems bei der Quecksilberintoxikation wird auch in anderen neueren Arbeiten betont. In experimentellen Untersuchungen hat schon vor langer Zeit Brauer darauf hingewiesen, daß das Quecksilber eine direkte Giftwirkung auf das zentrale Nervensystem ausübt und besonders zur Veränderung der motorischen Zellkerne führt, während die peripheren Nerven, Wurzeln und auch die Faserstränge im zentralen Gebiet nicht direkt geschädigt werden. Die Störungen des peripheren Neurons äußern sich beim Menschen vorzüglich in subjektiven Erscheinungen, d. h. in Neuralgien, Paraesthesien und Muskelkrämpfen, dagegen ist eine Polyneuritis mercurialis selten und kommt meist nur bei Luetikern vor (Koelsch).

Von den übrigen Symptomen sei lediglich noch die Leberschädigung (positives Urobilin, positive Galaktoseprobe) erwähnt. Sie könnte sowohl durch den sicher bestehenden Alkoholabusus als auch durch die Quecksilberintoxikation bedingt sein. Für die letztere Ätiologie spricht möglicherweise der negative Ausfall der Takatareaktion bei positiver Galaktoseprobe, die gerade bei Quecksilbervergiftung häufig abnorm ausfällt, wie kürzlich von Tallenberg gezeigt worden ist.

Zusammenfassung.

Es wird ein Fall von chronischer Quecksilbervergiftung beschrieben, der unter dem Bild der amyotrophischen Lateralsklerose, der Bulbärparalyse und der Encephalopathie im Sinne des Erethismus mercurialis verläuft.

**Literatur.** Bing: Lehrbuch der Nervenkrankheiten. — Bodechtel: Hdb. inn. Med. Mohr. Stähelin, Bd. 5/II. — Brauer: Berl. klin. Wschr. 1897/267 u. 294. — Brauer: D. Zschr. Nervenhlkde. 12/1/1897. — Faworsky: Neurol. Zbl. 19/377/1900. — Friedmann: D. Zschr. Nervenhlkde. 52/120/1914. — Gilbert: D. med. Wschr. 1894/842. — Guiljarowsky und Winckuroff: zit. nach Martini: Verh. deutsch. Ges. inn. Med. 45/280/1933. — Koelsch: Hdb. f. Berufskrankheiten. — Leischner: Samml. Vergiftungsf. 11/145/1940. — Lewin und Treu: D. med. Wschr. 1893/733. — Rastelli: Samml. Vergiftungsf. 11/141/1940. — Schaffner: Hdb. Neurologie. Bd. 16. Springer Verlag, Berlin 1930. — Spitzer: D. Zschr. Nervenhlkd. 19/215/1901. — Tallenberg: Arch. f. Gewerbepath. 7/305/1936. — Weger: Arch. f. Gewerbepath. 1/522/1930. — Wilson: zit. nach Schaffer.

Anschrift des Verfassers: Dr. Bernhard Steinmann, Medizinische Klinik der Universität Bern.

---

**Barbiturat-(Soneryl-)Vergiftung.**

Beitrag zur Anwendung von Picrotoxin in der Behandlung der Barbitatvergiftungen.

Von Gerald M. Slot.

Am 17. Januar 1940 legte sich eine junge Frau von 26 Jahren in der gewöhnlichen Weise schlafen. Am andern Morgen wurde dem Mädchen auf Klopfen nicht geöffnet. Als man nach einiger Zeit die Türe gewaltsam öffnete, fand man die Frau tief schlafend im Bette liegend. Der sofort gerufene Hausarzt fand neben ihrem Bette zwei kleine leere Glasröhrchen, auf denen der Name des Apothekers stand, bei dem sie gekauft worden waren. Nachforschungen ergaben, daß jedes Röhrchen 25 Tabletten Soneryl (Buthyl-äthyl-Barbitursäure) enthalten hatte, das bekanntlich langsamer wirkt als die Schlafmittel der Pentothalgruppe, aber erheblich stärker als Phenobarbiton (Luminal). Das Mittel war im November vorigen Jahres von einem andern Arzt verordnet, aber erst im Jahre 1940 in der Apotheke geholt worden. Wieviel davon genommen wurde, war schwer zu sagen, wenigstens 37 und höchstens 74 Grains. Wenn vom Tage des Einkaufes ab das Mittel nach Vorschrift genommen worden war, so kamen als letzte Dosis nur 65 Grains (4,21 g) in Betracht.

Die Patientin kam in Krankenhausbehandlung. Bei der Einlieferung waren die Pupillen verengt, ohne Reaktion und alle Reflexe erloschen. Die Farbe der Haut war dunkel, der Puls klein und fadenförmig, der Blutdruck 85/50 mm Hg. Der Atem ging röchelnd und hie und da blutdurchsetzter, schaumiger Schleim trat aus dem Munde. Das Blut dürfte von der Zunge hergerührt haben, die bei den ersten Versuchen, den Mund gewaltsam zu öffnen, verletzt worden war.

Im weiteren Verlauf des Tages erhielt die Kranke:

1. 1 Spritze Coramin,
2. Magenspülung und  $\frac{3}{4}$  Pinte (ca. 400 cm<sup>3</sup>) starken, schwarzen Kaffee,
3. Alle 2 Stunden 1 Spritze Cardiazol,
4. Katheterisierung der Blase (Harn war normal),
5. Tropfinfusion von 5proz. Traubenzucker-Kochsalzlösung, 18—20 Tr. pro Minute.

Trotzdem diese Behandlung 6—8 Stunden lang fortgesetzt wurde, verschlechterte sich der Zustand der Patientin mehr und mehr. Der Puls ließ nach und die Atembeschwerden nahmen zu. Die Kranke verfiel sichtlich. Am späten Abend wurde eine Lumbalpunktion vorge-

nommen, wobei 10 cm<sup>3</sup> klare Cerebrospinalflüssigkeit erhalten wurden. Ein Luftschlauch wurde eingeführt, was die Atmung sehr erleichterte. Statt Cardiazol wurde Anacardon, zweistündlich 1 cm<sup>3</sup> gegeben. Am folgenden Morgen bestand noch immer tiefes Koma. Eine Punktion lieferte nur 1 cm<sup>3</sup> klare Lumbalflüssigkeit, was mit dem niedrigen Blutdruck zusammenhängen konnte. Mittels Katheters konnten 10 cm<sup>3</sup> Harn abgenommen werden, was immerhin auf gewisse Nierentätigkeit schließen ließ. Die Temperatur stieg auf 38,8°, der noch immer fadenförmige Puls schwankte zwischen 100—120. Der Blutdruck stieg nach dem Anacardon zwar auf 100, fiel aber binnen einer Stunde wieder auf 85 mm Hg. Am Abend lieferte eine Punktion 8 cm<sup>3</sup> blutige Cerebrospinalflüssigkeit.

Über Nacht wurde Anacardon ausgesetzt und alle 20 Minuten langsam 1—1,5 cm<sup>3</sup> einer 0,3proz. Pikrotoxinlösung intravenös gegeben. Nach 4 dieser Injektionen schien das Koma nachzulassen. Die Konjunktivalreflexe kehrten langsam wieder und auf kräftiges Kneifen zuckte die Patientin zusammen. Das Pikrotoxin wurde die Nacht über weiter gegeben und am Morgen erhielt die Patientin nochmals 2 cm<sup>3</sup>. Während der ganzen Nacht war auch die Tropfinfusion im Gange. Am Morgen war nur noch ein leichtes Koma vorhanden. Auf Nadelstiche und Anfassen reagierte die Patientin mit Stöhnen und Bewegen. Später am Tage und nach 2 weiteren Pikrotoxininjektionen wachte sie auf. Die Lungen waren trocken und abgesehen vom schlechten Aussehen, das aber bald zurückging, und leichten Rückenschmerzen, fühlte sich Patientin bedeutend wohler. Später bekam sie Ohrenscherzen und litt an Trockenheit der Zunge. Völlige Erholung trat aber bald ein. Die Dauer des Komas betrug im ganzen 60—70 Stunden.

Bei einer Barbitalvergiftung ist demnach der Magen baldigst zu entleeren, starker Kaffee und ein Abführmittel zu geben, Tropfinfusion mit Traubenzucker-Kochsalz ist anzuwenden und der Gesamtzustand durch Punktion zu kontrollieren. Dabei werden Coramin, Cardiazol, Anacardon und Pikrotoxin gegeben. Letzteres regt die Atmung besonders stark an und kann in Mengen bis 10 mg unbedenklich angewandt werden. Patient ist mit Decken warm zu halten. Durch Einlegen eines Atemschlauches ist für genügende Luftzufuhr zu sorgen.

Ausführlicher Bericht in British Medical Journal, 1940, 849.

Referent: A. Br ü n i n g, Berlin.

---

(Aus der Staatlichen Landesstelle für öffentliche Gesundheitspflege zu Dresden. Direktor: Prof. Dr. P. Hofmann.)

### **Tödliche Sedormid-Vergiftung bei einem 17-jährigen Mädchen.**

Von E. Floto w.

Tödlich verlaufende Sedormidvergiftungen (Allylisopropylacetylcarbamid) sind bisher selten beobachtet worden. In der Sammlung von Vergiftungsfällen von Fühner-Wieland sind nur 2 Todesfälle nach Einnahme von 51 Tabletten bei einer 52jährigen Frau (H. Fortanier A 572) und von 4—5 Tabletten bei einem 2½jährigen Kinde (G. Kärber A 839) beschrieben worden, wobei im letzteren Fall noch 0,015 g Luminal gegeben worden sind. Über eine schwere Intoxikation mittels 40 Tabletten bei einer 54jährigen Frau wird von J. Balázs (A 359) berichtet; die Vergiftung führte zu einer 36stündigen Bewußtlosigkeit, klang aber gutartig aus<sup>1</sup>. Die weitverbreitete Ansicht, daß Sedormid ein harmloses Schlafmittel darstellt, das selbst Säuglingen unbedenklich gegeben werden kann, bedarf der Korrektur, wie folgender Fall beweist:

Die 17jährige Tochter S. hatte nach dem Abendbrot noch mit dem Vater zusammen eine Flasche Bier getrunken und war dann nach einer Auseinandersetzung mit der Mutter gegen 11 Uhr auf ihr Zimmer gegangen. Infolge Fliegeralarms versuchten die Eltern, ihre Tochter gegen ½1 Uhr zu wecken. Dies gelang nur mit Mühe auf kürzere Zeitabstände. Die Eltern fanden auf dem Nachttisch der Tochter ein Wasserglas mit weißem Bodensatz, dessen Gewicht später mit rund 3 g ermittelt wurde. Die Tochter gab an, Sedormidtabletten eingenommen zu haben. Später wurden im Zimmer auch zwei leere Sedormidtablettenhülsen vorgefunden. Die Eltern verabfolgten dem Mädchen 3 Eßlöffel Ricinusöl und einen Weinbrand und brachten es zu starkem Erbrechen. Da die Mutter selbst regelmäßig Sedormidtabletten einzunehmen pflegte und von der Harmlosigkeit dieses Mittels überzeugt war, glaubten die Eltern mit dem Erbrechen jede Gefahr beseitigt zu haben und ließen das Mädchen weiterschlafen. Erst am Morgen gegen 8 Uhr bemühten sie sich um einen Arzt, der gegen Mittag erschien, eine Coraminspritze gab und die sofortige Einweisung ins Krankenhaus veranlaßte.

<sup>1</sup> Über thrombopenische Blutungen nach Sedormidgebrauch berichtete kürzlich H. Graeber (Münch. med. Wschr. 1942, S. 122).



Aus dem im Krankenhaus erhobenen Befund sei folgendes erwähnt: Tief bewußtlose Kranke in gutem Ernährungszustand (Gewicht 50 kg bei 160 cm Größe) und von rosigem Aussehen. Pupillen reagierten nicht auf Licht, Atmung tief regelmäßig, nicht röchelnd, Puls gut gefüllt. Herz: Grenzen nicht verbreitert, Töne rein, Aktion beschleunigt. Trotz Magenspülung und stündlich abwechselnder Gaben von Lobelin, Coramin usw. verschlechtert sich der Zustand. Während vorübergehend die Reflexe auslösbar sind und auch geringe Pupillenreaktion nachweisbar ist, kommt die Patientin wieder in tiefes Coma. Gegen Morgen Lungenödem, das sich auf Aderlaß, Strophantin-Calcium nicht bessert. Die Kranke kommt 18 Uhr ad exitum.

Sektionsbefund:

Bronchopneumonische Bezirke im unteren Drittel des linken Oberlappens. Interstitielles Emphysem des Mittellappens rechts und der Lingula des linken Oberlappens. Lungen- und Hirnödem. Laryngo-Tracheobronchitis. Gastritis mäßigen Grades und Hydrothorax rechts. Haemorrhag. Corpus menstruationis im linken Ovar. Menstrueller Uterus.

Der vorgefundene Schlafmittelrückstand in dem Wasserglas wurde chemisch untersucht. Schmelzpunkt, Bromadditionsfähigkeit und Sublimat verhielten sich genau wie Sedormid; es wurde mit Sedormid keine Schmelzpunktdepression erhalten. Andere Schlafmittel konnten durch die chemische Untersuchung ausgeschlossen werden.

Es kann demnach keinem Zweifel unterliegen, daß die eingetretene Vergiftung allein dem Sedormid zuzuschreiben ist. Da 40 Tabletten — im Gewicht von 20 g — 10 g Sedormid entsprechen und hiervon die Hälfte des Rückstandes abzusetzen ist, sind rund 8,5 g Sedormid eingenommen worden. Von dieser Menge ist noch ein Teil durch das nach einer Stunde erfolgte Erbrechen ausgeschieden worden, so daß die resorbierte Sedormidmenge auf 5—7,5 g zu schätzen ist, auf 1 kg Körpergewicht umgerechnet also 0,1—0,15 g<sup>1)</sup>.

Es erscheint uns angebracht, das Sedormid in die Gefahrenklasse der Barbitursäurederivate einzureihen, mit denen es in seinen toxischen Eigenschaften weitgehend übereinstimmt.

Die klinischen und pathologisch-anatomischen Befunde sind uns von der Medizinischen Klinik des Stadtkrankenhauses Dresden-Friedrichstadt zur Verfügung gestellt worden, wofür wir unseren Dank aussprechen.

---

<sup>1)</sup> Inzwischen ist am 15. Febr. 1942 eine Polizeiverordnung über die Abgabebeschränkung für Sedormid erlassen, die am 1. März 1942 in Kraft getreten ist (R. Ges. Bl. I, S. 75).

Anschrift des Verfassers: Dr. Flotow, Dresden A 24, Reichstraße 1 a.

### **Sedormidpurpura.**

Von H. Graeber.

Von den verschiedenen Formen der Thrombopenie wird die symptomatische Sedormidthrombopenie besprochen. Eine ganze Anzahl von Medikamenten führt bei besonders disponierten Menschen zu Haut- und Schleimhautblutungen. Man findet in solchen Fällen dann eine starke Verminderung der Blutplättchen und bei der Sternalpunktion zeigt sich eine morphologische Schädigung der Megacaryocyten und im Gegensatz zur Werlhoff'schen Krankheit kann sich auch eine Verminderung dieser Zellart finden. In Frage kommen hier Salvarsan, Chinin, Pyramidon und auch Gold. Die Anwendung dieser Mittel ist aber ohne weiteres berechtigt, da einmal diese unerwünschten Zwischenfälle sehr selten sind und zum andernmal der Nutzen dieser Medikamente ihre Gefahren aufwiegt.

Sedormid galt zunächst als ein harmloses, gut wirkendes und verträgliches Einschlafmittel und trotz der vielen im Schrifttum angeführten Fälle, bei denen es zu höchst unangenehmen Zwischenfällen gekommen ist, ist ihm dieser Ruf (nicht nur in Laienkreisen) geblieben. Sedormid gehört zur Gruppe der Carbamide, zu denen auch Urethan, Hedonal, Aponal und Adalin gehören. Das Präparat, das von der Firma Hoffmann La Roche in Tabletten von 0,25 g in den Handel gebracht wird, hat weite Verbreitung gefunden.

Beschreibung von drei eigenen Krankheitsfällen: Beim ersten Fall handelt es sich um eine 60jährige Frau, bei der nach Sedormidgebrauch schwere Haut-, Schleimhaut-, Darm- und Genitalblutungen auftraten. Für eine Überempfindlichkeit gegen Präparate der Carbamidreihe sprach auch die Tatsache, daß ein weiterer Thrombocytensturz verbunden mit leichteren Blutungen nach 3 Tabletten Adalin auftrat. Eine derartige Nebenwirkung des Adalin war bisher nicht bekannt und ist sicher eine große Seltenheit.

Die zweite Patientin war 58 Jahre alt. Sie hat erstmals eine kleine Menge Sedormid genommen und dann nach einer mehrwöchigen Pause stärker dosiert. Es gelang bei diesem Fall in überzeugender Weise zu zeigen, daß tatsächlich in der Sedormidmedikation die Ursache der Thrombopenie zu suchen ist. Nach einer einmaligen intracutanen Injektion von  $\frac{1}{2}$  mg des Mittels kam es zu einem rapiden Sturz der Blutplättchen innerhalb weniger Stunden.

Beim dritten Fall handelte es sich um eine 56jährige Frau, die nach vierwöchigem Sedormidgebrauch hochgradige thrombopenische Blutungen bekam. Absetzen des Mittels und Behandlung führten zum Verschwinden aller Symptome. Nach neuerlicher Einnahme von Sedormid kam es sofort zu einem Rezidiv.

Es wurden weiterhin 26 Fälle aus der Literatur zusammengestellt, die in ihrem Krankheitsverlauf den eigenen beschriebenen Fällen außerordentlich ähnlich sind.

Bei der kritischen Auswertung muß beachtet werden, ob es sich um ein rein zufälliges Zusammentreffen handeln kann, oder ob tatsächlich ein kau-

saler Zusammenhang zwischen der Einnahme von Sedormid und den Krankheitserscheinungen besteht. Nach Ansicht des Verfassers ist bei weitaus der Mehrzahl der bekannten Fälle ein Zufall ausgeschlossen, denn es kam fast regelmäßig nicht nur zu einem Blutungsschub, sondern nach anfänglicher Besserung oder Heilung führte die Wiedereinnahme von Sedormid prompt zum Rückfall. Ein sicherer Beweis, daß in dem Schlafmittel das Übel zu sehen ist, konnte durch die Intracutanprobe bei einem der beschriebenen Fälle erbracht werden.

Eine Alters- oder Geschlechtsdisposition scheint eine gewisse Rolle zu spielen, denn es fällt auf, daß es sich bei der Mehrzahl der Erkrankten um Frauen jenseits der Wechseljahre handelt. Von 24 aus der Literatur bekannten Fällen waren 19 Frauen und nur 5 Männer. Nur 3 der erkrankten Frauen waren jünger als 40 Jahre und auch das Alter sämtlicher Männer war über 50. Auch unter Berücksichtigung, daß jüngere Menschen weniger Schlafmittel einnehmen als ältere und Frauen vielleicht häufiger als Männer, bleibt diese Tatsache doch bemerkenswert.

Bei der Wirkung von Sedormid scheint es sich sowohl um eine Schädigung der Megacaryocyten als auch um eine beschleunigte und vermehrte Zerstörung der Plättchen im strömenden Blut zu handeln. Die Sedormidpurpura wird als typischer Vertreter der allergischen Thrombopenie bezeichnet. Für diese Annahme spricht auch der meist gutartige Verlauf und die rasche Rückbildungsfähigkeit der Erkrankung. Trotz dieser letzteren Tatsache wird dringend vor dem Gebrauch von Sedormid gewarnt. Dieses Schlafmittel stört Gesundheit und Leistungsfähigkeit einer ganzen Anzahl von Menschen und bedeutet daher eine Gefahr für weite Kreise. Fraglos können sich auch schwerste Krankheitsbilder, die lebensbedrohliche Formen annehmen, entwickeln. Bei jeder sogenannten essentiellen Thrombopenie sollte daher nach einer medikamentösen Ursache gefahndet werden. Es wird besonders hervorgehoben, daß man von einem Schlafmittel bei normaler Dosierung völlige Harmlosigkeit verlangen muß. Dies ist bei Sedormid durchaus nicht der Fall und aus diesen Gründen sollte das Mittel vom Markt verschwinden.

Autoreferat der ausführlich in der Münchener Medizinischen Wochenschrift **1942**, 122 erschienenen Arbeit.

---

### **Purpura haemorrhagica nach Gebrauch von Sedormid (Isopropyl-allyl-acetyl-carbamid).**

Von E. Meulengracht.

Eine jetzt 70jährige Frau war mehrmals unter der Diagnose Purpura haemorrhagica (Werlhoff) in das Krankenhaus aufgenommen worden (28. 5.—8. 6. 1935, 10.—19. 6. 1940, 27. 6.—1. 7. 1940). Bei der ersten Aufnahme (1935) gab die Kranke an, daß sie 14 Tage vorher einige hirsegroße „Blutblasen“ an der Mundschleimhaut bemerkt hatte. Diese nahmen im Laufe einiger Tage an Größe zu, gleichzeitig traten an beiden Armen ausgebreitete Petechien auf. Der zugezogene Arzt verordnete Bettruhe und Vitamin C. Die Blutungen verschwanden darauf, 3 Tage nach der Krankenhausaufnahme jedoch kam es zu neuen Blutungen und zwar waren sie diesmal ausgebreiteter als beim ersten Male (Schleimhautblutungen in Mund, Nase, Darm, erhebliche Blutungen an der Haut mit ausgebreiteten größeren Sugillationen und unzähligen kleineren petechialen Blutungen, am stärksten an den unteren Extremitäten). Sowohl beim Kneifversuch als auch nach Beklopfen mit dem Perkussionshammer auf Haut über Knochenunterlage kam es zur Bildung von Hämatomen. Die Blutungszeit betrug mehr als 15 Minuten und es war außerordentlich schwer, die Blutung hinterher zum Stehen zu bringen. Die Blutuntersuchung am 29. 5. ergab: Ikterusindex kleiner als 5, Hämoglobin 63%, Erythrocyten 3 330 000, Leukocyten 4900, Blutplättchen (Thomson-Gram) 65 000.

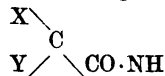
Am gleichen Tage wurden 500 cm<sup>3</sup> Citratblut infundiert, am 3. 6. wurde dies wiederholt. Danach standen die Blutungen, neue Blutungen traten nicht auf. Die Blutungszeit betrug am 31. 5. und 3. 6. mehr als 15 Minuten, am 6. 6. 15 und am 8. 6. 11 Minuten. Die Zahl der Blutplättchen am 6. 6. war 531 000, auf Kneifversuch entstand ein schwächeres Hämatom.

In den folgenden Jahren wies die Kranke nur schwächere Blutungen, im wesentlichen an der Haut, auf. Verschiedentlich wurden Untersuchungen vorgenommen: 19. 8. 1936 keine spontanen Blutungen, Kneifversuch stärkeres Hämatom, Blutungszeit 13 Minuten, Blutplättchen 303 000. 15. 12. 1936 keine spontanen Blutungen, Kneifversuch schwächeres Hämatom, Blutungszeit 7 Minuten, Blutplättchen 184 000. 11. 1. 1937 keine spontanen Blutungen, Kneifversuch sehr kleines Hämatom, Blutungszeit 10 Minuten, Blutplättchen 352 000. 5. 12. 1939 keine spontanen Blutungen, Kneifversuch schwächeres Hämatom, Blutungszeit 10 Minuten, Blutplättchen etwa 200 000.

Am 10. 6. 1940 Wiederaufnahme wegen Schleimhautblutungen im Munde und Temperatur (38,8°). Es bestanden Blutungen an der Zunge, am Zahnfleisch, an den Extremitäten, besonders an den Beinen. Der Kneifversuch ergab ein schweres Hämatom. Blutungszeit 15 Minuten, Ikterusindex weniger als 5, Hämoglobin 91%, Erythrocyten 4 290 000, Leukocyten 4700, Blutplättchen 14 000. Nach einer Bluttransfusion (500 cm<sup>3</sup> Citratblut) standen die Schleimhautblutungen wieder, neue traten nicht auf. 13. 6. Blutplättchen 66 000, 17. 6. 300 000. 22. 6. Blutungszeit 3 Minuten.

Diesmal konnte festgestellt werden, daß die Erkrankung mit dem Gebrauch von Medikamenten zusammenhing: die Kranke hatte im Laufe der Jahre zahlreiche Mittel genommen, darunter gelegentlich Sedormid als Schlafmittel. Es zeigte sich nun, als die Aufmerksamkeit sich auf das Sedormid richtete, daß die Kranke vor dem Auftreten der Blutungen an der Zunge und im Mund eine Sedormidtablette genommen hatte. Am 25. 6. 1940 wurde, als keine Blutungen bestanden, die Blutungszeit 3 Minuten und die Zahl der Blutplättchen 334 000 betrug, als Provokation 1 Tablette Sedormid gegeben mit dem Erfolg, daß die üblichen Blutungen, Übelbefinden und Temperatur auftraten. Es wurde wiederum eine Bluttransfusion vorgenommen. Der Zustand der Kranken besserte sich dann allmählich, nachdem die Sedormidtabletten fortgelassen wurden.

Anschließend wird kurz auf Stoffe hingewiesen, die die Gruppe



(von D o x als „hypnophore“ Gruppe bezeichnet) enthalten. Hierher gehört das Sedormid (Isopropylallylacetylcarbamid), hergestellt durch Spaltung von Isopropylallylacetylbarbitursäure (Allypropynal, Isonal). Apronal ist identisch mit Sedormid. Der Stoff ist außerdem im Neurokin und Neurokin comp. enthalten. Ferner gehört hierher das Allymid (Aethylallylacetylcarbamid), wahrscheinlich durch Spaltung der Aethylallylbarbitursäure (Dormin) hergestellt. Vom Acetylcarbamid leiten sich schließlich Bromisoval (Bromural, Isopropylbromacetylcarbamid) und Karbromal (Adalin, Bromdiäthylacetylcarbamid) ab. — Mit J o e k e s (Lancet Jg. 1938, Bd. II, 305) werden hinsichtlich der Pathogenese der Sedormidschäden 3 Gruppen unterschieden: 1. Kranke, bei denen nach der ersten Einnahme von Sedormid Blutungen auftreten (Idiosynkrasie); 2. Kranke, die einige Zeit regelmäßig Sedormid nehmen und dann plötzlich Blutungen bekommen (gewisser Grad von Intoleranz); 3. Kranke, die früher eine Zeitlang Sedormid genommen haben, ohne daß Blutungen auftraten, und die nach einer Pause wieder Sedormid nehmen, jetzt mit Ausbruch von Blutungen (Sensibilisierung). Die letzte Gruppe ist die häufigste. — Auf Grund des beobachteten Falles und der Fälle aus dem Schrifttum rät Verfasser zur Vorsicht beim Gebrauch von Sedormid und verwandten Präparaten.

Ausführliche Mitteilung in: Ugeskrift for Laeger Bd. 103, 291, 1941.

Referent: K. Rintelen, Berlin.

---

(Institut für gerichtliche Medizin und Versicherungswesen der kgl. Universität zu Mailand. Direktor: Prof. A. Cazzaniga.)

### **Akute und tödliche Vergiftung durch Aethylenchlorhydrin.**

Von D. Cavallazzi.

Die äußerst wenigen in der Literatur verzeichneten Fälle von akuter, tödlicher oder nicht tödlicher Vergiftung durch Aethylenchlorhydrin ( $\text{CH}_2\text{Cl}-\text{CH}_2\text{OH}$ ) rechtfertigen in jeder Hinsicht diese Mitteilung. Bekanntlich ist Aethylenchlorhydrin ein gutes Lösungsmittel für Acetylzellulose, Harze, Lacke und Firnisse; die Substanz besitzt auch eine reizende Wirkung auf die Schleimhäute und führt nach einer gewissen Latenzperiode, die innerhalb 5 bis 8 Stunden schwanken kann, zu schweren Veränderungen des Nervensystems und des Stoffwechsels. Aethylenchlorhydrin weist eine bedeutende Toxizität auf und es ist festgestellt, daß mittelgroße Kaninchen nach etwa einstündiger Inhalation von 3,6 mg pro Liter, oder auch nach 15 Minuten langer Inhalation von 1,8 mg pro Liter, in einem Zeitraum von 30 Stunden verenden.

Was die durch Inhalation seiner Dämpfe hervorgerufenen Krankheitserscheinungen betrifft, so stehen bekanntlich vor allen anderen im Vordergrunde Übelsein, Erbrechen, Kopfschmerz, Betäubungsgefühl und Unruhe. Außerdem hat Koelsch (Zbl. Gewerbehyg. 1921) bei zwei tödlichen Fällen, unter 7 veröffentlichten, auch Hirn- und Lungenödeme beobachtet. Man darf auch nicht glauben, es erfolge die Absorption dieser Substanz ausschließlich auf dem Wege der Atmungsorgane; zwar ist dieses der am häufigsten vorkommende Weg, doch kann zweifelsohne auch die Haut als intermediäres System fungieren, wie der von Middleton (J. Ind. Hyg. 1930) mitgeteilte Fall beweist, in welchem genügende Gründe zur Annahme vorlagen, es seien die Atmungswege durch eine gewöhnliche Gasmasken gut geschützt gewesen.

Unter den neueren dieses Problem betreffenden Studien verdient jene von Molitoris (D. Ztsch. f. ges. ger. Med. 1930) hervorgehoben zu werden. Dieser Forscher, der anlässlich einer Gegenbegutachtung das von zwei Anatomen aufgezeichnete Protokoll einer Autopsie wieder aufnahm und die im betreffenden Falle beobachtete Symptomatologie einer Prüfung unterzog, erkannte hierin die wesentlichen Erfordernisse für das Zustandekommen einer akuten Aethylenchlorhydrin-Vergiftung, vor allem weil es sich zeigte, daß der betreffende Arbeiter lange Zeit den Dämpfen dieser Substanz ausgesetzt war und andere Ursachen, welche einen so raschen Tod hätten rechtfertigen können, nicht nachweisbar waren.

Der unlängst unter meine eigene Beobachtung gelangte Fall läßt sich folgendermaßen zusammenfassen: F. M., 16 Jahre alt, wurde am Nachmittag des 3. 9. 1941 beauftragt, eine Zusammenleimung auszuführen, bei welcher eine flüssige, klebrige, leicht ätzende Substanz (Aethylenchlorhydrin, auch

„Enodrin“ genannt) Verwendung fand. Der Junge arbeitete ungefähr anderthalb Stunden im Freien und mußte hierauf seine Beschäftigung unterbrechen, weil sich Unwohlsein und Brechreiz einstellten (5 Uhr nachmittags). Nach Hause zurückgekehrt, wurde er noch von verschiedenen anderen Störungen befallen, unter denen Brechreiz und heftige Kopfschmerzen im Vordergrund standen. Während der Nacht verschlimmerte sich sein Zustand: die genannten Störungen wurden heftiger und es kam außerdem zu Delirium, Unruhe und Aufgeregtheit. Nach Angabe der Eltern konnte der Kranke nur mit Mühe im Bette gehalten werden. Um 8 Uhr des nächsten Morgens trat, während einer der vielen Nervenkrisen, der tödliche Ausgang ein; also genau 15 Stunden nach dem Auftreten der ersten Krankheitserscheinungen.

Die bei der Autopsie (Prot. Nr. 4517) zutage tretenden hauptsächlichsten Veränderungen bestanden in einer mäßigen Hyperämie der Eingeweide, sowie in subpleuralen und subperikardialen Ekchymosen. Alle übrigen Organe waren makroskopisch vollkommen intakt.

Wie ersichtlich, wäre dieser Fall an Hand der einfachen objektiven Daten einer Lösung nicht zugänglich gewesen. Es gelang dieselbe jedoch, weil man von den vorausgegangenen Vorkommnissen Kenntnis hatte und fernerhin auf Grund der Tatsache, daß Aethylenchlorhydrin auf den Organismus im allgemeinen tödliche Wirkungen ausüben kann. Die besondere Charakteristik dieser Substanz liegt nicht in ihrer hohen Toxizität, die sich bis zur tödlichen Wirkung steigern kann, sondern in der Seltenheit, mit der sie sich äußert, wobei vor allem hervorzuheben ist, daß für das Zustandekommen der betreffenden Krankheitserscheinungen und namentlich des todbringenden Ereignisses der konstitutionelle Faktor von großer Bedeutung ist.

Während sich nämlich anlässlich der Nachforschungen über den in Frage stehenden Fall herausgestellt hat, daß andere Arbeiter und zumal Frauen sogar monatelang mit Aethylenchlorhydrin beschäftigt waren und nur von Zeit zu Zeit über geringe Störungen (Magenweh, Erbrechen, Kopfweh) zu klagen hatten, war der junge Mensch, der ums Leben kam, nur am Nachmittag des 3. 9. mit dem Zusammenleimen beschäftigt gewesen, und zwar nur für eine relativ kurze Zeit (anderthalb Stunden). Alle diese Daten berechtigen obige Annahme und bestätigen unsere Kenntnisse über gewisse Substanzen, welche sich für bestimmte Individuen toxisch, für andere hingegen unschädlich oder fast unschädlich erweisen.

Was den Wirkungsmechanismus des Aethylenchlorhydrins betrifft, so scheint mir der mitgeteilte Fall ziemlich wichtige Schlußfolgerungen zu gestatten und auch für eine Inanspruchnahme des Nervensystems zu sprechen. Eine solche Annahme findet ihre Bestätigung sowohl in den bei Lebzeiten des Kranken beobachteten Erscheinungen, die sich mit Delirium, Unruhe, Aufgeregtheit, Zittern, Krämpfen usw. äußerten, als auch in den bei der Leichenbeschau erhobenen Befunden, wo sich, auf Grund des Vorhandenseins von subserösen Ekchymosen, die Annahme eines Erstickungstodes infolge Gefährdung der Atmungszentren als am wahrscheinlichsten erwies.

Ich habe die Veröffentlichung dieses Falles aus zweierlei Gründen für angezeigt gehalten: in erster Linie, weil damit die Frage, auf welche Art Aethylenchlorhydrin auf den menschlichen Organismus einwirkt, der Lösung nähergebracht wird, zweitens, weil in Betracht gezogen zu werden verdient, daß, wie ich bereits hervorhob, diese Substanz nicht bei allen Individuen zu gleichen Wirkungen führt.

Anschrift des Verfassers: Dr. D. Cavallazzi, Institut für gerichtliche Medizin und Versicherungswesen an der kgl. Universität Mailand.

### Todesfall bei Anwendung eines Feuerlöschapparates mit Trichloräthylen.

Von Folke Thuresson.

Am 13. 3. 1938 brach in einem Militär-Zeltquartier um 4<sup>45</sup> Uhr Feuer aus. Die im Zelt Schlafenden wurden geweckt und entfernten sich teils durch den Zeltausgang, teils durch eine ins Zelttuch geschnittene Öffnung. Der Feuerposten J. blieb dagegen trotz eines früher erlassenen Verbots im Zelt zurück und versuchte das Feuer mit einem Feuerlöschapparat zu bekämpfen, der Trichloräthylen enthielt. Erst auf direkten Befehl verließ J. das Zelt. Als er herauskam, mußte er sich sofort hinlegen und bekam einen heftigen Hustenanfall. Der Vorschlag des Zeltbefehlleiters, einen Arzt zu rufen, wurde von J. abgelehnt. J. ging dann, äußerlich ohne weitere Zeichen einer Veränderung, zu einem in der Nähe befindlichen Lastkraftwagen und setzte sich hinein. Dort beobachtete gegen 5<sup>15</sup> Uhr ein Kamerad, daß er schwer atmete und vergeblich zu brechen versuchte.

Um 6<sup>30</sup> Uhr fand sich J. zur Krankenbesichtigung ein. Er erschien objektiv nicht sehr krank, der Puls war gut, Herz o. B., es bestand eine leichte Dyspnoe. Über den Lungen beiderseits vereinzelte Rasselgeräusche. Da sich der Zustand auch nach einstündiger Ruhe nicht besserte, wurde der Kranke ins Lazarett geschafft. Dort wurde bei seiner Aufnahme (gegen 9 Uhr) folgender Befund festgestellt: J. ist bei vollem Bewußtsein, kann selbst reden und fühlt sich wohl. Blaucyanotische Färbung am ganzen Körper, mit einem bräunlichen Unterton im Gesicht; Dyspnoe: 48/min; gerötete Bindehäute, leichte Pharyngitis (eine leichte Erkältung hatte schon einige Tage bestanden). Lungen: Dämpfung und abgeschwächtes Atmen, Pfeifen und Rasselgeräusche in den abhängigen Partien; starke Beteiligung der Hilfsatemmuskulatur. Herz o. B., Puls gut gefüllt, Blutdruck 150/100. Nachmittags war der Zustand kaum verändert, es bestand röchelnde Atmung und Husten mit gelblichem klumpigen Auswurf. An den folgenden Tagen verstärkten sich die Zeichen des Lungenödems, dazu trat ein ausgedehntes Hautemphysem an Thorax, Hals und Gesicht, Armen und Bauch. Am 16. 3. Bronchopneumonie. Die Cyanose war die ganze Zeit über wechselnd. 13. 3.: Hb 104%, Rote 5,2 Mill., Leukozyten 17 500. 15. 3.: 99%, 4,9 Mill., 15 700. 16. 3.: 89%, 4,6 Mill., 9300. 17. 3.: 84%, 4,2 Mill., 8300. Die Temperatur stieg am 13. 3. auf 40,6, sank dann bis 37,9 und stieg am letzten Tage auf 39,8. Im Urin fanden sich am 16. 3. spärlich Rote und Leukozyten. Außer am 13. 3. erbrach Pat. nicht.



Die Behandlung bestand in Aderlaß (Venenschnitt), Inhalation von Sauerstoff und Mischgas, Stimulantien; außerdem vorsichtig und selten Codein, Luminal, Evipan und Profundol in Höchstgaben. Am ersten Tage vertrug er die Maske gut, später wurde ein einfaches Blechmundstück vorgezogen. Schon am 14. 3. konnte die Sauerstoffzufuhr nicht länger als einige Minuten fortgelassen werden, ohne daß die Cyanose zunahm und der Pat. unruhig wurde. Am 17. 3. kam es zu akuter Verschlimmerung, beim Aderlaß war das Blut stark verdickt und es konnten nur 200 cm<sup>3</sup> erhalten werden. Exitus.

Bei der Obduktion wog die rechte Lunge 1500 g, die linke 1250, das Herz 650 und die Leber 2800 g. Die Lungenalveolen waren mit Exsudat gefüllt, die Lichtungen der kleinen Bronchien mit Schleim und Leukozyten; Herzmuskel ohne besondere Veränderungen; die Nieren wiesen vielleicht eine geringgradige Nephrose auf; in der Leber trat die Zeichnung der Acini deutlich hervor, ohne sonstige bemerkenswerte Veränderungen.

Bei der Zersetzung von Trichloräthylen, das hier im Feuerlöschapparat verwendet wurde, kann sich unter gewissen Bedingungen Phosgen bilden. Häufig zersetzt sich dieses schnell und es entstehen für den Menschen unschädliche Stoffe, so daß die oben geschilderte Phosgenvergiftung nicht immer auftritt. Im Körper ist Phosgen nicht nachweisbar, da es sich in den Lungen vollständig zersetzt. Dabei verliert es seine toxischen Eigenschaften, so daß eine unmittelbare Einwirkung von Phosgen auf andere Organe als die Lunge nicht zustande kommt. Lediglich eine sekundäre Beeinflussung ist möglich. Da die für einen Menschen tödliche Phosgenmenge nicht mehr Salzsäure bildet, als etwa  $\frac{1}{2}$  Tropfen einer 10proz. HCl entspricht, ist die Gefahr einer resorptiven Säurevergiftung zu vernachlässigen (vgl. Flury-Zernik, Schädliche Gase, 1931, S. 223).

Obgleich im vorliegenden Falle die Erkrankung beinahe augenblicklich eintrat, bestand für die Entstehung des Lungenödems die gewöhnliche Latenzzeit. Inwieweit die Reizung der Schleimhäute mit auf die schon bestehende leichte Erkältung zurückzuführen war, ließ sich nicht sicher entscheiden; wahrscheinlich trug sie zu der Reizung bei. Auch in diesem Falle zeigte sich, daß die Sauerstoffzufuhr nicht mittels geschlossener Maske geschehen soll, wie dies zunächst in der Absicht einer möglichst reichlichen Sauerstoffzufuhr versucht wurde. Zur Vermeidung unnötiger Beschwerden für den Kranken mußte man schon am zweiten Tage zu einer offenen Gaszufuhr übergehen.

Ausführliche Mitteilung in: Sv. Läkartidn. Jg. 1941, 1223—1225.

Referent: K. Rintelen.

---

(Aus der Abteilung: Pharmakologie und Physiologie des Reichsgesundheitsamts.)

**Tödliche Vergiftungen durch methanolhaltige Frostschutzmittel.**

Von J. W ü h r e r.

Der kriegsbedingte Mangel an sonst üblichen Frostschutzmitteln wie Glycerin und glyzerinähnlichen Stoffen (Glykole) für Autokühler zwang die Industrie in letzter Zeit dazu, Methylalkohol (Methanol) als Mittel zur Verhütung des Gefrierens des Kühlwassers zu verwenden.

In die Liste der Mittel, die als Kühlwasserzusatzmittel von der Reichsstelle Chemie zugelassen sind, ist Methanol aufgenommen. Die in Betracht kommenden Frostschutzmittel, wie z. B. „Mekol“, bestehen im wesentlichen (95%) aus Methanol.

Abgesehen von gesundheitlichen Gefahren, die unter Umständen beim bestimmungsgemäßen Gebrauch des Methylalkohols für den genannten Zweck nicht ausgeschlossen sind, ist die Gefahr der mißbräuchlichen Verwendung dieses Alkohols zu Genußzwecken um so höher einzuschätzen, als diese Frostschutzmittel nunmehr einem sehr großen Verbraucherkreis regelmäßig zugänglich gemacht werden.

In der kurzen Zeit seit der Einführung des Methylalkohols als Frostschutzmittel für Autokühler sind bereits folgende Vergiftungsfälle größeren Ausmaßes im In- und Ausland durch die genannte mißbräuchliche Verwendung bekannt geworden.

1. Vor kurzem wurden in einem Lagerplatz einer Brennstoffirma in X. mehrere hundert Liter Methanol, das als Frostschutzmittel für Kraftwagenkühler bestimmt war, entwendet und an verschiedene Abnehmer verkauft. Bei einem Teil der Abnehmer konnten noch etwa 195 Liter Methanol beschlagnahmt werden, die zum Teil schon zum Ansetzen von Früchten verwendet worden waren. In einer kleinen Gastwirtschaft in X. vermischte die Inhaberin 4 l des entwendeten Methanols mit anderen Branntweinen und gab sie in ihrem Lokal an verschiedene Personen ab, von denen 9 Personen an Methylalkoholvergiftung verstorben sind.

2. Nach einer Mitteilung der Deutschen Apothekerzeitung 1941 Nr. 95/96 S. 571 fanden einige junge Leute in einem schwedischen Provinzort eine Kühlflüssigkeit für Autos, die zum größten Teil aus Methylalkohol bestand. Da die jungen Leute glaubten, Trinkbranntwein vor sich zu haben, veranstalteten sie ein Gelage, an dem 40 Jugendliche teilnahmen. Alle erkrankten nach dem Genuß des Alkohols schwer und 8 sind bereits gestorben.

Die Fälle zeigen, daß es im Interesse des Gesundheitsschutzes unbedingt erforderlich ist, im Verkehr mit Methanol als Frostschutzmittel und bei seiner Verwendung Händler und Verbraucher durch geeignete Maßnahmen auf die besonderen Gefahren hinzuweisen, die mit der bestimmungsgemäßen und mißbräuchlichen Verwendung des Methanols verbunden sein können.

Im Benehmen mit der Reichsstelle Chemie und dem Reichsgesundheitsamt hat der Reichswirtschaftsminister zur Verhütung solcher Gefahren folgende Polizeiverordnung erlassen:

## Polizeiverordnung über Kühlwasserzusatzmittel.

Vom 11. Dezember 1941.

Auf Grund der Verordnung über die Polizeiverordnungen der Reichsminister vom 14. November 1938 (Reichsgesetzbl. I S. 1582) wird im Einvernehmen mit dem Reichsminister des Innern und dem Reichsarbeitsminister verordnet:

### § 1.

(1) Methanolhaltige Frostschutzmittel dürfen an Kraftwagenhalter nur unter gleichzeitiger Abgabe je einer Gebrauchsanweisung für jedes mit einem derartigen Frostschutzmittel auszustattende Kraftfahrzeug abgegeben werden. Bei der Aushändigung ist darauf hinzuweisen, daß ohne deren Beachtung schwere gesundheitliche und betriebliche Schäden eintreten können.

(2) Die Gebrauchsanweisung für methanolhaltige Frostschutzmittel muß die durch die allgemeine Anordnung über Kühlwasserzusatzmittel vom 16. Oktober 1940<sup>1</sup> (Deutscher Reichsanz. u. Preuß. Staatsanz. Nr. 243) geforderten Angaben enthalten und dem vom Reichswirtschaftsminister vorgeschriebenen Muster entsprechen, das im Ministerialblatt des Reichswirtschaftsministeriums<sup>2</sup> abgedruckt ist.

(3) Der Reichswirtschaftsminister kann im Einvernehmen mit dem Reichsarbeitsminister das Muster der Gebrauchsanweisung für methanolhaltige Frostschutzmittel ändern und ergänzen.

### § 2.

Wer methanolhaltige Frostschutzmittel herstellt, hat seinen Abnehmern die erforderliche Anzahl der nach § 1 abzugebenden Gebrauchsanweisungen zur Verfügung zu stellen.

### § 3.

(1) Jeder Behälter methanolhaltiger Frostschutzmittel muß außer den durch die Allgemeine Anordnung über Kühlwasserzusatzmittel vom 16. Oktober 1940 (Deutscher Reichsanzeiger u. Preuß. Staatsanz. Nr. 243) vorgeschriebenen Angaben Hinweise enthalten auf:

- a) den Methanolgehalt des Frostschutzmittels,
  - b) die Giftigkeit und Brennbarkeit des Methanols,
  - c) die Notwendigkeit der gründlichen Reinigung mit dem Frostschutzmittel benetzter Hautstellen,
  - d) das Verbot einer Umfüllung des Frostschutzmittels aus den Originalbehältern in Flaschen oder Krüge usw., deren Form oder Bezeichnung die Gefahr einer Verwechslung des Inhalts mit Lebensmitteln herbeizuführen geeignet ist.
- (2) Wird im Zwischen- oder Einzelhandel das Frostschutzmittel in andere Behälter umgefüllt, so sind diese ebenfalls mit der vorstehenden Beschriftung zu versehen.

### § 4.

(1) Wer vorsätzlich oder fahrlässig dieser Polizeiverordnung zuwiderhandelt, wird mit Geldstrafe bis zu 150 Reichsmark oder mit Haft bis zu sechs Wochen bestraft.

(2) Die Androhung einer schweren Strafe in einer sonstigen Vorschrift des Reichsrechts bleibt unberührt.

### § 5.

Diese Polizeiverordnung tritt eine Woche nach der Verkündung in Kraft.

Als besonders zweckdienliche und vordringliche Maßnahme zur Verhütung mißbräuchlicher Verwendung solcher methylalkoholhaltiger Frostschutzmittel zu Genußzwecken hatte das Reichsgesundheitsamt den Zusatz eines Warnstoffes in Form eines abschreckenden Geschmacks- bzw. Farbstoffes vorgeschlagen. Der Ausführung dieses Vorschlages standen bis jetzt noch von den Herstellern geltend gemachte technische Schwierigkeiten entgegen. Die Vorarbeiten zur Auffindung eines geeigneten derartigen Zusatzes sind inzwischen in Angriff genommen.

<sup>1</sup> Sie enthält Zulassungsbestimmungen allgemeiner Art.

<sup>2</sup> Betrifft technische Anweisungen und Verhaltensmaßregeln für Kraftwagenhalter bei Verwendung von methanolhaltigen Frostschutzmitteln (MinBl. d. RWirtschaftsmin. 1941, Nr. 34, S. 433).

Anschrift des Verfassers: Reg.-Rat Dr. J. W ü h r e r, Berlin-Friedenau, Eschenstr. 4.

**Brom-Vergiftung durch langdauernden, ungewöhnlich starken Mißbrauch von Bromselterswasser.**

Von Paul C. Bucy, Thomas A. Weaver und Edward H. Camp.

Ein im Ruhestande lebender 66jähriger Kaufmann wurde am 18. Oktober 1940 in die Nervenlinik gebracht, weil er seit mehr als 11 Jahren an einer geistigen Störung leide. Am 15. Oktober verfiel er in vollkommenes Irrsein und am 17. stürzte er infolge seines unsicheren Ganges hin und verletzte sich dabei beide Knie. Auf Nachfrage teilte die Familie mit, daß der Kranke seit 1929 eine undeutliche Sprache, einen schlürfenden Gang und eine Neigung zu Unsauberkeit gezeigt hätte bei gleichzeitig ständig zunehmender Geistes- trübung bis zur vollkommenen Geistesstörung kurz vor Einlieferung in das Krankenhaus. Infolge starker beruflicher Überlastung seit 1916 hatte er 1929 einen Nervenzusammenbruch erlitten. Sein Benehmen war seltsam, er las Bücher über Psychologie und Psychiatrie. Dabei wurde er vergeßlich und mißtrauisch gegen jedermann. Neuerdings war er nicht mehr fähig gewesen, einen Gedanken etwas längere Zeit zu verfolgen.

Bei der körperlichen Untersuchung wurde ein guter Ernährungszustand festgestellt. Er schnitt Grimassen, machte unmotivierte Bewegungen mit Händen und Füßen, war vollkommen desorientiert, wußte weder seinen Namen noch seine Anschrift und konnte sich kaum 4—5 Worte unterhalten. Auf Fragen gab er unsinnige Antworten. An den Schenkeln und in der Ellbogenbeuge hatte er trockene, rote Flecke. An Herz, Lunge und Unterleib war nichts bemerkenswertes. Pupillen klein, auf Lichteinfall prompt reagierend. Patient konnte weder stehen noch gehen, ließ Harn und Stuhl unter sich. Blut- und Harnuntersuchung ergaben nichts besonderes. Wassermann war negativ. Sämtliche andern klinischen Untersuchungsmethoden brachten keinen weiteren Aufschluß, so daß man schließlich zu der Ansicht kam, der Kranke leide an einer organischen Psychose oder einem vorzeitigen Altersirrsein. Die entsprechend verständigte Familie ließ dann aber durchblicken, daß der Patient lange Jahre große Mengen von Bromselterswasser getrunken hätte. Die Ehefrau bestätigte dies, und zwar seit ihrer Heirat im Jahre 1900.

Seit er erwachsen war, hatte Patient durchschnittlich einmal im Monat an Kopfschmerzen und Migräne gelitten. Dagegen nahm er dann eine Dosis Bromselterswasser. Als 1924 geschäftliche Sorgen eintraten, trank er täglich in steigenden Mengen, oft eine 50 Cent-Flasche (5,5 g Natriumbromid). Damals schon wurden in der Familie Bedenken über seinen geistigen Zustand laut. Den Kauf der Flaschen besorgte er heimlich und verbarg sie vor andern. Da der Nachbarapotheker sie ihm verweigerte, holte er sie in entfernten Apotheken. Als er 1929 einen Nervenzusammenbruch erlitt, verreiste er längere Zeit mit seiner Frau und kam ohne Brom aus. Wieder zu Hause kam er bald auf das Brom zurück und sein früherer Zustand stellte sich langsam

in erhöhtem Maße wieder ein. Er nahm täglich bis zu 10 g Natriumbromid im Selterswasser zu sich, bis zu seiner Einlieferung ins Krankenhaus am 18. Oktober.

Am 22. Oktober wurden in 100 cm<sup>3</sup> Blut des Patienten 275 mg Natriumbromid gefunden. Er erhielt als Verdrängungsmittel täglich mehr als 5 g Natriumchlorid per os. Der Bromgehalt des Blutes wurde häufig kontrolliert und zwar nach der kolorimetrischen Goldchloridmethode und dem Destillationsverfahren von Klaas, die ziemlich gut übereinstimmende Werte gaben. Methämoglobin war im Blut nicht enthalten. Der Natriumbromidgehalt des Blutes betrug pro 100 cm<sup>3</sup> am 25. 10. 187 mg, am 28. 156 mg, am 31. 120 mg, am 4. 11. 100 mg, am 9. 11. 84,5 mg, am 19. 11. 50 mg, am 28. 11. 21 und am 4. 12. nur unwägbar Mengen. Der Harn enthielt pro 100 cm<sup>3</sup> am 26. 10. 62 und am 3. 11. 50 mg Natriumbromid, was für die Gesamttagesmenge von 3900 und 3100 cm<sup>3</sup> einer Ausscheidung von 2,4 und 1,55 g Natriumbromid entspricht.

In den ersten Tagen seines Krankenhausaufenthaltes litt der Kranke stark an Sinnestäuschungen. Er sah Fische und Fliegen an der Zimmerdecke, seine Schwiegermutter über den Querbalken turnen, hörte Hunde bellen und die Signale der Feuerwehr. Am 25. Oktober konnte er sich etwas besinnen, seine Adresse, Namen und Geburtstag angeben. Er konnte wieder lesen und den Inhalt des Gelesenen wiedergeben. Harn ging aber immer noch hie und da unfreiwillig ab. Am 28. Oktober erkannte er, daß er krank war, antwortete auf Fragen zwar noch zögernd, aber richtig. Er begann sich mit Kleinigkeiten zu beschäftigen und darüber zu philosophieren, wußte einige Minuten später noch, was er vorher gelesen hatte. Er gab zu, Bromselters gegen Kopfschmerzen und Nervenüberanstrengung genommen zu haben. Er konnte auch schon aufrecht stehen, aber ohne Hilfe nicht allein gehen. Am 4. November erschien er sehr aufgeräumt, konnte sich unterhalten und allein gehen. Beim Rechnen machte er noch einige Fehler, sein Erinnerungsvermögen für ältere und neuere Dinge war gut. Das Bestreben, Fehler und Irrtümer zu verbergen, machte sich bemerkbar. Vom 19. November an machte er täglich Spaziergänge von 1—2 Meilen, sprach von geschäftlichen und familiären Dingen fließend und völlig vernünftig. Von Bromselters wollte er nach seiner Entlassung nichts mehr wissen. Während der ganzen 5 Wochen im Krankenhaus hatte er nie ein Sedativum verlangt. Als er am 21. November entlassen wurde, bestand offenbar noch ein Defekt im Erinnerungsvermögen für neuere Vorgänge; er beschäftigte sich lieber mit Dingen aus den Jahren 1916—1924. Seine Familie bestätigte, daß sein geistiger Zustand besser war als in den Jahren vor der Krankenhausbehandlung. Als er sich zum letzten Male am 16. Dezember vorstellte, war er in ausgezeichneter geistiger Verfassung und sein körperlicher Zustand war so gut, wie man bei seinem Alter verlangen konnte.

Ausführl. Bericht in J. amer. med. Assoc. Bd. 117, 1256 bis 1258 (1941).

Referent: A. Brüning.

**Todesfall nach Novokain im Anschluß an eine Infiltration  
des Ganglion stellatum.**

Von Jens L. Hansen.

Am 16. 6. 1939 wurde eine 52jährige ledige Rentnerin wegen Asthma bronchiale im Krankenhaus aufgenommen. Ihre Mutter hatte an Heufieber gelitten, ihre Vettern und Basen hatten Asthma. Die Pat. hatte keine Schwangerschaft durchgemacht. Die Menses waren früher normal, in den letzten Jahren unregelmäßig gewesen, jetzt bestanden leichte klimakterische Beschwerden. Die Erkrankung hatte vor 16 Jahren mit Anfällen von Atemnot begonnen. Diese Anfälle waren später schwerer und häufiger geworden; sie kamen jetzt oft 2—3mal am Tage. Dabei bestand stets Husten mit zähschleimigem Auswurf. Allmählich war der Zustand der Pat. immer schlechter geworden, sie magerte ab und wurde arbeitsunfähig. Eine Überempfindlichkeit gegen bestimmte Allergene ließ sich nicht sicher feststellen; sie gab an, daß Federn, Stallluft, Heu und Rauch ihren Zustand verschlimmerten; Azeitylsalizylsäure wurde schlecht vertragen.

Da sich der Allgemeinzustand stetig verschlechterte und zeitweise ein Status asthmaticus eintrat, wurde die Pat. zu einer evtl. Operation aufgenommen. Sie pflegte ihre Anfälle mit Adrenalineinspritzungen — 2—3 cm<sup>3</sup> am Tage — selbst zu behandeln. Die objektive Untersuchung ergab einen sehr schlechten Allgemeinzustand; Dyspnoe (20 bis 24/min) und Cyanose der Lippen; lautes Einatmen, verlängerte Ausatmung, starke Inanspruchnahme der Hilfsmuskeln bei der Atmung. Thorax abgeflacht, Lungengrenzen erweitert, nur wenig beweglich; feuchte Rasselgeräusche, keine Dämpfung. Am Herzen nichts Besonderes, akzentuierter Pulmonalton. Das Röntgenbild zeigte Stase in den Lungen, besonders im Hilusgebiet.

Die Kranke wurde zunächst mit Expektorantien und Adrenalin behandelt, Schlafmittel waren oft notwendig. Dieser Zustand blieb fast unverändert etwa 5 Wochen bestehen. Erstmals am 10. 7. wurde eine Novokaininfiltration um das Ganglion stellatum herum während eines

Asthmaanfalls vorgenommen; dabei wurden 40 cm<sup>3</sup> einer 1proz. Lösung um das rechte Ganglion injiziert. Etwas später kam es subjektiv zu einiger Besserung, während objektiv keine sichere Wirkung festgestellt werden konnte außer einer Miosis rechts. Am 20. 7. wurde die Infiltration wiederholt; diesmal wurden 50 cm<sup>3</sup> Lösung auf der linken Seite injiziert; sowohl subjektiv als auch objektiv trat eine erhebliche Besserung ein. Dies wurde, jeweils im Anfall, am 22., 24. und 29. mit 40, 80 bzw. 20 cm<sup>3</sup> der Lösung wiederholt, um das linke, das rechte oder um beide Ganglien. Lediglich subjektiv wurde etwas über Schwindelgefühl und Stechen in Schulter und Arm geklagt. Der Asthmaanfall hörte stets im Anschluß an die Injektion sofort auf, die Atmung wurde leicht und geräuschlos. Nach 3—4 Behandlungen trat außerdem eine geringe Besserung des Zustandes zwischen den Anfällen ein: Verringerung des Hustens, fast völliges Verschwinden der Dyspnoe und der Cyanose; Pat. konnte nun nachts ohne Schlafmittel schlafen. Die Anfallhäufigkeit verringerte sich, so daß nach und nach nur noch 1—2 cm<sup>3</sup> Adrenalinlösung täglich notwendig waren. Sonstige Veränderungen, die den Zustand der Kranken hätten beeinflussen können, waren inzwischen nicht eingetreten; selbst wenn die Mitwirkung psychischer Faktoren nicht ausgeschlossen werden kann, so scheint deren Bedeutung doch nicht sehr wesentlich gewesen zu sein; die Besserung trat allmählich ein, nicht sofort nach Einsetzen der neuen Behandlung.

Am 30. 7. wurde (links) zum 6. Male die Infiltration vorgenommen, 25 cm<sup>3</sup> wurden injiziert. Bei wiederholten Aspirationsversuchen war nicht bemerkt worden, daß die Kanülenspitze etwa in ein Gefäß oder in den Pleuraraum gelangt wäre. Wie gewöhnlich trat nach 3—5 Minuten eine vollständige Erleichterung ein. Pat. gab leichte stechende Schmerzen in der linken Schulter an, sprach aber spontan ihre Zufriedenheit über die Wirkung der Injektion aus. Dann trat plötzlich Steifheit auf, die Pat. legte sich zurück und klagte über Unwohlsein und Schwindelgefühl und gleichzeitig, etwa 5 Minuten nach Beendigung der Injektion, wurde sie blaß, fing an zu schwitzen, die Atmung setzte zeitweilig aus, wurde oberflächlich und rasch äußerst schwach. Der Puls blieb noch lange gut gefüllt. Die Lippen wurden cyanotisch, die Kranke bewegte den Mund, brachte aber keine Worte heraus. Der Blick wurde starr, die Pupillen plötzlich weit. Krämpfe und Muskelzittern traten nicht ein. Coramin 5 cm<sup>3</sup> intravenös und später intrakardial waren wirkungslos; zuletzt, als die Herztätigkeit aufzuhören schien, wurden zweimal 0,2 cm<sup>3</sup> Adrenalin intrakardial gegeben, wor-

auf einige Herzschläge auftraten. Die ganze Zeit außerdem künstliche Atmung und vorsichtige Herzmassage. Etwa 10 Minuten nach der Novokaininjektion trat der Tod infolge Atemlähmung ein.

Die Sektion deckte im Gehirn zahlreiche diffus verstreute feinste Hämorrhagien auf; sonst keine größeren Blutungen im Zentralnervensystem, makroskopisch keine Besonderheiten in verlängertem Mark und Rückenmark; keine Conjunktivalblutungen. Nichts Abnormes an den großen Gefäßen. Brustfell ohne Verletzungen. Lungen emphysematös; Bronchialschleimhaut in den größeren Bronchien schleimig-eitrig belegt; die feineren Verzweigungen makroskopisch normal, ohne Schleimpfröpfe. Thymus nicht vergrößert, ebensowenig das Lymphdrüsengewebe. — In der Gallenblase 3 Gallensteine, überwiegend aus Cholesterin bestehend. Am Uterus 3 walnußgroße, gestielte, subseröse, teilweise verkalkte Fibromyome.

Der Rest der injizierten Lösung wurde untersucht, es war eine Lösung von Novocain. hydrochloricum in der angegebenen Konzentration.

Bei der Erörterung der verschiedenen Möglichkeiten, die bei einem Novokain-Todesfall eine Rolle spielen können, kommt Verfasser nach Ausschaltung der im vorliegenden Falle nicht wahrscheinlichen Ursachen zu folgenden Punkten, die jeder für sich oder im Zusammenwirken zu dem Unglücksfall beigetragen haben können:

1. Schnellere Resorption als normal.
2. Beeinflussung des Vagus.
3. Hirnanämie nach perivaskulärer Injektion.
4. Transport längs eines Nerven zu lebenswichtigen Zentren, vielleicht nach endoneuraler Injektion.
5. Versagen der Leberleistung (Überbelastung durch die vorangehenden Novokaininjektionen; Gallensteine?).

Verf. weist noch auf einen Umstand hin, der in diesem Falle keine Bedeutung hatte, aber bei anderer Gelegenheit zu Schäden führen könnte: Entstehen einer konzentrierteren Lösung durch Eindampfen beim Sterilisieren.

Es ist nicht möglich, zu entscheiden, welche der verschiedenen Möglichkeiten hier den tödlichen Ausgang herbeigeführt hat, vielleicht spielen auch noch ganz andere Ursachen mit hinein. Weitere Untersuchungen des Problems sind daher erforderlich. Außerdem muß vom Arzt, der einen solchen Todesfall sieht, gefordert werden, daß er darüber berichtet. Wenn auch der eigentliche Mechanismus des Zustandekommens des Todesfalles nicht geklärt ist, so dürfte doch kaum



ein Zweifel bestehen, daß die Novokaininfiltration die auslösende Ursache für den Exitus darstellte. Hiermit ist allerdings zum erstenmal festgestellt, daß eine gewöhnliche diagnostisch-therapeutische Sympathikusblockade mit Novokain lebensgefährlich sein kann. Daher muß die Indikation zu diesem Eingriff streng gestellt und vorher das erreichbare Ergebnis und die Gefahren des Eingriffs gegeneinander abgewogen werden. Verf. will damit jedoch keineswegs vor der Ausführung der Sympathikusblockade ganz allgemein warnen, denn diese kann trotz allem zu sehr wertvollen diagnostischen oder therapeutischen Erfolgen führen.

Ausführliche Mitteilung in: Ugeskrift for Læger Bd. 103, 159, 1941.

Referent: K. Rintelen, Berlin.

---

## Vergiftungen durch Trinitrotoluol und durch Tetranitromethylanilin

Ein Beitrag zur Sprengstoff-Toxikologie.

Von Harald Nilsson.

Nach einer Übersicht über das Schrifttum über Trotyl- und Tetryl-Vergiftungen wird eine Krankengeschichte mitgeteilt.

Eine 22jährige Frau war seit ungefähr  $\frac{1}{2}$  Jahr in einer Fabrik beschäftigt gewesen, wo Sprengkapseln mit Trotyl (Trinitrotoluol) oder Tetryl (Tetranitromethylanilin) gefertigt wurden. Vor ihrer Anstellung in der Munitionsfabrik war die Patientin fast stets gesund gewesen. Sie gibt an, daß sie jedesmal, wenn sie mit der Herstellung von Sprengkapseln beschäftigt war, die Tetryl enthielten, ungefähr die gleichen Beschwerden bekam: Nach 3—5 Tagen trat ein Ekzem an den Unterarmen auf und nach einigen weiteren Tagen bekam sie Nasenbluten, fühlte sich müde und wurde blaß. Wie auch bei den übrigen Arbeitern trat eine Gelbfärbung der Finger, Zehen und großer Teile der übrigen Körperoberfläche ein. Außerdem traten in der Zeit, in der sie mit Tetryl arbeitete und die Arbeit längere Zeit als gewöhnlich in Anspruch nahm, eine Reihe nervöser Symptome auf: sie wurde leicht gereizt, hatte Taumel- und Schwindelgefühl. Der Appetit war unverändert; Pat. hatte in letzter Zeit ein starkes Verlangen nach Zitronen. Schlaflosigkeit war nicht vorhanden. Die geschilderten Beschwerden traten immer wieder auf, wenn Pat. mit Tetryl arbeitete; beim Arbeiten mit Trotyl hatte sie dagegen nie irgendwelche Beschwerden.

Als die Pat. ins Krankenhaus aufgenommen wurde (III. Med. Abt., Sabatsbergs-Krankenhaus, Stockholm), war sie in der Fabrik ein paar Wochen mit der Herstellung größerer Sprengkapseln als gewöhnlich beschäftigt gewesen, in denen relativ viel Tetryl verarbeitet wurde. Pat. glaubte außerdem, diesmal einen Platz im Arbeitsraum gehabt zu haben, wo sie besonders stark dem Tetrylstaub ausgesetzt war. Gegen Schluß dieser Arbeitsperiode hatte sich die Kranke viel müde gefühlt, bekam Nasenbluten, hatte Schwindelgefühl, einen taumelnden Gang und Parästhesien an den Händen. Sie wurde nervös und affektlabil (wiederholt unmotiviertes Weinen, was seit mehreren Jahren nicht mehr vorgekommen war), und hatte ein Druckgefühl über der Brust. Während der letzten 2—3 Tage, an denen sie arbeitete, traten schwere Bauchschmerzen auf; sie selbst beschrieb sie als Kolikschmerzen (ohne Durchfall). Die Schmerzen waren zuerst im Unterbauch lokalisiert mit Ausstrahlung nach den Oberschenkeln und zur Lebergegend. Die chirurgische und gynäkologische Untersuchung ergab keine Anhaltspunkte für eine Affektion im Gebiet des Abdomens. Nach Überweisung an die 3. med. Abt. wurde festgestellt, daß die Pat. auffällig blaß war und eine leichte cyanotische Verfärbung der Haut aufwies. An verschiedenen Stellen der Körperoberfläche bestand eine ziemlich starke Gelbfärbung (Finger, Zehen, Beine, Haarboden, Bauch). Auch die Skleren waren leicht gelb gefärbt. Keine Dyspnoe in der Ruhe, kein Ödem, kein Fieber. Blutsenkung: 20 mm/Std. Urin o. B. Im Röntgenbild zeigten die Lungen eine gewisse Zeichnung, vor allem rechts, die durch eine subakute Luftwegsaffektion bedingt sein konnte. Herz: systoli-

sche Unreinheit, akzentuierter Pulmonalton. Rhythmus regelmäßig. Blutdruck 110/80. Ekg.: T<sub>1</sub> ist positiv, aber etwas flach, T<sub>III</sub> ist flach, negativ. Eine spätere Ekg.-Kontrolle ergab, daß wahrscheinlich eine geringe Leitungshemmung vorlag. Die Pulsfrequenz war während der ersten Tage im Krankenhaus etwas niedriger als später. Bauch: weich und unempfindlich. Das Nervensystem zeigte keine Besonderheiten, von einem positiven Romberg-Phänomen abgesehen. Gang schwankend. Blutbild: Hb. 66%, Rote 3,1 Mill., Weiße 6400. Stabkernige 6%, Segmentkernige 65%, Lymphocyten 25%, Monocyten 4%. Keine sichere Aniso- oder Poikilocytose, keine basophile Punktierung der Erythrocyten. WaR negativ. Magensaft leicht subacid, freie HCl 14. Leberfunktionsprüfung: Meulengracht 5, Takata normal, Zitronensäurebestimmung im Serum nach Sjöström 25,5  $\gamma$ .

Während des Krankenhausaufenthaltes fühlte sich die Pat. in den ersten Tagen trotz der Bettruhe sehr müde und während der ersten Woche war der Gang so unsicher, daß sie nicht ohne Stütze durch den Krankensaal gehen konnte. Der Zustand besserte sich indessen ziemlich schnell. Der cyanotische Einschlag der Hautfarbe verschwand nach ein paar Tagen. Das Ekg zeigte 3 Wochen nach der Aufnahme ein normales Verhalten, der Blutdruck stieg von 110/80 auf 115/95 und schließlich auf 135/85. Gegen Schluß des 4 Wochen dauernden Krankenhausaufenthaltes fühlte sich die Pat. wiederhergestellt. Bei einer Kontrolluntersuchung 1 Monat nach der Entlassung bestanden keine Beschwerden mehr.

Auf Grund der Angaben im Schrifttum und des klinischen Bildes im vorliegenden Falle kommt Verf. zu dem Schluß, daß es sich um eine Tetrylvergiftung gehandelt hat.

Da die Empfindlichkeit gegenüber Tetryl für verschiedene Personen als sehr verschieden angegeben wird, wurde die Pat. auf Anraten von Prof. Rundberg zu einer Allergieprüfung nochmals aufgenommen. Um eine brauchbare Testkonzentration zur Ausführung der Überempfindlichkeitsprobe mit Tetryl festzustellen, machte Rundberg zunächst eine Untersuchung an 20 gesunden Schülern einer Gewerbeschule (15—18 Jahre). Keiner der Schüler war vorher wissentlich mit Tetryl in Berührung gekommen. Rundberg wandte dieselbe Methodik an wie in seiner früheren Terpentinquersuchung; die Testserien bestanden aus in Aceton gelöstem Tetryl (1, 10, 20, 30, 35%), mit Aceton. puriss. als Kontrolle. Bei der ersten Ablesung nach 24 Stunden zeigten nur 3 von den 20 Versuchspersonen Zeichen einer leichten Hautreaktion. 2 von diesen 3 entsprachen der 30 und 35proz. Konzentration, die 3. einer 20proz. Konzentration. Die Veränderungen waren jedoch äußerst geringen Grades. Bei einer Ablesung nach 48 Stunden war keine positive Reaktion nachweisbar. Nach Rundberg brauchte die Überempfindlichkeitsdosis nicht höher als 10% (15%) angesetzt zu werden. Bei einer Hautprobe bei der Patientin fand sich innerhalb 72 Stunden keine allergische Reaktion.

Zur Vermeidung von Trotyl- und Tetrylvergiftungen ist das Hauptgewicht auf die Prophylaxe zu legen. Die hygienischen Umstände am Arbeitsplatz und nicht weniger die persönliche Hygiene sind von größter Bedeutung. Ehe eine Person in einer Munitionsfabrik angestellt wird, muß eine ärztliche Untersuchung vorgenommen werden. Personen mit allergischen Leiden, Verdauungsbeschwerden, Lungenaffektionen z. B. dürfen nicht angestellt werden, ebensowenig solche mit reichlicher Schweißsekretion. Die sonstigen vorbeugenden Maßnahmen sind allgemein bekannter Natur. Die Arbeit mit Tetryl soll für jede Arbeitsperiode 14 Tage nicht überschreiten.

Ausführliche Mitteilung in: Nord. Med. (Stockh.) Jg. 1941, 1798.

Referent: K. Rintelen, Berlin.

(Aus der Medizinischen Klinik der Universität Bern. Direktor: Prof. Walter Frey.)

### Über Sensibilitätsstörungen bei einem Fall von chronischer Blei- und Arsen-Vergiftung.

Von Bernhard Steinmann.

Das Vorkommen von Sensibilitätsstörungen bei der Bleivergiftung ist im allgemeinen noch wenig bekannt. Einen Beitrag zu dieser Frage liefert der folgende Fall, der außerdem zur Diskussion anregt, bis zu welchem Grad die vorliegenden klinischen Erscheinungen der im Vordergrund stehenden Bleivergiftung auch im Zusammenhang mit einer zu gleichen Zeit einhergehenden Arsenaufnahme sind. Zunächst folgt die Krankengeschichte des Patienten.

W. B. 27jährig. B. arbeitete 7 Jahre lang ununterbrochen bis Ende des Jahres 1940 in einer Fabrik. Die ersten 1½ Jahre kam er dort nur mit festem Blei in Berührung. Die anschließenden 5½ Jahre war er mit dem Umschmelzen von Bleizungen beschäftigt. Nach Einschmelzung des Bleis wurde von B. zuerst die Bleiasche entfernt und nach Weitererhitzung eine gewisse Menge Antimon, das zeitweise einen ziemlich hohen Gehalt Arsen enthielt, zugegeben. Bei diesem Vorgang entwickelten sich während etwa 2—3 Minuten starke Dämpfe. Auch bei den weitem Prozeduren entstanden Dämpfe und außerdem wurde häufig von dem Metall verspritzt. Diese „Bleiküche“ befand sich in einem ziemlich kleinen Raum, der in den ersten Jahren über dem ca. 1300 kg Blei fassenden Tiegel nur einen Abzug mit Flügelventilator an der Decke hatte. Vor 2 Jahren wurde ein trichterförmiger Abzug eingebaut, dessen unterster Rand ca. 1 m über dem Tiegel stand. Das Einatmen der Dämpfe konnte trotz Vorsichtsmaßnahmen nicht verhindert werden.

Die ersten Krankheitserscheinungen begannen im November 1940. Sie bestanden in Mattigkeit, Abgeschlagenheit, Appetitlosigkeit, Kopfschmerzen, Schlottern, Nachtschweißen und zunehmender Vergeßlichkeit. Ferner traten anfallsweise, oft 2—3 Tage dauernd, krampfartige Schmerzen auf, beginnend im Epigastrium und ausstrahlend nach den Seiten und in die Schultern. Die Schmerzen waren unabhängig von der Nahrungsaufnahme und oft nachts sehr stark. Seit Auftreten der Beschwerden litt der Patient an Stuhlverstopfung, d. h. er hatte gewöhnlich täglich Stuhl, aber nur mühsam und unter starkem Pressen. Der Stuhl war sehr hart. Zu Erbrechen kam es nie, aber während der

Krämpfe bestand oft Brechreiz. Später traten Paraesthesien und Zittern der Hände auf. Das Gesicht sei blasser geworden. Tagsüber war B. reizbar und kam wegen unerheblicher Meinungsdivergenzen leicht in Wut. Nach Aussetzen der Arbeit Ende 1940 besserten sich die Beschwerden bis zu einem gewissen Grade. Das Gewicht hatte stark abgenommen. Der Pat. aß eine fast ausschließlich vegetarische Diät, konsumierte sehr wenig Alkohol und rauchte sehr mäßig. Er ist Rechtshänder.

Vom 6. 1.—14. 6. 1941 war er auswärts in ärztlicher Beobachtung, wobei folgender Befund erhoben wurde (Herr Dr. Jordi, Luzern):

Als Kind machte Pat. eine Brustfellentzündung durch. 1936 Verlust des Endgliedes des rechten Mittelfingers durch die Stanzmaschine. Im übrigen hat der Patient keine ernstlichen Krankheiten durchgemacht.

Mittelgroßer kräftiger Mann in gutem Ernährungszustand, Gewicht 72,3 kg. Gesichtshaut gerötet. Kein Bleikolorit. Kopf: Konjunktiven leicht injiziert. Pupillen reagieren prompt auf Licht und Konvergenz. Mundhöhle: Zähne in gutem Zustand, teils plombiert. Einige Zahnlücken. Kein Bleisaum, keine Pyorrhoe. Zunge hinten leicht graugelb belegt. Weicher Gaumen und Rachenwand leicht gerötet. Substernale Struma. Keine Drüsenschwellungen. Herz: nicht verbreitert. Leises systolisches Geräusch, das im Liegen verschwindet. Übrige Töne rein. 2. AT stärker als 2. PT. Puls 96, mit leicht erhöhter Spannung und guter Füllung. Blutdruck im Liegen 145/80 mm Hg. Lungen: perkutorisch und auskultatorisch normal. Die Röntgenuntersuchung ergibt ebenfalls normale Thoraxorgane. Abdominalorgane: Bauchdecken weich, nirgends druckempfindlich. Leber und Milz nicht vergrößert. Nervensystem: Gehirnnerven: Pupillar- und Kornealreflexe vorhanden. Starkes Lidflattern. Kein Zungenzittern. Rückenmarksnerven: Haut und Sehnenreflexe überall normal. Motilität: Pat. klagt über Schwäche in den Armen und Händen, er habe oft schwere Gegenstände nicht heben können. Paresen der Oberarmmuskulatur, rechts mehr als links. Geringe Atrophie des Biceps rechts. Ausgesprochene Streckerschwäche beidseits, Kraft des Faustschlusses herabgesetzt. Dynamometerwerte beidseits maximal 10. Keine Atrophie der kleinen Handmuskeln. In den untern Extremitäten rohe Kraft erhalten, keine Atrophien. Sensibilität: Romberg negativ. Leichte Parästhesien in beiden Händen.

Leichte Hypästhesie für sämtliche Qualitäten an den Händen mit scharfer Grenze an den Handgelenken. Diadochokinesie ungestört. Hyperhidrosis. Starker Dermographismus. Weitere Untersuchungen: Temperatur meist afebril, zweimal subfebril. Die erste Blutuntersuchung ergab eine Vermehrung der Retikulozyten auf 15—20%, keine basophil Punktierten, Erythrozyten. Nach Mobilisierung der Bleidepots stiegen die basophil Punktierten auf 2—3%, wobei es auch zum Wiederauftreten von Krampfanfällen im Oberbauch kam. Mit Ausnahme einer leichten Leukopenie von 4640 war das übrige rote und weiße Blutbild normal. Im Urin waren die Porphyrine leicht vermehrt.

Nach Besserung der Beschwerden nahm B. am 26. 2. 1941 die Arbeit wieder auf. Er war nicht mehr am Bleischmelzofen beschäftigt, kam aber mit festem Blei stets noch in Berührung. Ein Teil der Beschwerden verschlimmerte sich wieder; so traten die Krämpfe wieder auf, die jetzt z. T. in die Herzgegend lokalisiert wurden, ebenfalls die Stuhlverstopfung, die Müdigkeit und die Parästhesien, die jetzt an Händen und Füßen verspürt wurden. Ferner bestanden ein Hitzegefühl im Kopf, sowie Augenbrennen mit Tränenröufeln.

Eine Kontrolluntersuchung desselben Arztes am 14. 3. 1941 ergab ein Gewicht von 74 kg. Starke Injektion der Konjunktiven mit vermehrtem Tränenfluß. Übrige Organe wie bei der letzten Untersuchung. Im Blut keine basophil Punktierten. Retikulozyten nicht vermehrt. Nervensystem: Starker Tremor. Paresen des Oberarmes haben abgenommen, die Streckerschwäche ist geringer, rechts noch stärker als links. Dynamometerwerte maximal rechts 30, links 27. Die Hypästhesie der Hände ist noch vorhanden, aber etwas weniger ausgesprochen.

Anfangs Mai 1941 stellte der Pat. wegen der Beschwerden die Arbeit wieder ein. Darauf besserte sich der Zustand wieder. Am 25. 7. 1941 kam B. in unsere Klinik, wo er bis zum 23. 8. 1941 blieb.

Unser Befund lautet: Subjektiv bestehen anfallsweise auftretende starke krampfartige Schmerzen in der Herzgegend. Ferner Kieerschmerzen. Zwischen den Schmerzanfällen besteht ein Druckgefühl in der Herzgegend. Objektive Untersuchung: Gewicht 71 kg. Kräftiger Mann. Temperatur afebril. Die psychische Gemütslage ist etwas depressiv. Gesicht leicht gerötet. Keine abnorme Färbung und Pigmentierung der Haut. Keine Lymphdrüenschwellungen.

Konjunktiven leicht injiziert. Zähne in gepflegtem Zustand, aber einige Lücken und kariöse Zähne. Kein Bleisaum. Zunge leicht belegt. Harter Gaumen blaß, weicher Gaumen und Rachen leicht gerötet. Kleine knotige Struma. Wirbelsäule und Thorax normal. Lungen klinisch und röntgenologisch normal. Herz: nicht verbreitert. Accidentelles Geräusch über der Pulmonalis. Geringe Unreinheit des 1. Tones an der Spitze. Töne sonst rein. Röntgenologisch normal konfiguriertes Herz. Das Ekg in Ruhe und nach Belastung zeigt keine Anhaltspunkte für das Bestehen einer Myocardschädigung. Puls um 80, regelmäßig, Blutdruck 120/80, resp. 130/70 mm Hg. Abdomen: Keine Druckempfindlichkeit und keine abnormen Resistenzen. Leber im Inspirium eben fühlbar, nicht druckempfindlich. Die Magenausheberung ergibt leicht subacide Werte und die röntgenologische Untersuchung verbreiterte Schleimhautfalten, sowie ein Ulcus duodeni. Die Stuhluntersuchung auf okkultes Blut ergab zuerst leicht positive, dann negative Werte.

Nervensystem: Intelligenz normal, Gedächtnis zur Zeit ordentlich. Kein Schwindel. Romberg negativ. Hirnnerven: II: Visus rechts 1,5, links 0,8. Am linken Auge werden kleine rote Objekte nicht erkannt. Hochgradige konzentrische Einschränkung des Gesichtsfeldes, stärker links als rechts. Papillen etwas blaß, mit etwas unschar-

fen Grenzen. Lidflattern, Chvostek beidseits positiv, im übrigen I und III—XII normal. Rückenmarksnerven: Sämtliche Reflexe normal. Motilität: Streckerschwäche an Unterarmen höchstens angedeutet. Faustschluß etwas schwach. Dynamometerwerte beidseits 24. Keine Muskelatrophien. Kein Handtremor. Rohe Kraft an den untern Extremitäten normal. Sensibilität: Handschuhförmige geringe Hypästhesie an beiden Händen für alle Qualitäten, Grenze ziemlich unscharf, rechts am Handgelenk, links 1—2 cm höher. In der Höhe der 3.—6. Rippe besteht links eine Hypästhesie für alle Qualitäten, die vom rechten Parasternalrand bis in die linke vordere Axillarlinie reicht. In diese Gegend werden auch die Spontanschmerzen lokalisiert. Keine Druckempfindlichkeit der Nervenstämmen. Lasségue beidseits negativ. Dermographismus. Lumbalpunktion: Druck nicht erhöht, Liquor klar, farblos. Nonne neg.,  $5/3$  Lymphozyten, 36 mg% Eiweiß, wovon 24 mg% Globuline. Mastix und Goldsolkurve normal. Wassermannsche Reaktion negativ.

Weitere Untersuchungen: Im Harn Porphyrine zuerst negativ, nach Ansäuerung Spuren, dann wieder negativ. Harn sonst normal. Rotes und weißes Blutbild normal. Retikulozyten 6‰, keine basophil Punktierten, auch nicht nach Ansäuerung. Senkungsgeschwindigkeit  $3/9$  mm. Grundumsatz 8%. Die Galaktoseprobe fällt normal aus, ebenfalls der Wasserversuch nach Volhard. Die Bleiuntersuchung im Urin ergab 5  $\gamma$  pro Liter, im Liquor 60  $\gamma$  % (Mikrobestimmung nach Weihrauch und Schmidt). In 2,1 g Haaren und Fingernagelproben wurden 45  $\gamma$  Arsen gefunden (Mikrobestimmung nach Gangl).

Vom 21.—29. 10. wurde B. erneut bei uns kontrolliert. In der Zwischenzeit schonte sich der Patient. Die alten Beschwerden traten von Zeit zu Zeit wieder auf, so besonders beim Wetterwechsel und nach Calciumthiosulfatinjektionen; besonders wird B. geplagt von Hitzegefühl im Kopf, Kopfschmerzen, Schlaflosigkeit, Reizbarkeit und hier und da noch geringen Schmerzen in der linken Brustgegend, die aber mit Ausnahme des Druckgefühls deutlich nachgelassen haben. Daneben ist er oft reizbar und müde und klagt über vermehrte Vergesslichkeit. Keine Parästhesien mehr. Appetit gut. Befund: Gewicht 71 kg, kein Ulcus mehr, sonst innere Organe wie früher. Nervensystem: Die Ablassung der Papillen hat zugenommen. Die Gesichtsfeldeinschränkung hat sich rechts deutlich verschlechtert. Geringe Abweichung der Zunge nach links. Sonst Hirnnerven wie früher. Reflexe und Motilität wie letztesmal. Die Hypästhesie der Hände und im Bereich der linken Brust hat noch dieselbe Ausdehnung, ist aber quantitativ geringer. Weitere Untersuchungen: Blut und Urin wie letztesmal. Retikulozyten 4‰, keine basophil Punktierten, Porphyrine im Urin negativ.

Am Vorliegen einer gewerblichen Vergiftung besteht nach der Anamnese und den klinischen Erscheinungen kein Zweifel. Im Vordergrund steht die Bleivergiftung. Im Januar 1941 konnte, besonders nach Mobilisierung der Bleidepots, eine Vermehrung der Retikulo-

zyten und der basophil punktierten Erythrozyten, eine leichte Porphyrinurie, Tremor, Lidflattern und Bleikoliken nachgewiesen werden. Ferner bestanden eine Streckerschwäche, Paresen der Oberarmmuskulatur und herabgesetzte Dynamometerwerte, handschuhförmige Hypästhesien und Zeichen einer leichten Encephalopathie (Reizbarkeit, Vergeßlichkeit usw.). Nach Aussetzen der Arbeit verschwanden die sog. Frühsymptome der Bleivergiftung und konnten auch bei uns nicht mehr nachgewiesen werden. Dagegen wurden andere Erscheinungen manifest, wie sie namentlich in spätern Stadien der Bleivergiftung auftreten, nämlich ein Ulcus duodeni, eine subacide Gastritis, die nach Lewin sehr häufig ist, eine konzentrische Gesichtsfeldeinschränkung mit Abblassung der Papillen (Laffitte und Leblanc) und eine Hypaesthesia dolorosa im Gebiete von C 3—C 6 links.

Die gleichzeitige Parese der Radialis und Oberarmmuskulatur ist eine typische Erscheinung der Bleivergiftung. Auffallend ist nur das symmetrische Befallensein der oberen Extremitäten, das von Beginn an vorhanden war. Wir werden später noch auf diesen Punkt zurückkommen.

Da bei der Bleivergiftung die Motilitätsstörungen im Vordergrund stehen, werden begreiflicherweise die Sensibilitätsstörungen meist stiefmütterlich behandelt. Schon Tanquerel des Planches erwähnt freilich eine Anästhesia saturnina. Auch von andern Autoren wird auf das Vorkommen von Bleihyp- und anästhesien (Oppenheim, Déjérine, Klumpke, von Burg, Erben), Hyperästhesien (Flury) und Parästhesien (Schmidt-Kehl, Erben, Koelsch, Starkenstein, u. a.) hingewiesen. Martini fand unter 660 Fällen 27mal Anästhesien, Hypästhesien und Parästhesien. Kroll machte mit Hilfe chronaximetrischer Untersuchungen auf frühzeitige Veränderungen der Schmerzpunkte aufmerksam. Der Lokalisation der den Sensibilitätsstörungen zugrunde liegenden Veränderungen des Nervensystems wird meist nur wenig Beachtung geschenkt. Bei einer Besprechung der Sensibilitätsstörungen bei Bleivergiftung müssen die zentral bedingten Störungen von den peripheren abgegrenzt werden.

Die zentral bedingten Sensibilitätsstörungen sind häufig eine Ausdrucksform der Encephalopathia saturnina. So hat schon Erben auf das Vorkommen von Akroanästhesie, Akroparästhesien, Hemianästhesie und Hypaesthesia universalis bei der Encephalopathia saturnina hingewiesen (s. a. Bergen). Williams beschreibt bei einer chronischen Bleivergiftung eine Herabsetzung der Oberflächensensibilität am ganzen Körper, vor allem an den Beinen, und Herabsetzung der Tiefensensibilität an den Füßen. Dazu bestand ein positiver Babinsky, im übrigen aber keine motorischen Störungen. Da auch eine Gedächtnisstörung bestand, war es naheliegend, die Sensibilitätsstörungen auf eine zentrale Genese zurückzuführen. Christiani erwähnt ebenfalls Störungen der Tiefensensibilität und Hypaesthesien der Oberflächensensibilität bei einer Bleivergiftung mit psychopathischen Störungen. In Koordination mit der Encephalopathie kann es auch zu



einer *Tabes saturnina* kommen, worauf kürzlich *Duensing* aufmerksam machte. Der von ihm beschriebene Fall wies gliedabschnittsweise abgegrenzte Störungen der Tiefensensibilität an der linken Hand und am linken Fuß und Störungen aller Qualitäten im Bereiche der rechten Gesichtshälfte, an beiden Unterarmen und am linken Bein auf. Es bestanden deutliche ataktische Erscheinungen. Der Liquorbleigehalt betrug 220  $\gamma\%$ .

Auch in unserem Fall sind die handschuhförmigen Hypästhesien beider Hände zentral bedingt aufzufassen, vermutlich eine Folge von Alterationen im Thalamus. Auf die Beteiligung des zentralen Nervensystems am Krankheitsprozeß weisen eindeutig die Augensymptome und die psychischen Erscheinungen im Sinne einer Encephalopathie hin. Die Akroparästhesien sind möglicherweise auf dieselbe Störung zurückzuführen. Obschon die Hypästhesien teilweise dieselben Segmente berühren wie die periphere bedingten Motilitätsstörungen, so sprechen doch die Ausdehnung und Begrenzung dieser Sensibilitätsstörungen gegen eine periphere Entstehung.

Als periphere Störung ist die Hypaesthesia dolorosa im Bereich der linken Brustgegend aufzufassen. Differentialdiagnostisch mußte an eine Angina pectoris (*saturnina!*) gedacht werden. Der klinisch, röntgenologisch und elektrokardiographisch völlig normale Herzbefund spricht aber gegen eine kardiale Genese, namentlich weil das Ekg auch während der Schmerzattaquen keine Veränderungen zeigte. Mehr Aufschluß gibt der Liquorbefund. Die Zellzahl ist normal, die Globuline sind leicht vermehrt. Außerdem besteht ein Bleigehalt des Liquors von 60  $\gamma\%$ , der als abnorm hoch zu betrachten ist. Die segmentäre einseitige Anordnung der Sensibilitätsstörungen, verbunden mit dem erhöhten Liquorbleigehalt und der wenn auch nur geringfügigen Liquorveränderungen im Sinne einer „Dissociation albuminocytologique“ (Erhöhung der Globuline) sprechen für das Vorliegen einer „Radiculitis“ *saturnina*, eine Erscheinungsform der Bleivergiftung, wie sie an Hand von 2 Fällen von *Ludwig* und *Rottenberg* für die Lumbosacralgegend beschrieben worden ist. Auch in diesen beiden Fällen war das Liquoreiweiß nur gering verändert.

Über den Bleigehalt des Liquors bei Normalen und Bleivergifteten bestehen mehrere Angaben. *Schmitt* und *Basse* fanden bei 13 Normalen 15—38  $\gamma\%$ , *Duensing* 18—38  $\gamma\%$  und *Ludwig* und *Rottenberg* kein Blei. *Schmidt* und *Weihrauch* geben einen oberen kritischen Grenzwert von 60  $\gamma\%$  an. *Koelsch* einen Tagesmittel-Grenzwert von 40—60  $\gamma\%$ . Im Allgemeinen dürfte wohl ein Wert über 40  $\gamma\%$  als abnorm angesehen werden. Bei Bleivergifteten wurden folgende Werte festgestellt: *Geraghty* 42  $\gamma\%$ , *Taeger* 157  $\gamma\%$ , *Schmitt* und *Basse* 80—493  $\gamma\%$ , *Duensing* 220 und 493  $\gamma\%$  und *Ludwig* und *Rottenberg* 85, resp. 90  $\gamma\%$ . *Ludwig* und *Rottenberg* weisen darauf hin, daß bei erhöhtem Bleigehalt des Liquors alle sog. Kardinalsymptome der Bleivergiftung fehlen können und der Bleigehalt im Blut niedriger sein kann als im

Liquor. Ähnlich war in unserem Fall trotz erhöhtem Liquorblei keine Erhöhung des Urinbleis zu finden.

Nach den vorliegenden Literaturangaben findet sich ein erhöhter Liquorbleigehalt sowohl bei peripheren (Ludwig und Rottenberger) als auch bei zentralbedingten, im Verlaufe einer Encephalopathia saturnina auftretenden (Düensing) Sensibilitätsstörungen. Eine Differenzierung der Sensibilitätsstörungen kann somit mit Hilfe des Liquorbleigehaltes nicht durchgeführt werden, sondern muß sich an die übrigen klinischen Symptome halten.

Wenn auch zentrale Sensibilitätsstörungen als Ausdruck einer Encephalopathie sicher häufiger sind als periphere, so ist andererseits am Vorkommen der letzteren nicht zu zweifeln. Koelsch lehnt allerdings das Vorkommen einer eigentlichen Bleineuritis mit Auftreten von Schmerzen, z. B. unter der Form einer Plexusneuralgie oder Ischias, ab, mit der Begründung, daß es sich bei der peripheren nervösen Bleischädigung nicht um entzündliche, sondern nur um degenerative Erscheinungen handelt, die nur zu Parästhesien führen können. Gegen diese Auffassung spricht ein kürzlich von Ott publizierter Fall von Radiculitis posterior mit starken Schmerzerscheinungen, bei dem genaue histologische Untersuchungen der hintern Wurzeln auch nur degenerative Veränderungen mit einer starken Hyperämie ergaben, dagegen fehlten infiltrative und exsudative entzündliche Veränderungen. Weitere klinisch-histologische Vergleichsuntersuchungen sind hier zur Aufklärung notwendig.

Besondere Erwähnung verdient die symmetrische Anordnung der Paresen an der oberen Extremität. Gewöhnlich ist bei der Bleivergiftung der Beginn der Paresen beim Rechtshänder deutlich rechts lokalisiert. Man könnte nun annehmen, daß die symmetrische Anordnung eine Folge davon ist, daß der Patient die oberen Extremitäten ungefähr in gleicher Weise beanspruchte. Andererseits ist bekannt, daß die Arsenvergiftung in der Regel zu symmetrischen Neuritiden führt, die freilich fast ausschließlich in die untere Extremitäten lokalisiert sind oder dort beginnen (in 72 von Bronardel untersuchten Fällen mit Polyneuritis arsenicalis 69mal). Es scheint uns daher die Annahme erlaubt, daß die Paresen der oberen Extremitäten wohl eine Folge der Bleivergiftung, die ja symptomatologisch im Vordergrund steht, die symmetrische Anordnung jedoch im Zusammenhang mit der Arsenvergiftung ist. Man kann sich das so vorstellen, daß die Arsenvergiftung allein unterschwellig war und nicht zu einer Neuritis führte, aber doch eine gewisse Krankheitsbereitschaft herbeiführte, auf deren Boden die Bleischädigung nicht nur einseitig, sondern auf beiden Seiten klinisch zum Ausdruck kam. Auffallend ist ferner, daß die handschuhförmigen zentral bedingten Hypästhesien ebenfalls in symmetrischer Weise und in demselben Gebiet auftreten wie die peripheren motorischen Störungen. Man muß sich fragen, ob da nicht ein Zusammenhang besteht, z. B. in dem Sinne, daß die Krankheitsbereitschaft der zentralen Bezirke durch die Alterationen im peripheren Nerven irgendwie beeinflusst worden ist. Ein Analogon für einen solchen

Vorgang findet sich in der Lokalisation poliomyelitischer Lähmungen an der Stelle eines Traumas (W. Frey).

### Zusammenfassung.

Es wird ein Fall von Blei- und Arsenvergiftung beschrieben, bei dem die Bleivergiftung im Vordergrund steht und neben den charakteristischen klinischen Symptomen durch das Bestehen von Sensibilitätsstörungen ausgezeichnet ist. Diese sind einerseits als Folge der Bleiencephalopathie zentral bedingt in Form von handschuhförmigen Hypästhesien und andererseits peripherer Natur im Sinne einer Radiculitis saturnina (C 5—6), klinisch imponierend als Hypaesthesia dolorosa. Auf die Bedeutung der Arsenvergiftung für das symmetrische Auftreten der Motilitäts- und Sensibilitätsstörungen an den oberen Extremitäten wird hingewiesen.

**Literatur.** Berger: Berl. klin. Wschr. 1874, 122 und 137. — Bronardel: zit. nach Brig: Lehrbuch der Nervenkrankheiten. Verlag Urban u. Schwarzenberg, Berlin u. Wien 1932. — von Burg: zit. nach Ludwig und Rottenberg. — Christiani: Samml. Vergiftungsf. 10/53/1939. — Déjérine-Klumpke: zit. nach Ludwig und Rottenberg. — Duensing: D. Zschr. Nervenheilkunde 143/297/1937. — Erben: Vergiftungen. W. Braumüller, Berlin u. Leipzig 1909. — Flury: in Heffter-Heubners Hdbch. der exp. Pharmakologie 3/T/3. Springer Verlag Berlin 1934. — Frey, W.: Verh. deutsch. Ges. im Med. 50/558/1938. — Geraghty: J. am Med. ass. 110/20/1938. — Koelsch: Hdbch. d. Berufskrankheiten, Bd. 1/1935. — Kroll: Zschr. Neur. 141/141/1932. — Laffitte und Leblanc: In Nouveau Traité de Pathologie interne, Bd. 2/843. Paris 1928. — Lewin: Erg. inn. Med. 35/286/1929. — Ludwig und Rottenberg: Klin. Wschr. 1936 I/119. — Martini: Verh. deutsch. Ges. inn. Med. 45/280/1933. — Oppenheim: Lehrbuch der Nervenkrankheiten. Berlin 1908. — Ott, Th.: Schweiz. Arch. f. Neurologie u. Psych. 48/83/1941. — Schmidt-Kehl: zit. nach Flury. — Schmitt u. Wehrauch: Über die Diagnostik der Bleivergiftungen. G. Fischer, Jena 1933. — Schmitt u. Basse: Klin. Wschr. 1937 I/65. — Starkenstein u. Rost-Pohl: Toxibiologie. Verlag Urban & Schwarzenberg. Wien 1929. — Taeger: Samml. Vergiftungsf. 9/23/1938. — Tanquerel des Planches: Traité des Maladies du Plomb. Paris 1939. — Williams: J. Am. Med. Ass. 112/534, 1939.

Anschrift des Verfassers: Dr. Bernhard Steinmann, Medizinische Universitätsklinik, Bern.

(Aus dem Institut für Pharmakologie und Wehrtoxikologie der Militärärztlichen Akademie.)

**Vergiftungen durch russischen Fliegenpilz, Perlpilz oder Pantherpilz?**

Von L. Lendle.

In den späten Sommermonaten des Ostfeldzuges 1941 wurde in verschiedenen Feld- und Kriegslazaretten eine Anzahl von Pilzvergiftungen in Behandlung genommen, die z. T. unter dem Verdacht einer Alkoholrauschwirkung eingeliefert wurden. Nach den Aussagen der Betroffenen mußte es sich in allen Fällen um Vergiftungen nach Genuß des sog. „Perlpilzes oder Waldtüpferlings“ gehandelt haben, welchen die Soldaten in den pilzreichen Wäldern bei Smolensk gesammelt hatten.

Die Vergiftungserscheinungen begannen spätestens 1 Stunde nach dem Genuß der gedämpften und geschmorten Pilze mit Erbrechen, Würgen, Schwindelgefühl und Müdigkeit. Es folgten Taumeln und rauschartige Benommenheit bis zur völligen Bewußtlosigkeit. Eine Gruppe vergifteter Soldaten kam unter Führung eines Feldwebels in Kraftwagen angefahren und machte den Eindruck schwerer Trunkenheit. Bei 3 von diesen Leuten traten auch krampfartige Zustände mit heftigem Zucken der Glieder bei fest zusammengebissenen Zähnen auf. Neben diesen zentralnervösen Erregungserscheinungen wurden nur mäßige Veränderungen am vegetativen Nervensystem beobachtet, teils im Sinne einer atropinartigen Vaguslähmung (Pupillenerweiterung und -lähmung, Akkomodationsstörungen, wenig beschleunigter Puls), teils auch im Sinne einer muskarinartigen Vaguserregung (Speichelfluß, Leibschmerzen). Diarrhoe, Asthma und Bradycardie wurden nicht beobachtet. Alle Erscheinungen waren nach tiefem, traumreichen Schlaf am andern Morgen völlig verschwunden.

Das Vergiftungsbild entsprach bei allen Betroffenen demjenigen, welches für Vergiftungen mit Fliegenpilzen bekannt ist. Diese Pilzart enthält neben dem Muskarin ein sog. Pilzatropin, das für die Erzeugung der rauschartigen cerebralen Erscheinungen verantwortlich zu machen ist. Je nach dem Mischungsanteil der Giftstoffe herrschen bei Vergiftungen mit diesen Pilzen die cerebralen Erscheinungen oder die

Vagussymptome vor. Das Pilzatropin selbst scheint im Vergleich zu dem Tollkirschengift aber nur eine geringe Vaguslähmung auszulösen. Nach Literaturangaben (Flury-Zangger, Lehrbuch der Toxikologie, 1928, S. 309) ist der russisch-sibirische Fliegenpilz von den mitteleuropäischen Arten botanisch nicht verschieden. Er scheint aber in seiner Zusammensetzung mehr Pilzatropin zu enthalten, so daß er von der Bevölkerung auch als verhältnismäßig ungiftiges Rauschmittel verwendet wird.

Auf Grund der Angaben der Betroffenen wurde an einem Fundort eine Pilzsammlung durchgeführt. U. a. fanden sich dort an giftigen Pilzen Knollenblätterschwamm, falscher Reizker und roter Fliegenpilz neben zahlreichen eßbaren Pilzen wie Champignon, Parasol, Steinpilz, Kuhpilz, echtem Reizker und verschiedenen Täublingen. Von besonderem Interesse war das reichliche Vorkommen einer dem üblichen roten Fliegenpilz (*Amanita muscaria*) ähnlichen Pilzart, die durch einen graubraunen Hut gekennzeichnet ist, aber beim Aufschließen aus der Erde sehr leicht mit dem roten Fliegenpilz verwechselt werden kann. Die betroffenen Soldaten lehnten diese Möglichkeit ab. Dieser Pilz wurde von dem „Pilzkenner“ unter den Vergifteten auch sofort als der für das Gericht verwendete „Perlpilz“ bezeichnet. Nach Angaben in Pilzbüchern wird der Perlpilz (*Amanita rubescens*) gelegentlich als giftig, meist aber als eßbar bezeichnet, wenn die Oberhaut des Hutes abgezogen wird.

Es bestand die Möglichkeit, daß die gefundene Pilzart ähnliche Giftstoffe wie der rote Fliegenpilz enthält. Darüber konnte in einigen Selbstversuchen Klarheit gewonnen werden. Beide Pilzarten wurden frisch gesammelt und nach Zerkleinerung bei neutraler Reaktion mit etwa der gleichen Menge Alkohol extrahiert. Die abgepreßte Flüssigkeit wurde auf etwa  $\frac{1}{10}$  eingengt (Feldapotheker Dr. Reinker). Von diesen Lösungen wurden steigende Mengen eingenommen. Die Selbstversuche wurden unter Kontrolle der Pulsfrequenz durchgeführt. Nach einer Überschlagsrechnung wären ungefähr 10 cm<sup>3</sup> dieser Extrakte für den Menschen tödlich, unter der Voraussetzung, daß 50—100 g dieses Pilzes die tödliche Gabe darstellt und daß die Extraktion erschöpfend wäre.

Von dem sog. Perlpilzextrakt bewirkten Mengen von 2,5 cm<sup>3</sup> nach 20 Minuten Brechreiz, Müdigkeit und leichte Benommenheit. Nach 4 cm<sup>3</sup> stellte sich in 30 Minuten ein schläfriger und traumhafter Zustand des Wohlbefindens ein. Noch nach 3 Stunden war ich müde und leicht benommen. Die Pupillen waren etwas eng und reagierten gut. Die Pulsfrequenz war von etwa 70 auf 50—56 gesunken. Nach 6 Stunden war die leichte Vergiftung völlig abgeklungen. Der Fliegenpilzextrakt bewirkte ähnliche Vergiftungserscheinungen nach 2,0 cm<sup>3</sup>, die gleichfalls schnell verschwanden. Eine genaue Feststel-

lung der Grenzdosierung und eine Ermittlung stärkerer Giftwirkungen war aus äußeren Gründen nicht möglich. Es genügte die Feststellung, daß durch den angeblichen Perlpilz fraglos fliegenpilzähnliche Vergiftungserscheinungen ausgelöst werden konnten.

Nach Rückkehr in die Heimat konnte ich zur Klärung dieser angeblichen Perlpilzvergiftung aus dem Studium der Literatur noch folgendes beitragen:

Der Perlpilz, *A. rubescens*, gilt nach maßgeblichen Autoren als genießbar (Wünsche (1), Geßner (2), Gramberg (3), Welsmann(4)). Ford (5) hat bei systematischen vergleichenden Untersuchungen im Perlpilz kein Muskarin gefunden, lediglich ein Hämolsin, und bezeichnet ihn als genießbar. Nur Lewin (6) nennt ihn giftig, obwohl er nach Abziehen der Oberhaut in Sachsen verspeist werde. Angaben über eine besondere Giftigkeit des Perlpilzes in östlichen Ländern habe ich nirgends gefunden. Das typische Kennzeichen des Perlpilzes ist die rötliche Verfärbung des verletzten oder angeschnittenen Pilzes, der sonst ein rein weißes Fleisch besitzt. Dadurch unterscheidet er sich besonders von dem ganz ähnlichen Pantherschwamm. Diese charakteristische Rötung haben die von mir am Fundort gesammelten sog. „Perlpilze“ nicht gezeigt.

Mit dem Perlpilz kann der Pantherpilz (*Amanita pantherina*) sehr leicht verwechselt werden. Auch er besitzt dem Fliegenpilz gegenüber eine graubräunliche, auch olivbräunliche Hutfarbe. Sein Fleisch rötet sich aber nicht beim Verletzen. Der Pilz gilt allgemein als giftig. Geßner (3) gibt an, daß er Muskarin in geringeren Mengen als der Fliegenpilz enthalte und daß der Giftgehalt stark schwanke. Vergiftungen sollen dem „Muskarintypus“ entsprechen.

In dem „Merkblatt der Deutschen Gesellschaft für Pilzkunde“ Nr. 5 (bearbeitet von Kallenbach und Welsmann) finden sich folgende wichtige Angaben: „Der Pantherpilz hat durch Verwechslung mit dem Perlpilz in den letzten Jahren überraschend viele, z. T. recht schwere Vergiftungen verursacht, im Jahre 1934 allein in Plauen mehr als 50 Vergiftungsfälle.“ „Die Pantherpilzvergiftung wirkt sich schon bald nach dem Genuß aus, Benommenheit, Schwindelgefühl, Kopfschmerzen usw. sind die ersten Anzeichen der Vergiftung. Meist folgen Leibschmerzen und Erbrechen. Wenn nicht sofort der Arzt eingreift, steigern sich die Schwindelanfälle bis zum trunkenheitsähnlichen Umhertaumeln. Krampfartige Zuckungen mit anschließender Gliederstarre folgen dann. Wirre Reden und Toben sind häufig, auch auffallende Sehstörungen mit Pupillenerweiterung.“

Diese Angaben stimmen sehr weitgehend mit den Symptomen der oben beschriebenen Pilzvergiftungen überein. Es besteht daher die große Wahrscheinlichkeit, daß es sich auch hier um eine Verwechslung von Perl- und Pantherpilz gehandelt hat.

Noch eine letzte Möglichkeit der Deutung soll erwähnt werden. Nach Gramberg (3) gibt es eine braune Abart des roten Fliegenpilzes (*A. muscaria*, *variatio umbrina* F.). Diese soll nach Angaben von R. Schulz (7) wie der Pantherpilz und rote Fliegenpilz giftig sein.

### E r g e b n i s:

Bei den beschriebenen fraglichen Vergiftungen mit „Perlpilzen“ handelte es sich mit großer Wahrscheinlichkeit um Vergiftungen mit dem Pantherpilz oder einer braunen Abart des üblichen Fliegenpilzes. Die Vergiftungen verliefen unter den gleichen Erscheinungen wie Ver-

giftungen mit dem russischen Fliegenpilz. Es dürfte sich also auch hier um die Wirkung eines pilzartropinähnlichen Giftstoffes gehandelt haben. Es muß also davor gewarnt werden, den sog. Perlpilz zum Genuß zu sammeln, da die Gefahr einer Verwechslung mit obigen Pilzarten groß ist.

**Schrifttum.** 1. Wünsche: Die verbreiteten Pilze Deutschlands. Leipzig 1896. S. 101. — 2. Geßner, O.: Die Heil- und Giftpflanzen Mitteleuropas. Heidelberg 1931. S. 11. — 3. Gramberg: Die Pilze der Heimat. Leipzig 1921. S. 62. — 4. Welsmann (Herausgeber der Merkblätter der Deutschen Gesellschaft für Pilzkunde), mündliche Mitteilung. — 5. Ford, W.: J. of Pharmacol. a. exper. Therap. 1, 275 (1909). — 6. Lewin, L.: Gifte und Vergiftungen. Berlin 1929. S. 912f. — 7. Schulz, R.: Z. f. Pilz- u. Kräuterfr. 4, Heft 10. (Zitiert nach Gramberg).

Anschrift des Verfassers: Stabsarzt Prof. Dr. Lendle, Institut für Pharmakologie und Wehrtoxikologie der Militärärztlichen Akademie, Berlin.

(Aus dem Institut für Pharmakologie und Wehrtoxikologie der Militärärztlichen Akademie.)

### Vergiftung durch den Genuß von Rauschbeeren in Rußland.

Von L. Lendle.

Während des Ost-Feldzuges im Sommer 1941 wurden mir neben anderen Vergiftungen bei der Truppe auch 2 Fälle bekannt, wo es nach Genuß von „Heidelbeeren“ zu flüchtigen Vergiftungserscheinungen kam. In einem Fall war bei der Lazarettaufnahme des Betroffenen schon kein Anzeichen einer Vergiftung mehr erkennbar. Dieser Fall gewinnt lediglich Interesse im Zusammenhang mit dem zweiten. Auch hier konnte weder der Vergiftungsverlauf, noch das genossene Material untersucht werden. Die Aussagen des betroffenen Soldaten, der wegen eines katarrhalischen Ikterus im Lazarett lag, über den Verlauf seiner einige Wochen vorher erlittenen Vergiftung waren aber so typisch, daß daran gewisse Vermutungen angeschlossen werden können. Die Truppe habe während der Spätsommermonate häufig selbst gesammelte „Blaubeeren“ verzehrt, die sich aber von unseren Heidelbeeren durch das Fehlen des blauen Saftes unterschieden. Nach dem Genuß eines solchen Gerichtes seien bei ihm folgende Erscheinungen aufgetreten: Rauschartige Erregung, Erbrechen, weite Pupillen, Sehstörungen, rotes Gesicht und trockener Hals. Diese Erscheinungen seien am folgenden Tag abgeklungen gewesen. Nach diesen Angaben könnte der Verdacht bestehen, daß es sich um eine einfache Tollkirschenvergiftung gehandelt hat. Die Erscheinungen sind genau die gleichen, wie sie hier angegeben wurden. Es fällt lediglich auf, daß die Vergiftung hier so schnell abklang, während toxische Atropinwirkungen tagelang anhalten können. Der Betroffene erklärte auch eindeutig auf Befragen, daß er beim Sammeln nirgendwo Tollkirschen, die ihm bekannt seien, gesehen habe. Aus den klaren Angaben des offensichtlich intelligenten Soldaten (Dentist) muß ferner noch hervorgehoben werden, daß die genossenen Beeren gar keine echten Heidelbeeren waren. Es dürfte sich nach seiner Beschreibung um die Moosbeere (*Vaccinium oxycoccos* L.) gehandelt haben. Diese Beerenart kommt in Nord- und Osteuropa in sumpfigen und torfigen Gegenden reichlich vor und wird besonders in Rußland von der Bevölkerung vielfach verwendet, z. B. auch in Form eines eingedickten Saftes als Teezusatz (Moeller und Griebel [1]).



Es besteht nun die Möglichkeit, daß diese eßbare Moosbeere verwechselt wurde mit der in der gleichen Gegend vorkommenden *Sumpfh Heidelbeere* (*Vaccinium uliginosum* L.), auch Rausch- oder Trunkelbeere genannt. Ihre Frucht gilt, wenn sie in größeren Mengen genossen wird, vielfach als giftig. Sie soll, wie der Name auch andeutet, rauschartige Erscheinungen auslösen können. Es liegen freilich keine genaueren Angaben über die Art dieser Vergiftungserscheinungen und ihre wirksamen Stoffe in der Literatur vor.

Nevinny (2) hat im Anschluß an eine derartige Vergiftung infolge Verwechslung mit der Moosbeere die botanischen Unterschiede und die pharmakognostischen Nachweismöglichkeiten beschrieben. Aus der älteren Literatur konnte er keine wesentlichen Angaben über die auch gelegentlich bestrittene Toxizität gewinnen. Vor einigen Jahren wurden von einer Medizinstudentin (Kreuder [3]) Selbstbeobachtungen nach dem bewußten Genuß von etwa 300 g Rauschbeeren beschrieben. Als Symptome wurden angegeben: Hitzegefühl im Kopf, Schwindel, Sehstörungen, fahle Gesichtsfarbe, Müdigkeit, dabei aber eine auffallende Heiterkeit. Der Puls war etwas verlangsamt, keinesfalls aber beschleunigt. Anzeichen einer Schlucklähmung und das Gefühl von Ameisenlaufen im Ulnarisgebiet verschwanden zusammen mit den übrigen Erscheinungen nach ruhigem Schlaf in der folgenden Nacht.

Diese Angaben stimmen nur z. T. überein mit den oben berichteten Erscheinungen. Der Verdacht, daß es sich auch dabei um eine Rauschbeerenvergiftung gehandelt hat, kann also nicht mehr begründet werden. Die Veröffentlichung dieser Mitteilung erfolgt, um erneut auf solche Vergiftungsmöglichkeiten in Rußland hinzuweisen, die übrigens nach persönlicher Mitteilung von Oberfeldapotheker Dr. Geinhard auch im letzten Krieg schon in Rußland beobachtet wurden (Stud.-Rat Dr. Bethge, Potsdam). Es wäre wünschenswert, Material an Rauschbeeren auf die wirksamen Inhaltstoffe und die Art der Vergiftungserscheinungen zu prüfen.

**Literatur:** 1. Moeller und Griebel: Mikroskopie der Nahrungs- und Genußmittel aus dem Pflanzenreich. Berlin 1928. — 2. Nevinny, Jos.: Z. Hyg. 59, 95 (1908). — 3. Kreuder, Fr.: Sammlung von Vergiftungsfällen 8, 33.

Anschrift des Verfassers: Stabsarzt Prof. Dr. Lendle, Institut für Pharmakologie und Wehrtoxikologie der Militärärztlichen Akademie, Berlin.

---

(Aus der medizinischen Klinik des Seraphimerlazarets, Stockholm.  
Vorstand: Prof. Dr. A. Kristenson.)

### Ein Fall von Koloquinten-Vergiftung.

Von Greta Hammarsten und Gunnar Lindgren.

Es sind bis jetzt erst wenige Fälle von Koloquintenvergiftung beim Menschen beschrieben worden. Die Kenntnis des Vergiftungsbildes gründet sich vor allem auf Tierversuche. Die meisten Verfasser (Schrifttum in Heffters Handbuch) heben die schädigende Wirkung der Koloquinten auf das Nierenepithel hervor. Bei Versuchen an Katzen fand jedoch P a d t b e r g außer der Nierenschädigung auch eine starke Hyperämie der Leber bei tödlich verlaufenden Koloquintenvergiftungen. Doch konnte er bei den Sektionen keine makroskopisch sichtbaren Veränderungen an anderen Organen feststellen.

Eine vorher gesunde 20jährige Frau nahm am Abend des 1. 12. 1941 — in der Absicht, einen Abort herbeizuführen, — ca. 50 cm<sup>3</sup> Koloquintentinktur (Tinctura colocynthidis comp. Ph. Svec.) ein, die sie in der Apotheke gekauft hatte. Ihr Körpergewicht betrug ungefähr 60 kg, und sie befand sich im zweiten Schwangerschaftsmonat. 2—3 Stunden nach der Koloquintenzufuhr stellten sich Übelbefinden, Erbrechen und Leibschmerzen ein. In der Nacht hatte sie mehrere stark schleimige, wässrige Stühle, wahrscheinlich ohne Blutbeimengung. Am 2. 12. wurde die Patientin in die medizinische Klinik des Seraphimerlazarets aufgenommen. Auch am Tage der Aufnahme hatte sie 4—5 wässrige Stühle vom oben bezeichneten Typ. Vom 3. 12. an wurden eine Woche hindurch täglich 60 Tropfen Tinctura opii verabreicht. Am 3. und 4. 12. hatte die Patientin noch zwei dünnbreiige Stühle, darauf keine Stuhlentleerung bis zum 11. 12.; von diesem Tage an war der Stuhlgang wieder normal.

Die gewöhnliche Routineuntersuchung bei der Aufnahme ergab nichts Bemerkenswertes außer den Durchfällen. Am 3. 12. war jedoch die Temperatur subfebril und es wurde eine leichte Leukozytose (17 000 Leukozyten/mm<sup>3</sup>) festgestellt. Heller war positiv und das

Urinsediment enthielt vereinzelte rote Blutkörperchen. Am 4. 12. war Heller wieder negativ. Eine leichte Oligurie (300—500 cm<sup>3</sup> Tagesmenge) blieb 14 Tage lang bestehen.

Einige Tage nach der Aufnahme wurde bei der Patientin Ikterus festgestellt (Bilirubinkonzentration im Serum 2,2 mg% am 8. 12.). Aus diesem Anlaß wurde eine Reihe von Laboratoriumsuntersuchungen ausgeführt, besonders um die Leberfunktion zu beleuchten. Die Ergebnisse gehen aus der Tabelle hervor.

T a b e l l e.

Datum (= Krankheitstag) Dez.	1	2	3	4	5*	6	7	8	9	10	11	12	13	14	15	16	17	18	19	20
Bilirubin (mg %). . . .								2,2							1,7					
Citronensäure <sup>1</sup> (γ/cm) .								16		16					16		16			
Phosphatase <sup>2</sup> (Einh.) . .								6			12				2				4	4
Blutsenkung (mm/1 Std.)		2														20				
Schlesinger . . . . .			+	—	—	—		—	—	—	+	—		+	—	—	+	—	—	—
Quicks Probe (Ausscheidung in g, als Benzoesäure berechnet) . . .						2,8						3,8								

\* An diesem Tage wurde für Brenztraubensäure ein Nüchternwert von 2,1 mg % festgestellt.

<sup>1</sup> Bestimmung in Vollblut nach Pucher, Sherman und Vickery.

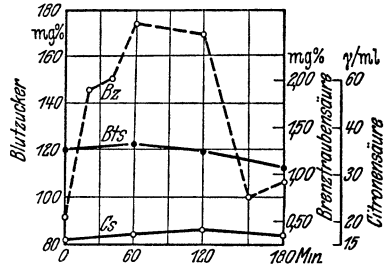
<sup>2</sup> Bestimmung nach Buch und Buch.

Die Citronensäure- und Phosphatasewerte im Blut waren während der ganzen Zeit normal. Ebenso zeigte eine Galaktosebelastung am 11. 12. normale Werte. Quicks Hippursäureprobe ergab eine Ausscheidung von 2,8 g am 6. 12. und von 3,8 g am 12. 12. Die Differenz ist zwar nur klein; aber da kein Unterschied in der Diurese oder in der Glykokollzufuhr vorgelegen hatte, welcher dieselbe erklären könnte, so deutet das Versuchsergebnis vielleicht darauf hin, daß die Leberfunktion (evtl. Nierenfunktion) bei der späteren Prüfung besser als bei der früheren war. Die Krankengeschichte und der Ikterus der Patientin sprechen in Verbindung mit dieser Beobachtung dafür, daß eine Leberschädigung leichteren Grades vorgelegen hat.

Außer den in der Tabelle aufgeführten Proben wurde eine fraktionierte Funktionsprüfung des Kohlenhydratumsatzes nach G. Hammarsten angestellt. Die Ausarbeitung dieser Methode geschah im Hinblick auf die Rolle der Vitamine aus der B-Gruppe, sowie des Magnesiums und des Insulins im intermediären Kohlenhydratumsatz. Die Verfahrensweise und das Resultat erhellen aus den Figuren A—D und aus dem Text unter denselben.

Kurve A. 10/12 — 41. Glukosebelastung. Zur Zeit 0 (9 Uhr morgens) werden auf nüchternen Magen per os 75 g Glukose in 400 cm<sup>3</sup> warmem Wasser gegeben. Am Abend desselben Tages wird 1 cm<sup>3</sup> B comp. (0,010 g Aneurin + 0,0005 g Laktoflavin + 0,010 g Nikotinsäureamid) intramuskulär injiziert.

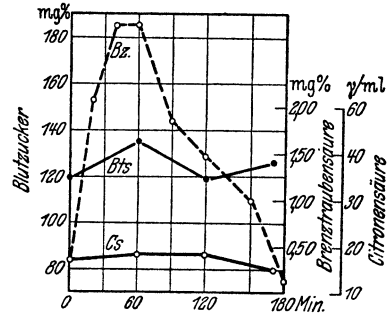
Blutzucker n. Hagedorn bestimmt.  
Brenztraubensäure n. Lu bestimmt.



Kurve B. 15/12. Glukosebelastung nach Zufuhr von B-Vitamin.

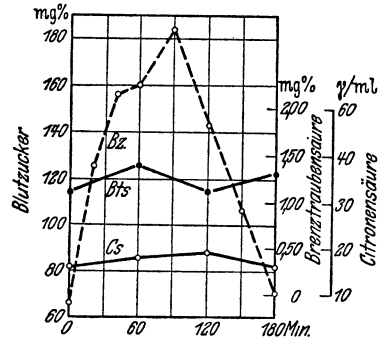
Seit dem 10/12. täglich 1 cm<sup>3</sup> B comp. i. m. inj. Unter Verabreichung von 75 g Glukose per os wird 1 cm<sup>3</sup> B comp. intravenös injiziert.

Am Abend desselben Tages beginnt Zufuhr von Magnesiumsalz, täglich 3 × ein Teelöffel folgender Mischung: Tricalcii phosphat. (Knochenmehl) 88,0 + Magnes. oxyd. lev. 20,0.



Kurve C. 17/12. Glukosebelastung nach Zufuhr von B-Vit. + Mg.

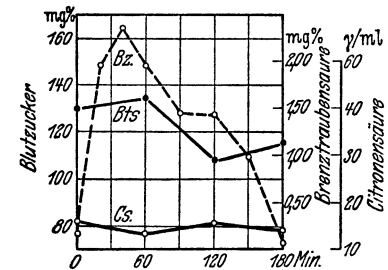
Belastung mit 75 g Glukose per os. Am Abend desselben Tages werden 4 I. E. Insulin gegeben.



Kurve D. 19/12. Glukosebelastung nach Zufuhr von B-Vit. + Mg + Insulin.

Seit dem 10/12. täglich 1 cm<sup>3</sup> B comp. inj. Seit dem 15/12. täglich Magnesium.

Am 17/12. abends 4 Insulin-E. Am 18/12. 4 + 4 E. Am 19/12. werden 4 E. eine Stunde vor der Glukosezufuhr gegeben.



Es sollte noch eine 5. Probe angestellt werden, nämlich mit größerer Insulindosis als im Versuch 4; aber dieselbe konnte nicht mehr rechtzeitig vor der Abreise der Patientin ausgeführt werden.

Bei der Funktionsprüfung fanden wir einerseits eine höhere und länger hoch bleibende Blutzuckerkurve als im normalen Falle, andererseits erhöhte Brenztraubensäurewerte (siehe auch die Tabelle). Derartige Zuckerkurven finden sich bei Hepatitiden und sollen auf einer Minderung des Vermögens der Leber zur Fixierung und Oxydation von Kohlehydraten beruhen (Becher u. a.). Erhöhte Brenztraubensäurewerte könne sich bei B<sub>1</sub>-Avitaminose, Diabetes mellitus, sowie nach Muskelarbeit finden, wie sie auch neulich Hammarsten und Ståhle bei Hepatitiden gefunden haben.

Die Erhöhung der Brenztraubensäurewerte in unserem Falle kann kaum eine Folge von B<sub>1</sub>-Avitaminose gewesen sein, da sie durch Aneurinzufuhr nicht beeinflußt wurde. Der Umstand, daß Insulindarreichung sowohl die Brenztraubensäure- wie die Blutzuckerkurve normalisierte, deutet möglicherweise darauf hin, daß auch eine leichtere Schädigung des Pankreasparenchyms (Inselapparat) sich zu der Leberschädigung addiert hatte (vgl. Bergstrand).

Die Patientin wurde nach 3wöchiger Behandlung subjektiv beschwerdefrei entlassen.

Die Kenntnis von der chemischen Zusammensetzung der Koloquinten ist noch allzu unvollständig, um schon eine Untersuchung zu ermöglichen, welcher Bestandteil resp. welche Bestandteile in unserem Falle die toxische Wirkung verursachen konnten.

Wahrscheinlich hat die Koloquintentinktur in dem hier beschriebenen Falle eine allgemeine Parenchymschädigung bewirkt, welche Symptome u. a. seitens der Nieren, der Leber und des Pankreas zeigte. Vielleicht wurde die Schädigung noch stärker ausgesprochen dadurch, daß Tinctura opii bereits am dritten Krankheitstage verabreicht wurde, was eine Rückresorption von in den Verdauungskanal ausgeschiedenen Koloquintenbestandteilen ermöglichte.

**Literatur:** Becher u. a.: Pathol. Physiol., Jena 1940. — Bergstrand: Über die akute u. chronische gelbe Leberatrophie. Leipzig 1930. — Buch u. Buch: Acta med. Scand. **101**, 211 (1939). — Hammarsten u. Ståhle: Unter Publiz. — Heffters Handb. d. exper. Pharmak. II, 2, p. 1646 (1924). — Lu: Biochem. J. 1939: **33**, 249 u. 774. — Padtberg: Zit. Heffter. — Pucher, Sherman u. Vickery: J. biol. Chem. **113**, 235 (1936).

Anschrift der Verfasser: Med. Dr. Greta Hammarsten und Med. Lic. Gunnar Lindgren, Serafimerlasarettet, Kliniska laboratoriet, Stockholm.

---

(Aus der II. Med. Abteilung des Horthy Miklós-Krankenhauses. Oberarzt: Privatdozent Dr. Julius Balázs.)

### **Tödliche Kupfersulfat-Vergiftung (Selbstmord).**

Von Josef Kraxner.

Julius Balázs berichtete in der „Sammlung von Vergiftungsfällen“ (Bd. 3, A 216, 1932; Bd. 4, A 328, 1933 und Bd. 5 A 407, 1934) von 3 Fällen von Kupfersulfatvergiftung mit tödlichem Ausgang. Im folgenden teilen wir einen weiteren Fall von tödlicher Kupfersulfatvergiftung mit.

Frau M. H., 41 Jahre alt, hat in Selbstmordabsicht am 24. 2. 1942 nachmittags gegen 3 Uhr ein nußgroßes Stück von Kupfersulfat (etwa 20 g) in 150 cm<sup>3</sup> Wasser gelöst getrunken. Nach einigen Minuten traten heftiges Erbrechen und starke Diarrhoe auf. Nachmittags um 6 Uhr wurde Patientin in unsere Abteilung eingeliefert.

Status pr: Mittelmäßig entwickelte, magere Frau. Sensorium nicht getrübt. Haut blaß, die sichtbaren Schleimhäute etwas blutarm. Zunge und Mundschleimhaut sind grünlich-blau verfärbt. Gebiß ungepflegt, keine Stomatitis. Kalte, feuchte Glieder. Percussion und Auskultation der Lunge ergeben normale Befunde. Normale Herzdämpfung; reine, dumpfe Herztöne. Der Puls ist rhythmisch, kleinwellig, schwer tastbar, Pulszahl 96/Min. Blutdruck 105/75 mm Hg. Atmung etwas beschleunigt, keine Cyanose. Mäßige Druckempfindlichkeit in der ganzen Bauchgegend, Leber und Milz können nicht getastet werden. Die Pupillen sind mittelweit und reagieren auf Licht und Accommodation. Die Sehnenreflexe können ausgelöst werden. Bei der Einlieferung hält das Erbrechen noch an. Neben quälendem Brechreiz wird eine kleine Menge von grünlich-blauer Farbe erbrochen. Nach Magenspülung hört das Erbrechen auf, aber der Brechreiz bleibt auch weiter erhalten. Patientin klagt über hochgradige Schwäche, mäßige Atemnot, Druckempfindlichkeit in der Herzgegend und über Schmerzen im Bauch. Häufige blutig-schleimige Stuhlentleerung, die anfangs von grünlicher, später von schwarzer Farbe (Carbo) ist. Keine spontane Wasserentleerung. Nach Katheterisierung erhalten wir 150 cm<sup>3</sup> blutigen Harns. Spezifisches Gewicht: 1022, Eiweiß stark positiv. Esbach

16 pro mill. Im Sediment 1—2 Leukozyten und Epithelzellen, ferner zahlreiche amorphe Körner, aber nur sehr vereinzelt rote Blutkörperchen (Hämoglobinurie).

25. 2. Fünfmal reichliche Stuhlentleerung; schleimig, schwarz-rötlich. 80 cm<sup>3</sup> blutiger Harn (Katheter). Im Sediment sind keine pathologischen Formelemente vorhanden. Ikterus geringeren Grades. Glänzendes, rötlich schimmerndes, durchsichtiges Blutserum. Serumbilirubin 2,2 mg%. Takata-Reaktion negativ. Der Puls ist kaum tastbar, 104/Min. Patellarreflex etwas gesteigert. Mäßige Atemnot, keine Cyanose. Blutdruck: 95 mm Hg. Temperatur 37,5. Erythrozytenzahl 4 000 000. Hämoglobin 82%. Färbeindex: 1. Leukozytenzahl 16 700. Qualitatives Blutbild: St. 4%, Se. 86%, Ly. 8%, Mo. 2%. Das Elektrokardiogramm zeigt keine Abweichungen.

26. 2. Puls 88/Min. Blutdruck 120 mm Hg. Lebhaftes Sehnenreflexe. Temperatur 36,8. Patientin klagt über Schmerzen in der Bauchgegend, Durstgefühl und über hochgradige Schwäche. Leber und Milz sind nicht zu tasten. Dreimal schleimige, schwarze, blutige Stuhlentleerung. Keine Wasserentleerung. Sensorium rein, etwas schläfrig.

27. 2. Temperatur 38,8, Blutdruck 125 mm Hg. Der Puls ist kleinwellig, beschleunigt. Patientin klagt über Seitenstechen und Atemnot. Die röntgenologische Aufnahme des Thorax zeigt ein mäßiges Emphysem, sonst aber ist der Befund negativ. Der Ikterus nimmt zu. Stuhl einmal, dünn, schleimig. Kein Brechreiz. 50 cm<sup>3</sup> dunkelroter Harn. Blutbild: Erythrozyten 2 100 000, Hgl. 50%. Färbeindex 1,2. Leukozytenzahl 18 000; Ju. 2%, St. 21%, Se. 61%, Eo. 1%, Ly. 13%, Mo. 2%. Neuerliches Ekg. ohne Abweichung.

28. 2. Puls 96, Temperatur 37,3, Blutdruck 105 mm Hg. Reflexe auslösbar. Schwächegefühl nimmt zu. Diarrhoe hört auf. Durch Katheterisierung erhält man 20 cm<sup>3</sup> dunkelroten Harn. Eiweiß stark positiv, Blutprobe positiv. Erythrozytenzahl 1 000 000. Hgl. 20%. Leukozytenzahl 28 000. Es wird eine Bluttransfusion ausgeführt.

1. 3. Puls kaum tastbar, sehr beschleunigt. Blutdruck 90 mm Hg. Temperatur 37,1. Reflexe vorhanden. Der Ikterus nimmt weiter zu. Patientin ist schläfrig, Atmung beschleunigt und oberflächlich, die Zunge ist trocken und belegt. Kein Stuhl, auch durch Katheterisierung erhält man keinen Harn. Lippen und Nägel mäßig cyanotisch.

2. 3. Puls nicht tastbar, aber gut wahrnehmbare Herztöne, beschleunigte Herzaktivität. Temperatur 36,3. Sehnenreflexe vorhanden. Atmung oberflächlich, pro Minute 38. Kein Stuhl, kein Harn. Ikterus unverändert. Erythrozytenzahl 940 000, Hgl. 20%, Leukozytenzahl 32 000.

3. 3. Puls nicht tastbar, kaum hörbare, beschleunigte Herztöne. Verlangsamte Atmung. Reflexe schwer auslösbar. Temperatur 36,5.

Cyanose nimmt etwas zu. Nachmittags um zwei Uhr stirbt Patientin unter Symptomen einer zunehmenden Kreislaufinsuffizienz.

Autopsie (Prof. Dr. Orsós): Große, stark abgemagerte Frauenleiche. Die Haut ist trocken, mit Messer schwer zu schneiden. Die weichen Häute und die Gehirnschubstanz ist auffallend blut- und flüssigkeitsarm. Die Gedärme sind zusammengefallen. Das Herz ist mittelgroß, Muskulatur dunkelocker gelb, getrübt. An der Pars papillaris und im linken Ventrikel und am Endocardium schimmert eine Tiergerung durch. Das Gewicht des Herzens beträgt 280 g. Lungenlappen blutarm, im Grundgewebe mäßig serös infiltriert, aber es gibt keine zusammengeballten, brüchigen Herde. Die Schleimhaut der Bronchien ist injiziert und mit schwefelgelbem Eiter belegt. Zungenrücken mit dickem, blaßgelbem Belag bedeckt. Der Magen ist stark erweitert und enthält 600 cm<sup>3</sup> einer nach Galle und zersetztem Harn riechenden Flüssigkeit. Die Magenschleimhaut ist gleichmäßig grünlich braun durchtränkt, teilweise sieht man aber dunkelbraune rötliche Blutungsflächen von Stecknadelkopf-Hirsekorngöße. Die Milz ist mittelgroß, verdickt, stark blutarm, ihre Konstruktionszeichnung ist verwischt. Die Nieren sind mittelgroß, sowohl Rinden- wie Marksubstanz mittelmäßig verdickt, rötlich braun, saftreich, sehr getrübt. Pankreas verdickt, starr, äußerst blutarm. Die Leber ist mittelgroß, mittelmäßig verdickt, bräunlich, Strukturzeichnung verwischt. In den Dün- und Dickdärmen sind insgesamt 700 cm<sup>3</sup> Flüssigkeit von dunkelbrauner Farbe vorhanden, die einen Geruch von zersetztem Harn hat. Die Schleimhaut der Dünndärme ist fleckweise mit Gallenfarbstoff durchtränkt. Die Dickdarmschleimhaut weist ein ähnliches Bild auf, nur sind die Kämme der Falten injiziert. Auch die Blasenschleimhaut zeigt ein ähnliches Bild. Der Uterus ist verkleinert. An der Vorderfläche mehrere Geschwulstherde von Bohnen- und Kamerunfußgröße. An der Innenfläche der Gebärmutterhöhle dunkelrote, zerbröckelte Schleimhautreste. In der linken Ellenbeuge Zeichen mehrerer Stiche, darüber, im Verlauf einer oberflächlichen Hautvene, ein mit zwei Klammern vereiniger Hautschnitt. Die Haut hat im allgemeinen einen gelblichen Stich, auch die Bindehäute sind ähnlich verfärbt. An den übrigen Organen keine pathologischen Veränderungen.

Zusammenfassung: In den ersten zwei Tagen der Erkrankung beherrschten im allgemeinen die Magen-Darmsymptome das Bild. Am dritten Tag trat Anämie in den Vordergrund, verknüpft mit mäßigem Ikterus, Hämoglobinurie und mit hämolytischer Veränderung des Blutserums. Auch im weiteren Verlauf konnten wir die Zunahme der Anämie, ein gesteigertes Zugrundegehen der roten Blutkörperchen und eine ständige Zunahme der Leukozyten beobachten. Im qualitativem Blutbild fanden wir gut und schlecht färbbare Erythrozyten von verschiedener Größe und Form nebeneinander (perniciösaartiges Blutbild).



Ein ähnliches Verhalten wiesen auch die Leukozyten auf. Neben gequollenen, kaum sichtbaren, zerfallenden Formen waren auch gut färbare Zellen mit segmentiertem und Stabkern vorhanden. Auffallend ist die große Zahl der kernhaltigen roten Blutkörperchen. An den letzten zwei Tagen vollkommene Anurie, ohne urämische Symptome. Seitens des Nervensystems konnten wesentliche Veränderungen nicht festgestellt werden. Krämpfe, Lähmungen, sensorische Störungen waren nicht vorhanden.

Anschrift des Verfassers: Dr. Josef Kraxner, Assistenzarzt,  
Budapest, II. Med. Abt. des Horthy Miklós-Krankenhauses.

---

(Aus dem Reserve-Lazarett III Königsberg (Pr.)-Maraunenhof.)

**Eine tödliche Strychnin-Vergiftung mit völlig atypischen klinischen Symptomen.**

Von B. Mueller, Dr. Czygan und R. Franck.

Nach dem vorliegenden Schrifttum werden bei Strychninvergiftungen klinisch Krampferscheinungen fast nie vermißt. Die Vergifteten klagen über Muskelsteifigkeit und Schluckbeschwerden. Vorher wird manchenmal eine Verschärfung der Sinnesorgane, des Gehörs, des Sehvermögens, des Tastgefühls, des Geruchs und des Geschmacks verspürt. Die Krampfstände mehren sich und ähneln den Krampfanfällen des Wundstarrkrampfes (Schradler, Grimm, Leimert, Koumans, Milovanović und viele andere). Nur in Ausnahmefällen werden Krampfanfälle vermißt, und zwar dann, wenn das Gift in sehr hohen Dosen genommen wurde. In diesen Fällen wurden etwa 10 Minuten nach Eingabe des Giftes Blaufärbung und Unruhe beobachtet, 20 Minuten danach trat der Tod ein, ohne daß Krampferscheinungen auftraten (Grimm, Schradler). Bei der hier zu schildernden Begebenheit handelt es sich um eine Zuführung von Strychnin in geringer Dosis.

Ein 49 Jahre alter Unteroffizier fand bei Ausbesserungsarbeiten in einer Lagerbaracke eine mit öliger Flüssigkeit gefüllte Flasche, die zugedekkt war und die Aufschrift trug: „Deutsches Erzeugnis 38 Vol. % Wittenborg, Weserländer.“ Ein Soldat, der zusammen mit dem Unteroffizier arbeitete, kostete eine Kleinigkeit aus der Flasche, spie jedoch die Flüssigkeit wieder aus. Der Unteroffizier kostete gleichfalls, erklärte aber, es handele sich um Likör, und zwar um „herrlichen ostpreußischen Bärenfang“ und trank daraufhin einige Schlucke aus der Flasche. Aus dieser Flasche bot der Unteroffizier noch anderen Kameraden an mit der Erklärung, daß es sich um eine Mischung von Brennspiritus und Kunsthonig handele. Sie lehnten aber den Genuß ab, da sie die Flüssigkeit ungenießbar fanden. Nur ein Feldweibel trank von

der Flasche 4—5 Schnapsgläschen. 3 Stunden später stellte sich Übelkeit ein. Er mußte wiederholt erbrechen und hatte Kopfschmerzen. Am nächsten Morgen war ihm schwindlig. Er erholte sich aber nach einiger Zeit. Nur der Unteroffizier, dem die Flasche zuerst übergeben worden war, hatte mehr getrunken, etwa 200 g. Er soll gegen 23 Uhr einen betrunkenen Eindruck gemacht haben. Gegen 4 Uhr morgens wurde er sehr unruhig und mußte von seinen Kameraden festgehalten werden. Daß damals Krampfanfälle aufgetreten seien, wurde negiert. Schließlich verfiel er in einen Zustand völliger Bewußtlosigkeit und mußte gegen 14 Uhr in das Reserve-Lazarett III Königsberg (Pr.) eingeliefert werden. Er war hier dyspnoisch. Der Puls war kaum zu tasten, der Kranke war bewußtlos. Die Reflexe waren nicht auslösbar, die Atmung war angestrengt, röchelnd und vertieft (komaartig). Im Urin wurden massenhaft rote Blutkörperchen, vereinzelt weiße Blutkörperchen und granuliert Zylinder vorgefunden. Der Blutdruck betrug 185/120 mm Hg nach RR. Trotz Aderlasses, Kochsalzinfusion, Gabe von Herz- und Kreislaufmitteln nahm die Bewußtlosigkeit zu. Unter Ausbildung eines Lungenödems trat in der Nacht nach der Einlieferung der Tod ein.

Der anatomische Befund war ein recht negativer und gab ebenso wenig wie das klinische Krankheitsbild positive Hinweise auf eine bestimmte Vergiftung. Es bestand eine Hyperämie der weichen Hirnhaut, des Gehirns und des Rückenmarks, eine Hyperämie und Ödem beider Lungen und eine Dilatation des linken Ventrikels. Am Magendarmkanal fanden sich keine abartigen Befunde. Die Nieren waren makroskopisch unauffällig. Mikroskopisch fand sich eine Hyperämie der Glomeruli, eine trübe Schwellung der Epithelien der gewundenen Harnkanälchen erster Ordnung, eine Erweiterung der geraden Harnkanälchen, ferner hyaline und vereinzelt Blutkörperchenzyylinder in den gewundenen und geraden Harnkanälchen. Es fand sich wenig feintropfiges Fett in den gewundenen Harnkanälchen, kein Fett in der Leber; kein nachweisbarer Glykogenschwund (Färbung mit Lugol'scher Lösung, Vergleich mit anderen Lebern).

Klinisch wurde zunächst an die Möglichkeit einer Methylalkoholvergiftung gedacht, doch wurde diese schon dadurch ausgeschlossen, daß die Widmark'sche Reaktion keinen erhöhten Gehalt an reduzierenden Substanzen ergab. Eine Schwermetallvergiftung war zwar nicht sehr wahrscheinlich, schien jedoch nach dem Nierenbefund möglich.

Bei der chemischen Untersuchung ergab sich zunächst, daß in der Flasche Glycerin enthalten war (trotzdem negative Widmark'sche Re-

aktion!) und daß Schwermetalle nicht vorhanden waren. Nach Durchführung des Verfahrens nach Stas-Otto wurde in dem Glycerin Strychnin in geringer Menge festgestellt. Zur Ergänzung wurde noch der Tierversuch unternommen. Einer Maus wurden 2 cm<sup>3</sup> von dem Flascheninhalt injiziert. Nach etwa 12 Stunden wurde eine gewisse Starre der Muskulatur beobachtet, danach starb das Tier.

Da trotz dieses Ergebnisses noch gewisse Bedenken bestanden, angesichts der gänzlich atypischen klinischen Befunde an eine Strychninvergiftung zu glauben, wurde noch der Magen- und Darminhalt untersucht. Es konnte gleichfalls Strychnin nachgewiesen werden.

Die nachträglich vorgenommene quantitative Untersuchung (Methodik DAB 6) ergab einen Gehalt von 0,0466% Strychnin. Wenn der Verstorbene etwa 200 g getrunken hätte, so hätte er 0,932 g Strychnin zu sich genommen. Dieses entspricht gerade einer tödlichen Dosis, für die als Durchschnittswert 0,9 g angenommen werden (H. Fischer u. a.). Über die Herkunft der Flasche hat sich trotz Nachforschung nichts Bestimmtes in Erfahrung bringen lassen. Es wird vermutet, daß die Strychninlösung in Glycerin als Fliegengift gedacht war. In früherer Zeit hatte in dieser Baracke ein Pferdelaazarett gelegen.

Der atypische Verlauf der Vergiftung ist vielleicht darauf zurückzuführen, daß das Gift nur in geringer Menge einverleibt wurde.

### Z u s a m m e n f a s s u n g:

Es wird eine tödliche, durch chemische Untersuchung der Vergiftungsflüssigkeit und der Leichenteile bewiesene Strychninvergiftung beschrieben, die klinisch durch Bewußtlosigkeit, Koma und Atemlähmung charakterisiert war. Krampfstände konnten nicht beobachtet werden. Außerdem bestanden Erscheinungen seitens der Nieren. Eine Strychninvergiftung war zuerst von klinischer und pathologisch-anatomischer Seite abgelehnt worden. Es ist allerdings nicht völlig ausgeschlossen, daß in den ersten Stunden nach der Vergiftung vielleicht doch Zustände von undeutlicher Muskelsteifigkeit vorhanden gewesen sein könnten, die der Beobachtung von Laien entgangen war.

**Literatur:** Fazekas-Dömösi: Slg. Vergift.fällen Bd IX A 731 S. 57 (1938). — Fischer, H.: Handwörterbuch d. gerichtl. Med. von v. Neureiter, Pietruski u. Schütt S. 728. — Grimm: Slg. Vergift.fällen Bd. VIII A 701 S. 175 (1937). — Há-mori: Slg. Vergift.fällen Bd. 7 A 613 S. 111 (1936). — Hesse: Slg. Vergift.fällen Bd. I, B 2, S. 9 (1930). — Koumans: Slg. Vergift.fällen Bd V A 428 S. 87 (1934) — Leimert: Slg. Vergift.fällen Bd. II A 97 S. 25 (1931). — Mayer: Slg. Vergift.fällen Bd. XI A 885 S. 239 (1941). — Milovanović: Slg. Vergift.fällen Bd. V A 400 S. 13 (1934). — Petri: Handb. d. pathologischen Anatomie Bd. X S. 369. —

Schrader: Slg. Vergift.fällen Bd. IV B 35 S. 19 (1933). — Schrader: Slg. Vergift.fällen Bd. VIII C 39 S. 39 (1937). — Urban: Slg. Vergift.fällen Bd. XI A 844 S. 85 (1941). — Weimann: Slg. Vergift.fällen Bd. V A 444 S. 139 (1934). — Wiethold: Slg. Vergift.fällen Bd. I A 14 S. 29 (1930).

Anschrift der Verfasser: Stabsarzt Prof. Dr. B. Mueller, Stabsarzt Dr. C z y g a n, Oberapotheker Dr. R. Franck, Königsberg (Pr.)-Maraunenhof, Reservelazarett III.

---

(Aus der Medizinischen Abteilung des Städtischen Krankenhauses in Riesa/Elbe. Leitender Arzt: Dr. F. Dittmar.)

### **Pervitinsucht und akute Pervitinintoxikation.**

Von F. Dittmar.

Über die toxischen Nebenwirkungen des Pervitin ist im Schrifttum seit dem Jahre 1938 an vereinzelt Stellen berichtet worden: Kollapszustände mit Atemnot, Zyanose der Lippen, Herzsensationen, Präkordialschmerzen, „typisch tetanischen“ Karpopedalspasmen und Spasmen des Orbicularis oris (Agnoli und Galli, Püllen), ferner Blutungen aus den Harnwegen (Apfelberg) und Entstehung einer Sucht (von und zu Loewenstein). Die psychischen Manifestationen der Pervitinüberdosierung werden dargestellt als Ermüdungserscheinungen, Absinken der Leistungsfähigkeit, schwere Erschöpfungszustände bis zum körperlichen und seelischen Zusammenbruch (Kramer, von und zu Loewenstein, vgl. auch Schrifttum bei Speer). Die echte Pervitinsucht, definiert als eine durch die besondere, abartige Persönlichkeitsstruktur determinierte Gebundenheit an das Pharmakon, ist ebenfalls nur an Hand einiger weniger Beobachtungen beschrieben worden (Kramer, Püllen, Speer).

Die Diagnose und Beurteilung des hier mitgeteilten Falles von Pervitinsucht und akuter Pervitinvergiftung kann wegen der ablehnenden Haltung des Patienten nur aus einem Indizienbeweis geschlossen werden, der allerdings stichhaltig ist. Die Mitteilung soll aber trotzdem erfolgen, da das Symptomenbild einige Züge aufweist, die in früheren Publikationen nicht beschrieben wurden. Einlieferung des 32jährigen Patienten mit dem Verdacht auf eine Meningitis.

Familienanamnese o. B.

Eigene Anamnese: 1937 rechtsseitige Kieferhöhlenvereiterung mit angeblich meningitischen Symptomen.

Jetzige Erkrankung: Zwei Tage vor der Krankenhausaufnahme Grippe mit Fieber, trockenem Husten und Schnupfen. Am Tage vor der Einlieferung fieberfrei. Heute seit den Mittagstunden zunehmende Bewußtseinstörung. Um 20 Uhr ist Pat. nicht mehr ansprechbar. Allmähliche Ausbildung einer Streckstarre des Rumpfes und der Arme und Beine. Aufnahme um 21<sup>30</sup> Uhr.

Die Ehefrau erzählt, daß der Pat. seit mehreren Jahren regelmäßig Pervitin nehme, um seine Leistungsfähigkeit zu steigern. Die Anfragen an die Apotheken ergeben, daß der Pat. vor der Erfassung des

Pervitin durch das Opiumgesetz regelmäßig mindestens 30 Tabletten (= 90 mg) Pervitin täglich bezogen und eingenommen hat. Auch in der allerletzten Zeit hat sich der Pat., da er über größere Vorräte an Pervitin verfügte, etwa die gleichen Mengen zugeführt. Außerdem betreibt der Pat. einen sehr ausgiebigen Nikotinabusus, über dessen Umfang keine sicheren Daten einzuholen sind. Auffällig ist die Intoleranz des Pat. gegenüber Alkohol, die eine Parallele zu der bekannten Alkoholunverträglichkeit des Morphinsüchtigen aufweist.

Das psychische Bild des mir seit langem gut bekannten Pat. ist in normalen Zeiten charakterisiert durch eine euphorisch-erregte Unstetigkeit. Sie wird als zeitweilig sich heftig äußernder Rededrang mit Neigung zu Konfabulationen sinnfällig und ist am ehesten mit der Pseudologia phantastica des Psychopathen vergleichbar. Diese Zustände werden abgelöst durch Phasen einer verminderten Ansprechbarkeit und stumpfen Gleichgültigkeit, in denen der Pat. auch im beruflichen Leben eine herabgesetzte Leistungsfähigkeit und Sicherheit des Urteils zeigt.

Befund: Schlanker Patient in mäßig gutem Ernährungszustand. Hochgradige Blässe der gesamten Haut. Die ganze Hautoberfläche ist von kaltem Schweiß bedeckt. Gleichmäßig tiefe, etwas beschleunigte Atmung, wobei die Atemluft im Exspirium durch den rechten Mundwinkel ausgestoßen wird. Keine Zyanose. Etwas gedunsenes Gesicht. Innere Organe o. B. Tachykardie von etwa 90 Schlägen pro Minute. Blutdruck 110/60 mm. Puls flach, frequent, regelmäßig, äqual. ZNS: Tiefste komatöse Bewußtlosigkeit, aus der der Patient weder durch Zuruf noch durch mechanische Reize erweckbar ist. Dieser Zustand wird durch häufige Exzitationen unterbrochen, die wenige Sekunden dauern. Opisthotonus und Streckstarre sämtlicher Extremitäten. Der Patient kann, steif wie ein Brett, am Nacken angehoben werden, ohne zusammenzuknicken. Kernig positiv.

Hirnnerven: Konjunktival- und Kornealreflexe beiderseits erloschen. Pupillenreaktion auf Licht beiderseits verlangsamt und unausgiebig. Keine Anisokorie. Trismus. Leichte Fazialisparese rechts (unvollkommener Lidschluß rechts, hängender rechter Mundwinkel, expiratorisches Entweichen der Atemluft aus dem rechten Mundwinkel). Augenhintergrund beiderseits normal, insbesondere keine Stauungspapille. Weitere Hirnnervenprüfungen durch das Koma unmöglich. Chvostek beiderseits negativ, ebenso alle anderen tetanischen Zeichen. Eigenreflexe: Sämtliche Bauchdeckenreflexe fehlen, ebenso der Kremasterreflex beiderseits. Fremdreflexe an den Extremitäten wegen der Streckstarre nicht prüfbar. Muskeltonus hochgradig gesteigert. Pyramidenzeichen: kein Knipsreflex, kein Klonus, Babinski links positiv. Sensibilität: Ausweichreaktionen bei mechanischen Reizen. Feinere Prüfung wegen des komatösen Zustandes unmöglich.

Subokzipitalpunktion: Druck 180 mm, 6/3 Zellen (Lymphocyten), Pandy und Nonne leicht positiv. Kultur steril. Normale Goldsol- und Mastixkurve. Liquorzucker normal. Lumbalpunktion: Druck 170 mm, 9/3 Zellen, sonst der gleiche Befund wie im zisternalen Liquor. Urin:

keine pathologischen Veränderungen, vor allem keine Anzeichen für eine Urämie. Kalziumbestimmung im Blutserum wurde versehentlich unterlassen.

Röntgenaufnahmen des Schädels in mehreren Ebenen: keine Anzeichen für einen raumbeengenden Prozeß, keine krankhaften Veränderungen des knöchernen Schädels, die rechte Kieferhöhle zeigt eine geringfügige Abschattung.

Verlauf: Unmittelbar nach der Subokzipital- und Lumbalpunktion läßt die Nackensteifigkeit nach. Die Extremitäten werden wieder frei beweglich und zeigen bei passiver Bewegung keinen erhöhten Muskeltonus. Fremdreflexe normal und seitengleich.

Nach etwa  $\frac{1}{2}$  Stunde plötzlicher Abfall der Pulsfrequenz und Auftreten von Cheyne-Stokesschem Atmen. Sofortige subkutane Gabe von 0,006 g Lobelin stellt den normalen Atemrhythmus und die normale Atemtiefe wieder her.

Eine weitere  $\frac{1}{2}$  Stunde später ist Pat. etwa  $\frac{3}{4}$  Stunden lang bei klarem Bewußtsein und zeigt sich hinsichtlich Ort und Zeit orientiert. Anschließend wieder Rückfall in den komatösen Zustand. Subkutane Injektionen von Sympatol, Koffein und Lobelin. Cheyne-Stokesscher Atemtypus wird nicht mehr beobachtet.

Am nächsten Tag erwacht Patient gegen 14 Uhr aus seiner Bewußtlosigkeit und ist fast augenblicklich bei hellem Bewußtsein. Er versucht sofort eine Deutung des ihm geschilderten Zustandes und bringt ihn in Zusammenhang mit der im Jahre 1937 durchgemachten „Meningitis“. Außer geringfügigen Kopfschmerzen ohne besondere Lokalisation keine subjektiven Beschwerden. Der rechte Mundwinkel hängt noch etwas. Babinski links angedeutet. Sonst kein krankhafter neurologischer Befund mehr. Während des 2. Tages nach dem Zusammenbruch schläft Patient viel.

Am 3. Tage nur noch angedeuteter Babinski links. RR 120/80 mm. Thoraxorgane röntgenologisch o. B. Wohlbefinden. Patient verläßt gegen den Rat des Arztes das Krankenhaus.

Epikrise: Trotz des Negierens des Pat. sprechen die Indizien für einen seit Jahren bestehenden hochgradigen Pervitinabusus. Der Begriff der Sucht umschließt die Tatsache der „Gewöhnung“ an das Gift derart, daß die niedrigen Anfangsdosen später nicht mehr ausreichen, um die beabsichtigte — in unserem Falle offenbar die stimulierende — Wirkung hervorzurufen. Auf diese Weise gelangte der Pat. zu der enorm hohen Dosis von mindestens 90 mg Pervitin pro die.

Das Pervitin gehört wie die Benzdrine zu den sog. Weckaminen. Arbeitsphysiologische Untersuchungen haben ergeben, daß die durch die Pervitinwirkung zustandekommende Leistungssteigerung indirekt auf einer Enthemmung assoziativer Abläufe beruht, niemals jedoch auf einer aktiven Hebung der Leistungsfähigkeit. Darüber hinaus scheint das klinische Bild bei unserem Pat. dafür zu sprechen, daß das Pervitin alle Kraftreserven des Organismus zum restlosen Einsatz mobilisiert, ohne aber ihren Wiederaufbau zuzulassen. Das Pervitin scheint also die ergotrope Phase der vegetativ-nervösen Funktionen



(W. R. Hess) zu einer permanenten Spitzenleistung zu treiben und damit dem Organismus keine Zeit zu lassen, während der aufbauenden trophotropen Phase (W. R. Hess) seine Reserven wieder aufzufüllen. Ein Zusammenbruch der Zelleistung muß die unvermeidliche Folge dieses Vorganges sein.

Das klinische Bild unseres Patienten demonstriert einen akuten vollständigen Zusammenbruch der Kreislauffunktion: allgemeine Blässe, niedriger Blutdruck, Tachykardie, Cheyne-Stokessche Atmung als Ausdruck der zentralen Pervitinintoxikation. Eine pathogenetische Erklärung für den ausgesprochenen „Meningismus“ ist aus dieser Vorstellung allerdings nur schwer abzuleiten. Das Symptom der Streckstarre der Muskulatur erinnert am ehesten an das von Agnoli und Galli beobachtete tetanische Bild.

**Schrifttum:** Agnoli und Galli: Vergiftungsfälle 1939, **10**, S. 173 (A 815). — Apfelberg: Vergiftungsfälle 1938, **9**, S. 47 (A 728). — Heß, W. R.: zit. nach Hansen: Klin. Fortb. Berlin und Wien 1935. — Kramer: M. med. Wschr. 1941, S. 419. — von und zu Loewenstein: Vergiftungsfälle 1940, **11**, S. 155 (A 864). — Püllen: M. med. Wschr. 1939, S. 1001. — Speer: Dtsch. Ärztebl. 1941, S. 4.

Autorreferat aus: Dtsch. med. Wschrft. **1942**, 266.

Anschrift des Verfassers: Dr. F. Dittmar, Riesa (Sa.), Städt. Krankenhaus, Med. Abt.

---

(Aus dem Institut für Pharmakologie und Wehrtoxikologie der Militärärztlichen Akademie.)

### **Serienvergiftung durch den Genuß eines Gemisches von Tetrachlorkohlenstoff und Äthylalkohol.**

Von L. Lendle.

Während des Ostfeldzuges 1941 hatte ich Gelegenheit, eine Serienvergiftung mit Tetrachlorkohlenstoff zu bearbeiten, die dessen narkotische, chloroformähnliche Eigenschaft auch bei peroraler Zufuhr erkennen ließ.

Von Fühner (1), Schütz (2) und anderen Autoren (3) ist schon nachgewiesen worden, daß  $\text{CCl}_4$  bei Inhalation wie Chloroform narkotisch wirkt. Bei peroraler Zufuhr wird dieser Stoff aber schlecht resorbiert, so daß seine wurmtreibende Wirksamkeit bei der Behandlung von Wurmerkrankungen in vorsichtiger Dosierung ohne Gefahr einer resorptiven Schädigung verwendet werden kann (J. Hall [4], Ruge, Mühlens und Verth [5]). Bei dieser Art der Behandlung hat sich allerdings der gleichzeitige Genuß von Alkohol als kontraindiziert erwiesen, weil dadurch der in Wasser kaum lösliche Tetrachlorkohlenstoff verstärkt zur Resorption gebracht werden kann. Tierexperimentelle Prüfungen haben dies bestätigt (H. S. Wells [6]). Bei derartigen medialen Vergiftungen oder bei entsprechenden Tierversuchen traten schwere, auch tödliche Vergiftungen mit Leberschädigung bis zu akuter gelber Leberatrophie ein. Bei den hier zu beschreibenden Fällen kam es dagegen nach dem Genuß eines Gemisches von  $\text{CCl}_4$  und Äthylalkohol zu ganz akuten narkotischen Vergiftungen mit tödlichem Ausgang.

Einige Bolschewisten hatten sich von einem durchziehenden Truppenteil ein solches Gemisch zu verschaffen gewußt und es, da es in Geschmack, Geruch und Brennbarkeit an Branntwein erinnerte, als Genußmittel verwendet. Von 13 betroffenen Personen, die angeblich nur einige Eßlöffel von dem Gemisch getrunken hatten, verstarben 9 innerhalb weniger Stunden, 4 weitere wurden schwer geschädigt und erholten sich erst nach mehreren Tagen. Die Vergiftungerscheinungen begannen schon nach wenigen Minuten, meist mit Erbrechen und Schläfrigkeit. Nach der Aussage des zugezogenen Truppenarztes fielen die Vergifteten in einen komatösen Zustand und verstarben an einer akuten Kreislaufschwäche. In einem Fall entwickelte sich ein Lungenödem. Bei mehreren Fällen wurde im frühen Stadium eine Druck-

schmerzhaftigkeit in der Lebergegend festgestellt, die wohl auf akute Stauungsvorgänge infolge Versagens des Kreislaufs zurückgeführt werden kann. 2 überlebende Personen gaben an, daß sie etwa 10 bis 15 Minuten nach dem Genuß des Getränkes erbrochen hätten und in Schlaf gesunken wären. Sie sollen 2 Tage ohne Bewußtsein gelegen haben. An den folgenden Tagen klagten sie über Schmerzen in Kopf und Bauch, an den Gliedern und Zähnen. Es herrschte völlige Appetitlosigkeit. 4 Tage lang habe noch eine starke Brechneigung bestanden. Erst nach 10—14 Tagen trat eine wesentliche Erholung ein. Anzeichen einer Leberschädigung bestanden nicht mehr.

Es muß bei der Beurteilung dieser akuten Vergiftungen die Frage offen bleiben, wie weit das Versagen des Kreislaufes auf eine direkte Schädigung des Herzens und der Gefäße neben einer Lähmung des Vasomotorenzentrums zurückzuführen ist. Tetrachlorkohlenstoff ist nämlich nach Angaben von Kießling (7) am Herzen noch etwa 5mal giftiger als Chloroform. Nach neuen experimentellen Erfahrungen von Oelkers und Fiedler (8) bei Inhalationsversuchen ist es aber wahrscheinlich, daß die zentrale Vasomotorenlähmung eine größere Bedeutung besitzt.

Die beschriebenen Vergiftungen weisen auf eine Gefahrenmöglichkeit bei mißbräuchlicher Verwendung von Tetrachlorkohlenstoff oder auch infolge von Verwechslung hin. Dieser Stoff steht heute für Hautreinigungszwecke an vielen Stellen zur Verfügung.

**Literatur:** 1. Fühner: Arch. f. exper. Path. u. Pharm. 97, 86 (1923). — 2. Schütz: Arch. f. Gewerbepathol. u. Hyg. 8, 469 (1938). — 3. S. bei Flury-Zernik: Schädliche Gase. Berlin 1931. S. 316. — 4. Ruge, Mühlens und Verth: Krankheiten der warmen Länder. Leipzig 1938. — 5. Hall, I.: J. amer. med. Assoc. 77, 1641 (1921). — 6. Wells, H. S.: J. of Pharm. 25, 235 (1925). — 7. Kießling, W.: Biochem. Z. 114, 292 (1921). — 8. Oelkers, H. A. und H. Fiedler: Arch. f. exper. Path. u. Pharm. 195, 117 (1945).

Anschrift des Verfassers: Stabsarzt Prof. Dr. Lendle, Institut für Pharmakologie und Wehrtoxikologie der Militärärztlichen Akademie, Berlin.

---

(Aus der Prosektur einer Kriegslazarettabteilung. Leiter: Oberarzt Dozent Dr. Buchaly.)

**Ein Fall von tödlicher medizinaler Pantocain-Vergiftung durch Infiltrationsanästhesie<sup>1</sup>.**

Von Wilhelm Doerr.

Nachstehend wird ein Fall einer tödlichen medizinalen Pantocainvergiftung mitgeteilt. Bei seiner Besprechung muß auf eine eingehendere Berücksichtigung des Schrifttums, insbesondere auf eine vergleichende Untersuchung mit anderen ähnlichen Fällen verzichtet werden, da die einschlägige Literatur beim Feldheer nicht zugänglich ist.

**Vorgeschichte.**

Der 21jährige Mann wurde vor Jahren an einem linksseitigen Leistenbruch operiert. Die damalige Operation verlief regelrecht, die Folgezeit war beschwerdefrei. Seit etwa 1 Jahr vor dem Tode wurden rechtsseitige Leistenbruchbeschwerden beobachtet. Die stärker werdenden Beschwerden veranlaßten W., sich einer neuerlichen, jetzt also rechtsseitigen, Leistenbruchoperation zu unterziehen. Am 24. 5. 1941 sollte die Operation in örtlicher Betäubung vorgenommen werden. Nach regelrechter Operationsvorbereitung wurde mit der Infiltrationsanästhesie begonnen: Gegen 9<sup>30</sup> Uhr erhielt W. zwei subkutane Einspritzungen einer frisch bereiteten, wäßrigen Pantocainlösung (Pantocain Bayer) von 0,5proz. Konzentration. Es wurden insgesamt 17 cm<sup>3</sup> der Lösung injiziert. Nach etwa 10 Minuten, also noch während der Zeit, die zum Wirksamwerden des Betäubungsmittels notwendig ist, bekam der Kranke kurzdauernde epileptiforme Krämpfe. Unter zunehmenden Zeichen der Herzschwäche mit fadenförmigem Puls und Lungenödem trat trotz mehrfacher Anwendung von Herz-, Kreislauf- und Weckmitteln (Strophantin, Coramin, Lobelin) gegen 10<sup>20</sup> Uhr der Tod ein. Zwischen dem Beginn von erster Injektion und Todeseintritt lagen also rund 50, zwischen den ersten Krampfanzeichen und dem Tode 40 Minuten.

<sup>1</sup> Vgl. W. Koll: diese Ztschr. Bd. 12, Lieferung 6, A. 901, S. A 45.

### Befunde.

Die von mir um 17 Uhr des gleichen Tages durchgeführte Sektion zeigte im wesentlichen folgendes (SN 58/41):

Die Leiche eines 180 cm langen schlanken, doch kräftigen jungen Mannes zeigt außer einer alten, reizlosen, etwa 2 cm langen Narbe über der rechten Stirn, sowie einer alten Herniotomienarbe in der linken Leiste, in der rechten Leistenbeuge die Vorbereitungen zur Operation: Rasur der Schamhaare, Jodanstrich in Doppelhandtellergröße und 4 cm medial vom rechten Darmbeinstachel entfernt 2 nebeneinander liegende Einstichstellen der Haut als Zeichen stattgehabter Einspritzungen. Äußerlich waren sonst keine Besonderheiten, keine Konstitutionsanomalie, keine abnorme Behaarung und keine Zeichen einer venerischen Erkrankung feststellbar.

Bei der Eröffnung der Körperhöhlen fällt die starke Füllung der Venen, auch im Bereiche des Halses, auf. Sie sind frei von Blutgerinnseln. Beide Lungen sinken nur mäßig zurück. Die vorderen Lungenränder sind etwas gebläht. Der Herzbeutel liegt in Handtellergröße vor. Er ist frei von fremdem Inhalt. Das Herz hat die Größe der rechten Leichenfaust, der rechte Herzkammerrand ist abgerundet. Die äußere Herzhaut ist glatt und zart. Der Herzmuskel ist von blaßbraunroter Farbe, auf dem Schnitt etwas trübe und trocken. Seine Konsistenz ist im Bereich der rechten Herzkammerwand herabgesetzt. Die Innenhaut des Herzens und der Klappenapparat sind regelrecht. Beide Herzkammern sind gering, die rechte jedoch im Bereich ihrer Ausflußbahn stärker, erweitert. Sie enthalten geringe Mengen flüssigen Blutes. Die Herzspitze wird von linker und rechter Herzkammerwand zu etwa gleichen Teilen gebildet. Das ovale Vorhofloch ist geschlossen. Aorta und Pulmonalis enthalten flüssiges Blut. — Die Innenhaut der Kranzschlagadern, sowie auch die des übrigen Schlagadersystems, zeigt einzelne stecknadelkopfgroße gelbliche Beete.

Die Pleurahöhlen sind frei von fremdem Inhalt. Rippen- und Lungenfelle sind von zarter, grauweißer Farbe, durchsichtig, zart und glatt. Beide Lungen zeigen oberflächlich und auf dem Schnitt eine kraniokaudalwärts dunkler werdende graublaurote Farbe. Die Lapung der Lungen ist gehörig. Im Obergeschoß sind sie gut lufthalzig, im Bereich der Unterlappen mehr schlaff von etwas teigiger Konsistenz. Hier lassen sich auf Druck mäßig viele blutig schaumige Flüssigkeitsmengen ausdrücken. Die Schleimhaut der Bronchien ist zart, von geringem grauweißlichem Schaum bedeckt. Die Lungengefäße sind regelrecht. Die Hilus- und Bifurkationslymphknoten sind nicht vergrößert, graurotfarben und von typischer Konsistenz.

Zunge, Rachenring und Schlundkopf zeigen die übliche Ausbildung. Die Schleimhaut der Zunge ist glatt, frei von Narben oder frischen Bißverletzungen. Kehlkopf und Luftröhre haben eine glatte

Schleimhaut. Auch die Schleimhaut der Speiseröhre ist gehörig. Schilddrüse und Thymus zeigen auf Oberfläche und Schnitt die dem Alter entsprechende gehörige Ausbildung.

Auch die Bauchhöhle ist frei von fremdem Inhalt. Das Zwerchfell steht gehörig. Die Parenchyme des Bauchraumes zeigen außer einer venösen Hyperämie die Veränderungen der trüben Schwellung. Der gesamte Verdauungsschlauch zeigt hinsichtlich Situs, Serosa, Schleimhautbild und Inhalt die den einzelnen Abschnitten entsprechenden gehörigen Verhältnisse. Das Gekröse ist fettarm, die mesentialem Lymphknoten sind nicht vergrößert. Die abführenden Gallenwege, sowie Bauchspeicheldrüse und Nebennieren lassen keinen krankhaften Befund erkennen. Die Verhältnisse der Milz erscheinen regelrecht. — An den ableitenden Harnwegen, den Becken- und Geschlechtsorganen ist kein krankhafter Befund zu erheben. Der rechte Leistenkanal ist weit, eine Bauchfellausstülpung ist fingerförmig in 3 cm Länge in ihn eingestülpt.

Allein in der Gegend der stattgehabten subkutanen Injektionen sind im etwa 1 cm stark entwickelten goldgelben Unterhautfettgewebe sowie in der angrenzenden Muskulatur der *Mm. obliquus abdominis externus*, *internus* und *rectus abdominis* kleine fleckförmige Blutungen wahrnehmbar. Auch bei der präparatorischen Darstellung des ganzen Injektionsfeldes kann trotz genauer Untersuchung eine Eröffnung von auch nur kleinen, makroskopisch erkennbaren Blutgefäßen nicht wahrgenommen werden. Das angrenzende Bauchfell ist unversehrt!

In der Gegend der über dem rechten Stirnhöcker gelegenen Narbe läßt sich die Kopfschwarte schwerer vom knöchernen Schädeldach abziehen. Dieses ist unversehrt. Die harte Hirnhaut ist von grauweißer Farbe und glatt. Ihre Blutleiter enthalten reichliche Mengen flüssigen dunkelroten Blutes. Die weichen Hirnhäute zeigen den gehörigen Glanz. Auch die pialen Gefäße sind prall mit Blut angefüllt. Das Gehirn quillt über den Durchschnitt hervor. Die Oberfläche des Gehirnes ist etwas abgeplattet, die Windungen und Gruben sind verstrichen. Die Konsistenz ist schlaff und weich. Das Organ ist sehr saftreich und auf der Schnittfläche klebrig. Die Gefäße der Hirnbasis sind zartwandig und enthalten dunkelflüssiges Blut. Eine Blutgerinnung kann nicht festgestellt werden. Frontalschnitte durch Groß- und Kleinhirn zeigen die gehörigen Markrindenverhältnisse. Es erscheinen sehr zahlreiche leicht abstreifbare Blutpunkte. Die Hirnhöhlen sind nicht erweitert, der Liquor ist klar. Die Adergeflechte sind strotzend mit Blut angefüllt. Größere Veränderungen sind makroskopisch nicht wahrnehmbar. Eine Wägung des Gehirnes konnte aus technischen Gründen nicht vorgenommen werden; ohne eine gleichzeitige, — ebenfalls nicht möglich gewesene —, Bestimmung des Schädelvolumens hätte sie ja auch keine Rückschlüsse auf die absolute Hirnvergrößerung gestattet. Die

Verhältnisse des knöchernen Schädelgrundes, der Pauken- und der Keilbeinhöhlen sind regelrecht. An der Hypophyse keine Besonderheiten.

Die angeschlossene feingewebliche Untersuchung der Organe bediente sich der üblichen einfachen Färbemethoden. Sie ergab:

**Großhirn:** Gehörige Rindenschichtung, stärkste Hyperämie, Erweiterung der perivaskulären intraadventitiellen Lymphbahnen, keine Erweichungen oder Blutungen, keine Ganglienzellveränderungen. Auf manchen Bildern dagegen deutliche Zellunruhe: Die Oligodendrogliozysten liegen um die Pyramidenzellen, wie man es bei Bildern der sog. Pseudoneuronophagie zu sehen gewohnt ist. Nirgends echter Zellabbau.

**Hirnstamm** (Ammonshorn, Sommerscher Sektor): Auch hier stärkstes Ödem! Starke Erweiterung der perivaskulären Lymphbahnen und Auflockerung des Gliafasernetzes. Keine Blutungen oder Erweichungen.

**Medulla oblongata:** Ödem. **Leptomeninx:** Starke Hyperämie der kleinen Gefäße, ödematöse Auflockerung der Bindegewebslagen. Keine Blutungen, keine Entzündungszeichen. Auch dafür, daß eine frühere Hirnhautentzündung vorgelegen haben könnte (keine Verdickung der Hirnhaut, keine Verdickung der Hirnhautgefäßwände, keine entsprechenden Hirnbefunde) liegt kein Anhalt vor. **Herz:** Geringe Fragmentatio, trübe Schwellung der Herzmuskelfasern, Ödem des Interstitiums, Lockerung der Herzmuskelfasern, keine Entzündung. **Lungen:** Ödem, Abstoßung von Alveolarepithelien, vereinzelte fleckförmige Blutungen, beginnende Erythrophagozytose. In der Nachbarschaft akutes vesikuläres kompensatorisches Emphysem. **Nieren:** Trübe Schwellung der Epithelien der Hauptstücke, starke Hyperämie, auch der Glomerulusschlingen; keine Zeichen einer Entzündung. **Leber:** Akute Stauung, geringes Ödem, trübe Schwellung und geringe Dissoziation der Leberzellbalken. Keine Verfettung. **Milz:** Akute Stauung, deutliche Ausbildung der Follikel, Abstoßung von Sinusendothelien. An den Zentralarterien sieht man durchweg unscharfe Abgrenzung gegen die Umgebung infolge Auflockerung der Adventitia. **Nebennieren:** Typischer Aufbau, keine Blutungen. **Thymus:** Mittelstarke Fettgewebsdurchwachsung, in den Lymphanhäufungen keine Keimzentren erkennbar.

Auf Grund von makroskopischem und feingeweblichem Befund wurde folgende pathologisch anatomische Diagnose gestellt: Zustand nach subkutaner Injektion im Bereich der rechten Leiste (zum Zwecke der örtlichen Betäubung für eine rechtsseitige Leistenbruchoperation). Kleinfleckige Blutungen im Injektionsfeld. **Hirnödem**, Fehlen der Blutgerinnung, trübe Schwellung der parenchymatösen Organe, schlaffer Herzmuskel mit Erweiterung besonders der rechten Herzkammer-

ausflußbahn. Allgemeine akute Stauung, mäßig starkes Lungenödem und Hypostase in beiden Lungenunterlappen. Reponibler äußerer indirekter Leistenbruch rechts. Zustand nach alter linksseitiger Leistenbruchoperation. Alte Narbe an der rechten Stirn. Allgemeine und kleinfleckige Lipoidsklerose.

Der pathologisch-anatomischen folgte eine chemische Untersuchung: Am Tage nach der Leichenöffnung wurde der in einer Emailleschale angetrocknete Rest der zur Injektion verwendeten Pantocainlösung der Chemischen Untersuchungsstelle der Armee<sup>1</sup> zur Untersuchung auf Reinheit übergeben. Die Untersuchung ergab die chemische Reinheit des verwendeten Pantocains. In welcher Konzentration es allerdings angewendet worden war, konnte, da kein Rest der Lösung in flüssigem Zustand übriggeblieben, sondern nur ein angetrockneter Rest vorhanden war, nicht mehr festgestellt werden. Die Tatsache aber, daß die verwendete Pantocainlösung (Bayer) eine 0,5proz. gewesen war, ist durch gerichtlichen Untersuchungsgang — Zeugenaussagen — erwiesen.

#### Beurteilung.

Als Todesursache ist die schwere Schädigung im Zentralnervensystem aufzufassen, deren pathologisch-anatomischer Ausdruck das Hirnödem ist. Offenbar hat das Gift eine Endothelschädigung der Hirnkapillaren mit nachfolgender Serodiapedese verursacht. So kam es zur Ausbildung eines toxisch bedingten Hirnödem. Sein klinischer Ausdruck sind die tonisch-klonischen Krämpfe und das zentral bedingte Versagen von Herz und Kreislauf. —

Auch der übrige pathologisch-anatomische Befund, wie trübe Schwellung und Ausbleiben der Blutgerinnung, sind als Folge der Vergiftung zu werten. Spezifische Organveränderungen, die eine histologische Diagnose oder eine chemische Erkennung der vorliegenden Pantocainvergiftung aus der Leiche selbst ermöglichen würden, ließen sich nicht nachweisen.

Die klinisch-anamnestischen Daten, sowie die Ergebnisse der pathologisch-anatomischen im Verein mit denen der chemischen Untersuchung erklären also mit einer an Sicherheit grenzenden Wahrscheinlichkeit den Tod des W. als Folge der Pantocaineinspritzung. Trotzdem kann der in Rede stehende Fall erst dann als unter den gegebenen Verhältnissen geklärt aufgefaßt werden, wenn zu einer Reihe von Fragen Stellung genommen worden ist:

Es ist zunächst der Frage zu gedenken, ob bei der stattgehabten Pantocainverabreichung die Höchstdosis überschritten worden ist:

---

<sup>1</sup> Leiter: Oberapotheker und gepr. Nahrungsmittelchemiker Dr. F. Horn.



Nach Gehe liegt die übliche Konzentration der Pantocainlösungen zum Zwecke der Infiltrationsanästhesie bei 1 bis 2 promille. Die in unserem Falle verwendete Lösung war eine 0,5proz., sie war also 5promillig. Es handelte sich also um eine 5fache Überschreitung der empfohlenen Konzentration. Hinsichtlich der Menge des injizierten Pantocains ist auf die Ausführungen Schoens zu verweisen. Er bezeichnet Mengen von 100 bis 200 cm<sup>3</sup> einer 1 bis 2promilligen Lösung noch als innerhalb der Breite der individuellen Verträglichkeit gelegen. Wenn in unserem Falle eine Menge von 17 cm<sup>3</sup> einer 0,5proz. = 5promilligen Lösung injiziert wurde, so erscheint die Gesamtmenge als solche recht gering!

Weiterhin ist die Frage, ob W. an einer organischen Erkrankung gelitten hatte und deshalb etwa besonders leicht der Pantocainvergiftung zum Opfer gefallen ist, von besonderer Bedeutung. Für eine Erkrankung des W. hat sich aber klinisch und pathologisch-anatomisch kein Anhalt finden lassen. Es ist daher der Schluß erlaubt, daß W., — den Leistenbruch ausgenommen —, gesund gewesen war.

Auch eine Luftembolie als Injektionszwischenfall ist auszuschließen. Die Zeugenaussagen über die angewandte Injektionstechnik einerseits, sowie der Leichenöffnungsbefund andererseits (kein makroskopisch erkennbares Blutgefäß im Injektionsgebiet verletzt, keine halbkugelige Vorwölbung der rechten Herzkammerwand, kein Blutschaum im rechten Herzen) sprechen dagegen. Die Tatsache, daß durch Injektion kein Blutgefäß von nennenswerter Größe eröffnet worden war, ist umso bedeutsamer, als durch sie auch die Möglichkeit einer direkten Intravasation des Pantocains im Sinne einer intravenösen Einspritzung ausgeschlossen wird. Der Weg, den das Gift bei seiner Aufnahme in den Körper genommen hat, ist also der der Resorption durch das Unterhautzellgewebe des Injektionsfeldes.

Es bleibt noch zu erörtern, ob und inwieweit eine persönliche Überempfindlichkeit des W. gegenüber Pantocain bestanden haben könnte. Überempfindlichkeitserscheinungen gegenüber örtlichen Betäubungsmitteln sind selten. Sie sind so selten, daß man bei jeder Operation das Risiko, daß der Pat. mit Überempfindlichkeitserscheinungen antworten könnte, gelassen eingehen kann. — Darüber hinaus dürften Überempfindlichkeitsreaktionen gegenüber örtlichen Betäubungsmitteln weniger von der Dosierung, als von der Art des in Anwendung gebrachten örtlichen Betäubungsmitteln abhängig sein. — Die 5fache Überschreitung der empfohlenen Konzentration des Pantocains im vorliegenden Falle der Infiltrationsanästhesie kann also in diesem Zusammenhange unberücksichtigt bleiben.

Diejenige Narkoseform, in der die frühere, vor Jahren durchgemachte linksseitige Leistenbruchoperation vorgenommen wurde, ließ sich nicht mehr ermitteln. W. hat, nachdem er am Tage vor dem

Tode eine in örtlicher Betäubung vorgenommene Leistenbruchoperation mitansehen durfte, ebenfalls um örtliche Betäubung gebeten. Das scheint dafür zu sprechen, daß bei der früheren Operation Voll(Inhalations—?)narkose angewendet worden war. Es kann daher die Möglichkeit einer Überempfindlichkeitsreaktion anlässlich der früheren Narkose nicht gelegnet, aber auch in keiner Weise bewiesen werden.

Unter Berücksichtigung der Seltenheit derartiger Reaktionen muß eine Überempfindlichkeit des W. gegenüber Pantocain als unwahrscheinlich abgelehnt werden.

Einen Beitrag zum Verständnis des Falles scheint uns folgendes zu geben: Die Gebrauchsanweisung des Pantocains (Bayers Ärztekalender) empfiehlt bei Infiltrationsanästhesien mit Pantocain die zusätzliche Verwendung von Adrenalin. Adrenalin aber wurde in unserem Falle nicht verwendet! Man darf annehmen, daß die Resorption des infiltrierten Pantocains ohne Adrenalin eine wesentlich raschere war, als sie es mit Adrenalin gewesen wäre. So erscheint es eher verständlich, daß die nur 5fach zu hoch konzentrierte Pantocainlösung, die hinsichtlich der Gesamtmenge des einverleibten Pantocains noch innerhalb der von Schoen mitgeteilten Grenzen der angeblichen individuellen Verträglichkeit gelegen war, den Tod herbeiführen konnte.

An dieser Stelle ist danach zu fragen, ob die Überschreitung der empfohlenen Konzentration (statt 1—2promillig, 5promillige Lösung) als solche eine besondere Bedeutung für den Todeseintritt gehabt haben oder gar das Pantocain ohne Adrenalinzusatz zum Zwecke der Infiltrationsanästhesie überhaupt als zu gefährlich bezeichnet werden kann. Das zu entscheiden, bleibt dem Pharmakologen vorbehalten. Eine diesbezügliche grundsätzliche Stellungnahme kann von pathologisch-anatomischer Seite aus nicht erfolgen.

#### Zusammenfassung.

Es wurde über einen Fall einer tödlichen medizinalen Pantocainvergiftung bei einem 21jährigen Manne berichtet, der durch 17 cm<sup>3</sup> einer 0,5proz. Pantocainlösungen (Bayer) anlässlich einer zum Zwecke einer Leistenbruchoperation versuchten Infiltrationsanästhesie verursacht worden ist.

Das Besondere des Falles liegt in der tödlichen Wirkung der frisch bereiteten wäßrigen Pantocainlösung bei nur 5facher Überschreitung der empfohlenen Konzentration und bei geringer Gesamtmenge (17 cm<sup>3</sup>). Eine organische Grundkrankheit und ein Injektionsfehler (Luftembolie oder intravenöse Injektion) konnten ausgeschlossen, eine etwa vorgelegene individuelle Überempfindlichkeit gegenüber Pantocain unwahrscheinlich gemacht werden. Auf das Fehlen des empfohlenen Adrenalinzusatzes wurde hingewiesen.

Pathologisch-anatomisch handelte es sich um eine toxisch bedingte Endothelläsion vorwiegend der Hirnkapillaren (Dysorie Schürmanns). Das so entstandene Hirnödem war als Todesursache aufzufassen.

**Schrifttum:** Gehes Kodex. Dresden (1937), Schwarzeck-Verlag. — Schoen, Ferdinand: Wien. klin. Wschr. 21, 1 (1939).

Anschrift des Verfassers: Assistenzarzt Dr. W. D o e r r, Feldpostnummer 11919.

---

**Eine seltene Vergiftung mit den Früchten des Spindelbaumes  
(Pfaffenhütchen).**

Von L. Hermkes.

Zwei Brüder im Alter von zwei und vier Jahren hatten am Nachmittag des vorangegangenen Tages eine unbekannte Anzahl Früchte des Spindelbaumes gegessen.

Die wirksame Substanz dieser Früchte ist das Glykosid Evonymin, das eine digitalisartige Wirkung hat und außerdem das Triazetin, das nach Geßner toxisch und enteral wirken soll.

In der folgenden Nacht traten bei den Kindern gegen 3<sup>30</sup> die ersten Krankheitserscheinungen auf: heftige Koliken, schleimig wässrige Diarrhöen und später Erbrechen. Die Kinder wurden zunehmend benommen, blieben aber ansprechbar. Bei der Einlieferung hatte der Vierjährige 39,5° Fieber. Die Zunge war trocken und belegt. Die mittelweiten Pupillen reagierten träge auf Licht und Konvergenz. Die Herztöne waren rein und ziemlich leise. Vereinzelte Extrasystolen. RR: 110/70; Puls: 150 Schläge/Min. Blutbild: Hgb. 60 n. S. 4,3 Mill. Erythrocyten, 7400 Leukocyten. Der Ausstrich zeigte eine Linksverschiebung und toxische Granulierung der Neutrophilen. Die Blutkörperchensenkung war beschleunigt. Im Urin war Aceton positiv. Die Stühle waren wasserreich, schleimig; das Erbrochene war klar.

Behandlung: Magenspülung, Karlsbader Salz, Rizinus, laufend Adsorgan, Kampfer, Koffein, Kardiazol und Luminal.

Verlauf: Das Erbrechen hörte abends auf. Der Junge hatte starken Durst. Es trat eine fortlaufende Besserung auf. Zwei Tage später war die Leber 2 Querfinger unter dem Rippenbogen zu fühlen, druckempfindlich und über allen Ostien war ein systolisches Geräusch zu hören. Im Urin waren einzelne weiße und rote Blutkörperchen. Nach fünf Tagen war das Hgb. wieder auf 82% gestiegen. Im Blutbild waren die Eos. auf 10% erhöht. Die toxische Granulierung war verschwunden. Der Puls hatte 80 Schläge. Stuhl und Urin waren normal. Am elften Tage war die Leberschwellung zurückgebildet. Der Blutdruck betrug 90/70. Das Kind wurde entlassen. Bei einer Nachuntersuchung nach einem Monat war das Herz auch o. B.

Bei dem 2jährigen Bruder deckte sich der objektive Befund mit dem seines Bruders. Er hatte hohes Fieber, frequenten Puls, erhöhten Blutdruck sowie stark schleimige Stühle ohne Blutbeimengung. Erbrechen trat nicht auf. Das Kind klagte aber über großen Durst. Die Leber war 2½ Querfinger unter dem Rippenbogen tastbar, nicht

druckempfindlich. Das Blutbild zeigte 70% Hgb. n. S., 5,06 Mill. Erythrocyten, 7000 Leukocyten. Im Blutaussstrich fanden sich 21% Stabkernige, 2% Jugendliche, 37% Segmentkernige, 38% Lymphocyten und 2% Monocyten sowie eine toxische Granulierung der Neutrophilen. Blutkörperchensenkung (Westergreen) 25/45.

Verlauf: Eine Stunde nach der Aufnahme wurden tonisch-klonische Krämpfe am ganzen Körper beobachtet. Die Zähne waren fest aufeinander gebissen, die Pupillen reaktionslos. Bewußtlosigkeit. Nach Gabe von 1 g Chloralhydrat sistierten die Krämpfe nach 2 Minuten. Cyanose wurde bei den Krämpfen nicht beobachtet, wohl aber an den unteren Extremitäten bläulich-rote großflächige Flecken, die nach einigen Minuten verschwanden. Die Stühle besserten sich langsam nach einer Woche. Herzkomplikationen traten nicht auf. Die Leberschwellung war am 11. Tage verschwunden. Im Urin wurden wie beim Bruder nach einigen Tagen Leukocyten und Erythrocyten festgestellt. Im Blutbild zeigte sich eine Abnahme der Linksverschiebung und ein Anstieg der Eos. auf 10%. Die toxische Granulierung blieb nach ihrem Entlassungstag bestehen. Das Kind wurde mit seinem Bruder zusammen am gleichen Tage entlassen.

Ausführlicher Bericht in der Münch. Med. Wochenschrift. 1941, Nr. 37, S. 1011—1012.

Referent: E t z b a c h, Kiel.

---

**Vergiftungsfälle.****A 926**

(Aus dem Institut für gerichtliche Medizin in Debreczen. Direktor: Prof. L. Jankovich.)

**Hoher Blutalkoholbefund bei tödlicher Vergiftung eines Kindes.**

Von János Prievara.

Während 4 Jahren hatten wir in drei Fällen Gelegenheit, das Blut von tödlich vergifteten Kindern auf Alkoholgehalt zu untersuchen. Von diesen wurden bereits 2 Fälle in dieser Zeitschrift veröffentlicht. In einem dieser Fälle fanden wir im Leichenblute eines Säuglings 4,02% Alkohol, aber in keinem von den beiden waren wir in der Lage, auch das Blut noch im Leben auf Alkoholgehalt zu prüfen.

Der dritte Fall ist der folgende: Ein 13jähriger Knabe trank ungefähr  $\frac{1}{2}$  Liter Aprikosenbranntwein [der etwa 40% Alkohol enthält]. Der Knabe starb nach 16 Stunden. — Der Krankheitsablauf und die Sektion zeigten die üblichen Symptome der Alkoholvergiftung. — Das 2 Stunden vor dem Tode entnommene Blut enthielt 4.1% Alkohol, das bei der Sektion [27 Stunden nach dem Tode] entnommene nur 2.13%, der Urin aber 4.93% Alkohol. (Wenden.)

**Vergiftungsfälle.****A 927****Über eine Cadmium-Vergiftung.**

Von Masao Kamakura.

Eine pharmazeutische Firma lieferte versehentlich statt einer 2proz. Bromcalziumlösung eine ebenso starke wässrige Cadmiumchloridlösung. Von letzterer erhielt ein achtzehnjähriger junger Mann intravenös 10 cm<sup>3</sup>, was 0,2 g Cadmiumchlorid entspricht. Der Tod trat nach 40 Minuten ein. Bei der Sektion fielen starke Cyanose und Ödem des Gesichtes besonders auf. Die Bindehäute beider Augen wiesen Blutreichthum und Ekchymosen auf. Die Lippen waren hochgradig ödematös aufgetrieben. Die inneren Organe zeigten Blutstauungen und das Blut war auffallend dünnflüssig. In den Brustorganen waren gleichfalls Ekchymosen vorhanden. Die Schleimhaut vom weichen Gaumen bis zum Kehlkopf war sehr stark ödematös geschwollen.

Zum Studium des Verlaufes einer Cadmiumvergiftung wurden 5 Kaninchen je 2 cm<sup>3</sup> einer 2proz. wässrigen Cadmiumchloridlösung intravenös beigebracht. Nr. 1 der Tiere bekam sofort heftigste tonische und klonische Krämpfe und war nach 15 Sekunden tot. (Wenden.)

Den Fall möchte ich als einen neuen Beweis betrachten, daß der Blutalkohol bei tödlicher Vergiftung auch im Kinderblut einen 4proz. Wert erreichen kann. —

**Literatur:** P r i e v a r a: Slg. Vergift.fällen Bd. 11, A 854 und A 879 (1940).

Anschrift des Verfassers: Dr. J. P r i e v a r a , Debreczen/Ungarn.  
Institut f. gerichtl. Medizin.

---

Bei den übrigen 4 Versuchstieren trat sofort nach der Injektion eine vorübergehende Parese der Hinterbeine ein. Die Tiere saßen dann mit gestäubtem Haar steif da. Die Atmung wurde beschleunigt und dyspnoisch. Ohren und Lippen wurden cyanotisch, während die Pupillen sich verengten. Bald gingen Kot und Harn ab und heftige tonische und klonische Krämpfe traten ein. Der Tod erfolgte nach fünf bis zehn Minuten.

Bei der Sektion wurden stecknadelknopfgroße Pupillen beobachtet. Das Blut war dünnflüssig. Die inneren Organe wiesen eine ausgesprochene Blutstauung, Lunge und Herz Ekchymosen auf. Die Schleimhäute vom weichen Gaumen bis zum Kehlkopf waren ödematös, aufgetrieben, aber nicht sehr stark.

Aus Japanese Journal of medical sciences. Part II 1940 206.

Referent: A. B r ü n i n g , Berlin.

---

**Atebrin-Vergiftung (Suicidversuch).**

Von Hans Büssov.

Als wichtigste Nebenwirkung des Atebrins wird eine zentralnervöse Erregung angegeben. Im Tierversuch sind tonisch-klonische Krämpfe als Folge toxischer Atebrinmengen bekannt. Schwieriger ist die Beurteilung etwaiger Atebrinnebenwirkungen beim Menschen. In allen bisher beschriebenen Fällen hat es sich um Malariakranke gehandelt, bei denen nach Atebrinmedikation Zustände auftraten, die als „Maniakalische Symptome“ und „Gehirnexzitation“ (1) oder als Zustand nach Art einer akuten Alkoholvergiftung bezeichnet worden sind. Auch epileptische Krämpfe (2) werden erwähnt. Wie Peter (3) hervorhebt, ist die Beurteilung der bisher veröffentlichten Fälle durch die Unvollständigkeit der Krankengeschichten erschwert.

Vor allen Dingen wird diesen und ähnlichen Mitteilungen gegenüber häufig der Einwand gemacht, daß die beobachteten rauschartigen Erregungszustände nichts mit dem Atebrin zu tun hätten, sondern daß sie die Folgen der Malaria selbst seien. Die Mitteilung des vorliegenden Falles erscheint daher lohnend, denn hier handelt es sich um einen Menschen, der, ohne eine Malaria zu haben, eine Atebrinvergiftung durchgemacht hat. Irgendwelche Faktoren, die das Bild hätten trüben können, lagen bei ihm nicht vor. —

Mi. Joseph, 34jährig. Erregbarer haltloser Psychopath, der 1938 im Anschluß an eine Angina in der Psychiatrischen Klinik Wien wegen „Nikotinabusus“, „toxischer Myelitis“ behandelt wurde. Seither gesund. Keinerlei epileptische Antezedentien. Am 16. 6. 1941 nahm der Patient im Anschluß an einen Streit mit Kameraden in suicidalen Absicht 150 Tabletten Atebrin (also 9 g). Er ging danach noch etwa eine



Stunde ohne alle Beschwerden umher. Dann Übelkeit, Schweißausbruch, Unruhe, Augenflimmern und zunehmende Benommenheit. In diesem Zustande wurde er aufgefunden. Magenspülung — Entleerung von reichlich gelb gefärbtem Mageninhalt, dann stark gefärbter Durchfall. Darauf völlige Benommenheit, starke Cyanose und eine Reihe typischer tonisch-klonischer Anfälle.

Bei der Krankenhausaufnahme am 17. 6. morgens war Patient tief benommen. Er erbrach ständig, der Puls war frequent und sehr klein. Im Verlauf einiger Stunden wurde Pat. etwas klarer und ansprechbar.

18. 6. Befund: groß, kräftig, leicht cyanotisch, Oberschenkelinnenflächen durch abgehenden atebriinhaltigen Harn gelb gefärbt. Puls klein, RR 130/80. Innere Organe o. B. Neurologisch: kein Anzeichen für Herderkrankung oder Neuritis. Urin: dunkelbraun. Gallenfarbstoff 0, Zucker 0, Eiweiß + + +, Sediment: reichlich Leukozyten, Erythrozyten, hyaline und granulirte Zylinder.

Patient ist immer noch benommen, schlaffe Rückenlage. Atmung klein und wenig frequent. Augen geschlossen oder mit leerem Blick geradeaus gerichtet. Häufig Stirnrunzeln und Schnauzenstellung des Mundes. Hände in dauernder rhythmischer, klopfender oder zupfender Bewegung. Ab und zu für Sekunden anhaltende Verstärkung der Unruhe: Patient seufzt, zieht Beine und Arme tonisch an, ein leichtes Zittern läuft über den Körper. Danach wieder das alte Bild. Auf Hautreize ungeordnete Reaktion mit verstärkter Unruhe. Auf Anruf meist keine Reaktion, nur ab und zu lallende Antwort. 19. 6. Klar, nur etwas schwer-besinnlich. Allgemeine stark gelbe Hautfärbung tritt auf. Nachmittags mehrere Anfälle wie am Vortag, diesmal kommen Wälzbewegungen hinzu. Dauer der einzelnen Anfälle  $\frac{1}{2}$  Stunde. Im Urin Chinin 0. Atebrin sehr stark +. Blutbild: völlig regelrechte Verhältnisse. 23. 6. Ein neuer Anfall. Diesmal Aura: Brennen im ganzen Körper „wie flüssiges Eisen“, dann plötzlich Bewußtlosigkeit, Zusammenkrümmen des Rumpfes, tonisches Anziehen der Arme, Ausstoßen schluchzender Laute. Dauer wenige Minuten. 24. 6. Atebrin im Urin 0, Eiweiß 0, Sediment o. B. Patient ist völlig klar und geordnet, nur auffällig euphorisch und einsichtslos. 26. 6. Nach kurzem Auf-

stehen starke Blässe im Gesicht, wobei die Gelbfärbung besonders in Erscheinung tritt. Dann ein Anfall wie oben beschrieben. Keine Blutdrucksenkung! Im Laufe des Juli treten nach längerem Aufstehen noch mehrmals das starke Erblassen und die tonischen Anfälle auf. Allmähliches Verschwinden der gelblichen Verfärbung innerhalb von 6 Wochen nach der Vergiftung. —

Es ist leider nicht möglich, die genaue Menge des aufgenommenen Atebrins zu bestimmen. Durch Erbrechen, Magenspülung und Durchfall ist sicher ein erheblicher Teil des Medikamentes nicht zur Resorption gekommen. Es ist aber wohl nicht zu bezweifeln, daß jede therapeutisch denkbare Dosis weit überschritten worden ist. Diese ungewöhnlich großen Atebrinmengen verursachten gastrointestinale Erscheinungen, akute Kreislaufschwäche und Nierenschädigung (bemerkenswerterweise keine nachweisbare Leberschädigung!)

Weit im Vordergrunde standen jedoch die Erscheinungen von seiten des Zentralnervensystems, die zunächst in Bewußtlosigkeit und einer Serie von tonisch-klonischen Anfällen bestanden. Ihm folgte ein zweitägiger Zustand von wechselnd tiefer Bewußtseinstörung mit rhythmischen Bewegungsautomatismen und anfallweisen tonischen Krampfständen. Dieser dämmerige Erregungszustand trat in den Tagen und Wochen noch mehrfach auf. In den anfallfreien und klaren Intervallen der ersten Tage bestand eine Euphorie und dranghafte Unruhe, die sicher nicht auf die psychopathische Veranlagung des Patienten zurückzuführen ist. Als letztes Symptom blieb eine vasomotorische Schwäche, die sich in der Neigung zum Erblassen und zu Ohnmacht äußerte.

Es kann also nicht bezweifelt werden, daß die wichtigste Nebenwirkung des Atebrins eine zentralnervöse Erregung ist. Auch in exzessiven Dosen hat es in vorliegendem Falle keine Dauerschädigungen hinterlassen. Wie die Erfahrung lehrt, sind Nebenwirkungen des Atebrins auch bei sehr hoher therapeutischer Dosierung sehr selten, vor allem, wenn das Mittel peroral oder intramuskulär gegeben wird.

Wie der Fall zeigt, hat das Atebrin selbst in exzessiven Dosen keine Dauerschädigungen verursacht. Die schwere langanhaltende zentralnervöse Erregung, die als wichtigste Giftwirkung des Atebrins an-

gesehen werden muß, spricht sehr dafür, daß die eingangs erwähnten Fälle tatsächlich als Nebenwirkung therapeutischer Atebrindosen aufzufassen sind, da es sich auch bei ihnen um Erregungszustände, wenn auch in weniger massiver Form gehandelt hat. Es besteht keine Veranlassung, im Vorkommen dieser Erregungszustände einen Grund zu übertriebener Vorsicht bei der Atebrinmedikation anzusehen. Sie sind harmlos und durch entsprechende Sedativbehandlung leicht zu beherrschen.

**Schrifttum:** 1. Zitiert nach Choremis und Spiliopoulos: Dtsch. med. Wschr. 47 (1938). — 2. Ruge, Mühlens, zur Verth: Krankheiten und Hygiene der warmen Länder. Leipzig (1938) S. 104. — 3. Peter: Ergebnisse der Hygiene 19, S. 87 1937.

Anschrift des Verfassers: Dozent Dr. med. habil. Hans Büsow, Psychiatrische und Nervenlinik der Hansischen Universität, Hamburg.

---