

**ERGEBNISSE**  
**DER CHIRURGIE**  
**UND ORTHOPÄDIE**

BEGRÜNDET VON

**E. PAYR UND H. KÜTTNER**

HERAUSGEGEBEN VON

**ERWIN PAYR**  
LEIPZIG

**MARTIN KIRSCHNER**  
HEIDELBERG

ACHTUNDZWANZIGSTER BAND

REDIGIERT VON E. PAYR

MIT 258 ABBILDUNGEN



SPRINGER-VERLAG BERLIN HEIDELBERG GMBH  
1935

ISBN 978-3-642-89236-3    ISBN 978-3-642-91092-0 (eBook)  
DOI 10.1007/978-3-642-91092-0

**ALLE RECHTE, INSBESONDERE  
DAS DER ÜBERSETZUNG IN FREMDE SPRACHEN,  
VORBEHALTEN.**

**COPYRIGHT 1935 BY SPRINGER-VERLAG BERLIN HEIDELBERG  
URSPRÜNGLICH ERSCHIENEN BEI JULIUS SPRINGER IN BERLIN 1935  
SOFTCOVER REPRINT OF THE HARDCOVER 1ST EDITION 1935**



## Inhaltsverzeichnis.

	Seite
I. <b>JUNGHANNS</b> , Dozent Dr. H., Die Zottengeschwülste des Dickdarms und Mastdarms. (Mit 51 Abbildungen.) . . . . .	1
II. <b>HELLNER</b> , Dozent Dr. H., Knochenmetastasen bösartiger Geschwülste. (Mit 116 Abbildungen.) . . . . .	72
III. <b>WILHELM</b> , Professor Dr. R., Der Kreuzschmerz. (Mit 24 Abbildungen.) . . . . .	197
IV. <b>WILDEGANS</b> , Professor Dr. H., Die inneren Bauchbrüche. (Mit 21 Abbildungen.) . . . . .	237
V. <b>KRAAS</b> , Dr. E., Die endourethrale Resektionsbehandlung bei Prostatavergrößerung und Blasenhalstenose. (Mit 41 Abbildungen.)	289
VI. <b>PHILIPOWICZ</b> , Dozent Dr. I., Die blutige und unblutige Behandlung der akuten und chronischen Osteomyelitis. (Mit 5 Abbildungen.) . . . . .	364
Namenverzeichnis . . . . .	419
Sachverzeichnis . . . . .	430
Inhalt der Bände 26—28 . . . . .	434

---

Ein Generalregister für die Bände 1—25 befindet sich in Band 25.

# I. Die Zottengeschwülste des Dickdarms und Mastdarms<sup>1</sup>.

(Klinische Beobachtungen und pathologisch-anatomische  
Untersuchungen am Operationsmaterial der SCHMIEDENSchen Klinik.)

Von

HERBERT JUNGHANNS-Frankfurt/Main.

Mit 51 Abbildungen.

Inhalt.	Seite
Literatur . . . . .	2
1. Einleitung . . . . .	5
2. Geschichtliches . . . . .	5
3. Häufigkeit der Zottengeschwülste . . . . .	7
4. Pathologische Anatomie der Zottengeschwülste . . . . .	9
a) Makroskopisches Aussehen . . . . .	9
Zottenbildungen S. 9. — Bösartige Umwandlung S. 11.	
b) Histologische Befunde . . . . .	13
Allgemeinaufbau S. 13. — Bindegewebsgerüst S. 13. — Zottengeschwulst- epithel S. 14. — Vorkrebsige Zellveränderungen S. 16. — Tiefenwucherungen S. 16. — Gallertkrebs S. 17.	
c) Zusammenfassende Übersicht über die pathologische Anatomie der Zotten- geschwülste . . . . .	19
5. Klinik der Zottengeschwülste . . . . .	21
a) Klinische Statistik . . . . .	21
Alter S. 21. — Geschlecht S. 22. — Sitz S. 22. — Mehrfache Zotten- geschwülste S. 23.	
b) Das klinische Verhalten der Zottengeschwülste des Rectum und des Sigma . . . . .	25
Dauer der Vorgeschichte S. 25. — Schleimabgang S. 25. — Blutabgang S. 25. — Vorfall S. 26. — Ileuszustände S. 26. — Schmerzen S. 27. — Ent- zündungszustände S. 27. — Fingeruntersuchung S. 27. — Rektoskopie S. 28. — Probeausschnitt S. 28.	
c) Das klinische Verhalten der Zottengeschwülste des Dickdarms . . . . .	28
d) Röntgenbefunde bei Zottengeschwülsten . . . . .	29
e) Behandlungsweisen und Behandlungserfolge . . . . .	31
f) Zusammenfassende Übersicht über die Klinik der Zottengeschwülste . . . . .	34
6. Zusammenfassung und Schlußfolgerungen . . . . .	35
Anhang: Klinische und histologische Beschreibung von 28 Zottengeschwulstfällen mit 51 Abbildungen . . . . .	38

<sup>1</sup> Aus der Chirurgischen Universitätsklinik Frankfurt/Main (Direktor: Professor  
Dr. V. SCHMIEDEN).

## Literatur.

- ALLINGHAM: Angeb. nach GOEBEL.  
 ASCHOFF, L.: Pathologische Anatomie. Jena 1923.  
 AUGIER, P.: La Polypose recto-colique. Paris 1932.  
 BARDENHEUER, F.: Eine seltene Form von multiplen Drüsenwucherungen der gesamten Dickdarm- und Rektalschleimhaut neben Carcinoma recti. Arch. klin. Chir. **41**, 887 (1891).  
 BARGEN, J. A.: Chronic ulcerative colitis associated with malignant disease. Arch. Surg. **17**, 561 (1928).  
 — The relation of colitis to polyposis of the intestine. Amer. J. Roentgenol. **26**, 834 (1931).  
 — and COMFORT: The association of chronic ulcerative colitis and multiple polyps. Ref. Z. org. Chir. **52**, 863 (1931).  
 — and RANKIN: Multiple carcinomata of the large intestine. Ann. Surg. **91**, 583 (1930).  
 BEELER, B. H.: Anal and rectal polyps as precancerous growths. Amer. J. Surg. **3**, 142 (1927).  
 BENSUADE, CAIN et LAMBLING: Les tumeurs vilieuses du rectum. Presse méd. **1930**, 1713 bis 1719. — Ref. Zbl. Chir. **1931**, 3182.  
 — et POIRIER: Les fibromes, fibro-myomes et myomes du rectum. Arch. des Mal. App. digest. **23**, 353 (1933).  
 — HILLEMANN et AUGIER: La polypose intestinale. Arch. des Mal. App. digest. **22**, 473 (1932). Ref. Zbl. Radiol. **13**, 537 (1932). — Presse méd. **1932**, 687.  
 — — MARCHAND et AUGIER: Le diagnostic radiologique de la polypose intestinale. Ref. Zbl. Radiol. **12**, 271 (1932).  
 BLOOM, CH. J.: Intestinal polyposis in childhood. A report of 3 cases and a survey of the literature. Ref. Z. org. Chir. **51**, 244 (1930).  
 BORELIUS u. SJÖVALL: Über Polyposis intestini. Beitr. klin. Chir. **99**, 424 (1916).  
 CHURCO, G. A.: Über die Beziehungen zwischen Polyposis recti und Carcinom. Med. Welt **1934**, Nr. 35.  
 CLERICI, A.: Polyposis und Carcinom des Rectum. Ref. Z. org. Chir. **45**, 643 (1929).  
 COFFEY, R. C.: Cancer of the rectum and rectosigmoid. Amer. J. Surg., N. s. **14**, 161—214 (1931).  
 COLMERS: Angeb. nach STAEMMLER.  
 COOK: Angeb. nach QUÉNU und LANDEL.  
 CRIPPS: Angeb. nach LAMBLING.  
 DAVID, V. C.: Papillomata of the large bowel. Ann. Surg. **82**, 109 (1925).  
 DUKES, C.: Simple tumors of the large intestine and their relation to Cancer. Brit. J. Surg. **13**, 720 (1926).  
 EICKENBUSCH: Ein Beitrag zum Röntgenbild der Polyposis coli. Fortschr. Röntgenstr. **36**, 662 (1928).  
 ERDMANN and MORRIS: Polyposis of the colon. Surg. etc. **40**, 460 (1925).  
 ESMARCH: Angeb. nach STAEMMLER.  
 FEYRTER, F.: Zur Lehre von der Polypenbildung im menschlichen Darm. Wien. med. Wschr. **1929** I, 338.  
 — Zur Geschwulstlehre (nach Untersuchungen am menschlichen Darm). I. Polypen und Krebs. Beitr. path. Anat. **86**, 663 (1931).  
 FISCHER, A. W.: Über die Röntgenuntersuchung des Dickdarms mit Hilfe einer Kombination von Lufteinblasung und Kontrasteinlauf („kombinierte Methode“). Arch. klin. Chir. **134**, 209 (1925).  
 — Dickdarmröntgenologie. Erg. med. Strahlenforsch. **1** (1925).  
 — Zur röntgenologischen Diagnose und Differentialdiagnose der Polyposis coli. Fortschr. Röntgenstr. **34**, 716 (1926).  
 — Zur Diagnose, Therapie und Prognose der Dickdarmgeschwülste. Klin. Wschr. **1926** I.  
 — Die Chirurgie des Darms (mit Ausnahme des Ileus und der Appendicitis). Handbuch der praktischen Chirurgie, 6. Aufl., Bd. 3. Stuttgart: Ferdinand Enke.  
 FITZGIBBON and RANKIN: Polyps of the large intestina. Surg. etc. **52**, 1136 (1931).  
 FUNKENSTEIN: Angeb. nach STAEMMLER.

- GANT: Angef. nach LAMBLING.  
 GOEBEL, C.: Über Tumor villosus recti. Beitr. klin. Chir. **91**, 598 (1914).  
 GÖTZE, O.: Das Rektumkarzinom als Exstirpationsobjekt. Vorschläge zur sakralen und abdominosakralen Operation. Zbl. Chir. **1931**, 1746.  
 GOODSALL u. MILES: Angef. nach LAMBLING.  
 GRAHAM, H. F.: Multiple adenomas of colon (polyposis). Amer. J. Surg. **5**, 234 (1928).  
 HARTMANN, H.: Chirurgie du rectum. Paris: Masson & Cie. 1931.  
 HAUSER, G.: Das Zylinderepithelkarzinom des Magens und des Dickdarms. Jena 1890.  
 — Über Polyposis intestinalis adenomatosa und deren Beziehungen zur Krebsentwicklung. Arch. klin. Med. **55**, 429 (1895).  
 HULLSIEK, H. E.: Adenomatous polyps of the colon and rectum. Ref. Z.org. Chir. **51**, 748 (1930).  
 — Multiple polyposis of the colon. Surg. etc. **47**, 346 (1928).  
 JÜNGLING, O.: Polyposis intestini. Hereditäre Verhältnisse und Beziehungen zum Karzinom. Beitr. klin. Chir. **143**, 476 (1928).  
 JUNGHANNS, H.: Eine Krebsstatistik über 35 Jahre (4192 Carcinome bei 36408 Leichenöffnungen). Z. Krebsforsch. **29**, 623—664 (1929).  
 — Anatomie und Klinik der Zottengeschwülste des Mastdarms. Arch. klin. Chir. **175**, 45—65 (1933).  
 — Die anatomischen Beziehungen zwischen Polypen und Krebs im Dickdarm. Mschr. Krebsbekämpfung **2**, 257 (1934).  
 KAUFMANN, E.: Lehrbuch der speziellen pathologischen Anatomie. Berlin u. Leipzig 1928.  
 KELSEY: Angef. nach LAMBLING.  
 KLEBS: Angef. nach STAEMMLER.  
 KLEIN: Angef. nach STAEMMLER.  
 LAMBLING, A.: Les tumeurs villeuses du rectum. Paris: Masson & Cie. 1928.  
 LAMM: Dickdarmpolyp in bösartiger Entartung. Zbl. Chir. **1933**, 1478.  
 LEICHTENSTERN: Angef. nach STAEMMLER.  
 LEVEUF et ODRU: La polypose colique diffuse. J. de Chir. **37**, 810 (1931). Ref. Z.org. Chir. **55**, 772 (1931).  
 LIBENSKY, W.: Die ersten Anfänge der atypischen Neubildungen im Rektum und S. Romanum. Z. klin. Med. **77**, 355 (1913).  
 LOCKHART-MUMMERY: Two hundred cases of cancer of the rectum treated by perineal Excision. Brit. J. Surg. **14**, 110 (1926/27).  
 — and DUKES: The precancerous changes in the rectum and colon. Surg. etc. **46**, 591 (1928).  
 MARESCH, R.: Erkrankungen des Rektum und Sigma. Pathologische Anatomie. Verh. Ges. Verdgskrkh. 11. Tagg Wien 6.—8. Okt. 1932. Leipzig: Georg Thieme 1933.  
 MARTIN, C. L.: Pre-malignant disease of the sigmoid and rectum. Ref. Z.org. Chir. **48**, 347 (1930).  
 MELCHIOR, E.: Zur operativen Behandlung der Polyposis coli. Beitr. klin. Chir. **148**, 304 (1929).  
 MESZ, N.: Über Polyposis des Dickdarms. Ref. Z.org. Chir. **40**, 52 (1928).  
 MILES, W. E.: The pathology of the spread of cancer of the rectum, and its bearing upon the surgery of the cancerous rectum. Surg. etc. **52**, 350 (1931).  
 MONOD, A.: Contributions à l'étude des tumeurs villeuses du rectum. Thèse de Paris 1919.  
 MORTON, C. A.: A case of multiple adenomatous polypi of the large intestine associated with carcinoma both in the sigmoid flexure and lower end of the rectum. Lancet **1895**, 1245.  
 MOST: Röntgendiagnose und Röntgenbehandlung bei Polyposis recti et intestini. Zbl. Chir. **1927**, 2397.  
 NOWICKI, St.: La polypose rectale. Rev. de Chir. **50**, 621 (1931).  
 PETERSEN u. COLMERS: Anatomische und klinische Untersuchungen über die Magen- und Darmkarzinome. Beitr. klin. Chir. **43**, 1.  
 PETROW, N. M.: Ein Fall von multiplen Polypen im Magen und Darm mit Übergang in Carcinom. Zbl. Chir. **1896**, 542.  
 PORGES: Die Chirurgie des Dickdarmkrebses unter Zugrundelegung des Materiales von 312 Fällen der Klinik HOCHENEGG. Dtsch. Z. Chir. **191** (1925).

- QUAIN: Angef. nach GOEBEL.  
 QUÉNU u. HARTMANN: Siehe HARTMANN.  
 — et LANDEL: Des tumeurs vilieuses ou épithéliomas superficiels végétans du rectum. Rev. Gynéc. et Chir. abdom., Febr. 1894, No 1.  
 — — Histologie de l'adénome pédiculé du rectum. Rev. Gynéc. et Chir. abdom. 2, 481 (1898).  
 RANKIN, F. W.: Malignant lesions of the large bowel. New England J. Med. 204, 1353 (1931).  
 — The development of surgery of the colon and rectum. Mil. Surgeon 72, 365 (1933).  
 REICHEL: Darmpolypen und Darmcarcinom. Ein Beitrag zur Krebsfrage. Arch. klin. Chir. 141, 702 (1926).  
 — u. STAEMMLER: Die Neubildungen des Darmes. Neue Deutsche Chirurgie Bd. 33a. 1924; Bd. 33b. 1933.  
 RIEDERER: Angef. nach STAEMMLER.  
 ROTTER, J.: Polyposis recti — Adenoma malignum — Spontanheilung. Arch. klin. Chir. 58, 357 (1899).  
 — Die Chirurgie des Mastdarms und Afters. Handbuch der praktischen Chirurgie, Bd. 3, S. 761. Stuttgart 1913.  
 SEIFERT: Angef. nach QUÉNU u. LANDEL.  
 SMOLER: Angef. nach BORELIUS u. SJÖVALL.  
 SORGE: Angef. nach STAEMMLER.  
 SCHMIEDEN, V.: Präkanzeröse Erkrankungen des Darmes insbesondere Polyposis. Arch. klin. Chir. 142, 512 (1926).  
 — Der histogenetische Ursprung des Mastdarmkarzinoms aus den Mastdarmpolypen. Dtsch. med. Wschr. 1929 II, 1997.  
 — u. WESTHUES: Zur Klinik und Pathologie der Dickdarmpolypen und deren klinischen und pathologisch anatomischen Beziehungen zum Dickdarmkarzinom. Dtsch. Z. Chir. 202, 1—124 (1927).  
 SCHÖNBAUER, L.: Über die bösartigen Geschwülste des Verdauungstraktus. Dtsch. Z. Chir. 225, 145 (1930).  
 SCHOTTLER: Angef. nach STAEMMLER.  
 STAEMMLER, M.: Die Neubildungen des Darmes. Neue Deutsche Chirurgie Bd. 33a, 1924.  
 STRAUSS, H.: Erkrankungen des Rectums und Sigmoidum. Berlin 1922.  
 — Die Prokto-Sigmoskopie und ihre Bedeutung für die Diagnostik und Therapie der Krankheiten des Rektum und Sigmoidum. Leipzig: Georg Thieme 1930.  
 STRAUSS, L.: Obturationsileus durch Polyp an der BAUHINSchen Klappe. Dtsch. Z. Chir. 237, 557 (1932).  
 STRUTHERS, J. E.: Multiple Polyposis of the intestinal tract. Ann. of. Surg. 72, 649 (1920).  
 TØNNESEN, H.: Über Polyposis intestini. Ref. Z.org. Chir. 46, 837 (1929).  
 — Polyposis gastro-intestinalis. Eine klinische Studie über Dänische Fälle aus den letzten 20 Jahren. Acta chir. scand. (Stockh.) 68, Suppl., 17.  
 TUCKWELL: Angef. nach STAEMMLER.  
 VERSÉ: Angef. nach STAEMMLER.  
 VIRCHOW, H.: Die krankhaften Geschwülste, I. Berlin 1863.  
 WECHSELMANN, L.: Polyp und Karzinom im Magen-Darmkanal. Beitr. klin. Chir. 70. — Dtsch. Z. Chir. 1911, 252.  
 WESTHUES, H.: Die heutigen Kenntnisse von der Ausbreitung des Rektumkarzinoms und ihre Beziehungen zur Operabilität. Zbl. Chir. 1931, 2658.  
 — Diagnostik und Therapie der großen Adenome des Rektums. Arch. klin. Chir. 180, 309 (1934).  
 — Die pathologisch-anatomischen Grundlagen der Chirurgie des Rektumkarzinoms. Leipzig: Georg Thieme 1934.  
 YEOMANS, F. C.: Carcinomatous degeneration of rectal adenomas. Report of seven cases. J. amer. med. Assoc. 89, 852 (1927).  
 ZIEGLER: Lehrbuch der allgemeinen Anatomie und Pathologie. 1892.  
 ZINNER: Angef. nach STAEMMLER.  
 ZOLKVER, V.: Über die Polypose des Dickdarms. Ref. Z.org. Chir. 63, 181 (1933).

## 1. Einleitung.

Wenn in früheren Zeiten das Darmkrebsleiden im wesentlichen ein Forschungsgegenstand für die pathologische Anatomie gewesen ist, so hat sich in den letzten Jahrzehnten in dieser Beziehung eine starke Wandlung eingestellt. Mehr und mehr rückte der Dickdarm- und Mastdarmkrebs in das Blickfeld des Chirurgen. Der systematische Ausbau der operativen Behandlungsweisen brachte es mit sich, daß dem Darmkrebsleiden selbst, seinen Entstehungsursachen und seinen Ausbreitungswegen in zahlreichen richtunggebenden und grundlegenden Untersuchungen nachgegangen wurde. Die Beantwortung der Fragen nach den besten Zugangswegen und nach den Möglichkeiten der Radikalooperation erheischte eine genaue anatomisch-pathologische Durchmusterung der Operationspräparate, und die dabei gewonnenen Erkenntnisse ließen wiederum neue, weitergehende Fragen auftauchen. Es war nur natürlich und durchaus begrüßenswert, wenn diese Untersuchungen in unmittelbarem Zusammenhang mit dem Operationstisch, also vom Chirurgen selbst, ausgeführt wurden.

Wie für alle Krebsleiden, so gilt auch für den Darmkrebs der Wunsch des Chirurgen, die Krebsbildung möglichst im Beginne ihrer Entwicklung und Ausbreitung in Behandlung zu nehmen, und ganz besonders sind alle Untersuchungen stets darauf gerichtet, Krebsursachen oder vorkrebsige Zustände rechtzeitig zu erkennen und vor dem Beginn der Krebsbildung zu beseitigen. Für den Darm haben in dieser Beziehung in letzter Zeit die Polypen eine wichtige Rolle gespielt. SCHMIEDEN und seine Schüler sind in einzelnen Arbeiten und größeren Reihenuntersuchungen dieser Aufgabe immer wieder nachgegangen. Auch andere Untersucher haben wichtige Unterlagen zur Klärung der einzelnen Fragen zusammengetragen. Dabei ist von einigen Seiten eine eigenartige Polypenform des Dickdarms erwähnt worden, die manche Besonderheiten bietet. Diese Geschwulstform des Dickdarms hat, wie wir noch sehen werden, im Laufe der Zeit die verschiedensten Namen erhalten und ist auch bezüglich ihrer Gutartigkeit oder Bösartigkeit außerordentlich verschieden beurteilt worden. Wir wollen für sie den deutschen Namen „Zottengeschwulst“ wählen. Unsere Aufgabe ist es nun, zu untersuchen, ob sich unter den vielen für diese Geschwülste im Schrifttum gebräuchlichen Bezeichnungen ein einheitliches, anatomisch und klinisch gut begründetes Krankheitsbild verbirgt, und wie diese Geschwulstform sich unseren heute geltenden Anschauungen über die Bedeutung der Dickdarmpolypen, besonders im Hinblick auf Bösartigkeit und bösartige Umwandlung, eingliedern läßt. Als praktisch wichtigste Forderung kann aus den Ergebnissen unserer histologischen Untersuchungen schließlich die notwendige klinische Behandlung abgeleitet werden.

## 2. Geschichtliches.

Die Geschwulstform des Dickdarms, die wir besprechen wollen und im folgenden, wie bereits erwähnt, stets als „Zottengeschwulst“ bezeichnen werden, hat von den Forschern, die sich bisher mit ihr beschäftigt haben, die verschiedensten Namen erhalten. Gleichzeitig mit den verschiedenen Namen, die man ihnen gab, sind die Zottengeschwülste auch sehr verschieden in ihrer Gruppenzugehörigkeit bewertet worden. Nur eine genaue Durchsicht des

gesamten Schrifttums über die Dickdarmpathologie ermöglicht es, alle dieser Gruppe zugehörigen und bisher beschriebenen Geschwülste zu erfassen, denn die Bezeichnungen weichen oft so sehr voneinander ab, daß man lediglich durch genaue Vergleiche der makroskopischen und histologischen Beschreibungen in die Lage versetzt wird, die zusammengehörigen Geschwulstformen herauszufinden. Als erster hat QUAIN im Jahre 1854 Geschwülste geschildert, die den Zottengeschwülsten zuzurechnen sind. Dann hat sie 1858 HOLMES als Zottentumoren beschrieben. 1868 schilderte TUCKWELL 2 Fälle unter der Bezeichnung „villous tumor“. KLEBS (1869) prägte den Namen „Fibroadenoma papillare“ und LEICHTENSTERN (1876) spricht von papillären Schleimhautpolypen. ALLINGHAM kann 1886 für derartige Geschwülste keine Einordnung in die bestehende Gruppeneinteilung finden und bezeichnet sie deshalb als eigene Geschwulstgruppe. Im gleichen Jahre erscheint eine Arbeit von KELSEY, der die Zottengeschwülste den gutartigen Darmgeschwülsten zurechnet. ESMARCH bezeichnet sie als gutartige Zottenpolypen (1887). 1890 erwähnt HAUSER das gleiche Krankheitsbild unter dem Namen „Carcinoma adenomatosum medullare“. Nach seiner Beschreibung entsteht die Krebsgeschwulst aus Polypen, die infolge ihres dichten Nebeneinanderstehens das zottige Aussehen hervorrufen. Auch der 1889 von COOK beschriebene „villous tumor of the rectum“ gehört dieser Geschwulstgruppe an. ZIEGLER bespricht 1892 die gleiche Geschwulstform als „Adenoma destruens“ und SEIFERT (1892) als „destruierendes papilläres Adenoma carcinomatodes“. QUÉNU und LANDEL unternahmen 1898 erstmalig eine Sammlung des vorhandenen Schrifttums und beschreiben selbst mehrere eigene Fälle. Sie stellen die Zottengeschwülste zwischen die gutartigen und bösartigen Darmgeschwülste und bezeichnen sie als „tumeurs villoses“, „tumeurs papilleuses“ und als „Epithelioma superficiales vegetans“. RIEDERER veröffentlicht 1898 einen Krankheitsfall, bei dem neben einer Zottengeschwulst noch zahlreiche, aber nicht zottig gebaute Darmpolypen vorhanden waren. Weiterhin werden noch einzelne Fälle mitgeteilt von SMOLER (1902), FUNKENSTEIN (1905), GODSALL und MILES (1905), VERSÉ (1908) und WECHSELMANN (1910). SORGE fand 1913 mehrere gleichartige Geschwülste im Dünndarm. CRIPPS (1913) ordnete, ähnlich wie QUÉNU und LANDEL, die von ihm beschriebenen Zottengeschwülste in eine Sondergruppe zwischen die bösartigen und gutartigen Polypen ein, und GANT bezeichnet sie als eine besondere Art von Adenomen. 1913 werden die Zottengeschwülste weiterhin in zwei Arbeiten besprochen, und zwar erwähnt sie ROTTER als selten vorkommende, breitbasig aufsitzende Geschwülste des Rectums im Handbuch der praktischen Chirurgie unter dem von VIRCHOW vorgeschlagenen Namen „Papillome des Rectums“ und unter den von ESMARCH gebrauchten Bezeichnungen „Tumor villosus“ und „villöse Polypen“. LIBENSKY beschreibt sie als „polypöse Prominenzen“ und erwähnt ähnliche Bildungen, die er „flache Adenome“ nennt. Die erste geschlossene Abhandlung im deutschen Schrifttum über die Zottengeschwülste stammt von GÖBEL (1914), der sie mit dem Namen „Tumor villosus recti“ belegt. Auch in der 1922 erschienenen Monographie von STRAUSS über die Erkrankungen des Rectum und Sigmoidum werden „Zottenpolypen“ beschrieben. STÄMMLER (1924) bespricht die Zottengeschwülste in seiner zusammenfassenden Arbeit über die Neubildungen des Darmes an zwei Stellen. Ihre gutartigen Formen nennt er in Anlehnung an KLEBS „Fibroadenoma

papillare“, während er die bösartigen Formen auf Grund ihres makroskopischen Aussehens als „zottig-papilläre Carcinome“ bezeichnet. Bei der Einteilung nach histologischen Gesichtspunkten erhalten diese Geschwülste bei ihm den Namen „Carcinoma cylindrocellulare adenomatosum papilliferum“. In einer Arbeit über bösartige Umwandlungen von Darmadenomen werden die Zottentumoren 1927 von YEOMANS erwähnt. In der im gleichen Jahre erschienenen Arbeit von SCHMIEDEN und WESTHUES, die die Beziehungen zwischen Polypen und Krebsleiden des Mastdarms behandelt, und in der eine Gruppeneinteilung der Polypen gebracht wird, werden Beobachtungen von Polypen mitgeteilt, die den Zottengeschwülsten zuzurechnen sind. Diese Fälle sind hier ohne besondere Namensbezeichnung den Polypen der Gruppe II zugeordnet und bis auf einen Fall, der dem Schema nicht eingeordnet werden konnte, nicht als eigene Geschwulstform aufgezählt worden. Zusammenfassende Arbeiten über die Zottengeschwülste enthält das französische Schrifttum. LAMBLING (1928) und später nochmals BENSUADE, CAIN und LAMBLING (1930) beschäftigen sich eingehend mit diesen „tumeurs vilieuses du rectum“. In jenen Arbeiten werden vollkommen gutartige, gutartige in bösartiger Umwandlung und von Beginn an bösartige Zottengeschwülste unterschieden. 1931 beschreibt NOVICKI die Zottengeschwülste in einer zusammenfassenden Arbeit über die Polypen des Rectums. Aus der SCHMIEDENSchen Klinik (JUNGHANNS) erschien 1933 eine Veröffentlichung, die vier Zottengeschwülste in ihrem klinischen Verhalten und ihrem histologischen Aufbau schildert. In seiner Monographie (Die pathologisch-anatomischen Grundlagen der Chirurgie des Rektumkarzinoms, 1934) teilt WESTHUES gleichartige Beobachtungen aus der Klinik von GÖTZE unter Zuzugung von Präparaten der SCHMIEDENSchen Klinik als „flächenhafte Polypenrasen“ mit, und er gibt an, daß diese Polypenrasen sich in ihren mittleren Teilen auffalten können, wodurch sie ein zottenähnliches Aussehen erhalten.

Hinter dieser Fülle von Namen verbergen sich ebenso verschiedene Meinungen über die Gutartigkeit oder Bösartigkeit dieser eigenartigen Geschwulstform. Den meisten Bearbeitern der Zottengeschwülste standen nur wenige Fälle oder gar nur ein Fall zur Beschreibung zur Verfügung. Es mußte also von den Bearbeitern stets versucht werden, durch Heranziehung von gleichartigen Fällen aus dem Schrifttum eine Einordnung in das System der Dickdarmgeschwülste zu finden. Dabei ergaben sich erhebliche Schwierigkeiten, die man durch Bildung neuer Bezeichnungen zu umgehen suchte. Die weitere Folge der zahlreichen Namenbildungen ist, daß, in verschiedenen Sammelarbeiten diese Geschwulstformen als verschiedene, nicht zusammengehörige Einzelgruppen aufgeführt oder ganz verschiedenen Gruppen zugeteilt wurden. Besonders im Hinblick auf diese Tatsachen ist es erforderlich, ein größeres Geschwulstmaterial nach einheitlichen Gesichtspunkten durchzusehen und dann mit den im Schrifttum bereits vorhandenen Unterlagen zu vergleichen.

### 3. Häufigkeit der Zottengeschwülste.

Zu einer Feststellung über die Häufigkeit der Zottengeschwülste stand für diese Arbeit das Operationsmaterial der SCHMIEDENSchen Klinik aus den letzten Jahren zur Verfügung. Es wurde eine Reihe von 130 fortlaufend hintereinander gewonnenen Operationspräparaten (Amputations- und Resektionspräparate von



Dickdarm- und Mastdarmgeschwülsten) untersucht, deren Einteilung auf histologischer Grundlage folgendes Bild ergibt:

- 1 Melano-Sarkom,
- 1 Plattenepithel-Carcinom,
- 41 Adeno-Carcinome,
- 12 Adeno-Carcinome mit Polypen in der Umgebung,
- 48 aus Polypen hervorgegangene Carcinome und
- 27 Zottengeschwülste.

Wenn wir von Sarkom und Plattenepithelcarcinom absehen, bleiben 128 Geschwulstfälle übrig, von denen nur bei 41 keine Beziehungen zu Polypenbildungen gefunden werden konnten. Es waren also bei knapp 70% aller Dickdarm- und Mastdarmkrebs Beziehungen zu Darmpolypen nachweisbar. Die von SCHMIEDEN schon früher häufig geäußerte und in der Arbeit von SCHMIEDEN und WESTHUES auch bereits zahlenmäßig belegte Ansicht, daß eine große Zahl von Dickdarm- und Mastdarmkrebsen aus Polypen hervorgeht, konnte also nebenbei an diesem neuen und größeren Material bestätigt werden. Das umfangreichere Material hat sogar gezeigt, daß der von SCHMIEDEN und WESTHUES errechnete Hundertsatz, nämlich daß bei 57% aller Dickdarm- und Mastdarmkrebs der Nachweis der Entstehung aus Polypen erbracht werden kann, erhöht werden muß. MARESCH und FEYRTER haben auf Grund von Reihenuntersuchungen ihres pathologisch-anatomischen Geschwulstmaterials ganz wesentlich niedrigere Hundertsätze für die Umwandlung von Dickdarmpolypen in Krebsgeschwülste errechnet. Sie gingen dabei von etwas anderen Gesichtspunkten aus, als wir dies bei Untersuchungen unseres klinischen Materials tun müssen. Für uns bleibt jedenfalls die Tatsache bestehen, daß ein ganz beträchtlicher Teil der Darmkrebs, die in unsere Behandlung kommen, nachweislich aus Polypenbildungen hervorgeht. Es gehört nicht in den Rahmen unserer Untersuchungen, im einzelnen zu den Befunden von MARESCH und FEYRTER kritisch Stellung zu nehmen. WESTHUES hat diese Befunde bereits, auch schon im Vergleich mit seinen am klinischen Material gewonnenen Erfahrungen, in seinem neuen Buche behandelt. Außerdem sind von zahlreichen Seiten Befunde erhoben worden, die in dem gleichen Sinne wie unsere Befunde die große Häufigkeit des Zusammenhanges zwischen Polypen und Krebsbildungen im Dickdarm und Mastdarm feststellen (DAVID, CLERICI, FITZGIBBON and RANKIN, LEVEUF et ODRU, MARTIN, ZOLKVER, STRUTHERS, BARDENHEUER u. v. a.). Kurz erwähnt soll noch werden, daß zahlreiche Forscher in eingehenden Untersuchungen erbliche Veranlagung bei Polypenträgern gefunden haben und auch ganz ausgesprochene Darmpolypenfamilien entdecken konnten (LOCKHART-MUMMERY, JÜNGLING, CHIURCO u. a.).

Als wichtigstes Ergebnis für unsere weiteren Betrachtungen geht aus den Zahlen unserer Untersuchungsreihe hervor, daß 27 Geschwülste gefunden worden sind, die wir den Zottengeschwülsten zurechnen müssen. Von den 87 Geschwulstfällen, die bei unserer Untersuchungsreihe Beziehungen zu Polypenbildungen haben, gehört demnach knapp ein Drittel (etwa 31%) der Zottengeschwulstgruppe an. Ein solcher Befund erscheint bei dem im Schrifttum geschilderten seltenen Vorkommen der Zottengeschwülste (GÖBEL schreibt, daß selbst erfahrene Chirurgen nie eine gesehen haben) eigenartig hoch. Unsere späteren Ausführungen werden für diesen scheinbaren Widerspruch hinreichende

Erklärung geben. Genaue Zahlenangaben über die Häufigkeit der Zottengeschwülste sind im Schrifttum kaum vorhanden, denn meist werden nur Einzelfälle ohne Berechnung von Hundertsätzen mitgeteilt. Auch die Arbeit von LAMBLING bringt nur eine Zusammenstellung einer Reihe von Zottengeschwülsten aus verschiedenen Kliniken ohne Verhältniszahlen zu dem übrigen Dickdarm- und Mastdarmgeschwulstmaterial jener Kliniken. In einer größeren Zahlenaufstellung, die alle Darmkrebse umfaßt, ist von PETERSEN und COLMERS (nach STÄMMLER) das Carcinoma adenomatosum papilliferum zahlenmäßig genau erfaßt worden. Sie fanden unter 22 Krebsen des Dickdarms 1mal (4,5%) und unter 212 Krebsen des Mastdarms 16mal (7,5%) diese Geschwulstform. Auch ZINNER zählte das Carcinoma adenomatosum papilliferum in 7% seiner Fälle. Aus unserer Untersuchungsreihe geht im Gegensatz dazu hervor, daß 27 von 128 Fällen (also etwa 20%) den Zottengeschwulstformen zuzurechnen sind. Sicherlich liegt dieser beträchtliche Unterschied der Verhältniszahlen daran, daß die anderen Untersucher nur bestimmte, ausgeprägte Formen der Zottengeschwülste berücksichtigt haben, und daß zum Teil nur die gutartigen oder nur die bösartigen Formen in diese Geschwulstgruppen eingegliedert wurden, während wir uns bemüht haben, aus einer geschlossenen Reihe von Operationspräparaten alle Formen der Zottengeschwülste zu erfassen.

#### 4. Pathologische Anatomie der Zottengeschwülste.

Ehe wir weiter über klinisch feststellbare Eigenschaften der Zottengeschwülste sprechen, ist es unbedingt nötig, erst den makroskopischen und histologischen Aufbau der Zottengeschwülste genau zu schildern. Die Tatsachen, die diese Untersuchungen liefern, werden das Verständnis für die klinischen Erscheinungen und für die Behandlungsweise ganz wesentlich erleichtern. Wenn wir auf diese Weise das anatomische Erscheinungsbild der Zottengeschwülste genau umrissen haben, dann ist es auch möglich, die im Schrifttum bisher unter zahlreichen Namen veröffentlichten Fälle daraufhin zu prüfen, ob sie der Zottengeschwulstgruppe angehören.

Neben den oben bereits erwähnten 27 Zottengeschwulstfällen, die wir aus einer Untersuchungsreihe von 130 Operationspräparaten herausfinden konnten, haben wir zur Besprechung noch einen alten Fall aus unserer Sammlung zugefügt (Fall 1). Es stehen uns also 28 Krankheitsfälle aus der SCHMIEDENSchen Klinik zur Verfügung. Wie wir später besprechen werden, haben 2 dieser 28 Fälle je zwei Zottengeschwülste, so daß im ganzen zur genauen Untersuchung 30 Zottengeschwülste herangezogen werden konnten.

##### a) Makroskopisches Aussehen.

Schon aus dem Namen, mit dem wir die in Rede stehende Geschwulstform bezeichnen („Zottengeschwulst“), ist ersichtlich, daß **Zottenbildungen** das hervorstechende Zeichen dieser Geschwülste sind. Auch die zahlreichen Namen, die andere Untersucher der Zottengeschwulstgruppe gegeben haben, und die in der geschichtlichen Einleitung erwähnt wurden, deuten auf das zottenartige Aussehen hin. „Tumor villosus“ ist der im Schrifttum meist gebräuchliche lateinische Fachausdruck, und „villous tumor“ oder „tumeur villose“ sind die entsprechenden englischen und französischen Bezeichnungen. Von einigen

Bearbeitern, die nur eine gewisse gutartige oder bösartige Form der Zottengeschwülste untersucht haben, sind Namen dafür angegeben worden, die ebenfalls das zottenartige Aussehen in Rücksicht ziehen: Fibroadenoma papillare, papilläres Adenom, Epithelioma superficiale vegetans, Papillom des Rectums, papilläre Carcinome, Carcinoma adenomatosum papilliferum u. a. Wir haben bereits weiter oben darüber berichtet.

In den ausgesprochenen Formen der Zottengeschwülste weicht schon bei flüchtiger Betrachtung das makroskopische Aussehen ganz auffallend von dem aller übrigen Darmgeschwülste ab (Abb. 29 u. 37), und jeder, der nur einmal eine solche Geschwulst betrachtet hat, wird sich des Eindrucks nicht erwehren können, daß hier eine besondere Geschwulstgruppe vorliegt. Es handelt sich in allen diesen Fällen um über die Schleimhautfläche erhabene Geschwülste, die sich weit in die Darmlichtung hinein entwickelt haben. Die Geschwulstmitte ist besonders hoch vorgebuckelt und besteht aus mehreren, knollig-wulstigen, durch tiefe Einschnitte gegeneinander abgegrenzten Erhabenheiten. Alle diese Erhabenheiten setzen sich wiederum aus zahlreichen, eng nebeneinander gedrängt stehenden feinen Zotten zusammen, die besonders deutlich auf Übersichtsbildern von Längs- und Querschnitten durch die Geschwülste zu erkennen sind (Abb. 30 u. 34). Die eben beschriebenen, ausgesprochen großen Zottengeschwülste lassen sich als solche bereits bei der Röntgenuntersuchung erkennen, denn ihr grobanatomischer Bau wird mittels schattengebender Darmfüllung deutlich abgebildet (Abb. 33, 34, 45, 46, 19 u. 36). Darüber folgt bei Besprechung der Röntgenbefunde noch eingehender Bericht.

Nach den Rändern zu sind die großen Zottengeschwülste stets weniger erhaben und laufen häufig entweder allseitig oder auch nur nach einer Seite zu in einem flachen Polypenrasen aus, der sich mit einer makroskopisch deutlich sichtbaren kleinen Treppe gegenüber der normalen Schleimhaut abgrenzt (Abb. 29, 30 u. 32). Nicht immer entwickeln sich die Zottengeschwülste zu den in den mittleren Teilen stark aufgewulsteten Formen, sondern manche bleiben in ihrer ganzen Ausdehnung so flach, wie wir das soeben von den Randteilen der erhabenen Zottengeschwulst beschrieben haben. SCHMIEDEN konnte bereits derartige Polypenformen des Mastdarms mitteilen, die er als Polypenrasen bezeichnete. Auch in unserer Untersuchungsreihe befinden sich einige solche flache, rasenartig entwickelte Zottengeschwülste (Fälle 1, 3 und 5), die die Schleimhautoberfläche des Darmes um 3—5 mm überragen. Man kann sie mit einem dicken Teppich vergleichen, der der Schleimhaut aufliegt. Im Gegensatz zu diesen flachen, meist gleichmäßig erhabenen, rasenförmigen Zottengeschwülsten sind die stark gewulsteten Formen bis 2 und 3 cm hoch über die Schleimhautoberfläche entwickelt, wenn man sie im aufgeschnittenen und ausgebreiteten Präparat nachmißt (Fälle 18, 22 und 25).

Die Größe der Zottengeschwülste hängt aber nicht allein von ihrer in die Darmlichtung hineinragenden Höhe ab, sondern sie wird im wesentlichen durch die flächenhafte Ausbreitung bedingt, denn alle diese Geschwülste sitzen mit einer breiten Grundlage der Darmwandung auf. Die Flächenausdehnung kann so auffallend sein, daß man sogar von einer Zottenkrankheit des Mastdarms gesprochen hat (LAMBLING: maladie vilieuse du rectum, AUGIER). Von unseren Fällen zeigt ungefähr der dritte Teil eine handtellergroße oder noch größere Flächenausdehnung seiner Grundlage. Es ist in diesen Fällen das Darmrohr

im Geschwulstbereich vollkommen ringförmig mit Geschwulstgewebe besetzt (Abb. 24 u. 29), oder in der Höhe der Geschwulst bleibt nur ein schmaler Streifen regelrechter Darmschleimhaut erhalten (Abb. 37, 42, 14, 6, 21 und 25).

Die soeben beschriebenen makroskopisch sichtbaren äußeren Formen bei ausgesprochenen Zottengeschwülsten sind unabhängig davon, ob rein gutartige Formen vorliegen, oder ob bereits vorkrebsige Umwandlungen im Sinne der Epithelumwandlung nach SCHMIEDEN-WESTHUES eingesetzt haben. Bei der Besprechung der Histologie werden diese Fragen noch eingehend behandelt. Zum besseren Verständnis des makroskopischen Aussehens der bösartigen Zottengeschwülste müssen wir die später noch histologisch zu besprechende Tatsache vorwegnehmen, daß die **bösartige Umwandlung** in der Regel ihren Ausgangspunkt von der Mitte der Zottengeschwulst nimmt. Die krebsig umgewandelten Formen der Zottengeschwülste erhalten dadurch ein besonderes Aussehen, das meist schon bei makroskopischer Betrachtung die Diagnose der Bösartigkeit zuläßt. Während die gutartigen Zottengeschwülste auf ihrer ganzen Oberfläche, unabhängig von der Größe und dem Sitz besonderer Erhabenheiten und Vorbuckelungen, deutlich die feinzottige Oberflächengliederung erkennen lassen, zeigen sich bei einem Teil der krebsig entarteten Geschwülste in der Geschwulstmitte napfförmige Eindellungen, in deren Bereich das feinzottig gegliederte Oberflächenbild fehlt und einer Geschwürsbildung Platz gemacht hat (Abb. 14, 6 u. 24). Bei Betastung fühlt sich der Boden solcher Geschwüre derb an, während die zottigeren Teile ein viel weiches Gefüge haben. Auf Übersichtsbildern von Querschnitten sind derartige schüsselförmige Eindellungen ebenfalls gut zu sehen (Abb. 17 u. 7).

Bei einem anderen Teile krebsig entarteter Zottengeschwülste zeigt sich aber im Gegensatz zu der eben beschriebenen napfförmigen Eindellung der Geschwulstmitte eine kuppelförmige Erhöhung von derbem Gefüge, die von einem Kranz aus zottig gebautem Geschwulstgewebe umgeben wird (Abb. 21 u. 22). Bisweilen ist die Geschwulstmitte nicht so ausgesprochen kuppelförmig erhaben, sondern mehr in der Form einer ebenen Platte ausgebildet, die aber doch die Schleimhautoberfläche wesentlich überragt (Abb. 18, 40 u. 41). Solche erhabenen Krebsbildungen in der Mitte von Zottengeschwülsten sind ihrem histologischen Aufbau nach stets Gallertkrebse, wie wir bei der Besprechung der Histologie noch eingehend darlegen werden. Bei den napfförmig eingezogenen bösartigen Zottengeschwülsten handelt es sich nach dem histologischen Aufbau meistens um Adenocarcinome. Nur selten haben Gallertkrebse so starke geschwürige Eindellungen (Abb. 7).

Die Ausdehnung der bösartigen Umwandlung kann ganz verschiedene Größe annehmen, so daß bisweilen eine kleine, mit bloßem Auge eben feststellbare, geschwürige Eindellung in der Mitte der Zottengeschwulst besteht, während der Geschwürskrater in anderen Fällen wieder so ausgedehnt sein kann, daß nur ein spärlicher Kranz von Zottengeschwulstgewebe noch an den Rändern sichtbar ist. Wir werden später nachweisen, daß zur völligen Klärung stets die genaue histologische Untersuchung herangezogen werden muß. Auf der einen Seite wird die histologische Untersuchung in Grenzfällen zu klären haben, ob in einem makroskopisch als gutartig anzusprechenden Zottengeschwulstfalle nicht etwa doch schon Veränderungen vorhanden sind, die eine beginnende Bösartigkeit andeuten. Andererseits kann nur eine genaue histologische Unter-

suchung sämtlicher Darmkrebsfälle alle diejenigen Fälle erfassen, die in ihren Randteilen Reste von Zottengeschwulstgewebe enthalten, die dem Nachweis mit bloßem Auge entgangen sind. In den meisten Fällen dieser Art wird man allerdings bereits bei genauer Durchmusterung der makroskopischen Präparate und unter Zuhilfenahme einer Lupe an den Randteilen stellenweise eine feinzottige Oberfläche feststellen (Abb. 9 u. 10).

Da sich alle Formen der Zottengeschwülste in die Darmlichtung hinein entwickeln, engen sie naturgemäß die Durchgängigkeit des Darmrohres mehr oder weniger ein. Bei der Besprechung der Klinik der Zottengeschwülste werden wir aber noch darauf zurückkommen, daß trotzdem nur verhältnismäßig selten Ileuszustände bei Zottengeschwülsten zu beobachten sind. Nur in wenigen unserer Fälle zeigten die Zottengeschwülste Einwucherungen in die Darmwand mit ringförmiger Schrumpfung (Abb. 26, 27, 35 u. 38). In diesen Fällen bestanden regelmäßig Ileuszustände. Im Bereiche des verengten Darmkanalstückes an der Stelle der Geschwulst ist dann immer nur eine geschwürige Oberfläche ohne jede Zottenbildung zu erkennen, während an den Enden des Stenosekanales feinzottige Geschwulstränder halskrausenartig den Eingang in die Stenose umgeben (Abb. 26).

Die Tatsache, daß Zottengeschwülste in ihrem größten Teile bösartige Geschwürsbildungen und nur in kleinen Resten am Rande noch Zottenbildungen zeigen, darf keinesfalls dazu verführen, alle schüsselförmigen Darmkrebs mit etwas aufgeworfenen und gewulsteten Rändern von Zottengeschwülsten abzuleiten. Nur wenn bei genauer Betrachtung mit bloßem Auge die feinzottige Oberfläche am Rande feststellbar ist, und wenn diese Stellen auch im mikroskopischen Bilde die später noch zu besprechenden typischen Kennzeichen der Zottengeschwülste haben, darf angenommen werden, daß die bösartige Neubildung ihren Ausgangspunkt von einer Zottengeschwulst genommen hat. Bei der Durchsicht unserer 130 Darmkrebsfälle sind wir ganz streng nach diesen Maßstäben verfahren. Bei schüsselförmigen Darmkrebsen mit aufgeworfenen wulstigen Rändern ist eine ganz besonders sorgfältige Untersuchung am Platze, denn diese unregelmäßigen Randwulstungen können bei allen Darmkrebsarten dadurch vorkommen, daß sich Krebsgewebe in der Submucosa unter die regelrechte Schleimhaut schiebt und dann derartige unregelmäßige Vorbuckelungen am Rande des Krebskraters erzeugt.

Die im Schrifttum niedergelegten makroskopischen Beschreibungen von Zottengeschwülsten stimmen im wesentlichen mit unseren soeben geschilderten Befunden überein. Die meisten von anderer Seite veröffentlichten Einzelfälle ähneln den oben zuerst beschriebenen, ausgesprochen großen Formen der Zottengeschwülste. Es ist verständlich, daß diese von allen übrigen Geschwulstarten schon bei flüchtiger Betrachtung auffallend abweichenden Geschwülste ein besonderes Augenmerk auf sich gezogen haben. So ist es wohl auch zu erklären, daß diese Formen einen eigenen Namen erhielten und als außerordentlich seltene Geschwülste angesehen wurden. Bereits unsere makroskopischen Befunde haben aber gezeigt, daß die Grundform des feinzottigen Geschwulstaufbaues bei einer viel größeren Zahl von Geschwülsten vorkommt, und die weiteren histologischen Befunde werden den Gruppenzusammenhang dieser Darmgeschwülste mit den großen auffallenden Zottengeschwülsten einwandfrei nachweisen. Alle unsere Zottengeschwülste sitzen breitbasig auf. Dies ist meist

ebenso in anderen Arbeiten beschrieben. Nur LAMBLING erwähnt eine größere Zahl von kurz- und langgestielten Zottengeschwülsten, deren Stiel mit regelrechter Darmschleimhaut bedeckt ist. Nach den von ihm selbst gegebenen Beschreibungen können wir uns aber nicht davon überzeugen, daß diese gestielten Geschwülste bei Anlegung eines strengen Maßstabes den Zottengeschwülsten zuzuordnen sind. Wir möchten sie vielmehr zu den Geschwülsten der Gruppe I nach SCHMIEDEN-WESTHUES rechnen. Soweit durch makroskopische Betrachtung die Zottengeschwulstgruppe abgegrenzt werden kann, zeigt sich auf Grund unserer Untersuchungen also neben dem feinzottigen Gesamtaufbau der ganzen Geschwulst oder wenigstens ihrer Randteile stets eine flächenhafte Grundlage, aber nie eine ausgesprochene Stielbildung.

#### b) Histologische Befunde.

Der **Allgemeinaufbau** der Zottengeschwülste läßt sich, worauf wir weiter oben bereits kurz hingewiesen haben, besonders schön an mikroskopischen Übersichtspräparaten studieren (Abb. 30, 34, 15). Der strauchartig verzweigte Bindegewebsgrundstock, der die Grundlage für die Zottenbildungen darstellt, ist auf diesen Bildern gut zu erkennen. Er ist besonders in den Mittelteilen der größeren Geschwülste gut entwickelt. In den flacheren Randteilen ist die baumartig verzweigte Bildung des Grundstockes nicht so ausgesprochen, sondern hier stehen die einzelnen kürzeren Zotten mehr büschel- oder bürstenhaarartig nebeneinander. SCHMIEDEN hat früher diese Bildungen rasenförmige Polypen genannt, wie weiter oben schon erwähnt wurde.

Das **Bindegewebsgerüst** zeigt bei eingehender mikroskopischer Betrachtung noch einige bemerkenswerte Besonderheiten. In seinen breiteren Zügen enthält es stets eine schmale Lage der Muscularis mucosae, die als ununterbrochener Streifen, dicht der Epithelschicht anliegend, folgt. Auch in den mittleren Ästen des Bindegewebsgrundstockes findet man noch schmale geschlossene Streifen oder einzelne Fasern der Muscularis mucosae, während in den feinsten Verzweigungen Muskelfasern vollkommen fehlen. An den Stellen, an denen sich die Äste des Bindegewebsgerüsts von der Submucosa abzweigen, liegen zwischen den seitlichen, mit in den Bindegewebsstiel hinaufziehenden Muskelzügen der Muscularis mucosae, gewissermaßen als Achse des Stieles, stets mehrere Blutgefäße. Sie sind in ein lockeres Bindegewebe eingelagert, das den typischen Aufbau der Submucosa zeigt. Je weiter man nach der Darmlichtung zu die Verzweigungen des Bindegewebsgerüsts verfolgt, um so kleiner wird die Lichtung der Blutgefäße und um so geringer die Menge des begleitenden Bindegewebes. In den äußersten Spitzen der Verzweigungen liegt oft nur noch die Blutgefäßachse ohne nennenswerte Begleitung von Bindegewebe als Grundstock für die feinsten oberflächlichen Zottenbildungen. In den niedrigen rasenförmigen Randteilen der Zottenpolypen ist das Bindegewebsgerüst der einzelnen Zotten nur sehr wenig entwickelt. Es enthält im wesentlichen Blutgefäße, und nur ganz selten finden sich spärliche Züge der Muscularis mucosae. An einigen Stellen konnten wir auch feststellen, daß die schleimhautnahen Züge der Muscularis mucosae in das Bindegewebsgerüst einzelner Zotten laufen, während die tieferen Lagen der Schleimhautmuskelschicht parallel zu den Wandmuskelschichten weiterziehen. Einstrahlungen der Darmwandmuskelschichten in den

Bindegewebsgrundstock der Zottengeschwülste konnten wir niemals wahrnehmen. Selbst in den Ästen, die sich mit breiter Grundlage aus der Submucosa abheben, haben wir nie Einstülpungen der Darmmuskelschichten beobachtet. Die Darmmuskelschichten zogen vielmehr — abgesehen von den Fällen, in denen sie durch Einwucherungen von Krebsgewebe zerstört waren — in ihrem regelmäßigen Aufbau als gleichmäßige Lage unterhalb der Zottengeschwülste entlang.

Im Bindegewebsgerüst finden sich außerdem noch in einigen Fällen zahlreiche, in anderen nur sehr spärliche Lymphocytenanhäufungen, wie sie auch sonst als submuköse Lymphknoten unter der Dickdarm- und Mastdarmschleimhaut vorkommen. Bisweilen sind auch auffallend viele eosinophile Zellen und allgemeine entzündliche Durchsetzungen des submukösen Bindegewebes im Bereiche der Zottenbildungen zu finden.

Das **Zottengeschwustepithel**, das das Bindegewebsgerüst überzieht, weicht schon bei flüchtiger Betrachtung unter dem Mikroskop durch seine dunklere Färbung von dem gewöhnlichen Darmepithel ab. Das normale Darmepithel setzt sich aus einer einschichtigen Reihe von gleichmäßig großen Becherzellen zusammen (Abb. 28), so daß bei den üblichen Färbemethoden die Epithellage als ein heller Saum erscheint. Die Kerne der Becherzellen liegen in allen Zellen an der Basis und bilden dort eine fortlaufende schmale dunkle Linie, die den hellen Schleimzellensaum gegen die Membrana propria und das Schleimhautbindegewebe abgrenzt. Die Epithellage im Bereiche der Zottengeschwülste hat vor allen Dingen an den nach der Darmlichtung zu liegenden Teilen einen grundsätzlich anderen Charakter. Die bereits im Übersichtsschnitt dunklere Färbung des Epithelsaumes beruht darauf, daß die Schleimfüllung der Zellen gegenüber der normalen Schleimhaut wesentlich geringer ist. Der Epithelsaum, der dem feinverzweigten Bindegewebsgerüst aufliegt, enthält auf gleicher Grundfläche viel mehr Zellen. Die Kerne dieser Zellen finden infolge der Zellzahlvermehrung nicht mehr Platz an der Basis, so daß sich ein mehrreihiger Zellbelag ausbildet. Sie sind dabei länglich und stehen mit ihrer Achse senkrecht zur Zellgrundlage (Pallisadenstellung). Einzelne Zellen enthalten Schleimtropfen nach der Darmlichtung zu, viele Zellen sind aber vollkommen schleimlos und haben sich, zu fadenartigen Gebilden zusammengedrückt, zwischen die schleimhaltigen Zellen eingelagert. Es ist in allen Zottengeschwülsten auffallend, daß derartige Veränderungen besonders in den Teilen ausgeprägt sind, die nach der Darmlichtung zu liegen. In den darmwandnahen Teilen kann man bisweilen noch vollkommen regelrechte Lagen von Becherzellen finden, die dann allmählich nach der Darmlichtung zu in die beschriebenen dunkleren, dicht gefügten Zottenepithellagen übergehen. Besonders in den flachen rasenförmigen Randteilen ist auffallend, daß die der Submucosa naheliegenden Schleimhautabschnitte vollkommen normale Becherzellenauskleidung zeigen, während die in die Lichtung hineinragenden kurzen Zottenteile ausgesprochen dunkel gefärbtes Zottengeschwulstepithel tragen (Abb. 32). An vielen Stellen bilden sich in der Zottengeschwulstepithellage kleine, in die Lichtung hinein vorspringende, papillenartige Erhebungen von besonders dunkel gefärbten Zellen aus.

Die Randteile der Zottengeschwülste am Übergang zum regelrechten Darmepithel lassen mit großer Regelmäßigkeit erkennen, daß sich an der Oberfläche

der normalen Schleimhaut die dunkel gefärbten Zellen noch ein Stück weiter fortsetzen. Sie schieben sich gewissermaßen über die normale Schleimhaut hinüber. Dieser Befund ist schon früheren Untersuchern aufgefallen und wohl mit Recht als der Ausdruck des seitlichen Weiterwachsens der Geschwülste aufgefaßt worden. Auch in der normalen Darmschleimhaut findet man hier und dort inselförmig derartige Zellbildungen (Dunkelfärbung des Protoplasma, Schleimlosigkeit der Zellen, höhere Zellen mit hochgestellten Zellkernen usw.) an der in die Darmlichtung hineinragenden Oberfläche. Es gehört nicht in den Rahmen unserer Arbeit, die Bedeutung dieser Befunde näher zu erforschen. Immerhin besteht der Verdacht, daß diese Stellen die ersten Anfänge späterer Zellwucherungen im Sinne von Zottengeschwulstbildungen darstellen. Es ist eine reizvolle und zur Klärung der Entstehungsursachen der Darmpolypen wichtige Aufgabe für weitere Untersuchungen, dem Schicksal und der Bedeutung derartig umschriebener Zellumwandlungen im Darmschleimhautepithel nachzugehen, wobei auch zu prüfen wäre, ob es sich dabei um besondere Sekretionsphasen der Schleimhaut oder um Druckerscheinungen bei Kotstauung handeln kann.

Im Schrifttum sind die Besonderheiten des Epithelzellbelages bei den Zottengeschwülsten schon mehrfach Gegenstand eingehender Beschreibungen gewesen, so daß wir uns hier verhältnismäßig kurz fassen konnten. QUÉNU und LANDEL haben bereits über die eigenartig dunkel gefärbten Zellsäume berichtet. SCHMIEDEN und WESTHUES schildern in ihrer ausführlichen Arbeit über die Krebsentstehung in Darmpolypen sehr eingehend die Entdifferenzierung des Becherzellenepithels zu den oben beschriebenen Zellformen, und LAMBLING beschreibt in seiner Monographie die gleichen Verhältnisse. Nach den Berichten im Schrifttum und auch nach den Erfahrungen an unserem eigenen Material spielt die Ausbreitung des veränderten (entdifferenzierten) Zottengeschwulstepithels gegenüber der Ausbreitung des Becherzellenbelages in den Zottengeschwülsten eine große Rolle für die Beurteilung der Geschwülste und für ihre Einordnung in die Bösartigkeitsreihe. Damit, daß die Bildung der beschriebenen eigenartigen, dunkel gefärbten, engstehenden Zellbeläge mit mehrreihigen Kernschichten als Entdifferenzierung bezeichnet wird, ist bereits ein gewisser Gradmesser angedeutet. Geschwülste also, die nur in kleinen Abschnitten, vielleicht nur in den oberflächlichsten Zottenteilen, entdifferenziertes Epithel enthalten, oder bei denen nur an einzelnen Stellen zwischen einem regelrechten Becherzellenbelag inselförmig ausgesprochenes Zottengeschwulstepithel eingelagert ist, haben sich weniger von dem regelrechten Aufbau der Darmschleimhaut entfernt als die Geschwülste, die in ihrem ganzen Bereiche nur Zottengeschwulstepithel mit verschwindenden Zwischenlagerungen einzelner Becherzellen zeigen. Ganz regelmäßig beobachtet man auch, daß in den stark aufgewulsteten mittleren Teilen der großen Zottengeschwülste stets fast sämtliche Teile der einzelnen Zotten, auch die tieferen, mit Zottengeschwulstepithel überzogen sind, während in den Randteilen, wie wir schon oben ausführlich beschrieben haben, nur die oberen, in die Lichtung des Darmes hineinragenden Zottenteile umgewandeltes Epithel tragen. Aus dieser Tatsache ist wohl unschwer zu schließen, daß die mittleren Geschwulstteile die älteren sind, und daß die Geschwülste einen Keim zu weiteren Umwandlungsvorgängen in sich tragen, dessen Ursprung allerdings leider nicht bekannt ist.



So auffallend die beschriebenen Zellumwandlungen sind, so besteht doch trotzdem keinerlei Berechtigung, eine Zottengeschwulst, die in ihrem ganzen Epithelüberzug nur derartige Zottengeschwulstzellen enthält, irgendwie als bösartig anzusehen. Die beschriebene Zellart kann sich zwar bisweilen, worauf wir schon hingewiesen haben, zu kleinen Papillen erheben, niemals aber wuchern die Zottengeschwulstzellen im Sinne einer bösartigen Wucherung in die Tiefe. Niemals finden sich Metastasen, die aus derartigen Zellen zusammengesetzt sind. Ehe echte bösartige Wucherungen in Zottengeschwülsten vorkommen, bildet sich stets erst eine Änderung des Charakters der Zottengeschwulstbeläge. SCHMIEDEN und WESTHUES haben diese **vorkrebsigen Zellveränderungen in Darmpolypen** ausführlich beschrieben. LAMBLING betont ebenfalls, daß Zell- und Kernveränderungen im Epithelbelag als erstes Zeichen einer bösartigen Umwandlung vor sich gehen, ehe eine Tiefenwucherung der Epithelzellen beginnt. Die Zottengeschwulstzellen, die wir als länglich mit länglichem, hochgestelltem Kern beschrieben haben, bilden sich mehr und mehr zu einer kubischen Form um. Im Gegensatz zu den Zottengeschwulstzellen, deren Protoplasma sich ausgesprochen dunkel färbt, nimmt in den vorkrebsig veränderten Zellen das Protoplasma die Farben nicht mehr so gut an, sieht also heller aus. Schleimbildung wird überhaupt nicht mehr beobachtet. Der Zellkern liegt fast stets in der Mitte; er ist nicht mehr länglich, sondern nähert sich einer runden Form, wird größer und zeigt eine deutliche Zunahme des Chromatins. Wenn größere Abschnitte des Zottengeschwulstepithels in dieser Weise umgewandelt sind, dann kann man auch Tiefenwucherungen in den Bindegewebsgrundstock hinein feststellen. Schließlich ist bemerkenswert, daß derartige vorkrebsige und bösartige Umwandlungen in Zottengeschwülsten stets in den mittleren Teilen beginnen. Auch aus dieser Tatsache läßt sich wohl der Schluß ziehen, daß die mittleren Teile der Zottengeschwülste die ältesten Teile sind.

Mit weiterer Tiefenwucherung des krebzig umgewandelten Epithels tritt dann oberflächlicher Zerfall und Geschwürsbildung ein, und wir haben bei der Besprechung des makroskopischen Aussehens der bösartigen Zottengeschwülste ja bereits auf die napfförmige Eindellung und Verhärtung der mittleren Geschwulstteile hingewiesen. Wenn man diesen Verhältnissen genau nachgehen will, ist stets eine sehr eingehende mikroskopische Untersuchung notwendig. Bei unserem Fall 18 war es nur an einer einzigen Stelle möglich, die vorkrebsigen Umwandlungen festzustellen. Makroskopisch waren irgendwelche Veränderungen, die auf diese Stelle hindeuteten, nicht vorhanden. Die beiden Abb. 14 und 15 zeigen in einem anderen Falle sehr anschaulich die Notwendigkeit der Untersuchung verschiedener Stellen. In Abb. 15, die von einem seitlich durch die Geschwulst des Falles 10 (Abb. 14) geführten Schnitt stammt, ist lediglich eine vollkommen gutartige Zottengeschwulstbildung zu erkennen, während auf einem durch die Mitte der Geschwulst gelegten Schnitt (Abb. 17) ein einwandfreies Krebsgeschwür sichtbar wird.

Immer und immer wieder begegnen wir der Tatsache der krebssigen Umwandlung in den mittleren Teilen der Zottengeschwülste. Schon bei der Besprechung der makroskopisch sichtbaren Verhältnisse bei den krebzig entarteten Zottengeschwülsten hatten wir darauf hingewiesen, wie bei größerer Ausdehnung der krebssigen Entartung bisweilen nur noch in den äußersten Randteilen die typischen Zeichen der Zottengeschwulst gefunden werden können. Die

eingehende mikroskopische Untersuchung lehrt uns weiterhin, daß derartige Verhältnisse im allgemeinen nur dann eintreten, wenn es sich um Adeno-Carcinombildungen handelt. Dabei bildet sich ein großer Geschwürsteller (Abb. 17 u. 24) aus, und die Krebszüge durchwandern alle Darmwandschichten. Seltener, und dann nur im Bereiche des Colons, kommen schrumpfende Adenocarcinome auf dem Boden von Zottengeschwülsten vor, die dann zu engen Stenosen führen (Abb. 26), wie bei der makroskopischen Besprechung bereits geschildert wurde (Fälle 17 und 24). Tief eingezogene, kraterförmige Geschwüre treten dagegen bei Gallertkrebsen, die sich auf dem Boden von Zottengeschwülsten entwickelt haben, nur selten auf (Abb. 7).

Die Bildung von **Gallertkrebsen in Zottengeschwülsten** konnten wir in unserem Material auffallend häufig feststellen. Im bisherigen Schrifttum ist eigentümlicherweise darüber fast noch nichts enthalten, so daß wir diese krebsigen Entartungsformen der Zottengeschwülste etwas eingehender behandeln müssen. Die Gallertkrebsen des Magen-Darmkanales werden im allgemeinen nicht als eigene Geschwulstgruppe, sondern als Entartungsformen von Drüsenzellkrebsen angesehen (ASCHOFF u. a.). STÄMMLER grenzt die Schleimkrebsen ebenfalls nicht als eigene Gruppe ab, bemerkt aber ausdrücklich, daß auch solide Krebsformen schleimige Entartung eingehen können. Nach allen größeren Zusammenstellungen ist jedoch der Schleimdrüsenkrebs am häufigsten von einer gallertigen Degeneration betroffen (PETERSEN, COLMERS, ZINNER, KLEIN u. a.). WESTHUES bildet weder in seiner Monographie noch in der früheren Arbeit über die Krebsentstehung in Darmpolypen (SCHMIEDEN und WESTHUES) Gallertkrebsen ab. Er schildert lediglich das Vorwärtswandern des Drüsenzellkrebses in den durch Stauung entstandenen Schleimstraßen. LAMBLING berichtet ebenfalls nichts über schleimige Degeneration oder ausgesprochene Schleimkrebsbildung bei Zottenpolypen. Ganz im Gegensatz dazu konnten wir in einem beträchtlichen Hundertsatz unserer Zottengeschwülste bösartige Umwandlungen in Schleimkrebsen feststellen. Meist waren diese Schleimkrebsen besonders groß und zeigten bereits bei makroskopischer Betrachtung in ihren Randteilen oder auch ihrer ganzen Oberfläche feine Zottenbildungen, so daß gar kein Zweifel darüber aufkommen konnte, daß sie der Zottengeschwulstgruppe zugehören (Abb. 3, 18, 21, 22, 12, 13, 40 u. 41). In unserem Material von 28 Zottengeschwülsten konnten wir bei 11 Fällen ausgedehnte Gallertkrebsbildungen erkennen. Bei 3 Fällen waren geringgradige, aber doch deutlich nachweisbare schleimige Entartungen von Drüsenzellkrebsen vorhanden. Im ganzen zeigen 14 Fälle, also gerade 50% unserer Zottengeschwülste Gallertkrebsentartung. Von den übrigen 101 Dickdarm- und Mastdarmkrebsfällen aus unserer oben erwähnten geschlossenen Untersuchungsreihe sind lediglich 10, also nur 10%, schleimig entartet. Der überaus auffallende Befund, daß in früheren Zusammenstellungen über Zottengeschwülste fast nichts über Gallertkrebsentartung zu finden ist (LAMBLING usw.), kann nur so erklärt werden, daß von diesen Untersuchern die Gallertkrebsen als besondere Krebsart betrachtet und daher auf ihre Zugehörigkeit zur Zottengeschwulstgruppe überhaupt nicht untersucht worden sind.

Unsere zahlenmäßigen Feststellungen über die Häufigkeit der Gallertkrebsumwandlung in Zottengeschwülsten lassen weiterhin den Schluß zu, daß eine besonders große Anzahl von Gallertkrebsen aus Polypen hervorgeht. Bei 41 Krebsfällen aus unserer oben erwähnten Untersuchungsreihe, bei denen

keinerlei Beziehungen zu Polypenbildungen gefunden werden konnten, war nur 4mal (etwa 10%) eine schleimige Entartung festzustellen. Bei den 27 Zottengeschwülsten aus unserer Untersuchungsreihe finden wir 13mal und bei 48 aus Polypen hervorgegangenen Darmkrebsen aus der gleichen Untersuchungsreihe 6mal schleimige Entartung. In dieser Untersuchungsreihe waren also bei 19 von 79 Polypenfällen (das sind etwa 25%) bösartige Umwandlungen in einen Schleimkrebs festzustellen. Anders ausgedrückt können wir feststellen, daß bei denjenigen Darmkrebsen, die aus Polypen hervorgehen, ein Viertel und bei anderen Darmkrebsen nur ein Zehntel schleimig entarteten. Von 23 Gallertkrebsen standen nur vier (das sind etwa 17%) nicht in Zusammenhang mit Polypenbildung. Es dürfte also zur weiteren Klärung beitragen, wenn bei Bearbeitung eines ähnlichen Materials von anderer Seite ebenfalls auf diese Verhältnisse eingegangen würde.

Die in Gallertkrebsen umgewandelten Zottengeschwülste erscheinen in verschiedenen Formen. Nur sehr selten, das wurde weiter vorne bereits angedeutet, bilden sie schüsselförmig eingezogene Krebsgeschwüre, deren Boden tiefer liegt, als die Schleimhautoberfläche des angrenzenden gesunden Darmes (Abb. 7), wie dies bei den Adenocarcinomen meist der Fall ist. In der Regel stellen die aus Zottengeschwülsten hervorgehenden Gallertkrebsbildungen eine in die Darmlichtung hinein vorspringende, derbe Geschwulst vor (Abb. 12, 21 u. 40). Dabei ist entweder die gesamte Oberfläche der vorgewölbten Geschwulst mit hochgestellten, büstenartig angeordneten Zottenbildungen besetzt (Abb. 13), oder die Mitte zeigt eine geschwürige Oberfläche, in der die Gallertkrebsherde frei in die Darmlichtung hineinragen, und den Randteilen der Geschwulst sitzen noch größere oder kleinere Reste von Zottenbildungen auf (Abb. 3, 11, 18, 22, 41). Wenn man die Abb. 3, 18 u. 22 nebeneinander betrachtet, glaubt man eine fortlaufende Reihe vor sich zu sehen, aus der hervorgeht, wie von der Mitte der Zottengeschwulst sich immer weiter ausdehnend eine Gallertkrebsbildung mehr und mehr von dem zottigen Geschwulstteil ergreift. Die Abb. 41 u. 11 muten wie die Endzustände dieses fortschreitenden Vorganges an. Hier sind nur noch an den Rändern spärliche Reste von Zotten zu entdecken. Bei eingehender Durchmusterung der mikroskopischen Präparate läßt sich in allen diesen Fällen nachweisen, daß zwischen den zottigen Geschwulstteilen und dem ausgesprochenen Gallertkrebsgewebe Adenocarcinombildungen liegen (Abb. 23), die nach der Gallertkrebsseite zu mehr und mehr eine schleimige Degeneration erkennen lassen. Die zottigen Randteile der beschriebenen Geschwülste haben den gleichen Aufbau in ihrem Bindegewebsgrundstock und den gleichen Zottengeschwulstzellbelag, wie wir ihn ausführlich weiter vorn besprochen haben, so daß ein nochmaliges Eingehen auf diese Verhältnisse sich hier erübrigt.

Die Fälle 1 und 5 bieten gegenüber den soeben gegebenen Beschreibungen von Gallertkrebsbildungen in Zottengeschwülsten noch einige Besonderheiten. Beide Fälle erscheinen bei Betrachtung des Operationspräparates (Abb. 1 u. 4) als flache, nur wenig erhabene feinzottige Polypenrasen, die weder auffallende Geschwürbildungen noch Vorwölbungen in die Darmlichtung hinein zeigen. Bereits auf einem Übersichtsschnitt (Abb. 2 u. 5) sind aber die großen, in der Tiefe unter den feinzottigen Oberflächen liegenden Gallertkrebsnester deutlich zu erkennen. Bei Betastung des Präparates fühlt man außerdem die knoten-

förmige Einwucherung in die Darmwand, die sich teilweise (Abb. 5) sogar über den Bereich der Grundfläche des feinzottigen Polypenrasens hinaus in die Darmwand und Darmfettschichten ausgebreitet hat.

Die Krebseinbrüche in die Darmwandschichten, das Durchwuchern in das umgebende Gewebe, Metastasenbildungen in der Umgebung und das Auftreten von Fernmetastasen zeigen bei den krebsig entarteten Zottengeschwülsten denselben Verlauf wie bei allen Darmkrebsen. Es ist deshalb nicht notwendig, hier darüber eingehend zu berichten, und es gehört auch nicht in den Rahmen unserer für diese Untersuchungen gestellten Aufgabe. In der am Schluß angefügten Zusammenstellung der einzelnen Fälle kann darüber genaues nachgelesen werden.

### e) Zusammenfassende Übersicht über die pathologische Anatomie der Zottengeschwülste.

Aus unseren Beschreibungen über die makroskopischen und histologischen Befunde an unseren 28 Zottengeschwulstfällen geht hervor, daß wir es bei diesen Fällen mit einer einheitlich aufgebauten Darmpolypengruppe zu tun haben. Der baumartig oder strauchartig verzweigte feingliedrige Bindegewebsgrundstock, der die Grundlage des zottenartigen Gesamtaufbaues abgibt, und das beschriebene typische Zottengeschwulstepithel berechtigen dazu, in dieser Weise gleichartig aufgebaute Geschwülste zu einer einheitlichen Gruppe zusammenzuordnen. Auf der einen Seite enthält diese Gruppe Geschwülste, die in Form zottiger, flacher oder stärker erhabener Polypen über die Schleimhautoberfläche des Darmes hinaus in die Darmlichtung hineinragen, aber auch bei eingehender mikroskopischer Untersuchung keinerlei Anzeichen für ein bösartiges Tiefenwachstum erkennen lassen und auch keine Metastasen bilden. In größeren derartigen Geschwülsten, und zwar dann in den mittleren Teilen, die meist die höchsten Erhebungen gegenüber den flacheren Randteilen zeigen, finden sich bisweilen Zellumwandlungen, die im Sinne der Untersuchungen von SCHMIEDEN und WESTHUES, LAMBLING, AUGIER u. a. als vorkrebsige Zellentartungen gedeutet werden müssen. Andere Zottengeschwülste wiederum haben in ihren mittleren Teilen deutlich geschwürige, napfförmige Eindellungen, die sich bei histologischer Untersuchung als echte, mit Tiefenwachstum und oberflächlichem Geschwürszerfall einhergehende Krebsbildungen darstellen. Am Ende dieser Entwicklungsreihe stehen Geschwülste, bei denen nur noch spärliche Randteile einen Aufbau aus Zottengeschwulstgewebe zeigen, während die größten Teile in ein schüsselförmiges, in die Darmwandung durchwucherndes Krebsgewebe verwandelt worden sind. In einer auffallend großen Zahl von Fällen aus unserer Untersuchungsreihe (50%) ist das Krebsgewebe schleimig entartet, und es ist zur Bildung großer Gallertkrebse gekommen.

Wenn wir für unsere 28 Zottengeschwulstfälle eine zahlenmäßige Einstufung nach der Zugehörigkeit zu den gutartigen oder bösartigen Formen vornehmen wollen, dann ergibt sich die Notwendigkeit, die Reihe der Zottengeschwülste in drei Wertigkeitsstufen einzuteilen. Wir finden 1. gutartige Zottengeschwülste, 2. Zottengeschwülste mit vorkrebsigen Epithelumwandlungen und 3. bösartige Zottengeschwülste. Von der 1. Stufe enthält unser Material nur 2 Fälle (Fälle 13 und 19), und ebenso weist unsere Untersuchungsreihe nur 2 Fälle der 2. Stufe

(18 und 22) auf. Alle übrigen Zottengeschwülste, die wir untersuchten (also 24 Fälle), zeigten Krebsbildungen, und viele davon gallertige Entartung.

Die im Schrifttum früher veröffentlichten Fälle von Zottengeschwülsten, über die weiter vorn schon mehrfach berichtet wurde, und die unter zahlreichen Namen laufen, lassen sich unserer Stufeneinteilung der Zottengeschwülste gut einordnen, soweit sich unter den Bezeichnungen Geschwülste verbergen, die einen breitbasig aufsitzenden, in die Darmlichtung hinein entwickelten, feinzottig gegliederten Bindegewebsgrundstock mit dem typischen Epithelzellbelag haben. Dies ist allerdings nicht für alle unter diesen oder ähnlichen Namen veröffentlichten Geschwülste der Fall. So sind zahlreiche der von LAMBLING als „tumeurs villoses benignes“ bezeichneten Geschwülste — vor allem die langgestielten Formen — nach unserer Auffassung nicht den Zottengeschwülsten zuzusprechen, sondern sie gehören in die Polypenform, die SCHMIEDEN und WESTHUES als Gruppe I bezeichnet haben. Andererseits müssen wir die von LAMBLING als „tumeurs villoses d'embliées maligne“ genannten Geschwülste der Gruppe III nach SCHMIEDEN und WESTHUES angliedern.

AUGIER versucht in einer ausführlichen Arbeit die allgemeine Polyposis des Darmes auf Grund histologischer Unterscheidungsmerkmale von den typischen Zottengeschwülsten abzugrenzen. Dabei beschreibt er, daß die Zottengeschwülste sich mehr in die Darmlichtung hinein, die Polyposis dagegen sich mehr in die Tiefe des Bindegewebes hinein entwickelt. Bei der Polyposis unterscheidet er einen Typ I mit einem dunklen Epithelzellbelag und einen Typ II, bei dem der Epithelzellbelag aus Becherzellen besteht. Er vergleicht den Epithelzellbelag des Typ I mit den dunklen Zellen der Zottengeschwülste. Eine ganz klare Trennung kann AUGIER jedoch aus diesen Merkmalen nicht finden. Es ist auch noch von anderer Seite versucht worden, in das vielgestaltige Gebiet der Einzelpolypen des Dickdarmes und der allgemeinen Darmpolyposis eine gewisse Ordnung zu bringen. So haben FITZGIBBON und RANKIN eine der SCHMIEDENschen Einteilung ziemlich gleichartige Einteilung getroffen. Sie rechnen alle großen Einzelpolypen des Darmes ohne Rücksicht auf den Grad ihrer bösartigen Umwandlung zur Gruppe II ihres Schemas. Es zeigt sich also eine beträchtliche Übereinstimmung mit unseren weiter unten noch zu besprechenden Einteilungsgrundsätzen. DUKES beschäftigt sich damit, die Histogenese der Darmpolypen von der Epithelhyperplasie bis zum gestielten Polypen und zur Krebsbildung als fortlaufende Stufenreihe darzustellen. ERDMANN und MORRIS bedienen sich demgegenüber einer mehr nach klinischen Gesichtspunkten aufgebauten Einteilung.

Besondere Aufmerksamkeit bedarf die Einordnung unserer Zottengeschwülste in das von SCHMIEDEN und WESTHUES aufgestellte Einteilungsschema bei Dickdarm- und Mastdarmpolypen. Bei der ersten Veröffentlichung über diese Einteilung in 3 Gruppen wurde in dem damals 30 Fälle betragenden Untersuchungsmaterial 1 Fall herausgestellt, der keine klare Einordnung finden konnte. Es war ein flächenhafter Mastdarmpolyp (Fall 20 der damaligen Arbeit). Die von diesem Fall in der Arbeit vorhandenen Bilder und die histologische Beschreibung berechtigen uns ohne Zweifel dazu, ihn zu den Zottengeschwülsten zu zählen. In einer früheren Arbeit, in der 4 Zottengeschwulstfälle mitgeteilt wurden (JUNGHANNS, Anatomie und Klinik der Zottengeschwülste des Mastdarms, 1933), hatten wir auf Grund dieses kleinen Materiales die Vermutung aus-

gesprochen, daß die Zottengeschwülste ihrem anatomischen Aufbau nach in die Gruppe II nach SCHMIEDEN und WESTHUES eingeordnet werden können. Nachdem sich unsere Kenntnisse an einem viel größeren Material wesentlich erweitert haben, können wir die damaligen Vermutungen nur bestätigen. Alle diejenigen Sonderzeichen, die SCHMIEDEN und WESTHUES ihrer Polypengruppe II zuschreiben, stimmen auch für unsere Zottengeschwülste: verhältnismäßig organoider, gut gegliederter Aufbau und Umbildungen des Epithelbelages im Sinne der beschriebenen Zottengeschwulstzellen. Schwierig ist nur die Frage zu klären, wieweit die bösartigen Zottengeschwülste, also unsere 3. Wertigkeitsstufe, der Polypengruppe III nach SCHMIEDEN und WESTHUES zugeordnet werden müssen. Sie selbst haben zwischen diesen beiden Gruppen II und III keine scharfe Trennung finden können. Wie wir nachweisen konnten, handelt es sich bei unserer Zottengeschwulstgruppe um vollkommen einheitlich aufgebaute Darmpolypen, deren Unterschiede lediglich in der Ausbildung und Ausdehnung der in den Mittelteilen beginnenden bösartigen Umwandlung bestehen. Wir glauben uns deshalb dazu berechtigt, alle der Zottengeschwulstgruppe zugehörigen Geschwülste der Polypengruppe II des SCHMIEDEN-WESTHUES-Schemas einzuordnen. So erhält diese Gruppe, die bisher eine scharfe Begrenzung nur nach der Gruppe I des Schemas hatte, auch nach der Gruppe III des SCHMIEDEN-WESTHUES-Schemas eine deutliche Abgrenzung.

Die Zottengeschwulstgruppe ist somit eine geschlossene Darmpolypengruppe, die von allen übrigen Darmpolypen und Darmkrebsarten auf Grund ihres anatomischen Aufbaues gut abgegrenzt werden kann. Es finden sich in dieser Gruppe alle Übergänge von vollkommen gutartigen Geschwülsten bis zu ausgedehnten Krebsbildungen (3 Wertigkeitsstufen). Die Untersuchungen von 28 Zottengeschwülsten aus einer geschlossenen Untersuchungsreihe von 130 Dickdarm- und Mastdarmgeschwülsten haben ergeben, daß sich auf dem Boden eines beträchtlichen Anteils dieser Polypengruppe (24 von 28 Fällen) Krebsbildungen entwickeln.

## 5. Klinik der Zottengeschwülste.

Unsere anatomischen Untersuchungen haben gezeigt, daß die Zottengeschwülste eine anatomisch gut abgrenzbare Geschwulstgruppe darstellen. Es ist jetzt unsere Aufgabe, Nachforschungen über den klinischen Verlauf (Vorgeschichte usw.) und über das klinische Erscheinungsbild dieser Geschwülste anzustellen, um uns darüber Klarheit zu verschaffen, ob wir in klinischer Hinsicht bei dieser Geschwulstgruppe ein ausgesprochenes eigenes Krankheitsbild vor uns haben, das eigene diagnostische Kennzeichen hat, und das vielleicht sogar eine eigene, von den Behandlungsweisen der übrigen Darmgeschwülste abweichende, klinische Behandlung verlangt.

### a) Klinische Statistik.

Eine Übersicht über das Alter von Zottengeschwulstfällen aus verschiedenen Zusammenstellungen (Tabelle 1) ergibt die größte Häufung im Alter zwischen 40 und 69 Jahren. Unser eigenes Material zeigt die größte Häufung im Alter zwischen 50—59 Jahren. Diese Zahlen entsprechen ungefähr den auch sonst im Schrifttum enthaltenen Zahlen über die Altersverteilung der Krebse (größere

Zusammenstellungen darüber bei REICHEL und STÄMMLER, JUNGHANNS u. a.). Es läßt sich aus dieser Zahlenreihe also ablesen, daß die Zottengeschwülste besonders in höheren Lebensjahren auftreten (fast 70% sind über 50 Jahre alt).

Auch die von uns beobachteten gutartigen Zottengeschwülste haben höhere Altersstufen bevorzugt. Die eine Kranke (Fall 3) war bei der Operation bereits 70 Jahre alt, und in dem anderen Fall (Fall 19) handelt es sich um einen 55jährigen Mann mit einer gutartigen Zottengeschwulst. Die beiden Krankheitsfälle, die an umschriebener Stelle vorkrebsige Veränderungen bei einer großen, sonst gutartigen Zottengeschwulst erkennen lassen (Fälle 18 und 22), standen im Alter von 55 und 42 Jahren. Unser jüngster Fall (29 Jahre alt) hatte einen besonders rasch zu großer Metastasierung führenden bösartigen Verlauf, wie

Tabelle 1. Lebensalter der Zottengeschwulstfälle aus verschiedenen Zusammenstellungen.

Alter in Jahren	JUNGHANNS	LAMBLING BENSAUDE usw.	QUÉNU und HARTMANN	zusammen
bis 39	2	1	2	5
40—49	6	9	6	21
50—59	10	8	5	23
60—69	7	10	7	24
über 70	2	9	2	13
zusammen	27	37	22	86

die Krankengeschichte zeigt (Fall 2), und wie wir das ja auch sonst bei Krebsleiden jüngerer Menschen häufig sehen. Über Zottengeschwulstfälle in jüngeren Lebensalter ist nur wenig im Schrifttum zu lesen. LAMBLING berichtet über einen Krankheitsfall im Alter

von 38 Jahren, und die von QUÉNU und HARTMANN mitgeteilten, aus dem Schrifttum gesammelten jüngsten Fälle standen im Alter von 26 und 28 Jahren.

Über die Verteilung auf die Geschlechter ist nicht viel zu sagen. Aus allen Statistiken über Darmgeschwülste geht hervor, daß Männer häufiger befallen werden als Frauen. In der von LAMBLING über die Zottengeschwülste zusammengestellten Übersicht finden sich 22 Männer und 15 Frauen. Bei uns überwiegen die Männer in auffallender Weise, denn unser Zottengeschwulstmaterial umfaßt 20 Männer und nur 8 Frauen. Dieses auffallende Überwiegen der Männer ist aber nicht nur bei den Zottengeschwülsten unserer Untersuchungsreihe vorhanden, sondern auch in dem gesamten Material der Untersuchungsreihe entfallen auf die Frauen nur 33% der Darmgeschwulstfälle. Es scheinen hier in dieser Beziehung besondere örtliche Verhältnisse vorzuliegen. Auch von anderen Städten ist ein solches besonderes Überwiegen der Männer in klinischen Statistiken über Dickdarmgeschwülste schon mitgeteilt worden. PORGES fand z. B. in Wien am Dickdarmgeschwulstmaterial der Klinik HOCHENEGG ebenfalls 31% Frauen, während diese Zahlen für die Frauen in sonstigen ähnlichen Klinikstatistiken zwischen 40 und 50% schwanken (REICHEL, SCHÖNBAUER, STÄMMLER u. a.).

Über den Sitz der Zottengeschwülste sind einige wichtige Tatsachen anzuführen. Alle bisherigen größeren Zusammenstellungen behandeln stets nur die Zottengeschwülste des Mastdarms (GÖBEL, LAMBLING usw.). Unsere Durchsicht von 130 Dickdarm- und Mastdarmgeschwülsten hat dagegen ergeben, daß nicht nur im Mastdarm, sondern auch im übrigen Dickdarm Zottengeschwülste vorkommen. Die Zahl der Zottengeschwülste im Dickdarm ist allerdings gegenüber der Häufigkeit im Mastdarm gering (Tabelle 2).

Für die Klinik der im Mastdarm sitzenden Zottengeschwülste ist besonders die Tatsache wichtig, daß die überwiegende Zahl von ihnen mit dem Finger erreichbar ist. In unserem Material saßen von den 18 Zottengeschwülsten des Mastdarms 15 in den unteren Teilen der Mastdarmampulle (0—10 cm oberhalb der Haut-Schleimhautgrenze). Dieses Verhalten ist jedoch nicht allein für Zottengeschwülste typisch, sondern gilt für alle Mastdarmgeschwülste, von denen 80—90% stets gut mit dem untersuchenden Finger erreichbar sind. Es ergeben sich also bei der Verteilung der Zottengeschwülste auf die einzelnen Dickdarm- und Mastdarmteile keine wesentlichen Besonderheiten gegenüber den bereits von den Darmkrebsen bekannten Tatsachen. Daß bisher im Schrifttum im wesentlichen nur die Zottengeschwülste des Mastdarms verarbeitet worden sind, hat seinen Grund sicherlich in der Häufigkeit der Mastdarmgeschwülste gegenüber den übrigen Dickdarmgeschwülsten.

Vereinzelte Fälle von Zottengeschwülsten im Dickdarm sind allerdings schon veröffentlicht worden. STÄMMLER z. B. berichtet über ein zottig-papilläres Carcinom im Coecum. RIEDERER beschreibt einen Fall von gutartigem Fibroadenoma papillare im Colon transversum. Als ganz große Seltenheit sind einige Veröffentlichungen über gleichwertig gebaute papilläre Geschwülste im Bereiche des Dünndarms anzusehen. SCHÖTTLER fand einen solchen, den Zottengeschwülsten des Dickdarms ähnelnden Tumor im Duodenum an der Vaterschen Papille, und SORGE beschreibt mehrere derartige Geschwülste im Ileum.

Tabelle 2. Verteilung von 28 Zottengeschwülsten nach ihrem Sitz.

Coecum . . . . .	2
Flexura hepatica . . . . .	2
Colon transversum . . . . .	1
Colon descendens . . . . .	1
Sigma . . . . .	4
Rectum . . . . .	18
	zusammen 28

Ein **mehrfaches Auftreten von Zottengeschwülsten** bei ein- und demselben Menschen konnten wir einige Male beobachten. Es ist hinreichend bekannt, daß bei Fällen mit allgemeiner Polyposis an mehreren Stellen des Darmes Krebsbildungen auftreten können (BARGEN und COMFORT, BLOOM, GRAHAM, HAUSER, HULLSIEK, JÜNGLING, MELCHIOR, TONNESEN u. v. a.), und daß auch ohne ausgesprochene allgemeine Polyposis mehrfache Dickdarmkrebsvorkommen (BARGEN, RANKIN, MORTON, PETROW), weshalb wir darauf hier nicht näher einzugehen brauchen. Ferner haben die Untersuchungen von SCHMIEDEN und WESTHUES gezeigt, daß beim Vorhandensein mehrerer entfernt voneinander entwickelter Darmpolypen sehr häufig in einigen dieser Polypen Krebsbildungen nachweisbar sind, und daß sich gleichzeitig außer einem großen Darmkrebs noch bösartig umgebildete Polypen finden können. In unserer Untersuchungsreihe von 130 Operationspräparaten von Darmgeschwulstfällen haben wir jene Befunde bestätigen können. In 12 Fällen dieser Reihe waren neben einem Krebsgeschwür noch Polypen entwickelt. Von unseren 28 Zottengeschwulstfällen zeigten 7 außer der Zottengeschwulst noch weitere, und zwar meist mehrere Polypen, und bei 3 weiteren Fällen konnten wir mehrfache Zottengeschwulstbildungen finden. Es ist jedoch anzunehmen, daß bei Zottengeschwulsträgern noch häufiger einzelne Darmpolypen vorkommen, als wir feststellen konnten, denn uns stand zur Untersuchung jeweils lediglich nur ein sehr beschränktes Darmstück (das Operationspräparat) zur Verfügung. In einem Falle, bei dem sich längere Zeit nach der Herausnahme der Zotten-



geschwulst eine Verbesserungsoperation am Kunststafter nötig machte, enthielt das entfernte Darmstück einen Polypen.

Die 3 Fälle, die mehrfache Zottengeschwulstbildungen aufwiesen, bedürfen noch einer näheren Beschreibung, da sie sämtlich in ihrem klinischen Verlauf Besonderheiten bieten. Unser Fall 28 (45jähriger Mann) verlangt deshalb besondere Aufmerksamkeit, weil er erst 11 Jahre nach einer auswärts vorgenommenen Entfernung einer Ileocoecalgeschwulst in unsere Behandlung trat. Es hatten sich nach 11 Jahre dauerndem Wohlbefinden bei ihm erneute Beschwerden in der rechten Bauchseite eingestellt, die aber erst etwa 6 Wochen vor der Operation in Erscheinung getreten waren. Die Operation konnte den schon bei der Röntgenuntersuchung erhobenen Befund (Abb. 49 u. 50), daß sich in dem Blindsack des Querdarmes eine neue Geschwulst ausgebildet hatte, nicht nur bestätigen, sondern es fanden sich sogar zwei Geschwülste in diesem blindverschlossenen Querdarmende (Abb. 51), von denen die eine polypös ausgebildet ist und eine feinzottige Oberfläche zeigt, während die andere ein schüsselförmiges Krebsgeschwür darstellt. Bei der Leichenöffnung konnte dann noch eine Lebermetastase von Gallertkrebsaufbau entdeckt werden. Der zweite Fall von mehrfachen Zottengeschwülsten, der in seinem ganzen Verlauf in unserer Klinik beobachtet werden konnte, betrifft einen 44jährigen Arzt (Fall 24), bei dem eine Röntgenuntersuchung, die auf Grund seiner Darmbeschwerden auswärts vorgenommen worden war, eine geschwulstbedingte Verengung im unteren Colon descendens ergab. Bei der Operation konnte dieser Befund bestätigt werden, und die Geschwulst wurde nach Anlegung einer Transversosigmoideostomie in zweiter Sitzung entfernt. Es handelte sich um eine die Lichtung stark einengende, bösartige Zottengeschwulst (Adenocarcinom). 4 Monate nach dieser Operation traten plötzlich erneut Ileuserscheinungen auf, als deren Ursache bei einer sofort ausgeführten Operation eine Ileocoecalinvagination gefunden wurde. Nach Lösung der Invagination läßt sich als deren Ursache eine Geschwulst im Coecum tasten, die durch Vorlagerungsoperation beseitigt wird. Ihre Untersuchung ergibt eine bösartige Zottengeschwulst (Abb. 40 u. 41) mit ausgedehnter schleimiger Entartung. In den Randteilen sind aber noch deutliche Zottengeschwulstteile sichtbar (Abb. 41). Bemerkenswert ist ferner, daß sich neben der Geschwulst (Abb. 40) noch ein kleiner gesonderter Polyp vorfindet. Bei dem dritten dieser Fälle (Fall 13 unserer Zusammenstellung) trat in ganz ähnlicher Weise wie bei dem soeben beschriebenen Krankheitsfalle 9 Monate nach gut verlaufener Entfernung einer Zottengeschwulst aus dem Sigma (Abb. 18) akuter Ileus auf. Bei der Operation fand sich eine Geschwulst im Querdarm, deren Entfernung leider nicht möglich war, so daß wir sie auch nicht daraufhin untersuchen konnten, ob sie auch den Aufbau einer Zottengeschwulst hatte. Jedenfalls beweisen derartige Fälle von mehrfachem Vorkommen von Zottengeschwülsten bei ein- und demselben Menschen sowie das häufige Zusammenvorkommen von Polypen mit Zottengeschwülsten aufs neue die engen Beziehungen zwischen Darmgeschwulstentstehung und Polypenbildung und schließen im Zusammenhang mit den früheren Arbeiten darüber mehr und mehr den Ring des Beweises für die Ansicht SCHMIEDENS, daß die Polypen als vorkrebsige Zustände angesehen und dementsprechend auch behandelt werden müssen.

## b) Das klinische Verhalten der Zottengeschwülste des Rectum und des Sigma.

Ebenso wie alle Darmgeschwülste je nach ihrem Sitz ein besonderes klinisches Verhalten zeigen, ist dies auch bei den Zottengeschwülsten der Fall, so daß sich eine einheitliche Besprechung darüber nicht gleichzeitig für alle Zottengeschwülste durchführen läßt. Bei den Zottengeschwülsten des Rectum und des Sigma fällt bei Vergleichen mit unseren sonstigen Erfahrungen über Geschwülste dieser Darmabschnitte die auffallend lange Dauer der Krankheitsvorgeschichte auf. Bei 23 Zottengeschwulstfällen des Rectum und Sigma konnten wir der Vorgeschichte genau nachgehen. Wir fanden nur bei 12 Krankheitsfällen eine Dauer von weniger als einem Jahre eine Vorgeschichte von 1 bis 3jähriger Dauer kam einmal und eine solche von über 3jähriger Dauer 10mal vor. In unserer Tabelle 3 sind diese Zahlen zum Vergleich mit Durchschnittszahlen von REICHEL nebeneinandergestellt.

Die Zahlen unseres eigenen Materials zeigen dabei eine ganz auffallende Abweichung von den Durchschnittswerten. Bei 43 % unserer Fälle besteht eine Dauer der Vorgeschichte von über 3 Jahren. Besonders eindrucksvoll wird diese lange Dauer aber erst, wenn man sich die einzelnen Zahlen ansieht. Wir konnten bei den Fällen mit langer Vorgeschichte die folgenden Angaben über die Dauer

der Krankheitserscheinungen erheben: 3, 5, 6, 7, 10, 11, 12, 14 und 15 Jahre. Diese Werte sind immerhin so auffallend, daß sie als Besonderheit der Zottengeschwulstfälle gebucht werden müssen. BENSAUDE, CAIN und LAMBLING beschreiben einen Zottengeschwulstfall, der im 48. Lebensjahre zur Operation kam, und bei dem bereits seit dem 4. Lebensjahr (also 44 Jahre lang) Blutungen und Geschwulstprolaps bestanden hatten. Auch von GÖBEL u. a. wird eine lange Dauer der Vorgeschichte bei Zottengeschwulstfällen hervorgehoben.

Eine weitere hervorstechende Eigenschaft der tiefsitzenden Zottengeschwülste ist der Abgang von Schleim, der in der Vorgeschichte von 9 unserer Krankheitsfälle als auffallend angegeben wird. Als besonders quälendes Krankheitszeichen haben die beiden Kranken mit den großen, in vorkrebsiger Umwandlung begriffenen Zottengeschwülsten (Fälle 18 und 22) den jahrelang bestehenden Schleimabgang empfunden. Der Schleimabgang kann sich so stark steigern, daß täglich mehrmals Stuhl drang auftritt, wobei sich dann nur Schleim entleert. Dieser sieht meist flüssigem Eiweiß oder einer Gummilösung ähnlich und kann nicht mit dem schleimig-eitrigen Ausfluß bei zerfallendem Mastdarmkrebs verwechselt werden. Es besteht aber die Gefahr, daß dieser Schleimabgang als Zeichen einer Colitis angesehen (Fall 22) und dementsprechend behandelt wird.

Der Abgang von Blut aus dem After wurde von 16 unserer Zottengeschwulstfälle des Rectum und Sigma angegeben. Solcher häufiger Blutabgang ist bei der guten Blutgefäßversorgung der Geschwulstzotten wohl verständlich. Bei der histologischen Beschreibung hatten wir dargestellt, wie sich Blutgefäße gewissermaßen als Achse der Zotten bis in die feinsten Zottenspitzen hinein verzweigen. Jeder Einriß oder Abriß einer kleinen Zotte muß also zwangsläufig

Tabelle 3. Vergleich über die Dauer der Vorgeschichte zwischen Darmkrebsfällen im allgemeinen (REICHEL) und Zottengeschwulstfällen.

Dauer der Vorgeschichte	Durchschnittszahlen	
	bei REICHEL %	im eigenen Material %
Unter 1 Jahr	86	52
1—3 Jahre	12	4
über 3 Jahre	2	43

eine Blutung hervorrufen, und es ist bei dem feingliedrigen zarten Aufbau der äußersten Zottenspitzen durchaus verständlich, daß durch Reiben und Drücken des Darminhaltes häufig Verletzungen dieser kleinen weichen Gebilde vorkommen. Trotzdem können die Blutungen nicht als ein besonderes Zeichen der Zottengeschwülste angesehen werden, denn sie kommen bei allen Darmgeschwülsten, besonders bei allen bösartigen und tiefsitzenden, häufig vor.

Ein Vorfal aus dem After tritt nicht allzu selten bei tiefsitzenden Zottengeschwülsten auf. Jedenfalls ist diese Erscheinung bei Zottengeschwülsten häufiger als bei anderen Mastdarmgeschwülsten. Der Vorfal von Zottengeschwülsten wird einerseits durch ihre in die Lichtung hineinragenden erhabenen Mittelteile begünstigt, andererseits kann eine gutartige Zottengeschwulst deshalb leicht vorfallen, weil die Darmwand an der Stelle ihres Sitzes weich und nicht wie bei Krebsgeschwülsten derb durchwuchert sowie auf der Unterlage fest verwachsen ist. So ist es leicht möglich, daß Zottengeschwülste infolge der Darmbewegungen durch die nach unten drängenden Kotmassen und durch ihre eigene Schwere aus dem After herausgedrängt und von dem Kranken bemerkt werden können. Dieses leichte Herabtreten der Zottengeschwülste ist auch die Ursache dafür, daß Zottengeschwülste bei der Untersuchung mit dem Finger oder dem Rektoskop knapp oberhalb des Afters beobachtet werden, während sie im Operationspräparat bei genauer Messung wesentlich höher sitzen (Fall 18). Als Vorbote für einen sich allmählich entwickelnden Vorfal stellt sich oft ein Fremdkörpergefühl im Mastdarm ein. Der Vorfal trat bei einigen unserer Fälle stets nur vorübergehend beim Stuhlgang auf und schlüpfte meist von selbst zurück.

Ileuszustände sind bei tiefsitzenden Zottengeschwülsten recht selten. Bei der Beschreibung des makroskopischen Aussehens hatten wir diese Tatsache bereits erwähnt. Obwohl die Zottengeschwülste weit in die Lichtung des Darmes hineinragen, kann der Darm diese Einschränkung der Lichtung durch Erweiterung des Darmrohres ausgleichen. Bei großen Krebsgeschwüren ist dies jedoch nicht möglich, weil die Starre der krebsdurchwucherten Wand eine Erweiterung der Darmlichtung nicht in dem nötigen Maße zuläßt. Nur bei zwei von unseren Zottengeschwulstbildungen im Sigma war das Auftreten eines vollkommenen Ileus der Grund zur Aufnahme in die Klinik (Fälle 13 und 26). In dem einen Fall (Abb. 18) handelte es sich um eine große, 2 cm hoch in die Lichtung des Sigma hinein vorspringende Zottengeschwulst mit großer derber Gallertkrebsbildung in den mittleren Teilen und einer fast handteller großen Grundfläche. Durch Röntgenuntersuchung, die einige Monate vor Auftreten des Ileus durchgeführt worden war, konnten bereits das Vorhandensein der Geschwulst und eine beträchtliche Enge der Darmlichtung nachgewiesen werden (Abb. 19 u. 20). Bei dem anderen, in vollkommenem Ileus eingelieferten Zottengeschwulstfall (Fall 26) lag ein die ganze Darmbreite einnehmender und die Darmlichtung einengender Sigmatumor vor. Bei einer weiteren unserer Zottengeschwülste im Sigma bestanden ganz ähnliche Verhältnisse (Fall 21), die aber nur zu Subileuszuständen geführt hatten. Die Röntgenaufnahmen zeigen auch hier eine hochgradige Einengung der Lichtung (Abb. 35 u. 36). Die Abbildung eines weiteren Falles (Fall 15) mit stark erschwertem Stuhlgang und geringen Subileuserscheinungen (Abb. 24) läßt ohne weiteres erkennen, daß hier das tiefe kraterförmige Geschwür eine Wandstarre hervorgerufen hat, und daß große

Wulstbildungen am Geschwulstrand und der feinzottige Polypenrasen Ursache für die starke Einengung der Lichtung sind. Es kann also zusammenfassend gesagt werden, daß das Auftreten von Ileuszuständen nicht von der Größe der Geschwulst abhängig ist, denn unsere größten Zottengeschwülste hatten nicht zu Ileus geführt. Ileuszustände finden wir stets nur bei bösartig umgewandelten Zottengeschwülsten durch derbe Geschwulstvorwölbung in die Darmlichtung und durch schrumpfende und verhärtende Krebseinwucherungen in die Wandschichten des Darmes.

Schmerzen kommen nach unseren Erfahrungen bei gutartigen Zottengeschwülsten als wesentliche Krankheitszeichen nicht vor. Sie treten nur dann auf, wenn ein Vorfall sich längere Zeit im Schließmuskelkanal einklemmt, sind aber auch dann nicht erheblich. Schmerzhafter Stuhldrang wurde von den Kranken mit gutartigen Zottengeschwülsten oder mit vorkrebsig entarteten Zottengeschwülsten ebenfalls nie angegeben. Bei einigen Kranken mit ausgesprochenen kraterförmigen krebsigen Geschwüren in Zottengeschwülsten war allerdings schmerzhafter Stuhldrang vorhanden. Als besonderes Kennzeichen der Zottengeschwülste spielt der Stuhldrang aber keine Rolle, denn er kann bekanntlich bei allen tiefsitzenden Mastdarmkrebsen vorkommen.

Entzündungserscheinungen konnten wir einige Male bei krebsig entarteten Zottengeschwülsten beobachten. Klinisch zeichneten sich diese Zottengeschwülste durch eine derbe Infiltration des pararectalen Gewebes aus, und bei der mikroskopischen Untersuchung wurden Entzündungsherde in der Umgebung gefunden. Die vollkommen gutartigen und auch die vorkrebsig entarteten Zottengeschwülste unserer Untersuchungsreihe zeigten keinerlei Entzündungserscheinungen. Auch bei der histologischen Untersuchung dieser Präparate ließen sich keine Zeichen einer früheren oder einer bestehenden Entzündung entdecken.

Eine Fingeruntersuchung des Mastdarms ist wie bei jedem Verdacht auf eine Mastdarmerkrankung selbstverständlich auch beim Verdacht auf eine Zottengeschwulst im Mastdarm unbedingte Pflicht für den behandelnden Arzt. Es muß auf diese Untersuchung um so mehr gedrungen werden, als wir ja bereits zahlenmäßig belegt haben, daß sich der weitaus größte Teil der Zottengeschwülste ebenso wie aller Mastdarmgeschwülste mit dem Finger gut erreichen läßt. Nicht allein für die Diagnose, sondern auch für die Beurteilung des einzuschlagenden Behandlungsweges ist die Abtastung des mit dem Finger erreichbaren Mastdarmteiles unbedingt erforderlich. Was man beim Vorhandensein einer tiefsitzenden Zottengeschwulst bei der Fingeruntersuchung erkennen kann, geht aus den ausführlichen Beschreibungen der makroskopischen Befunde hervor. Die weiche Zottenoberfläche der gutartigen Zottengeschwülste ist mit dem Finger leicht festzustellen. Stets ist dann besonders sorgfältig daraufhin abzutasten, ob sich in den mittleren Teilen eine napfförmige Vertiefung mit Verhärtung des Geschwürgrundes fühlen läßt. Selbst bei größerer Ausdehnung der Geschwürfläche in der Mitte der Geschwulst kann man bei sorgfältiger Abtastung immer noch gut die zottigen, etwas weicheren Randteile fühlen. Zu beachten ist bei der Fingeruntersuchung noch, wie man sich dadurch in der Höhenbestimmung des Geschwulstsitzes sehr irren kann, daß die Geschwulst durch Darmbewegungen und durch eigene Schwere infolge Nachgiebigkeit der Darmwandung bei nicht krebsig durchwucherter Geschwulstumgebung nach unten sinkt.

Stets wird noch eine **Rektoskopie** zur genauen Diagnostik erforderlich sein. Die dabei zu erhebenden Befunde werden unseren makroskopischen Beschreibungen entsprechen. Auch bei der Rektoskopie ist die gesamte Zottengeschwulstoberfläche besonders sorgfältig auf beginnende geschwürige Eindellungen hin durchzusehen. Französische Untersucher machen noch auf ein wichtiges Zeichen zur Unterscheidung gutartiger und bösartig veränderter Zottengeschwülste aufmerksam. LAMBLING gibt nämlich an, daß gutartige Zottengeschwülste sich von dem eindringenden Rektoskoprohr leicht nach oben drängen lassen, während bösartige Zottengeschwülste infolge der Verhärtung der Darmwandung dem Eindringen des Rektoskoprohres einen deutlich fühlbaren Widerstand entgegenzusetzen.

Inwieweit ein **Probeausschnitt** aus der Geschwulst notwendig ist, wird man von Fall zu Fall entscheiden müssen. Bei ausgesprochenen kraterförmigen Geschwüren mit feinzottigen Randteilen bestehen, wie unsere makroskopischen Beschreibungen zeigen, keine Zweifel, daß eine krebsig entartete Zottengeschwulst vorliegt. Bei großen, gutartigen Zottengeschwülsten wird man sich bemühen, aus dem mittleren Teil einen Probeausschnitt zu entnehmen, da in diesen Teilen stets die Krebsentwicklung beginnt. Es hängt jedoch bei diesen Geschwülsten sehr vom Zufall ab, ob man die richtige Stelle, an der sich vorkrebsige Veränderungen nachweisen lassen, erhält; denn wir haben bei der Besprechung unserer vorkrebsig veränderten Zottengeschwulstfälle (Fälle 18 und 22) darauf hingewiesen, daß nur an umschriebener Stelle bei eingehender histologischer Untersuchung vorkrebsig umgewandelte Stellen im Epithelbelag gefunden werden konnten. Wenn man bei einem Probeausschnitt nichts Bösartiges gefunden hat, so ist dies keineswegs ein bindender Beweis für die Gutartigkeit der vorliegenden Geschwulst. In manchen Fällen befinden sich auch über der ganzen Geschwulstoberfläche gutartige feinzottige Wucherungen (Abb. 1, 5 u. 13), so daß man bei zu flach entnommenem Probeausschnitt die bösartige Umwandlung ebenfalls nicht findet. Für praktische Zwecke bedeutet diese Tatsache also, daß man allein auf Grund eines Probeausschnittes, der keine Zeichen einer bösartigen Geschwulst zeigt, nicht mit Sicherheit auf die Gutartigkeit der Geschwulst schließen kann. Es ist unerlässlich, das gesamte klinische Bild (Tastbefund, rektoskopischer Befund usw.) zur Beurteilung mit heranzuziehen und in zweifelhaften Fällen den Probeausschnitt nach nochmaliger sorgfältiger Betrachtung der Geschwulst durch das Rektoskop an entsprechender verdächtiger Stelle zu wiederholen.

### c) Das klinische Verhalten der Zottengeschwülste des Dickdarms.

Über das klinische Verhalten der im Dickdarm vom Coecum bis zum Colon descendens sitzenden Zottengeschwülste ist nicht viel Besonderes zu sagen. Von dem Verhalten anderer Darmgeschwülste und Dickdarmkrebsen dieser Dickdarmabschnitte auffallend abweichende klinische Zeichen, die uns schon vor der Operation das Vorhandensein einer Zottengeschwulst feststellen lassen, gibt es nicht. Außer unserem letzten Fall (Fall 28), bei dem 12 Jahre nach Entfernung einer Colongeschwulst ein Rezidiv am Stumpf des Colon transversum auftrat, hatte kein anderer unser Krankheitsfälle eine lang dauernde Vorgeschichte. Keiner der Kranken bemerkte länger als 9 Monate vor der Operation Darmbeschwerden. Von den sechs Zottengeschwülsten, die wir im Dickdarm

beobachten konnten, hatten 3 Fälle Subileuserscheinungen als hauptsächlichstes Krankheitszeichen. Jedoch kann dieser Befund nicht als besonderes Kennzeichen der Zottengeschwülste des Dickdarmes angesehen werden, denn die Stenoseerscheinungen zusammen mit Darmsteifungen und kolikartigen Schmerzen, in unbestimmten Zeitabständen wiederkehrend, sind ja stets die Hauptzeichen aller Dickdarmgeschwülste. Es bestehen also keine besonderen klinischen Kennzeichen für die Unterscheidung der Zottengeschwülste von den anderen Geschwülsten des Dickdarms.

#### d) Röntgenbefunde bei Zottengeschwülsten.

Da die Zottengeschwülste in der Regel verhältnismäßig große Geschwülste sind, die eine breite Grundlage auf der Darmoberfläche haben, und da sie sich außerdem noch weit in die Darmlichtung hinein vorwölben, so ist zu erwarten, daß sie auch charakteristische Röntgenbilder ergeben. Bisher sind jedoch im Schrifttum darüber noch keine besonderen Erfahrungen mitgeteilt. Von unseren Zottengeschwülsten haben zwei sehr eindrucksvolle Röntgenbilder ergeben (Fälle 18 und 25). Die Röntgenaufnahmen des Falles 25 (Abb. 44, 45 u. 46) zeigen deutlich, wie von der Seite her in die Ausweitung des Mastdarmes eine an der Oberfläche höckerige Geschwulst hineinragt. Im Vergleich mit dem Lichtbild des Präparates (Abb. 42), das seitlich der Geschwulst nur einen schmalen Streifen regelrechter Schleimhaut zeigt, lassen die Röntgenaufnahmen erkennen, wie neben der Geschwulst noch eine recht gute Durchgängigkeit des Darmrohres besteht. Dieser Befund bestätigt also unsere weiter oben bereits ausgesprochene Annahme, daß bei noch vorhandener Elastizität eine gute Ausweitung der Darmlichtung möglich ist. Der Kranke hatte trotz der Größe seiner Geschwulst niemals Stenoseerscheinungen. Bei der Zottengeschwulst unseres Falles 18 war die Röntgenuntersuchung dadurch bemerkenswert, daß von seiten des Röntgenologen das bei der Einlaufuntersuchung erhaltene Bild (Abb. 33) als nicht deutbar angesehen wurde. Bei der Einlaufuntersuchung fiel auf, daß es kaum möglich war, eine große Menge Einlaufflüssigkeit in den Darm hineinzubekommen, da die Flüssigkeit sofort wieder herausdrängte. Der mehrfach wiederholte Versuch einer neuen Füllung strengte die etwas fettleibige Kranke sehr an, und die Röntgenuntersuchung mußte abgebrochen werden. Nachdem jetzt das Präparat vorliegt (Abb. 29), und nachdem wir weiter oben schon gehört haben, daß hier die Geschwulst, deren Mittelpunkt auf dem Präparat etwa 15 cm oberhalb der Schleimhautgrenze liegt, bei der Fingeruntersuchung knapp oberhalb des Afterringes bereits getastet werden konnte, klärt sich die als mißlungene Röntgenbild bezeichnete Aufnahme (Abb. 33) als eine wohlgelungene Röntgendarstellung der in die Lichtung der Mastdarmausweitung hineinhängenden großen Zottengeschwulst auf. Die zottige Oberfläche ist auffallend schön im Röntgenbild dargestellt. Dadurch, daß die schattengebende Flüssigkeit die zottigen Erhebungen umflossen und sich in die Zwischenräume eingesetzt hat, ist ein netzartiges oder wabenartiges Bild entstanden.

In ähnlicher Weise wie bei dem soeben besprochenen Röntgenbild konnte auch bei dem Fall 13 unserer Untersuchungsreihe eine im Sigma sitzende Zottengeschwulst durch Einlauffröntgenuntersuchung erfaßt werden (Abb. 19). Man erkennt, wie hier die von unten eingelaufene, röntgenschattengebende Flüssigkeit die in die Lichtung hineinragende Geschwulst umflossen hat, und daß auch

in die großen Spaltbildungen zwischen den Zotten schattengebende Flüssigkeit eingedrungen ist. Im Gegensatz zu dem vorher besprochenen Fall konnte hier durch weiteren Einlauf die Geschwulststelle von der Einlaufflüssigkeit überwunden werden, und es ergab sich dann Abb. 20. Oberhalb des Geschwulstsitzes besteht eine Stauung mit Erweiterung der Darmlichtung. Besonders schön sieht man hier, wie sich die Geschwulst von der Seite der Beckenschaufel in die Darmlichtung hinein vorwölbt.

Im Falle 21 hat die Zottengeschwulst fast den gleichen Sitz wie im Falle 13. Die Röntgenaufnahme nach Darmeinlauf (Abb. 35) läßt die Einengung der Darmlichtung sehr gut erkennen. In der Röntgenaufnahme, die nach der Operation von dem an beiden Enden zugenähten Dickdarmresektionsstück gemacht wurde (Abb. 36), bildet sich ähnlich wie in den Abb. 33 u. 19 die höckerige Oberfläche der Geschwulst deutlich ab.

In zwei weiteren Fällen, die vor der Operation einer Röntgenuntersuchung unterzogen worden sind (Fälle 17 und 23), hat die Zottengeschwulst fast den gleichen Sitz in der Nähe der Flexura hepatica. Sehr deutlich ist in der Abb. 27 der Stenosekanal zu sehen. Am Übergang des Stenosekanals zum regelrechten Darm, vor allem in dem im Bilde unten liegenden Ende, erkennt man auch hier wieder deutlich eine höckerig-zottige Oberfläche. Diese Stellen entsprechen den weiter vorn beschriebenen halskrausenartig an den Enden der Verengung sitzenden Zotten, die auch in dem Lichtbild des gleichen Falles gut zu erkennen sind (Abb. 26). Die Abb. 38 u. 39 des Falles 23 zeigen ähnliche Verhältnisse. Der Stenosekanal ist hier etwas länger. Die Zottenbildungen an den Enden der Stenose sind leider nicht so deutlich erkennbar wie diejenigen in der Abb. 27.

Auch der letzte Fall unserer Untersuchungsreihe (Fall 28), der wegen seines eigenartigen klinischen Verlaufes bereits eine Sonderbesprechung erfahren hat (doppelte Zottengeschwulst als Rezidiv 11 Jahre nach Operation einer Dickdarmgeschwulst), ergab bei der Röntgenuntersuchung einen deutlichen Befund (Abb. 49 u. 50). Im stumpfen Ende des Colon transversum, an dem bei der früheren Operation ein Blindverschluß vorgenommen worden war, zeichnet sich die kuppenartig vorspringende Geschwulst gut ab (vgl. Abb. 51). Allerdings läßt die Oberflächendarstellung im Röntgenbild nicht deutlich den Zottengeschwulstaufbau erkennen, was hier auch nicht zu erwarten ist, da nur kleine seitliche Teile der Geschwulstoberfläche eine deutliche Zottenbildung haben.

Auf die Technik der Röntgenuntersuchung bei Darmpolypen kann hier nicht eingegangen werden. Die großen Fortschritte in der Erkennung des Darmoberflächenbildes, die seit Anwendung der Füllung mit schattengebender Flüssigkeit und gleichzeitiger Lufteinblasung, wie sie A. W. FISCHER angegeben hat, gemacht wurden, sind allgemein bekannt und gehen auch aus unseren Aufnahmen hervor. Die neuern Lehrbücher enthalten darüber eingehende Aufschlüsse. EIKENBUSCH, MESZ, MOST u. a. haben sich mit der Röntgendarstellung der Dickdarpolypen beschäftigt.

Zusammenfassend läßt sich über die Röntgenbefunde bei Zottengeschwülsten sagen, daß in einigen Fällen die Zottengeschwulstoberfläche in Form einer wabenartigen oder netzartigen Zeichnung (Abb. 44, 45, 46, 33, 36 u. 19) oder die zottigen Geschwulstränder (Abb. 27) durch Darmfüllung mit schattengebender Flüssigkeit oder durch Luftaufblähung gut darstellbar waren. Ehe man sich jedoch entschließen wird, allein aus dem Röntgenbild die Diagnose „Zotten-

geschwulst“ zu stellen, werden noch weitere Erfahrungen und Vergleiche mit Operationspräparaten gesammelt werden müssen. Immerhin ist es möglich, im Zusammenhang mit dem klinischen Befund und dem rektoskopischen Bild auch auf dem Röntgenbild die Oberflächenzeichnung einer Zottengeschwulst zu sehen und richtig zu deuten.

#### e) Behandlungsweisen und Behandlungserfolge.

Es würde den Rahmen dieser Arbeit zu weit überschreiten, wenn wir eingehend die Behandlungsweisen der Zottengeschwülste beschreiben wollten. Eine solche Besprechung könnte auch gegenüber den allgemein bekannten Grundregeln für die Behandlungsweisen der Geschwülste des Dickdarms und Mastdarms nichts wesentlich Neues bringen. Unsere eingehenden anatomischen Untersuchungen haben ergeben, daß die Zottengeschwülste in ihrer überwiegenden Zahl eine bösartige Umwandlung eingehen, nachdem sie vorher zum Teil jahrelang bestanden haben und zu einer gewissen Größe ausgewachsen sind. Es ist selbstverständlich, daß diese Formen der Zottengeschwülste wie bösartige Geschwülste behandelt werden müssen. Je nach dem Sitze kommen dann also die verschiedensten radikalen Operationsweisen in Frage, bei denen neben der weitgehenden Entfernung des erkrankten Darmstückes auch die Ausräumung des zugehörigen Drüsengebietes gefordert werden muß. Es ist nicht unsere Aufgabe, hier zu untersuchen, ob zur Erfüllung dieser Forderungen die rein sacralen Operationsweisen, wie sie GÖTZE neuerdings mit Angabe einer neuen Lagerungsmethode mehrfach vorgeschlagen hat, oder die abdomino-sacralen Operationsarten besser geeignet sind. Auch die Frage, ob ein- oder zweizeitig operiert werden soll, hängt bei den Zottengeschwülsten ebenso wie bei den anderen Geschwülsten des Darmes vom Allgemeinzustand des Kranken und von anderen Dingen ab, so daß hier darüber nicht gesprochen werden soll.

Meinungsverschiedenheiten über die Behandlungsweise bestehen lediglich für diejenigen Formen der Zottengeschwülste, die in einem Zeitpunkt zur klinischen Behandlung kommen, in dem sie noch keine bösartige Umwandlung erkennen lassen. Die Untersuchungen über die pathologische Anatomie unserer Zottengeschwülste, über die weiter vorn ausführlich berichtet ist, haben ergeben, daß häufig der Beginn einer bösartigen Umwandlung in den mittleren Teilen der Geschwulst nur bei sorgfältigster Untersuchung nachweisbar ist, während die Geschwülste klinisch als vollkommen gutartig angesprochen werden müssen. Derartige Geschwülste, wie sie unsere Fälle 18 und 22 darstellen, haben auch keine Drüsenmetastasen oder Fernmetastasen. Metastasen treten erst dann auf, wenn aus den vorkrebsigen Zellumwandlungen ein echter Krebs entstanden ist, der sich dann auch bei genauer klinischer Untersuchung durch ein in der Geschwulstmitte liegendes Geschwür mit verhärtetem Grunde feststellen läßt. Auf Grund dieser Tatsachen kommt WESTHUES zu dem Schluß, daß für die „großen Adenome des Rectums“ ohne Geschwürsbildung keine eingreifenden großen Operationen im Sinne des Mastdarmkrebses notwendig sind. Seiner Ansicht nach genügt für diese Fälle eine sparsame Resektion. WESTHUES glaubt, daß nur in sehr seltenen Fällen bei der klinischen Untersuchung Zweifel darüber auftauchen können, ob es sich um ein gutartiges oder bösartiges „großes Rectumadenom“ handelt. Diese zweifelhaften Fälle sollen dann allerdings wie Krebsgeschwülste behandelt werden.



Ganz sicher werden aber recht häufig klinisch zweifelhafte Fälle vorkommen. So fehlen z. B. bisweilen den zu Gallertkrebsbildungen umgewandelten Zottengeschwülsten die typischen napfförmigen Vertiefungen in der Geschwulstmitte (Fälle 1 und 5). In der Abb. 1 sehen wir den flachen Polypenrasen mit feinzottiger Oberfläche ohne jede Geschwürsbildung, und doch sitzen in der Tiefe unter der feinzottigen Oberschicht große Gallertkrebsherde, die bereits durch die Darmwandschichten durchgebrochen sind (Abb. 2). Ähnliche Verhältnisse läßt die Abb. 4 erkennen. Zwar zeigt sich eine leichte Einziehung in der Geschwulstmitte, aber gerade hier ist keine bösartige Umwandlung feststellbar, während in den tieferen Schichten der etwas erhabenen, aber auch mit Zotten besetzten Randteile bereits große Gallertkrebsherde liegen (Abb. 5). Gallertkrebsbildungen können auch besondere Erhabenheiten in den mittleren Teilen enthalten, wie die Abbildungen des Falles 14 (Abb. 21 u. 22) erkennen lassen. Hier haben sich die Gallertkrebsherde weit in die Lichtung des Darmes vorgewölbt, während demgegenüber die feinzottigen Randteile weniger erhaben sind. Der tastende Finger wird in einem solchen Falle allerdings an der besonderen Derbheit der mittleren Teile erkennen können, daß eine bösartige Umwandlung vorliegen muß. Eine weitere Täuschungsmöglichkeit kann auch dadurch eintreten, daß der untersuchende Finger gewissermaßen in ein Tal zwischen zwei größeren baumartig verzweigten Zottengeschwulsterhebungen eindringt. Diese Stellen werden sich, da zwischen dem untersuchenden Finger und der Darmmuskulatur nur wenig weiches Darmschleimhautgewebe liegt, härter anfühlen als die weichen zottigen Erhebungen in der Nachbarschaft. Es kann dadurch leicht der Verdacht entstehen, daß eine Geschwürsbildung mit Verhärtung des Grundes vorliegt. Daß auch dem Probeausschnitt viele Fehlerquellen anhaften, ist weiter vorn ausführlich dargelegt. Aus all diesen Gründen muß die SCHMIEDENSche Forderung, daß bei festgestellten Darmpolypen genügend radikale Operationsweisen anzuwenden sind, weiterhin streng befolgt werden.

Aus etwas anderen Gründen haben MARESCH und FEYRTER die Ausführung großer Operationen bei Mastdarm- und Dickdarmkrebsfällen als Regel abgelehnt. Sie finden nur selten in der Nachbarschaft der Krebsbildungen noch weitere Polypen. Diese Befunde sprechen ihrer Ansicht nach gegen die Befunde von SCHMIEDEN, der seine Forderung der großen radikalen Operationen bei Mastdarmkrebsleiden u. a. auch damit begründet, daß häufig in der Krebsnähe noch weitere Polypen sitzen, die zur Vermeidung von Rezidiven mit entfernt werden müßten. In mehreren von unseren Zottengeschwulstfällen konnten wir in der Nachbarschaft der Geschwülste Polypen entdecken. Es muß also auch aus diesem Grunde bei der Behandlung von Zottengeschwülsten an der Ausführung ausreichend großer Operationen festgehalten werden.

Schon früher hat die französische Schule in bezug auf ausgedehnte Operationen bei Zottengeschwülsten den gleichen zurückhaltenden Standpunkt eingenommen wie jetzt WESTHUES. LAMBLING betont ausdrücklich, daß bei den gutartigen Formen der Zottengeschwülste möglichst die Entfernung auf dem natürlichen Wege in Form einer Abtragung der Geschwulst mit einem Schleimhautsaum vorgenommen werden soll. Bei seiner Nachuntersuchungsreihe fand er aber bei 12 so behandelten Fällen zwei Rezidive. Von 7 Fällen aus der Untersuchungsreihe von LAMBLING, bei denen aus verschiedenen Gründen nur eine Abtragung im Geschwulststiel ohne Mitnahme eines genügenden Schleimhaut-

saumes vorgenommen werden mußte, konnten fünf nachuntersucht werden, und bei allen 5 Fällen hatte sich ein Rezidiv ausgebildet. Wenn man weiterhin bedenkt, daß die ausgedehnten großen flächenhaften Zottengeschwülste, die WESTHUES als „große Adenome des Rectums“ bezeichnet, recht selten sind, und daß die Ansicht von WESTHUES sich lediglich auf unsere beiden Fälle 18 und 22 stützt, die ihm für seine Untersuchungen zur Verfügung gestellt wurden, dann kann man sich dem Vorschlag zu einer sparsamen Operation nicht unbedingt anschließen. Die Rezidivhäufigkeit, die LAMBLING feststellte, unterstützt durchaus die SCHMIEDENSche Ansicht, daß die Polypen des Darmes, die als vorkrebsige Zustände anzusehen sind, so behandelt werden müssen wie ausgebildete Darmkrebs, damit man nicht vor die Notwendigkeit gestellt wird, später in dem Narbengebiet der vorhergegangenen ungenügenden Operation nochmals unter technisch erschweren Umständen operieren zu müssen. WESTHUES hat sicherlich recht, daß in den beiden für seine Ansicht herangezogenen Fällen eine kleinere Operation genügt hätte, um das Geschwulstgewebe restlos zu entfernen. Es ist aber außerordentlich fraglich, ob dies in allen ähnlichen Fällen so ist. Irgendwo muß ja schließlich auch einmal der Fall liegen, der zwischen Krebs und vorkrebsigem Zustand das Bindeglied darstellt, bei dem an der Geschwulst selbst nur geringe, klinisch nicht feststellbare Krebszeichen bestehen, während in den Drüsen bereits eine Krebsaussaat beginnt. Bis jetzt wissen wir ja noch nicht, welche Größe ein Krebsherd erreicht haben muß, ehe er krebsige Aussaat verursacht. Dies hängt ja nicht allein von der Größe der Krebsgeschwulst, sondern auch von der allgemeinen Widerstandsfähigkeit und der Veranlagung des Körpers ab. Die Zahl der bisher genau beobachteten und im Verlauf verfolgten breitbasig aufsitzenden, ausgedehnten Zottengeschwülste ist jedoch noch zu gering, um zur Frage der Behandlungsweise endgültig Stellung zu nehmen. Es ist dringend erwünscht, daß über den Verlauf nach Operationen gleichartiger Fälle noch viele langjährige Beobachtungen mitgeteilt werden.

Da in der SCHMIEDENSchen Klinik aus den eben dargelegten Gründen kleine unvollkommene Eingriffe bei der Behandlung von krebsartigen und krebsverdächtigen Geschwülsten des Dickdarms und Mastdarms abgelehnt werden, zeigt eine Übersicht über die bei uns an 27 Zottengeschwulstfällen ausgeführten Operationen auch eine verhältnismäßig große Anzahl sog. „großer“ Operationen. Bei 22 Zottengeschwulstfällen, die im Mastdarm und Sigma saßen, wurde 6mal eine einzeitige abdominosacrale Amputation vorgenommen (Fälle 2, 5, 6, 9, 10 und 11). Einer dieser Operierten starb nach der Operation (Fall 5) infolge einer eitrigen Tracheobronchitis. Bei drei Kranken (Fälle 3, 14 und 25) wurde eine einzeitige sacrale Amputation des Mastdarmes ausgeführt. Zwei Kranke (Fälle 4 und 19) sind mit sacraler Resektion ohne Anlegung eines Kunstafters und noch zwei Kranke (Fälle 8 und 21) mit Resektion vom Bauche aus unter gleichzeitiger Anlegung eines Kunstafters behandelt worden. Bei diesen 13 einzeitigen Operationen war nur der eine oben genannte Todesfall (Fall 5) im Anschluß an die Operation zu beklagen. Bei acht Kranken mit Zottengeschwülsten im Mastdarm oder Sigma wurde zweizeitig vorgegangen, und zwar ist bei allen in der ersten Sitzung ein Bauchkunstafter angelegt worden. In der zweiten Sitzung wurde bei diesen 8 Fällen 6mal eine sacrale Amputation und 1mal eine abdominale Resektion angeschlossen. Nach diesen zweizeitigen Operationen traten im Anschluß an die Operation leider drei Todesfälle (Fälle 12, 16 und 22)

auf. In einem Falle (Fall 13) mußte mit einer dreizeitigen Operation vorgegangen werden (1. Cöcalfistel, 2. Sigmaresektion, 3. Schluß der Cöcalfistel). Bei den fünf Zottengeschwülsten des Dickdarms, die in unserer Beobachtungsreihe enthalten sind, wurden je nach dem Sitz ganz verschiedene Operationen ausgeführt. Zweimal (Fälle 7 und 17) ist einzeitig eine Ileocöcalresektion mit Ileotransversostomie und einmal (Fall 23) in zwei Sitzungen eine Ileotransversostomie mit Ileocöcalresektion vorgenommen worden. Bei einem Kranken kamen nacheinander zwei bösartige Zottengeschwülste des Dickdarms zur Behandlung (Fall 24), so daß vier Operationen notwendig waren (1. Transversosigmoideostomie, 2. Resektion des Colon descendens, 3. Vorlagerung und Abtragung des Coecums, 4. Verschuß des Cöcalafters). Einmal wurde die Resektion eines Rezidivtumors vorgenommen und gleichzeitig eine neue Ileotransversostomie angelegt (Fall 28). Im Anschluß an die Operationen wegen einer Zottengeschwulst im Dickdarm kamen 2 Todesfälle vor.

Wie immer so ist es auch in unseren Krankheitsfällen aus verschiedenen äußeren Gründen schwierig gewesen, dem weiteren Schicksal aller Operierten nachzugehen. Die Zahl unserer Kranken ist zu klein, um eingehende Berechnungen von Hundertsätzen über die Operationserfolge anzustellen. Außer den oben bereits erwähnten Kranken, die bald nach der Operation starben, sind im Verlaufe des ersten Jahres nach der Operation noch weitere vier Kranke gestorben (Fälle 13, 17, 26 und 27). 1½ und 2 Jahre nach der Operation starben zwei Kranke (Fälle 9 und 15) an zunehmender Metastasenbildung. Die Krankheitsfälle 1, 11 und 14 haben noch 2 Jahre und länger nach der Operation gelebt, hatten keinerlei Beschwerden mehr von seiten des Darmleidens und sind an anderen Krankheiten verstorben. Bei zwei Kranken stellten sich bald nach der Operation Zeichen von Metastasenbildung ein (Fälle 2 und 6), jedoch konnte über das weitere Schicksal der Kranken nichts in Erfahrung gebracht werden. Die Aufzählung weiterer Einzelheiten erscheint nicht nötig, da in den im Anhang wiedergegebenen Krankengeschichten über den Krankheitsverlauf auch nach der Operation berichtet wird.

Über Bestrahlungsbehandlung von Zottengeschwülsten durch Röntgen- und Radiumstrahlen besitzen wir keine eigenen Erfahrungen, so daß von unserer Seite nichts mitgeteilt werden kann. Aus dem Schrifttum geht hervor, daß vollkommene Erfolge durch solche Behandlungsmaßnahmen nicht erreicht werden können (LAMBLING). MÉSZ empfiehlt allerdings die Bestrahlung bei Dickdarmpolypose und tritt dafür ein, daß man die Bestrahlung bei gleichzeitiger Kontrastbreifüllung vornehmen soll. Der Kontrastbrei löst Sekundärstrahlenbildung aus, die dann an den Polypen unmittelbar angreifen können. MOST berichtet ebenfalls über Röntgenstrahlenbehandlung bei Darmpolypen. Im allgemeinen werden aber keine besonders günstigen Erfolge der Röntgen- und Radiumbehandlung der Darmpolypen und Darmkrebsse mitgeteilt. Auch die Behandlung mit Elektrokoagulation wird im allgemeinen abgelehnt. Es kommt häufig vor, daß einzelne Randzotten bestehen bleiben und zur Rezidivbildung Anlaß geben.

#### f) Zusammenfassende Übersicht über die Klinik der Zottengeschwülste.

Das klinische Bild der Zottengeschwülste des Dickdarms und Mastdarms ist je nach dem Sitz der Geschwülste außerordentlich wechselnd, wie dies auch

bei den übrigen Arten von Darmgeschwülsten der Fall ist. Bei aufmerksamer Betrachtung unserer Untersuchungsreihe lassen sich jedoch wenigstens für die Zottengeschwülste der untersten Darmabschnitte einige charakteristische Besonderheiten auffinden. Eine auffallend lange Vorgeschichte mit langsam zunehmenden Krankheitserscheinungen ist bei der größten Zahl dieser Geschwülste angegeben. Außerdem zeichnen sich die Zottengeschwülste, und zwar vor allem die breitbasig aufsitzenden und stark zottigen Formen, durch einen sehr reichlichen Schleimabgang aus. Dieser Schleimabgang ist oft das einzige Krankheitszeichen, und es kommt zuweilen vor, daß solche Kranke jahrelang unter der Annahme behandelt werden, daß eine Colitis vorliegt. Abgang von Blut ist auch sehr häufig. Bisweilen stellt sich ein Vorfall einer tiefsitzenden Geschwulst ein, solange die Geschwulst noch nicht durch bösartiges Wachstum in der Umgebung der Darmwandung festgewachsen ist.

Soweit die Zottengeschwülste in den tieferen Teilen des Mastdarms sitzen, ergeben die Fingeruntersuchung und die Mastdarmspiegelung charakteristische Befunde. Bei den gutartigen Zottengeschwülsten tastet der Finger überall die weichen zottigen Massen, die nirgends besonders verhärtete Stellen enthalten. Bei den bösartig umgewandelten Formen dagegen fühlt man in den mittleren Teilen geschwürige Eindellung mit verhärtetem Grunde. Bei sorgfältiger Mastdarmspiegelung werden die gleichen Verhältnisse sichtbar.

Die im Bereich des Dickdarms und der oberen Sigmateile liegenden Zottengeschwülste geben demgegenüber klinisch leider keine Anhaltspunkte zur Differentialdiagnose gegenüber anderen Darmgeschwülsten. Hier wird nur die Betrachtung des herausgenommenen Operationspräparates die Diagnose sichern können, daß eine Zottengeschwulst vorliegt. Lediglich bei Röntgenuntersuchungen läßt sich bisweilen der zottenartige Geschwulstrand darstellen, wie einzelne unserer Fälle zeigen.

Auch die Röntgenuntersuchung ist neben den übrigen klinischen Untersuchungsarten für die Geschwülste im Mastdarm und Sigma angezeigt. Häufig läßt sich dabei die zottige Geschwulstoberfläche darstellen. Zur weiteren Vertiefung unserer Kenntnisse über die Darmröntgenbefunde sollte auch bei den Geschwülsten, die bereits durch andere Untersuchungen erkannt sind, stets noch eine Röntgeneinlaufuntersuchung vorgenommen werden.

Trotz einzelner Stimmen im Schrifttum, die bei den klinisch gutartig erscheinenden Formen der Zottengeschwülste für kleine, wenig eingreifende Operationen eintreten, müssen wir an der SCHMIEDENSchen Grundregel festhalten, daß alle vorkrebsigen Zustände und krebsverdächtigen Darmgeschwülste besser von vornherein wie Krebsgeschwülste behandelt werden müssen. Es sind bei den Kranken unserer Untersuchungsreihe daher auch meist ausgesprochen „große“, radikale Operationen vorgenommen worden. Die Berechtigung zu dieser Einstellung geht auch aus den Zahlen über die Häufigkeit von Rezidiven hervor, die die französischen Schulen in ihrem Material fanden, das im Gegensatz zu unserem viel häufiger mit kleineren Resektionen auf dem natürlichen Wege (transanal) behandelt wurde.

## 6. Zusammenfassung und Schlußfolgerungen.

In Verfolg der in der SCHMIEDENSchen Klinik seit langem gepflegten Forschungen zur Frage der Entstehung von Krebsgeschwülsten aus Darmpolyphen

wurde eine Reihe von 130 fortlaufend hintereinander gewonnenen Operationspräparaten von Dickdarm- und Mastdarmgeschwülsten genau anatomisch untersucht und unter Zuziehung des Krankheitsverlaufes vor und nach der Operation auch dem klinischen Verhalten der betreffenden Kranken nachgegangen. Die Untersuchungen führten selbst bei Anlegung eines sehr strengen Maßstabes zu dem Ergebnis, daß bei 70% der Geschwülste einwandfrei enge Beziehungen zu Darmpolypen vorhanden waren. Das in einer früheren Arbeit von SCHMIEDEN und WESTHUES aus einem wesentlich kleineren Material festgelegte Ergebnis, wonach 57% aller Dickdarm- und Mastdarmkrebs aus Polypen hervorgehen, muß auf Grund dieses größeren Materiales also noch erhöht werden.

Aus der gesamten Untersuchungsreihe ließ sich bei vergleichenden Betrachtungen eine Gruppe von Geschwülsten absondern, die sich sowohl durch ihr makroskopisches Aussehen als auch durch die mikroskopischen Untersuchungsbefunde deutlich von den übrigen Operationspräparaten unterschieden. In Anlehnung an bereits früher gebrauchte Bezeichnungen im deutschen und ausländischen Schrifttum haben wir für diese Geschwülste den deutschen Namen „Zottengeschwülste“ gewählt. In unserer Untersuchungsreihe gehörte knapp der dritte Teil der aus Polypen entstandenen Dickdarm- und Mastdarmgeschwülste zu der Zottengeschwulstgruppe (27 Fälle). Zusammen mit einem alten Fall unserer Sammlung standen uns für die Untersuchung dieser Geschwulstgruppe 28 Krankheitsfälle zur Verfügung. Im bisherigen Schrifttum waren Geschwülste aus dieser Gruppe mit sehr verschiedenen Namen belegt worden (Adenoma destruens, Fibroadenoma papillare, Tumor villosus, Carcinoma adenomatosum medullare, Epithelioma superficiale vegetans, flache Adenome, villöse Polypen, flächenhafte Polypenrasen, große Rectumadenome usw.). Meist wurden nur wenige Fälle mitgeteilt und die Zottengeschwülste als sehr seltene Geschwülste bezeichnet. Nirgends ist bisher im Schrifttum eine Berechnung der Hundertsätze für die Häufigkeit dieser Geschwülste aus einem größeren einheitlichen Operationsmaterial vorgenommen worden. Daß die Zottengeschwülste für große Seltenheiten gehalten werden, liegt außerdem auch daran, daß bisher eine einheitliche Bezeichnung fehlte, und von verschiedenen Seiten nur gewisse Formen (entweder die gutartigen oder die bösartigen) unter dem einen der oben angegebenen Namen ohne Zusammenhang oder Vergleich mit einem gleichartigen größeren Material beschrieben worden sind.

Die hauptsächlichlichen Kennzeichen der Zottengeschwülste sind ihr baumartig oder strauchartig verzweigter Bindegewebsgrundstock und das im histologischen Bilde nicht verkennbare Zottengeschwulstepithel (dunkel gefärbter Epithelsaum aus schleimarmen oder schleimlosen länglichen, oft mehrreihig angeordneten Zellen mit länglichen Kernen, die in Palisadenstellung stehen). Die Einstufung der Zottengeschwülste nach ihrer Zugehörigkeit zu bösartigen oder gutartigen Formen ist in drei Wertigkeitsstufen möglich. Unsere Untersuchungsreihe enthält 1. vollkommen gutartige Zottengeschwülste; 2. Zottengeschwülste mit vorkrebsigen Epithelumwandlungen und 3. bösartige Zottengeschwülste. Alle Formen sitzen mit einer breiten Grundlage der Darmwand auf. Die gutartigen Formen sind entweder flach, rasenförmig ausgebreitet oder, was häufiger ist, haben rasenförmige Randteile und aufgewulstete, stark in die Darmlichtung hinein vorspringende Mittelteile. Wenn vorkrebsige Umwandlungen im Sinne der Untersuchungen von SCHMIEDEN und WESTHUES entstehen, bilden sie sich

immer in den mittleren Teilen der Zottengeschwülste aus. Hier treten auch die ersten Anzeichen für die Entstehung echter Krebsgeschwüre auf, indem sich durch den Geschwulsterfall ein Geschwür mit derbem Grunde bildet. Die Geschwürsbildung kann sich immer weiter nach den Seiten und nach der Tiefe ausbreiten, so daß schließlich ein großes schüsselförmiges Krebsgeschwür entsteht, und daß sich typische Zottengeschwulstbildungen nur noch am Rande nachweisen lassen. In 24 von unseren 28 Zottengeschwulstfällen war es zur Bildung von Krebsgeschwüren in den mittleren Teilen gekommen. Dabei ist noch bemerkenswert, daß es sich in der Hälfte dieser Krebsfälle um Gallertkrebsbildungen handelt.

SCHMIEDEN und WESTHUES hatten in einer früheren Arbeit zur Klärung der Beziehungen zwischen Darmkrebs und Darmpolypen die Dickdarmpolypen in drei Gruppen eingeteilt. Eingehende Vergleiche des Aufbaues der Zottengeschwülste mit den Befunden, die SCHMIEDEN und WESTHUES mitteilen, ergeben, daß die Zottengeschwülste der Gruppe II des SCHMIEDEN-WESTHUES-Schema zuzuordnen sind. Dadurch wird auch eine gewisse Einheitlichkeit für diese Gruppe II gewährleistet und die Abgrenzung gegenüber der Gruppe III wird deutlicher, während früher zwischen den Gruppen II und III keine scharfe Trennung gefunden werden konnte und zahlreiche „Übergangsfälle“ festgestellt wurden.

Unsere Untersuchungen über die pathologische Anatomie berechtigen uns also dazu, die Zottengeschwülste als eine besondere und gut abgrenzbare Polypengruppe des Dickdarms und Mastdarms zu bezeichnen. Darüber hinaus zeigen die dieser Gruppe zugehörigen Geschwülste aber auch noch einige Besonderheiten im Krankheitsverlauf und im klinischen Untersuchungsbefunde. Die Kranken geben alle eine sehr langdauernde Vorgeschichte an und klagen besonders über einen sehr reichlichen, quälenden Schleimabgang. Häufig werden sie deshalb unter der falschen Diagnose einer Colitis behandelt. Die meisten der Geschwülste sind infolge ihres tiefen Sitzes bei der Fingeruntersuchung des Mastdarms fühlbar und mit dem Mastdarmspiegel auch gut zu besichtigen. Dabei zeigen sich die an Hand der Präparate beschriebenen Veränderungen. Es ist besonders auf Geschwürsbildungen in der Mitte der Geschwülste zu achten, weil diese darauf hindeuten, daß eine bösartige Umwandlung eingetreten ist. Die Zottengeschwülste, die sich infolge ihres hohen Sitzes der Fingeruntersuchung und Mastdarmspiegelung entziehen, lassen sich vor der Operation meist nicht als solche erkennen. Sie rufen je nach ihrem Sitz die gleichen Krankheitserscheinungen hervor wie andere, an gleicher Stelle sitzende Darmgeschwülste.

Bei Röntgenuntersuchung ergeben die Zottengeschwülste häufig ein sehr charakteristisches Oberflächenbild, da infolge ihrer zerklüfteten und gespaltenen Oberfläche eine röntgenshattengebende Flüssigkeit entsprechende Aufhellungs- und Schattenherde hervorruft. Leider ist bisher noch keine größere Zahl von Röntgenbildern zu Vergleichen vorhanden. Einige unserer Fälle zeigen aber einen sehr deutlichen Röntgenbefund. Bisweilen läßt der Röntgenbefund auch bei hochsitzenden, mit dem Mastdarmspiegel nicht erreichbaren Zottengeschwülsten die Erkennung einer Zottengeschwulst zu.

Zur Behandlung von Zottengeschwülsten sind je nach dem Sitz und den äußeren Umständen diejenigen radikalen Operationsweisen anzuwenden, die für

die an gleicher Stelle sitzenden Darmkrebse überhaupt in Frage kommen. Französische Untersuchungen haben gezeigt, daß nach kleinen Operationen (Resektionen der Geschwulst zusammen mit einem schmalen Schleimhautsaum) sehr häufig Rezidive vorkommen. Röntgen- und Radiumbehandlungen ergeben nach den Berichten des Schrifttums keine genügend sicheren Erfolge.

Die Zottengeschwülste stellen auf Grund unserer Untersuchungen also sowohl in pathologisch-anatomischer als auch in klinischer Hinsicht eine einheitliche Gruppe von Dickdarm- und Mastdarmgeschwülsten dar. Außerordentlich häufig gehen sie eine bösartige Umwandlung ein. Schon bei der oberflächlichen Betrachtung läßt sich in den entsprechenden Operationspräparaten meist Zottengeschwulstteil und Krebsteil deutlich nebeneinander erkennen, und die histologische Untersuchung zeigt dann noch genauer die Entstehung der Krebsherde in den Polypenteilen. Diese Tatsachen sind also ein neuer Beweis für die Entstehung von Mastdarm- und Dickdarmkrebsen aus Polypenbildungen, und unsere Zahlenangaben haben außerdem klargestellt, daß diese Krebsentstehung in Polypen außerordentlich häufig vorkommt. Die Ergebnisse aus unserer in der vorliegenden Arbeit besprochenen Untersuchungsreihe unterstreichen wiederum die Tatsache, daß Darmpolypen als vorkrebsige oder krebsverdächtige Zustände anzusehen sind. Sie müssen also auch dementsprechend mit radikalen Operationsweisen behandelt werden. Vor allem aber sind derartige Befunde immer wieder dazu angetan, den Arzt sowohl bei zunächst harmlos erscheinenden Krankheitszeichen (Schleimabgang usw.) als auch bei Feststellung weicher, mittels klinischer Untersuchungsmethoden nur als gutartig anzusehender Mastdarmgeschwülste stets an die im Hintergrunde drohende Krebsbildung zu erinnern, damit dann genaueste Untersuchungen und die entsprechenden Heilmaßnahmen eingeleitet werden. Nur wenn der Chirurg in Zukunft an Stelle der ausgebildeten Krebse, häufiger als dies jetzt der Fall ist, die Anfangszustände des Dickdarm- und Mastdarmkrebsleidens zur Behandlung bekommt, kann eine wirkungsvolle Vorbeugung gegen die Sterblichkeit an diesen Krebsen erreicht werden.

## Anhang:

### Klinische und histologische Beschreibung von 28 Zottengeschwulstfällen mit 51 Abbildungen.

#### Inhaltsverzeichnis für den Anhang.

	Seite		Seite
Fall 1 mit Abb. 1, 2 . . . . .	39	Fall 15 mit Abb. 24 . . . . .	52
„ 2 . . . . .	40	„ 16 „ „ 25 . . . . .	54
„ 3 . . . . .	40	„ 17 „ „ 26, 27 . . . . .	55
„ 4 mit Abb. 3 . . . . .	41	„ 18 „ „ 28, 29, 30, 31, 32, 33 . . . . .	56
„ 5 „ „ 4, 5 . . . . .	41	„ 19 „ „ 34 . . . . .	59
„ 6 „ „ 6, 7, 8 . . . . .	43	„ 20 . . . . .	59
„ 7 „ „ 9, 10, 11 . . . . .	44	„ 21 mit Abb. 35, 36 . . . . .	60
„ 8 „ „ 12, 13 . . . . .	45	„ 22 „ „ 37 . . . . .	61
„ 9 . . . . .	46	„ 23 „ „ 38, 39 . . . . .	62
„ 10 mit Abb. 14, 15, 16, 17 . . . . .	47	„ 24 „ „ 40, 41 . . . . .	64
„ 11 . . . . .	49	„ 25 „ „ 42, 43, 44, 45, 46 . . . . .	66
„ 12 . . . . .	49	„ 26 . . . . .	67
„ 13 mit Abb. 18, 19, 20 . . . . .	50	„ 27 mit Abb. 47, 48 . . . . .	68
„ 14 „ „ 21, 22, 23 . . . . .	51	„ 28 „ „ 49, 50, 51 . . . . .	69

**Fall 1** (Abb. 1, 2). Gertrud W., 66jährige Ehefrau. Bösartige Zottengeschwulst (Gallertkrebs) im Mastdarm. 1. Anlegung eines Bauchkünstlers. 2. Sacrale Mastdarmamputation. Mehrere Jahre später an unbekannter Krankheit verstorben.

*Aus dem Krankenblatt.* Seit etwa einem halben Jahre besteht kurz vor dem Stuhlgang Abgang von Blut und Schleim. Stuhlgang ist sonst regelmäßig und normal geformt, keine Gewichtsabnahme. Bei der *Fingeruntersuchung* tastet man 4 cm tief ein fünfmarkstückgroßes, höckeriges Geschwulstgewebe, das in der Mitte geschwürig eingedellt ist. Die Geschwulst ist frei verschieblich und sitzt an der Rectumhinterwand breitbasig auf. *Operation* (4. 8. 22): Anlegung eines doppelläufigen Künstlers an der Sigmoidschlinge. *Röntgentiefenbestrahlung.* Gute Erholung. *Operation* (11. 10. 22): Nach Resektion des Steißbeins wird der Mastdarm mit der Geschwulst amputiert. *Entlassung* nach guter Erholung (23. 11. 22).

*Operationspräparat.* Mastdarmamputationspräparat (Abb. 1) mit Afterhaut 12 cm lang, aufgeschnitten 8—9 cm breit. 3 cm oberhalb der Haut-Schleimhautgrenze ein fünfmarkstückgroßer, breitbasig aufsitzender polypöser Tumor, der gleichmäßig etwa 1 cm erhaben ist, und dessen Oberfläche aus gestielten, feinzottigen Polypen besteht, die dicht gedrängt nebeneinander sitzen und im Wasser hin- und herschweben. Auf dem Durchschnitt (Abb. 2) sieht man dicht aneinandergedrängt



Abb. 1 (Fall 1). Lichtbild des aufgeschnittenen Mastdarmamputationspräparates mit einer über fünfmarkstückgroßen, breitbasigen Zottengeschwulst.

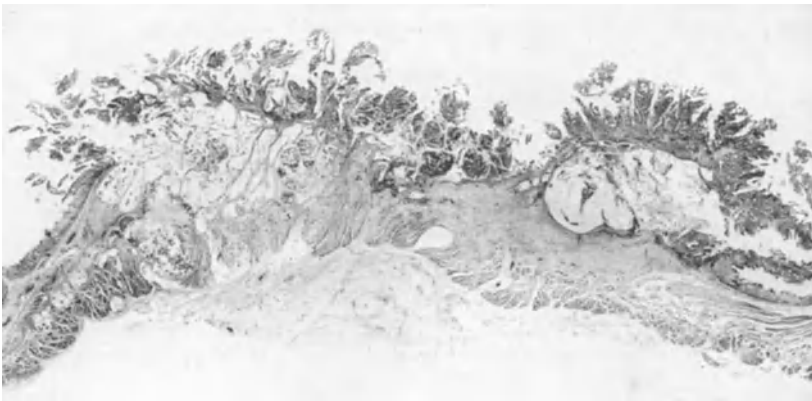

Abb. 2 (Fall 1). Lichtbild eines Querschnittes durch die ganze Geschwulst. Die Geschwulstoberfläche wird von baumartig verzweigten feinen Zottenbildungen bedeckt. In der Tiefe sitzen große Gallertkrebsnester.

stehende, mit gallertiger Flüssigkeit ausgefüllte kleine Hohlräume in der ganzen Breite der Geschwulst. An einer Stelle durchbrechen derartige Hohlraumbildungen die Darmmuskulatur und dringen in das pararectale Fettgewebe ein.

*Histologische Untersuchung.* Die tiefen Teile der Geschwulst lassen den typischen Aufbau des Gallertkrebses erkennen, während die Oberfläche aus einem feinverzweigten,



polypösen Bindegewebsgrundstock zusammengesetzt ist. Dieser ist mit einem Zellbelag aus typischen Polypenzellen überzogen. Die Grenze zur normalen Schleimhaut ist scharf.

**Fall 2.** Emma L., 29jährige Köchin. Bösartige Zottengeschwulst (Gallertkrebs) im Mastdarm mit Lebermetastasen. 1. Einzeitige abdominosacrale Rectumresektion. 2. Anlegung eines Bauchkünstlers wegen ausgedehnter Beckenmetastasen. Seit Entlassung keine Nachrichten mehr.

*Aus dem Krankenblatt.* Seit etwa 2 Monaten häufiger Stuhl drang und gelegentliche Durchfälle. Beim Stuhl drang entleert sich zunächst Blut und dann erst Stuhlgang. 25 Pfund Gewichtsabnahme. *Einweisung* wegen Verdachtes auf Ruhr. Bei der *Fingeruntersuchung* lassen sich an der Hinterwand des Mastdarms und nach rechts zu einige größere polypenartige, derbe Erhebungen in der Schleimhaut mit dem Zeigefinger eben erreichen. Sie haben eine breite Basis, die in eine Verhärtung der Darmwand an dieser Stelle übergeht. Auch von der Scheide aus sind Verhärtungen tastbar. *Operation* (13. 9. 26): Abdominosacrale Rectumresektion. Etwa  $\frac{3}{4}$  Jahre später tritt Obstipation mit Subileuserscheinungen auf. *Operation* (7. 5. 27): Anlegung eines Künstlers an der Sigmaschlinge, da das kleine Becken vollkommen mit harten Geschwulstmassen ausgemauert ist. *Röntgennachbestrahlung.* Entlassen 25. 5. 27 in schlechtem Zustande.

*Operationspräparat.* Rectumresektionspräparat von 25 cm Länge. Am unteren Resektionsende ein etwa fünfmarkstückgroßer Tumor mit feinzottiger Oberfläche. Die Ränder sind leicht erhaben, die Mitte der Geschwulst schüsselförmig eingedellt, aber ebenfalls mit feinzottiger Oberfläche bedeckt. Im pararectalen Fettgewebe liegen einige erbsen- bis kirschkerngroße derbe Drüsen.

*Histologische Untersuchung.* In den Randteilen und in der etwas schüsselförmig eingezogenen Mitte der Geschwulst bestehen die oberen Teile des Geschwulstgewebes aus einem zottenartig angeordneten Bindegewebsgrundstock, der mit typischen Polypenepithelzellen in mehrschichtiger Lage bedeckt ist. Die Epithellagen zeigen an vielen Stellen kleine, papillomatöse, in die Lichtung vorspringende Erhebungen. In den tieferen Teilen liegen dicht beieinander sehr unregelmäßig angeordnete und unregelmäßig aufgebaute Adenocarcinomzüge, die alle Wandschichten bis in das pararectale Fettgewebe durchdringen und an einzelnen Stellen deutlich einen Gallertcarcinomcharakter angenommen haben. Die Drüsen aus dem Fettgewebe enthalten Gallertkrebsmetastasen. Die anlässlich der zweiten *Operation* (3. 5. 27) entnommene kleine Geschwulst aus der Leber ist eine Metastase eines Adenocarcinoms.

**Fall 3.** Franziska Z., 70jährige Witwe. Rasenförmige, gutartige Zottengeschwulst im Mastdarm. Sacrale Mastdarmresektion. 8 Jahre nach der Operation sehr gutes Allgemeinbefinden, keinerlei Beschwerden.

*Aus dem Krankenblatt.* Seit 3 Monaten Blutungen aus dem Darm, auch ohne Stuhlgang. Schleimabgang oder häufiger Stuhl nicht bemerkt. Es besteht keine Stuhlverstopfung. Bei der *Fingeruntersuchung* tastet man knapp oberhalb des Anus an der Vorderwand mehrere nebeneinanderliegende erbsengroße, geschwulstartige Erhebungen. *Operation* (13. 10. 26): Von sacral her Freipräparieren des Mastdarms und ringförmige Resektion eines etwa 4 cm breiten Mastdartringes unter Erhaltung des Schließmuskels. Ringförmige Vernähung der Mastdarmresektionsstelle. Bei der *Entlassung* (22. 11. 26) gute Funktion des Afterschließmuskels.

*Operationspräparat.* 4 cm breites, ringförmiges Mastdarmresektionsstück, das fast in ganzer Ausdehnung eine feinknotige, polypöse Veränderung in der Schleimhaut zeigt, die dicht an der Hautgrenze beginnt. Sie überragt die Schleimhautoberfläche ungefähr 3 bis 5 mm. Auf einem Durchschnitt ist kein Eindringen von Geschwulstmassen in die Tiefe erkennbar.

*Histologische Untersuchung.* Im Bereiche der flachen, an der Oberfläche feinzottig erhabenen Geschwulst zeigt sich, auf der Muscularis mucosae aufliegend, ein Bindegewebsgrundstock von feingliedrigem, strauchartig verzweigtem Aufbau. Seine einzelnen Äste enthalten viele Gefäße und eine schmale Bindegewebsschicht. Auf dieser sitzen in mehrschichtiger Lage typische Zellen von der Art der Zottengeschwulstzellen. Nirgends ist ein Durchbruch dieser Zellzüge durch die Muscularis mucosae festzustellen. Nur an einer Stelle liegt ein regelmäßig gebauter Drüsenzellschlauch mitten in den etwas auseinandergedrängten Lagen der Muscularis mucosae. Zwischen den Muskelzügen der Muscularis mucosae liegen im Bereich der Geschwulst zahlreiche kleine entzündliche Infiltrate. Die

rasenförmige Geschwulst beginnt unmittelbar an der Grenze der äußeren Haut. Nach oben ist sie scharf gegenüber der normalen Darmschleimhaut abgesetzt.

**Fall 4** (Abb. 3). Oswald M., 57jähriger Kaufmann. Bösartige Zottengeschwulst (Gallertkrebs) im Mastdarm. Ausschneidung der Geschwulst aus der Mastdarmwand nach Steißbeinresektion. Weiteres Schicksal unbekannt.

*Aus dem Krankenblatt.* Vor 9 Monaten erstmalig Blut auf dem Stuhlgang. Seit 4 Wochen jedesmal auf dem Stuhlgang Schleim- und Blutfasern, und seit 8 Tagen dauerndes Brennen am After. Bei der *Fingeruntersuchung* tastet man 5 cm oberhalb des Anus an der Hinterwand des Mastdarms, etwas nach rechts zu, einen rundlichen, vorspringenden, etwas harten Tumor und in der Nähe zwei kleine polypöse Knötchen. Mit dem *Rektoskop* erkennt man außerdem in 17 cm Höhe oberhalb des Anus eine kleine polypenartige Wucherung und 20 cm hoch einige kleine geschwürige Schleimhautveränderungen. *Operation* (4. 12. 26):

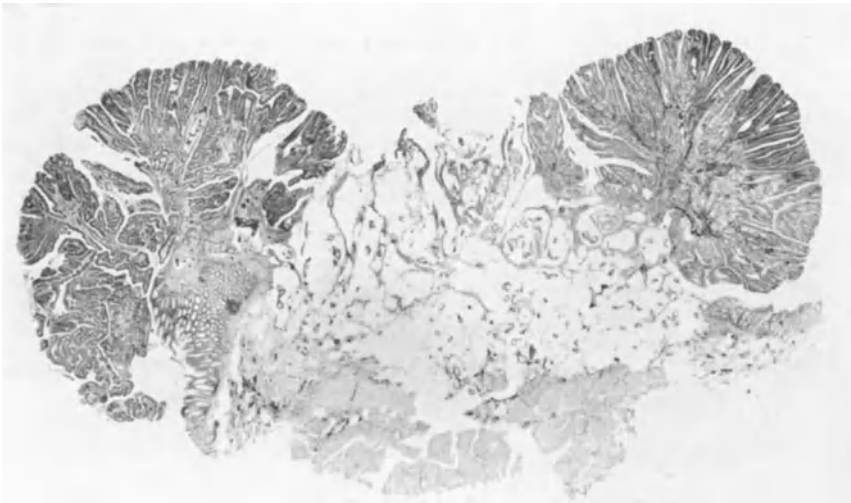

Abb. 3 (Fall 4). Lichtbild eines Querschnittes durch die ganze Geschwulst. An den Rändern bestehen langstielige Zottenbildungen. Die mittleren Teile werden von Gallertkrebsnestern eingenommen, die an der Oberfläche zerfallen sind.

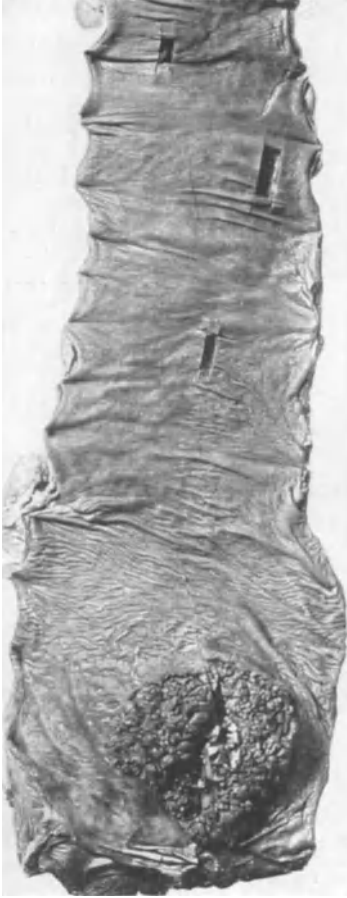Nach Steißbeinresektion wird der etwa hühnereigroße, in die Lichtung des Mastdarms vorspringende Tumor durch Excision der Mastdarmwand entfernt und die Mastdarmwand mit doppelter Nahtreihe genäht. Bei der *Entlassung* (20. 1. 27) tastet man an der Stelle der Naht einen kleinen unregelmäßigen Wulst, aber keinen Anhaltspunkt für Rezidiv.

*Operationspräparat.* Auf dem exzidierten Schleimhautstück sitzt breitbasig ein etwa kastaniengroßer Polyp auf. Es ist rings um den Polypen ein Saum der normalen Schleimhaut mitentfernt. Auf dem Durchschnitt (Abb. 3) sieht man deutlich in der Mitte der Geschwulst gallertartige Massen, während die Ränder zottenartig gelappt aussehen.

*Histologische Untersuchung.* Die Mitte der Geschwulst besteht aus Gallertkrebsgewebe, das in großen schleimigen Herden zusammenliegt. Diese Herde haben sich in die Darmwandschichten hinein fortgesetzt. Die Geschwulstränder zeigen einen fächerförmig angeordneten, feinen bindegewebigen Grundstock, dem in den Drüsenhalsabschnitten Polypenepithel aufsitzt. In den Drüsengrundteilen deutliche präcarcinomatöse Umwandlung des Zellbelages. Gegenüber der benachbarten Schleimhaut ist die Geschwulst scharf abgegrenzt.

**Fall 5** (Abb. 4, 5). Gustav B., 66jähriger Schreinermeister. Bösartige Zottengeschwulst (Gallertkrebs) im Mastdarm. Einzeitige abdominosacralsche Mastdarmamputation. Tod an eitriger Tracheobronchitis.

*Aus dem Krankenblatt.* B. leidet bereits seit dem 52. Lebensjahr an gelegentlichen Blutungen aus dem After, die als Hämorrhoidalbeschwerden gedeutet wurden und sich in letzter Zeit vermehren. Beim Stuhlgang in der letzten Zeit bestanden stets geringe Schmerzen. Bei der *Fingeruntersuchung* läßt sich an der Vorderwand des Mastdarms knapp oberhalb des Anus ein etwa fünfmarkstückgroßer Tumor tasten, der sich wenig derb



anfühlt. *Operation* (6. 4. 27): Abdominosacrale Mastdarmamputation. Anlegung eines einläufigen Kunstafters am Sigma. Wegen Verwachsungen mit Samenblasen und Prostata müssen diese teilweise mitentfernt werden. 3 Tage später *Tod* an eitriger Tracheobronchitis.

Bei der *Leichenöffnung* werden eine schwere Tracheobronchitis und doppelseitige Pleuraadhäsionen gefunden.

*Operationspräparat*. 40 cm langes Rectumamputationspräparat (Abb. 4), das aufgeschnitten im unteren Teile 9, im oberen 5 cm breit ist. Unmittelbar an der Haut-Schleimhautgrenze beginnt ein flächenhafter, über fünfmarkstückgroßer, feinzottiger Polypenrasen, der sich in seinen Randteilen etwa 0,5 cm über die Schleimhautoberfläche erhebt. Seine mittleren Teile sind leicht napfförmig eingedellt, haben aber ebenfalls eine feinzottige Oberfläche. 14, 19 und 22 cm oberhalb der Haut-Schleimhautgrenze befindet sich je ein kleiner, erbsengroßer Polyp. Auf einem Längsschnitt zeigt sich, daß die Geschwulstmassen in breitem Zuge alle Darmwandschichten durchbrochen haben. Im pararectalen Bindegewebe hat sich ein überwalnußgroßer, sehr derber Geschwulstherd gebildet, der zum Teil aus weißgrauem, schwieligem Gewebe, zum Teil aus gallertgefüllten kleineren und größeren Hohlräumen besteht. Vergrößerte Drüsen lassen sich im pararectalen Fettgewebe nicht nachweisen.

*Histologische Untersuchung*. Ein Übersichtsbild (Abb. 5) läßt erkennen, daß der Übergang von der

Abb. 4 (Fall 5). Lichtbild des unteren Teiles des Mastdarmamputationspräparates mit einem über fünfmarkstückgroßen, feinzottigen, breitbasigen Polypenrasen. Weiter oberhalb sind an drei Stellen des Präparates kleinere Polypen zur Untersuchung entnommen.

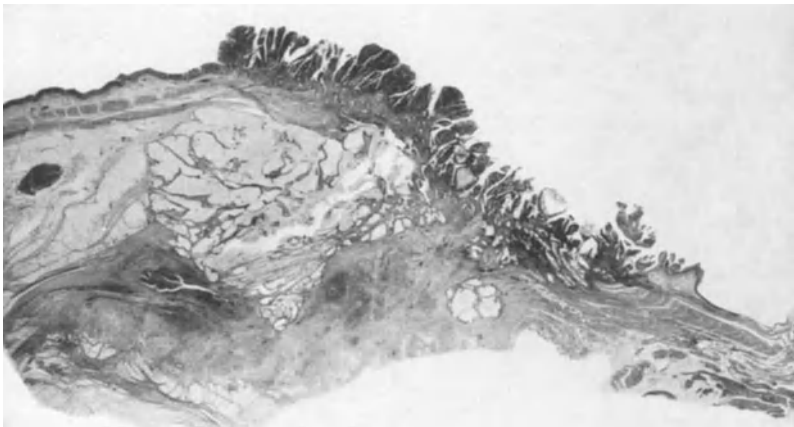


Abb. 5 (Fall 5). Lichtbild eines Längsschnittes durch die ganze Zottengeschwulst. Rechts im Bild die Haut-Schleimhautgrenze. Die Oberfläche der Geschwulst besteht aus enggestellten, feinen Zottenbildungen. In der Tiefe große Gallertkrebsherde und eine entzündliche Infiltration.

normalen Schleimhaut zu den etwa  $\frac{1}{2}$  cm hohen Erhebungen nicht ganz plötzlich beginnt, sondern daß die Schleimhaut unmittelbar neben der letzten zottigen Erhebung etwas höher ist als die regelrechte Schleimhaut und allmählich in die normale Darm-schleimhaut übergeht. Die an der Oberfläche der Geschwulst liegenden feinen Zotten zeigen einen typischen Aufbau mit Zottengeschwulstepithelbelag. Die einzelnen Zotten stehen enggedrängt senkrecht zur Darmschleimhaut und haben nur wenige seitliche Verzweigungen. Die in der Beschreibung des Operationspräparates erwähnten, mit gallertiger Flüssigkeit gefüllten Hohlräume zeigen mikroskopisch den Aufbau von Gallertcarcinom. Diese Gallertcarcinomherde schieben sich unter der Muskelschicht über den Bereich des zottigen Polypen hinaus weiter oralwärts vor.

**Fall 6** (Abb. 6, 7, 8). Frieda D., 56jährige Ehefrau. Bösartige Zottengeschwulst (Gallertkrebs) im Mastdarm. Einzeitige abdominosacrale Mastdarmamputation. 1 Jahr später Lungenmetastasen im Röntgenbild festgestellt. Seitdem keine Nachricht mehr.

*Aus dem Krankenblatt.* Seit 7 Monaten beim Sitzen stets Schmerz und Fremdkörpergefühl im Mastdarm, außerdem ischiasähnliche Schmerzen. 14 Pfund Gewichtsabnahme seit dieser Zeit. Im *Rektoskop* sieht man unmittelbar oberhalb des Anus einen geschwürig zerfallenden Tumor, der bei Betastung stark blutet. *Operation*

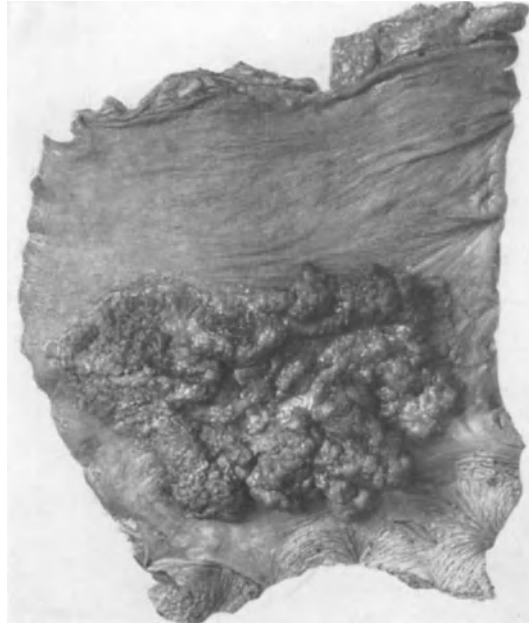


Abb. 6 (Fall 6). Lichtbild des aufgeschnittenen Mastdarm-Amputationspräparates mit einer unmittelbar an der Haut-Schleimhautgrenze liegenden etwa handtellergroßen Zottengeschwulst, deren Mitte etwas eingedellt ist.

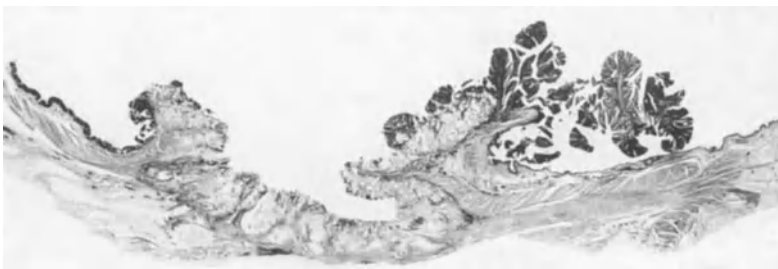

Abb. 7 (Fall 6). Lichtbild eines Längsschnittes durch die ganze Geschwulst. Rechts die Haut-Schleimhautgrenze, über die die Zottenbildungen weit herabhängen. Nach links zu schüsselförmig eingedellte Gallertkrebsherde mit oberflächlichem geschwürigen Zerfall.

(5. 11. 27): Einzeitige abdominosacrale Amputation des Mastdarms. Im linken Leberlappen wird eine Metastase getastet. Bei der *Entlassung* guter Allgemeinzustand.  $1\frac{1}{2}$  Jahre nach der Operation wurden im *Röntgenbild* der Lunge metastasenverdächtige Schatten gefunden.

*Operationspräparat.* Unmittelbar an der Haut-Schleimhautgrenze im Mastdarm beginnt ein fast handtellergroßes, feinknotig erhabenes Polypenfeld (Abb. 6), das in der Mitte schüsselförmig eingedellt und an dieser Stelle derb ist. Auf dem Durchschnitt erkennt

man deutlich, daß die eingedellte Mitte der Geschwulst aus gallertgefüllten Hohlräumen besteht (Abb. 7). Die Gallertmassen haben alle Wandschichten durchbrochen. Die Ränder der Geschwulst sind polypös erhaben und feinzottig. In der Höhe der Geschwulst sitzen mehrere, ebenfalls mit gallertgefüllten Hohlräumen durchsetzte erbsengroße Lymphdrüsen.

*Histologische Untersuchung.*

Die schüsselförmig eingezogene Mitte der Geschwulst besteht aus verschiedenen großen, dicht beieinanderliegenden Gallertkrebsherden, die durch alle Darmwandschichten hindurchgebrochen sind. Die zottigen Geschwulstränder zeigen einen papillomatösen Aufbau mit feingliedrigem Bindegewebsgrundstock. Dieser ist mit einer mehrschichtigen Zelllage aus polypösen Zellen bedeckt. Nach unten zu reicht die papillomatöse Bildung

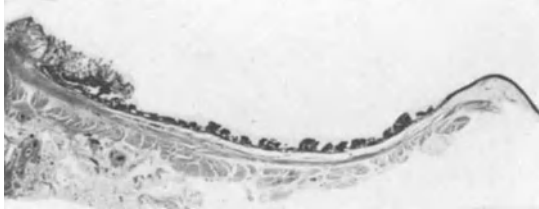


Abb. 8 (Fall 6). Lichtbild eines Schnittes durch die Seitenteile der Zottengeschwulst. Rechts im Bilde regelrechte Schleimhaut, in der Mitte des Bildes rasenförmige, wenig erhabene Zottenbildungen, links im Bilde erhabene Gallertkrebssbildungen.

unmittelbar an den Hautrand, nach oben zu besteht eine scharfe Grenze zur normalen Mastdarmschleimhaut.

**Fall 7** (Abb. 9, 10, 11). Clara Sp., 65jährige Prokuristin. Bösartige Zottengeschwulst (Gallertkrebs) im Coecum. Ileocöcalresektion mit Ileotransversostomie. Tod an Kreislaufschwäche.

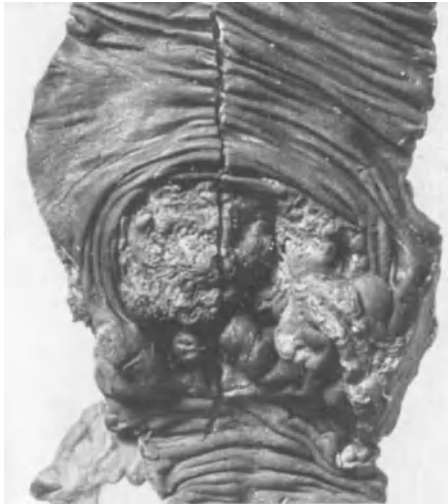

Abb. 9 (Fall 7). Lichtbild eines Teiles des aufgeschnittenen Ileocöcalresektionspräparates. Das Coecum wird vollkommen durch einen derben, an der Oberfläche, besonders an den Rändern, feinzottig gebildeten Tumor ausgefüllt. Die mittleren Tumortelle zeigen oberflächlichen, geschwürigen Zerfall.

*Aus dem Krankenblatt.* Seit 6 Monaten bestehen Druckgefühl und Schmerzen bei Betastung im rechten Unterleib. Außerdem Verschlechterung des Appetites, geringe Gewichtsabnahme. Bei der *Einlieferung* in die Klinik tastet man im rechten Unterbauch einen apfelgroßen derben Tumor in der Tiefe. Die *Röntgenuntersuchung* zeigt am Übergang vom Coecum zum Colon ascendens einen Tumor mit wahrscheinlich geschwüriger Oberfläche. *Operation* (24. 11. 27): Typische Ileocöcalresektion mit Ileotransversostomie. Eine erbsengroße Netzmetastase ist tastbar. *Tod* an Kreislaufschwäche 2 Tage nach der Operation.

Bei der *Leichenöffnung* ergeben sich eine örtliche Peritonitis im Operationsgebiet, Fettherz, Verwachsungen an Stelle der früher herausgenommenen Gallenblase und Erweiterung sämtlicher intrahepatischer Gallenwege. Der Ductus hepaticus enthält einen großen Stein.

*Operationspräparat.* Präparat einer Ileocöcalresektion (Abb. 9) mit 17 cm langem

Dünndarm- und 20 cm langem Dickdarmsstück. Aufgeschnitten ist das Dünndarmstück 4, das Dickdarmsstück durchschnittlich 9 cm breit. Das Coecum wird von einem hühnereigroßen, sehr derben Tumor vollkommen eingenommen. Der größte Teil der Tumoroberfläche ist geschwürig zerfallen. An den Tumorrändern liegen an einzelnen Stellen umschriebene, erhabene, feinzottige Polypenbildungen (Abb. 10). Auf dem Durchschnitt erkennt man im ganzen Geschwulstbereich sehr große, eng aneinanderliegende, mit gallertiger Flüssigkeit gefüllte Hohlräume. Dieses gallertige Geschwulstgewebe ist durch alle Wandschichten hindurch in das dem Darm anliegende Fettgewebe eingedrungen.

*Histologische Untersuchung* (Abb. 11). An den Geschwulsträndern, die oben als feinzottig bezeichnet wurden, ist deutliches Zottengeschwulstepithel auf einem feingliedrigen Bindegewebsgrundstock zu erkennen. Die übrigen Teile bestehen aus großen Gallertkrebsherden, die durch alle Wandschichten hindurch in das anhängende Fettgewebe durchgedrungen sind. An den größten Teilen der Geschwulstoberfläche liegen die Gallertkrebsherde nach der Darmlichtung zu frei.

**Fall 8** (Abb. 12, 13). Julius W., 58jähriger Direktor. Bösartige Zottengeschwulst (Gallertkrebs) im Mastdarm. Abdominale Resektion des Sigma und oberen Mastdarmteiles mit Bauchkünstafter. Entlassung in gutem Zustand.

*Aus dem Krankenblatt.* Seit 11 Jahren bestehen Blutungen aus dem After, und zwar war hellrotes Blut dem Stuhle beigemischt, und am Ende des Stuhlganges kam noch hellrotes Blut nach. Manchmal entleerte sich auch Blut vor dem Stuhlgang. Schon seit langer Zeit bestanden Schmerzen in der rechten Bauchseite, die besonders beim Bücken auftraten. In letzter Zeit ist der Stuhlgang meist dünn, ohne jede Verstopfung. Seit einigen Monaten wird auch Schleim auf dem Stuhlgang bemerkt. Mit dem *Rektoskop* entdeckt man eine



Abb. 10 (Fall 7). Lichtbild der Randteile der Geschwulst läßt deutlich die feinzottigen, über den Rand überhängenden Bildungen erkennen.

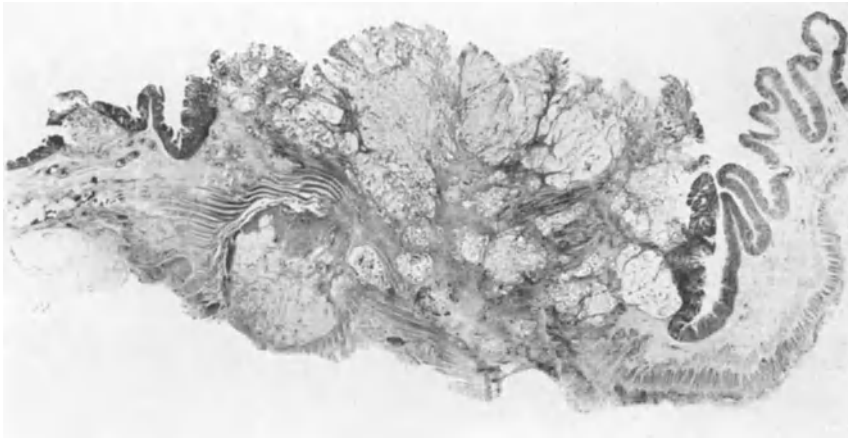


Abb. 11 (Fall 7). Lichtbild eines Längsschnittes durch die gesamte Geschwulst. Die Geschwulstmitte wird durch große Gallertkrebsherde gebildet, die durch alle Darmwandschichten durchgewuchert sind. In den Randteilen der Geschwulst an der Oberfläche engstehende Zottenbildungen.

polypenartige Wucherung in 12 cm Höhe im Mastdarm. Außerdem bestehen am After Hämorrhoidalknoten. Am 14. 7. 28 als *Voroperation* Entfernung einer großen Struma. Kranker geht dann zunächst einige Wochen in Erholung. Nach der Erholung *Wiederaufnahme* und *Operation* (19. 10. 28): Der untere Teil des Sigma und der den Tumor enthaltende obere Rectumteil werden vom Abdomen her reseziert, das Rectum blind verschlossen und das Sigma als einläufiger Bauchkünstafter eingenäht. Am 23. 11. 28 erfolgt *Entlassung* in gutem Zustand.

*Operationspräparat.* 28 cm langes Dickdarmresektionspräparat (Abb. 12), das aufgeschnitten im unteren Teil 10, im oberen 5 cm breit ist. 3 cm oberhalb des breiteren Endes

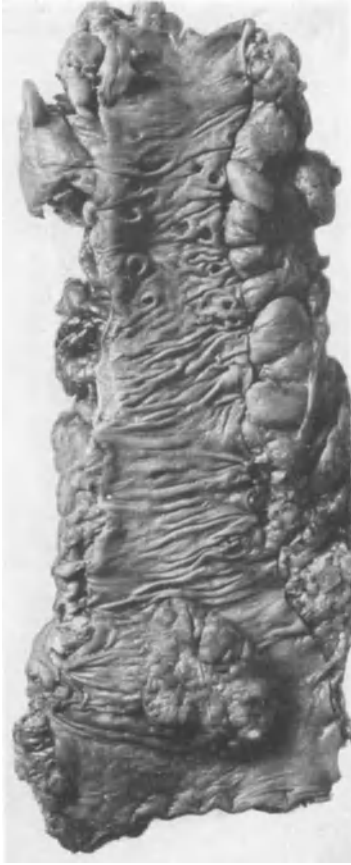

Abb. 12 (Fall 8). Lichtbild des aufgeschnittenen Dickdarmresektionspräparates mit einer über pflaumen- großen, breitbasig aufsitzenden Zottengeschwulst. In den oberen Teilen des Präparates sieht man zahlreiche Eingänge in kleine Divertikel.

beginnt ein polypöser, erhabener, etwa pflaumen- großer, breitbasig aufsitzender, mäßig derber Tumor. Die Oberfläche der Geschwulst ist besonders in ihren Randteilen deutlich feinzottig. Auf einem Längs- schnitt ist das Geschwulstgewebe in großer Ausdeh- nung durch alle Darmwandschichten durchgebrochen, und dieses Gewebe läßt zahlreiche größere und kleinere gallertgefüllte Hohlräume erkennen (Abb. 13). Oberhalb der Geschwulst liegen in dem reichlich entwickelten Darmfettgewebe vereinzelt kleine, auf dem Durchschnitt bräunliche Lymphdrüsen. Mund- wärts von der Geschwulst bestehen zahlreiche kleine Divertikel.

*Histologische Untersuchung.* Die tieferen Teile der Geschwulst und das durch die Muskulatur in das paracoliche Fettgewebe eingedrungene Geschwulst- gewebe bestehen aus Gallertkrebsherden mit großen, meist sehr zellarmen, schleimig umgewandelten Teilen. Die Geschwulstoberfläche setzt sich aus büsten- artig dicht beieinander gedrängt stehenden kleinen Zotten zusammen, die das typische Epithel der Zottengeschwülste tragen. Die Lymphdrüsen aus dem Fettgewebe enthalten keine Krebsmetastasen.

**Fall 9.** Hermann Sch., 48jähriger Kaufmann. Bösartige Zottengeschwulst (Gallertkrebs) im unteren Sigma. Einzeitige abdominosacrale Mastdarm- amputation. 1½ Jahre später Tod an allgemeiner Metastasierung.

*Aus dem Krankenblatt.* Seit ¼ Jahr träger Stuhl- gang mit Schleim- und Blutbeimengung. In letzter Zeit häufiger Stuhl- drang, bis 20mal am Tage, ohne Stuhlentleerung. Bleistift- dicker, manchmal schwam- miger Stuhl, häufig nur kleine Stuhlbröckel, die oft mit Schleim und Blut bedeckt sind. Die *Rektoskopie* ergibt 14 cm hoch einen stark in die Lichtung vor- springenden, höckerigen, polypösen Tumor. *Operation* (18. 2. 29): Einzeitige abdominosacrale Rectum- amputation. 1½ Jahre später *Wiederaufnahme* in schlech- tem Zustand und *Tod* an ausgedehnter Metastasen- bildung.

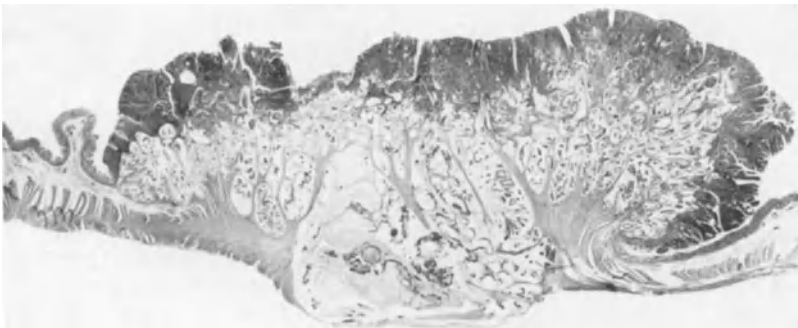


Abb. 13 (Fall 8). Lichtbild eines Längsschnittes durch die ganze Geschwulst. Die Oberfläche ist bis auf eine kleine Stelle aus feinzottigen Bildungen zusammengesetzt. In der Tiefe, durch sämtliche Darmwandschichten hinaufwuchernd, Gallertkrebsherde.

*Operationspräparat.* Mastdarm-Amputationspräparat mit Afterhaut 52 cm lang, aufgeschnitten unten 10, oben 6 cm breit. 13 cm oberhalb des Anus beginnt ein in der Mitteschüsselförmig eingedelltes Geschwür mit derbem Grund und breitgewulstetem Rand, das sich 4 cm in der Breite und bis zu 5 cm in der Länge des Rectums ausdehnt. Rectum an der Tumorstelle stark stenosiert. Tumorränder feinzottig, besonders rechts unten. 6 cm oberhalb des Afters ein hirsekorngroßer Polyp. Auf dem Längsschnitt sind die Geschwulstmassen in breiter Ausdehnung durch alle Darmwandschichten hindurch bis in das Fettgewebe eingedrungen. Im Fettgewebe oberhalb der Geschwulst liegen mehrere derbe mit Geschwulstgewebe durchsetzte Drüsen. Die tieferen Schichten des Geschwulstgewebes zeigen auf dem Durchschnitt zahlreiche kleine, mit gallertiger Flüssigkeit gefüllte Hohlräume.

*Histologische Untersuchung.* Ein Schnitt durch die aufgewulsteten Geschwulstränder zeigt, daß an diesen Rändern, scharf gegenüber der normalen Schleimhaut abgesetzt, ein typisches Zottengeschwulstepithel liegt. Dieses besteht aus einem mehrschichtigen Zellbelag auf spärlich entwickeltem Bindegewebsgerüst. Die Zellen haben längliche Kerne, das Zellprotoplasma ist dunkel gefärbt. Becherzellen fehlen in diesem Bereich. Nach dem eingedellten Geschwürskrater zu verändern die Zellen ihren Charakter im Sinne einer bösartigen Umwandlung. Sie haben hier größere, mehr blasig ausgebildete Kerne; die Anordnung der Zellschläuche wird unregelmäßig. Zahlreiche Zellschläuche sind durch die Darmmuskelschichten hindurchgewuchert und haben sich im pararectalen Fettgewebe ausgebreitet. Hier zeigen sich auch deutlich gallertgefüllte Hohlräume. Der kleine einzelstehende Polyp ist eine Schleimhautfalte mit etwas verlängerten oberen Drüenschläuchen, die mit regelrechten Becherzellschläuchen bedeckt sind.

**Fall 10** (Abb. 14, 15, 16, 17). Heinrich Sch., 43jähriger Arzt. Zottengeschwulst im

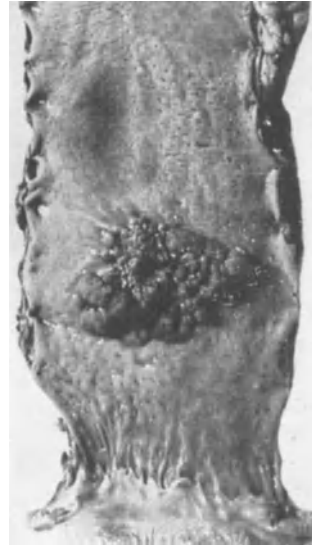


Abb. 14 (Fall 10). Lichtbild des unteren Teiles des aufgeschnittenen Mastdarm-Amputationspräparates mit einer über fünfmarkstückgroßen Zottengeschwulst, die in der Mitte geschwürige Eindellung zeigt.

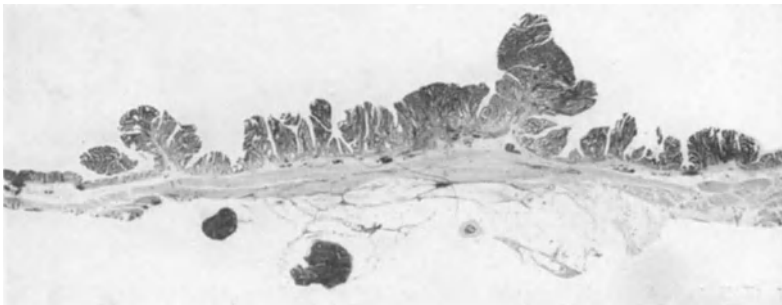


Abb. 15 (Fall 10). Lichtbild eines Längsschnittes durch die Seitenteile der Zottengeschwulst. Es zeigen sich verschieden hohe, baumartig und strauchartig verzweigte Zottenbildungen, aber keine Anhaltspunkte für Bösartigkeit.

Mastdarm mit Umwandlung in Adenocarcinom. Einseitige abdominosacrals Mastdarm-amputation. 2 Monate nach der Operation nach Amerika verzogen.

*Aus dem Krankenblatt.* Vor 15 Jahren bestand im Anschluß an eine Oxyuriasis schwere Colitis, die nicht ganz ausheilte. Stets fand sich Blut auf dem Stuhlgang, das besonders am Ende der Defäkation aus dem After floß. Allmählich setzt zunehmende Obstipation ein. Vor 2 Jahren Feststellung einer Proctocolitis, es wurde kein Tumor gefunden. Vor



$\frac{1}{2}$  Jahr konnte durch *Rektoskopie* ein Tumor nachgewiesen werden, der bei der histologischen Untersuchung als Carcinom gedeutet worden war. Bei der *Fingeruntersuchung* tastet man 6 cm oberhalb des Afterschließmuskels einen weichen, verschieblichen, vorwiegend polypösen Tumor, dessen oberes Ende nicht erreicht werden kann. Mit dem *Rektoskop*

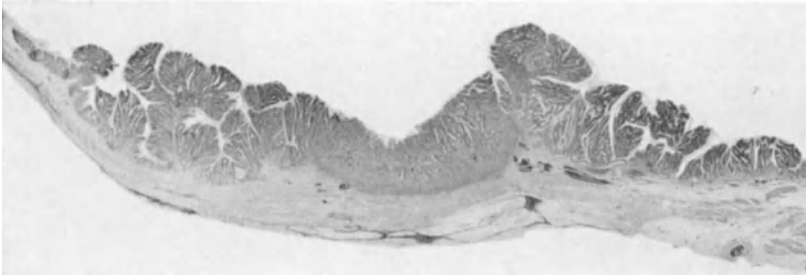

Abb. 16 (Fall 10). Lichtbild eines Längsschnittes durch die Mitte der Zottengeschwulst. In den Randteilen Zottenbildungen wie bei Abb. 15, in dem Mittelteil aber eine napfförmig eingezogene deutliche Krebsbildung.

erkennt man einen rechterseits aufsitzenden, breitbasigen, hühnereigroßen, sich in die Darmlichtung vorwölbenden Polypen. *Operation* (21. 6. 29): Einzeitige abdominosacrale Mastdarmamputation mit Anlegung eines einläufigen Kunststoffers am Sigma. Nach guter Ausheilung verläßt Kranker 2 Monate darauf Deutschland und geht nach Amerika.

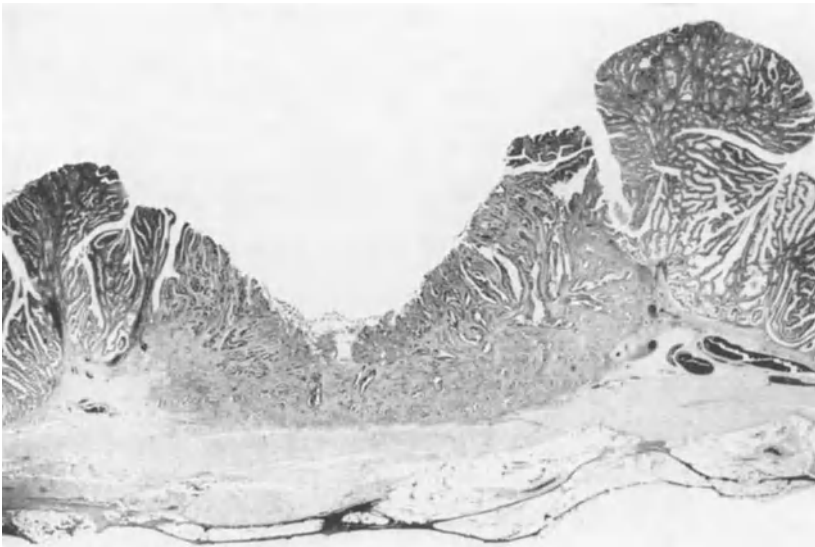


Abb. 17 (Fall 10). Mikrophotogramm aus der Mitte des Längsschnittes durch die Geschwulst (Abb. 16). Die Krebsbildung mit Tiefenwucherung in die Darmwandschichten und napfförmiger Geschwürsbildung deutlich erkennbar.

*Operationspräparat.* 45 cm langes Mastdarmamputationspräparat mit Afterhaut (Abb. 14) das aufgeschnitten im unteren Teile 7, im oberen 6 cm breit ist. 6 cm oberhalb der Haut-Schleimhautgrenze beginnt ein über fünfmarkstückgroßer, grobhöckeriger Polypenrasen, der sich derb anfühlt. Die 0,5—1,3 cm hoch in die Darmlichtung hineinspringende Geschwulst zeigt an ihren Randteilen deutliche Zotten, während die Mitte derb und napfförmig eingezogen ist. Auf einem Längsschnitt durch die Geschwulst lassen sich die zottigen Randteile und die etwas napfförmig eingezogene Mitte deutlich erkennen (Abb. 16). Durchbruch von Geschwulstmassen in die Darmwandschichten ist makroskopisch nicht feststellbar. 18 und

33 cm oberhalb der Hautgrenze sitzt auf der Schleimhaut je ein linsen- bis erbsengroßer weicher Polyp breitbasig auf. Im pararectalen Fettgewebe liegen etwas oberhalb der Geschwulst mehrere kleine, derbe Lymphdrüsen.

*Histologische Untersuchung.* Die feinzottigen Randteile des Polypen bestehen aus einem dünnen Bindegewebsgrundstock, der baumförmig verzweigt ist (Abb. 15). Das dem Grundstock aufliegende Epithel zeigt deutlich den Charakter des Zottengeschwulstepithels. Im Bereiche der napfförmigen Einsenkung in der Mitte der Geschwulst (Abb. 16, 17) liegen, in einem kernreichen, faserigen Bindegewebe eingebettet, unregelmäßig gestaltete Züge eines typischen Adenocarcinoms. Diese haben die Muscularis mucosae durchbrochen und sind in die Muskelschichten der Darmwand eingewuchert (Abb. 17). Die Drüsen sind frei von Krebsgewebe. Die beiden einzelstehenden kleinen Polypen gehören zur Gruppe I nach SCHMIEDEN-WESTHUES.

**Fall 11.** Andreas L., 71jähriger Schuhmacher. Bösartige Zottengeschwulst im Mastdarm (Adenocarcinom). Einzeitige abdominosacrale Mastdarmamputation. 2 Jahre später Tod an Pneumonie und Pleuritis.

*Aus dem Krankenblatt.* Seit 6 Monaten Blut im Stuhlgang, deswegen Hämorrhoidalbehandlung durch den Hausarzt. Jetzt Brennen am After mit geringem Blut- und Schleimabgang. Bei der *Fingeruntersuchung* fühlt man 3—4 cm hoch ein über fünfmarkstückgroßes, geschwüriges hartes Feld mit erhabenen, zerklüfteten, harten Rändern, leicht blutend. *Operation* (6. 8. 29): Einzeitige abdominosacrale Mastdarmamputation. *2. Operation* (5. 8. 30): Abtragung eines Analprolapses am Kunstafter. Im März 1931 plötzlich Stuhlverhaltung und zunehmende Verschlechterung des Allgemeinzustandes. Am 30. 3. 31 *Tod* an allgemeiner Entkräftung.

Bei der *Leichenöffnung* fanden sich bronchopneumonische Herde in beiden Lungenunterlappen mit frischer fibrinöser Pleuritis rechts. Starke Verwachsungen des Netzes und der Dünndarmschlingen mit Erweiterung des Jejunums. Sehr starke braune Atrophie des Herzens. Keine Metastasen.

*Operationspräparat.* Mastdarm-Amputationspräparat mit Afterhaut 40 cm lang, aufgeschnitten im unteren Teile 9, im oberen 5 cm breit. Unmittelbar am Anus beginnt ein schüsselförmig eingedelltes Geschwür mit derbem Grund und beträchtlich gewulsteten Rändern, das sich  $3\frac{1}{2}$  cm in die Breite und 5 cm in die Länge des Rectums erstreckt. Die Ränder zeigen an einzelnen Stellen feinzottige Oberfläche. 37 und 39 cm oberhalb des Afters liegt je ein erbsengroßer, erhabener Schleimhautpolyp. Längsschnitt durch die Geschwulst zeigt derbe plattenförmige Infiltration von Tumormassen, die bis in die Darmmuskelschicht eindringt. Oberhalb der Geschwulst liegen im pararectalen Fettgewebe mehrere derbe, mit Geschwulstmassen durchsetzte Drüsen.

*Histologische Untersuchung.* Das Geschwulstgewebe besteht aus unregelmäßig wuchernden, drüsenähnlichen Hohlräumen, die mit einem carcinomatösen Epithelbelag ausgekleidet sind. In den tieferen Schichten wachsen die Drüsenschläuche größtenteils in solide Zellhaufen aus, die von einem faserigen Bindegewebe umgeben sind. In den äußersten Teilen der gewulsteten Ränder liegen zottenförmig angeordnete Drüsenschläuche mit einer Polypenepithelauskleidung. Das Polypenepithel grenzt sich scharf gegen das normale Schleimhautepithel ab. Unter der normalen Schleimhaut schieben sich in großer Strecke in der Submucosa Krebszellnester mit bindegewebiger Umgebung vor. Die Schleimhautpolypen, 37 und 39 cm oberhalb des Afters, entsprechen ihrem Aufbau nach der Gruppe II—III nach SCHMIEDEN-WESTHUES. Ein kleiner Polyp, der bei der Korrektur des Kunstafters entfernt wurde, besteht aus dicht beieinanderstehenden, langgestreckten Drüsen, die einer kleinen Erhöhung der Submucosa aufsitzen. Sie sind mit Becherzellen in einschichtiger, regelmäßig angeordneter Lage ausgekleidet.

**Fall 12.** Hans K., 67jähriger Lehrer. Bösartige Zottengeschwulst (Gallertkrebs) im Mastdarm. 1. Anlegung eines Bauchkunstafters. 2. Mastdarmamputation. 3 Wochen später Tod an Lungenembolie (Metastasen).

*Aus dem Krankenblatt.* Seit 10 Jahren leidet K. an häufigen Durchfällen, denen seit 6 Monaten Blut beigemischt ist. Seit 14 Tagen tritt beim Stuhlgang öfters sehr starke Blutung auf. Bei der *Fingeruntersuchung* tastet man 2 cm oberhalb des Afters rechts, die Mittellinie nach hinten überschreitend, eine fünfmarkstückgroße Geschwulst mit tellerartig erhabenen Rändern. *1. Operation* (15. 9. 29): Anlegung eines doppelläufigen Kunstafters am Sigma. *2. Operation* (8. 10. 29): Nach Resektion des Steißbeins wird der Mastdarm bis

zur Peritonealumschlagfalte freigelegt, nach Durchtrennung vernäht und der tumorhaltige Mastdarm mit dem Anus entfernt. 20 Tage später *Tod* unter den Zeichen einer Lungenembolie.

Bei der *Leichenöffnung* finden sich bronchopneumonische Herde im Unterlappen und eine Embolie in einem mittleren Arterienast des linken Unterlappens. In der Leber liegen mehrere Krebsmetastasen.

*Operationspräparat.* Mastdarm-Amputationspräparat mit Afterhaut 15 cm lang und aufgeschnitten 10 cm breit.  $2\frac{1}{2}$  cm über dem After beginnt ein flaches Geschwür mit derbem Grund, das 5 cm in der Breite und  $2\frac{1}{2}$  cm in der Länge mißt, mit stark aufgewulsteten Rändern, die überall eine feinzottige Oberfläche zeigen. Auf dem Durchschnitt ist in ganzer Ausdehnung des Geschwüres Geschwulstgewebe in alle Wandschichten hindurchgewuchert. In der Höhe der Geschwulst findet sich im pararectalen Fettgewebe eine erbsengroße, derbe Drüse.

*Histologische Untersuchung.* Die Randteile der Geschwulst zeigen den Aufbau einer Zottengeschwulst mit feingliedrigem Bindegewebsgrundstock und einen Epithelbelag aus

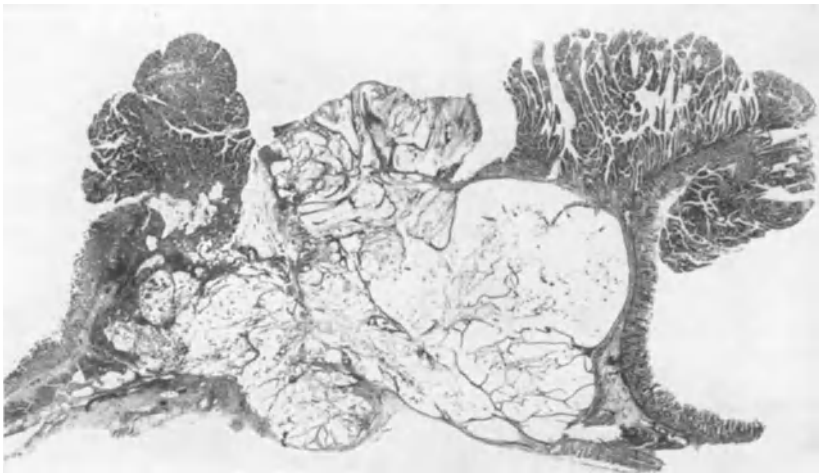

Abb. 18 (Fall 13). Lichtbild eines Längsschnittes durch die ganze Geschwulst. In den Randteilen deutliche langstielige Zottenbildungen. Die mittleren Teile werden von Gallertkrebsherden eingenommen, die an der Oberfläche geschwürig zerfallen sind und in der Tiefe alle Darmwandschichten durchbrochen haben.

Zottengeschwulstzellen. Am Übergang zur normalen Schleimhaut bestehen auf eine kleine Strecke weit die obersten Abschnitte (Drüsenhalsabschnitte) der Schleimhaut ebenfalls aus Zottengeschwulstzellen, während die Grundteile einen Becherzellenbelag tragen. Die eingedellte Geschwulstmitte ist ein Adenocarcinom. Adenomatöse Krebszüge sind durch alle Wandschichten, zum Teil auch in soliden Zellzügen, hindurchgebrochen. Die Drüse enthält neben spärlichen Resten von Lymphdrüsenewebe ausgedehnte Einlagerungen von Krebsmetastasen.

**Fall 13** (Abb. 18, 19, 20). Friedrich Z., 53jähriger Kellner. Bösartige Zottengeschwulst (Gallertkrebs) im Sigma mit Ileus. 1. Anlegung einer Cöcalfistel. 2. Sigmaresektion. 3. Verschuß der Cöcalfistel. 9 Monate nach der Resektion erneuter Ileus durch Tumor im Colon transversum mit allgemeiner Metastasierung. Tod.

*Aus dem Krankenblatt.* Seit einem halben Jahre leidet Z. an starken Blähungen und aufgetriebenem Leib und Leibscherzen im Unterbauch. Sehr häufig treten wäßrig-schleimige Durchfälle auf. (Schon seit 5 Jahren bemerkte Z. häufig Blut im Stuhl.) *Einlieferung* in die Klinik in vollkommenem Ileuszustand mit aufgetriebenem Leib. *Sofortige Operation* (11. 1. 30): Es wird eine Cöcalfistel angelegt. Im unteren Teil des Colon descendens findet man eine Darminvagination, die sich lösen läßt. Die Wand des Colon descendens ist überall so stark verdickt und derb, daß sich eine Tumorbildung nicht mit Sicherheit durchtasten läßt. *2. Operation* (19. 2. 30): Es wird ein 30 cm langer Teil von der obersten Sigmascchlinge

reseziert und eine End-zu-Endvereinigung ausgeführt. 3. *Operation* (16. 4.): Verschließung der Cöcalfistel durch Übernähung. 9 Monate nach der ersten Operation erneute *Aufnahme* in die Klinik in kachektischem Aussehen mit schwerem Ileuszustand. Sofortige *Operation* (20. 10. 30): Ein derber Tumor im Colon transversum tastbar. Es finden sich zahlreiche Lebermetastasen. Tumorentfernung ist unmöglich. 5 Wochen später *Tod* an zunehmender Kachexie.

*Röntgenuntersuchung* (Abb. 19, 20) hatte bereits 2 Monate vor der ersten Operation einen Tumor im oberen Sigmateil ergeben, der bogenförmig nach unten begrenzt ist.

*Operationspräparat*. 23 cm langes Dickdarmresektionspräparat, das aufgeschnitten an dem einen Ende 7, am anderen 11 cm breit ist. 4—5 cm von der Resektionsstelle am oberen Ende ab beginnt ein fast die ganze Breite und 3—4 cm der Länge einnehmender und

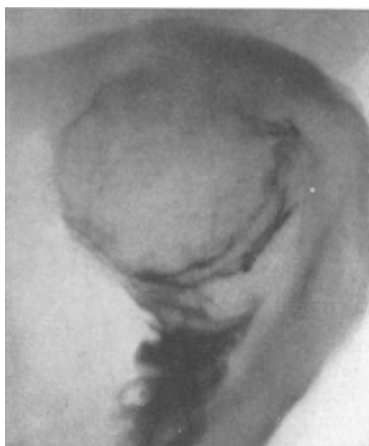

Abb. 19 (Fall 13). Röntgenaufnahme mit Kontrasteinlauf. Die große Zottengeschwulst des Sigma projiziert sich genau in die linke Beckenschaukel. Die schattengebende Flüssigkeit hat sich zwischen den Zotten verteilt, und es ergibt sich dadurch eine maschenartige Oberflächenzeichnung.

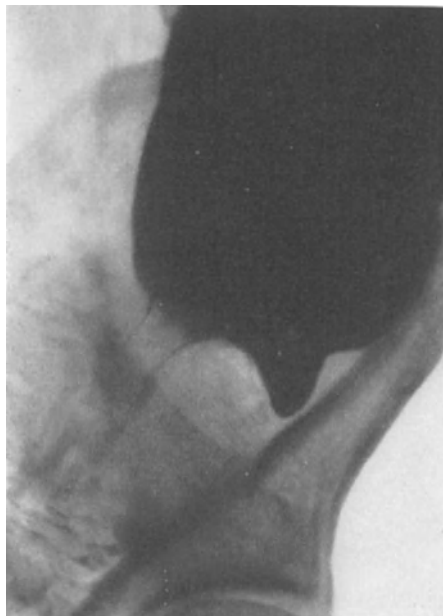

Abb. 20 (Fall 13). Die Röntgenaufnahme, nachdem der Kontrastbrei von unten her über die Geschwulst hinweg in den absteigenden Dickdarm eingedrungen ist, zeigt deutlich die Erweiterung des Dickdarmes oberhalb der Geschwulst und läßt erkennen, wie sich die Geschwulst von der Seite der Beckenschaukel her in die Darmlichtung vorwölbt.

2 cm in die Lichtung vorspringender, an den Rändern feinzottiger, in der Mitte aber derber und etwas geschwürig eingedellter Tumor. Auf einem Längsschnitt ist in der ganzen Ausdehnung der Geschwulst Geschwulstgewebe durch alle Wandschichten hindurch als ein derber Knoten in das paracolische Fettgewebe durchgebrochen. In der Mitte, in den tieferen Schichten der Geschwulst und in den durchgebrochenen Geschwulstmassen sind zahlreiche größere und kleinere, mit gallertiger Flüssigkeit gefüllte Hohlräume deutlich sichtbar (Abb. 18). Drüenschwellungen lassen sich im Fettgewebe nicht nachweisen.

*Histologische Untersuchung*. Die Geschwulstmitte und die Geschwulstmasse, die in das umgebende Gewebe der Darmwand hindurchgebrochen sind, bestehen aus Gallertkrebsgewebe, das in kleineren und größeren Herden dicht beieinander liegt. Die Ränder setzen sich dagegen aus Zottengeschwulstgewebe zusammen (Abb. 18). Hier ist ein feingliedriger Bindegewebsgrundstock mit längeren Ästen schon bei Übersichtsvergrößerung erkennbar. Auf diesem liegen Zottengeschwulstzellen auf. Die Grenze zur normalen Schleimhaut ist scharf. Unter der normalen Schleimhaut haben sich die Gallertkrebsnester weit in die Submucosa vorgeschoben.

**Fall 14** (Abb. 21, 22, 23). Wilhelm P., 55jähriger Spengler. Bösartige Zottengeschwulst (Gallertkrebs) am Sigma-Mastdarmübergang. Einzeitige sacrale Mastdarmamputation. 2 Jahre später an Schlaganfall gestorben.

*Aus dem Krankenblatt.* Seit  $\frac{3}{4}$  Jahren besteht häufiger Stuhldrang, wobei stets größere Mengen Blut abgehen. Der Hausarzt behandelte wegen Verdachtes auf Hämorrhoiden mit Salben und Zäpfchen. In letzter Zeit besteht täglich 6—8mal heftiger Stuhldrang mit starkem Blutverlust.

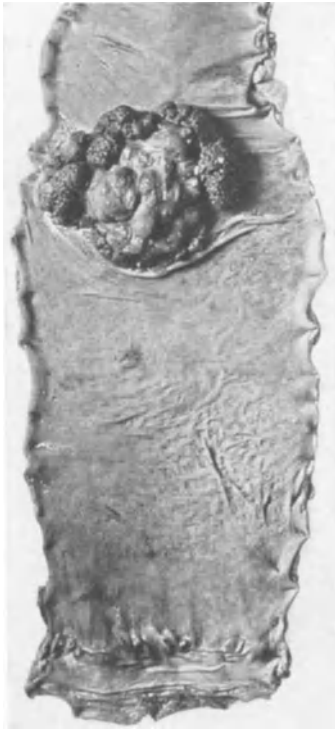


Abb. 21 (Fall 14). Lichtbild des unteren Teiles des aufgeschnittenen Mastdarm-Amputationspräparates mit einer handtellergroßen Zottengeschwulst, deren Ränder feinzottig und deren Mitte kuppelförmig erhaben und derb ist.

Bei der *Fingeruntersuchung* tastet man einen blumenkohlartig erhabenen derben Tumor, der eben erreichbar ist. *Operation* (5. 5. 30): Einzeitige abdominosacrale Amputation des Rectums. Am 27. 8. 30 wird P. nach guter Heilung in gutem Zustand entlassen. Nach Bericht der Angehörigen ist P. am 3. Mai 1932 an einem Schlaganfall in einem auswärtigen Krankenhaus *verstorben*.

*Operationspräparat.* 38 cm langes Mastdarm-Amputationspräparat mit Afterhaut (Abb. 21). Oberhalb der Mastdarmampulle liegt eine fast handtellergroße, weit in die Lichtung vorspringende Geschwulst mit kuppelförmiger, derber Mitte und einem kleinen höckerigen Polypenkranz, der eine feinzottige Oberfläche zeigt. Auf dem Querschnitt (Abb. 22) erkennt man deutlich, daß die mittleren derben Teile aus gallertgefüllten Räumen bestehen.

*Histologische Untersuchung.* Die Geschwulstmitte besteht aus Gallertkrebsgewebe in großen und kleinen, dicht aneinanderliegenden Nestern, zwischen die von der Submucosa her noch einige größere Bindegewebssepten heraufziehen. Die Randeile stellen Zottengeschwulstgewebe dar, das einen feinverzweigten Bindegewebsgrundstock zeigt (Abb. 22). Diesem liegt in den oberflächlicheren Teilen ein Zellbelag aus Zottenepithelzellen auf, während in den tieferen Teilen unregelmäßig angeordnete Adenocarcinomzüge entwickelt sind (Abb. 23). An den Seiten ist die regelrechte Dickdarmschleimhaut ein Stück weit an den Seitenwänden der Geschwulst hochgehoben, und in die Submucosa haben sich kleine Gallertkrebsherde weit unter die regelrechte Darmschleimhaut hineingeschoben.

**Fall 15** (Abb. 24). Franz H., 56jähriger Beamter. Zottengeschwulst im Mastdarm (bösartig, zum Teil

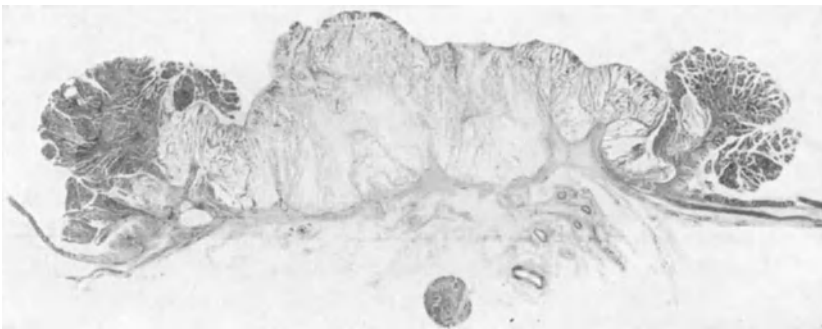


Abb. 22 (Fall 14). Lichtbild eines Querschnittes durch die ganze Zottengeschwulst. Die Randeile bestehen aus feinzottigen, strauchartig verzweigten Polypenbildungen. Die Geschwulstmitte wölbt sich als großer Gallertkrebsherd hoch über die Darmwand empor und ist an der Oberfläche leicht geschwürig zerfallen. Die Gallertkrebsherde durchsetzen sämtliche Wandschichten.

gallertige Umwandlung). 1. Anlegung eines doppeläufigen Kunstafters an der Sigmaschlinge. 2. Sacrale Mastdarmamputation. 2 Jahre später Tod an Rezidiv und allgemeiner Metastasierung.

Aus dem Krankenblatt. Vor knapp einem Jahre häufig Durchfälle und Verstopfung abwechselnd. In letzter Zeit 4—5mal täglich heftiger Stuhl drang, wobei nur Blut und Schleim abgehen. In den letzten Wochen Stuhlgang nur auf Einlauf. Der Stuhlgang war bandförmig. Beträchtliche Gewichtsabnahme. Bei der Fingeruntersuchung tastet man unmittelbar über dem Afterschließmuskel einen großen, blumenkohlartigen, zerklüfteten Tumor mit starker Stenose der Lichtung, die für den kleinen Finger eben durchgängig ist. Ein Zerfallskrater ist deutlich fühlbar. 1. Operation (6. 5. 30): Anlegung eines doppelläufigen Kunststifters am Sigma. 2. Operation (4. 6. 30): Amputation des Mastdarmes von hinten her nach Abmeißelung des Steißbeins. 16. 8. 30 Entlassung in gutem Zustand. 2 Jahre später (28. 4. 32) Wiederaufnahme in das Krankenhaus wegen Absceßbildung in der Wunde am Sacrum. Es findet sich ein Fistelgang mit derbem Tumorgewebe in der Tiefe. Unter weiterer Verschlechterung des Allgemeinzustandes tritt am 20. 6. 32 der Tod ein.

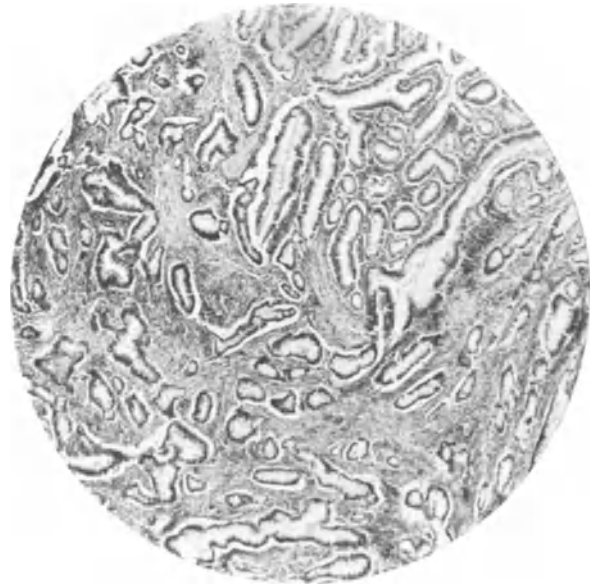


Abb. 23 (Fall 14). Mikrophotogramm aus der Mitte des in Abb. 22 liegenden Polypenteiles. Deutlich beginnende krebsartige Umwandlung im Drüsenaufbau.

Bei der Leichenöffnung ergibt sich in der Kreuzbeinhöhle eine starke Wucherung des Carcinoms und Ausmauerung des gesamten kleinen Beckens. Die Tumormassen sind in die Blase durchgedrungen. Lungenmetastasen beiderseits, Lebermetastasen und Drüsenmetastasen retroperitoneal. Außerdem besteht eine Mesaortitis luetica.

Operationspräparat. 15 cm langes Mastdarm-Amputationspräparat mit Afterhaut (Abb. 24), das aufgeschnitten im unteren Teile 10, im oberen 7 cm breit ist. 3 cm oberhalb der Schleimhautgrenze beginnt ein die ganze Breite und 6 cm der Länge des Mastdarms einnehmendes, in der Mitte schüsselförmig eingedelltes Geschwür mit sehr derbem Geschwürsgrunde. An den Rändern sehr stark ausgeprägte, mäßig derbe, grobknollige Polypenknotten. Zwischen den hochaufgewulsteten Polypen und der Haut-Schleimhautgrenze zieht sich ein flaches, etwa 1 cm breites rasenförmiges Polypenfeld mit feinzottiger Oberfläche hin. Auch die grobhöckerigen großen Randpolypen haben eine feinzottige Oberfläche. Am unteren Rande sitzt auf einer breiten Schleimhautfalte ein linsengroßer, flächenhafter Polyp; ein gleicher befindet sich rechts am oberen Rande. Auf

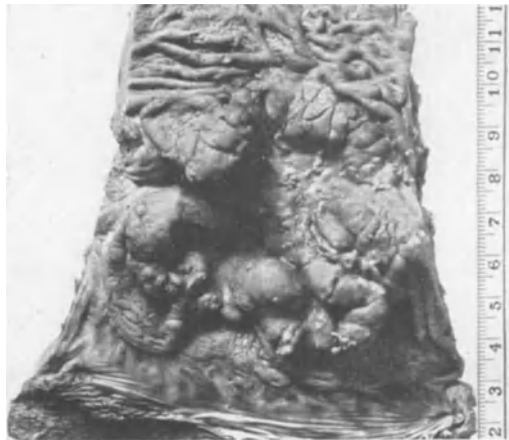

Abb. 24 (Fall 15). Lichtbild des unteren Teiles des aufgeschnittenen Mastdarm-Amputationspräparates mit einer über handtellergrößen, in der Mitte geschwürig eingedellten Zottengeschwulst und einem breiten, rasenartigen Polypensaum nach der Haut-Schleimhautgrenze zu.

dem Längsschnitt ist das Geschwulstgewebe fast in ganzer Ausdehnung der Geschwulst durch alle Darmwandschichten hindurch in das pararectale Fettgewebe eingedrungen, in dem auch mehrere erbsengroße, derbe Lymphknoten liegen.

*Histologische Untersuchung.* Schnitte durch die Randteile der Geschwulst an verschiedenen Stellen zeigen, daß nur die äußersten Randteile unmittelbar neben der regelrechte Becherzellen enthaltenden Schleimhaut typischen Zottengeschwulstzellbelag tragen. Im übrigen setzt sich das Geschwulstgewebe aus unregelmäßigen Drüsenzellschläuchen (Adenocarcinom) zusammen, die alle Darmwandschichten durchbrochen haben. In den tieferen Teilen liegen vereinzelte gallerhaltige Hohlräume. Die Drüsen im pararectalen Fettgewebe enthalten metastatische Einwucherungen der Adenocarcinomzüge. In der Umgebung der Geschwulst befindet sich eine beträchtliche entzündliche Durchsetzung der Darmwandschichten und des pararectalen Fettgewebes.



Abb. 25 (Fall 16). Lichtbild des unteren Teiles des aufgeschnittenen Mastdarm-Amputationspräparates mit einer breitbasig aufsitzenden Zottengeschwulst, die in den Randteilen ausgedehnte erhabene Zottenbildungen, in den mittleren Teilen flächenhafte eingezogene Geschwürsbildungen zeigt.

**Fall 16** (Abb. 25). Hermann F., 78jähriger Invalide. Bösartige Zottengeschwulst (Adenocarcinom) im Mastdarm. 1. Anlegung eines doppeläufigen Bauchkünstlers. 2. Sacrale Mastdarmamputation. 3 Wochen später Tod an Lungenentzündung.

*Aus dem Krankenblatt.* Eine Schwester ist an Mastdarmkrebs gestorben. Seit längerer Zeit besteht bei F. Abgang von Blut, heftiger, täglich häufiger Stuhl drang und eine Incontinentia alvi. Bei der *Fingeruntersuchung* tastet man 5 cm oberhalb des Afters ein großes, blutendes, kraterförmig eingedelltes Geschwür, von der Hinterwand ausgehend. 1. *Operation* (23. 4. 31): Anlegung eines doppeläufigen Künstlers am Sigma. Nach guter Erholung 2. *Operation* (29. 5. 31): Freipräparierung des Mastdarms von sacral her, hohe Durchtrennung des Rectums und Naht des oralen Teiles. Entfernung des tumorhaltigen Mastdarmendes mit dem After. 3 Wochen später *Tod* unter den Zeichen einer Lungenentzündung.

*Operationspräparat.* Mastdarm-Amputationspräparat mit Afterhaut (Abb. 25) 19 cm lang, aufgeschnitten 11 cm breit. 7 cm oberhalb der Haut-Schleimhautgrenze beginnt ein etwas erhabenes, sehr

derbes Geschwür mit sehr derben, knollig gewulsteten Rändern, das die Breite des Rectums bis auf 1 cm und 7 cm der Länge einnimmt. Neben diesem Geschwür liegt in der Richtung nach dem After zu ein über fünfmarkstückgroßes, feinzottiges, weiches, leicht erhabenes Polypenfeld. Auf einem Längsschnitt zeigt sich, daß die mittleren Teile des Tumors durch alle Wandschichten durchgebrochen sind. Im pararectalen Fettgewebe liegen in der Höhe der Geschwulst zahlreiche vergrößerte, mit Geschwulstgewebe durchwucherte Drüsen.

*Histologische Untersuchung.* Die Geschwulstmitte und die durch die Darmwand hindurchgebrochenen Geschwulstteile zeigen den Aufbau eines Adenocarcinoms. Die Geschwulstränder, besonders die feinzottige, wenig erhabene Geschwulstausbreitung nach der Schleimhautgrenze zu, lassen dagegen einen zottenartigen Aufbau erkennen. Es besteht hier ein sehr feingliedrig angeordneter Bindegewebsgrundstock. Die zugehörige Epithellage zeigt an ausgedehnten Stellen typisches Zottengeschwulstepithel in mehrschichtiger Lage. Dazwischen liegen nur vereinzelt Becherzellen. In einzelnen Bezirken besteht das Epithel aber vorwiegend noch aus Becherzellen, zwischen die einzeln und inselartig Zottengeschwulstzellen eingelagert sind. An der Grenze zwischen Zottengeschwulstteil und regelrechter

Schleimhaut ist der Übergang zwischen den Zottengeschwulstzellen und den Schleimhautzellen deutlich zu sehen. Hier sind die obersten Drüsenabschnitte im Sinne der Zottengeschwulstzellen umgewandelt, während die tieferen reinen Becherzellenbelag enthalten.

**Fall 17** (Abb. 26, 27). Lina M., 37jährige Ehefrau. Bösartige Zottengeschwulst (mit Übergang in Gallertkrebs) an der Flexura hepatica. Ileocöcalresektion mit Ileotransversostomie. Anschließend Bauchdeckenabszesse, Ileumfistel. Tod 4 Monate nach der Resektion an Peritonitis.

*Aus dem Krankenblatt.* Seit einem Jahre bestehen wehenartige Leibscherzen mit häufigem Erbrechen. Seit einem halben Jahre hat sich Stuhlgangverstopfung eingestellt, so daß dauernd Abführmittel genommen werden müssen. Der Stuhlgang war in letzter Zeit bleistiftdünn. Seitdem tritt auch im Leib häufig Gurgeln auf, und in der letzten Zeit werden häufig Darmsteifungen von der Kranken selbst beobachtet. Stuhlgang kann nur alle 5—6 Tage durch Einläufe erreicht werden.

*Röntgenuntersuchung* (Abb. 27) ergab einen verengernden Geschwulstprozeß im Querdarm, nahe der Flexura hepatica. Die Verengerungsstelle zeigt deutlich eine bösartige Umrißzeichnung, etwa 4 cm lang. *Operation* (28. I. 32): Ileocöcalresektion mit Ileotransversostomie. Anschließend an die Operation tritt ein Bauchdeckenabszeß auf, der gespalten werden muß. Aus der Incisionsstelle entleert sich später Stuhlgang. *2. Operation* (8. 4. 32): Die Dünndarmfistel, die sich gebildet hatte, wird verschlossen. Bald danach tritt erneute Bauchdeckeneiterung mit Dünndarmfistel auf. *3. Operation* (4. 5. 32): Es wird zur Umgehung der Fistel eine Jejunotransversostomie angelegt. Unter zunehmender Herzschwäche tritt der Tod ein.

Bei der *Leichenöffnung* ergibt sich eine eitrige Peritonitis und eine starke Erweiterung des Herzens. Tumormetastasen lassen sich nicht finden.

*Operationspräparat.* Ileocöcalresektionspräparat mit einem 9 cm langen Dünndarm- und einem 25 cm langen Dickdarmsstück. Das Dickdarmsstück ist aufgeschnitten 10 cm

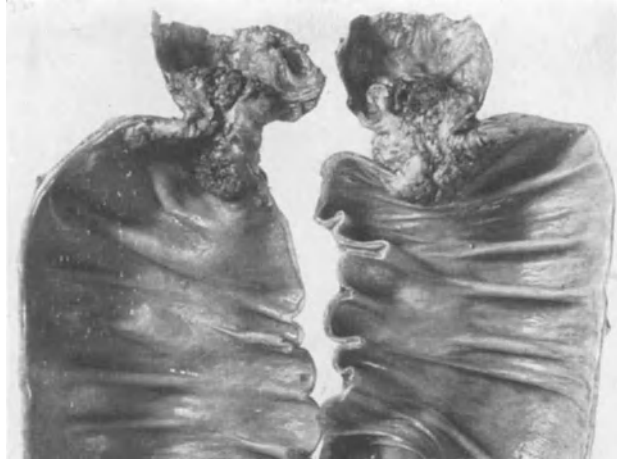

Abb. 26 (Fall 17). Lichtbild des oberen Teiles des aufgeschnittenen Ileocöcalresektionspräparates. Nahe der oberen Resektionsstelle ist die Lichtung stark eingezogen und durch eine in den Randteilen deutlich feinzottige Geschwulst eingeengt, deren Ränder feinzottig erhoben in die Darmlichtung hineinhängen.

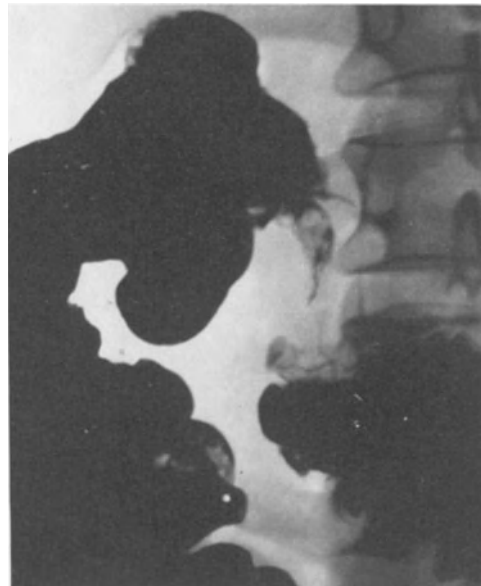

Abb. 27 (Fall 17). Röntgenaufnahme der Zottengeschwulst im Querdarm nahe der Flexura hepatica zeigt deutlich den engen Stenosekanal. Am Übergang des Stenosekanals zur normalen Darmweite läßt sich ein maschen- oder wabenartiges Projektionsbild erkennen. Dies kommt dadurch zustande, daß in die Zwischenräume zwischen den Zottenbildungen Kontrastflüssigkeit eingedrungen ist.






Abb. 28 (Fall 18). Mikrophotogramm der normalen Schleimhaut aus der Nähe einer Zottengeschwulst im Mastdarm. Die Schleimhaut besteht aus einer regelrecht angeordneten Becherzellenlage, die gleichmäßig hoch alle Drüsenabschnitte, auch die nach der Darmlichtung zu liegenden Drüsenhalsabschnitte bedeckt.

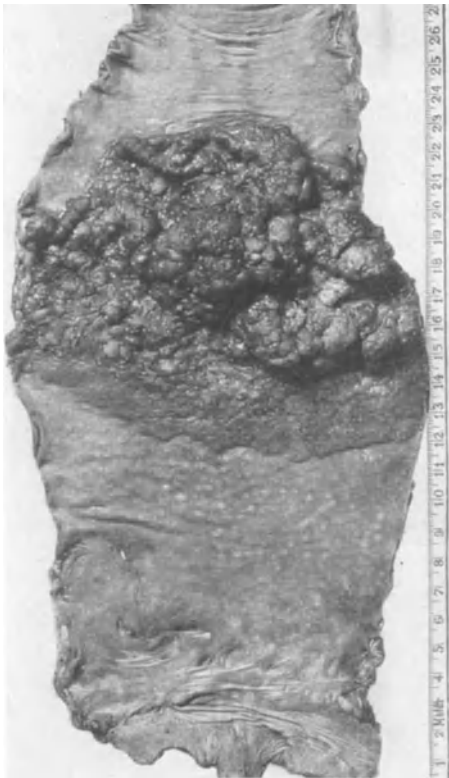

Abb. 29 (Fall 18). Lichtbild des unteren Teiles des aufgeschnittenen Mastdarm-Amputationspräparates mit einer über handtellergroßen Zottengeschwulst. Die nach dem After zu liegenden Teile bestehen aus einem wenig erhabenen Polypenrasenfeld, die weiter höher liegenden Teile aus stark in die Lichtung hinein vorspringenden Zottenbildungen.

breit. Nahe dem oberen Ende (Abb. 26) befindet sich ein die Lichtung stark einengender und die ganze Wandung umgebender, an der Oberfläche feinzottiger Tumor, der etwa 4 cm der Darmlänge ringförmig einnimmt. Die Ränder der feinzottig erhabenen Geschwulst hängen nach außen zu nach der normalen Schleimhaut über. Auf einem Längsschnitt haben die Geschwulstmassen die Darmwandmuskulatur vollkommen durchdrungen und sind bis in das an der Tumorstelle verklebte Netzgewebe eingedrungen.

In diesen Geschwulstteilen liegen zahlreiche kleine, mit gallertigem Inhalt gefüllte Hohlräume.

*Histologische Untersuchung.* Im Bereiche der Geschwulst werden die miteren Teile von einem typischen carcinomatösen Gewebe eingenommen, das sich aus sehr unregelmäßig gebauten drüsen-schlauchartigen Hohlräumen zusammensetzt. Diese bilden sich nach der Tiefe zu zu größeren und kleineren Gallertkrebsestern aus, die alle Wandschichten durchbrochen haben. In den Randteilen zwischen Krebsgewebe und der normalen Schleimhaut liegt ein schmaler Streifen, der sich aus Zottengeschwulstbildungen zusammensetzt. Auf einem feingliedrigen Bindegewebsgerüst sitzen in einfacher und teilweise in mehrschichtiger Zellenlage typische Zottengeschwulstzellen auf.

**Fall 18** (Abb. 28, 29, 30, 31, 32, 33). Minna W., 55jährige Ehefrau. Zottengeschwulst mit vorkrebsiger Epithelumwandlung am Mastdarm-Sigmaübergang. 1. Anlegung eines Bauchkünstlers. 2. Sacrale Mastdarmamputation. Entlassung in gutem Zustand.

*Aus dem Krankenblatt.* Die Mutter wurde wegen Mastdarmkrebs operiert. Kranke selbst litt früher mehrfach an Blinddarmreizung. In den letzten Jahren mußte sie wegen zunehmender Verstopfung stets Abführmittel anwenden. Seit 7 Jahren bemerkte Kranke leichte Schleimabsonderung aus dem Darm, die vor 6 Jahren besonders heftig auftrat. Damals wurde ein gestielter Mastdarmpolyp aus dem After entfernt. Anschließend bestand kurze Zeit regelrechter schleimfreier Stuhlgang. Dann trat erneut starker Schleim-

abgang auf. Behandlungen mit Dermatoleinläufen, Kamillentee, Kalkwasser waren ohne Erfolg. In den letzten Wochen hat der Schleimabgang erheblich zugenommen. Die Kranke wird dadurch sehr belästigt und hat das Gefühl eines Fremdkörpers im Mastdarm. Anlässlich einer Beobachtung in der Medizinischen Klinik werden Mastdarmpolypen festgestellt und die Kranke zur Operation verlegt. Bei der *Fingeruntersuchung* gelangt man unmittelbar

oberhalb des Afters in ein Geschwulstgewebe von weichem Gefüge und gelappter Oberfläche, das sich gegen die Mastdarmwandung ohne Schwierigkeit bewegen läßt. Im *Rektoskop* erkennt man etwa 5 cm vom After entfernt die Mastdarmschleimhaut übersät mit weichen

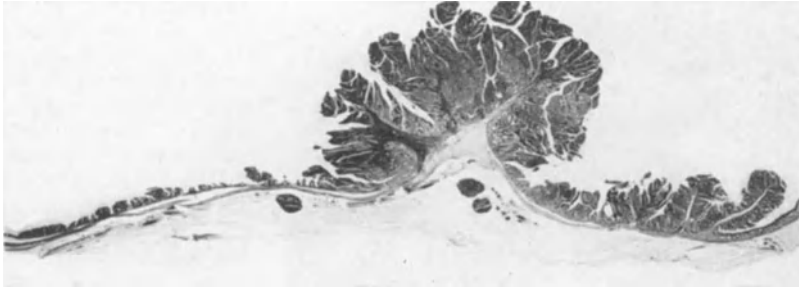


Abb. 30 (Fall 18). Lichtbild eines Längsschnittes durch die ganze Zottengeschwulst. Ganz links im Bild ein kleines Stück regelrecht hoher Schleimhaut aus der Gegend nach dem After zu. Daran schließt sich dann ein breites, mäßig erhabenes Polypenrasenfeld an. Die mittleren Teile der Geschwulst sind sehr stark wulstig in die Darmlichtung hinein vorgewölbt. Die oberen Teile der Geschwulst bestehen wieder aus weniger erhabenen, aber deutlichen baumartig und strauchartig verzweigten Zottenbildungen. Ganz rechts im Bilde oberhalb der Geschwulst liegt regelrechte Darmschleimhaut.

pendelnden Darmpolypen bis herauf zum Eingang in die Flexur. *1. Operation* (20. 1. 32): Anlegung eines einläufigen Kunstafters am Colon descendens und Einstülpung des analen Teiles, der ins kleine Becken verlagert wird. *2. Operation* (9. 2. 32): Vom Damm her wird nach Umschneidung des Afters der Mastdarm mit der Geschwulst und das Sigma entfernt. 2 Monate später nach guter Erholung *Entlassung* in hausärztliche Weiterbehandlung.

*Operationspräparat.* 30 cm langes Mastdarm-Amputationspräparat mit Afterhaut (Abb. 29). 12 cm oberhalb der Schleimhautgrenze beginnt eine Geschwulst, die die Darmwand in ganzer Breite einnimmt und sich bis 23 cm oberhalb der Schleimhautgrenze erstreckt. Der afterwärts liegende Teil dieser Geschwulst ist ein flacher Polypenrasen (etwa 2 mm hoch) mit feinzottiger Oberfläche, während die mittleren Teile stark polypös (1,5 cm hoch) und die oberen Teile etwas weniger hoch wulstig in die Darmlichtung hinein vorspringen. Die Oberfläche ist in allen Teilen feinzottig. Auf dem Längsschnitt lassen sich keinerlei Tiefenwucherungen erkennen. Das zottige Geschwulstgewebe scheint sich nur in die Darmlichtung hinein entwickelt zu haben. Vergrößerte Drüsen sind im pararectalen Fettgewebe nicht zu finden.

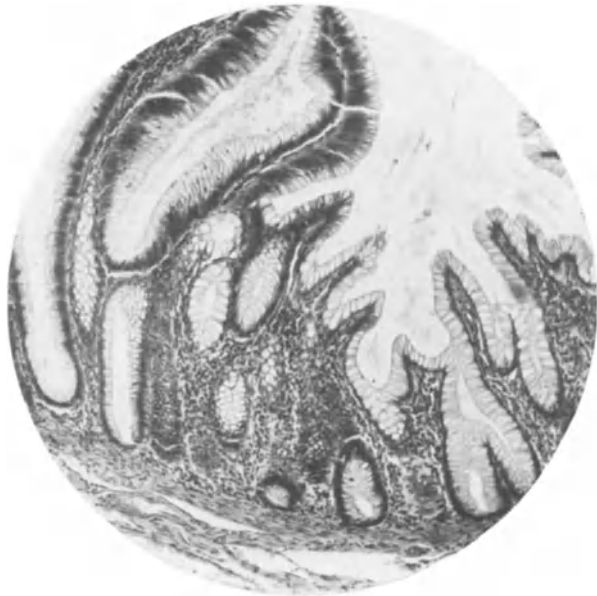


Abb. 31 (Fall 18). Mikrophotogramm von der Übergangsstelle zwischen regelrechter Darmschleimhaut (rechts im Bilde) und Zottengeschwulstbildung (links im Bilde).

*Histologische Untersuchung.* Am mundwärts gelegenen Übergang von der normalen Schleimhaut in das zottenartig erhabene Geschwulstgewebe (Abb. 31) besteht deutlicher

Unterschied im Aufbau zwischen der normalen Schleimhaut und den Zottengeschwulstteilen. In der normalen Schleimhaut (Abb. 28) reiht sich sowohl in der Tiefe der Schleimhautdrüsengänge als auch in den in die Darmlichtung hineinragenden Spitzen zwischen den einzelnen Drüsenschläuchen

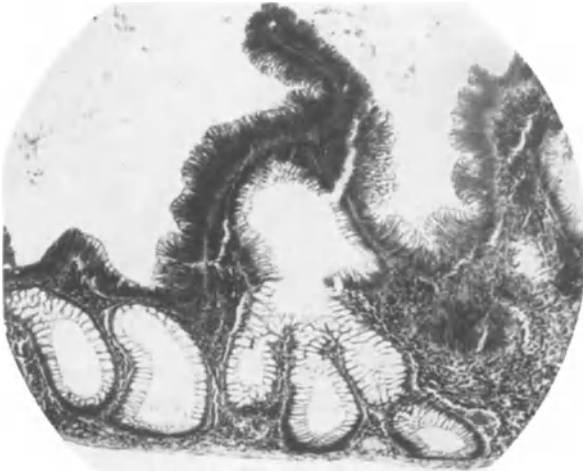

Abb. 32 (Fall 18). Mikrophotogramm eines Teiles des rasenförmigen Polypenfeldes. Die der Darmlichtung zu liegenden Teile bestehen aus dunkel gefärbtem Polypenepithel, während die der Darmwand zu liegenden Drüsengrundteile regelrechte Becherzellenlagen zeigen.

Becherzelle eng an Becherzelle, so daß sich im Bilde ein heller Schleimhautsaum ergibt. Dieser sitzt auf einem mittelbreiten, mäßig zellreichen Bindegewebsgerüst auf. Einen ganz anderen Aufbau zeigen jedoch die erhabenen Zottengeschwulstteile. Das Bindegewebsgerüst ist hier sehr feingliedrig und besteht in einzelnen Zotten fast nur aus einem Blutgefäß. Auf diesem fein entwickelten Bindegewebsgerüst sitzt ein dunkel gefärbter und wesentlich höherer Zellbelag auf, als in der normalen Schleimhaut. Die einzelnen Zellen enthalten hier nur wenig Schleim, zum Teil liegen in ihnen überhaupt keine Schleimtropfenbildungen. Ihre Kerne sind länglich und mehr von der Zellbasis

abgerückt. Dadurch bilden die Kerne im Bereiche des Zottengeschwulstepithels einen breiten dunkel gefärbten Saum, während sie in der normalen Schleimhaut, eng an die

Zellbasis gedrückt, gegenüber dem schleimhaltigen Teil der Becherzellen vollkommen zurücktreten. Die beschriebenen Veränderungen sind besonders deutlich an den freien, in die Darmlichtung hineinragenden Enden der einzelnen Zotten, während die Drüsenschläuche in der Nähe der Muscularis mucosae mehr dem Aussehen der normalen Schleimhaut gleichen. Nach dem Inneren der Zottengeschwulst zu nimmt die Zahl der Schleimtropfeneinschlüsse in die Epithelzellen immer mehr ab, so daß in großen Teilen nur noch schleimlose, längliche, senkrecht auf der Basis stehende Zellen den Epithelbelag bilden. Diese Zellen stehen enggedrängt, und die länglichen, ebenfalls senkrecht zur Basis stehenden Zellkerne sind dicht aneinandergedrängt und bilden eine mehrschichtige Reihe. Im Bereiche des beschriebenen feinzottigen Polypenrasens zwischen den hohen Teilen der Geschwulst und dem After (Abb. 32) bestehen die gleichen Zellveränderungen (enggedrängt stehende, hohe, längliche Zellen, die nur zum Teil Schleimtropfen enthalten). Hier sind in besonders auffallender Weise nur die

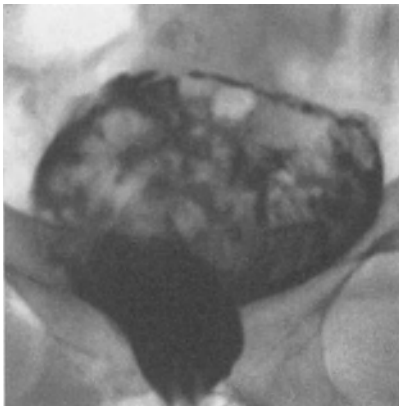


Abb. 33 (Fall 18). Röntgenaufnahme mittels Kontrasteinlaufes. In der Ausweitung des Mastdarms bildet sich eine maschen- oder wabenartige Schattenzeichnung dadurch, daß die schattengebende Flüssigkeit in die Zwischenräume zwischen die erhabenen Zottenbildungen eingedrungen ist.

der Darmlichtung zu liegenden Drüsenteile in diesem Sinne verändert, während die Drüsengrundabschnitte von einem vollkommen regelrecht ausgebildeten Becherzellenbelag ausgekleidet werden. An einigen Stellen in der Geschwulstmitte finden sich weitergehende Zellumformungen. Hier sind die Zellen des Epithelbelages weniger länglich, die Kerne haben eine mehr rundliche oder eine eiförmige Gestalt. Es bestehen

zahlreiche Kernteilungsfiguren und die Membrana propria ist an diesen Stellen nicht deutlich ausgebildet.

**Fall 19** (Abb. 34). Heinrich Sch., 45jähriger Kaufmann. Gutartige Zottengeschwulst im Mastdarm. Perianale Tumoraussschneidung. Lebt 2 Jahre später in gutem Allgemeinzustand mit gelegentlichem Prolapsus ani.

*Aus dem Krankenblatt.* Seit 3 Jahren bemerkte Sch. Brennen beim Stuhlgang. Seit 2 Jahren tritt beim Stuhlgang gelegentlich ein Knoten aus dem After, der mit der Hand wieder zurückgebracht werden kann. Der Knoten wurde in letzter Zeit größer und kam öfter hervor, die Beschwerden wurden heftiger. Bei der *Fingeruntersuchung* tastet man oberhalb des Schließmuskels eine pflaumengroße, weiche papillomatöse Geschwulst, die breitbasig aufsitzt. Im *Rektoskop* erkennt man linksseitig hinter dem Schließmuskel eine etwa 3 cm im Durchmesser betragende flache papillomatöse Geschwulst. *Operation* (3. 8. 32): Umschneidung der Geschwulst mit dem Messer nach Dehnung des Schließmuskels. Naht der Schleimhaut. Bei der *Entlassung* tastet man vollkommen glatte Schleimhaut.

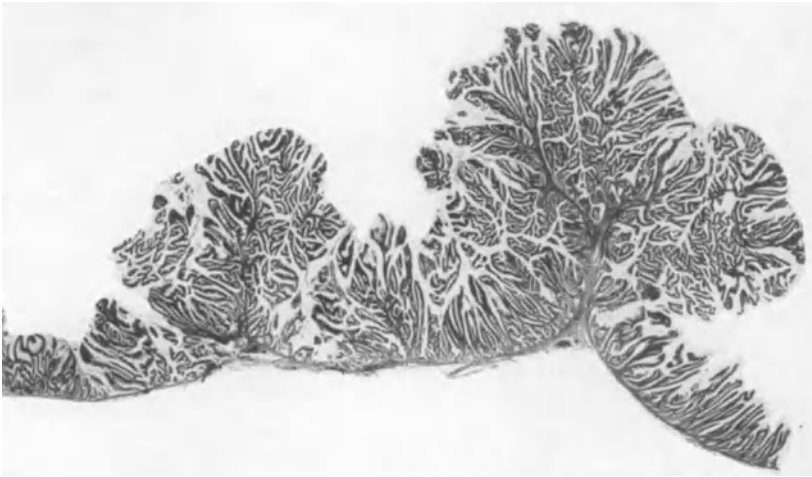


Abb. 34 (Fall 19). Lichtbild eines Querschnittes durch die gesamte Zottengeschwulst. Die Randteile bestehen aus hohen, büstenhaarartig angeordneten, engstehenden Zotten und die Mittelteile aus einer baumartig verzweigten Grundstockbildung mit aufsitzenden schmalen langen Zotten.

*Operationspräparat.* Weicher, gelappter Zottenpolyp, der 2 cm hoch ist und eine Basis von  $6 : 3\frac{1}{2}$  cm hat. An etwa  $\frac{3}{4}$  des Umfanges ist neben der Geschwulst ein schmaler Schleimhautsaum mit herausgenommen. Ein Querschnitt läßt erkennen, daß sich die Geschwulst zottenartig papillomatös von der Darmwand erhebt (Abb. 34).

*Histologische Untersuchung.* Die ganze Geschwulst baut sich auf einem sehr feingliedrigen Bindegewebsgerüst (Abb. 34) auf, das in seinen einzelnen Ästen zahlreiche Blutgefäße enthält. Der Epithelbelag auf den Bindegewebsästen besteht aus einer meist mehrschichtigen Lage typischer Zottengeschwulstzellen. An vielen Stellen bildet der Epithelbelag kleine, in die Lichtung vorspringende papillomatöse Erhebungen. Ganz vereinzelt finden sich kleine umschriebene Herde von unveränderter Mastdarmschleimhaut mit Becherzellen mitten in der Geschwulst. Der neben der papillomatösen Geschwulst herausgenommene Schleimhautsaum zeigt den gleichen Zellaufbau. Die Drüsenschläuche sind hier außerordentlich lang und ebenfalls papillomatös. Die Geschwulst erscheint also nicht im Bereiche gesunder Schleimhaut herausgenommen zu sein.

**Fall 20.** Bösartige Zottengeschwulst (Adenocarcinom) mit soliden Zellwucherungen.

Nähere Angaben über den *Krankheitsverlauf* usw. fehlen. Es handelt sich um ein von auswärts zur Diagnostik überlassenes Präparat.

*Operationspräparat.* Dickdarmresektionspräparat 11 cm lang, aufgeschnitten 9 cm breit. Nahe dem einen Ende liegt ein sehr derber, zur Hälfte grobhöckeriger, zur Hälfte wenig erhabener Tumor mit an dieser Stelle feinzottiger Oberfläche. Der Tumorgrund ist sehr

derb. Der Tumor nimmt fast die ganze Darmbreite ein und ist 4 cm breit. An der höchsten Stelle steht er 2 cm in das Darmlumen vor. Auf dem Längsschnitt erkennt man, daß die Geschwulstmassen die Darmmuskelschicht auf einer Breite von 4 cm durchbrochen haben. Auf der Serosaseite ist an der Geschwulststelle ein derber, handtellergroßer Netzzipfel fest verwachsen. Drüsen sind nicht nachweisbar.

*Histologische Untersuchung.* Die Mitte der Geschwulst stellt einen Drüsenzellkrebs dar, der zum Teil in drüsenartigen Schläuchen, zum Teil aber auch in soliden Zellhaufen die Darmmuskelschichten durchbricht. Die Geschwulstränder bestehen aus einem langgestreckten, schmalen Bindegewebsgerüst, dem ein typischer Zottengeschwulstzellbelag aufsitzt. Der beschriebene Polypenrasen ist ungefähr doppelt so hoch wie die normale

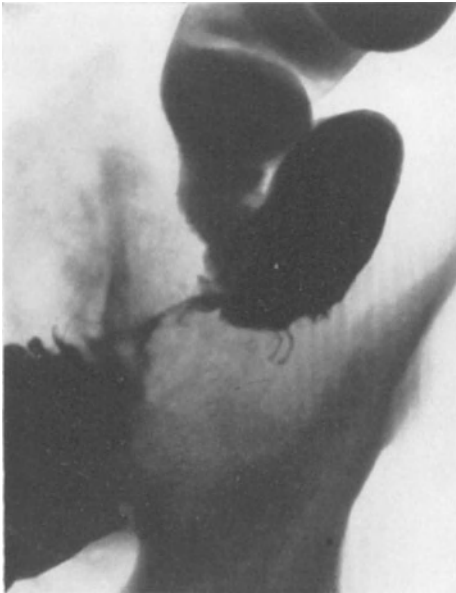

Abb. 35 (Fall 21). Röntgenaufnahme nach Darmfüllung mit schattengebender Flüssigkeit. In der Sigmaschlinge, auf die linke Beckenschaukel projiziert, zeigt sich ein enger, durch eine von seitlich her in die Darmlichtung hinein vorspringende Zottengeschwulst gebildeter Stenosekanal.

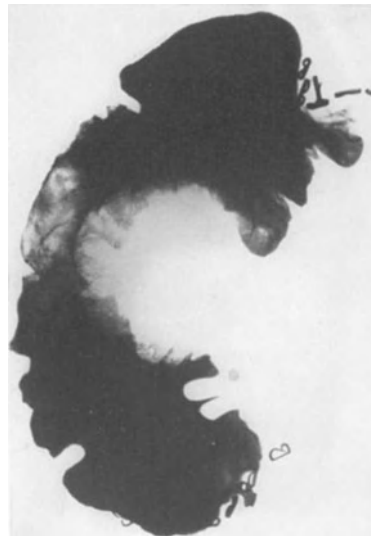

Abb. 36 (Fall 21). Röntgenaufnahme des Sigmaresektionsstückes nach Füllung mit schattengebender Flüssigkeit. Die in der Röntgenaufnahme vom Lebenden (Abb. 35) schon sichtbare, in die Darmlichtung hinein vorspringende Geschwulst ist hier noch viel besser dargestellt. Es läßt sich hier auch die zottenartige Bildung der Geschwulstoberfläche aus dem Röntgenshatten ablesen.

Schleimhaut. Die langgestreckten Drüsenläuche zeigen in ihren Grundteilen Auskleidung mit Becherzellen, während die Drüsenhalsabschnitte mit Polypenepithel bedeckt sind.

**Fall 21** (Abb. 35, 36). Fritz C., 65jähriger Fabrikbesitzer. Bösartige Zottengeschwulst im Sigma (Adenocarcinom). Sigmaresektion mit Kunstafter. Guter Allgemeinzustand 1 Jahr nach der Operation.

*Aus dem Krankenblatt.* Seit 4—5 Jahren leidet C. an häufigen kolikartigen Schmerzen im linken Unterbauch mit Windverhaltung. Häufig traten dunkelrotes Blut und Schleim auf dem Stuhlgang auf. Seit 14 Tagen unregelmäßiger Stuhlgang. Bei der *Aufnahme* in die Klinik fühlt man im linken Unterbauch, etwa handbreit neben der Spina iliaca anterior superior, einen hühnereigroßen Tumor. *Röntgenuntersuchung* (Abb. 35) mit Einlauf ergibt eine scharfe Einengung am Sigma von etwa 7 cm Länge. Die Umrißzeichnungen dieser Einengung deuten auf einen bösartigen Tumor hin. *Operation* (14. 3. 33): Der röntgenologisch festgestellte Tumor läßt sich deutlich fühlen. Der Darm ist frei beweglich. Es wird ein 20 cm langes Darmstück mit dem Tumor reseziert. Die beiden Darmenden werden als Kunstafter in die Bauchwunde eingenäht. In der Leber ist ein harter Knoten tastbar. *2. Operation*

nach zeitweiser Entlassung aus der Klinik am 18. 5. 33: Es wird der Sporn über den beiden Darmschenkeln durchtrennt und die Schleimhaut in der Tiefe vernäht. Später soll noch ein vollkommener Verschluss des Kunstafters vorgenommen werden. Kranker hat sich bisher zu dieser Operation aber noch nicht eingefunden.

*Operationspräparat.* 12 cm langes Dickdarmresektionspräparat, das aufgeschnitten 8 cm breit ist. Etwa in der Mitte des Präparates erhebt sich auf der Schleimhaut ein fünfmarkstückgroßer, breit aufsitzender, derber, grobgewulsteter Polyp mit feinzottiger Oberfläche, dessen Mitte mehrere unregelmäßig napfförmige Vertiefungen zeigt. Besonders die aufgewulsteten Geschwulstränder lassen eine feinzottige Oberfläche erkennen. Im Längsschnitt sieht man, daß in ganzer Ausdehnung der Geschwulst das Geschwulstgewebe die Darmmuskelschicht in breiten Zügen durchbrochen hat. In der Höhe der Geschwulst liegen mehrere kirschgroße, derbe Lymphdrüsen im pararectalen Fettgewebe.

*Histologische Untersuchung.* Die Geschwulstränder lassen in ihren feinzottigen Teilen einen Aufbau aus einem bürstenartig angeordneten Bindegewebsgrundstock erkennen, auf dem in mehrschichtiger Lage Zottengeschwulstzellen aufsitzen. Diese liegen dicht gedrängt, haben senkrecht zur Basis stehende, längliche, sehr chromatinreiche Kerne und einen nur spärlichen Protoplasmamantel, der keine Schleimbildung erkennen läßt. Stellenweise ist die Epithellage papillenartig in die Lichtung vorgebuckelt. Die normale Schleimhaut ist an den Geschwulsträndern etwas auf die Geschwulst heraufgezogen. In der Geschwulstmitte zeigt sich (allmählich von den Zottengeschwulstzellen übergehend) ein typisches Adenocarcinom. Die unregelmäßigen Drüsenschläuche dieser Zottengeschwulst haben alle Darmwandschichten durchbrochen. Die Lymphdrüsen enthalten keine Krebsmetastasen.



Abb. 37 (Fall 22). Lichtbild des aufgeschnittenen Dickdarmresektionsstückes mit einer über handtellergroßen, an den Randteilen flachen, in den Mittelteilen unregelmäßig aufgewulsteten Zottengeschwulst.

**Fall 22** (Abb. 37). Helene Sch., 52jährige Ehefrau. Zottengeschwulst mit vorkrebsigen Epithelumwandlungen im unteren Sigma. 1. Anlegung eines Bauchkünstafters. 2. Sacrale Tumorsektion. Tod 3 Wochen nach Operation an Versagen des Kreislaufes.

*Aus dem Krankenblatt.* Seit 6 Jahren besteht Schleimbeimengung bei jedem Stuhlgang, aber kein Blut und kein Durchfall. Der Hausarzt hielt diesen Schleimabgang zunächst für das Zeichen einer Colitis. Vor 3 Jahren wurde ein Darmpolyp festgestellt, aber von einer Operation abgeraten. Vor 2 Jahren wurde der Polyp mit Elektrokoagulation behandelt, woran sich eine starke Blutung anschloß. Vor der Operation kann man mit dem Rektoskop 15—18 cm über dem Afterschließmuskel an der linken und an der vorderen Wand des Rectums einen über hühnereigroßen, weichen, breitbasig aufsitzenden und frei in der Lichtung beweglichen Tumor feststellen. *Operation* (29. 4. 33): Anlegen eines doppelläufigen Kunstafters an der Sigmaschlinge. 2. *Operation* (20. 5. 33): Von sacral her wird der tumorhaltige Darmabschnitt auf eine Länge von 12 cm reseziert und die Enden End-zu-End vereinigt. Am 13. 6. erfolgt unter Versagen des Kreislaufes der *Tod*.

*Operationspräparat.* 12 cm langes Mastdarm-Amputationspräparat (Abb. 37). In der Mitte des resezierten Stückes befindet sich ein 9:10 cm großes, polypöses Feld auf der Darmschleimhaut, das eine feinzottige Oberfläche hat und in der Mitte 1,5—2 cm weit in die Darmlichtung hinein vorspringt, während die Randteile weniger erhaben (2—3 mm) sind. Geschwürsbildungen lassen sich auf dem Polypenfeld nicht erkennen und Drüsen im pararectalen Gewebe nicht finden.

*Histologische Untersuchung.* In einem Übersichtsschnitt zeigen die Ränder der Geschwulst als flache rasenförmige Polypen, während die mittleren Teile grobzottig erhaben

sind und 1,5—2 cm hoch in die Darmlichtung hineinragen. Der Bindegewebsgrundstock ist feingliedrig und teils fächerförmig verzweigt, teils mehr büstenartig nebeneinanderstehend. Der Epithelbelag auf diesem Bindegewebsgrundstock zeigt im allgemeinen eine mehrschichtige Lage aus dichtgedrängten Zottengeschwulstzellen mit länglichen, senkrecht zur Basis stehenden Kernen. Vereinzelt haben aber auch einen Becherzellenbelag, dem allerdings reichlich Zottengeschwulstzellen eingelagert sind. An umschriebener Stelle in der Geschwulstmitte läßt der Epithelbelag Zelländerungen im Sinne des Vorkrebses erkennen, ohne daß aber Tiefenwachstum der veränderten Zellschichten eingetreten ist.

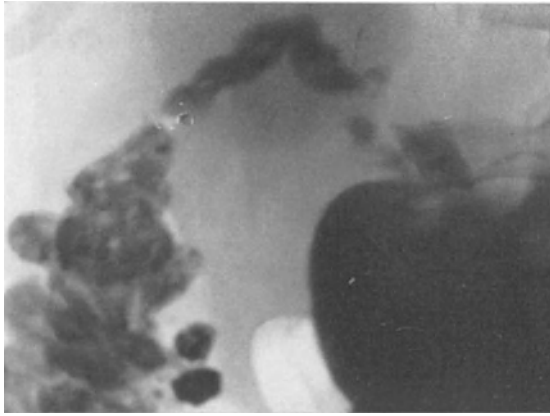


Abb. 38 (Fall 23). Röntgenaufnahme des durch eine in der Flexura hepatica sitzenden Zottengeschwulst hervorgerufenen Darmstenosekanales mittels Kontrastbreifüllung.

schwulst (Adenocarcinom) in der Flexura hepatica mit  
2. Ileocöcalresektion. Entlassung in gutem Zustand.

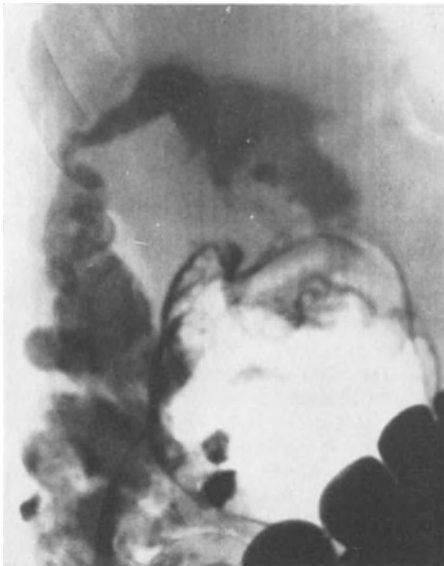


Abb. 39 (Fall 23). Röntgenaufnahme derselben Geschwulst wie in Abb. 38 nach Luftaufblähung und Kontrastbreifüllung. An der Grenze der Luftaufblähung lassen sich deutlich die gewulsteten Randteile der Geschwulst erkennen (vgl. auch die ganz ähnliche Abbildung des Falles 17, Abb. 26, 27).

Dickdarmsstück etwa 30 cm lang und aufgeschnitten im unteren Teile 13, im oberen 10 cm breit. 5 cm oberhalb der Ileocöcalklappe liegen zwei knapp erbsengroße Divertikel. 18 cm oberhalb der Ileocöcalklappe beginnt ein die Lichtung stark einengendes, wulstig höckerig in die Lichtung vorspringendes Geschwulstgewebe, das bis knapp 6 cm abwärts von der oberen Resektionsstelle reicht und etwa 4 cm der Darmlänge einnimmt. Die Ränder der

Fall 23 (Abb. 38, 39). Friedrich R., 52jähriger Vermessungsbeamter. Bösartige Zottengeileus. 1. Ileotransversostomie.

*Aus dem Krankenblatt.* Mutter des R. starb an Brustkrebs. R. selbst leidet seit knapp 1 Jahr an Leibschmerzen, Völlegefühl nach dem Essen, Erbrechen. Dem Stuhlgang ist Blut und Schleim beigemischt. 30 Pfund Gewichtsabnahme. Eine epigastrische Hernie wurde für die Beschwerden verantwortlich gemacht und außerhalb operiert. In letzter Zeit verschlimmerten sich die Beschwerden trotzdem, und jeden Abend traten heftige Schmerzen im rechten Oberbauch, Übelkeit und Erbrechen ein. Bei der *Einlieferung in das Krankenhaus* bestanden sehr schlechter Allgemeinzustand und Druckempfindlichkeit im rechten Oberbauch. Eine *Röntgenuntersuchung* (Abb. 38, 39) mittels Darmlaufes läßt an der Flexura hepatica eine bösartige Einengung der Lichtung in einer Ausdehnung von 10—12 cm erkennen. 1. *Operation* (12. 5. 33): Anlegung einer Ileotransversostomie nach Durchtrennung der untersten Ileumschlinge. 2. *Operation* nach guter Erholung 14. 6. 33: Typische Ileocöcalresektion. 19. 7. *Entlassung* nach guter Wundheilung.

*Operationspräparat.* Ileocöcalresektionspräparat, das Dünndarmstück 10, das

Geschwulst sind mit feinzottigen Wucherungen bedeckt. In der Mitte der Basis sieht man auf dem Durchschnitt deutlich, daß die Geschwulstmassen die Muskelschicht durchbrochen haben. In dem Fettgewebe, das der Darmserosa in Höhe der Geschwulst aufsitzt, finden sich einige hirsekerngroße derbe Drüsen.

*Histologische Untersuchung.* Die mittleren Teile der Geschwulst bestehen aus einem, in sehr unregelmäßigen drüsenähnlichen Schläuchen wuchernden Adenocarcinom. Die Krebszüge haben alle Wandschichten durchbrochen. An einzelnen Stellen stößt das Krebsgewebe unmittelbar bis an die regelrechte Schleimhaut an. An anderen Stellen aber ist zwischen das unregelmäßige Krebsgewebe und die regelrechte Schleimhaut ein Zottengeschwulstgewebe eingeschaltet. Dieses zeigt

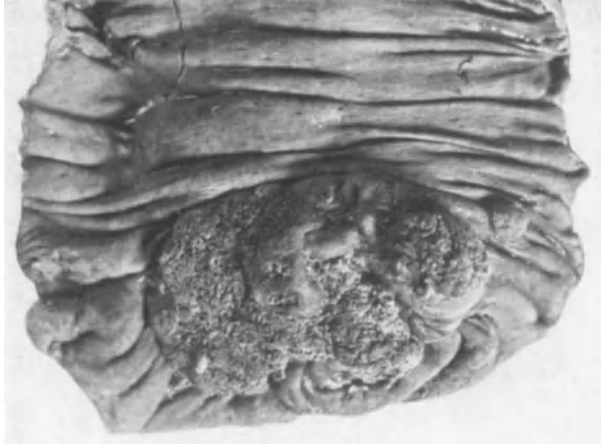

Abb. 40 (Fall 24). Lichtbild des aufgeschnittenen Darmresektionspräparates mit einer fast handteller großen, in die Lichtung hinein vorspringenden Zottengeschwulst. In der Nachbarschaft ein kleiner erbsengroßer, pendelnder Polyp.

eng aneinanderliegende, schleimlose Epithelzellen mit ovalen, senkrecht auf der Basis stehenden chromatinreichen Kernen. Der Epithelzellbelag sitzt auf einem feinverzweigten

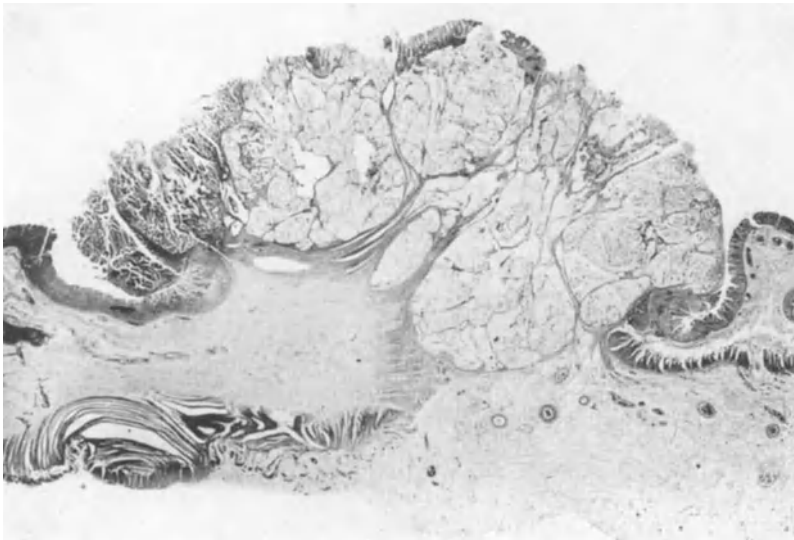

Abb. 41 (Fall 24). Lichtbild eines Längsschnittes durch die ganze Zottengeschwulst. An den Randteilen (besonders links im Bilde) und zum Teil auch in den mittleren Teilen besteht die Geschwulst aus deutlichen Zottenbildungen. In der Tiefe sitzen große Gallertkrebsherde, die an vielen Stellen die Oberfläche erreichen und hier geschwürigen Zerfall zeigen. Die Gallertkrebsherde haben sämtliche Wandschichten durchbrochen.

Bindegewebsgerüst auf. Der Übergang zur regelrechten Schleimhaut ist scharf. Die Zottengeschwulstzellbeläge gehen allmählich in das Krebsepithel über, in dem sich in einzelnen Zellzügen zunächst auffallende Vielschichtigkeit mit papillenartigen Erhebungen



einstellt. Die Zellkerne werden rundlicher und ihre Stellung ist nicht mehr senkrecht zur Basis. In den Drüsen findet sich kein Krebsgewebe.

**Fall 24** (Abb. 40, 41). Otto D., 44jähriger Arzt. *Zwei* bösartige Zottengeschwülste (1. Colon descendens [Adenocarcinom], 2. Coecum [Gallertkrebs]). *Vierzeitige Operation.*

1. Transversosigmoideostomie. 2. Resektion des Colon descendens. 3. Vorlagerung des Coecums und Abtragung. 4. Verschuß des Cöcalafters. Entlassung in gutem Zustand.



Abb. 42 (Fall 25). Lichtbild des aufgeschnittenen Mastdarm-Amputationspräparates mit einer in der Ausweitung des Mastdarms sitzenden großen Zottengeschwulst, die sich weit in die Darmlichtung hinein vorwulstet. Knapp oberhalb der Geschwulst noch ein kleiner einzelstehender Polyp.

genäht. 4. *Operation* (1. 11. 33): Der doppelläufige Cöcalafter wird mittels zweireihiger Naht extraperitoneal verschlossen. *Entlassung* am 1. 12. in gutem Zustand.

1. *Operationspräparat (Colon descendens)*. Über 12 cm langes Dickdarmresektionspräparat, das aufgeschnitten 8 cm breit ist. An der Schleimhautseite liegt, etwa in der Mitte des Präparates, eine die ganze Breite und 5 cm der Länge einnehmende, von allen Seiten her wulstig in die Lichtung vorspringende Geschwulst von derbem Gefüge, die nur einen knapp bleistiftdünnen Durchgangskanal freiläßt. Die Geschwulstränder sind wulstig aufgetrieben und in ihrer ganzen Ausdehnung mit feinzottigen Wucherungen bedeckt. Auf einem Längsschnitt erkennt man deutlich, daß die Geschwulstmassen die Darmmuskulatur nach außen durchbrochen haben. An der Serosaseite in Höhe der Geschwulst sitzen Netzzipfel fest dem Darne auf. In diesen befinden sich mehrere erbsengroße, derbe, auf dem Durchschnitt grauweiße Drüsen.

*Aus dem Krankenblatt.* Seit einem halben Jahr leidet D. an Darmbeschwerden mit aufgetriebenem Leib und unregelmäßigem Stuhlgang. Der Stuhlgang ist meist bleistiftdünn. *Röntgenuntersuchung* auswärts ergibt eine Enge im unteren Colon descendens.

1. *Operation* (10. 3. 33): Es findet sich ein kleiner Tumor, der das untere Descendens eingeengt hat. Keine vergrößerten Drüsen oder Lebermetastasen tastbar. Anlegung einer Transversosigmoideostomie. 2. *Operation* (27. 3. 33): Resektion des Colon descendens von der Flexura lienalis bis knapp oberhalb der früheren Transversosigmoideostomiestelle. Nach anfänglichem Wohlbefinden setzen 4 Monate nach dieser Operation wieder Subileuszustände ein, die sich am 26. 8. zu einem Ileus steigern, der eine sofortige Operation notwendig macht. 3. *Operation* (26. 8. 33): Es findet sich eine Ileocöcalinvagination, die fast bis zur Flexura hepatica reicht. Als Ursache der Invagination wird eine Cöcalgeschwulst getastet. Die Invagination läßt sich nach Abtrennen des Mesenteriums herausziehen. Der tumorhaltige Darmteil wird vor die Bauchwand gelagert, beide Schenkel werden abgequetscht und der Tumor abgetragen. Die Darmenden werden als doppelläufiger Kunstafter ein-

2. *Operationspräparat (Coecum)*. 19 cm langes Dickdarmresektionspräparat (Abb. 40), das aufgeschnitten durchschnittlich eine Breite von 10—12 cm hat. 2 cm neben der einen

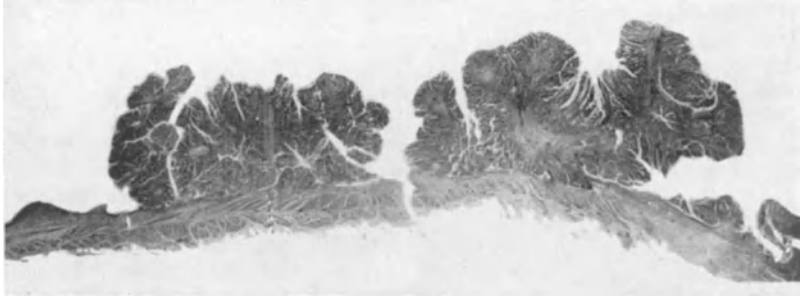

Abb. 43 (Fall 25). Lichtbild eines Längsschnittes durch die ganze Zottengeschwulst, die sich aus einem feingliedrigen, baum- und strauchartig verzweigten Bindegewebsgrundstock zusammensetzt. An der Oberfläche allenthalben feine Zottenbildungen (die Abbildung ist in der Mitte durchbrochen, da das mikroskopische Präparat in zwei Hälften geschnitten worden ist).

Resektionsstelle befindet sich eine wulstig in die Lichtung vorspringende Geschwulst, deren Grund einen Durchmesser von  $6\frac{1}{2}$ : $3\frac{1}{2}$  cm hat und deren vorgewulstete Oberfläche feinhöckrig, zottig aussieht. Knapp neben der Geschwulst sitzt, durch regelrechte Schleimhaut von ihr getrennt, noch ein erbsengroßer, derber Polyp pendelnd der Schleimhaut auf. Auf dem Durchschnitt (Abb. 41) erkennt man in der Geschwulst mit glasiger, gallertiger Flüssigkeit gefüllte Hohlräume, die zum Teil durch die Darmmuskulatur hindurch bis ins Fettgewebe hineingehen. Im anhängenden Fettgewebe liegen mehrere knapp erbsengroße, mäßig derbe, auf dem Durchschnitt schmutzig graue Drüsen.

*Histologische Untersuchung. 1. Operationspräparat.* Die wulstigen Randteile der Geschwulst zeigen an der Grenze zur normalen Schleimhaut und an der darmwärts liegenden Oberfläche Aufbau aus einem teilweise bürstenartigen, teilweise strauchartig angeordneten, feingliedrigen Bindegewebsgerüst. Die Epithellage ist hier aus eng aneinanderliegenden Zottengeschwulstzellen zusammengesetzt. In den tieferen Lagen und in der Geschwulstmitte erkennt man ein typisches Adenocarcinom. Die Lymphdrüsen sind frei von Krebsgewebe.

2. *Operationspräparat.* Auf einem Längsschnitt (Abb. 41) besteht fast die ganze Geschwulst aus Gallertkrebsherden in verschiedener Größe, die von einem feinen Bindegewebsgerüst durchzogen werden. Die Geschwulstränder und zum Teil auch die obersten, nach der Darmlichtung zu liegenden Teile der Geschwulst zeigen Zottengeschwulstaufbau. Nur an einzelnen Stellen grenzt Gallertkrebsgewebe ohne Zwischenschaltung von Zottengeschwulstepithel unmittelbar an die regelrechte Schleimhaut an. An anderen Stellen sind große Felder von

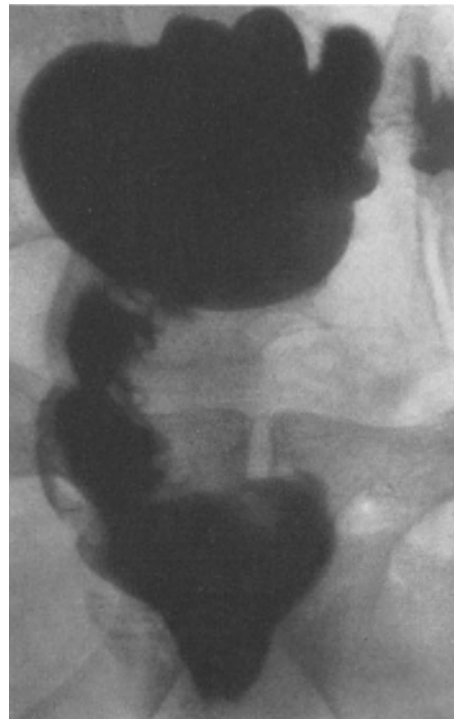


Abb. 44 (Fall 25). Röntgenaufnahme des Mastdarms mittels schattengebender Flüssigkeit. Im Schattenbild ist deutlich die durch die von links her in die Mastdarmlichtung hinein vorspringende Geschwulst hervorgerufene Ausparung zu erkennen. Die Ränder der Ausparung zeigen ein grobhöckeriges Oberflächenbild.

Zottengeschwulstgewebe entwickelt. Hier lassen sich von der Darmlichtung nach der Tiefe zu alle Übergänge von Zottengeschwulstepithel zum drüsenähnlich angeordneten Krebsgewebe und zum Gallertkrebsgewebe erkennen. Die Drüsen aus dem Fettgewebe enthalten Gallertkrebsmetastasen.

**Fall 25** (Abb. 42, 43, 44, 45, 46). Jakob U., 48jähriger Arbeiter. Bösartige Zottengeschwulst (Adenocarcinom) im Mastdarm bei Lungentuberkulose. 1. Sacrale Mastdarmamputation nach GÖTZE. 2. Anlegung eines Bauchkünstlers. 1 Jahr nach der Operation gutes Befinden.

*Aus dem Krankenblatt.* Seit längeren Jahren besteht eine Tuberkulose der Lunge mit spärlicher Ausscheidung von Tuberkelbacillen. Bereits seit etwa 6 Jahren beobachtet der

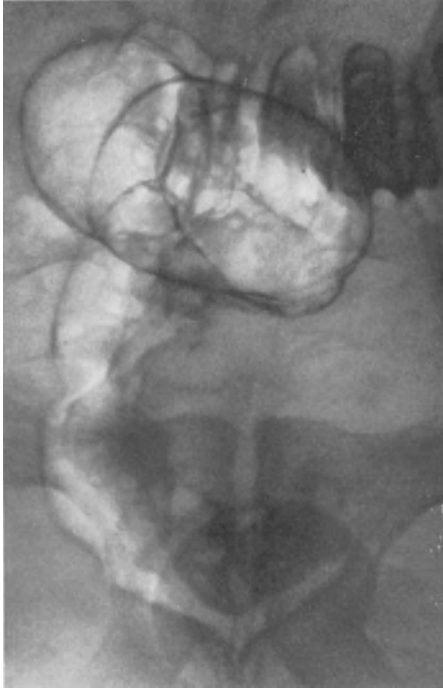

Abb. 45 (Fall 25). Röntgenaufnahme des Mastdarms nach Kontrasteinlauf und Luftaufblähung. Auch hier stellt sich die mit höckeriger Oberfläche in den Mastdarm hinein vorspringende Geschwulst gut dar.

Kranke Blutungen aus dem Mastdarm, die von den behandelnden Ärzten als bedeutungslos angesehen und mit Hämorrhoidalzäpfchen behandelt werden. In den letzten Jahren traten auch Schmerzen beim Stuhlgang hinzu, und der Stuhlgang nahm allmählich einen kleineren Durchmesser an. In den letzten Wochen wurden die Schmerzen heftiger, und bei jedem Stuhlgang entleerte sich Schleim. *Röntgenuntersuchung* (Abb. 44, 45, 46) ergibt einen großen Füllungsdefekt an der linken Seite der Ampulla recti. Die Oberfläche des Füllungsdefektes ist unregelmäßig höckerig und zottig. Bei der *Fingeruntersuchung* tastet man in etwa 8 cm Höhe eine ringförmige Verengung der Mastdarmlichtung durch papillomatöse Wucherungen. Die Dickdarmwand ist derb. Auf der Oberfläche der papillomatösen Darmschleimhaut fühlt man napfförmig eingedellte Stellen. *Operation* (22. 8. 33): Herauspräparieren des erkrankten Rectumteiles von sacral her nach GÖTZE und Anlegen eines Sacralafters. 2. *Operation* (16. 1. 34): Es wird an der Sigmashlinge ein Bauchkünstler angelegt, da die sacrale Stuhlentleerung den Kranken stark belästigt. 1 Jahr nach der Operation befindet sich der Kranke in gutem Zustand.

*Operationspräparat.* Mastdarmresektionspräparat mit Afterhaut (Abb. 42) 16 cm lang, aufgeschnitten im unteren Teile 7, im oberen 6 cm breit. 5½ cm ober-

halb der Haut-Schleimhautgrenze beginnt ein feinwulstig, zottig (1,5–2 cm hoch) in die Lichtung vorspringender Tumor mit einer Basis von etwa Handtellergröße, der an einer Stelle die ganze Breite der Darmwand und 5–6 cm der Länge einnimmt. Die Geschwulst ist sehr derb, auf dem Durchschnitt erkennt man auch eine grobe Höckerung. Die obersten Teile zeigen feinzottige Ausbildung. Bei makroskopischer Betrachtung scheint die Darmmuskelschicht vom Geschwulstgewebe durchwuchert zu sein. Knapp neben dem oberen Geschwulstrand steht, etwas getrennt davon, ein kleiner einzelner Polyp. In dem anhängenden pararectalen Fettgewebe sind mehrere kleine, mäßig derbe, auf dem Durchschnitt grauweiße Drüsen zu erkennen.

*Histologische Untersuchung.* Die Geschwulst baut sich aus einem feingliedrigen Bindegewebsgerüst auf (Abb. 43), das an einigen Stellen aus starken, sich verzweigenden Grundstämmen hervorgeht. Der Epithelbelag auf dem Bindegewebsgerüst besteht aus einer mehrschichtigen Lage von Zottengeschwulstzellen, die besonders deutlich in den oberflächlichen Teilen liegen. In den tieferen Teilen der Geschwulst ist der Aufbau unregelmäßig. Es liegen hier verschieden große, sehr unregelmäßig gestaltete, drüsenähnliche Zellzüge

dicht beieinander. Ihr Epithelbelag ist meist mehrschichtig, die einzelnen Zellen sind verschieden groß mit rundlichen Kernen. Vereinzelt solcher ungleichmäßiger Zellzüge liegen auch unterhalb der Muscularis mucosae und sind in die Darmmuskelschichten eingedrungen. Die Submucosa ist phlegmonös infiltriert. In einem dünnen Bindegewebsstiel des zottigen Grundstockes liegen mehrere Tuberkelbildungen mit Epitheloidzellen und Riesenzellen. Unter den überhängenden Rändern der Geschwulst fehlt die normale Dickdarmschleimhaut. Es besteht hier ein Ulcus mit Leukocyten und Fibrinbelag. Die Lymphdrüsen sind frei von Krebsgewebe.

**Fall 26.** Emil B., 65jähriger Kaufmann. Bösartige Zottengeschwulst im Sigma (Gallertkrebs) mit vollkommenem Ileus. 1. Anlegung eines Kunststuffers. 2. 5 Wochen später abdominale Resektion des Sigma. 5 Monate später Tod an allgemeiner Abmagerung infolge Kreuzbeinosteomyelitis.

*Aus dem Krankenblatt.* Einige Monate vor Klinikaufnahme einmaliger Anfall von Stuhlverhaltung, die aber bald zurückging. Vor 4 Tagen plötzlich erneuter Anfall von Stuhlverhaltung, seit gestern keine Winde. Stuhlgang sonst immer regelmäßig ohne krankhafte Beimischung. *Einweisung in die Klinik* mit vollkommenem Ileus. Bei der *sofortigen Operation* (25. 7. 33) ergab sich im Leib ein Exsudat mit Fibrinfetzen sowie ein stark geblähtes Colon, und es ließ sich ein etwa hühnereigroßer, ringförmiger Tumor an der Basis der Sigmaschlinge feststellen. Ein Sigmakunstafter wird angelegt. Nach guter Erholung *2. Operation* (29. 8. 33): Abdominale Resektion des tumorhaltigen Sigmaabschnittes. Während der *Nachbehandlungszeit* bildet sich eine starke Eiterung aus, die durch den stehengelassenen analen Mastdarmteil abfließt. Unter Versagen des Kreislaufes tritt am 21. 1. 34 der Tod ein.

Bei der *Leichenöffnung* ergeben sich eine chronische abszedierende Osteomyelitis des 1. Kreuzbeinwirbels mit Durchbruch nach dem Rectumstumpf zu, braune Atrophie des Herzens und starke Atheromatose der Aorta. Tumorreste oder Lymphdrüsenmetastasen lassen sich nicht finden.

*Operationspräparat.* Dickdarmresektionspräparat 19 cm lang, aufgeschnitten an dem einen Ende 5, an dem anderen 8 cm breit. 2 cm einwärts der breiteren Resektionsstelle liegt ein die ganze Breite einnehmender wulstig höckeriger, in die Lichtung vorspringender Tumor, der 4 cm der Darmlänge einnimmt. Die Ränder sind feinhöckerig wulstig mit etwas zottiger Oberfläche, die Mitte ist geschwürsartig eingedellt. Im Längsschnitt durchsetzt im mittleren Drittel der Geschwulst das Geschwulstgewebe sämtliche Wandschichten und dringt etwa in Pflaumenkerngröße in das pararectale Fettgewebe ein. Auch in diesem Geschwulstgewebe befinden sich zahlreiche gallertgefüllte Hohlräume. Im pararectalen Fettgewebe liegen in Höhe der Geschwulst mehrere erbsengroße, derbe Lymphdrüsen, die in ihrem Inneren Tumorgewebe mit gallertgefüllten Hohlräumen enthalten.

*Histologische Untersuchung.* Ein Schnitt durch die feinzottigen Randteile zeigt ein dichtgedrängt stehendes, meist mehrschichtiges Zottengeschwulstepithel auf einem feingliedrigen Bindegewebsgrundstock. In den tieferen Teilen haben sich ausgedehnte Gallertkrebsnester entwickelt, die durch alle Wandschichten hindurchgebrochen sind. Die Grenze

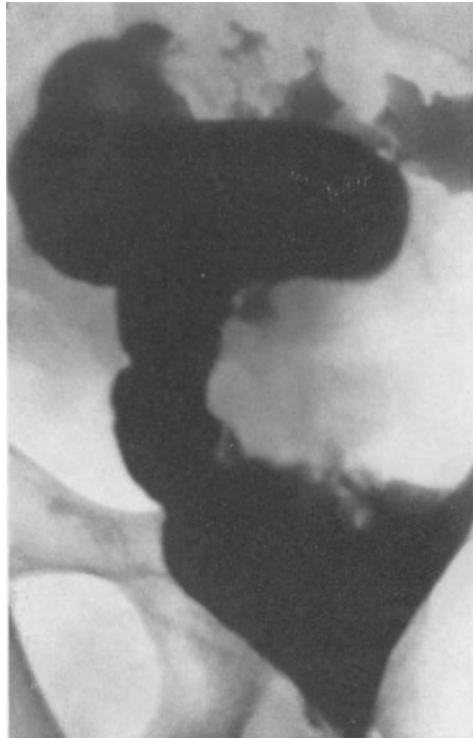

Abb. 46 (Fall 25). Röntgenaufnahme des gleichen Falles der vorherigen Abbildungen mit stärkerer Kontrastbreifüllung.

zur regelrechten Schleimhaut ist scharf. Die Gallertkrebszellnester schieben sich seitlich in die Submucosa etwas unter die normale Schleimhaut vor.

**Fall 27** (Abb. 47, 48). Ludwig E., 59jähriger Weißbinder. Bösartige Zottengeschwulst im Mastdarm (Adenocarcinom). 1. Anlegung eines Kunstafters am Leib. 2. Sacrale Rectumamputation. Tod 6 Wochen nach der Operation an Lungenentzündung.

*Aus dem Krankenblatt.* Seit  $\frac{3}{4}$  Jahren bestehen Schmerzen im Oberbauch, unabhängig vom Essen. Die Diätbehandlung, die deswegen eingeleitet wurde, war erfolglos. Die Beschwerden traten immer heftiger auf,

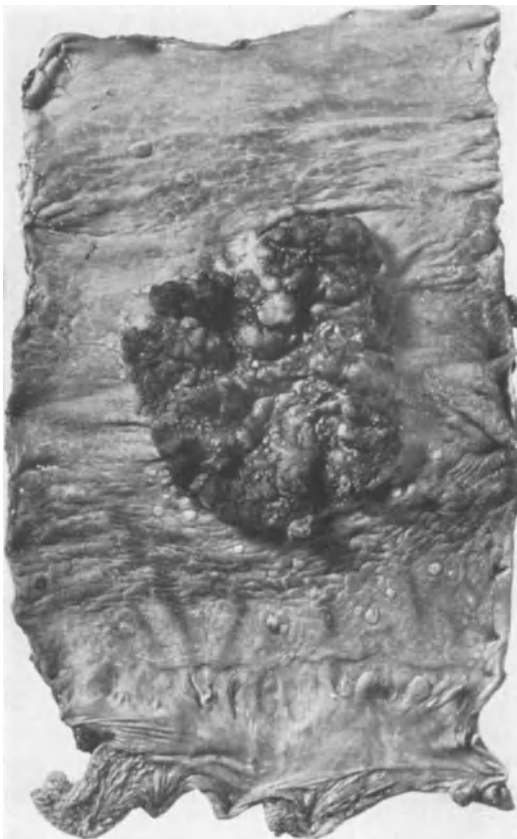

Abb. 47 (Fall 27). Lichtbild des aufgeschnittenen Mastdarm-Amputationspräparates mit einer handtellergroßen, in der Mastdarmausweitung liegenden Zottengeschwulst, mit teilweise grobhöckeriger und teilweise zottiger Oberfläche. In der Umgebung der Geschwulst einige kleine Polypen auf der Schleimhaut.

und es stellte sich häufig Stuhldrang (täglich 5—10mal) ein, wobei sich im Stuhl hellrotes Blut zeigte. Es ging auch Blut ohne Stuhlgang ab. Starke Gewichtsabnahme. Bei der *Rektoskopie* wird knapp oberhalb des Afterschließmuskels ein dreimarkstückgroßes, blumenkohllartiges, breitbasig aufsitzendes Carcinom gefunden. 1. *Operation* (24. 10. 33): Anlegung eines doppeläufigen Kunstafters an der Sigmashlinge. 2. *Operation* (15. 11. 33): Sacrale Amputation des tumorhaltigen Rectumteiles. Nach anfänglicher guter Erholung tritt allmählich eine Lungenentzündung auf, der der Kranke am 28. 12. 33 erliegt.

Bei der *Leichenöffnung* finden sich ausgedehnte bronchopneumonische Herde in der ganzen rechten Lunge mit einzelnen kleinen eitrigem Einschmelzungen. Weder an der Operationsstelle noch in Drüsen oder Leber werden Metastasen gefunden.

*Operationspräparat.* 16 cm langes Mastdarm-Amputationspräparat mit Afterhaut (Abb. 47), aufgeschnitten 8—9 cm breit. 5 cm oberhalb der Schleimhautgrenze beginnt eine etwa 0,5—1 cm hohe erhabene, in der Mitte etwas napfförmig eingezogene und an den Rändern feinzottige Geschwulst mit einer Grundlage von  $4\frac{1}{2}$  : 5 cm. Zwischen der Geschwulst und der Schleimhautgrenze liegen zahlreiche kleine wulstige Schleimhauterhebungen. Auf dem Längsschnitt läßt sich in der Mitte der

Geschwulst deutlich Einbruch von Geschwulstmassen in die Darmwandung erkennen (Abb. 48). Es scheinen aber nicht alle Darmschichten durchsetzt zu sein. Drüsen sind im pararectalen Fettgewebe nicht zu tasten.

*Histologische Untersuchung.* Die Geschwulst besitzt einen baumartig verzweigten Bindegewebsgrundstock. Diesem liegen in den der Darmlichtung zugewendeten oberen Teilen mehrschichtige Lagen von Zottengeschwulstzellen auf, die an einzelnen Stellen auch in enggestellten, büstenartigen Säumen angeordnet sind. An den Seiten ist die normale Darmschleimhaut durch Geschwulstgewebe, das sich in die Submucosa hinein entwickelt hat, etwas aufgehoben. Die Grenze zwischen regelrechter Schleimhaut und zottigem Geschwulstgewebe ist scharf. In den tieferen Lagen besteht die Geschwulst aus Adenocarcinomzügen mit mehrschichtigem Epithelbelag und sehr unregelmäßiger Anordnung. Die Krebszüge

haben an diesen Stellen die Muscularis mucosae durchbrochen und sind in die Zwischenräume der Darmwandmuskulatur eingebrochen. In der Submucosa und zwischen den oberen Darmmuskelschichten besteht eine beträchtliche phlegmonöse Infiltration, die sich unter der normalen Darmschleimhaut noch fortsetzt. Die kleinen Schleimhauterhebungen,

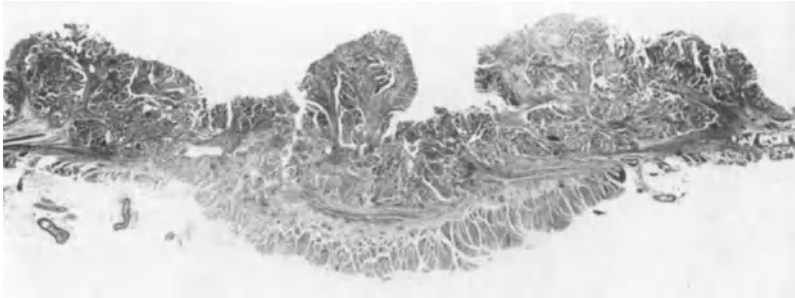


Abb. 48 (Fall 27). Lichtbild eines Längsschnittes durch die gesamte Zottengeschwulst. An den Randteilen und an den oberflächlichen Teilen überall deutliche feinzottige Bildungen. In den mittleren Teilen beginnen Krebszüge in die Darmwandmuskulatur hineinzuwuchern.

entfernt von der Geschwulst, zeigen im histologischen Präparat das Bild einfacher Schleimhautpolypen. Diese bestehen aus eng beieinanderliegenden Drüsenschläuchen, die einen einreihigen Becherzellenbelag tragen.

**Fall 28** (Abb. 49, 50, 51). Edmund V., 45jähriger Retuscheur. Zwei bösartige Zottengeschwülste (Adenocarcinome, zum Teil solid, zum Teil als Gallertkrebs wachsend) im Quer-

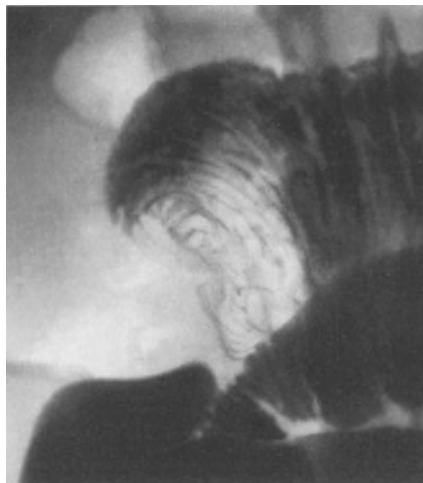

Abb. 49 (Fall 28). Röntgenaufnahme mittels schattengebender Flüssigkeit. Am Querdarm liegt nach links zu ein Blindverschluß. Die röntgenschattegebende Flüssigkeit läßt deutlich eine wabenartige Zeichnung erkennen.

darm, nahe der Flexura hepatica (Rezidiv 11 Jahre nach der Entfernung einer Ileocöcalschwulst). Tumoresektion mit Neuanlegung einer Ileotransversostomie. Tod an Kreislaufschwäche (Gallertkrebsmetastasen in der Leber).

*Aus dem Krankenblatt.* Mutter an einer Leibgeschwulst, Schwester an Unterleibskrebs gestorben. Vor 12 Jahren erkrankte V. mit Schmerzen im rechten Unterleib, es wurde auswärts eine Geschwulst im Darm operiert und anschließend eine Röntgenbestrahlungs-

behandlung durchgeführt. Danach war Kranker vollkommen beschwerdefrei. Seit etwa 6 Wochen trat im rechten Unterbauch ein Druckgefühl in der alten Operationsnarbe auf. Blut oder Schleim beim Stuhlgang hatte er nicht bemerkt. Bei der *Aufnahme* in die Klinik tastet man zwei Finger breit neben dem Nabel einen kindskopfgroßen derben Tumor, der fast bis zur Leber reicht. Die frühere Operationsnarbe verläuft über der Mitte des Tumors. Durch *Röntgenuntersuchung* (Abb. 49, 50) kann man feststellen, daß früher eine Ileotransversostomie angelegt wurde, die Kontrastbreifüllung läßt erkennen, daß der Blindverschluß am Querdarm sehr unregelmäßig höckerig gestaltet ist. Dies kommt besonders nach Luftaufblähung zum Vorschein. *Operation* (15. I. 34): Am Stumpf des Querdarmes wird ein großer derber Tumor gefunden, der bei genauer Abtastung erkennen läßt, daß er aus zwei hühnereigroßen, voneinander abgrenzbaren Geschwulstteilen besteht. Die Ileotransversostomiestelle wird mit dem Tumor reseziert und eine neue Seit-zu-Seit-Anastomose zwischen dem Querdarm



Abb. 50 (Fall 28). Röntgenaufnahme des Dickdarms nach Kontrastfüllung und Luftaufblähung. Der Dickdarm zeigt, wie in Abb. 49, nach links an seinem blindverschlossenen Ende unregelmäßig höckerige Begrenzung. Im Bilde ist von links unten nach rechts oben die Dünndarmschlinge dargestellt, die zur Anastomose an den Dickdarm angenäht ist.

und Ileum angelegt. 3 Tage nach der Operation *stirbt* Kranker unter den Zeichen einer zunehmenden Herzschwäche.

Bei der *Leichenöffnung* zeigt sich, daß im linken Leberlappen eine große Geschwulstmetastase besteht, die *histologisch* ein in gallertiger Umwandlung begriffenes Adenocarcinom ergibt. Außerdem findet sich eine starke Erweiterung des Herzens mit Verwachsungen zwischen den Aortenklappensegeln und eine eitrige Tracheobronchitis.

*Operationspräparat.* 23 cm langes reseziertes Dickdarmstück (Abb. 51), das an einem Ende einen alten Blindverschluß zeigt, in dem man einen derben Tumor fühlt. Etwa in der Mitte des Präparates sitzt ein zweiter harter Tumor. Knapp daneben ist eine Dünndarmschlinge zur Anastomose an den Dickdarm angenäht. Nach dem Aufschneiden zeigt sich, daß in dem blindverschlossenen Dickdarmende ein apfelgroßer, höckeriger, an den Rändern feinzottiger Polyp in die Lichtung hineinragt. Der zweite beschriebene harte Tumor ist ein die ganze Breite der Lichtung einnehmendes, schüsselförmiges, ulceriertes Geschwür mit aufgeworfenen Rändern und derbem, auf dem Durchschnitt markig weißem Grunde. Die Anastomosenstelle ist scharfrandig und eben für 2 Finger durchgängig.

*Histologische Untersuchung.* 1. *Apfelgroßer, derber Tumor.* Die ganze Geschwulst besteht aus knotigen, nebeneinanderliegenden Herden von Adenocarcinomcharakter, die zum Teil solides Wachstum zeigen. An den Rändern der Geschwulst finden sich am Übergang

zwischen dem Carcinomgewebe und der regelrechten Dickdarmschleimhaut typische Zottenpolypenteile mit einem feinen Bindegewebsgrundstock und mit einem Zottengeschwulstepithelbelag.

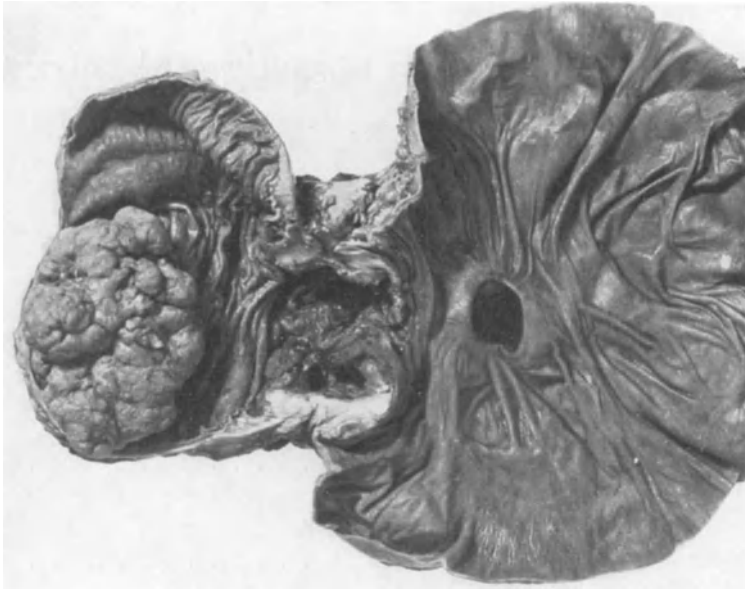


Abb. 51 (Fall 28). Lichtbild des aufgeschnittenen Dickdarmresektionspräparates. Links in dem blinden Ende des Querdarmes liegt eine höckerige Geschwulst mit feinhöckerigen Randteilen. Nach rechts zu anschließend eine schüsselförmige, derbe, die Darmlichtung einengende Geschwulst. Weiter nach rechts zu im Bilde der weite Querdarm, an dem eine Dünndarmschlinge zur Anastomose angenäht ist, die in dem deutlich sichtbaren runden Loch von hinten her mündet.

2. *Schüsselförmiger Tumor.* Besteht ebenfalls zum größten Teil aus Adenocarcinom, das zum Teil solide wächst. In der Tiefe befinden sich einzelne Herde mit gallertiger Entartung des Krebses. Zottengeschwulstepithel ist hier nicht nachweisbar.



# II. Knochenmetastasen bösartiger Geschwülste<sup>1</sup>.

Von

HANS HELLNER-Münster (Westf.).

Mit 116 Abbildungen.

<b>Inhalt.</b>		Seite
Literatur . . . . .		72
A. Allgemeine Lehre von den Knochenmetastasen . . . . .		83
1. Einteilung . . . . .		83
2. Pathologische Anatomie . . . . .		85
3. Allgemeine klinische Symptome . . . . .		96
4. Allgemeine Röntgendiagnose . . . . .		98
5. Knochenmetastasen und Blutbild . . . . .		99
Spezieller Teil.		
B. Klinik der Knochenmetastasen . . . . .		105
I. Carcinomatöse Knochenmetastasen. . . . .		105
1. Mammacarcinommetastasen. . . . .		105
Klinische Beobachtungen S. 107. — Zusammenfassung S. 123.		
2. Prostatakrebsmetastasen . . . . .		123
Klinische Beobachtungen S. 125. — Zusammenfassung S. 131.		
3. Hypernephroidmetastasen . . . . .		131
Klinische Beobachtungen S. 133. — Zusammenfassung S. 143.		
4. Knochenmetastasen bösartiger Nebennierengewächse . . . . .		144
Zusammenfassung S. 146.		
5. Knochenmetastasen von Schilddrüsengewächsen . . . . .		147
Das metastasierende Schilddrüsenadenom (WEGELIN) . . . . .		148
I. Schilddrüsengewächsmetastasen bei klinisch unverdächtiger Schilddrüse oder Struma. Knocheneinzelherde im Beginn der Erkrankung. . . . .		151
Operierte Schädelmetastasen S. 151. — Nichtoperierte Schädelmetastasen S. 152. — Operierte Wirbelmetastasen S. 153. — Nichtoperierte Wirbel- metastasen S. 154. — Operierte Humerusmetastasen S. 155. — Operierte Sternummetastasen S. 159. — Nichtoperierte Sternummetastasen S. 159. — Operierte Schlüsselbeinmetastasen S. 159. — Operierte Scapula- metastasen S. 161. — Operierte Femurmetastasen S. 161. — Nicht- operierte Femurmetastasen S. 161. — Operierter Beckentumor S. 162. — Operierte Talusmetastase S. 162. — Operierte Unterkiefermetastasen S. 162. — Operierte Radiusmetastasen S. 163.		
II. Schilddrüsengewächsmetastasen bei klinisch maligner Struma . . . . .		165
Zusammenfassung S. 167.		
6. Metastasen bei Primärtumoren des Magendarmkanals einschließlich von Gallenblase und Leber . . . . .		168
Metastasen von Magenkrebsen . . . . .		169
Leber- und Gallenblasencarcinommetastasen . . . . .		173
Rectumcarcinommetastasen . . . . .		173
Zusammenfassung S. 175.		

<sup>1</sup> Aus der Chirurg. Universitätsklinik Münster (Westf.). Professor HERMANN COENEN.

	Seite
7. Knochenmetastasen von Carcinomen des Gesichtes, des Mundes und des Halses . . . . .	175
Oberkiefercarcinom. — Schenkelhalsmetastasen mit Spontanfraktur . . .	175
Carcinoma colli. Beckenmetastasen . . . . .	176
Carcinoma colli. Lendenwirbelkörpermetastasen . . . . .	177
Zusammenfassung S. 177.	
8. Uterus- und Ovarialkrebsmetastasen . . . . .	177
9. Knochenmetastasen von bösartigen Hodengeschwülsten . . . . .	180
10. Metastasen von Bronchialcarcinomen . . . . .	180
11. Knochenmetastasen klinisch unentdeckter Primärtumoren . . . . .	182
II. Sarkomatöse Knochenmetastasen . . . . .	186
1. Knochenmetastasen von Knochensarkomen . . . . .	186
Osteogene Sarkome . . . . .	187
EWING-Sarkome. . . . .	188
2. Knochenmetastasen von Weichteil- und Organsarkomen . . . . .	188
Zusammenfassung S. 190.	
C. Die Behandlung der Knochenmetastasen . . . . .	191
Zusammenfassung S. 196.	

### Literatur.

- ADAIR, FRANK E.: The treatment of metastatic and inoperable mammary cancer. Amer. J. Roentgenol. **27**, 517 (1932).
- ADLER, I.: Primary malignant growths of the lung and bronchi. New York 1912.
- D'AGATA, G.: Knochenmetastasen des Hypernephroms. Tumori **5**, 272—304 (1917).
- AISENSTEIN, S. M.: Beiträge zur Kasuistik der Nebennierentumoren im Kindesalter. Inaug.-Diss. Zürich 1905.
- ALAMARTINE et BONNET: Un cas de goître bénin métastatique. Lyon chir. **5**, 605 (1911).
- et JABOULAY: Goître ayant simulé un sarcome anévrysmatique de l'extrémité supérieure de l'humérus. Lyon méd. **111**, 859 (1908).
- ALESSANDRI, R.: Sui tumori pulsante delle ossa et in modo speciale sulle metastasi d'iper-nofromi nello scheletro. Policlinico **33**, 273 (1926).
- Thyreoid and parathyreoid bone tumors without primary lesion of the thyreoid gland. Surg. etc. **45**, 35 (1927).
- ALBRECHT, PAUL: Beiträge zur Klinik und pathologischen Anatomie der malignen Hyper-nephrome. Arch. klin. Chir. **77**, 1073 (1905).
- AMMER, JULIUS: Knochenmetastasen bei Hypernephrom. Diss. Kiel 1932.
- ASSMANN, H.: Zum Verständnis der Knochenneubildung bei der osteoplastischen Karzinose. Virchows Arch. **188**, 32 (1907).
- Die klinische Diagnose der multiplen Knochengeschwülste. Med. Klin. **1924 I**, 108, 141.
- AUFSES, ARTHUR H.: Skeletal metastases from carcinoma of the rectum. Arch. Surg. **21**, 916 (1930).
- AXHAUSEN, G.: Histologische Studien über die Ursachen und den Ablauf des Knochen-umbaus im osteoplastischen Carcinom. Virchows Arch. **195**, 358 (1909).
- BAENSCH: Über die Beziehung der Metastasen zum Primärtumor in der Röntgentherapie. Fortschr. Röntgenstr. **29**, 499 (1922).
- BARNARD: Schädelmetastasen eines Nebennierentumors. Trans. Clin. Soc. Lond. **37**, 216 (1903/04).
- BARONI, BENIGNO: Carcinoma primitivo della prostata con carcinosi del midollo osseo usw. Arch. ital. Anat. e Istol. pat. **2**, 393 (1931).
- BAUMGARTEN, v.: Latentes Prostatakarzinom mit generalisierten Lymphknotenmetastasen. Arbeiten Tübinger Pathologisch. Institut **6**, 83 (1907).
- BEATSON, G. T.: Case of osseous metastasis from primary carcinoma of the right mamma. Brit. J. Surg. **12**, 473 (1924/25).
- BECK, A.: Zur Strahlenbehandlung von Knochenmetastasen nach Mammakarzinom. Strahlenther. **35**, 513 (1930).
- BECKER: Über einen Fall von gutartiger Metastase der Clavicula ohne Struma. Verslg. dtsh. Naturforsch., Sekt. Chir., Aachen 1900.
- Über die Knochenkarzinose im Röntgenbild. Fortschr. Röntgenstr. **15**, 185 (1910).

- BELL, F. G.: Structural variations in thyroid metastases in bone. *Brit. J. Surg.* **12**, 331 (1924).
- BEILBY, G. E.: Affections of thyreoid gland. *Albany med. Ann.* **28**, 92 (1907).
- BÉLOT et LEFENNETIER: Métastases osseuses des cancers du sein. *J. Radiol. et Électrol.* **9**, 409 (1925).
- BENASSI, ENRICO: Ein neuerlicher Röntgenbefund von Knochenmetastasen eines latenten Tumors. *Giorn. Clin. Med.* **10**, 722 (1929).
- BENEDICK and JACOBS: Report of a case of extensive generalizes skeletal metastases, following primary carcinoma of the breast. *Amer. J. Roentgenol.* **14**, 35 (1925).
- BENEKE: Über osteoplastische Karzinome nach Prostatakarzinom. *Münch. med. Wschr.* **1908 I**, 1105.
- BÉRARD et CH. DUNET: *Cancer thyreoidien.* Paris 1924.
- BERGMARK, G.: A case of cancer of prostata with extensive metastases to the skeleton without any local functional symptomes. *Acta med. scand. (Stockh.) Suppl.* **26**, 238 (1928).
- BIRCHER: Die wuchernde Struma Langhans. *Bruns' Beitr.* **139**, 383 (1927).
- BLAND-SUTTON, JOHN: *Tumours innocent and malignant.* New York and London: Cassell & Co. 1922.
- BLOODGOOD, I. A.: Bone tumors. *Amer. J. Surg.* **34**, 929 (1920).
- BLUM, D. M. and W. B. COLEY: Large malignant tumor (sarcome) of the uterus with multiple bone metastases. *Amer. J. Surg.* **23**, 47 (1934).
- BLUMER, GEORGE: A report of two cases of osteoplastic carcinoma of the prostate with a review of the literature. *Bull. Hopkins Hosp.* **20**, 200 (1909).
- BORAK, JULIUS: Röntgenbehandlung metastatischer Knochengeschwülste. *Arch. klin. Chir.* **143**, 185 (1926).
- Über die schmerzstillenden Wirkungen der Röntgenstrahlen. *Schmerz* **2**, 90 (1928).
- Röntgentherapie bei Knochengeschwülsten. *Strahlenther.* **33**, 435 (1929).
- BRAUN, L.: Über osteoplastisches Karzinom der Prostata, zugleich ein Beitrag zur Genese der perniziösen Anämie. *Wien. med. Wschr.* **1896 I**, 480, 527, 583.
- BRUCK, Ein Fall von kongenitalem Lebersarkom und Nebennierenarkom mit Metastasen. *Jb. Kinderheilk.* **62**, 84 (1905).
- BUMPUS, H. C.: Prostatakarzinom. *Klinische Studien über 1000 Fälle.* *Surg. etc.* **43**, 150 (1926).
- BULLOWA, J. G. M.: Hypernephroma with spinal metastases. *Med. Clin. N. Amer.* **5**, 1113—1124 (1922).
- BUSCHMANN, T. W.: Spinal metastasis of hypernephroma. *Northwest Med.* **22**, 439 (1923).
- CAMPBELL, D.: Eine osteoplastische Krebsmetastase ungewöhnlicher Art im Femur. *Röntgenprax.* **1**, 553 (1929).
- CANIGIANI, TH.: Ein Fall von universeller Skelett-Metastasenbildung nach Mammakarzinom. *Röntgenprax.* **1**, 255 (1929).
- Zur Differentialdiagnose der multiplen osteoplastischen Karzinommetastasen und der Ostitis deformans Paget. *Röntgenprax.* **5**, 85 (1933).
- CARNETT, JOHN BERTON: Scirrhou carcinoma of breast with extensive metastases. *Surg. Clin. N. Amer.* **7**, 7 (1927).
- Cancer of the prostate with extensive bone metastases. *Surg. Clin. N. Amer.* **7**, 31 (1927).
- and JOHN C. HOWELL: Bone metastases in cancer of the breast. *Ann. Surg.* **91**, 811 (1930).
- CAVE, PAUL: Osteoplastic metastases in prostatic carcinoma. *Brit. J. Radiol.* **5**, 745 (1932).
- CEELEN: Das Mammakarzinom. *Ref. 75. Tagg. niederrhein.-westfäl. Chir.*, 13. Juli 1929. *Zbl. Chir.* **1929**, 2389.
- CHARBONNEL et MASSÉ: Cancer généralisé à tout le squelette. *Arch. Électr. méd.* **27**, 113 (1929).
- CHASIN, ADIB.: Die Dimensionen der destruktiven Veränderungen in den Wirbelkörpern, die röntgenographisch bestimmt werden können. *Fortschr. Röntgenstr.* **37**, 529 (1928).
- CHRISTENSEN, F. C.: Bone tumors. *Ann. Surg.* **81**, 1075 (1925).
- COATS: Case of simple diffuse goitre with secondary tumors of the same structure in the bones of the skull. *Trans. path. Soc. Lond.* **38**, 399 (1887).

- COHN, MICHAEL: Primäres Nebennierensarkom bei einem 9monatigen Kinde. Berl. klin. Wschr. 1894 I, 266.
- COLMERS, F.: Zur Behandlung der Hypernephrome mit Solitärmetastasen. Z. urol. Chir. 10, 214 (1922).
- COLVILLE, H. C. and R. A. WILLIS: Neuroblastoma metastases in bones, with a criticism of Ewing's endothelioma. Amer. J. Path. 9, 421 (1933).
- COLWELL, H.: Primary malignant diseases of the stomach; a statistical study, based upon the records of the Middlesex hospital. Arch. Middlesex Hosp. 7, 151 (1906).
- COPELAND, MURRAY M.: Skeletal metastases arising from carcinoma and from sarcoma. Arch. Surg. 23, 581 (1931).
- Bone metastasis. Radiology 16, 198 (1931).
- CORDES: Ostitis fibrosaartige Knochenmetastasen bei Röntgencarcinom. Zbl. Chir. 1928, 415.
- COSTE: Le cancer vertébral. Thèse de Paris 1925.
- COURVOISIER: Das Prostatakarzinom. Diss. Basel 1901.
- CRAMER: Beitrag zur Kenntnis der Struma maligna. Arch. klin. Chir. 36, 259 (1887).
- CRIGNIS, DE: Zur Kasuistik der metastasierenden, anscheinend gutartigen Struma. Frankf. Z. Path. 14 (1913).
- CRONE, E.: Über Strumametastasen. Brun's Beitr. 93, 83 (1914).
- DELANNOY et DHALLUIN: Les goîtres benins dits „métastatiques“. Cancer thyroïdien latent à métastases. Arch. franco-belg. Chir. 25, 1047 (1921/22).
- DELBET: Sur les épithéliomes secondaires des os. Bull. Assoc. franç. Étude Canc. 14, 10 (1925).
- Sur les tumeurs secondaires des os. Bull. Acad. Méd. Paris 84, 231 (1930).
- P. u. A. MENDARO: Der Brustkrebs. Paris: Masson & Cie 1927.
- DERCUM, F. X.: Thyreoid metastases in spine. J. nerv. Dis. 33, 153 (1906).
- DICKSON, W. E. CARNEGIE and T. R. HILL: Malignant adenoma of the prostate with secondary growths in the vertebral column simulating Pott's disease. Brit. J. Surg. 21, 677 (1934).
- DIETLEN: Beitrag zum röntgenologischen Nachweis der osteoplastischen Karzinose der Wirbelsäule. Fortschr. Röntgenstr. 13, 40 (1908).
- DOEPFNER: Verhalten des Schilddrüsenadenoms und der wuchernden Struma in Kapsel und Blutgefäßen. Frankf. Z. Path. 44, 461 (1933).
- DOWNES ELWOOD E. and WILLARD S. HASTINGS: Factors influencing the types of metastatic carcinoma of bone. Amer. J. Roentgenol. 29, 1 (1933).
- DREESMANN: Über Strumametastasen. Med. Klin. 1925, 1871.
- DRESSER: Metastasenbildung von Hypernephromen im Knochen. Amer. J. Roentgenol. 13, 342 (1925).
- DURAND: Fracture spontané de l'extrémité supérieure du fémur dans un metastase de cancer thyroïdien. Désarticulation de la hanche. Lyon chir. 20, 378 (1923).
- EHRHARDT, OSKAR: Zur Anatomie und Klinik der Struma maligna. Bruns' Beitr. 35, 343 (1902).
- EMMERICH, EMIL: Variabilität im histologischen Bau der Metastasen bei Struma maligna. Annalen der Krankenh. zu München 13, 274 (1903—05).
- ENDERLEN: Strumametastase von über Handtellergröße im linken Scheitelbein. Münch. med. Wschr. 1916 II, 1092.
- EISELSBERG, v.: Über Knochenmetastasen des Schilddrüsenkrebses. Arch. klin. Chir. 46, 430 (1893).
- EISEN, D.: Malignant tumors of thyreoid: Analysis of seven cases with study of structure and function of metastases. Amer. J. med. Sci. 170, 61 (1925).
- ELMSLIE, R. C.: The diagnosis of endosseal tumours. Bartholomews Hosp. Rep. 48, 73 (1912).
- EPSTEIN, JULIUS: Blutbefunde bei metastatischer Karzinose. Z. klin. Med. 30, 121 (1896).
- ERBSLÖH, WALTER: 5 Fälle von osteoplastischem Karzinom. Virchows Arch. 163 I, 20 (1901).
- ERDHEIM, JULIUS: Über Heilungsvorgänge in Knochenmetastasen. Virchows Arch. 275 383 (1929).
- S.: Anatomische und klinische Untersuchungen über Primärgeschwülste vortäuschende Metastasen, insonderheit solcher des Adenocarcinoms der Schilddrüse. Arch. klin. Chir 117, 274 (1921).

- ERNST, MAX u. RÖMMELT: Über traumatische und pathologische Querfortsatzbrüche der Lendenwirbelsäule. *Dtsch. Z. Chir.* **237**, 580 (1932).
- ESAU: Frühzeitige Fernmetastasen bei verborgenem Karzinom. *Med. Klin.* **1925 II**, 1086.
- ESHNER, A. A.: Hypernephroma of kidney with metastasis to manubrium simulating aneurysm of aorta. *J. amer. med. Assoc.* **1908 I**, 1787—89).
- ESTOR, E. et G. MASSABUAU: Les prétendus kystes branchiogenes multiloculaires du cou. *Rev. de Chir.* **38**, 341 (1908).
- EWALD, K.: 2 Fälle von Kropfmetastase. *Wien. klin. Wschr.* **1893 I**, 459; **1896 I**, 657.
- EWING, J.: *Neoplastic diseases*, p. 755. Philadelphia: W. B. Saunders Co. 1922.  
— London: Saunders Co. 1928.
- FECI, LORENZO: Roentgentherapie delle metastasi ossee da carcinoma della mammella. *Arch. di Radiol.* **8**, 5 (1932).
- FEURER: Paradoxe Strumametastasen. *Festschrift f. KOCHER*, S. 273. Wiesbaden 1891.
- FISCHER-DEFOY, WERNER: 4 Fälle von osteoplastischem Prostatakarcinom. *Z. Krebsforsch.* **3**, 195 (1905).
- FLATAU u. KÖLICHEN: Carcinoma ossis temporalis parietalis et cerebelli bei einem 17jährigen Mädchen als Metastase eines Adenoma colloides glandulae thyreoideae. *Dtsch. Z. Nervenheilk.* **31**, 177 (1906).
- FOSTER, G. S.: Adenocarcinoma of the breast. *Radiology* **16**, 759 (1931).
- FRAENKEL: Metastatischer Wirbelsäulenkrebs. *Dtsch. med. Wschr.* **1899 I**, 189.
- FRITSCH: Mitteilung eines Falles von osteoplastischen Wirbelmetastasen bei Mammacarcinom. *Fortschr. Röntgenstr.* **41**, 802 (1930).
- GAUDON: De l'hypernéphrome métastatique. Thèse de Lyon 1924.
- GAUTHIER-VILLARS, P. et F. BUSSE: A propos des métastases osseuses révélatrices d'un épithélioma du rein. *Bull. Assoc. franç. Étude* **19**, 683 (1930).
- GESCHICKTER, CHARLES, F.: Metastatic carcinoma. *Radiology* **16**, 172 (1931).  
— Tumors of the suprarenal gland. *Arch. of Path.* **15**, 775 (1933).
- GIBSON, A. and I. C. BLOODGOOD: Metastatic hypernephroma with special reference to bone metastases. *Surg. etc.* **37**, 490 (1923).
- GIERKE, EDGAR: Über Knochentumoren mit Schilddrüsenbau. *Virchows Arch.* **170**, 464 (1902).
- GILES, R. G.: Skeletal metastasis from primary carcinoma of the breast. *Amer. J. Roentgenol.* **14**, 442 (1925).
- GINSBURG: Pain in cancer of the breast; its clinical significance with special reference to bone metastases. *Amer. J. med. Sci.* **171**, 520 (1926).  
— SALOMON: Osteoplastic skeletal metastases from carcinoma of the breast. *Arch. Surg.* **11**, 219 (1925).
- GIROU: Hypernéphrome avec localisation secondaire dans l'olécrane gauche. *Bull. Soc. nat. Chir. Paris* **38**, 1393 (1912).
- GOEBEL: Zur Frage der Strumametastasen. *Dtsch. Z. Chir.* **47**, 349 (1898); **78**, 300 (1905).
- GÖTSCH: Über den Einfluß von Karzinometastasen auf den Knochen. *Beitr. path. Anat.* **39**, 218 (1906).
- GONZÁLEZ-AGUILAR, J.: El cancer vertebral. *Arch. españ. Oncol.* **3**, 343 (1931).
- GRAAG, K. S.: Über Strumen mit Knochenmetastasen. *Mitt. Grenzgeb. Med. u. Chir.* **11**, 625 (1903).
- GREIG, DAVID M.: The cephalic metastases of suprarenal blastomata in children. *Edinburgh med. J.* **36**, 25 (1929).
- GRIPEKOVEN: Knöcherner Hypernephrommetastasen. *J. belge Urol.* **4**, 366 (1931).
- GUIBÉ et LEGUEU: Tumeur de la clavicule d'origine thyroïdienne. *Bull. Soc. Chir. Paris* **35**, 117 (1909) u. *Bull. Assoc. franç. Étude Canc.*, Mai **1912**.
- GUSSENBAUER: Zur Kenntnis der Strumametastasen. *Verh. dtsch. Ges. Chir.* **22**, 88 (1893).
- GUTH, KAMILLA: Zur Kasuistik der sog. metastasierenden Kolloidstruma. *Zbl. Path.* **32**, 257 (1922).
- HALBRON, P.: Cancer thyroïdien développé un niveau du sternum et simulant un aneurisme de l'aorte. *Bull. Soc. Anat. Paris* **1904**, 373.
- HALPÉRINE: Strumametastasen im Skelet. Thèse de Zürich **1906/07**.
- HAMBURGER, E.: Metastase eines Hypernephroms im Schädeldach. *Fortschr. Röntgenstr.* **40**, 856 (1929).

- HAMMER, HEINR.: Ein Fall von Krebsmetastase im Knochen mit Spontanheilung. Fortschr. Röntgenstr. **38**, 684 (1928).
- HAMPERL, H. u. MALLER: Metastase eines Prostatakarzinomes bei einem 34jähr. im Dens epistropheus mit Spontanfraktur ohne Schädigung des Rückenmarkes. Wien. klin. Wschr. **45**, 24 (1932).
- HANDLEY, W. S.: Cancer of the breast and its treatment. New York: P. B. Hoeber 1922. — The origin of bone-deposits in breast cancer. Surg. Clin. N. Amer. **7**, 1 (1927).
- HANHART: Knochenmarkskarzinose. Schweiz. med. Wschr. **1923 I**, 619.
- HARBURGER, A. u. I. AGOSTINI: Schädel-Hirnhaut-Metastase eines verborgenen Hypernephroms. Ann. d'Anat. path. **3**, 75 (1926).
- HARET, G. et J. DUVAL: Knochenmetastasen bei einem Fall von Struma maligna. J. belge Radiol. **20**, 239 (1931).  
— — Metastases osseuses d'un néoplasma thyroïdien. J. de Radiol. et d'électrol. **15**, 297 (1931).
- HARMER: Schilddrüsenmetastasen in der Nasenhöhle. Wien. klin. Wschr. **1899**, 628.
- HARRINGTON and KENNEDY: Bone marrow metastases and anaemia in gastric cancer. Lancet **1913**, 378.
- HAWARD, W.: Cases of bronchocele, with secondary growths in bones and viscera. Trans. path. Soc. Lond. **33**, 291 (1882).
- HAWLEY, G. W.: Skeletal carcinomatosis. Ann. Surg. **51**, 636 (1910).
- HELLNER, HANS: Knochengeschwülste. Zbl. Chir. **1933**, 331.
- HERENDEEN, RALPH E.: Changes in primary and metastatic bone tumors following various doses of Roentgen ray. Radiology **13**, 326—337 (1929).
- HILDEBRANDT, OTTO: Strumametastase im Femur. Zbl. Chir. **40**, 1819 (1913).
- HINMAN, F. u. A. KUTZMANN: Bösartige Nierentumoren mit besonderer Berücksichtigung der Diagnose. Ref. Zbl. ges. Chir. **32**, 849 (1925).
- HINTZE: Knochenmetastasen beim Mammakarzinom. Zbl. Gynäk. **1932**, 547.
- HINTZE, ARTHUR: Erfolge der Bestrahlung und der kombinierten Behandlung beim primär inoperablen Mammakarzinom und beim inoperablen Mammakarzinom. Z.org. Chir. **68**, 89 (1934).
- HIRSCH, E. F. and F. W. RYERSON: Metastases of the bone in primary carcinoma of the lung. A review of so-called endotheliomas of the bones. Arch. Surg. **16**, 1 (1928).
- HOFMANN, KARL, v.: 4 Fälle von Strumametastasen im Knochen. Wien. klin. Wschr. **1897**, 1004.
- HOLFELDER, HANS: Spezielle Röntgentherapie bei chirurgischen Erkrankungen. Die Röntgentherapie der Karzinome. PAUL KRAUSES Handbuch der Röntgentherapie, Bd. 3. IV. Abschn., S. 485. Leipzig 1928.
- HOLLIS, W. A.: Case of paraplegia with multiple thyroid tumour. Lancet **1903 I**, 884.
- HOLZKNECHT, G.: Schilddrüsenkarzinom und Röntgenbestrahlung. Wien. klin. Wschr. **1924**, 419.
- HONSELL: Über gutartige metastasierende Strumen. Bruns' Beitr. **24**, 112 (1899).
- HORSCH, K.: Zur Strahlenwirkung auf Krebsmetastasen der Wirbelsäule. Strahlenther. **47**, 698 (1933).
- HULTÉN, OLLE: Ein Fall von Elfenbeinwirbel bei Lymphogranulomatose. Acta radiol. (Stockh.) **8**, 245.
- HUTCHISON: Cylindrical cancer of the humerus. Trans. path. Soc. Lond. **37**, 379 (1886).
- HUTCHISON, R.: On suprarenal sarcoma in children with metastases in the skull. Quart. J. Med. **1**, 33 (1907/08).
- INGRAHAM, RUTH: Carcinomatous metastasis to bone. Surg. Clin. N. Amer. **7**, 877 (1927).
- ISELIN: Strumametastasen im Schädel und im Becken. Korresp.bl. Schweiz. Ärzte **1914**, 1169.
- ISRAEL: Strumametastasen im Humerus. Zbl. Chir. **40**, 1819 (1913).
- ISRAEL, JAMES u. W.: Chirurgie der Niere. Leipzig 1925.
- JABOULAY: Goitre métastatique avec tumeur secondaire de la clavicule. Gaz. Hôp. **1909**, 1243.
- JAEGER, R.: Über Strumametastasen. Bruns' Beitr. **19**, 493 (1897).
- JAKOBAEUS, H. C.: Metastasierendes Schilddrüsenadenom unter dem Bilde einer Wirbelgeschwulst mit Kompressionsmyelitis nebst einer Methode zu Probeexcisionen von Knochenmark aus tiefliegenden Knochen. Dtsch. Z. Nervenheilk. **49**, 74 (1913).

- JAN, ROBERT: Contribution à l'étude des métastases osseuses révélatrices des cancers ignorés de la prostate. Diss. Paris 1932.
- JOLL, C. A.: Metastatic tumours of bone. Brit. J. Surg. **11**, 38 (1923).
- JORDANS, G. u. H. BARTHELS: Über Veränderungen im Blutbild bei metastatischen Knochenmarksgeschwülsten. Nederl. Tijdschr. Geneesk. **1929 I**, 2150.
- JORNS, G.: Chirurgie des Nervensystems. Chirurg **1934**, 372.
- KALLIUS, H. U.: Experimentelle Untersuchungen über die Lymphgefäße der Röhrenknochen. Bruns' Beitr. klin. Chir. **155**, 109 (1932).
- KANOKY, J. P.: Thyroid tumors of bones. Surg. etc. **22**, 679 (1916).
- KAPLAN, IRA: Benign metastatic bone involvement from thyroid tumors. Amer. J. Surg. **23**, 559 (1934).
- KECHNIE, H. N. Mc: Metastatic hypernephroma of the femur producing spontaneous fracture. Surg. Clin. N. Amer. **4**, 765 (1924).
- KEGEL, RICHARD: Über eine thyreogene Geschwulst des Unterkiefers. Vjschr. Zahnheilk. **1932**, H. 2, 2077.
- KEYSER and FOULDS: The extension of hypernephroma by way of the venal vein. J. of Urol. **7**, 463 (1922).
- KIENBÖCK, ROBERT: Differentialdiagnose der geschwulstigen Knochenkrankungen. Wien u. Berlin: Urban & Schwarzenberg 1933.
- KIEWE: Osteoplastische Karzinose am 5. Lendenwirbel. Fortschr. Röntgenstr. **41**, 780 (1930).
- KINGREEN, O.: Zur Röntgenbehandlung der Wirbelsäulentumoren, insbesondere der Sarkome. Arch. klin. Chir. **155**, 283 (1928).
- KIRSCHNER: Die Chordotomie zur Ausschaltung von Schmerzzuständen. Arch. klin. Chir. **162**, 95 (1930).
- KITAIN, H.: Häufigkeit und Lokalisation von Krebsmetastasen usw. Virchows Arch. **238**, 289 (1932).
- KLINGE, FRITZ: Über die „metastasierende Kolloidstruma“. Dtsch. Z. Chir. **187**, 317 (1924).
- KNAPP, A.: Metastatic thyroid tumor in the orbit. Graefes Arch. **18**, 502 (1923).
- KNICK: Beitrag zur Otosklerosefrage. Verh. dtsh. otol. Ges. **1914**, 155.
- KOCHER, TH.: Zur klinischen Beurteilung der bösartigen Geschwülste der Schilddrüse. Dtsch. Z. Chir. **91**, 197 (1907).
- KOHLER: Die Behandlung pathologischer Frakturen mit Röntgenstrahlen. Dtsch. med. Wschr. **1921**, Nr 26.
- KOLB, KARL: Knochentumoren thyreogener Natur. Bruns' Beitr. **82**, 331 (1912).
- KOLODNY, ANATOLE: The relation of the bone marrow to the lymphatic system. Arch. Surg. **11**, 690 (1925).
- Bone Sarkoma. Chicago 1927.
- KORCHOV, V. u. M. MINZ: Krebsmetastasen in den Knochen, welche ein primäres Sarkom vortäuschten. Vestn. Rentgenol. (russ.) **9**, 404 (1931). Ref. Z.org. Chir. **59**, 585 (1932).
- KRASKE, P.: Knochenmetastasen des Schilddrüsenkrebses. Verh. 22. Chir.kongr. **22**, 86 (1893).
- KÜSTER, ERNST: Die Chirurgie der Nieren. Deutsche Chirurgie, 1896—1902, Lief. 52 b.
- KURPUWEIT, O.: Zur Diagnose von Knochenmarksmetastasen bei malignen Tumoren aus dem Blutbefunde. Dtsch. Arch. klin. Med. **527**, 552 (1903).
- LAMM: Knochenmetastasen nach Rektumkarzinom. Zbl. Chir. **1928**, 1687.
- LANG, F. J. u. KRAINZ: Über das zystische osteoplastische Karzinom im Vergleich zu seiner verdichteten Form. Frankf. Z. Path. **28**, 526 (1922).
- LAUVEN, ERNST: Kontaktaufnahmen in der Röntgen-Knochenagnostik. Zbl. Chir. **60**, 2418 (1933).
- LEDDY, E. T. and C. GIANTURCO: The analgesic effect of Roentgen rays in metastasis from carcinoma of the prostate gland. Amer. J. Roentgenol. **29**, 667 (1933).
- LEHMANN, WALTER: Hypernephrommetastasen des Skeletsystems. Arch. klin. Chir. **170**, 331 (1932).
- LENORMANT, WILMOTH u. PERGOLA: Notwendigkeit der Biopsie bei multiplen Knochenveränderungen. Presse méd. **1934 I**, 449.
- LENZ, MAURICE and JACOB R. FREID: Metastases to the skeleton, brain and spinal cord from cancer of the breast and the effect of radiotherapy. Ann. Surg. **93**, 278 (1931).

- LEOD, MAC u. JAKOBS: Hypernephrom des Brustbeines. *Med. Rec.* **100**, 279 (1921).
- LEVIN, ISAAC: Skeletal metastases in carcinoma of the thyroid. *Amer. J. Path.* **6**, 563 (1930).
- LIMACHER, FRANZ: Knochenmetastasen bei Struma maligna. *Virchows Arch.* **151**, Suppl., 113 (1898).
- LJUNGGREN: Studien über Klinik und Prognose der GRAWITZschen Nierentumoren. *Acta chir. scand.* (Stockh.) **66**, Suppl., 16 (1930).
- LÖFFLER, L.: Über Bedingungen und Grenzen der röntgenologischen Wiedergabe pathologischer Knochenveränderungen. *Dtsch. Z. Chir.* **243**, 687 (1934).
- LORENZ: Multiple Metastasen einer Struma maligna. *Wien. klin. Wschr.* **1914**, 1130.
- LUBARSCHE, OTTO: Hypernephroide. *Handbuch der speziellen pathologischen Anatomie und Histologie*. Bd. 6,1. Berlin: Julius Springer 1925.
- LUSCINIAN, JOSEF H.: Metastatic carcinoma in bone. *Amer. J. Roentgenol.* **15**, 530 (1926).
- MALJEFF, M.: Zur Frage der Krebsmetastasen. *Arch. Gynäk.* **131**, 339 (1927).
- MARTIN et SARASIN: Trois types de maladies osseuses généralisées. *Rev. méd. Suisse rom.* **52**, 705 (1932).
- MATHEY-CORNAT: Quelques aperçus sur le diagnostic radiographique et le traitement des tumeurs osseuses métastatiques. *Paris méd.* **1931 I**, 550.
- Le diagnostic radiographique et le traitement des métastases osseuses. *Arch. Electr. méd.* **40**, 97 (1932).
- MATSUOKA, M.: Beitrag zur Lehre von osteoplastischem Karzinom. *Dtsch. Z. Chir.* **77**, 389 (1905).
- MATHEWS: Secondary carcinoma of the bone. *N. Y. med. J.* **101**, 1150 (1915).
- MATZ, PHILIPP B.: A study of bone tumors among ex-service men. *Radiology* **16**, 664 (1931).
- MATZEN, TH.: Ein Fall von metastasierender Schilddrüsenneubildung und Querschnittslähmung. *Münch. med. Wschr.* **1933**, 1610.
- MELDOLESI, GASTONE: Diagnostica e terapia radiologica dei tumori ossei secondari ad epiteloma della mammella e dell'utero. *Radiol. med.* **18**, 615, 1160 (1931).
- MEYER, ADOLF: The nature of metastatic tumors of the thyroid. *Amer. J. Insan.* **69**, 543 (1913). *Ref. Z.org. Chir.* **1**, 348 (1913).
- MEYER-BORSTEL, H.: Die zystische Knochenmarkskarzinose und verschiedene andere Typen von generalisierter Skelettkarzinose im Röntgenbild. *Röntgenpraxis* **2**, 604 (1930).
- MEYERDING, CARMEN and GARVIN: Metastases to the bones from carcinoma of the breast; roentgenol. studie. *Radiology* **5**, 486 (1925).
- MIDDELDORFF: Zur Kenntnis der Knochenmetastasen bei Schilddrüsentumoren. *Arch. klin. Chir.* **48**, 502 (1894).
- MIDDLETON, I. C.: Case of carcinoma of the stomach with secondary carcinoma of the bone marrow. *Glasgow med. J.* **83**, 274 (1915).
- MIESCH, GABRIEL: Knochenbildung im Gallenblasenkrebs und seinen Metastasen. *Frankf. Z. Path.* **44**, 430 (1933).
- MIGNON et BELLOT: Métastase d'un cancer latent. *Presse méd.* **1910**, 809, 29. Okt. 1910.
- MOIROUD, PIERRE et JEAN COTTALORDA: Tumeur osseuse de structure thyroïdienne avec intégrité apparante du corps thyroïde. *Ann. d'Anat. path.* **9**, 123 (1932).
- MOON: Primary carcinoma of the liver with metastases to bone. *Arch. of Path.* **8** (1929).
- MORRIS: Pulsating tumors of the left parietal bone, associated with other similiar tumors of the right clavicle and both femora and with great hypertrophy of the heart. *Trans. path. Soc. Lond.* **31**, 259 (1880).
- MOSES, P. J.: Beitrag zur Differentialdiagnose zwischen Hypernephrommetastasen und primären Knochengeschwülsten. *Inaug.-Diss. Köln* 1922.
- MURDOCH: Contribution à l'étude des métastases osseuses des cancers du sein et de la prostata. *J. belge Radiol.* **13**, 432 (1924).
- MUZIO: Sopra un caso di struma colloidea alle regione glutea usw. *Gazz. Torino* **48**, 201 (1897). — *Giorn. Accad. med. Torino* **60**, 156 (1897).
- NABIAS, S. DE: Traitement des métastases osseuses par la curiethérapie. *Bull. Assoc. franç. Étude Canc.* **15**, 68 (1926).
- NAEGELI, OTTO: Blutkrankheiten und Blutdiagnostik. Leipzig: Veit & Co. 1908 u. Berlin: Julius Springer 1931.



- NATHAN, W.: Hypernephrommetastase unter dem Bilde eines Elfenbeinwirbels. Röntgenprax. **3**, 994 (1931).
- NEAL, M. P. and DUDLEY A. ROBNETT: Generalized osseous metastases secondary to atrophic scirrhous carcinoma of left breast. Arch. Surg. **14**, 529 (1927).
- NELLER, K. und K. NEUBÜRGER: Über atypische Epithelwucherung und beginnendes Karzinom in der senilen Prostata. Münch. med. Wschr. **1926**, 57.
- NEUGEBAUER, F.: Adenokarzinom der Schilddrüse mit Knochenmetastasen an ehemaliger Bruchstelle. Bruns' Beitr. **147**, 247 (1929).
- NOVÉ-JOSSERAND u. TAVERNIER: Les tumeurs malignes des os. Paris: Masson & Cie. 1927.
- OBERNDORFER, S.: Prostatakrebse. Handbuch der speziellen pathologischen Anatomie und Histologie, Bd. 6,3.
- O'CROWLEY, C. R., M. TRUBEK and H. H. GOLDSTEIN: Osseous metastasis in carcinoma of the prostate. J. of Urol. **26**, 665 (1931).
- O'DAY: Bone tumors of thyroid origin. N. Y. med. J. **3**, 374 (1920).
- ODENOW: Zur Kasuistik der Hypernephrome. Ref. Zbl. Chir. **38**, 325 (1927).
- ODERFELD u. STEINHAUS: Zur Kasuistik der Knochenmetastasen von normalem Schilddrüsengewebe. Zbl. Path. **12**, 209 (1901); **14**, 84 (1903).
- ÖTTINGEN, v. u. HELFFERICH: Beitrag zur Frage der Knochenerkrankungen nach Genitalkarzinom. Zbl. Gynäk. **1932**, 1574.
- PACK u. LE FÈVRE: Alter, Verteilung und Häufigkeit der Geschwulstkranken im Memorial-Hospital New York. Canc. Res. **14**, 167 (1930).
- PASCHEN, RICHARD: Das Schicksal der wegen GRAWITZ-Tumor Operierten. Arch. klin. Chir. **107**, 213 (1916).
- PATEL: Tumeurs bénignes du corps thyroïde donnant des métastases. Rev. de Chir. **29**, 398 (1904).
- PATEY, D. H.: Some notes on the clinical features and the distribution of secondary deposits in bone following carcinoma of the breast. Brit. J. Surg. **15**, Nr 58 (1927).
- PERUSSIA: Il riconoscimento radiologico precoce delle metastasi neoplastiche dello scheletro. Radiol. med. **18**, 18 (1931).
- PETOURAND: Le cancer rachidien. Thèse de Lyon **1926**.
- PETREN, K.: Symptomatologie der Karzinose des Rumpfskelettes. Mitt. Grenzgeb. Med. u. Chir. **14**, 505 (1905).
- PFAHLER, G. E.: Roentgen Diagnosis of Metastatic Malignant Disease of Bone, with special reference to spinal column. Amer. J. Roentgenol. **4**, 114 (1917).
- and LEO D. PARRY: Results of Roentgen-Therapy in Carcinoma of the breast. J. amer. med. Assoc. **1930**, 101.
- PHEMISTER, D. B.: A study of the ossification in bone sarcoma. Radiology **7**, 17 (1926).
- PHILIPP u. SCHÄFER: Metastasen und Rezidive im Knochen beim Genitalkarzinom der Frau. Berlin: Julius Springer 1933.
- PICKHAN, A.: Ist die Röntgenbestrahlung von Knochenmetastasen bei Krebs berechtigt? Dtsch. med. Wschr. **1934 I**, 132.
- PINEY, A.: The anatomy of the bone marrow. Brit. med. J. **1922 II**, 792.
- PIRQUET, v.: Die Allergie der Lebensalter. Leipzig: Thieme 1930.
- PITTS, B.: Columnar carcinoma of the humerus secondary to tumor of upper part of rectum. Stethoscope **20**, 66 (1922).
- PORCILE: Sopra un caso di struma metastatica. Clin. Chir. **17**, 17 (1909).
- PROUST, R.: Le traitement radiothérapique des métastases osseuses du cancer du sein. J. de Radiol. **13**, 293 (1929).
- PÜRCKHAMMER, ROLF: Das Prostatacarcinom, seine Häufigkeit und seine Metastasen. Z. Krebsforsch. **28**, 68 (1929).
- PUHR, LAJOS: Die Geschwülste der Knochen. Ref. Z.org. Chir. **64**, 470 (1933).
- PUTTI, V. e G. FALDINI: Carcinose osteoplastica diffusa dello scheletro da carcinoma primitivo della prostata clinicamente ignoto. Chir. Org. Movim. (russ.) **14**, 505 (1929/30).
- RADLEY and DUGGAN: A case of thyroid tumor of the clavicle treated by operation. Brit. J. Surg. **1**, 401 (1914).
- RAHM: Die Röntgentherapie des Chirurgen. Neue Deutsche Chirurgie. Stuttgart: Ferdinand Enke 1927.
- RECKLINGHAUSEN, v.: Osteoplastische Karzinose. Festschrift zu RUDOLF VIRCHOWS 71. Geburtstag. Berlin 1891.

- REGENSBURGER: Schilddrüsenmetastasen im Knochen. Berl. klin. Wschr. **1912 II**, 1560.
- REIMANN: Melanotisches Karzinom der Nebenniere bei einem 3 Monate alten Säugling. Prag. med. Wschr. **1902 I**, 297.
- REINHARDT, HANS: Strumametastase in der Wirbelsäule usw. Inaug.-Diss. Freiburg 1911. Münch. med. Wschr. **1917 II**, 1467.
- RENANDER, AXEL: Hypernephrommetastasen. Acta scand. radiol. (Stockh.) **12**, 29 (1931).
- RICHARDS, OWEN: Kindlicher Nebennierentumor mit Schädelmetastasen. Guy's Hosp. Rep. **59**, 310 (1905).
- RIEDEL u. HAECKEL: Korresp.bl. ärztl. Ver. Thüringen **17**, 18 (1899).
- ROBERTS, O. W.: Some notes on carcinoma of the prostate. Brit. J. Surg. **15**, 652 (1927/28).
- RÖDELIUS, E. u. F. KAUZ: Wirbelsäulenmetastasen. Fortschr. Röntgenstr. **35**, 461 (1927).
- ROSCHER, FREDRIK: Bösartige Geschwülste in den großen Röhrenknochen. Norsk. Mag. Laegevidensk. **94**, 1081 (1933).
- ROSE, CASSIE B.: X-ray treatment of bone metastasis. Radiologie **16**, 536 (1931).
- ROSSI, A.: Röntgenologische und klinische Diagnose der Knochenmetastasen. Radiol. med. **15**, 586 (1928).
- ROTTER, WERNER: Über eine ungewöhnliche Geschwulst der Schilddrüse. Zbl. Path. **42**, 289 (1928).
- RUNGE, MAX: Tumor des Atlas und Epistropheus bei einer Schwangeren. Virchows Arch. **66**, 366 (1876).
- RYAN, J. T.: Hypernephroma of kidney associated with repeated attacks of haematuria and metastases in the bones. Canad. med. Assoc. J. **13**, 911 (1923).
- SABRAZÈS, I., G. JEANNENEY et MATHEY-CORNAT: Les tumeurs malignes des os. Paris: Masson & Cie. 1932.
- SASSE, F.: Ostitis carcinomatosa bei Karzinom der Prostata. Arch. klin. Chir. **48**, 593 (1894).
- SCHAEDEL, W.: Über Struma maligna. Münch. med. Wschr. **1922 II**, 1282.
- SCHAUER: Über Metastasenbildung der Struma maligna mit Bericht über einen Fall von Strumametastase. Inaug.-Diss. Halle 1913.
- SCHILLING, VIKTOR: Das Blutbild und seine klinische Verwertung. Jena: Gustav Fischer 1934.
- SCHINZ, BAENSCH, FRIEDL: Lehrbuch der Röntgendiagnostik. Leipzig: Georg Thieme 1932.
- u. E. UEHLINGER: Knochengeschwülste. Erg. med. Strahlenforsch. **5**, 491 (1931).
- — Skapulageschwülste. Röntgenprax. **4**, 273 (1932).
- — Das Hypernephrom und seine Knochenmetastasierung. Acta Radiol. **14**, 56 (1933).
- SCHLEIP, K.: Zur Diagnose von Knochenmarkstumoren aus dem Blutbefunde. Z. klin. Med. **59**, 261 (1906).
- SCHMERTMANN: Über metastatische Knochengeschwülste. Münch. med. Wschr. **1929**, 1111.
- SCHMIDT, M. B.: Über Sekretionsvorgänge in Krebsen der Schilddrüse und der Leber und ihren Metastasen. Virchows Arch. **148**, 43 (1897).
- Allgemeine pathologische Anatomie der Knochen. Erg. Path. **7**, 991 (1900).
- SCHMIDT, RUDOLF: Knochentumoren mit Schilddrüsenbau. Inaug.-Diss. Rostock 1906.
- SCHMORL: Über Krebsmetastasen im Knochensystem. Verh. dtsh. path. Ges. **12**, 89 (1908).
- Schilddrüsenkarzinom, Metastasen im Schädeldach und in den Lungen. Münch. med. Wschr. **1910**, 605.
- SCHMORL, G. u. HERBERT JUNGHANNS: Die gesunde und kranke Wirbelsäule im Röntgenbild. Leipzig: Georg Thieme 1932.
- SCHREINER, BERNARD F.: Tumors of the male breast, based on the study of thirty-one cases. Radiology **18**, 90 (1932).
- SCHUBERT, V.: Vorläufige Erfahrungen mit der Carcinomtherapie mit extrem harten Röntgenstrahlen. Zbl. Gynäk. **1932**, 2020.
- SCHUCHARDT, KARL: Knochenmetastasen bei Mamma- und Prostatakrebs. Deutsche Chirurgie, Bd. 28, S. 255. 1899.
- SCHULTZE-BRAUNS, O.: Mammakarzinome. Handbuch der speziellen pathologischen Anatomie von HENKE-LUBARSCH, 1933.
- SCUDDER, CHARLES S.: Knochenmetastasen bei Hypernephrom. Ann. Surg. **52**, 533 (1910).
- SELKA, A.: Bronchuskarzinommetastase im Os naviculare usw. Fortschr. Röntgenstr. **37**, 483 (1928).

- SICARD, COSTE, BELOT et GASTAUD: Aspects radiographiques du cancer vertébral. *J. Radiol. et Électrol.* **9**, 353 (1925).
- GALLY, HAGUENAU et WALLICH: Le cancer vertébral. *Revue neur.* **35**, 489 (1928).
- LERMOYER et LAPLANE: Les signes radiologiques du cancer vertébral. *Ann. Méd.* **13**, 383 (1923).
- SIMPSON, WALTER M.: Diffuse vertebral metastasis of prostatic carcinoma without bony changes. *Amer. J. Surg.* **15**, 534 (1926).
- Three cases of thyroid metastases of bones. *Surg. etc.* **42**, 489 (1926).
- SOCIN, H. u. E. BURKHARDT: Die Verletzungen und Krankheiten der Prostata. *Deutsche Chirurgie*, Bd. 53. 1902.
- SONNENFELD, ARTHUR: Leukämische Reaktionen bei Carcinomen. *Z. klin. Med.* **111**, 108 (1929).
- SPROULL, JOHN: Metastasis in carcinoma of the prostate with report of the case showing early and late changes. *Amer. J. Roentgenol.* **16**, 565 (1926).
- STENSTRÖM, K. W. and L. G. ERICKSEN: Roentgen Therapy in bone metastases of carcinoma. *Radiology* **18**, 741 (1932).
- STIASNY, H.: Schulterblattmetastase bei einem Magenkarzinom. *Zbl. Chir.* **1933**, 2016.
- STLEDA: Metastase der Struma im Manubrium sterni. *Münch. med. Wschr.* **1913**, 1739.
- STRAUSS, LUDWIG: Zur Klinik der Struma maligna. *Bruns' Beitr.* **148**, 40 (1930).
- SUTHERLAND, DECKER and CILLEY: Metastatic malignant lesions in bone. *Amer. J. Canc.* **16**, 1457 (1932).
- TAVERNIER, L.: Les tumeurs secondaires des os du bassin. *Lyon chir.* **28**, 438 (1931).
- THOMPSON, E. I. and VIOLET H. KEILER: Multiple skeletal metastases from cancer of the breast. *Surg. etc.* **38**, 367 (1924).
- THOMSEN: Multiple Strumametastasen. *Bruns' Beitr.* **115**, 113 (1919).
- TILESTON and WOLBACH: Nebennierengeschwulstmetastase. *Amer. J. med. Sci.* **135**, 871 (1908).
- TIXIER et DUVAL: Syndrome de Basedow incomplet chez une malade ayant une petite tumeur thyroïdienne avec métastase osseuse. *Bull. Soc. méd. Hôp. Paris* **1921**, 874.
- TRAUBE, KARL: Zur Frage der Knochenmetastasen nach Kollumkarzinom. *Zbl. Gynäk.* **1933**, 2909.
- TROELL, ABRAHAM: Über die knochenbildende Fähigkeit des Cancers usw. *Arch. klin. Chir.* **111**, 565 (1919).
- VIETHEN, HERM.: Technik und Indikationsstellung der Pneumoradiographie des Nierenlagers. *Z. Urol.* **25**, 1 (1931).
- WAGNER, RICHARD: Zur Kenntnis der Knochenmetastasen bei Schilddrüsentumoren. *Münch. med. Wschr.* **1902**, 1457.
- WAGONER, G.: Ostitis fibrosa bei metastatischem Knochenkrebs. *Arch. klin. Chir.* **161**, 671 (1930).
- WALTHER, M.: Tumeur de la dure-mère d'origine thyroïdienne. *Presse méd.* **1910**, 192.
- WARD, GORDON R.: The blood in cancer with bone metastases. *Lancet* **1913 I**, 676.
- WEBER, O.: Über das Adenoma malignum der Schilddrüse und seine Metastasenbildung im Unterkiefer. *Inaug.-Diss. Zürich* 1913.
- WEGELIN, C.: Schilddrüse. Handbuch der speziellen pathologischen Anatomie von HENKE-LUBARSCHE, Bd. 8. Berlin: Julius Springer 1926.
- WEINGARTEN, RICHARD: Zur Klinik der metastatischen Knochengeschwülste. *Zbl. inn. Med.* **1932**, 739.
- WIESINGER: Prostatakarzinom. *Münch. med. Wschr.* **1900**, 237.
- WILLIS, R. A.: Epidermoid carcinoma of the head and neck with special references to metastasis. *J. of Path.* **33**, 501 (1930).
- WISSMER-KOVARSKY: Les tumeurs malignes du corps thyroïde. *Rev. méd. Suisse rom.* **33**, 815, 897 (1913); **34**, 24 (1914).
- WÖFLER: Zur Anatomie und Pathologie des Kropfes und Nebenkropfes. *Arch. klin. Chir.* **40**, 346 (1890).
- WOLFF, G.: Wuchernde Struma, ein Beitrag zur Lehre von den epithelial-bösartigen Geschwülsten der Schilddrüse. *Bruns' Beitr.* **121**, 56 (1920).
- WOLFF, RICHARD: Über ein Rezidiv nach einer wegen Prostatahypertrophie vorgenommenen Castration. *Dtsch. Z. Chir.* **52**, 338 (1899).

An der Tatsache, daß *jedes* Gewächs eine Knochenmetastase hervorrufen kann, ist nicht zu zweifeln, wenn wir auch hauptsächlich die Knochenmetastasen der genannten Krebse sehen. Ob der Primärtumor operiert, bestrahlt oder überhaupt nicht behandelt ist, ist für das Vorkommen von Knochenmetastasen ohne Einfluß. Diese können in jedem Falle vorkommen.

Die Größe des Primärtumors ist für die Ausdehnung und Menge der Metastasen im Knochen ohne Belang. Oft machen ganz kleine Erstgewächse z. B. ein kleines Adenom der Schilddrüse, ein umschriebenes haselnußgroßes Bronchuscarcinom, oder ein nicht fühlbarer Magenkrebs, der von einer Ulcusnarbe ausgeht, ausgedehnte Skeletmetastasen. Gelegentlich ist der Primärtumor so klein, daß er bei Lebzeiten nicht entdeckt wird, sehr selten wird er auch bei der Autopsie nicht gefunden.

Mit KIENBÖCK unterscheidet man zweckmäßig 1. allein stehende, *solitäre* Metastasen; 2. wenige, *sporadische* Herde; 3. *vielfache, multiple* Herde; 4. die ausgedehnte *generalisierte* Form der multiplen Metastasen mit Beteiligung des oder fast des ganzen Skelets, den allgemeinen Knochenkrebs.

Oft machen bestimmte Erstgewächse nur solitäre Metastasen (z. B. eine maligne Struma, ein Hypernephroid), *meist bleibt es aber nicht bei Einzelherden*, sondern es kommt später zu mehrfachen Herden, was viel häufiger vorkommt als gemeinhin angenommen wird. Voraussetzung für den Nachweis ist allerdings sowohl eine ununterbrochene, nötigenfalls jahrelange Beobachtung der Kranken als auch wiederholte Röntgenuntersuchung des Skelets. Multiple Herde können zur allgemeinen diffusen Ausbreitung führen.

Die Unterscheidung der Knochenmetastasen in eine örtlich begrenzte Tumormorphologie und in eine durchwuchernde *infiltrierende* Form (KIENBÖCK) läßt sich nicht immer durchführen. Pathologisch-anatomisch besteht in jedem Fall infiltrierendes Wachstum, auch dann, wenn im Röntgenbild scheinbar noch eine nicht unterbrochene Knochenschale vorliegt. Ob der Herd im großen und ganzen noch abgekapselt wird, ist eine Frage der Widerstandsfähigkeit des Gewebes und der Wachstumsschnelligkeit der betreffenden Geschwulst.

Nach dem *Sitz* der Metastase am *Knochenquerschnitt* kann eine zentrale, corticale und den Gesamtquerschnitt befallende, „querossale“ Form (KIENBÖCK) auseinandergelassen werden. Die zentralen Herde (Abb. 18, 31, 48, 54) sind zweifellos die häufigsten. Rein corticale Herde werden im Schrifttum beschrieben, sie sind sehr selten. Unter unseren Beobachtungen befinden sich ebenfalls nur wenige (Abb. 14, 15, 28, 30, 53). Die den ganzen Knochenquerschnitt betreffenden Metastasen sind dagegen nicht selten zu beobachten (Abb. 24, 91). Die Form des Knochens kann bei kleinen zentralen Metastasen völlig erhalten sein. Eine den ganzen Querschnitt des Knochens betreffende Metastase kann den Knochen aufblähen; durch vollständige Zerstörung der Kontinuität kommt es dann zu Spontanfrakturen, bei unvollständiger können — verhältnismäßig selten — statische Verbiegungen auftreten.

Wichtig ist die Unterscheidung zwischen vorwiegend zerstörenden (*osteolytischen*) und knochenverdichtenden (*osteoplastischen*) Metastasen. Beide können auch nebeneinander vorkommen.

Schließlich gibt es Metastasen im Knochen, die weder klinisch noch im Röntgenbild irgendwelche Erscheinungen machen. Es kann sich hierbei um ein Frühstadium der Knochenmetastasen handeln, gelegentlich sieht man aber

- WRIGHT, HENRY W. S.: A study of the surgical pathology of hypernephromata: with special reference to their origin and symptomatology. Brit. J. Surg. **9**, 339 (1921/22).
- ZADE, M.: Ein Fall von primärem Magenkarzinom mit zahlreichen Skelettmetastasen und Stauungspapille. Beitr. path. Anat. **37**, 568 (1904/05).
- ZADEK, I.: Pathological fracture of the neck of the femur, dues to thyroid metastasis. Ann. Surg. **57**, 689 (1923).
- ZADEK, J. u. A. SONNENFELD: Das klinische und hämatologische Krankheitsbild der metastatischen Knochengeschwülste. Klin. Wschr. **1930 II**, 2245.
- ÂZEMGULYS, I.: Krebsmetastasen im Knochensystem usw. Z. Krebsforsch. **34**, 266 (1931).

In der vorliegenden Arbeit wird das Krankheitsbild der metastatischen bösartigen Knochengewächse abgehandelt. Je mehr die Kenntnis der Knochengeschwülste zunimmt, um so mehr bemerkt man, wie häufig primäre Gewächse angenommen werden, wo es sich um Tochtergewächse eines klinisch entweder überhaupt nicht in Erscheinung tretenden, oder erst nach längerem Suchen entdeckten Carcinoms handelt. Schon in dem ersten Fall, der den Anstoß zur Aufstellung des vorbildlichen amerikanischen Knochensarkomregisters gab, handelte es sich um die Metastase eines latenten Carcinoms. CODMAN und die Familie eines seiner Patienten wünschten „sich darüber Gewißheit zu verschaffen, ob es Heilung des Knochensarkoms gibt, und wenn ja, wie derartige Heilungen zustande gekommen sind“. Der betreffende Patient starb, er hatte kein Knochensarkom, sondern eine Carcinometastase! KOLODNY hat festgestellt, daß die *Hälfte aller Knochensarkomdiagnosen falsch ist*. Die Kenntnis der ungewöhnlich mannigfaltigen Erscheinungsformen der Knochenmetastasen ist eine Voraussetzung, um der Fehldiagnose Sarkom zu begegnen. Sarkome und Krebsmetastasen müssen aber verschieden behandelt werden! Abgesehen von der praktischen Wichtigkeit, bieten die Krebsgewebsabsiedlungen im Knochen aber noch ein erhebliches Interesse. Die Neigung bestimmter Krebse zu gleichartigen Herdbildungen in bestimmten Knochen, die ganz verschiedene Wachstumsgeschwindigkeit, die verschiedene Beantwortung der Krebsabsiedlungen durch das Knochengewebe sind einige der Fragen, die sich bei der Bearbeitung aufdrängen müssen.

Die benutzten Beobachtungen stammen aus der Chirurg. Univ.-Klinik Münster (Westf.).

## A. Allgemeine Lehre von den Knochenmetastasen.

### 1. Einteilung.

Jede bösartige Geschwulst kann durch Einbruch in Blut- oder Lymphbahnen zu einer Geschwulstablagerung im Knochen führen. Die Art des Erstgewächses spielt jedoch insofern eine Rolle, als bestimmte Gewächse, nämlich Carcinome bestimmter Organe, und zwar der Mamma, Prostata, Schilddrüse, Niere und Lunge, bevorzugt und besonders häufig im Skelet Metastasen setzen.

*Abkürzungen.* Alb. Albumen; ASR Achillessehnenreflex; BWK Brustwirbelkörper; BWS Brustwirbelsäule; Ca Carcinoma; EZ Ernährungszustand; Hb Hämoglobin; HED Hauteinheitdosis; HWK Halswirbelkörper; HWS Halswirbelsäule; li links; LWK Lendenwirbelkörper; LWS Lendenwirbelsäule; neg. negativ; Op. Operation; Pat. Patient; Patt. Patienten; PE Probeexcision = Biopsie; pos. positiv; PSR Patellarsehnenreflex; Ra-bestr. Radiumbestrahlung; re rechts; Rö-bestr. Röntgenbestrahlung; Rö-bild Röntgenbild; RR (Riva Rocci) Blutdruck; Sach. Saccharum.

auch derartige Knochenmarksmetastasen ohne Knochenzerstörung bei vorgeschrittenen Krebserkrankungen auf dem Sektionstisch, und zwar besonders an der Wirbelsäule.

## 2. Pathologische Anatomie.

Der Knochen kann von einem bösartigen Gewächs auf drei Wegen erreicht werden: 1. auf dem *Blutweg*; 2. auf dem *Lymphweg*; 3. durch *unmittelbares Einwachsen* des Carcinoms in den Knochen. Die letzten beiden Möglichkeiten kommen zusammen vor, wenn z. B. von krebsigen Lymphknoten eines Collumcarcinoms aus ein Einwuchern in Wirbelkörper oder Beckenknochen stattfindet, oder wenn Lymphknotenmetastasen eines Hypernephroids unmittelbar auf den Wirbelkörper übergreifen. Wahrscheinlich ist bei manchen Knochenmetastasen auch eine gleichzeitige Entstehung auf dem Blut- und Lymphwege möglich.

**Die Verschleppung auf dem Blutweg.** Daß hauptsächlich der Blutstrom als Ursache der Verbreitung von Krebszellen bei der Entstehung von Knochenmetastasen in Frage kommt, ist schon von v. RECKLINGHAUSEN (1891) behauptet worden. In den ruhenden Wandschichten der Knochenmarkscapillaren mit ihrem langsamen Strom soll es zum Abfangen und damit zur Ansiedlung von Krebszellen kommen. PINEY ist der Ansicht, daß mehr Metastasen im roten als im Fettmark vorkommen. Im roten Mark soll der Blutstrom infolge Weiterwerden der Gefäße und infolge des komplizierteren Gefäßverlaufes (Schlingenbildung) langsamer werden, und damit sollen die Bedingungen für das Haftbleiben von Geschwulstablegern günstiger sein.

Da man sehr häufig bei Carcinomen einen Einbruch in Blutgefäße nachweisen kann, ist der Blutweg selbstverständlich anzuerkennen. Zieht man Erkenntnisse der allgemeinen Pathologie heran, so erklärt sich die *Regellosigkeit* des weitab vom Erstgewächs entfernten Geschwulstablegers im Knochen im allgemeinen nur durch eine hämatogene Verschleppung. Wenn z. B. ein Rectumcarcinom in einen Handwurzelknochen metastasiert, oder ein Hypernephroid eine solitäre Schädelmetastase verursacht, so kann es sich nur um eine Verschleppung auf dem Blutwege handeln. Eine weitere allgemeine Regel kommt für die hämatogene Ablagerung in Betracht: je geringer die Zahl der in die Blutbahn eingeführten Bestandteile ist, um so ungleichmäßiger, je größer ihre Zahl ist, um so gleichmäßiger ist ihre Verteilung (TENDELOO). Daß hämatogene Metastasen von Krebszellen öfter vorkommen als früher angenommen wurde, ist von M. B. SCHMIDT durch den Nachweis von Geschwulstthromben in den Blutgefäßen der Lungen bewiesen worden.

Ganz abgesehen von Knochenmetastasen neigen manche Krebse überhaupt mehr zu hämatogenen, manche mehr zu lymphogenen Metastasen. Von TENDELOO wird die Möglichkeit erörtert, daß Krebse mit zahlreichen und weiten, dünnwandigen Capillaren eher hämatogene Metastasen verursachen als andere Krebse. Bei den Knochenmetastasen kann man eine Stütze für diese Annahme darin erblicken, daß sich tatsächlich derartig gebaute Krebse, wie z. B. das metastasierende Adenom der Schilddrüse und das Hypernephroid, durch fernliegende solitäre, nur hämatogen erklärbare Metastasen auszeichnen. Verschleppung auf dem Blutwege ist auch z. B. beim Hypernephroid sehr leicht dadurch erklärbar, daß dieses in die Vena cava oder renalis einwächst, wie man das immer wieder bei Sektionen und auch schon bei Operationen feststellt.

Ebenso wies DÖPFNER bei metastasierenden Schilddrüsenadenomen und bei der wuchernden Struma (LANGHANS) fast regelmäßig einen Einbruch des Gewächses in die Blutbahn nach.

Die *Blutversorgung* der Röhrenknochen geschieht durch folgende drei Gefäßquellen: für die *Diaphyse* 1. durch die Nutritia, 2. Nutritia-Periostgefäße und 3. myoperiostale Gefäße; für die *Metaphyse* 1. durch seitliche myoperiostale Gefäß- und Gelenkkapselgefäße und 2. durch die zentralen Diaphysenarteriolen aus der Nutritia; für die *Epiphyse* 1. durch myoperiostal-corticale Äste und durch Kapselgefäße, schließlich durch die Metaphysengefäße der Nutritia, welche die Epiphysenlinie durchbohren.

Augenscheinlich handelt es sich bei der Metastasenentstehung auf dem Blutweg nicht immer um Embolie in ein Endgefäß, wie wir das z. B. für die akute Osteomyelitis annehmen, sondern das Haftenbleiben kann an den verschiedensten Stellen erfolgen. So sind z. B. Metastasen unmittelbar an der Einmündungsstelle der Nutritia in den Humerus gesehen worden (COPELAND). Wir wissen andererseits, daß manche Metastasen, so die thyreogenen, augenscheinlich die Epiphyse der langen Röhrenknochen bevorzugen.

**Die Verschleppung auf dem Lymphweg.** Bei der Verschleppung von Krebszellen auf dem *Lymphweg* wäre zu erwarten, daß immer zuerst die zugehörigen Lymphknoten erkrankt sein müssen, bevor Knochenmetastasen auftreten. Um die *Vielfältigkeit* der lymphogenen Metastasen zu verstehen, müssen wir uns jedoch vor Augen halten, daß die regionären Lymphknoten nicht immer nur die dem Primärtumor nächstliegenden Lymphknoten sind. Manche Stationen können übersprungen werden, auf dem Wege von Anastomosen können andere Lymphgebiete erreicht werden, viele Organe haben auch mehrere regionäre Lymphknotengruppen. Von einer Lymphknotengruppe erfolgt dann schubweise die Beteiligung der nächstliegenden. So können von einem Mammacarcinom aus auf dem Wege über die axillaren Lymphknoten, über die Lymphknoten unter dem Pectoralis minor längs der großen Gefäße, über diejenigen längs der Art. mammaria int. die Lymphbahnen der Pleura und des Mediastinum erkranken. HANDLEY, COENEN und CELEN halten auf diesem Wege eine lymphogene Metastasierung des Brustkrebses in die häufig befallenen Brustwirbelkörper für gegeben. Das gleiche gilt für die nach SCHMORL und JUNG-HANNIS ebenfalls lymphogen bedingten relativ häufigen Brust- und Lendenwirbelkörpermetastasen des Bronchialkrebses.

Da die pleuralen Lymphbahnen durch das Zwerchfell mit denen des Peritoneums und der paraortalen Lymphknoten in Verbindung stehen, kann man sich leicht auch eine Tochtergeschwulstbildung des Brustkrebses in den Lendenwirbelkörpern und im Kreuzbein erklären. Von einem Mammacarcinom aus können auch die Lymphknoten der gegenüberliegenden Achsel erkranken, womit eine Erklärung für Metastasen in Rippen, Clavicula, Scapula der gegenüberliegenden Seite gegeben ist. Das Sternum, in dem sehr häufig Metastasen vom Mammacarcinom gefunden werden, ist wohl stets allein als lymphogen erkrankt zu betrachten.

HANDLEY, der sich als erster für die lymphogene Metastasierung des Brustkrebses einsetzte, führte gegen den Blutstrom als Verteiler außerdem noch zwei Gründe an: die Seltenheit von Knochenmetastasen unterhalb der Ellenbogen- und Kniegelenke, und die Tatsache, daß die Metastasen häufiger auf der gleichen, als auf der dem Primärkrebs gegenüberliegenden Seite vorhanden sind. Beide Angaben treffen mit einer gewissen Einschränkung zu. Ein früher

angenommenes Freisein von Knochen unterhalb der Ellenbogen- und Kniegelenke gilt für Spätstadien des im Skelettsystem metastasierenden Mammacarcinoms allerdings nicht (CARNETT, s. auch Abb. 17). Auch die Bevorzugung der gleichen Seite ist nicht gesetzmäßig, was bei den vielfachen *Varianten des Lymphstromes* aber nicht wundert. In Fällen von Knochenmetastasen der unteren Körpergegend konnte CARNETT Ketten von paraortalen Lymphknoten nachweisen (s. auch Beobachtung 2, S. 109), so daß an der lymphogenen Weiterleitung gerade des Mammacarcinoms nicht gezweifelt zu werden braucht.

Für die bevorzugt auftretende lymphogene Metastasierung des Carcinoms in den Knochen hat KOLODNY (1925) experimentelle Beweise erbracht. Er stellte fest, daß das Knochenmark beim Hund in unmittelbarer Beziehung zum Lymphstrom steht. Ins Knochenmark eingeführte Tusche wurde in die regionären Lymphknoten abgeführt. An den oberen Gliedmaßenknochen sind es die cervicalen Lymphknoten, die beim Menschen den supraclaviculären gleichzusetzen sind, an den unteren Gliedmaßenknochen die iliacalen Lymphknoten, die beim Menschen den Lymphknoten längs der Iliaca ext. und Hypogastrica entsprechen. Bei Ausschaltung der Lymphbahnen durch Schnittunterbrechung oder bei Blockade der Lymphknoten durch Überladung mit Tusche kommt es zur Abweichung im Abtransport oder zum Rückfluß (reflux). KOLODNY erklärt somit die Knochenmetastasen bei Carcinomen hauptsächlich durch lymphogenen Rückfluß bei vollkommener Ausfüllung von Lymphbahnen und -knoten mit Krebszellen. Beim Hund soll sich übrigens am Femur unterhalb der Linea intertrochanterica ein konstanter abführender Lymphkanal vorfinden. Wir streifen hiermit die *Frage der Lymphbahnen im Knochen* überhaupt.

H. U. KALLIUS hat in den Röhrenknochen des Kaninchens mit der GEROTAschen Methode der Lymphgefäßdarstellung im Knochenmark ein deutliches Lymphcapillarnetz nachweisen können. Er ist wie KOLODNY der Ansicht, daß dieses Lymphcapillarnetz seinen Abfluß aus dem Knocheninnern durch vorhandene Knochengefäßlöcher nimmt. Nach seinen Untersuchungen handelt es sich im Knochenmark nicht um eine sich verjüngende baumartige Verästelung, wie sie bei den Blutgefäßen zu beobachten ist, sondern um ein dauernd gleich starkes Maschennetz.

KOLODNY will mit seinen Versuchen bis zu einem gewissen Grade die Tatsache erklären, daß die Schilddrüsen- und Brustkrebs den Schädel und die oberen Gliedmaßenknochen bei der Metastasierung bevorzugen, und daß die Prostata- und Uteruskrebs vorwiegend Tochterherde im Becken und den unteren Gliedmaßenknochen setzen. Femur-, Becken- und Lendenwirbelmetastasen bei Prostatakrebs werden durch einen lymphogenen Stauungsrückfluß gut erklärt. Daß die Brust- und Schilddrüsenkrebs bei lymphogener Metastasierung die obere, die Uterus- und Prostatakrebs die untere Körperhälfte bevorzugen sollen, trifft unseres Erachtens nur für die beiden letztgenannten zu. An der bevorzugten lymphogenen Ausbreitung des Uteruscarcinoms (PHILIPP und SCHÄFER) und des Prostatakrebses (KOLODNY, ROBERTS, PALADINI) im kleinen Becken, mit Befallen der Beckenknochen, des Kreuzbeines und der Lendenwirbel kann allerdings kein Zweifel herrschen. ROBERTS lieferte für die Verbreitung des Prostatakrebses auf dem Lymphweg noch einen weiteren Beweis. Er fand in einem Fall auf diesem Wege über die sacralen Lymphknoten den Wirbelkanal vom Carcinom erreicht. Durch den ganzen



Wirbelkanal hinauf bis zur Schädelbasis waren sämtliche Lymphspalten der Lig. subflava und der intraspinalen Fläche der Bögen mikroskopisch mit Krebszellen ausgefüllt. So erklären sich zweifellos auch Schädelbasismetastasen (ROBERTS, ASSMANN, eigene Beobachtung Abb. 42), oder z. B. eine so seltene Metastase wie die im Dens epistropheus (HAMPERL und MALLER) bei einem Prostatakrebs. Für diesen kommt also auch der intraspinale Lymphweg als Verschleppungsweg in Betracht.

Für die lymphogene Metastasierung können wir keinen bevorzugten Ort angeben. An unseren Präparaten fiel mir auf, daß ausgedehnte Wirbelkörpermetastasen nach Mammacarcinom mehr im vorderen als im hinteren Bereich des Wirbelkörpers zur Ansiedlung gekommen waren (Abb. 11, vgl. auch Abb. 147 aus SCHMORL-JUNGHANNS: Die gesunde und kranke Wirbelsäule im Röntgenbild). Man könnte sich aber die stärkere Zerstörung im vorderen Bereich der Wirbelkörper auch mit der dort vorhandenen stärkeren Belastung und mechanischen Beanspruchung erklären.

Die Mehrzahl derjenigen, welche die lymphogene Erkrankung des Knochens ablehnen, stützen sich auf die heute nicht mehr haltbare Behauptung des Lymphbahnenmangels im Knochen.

Der *direkte Weg* der Knochenerkrankung durch ein Carcinom ist verhältnismäßig selten gegeben. Als Beispiele sind anzuführen: Halswirbelmetastasen bei Kehlkopfkrebs, Sternummetastasen bei retrosternaler carcinomatöser Struma, Darmbeinschaufelmetastasen beim Ovarialcarcinom, Kreuzbein-Lendenwirbelmetastasen bei Lymphknotenmetastasen des Uteruscarcinoms (SCHÄFER und PHILIPP), Unterkiefermetastasen bei Wangenschleimhaut- oder Zungen-carcinom. Sehr wahrscheinlich ist auch dieser direkte Weg zum größten Teil gleichbedeutend mit einer Weiterverbreitung in Lymphspalten.

Die *Bedingungen* für die Ablegerbildung in den Knochen sind mit einer einfachen *mechanischen* Auffassung *nicht* erklärt. Es handelt sich vielmehr bei der Ablegerbildung für jedes Erstgewächs und jede Art von Krebsen immer wieder um besondere und recht vielseitige Bedingungen, die wir nicht in jedem Fall alle restlos durchschauen können, von denen aber die *mechanischen nur einen Teilausschnitt* aus dem ganzen Fragenkreis darstellen.

Für die hämatogen verschleppten Krebszellen muß beim „Angehen“ im Knochenmark irgendeine „Affinität“ zu den Knochenmarksendothelien angenommen werden. Wir kommen auch um die Annahme nicht herum, daß das Angehen von Geschwulstzellen an einem anderen Ort nach der Verschleppung ein Erlahmen oder Versagen von humoralen Abwehrkräften (Cytolysine?) zur Voraussetzung hat. Denn versetzte lebende Geschwulstzellen wachsen an den Haftstellen nicht immer an, sondern sie können zugrunde gehen. Das Haftbleiben allein genügt nicht, sondern Wachstumsfähigkeit und -schnelligkeit bei geeignetem Nährboden entscheiden ähnlich wie bei der bakteriellen Embolie. Hier müssen örtliche Abwehrkräfte mitwirken.

Auch im Knochen können Krebsmetastasen zugrunde gehen und vernarben (HAMMER, ERDHEIM). Spontanfrakturen bei osteoklastischen Metastasen zeigen oft eine auffallende Callusbildung, werden wieder fest und können für eine gewisse Zeit ausheilen (SCHMORL, TROELL, KIENBÖCK, EHRHARDT, KÖHLER).

Ebenso wie der Weg, auf welchem der Knochen erreicht wird, ein verschiedener sein kann, so ist auch die Ausbreitung des Geschwulstables im Knochen ihrem Grad und ihrer Schnelligkeit nach eine verschiedene. Hier von hängt die Reaktion des Knochenmarkes und des Knochens auf das Geschwulstgewebe ab. Nur so läßt sich erklären, daß Krebsmetastasen vorwiegend knochenzerstörend (*osteoklastisch*) wirken, oder sich unter Neubildung von Knochengewebe (*osteoplastisch*) ausbreiten.

**Osteoklastische und osteoplastische Metastasen.** Jeder Krebs im Knochen wirkt knochenzerstörend. Eine Unterscheidung in osteoklastische und -plastische Krebse ist also nur im Hinblick auf die dann einsetzende Reaktion möglich.

Der Knochenabbau beim Carcinom ist vorwiegend ein *osteoklastischer* (AXHAUSEN). Die Frage, ob Krebszellen selbst knochenabbauend wirken können, muß offengelassen werden. Die Osteoklasie wird durch funktionell umgewandelte Bindegewebszellen des Stromas bewirkt.

Die Osteoclasten wurden von KÖLLIKER aus sich vereinigenden Osteoblasten, von SCHAFFER von Gefäßendothelien, von MAXIMOW von Knochenmarksreticulumzellen abgeleitet. POMMER, LUBARSCH, RITTER, KONJETZNY, MÖNCKEBERG halten sie für endotheliale Herkunft. POLICARD und LERICHE betonen, daß Osteoclasten von *verschiedenen* Zellen abstammen können, von Fibro-, Osteoblasten, Reticuloendothelien, Geschwulstzellen (!).

Für die letztere Möglichkeit konnten von uns bei Untersuchung des Knochenabbaues durch

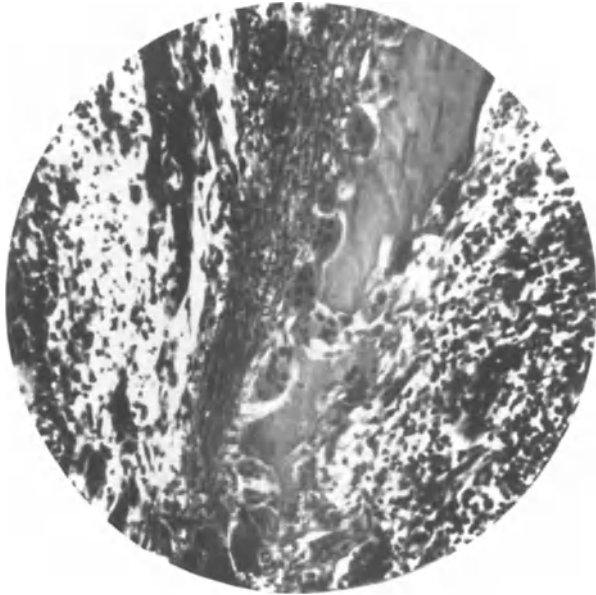


Abb. 1. Starker osteoklastischer und vasculärer Knochenabbau an einem Knochenbälkchen. Aus einer Bronchialkrebsmetastase.

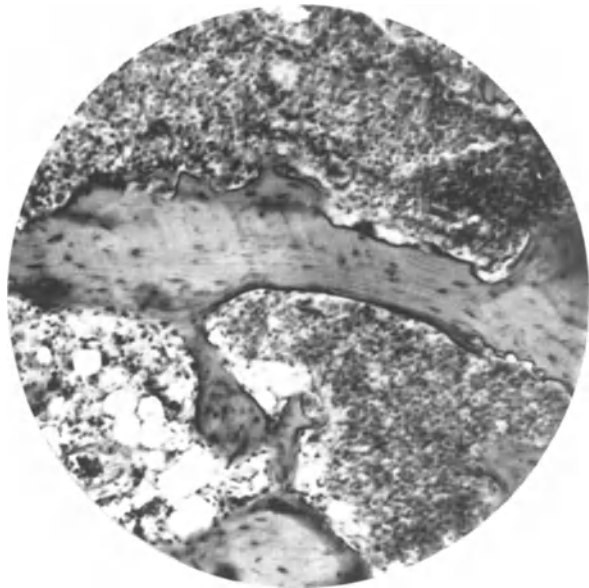


Abb. 2. Prostatakrebsmetastase im Wirbelkörper. Gesteigerter Abbau an einem Knochenbälkchen. Zahlreiche HOWSHIPSche Lacunen. Osteoclasten verdrängt.

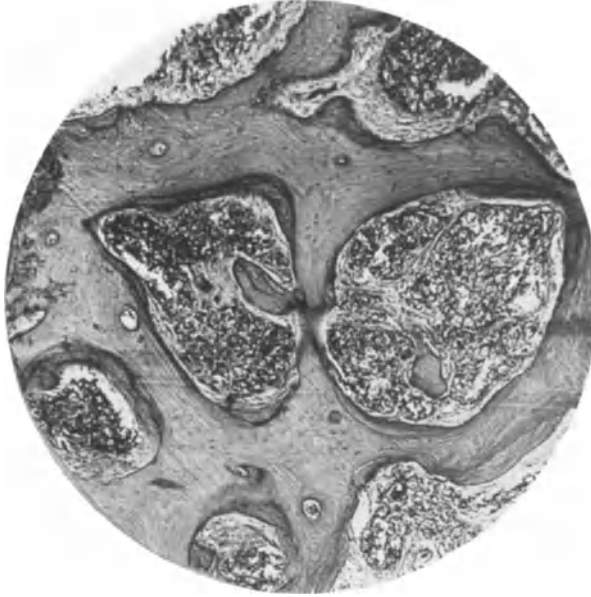


Abb. 3. Osteoplastische Prostatacarcinommetastase im Wirbelkörper (Rö-bild Abb. 44). Starker Anwurf von neugebildeten Knochenlamellen an den alten Bälkchen. In der stärkeren Vergrößerung rechts als dunkler Saum erkennbar.

Sarkomgewebe Hinweise gegeben werden. Nach WEIDENREICH und BORST sind Osteoclasten und -clasten gleicher mesenchymaler Herkunft; sie stellen Funktionszustände verschiedener Richtung dar.

Für die Wirkung der Osteoclasten wurde von KÖLLIKER und POMMER in Analogie zur Resorption des Marmors durch Pflanzenwurzeln eine Kohlensäurewirkung vermutet. Auch an eine fermentative Tätigkeit wurde gedacht, Phagocytose durch Osteoclasten wurde nachgewiesen (H. E. JORDAN).

Im histologischen Bild macht sich die Osteoklasie bei sekundären Krebsen (Unterkiefer - Oberkiefercarcinom) und allen Krebsmetastasen durch die gesteigerte Bildung How-

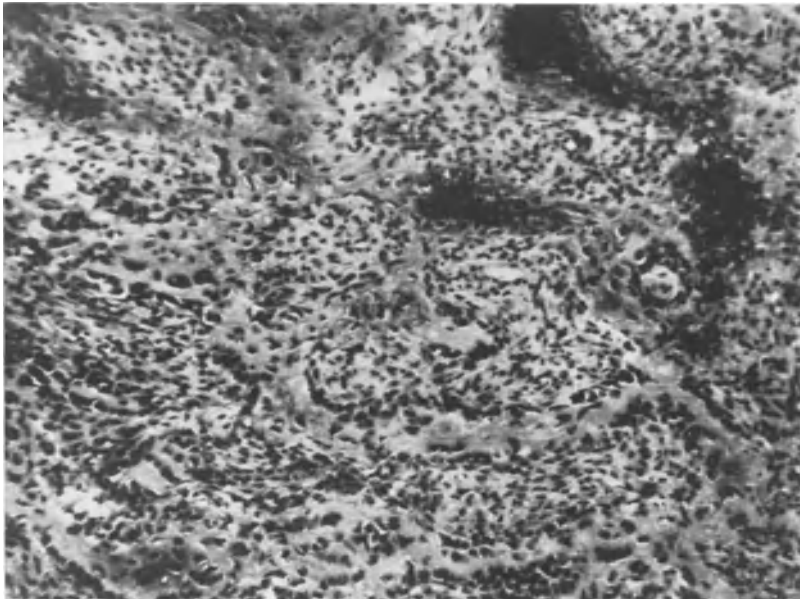


Abb. 4. Bildung osteoider geflechtartiger Knochenbälkchen am Rande einer stark knochenzerstörenden Metastase.

SHIPScher Lacunen am Knochen bemerkbar (Abb. 1), in denen ein- und vielkernige Osteoclasten liegen.

Neben dem osteoklastischen Abbau kommt auch noch eine vasculäre Resorption (POMMER) durch **capillarreiches** Granulationsgewebe in Frage. Die Abbauvorgänge zeigen sich morphologisch als Arrosionswirkungen, entweder seitens der zu Osteoclasten gewordenen Gefäßwandzellen oder knochenabbauend wirkender Gefäßwandungen selbst, die sich dem Knochen anschmiegen (POMMER).

*Vermehrten Abbau* findet man nicht nur bei den osteoklastischen Krebsen, sondern auch bei den osteoplastischen. *Morphologisch* sehen wir immer nur bestimmte *Teilausschnitte* aus einem zeitlich mehr oder weniger schnell ablaufenden Vorgang. Es kann also z. B. bei einer vorgeschrittenen osteoklastischen Wirbelmetastase ein weitgehender Schwund der Spongiosa erkennbar sein, und

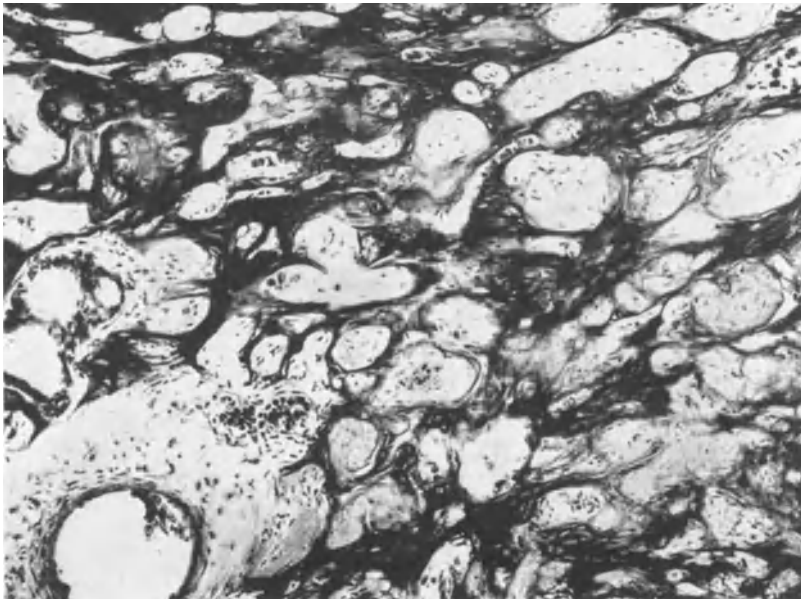


Abb. 5. Metaplastische Knochenbildung in einem Wirbelkörper. Bindegewebige Verödung des Markes. Generalisierte Skeletcarcinose nach Mammacarcinom. Röntgenbild Abb. 22.

es können sich nur noch einige Reste von Corticalis vorfinden lassen, ohne daß wir noch einen im Gange befindlichen Abbau feststellen können. Oder es können noch HOWSHIPSche Lacunen in Massen nachweisbar sein, während die Osteoclasten durch Carcinomgewebe verdrängt sind (Abb. 2). Oder der Abbau ist durch einen übermäßigen gesteigerten Anbau bei osteoplastischen Krebsen überdeckt (Abb. 3).

Umgekehrt können wir in klinisch, röntgenologisch und pathologisch-anatomisch als stark knochenzerstörend anmutenden Krebsen *Knochenneubildungsbestrebungen* sehen, die sich in Form von netzartig verzweigten osteoiden, jungen Knochenbälkchen zeigen (Abb. 4). Derartiges osteoides Gewebe ist röntgenologisch nicht nachweisbar, solange es unverkalkt ist. Diese Knochenneubildung kann bei den ausgesprochen osteoplastisch wirkenden Krebsen ganz im Vordergrund stehen, wenn das osteoide Gewebe in Massen produziert wird und Zeit hat, auszureifen und zu verkalken. In *ausheilenden* Metastasen findet man schließlich eine starke metaplastische Knochenneubildung.

Die Abb. 5 stammt aus einer Wirbelsäule bei generalisierter Carcinose, die in großem Umfang derartige Narbenbilder zeigte. Neben dieser metaplastischen Knochenbildung fand sich auch immer an den alten Spongiosabälkchen ein knochenbildungsfähiges Keimgewebe (endostale Knochenneubildung) (Abb. 6). Röntgenologisch entsprach diesen Bildern ein fleckiges Aussehen, das wir für Mischungen zwischen teils stark zerstörenden, teils von Reparationen begleitenden Knochenmetastasen als typisch ansehen. Man muß sich bei diesen Herden wundern, wie *nahe* nebeneinander die einzelnen Phasen des überwiegenden Anbaues und des Abbaues ablaufen. Neben völliger Ausfüllung großer Gebiete

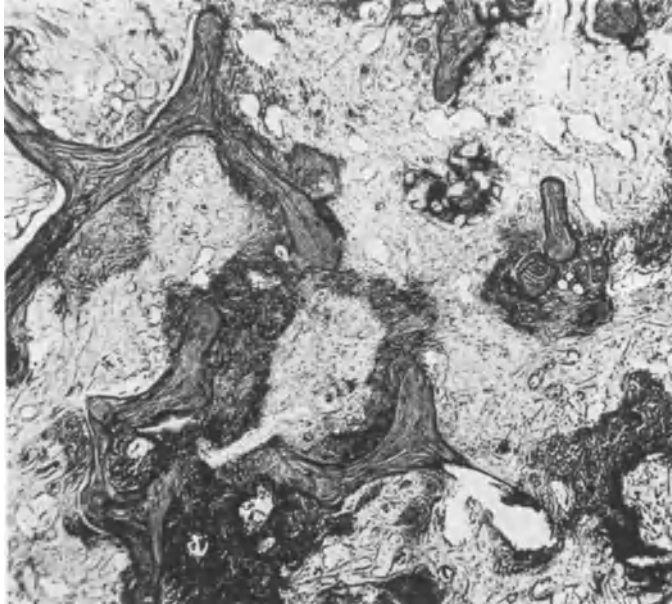


Abb. 6. Aus einer Wirbelmetastase. Generalisierte Skeletcarcinose von fleckigemischtem Typ nach Mammacarcinom. Spärliche Spongiosabälkchen. Ausgedehnte bindegewebige Markverödung. Knochenbildungsfähiges Keimgewebe an den Bälkchenresten. Rö-bild Abb. 22.

mit Krebsgewebe finden sich Stellen, wo nur noch spärliche Reste von Krebs in einem Knochengebiet anwesend sind, das sich entweder völlig reaktionslos verhält oder das Knochenneubildungsbestrebungen aufweist. Die Verhältnisse werden z. B. durch die Abb. 7 u. 8 wiedergegeben, wo sich in einem erkrankten Beckenkamm nebeneinander restlose Ausfüllung der Markräume mit Krebs, daneben aber nur noch spärliche Krebsreste unter einer verschmälerten rarifizierten Corticalis in erweiterten Markräumen mit einem verminderten Bälkchengerüst fanden.

Es bedarf kaum einer Erklärung, daß das Carcinom genau so knochenzerstörend wirkt, wie es andere Gewebe vernichtet, und daß der Knochen in der Regel bei den osteoklastischen Carcinomen nur geringe Ansätze zur Regeneration aufweist. Von einer besonderen Widerstandslosigkeit des Knochenmarkes, wie sie früher einmal (1877) von COHNHEIM und MASS angenommen wurde, ist dabei aber keine Rede. Jeder Knochen versucht zunächst automatisch eine Zerstörung mit Anbauvorgängen zu beantworten. Diese immerhin eine

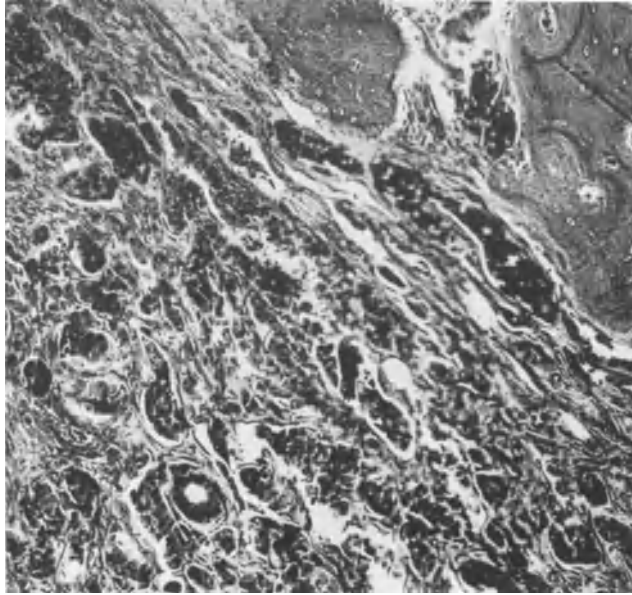


Abb. 7.

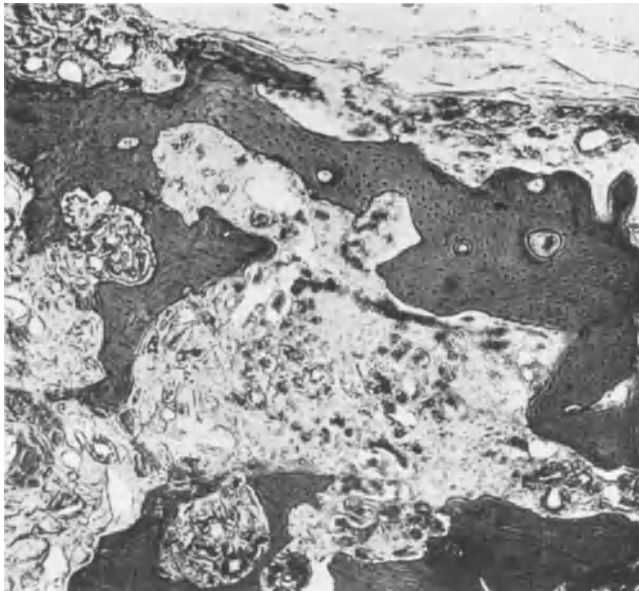


Abb. 8.

Abb. 7 u. 8. Aus einer Beckenmetastase. Generalisierte Skeletcarcinose nach Mammacarcinom. Oben starke Ausfüllung der Markräume mit Krebsgewebe. Unten spärliche Krebszapfen in erweiterten Markräumen unter einer verdünnten Corticalis. Oben auch subperiostal Krebs. Rö-bild Abb. 12.

bestimmte Zeit in Anspruch nehmenden Anbauvorgänge können jedoch gegenüber einem schnell zerstörend wachsenden Carcinomgewebe sehr bald versagen, so daß die Zerstörung im Vordergrund steht.

Es ist also das *Mißverhältnis in der Wachstumsgeschwindigkeit zweier verschiedener Gewebe, dem Krebsgewebe auf der einen und dem knochenbildungsfähigen Bindegewebe auf der anderen Seite, welches bei der osteoklastischen Carcinommetastase zuungunsten der Knochenanbildung entscheidet.*

In der gleichen Richtung suchen wir mit MEYER-BORSTEL die Erklärung für die osteoplastischen Carcinome. Besonders SCHMORL hat die Ansicht ausgesprochen, daß es sich bei den osteoplastischen Krebsen um ausgesprochen

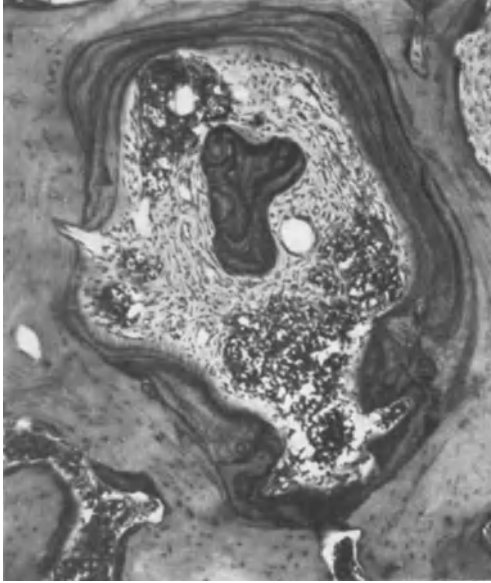


Abb. 9.

langsam wachsende Krebse handelt, was sicher weitgehend zutrifft. Bei diesen gelangt tatsächlich noch junges osteoides Gewebe zur Ausreifung und es wird Knochen angebaut. Besonders bei Prostatakrebsen kann man derartige angeworfene neue Lamellen an den Spongiosabälkchen eines Wirbels sehr leicht nachweisen (Abb. 9). Die Knochenneubildung findet hierbei vorwiegend an den schon vorhandenen Knochenbälkchen statt, während die Knochenneubildung im Stroma des Krebsgewebes demgegenüber nach unseren Befunden *zurücktritt*. Immer sieht man aber auch bei osteoplastischen Krebsherden Zerstörungen, sowohl im Röntgenbild, wie im mikroskopischen Schnitt.

Es wurden zahlreiche Erklärungen für die Knochenverdichtung bei manchen Krebsstochtergeschwülsten gegeben. VON RECKLINGHAUSEN glaubte eine venöse Hyperämie infolge von Geschwulstthromben in Blutadern des Knochenmarkes als Ursache der vermehrten Knochenbildung anführen zu können. Diese Erklärung wird auch von LANG und KRAINZ gegeben. Sie beobachteten eine Besiedlung der Gefäßbahnen mit Krebszellen, die Stauungsvorgänge hervorrufen. Das Mark wandelt sich reaktiv (hauptsächlich in der Umgebung der gestauten Gefäße) in Fasermark um. Das Krebsgewebe verdrängt dann das Fasermark. Der Knochen antwortet mit Neubildung von osteoiden Säumen an den einzelnen Bälkchen. Die Verdichtung der Spongiosa wird außerdem durch Auftreten kleinster ungeordnet gebauter Bälkchen begünstigt, welche im krebigen Stroma entstehen. Als Folge einer derartigen „Phlegmasie“, einer venösen Stauung, vermischt mit dadurch ausgelösten örtlich entzündlichen Veränderungen, findet sich häufig ein gesteigerter *Umbau* im Sinne einer Ostitis fibrosa mit bevorzugter Knochenneubildung. *Dieser Umbau muß aber so langsam vor sich gehen, daß für den Knochenanbau Zeit bleibt.*

ASKANAZY und ASSMANN führten die Knochenneubildung auf kleine Knochennekrosen zurück, eine keinesfalls allgemein gültige Erklärung. Es gibt viele Fälle, wo überhaupt keine Nekrosen vorliegen, wie schon AXHAUSEN und später LANG und KRAINZ betonten. Sehr viel Beistimmung hat die AXHAUSENSCHE

Anschauung erfahren, daß es chemische Einwirkungen der Krebszellen auf das Bindegewebe sind, welche dieses zur Knochenneubildung reizen. Man versteht aber nicht, warum es dann nur bestimmte Krebse sind, welche die Knochenneubildung chemisch anregen sollen.

Auffallenderweise sind es außer den kleinrundzelligen, *langsam wachsenden* Prostatakrebsen fast nur noch die *ebenfalls* langsam wachsenden Scirrhen, hauptsächlich der Mamma, welche osteoplastische Metastasen hervorrufen. Auch die *vermehrte Stromabildung* könnte bei Angebot von Kalksalzen infolge des stets unvermeidbar einsetzenden Knochenabbaues nach Ablegung einer Tochtergeschwulst einen Knochenanbau begünstigen. Wir haben ein sehr gut in den Rahmen dieser Erklärung passendes Analogon im osteoplastisch verdichteten Elfenbeinwirbel bei der Lymphogranulomatose (HULTÉN). Auch hier liegt ein ausgesprochenes langsames Wachstum und reichliche Bindegewebsfaserbildung im lymphogranulomatösen Granulationsgewebe vor, welche beide die Bedingungen für die starke Knochenverdichtung liefern. Starke Bindegewebsentwicklung in Krebsen kann übrigens auch in Weichteil- und Organmetastasen zur Verknöcherung führen.

Zu den Faktoren, welche den Typus der Knochenmetastase beeinflussen sollen, wird auch von DOWNS und HASTINGS die Neigung des Primärtumors zur Bindegewebsentwicklung angeführt. Sie glauben, durch Vergleich des histologischen Bildes des Ersttumors mit dem Grade seiner Bindegewebsentwicklung (der Desmoplasie) und dem Röntgenbild der Metastasen eine derartige Abhängigkeit nachgewiesen zu haben. Bei den medullären und adenomatösen Carcinomen fanden sie fast ausschließlich osteolytische, bei den Carcinoma simplex „destruktive und sklerosierende“ und beim Scirrhus sklerosierende Metastasen. Eine *derart vereinfachte Abhängigkeit von der Fähigkeit des Erstgewächses, Bindegewebe produzieren zu können, erscheint uns* nach den vorausgegangenen Darlegungen und noch aus folgenden Gründen *nicht zu bestehen*. Schon aus dem Vorhandensein nicht nur sklerosierender Metastasen beim Carcinoma simplex spricht in gewissem Grade gegen die vorwiegende Abhängigkeit des Metastasentypus von der Bindegewebsentwicklung allein. Ferner läßt sich eine gewisse *Willkürlichkeit* bei der Bezeichnung des histologischen Geschwulsttypus im Hinblick auf die Bindegewebsentwicklung beim Carcinom nicht leugnen, selbst bei Voraussetzung einer Untersuchung zahlreicher Stellen der Geschwulst. Es lassen sich auch als nicht in das Schema passend Prostatakrebsen anführen, die fast nur sklerosierende Metastasen hervorrufen (s. spez. Teil), auch wenn sie „medullär“ oder „adenomatös“ gebaut sind. *Es erscheint demnach der Faktor „Bindegewebsentwicklung im Primärtumor“ von untergeordneter Bedeutung für den Typ der Metastasen, während die Wachstumsgeschwindigkeit und Agressivität des Krebsgewebes ausschlaggebend ist.* Scirrhöse Krebse wachsen eben sehr häufig auch langsamer und sind im allgemeinen etwas gutartiger als Markkrebsen.

Unsere Erklärung für die *osteoplastischen* Krebse lautet: *Langsam wachsende und zur Bindegewebsproduktion neigende Krebsmetastasen lassen dem befallenen Knochengewebe genügend Zeit, den unvermeidlich bei der Besiedlung mit fremdem Geschwulstgewebe einsetzenden Abbau durch Knochenneubildung auszugleichen oder sogar zu überflügeln.* Auch LEDDY verneint eine Beziehung zwischen histologischem Bild und dem Metastasentyp. Die Zahlen von COPELAND für das



Mammacarcinom widerlegen vollends die Ansicht von DOWNS und HASTINGS. Unter 100 Brustkrebsen waren 58 Scirrhen, von denen Knochenmetastasen waren aber nur zwei osteoplastisch.

Eine sehr eigenartige Form von Knochenmetastasenbildung beschreiben LANG und KRAINZ als *cystisch-osteoplastische Carcinose*, die sie bei einem Jugendlichen mit einem primären Prostatakrebs sahen. Die Cysten selbst waren augenscheinlich durch den Drüsentypus des Erstgewächses bedingt. Röntgenbilder dieser interessanten Beobachtung sind leider nicht veröffentlicht.

Die Metastase beschränkt sich meist auf den Knochen selbst. Auch nach völliger Zerstörung der Corticalis bleibt das Periost in der Regel erhalten, so daß ein Einbruch in die Weichteile zu den *Seltenheiten* gerechnet werden muß. Wir sahen Einbruch in die Weichteile nur gelegentlich und meist bei weit vorgeschrittenen Metastasen. Ebenso widerstehen die Zwischenwirbelscheiben bei den häufigen Wirbelkörpermetastasen ziemlich lange dem Krebsgewebe. Aber trotzdem kann diese Beobachtung, welche bei differentialdiagnostischen Erwägungen zwischen Tumormetastasen und infektiösen Spondyliten herangezogen worden ist (SICARD und Mitarbeiter, HEILBRONN), *nicht* als unumstößliche Tatsache angeführt werden. SCHMORL und JUNGHANNS, A. SCHOLZ, RÖDELIUS und KAUTZ und wir sahen auch Bandscheibenzerstörungen infolge Tumormetastasen. Für die Mehrzahl der Fälle kann allerdings aber an dem Haltmachen des Geschwulstablegers an der Bandscheibe festgehalten werden, was auch für sämtliche von uns histologisch untersuchten Wirbelmetastasen gilt. Dieser Tatsache kommt also eine gewisse diagnostische Bedeutung zu, zumal auch noch zu beobachten ist, daß infektiöse Spondyliten die Bandscheibe weitgehend zerstören, während es sich beim Tumoreinbruch nur um *teilweise* Zerstörungen handelt, welche nach SCHMORL und JUNGHANNS röntgenologisch allerdings infolge gleicher Schattendichte nachweisbar sein können.

### 3. Allgemeine klinische Symptome.

Bei *bekanntem* oder *festgestelltem Primärtumor* ist die Diagnose von Knochenmetastasen immer leicht. „Rheumatische“ Schmerzen, „Ischias“, Schwäche eines Gliedes, eine Spontanfraktur, eine Verbiegung werden bei Vorhandensein irgendeines bösartigen Tumors oder bei Kenntnis einer früher stattgehabten Krebsoperation sofort an eine Metastase denken lassen, die sich röntgenologisch bestätigen läßt. Der Zeitraum zwischen Auftreten des Erstgewächses und Auftreten der Metastasen läßt sich meistens auf 1—2 Jahre bemessen. Knochenmetastasen viele Jahre nach nicht operierten Erstgewächsen gehören zu den größten, viele Jahre nach operativer Entfernung des Primärtumors immerhin noch zu großen Seltenheiten, wobei Hypernephroid- und Schilddrüsenwachstummetastasen eine gewisse Ausnahmestellung einnehmen.

Die *Diagnose* einer Knochenmetastase *bei unbekanntem Primärtumoren* kann sehr schwer sein, sie kann bei einem einzelnen Herd gelegentlich nur durch Probeschnitt und histologische Untersuchung gestellt werden. Die Krebsmetastase im Knochen kann vorhanden sein, ohne daß seitens des Erstgewächses auch nur die geringsten Beschwerden bestehen, was hauptsächlich beim Mammacarcinom, besonders beim Scirrhus und beim Prostatakrebs, beim Hypernephroid, bei kleinen Schilddrüsenadenomen, bei kleinsten Bronchialkrebsen, gelegentlich bei kleinen Magencarcinomen zutrifft. Auch die Krebsmetastase

im Knochen kann bis zur ausgedehnten Größe und selbst bei mehreren Herden lange Zeit keine Beschwerden machen. Ist nicht der ganze Querschnitt des Knochens befallen, liegen nur zentrale Herde vor, besteht keine Verbiegung, keine Infraktion, so ist für eine äußerlich wahrnehmbare Veränderung kein Grund vorhanden.

*Allgemeinerscheinungen* können völlig fehlen, wofür wir zahlreiche Beispiele bringen können. Eine Blutarmut und charakteristisches rotes oder weißes Blutbild fehlen sehr oft (s. Abschn. Blutbild bei Knochenmetastasen). Sehr selten kann bei ausgedehnter Skeletcarcinose das Auftreten des BENCE-JONESSchen Eiweißkörpers beobachtet werden. Es handelt sich dann aber immer um kachektische Patienten.

Das *Lebensalter* ist für Knochenmetastasen nur insofern typisch, als das bekannte Knochensarkomalter von 15—25 Jahren sehr selten betroffen ist, und das häufigste Carcinomalter auch die meisten Metastasen liefert.

Die Häufigkeit der Knochenmetastasen bei den einzelnen Erstgewächsen wechselt, sie wird bei Besprechung der einzelnen Tumorguppen näher angegeben.

Die *klinischen Symptome* im einzelnen hängen vom Ort des erkrankten Knochengebietes ab. *Gliedmaßenmetastasen* verursachen, wenn keine Infraktion oder Spontanfraktur besteht, nur ganz uncharakteristische, als dumpf geschilderte Schmerzen; sie werden von den Patienten meist als „rheumatisch“ bezeichnet. Auffallend ist, wie *wenig* Schmerzen selbst weit vorgeschrittene Gliedmaßenmetastasen gelegentlich machen. Bei gelenknahen, epi- oder metaphysären Herden steht sogar häufiger die Gelenkkontraktur im Vordergrund der Beschwerden. Die Fraktur kann das erste Symptom der Knochenmetastase sein.

*Schädeldachmetastasen* zeichnen sich ebenfalls häufig, sowohl bei Verstreuung vieler kleinster Herde, als auch bei größeren Solitärmetastasen durch subjektiv geringe Beschwerden aus. Bei einer unserer Patt. bestanden bei einer Metastase in der Gegend des Tuber frontale ziemlich heftige, umschriebene Kopfschmerzen, bei einer anderen waren nicht die geringsten Beschwerden vorhanden; ein derartiger Unterschied ist wohl nur so zu erklären, daß in dem einen Fall eine meningeale Reizung vorhanden war, die im anderen noch fehlte.

Bei *Wirbelmetastasen* hängen die Erscheinungen von der Höhe der befallenen Abschnitte ab. Wenn die Wurzeln gezerrt oder gedrückt werden, sind Schmerzausstrahlungen im zugehörigen Endgebiet zu erwarten. Sensibilitätsstörungen *fehlen* dabei meist, motorische Störungen wurden von anderen Autoren und bei unseren Fällen nicht beobachtet. Selbst bei weitgehender Zerstörung eines Wirbelkörpers mit hochgradiger Keilbildung können — übrigens traumatischen Kompressionsfrakturen ganz entsprechend — motorische und sensible Erscheinungen vermißt werden, es sei denn, daß eine Kompressionsmyelitis durch Übergreifen der Geschwulst auf die Dura und die übrigen Rückenmarkshäute hervorgerufen wird, was jedoch selten vorkommt. Die meisten Wirbelmetastasen beschränken sich auf den Wirbelkörper. Ist der Bogen befallen, kann es selbstverständlich noch eher zum Druck auf das Rückenmark kommen. Bei der Differentialdiagnose extramedullärer Rückenmarkstumoren muß auch an solitäre Knochenmetastasen gedacht werden.

Die *Fehldiagnose Ischias* bei Metastasen im Gebiet der Lendenwirbelsäule und des Beckens ist so *typisch*, daß sie hier noch besonders anzuführen ist. Jede

eingehende Untersuchung bei Kranken mit Knochenmetastasen, die über ziehende Schmerzen und Schwächegefühl in den Beinen klagen, zeigt meist zunächst, daß der Ischiadicus in seinem ganzen Verlauf *nicht* schmerzempfindlich ist, daß der *Lasègue* fehlt, daß keine Patellarsehnenreflexsteigerung oder Achillessehnenreflexherabminderung vorhanden ist. Bei der meist länger zurückreichenden Anamnese der Beinschmerzen infolge Wirbelmetastasen wird dann weiter das Fehlen einer Atrophie, einer skoliotischen Schmerzhaltung, einer umgrenzten Sensibilitätsstörung im Gebiet des N. cutaneus surae lateralis, sowie das Vorhandensein einer etwaigen Doppelseitigkeit der Beschwerden — die Ischias wird fast nie doppelseitig beobachtet — stützig machen. Der Plexus sacralis, aus dem der Ischiadicus hervorgeht, ist nur dann beteiligt, wenn die Metastase im Gebiet der oberen Kreuzbeinlöcher sitzt. Im allgemeinen sieht man diese Ansiedlung verhältnismäßig selten (s. Abb. 25), während bei anderen Wirbelmetastasen nur *einzelne* austretende Wurzeln in Mitleidenschaft gezogen werden, nur sehr selten ein ganzer Plexus gleichmäßig betroffen ist. Allerdings kann bei einer carcinomatösen Ausmauerung des kleinen Beckens durch ein Rectum-, Prostata- oder Collumcarcinom das Wurzelgebiet des Ischiadicus im ganzen in Mitleidenschaft gezogen werden. Die echte Ischias ist aber, wie PHILIPP und SCHÄFER für das Collumcarcinomrezidiv und seine Knochenmetastasen mit Recht behaupten, sehr viel seltener als sie diagnostiziert wird. Dasselbe gilt auch für die Knochenmetastasen anderer Gewächse im Bereich der unteren Lendenwirbelsäule und des Kreuzbeines.

Besonders an manchen *platten* Knochen kann bei Vorhandensein von Metastasen ein ganz umschriebener Klopfschmerz ausgelöst werden, so an Sternum und Rippen. Stauch- und Klopfschmerz können bei Wirbelmetastasen fehlen. Bei jeder Spontanfraktur, wo es zur Keilform des Wirbelkörpers kommt, ist ein Gibbus festzustellen.

In denjenigen Fällen, wo die Metastase bereits das Periost erreicht hat und sich dieses vorwölbt, ist eine sichtbare Schwellung, z. B. am Oberarm, am Schienbein, an den Fußwurzelknochen vorhanden. Vermehrte Venenzeichnung, ziemlich umschriebenes Ödem, entzündliche Rötung, Hitze, Schwellung und Schmerzen sind dann gelegentlich zu beobachten. Die Zeichen der Entzündung sind vollständig, zumal auch bald eine *Functio laesa* in Erscheinung tritt. Wenn aus therapeutischen Gründen Umschläge gemacht waren oder örtliche Wärmeanwendungen stattgefunden hatten, werden die entzündlichen Erscheinungen gesteigert, wie wir das öfter gesehen haben. Auch hierdurch kann die Diagnosenstellung in eine falsche Bahn gelenkt werden.

#### 4. Allgemeine Röntgendiagnose.

Für die Röntgendiagnose sind nach KIENBÖCK folgende vier Reaktionstypen (I—IV) zu unterscheiden, die vom Bau des Primärgewächses und seiner Wachstumskraft, vom Ort des befallenen Knochens, von der Widerstandskraft des Knochengewebes gegen das Blastomgewebe, vielleicht auch von dem Wege, auf dem der Knochen vom Krebsgewebe erreicht ist (Lymph-Blutweg, unmittelbares Einwachsen), abhängen.

KIENBÖCK unterscheidet nach dem Röntgenbild:

I. rein knochenauflösende (*osteolytische*) Formen. Das Knochengewebe verhält sich ganz reaktionslos, es findet sich nur Knochenzerstörung. Diesen

Typ nennt er sehr treffend auch den Myelomtyp. Er wird am häufigsten bei Metastasen nach Mammacarcinomen und Hypernephroiden beobachtet. Röntgenologisch ist eine Verwechslung mit Myelomherden durchaus möglich (vgl. Abb. 18, S. 111).

Unterformen sind:

a) die *porotische* Form in der Einzahl und in der Mehrzahl, wobei *nur ein Teil* des betreffenden Skeletabschnittes zerstört ist (Abb. 17, 31, 36, 54, 57 bis 59, 78, 112).

b) die „*Tabula rasa*“-Form, wobei ein ganzer Knochenabschnitt zerstört sein kann (Abb. 24). In diesem Falle kann der Knochen auch aufgetrieben sein (Abb. 58, S. 141).

II. Es findet sich eine *leichte Reaktion* des Knochengewebes am Rande der Metastase: die *schalig-cystische* Form. Sie wird am meisten bei adenomatösen Gewächsen (Schilddrüsenadenomen, Hypernephroiden) beobachtet. In diesen Fällen liegt am Rand noch eine knöcherne Rinde, im Innern sind dünnbalkige und weitmaschige Bälkchen erhalten. Bei dieser Form wird keine Generalisation beobachtet. Die vorhandene Schale kann der zerstörenden Aufblähung weitgehend Widerstand geleistet haben (Abb. 63, S. 157), sie kann aber auch schon zum Teil reaktiv neugebildet sein.

III. „*Fleckig-gemischte*“ oder „*scheckige*“ Formen. Hier kommt zu den Zerstörungsherden eine teilweise Verdichtung, also eine stärkere Reaktion, hinzu. LÉRI und seine Mitarbeiter sprechen von einem *pagetoiden* Typ (Abb. 40, S. 126). Diese Röntgenbilder werden von den Franzosen auch als wolzig (pommelé) bezeichnet. Häufigstes Vorkommen bei Mamma- und Prostatakrebsen.

IV. Die rein *osteoplastischen* und *sklerosierenden* Carcinommetastasen, die wir fast nur vom Prostatakrebs her kennen, und die nur gelegentlich noch bei anderen, meist scirrösen Carcinomen, hauptsächlich dem Scirrhus mammae beobachtet werden (Abb. 45, 48). Kleinfleckige Verdichtungsherde im Beginn können zu einer vollkommenen Eburnisation, am Wirbel zum sog. Marmor- oder Elfenbeinwirbel (vertèbre d'ivoire der Franzosen) führen (Abb. 44, S. 128).

Zu diesen Typen können die durch *Spontanfrakturen* und die durch *statische Deformierungen* bedingten Veränderungen *hinzukommen*. Wichtig ist auch die Zurechnung von reaktiven Veränderungen durch Bestrahlungen, welche sehr häufig zu Knochenverdichtungen oder Spiculaebildungen führen, über die im einzelnen zu sprechen ist.

### 5. Knochenmetastasen und Blutbild.

Einer örtlichen Veränderung des Knochenmarkes entspricht *nicht* zwangsläufig eine Veränderung in der morphologischen Zusammensetzung des Blutes. Sind Metastasen in großer Menge über Gebiete roten Knochenmarkes zerstreut, so könnte es eher zu Veränderungen des Blutbildes kommen, als bei einzelstehenden kleineren Geschwulstherden. Es bestehen hier jedoch *keine* Abhängigkeiten. So werden ausgedehnte Knochenmetastasen ohne wesentliche Beeinflussung des Blutbildes gesehen. Die Erklärung hierfür kann nur darin gesucht werden, daß immer noch an einzelnen Stellen genügend rotes Mark vorhanden ist, um die Funktion des Knochenmarkes aufrechtzuerhalten.

Die Beeinträchtigung der Knochenmarkstätigkeit ist durch örtliche Verdrängung oder Zerstörung des Markes oder durch eine Knochenneubildung, welche das Mark erdrückt, möglich. Bei osteoplastischen Knochenmarksmetastasen handelt es sich in der Regel um beides, bei osteoklastischen Metastasen nur um eine Verdrängung oder Zerstörung.

Das Knochenmark beantwortet die Anwesenheit des fremden Gewebes schon makroskopisch ganz verschieden. Im Fettmark kann es in der Umgebung der Metastase zu einer Umwandlung in rotes Mark kommen, das Fettmark

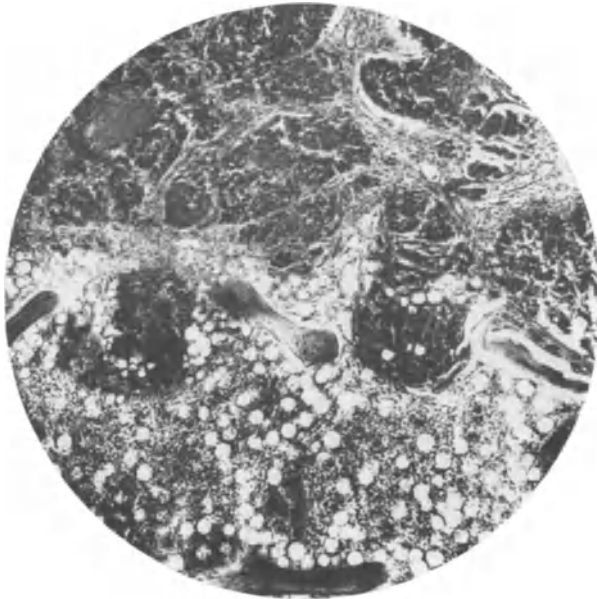


Abb. 10. Mammacarcinommetastase im Wirbelkörper. (Beob. 1, S. 107). Unten normales rotes Knochenmark. Rö-bild Abb. 11.

kann sich unverändert verhalten, oder es kann bindegewebig veröden. Das rote Mark ist oft ganz normal. Auch mikroskopisch fällt bei Metastasen im roten Mark auf, wie sich dieses gelegentlich in unmittelbarer Nachbarschaft des Krebsgewebes *völlig unbeteiligt* (s. Abb. 10) verhält, und zwar sowohl bei osteoplastischen als auch bei osteoklastischen Metastasen.

Die bei Knochenmetastasen beobachteten *Veränderungen des peripheren Blutbildes werden verschieden beschrieben*. Von

NEAGELI, HIRSCHFELD und ASSMANN wurde eine *Reizmyelocytose* und *Ausschwemmung von Normoblasten* bei einer sekundären Anämie als *kennzeichnend* für Knochenmetastasen angesehen. HANHART betonte aber schon 1923, daß dieses von vielen Seiten als typisch für Knochenmarkscarcinose angesehene Blutbild die *große Ausnahme* bildet. Er fand es unter 30 Fällen nur 1mal vorübergehend und auch da nur angedeutet. In der Hälfte seiner Fälle bestanden überhaupt keine Blutbildveränderungen, in der anderen Hälfte nur leichte Anämien mit geringgradiger Normoblastose und *gelegentlicher* Reizungsmyelocytose. Noch entschiedener sprach sich 1932 WEINGARTEN gegen den Wert des Blutbildes aus, der bei 17 Fällen ganz ausgedehnter Metastasierung im Skelet nicht ein einziges Mal die angegebenen typischen Veränderungen feststellte. Eine mittlere Anämie fand sich nur in 6 Fällen, eine hochgradige nur einmal infolge Blutbrechens bei Magencarcinom. Im weißen Blutbild fand sich eher eine Lymphocytose als eine Neutrophilie. Pathologische Formen der Weißen wurden nur einmal angetroffen.

V. SCHILLING führt für Knochenmarkscarcinommetastasen im *roten* Blutbild eine *myelophthisische Anämie ohne regeneratives Erythrocytenbild* an. Diese ist durch eine Verminderung des erythropoietischen Gewebes *ohne* Blutbild-

veränderung, also lediglich durch die Oligämie gekennzeichnet. Gelegentlich soll auch ein megalocytär-hyperregeneratives Blutbild mit reichlich Normo- und Megaloblasten, sowie deutlicher Polychromasie vorkommen. Im *weißen* Blutbild soll *zuweilen* eine Neutrophilie mit hyperregenerativem Blutbild, ein „leukämisches Blutbild“ mit Ausschwemmung von Myelocyten beobachtet werden.

ZADECK und SONNENFELD vermißten ebenfalls bei Knochenmarksmetastasen Zeichen einer erhöhten regeneratorschen Tätigkeit des Knochenmarkes, wie sie an einer Polychromasie und einer Erhöhung der Zahl vitalfärbbarer *roter* Blutkörperchen nachweisbar ist. Sie fanden dagegen häufig Normoblasten als Folge einer Markkreuzung. Normoblasten sollen nur bei abgesetzten osteoklastischen Metastasen vorhanden sein und sollen bei osteoplastischen Metastasen fehlen. Bei *osteoklastischen* Metastasen soll das *weiße* Blutbild eine Leukocytose, oft mit Polynukleose und Myelocytose zeigen. Für *osteoplastische* Metastasen soll zunächst das Mißverhältnis zwischen Ausdehnung der Metastasen und der Geringfügigkeit des hämatologischen Befundes auffallend sein. ZADECK und SONNENFELD fanden bei 3 Fällen osteoplastischer Carcinose (Prostatakrebs) eine sekundäre aplastische Anämie; minimale, oft fehlende Normoblastenausschwemmung und eine Leukopenie mit relativer Lymphocytose. Die Autoren glauben also das Blutbild zur Unterscheidung von osteoklastischen und osteoplastischen Metastasen weitgehend heranziehen zu können! Während die meist unerhebliche sekundäre Anämie beiden Arten der Carcinose gemeinsam ist, sollen bei der osteoklastischen Form Leukocytose mit relativer Polynukleose, oft mit Myelocytose, bei den osteoplastischen Formen Leukopenie mit relativer Lymphocytose vorkommen. Leukopenie mit Lymphocytose fanden wir dagegen bei unseren osteoplastischen Metastasen nicht.

Vor allem beeinflussen zweifellos *Ort, Ausdehnung* und *sekundäre Veränderungen des Primärtumors* (Infektion, Nekrose) das Blutbild mehr als einige Metastasen. Bekannt ist, daß besonders Magen- und Darmcarcinome mit Knochenmetastasen zu erheblichen Veränderungen des roten und weißen Blutbildes führen können. KURPJUWEIT sah bei Magen- und Gallenblasenkrebsen mit Knochenmetastasen Myelocytosen mit 4—17% Myelocyten. Ein Gallenblasencarcinom mit Knochenmetastasen zeigte im roten Blutbild Normoblasten, Megaloblasten und Poikilocytose. Eine ähnliche Beobachtung machte SCHLEIF bei einem klinisch latent gebliebenen Magencarcinom mit Schädel- und Wirbelmetastasen. Reichlichen Normoblastenbefund und Myelocytose bei erheblicher Anämie, gekennzeichnet durch Anisocytose und Poikilocytose, geben auch HARRINGTON und KENNEDY, HARRINGTON und TEACHER, sowie JORDAN und BARTELS für Magencarcinome mit Knochenmetastasen an. Bei einem Darmcarcinom mit Knochenmetastasen fanden die letztgenannten Autoren anfangs das Blutbild einer perniziösen Anämie mit erhöhtem Färbeindex über 1, später eine typische Reizmyelocytose mit 20% Myelocyten. Derartige Blutbilder finden sich aber auch bei Magen-Darmkrebsen *ohne* Knochenmetastasen und sie können bei solchen mit Knochenmetastasen fehlen (WARD, eigene Beobachtungen).

Unseres Erachtens gibt es *kein typisches* Blutbild für Knochenmetastasen, weder für die osteoklastischen noch für die osteoplastischen Metastasen. Für viele Krebseinzelherde kann von vornherein keine derartige Beeinflussung des

Tabelle I. Blutbild bei Knochenmetastasen.

Nr.	Alter	Primärtumor	Metastasen	Rotes Blutbild		Leuko- cyten	Weißes Blutbild								Bemerkungen
				Erythro- cyten	Hämo- globin		Eosino- phile	Baso- phile	Myelo- cyten	Jugend- liche	Stab- kerne	Segment- kerne	Lympho- cyten	Mono- cyten	
1a)	39j.	Mammacarcinom, vor 1/2 Jahr nicht radikal operiert. Beob. 2, S. 109, Juni 33	Generalisierte Skelet- carcinose. (Abb. 12—21, S. 109—112.)	2,76	47	8800	11	—	6	1,5	6	69	12	3,5	Keine Normoblasten. Geringe Myelocyten- vermehrung.
b)		September 33		2,64	44	8400	1	—	3	6	3	61	22	4	—
c)		November 33		2,40	42	8300	1	0,5	—	—	5,5	63,5	23,5	6	—
d)		Januar 34		2,45	45	4500	3	2	4	5	3	55	24	4	—
e)		März 34		2,45	39	4500	2	0,5	4,5	1,5	—	61,5	25,5	4,5	Keine Polychromasie. Keine Normoblasten. Geringe Myelocyten- vermehrung.
f)		Juli 34		2,45	45	5350	2,5	—	2,5	—	—	60	32,5	3	—
g)		Oktober 34		2,3	52	7300	—	—	1	1	3	78	14	3	3 Normoblasten.
2.	52j.	Mammacarcinom, vor 8 Jahren radikal operiert. Beob. 9, S. 118.	Schädel, Gesamt-WS und Becken. Fleckig- gemischt. Abb. 33—35.	4,6	61	7700	—	—	—	1	3	66	29	1	Keine Normoblasten. Keine Myelocyten.
3.	69j.	Prostatatacarcinom. Beob. 2, S. 126	Osteoplastische Carcinose. Wirbelsäule, Rippen, Becken, Femur. (Abb. 40)	3,2	63	9700	—	—	1	—	—	80	12	7	Geringe Anämie. 1 Myeloblast! Keine kernhaltigen Roten.
4.	67j.	Prostatatacarcinom. Beob. 4, S. 127	Osteoplastische Schlüsselbein- und LWK-Metastase	3,5	60	10900	3	—	—	2	4	72	16	3	Geringe Anämie, ohne Blutveränderung, keine Normoblasten.
5.	56j.	Prostatatacarcinom Beob. 6, S. 129	Osteoplastische Schienbein-, Kahnbein- metastase (Abb. 45).	4,0	86	5400	—	0,5	3,5	2	3,5	59,5	28,5	2,5	Geringe Anämie, geringe Myelocytenvermehrung, keine Normoblasten.

6.	47j.	Hypernephroid. Beob. 3, S. 136	Osteolytische Beckenmetastase (Abb. 55, S. 137)	5,1	91	7200	1	—	—	6	58	35	—	Völlig uncharakteristisches Blutbild. Keine Anämie. Autopsie: Keine weiteren Knochenmetastasen.
7.	57j.	Hypernephroid. Beob. 4, S. 140	Rippen, Schädel, Humerusmetastasen (Abb. 57—59, S. 141)	3,65	61	8900	3	—	1	3	2	18	4	Anämie.
8.	70j.	Maligne Struma, nicht operiert. Fall 48, S. 157	Oberarm-, Becken-, Lymphknotenmetastasen (Abb. 63—65, S. 157)	3,5	65	6400	—	0,5	—	—	0,5	29	4	Geringe Anämie. Uncharakteristisches Blutbild.
9.	68j.	Maligne Struma, operiert. Fall 79, S. 163	Scapula-, Rippen-, Wirbel-, Becken-, Schädel-, Femur- metastasen (Abb. 70—71, S. 164)	4,2	67	7500	2	—	—	—	—	62	1	Geringe Anämie. Uncharakteristisches Blutbild.
10.	48j.	Magencarcinom Beob. 2, S. 170	Stirnbeinmetastase (Abb. 78, S. 169)	4,3	68	7200	1	—	—	4	72	19	4	Geringe Anämie. Keine Normoblasten.
11.	40j.	Gallenblasencarcinom, in Magen perforiert, Ikterus. Beob. 4, S. 173	Multiple Wirbel- metastasen. (Abb. 81—85, S. 172)	4,19	52	12000	—	1	—	—	3,5	70	1	Autopsie: Nur Wirbelmetastasen. Keine Normoblasten, keine Myelocyten.
12.	58j.	Rectumcarcinom. Beob. 5, S. 173.	Oberarmmetastase (Abb. 86—88, S. 173.)	4,2	73	10200	1	1	1	3	5	67,5	3	Linksverschiebung, auf ulzerierten Primärtumor zu beziehen.
13.	54j.	Rectumcarcinom, inoperabel, jauchig zerfallen. Beob. 6, S. 174.	Tibia metastase, leicht osteoplastisch. (Abb. 89, S. 174.)	—	—	—	1	—	2	7	17	60	11	Linksverschiebung. Wahrscheinlich auf den ulzerierten Primärtumor zu beziehen.
14.	38j.	Oberkiefercarcinom. Beob. 1, S. 175.	Sternum-, Femur-, Metastasen. (Abb. 91, S. 175.)	3,7	48	5600	—	—	—	—	4,5	73	18,5	Anämie ohne Blutbild- veränderung. Autopsie: Keine weiteren Knochen- metastasen.



Tabelle I. (Fortsetzung).

Nr.	Alter	Primärtumor	Metastasen	Rotes Blutbild		Leuko- cyten	Weißes Blutbild							Bemerkungen		
				Rythro- cyten	Hämo- globin		Kosmo- phile	Baso- phile	Myelo- cyten	Jugend- liche	Stab- kerne	Segment- kerne	Lympho- cyten		Mono- cyten	
15.	60j.	Ca. colli. Beob. 2, S. 176.	Beckenmetastasen, fleckig-gemischt. (Abb. 92, S. 176.)	4,3	71	16400	0,5	—	—	—	1,5	1	71,5	22,5	3	Uncharakteristisches Blutbild.
16.	40j.	Bronchialcarcinom.	Rippenmetastase. (Abb. 97, S. 181.)	4,28	76	10400	1	1	—	—	1	2	59	29	7	Uncharakteristisches Blutbild.
17.	54j.	Unbekannt. Beob. 2, S. 184.	Oberschenkel, Tibia, Hautmetastase. (Abb. 100—103, S. 184.)	3,8	60	10300	—	—	—	—	1	2	64	25	8	Uncharakteristisches Blutbild.
18.	62j.	Unbekannt, vielleicht Hypernephroid. Beob. 3, S. 186.	Osteolytische Scapula-, Clavicula-, Wirbelmetastasen. (Abb. 104—106, S. 185.)	3,9	84	6500	1	—	—	—	2,5	4	68,5	19,5	4,5	Uncharakteristisches Blutbild.
19.	15j.	Ewing Sarkom des Radius, operiert.	Osteolytische Femurmetastase.	4,2	77	9500	—	—	—	—	—	2	60	30	8	Uncharakteristisches Blutbild.
20.	24j.	Osteogenes Unterkiefer- sarkom, operiert.	Osteolytische Scapula-, Humerusmetastase. (Abb. 107—108, S. 187.)	4,06	72	10400	—	—	—	—	—	1	66	30	3	Keine Anämie!

Knochenmarkes erwartet werden, daß bei der großen Ausdehnung roten Knochenmarkes im Körper und bei dem schnellen Eintreten anderer Gebiete infolge Ausfalles eines umschriebenen Bezirkes von rotem Mark eine Veränderung des peripheren morphologischen Blutbildes eintritt. Vor allem ist zu berücksichtigen, daß das Erstgewächs das Blutbild viel erheblicher als die Knochenmetastasen selbst beeinflussen kann. Besonders von Magen- und Darmcarcinomen ist die Blutbildveränderung sicher ganz vorwiegend auf den Primärtumor und nicht auf etwaige noch vorhandene Knochenmetastasen zurückzuführen. Eine direkte Beziehung zwischen Magenwand und Blutbild geht schon aus der Annahme eines anti-anämischen Prinzips hervor (CASTLE), welcher das Knochenmark vor der Entgleisung in einen embryonal-megalocytären Bildungstyp abhält. Aus diesem Grunde kommt beim Magencarcinom in-

folge Fehlens des antianämischen Stoffes gelegentlich ein hyperregenerativ-megalocytäres Blutbild hervor. Es sind sogar Übergänge in echte perniciöse Anämie vom Typus Morbus BIERMER gesehen worden (V. SCHILLING). Da diese Bilder auch *ohne* Knochenmetastasen vorkommen, wird hierdurch bewiesen, daß die Metastasen nicht allein für das Blutbild ausschlaggebend sein können.

Unsere Blutbefunde — bei den meisten Patienten wurden wiederholt mehrere Blutbilder ausgezählt — sind in der folgenden Tabelle zusammengestellt.

Es fand sich in den meisten Fällen seitens des roten Blutbildes die von V. SCHILLING angegebene myeloptische, meist nicht hochgradige Anämie. Ein regeneratives Erythrocytenbild wurde von uns *nicht* gesehen. Im weißen Blutbild wurden gelegentlich geringe Myelocytenvermehrungen festgestellt. Eine Unterscheidung zwischen osteoplastischen und osteoklastischen Metastasen war uns nach dem Blutbild unmöglich.

Im ganzen erweist sich das *Blutbild* für die *frühzeitige oder alleinige Diagnose* von Knochenmarksmetastasen in den allermeisten Fällen als *unzulänglich*. Die Erfahrungen von HANHART und WEINGARTEN können also bestätigt werden. Das Röntgenbild ist unvergleichlich überlegener, da es schon zu einer Zeit Veränderungen zeigt, wo überhaupt noch keine Blutveränderungen durch die Metastasenbildung im *Knochen* erwartet werden können.

### Spezieller Teil:

## B. Klinik der Knochenmetastasen.

### I. Carcinomatöse Knochenmetastasen.

#### 1. Mammacarcinommetastasen.

Der weibliche Brustkrebs steht sehr wahrscheinlich bezüglich der *absoluten Häufigkeit* von Knochenmetastasen an erster Stelle. Hierfür ist entscheidend, daß das Mammacarcinom, verglichen mit anderen, erfahrungsgemäß besonders zu Knochenmetastasen neigenden Krebsen, am häufigsten vorkommt (M. B. SCHMIDT, CHRISTENSEN, BLOODGOOD, PETREN). Auf zehn Brustkrebse entfällt nach einer Sektionsstatistik KITAINs etwa ein Prostatakrebs und ein Hypernephroid. Man rechnet den Anteil der weiblichen Mammacarcinome an der Krebsgesamtzahl nach Sektionsstatistiken auf 4—10%. Die USA.-Statistik für das Jahr 1914 gibt auf 52420 Gesamtkrebstodesfälle 5423 Mammakrebs-todesfälle an. Die klinischen Angaben sind selbstverständlich recht verschieden. In einer sehr großen klinischen Statistik aus dem Memorial Hospital in New York wird die Häufigkeit der weiblichen Mammacarcinome mit 30% aller dort behandelten Carcinome angegeben (PACK und LE FÈVRE).

Die Angaben über die *Häufigkeit* der Knochenmetastasen im Verhältnis zum zugehörigen Erstgewächs schwanken erheblich. Alle derartigen Zahlenangaben sind stark von verschiedenen Umständen abhängig, z. B. ob der Nachuntersucher alle Brustkrebse sah oder nur operierte und nachbestrahlte, ob die Nachuntersuchung klinisch *und* röntgenologisch, und dabei in welchem Umfange, erfolgte. Die höchsten Zahlen kommen dort heraus, wo häufige Nachuntersuchungen stattfanden und wo mit Röntgenplatten nicht gespart zu werden brauchte. Öfter findet man die Herde dort, wo man sie am wenigsten erwartet, weil Knochenmetastasen klinisch erscheinungslos verlaufen können.

Die Radiologen CARNETT und HOWELL (1930) untersuchten 267 Patientinnen röntgenologisch, die mit Metastasen nach der Operation oder inoperabel zur Röntgenbestrahlung kamen, und stellten bei 101 Patientinnen, also 38%, Knochenmetastasen fest. MATHEY-CORNAT gibt für 105 Mammacarcinome 28,5% Knochenmetastasen an, also ebenfalls einen hohen Hundertsatz. Zu ähnlichen Zahlen kommen, bei allerdings wesentlich weniger Fällen, MALJEFF (13 Knochenmetastasen auf 65 Brustkrebse) und INGRAHAM (21 auf 133). COPELAND berechnet die Zahl der Knochenmetastasen für den Brustkrebs klinisch-röntgenologisch auf 5,2% (1914 Fälle). MEYERDING, RUSSEL und GARVIN auf 3,48% (1985 Fälle). Während sich die beiden letzten Zahlen von 4—5% Knochenmetastasen augenscheinlich auf alle dem Kliniker unterlaufenden Mammacarcinome beziehen, erklären sich die *höheren* Hundertsatzziffern von CARNETT und HOWELL, sowie von MATHEY-CORNAT wohl daraus, daß augenscheinlich vorgeschrittenste, dem Radiologen im letzten Stadium zugewiesene Fälle untersucht wurden. Diese Zahlen reichen dann fast an die Sektionszahlen heran. Die Sektionsstatistiken geben die auffallend hohe Zahl von 56—80% Knochenmetastasen an (KITAIN [Institut LUBARSCHS] 56%, ZEMGULYS [Institut SCHMORLS] 78%, KRASLING 80%). Da man sich in vielen pathologischen Instituten immer noch auf eine ungenügende Skeletuntersuchung beschränkt, gibt es auch Statistiken, wo die Prozentzahl für Knochenmetastasen des Mammacarcinoms *unter* den Zahlen der Röntgenologen liegt.

Die *Reihenfolge* der von Mammacarcinommetastasen befallenen einzelnen *Knochen* wird der Häufigkeit nach von CARNETT und HOWELL wie folgt angegeben (die Zahlen in Klammern sind keine Prozentzahlen): Becken (45), LW (44), BW (41), Oberschenkel (42), Rippen (45). Diese Knochen sind also ziemlich gleich häufig befallen. Es folgen dann: Schädel (14), HW (10), Unterschenkelknochen (7), Vorderarmknochen (6), Fußknochen (14). Von LENZ und FREID: Becken (78), Oberschenkel (44), LW (34), Rippen (32), Schädel (29), BW (24), Kreuzbein (23), Oberarm (22), Schulterblatt (13), Schlüsselbein (12), HW (8), Unterschenkel (3), nur 1mal Sternum (!), Radius, Ulna, Fibula, Hand- und Fußwurzelknochen. Von SUTHERLAND, DECKER und CILLEY: Becken (213), LW (130), Rippen (85), Oberschenkel (74), Schultergürtel (34), Schädel (31), BW (29), Oberarm (18), HW (8). COPELAND führt nacheinander Wirbelsäule, Becken, Oberschenkel, Schädel, Rippen, Humerus an.

*Becken, Stammwirbel, Schultergürtel* und *Oberschenkel* sind zweifellos die *bevorzugt erkrankten Knochen*. Auf die Seltenheit der Erkrankung stammferner Knochen wurde im allgemeinen Teil bereits hingewiesen. Das Brustbein ist sicher häufiger befallen, als im allgemeinen angegeben wird. Der röntgenologische Nachweis ist nur bei richtiger Technik (Kontaktaufnahmen LAUVEN) und größeren Herden möglich (s. Abb. 68).

Im *Röntgenbild* sind die Veränderungen *meist osteolytische*. Die osteoplastischen Metastasen treten zurück (Beob. 9, FRITSCH, KIEWE). LENZ und FREID geben Dreiviertel der Mammametastasen als osteoklastische an, was wohl zu niedrig erscheint. Von 393 Mammacarcinommetastasen der Autoren SUTHERLAND, DECKER und CILLEY waren 375 rein osteolytisch, 5 fleckig-gemischt und 13 osteoplastisch. Die *Mehrzahl* sämtlicher Mammacarcinommetastasen ist *multipel*. Der Einzelherd ist nur ein Stadium der weiteren Verstreuung. Bei den singulären Herden überwiegen die osteolytischen. Osteoplastische Einzelherde gehören zu den Seltenheiten. MATHEY-CORNAT bildet eine derartige osteoplastische Einzelmetastase im Humerus ab. Die Abb. 27 zeigt eine leicht osteoplastische Metastase eines Lendenwirbelkörpers. GINSBURG sah eine osteoplastische Umwandlung des Schädels 17 Jahre nach Amputatio mammae, welche bis zum Probeschnitt für eine PAGETSche Ostitis deformans gehalten wurde. Es handelte sich also um fleckig gemischte Metastasen mit Überwiegen der Knochenneubildungsvorgänge, bei welchen die Ostitis deformans PAGET differentialdiagnostisch zu erwägen ist. Im Röntgenbild können ohne Kenntnis des klinischen Befundes osteolytische Mammacarcinommetastasen außer mit anderen Metastasen noch mit Myelomherden verwechselt werden.

Über das *Verhältnis der Metastasenhäufigkeit bei radikal Operierten zu nicht-radikal oder nicht Operierten* lassen sich keine sicheren Angaben machen. Die Zeit zwischen dem ersten Bemerkten einer Brustgeschwulst und dem Auftreten von Knochenmetastasen überhaupt wird von INGRAHAM auffallend hoch angegeben; und zwar, für die allerdings kleine Zahl von 21 Knochenmetastasen, auf 7 Monate bis 14 Jahre, mit dem häufigsten Zeitintervall von 3—5 Jahren. Es ist fraglich, ob das Intervall bei den radikal operierten Fällen größer als bei den nicht operierten ist. LENZ und FREID geben es für 36 radikal operierte Fälle mit 10—46 Monaten, für 7 nicht operierte mit 6—29 Monaten an. Ob ein Unterschied zwischen „inoperabel“ und „nichtoperiert“ gemacht ist, läßt sich nicht sagen. Mit großer Wahrscheinlichkeit ist anzunehmen, daß die Patt. nicht operiert wurden, weil sie bereits inoperabel waren. Da solche Patt. aber in diesem Fall schon eine wesentlich längere Erkrankungszeit hinter sich hatten, sind derartige Angaben nur mit Vorsicht zu verwerten. COPELAND fand zwischen Radikaloperation und Knochenmetastasen bei 74 Patientinnen im Durchschnitt ein Intervall von 30 Monaten. Als Ausnahmen fanden sich Zwischenräume von 9—20 Jahren. Bei unseren Beobachtungen betrug die Zeit in dieser Gruppe nur 6—20 Monate. Bei einer zweiten Gruppe COPELANDS, wo nur die Brustdrüse entfernt oder eine einfache Excision gemacht war, betrug das Intervall bei 18 Fällen im Mittel 16,7 Monate. Bei den inoperablen Fällen zeigte sich die Knochenmetastase bereits 1—24 Monate nach Bemerkten des Primärtumors. Hieraus könnte man schließen, daß die Knochenmetastasen bei den unzureichend oder nicht operierten Fällen in der Regel früher in Erscheinung traten. Die Zahlen reichen unseres Erachtens aber zu einer Entscheidung nicht aus (Fehler der kleinen Zahl, Unkenntnis der Dauer der Erkrankung vor der Operation oder vor der Diagnosenstellung). Es spielt zweifellos eine wichtige Rolle, wie lange das Carcinom bereits *vor* der Operation bestand.

Operation und Nachbestrahlung bieten bis jetzt leider noch keine Gewähr dafür, daß das Auftreten von Knochenmetastasen verhindert oder wenigstens aufgehalten wird. Wir sahen Patientinnen, bei denen trotz frühzeitiger Erkennung und einwandfreier Operation mit Nachbestrahlung Knochenmetastasen schon einige Monate nach der Operation in Erscheinung traten. Es sind das auch nach Angaben anderer Autoren keine besonderen Seltenheiten. Bisher ist eine Abhängigkeit des Verlaufes von der Art der Behandlung nicht bekannt. Keinesfalls kann gesagt werden, daß der Verlauf der Knochenerkrankung selbst bei nicht operierten oder nicht genügend operierten Patientinnen ein schnellerer ist.

#### Klinische Beobachtungen.

Wir bringen zunächst den Verlauf bei einem *unbehandelten Mammacarcinom*.

1. 41j. ♀, 1530/1930. Vor 1 Jahr Feststellung eines derben Knotens in der re Brust durch die Pat. selbst. Seit einem halben Jahr wegen „Ischias“ und „Rheumatismus“ in den Beinen behandelt. Schmerzen unerträglich. — *Befund*: Kachexie, Ikterus. Mannsfaustgroßes, unverschiebliches Carcinom der re Mamma. Gibbus in Höhe des 11. BW. Leber stark vergrößert. In beiden Lungen Metastasen. Röntgenbilder der Wirbelsäule: Starke Atrophie der gesamten WS. Spontanfraktur des 12. BWK. Zwischenwirbelscheiben nicht zerstört. — *Neurologisch*: PSR schwer auszulösen, sonst keine Reflexstörungen. Keine Ischiassymptome, keine Sensibilitätsstörungen (Univ. Nervenlinik Prof. KEHRER). *Diagnose*: Mammacarcinom. Lungen- und Lebermetastasen, Metastase im 12. BWK mit

Spontanfraktur. Autopsie: gleiche Diagnose. — Röntgenbild der Leichenwirbelsäule: wesentlich *mehr* Metastasen als klinisch angenommen. 11. BWK völlig zerstört. Im 6., 7. und 8. BWK ausgedehnte Aufhellungen, ebenso im 1. LWK (Abb. 11). *Histologischer Befund* (Celloidinganzschnitte mehrerer Wirbelkörper): Spongiosa im 12. BWK fast restlos zerstört. An einigen noch erhaltenen Knochenbälkchen geringe lakunäre Arrosion. Dünne Corticalis nur noch an der Hinterwand erhalten; dort noch Reste von rotem Knochenmark. Kleinzelliges alveoläres Carcinomgewebe im ganzen Wirbelkörper. Bindegewebsentwicklung sehr gering. Zwischenwirbelscheiben *unverändert*.

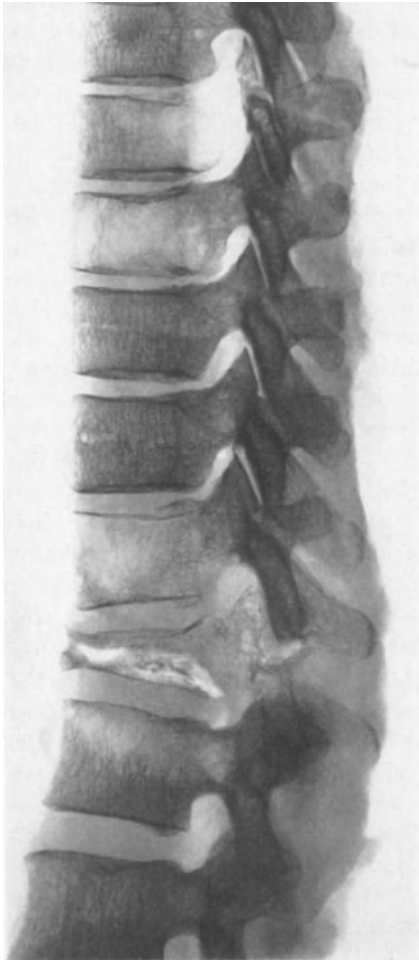

Abb. 11. 41j. ♀. (1). Osteolytische Wirbelmetastasen bei nicht operiertem Mammacarcinom. Spontanfraktur des 12. BWK. Zwischenwirbelscheiben erhalten. Leichenwirbelsäule.

Der Verlauf der Erkrankung war bei diesem *unbehandelten Mammacarcinom* ein sehr schneller; er betrug im ganzen nur etwa 1 Jahr. Allerdings muß bei allen derartigen Zahlenangaben immer eine *Einschränkung* gemacht werden. Das Vorhandensein eines Mammacarcinoms wird von manchen Patt., und zwar nicht nur vom Lande, auffallend lange nicht bemerkt. Die Zeitdauer der Erkrankung kann also *unterschätzt* werden. Es gibt sogar kleine Scirrhen, die von ihrer Trägerin überhaupt nicht festgestellt werden.

An der Röntgenaufnahme der Lebenden war nur eine durch Metastasen hervorgerufene Spontanfraktur des 12. BWK angenommen worden. Die Abb. 11 beweist, daß die Röntgenuntersuchung der Leichenwirbelsäule wesentlich mehr Metastasen erfaßt. Wichtig für Wirbelaufnahmen überhaupt ist, daß es *röntgenologisch eine Grenze der Darstellbarkeit von Spongiosaherden gibt* (CHASIN). Diese können bis Erbsgröße der Erkennbarkeit entgehen, wenn sie die Corticalis nicht mitbeteiligen. Umschriebene Herde bis zu einem Durchmesser von 1,5 cm können erst im seitlichen Bild sichtbar werden, wenn sie in die Richtung des Zentralstrahles fallen. Die Seitenaufnahme ist bei Wirbelsäulenveränderungen daher unentbehrlich. Auch die bei

osteoklastischen Herden stets vorhandene starke Atrophie kann von der Erkennung einzelner Herde ablenken, besonders wenn die Aufmerksamkeit auf einen gebrochenen Wirbel gerichtet ist.

Der Verlauf der Metastasierung bei einer nicht radikal *operierten* Patientin zeigt die folgende Beobachtung, welche die im allgemeinen Teil auseinandergesetzte Feststellung beleuchtet, daß die *Knochencarcinose ganz langsam vom Stamm aus peripherwärts fortschreitet*.

2. 38j. ♀, 126/1933. Eigene Feststellung der Brustgeschwulst im November 1932, anschließend sofortige Op. Einfache Excision! Mai 1933 Aufnahme mit einem Rezidiv und Achsellymphknotenmetastasen. Lungen und Pleuren o. B. Op. 27. 5. 33: Amputatio mammae mit Drüsenausräumung. An der Art. und Vena axill. muß eine ganz derbe, strangförmige, fest mit der Gefäßwand verbackene Geschwulstplatte zurückgelassen werden. Histologisch: Scirrhus. Wegen weitgehender Fortnahme der Haut mit Transplantation zunächst keine Nachbestrahlung. — Juni 1933: Unerträgliche Kreuzschmerzen. Röntgenbild: Metastasen im 1. und 2. LWK. Heftiger Klopf- und Stauchschmerz. Liegeschale. Röntgenbestrahlung der oberen LWS. Nach der Bestrahlung und in der Liegeschale keine Schmerzen. Sept. 1933 starke Kachexie. Röntgenbestrahlung der BWS. Okt. 1933 Klagen über Völlegefühl

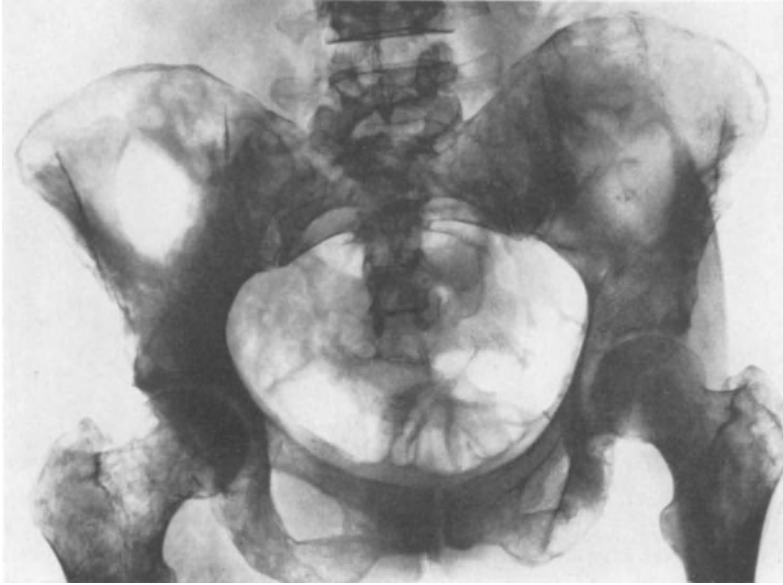

Abb. 12. 38j. ♀ (2). Multiple fleckig-gemischte Metastasen des Beckens, der unteren LWS, des Kreuzbeines und der proximalen Femurabschnitte 1 Jahr nach Excision (!) eines Mammacarcinoms. Nov. 1933.

im Magen. Durchleuchtung: Starker Hochstand des li Zwerchfells. Magen ausgezogen, nach li unten verschoben, ohne wesentliche Formveränderungen. Zunehmende Zerstörung der LWS. Osteolytische Herde im Kreuzbein und in der Beckenschale, sowie in den unteren Rippen. — Nov. 1933: Multiple fleckig-gemischte Metastasen sämtlicher Beckenknochen und der angrenzenden Teile des Oberschenkelkopfes und -halses (s. Abb. 12). — Dez. 1933: Unzureichende Nahrungsaufnahme, Abmagerung zum Skelet. Klagen über „rheumatische Schmerzen“ im li Oberschenkel, dagegen nicht mehr über die Wirbelsäule. Hochgradige Obstipation. Bei regelmäßiger Eukodalverabreichung keine Klagen. Röntgenbilder: Oberschenkelhäften bis zur Mitte von feinfleckigen osteolytischen Metastasen eingenommen (s. Abb. 13). An den Oberarmhäften *corticale* und *periostale* knochenneubildende Metastasen. Oberarmköpfe von kleinfleckigen osteolytischen Metastasen eingenommen (s. Abb. 14—16). — Jan. 1934 weitere hochgradige Abmagerung. Selbstbezeichnung „Haut und Knochen“. Nur gelegentlich Erbrechen. Wechselnde und nicht dauernde Klagen über einzelne Knochen beim Liegen, über die Schulter, den Oberschenkel, über den Rücken. April 1934: Die Metastasen reichen bis zum Ellbogen und bis unter das Kniegelenk (Abb. 17 u. 18). — Mai 1934: Zahlreiche osteolytische Schädelmetastasen (Abb. 20). Geistig völlig klar und regsam. Frei von Metastasen sind nach den Röntgen-Aufnahmen nur noch Hände und Füße. Bei regelmäßiger Verabreichung von Morphin in Anbetracht des Erkrankungsgrades auffallend wenig Klagen. Lichtbild der kachektischen Pat. (s. Abb. 19). Chloasma kachecticum (Melaninanreicherung als Ausdruck gesteigerten Zellerfalles?). — Juli 1934:

Stärkerer Verfall. Unterkieferauftreibung li. Röntgenbild osteolytische Metastasen (Abb. 21). Sämtliche HWK in gleicher Weise befallen. — Okt. 1934: Hüft- und Kniebeugekontrakturen.

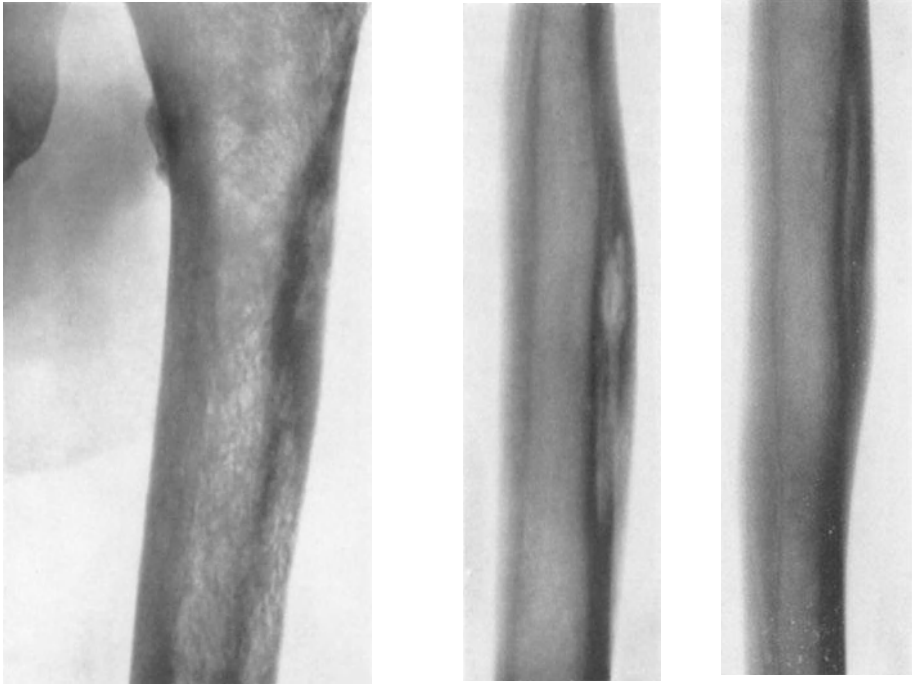


Abb. 13.

Abb. 14.

Abb. 15.

Abb. 13—16. 38j. ♀. (2). Fortschreitende zentrifugale Skeletmetastasierung eines Mammacarcinoms. Dez. 1933. Abb. 13. Feinfleckige osteolytische Metastasen bis zur Mitte beider Femurschäfte. Abb. 14 u. 15. Periostal apponierende Metastasen der Humerusschäfte. Abb. 16. Osteolytische Oberarmkopfmastasen.

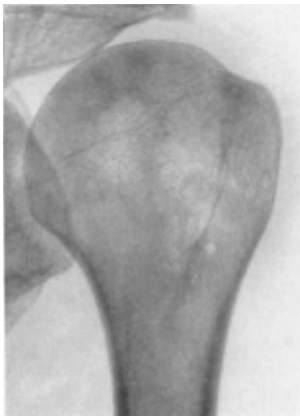

Abb. 16.

Gelegentlich Schmerzen in der Schulter, der Hüfte, den Kniegelenken. Große EBlut, dabei nur Haut und Knochen. In der letzten Woche Doppelsehen auf dem li Auge (Orbitametastase). BENCE-JONES im Harn negativ. — Nov. 1934: Zunehmender Verfall. Ascites. Knöchelödeme. Nachlassen der EBlut. Starke Herabsetzung des Hörvermögens (Felsenbeinmetastasen?). — Am 17. 11. 34†. — Autopsie: Hochgradige allgemeine Metastasierung des ganzen Skeletsystems. Ausgedehnte groß- und kleinknotige Tochterherde in der Leber. Metastasen in der Milz, beiden Nebennieren, beiden Pleuren, in den mediastinalen und paraaortalen Lymphdrüsen, sowie in den perigastralen Lymphknoten, diffuse kleinknotige Krebsabsiedlung in der Dura. Obliteration beider Pleuren, kleiner verschwiebter, abgekapselter Herd in der li Lungenspitze. Konzentrische Herzhypertrophie. Granularatrophie der Nieren.

Die Krankheitsdauer betrug bei dieser fast *vollständigen Skeletmetastasierung* etwa 2 Jahre. Klinisch und röntgenologisch ließen sich alle Stadien der Absiedlung verfolgen. Mit dem Vorhandensein paravertebraler Lymphknotenmetastasen ist unseres Erachtens die *lymphogene Ausbreitung* mindestens im Gebiet der Wirbelsäule

weitgehend gesichert. Der röntgenologische Nachweis der Knochenmetastasen erfolgte in nachstehender Reihenfolge: Wirbelsäule (zuerst 1. und 2. LWK), danach die übrigen Wirbel, Becken, Rippen, beide Oberschenkel, beide Oberarme, Unterarme, Schädel-

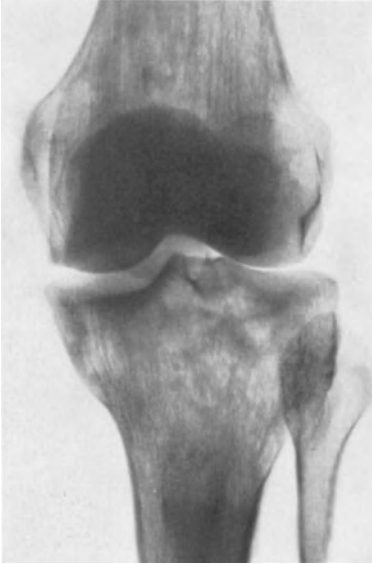

Abb. 17.

Abb. 17 u. 18. 38j. ♀. (2). Fortschreitende Skeletcarcinose eines Mammacarcinoms. Abb. 17. Kleinfleckige osteolytische Metastasen im Tibiakopf beiderseits. Abb. 18. Osteolytische Metastasen beider Oberarmschäfte. April 1934.

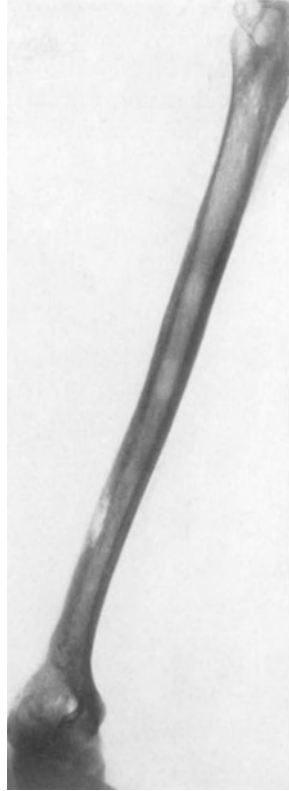

Abb. 18.

dach, Unterkiefer. Sie stimmt somit gut mit der oben angegebenen gewöhnlichen Reihenfolge der Knochenmetastasierung beim Mammacarcinom überein und zeigt das *langsame periphere Fortschreiten* (s. Abb. 12—18).

Das Röntgenbild der Metastasen war zunächst in den Wirbelkörpern und den Rippen ein rein *osteolytisches* ohne jede Knochenreaktion und spielte dann in ein fleckig-gemischtes Bild hinüber, wie besonders die Beckenübersicht Abb. 12 und die Leichenwirbelsäule (Abb. 22)

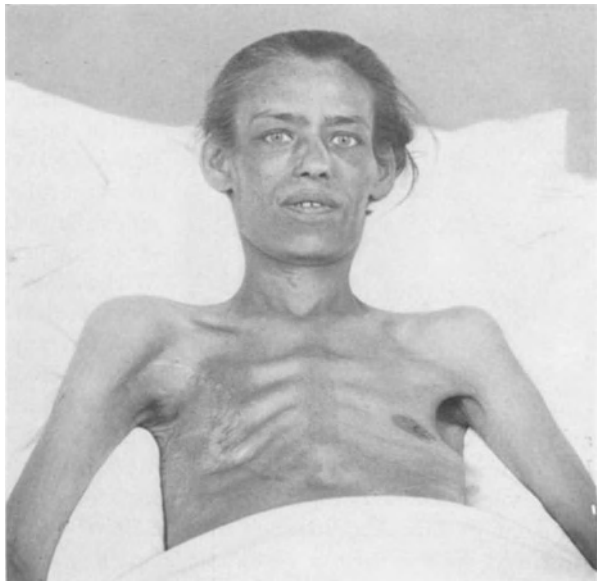

Abb. 19. Lichtbild der Pat. 2. In der Mammaamputationsnarbe kein Rezidiv. Kachexie. Chloasmakachecticum.



zeigen, wo verschwommene Zerstörungs- und Verdichtungsherde miteinander abwechseln. Auffallend ist die Ungleichmäßigkeit der verschiedenen Herde bei Vergleich untereinander, sowohl hinsichtlich des Sitzes der Erkrankung am Knochenquerschnitt, wie hinsichtlich der Knochenreaktion. Mikroskopisch ließen sich an

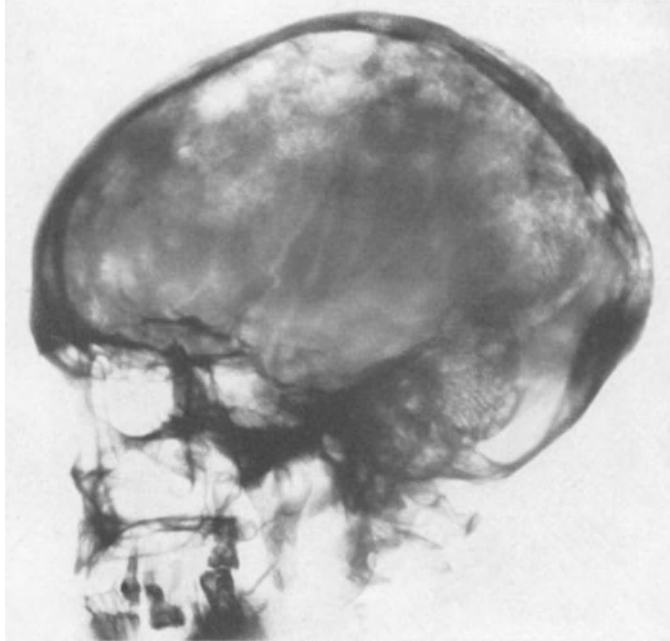

Abb. 20.

Abb. 20 u. 21. 38j. ♀ (2). Generalisierte Carcinose. Abb. 20. Osteolytische Schädeldachmetastasen Mai 1934. Abb. 21. Osteolytische Unterkiefermetastase. Juli 1934.

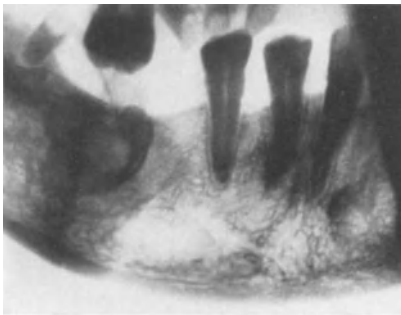


Abb. 21.

den meisten Knochen, besonders an der Wirbelsäule und am Becken angedeutete Knochenneubildungsbestrebungen feststellen (s. Abb. 5). Hervorzuheben ist, daß dabei von einer durch Bestrahlung hervorgerufenen Veränderung im Sinne einer Umwandlung osteolytischer Metastasen zu osteopoiytischen, wie sie an der Wirbelsäule, am Becken und später geradezu auffällig auch an den Oberarmschäften zur Ausbildung kommt, nicht gesprochen werden kann, da sie auch in nicht bestrahlten Knochengebieten beobachtet wurden.

Wenn wir auch im allgemeinen nur *eine* Art der Knochenreaktion bei den Metastasen des gleichen Erstgewächses vor uns haben, so gehören diese verschiedenen Bilder doch nicht zu den großen Seltenheiten. Sie sind vielmehr unserer Ansicht nach mit ein Beweis dafür, daß *osteolytische und osteoplastische Metastasen nur bestimmte Phasen gleicher Vorgänge sind*. Im *krassen* Gegensatz zu der auffallenden Krebsausbreitung im Skelet stand zeitweise,

besonders im letzten halben Jahr des Lebens der verhältnismäßig geringe Grad von Beschwerden, obwohl die Pat. nur im Anfang Bestrahlungen auf die zuerst entdeckten Wirbelochterherde erhalten hatte.

*Generalisierte Skeletcarcinosen* sind wiederholt beim Mammacarcinom beschrieben worden (BEATSON, FOSTER, GILES, HAWLEY, JOUVEAU-DUBREUIL und ROQUES, LABORDE, LUSCINIAN, MEYER-BORSTEL, NEAL und ROBNETT, SA-

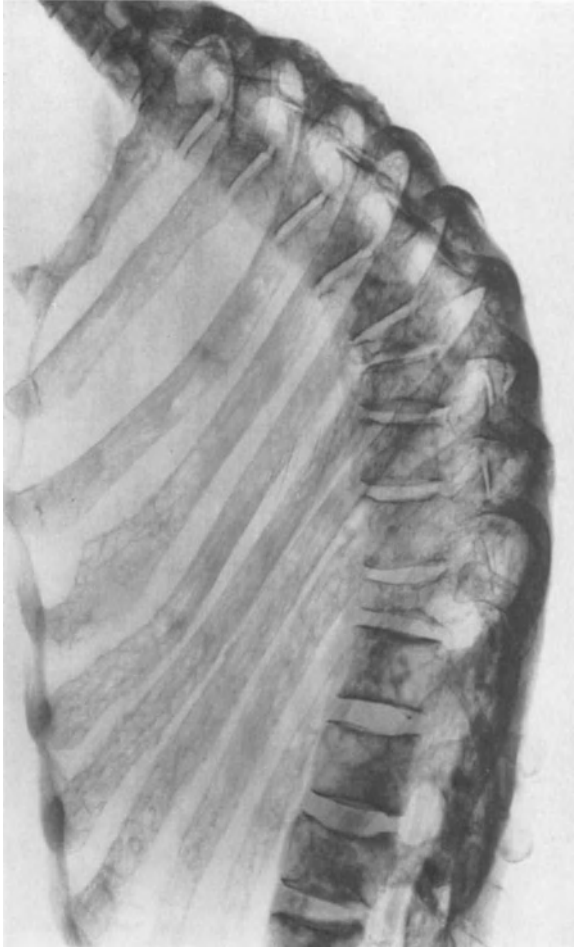


Abb. 22. 39j. ♀. (2). Generalisierte Skeletcarcinose. Wirbelsäule und Thorax post mortem. Gemischtfleckige Metastasen in den Wirbeln, osteolytische in den Rippen (vgl. Mikrophotos Abb. 5 u. 6).

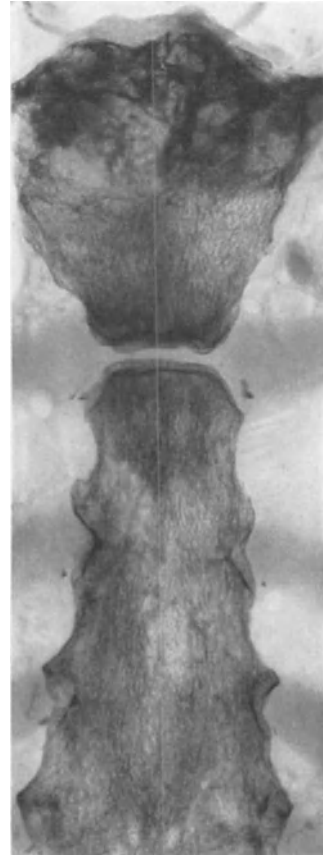

Abb. 23. 39j. ♀. (2). Generalisierte Skeletcarcinose. Sternum post mortem.

BRAZÈS, JEANNENEY und MATHEY-CORNAT, SORREL und SORREL-DÉJÉRINE, THOMSON und KEILLER). Sie kommen in gleicher Ausdehnung eigentlich nur noch beim Prostatakrebs vor, während andere Erstgewächse nur ganz selten einmal derartige völlige Skeletmetastasierungen aufweisen. Skeletcarcinosen haben immer ein *langsames* Krebswachstum, nicht dagegen das Freisein innerer Organe von Metastasen zur Voraussetzung, wie unsere Beobachtung lehrt.

Eine Ausbreitung bis in die Fingerknochen hinein beschreiben BENDICK und JAKOBS; bei der 29j. Frau brauchte die vollständige Aussaat von der Amputatio mammae ab

gerechnet 2 $\frac{1}{2}$  Jahre. Mit der langsamen Ausbreitung scheint zusammenzuhängen, daß Spontanfrakturen bei allgemeiner Aussaat im Skeletsystem seltener sind.

*Spontanfrakturen* sind bei Mammacarcinommetastasen am häufigsten im Schenkelhals beobachtet worden. Von 15 Spontanfrakturen bei 100 Mammacarcinommetastasen COPELANDS entfielen 13 auf den Schenkelhals, eine auf das Darmbein, eine auf die Rippen. Ebenso häufig, doch weniger in die Erscheinung tretend und weniger beachtet scheinen Wirbelspontanfrakturen zu sein (s. Abb. 11).

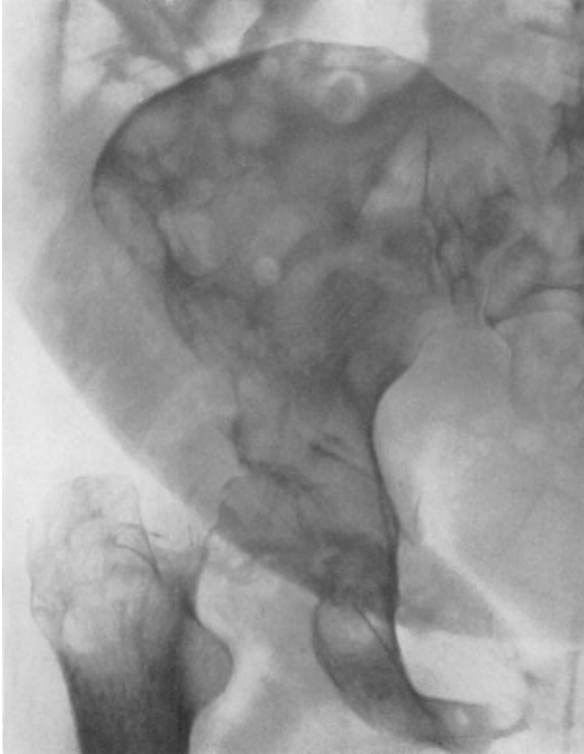


Abb. 24. 39j. ♀. (3). Mammacarcinom. Multiple osteolytische Metastasen der Beckenschaukel, des Scham- und Sitzbeinastes. Schenkelhalsfraktur.

kleinfleckige, umschriebene Herde. Im rechten Sitzbein und beiden Darmbeinschaukeln osteolytische Krebsmetastasen. Re Oberschenkelkopf in Tabula rasa-Form weitgehend zerstört, Schenkelhalsfraktur (s. Abb. 24). Im Trochanter maj. mehrere porotische Aufhellungsherde. 11. 3. 34 †. *Zusammenfassung*: Metastasierung 14 Monate nach kunstgerechter Amputatio mammae in Wirbelsäule, Becken und Oberschenkel mit Schenkelhalsfraktur. Exitus 4 $\frac{1}{2}$  Jahre nach Beginn der Erkrankung ohne Röntgenbestrahlung der Metastasen.

*Wirbelherde* sind zweifellos diejenigen Metastasen, welche am frühesten klinische Erscheinungen machen. Sie werden meistens von sehr heftigen Schmerzen begleitet.

4. 37j. ♀, 2364/1930. Tumor von der Pat. 6 Wochen vor der Aufnahme in der re Brust zufällig bemerkt. Geschwulst nur walnußgroß, auf Pectoralis verschieblich. Mamille eingezogen, keine Achseldrüsen fühlbar. Lungen und Pleuren röntgenologisch und klinisch frei. Amputatio mammae mit Drüsenausträumung am 26. 3. 30: Histologisch: Ca. simplex. —

Eine Oberschenkelspontanfraktur bei gleichzeitigen Tochterherden in Wirbelsäule und Becken zeigt die Abb. 24. Im Vordergrund der Beschwerden standen heftige Kreuzschmerzen. Die Spontanfraktur des Oberschenkelhalses wurde erst röntgenologisch entdeckt und war von der Kranken selbst nicht bemerkt worden.

3. 39j. ♀, 996/1929. Seit 2 Jahren Knoten in der re Brust. Im oberen äußeren Quadranten faustgroßer, harter, auf der Unterlage verschieblicher Tumor. Achselhöhle frei von fühlbaren Drüsen. Amputatio mammae mit Achselhöhlenusträumung am 28. 8. 1929. Histologisch: Ca. medullare. — 15. 11. 30: Sehr heftige Kreuzschmerzen. Rö-Befund: Starke Atrophie der Lendenwirbelsäule. Im Kreuzbein, im 4. und 5. LWK und im li 1. LW Querfortsatz zahlreiche osteolytische,

Am 23. 9. 30 plötzlich beim Bücken sehr heftige Kreuzschmerzen mit hexenschußartiger Ausstrahlung des Schmerzes in das linke Bein. Mehrere Tage bettlägerig. Seitdem dauernd Schmerzen im Kreuz und im li Bein. Starkes Ermüdungsgefühl. — 21. 10. 30: Aussehen gut. Allgemeinzustand nicht verändert. — Schmerzen bei Bewegungen in der li Kreuzfuge. Stauch- und Klopfschmerz vorhanden. Hüftgelenke frei beweglich, dabei aber Kreuzfugenschmerz. Lasègue neg. Keine Ischiasdruckpunkte. Motorisch am li Bein keine Veränderung. *Rö-Untersuchung*: Lungen und Pleuren frei. LWS: Li unterer Abschnitt des 5. LWK und angrenzende Teile der Seitenschaufel des Kreuzbeines bis zur Kreuzfuge, sowie Gelenk zwischen 5. LWK und Kreuzbein zerstört. Auflösung der Knochenstruktur in einem apfelgroßen Bereich (Abb. 25). Rechtskonvexe Skoliose der LWS. — Bestrahlung.

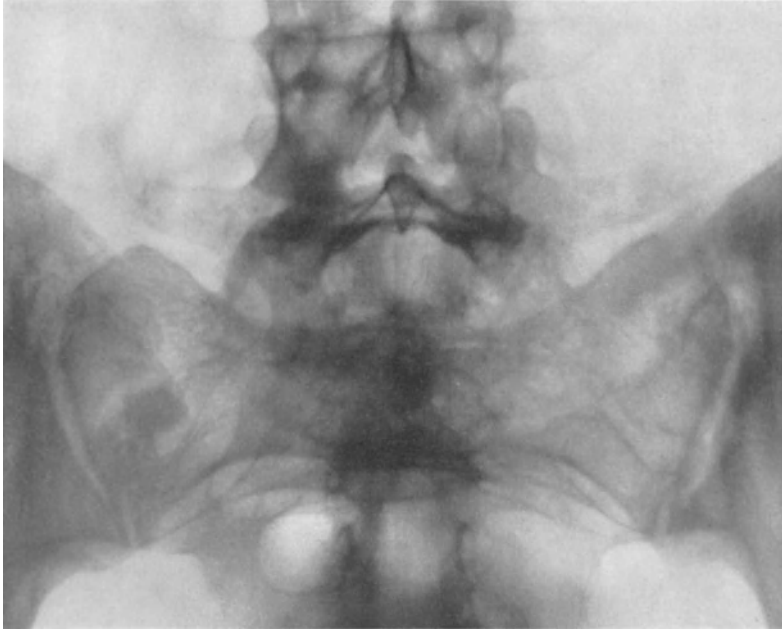


Abb. 25. 37j. ♀. (4). Mammacarcinommetastase des 5. LWK und des li Kreuzbeinflügels, 6 Monate nach Amputatio mammae.

Vorübergehende Besserung der Kreuzschmerzen. — Dezember 1930: Trotz der letzten Bestrahlung immer noch heftige Kreuzschmerzen mit Ausstrahlung in das li Bein. Wiederholung der Bestrahlung. Keine wesentliche Besserung. Morphin. † Februar 1931.

Nach dem klinischen und röntgenologischen Befund handelt es sich um eine *solitäre* osteolytische Metastase im Kreuzbein, die schon 6 Monate nach der Amputatio mammae in Erscheinung trat. Der ganze Verlauf vom Beginn der Erkrankung bis zum Tode betrug nur etwas über 1 Jahr.

*Solitäre Metastasen* gehören beim Mammacarcinom zu den *selteneren* Vorkommnissen. Um den Beweis der solitären Metastasen zu führen, müßte man in jedem Falle eine röntgenologische Kontrolle mindestens des Rumpfskelets bis zum Tode *und* die Autopsie verlangen. Gerade bei den so häufigen Wirbelmetastasen kann mit großer Wahrscheinlichkeit erwartet werden, daß die Herdbildung viel ausgedehnter ist, als sie auf den Rö-bildern während des Lebens erscheint (s. Abb. 11). Da die meisten Patt. zu Hause sterben und gegen Ende ihres Lebens infolge vorgeschrittenen Verfalls eine Klinik nicht mehr aufsuchen, dürfen die *meisten der klinisch gesehenen Einzelherde beim Mammacarcinom nur*

für ein vorübergehendes Bild der Erkrankung angesehen werden. Das Fortschreiten der Skeletmetastasierung bei anfangs „sporadischen“ Wirbelherden zeigte bereits die Beob. 2. Je länger die Erkrankung dauert, desto weniger wird es bei der solitären Knochenmetastase bleiben.

Eine leicht osteoplastische Metastase des 4. LWK bei einem männlichen Brustkrebs zeigt die Abb. 27. Nach einer Feststellung COPELANDS kam bei einer Gesamtzahl von 1914 Fällen auf 100 weibliche Mammacarcinome mit Knochenmetastasen nur 1 männliches, woraus sich schon auf die große Seltenheit metastasierender männlicher Brustkrebs schließen läßt. Dieser weist aber im übrigen die gleiche Neigung zur Metastasenbildung im Skelet auf, wie der weibliche Brustkrebs.

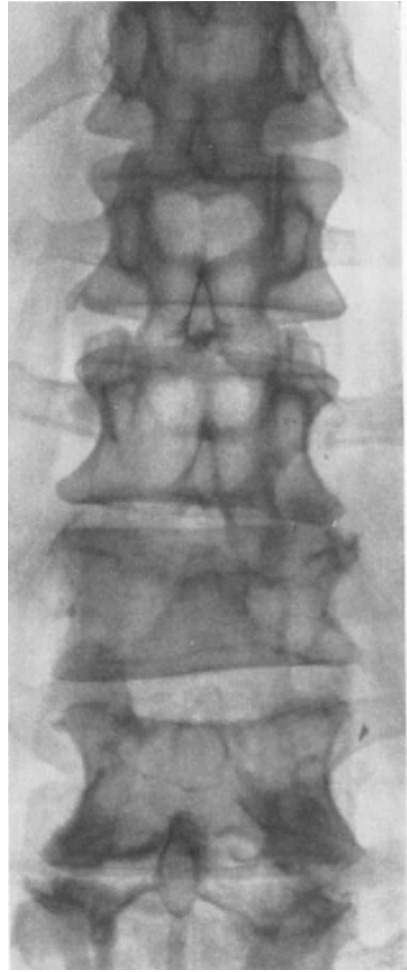
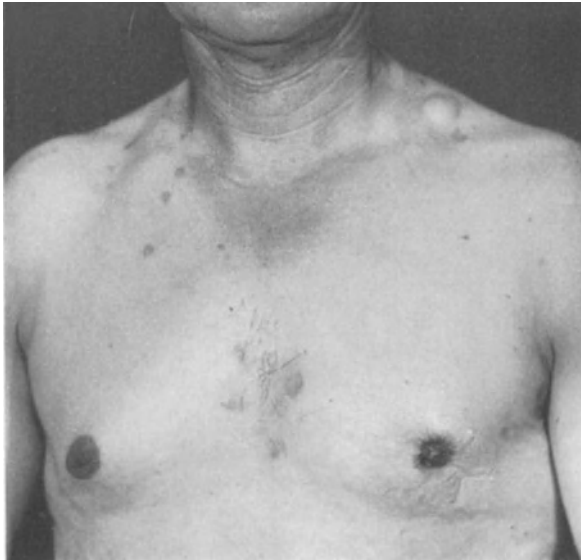

Abb. 26.

Abb. 27.

Abb. 26 u. 27. 58j. ♂. (5). Männliches Mammacarcinom li. Supraclaviculäre Lymphknotenmetastase. Leicht osteoplastische Metastase des 4. LWK. Atrophie der ganzen WS. 15 Monate nach Radikaloperation.

5. 58j. ♂, 1118/1929. Seit Frühjahr 1928 kleine schmerzlose Verhärtung in der li Brust. Im August 1929 Rötung der Umgebung der Brustwarze, stechende Schmerzen. Am 23. 9. 29 Aufbruch der Haut neben der Brustwarze. *Befund* (25. 9. 29): Kräftiger Körperbau. Blühendes Aussehen. In der Umgebung der li Brustwarze fest mit der Haut verwachsene rundliche Verhärtung von 5—6 mm Durchmesser mit einer beginnenden Ulceration (s. Abb. 26). Tumor auf dem Pectoralis verschieblich. Keine Achsellymphknoten fühlbar. 26. 9. 29 Amputatio mammae mit Drüsenausträumung. *Histologisch*: Medulläres, mitosenreiches Carcinoma mammae. 23. 1. 31: Seit einigen Wochen erbsengroßes Rezidiv. PE: Ca. Außerdem Klagen über heftige, bereits seit einigen Wochen vorhandene Kreuzschmerzen. *Neurologisch kein Befund. Wirbelsäule frei beweglich. Rö-Aufnahme*: Geringe Spondylitis deformans der LWS. Allgemeine Kalkabnahme. Struktur des 4. LWK leicht verdichtet.

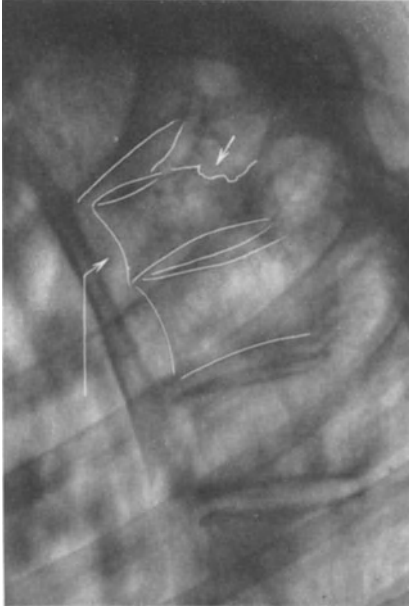

Abb. 28.

Li Hälfte des 4. LWK erniedrigt. Unschärfe Begrenzung der re Seitenfläche (s. Abb. 27). Querfortsätze des 3. und 4. LWK infolge kleinfleckiger Aufhellung kaum noch erkennbar. *Rö-Bestrahlung*: Schmerzen nach der Bestrahlung gebessert. Oktober 1931 †.

Die Lendenwirbelmetastase war 1 Jahr 4 Monate nach der Op. mit Nachbestrahlung feststellbar. Die ganze Erkrankung dauerte etwa 4 Jahre. Bemerkenswert ist das langsame Fortschreiten des Erstgewächses bis zur Operation. Besonders hinzuweisen ist wieder auf das gleichzeitige Vorkommen einer leicht sklerotischen Metastase im 4. LWK mit osteolytischen Herden in den Querfortsätzen (vgl. Beob. 2). Auf die *häufige Metastasierung in den Querfortsätzen* haben ERNST und RÖM-MELT aufmerksam gemacht (s. auch Beob. 7).

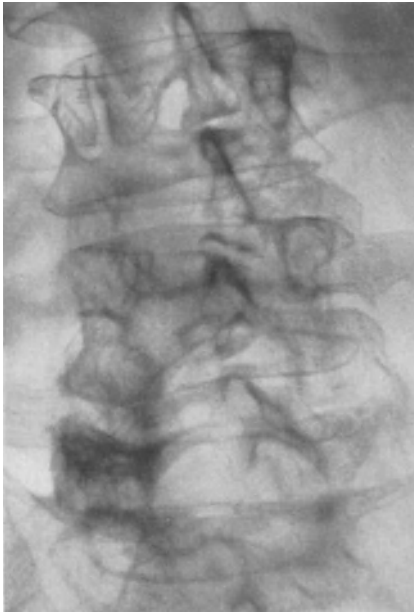

Abb. 29.

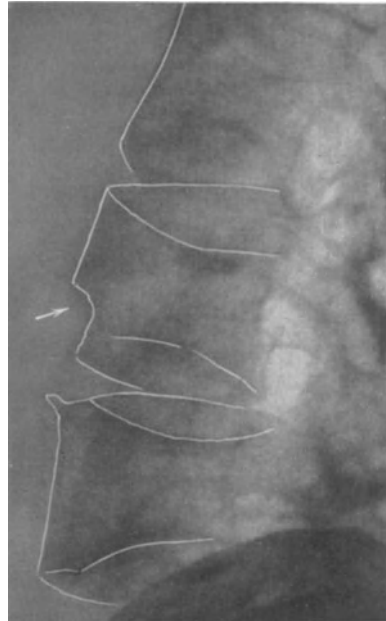


Abb. 30.

Abb. 28—30. 50j. ♀. (6). Mammacarcinom. Multiple osteolytische Wirbelmetastasen. Sehr starke Atrophie der gesamten Wirbelsäule. Defekt am hinteren oberen Rand des 4. BWK und am vorderen unteren Rand des 3. LWK. Auf der Aufnahme der LWS von vorne *kein* sicherer Befund.

6. 50j. ♀, 1427/1933. Pfingsten 1933 Amputatio mammae d. Am 29. 4. 33 typische Radiusfraktur durch Fall (keine Metastase!). Seitdem heftige Kreuzschmerzen und Bewegungsbehinderung des Rumpfes. Ausstrahlung in das linke Bein. *Stärke Klagen. Befund*

18. 10. 33: Guter E. Z. Keine Anämie. In der Operationsnarbe Rezidiv. Lungen und Pleuren frei. *Wirbelsäule*: kein Gibbus, *überall Klopfempfindlichkeit*. Bewegungen stark erschwert. Aufstehen unmöglich. *Lasègue* neg. Keine Reflexdifferenzen. *Wirbelsäule* bei Stauchung schmerzhaft, desgl. Becken. *Rö-Befund*: Herabgesetzter Kalkgehalt der ganzen WS. Mehrere Seitenknickungen leichterer Art. Einige WK, so besonders der 4. und 10. BWK lassen eine weniger regelmäßige Struktur erkennen. *Sichere Metastasendiagnose auf der Vorderaufnahme nicht möglich* (s. Abb. 29). Auf der Seitenaufnahme 10. BWK erniedrigt. 4. BWK hinten oben ohne jede Knochenstruktur (s. Abb. 28). Lochförmige Aussparung an der vorderen unteren Kante des 3. LWK (s. Abb. 30). Rö-Bestrahlung der *Wirbelsäule*. Zu Hause weiter bettlägerig. Weiter heftigste Schmerzen. Dauernde Pantopgaben. 20. 3. 34 †.

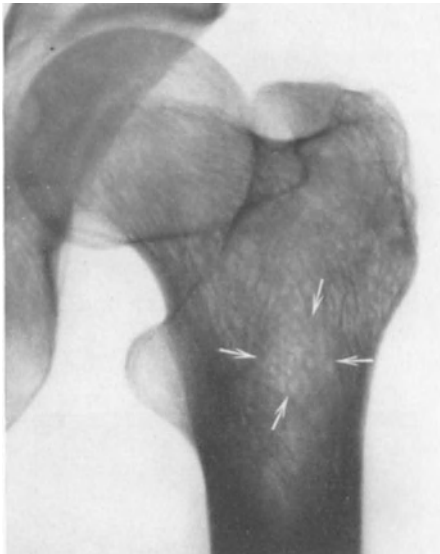


Abb. 31. 43j. ♀. (8). Beginnende osteolytische Metastase im oberen Femurschaft. (Multiple Schädel-, Becken-, Wirbelsäulenmetastasen). Fast 4 Jahre nach Amputatio mammae.

Wirbelmetastasen verlaufen also klinisch meist mit heftigen Schmerzen. Trotzdem verursachen sie gelegentlich, selbst bei Beteiligung mehrerer Wirbelkörper, nur geringe klinische Symptome und wenig Beschwerden.

7. 42j. ♀, 1795/1928. Nov. 1928 außerhalb Amputatio mammae dext. *Histologisch*: Scirrhus. Nachbestrahlung. 10. 7. 29 dicht unter der Narbe Hautrezidiv. *Histologisch*: Ca. medullare. Ra- und Rö-bestrahlung in Abständen von mehreren Monaten. — Aug. 1930 Klagen über Schmerzen in den Beinen beim Gehen. — 24. 11. 30 Untersuchung der Lendenwirbelsäule wegen nicht heftiger Kreuzschmerzen. Klagen über Stiche in der Wirbelsäule beim Husten. Taubes Gefühl und Kraftlosigkeit im li Bein. Klinisch an der Wirbelsäule weder Klopf- noch Stauchschmerz. PSR und ASR li nicht auslösbar. Sensibilität am li Bein intakt. Kein *Lasègue*. — *Rö-bild* der LWS: Zwischenwirbelspalte zwischen L 4 und 5 bis auf einen schmalen

Rest verschwunden. L 4 und L 5 li verschmälert. Angenagte Seitenfläche. In der Knochenzeichnung feinfleckige Aufhellungen mit geringen Verdichtungen. Seitlich 4. LWK im ganzen aufgehellt. Querfortsatz des 4. LW li teilweise zerstört, re nicht zu erkennen, desgl. der li des 5. LWK Proc. spin. des 3., 4., 5. LWK kleinfleckig aufgehellt. † 15. 7. 31.

Es können *Beschwerden von seiten der Wirbelherde* sogar *fehlen*. Die Tochterherde werden entweder zufällig oder, wenn bei Bestehen anderer Metastasen auch auf Wirbelherde gefahndet wird, entdeckt. Hierfür zwei Beobachtungen, die beide klinische Erscheinungen von Schädelmetastasen hatten, die sofort im Rö-bild erkannt wurden. Beide Patt. müssen auch an der *Schädelbasis* Tochterknoten gehabt haben; denn es bestanden *Ausfälle von Hirnnerven* (II und VI). Die Schädelbasisherde ließen sich röntgenologisch nicht nachweisen.

8. 43j. ♀, 962/1934. 1920 Mastitis. Seitdem angeblich Knoten in re Brust. Oktober 1933 Größerwerden des Knotens. 5. 1. 31 außerhalb typische Amputatio mammae. 7 Mon. später plötzliches Doppelsehen. *Rö-aufnahmen*: Mehrfache osteolytische Schädelmetastasen. Li Abducensparese. Keine Stauungspapille. Voller Visus. Weitere Rö-Aufnahmen: Multiple osteolytische Metastasen in der unteren LWS und im Becken, beginnende Metastase im oberen Teil des Oberschenkelschaftes (s. Abb. 31).

9. 52j. ♀. Vor 8 Jahren Amputatio mammae wegen Ca. In den letzten Jahren öfter in den Beinen stichtartige Schmerzen, im letzten Sommer deutliche Verschlimmerung. Besserung nach einfachen Einreibungen (!). Dann aber sehr heftige Kopfschmerzen, hauptsäch-



Abb. 32.

Abb. 32—35. 52j. ♀. (9). Mammaca, vor 8 Jahren op. Abb. 32. Ödem der re Gesichtshälfte. Schielstellung des re amaurotischen Auges. Knoten an der Stirnhaargrenze re. Abb. 33. Osteolytische Schädelherde. Zerstörungsherde in der Nachbarschaft der Sella. Abb. 34. Gemischt-fleckige Wirbelmetastasen. Abb. 35. Becken-Oberschenkelmetastasen re. Osteoplastische Verdichtung des 5. LWK.

lich re. Nachts schlaflos. Auftreten dicker Knoten am Schädel, die wieder verschwanden und an anderen Stellen wiederkamen. Keine Behandlung. Klagen über Nackensteifigkeit und -schmerzen. *Keine Klagen über die Wirbelsäule* oder über Kreuzschmerzen. *Befund:* Mager, anämisch. Blutbild s. Tabelle 1, S. 102. Amaurose re. Rezidivknoten li in Mammaamputationsnarbe. Re Gesichtshälfte geschwollen und ödematös. Knotenartige Knochenverdickungen des Schädeldaches (s. Abb. 32). Wirbelsäule und Becken schmerzfrei, freie Beweglichkeit der WS. Hartes Lymphknotenpaket über dem re Leistenband. Re Oberschenkel in oberer Hälfte geschwollen. Kein Stauchschmerz von den Füßen her. PSR bds. +, ASR bds. +. Lasègue —. Keine Sensibilitätsstörungen. *Rö-bilder:* Osteolytische Metastasen im Schädeldach (Abb. 33) und in der HWS. Fleckig-gemischte Metastasen in der ganzen BWS und LWS und im Becken (s. Abb. 34 u. 35). Re Femur ohne Veränderungen.

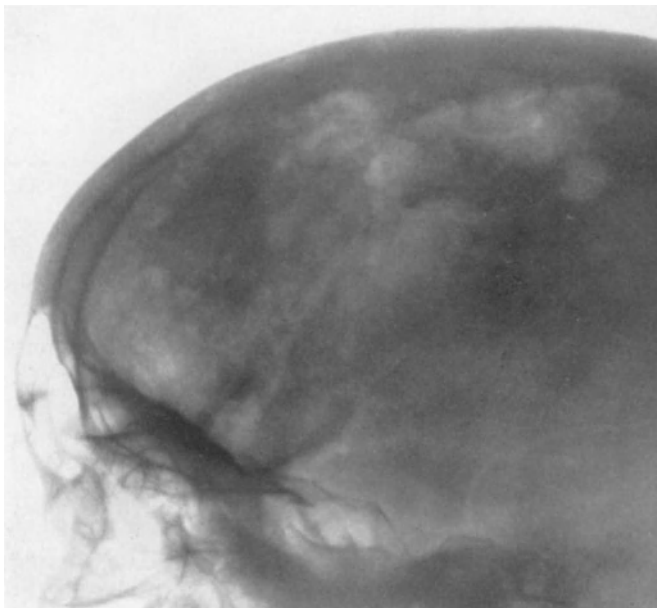


Abb. 33.

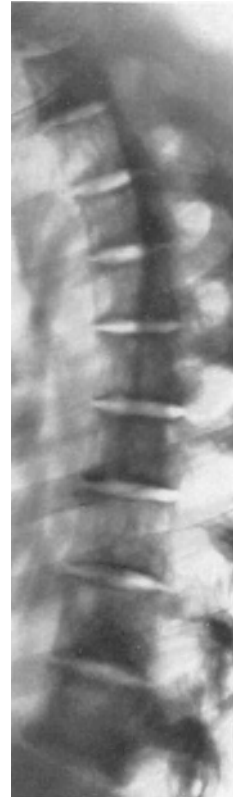


Abb. 34.

Beide Patt. hatten sicher keine klinischen Zeichen einer metastatischen Wirbelsäulenerkrankung. Bei beiden bestanden *ausgedehnte* osteolytische und fleckig-gemischte Tochterherde in der ganzen WS, im letzteren Fall mit Vorwieg osteoplastischer Veränderungen in der LWS.



Eine ausgedehnte Zerstörung der Clavicula und der Scapula in der Nachbarschaft des Operationsgebietes 3 Jahre nach der Amputatio mammae mit intensiver Nachbestrahlung zeigt die Abb. 36.

*Klinischer Befund und Funktionsausfall waren ebenfalls auffallend gering.*

10. 61j. ♀, 224/1927. Amputatio mammae am 14. 5. 27: Geschwulst kurze Zeit vorher bemerkt. Histologisch: Ca. medullare. Nachbestrahlung. — 27. 5. 30: Rheumatische Beschwerden in der re Schulter. Schreiben, Anfertigung von Handarbeiten, leichte hauswirtschaftliche Tätigkeit unbehindert. Klinisch und neurologisch kein Befund. Röntgenbild: kleinfleckige osteolytische Metastasen im lateralen Schlüsselbeinabschnitt und in der Scapula (Abb. 36). Bestrahlung. † Mai 1931.

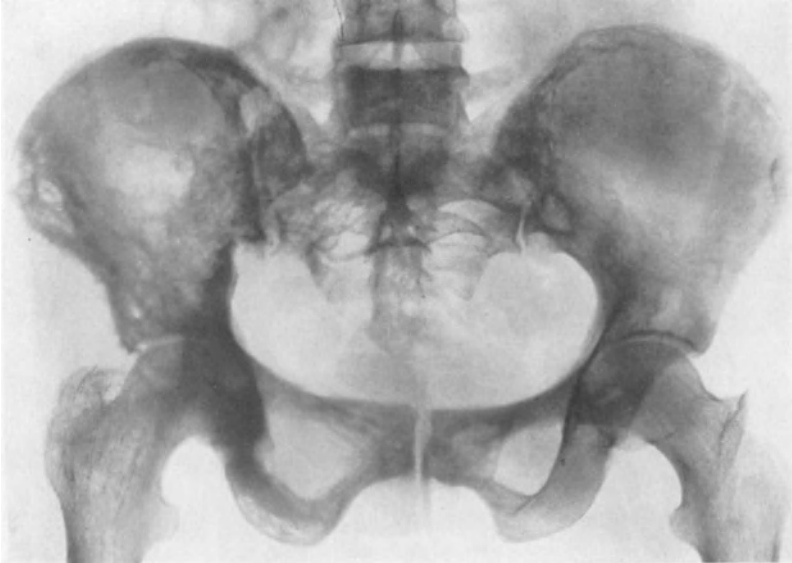

Abb. 35.

Die *klinischen* Erscheinungen, die durch Erkrankung einzelner Wirbel hervorgerufen werden, sind demnach insofern charakteristisch, als von den Patt. in der Regel bei Lenden- und Kreuzwirbelerkrankung mehr oder weniger heftige Kreuzschmerzen angegeben werden. Schmerzhaftigkeit bei Stauchung und Beklopfung an umschriebener Stelle des erkrankten Wirbels *fehlt* sehr oft. Es besteht meist eine *unzuverlässige* Höhenangabe für die Stelle des stärksten Druckschmerzes. Ausstrahlung in die Beine wird von den Patt. und Ärzten irrtümlich als Ischiasymptom gedeutet, ohne daß irgendwelche echten Ischiasymptome (vgl. allgemeiner Teil) nachweisbar sind. Da die Spontanfraktur eines Wirbelkörpers oft lange, oft ganz ausbleibt, fehlt ein Gibbus. Oft läßt sich nur ein erhöhter Muskeltonus nachweisen, der sich in einer Erschwerung fremd- und eigentätiger Bewegungen äußert. Er gleicht die statische Beeinträchtigung der Wirbelsäule zum Teil aus. Hals- und Brustwirbelerkrankungen können sich so lange als dumpfe, „rheumatische“, höhenmäßig nicht genau feststellbare Schmerzen äußern, bis Druck auf auftretende Wurzeln Wurzelschmerzen oder Kompression des Querschnitts Querschnitterscheinungen hervorruft, was sehr lange dauern kann und auffallend selten der Fall ist. Die Röntgen-diagnose ist hier viel früher möglich.

Für die *Erklärung der „rheumatischen“ Beschwerden und Schmerzen* bei Wirbelherden müssen wahrscheinlich mehrere Möglichkeiten in Betracht gezogen werden. Zunächst können *periostale* Reizungen durch corticale Herde hervorgerufen werden, die z. B. in den Abb. 28 u. 30 als Randdefekte sehr deutlich zu erkennen sind. Ferner können *statische* Beschwerden schon durch geringe Verbiegungen und durch umschriebene Infraktionen (Abb. 22) bedingt sein. Durch die gleichen Veränderungen ist auch Druck oder Zerrung von sensiblen Nerven möglich. Bei einer ausgedehnten Aussaat im unteren Lendenwirbelsäulen- und Kreuzbeinabschnitt ist es wohl vorwiegend die carcinomatöse Umscheidung und Einmauerung der austretenden Nervengeflechte, welche die teilweise rasenden Schmerzen hervorbringen. Zweifellos bestanden bei der Kreuzbeinmetastase (Abb. 25) solche engsten anatomischen Beziehungen zum unteren Abschnitt des Plexus lumbalis und zum Plexus sacralis.

Auffällig ist die Tatsache, daß die *motorischen* Nervenleitungen keinen Schaden erleiden. Eine Beeinträchtigung der motorischen Leistungen wird nur durch eine mechanische Insuffizienz des Skelets hervorgerufen. Die Projektion der Schmerzen in die sensiblen Hautendgebiete des Plexus lumbalis wird von PHILIPP und SCHÄFER bei Druck auf die sensiblen Äste als charakteristisch geschildert und gilt für andere Carcinommetastasen im Gebiet der LWS und des Kreuzbeins ebenfalls.

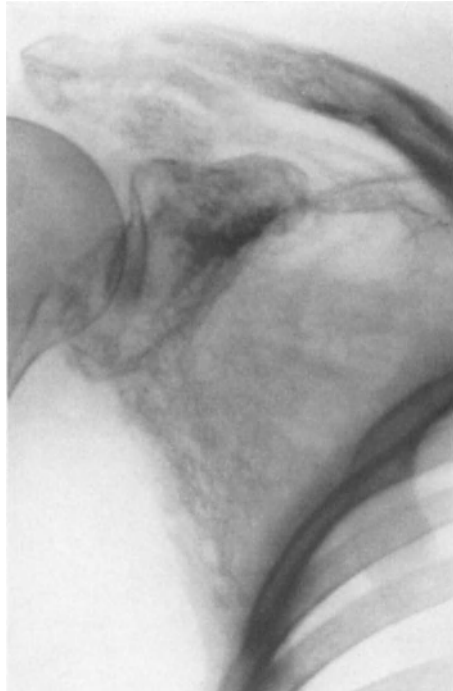


Abb. 36. 61j. ♀. (10). Ausgedehnte konfluierende osteolytische Metastasen der Scapula und des Schlüsselbeins 3 Jahre nach Amputatio mammae.

Die meist sehr heftigen Schmerzen bei Wirbelmetastasen müssen schon aus dem Grunde ganz vorwiegend auf die sekundäre Beteiligung von Nerven bezogen werden, weil in denjenigen Fällen, wo sich Metastasen an Stellen des Skelets befinden, in deren Nähe keine Nervengeflechte liegen, völlige Schmerzlosigkeit bei größter Ausdehnung herrschen kann. Jedenfalls ist diese Schmerzlosigkeit oft so lange vorhanden, bis das Periost mitbeteiligt ist oder eine Fraktur eintritt. Selbst dann können sogar wesentliche Schmerzen fehlen. In den hier für Mammacarcinommetastasen gegebenen Beispielen verursachten z. B. multiple Oberschenkelmetastasen (Abb. 13) keine oder nur vorübergehende und sehr geringe Beschwerden, dgl. nicht Humeruskopfmetastasen (Abb. 16), ausgedehnte Scapulametastasen (Abb. 36). Auf der anderen Seite riefen eine solitäre Kreuzbeinmetastase (Abb. 25) und multiple Wirbelmetastasen (Abb. 28 bis 30) unerträgliche Schmerzen hervor. Sind die Wirbelherde *nur* auf das Innere des Wirbelkörpers beschränkt, sinkt der Wirbelkörper nicht zusammen, wird das Periost nicht zerstört, so können Schmerzen fehlen (Beob. 8 und 9).

*Funktionsstörungen* bleiben oft sehr lange aus. Wenn man sich die Ausdehnung mancher Zerstörungsgebiete im Knochen vor Augen hält, muß man sich wundern, daß es noch zu keinen Ausfällen gekommen ist. So sieht man im Bereich der Gliedmaßen unter Umständen nur eine ganz geringe Beschränkung der Bewegungsfähigkeit (Abb. 36).

Auffällig war uns bei mehreren unserer Beobachtungen das Mißverhältnis zwischen dem Vorhandensein von multiplen Metastasen und dem relativ guten Aussehen und Allgemeinbefinden.

Die *Diagnose* ist bei Mammacarcinommetastasen darum *leicht*, weil es für den genauen Untersucher keine okkulten Mammacarcinome gibt, während

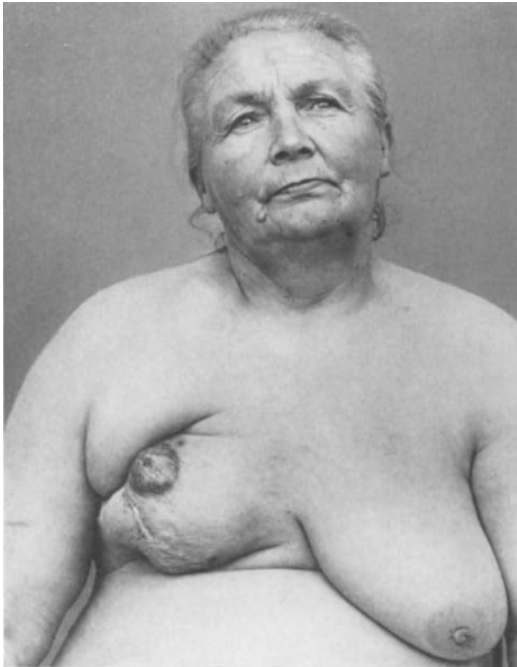

Abb. 37.

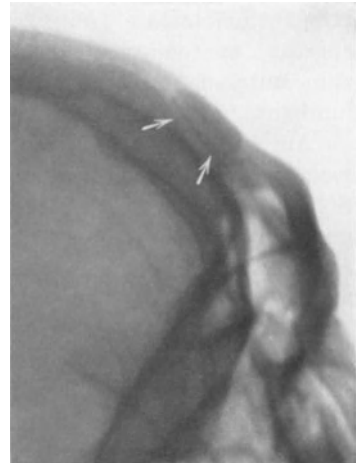


Abb. 38.

Abb. 37 u. 38. 67j. ♀. Mammacarcinomrezidiv. Medianes Stirnbeinosteom, glatt begrenzt. Keine Metastasen.

sonst die Frage eines verborgenen Erstgewächses bei manchen Knochenherden erhebliche Schwierigkeiten machen kann. Da die meisten Mammacarcinome jetzt operiert werden, leitet schon die Tatsache einer Narbe auf dem Thorax bei irgendeinem Knochenherd sofort auf den richtigen Herd. Bei osteoklastischen oder osteoplastischen Knochenherden ist bei Mammacarcinom sofort an Metastasen zu denken. Man muß selbstverständlich auch sofort die Möglichkeit einer klinischen oder histologischen Fehldiagnose in Betracht ziehen, wenn ein zerstörender Knochenprozeß bei einer Pat. gefunden wird, die wegen eines angeblich gutartigen Mammatumors operiert worden ist. Selbst bei Einzelherden ist eine PE, wie bei manchen anderen Metastasen (Schilddrüsengewächse, Hypernephroid) niemals nötig. Wir sahen die Notwendigkeit dazu kein einziges Mal, und im Schrifttum findet sich ebenfalls bis auf den obenerwähnten Fall von GINSBURG keine dementsprechende Angaben.

Ein eigenartiges Zusammentreffen eines Osteoms am Stirnbein mit einem Mammacarcinomrezidiv bei einer 67j. Frau zeigt die Abb. 37 u. 38. Rö-bild,

medianer Nahtsitz, weitere Beobachtung sicherten die Diagnose des typischen Osteoms. Klinisch lag der Verdacht auf eine Metastase im Stirnbein sehr nahe.

Die *Behandlung* kann nur in der Bestrahlung bestehen (s. Abschn. C, S. 191).

### Zusammenfassung.

Mammacarcinome machen wahrscheinlich absolut am häufigsten Knochenmetastasen, weil sie von den zu Knochenmetastasen neigenden Krebsen am häufigsten vorkommen. — Klinisch kann durchschnittlich mit mindestens 4—5% Knochenmetastasen gerechnet werden. Einzelne Radiologen geben bis 30% an. — Die Reihenfolge der von Metastasen befallenen Skeletabschnitte ist: Becken, Stammwirbel, Oberschenkel, Schultergürtel, übrige Knochen. — Im Röntgenbild sind 95% der Metastasen rein osteolytisch, der Rest verteilt sich auf fleckig-gemischte und osteoplastische Herde. — Es ist noch nicht bewiesen, daß radikal operierte Fälle weniger und später Metastasen bekommen, als nicht oder unzulänglich behandelte. — Der Verlauf der Krebstochtergewächsbildung im Skelet ist launisch und unberechenbar. — Generalisierte Skeletcarcinosen kommen vor. Ihr Verlauf ist auffallend langsam. Das Fortschreiten des Krebses im Skelet erfolgt schrittweise gliedwärts bis an die Peripherie. — Solitäre Metastasen sind sehr selten und immer fraglich. Längere Beobachtung und Autopsie decken meist mehrere Herde auf. — Die klinischen Erscheinungen hängen vom Ort des befallenen Skeletabschnittes ab. —

Nur auf das Innere eines Wirbelkörpers beschränkte Metastasen machen oft nur geringe Beschwerden. Bei Annäherung des Periostes, bei Einbrüchen, bei anatomisch engen Beziehungen zu austretenden Wurzeln und zu Nervenplexus bestehen dagegen sehr heftige Schmerzen. Eine echte Ischias ist sehr selten. Ebenso sind Querschnittslähmungen nur sehr selten beobachtet worden. Die meisten Beschwerden werden als rheumatisch angegeben. Gliedmaßen-tochterherde machen oft bis zur Spontanfraktur kaum Beschwerden. —

Spontanfrakturen betreffen am meisten Schenkelhals und Wirbelkörper. Die Diagnose ist leicht, da kaum ein Brustkrebs bei genauer Untersuchung übersehen werden kann. — Die Behandlung kann nur in Bestrahlung der Metastasen bestehen (Abschnitt C).

## 2. Prostatakrebsmetastasen.

Die *Häufigkeit* des *Prostatacarcinoms* wird von den pathologischen Anatomen mit 0,45%, berechnet auf 11000 Sektionen, angegeben (PÜRKHAMMER). NELLES und NEUBURGER rechnen 1,11% Prostatakrebs, wenn bei jeder verdächtigen Prostata eine mikroskopische Untersuchung ausgeführt wird (851 Sektionen). Einige Kliniker schätzen die Häufigkeit noch höher. So glaubt JOUNG, daß 4 von 100 Männern, die 60 Jahre alt sind, einen Prostatakrebs haben. ZUCKERKANDL hält 10—20% aller Prostatahypertrophien auf Grund der mikroskopischen Untersuchung für krebsig. Der Hundertsatz der Prostatakrebshäufigkeit wird jedenfalls um so genauer, je mehr Vorsteherdrüsen mikroskopisch untersucht werden.

Das *Hauptalter* für das Prostatacarcinom ist das Alter zwischen 60—70 Jahren. Die Altershäufigkeitskurve zeigt nach v. PIRQUET („Allergie der Lebensalter“) einen steilen Anstieg jenseits des 50., einen Gipfel im 69. und einen ebenso

steilen Abstieg bis zum 80. Jahr. Nach Untersuchungen von BUMPUS an 1000 Prostatakrebsen war die Hälfte aller Patienten über 60 Jahre alt.

Immer noch entgeht eine ganze Reihe von Prostatakrebsen der klinischen Entdeckung. Man erlebt tatsächlich nicht selten, daß der Prostatakrebs erst entdeckt wird, wenn ein oder mehrere im Röntgenbild festgestellte osteoplastische Metastasen zur Untersuchung der Prostata veranlassen (O'CROWLEY, TRUBEK und GOLDSTEIN, MATHÉY-CORNAT, ROBERTS, Beispiel 6). VON RECKLINGHAUSEN hat als erster die allgemeine Aufmerksamkeit auf die Ansiedlung des Prostatakrebses im Skelet gelenkt.

Die *Häufigkeit von Knochenmetastasen* beim Prostatakrebs wird von COPELAND mit 12,8%, berechnet auf 1040 Fälle, angegeben. Von seiner Gesamtzahl klinischer Fälle waren aber nur 50% geröntgt und von diesen hatten 25% Metastasen. BUMPUS fand bei 539 Patienten, bei denen Röntgenaufnahmen gemacht wurden, 123 = 21% Knochenmetastasen. Man kann also damit rechnen, daß ein *Viertel* bis ein *Fünftel der röntgenologisch untersuchten Prostatakrebse Knochenmetastasen haben*. Die Angaben auf Grund der Leichenöffnungen sind noch höher. PÜRCKHAMMER fand unter 55 Fällen sogar 30 mit Knochenmetastasen (= 54,5%). KAUFMANN (Dissertation von COURVOISIER) stellte auf dem Sektionstisch bei 24 Prostatakrebsen 16 mit Knochenmetastasen fest. Derartig hohe Zahlen können jedoch durch den Fehler der kleinen Zahl und durch unbewußte Auslese zustande kommen.

Die gleiche *Bevorzugung von Stamm und Stammnähe*, also der Wirbelsäule, des Beckens und des proximalen Oberschenkelabschnittes findet sich, wie bei den Mammacarcinommetastasen, auch bei denen des Prostatakrebses.

KAUFMANN fand 68 Krebsmetastasen in der Wirbelsäule, davon 37 in den Lendenwirbeln und im Kreuzbein; 35 in Beckenknochen und Steißbein; 23 im Femur; 19 in den Rippen; 14 im Humerus; 12 im Sternum; 12 im Schädel; 6 in der Tibia; 4 in der Scapula; 2 in der Fibula, 1 im Vorderarm. PÜRCKHAMMER gibt folgende *Reihenfolge* an: Wirbelsäule (25), Oberschenkel (11), Becken (7), platte Schädelknochen (5), Rippen (4), Sternum (3), Humerus, Tibia, Sella turcica (je 1). BUMPUS fand von 133 Metastasen 107 in der Wirbelsäule, 16 im Femur, 10 in den Rippen. COPELAND, NOVÉ-JOSSERAND und TAVERNIER, sowie SUTHERLAND, DECKER und CILLEY bezeichnen ebenfalls Becken, Wirbel und Oberschenkelknochen als die am häufigsten befallenen Skeletabschnitte.

BUMPUS fand in 44% der Knochenmetastasen auch die regionären *Lymphknoten* makroskopisch sichtbar erkrankt, und BLUMER stellte unter 42 Autopsien von Prostatakrebeknochenmetastasen 33mal gleichzeitig *Lymphknotenmetastasen* fest (Zusammenstellung aus dem Schrifttum). Lymphknotenmetastasen ohne gleichzeitig vorhandene Knochenherde sind von v. BAUMGARTEN beschrieben. Hier waren bei einem 53j. Pat. sämtliche Becken-, retroperitonealen, trachealen, bronchialen und jugularen Lymphknoten erkrankt, ohne daß Skeletherde dagewesen sein sollen. Da aber keine mikroskopische Untersuchung zahlreicher Skeletabschnitte vorgenommen ist, kann man diese Beobachtung nicht als bewiesen ansehen. Es ist eine bekannte Tatsache, daß Metastasen enthaltende Knochen bei äußerer Betrachtung unverändert aussehen können.

Die Mehrzahl der Prostatakrebsmetastasen ist im *Röntgenbild* entweder rein *osteoplastisch* oder vom *fleckig-gemischten* Typ, d. h. es sind zum mindesten immer auch reichliche Knochenneubildungen festzustellen, die meist überwiegen. Osteolytische Prostatametastasen gehören zu den Seltenheiten.

BUMPUS fand unter 362 Fällen der MAYO-Klinik einige osteolytische Metastasen. Von 296 Prostatakrebsen der Autoren SUTHERLAND, CILLEY und DECKER waren 277 osteoplastisch, 14 vom gemischten Typus, und nur 5 osteoklastisch. Ausgedehnte osteolytische Einzelmetastasen mit Generalisation im gesamten Skelet beschreibt CARNETT, zweifellos eine Ausnahme. DICKSON, CARNEGIE und HILL sahen bei einem jungen Mann osteolytische Metastasen im 6. und 7. HWK und im 1. und 2. BWK. Es hatte sich ein erheblicher Gibbus ausgebildet, der klinisch wie ein spondylitischer aussah. Durch Rückenmarkskompression war es zur vollständigen Paraplegie gekommen.

Die *Knochenverdichtung bei den Prostatakrebsmetastasen ist also ihre hervorstechendste Eigenschaft*. Sie erlaubt bei der Mehrzahl der Fälle die Diagnose.

Die wichtigste bei fleckig-gemischten Metastasen *differential-diagnostisch* noch in Frage kommende Erkrankung ist die Ostitis deformans PAGET. Diese kann klinisch und röntgenologisch ein sehr ähnliches Bild aufweisen (CANIGIANI, MARTIN und SARASIN). Porose, gemischt mit Sklerose, eine verdickte Schaftrinde, eine Deformierung, eine schichtweise Apposition von kalkarmem Knochen, entsprechend einem funktionellen Umbau, läßt in erster Linie an eine Ostitis deformans denken. Die Struktur des Knochens allein entscheidet aber nicht und ebenso nicht die Ausdehnung des Prozesses und der Sitz der Veränderungen (CANIGIANI).

Bei solitären Herden spricht *gegen* ein *osteogenes Sarkom*, abgesehen vom meist zu hohen Alter der Patt., das Fehlen stärkerer Einschmelzungen, die trotz stärkerer Sklerosierungen gerade beim osteogenen Sarkom *stark* hervortreten.

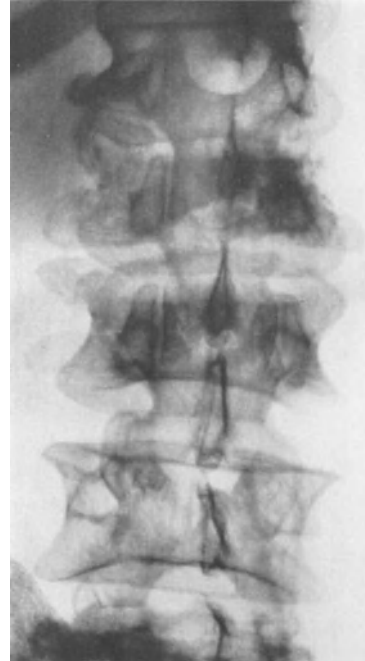

Abb. 39. 60j. ♂. (1). Osteoplastische Prostatakrebsmetastasen im 2., 3. und 5. Lendenwirbel

#### Klinische Beobachtungen.

In der Regel werden bei Prostatakrebsmetastasen *deutliche klinische Erscheinungen sowohl durch den Primärtumor als auch durch die Knochenmetastasen ausgelöst*. Diese Fälle können in einer *ersten Gruppe* zusammengefaßt werden.

Eine zusammenhängende auf große Strecken ausgedehnte Herdbildung in der *Wirbelsäule*, das häufigste und typische Bild zeigen die folgenden beiden Beobachtungen.

1. 60j., 2169/33. 1931 erstmalig Beschwerden beim Wasserlassen; häufiger Harndrang. Juli 1931 nach einer Erkältung Harnverhaltung. Seit Mitte Okt. 1932 *ischiasartige Schmerzen im li Bein, Ameisenlaufen und Kribbeln im li Oberschenkel*. Keine Klagen über die *Wirbelsäule*. Im letzten Jahr Gewichtsabnahme von 12,5 kg. *Befund* (9. 2. 33): Kachexie. Prostata vergrößert, höckrig, verhärtet. R.R. 110/75. Linksseitige Oberschenkelmuskulatur schlaffer. PSR li abgeschwächt. LWS ziemlich frei beweglich. Kein Klopfschmerz. — Röntgen-Bilder der Lendenwirbelsäule (Abb. 39): Im 2., 3. und 5. LWK vorwiegend osteoplastische Carcinommetastasen, desgl. in SW 1. BWS, Oberschenkelknochen, Schädel frei. — Sectio alta zur Behebung der Harnretention. † 12. 3. 33. Dauer der Erkrankung etwa 2 Jahre.

2. 69j., 1228/34. Seit 3 Jahren erschwertes Wasserlassen. 6. 5. 34 vollständige Harnverhaltung. *Keine* Klagen über die Wirbelsäule, dagegen *Kreuzschmerzen* ohne Ausstrahlung

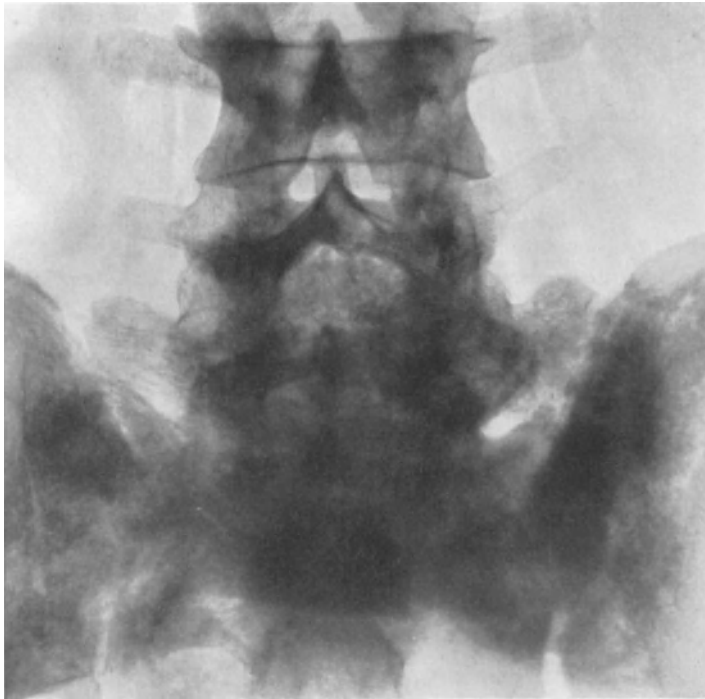


Abb. 40. 69j. ♂. (2). Osteoplastische Prostatakrebsmetastasen in LWS und Kreuzbein. Wolkige Verdichtung.

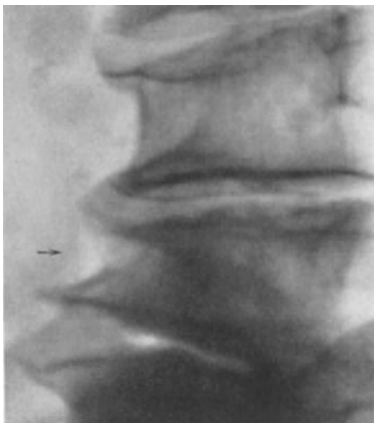

Abb. 41. 64j. ♂. (3). Spontanfraktur des 4. LWK. Prostatacarcinommetastase. Geringe osteoplastische Verdichtung. Osteolytischer Herd im 3. LWK.

in die Beine. Befund: Kachexie. Harte, kleine Prostata mit ziemlich glatter Oberfläche. R.R. 135/70 mm Hg. Eitrige Cystitis. Rest-N 36 mg-%. Nierenfunktion bds. nach 5 Minuten. Endovesicale PE: Ca. simplex. Blutbild Tabelle 1, 3., S. 102. *Rö-Bild*: Gesamte BWS und LWS, Kreuzbein und Kreuzfugen von osteoplastischen Carcinomherden eingenommen. Veränderungen im Bereich des Kreuzbeins am stärksten (Abb. 40). Reflexe regelrecht. — *Rö-Bestrahlung*. † am 15. 7. 35. Dauer der Erkrankung etwa 4 Jahre.

Die *Diagnose* ist bei so ausgedehnter Herdbildung leicht. Schon das Vorhandensein einer starken Kachexie und ein entsprechender Rectalbefund können die Diagnose Prostatacarcinom sehr wahrscheinlich machen. Bei gleichzeitig vorhandenen hartnäckigen Schmerzen in den Beinen oder im Kreuz sind Knochenaufnahmen unumgänglich, welche

dann sofort die typischen osteoplastischen Metastasen ergeben (Abb. 39, 40).

Auch *mehrfache, verstreute Herde* kommen in der Wirbelsäule vor. In diesen Fällen ist das *Rö-bild* nicht immer auf den ersten Blick typisch, zumal wenn

eine Mischung zwischen osteolytischen und nur leicht osteoplastischen Herden in einer im allgemeinen kalkverarmten Wirbelsäule vorhanden ist. Diese Bilder sind aber fast ebenso charakteristisch wie rein osteoplastische Herde. Spontanfrakturen sind selten.

3. 64j., 501/34. Seit 4 Jahren Beschwerden beim Wasserlassen. In der letzten Zeit kein Harnrang mehr. Überlaufen der Blase. Eßlust gering, starker Durst. Im letzten Jahr Gewichtsabnahme von 7 kg. Befund: Starke Abmagerung. Prostata vergrößert und derb. Balkenblase. Cystitis. Restharn von 600 ccm. Röntgen-Bild: Leicht osteoplastische Metastase im 4. LWK mit Spontanfraktur (Abb. 41). Osteolytische Metastasen im 3. und 5. LWK.

Bei nicht ganz charakteristischem Röntgen-Bild kann das Auffinden osteoplastischer Herde in anderen Knochen die Diagnose erleichtern.

4. 67j., 2537/33. Seit einem  $\frac{3}{4}$  Jahr Beschwerden beim Wasserlassen. Seit 2 Monaten schmerzlose Verdickung des Schlüsselbeines. Gewichtsabnahme von 20 kg. Bisher keine völlige Harnverhaltung. Befund (29. 3. 33): Kachexie. Vorwölbung des sternalen Schlüsselbeinanteiles. Keine örtliche Klopfempfindlichkeit. Herztöne rein. R.R. 145/90. Wirbelsäule nicht klopfempfindlich, ziemlich frei beweglich. Blutbild s. Tabelle 1, 3., S. 102. Blauscheidung bds. nach 15 Min. Rest-N. 62 mg-%. Prostata vergrößert und sehr hart, nach oben nicht abgrenzbar. Röntgen-Bilder: Clavicula in der medialen Hälfte verdickt, verdichtet und unscharf begrenzt. 2. LWK erniedrigt und leicht verdichtet. Rechtskonvexe Lendenskoliose. Starke Spangenbildung auf der Innenseite der Krümmung von L 1 bis L 3. — Bestrahlung der Prostata und der Clavicula. Am 3. 7. 33 sehr schlechtes Allgemeinbefinden. Nochmalige Bestrahlung der Prostata. Im März 1934 †. Dauer der Erkrankung etwa 2 Jahre.

Wirbelmetastasen des Prostatakrebses können sogar im Beginn, wenn noch keine ausgesprochene Verdickung, kein sogenannter „Marmor“- oder „Elfenbein“-Wirbel vorliegt, der Entdeckung entgehen. So haben wir z. B. bei der folgenden Beobachtung wegen einer osteoplastischen Schädelveränderung stärksten Verdacht auf Wirbelmetastasen gehabt, und die Wirbelaufnahmen wurden in der ausdrücklichen Absicht veranlaßt, Metastasen nachzuweisen. Die Röntgenaufnahmen am Lebenden ließen aber die Diagnose nicht stellen (Abb. 43). Es handelte sich allerdings um einen sehr korpulenten Mann. Die gleiche Feststellung machten SUTHERLAND, DECKER und CILLEY bei Mammacarcinom- und SIMPSON bei Prostatakrebsmetastasen. Die Röntgenaufnahme der vollkommen freipräparierten Wirbelsäule beweist die osteoplastische Verdichtung zur Genüge (Abb. 44). Das zugehörige mikroskopische Bild zeigt die Abb. 3, S. 90.

5. 65j., 1471/31. Seit etwa  $\frac{1}{2}$  Jahr stärkeres Pressen beim Wassermachen erforderlich. August 1931 erste vollständige Harnverhaltung. Künstliche Harnentleerung notwendig. In letzter Zeit blutiger Harn. — Befund (5. 11. 31): Adipositas. Keine Kachexie. R.R. 150/120 mm Hg. Rectal große derbe Prostata, gut abgrenzbar. In der Mitte der hinteren Begrenzung härterer Einzelknoten. Blasenspiegelung: Balkenblase, vergrößerte Seitenlappen. Blaufunktion bds. nach 6 Minuten. Rest-N. 30,8 mg-%. Geringe Cystitis. Wirbelsäule klinisch frei beweglich. Röntgen-Bilder: Kein Verdacht auf Metastasen in der Lendenwirbelsäule (Abb. 43). Keine Ischiassymptome. Diagnose: Prostatahypertrophie. Bei dem Pat. bestand außerdem eine Protrusio bulbi. Befund der Universitäts-Augenklinik (Prof. v. SZILY): Exophthalmus li, wahrscheinlich durch retrobulbären Tumor bedingt. Befund der Universitäts-Hals-Nasen-Ohrenklinik (Prof. H. HERZOG): Naseninneres o. B. Im Röntgen-Bild li Siebbein und li Stirnhöhle verschattet. Hinterwand der li Orbita leicht verdichtet (s. Abb. 42). Diagnose: Siebbeintumor. Op. in der Hals-Nasen-Ohrenklinik: Freilegung der Stirnhöhle und des Siebbeines. Tumorgewebe in der knöchernen Orbitalwand. Exenteratio bulbi. Geschwulstgewebe am und im Orbitaldach bis zur Fissura orbitalis sup. und in den Siebbeinzellen. Histologisch: Kleinzellige Krebsmetastase. 2 Tage post op. †. Dauer der Erkrankung unter 1 Jahr. Autopsie: Prostatacarcinom. Osteoplastische Metastasen in den Brust- und Lendenwirbeln, sowie in li Orbita. — Röntgen-Bilder der Leichenwirbelsäule



(Abb. 44): ziemlich gleichmäßige osteoplastische Verdichtung, hauptsächlich des 2. und 4. Lendenwirbelkörpers. Auch in den anderen Wirbelkörpern herdförmige Sklerosen.

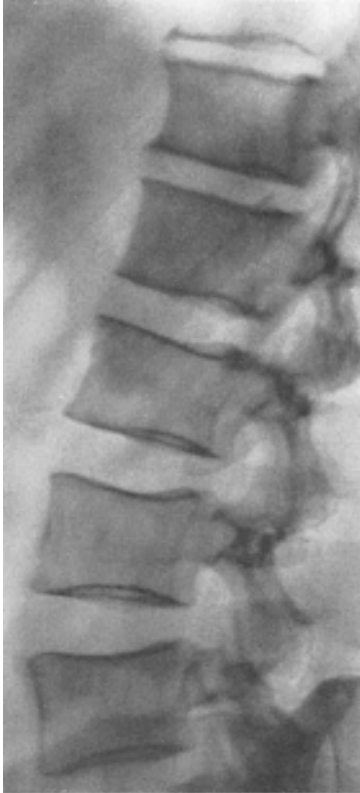

Abb. 43.

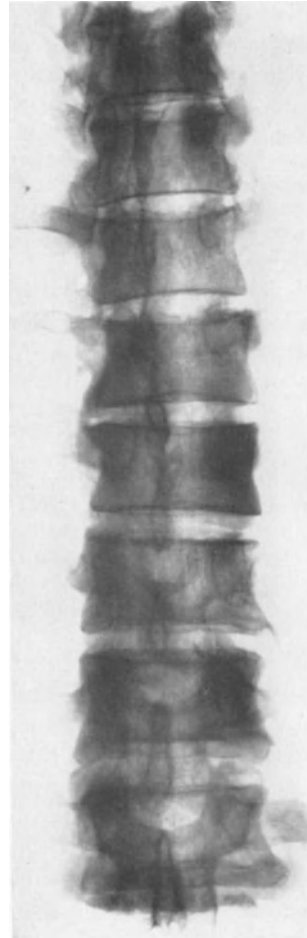


Abb. 44.

Abb. 43 u. 44. 65j. ♂. (5). Ausgedehnte osteoplastische Wirbelmetastasen eines Prostatacarcinoms, zu Lebzeiten (links) nicht sicher erkennbar. Rechts Leichenwirbelsäule. Zugehöriges mikroskopisches Bild Abb. 9.

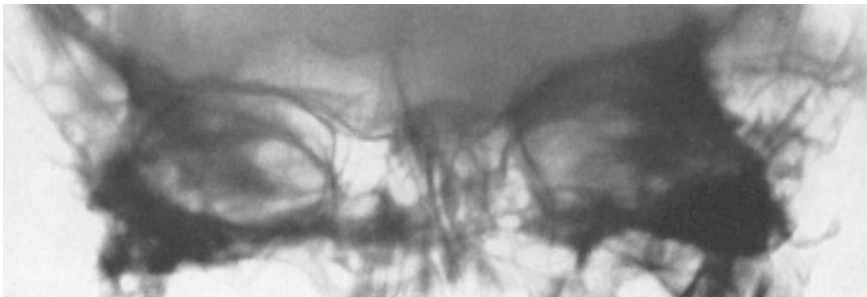


Abb. 42. 65j. ♂. (5). Osteoplastische Metastase eines Prostatacarcinoms in der linken Orbita.

Die vorliegende Beobachtung ist ein lehrreiches Paradigma. Das Erstgewächs wurde nicht als Krebs erkannt. Die Differentialdiagnose Prostata-

hypertrophie-Prostatakrebs ist, wie bekannt, in der Tat häufig sehr schwierig. Hier bedeutet jetzt vielleicht die endovesicale PE mit der Diathermieschlinge einen Fortschritt (VIETHEN). Die Protrusio bulbi und das Schädelröntgenbild hätten aber für einen Prostatakrebs entscheiden lassen müssen. Denn bei Nachweis einer Knochenveränderung muß bei einer Prostatahypertrophie sofort der stärkste Verdacht aufsteigen, daß sich hinter der Hypertrophie ein Carcinom verbirgt. Es gibt also eine *zweite Gruppe* von Prostatakrebsmetastasen, wo der klinische Befund von seiten der Prostata zweifelhaft ist, wo aber ein positiver Knochenröntgenbefund vorliegt und zur Diagnose der Prostataveränderung mit herangezogen werden kann. Die Abb. 48 stammt von einem 55j. Pat., bei dem klinisch nicht sicher zwischen Prostatahypertrophie und -carcinom unterschieden werden konnte. Mehrere kugelförmige osteoplastische Herde in der LWS erlaubten sofort die Diagnose Carcinom.

*Fernliegende* Metastasen kommen beim Prostatakrebs häufiger vor. Man muß immer an sie denken, auch wenn die Untersuchung der am häufigsten befallenen Wirbelsäule kein positives Ergebnis zeitigt. HAMPERL und MALLER sahen bei einem 74jährigen im Dens epistropheus eine

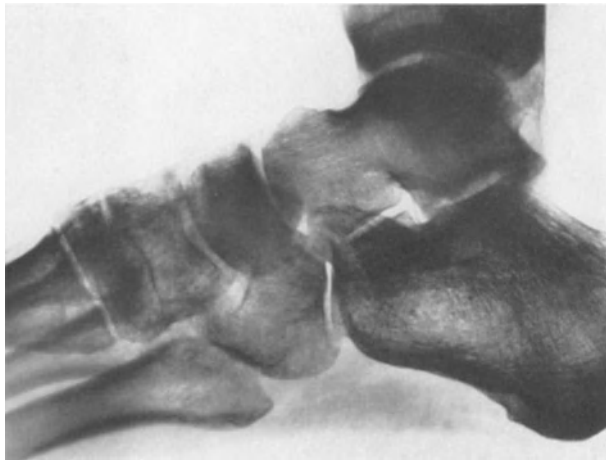


Abb. 45. 50j. ♂. (6). Osteoplastische Prostatakrebsmetastase im Os naviculare.

Metastase, die zur Spontanfraktur *ohne* Rückenmarksschädigung geführt hatte „Solitäre“ Schädelmetastasen sind wiederholt gesehen worden. PÜRKHAMMER beschreibt eine Metastase in der Sella turcica, ROBERTS in der mittleren und vorderen Schädelgrube, ASSMANN beobachtete eine Schädelbasissklerose mit Felsenbeinbeteiligung unter dem Bilde einer hochgradigen Schwerhörigkeit von gemischtem Typus (verlängerte Knochenleitung, stark verkürzte Luftleitung, negativer Rinne, stark eingeschränkte obere Tongrenze, normales Trommelfell, normaler Vestibularisapparat) verlaufen. Die Symptome glichen denen einer Otosklerose (KNICK).

Die Strecke der Metastasierung läßt sich bei Fernherden im Röntgenbild gelegentlich erfassen, indem sich auf dem Wege liegende Metastasen nachweisen lassen, also Wirbelherde bei Schädelmetastasen, Ober- und Unterschenkelknochenherde bei Fußmetastasen usw. Einen Knochenfernherd im Os naviculare pedis zeigt die Abb. 45. Hier ließ sich im Röntgenbild auch eine Erkrankung des unteren Tibiaendes nachweisen.

6. 56j., 22/33. 6. 10. 31 Prostataektomie wegen schwerer Blasenentleerungsstörungen. Histologisch: *Kein* Carcinom. Anschließend beschwerdefrei. 1932 Op. wegen Blasenstein. Danach leichte Harnentleerungsstörungen. Seit Januar 1933 *ganz plötzlich* über *Nacht Schmerzen auf der Innenseite des li Fußes. Der Fuß war wie vertreten, wie „verhext“*. Konnte

die Sohle nicht mehr richtig aufsetzen und den Fuß abrollen. Mit Ichthyolumschlägen, Wärme, Bädern ohne Erfolg behandelt. — *Befund* (4. 4. 33): Keine ausgesprochene Kachexie. Blasenschnittnarbe. R.R. 140/90 mm Hg. Cystitis. Ödem und Rötung mit umschriebenem Druckschmerz über dem li Naviculare. Fußgelenksbewegungen *frei*, aber schmerzhaft. Blutbild s. Tabelle 1, 5., S. 102. Wa.R. negativ. Tuberkulinreaktion negativ. *Rö-Bild*: Diffuse fleckige Verdichtung des Naviculare, benachbarte Fußwurzelknochen fleckig-atrophisch (Abb. 45). Leichte Verdichtung der distalen Hälfte der li Tibia. — *Rectal*: An der Stelle der Prostata apfelgroßer, harter, nach oben nicht abgrenzbarer Tumor. — *Rö-Bestrahlung* der Prostata und des li Fußes. — † 28. 11. 33. Dauer der Erkrankung mindestens 2 Jahre.

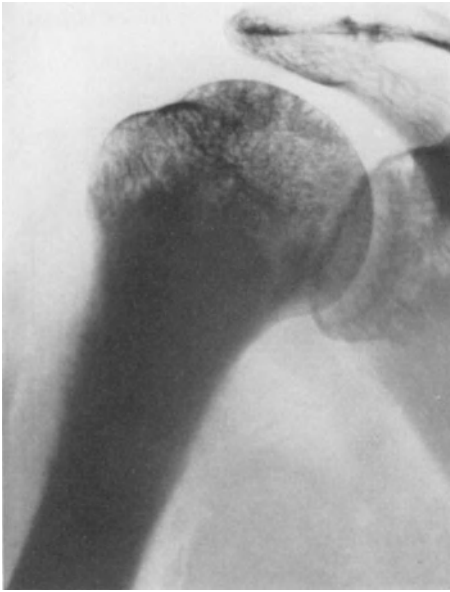


Abb. 46.

Abb. 46 u. 47. 56j. ♂. (7). Osteoplastische Prostatakrebsmetastase im rechten Humerus. Periostale Spießbildung. Abb. 47. Zugehörige PE. Zwischen den parallel angeordneten Spiculae (→) kleinzelliges Carcinomgewebe (×).

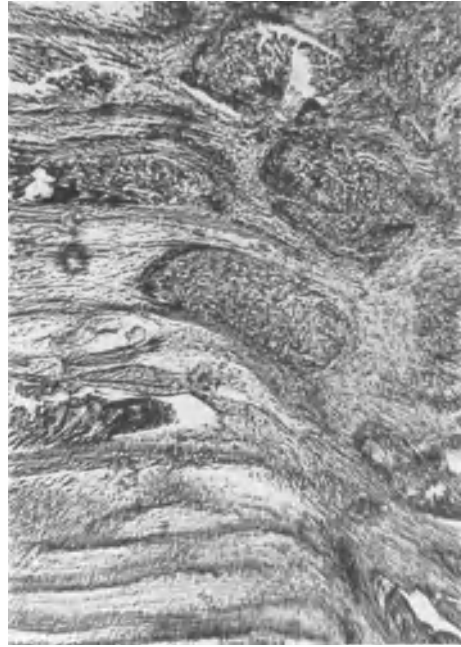

Abb. 47.

Es können also klinische Erscheinungen, die auf eine Erkrankung der Blase oder Prostata hinweisen, fehlen. Bei dieser *dritten* Gruppe von Prostatacarcinommetastasen wird die Diagnose einer krebsigen Prostataerkrankung erst auf Grund eines verdächtigen Rö-bildes gestellt. Während bei der vorhergehenden Beobachtung wenigstens noch die Anamnese auf eine frühere Prostata- und Blasenkrankung hinwies, bestand im folgenden Fall überhaupt kein Anhalt für eine Prostataerkrankung.

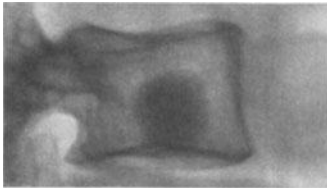


Abb. 48. 55j. ♂. Klinisch unsicherer Befund an der Prostata. Kugelige osteoplastische Wirbelkörpermetastasen.

7. 56j. Pat. geht wegen Schulterbeschwerden zum Arzt. *Rö-Bild* s. Abb. 46. Ungewöhnlich starke Verdichtung des oberen Humerusschaftes re mit radiärer Spiculaebildung auf der Außen- und Innenseite. Diagnose: Sarkom. PE. Histologischer Befund: Kleinzellige Carcinommetastase, wahrscheinlich eines Prostatacarcinoms (Abb. 47). Schulterexartikulation. 2 Tage später †. Autopsie: Prostatacarcinom.

*Jedes osteoplastische Geschwulstwachstum bei einem älteren Manne muß sofort an die Möglichkeit einer Prostatametastase denken lassen.*

Als einzigartiges klinisches Symptom wird von OBERNDORFER bei einem 60j. Pat. ein *fiieberhafter* Verlauf bei Prostatametastasen geschildert. Kurz vor jedem Fieberanstieg traten schmerzhaftes Schwellungen an mehreren Knochen auf, die meist nach Abklingen des Fiebers zurückgingen. Die Fieberanstiege werden mit periodisch einsetzenden Absiedlungen und Einschmelzungen von Krebsgewebe erklärt.

Die operative Behandlung einer Prostatametastase ist, auch wenn sie eine Solitärmetastase zu sein scheint, zwecklos. Denn die Einzelmetastase ist die Ausnahme, die vielfache Herdbildung die Regel. Außerdem ist der Primärtumor nicht operativ zu beseitigen. Es kommt also nur eine Strahlenbehandlung in Frage (s. Abschnitt Behandlung).

### Zusammenfassung.

Etwa ein Viertel sämtlicher Prostatakrebskranken hat Knochenmetastasen. Bevorzugt sind Stamm und Stammnähe, Wirbelsäule, Becken, proximale Femurabschnitte.

Die überwiegende Mehrzahl der Metastasen sind im Röntgenbild osteoplastisch oder fleckig-gemischt mit Überwiegen der Verdichtungsherde, ganz wenige osteolytisch.

Osteoplastische Knochenherde müssen bei älteren Männern zur Untersuchung der Prostata veranlassen.

Die solitäre Metastase ist die große Ausnahme und, wenn vorhanden, fast immer nur ein Übergangsstadium zur mehrfachen Herdbildung. Sorgfältige Nachschau läßt meist früher oder später noch andere Herde im Skelet nachweisen.

Sind bei einer Prostatavergrößerung Knochenveränderungen vorhanden, so ist die Diagnose Prostatahypertrophie oder Carcinom entschieden.

Es empfiehlt sich, bei klinisch zweifelhaften Fällen mit der Frage Prostatahypertrophie oder -krebs eine Röntgenaufnahme wenigstens der LWS und des Beckens vorzunehmen.

Dem Verlaufe nach können 3 Gruppen unterschieden werden:

1. Es bestehen Erscheinungen sowohl von seiten der Prostata und Blase als auch von seiten der Knochenmetastasen.

2. Der Prostatabefund ist zweifelhaft; es bestehen Erscheinungen von seiten der Knochenmetastasen. Das Röntgenbild ist positiv.

3. Erscheinungen von seiten der Prostata fehlen. Ein typisches Röntgenbild veranlaßt zur Untersuchung der Prostata und deckt ein klinisch latentes Carcinom auf.

Eine operative Behandlung kommt nicht in Frage, da der Primärtumor so gut wie immer inoperabel ist und da Einzelmetastasen nicht erfaßt werden können.

### 3. Hypernephroidmetastasen.

Als Hypernephrome (GRAWITZ 1883) oder besser *Hypernephroide* (LUBARSCH) werden hier diejenigen Nierengewächse bezeichnet, die den Bau der Zona fascicularis der Nebennierenrinde nachahmen. Für die Herkunft der Hypernephroide

sind hauptsächlich 3 Theorien aufgestellt: 1. die Aberrationstheorie, welche die Entstehung von versprengten Nebennierenkeimen ableitete; 2. die nephrogene Regenerationstheorie STOERKS, welche die Abstammung von Nierengewebe selbst annahm, und 3. die Herleitung aus dem Mesoblast des WOLFFSchen Ganges (ADAMI).

Die Ansicht der renalen und nicht suprarenalen Herkunft der Hypernephroide hat sich immer wieder durchgesetzt und scheint heute weitgehend gesichert. Die butterweiche Beschaffenheit der Gewächse, die ockergelbe Farbe, die Neigung zu ausgedehnten Blutungen und Erweichungen sind bekannt. *Histologisch* bilden diese Geschwülste jedoch *keine* Einheit. LUBARSCH unterscheidet unter den GRAWITZ-Geschwülsten dem Gewebeaufbau nach rein hypernephroide; gemischt hypernephroid-adenomatös-papilläre; und atypisch-anaplastische mit höchst unregelmäßigen, bald entfernt an Nebennierengewebe, bald mehr an Nierengewebe erinnernden Formen. Dieser verschiedene Gewebeaufbau kann sich auch in den Metastasen ausdrücken. Da die nephrogene Entstehung vorherrschend anerkannt wird, und da sich die morphologische Ähnlichkeit nur auf die Zona fascicularis bezieht, wird die Bezeichnung Hypernephroide (LUBARSCH) an Stelle der alten Bezeichnung Hypernephrome bevorzugt. Die Zahl der Hypernephroide unter den Nierengewächsen beträgt *mindestens* 60—70%.

*Klinisch* kennen wir alle Übergänge von gutartigen Bildungen bis zur größten Bösartigkeit. Besonders auffallend sind diejenigen Beobachtungen, die sich durch jahre- bis jahrzehntelange Dauer, spätes Auftreten von Tochtergewächsen und Geringfügigkeit einer Beeinflussung des Allgemeinbefindens, im Gegensatz zu anderen Organkrebsen, auszeichnen, sowie diejenigen, welche Knochenmetastasen aufweisen, bevor seitens des Erstgewächses Erscheinungen bestehen.

Genau so wie die Hypernephroide sind für die Frage der Knochenmetastasen die *reinen Nierenkrebs* zu bewerten. Ihre Metastasenhäufigkeit ist nach der Statistik von LUBARSCH ebenso hoch wie die der Hypernephroide, während Nierensarkome sehr viel seltener Knochenmetastasen setzen.

Die Hypernephroide gehören zu denjenigen Gewächsen, welche eine *besonders hohe Metastasenzahl* aufzuweisen haben. *Alle* Metastasen gerechnet, kommt LUBARSCH bei 115 Hypernephroidfällen (Sektionsmaterial) auf 81% Metastasen, KÜSTER bei 261 Fällen auf 78%. Das Skelet wird an zweiter oder dritter Stelle, an erster Stelle werden im allgemeinen die Lungen angeführt. Lungen, Lymphknoten, Knochen und die andere Niere enthalten jedenfalls die meisten Tochtergewächse.

Von LUBARSCH wird die *Knochenmetastasenhäufigkeit* auf Grund des Sektionsmaterials mit 32,2%, von COPELAND nach klinisch-röntgenologischer Feststellung mit 34,9%, und von LJUNGGREN mit 22% angegeben. Röntgenologisch werden jetzt also fast genau so viel Metastasen wie bei der Autopsie erfaßt.

Die *Reihenfolge* der von Hypernephroidmetastasen *befallenen Knochen* ist, auf 63 Fälle von ALBRECHT, CARCEAU, DRESSER, LJUNGGREN zusammengerechnet, folgende: Wirbel (15), Oberschenkel (12), Schädel (9), Rippen (6), Humerus (6), Becken (5), Schlüsselbein (4), Schulterblatt (2), Kiefer, Schienbein, Mittelhandknochen und Sternum (je 1). Eine etwas andere Reihenfolge gibt WALTER LEHMANN für 47 Fälle des Schrifttums an: Oberschenkel (12), Schädel (7), Schultergürtel (7), Sternum, Oberarm und Wirbelsäule (je 5), Unterschenkel (4), Unterarm (2).

Für die bisher besprochene Geschwulsttochterbildung des Mamma- und Prostatacarcinoms galt, daß Solitärmetastasen gegenüber den multiplen völlig zurücktreten und daß ein Einzelherd auf Grund zahlreicher röntgenologischer und pathologisch-anatomischer Feststellungen sehr vorsichtig zu bewerten ist. Dieses trifft für das Hypernephroid *nicht* so zu. Die Gründe dafür sind hauptsächlich in der Verbreitungsweise der Hypernephroidmetastasen und in dem oft anzutreffenden langsamen Wachstum des Primärtumors zu suchen.

Der *Verbreitungsweg* ist für Hypernephroidmetastasen der *Blut- und Lymphweg*. Der Blutweg ist bewiesen durch das Einwachsen der Geschwulst in die Vena renalis. Über die Vena cava gelangen die Geschwulstableger in den kleinen und durch die Lungen in den großen Kreislauf. Das recht häufige Abfangen und die Vernichtung von Geschwulstpartikeln in den Lungencapillaren ist bekannt. Besteht ein offenes Foramen ovale, so kann der Weg in den großen Kreislauf verkürzt werden. Die *solitäre* Metastase eines Röhrenknochens, womöglich noch in unmittelbarer Umgebung der Nutritia ist nur hämatogen erklärbar. Retrograde venöse Geschwulstembolien in andere Organe (Scheide, Hoden) sprechen ebenfalls für den Blutweg als Verteiler. Trotz Geschwulsteinbruches in eine große Blutader kann manchmal eine Metastasierung merkwürdigerweise lange ausbleiben (LJUNGGREN, KIRSCHNER, ISRAEL, SCHINZ und UEHLINGER). Die Erklärung kann nur in einer Obliteration der Gefäße gesucht werden. LJUNGGREN fand über einem solchen Geschwulstthrombus eine bindegewebige Membran.

Aber auch der Lymphweg kommt als Verbreiter von Geschwulstablegern in Frage. Allein die Häufigkeit der Lymphknotenmetastasen im Bauchraum spricht dafür. Eine Metastase, wie z. B. die in Abb. 53 wiedergegebene Wirbelmetastase ist wohl nur lymphogen erklärbar. Bei der Autopsie sieht man in derartigen Fällen die erkrankten Lymphknotenpakete an der Wirbelsäule liegen. Für die Mehrzahl der Wirbelherde kommt sehr wahrscheinlich eine lymphogene Erkrankung in Betracht.

Zweifellos schafft der Blutstrom diejenigen Einzelherde, die als Fernmetastase *ohne* klinische Symptome seitens des Primärtumors in Erscheinung treten können. Sie haben darum eine besondere Bedeutung, weil für sie immer wieder die Möglichkeit der operativen Beseitigung in Erwägung gezogen wird.

#### Klinische Beobachtungen.

Am besten werden die Hypernephroidknochenmetastasen, besonders auch für das therapeutische Vorgehen in *von vornherein multiple, scheinbar solitäre und echt solitäre* (WALTER LEHMANN) eingeteilt.

Der *Verlauf* ist in der *ersten* Gruppe trostlos. Die meisten Patt. sterben innerhalb eines halben Jahres. LEHMANN rechnet von 56 Hypernephroiden mit Knochenmetastasen in diese Gruppe 9 Fälle. Als Beispiel mit etwas längerem Verlauf kann die folgende Beobachtung gelten.

1. 39j. ♀, 1005/31. 1928 Harnblutung, als „Nierenstein“ behandelt. Im Frühjahr 1930 linksseitige „Ischias“. Seit 1931 dauernd Schmerzen im Kreuz mit Ausstrahlung in das li Bein. Zuletzt Gewichtsabnahme. — *Befund* (18. 8. 31): Kachexie. Anämie. Temp. bis 38°. Keine Struma. Lungen- und Magendarmdurchleuchtung o. B. Reflexe regelrecht. Keine Ischiaszeichen. Sensibilität intakt. Leichte Beugekontraktur im li Hüftgelenk, Drehbewegungen um die Hälfte behindert. Auf der li Darmbeinschaukel neben der Kreuz-

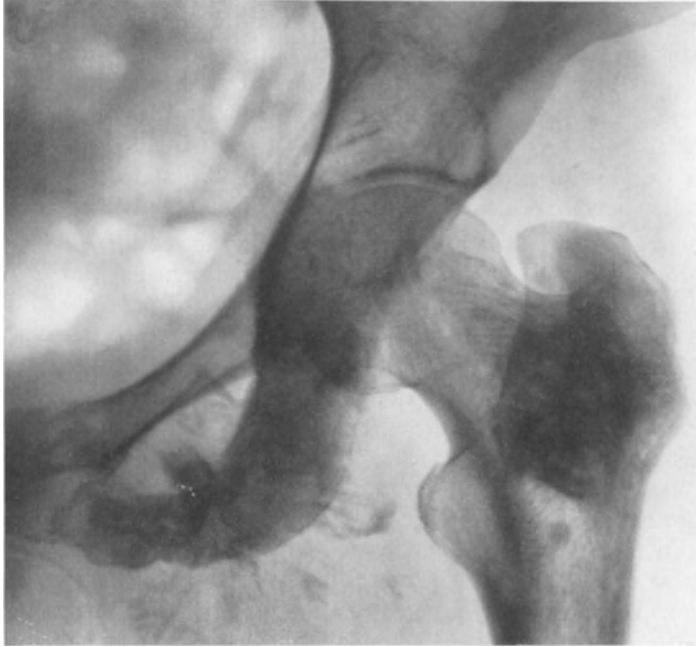

Abb. 49.

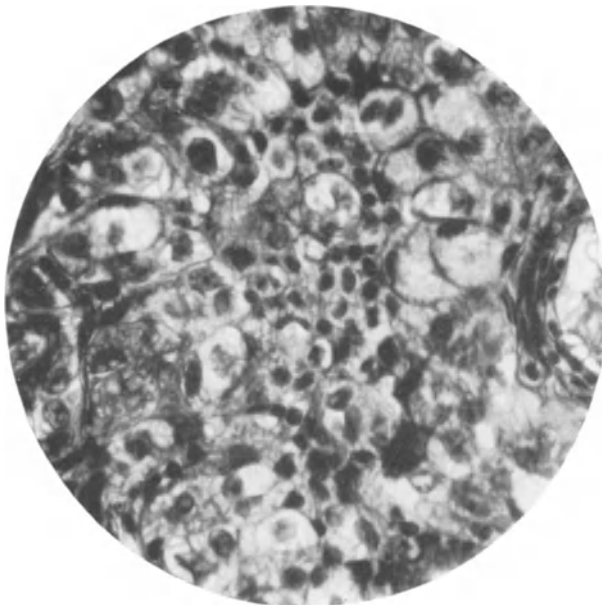


Abb. 50.

Abb. 49 u. 50. 39j. ♀. (1). Gemischt-fleckige Hypernephroidmetastasen des Scham-Sitzbeines und des Trochanter major. Zugehörige PE.

fuge apfelgroßes, unverschiebliches, ziemlich weiches Gewächs. Uterus und Ovarien o. B. Röntgen-Bild: In der li Darmbeinschaukel neben der Kreuzfuge kleinfleckige Verdichtungen, desgl. im li unteren Schambeinast und im ganzen Sitzbein. Daneben zahlreiche Aufhellungsherde. Gleiches Bild im li Trochanter major (s. Abb. 49). Im 1. LKW li unscharf begrenzte Verdichtungen. — Im Ureterenharn kein Blut. Intravenöse *Pyelographie*: Re Nierenbecken normal gefüllt. Li Nierenbecken *nicht* dargestellt. — PE aus dem an der li Beckenschaukel sitzenden Tumor: Hypernephroidmetastase (s. Abb. 50). † 10. 9. 32.

Wie vorsichtig man sein muß, und welche Aufmerksamkeit auch *geringsten* Knochenveränderungen zu schenken

ist, zeigt die folgende Beobachtung, bei der schon zur Zeit der Operation *nicht erkannte multiple* Metastasen vorhanden waren.

2. 45j. ♂, 1998/34. Oktober 1933 Steifigkeit in der Muskulatur des li Beines. Später Schmerzen in der li Lendengegend mit Ausstrahlung ins Bein. Anfang Dezember Zunahme der Becken- und Kreuzschmerzen. *Befund*: Guter EZ. Keine Anämie. Li PSR nicht auslösbar. Kein Lasègue. Geringe Atrophie des li Oberschenkels, Hüft- und Kniegelenke frei beweglich. Schonung des li Beines beim Gang. — Röntgenbild des Beckens: im re Schenkelhals kirschgroße Aufhellung mit leicht verdichteten Rändern (Abb. 54). Urologisch: Im Harnsediment Leuko- und Erythrocyten. Um das li Ureterostium bullöses Ödem. Blaufunktion re nach 3 Min., nach 5 Min. hyperkompensatorisch; li Ausfall. Ureterenkatheterismus li unmöglich. Pyelogramm: Abweichung des li Ureters in der oberen Hälfte medianwärts. Pneumoradiogramm: Am unteren li Nierenpol Vergrößerung des Weichteilschattens durch einen Tumor (s. Abb. 51). Nephrektomie (24. 1. 34): Apfelgroßer Tumor des unteren li Nierenpols. Typisches Hypernephroid.

Mikroskopisch: gemischt hypernephroid-adenomatöses papilläres Blastom (Abb. 52). Glatte Wundheilung. — 1. 3. 34 erneute Klagen über ziehende Schmerzen in der li Lende und im li Bein. Röntgenbild der LWS: Arrosion des 4. LWK li (Abb. 54).

5 Wochen nach der Nephrektomie wegen eines Hypernephroids wurde also eine Metastase im 4. LWK festgestellt. Die genaueste Betrachtung der vor der Op. angefertigten Pyelogramme ergab aber den Beginn einer subcorticalen Aufhellung bereits zur Zeit der Op. Ferner muß der rechtsseitige Schenkelhalsherd ebenfalls als Knochenmetastase angesprochen werden. Dieser war darum nicht als Metastase erkannt worden, weil zur Zeit der Röntgenunter-

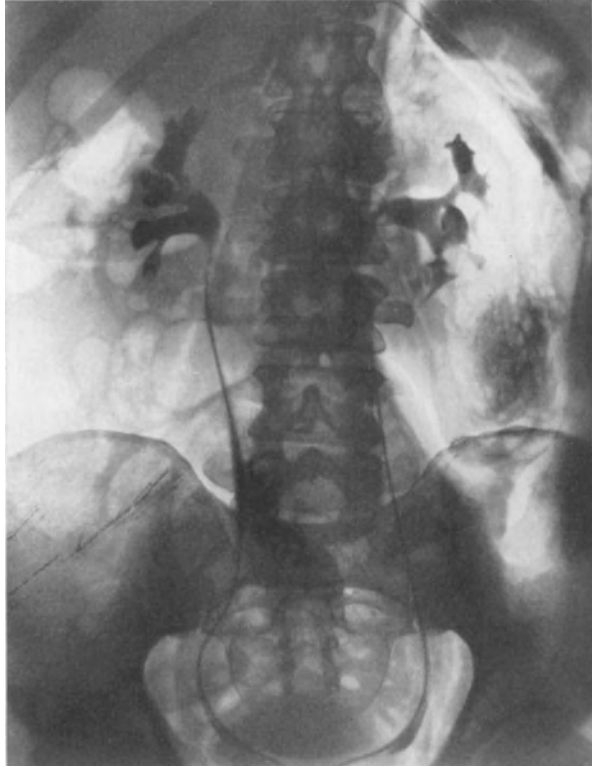

Abb. 51.

Abb. 51—54. 45j. ♂. Abb. 51. Linksseitiges Hypernephroid. Abplattung des unteren Kelches und deutlicher Tumor des unteren Nierenpols im Nierenlagerluftbild. Abb. 52. Histologischer Befund des Operationspräparates: gemischt hypernephroid-adenomatöses Nierengewächs. Abb. 53. Zur Zeit der Operation schon bestehende erbsengroße osteolytische Metastase am li Rand des 4. LWK und Abb. 54 osteolytische Metastase im re Schenkelhals.

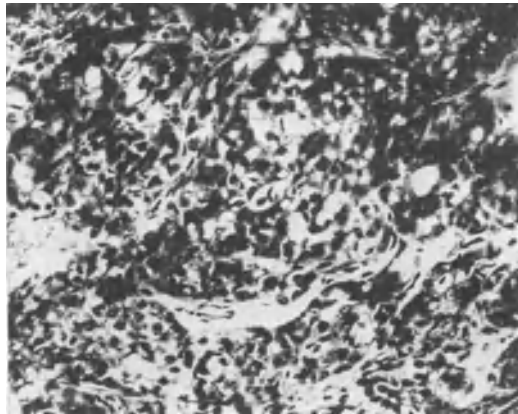


Abb. 52.



suchung die Tatsache einer Nierengeschwulst nicht bekannt war, und weil alle klinischen Erscheinungen auf das andere Bein hinwiesen.

In der Gruppe der *scheinbaren Einzelherde* war das Schicksal bei 34 Patt. nach WALTER LEHMANN folgendes: 8mal konnte der spätere Verlauf nicht mehr festgestellt werden, bei 21 anfangs scheinbar einzelnen Hypernephroidmetastasen kam es dann später doch zu zahlreichen Weichteil- oder Knochenmetastasen. In der überwiegenden Mehrzahl dieser Fälle entwickelten sich die bald folgenden weiteren Metastasen in kurzer Zeit, und zwar, soweit genügend Angaben vorliegen, bei 15 Fällen etwa *binnen des ersten Jahres nach Feststellung des zuerst entdeckten und meist unter falscher Diagnose operativ angegangenen Knochenherdes*. Auch in dieser Gruppe ist das Schicksal der Patienten so gut wie besiegelt. 15 Fälle starben binnen 1 Jahres, von der Entdeckung des „primären“

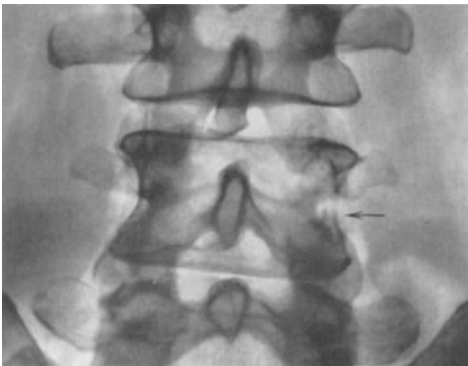

Abb. 53.

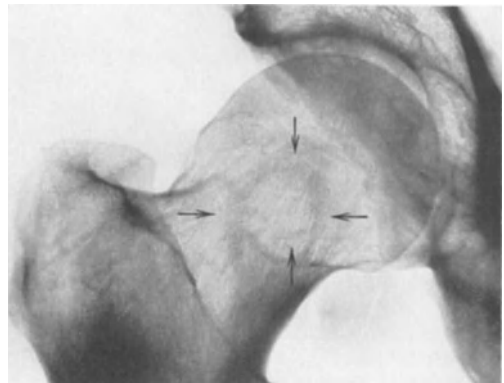


Abb. 54.

Knochenherdes ab gerechnet. Nur bei 3 Patt. entwickelten sich weitere, zum Tode führende Metastasen erst nach 3—6 Jahren.

Es sind dies Beobachtungen von ALBRECHT: 5 Jahre nach Amputation eines Oberschenkels mit Hypernephroidmetastase Tod an Schädel-, Becken-, Femurmetastasen; BLAND-SUTTON: 6 Jahre nach Amputation des Humerus wegen Hypernephroidmetastase Tod an Primärtumor mit Lymphknotenmetastasen; und von PLESCHNER: 3 Jahre nach Exarticulatio humeri Tod an Primärtumor mit Lungenmetastasen.

Die Zahl der *wirklichen Einzelherde* kann mit ungefähr einem Viertel aller Fälle mit Knochenmetastasen angegeben werden. In der Zusammenstellung von WALTER LEHMANN werden von 56 Hypernephroidmetastasen 13 auf Grund der Autopsie oder des klinischen Verlaufes als solitär bezeichnet. AMMER rechnet auf 152 Metastasen der Autoren ALBRECHT, ALESSANDRI, LJUNGGREN, LUBARSCH, DRESSER 43 Solitärmetastasen (= 28,3%). Beide Angaben stimmen gut überein.

Die größte Beweiskraft haben selbstverständlich diejenigen Fälle, wo auch die Autopsie nur einen einzigen Knochenherd aufdeckt.

3. 47j. ♂, 1989/32. Seit 10 Jahren wegen multipler Sklerose in Behandlung. Wegen eines mannsfaustgroßen, unverschieblichen, weichen, aber nicht fluktuierenden Tumors auf der re Beckenschaufel eingewiesen. Keine Gewichtsabnahme in den letzten Monaten. Guter EZ. Röntgen-Bild des Beckens (s. Abb. 55): Ausgedehnte Zerstörung der rechten Darmbeinschaukel und der angrenzenden Massa lateralis des Kreuzbeins. Der unterer Gelenkfortsatz des 5. LWK aufgelöst. Diagnose: Osteolytisches Sarkom, Krebsmetastase? Probe-schnitt: Hypernephroid (s. Abb. 56). Dabei heftige Blutung, die nur auf Tamponade steht.

† 4 Tage später. Autopsie: Großes rechtsseitiges Hypernephroid, kindskopfgroße Metastase der re Darmbeinschaukel und des Kreuzbeins. Sonst keine Metastasen.

*Die Knochenmetastasen treten weiter beim Hypernephroid entweder als Frühsymptom einer verborgenen Nierengeschwulst oder als Spätmetastase nach Nephrektomie in Erscheinung.*

Als Frühsymptom eines verborgenen Nierengewächses werden scheinbare und echte Einzelherde beobachtet. In 92 Fällen von ALESSANDRI war die Metastase 58mal früher als der Primärtumor entdeckt worden. Rechnet man die Beobachtungen von ALESSANDRI, DRESSER, ALBRECHT und BÖHLER zusammen, so kommt man

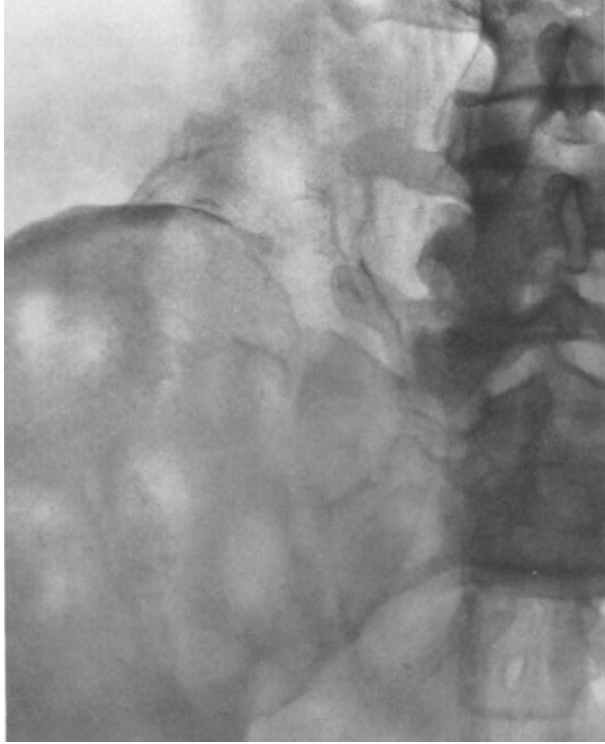


Abb. 55.

Abb. 55 u. 56. 47j. ♂. (3). Abb. 55. Cystisch expansive Darmbeinschaukelmetastase. Abb. 56. Histologischer Befund: Typisches Hypernephroid.

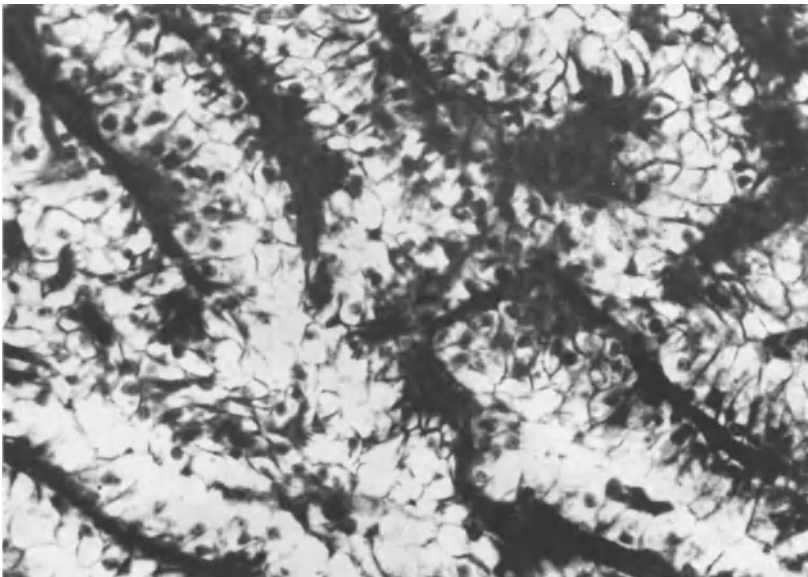


Abb. 56.

auf einen ungefähren Durchschnitt von 50%. Hierzu kommen zahlreiche Einzelfälle. *Die Hälfte aller Hypernephroide zeigen also eher Erscheinungen von seiten einer Knochenmetastase als von seiten des Nierengewächses.* Bei ihnen ist also ein Knochenherd Frühsymptom einer verborgenen Nierengeschwulst.

Als häufiges Kennzeichen für diese Knochenmetastasen kann die Tatsache gelten, daß an der Niere auch bei genauester Untersuchung nach mikroskopischer Diagnose einer Hypernephroidmetastase selbst die geringsten Erscheinungen fehlen können (HARBURGER und AGOSTINI, STEIN, AMMER, W. LEHMANN). Die Fahndung auf Erythrocyten, die Chromocystoskopie, das Pyelogramm können negativ ausfallen. Gelegentlich war die Blauausscheidung vorhanden, dagegen fehlte die Ausscheidung im intravenösen Pyelogramm (NATHAN). Bei der Durchsicht der Angaben über die Untersuchungsmethodik der Nieren bei Suche nach einem Hypernephroid fiel mir jedoch auf, daß von dem aufschlußreichen Pneumoradiogramm zu wenig Gebrauch gemacht wurde. Dieses ist nach den Erfahrungen an der Klinik Münster für die Diagnostik eines latenten Nierentumors in der Verbindung mit dem Pyelogramm unerlässlich (H. VIETHEN).

Die Mehrzahl sämtlicher scheinbarer oder echter Solitärmetastasen des Hypernephroids ist unter *falscher Diagnose* operiert worden, obwohl das Röntgenbild ein typisches war. Die mikroskopische Untersuchung überraschte dann immer.

In einigen Fällen von echten solitären Metastasen ist das *lange* Bestehen des Knochenherdes *ohne wesentliche Beschwerden* und selbstverständlich auch *ohne Nierensymptome* ganz auffällig. W. LEHMANN sah eine 35j. Pat., bei der eine Scheitelbeinmetastase 12 Jahre lang bestand, ehe sie operiert wurde. PANCOAST berichtet von einer 11 Jahre bestehenden Radiusmetastase bei einem Neger.

Besonders zu besprechen sind diejenigen Fälle, wo eine Solitärmetastase radikal operiert und gleichzeitig die Nephrektomie vorgenommen wurde. Diese Beobachtungen sind zur *Erörterung der Frage* zu benutzen, *ob man Hypernephroidmetastasen operieren soll oder nicht.*

In einigen dieser Fälle wurden die Patt.  $1\frac{1}{2}$ —5 Jahre am Leben erhalten. Es sind das folgende Beobachtungen:

COLMERS: 42j. ♂. Oberschenkelmetastase. Gleichzeitiger Nierentumor. Urologische Diagnosenstellung. Zuerst Nephrektomie, dann Amputatio femoris. 5 Jahre später Rezidiv am Oberschenkel. Nachresektion. Weiterer Verlauf unbekannt.

ODENOW: ?j. ♂. Stirnbeinmetastase. Diagnose durch PE. Nephrektomie. Stirnbeinresektion. 2 Jahre später gesund.

HINMAN und KUTZMANN: ?j. ♂. Resektion einer Metastase des rechten Scheitelbeines. Anschließend Nephrektomie.  $\frac{1}{2}$  Jahr später gesund.

ISRAEL: 49j. ♂. Nephrektomie li wegen Hypernephrom. 1 Monat später Humerusresektion wegen Metastase.  $1\frac{1}{2}$  Jahr später gesund.

Es ist bedauerlich, daß in sämtlichen Beobachtungen der weitere Verlauf nicht bekannt ist; denn diesen radikal operierten Metastasen stehen folgende solitäre Metastasen gegenüber, die 2—5 Jahre auch *ohne* Entfernung des Primärtumors am Leben blieben, sogar zum Teil ohne radikale Knochenoperation.

W. LEHMANN (Fall SIMON): Oberschenkelmetastase bei einem 29j. ♂. Auskratzung! 5 Jahre später gesund. Keine Nierensymptome.

SCUDDER: 34j. ♂. Amputatio humeri. Tod nach 5 Jahren. Autopsie: Hypernephroid. Sonst keine Metastasen.

ERDHEIM: 45j. ♂. Scheitelbeinmetastase. Resektion des Tumors. 5 Monate später Nachbestrahlung wegen Rezidivs. 2 Jahre später noch gesund. Keine Nierensymptome.

NICHOLSON: 19j. ♀. Tibiametastase. Exstirpation. 2 Jahre später Rezidiv. Weiterer Verlauf nicht bekannt.

Fraglich wird der Wert einer operativen Behandlung auch durch diejenigen Fälle gemacht, die trotz der Metastasen- und Primärtumorentfernung kaum länger als ohne jede Behandlung lebten.

AMMER: 36j. ♂. Ulnametastase. Resektion. 15 Tage später Nephrektomie. 1/2 Jahr später Exitus an Lungenmetastasen.

Außerdem besteht nun noch bei Hypernephroidmetastasen wegen des Gefäßreichtums eine erhöhte Blutungsneigung, so daß bereits mehrere Fälle im Anschluß an eine versuchte Exstirpation oder sogar an eine PE gestorben sind.

Faßt man den *Verlauf* der Hypernephroidmetastasen *zusammen*, so ergibt sich trotz einzelner Beobachtungen, wo Patt. noch jahrelang bei einem guten Allgemeinzustand und bei erhaltener Arbeitsfähigkeit am Leben blieben, für die Mehrzahl der Fälle eine *ausgesprochen ungünstige Prognose*. Die Hypernephroide mit Knocheneinzelherden, welche bei Operation der Knochenmetastase über 5 Jahre am Leben blieben, müssen im Vergleich mit den Hypernephroiden *ohne* Knochenmetastasen als große Seltenheit bezeichnet werden. Und auch dann, wenn Primärtumor und Metastase operativ entfernt wurden, ist die Prognose kaum besser; denn es ist nur *eine* Heilung *über* 5 Jahre dabei gesehen worden (Fall COLMERS).

Die therapeutisch befriedigenden Fälle von Hypernephroiden sind nämlich diejenigen, bei denen eine Metastasenbildung über 5 Jahre nach der Operation, die therapeutisch ausgezeichneten, bei denen eine Metastasenbildung über 10 Jahre überhaupt ausblieb. Dieses ergibt sich aus einer Statistik von LJUNGGREN, die hier kurz wiedergegeben ist.

60 Nephrektomierte aus den Jahren 1910—1928:

8 starben an der Operation,  
52 überlebten die Operation,  
25 starben an Rezidiven und Metastasen,  
4 starben aus anderen Ursachen,  
23 blieben am Leben.

25 an Rezidiven und Metastasen

23 am Leben Gebliebene:

Gestorbene:		
4 im 1. Jahr gestorben		2 bereits Metastasen
10 „ 2. „ „		21 <i>ohne</i> Metastasen
3 „ 3. „ „		5 lebten erst unter 2 Jahren nach der Operation
2 „ 4. „ „		1 lebt über 2 Jahre nach der Operation
1 „ 5. „ „		1 „ „ 3 „ „ „ „
1 „ 6. „ „		4 leben „ 6 „ „ „ „
3 „ 7. „ „		10 „ „ 10 „ „ „ „
1 „ 11. „ „		

Von den an Rezidiven und Metastasen Gestorbenen lebten über 5 Jahre also nur 5, während von den Patt., die rezidiv- oder metastasenfremd blieben, 14 über 5 Jahre lebten. Im ganzen blieben von *allen* Hypernephroiden nur 19 von 60, also knapp ein Drittel (auf Hundert gerechnet) über 5 Jahre am Leben.

Bei der *Indikationsstellung zur Operation bereits metastasenträger Hypernephroidkranker* muß man folgendes erwägen. Bis jetzt ist nach dem Schrifttum nur ein einziger Fall, wo eine solitäre Knochenmetastase und der Primärtumor entfernt wurden, über 5 Jahre am Leben geblieben. Es fragt sich zunächst, ob eine echte solitäre Metastase vorliegt. Bei Entfernung der soweit wie möglich

als echt gesicherten Metastase ist zunächst die Mortalität dieser Op. in Rechnung zu stellen. Findet man den Primärtumor, so ist zu bedenken, daß die Mortalität der Hypernephroidentfernung selbst nach LJUNGGREN 13,5%, nach VOELCKER und BOEMINGHAUS fast 20% beträgt. Die Entfernung des Erstgewächses ist selbstverständlich zu fordern, wenn man eine als solitär erkannte oder angenommene Knochenmetastase operieren will.

Findet man das Erstgewächs bei der urologischen Untersuchung aber nicht, so wäre die Probefreilegung einer oder beider Nieren in Erwägung zu ziehen. Auf Grund der bisherigen Erfahrungen, daß mehr oder weniger radikal operierte Metastasen ohne Nephrektomie über 5 Jahre gelebt haben, könnte man den Schluß ziehen, daß von einer Nephrektomie abzusehen ist, wenn der Primärtumor durch die urologische Untersuchung nicht zu finden ist. Ich glaube aber, daß diese Fälle bei energischer Suche mit allen modernen Hilfsmitteln der Urologie sehr selten sein werden. Die Aussichten, daß ein Pat. durch Entfernung des Erstgewächses und der Metastase operativ über 5 Jahre geheilt wird, sind im ganzen betrachtet so *gering*, daß man bei derartigen Beobachtungen von besonderen Glücksfällen sprechen kann.

Anders ist die *operative Behandlung der Knochenmetastasen nach erfolgter Nephrektomie* zu bewerten. Handelt es sich hier um eine solitäre Knochenmetastase, ohne daß sich in den Lungen röntgenologisch Metastasen finden, sind die Lymphknoten im Bauchraum nicht erkrankt, besteht keine Erkrankung der anderen Niere, was die sorgfältige urologische Untersuchung ergeben muß, so ist man berechtigt, die Knochenmetastase operativ anzugehen. Diese Spätmetastasen kommen meist erst mehrere Jahre nach der Op., und zwar treten sie in 2 Fällen von ALBRECHT und von MACKECHNIE nach 4 Jahren auf, in einem von BROSTER nach 8, in einem von LJUNGGREN nach 9 Jahren.

Die wichtigste Beobachtung davon ist die von ALBRECHT veröffentlichte: 28j. ♀. 4 Jahre nach Nephrektomie (HOCHENEGG) Scapulametastase. Exstirpatio scapulae. Nach 10 Jahren noch gesund.

BROSTER nahm eine Exartikulation in der Hüfte wegen einer Femurmetastase 9 Jahre nach Nephrektomie vor. Wie lange seine zur Zeit der Exartikulation 72j. Pat. noch lebte, ist nicht bekannt.

Von vornherein ungünstig sind nur diejenigen Knochenmetastasen zu beurteilen, die bereits kurze Zeit nach der Nephrektomie auftreten, besonders, wenn sie multipel sind.

4. 57j. ♂, 759/34. März 1934 Schmerzen im Rücken und in der li Brustseite. 8 Wochen vor der Aufnahme kolikartige Schmerzen in der re Bauchseite. Appendektomie. 4—5 Tage nach Op. wieder Koliken in der re Lendengegend. Dabei Blasenschmerzen. Seit 7 Wochen blutiger Harn. In letzter Zeit Husten, eitriger Auswurf, Fieber bis 39°. Gewichtsabnahme von 15 kg. — Aufnahme am 24. 7. 34: Pleuraempyem re. Tumor der re Niere. Blut im re Ureter. Im Pyelogramm Nierentumor re. Zunächst Rippenresektion. Entleerung eines Empyems. 7. 8. 34 Entfernung der re Niere. Typisches Hypernephroid im unteren Nierenpol. — 3. 12. 34. Seit 4 Wochen Schmerzen in der re Schläfe, im re Auge, über der re Nasenseite und im re Unterkiefer. Taubes Gefühl unter dem re Auge. Leichte Schwellung der re Gesichtshälfte. Schmerzen im li Arm und der li Schulter. — *Rö-bilder*: Mehrere osteolytische Schädelherde. Zerstörung der unteren Rippe li in Tabula rasa-Form. Große osteolytische Humerusmetastase im oberen Schaftteil (s. Abb. 57—59).

Häufiger handelt es sich sogar um Fälle, die schon höchstwahrscheinlich zur Zeit der Op. ihre Knochenmetastasen hatten (vgl. Beob. 2, Abb. 53 u. 54). Hierher gehört eine Beobachtung von ISRAEL, bei welcher die Metastase schon 4 Wochen nach der Op. entdeckt wurde. Das gleiche gilt auch wohl für eine

63j. Patientin von GRIPEKOVEN, bei der 4 Wochen nach der Op. Metastasen im 2. und 3. LWK gefunden wurden.

Über *Bestrahlungserfolge* von Knochenmetastasen liegen nur wenig Erfahrungen vor. Hypernephroidmetastasen gelten als ziemlich strahlenrefraktär (HOHLFELDER).

Die *Diagnose* der Hypernephroidmetastasen stützt sich zunächst auf den klinischen Befund eines Knochentumors, für den in der Mehrzahl der Fälle ein



Abb. 57.

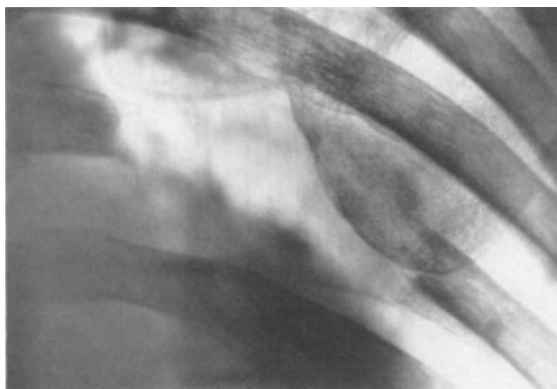


Abb. 58.

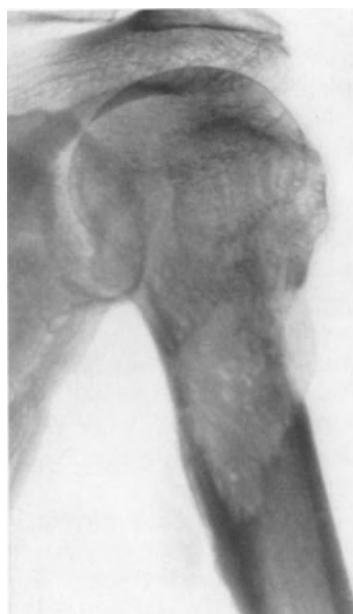

Abb. 59.

Abb. 57—59. 57j. ♂. (4). Osteolytische Hypernephroidmetastasen in Schädel (Abb. 57), Rippe (Abb. 58) und li Oberarmschaft (Abb. 59), 4 Monate nach Nephrektomie.

langsames Wachstum charakteristisch ist. Meist setzt dann ein plötzlicher Wachstumsschub ein. Dieser wird dann sehr häufig als sarkomatöses Wachstum gewertet.

An den langen Röhrenknochen kann eine Spontanfraktur das erste Zeichen einer Erkrankung sein. Wirbelherde verursachen die bekannten rheumatischen Beschwerden oder sie führen zu Nervenerscheinungen der bei den Mammacarcinommetastasen geschilderten Art. Da die Knochenrinde meist sehr verdünnt und bei vorgeschrittenen Tumoren zerstört ist, findet sich vorwiegend an den platten Knochen ein Weichteiltumor, der eine charakteristisch weiche, Pseudofluktuation aufweisende Beschaffenheit hat. Oft besteht Pulsation oder Schwirren des Tumors. Dieses Symptom ist aber zahlreichen, gefäßreichen Knochentumoren eigen, und zwar sowohl primären gefäßreichen Sarkomen als auch metastatischen Knochenherden, unter denen hauptsächlich noch Schilddrüsenadenommetastasen in Frage kommen. Unter 56 Hypernephroidknochenmetastasen des Schrifttums fand WALTER LEHMANN 17mal *Pulsation* angegeben. ALESSANDRI gibt für 92 Knochenmetastasen 18 mit Pulsation an. Klinisch wichtig ist, daß Sternummetastasen infolgedessen häufig mit Aorten-

aneurysmen verwechselt worden sind (JAKOBS und MACLEOD, DRESSER, ESCHNER, ZABOLOTNOW).

Das Röntgenbild der solitären Hypernephroidmetastasen zeigt vorwiegend die *cystisch-schalige* Form (Abb. 55). Es handelt sich meist nicht nur um osteolytische ausgedehnte herdförmige Zerstörungen, die allerdings auch beim Hypernephroid an den Schäften der langen Röhrenknochen vorkommen, sondern in der Regel sind noch Zeichen einer Knochenreaktion, entsprechend dem langsamen Wachstum der Hypernephroidmetastase, vorhanden. Es findet sich dann eine dünne, aufgeblähte, erhaltene Rinde, und im Innern ein schottenartiges oder wabenförmiges, stehengebliebenes Netzwerk schmaler Knochenlamellen. Die Rinde kann hauchdünn werden und bei starker Auftreibung völlig verschwinden. In den Schäften der Röhrenknochen kann es dann zur Fraktur kommen. Die Aufblähung ist manchmal ganz *erheblich*, ehe diese eintritt.

Die Hypernephroidmetastasen betreffen meistens als expansiv-cystische Herde den *ganzen* Knochenquerschnitt. Ein einzigartiges sehr merkwürdiges Bild sah RENANDER am Femur, wo sich bei einem Pat. 3 cortical gelegene ovale Aufhellungsherde fanden. Wir selbst beobachteten einmal (Abb. 49) fleckig-gemischte Metastasen, die zu den Ausnahmen gehören. NATHAN sah eine Hypernephroidmetastase unter dem röntgenologischen Bild des Elfenbeinwirbels. Anfangs war nur der 10. BWK osteoplastisch verdichtet, später fand sich auch eine kirschkernegroße osteoplastische Metastase im 3. LWK. Bei der Autopsie wurden dann noch mehr Wirbelmetastasen nachgewiesen, die trotz Verdichtung dem röntgenologischen Nachweis entgangen waren (vgl. Prostatametastasen, Abb. 43).

Röntgenologisch wichtig ist ferner die Möglichkeit der *reaktiven periostalen Veränderungen*, die als *Spiculaebildungen* häufiger an Röhrenknochen- und auch Schädelmetastasen beim Hypernephroid (Fall ALBRECHT) nachweisbar sind. *Spiculae*-Bildungen sind selbstverständlich nichts für eine Knochengeschwulst Spezifisches, wir sahen sie auch wiederholt bei anderen Krebsmetastasen (vgl. z. B. die Humerusmetastase eines Prostatacarcinoms, Abb. 46), die Schienbeinmetastase eines Rectumcarcinoms Abb. 89, Metastasen eines unbekanntes Primärtumors, Abb. 101). Diese periostalen Reaktionen geben wohl die Erklärung dafür ab, warum bei Hypernephroidmetastasen — gleiches gilt für andere solitäre Metastasen — *so oft die falsche Diagnose „Sarkom“* gestellt wird. Hierzu kann metaphysärer oder metaphysennaher Sitz verleiten, besonders, wenn es sich um noch jugendliche Patt. handelt. Der metaphysäre Sitz ist aber für Hypernephroidmetastasen am Röhrenknochen *selten*. Die Diaphyse ist, gerade an Humerus und Femur, häufiger betroffen. Das osteogene Sarkom befällt dagegen überwiegend, und zwar in  $\frac{4}{5}$  aller Fälle, die Metaphyse der langen Röhrenknochen Jugendlicher. Das osteogene Sarkom wächst ferner von der Metaphyse zur Diaphyse und zentrifugal nach außen; dabei bildet sich um den zerstörten Knochen im Innern eine subperiostale Außenmasse, welche atypische Ossifikationen aufweist. Ein derartiges Bild sieht man bei Hypernephroidmetastasen *niemals*. Die Zerstörung des Knochens im Tumorgebiet nimmt beim Sarkom nie derartige Ausmaße völliger Auflösung mit ganz geringer Knochenreaktion an. Zieht man weiter die Tatsache in Betracht, daß osteogene Sarkome am Schädel sehr selten sind, so versteht man eigentlich nicht, warum gerade *Schädelmetastasen des Hypernephroids fast sämtlich als Sarkome* angesehen sind.

Lokalisationen eines zerstörenden Knochenherdes im Schädeldach, im Sternum, der Scapula, den Wirbeln müßten an osteogene Sarkome bei Patt. jenseits des 25. Lebensjahres *zuletzt* denken lassen.

Viel eher kann röntgenologisch bei der Erörterung der Differentialdiagnose ein cystisch-expansiver *Riesenzelltumor* (das früher fälschlich sogenannte „*myelogene Sarkom*“) in Frage kommen. Ein Riesenzelltumor (RZT) kann tatsächlich röntgenologisch besonders bei epiphysärem Sitz einer Hypernephroidmetastase zum Verwechseln ähnlich aussehen. Vom RZT werden vorwiegend Patt. zwischen dem 16. und 30. Lebensjahr befallen. Da RZT am Schädel, den Wirbeln, der Scapula vorkommen, kann also gegebenenfalls einmal die Frage auftauchen, ob es sich um einen solchen handelt. Für RZT ist im Röntgenbild die gleiche dem expansiven Wachstum zugehörige Auftreibung mit der Dickenabnahme der Rinde charakteristisch. Der Knochenschwund erfolgt eigentlich gleichmäßig und niemals so fleckig-herdförmig wie beim Sarkom. Die Grenzen eines RZT sind nach innen nicht immer ganz scharf. Bei den Hypernephroidmetastasen ist aber gerade an den platten Knochen und am Schädel, und besonders bei starker cystischer Auftreibung und Verdünnung der Schale häufig klinisch Pulsation vorhanden, die dem RZT fehlt.

Obwohl wir mit Hilfe des Röntgenbildes weitgehenden Aufschluß gewinnen können, muß zugegeben werden, daß es Fälle gibt, wo eine sichere Diagnose der Knochenveränderung nach dem Röntgenbild nicht möglich ist. Selbstverständlich wird dann zuerst genaueste klinische und röntgenologische Untersuchung der inneren Organe in Frage kommen, um eine Carcinommetastase auszuschließen. Zur Fahndung auf ein Hypernephroid gehört die sehr sorgfältige urologische Untersuchung einschließlich des Pyelo- und Pneumoradiogramms. Da es aber, wie wir gesehen haben, Hypernephroidmetastasen ohne Symptome von seiten der Nieren gibt, so wird in manchen Fällen schließlich nur eine PE zur endgültigen Klärung übrigbleiben. Von der PE sollte aber nur dann Gebrauch gemacht werden, wenn die geforderte genaue Untersuchung der Nieren stattgefunden hat. Nur wenn diese neg. ausgefallen ist, ist die PE berechtigt. Denn es kann nicht einige Wochen gewartet und später urologisch nachuntersucht werden, wie es bei Verdacht auf Hypernephroid ohne Metastasen sonst üblich ist, weil der Knochentumor inzwischen weiter wächst. Fällt die urologische Untersuchung positiv aus, so erübrigt sich die PE bei charakteristischem Knochenröntgenbild.

Die PE liefert wegen des charakteristischen mikroskopischen Bildes fast immer die gewünschte Aufklärung. Jede PE bei Knochentumoren muß wie eine große Op. ausgeführt werden, da ungenügende Übersicht und falsche Entnahme von Knochengewebe schlimmer als *keine* PE ist, und da bei Hypernephroidmetastasen — gleiches gilt für die Strumametastasen — die Gefahr einer ganz erheblichen, schwer stillbaren Blutung besteht. ALESSANDRI fand in 10% der veröffentlichten Krankengeschichten die Angaben einer sehr starken Blutung.

#### Zusammenfassung.

Häufigkeit der Knochenmetastasen beim Hypernephroid 35—60%.

Reihenfolge der am häufigsten befallenen Knochen: Wirbel, Femur, Schädel, Rippen, Humerus.



Verbreitungsweg: Blut- und Lymphweg. — Solitäre Fernmetastasen entstehen hämatogen. — Auftreten als primär multiple, scheinbar solitäre und solitäre Knochenmetastasen.

Primär multiple Metastasen verlaufen hoffnungslos.

Scheinbaren Einzelherden folgen bald multiple Weichteil- und Knochenmetastasen. Prognose ebenfalls sehr schlecht.

Einzelherde kommen nur in einem Viertel sämtlicher Knochenmetastasen vor. Prognose auch der solitären Metastasen trotz einiger Ausnahmen im ganzen schlecht.

Knochenmetastasen sind in der Hälfte aller Fälle Frühsymptom einer Nierengeschwulst. — Das Erstgewächs kann völlig erscheinungslos sein. — Wachstum der Knochenmetastasen im allgemeinen langsam.

Knochenmetastasen als Spätsymptom nach Nephrektomie treten meist erst mehrere Jahre später auf.

Klinische Diagnose auf Grund eines Knochentumors oder eines Weichteiltumors über dem Knochen. Pulsation häufig, Verwechslung der Sternummetastase mit Aortenaneurysma.

Häufigstes Rö-bild: Cystisch-schalige Form, etwas weniger häufig rein osteolytische, sehr selten gemischte Herde. Differentialdiagnostisch kommen am ehesten in Betracht Riesenzelltumoren und Schilddrüsenadenometastasen.

Häufigste Fehldiagnose Sarkom, besonders am Schädel.

Bei verdächtigem Rö-bild genaueste urologische Untersuchung erforderlich (Pyelo- und Pneumoradiogramm).

PE zur Diagnosenstellung nur *nach* urologischer Untersuchung, bei neg. Ausfall derselben und bei uncharakteristischem Rö-bild. Vorsicht vor Blutungen.

Operative Behandlung für Spätmetastasen relativ günstig. Operative Behandlung der Frühmetastasen möglich. Schlechte Prognose, da vielfach nur scheinbare Einzelmetastasen. Sehr wenige Fünfjahresheilungen. Auch bei gleichzeitiger Primärtumorentfernung schlechte Prognose. Nur eine Fünfjahresheilung.

Keine genügenden Erfahrungen über Bestrahlungserfolge.

#### 4. Knochenmetastasen bösartiger Nebennierengewächse.

Die Nierengewächseigenart der Hypernephroide ist mehr gesichert als ihre früher behauptete Nebennierenherkunft. Viele als primäre Nebennierengewächse aufgefaßten Hypernephroide waren in Wahrheit Metastasen solcher in den Nebennieren und nicht umgekehrt Nierenableger primär maligner Nebennierengewächse vom Bau der Hypernephroide.

Die bösartigen Nebennierengeschwülste haben nämlich *keine* morphologische Ähnlichkeit mit den hypernephroiden Nierengewächsen. Für die Nebennierenrindencarcinome ist gerade das Fehlen von Papillen und Zotten und den großen hellen „GRAWITZ“-Zellen kennzeichnend. Es fehlt auch infolgedessen der Lipoid- und Glykogengehalt (DIETRICH und SIEGMUND). Der epitheliale Charakter der Geschwulstzellen scheint sicher zu sein. Wegen der Anlehnung an Gefäße sind derartige Gewächse auch als Nebennieren „peritheliome“ beschrieben. Vorkommende Riesenzellen und Zellatypien können „sarkom“-artige Bilder hervorrufen. Der Einbruch in Nebennierenvenen erfolgt häufig.

Aus diesem Grunde sind Lungenmetastasen oft vorhanden. Ferner kommen Knochenmetastasen vor.

Die überwiegende Mehrzahl der Fälle von Nebennierengeschwülsten, welche im Knochen metastasieren, betrifft das *Kindesalter*. Hier kommen aber als Primärtumoren vorwiegend bösartige Sympathoblastome des Nebennierenmarkes in Frage, die in den Nebennieren selbst klein bleiben und doch massenhafte und ausgedehnte Fernherde setzen können. EWING spricht von

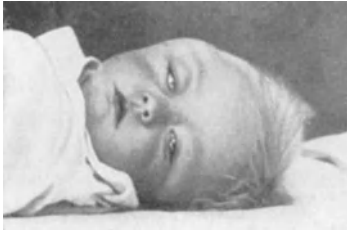

Abb. 60a.

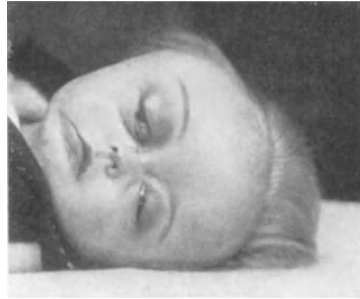

Abb. 60b.

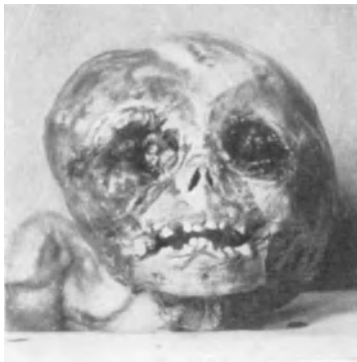

Abb. 60c.

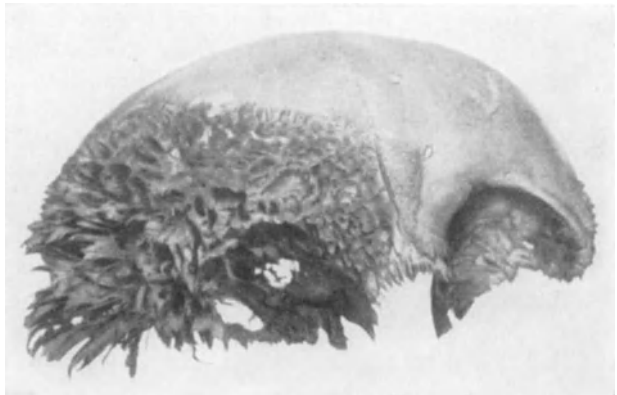

Abb. 60d.

Abb. 60a—d. Nebennierengewächsmetastasen des Schädeldaches bei einem Kleinkind. Entnommen aus *Edinburgh med. J.* 36, 25 (1929) (GREIG).

Neurocytomen der Nebenniere. Die histologischen Bilder werden nicht einheitlich beschrieben.

Die Tochterherde kommen vorwiegend *am Schädel* vor. In den Rippen, den Wirbelkörpern und den langen Röhrenknochen sind sehr selten einmal einige Metastasen gesehen worden (TILESTON und WOLBACH, SUTHERLAND). Auf Grund der Sektionsprotokolle muß angenommen werden, daß die *Knochenbeteiligung* am Schädel eine *sekundäre* ist. Die Ableger, die ganz augenscheinlich auf dem Blutwege nach Einbruch des Erstgewächses in die Nebennierenvenen verschleppt werden, befinden sich nämlich hauptsächlich in der Dura und durchwuchern dann erst das Schädeldach.

Die veröffentlichten Beobachtungen betrafen 3 Monate bis 9 Jahre alte Kinder, von denen die meisten  $1\frac{1}{2}$ —3 Jahre alt waren. Es sind bis jetzt 16 derartige Schädelmetastasen bei Nebennierengewächsen beschrieben, davon allein

von HUTCHISON 7; sämtliche anderen sind Einzelbeobachtungen. Alle Fälle endeten innerhalb von 4—6 Wochen mit dem Tode; ein einziger von GREIG wurde klinisch 20 Wochen bis zum Tode beobachtet (s. Abb. 60). Hier zeigten sich bei dem Tumor der rechten Stirnschläfengegend ungewöhnlich starke korallenriffartige Knochenspießbildungen (s. Abb. 60). Ausgang war die Dura-metastase eines „kleinzelligen Rundzellensarkomes“ der rechten Nebenniere. In den meisten Sektionsprotokollen werden einfache Zerstörungen des Knochens beschrieben.

Der primäre Bauchtumor ist bei 7 Kindern durch Palpation nachweisbar gewesen. Er ist der klinischen Feststellung in über der Hälfte der Fälle entgangen! Wo ein hypochondrischer Tumor nachweisbar war, zeichnete er sich durch eine schon erhebliche Größe aus.

*Klinisch* bestand bei fast allen Kindern das Symptom der *Protrusio bulbi*, die ein- und doppelseitig vorkam; sehr häufig waren dabei gleichzeitig *Sugillationen* und *Ekchymosen* der *Lider* vorhanden. Auch intraorbitale Hämorrhagien sind von HUTCHISON beschrieben. In den Fällen, wo eine *Protrusio* fehlte, war eine Verfärbung eines oder beider Augenlider durch Blutaustritte nachweisbar. Nur in 2 Fällen fehlte ein *Exophthalmus*; davon betraf eine Beob. von REIMANN einen 7monatigen Säugling *ohne* irgendein Symptom seitens der Augen; es ist dies der einzige Fall; eine 2. Beob. von HUTCHISON hatte ophthalmologisch eine *Neuritis optica*. *Neuritis optica* wurde von HUTCHISON bei Kindern von 3—5 Jahren 3mal nachgewiesen. Sie wird sehr wahrscheinlich in fast allen Fällen mit *Protrusio bulbi* vorhanden sein! In einigen Fällen machte sich die intrakranielle Geschwulst nur durch den *Exophthalmus* bemerkbar, bei den meisten war außerdem noch äußerlich ein Tumor am Schädeldgewölbe erkennbar. Die Geschwulst saß dann meist an den Schläfen oder an der Stirn. 2mal bestanden mehrfache Schädeltumoren (M. B. SCHMIDT, RICHARD).

Die Prognose dieser im Schädel metastasierenden Nebennierengewächse ist hoffnungslos, jede Therapie erübrigt sich.

Man wird bei knöchernen Schädeltumoren von Kleinkindern, besonders bei den gern angenommenen „Sarkomen“ nach einem primären Nebennierengewächs suchen müssen.

SUTHERLAND, DECKER und CILLEY sahen im Skelet metastasierende Neuroblastome des Nebennierenmarkes einmal bei einigen Kindern über 10 Jahren und einmal auch bei einem 30j. Mann.

#### Zusammenfassung.

Nebennierengewächsmetastasen im Skelet kommen fast nur im Kindesalter und so gut wie immer nur im Schädel vor.

Der Primärtumor ist vorwiegend ein bösartiges Sympathoblastom. Die Schädeltumoren entstehen hämatogen und sehr wahrscheinlich vorwiegend von der Dura aus.

Klinisch besteht fast immer *Protrusio bulbi*, sehr häufig zusammen mit *Sugillationen* und *Ekchymosen* der *Lider*. Der Verlauf ist ein sehr schneller und ein unaufhaltsamer.

Bei kindlichen Schädeldachgeschwülsten mit den genannten Symptomen ist auf einen Nebennierentumor zu fahnden.

### 5. Knochenmetastasen von Schilddrüsen­gewächsen.

Nach einer Zusammenstellung von BARTHEL'S<sup>1</sup> kommen zahlenmäßig etwa 4—8% maligne Strumen („Struma maligna“ v. WALTHER, VIRCHOW, KAUFMANN) unter den einfachen Kröpfen vor (Statistiken von TH. KOCHER und BÉRARD und DUNET). Wenn auch gelegentlich aus einer normalen Schilddrüse eine maligne Struma hervorgehen kann, so besteht doch nach den Angaben der Autoren in 60—90% der Fälle vorher ein Kropf, und zwar 8mal häufiger eine nodöse Struma als eine diffuse. BÉRARD und DUNET nehmen an, daß es etwa 30 Jahre dauert, bis sich ein gutartiger Schilddrüsentumor in einen malignen umwandelt. Die Häufigkeit der bösartigen Schilddrüsen­gewächse verhält sich zu der anderer Gewächse nach KOCHER so, daß durchschnittlich auf 1000 Mammakrebse 9, auf 1000 Magenkrebs 6 maligne Strumen kommen.

Die Schilddrüsen­gewächse weisen mit ihrer *ausgesprochenen Neigung zu Skeletmetastasen* sehr viel Ähnlichkeit mit den Hypernephroiden auf. Auch die Art ihrer Metastasen gleicht am meisten den Hypernephroidmetastasen, so daß differentialdiagnostisch immer beide in Frage kommen. Da der Primärtumor auch bei den Schilddrüsen­gewächsmetastasen sehr häufig der klinischen Entdeckung entgeht und sogar nach mikroskopischer Feststellung einer Schilddrüsen­gewebismetastase an der Schilddrüse selbst ein klinischer Befund fehlen kann, so ist die Ähnlichkeit der Schilddrüsen­gewächs- mit den Hypernephroidmetastasen in der Tat überraschend weitgehend. Wie beim Hypernephroid sind auch bei den malignen Strumen Lungen, Knochen und Lymphknoten am häufigsten von Tochterherden besiedelt.

Das Vorkommen von thyreogenen Knochenmetastasen soll nach EWING kaum seltener sein als beim Prostata- und Mammacarcinom. COPELAND sah bei der malignen Struma 40% Knochenmetastasen.

Die Reihenfolge der befallenen Knochen wird der Häufigkeit nach von EWING folgendermaßen angegeben: Schädel, Sternum, Wirbelsäule, Rippen, Humerus, Femur, Becken; von REGENSBURGER: Schädeldach, Wirbelsäule, Becken, Sternum, Humerus, Femur, Rippen, Clavicula, Unterkiefer, Scapula. BÉRARD und DUNET (1924) stellten die Knochenverteilung unter 110 Fällen des Schrifttums folgendermaßen fest:

Schädel . . . . .	25,6%	Rippen . . . . .	8,0%
Wirbelsäule . . . . .	21,0%	Becken . . . . .	7,0%
Sternum . . . . .	9,7%	Clavicula . . . . .	4,3%
Humerus . . . . .	9,5%	Kiefer . . . . .	2,7%
Femur . . . . .	9,0%	Radius, Calcaneus .	0,54%

An der Spitze stehen bei den Schilddrüsen­gewächsmetastasen demnach die *Schädelknochen*. Es folgen die *Wirbel*.

Unter den *malignen Strumen* werden *verschiedene* histologische Formen unterschieden. Diese zerfallen jedoch für die Frage der Knochenmetastasen vom klinischen Gesichtspunkt aus *praktisch* nur in *zwei* Gruppen:

1. (S. 151) in diejenigen Fälle, wo klinisch nichts auf eine bösartige Geschwulst der Schilddrüse hinweist, wo entweder überhaupt nichts Krankhaftes an der Schilddrüse oder nur eine einfache Struma nachweisbar ist;

2. (S. 165) in diejenigen Fälle, wo schon klinisch an der Schilddrüse von vornherein alle Zeichen der malignen Struma bestehen. Die erste Gruppe wird in der Regel dem sogenannten metastasierenden Schilddrüsenadenom gleichgesetzt, und

<sup>1</sup> BARTHEL'S: Struma maligna. Erg. Chir. 24, 162 (1931).

die zweite den eigentlichen Carcinomen zugerechnet. Wieweit das berechtigt ist, wird sich aus der genaueren Betrachtung derjenigen Fälle ergeben, die zur ersten Gruppe gehören.

Das metastasierende Schilddrüsenadenom (WEGELIN).

Andere Bezeichnungen sind: metastasierende Kolloidstruma LANGHANS, Struma colloides maligna KOCHER, Epithéliome adenoide MASSON, Epithéliome adénomorphe BÉRARD und DUNET. *Histologisch* handelt es sich um ein *kleinfollikuläres Adenom* (WEGELIN). Das Grundelement ist das kleine Bläschen mit deutlichem Lumen und kubischem Epithel. Die Größe der einzelnen Bläschen soll 75  $\mu$  nicht überschreiten (WEGELIN). Stellenweise Übergänge in derartigen kleinfollikulären (metastasierenden) Adenomen in ein trabeculäres und großfollikuläres Adenom sollen vorkommen. Die mikroskopische Struktur entspricht den parenchymatösen Typen der Struma nodosa.

WEGELIN ist der Ansicht, daß es eine *morphologisch erkennbare Bösartigkeit* der malignen Struma *nicht immer* gibt, was besonders für das metastasierende Adenom gilt. KLINGE und BÉRARD und DUNET stehen auf dem Standpunkt, daß es kontinuierliche Übergänge von der einfachen Hypertrophie zum Adenom, der wuchernden Struma, der sogenannten metastasierenden Struma bis zum Carcinom gibt, und daß dem morphologischen Bild ein entsprechendes biologisches Verhalten entspricht. Die meisten Autoren vertreten jedoch den gleichen Standpunkt wie WEGELIN, daß ein Parallelgehen zwischen histologischer Beschaffenheit und klinischem Verhalten nicht in allen Fällen feststellbar ist.

Die erstaunliche Tatsache, daß ein Gewächs vom Bau eines einfachen Adenoms zu Knochenmetastasen führt, hat zu verschiedenen Ansichten und Theorien über die Entstehung dieser Knochenmetastasen geführt.

1. Theorie der *ektopischen Anlage*. Versprengte Schilddrüsenkeime sollen zu solitären Knochenherden führen. Diese Theorie findet heute kaum noch Anhänger.

2. Theorie der *losgelösten Zellen*. Nach der Anschauung ihrer Vertreter soll der Ausgang der Metastase eine *normale Schilddrüse* oder ein *einfacher* (gutartiger) *Kropf* sein. Um eine normale Schilddrüse hat es sich bei Metastasenbildung in anderen Organen bisher noch *niemals* gehandelt. Immer fand man mindestens ein Adenom. Diese Tatsache bildet auch den Haupteinwand gegen die Annahme, daß ein „einfacher Kropf“ metastasiert. Als weiterer Einwand ist anzuführen, daß die intravenöse Implantation von gewöhnlichem kropfigen Schilddrüsenewebe nicht gelungen ist. Zeichen eines echten Blastomwachstums fanden sich schließlich sowohl in der Schilddrüse wie in der Metastase, besonders als Einwuchern in Gefäße und in die Kapsel.

3. Carcinomtheorie. a) Bei serienmäßiger Untersuchung der betreffenden Schilddrüse sollen sich echte carcinomatöse Stellen finden. Es sollen bei den metastasierenden Adenomen also *latente Carcinome* vorliegen (BÉRARD und DUNET, GUTH, HUGUENIN, DELANOY und DHALLUIN, ALESSANDRI, SIMPSON).

b) Es handelt sich um ein Carcinom mit fehlender oder geringfügiger Anaplasie (KAUFMANN, LUBARSCH, BORST, v. HANSEMANN, KLINGE).

4. WEGELIN faßte das metastasierende Adenom als *selbständige Geschwulstform* auf. Es handelt sich *morphologisch* um ein kleinfollikuläres Adenom, *das sich biologisch wie ein Carcinom verhält*. DOEPFNER wies nach, daß beim Schild-

drüsenadenom fast regelmäßig ein Einbruch in Kapsel und in Blutbahnen stattfindet. Trotzdem genügt dieses Eindringen noch nicht, daß es zu Metastasenbildung kommt. Hierzu gehört vielmehr noch ein besonders biologisches Verhalten der Säfte und des vom verschleppten Gewebe besiedelten Ortes, Faktoren, welche schon COHNHEIM zusammenfassend als „Konstitution“ anführte.

Zur Gruppe der metastasierenden Adenome gehören vor allem diejenigen Fälle, die auch bei *sorgfältiger* Serienschchnittuntersuchung der Schilddrüse *kein* carcinomatöses Bild boten. In allen denjenigen Fällen, in denen eine genaue mikroskopische Durchuntersuchung des Primärtumors nicht stattgefunden hat, muß die Möglichkeit offen gelassen werden, daß es sich nicht um ein Adenom, sondern um ein latentes Carcinom gehandelt hat.

Es ist *charakteristisch*, daß die Knochenmetastase als *erstes* Krankheitszeichen in Erscheinung tritt, und daß an der Schilddrüse klinisch entweder nichts oder nur eine unverdächtige Struma nachweisbar ist. Die klinischen Zeichen der malignen Struma sind bekanntlich *vermehrtes Wachstum*, entweder eines Teiles der Struma oder des ganzen Kropfes, in einem Drittel der Fälle als ganz rapides Wachstum (BARTHEL'S); *Konsistenzzunahme* einer bisher weichen Struma, die hart und höckrig wird; *Atembeschwerden*, *Schluckbeschwerden* und *neuralgische* Schmerzen als Zeichen des *infiltrierenden* Wachstums. *Alle diese Erscheinungen fehlen an der Schilddrüse beim metastasierenden Adenom*. Die Diagnose wird infolgedessen *vor* der mikroskopischen Untersuchung des Tochterherdes nicht gestellt. Wenn man das Röntgenbild kennt, und an die Möglichkeit eines metastasierenden Schilddrüsenadenoms denkt, so läßt sich vermutungsweise die Diagnose stellen (Beob. 48).

Die Reihenfolge der von Metastasen der Häufigkeit nach befallenen Knochen ist oben angegeben.

Die Tochtergewächsabsiedlung muß in der Mehrzahl der Fälle *hämatogen* erfolgen, wofür einmal die entfernten Solitärmetastasen sprechen, was vor allem aber durch den häufig nachgewiesenen Einbruch des Adenoms in Capillaren und Blutadern bewiesen wird. Äußerst feinvandiger Bau der Capillarwand und dichte Lagebeziehung zum Drüsenepithel infolge Fehlens einer Membrana propria müssen diesen Einbruch in die Blutbahn begünstigen. An der Schilddrüse selbst kann man sehr häufig bei Betrachtung mit dem bloßen Auge nicht sagen, welcher Knoten zur Ablegerbildung Veranlassung gegeben hat. Findet man den Einbruch in eine Vene, wird der Zusammenhang klar.

Auch eine *lymphogene* Metastasierung muß für einen Teil der Knochenmetastasen angenommen werden. Es ist bewiesen, daß der Abfluß der Schilddrüsenlymphe hauptsächlich zu den tiefen Cervicaldrüsen und in die supraclaviculären Lymphknoten erfolgt. Es bestehen weiter Verbindungen zu den submaxillären, den Achsel-, den mediastinalen und cardialen Drüsen. Pleura- und Peritoneallymphbahnen stehen mit diesen im Zusammenhang. Die Häufigkeit der Wirbelmetastasen beruht unseres Erachtens darauf (s. allgemeiner Teil).

Als *klinisches* Zeichen wird öfter bei thyreogenen Metastasen Pulsation beschrieben. Sie hängt wie bei den Hypernephroiden mit dem Capillarreichtum des Geschwulstgewebes und der hochgradigen Verdünnung der Knochenrinde zusammen.

Das *Rö-bild* zeigt entweder ein schalig-cystisches Bild, oder eine rein osteolytische Zerstörung. *Restlose* Zerstörung größerer Skeletteile ohne Reaktion seitens der Umgebung ist dann in der Regel zu beobachten. Im allgemeinen überwiegen aber die schalig-cystischen Formen, die ein langsames Geschwulstwachstum zur Voraussetzung haben (Abb. 61, 63), während bei den schneller wachsenden Metastasen die rapide Zerstörung ohne Knochenreaktion in den Vordergrund tritt. *Röntgenologisch* kann man die Adenommetastasen von den Krebsmetastasen *nicht* unterscheiden.

Das Hauptalter der Patt. ist beim metastasierenden Adenom 40—70 Jahre. 20jährige sind einige Male (FLATAU und KÖHLICHEN, HONSELL, ALAMARTINE und BONNET) betroffen gewesen, ebenso Patt. über 70 Jahre (KOLB, CRONE, JABOULAY). Frauen sind zweifellos häufiger betroffen (JOLL).

Wie für die Hypernephroidmetastasen gilt für die metastasierenden Schilddrüsenadenome, daß zwar tatsächlich solitäre Metastasen vorkommen, daß diese aber zum größten Teil *scheinbar solitäre* Metastasen sind, denen binnen kurzer Zeit doch andere Tochterherde folgen. Das geht am besten aus denjenigen Beobachtungen hervor, die als Einzelherde operativ angegangen sind und nach kurzer Zeit weitere Metastasen bekamen. Der Verlauf dieser Fälle ist für die Beurteilung der Operationsfrage sehr wichtig. Als bewiesene Solitärmetastasen dürfen nur autoptisch belegte gelten.

Am besten läßt sich der *Verlauf* und Operationserfolg einer Knochenmetastase dadurch beurteilen, daß operierte und nichtoperierte Fälle gegenübergestellt werden. Sieht man die zur ersten klinischen Gruppe von Schilddrüsenmetastasen (klinisch kein verdächtiger Befund an der Schilddrüse oder Struma ohne Verdacht auf Bösartigkeit) gehörigen Beobachtungen genau durch, so ergibt sich die *auffallende* Tatsache, daß *sich in ihr zahlreiche Carcinome finden, und daß der Beweis für die reine Adomnatur des Erstgewächses in der Mehrzahl der Fälle nicht erbracht werden kann, weil die Schilddrüse nicht oder nicht genügend untersucht wurde*. Carcinomatöse Stellen sind in Adenomen auf Serienschritten bei genauer Untersuchung gelegentlich gefunden (GUTH, MIGNON und BELLOT, HUGUENIN). Histologisch ausgesprochen carcinomatöse Stellen aufweisende Strumen können andererseits in den Knochen Metastasen vom Bau der gewöhnlichen Struma parenchymatosa colloides oder der „normalen“ Schilddrüse aufweisen. Metastasen von Schilddrüsenkrebsen sind also häufig höher differenziert, zeigen Bläschenbildung und ahmen weitgehend das Muttergewebe nach, so daß histologisch reifer Bau der Metastase nicht die Gutartigkeit der Schilddrüsenveränderung beweist. Keineswegs können auch ein paar Schnitte aus der Schilddrüse als für die Diagnose ausreichend angesehen werden. Bei vielen Fällen, wo vorher eine Struma operiert worden ist, konnte man dann später, als man die Knochenmetastase fand, keine histologische Kontrolle mehr stattfinden lassen. Man muß also mit der Annahme von sogenannten Adenommetastasen vorsichtig sein. Wie aus den folgenden Beobachtungen hervorgeht, hat es sich nur in dem geringeren Teil derjenigen Fälle, die als Adenommetastasen angesehen wurden, wirklich um solche gehandelt. Als bewiesen können jedenfalls nur diejenigen Fälle gelten, wo die serienschnittmäßig untersuchte Schilddrüse kein Carcinom aufwies. Bei den folgenden Fällen ist ausdrücklich angeführt, ob die Schilddrüse genügend oder überhaupt mikroskopisch untersucht wurde.

## Klinische Beobachtungen.

*I. Schilddrüsenwachstummetastasen bei klinisch unverdächtiger Schilddrüse oder Struma. Knocheneinzelherde im Beginn der Erkrankung.*

**Operierte Schädelmetastasen.** 1. BELLBY. Oberkiefermetastase. 65j. ♂. — Keine Schilddrüsenveränderung. Seit 6 Monaten Verlegung des rechten Nasenganges. Diagnose Oberkiefersarkom. Unvollständige Resektion. Histologisch Adenommetastase. † 8 Monate nach der Operation. Keine Autopsie. Gesamtdauer des Leidens etwa  $1\frac{1}{2}$  Jahre.

2. DREESMANN. Stirnbeinmetastase. 30j. ♀. —  $\frac{1}{2}$  Jahr bemerkter, langsam wachsender Stirnbeintumor. Kleine Struma. Zweizeitige Entfernung des Stirnbeintumors. Histologisch Adenom.  $\frac{1}{2}$  Jahr später Strumaresektion. 1 Jahr nach Knochenoperation noch gesund. Weiterer Verlauf unbekannt.

3. EISELSBERG. Scheitelbeinmetastase, nahe der Pfeilnaht gelegen. 38j. ♀. Als Sarkom extirpiert. 4 Jahre später Rezidiv. Lebte aber noch nach 8 Jahren. Adenombau der Metastase. Schilddrüse mikroskopisch nicht untersucht. Dauer mindestens 8 Jahre.

4. ERDHEIM. 31j. ♀. Im Verlauf eines  $\frac{1}{2}$  Jahres Entwicklung einer apfelgroßen Geschwulst an der Schläfe. Sehr heftige Kopfschmerzen. Sehstörungen. Op. der Knochengeschwulst. 3 Monate später Rezidiv. Röntgenbild: Im Bereich des li Schläfenbeines Aufhellung, im Bereich der Operationsstelle re Weichteiltumor, der mit dem Knochen zusammenhängt. Diagnose: Sarkomrezidiv. Röntgenbestr. Nach 3 Jahren †. Im unteren Schilddrüsenlappen Carcinom. Mehrere Schädelmetastasen, Nieren- und Lungenmetastasen. Dauer der Erkrankung etwa  $3\frac{1}{2}$  Jahre.

5. FEURER. Scheitelbeinmetastase. 53j. ♀. Seit  $\frac{3}{4}$  Jahr Anschwellung am Scheitelbein, angeblich nach zweimaligem Stoß. Diagnose: Absceß. Incision. Es entleerte sich nur Blut. Schwere Blutstillung. 1 Jahr später Op. der gleichen Anschwellung unter der Diagnose Sarkom. Pulsation des Tumors. Histologisch Adenommetastase.  $\frac{3}{4}$  Jahr später am Rezidiv †. Struma re. Autopsie: Keine sonstigen Metastasen. Gesamtdauer etwa  $2\frac{1}{2}$  Jahre.

6. v. HOFMANN. Jochbeinmetastase. 26j. ♀. Seit 13 Monaten Jochbeinschwellung. Bulbusverdrängung. Doppelbilder. Resektion des Jochbeintumors. Anschließend Op. einer seit 11 Jahren bestehenden Struma. Histologisch: Adenocarcinom; Jochbeinmetastase. Weiterer Verlauf unbekannt.

7. HONSELL. Stirnbeinmetastase. 28j. ♀. Als 13j. (!) wegen einer Stirnbeinschwellung operiert. Als 20j. Strumaresektion. 2 Jahre danach an der alten Stirnbeinnarbe Metastase, die sich in 3 Monaten entwickelt hatte. Op. der Metastase. Histologisch: Adenommetastase. Weiterer Verlauf unbekannt.

8. KANOKY. Schläfenbeinmetastase. 40j. ♀. Seit 20 Jahren Struma. Strumaresektion vor 8 Jahren. Seit 3 Jahren Anschwellung der li Kopfseite. Vergeblicher Versuch der Entfernung. Op. wegen ungewöhnlich starker Blutung abgebrochen. 2 Jahre ohne Erscheinungen, dann Hirndrucksymptome und linksseitiger Exophthalmus. Li Carotisunterbindung. 6 Stunden später Hemiplegie. † am nächsten Tage. Keine Sektion. Metastase histologisch: „normales Schilddrüsenewebe“. Schilddrüse histologisch nicht untersucht. — Dauer des Leidens von Beginn der Metastase bis zum Tode 5 Jahre.

9. KRASKE. Stirnbeinmetastase. ♀, Alter unbekannt. Operiert als Sarkom. Histologisch Adenommetastase. 3 Jahre später noch gesund. Weiterer Verlauf unbekannt. Schilddrüse mikroskopisch nicht untersucht.

10. KNAPP. Orbitametastase. 66j. ♂. Schwindel, Sehstörungen. Protrusio bulbi. Tumor am oberen Orbitaldach. Entfernung. Mikroskopisch: Adenom. Exophthalmus geht zurück. 10 Monate später Scapulametastase, Tumor der Schilddrüse, Lungenmetastasen. Exitus unter Gehirnerscheinungen. Keine Sektion. — Gesamtdauer etwa  $3\frac{1}{2}$  Jahre.

11. KOLB. Scheitelbeinmetastase. 75j. ♀. Vor 7 Jahren Entfernung eines Kropfes. Seit 1 Jahr im li Scheitelbein Knochentumor. Diagnose: Sarkom. Im Röntgenbild rein osteolytische Metastase. Op.: Feste Verwachsung mit Dura. † 1 Tag später. Autopsie: viele Lungenmetastasen. Histologisch: Adenommetastasen in den Lungen und im Scheitelbein.

12. PATEL. Stirnbeinmetastase am Orbitalrand. 65j. ♀. Seit 30 Jahren Kropf. Pulsierender Orbitaltumor seit 4 Monaten. Stirnbeinresektion. Rezidiv nach 8 Monaten. Weiterer Verlauf unbekannt.



13. M. B. SCHMIDT. Stirnbeinmetastase. 61j. ♀. Seit 6 Monaten Anschwellung am Stirnbein. Exstirpation mit Dura. 4 Tage später Exitus. Autopsie: Stirnbeinmetastase. Knoten im rechten Schilddrüsenlappen. Histologisch: Teils follikuläres Schilddrüsen- gewebe fast ohne Kolloid, teils Zylinderzellschläuche, teils solide Schläuche. Diagnose: Schilddrüsenkarzinom. Weitere Metastasen im Femurmark und in der rechten Pleura.

14. WALTHER. Hinterhauptsmetastase. 49j. ♀. Tumor am Occiput. Diagnose: Atherom (!). Exstirpation. Rezidivop. nach 8 Monaten. Tumor reicht bis auf die Dura. Außerdem Tumor der Sternoclaviculargegend (!). Schilddrüse auf einer Seite hart und höckerig. Occiputmetastase. Histologisch: Adenommetastase. Weiterer Verlauf unbekannt. Keine mikroskopische Untersuchung der Schilddrüse.

15. WÖFLER. Linksseitige Stirnbeinmetastase. 51j. ♀. Im Verlauf eines Jahres Entstehung eines hühnereigroßen Tumors im Stirnbein. Kopfschmerzen. Exstirpation. Histologisch: Adenommetastase. † nach etwa 1 Jahr. Schilddrüse mikroskopisch nicht untersucht.

**Nicht operierte Schädelmetastasen.** 16. COATS. Occiputmetastase. 46j. ♀. Seit 16 Jahren Struma. In 1½ Jahren Entwicklung einer dreimarkstückgroßen, weichen Hinterhauptsgeschwulst. — Autopsie: Mehrere Schädelmetastasen, die klinisch nicht entdeckt waren. Histologisch Adenommetastase, teilweise solide Zellstränge. Struma histologisch: „endemischer Kropf“. Dauer vom Beginn der Metastase bis zum Tod 1½ Jahre.

17. CONNELL. 45j. ♀. Negerin. Seit 3 Jahren Schwellung am *Hinterhaupt*. Im linken Schilddrüsenlappen harter Knoten. Röntgenbild: Vollkommene Zerstörung des Occiput. PE: Kleinfollikuläre Adenommetastase. Schilddrüse mikroskopisch nicht untersucht.

18. FLATAU und KOEHLICHEN. Occiputtumor. 17j. ♀. Seit 1 Monat Schwindel, Erbrechen, Kopfschmerzen. Klinische Diagnose: Kleinhirntumor. Weicher Tumor an der Hinterhauptsscheitelbeingrenze. Nach 4½ Monaten Exitus. — Autopsie: Hinterhauptmetastasen, auf Kleinhirn und Großhirn übergehend. Histologisch: Adenom. Zahlreiche Mitosen! Schilddrüse enthält ein Adenom. Histologisch: Kolloidstruma. — Dauer vom Beginn der Metastase bis zum Tod etwa über ½ Jahr.

19. HARMER. Keilbeinmetastase. 44j. ♀. In 2½ Jahren Entwicklung eines Tumors im Gesicht, der die Nasengänge verlegte. Opticusatrophie. Starke Kopfschmerzen. In den Choanen Polypen. Excision. Histologisch Adenommetastasen. Gleichzeitig mit dem Schädelbasistumor Entwicklung eines Kropfes. Kein klinischer Anhalt für Bösartigkeit. Etwa 3 Jahre nach Beginn des Leidens †. Schilddrüse mikroskopisch nicht untersucht.

20. MEYER (Worcester). Schläfenscheitelbeinmetastase. 58j. ♀. In 15 Monaten Tumor an der rechten Schläfe. Rechtsseitige Oberschenkelspontanfraktur. — Autopsie: Lungen- und Lymphknotenmetastasen. Schilddrüse histologisch: Adenom mit Übergang in Carcinom. Dauer der Erkrankung vom Beginn der Schädelmetastase bis zum Tode 2 Jahre 8 Monate.

21. MORRIS. Scheitelbeinmetastase. 40j. ♀. Seit 2 Jahren pulsierende Geschwulst am li. Scheitelbein. Gleichzeitige Feststellung einer Schwellung am re. Schlüsselbein, übergreifend auf das Sternum. Tod 4 Jahre später an Lungenmetastasen. Schädelmetastase histologisch: Adenommetastase (teilweise Bild der wuchernden Struma?). Keine weitere Autopsie. Dauer der Erkrankung vom Beginn der Metastase bis zum Tode 6 Jahre. Schilddrüse mikroskopisch nicht untersucht.

22. WILKENS und HEDREN. Schläfentumor. 72j. ♀. Seit 7 Jahren Schwellung der Schläfengegend. Keine Hirnsymptome. Kachexie. — Autopsie: Mehrere Schädelmetastasen und Metastasen des 2.—4. Brustwirbelkörpers. In der Schilddrüse Adenom. Schädelmetastase histologisch „embryonales Schilddrüsenengewebe“. Histologische Diagnose „Carcinom“.

23. WEGELIN. Schädelbasismetastase. 58j. ♀. Dauer der Erkrankung vom Beginn bis zum Tode 4 Jahre. Beginn mit Abducenslähmung re. 2 Jahre vor dem Tode Kopfschmerzen. Im Verlauf der letzten ¾ Jahre Lähmung des VII., VIII., IX., X., XI. und XII. Hirnnerven. Tod an Atemstillstand. Klinisch Verdacht auf Spondylitis cervicalis tbc. und Solitär tuberkel der Medulla oblongata und der Vierhügelgegend. — Sektion: Adenom der Schilddrüse mit Metastasen an der Schädelbasis und in den Lungen. Im Bereich des Clivus und des re. Foramen acusticum int. Tumor. Knochen bis fast zum Foramen occip. magnum zerstört. Histologisch: meist kleinfollikuläres Adenom.

Von 15 operierten Schädelmetastasen starben also innerhalb des ersten Jahres nach der Op. an Rezidiv oder Metastase 6 (1, 5, 10, 12, 14, 15); nach 2 Jahren einer (8). Unmittelbar im Anschluß an die Op. starben 2 Patt. (11 und 13).

Der Verlauf nach der Op. ist bei 2 Fällen (6 und 7) unbekannt.

Eine Pat. war nach 1 Jahr noch gesund (2), eine nach 3 Jahren (9). Der weitere Verlauf ist auch hier unbekannt. Im ganzen fallen also wegen unbekanntes Verlaufes nach der Op. 4 Fälle zur Beurteilung aus.

Bei einem Fall waren zur Zeit der Op. des Schädeltumors schon viele Lungenmetastasen vorhanden (11). Hier ist die jetzt selbstverständliche Forderung, daß bei *jedem* auf Bösartigkeit verdächtigen Knochentumor eine Lungendurchleuchtung und -aufnahme vorzunehmen ist, noch nicht erfüllt worden. (Die Beobachtung stammt aus dem Jahre 1912.)

2 Patt. (4 und 9) lebten nach Entfernung der Schädelmetastase noch 3 Jahre, 1 Pat. 8 Jahre (3). Das sind also allein diejenigen Ergebnisse, die als gut bezeichnet werden müssen.

Bei den 15 operierten Fällen war die Schilddrüse klinisch nur einmal vielleicht auf Bösartigkeit verdächtig (14). Histologisch besteht sicherer Anhalt für Carcinom der Schilddrüse 3mal (4, 6, 13).

Die *Gesamtdauer* vom Beginn der Metastase bis zum Tode betrug bei den 7 operierten Fällen, wo der Verlauf bekannt ist: etwa 1 Jahr (11), 1½ Jahre (1), 2 Jahre (15), 2½ Jahre (5), 3 Jahre (9), 3½ Jahre (4 und 10), 5 Jahre (8), 8 Jahre (3).

Einmal wurde eine Strumaresektion kurz (6), ein weiteres Mal 1½ Jahre (2) nach der Metastasenentfernung vorgenommen.

Eine *vorherige* Strumaoperation hatte 3mal stattgefunden (7, 8, 11).

Vergleicht man hiermit die Gesamtdauer der *nichtoperierten Schädelmetastasen*, von denen auch keine bestrahlt war, so erweist sich, daß diese nicht ungünstiger verliefen. Sie betrug: ½ Jahr (18), 1½ Jahre (16), 2 Jahre 8 Monate (20), 4 Jahre (23), 6 Jahre (21), 7 Jahre (22). Histologisch handelte es sich hierbei 3mal um Krebs (20, 21, 22).

Die Operationserfolge sind also sehr problematisch. Es ist die Frage, wie lange Patt. am Leben bleiben, bei denen nach Stellung der Diagnose an den operierten Metastasen die Schilddrüse bestrahlt wurde oder bei denen Metastase *und* Schilddrüse *nur* bestrahlt werden (vgl. 48).

Von den insgesamt 23 Schädelmetastasen wurde die Schilddrüse 13mal überhaupt nicht, 2mal wahrscheinlich ungenügend untersucht. *5 von 10 untersuchten Schilddrüsen waren sicher krebsig.*

**Operierte Wirbelmetastasen.** 24. GUSSENBAUER. ♀, Alter nicht angegeben. Seit 1½ Jahren krank. Paraplegie. Tumor in der Gegend des 10.—12. BW. Große linksseitige Struma, ohne Verdacht auf Bösartigkeit. Laminektomie. Histologisch: Adenommetastase. Paraplegie *nicht* gebessert. Weiterer Verlauf unbekannt. Schilddrüse mikroskopisch nicht untersucht.

25. JAEGER. 69j. ♀. Seit 10 Jahren Kropf. Im Anschluß an einen Sturz auf den Rücken im Verlauf von 1½ Jahren Entwicklung eines Tumors in der Gegend des 6. und 7. HW- und des 1. BW-dornes. Gleichzeitig Tumor in der Gegend des 3. und 4. LW. Nicht radikale Operation des Lumbaltumors. Histologisch: Adenommetastase. Weiterer Verlauf unbekannt. Schilddrüse mikroskopisch nicht untersucht.

26. JAKOBÆUS. 40j. ♂. Im Alter von 28 Jahren Strumaoperation. 12 Jahre später Gefühllosigkeit in den Schenkeln und am Bauch. Re Bein wurde immer schwächer. Kleiner Knoten oberhalb des li Sternoclaviculargelenkes. Spastisch-paretischer Gang. Keine Ataxie. Leichte Herabsetzung der Sensibilität. Pyramidenzeichen. Gefühllosigkeit in Nabelhöhe. *Röntgenbild*: Haselnußgroße osteolytische Metastase im 3. BWK. Laminektomie.

Histologische Diagnose: Strumametastase. Radikale Operation nicht möglich. Radiumbestrahlung; Radium mit Troikart neben die erkrankten Wirbel gebracht. Hielt sich in leidlichem Zustand nach der Operation  $1\frac{1}{2}$  Jahre. Dauer von Beginn der Metastase bis zum Tode schätzungsweise 2 Jahre. Schilddrüse mikroskopisch nicht untersucht.

27. MATZEN. 50j. ♂. Seit 2 Jahren Sternumtumor, als „Sarkom“ bestrahlt. In einem Jahr Entwicklung einer Querschnittsmyelitis in Höhe des 7. HW. Röntgenbild: osteoklastischer Tumor. Laminektomie. Histologisch Strumametastase. Seit einigen Wochen auch Schilddrüsenvergrößerung. Querschnittslähmung *beheben*. Weiterer Verlauf unbekannt.

28. MIGNON-BELLOT. 68j. ♂. Klinisch keine Struma. Innerhalb von 3 Jahren Entstehung eines pulsierenden Tumors von Hühnereigröße an der Brust-Lendenwirbelsäulengrenze. Lanzinierende Schmerzen in beiden Beinen. Dornfortsatz und Bogen von BW 12 in Geschwulstgewebe umgewandelt. Histologisch: Schilddrüsenmetastase. Vorübergehende Besserung. Nach 14 Monaten Rezidiv. Rezidivoperation. Tod 3 Tage später. In der Schilddrüse kleiner *carcinomatöser* Knoten. Dauer der Erkrankung etwa  $4\frac{1}{2}$  Jahre.

29. POSER. 42j. ♀. Vor 6 Jahren Strumaresektion. Kurz danach schon Schwäche und Parästhesien im li Bein. Schwellung über der LWS. Nicht radikale Op. Histologisch Adenommetastase. Parästhesien verschwanden nur vorübergehend. Nach 6 Monaten Rezidiv. Kachexie. Dauer des Verlaufes vom Beginn der Metastase bis zum Tode schätzungsweise  $6\frac{1}{2}$  Jahre. Schilddrüse mikroskopisch nicht untersucht.

30. REINHARDT. 23j. ♀. Innerhalb eines Vierteljahres Querschnittsmyelitis D 7. Geringe Struma. Laminektomie. Keine Besserung. 3 Monate später tot. Wirbel- und Lungenmetastasen. Histologisch Adenocarcinommetastasen. Dauer  $\frac{1}{2}$  Jahr.

31. Derselbe. 52j. ♀. Seit  $\frac{1}{2}$  Jahr Schmerzen in der Gegend des rechten Schulterblattes. Kurz vor der Aufnahme in die Klinik Paraplegie. Laminektomie D 2—D 4. Histologisch Adenommetastase. Im Anschluß an die Op. gestorben. Dauer  $\frac{3}{4}$  Jahr. Schilddrüse mikroskopisch nicht untersucht.

32. SIMPSON. 66j. ♂. Keine Struma. Seit 2 Monaten krank. Klinische Diagnose: „Das Rückenmark komprimierender Tumor in Höhe des 6.—8. Halssegmentes.“ Laminektomie. Extraduraler, weicher, rötlicher Tumor. Histologisch: Metastase vom Bau der normalen Schilddrüse. Geringe Besserung. 7 Monate später Rezidiv. 2 Monate später Exitus. Autopsie: Metastasen im 6. und 7. HWK, sowie im 1. BWK. Schilddrüse gering vergrößert. Histologisch: Papilläres Adenocarcinom.

**Nichtoperierte Wirbelmetastasen.** 33. DERKUM. 56j. ♀. Vor 1 Jahr Strumaop. Schmerzen im li Bein, dann in der re Hüfte, im li Arm und im re Bein. Sternales Ende des Schlüsselbeines geschwollen. Autopsie: Adenommetastasen im Schädel, den Rippen, im 8. und 9. BWK, im 2. LWK, im 4. und 5. HWK mit Rückenmarkskompression, im Kreuzbein, im Brustbein. Schilddrüse histologisch nicht untersucht. Dauer der Erkrankung mindestens 1 Jahr.

34. GIERKE. 57j. ♂. Schilddrüse klinisch unverändert. Vor 4 Jahren Lendenschmerzen, nach unten ausstrahlend. Blutiger Harn. Diagnose: Nierenstein. Seit 2 Jahren Intercostal neuralgien, Gürtelgefühl. Zuletzt Parese beider Beine. Diagnose: Myelitis transversa. Decubitus. — Autopsie: Metastasen im 5. und 6. BWK, Rippenmetastasen. Histologisch Adenommetastasen. Adenom in der Schilddrüse. — Dauer der Erkrankung 4 Jahre.

35. GIERKE. 46j. ♀. Schilddrüse klinisch o. B. Seit 4 Jahren Kreuzschmerzen. Seit  $1\frac{1}{2}$  Jahren Querschnittsmyelitis. Gibbus in Höhe des 3. BW. Tumor über dem 1. LW. Autopsie: Metastasen eines Schilddrüsenadenoms. Schilddrüse makroskopisch unverändert, mikroskopisch *nicht* untersucht. Dauer der Erkrankung 4 Jahre.

36. GRAAG. 56j. ♀. Ziemlich harte Struma. Seit  $\frac{1}{2}$  Jahr zunehmende Beinschwäche. Gibbus in Höhe D 10. Paraplegie der unteren Gliedmaßen. Nach  $1\frac{1}{4}$  jähriger Dauer des Leidens Exitus. Adenommetastase BW 9 bis BW 11 mit Rückenmarkskompression. Lungenmetastasen. Histologische Diagnose der Struma: Adenocarcinom.

37. RUNGE. 41j. ♀. Seit  $3\frac{1}{4}$  Jahren Nackenschmerzen. Haltlosigkeit des Kopfes. Dann Tetraplegie. Kompressionsmyelitis. 7 Monate später tot. Autopsie: im Atlas, Epistropheus und Occiput Metastasen. — Dauer der Erkrankung etwa 4 Jahre.

38. WEGELIN. 57j. ♀. Beginn mit Schmerzen in der linken Hüfte und im Kreuz, in das Bein ausstrahlend. Klin. Diagnose: Spondylitis tbc. Röntgenbild: Zerstörung des 3. LWK. Extension. Tuberkulinkur. Zunahme der Parese der unteren Gliedmaßen. Zuletzt vollständige Paraplegie mit Blasen- und Mastdarmlähmung. Decubitus. Autopsie: Struma nodosa parenchymatosa mit LWK-Metastasen. Histologisch: Primärtumor teils klein-

follikuläres, teils tubuläres Adenom, teils solide schmale Zellstränge. Dauer der Erkrankung vom Beginn bis zum Tode 7 Jahre.

Die klinischen Erscheinungen der *Wirbelmetastasen* bestanden in allen Fällen in Rückenmarkskompression, meist mit ausgebildeter Querschnittsmyelitis. Kein einziger Patient konnte radikal operiert werden. Nur ein einziger Fall zeigte nach der Op. Besserung der Lähmungserscheinungen.

Kein einziges Mal wurde die Diagnose einer primären Knochenveränderung durch eine Adenom- oder Schilddrüsenkrebsmetastase gestellt.

In sämtlichen Fällen war die Schilddrüse klinisch unverdächtig befunden.

Die Schilddrüse zeigte 3mal histologisch ein carcinomatöses Bild (28, 30, 32).

2mal war vorher eine Struma operiert worden (26 und 29); sie erschien gutartig.

Es läßt sich von keinem Fall mit Sicherheit behaupten, daß nur ein Wirbelkörper erkrankt war, fast immer waren es mehrere nebeneinanderliegende, 1mal war die Wirbelsäule in verschiedener Höhe multipel befallen (25).

Der Verlauf nach der Op. blieb 3mal unbekannt (24, 25, 27). Er betrug vom Beginn der Metastase bis zum Tode (Annäherungswerte)  $\frac{1}{2}$  Jahr (30),  $\frac{3}{4}$  Jahr (31), 1 Jahr (32), 2 Jahre (26),  $4\frac{1}{2}$  Jahre (28),  $6\frac{1}{2}$  Jahre (29). Die *Lebensdauer nach der Op.* betrug (24, 25, 27 unbekannt)  $\frac{1}{4}$  Jahr (30);  $1\frac{1}{4}$  Jahre (28); 2 Jahre (26). Der letzte Pat. wurde außerdem mit Radium bestrahlt. Die Lebensdauer betrug bis zum klinischen deutlichen Rezidiv 2mal  $\frac{1}{2}$  Jahr (29 und 32). Im Anschluß an die Op. starb 1 Pat. (31).

Von einer erheblichen *Lebensverlängerung durch eine Operation kann demnach bei Wirbelmetastasen nicht gesprochen werden.* Im übrigen kommt einer Laminektomie nur der Wert einer palliativen Op. zu. Im günstigsten Fall wird das Rückenmark entlastet. An die erkrankten Wirbelkörper kommt man kaum heran, eine aussichtsreiche Entfernung des bekanntlich stark blutenden metastatischen Strumagewebes kommt nicht in Frage. Bedenkt man außerdem die Mehrheit der Herde, so kann von einer Op. *nur* abgeraten werden. Um so mehr, wenn man sich außerdem noch den Verlauf der *nichtoperierten* Fälle vor Augen hält. Von ihnen lebten 1 Jahr 2 (33 und 36), 4 Jahre 3 (34, 35, 37), 7 Jahre 1 (38). Von diesen war auch kein Pat. bestrahlt worden.

**Operierte Humerusmetastasen.** 39. ALESSANDRI-D'URSO. 51j. ♂. 1895 und 1898 Fall auf die re Schulter. Anschließend Tumorentwicklung. Als Humerussarkom reseziert. Histologische Diagnose „Endotheliom“ (D'URSO). 21 Monate später kleines, ständig wachsendes Rezidiv. 1905 Amputatio interthoracoscapularis. Rezidiv histologisch Adenocarcinom. 1 Jahr später noch gesund. Schilddrüse klinisch unverändert. Weiterer Verlauf unbekannt. Dauer der Erkrankung vom Beginn der Metastase bis zum Ende der Beob. 11 Jahre.

40. ALARMARTINE-JABOULAY. ALARMARTINE-BONNET (gleiche Pat.). 23j. ♀. Seit  $2\frac{1}{2}$  Jahren gutartige Struma. Schmerzen bei Bewegungen im Schultergelenk. Pulsierender Tumor im oberen Humerusdrittel. Diagnose: Aneurysmatisches Sarkom. Humerusresektion im oberen Drittel. Mikroskopisch: „Gutartiges Adenom“. 1 Jahr später rechtsseitige Ischias, Muskelatrophie und Sensibilitätsstörungen. Spontanfraktur des re Schenkelhalses. Vollständige Paraplegie. 19 Monate nach der Humerusresektion †. Keine Autopsie. Schilddrüse mikroskopisch nicht untersucht. — Dauer der Erkrankung etwa  $4\frac{1}{2}$  Jahre.

41. CRONE. 73j. ♀. Seit vielen Jahren Struma. Seit  $2\frac{1}{2}$  Jahren Schwellung und Schmerzen des li Schultergelenkes. Schon vor 2 Jahren Spontanfraktur. Re harter verschieblicher Strumaknoten. Röntgenbild: Schalg-cystische Humerusmetastase. Resectio humeri. Histologisch Adenom mit Carcinomstellen.  $\frac{3}{4}$  Jahre später noch rezidivfrei.

42. HUTCHINSON. 50j. ♀. Rheumatische Schmerzen in der li Schulter 5 Monate nach einem Fall. Entwicklung eines Tumors. Während der PE Spontanfraktur. Amputatio

humeri. 6 Monate später †. Schilddrüse klinisch unverdächtig, keine mikroskopische Untersuchung.

43. ISRAEL. 55j. ♀. Seit 2 Jahren Beschwerden. Exarticulatio humeri. Weiterer Verlauf unbekannt.

44. NEUMANN. 54j. ♀. Metastase oberhalb des Ellenbogens mit Spontanfraktur. Resektion. 14 Tage später an Wundfieber tot (1879!). Schilddrüse histologisch für bösartig gehalten („endotheliales Sarkom“).

45. REGENSBURGER. 55j. ♀. Seit 2 Jahren Oberarmtumor. Leichte Schwellung der Schilddrüse. Exarticulatio humeri. Weiterer Verlauf nicht bekannt. Metastase histologisch kleinfollikuläres Adenom. Schilddrüse mikroskopisch nicht untersucht.

46. ROSCHER. Metastase eines Schilddrüsen Sarkoms, für „Sarkom“ gehalten. Primärtumor klinisch unverdächtig. Exarticulatio interthoracoscapularis. 2<sup>1</sup>/<sub>2</sub> Monate post op. †.

47. Eig. Beob. 52j. ♀. 1391/31. Juni 1931 ziehende Schmerzen im re Oberarm, sonst keine Beschwerden. Der Arm konnte Anfang August nicht mehr gehoben werden. Befund (16. 10. 31): Allgemeinzustand leidlich. Innere Organe o. B. An der Schilddrüse keine

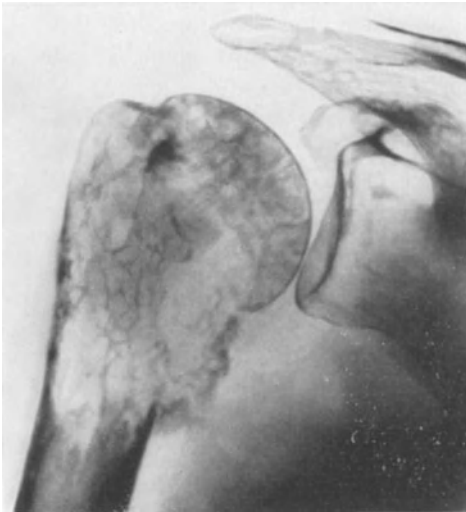

Abb. 61.




Abb. 62.

Abb. 61 u. 62. 52j. ♀ (47). Wabig-cystische expansive Oberarmmetastase. Zugehöriger histologischer Befund: kleinfollikuläres Schilddrüsenadenom.

Veränderung. Rö-bild (Abb. 61): Umschriebene, nicht scharf begrenzte, ausgedehnte Aufhellung im Oberarmkopf und im obersten Viertel des Schaftes. Corticis unterhalb des anatomischen Halses auf der Innenseite unterbrochen. Wabig-cystische Beschaffenheit der Knochenstrukturen im erkrankten Gebiet. Keine periostalen Reaktionen, auch nicht an der Stelle des Durchbruches unterhalb des anatomischen Halses. PE am 21. 9. 31: Graurötliches Geschwulstgewebe. Kleinfollikuläre Adenommetastase (Abb. 62). Epithel regelmäßig. Wegen Spontanfraktur Exartikulation des Oberarmes. — Nach der Op. wesentliche Besserung des ganzen Befindens, jedoch nur für 1/2 Jahr. Dann Schmerzen in den Beinen. Liegen und Sitzen unerträglich. Oktober 1932 Spontanfraktur des li Oberschenkels. Nach wochenlangem Liegen anscheinende Frakturheilung. Beim Transport neue Fraktur des li Schenkelhalses. Von da ab dauernd bettlägerig. Zuletzt wegen unerträglicher Schmerzen

Morphin. 9. 2. 34 †. Dauer des Leidens nicht ganz 3 Jahre. Keine Autopsie. Keine mikroskopische Untersuchung der Schilddrüse.

Diesen operierten Fällen kann der Verlauf bei einer *nichtoperierten* bestrahlten Pat. gegenübergestellt werden. Die Diagnose wurde auf Grund der Anamnese und des Röntgenbildes gestellt. Außer der Humerusmetastase wurde auch sofort die Schilddrüse bestrahlt. Der weitere Verlauf und eine spätere PE aus metastatisch erkrankten Halslymphknoten erhärteten die Diagnose.

48. 68j. ♀. 20/1934. Seit 15 Jahren Struma. Seit 1½ Jahren Schmerzen in der re Schulter, „als ob sie sich verrenkt hätte“. Als Rheumatismus mit Einreibungen behandelt,

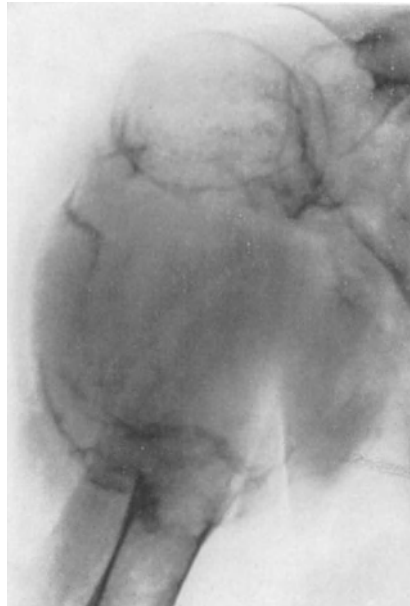
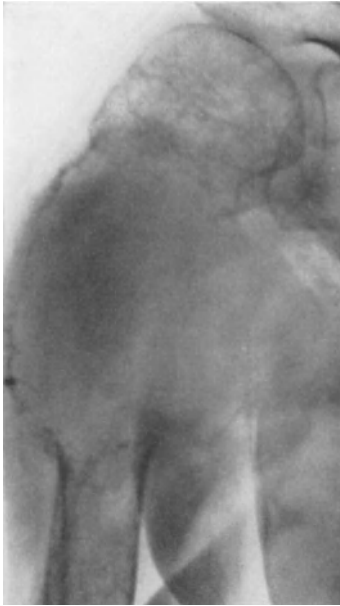


Abb. 63.

Abb. 64.

Abb. 63 u. 64. 68j. ♀ (48). Cystisch expansive Oberarmmetastase. Abb. 63. Bild vor Behandlung (29. 8. 32), Abb. 64. Bild nach Bestrahlung der Metastase und der Struma, 1½ Jahre später (17. 1. 34).

im Juni 1932 zum erstenmal beim Arzt. Befund (29. 8. 32): Kleine, schwächlich gebaute Frau. Keine Kachexie. Verschiebliche, mittelgroße Struma weicher Konsistenz, ohne Tracheakompression (Durchleuchtung). Schulterkontraktur re. Fremdtätige Bewegungsmöglichkeit nicht vorhanden. Starke Muskelabmagerung. Röntgenbild (Abb. 63): Obere Hälfte des Oberarmschaftes bis fast zur oberen Epiphyse durch eine faustgroße Geschwulst zerstört. Auf der Außenseite dünne, teilweise noch unterbrochene Corticalisschale, auf der Innenseite völlige Auflösung der Corticalis. Im Innern der Geschwulst keine Knochenschatten. Abgrenzung nach unten zur Schaftmitte ziemlich scharf. Auf der Außenseite über der verdünnten Corticalislamelle deutliche parallelstreifige Spiculaebildung. Diagnose: Cystisch-expansive Strumametastase. — Bestrahlung. Danach Besserung der Beschwerden und des Allgemeinbefindens. — 6. 12. 32: Bestrahlung re Oberarmkopf. 13. 2. 33 Aussehen der Pat. besser. Gutes Allgemeinbefinden. Klinischer Befund des re Schultergelenkes der gleiche. Röntgenbild: Spontanfraktur. Letzte Corticalislamellen auf der Außenseite eingebrochen. Vielleicht etwas dichter Kalkgehalt der Knochenschale am Außenrand der Geschwulst. — August 1933 Bestrahlung. Röntgen-Befund am Oberarm der gleiche. — In den letzten Wochen des Jahres 1933 Schmerzen in beiden Füßen und das Gefühl des Einschlafenseins. Leichte Rückenschmerzen. Befund (17. 1. 34): Kachexie. Im Nacken bds. harte unverschiebliche, unempfindliche Lymphknotenpakete. Struma nicht fühlbar vergrößert oder verhärtet. Druckempfindlichkeit des Brustbeines. Motorisch und sensibel

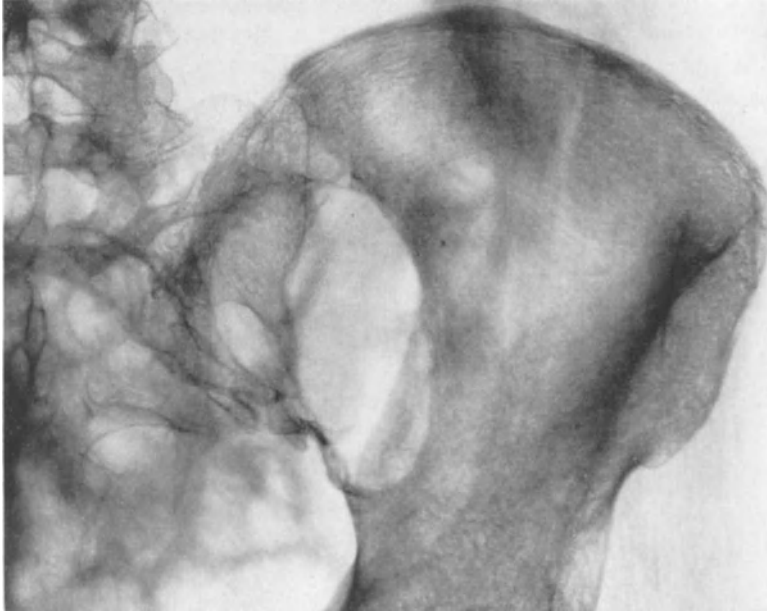


Abb. 65. Osteolytische Beckenmetastase 1 $\frac{1}{2}$  Jahre nach Feststellung und Bestrahlung der Oberarmmetastase.

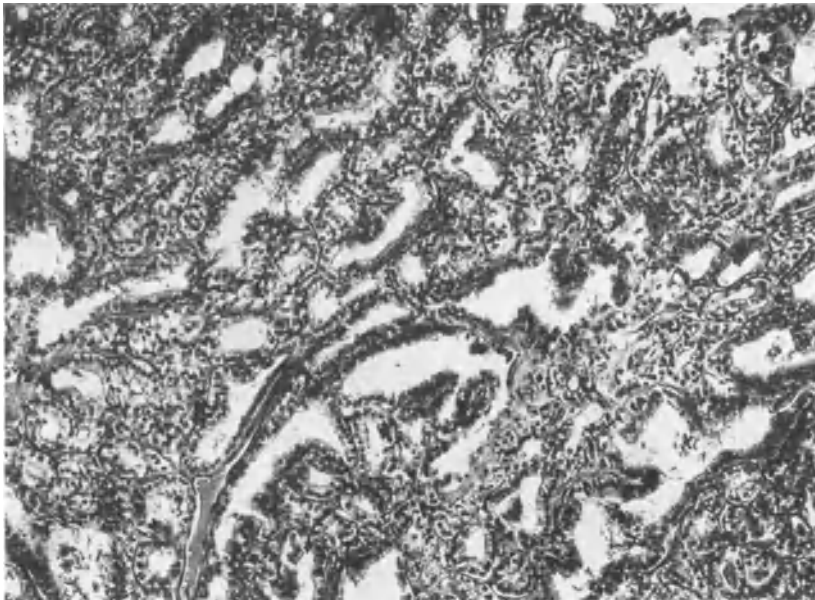


Abb. 66. Zugehöriges mikroskopisches Bild. PE aus Lymphknoten des Halses: Papilläres Adenocarcinom der Schilddrüse.

keine Abweichungen an den Beinen. Röntgenbild re. Humerus: Gegenüber den früheren Bildern jetzt außen und hauptsächlich unten neugebildete Knochenschale (Abb. 64). Becken: Ovale, rein osteolytische Metastase von etwa Hühnereigröße neben der linken Kreuzfurche (Abb. 65). PE eines Halslymphknoten: Schilddrüsenkarzinommetastase mit geringer

Kolloidbildung. Bau des papillären Adenocarcinoms (Abb. 66). Befinden am 1. 12. 34 nach Bericht zufriedenstellend.

Das *Ergebnis* der Operationen von Humerusmetastasen ist dürftig. Von insgesamt 8 ist das weitere Schicksal bei 5 Patt. bekannt; von diesen starb 1 Pat. nach  $2\frac{1}{2}$  Jahren (47), 1 nach  $1\frac{3}{4}$  Jahren (40), 1 nach  $\frac{1}{2}$  Jahr (42), 1 nach  $2\frac{1}{2}$  Monaten (46) und 1 kurz nach der Op. (44). Von 2 Patt. ist nur bekannt, daß sie nach einem  $\frac{3}{4}$  Jahr (41) oder 1 Jahr (39) rezidivfrei waren. Unsere operierte Pat. (47) befand sich nach der Op. etwa 1 Jahr in leidlichem Zustand, dann traten weitere Metastasen auf, die sehr bald einen unerträglichen Zustand schufen. Der gleiche Verlauf zeigte sich bei unserer nichtoperierten bestrahlten Pat. (48). Erträglicher Zustand etwa 1 Jahr, dann Erscheinungen von seiten weiterer Tochterherde.

Unter 9 Patt. mit Humerusmetastasen waren 8 weiblichen Geschlechtes. Das Alter lag bis auf die Beobachtung 40 zwischen 50 und 70 Jahren. Die Schilddrüse wurde bei 8 von 10 Fällen mikroskopisch nicht untersucht.

**Operierte Sternummetastasen.** 49. CABLE. 50j. ♀. Struma seit 25 Jahren. Pulsierender Sternumtumor. Op. Anschließend Tetanie. 14 Tage später Exitus. Autopsie: Gleichzeitig Lungenmetastasen. Histologisch: Adenocarcinom. Struma mikroskopisch nicht untersucht.

50. PORCILE. 46j. ♂. Metastase in der Gegend des Sternoclaviculargelenkes. Exstirpation. Histologisch: Adenommetastase, teilweise sicher carcinomatöses Bild. In der Schilddrüse ein Adenomknoten fühlbar. Später Paraplegie durch Metastase in Höhe D 7. Keine histologische Untersuchung der Schilddrüse.

51. STIEDA-SCHAUER (gleicher Fall). 34j. ♀. Vor 4 Jahren Strumaop. In der Mitte des Sternums Anschwellung. PE: Verdacht auf Strumametastase. Daraufhin Resektion des Sternums. Nach 2 Monaten gesund. Weiterer Verlauf unbekannt.

**Nichtoperierte Sternummetastasen.** 52. HALBRON. 68j. ♀. Kleiner Kropf. Pulsierender Sternumtumor. Diagnose: Aortenaneurysma. Tod 3 Jahre nach Beginn des Leidens. Autopsie: Kein Zusammenhang zwischen Schilddrüse und Sternumtumor. Struma histologisch gutartig. Adenommetastase im Sternum.

53. Eig. Beob. 59j. ♀. 1337/1933. Aufnahme am 2. 10. 33. Schwellung der oberen Brustbeinhälfte seit  $\frac{1}{2}$  Jahr. Seitens des behandelnden Arztes Verdacht auf „Sarkom des Brustbeines“. *Befund*: Guter EZ. Hirnnerven frei. Tonsillen vergrößert. Hals: keine Drüsen, *keine* Struma (Abb. 67). Herz und Lungen o. B. Auf der oberen Brustbeinhälfte kegelförmige Schwellung, gänseeigroß, von mittelharter Konsistenz. Keine Fluktuation. Tumor mit der Unterlage fest verwachsen, Haut darüber verschieblich. Vermehrte Venenzeichnung (Abb. 67). Sonst kein Befund. Wa.R. und Tuberkulinreaktion negativ. Röntgenaufnahmen des Sternums: *keine* sicheren Veränderungen. PE 7. 10. 33: Stark blutendes grau-rötliches Geschwulstgewebe. — Histologisch: Adenommetastase. Ganz regelmäßiger Bau einer kleinfollikulären Kolloidstruma mit einigen größeren Bläschen und vereinzelt soliden Zellschläuchen (Abb. 69). Röntgenkontaktaufnahme des Sternums. Corpus sterni in einem hühnereigroßen Bezirk völlig zerstört. Schmäler Corticalisrand erhalten (Abb. 68). Ra- und Röntgenbestr. 9. 11. 34 kein Rezidiv. Schilddrüse unverdächtig. Ausgezeichnetes Befinden. — Keine mikroskopische Untersuchung der Schilddrüse.

Ein günstigeres Resultat ist von den operierten Sternummetastasen also bisher nicht bekanntgeworden.

**Operierte Schlüsselbeinmetastasen.** 54. ESTOR und MASSABUAU. 40j. ♀. Seit 5 bis 6 Monaten Clavikeltumor. Resektion.  $1\frac{1}{2}$  Jahre rezidivfrei. Weiterer Verlauf unbekannt. Schilddrüse mikroskopisch nicht untersucht.

55. GUIBÉ und LEGUEU. 51j. ♀. Keine Struma. Tumor des äußeren Schlüsselbeindrittels. Resektion. Nach 16 Monaten noch rezidivfrei. 4 Jahre später im Jugulum Knoten. Dann Humerusmetastase, Curettage. Schließlich Kreuzschmerzen, die in die Beine ausstrahlten. Keine histologische Untersuchung der Schilddrüse.

56. HALPÉRINE. 54j. ♂. Seit 20 (!) Jahren Claviculartumor. Angeblich nach Stoß Wachstum. Exstirpation. Klinisch Schilddrüse unverdächtig. Weiterer Verlauf unbekannt. Keine mikroskopische Untersuchung der Schilddrüse.



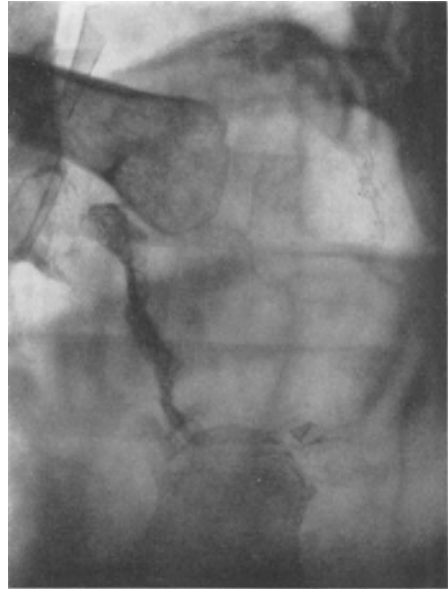
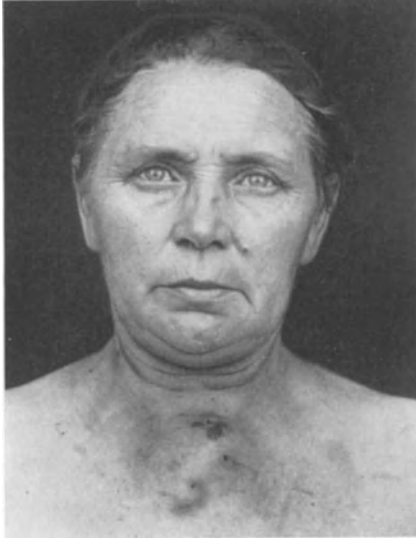

Abb. 67.

Abb. 68.

Abb. 67—69. 59j. ♀ (53). Cystisch expansive Sternummetastase (Kontaktaufnahme). Zugehöriges mikroskopisches Bild: kleinfollikuläres Adenom, einige größere Bläschen.

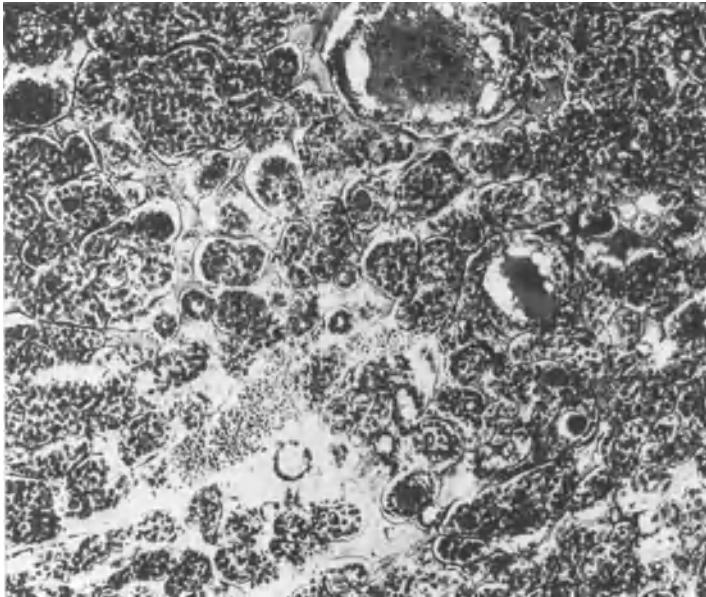


Abb. 69.

57. JABOULAY. 60j. ♂. Seit 2 Jahren Kropf. In den letzten 14 Monaten schnelleres Wachstum. Gleichzeitig Clavikeltumor nahe dem Sternalende. Resektion. Anschließend Kropfop. Weiterer Verlauf unbekannt. Keine mikroskopische Untersuchung der Struma.

58. RADLEY und DUGGAN. 46j. ♂. Strumektomie vor 2 Jahren. Clavikeltumor. Resektion. Histologisch „Carcinom“. Weiterer Verlauf unbekannt.

59. SCHMIDT, RUDOLF. BECKER, ADOLF (gleicher Fall). 57j. ♀. Seit 3 Jahren Anschwellung des li Schlüsselbeines am akromialen Ende. Exstirpation. Etwa 2 Monate später Exitus. Keine Autopsie. Keine mikroskopische Untersuchung der Schilddrüse. Metastase histologisch mindestens stark carcinomverdächtig.

Von den Schlüsselbeinmetastasen starb 2 Monate nach der Operation ein Patient (59), 2 Patienten waren 1½ Jahre nach der Operation (54, 55) noch rezidivfrei. In diesen und den übrigen Fällen ist der weitere Verlauf nicht bekannt.

**Operierte Scapulametastasen.** 60. EWALD. 45j. ♀. Strumaresektion. 1 Jahr später Scapulametastasen. Resektion. Weiterer Verlauf unbekannt.

61. ERDHEIM. 34j. ♀. ½ Jahr nach Kropfop. (Adenom im li Schilddrüsenlappen) Sturz auf re Schulter. In der Fossa glenoidalis cystischer Tumor. Röntgenbild: cystisch expansiver Herd. Scapularesektion am 5. 12. 31. Nach 7 Jahren kein Rezidiv. Röntgenuntersuchung ergibt keine anderen Knochenherde.

62. v. HOFMANN. 43j. ♀. 9 Monate nach Strumaresektion Scapulatumor. Exstirpation. Rezidiv nach 2 Jahren. Nochmalige Op. 2 Jahre später †. Dauer der Erkrankung vom Beginn der Metastase bis zum Tode 4½ Jahre.

Hier sind die Beob. 61 und 62 wichtig, weil die Lebensdauer nach der Scapularesektion in einem Fall noch mindestens 7 Jahre, im anderen immerhin noch 4 Jahre betrug.

**Operierte Femurmetastasen.** 63. ALESSANDRI. 41j. ♀. 3 Jahre nach Hemithyreoidektomie Schmerzen im Oberschenkel mit Spontanfraktur im Bett. Resektion des oberen Femurteiles mit einem Tumor. 1 Jahr später Schmerzen im anderen Bein, hielt sich aber in gutem Zustand noch 9 Jahre! Dann örtliches Rezidiv. Exitus. Schilddrüse histologisch unverdächtig. Metastase als Adenocarcinom bezeichnet. — Dauer der Erkrankung vom Beginn der Metastase bis zum Tode 9 Jahre.

64. GOEBEL. 54j. ♀. Kropf seit 30 Jahren. Seit 2½ Jahren (!) nicht heilende Oberschenkelfraktur. PE graurötlicher Tumor. Histologische Diagnose: Sarkom. Exarticulatio femoris. Nach 3 Jahren noch am Leben. Dann an Lungenmetastasen †. Mikroskopischer Befund der Metastase: Schilddrüsenngewebe, Zellpolymorphie, solide Zellnester. Dauer des Verlaufes 5½ Jahre. Schilddrüse mikroskopisch nicht untersucht.

65. HILDEBRANDT: Femurmetastase. Gleichzeitig Strumaexstirpation. Verlauf unbekannt.

66. DE NANCREDE-SIMPSON (gleicher Fall). 69j. ♀. Seit 6 Monaten nichtheilende Oberschenkelfraktur. Diagnose: „Sarkom“. Amputatio femoris. „Gutartige Strumametastase.“ Histologisch „normales fetales Schilddrüsenngewebe“ (DE NANCREDE). 18 Monate später an rasch fortschreitendem Schilddrüsenkrebs † (alle klinischen Anzeichen dafür vorhanden!). Dauer 2 Jahre.

67. ZADECK. 56j. ♂. Hüftschmerzen nach Fall. Röntgenbild: Schenkelhalsaufhellung. 16 Monate später Spontanfraktur. Curettage. Adenommetastase. 17 Monate später †. Keine Autopsie, keine mikroskopische Untersuchung der Schilddrüse. Dauer etwa 2½ Jahre.

**Nicht operierte Femurmetastase.** 68. BELL. 48j. ♂. Keine Struma. Seit mehreren Monaten Hüftschmerzen. Spontanfraktur des re Schenkelhalses. Dann Entwicklung eines Beckenschaufeltumors. 2½ Jahre nach Beginn †. Schilddrüse histologisch verdächtig (wuchernde Struma?). Adenommetastasen der Beckenschaufel und des Oberschenkels.

Von den operierten Femurmetastasen ist der Fall ALESSANDRI (63) und GOEBEL (64) darum beachtenswert, weil die eine Pat. 9 Jahre, die andere 3 Jahre nach der Op. am Leben blieb. Bei der einen Pat., die noch 9 Jahre lebte, war nur eine Resektion, bei der anderen, die 3 Jahre später starb, eine Exarticulation vorgenommen! Derartige Beobachtungen, wo der chirurgisch kleinere und unzureichendere Eingriff einen besseren Erfolg bezüglich der Lebensdauer nach der Op. zeitigte, sind bei Knochenmetastasen bereits des öfteren gemacht und auch angeführt worden. Sie beweisen, daß es bei dem Verlauf der Metastasen

nicht allein auf die Art des Eingriffes ankommt, sondern daß das biologische Verhalten des Gewächses entscheidet! Dieses läßt sich bei der Operationsprognose nicht in Rechnung stellen.

Von den operierten Fällen ist bei der Beurteilung der Lebensdauer natürlich auch besonders wichtig, ob die Patt. sich noch möglichst lange in gutem Zustand befanden, oder ob sie schon kurze Zeit nach einer Knochenmetastasenoperation mit multiplen Metastasen noch längere Zeit dahinsiechen, also ein lebensunwertes Leben führen. Dies traf bei der Pat. ALESSANDRIS anscheinend nicht zu.

**Operierter Beckentumor.** 69. DOEPFNER. 40j. ♀. Seit 2 Jahren Struma. In den letzten 3 Monaten starkes Wachstum. Enucleationsresektion beider Schilddrüsenlappen. Mikroskopisch: Adenom (Struma nodosa parenchymatosa).  $\frac{1}{2}$  Jahr später Kreuzschmerzen. 1 Jahr darauf Geschwulst der Darmbeinschaukel. Verdacht auf Beckensarkom. Außerdem Tumor im Sternum. Op. des Beckentumors. 3 Monate später Lähmung und Gefühlslosigkeit des re. Armes, dann des li, dann beider Beine. Lähmung der Intercostalmuskulatur. Exitus. Autopsie: Adenom der Schilddrüse. Becken-, Hals- und Lendenwirbel-, Schädel-, Sternummetastasen. Dauer des Verlaufes von Beginn der Metastase bis zum Tode etwa 2 Jahre. *Genaue mikroskopische Untersuchung der Struma.*

70. MUZIO. 48j. ♀. Darmbeinschaukelmetastase. Tumorentwicklung in 2 Jahren. Exstirpation. Adenommetastase. Weiterer Verlauf unbekannt. Schilddrüse mikroskopisch nicht untersucht.

**Operierte Talusmetastase.** 71. SIMPSON. ♂, Alter? Fußschmerzen. Rö-bild: Herd im Talus. Diagnose: Sarkom. Exstirpation. Histologisch Adenommetastase. 2 Jahre später Tod unter den klinischen Erscheinungen des Schilddrüsenkrebses!

**Operierte Unterkiefermetastasen.** 72. CRAMER. 37j. ♀. Seit 18 Jahren Struma. Innerhalb  $1\frac{1}{2}$  Jahren Unterkiebertumor. Auskratzung. Histologisch Adenommetastase. 1 Jahr darauf an Lungen- und multiplen Knochenmetastasen †. Schilddrüse mikroskopisch nicht untersucht.

73. KEGEL. 43j. ♂. Seit 8 Jahren Unterkieferschmerzen. Sämtliche Mahlzähne extrahiert. Vor 5 Jahren äußere Schwellung. Vor 4 Jahren citronengroßer Tumor. Damals PE. Cystisch epitheliale Geschwulst mit reichlich eosinophiler Substanz in kleineren und größeren Bläschen. Diagnose: „Adamantinom“. Tumor wechselte in den folgenden Jahren an Konsistenz und Größe. Zuletzt ausgedehnte cystische Geschwulst der ganzen re. Gesichtshälfte. Rö-bild: Re Unterkiefer in eine geblähte, cystisch-kammerige Aufhellung umgewandelt. Unterkieferresektion. † an Embolie post op. Geschwulst histologisch: Adenommetastase. *Keine* Bilder eines Krebses oder einer wuchernden Struma. Dauer der Erkrankung vom Beginn der Metastase bis zum Tode 8 Jahre. Schilddrüse mikroskopisch nicht untersucht.

74. RIEDEL-POSER (gleicher Fall). 40j. ♀. Seit über 4 Jahren Unterkiebertumor, vor 4 Jahren teilweise Entfernung. Vor 1 Jahr erneute Kieferverdickung. Schilddrüse unverändert. Exarticulatio mandibulae d. Histologisch: Adenommetastase. Pat. starb 13 Jahre nach der Operation! Schilddrüse mikroskopisch nicht untersucht.

75. RIEDEL-POSER. 48j. ♀. Seit über 20 Jahren Struma. Seit  $\frac{1}{4}$  Jahr flache Unterkiefergeschwulst. Exarticulatio mandibulae d. Histologisch: Adenommetastase. 1 Jahr später wuchs die Struma. 2 Jahre später Oberschenkelfraktur. Zuletzt heftige Nervenschmerzen in beiden Beinen.  $2\frac{1}{4}$  Jahre nach Beginn der Metastase, sehr wahrscheinlich an multiplen Metastasen (Oberschenkel, Wirbelsäule) †. Schilddrüse mikroskopisch nicht untersucht.

76. WEBER. 47j. ♀. Seit 6 Jahren Unterkieferschmerzen, nach Extraktion des 2. Molaren. Vor 1 Jahr Incision eines vermeintlichen Abscesses in der Narbe, wobei sich jedoch nur Blut entleerte. Tumorentwicklung. Incision. Weitere Vergrößerung des Tumors. Auskratzung eines walnußgroßen Tumors im Alveolarabschnitt des 2. Molaren.  $\frac{3}{4}$  Jahre beschwerdefrei. Dann Rezidiv im aufsteigenden Kieferast. Feststellung eines abgekapselten Adenoms im re Schilddrüsenlappen, das enukleiert wird. Anschließend Unterkieferresektion.  $\frac{1}{4}$  Jahr später an Metastasen des 4. und 5. LW †. Schilddrüsenadenom histologisch gutartig.

Bei den Unterkiefermetastasen fällt die lange Entwicklung bei der Beob. 73 und 74 auf. Hervorzuheben ist das ausgezeichnete Ergebnis bei der Beob. 74: Tod 13 Jahre nach der Unterkieferentfernung, falls die histologische Diagnose

sicher ist! Man müßte auch bei einem derartig günstigen Verlauf an eine *fetale Geschwulstanlage mit Beziehungen zur Zungenstruma* denken!

Interessant ist die histologische Fehldiagnose „Adamantinom“ bei einer PE (73).

**Operierte Radiusmetastasen.** 77. ALESSANDRI-ZAPPELONI (gleicher Fall). 21j. ♂. Im Verlauf eines Jahres Entwicklung eines Vorderarmtumors mit Schmerzen und Fieber, im Beginn nur Schwäche und Behinderung bei Pro- und Supination. Resektion des Radius als Sarkom. 2 Jahre später Rezidiv, erneute Resektion. 4 Jahre nach der ersten Operation an Lungenmetastasen †. Dauer etwa 5 Jahre. Schilddrüse mikroskopisch nicht untersucht.

78. ELMSLIE. 61j. ♀. Seit 3 Monaten Radiusmetastase. Übriges Skelet röntgenologisch frei. Resektion. Schilddrüse enthält seit mehreren Jahren einen harten Knoten. 1 Jahr nach der Radiusresektion rezidivfrei. Schilddrüse mikroskopisch nicht untersucht.

Überblickt man diese 78 Beobachtungen, wo die Schilddrüse *klinisch unverdächtig* war, so ergibt sich zunächst die auffallende Tatsache, daß von 21 Fällen die Krebsnatur des Erstgewächses behauptet werden kann (4, 6, 13, 20, 22, 28, 30, 32, 36, 41, 44, 48, 49, 50, 58, 59, 61, 64, 66, 68, 71). Es sind das zum größten Teil histologisch untersuchte Schilddrüsen, zum geringeren Teil einige Fälle, wo nach der mikroskopisch malignen Natur der Metastase die Malignität des Erstgewächses angenommen werden muß, oder wo der Tod später unter den sicheren Erscheinungen der malignen Struma erfolgte. 42 Beobachtungen können darum nicht als bewiesene Adenome gelten, weil die Schilddrüse *nicht* untersucht wurde. In 5 Fällen ist es fraglich, ob die Schilddrüse histologisch *genügend* durchuntersucht wurde. Danach bleiben als einigermaßen gesicherte Adenommetastasen *nur* 10 Fälle übrig!

Wir *müssen* also schließen:

1. *Unter den sogenannten metastasierenden Adenomen der Schilddrüse sind viele einwandfreie Carcinome.*

2. *Die Adenome verhalten sich biologisch und dem klinischen Verlauf nach wie Carcinome.*

3. *Nur wenige Fälle von metastasierenden Adenomen sind gesichert.*

Für die gesamte erste klinische Gruppe der Schilddrüsenmetastasen im Knochen *ohne* klinisch verdächtigen Befund an der Schilddrüse gilt:

*Sowohl ein latenter Krebs der Schilddrüse als auch ein Adenom können Knochenmetastasen verursachen, ohne daß klinisch an der Schilddrüse etwas Krankhaftes festgestellt werden kann.*

*Multiple Metastasen mehrere Jahre nach Operation einer klinisch unverdächtigen Struma* sahen THOMSON, HOLLIS, HELBING, HAWARD. Folgende eigene Beob. ist für den Verlauf derartiger multipler Metastasen charakteristisch:

79. 57j. ♀. 15/1934. Aufnahme 6. 4. 34. Seit dem Wochenbett vor 38 Jahren beständig wachsender Kropf. 1921 Strumektomie. Die Struma machte wohl bei der Operation einen malignen Eindruck; denn es wurde anschließend nachbestrahlt, und zwar wurden insgesamt etwa 4500 r verabfolgt. Jahrelang keine Beschwerden. 10 Jahre nach der Strumaop. rheumatische Schmerzen im re Arm, Anschwellung an der re Schulter und Steifigkeit des re Armes. Entfernung einer Weichteilgeschwulst an der Schulter und Nachbestrahlung. Re Schultergelenk seitdem steif. Vor 1½ Jahren Rippenfellentzündung und seitdem starke Schmerzen in den unteren li Rippen. In den letzten Jahren Gewichtsabnahme. Seit November 1933 ziehende Schmerzen in den Beinen und starke Kreuzschmerzen. Seit einiger Zeit Geschwulst auf dem Kopf. In den letzten Wochen Kopfschmerzen. — Starke Adipositas, auf dem Scheitel ziemlich flache, weich fluktuierende, kastaniengroße, *pulsierende* Geschwulst. Sonst keine Klopf- und Druckempfindlichkeit der Schädelknochen.

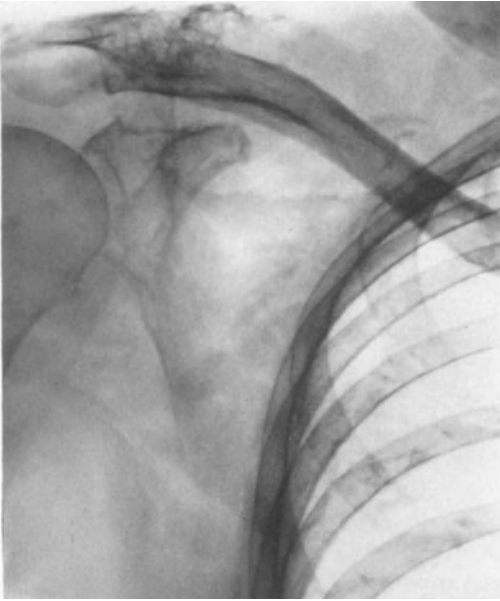


Abb. 70.

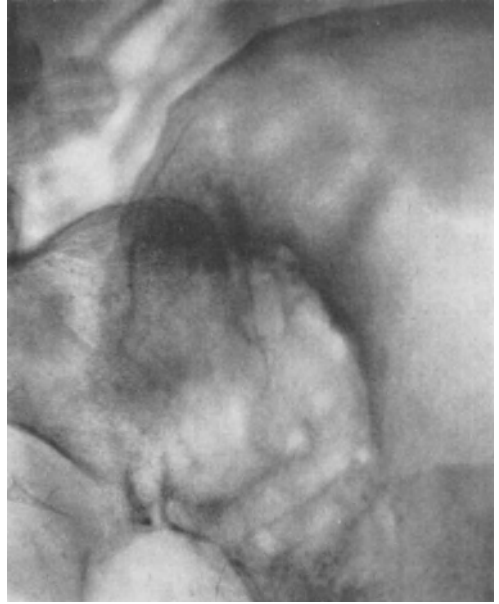


Abb. 71.

Abb. 70—72. 57j. ♀. (78). Multiple Knochenmetastasen 13 Jahre nach Strumektomie mit anschließender Bestrahlung. Abb. 70. Cystisch expansive Schulterblattmetastase mit Spontanfraktur des Schulterblatthalses. Abb. 71. Rein osteolytische Beckenmetastase neben der Kreuzfuge. Abb. 72. Zugehöriges mikroskopisches Bild der Scapulametastase (Punktionsmaterial). Kleinfollikuläres Adenom.

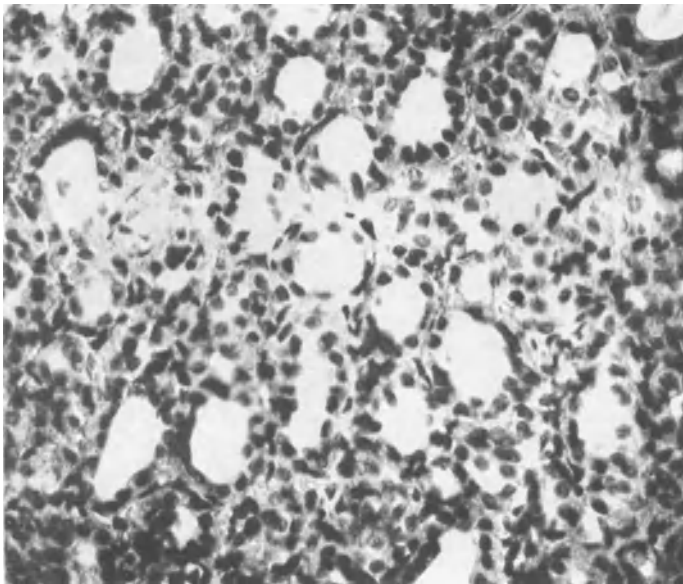


Abb. 72.

Hirnnerven o. B. Reizlose Strumektomienarbe. Kein Rezidiv. Keine Lymphknotenschwellungen. Thorax emphysematisch. Starke Druckempfindlichkeit der unteren Rippen.

Li hinten unterhalb der Scapula Knisterrasseln und pleuritisches Reiben. Re Scapula von einem schwer abgrenzbaren, faustgroßen, fest mit ihr verwachsenen, derben Tumor bedeckt. Oberhalb des Tumors reizlose Narbe. Re Schultergelenk völlig versteift. Li Tibia klopfempfindlich, bei Rotation im re Hüftgelenk starker Schmerz. Starke Kyphose der Brustwirbelsäule. Ausgesprochener Stauchschmerz. Klopf- und Druckschmerz im Bereich der li Kreuzbeinfuge. PSR gesteigert, sonst neurologisch o. B. Rö-befund: Kyphose der stark atrophischen BWS. 3.—6. BWK stark metastasenverdächtig. Re Scapula in einen faustgroßen, cystischen Tumor umgewandelt, ganz dünne Knochenschale am oberen Rand erhalten. Spontanfraktur des Schulterblatthalses (Abb. 70). Apfelgroße osteolytische Metastase im Gebiet der li Kreuzfuge und des angrenzenden Darmbeinabschnittes (Abb. 71). Hühnereigroße osteolytische Metastase im Gebiet des Trochanter major re. Pflaumengroße osteolytische Metastase des li Scheitelbeines dicht neben der Mittellinie. Lungendurchleuchtung: Verschattung des li Unterlappens. Histologischer Befund der Scapulametastase (Probepunktion): Kleinfollikuläres Adenom (Abb. 72). In desolatem Zustand am 6. 5. 34 nach Hause entlassen. 3 Wochen später †. Keine Autopsie.

Den Versuch, multiple Metastasen operativ anzugehen, machte ROSENTHAL.

ROSENTHAL-TEGELER-REINHARDT (gleicher Fall). 37j. Mann. Seit 8 Jahren kleiner Strumaknoten mit leichten Basedowerscheinungen. Op. eines Rippentumors. Histologischer Befund: „Kolloidhaltiger Strumaknoten.“ Daraufhin Schilddrüsenrevision. Entfernung eines als Primärtumor angesehenen Adenoms des Mittellappens. Kurze Zeit darauf Op. einer Akromionmetastase,  $\frac{1}{2}$  Jahr nach der ersten Op. Strumarezidiv. Op. mit Sternumauflappung. Anschließend †. Schädeldach-, Rippen-, Becken-, Lymphknotenmetastasen. Histologisch: Adenommetastasen. Schilddrüse histologisch teils Adenom, teils stark wuchernde parenchymatöse Struma.

## II. Schilddrüsengewächsmetastasen bei klinisch maligner Struma.

Die zweite klinische Strumametastasengruppe bilden eigentliche Schilddrüsenkrebstochterherde. Hier wird die Diagnose fast immer schon auf Grund des Befundes an der Schilddrüse klinisch gestellt. Der Verlauf entspricht der Metastasenbildung bei anderen Organkrebsen.

Als histologische Untergruppen der malignen Struma werden von WEGELIN und BARTHELS<sup>1</sup> nach dem metastasierenden kleinfollikulären Adenom und dem großzelligen Adenom, von dem Knochenmetastasen nicht bekanntgeworden sind, genannt: Die „wuchernde Struma LANGHANS“ (Adenocarcinom EHRHARDT, embryonales Adenocarcinom KOCHER). Hier sind Knochenmetastasen beschrieben. LANGHANS räumte der wuchernden Struma eine Mittelstellung zwischen den Adenomen und Carcinomen ein. Histologisch handelt es sich um embryonalähnliches Schilddrüsenewebe in starker Wucherung. Felder von soliden kubischen Zellen mit beginnender Kolloidbildung oder bandartigen soliden Zellzügen ergeben das charakteristische Bild der wuchernden Struma. BIRCHER sah bei der „wuchernden Struma“ allerdings niemals Metastasen. Für die bisher beschriebenen Knochenmetastasen ist wichtig, daß sich gleiche Ausdehnung und Zerstörung des Knochens bis zur Spontanfraktur wie beim Adenom zeigen (Fälle von DE CRIGNIS, HUGUENIN), daß es aber auch Ausfüllung der Markräume ohne Zerstörung der Bälkchen geben soll (WEGELIN). Augenscheinlich kommt auch gerade bei der „wuchernden Struma“ öfter gleichzeitig das Bild anderer Formen der malignen Struma bis zum Carcinom vor, so daß von vielen eine Sonderstellung bestritten wird. ROTTER fand z. B. in einer Oberarmmetastase die histologischen Bilder eines Adenoms, eines verhornenden Plattenepithelcarcinoms und eines papillären Fibroadenoms. Die Beob. von ROTTER ist darum interessant, weil das primäre Schilddrüsengewächs alle Zeichen der Bösartigkeit aufwies! Eine Metastase im Oberarm erschien aber erst 8 Jahre später! In ihr fanden sich ebenfalls histologisch alle Arten bösartigen Geschwulstgewebes.

80. ROTTER. 49j. ♀. 1919 zwei Knoten aus der Schilddrüse entfernt. 1 $\frac{1}{2}$  Monate später nochmalige Op. Radikale Entfernung des Schilddrüsentumors unmöglich. Arbeitsfähig. 1927 Sturz auf den re Oberarm. Entwicklung eines Tumors. Exartikulation im Schultergelenk. Weiterer Verlauf unbekannt. — Der Schilddrüsentumor wies histologisch

<sup>1</sup> BARTHELS: Erg. Chir. 24.

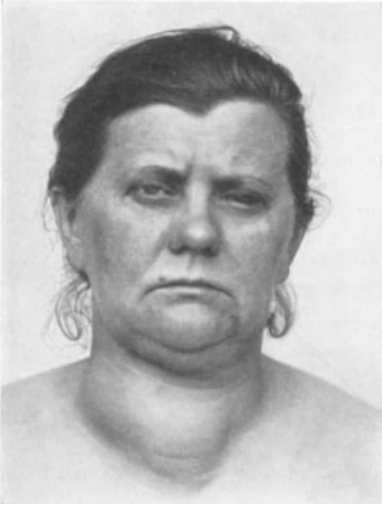

Abb. 73.

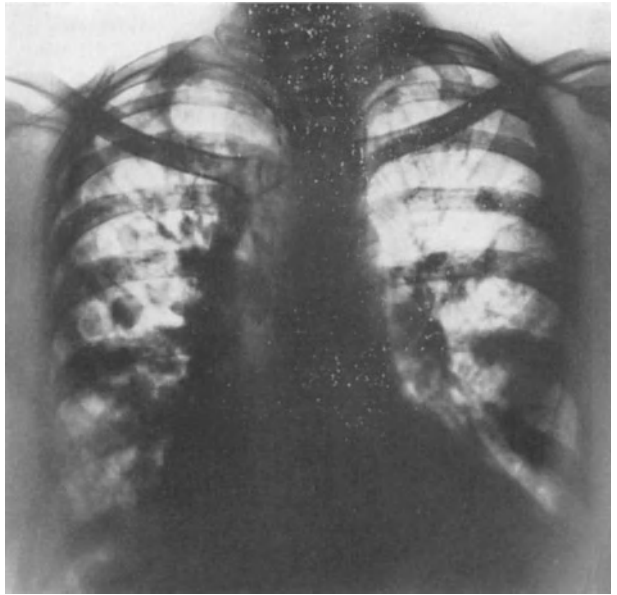


Abb. 74.

Abb. 73—76. 53j. ♀. Adenocarcinom der Schilddrüse. 1½ Jahre nach Totalexstirpation Lungen- und Knochenmetastasen. Lebte mit diesen Metastasen noch über 1 Jahr!

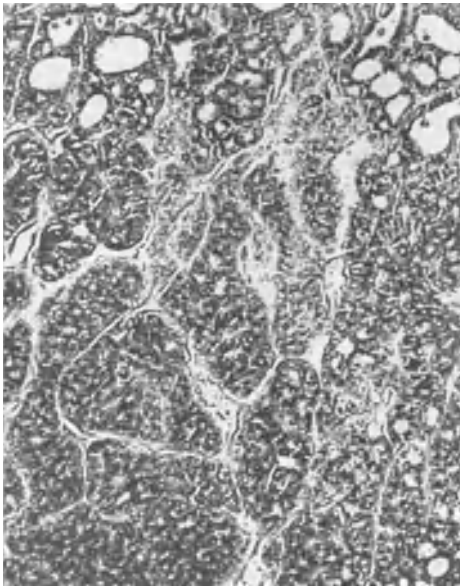


Abb. 75.

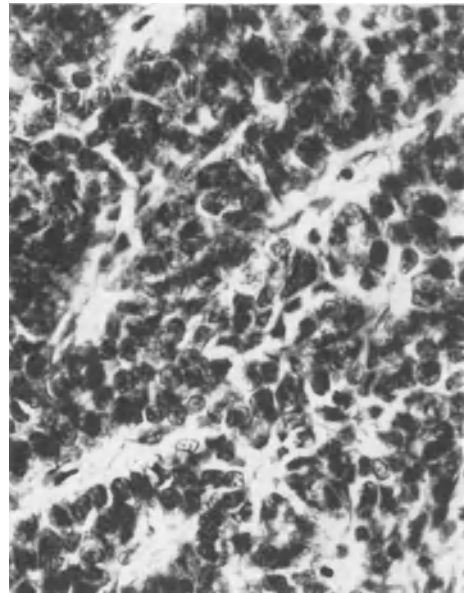


Abb. 76.

auf: polymorphzelliges Sarkomgewebe, Bilder groß- und kleinfollikulärer Adenome; die Oberarmmetastase: Bilder solider carcinomatöser Epithelstränge, einer Struma colloidales, eines Cancroides, eines papillären Fibroadenoms, eines Spindelzellensarkoms, einer wuchernden Struma.

Bei den eigentlichen Schilddrüsen*carcinomen* ist morphologisch die *Zell-anaplasie* ausgeprägt. Ihr Verhalten gegenüber den Adenomgruppen unterscheidet sich dadurch, daß der Ersttumor wirklich makroskopisch *sichtbar* und *klinisch feststellbar* infiltrierend wuchert, daß also die Kapsel sehr schnell durchbrochen wird, und der Einbruch in die Blut- und Lymphbahnen erfolgt.

Histologisch sind alle Arten des Krebses beschrieben worden. Der Verlauf entspricht dem anderer Krebse mit weiteren Tochterherden (Beob. von M. B. SCHMIDT, CRAMER, WAGNER, EMMERICH, EISEN). Die Tochterherde erscheinen sehr früh nach Feststellung der klinisch malignen Struma. Das Röntgenbild zeigt meist rein osteolytische Herde.

Als typisches Beispiel folgende eigene Beob.:

81. 53j. ♀. 588/1929. Seit dem 25. Lebensjahr Schwellung der Schilddrüse. Nach der Menopause stärkeres Wachstum. Stridor. Seit einigen Wochen leichte Heiserkeit. — Aufnahme 6. 11. 29. Geringer Exophthalmus. Li Horner (Abb. 73). Derbe Schwellung der Schilddrüse. RR 200/110 mm Hg. GU 30%. Wa.R. neg. Lungenemphysem mit Stauungskatarrh. Röntgenbild: Trachea nach li verdrängt. Dilatatio cordis. Aortenform des Herzens. Lungenaufnahme: Stark vermehrte Stauungszeichnung. Re Spitzenfeld medial durch retrosternale Struma verschattet. Kehlkopf: Schiefstand, Epiglottis re von der Mittellinie, Aryknorpel frei beweglich, re Taschenband atrophisch. 16. 11. 29 Op. Sofort nach der Freilegung bestätigt sich der Verdacht der Malignität. Totalexstirpation der Struma. Histologisch: Carcinomatöse Struma. Adenocarcinom (Abb. 75 u. 76). — 1. 7. 30 Gewichtsabnahme. Wohlbefinden. Kein Rezidiv am Hals. Röntgenbestr. — 25. 1. 31 harte Knoten längs des re Sternocleidomastoideus. 27. 1. Excision in örtlicher Betäubung. Histologisch Rezidiv. Bestrahlung. 21. 7. 31 kein örtliches Rezidiv. Röntgenbild: Manubrium sterni in einem hühnereigroßen Bezirk aufgeheilt. In beiden Schlüsselbeinen fleckige unregelmäßige Aufhellungsherde. In beiden Lungen zahlreiche knotige Verdichtungen (Abb. 74). Bestrahlung. — 11. 12. 32 an Pleuritis exsudativa bei ausgebreiteten Lungenmetastasen †.

Die Pat. hat also mit ihren Lungen- und Knochenmetastasen noch über 1 Jahr gelebt. Die Lebensdauer betrug von der Op. der carcinomatösen Struma bis zum Tode bei Nachbestrahlung etwas über 2 Jahre.

### Zusammenfassung.

Schilddrüsengewächse haben eine ausgesprochene Neigung zu Skeletmetastasen.

An der Spitze stehen Schädel- und Wirbelmetastasen.

Es gibt 2 Gruppen von Schilddrüsengewächsen, die zu Metastasen führen. 1. An der Schilddrüse selbst weist nichts auf eine bösartige Geschwulst hin oder es besteht nur eine einfache und klinisch völlig unverdächtige Struma. 2. Es bestehen von vornherein alle Anzeichen für eine maligne Struma.

In der Gruppe 1 soll es sich um klinisch latente Adenome handeln, die zu Knochenmetastasen führen. Von einem Viertel der hierher gezählten Fälle kann die sichere Krebsnatur des Erstgewächses behauptet werden. Von der Hälfte der hierher gerechneten Fälle steht fest, daß die Schilddrüse nicht genügend mikroskopisch untersucht wurde, so daß die reine Adomnatur des Erstgewächses nicht aufrechterhalten werden kann.

Sowohl ein klinisch latenter Krebs der Schilddrüse als auch ein sogenanntes Adenom können Knochenmetastasen verursachen, ohne daß an der Schilddrüse irgend etwas Krankhaftes nachweisbar ist.

Es gibt sehr wahrscheinlich sowohl eine hämatogene als auch eine lymphogene Metastasierung.



Thyreogene Knochenmetastasen weisen gelegentlich Pulsation auf.

Das Röntgenbild zeigt entweder ein schalig-cystisches oder ein rein osteolytisches Bild.

Das Hauptalter der Pate. ist 40—70 Jahre. Frauen sind häufiger befallen. Bei den klinisch als solitäre Metastasen imponierenden Fällen ist das Verhältnis Frauen zu Männern 3:1.

Solitäre Knochenherde kommen vor, sie sind zum Teil nur scheinbar solitär.

Der Zwischenraum zwischen einer operierten Struma und einer Metastase kann viele Jahre betragen. Eine einfache Struma kann Jahrzehnte bestehen, bis eines Tages eine Knochenmetastase in Erscheinung tritt.

Der Wert einer Operation ist zweifelhaft. Von den Schädel- und Wirbelmetastasen kann bestimmt gesagt werden, daß die nichtoperierten Fälle nicht schlechter daran waren. Besonders Wirbelherde sollten operativ nicht angegangen werden. Über Bestrahlungserfolge liegt noch kein ausreichendes Material vor.

Knochenmetastasen von klinisch von vornherein bösartigen Strumen erscheinen meist sehr bald nach der Feststellung der Erkrankung. Ihre Prognose ist besonders schlecht, zumal meist auch noch sehr bald Lungenmetastasen auftreten.

## 6. Metastasen bei Primärtumoren des Magendarmkanals einschließlich von Gallenblase und Leber.

Gegenüber den häufigen Knochenmetastasen bei den bisher angeführten Erstgewächsen treten Knochentochterherde bei Krebsen der Speiseröhre, des Magens, der Gallenblase, der Bauchspeicheldrüse und des Darmes zurück.

Unter COPELANDS 334 Patienten mit Knochenmetastasen kamen solche bei einem primären Oesophaguskrebs nur einmal, desgleichen nur einmal bei einem primären Leber- und Gallenblasenkrebs vor. Unter 1032 Patienten SUTHERLANDS mit Knochenkrebsmetastasen waren nur 2 mit primärem Pankreaskrebs, 2 mit Leberkrebs. Etwas häufiger, aber im ganzen betrachtet auch selten, sind Metastasen bei Magen- und Mastdarmkrebsen beobachtet. COPELAND fand klinisch unter 537 Magenkrebsen 7 Patienten mit Knochenmetastasen (1,3%), von 227 Magenkrebsen COLWELLS hatten 5 Knochenmetastasen (2%). MATTHEWS fand unter 309 Fällen mit Knochenmetastasen 8 mit primärem Magenkrebs, SUTHERLAND unter 1032 Fällen 20. Generalisierte Metastasen bei primärem Magenkrebs sind ganz selten gesehen (RENNER, SUTHERLAND). Unter 497 Dickdarm- und Mastdarmkrebskranken COPELANDS waren nur 3 Patienten mit Knochenmetastasen (0,06%), von 57 Mastdarmkrebspatienten MATTHEWS hatten 6 Knochenmetastasen. Nach einer Sektionsstatistik KITAINS aus dem Pathologischen Institut von LUBARSCH waren unter 112 Magencarcinomen nur 2 mit Knochenmetastasen (1,8%), unter 66 Darmkrebsen nur 1 (1,5%) und unter 14 Gallenblasenkrebsen keiner.

In der Regel handelt es sich bei den Metastasen des Magen-Darmschlauches um sporadische, gelegentlich um solitäre Knochentochterherde.

Die *Diagnose* ist darum nicht schwer, weil meist Symptome von seiten des Primärtumors vorliegen. Es ist sehr selten, daß, wie beim Hypernephroid oder bei einer malignen Struma, verborgene kleine Erstgewächse ohne klinische Symptome vorkommen. ZADE berichtet über die Autopsie eines 33j. Mannes, der ein klinisch entgegengesetztes Magencarcinom hatte.

Der Pat. litt unter Kreuzschmerzen und Seitenstichen, hatte Klopfempfindlichkeit des Schädels und des Brustbeines, eine Anämie, sowie eine Stauungspapille. Autopsie: Magencarcinom. Einige retrogastrische Lymphknotenmetastasen. Metastasen im BWK 5 bis 12, multiple Schädelmetastasen.

ESAU sah Halswirbelmetastasen bei einem klinisch latenten Magencarcinom.

Im *Rö-bild* handelt es sich bei den Magenkrebsmetastasen fast nur um osteolytische Herde. SUTHERLAND beschreibt einige *leicht* osteoplastische Metastasen bei Magenkrebsmetastasen. Die Darmkrebse führen meist nur zu osteolytischen Tochterherden.

#### Metastasen von Magenkrebsen.

1. 55j. ♀, 1441/1931. *Schädelmetastasen*. Anfang August 1930 wegen „doppelseitigen Ovarialcarcinoms“ operiert. Schon kurze Zeit später Klagen über Schmerzen nach dem Essen und Widerwillen gegen Nahrungsaufnahme. Seit ein paar Wochen „Knötchen“ am Kopf und in der Haut des Rückens. Aufnahme am 12. 11. 30. — *Guter EZ*. Gewicht 62 kg. Größe 161 cm. Keine sichtbare Anämie. Blutbild s. Tabelle 1. Faustgroßer pylorischer Magentumor. In der Haut des Rückens zwei ovale, unverschiebliche, harte, etwa bohnen große Tumoren (Metastasen). — Schädel nicht klopfempfindlich. Behaarte Kopfhaut von kleinsten bis linsengroßen Knötchen übersät. PE eines Hautknötchens



Abb. 77.

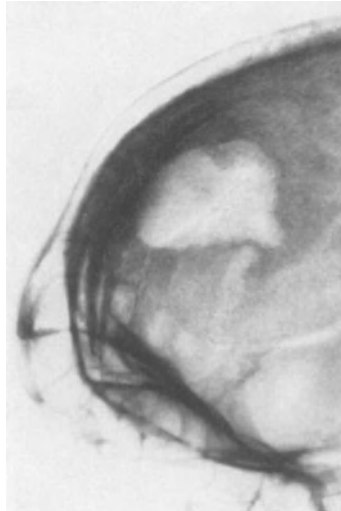


Abb. 78.

Abb. 77 u. 78. 48j. ♀. (2). Osteolytische Stirnbeinmetastase bei primärem Magenkrebs.

am Kopf: Um die Haarbälge kleinzelliges Carcinom mit unregelmäßigen Ausläufern. Andeutung von Drüsenbildung. *Rö-befund* des Magens: Aussparungen an der kleinen Kurvatur. Pylorus schlußunfähig. — Im Bereich des Scheitelbeines unregelmäßig begrenzte, unscharf abgesetzte, zum Teil ineinander übergehende Aufhellungsherde. Diagnose: Primäres Magencarcinom, operierte Ovarialmetastasen, zahlreiche Hautmetastasen, osteolytische Schädeldachmetastasen. — Rö-bestr. — 1. 5. 31 Wiederaufnahme. Jetzt Kachexie. Metastasen am Kopf und in der Rückenhaut etwas größer. Sehr großer höckeriger Magentumor fühlbar. † November 1931.

Die Diagnose der kleinfleckigen, osteolytischen Schädeldachmetastasen war bei dem gleichzeitig fühlbaren Magentumor und den multiplen Hautknötchen leicht. Auffallend war im Beginn der gute Allgemeinzustand der Pat. und die *fehlende* Anämie. Die Diagnose wurde durch PE eines Hautknötchens gesichert. Nach der Vorgeschichte sind augenscheinlich Ovarialmetastasen vor der Entdeckung des primären Magencarcinoms operiert worden. Die Pat. lebte mit

ihren Metastasen vom Beginn der Entdeckung bis zum Tode 1 Jahr. Die nicht bestrahlten osteolytischen Schädelherde nahmen röntgenologisch nicht wesentlich an Größe zu.

2. 48j. ♀, 2227/1933. *Schädelmetastasen*. Im November 1932 mit Kopfschmerzen, Erbrechen kurz nach dem Essen, Appetitlosigkeit. Kein Fieber. Gewichtsabnahme. Schmerzen besonders in der re Scheitelgegend. Im Januar 1933 zum Arzt. Im Rö-bild Knochendefekt im re Stirnbein. Vermutung einer Tbc. *Befund* (16. 2. 33): Herabgesetzter Allgemeinzustand. Sichtbare Anämie. Blutbild s. Tabelle 1, Nr. 10, S. 102. Oberhalb des Tuber frontale flache, etwa pflaumengroße Schwellung von derber Beschaffenheit (s. Abb. 77). Geschwulst druckempfindlich. Hirnnerven o. B. In der Pylorusgegend Druckempfindlichkeit, kein fühlbarer Tumor. Wa.R., Tuberkulinprobe neg. Rö-durchleuchtung: Defektfüllung des kardianahen Fundusabschnittes des Magens. — Im re Stirnbein fast zweimarkstückgroße Zerstörung mit ziemlich scharfer Begrenzung (s. Abb. 78). — Punktion der Kopfgeschwulst. Mikroskopischer Befund: Metastase eines soliden Carcinoms. Bestrahlung. † 23. 4. 33.

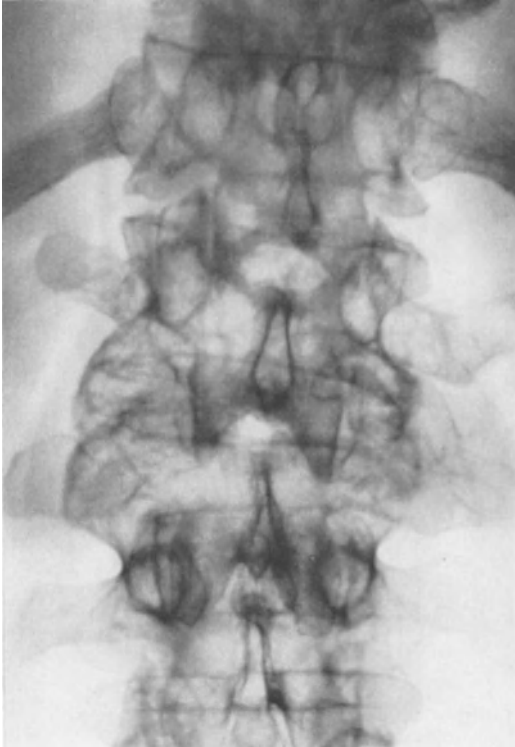

Abb. 79.

Abb. 78 u. 80. 58j. ♂. Metastase eines Magencarcinoms im zweiten Lendenwirbelkörper.

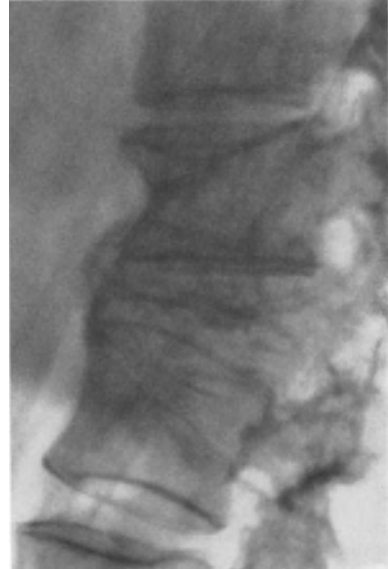

Abb. 80.

Die Pat. hatte ausgesprochene Magenbeschwerden. Die infolgedessen vorgenommene Röntgendurchleuchtung ergab sofort ein kardianahes Carcinom. Infolgedessen konnte die Schädeldachgeschwulst nur eine Metastase sein. Das Rö-bild zeigte eine osteolytische Metastase im Stirnbein. Den Beweis erbrachte die mikroskopische Untersuchung einer Punktion.

3. 68j. ♂, 1637/1930. *Wirbelmetastase*. 1918 wegen Magengeschwür behandelt, 1921 Annahme eines Magenleidens wegen Druckschmerz in der Magengegend und wegen erhöhter Säurewerte. Magenleiden als Kriegsdienstbeschädigung anerkannt. 1923 Abfindung. 1925 Verschlimmerungsantrag. Arztbericht über Behandlung wegen eines chronischen Magengeschwürs mit häufigem Erbrechen nach dem Essen und Druckempfindlichkeit in

der Magengegend. Daraufhin versorgungsärztliche Nachuntersuchung Ende 1925. Achtstundenrest im Magen und deutliche Verengung des Magenausganges. Blut im Stuhl wiederholt positiv. Der Pat. erhielt für sein Magengeschwür eine Rente für 30% EM. Befund (26. 2. 30): Kachexie. Größe 165 cm, Gewicht 55 kg. Zunge belegt. Gibbus am 2. LW. Gang durch schmerzhafteste Versteifung der LWS erschwert. Leib gespannt und unterhalb des Schwertfortsatzes unbestimmt druckempfindlich. Geschwulst nicht fühlbar. BENCE-JONESsche Eiweißkörper nicht nachweisbar. Magensäurewerte 10/44, Milchsäure neg. Prostata normal. Okkultes Blut positiv. Pyelogramm und Pneumoradiogramm normal. Magendurchleuchtung und -aufnahme: Leichte Verdrängung des ganzen Magens nach li, Offenstehen des Pylorus und sehr deutliche sanduhrförmige Verengung des Magens etwa 3 Finger breit vor dem Pylorus. Aussparungen im Antrum und Unterbrechung der Schleimhautzeichnung. Nach 8 Stunden Magen noch zu einem Sechstel gefüllt. Im Anfangsteil des Antrums noch deutliche Aussparung. — Cremasterreflex li negativ. PSR beiderseits positiv, sehr schwach. Keine deutlichen Reflexunterschiede zwischen beiden Seiten. Muskulatur der Beine gleichmäßig abgemagert, grobe Kraft des li Beines schwächer als die des re. — *Rö-bild der Wirbelsäule* (Abb. 79 u. 80): 2. LWK zusammengesunken und vorne verschmälert. Zwischenwirbelscheiben erhalten. Keine Callusbildung. Übrige LWK kalkarm.

Nach diesem Befunde handelte es sich um ein Magencarcinom mit einer Wirbelmetastase im 2. LWK. Da das Magengeschwür früher vom Versorgungsgericht als KDB anerkannt war, wurde auch die Entwicklung des Carcinoms aus dem Ulcus und die Metastasierung in der WS als KDB anerkannt. Der weitere Verlauf bestätigte die Diagnose: Der Pat. ist 1½ Jahre später an „starker Abmagerung infolge ungenügender Nahrungsaufnahme“ gestorben. Er hat in den letzten Monaten seines Lebens nur im Bett gelegen und vorwiegend über heftige Schmerzen in der Wirbelsäule geklagt. Die Diagnose Wirbelmetastase ist durch den Verlauf, durch die Beschwerden und durch das Rö-bild des Magens und der Wirbelsäule gesichert. Eine alte Fraktur kam schon wegen der mangelhaften Callusbildung nicht in Frage.

Es ist selbstverständlich, daß man bei röntgenologischem Verdacht auf einen metastatischen Knochenprozeß Magen und Darm röntgen muß, um einen dort vorhandenen Primärtumor auszuschließen. Bei der heutigen Entwicklung der Röntgendiagnostik dürfte kaum noch ein Tumor übersehen werden, auch dann, wenn keine Magensymptome vorliegen, wie eine Beobachtung von ASSMANN lehrt.

33j. ♂. Multiple osteolytische Metastasen. Seit 3 Monaten Schmerzen im Rücken und den Schultern. Spontanfraktur des Sternums. Keine Magensymptome. Rö-untersuchung: Magencarcinom. Autoptische Bestätigung. — WEINGARTEN sah eine 29j. Pat. mit osteoplastischen Metastasen in der Wirbelsäule nach Magenkrebs, welche im Rö-bild nicht erkannt werden konnten. Eine Magendurchleuchtung war nicht vorgenommen worden, obwohl die Pat. ½ Jahr vorher wegen Magenbeschwerden behandelt worden war.

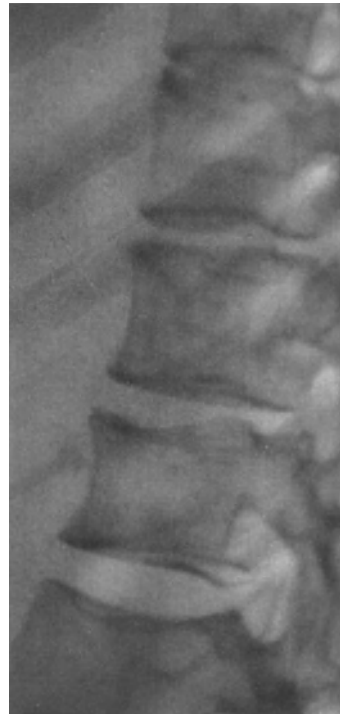

Abb. 81. 40j. ♀. (4). Osteolytische fleckige Metastasen in den unteren Brust- und Lendenwirbeln. Primärtumor: Plattenepithelcarcinom der Gallenblase.



Abb. 85.

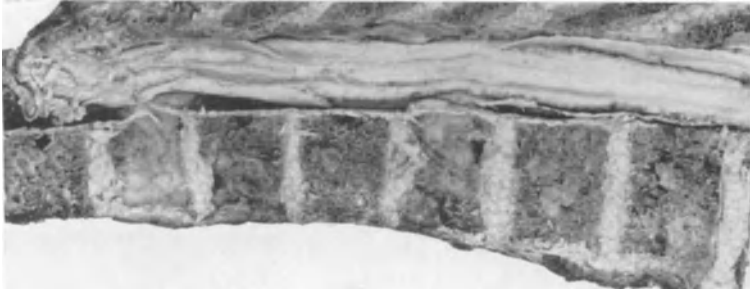

Abb. 84.

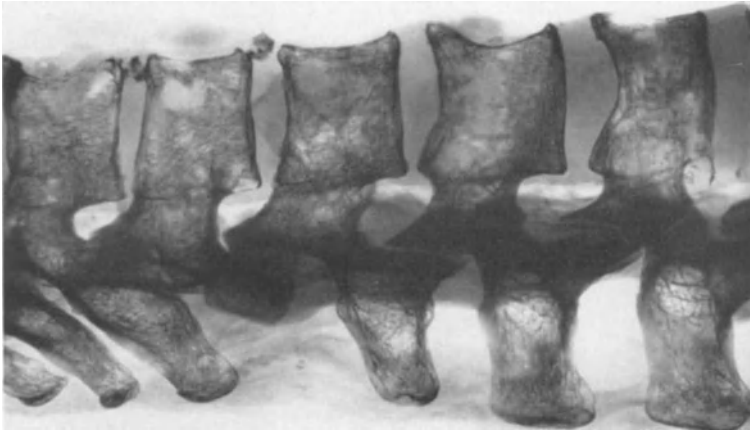

Abb. 83.

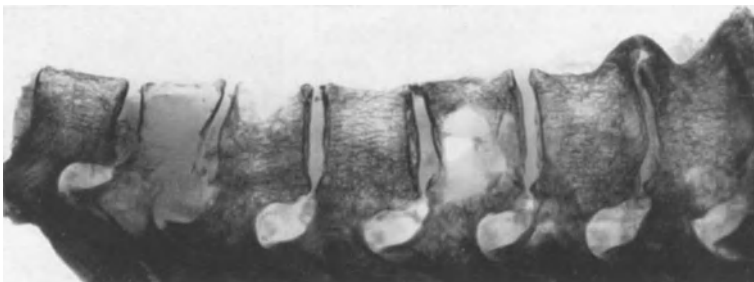


Abb. 82.

Abb. 82—85. Zugehöriges Sektionspräparat. In der Sagittalebene aufgesägte Wirbelsäule und Röntgenbilder der Leichenwirbelsäule.

## Leber- und Gallenblasencarcinommetastasen.

4. 40j. ♀, 134/1932. Seit 1 Jahr magenschwach, seit 3 $\frac{1}{2}$  Monaten in ärztlicher Behandlung. Gewichtsabnahme von 25 kg. Klagen über Schmerzen im Rücken. Dauernd bettlägerig. In den letzten Wochen Ikterus und ständiges Erbrechen nach jeder Nahrungsaufnahme. — *Befund* (19. 4. 32): Kachexie. Ikterus. In der li Schlüsselbeingrube Drüsenmetastasen. Herz und Lungen o. B. Mannsfaustgroßer Tumor epigastrisch fühlbar. Kein Ascites. Durchleuchtung: Pylorus nicht darstellbar, Magen stark erweitert. Aussparung von Apfelgröße im Antrum an der kleinen Krümmung. An der großen Krümmung kleinere Aussparungen. Befund spricht für extraventrikulären Tumor. Okkultes Blut +. Magensaft: Keine freie HCl, Gesamtsäure: 4. Diagnose: Leber- oder Gallenblasencarcinom. Entnahme der linksseitigen Halsdrüse. *Histologisch*: verhornendes Plattenepithelcarcinom. *Röntgenbild* der Wirbelsäule: Zahlreiche BWK und LWK von osteolytischen Aufhellungen eingenommen (Abb. 81). Besonders auch in den Querfortsätzen der LW mehrere Aufhellungen. — † 28. 4. 32. Autopsie: Carcinom der Gallenblase. Faustgroße metastatische Lymphknotenpakete an der Leberpforte mit Kompression der Gallenwege. Metastasen in der 7. Rippe, im Sternum, in der Schilddrüse, im Pankreas, im Mesenterium, im re Ovarium. Lymphknotenmetastasen vor der Wirbelsäule längs der Aorta. Ausgedehnte Wirbelmetastasen (s. Abb. 82—85).

*Lebercarcinome* machen äußerst selten Knochenmetastasen. JAKOBÆUS behandelte die solitäre Humerusmetastase eines Leberkrebses bei einem 49j. ♂ mit Radium. Der Pat. starb 2 Monate später. Die Metastase erwies sich histologisch als stark nekrotisch.

## Rectumcarcinommetastasen.

5. *Oberarmmetastase*. 64j. ♀. 1313/1930. Frühjahr 1930 Blut im Stuhl. Häufig Durchfälle. Keine wesentlichen Beschwerden. Befund (20. 10. 30): Guter E.Z. Keine sichtbare

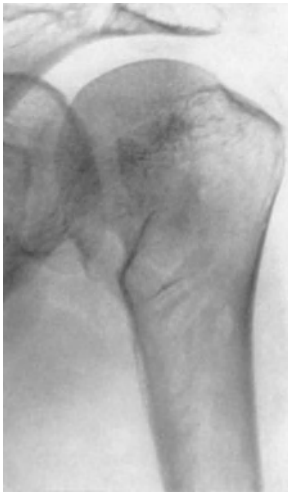

Abb. 86.

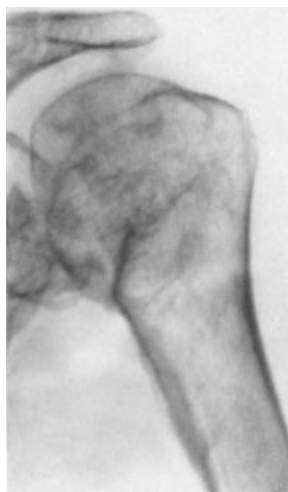

Abb. 87.

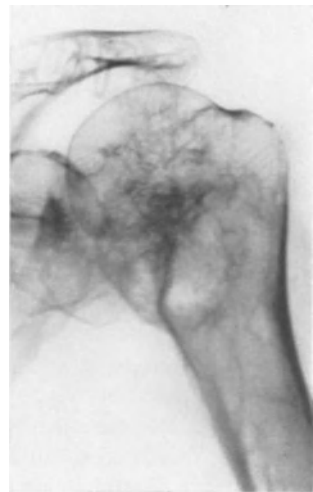

Abb. 88.

Abb. 86—88. 64j. ♀. (5). Osteolytische Metastasen eines Rectumcarcinoms im Oberarmkopf und in der Schulterpfanne. Abb. 86. Bild vom 29. 10. 1930. Abb. 87. Bild vom 22. 2. 1931 nach Röntgenbestrahlung, Abb. 88. Bild vom 26. 4. 1931.

Anämie. Brustorgane o. B. Rectal in 10 cm Höhe ulceriertes Carcinom an der Vorderwand. Blasenspiegelbild o. B. Am 29. 10. 30 Klagen über starke Schmerzen in der li Schulter. Muskelabwehrspannung. Rö-bild (Abb. 86): Am großen und kleinen Oberarmhöcker deutliche Aufhellungsherde. Gelenkkapsel vom Tuberculum majus ab auf eine Strecke von 1 cm verknöchert. Bestrahlung. — 22. 2. 31 Rö-bild: Kopf und Hals grob fleckig atrophisch. Vor dem unteren Pfannenrand längliches Knochenstück, durch Pfannenfraktur oder durch

Abbruch vom Oberarmkopf entstanden. Im oberen Teil der Pfanne haselnußgroße Aufhellung (Abb. 87). Bestrahlung. — 26. 4. 31: Kein Fortschreiten der Metastase. Geringe Verdichtung (Abb. 88). — Lebte Ende 1931 noch. Weiteres Schicksal unbekannt.

Die Diagnose der durch die Metastase hervorgerufenen Spontanfraktur war bei dem feststehenden Primärtumor leicht. Durch die sofort eingeleitete Röntgenbestrahlung wurde eine Spontanfraktur und ein Fortschreiten der Metastase aufgehoben. Eine ähnliche Metastase im Oberarmkopf sahen PHILIPP und SCHÄFER bei einer 77j. Pat. mit primärem,  $\frac{1}{2}$  Jahr vorher operierten Sigmoidcarcinom.

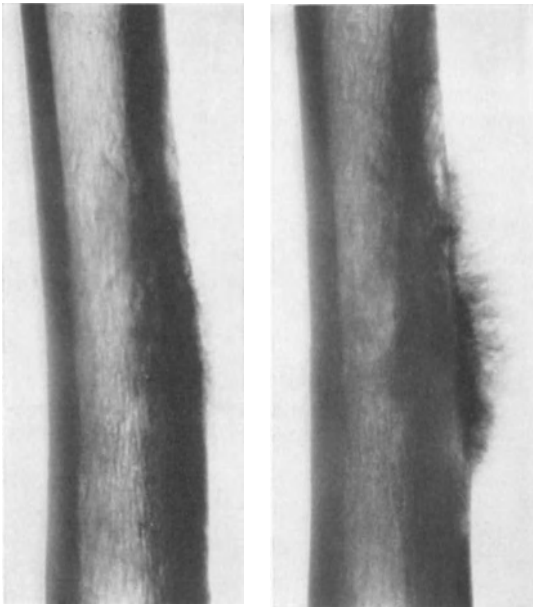


Abb. 89.

Abb. 90.

Abb. 89 u. 90. 54j. ♂. (6). Leicht osteoplastische Schienbeinmetastase eines Rectumcarcinoms. Abb. 89. Bild bei der Aufnahme. Abb. 90. Bild nach der Bestrahlung vom 15. 7. 32. Deutliche Verdichtung. Zunahme der periostalen Spießbildung.

6. Schienbeinmetastase. 54j. ♂, 2497/1932. Seit 4 Monaten Stuhl-  
drang. Konnte den Stuhl oft nicht  
anhalten. Beimengungen von hell-  
rotem Blut. Befund 31. 3. 32: Ka-  
chexie. Großes ulceriertes Rectum-  
carcinom. Keine Lebervergröße-  
rung. In der Mitte des re Unter-  
schenkels pflaumengroße Vor-  
wölbung, auf dem Knochen un-  
verschieblich. Röntgenbild (Abb. 89):  
Unterhalb der Mitte der re  
Tibia auf der Vorderauf-  
nahme leichte Arrosion des Innen-  
randes in Ausdehnung von 6  
bis 8 cm. Knochenzeichnung  
hauchartig verdichtet. Markhöhle  
schlecht erkennbar. Im Seiten-  
bild ziemlich gleichmäßige Sklero-  
sierung. Deutliche feinste peri-  
ostale Knochenspieße. Diagnose:  
Osteoplastische Krebsmetastase.  
— 4. 4. 32 Anlegung eines Anus  
praeternaturalis im Bereich des  
Sigmoids, dann Bestrahlung. —  
Am 10. 5. 32 Wiederaufnahme.  
Allgemeinzustand gebessert. Rönt-  
genbild der Schienbeinmetastase (10.  
5. 32): Auf der Vorderaufnahme  
geringe Verdichtung im kranken  
Abschnitt, im Seitenbild jetzt Zu-

nahme der Knochenspießbildungen unter dem abgehobenen Periost (Abb. 90). — 15. 7. 32 Röntgenkontrolle: Stärkste Sklerosierung. Bestrahlung der Schienbeinmetastase. — † 4. 1. 33.

Es handelte sich hier um eine leicht osteoplastische Krebsmetastase. Im allgemeinen überwiegen osteoklastische Tochterherde bei den Magendarmkrebsen. Die fortschreitende Verdichtung im Anschluß an die Bestrahlung ist für die durch diese ausgelösten Heilungsvorgänge typisch. Diese fanden ihren Ausdruck einmal in der zunehmenden Sklerosierung, weiter in dem Auftreten deutlich radiärer, periostaler Knochenneubildungen in Form von Spiculae. Es wurde schon wiederholt daraufhingewiesen, daß diese immer wieder fälschlich zur Diagnose Sarkom verleiten (vgl. Abb. 46 u. 101). Röntgenologisch könnte man bei einem derartigen Bild am ehesten an eine Prostatacarcinommetastase denken. Eine sehr ähnliche Prostatacarcinommetastase an der Tibia sah PHÉMISTER. Unser Pat. lebte nach Feststellung der Metastase bei Anlegung eines Anus praeternaturalis und bei Röntgenbestrahlung des Primärtumors und der Metastase noch 1 Jahr.

LAMM beschreibt eine Metastase, die  $3\frac{1}{2}$  Monate nach Radikaloperation eines Mastdarmkrebses in einem Fibulaköpfchen auftrat und schwerste entzündliche Erscheinungen, wie bei einer rheumatoid-septischen Erkrankung auslöste. Im allgemeinen treten die meisten Knochenmetastasen bei Primärtumoren des Magendarmkanals bei weit vorgeschrittenen Erstgewächsen auf. Der kleine *verborgene* Primärtumor ist sehr selten. Über eine derartige Beobachtung berichtet ERDHEIM.

69j. ♂. Fall auf ein Knie. Schwellung. Röntgenbild: An der Tuberositas tibiae wabenartige Aufhellung. Corticalis und Periost an mehreren Stellen durchbrochen. Diagnose: Sarkom. Amputatio femoris. Histologisch: Adenocarcinom. Klinische genaue Untersuchung des Magendarmkanals zweimal neg.  $\frac{1}{2}$  Jahr später Feststellung eines Rectumcarcinoms. Resektion. Kurz nach der Op. an Bronchopneumonien †. Autopsie: Keine weiteren Knochenmetastasen. Lebermetastasen.

### Zusammenfassung.

Knochenmetastasen von Magen-Darmkrebsen kommen in etwa 1—2% der Fälle vor.

Sie können leicht diagnostiziert werden, wenn klinische Erscheinungen auf das Erstgewächs hinweisen.

Bei röntgenologischem Verdacht auf eine metastatische Knochenkrankung muß stets auch der Magen und Darm geröntgt werden, um einen Primärtumor auszuschließen. Auf diese Weise werden auch Magencarcinome entdeckt, die klinisch keine oder kaum Erscheinungen machen.

Im Röntgenbild werden osteolytische und osteoplastische Herde gesehen.

### 7. Knochenmetastasen von Carcinomen des Gesichtes, des Mundes und des Halses.

Diese kommen sehr selten als Ursachen von Knochenmetastasen in Frage. Unter 1569 Fällen der Autoren SUTHERLAND, DECKER und CILLEY fanden sich 16 Fälle mit Erstgewächsen des Gesichtes, der Kiefer und des Halses. Darunter waren maligne Epitheliome des Kehlkopfes, der Tonsillen, der Pharynx, der Zunge und Plattenepithelcarcinome des Gesichtes als Einzelfälle vertreten. Meistens handelte es sich um solitäre oder sporadische Knochenherde, die im Röntgenbild vorwiegend osteoklastisch waren. Bei einem Oberkiefercarcinom wurden fleckig-gemischte Metastasen im Becken gesehen.

Zu dieser Gruppe gehören unsere folgenden Beobachtungen:

#### 1. Oberkiefercarcinom-Schenkelhalsmetastasen mit Spontanfraktur.

1. 34j. ♀, 1748/1931. Im Frühjahr 1931 Schmerzen im re Oberkiefer. Erfolgreiche Zahnbehandlung, Anhalten starker Schmerzen. *Befund* (Hals-Nasen-Ohrenklinik 5. 10. 31):

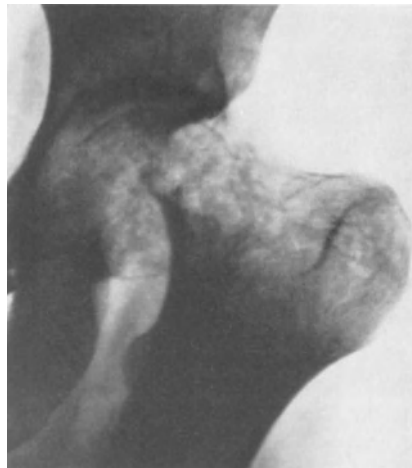

Abb. 91. 34j. ♀. (1). Osteolytische Schenkelhalsmetastasen eines Oberkiefercarcinoms.



Tumor der re Oberkieferhöhle mit intensiver Verschattung im Röntgenbild. Oberkieferresektion nicht mehr radikal möglich. Histologisch: Plattenepithelcarcinom. Am 19. 12. 31 Überweisung in die chirurgische Klinik wegen unerträglicher Schmerzen und starker Beugekontraktur im li Hüftgelenk. Röntgenbild (Abb. 91): Schenkelkopf und -hals fast völlig zerstört. Spontanfraktur. Schaft am Hals vorbei nach oben gerutscht. Starke Adduktionsstellung. 19. 12. 31 Röntgenbestrahlung. Verlauf: 24. 1. 32 starke Schmerzen in und unter dem Brustbein in Höhe der 2. Rippe. Dort ausgesprochene Klopfempfindlichkeit. — 7. 2. 32 Arrosionsblutung aus dem Oberkiefertumor. — 13. 2. 32 †. — Autopsie: Jauchig zerfallenes Carcinom im Bereich des völlig zerstörten re Oberkiefers mit Durchbruch in die Orbita und in die Mundhöhle. Proc. coronarius des Unterkiefers angefressen. Metastasen im Körper des Brustbeines und im li Oberschenkelhals. Frische fibrinöse Pleuritis.

Die Autopsie deckte außer der Oberschenkelmetastase nur noch Sternummetastasen auf. Diese haben sich klinisch nur durch die Druck- und Klopfempfindlichkeit des Brustbeines verraten. Die Dauer der Erkrankung vom Beginn des Leidens bis zum Tode betrug nicht ganz 1 Jahr. Eine Festigung der Oberschenkelsponanfraktur war nach der Röntgenbestrahlung nicht eingetreten.

## 2. Carcinoma colli. Beckenmetastasen.

60j. ♀, 677/1932. 1914 trat an der re Halsseite außerhalb des Bereiches der Schilddrüse eine Geschwulst auf, die nicht wesentlich an Größe zunahm. Seit Oktober 1931 Ziehen in

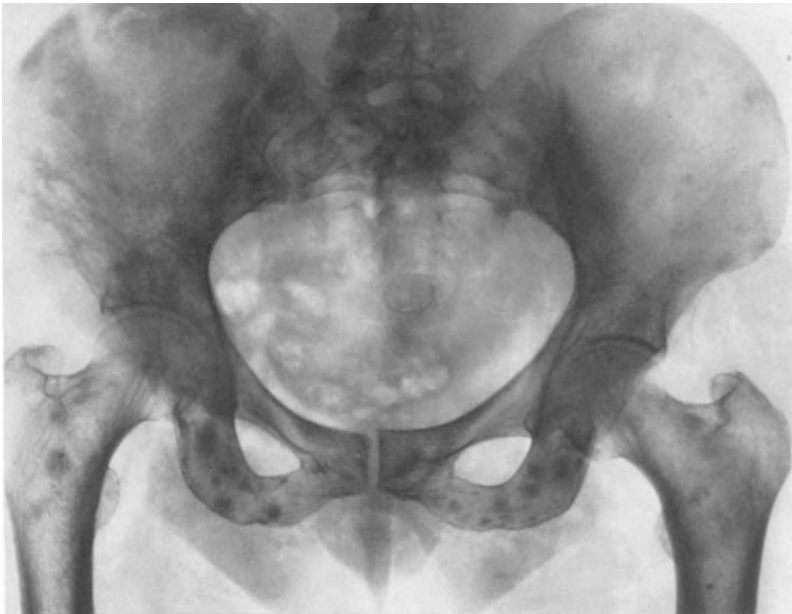

Abb. 92. 60j. ♀. Fleckig-gemischte Metastasen eines Halscarcinoms.

beiden Beinen, das als Ischias gedeutet und behandelt wurde. Seit  $\frac{1}{2}$  Jahr Gewichtsabnahme von 8 kg. *Befund* (2. 7. 32): Ausreichender Allgemeinzustand. An der re Halsaußenseite faustgroße, auf der Unterlage verschieblich harte Geschwulst. Bei Punktion festes Gewebe: Carcinoma solidum. Epipharynx, Pharynx und Kehlkopf o. B. Brust- und Bauchorgane o. B. Kein Genitaltumor. Hüftgelenk frei beweglich. Kein Lasègue. Keine Ischiasdruckpunkte. Beinmuskulatur nicht abgemagert. Gang unbehindert. Wirbelsäule frei beweglich. Beckenfernschmerz bei Stauchung. Seitliche Kompression des Beckens schmerzhaft. Blutbefund (s. Tabelle 1, Nr. 15, S. 104). Röntgenbild des Beckens (Abb. 92): Im Bereich sämtlicher Beckenknochen und der angrenzenden Teile beider Oberschenkel-

knochen herdförmige Sklerosen in Form von erbs- bis haselnußgroßen Knoten. Vorderer Rand der rechten Darmbeinschaukel von der Spina iliaca anterior superior bis fast an das Hüftgelenk oberflächlich zerstört. BWS und LWS in 2 Ebenen ohne sichere Veränderungen. † Frühjahr 1934.

Nach dem ganzen klinischen Befund lag ein sogenanntes branchiogenes Halscarcinom vor, das multiple fleckig-gemischte Herde im Becken gesetzt hatte.

### 3. Carcinoma colli. Lendenwirbelkörpermetastasen.

65j. ♂, 1919/31. Seit 1 Jahr Anschwellung der li Halsseite. Zuletzt taubeneigroße Geschwulst. — *Befund*: Guter EZ. Branchiogenes Carcinom der linken Halsseite. 10. 1. 32 Op. Carcinom reicht bis an die großen Halsgefäße, nicht radikal entfernbar. Heilverlauf glatt. 20.—27. 1. 32 Rö- und Ra-bestr. — Am 24. 4. 33 rutschte der Pat. vom Sofa und fiel auf das Gesäß. Danach Rückenschmerzen. Rö-bild (Abb. 93): Einbruch der unteren Schlußplatte des 1. LWK. Gesamte LWS atrophisch. Diagnose: Spontanfraktur, wahrscheinlich durch Metastase. — Rö-bild (12. 7. 34): Zunahme des Einbruches des 1. LWK. Am vorderen Rand der 11. BWK Aufhellung. Der Befund am 1. LWK ist weiter stark metastasenverdächtig. 26. 7. 33 weiteres Zusammensinken des 1. LWK. † März 1934 unter den Erscheinungen einer Lungenentzündung (Metastasen?).

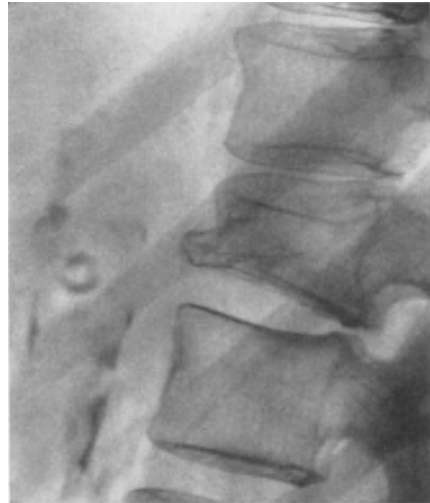


Abb. 93. 65j. ♂. Spontanfraktur des 1. LWK. Primäres, nicht radikal operiertes Carcinoma colli. Vor der Wirbelsäule die stark verkalkte Aorta.

Trotz der fehlenden Autopsie läßt sich eine metastatische Fraktur des 1. LWK aus folgenden Gründen behaupten: Ein weiterer Herd fand sich im 11. BWK; das Trauma war zu gering, um eine traumatische Fraktur, selbst einer Greisenwirbelsäule, zu erzeugen; der 1. LWK sank im Verlauf von 3 Monaten immer weiter zusammen, jede Callusbildung blieb aus.

### Zusammenfassung.

Knochenmetastasen von Carcinomen des Gesichtes, des Mundes und des Halses werden sehr selten beobachtet (in höchstens 1% der Erstgewächse). Der Primärtumor wird meist leicht entdeckt. In der Regel handelt es sich um sporadische Herde. Eine diffuse Verbreitung ist nicht bekannt. Von seiten des Erstgewächses bestehen so gut wie immer Erscheinungen.

### 8. Uterus- und Ovarialkrebsmetastasen.

Die *lymphogene* Ausbreitung des Uteruskrebses durch die Parametrien bis an und in die Beckenwandung und das Kreuzbein, sowie über paraortale Lymphknotenmetastasen bis in die Lendenwirbelkörper hat 1933 durch PHILIPP und SCHÄFER eine monographische Darstellung erfahren (Metastasen und Rezidive im Knochen beim Genitalcarcinom der Frau. Berlin: Julius Springer 1933), auf die hier verwiesen sei. PHILIPP und SCHÄFER schätzen die Knochenbeteiligung auf 5—15% aller Fälle. Beim Übergang des sich im Parametrium

ausbreitenden Carcinoms erscheint bei Annagung des Knochens eine umschriebene osteolytische Aufhellung im Darmbein, welche nach den zahlreichen von den Autoren beigefügten Röntgenbildern *keine* Zeichen einer Reaktion seitens des Knochens erkennen läßt. Die Ausbreitung im Darmbein schreitet langsam fort, bis *große* Teile zerstört sein können. Ebenso häufig wie diese direkte *lymphogene* Ausbreitung durch die Parametrien bis in die seitliche Beckenwand ist die etappenweise Ausbreitung über iliacaie und aortale Lymphknotenpakete, die ihrerseits je nach dem befallenen Drüsenabschnitt zu einer metastatischen Erkrankung des Kreuzbeines, der Lendenwirbel oder der Beckenschaufel Veranlassung geben können. Die Röntgenbilder der von außen angenagten Wirbelkörper weisen ebenfalls keinerlei Knochenreaktionen auf, was charakteristisch zu sein scheint. Bei atypischer lymphogener Ausbreitung im Bindegewebe des Cavum *Retzii* oder bei Übergreifen auf die Scheidenwand können Schambeinarrrosionen in Erscheinung treten. Wir sahen (in der chirurgischen! Klinik) bisher nur bei einer Pat. mit sehr heftigen Rückenschmerzen die von PHILIPP und SCHÄFER beschriebenen lymphogenen corticalen Arrosionsmetastasen an den LWK. Die Pat. war vor 1 Jahr wegen eines Collumcarcinoms mit Radium und Röntgen bestrahlt worden. Der klinische Befund am Uterus erklärte die heftigen Rückenschmerzen nicht.

Gegenüber dieser typisch lymphogenen Ausbreitung des Uteruskrebses bis in den Knochen, die viel häufiger ist, als angenommen wurde, treten hämatogene Metastasen stark zurück.

Die Häufigkeit der Metastasen nach Uteruskrebs wird verschieden angegeben. MALJEFF sah unter 280 genau seziierten Uteruskrebsen nur 2 mit anscheinend hämatogenen Knochenmetastasen. COPELAND fand unter 86 Uteruskrebsen 5 mit Knochenmetastasen (2 Cervix-, 3 Corpuscarcinome). SUTHERLAND und Mitarbeiter<sup>1</sup> geben unter 1569 Krebsen mit Knochenmetastasen 27 an, wo Uterus oder Ovarium die Primärtumoren enthielten (2,6% aller Krebsen mit Knochenmetastasen). ROSH stellte unter 223 Cervixcarcinom-Patt. nur 1mal Knochenmetastasen fest.

Das röntgenologische Bild der hämatogenen, fernegelegenen Knochenmetastasen bei Uteruscarcinomen wird teilweise merkwürdig wechselnd beschrieben. Es hängt das vielleicht mit dem verschiedenen biologischen Verhalten der verschiedenen Uteruscarcinome zusammen. PHILIPP und SCHÄFER berichten über 2 Humerusmetastasen. Die eine trat bei einer 46j. Pat. 8 Jahre nach supravaginaler Amputation auf. Sie hatte im Röntgenbild ein seifenblasenartiges wabig-cystisches Aussehen und betraf den oberen Abschnitt der Diaphyse und die Metaphyse. Das Bild ähnelte einer Hypernephroidmetastase. Die andere Metastase wies bei einer 63jähr. Pat., 2 Jahre nach Feststellung und Bestrahlung eines Ca-colli, das Bild einer völligen Zerstörung der Humerusdiaphyse auf. Dem schnelleren Auftreten entsprach eine schwere Zerstörung ohne Zeichen einer Knochenreaktion. CAMPBELL sah bei einer 72j. Pat. einen über faustgroßen Tumor am Trochanter major, der dem Röntgenbild nach wegen seiner ganz hochgradigen Knochenneubildung für ein Osteosarkom gehalten war, bei dem es sich aber um die Metastase eines Uteruscarcinoms handelte. Es ist zuzugeben, daß das Röntgenbild für eine Metastase ganz ungewöhnlich ist. Die meisten Uterusfernmastasen werden als rein osteolytische mit sehr geringen Knochenreaktionen beschrieben (COPELAND).

<sup>1</sup> SUTHERLAND, DECKER u. CILLEY: Amer. J. Canc. 16, 1457 (1932).

Von den Uterusmetastasen, die SUTHERLAND und Mitarbeiter sahen, handelte es sich 9mal um lymphogene Becken- und 2mal um Wirbelmetastasen, wie sie PHILIPP und SCHÄFER beschreiben, 4mal handelte es sich um Femur-, 1mal um eine Rippen-, 2mal um osteoklastische Tibiametastasen, 1mal um ausgedehnte osteolytische Schädelmetastasen, 1mal um eine Metastase im 7. Halswirbel.

Als Beispiel für hämatogene multiple Schädelmetastasen folgende eigene Beobachtung.

**Portiocarcinom. Multiple Schädelmetastasen, Schlüsselbeinmetastase.**

36j. ♀, 2291/1932. Im Juli 1930 Kontaktblutungen. Rötlicher Fluor. Im September 1930 zum Arzt. Durch PE Feststellung eines Plattenepithelcarcinoms der Portio. Bestrahlung in der Univ.-Frauenklinik. Seit November 1932 Schwellung des li Schlüsselbeines, die ab und zu bei Bewegungen schmerzte. Bestrahlung. Im Januar 1933 ließ ein Kind aus Versehen einen Dachsparren gegen die re Stirnseite der Mutter fallen. Es entstand eine Beule, die nicht verging. Befund am 24. 2. 33: Anämie (Hb 55 nach SAHLI). An der Grenze vom re Stirn- und Scheitelbein markstückgroße, flache Auftreibung von Knochenhärte (s. Abb. 94). 3 ähnliche Auftreibungen in der hinteren Hälfte des re Scheitelbeines. Deutliche Druckempfindlichkeit. Gehirnnerven o. B. Halsorgane gesund. In der Mitte des li Schlüsselbeines halbwalnußgroße Knochenauf-treibung. Haut darüber entzündlich gerötet. Übrige Organe o. B. Genitalbefund (Frauenklinik): Parametrien verkürzt, nicht sicher infiltriert. Rectal: in der

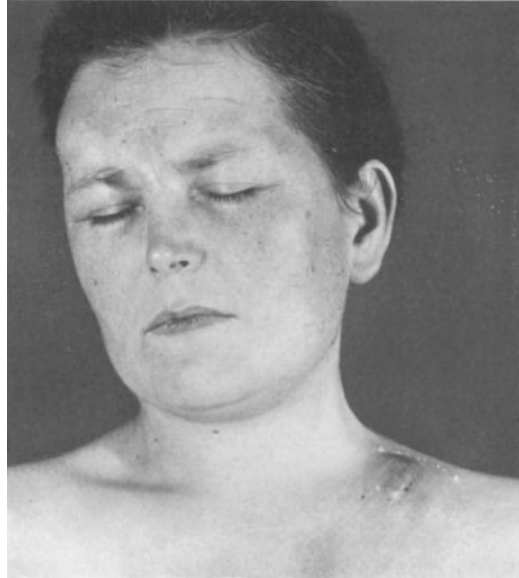

Abb. 94.

Abb. 94—96. 36j. ♀. Primäres Portiocarcinom, mit Radium und Röntgen bestrahlt. 2 Jahre später multiple osteolytische rechtsseitige Schädelmetastasen und linksseitige Schlüsselbeinmetastase, letztere nach Radiumbestrahlung sklerosiert.

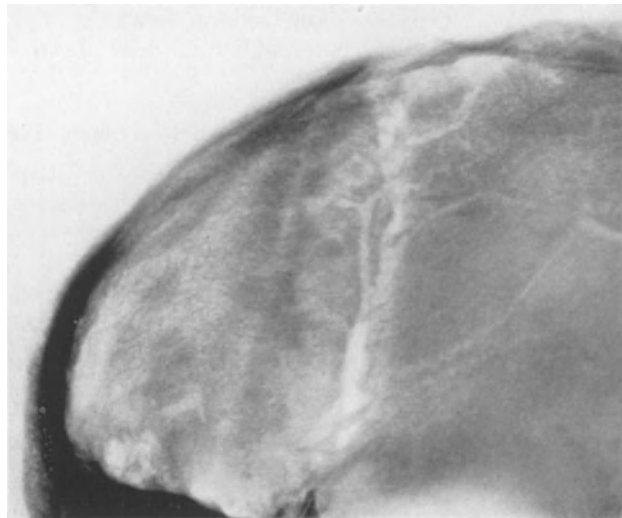

Abb. 95.

Portiogegegend ringförmige Einschnürung. — Röntgenbilder des Schädels: Markstückgroße Auftreibung im re Stirnbein, mäßig scharf begrenzt. Keine reaktiven Knochenveränderungen

in der Umgebung. Im Scheitelbein 3 ähnliche, bohngroße Herde. — Li Schlüsselbein in der Mitte leicht spindelig aufgetrieben. Knochenstruktur herdförmig aufgehell. Periostale schalige Knochenneubildungen. Rö-bestr. der Metastasen.

Das *Ovarialcarcinom* kann sich nach PHILIPP und SCHÄFER genau so wie das Uteruscarcinom per continuitatem lymphogen auf Beckenwand und benachbarte Wirbel ausbreiten.

Unter 69 bösartigen Ovarialgewächsen (Carcinome und Sarkome) fand COPELAND 2 mit Metastasen. Die eine Pat. hatte Tochterherde im 3. Metatarsale, die andere im Schädel, dem Becken und im Femur. SUTHERLAND sah bei Ovarialkrebsen 2mal multiple Beckenherde, 1mal eine diffuse osteoplastische

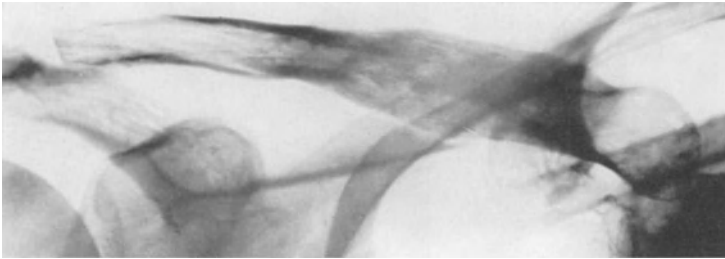

Abb. 96.

Beckenmetastasierung, 1mal einen ausgedehnten osteolytischen Beckenherd. MALJEFF fand eigenartigerweise unter 49 Ovarialkrebsen, von denen 44 die verschiedensten ausgedehnten Metastasen hatten, kein einziges Mal Knochenmetastasen.

#### Zusammenfassung.

Uterus- und Ovarialherde führen vorwiegend auf dem Lymphwege zu Becken- und Wirbelsäulenmetastasen (PHILIPP und SCHÄFER). Hämatogene Tochterherde treten demgegenüber zurück. Letztere sind fast nur solitäre oder sporadische Herde.

### 9. Knochenmetastasen von bösartigen Hodengeschwülsten.

Diese sind sehr selten erwähnt. Es mag die Tatsache eine Rolle spielen, daß bösartige Hodengewächse sehr bald ausgedehnte retroperitoneale Lymphknoten-, Pleura- und Lungenmetastasen verursachen, welche schnell den Tod herbeiführen. COPELAND sah unter 334 Patt. mit Krebsmetastasen im Knochen nur 2, wo das Erstgewächs eine bösartige Hodengeschwulst war. SUTHERLAND, DECKER und CILLEY berichten über eine Schlüsselbein- und Schulterblattmetastase bei 2 Patienten mit bösartigen Hodengewächsen. Beide Knochenherde waren für primäre Sarkome angesehen worden.

### 10. Metastasen von Bronchialcarcinomen.

Obwohl bei Sektionen von Bronchialcarcinomen sehr häufig Knochenmetastasen gefunden werden, tritt deren klinische Bedeutung zurück. JUNGHANNs gibt an, daß bei 33% der zur *Autopsie* gelangten Bronchialkrebsen Ableger in der Wirbelsäule gefunden werden. Mit dieser von den Pathologen am häufigsten gefundenen Lokalisation stimmen die Angaben von SUTHERLAND und seinen Mitarbeitern überein, die bei 13 eigenen Beobachtungen in *jedem* Fall auch die

Wirbelsäule betroffen fanden. Nach ADLER hatten von 374 Fällen des Schrifttums (Autopsien) 14% Knochenmetastasen.

Trotzdem werden die Knochenherde während des Lebens nur selten entdeckt. Der Grund dafür ist augenscheinlich der, daß die Erscheinungen seitens des Erstgewächses beim Bronchialkrebs im Vordergrund des klinischen Bildes stehen. Während des Lebens im Röntgenbild nachgewiesene Tochterherde sind von HAMMER im Akromion, von SELKA und von MATTHEWS in den Handwurzelknochen, von KORCHOW und MINZ im Oberarm nachgewiesen worden. COPELAND sah unter 24 Lungenkrebsen 4mal Metastasen im Knochen.

Der besonderen Aufmerksamkeit bedarf die Tatsache, daß Knochenmetastasen von Bronchialkrebsen als primäre Knochengeschwülste angesehen werden können. HIRSCH und RYERSON teilen 4 Fälle mit, bei denen auf Grund des histologischen Schnittes die Diagnose endotheliales Myelom (EWINGs Knochensarkom) gestellt wurde. Diese waren nachweislich Metastasen von Bronchialkrebsen, wie die spätere Autopsie ergab. Unter den Patt. befand sich auch ein 6j. Knabe, bei dem die Diagnose zuerst Osteomyelitis, später EWING-Sarkom lautete.

Zur falschen Diagnose verleitete das undifferenzierte, kleinzellige Geschwulstgewebe, welches bei Bronchialkrebsen vorkommen kann.

Gerade auch Bronchialkrebsmetastasen gehören zu den gern Primärtumoren vortäuschenden sekundären Knochengewächsen.

40j. ♂. 1536/1934. 1906 und 1914 Pneumonie. 9. 9. 34 Druck auf der li Brustseite, besonders bei Bewegungen des li Armes. Am folgenden Tage Stiche auf der li Brustseite beim Atmen. Behandlung mit Wärme. 17. 9. 34 Erysipel des Gesichtes nach Parulis. Kein

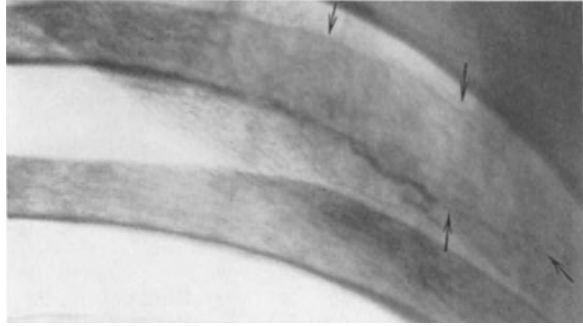


Abb. 97.

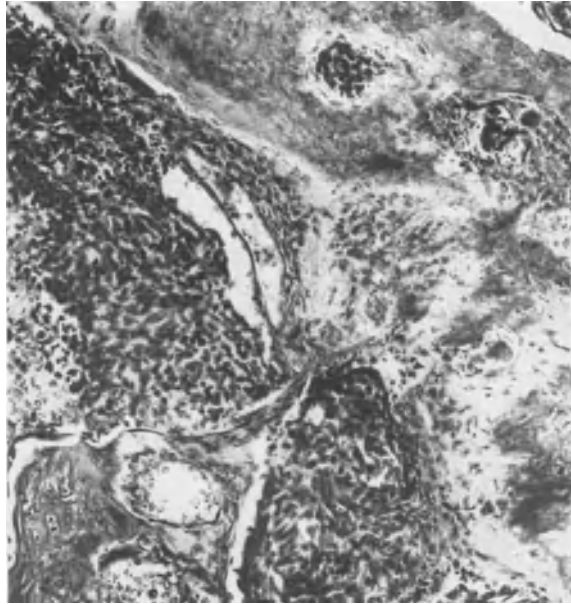


Abb. 98.

Abb. 97 u. 98. 40j. ♂. Rippenmetastase eines klinisch nicht nachweisbaren Bronchialcarcinoms. Zugehöriger mikroskopischer Schnitt. Carcinom von Basalzellentyp. Re und Mitte oben Knochenneubildung.

Verschwinden der Schmerzen in der li Brustseite. In letzter Zeit Kurzatmigkeit. Untersuchung in der med. Klinik. An Herz und Lungen nichts Krankhaftes. Dagegen auf der Lungenaufnahme sichtbare Zerstörung der 6. Rippe li unter Scapula. Überweisung in die chir. Klinik wegen eines Rippentumors. Tbc.? Sarkom? Myelom? Befund: Blaßaussehender Mann in mittlerem EZ. Äußerlich am Thorax außer einer geringen Atrophie des li Pectoralis major nichts Besonderes. Kompression des Brustkorbes schmerzhaft. Rö-bild (s. Abb. 97): Stark aufgelockerte Struktur der li 6. Rippe unterhalb der Scapula auf eine Strecke von 6—8 cm. Keine vollständige Zerstörung. Keine Periostitis. Blutbild s. Tabelle 1, Nr 16, S. 104. Op. 20. 11. 34. Fortnahme der erkrankten Rippe unter der Scapula. Rippe durch ein rötlich-hämorrhagisches Geschwulstgewebe zerstört. Sofortiges Einbrechen beim Anfassen. Periost durchbrochen. Blastom in den benachbarten Intercostalräumen und auf der Pleura parietalis. Histologischer Befund: Rippe durch Geschwulstgewebe zerstört. Starker osteoklastischer Abbau an noch vorhandenen Knochenbälkchen. Zeichen einer reaktiven Osteoidbildung. Spindelzelliges Geschwulstgewebe, an einzelnen Stellen epithelial gelagert. Typus eines Basalzellcarcinoms (Abb. 98). Da klinisch ein Hauttumor oder ein sonstiges Gewächs nicht nachweisbar ist, wird an die Möglichkeit einer Bronchialcarnetastase gedacht. Klinische Feststellung einer Verbreiterung der mediastinalen Dämpfung nach li. † 8. 12. 34 an Lungenödem — und ausgedehnten Unterlappenbronchopneumonien. Autopsie: Walnußgroßes Bronchialcarcinom li. Metastasen in Perikard, Thyreoidea, Nebennieren, Wirbelsäule.

Die bei der Autopsie gefundenen vereinzelteten Wirbelsäulenmetastasen, die bis Erbsengröße erreichten, waren im Rö-bild der Leichenwirbelsäule *nicht* nachweisbar. Herde unter einer gewissen Größenordnung entgehen dem Nachweis, wenn sie zentral liegen, keine reaktive Randzone haben und die Corticalis nicht mitbeteiligen (CHASIN, vgl. S. 108, LÖFFLER). Die Beobachtung beleuchtet die Schwierigkeiten der Diagnose. Ohne mikroskopische Untersuchung hätte diese nicht gestellt werden können. Da sich der ganze kranke Herd entfernen ließ, erübrigte sich der Ausschnitt eines kleinen Stückes. Auch LENORMANT, WILMOTH und PERGOLA halten die PE in derartigen Fällen für unentbehrlich. Sie sahen einen Bronchialkrebs mit multiplen Knochenmetastasen, die klinisch für eine Polyarthritus rheumatica, und röntgenologisch für eine PAGETSche Ostitis deformans gehalten wurden, bis durch die PE die metastatische Natur der Erkrankung entdeckt wurde.

### 11. Knochenmetastasen klinisch unentdeckter Primärtumoren.

Es gibt metastatische Knochengeschwülste, wo der Primärtumor selbst nach PE aus der Metastase bei Kenntnis des histologischen Bildes, sowie bei genauer klinischer und röntgenologischer Untersuchung des gesamten Körpers *nicht* entdeckt wird. Besteht nach dem Rö-bild überhaupt der Verdacht auf eine Metastase und ist ein Erstgewächs nicht aufzufinden, so muß zunächst eine PE vorgenommen werden. Die Art des Rö-bildes (osteolytische, schalig-cystische, fleckig-gemischte osteoplastische Metastasen) und das Ergebnis der PE zusammen müssen dann noch einmal zu einer genauen Untersuchung in der durch Rö-bild und mikroskopischen Befund angezeigten Richtung veranlassen. Trotzdem kann die sorgfältigste Untersuchung zu keinem Ergebnis führen. Derartige Fälle lassen sich dann zu Lebzeiten *nicht* klären.

Wir bringen 3 derartige Beobachtungen.

1. 24j. ♂, 1608/1928. Am 11. 11. 26 auswärts wegen einer Geschwulst unterhalb der re Leiste in der Annahme eines Lipoms operiert. Histologische Untersuchung: Carcinom (Prof. SCHRIDDE, Dortmund). Anfrage beim Arzt, ob Naevus als Erstgewächs möglich, verneint. 29. 3. 28, nach 1 $\frac{1}{2}$ jährigem freien Intervall, Unfall. Angeblicher Stoß gegen das re Schienbein. Schwellung und Bluterguß oberhalb des re inneren Knöchels. Feuchte

Umschläge. 4 Wochen später zu dem Arzt, der die frühere Operation gemacht hatte, Röntgenaufnahmen: zerstörende Knochengeschwulst im unteren Drittel der Tibia, bis an die Epiphyse reichend. PE: Krebs vom gleichen Bau wie in der früheren Geschwulst. Außerdem in der früheren Operationsnarbe zu gleicher Zeit haselnußgroßes Rezidiv. Anfang Juni 1928 Röntgenbestrahlung der Knochenmetastase. — *Befund* (Chir. Univ. Klinik 10. 12. 28): Ausreichender EZ. Körpergewicht 70,5 kg. Sämtliche innere Organe mit besonderer Berücksichtigung der zu Knochenkrebsmetastasen neigenden Organe ohne Abweichungen. Durchleuchtung der Brustorgane und des Magen-Darmkanals neg. Im Harn keine krankhaften Bestandteile. 17 cm lange Narbe auf der Innenseite des re Oberschenkels, rezidivfrei. Haut auf der Innenseite des unteren Drittels des re Unterschenkels bis handbreit oberhalb des Sprunggelenkes bräunlich-atrophisch. *Röntgenbild* (s. Abb. 99): Re untere Tibiametaphyse aufgetrieben und bis auf eine dünne Corticalislamelle fast restlos zerstört. Schalgig-cystische Metastase. — Der Pat. wurde außerhalb weiter bestrahlt. 2. 7. 30 Amputatio femoris wegen heftiger Schmerzen. Gleichzeitig 2. Rezidiv in der Oberschenkelnarbe von der Größe eines Hühnereies. Im Knochen und im Narbenrezidiv handelte es sich um ein „großzelliges Carcinom“ (Prof. SCHRÖDDE). Schriftliche Anfrage vom 1. 5. 33: R. ist noch am Leben.

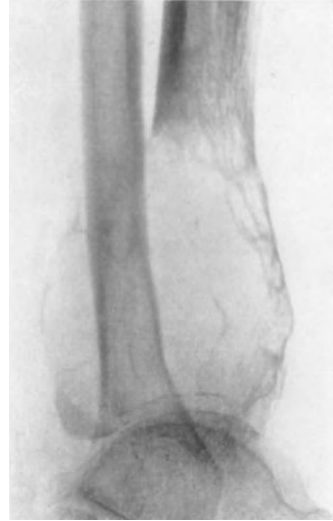

Abb. 99. 24j. ♂. (1). Unbekannter Primärtumor. Cystische Metastase im unteren Schienbeinende.

Ein ursächlicher Zusammenhang der Metastase mit dem Unfall mußte abgelehnt werden [Msch. Unfallheilk. 40, 65 (1933)]. Das Erstgewächs wurde *nicht* gefunden. Der Pat. lebte seit Entdeckung der Knochenmetastase mindestens noch 4 Jahre. Dem Röntgenbild nach kommt eine Hyper-

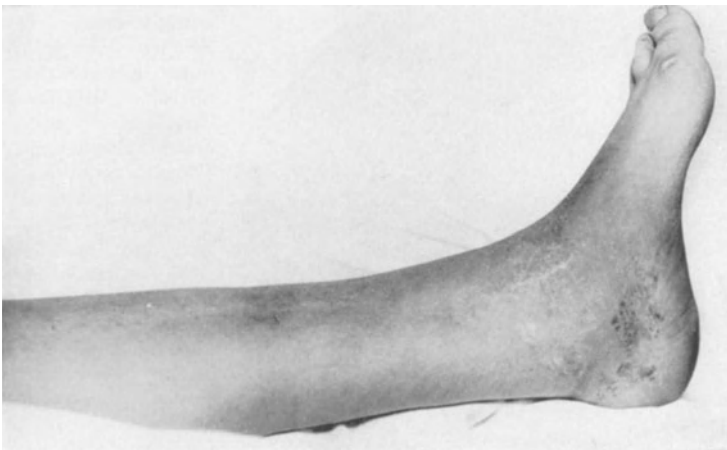

Abb. 100.

Abb. 100—103. 56j. ♀. (2). Abb. 100. Schwellung des oberen Sprunggelenkes, klinisch zunächst für Tbc gehalten. Abb. 101. Osteoplastische Metastase mit periostaler Spiculaebildung am inneren Malleolus. Osteolytische Metastasen am Sprung- und Kahnbein. Abb. 102. Corticale Metastase unterhalb des Trochanter minor mit Knochenspießbildung. Abb. 103. PE eines Hautknötchens, Carcinoma simplex.

nephroid- oder Strumametastase in Frage. Für beide Erstgewächse fand sich klinisch kein Anhalt.



2. 56j. ♀, 1450/1933. Poliklinisch im September 1933 wegen *rheumatischer* Beschwerden im li Fuß, der li Hüfte, Knie und Schulter untersucht. Pat. hat im Alter von 17 Jahren eine linksseitige Fußkrankung durchgemacht, die jahrelang gedauert hatte und mit erheblicher Versteifung des li Fußes ausgeheilt war. Keine Narben, keine Fisteln. Rö-bild:

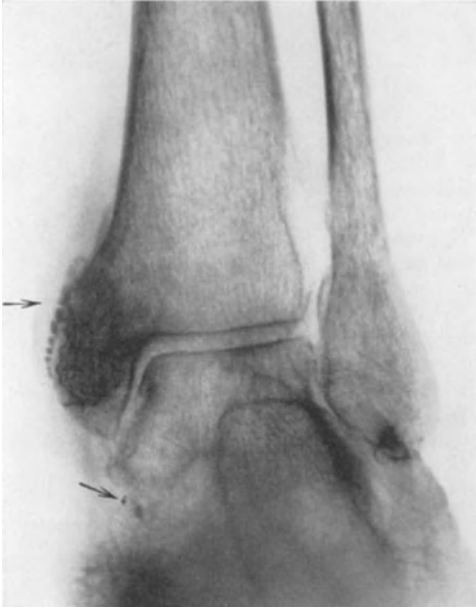

Abb. 101.

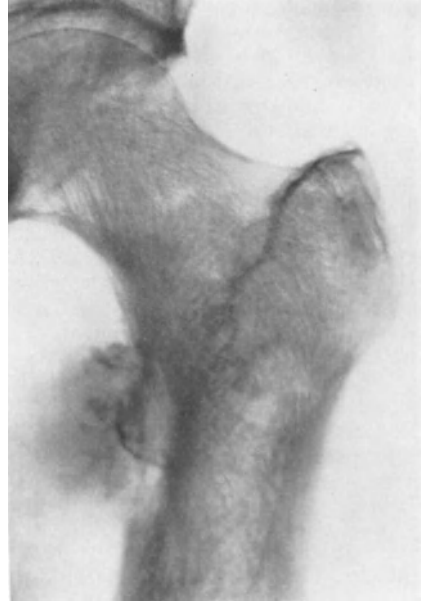

Abb. 102.

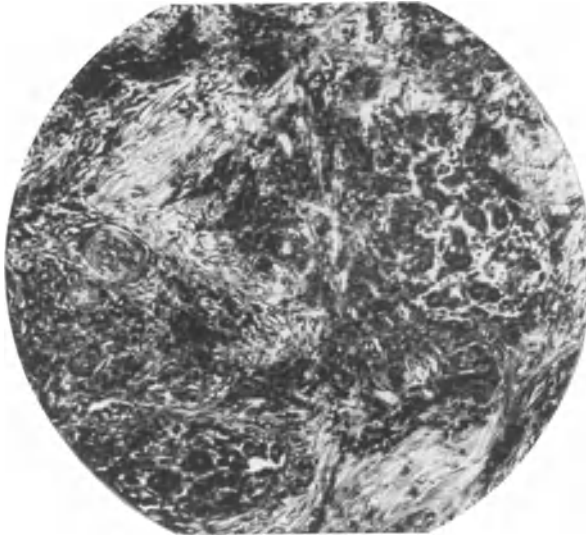


Abb. 103.

Fleckige Atrophie der Fußwurzelknochen. Ausgeprägte Zeichen einer Arthritis deformans. Kein Defekt. Es wurde an eine aufgeflackerte alte Tuberkulose mit PONCET-artigen Erscheinungen (Knie, Hüfte, Schulter) gedacht. Wiederaufnahme Anfang Dezember 1933. Deutliche Rötung und Schwellung im Bereich der Knöchelgendung und auf der Innenseite des li Fußes (Abb. 100). Intracutane Tuberkulinprobe +. Annahme einer wiederaufgeflackerten Fußtuberkulose. Rö-bild: Auf der Innenseite des Talus deutliche Defektbildung. Am inneren Knöchel Verdichtung und Spiculaebildung. Periost abgehoben und verknöchert. Auf der Innenseite der unteren Tibiametaphyse flache Auf-

hellung (Abb. 101). Es wird ein Sarkom auf dem Boden der alten Tuberkulose für möglich gehalten. Rö-bild der li Hüfte. Corticaler Herd unterhalb der Linea intertrochanterica. Auflösung der Rinde, Abhebung des Periostes, Andeutung von strahliger lockerer

Verknöcherung. Zentrale Aufhellung im oberen Teil der Femurdiaphyse. Periostitis am Trochanter maj. (Abb. 102). Da zwei Knochenherde, Verdacht auf Metastasen. Die Pat. zeigte außerdem kleine Hautknötchen im Nacken. PE eines Hautknötchens: Metastase eines Carcinoma simplex (Abb. 103). Diagnose: Knochenmetastasen. — Magen-Darmkanal klinisch und röntgenologisch o. B. Mammae frei. Im Harn

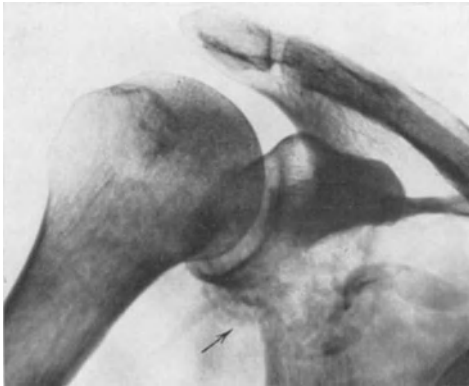

Abb. 104.

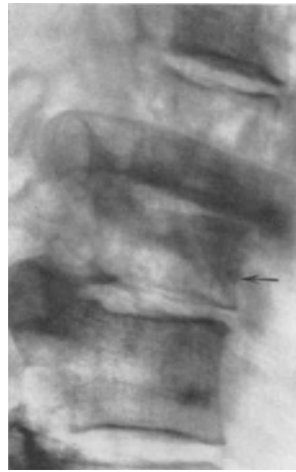


Abb. 105.

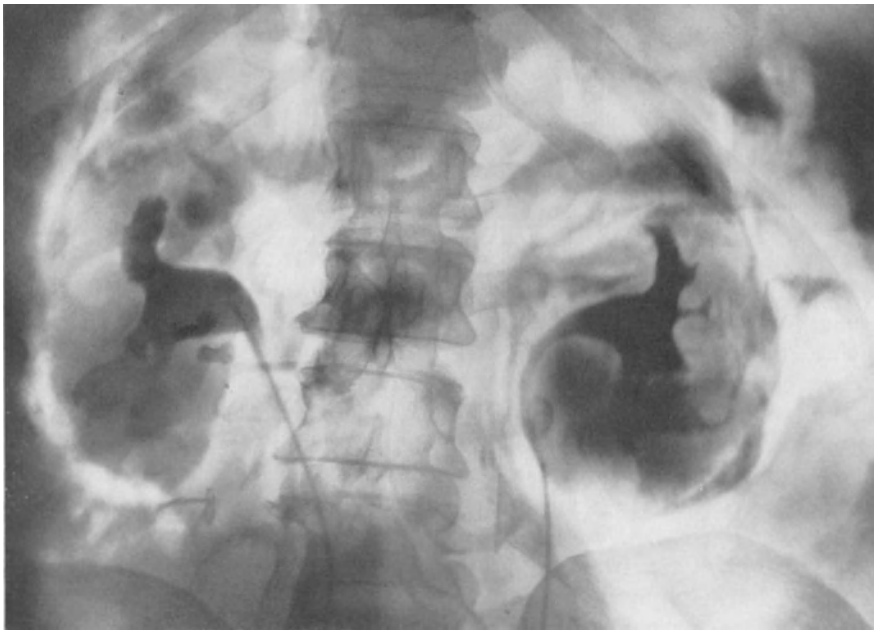

Abb. 106.

Abb. 104—106. 63j. ♂. (3). Multiple osteolytische Metastasen. Abb. 104. Im Schulterblattthals. Abb. 105. Im 5. BWK. Abb. 106. Hypernephroid der li Niere? Pneumoradiogramm.

keine krankhaften Bestandteile. Lungenaufnahme ohne Verdacht auf Bronchialkrebs. Verkalkung der rechtsseitigen Hilusdrüsen. Gynäkologisch *kein* Befund. Diagnose: Knochenmetastasen eines unbekanntes Primärtumors. Metastase im Gebiet einer früheren Tuberkulose (?) des li Fußes.

3. 63j. ♂, 2017/1934. September 1930 Oberarmbruch li. Wegen schlechter Heilung Resektion des li Oberarmkopfes. In der letzten Zeit Schmerzen im re Schultergelenk und im Rücken. — Befund (23. 4. 34): Fettleibiger Mann. Schlechtes Aussehen. Diffuse Bronchitis. Kindskopfgroßer epigastrischer Bauchnarbenbruch. Fixation des re Schultergelenkes, heftige Schmerzen bei Bewegungsversuchen. Harn: Alb. +, Sediment o. B. — Röntgenbild des re Schultergelenkes: Hals der Scapula in einem kirschgroßen Bezirk zerstört. Corticalis durchbrochen, geringe periostale Spiculaebildung (Abb. 104). Diagnose: Osteolytische Metastase. Daraufhin weitere Röntgenuntersuchung: 5. BWK zerstört und zusammengesunken. Kein Callus (Abb. 105). Äußeres Ende der li Clavicula in eine pflaumengroße wabig-cystische Geschwulst verwandelt. Li Oberarmkopf reseziert. Am proximalen Oberarmschaftende keine Veränderungen. Beckenübersicht o. B.

Danach fanden sich mehrere osteolytische Metastasen, die besonders am li Schlüsselbein einen wabig-cystischen Eindruck machen. Auf Grund der Röntgenbilder wird am meisten an Hypernephroidmetastasen gedacht. Urologische Untersuchung: Bds. nach 4 Minuten Blauausscheidung. Keine Blutbeimengungen im Harnleiterharn. Pneumoradiogramm: li Niere am unteren Ende verbreitert. Abplattung der unteren Nierenkelche (Abb. 106). Verdacht auf Hypernephroid. 12. 6. 34 †. Keine Autopsie.

Hier ergab die genaue Untersuchung der Niere Verdacht auf ein linksseitiges Hypernephroid und es ist besonders auch nach den Röntgenbildern wahrscheinlich, daß es sich um Hypernephroidmetastasen gehandelt hat. Den Beweis hätte nur die Autopsie bringen können. Wegen der mehrfachen Knochenherde und des ungünstigen Allgemeinbefindens kam eine Freilegung der li Niere nicht in Frage (vgl. S. 140).

Derartige Beobachtungen beweisen also, daß die Suche nach einem Primärtumor vergeblich sein kann. In solchen Fällen ist dem Pat. aber mit einer PE aus der Metastase durchaus gedient, da nur hiermit eine primäre Knochengeschwulst ausgeschlossen werden kann. Je genauer die Untersuchung durchgeführt werden kann, desto seltener werden aber solche Fälle sein.

## II. Sarkomatöse Knochenmetastasen.

### 1. Knochenmetastasen von Knochensarkomen.

Gegenüber den häufigen Knochenmetastasen von Carcinomen treten Metastasen von Sarkomen stark zurück. Um zunächst die Frage nach der Metastasierung von *Knochensarkomen* in andere Knochen zu beantworten, ist hervorzuheben, daß von den am häufigsten vorkommenden Knochensarkomen, den *osteogenen Sarkomen* nicht so selten Tochterherde in anderen Knochen beobachtet werden (KOLODNY, MATZ). Die Ansicht, daß Knochensarkome in anderen Knochen keine Metastasen machen, ist unzutreffend. Als osteogene Sarkome sind hier nach dem amerikanischen Knochensarkomregister jene Knochensarkome verstanden, welche sich von einem mesenchymalen, knochenbildungsfähigen Keimgewebe ableiten. Dieses hat die Fähigkeiten, sich bis zur Knorpel- und Knochenbildung fortentwickeln zu können. Die Bevorzugung des Wachstumsalters und der Metaphyse der langen Röhrenknochen als Sitz der Erkrankung ist für osteogene Sarkome kennzeichnend. Ihre schlechte Prognose trotz Radikalooperation und Nachbestrahlung ist bekannt. Sie verhalten sich Röntgenstrahlen gegenüber ziemlich refraktär. Bei der Metastasierung sind die Lungen bevorzugt und die Patt. sterben meistens früh an Lungenmetastasen. Das ist auch wohl der Grund, warum so verhältnismäßig selten in anderen Organen und im Knochen Metastasen beobachtet werden. Lymphknotenmetastasen kommen gelegentlich vor.

## Osteogene Sarkome.

1. *Osteogenes Unterkiefersarkom. Schulterpfannen- und Oberarmkopfmastase.* 24j. ♀. Im März 1932 wegen eines osteogenen Unterkiefersarkoms (Abb. 107) außerhalb operiert. Seit 3 Wochen Schulterschmerzen und Bewegungsbehinderung. Befund 2. 9. 32: Starke Blässe.

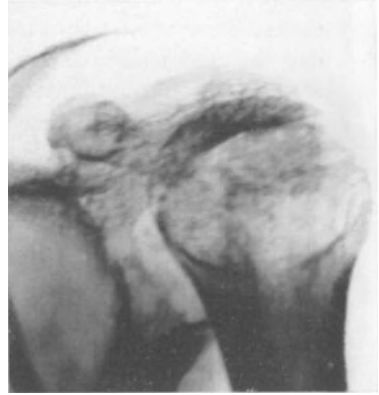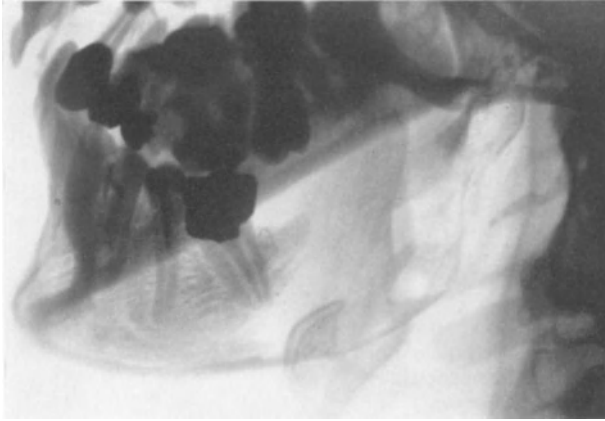


Abb. 107.

Abb. 108.

Abb. 107 u. 108. 24j. ♀. Abb. 107. Primäres osteogenes Unterkiefersarkom. Abb. 108. Osteolytische Metastase des nebenstehenden Unterkiefersarkoms in der Schulterpfanne und im Oberarmkopf.

Sehr zierlicher Körperbau. Blutbefund: Tabelle 1, Nr. 20, S. 104. Li Unterkiefer reseziert. Kein örtliches Rezidiv. Keine Lymphknotenmetastasen. Li Schultermuskulatur stark abgemagert. Arm muskulär fixiert. Fremdtätige Bewegungen sehr schmerzhaft. Lungen o. B. Bei Durchleuchtung kein Verdacht auf Metastasen. Röntgenbefund: Osteolytische Zerstörung der Schulterpfanne. Feinfleckige osteolytische Aufhellung des ganzen Oberarmkopfes (Abb. 108). Röntgenbestr.  $\frac{1}{4}$  Jahr später †.

Das Röntgenbild der Sarkometastase (Abb. 107) zeigte eine osteolytische Zerstörung des Oberarmkopfes und Schultergelenkes ohne Zeichen einer Knochenreaktion. Es ist nur für einen geschwulstmäßigen zerstörenden Prozeß charakteristisch und läßt sonst nichts entnehmen.

2. *Metaphysäres osteogenes Femursarkom. Metastase im Darm- und Kreuzbein.* 15j. ♀, 4/1930. Am 21. 4. 30 wegen eines osteogenen metaphysären Oberschenkelsarkoms re in der Hüfte exartikuliert. 1 Jahr später Wiederaufnahme wegen starker Schmerzen im Kreuz. Befund: Starke Anämie. Kachexie. Röntgenbilder: Lungenmetastasen. Faustgroße osteolytische Metastase in der re Kreuzfuge (Abb. 109). Schwellung über der Kreuzfuge und der angrenzenden Darmbeinschaukel re. 1 Monat später †.

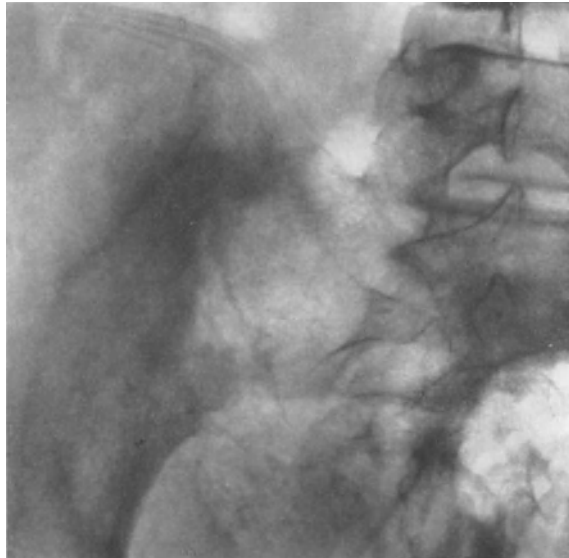

Abb. 109. 16j. ♀. Osteolytische Metastase im Darm- und Kreuzbein 1 Jahr nach Exarticulatio coxae wegen osteogenen metaphysären Oberschenkelsarkoms.

In diesem Fall läßt das Röntgenbild (Abb. 109) die Deutung zu, daß die osteolytische Metastase im Gebiet der Kreuzfuge ihren Ausgang von einem Paket metastatischer Lymphknoten genommen hat.

#### EWING-Sarkome.

Von der anderen Gruppe der Knochensarkome, den EWINGSchen undifferenzierten *Rundzellsarkomen* ist im Gegensatz zu den osteogenen Sarkomen bekannt, daß sie *vorwiegend in anderen Knochen metastasieren*. Biologisch unterscheiden sich die EWING-Sarkome von den osteogenen Sarkomen am meisten durch ihre Strahlenempfindlichkeit. Im Gegensatz zum osteogenen Sarkom ist an den langen Röhrenknochen eher ein Diaphysenabschnitt befallen als die Metaphyse. Auch hier ist wieder das jugendliche Alter bevorzugt. Die Metastasen zeichnen sich röntgenologisch durch eine unscharfe, weiche, zentral gelegene Aufhellung aus.

3. EWING-Sarkom des Radius, Oberschenkelmetastase. 15j. ♂. Beginn der Erkrankung Oktober 1930. Diagnose: November 1930 Ostitis fibrosa des li Radius. November 1930 bis Januar 1931 Röntgenbestr. Vorübergehende Besserung. Im Juli 1931 erneutes Wachstum. August 1931 Amputation humeri sin. Histologische Diagnose: EWING-Sarkom des li Radius. Am 3. 9. 32 Nachuntersuchung. Kachexie. Blut-

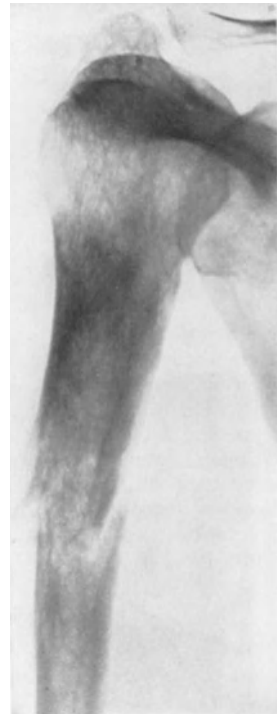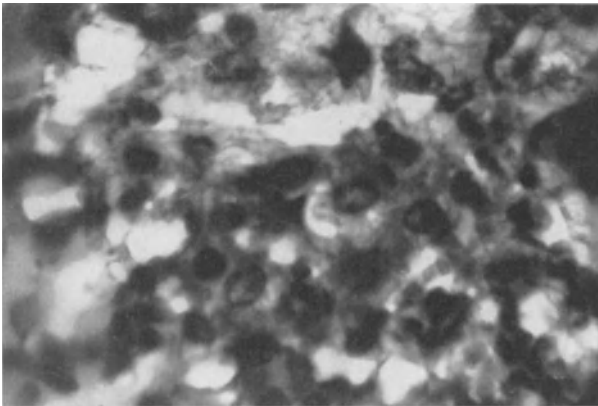


Abb. 110.

Abb. 111.

Abb. 110 u. 111. 68j. ♂. Primäres Tonsillarsarkom. Großzelliges Rundzellensarkom. Osteolytische Oberarmmetastase mit Spontanfraktur in der Schaftmitte.

befund: s. Tabelle 1, S. 104, Nr. 19. Durchleuchtung: Metastasen in beiden Lungen. Klagen über eigenartige Schwäche und ziehende Schmerzen im re Knie. Kniegelenk *frei* beweglich. Kein Erguß. Bei Stoß gegen die re Femurkondylen Stauchschmerz. Daraufhin Röntgenaufnahme: Ovale osteolytische Aufhellung von Hühnereigröße in der Metaphyse des re Oberschenkelschaftes. Keine Behandlung mehr. † Oktober 1932.

Das Auftreten der Metastasen etwa 1 Jahr nach der Amputation und 2 Jahre nach dem Beginn der Erkrankung, sowie das anfängliche gute Ansprechen des Primärtumors auf Strahlenbehandlung vervollständigen das Bild des EWING-Sarkoms.

#### 2. Knochenmetastasen von Weichteil- und Organsarkomen.

Diese kommen sehr selten vor. MATHEY-CORNAT bildet Knochenmetastasen von 3 Gliedmaßen-Fasciensarkomen ab. Im ganzen sind die Funde spärlich. BLUM und COLEY sahen Schädelmetastasen eines malignen Uterusmyoms.

4. *Tonsillensarkom. Oberarmschaft- und Schulterblattmetastase. Oberarmspontanfraktur.* 68j. ♂, 2124/1931. Ende Januar 1931 Entfernung von Polypen, Mitte Februar Überweisung in die Hals-Nasen-Ohrenklinik wegen Tonsillentumors. Dort PE: Großzelliges Rundzellensarkom (Abb. 110). Radiumbehandlung. Am 27. 2. 31 wegen einer schmerzhaften Schwellung im mittleren Drittel des re Oberarmes verlegt. *Befund:* Spontanfraktur des re Oberarmes. Röntgenbild (Abb. 111): Frische Spontanfraktur im Schaft des re Humerus ohne wesentliche Verschiebung. Im Gebiet der Frakturstelle in 3—4 cm Ausdehnung unregelmäßige fleckige Knochenzeichnung mit Zerstörung der Spongiosa. Allmählicher Übergang in die Nachbarschaft. — Unschärf begrenzte Aufhellung im Bereich des unteren äußeren Scapularandes; in den Weichteilen davor kleine Knochensequester. † 1. 3. 31 an doppelseitiger Pneumonie (Metastasen?). Sektion verweigert.

5. *Siebbeinsarkom. Oberarmkopfmastase.* 70j. ♂, 249/1931. November-Dezember 1930 stärkeres Nasenbluten. Ein Facharzt entfernte in 4 Sitzungen aus dem Siebbein leicht blutende Gewebmassen. Die Blutungen standen dann. Histologische Untersuchung: Keine Geschwulst. Nach einigen Wochen neues Auftreten von Blutungen. Februar 1931 heftige rechtsseitige Kopfschmerzen, Hinfälligkeit, Appetitlosigkeit, Gewichtsabnahme. In letzter Zeit auch starke Schmerzen in der re Schulter. — *Befund am 12. 5. 31* (Hals-Nasen-Ohrenklinik): Kachexie. Vortreibung der li Wange. Blutspuren im li Nasenloch. Am li Kieferwinkel hartes Drüsenpaket. Röntgenbild des Schädels: Li Kieferhöhle und Siebbein verschattet. Li Nasengang in der Tiefe verlegt. PE aus dem Siebbein: Gemischtzelliges Sarkom mit atypischen Riesenzellen. Röntgenbild (Abb. 112): Oberarmkopf und Übergang in den Schaft kleinfleckig aufgehellte, unscharfe untere Grenze. Corticalis auf der Außenseite zerstört. Lungendurchleuchtung: Metastasenverdächtige Schatten. BWS und LWS: Spondylitis deformans, sonst o. B. Ende Juli 1931 †.

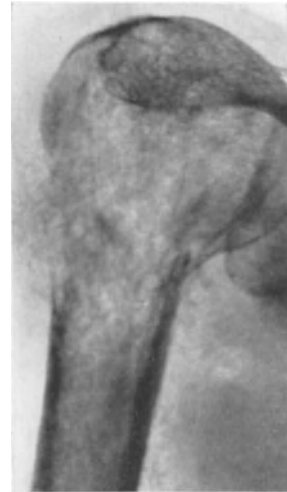

Abb. 112. 70j. ♂. Metastase eines Siebbeinsarkoms im Oberarm.

6. *Schädelweichteilsarkom. Becken- und Radiusmetastasen.* 27j. ♂, 26/1929. Am 17. 11. 28 wegen eines taubeneigroßen Tumors in der re Schläfengegend, der geschwürig zerfallen und auf der Unterlage gut verschieblich war, operiert. Tumorf infiltration in den Musc. temporalis, oberflächliche Knochenarrosion. Histologischer Befund: „Älteres entzündliches Gewebe mit zahlreichen Nestern von Fremdkörperriesenzellen.“ Am 17. 3. 29 örtliches Rezidiv. 3. 4. 29 Aufnahme in der chirurgischen Klinik. *Befund:* An der re Schläfe zweimarkstückgroßes Geschwür auf einer tumorartigen Vorwölbung (Abb. 113). Röntgenbild: Im re Schläfenbein dicht hinter der Kranznaht walnußgroßer Defekt mit unregelmäßig begrenzten Rändern (Trepanationsstelle). PE vom Geschwürsrand. Histologisch: Gefäßreiches Sarkom. *Bestrahlung* der Schläfe. — 3. 6. 29 ziehende Schmerzen in der re Schädelhälfte und im re Unterarm. Tumor an der re Schläfe größer. Taubeneigroße, wabig-cystische Metastase im Radius (Abb. 114). Deutliche Spiculaebildung. 11. 6. 29 Schädel- und Radiusbestrahlung. 18. 9. 29 Klagen über Kreuzschmerzen. Kein Gibbus. Kein Stauchschmerz. Röntgenbild der LWS in 2 Ebenen o. B. Beckenübersicht: Metastasen im Scham- und Sitzbein (Abb. 116). Röntgenbestr. — 3. 1. 30 Tumor an der re Schläfe größer. Weitere Klagen über Kreuzschmerzen und über die re Hüfte. Der Radiusherd zeigt eine zunehmende Sklerosierung (Abb. 115). † 1. 4. 30 unter den Erscheinungen der Meningitis. Im Schädel keine Metastasen.

Die klinischen Erscheinungen von Sarkommetastasen entsprechen völlig denen von Carcinommetastasen. Der meist schnellere Verlauf und das anscheinend stärker angreifende Wachstum des Sarkomgewebes kommt röntgenologisch darin zum Ausdruck, daß Zeichen einer Knochenreaktion dann fehlen. Die Nachbarschaft verhält sich der Absiedlung gegenüber völlig passiv. Bei den meisten Sarkommetastasen zeigen sich röntgenologisch osteolytische Bilder. Daß auch Sarkommetastasen unter Umständen eine

deutliche periostale Knochenspießbildung aufweisen können, zeigt Abb. 114, daß sie ebenfalls nach Röntgenbestrahlung sklerosieren können, die Abb. 115.

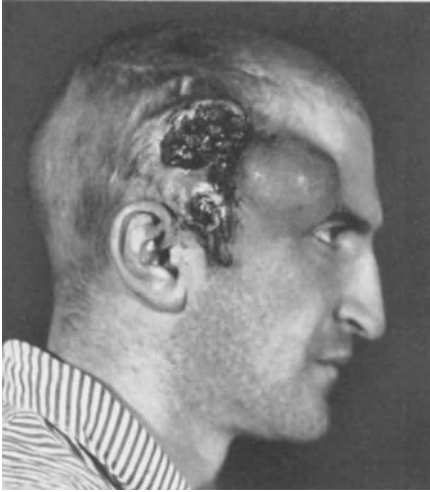

Abb. 113.

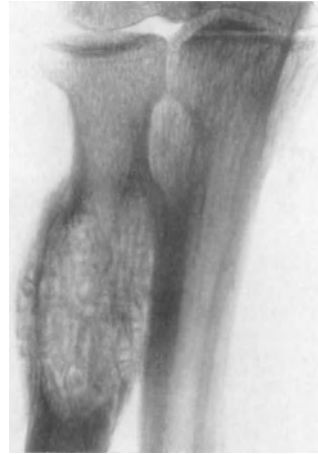

Abb. 114.

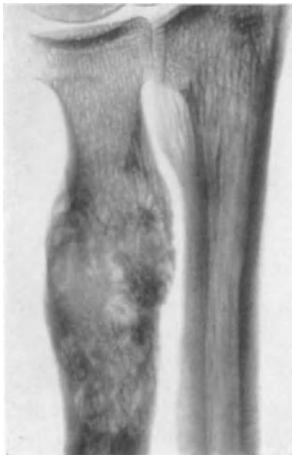

Abb. 115.

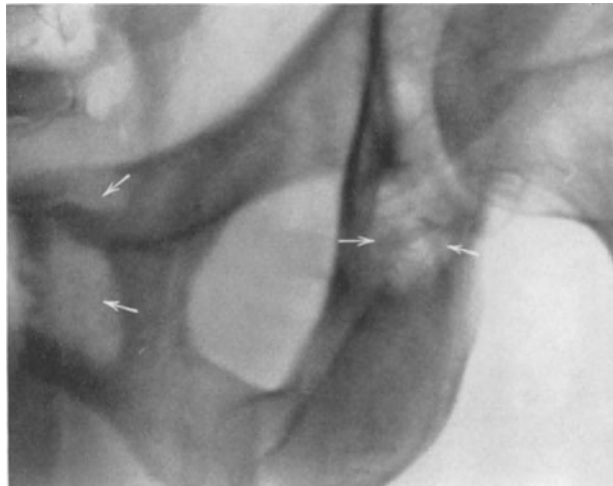


Abb. 116.

Abb. 113—116. Abb. 113. Weichteilsarkom des Schädels. Abb. 114. Leicht sklerotische Metastase im linken Radius mit periostaler Spießbildung, 7 Monate nach operativer Entfernung. Abb. 115. Die gleiche Metastase 5 Monate später nach Röntgenbestrahlung. Abb. 116. Metastasen im Sitz- und Schambein.

### Zusammenfassung.

Sarkometastasen treten gegenüber Carcinometastasen zurück. — Osteogene Sarkome machen gelegentlich auch Knochenmetastasen. — EWING-Sarkome bevorzugen den Knochen bei der Metastasierung. — Metastasen von Weichteil- und Organsarkomen sind sehr selten. — Das Rö-bild zeigt meist osteolytische Herde, die sich von Carcinometastasen nicht unterscheiden lassen. — Der Verlauf ist entsprechend dem meist rapiden Sarkomwachstum ein sehr schneller.

### C. Die Behandlung der Knochenmetastasen.

In den vorhergehenden Abschnitten wurde bereits besprochen, daß *Operationen* von Knochenmetastasen überhaupt nur bei *erwiesenen Einzel-Tochterherden* bestimmter Carcinome einen Sinn haben. Als solche kommen vorwiegend nur Hypernephroid- und Schilddrüsen-*Geschwulstmetastasen* in Frage. Die Erfolge der operativen Behandlung dieser *Krebs-Tochterherde* sind aber trotz *einzelner* *Blender* im ganzen betrachtet *schlecht*. Die Operation von Mamma-, Prostata-, Magen-Darm-, Bronchialkrebsmetastasen ist *nicht* angezeigt. Wenn bei diesen *Patt.* überhaupt Operationen von Knochenherden vorgenommen worden sind, so sind sie fast sämtlich unter der *falschen Diagnose* „*Sarkom*“ ausgeführt worden. Irgendeine günstige Beeinflussung der Erkrankung ist dabei nicht gesehen worden und niemals zu erwarten.

Es bleibt also für die überwiegende Mehrzahl aller *sekundären Knochengewächse* nur die *Bestrahlung* zur Behandlung übrig. Es ist selbstverständlich, daß man bei einem derartig schweren Leiden, das fast immer noch ein anderes, ebenfalls von sich aus *fortschreitendes* bösartiges Geschwulstleiden zur Voraussetzung hat, auch an die Bestrahlung keine zu großen Erwartungen knüpfen kann. Einen günstigen Einfluß könnte man von vornherein nur bei denjenigen metastatischen Knochenherden erwarten, bei denen das Erstgewächs bereits operativ entfernt worden ist, bei denen kein örtliches Rezidiv besteht und wo sich das bösartige Geschwulstwachstum nur auf einen oder wenige Knochen beschränkt. Die klinische Erfahrung hat aber gelehrt, daß im allgemeinen auch dann noch ein *Bestrahlungs-Versuch* gemacht werden kann, wenn ein latenter oder ein ebenfalls der Bestrahlung noch zugänglicher Primärtumor oder sein Rezidiv vorhanden ist. Nur ein gleichzeitig bestehendes und *schnellwachsendes Erstgewächs*, womöglich noch in einem lebenswichtigen Organ, macht die Prognose so ungünstig, daß man die Knochenmetastasen nicht mehr bestrahlen sollte.

Was nun die *Wirkungen* der Bestrahlung einer Knochenmetastase im einzelnen betrifft, so ist zunächst die Frage aufzuwerfen, ob das *Leben verlängert* werden kann, ob also die Metastase durch eine Bestrahlung *örtlich heilbar* ist. Bei denjenigen *Patt.*, bei denen das Erstgewächs entfernt worden ist oder bei denen auch das Erstgewächs noch der Strahlenbehandlung zugänglich ist, kann man in Einzelfällen eine örtliche Anheilung bzw. eine weitgehende Eindämmung des Geschwulstwachstums der Knochenmetastase erreichen. Selbstverständlich immer nur bei einzigen oder vereinzelt Herden, nicht bei diffusen Aussaaten. Es gibt *einzelne* Fälle, besonders Mammacarcinommetastasen, die durch eine Serie von Bestrahlungen für lange Zeit (Beobachtungen bis zu 8 Jahren) geheilt worden sind (BECK, BORAK, HINTZE, HOLFELDER, JOLLY, MELDOLESI, LEMAITRE, PICKHAN, ROSE), und bei denen es erst nach einigen Jahren zur weiteren Aussaat gekommen ist. Obwohl bekannt ist, daß sich Knochenmetastasen auch *ohne* Bestrahlung zurückbilden können, daß es *sehr langsam* wachsende Metastasen gibt, die in Jahren nur wenig an Größe zunehmen, und daß es Spontanheilungen von Metastasen und pathologischen Frakturen gibt, ist der günstige Verlauf in *einzelnen* Fällen zweifellos der Bestrahlung zuzuschreiben. Das gilt besonders für Mammacarcinommetastasen, die als ziemlich strahlenempfindlich gelten. Von Prostatakrebstochterherden ist eine Rückbildung und eine jahrelange Unterdrückung durch Bestrahlung *nicht* gesehen worden (HOLFELDER,



STENSTROEM). Bei Magen-Darm-, Bronchial- und Uteruskrebsmetastasen hängt der Verlauf fast nur vom Erstgewächs ab. Bei Hypernephroid- und Strumametastasen kommt es vor allem darauf an, ob das Erstgewächs noch vorhanden ist. Über Hypernephroidmetastasen liegen wenig Bestrahlungsergebnisse vor. Sie gelten im allgemeinen als ziemlich strahlenrefraktär (HOLFELDER, HERENDEEN, STENSTROEM und ERICKSEN). Bei Struma- und Hypernephroidmetastasen ist, solange es sich um solitäre Herde handelt, in zahlreichen Fällen auch ohne jede Behandlung ein recht langsames Fortschreiten gesehen worden. Einen günstigen Verlauf wiesen 2 unserer Strumametastasen (Beob. 48, S. 157; Beob. 53, S. 159; Abb. 63, 64, 68) auf.

Im ganzen können Knochenmetastasen, soweit sie singulär oder solitär vorhanden sind und soweit es sich nicht um osteoplastische Krebsherde handelt, als ziemlich strahlensensibel angesehen werden (BORAK, HOLFELDER). Es genügen im allgemeinen 90% der HED, um die Metastasen günstig zu beeinflussen. HOLFELDER bestrahlt dabei Wirbelmetastasen von 1 hinteren und 2 vorderen Feldern, BORAK setzt alle 3 Felder (1 vertebrales, 2 paravertebrale, 15 × 15) am Rücken an. BORAK gibt bei solitären Metastasen innerhalb einer Woche von diesen 3 Feldern aus 2mal je 400 R.

Osteoplastische Herde verhalten sich dagegen refraktär und HOLFELDER sieht sich zur Bestrahlung osteoplastischer Herde *nur* bei heftigen Schmerzen veranlaßt. Die Erfolge an größeren Serien sind schlecht (STENSTROEM und ERICKSEN).

Die *röntgenologische Ausheilung* osteoklastischer Herde ist *nicht* mit der anatomischen identisch (HOLFELDER) und im Rö-bild läßt sich nicht immer die Wiederherstellung der Knochenstruktur verfolgen (BORAK). Außerdem gibt es eines Tages entweder eine weitere Aussaat in andere Knochen oder ein „Rezidiv in der bestrahlten Metastase“ (BORAK), in der sich der Knochen unter Umständen bereits wieder weitgehend regeneriert hatte.

Die Bestrahlung führt auf der einen Seite zum Untergang des Carcinomgewebes, auf der anderen bewirkt sie eine *deutliche Knochenneubildung*. Beispiele für solche im Rö-bild zu verfolgende Heilungsvorgänge in Metastasen bieten die Abb. 63, 64, 86 bis 90, 114 u. 115.

Im übrigen muß auch hier wieder ausdrücklich hervorgehoben werden, daß es zwar eine Wiederherstellung der Knochenstruktur nach Bestrahlung gibt, daß sich aber ähnliche Ausheilungsvorgänge auch an nichtbestrahlten Metastasen zeigen können. Wir selbst haben z. B. bei einer Pat. mit einer auf beiden Körperseiten gleichmäßig entwickelten generalisierten Skeletcarcinose nach Mammacarcinom 2 Monate vor dem Tode die li Beckenseite und den li Oberschenkel und Unterschenkel mit je 100% der HED bestrahlt. Die mikroskopische Untersuchung gleicher Knochenabschnitte von *beiden* Seiten ließ auf der bestrahlten Seite keine Zunahme der Knochenneubildung und keine ausgedehntere bindegewebige Verödung von Markräumen erkennen. Vielmehr zeigten in gleicher Weise *nichtbestrahlte* Abschnitte der Röhrenknochen, der Wirbelsäule und des Beckens die auch von anderer Seite beschriebenen Vernarbungen an Stellen, die sicher vorher mit Carcinommassen übersät waren (vgl. Abb. 5, S. 91), und eine Neubildung von Knochengewebe ließ sich im gleichen Grade auch an nichtbestrahlten Metastasen verfolgen. Die krebsigen Knochenveränderungen waren in diesem Fall zu ausgedehnt und zu gleichmäßig, um eine von HOLFELDER bei Bestrahlung eines Knochenherdes in einer benachbarten zweiten nicht-

bestrahlten Metastase gesehene Fernwirkung annehmen zu können. Das Röntgenbild war *vor* und *nach* der Bestrahlung das gleiche.

Der Anreiz zur reaktiven Knochenneubildung ist eine Eigentümlichkeit auch der unbestrahlten osteolytischen Carcinommetastasen. Gerade bei schnellwachsenden osteoklastischen Metastasen fanden wir sehr häufig Knochenneubildungsvorgänge, die fast immer bis zum Osteoid fortgeschritten waren, während sich bei den ganz langsam expansiv wachsenden Hypernephroid- und Strumametastasen weniger reaktive Knochenneubildungsvorgänge nachweisen ließen.

Schließlich läßt sich die Behauptung, daß es immer nur einzelne und vereinzelte Metastasen sind, die sich strahlentherapeutisch günstig, also im Sinne der Hemmung des Geschwulstwachstums oder der Ausheilung beeinflussen lassen, damit belegen, daß größere Serien gleicher Carcinommetastasen herangezogen werden. Hierzu eignen sich die am häufigsten bestrahlten Mammacarcinommetastasen. So sah z. B. MELDOLESI (26 Fälle) neben einigen guten Erfolgen (2jährige Heilungen) bei gleicher Bestrahlungstechnik Patt., die sich nur 6—7 Monate hielten. Das sind aber dieselben Zeiten, die man auch ohne Bestrahlung sieht. STENSTROEM und ERICKSEN konnten 23 bestrahlte Knochenmetastasen verfolgen. Die Zeit bis zum Tode betrug im höchsten Fall 27 Monate, im Mittel aber kaum über 12 Monate. Es ist allerdings zuzugeben, daß jede röntgenologisch ähnlich liegende Knochenmetastase des gleichen Primärtumors einen anderen Verlauf aufweisen kann. Man kann einer Metastase nicht von vornherein ansehen, welche Angriffskraft in ihr steckt und welche Widerstandskraft bei betreffendem Körper gegen das Krebswachstum aufbringen kann. Und diese beiden Faktoren *entscheiden* über den Verlauf.

Es gibt einzelne Autoren, die zur Bestrahlung der am häufigsten befallenen Wirbelsäule raten, wenn klinisch Schmerzen vorhanden sind und wenn sich noch keine Herde im Röntgenbild nachweisen lassen. Der Vorschlag läßt sich durchaus als berechtigt anerkennen, besonders da bekannt ist, daß zentral gelegene Wirbelherde erst von einer gewissen Größenordnung ab (über Erbsengröße) im Seitenbild erkennbar sind (CHASIN). Kleinere Einzelherde können sich auch bei der Strahlenempfindlichkeit von osteoklastischen Carcinommetastasen sicher eher zurückbilden, als ausgedehnte Gebiete, falls sie erfaßbar sind. Da es aber zentral gelegene Wirbelmetastasen ohne Schmerzen gibt, so wird auch dieser Vorschlag in der Praxis nur gelegentlich Anwendung finden können.

*Die Lebensverlängerung und die vorübergehende Heilbarkeit von Knochenmetastasen durch Bestrahlung kann also nur für einzelne Fälle behauptet werden.*

Wenn Schmerzen bestehen, sollte man sich in jedem Falle zur Bestrahlung entschließen, denn bei der *Schmerzbekämpfung* kann die Bestrahlung segensreich wirken. Es kann für die überwiegende Mehrzahl der Fälle behauptet werden, daß Schmerzen, die durch eine metastatische Wirbelerkrankung bedingt sind, nach *einer* Bestrahlung verschwinden können (ADAIR, BORAK, HOLFELDER, KINGREEN, PROUST, ROSE, STENSTROEM und ERICKSEN). Dieses gilt aber leider wieder nur vorwiegend für osteoklastische Metastasen. Für osteoplastische Tochterherde, bei denen HOLFELDER überhaupt nur bei Schmerzen eine Indikation zur Bestrahlung sieht, kann eine so annähernd sicher schmerzstillende Wirkung nicht gewährleistet werden. Von 40 Prostatametastasen LEDDYS und GIANTURCOS wurden nur 3 durch die Bestrahlung von ihren Schmerzen befreit und 21 gebessert; 16 blieben unbeeinflusst. Von 15 bestrahlten Patt. STENSTROEMS wurden 2 schmerzfrei, 5 wurden vorübergehend schmerzfrei,

Tabelle 2. Bestrahlte

Nr.	Alter, Geschlecht	Diagnose	Ort	Art
1.	38j. ♀	Mammacarcinom (2, S. 109)	Zuerst Wirbelsäule, Becken, später ge- neralisiert	osteolytisch und fleckig-gemischt (Abb. 12—23)
2.	39j. ♀	Mammacarcinom (4, S. 114)	Kreuzbeinmetastase	osteolytisch (Abb. 25)
3.	58j. ♂	Mammacarcinom (5, S. 116)	Lendenwirbelsäule	osteoplastisch (Abb. 27)
4.	42j. ♀	Mammacarcinom (7, S. 118)	Wirbelsäule, multiple	osteolytisch
5.	50j. ♀	Mammacarcinom (6, S. 117)	Wirbelsäule, multiple	osteolytisch (Abb. 28—30)
6.	61j. ♀	Mammacarcinom (10, S. 120)	Schulterblatt, Schlüsselbein	osteolytisch (Abb. 36)
7.	67j. ♂	Prostatacarcinom (4, S. 127)	Wirbelsäule, Schlüsselbein	osteoplastisch
8.	50j. ♂	Prostatacarcinom (6, S. 129)	Kahnbein, Tibia	osteoplastisch (Abb. 45)
9.	68j. ♀	Carcinomatöse Struma (48, S. 157)	Humerus, Becken	wabig-cystisch (Abb. 63)
10.	59j. ♀	Schilddrüsenadenom (53, S. 159)	Sternum	cystisch (Abb. 68)
11.	57j. ♀	Schilddrüsenarcinom (79, S. 163)	Humerus, Scapula, Becken, WS	osteolytisch (Abb. 70, 71)
12.	48j. ♀	Magencarcinom (2, S. 170)	Schädel	osteolytisch (Abb. 78)
13.	64j. ♀	Rectumcarcinom (5, S. 173)	Oberarm	osteolytisch (Abb. 86)
14.	54j. ♂	Rectumcarcinom (6, S. 174)	Schienbein	osteolytisch (Abb. 89)
15.	34j. ♀	Oberkiefercarcinom (1, S. 175)	Oberschenkel	osteolytisch (Abb. 91)
16.	36j. ♀	Ca uteri (S. 179)	Schädel, Schlüsselbein	osteolytisch (Abb. 95, 96)
17.	24j. ♀	Primäres Unterkiefer- sarkom (2, S. 187)	Schulterpfanne- und Oberarmkopf	osteolytisch (Abb. 108)
18.	15j. ♀	Osteogenes Oberschenkel- sarkom (1, S. 187)	Becken	osteolytisch (Abb. 109)
19.	27j. ♂	Schädelweichteilsarkom (5, S. 189)	Radius, Becken	osteolytisch (Abb. 114—116)

6 überhaupt nicht und 2 nur gering beeinflusst. Der Unterschied in der die Schmerzen beeinflussende Wirkung der Bestrahlung bei osteoklastischen oder osteoplastischen Metastasen kann nur so gedeutet werden, daß sich bei den knochenzerstörenden Metastasen eine bessere Strahlenwirkung auf das Krebsgewebe erzielen läßt, und daß sowohl eine Herabminderung der Tragkraft, als auch eine Periostreizung infolge von Krebsherden durch eine wenigstens teilweise Zerstörung des Krebsgewebes und durch Neubildung von Knochen beseitigt wird. Wahrscheinlich sind auch osteoklastische Metastasen strahlenempfindlicher. Bei osteoplastischen Herden kann dagegen der Druck des Krebsgewebes auf austretende Nerven und auf das Periost nicht verhindert werden,

## Knochenmetastasen.

Primärtumor		Rö-Dosis in r auf die Metastasen <sup>1</sup>	Schmerzen gebessert	Am Leben nach Bestrahlung	Gesamtdauer des Leidens
operiert	bestrahlt				
ja	ja	550, 440	ja	1 Jahr 5 Monate †	2 Jahre
ja	ja	1320, 775	nein	4 Monate †	1 Jahr
ja	ja	660	ja	5 Monate †	4 Jahre
ja	ja	550	ja	8 Monate †	3 Jahre
ja	ja	440	nein	6 Monate †	1 Jahr
ja	ja	660, 550	ja	1/2 Jahr †	3 1/2 Jahre
nein	ja	660, 225	nein	9 Monate †	1 3/4 Jahre
nein	ja	440	ja	6 Monate †	2 Jahre
nein	ja	880, 330, 550	ja	Nach 2 1/2 Jahren noch am Leben	bisher 3 Jahre
nein	nein	775, 440, 440	ja	Nach 1 Jahr noch am Leben	
ja	ja	1100	ja	3 Jahre †	13 Jahre
nein	ja	440	ja	2 Monate †	1 1/2 Jahre
nein	ja	550, 660, 550	ja	Nach 1 Jahr noch am Leben	
nein	ja	1200	ja	9 Monate †	1 Jahr 3 Monate
ja	nein	550	—	3 Monate †	1 Jahr
nein	ja	550, 550	—	1 Jahr †	3 Jahre
ja	—	1100, 550	nein	3 Monate †	1 Jahr
ja	—	1100	nein	1 Monat †	2 Jahre
ja	?	330, 330	ja	10 Monate †	2 Jahre

<sup>1</sup> Bei den mehrfachen Zahlenangaben betragen die Abstände zwischen den einzelnen Bestrahlungen 2—3 Monate.

weil eine Beseitigung der neugebildeten Knochenmassen durch eine Bestrahlung nicht möglich ist und weil wohl auch die Strahlenwirkung auf die im Knochen eingeschlossenen osteoplastischen Krebsmetastasen eine geringere ist.

Aus unseren eigenen bestrahlten Fällen (Tab. 2) läßt sich schließen, daß ein *Einfluß auf die Lebensverlängerung nicht* sicher feststellbar war. Dort, wo die Patt. noch längere Zeit am Leben blieben, handelte es sich um Knochenmetastasen, die schon an sich langsamer verlaufen. Es waren das hauptsächlich Strumametastasen. Alle anderen bestrahlten Metastasen ließen einen längeren Verlauf

als unbestrahlte Metastasen nicht erkennen. Wir verfügen sogar über einige Beobachtungen, wo nichtbestrahlte Metastasen länger am Leben blieben als bestrahlte.

Anders steht es mit der symptomatischen Beeinflussung. Hier lassen sich günstige Erfolge der Bestrahlung nicht bestreiten. Es gelang, vor der Spontanfraktur stehende Knochenherde so zu beeinflussen, daß eine Spontanfraktur nicht eintrat. Die Bestrahlung reizte zur Knochenneubildung an, was sicher nachweisbar ist (vgl. Abb. 86—90, 114, 115). In derartigen Fällen wird auch den durch Spontanfrakturen und -infractionen ausgelösten Schmerzen vorgebeugt. Daß einmal eingetretene Spontanfrakturen, die den Gesamtquerschnitt eines Röhrenknochens betrafen, unter dem Einfluß der Bestrahlung wieder fest wurden, haben wir allerdings nicht gesehen.

Was die Frage der Beeinflussung von Schmerzen anbetrifft, so wurde bereits in der Einleitung hervorgehoben, daß es zahlreiche Metastasen gibt, die an sich *keine* oder nur zeitweise geringe Schmerzen verursachen. Es können selbst ausgedehnte zentral gelegene Metastasen in der Wirbelsäule ziemlich schmerz- und beschwerdefrei verlaufen (s. Abschnitt Mamma- und Prostatakrebse). Auf der anderen Seite sind gerade bei Wirbelherden die Schmerzen mit am heftigsten. Hier haben wir zwar einige Versager erlebt, denen aber Fälle gegenüberstanden, wo nach *einer* Bestrahlung eine sichere Besserung der Schmerzen eintrat.

Bei schmerzhaften Wirbelherden empfiehlt sich außerdem die Verabreichung einer Liegeschale, in der sich manche Patt. wohler fühlen. Auf Ruhigstellung allein bessern sich meistens allerdings Wirbelmetastasen nicht. Bei drohender Spontanfraktur muß ein Gipsmieder- oder Stützkorsett gegeben werden. ADAIR bestrahlt durch gefensterter Gipsmieder. Wenn die Schmerzen durch Bestrahlungen nicht gebessert werden, so ist die Verabreichung von Morphin angezeigt. Bei unerträglichen Schmerzen kommt schließlich die Vorderseitenstrangdurchtrennung im Rückenmark, die Chordotomie, in Frage. Über größtenteils sehr gute Erfolge der Chordotomie berichten KOCH, KIRSCHNER, STIEDA, WREDE, HARTUNG, FOERSTER und GAGEL, sowie JORNS. Rö-bestr. und Narkotica reichen aber in der Regel zur Bekämpfung der Schmerzen aus.

#### Zusammenfassung.

Die Indikation zur operativen Behandlung erwiesener Einzelmetastasen kann nur in den allerwenigsten Fällen gestellt werden. Hierfür kommen eigentlich nur Hypernephroid- und Schilddrüsenwachstummetastasen in Frage. Bei den Knochenherden anderer Erstgewächse ist eine Operation sinnlos. Sämtliche Operationen wurden nach falscher Diagnose ausgeführt.

Die Bestrahlung kann in jedem Fall versucht werden, selbst wenn ein Primärtumor oder sein Rezidiv noch vorhanden ist. Nur schnell wachsende Primärtumoren in lebenswichtigen Organen sollten ausscheiden. Die besten Erfolge sind von vornherein bei einigen und vereinzelt Metastasen zu erwarten, deren Primärtumor operativ entfernt oder noch selbst einer Strahlenbehandlung zugänglich ist.

Osteoklastische Metastasen sind strahlenempfindlicher als osteoplastische. Osteoplastische und Hypernephroidmetastasen sind ziemlich strahlenrefraktär.

Eine Bestrahlung kann ziemlich sicher bei osteoklastischen, unsicher bei osteoplastischen Metastasen Schmerzen beseitigen.

Die Lebensdauer des Kranken kann nur in seltenen Fällen verlängert werden.

# III. Der Kreuzschmerz, seine Ursachen und Behandlung.

Von

R. WILHELM-Freiburg i. B.<sup>1</sup>

Mit 24 Abbildungen.

## Inhalt.

	Seite
Literatur . . . . .	197
I. Statisch bedingte Kreuzschmerzen . . . . .	205
II. Muskulär bedingte Kreuzschmerzen . . . . .	208
III. Ossär bedingte Kreuzschmerzen . . . . .	212
IV. Neurogen bedingte Kreuzschmerzen . . . . .	230
V. Durch Erkrankung innerer Organe bedingte Kreuzschmerzen. . . . .	232
1. Vom Urogenitalsystem . . . . .	232
2. Von den Genitalorganen ausgehend . . . . .	234
VI. Hämatogen bedingte Kreuzschmerzen . . . . .	235

## Literatur.

- ALBRECHT: Behandlung der Kreuzschmerzen bei Frauen ohne nachweisbare Genitalveränderungen mit Wach-Suggestion. Münch. med. Wschr. 1922 II.
- BOCKELMANN u. KREUZ: Kreuzschmerzen der Frau und Veränderungen des Lendenkreuzbeingebietes. Arch. Gynäk. 151, H. 1.
- BRAGARD: Kreuzschmerzen durch Lockerung der Kreuzdarmbein gelenke. Münch. med. Wschr. 1933 II.
- BRAUSS: Anatomie des Menschen, 2. Aufl., Bd. 1. 1929.
- BURKHARDT: Behandlung des Kreuzschmerzes mittels der episacralen Anästhesie, 1924, Nr. 3. — Die unspezifischen chronischen Erkrankungen der Wirbelsäule. Stuttgart: Ferdinand Enke 1932.
- HARTUNG: Über Veränderungen im Lendenkreuzbeinwinkel. Bruns' Beitr. 150.
- HITZENBERGER: Angione des III. Lendenwirbels als Ursache von Kreuzschmerzen. Bruns' Beitr. 153, Nr 1 (1931).
- HOFMEIER: Frauenkrankheiten.
- HOHMANN: Über die Ursachen von Kreuzschmerzen. Frankf. ärztl. Ver. Dtsch. med. Wschr. 1931 II.
- Über Kreuzstützbinden. Münch. med. Wschr. 1934 I.
- JAKOBI: Kreuzschmerzen der Frau und Beckenknochen. Z. Geburtsh. 106, 306 (1933).
- JASCHKE: Kreuzschmerzen als Quelle diagnostischer und therapeutischer Irrtümer in der Gynäkologie. Dtsch. med. Wschr. 1921 I, 669.
- JOACHIMOVITS: Kreuzschmerzen in der Gynäkologie. Zbl. Gynäk. 1924, Nr 39.
- JUNGMANN: Kreuzschmerzen bei statisch-dynamischer Dekompensation und ihre Behandlung. Münch. med. Wschr. 1928 I.

---

<sup>1</sup> Leiter der Orthopädischen Abteilung der Chirurgischen Universitätsklinik Freiburg im Breisgau. Direktor: Professor E. REHN.

- KAUFMANN: Handbuch der Unfallmedizin. Stuttgart: Ferdinand Enke.
- KERNAUER: Kreuzschmerzen bei der Frau. Wien. klin. Wschr. 1927 I.
- KIENBÖCK: Kreuzschmerzen und Ischias. Wien. med. Wschr. 1933 II.
- KREHL-MERING: Lehrbuch der inneren Medizin. Jena: Gustav Fischer.
- KÜMMELL, HERMANN: Der heutige Standpunkt der posttraumatischen Wirbelerkrankung. Arch. f. Orthop. 26, 471.
- LANGE, M.: Die Wirbelgelenke.  
— Die Muskelhärten, ihre Entstehung und Heilung. München: J. F. Lehmann 1931.  
— Der Kreuzschmerz. Münch. med. Wschr. 1932 I, 597.
- MAYER-POLANO: Demonstration 17. Tagg dtsh. Ges. Gynäk. 1922.
- MARTIUS: Zur Frage der Rückenschmerzen. Einseitige Sacralisation des 5. Lendenwirbels. Zbl. Gynäk. 1924, 1576.  
— Sacralisation des 5. Lendenwirbels als Ursache von Kreuzschmerzen. Münch. med. Wschr. 1928 I, 345.  
— Umformungen und andere Anomalien der unteren Wirbelsäule und ihre pathologische Bedeutung. Arch. f. Gynäk. 139, 581.
- MEISELS: Kreuzschmerzen bei Frauen. Wien. klin. Wschr. 1927 I.
- MELCHIOR: Spondylopathie leucaemica. Zbl. Chir. 1922, Nr 47.
- MEYER-BORSTEL: Die verschiedenen Sacralisationsformen des 5. Lendenwirbels in ihren Beziehungen zu Kreuzschmerzen. Bruns' Beitr. 1931, Nr 153.  
— Die verschiedenen Assimilationsformen des 5. Lendenwirbels im Röntgenbild und die pathologische Bedeutung der einseitig gelenkigen Sacralisation. Fortschr. Röntgenstr. 44, 363 (1931).
- MEYER-BURGDORFF: Umbildung der Wirbelsäule bei statischen Deformitäten. Verh. orthop. Ges. 1930, 323.
- MÜLLER, A.: Der muskuläre Kreuzschmerz. Z. klin. Med. 102, H. 4/5.
- MÜLLER, ERICH: Die Spondylolisthesis. Diss. Freiburg 1931.
- ÖHLECKER: Hamb. ärztl. Ver. Dtsch. med. Wschr. 1926 I.
- PORT: Rheumatische Fußbeschwerden. Münch. med. Wschr. 1925 I, 15.
- RIESACK: Neuroepitheliale Geschwülste der Kreuz-Steißbeingegend. Arch. klin. Chir. 150, H. 3 (1928).
- RULLE: Kreuz- und Rückenschmerzen. Zbl. Gynäk. 1928, 31.
- RUMMEL: Seltene Ursache von Kreuzschmerz. Fortschr. Röntgenstr. 38, 2.
- SCHERB: Spondylolisthesis (Spondylolisthesis imminens Sacrum acutum, Sarum arcuatum, Regio lumbosacralis fixa, als häufige Ursache von Kreuzschmerzen. Z. orthop. Chir. 50, 304 (1928).
- SCHUEERMANN: Kyphosis dorsalis. Z. orthop. Chir. 40, 305 (1931).
- SCHMORL-JUNGHANS: Die gesunde und kranke Wirbelsäule im Röntgenbild. Leipzig: Georg Thieme 1932.
- SCHÜLLER: Die Sacralisation des 5. Lendenwirbels mit besonderer Berücksichtigung ihrer klinischen Bewertung. Bruns' Beitr. 131, H. 2.
- STOHR: Die Sacralisation des 5. Lendenwirbels als Ursache von Kreuz- und Rückenschmerzen. Unfallheilkunde 1929. H. 4.
- ÜBERMUTH: Beiträge zur pathologischen Anatomie der weiblichen Wirbelsäule und zur Entstehung der gynäkologischen Kreuzschmerzen. Zbl. Gynäk. 1930, 2122.
- VERTH, ZUR: Sacralisation als Krankheit. Med. Welt 1930, Nr 35.  
— Lumbago und Lumbago. Hefte zur Unfallheilkunde 1930, H. 5. Leipzig: F. C. W. Vogel.  
— Sacralisation und Kreuzschmerzen. Arch. klin. Chir. 162, 56 (1930).  
— Klinik und Pathologie der Lumbosacralregion. Zbl. Chir. 1931, 2531.
- WILHELM: Über Spondylolisthesis bzw. Präspndylolisthesis.  
— Das Blutbild beim Rheumatiker. Verh. dtsh. orthop. Ges. 1933.
- ZACKERL: Schmerzen im Kreuz und Unterbauch und ihre Bedeutung in der Gynäkologie. Wien. klin. Wschr. 1926 II.
- ZOLLINGER: Röntgenbefunde bei Lumbago. Arch. orthop. Chir. 23, H. 2.

Der Begriff Kreuzschmerz ist ursächlich ebenso wenig einheitlich, wie etwa der Begriff Kopfschmerz. Er ist wie dieser ein Sammelbegriff, der nur das

hervorstechendste subjektive Symptom zum Ausdruck bringt: den Schmerz. Die bunte Mannigfaltigkeit ursächlichen Geschehens ist dabei nicht berücksichtigt. Sie ist es aber gerade, die eine sichere Diagnose, besonders bei ambulanter Untersuchung oft erheblich erschwert und in vielen Fällen nicht auf den ersten Anhieb stellen läßt. Die Möglichkeit der Schmerzbedingtheit durch Veränderungen innerer und äußerer Organe erfordert die Betrachtung von mehreren Gebieten der Medizin aus und damit die Zusammenarbeit verschiedener Sonderfächer (innere Medizin, Gynäkologie, Orthopädie und Chirurgie).

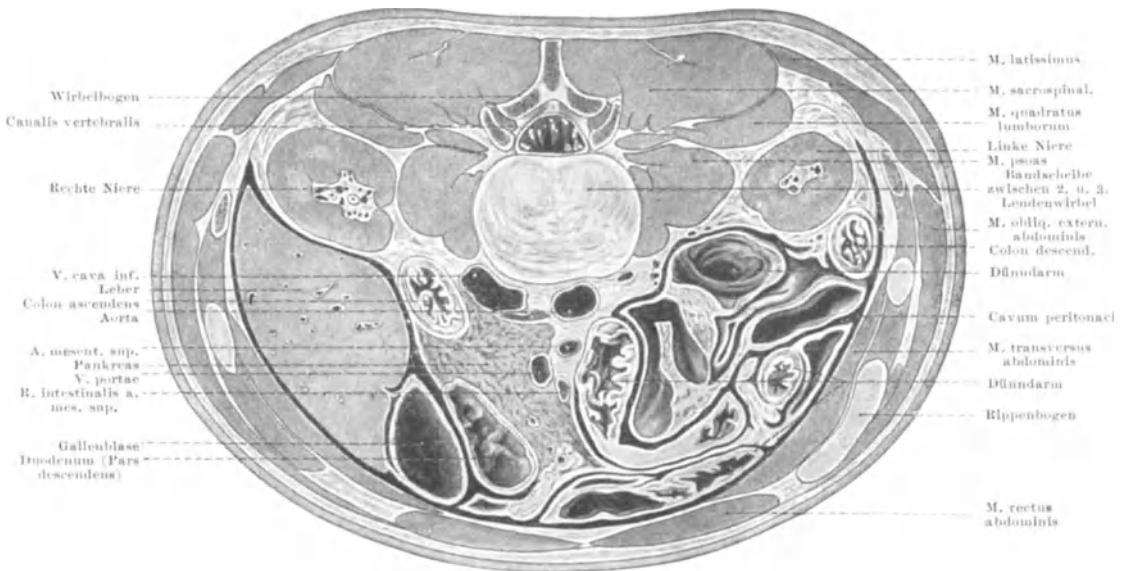


Abb. 1. Querschnitt des Bauches in der unteren Nierengegend.  
(Aus SCHULTZE: Topographische Anatomie)

Betrachten wir zunächst das anatomische Bild, wie es etwa ein Rumpfquerschnitt in Höhe der unteren Nierengegend bietet (s. Abb. 1). Als Stützpunkt, um den sich alles rankt, verläuft die Wirbelsäule als elastischer, in Pfeilrichtung schlangenförmig verkrümmter, von kräftigen Muskelmassen umgebener Stab nach abwärts, geht in mehr oder minder starker Abwinklung in das Kreuzbein über und findet so ihre Verankerung im Beckenring. Die Wirbelbögen umschließen schützend das Rückenmark, das im Bereich der unteren Lendenwirbel sich schon in die Cauda equina aufgespalten hat. Form und Verlauf der Wirbelsäule, insbesondere des Lendenabschnittes, sind nicht ohne Einfluß auf die Funktion und Spannung der Rückenmuskulatur. Eine vermehrte Lendenlordose, wie wir sie bei bestimmten konstitutionellen Formen, z. B. bei Pykniker, häufig finden, hat gleichzeitig eine vermehrte Spannung der Rückenstrecker zur Folge. Auf diesen Zusammenhang zwischen Form der Wirbelsäule und Konstitution wird im Schrifttum mehrfach hingewiesen. Es ist deshalb verständlich, daß Menschen mit vermehrter Lendenlordose auffallend häufig an Lumbago erkranken und zu diesen rheumatischen Veränderungen der Rückenmuskulatur geradezu disponiert erscheinen. Die Lendenwirbel und ihre Anlage, insbesondere aber der Übergangswirbel zum Kreuzbein, unterliegen sowohl



zahlenmäßigen wie gestaltlichen Veränderungen, in denen wir häufig die Ursache von Kreuzschmerzen erblicken müssen. Sehen wir uns den Querschnitt noch weiter an, dann fällt uns die kräftige und starke Rückenmuskulatur auf. Unter der bedeckenden Haut des Lendenabschnittes und der nicht sehr derben Rückenfaszie spannt sich ein Muskelsystem, dessen Vielgestaltigkeit wir noch alle

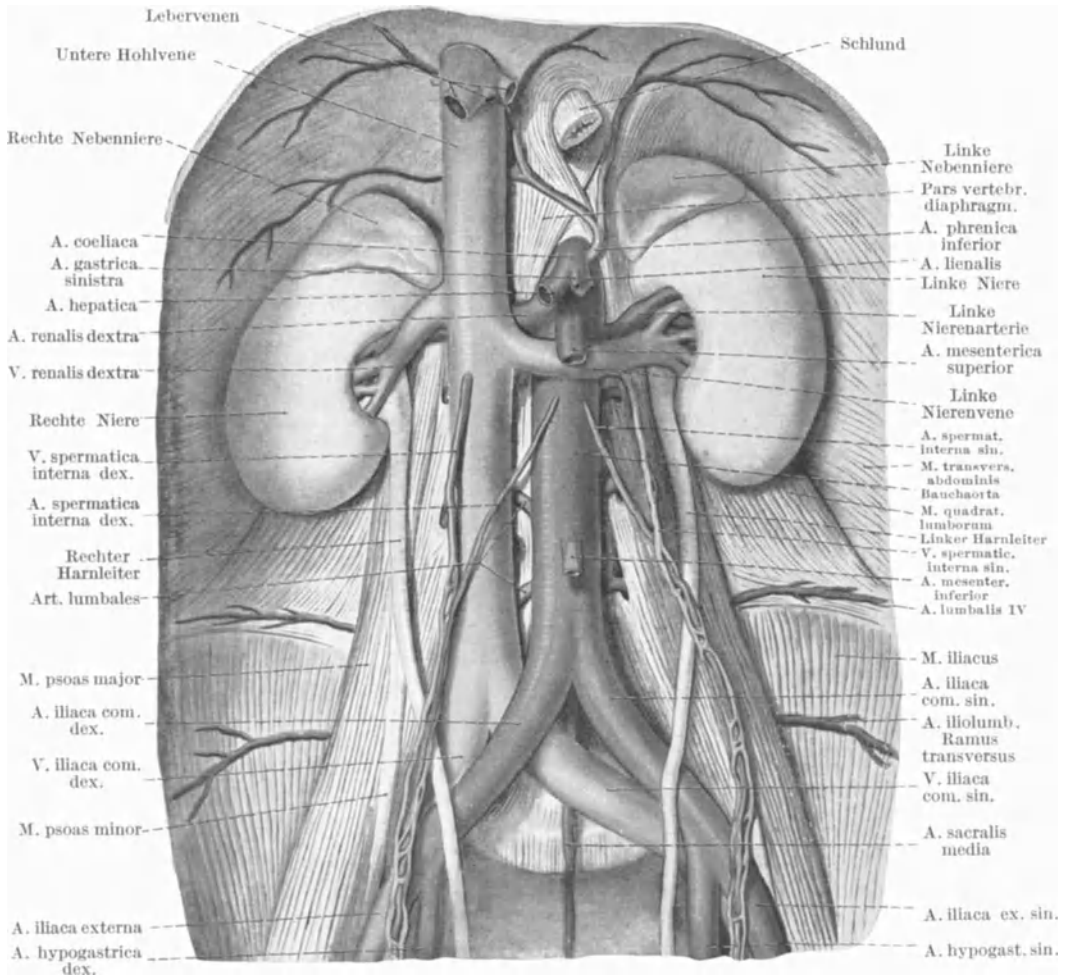


Abb. 2. (Aus SCHULTZE: Topographische Anatomie.)

vom Präpariersaal her in Erinnerung haben. Die obere Schicht des Latissimus dorsi und des Erektor trunci wird in einer mittleren Schicht durch das sacro-spinale System verstärkt. Gerade diese Muskeln (Iliolumbalis, Iliocostalis, Quadratus, Lumborum) sind es, die wie Haltetaue eines Schiffsmastes zusammen mit ihren Gegenspielern, der Bauchpresse, ein statisches Gebilde verankern, das gleichzeitig elastisch ist und trotzdem ständig in einer Gleichgewichtslage gehalten werden muß, vor allem beim Aufrechtgehen und Stehen. In der Tiefe umranken weitere, sehr wichtige Muskelgruppen die Dorn- und Querfortsätze der Lendenwirbel, das interspinale und transversospinale System der Rotatoren und

Multifidi, jene vielgestaltigen kleinen Muskeln, denen in erster Linie die Drehung der Wirbelsäule um ihre Längsachse obliegt. Reichliches interstitielles Bindegewebe dringt überall trennend und verbindend zwischen die einzelnen Muskelgruppen, mit reichlichen Blutgefäßen und Nervenverästelungen versehen, vor. Gerade dieses interstitielle Bindegewebe scheint an dem Zustandekommen der akuten und chronischen Muskelveränderungen, die wir als Myalgien bezeichnen, nicht unbeteiligt zu sein. Besondere Erwähnung verdient in diesem Zusammenhang jene gewaltige, gemeinsame Sehnenplatte der sacrospinalen Muskeln, die in breiter, plattenförmiger Ausbreitung bis zum unteren Rand des Kreuzbeines und nach seitwärts über das Kreuzbein hinaus zum Darmbein hinüberzieht und dort in das Periost der Beckenknochen ausstrahlt. Gerade diese Insertionsstellen sind ein bevorzugter Sitz von oft hartnäckigen Beschwerden, wie wir sie als Insertionsschmerz auch an anderen Stellen des Skeletes, beispielsweise bei der Epicondylitis lateralis, kennen. Zu beiden Seiten der Lendenwirbelkörper gruppiert sich der kräftige Muskelbauch des Psoas, dem vorn und seitlich die beiden Nieren mit ihren Nebennieren aufgelagert sind (s. Abb. 2). Auf die physiologische Stellung der tiefer stehenden rechten und höher stehenden linken Niere sei hier kurz hingewiesen. Unmittelbar vor den Wirbelkörpern und diese überbrückend und verbindend zieht das kräftige Verstärkungsband des Ligamentum longitudinale anterius nach abwärts und, mit ihm durch lockere Bindegewebszüge verbunden, die großen Gefäße, die besonders den Beckenraum und die in denselben eingebetteten Genital- und Abdominalorgane mit einem reichlichen Netz überziehen und die Blutversorgung sichern. An ihren Aufspaltungsstellen in Höhe des Promontoriums werden sie von den aus den Nierenkelchen entspringenden und herunterkommenden Ureteren überkreuzt. Die Lymphdrüsen des Beckens und insbesondere der weiblichen Genitalorgane sind wie die Blutgefäße äußerst reich entwickelt. Es sind nach HOFMAIER insbesondere 4 große Gruppen von Lymphdrüsen zu unterscheiden:

1. Die Lymphdrüsen der Leistenbeuge.
2. Die hypogastrischen Lymphdrüsen im Zwischenraum zwischen den Vasa iliaca externa und der Arteria hypogastrica. Sie nehmen vor allem den Lymphstrom des oberen Teiles der Vagina und des Uterushalses auf und haben weitgehende Verästelungen und Anastomosen mit den benachbarten Leistendrüsen.
3. Die äußeren Kreuzbeinlymphdrüsen an den seitlichen Abschnitten der vorderen Kreuzbeinfläche. Sie empfangen hauptsächlich die Lymphe vom Uterus her durch die Lig. sacrouterina.
4. Die lumbalen Lymphdrüsen im Teilungswinkel der Aorta und der Arteria iliaca communis. Gerade diese retroperitonealen Lymphdrüsen werden bei entzündlichen Veränderungen des kleinen Beckens und insbesondere der weiblichen Genitalorgane in Mitleidenschaft gezogen und verursachen durch ihre Schwellung jene Kreuzschmerzen, die wir bei Veränderungen der weiblichen Genitalorgane selten vermissen.

Eine besondere Beachtung verdient die Lageanordnung der weiblichen Genitalorgane im Becken (s. Abb. 3). Der Uterus, der normalerweise bei entleerter Blase leicht antevertiert und anteflektiert liegt und mit seinem Fundus nicht ganz die Beckeneingangsebene erreicht, hat durch seine Einbettung zwischen zwei entsprechend der natürlichen Funktion so schwankende Gebilde der Blase

und des Mastdarms, selbst eine sehr weitgehende Beweglichkeit. Sie wird dadurch ermöglicht, daß der Körper der Gebärmutter vollkommen frei in die Bauchhöhle hineinragt, hinten sogar ohne jede unmittelbare Befestigung ganz vom Bauchfell überkleidet ist, während die Verbindung mit der Blase nur

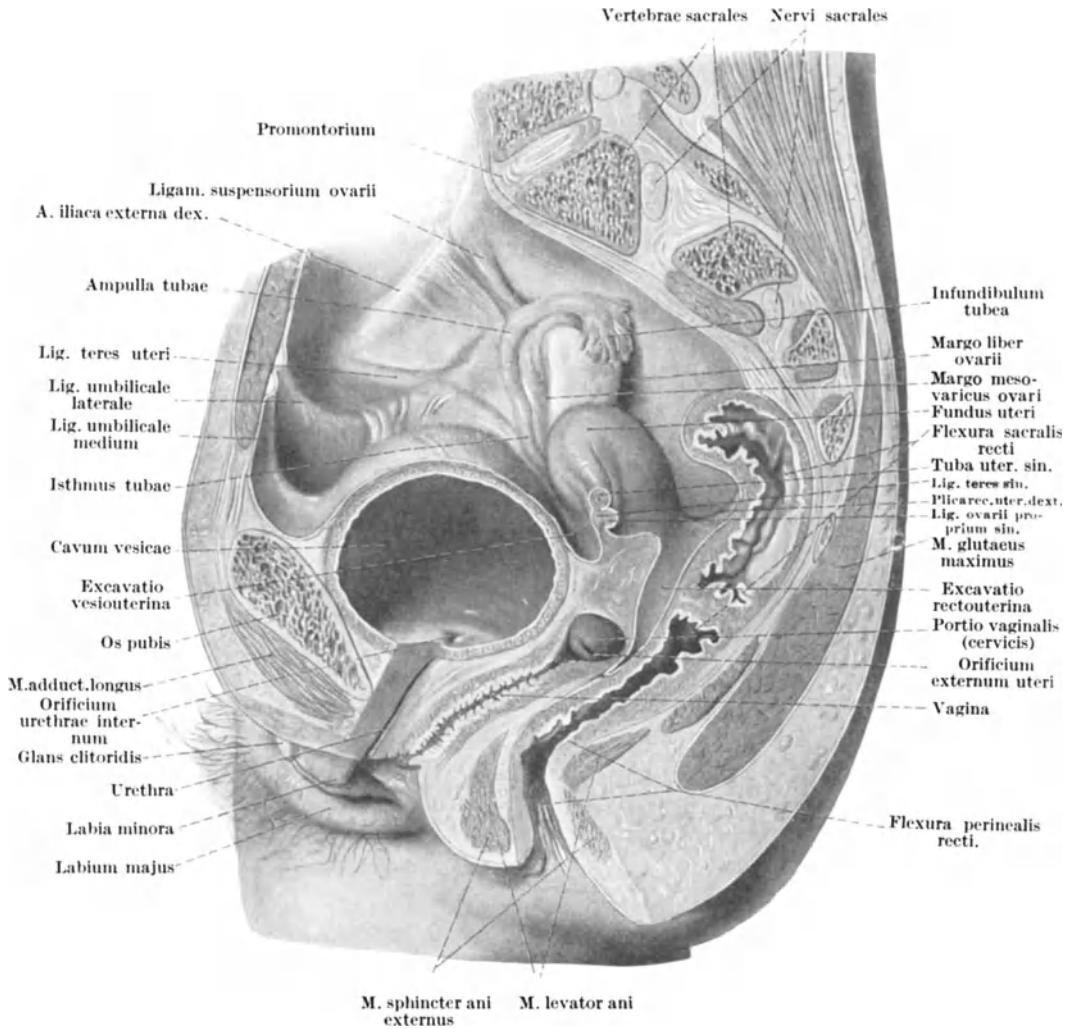


Abb. 3. Sagittal halbiertes weibliches Becken mit den Eingeweiden in der Lage (rechte Hälfte). Der Schnitt ist etwas nach links von der Medianebene geführt. Blase im mittlerem Füllungszustand, Rectum fast leer. (Aus SCHULTZE: Topographische Anatomie.)

im Bereich des Gebärmutterhalses aus lockerem Bindegewebe hergestellt ist. Der Bandapparat des Uterus, der ihn in seiner normalen, gleichmäßigen Schwebe-lage im kleinen Becken hält, setzt im wesentlichen an der Cervix an. Die Lig. lata sowohl, wie die Lig. rotunda sind weiter nichts als Bauchfelldoppelungen, die den Blutstrom zu und vom Uterus regeln. Die von der Kante der Gebärmutter ausgehenden, leicht bogenförmig nach dem Leistenring hinziehenden Lig. rotunda sind recht dehnbare Gebilde und haben nicht übermäßig großen

Einfluß auf die Stellung der Gebärmutter selbst. Einer besonderen Erwähnung bedarf die Verbindung des Uterus nach hinten mit dem Kreuzbein durch das Ligamentum sacrouterinum, eine Bauchfelldoppelung an der Stelle, wo sich das Bauchfell selbst in die Excavatio rectouterina herunterschlägt. Diese

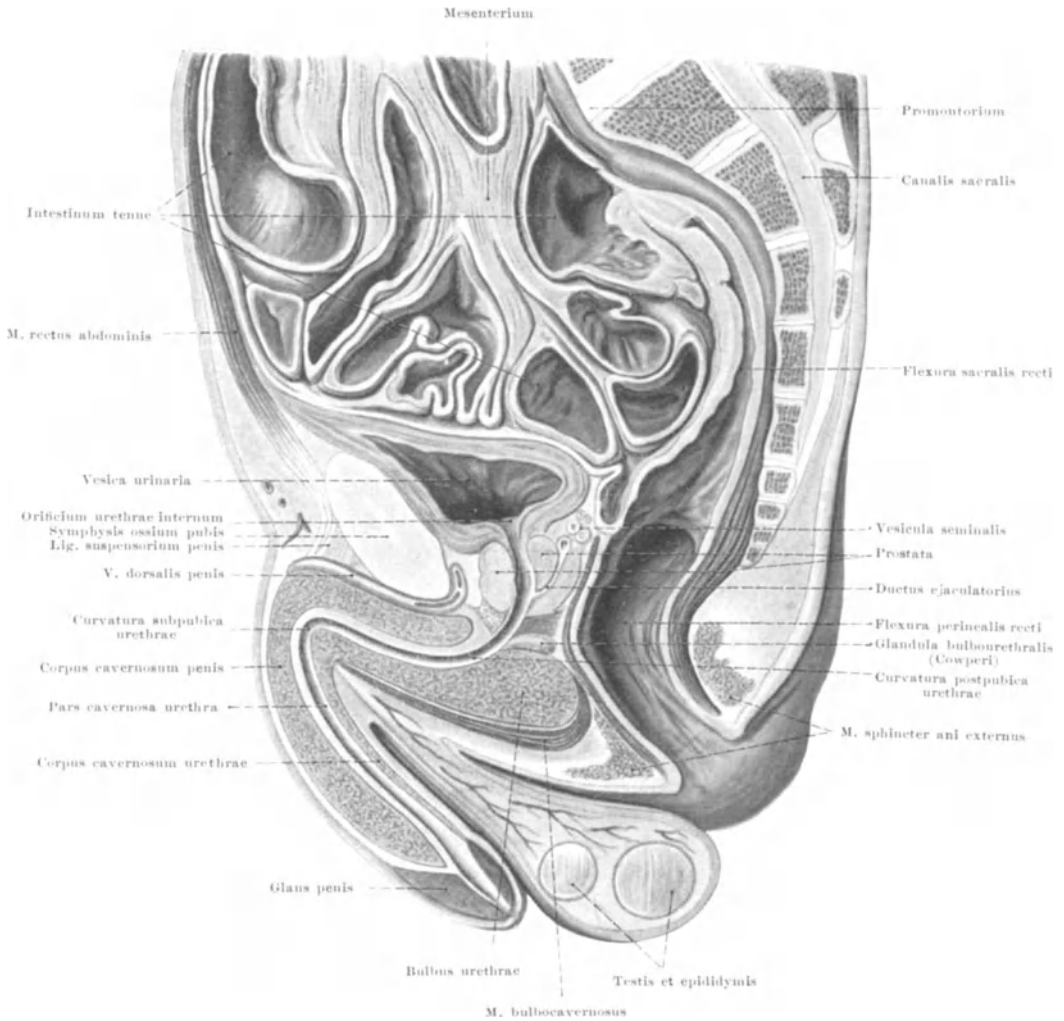


Abb. 4. Aus SCHULTZE: Topographische Anatomie.

Bauchfelldoppelung enthält derbe und kräftige Bindegewebszüge mit elastischen Fasern, die nach hinten und oben zum Periost des 2. und 3. Kreuzbeinwirbels hinaufziehen. Bei aufrechter Körperhaltung haben diese Bindegewebszüge somit eine Zugrichtung von unten nach oben und sind somit richtige Aufhängebänder, die den Douglasraum und das Rectum umfassen. Die seitlich vom Uterus ausgehenden Tuben und Ovarien sind in ihrer Lageanordnung für das Zustandekommen von Kreuzschmerzen weniger bedeutungsvoll als der Uterus selbst.

Das Rectum liegt vor dem Kreuz- und Steißbein und folgt den Krümmungskurven dieser beiden Knochen. Es ist nur vorn und seitlich vom Bauchfell überzogen, während seine Hinterwand durch lockeres Bindegewebe am Knochen selbst befestigt ist. Das Bauchfell verläßt in Höhe des 3. Kreuzbeinwirbels die

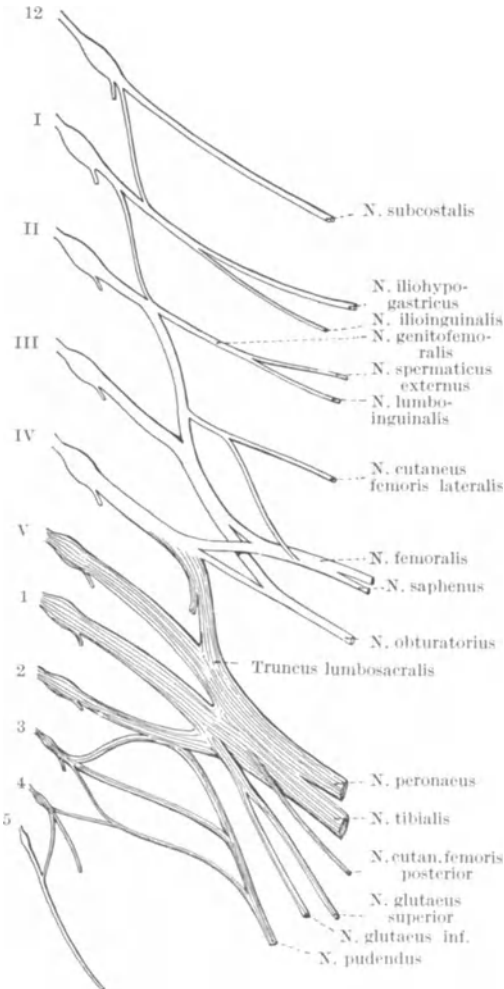


Abb. 5. Plexus lumbalis et sacralis mit den Wurzeln und Ästen. 12 zwölfter Brustnerv, I—V die 5 Lendennerven. (Aus SCHULTZE: Topographische Anatomie.)

An krankhafte Veränderungen aller dieser Gebilde muß man denken, wenn Kreuzschmerzen von Patienten geklagt werden. Es ist vielleicht einer besseren Übersicht halber zweckmäßig, die Kreuzschmerzen nach ursächlichen Gesichtspunkten in folgendes Schema einzuordnen:

1. *Statisch bedingt*: Durch Formveränderungen der Wirbelsäule im Sinne einer vermehrten Lendenlordose, einer Skoliose, rachitischen oder statischen Ursprunges, beispielsweise durch einseitige Beinverkürzung, Veränderungen des Beckenneigungswinkels bei Hüftgelenksversteifung, einseitigem oder doppelseitigem Trochanterhochstand.

hintere Beckenwand und schlägt sich von hier aus nach abwärts, um in der Excavatio rectovesicalis beim Manne und der Excavatio rectouterina bei der Frau seinen tiefsten Stand zu erreichen. Es bildet zu beiden Seiten des Rectums taschenartige Ausbuchtungen und gewährt so dem Darm genügenden Spielraum für die physiologisch bedingten Lageveränderungen. Von den Gefäßen des Rectums, die zum Teil der Arteria, bzw. Vena mesenterica inf., zum Teil der Arteria und Vena iliaca int. angehören, beanspruchen die venösen Abflußwege im Bereich des Anulus haemorrhoidalis, besondere Erwähnung wegen der hier häufig auftretenden Hämorrhoidalknoten. Sie können gelegentlich die Ursache von Kreuzschmerzen sein. Die Blase liegt der vorderen Bauchwand mit lockerem Bindegewebe verbunden an und wechselt ihre Lage je nach dem Füllungszustand, der weitgehend beeinflusst wird von dem Füllungszustand des Rectums und bei der Frau von Lage- und Formveränderungen des Uterus.

Über die Nervenversorgung der Lenden- und Kreuzbeingegend orientiert das beigegebene Nervenschema (s. Abb. 5).

2. *Muskulär bedingt*: Rheumatische Veränderungen der Kreuz- und Lendenmuskulatur, Myogelosen, akute und chronische Lumbago, traumatische Muskelveränderungen, endokrin bedingter Haltungsverfall.

3. *Ossär bedingt*: Formveränderungen der Wirbelknochen und Wirbelgelenke (Spondylosis deformans, Spondylarthrosis deformans, Spondylitis tuberkulose, typhosa, Osteomyelitis, Calcinosis intervertebralis, Ostitis fibrosa localisata, Ostitis deformans (PAGET), Tumoren und Tumormetastasen, Frakturen und Luxationen der Lendenwirbel und des Kreuzbeines, Spondylolisthesis und Präspodylolisthesis, Sacrum arcuatum, Sacrum acutum, Regio lumbalis fixata, Spina bifida, Sacralisation, Lumbalisation.

4. *Neurogen bedingt*: Pachymeningitis, Ischialgie, Neuralgie des Plexus sacralis und lumbalis, Coccygodynie, Tabes, multiple Sklerose, Neurasthenie.

5. Durch Erkrankungen *innerer Organe bedingt*: Niere, Nebennieren, Ureter, Blase, Genitale, Rectum.

6. *Hämatogen bedingt*: Stauungen im kleinen Becken, Thrombosen, retroperitoneale Lymphdrüsen, Aneurysma.

Zum Zwecke einer genauen und eingehenden Untersuchung ist es notwendig, zunächst ein äußeres Gesamtbild von der Form der Wirbelsäule und des Kreuzbeinabschnittes zu haben. Aus diesem Grunde ist es erforderlich den Patienten zur Untersuchung sich entkleiden zu lassen. Der prüfende Blick achtet zunächst auf Form und Verlauf der Wirbelsäule, auf etwaige Abweichungen von normaler Form und Funktion. Die tastende Hand fahndet nach Verhärtungen und schmerzhaften Verdickungen in der Muskulatur der Lende und des Kreuzbeines. Die Aufforderung, die Wirbelsäule in verschiedenen Ebenen nach vorwärts, seitwärts und im Sinne der Drehung um die Längsachse zu bewegen, gibt uns Aufschluß über etwaige Bewegungshemmungen und Versteifungen. Ferner achte man bei der Untersuchung stets auf statische Momente im Bereich des Beckens und der unteren Extremitäten, untersuche vor allem die Füße des Patienten auf Plattfußanlage. Die Untersuchung des Urins ist bei unklaren Fällen ebenso wichtig und notwendig wie die Untersuchung des Rectums und bei der Frau der Genitalorgane. Das Röntgenbild endlich schließt in zweifelhaften Fällen die Untersuchung ab.

## I. Statisch bedingte Kreuzschmerzen.

Ein nicht geringer Anteil der Kreuzschmerzen entfällt auf statische Veränderungen. Der aufrechte Gang des Menschen, die aufrechte Haltung des Rumpfes in einer bestimmten Gleichgewichtslage, die Möglichkeit, den Rumpf im Lendenabschnitt und in den Hüftgelenken in verschiedenen Bewegungsebenen zu führen bzw. zu drehen, hat die Natur zu einer auffallenden Anhäufung von großen und kräftigen Muskelmassen um diese Drehpunkte herum veranlaßt. Das in seiner Lage und Stellung so veränderliche System muß durch starke Haltetaue gesichert sein. Schon eine geringfügige Veränderung in diesem statischen Gleichgewicht kann die Ursache für Beschwerden werden, die sich vor allem im Bereich des Kreuzbeines und des Lendenabschnittes geltend machen. Auch das konstitutionelle Moment spielt hier beeinflussend mit. Die asthenische Konstitutionsform mit ihrer schwächlich entwickelten Muskulatur und ihrem nachgiebigen, wenig elastischen Bandapparat, neigt ebenso zu statischen Kreuz-

schmerzen wie die entgegengesetzte Konstitutionsform des Pyknikers. So finden wir Kreuzschmerzen nicht selten bei schwächlichen Mädchen, die nach der Schulzeit in sitzenden oder stehenden Berufen tätig sein müssen: Verkäuferinnen, Näherinnen, Stickerinnen, Kochschülerinnen usw. Die Form der Wirbelsäule, insbesondere des Lendenabschnittes, ist nicht gleichgültig für ihre statische Beanspruchung. Der Rumpf ruht auf der Lendenwirbelsäule wie eine Last, die durch den Widerstand einer Bogenfeder getragen wird (BRAUS). Sie ist der federnde Stiel für den auf ihr ruhenden Oberkörper mit seinem Inhalt. Werden die physiologischen Verkrümmungen über normales Ausmaß hinaus entwickelt, dann verlagert sich auch der Schwerpunkt des ganzen Gleichgewichtssystems und damit wird die Zug- und Spannkraft der Muskulatur in anderer Weise beansprucht als bei normaler Form. Besonders die vermehrte Lendenlordose, wie wir sie bei bestimmten Konstitutionsformen, ferner bei kongenitaler doppelseitiger Hüftgelenksluxation, Coxa vara usw., mit ihrem Trochanterhochstand finden, die damit zusammenhängende Veränderung des Beckenneigungswinkels, löst häufig ein dumpfes Druck- und Schmerzgefühl im Bereich des Lumbosacralabschnittes aus, das gleichzeitig mit einer vorzeitigen Ermüdung einhergeht. Der mit vermehrter Lendenlordose fast regelmäßig verbundene Hängebauch steigert die statische Fehlbelastung und die Beanspruchung der tragenden Kräfte oft bis zu einem Höchstmaß der Leistungsfähigkeit, dem nach kürzerer oder längerer Zeit mit Regelmäßigkeit das Versagen dieser tragenden und stützenden Kräfte, das Insuffizienzstadium folgt. Aber nicht allein die Verkrümmungen der Wirbelsäule in der Sagittalebene, sondern auch die asymmetrische Beanspruchung in der Frontalebene im Sinne einer Skoliose kann zur Insuffizienz der tragenden aktiven und passiven Kräfte, d. h. der Muskulatur und der Bänder führen. Vor allem ist es die tiefsitzende Lendenskoliose mit ihrer Fortsetzung in den Beckenraum hinein im Sinne eines Beckenschiefstandes. Derartige Skoliosen können Folge einer früheren Rachitis mit ihrem schwächenden Einfluß auf Muskel- und Bandapparat sein, sie sind aber nicht selten auch angeboren und durch Abweichung der Wirbelkörper und -bögen von normaler Form, besonders an der Lumbosacralgrenze bedingt (s. später, Abb. 6). Aber auch statische Skoliosen, wie sie etwa als Folge einer einseitigen Beinverkürzung auftreten, ferner nach Lähmung der Becken- und Beinmuskulatur, nach einseitiger Hüftgelenksversteifung usw. sind nicht selten die Ursache von Kreuzschmerzen. Als eine der häufigsten Ursachen dieser statischen Kreuzschmerzen ist aber der doppelseitige Plattfuß und die damit zusammenhängende Nachgiebigkeit der Bein- und Beckenmuskulatur zu nennen. Neben den Haltungsanomalien, die durch unzuweckmäßiges Schuhwerk oder Hängebauch hervorgerufen werden, sind nach KOLDE die Platt- und Senkfüße die häufigste Ursache der Kreuzschmerzen bei der Frau. Es hat zweifellos eine gewisse Berechtigung, wenn NIEDERMEIER betont, daß die häufigste Ursache für Kreuzschmerzen in statischen Veränderungen, vor allem in einer Plattfußanlage zu suchen sei, und daß man vor größeren Eingriffen, etwa chirurgischer oder gynäkologischer Art, zunächst einen Versuch mit einer anatomisch und funktionell richtig gearbeiteten Plattfußeinlage machen sollte. In gleichem Sinne äußert sich auch SCHULZE-RHONHOF und WATERMANN. Statische Kreuzschmerzen finden wir ferner nicht selten bei Trägern von Kunstbeinen, vor allem bei Oberschenkelamputierten, die mit Hilfe ihrer Lenden- und Beckenmuskulatur den größten Teil an der

Fortbewegung leisten müssen, ferner bei Trägern von Schienenhülsenapparaten, besonders bei spinaler Kinderlähmung, wenn die Becken- und Lendenmuskulatur einen Teil der Funktion der gelähmten Beinmuskulatur mitübernehmen muß, statisch bedingte Kreuzschmerzen treten weiterhin fast regelmäßig, allerdings gewöhnlich erst im 3.—4. Jahrzehnt, bei den Fällen von doppelseitiger oder einseitiger, nicht reponierter angeborener Hüftgelenksluxation, sowie bei ein- oder doppelseitiger Coxa vara, sei sie angeboren, rachitischen oder traumatischen Ursprunges, auf. Kreuzschmerzen sind auch eines der Frühsymptome bei beginnendem Malum coxae senile.

Bei allen diesen statisch ausgelösten Kreuzschmerzen ist es letzten Endes ein Versagen der in ihren normalen Spannungs- und Gleichgewichtsverhältnissen veränderten Muskulatur. Sie ist zwar bestrebt, das verschobene Gleichgewicht des Körpers auch unter erschwerten Bedingungen aufrechtzuerhalten. Das gelingt ihr bis zu einem gewissen Grad und bis zu einem gewissen Zeitpunkt. Dann aber setzt, häufig sehr schnell, das Insuffizienzstadium ein und damit auch der Schmerz, der wie überall zunächst ein Mahner zur Abhilfe ist. In diesem Sinne verstehen wir den von SCHANZ geprägten Begriff der

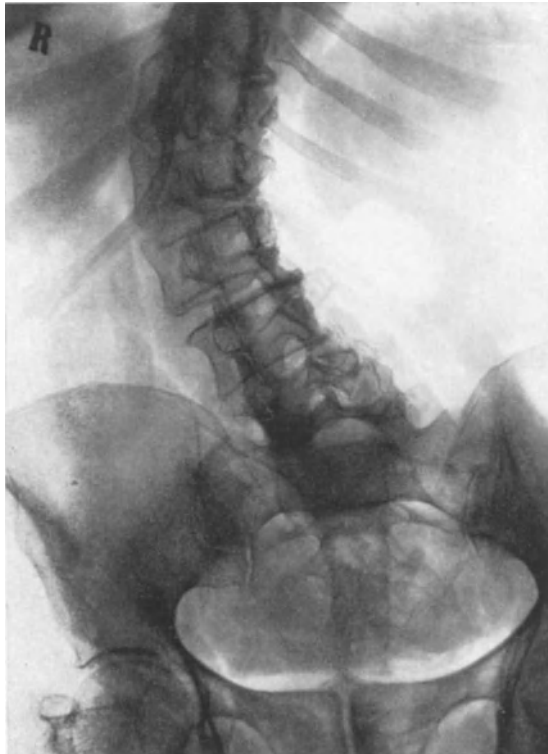

Abb. 6. Kongenitale Lendenskoliose.

Insuffizientia vertebrae als Ausdruck einer statisch-dynamischen Dekompensation

Die Ausdrucksformen des statisch bedingten Kreuzschmerzes sind andere als die, wie sie etwa nach gynäkologischen Veränderungen angegeben werden. Im Vordergrund steht zunächst das Gefühl einer chronischen Ermüdung, das in Ruhelage schwindet, bei aufrechter Körperhaltung aber schon nach kürzerer oder längerer Pause wieder auftritt. Mit diesem Gefühl der Ermüdung und des Abgeschlagenseins vergesellschaften sich schon bald ausstrahlende Schmerzen nach oben in die Rückenmuskulatur bis zur Scapula, nach unten in die Gesäß- und Beckenmuskulatur, in die Muskulatur der Beine bis zum Fuß herab. Der untersuchende Finger findet dann nicht selten in diesen Muskeln die gleichen chronischen druckempfindlichen Verhärtungen und Verdickungen, wie wir sie später bei den chronischen rheumatischen Veränderungen der Lenden- und Kreuzbeinmuskulatur noch kennenlernen werden. Nicht selten täuschen diese vor



allem im Gebiete des Ischiadicus feststellbaren Muskelveränderungen das Bild einer richtigen chronischen Ischias vor mit positivem LASSÈGUESchen Zeichen, ein Bild wie PORT es als myalgische Ischias eindrucksvoll beschrieben hat.

Die Behandlung des statisch bedingten Kreuzschmerzes hat in erster Linie die Grundursache zu berücksichtigen und soweit als möglich zu beseitigen. Der Plattfuß beispielsweise als Ursache des Kreuzschmerzes ist mit gut sitzenden Individualeinlagen zu korrigieren. Auch die Schuhfrage bedarf einer kritischen Überprüfung. Der hohe Absatz mit seiner unnatürlichen einseitigen Belastung des Vorfußes, seiner statischen Verlagerung der Kniegelenke und des Beckens ist durch eine normale Form zu ersetzen. Es gelingt nicht selten schon mit diesen einfachen orthopädischen Maßnahmen Kreuzschmerzen zu beseitigen. Einseitige Beinverkürzungen sind durch Schuherhöhung auszugleichen, um so den Beckenschiefstand zu korrigieren und damit die Becken- und Rumpfmuskulatur mit ihrer einseitigen Beanspruchung weitgehend zu entlasten. An Stelle unzuweckmäßiger Prothesen und Stützapparate sind fachärztlich richtige Apparate zu geben. Bei der asthenischen Konstitutionsform ist eine Kräftigung der schwach entwickelten Rücken- und Beinmuskulatur durch Bäder, Massage, Gymnastik zu erstreben. Ein gesunder und vernünftiger Sport ist als Ausgleich für vieles und anhaltendes Sitzen zu empfehlen. Bei übertriebener Lendenlordose mit Neigung zum Hängebauch wirkt eine elastische, gut sitzende Leibbinde, die den Bauch hoch hält und so die Wirbelsäule mit ihrer Muskulatur entlastet, vorzüglich. Alles in allem, das Grundleiden steht bei der Behandlung des statischen Kreuzschmerzes im Vordergrund, nur durch die zweckentsprechende Therapie der statischen Mißverhältnisse kann Schmerzfreiheit erreicht werden.

## II. Muskulär bedingte Kreuzschmerzen.

Die vorangehenden Ausführungen wiesen schon mit Nachdruck auf die große Bedeutung der Muskulatur des Rumpfes und des Beckens und ihre Beschaffenheit beim Auftreten von Kreuzschmerzen hin. Auch die statischen Kreuzschmerzen sind ja letzten Endes Insuffizienzerscheinungen der Muskulatur. Mit diesen Muskelveränderungen beschäftigten sich in den letzten Jahrzehnten zahlreiche Autoren. Insbesondere stehen die sog. Muskelhärten (Myogelosen) im Mittelpunkt des Interesses. MAX LANGE hat diesen Veränderungen neuerdings ein eigenes Buch gewidmet. Es handelt sich um strangartige, druckempfindliche Verhärtungen in einzelnen Muskeln. Ihre letzten Ursachen sind trotz einer Hochflut von Veröffentlichungen bis heute so wenig geklärt wie früher. Es harren hier noch viele Fragen der Beantwortung. Derartige Muskelhärten boten uns und anderen unter dem Mikroskop keine auffallenden Veränderungen gegenüber der normalen Form. Es ist auch heute noch nicht mit überzeugender Sicherheit festgestellt, ob die Muskelhärten im Muskelgewebe selbst oder in dem interstitiellen Bindegewebe sitzen, das mit seiner reichlichen Nerven- und Gefäßversorgung den ganzen Muskel durchdringt. Diesen Muskelhartspann findet man vor allem bei der akuten und chronischen Lumbago. Dabei können Kontrakturen von solcher Hartnäckigkeit auftreten, daß sie die Wirbelsäule wie in einer Zwangsstellung festhalten, so daß jede Ausgleichsbewegung Schmerzen auslöst. So einfach und bekannt das Bild der akuten

Lumbago mit seinen klinischen Erscheinungen ist, so schwierig ist oft die Diagnose der chronischen Lumbago. Hier treten erhebliche differential-diagnostische Schwierigkeiten auf. Man sollte mit der Diagnose einer chronischen Lumbago sparsamer werden und diese Diagnose eigentlich erst dann stellen, wenn sonstige Veränderungen ausgeschlossen werden können. Zur Sicherung der Diagnose der chronischen Lumbago habe ich auf dem Orthopäden-Kongreß 1933 auf typische Veränderungen des Blutbildes im Sinne einer Eosinophilie hingewiesen, angeregt durch frühere Veröffentlichungen BITTDORFS, Veränderungen, die für vermehrten Eiweißabbau sprechen und demnach diese akuten und chronischen Muskelveränderungen als anaphylaktische Stoffwechsellerscheinungen anzusprechen erlauben. Diese Blutbildveränderung ist eines der wenigen objektiven Symptome, die uns heute zur Verfügung stehen, abgesehen von den oben erwähnten Muskelverhärtungen, deren Tastbefund von den verschiedenen Untersuchern je nach dem Feingefühl des tastenden Fingers verschieden beurteilt und teilweise auch bestritten wird. Es gibt aber zweifellos Fälle von chronischer Lumbago mit immer wieder zeitweise, vor allem im Anschluß an plötzliche Abkühlung, Erkältungen usw. auftretenden Schmerzschüben. Die Patienten mit derartigen Veränderungen sind meistens muskelkräftige, gut genährte Menschen (Pykniker), deren Lendenwirbelsäule nicht selten das Bild einer vermehrten Lendenlordose bietet. Zwischen der akuten und chronischen Lumbago einerseits und dieser vermehrten Lendenlordose andererseits bestehen auffallende Zusammenhänge. In den meisten Fällen wird auch von derartigen Patienten eine übermäßige Neigung zu Schweißabsonderung gerade im Lendenabschnitt angegeben und die auftretenden Schmerzschübe werden damit erklärt. Aber in der Mehrzahl der Fälle von sog. chronischer Lumbago liegen noch andere Veränderungen, insbesondere Veränderungen der Statik, bzw. Veränderungen im Aufbau der Wirbelsäule im Lendenabschnitt vor, die in einem späteren Abschnitt besprochen werden. Nicht selten tritt, ähnlich wie beim kontrakten Plattfuß, auch bei diesen chronisch rheumatischen Veränderungen der Lendenmuskulatur ein plötzlicher kontrakter Zustand auf (s. Abb. 7), der bei einseitigem Befallensein mit einer außerordentlichen hartnäckigen Skoliose und Zwangshaltung der Wirbelsäule einhergeht, bei doppelseitigem Befallensein eine erhebliche Steifstellung des Lendenabschnittes und des Beckens zur Folge hat, ein Bild, wie es STORK auf dem Orthopädenkongreß 1934 eindrucksvoll vorstellen konnte. Die Hartnäckigkeit der Zwangshaltung, die oft über Monate hinaus besteht, legt den Verdacht nahe, daß diese Veränderungen im Muskel- und Fasciengewebe im Sinne einer chronischen Myositis zu deuten sind<sup>1</sup>. In diese Richtung weist auch das Blutbild mit einer mehr oder minder starken Leukocytose. Das einseitige Bild einer derartigen Zwangshaltung hat weitgehende Ähnlichkeit mit dem bekannten Bild einer Skoliosis ischiadica und wird häufig mit diesem verwechselt.

Der Zusammenhang zwischen akuter, bzw. chronischer Lumbago und Unfall spielt in der Versicherungsmedizin eine große Rolle, so daß an dieser Stelle näher darauf eingegangen werden muß. Immer wieder sehen wir Fälle von akuter

<sup>1</sup> Dafür spricht auch die mikroskopische Untersuchung eines Muskelstückes bei einem vor kurzem operativ behandelten Fall. Sie ergab keine Knötchenbildung im Sinne eines Rheumatismus specif., sondern eine ausgesprochene interstitielle Myositis chronica. Der Fall wird eingehend veröffentlicht werden.

Lumbago, in denen ein Unfall als auslösende Ursache angeschuldigt wird. Es soll nicht geleugnet werden, daß ein Unfall im Bereich der Rückenmuskulatur Veränderungen setzen kann, vor allem in Form von Zerrungen und Prellungen, und in den Fällen, in denen im Anschluß an einen Unfall Blutergüsse mit Sicherheit im Bereich der Lendenmuskulatur festgestellt wurden, kann man nicht umhin, die nach dem Unfall auftretenden Kreuzschmerzen als Unfallfolgen

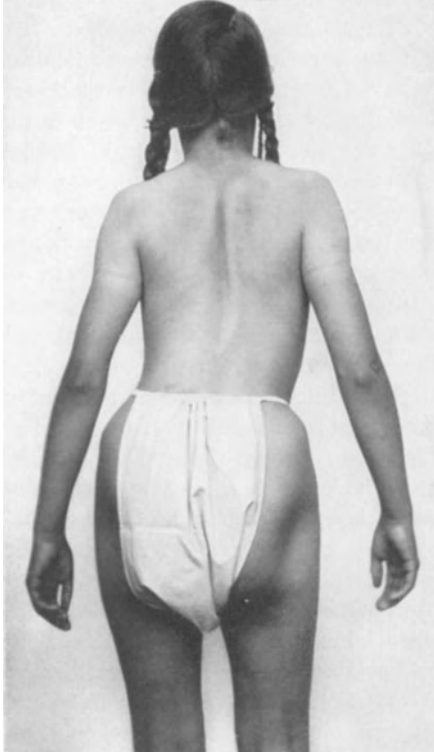

Abb. 7. Kontraktes Stadium einer chronischen Lumbago.

anzuerkennen. Als Folge einer solchen Muskelverletzung mit Bluterguß bleiben längere Zeit an dem Ort der Einwirkung Beschwerden zurück, die aber mehr umschrieben sind als die Schmerzen bei Lumbago. Mit Entschiedenheit ist aber zu fordern, daß der Unfall ein erheblicher war und das gewöhnliche Ausmaß überschritten hat und daß nach dem Unfall objektive Anzeichen einer Verletzung festgestellt wurden. In diesem Sinne müssen auch Muskelhernien als Folge von Fascienrissen als Unfallfolge anerkannt und entschädigt werden. KAUFMANN formuliert in seinem Handbuch der Unfallmedizin (II 666) die Zugehörigkeit einer Lumbago zur Unfallversicherung wie folgt:

Wenn die Erkrankung durch Unfall oder durch eine ihm gleichzuachtende, schwere Körperanstrengung manifest oder verschlimmert wird, so kommen die Leistungen der Unfallversicherung in Betracht, während die Entstehung oder Verschlimmerung bei der gewöhnlichen Betriebsarbeit oder bei einer gewohnten Anstrengung, die einem Unfall nicht gleichgestellt werden kann, die

Lumbago der Krankenversicherung zuweisen. Ihre Zugehörigkeit zur Unfall- oder Krankenversicherung ist also nur von dem Unfallcharakter ihrer Ursache abhängig.

Differentialdiagnostisch die beiden Bilder der akuten bzw. traumatischen Lumbago mit Sicherheit voneinander zu trennen, ist demnach nicht immer leicht. KAUFMANN weist auf mehrere Unterscheidungsmerkmale hin, die mir so wichtig erscheinen, daß ich sie hier folgen lasse: Für eine rheumatische Erkrankung der Lendenmuskulatur sprechen:

1. Die Entstehung bei einfachen Körperbewegungen, Bücken, Drehen, Niesen, Husten oder bei gewöhnlichen Arbeiten (Heben, Sägen, Schaufeln, Hämmern usw.).

2. Der Schmerz tritt plötzlich mit voller Schärfe wie angefliegen auf (Hexenschuß) und macht sich bei allen Bewegungen der befallenen Muskeln in heftigster

Weise geltend, während die Entspannung, Schonung der Muskulatur, besonders in Ruhelage den Schmerz mildern oder zum Verschwinden bringen kann.

3. Wenn man den Kranken auffordert, genau die Schmerzstelle anzugeben, so bezeichnet er mit seinen Fingern oder mit seiner Hand stets die eine oder die beiden Seiten des Lendenabschnittes, ist aber nicht imstande eine umschriebene Stelle als schmerzhaft anzugeben. Die Stelle des heftigsten Druckschmerzes stimmt mit der bei Bewegungen nicht überein. Objektive Veränderungen sind gewöhnlich nicht nachweisbar.

4. Drehungen und Bewegungen im Bett werden viel ängstlicher vermieden als bei Muskelverletzungen.

5. Falls Angaben über frühere ähnliche Zufälle oder über schon vorher bestehende Anzeichen bzw. auch Ischiaserscheinungen gemacht werden, unterstützen sie die Annahme einer rheumatischen Erkrankung.

6. Bettruhe und zweckmäßiges Verhalten mindern die heftigen Anfangserscheinungen schon nach 2—3 Tagen erheblich. SUDECK hebt hervor, daß nach längerer Ruhe bei Wiederbeginn der Muskeltätigkeit die Schmerzen wieder stärker werden können, dann aber bei fortgesetzter Muskeltätigkeit abnehmen und verschwinden.

Diesen von KAUFMANN angegebenen Unterscheidungsmerkmalen möchte ich als 7. noch die bereits oben erwähnte Veränderung des Blutbildes im Sinne einer Eosinophilie bei rheumatischen Muskelveränderungen hinzufügen. Die *traumatischen* Muskelveränderungen im Bereich der Lende kennzeichnen sich nach KAUFMANN in folgender Weise:

1. *Durch die Art des Unfalles*: Es handelt sich um örtliche Gewalteinwirkungen (Stoß, Schlag oder Druck) oder um heftige Muskelbewegungen als Abwehr des Körpers zur Vermeidung eines Unfalles, z. B. beim Ausgleiten usw.

2. *Durch die Art der Muskelschädigung*: Es handelt sich um Quetschungen oder Zerreißen der Muskelbäuche bzw. um Zerrungen ihrer Ursprungs- oder Ansatzstellen oder um beides zusammen.

3. *Durch die Art des Schmerzes*: Es wird eine umschriebene Schmerzstelle am Ort der Einwirkung selbst angegeben.

4. Die Muskeltätigkeit wird anfangs nicht so ängstlich vermieden wie bei der rheumatischen Erkrankung; zuweilen arbeitet der Kranke noch kurze Zeit nach dem Unfall weiter, ist aber dann 2—3 Tage später mehr behindert und hat stärkere Schmerzen.

5. Bei Bettruhe können sich die Schmerzen innerhalb der ersten Tage gleichbleiben oder sogar noch steigern. Hydrotherapeutische Maßnahmen wirken schmerzlindernd. Antirheumatica sind wirkungslos.

Im Vordergrund der klinischen Erscheinungen eines akuten Lumbagoanfalles steht demnach das plötzliche Einsetzen heftigster Beschwerden mit einem Gefühl des Verkrampftseins, der Steifheit und Einklemmung im Bereich der ganzen Lendenmuskulatur bis zu den Ansatzstellen am Kreuzbein hin. Dabei besteht keine Temperaturerhöhung und keine wesentliche Störung des Allgemeinbefindens. Die befallene Muskulatur fühlt sich hartgespannt an und ist stellenweise druckempfindlich. Der Anfall klingt gewöhnlich nach 6—8 Tagen langsam wieder ab. Rückfälle sind nicht selten. Bei chronischer Lumbago findet man häufig beim Betasten der Muskulatur die bereits oben erwähnten Befunde in Form druckempfindlicher Schwielen und Verhärtungen, vor allem

im Bereich des Erector trunci, im Iliocostalis und im Quadratus lumborum, verbunden mit einer gewissen Steifhaltung der Lendenwirbelsäule, besonders beim Rumpfvorwärtsbeugen. Gerade bei der letzteren Bewegung fällt der geringe und mangelhafte Ausgleich der Lendenlordose auf. Das Zusammenreffen einer vermehrten Lendenlordose mit Neigung zu akuter und chronischer Lumbago wurde bereits oben hervorgehoben. Infektiöse Myositiden, Fascienabszesse als Ursache von Kreuzschmerzen sind verhältnismäßig selten. Das gleiche gilt für die Trichinosis, die nur durch das Röntgenbild geklärt werden kann.

An dieser Stelle muß auch noch auf andere Veränderungen der Muskulatur hingewiesen werden, die verhältnismäßig häufig Ursache von Kreuzschmerzen werden: auf den endokrin bedingten, bei Frauen gewöhnlich im Klimakterium auftretenden muskulären Haltungsverfall. Durch Umstellung im Zusammenspiel der innensekretorischen Drüsen büßt die Muskulatur des ganzen Körpers ihre frühere Elastizität und Spannung mehr und mehr ein und ist infolgedessen nicht mehr imstande, das Gerüst des menschlichen Skeletes genügend zu stützen und zu straffen. Dieses Nachlassen der Muskelspannung überträgt sich auf die einzelnen Skeletabschnitte, die nun viel unvermittelter aufeinander lasten, vor allem im Bereich des Lendenabschnittes, vor dem der Schwerpunkt des ganzen Körpers liegt. Die in diesem Alter auch nicht mehr jugendlichen und elastischen Zwischenwirbelscheiben werden dabei stärker als früher zusammengedrückt und reagieren mit einem vorzeitigen Aufbrauch der elastischen Knorpelfasern, die nicht selten einer allmählichen Verkalkung anheimfallen (s. später). Wenn auch dieser endokrine Haltungsverfall pathologisch-anatomisch noch zu wenig geklärt ist und objektiv noch nicht genügend erfaßt werden kann, so sind doch die Erscheinungen des klinischen Bildes so eindeutig, daß man es trotz Fehlens der objektiven Unterlagen als gegeben annehmen muß. Es ist sicher kein Zufall, daß der Kreuzschmerz besonders häufig bei Frauen im Klimakterium und bei Männern im präsenilen Alter weit häufiger auftritt als in früheren Lebensjahren.

Die Behandlung der verschiedenen Lumbagoformen hat zunächst die Grundursache zu berücksichtigen. Das wirksamste Heilmittel ist hier die sachgemäß ausgeführte Massage, verbunden mit hydrotherapeutischen Anwendungen (heißen Bädern, Unterwassermassage usw.). Bei den rheumatischen Formen verordnet man dazu noch ein Salicylpräparat. Ausgezeichnet wirken auch besonders im Sinne der Schmerzlinderung Anwendungen von Kurzwellen. Daneben ist eine gewisse Schonung und Ruhe, bei den akuten Anfällen, Bettruhe und Schwitzen zu empfehlen. Ferner Sorge man für reichliche Ausscheidung durch die Nieren. Chronische Rheumatiker müssen sich vor allem vor Erkältungen, Durchnässungen usw. schützen. Nicht selten ist bei derartigen Patienten Berufswechsel angezeigt.

### III. Ossär bedingter Kreuzschmerz.

Die Besprechung dieser Form nimmt im Schrifttum der letzten Jahre einen großen Umfang ein. Noch liegt viel Unklarheit und Unsicherheit über diesem Gebiete, die erst in der Zukunft durch weitere Beobachtungen geklärt werden kann. Es ist eine bekannte Tatsache, daß gerade die Lumbosacralgrenze und die benachbarten Skeletabschnitte mehr wie andere zu angeborenen Formveränderungen neigen, daß hier die mannigfaltigsten Abweichungen von normaler

Skeletanlage beobachtet werden, und zwar in der Frontalebene wie in der Sagittalebene. Es ist daher nicht verwunderlich, daß man diesen Veränderungen eine pathologische Bedeutung in dem Augenblick zumaß, als man für hartnäckige, therapeutisch schwer zu beeinflussende, immer wiederkehrende Beschwerden keine anderen Unterlagen mehr finden konnte. Und doch kann hier nicht genügend vor übereilten diagnostischen Schlüssen gewarnt werden. Es geht uns hier genau so wie auf anderen Gebieten, z. B. bei den chronischen Formveränderungen der Wirbelsäule (Spondylarthrosis def., Spondylosis def.), die man häufig als Nebenbefund bei Röntgenogrammen der Nieren findet und die dem Patienten keine Beschwerden machen. Bei anderen Patienten wieder haben wir das Empfinden, daß viel geringfügigere Veränderungen oft die hartnäckigsten Beschwerden verursachen. Mit aller Entschiedenheit sei hier betont, daß nicht diese Formveränderungen allein als Quelle immer wiederkehrender Beschwerden anzusprechen sind, sondern daß es der Zustand und die Beschaffenheit der Rückenmuskulatur in erster Linie ist, die hierbei die größere Schuld trägt. In ihren Spannungsverhältnissen verändert, in ihrer Funktion ungünstig beeinflusst, kommt sie über kurz oder lang in ein Insuffizienzstadium hinein, das sich klinisch in den genannten Beschwerden auswirkt. Es sind weiterhin Band- und Kapselveränderungen mit ihrer Neigung zur Schrumpfung und ihrem einschränkenden Einfluß auf die Beweglichkeit der Wirbelsäule. Diese im Bereich des Lendenabschnittes, des Kreuzbeines und vor allem an der Übergangsgrenze zwischen beiden immer wieder beobachteten Veränderungen bestehen seit Geburt, machen jahrzehntelang keine Beschwerden, bis zu einem Zeitpunkt, in dem die Elastizität und damit die Stützfunktion der Muskulatur nachzulassen beginnt. Aus diesem Grunde sei hier nachdrücklichst davor gewarnt, dem Patienten durch Mitteilung eines an sich harmlosen Röntgenbefundes eine Quelle seelisch niederdrückender Einstellung zu eröffnen, die man oft kaum mehr abdämmen kann.

Als eine der häufigsten angeborenen Mißbildungen an der Lumbosacralgrenze, die für Kreuzschmerzen verantwortlich gemacht werden, ist die Spina bifida occulta zu nennen (s. Abb. 8), ein Bild, das durch die mangelhafte Verknöcherung eines oder mehrerer Wirbelbögen gekennzeichnet ist. Gehstörungen, besonders beim wachsenden Kind, leichte Paresen im Ischiadicusgebiete, Kreuzschmerzen, Bettnässen werden mit dieser Anomalie in Verbindung und Zusammenhang gebracht, sicher in einem großen Teil der Fälle mit Unrecht. Als weitere Ursache von immer wiederkehrenden Kreuzschmerzen werden besonders

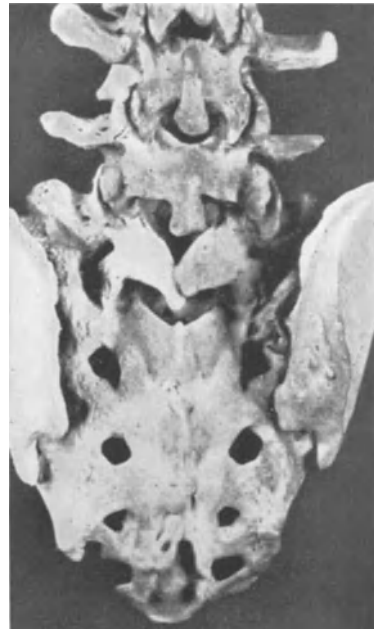

Abb. 8. Spina bifida occulta. (Lichtbild der macerierten Lendenkreuzbeinregion eines 64-jährigen Mannes. Ansicht von hinten.) Spalt im Dornfortsatz des 1. Kreuzbeinwirbels. Die beiden Wirbelbögenhälften sind leicht übereinander verschoben.

(Nach SCHMORL-JUNGHANNS.)

im ausländischen Schrifttum zwei angeborene Anlagefehler des 5. Lendenwirbels beschrieben, die Sacralisation und die Lumbalisation. Unter Sacralisation verstehen wir das Einbezogensein des 5. Lendenwirbels in den Bereich des Kreuzbeines derart, daß die Querfortsätze dieses Wirbels ein- oder doppelseitig, schmetterlingsflügelähnlich vergrößert und verbreitert mit dem Kreuzbein in feste oder gelenkige Verbindung treten (s. Abb. 9). Die Lumbalisation ist dagegen jenes Bild, bei dem der erste Kreuzbeinwirbel in den Bereich des Lendenabschnittes eingliedert ist, derart, daß dieser Wirbel nicht mehr knöchern mit seinem unteren benachbarten Wirbel verschmolzen, sondern aus dem festen Gefüge des Kreuzbeines herausgelöst als Lendenwirbel angelegt ist. Ihn trennt

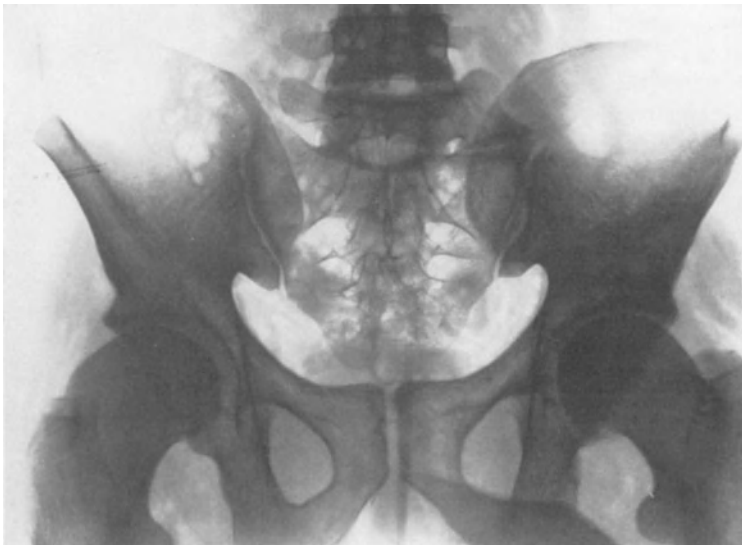


Abb. 9. Einseitige Sacralisation.

dann gewöhnlich eine Zwischenwirbelscheibe von dem Kreuzbein. Beide Bilder sind demnach zunächst nur zahlenmäßige Veränderungen an der Übergangsgrenze zwischen Rumpf- und Beckenring. Über die verschiedenen Sacralisationsformen und ihre Beziehungen zum Kreuzschmerz liegt aus den letzten Jahren eine ausführliche Darstellung von MEYER-BORSTEL vor, der an einer großen Zahl von Lumbagofällen regelmäßige Röntgenuntersuchungen durchführte und dabei das häufige Zusammentreffen dieser Fehlformen mit der klinischen Diagnose Kreuzschmerzen feststellen konnte. Der Verfasser gewann bei der Auswertung seiner Untersuchungsergebnisse gewisse Anhaltspunkte dafür, daß bei der einseitigen Verschmelzung des 5. Lendenwirbels eine Änderung in der Statik der Wirbelsäule eintritt, die allmählich zu Kreuzbeschwerden und zu ausstrahlenden Beschwerden im Ischiadicusgebiet führt, zumal andere Ursachen für die geäußerten geklagten Schmerzen nicht gefunden werden konnten. Diese einseitige Verschmelzung zwischen Querfortsatz und Kreuzbein tritt entweder knöchern oder gelenkig auf. Je nach dem Grade einer solchen Verschmelzung werden vor allem im ausländischen Schrifttum verschiedene Sacralisationsformen unterschieden (DOUBLE, IMBERT und KATHALORDA, ROCAVILLE und MOORE).

Die klinische Bedeutung der Sacralisation ist immer noch umstritten. Während man im ausländischen Schrifttum nicht selten dem Bild der „Sacralisation douloureuse“ begegnet, findet im deutschen Schrifttum dieses Krankheitsbild entweder volle Ablehnung (SCHÜLLE, ZOLLINGER, LIEB, HARTUNG) oder nur bedingte Anerkennung. Dagegen sind deutscherseits für die Sacralisation als Ursache des Kreuzschmerzes eingetragen: MARTIUS, STOHR, ZUR VERTH. Letzterer weist auf der 54. Tagung der deutschen Gesellschaft für Chirurgie an Hand anatomischer Präparate und Röntgenbilder auf die Veränderungen an der Lumbosacralgrenze und auf ihre Bedeutung für oft hartnäckige Beschwerden hin. MEYER-BORSTEL erblickt die Ursache der dauernden Kreuzschmerzen bei einseitiger Sacralisation in osteoarthritischen Veränderungen in dem einseitig überbeanspruchten und dieser Überbeanspruchung auf die Dauer nicht gewachsenen Assimilationsgelenk (s. Abb. 10). Der schräg gestellte 5. Lendenwirbel bedingt eine Schiefstellung des Lendenabschnittes und damit eine Lendenskoliose, die allmählich die Leistungs- und Tragfähigkeit der Wirbelsäule einschränkt und zu Übermüdigungserscheinungen in der ebenfalls einseitig beanspruchten Rückenmuskulatur führt, die sich klinisch in strangartigen Verhärtungen, chronischem Hartspann und Druckempfindlichkeit auswirken. Diese muskulären Erscheinungen können nicht selten sogar das Bild einer akuten Lumbago vortäuschen, besonders, wenn es im Anschluß an Heben und Tragen schwerer Lasten oder bei Sturz nach rückwärts auftritt. Dann wird gewöhnlich dieser Unfall von dem Patienten als Ursache angeschuldigt, obwohl er nur die harmlose Rolle eines auslösenden Momentes spielte. Im ausländischen Schrifttum wird als weitere Ursache des Kreuzschmerzes bei den verschiedenen Sacralisationsformen ein Druck auf die austretenden Nerven angenommen, und zwar infolge einer Verengung der Nervenaustrittslöcher des sacralisierten Wirbels. Auch ZUR VERTH weist auf diese Möglichkeit einer Einklemmung der intralumbalen Wurzeln hin und stützt sich dabei auf zwei anatomische Präparate von einseitiger Sacralisation, bei denen er an der nicht sacralisierten Seite des 5. Lendenwirbels eine Ausziehung des Wirbelkanals zu einer schmalen Knochenrinne feststellen konnte. Die Tatsache, daß bei einseitiger gelenkiger Sacralisation der Schmerz häufig an der nicht sacralisierten Seite stärker ist, erklärt MEYER-BORSTEL mit einer periostischen Reizung zwischen Kreuzbein und dem nicht verschmolzenen Querfortsatz, der durch die anderseitige Sacralisation in eine Schiefstellung und Seitwärtskrümmung gedrängt wird. Die gleiche

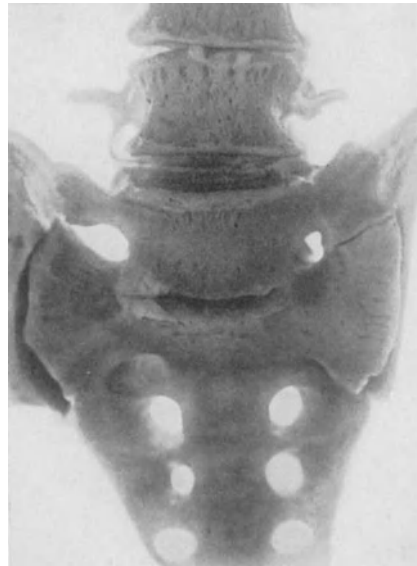

Abb. 10. Sacralisation. (Lichtbild der Lendenkreuzbeingegegend einer macerierten Wirbelsäule eines 58jährigen Mannes. Ansicht von vorn.) Lumbosacrale Übergangsform des letzten prä-sacralen Wirbels, dessen außerordentlich stark verbreiteter linker Querfortsatz gelenkig mit dem Seitenflügel des Kreuzbeins verbunden ist. Einige kleine Randwülste an den Lendenwirbeln.  
(Nach SCHMORL-JUNGHANS.)



Ursache (Periostitis) nehmen auch STOHR und MARTIUS an, letzterer denkt auch an die Möglichkeit einer Bursitis an dieser Stelle, an der GOLDWAITH und WEISS eine Schleimbeutelanlage nachgewiesen hatten. Ferner macht MEYER-BORSTEL, wie bereits betont, als Hauptquelle der Beschwerden auf die sich in dem verschmolzenen Gelenk entwickelnden, oft ganz erheblichen osteoarthritischen Veränderungen aufmerksam. Zusammenfassend kommt MEYER-BORSTEL zu dem Schluß, daß die Sacralisation doch keine so harmlose Fehlform bedeute, für die sie bisher, besonders im deutschen Schrifttum, gehalten wurde.

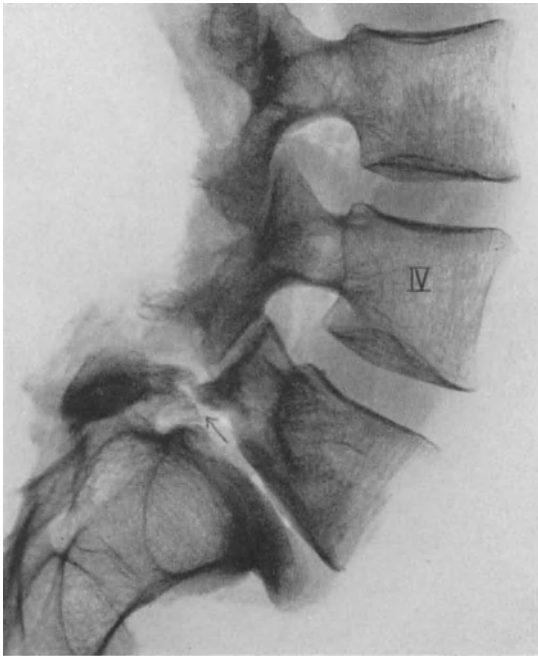


Abb. 11. Präspodylolisthesis. (Aus SCHMORL-JUNGHANN'S.)

bagoähnlichen Übergreifen auf die Kreuzbein-Lendenmuskulatur und von hier ausstrahlend in die weitere Umgebung, besonders nach abwärts in die Gesäß- und Hüftmuskulatur oder in das Versorgungsgebiet des Nervus ischiadicus. Unter Spodylolisthesis imminens versteht SCHERB einen Zustand, wie er vor etwa 10 Jahren als Präspodylolisthesis vor allem im amerikanischen Schrifttum beschrieben und dessen Hauptmerkmal im seitlichen Röntgenbild in einer knorpeligen Unterbrechung des 5. Lendenwirbelbogens erblickt wurde (Abb. 11). Dieser Zustand soll zum vollendeten Abgleiten des 5. Lendenwirbels über die Basis des Kreuzbeines hinab in das Becken hinein disponieren. Den letzteren Zustand nennen wir Spodylolisthesis (s. Abb. 12). Wenn das Abgleiten eines Wirbels über die Deckplatte des darunter liegenden auch an jeder anderen Stelle der Wirbelsäule erfolgen kann, so ist doch die Spodylolisthesis ein umschriebenes, durch gewisse klinische Erscheinungen eindeutig festgelegtes Krankheitsbild an dem Übergang des Lendenabschnittes zum Kreuzbein. Wesentlich ist das langsame und unvollständige Abgleiten, während wir eine plötzliche Totalverschiebung des untersten Lendenwirbels und seines Bogenabschnittes gegen

Die Lumbalisation tritt in ihrer klinischen Bedeutung hinter der Sacralisation weit zurück.

Weitere Fehlformen und damit zusammenhängende Funktionsstörungen im Bereich der Lendenwirbelsäule und des Kreuzbeines hat SCHERB ausführlich beschrieben, vom Bild der Spodylolisthesis imminens angefangen über das Bild des Sacrum acutum, Sacrum arcuatum, der Regio lumbosacralis fixa bis zum extremen Bilde der eigentlichen Spodylolisthesis. Die Ursache der im Gefolge dieser Bilder auftretenden Kreuzschmerzen erblickt SCHERB vor allem in einer übermäßigen Beanspruchung der lumbosacralen Gelenkverbindungen und einem lum-

das Kreuzbein als Luxation bezeichnen (s. Abb. 13). Über dieses Krankheitsbild liegen aus den letzten Jahren mehrfache Veröffentlichungen und eingehende Beschreibungen (WIEMERS, ELS, JAROSCHY, WILHELM u. a.) vor. Die erste Beschreibung stammt aus dem Jahre 1853 von KILLIAN. Spätere Veröffentlichungen stammen von NEUGENBAUER, BREUS, KOLISKO und CHIARI. Es sei an dieser Stelle kurz auf die Ursachen und klinischen Erscheinungen hingewiesen. Im Anschluß an eine schwere Schwangerschaft oder Geburt, nicht selten auch im Anschluß an einen Unfall setzen plötzlich oder allmählich ziehende Schmerzen im Kreuz ein, die gewöhnlich auch in die Beine ausstrahlen. Der Unfall muß dabei kein erheblicher sein. So konnte der Verfasser eine Spondylolisthesis bei einem 17jährigen Patienten beobachten, die im Anschluß an Turnübungen am Reck aufgetreten war. Die klinischen Zeichen sind kurz zusammengefaßt folgende:

Bei der Betrachtung des Patienten von der Seite fällt sofort die abnorme Stellung des Beckens und der deutlichen Unterschied zwischen Rumpf- und Beinlänge auf. Man hat den Eindruck, als ob der Rumpf in das Becken hineingesunken sei. Dabei besteht eine vermehrte Lordose im unteren Brust- und Lendentheil. Das Kreuzbein und mit ihm das ganze Becken ist steil aufgerichtet, die Längsachse des Kreuzbeines verläuft fast senkrecht. Dabei prägen sich einzelne Vorsprünge desselben sowie seine Umrisse in deutlicher Weise durch die Haut hindurch ab. Auffallend ist auch die Stellung der Hüftbeinkämme. Sie springen so stark nach außen vor, daß man bequem 2—3 Querfinger in den flach ausgezogenen

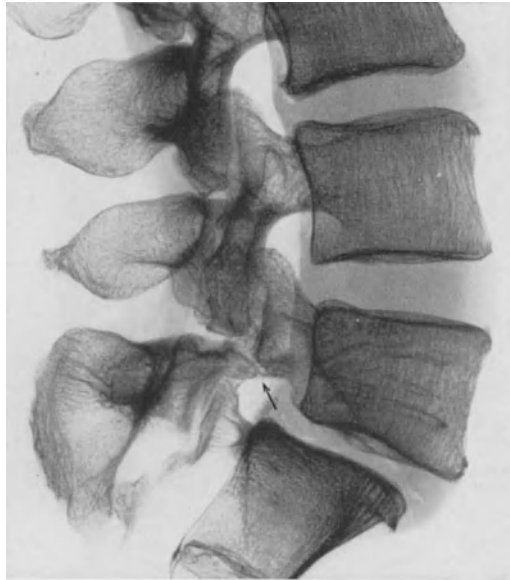


Abb. 12. Spondylolisthesis. (Seitliche Röntgenaufnahme einer Hälfte der in der Sagittalebene durchsägten Lendenkreuzbeinregion eines 57jährigen Mannes.) Geringe Spondylolisthese des 5. Lendenwirbels mit Vorrutschen des Wirbelkörpers um 0,8 cm. Schmalere Spalt im Zwischengelenkstück knapp unterhalb seines Abganges vom oberen Gelenkfortsatz (Pfeil!). Der hintere Anteil des Zwischengelenkstücles etwas horizontal gestellt und verlängert. Die 5. Lendenbandscheibe zeigt geringe Höhenabnahme. Kleine Randzacke an der Kreuzbeinbasis vorn. (Nach SCHMORL-JUNGHANNS.)

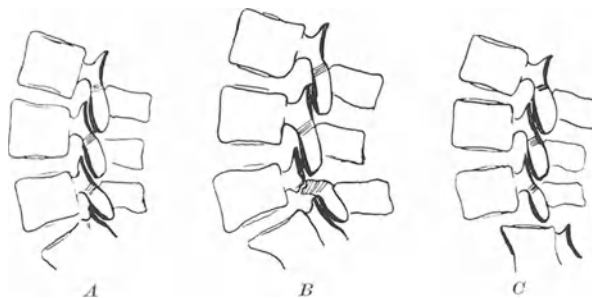


Abb. 13. (Halbschematische Pausen seitlicher Röntgenbilder der Lendenkreuzbeinregion.) A Normale Lendenkreuzbeinregion. Gleiche Größe des gestrichelten Zwischengelenkstücles an allen Wirbeln. B Echte Spondylolisthese des 5. Lendenwirbels. Spalt im Zwischengelenkstück, das horizontal gestellt und verlängert ist. C Luxation des 5. Lendenwirbels. Sein unterer Gelenkfortsatz sitzt der Basis des Kreuzbeins auf. Keinerlei Veränderungen in den Zwischengelenkstücken. (Nach SCHMORL-JUNGHANNS.)

Zwischenraum zwischen Darmbeinkamm und Thoraxwand hineinlegen kann. Die Rückenstrecker sind stark gespannt und umsäumen kulissenartig die in der Nische zwischen beiden gelegenen Dornfortsätze, die der untersuchende Finger nur mit Mühe durchfühlen kann. Der Rippenbogen tritt beiderseits unter die Waagrechte, die durch die höchsten Punkte der Darmbeinkämme gezogen ist, in das Becken hinein. Der Lendenabschnitt wird steif gehalten, Bewegungen am Übergang zum Kreuzbein werden vermieden. Der Bauch ist eingezogen, die Atmung mehr thorakal. Man kann ohne Mühe durch den flachen Bauch hindurch den ungewöhnlich weit vorspringenden Körper des letzten Lendenwirbels hindurchfühlen. Das Verhältnis zwischen Bein- und Rumpflänge erscheint zuungunsten der letzten verschoben. Der 5. Lendenwirbel ist weder auf Druck noch auf Stauchung empfindlich. Sein Dornfortsatz verschwindet kaum stärker als die übrigen in der tiefen Muskel- und Weichteilnische. Bei rectaler Untersuchung stößt der Finger auf den stark vorgelagerten letzten Wirbelkörper und tastet deutlich eine Stufe zwischen seiner Unterfläche und dem Kreuzbein ab. Veränderungen von seiten des Nervensystems im Bereich der Blase und des Mastdarmes und der unteren Extremitäten sind gewöhnlich nicht festzustellen.

Das Röntgenbild bestätigt die schon klinisch einwandfrei feststellbare Diagnose in folgender Weise: Die seitliche Aufnahme läßt zunächst die abnorme Senkrechtstellung des Kreuzbeines erkennen. Der Körper des 5. Lendenwirbels ist in hochgradigen Fällen über die Oberfläche des Kreuzbeines hinweggeglitten und steht zum Teil vor dem Kreuzbein im Becken. Die unteren Gelenkfortsätze dieses Wirbels sind durch bindegewebige oder knorpelige Verbindungen in ihrer früheren Stellung geblieben. Der Dornfortsatz des schräg gestellten 5. Lendenwirbels ragt nur wenig über die Hinterfläche des Kreuzbeines hinaus. Die übrigen Lendenwirbel streben wieder in ihre normale Lage zurück. Dadurch entstehen ungleichmäßige, hohe klaffende Zwischenräume zwischen den einzelnen Wirbelkörpern. Die ventrodorsale Röntgenaufnahme zeigt die abnorme Stellung des 5. Lendenwirbels in einer fledermauskopfähnlichen Zeichnung des nach unten verschobenen Wirbelkörpers. So baut sich auf der schmalen und schwachen Tragfläche der unteren Gelenkfortsätze des letzten Lendenwirbels ein anatomisches Bild auf, das die denkbar ungünstigsten Verhältnisse für eine normale Beanspruchung und Tragfähigkeit der Wirbelsäule bietet. Die Last des Rumpfes ruht nur auf dem Bogenabschnitt des letzten Lendenwirbels, während der zum Tragen bestimmte und durch seinen anatomischen Aufbau und Größe hervorragend geeignete Wirbelkörper zum Teil ohne Unterstützung frei in das Becken hineinragt. Es handelt sich bei der Spondylolisthesis um eine angeborene Ossifikationsstörung in der Interarticularportion des 5. Lendenwirbels, bei der es nicht zur vollständigen Verknöcherung des Wirbelbogens an der Verschmelzungsstelle der zwei normalen Knochenkerne gekommen ist. Es bildet sich eine Art ligamentäre Pseudarthrose, in deren Bereich später die Verschiebung eintritt.

Unter Sacrum acutum oder Spitzsacrum (s. Abb. 14) versteht SCHERR eine eigenartige, vom Normalen abweichende Stellung des Kreuzbeines, wobei der Wirbel zwischen Lendenabschnitt und Kreuzbeinhinterfläche stark verkleinert ist. Er erreicht nicht selten Werte bis zu  $45^{\circ}$ . Dabei ist das Kreuzbein nicht übermäßig stark nach hinten convex gewölbt, sondern verläuft flach. Die Beschwerden äußern sich in wechselnden Kreuzschmerzen, besonders abhängig

von längerer Beanspruchung, Stehen, Gehen. Auch sie werden nicht selten auf einen harmlosen Unfall zurückgeführt. Der Beginn der Beschwerden geht gewöhnlich in die Zeit nach der Pubertät etwa in das 20. Lebensjahr zurück. Auch mehrere, schnell hintereinander folgende Schwangerschaften können die Beschwerden auslösen. Auch hier ist, ähnlich wie bei der Spondylolisthesis, die Tragfähigkeit des Kreuzbeins durch seine veränderte Stellung erheblich geschwächt.

Als Sacrum arcuatum bezeichnet SCHERB einen ähnlichen Zustand, nur mit dem Unterschied, daß die Linie des Kreuzbeines neben ihrer mehr horizontalen Stellung und Verlagerung gleichzeitig mehr oder minder stark nach oben convex verläuft, so daß also die ganze Linie der Lendenwirbelsäule bis zum

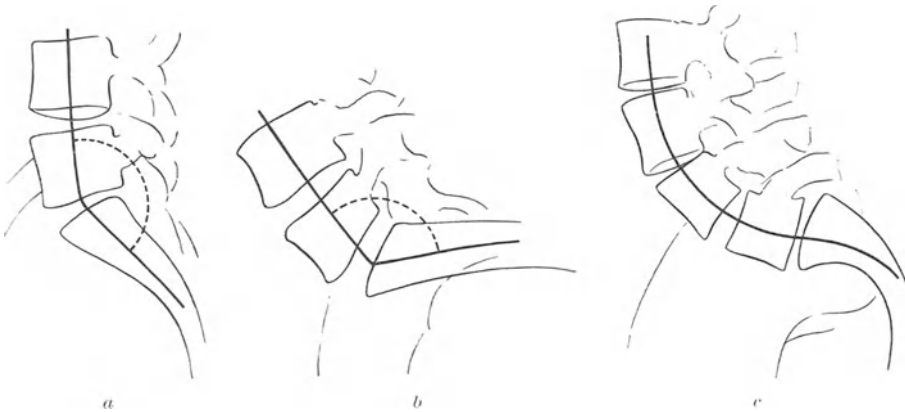


Abb. 14a—c. a Regio lumbosacralis fixa. Röntgenbild negativ. b Sacrum acutum. Stark ausgesprochene Winkelstellung des geraden Kreuzbeins nach hinten. c Sacrum arcuatum. Im Stehen fast vertikale Einstellung der Basis des Kreuzbeins, das sehr stark nach hinten gebogen ist, es bildet mit den Lendenwirbeln in Seitenansicht deutliche S-Form. (Nach SCHERB.)

Steißbein eine Art Schlangenlinie mit zwei sich abwechselnden Verkrümmungsbogen darstellt. Auch diese Anomalie ist wie die vorhergehende angeboren und nicht selten ererbt. Auch hier beginnen die Beschwerden meistens nach Abschluß der Pubertät, etwa im 2.—3. Lebensjahrzehnt, vor allem bei schwächlich entwickelten Menschen, die beruflich viel stehen, bzw. sich viel bücken oder in gebückter Stellung Arbeiten verrichten müssen. Das Bild ist wie die vorhergehenden nur röntgenologisch zu klären, wobei die übermäßige Lordose des Lendenabschnittes, die bogenförmige Verkrümmung des fast horizontalstehenden Kreuzbeines und die abnormale Stellung der Kreuzbeinoberfläche auffällt. Den Unterschied zwischen Spondylolisthesis imminens und Sacrum arcuatum sieht also SCHERB in der Stellung der Kreuzbeinbasis bzw. des Kreuzbeines selbst, dessen Längsachse bei der Spondylolisthesis imminens mehr vertikal, bei dem zuletzt beschriebenen Zustand dagegen mehr horizontal verläuft.

Die Regio lumbosacralis fixa, die SCHERB ebenfalls als Ursache von Kreuzschmerzen beschreibt, besteht in einer Veränderung der Gelenkverbindungen am Übergang zwischen Kreuzbein und Lendenabschnitt. Das Bild ist röntgenologisch kaum zu erfassen. Klinisch äußert es sich in einer mehr oder minder weitgehenden Versteifung der Lumbosacralgrenze.

Ihm verwandt ist die Arthrosis lumbosacralis, die eine vorzeitige Abnützungsercheinung der Gelenke des 5. Lendenwirbels meistens nach Berufsschäden darstellt. Auch infektiöse Veränderungen dieser Gelenke sind beschrieben. Es kommt zu einem mehr oder minder starken Schwund der Knorpelflächen in den beiden Lumbosacralgelenken und zu reaktiven Wucherungen in Form von Randzacken und Knochenwülsten. Gewöhnlich liegt dem Ganzen eine konstitutionelle Bereitschaft zugrunde. Nicht selten werden Unfälle als auslösende Ursache angegeben. Dabei ist zu bemerken, daß Unfälle bei einmaliger erheblicher Gewalteinwirkung als Entstehungsursache möglich sind, daß sie aber nach ZUR VERTH gegenüber dem chronischen Trauma, besonders gegenüber Berufsschäden, in den Hintergrund treten.

Die klinischen Erscheinungen der Bilder des Sacrum acutum und Sacrum arcuatum usw. werden von SCHERB ausführlich beschrieben. Es handelt sich in der Mehrzahl der Fälle um sonst gesunde, gewöhnlich im 2.—4. Lebensjahrzehnt stehende Menschen, vorwiegend weiblichen Geschlechtes, die nicht selten vom Gynäkologen wegen negativen Genitalbefundes überwiesen werden. Die Kreuzschmerzen machen sich nach längerem Gehen und Stehen, aber auch nach längerem Sitzen, sowie beim Bücken, Tragen, Heben von Lasten und beim Arbeiten in gebückter Stellung geltend und verschwinden auch später in der Ruhe nicht mehr vollständig. Die Menstruation ist ohne besonderen Einfluß auf die Beschwerden. Der Beginn wird fast regelmäßig in die Zeit des 2. Lebensjahrzehntes nach Abschluß des Wachstums verlegt. Im Gegensatz zu andersartig bedingten Kreuzschmerzen werden die Beschwerden genau an dem Übergang vom Kreuzbein zum Lendenabschnitt angegeben und als ein Gefühl von dumpfer Abgeschlagenheit, bohrender Schwäche und vorzeitiger Ermüdung geschildert. Bei der Untersuchung findet man fast regelmäßig die obenerwähnte vermehrte Lendenlordose mit mehr oder weniger stark vermindertem Lumbosacralwinkel. Das Kreuzbein tritt dabei stärker als normal nach hinten vor. Bei dem Versuch der Vorbeugehaltung fällt eine in ihrem Grade und Ausmaße wechselnde Zwangshaltung und Steifheit der Lumbosacralgrenze auf, und zwar derart, daß die Lordose sich entweder gar nicht mehr oder nur in geringem Umfange ausgleicht. Die beiden Rückenstrecker springen als hartgespannte Wülste vor und umsäumen kulissenartig die tiefliegenden Dornfortsätze. Druck in diese hartgespannte Muskulatur wird als empfindlich angegeben. SCHERB macht noch auf weitere klinische Zeichen aufmerksam, nämlich auf die Aufteilung der normalen Lendenlordose in zwei kyphotische Kurven, die nur durch eine kleine Lordose unterbrochen sind. Das Rumpfvorwärtsbeugen wird in schweren Fällen knapp bis zur Hälfte ausgeführt, wobei der Patient häufig wie bei der tuberkulösen Wirbelerkrankung die Hände zum Abstützen auf die Oberschenkel legt.

Die Ursachen dieser Kreuzschmerzen erblickt SCHERB in der weitgehend veränderten Statik der Wirbelsäule, die sich nicht wie beim normalen Menschen auf die Basis des Kreuzbeines aufstützen kann, sondern mit ihrer ganzen Last auf der Gelenkverbindung zwischen dem letzten Lenden- und dem 1. Kreuzbeinwirbel ruht. Die Gelenkkapseln dieser kleinen Wirbelgelenke, sowie ihre bandartigen Verstärkungen erfahren dabei eine außerordentlich starke Beanspruchung, werden überdehnt und antworten auf diese Dauerbeanspruchung früher oder später mit dem oben beschriebenen Kreuzschmerz, zumal diese

Gebilde mit Nerven reichlich versorgt sind. Nunmehr greift die Muskulatur in diesen ungleichen statisch-dynamischen Kampf ein. Sie muß unter ungünstigen Bedingungen und Voraussetzungen einen gewissen Gleichgewichtszustand aufrechterhalten. Das gelingt wohl eine Zeitlang, dann aber tritt mehr oder minder plötzlich das Insuffizienzstadium ein, das sich auch bei diesen Bildern bis zu einer Art kontrakten Zustandes steigern kann, wie wir ihn auch beispielsweise beim kontrakten Plattfuß zu beobachten Gelegenheit haben. Verwechslungen dieses kontrakten Zustandes mit akuter Lumbago sind verständlich und wenn dazu noch ein Unfall als auslösende Ursache kommt, dann versteht man den häufig mit großer Hartnäckigkeit geführten Rentenkampf um Anerkennung dieses Unfalles. Es sind immer sehr verwickelte und nicht leicht zu lösende Fragestellungen, die hier dem Begutachter vorgelegt werden. Daß derartig veränderte Muskeln eher als gesunde und normale klimatischen Einflüssen unterworfen sind und dementsprechend häufig zu rheumatischen Anfällen neigen, kann nicht geleugnet werden. Auf den Zusammenhang zwischen vermehrter Lendenlordose und vermehrter Häufigkeit von Lumbagoanfällen wurde oben bereits hingewiesen. Der kontrakte Zustand kann ein- oder doppelseitig auftreten. Einseitiges Auftreten hat das Bild einer mehr oder minder starken muskulär fixierten Lendenskoliose und einer krampfhaft innegehaltenen Beckenverschiebung zur Folge, die bei längerem Bestehen sogar zu psychischer Zwangshaltung führen kann und als solche nicht selten jeglicher Behandlung trotzt. Gerade mit Rücksicht auf die Möglichkeit dieser psychischen Einstellung sollte man dem Patienten keinen Aufschluß über derartige kongenital bedingte Fehlformen geben. Man deute ihm das Bild eher als harmlosen Lumbagoanfall, selbst auf die Gefahr hin, von einem nachuntersuchenden Kollegen einer Fehldiagnose geziehen zu werden.

Die Behandlung wird weiter unten im Zusammenhang besprochen werden.

Mit diesen Zustandsbildern sind die angeborenen Fehlformen der Wirbelsäule und des Kreuzbeines, soweit sie als Ursache von Kreuzschmerzen in Betracht kommen, erschöpft. Eines sei aber mit Nachdruck betont: es ist sicher nicht die angeborene Fehlform allein, die für die Kreuzschmerzen verantwortlich gemacht werden muß, sondern es sind die im Gefolge derartiger Formveränderungen auftretenden statisch-dynamischen und arthritischen Veränderungen.

Die unfallbedingten Formveränderungen der Wirbelsäule und des Kreuzbeines als Ursache von Kreuzschmerzen sind durch das Röntgenbild leicht zu klären, das uns überhaupt zur Sicherung jeglicher Diagnose im Gebiete dieses Abschnittes unerläßlich erscheint. Nicht selten werden im Bereich der Lendenwirbel Frakturen von Querfortsätzen übersehen, die wochenlang starke Beschwerden, insbesondere bei Rumpfvorwärtsbeugen und Seitwärtsbewegungen hervorrufen können. Das gleiche gilt für Stauchungsbrüche einzelner Wirbel, wie sie vor allem im Bereich der Lendenlordose und am Übergang zum Brustabschnitt nicht selten beobachtet werden. Luxationen besonders im Bereich des 4. und 5. Lendenwirbels können klinisch eine Spondylolisthesis vortäuschen, obwohl wir, wie oben betont, für letzteres Krankheitsbild jede traumatische Entstehung ausgeschlossen wissen möchten, und zwar mit Rücksicht auf Verwechslungen, die in der Beurteilung und Begutachtung derartiger Fälle Verwirrung anrichten können. Frakturen des Kreuz- und Steißbeines können meistens auch nur durch die Röntgenaufnahme in zwei Ebenen geklärt werden.

Sehr langwierige und hartnäckige Beschwerden entstehen nicht selten im Anschluß an Kontusionen des Kreuz- und Steißbeines. Es kommt bei diesen Verletzungen gewöhnlich auch zu einer heftigen Prellung des Periosts, sowie der sehr empfindlichen Sacralnerven. Die Coccygodynie kann eine wahre Crux für den behandelnden Arzt werden.

Wesentlich größere Schwierigkeiten als die Diagnose dieser akuten Verletzungen bieten die chronischen krankhaften Formveränderungen der Wirbelkörper und Wirbelgelenke mit ihrem immer wieder auftretenden Kreuz- und

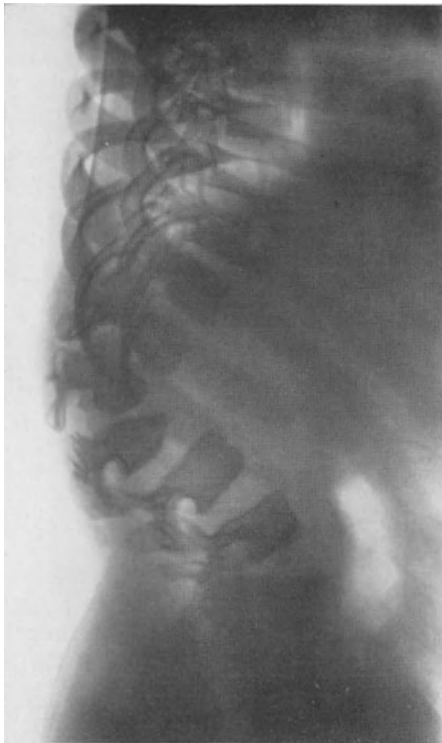

Abb. 15. Chondrodystrophischer Gibbus.

Rückenschmerz, besonders dann, wenn das Röntgenbild noch keinen besonderen Befund erkennen läßt. Hier ist in erster Linie die langsam sich entwickelnde Tuberkulose des Lendenabschnittes und des Kreuzbeines, insbesondere der Kreuzdarmbeinfuge zu nennen. In manchen Fällen werden die Beschwerden nicht nur im Bereich des befallenen Wirbels, bzw. des befallenen Kreuzbeinabschnittes, sondern auch im Bereich des Abdomens angegeben, so daß gelegentlich Fehldiagnosen auf chronische Appendicitis, Enteritis usw. gestellt werden. So hatten wir vor einiger Zeit Gelegenheit, ein 9 Jahre altes Kind zu untersuchen, das über ständige Bauchbeschwerden und Rückenschmerzen klagte und das monatelang auf Vermes und chronische Enteritis behandelt wurde, bis das hier angefertigte Röntgenbild eine Tuberkulose des 3. Lendenwirbels ergab. Eine andere Fehldiagnose betraf ein 13 Jahre altes Mädchen, das wegen statisch bedingter Kreuzschmerzen zur

Anfertigung von Einlagen überwiesen wurde. Tatsächlich bestand auch beiderseits ein ziemlich erheblicher Plattfuß, den man wohl als Ursache der Kreuzschmerzen hätte ansprechen können. Da die Diagnose nicht ganz befriedigte, wurde eine eingehende Untersuchung der Wirbelsäule auch mit Röntgenbild durchgeführt, die einen beginnenden Gibbus im Bereich des 2. Lendenwirbels ergab. Nachdem die Wirbeltuberkulose sich verhältnismäßig langsam entwickelt, bis sie zu eindeutigen klinischen und röntgenologischen Erscheinungen führt, sind Fehldiagnosen in dieser Richtung nicht selten. Hier tritt wieder der bereits mehrfach betonte Wert der frühzeitigen in gewissen Zeitabständen wiederholten Röntgenaufnahmen der Wirbelsäule in zwei Ebenen in Erscheinung. Daneben helfen die übrigen diagnostischen Hilfsmittel (PIRQUET, MORO, Tebeptinreaktion, Blutsenkung, Blutbild) weiter. Ist der Gibbus bereits sichtbar, dann ist die Diagnose naturgemäß leicht. Allerdings

können auch dann noch Verwechslungen mit Wirbelveränderungen unterlaufen, die nicht durch eine Tuberkulose, sondern durch andere Skeleterkrankungen bedingt sein können. So zeigt beispielsweise das Röntgenbild (Abb. 15) einen Gibbus des 3. Lendenwirbels, der auf chondrodystrophische Wachstumsstörung zurückzuführen war. Für eine beginnende Spondylitis tuberculosa ist vor allem auch die Art und Weise charakteristisch, wie der Patient sich beim Stehen und Sitzen aufrecht hält. Der Zwang, die schmerzhafteste Wirbelsäule möglichst weitgehend zu entlasten, veranlaßt den Patienten zu einer Steifhaltung der Wirbelsäule in möglichst lordosierter Stellung und zu einem Abstützen des Rumpfes am Oberschenkel mit Hilfe beider Hände. Als seltenere Wirbelerkrankung, die klinisch dem Bild einer tuberkulösen Spondylitis ähneln kann, ist in diesem Zusammenhang die nach Typhus beobachtete Spondylitis typhosa zu nennen. RUMMEL beschreibt in den „Fortschritten der Röntgenstrahlen“ einen solchen Fall bei einer 17jährigen Chinesin. Auch blande osteomyelitische Herde in einem Lendenwirbel können ähnliche Beschwerden auslösen. Das klinische Bild stimmt weitgehend mit dem einer Tuberkulose in einer gewissen Zwangshaltung und Entlastung des erkrankten Wirbelabschnittes, in Temperatursteigerung und Störung des Allgemeinbefindens überein. Eine prognostisch infauste Ursache von Kreuzschmerzen sind Geschwulstbildungen im Bereich der Wirbelkörper des Lendenabschnittes (Myelome, Sarkome), insbesondere aber Carcinommetastasen (s. Abb. 16), die gewöhnlich von einer Erstlingsgeschwulst der Mamma, des Genitaltractus bei der Frau, des Hodens oder auch der Schilddrüse beim Manne ausgehen. Eine seltene Ursache für längere Zeit im Anschluß an einen Unfall bestehende Kreuzschmerzen bot uns bei einem Patienten das Röntgenbild in Form eines Hämangioms des 3. Lendenwirbels. Auch die lokalisierte Form der Ostitis fibrosa und vor allem der Ostitis deformans (PAGET) kommt, allerdings als außerordentlich seltene Ursache von Kreuzschmerzen in Frage (s. Abb. 17).

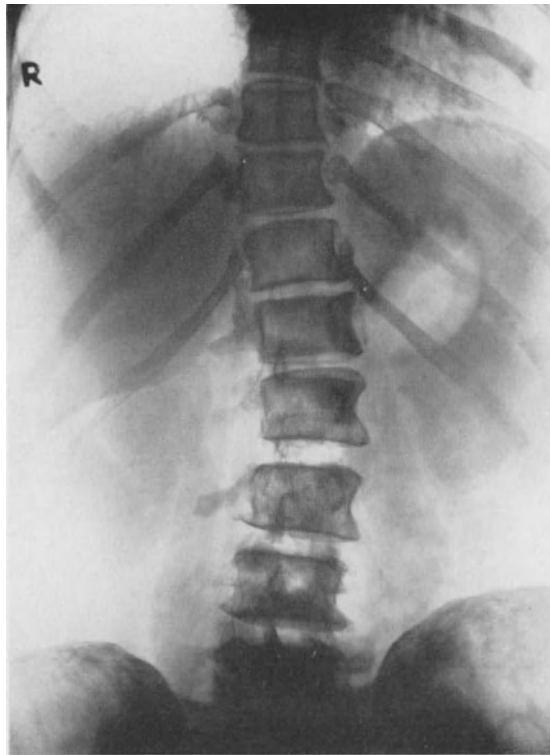


Abb. 16. Carcinose der Lendenwirbelsäule.

Eine nicht gerade häufige Ursache von Kreuzschmerzen stellt auch die sog. KÜMMELSche Wirbelerkrankung dar, jene nach Unfall auftretende, langsam



sich entwickelnde Veränderung eines Wirbels, die KÜMMELL als erster beobachtet und beschrieben hat (s. Abb. 18). Das Wesentliche dieser Erkrankung erblickt KÜMMELL darin, daß der ursächliche Unfall zunächst keine größeren klinischen und röntgenologisch nachweisbaren Veränderungen in dem befallenen Wirbel setzt. Erst im Laufe der folgenden Wochen und Monate treten Strukturveränderungen des Wirbelkörpers mit zunehmendem Gibbus auf. Das Röntgen-

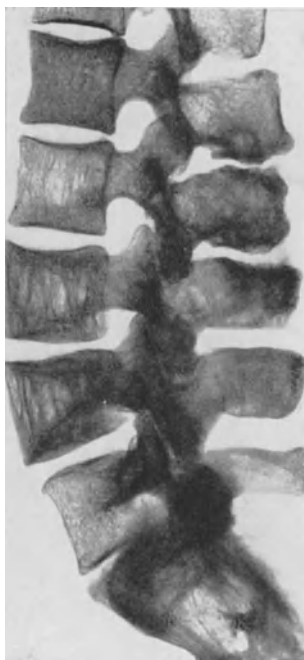

Abb. 17. Ostitis deformans (PAGET) der Wirbelsäule. (Seitliche Röntgenaufnahme der in der Sagittalebene durchsägten und macerierten Lendenwirbelsäule einer 58jährigen Frau.) Typische Ostitis deformans PAGET in allen Wirbelkörpern. Ausgesprochene Rahmenform im 1. Kreuzbeinwirbel, 4. und 3. Lendenwirbel, diffuse Form im Körper des 1. Lendenwirbels und in den Dornfortsätzen des 3., 4. und 5. Lendenwirbels.

(Nach SCHMORL-JUNGHANNS.)

bild zeigt in diesem Zustande oft erhebliche Höhenabnahme des Wirbelkörpers mit Schwund der Spongiosabälkchen und reaktiven Randwucherungen. Das KÜMPELLSche Krankheitsbild wird durch pathologisch anatomische Befunde von SCHMORL gestützt, der eine Schädigung der knöchernen Schlußplatte des Wirbels durch den Unfall annimmt. Durch die Lücken und Risse der Schlußplatte dringt dann Zwischenwirbelscheibengewebe in Form der SCHMORLSchen Knötchen in den Spongiosaraum ein. Diese Knorpelknötchen (s. Abb. 19) sind demnach häufig traumatischen Ursprunges. Die gegen das KÜMPELLSche Krankheitsbild im Schrifttum vorgebrachten Einwände (Heiligtag) scheinen damit widerlegt zu sein.

Auch Veränderungen der Zwischenwirbelscheiben etwa im Sinne einer Calcinosis intervertebralis (s. Abb. 20) können Ursache von Kreuzschmerzen sein. Auf diese Zwischenwirbelscheiben-Veränderungen weisen vor allem SCHMORL und ÜBERMUTH hin. Regelmäßige Untersuchungen am Material der pathologischen Anatomie in Leipzig haben das überraschende Ergebnis gezeigt, daß schon im 2. oder 3. Lebensjahrzehnt an den Bandscheiben, besonders der Lendenwirbelsäule Entartungsercheinungen, vor allem in der Umgebung des Nucleus pulposus auftreten können, die später in arthritische Veränderungen übergehen. Mit Abnahme der Pufferwirkung der Zwischenwirbelscheiben wird eine ungleiche Verteilung

der Druck- und Spannkkräfte, welche an der Wirbelsäule angreifen, gesetzt, die nach einiger Zeit zu Beschwerden führt. Die Beschwerden verstärken sich bei Zwangshaltung, die über längere Zeit hin eingehalten wird, vor allem während einer Schwangerschaft oder bei Berufsarbeiten in gebückter Stellung, ferner bei einer Art Entlastungsstellung der Wirbelsäule, z. B. bei gynäkologischen Leiden.

Als große Ursachengruppe für Kreuzschmerzen müssen nunmehr auch die zahlreichen degenerativen Veränderungen der Wirbel und Wirbelgelenke Erwähnung finden, die wir unter dem Sammelbegriff der Arthrosis deformans

zusammenfassen. Teils konstitutionell bedingt und als solche hereditär, als Teilerscheinung allgemeiner Gelenkveränderungen auftretend, teils Folge eines oder mehrerer Unfälle im Bereich der Wirbel, ferner Folge beruflicher Überbeanspruchung, weiterhin statisch bedingt durch Beckenschiefstand und Skoliose, haben diese Veränderungen die unbedingte Neigung zur Progredienz, d. h. sie schreiten allmählich langsam fort und nehmen an Ausdehnung zu. Reaktive Knochenwucherungen und

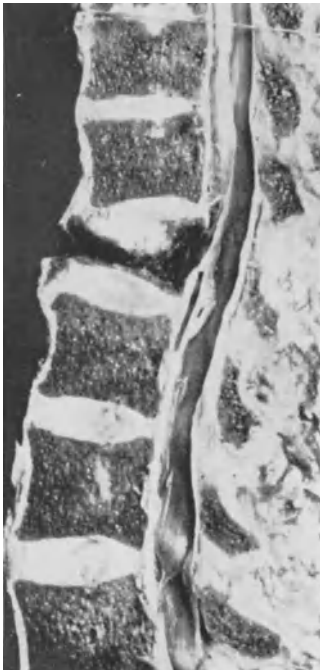

Abb. 18. Spondylitis traumatica (KÜMMELL). (Lichtbild der Sagittalschnittfläche der Wirbelsäule eines 65jährigen Mannes.) Typische KÜMMELL'sche Krankheit des 11. Brustwirbelkörpers, an dessen Stelle sich bröckliges Gewebe mit spärlichen Resten nekrotischer Knotenbälkchen befand. Die beiden benachbarten Bandscheiben, besonders die obere, wölben sich etwas in den stark zusammengedrückten Wirbel vor. (Nach SCHMORL-JUNGHANNS.)

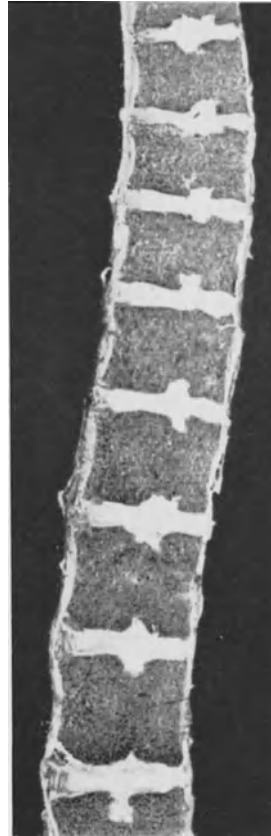

Abb. 19. SCHMORL'sche Knötchen. (Lichtbild der Sagittalschnittfläche der Wirbelsäule eines 25jährigen Mannes.) An fast allen abgebildeten Zwischenwirbelscheiben oben und unten unregelmäßig geformte Ausbuchtungen im Gallertkerngebiet in die Wirbelkörperspongiosa hinein (SCHMORL'sche Knötchen), ohne wesentliche Verkrümmung der Wirbelsäule. (Nach SCHMORL-JUNGHANNS.)

Spangenbildung, übergreifend von einem Wirbel zum anderen, sind letzten Endes Ausgleichsversuche der Natur zur besseren Abstützung und zur Hebung der Tragfähigkeit der Wirbelsäule (s. Abb. 21). Die Veränderungen der Wirbelkörper (Spondylosis deformans) oder der Wirbelgelenke (Spondyarthrosis deformans) müssen nicht immer und in allen Fällen Beschwerden machen. Sie finden sich nicht selten als Nebenbefund bei Pyelogrammen, so daß man eigentlich erstaunt ist, wie gering die Beschwerden der Patienten im Gegensatz zu den stark ausgeprägten Veränderungen sind. Andererseits findet man bei

röntgenologisch geringfügigen Veränderungen oft ganz erhebliche Kreuzschmerzen. Mit der Zunahme derartiger Veränderungen leidet allmählich auch die Bewegungsfähigkeit der Wirbelsäule, sie wird mehr und mehr gehemmt und es tritt langsam eine zunehmende Versteifung ein, die das Zusammenspiel der Rückenmuskulatur ausschaltet, mit anderen Worten, es wird so ein Circulus vitiosus geschaffen mit ständigem Ineinandergreifen von Ursache und Wirkung. Ganz allgemein kann man sagen, daß diese chronischen

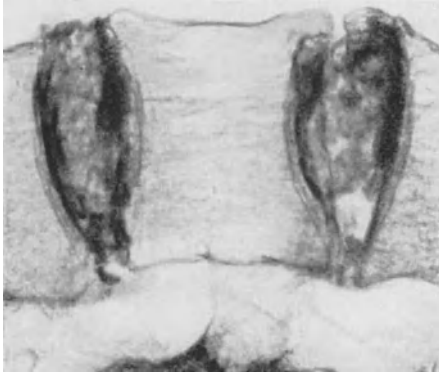


Abb. 20. Calcinosis intervertebralis. (Seitliche Röntgenaufnahme einer Hälfte der in der Sagittalebene durchsägten Lendenwirbelsäule einer 78jährigen Frau.) Ausgedehnte, verschieden große Schattenherde (Verkalkungen) in allen Teilen der Zwischenwirbelscheiben. Hochgradige Osteoporose. (Nach SCHMORL-JUNGHANNS.)

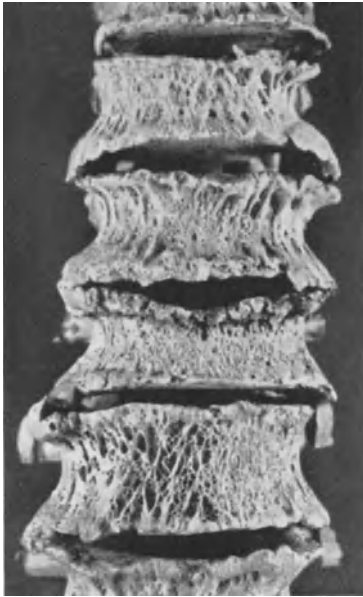


Abb. 21. Spondylosis deformans. (Lichtbild der macerierten Lendenwirbelsäule eines 73jährigen Mannes. Ansicht von vorn.) Zahlreiche größere und kleinere Randzacken an den Wirbelkörpern, an die sich von der Wirbelkörperoberfläche her deutlich erhabene Knochenleisten (verknöcherte Bandzüge des vorderen Längsbandes) anlegen. (Nach SCHMORL-JUNGHANNS.)

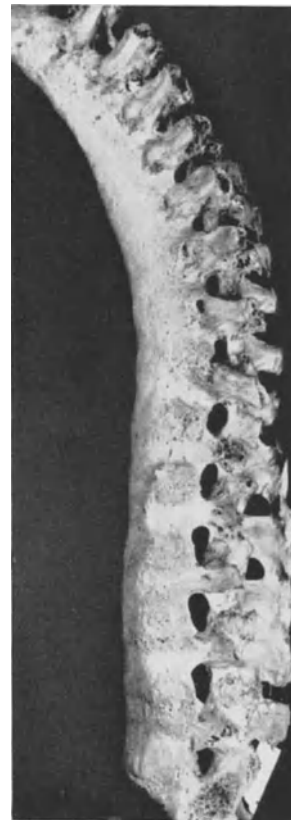

Abb. 22. Spondylarthritis ankylopoetica. (Lichtbild der macerierten Wirbelsäule eines 66jährigen Mannes. Ansicht von links.) Spondylarthritis ankylopoetica. Vollkommen glatte Verknöcherung des ganzen vorderen Längsbandes ohne Randzackenbildung. Verknöcherung der Rippenwirbelgelenke und der kleinen Wirbelgelenke. (Nach SCHMORL-JUNGHANNS.)

Formveränderungen der Wirbelkörper- und Wirbelgelenke so lange wenig Beschwerden machen als die Muskulatur in ihrer Funktion und in ihrem Bau

ungestört bleibt. Erst mit dem Eintreten des oben bereits mehrfach erwähnten muskulären Insuffizienzstadiums machen sich die ersten Beschwerden geltend, sie können sich in der Folgezeit zu einem äußerst schmerzhaften Zustand steigern mit Kontrakturen und dadurch bedingter Zwangshaltung der Wirbelsäule. Die Beziehungen zwischen derartigen Beschwerden und ungünstigen Belastungsverhältnissen im Lendenabschnitt etwa durch starken Hängebauch, vermehrter Lordose, wurden bereits an anderer Stelle eingehend

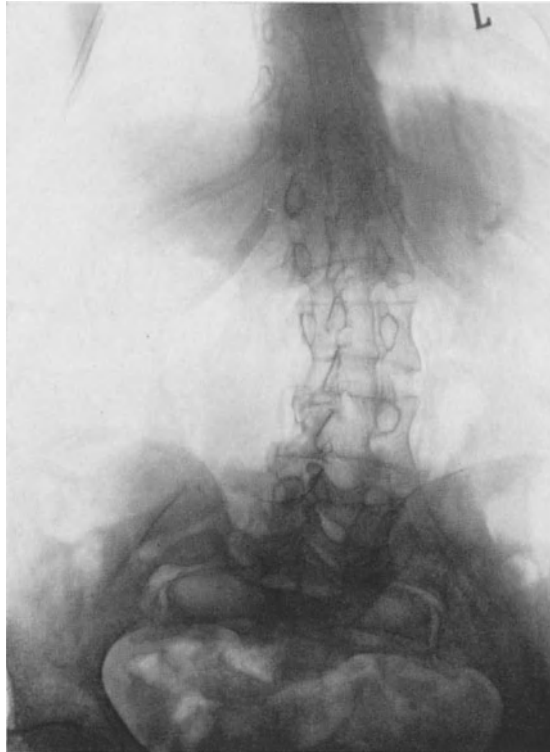

Abb. 23. Osteomalacie der Wirbelkörper.

erörtert. Die primären Veränderungen der Wirbelgelenke, ihrer Knorpelflächen sowie ihres Band- und Kapselapparates, mit ihrer dadurch bedingten Versteifung sind von BECHTEREW (s. Abb. 22), STRÜMPPEL, PIERRE-MARIE und anderen eingehend beschrieben worden. Es handelt sich bei diesen Erkrankungsbildern um chronische ankylosierende Veränderungen, um eine besondere Lokalisation chronischer Arthropathien, die sich mit einer Polyarthritidis sicca in mannigfaltiger Weise verbinden können und die allmählich die ganze Wirbelsäule in eine starre Knochenmasse verwandeln (Spondylarthritidis ankylopoetica). Endokrin bedingte Formveränderungen im Bereich des Lendenkreuzbeinabschnittes können ebenfalls auslösende Ursachen für oft hartnäckige Kreuzschmerzen werden. In erster Linie ist hier die Osteomalacie zu erwähnen mit ihrer fortschreitenden Entkalkung des Knochenstützgewebes, die mit Vorzug Frauen während der Schwangerschaft (puerperale Osteomalacie) oder im Klimakterium befällt (s. Abb. 23). Der seines Stützgewebes beraubte

Knochen sinkt mehr und mehr unter der Last des Rumpfes zusammen. Die Ersterscheinungen einer Osteomalacie sind dumpfe, von der Belastung abhängige Kreuzschmerzen, die zunächst nur bei aufrechter Körperhaltung auftreten, nach oben in die Wirbelsäule und nach unten in die Beine ausstrahlen, in der Ruhe aber abklingen. Sie sind verbunden mit einer mehr oder minder starken Druckempfindlichkeit des Knochens vor allem des Beckenringes. Die Patienten geben an, daß sie kleiner werden, daß ihr Gang schwerfällig, unbeholfen wird, daß ihnen besonders das Treppensteigen, das Bergaufgehen schwerfällt, und daß ihre Hüftgelenke nicht mehr so beweglich sind wie früher. Im fortgeschrittenen Stadium nimmt das Becken die bekannte Kartenherzform an, die Symphyse springt schnabelförmig vor, der Schenkelhalsneigungswinkel flacht sich ab, die Lendenwirbelsäule wird stärker lordosiert, der Kalkschwund prägt sich im Röntgenbild deutlich ab. Dazu tritt der bereits oben erwähnte klimakterische Haltungsverfall und der Elastizitätsverlust der Muskulatur. Die senile Osteoporose der Becken- und Wirbelknochen kann ähnliche klinische Erscheinungen und Beschwerden machen wie die Osteomalacie.

Auch Geschwülste des Beckens können ausstrahlende Kreuzschmerzen verursachen. So erwähnt OEHLECKER einen Fall von Fibrom des Kreuzbeines, ausgehend von dessen Vorderseite, das allmählich das Rectum stark zusammendrückte und eine Usur des Steiß- und Kreuzbeines in größter Ausdehnung setzte. Wir selbst hatten vor kurzem Gelegenheit eine junge Studentin zu behandeln, die längere Zeit über Kreuzschmerzen klagte und bei der die Operation eine gänseeigroße Knochenzyste im Bereich des Beckens ergab.

Auch Veränderungen der Kreuzdarmbeingelenke, insbesondere die Lockerung derselben durch Verletzungen, Geburten und statische Überbelastung, rufen sehr häufig Kreuzschmerzen hervor, die zwar im Gegensatz zu den oben beschriebenen von den Patienten mehr in dem Bereich dieser Gelenke angegeben werden. Die anatomische Grundlage dieser Schmerzen erblickt BRAGARD in einer Reizung der Gelenkkapseln und Bänder, sowie in einer fortschreitenden Arthrosis. Als klinische Ausdrucksformen gibt BRAGARD an:

1. den umschriebenen Druckschmerz;
2. eine Bewegungseinschränkung des Rumpfes, ähnlich der bei Lumbago-fällen;

3. Reibegeräusche in den Kreuzdarmbeingelenken bei bestimmten Bewegungen, vor allem beim Rumpfvorwärtsbeugen und wiederaufrichten, bei Kniebeugen und -strecken und bei Beinkreisen im Stand. Ferner weist BRAGARD auf Muskelhärtungen in den Muskelgruppen hin, welche das Kreuzbein überbrücken und sichern, nämlich in den Rückenstreckern und Gesäßmuskeln.

Es ist also eine große Zahl von knöchern bedingten Ursachen des Kreuzschmerzes, aber allen ist das eine gemeinsam, die Schmerzen werden entweder durch muskuläre Insuffizienz oder durch periostale, bzw. arthrotische Reizung ausgelöst. Die traumatischen Veränderungen sind nach den Regeln chirurgischer Behandlung ruhigzustellen und zu entlasten. Desgleichen erfordern die entzündlichen Veränderungen eine über längere Zeit durchgeführte völlige Ruhigstellung und Entlastung der erkrankten Wirbel, bzw. der erkrankten übrigen Knochenabschnitte, verbunden mit der üblichen Allgemeinbehandlung. Abscesse sind zu punktieren, die Geschwulstbildungen, besonders die metastatischen, die

außerordentlich schmerzhaft sein können, verlangen nicht selten die Entlastung durch Stützkorsett. Primäre Geschwulstbildungen sind, so weit als möglich und notwendig, durch Operation zu entfernen, sonst mit Röntgentiefenbestrahlung anzugehen. Bei den übrigen Veränderungen, insbesondere bei Kreuzschmerzen auf dem Boden angeborener Fehlformen oder auch arthrotischen Veränderungen hat sich die Behandlung vor allem auf den Zustand der Muskulatur und auf die Gelenke selbst zu richten. Im Vordergrund aller therapeutischen Maßnahmen steht neben einer vorübergehenden, nicht allzu lang dauernden (8—14 Tagen) Schonung und Ruhe, die bereits oben erwähnte Massage der Muskelhärtungen. Ob wir diese Massagen in Form der schwedischen Massage oder der Nervenpunktmassage nach CORNELIUS oder der Gelotripsie nach FRITZ LANGE anwenden, ist belanglos, denn letzten Endes bezwecken alle diese Verfahren neben einer Steigerung der Blutzirkulation in den Muskelgebieten ein mehr oder minder weitgehendes Zerreiben und Entfernen der Muskelstränge und Muskelverhärtungen. Mit dieser Massage kombiniert man zweckmäßig heiße Bäder in Form von Fichtennadelbädern, Salhuminbädern usw., um so die Wirkung der nachfolgenden Massage zu steigern. Leider versagen diese Anwendungen oft dort, wo Tiefenwirkung erforderlich ist, insbesondere bei den chronischen Gelenkveränderungen. Hier wirkt neben den angegebenen Behandlungsarten vor allem die Kurzwellenanwendung ausgezeichnet. Auch die Unterwassermassage leistet häufig sehr Ersprößliches. Bei der sehr oft mit diesen Kreuzschmerzen verbundenen Lendenlordose (Hängebauch usw.) erreichen wir in vielen Fällen mit einer gutsitzenden elastischen Leibbinde eine Schmerzlinderung. Diese Leibbinde muß im Gebiete der Lordose zwei pelottenartige Stützen enthalten, die sich der Form des Lendenabschnittes genau anpassen. Große Schwierigkeiten bietet das kontrakte Stadium mit seiner erheblichen Schmerzhaftigkeit. In diesem Zustand kommt nur Bettruhe mit der üblichen hyperämisierenden Anwendung in Frage. Daneben haben wir mit Erfolg ausgiebige Novocaininjektionen in die verhärtete und kontrakte Muskulatur gemacht. Schwitzpackungen sind ebenfalls in diesem Zustand angezeigt. Dagegen hat die Gymnastik, die wir sonst bei Kreuzschmerzen in leichter Form anwenden, hier kein Recht. Sie kann den Zustand nur verschlimmern. Der Versuch einer operativen Behandlung des kontrakten Stadiums durch Einkerbung der Fascienplatte, etwa nach Art der HOHMANNschen Operation bei der Epicondylitis lateralis wurde an unserer Klinik in einem Falle mit Erfolg gemacht. Bei den Kreuzschmerzen, die durch Formveränderungen der Wirbelsäule und Muskelinsuffizienz gesetzt werden, kommen Salicylpräparate nicht in Frage.

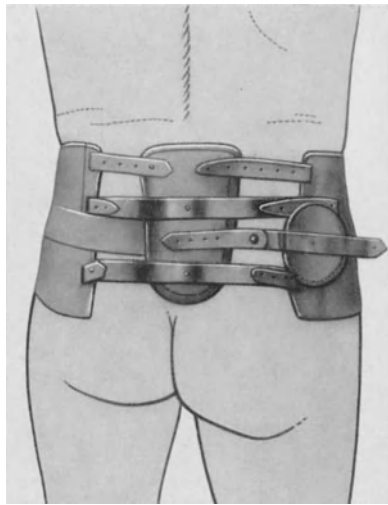


Abb. 24. Kreuzstützbinde. (Nach HOHMANN.)

Die endokrinbedingten Fehlformen und Haltungsanomalien, vor allem die Osteomalacie, bietet der Behandlung große Schwierigkeiten. Neben Kalk- und

Vitaminanreicherung, und neben einer Anregung des allgemeinen Stoffwechsels durch Bäder und Gangmassagen wird die Behandlung zweckmäßig auch durch Hinzugabe von Hormonpräparaten (Progynon) durchgeführt. Bei hartnäckigen chronischen Veränderungen der Kreuzdarmbeingelenke versuchen wir neben den üblichen Anwendungen (Bäder, Massage, Kurzwellen) mit Erfolg die oben bereits erwähnte Kochsalz-Nococaininjektion. Operative Maßnahmen kommen bei den knöchern bedingten Fehlformen nur selten in Frage. Allerdings wird im Schrifttum bei einseitiger Sacralisation von verschiedenen Autoren (MEYER-BORSTEL, ZUR VERTH, BECK u. a.) die Resektion des Querfortsatzes empfohlen, besonders für diejenigen Fälle, die durch keine andere Behandlungsart schmerzfrei werden. STOHR empfiehlt dagegen für diese Fälle einen Versuch mit Injektion von 1%iger Pepsin-Pregglösung nach PAYR, eine Behandlung von der der Autor befriedigende Erfolge gesehen hat. Bei Spondylolisthesis imminens, sowie bei ausgesprochener Spondylolisthesis empfiehlt SCHERB die Überbrückung der Lumbosacralgrenze mit Knochen-span nach ALBEE, DE QUERVEIN. Auch bei den Zustandsbildern des schmerzhaften Sacrum acutum und des Sacrum arcuatum, ist nach SCHERB diese Überbrückung die Methode der Wahl. In der Praxis wird man sich wohl in den meisten Fällen mit konservativen Maßnahmen zunächst begnügen und wird vor allem bei den letzten Fällen den Versuch mit gutsitzendem, nach Gipsmodell angefertigtem Stützkorsett machen (s. Abb. 24), denn wohl die wenigsten Patienten können sich zu derartigen operativen Eingriffen mit ihrer langen Nachbehandlung entschließen.

#### IV. Neurogen bedingte Kreuzschmerzen.

Schon bei der Besprechung des knöchern bedingten Kreuzschmerzes wurden Beschwerden von seiten der Lumbal- und Sacralnerven erwähnt. Es ist selbstverständlich, daß nach knöchernen Veränderungen im Bereich der Nervenaustrittsstellen oft sehr hartnäckige und erhebliche Neuralgien auftreten können. In diesem Abschnitt aber kommen nur jene Kreuz- und Rückenschmerzen zur Darstellung, die durch primäre Nervenveränderungen entstanden sind.

Unfallbedingte Neuralgien sind nicht allzuseiten und fanden bereits in einem vorhergehenden Abschnitt Erwähnung. Verletzungen der peripheren Nerven durch Quetschung bei Stoß oder Fall, Druck auf die Nervenstränge durch Callus oder Narbenzüge, Überdehnung der Nerven mit Blutungen in das umgebende Gewebe usw. können zu erheblichen Kreuzschmerzen führen. Hier ist vor allem die traumatische Ischias zu nennen mit vorzugsweiser Beteiligung des Stammes und der oberen Äste. Zerrungen, Prellungen des Plexus lumbalis haben nicht selten ein Schmerzbild im Gefolge wie es ein akuter Lumbagofall bietet. Andere Ursachen für neurogen bedingte Kreuzschmerzen können sein: Klimatische Einflüsse (rheumatische Neuralgien), Infektionen (Syphilis, Tuberkulose, Typhus, septische Prozesse, Malaria), Intoxikationen (Blei, Arsenik, Alkohol, Quecksilber), konstitutionelle Dispositionen (Diabetes, Gicht usw.). Über die Verteilung der motorischen und sensiblen Nervenstränge im Bereich des Kreuz- und des Lendenabschnittes orientiert das eingangs gebrachte Schema.

Daß eine traumatische Ischias besonders nach Zerrung und Prellung des Nerven vorkommt, kann nicht bezweifelt werden. Sie verläuft unter dem Bilde einer akuten Ischias und klingt gewöhnlich erst nach 6—8 Wochen langsam wieder ab. Ihre chronische Form gleicht aber in ihren klinischen Erscheinungsformen ganz der auf einer anderen Basis entstandenen Ischias. Für den Begutachter ist die kritische Überprüfung der Schwere des Unfallereignisses unerläßliche Voraussetzung für eine gerechte Beurteilung. An dieser Stelle ist auch die durch ihre Hartnäckigkeit ausgezeichnete Coccygodynie zu erwähnen, bei der es sich um Veränderungen im Bereich des Plexus pudendus und seiner Ausläufer in der Gegend des Steißbeines handelt. Sie kann sich oft über Monate hinziehen und neigt zu gelegentlichen Rückfällen. Die Kreuzschmerzen bei Tabes dorsalis sind bekannt und verhältnismäßig leicht zu erkennen, besonders wenn es sich um die dorsolumbale Form handelt. (Tabes inferior) mit ihren Blasen- und Mastdarmkrisen, sowie Krisen im Sexualgebiet. Der Tabiker klagt meistens über eine auffallende Schwäche im Rücken, vor allem im Lendenteil, über ein Gefühl von dumpfem Druck und Abgeschlagenheit, das häufig von sehr heftigen, reißenden und bohrenden Schmerzen abgelöst und unterbrochen wird. Die Überprüfung des Nervensystems schützt vor diagnostischen Irrtümern.

Eine verhältnismäßig seltene Ursache des Kreuzschmerzes ist die spinale progressive Muskelatrophie mit ihrer starken Lendenlordose. Auch pachymeningitische Reizerscheinungen, wie sie im Laufe einer Wirbeltuberkulose manchmal auftreten, ferner myelitische Prozesse (Kompressionsmyelitis, Myelitis transversa) können, besonders im Anfangsstadium starke Kreuzschmerzen hervorrufen, deren Diagnose nicht immer leicht ist. Neubildungen des Rückenmarks im Lendenabschnitt, multiple Sklerose, luische Veränderungen (Gummata), letztere besonders auch in Form der gummösen spinalen Meningitis oder der chronischen luischen Myelitis können sehr wechselnde Schmerzbilder hervorrufen, in deren Vordergrund immer wieder der Kreuzschmerz steht.

Neurastheniker verlegen nicht selten ihre psychischen Komplexverankerungen in den Lendenabschnitt, machen sich laienhafte Vorstellungen von „Rückenmarksschwindsucht“ und „Rückenmarksschwäche“, die sie in bitteren Selbstvorwürfen auf jugendliche sexuelle Verirrungen (Onanie) zurückführen. Es handelt sich in diesen Fällen meistens um psychopatische Veranlagung. Ihre Behandlung ist ganz Aufgabe der Psychotherapie.

Die Ausführungen dieses Abschnittes legen es nahe, bei jeder unklaren Form von Kreuzschmerzen eine eingehende Untersuchung des Nervensystems, in schwierigen Fällen durch den Facharzt, durchzuführen bzw. durchführen zu lassen. Wa.R., Überprüfung der Reflexe, besonders im Bereich der unteren Extremitäten kann vor diagnostischen Irrtümern schützen.

Die Behandlung des neurogen bedingten Kreuzschmerzes stellt häufig an die Geduld des Patienten und des Arztes große Anforderungen, besonders unter Berücksichtigung der Hartnäckigkeit und des chronischen Verlaufes derartiger Beschwerden. Spezifische Neuralgien, bzw. Neuritiden erfordern selbstverständlich in erster Linie eine spezifische Behandlung. Im übrigen wird man den galvanischen Strom im Verein mit Bädern in Anwendung bringen. Dazu verordnet man innerlich Antineuralgica, hüte sich aber, damit eine Gewöhnung bei dem Patienten zu setzen. Von gutem Erfolge sind auch die Novocain-Köchsalzinjektionen, bzw. die Sacralanästhesie in der bekannten Form.



## V. Durch Erkrankung innerer Organe bedingter Kreuzschmerzen.

### 1. Vom Urogenitalsystem ausgehend.

Die eingangs geschilderte Lagebeziehungen der Niere, des Harnleiters und der Blase machen es verständlich, daß auch im Gefolge von Erkrankungen dieser Organe Kreuzschmerzen auftreten können. Allerdings sind diese Schmerzen etwas verschieden von den übrigen Kreuzschmerzen, beispielsweise bei chronischer Lumbago. Die Patienten geben gewöhnlich ein dumpfes Druckgefühl entweder ein- oder doppelseitig in Höhe der Nierengegend, also seitlich von der oberen Lendenwirbelsäule an, klagen allerdings auch über ausstrahlende Schmerzen bis ins Kreuzbein und ins Becken hin. Diese Schmerzäußerungen finden wir vor allem bei Erkrankung des Nierenbeckens (Pyelitis und Pyelonephritis). Druck von hinten in die Nierenbeckengegend ist für gewöhnlich an umschriebener Stelle in Höhe der letzten Rippe ausgesprochen schmerzhaft. Besonders bei den chronischen Formen steht nicht selten der Kreuzschmerz im Vordergrund. Man unterlasse deshalb bei der Untersuchung von Patienten mit Kreuzschmerzen niemals eine Urinuntersuchung. Der Kreuzschmerz bei Nierensteinen ist in akuten Fällen außerordentlich heftig und kann den Charakter von ungeheuer schmerzhaften Koliken annehmen. Da der Schmerz aber je nach dem Sitze des Nierensteines meistens einseitig auftritt, sind Verwechslungen mit akuten Lumbagoanfällen kaum möglich. Die Pyonephrose, die sich nicht selten an Nierensteinbildung anschließt, verursacht gewöhnlich Temperatursteigerung und kann auch aus dem Urinbefund diagnostiziert werden. Die Hydronephrose kann infolge ihres weniger charakteristischen Verlaufes schon eher zu differentialdiagnostischen Schwierigkeiten führen, besonders wenn sie, wie es ja nicht selten der Fall ist, doppelseitig auftritt. Hierbei strahlen stärkere Schmerzen ins Kreuz aus, und zwar aus der Gegend der unteren Rippenbögen nach unten und hinten. Bei einseitiger stärker entwickelter Sackniere wird der Patient aber neben diesen Kreuzschmerzen vor allem ein Gefühl von Völle in der linken oder rechten Bauchseite angeben. Die untersuchende Hand tastet dann gewöhnlich an der Stelle des Schmerzes einen geschwulstähnlichen Befund, der nicht selten mit Geschwülsten der Milz oder der Lebergegend verwechselt wird. Ähnliche Beschwerden mit ihren Ausstrahlungen in die Lenden- und Kreuzbeingegend können auch Geschwulstbildungen der Niere (Hypernephrome, GRAWITZsche Tumoren, Sarkome, Carcinome) auslösen. In der Vorgeschichte fahnde man bei derartigen Fällen vor allem nach blutigem Urinabgang. Die Hämaturie bei dauernden Kreuzschmerzen ist ein ernstes Symptom für Geschwulstbildung. Lageveränderungen der Niere (Wanderniere) machen ähnliche Kreuzbeschwerden. Diese Lageveränderungen sind beim weiblichen Geschlechte häufiger als beim männlichen und sind Teilerscheinungen einer allgemeinen Bindegewebsschlaffheit (Ptosis) der Abdominalorgane. Sie treten manchmal im Anschluß an eine plötzliche oder langsame Überdehnung der Bauchdecken und Bauchpresse (häufig nach Schwangerschaften) auf, ferner bei allgemeiner Abmagerung und nicht selten beim klimakterischen Haltungsverfall. Ihre konstitutionelle Bedingtheit ist bekannt. Die Wanderniere wird rechts häufiger als links beobachtet. Sie macht zunächst keine allzu großen Beschwerden. Im Vordergrund stehen meist unbestimmte, nach längerem Gehen und Stehen in Erscheinung tretende Schmerzen in der rechten oder linken Lendengegend

mit einem unangenehmen Gefühl von Spannung und Druck. Klinisch kann man eine derartige bewegliche Niere verhältnismäßig leicht tasten, wenn man die eine Hand vom Rücken her unter die letzte Rippe tief in die Lendengegend hineindrückt und mit der anderen Hand von der Wirbelsäule her unter den Rippenbogen hinauf greift. Die Palpation wird durch tiefe Einatmung des Patienten erleichtert. Man fühlt dann das glatte rundliche Gebilde der Niere, nicht selten mit Pulsation der Nierenarterien. Während der Ausatmung gelingt es verhältnismäßig leicht die bewegliche Niere in ihrer tiefen Lage festzuhalten, weil sie nicht wie die Leber durch feste Bänder mit dem Zwerchfell verbunden ist und deshalb die Ausschläge desselben nicht mitmacht. Dieses Zeichen ist differentialdiagnostisch insofern wichtig, als es eine Abgrenzung gegenüber Geschwulstbildungen der Leber und der Milz ermöglicht.

Auch die Tuberkulose der Niere kann, besonders im Anfang, längere Zeit hindurch unbestimmte Kreuz- und Rückenschmerzen verursachen, die differentialdiagnostische Schwierigkeiten bieten können. Die Patienten geben ein unangenehmes Druck- und Spannungsgefühl der Wirbelsäule in Höhe des Rippenbogens an, fühlen sich dabei in ihrem Allgemeinbefinden gestört, leiden an Appetitlosigkeit usw. Die Beschwerden veranlassen den Patienten, eine gewisse Schonhaltung der Wirbelsäule anzunehmen, die sogar eine chronische Verhärtung und Spannung der Rückenstrecker auf der befallenen Seite nach sich ziehen kann, so daß eine flüchtige Untersuchung ein ganz falsches Bild ergibt. Erschwert wird die Diagnose besonders dann noch, wenn der Urinbefund noch keine Veränderungen zeigt. In diesen verdächtigen Fällen wird am zweckmäßigsten eine klinische Beobachtung mit genauer Messung der Körperwärme, der Blutsenkungsgeschwindigkeit usw. durchgeführt. Die Nierentuberkulose kann in jedem Lebensalter auftreten, ist in der Jugend und im mittleren Alter häufiger als in den fortgeschrittenen Lebensjahrzehnten und zeichnet sich wie alle Streuungsphasen der Tuberkulose durch einen sehr chronischen Verlauf aus.

Die Peri- und Paranephritis macht ähnliche Erscheinungen. Sie verläuft allerdings stürmischer als die Tuberkulose, mit höheren Temperaturen und stärkerer Beeinträchtigung des Allgemeinbefindens. Die Patienten klagen auch hier über dumpfe Kreuz- und Rückenschmerzen, je nach dem Sitze der Erkrankung. Wenn nach einer Reihe von Tagen der Schmerz sich mehr und mehr in die Gegend des rechten oder linken Rippenbogens konzentriert und in der Nierengegend allmählich eine druckempfindliche Vorwölbung und teigige Schwellung entsteht, ist die Diagnose nicht mehr schwer. Die Patienten sind der einzig richtigen Behandlung, nämlich der Operation, zuzuführen. Bei Kindern mit vermehrter Lendenlordose, die nach längerem Gehen und Stehen und nach stärkeren Anstrengungen über Kreuzschmerzen klagen, muß man auch an die Möglichkeit einer orthostatischen Albuminurie denken. Sie ist zwar durchaus gutartig, verschwindet in Ruhelage wieder vollständig, darf aber immerhin mit Rücksicht auf etwaige Dauerschäden nicht übersehen werden. Die Beziehungen zwischen vermehrter Lendenlordose und orthostatischer Albuminurie sind seit längerem bekannt und werden mit Zirkulationsstörungen in Zusammenhang gebracht infolge übermäßiger Dehnung und Ausbiegung der Nierengefäße. Konstitutionelle Gesichtspunkte scheinen auch hier mitzuspielen, insofern, als es meistens der asthenische Konstitutionstyp ist, der diese Erscheinungen bietet. Allerdings muß man sich hüten, jede Eiweißausscheidung beim Jugendlichen

lichen nach aufrechter Körperhaltung und längeren Anstrengungen als orthostatisch bedingt anzusehen. Es können sich dahinter auch ernstere Krankheitsbilder (Tuberkulose) verbergen. Die Stauungsniere, die ähnliche Kreuz- und Rückenschmerzen wie die oben beschriebenen Bilder auslösen kann, tritt gewöhnlich als Begleiterscheinung und im Verlauf von Herz- und besonders von Herzmuskelerkrankungen und damit zusammenhängenden allgemeinen Stauungen im ganzen Venenkreislauf auf, deren klinische Erscheinungen auch bei dem ganzen Krankheitsbild im Vordergrund stehen.

Bei plötzlichem in der Nierengegend und im Kreuzabschnitt auftretenden Schmerzen vom dumpfen bohrenden Charakter, die denen einer Nierenkolik ähneln, muß auch die Möglichkeit eines Niereninfarktes in Erwägung gezogen werden. Diese Infarktbildungen sind bei Herzklappenfehlern nicht allzu selten und werden gewöhnlich von einer Hämaturie begleitet. Sind diese Infarkte nicht steril, so kann es zu einer eitrigen Nephritis mit all ihren klinischen Erscheinungen kommen. Als die weitaus häufigsten Nierenerkrankungen sind wohl die akuten Nephritiden zu nennen, die gewöhnlich doppelseitige dumpfe Schmerzen zu beiden Seiten der Lendenwirbelsäule auslösen. Diese Diagnose ist aus dem gestörten Allgemeinbefinden, aus den Veränderungen des Urines gewöhnlich leicht zu stellen und kaum zu verfehlen.

Zusammengefaßt finden wir fast bei allen krankhaften Veränderungen des uropoetischen Systems Kreuzschmerzen, die sich aber, wie oben betont, von andersartig bedingten durch ihre örtliche Umgrenzung unter dem rechten oder linken Rippenbogen neben der Wirbelsäule unterscheiden und die Aufmerksamkeit des Untersuchers auf diese Organe hinlenken. Es sei noch einmal betont, daß eine Urinuntersuchung zu jeder eingehenden Untersuchung des Lendenabschnittes gehört, und daß bei Veränderungen der Harnorgane die Cystoskopie angezeigt ist.

## 2. Von den Genitalorganen ausgehende Kreuzschmerzen.

Die gynäkologischen Kreuzschmerzen sind besonders in bestimmten Lebensabschnitten der Frau sehr häufig und in ihrer Ausdrucksform wechselnd. Sie fehlen selten bei einem länger dauernden organischen Genitalleiden. Schon die normale Menstruation kann im Beginn leichte Kreuzschmerzen auslösen, verbunden mit einem Gefühl von Abgeschlagensein. Die Beschwerden können sich bei dysmenorrhöischen Zuständen bis zu gewaltigen Ausmaßen steigern. Die Kreuzschmerzen während der Schwangerschaft sind wohl zum größten Teil statisch durch die Überbeanspruchung der Lendenmuskulatur und die vermehrte Lendenlordose bedingt. Die gleiche Ursache kann auch für Geschwulstbildungen der Genitalorgane, besonders der Ovarien, angenommen werden. Die meisten Kreuzschmerzen finden wir aber bei den Lageveränderungen des Uterus in Form der Retroversio und Retroflexio, sowie beim Descensus als Folge einer Schloffheit der Genitalhaftapparate. Derartige Kreuzschmerzen treten vor allem im Rückbildungsalter auf und sind als Teilerscheinungen des bereits eingangs erwähnten klimakterischen Haltungsverfalles aufzufassen. Bei diesen Kreuzschmerzen weist SCHMIDT vor allem auch auf Schrumpfungprozesse der Bandverbindungen zwischen Kreuzbein und Uterus hin (Ligamenta sacrouterina). Der größere Teil dieser Kreuzschmerzen aber, besonders bei

schwächlichen Frauen, ist aber zweifellos statisch bedingt. Auf ihre Behandlung wurde bereits an anderer Stelle hingewiesen. Auch die entzündlichen Veränderungen der Genitalorgane gehen selten ohne Kreuzschmerzen einher. Besonders ist hier die Endometritis und Parametritis zu erwähnen. Auf eine weitere, allerdings seltene Ursache von Kreuzschmerzen der Frau weist JENTEN hin. Er konnte in drei Fällen von hartnäckigen Kreuzschmerzen eine chronische Pyriformitis mit entzündlichen Veränderungen dieser Muskulatur feststellen, und zwar in Form einer krisenförmigen Schwellung im Bereich der Foramina ischiadica maiora. MAYER und POLANO berichten auf der 17. Tagung der Deutschen Gesellschaft für Gynäkologie über zwei Patientinnen mit hartnäckigen Kreuzschmerzen, deren Ursache hochgradige Veränderungen der sacrouterinen Falte war. Die Autoren empfahlen operative Durchtrennung dieser Falte. DOUGLAS-Abscesse können ebenfalls dumpfe, immer wiederkehrende Kreuzschmerzen zur Folge haben. Sie machen ähnliche Erscheinungen wie retrouterin gelegene Geschwulstbildungen, besonders wenn dieselben sich ähnlich wie ein gravidier Uterus in dem retrouterinen Raum einklemmen. Geschwulstbildungen dieses Organes, die mit einer Vergrößerung und Schwellung einhergehen, haben stets Kreuzschmerzen zur Folge. Daß gerade auf dem Gebiete der gynäkologischen Kreuzschmerzen auch die Hysterie eine große Rolle spielen kann, ist bekannt.

Die Behandlung der gynäkologisch bedingten Kreuzschmerzen kann nur durch Behandlung des Grundleidens Aussicht auf Erfolg bieten.

Eine nicht selten übersehene und verkannte Ursache des Kreuzschmerzes sind Veränderungen, die vom Rectum ausgehen. Auf die konstitutionell bedingte Ptoisis der Darmorgane als Ursache von Kreuzschmerzen wurde bereits früher hingewiesen. Ihre Behandlung ist dort gestreift. Hier ist es vor allem das Rectum-Carcinom und seine Ausstrahlungen in das Kreuzbeckengebiet, doch unterscheiden sich diese Kreuzschmerzen von Beschwerden beispielsweise bei chronischer Lumbago durch ihren Sitz und ihre Art. Sie sind in den meisten Fällen mit chronischer Obstipation, mit schmerzhaften Tenesmen, mit Blutabgang und schleimigen Stühlen vergesellschaftet. Daneben findet man Blähungen, Blasenbeschwerden, ausstrahlende Beschwerden in das Ischiadicusgebiet. Die gleichen Erscheinungen können auch andere Geschwulstbildungen des Dickdarms auslösen. Beim leisesten Verdacht auf derartige Veränderungen des Rectums ist neben einer Stuhluntersuchung nach 3 tägiger fleischloser Kost vor allem die Rektoskopie angezeigt.

## VI. Hämatogen bedingte Kreuzschmerzen.

Nicht selten sind auch hochsitzende Hämorrhoidalknoten die Ursache für unbestimmte wechselnde Kreuzschmerzen. Stauungen im kleinen Becken, wie sie nach Geschwulstbildungen der Genitalorgane oder des Rectums auftreten können, Zustände nach Thrombosen und Thrombophlebitis der Beckengefäße können ebenfalls Kreuzschmerzen, verbunden mit einem dumpfen Druckgefühl auslösen, die manchmal auch nach oben und nach abwärts in die Beine ausstrahlen. Selten fehlen im Bereich der unteren Extremitäten als Folge dieser Stauungen, Ödeme und Cyanose. Ein Aneurysma im Bereich der Beckenarterien als Ursache des Kreuzschmerzes ist außerordentlich selten. Nicht so

selten dagegen sind Kreuzschmerzen nach entzündlicher Schwellung und Infiltrierung der retroperitonealen Lymphdrüsen. Diese Zustandsbilder können erhebliche diagnostische Schwierigkeiten bereiten. Die häufigste Ursache derartiger Lymphdrüsenveränderungen ist die Tuberkulose in ihrer Streuungsphase.

Bei gewissen Blutkrankheiten kann die Wirbelsäule auch in Mitleidenschaft gezogen werden und es kann so zu Rücken- und Kreuzschmerzen kommen, deren Klärung außerordentlich schwierig ist. So veröffentlicht MELCHIOR einen Fall von lymphatischer Leukämie bei einem 11 Jahre alten Knaben, dessen Lendenwirbelkörper in ihrem spongiösen Anteil weitgehend zerstört und verändert worden waren. Im 5. Lendenwirbel war das gesamte Mark durch dicht angehäuften lymphatisches Zellgewebe ersetzt.

Es ist also eine bunte Fülle verschiedenartigster Ursachen des Kreuzschmerzes, die uns gleichzeitig ein Bild von den Schwierigkeiten einer exakten Diagnose gibt. Wie eingangs betont, ist die Sicherung und Klärung oft durch einmalige Untersuchung unmöglich. Auch die Notwendigkeit der Zusammenarbeit verschiedener Sondergebiete geht wohl mit ziemlicher Klarheit aus den vorstehenden Ausführungen hervor. Diese Zusammenarbeit ist aber nicht allein zur Klärung der Diagnose notwendig und erwünscht, sondern auch zur Festlegung der für den Einzelfall erforderlichen Therapie. Denn diese ist es ja letzten Endes, die unser ärztliches Handeln bestimmen muß.

# IV. Die inneren Bauchbrüche (mit Ausnahme der Zwerchfellbrüche).

Von

H. WILDEGANS-Berlin.

Mit 21 Abbildungen.

<b>Inhalt.</b>		Seite
Literatur . . . . .		237
I. Die kleinen inneren Hernien . . . . .		243
1. Herniae ileococcales . . . . .		243
2. Herniae supravesicales internae . . . . .		249
3. Hernia intersigmoidea . . . . .		255
II. Die großen inneren Hernien . . . . .		258
1. Herniae Bursae omentalis . . . . .		258
2. Hernia recessus duodenojejunalis . . . . .		268
3. Hernia mesenterico-parietalis dextra . . . . .		276
Zusammenfassung . . . . .		284

## Literatur.

Zusammenfassende Schriften.

- BRAUN-WORTMANN: Der Darmverschluss. Berlin: Julius Springer 1924.  
BROESICKE: Über intraabdominelle Hernien und Bauchfelltaschen. Berlin 1891.  
CORNING: Lehrbuch der Topographischen Anatomie.  
HAERTEL: Die Chirurgie des Retroperitonealraumes und des dorsalen Bauchfells. Erg. Chir. 25.  
HELLER: Diagnostische und therapeutische Irrtümer. Schwalbes' diagnostische und therapeutische Irrtümer. Chirurg 2, 38.  
HUSCHKE: Lehre von den Eingeweiden und Sinnesorganen des menschlichen Körpers. Leipzig 1844.  
JONNESCO: Hernies internes retroperitoneales. Paris 1890.  
KIRSCHNER: Operationslehre, 1933.  
KLEINSCHMIDT-HOHLBAUM: Handbuch der Chirurgie von KIRSCHNER-NORDMANN, Bd. 5.  
LEICHTENSTERN: ZIEMSENS Handbuch, Bd. 7, 2. 1878.  
MAYDL: Die Lehre von den Unterleibsbrüchen. Wien 1898.  
MOYNIHAN: The Anatomy and Surgery of the Peritoneal Fossae.  
SULTAN: Unterleibsbrüche. LEHMANN'S medizinische Handatlanten, Bd. 25. 1901.  
WALDEYER: Hernia retroperitonealis. Virchows Arch. 60.  
WILMS: Der Ileus. Deutsche Chirurgie, Bd. 46. 1906.

## *Herniae ileococcales.*

- ASCHOFF: Zur Lehre von der Darmeinklemmung in inneren Bauchfelltaschen. Berl. Klin. 1896, H. 100.  
ATHERTON: Retroperitoneal Hernia. Ann. Surg. 1, 883 (1903).  
BLINOW: Zur Kasuistik der pericoccalen Brüche. Ž. sovrem. Chir. (russ.) 3, 465—472. Ref. Zbl. Chir. 1929, Nr 3, 185.  
BONSDORFF, v.: Ein Fall von Incarceratio interna intestini. Finska Läk.sällsk. Hdl. 41.  
COLEY and HOGUET: Retrocoecal internal hernia. Ann. Surg. 90, 765—768 (1929).

- FINSTERER: Doppelter Darmverschluß durch Einklemmung des Darmes in einer Hernia retrocoecalis und in einer Hernia inguinoperitonealis. Med. Klin. 1918 I, 710.
- FRANKE: Innere Einklemmung im Recessus ileo-coecalis superior. Dtsch. Ges. Chir. 1930.
- GEISSLER: Hernia ileo-appendicularis. Veröff. Mil. san. wes. H. 35.
- GÜMBEL: Über den Recessus retrocoecalis und die Hernia retrocoecalis. Dtsch. med. Wschr. 1908 I, 45.
- JOAS: Ein Fall von innerem Darmwandbruch. Wien. med. Wschr. 1907 I, 882.
- KRYNSKI: Hernia recessus ileocoecalis superioris. Przegł. lek. (poln.) 1911, Nr 24. Ref. Zbl. Chir. 1912, Nr 52.
- LUSCHKA: Über die seröse Umhüllung des Blinddarms und über die Fossa ileocoecalis. Virchows Arch. 21.
- MANUILOW: Die klinische Bedeutung der Fossa subcoecalis. Vestn. Chir. (russ.) H. 58/60, 222. Ref. Zbl. Chir. 1932, Nr 25.
- MARCINKOWSKI: Hernia pericoecalis. Ref. Z.org. Chir. 1910, Nr 35, 1175.
- MARION: Hernie interne retrocoecale étranglée. Bull. Soc. Anat. Paris 1901.
- MEUCCI: Sulle ernie interne delle fossette pericecali. Prat. chir. 3, 82—92 (1931).
- MORITSCH: Zur Kasuistik innerer Hernien. Dtsch. Z. Chir. 240, 616 (1933).
- NEUMANN: Über einen durch Laparotomie geheilten Fall von Hernia retrocoecalis incarcerata. Dtsch. Z. Chir. 58, H. 3/4.
- PASCAL: Hernie de l'intestin dans la fossette retrocoecale. Thèse de Lyon 1897.
- PREINDLSBERGER: Hernia recessus ileocoecalis incarcerata. Wien. klin. Wschr. 1909 I, 232.
- PRIBRAM: Beitrag zur Kenntnis der retrocoecalen Hernien. Dtsch. Z. Chir. 153, 75.
- RAPPOPORT: Zur Kasuistik pericoecaler Hernien. Vestn. Chir. (russ.) 1930, H. 56/57, 370—372.
- RIESE: Hernia ileocoecalis incarcerata. Dtsch. Ges. Chir. 1899.
- ROSSI: Ernia interna strozzata della fossetta ileo-coecale inferiore. Clinica chir., N.s. 7, 984—996 (1931).
- STICH: Über die Hernia ileo-appendicularis. Zbl. Chir. 1927, 3159.
- ZOEFFEL: Über eine den gesamten Dünndarm einschließende retrocoecale Hernie mit beginnender, durch eine begleitende perforative Appendicitis verursachte Einklemmung, durch Operation geheilt. Dtsch. Z. Chir. 165, 267.

*Herniae supravesicales internae.*

- BAYER: Hernia juxtavesicalis (tschech.). Ref. Zbl. Chir. 1925, Nr 1, 49.
- BELU: Hernia juxtavesicalis incarcerata dextra. Zbl. Chir. 1926, Nr 18, 1124.
- CESTMIR: Prävesicale Hernien; tschechisch referiert. Z.org. Chir. 43 (1928).
- FROMME: Über einen Fall von Hernia retroperitonealis anterior sinistra incarcerata. Dtsch. Z. Chir. 92, 365 (1908).
- KUDRNAC: Hernia juxtavesicalis incarcerata dextra. Z.org. Chir. 65, Nr 41, 1563.  
— Zbl. Chir. 1926, Nr 2, 88.
- REICH: Die intraabdominellen Hernien der Foveae supravesicales. Bruns' Beitr. 62, 1 (1909).
- RAPPOPORT: Zur Kasuistik pericoecaler Hernien. Vestn. Chir. (russ.) 1930, H. 56/57, 370.
- SANTER: Hernia interna retrovesicalis. Bruns' Beitr. 16, 833.
- SCHLELE: Hernia supravesicalis interna incarcerata. Zbl. Chir. 1926, Nr 20.
- SPITZMÜLLER: Demonstration (Incarceration in dem Cavum recto-vesicale). Zbl. Chir. 1925, Nr 16, 903.
- STEIMKER: Zwei seltenere Hernien (Hernia supravesicalis externa usw.). Bruns' Beitr. 82, 617 (1913).
- VOGELER: Die supravesicalen Hernien. Bruns' Beitr. 118, 318 (1919).
- VOLODARSKI: Über supravesicale Hernien. Nov. chir. Arch. (russ.) 20, 551—558 (1930).  
Ref. Zbl. Chir. 1931, Nr 4, 246.
- WALKER: Hernie into the prevesical space. Ann. Surg. 97, 706 (1933).
- WATSCHUGOFF: Über die intraabdominellen Hernien der Fossa supravesicalis. Dtsch. Z. Chir. 230, 342.

*Hernia intersigmoidea.*

- BELICKIJ: Hernia intersigmoidea incarcerata. Vestn. Chir. (russ.) H. 37/38, 356—359.
- BENDER: Kongenitale Anomalien als Ursache von Darmverschluß. Beitr. klin. Chir. 138, H. 2 (1926).
- BLACK: Intersigmoid retroperitoneal hernia. Surg. etc. 31, 527 (1915).
- BRUCE and ROSS: Intersigmoid hernia. Surg. etc. 39, 15 (1924).

- CARLING and JONAS: Two cases of intra-abdominal hernia. Brit. med. J. **1923**, 1082.  
 CARTH, Mc: Massive intersigmoid hernie. Atlantic. med. J. **29**, Nr 12, 872.  
 COLEY: Amer. Surg. Assoc. **28**, 445—456 (1909).  
 DAVYDOV: Hernia intersigmoidea incarcerata. Vestn. Chir. (russ.) **1929**, H. 48/49, 331—333.  
 Ref. Z.org. Chir. **48**, 758 (1930).  
 ERKES: Zbl. Chir. **1923**, 306. Hernia intersigmoidea incarcerata. Zbl. Chir. **1923**, 306.  
 EVE: A case of strangulated Hernie into the fossa intersigmoidea. Brit. med. J. **1885**,  
 Nr 1276, 1195.  
 FINSTERER: Ein seltener Fall von innerer eingeklemmter Hernie. Bruns' Beitr. **66**, H. 2, 207.  
 HAMILTON: Intersigmoid hernia. Edinburgh. med. J. **33**, Nr 7, 448—454 (1926).  
 KOSTIC: Hernia intersigmoidea incarcerata. Zbl. Chir. **1927**, 963.  
 KRALL: Ein Beitrag zur Kenntnis der Hernia intersigmoidea. Dtsch. Z. Chir. **110**, 303.  
 MACHOL: Beitrag zur Kenntnis der Hernia intersigmoidea. Beitr. klin. Chir. **1911**, 209.  
 NUZUM: Two unusual internal hernias. Trans. Chicago path. Soc. **9**, 191—207 (1913—15).  
 SHORT: A case of retroperitoneal hernia. Brit. J. Surg. **1915—16**, 48—58.  
 SMITAL: Hernia intersigmoidea incarcerata. Zbl. Chir. **1923**, Nr 39.  
 TAYLOR: A successful case of hernia into the mesosigmoid fossa. Lancet **1918**, 873.  
 VICKERS and FORTUNE: Intersigmoid hernia. Ann. Surg. **97**, 713 (1933).

*Herniae bursae omentalis.*

1. Im Foramen Winslowii.

- BORSZÉKY: Pathogenese der Hernien der Bursa omentalis mit normaler Bruchpforte.  
 Bruns' Beitr. **77**, H. 2.  
 CARLING and SMITH: Hernia through the foramen of WINSLOW. Brit. J. Surg. **13**, Nr 51,  
 585 (1926).  
 DEEVER and BURDEN: Hernie through the foramen of WINSLOW. Surg. Clin. N. Amer.  
**9**, 1013 (1929).  
 DELKESKAMP: Hernia foraminis Winslowii. Bruns' Beitr. **47**, 644 (1905).  
 DEWIS and MILLER: Hernia through the foramen of WINSLOW. Surg. etc. **45**, Nr 1, 95.  
 DOUGLAS: Hernia through the foramen WINSLOW. J. amer. med. Assoc. **1924**, Nr 20, 1607.  
 ENDERLEN u. GASSER: Stereoskopische Bilder zur Lehre von den Hernien. Jena 1906.  
 GODARD et SMITH: Les hernies de l'arrière cavité des épiploons. Rev. de Chir. **1929**, No 4.  
 JACKSON: Amer. J. Surg., N. s. **8**, 1065 (1930).  
 JEANBREAU et RICHE: L'occlusion intestinale par l'hiatus de WINSLOW. Rev. de Chir.  
**33**, 618.  
 RICHTER: Ein kasuistischer Beitrag zur Kenntnis des ins Foramen epiploicum Winslowii  
 eingeklemmten Bruches. Uppsala Läk.för. Förh. **34**, 303 (1928).  
 ULLMANN: Hernia through the foramen of WINSLOW. Surg. etc. **38**, Nr 2, 225 (1924).  
 WESTMANN: A case of incarcerated hernia in the foramen of WINSLOW. Acta chir. scand.  
 (Stockh.) **59**, H. 2, 181 (1925).

2. Herniae mesocolicae.

- ACKERMANN: Intraabdominaler Bruch durch eine Öffnung im Mesocolon transversum.  
 Nord. med. Ark. (schwed.) **1902 I**, H. 2, Nr 9.  
 BOETTCHER: Hernia bursae omentalis mit im Mesocolon befindlicher Bruchpforte. Virchows  
 Arch. **72**, 642 (1878).  
 BRUTTIN: De la genèse des étranglements internes usw. et spécialement de la hernie trans-  
 mésocolique. Rev. méd. Suisse rom. **1928**, No 3.  
 FEDERSCHMIDT: Die präformierten Lücken im mesenterialen Gewebe. Dtsch. Z. Chir.  
**158**, 205 (1920).  
 GODARD et SMITH: Les hernies de l'arrière cavité des épiploons. Rev. de Chir. **67**, 265 (1929).  
 HILGENREINER: Seltene und bemerkenswerte Hernien. Beitr. klin. Chir. **69**, 333.  
 IRVIN: Lancet **1927 I**, 75.  
 KLIMKO: Ernia della borsa omentale. Rinasc. med. **6**, 452 (1929). Ref. Z.org. Chir. **48**,  
 462 (1930).  
 KOCH: Hernia mesocolica media. Zbl. Chir. **1926**, Nr 41.  
 LEFÈVRE: Un cas de hernie transmésocolique. Bull. Soc. nat. Chir. Paris **53**, No 19, 790 (1927).  
 LORIN-EPSTEIN: Hernia membrano-omentalis. Arch. klin. Chir. **171**, 744 (1932).



- LOMBARD: Les hernies trans-mésocoliques. *J. de Chir.* **22**, 503 (1923).  
 MAYO: Mesocolic or retrogastric hernia. *Ann. Surg.* **49**, Nr 4, 487 (1909).  
 NIKISSIN: Hernia bursae omentalis mesocolicae intestini tenuis fere totius cum hernia mesocolica ventriculi incarcerata (tschechisch). *Ref. Z.org. Chir.* **38**, 804 (1927).  
 NOORDENBOOS: Über Herniae bursae omentalis. *Ref. Z.org. Chir.* **21**, 473 (1923).  
 ODERMATT: Die Hernien der Bursa omentalis. *Zbl. Chir.* **1926**, Nr 48, 3085.  
 OHMSTEDT: Large mesocolic hernia simulating cholecystitis. *Amer. J. Obstetr.* **1**, Nr 7.  
 PERMANN: Ett fall af intraabdominellt brack genom en öppning i mesocolon transversum och oment. minus. *Hygiea (Stockh.) II. F.* **6**, H. 5, 467 (1906).  
 PFANNER u. STAUNIG: Beitr. klin. Chir. **121**, 376 (1921).  
 PRUTZ: Verletzungen und Krankheiten des Netzes und Mesenteriums. *Neue deutsche Chirurgie*, Bd. 46.  
 REINHARDT: Hernia mesocolica media. *Beitr. path. Anat.* **63**, 649 (1916).  
 ROMITI: Hernia bursae omentalis strozzata con parta abnorme nel mesocolon trasverso. *Clin. chir.* **3**, H. 3, 288—302 (1927).  
 SATLER: Hernia mesocolica media. *Orv. Hetil. (ung.)* **1929 II**, 1211.  
 SCHWALBE: Intraabdominelle Hernie der Bursa omentalis bei geschlossenem Foramen Winslowii. *Virchows Arch.* **177**, 561.  
 SCHUMACHER: Die Hernien der Bursa omentalis. *Beitr. klin. Chir.* **66** (1910).  
 SUNDBERG: Hernia bursae omenti usw. *Uppsala Läk.för. Förh., N.F.* **2**, H. 9, 562 (1896/97).

*Hernia duodeno-jejunalis.*

- ABBÉE: Über Hernia duodeno-jejunalis. *Inaug.-Diss. Marburg* 1901.  
 ANDREWS: Duodenal Hernia a Mis nomer. *Surg. etc.* **37**, Nr 6, 740 (1923).  
 BARCO: Zur Kenntnis der Duodenalhernien. *Rev. Cir.* **9**, 249 (1930).  
 BARKER: *Trans. Clin. Soc. Lond.* **39**, 136 (1906).  
 BEHR: Der zum Bruchsack ausgeweitete Recessus duodeno-jejunalis im Röntgenbild. *Röntgenprax.* **3**, 744 (1931).  
 BENEKE u. LORENZ: Ein Fall von Hernia duodeno-jejunalis sinistra completa (Treitzii). *Dtsch. Z. Chir.* **160**, H. 1/2 (1920).  
 BINGEL: Über Hernia retroperitonealis duodeno-jejunalis (Treitzii). *Virchows Arch.* **167**, 125 (1902).  
 BIRCHER: Zur Tetanie bei abdominellen Affektionen. *Zbl. Chir.* **1913**, Nr 43.  
 BORCHARD: Über die Einklemmung einer Hernia duodeno-jejunalis in Verbindung mit einem MECKELschen Divertikel. *Dtsch. Ges. Chir. 36. Kongr.* **2**, 29 (1907).  
 BRODERSEN: Ein Fall von incarcerierter TREITZscher Hernie. *Norsk Mag. Laegevidensk.* **92**, 952 (1931).  
 BRÜNING: Ein Fall von Hernia duodeno-jejunalis. *Inaug.-Diss. Würzburg* 1894.  
 CIRIO: Contributo allo studio delle ernie interne periduodenali. *Arch. ital. Chir.* **25**, 34—40 (1929).  
 CLARKE: A case of retroperitoneal Hernia. *Trans. path. Soc. Lond.* **44**, 67 (1893).  
 COFER and HAYWARD: Duodenal hernia. *Ann. Surg.* **14**, 1088 (1931).  
 COLEY: Strangulated left duodenal hernia. *Arch. Surg.* **18**, 868 (1929).  
 CRESCENZI: *Z.org. Chir.* **14**, 86.  
 EPHET: Hernia Treitzii. *Ref. Zbl. Chir.* **1928**, 41.  
 ERDÉLY: Über die um die Flexura duodeno-jejunalis gelegenen Brüche. *Dtsch. Z. Chir.* **205**, 120 (1927).  
 FELTEN: Hernia retroperitonealis Treitzii totalis accreta. *Arch. klin. Chir.* **89**, 495 (1909).  
 FOLLIASON: Hernies internes. *Gaz. Hôp.* **1930**, No 88/90.  
 FORLINI: Contributo alla conoscenza usw. *Arch. ital. Chir.* **16**, 481 (1926).  
 FREEMANN: *Amer. J. med. Sci.* **126**, 594 (1903).  
 GARBER: Ein Fall von Hernia duodeno-jejunalis Treitzii. *Arch. klin. Chir.* **153**, 316—325 (1928).  
 GIERKE: Hernia retroperitonealis (Demonstration). *Münc. med. Wschr.* **1907 II**, 1100.  
 GIESEN: Mit Erfolg operierte Einklemmung einer Hernia Treitzii. *Inaug.-Diss. Erlangen* 1907.  
 GOBIET: Ein operativ geheilter Fall von incarcerierter TREITZscher Hernie. *Wien. klin. Wschr.* **1912 I**.

- HABERER: Ein operativ geheilter Fall von incarcerierter TREITZscher Hernie. Wien. klin. Wschr. 1905 I, 274.
- Zur Kasuistik der incarcerierten TREITZschen Hernien. Wien. med. Wschr. 1919 I.
- HARRIS: Retroperitoneal hernia. Lancet 1932 II, 240.
- HARTUNG: Beitrag zur Klinik der Hernia duodeno-jejunalis. Dtsch. Z. Chir. 157, 340 (1920).
- HELLER: Über eine operativ geheilte Hernia duodeno-jejunalis Treitzii. Arch. klin. Chir. 90, 361 (1909).
- HESSELBACH: Lehre von den Eingeweidebrüchen. Bd. 1. Würzburg 1829.
- JEFETH: Über die TREITZschen Hernien. Nov. chir. Arch. (russ.) 1927, Nr 48.
- JONNESCO: Hernies internes retroperitoneales. Paris: G. Steinheil 1890.
- KNAGGS: A case of inflamed retroperitoneal hernia. Brit. med. J. 2, 1449 (1905).
- KÜPPERS: Hernia retromesenterica. Inaug.-Diss. Berlin 1899.
- KUSCHEWA u. MALINOWSKY: Hernia duodeno-jejunalis incarcerata mit ausgedehnter Resektion des Dünndarms. Zbl. Chir. 1927, 525.
- LEICHTENSTERN: ZIEMSSENS Handbuch der speziellen Pathologie und Therapie, Bd. 7, II. Leipzig 1878.
- LJUBISKIN: Ein Fall von TREITZscher Brucheinklemmung bei einem Kinde. Klin. Z. Saratow Univ. (russ.) 8, 57 (1929). Ref. Z.org. Chir. 51, 568 (1930).
- LUKS: Demonstration (Hernia recessus duodeno-jejunalis). Zbl. Chir. 1923, Nr 14.
- MASCHKE: Über zwei Fälle von TREITZscher Hernie. Dtsch. Z. Chir. 114, 475 (1912).
- MERKEL: Über einen Fall von TREITZscher Hernie mit Bruchsackberstung. Münch. med. Wschr. 1906 II, 1807.
- MEYER: Über einen Fall von TREITZscher Hernie mit Bruchsackberstung. Dtsch. Z. Chir. 53, 547 (1899).
- MORITSCH: Zur Kasuistik innerer Hernien. Dtsch. Z. Chir. 240, 614 (1933).
- MSTISLAVSKIJ: TREITZsche Hernie. Vestn. Chir. (russ.) 1928, H. 14, 170. Ref. Z.org. Chir. 45, 352 (1929).
- NARATH: Zur Pathologie und Therapie der Hernia duodeno-jejunalis. Arch. klin. Chir. 71, 911 (1903).
- NEUBAUER: Descriptio anatomica rarissimi peritonaei conceptaculi usw. Francofurtii et Lipsiae, 1786.
- NEUMANN: Ein Fall von operativ geheilter Hernia retroperitonealis. Dtsch. Z. Chir. 47.
- NISSEN: TREITZsche Hernia incarcerata. Livre d'Or à l'occasion du Jubilé de Papayoannon, 1932, p. 200.
- OBRASTZOW: Zur Diagnose des TREITZschen Bruches. Zbl. Chir. 1911, Nr 28, 979.
- PIKIN: Zur Frage von den inneren Hernien. Ref. Zbl. Chir. 1912, Nr 25, 856.
- PODGORBUNSKIJ: Zur Frage der Hernia duodeno-jejunalis. Ref. Z.org. Chir. 38, 119 (1927).
- PRIEBATSCH: Eine TREITZsche Hernie mit doppelter Incarceration. Dtsch. Z. Chir. 104, 602.
- RIDGE and HILTON: Read before the Hunterian Soc. 1854. Zit. nach JONNESCO.
- ROSE: Versuch der Radikaloperation einer inneren Hernie. Zbl. Chir. 1903, Nr 15, 419.
- ROSENZWEIG: Unvollständige Einklemmung einer TREITZschen Hernie. Ref. Z.org. Chir. 27 (1924).
- RÜPING: Ein Fall von Hernia retroperitonealis Treitzii. Inaug.-Diss. Tübingen 1895.
- SCHLEE: Beitrag zur Diagnostik der Hernia duodeno-jejunalis. Zbl. Chir. 48, Nr 6, 188 (1921).
- SERRA: Su un caso di ernia duodenale sinistra. Ann. ital. Chir. 6, H. 4, 412 (1927).
- STAUDENMAYER: Duodenojejunalhernie mit Erscheinungen von Darmverengung. Inaug.-Diss. Tübingen 1886.
- TREITZ: Hernia retroperitonealis. Prag 1857.
- TOLDT: Zur Charakterisierung und Entstehungsgeschichte des Recessus duodeno-jejunalis. Prag. med. Wschr. 1879 I.
- TURNER and SCHOLEFIELD: A case of duodenal retroperitoneal hernia. Guy's Hosp. Rep. 80, 305.
- VAUTRIN: Hernies paraduodenaes. Rev. de Chir. 35 I, 46 (1907).
- VENABLES: A case of duodenal retroperitoneal hernia. Guy's Hosp. Rep. 80, 313 (1930).
- WAGNER: Zur Pathologie, Klinik und Chirurgie der Duodenalhernien. Dtsch. Z. Chir. 135, 497 (1916).
- WALDEYER: Hernia retroperitonealis. Virchows Arch. 60, 66 (1874).

*Hernia mesenterico-parietalis bzw. rechtsseitige Duodeno-Jejunal-Hernien.*

- BENDER: Kongenitale Anomalien als Ursache von Darmverschluss. Beitr. klin. Chir. **138** (1927).
- BROUÉE: Les hernies parajéjunales rétro-péritonéales. Arch. des Mal. Appar. digest. **21**, 794 (1931).
- COFER HAYWARD and PHILIPPS: Duodenal Hernia. Ann. Surg. **94**, 1088 (1931).
- DEAVER and BURDEN: Right duodenal hernia. Surg. Clin. N. Amer. **9**, 1015 (1929).
- DOWDLE: Right paraduodenal hernia. Surg. etc. **54**, 246 (1932).
- EISLER u. FISCHER: Hernia mesenterico-parietalis dextra. Anatomische und entwicklungs-geschichtliche Monographie. W. Roux, H. 2. Leipzig 1911.
- EXNER: The Roentgen diagnosis of right paraduodenal hernia. Amer. J. Roentgenol. **29**, 585 (1933).
- FLECHTENMACHER: Hernia retroperitonealis mesenterica mit Einklemmung des gesamten Dünndarms. Zbl. Chir. **1929**, Nr 21, 1284.
- GODARD and SMITH: Les hernies de l'arrière-cavité des épiploons. Zbl. Chir. **1930**, Nr 10, 619.
- HAASLER: Die rechtsseitige Hernia duodeno-jejunalis.
- HALLIWELL: Right paraduodenal Hernia. Brit. J. Surg. **21**, Nr 83 (1934).
- JALCOWITZ: Zur Klinik und Pathogenese der rechtsseitigen paraduodeno-jejunal Hernien. Arch. klin. Chir. **160**, 449 (1930).
- LONGACRE: Mesenterico-parietale Hernie. Surg. etc. **59** (1934).
- LOWER-HIGGINS: L'ernia retroperitoneale. Ann. Surg. **1925**, 556. Ref. Zbl. Chir. **1926**, Nr 48, 3086.
- MASSON and MCINDOL: Right paraduodenal hernia usw. Surg. etc. **50**, 29 (1930).
- NAGEL: J. amer. med. Assoc. **81**, Nr 11 (1923).
- NOWAK and SUSSMANN: Right paraduodenal hernia. J. amer. med. Assoc. **82**, Nr 21, 1664 (1924).
- SCHWALBE: Hernia parajejunalis. Zbl. Chir. **1910**, Nr 37.
- TAYLOR: The X-ray diagnosis of right paraduodenal hernia. Brit. J. Surg. **17**, 639 (1930).
- VENABLES: A case of duodenal retroperitoneal hernia. Guy's Hosp. Rep. **80**, 313.

Die inneren Bauchbrüche werden in den Lehr- und Handbüchern der Chirurgie sowie in den Operationslehren meist recht kurz behandelt. Der Grund dafür liegt in der Seltenheit der inneren Hernien. Es gibt beschäftigte Chirurgen, die nie in ihrem Leben eine der großen inneren Hernien operiert haben. Findet sich zur Überraschung des Operateurs ein komplizierter, den großen inneren Hernien eigentümlicher Situs, so kann guter Rat teuer sein. Die Deutung des Befundes und die zweckmäßige Behandlung des Bruches wird nur dann erfolgreich durchgeführt werden, wenn die Lehre von den inneren Hernien in ihren Einzelheiten bekannt ist.

Auf dem Gebiete der inneren Hernien hat das letzte Jahrzehnt neue Kenntnisse als Ergebnis anatomischer Untersuchungen und mannigfacher klinischer Erfahrungen gebracht. Die TREITZsche Hernie erscheint in einem neuen Lichte und es ergibt sich die Notwendigkeit, die Hernia mesenterico-parietalis klar davon zu trennen. Die Hernia mesocolica verlangt in Theorie und Praxis eingehende Würdigung.

Als wahre innere Unterleibshernien bezeichnete TREITZ die Hernia recessus duodeno-jejunalis, die Hernia intersigmoidea und die Hernia subcoecalis, weil „ihr Sack wegen der Lage des Annulus im Inneren der Bauchhöhle unter allen Umständen in der Bauchhöhle verbleiben muß“. TREITZ (1857) hat die Bezeichnung Hernia retroperitonealis nur für die Brüche der Fossa duodeno-jejunalis angewendet, während die meisten Autoren nach ihm diese Terminologie zu Unrecht auch auf alle übrigen inneren Bauchbrüche ausdehnen. Weder bei

den Hernien der Bursa omentalis noch bei den Brüchen in den Recessus pericoecales und perivesicales, noch bei der Hernia intersigmoidea oder Hernia mesenterico-parietalis kann man behaupten, daß sich Darmschlingen oder Netz in das retroperitoneale Bindegewebe hineingedrängt haben. Alle diese Brüche liegen vielmehr intraperitoneal. *Die inneren Hernien sind daher zweckmäßig als intraperitoneale oder besser intraabdominale Hernien zu bezeichnen.*

LEICHTENSTERN bezeichnete als innere Brüche solche, die entweder ganz in der Bauch- bzw. Brusthöhle liegen oder die sub- bzw. retroperitoneal parallel der Bauchwand gelagert sind und in die Bauchhöhle hineinragen, ohne jemals auch bei fortgesetztem Wachstum die Richtung nach außen einzuschlagen. *Als innere Bauchbrüche haben alle die Hernien zu gelten, welche sich innerhalb der Abdominalhöhle in vorgebildeten Bauchfellfalten oder infolge von Entwicklungsstörungen gebildet haben. Die Bruchpforte und der Bruchsack dieser Hernien verbleiben selbst bei stärkster Vergrößerung im Cavum peritonaei und treten auch bei fortschreitender Entwicklung nicht aus der Bauchhöhle hervor.* Jede gewöhnliche oder ungewöhnliche Peritonealfalte bzw. jeder Recessus kann zur Bildung einer inneren Hernie führen, wenn die Bauchfelltasche auf physiologischem Wege und nicht infolge von Verwachsungen, die auf pathologische Vorgänge zurückgehen, entstanden ist. Bei der Entwicklung der inneren Hernien ist die Weite der Bruchpforte von Bedeutung. Diese muß von geringerem Durchmesser als der Bruchsack selber sein. Sonst müßte man, wie GEISSLER hervorhebt, auch dann von einer inneren Hernie sprechen, wenn sich Darmteile im vorderen oder hinteren DOUGLASSchen Raume befinden.

In der Regel geht die Entwicklung der inneren Hernien so vor sich, daß Darmschlingen im postfetalen Leben „in die Peritonealtaschen eindringen, durch den Rand der Taschen festgehalten werden und in der Folge durch peristaltische Bewegung und wechselnde Füllung den Bruchsack ausweiten, indem durch den Druck der Peristaltik nach und nach weitere Darmschlingen in die Tasche hineingezogen werden“ (HELLER). Eine Sonderform bildet die Hernia mesenterico-parietalis (dextra), die ihre Entstehung aus einer in früher Embryonalzeit entstandenen Bildungshemmung, der atypischen Rechtslagerung des aboralen Duodenumabschnittes, herleiten läßt (EISLER und FISCHER). Die Hernia des Foramen Winslowii kann man folgerichtig nicht als echte innere Hernie bezeichnen, da die Bildung eines besonderen Bruchsackes in diesem Falle fehlt, praktisch gehört sie allerdings dazu.

Man unterscheidet:

I. Die kleinen inneren Hernien. — 1. Herniae ileocoecales. — 2. Herniae supravesciales internae. — 3. Hernia intersigmoidea.

II. Die großen inneren Hernien. — 1. Herniae Bursae omentalis bzw. Herniae mesocolicae. — 2. Hernia recessus duodeno-jejunalis. — 3. Herniae mesenterico-parietales.

## I. Die kleinen inneren Hernien.

### 1. Herniae ileocoecales.

Die Hernien der Ileocöcalgegend gehören zu den größten Seltenheiten, obwohl die Peritonealtaschen dieser Region verhältnismäßig häufig, wenn auch mehr oder weniger ausgebildet oder nur angedeutet anzutreffen sind. WALDEYER unterschied a) den *Recessus ileocoecalis superior* (s. Abb. 1).

Diese Tasche liegt vor oder über der Übergangsfalte des Ileum in das Coecum und wird vorn durch eine mesenteriale Gefäßfalte begrenzt, die vom vorderen Blatt des Ileocöcalgekröses vor oder oberhalb des Ileum nach rechts oder etwas absteigend verläuft und sich vorn am Coecum oder ausnahmsweise an der Wurzel des Wurmfortsatzes verliert (Plica ileocolica).

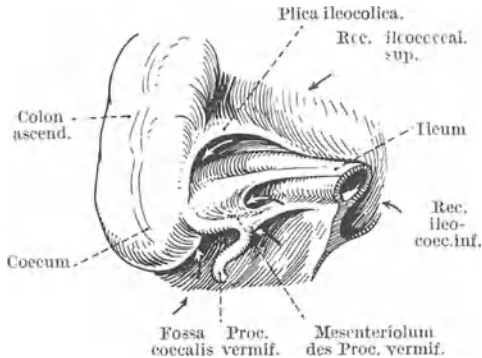


Abb. 1. Die Peritonealfalten und Peritonealtaschen in der Umgebung des Coecum. (Nach LOCKWOOD und ROLLESTON, aus CORNING.)

b) Den *Recessus ileocecalis inferior* sive *ileoappendicularis* (s. Abb. 1). Diese Tasche wird von zwei Peritonealfalten begrenzt, die den unteren Umfang des Ileum zwischen sich fassen und sich im Mesenterium des Wurmfortsatzes vereinigen. Die mediane oder untere (hintere) Falte geht vom Mesenterium des Ileum aus, führt die *Arteria appendicularis* und stellt das eigentliche Mesenterium dar. Die laterale bzw. obere (vordere) Falte enthält

nur kleine Gefäßverzweigungen und Muskelfasern, sie geht vom unteren Umfang des Ileum aus und trifft mit dem Mesenterium an der Basis des Wurmfortsatzes zusammen. Diese Falte ist in der Regel schlaff und deckt als dünnes zartes Segel den unteren Winkel zwischen Ileum und Coecum von vorn her zu (*Plica ileocecalis* oder *Plica ileoappendicularis*).

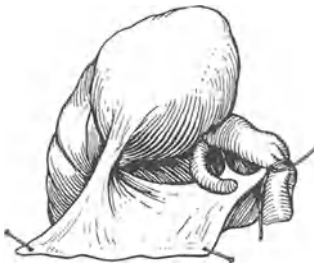

Abb. 2. *Fossa retrocoecalis* (nach MOYNIHAN).

c) Die *Fossa subcoecalis* und *Fossa coecalis* (s. Abb. 1 und 2), für die BROESICKE als *zusammenfassende Bezeichnung* den Namen *Fossa retrocoecalis* vorgeschlagen hat, eine Bezeichnung, die den praktischen Bedürfnissen am besten entspricht. Die *Fossa subcoecalis* liegt zwischen der Hinterwand des Coecum bzw. Colon ascendens und der hinteren Bauchwand mit Öffnung der Tasche nach unten. Der äußere rechte Rand der Tasche wird gebildet

durch die Verlötung des Coecum an die hintere Bauchwand, ihr innerer (linker) Rand durch die Verlötung des ileocöcalen Darmabschnittes und seines Mesenterium mit der hinteren Bauchwand. Die *Fossa coecalis* liegt zwischen dem Coecum und dem unteren Peritoneum parietale, von zwei Falten (*lateral Ligamentum intestini coeci* [HUSCHKE], *medial Plica infraangularis* [BROESICKE]) begrenzt, so daß die *Fossa coecalis* eine Art *Vorraum zum Recessus retrocoecalis* bildet. Der *Recessus retrocoecalis* kann ausnahmsweise mit seinem blinden Ende weit unter das Colon ascendens bis in die Höhe der *Flexura coli hepatica* hinaufreichen (BROESICKE).

Die genannten Taschen zeigen hinsichtlich des Grades ihrer Ausbildung ein sehr wechselndes Verhalten. In allen drei genannten Taschen kann es zur Hernienbildung kommen.

Freie *Hernien der Ileocöcalgegend* machen in der Regel keine Symptome und kommen daher nur gelegentlich als Nebenbefund zur Beobachtung. Die

Erscheinungen der eingeklemmten inneren Hernien gleichen den sonstigen inneren Incarcerationen, so daß eine genaue Diagnose vor der Operation meist nicht gestellt werden kann. In einer Anzahl der beschriebenen Fälle fehlten akute Darmverschlüßerscheinungen, eine Beobachtung, die in der Breite der Bruchpforte und der Trichterform der Recessus eine ausreichende Erklärung findet. Der Recessus ileo-coecalis superior ist nur äußerst selten so entwickelt, daß das Eindringen von Darmschlingen oder Netz in diese Tasche möglich ist.

*Beobachtung von FRANKE-Achern:* 19jähriger Mann, der im letzten Jahre 10mal Schmerzanfälle im Bauch hatte, wurde unter der Diagnose Darminvagination eingewiesen und operiert. Man fühlte in der Ileocöcalgegend einen großen walzenförmigen Tumor, der verschieblich war. In der Bauchhöhle fand sich zunächst nur Dickdarm, der in keiner Weise verlagert war. Der palpierbare Tumor von der Stärke und Länge eines Vorderarmes zog vom Coecum zur Flexura duodeno-jejunalis, an dessen Unterseite sich schließlich eine 25 cm lange obere Jejunumschlinge fand, deren peripheres Ende nahe dem Coecum in dem erwähnten Tumor verschwand. Der Tumor erwies sich als ein schwierig verdickter Peritonealsack, dessen Vorderwand excidiert wurde. Danach ließ sich der Dünndarm entwickeln, dessen Schlingen mit der Wand des Sackes und unter sich vielfach verwachsen waren und teils stumpf, teils scharf gelöst werden konnten. Es erfolgte Heilung.

FRANKE schließt aus der Tatsache, daß größere Gefäße im Bruchring nicht zu beobachten waren und aus der Lage des Sackes, daß es sich um eine *Einklemmung des gesamten Dünndarms im Recessus ileo-coecalis superior* gehandelt hat.

Die kurze Mitteilung von FRANKE ist nicht völlig überzeugend und nur mit Vorbehalt im Sinne einer Einklemmung im Recessus ileo-coecalis superior zu deuten, da Zweifel bestehen, ob in dem Krankheitsfalle nicht eine kongenitale Anomalie vorgelegen hat, wie sie später noch zu erörtern ist (s. *Hernia mesenterico-parietalis* S. 276), da die Einklemmung fast des *gesamten* Dünndarms ganz aus dem Rahmen der Hernien der Ileocöcalgegend fällt.

KRYNSKI fand bei einem 42jährigen Manne, der seit 8 Tagen Darmverschlüßerscheinungen hatte, im Recessus ileo-coecalis superior die eingeklemmte nekrotische Wandpartie einer Ileumschlinge. Nach Resektion erfolgte Heilung. Die Vorderwand des Recessus wurde zwecks Verhütung eines Rezidivs durch Excision entfernt.

Im übrigen finden sich bei allen Autoren Hinweise in der Richtung, daß Hernien der Recessus ileo-coecales superiores nicht zur Beobachtung gelangt sind. *Jedenfalls kommt von den drei in der Umgebung des Coecum gelegenen Taschen praktisch die Fossa ileo-coecalis superior für die Ausbildung innerer Hernien nur ganz ausnahmsweise in Betracht*, wie auch die sonstigen inneren Hernien an der medialen Seite des Coecum äußerst selten sind. Immerhin finden sich dafür eine Reihe von Beobachtungen.

ROSSI beschreibt die *Einklemmung einer 10 cm langen, 50 cm von der Ileocöcalklappe entfernten Ileumschlinge im Recessus ileo-coecalis inferior*. Die 47jährige Kranke war 3 Tage krank und wurde unter der Diagnose Darmverschlüß operiert, die erholungsfähige Schlinge wurde befreit, der Recessus gespalten und die Peritonealblätter des Recessus durch Naht auf dem Coecum fixiert, so daß die Tasche damit beseitigt war.

STICH operierte unter unsicherer Diagnose (Steineinklemmung im Gallenblasenhals bzw. innere Einklemmung?) einen 26jährigen Mann, der 14 Tage vorher mit unbestimmten Leibschmerzen erkrankt war; es fand sich eine Einklemmung eines etwa 2 m langen Dünndarmabschnittes in einer Höhle etwas oberhalb des Coecum zwischen Wurmfortsatz und Einmündung des Ileum in den Blinddarm. Nach Erweiterung der sehr engen Bruchpforte erholte sich der befreite cyanotische Darm, es erfolgte Heilung. Die Bruchpforte wurde durch einige Nähte geschlossen.

In der Regel enthalten die im *Recessus ileo-coecalis inferior entwickelten Hernien* nur kleinere Abschnitte des Dünndarms, die, wie die Beobachtungen lehren,

sich meist ohne Schwierigkeiten reponieren lassen, allerdings ist die Mortalität deswegen nicht unbeträchtlich, weil vielfach wegen der unklaren Erscheinungen erst am 6.—10. Krankheitstage operiert wurde (ALBERS, GEISSLER, NASSE). Im Falle GEISSLER war die Tasche des Recessus ileocoecalis inferior so groß, daß man gut 2 Finger gleichzeitig in die Öffnung, und zwar 2 Fingerglied lang einführen konnte. Der Dünndarmwandbruch erklärt die Tatsache, daß vielfach längere Zeit unklare Darmverschlußsymptome bestehen, die den Entschluß zur Operation verzögern. RIESE glaubte eine Resistenz in der Ileocöcalgegend zu fühlen und aus der Beobachtung eines abgegrenzten, glatten, eiförmigen Tumors, der nach hohen Mastdarneingießungen neben dem Coecum hervortrat, auf eine incarcerierte Hernie in einer Pericöcaltasche schließen zu können. RIESE operierte den 32jährigen Mann am 7. Krankheitstage und fand im taubenei-großen Recessus ileoappendicularis einen incarcerierten erholungsfähigen Darmwandbruch (Heilung).

GRABER beschrieb Incarceration des Appendix vermiformis im Recessus ileocoecalis inferior, dessen Eingang als kleines Foramen gerade die Appendix durchschlüpfen ließ. Am Appendix fanden sich Einklemmungserscheinungen und Schnürfurchen, aber keine entzündlichen Veränderungen.

Im Krankheitsfälle BLINOWS lag der ganze Dünndarm in einem Bruchsack, dessen Pforte dem Recessus ileocoecalis inferior entsprach. Der 50jährige Mann war plötzlich mit heftigen Leibschmerzen, Übelkeit, Stuhl- und Gasverhaltung erkrankt. Die Reposition der Darmschlingen, die Resektion des Bruchsackes und die Naht des Mesenterialschlitzes brachte Heilung.

*Es ist keineswegs berechtigt, sich bei dem Verdacht auf eine innere Hernie der Ileocöcalgegend damit zu trösten, daß die Lebensfähigkeit der eingeklemmten Schlinge nicht so bedroht sei wie bei den extraabdominellen Brüchen, weil die Einschnürung keinen so hohen Grad erreiche.*

Von den inneren Hernien der Cöcalgegend sind die *Hernien im Recessus retrocoecalis* relativ häufig beobachtet worden [RIEUX (3), ENGEL (1), ATHERTON, v. BONSDORFF, JOAS, NEUMANN, PASCAL, MOULLIN, MARION, COLEY, KOERTE-ASCHOFF, RAPPOPORT, PRIBRAM, GIRARD-FUNKENSTEIN u. a.]. In einigen Krankheitsfällen sind diese Hernien des Recessus retrocoecalis als freie Hernien beobachtet worden. Bei einem 31jährigen Manne, der an Pneumonie starb, fand sich bei der Sektion der ganze Dünndarm, mit Ausnahme des obersten Jejunum, in dem Recessus retrocoecalis (ENGEL 1861). Ähnliches wurde von MOXON berichtet (1871) und von RIEUX, der bei 15 Monate altem Kinde, das an Pneumonie starb, bei der Sektion eine retrocöcale Hernie fand, in der eine 4 cm lange Dünndarmschlinge lag, die keinerlei Einklemmungserscheinungen gemacht hatte.

In der Regel ist der Verlauf so, daß bei den Kranken des öfteren Schmerz-attacken der Ileocöcalgegend vorausgegangen sind, die dann plötzlich zu Einklemmungserscheinungen führen.

Ein genauer untersuchter Krankheitsfall von Hernia retrocoecalis ist von KOERTE operiert und von ASCHOFF beschrieben.

48jährige, stark abgemagerte Frau, die am 21. Krankheitstage mit schweren Verschlußsymptomen aufgenommen und operiert wurde, zeigte bei geblähten oberen Dünndarmschlingen die kollabierten unteren Schlingen in einer Tasche, die sich hinter dem Coecum und Colon ascendens ausdehnte. Am Übergang vom geblähten in den kollabierten Darm fand sich eine Schnürfurche. Nach stumpfer Lösung des Dünndarms aus der Tasche erfolgte Heilung.

PRIBRAM beschreibt eine *Hernia retrocoecalis incarcerata* bei 51jährigem rumänischen Landmann, der am Tage vorher erkrankt war. Es fand sich ein Volvulus der in der *Fossa retrocoecalis* liegenden Dünndarmschlinge mit Achsendrehung und Gangrän, welche die Resektion von 2,35 cm Dünndarm erforderlich machte (Heilung).

PRIBRAM nimmt für seinen Krankheitsfall an, daß die *Hernia retrocoecalis irreponibilis* schon lange bestand und daß die Achsendrehung plötzlich entstanden sei.

Gelegentlich sind die retrocöcalen Incarcerationen bei der Operation nicht erkannt worden. So operierte ATHERTON wegen Appendicitis (Appendektomie). Die fortbestehenden Darmverschlüßerscheinungen führten 2 Tage später zur Relaparotomie und Resektion des in der retrocöcalen Tasche eingeklemmten Dünndarmabschnittes (gestorben). MOUILLIN operierte unter der Diagnose Ileus, dränierte die Bauchhöhle und konnte die Incarceration erst bei der Obduktion feststellen.

FINSTERER hat einen Kranken mit Einklemmung einer Ileumschlinge in einem *Recessus subcoecalis* operiert.

Der Krankheitsfall war dadurch ausgezeichnet, daß es zuerst zu einer Scheineinklemmung einer proximalen Ileumschlinge in einer *Hernia inguino-properitonealis* gekommen war, die schließlich am 3. Tage zu einer wirklichen sekundären Einklemmung mit Gangrän dieser Schlinge führte. Da auch die retrocöcale Hernie entsprechend dem bestehenden Darmwandbruch zur Darmnekrose geführt hatte, wurden beide Schlingen reseziert und das Ileum in das *Colon ascendens* eingepflanzt (Heilung).

NEUMANN erklärte das Zustandekommen einer retrocöcalen Einklemmung in gleicher Weise wie KOERTE-ASCHOFF. Durch die gebückte Haltung der betreffenden Patienten, z. B. beim Scheuern des Fußbodens oder Aufheben von Kisten vom Boden wurde das Coecum samt dem unteren Teil des *Colon ascendens* der vorderen Bauchwand genähert; dadurch wurde der *Recessus* zum Klaffen gebracht und es konnten nunmehr die Darmschlingen in den *Recessus* eintreten. Die Anspannung der Bauchpresse bei der schweren Arbeit führte dann zur Einklemmung.

*Die Ursache der Einklemmung* suchte RIESE an der Leiche eines an Nephritis verstorbenen Mannes zu klären, bei dem sich ein *Recessus ileo-appendicularis* fand. RIESE band das *Colon ascendens* in der Mitte zu, durchtrennte das Ileum 30 cm oberhalb der Ileocöcalklappe und ließ Wasser in den abgebundenen Darmabschnitt laufen. Die vorher geschlossene Grube öffnete sich nun maximal, sobald sich Ileum und Coecum füllten. Nach RIESE sind verschiedene Faktoren für die Einklemmung von Bedeutung: genügende Entwicklung der *Fossa*, Fixation des Coecum, Füllung desselben sowie des untersten Ileum und die Wirkung der Bauchpresse.

COLEY hatte bei der Untersuchung das Gefühl, als ob Netz oder Darmschlingen durch einen Ring schlüpfen und beim Nachlassen des Druckes wieder zurückkehrten. Die Röntgenuntersuchung verlief negativ. Die Diagnose lautete: retroperitonealer Bruch. Es fand sich eine retrocöcale Tasche von der Größe einer Grape-fruit und in der Tasche eine 6 Zoll lange Ileumschlinge mit Appendix vermiformis. Der Darm wies keinerlei Zeichen einer Einklemmung auf und ließ sich leicht lösen (s. Abb. 3). MORITSCH löste eine Ileumschlinge von 15 cm, die im *Recessus retrocoecalis* eingeklemmt war (Heilung). RAPPOFORT berichtet über 24jährigen Mann, bei dem neben einer Ileumeinklemmung in der *Fossa*



retrocoecalis eine Invaginatio ileocoecalis vorlag. (Desinvagination, Appendektomie, Befreiung der eingeklemmten Dünndarmschlinge, Verschluß der Fossa retrocoecalis, Heilung.)

Schließlich berichtet MANUILOW über einen Fall von Einklemmung des Wurmfortsatzes in der Fossa retrocoecalis. Die Incarceration war mit Achsen- drehung um 360° des nicht entzündeten Wurmfortsatzes verbunden und verlief unter dem Bilde eines akuten Darmverschlusses. MANUILOW glaubt, daß es sich bei der sog. retroperitonealen Lage der Appendix meist um eine Verlagerung des Wurmfortsatzes in diese Peritonealtasche handelt, die er im ganzen in 3,6% seiner Appendicitisfälle beobachten konnte. In einem Drittel der Fälle lag der Wurmfortsatz dabei völlig frei, während er in den übrigen Fällen durch mehr oder weniger ausgedehnte Adhäsionen fixiert war.

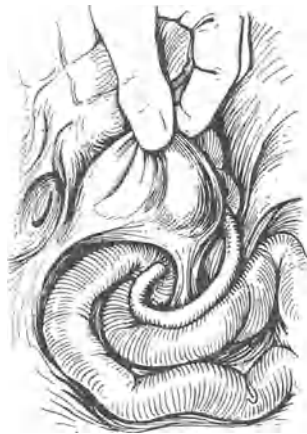

Abb. 3. Recessus retrocoecalis, in dem eine Ileumschlinge und der Wurmfortsatz liegen (nach COLEY und HOGUET).

In der Mehrzahl der Krankheitsfälle war *der operative Eingriff* notwendig, weil sich Symptome des akuten Darmverschlusses einstellten mit Leibschmerzen, Erbrechen, mehr oder weniger völlig gestörter Darmpassage und Meteorismus. Leichtere Einklemmungen können sich spontan lösen, wie die vielfach vorausgehenden Anfälle lehren. Die Mündung der Fossa retrocoecalis ist nach abwärts gerichtet, die Öffnung dieser Grube entspricht nur ausnahmsweise einem festen, schwieligen Ringe, so daß eingetretene Darmschlingen unter Umständen auch wieder heraustreten können. Sobald der begründete Verdacht auf eine innere Einklemmung oder eine Verlegung der Darmpassage besteht, ist die Laparotomie geboten, die beim Fehlen anderer Ursachen dann die Kontrolle der beschriebenen Bauchfelltaschen ermöglicht. Der Übergang der geblähten Darmschlingen in die

kollabierten führt auf die Bruchöffnung. Bei etwaiger Spaltung des Bruchringes ist zu bedenken, daß der Rand des oberen Recessus ileocoecalis die Arteria ileocolica enthält, die für die Ernährung des unteren Dünndarms von großer Bedeutung ist. Nach der Befreiung des Bruchinhaltes — es handelt sich meist nur um kleinere Abschnitte des Dünndarms — ist die Behandlung des Bruchsackes von Fall zu Fall zu überlegen. Die Exstirpation des Bruchsackes ist bei größeren Brüchen nicht angebracht. Der Vorschlag SUTTENS, den Recessus für einige Zeit zu tamponieren, um auf diese Weise die Verwachsung der Wände herbeizuführen, wird nur ausnahmsweise in Erwägung zu ziehen sein. Am zweckmäßigsten ist die völlige Vernähung der Tasche. Es genügt nicht, wenn nur die Öffnung durch Naht geschlossen wird. RIESE erwähnt den von SCHOTT beschriebenen Krankheitsfall, bei dem sich durch teilweise spontane Verklebung eines Recessus ileocoecalis inferior eine Cyste bildete, welche durch Druck auf den Darm einen Darmverschluß mit tödlichem Ausgang herbeiführte. NASSE verwendete Matratzennähte zum Verschluß des Recessus ileoappendicularis. Die Mitteilungen von NASSE und FUNKENSTEIN, wonach in je einem Krankheitsfälle nach der Operation wegen Darmverschluß bei retrocöcaler Hernie der Tod infolge von Aspiration von Mageninhalt in die Luftwege eintrat, weisen

darauf hin, daß die alte Regel der Magenspülung vor Darmverschlußoperationen nicht ungestraft außer acht gelassen werden darf.

## 2. Herniae supravesicales internae.

Die *Herniae supravesicales* bilden sich in den Taschen der *Plicae vesico-umbilicales*. Die innere Bruchpforte entspricht den *Foveae supravesicales*. Von diesen Hernien sind nur die als innere Brüche anzusehen, deren Bruchsack sich als peritoneale Ausstülpung von oben und medial von der *Plica vesico-umbilicalis lateralis* neben der Blase caudalwärts entwickelt, während die supravesicalen Hernien, welche die Bauchwand durchsetzen und nach außen streben (mediane, transrectale, pararectale, inguinale und femorale Form) den äußeren Brüchen zuzurechnen sind. Die inneren supravesicalen Hernien stehen den äußeren an Zahl erheblich nach. Bereits ROKITANSKY hat auf die supravesicalen Hernien aufmerksam gemacht und diese in Parallele zu den anderen inneren Hernien gesetzt. Nach ihm wandte WALDEYER sein Interesse der *Hernia supravesicalis* zu. Die erste zusammenhängende und ausführliche Schilderung der supravesicalen Hernie stammt von REICH. In Konsequenz des WALDEYERSCHEN Prinzips, die Hernien nach der typischen Lage ihrer Bruchpforten zu benennen, wird von REICH die alte, allgemeine Bezeichnung *Hernia retroperitonealis anterior* (KLEBS) abgelehnt und die WALDEYERSCHE Benennung als *Hernia supravesicalis* übernommen. Die Bezeichnung *Hernia praevesicalis* ist insofern unbefriedigend, als dieser Name wohl die Lage des Bruchsackes, aber nicht die konstante Lage der Bruchpforte zum Ausdruck bringt. REICH unterscheidet nach der Lagebeziehung der Bruchpforte

- |                                 |   |                                  |
|---------------------------------|---|----------------------------------|
| 1. interligamentäre (seitliche) | } | Herniae supravesicales internae. |
| 2. wahre mediane                |   |                                  |
| 3. unechte mediane              |   |                                  |

Die Brüche in der rechten oder linken *Fovea supravesicalis*, deren Bruchpforten seitlich vom seitlichen, medial vom medialen Nabelblasenband begrenzt werden, die *interligamentären*, werden am häufigsten beobachtet (s. Abb. 4). Bei der wahren medianen Hernie liegt die Bruchpforte bei genau medianer Lage der Blase und des Blasenscheitels an der Stelle, welche unter normalen Verhältnissen dem Fußpunkt des *Urachus* entspricht, der in solchem Falle weder durch eine Falte, noch einen palpablen Strang angedeutet ist (s. Abb. 5).

Bei den unechten medianen *Supravesical-Hernien* liegt die Bruchpforte nur scheinbar median, wenn entzündliche Schrumpfungsprozesse den Blasenscheitel und die supravesicale Grube nach rechts oder links verzogen haben (s. Abb. 6).

Eine nähere Untersuchung des *Urachusrestes* klärt die Sachlage auf. Auf Grund von 9 sicheren inneren *Supravesical-Hernien*, darunter 3 eigenen Beobachtungen, gibt REICH eine eingehende Beschreibung dieser Bruchform (1909), auf die ich mich im folgenden beziehe. Danach ergibt die Höhenbestimmung der Bruchpforte, die den wechselnden Füllungszustand der Blase berücksichtigen

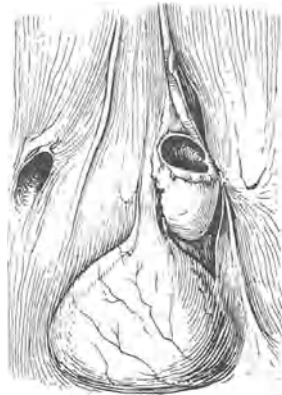

Abb. 4. Bruchpforte einer interligamentären (seitlichen) *Hernia supravesicalis interna* (nach REICH).

muß, daß die *Bruchpforten unmittelbar über der Blase liegen* und so eine Unterscheidung gegenüber den seltenen subumbilicalen Hernien der Linea alba gestatten. Die Größe des abdominalen Bruchringes wechselt zwischen 2-Markstück bis 10-Pfennigstück-Größe oder ist noch wesentlich kleiner (WALDEYER). Die intraligamentären Supravesicalhernien nehmen ihren Ursprung in der Regel in dem Winkel zwischen vorderer Bauchwand und den Nabelfalten, meist den seitlichen. Erst allmählich wird der Bruchring so groß, daß er in mehr oder weniger ausgesprochenem Grade die ganze Fossa supravesicalis einnimmt.

Die Peritonealduplikatur des rundlichen oder ovalen Bruchringes kann zart, dünn, scharfrandig oder verdickt sein. Peritonitis chronica kann Bruchpforte, Bruchsack und die Umgebung erheblich verändern, sowie durch

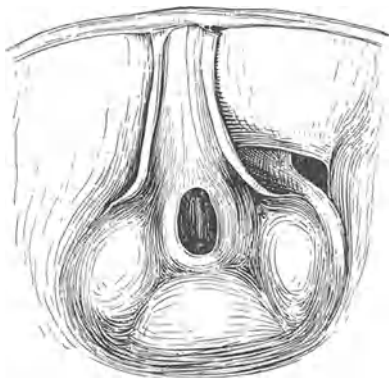


Abb. 5. Bruchpforte einer medianen *Hernia supravesicalis interna* (nach REICH).

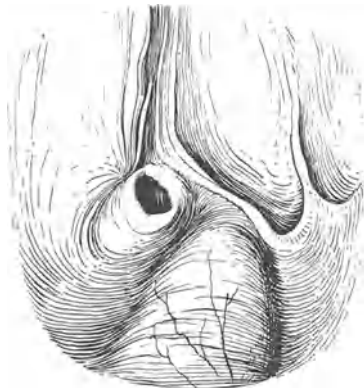


Abb. 6. Bruchpforte einer unechten medianen *Hernia supravesicalis interna* (nach REICH).

Deformierung und Verlagerung der Bruchpforten die Topographie der Fovea supravesicalis erheblich umgestalten und so die Orientierung wesentlich erschweren.

Der *Bruchsack*, der einer peritonealen Ausstülpung entspricht, liegt im properitonealen (retroperitonealen, subperitonealen) bzw. prävesicalen Zellgewebe. Nach vorn wird der monoculäre Bruchsack von der Fascia transversalis bzw. der Fascia endopelvina gebildet. Die retroperitoneale (sub-, properitoneale) Entwicklung erfolgt in zwei Richtungen, einmal (häufiger) nach unten (descendens), im zweiten Falle schräg lateralwärts (obliqua). Die Bruchsäcke aller interligamentären Supravesicalhernien haben die Tendenz, mehr oder weniger genau senkrecht nach unten vorzudringen, so daß sie den Prävesicalraum einnehmen und in räumlichen Konflikt mit der Blase kommen (REICH). Bei der schrägen Verlaufsrichtung des Bruchsackes wie im Falle WALDEYERS lag der Eingang zum Bruchsack an der medialen Seite der Plica umbilicalis lateralis. Von dort entwickelte sich der Bruchsack subperitoneal unter bzw. vor dem Nabelarterienrest lateralwärts in die Fovea inguinalis medialis, ohne sich im Gebiet der Fovea supravesicalis auszubreiten. Von den 9 Krankheitsfällen, die REICH zusammenfaßt, erfolgte die Entwicklung 8mal nach unten und nur einmal in der Richtung schräg — lateralwärts. Bei der Entwicklung nach unten sitzt der Bruch der Blasenkupe auf und dehnt sich zwischen Blase und vorderer Bauchwand bzw. hinterer Schambeinwand aus, so daß er in größerem oder

geringerem Umfange im kleinen Becken liegt. Die Blase kann durch die Hernie verlagert oder im Bereich der Vorderwand eingebuchtet werden. Cystoskopisch muß die Blaseneinbuchtung zum Ausdruck kommen, sofern sie einen erheblichen Grad erreicht hat. So konnte DRAUDT eine Einstülpung des Blasenscheitels bei einer äußeren Supravesicalhernie nachweisen.

*Die Größe der Brüche* schwankte zwischen Haselnuß- bis Orangengröße, sie enthielten als Bruchinhalt Netzzipfel, bzw. -Klumpen, eine Darmschlinge oder beides. Die maximale Länge der im Bruchsack vorgefundenen Darmschlinge betrug 10—11 cm. Die von REICH beschriebenen 9 Krankheitsfälle betrafen *ausschließlich Männer*. Soweit genaue Altersangaben vorliegen, findet sich die Hernia supravesicalis interna in der Regel erst *jenseits des 45. Lebensjahres* unter Bevorzugung des höheren und höchsten Alters. Nur in einem Krankheitsfalle trat der Bruch schon im 22. Lebensjahr ein.

*Die Entstehung dieser Hernien* wird durch stärkere Faltenbildung im Bereich der Plicae umbilicales mediales und laterales begünstigt. WALDEYER zeigte am Leichenpräparat eines 20jährigen Mädchens seitliche Nabelfalten, die im unteren Abschnitte eine Höhe von 4—5 cm erreichten. Immer dann, wenn die Nabelfalten in ihrem fetalen Zustand als erhebliche Prominenzen erhalten bleiben, weil die physiologische Rückbildung ausgeblieben oder nur unvollkommen erfolgt ist, erreichen die Foveae supravesicales eine Ausbildung, die zur Taschenbildung und damit zur Entstehung der Hernien führen kann. Die inneren Supravesicalhernien entwickeln sich demnach auf Grund einer angeborenen Anlage, die mit der Entwicklung des Urachus und der Nabelarterien in entwicklungsgeschichtlichem Zusammenhange steht (REICH). Das gilt auch für die mediane Supravesicalhernie, die dort entsteht, wo gewöhnlich der Blasenansatz des Urachus liegt, dessen Reste sowie die diesem entsprechende Medianfalte bei der medianen Hernie fehlen. REICH nimmt an, daß schon im Fetalleben eine Anomalie im Verlauf des Urachus, etwa eine knieförmige Ausbuchtung nach vorn gegen die Symphyse vorgelegen hat. Für die Entstehung im Anfange der Entwicklung spricht auch die Tatsache, daß die inneren Supravesicalhernien vielfach mit anderen Hernien vergesellschaftet sind. REICH konstatierte solche Koexistenz in mehr als der Hälfte seiner Beobachtungen. Die Taschenbildung kann allein durch die zufällige Einlagerung von Eingeweiden zur Hernie führen. Die Mitwirkung sekundärer Faktoren, wie Steigerung des intraabdominellen Drucks durch schwere Arbeit, indirektes Trauma oder durch Husten, erschwerte Defäkation u. a. hat dabei einen wechselnden Anteil.

*Für die Incarceration* solcher Brüche kann ein Trauma von Bedeutung sein. In der Regel kommen diese Hernien erst im Zustand der Einklemmung in klinische Kontrolle, während vorher meist keine Erscheinungen bestanden haben, die sich diagnostisch hätten verwerten lassen. Wie REICH weiter betont, sind die Erscheinungen des Darmverschlusses bei den eingeklemmten inneren Supravesicalhernien in der Regel keineswegs klar und eindeutig. Die Zeichen des subakuten Obturationsileus sind gegenüber den Symptomen des Strangulationsileus vorherrschend.

*Diagnostische Hinweise* können die geblähte oder die sich bäumende, nach der Symphysengegend ziehende Darmschlinge, die umschriebene Schmerzhaftigkeit der Bruchfortengegend, die circumscriphte reflektorische Spannung im Bereich der vorderen Bauchmuskeln oberhalb der Symphyse, Blasenbeschwerden,

die durch Cystoskopie nachweisbare intravesicale Einbuchtung der Harnblase sowie das Fehlen eines palpablen Tumors geben. FROMMES Patient konnte vom Moment der Einklemmung den Harn nur unter Schmerzen und erst nach längerem Pressen entleeren. Nach der Beseitigung der Einklemmung durch Operation hörten die Blasenbeschwerden sofort auf. Ähnliches berichten REICH und KAUFMANN. Bei älteren Männern ist zu prüfen, wie weit die Blasenbeschwerden als prostatistische Symptome, wie weit als Zeichen der Hernia supravescicalis anzusehen sind. Die Ausführung der *Cystoskopie* ist in *jedem Falle geboten*.

Die umschriebene intravesicale Vorwölbung der Vorderwand der Blase dicht neben dem Blasenscheitel oder genau in der Mitte, wie sie BLUM beschrieben hat, spricht für das Vorliegen einer inneren supravescicalen Hernie. Das konstante Fehlen eines Tumors bzw. einer Bruchgeschwulst wird erklärt durch die besondere Lage und Kleinheit der Hernie, die hinter der Schambeinfuge für die Palpation nicht erreichbar ist, selbst wenn die kombinierte Untersuchung mit zwei Händen vorgenommen wird. Bei Frauen hält KAUFMANN eine kombinierte Untersuchung in tiefer Narkose für geboten, da auf diese Weise eine paravesicale Hernie der Fovea inguinalis medialis entsprechend sich der Beobachtung nicht entzieht. So kann dann auf dem Wege der Exklusion die Diagnose der Supravescicalhernie auf Grund der anderen beschriebenen Erscheinungen weiter gesichert werden. Allerdings ist in den Krankheitsfällen, über die REICH berichtet, in keinem Falle die richtige Diagnose gestellt worden. Die große Seltenheit der supravescicalen Hernie und die damit zusammenhängende Unkenntnis der anatomisch-klinischen Beziehungen, die Eile gebietenden Incarcerationserscheinungen, Darmblähung u. a. lassen diese Tatsache verständlich und entschuldbar erscheinen, wenn auch bei Heranziehung aller diagnostischen Hilfsmittel mit Einschluß der Cystoskopie sich Hinweise finden werden, die die Vermutungsdiagnose einer inneren supravescicalen Hernie rechtfertigen. REICH weist besonders darauf hin, daß sowohl die Einklemmung gewöhnlicher äußerer Brüche der Leistengegend, wie vor allem auch eine Scheinreduktion und die Einklemmung interstitieller und properitonealer Hernien ausgeschlossen werden müssen. Gleichzeitig bestehende äußere Hernien in der Nachbarschaft geben besonders Anlaß zu Fehldiagnosen.

*Die Therapie* kann nur chirurgisch sein, wenn Darmverschlußerscheinungen bestehen. REICH hält eine angemessene Beobachtung und einen Versuch mit intern-medizinischer Behandlung (hohe Einläufe, warme Bäder, Magenspülung) unter chirurgischer Kontrolle für berechtigt, solange eine schwere Alteration des Allgemeinbefindens sowie peritonitische Symptome fehlen. Allerdings dürfte die Operation vielfach zu spät kommen, wenn nicht bei ausbleibender Besserung innerhalb von 24 Stunden operativ eingegriffen wird. Die Operation darf nicht zugunsten einer genauen Diagnose hinausgeschoben werden. Günstig für die Therapie wirkt sich die Tatsache aus, daß nach REICHs Beobachtungen die schwersten Formen der Incarceration mit schnell einsetzender und extremer Darmlähmung, die von Kollaps begleitet wird, sehr seltene Ausnahmen zu sein scheinen. Ist die Diagnose soweit gestellt, daß die Ursache des Darmverschlusses im Unterbauch zu suchen ist, so wird die Incision in der Mittellinie (Nabel-Schambeinfuge) die beste Übersicht geben. Auf diese Weise wird die Bruchpforte gut zu Gesicht kommen und für den Operateur die Incision des Bruchringes und dessen eventuelle stumpfe Erweiterung ohne weiteres möglich

sein. Die Behandlung des Bruchinhaltes vollzieht sich danach zwangsläufig nach bewährten Regeln. Die Blase wird bei entsprechender Aufmerksamkeit geschont werden. Gefäße werden in dem Bruchring nicht angetroffen. *Die Behandlung des Bruchsackes* ist verschieden gehandhabt worden, jedoch herrscht Einigkeit darüber, daß ein Rezidiv zu verhüten ist. FROMME verschloß den Bruchring durch Naht und fixierte den geschlossenen Bruchring durch extraperitoneale Lagerung und Naht. BRENTANO vernähte die Bruchpforte, führte aber durch eine kleine Nahtlücke ein Rohr ein. REICH empfiehlt die Bruchpforte bis auf eine kleine Tamponlücke zu schließen, den Gazestreifen zum unteren Wundwinkel herauszuleiten und die vernähte Bruchpforte in die Peritonealnaht des Bauchschnittes mitzufassen. Auf diese Weise pflegt der Bruchsack nach einigen Tagen zu verkleben. Außer dem abdominellen Vorgehen steht noch die extraperitoneale Versorgung der inneren supravesicalen Hernien zur Erwägung: suprasymphysärer Querschnitt, Aufsuchen und Eröffnung des Bruchsackes im prävesicalen Gewebe, Versorgung des Bruchinhaltes und des Bruchsackes in Übereinstimmung mit dem Vorgehen bei äußeren Hernien. REICH gibt mit Recht zu bedenken, daß eine Infektion des Cavum Retzii bei Darmgangrän sich verhängnisvoller auswirken kann als ein Infekt der Bauchhöhle. Außerdem setzt das extraperitoneale Vorgehen voraus, daß die Diagnose supravesicale Hernie gestellt ist.

*Die Prognose* hängt von der rechtzeitigen Indikationsstellung zur Operation ab. Von den 6 Krankheitsfällen (REICH), die zur Operation kamen, starben 3; 3 blieben am Leben, bei einem von diesen war eine Darmresektion und seitliche Ileotransversostomie erforderlich, weil beim Hervorziehen der incarcerierten unteren Ileumschlinge eine Darmperforation entstanden war.

Seit REICHs grundlegender Arbeit (1909) finden sich im Schrifttum nur vereinzelte Mitteilungen über diese Form einer inneren Hernie.

KUDRNAC (1926) operierte einen 25jährigen Mann, der schon längere Zeit an plötzlich auftretenden Bauchschmerzen litt und erneut unter Ileussympomen erkrankte, zunächst unter der Annahme einer incarcerierten Cruralhernie. Der Schenkelbruch erwies sich aber als nicht eingeklemmt. Wegen fortschreitender Darmverschlußerscheinungen wurde am folgenden Tage die Bauchhöhle eröffnet. Neben der Apex der Harnblase war eine 20 cm lange Dünndarmschlinge in einer Bauchfelltasche eingeklemmt und wurde nach Lösung wegen Gangrän reseziert. Die Bauchfelltasche senkte sich vom Apex der Harnblase nach abwärts gegen die Beckenhöhle und hatte keinen Zusammenhang mit dem Leisten- und Cruralkanal, sie wurde excidiert (Heilung).

In einem zweiten Falle von KUDRNAC handelte es sich um eine 46jährige Frau, die mit Verschlusssymptomen, häufigem Urindrang und starkem Brennen beim Harnlassen erkrankt war. Rechts neben dem Uterus fand sich eine schmerzhaft Resistenz. Bei der Laparotomie war eine Dünndarmschlinge in einem 8 cm langen, neben der Harnblase ins Becken verlaufenden Bruchsack eingeklemmt (Befreiung der Schlinge, Übernähung der Bruchpforte, Heilung).

VOLODARSKY (1930) stellt 16 innere supravesicale Hernien 62 äußeren gegenüber. WATSCHUGOFF (1931) berichtet über 3 Männer, die wegen akuter Ileuserscheinungen operiert wurden und wo sich Incarcerationen von Dünndarmschlingen in Peritonealtaschen oberhalb der Harnblase fanden. Es erfolgte Heilung nach Befreiung der Incarceration und Vernähung der Taschen. Nach WATSCHUGOFF-SARATOW (1931) wurden in 10 Jahren in der Rasumowsky-Klinik unter 1500 Bruchoperationen drei innere Hernien in der Fovea supravesicalis beobachtet. Alle drei kamen wegen Einklemmung zur Operation und wurden

geheilt. BELU berichtet über einen 32jährigen Mann, der mit den Symptomen der inneren Incarceration zur Aufnahme kam. Es war eine Dünndarmschlinge hinter der Symphysis pubis in einer nach links von der Blase liegenden bis zur Prostata reichenden und dort blind endenden Bauchfelltasche eingeklemmt. Wegen Gangrän wurde die Darmschlinge reseziert und End zu End vereinigt. Es erfolgte zunächst Heilung, 4 Monate später starb der Kranke infolge einer Perforation an der Resektionsstelle. BAYER beschreibt eine Hernia juxtavesicalis dextra incarcerata bei einem 58jährigen Manne, bei dem wiederholte Schmerzanfälle vorausgegangen waren. Es handelt sich in dem BAYERSchen Krankheitsfalle zweifellos um eine Hernia supravesicalis interna incarcerata. 3 Tage nach einem erneuten Anfall wurde wegen stürmischen Erbrechens und Schmerzen in der Nabelgegend eingegriffen. Eine stark geblähte Dünndarmschlinge zog sich senkrecht zum Harnblasenscheitel herunter und verschwand dort in einer kreisrunden Öffnung des Peritoneum. Aus dieser Öffnung trat hinter der geblähten Schlinge die kollabierte Fortsetzung ihres aboralen Schenkels heraus. Die Öffnung der Peritonealtasche hatte einen Durchmesser von 5 cm, saß dicht rechts neben der Medianlinie und führte in einen citronengroßen Bruchsack, der genau über dem Blasenscheitel lag. Die gangränöse Darmschlinge wurde durch Einkerbung des vorderen Randes des Bruchringes befreit und reseziert. Die Kontrolle der Tasche bei gleichzeitig in die Blase eingeführtem Metallkatheter zeigte, daß die Tasche sich an der rechten Blasenwand vorbei in die Beckenhöhle senkte und in der Höhe der Prostata blind endete. Der Bruchsack wurde drainiert und die Bruchpforte in den unteren Bauchwundwinkel über der Symphyse eingenäht, die Bauchhöhle im übrigen geschlossen. Der Kranke starb 2 Stunden nach der Operation.

Die Beobachtung von LUTTELMANN lehrt ebenso wie die bereits erwähnten Mitteilungen von REICH und FROMME, daß *nach erfolgter Einklemmung plötzlich heftige Blasenbeschwerden auftreten können*. Gerade das Zusammentreffen von Darmverschlusssymptomen und Blasenbeschwerden, erschwerter Miction, Harnverhaltung bildet einen wichtigen diagnostischen Hinweis.

Schließlich berichtet noch SCHIELE über einen von SULTAN operierten einschlägigen Krankheitsfall.

6 Tage nach Beginn der Krankheit (Erbrechen, Leibschmerzen, Stuhlverhaltung) wurde bei dem 44jährigen Manne, der einen doppelseitigen freien Leistenbruch hatte, unter der Diagnose Darmverschluß mit unbekannter Ätiologie operiert. Eine untere Ileumschlinge war in einer zwischen dem Ligamentum umbilicale laterale sinistrum und Ligamentum umbilicale mediale gelegenen Peritonealtasche eingeklemmt. Nach leichter Befreiung der Schlinge und Übernähung einer Schnürfurche zeigte sich die etwa zehnpfennigstückgroße, derbe, aber dehnungsfähige Bruchpforte. Sie lag medial neben dem Ligamentum vesico-umbilicale laterale hart an der Blasenumschlagsfalte, der mandarinengroße Bruchsack, der neben der Blase nach abwärts führte, wurde geschlossen. Es erfolgte Heilung.

Als Herniae retrovesicales werden vereinzelte Krankheitsfälle beschrieben, bei denen es infolge eines zwerchfellartigen Abschlusses des Cavum Douglasii zu Einklemmungen gekommen war. Auf diese sowohl bei Männern wie bei Frauen beobachtete Incarceration hat zuerst SANITER aufmerksam gemacht. *Diese sog. retrovesicale Hernie* kann nicht unter die echten inneren Hernien eingereiht werden, da kein eigentlicher Bruchsack gebildet wird. Neben starker Ausbildung der von der Hinterwand der Blase zur Gegend der Articulatio sacro-iliaca bzw. zum Rectum ziehenden Bauchfellduplikaturen spielen bei dieser Form der

Einklemmung vielfach adhäsive Prozesse eine Rolle. W. BRAUN konstatierte in 2 Krankheitsfällen Taschenbildungen im DOUGLASSchen Raum, die auf ringförmige Adhäsionen zurückzuführen waren. WOLF beschrieb die Einklemmung eines Netzklumpens in der Excavatio recto-vesicalis. Das Netz führte infolge Stauung und Exsudatbildung zu einer Kompression des Mastdarms. Solche Taschenbildungen im DOUGLASSchen Raum sind von der die Muskulatur durchsetzenden Hernia perinealis gut zu unterscheiden, immerhin bestehen Beziehungen zur Enterocele vaginalis (SANITER, WILMS, W. BRAUN).

### 3. Hernia intersigmoidea.

Die *Hernia intersigmoidea* bildet sich im Recessus intersigmoideus. Der Recessus ist zuerst durch HENSING bekanntgeworden, der diese Tasche in

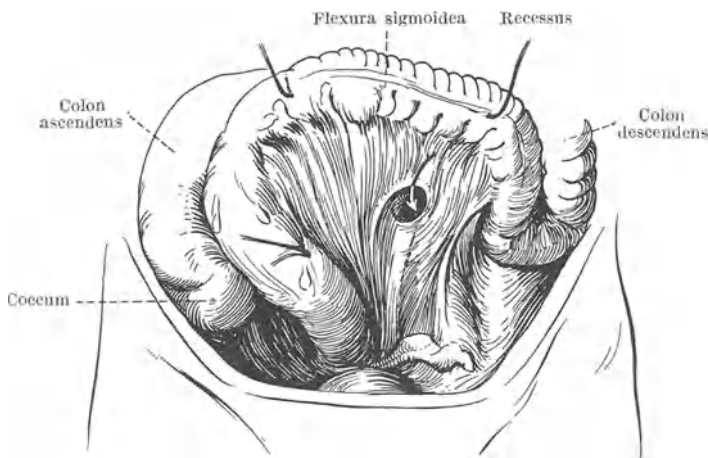


Abb. 7. Recessus intersigmoideus (nach CORNING).

seiner Dissertation de Peritoneo beschrieben hat. TREITZ, ENGEL, GRUBER, WALDEYER, TOLDT, JONNESCO haben sich später eingehend mit diesem Recessus beschäftigt. Nach CORNING findet sich der Recessus intersigmoideus (s. Abb. 7) an dem durch die zweite Zacke der Heftlinie des Mesosigma gebildeten Winkel, wo sich eine Peritonealausbuchtung nachweisen läßt, welche gewöhnlich kaum die Kuppe des kleinen Fingers aufnimmt und am deutlichsten zu erkennen ist, wenn man die Schleife des Colon sigmoideum nach oben und rechts umlegt. In Ausnahmefällen zeigt die Tasche eine größere, bisweilen beträchtliche Tiefe. Der Recessus kann sich kanal- oder schlauchartig bis an das Mesocolon transversum nach aufwärts erstrecken, kann sogar bis in die Gegend des Duodenum reichen. Die Entstehung der Tasche ist entwicklungsgeschichtlich zu erklären und hängt mit einer ungenügenden Anheftung des Mesosigma am peritonealen Peritoneum zusammen. WALDEYER erklärt die Genese des Recessus intersigmoideus durch den Einfluß, den das Wachstum des Sigma romanum unter zunehmender Konsumption des unteren (linken) Gekröseblattes auf die zu beiden Seiten des Orificium intersigmoideum gelegenen Gefäßfalten ausübt, von denen die rechte durch das Gefäßbündel der Vasa haemorrhoidalia superiora, die linke durch die Vasa spermatica interna gebildet wird. Die Tasche liegt nicht im



Mesenterium des S romanum, sondern zwischen Mesosigma und parietalem Peritoneum. Die Eingangsöffnung der Tasche ist bei hochgehobener Flexura sigmoidea bald spaltähnlich, bald von mehr runder Form. Der vordere oder hintere Rand der Spalte kann eine mehr oder weniger scharfe Spange bilden. Die Tasche führt bei größerer Ausbildung unter der Arteria colica sinistra hindurch. WILMS beschreibt die Eingangsstelle als spaltförmig mit callösen, verdickten Rändern. Bei normaler Lage des Sigma romanum liegt der Eingang in den Recessus so versteckt hinter dem Mesosigma, daß die Dünndarmschlingen nur recht schwer in die Tasche eintreten können. WALDEYER betont, daß auch der klappenartig vorspringende obere Rand und die Enge der Öffnung als erschwerende Momente für eine Hernienbildung gelten müssen. JONNESCO nimmt an, daß für die Bildung einer Hernia intersigmoidea vor allem die seltenen Fälle disponiert sind, in denen das S romanum nach aufwärts gelagert und fixiert ist. Nach KLEINSCHMIDT und HOHLBAUM findet sich der Recessus bei besonders lang entwickeltem Sigma und langem Mesosigma in der Gegend der Arteria iliaca communis sinistra. Diese Stelle entspräche dem höchsten Anheftungspunkt des Mesosigma an der hinteren Bauchwand. Als Varietäten des Recessus intersigmoideus sind die zweiseitenkligen Taschen mit einfacher Eingangsöffnung zu nennen. GRUBER und WALDEYER erwähnen doppelte Fossae intersigmoideae. BROESICKE berichtet von 4 Gruben, die nur durch schmale Peritonealbrücken voneinander getrennt waren. Von allen Recessus ist die Fossa intersigmoidea beim Erwachsenen am häufigsten gut ausgebildet (in 84—85%) (WALDEYER).

JONNESCO erkennt in der Literatur bis 1890 nur zwei Krankheitsfälle (JOMNI und EVE) als zweifellose Herniae intersigmoideae an. Der Fall JOMNI ist sehr lückenhaft beschrieben, offenbar handelt es sich dabei nicht um eine Hernia intersigmoidea. Seither sind indessen eine ganze Reihe von Herniae intersigmoideae mitgeteilt worden.

Krankheitsfall COLEY: 3 Tage altes Kind starb unter Darmverschlusssymptomen. Bei der Sektion fand sich der ganze Dünndarm im Recessus intersigmoideus gelegen.

KRALL berichtet über einen 33jährigen Mann, der 4 Tage lang krank war. Bei der Laparotomie wegen Darmverschluß fand sich die Kuppe der Flexura sigmoidea, die um 180° gedreht war, in dem fast eigrößen Recessus intersigmoideus (Heilung). Die Flexura sigmoidea kann nur bei abnormer Länge in den Recessus eintreten. KOSTIC operierte einen 33jährigen Mann und befreite die eingeklemmte Dünndarmschlinge durch Einkerbung des fibrösen Bruchringes. Die scharfrandige, für einen Finger durchgängige Bruchpforte führte nach oben in eine geräumige, glattwandige Bauchfelltasche. Die Eingangspforte wurde nur unvollständig durch eine U-Naht geschlossen (Heilung).

DAVYDOW fand bei einem 58jährigen Mann, der mit Leibschmerzen und Erbrechen erkrankt war, links unterhalb des Nabels eine undeutliche Resistenz. Im Recessus intersigmoideus war eine Dünndarmschlinge eingeklemmt, er löste die erholungsfähige Schlinge, stülpte den Bruchsack um, schob diesen bei bestehender Hernia inguinalis in den linken Leistenkanal, wo er den Peritonealsack mit Nähten fixierte (Heilung). BENDER beobachtete einen 30jährigen Mann, der 1 Jahr zuvor kurze Zeit heftige Leibschmerzen und nun seit 4 Tagen wiederum heftige kolikartige Leibschmerzen mit Darmverschlussscheinungen hatte. Die Operation ergab Darmeinklemmung im Recessus intersigmoideus. Die Bruchgeschwulst imponierte als gut apfelgroßer Tumor, die Bruchpforte zeigte Einmarkstückgröße, in diese mündete eine geblähte und eine völlig leere Dünndarmschlinge. Die gelöste Darmschlinge wies zwei ausgesprochene Schnürfurchen auf. Die kuglig ausgebuchete Peritonealaußsackung wurde exstirpiert (Heilung). ERKES operierte seinen Kranken unter der Diagnose einer Appendicitis bei Situs inversus. MACHOL fand bei 66jährigem Mann 6 Tage nach der Erkrankung eine 30 cm lange Ileumschlinge mit Schnürfurchen im Recessus

intersigmoideus (gestorben). Neben dem Recessus, in dem die Einklemmung saß, waren zwei weitere Recessus kleineren Umfangs sichtbar.

Weitere Beobachtungen liegen vor von BLACK, CARLING, ECCLES, LAMBERT, TAYLOR, FINSTERER, GRAY, DAVYDOW, MCCARTHY, HAMILTON, KOSTIC, SMITAL, RUTHERFORD, BELICKIJ u. a.

Der Krankheitsfall von BRUCE kann nicht als eine innere Hernie angesehen werden, da die Einklemmung in eine Lücke des Mesosigma und nicht in einen Recessus erfolgt war. In einer Zusammenstellung von HAMILTON (1926) über 15 Krankheitsfälle von Hernia intersigmoidea waren 13mal männliche Kranke und nur 2mal weibliche betroffen. Von 12 operierten wurden nur 5 geheilt.

MCCARTHY operierte unter der Diagnose Appendicitis perforativa oder Ulcus ventriculi perforatum. Bei dem 20jährigen Manne war der ganze Dünndarm und ein Teil des Colon gangränös (Colon descendens, Sigmoid). Es war nur eine Jejunostomie möglich (gestorben).

In der überwiegenden Mehrzahl der Herniae intersigmoideae bestanden akute Darmverschlussscheinungen. Für die Entstehung einer Incarceration ist nach BROESICKE notwendig, daß ein Teil des Dünndarms vor der Flexura sigmoidea liegt, denn bei normaler Lage der Baueingeweide kann eine Dünndarmschlinge nur vor der Flexur hinweg in den Recessus intersigmoideus gelangen. Um die Arteria colica sinistra zu schonen, wird es sich empfehlen, den Bruchring nach lateral zu spalten. In der Nähe der medialen Umrandung der Bruchpforte verläuft die Arteria haemorrhoidalis superior. Da in der Regel eine scharfe Einkerbung oder völlige Durchtrennung der Bruchpforte bzw. der Vorderwand des Bruchsackes möglich ist, erwachsen im allgemeinen keine Schwierigkeiten bei der Lösung des Bruchinhaltes. Da die Arteria colica sinistra Randkollateralen besitzt, wird die Verletzung des Gefäßes bei etwaiger Längsincision der Bruchpforte im allgemeinen keine Folgen für die Ernährung des Colon descendens nach sich ziehen. In Ausnahmefällen kann fast der ganze Darm in der Hernie Platz finden. Bei der relativen Häufigkeit des Recessus intersigmoideus ist die Hernia intersigmoidea selten. Meist ist nur die Wahrscheinlichkeitsdiagnose einer Hernia intersigmoidea zu stellen. Die Prognose hängt von dem Zeitpunkt der Operation ab. Der Entschluß zur Operation war manchmal dadurch verzögert, daß nur eine relativ leichte Form der Einklemmung der Ileumschlinge bestand, und daß die Symptome anfangs nicht so stürmischer Natur waren. So operierte MACHOL erst 6 Tage nach Beginn der Krankheit (kolikartige Schmerzen im Leib, Verschlechterung des Allgemeinbefindens, vermehrte Dünndarmperistaltik). Die Incarcerationserscheinungen der 30 cm langen Ileumschlinge 50 cm oberhalb des Coecum waren trotz 6tägigen Bestehens der Einklemmung nur gering (4 Stunden post operationem unter den Symptomen der Herzinsuffizienz gestorben).

#### *Anmerkung.*

Zu den kleinen inneren Hernien wird bisweilen auch die sog. Hernie im Recessus phrenico-hepaticus gerechnet. Dabei handelt es sich meist um die Interposition von Teilen des Colon zwischen Zwerchfell und Leber. Diese Interposition kann dann erfolgen, wenn eine Verlängerung des Leberbandapparates auf konstitutioneller Grundlage und gleichzeitig ein übermäßig bewegliches Colon besteht. Durch die Interposition wird die Leber noch weiter nach abwärts gedrängt und Magen-Zwölffingerdarm können so komprimiert werden, daß ein

Ulcus ventriculi oder duodeni entsteht. PODKAMINSKY berichtet z. B. über einen Fall, bei dem ein 4jähriger Knabe Vergrößerung von Teilen des Colon (Megacystica, Colon ascendens elongatum) mit Interposition zwischen Leber und Zwerchfell und Ulcus ventriculi aufwies. Solche Interposition kann temporär sein, kann aber auf dem Boden reaktiver Pericolitis auch dauernd bleiben und unter dem Drucke des fixierten Darmabschnittes eine Atrophie des rechten Leberlappens herbeiführen (PODKAMINSKY).

## II. Große innere Hernien.

### 1. Die Hernie der Bursa omentalis

kann auf verschiedenen Wegen entstehen.

a) durch das Foramen Winslowii. Dieses Foramen bleibt in der Regel das ganze Leben offen. Im vorgerückten Lebensalter können Verwachsungen im Bereich dieses Foramen eintreten, die auch infolge von Entzündungen im Bereich der Gallenwege und des Duodenum zustande kommen. Einlagerungen von Netz und Darmteilen durch das Foramen Winslowii in die Bursa omentalis sind deswegen so selten, weil die Öffnung sehr geschützt liegt und von oben her durch den Lobus caudatus der Leber, von vorn durch die Flexura hepatica gedeckt wird. Abnorme Größe des Foramen Winslowii und ein frei bewegliches Mesenterium, insbesondere ein Mesenterium commune begünstigen das Eindringen von Darmschlingen durch das WINSLOWTUSsche Loch. Nur bei langem Mesenterium können die Darmschlingen in die Bursa omentalis verlagert werden. Die Bruchpforte des Foramen Winslowii ist durch die Unterfläche der Leber, die hintere Bauchwand, durch das Duodenum und das Ligamentum hepato-duodenale begrenzt. Bei einem Mesenterium ileocolicum kann auch der Dickdarm in die Bursa omentalis hineingezogen werden (DELKESKAMP). Nach BORSZEKY wird das Zustandekommen einer Hernie durch das Foramen Winslowii erleichtert 1. durch Klaffen und große Weite der gewöhnlich nur schlitzförmigen Eintrittspforte; 2. durch die Dislokation der Eintrittspforte gegen die Linea alba und zum Nabel; 3. durch den vollständigen Mangel oder die rudimentäre Entwicklung des Omentum majus; 4. durch die Vergrößerung des Omentum minus; 5. durch die Verlängerung des Dünndarmmesenterium; 6. durch die Verlängerung des Mesocolon.

Der Bruchinhalt kann sich hinter dem Magen zwischen diesem und dem Colon transversum oder zwischen die Netzblätter ausdehnen. Einlagerungen von Darmschlingen in das Foramen Winslowii sind von BLANDIN, ROKITANSKY, TREITZ, CHIENE, MAJOLI, ELLIOT-SQUARE, TREVES, CARLING und SMITH, ULLMANN, DEEVER und BURDEN, JEANBRAU und RICHE, WESTMANN u. a. beschrieben. DELKESKAMP (1905) stellt 12 Krankheitsfälle aus der Literatur zusammen, denen sich seine eigene Beobachtung als 13. Krankheitsfall anschließt. Von 5 Fällen (TREVES, NEVE, MORI, ADJAROFF, DELKESKAMP), in denen die Operation ausgeführt wurde, konnte nur 2mal eine Heilung erzielt werden.

Beobachtung von DELKESKAMP (s. Abb. 8): Bei einer 22jährigen Frau kam es kurz nach einer normal verlaufenen Entbindung unter heftigen Koliken zu 6 Tage lang bestehenden Darmverschlusssymptomen. Im Epigastrium zeigte sich eine halbmondförmige Vorwölbung. Alle 10 Minuten traten lebhafte Kontraktionen mit Einschnürung der Vorwölbung links neben dem Magen auf. Die Laparotomie ergab vom Netzblatt überzogenes Convolut aus kollabierten Dünndarmschlingen und dem stark geblähten Dickdarm mit Processus

vermiformis. Der untere Dickdarm ließ sich ins Foramen Winslowii verfolgen. Es lag ein Mesenterium commune vor, das Foramen Winslowii war für 3 Querfinger durchgängig. Die Incarcerationserscheinungen wurden durch eine Geburt ausgelöst. Die Reposition der Darmschlingen führte zur Heilung. DEAVES und BURDEN berichten von einem 27jährigen Manne, der seit 24 Stunden heftige Oberbauchschmerzen und Erbrechen hatte. Ähnliche vorübergehende Schmerzanfälle waren schon seit mehreren Jahren aufgetreten. Bei der Operation ergab sich, daß 2 Fuß des Dünndarmes durch das Foramen Winslowii in die Bursa omentalis eingetreten waren. Die Reposition war schwierig, die Rekonvalescenz stürmisch (Heilung). WESTMANN fand bei einem 75jährigen Mann eine 15 cm lange Dünndarmschlinge im Foramen Winslowii eingeklemmt. DOUGLAS (1924) konnte 30 einschlägige Krankheitsfälle ausfindig machen. Ein weiterer Fall betraf eine 76jährige Frau, die unter der Diagnose eines Darmverschlusses durch Carcinom des unteren Dickdarmabschnittes zur Operation kam. Die Laparotomie ergab Incarceration eines größeren Dünndarmabschnittes (12—14 Zoll) im Foramen Winslowii, das nach Reposition des Darmes für 2 Finger durchgängig war (Heilung). DEWIS und MILLER operierten unter der Diagnose Cholecystitis bzw. Ulcus ventriculi perforatum. Bei der Operation sah man eine pralle Vorwölbung des Ligamentum hepato-gastricum. Bei Incision der Bursa omentalis entleerte sich fäkulenter Inhalt (Tamponade). 31 Tage später erfolgte der Tod an der Dünndarmfistel. Die Sektion zeigte fast den gesamten Dünndarm in der Bursa omentalis. 7 Jahre zuvor war ein Röntgenbild gemacht worden, auf dem der proximale Teil des Colon nach links und aufwärts in die präpylorische Gegend verzogen und dort fixiert erschien.

*Die klinischen Erscheinungen bei der Hernie des Foramen Winslowii* sind meistens recht unklar und äußern sich in der Regel in chronischen Darmpassagestörungen oder in akuten Verschlusssymptomen. Meist stehen allgemeine Verdauungsstörungen mit schmerzhaften Koliken und gelegentlichem Erbrechen im Vordergrund.

Es kann sich über oder unter dem Magen eine mehr oder weniger pralle Vorwölbung zeigen. Bei Einklemmungen ist diese Vorwölbung im Epigastrium gewöhnlich praller. Eine derartige Vorwölbung kann eine Geschwulst, etwa eine Pankreascyste vortäuschen. Die Darmverschlusssymptome können durch Incarceration im Foramen Winslowii oder durch Abknickung infolge von adhäsiven Prozessen zustande kommen.

Im Krankheitsfalle TREVES wurde der incarcerierende Ring durch das Ligamentum hepato-duodenale gebildet, in dem deutlich die Arteria hepatica pulsierete. Bei der Obduktion zeigte sich, daß Coecum, Colon ascendens und Teile des Colon transversum durch das Foramen hindurchgetreten, in der Öffnung eingeschnürt und bereits teilweise gangränös geworden waren.

BORSZEKY beobachtete bei dem 27jährigen Manne, der als Ulcus duodeni zur Operation kam (Schmerzen in der Magengegend, Blutbrechen), über der kleinen Kurvatur ein kindskopfgroßes Dünndarmkonvolut. Dieses ließ sich durch das Foramen Winslowii leicht in die Bauchhöhle zurückziehen. Außerdem wurde eine Pylorusausschaltung nach v. EISELSBERG mit G.E.A. wegen der Ulcus duodeni-Schmerzen ausgeführt (Heilung).

In weiteren hierher gehörigen Krankheitsfällen waren die Darmschlingen aus der Bursa omentalis durch das Omentum minus, Ligamentum gastro-colicum oder Mesocolon transversum hindurchgetreten und über dem Magen,

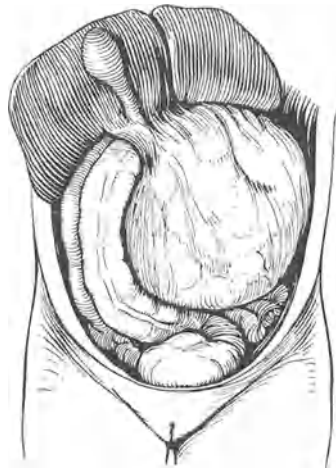


Abb. 8. Hernie des Foramen Winslowii. Dünndarm und Dickdarm im Netzbeutel (nach DELKESKAMP).

über oder unterhalb des Colon transversum in die freie Bauchhöhle zurückgekehrt (Transhaesio intestini). So hatte im Krankheitsfalle TREVES der Bruchinhalt das Ligamentum hepato-gastricum, bei BLANDIN der größte Teil des Dünndarms durch eine enge Öffnung im Mesocolon die Bursa omentalis wieder verlassen. An der Austrittsstelle war es dann zu Einklemmung und Gangrän gekommen. Ähnliches beschreiben BASTIANELLI, CARLING und SMITH u. a. Letztere berichten von einem Kranken, bei dem 20 cm einer Ileumschlinge in das Foramen Winslowii eingetreten, durch einen Riß im kleinen Netz wieder herausgetreten und dort incarceriert waren (Reposition, Naht des Ligamentum hepato-gastricum, Heilung). Die Transhaesio intestini ist auch bei der Hernia mesocolica vielfach beschrieben und kann dazu führen, daß über die vorliegende Bruchform Zweifel bestehen, die erst durch die einwandfreie Feststellung der primären Bruchpforte behoben werden. Besondere differentialdiagnostische Schwierigkeiten sind dann zu gewärtigen, wenn etwa bei einer Hernia der Bursa omentalis mesocolica der Bruchinhalt den Netzbeutel wieder durch das Foramen Winslowii verlassen hat, wie das im Falle ACKERMANN beschrieben ist. Im Stadium des Darmverschlusses kann die Orientierung dann ganz besonders erschwert sein.

*Die operative Behandlung* hat die Entfernung der Darmschlingen aus der Bursa zum Ziel. Genügt leichter Zug an den Schlingen nicht, so kann eine Erweiterung der Bruchpforte (Foramen Winslowii) durch stumpfe Dehnung oder durch die Mobilisation des Duodenum in gewissem Grade erreicht werden. Bei incarcerierten Darmschlingen, die sich nicht reponieren lassen, kann nach Eröffnung der Bursa omentalis der geblähte Darm durch Punktion entleert und so die Reposition erleichtert oder erst ermöglicht werden. Der nunmehr kollabierte Darm läßt sich auf diese Weise dann zweihändig in die freie Peritonealhöhle zurücklagern.

Ein scharfes Durchtrennen der Bruchpforte ist mit Gefahren verbunden und daher unstatthaft, da auf der ventralen Seite das Ligamentum hepato-duodenale (Ductus choledochus, Vena portae, Arteria hepatica) und auf der dorsalen Seite die Vena cava bzw. die Wirbelsäule liegt. JEANBRAU und RICHE empfehlen das Ligamentum hepatogastricum durch den eingeführten linken Zeigefinger zu spannen, vorsichtig das vordere Blatt dicht am Duodenum zu spalten, nach innen vom Choledochus in eine Lücke zwischen diesem und der Vena portae stumpf einzugehen, von da aus das hintere Blatt nach unten abzulösen und so den Hiatus zu erweitern.

Der operative Eingriff wird im Ileusstadium mit Verklebungen und Adhäsionen der Darmschlingen in der Bursa omentalis zu rechnen haben.

*Die Versorgung der Bruchpforte* ist verschieden gehandhabt worden. Die einen ließen die Bruchpforte unberührt, andere vernähten das Foramen Winslowii, um ein Rezidiv zu verhüten. Das letztere Verfahren muß im Interesse der Vermeidung der Wiederkehr einer solchen Hernie für zweckmäßiger gehalten werden.

*Außer durch das Foramen Winslowii können Darmschlingen*

b) *durch das Mesocolon in die Bursa omentalis eindringen.* Die Lücken im Mesocolon transversum, durch die die Därme in die Bursa omentalis gelangen, können angeboren, die Folge von entzündlichen Erscheinungen (Ulcera ventriculi aut duodeni, Cholecystitis) sein, oder es handelt sich um Recessus im Bereich

des Mesocolon transversum. Die **Hernia (Bursae omentalis) mesocolica** ist eine innere Hernie, deren Bruchpforte im Bereich des Mesocolon transversum liegt. Ihr Bruchsack ist die Wandung der Bursa omentalis. In den Fällen aus der älteren Literatur (TREITZ, BOETTCHEr, SCHWALBE) waren die Hernien der Bursa omentalis offenbar durch *kongenitale Lücken im Mesocolon transversum* zustande gekommen. Auch bei den Beobachtungen von LOMBARD, PFANNER und STAUNIG, NOORDENBOOS haben solche Lücken vorgelegen, die zum Teil Faustgröße erreicht haben. Im Krankheitsfall von NOORDENBOOS war der Dünndarm durch eine solche Lücke in die Bursa omentalis eingetreten, dehnte sich hinter und über dem Magen so weit aus, daß das kleine Netz stark vorgewölbt wurde und über dem Magen nach vorn herabhing.

KLIMKO fand bei einem 40jährigen Manne, der seit 18 Jahren an unbestimmten Schmerzen in der Magengegend litt, sehr abgemagert war und unter der Diagnose Pylorusstenose operiert wurde, fast den gesamten Dünndarm in der Bursa omentalis. Als Bruch-

pforte wurde eine fünfmarkstückgroße Öffnung im Mesocolon festgestellt. Die Bruchpforte wurde nach Reposition des Bruchinhaltes vernäht und es wurde eine hintere Gastroenterostomie angelegt, die Besserung brachte.

Zu den *traumatisch entstandenen Lücken im Mesocolon* ist der operativ gesetzte und schlecht vernähte Mesocolonschlitz bei der Gastroenterostomia retrocolica zu rechnen. Die des öfteren beschriebenen Einklemmungen in derartigen Mesocolonschlitzten gehören mehr in das Gebiet der inneren Incarcerationen als der inneren Hernien. GODARD und SMITH beschrieben die Einklemmung einer Dünndarmschlinge durch eine Mesocolonlücke nach Gastroenterostomie und Vorfall über den Magen. (Heilung nach Reposition und Verschluß der Lücke.)

In einigen Krankheitsfällen fand sich *ein Ulcus ventriculi in der Nähe der Mesocolonlücke*. Hinsichtlich der Ätiologie der Mesocolonlücke glaubt SCHUMACHER, daß in 6 Fällen (DITTRICH, TREITZ, FUERST, PRUTZ, SCHUMACHER) der Zusammenhang mit chronischem Ulcus ventriculi und dadurch entstandenen perigastritischen Veränderungen sichergestellt sei. In 4 Fällen (HERMES, LAUER,

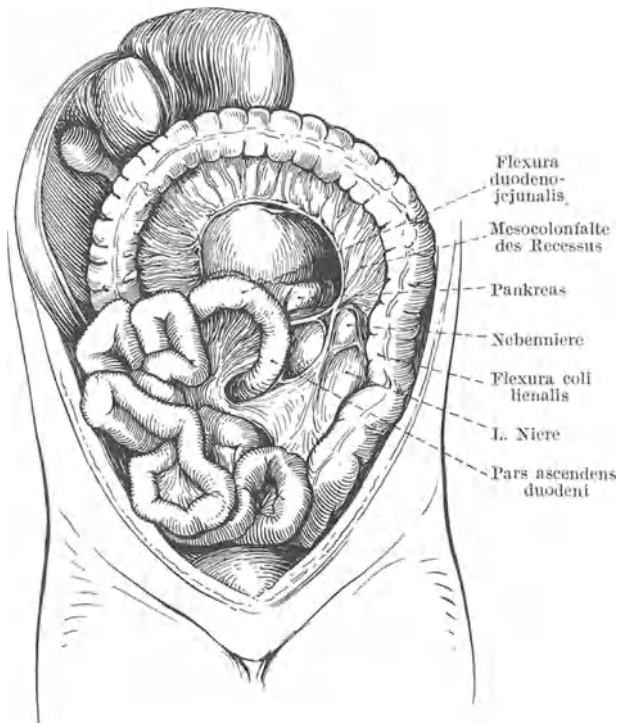


Abb. 9. Recessus mesocolicus transversus. (Nach REINHARDT.)

REMBOLD, HÆKONSON) findet sich Mesocolondefekt und Magenvolvulus, die nach SCHUMACHER in ursächlichem Zusammenhang stehen.

Als *Hernia mesocolica media* wurde nach REINHARDT, der den genannten Bruchformen eine ausführliche Arbeit gewidmet hat und dem ich in der Darstellung im wesentlichen folge, eine Bruchform bezeichnet, deren Bruchpforte und Bruchsack vom Mesocolon transversum gebildet werden. Der Bruchsack der *Hernia mesocolica media* besteht aus dem unteren und dem oberen Mesocolonblatt, die Bruchpforte liegt im Bereich des unteren Blattes des Mesocolon (Abb. 9). Der Bruchsack wölbt sich gegen die Bursa omentalis vor. Bei großen derartigen Hernien ist der ursprüngliche Bruchsack meist geschwunden und Darm sowie Mesenterium liegen dann frei in der Bursa omentalis. Meist finden sich große Dünndarmkonvolute, nicht selten der gesamte Dünndarm und das Coecum in der Bursa omentalis, ausnahmsweise auch der aufsteigende Dickdarm (ACKERMANN).

Während die *Hernia mesocolica media* ohne Zweifel zu den echten inneren Hernien zu rechnen ist, so ist andererseits vielfach darüber diskutiert worden, ob die *Hernia (Bursae omentalis) mesocolica* als wahre innere Hernie zu bezeichnen sei. REINHARDT vergleicht den Raum der Bursa omentalis mit den fetalen Ausstülpungen des Peritoneums z. B. im Bereiche des Nabels oder der Leistenengegend, welche die Anfänge angeborener Hernien bilden, und ist der Meinung, daß eine echte Hernie vorliegt. REINHARDT kommt auf Grund seiner eingehenden Untersuchungen zu dem Schluß, daß alle Mesocolonlücken und damit die *Herniae mesocolicae (Bursae omentalis)* aus Recessus mesocolici oder aus den *Herniae mesocolicae mediae* hervorgegangen sind.

Im Mesocolon transversum sind eine ganze Reihe von angeborenen Recessus beschrieben, denen allen gemeinsam ist, daß sie innerhalb der Gefäßarkade des Mesocolon transversum liegen. REINHARDT unterscheidet im Bereiche des Mesocolon transversum 3 verschiedene Recessus.

1. Recessus mesocolicus medius. — 2. Recessus mesocolicus transversus. — 3. Und die Kombination der beiden.

Auch die Bruchpforte sämtlicher mesokolischer Hernien befindet sich innerhalb dieser Gefäßarkade (REINHARDT). Die serAutor äußert sich zusammenfassend über die Entstehung der mesokolischen Hernien dahin: Der Recessus mesocolicus medius verläuft in der Richtung der Leber, endet blind im Mesocolon transversum und hat seinen Eingang gegen die linke Bauchhälfte gestellt. Der Recessus mesocolicus transversus verläuft nach links zum Pankreasschwanz bzw. zur Milz, sein Eingang ist nach rechts gerichtet.

1. Die *Hernia mesocolica media* ist entweder angeboren oder entwickelt sich allmählich aus einem Recessus des Mesocolon transversum. Letzteres soll häufiger sein.

2. Die *Hernia (Bursae omentalis) mesocolica* entsteht durch Perforation der Kuppe eines Recessus des Mesocolon transversum oder durch Perforation des allmählich verdünnten und rarefizierten Bruchsackes einer *Hernia mesocolica media*.

3. Die Entstehung einer *Hernia bursae omentalis mesocolica* durch Rarefizierung der dünnen mittleren Partie des Mesocolon transversum ist möglich, wenn auch selten.

4. Absolut sichere Beobachtungen, welche die Entstehung von Mesocolonlücken (Bruchpforten) durch Einwirkung des chronischen Magengeschwürs beweisen, sind noch nicht vorhanden. REINHARDT hat 30 einschlägige Krankheitsfälle gesammelt, davon sind 25 zufällige Sektionsbefunde und nur 5 sind Operationsbeobachtungen [MAYO (2), PERMANN, NARATH, IHSECKE].

*Die Auffassung von REINHARDT ist nicht ohne Widerspruch geblieben.* Nach ENDERLEN und GASSER kann der Ausgangspunkt einer Hernia mesocolica nicht nur in einem Recessus liegen, sondern es kann in Übereinstimmung mit dem Verhalten der Bauchwand bei äußeren Hernien auch eine Dehnung des Mesocolon vorausgehen, die wiederum auf dem Wege der fortschreitenden Einstülpung der Gekröseblätter schließlich zur Hernie mesocolica media führt. STOLZENBERG berichtete von einem 4 Monate alten Fetus, bei dem sich im Mesocolonabschnitte eine kegelförmige Einstülpung in die Bursa omentalis fand. Der Autor führt die Entstehung darauf zurück, daß das Mesocolon durch Druck der benachbarten Dünndärme einer starken Dehnung ausgesetzt war, die zur Atrophie und dann zu einer Mesocolonlücke führte. TREITZ spricht sich dahin aus, daß das Bersten des Bruchsackes einer inneren Hernie im ganzen unwahrscheinlich sei, jedenfalls ist ein derartiges Bersten auch später äußerst selten beobachtet worden (PALLA). Auch die Untersuchungen MOROS können in diesem Zusammenhange angeführt werden, der bei seinen Prüfungen äußerer Hernien eine große Elastizität und mechanische Widerstandsfähigkeit der Bruchsäcke feststellen konnte. K. v. SAILER hält die Annahme REINHARDTS, nach der die Ruptur des Bruchsackes bei der Hernia mesocolica media eine sich regelmäßig wiederholende Erscheinung sei, für unhaltbar. Ähnlich äußert sich FEDERSCHMIDT dahin, daß ein Recessus mesocolicus nicht die notwendige Voraussetzung für die Entstehung einer Mesocolonlücke sei. SCHUMACHER, PFANNING und STAUNIG führten die Entstehung der Mesocolonöffnung, wie schon erwähnt, auf die Einwirkung von Magengeschwüren zurück. Entzündliche Veränderungen und Verwachsungen des Mesocolon sollen zu einer Beschränkung der Dehnungsfähigkeit des Mesocolon und bei heftigem Erbrechen sowie starkem Meteorismus zu Einrissen in die Mesocolonplatte führen. Unter den 30 Krankheitsfällen REINHARDTS fanden sich 14 Magengeschwüre und 2 Duodenalgeschwüre. *Trotzdem muß die Frage, ob das Ulcus in ursächlichem Zusammenhange mit der Mesocolonbruchpforte stehen kann, im allgemeinen verneint werden. Vielmehr ist anzunehmen, daß die Hernien zu Störungen der Gefäßzirkulation führen und auf diesem Wege die Bildung eines Ulcus begünstigen können.* In gleichem Sinne äußerte sich BRUTTIN, der einen 67jährigen Mann wegen eines Magengeschwürs operierte. Bei der Operation fand sich eine Öffnung im Mesocolon, die für die Gastroenteroanastomose verwendet wurde. Der Zusammenhang zwischen Ulcus und Lücke wurde abgelehnt, da die Mesocolonöffnung sich in Höhe der hinteren Magenwand fand, während das Ulcus am Pylorus saß und mit dem Mesocolon in keinem Zusammenhang stand.

Die *Mesocolonhernien* können in jedem Alter vorkommen, Frauen werden 3mal häufiger als Männer davon befallen. Zum Teil waren die Hernien schon in der Kindheit in Erscheinung getreten.

SAILER berichtet von einem 8jährigen Knaben, der seit der Geburt 3—4mal monatlich Leibschmerzen mit Meteorismus und Erbrechen sowie Stuhlverhaltung hatte, und mit erneuten Krampfanfällen, die seit 3 Tagen bestanden, als Appendicitis acuta eingewiesen



wurde. Es fand sich eine *Hernia mesocolica media incarcerata*. Die Bruchpforte zeigte einen Durchmesser von 2 cm, der Bruchsack wurde vom oberen und unteren Mesocolonblatt gebildet und enthielt sämtliche Jejunum- und Ileumschlingen. Der Darm wurde reponiert, der untere Bruchsackabschnitt zum Teil excidiert, die Bruchpforte geschlossen (Heilung).

Auch die Beobachtung von STOLZENBERG, die Befunde von derartigen Hernien und Recessus bei Kindern, der Beginn der Beschwerden im frühen Kindesalter sprechen dafür, daß die Hernien früh entstehen und zum Teil schon in der Kindheit vorhanden sind (REINHARDT). Nicht alle derartigen Hernien machen klinische Erscheinungen. Meist führt erst die Ausdehnung des Bruches, die Verlagerung des Bruchinhaltes bzw. Einklemmung zu Beschwerden, die dann erst durch die Operation ihre Klärung finden. *Die Symptome* sind meist nicht eindeutig. Die klinischen Erscheinungen sind von SCHUMACHER und EKEHORN eingehend besprochen worden. Danach gibt es eine Reihe von Krankheitsfällen, wo die Darmverlagerung zu keinerlei ernstern Störungen geführt hat (SCHWALBE). Traten akute Erscheinungen auf, so standen die Darmverschlusssymptome im Vordergrund (BAUGRAND, HILGENREINER, SCHUMACHER, WANDEL u. a.), denen meistens vor dem zur Operation führenden Ileus ähnliche akute Anfälle oder chronische Magendarmstörungen vorausgegangen waren (FÜRST, SCHUMACHER, ACKERMANN, LAUER, SUNDBERG, PERMANN, NARATH u. a.). Bei NIKISSINs 53jähriger Patientin war im Anschluß an eine Entbindung eine Geschwulst links vom Nabel aufgetreten. Fast der gesamte Dünndarm lag in der Bursa omentalis. Auch der Magen war in seinem kardialen Teile bis zum Duodenum in die Bursa hineingezogen. Die Bauchhöhle unterhalb des Mesocolon erwies sich als beträchtlich verkleinert. Die Reposition der Eingeweide in die freie Bauchhöhle war sehr schwierig, ein Teil des Dünndarms mußte nach der Darmpunktion in die Bursa omentalis zurückverlagert werden (12 Stunden später gestorben).

Bei MAYOS Kranken (59jährige Frau) standen Symptome von Pylorusstenose im Vordergrund. DITTRICHs Patient zeigte seit 1 Jahr die Symptome eines Ulcus ventriculi, SUNDBERG berichtet von heftigen Abdominalerscheinungen, die als Perforationsperitonitis gedeutet wurden. Im Falle OHMSTEDT's täuschte die Mesocolische Hernie eine Cholecystitis vor.

Liegen chronische Verschlusssymptome vor, so ist die *röntgenologische Kontrastuntersuchung* per os und per rectum zweckmäßig. PFANNER und STAUNIG hatten damit ein positives Ergebnis. LEFÈVRE fand im Röntgenbild einen stark erweiterten, sehr tief stehenden Magen.

Außer auf dem Wege durch das Foramen Winslowii und durch das Mesocolon können Darmschlingen c) noch zwischen den Platten des Omentum majus (*Lig. gastrocolicum, pars libera des Omentum majus*) oder theoretisch durch das Omentum minus in den Netzbeutel eindringen (s. Abb. 10). Das Omentum minus als Eintrittspforte ist bisher scheinbar nicht zur Beobachtung gelangt, dagegen diente eine Lücke im offen gebliebenen Hohlraum der Bursa omentalis major mehrfach als Eintrittspforte.

HILGENREINER beschreibt den Krankheitsfall eines 31jährigen Mannes, der 2 Jahre zuvor bereits 3 Tage lang andauernde Ileuserscheinungen hatte und nun erneut unter Verschlusssymptomen erkrankte, die über 5 Tage anhielten. Nach dem Bauchschnitt erschien ein mannskopfgroßer Peritonealsack, welcher fast den ganzen Dünndarm einschloß. Als Eintrittspforte fand sich im hinteren Blatt des Omentum majus nahe dem unteren Rand

ein etwa für 3 Finger durchgängiger Ring (Abb. 11). Der Bruchsack entpuppte sich nach Spaltung des einschnürenden Ringes als Tasche zwischen den Blättern des Omentum majus. Eine Kommunikation zwischen dem Bruchsack und der kleinen Bauchhöhle war nicht nachzuweisen. Die Incarcerationsfurchen am Darm waren sichtbar, aber nicht stark ausgeprägt. Zur Verhütung eines Rezidivs wurde die Tasche der ganzen Länge nach gespalten (Heilung).

In der Regel beginnen die Netzplatten im 1. und 2. Lebensjahr miteinander zu verkleben (TOLDT, HERTWIG). Die Verklebung erfolgt meist vom Grunde

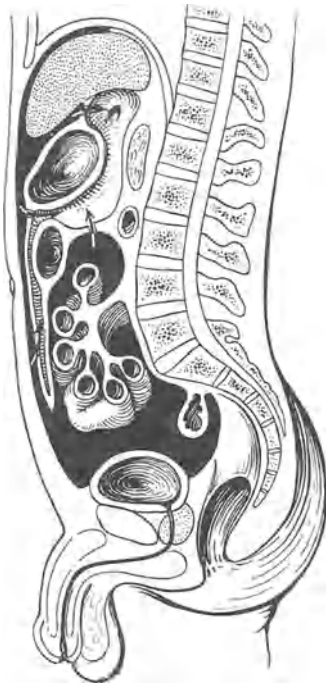

Abb. 10. Mögliche Bruchpforten der Hernia bursae omentalis (nach HILGENREINER).

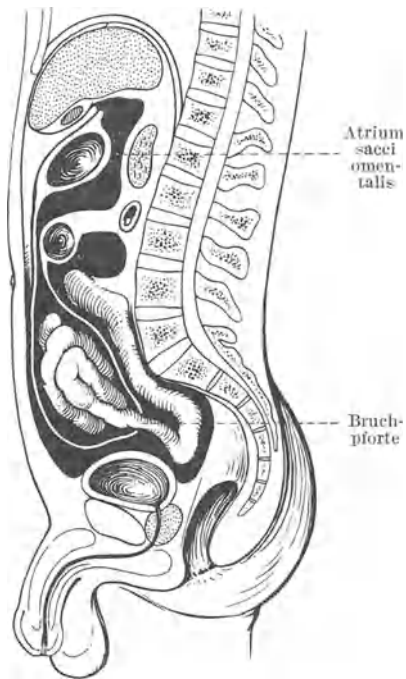


Abb. 11. Hernia bursae omentalis (nach HILGENREINER).

des Netzes gegen das Colon transversum. Nach LANDAU-WALDEYER bleibt indessen der Hohlraum der Bursa omentalis major beim Erwachsenen häufiger erhalten, auch jene Fälle, wo das ganze Netz eine große Bursa bildet, bezeichnet LANDAU als nicht allzu selten. Die meisten Lücken im Omentum majus sind durch einen physiologischen Gewebsschwund entstanden (SCHUMACHER). Meist betrifft eine solche Lückenbildung das ganze, aus beiden verklebten Platten bestehende Netz. PRUTZ berichtet über 12 Krankheitsfälle, wo Darmschlingen in solche Lücken des großen Netzes eingedrungen waren und zu klinischen Symptomen geführt hatten.

Bei den Hernien der Bursa omentalis liegt die der Bruchpforte entsprechende Öffnung nur in einer unverklebten Netzplatte. WANDEL fand bei einem 7jährigen Knaben eine longitudinale klaffende große Spalte im vorderen Blatt des Omentum majus. Durch diese Spalte war Dünndarm in den großen Netzbeutel eingedrungen, der Hauptbefund war aber ein Volvulus des ganzen Dünndarmes und des Colon ascendens bei Mesenterium commune, der auch als die Todesursache zu gelten hat.

BAUGRAND fand bei einem 45jährigen Manne, der an Darmverschluß gestorben war, in der rechten Fossa iliaca eine große Bruchgeschwulst. Der Bruchsack war das große Netz, das durch Auflagerungen von Fibrin verdickt war. Im Bruchsack lag ein Teil des Ileum, das durch eine akzidentelle Öffnung eingetreten war. Dieser Krankheitsfall wurde als *Hernia intraepiploica* beschrieben.

Der Eintritt von Darmschlingen durch das Foramen Winslowii wird als **Hernia bursae omentalis mit normaler Eingangspforte** bezeichnet, während als **Hernia bursae omentalis mit abnormaler Bruchpforte** alle Beobachtungen zusammengefaßt werden, bei denen Darmschlingen auf anderem Wege in die Bursa omentalis eingetreten sind. Bleibt der Bruchinhalt im Bereich des großen Netzes liegen, so kann man von **Hernia bursae omentalis epiploica** (BAUGRAND, HILGENREINER, WANDEL), bei den durch das Mesocolon eingetretenen Darmschlingen von **Hernia bursae omentalis mesocolica** sprechen (SCHUMACHER).

Bereits bei der Hernie des Foramen Winslowii war die Rede von der Entwicklung jenes Zustandes, bei dem die in die Bursa omentalis eingedrungenen Darmschlingen ganz oder teilweise wieder auf neuem Wege in die große Bauchhöhle zurückgeklagt sind, ein Zustand, der von SCHUMACHER als **Transhaesio intestini** bezeichnet wurde. SCHUMACHER hebt als das Charakteristische dieser Darmverlagerung hervor: das Emporschieben des Dünndarms hinter Colon transversum allein bzw. hinter Colon transversum und Magen und das Herunterfallen des Darmes nach vorn über den Magen, Colon transversum und Omentum majus. Es wurde von der *Transhaesio intestini tenuis supragastrica* (Fälle von SUNDBERG, NARATH, PERMANN, MAJO und PRUTZ, ENDERLEN, GASSER, LAUER, HÆKONSON, BERG, REMBOLD) und der *Transhaesio intestini tenuis supracolica* (DIETRICH) gesprochen. Im ersten Falle muß das Ligamentum gastro-hepaticum, im zweiten das Ligamentum gastro-colicum durchbrochen werden.

Im Krankheitsfalle ACKERMANN haben die in die Bursa omentalis eingedrungenen Darmschlingen (Ileum, Coecum und ein Stück vom Colon ascendens) den Netzbeutel durchs Foramen Winslowii verlassen. Es ist klar, daß über die vorliegende Bruchform erst nach sicherer Feststellung der primären Bruchpforte Genaueres ausgesagt werden kann.

Die Beobachtungen von NARATH, PERMANN, ENDERLEN-GASSER, SUNDBERG, MAYO und PRUTZ, wo der ganze Dünndarm das Ligamentum hepato-gastricum durchbrochen und nun vor Magen, Colon transversum und Omentum majus herabhing, zeigen, welche schwierigen Verhältnisse, zudem eventuell noch im Stadium des Darmverschlusses oder ausgedehnter Adhäsionsprozesse, entstehen können. NARATH hatte in seinem Krankheitsfalle klinisch festgestellt, daß Dünndarmschlingen vor dem Magen lagen, ähnlich REMBOLD.

Beobachtung NARATH: Bei einem 34jährigen Mädchen, das wegen Verdachtes einer Pylorus- oder Gallenblasengeschwulst operiert wurde, kamen nach dem Leibmittellinienschnitt zunächst einige Dünndarmschlingen vor Colon transversum und Magen zu Gesicht. Es konnte schließlich klargestellt werden, daß fast der ganze Dünndarm hinter dem Colon transversum und Magen nach oben verlagert und an der kleinen Kurvatur wieder nach vorn vor den Magen und den gesamten Dickdarm gefallen war (Reposition, Naht der Öffnung, Heilung) (Abb. 12 und 13).

MAYO konstatierte im Epigastrium eine eigentümliche Völle und Resonanz, sowie eine über dem ganzen Abdomen ausgebreitete starke Peristaltik. Im Falle BOYDS konnten die vorhandenen, abnormen Verhältnisse von dem Operateur während des Eingriffes nicht aufgeklärt werden.

ODERMATT demonstrierte ein Präparat von *Transhaesio intestini tenuis supragastrica*: Der Dünndarm war durch eine Lochbildung im Mesocolon transversum hinter den Magen gelangt, durch eine Lücke im Omentum minus wieder durchgebrochen und hing nun über den Magen hinunter. Es soll der 13. solche Fall sein, der in der Literatur niedergelegt ist, auch lag hier eine Kombination mit *Ulcus ventriculi* vor; die durchgetretenen Schlingen ließen sich leicht zurückziehen. Klinisch lag das Bild eines hohen Ileus vor.

Die *Diagnose* der *Hernia bursae omentalis* ist bisher vor der Operation oder Sektion nicht gestellt worden.

Die *Reposition* bei der *Hernia bursae omentalis* wird man zunächst durch vorsichtigen Zug erstreben, wenn erforderlich muß die Bruchpforte

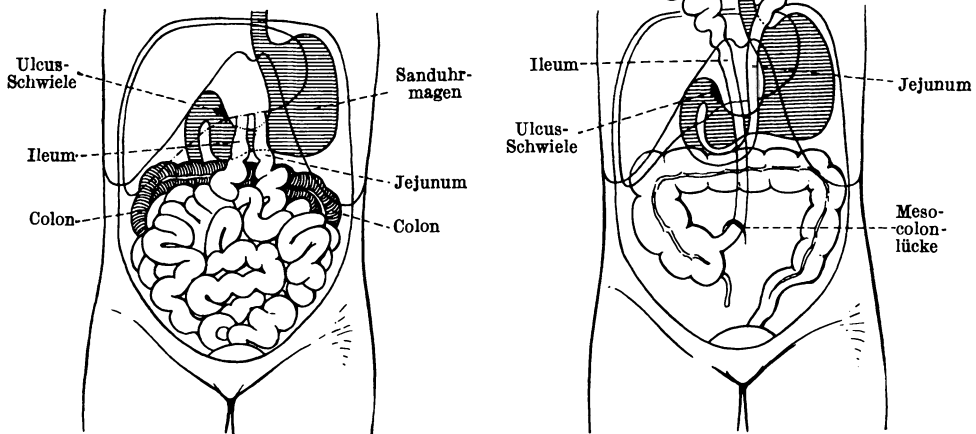


Abb. 12 u. 13. *Hernia mesocolica media* mit *Transhaesio intestini*. (Nach NARATH, dort als TREITZsche Hernie bezeichnet.) s. HELLER.

stumpf gedehnt oder durch eine sagittale Incision (*Hernia mesocolica*) erweitert werden. Die *Arteria colica media* muß geschont werden, damit die Ernährung des *Colon transversum* gewährleistet bleibt. Eine vorliegende *Pylorusstenose* veranlaßte PERMANN dazu, eine *Gastroenteroanastomose* anzulegen (gestorben an *Pneumonie*). ACKERMANN und MAYO benutzten zur *Gastroenterostomia retrocolica posterior* die Eintrittspforte der *Hernia mesocolica* (Heilung). NARATH machte zur Beseitigung der *Pylorusstenose* eine *Pyloroplastik* nach HEINEKE-MIKULICZ. Die Kranke überstand die Operation, es stellten sich später wieder Magen-Darmbeschwerden ein.

Ein *Magenvolvulus* im Verlauf der Hernien der *Bursa omentalis* wurde 4mal beobachtet, und zwar so, daß Darmschlingen in die *Bursa omentalis* (minor) eingetreten waren und diese dann durch das *Omentum minus* wieder verlassen hatten (REMBOLD, LAUER, HÆKONSON, BERG). Der *Volvulus* kann sekundär infolge der primär erfolgten Darmverlagerung zustande kommen (HÆKONSON, BERG, REMBOLD), oder die Achsendrehung entsteht zuerst und zieht die Darmverlagerung nach sich (NEUMANN).

Schon LEICHTENSTERN und später WILMS u. a. haben darauf hingewiesen, daß einige als Hernien des Netzbeutels beschriebene Krankheitsfälle als eine Einschließung des Darmes durch das Netz oder als Beutelbildung des Netzes

auf dem Boden entzündlicher oder mechanischer Reizung zu deuten sind. Der Nachweis, daß ein Offenbleiben des Netzbeutels mit Eintritt von Darmschlingen vorliegt, wird aus den besonderen Verhältnissen in der Regel zu führen sein (eventuell Kommunikation zwischen Bursa omentalis major und minor, fehlende Verklebung der Netzblätter). Eine nur teilweise erhalten gebliebene Bursa omentalis kann unter dem Druck der eingetretenen Darmschlingen sich allmählich zu einem recht umfangreichen Netzbeutel ausdehnen. LORIN-EPSTEIN berichtet über 2 Obduktionsbefunde, bei denen sich der gesamte Dünndarm in einem dünnwandigen Sack fand, in den sich das große Netz verwandelt hatte. Der Verfasser spricht von einer Hernia membrano-omentalis, deren freie Öffnung am Ende des Ileum lag. Bei der Operation solcher Hernien ist die vordere Wand nach Möglichkeit zu resezieren.

## 2. Hernia recessus duodenojejunalis.

(Hernia retroperitonealis Treitzii.)

Die Hernia recessus duodenojejunalis (Treitzii) geht unter verschiedenen Bezeichnungen (Hernia retroperitonealis Treitzii, Hernie mesocolique und Hernie mesenterique [ASTLEY COOPER], Hernie mesogastrique interne [W. GRUBER], Hernia retroperitonealis posterior, Hernia intermesenterica, intermesocolica, Hernia duodenojejunalis [LEICHTENSTERN], Hernie duodenale [JONNESCO]).

Diese Brüche sind von den inneren Hernien die häufigsten und entwickeln sich in der Fossa duodenojejunalis. Diese Grube wurde von HUSCHKE entdeckt. Durch die anatomischen Bemühungen von TREITZ, ROKITANSKY, WALDEYER, JONNESCO, TOLDT, BROESICKE u. a. ist die Bruchpforte der TREITZschen Hernie, der Recessus duodenojejunalis und seine topographischen Beziehungen (Abb. 14) genau bekanntgeworden. Für die TREITZsche, d. h. die linksseitige Duodenojejunalhernie kommt nur der Recessus duodenojejunalis in Betracht. Diese peritoneale Tasche liegt links von der Flexura duodenojejunalis, wird von zwei Falten begrenzt (Plica duodenojejunalis superior und inferior) und in ihrer Ausdehnung durch den Verlauf der Vena mesenterica inferior bestimmt, die häufig in der oberen Plica verläuft (TREITZscher Gefäßbogen), während die Arteria colica sinistra vielfach in der Nähe der unteren Plica liegt.

Der Recessus ist gewöhnlich für die Kuppe des kleinen Fingers eingängig, die Tasche ist nach rechts und unten offen und ragt mit dem meist trichterförmigen Ende nach abwärts entlang dem linksseitigen Umfang des aufsteigenden Duodenum. Man macht sich die Tasche am besten zugänglich, wenn man das Mesocolon transversum kranial und die oberste Jejunumschlinge nach caudal zieht. Anstatt einer einheitlichen Vertiefung kann man gelegentlich eine obere und untere Bucht des Recessus unterscheiden (Recessus duodenojejunalis superior und inferior).

Nachdem NEUBAUER (1776) über einen einschlägigen Krankheitsfall berichtet und dann TREITZ in seiner bekannten Monographie (1857) diese Bruchform an Hand von 7 Fällen eingehend behandelt hat, sind im Laufe der Zeit eine große Anzahl von Beobachtungen im Schrifttum niedergelegt, so daß weit mehr als 100 TREITZsche Hernien bekannt sind.

Die TREITZsche Hernie wird meist als ein im postfetalen Leben erworbener Bruch betrachtet. Bisher ist kein Fall einer derartigen Hernie bei einem Embryo

oder Neugeborenen beobachtet, die Brüche können aber bereits in den ersten Lebensmonaten entstehen (TREITZ, BROESICKE).

Für die Bildung einer solchen Hernie sind nach TREITZ zunächst 3 anatomische Bedingungen erforderlich. 1. Vorhandensein einer Fossa und einer halbmondförmigen Plica duodenojejunalis. 2. Verlauf der Vena mesenterica inferior in der Falte. Je enger der Gefäßbogen ist, und je näher die Vene in dem freien Rande der Falte liegt, desto günstiger sind die Bedingungen für die Bildung einer Hernie. 3. Freisein des aus der Fossa austretenden Leerdarms. Ist das oberste Stück des Jejunums, das auf die Flexura duodenojejunalis folgt, im Mesocolon transversum fixiert, dann kann es niemals in die Fossa gezogen werden, und es kann sich dann keine Hernie entwickeln.

Ist nun einmal gelegentlich eine Darmschlinge in die Fossa geraten, so kann sich die entstandene Hernie dadurch vergrößern, daß weitere Darmabschnitte folgen. TREITZ erklärt sich den Vorgang an Hand folgenden Experiments: „Man schneide ein langes Stück Dünndarm vom Gekröse ab und lege es so auf eine mit einem höheren Rande versehene Schüssel, daß der größere Teil des Darmes neben der Schüssel

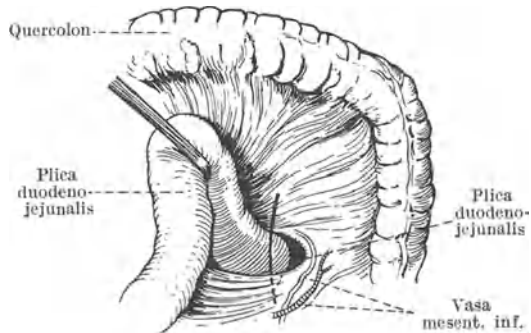


Abb. 14. Fossa duodenojejunalis (nach TREITZ).

auf den Tisch zu liegen kommt. In das auf der Schüssel liegende Ende gieße man nun Wasser ein, und da wird man sehen, daß in dem Maße, als der Darm auf der Schüssel sich füllt, der auf dem Tisch liegende von selbst in die Schüssel gezogen wird, bis er endlich ganz hineingelangt.“

Als *allgemeine Ursachen für die Entstehung* der Hernien führt TREITZ an.

1. Eine abnorme Erschlaffung des Bauchfells im Alter, bei plötzlicher Abmagerung, nach überstandener Schwangerschaft, schnell rückgängig gewordener Bauchwassersucht.
2. Verstärkte Wirkung der Bauchpresse bei respiratorischen Anstrengungen, bei erschwertem Harn- und Kotlassen, Geburtswehen, großen Körperanstrengungen usw.
3. Besondere Ausdehnung der Gedärme durch Gas oder Nahrungsmittel.
4. Erschütterungen des Körpers, besonders, wenn sie gleichmäßig und anhaltend sind (Gehen, Tanzen, Reiten) und einen mit flüssigem Inhalt gefüllten Darm treffen.

NARATH fügt hinzu, daß für die Bildung der Hernie weiter nötig ist, daß der unter dem Mesocolon transversum hervorkommende Dünndarm am Ausgang des Recessus gedrückt oder durch eine Peritonealfalte abgeknickt wird, dabei darf das oberhalb der drückenden Stelle befindliche Darmstück nicht fest fixiert sein, sondern muß eine gewisse Beweglichkeit durch ein freies Mesenterium besitzen. Die Passagestörung führt zur Stauung im Darm, zu stärkerer Peristaltik und so wird der Dünndarm allmählich in die Tasche gezogen, er kann sich korkzieherartig in die Fossa duodeno-jejunalis einbohren.

BROESICKE ist der Meinung, daß die peritoneale Tasche nicht einmal nachgiebig zu sein braucht, sie muß aber geräumig genug sein und der resistente

Ring muß einen kleineren Durchmesser als der Hohlraum der Tasche besitzen, denn sonst können die Darmschlingen ohne jede Schwierigkeit ein- und aus-treten. Es würde dann nicht zur Ausbildung einer Hernie kommen können.

Zu größerer Bruchbildung in dem Recessus kommt es dadurch, daß die erste Jejunumschlinge in Fortsetzung des Verlaufes der Pars inferior duodeni in die Tasche gelangt und infolge der vermehrten Peristaltik nach und nach die ab-führenden Darmabschnitte in die sich allmählich ausdehnende Tasche hinein-zieht, bis schließlich der gesamte Dünndarm unter der gedoppelten Serosa Platz gefunden hat (ASCHOFF). Bei der Bildung einer solchen Hernie wird zunächst nur die Vorderwand, d. h. die Plica duodeno-jejunalis inferior ausgedehnt, bei fortschreitender Entwicklung kommt es zur Ablösung des parietalen Peritoneum von der hinteren Bauchwand und zur retroperitonealen Entwicklung. Je nach der verschiedenen Form der Plica venosa erfolgt die Ausdehnung der Hernie mehr transversal nach links ins Mesocolon descendens oder longitudinal nach oben ins Mesocolon transversum. Je mehr Dünndarm in den Bruchsack eintritt, um so mehr erweitern sich Bruchpforte und Bruchsack. Die untere Begrenzung der Bruchpforte kann schließlich in Höhe des Coecum, der Austrittsstelle des abführenden Darmschenkels liegen (WALDEYER).

ANDREWS wendet sich gegen die Auffassung, daß diese Brüche durch all-mähliche Ausweitung der Bauchfelltasche infolge eindringender Eingeweide entstehen. Er ist der Meinung, daß eine nennenswerte Druckdifferenz innerhalb der Bauchhöhle überhaupt nicht zustande kommen kann, jedenfalls keine so hochgradige, daß sich dadurch eine derart gewaltige Ausdehnung des Bruch-sackes entwickelt, wie sie meist angetroffen wird. ANDREWS hält die Duodenal-hernien für eine kongenitale Mißbildung, weil fast niemals ein frühes Stadium der Hernienentwicklung beobachtet wurde. ANDREWS stellt sich die Ent-stehung der linksseitigen Duodenalhernie so vor, daß die Drehung der primitiven Darmschlinge ganz ausbleibt oder in entgegengesetzter Richtung erfolgt (im Sinne des Uhrzeigers). Das Dünndarmkonvolut befindet sich dann später hinter dem linken Teil des Mesocolon transversum und dem Mesocolon des-cendens.

*Die Lage und Form des Bruchsackes* und seine Beziehungen zu den Nachbar-organen (Colon, Magen, Pankreas, Milz) ist von TREITZ, JONNESCO, BROESICKE genau beschrieben. Dehnt sich der Bruchsack mehr auf Kosten des unteren Mesocolonblattes aus, so verändert das Colon transversum seine Lage nur wenig und umgibt von oben den Bruchsack in Form eines Kranzes (JONNESCO). Erfolgt das Wachstum der Hernie mehr in Richtung des oberen Mesocolonblattes, dann wird das Colon transversum caudalwärts verdrängt, der Bruchsack wird sich dann vornehmlich zwischen Magen und Quercolon vorwölben (TREITZ, JONNESCO, LANZERT, MASCHKE) und vorn von dem stark entfaltetem Ligamentum gastro-colicum bedeckt erscheinen.

Nach BROESICKE ist die verschiedenartige Entwicklung der Plica venosa der Grund dafür, daß sich die Hernie einmal mehr nach links ins Mesocolon descendens, einmal mehr nach oben ins Mesocolon transversum ausdehnt. Eine Anzahl von Hernien erreichen das Pankreas, so daß dieses Organ von oben den Bruchsack begrenzt (EPPINGER). Das Fortschreiten der Hernie hinter dem Pankreas ist seltener, meist liegt der Bruchsack vor der Bauchspeicheldrüse. Wird das obere Blatt des Mesocolon in die Bursa omentalis vorgewölbt, so

kann ein Teil des Bruchsackes zwischen Pankreas und Magen liegen und sich bis hinter die Milz ausdehnen. Nach oben kann sich die Hernie zwischen Pankreas und Magen gelegentlich so weit aufwärts erstrecken, daß sie die kleine Kurvatur erreicht (TREITZ), nach abwärts kann sich der Bruch bis ins kleine Becken ausdehnen und wie im Krankheitsfalle von RUEPING und FELTEN eine große Ovarialcyste vortäuschen. BRUENING beschreibt einen Fall, wo der Bruchsack zu einer Vorwölbung in der linken Schenkelbeuge geführt hat. Der Bruchsack besteht überall dort, wo er sich den extraperitonealen Organen anlegt, aus einem einfachen, an jeder anderen Stelle aus einem doppelten Bauchfellblatt. Der Bruchsack kann gelegentlich bersten. Schon TREITZ spricht von dieser Möglichkeit, obwohl er selbst keine entsprechende Beobachtung gemacht und keinen einschlägigen Fall in der Literatur gefunden hat. Bruchsackrupturen sind von MERKEL, PALLA, HANFF und HESSELBACH beschrieben. NARATH hält die Ruptur einer TREITZschen Hernie an folgenden Stellen für möglich: 1. am unteren Blatt des Mesocolon descendens, innerhalb des Colonkranzes (PALLA, HESSELBACH); 2. links vom Colon descendens durch das linke Blatt des Mesocolon descendens (HANFF); 3. zwischen Magen und Colon transversum durch das Ligamentum gastrocolicum bzw. Omentum majus; 4. oberhalb des Magens durch das Omentum minus; 5. nach Perforation der unteren oder hinteren Wand der Bursa omentalis kann die Hernie durch das Foramen Winslowii austreten und gegenüber der Hernie des Foramen Winslowii große diagnostische Schwierigkeiten bereiten (BLANDIN, ROKITANSKY, TREITZ, JONNESCO, TREVES, WILSON, ALPAGO NOVELLO, MAJOLI, ELLIOT SQUARE). Der Bruchinhalt ist gewöhnlich durch den dünnen Bruchsack in Umrissen zu sehen und besteht aus kleineren oder größeren Abschnitten von Jejunum und Ileum. Infolge der Lagerung des Dünndarmes im Bruchsack führt *nur ein Darmschenkel*, nämlich der abführende, aus der Bruchpforte in die Peritonealhöhle. In einem ausgesprochenen Falle von TREITZscher Hernie liegt bei Eröffnung der Bauchhöhle der gesamte Dünndarm in dem schleierartigen Sack, in der freien Peritonealhöhle befindet sich nur der Dickdarm. In der Vorderwand des Bruchsackes ist die Vena mesenterica inferior sichtbar (s. Abb. 14). FREEMANN teilt als Unicum einen Fall mit, wo außer dem gesamten Dünndarm noch Coecum und ein Teil des Colon als Bruchinhalt angetroffen wurden. *Incarcerationen einer TREITZschen Hernie* in der Bruchpforte sind nicht übermäßig häufig. Eine Einklemmung kann auf zweifache Weise entstehen, entweder fällt eine Darmschlinge, die im Bruchsack lag, aus diesem in die Bauchhöhle zurück oder es schlüpft eine Darmschlinge, die in der Bauchhöhle lag, in den Bruchsack. TREITZ hält den erstgenannten

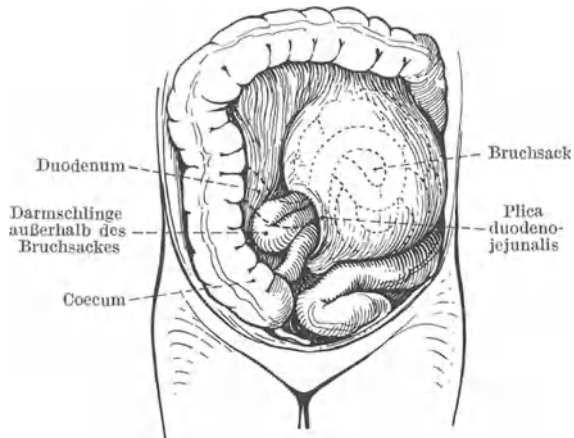


Abb. 15. Hernia duodenojejunalis (nach TREITZ).

Abb. 15. Hernia duodenojejunalis (nach TREITZ).



Modus für den praktisch wichtigeren und häufigeren. In diesen Fällen liegen 3 Darmröhren in der Bruchpforte (BINGELS, MASCHKE). PRIEBATSCH beschreibt eine doppelte Einklemmung bei einem 2jährigen Kinde, das unter den Erscheinungen der Peritonitis starb. Im Bruchsack lagen die proximalen Dünndarmschlingen und zeigten keinerlei Incarcerationserscheinungen. Der größte Teil des Dünndarms befand sich in der Peritonealhöhle und war in ganzer Ausdehnung gangränös. Die Gangrän war durch eine Strangulation durch die unterste Ileumschlinge zustande gekommen. Das Verbindungsstück zwischen strangulierender und strangulierter Schlinge entsprach einem kurzen nekrotischen Darmstück im Bruchsack, dessen Zirkulation durch Abknickung am seitlichen scharfen Rand der Bruchpforte gestört war.

GIERKE berichtet von einem 64jährigen Manne, der nach mehrfachen Operationen wegen Leistenbruches und Prostatahypertrophie (?) gestorben war. Bei diesem fand sich im Bruchsack eine Achsendrehung einer hohen Jejunumschlinge. Im Krankheitsfalle STAUDENMAYER wurde außer der TREITZschen Hernie eine Invaginatio ileo-colica (Colon ascendens) nachgewiesen. Bei STRAZEWSKI fand sich neben der TREITZschen Hernie ein Invaginationstumor in der rechten Bauchhöhlenhälfte (Invaginatio ileo-colica [Colon transversum]). KUSCHEWA und MALINOWSKI berichten von einem 33jährigen Manne, der während der letzten 2 Monate häufig Leibschmerzen hatte, und seit 6 Stunden akute Verschlusssymptome darbot. Die Operation führte zur Resektion von Ileum wegen Gangrän (3,27 m) und Ileocoecostomie. 2½ Monate später war ein erneuter Eingriff wegen Adhäsionsileus erforderlich (Heilung). Häufiger als akute Einklemmungen sind *die Erscheinungen der langsam fortschreitenden Verlegung des Darmlumens im Sinne des Obturationsileus*. Dafür, daß relativ selten schwere Incarcerationserscheinungen auftreten, gibt TREITZ bereits 3 Gründe an. Die Bruchpforte stehe nicht mit muskulösen Apparaten in Verbindung, in der Bruchpforte liege nicht wie sonst ein zu und ein abführender Darmschenkel, sondern nur ein einfaches Darmrohr, außerdem liegt im Bruchsack niemals Netz. Appetitlosigkeit, Übelkeit, Erbrechen galliger Massen, Magenkrämpfe, allmähliche Abmagerung, Völlegefühl und Verdauungsstörungen, unbestimmte Bauchschmerzen, mehr oder weniger ausgesprochene Darmkoliken, chronische Obstipation, eventuell abwechselnd mit Durchfällen, gehen dem Zustande der Obturation voraus (STRAZEWSKI, WAGNER, BORDENAVE, BIAGINI, RIDGE und HILTON, QUENU, BRUENING, ROSE, FREEMANN, HABERER u. a.). Die Obturation ist in der Regel durch die Abknickung des austretenden Darmschenkels am Rand der Bruchpforte bedingt, akute Verschlimmerungen und Übergänge in den Zustand der Strangulation sind nicht selten.

Außer den genannten Krankheitsfällen, die zu Einklemmungs- oder zu Obturationserscheinungen geführt haben, sind *eine Reihe von solchen TREITZschen Hernien beschrieben, die nur geringe Verdauungsstörungen hervorgerufen haben*. Bei Sektionen sind eine große Anzahl von Duodenalhernien festgestellt worden, die dem Träger während des Lebens kaum irgendwelche Beschwerden verursacht haben. Das Alter der Hernienträger schwankt zwischen 2 Monaten und 80 Jahren. In 75 Krankheitsfällen, wo sich Angaben über das Geschlecht finden, waren 24mal weibliche, und 51mal männliche Individuen betroffen.

*Diagnostisch* machen die Duodenalhernien die größten Schwierigkeiten. Im Stadium des akuten Darmverschlusses kann über die Ursache dieses

Zustand des meist nichts Sicheres vor der Operation ausgesagt werden. Für BARCO ist die Darmblutung bei Strangulation der Darmgefäße ein wichtiger diagnostischer Hinweis, ein anderes ebenso charakteristisches Zeichen ist das Fehlen jeder Auftreibung des Leibes trotz bestehenden Darmverschlusses. Der tympanitische Schall über der Geschwulst kann ein wichtiger Hinweis sein.

Erreicht die Duodenalhernie eine gewisse Größe, so kann im Bauch ein elastischer Tumor nachweisbar sein, dessen Volumen unter Umständen rasch zunimmt. Ein Ovarialcystom wurde von RUEPING und FELTEN diagnostiziert. LEICHTENSTERN führt als objektives Zeichen an: Vorwölbung des Mesogastriums, umschriebener, kugelig, cystenähnlicher, etwas beweglicher Tumor mit Darmperkussionsschall und Darmgeräuschen.

*Differentialdiagnostisch* kommen die verschiedenen cystischen oder soliden, prall elastischen Tumoren des Bauches in Betracht, außer den bereits angeführten Ovarialcysten, besonders Mesenterialcysten, Pankreascysten, Nierentumoren. Mehrfach ist ein Wechsel in dem Füllungszustand der TREITZschen Hernie beschrieben, Zunahme des zu palpierenden Tumors bei Koprostase und Abnahme der Größe nach Darmentleerung (RUEPING und FELTEN). v. HABERER wurde in seinem ersten Falle durch die Magenausheberung zu der Diagnose hoher Darmverschluß geführt. Die Magenausheberung kann ein Zusammenfallen der Oberbauchgegend herbeiführen und dadurch die Bruchgeschwulst deutlicher hervortreten lassen. In seinem zweiten Falle konnte v. HABERER 14 Jahre später auf Grund der früheren Erfahrung die richtige Diagnose stellen. Als Bruchinhalt fand sich  $\frac{2}{3}$  des Dünndarms und die Hälfte des Colon transversum. OBRASTZOW stellte wohl zuerst auf Grund des Palpationsbefundes fest, daß der gesamte Dünndarm in einem Peritonealsack lag, der von Magen und Dickdarm überlagert und an dem das Coecum adhärent war. HELLER diagnostizierte auf Grund der kugeligen Auftreibung des Mittelbauches bei eingesunkenen Flanken eine Stenose des oberen Dünndarms. Auch SCHEELE stellte an Hand der *Röntgenuntersuchung* die Diagnose einer tiefen Duodenalstenose. Das Röntgenbild zeigte außer dem Magenrest einen horizontalen Kontrastspiegel im Duodenum und Dünndarm. Der Dünndarmschatten war nach abwärts wie im Falle WAGNERs durch eine Bogenlinie begrenzt. Die tieferen Teile des Bauchraumes und das kleine Becken waren frei von schattengebendem Darminhalt. Die untere Grenze des Bruchsackes entsprach der bogenförmigen Lagerung der darin liegenden, mit Kontrastbrei gefüllten Dünndarmschlingen. Diese bogenförmige untere Grenzlinie betrachtet SCHEELE als ein Merkmal der freien inneren Hernie und im besonderen der Duodenojejunalhernie. Die Magenduodenalstauung kann röntgenologisch nachgewiesen werden. Im Krankheitsfalle WAGNER entstand im Röntgenbild der Eindruck, als ob das Mädchen 2 Mägen besäße. Der größere obere Sack war der Magen, der zweite untere die Pars descendens duodeni. WAGNER nahm auf Grund der Röntgenuntersuchung eine tiefe Duodenalstenose an.

BEHR fand bei der Röntgenuntersuchung Stillstand der Kontrastbreibewegung an der Flexura duodeno-jejunalis, an der sich ein sackförmiger Hohlraum von ansehnlicher Größe füllte. In diesem Hohlraum waren 7 Tage nach der Breimahlzeit noch Reste davon nachweisbar. Eine operative Bestätigung der Diagnose TREITZsche Hernie liegt in diesem Krankheitsfalle allerdings nicht vor.

HELLER empfiehlt nach Möglichkeit die einfache Röntgendurchleuchtung ohne Kontrastmahlzeit auf dem *Trochoskop* oder besser vor einem Stativ, welches das Umlagern aus der senkrechten in die horizontale Lage gestattet, und im Anschluß daran die Untersuchung mit Kontrasteinlauf. Auf diese Weise wird sich in der Regel das Bild der Dünndarmstenose ergeben.

Auch nach Eröffnung der Bauchhöhle können noch Schwierigkeiten hinsichtlich der Diagnose entstehen. So erweckte im Falle FELTEN das Bestehen von ausgedehnten Verwachsungen der im Bruchsack liegenden Darmschlingen untereinander und mit dem Bruchsack selbst, der zahlreiche Einschnürungen und Furchen aufwies, zunächst den Eindruck, daß ein Megacolon vorliege. Erst nach Aufblähen des Colons mit Luft wurden die Verhältnisse klar. Im Krankheitsfalle RUEPING wurde unter der Diagnose Ovarialcyste laparotomiert, an der Hernie dann aber nichts unternommen. Im allgemeinen läßt sich der Bruchsack gegen die weiblichen Genitalorgane gut abgrenzen.

BRUENING berichtete über eine 45jährige Frau, die seit 4 Jahren eine kleine Anschwellung in der linken Schenkelbeuge hatte. Sie wurde dann wegen vermeintlicher Brucheinklemmung operiert. Dabei fanden sich 2 Bruchsäcke, von denen der eine den anderen umschloß. Das äußere Blatt entsprach dem Peritoneum, das innere dem einen Blatt des Mesocolon transversum, wie die Sektion später zeigte. Es kam zu einer Dünndarmfistel. Bei dem 2 Monate später unternommenen Versuch, die Fistel durch Laparotomie zu schließen, fand sich in abdomine ein Bruchsack, der sich nach der Schenkelgegend verjüngte, mit den Schenkelgefäßen verwachsen war und sich bis unter das POUPARTSche Band erstreckte. Es bestanden feste Adhäsionen mit Blase, Uterus, Ligamentum latum und großem Netz. Die Darmfistel wurde eingenäht (Tod 12 Stunden nach der 3 $\frac{1}{2}$ stündigen Operation).

Der Fall von TURNER und SCHOLEFIELD ist insofern bemerkenswert, als der 46jährige Mann 1 Monat zuvor an Ulcus duodeni perforatum operiert worden war und nun erneut unter Darmverschlußsymptomen erkrankte. Die Laparotomie ergab einen großen TREITZschen Bruch, der bei der ersten Operation nicht zu Gesicht gekommen war. Die Dünndarmschlingen konnten nach Punktion reponiert werden (gestorben an Peritonitis 7 Tage post operationem).

COLEYS Diagnose schwankte zwischen Ulcus ventriculi perforatum, Diverticulitis des Sigmoid mit Absceßbildung, akuter Pankreatitis und innerer Incarceration (Befreiung von 1,22 m Dünndarm, der sich erholte, der Bruchsack wurde größtenteils excidiert, Heilung).

LJUBISKIN operierte ein Kind von 2 Jahren und 3 Monaten unter der Diagnose Darmverschluß. Es war ein Abschnitt des absteigenden Dickdarmschenkels zur Fossa duodenojejunalis verzogen und dort eingeklemmt (Befreiung, Heilung). MASCHKE operierte einen 36jährigen Schutzmann wegen eitriger Appendicitis, 7 Tage danach stellte sich Blutbrechen ein. Die Sektion ergab Einklemmung einer TREITZschen Hernie, deren Bruchpforte im gehärteten Präparat kaum für einen Finger durchgängig war. Außerdem berichtet der gleiche Autor über den Sektionsbefund bei einer 63jährigen Frau, die an Nephritis und Herzinsuffizienz gestorben war und bei der sich eine TREITZsche Hernie mit dreimarkstückgroßer Öffnung fand. ROSENZWEIG (1924) operierte einen 22jährigen Soldaten am 8. Krankheitstage als eitrige Appendicitis. Er fand den Bruchsack einer TREITZschen Hernie mit dem gesamten Dünndarm darin (Spaltung des Sackes, Heilung). Dieser Patient der seit dem 11. Lebensjahr öfter über Leibschmerzen, Koliken und Knollenbildung im Leib klagte, hatte gelernt, sich durch besondere Zwangsstellung und Massage des Leibes die Darmpassage wieder herzustellen. Nach diesen Manipulationen waren laute Darmgeräusche zu hören. Während der 3 Jahre Militärdienst hatte der Soldat mit seinen Klagen keinen Glauben gefunden, da leichte Anfälle sich fast täglich ereigneten.

Zur *Beseitigung der Incarceration bzw. Obturation* genügte mehrfach die Reposition des Dünndarms in die freie Bauchhöhle. Diese Rücklagerung ließ sich des öfteren leicht durch einfachen Zug bewerkstelligen (HILTON, CLARKE,

ROSE II, VAUTRIN u. a.). Des öfteren mußte der Bruchring gespalten werden. Wenn die stumpfe Dehnung der Bruchpforte nicht ausreicht, so muß der Bruchring unter Schonung der Gefäße längs der linken Begrenzung des Duodenum erweitert werden. Die Vena mesenterica und die Mesocolongefäße müssen geschont werden, da ihre Verletzung Ernährungsstörungen des Darmes zur Folge haben kann. In zwei Fällen wurde die Vena mesenterica inferior unterbunden. Im Krankheitsfalle von HABERER war die Vene thrombosiert (Heilung). Der Patient von ROSE II starb an Folgen der Incarceration. Der Befreiung des Darmes soll in der Regel die Beseitigung des Bruchsackes folgen, zum mindesten muß die Bruchpforte geschlossen werden. Das Verhalten zum Bruchsack der TREITZschen Hernie ist recht verschieden. In einigen Krankheitsfällen wurde der Bruchsack unberührt gelassen und drainiert. ROSE II, QUENU u. a. haben die vordere Wand des Bruchsackes gespalten und so die Höhle freigelegt. HELLER legte nach Spaltung der Vorderwand und Lösung der Adhäsionen eine Ileumfistel an, die am 4. Tage geschlossen wurde. Die Vernähung der Bruchpforte mit Knopfnähten (GIESEN, VAUTRIN u. a.) war bisweilen ausreichend und hat in den genannten Krankheitsfällen ein Rezidiv verhütet. BORCHARD, KNAGGS mußten bei gleichem Vorgehen bei der Relaparotomie allerdings feststellen, daß die Verschußnaht nicht gehalten hatte. SCHEELE verkleinerte den Bruchsack durch Raffnähte. Andere haben den Bruchsack in toto entfernt (v. HABERER, WAGNER u. a.). Wegen der engen Beziehungen zu den Gefäßen und der vielfach erheblichen Größe kann der Bruchsack meist nicht radikal beseitigt werden. Hochgradige Verwachsungen können den Eingriff sehr erschweren. OBRUSTZOW verletzte beim Versuch, die flächenhaften Verwachsungen der im Bruchsack liegenden Schlingen zu lösen, den Darm (Peritonitis, gestorben).

FELTEN beobachtete ausgedehnte Adhäsionen der Därme untereinander und mit dem Bruchsack selbst. Ein Versuch, vom Ileum aufwärts die Schlingen zu lösen, mißlang. Es wurde eine stark geblähte Dünndarmschlinge am Nabel in die Bauchwunde für eine eventuell notwendige Eröffnung eingenäht, von der Enterostomie dann aber Abstand genommen. Die Patientin war 8 Jahre nach der Operation völlig beschwerdefrei.

ERDELYS Patient, der Verschußsymptome darbot, blieb nach Befreiung von 50 cm Jejunum, das keinerlei Zeichen von Kompression bzw. Strangulation darbot, nach Ausschneiden des Bruchsackes geheilt und befand sich 2<sup>1</sup>/<sub>2</sub> Jahre nach der Operation sehr wohl.

MSTISLAVSKY operierte einen 34 Jahre alten Bauer unter der Diagnose Pylorusstenose. Im Bruchsack fand sich der ganze Dünndarm. Es wurde nach Reposition und Vernähung der Bruchpforte eine Gastroenterostomie retrocolica posterior angelegt (Heilung). PODGORBUNSKIJ stellte die Diagnose Ulcus ad pylorum. Die Laparotomie ergab, daß 30 cm Dünndarm im Recessus duodenojejunalis eingeklemmt waren, die befreit wurden. Es fand sich weiter eine Perigastritis adhaesiva bei Ulcus duodeni, deswegen wurde eine Gastroenteroanastomose und Pylorusausschaltung ausgeführt (Heilung). WAGNER stellte (1916) 23 Fälle von TREITZscher Hernie zusammen, die operativ behandelt wurden. Von diesen 23 wurden 13 geheilt, gestorben sind 10. Die Mortalität war in den letzten 10 Jahren wesentlich günstiger. Von den 11 in dieser Zeit operierten Kranken wurden 9 geheilt, es starben 2.

*Dünndarmresektionen* wegen Gangrän größeren Umfanges wurden von HARTUNG, KUSCHEWA und MALINKOWSKI erfolgreich durchgeführt.

Ich übersehe 34 Krankheitsfälle, die wegen TREITZscher Hernie operiert wurden, davon wurden geheilt 27, während 7 starben.

Bei WAGNERs Patient, der schließlich in Heilung ausging, kam es bei fortschreitendem Ileus zu ausgesprochener Tetanie. BORCHARD demonstrierte ein Präparat von TREITZscher Hernie bei 32jähriger Frau. Diese Patientin wurde wegen Darmverschlüßerscheinungen operiert. Der Dünndarm ließ sich ohne Schwierigkeiten aus dem Bruchsack entfernen, die Bruchpforte wurde durch Naht geschlossen. 10 Wochen später traten schwerste Darmverschlüßsymptome auf. Die erneute Operation deckte eine Perforation einer durch Strangbildung abgeschnürten brandigen Darmschlinge auf. Die Sektion ergab ein MECKELsches Divertikel, das der Hernie breit aufsaß und durch seinen Zug den Bruchsack öffnete, in dem der darin befindliche Darm am unteren Rande der Plica venosa abgeknickt war.

Die Prognose dieser Hernien ist um so ernster, je enger die Tasche und ihre Bruchpforte ist, um so günstiger, je größer die Tasche und je weiter der Eingang ist.

Nicht alle Beobachtungen, über die als TREITZsche Hernien berichtet wurde, halten einer strengen Kritik stand (SONNENBURG, MEYER, JONNESCO, MORITSCH, NARATH u. a.). NARATHs Patient — als TREITZscher Bruch beschrieben — hatte eine Hernia mesocolica mit Vorfall des Bruchinhaltes über den Magen in die Bauchhöhle. Unter dem Titel TREITZsche Hernie laufen außerdem eine Reihe von inneren Brüchen, deren Bruchpforte in der rechten Unterbauchgegend liegt und die als Hernia mesenterico-parietalis zu bezeichnen sind.

### 3. Hernia mesenterico-parietalis dextra.

Die Hernia mesenterico-parietalis dextra findet sich unter verschiedenen Bezeichnungen beschrieben (Hernia duodeno jejunalis dextra, Hernia paraduodenalis, Hernia parajejunalis, Hernie duodenale droite (JONNESCO), Hernia retroperitonealis mesenterica (NEUMANN), Hernia retroperitonealis dextra (TÜRK).

Im Gegensatz zur TREITZschen Hernie, deren Bruchpforte sich stets nach links öffnet, handelt es sich bei dieser Form um eine rechts gelegene Bruchpforte mit Entwicklung des Bruchsackes vorwiegend in der rechten und mittleren Bauchgegend. Als besondere Merkmale dieser rechtsseitigen Hernien sind außerdem die Verlötung eines größeren oder kleineren Teils des Jejunums mit der hinteren Bauchwand sowie der Verlauf der Arteria mesenterica superior, bzw. ileo-coelica im vorderen Rand der Bruchpforte, anzusehen. Weiter liegt der Bruchring gewöhnlich hinter dem Bruchsack und über diesem verläuft das von der hinteren Bauchwand gelöste Mesocolon ascendens und transversum. Der Bruchsack enthält in der Regel den ganzen oder fast den ganzen Dünndarm. LANDZERT hielt die Fossa duodenojejunalis posterior, KLOB und JONNESCO, sowie HAASLER das untere Horn der Fossa duodenojejunalis für den Ausgangspunkt dieser Hernie. TREITZ und GRUBER sprachen von einer Verlagerung des Recessus duodenojejunalis. BROESICKE nahm als Ursprungsstelle der rechten Brüche einen Recessus parajejunalis seu mesenterico-parietalis an. Dieser Recessus liegt nach BROESICKE am Ende des verlöteten Jejunumabschnittes

und schiebt sich gewissermaßen nach rechts zwischen die Wurzellinie des Dünndarmgekröses und die hintere Bauchwand hinein. Die Tasche soll sich nur dann finden, wenn der Anfangsteil des Jejunums kein freies Gekröse besitzt, sondern mit der hinteren Bauchwand verlötet ist.

*Die erste Entwicklung der Hernie erfolgt*, wie BROESICKE weiter annimmt, in der Weise, daß das freie Anfangsstück des Jejunums durch andrängende Speisemassen nach rechts und unten in den Recessus hineingedrängt und dort von der oben erwähnten Arterie festgeklemt wird. Der Bruchsack muß sich zunächst nach rechts und unten entweder hinter das Peritoneum parietale oder auch zwischen die beiden Blätter eines etwa vorhandenen, teilweise freien Mesocolon ascendens hineinschieben. BROESICKE glaubte, die Hernia parajejunalis seu mesenterico-parietalis 7mal rekognosziert zu haben. Er nimmt ebenso wie für die TREITZsche Hernie so auch für Hernia parajejunalis eine Wanderung der Bruchpforte als möglich an. Diese Wanderung soll durch das Gewicht der im Bruchsack liegenden Därme, durch das Wachstum des Bruchsackes und durch Verlötungsprozesse zwischen dem Rand der Bruchöffnung und dem oberen, zuführenden Darmrohr zustande kommen und stets nur in Richtung nach abwärts erfolgen. Neben der Wanderung kann es zu einer einfachen Ausdehnung oder Verzerrung der Bruchpforte kommen.

HAASLER ist der Meinung, daß die angeführten Ansichten nur den Wert von Hypothesen haben, weil es bei den rechtsseitigen Hernien völlig an Beobachtungen von Anfangsstadien der Bruchentwicklung mangle, an kleinen Hernien, welche wie die linksseitigen die Entwicklung in einer bestimmten Bauchfelltasche deutlich erkennen lassen. Von den verschiedenen Peritonealtaschen, die in der Duodenojejunal-Gegend zur Beobachtung kommen, ist für HAASLER die Fossa duodeno-mesocolica (duodenojejunalis inferior) als Ursprungsstelle noch am wahrscheinlichsten. In der Regel haben die rechtsseitigen Brüche eine ganz enorme Größe. Nach ANDREWS entsteht die rechte Duodenalhernie dann, wenn im Laufe der fetalen Entwicklung das Coecum bei unvollkommener Drehung der primären einfachen Darmschlinge nicht, wie normal, über den Dünndarm zu liegen kommt, sondern wenn es gleichsam von der linken oberen Bauchgegend sofort nach rechts unten herabsteigt. Der Dünndarm befindet sich dann rechts vom Mesocolon, welches gewissermaßen einen Sack bildet, in dem der Dünndarm liegt.

Die Untersuchungen von EISLER und FISCHER haben Unterlagen für eine Auffassung gegeben, die neues Licht in die bisher dunklen Vorgänge bei der Bildung dieser inneren Hernie wirft. BENDER faßt EISLERS Ergebnisse zusammen: „Die Hernia mesenterico-parietalis dextra entsteht prinzipiell dadurch, daß die flächenhafte Verlötung des Mesocolon ascendens mit der hinteren Bauchwand infolge atypischer Dünndarmlagerung nicht stattfindet. Die auf diese Weise gebildete Tasche wird zum Bruchsack. Wie man sieht, hat ein dermaßen zustande gekommener Bruchsack nichts mit den von LANDZERT, JONNESCO, TREITZ und BROESICKE beschriebenen Formen gemeinsam. Der entwicklungsgeschichtliche Vorgang ist dergestalt: Die Duodenalschleife wird aus irgendeinem Anlaß in ihrer Entwicklung und „Raddrehung“ (VOGT) gehemmt; infolgedessen kommt die Flexura duodeno jejunalis gar nicht an gewohnter Stelle zu liegen, sondern sie verbleibt mit dem gesamten Duodenum rechts von der Wirbelsäule. Ferner bleibt auch die Drehung der primitiven Nabelschleife in

ihrem basalen Teile unvollkommen, die obersten Dünndarmschlingen entwickeln sich nicht links, sondern rechts der Mitte. Als weitere Folge kann die typische Anlagerung der Mesenterialplatte des Colon ascendens wegen der darunter liegendegebliebenen Dünndarmschlingen nicht erfolgen. Das Colon selbst wird ja vor seinem Mesocolon während der Entwicklung wandständig. Es resultiert also eine Bauchfelltasche, die begrenzt wird von der hinteren Bauchwand, dem Colon ascendens und transversum nach rechts und oben, der Radix mesenterii nach links, und deren vordere Wand aus dem Gekröse des Colon ascendens besteht. Durch die Tasche zieht von oben nach unten das oberste Jejunum.

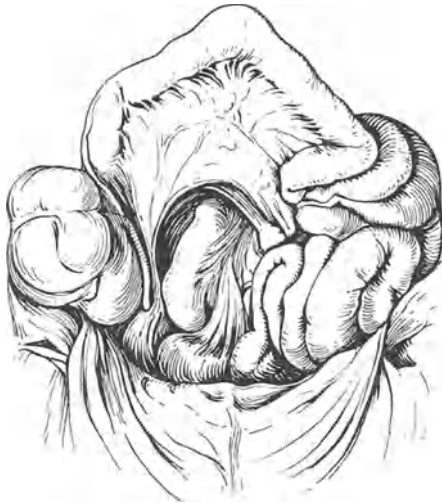

Abb. 16. Bruchpforte der Hernia mesenterico-parietalis. (Nach EISLER-FISCHER.) Coecum nach rechts, Ende des Ileum kranialwärts gezogen. Einblick in die atypische Bauchfelltasche mit dem darin fixierten Darmabschnitt.

Die Bruchpforte, d. h. der Eingang zur Tasche, wird in der Regel gebildet von der hinteren Bauchwand, dem Coecum mit dem untersten Ileum zusammen sowie einer Mesenterialplatte, in deren freiem Rand in typischen Fällen ein Endast der Arteria mesenterica superior, meist die Arteria ileo-colica verläuft. Dem Gesagten zufolge tritt aus einem derartigen Bruchsack nur ein Darm-schenkel aus, während den zuführenden Schenkel das von oben her retroperitoneal eintretende Duodenum darstellt“ (s. Abb. 16).

Manche Krankheits- bzw. Sektionsfälle, die als TREITZsche Hernien beschrieben wurden, sind als Herniae mesenterico-parietales dextrae anzusehen (EISLER und FISCHER).

Zur Orientierung dient nach BENDER der abnorme Verlauf des Dünndarms, die Feststellung von Jejunum im Bruchsack und im kleinen Becken, die Lagerung des Ileums in der linken Oberbauchgegend, von wo es auf den Bruchsack übergeht. Außerdem besteht die Vorderwand des Bruchsackes aus dem gefäßhaltigen Mesenterium des Ileum und Colon ascendens. BENDER beschreibt eine Hernia mesenterico-parietalis dextra. Der gesamte Dünndarm lag im Bruchsack. Bei der Laparotomie war zuerst nur der Dickdarm zu sehen, der kranzartig einen großen Sack umgab. Dieser Sack entsprach einer dünnen, gefäßhaltigen Membran, durch welche die Dünndarmschlingen sichtbar waren. Medial vom Coecum lag die Bruchpforte, aus der in BENDERS Krankheitsfall kein Darm vorgefallen war. In der Bruchpforte sah man die Arteria mesenterica superior. Das unterste Ileum lag auf der medialen Seite des Bruchringes und verlief von dort bogenförmig zum Coecum. Die zuführende Strecke des Duodenum verlief in der hinteren Wand des Bruchsackes und trat von hinten in die Höhlung des Bruchsackes ein.

EISLER und FISCHER unterschieden als Unterarten dieser Hernie:

a) Die Hernia mesenterico-parietalis mit atypischer Rechtslagerung der Flexura duodenojejunalis (Bruchsack nach rechts unten offen). Abb. 17.

b) Die Hernia mesenterico-parietalis mit Linkslagerung der Flexura duodeno-jejunalis (Bruchsack nach links unter die Arteria mesenterica hindurch geöffnet). S. Abb. 18.

Die zweite Gruppe unterscheidet sich von der ersten mit Rechtslagerung des Duodenums nur dadurch, daß das Duodenum zwar seine Drehung nach links ausgeführt hat, die übrigen Darmschlingen aber in der rechten Bauchseite liegengelassen sind. Die Hernia mesenterico-parietalis dextra mit Rechtsposition des Duodenum ist die bei weitem häufigere Form, während die Hernia mesenterico-parietalis dextra mit Linkspolition des Duodenum äußerst selten ist. Bei der Mehrzahl der in der Literatur niedergelegten Beobachtungen handelt es sich um solche mit Rechtsposition des Duodenum.

*Das Alter der Krankheitsträger* schwankte zwischen 3 Monaten und 68 Jahren. Nach einer Zusammenstellung von BROWN kamen auf 21 männliche nur 2 weibliche Kranke.

*Die Symptome* der rechten Hernie sind

ebenso unbestimmt, wie die Erscheinungen der Hernia recessus duodeno-jejunalis. Es sind etwa 40 derartige Hernien in der Literatur zu finden (EISLER und FISCHER, BRAUN, NAGEL, NEUMANN, MEYER, KUEPPERS, DOWDLE, NOWAK und SUSSMANN, FLECHTENMACHER, TAYLOR, DEEVER und BURDEN, MASSON und INDOL, COFER und PHILIPPS, HAASLER, QUENU, VENABLES, MORITSCH, BERNARDSIG, SELBY, PATON u. a.).

Nicht selten verlief die Hernie vollkommen symptomlos und wurde erst bei der Sektion festgestellt. Vielfach ist eine Anschwellung palpabel, die zuerst links und in der Tiefe des Abdomens liegt und sich dann über die ganze Bauchhöhle ausdehnt (MOYNIKAN). Diese Anschwellung, die schon der Patient vielfach selbst bemerkt, wird straffer und prominierter stärker, wenn Verschlusssymptome auftreten. Bei Auskultation ist eventuell Plätschern oder Gurren über dem Darmkonvolut zu hören. Die Mehrzahl der Krankheitsfälle kam wegen akuter Verschlusssymptome zur Operation. Bei den Hernien von mehr chronischem Verlauf lagen die Erscheinungen eines Ulcus duodeni, einer

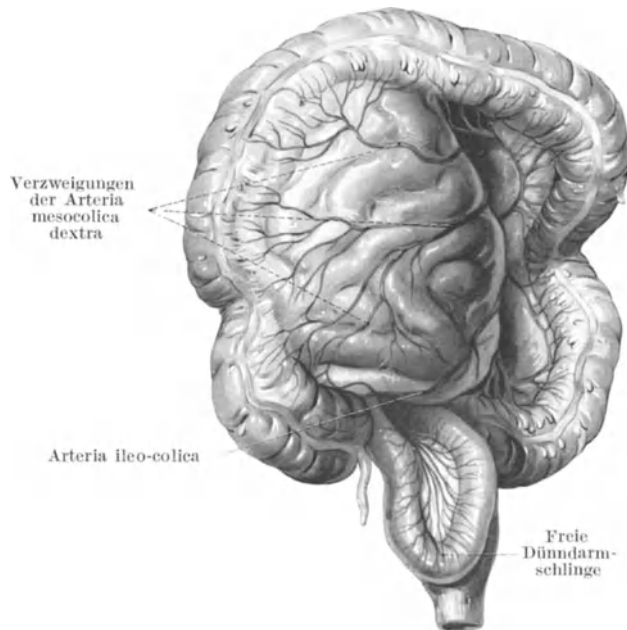


Abb. 17. Hernia mesenterico-parietalis dextra mit Rechtsposition des Duodenums. Nahezu der gesamte Dünndarm befindet sich in dem rechts von der Mittellinie gelegenen Bruchsack, dessen Vorderwand durch das Mesocolon ascendens gebildet wird. Auf dem Bruchsack verlaufen die Verzweigungen der Vasa mesocolica dextra. Die Arteria ileocolica bildet die Randarkade der Bruchpforte. Aus der Bruchpforte hängt frei eine Dünndarmschlinge heraus (nach KIRSCHNER).



Duodenalstenose oder eines chronischen Ileus mit mehr oder weniger anhaltenden Schmerzen bei geringem oder fehlenden Erbrechen vor. In den Krankheitsfällen von CARSON, LEVIN und ELLIS wurde Ablauf peristaltischer Wellen beobachtet, die von links nach rechts kreuzweise über das Epigastrium liefen.

JALCOWITZ fand in seinem Krankheitsfall von rechtsseitiger Paraduodenal-jejunal-Hernie bei aufgetriebenem Leib eine rechts vom Nabel liegende, kaum

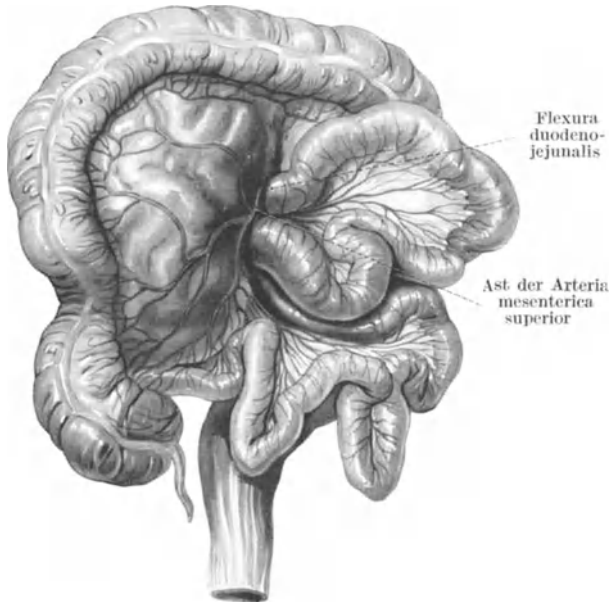


Abb. 18. Hernia mesenterico-parietalis dextra mit Linksposition des Duodenums. Ein großer Teil des an der Flexura duodeno-jejunalis ordnungsmäßig hervorkommenden Dünndarmes befindet sich im Bruchsack, dessen Vorderwand von dem Mesocolon ascendens gebildet wird. Auf dem Bruchsack verlaufen die Verzweigungen der Vasa mesocolica dextra. Ein arterieller Hauptast der Arteria mesenterica superior bildet die Randarkade der Bruchpforte (nach KIRSCHNER).

abgrenzbare, diffuse Resistenz. Es waren Darmsteifungen durch die Bauchdecken sichtbar. Die Erscheinungen des chronisch-intermittierenden, inkompletten Darmverschlusses wechselten. Bald zeigten sich Symptome eines hoch sitzenden, bald solche eines tief sitzenden Darmverschlusses. Wie sich bei der Operation herausstellte, waren die Schlingen des im rechten Unterbauch und kleinen Becken dem Colon descendens bzw. Coecum nah anliegenden Dünndarmkonvoluts untereinander, sowie mit dem Colon ascendens bzw. Coecum weitgehend verwachsen. Nach Lösung der Darmschlingen war eine Duodenalresektion

in Ausdehnung von 20 cm erforderlich, weil dieser Darmabschnitt nach der Ablösung nicht mehr ausreichend ernährt war (Heilung). Es handelte sich um eine ungewöhnliche Verlagerung der Pars horizontalis duodeni inferior und der Flexura duodeno-jejunalis, so daß das Colon ascendens bzw. Coecum von dem obersten Teil des Dünndarms zangenförmig umfaßt wurden.

Die *Incarceration* kann durch Raumbegung, Abknickung oder Verwachsungen entstehen. In der Regel kommt es dadurch zur Einklemmung, daß eine Darmschlinge aus dem Bruchsack herausfällt. Es liegen dann statt eines Darmrohres drei Darmrohre in der Bruchpforte. Neben *Incarcerationen* und Abknickung infolge adhäsiver Prozesse im Bereich der Bruchpforte oder des Bruchsackes können schwere Erscheinungen infolge axialer Drehung des Darms oder infolge Volvulus am Bruchsackhals entstehen (NEUMANN, CARSON, BERNARDSIG u. a.).

Die fetale Entstehung der Hernie erklärt den vielfach erhobenen Befund völliger Verwachsung sämtlicher Darmschlingen untereinander und mit dem Bruchsack.

Die *Diagnose* dieser Hernienform ist selten zu stellen und auch nur ausnahmsweise gelungen.

NOWAK und SUSSMANN operierten unter der Diagnose Ulcus duodeni perforatum, DOWDLE mit der Diagnose Invagination oder Volvulus. Der Kranke von DEEVER und BURDEN wurde als Appendicitis eingewiesen. MORITSCH vermutete eine Peritonitis, die ihren Ausgang von einem perityphlitischen Absceß genommen habe. Der 5 Wochen vorher eingetretene Schmerzanfall wurde als Appendicitis gedeutet. Die im rechten Douglas tastbare Resistenz bestärkte die Vermutung. Die Ausheberung des Magens war ergebnislos, daher wurde der hohe Darmverschluß nicht erkannt. Die Laparotomie (SCHOENBAUER) entleerte 2—3 l seröser Flüssigkeit. Coecum und Colon ascendens waren nach unten und vorn abgedrängt. Links vom Colon ascendens unter dem Quercolon und links von der Wirbelsäule begrenzt fand sich ein melonengroßes Convolut aus Dünndarmschlingen, die vom ödematösen Mesocolon bedeckt waren. Eine abführende Ileumschlinge ragte aus einer Lücke medial vom Colon ascendens heraus, eine zuführende Schlinge fehlte. Die incarcerierten Dünndarmschlingen wurden in einer Länge von  $2\frac{1}{2}$ —3 m aus dem Bruchsack herausgezogen, die Bruchpforte wurde vernäht. Über den Verlauf der Arteria ileocolica konnte nichts ausgesagt werden, da der Eingriff schnell beendet werden mußte (Heilung).

Vor der Entlassung (16 Tage post operationem) entleerte sich der Magen bei der Röntgenkontrastuntersuchung rasch, das Duodenum entfaltete sich gut. Die Rechtslage und der Tiefstand der Flexura duodenojejunalis konnten auch röntgenologisch nachgewiesen werden.

HARRIS verschloß die Bruchpforte durch die Naht, nachdem der Dünndarm leicht herausgezogen war. Er war weiter genötigt, eine Gastroenterostomie auszuführen, weil das untere Duodenaldrittel durch die oberen Mesenterialgefäße abgeklemmt war (Heilung). Im Krankheitsfalle von MASSON und INDOL, in dem unter der Diagnose Cholecystitis bzw. Darmverschluß operiert wurde und wo sich dann  $\frac{3}{4}$  des Dünndarms in einem ausgedehnten Bruchsack fand, ergab sich außerdem 120 cm oberhalb der Ileocöcalklappe ein obturierender tuberkulöshyperplastischer Tumor, der reseziert wurde (Ileocolostomie, Heilung).

TAYLOR stellte bei seinem ersten Patienten die Diagnose bei der Operation, im zweiten Krankheitsfalle wurde auf Grund des Röntgenbildes schon vor der Operation die Art der Hernie erkannt durch Vergleich mit dem Röntgenbild des ersten Kranken.

EXNER berichtet über den zweiten präoperativ diagnostizierten Krankheitsfall. Im Röntgenbilde zeigten sich Antrum und Pylorus nach oben durch dislocierte Dünndarmschlingen verdrängt. Diese lagen geballt wie in einem Bruchsack im rechten Ober- und Mittelbauch und ließen das Becken frei. EXNER führt als charakteristische Röntgenzeichen diese Zusammenballung der Dünndarmschlingen und ihre gegenseitige Unverschieblichkeit an, wobei die Achse des Paketes rechts der Mittellinie verläuft. Der Magenausgang ist gehoben, während der Sinus durchhängt. Im EXNERSCHEN Krankheitsfalle war der Dünndarm durch Zug leicht zu reponieren. Außerdem lag ein Carcinoma ovarii vor.

BENDER beobachtete bei einem an Darmverschluss gestorbenen Säugling eine beginnende Hernia mesenterico-parietalis. Es fand sich ein Mesenterium commune für den gesamten Dünn- und Dickdarm mit Ausnahme der Flexura coli dextra, die an normaler Stelle sekundär fixiert war. Duodenum und oberster Jejunumabschnitt lagen rechts der Wirbelsäule, rechts von der Arteria mesenterica superior, waren in mehreren Schlingen zusammengedrängt (unterbliebene Rad-drehung des Duodenum) und vom Mesocolon descendens bedeckt, dessen Ver-lötung mit der hinteren Bauchwand fehlte. Die obersten Jejunumschlingen haben sich in Form einer kleinapfelgroßen Hernie in das davorliegende Mesen-terium commune von hinten her vorgestülpt, und zwar in einem Abschnitt,

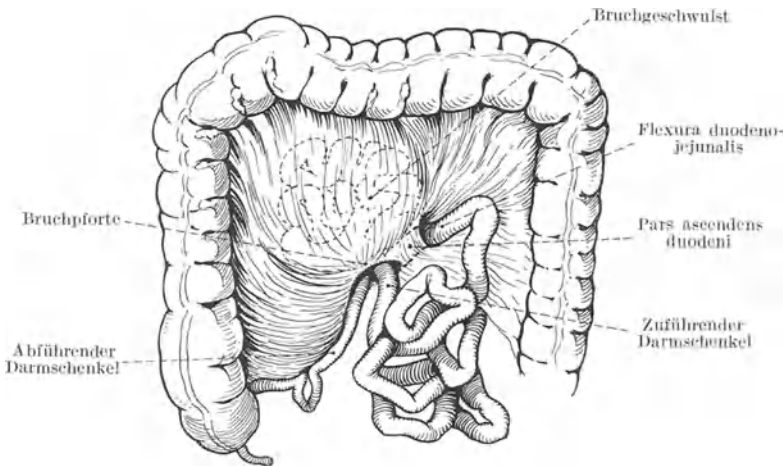


Abb. 19. Hernia retroperitonealis mesenterica (nach A. NEUMANN).

der durch die Arteria ileocolica und die letzte Arteria ilea begrenzt wird (TREVESSches Feld). Von den eingelagerten Teilen des Jejunum war nur die erste Schlinge sowie der unterste Duodenalabschnitt mit dem Mesocolon ascendens fest verwachsen und zusammen mit dem Mesenterium commune und der Hernie von der Rückwand abhebbar.

BENDER bezeichnete diesen Fall als Hernia mesenterica dextra im Bereich des TREVESSchen Feldes. Sicherlich fallen eine Reihe von retroperitonealen inneren Hernien der Literatur in dieses Kapitel. Es ist indessen schwierig bzw. unmöglich, alte und weniger genau beschriebene Krankheitsfälle hier mit Sicherheit einzureihen. A. NEUMANN beschrieb eine Form der inneren Hernie, die einer unvollständigen Anheftung des Mesenteriums an der hinteren Bauchwand während der Fetalzeit ihre Entstehung verdankt (s. Abb. 19).

Beobachtung NEUMANN: Bei der Laparotomie einer seit 5 Tagen an Darmverschluss erkrankten Patientin findet sich ein Konvolut von Dünndarmschlingen in einem rechts von der Wirbelsäule in der oberen Bauchhälfte gelegenen Bruchsack. Die etwa 10 cm lange Bruchforte entspricht einem Schlitz in der Radix mesenterii, der oben bis an den unteren, horizontalen Teil des Duodenum (Höhe des 2. Lendenwirbels) und unten bis zum rechten Rand des 4. Lendenwirbelkörpers reicht. Der serös ausgekleidete retroperitoneale Bruchsack ist kindskopfgroß, wird rechts und oben von Colon umgeben. Die Vorderwand des Bruchsackes bildete die Platte des Gekröses, die Hinterwand das Niere und Pankreas

bedeckende Bauchfell. Der Darm, der eine Achsendrehung aufwies, konnte aus dem Bruchsack in die Bauchhöhle reponiert werden. In der Bruchpforte, die zum Teil vernäht wurde, fand sich im vorderen, freien Rand eine starke Arterie, die als Arteria mesenterica superior angesprochen wurde (Heilung).

Eine besonders merkwürdige Beobachtung stammt von MEYER: Nach Eröffnung der Bauchhöhle zeigte sich in der rechten Bauchhöhle ein derber Strang, der von der Übergangsstelle des Ileum ins Coecum nach oben in konkavem Bogen zur Mesenterialwurzel zog und den vorderen Rand einer ins kleine Becken hängenden Peritonealtasche von 2-Faust-Größe bildete. In dem Strang verliefen größere Gefäße, der in der Peritonealtasche liegende Dünndarmabschnitt ließ sich leicht vorlagern.

Ob man solche Fälle zu der Hernia mesenterico-parietalis rechnen soll, möchte ich dahingestellt sein lassen. Für die Zukunft wird es erforderlich sein, nicht

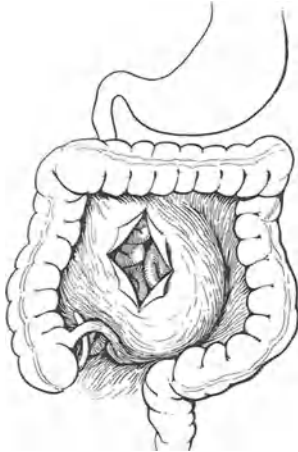


Abb. 20. Die aufgeschnittene Bruchsackwand entspricht dem Mesocolon ascendens (nach BENDER).

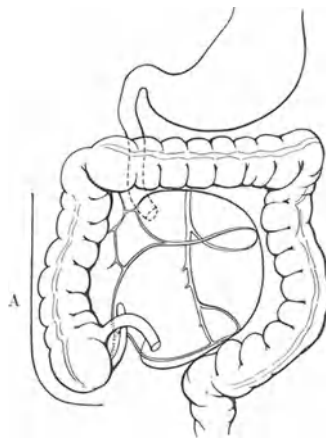


Abb. 21. Hernia mesenterico-parietalis dextra (Gefäßverlauf in der Vorderwand des Bruchsacks) (nach BENDER).

nur die Größe, Lage und Beschaffenheit des Bruchsackes, der Bruchpforte und des Bruchinhaltes, sondern, worauf schon BROESICKE hinwies, nach Möglichkeit auch den Verlauf der Blutgefäße, die Heftlinien und Verlötnungsverhältnisse der Gekröse zu beschreiben, sowie die Topographie der übrigen Bauchorgane möglichst genau wiederzugeben. Der Chirurg wird allerdings nicht immer, oder nur ausnahmsweise die Zeit haben, alle die Feststellungen zu treffen, weil sein Bestreben dahin gehen muß, die Bauchhöhle möglichst so schnell wieder zu schließen, wie es sich mit der Gründlichkeit der zu treffenden Maßnahmen vereinigen läßt.

Als *Operationsmethode der Wahl* ist das Verfahren vorzuschlagen, wie es EISLER und FISCHER empfohlen haben (s. Abb. 21).

Da die Arteria mesenterica superior bzw. die Arteria ileo-colica in dem vorderen Rand der Bruchpforte verläuft, muß eine Spaltung des vorderen Randes des Bruchringes vermieden werden, denn die genannten Gefäße sind für die Ernährung des Ileocöcalabschnittes von eminenter Bedeutung. EISLER und FISCHER empfehlen die Freilegung und Befreiung des Bruchinhaltes durch Zurückschlagen des Coecum und Colon ascendens von rechts. Die genannten Autoren gaben dafür folgende Vorschrift: „Für den operativen Eingriff ist

zu beachten, daß im Rande der Bruchpforte die Arteria ileo-colica oder die Arteria mesenterica superior verläuft, und daß die ventrale Wand des Bruchsackes Mesocolon ist, also nicht ohne Schädigung der Darmernährung weggenommen werden kann. Es darf aber darauf hingewiesen werden, das in allen Fällen, in denen das Coecum und ein Teil des Colon ascendens in der Ventralwand des Bruchsackes gelegen, diese Darmabschnitte also durch die oben besprochene peritoneale Platte an die Bauchwand angeheftet sind, eine Durchtrennung dieser Platte ohne jede Gefahr für die Darmernährung ausgeführt werden kann (Schnittlinie A). Mit der Ablösung des Colon ascendens von der Bauchwand ist aber der Bruchsack vollkommen eröffnet.“ Die Kenntnis dieser Operationsmethode kann die Sachlage schnell klären und wird peinliche Verlegenheit vermeiden helfen, die zu einer Zeit, wo der Operationssitus noch ohne Kenntnis der Forschungsergebnisse von EISLER und FISCHER nicht leicht zu klären war, keine Seltenheit blieb.

BROESICKE weist schließlich darauf hin, daß außer den beschriebenen Bauchfelltaschen durch abnorme embryonale Bildungsvorgänge noch andere zur Entwicklung kommen können, welche ebenfalls unter dafür günstigen Umständen zur Bildungsstätte für intraabdominale Hernien werden können. Die Durchforschung etwaiger intraabdomineller Hernien beim Embryo oder Neugeborenen — solche Beobachtungen liegen bisher nur vereinzelt vor — können weitere Belehrung über die Genese der inneren Hernien bringen.

### Zusammenfassung.

Als innere Bauchbrüche haben alle die Hernien zu gelten, welche sich innerhalb der Abdominalhöhle in vorgebildeten Bauchfelltaschen oder infolge von Entwicklungsstörungen gebildet haben. Die Bruchpforte und der Bruchsack dieser Hernien verbleiben selbst bei stärkster Vergrößerung im Cavum peritonei und treten auch bei fortschreitender Entwicklung nicht aus der Bauchhöhle hervor. Man unterscheidet die sog. kleinen inneren Hernien, dazu gehören 1. Herniae ileocoecales, 2. Herniae supravesicales internae, 3. Hernia intersigmoidea. Zu den großen inneren Hernien werden gerechnet 1. Herniae Bursae omentalis bzw. Herniae mesocolicae, 2. Hernia recessus duodeno-jejunalis, 3. Hernia mesenterico-parietalis.

Die *Herniae ileocoecales* gehören zu den größten Seltenheiten, obwohl die Peritonealtaschen dieser Region verhältnismäßig häufig anzutreffen sind. Von den drei in der Umgebung des Coecum gelegenen Taschen kommt die Fossa ileocoecalis superior für die Ausbildung innerer Hernien nur ganz ausnahmsweise in Betracht. Dagegen sind Hernien des Recessus ileocoecalis inferior mehrfach beschrieben. Die Hernien im Recessus retrocoecalis sind relativ häufig beobachtet worden. In der Regel ist der Verlauf bei den inneren Hernien der Cöcalgegend so, daß bei den Kranken des öfteren Schmerzattacken der Ileocöcalgegend vorausgegangen sind, die dann plötzlich zu Einklemmungserscheinungen führen und einen operativen Eingriff erfordern. Bei frühzeitiger Operation ist die Prognose im allgemeinen günstig. Meist handelt es sich nur um kleinere Abschnitte eingeklemmten Dünndarmes. Nach Möglichkeit wird man den Bruchsack exstirpieren, oder wenn das nicht angängig ist die völlige Vernähung der Tasche ausführen.

Bei den *Herniae supravesicales internae* sind die interligamentären, die wahren medianen und die unechten medianen zu unterscheiden. Die interligamentären Brüche in der rechten oder linken Fovea supravesicalis, deren Bruchpforten seitlich vom seitlichen, medial vom medialen Nabel-Blasenband begrenzt werden, kommen am häufigsten vor. Bei der wahren medianen Hernie liegt die Bruchpforte bei genau medianer Lage der Blase und des Blasenscheitels an der Stelle, welche unter normalen Verhältnissen dem Fußpunkte des Urachus entspricht. Bei den unechten medianen Supravesicalhernien liegt die Bruchpforte nur scheinbar median, wenn entzündliche Schrumpfungsprozesse den Blasenscheitel und die supravesicale Grube nach rechts oder links verzogen haben. Die Entstehung dieser Supravesicalhernien wird durch stärkere Faltenbildung im Bereich der Plicae umbilicales mediales und laterales begünstigt. In der Regel kommen diese Hernien erst im Zustand der Einklemmung in klinische Kontrolle. Diagnostische Hinweise können die geblähte oder die sich bäumende, nach der Symphysengegend ziehende Darmschlinge, die umschriebene Schmerzhaftigkeit der Bruchpfortengegend, die circumscriphte reflektorische Spannung im Bereich der oberen Bauchmuskeln oberhalb der Symphyse, Blasenbeschwerden, die durch Cystoskopie nachweisbare intravesicale Einbuchtung der Harnblase sowie das Fehlen eines palpablen Tumors geben. Nach erfolgter Einklemmung können plötzlich heftige Blasenbeschwerden auftreten. Die Therapie kann nur chirurgisch sein, wenn Darmverschlüßerscheinungen bestehen. Die Behandlung des Bruchsackes muß ein Rezidiv verhüten. REICH empfiehlt, die Bruchpforte bis auf eine kleine Tamponadelücke zu schließen, den Gazestreifen zum unteren Wundwinkel herauszuleiten und die vernähte Bruchpforte in die Peritonealnaht des Bauchschnittes mitzufassen. Für die Prognose ist von Bedeutung, daß die schwersten Formen der Incarceration mit schnell einsetzender und extremer Darmlähmung, die von Kollaps begleitet sind, Ausnahmen zu sein scheinen. Im Schrifttum finden sich im ganzen nur vereinzelte Mitteilungen über die *Herniae supravesicales internae*.

Die *Hernia intersigmoidea* im Recessus intersigmoideus ist dagegen häufig beobachtet worden. In der überwiegenden Mehrzahl der *Herniae intersigmoideae* bestanden akute Darmverschlüßerscheinungen. In der Nähe der medialen Umrandung der Bruchpforten verläuft die Arteria haemorrhoidalis superior. Meist ist nur die Wahrscheinlichkeitsdiagnose einer *Hernia intersigmoidea* zu stellen. Die Prognose hängt von dem Zeitpunkt der Operation ab. Der Entschluß zur Operation wurde manchmal dadurch verzögert, daß nur eine relativ leichte Form der Einklemmung von Dünn- oder Dickdarm bestand.

Bei der sog. *Hernie im Recessus phrenico-hepaticus* handelt es sich meist um die Interposition von Teilen des Colon zwischen Zwerchfell und Leber.

Die *Hernie der Bursa omentalis* kann auf verschiedenem Wege entstehen. Im ganzen sind Einlagerungen von Netz und Darmteilen durch das Foramen Winslowii in die Bursa omentalis selten, weil die Öffnung sehr geschützt liegt. Abnorme Größe des Foramen Winslowii und ein frei bewegliches Mesenterium, insbesondere ein Mesenterium commune begünstigen das Eindringen von Darmschlingen durch das WINSLOWIUSsche Loch. Der Bruchinhalt kann sich hinter dem Magen, zwischen diesem und dem Colon transversum oder zwischen die

Netzblätter ausdehnen. Die klinischen Erscheinungen bei der Hernie des Foramen Winslowii sind meistens recht unklar und äußern sich in der Regel in chronischen Darmpassagestörungen oder in akuten Verschlusssymptomen. Es kann sich über oder unter dem Magen eine mehr oder weniger pralle Vorwölbung zeigen. Eine derartige Vorwölbung kann etwa die Geschwulst einer Pankreaszyste vortäuschen. In einigen Krankheitsfällen waren die Darmschlingen aus der Bursa omentalis durch das Omentum minus, Ligamentum gastricolicum oder Mesocolon transversum hindurchgetreten und über dem Magen oder ober- bzw. unterhalb des Colon transversum in die freie Bauchhöhle zurückgekehrt (Transhaesio intestini). Die operative Behandlung hat die Entfernung der Darmschlingen aus der Bursa omentalis zum Ziel. Ein scharfes Durchtrennen der Bruchpforte ist mit Gefahren verbunden und daher unstatthaft, da auf der ventralen Seite das Ligamentum hepatico-duodenale und auf der dorsalen Seite die Vena cava liegt. Nach Beseitigung der Verlagerung der Darmschlingen ist es zweckmäßig, das Foramen Winslowii zu vernähen, um ein Rezidiv zu verhüten. *Außer durch das Foramen Winslowii können Darmschlingen durch das Mesocolon in die Bursa omentalis eindringen.* Die Lücken im Colon transversum, durch die Därme in die Bursa omentalis gelangen, können angeboren, die Folge von entzündlichen Erscheinungen (Ulcera ventriculi aut duodeni, Cholecystitis) sein, oder es handelt sich um Recessus im Bereich des Mesocolon transversum. Zu den traumatisch entstandenen Lücken im Mesocolon ist der operativ gesetzte und schlecht vernähte Mesocolonschlitz bei der Gastroenterostomia retrocolica zu rechnen. Als *Hernia mesocolica media* wurde nach REINHARDT eine Bruchform bezeichnet, deren Bruchpforte und Bruchsack vom Mesocolon transversum gebildet werden. Der Bruchsack besteht aus dem unteren und oberen Mesocolonblatt. Die Bruchpforte nimmt ihren Ausgang von einem Recessus, der im Bereich des unteren Blattes des Mesocolon liegt. Es sind eine Reihe von Recessus mesocolici beschrieben, die alle das Gemeinsame haben, daß sie innerhalb der Gefäßarkade des Mesocolon transversum liegen.

Die Mesocolonhernien können in jedem Alter vorkommen. Frauen werden dreimal häufiger als Männer davon befallen. Die klinischen Erscheinungen sind meist nicht eindeutig. Liegen chronische Verschlusssymptome vor, so ist die röntgenologische Kontrastuntersuchung per os und per rectum zweckmäßig.

Außer auf dem Wege durch das Foramen Winslowii und das Mesocolon können Darmschlingen noch zwischen den Platten des Omentum majus (Ligamentum gastrocolicum, pars libera des Omentum majus) in den Netzbeutel eindringen. Das Omentum minus als Eintrittspforte ist bisher scheinbar nicht zur Beobachtung gelangt. Auch bei diesen Formen der Netzbeutelhernien können die in die Bursa eingedrungenen Darmschlingen ganz oder teilweise auf neuem Wege wieder in die große Bauchhöhle zurückgelangen (Transhaesio intestini). Die Diagnose der Hernia bursae omentalis ist bisher vor der Operation oder der Sektion nicht gestellt worden. Bei einer Reposition der Hernia bursae omentalis muß die Bruchpforte erforderlichenfalls stumpf gedehnt oder durch eine sagittale Incision (Hernia mesocolica) erweitert werden. Die Arteria colica media muß geschont werden.

Die *Hernia recessus duodenojejunalis (Treitzii)* ist relativ häufig und entwickelt sich in der Fossa duodenojejunalis. Die TREITZsche Hernie wird meist

als ein im postfetalen Leben erworbener Bruch betrachtet, sie kann aber bereits in den ersten Lebensmonaten entstehen.

Diagnostisch machen diese Brüche die größten Schwierigkeiten. Häufiger als akute Einklemmungen sind die Erscheinungen der langsam fortschreitenden Verlegung des Darmlumens im Sinne des Obturationsileus. Eine Reihe von TREITZschen Hernien haben nur geringe Verdauungsstörungen hervorgerufen. Bei Sektionen sind eine große Anzahl von Duodenalhernien festgestellt worden, die dem Träger während des Lebens kaum irgendwelche Beschwerden verursacht haben. Erreicht die Duodenalhernie eine gewisse Größe, so kann im Bauch ein elastischer Tumor nachweisbar sein. Findet sich im Mesogastrium eine umschriebene, kugelige, cystenähnliche, etwas bewegliche Geschwulst mit Darmperkussionschall und Darmgeräuschen, so ist der Verdacht gerechtfertigt, daß eine TREITZsche Hernie vorliegt. Mehrfach ist ein Wechsel in dem Füllungszustand der TREITZschen Hernie beschrieben, Zunahme des zu palpierenden Tumors bei Koprostase und Abnahme der Größe nach Darmentleerung. Die Magenausheberung kann ein Zusammenfallen der Oberbauchgegend herbeiführen und dadurch die Bruchgeschwulst deutlicher hervortreten lassen. Die Magenduodenalstauung kann röntgenologisch nachgewiesen werden. Auch nach Eröffnung der Bauchhöhle können noch Schwierigkeiten hinsichtlich der Diagnose bestehen. Zur Beseitigung der Incarceration bzw. Obturation genügte mehrfach die Reposition des Dünndarmes in die freie Bauchhöhle. Wenn die stumpfe Dehnung der Bruchpforte nicht ausreicht, so muß der Bruchring unter Schonung der Gefäße längs der linken Begrenzung des Duodenum erweitert werden. Die Vena mesenterica inferior und die Mesocolongefäße müssen geschont werden. Wegen der engen Beziehungen zu den Gefäßen und der vielfach erheblichen Größe kann der Bruchsack meist nicht radikal beseitigt werden. Vernähung der Bruchpforte und Verkleinerung des Bruchsackes durch Raffnähte muß dann genügen.

Die Prognose dieser Hernie ist um so ernster, je enger die Tasche und ihre Bruchpforte ist, um so günstiger, je größer die Tasche und je weiter der Eingang ist.

Bei der *Hernia mesenterico-parietalis dextra* handelt es sich im Gegensatz zur TREITZschen Hernie, deren Bruchpforte sich stets nach links öffnet, um eine rechts gelegene Bruchpforte mit Entwicklung des Bruchsackes vorwiegend in der rechten und mittleren Bauchgegend. Als besondere Merkmale dieser Hernie ist außerdem die Verlötung eines größeren oder kleineren Teils des Jejunum mit der hinteren Bauchwand sowie der Verlauf der Arteria mesenterica superior bzw. ileocolica im vorderen Rand der Bruchpforte anzusehen, der Bruchsack enthält in der Regel den ganzen oder fast den ganzen Dünndarm. Die Untersuchungen von EISLER und FISCHER haben Unterlagen für eine Auffassung gegeben, die neues Licht in die bisher dunklen Vorgänge bei der Bildung dieser inneren Hernie wirft (S. 277, Abs. 3). Bei der Eröffnung der Bauchhöhle ist zunächst meist nur der Dickdarm zu sehen, der kranzartig einen großen Sack umgibt, die Vorderwand des Bruchsackes besteht aus dem gefäßhaltigen Mesenterium des Ileum und Colon ascendens. Es sind die *Hernia mesenterico-parietalis* mit atypischer Rechtslagerung der Flexura duodenojejunalis und die *Hernia mesenterico-parietalis* mit Linkslagerung der Flexura duodeno-



jejunalis zu unterscheiden. Die Symptome dieser Hernienart sind ebenso unbestimmt wie die Erscheinungen der Hernia recessus duodenojejunalis TREITZII. In der Regel kommt es dadurch zur Einklemmung, daß eine Darmschlinge aus dem Bruchsack herausfällt. Es liegen dann statt eines Darmrohres drei Darmrohre in der Bruchpforte.

Die fetale Entstehung der Hernie erklärt den vielfach erhobenen Befund völliger Verwachsung sämtlicher Darmschlingen untereinander und mit dem Bruchsack. Die Diagnose dieser Hernienform ist selten zu stellen und auch nur ganz ausnahmsweise gelungen.

Da die Arteria mesenterica superior bzw. die Arteria ileo-colica in dem vorderen Rand der Bruchpforte verläuft, muß eine Spaltung des unteren Randes des Bruchringes vermieden werden. EISLER und FISCHER empfehlen die Freilegung und Befreiung des Bruchinhaltes durch Zurückschlagen des Coecum und Colon ascendens von rechts nach links (S. 257). Durch die Ablösung des Colon ascendens von der Bauchwand ist der Bruchsack dann vollkommen eröffnet.

# V. Die endourethrale Resektionsbehandlung bei Prostatavergrößerung und Blasenhalstenose<sup>1</sup>.

Von

ERNST KRAAS-Halle a. S.

Mit 41 Abbildungen.

Inhalt.	Seite
Literatur . . . . .	289
Einleitung . . . . .	302
Geschichtliche Entwicklung der konservativen Behandlungsmethoden der Prostatahypertrophie . . . . .	303
Die physikalischen Grundlagen der elektrischen Koagulation und des elektrischen Schneidens . . . . .	307
Die arterielle Gefäßversorgung von Blasenhalsten und Prostata . . . . .	312
Die gegenwärtig benutzten Methoden zur endourethralen Resektion und Koagulation . . . . .	322
Die Resektionsmethode nach McCARTHY . . . . .	342
Indikationsstellung und Vorbehandlung . . . . .	347
Technik der Prostataresektion . . . . .	350
Nachbehandlung . . . . .	357
Behandlungsergebnisse . . . . .	359

## Literatur<sup>2</sup>.

- ABRAHAMSEN, H.: Transurethrale Resektion der Prostata. Hosp.tid. (dän.) **1934**, 611.
- ADRIEN, W.: Ein Beitrag zur Ätiologie der Prostatahypertrophie. Beitr. path. Anat. **70**, 179 (1922).
- ALBARRAN, J.: Krankheiten der Prostata, Bd. 9, S. 519—714. Paris 1900.
- Behandlung der Prostatahypertrophie. Ann. org. génito-urin. **1905**, 1570.
- ALCOCK, N. G.: Erfahrungen von 10 Monaten mit der transurethralen Prostataresektion. J. of Urol. **28** (1932).
- Prostataresektion und chirurgische Prostataektomie. J. amer. med. Assoc. **101**, 1355 (1933).
- BACHRACH, R.: Weitere Erfahrungen mit der Elektrotomie. Z. Urol. **28**, 397 (1934).
- Aussprache Wien. urol. Ges., 21. Febr. 1934. Z. urol. Chir. **39**, 416 (1934).
- BALLENGER, ELDER u. McDONALD: Diagnose und Behandlung von Erkrankungen der hinteren Harnröhre und des Blasenhalsten. Urologic Rev. **37**, 107 (1933).
- Zweiwegeresektion bei großer Prostata. J. of Urol. **30**, 531 (1933).
- Untersuchung der Behandlungsergebnisse von 290 transurethralen Prostataresektionen. Urologic Rev. **38**, 407 (1934).
- BARNES, R. W.: Die Evakuation bei transurethraler Prostataresektion. Urologic Rev. **37**, 107 (1933).
- Instrumente und Technik zur transurethralen Prostataresektion. Urologic Rev. **37**, 637 (1933).

<sup>1</sup> Aus der Chirurgischen Universitätsklinik zu Halle an der Saale (Professor Dr. F. VOELCKER).

<sup>2</sup> Abgeschlossen am 1. April 1935.

- BAUER: Über das morphologische Verhalten des Prostatasubcervicallappens. Wien. klin. Wschr. 1932 I, 738.
- BEER, E.: Entfernung von Geschwülsten aus der Harnblase. Eine neue Methode unter Benutzung von Hochfrequenzstrom. J. amer. med. Assoc. 54, 1768 (1910).
- BELL, C.: Der Anteil der Ureterenmuskeln und ihre Wirkung auf den Zustand der Blase. Med. Chir. Tr. 3, 171—190 (1812).
- BELT, A. E., D. A. CHARNOCK, A. W. FOLKENBERG u. R. A. FALCONER: Die Stromquelle für die elektrische Prostataresektion. Urologic Rev. 37, 687 (1933).
- BEST, F.: Über die endourethrale Elektrokoagulation der Prostatahypertrophie mit dem nach VOGEL modifizierten Katheter. Z. urol. Chir. 40, 322 (1935).
- BIRCHER, E.: Die Foragebehandlung der Prostata nach Luys. Clinique 20.  
— Mittelrhein. Chirurgen-Vereinigung. Zbl. Chir. 587 (1925).
- BLATT, P.: Die Sphinkterkeilexcision in der Technik der Prostataektomie, gleichzeitig ein Beitrag gegen die endovesicale Behandlung der Prostatahypertrophie. Z. urol. Chir. 40, 294 (1935).
- BLOCH: Blasenverhaltung infolge Veränderungen des Blasenhalsses und ihre chirurgische Behandlung. Policlinico, sez. prat. 32 (1925).
- BLÜMEL: Transurethrale Elektroresektion der Prostata. Zbl. Chir. 62, 775 (1935).
- BLUM, V.: Neues cystoskopisches Instrument zur Ausführung endovesicaler Operationen zur Behebung der Harnverhaltung. Wien. med. Wschr. 1928 I, 78.  
— Behandlung der Blasenhaliskontraktur mittels Elektrokoagulation. Z. urol. Chir. 26, 314.  
— Endoskopische Behandlung der Prostatahypertrophie und der Affektionen des Blasenhalsses. Z. urol. Chir. 39, 138 (1934).  
— Aktuelle Probleme der urologischen Therapie. Z. urol. Chir. 39, 145 (1934).
- BÖMINGHAUS, H.: Weitere Erfahrungen mit der Elektrotomie. Z. Urol. 28, 401 (1934).  
— Die Elektrokoagulationsbehandlung der Prostatahypertrophie. Arch. klin. Chir. 180, 158 (1934).
- BOISSON, G.: Die Hochfrequenzbehandlung der Prostata. J. belge Urol. 5 (1932).
- BONANOME, A. L.: Transurethrale Behandlung der Blasenhalshindernisse. Atti Soc. ital. Urol. 1 (1933).
- BONNET, V.: Behandlung bestimmter Formen von Harnverhaltung durch endoskopische Koagulation. Procès-verb. etc. 1932, 487.  
— Koagulationsbehandlung bei Retentionen infolge von Blasenhalserkrankungen. Arch. Mal. Reins 7 (1933).
- BORS, E.: Eine Elektrokoagulationsschlinge für endovesicale Eingriffe. Zbl. Chir. 57, 2849 (1930).
- BOSHAMER, K.: Über die konservierende Behandlung der Prostatahypertrophie. Arch. klin. Chir. 175, 1 (1933).
- BOTTINI, E.: Ein neuer thermogalvanischer Kauter. Bologna 1874.  
— Radikale Behandlung der Prostatahypertrophie. Arch. klin. Chir. 21 (1877).  
— Permanente Ischurie wegen Prostatahypertrophie. Thermogalvanische Operation. Zbl. Chir. 1885.  
— Die thermogalvanische Diärese zur radikalen Behandlung der Prostatahypertrophie. Clinica Chir. 1896.  
— Prostata-Ischurie. Bibl. Clin. med. Firenze 1900.
- BOYD, M. L.: Die Punctureoperation nach den Erfahrungen von 20 mit dem CAULKSchen Instrument operierten Fällen. Urologic Rev. 33 (1929).  
— Prostataektomie oder transurethrale Resektion bei großer Prostata. Urologic Rev. 38, 415 (1934).  
— u. M. K. BAILEY: Transurethrale Prostataresektion bei gutartiger Prostatahypertrophie. Piemont Hosp. Bull. 6, 1 (1932).
- BOYER-HEITZ: Die Anwendung des Hochfrequenzstromes bei Prostatahypertrophie. Congr. de Chir. 1919.  
— Ein neuer Hochfrequenzapparat für die Behandlung der Prostata- und Blasenhalserkrankungen. Procès-verb. etc. 1932.  
— Endoskopische Behandlung der Prostatahypertrophie mit Hochfrequenzstrom. J. d'Urol. 36, No 2, 204 (1933).  
— Zur endoskopischen Therapie der Prostatahypertrophie und der Erkrankungen des Blasenhalsses. Riforma med. 46 (1933).

- BOYER-HEITZ: Endergebnis einer Prostatahypertrophie (Mittellappen) mit Hochfrequenzstrom behandelt. *J. d'Urol.* **36**, 376 (1933).
- Endoskopische Behandlung der Prostatahypertrophie und der Blasenhalserkrankungen. *Atti Soc. ital. Urol.* **10** (1934).
- BRAASCH, W. F.: Median bar Excisor. *J. amer. med. Assoc.* **19**, 758 (1908).
- BROECK, DE: Ausbohrung der Prostata mittels Elektrokoagulation. *Le Scalpel* **79** (1926).
- BUCKY u. FRANK: *Münch. med. Wschr.* **1913 I**.
- BUGBEE, H. G.: Die Behandlung von Blasenhalsostruktion in besonderen Fällen von Prostatavergrößerung. *N.Y. State J. Med.* **13**, 410 (1913).
- Weitere Beobachtungen mit der Benutzung von Hochfrequenzstrom bei Prostataobstruktion. *Med. Rec.* **14** (1914).
- Der Gebrauch von Hochfrequenzstrom bei der Behandlung von median bar Obstruktion. *Urologic. Rev.* **21**, Nr 7 (1917).
- Vorbereitende suprapubische Drainage für die Punctionoperation in ausgewählten Fällen. *J. of Urol.* **14** (1925).
- Die chirurgische Behandlung der Prostatahypertrophie. *J. amer. med. Assoc.* **99**, 22 (1932).
- BUMPUS, H. C.: Ergebnisse der Punctionprostatektomie. *J. of Urol.* **16** (1926).
- Die Ergebnisse der Punctionprostatektomie. *Amer. J. Surg.* **4**, 328 (1928).
- Der gegenwärtige Stand der Prostata-Stanzoperation. *Minnesota Med.* **12** (1929).
- Kleinchirurgie des Harntraktes, S. 41. Philadelphia: W. B. Saunders 1932.
- Punctionoperation bei prostatistischen Harnabflußhindernissen. *Surg. Clin. N. Amer.* **7**.
- Transurethrale Prostataresektion. *Brit. J. Urol.* **4**, 105 (1932).
- Ergebnisse nach 5jähriger transurethraler Behandlung der gutartigen Prostatahypertrophie. *J. of Urol.* **5**, 561 (1932).
- Prostataresektion über einen Abschnitt von 7 Jahren. *J. amer. med. Assoc.* **99**, 23.
- Transurethrale Prostataresektion. *Brit. J. Urol.* **2**, 105 (1932).
- Der heutige Stand der Prostatektomie. *Lancet* **1932**.
- Vor- und Nachbehandlung bei Prostataresektion. *Urologic Rev.* **1933**, 674.
- u. ANTOPOL: Die Blutverteilung um die Urethra prostatica. *J. of Urol.* **32**, 354 (1934).
- u. TYVAND: Eine einfache Technik zur Prostataresektion. *J. of Urol.* **27**, 4 (1932).
- CABOT, H.: Moden in der Prostatektomie. *Surg. etc.* **54** (1932).
- Das Schlachtfeld der Prostatahypertrophie. *Surg. etc.* **59**, 682 (1934).
- CAMMERATT: Zur Frage der Prostatahypertrophie. *Virchows Arch.* **245**, 27 (1923).
- CAPORADI, L.: Endoskopische Operationen bei Prostataoperationen. *Riforma med.* **20** (1933).
- CAPORALE, L.: Die endoskopische Behandlung der Prostatahypertrophie und der Blasenhalserkrankungen. Torino: Soc. editr. torinese 1933.
- Hämostatischer Ballon bei Prostatablutung. *Boll. Soc. piemont. Chir.* **3** (1933).
- Endoskopische Eingriffe bei Prostatahypertrophie. *Boll. Soc. piemont. Chir.* **3** (1933); **4**, 67 (1934).
- Ein weiterer Beitrag zur endoskopischen Behandlung der Blasenhalserkrankung und der Prostatachirurgie. *Urologia* **2**, 74 (1934).
- CASSUTO, A.: Beitrag zur unblutigen Behandlung der Prostatahypertrophie. *Z. urol. Chir.* **37**, 1 (1933).
- Elektroresektion gegen Prostatektomie. *Arch. physik. Ther.* **14**, 40 (1933).
- *Boll. Accad. med. Roma* **59**, 215 (1933); **69** (1934).
- Neunjährige Erfahrung der Behandlung der Prostatahypertrophie durch Diäresis. *Atti Soc. ital. Urol.* **11** (1934).
- CAULK, J. R.: Infiltrationsanästhesie des Blasenhalsses zur Entfernung kleiner Obstruktionen. Demonstration eines Cautery Punch. *J. of Urol.* **4**, 399 (1920).
- Eine neue Methode zur Entfernung der median Bar. *J. Miss. M. A.* **18**, 191 (1921).
- Kontraktur des Blasenhalsses bei der Frau. *J. of Urol.* **6** (1921).
- Empfehlung einer Elektrocauterschlinge zur Entfernung kleiner Hindernisse am Blasenhalss. *South. med. J.* **14** (1921).
- Der Wert der Cautery Punch Operation für die Kontraktur des Blasenhalsses. *Boston med. J.* **190** (1924).
- *J. of Urol.* **14**, 293 (1925).
- Das „trägerische“ Orificium. *Illinois med. J.* **50** (1926).
- Cautery Punch bei Prostatahypertrophie. *J. Oklahoma State med. Assoc.* **21** (1928).

- CAULK, J. R.: Fragen der Veränderungen im Blasenhal. *South. med. J.* **21** (1928).
- Die Operation mit dem Kaustischen Punchinstrument. *Arch. physik. Ther.* **10**.
- Durch die Prostata bedingte Hindernisse für den Harnabfluß. *J. amer. med. Assoc.* **94**.
- Obstruktive Veränderungen der Prostata. *J. amer. med. Assoc.* **95**, 375 (1930).
- Instrumentelle Behandlung der Prostata. *J. of Urol.* **26**, 49 (1931).
- Physikalisch-therapeutische Methoden in der Urologie. *Arch. physik. Ther.* **11**.
- Der Wert des Cautery Punch beim Prostatacarcinom. *Urologic Rev.* **36**, 3 (1932).
- Demonstration eines Cystoskops mit Spülung und Koagulation für des Autors Cautery Punch. *J. of Urol.* **29**, 177 (1933).
- Die letzten Entwicklungen der Cautery Punch-Operation bei Prostatavergrößerung. *Arch. physik. Ther.* **14**, 584 (1933).
- Die Wirkung der Cautery Punch-Operation. *J. amer. med. Assoc.* **99**, 22.
- Der gegenwärtige Stand der transurethralen Chirurgie bei Prostatavergrößerung. *Urol. Rev.* **37**, 14 (1933).
- Transurethrale Chirurgie. *Surg. etc.* **58**, 341 (1934).
- Transurethrale Chirurgie — ihre Indikation und ihre Grenzen. *Arch. physik. Ther.* **15**, 267, 292, 310 (1934).
- u. W. HARRIS: Vergleichende Studie über die durch die verschiedenen Hochfrequenzströme und die einfachen Hitzekautern bei der Prostataresektion hervorgerufenen Veränderungen. *J. of Urol.* **32**, 449 (1934).
- u. E. M. KACKLEY: Ein neuer Cautery-Punch. *J. of Urol.* **30**, 737 (1933).
- u. J. F. PATTON: Der Einfluß der Stromart auf die postoperativen Komplikationen in der transurethralen Chirurgie. *J. of Urol.* **30**, 537 (1933). — *J. amer. med. Assoc.* **102**, 117 (1934).
- u. SANFORD: Eine analytische Studie über 100 Fälle von Blasenhalverlegung, operiert durch Punch Cauterisation. *J. of Urol.* **11** (1924).
- — Der Wert der Kaustischen Punchoperationen für die Entfernung von Hindernissen am Blasenhal. *J. amer. med. Assoc.* **83** (1924).
- u. J. L. WISEMAN: Transurethrale Resektion der vergrößerten Prostata. *Canada med. Assoc. J.*, Juli 1932.
- CAYLOR: Beobachtungen mit neueren Behandlungsmethoden von Prostatahypertrophie. *Urologic Rev.* **37**, 310 (1933).
- CHAUVIN: Die diathermische Zerstörung der Hindernisse am Blasenhal bei Kranken mit Harnverhaltung. *Procès-verb. etc.* **1932**, 490.
- CHEWWOOD, CH. H.: Blasenhalkontraktur. *Med. Rec.* **59**, 767 (1901).
- Prostatismus ohne Prostatavergrößerung. *Ann. Surg.* **11**, 497 (1905).
- Überblick über die Blasenhalstenosen einschließlich der sog. Kontrakturen, Sklerosen und Barbildungen. *Trans amer. Assoc. Genito-urin. Surgeons* **18** (1925).
- Harnabflußhindernis am Blasenhal. *Urologic Rev.* **37** (1933).
- CHAUDANO, C.: Zur endourethralen Spaltung des Blasenhal. *Riforma med.* **47** (1933).
- Endoskopische Behandlung der Blasenhaldissektasie. *Atti Soc. ital. Urol.* **1934**, 14, 64.
- CHWALLA, R.: Zum Problem der Sphincterstarre. *Z. urol.* **28**, 185 (1934).
- Ausführungen in der Aussprache zum Thema „Blasenhalchirurgie“. *Z. urol. Chir.* **39**, 421 (1934).
- CIVIALE: Neue Betrachtung über die Harnverhaltung. Paris 1823.
- Die Briden und Barrieren an der inneren Harnröhrenmündung. Paris 1841.
- Praktikum der Erkrankungen der Harn- und Geschlechtsorgane, 2. Ausg., Teil 2, S. 243. Paris 1850.
- COLLINGS, C. W.: Eine neue Methode zur elektrischen Durchschneidung von Hindernissen und Kontrakturen am Blasenhal. *J. of Urol.* **16**, (1926).
- Excision des Prostatalappens mittels laufender Fräse. *Physic. Ther.* **46** (1928).
- Weitere Erfahrungen mit der elektrischen Excision der Prostatabarriere. *J. of Urol.* **24** (1930).
- Transurethrale Chirurgie der Prostata. *Urologic Rev.* **35** (1931).
- Elektrochirurgie des Blasenhal. *Proc. roy. Soc. Med.* **25** (1932).
- Transurethrale Elektrochirurgie für die Behebung des prostatistischen Abflußhindernisses. *J. of Urol.* **28** (1932).
- Beseitigung der Prostataverengerung. *J. amer. med. Assoc.* **202**.
- Keilexcision bei Prostatabarrieren mittels Elektrotoms. *J. amer. med. Assoc.* **90**.

- COLLINGS, C. W.: Arch. physik. Ther. **14**, 581 (1933).  
— Die Behandlung der Prostataobstruktion. J. amer. med. Assoc. **102**, 123 (1934).
- COMTE, R. M. LE: Behandlung des Prostatismus durch endoskopische Revision. Med. Ann. **1**, 5 (1932).
- COWEN u. COWEN: Ein Todesfall nach elektrischer Prostataresektion. Urologic Rev. **37**, 105 (1933).
- CROWELL, A. J. u. TH. M. DAVIS: Bericht über 530 Prostataresektionen. Urologic Rev. **37**, 829 (1933).
- DARGET, R.: Vorschlag zur Diagnostik und Behandlung des Prostatacarcinoms. Procès-verb. etc. **1933**, 579.
- DAVIS, D. M.: Die Punchoperation. Eine neue Methode zur Fixierung des Blasenhalses. South. med. J. **23**, 789 (1930).  
— Urethralmethoden zur Behebung der Prostataobstruktion. Arizona med. Assoc., Juli **1932**.
- DAVIS, TH. M.: Resektion der Prostata mit dem STERNschen Resektoskop. South. med. J. **22** (1929).  
— Prostataoperation. J. amer. med. Assoc. **97**, 23 (1931).  
— Resektion bei Blasenhalsostruktion. Urologic Rev. **35**, 1 (1931).  
— Der gegenwärtige Stand der Prostataresektion. J. amer. med. Assoc. **99**, 23 (1932).  
— Transurethrale Korrektur der Prostata. Amer. J. Surg. **16** (1932).  
— Transurethrale Prostataresektion. Ergebnisse in 600 Fällen. Urologic Rev. **38**, 190 (1934).  
— Zur Resektion der Prostatahypertrophie. Arch. Mal. Reins **8**, 257 (1934).
- DAY, R. V.: Eine neue Blasenhalstanze mit Optik und Koagulationselektrode. J. amer. med. Assoc. **94** (1930).  
— Behandlung der Blasenhalskontrakturen. Urologic Rev. **35**, 1 (1931).  
— Endoskopische Resektion der Prostata. J. of Urol. **5**, 569 (1932).  
— Transurethrale Prostataresektion. Urologic Rev. **37**, 50 (1933).  
— Prostataresektion, ihre vergleichende Bewertung. Urologic Rev. **38**, 397 (1934).
- DORMAN, H. N.: Persönliche Beobachtungen bei der Prostataresektion. J. of Urol. **29**, 361 (1933).
- DOSSOT, R. u. F. RODRIGUES: Blasenhalresektion in gewissen Fällen von Harnverhaltung zentralen Ursprungs. Arch. Mal. Reins **1934**, 829.
- DÜTTMANN, G.: Weitere Erfahrungen mit der Elektrotomie. Z. Urol. **28**, 381 (1934).
- EBERTH, C. J.: Die männlichen Geschlechtsorgane. v. BARDELEBENS Handbuch der Anatomie des Menschen, Bd. 7, S. 2. 1904.
- ENGEL, W. J.: Transurethrale Operation zur Behebung der Blasenhalsostruktion. Urologic Rev. **36**, 3 (1932).
- ENGEL, W. J. u. E. W. LOWER: Individualisierung bei der Behandlung der Prostatapatienten. J. amer. med. Assoc. **101**, 1361 (1933).
- ESCAUDE: Die Prosta-Forage. Clinic **14** (1925).
- FARABEUF, L. H.: Die Blutgefäße der Harn- und Geschlechtsorgane am Damm und im Becken. Paris: Masson et Cie. 1905.
- FERSTEL, v.: Transurethrale Behandlung des Prostataadenoms. Arch. klin. Chir. **180**, 155 (1934).
- FEY, B. u. R. DOSSOT: Wert der Behandlungsmethoden der Prostatahypertrophie mit Ausschluß der Prostatektomie. Procès-verb. etc. **1933**, 1—401.
- FILIPPI, A.: Die urethrale Behandlung der Harnverhaltung bei Prostatahypertrophie durch Diathermikoagulation. Padova: Tip. del Seminario 1932.  
— Weiterer Beitrag zur Behandlung der Harnstauung der Prostatiker durch Diathermikoagulation auf endourethralem Wege. Riforma med. **36** (1933).
- FITE, E. H.: Blasenhalserengung bei der Frau durch Resektion mit dem MCCARTHY-Resektoskop behandelt. Urologic Rev. **38**, 163 (1934).
- FLOYD, E. u. J. D. PISTMAN: Transurethrale Prostataresektion. Georg. med. Assoc., Juli **1932**.
- FOLEY, F. E. B.: Cystoskopische Prostatektomie. Eine neue Behandlung. J. of Urol. **1929**, 289.  
— Cystoskopische Prostatektomie. J. of Urol. **37**, 17 (1933).  
— Die cystoskopische Prostatektomie. Schlußbericht. J. of Urol. **37**, 501 (1933).

- FOLSOM, A. J.: Meine persönlichen Erfahrungen mit der transurethralen Prostataresektion. *Urologic Rev.* **36**, 3 (1932).
- u. ALEXANDER J. C.: Bericht über 225 Prostataresektionen. *Urologic Rev.* **38**, 400 (1934).
- FORET: Die endoskopische Resektion des Prostataadenoms. *J. belge Urol.* **7**, 73 (1934).
- FORSSMANN, W.: Zur Technik der Prostataresektion. *Z. Urol.* **29**, 73 (1935).
- FRÄNKEL, W.: Inkontinenzbehandlung bei Frauen mit intravesicaler Elektrokoagulation. *Med. Klin.* **1929 II**.
- Endovesikale Behandlung der Prostatahypertrophie mittels Elektrokoagulation. *Med. Klin.* **1932 I**, 705. — *Dtsch. med. Wschr.* **1932 II**.
- Diathermieoperation bei Prostatahypertrophie. *Arch. klin. Chir.* **173**, 187 (1932).
- FRANCOIS, J.: Endoskopisches Diathermie-Colectom. *J. belge Urol.* **6**, 314 (1933).
- FRANK, E. R. W.: Resektionen am krankhaft veränderten Blasenhals. *Verh. dtsch. Ges. Urol.* **1927**, 288.
- Diathermieoperation bei Prostatahypertrophie. *Arch. klin. Chir.* **173**, 186 (1932).
- FRANK, P.: Weitere Erfahrungen mit der Elektrotomie. *Z. Urol.* **28**, 391 (1934).
- FREUDENBERG, A.: Erfahrung über die galvanokaustische Radikalbehandlung der Prostatahypertrophie nach BOTTINI. *Zbl. Chir.* **24**, 788 (1897).
- Zur galvanokaustischen Radikalbehandlung der Prostatahypertrophie nach BOTTINI. *Verh. dtsch. Ges. Chir.* **1897**, 78.
- *Berl. klin. Wschr.* **1897 I**, 702; **1897 II**, 990, 1002.
- *Zbl. Krkh. Harn- u. Sexualorg.* **1900**, 571.
- Die chirurgische Behandlung der Prostathypertrophie. *Wien. klin. Wschr.* **1907**.
- FRISCHER: Die Behandlung der Prostatahypertrophie mittels Elektrokoagulation an Stelle der Prostataektomie. *Urologic Rev.* **34** (1930).
- Prostatahypertrophie-transurethrale Elektrochirurgie. *Arch. physik. Ther.* **12** (1931).
- Örtliche Betäubung bei der transurethralen Prostatachirurgie. *Urologic Rev.* **38**, 138 (1934).
- GARSWHILER, W. P., WEYERBACHER u. BALCH: Transurethrale Prostataresektion. *Urologic Rev.* **38**, 415 (1934).
- GAZZALO, J. J.: Behandlung der chronischen Prostatitis mit Elektrargol-Injektionen in die Prostata. *Rev. med. lat.-amer.* **18**, 52 (1932).
- GERAGHTY, J. T.: Spincterotomie durch die Urethra. *J. of Urol.* **1**, 22; **7**, 367.
- GOLDSCHMIDT, H.: *Fol. urol.* **2**, 704 (1908).
- Der gegenwärtige Stand der Irrigationsurethroscopie. *Dtsch. med. Wschr.* **1909 I**, 872.
- GOLDSTEIN, A. E.: Klinische und postoperative Untersuchung der Prostataresektion. *Arch. physik. Ther.* **15**, 279, 292, 310 (1934).
- u. C. S. LEVY: Klinische und postmortale Untersuchungen bei Prostataresektionen. *Urologic Rev.* **37**, 55 (1933).
- — Prostataresektionen. *Amer. J. Surg.* **23**, 452 (1934).
- u. J. MYER: Spätergebnisse bei Prostataresektionen. *Urologic Rev.* **38**, 410 (1934).
- GRANT, O.: Erfahrungen bei der Prostataresektion. *Urologic Rev.* **38**, 387 (1934).
- Transurethrale Entfernung der Prostata. *Arch. physik. Ther.* **15**, 289, 310 (1934).
- Der gegenwärtige Stand der Prostataresektion. *Amer. J. Surg.* **24**, 807 (1934).
- GROTH u. PETERSEN: Elektrokoagulation bei Prostatahypertrophie. *Hosp.tid. (dän.)* **1933**, 805.
- GUISY: Chirurgie des Blasenhalsses mit Ausschluß der Prostataektomie. *Procès-verb. etc.* **1933**, 604.
- GUTHRIE, G. J.: Anatomie und Erkrankung des Blasenhalsses und der Harnröhre. London: Burgess & Hill 1834.
- GUTIERREZ, R.: Transurethrale Behandlung der Blasenhalssobstruktion: Endoskopische Prostataresektion. *Hist. of Urol.* **2** (1933). — New York: D. Appleton & Co.
- Ein neuer Vorschlag zur Gewebsfixation bei der Prostataresektion. *Urologic Rev.* **38**, 291 (1933).
- GUYON: Prostatisme vésical. *Ann. Mal. org. génito-urin.* **65** (1889).
- u. ALBARRAN: Anatomie und pathologische Physiologie der Harnretention. *Arch. Méd. expér.* **2**, 18 (1890).
- HAIMES, W. H.: Ein vorläufiger Bericht über einjährige Erfahrung mit transurethraler Prostataresektion. *Urologic Rev.* **37**, 298 (1933).
- Die Diathermie in der Urologie. *Arch. physik. Ther.* **15**, 392 (1934).

- HAMMONT: Diathermie bei der Behandlung der Prostataobstruktion. Brit. med. J. **33**, 94 (1927).
- HARRISON, R.: Brit. med. J. 1881, Nr 1010.
- HAUTUM, VAN: Erfahrungen mit der CAULKSchen Punctionoperation bei kleinen Prostaten. Z. urol. Chir. **19**, 251.
- HENDRICKSEN, F. C.: Eine Harnröhrenmeßvorrichtung zur Verwendung bei elektrochirurgischen Eingriffen an der Vorsteherdrüse. Urologic Rev. **1932**, 832.
- HERBST, R. H.: Elektroresektion der Prostata. Urologic Rev. **37**, 64 (1933).
- HERMAN, L. u. L. B. GREENE: Transurethrale Prostataresektion. J. amer. med. Assoc. **101**, 1358 (1933).
- HESS, E.: Grundprinzipien und Ergebnisse der transurethralen Chirurgie. Arch. physik. Ther. **15**, 284, 292, 310 (1934).
- HEYNEMANN, W.: Technische Fragen bei der transurethralen Beseitigung der Harnabflußhindernisse in Blase und hinterer Harnröhre. Z. Urol. **28**, 368 (1934).
- HICKS, J. B.: Blasenhalskontraktur bei der Frau. Surg. Clin. N. Amer. **14**, 1219 (1934).
- HOFFMEISTER: Elektrokoagulation bei Prostatahypertrophie. Arch. klin. Chir. **167**, 46 (1931). — Behandlung der Prostatahypertrophie durch Elektrokoagulation. Dtsch. Z. Chir. **235**, 320 (1932).
- HOME, SIR. E.: Bericht über einen kleinen Lappen der menschlichen Prostata, der früher den Anatomen nicht bekannt war. London 1806.
- HORN u. ORATOR: Zur Frage der Prostatahypertrophie. Frankf. Z. Path. **28** (1922).
- HRYNTSCHAK, TH.: Wien. urol. Ges., Febr. 1934. — Z. urol. Chir. **39**, 418 (1934). — Endoskopische Behandlung der Prostatahypertrophie und Blasenhalserkrankungen. Atti Soc. ital. Urol. **1934**, 55, 64.
- JACOBY, M.: Zur Prostatahypertrophie. Z. urol. Chir. **14**, 6 (1923). — Erfahrungen mit der Elektrokoagulationsbehandlung der Prostatahypertrophie. Z. urol. Chir. **26**, 637 (1932); **34**, 262 (1932). — Über die Behandlung der Prostatahypertrophie mit der chirurgischen Diathermie. Med. Klin. **51 II**, 1780 (1932).
- JOSEPH, E.: Der gegenwärtige Stand der endoskopischen Operation bei der Prostatahypertrophie und Atrophie. Urologic Rev. **37** (1933).
- KAHLE, JORDA, BEACHAM: Die Bewertung der transurethralen Resektion bei Prostataobstruktion. Urologic Rev. **37**, 99 (1933).
- KAPPIS, M.: Prostatahypertrophien. Zbl. Chir. **1930**, 2648. — Erfahrungen mit der endovesicalen kalten Kaustik bei Prostatahypertrophie. Dtsch. Z. Chir. **231**, 522 (1931).
- KELLY and WARD: Elektrochirurgie. Philadelphia u. London: W. B. Saunders & Co. 1932.
- KEYES, E. L.: Spätergebnisse der Chetwood-Behandlung bei Harnverhaltung. N.Y. med. J., Oktober **1913**. — 40jährige Erfahrung mit Blasenhalsooperationen. South. med. J. **25**, 336 (1932).
- KEYSER, L. D.: Transurethrale teilweise Prostataektomie. Virginia Med. Month. **1932**.
- KIELLEUTHNER: Über den Wert der intravesikalen Operationen. Münch. med. Wschr. **1913 II**, 969.
- KIRSCHNER, M.: Aus der Praxis des elektrischen Operierens. Klin. Wschr. **1930 I**, 725. — Meine Erfahrungen bei der Behandlung der Prostatahypertrophie. Arch. klin. Chir. **164**, 487 (1931). — Elektrokoagulation der Prostata. Arch. klin. Chir. **180**, 159 (1934).
- KIRWIN, TH. J.: Blasenhalsoobstruktion. Ein neues Instrument für deren Beseitigung. Surg. etc. **52**, 1007 (1931). — Die Entwicklung der Blasenhalsoresektion. J. of Urol. **5**, 539 (1932). — Die verschiedenen Typen von Blasenhalsoveränderungen die zur endourethralen Resektion geeignet sind. Amer. J. Surg. **19**, 1 (1933). — Die Behandlung der Prostatahypertrophie durch eine neue Schrumpfmethode. J. of Urol. **32**, 481 (1934). — Die intraurethrale Resektion der Verengung des Blasenhalso. Atti Soc. ital. Urol. **1934**, 18, 64.
- KÖNIG, E.: Der derzeitige Stand der Prostatachirurgie. Chirurg **6**, 547 (1934).
- KORNITZER u. LEITER: Ein neues Instrumentarium zur transurethralen Elektrotonie am Blasenhalso. Z. urol. Chir. **40**, 462 (1935).



- KRAAS, E.: Endourethrale Prostataresektion nach McCARTHY. Arch. klin. Chir. 1934 I, 159, 180; 1934 II, 494.
- Die Frage der endourethralen Prostataresektion auf dem diesjährigen Chirurgenkongreß und ihre Beantwortung. Z. Urol. 28, 473 (1934).
- KRAMER, S. E.: Blasenhaliskontraktur. Med. J. a. Rec. 127.
- KRETSCHMER, H. L.: Die Behandlung der prostatistischen Hindernisse mit dem elektrischen Resektoskop. Illinois med. J., Sept. 1932, Sonderh.
- Transurethrale Elektroresektion bei Blasenhalshverengung. N. W. med. Seattle 32, 463 (1933).
- Transurethrale Resektion von Obstruktionen am Blasenhalsh. Surg. etc. 57, 654 (1933).
- KROPEIT: Verh. dtsch. Ges. Urol. 1929, 404.
- Das „Diathermieschneiden“ unter Wasser zur Behandlung der Prostatahypertrophie. Z. Urol. 27, 253 (1933).
- KRUIMEL, J. P.: Methoden, Indikationen und Technik bei der Behandlung der Prostatahypertrophie. Zbl. Chir. 1931, 2137; 1932, 1225.
- LASIO, G.: Die endoskopische Therapie der Prostatahypertrophie und der Sklerose des Blasenhalshes. Riforma med. 46 (1933).
- Atti Soc. ital. Urol. 1934, 31, 64.
- LESI, A.: Galvanokaustische offene Prostataektomie. Riv. Osp. 11 (1921).
- LEWIS, BRANSFORD: Die Luftaufblasung der Blase vor der bottinischen Operation. N.Y. med. Rec., März 1899.
- Ein Fall von seniler Prostatahypertrophie mit erheblicher Obstruktion-Bottini-Operation. Amer. J. Surg. 1899.
- Konservative jedoch erfolgreiche Behandlung einer Prostatahypertrophie durch elektrische Inzisionen durch die Harnröhre hindurch. Med. Rev., Febr. 1899.
- Diskussion über die operative Behandlung der Prostatahypertrophie mit Präparaten und Modellen. J. cutan. a. genito-urin. Dis., Juli 1902.
- Bericht über Operationen bei Prostatahypertrophie mit Fällen und Präparaten. Lancet 1907.
- Studien über Prostata-Obstruktion und Blasenanatomie. Trans. Amer. urol. Assoc. 8, 13 (1914).
- Kontraindikationen zum chirurgischen Eingriff bei Blasenhalshobstruktion. Trans. amer. urol. Assoc. 1915.
- u. CAROLL: Prostataresektion — ohne Mondschein und Rosen. Urologic Rev. 37 (1933).
- — Weitere Gedanken über die Prostataresektion. Urologic Rev. 38, 390 (1934).
- LICHTENBERG, A. v.: Thermokoagulationsbehandlung der Prostatahypertrophie. Z. Urol. 27, 203 (1933).
- Indikationen und Aussichten der operativen Therapie des Prostataadenoms. Ther. Gegenw. 9 (1933).
- u. W. HEYNEMANN: Über ein neues Instrument für Diagnostik und Operationen am Blasenhalsh. Z. urol. Chir. 35, 485 (1932).
- u. TH. SCHULTHEISS: Elektrotomie bei obstruierenden Blasenhalshveränderungen. Z. Urol. 28, 361 (1934).
- LICHTENSTERN, R.: Transurethrale Prostatakoagulation. Z. urol. Chir. 39, 421 (1934).
- LIVERMORE, G. R.: Die Operation mit dem CAULKSchen Punchinstrument. Trans. amer. Assoc. genito-urin. Surgeons 23 (1930).
- Meine Erfahrung mit der Prostataresektion. J. Tennessee med. Assoc. 25, 263 (1932).
- Prostataresektion. Ein erheblicher Fortschritt. Urologic Rev. 36 (1932).
- LOESCHKE: Über Wesen und Entstehung der Prostatahypertrophie. Münch. med. Wschr. 1920 I, 302.
- LOUGHNANE, F. MC. G.: Präparate, die zeigen, wieviel Gewebe mit dem McCARTHY Elektrotom entfernt werden kann. Proc. roy. Soc. Med. 26, 490 (1933).
- Ein Prostataresektionshaken. Lancet 1934 I, 462.
- LOWSKY, O. S.: Das Prostataproblem. J. amer. med. Assoc. 101, 23 (1933).
- LOWSLEY, O. S.: Embryologie, Anatomie und Chirurgie der Prostata. Amer. J. Surg. 8, 526 (1930).
- Das Prostataproblem. J. amer. med. Assoc. 101, 1769 (1933).
- LUYS, G.: Behandlung der Prostatahypertrophie auf endourethralem Wege. Clinique 44, 693 (1913).

- LUYS, G.: Anatomische und anatomisch-pathologische Ergebnisse der „Forage de la Prostata“. Bull. Soc. Chir. Paris, Sitzg 4. Juni 1920.
- Resultate der Forage de la Prostata. Urologic Rev. **25** (1921).
- Resultate der Elektrokoagulation der Prostatahypertrophie bei 115 Fällen. Bull. Acad. Méd. **91** (1924).
- Die Forage der Prostata. Rinas. med. **7**, 415.
- Forage der Prostata. Urologic Rev. **31** (1927).
- Die endoskopische Perforation der Prostata. Riforma med. **46** (1933).
- Neue Vervollkommnungen in der Technik der Forage de la Prostata. J. belge Urol. **1934**, 236.
- Endoskopische Behandlung der Prostata- und Blasenhalserkrankungen. Atti Soc. ital. Urol. **1934**, 25, 64.
- MARION, G.: Die Krankheit des Blasenhalses. Verh. internat. Ges. Urol. **1**, 392 (1933).
- MARTIN, H. W.: Regionäre Anästhesie für Prostataresektion. Urologic Rev. **38**, 425 (1934).
- MATHÉ, CH. P.: Blasenhalsoabstraktion. J. amer. med. Assoc. **22**, 613 (1927).
- Die Behandlung bestimmter Formen der Prostataabstraktion durch den Elektrokauter. Urologic Rev. **33** (1929).
- Der gegenwärtige Stand der Prostatabehandlung durch die Forage der Prostata. Clinique, Juli 1923.
- Weitere Erfahrung bei der Behandlung der Prostatahypertrophie mit transurethraler Resektion. Urologic Rev. **38**, 6 (1934).
- u. E. DE LA PENA: Die Beseitigung der Prostatahypertrophie durch moderne transurethrale Methoden. Urologic Rev. **37**, 433 (1933).
- — Arch. Mal. Reins **7**, 676 (1933).
- MAY, F.: Behandlung der Prostatahypertrophie mit dem v. LICHTENBERG-HEYWALT Elektrotom. Münch. med. Wschr. **1933 II**, 1196.
- MCCARTHY, J. F.: Ein neuer Apparat für endoskopische plastische Chirurgie der Prostata, Diathermie und Excision von Blasengeschwülsten. J. of Urol. **26**, 695 (1931).
- Die Prostata am Scheidewege. Amer. J. Surg. **15**, 435 (1932).
- Ratschläge im Gebrauch des MCCARTHY Prostata-Elektrotoms. J. of Urol. **27**, 265 (1932).
- Endourethrale Behandlung der vergrößerten Prostata. Lancet **1932 I**.
- Eine neue Methode der endoskopischen Behandlung der hypertrophischen Prostata. Arch. Mal. Reins **7**, 382 (1933).
- Die Prostata. Ihr Platz in der Medizin, neue Auffassung über Diagnose und Behandlung. Surg. etc. **58**, 377 (1934).
- Endoskopische Prostatachirurgie. Boll. Soc. piemont. Chir. **4**, 422 (1934).
- u. S. E. KRAMER: Prostatacarcinom und gleichzeitige Obstruktion. Amer. J. Surg. **19**, 209 (1932).
- u. RITTER: Klinische Demonstration der neuen MCCARTHY-Technik zur endoskopischen Revision der Prostataobstruktion. Surg. Clin. N. Amer. **12** (1932).
- MCCOY: Prostatotomie bei vorgeschrittenem Prostatacarcinom. Amer. J. Surg. **1** (1926).
- MAYO, C. H.: Altes und Neues in der Prostatachirurgie. Ann. Surg. **100**, 883 (1934).
- MELTZER, M.: Kontrolle der Blutung bei der endoskopischen Resektion. Urologic Rev. **37** (1933).
- MERCIEB, A.: Anatomische Untersuchungen über die Prostata der Greise. Bull. Soc. Anat. **1836**.
- Bericht über eine Klappe am Übergang des Blasenhals zur Harnröhre, die eine Barriere bildete und Harnretention verursachte. L'examinateur méd. **1841**.
- Untersuchungen über die Klappen am Blasenhals, die häufig Harnretention verursachen. Librairie le Normant. Paris 1846.
- MEYER, WILLY: Die Bedingungen, unter denen die BOTTINI-Operation angebracht ist bei der operativen Behandlung der Prostatahypertrophie. Amer. J. Urol. **11**, 366 (1906).
- MICHEL, L.: Transurethrale Entfernung von Prostatasteinen mit gleichzeitiger Prostataresektion. J. of Urol. **30**, 253 (1933).
- MICHON, L.: Retention durch Hypertrophie des M. interuretericus bedingt. Procès-verb. etc. **1933**, 600.
- MORISON, D. M.: Überblick über die Harnabflußhindernisse mit besonderer Berücksichtigung der transurethralen Prostataresektion. Brit. med. J. **1934**, Nr 3836, 53.
- MOYNTHAN: Transurethrale Prostatektomie. Lancet **1932 I**, 1331.

- NARATH, H.: Die konservierende Therapie der Prostatahypertrophie. *M Schr. Harnkrkh. u. sex. Hyg.* **1** (1928).
- Zur Behandlung der Prostatahypertrophie durch Elektrokoagulation. *Arch. klin. Chir.* **176**, 649 (1933).
- NECKER: Über Thrombosen und Embolien bei Prostataoperationen. *Verh. dtsh. Ges. Urol.* **1929**, 285.
- NELL, W.: Endovesikale Elektroresektion der Prostatahypertrophie. *Arch. klin. Chir.* **180**, 155 (1934).
- NELSON: Elektrokoagulation beim Prostatacarcinom. *J. of Urol.* **26** (1931).
- NESBIT, R. M.: Transurethrale Prostataresektion. *Urologic Rev.* **38**, 605 (1934).
- NICHOLSON, M. A.: Neues Schild für Bakelit-Scheide. *J. of Urol.* **30**, 379 (1933).
- NICOLICH, G.: Erwägungen über den gegenwärtigen Stand der chirurgischen Behandlung der Prostatahypertrophie. *Riforma med.* **1934**, 564.
- *Boll. Assoc. med. triest.* **25**, 247 (1934).
- NISIO: Zur endoskopischen Behandlung der Prostatahypertrophie. *Riforma med.* **46** (1933).
- NITZE: Zur galvanokaustischen Behandlung der Prostatahypertrophie. *Zbl. Krkh. Harn- u. Sex.org.* **1879**, 171.
- OBERNDORFER, S.: Die inneren männlichen Geschlechtsorgane. HENKE-LUBARSCH, Handbuch der speziellen Pathologie, Anatomie und Histologie, Bd. 6, 3, S. 427. 1931.
- OPPENHEIMER, R.: Die Behandlung der Prostatahypertrophie durch intraurethrale Elektrokoagulation. *Z. urol. Chir.* **23**, 443 (1927).
- Über intraurethrale Elektrokoagulation der Prostatahypertrophie. *Dtsch. med. Wschr.* **1933 II**, 1765.
- PÄSSLER, H. W.: Der heutige Stand der Anwendung und Ausführung der Elektrochirurgie. *Zbl. Chir.* **51** (1931).
- PALMER, R. M.: Ein Kolpeurynter zur Anwendung bei Blutungen nach elektrischem Schneiden im Blasenhal. *Urologic Rev.* **38**, 423 (1934).
- PAPAS: Die neue Methode der Behandlung bestimmter Veränderungen der Prostata mit Harnretention. *New England J. Med.* **198**.
- PAPIN, E.: Vorschlag zur endoskopischen Prostataresektion. *J. d'Urol.* **36**, No 2, 219 (1933).
- Über endoskopische Operationen bei Prostatahypertrophie und Blasenhalssklerose. *Arch. Mal. Reins* **7**, 476 (1933).
- Die endoskopische Prostataresektion. Paris: Gauthier-Villars 1934.
- PARÉ, A.: Oeuvres complètes avec figures, Tome 2, p. 561—577. Paris: J. B. Bailliére 1840.
- PEACOCK, A. H.: Sollen alle Prostataobstruktionen reseziert werden? *Urologic Rev.* **34**, 405 (1934).
- PELLECCHIA, E.: Die endovesikale Thermokoagulation der Prostatahypertrophie. *Riforma med.* **46** (1933).
- Die endoskopische Elektrokoagulation als Behandlung der Prostatahypertrophie. *Atti Soc. ital. Urol.* **1934**, 32, 64.
- PENA, A. DE LA: Der gegenwärtige Stand der Transurethralchirurgie der Prostataerkrankungen. *Z. urol. Chir.* **38**, 251 (1933).
- PENNINGTON, J. C.: Querschnitt durch meine Erfahrungen zur Beseitigung prostatistischer Harnretention mit transurethralen Methoden. *Urologic Rev.* **37**, 68 (1933).
- PERNIM, C.: Behandlung der Prostatahypertrophie mit Elektrokoagulation. *Hosp.tid. (dän.)* **1934**, 521.
- PFLAUMER, E.: Weitere Erfahrungen mit der Elektrotomie. *Z. Urol.* **28**, 400 (1934).
- PHÉLIP, L.: Endoskopische Elektrochirurgie bei den Dysektasien des Blasenhal. *Procès-verb. etc.* **1932**.
- Endoskopische Behandlung der Prostatahypertrophie und der Erkrankungen des Blasenhal. *Atti Soc. ital. Urol.* **1934**, 55, 64.
- PLAYER: Vorläufige Mitteilung über Eingriffe und deren Technik bei Behandlung von Hindernissen am Blasenhal. *Urologic Rev.* **33** (1929).
- POMEROY, E. S.: Beiträge zur vergrößerten Prostata und zur transurethralen Prostatachirurgie. *J. of Urol.* **30**, 139 (1933).
- PRAETORIUS: Demonstration eines neuen Diathermie-Instrumentes für die Posterior und den Sphincter. *Verh. dtsh. Ges. Urol.* **1924**, 234.
- PRIWES, M. G.: Innere Topographie des arteriellen Systems der Niere und des Nierenbeckens des Menschen und der Haustiere. *Z. urol. Chir.* **40**, 1 (1934).

- PUGH, W. S.: Die Anwendung der Elektrochirurgie bei urologischen Operationen. *Urologic Rev.* **37**, 679 (1933).
- Ein paar Anwendungen der Elektrotherapie in der chirurgischen Urologie. *Arch. physik. Ther.* **15**, 395 (1934).
- PUHL: Elektrochirurgische Operationsmethoden der Prostatahypertrophie. *Arch. klin. Chir.* **180**, 156 (1934).
- RABINOWITSCH, W.: Aktuelles zur Behandlung der Prostatahypertrophie. *Z. Urol.* **27** (1933).
- RANDALL, A.: Prostatismus sans prostate. *N. Y. med. J.* **4** (1915).
- Die Pathologie der median-bar-Bildung. *Ann. Surg.* **1917**, 471.
- Entstehung, Morphologie und Chirurgie der Prostatamittellappenhypertrophie. *Ann. Surg.* **1928**, 112.
- Die Pathologie der Blasenhalsostruktionen. *J. of Urol.* **28**, Nr 5, 509 (1932).
- RAVASINI: Fälle von Sklerose des Blasenhalses und von Prostatahypertrophie durch endourethrale Koagulation mit dem Cystourethroskop von KIRWIN behandelt. *Boll. Assoc. med. triest.* **24** (1933).
- Über die endoskopische Behandlung der Prostatahypertrophie und der Blasenhalserkrankungen. *Atti Soc. ital. Urol.* **1934**, 58, 64.
- RAVICH, A.: Ein neues Irrigationcystoskop zur median-bar-Punch und Steinertrümmungsbehandlung. **24. Kongr. Urologen Baltimore 1927.**
- REDELL, G.: Über transurethrale Prostataresektion. *Sv. Läkartidn.* **30**, 1049 (1933).
- REMETE, E.: Welche Bedeutung ist der BOTTINISCHEN Operation in der Therapie der Prostatahypertrophie zuzuschreiben? *Z. urol. Chir.* **1** (1913).
- REMIJNSE: Über die Behandlung des Prostataleidens mit Elektrokoagulation. *Nederl. Tijdschr. Geneesk.* **71** (1927).
- Elektrokoagulation der Prostata. *Nederl. Tijdschr. Geneesk.* **72** (1928).
- Behandlung der Harnretention infolge Prostatahypertrophie mittels der Elektrokoagulation. *Amer. J. physic. Ther.* **5** (1928).
- RINGLEB: Kerben und Stanzen an der vergrößerten Vorsteherdrüse. *Arch. klin. Chir.* **180**, 140 (1934).
- ROLNICK, H. C.: Transurethrale Chirurgie. *Arch. physik. Ther.* **15**, 276, 292, 310 (1933).
- ROSE, D. K.: Ein visual Prostatapunch. *Surg. etc.* **1925**, 105.
- ROSENBERG, A.: Über die konservative Therapie der Prostatahypertrophie. *Z. urol. Chir.* **22**, 219 (1927).
- Die endovesicale Thermokoagulation. *Erg. Chir.* **21** (1928).
- Die Verwendbarkeit der Thermokoagulation bei der Prostatahypertrophie im dritten Stadium. *Z. urol. Chir.* **26**, 311 (1929).
- Methoden, Indikationen und Technik bei der Behandlung der Prostatahypertrophie. *Zbl. Chir.* **1931**, 3202.
- Chirurgie des Blasenhalses bei Männern. *Dermat. Wschr.* **1931 II**, 1691.
- Behandlung der Prostatahypertrophie durch Elektrokoagulation. *Dtsch. Z. Chir.* **1931**, 3202.
- ROVENSTINE, E. A.: Anästhesie für transurethrale Prostataresektion. *J. of Urol.* **31**, 633 (1934).
- RUBRITIUS, H.: In welche Bahnen sollen wir die weitere Entwicklung unseres Faches lenken? *Z. Urol.* **29**, 1 (1935).
- Endourethrale Resektion des Blasenhalses. *Z. urol. Chir.* **39**, 420 (1934).
- RYALL, CANNY u. MILLIN: Prostatektomieersatz. *Lancet* **1932 II**.
- — Überblick über die endoskopische Resektion der Prostata. *Urologic Rev.* **37**, 52 (1933).
- SALLERAS, J.: Die moderne Behandlung des Prostataadenoms. *Semana med.* **1933 I**, 1524.
- SARGENT, J. C.: Gefahren und Schwierigkeiten der transurethralen Resektion. *J. of Urol.* **30**, 599 (1933).
- Prostataresektion. *Urologic Rev.* **38**, 394 (1934).
- SCHHEELLE, K.: Die endovesikale Elektrokoagulation. *Erg. med. Strahlenforsch.* **2**, 433 (1926).
- SCHLAGINTWEIT, F.: Prostatahypertrophie und BOTTINISCHE Operation. Leipzig: Georg Thieme 1902.
- SCHMIDT: Die elektrochirurgische Behandlung der Prostatahypertrophie. *Dtsch. med. Wschr.* **1933 I**, 752.

- SCHMUTTE, H.: Weitere Erfahrungen mit der Elektrotomie. *Z. Urol.* **28**, 395 (1934).
- SCHNEIDER, H.: Über die Ursache und über die Behandlung der Blasenperre bei Prostatahypertrophie unter besonderer Berücksichtigung der Elektrokoagulation. *Z. Urol.* **28**, 168 (1934).
- SCHOLL, A. J.: Eine Bewertung der transurethralen Prostataresektion. *W. J. Surg. etc.* **41**, 278 (1933).
- SCHULTHEISS, TH.: Beiträge zur transurethralen Chirurgie der obstruierenden Blasenhalbsveränderungen. *Z. urol. Chir.* **41** (1935).
- SEEMEN, H. v.: Über den heutigen Stand der Elektrochirurgie. *Chirurg* **5**, 301 (1933). — Allgemeine und spezielle Elektrochirurgie. Berlin: Julius Springer 1932.
- SERRALLACH u. SERRALLACH: Resultate der Elektrokoagulation des Blasenhalbs. *Rev. españ. Cir. y Urol.* **11** (1929).
- SHERWOOD u. DUNN: Forage der Prostata und Prostataektomie. *Internat. J. Med.* **44** (1931).
- SORRENTINO, M.: Die Prostatahypertrophie. *Riforma med.* **1934**, 1040.
- SPITZER, W. M.: Die endoskopische Resektion am Blasenhalbs. *Urologic Rev.* **37**, 62 (1933).
- STEFITA: Der MCCARTHY-Punch. *Amer. J. Surg.* **3** (1927).
- STERN, M.: Kleinchirurgie der Vorsteherdrüse. *Internat. J. of Med.* **39**, 72 (1926). — Resektionen von Hindernissen am Blasenhalbs. *J. amer. med. Assoc.* **1927**, 926. — Resektion bei Prostatahypertrophie mittels Resektoskop. *Z. Urol.* **1927**, 362. — Die STERNsche Methode der Prostataresektion, das verbesserte Resektoskop. *Urologic Rev.* **37**, 7, 19 (1933).
- STRLING, W. C.: Transurethrale Resektion der Prostata. *Virgin. med. Rev.* **1932**. — Vorrichtung, um die Lage des Schneideinstruments während des elektrischen Schneidens eines Prostataadenoms besser in der Hand zu haben. *Urologic Rev.* **38**, 422 (1934).
- TAKAHASHI, A. HIROSHI OTSUKA: Über die endourethrale Behandlung der Prostatahypertrophie. *Jap. J. of Dermat.* **36**, 464—477 (1934).
- TANDLER, J. u. O. ZUCKERKANDL: Studien zur Anatomie und Klinik der Prostatahypertrophie. Berlin: Julius Springer 1922.
- TEMPORAL, A.: Prostatahypertrophie. *Arqu. Cir. ed Ortop.* **1**, 236 (1934).
- THÉVENARD, P.: Endourethrale Behandlung der Prostatahypertrophie. *Presse méd.* **1933**, 1519.
- THOMPSON, G. J.: Transurethrale Prostataresektion, Technik und Ergebnisse in 205 Fällen. *Amer. J. Surg.* **4**, 11 (1933). — Sicherheitsfaktoren bei der Prostataresektion. *J. of Urol.* **30**, 525 (1933).
- THOMPSON-WALKER, Sir J.: Vortrag über Mißerfolge bei Prostataektomie. *Lancet* **1927 II**, 1009. — Lettsomian Lectures über die vergrößerte Prostata und die Prostataektomie. *Lancet* **1930 II**, 1163, 1219, 1273.
- THOMPSON, Sir H.: Die Erkrankungen der Prostata, ihre Pathologie und Behandlung. London 1857.
- TOLSON: Eine Elektrode für YOUNGS Punchinstrument. *J. of Urol.* **14** (1931).
- TREPLIN: Diathermieoperation bei Prostatahypertrophie. *Arch. klin. Chir.* **173**, 185 (1932). — Koagulationsverfahren nach VOGEL. *Arch. klin. Chir.* **180**, 154 (1934).
- TSAKNIS, D.: *Arch. Malad. Reins* **4**, 442 (1929).
- UEBELHÖR, R.: Die Elektrochirurgie der Blase und des Blasenausganges. *Dtsch. Z. Chir.* **243**, 655 (1934).
- USADEL: Behandlung der Prostatahypertrophie mit Diathermiekoagulation. *Münch. med. Wschr.* **1933 II**, 1072.
- UTHOFF, C. J.: Transvesikale Elektrochirurgie der Prostata und des Blasenhalbs. *Urologic Rev.* **38**, 421 (1934).
- VERARDI: Die endovesikale Therapie der Prostatahypertrophie und ihre Beziehung zu Miktionsstörungen. *Riforma med.* **47** (1933). — Endoskopische Behandlung von Ursachen der Dysurie bei der Prostatahypertrophie. *Atti Soc. ital. Urol.* **61** (1934).
- VIETHEN, H.: Über konservative Behandlung der Prostatahypertrophie mittels endourethraler Elektrotomie. *Zbl. Chir.* **1934**, 1373. — Weitere Erfahrungen mit der Elektrotomie. *Z. Urol.* **28**, 386 (1934).

- VILDERMANN: Selbstbeobachtung der Foragebehandlung der Prostata. *Clinique* 81 (1931).
- VIRCHOW, H.: Präparate zur Veranschaulichung der Lage der männlichen Beckenorgane. *Z. Urol.* 15 (1921).
- VOGEL, R.: Diathermieoperation bei Prostatahypertrophie. *Zbl. Chir.* 1931, 1267; 1932, 1686.
- Behandlung der Prostatahypertrophie mittels Elektrokoagulation. *Dtsch. med. Wschr.* 1932 I, 236.
- Diathermieoperation der Prostatahypertrophie. *Arch. klin. Chir.* 173, 184 (1932).
- WALKER, K.: Periurethrale Operationen bei Prostataobstruktionen. *Brit. med. J.*, Jan. 1925.
- Eine neue Diathermiestanze für Beseitigung prostatistischer Blasenhindernisse. *Proc. roy. Soc. Med.* 18 (1925).
- Die vergrößerte Prostata. *Oxford med. publ.* 1926, 157—181.
- Mechanismus und Behandlung der den Harnabfluß behindernden Prostataveränderungen. *Brit. med. J.* 1931, Nr 3617.
- Periurethrale Operationen der Prostata. *Brit. med. J.* 1933, Nr 3765, 355.
- Chirurgie des Blasenhalsses. *Verh. internat. Ges. Urol.* 1, 516 (1933).
- WAPPLER, F. C.: Eine Analyse über die Wirkung der Dichte des Röhren-Hochfrequenzstromes. *Resection Briefs* 5 (1932).
- WARD, R. O.: Ergänzungen zu dem McCARTHY-Elektrotom. *Lancet* 1933 II, 296.
- WEDGEWOOD, P. E.: Eine Modifikation des McCARTHY Prostata-Punchinstrumentes für die transurethrale Prostataresektion. *J. of Urol.* 32, 287 (1934).
- WEITLANDT, J. A.: Die Behandlung bestimmter Formen von Prostatahypertrophie auf nichtoperativem Wege. *Nederl. Tijdschr. Geneesk.* 71 (1927); 1928 II; 1929 II.
- Demonstration eines neuen Elektrokoagulationscystoskops, insbesondere für die Behandlung der Prostatahypertrophie. *Zbl. Chir.* 1930.
- Die Behandlung urologischer Veränderungen mit Diathermie, angewendet auf natürlichem Wege. *Nederl. Tijdschr. Geneesk.* 1930 I.
- Über die Chirurgie des Blasenhalsses. *Verh. internat. Ges. Urol.* 1, 477 (1933).
- WELTMANN, C. C. u. H. W. PLAGGEMEYER: Zweijährige Erfahrung mit dem Resektoskop. *Urologic Rev.* 38, 392 (1934).
- WESSON, M. B.: Anatomische, embryologische und physiologische Studien über das Blasen-dreieck und den Blasenhalss. *J. of Urol.* 4, 279 (1920).
- Die Prostata Median-bar. *J. of Urol.* 22.
- Die mediane Prostatabarriere, ihre Komplikationen und ihre Behandlung. *California Med.* 25 (1925).
- Das Blasen-dreieck als Ursache der Harnverhaltung. *Surg. etc.*, 1. Juli 1926.
- WILDEGANS, H.: Endourethrale Diathermieoperation der Prostatahypertrophie. *Arch. klin. Chir.* 180 II, 514 (1934).
- WILLIAMS, H.: Elektrokoagulation der Prostata. *Brit. med. J.* 1934, Nr 3846.
- WOHLWILL: Über Regenerationserscheinungen an der Prostata nach Elektrokoagulation. *Zbl. Chir.* 1932, 748.
- WOSSIDLO, E.: Incisioncystoskop zur Ausführung der BOTTINISchen Operation bei Prostatahypertrophie unter Kontrolle des Auges. *Zbl. Krkh. Harn- u. Sex.org.* 113 (1900).
- *Fol. urologica* 7 (1912).
- WOSSIDLO, H.: *Fol. urologica* 1, 526 (1908).
- Der gegenwärtige Stand der Irrigationsurethroskopie. *Dtsch. med. Wschr.* 1909 I, 872.
- YOUNG, H. H.: Ein neuer kombinierter Elektroauter zur BOTTINI-Operation bei Prostataobstruktion. *Bull. Hopkins Hosp.* 13, 36 (1902).
- Eine neue Methode Punch-Operation für kleine Barbildungen und Prostataobstruktion. *J. amer. med. Assoc.* 9, 253 (1913).
- Die endoskopische Diagnose der geringgradigen prostatistischen Verlegung und deren Behandlung auf urethralem Wege. *J. of Urol.* 8 (1922).
- Transurethrale Prostataresektion, verbessertes Instrumentarium und Operationsindikation. *J. amer. med. Assoc.* 102, 1913 (1934).
- u. CECIL: Die Symptomatologie, Pathologie und Behandlung der Median-bar. *Trans. amer. Urol.* 11, 115 (1917).

## Einleitung.

Die Behandlung der Prostatahypertrophie war bis vor wenigen Jahren feststehend: Die Patienten, die im operablen Zustand in die Behandlung kamen, wurden prostatektomiert. Über den günstigsten Weg waren die Ansichten geteilt, ob suprapubisch, perineal oder ischiorectal. Der Rest der Patienten erhielt entweder eine Blasenfistel oder wurde mit dem Katheter behandelt. Die verschiedenen Elektrokoagulationsmethoden, die im Auslande vor allem durch LUYSS entwickelt wurden, fanden in Deutschland nur ganz vereinzelte Anhänger (ROSENBURG, HOFFMEISTER, KAPPIS, VOGEL u. a.).

Als nun vor etwa 5 Jahren die Berichte aus Amerika über eine neue endourethrale Behandlungsmethode bekannt wurden, bei der das hypertrophische Gewebe durch eine Hochfrequenzschneideschlinge nicht koaguliert sondern reseziert wurde, ist dieser neue Weg bei uns nur wenig beachtet worden. E. R. W. FRANK hatte bereits einige Fälle mit dem STERNschen Resektotom erfolgreich behandelt und KROPEIT ein Instrumentarium konstruiert, sie fanden aber keinen Anklang. Das Bedürfnis nach einer „konservativen“ Behandlungsmethode war vorhanden, da bei dem Ausbau der operativen Technik mehr und mehr das Bestreben hervortrat, das Risiko des Eingriffs nach Möglichkeit herabzusetzen. Aber es fehlte ein zuverlässiges Instrument und vor allem eine leistungsfähige Hochfrequenzmaschine, die den hohen Anforderungen beim „Unterwasserschneiden“ genügte.

Im Jahre 1932 hatte v. LICHTENBERG ein Resektionsinstrument veröffentlicht und es folgte BITSCHAI, der das Elektrotom MCCARTHYs etwas modifiziert hatte. Somit war die instrumentelle Grundlage für die neue Resektionsmethode in Deutschland gegeben. Nach anfänglichen Einzelberichten wuchs das Interesse nun schnell und auf dem deutschen Chirurgenkongreß 1934 wurde die Frage der endourethralen Prostataresektion in Deutschland zum erstenmal vor einem großen chirurgischen Forum diskutiert. Die Ansichten über den Wert der neuen Methode sind noch sehr geteilt. Gegenüber weitgehender Ablehnung wird die Zahl der Verfechter schnell größer. RUBRITIUS wies erst kürzlich auf die Gefahr hin, daß es im Lager der Urologen zu einer Spaltung kommen könne, in urologische Chirurgen und in diejenigen, die „den weitgehendsten Ausbau der endourethralen Operationstechnik“ anstreben.

Der Weg, den eine neue Behandlungsmethode in der Medizin häufig geht, kann mit den Ausschlägen eines Pendels verglichen werden: Nach anfänglicher Ablehnung kommt es zu einer großen Begeisterungswelle, die aber scharfer Kritik nicht standhält und sich dann in ihr Gegenteil verwandelt. Schließlich findet sie dann den Platz, der ihr auf Grund ihrer Leistungsfähigkeit zukommt. Diese verschiedenen Entwicklungsstadien konnte man auch bei der endourethralen Prostataresektion in den ersten Jahren ihrer Ausbreitung in Amerika verfolgen. Es erscheint mir möglich, daß wir jetzt durch eine kritische Prüfung der Methode uns die unnötigen „Pendelausschläge“ ersparen. Die Anzeigenstellung, die das Kernproblem der Prostataresektion heute bildet, ist noch im Fluß; sie kann aber nur in festumrissene Grenzen gebracht werden, wenn genügend Erfahrungen vorliegen. Aus diesem Grunde wurde in der folgenden Arbeit das große Krankennmaterial meines Lehrers MCCARTHY eingehend verwertet.

## Geschichtliche Entwicklung der konservativen Behandlungsmethoden der Prostatahypertrophie.

Nach den Angaben von GUTIERREZ war es AMBROSE PARÉ (1510—1590), der als erster ein Schneideinstrument zur Beseitigung eines Entleerungshindernisses am Blasenhals in die Harnröhre einführte. Es handelte sich um einen Metallkatheter (Abb. 1), der an seiner Spitze einen von außen beweglichen halbkugelförmigen Kopf trug, dessen Rand scharfe Kanten hatte. Wenn die knopfförmige Spitze das Hindernis passiert hatte, wurden durch

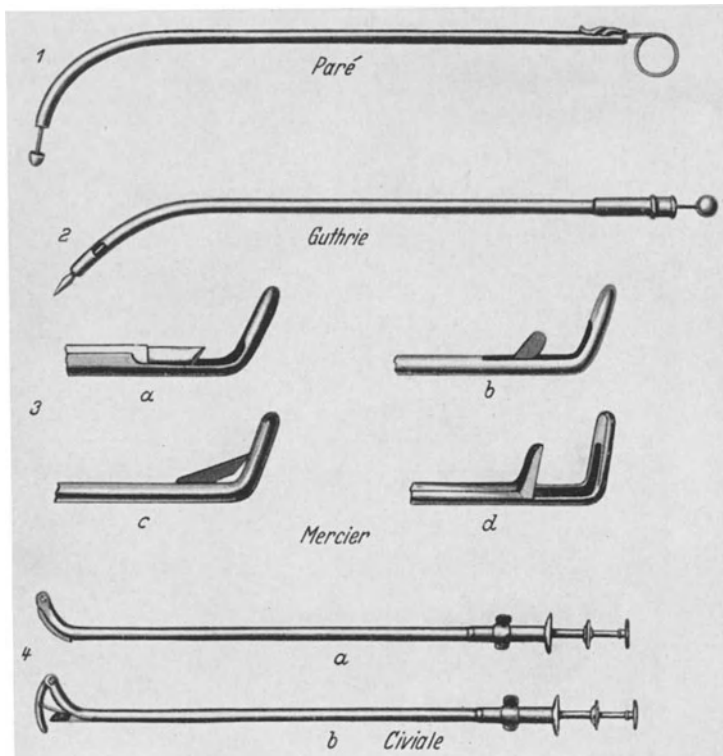


Abb. 1. Historische Instrumente zur Beseitigung von Blasenengen. 1 PARÉ'S Instrument 1575. 2 GUTHRIE'S Instrument zur Beseitigung der „Median Bar“ 1832. 3 MERCIER'S Instrument. a Incisions- und Excisionsinstrument 1839—1841, b Incisionsinstrument 1844, c Incisionsinstrument 1847, d Excisionsinstrument 1850. 4 CIVIALES „Kiotome“. a geschlossen, b offen. (Nach GUTIERREZ.)

Drehungen sowie Vor- und Rückwärtsbewegung in die Barriere am Blasenhals eine Bresche gelegt. So kann man das Instrument PARÉ'S als Vorläufer der später konstruierten Schneideinstrumente ansehen.

Die Leistung PARÉ'S ist besonders hoch zu veranschlagen, da zu seiner Zeit noch keine pathologisch-anatomischen Grundlagen über die Veränderungen am Blasenhals vorlagen. Hier trat eine Änderung durch die Untersuchung von HOME (1806) und GUTHRIE (1832) ein. GUTHRIE wies in einem Vortrag in dem Royal College of Surgeons in London auf eine Erkrankung am Blasenhals hin, die unabhängig von Veränderungen der Prostata auftritt. Diese bezeichnete er als „Median bar“ und verstand darunter eine Barriere am Blasenhals, die zu Entleerungsstörungen führt. Zur Blasenentlastung empfahl GUTHRIE den Katheter, wenn dieser aber auf die Dauer keinen Erfolg brachte, schlug GUTHRIE die Durchschneidung der Barriere am Blasenhals mittels einer Lanzette vor, die von STAFFORD angegeben und von ihm abgeändert worden war. 2 Fälle von Barrierenbildung konnte er auf diese Weise erfolgreich behandeln. Das Instrument bestand aus einem Katheter (Abb. 1, 2), der an seiner



Spitze ein gedecktes Messer trug; dieses war durch eine Feder fixiert. War die Spitze des Katheters in die Blase eingeführt, so wurde das Messer durch die Feder gelöst und sprang in die Blase vor. Nun wurde das Messer zurückgezogen und hierbei durchschnitt es das Hindernis am Blasenhal. GUTHRIE schreibt selbst, daß er bei dünnen und engen Stenosen an eine erfolgreiche Anwendung glaubt, ohne dem Patienten Schaden zuzufügen.

Wenige Jahre später erscheint in Frankreich 1837 MERCIERs erste Arbeit über die Blasenhal- und Prostataerkrankungen. Die voraufgegangenen Arbeiten HOMES, GUTHRIE u. a. bezeichnet er als irrig und nimmt für sich die Priorität in Anspruch. Als nun wenige Monate

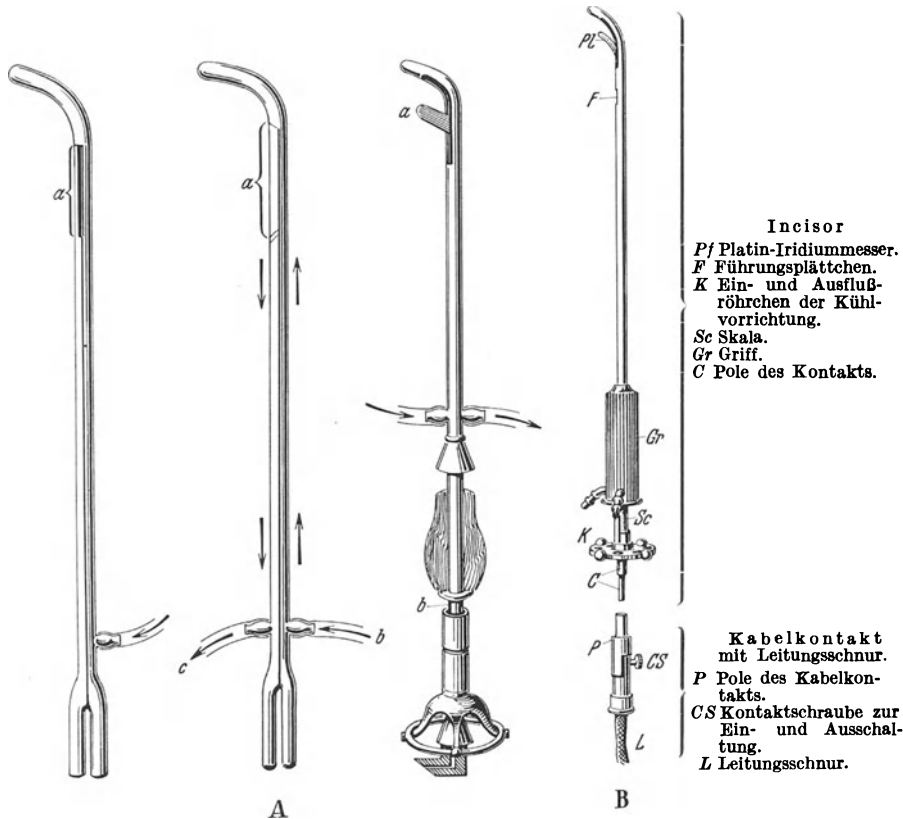


Abb. 2 A. BOTTINIS „Cauterio termogalvanico“, *b—c* Kühlspülung. B. FREUDENBERGS Instrument. [Z. Chir. 24 (1897).]

danach CIVIALE ebenfalls eine ausführliche Studie über die Blasenhalserkrankung veröffentlicht, bezichtigt MERCIER ihn des Plagiaten. Es kommt zu einem jahrelangen Streit, der ohne Ergebnis vor die Academie des Sciences getragen wird. Schließlich erhält MERCIER in den Jahren 1850 und 1852 den Akademiepreis für seine Studien, obwohl ihm die Priorität nicht zugesprochen werden konnte.

MERCIER und CIVIALE haben sich entsprechend den damaligen Verhältnissen Instrumente zur endourethralen Behandlung konstruiert, die erhebliche Fortschritte aufwiesen. CIVIALES „Kiotom“ (Abb. 1, 4) trug an seiner Spitze einen beweglichen Arm. Das katheterförmige Instrument wurde geschlossen eingeführt und dann mittels eines Schiebers der bewegliche Arm hinter das Hindernis gebracht, um dieses zu fixieren. Nun wurde ein kleines Messer aus der Instrumentenscheide vorgestoßen und durch die Fixierung wurde ein Ausweichen des Gewebes im Augenblick des Schneidens verhindert.

MERCIER begnügte sich nicht mehr mit dem einfachen Durchschneiden des abflußhindernden Gewebes, er ging im Laufe der Jahre einen Schritt weiter und konstruierte

ein Instrument, mit dem er Stücke herauschneiden konnte. Sein letztes Modell (Abb. 1, 3) erinnert an einen Lithotriptor. Das an seinem Ende fast rechtwinklig abgebogene Instrument bestand aus zwei Hauptstücken: Der „weibliche“ rinnenförmige Teil enthielt in seinem abgebogenen Teil ein scharfrandiges Fenster, in das der „männliche“ Teil, der in der Rinne des ersteren sich vor- und zurückbewegen konnte, wie ein Zapfen hineinpaßte. Das zu entfernende Gewebe wurde zwischen die beiden abgewinkelten Enden des Instrumentes eingeklemmt, durch Schraubendrehung am äußeren Ende des Instrumentes die beiden Arme innen zusammengebracht, und wenn der Zapfen in das gegenüberliegende Fenster eintrat, wurde das dazwischen liegende Gewebe herausgestanzt. Durch Drehungen des Instrumentes und wiederholtes Stanzen wurde so eine Rinne in die Barriere gelegt. Hier ist also das Prinzip des späteren „Punch“-Instrumentes durchgeführt. MERCIER berichtet über 300 Fälle, die er mit seiner Methode behandelt hat.

Neben der Arbeit im dunkeln haftete dieser Methode die große Gefahr der Blutung an, hieraus erklärte sich wohl auch, daß seine Technik wenig Anhänger fand. Erst im Jahre 1874 trat hier ein gewisser Wandel ein, als BOTTINI seine „Cauterio termogalvanico“ bekannt gab (Abb. 2A). Die Grundlage hierzu bildete das MERCIERsche Instrument. BOTTINI aber war es gelungen, mit diesem den galvanischen Strom zum Brennen wirksam in Verbindung zu bringen. Zur Vermeidung einer Gewebsschädigung durch Überhitzung des Instrumentes wurde dieses mit einer Kühlpülung versehen. Das Schneideinstrument

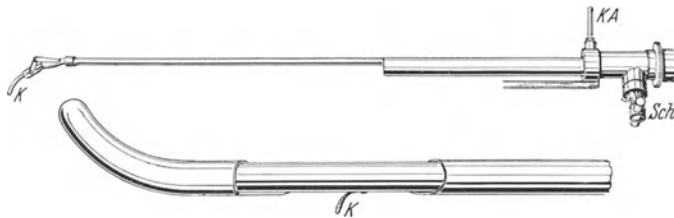


Abb. 3. GOLDSCHMIDTS Instrument. K Kauter. Unteres Bild: Kauter (K) aufgerichtet aus dem Fenster vorragend. Oberes Bild: Kauter allein. Sch Schieber zum Aufrichten des Kauters, KA Kontakt für Galvanokaustik. [Fol. urol. (Lpz.) 2 (1908).]

bestand auch wieder aus zwei Teilen, die ähnlich wie bei MERCIER gegeneinander bewegt werden konnten. Der innen liegende Teil endete in einem Platinmesser, er enthielt die beiden Drähte für die Stromzufuhr und außerdem einen Zu- und Abflußkanal zur Wasserkühlung, so daß das Instrument nicht überhitzt wurde. Zur Feststellung der Schnittlänge war an der Seite des Instrumentengriffes eine Skala angebracht (Abb. 2b), die mit dem Messer in Verbindung stand und eine Orientierung erlaubte. Durch eine dünne Elfenbeinplatte wurde die Isolierung hergestellt. Aber auch dieses Instrument fand in seiner ursprünglichen Form keine große Verbreitung, da seine Anwendung für den weniger Geübten noch immer zu gefährlich war. Das koagulierte Gewebe konnte nicht aus der Blase bzw. hinteren Harnröhre entfernt werden und bildete daher die Quelle für Blutungen und Infektionen.

In Deutschland wurde die Methode BOTTINIS von FREUDENBERG erfolgreich angewendet und das Instrument verbessert. NITZES geniale Erfindung des Cystoskopes befruchtet natürlich auch die instrumentelle Entwicklung. Das Operationscystoskop NITZES vereinigte FREUDENBERG mit dem BOTTINISchen Instrument und hatte hierdurch den Vorteil, teilweise unter Sicht arbeiten zu können. Durch die verbesserte Technik im Instrumentenbau konnte FREUDENBERG die einzelnen Teile praktischer gestalten (Abb. 2B). So bestand z. B. das Messer nicht mehr aus Platin, sondern aus dem haltbareren Platiniridium; die Wasserkühlung wurde durch das ganze Instrument hindurchgeführt, so daß sich auch der Handgriff nicht mehr erhitzen konnte. Der Hauptfortschritt war aber darin zu sehen, daß das neue Instrument durch Kochen vollkommen sterilisiert werden konnte. FREUDENBERG selbst sagt, daß seine Abänderung nur „die Form, die Handlichkeit und die elektrische Konstruktion“ betreffen. Der geniale Grundgedanke BOTTINIS bleibe hierdurch unberührt.

Trotz der instrumentellen Verbesserung fand die Methode FREUDENBERGS keinen anhaltenden Anklang, da die Komplikationen im postoperativen Verlauf, Spätblutung und schwere Infektionen die Anfangserfolge erheblich abschwächten. Neben FREUDENBERG waren es zu dieser Zeit in Deutschland GOLDSCHMIDT und HANS und ERICH WOSSIDLO, die an den weiteren Ausbau des Instrumentariums arbeiteten.

1906 gelang es H. GOLDSCHMIDT durch Konstruktion des Irrigationsurethroskopes das Gebiet der Harnröhrenendoskopie erheblich zu erweitern. GOLDSCHMIDT brachte durch kontinuierlichen Wasserdruck die Harnröhrenwand zur Entfaltung und durch Einschaltung eines optischen Systems sowie einer Lichtquelle war die Betrachtung größerer Harnröhrenabschnitte ermöglicht. Die normalen und krankhaften Veränderungen in der hinteren Urethra und am Blasenhals konnten jetzt der direkten Betrachtung unterzogen werden und es lag nahe, dieses neue Instrument für therapeutische Zwecke zu verwenden. GOLDSCHMIDT benutzte hierfür ein Messer, das galvanokaustisch zum Glühen gebracht werden konnte. Es war derart angebracht, daß es sich innerhalb des Instrumentenfensters bewegen und durch einen kleinen Schieber aufgerichtet werden konnte, damit es über die Ebene des Instrumentes zum Schneiden hervorragte (Abb. 3). Die Lichtquelle war seitlich in der Instrumentenwand in Höhe des Fensters angebracht, so daß jede Bewegung des Messers genau übersehen werden konnte.

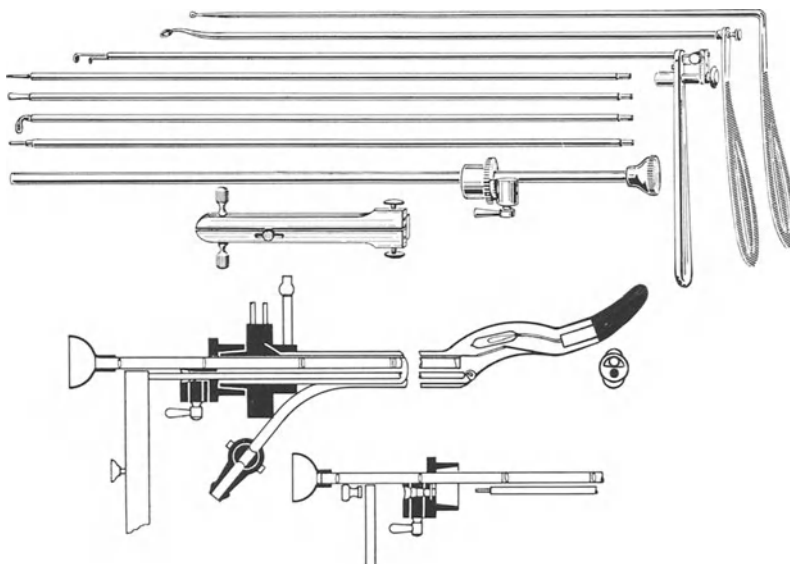


Abb. 4. E. WOSSIDLOS Operationsinstrumentarium. Unteres Bild: Schematischer Durchschnitt. [Fol. urol. (Lpz.) 7 (1913).]

Zur Gewinnung eines größeren Gesichtsfeldes bei der Untersuchung der hinteren Harnröhre stellte H. WOSSIDLO ein Urethroskop her mit einem „gebogenen und gefensternten Tubus, dessen Fenster an der konvexen Seite eine schwache Abknickung“ erhielt. Für dieses Urethroskop konstruierte nun E. WOSSIDLO die verschiedensten galvanokaustischen Instrumente (Abb. 4), z. B. gerade und flächenförmige Brenner für polypöse Wucherungen in der hinteren Harnröhre und am Blasenhals, Curetten und Faßzangen, ferner Messer zur Durchschneidung von Barrierenbildungen bei Prostatahypertrophie. Nur für diese Form empfiehlt WOSSIDLO die transurethrale Behandlung, in jedem anderen Falle befürwortet er die Operation. Auf ein schrittweises Vorgehen wird Wert gelegt und vor zu weitgehenden Brandschorfen gewarnt.

Unter Benutzung der Galvanokaustik gingen zwei amerikanische Urologen auf einem anderen Wege vor, um die vergrößerte Prostata anzugreifen. W. H. WISHARD legte mit einem kleinen Schnitt die Harnröhre vom Damm aus frei, führte dann ein kleines Rectumspeculum ein und koagulierte unter Sicht die Prostata. Nach den Berichten von GUTIERREZ und KIRWIN soll der Ausbau dieser perinealen Methode WISHARDS durch die mangelnde Erfahrung im Instrumentenbau seinerzeit gescheitert sein.

Im Jahre 1905 empfahl CHETWOOD ein modifiziertes FREUDENBERG-Instrument, das er ebenfalls von einer Dammöffnung zur Behandlung einführte. Diese Methode fand in Amerika anfangs viel Anhänger.

Aber durch die Entwicklung der chirurgischen Technik nimmt um diese Zeit das Interesse für die endourethralen Methoden ab und so wird der erste große Abschnitt dieser Behandlungsform der Prostatahypertrophie und Blasenhalstenose durch den Ausbau der suprapubischen und perinealen Operationsmethoden abgelöst.

## Die physikalischen Grundlagen der elektrischen Koagulation und des elektrischen Schneidens.

Da trotz der grundlegenden Arbeiten von SCHEELE, v. SEEMEN u. a. über die physikalischen Grundlagen bei der Koagulation und dem „Schneiden unter Wasser“ mit dem Hochfrequenzstrom häufig noch Unklarheiten herrschen, und in den Veröffentlichungen die Begriffe nicht scharf voneinander unterschieden werden, erscheint es angebracht, hier nochmals auf diese Punkte einzugehen.

Die Anwendung des elektrischen Stromes zur Gewebszerstörung beruht auf der gleichen Grundlage wie die des alten Glühbrenners, nämlich auf einer Hitzewirkung. Bei Benutzung des gewöhnlichen elektrischen Stromes würde eine Shockwirkung im Körper erzielt werden, wie sie als „elektrischer Schlag“ allgemein bekannt ist. Zu seiner Vermeidung wird nun der Strom in Hochfrequenzstrom umgewandelt. Während der übliche Wechselstrom etwa 60 Perioden pro Sekunde hat, steigt diese Zahl beim Hochfrequenzstrom bis auf eine Million und mehr pro Sekunde. Bei dieser hohen Zahl von Stromwechsel in der Zeiteinheit kommt es nicht mehr zur Shockwirkung, der Strom wird nur in seiner Wärmewirkung vom Körper empfunden. Diese Wirkungsweise wird durch das NERNSTsche Gesetz erklärt, das besagt: Die elektrische Reizwirkung in jedem Gewebe ist proportional der Stromstärke und umgekehrt proportional der Wurzel aus der Frequenzzahl. Durch den etwa 1 Million Wechsel des Stromes in der Sekunde kommt es in den Gewebszellen nicht mehr zu Veränderungen, die die Reizschwelle überschreiten, weil eben die Wirkung der einen Halbwelle der der anderen Halbwelle entgegengesetzt ist (SCHEELE). Da also bei der Einwirkung dieser Stromart die Reizwirkungen wegfallen, können mit dem Hochfrequenzstrom so hohe Stromstärken Verwendung finden, wie sie in keiner anderen Form zu therapeutischen Zwecken ausnutzbar sind. Der Hochfrequenzstrom hat weiter die Eigenschaft, genau regulierbar zu sein, und den für die Blasenchirurgie besonderen Vorteil, auch unter Wasser seine Wirksamkeit auf das Gewebe beizubehalten.

Die Wärmewirkung des Hochfrequenzstromes wurde zu therapeutischen Zwecken zum erstenmal 1908 fast gleichzeitig von ZEYNEK in Prag und NAGEL-SCHMIDT in Berlin vorgeschlagen.

Die durch den Strom im Körper erzeugte Wärmemenge hängt nach dem JOULESchen Gesetz von der Stromstärke und dem Widerstand ab. Da bei Hochfrequenzstrom die Reizerscheinung des Gewebes viel geringer ist als beim Gleichstrom, wie oben erwähnt wurde, kann man Strom von 2—3 Amp. anwenden im Gegensatz zu Tausendstel von Ampere bei dem gleich- oder niedergespannten Wechselstrom. Da die Wärmewirkung im Quadrat proportional der Stromstärke und direkt proportional dem Widerstand des betreffenden Körpers ist, kann man durch die erhebliche Zunahme der Amperezahl (Stromstärke) eine Hitzewirkung erzeugen, die das Gewebe koaguliert, bei richtiger Berücksichtigung des Widerstandes. Dieser ist direkt proportional der Länge und umgekehrt proportional dem Querschnitt des Leiters, so daß er also an der engsten

Stelle des Leiters am größten sein muß. Da man eine Beeinflussung des Querschnittes am Körper nicht in der Hand hat, wurde der Querschnitt des Leiters vor Eintritt des Stroms in den Körper geändert, indem man ungleich große Elektroden benutzte. Die größere Hitzewirkung tritt durch Verringerung des Querschnitts an der kleineren Elektrode auf, also die stärkste Hitzewirkung an einer nadelförmigen Elektrode.

Einen schematischen Überblick über den Stromlinienverlauf bei gleichen wie bei ungleichen Elektroden gibt Abb. 5 von SCHEELE, die zeigt, daß bei der Verwendung ungleich großer Elektroden die Stromlinien an der kleineren Elektrode sich verdichten. „Die größte Stromdichte, d. h. die Milliamperezahl pro Quadratcentimeter, und somit auch die größte Erwärmung findet sich also an der kleinen Elektrode“ (SCHEELE).

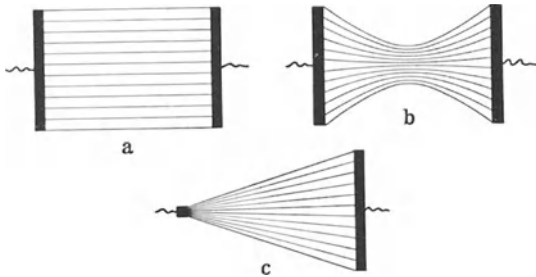


Abb. 5. a Schema des Stromlinienverlaufes bei gleichen Elektroden, b bei Verjüngung des Gewebeschnitts, c bei ungleichen Elektroden. [K. SCHEELE: Erg. med. Strahlenforsch. 2 (1926).]

Der Hochfrequenzstrom findet heute therapeutische Anwendung in drei Formen, und zwar bei der Diathermie, der Koagulation und beim elektrischen Schneiden. Die Stromart ist bei den drei Behandlungsmethoden die gleiche, es handelt sich nur um Änderungen in der Stromdichte. Bei der Diathermie, der Form, für die Hochfrequenzstrom zuerst Verwendung fand, wird eine gleich-

mäßige Tiefendurchwärmung erzeugt, zu der eine sehr geringe Stromdichte benutzt wird im Gegensatz zum Koagulieren und Schneiden, denn beides ist nur durch starke Hitzeerzeugung möglich. Durch die fortschreitende Entwicklung der Hochfrequenzmaschinen, auf die unten näher eingegangen wird, ist es heute möglich, die Stromdichte je nach Bedarf zu steigern und zu kontrollieren. Es fehlte aber bisher ein physikalisch meßbarer Einheitsbegriff für diese Stromdichte. FR. WAPPLER, New York, prägte deshalb den Begriff „Millimil“ und versteht darunter einen Hochfrequenzstrom von 1 Milliampere, der durch 1 qmm Elektrodenoberfläche fließt. Mit Hilfe dieses Meßbegriffes ist es nun möglich, die Grade von Stromdichte zu bezeichnen, die bei den verschiedenen Anwendungsgebieten des Hochfrequenzstromes erforderlich sind. So gibt WAPPLER folgende Zahlen für die Diathermiebehandlung an: Bei Verwendung einer Elektrode von 12,5 qcm, durch die ein Hochfrequenzstrom von 3000 Milliampere fließt, beträgt die Stromdichte  $\frac{1}{5}$  Millimil, vorausgesetzt, daß der Strom gleichmäßig über die Elektrode verteilt ist. Für die Koagulationsbehandlung ist eine Stromdichte von 6—10 Millimil, zum Schneiden unter Wasser eine Stromdichte von 12 Millimil und darüber erforderlich. Es ergibt sich also auch hieraus, daß beim Koagulieren und Schneiden nicht die Stromart, sondern die Stromdichte geändert wird.

Der für die Diathermie- und Koagulationsbehandlung erforderliche Hochfrequenzstrom wird in den bekannten Diathermieapparaten erzeugt, die mit einer Löschfunkenstrecke arbeiten. Es bereitete aber große technische Schwierigkeiten, einen Apparat zu konstruieren, der bei möglichst niedriger Spannung einen Strom liefert, der zum elektrischen Schneiden unter Wasser genügt.

Während man in Amerika bei der Prostataresektion einen sog. Röhrenapparat als Stromquelle benutzte, auf dessen Arbeitsweise weiter unten eingegangen wird, versuchte man in Deutschland mit den Funkenstreckenapparaten zum Erfolg zu kommen. Während der Röhrenapparat mit ungedämpften Schwingungen arbeitet, erzeugen die Funkenstreckenapparate gedämpfte, d. h. der Schwingungsablauf ist wellenförmig, da zwischen zwei Schwingungsimpulsen eine Pause entsteht. Entsprechend dem graphischen Ablauf der Schwingung ist auch die Stromwirkung auf das Gewebe, es kommt nämlich zu einer unregelmäßigen Koagulationswirkung, außerdem zu einem Schneideeffekt, der bei den früheren Maschinen zum Schneiden unter Wasser nicht genügte. 1932 wurde von der „Sanitas“ E. G. ein „Prostata-Cutor“ nach v. LICHTENBERG herausgebracht, bei dem es gelungen war, durch eine Steigerung der Funkenfrequenz die Schwingungspausen erheblich zu verkleinern und dadurch eine gute Schneidewirkung mit genügendem Verschorungsgrad der Schnittfläche zu erzielen (Abb. 6). Die Steigerung der Funkenfrequenz ist bei den Hochfrequenzschneideapparaten anderer deutscher Firmen, z. B. Koch & Sterzel, Siemens, Reiniger, Gebbert & Schall inzwischen auch durchgeführt worden. Für die Prostataresektion hat aber der „Prostata-Cutor“ in Deutschland bisher die weiteste Verbreitung gefunden.

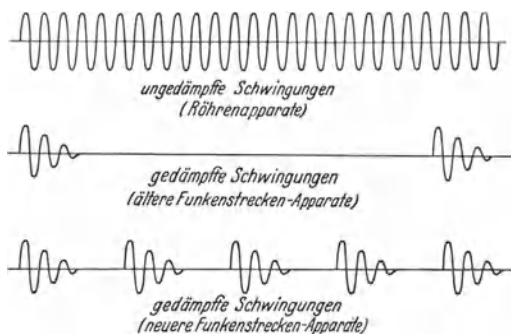


Abb. 6. Schwingungskurven des Hochfrequenzstromes.  
[A. v. LICHTENBERG u. W. HEYNEMANN: Z. urol.  
Chir. 35 (1932).]

In Amerika wurde 1931 durch Zusammenarbeit von McCARTHY und FR. WAPPLER, New York, ein Senderöhrenapparat „Surgical Unit“ gebaut, der heute dort am meisten gebraucht wird. Der Röhrenapparat arbeitet mit ungedämpften Schwingungen und zeigt in den Fällen, in denen bei der Resektion eine besonders starke Blutung auftritt, eine nicht genügende Koagulationsfähigkeit. Aus diesem Grunde wurde jetzt diesem Senderöhrenapparat ein Funkenstreckenapparat zur Koagulation zugesetzt, so daß jetzt diese kombinierte Maschine allen derzeitigen urologischen und chirurgischen Ansprüchen bei weitem gewachsen ist.

Wegen der schwierigen physikalischen Vorgänge bei der Schwingungserzeugung im Funkenstreckenapparat wie in der Senderöhre sei hierauf nachfolgend näher eingegangen<sup>1</sup>.

Das Grundelement zur Erzeugung hochfrequenter elektrischer Schwingungen ist der elektrische Schwingungskreis, der in seiner einfachsten Form aus einer Kombination von Spule und Kondensator besteht. In der Abb. 7 ist eine solche Kombination dargestellt, die außerdem noch eine Spannungsquelle enthält, die mittels eines Umschalters wahlweise in den Schwingungskreis ein- (Stellung 1) oder ausgeschaltet (Stellung 2) werden kann. Die Spule besteht im allgemeinen

<sup>1</sup> Die nachfolgenden physikalischen Ausführungen stammen von Herrn Dr. Ing. SCHÄFER, Dresden (Koch & Sterzel A.G.), dem ich auch an dieser Stelle ergebenst danke.

aus mehreren Windungen dicken Kupferdrahtes, der Kondensator ist in der bekannten Weise aufgebaut auf Isolierplatten, die auf beiden Seiten mit Metallgeweben versehen sind. Wird im Schema Abb. 7 die Schalterstellung 1 eingeschaltet, so kann die Batteriespannung durch die Spule hindurch, deren Widerstand vernachlässigbar ist, die Belege des Kondensators auf die volle Batteriespannung aufladen. Es herrschen dann auf den Kondensatorplatten Ladungen des angegebenen Vorzeichens. Wird jetzt plötzlich auf Schalterstellung 2 übergegangen, so kann die Kondensatorladung offenbar nicht mehr bestehen bleiben, da die Spannung der Batterie weggefallen ist und die Kondensatorbelege über den verschwindend geringen Widerstand der Spule miteinander verbunden sind. Es wird sich also die Ladung des Kondensators auszugleichen suchen, indem

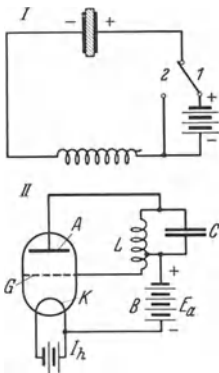


Abb. 7. Schwingungserzeugung mit der Senderöhre. I Kombination von Spule und Kondensator. II Schematischer Aufbau einer Senderöhre.

ein Entladestrom im Schwingungskreis zu fließen beginnt. Dieser Strom kann jedoch nicht momentan entstehen, sondern erst allmählich, da er in der Spule ein Magnetfeld aufbauen muß. Durch diese Trägheitswirkung, die durch den Aufbau des Magnetfeldes entsteht, kommt es zu einem Zustand im Schwingungskreis, in dem die Kondensatorladung durch den ständig wachsenden Strom zum Ausgleich gekommen ist und dafür in der Spule ein kräftiges Magnetfeld aufgebaut ist. Dieses kann seinerseits weder momentan verschwinden, da es einen bestimmten Energieinhalt besitzt, noch kann es fortbestehen, da die treibende stromerzeugende elektromotorische Kraft seitens des Kondensators in Wegfall gekommen ist. Es kommt darum zu einem allmählichen Verschwinden des Feldes unter Bildung einer sog. Induktion- oder Extraspannung, die den Kondensator allmählich in entgegengesetztem Sinne auflädt, so daß nach einer weiteren  $\frac{1}{4}$ -Periode das Magnetfeld verschwunden, dafür aber der Kondensator wieder

voll aufgeladen ist, jedoch mit umgekehrtem Vorzeichen. Es wiederholt sich jetzt das gleiche Spiel des dauernden Wechsels zwischen elektrischer Energie des geladenen Kondensators und magnetischer Energie des Spulenfeldes. Lediglich die unvermeidlichen Energieverluste durch den Leitungswiderstand und schlechte Isolation der Kondensatorplatten setzten einen Teil der Energie in Wärme um, so daß die Amplituden von Strom und Spannung kleiner und kleiner werden und die elektrische Schwingung schließlich zur Ruhe kommt. Die Frequenz des Hin- und Herpendelns ist um so größer, je kleiner der Kondensator und je kleiner die Spule ist, so daß man die Frequenz der elektrischen Schwingung eines solchen Kreises in einfacher Weise willkürlich wählen kann.

Durch dauernde Betätigung des Schalters könnte man (Abb. 7) eine dauernde Folge solcher gedämpfter Wellenzüge erzeugen. Einfacher als ein solcher mechanisch bewegter Schalter übernimmt eine Funkenstrecke die Aufgabe des dauernden Schließens und Öffnens. Man nennt eine solche Vorrichtung einen Funken sender. Nach diesem Prinzip arbeiten ein großer Teil der Diathermie- und Elektrochirurgieapparate, und zwar verwendet man hier besonders konstruierte Funkenstrecken, die eine sehr hohe Zahl solcher sekundlicher Öffnung und Schließung des Stromes ermöglichen: die Löschfunkenstrecken.

Aus vorstehendem ergibt sich, daß man, um ungedämpfte Schwingungen zu erhalten, d. h. Schwingungen, deren Strom- und Spannungsamplituden immer wieder die gleiche Höhe erreichen, dafür sorgen muß, daß die ständigen Energieverluste des Schwingungskreises kontinuierlich ersetzt werden. Das ermöglicht die Senderöhre; sie ist also ein Organ, um eine einmal angestoßene Schwingung in einen elektrischen Schwingungskreis fortlaufend mit gleichbleibenden Amplituden zu unterhalten. Die Wirkungsweise der Senderöhre ist dabei folgende: Abb. 7 zeigt den prinzipiell schematischen Aufbau einer Senderöhre. In einem hochevakuierten Glasgefäß  $g$  befindet sich eine Glühkathode  $K$ , die durch einen Heizstrom  $I_h$  auf Weißglut erhitzt wird. Ihr gegenüber befindet sich in einigem Abstand die Anode  $A$ , die von der Anodenbatterie  $B$  die Anodenspannung  $E_a$  über die Spule  $L$  des Schwingungskreises zugeführt erhält. Unter dem Einfluß der hohen positiven Spannung der Anode, die bei Senderöhren einige 1000 Volt beträgt, bewegen sich die bei Weißglut aus der Kathode austretenden Elektroden auf die Anode  $A$  und fließen dort ab zur Batterie. Es wird also im Anodenkreis der aus der Entladungsstrecke Kathode-Anode, im Schwingungskreis und der Anodenbatterie besteht, ein Gleichstrom, der sog. Anodengleichstrom, fließen. Eine Schwingungserzeugung tritt zunächst noch nicht ein. Diese wird erst ermöglicht durch das Gitter  $G$ , welches sich zwischen Kathode und Anode befindet, ohne jedoch den Elektroden den Durchtritt von der Kathode zur Anode zu versperren. Das Gitter ermöglicht eine Beeinflussung des Anodenstromes, indem man ihm entsprechende Ladungen erteilt. Gibt man dem Gitter eine positive Spannung, so werden die von der Kathode kommenden negativen Elektronen angezogen, der Durchtritt durch das Gitter also erleichtert. Gibt man ihm eine negative Spannung, so wird der Durchtritt erschwert, der Anodenstrom also verringert. Es bietet so das Gitter die Möglichkeit, den Anodenstrom durch entsprechende Zuführung von wechselnden Gitterspannungen, in einen Wechselstrom zu verwandeln. Wesentlich ist dabei der Umstand, daß die dem Gitter dabei zuzuführende elektrische Energie nur einen ganz geringen Bruchteil der Energie des Anodenkreises auszumachen braucht. Es hängt das damit zusammen, daß die Anodenenergie aus der Anodenbatterie stammt, und nicht von der Gitterleistung herrührt.

Es ist an Hand von Abb. 7 ohne weiteres verständlich, daß bei einer Speisung des Gitters mit einer Wechselspannung, die genau mit der Eigenschwingungszahl des Schwingungskreises LC übereinstimmt, dieser Schwingungskreis von dem im gleichen Rhythmus pulsierenden Anodenstrom zu besonders kräftigen Schwingungen angeregt wird. Da nun die Gitterleistung sehr viel geringer ist als die Anodenleistung, so kann diese zur Steuerung des Gitters erforderliche Wechselspannung ohne weiteres dem Schwingungskreis LC selbst entnommen werden; dadurch ist gleichzeitig in einfachster Weise die genaue Frequenzübereinstimmung zwischen Gittersteuerspannung und Anodenschwingungskreis garantiert. Man nennt dieses Prinzip der Schwingungserzeugung „Schwingungserzeugung durch Rückkopplung“; es ist 1913 von A. MEISSNER angegeben worden.

Die in Abb. 7 dargestellte Schaltung stellt die einfachste Form der Rückkopplung dar, die sog. Dreipunktschaltung. Man kann auch durch andere schaltungstechnische Maßnahmen die Gittersteuerspannung abgreifen. Alle diese Schaltungen sind jedoch „Rückkopplungsschaltungen“, da sie das wesentliche



Merkmal gemeinsam haben, daß die Gittersteuerspannung über den Schwingungskreis von dem pulsierenden Anodenwechselstrom rückwirkend herrührt; der Schwingungskreis steuert sich also gewissermaßen selbst, indem er unter Zuhilfenahme des Gitters die Gleichstromenergie der Anodenbatterie in seinem eigenen Rhythmus öffnet und schließt.

### **Die arterielle Gefäßversorgung von Blasenhal und Prostata.**

Bei der großen Bedeutung, die der Blutung in der Prostatachirurgie zukommt, ist es angebracht, auf die Frage der Gefäßversorgung der Prostata hier näher einzugehen.

Unsere Kenntnisse über die arterielle Blutversorgung von Prostata und Blasenhal sind bisher lückenhaft. Es ist bekannt, daß die Blutzufuhr aus den Aa. vesicales inferiores und den Aa. haemorrhoidales mediae kommt, „sie treten mit zahlreichen Stämmchen neben den Ductus ejaculatorii ein und lösen sich in der Drüse in ein reiches Capillarnetz auf“ (K. EBERTH). Aber über die Verzweigung der Gefäße, die Anastomosenbildung, sowie über die getrennte oder gemeinsame Versorgung von Prostatakapsel und Drüse sind die Ansichten noch stark voneinander abweichend und können noch nicht als feststehend betrachtet werden.

Es ist auffallend, daß bisher nur wenig Untersuchungen über die Gefäßversorgung bei Hypertrophie und anderen Veränderungen der Prostata durchgeführt worden sind, obwohl gerade die Blutung bei der Prostataektomie und die Spätblutung eine wichtige Komplikation bilden. In den Lehr- und Handbüchern der Anatomie wird die Frage der Gefäßversorgung nur kurz gestreift. In dem Schrifttum fanden sich zwei ausführliche Arbeiten über dieses Gebiet: FARABEUF untersuchte die Gefäßversorgung des gesamten Sexual- und Harnsystems. TSAKNIS, ein Schüler PAPINS, berichtete 1929 über die Gefäßstiele der Harnblase, geht hierbei aber auch nur kurz auf die A. prostatica ein.

Die Untersuchung über die Ätiologie der Prostatahypertrophie führten LOESCHKE und ADRIEN zu einem Studium der Gefäßversorgung der einzelnen Prostataabschnitte. Durch Tuscheinjektionen der A. prostatica wurde festgestellt, daß diese sich in zwei Äste teilen: Der vordere versorgt die „Innendrüse“, die den submukösen paraurethralen Drüsen entspricht, ferner Teile der Blase und der Urethra. Starke Anastomosen mit dem Gefäßsystem der Blase sollen vorhanden sein. Der hintere Ast versorgt die „Außendrüse“, er hat im Gegensatz zu den starken Anastomosen des vorderen Astes nur kapilläre Verbindungen. Kräftige Anastomosen zwischen den beiden Drüsenbezirken konnten niemals nachgewiesen werden.

Zu den entgegengesetzten Ergebnissen kam CAMMERATT, der ebenfalls Farbstoff (Berlinerblau) injizierte. Er konnte weder eine getrennte Versorgung der Innen- und Außendrüse feststellen, noch eine eigentliche A. prostatica nachweisen. Bei der normalen Vorsteherdrüse fand er eine gleichmäßige Gefäßaufteilung in den Innen- und Außenbezirken, von dem Colliculus in die Peripherie ausstrahlend. In den Adenomknoten fanden sich dagegen nur vereinzelte Gefäße ohne Anastomosen mit der gefäßreichen Umgebung.

Zu einer dritten Lösung der Frage kommt BUMPUS in seiner soeben veröffentlichten Mitteilung, die beim Abschluß der folgenden Untersuchung erschien.

Er stellt fest: Einen peripheren Plexus kleiner Arterien, zweitens eine intermediäre Zone von Anastomosen zu dem dritten Gefäßbezirk, dem periurethralen Plexus.

Um die widersprechenden Befunde von LOESCHKE-ADRION und CAMMERATT zu klären, habe ich Gefäßuntersuchungen über die Versorgung des Blasenhalses und der Prostata durchgeführt.

Die arterielle Versorgung von Blase und Prostata erfolgt von der A. hypogastrica. Das Hauptgefäß für die Vorsteherdrüse ist die den visceralen Ästen angehörende A. prostatica. Aber wie in Injektionspräparaten, die unten folgen, nachgewiesen werden konnte, senden sämtliche Gefäße, die die Blase versorgen, auch Anastomosen zum Blasenhal und zur Prostata, so daß diese auch an der arteriellen Versorgung der Prostata beteiligt sind. Es gehören hierher: A. vesicalis inf., A. vesicalis sup. aus der Umbilicalis und die A. vesicalis ant. aus der Pudenda int. Diese Äste haben einen regelmäßigen Abgang aus der Hypogastrica und zeigen in ihrem Verlauf nur geringe Variationen. Die folgenden visceralen Äste sind in Abgang und Verlauf wechselnd: A. prostatica, vesiculodeferentialis und haemorrhoidalis med.

Die A. prostatica entspringt entweder allein, meistens aber gemeinsam mit der A. vesicalis inf. aus der Hypogastrica (A. genito-vesicalis nach FARABEUF). Die Prostatica kann aber auch einen Ast der A. haemorrhoidalis bilden, es besteht jedenfalls immer eine Anastomose zwischen beiden Gefäßen. Der Verlauf von A. vesicalis inf. und prostatica ist anfangs gemeinsam schräg nach unten und vorn der Beckenwand anliegend. Die Teilungsstelle variiert. Wenn das Gefäß nach medial umbiegt, und an die Blase herantritt, teilt es sich in seine Hauptäste für die Blase und die Prostata.

Nach TSAKNIS, dessen Befunde unsere Untersuchungen bestätigten, entspricht die Richtung, in der die A. genito-vesicalis an die Blase herantritt, dem Verlauf des Ureters. Je nach der Höhe des Abganges der A. prostatica aus der Hypogastrica oder der Teilungsstelle mit der Vesicalis inf., liegt die A. prostatica in ihrem oberen Abschnitt vor, in ihrem unteren Abschnitt hinter dem Ureter. Während des weiteren Abstieges kreuzt die Prostatica den Ductus deferens unter einem nahezu rechten Winkel, sie liegt lateral von ihm. Kurz nach dieser Kreuzung tritt dann die A. prostatica nach medial an die Außen- und untere Seite der Blase in ihrem vorderen Drittel heran (Abb. 8). Sie wird begleitet von starken Venen, die vom Plexus vesico-prostaticus an der Außenseite der Prostata stammen.

Die Aufteilung der A. prostatica hängt zum Teil vom Abgang der Nachbargefäße aus der A. hypogastrica ab. Entspringt z. B. die A. vesiculodeferentialis nicht selbständig aus der Hypogastrica, so kann sie statt dessen als erster Ast aus der A. genito-vesicalis abgehen. Sie liegt nach ihrem Abgang medial und vorn, teilt sich in mehrere Äste, die die Samenblase und Ampulle versorgen; sie ernährt ferner den Ductus deferens. Nach FARABEUF gibt sie häufig einen Ast zum untersten Ureterabschnitt ab.

Die A. genito-vesicalis tritt, von der Blase kommend, an die obere Außenkante der Prostata heran und teilt sich hier in ihre beiden Hauptäste: Vesicalis inf. und Prostatica. Mit zahlreichen vorderen und hinteren absteigenden Ästen versorgt die A. prostatica die Vorsteherdrüse, ferner den unteren Abschnitt des Blasenhalses. Die A. vesicalis inf. teilt sich in zwei Hauptäste, von denen der

nach vorn verlaufende die Unterfläche der Blase in ihrem vordersten Abschnitt versorgt und der nach hinten gehende, der ebenfalls die Blase ernährt und am Ureter endet (Abb. 9).

Die bisher geschilderten Verhältnisse betreffs Verlauf und topographischer Beziehungen der Arterien für Blasenhal und Prostata konnten durch Präparation an der Leiche festgestellt werden. Aber zur Untersuchung der weiteren

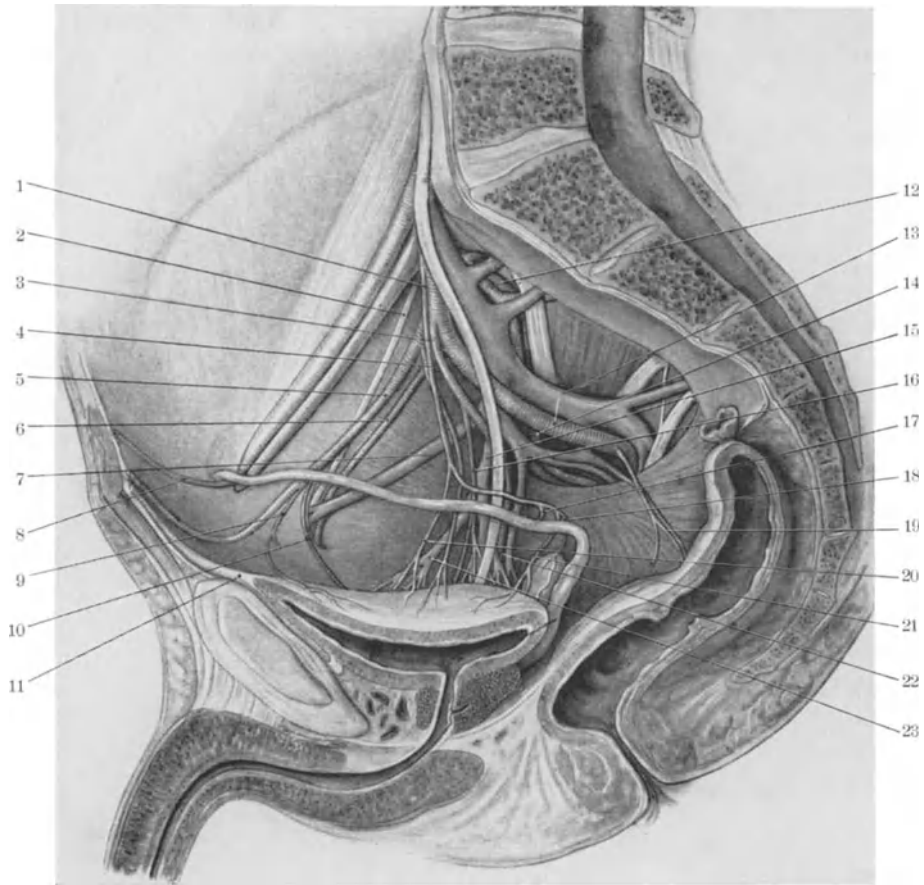


Abb. 8. Sagittalschnitt des Beckens. Der Verlauf der A. genito-vesicalis und ihre Beziehungen zum Ureter und Ductus deferens dargestellt. (Tsaknis: Les pédicules vasculaires de la vessie et son péritoine chez l'homme. Arch. d. mal. d. reins et d'organes génitaux-urinaires 1924.)

1 A. vesico-deferentialis, 2 N. obturatorius, 3 A. genito-vesicalis, 4 A. vesicalis post. sup., 5 A. umbilicalis, 6 A. obturatoria, 7 V. obturatoria, 8 A. epigastrica, 9 A. vesicalis post. sup., 10 A. vesicalis ant. sup., 11 Lig. vesicale med., 12 A. glutea, 13 A. ischiadica, 14 A. pudenda int., 15 V. pudenda int., 16 A. vesicalis inf., 17 A. deferentialis, 18 A. vesicalis, 19 A. haemorrhoidalis media, 20 Blasenast der A. vesic. deferent., 21 Blasenast der A. vesicalis, 22 A. prostatica, 23 V. vesicalis inf.

Gefäßaufteilung und der Anastomosenbildung in der Prostata genügt die Präpariertechnik nicht. Neben anatomischen Unklarheiten sind es vor allem chirurgische Gesichtspunkte gewesen, die eine Untersuchung der Gefäßverhältnisse erforderten. Diese sind von Bedeutung bei der ischiorectalen oder perinealen Prostatektomie und sind für den Operationsverlauf bei der endourethralen Prostatektomie von Wichtigkeit.

Auf die anatomischen Verhältnisse betreffs Prostatakapsel und Prostata-drüse soll an dieser Stelle nicht eingegangen werden, es sei aber daran erinnert, daß bei der Prostataktomie die vergrößerte Drüse aus der sog. chirurgischen Prostatakapsel herausgeschält wird und diese selbst im Körper zurückbleibt. Die Untersuchungen sollten feststellen: Wie verhalten sich die Äste der A. prostatica nach ihrem Eintritt in die Prostatakapsel und auf welchen Bahnen wird der Drüsenkörper der Prostata mit arteriellem Blut versorgt?

Da eine Präparation der feinen Gefäße technisch nicht durchführbar ist, wurde die röntgenologische Darstellung der mit Kontrastflüssigkeit gefüllten

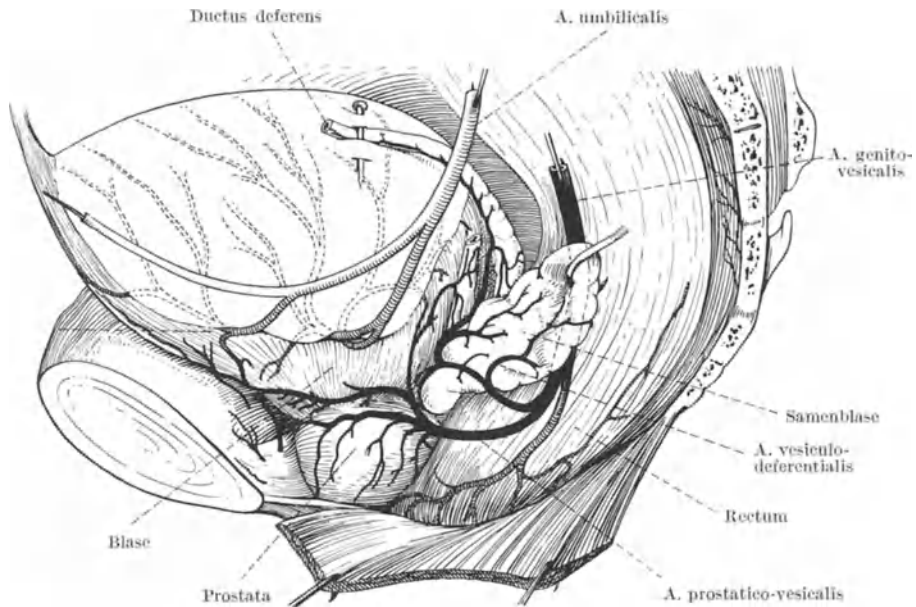


Abb. 9. Die Aufteilung der A. genito-vesicalis. (FARABEUF: Les vaisseaux sanguins des organes génito-urinaires du périnée et du pelvis. Paris: Masson & Cie. 1905.)

Gefäße gewählt. Als Kontrastmittel wurde eine Mischung von Bleiweiß und Terpentinöl im Verhältnis 10:15 benutzt, wie sie TRIWES zur Darstellung der Nierengefäße verwendet hat.

Anfangs wurde das Kontrastmittel an der Leiche in situ in die A. hypogastrica beiderseits injiziert und dann der Beckeninhalt im ganzen herausgenommen, es zeigte sich aber, daß die feineren Äste der A. prostatica nicht genügend gefüllt waren, um ihren Verlauf genau untersuchen zu können.

Folgende Technik zeigte schließlich die besten Ergebnisse: Es wurden an der Leiche in situ von der A. hypogastrica aus auf beiden Seiten ihre visceralen Äste bis zum Versorgungsorgan auspräpariert und die topographischen Verhältnisse festgestellt. Dann folgte die Herausnahme der Beckenorgane im Zusammenhang, Blase, Rectum, mit Prostata und Samenblasen sowie dem hinteren Teil der Harnröhre. Hierbei wurde besonders Wert darauf gelegt, daß die Gefäße nicht verletzt wurden. In die A. genito-vesicalis oder die A. prostatica wurde dann eine Kanüle eingebunden und das Gefäßsystem mit heißem Wasser durchspült. Die bei der Herausnahme durchtrennten Gefäße wurden unterbunden.

Bei 8 unter 50 untersuchten Präparaten waren die arteriosklerotischen Wandveränderungen derart hochgradig, daß die Gefäße harten Kalksträngen glichen und es nicht gelang, in das Gefäßlumen eine feine Kanüle einzuführen. Diese Präparate waren für die weitere Untersuchung nicht zu verwenden.

Nach genügender Durchspülung und Unterbindung aller eröffneten Gefäße wurde das im Wasserbad erhitze Kontrastmittel injiziert. Je nach der Unter-

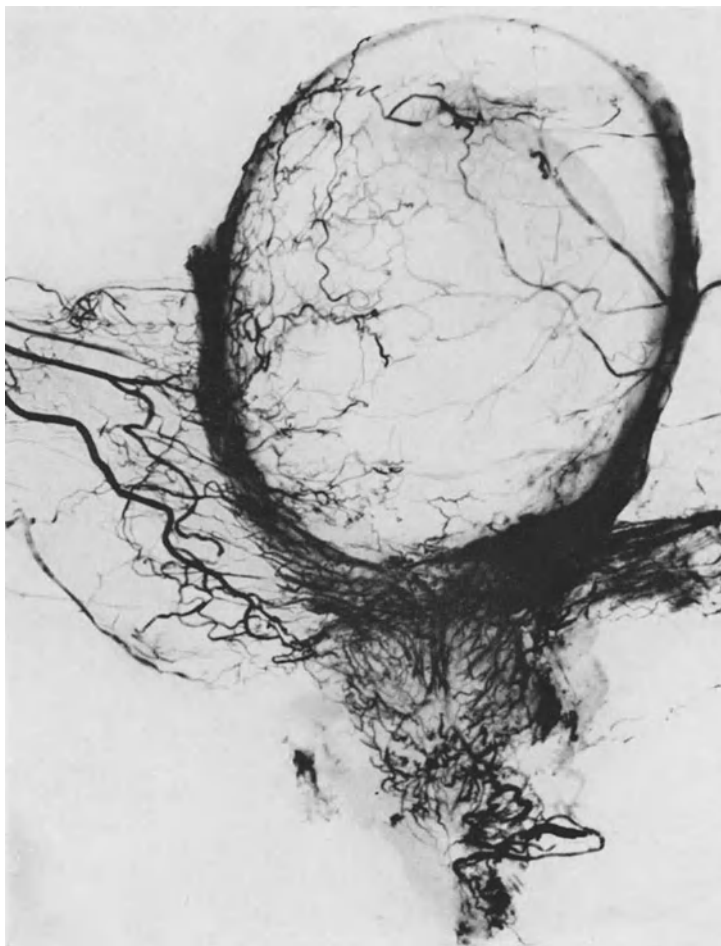

Abb. 10. Die A. genito-vesicalis dextra mit ihren Endverzweigungen. Der vordere Ast ist die A. prostatica. Starke Anastomosenbildungen am Blasenhal. Längsverlaufender Gefäßplexus in der Urethra post. (Injektion in die linke A. prostatica, rückläufige Füllung der rechtsseitigen Arterien.)

suchung wurden die verschiedenen Gefäße einseitig oder auf beiden Seiten zur Injektion gewählt. Zur Vermeidung von Austritt des Kontrastmittels aus den Gefäßen durfte nicht mit starkem Druck injiziert werden. Nach Beendigung der Injektion wurde die entleerte Blase von dem Harnröhrenstumpf auf mit Luft gefüllt und verschlossen. Zur Vermeidung von Gefäßüberlagerungen bei der Röntgenuntersuchung wurde das Rectum abpräpariert; Blase, Prostata, Samenblasen und die Gefäße blieben im Zusammenhang. Das fertige Präparat

wurde für 12—24 Stunden im Kühlschrank aufbewahrt und dann etwas Kontrastmittel nachinjiziert. In der Zwischenzeit waren die feinsten Gefäßzweige von den größeren Ästen aus ebenfalls mit der injizierten Mischung angefüllt und das Präparat war zur röntgenologischen Untersuchung fertig.

Bei der ventro-dorsalen Aufnahme, die immer als Übersichtsaufnahme zuerst angefertigt wurde, sieht man die Hauptäste der Blasengefäße, die durch Anastomosen mit der A. prostatica in Verbindung stehen. Zum Blasenhals hin nimmt der Gefäßreichtum erheblich zu, es findet sich hier ein dichtes Netz von Anastomosen, die nicht nur die Gefäße einer Seite untereinander verbinden, sondern auch mit den Gefäßen der anderen Seite in Zusammenhang stehen.

Eine klare Wiedergabe der Aufteilung der A. genito-vesicalis zeigt Abb. 10. Zwei kräftige Gefäßäste verlaufen nach medial und vorn zur Versorgung der vorderen Hälfte des unteren und seitlichen Blasenabschnittes. Der vorderste Ast, die A. prostatica, verläuft ebenfalls schräg nach medial und endet nach Abgabe zahlreicher kleinerer Seitenäste an der Prostatakapsel. Hier bilden die End-

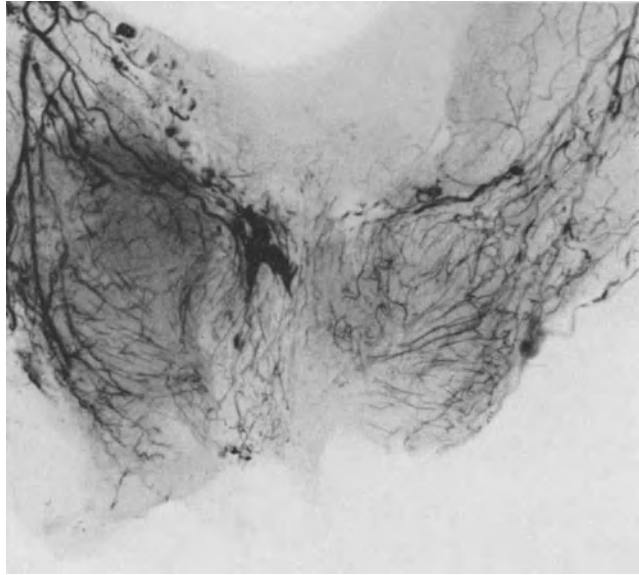


Abb. 11. Teilung der A. prostatica in einen vorderen und einen hinteren Ast. Teilweise Füllung der linksseitigen Arterien bei rechtsseitiger Injektion.

äste der A. prostatica mit Zweigen der Nachbargefäße (A. vesicalis inf., ant., vesiculo-deferentialis, haemorrhoidalis med. und pudenda int.) ein Anastomosennetz, das die arterielle Versorgung von Prostata und teilweise von Blasenhals und hinterer Harnröhre übernimmt.

Eine regelmäßige Teilung der A. prostatica in einen vorderen und hinteren Ast, wie sie von LOESCHKE und ADRIAN angegeben wurde, konnte nicht in allen Fällen bestätigt werden, war aber in 70% der Präparate nachweisbar. Abb. 11 zeigt z. B. eine Aufteilung in mehrere Äste, bei denen sich nicht ein vorderer und hinterer Hauptast unterscheiden läßt. Eine ganz typische Aufteilung dagegen sieht man in Abb. 12. Der vordere Ast verläuft in der Prostatakapsel nach vorn und teilt sich hier auf, der hintere Ast geht direkt medial in das Prostatagewebe hinein und läßt sich in zwei Armen bis zur hinteren Harnröhre verfolgen.

Zum Nachweis der Anastomosenbildung wurden einseitige Gefäßinjektionen gemacht und es zeigte sich, daß die entsprechenden Gefäße der anderen Seite gleichzeitig weitgehend zur Darstellung gelangten. So sieht man auf Abb. 12

eine Füllung der linken A. prostatica. Die Teilung in zwei kräftige Äste ist gut sichtbar. Neben einer starken Füllung der linksseitigen Prostatagefäße ist es außerdem zu einer teilweisen Darstellung der rechtsseitigen Blasen- und Vorsteherdrüsenarterien gekommen.

Neben den Querverbindungen von Gefäßen der einen mit entsprechenden der anderen Seite bestehen auch zahlreiche Anastomosen unter den Arterien jeder einzelnen Seite. Es zeigt sich bei den Injektionen, daß die Füllung der

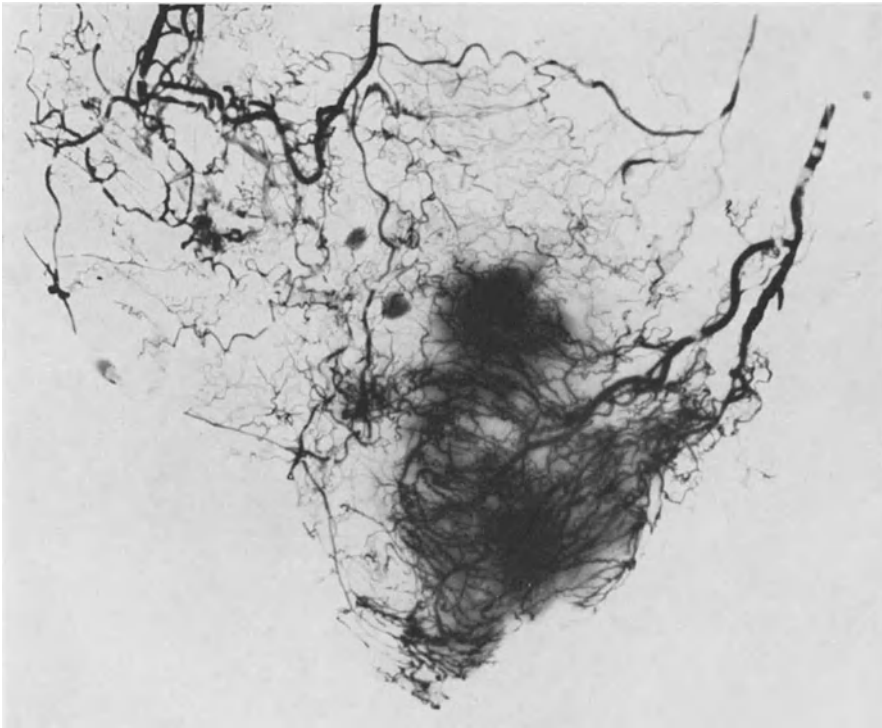


Abb. 12. Vorderer und hinterer Ast der A. prostatica sin. und deren Endverzweigungen. Füllung der rechtsseitigen Blasengefäße rückläufig.

Blasen- und Blasenhalsgefäße nach Injektion jeder der obengenannten Gefäße erfolgt. Dagegen gelingt die Füllung der Prostatagefäße nur unvollständig, wenn man nicht die A. genito-vesicalis oder haemorrhoidalis inf. zur Injektion wählt.

Wie bereits erwähnt, kommt es am Blasenhals zu einer besonders starken Gefäßentwicklung. Abb. 10 zeigt deutlich dieses Zusammenströmen sämtlicher Blasengefäße am Blasenausgang. Bei einer derartigen Gefäßfülle ist es nicht erstaunlich, daß bei lokalen Zirkulationsstörungen der feine Blasenentleerungsmechanismus in Mitleidenschaft gezogen sein kann, ohne daß sich gröbere anatomische Veränderungen nachweisen lassen!

Die Gefäßversorgung der Prostata drüse erfolgt von dem Gefäßplexus, der, wie oben beschrieben, sich im Bereich des äußeren Randes der Prostata bildet. Da dieser Abschnitt der „chirurgischen Prostatakapsel“ entspricht, scheint es am einfachsten, diesen Gefäßabschnitt Kapselplexus zu nennen. Von hier ver-

laufen nun zahlreiche radiäre Gefäßstrahlen ins Innere der Drüse bis zur Harnröhrenschleimhaut. Auf einem Querschnitt durch die Prostata (Abb. 13a), die nur einseitig injiziert worden war, ist das kräftige Kapselgefäß in seinem

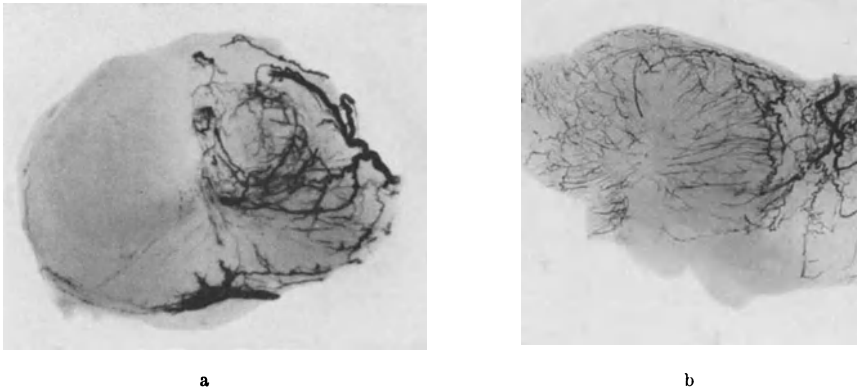


Abb. 13a und b. Querschnitt durch die Prostata. Kapselgefäße, die zentralwärts Äste abgeben. (Injektion in die linke A. prostatica.)

geschlängelten Verlauf an der Peripherie dargestellt. Ein ähnliches Bild zeigt Abb. 13b. Es läßt sich hier klar verfolgen, wie aus dem Kapselgefäßring die einzelnen zentral verlaufenden Gefäßstrahlen entspringen. Dieses Bild findet man an jeder injizierten Prostata. Abb. 14 zeigt rechts die zahlreichen Äste, die der Aufteilung des vorderen Astes der A. prostatica entsprechen, links die schwächer gefüllten Äste des hinteren Astes, der auch teilweise den Blasen Hals mit versorgt. Auf seitlichen Aufnahmen kann man sehen, daß entsprechend den von lateral nach medial verlaufenden auch von dorsal nach ventral zum Zentrum hin Gefäßanastomosen bestehen.

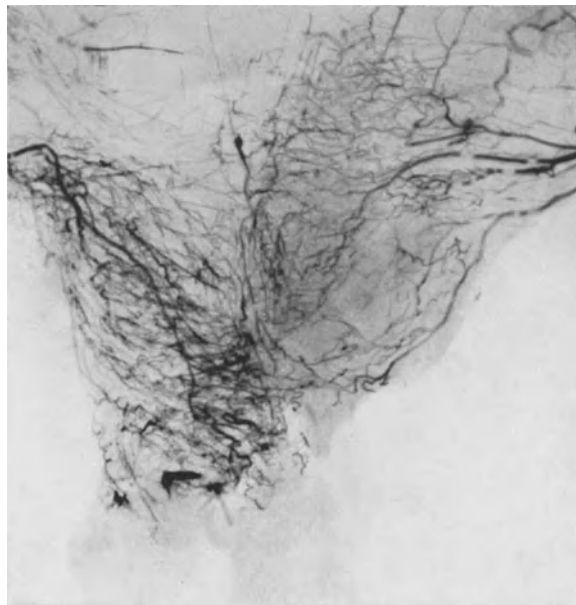


Abb. 14. Vorderer Ast der A. prostatica dextra. Hinterer Ast der A. prostatica sinistra.

Die zahlreichen Querverbindungen, die von dem Kapselplexus in die Prostata hinein bis unter die Harnröhrenschleimhaut verlaufen, kommen am besten auf Querschnitten durch die Prostata zur Darstellung. Es wurden deshalb nach Feststellung der bisher beschriebenen Einzelheiten die Präparate in Querschnitte zerlegt, und zwar wurden an dem Harnröhrenstumpf beginnend bis zum



Blasenhals durchschnittlich 8—10 parallel zueinander liegende Schnitte von oben nach unten durch die Vorsteherdrüse gelegt. An diesen Querschnitten ließen

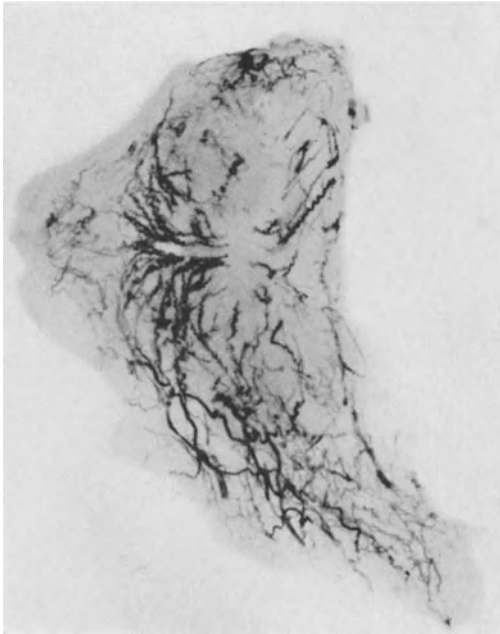


Abb. 16 a.

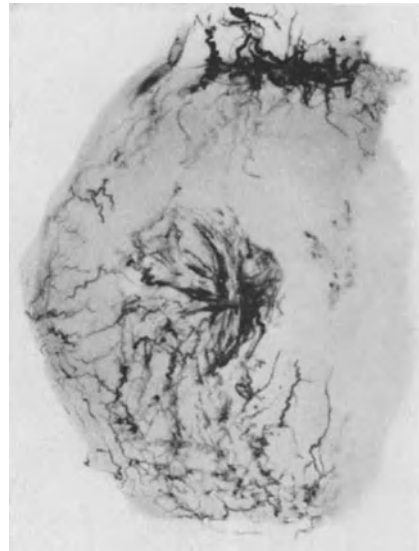

Abb. 16 c.

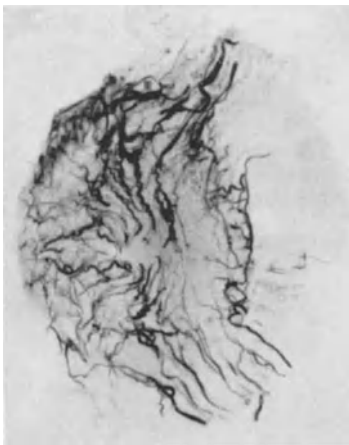

Abb. 15. Querschnitt in Höhe des Veru montanum. Verbindungszone zwischen Kapselplexus und Harnröhrenplexus.

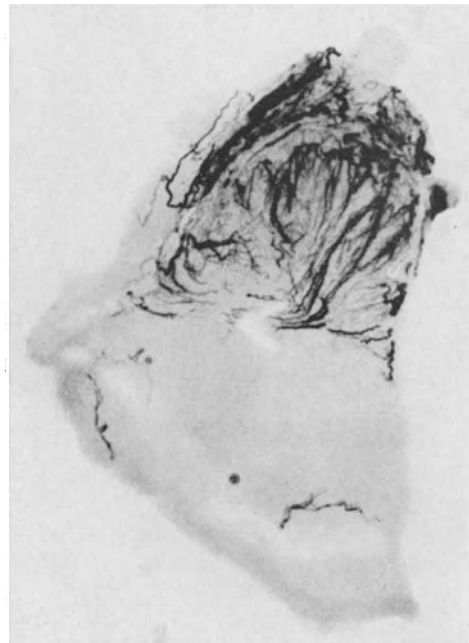

Abb. 16 b.

Abb. 16 a—c. Querschnitte. Gefäßplexus die Harnröhre umgebend.

sich dann die Einzelheiten des Gefäßverlaufes übersichtlich verfolgen. Abb. 15 zeigt einen Querschnitt in Höhe des Veru montanum. Man sieht die von unten

seitlich herantretenden Gefäße, die teilweise in den Randpartien verlaufen, zum größten Teil aber zu der im Zentrum liegenden Harnröhre hinstreben. Diese Gefäße der „Verbindungszone“ ließen keine erheblichen Unterschiede erkennen, ob es sich nun um Vorsteherdrüsen Jugendlicher oder hypertrophische Prostatae handelte. Es bestehen auch in dieser Zone ausgedehnte Anastomosen auf beiden Seiten. So ist z. B. beim Präparat 16a nur die linke Seite injiziert, die Gefäße der rechten Seite sind aber fast genau so stark gefüllt. Es ist auch hervorzuheben, daß in einigen Fällen grobknotiger Hypertrophie die Gefäße einen gebogenen Verlauf zur Harnröhre hin nahmen unter Umgehung der zentralen Partien der Seitenlappen. Bei der Deutung dieser Befunde darf man sich aber durch Kunstprodukte nicht täuschen lassen. Es zeigte sich nämlich in mehreren Fällen, in denen anfangs die zentralen Partien nicht gefüllt waren, daß durch Nachinjektion einer geringen Kontrastmenge auch hier Gefäße nachgewiesen werden konnten. Die Ansicht CAMMERATTS, daß sich in dem hypertrophischen Prostataknötchen nur vereinzelte Gefäße finden, die mit der Umgebung keine Anastomosen eingehen, trifft nicht immer zu. Es ist aber wichtig, daß in diesen Fällen die Injektion mit besonders sorgfältiger Technik durchgeführt wird, denn bei zu kurz dauernder oder zu schwacher Injektion füllen sich die feinen Gefäßäste nicht; andererseits kommt es bei Injektionen unter zu starkem Druck leicht zum Zerreißen der dünnen Gefäßwände mit Austritt des Kontrastmittels. Auch hier füllen sich dann die feinen Anastomosenzweige nicht mehr. Beide Fehler wurden anfangs wiederholt gemacht und später vermieden.

Als dritter arterieller Gefäßabschnitt in der Prostata ist das Gefäßnetz unter der Harnröhrenschleimhaut zu bezeichnen. Im Vergleich zu den beiden eben beschriebenen Gefäßsystemen sind diese letzten Arterienäste besonders kleinkalibrig, so daß ihre Füllung und Darstellung schwierig ist. Man sieht auf den Prostataquerschnitten die Gefäße aus der Verbindungszone an das Harnröhrenlumen von allen Seiten herantreten. Aber im Bereich des Harnröhrenbodens sind die Gefäße am zahlreichsten (Abb. 16a–c). Sie vereinigen sich hier zu einem Netzwerk, das in Höhe des Verumontanum und des Blasenhalses besonders dicht ist. Abb. 17 zeigt den Gefäßverlauf im Bereich der hinteren Harnröhre und des Blasenhalses deutlich. Es war die A. prostatica rechts injiziert worden, links dagegen nur der vordere Ast, um nach Möglichkeit die einzelnen Versorgungs-

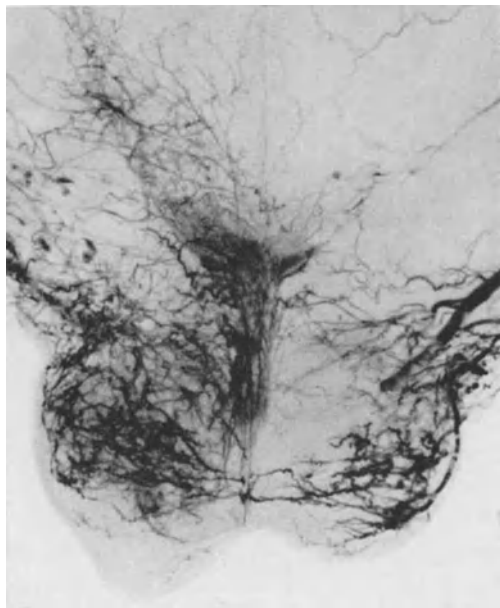


Abb. 17. Gefäßverlauf im Trigonum vesicae und in der hinteren Harnröhre durch Injektion der rechten A. prostatica dargestellt. Links vorderer Ast der A. prostatica injiziert.

gebiete zur Darstellung zu bringen. Man sieht, daß der linke Vorderast unter Bildung des Randplexus die äußeren Partien der Prostata besonders in ihrem vorderen Abschnitt versorgt und nur einzelne Äste nach hinten zum Blasenhal abgibt. Rechts dagegen sind die Gefäße im ganzen Bereich der Prostata gefüllt und die Schleimhautäste des Trigonums und Blasenhalbes schön sichtbar.

Zur Gewinnung einer räumlichen Darstellung der Gefäßverhältnisse wurden epidiaskopische Aufnahmen angefertigt, die die beschriebenen Befunde bestätigten.

Fassen wir diese kurz zusammen, so hat sich auf Grund der Injektionspräparate gezeigt, daß bei der arteriellen Gefäßversorgung der Prostata und des Blasenhalbes 3 Abschnitte unterschieden werden können:

1. Der Kapselplexus, dieser besteht aus vielen Einzelgefäßen des vorderen und hinteren Astes der A. prostatica sowie aus Anastomosen der Nachbargefäße. Der vordere Zweig der A. prostatica ist stärker als der hintere an der Bildung des Plexus beteiligt.

2. Eine Verbindungszone zwischen dem Kapselplexus und dem Gefäßring, der zentral gelegen die Harnröhre umgibt. Diese Verbindungszone wird durch zahlreiche zur Harnröhre konvergierende Gefäße gebildet, die sich auch in den meisten Fällen von Prostatahypertrophie in gleicher Form und Stärke wie in den Vorsteherdrüsen Jugendlicher nachweisen lassen.

3. Ein Gefäßplexus, der die Harnröhre umgibt. Dieser ist im Boden der Harnröhre stärker als in den Seitenwänden und im Dach entwickelt. In Höhe des Veru montanum und des Blasenhalbes ist er am kräftigsten ausgebildet.

### **Die gegenwärtig benutzten Methoden zur endourethralen Resektion und Koagulation.**

Bei der großen Zahl der heute zur endourethralen Behandlung der Prostatahypertrophie benutzten Instrumentenmodelle ist es schwierig, sich auf Grund des Literaturstudiums allein ein zutreffendes Bild von dem gegenwärtigen Stand zu machen. Ich werde versuchen, auf Grund persönlichen Studiums der einzelnen Verfahren hier eine genaue Beschreibung zu geben, bei gleichzeitiger kritischer Darstellung der Besonderheiten, Vor- und Nachteile der einzelnen Methoden. Ich habe während meines Aufenthaltes in USA. den Eindruck gewonnen, daß diese Behandlungsmethode Gefahren und Fehlerquellen in sich birgt, aber andererseits habe ich mich davon überzeugt, daß bei Beherrschung der Technik und richtiger Anzeigenstellung ausgezeichnete Ergebnisse zu erzielen sind.

Die Gefahren der endourethralen Resektionsmethoden entsprechen im Grund den Komplikationsmöglichkeiten bei der Prostataektomie, in der Häufigkeit lassen sich allerdings Unterschiede feststellen. Die Blutung während des Eingriffes und die Spätblutung sowie die Infektionen sind Gefahren, die trotz Beherrschung der Technik auch bei der endourethralen Resektion eintreten können.

Unter den zahlreichen Methoden, die heute Verwendung finden, kann man zwei im Prinzip verschiedene Gruppen unterscheiden: die Punchmethoden<sup>1</sup>

<sup>1</sup> to punch = punzen, durchbohren, ausstanzen.

und die Resektionsmethoden, die mit der elektrisch schneidenden Drahtschlinge arbeiten. Außerdem müssen hier noch die Elektrokoagulationsmethoden genannt werden.

Im Jahre 1909 konstruierte H. H. YOUNG, Baltimore, sein erstes Punchmodell, das er heute noch in wenig abgeänderter Form bei geeigneten Fällen anwendet. Bei einem Patienten mit geringgradiger Mittellappenhypertrophie der Prostata, kam er auf den Gedanken, nicht die beabsichtigte Prostatektomie durchzuführen, sondern sein Urethroskop so umzugestalten, daß er das hypertrophische Gewebe transurethral entfernen konnte. Das Instrument wurde

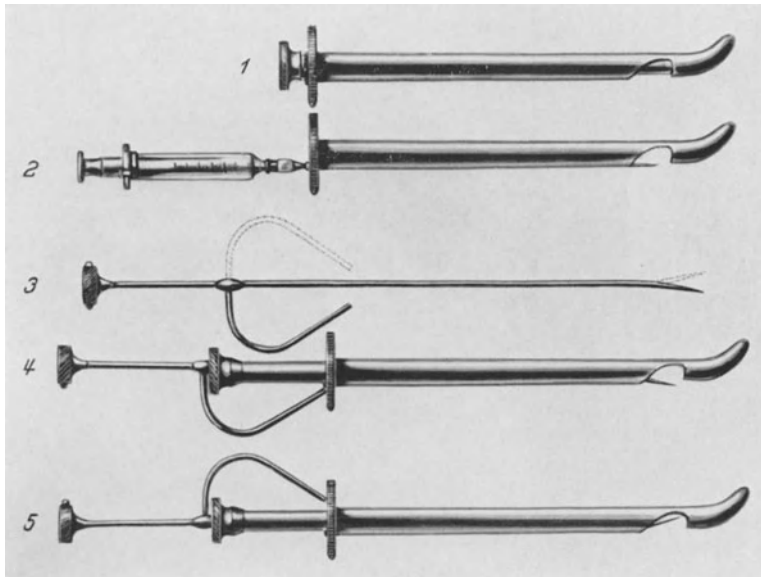


Abb. 18. Youngs Punch. Modell 1934. 1 Instrument zusammengesetzt, 2 Nadelspitze zur Lokalanästhesie tritt am Instrumentenfenster hervor, 3 Speer zur Fixation des Gewebes, 4 Speer im Punch abwärts gedreht, 5 Speer im Punch aufwärts gedreht. (Freundlichst überlassen von Herrn Prof. H. H. YOUNG.)

in seinem vordersten Abschnitt mit einem seitlichen Fenster versehen, in den das hypertrophische Gewebe hineingezwängt wurde. Mit einer röhrenförmigen Stanze wurde der ins Lumen des Urethroskops hineinragende Lappenteil herausgeschnitten. Der erste in örtlicher Betäubung durchgeführte Eingriff verlief glatt mit sehr gutem Erfolg, so daß YOUNG die Methode weiter ausbaute. Das erste Instrument trug eine Lichtquelle, später wurde diese als unnötig empfunden und fortgelassen. Wegen stärkerer Blutungen bei der Resektion wurde das Stanzmesser durch einen elektrisch erhitzten röhrenförmigen Brenner ersetzt. Der äußere Instrumentenschaft bestand aus zwei Röhren, zwischen denen Kühlwasser zirkulierte, um eine Hitzeschädigung der Harnröhrenschleimhaut zu vermeiden. Aber allmählich kam YOUNG von allen diesen Abänderungen wieder auf sein zuerst konstruiertes Punchinstrument zurück. In dem Bestreben, möglichst große Gewebstücke herauszustanzen, wurde kürzlich das Instrument noch mit einer Nadel versehen, die das zu entfernende Gewebe anspießt und möglichst weit in das Instrument hineinzieht (Abb. 18).

Die Resektion geht wie folgt vor sich: Nach voraufgegangener sorgfältiger urethroskopischer Untersuchung zur Feststellung des lokalen Befundes wird das Punchinstrument mit Obturator eingeführt. Das Instrument hat keine Optik, so daß von diesem Augenblick ab alle Manipulationen nur nach dem Gefühl ohne Kontrolle des Auges durchgeführt werden. Wenn das Instrument in die Blase eingetreten ist, wird der Obturator entfernt. Die Blase wird gefüllt und dann das Instrument bis zum Blasenhals schnell zurückgezogen, da sich andernfalls die Blase entleeren würde. Bei diesem Akt muß vermieden werden,

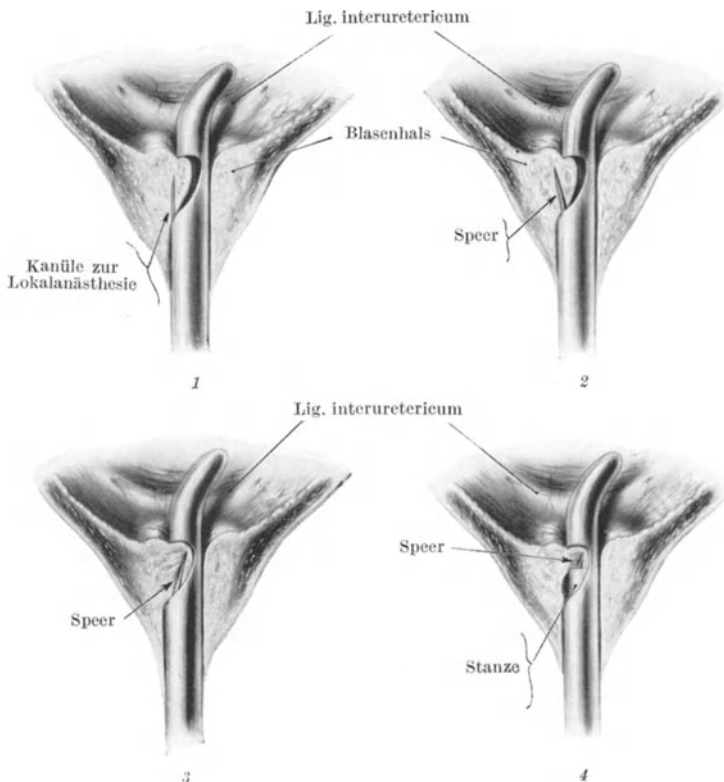


Abb. 19. YOUNG'S Punch-Instrument in situ. 1 Dem rechten Seitenlappen anliegend, Kanüle zur Lokalanästhesie eingeführt. 2 Speer ist nach auswärts gedreht und ins Gewebe eingedrungen. 3 Speer nach innen rotiert zieht Gewebe zur Resektion mit in die Scheide hinein. 4 Die Stanze durchschneidet das Gewebe, das von der Speerspitze festgehalten wird. (Freundlichst überlassen von Herrn Prof. H. H. YOUNG.)

daß etwa das Lig. interuretericum sich in dem Punchfenster verfängt. Das Instrument wird deshalb um  $90^{\circ}$  um seine Achse gedreht und stoppt beim Herausziehen erst, wenn es an dem Blasenhalss bzw. Seitenlappen anstößt (Abb. 19). Eine lange Kanüle, die in dem Instrumentenschaft in einem Kanal ruht, wird in das fixierte Gewebe zur Anästhesierung mit Procain eingestoßen. Nach Beendigung der einen Seite wird der andere Seitenlappen anästhesiert und evtl. auch noch die dazwischen liegende Partie des Blasenhalss. Nun folgt die neue Fixierungstechnik mit einer speerförmigen Nadel. Diese spießt das in das Instrumentenlumen hineinragende Gewebe an, so daß es nicht mehr entweichen kann. Durch Drehung dieses Speeres um  $180^{\circ}$  wird auch noch ein

Teil des Nachbargewebes mit ins Lumen hineingezogen und bei der nachfolgenden Ausstanzung gelingt es dadurch, größere Gewebstücke als früher mit dem einfachen Punch zu entfernen. Nach beendeter Resektion wird das Punchinstrument entfernt, ein Urethroskop eingeführt und die blutenden Stellen koaguliert. Es ist keine Frage, daß die YOUNG'sche Punchmethode einen besonderen Grad von Fingerspitzengefühl voraussetzt. Der Wechsel im Instrumentarium, der während des Eingriffs ein wiederholtes Einführen des Instruments in die Harnröhre bedingt, sowie das Arbeiten im Dunkeln sind Nachteile, die bei dieser Methode erwähnt werden müssen. YOUNG ist der Ansicht, daß er durch sein Stanzverfahren geringere Gewebsschädigungen hinterläßt als die Instrumente, die mit der Schneideschlinge oder der Koagulation arbeiten. Hierbei ist aber zu bemerken, daß die blutenden Stellen an der Schnittfläche nach dem Punchen ebenfalls koaguliert werden müssen, so daß sich also auch hier Schorfe bilden. YOUNG hat bisher 600 Patienten mit dieser Methode behandelt. Es starben 4 Patienten: einer am diabetischen Koma 2 Wochen nach dem Eingriff, ein zweiter hatte ein Prostatacarcinom. Trotz dieser guten Resultate ist YOUNG der Ansicht, daß die transurethralen Methoden nur bei entzündlichen Veränderungen, angeborenen Klappen und Verengerungen sowie bei Frühfällen von Prostatahypertrophie Anwendung finden sollen. Für das große Gebiet der ausgebildeten Prostatahypertrophie und anderer Abflußhindernisse am Blasenhalss befürwortet er, als alter Verfechter der perinealen Prostataektomie, diesen operativen Weg.

CAULK, ein Schüler YOUNG's, versuchte die Blutung beim Herausstanzen dadurch zu verringern oder zu beheben, daß er die Schneideröhre durch einen elektrischen Brenner ersetzte. Dieser Cautery punch wurde 1920 bekanntgegeben und fand sehr bald auf Grund der CAULK'schen Erfolge erhebliche Beachtung. Das Instrument hatte zur Grundlage den YOUNG'schen Punch. Das Locheisen trug aber an seinem vorderen Teil eine Platin-Iridiumschiene an Stelle des Messers. Die Isolierung wurde durch eine Glimmerplatte hergestellt. CAULK machte sehr bald die Erfahrung, daß er die wirksamsten Schnitte mit niedriger Hitze und langsamer Vorwärtsbewegung der elektrischen Schneide durch das Gewebe erzielen konnte. Er arbeitete nicht „unter Wasser“ sondern in einem trockenen Feld, so daß er hier keine Wärmeverluste hatte. CAULK ist auch heute noch der Ansicht, daß er durch das Brennen des Gewebes erheblich schonender arbeitet als die Schneideschlingen, die mit Hochfrequenzstrom beschickt werden.

Auf diese grundlegende Frage, die einen der Streitpunkte der verschiedenen Methoden zur Zeit bildet, komme ich später noch zurück. Es ist jedenfalls zutreffend, wie ich mich selbst überzeugen konnte, daß die Blutung während des Eingriffs sehr gering ist.

Der CAULK'schen Methode, die ebenfalls in örtlicher Betäubung durchgeführt wurde, machte man mit Recht immer wieder den Vorwurf, daß sie ebenfalls im Dunkeln arbeite und daher sehr leicht Wandperforationen beim Punchen vorkommen können. Im letzten Jahr hat CAULK daher nun an sein Instrument eine auswechselbare MCCARTHY-Optik angebracht, die eine Kontrolle vor und nach dem Stanzen erlaubt (Abb. 20). Gleichzeitig wurde die Optik mit einer Koagulationssonde verbunden, so daß nun nach Abschluß der Resektion blutende Gefäße noch verschlossen werden können. Mit dieser Änderung ist

also CAULK von seinem ursprünglichen Plan, eine vollständige Blutstillung durch das Brennen allein zu erzielen, auf Grund seiner Erfahrungen allmählich abgekommen. Im Gegensatz zu YOUNG ist CAULK mit der Zeit wohl der radikalste unter den „Resektionisten“ geworden. Es ist interessant zu verfolgen, wie er allmählich die Indikation immer weiter gestellt hat: Er resezierte

1921	20%	seiner	Prostatiker
1924	40%	„	„
1928	70%	„	„
1930	85%	„	„
1933	fast 100%	!	

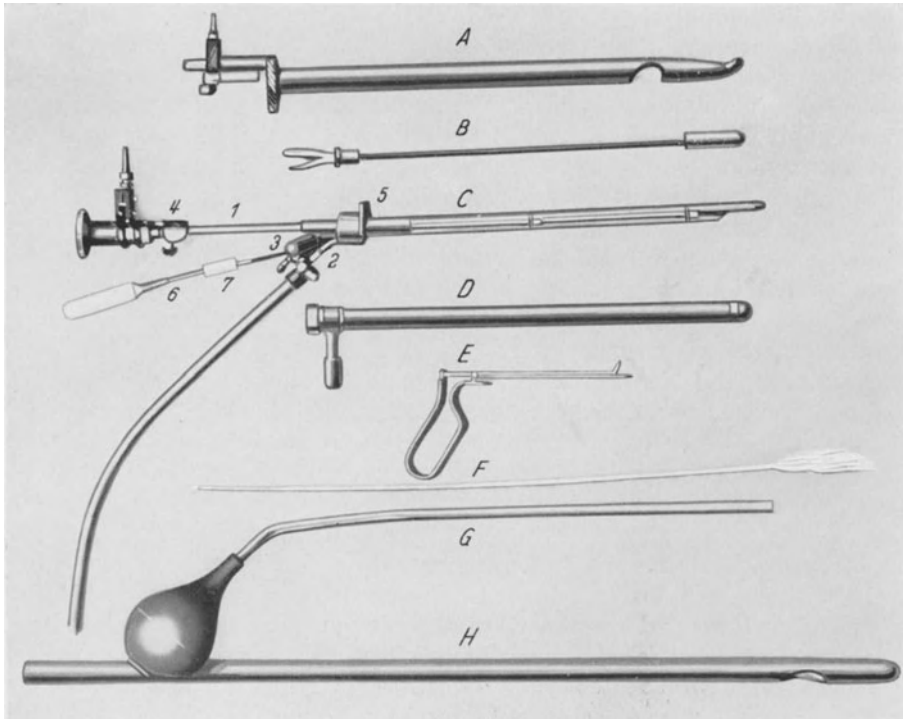


Abb. 20. CAULKs Cautery Punch. *A* Instrumentenscheide. *B* Obturator. *C* 1 Cystoskopträger, 2 Spülkanal, 3 Koagulationskanal, 4 Halteschraube für das Cystoskop, 5 Fixierung für die Stanze, 6 Elektrode, 7 Bakelitknopf. *D* Cautery Punch-Stanze. *E* Faßpinzette. *F* Wattehalter. *G* Absauger. *H* Katheter. (Freundlichst überlassen durch Herrn Prof. J. R. CAULK.)

Bei über 800 der bisher behandelten Fällen soll die Mortalität unter 1% betragen. Durch die Verbesserung im Instrumentarium ist es jetzt möglich, größere Gewebstücke als früher zu excidieren, so daß in einer Sitzung erheblich mehr Gewebe entfernt werden kann.

Es ist abschließend hervorzuheben, daß CAULK also nicht seine Resektionsmethode auf die Stenose- und Hypertrophiefälle geringen oder mittleren Grades angewendet wissen will, sondern mehr oder weniger *jeden Fall* von Prostatahypertrophie, der Entleerungsstörung verursacht, transurethral behandelt.

Als Anhänger der modifizierten Punchmethoden ist hier noch BUMPUS zu erwähnen, der aus der MAYO-Klinik hervorgegangen ist. Sein Instrument geht von dem BRAASCH-Cystoskop aus, das an seinem vorderen Ende ähnlich dem

YOUNGSchen Instrument ein seitliches großes Fenster trägt, das zur Aufnahme des zu entfernenden Gewebes dient. BUMPUS koaguliert aber das Gewebe, bevor es herausgestanzt wird. Er benutzt hierzu eine isolierte Nadelelektrode, an deren Spitze halbkreisförmig mehrere Nadeln angebracht sind. Diese sind so angeordnet, daß sie genau die Stellen des Gewebes koagulieren, die die nachfolgende Stanze durchschneidet (Abb. 21). Die Nadeln werden in das Gewebe, das durch das Instrumentenfenster ins Lumen hineingedrückt ist, eingestochen und dann der Koagulationsstrom kurz eingeschaltet. Es wird besonderer Wert darauf gelegt, daß nicht etwa das gesamte Gewebe koaguliert wird, sondern es sollen nur die Gefäße verschlossen werden, damit die nachfolgende Blutung möglichst gering ist. Nach erfolgter Koagulation wird dann die Nadelelektrode herausgezogen und mit der röhrenförmigen Stanze das Gewebe herausgeschnitten. Bei genügender Übung geht der ganze Vorgang schneller als er sich beschreiben läßt. Nach beendeter Resektion wird das Operationsfeld besichtigt und die noch blutenden Stellen auf der Schnittfläche werden koaguliert. Abb. 22 zeigt die urethroskopischen

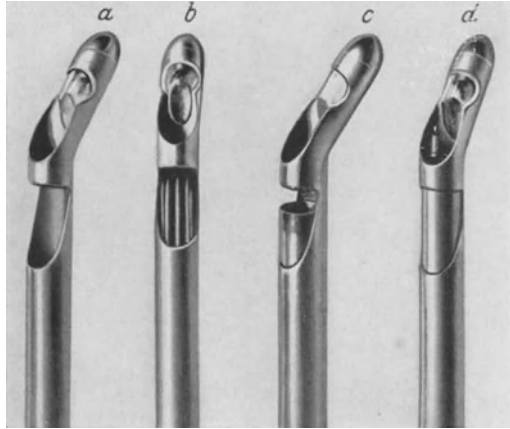


Abb. 21. BUMPUS' Resektionsinstrument. *a* Instrumentenscheide mit offenem Fenster, *b* Nadelelektrode eingeführt, *c* die Stanze tritt in das Fenster ein, *d* Koagulationselektrode eingeführt. (Freundlichst überlassen von Herrn Prof. H. C. BUMPUS.)

Bilder der einzelnen Resektionsstadien. Bei genügender Übung geht der ganze Vorgang schneller als er sich beschreiben läßt. Nach beendeter Resektion wird das Operationsfeld besichtigt und die noch blutenden Stellen auf der Schnittfläche werden koaguliert. Abb. 22 zeigt die urethroskopischen

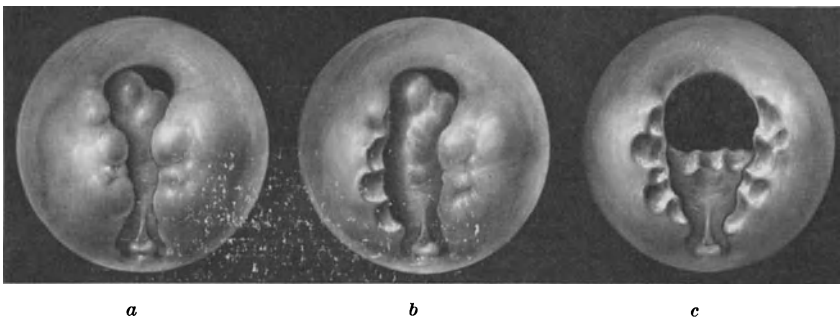


Abb. 22. Resektion nach BUMPUS. *a* Hypertrophie des Mittel- und Seitenlappens, *b* Stanzung des rechten Seitenlappens begonnen, *c* Resektion beendet: beide Seitenlappen und der Mittellappen sind reseziert. (Freundlichst überlassen von Herrn Prof. H. C. BUMPUS.)

Bilder der einzelnen Resektionsstadien. Auch bei diesem Instrument kann das Operationsgebiet wohl vor und nach dem Eingriff besichtigt werden, die Resektion selbst wickelt sich aber ohne Kontrolle des Auges ab.

Die Methode von BUMPUS unterscheidet sich also von den anderen PUNCHarten dadurch, daß bei ihr das Gewebe vorher koaguliert wird. BUMPUS ist der Ansicht, daß mit seiner Technik geringere Koagulationsschorfe gesetzt werden als bei den anderen Methoden. Für den postoperativen Verlauf sind aber diese



an der Schnittfläche zurückbleibenden Nekrosen besonders betreffs Nachblutung und Resektion von höchster Bedeutung, wie noch später geschildert wird. Da die Infektion des Harnapparates die gefürchtetste Komplikation nach der Operation bildet, fordert BUMPUS, daß nach der Resektion kein Restharn mehr vorhanden sein darf und macht daher sehr ausgedehnte Resektionen.

Es ist kein Zweifel, daß der postoperative Verlauf der nach BUMPUS behandelten Patienten durchschnittlich sehr glatt ist, wie ich selbst beobachten konnte. Er berichtet, daß nur 38,7% von 276 Patienten, die 1932 behandelt wurden, eine Temperaturerhöhung nach dem Eingriff über 38,2° hatten.

Nachblutungen kamen bei 10 Fällen vor, unter diesen war einmal die Cystostomie erforderlich. Die Mortalität betrug 1,4%.

Ähnlich CAULK stellt auch BUMPUS eine sehr weitgehende Indikation für die Resektion, so wurden z. B. in der Zeit von 1927 bis 1933 neun Prostataektomien, dagegen 702 Resektionen ausgeführt, d. h. in 1,3% operatives Vorgehen. 4,6% der Patienten kamen zur Rezidivresektion bzw. Prostatektomie in die Behandlung.

Das Problem der Blutstillung bei der Resektion wurde von den Urologen von verschiedensten Seiten angegriffen. CAULK benutzt, wie wir sahen, ein Brenneisen oder koaguliert nachträglich. DAY und KIRWIN kamen unabhängig voneinander auf den Gedanken, das zu entfernende Gewebe vor der Excision zu koagulieren und dann erst den Punch einzuführen.

DAY modifizierte hierfür den McCARTHY-Prostatapunch; dieser beruhte auf dem YOUNG'schen Schneideinstrument, arbeitete aber unter Sicht des Auges, da er mit der „For oblique Optik“ ausgerüstet war. Dieses Linsensystem gibt ein schräg nach vorn geöffnetes Gesichtsfeld von besonderer Schärfe und erheblichem Umfang. Diese Optik hat sich im Laufe der Jahre immer mehr durchgesetzt und ist wohl heute die für Urethroskope am häufigsten in Amerika gebrauchte. Der McCARTHY-Punch trug an seinem äußeren Ende einen zweiseitigen Handgriff, der die Stanze kraftvoll bewegte. Bei diesem Instrument mußte nach beendeter Resektion die evtl. auftretende Blutung durch Koagulation gestillt werden. DAY modifizierte das Instrument 1931, indem er eine Nadel-elektrode hinzufügte, die unter Sicht in das zu entfernende Gewebe eingestochen wurde. Nach kurzer Koagulation wurde sie zurückgezogen und das Gewebe ausgestanzt.

KIRWIN's Resektionsinstrumente unterscheiden sich von den vorhergenannten grundlegend dadurch, daß die Schneidefläche sich um die Instrumentenachse dreht — rotiert, so daß sie „unfehlbar den normalen Konturen des Blasenhalbes beim Schneiden folgen“ muß. Auch KIRWIN koagulierte zuerst mit einer Nadel-elektrode das in das seitliche Instrumentenfenster vorspringende Gewebe (Abb. 23). Auf möglichst geringe Hitzeanwendung wurde größter Wert gelegt, damit das Gewebe nur ausgetrocknet, aber nicht tiefgehend verschorft wurde. Das Entfernen des Gewebes erfolgte dann im Gegensatz zu den bisher beschriebenen Punchmethoden durch kreisförmige Drehbewegungen des Schneidetubus. Das erste Instrument KIRWIN's ist nur dazu bestimmt gewesen, Hindernisse am Blasenhalbes zu beseitigen, nicht aber hypertrophisches Prostatagewebe der intraurethralen oder -vesicalen Seitenlappen zu entfernen. Hierfür hat KIRWIN ein Resektionsinstrument angegeben, das weiter unter beschrieben wird.

Das KIRWINSche Blasenhalsinstrument wurde bisher in Deutschland von BOSHAMER benutzt, der 1933 über 59 Fälle berichten konnte.

Es handelte sich vor allem um Patienten im inoperablen Zustand und um Frühfälle. BOSHAMER läßt seine resezierten Patienten noch am Tage der Operation mit Dauerkatheter aufstehen zur Verhütung von Thrombose und Embolie. Seitdem er diese Nachbehandlung durchgeführt hat, kamen diese Komplikationen nicht mehr vor, während er unter den ersten 10 Patienten 2 an einer tödlichen Embolie verlor.

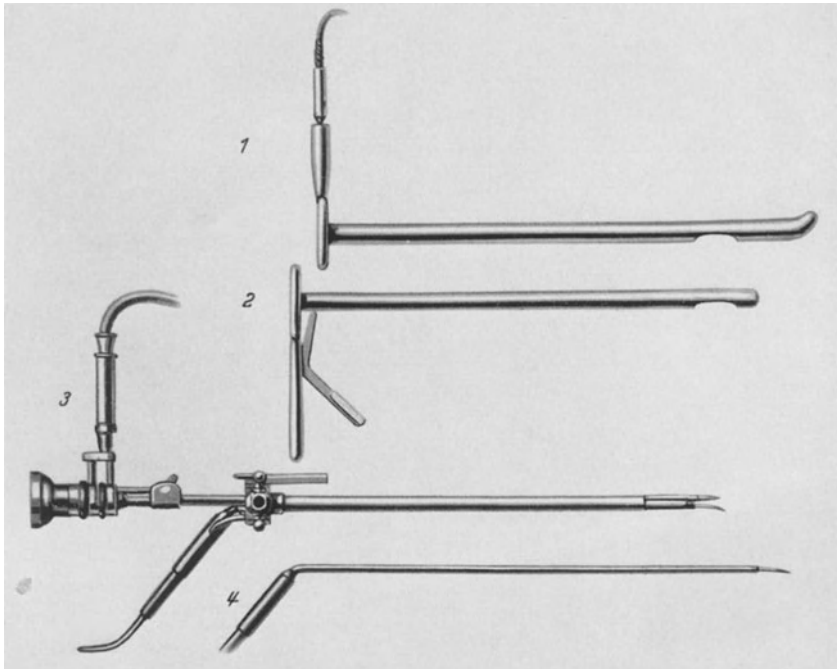


Abb. 23. KIRWINS Blasenhals-Resektor. 1 Instrumentenscheide mit Fenster. 2 Rotierende Stanze. 3 FOREOBLIQUE-Optik mit Koagulationselektrode, 4 Koagulationselektrode. (Surg. etc. 1931.)

Von den 59 Patienten kamen 43 mit einer Totalretention in die Behandlung, die in 50% schon durch eine Koagulationsbehandlung behoben wurde, weitere 20% konnten nach dem Eingriff spontan urinieren.

BOSHAMER weist neben diesen guten Ergebnissen auf die Rückbildung der Prostata hin, die nach der Koagulation eintritt. Er glaubt, daß durch diese Einwirkung die endourethrale Behandlung in den Frühfällen besonders erfolgreich sei.

Das KIRWINSche Resektotom wurde von HRYNTSCHAK modifiziert: Das Instrument ist bipolar, die Koagulationselektrode bildet den einen Pol, das Fenster im Instrumentenschaft, in welches das zu entfernende Gewebe hineingepreßt wird, den anderen. Durch diese Anordnung gelingt eine Koagulation des Gewebes in dem Abschnitt, durch den das Messer bei der Resektion hindurchgeht, so daß es dann nur zu einer geringen Blutung kommt.

Zur Prüfung der Leistungsfähigkeit der neuen Methode wählte HRYNTSCHAK Patienten, die eine chronisch komplette Retention hatten. Mit Ausnahme eines Patienten konnte bei 19 Fällen die Harnretention behoben werden. Trotz des schlechten Allgemeinzustandes, in dem sich die Mehrzahl der Patienten befand, war der Operationshock immer auffallend gering. Als Nachteil des Original-KIRWIN-Instrumentes sieht HRYNTSCHAK die Anordnung der Instrumentenöffnung an. Nach Beendigung des ersten Schnittes entsteht an dieser Stelle eine konkave Ausbuchtung, die eine weitere ausgedehnte Gewebsresektion am gleichen Punkte verhindert.

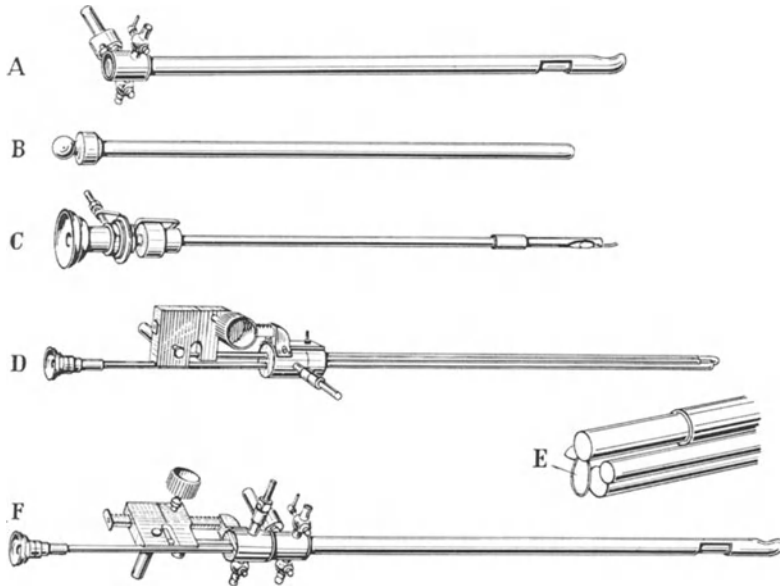


Abb. 24. STERN'S Resektoskop. *A* Resektoskopscheide, *B* Obturator, *C* Optik, *D* Elektrode mit Optik zusammengesetzt, *E* Querschnitt mit Schlingenelektrode, *F* Resektoskop zusammengesetzt. [Z. Urol. 21 (1927).]

Die bisher beschriebenen Instrumente arbeiten alle mit der Stanztechnik, sog. Punchinstrumente. Im Jahre 1926 demonstrierte M. STERN vor der Academy of Medicine in New York sein Resektoskop, das von den bis zu dieser Zeit für die endourethrale Behandlung benutzten Instrumenten grundlegend verschieden war. An die Stelle der Stanze trat hier eine Schlinge, die durch den Hochfrequenzstrom ihre Schneidekraft erhielt.

Das Resektoskop (Abb. 24) bestand aus einem Cystoskop mit zwei Optiken zur direkten und indirekten Betrachtung. Die zweite wurde zur Untersuchung vor dem Eingriff, die Optik mit dem direkten Gesichtsfeld während der Resektion benutzt. Die Instrumentenscheide wurde zum Einführen mit dem Obturator verschlossen; diese Scheide trug ähnlich den Punchinstrumenten nahe dem vorderen Ende ein Fenster, in das das zu entfernende Gewebe hineingedrückt wurde. Optik, Wasserzuführung und Schneideschlinge waren zusammen montiert und wurden gemeinsam nach Entfernung des Obturators in das Cystoskoprohr eingeführt. Die Schlinge bestand aus Wolframdraht und bildete die Anode, ein Teil der Instrumentenscheide die Kathode. Die Schneideschlinge war in Höhe des Fensters rechtwinkelig abgebogen (Abb. 24 E), sie konnte durch eine

am äußeren Ende montierte Schraube vor- und rückwärts unter Sicht des Auges bewegt werden. Der Schneidestrom wurde von dem „Resektotherm“ geliefert, der mit einer geringen Voltzahl arbeitete. Es wurde bei richtiger Lage des Instrumentes, d. h. wenn das Gewebe in das Fenster hineingedrängt war, die Schneideschlinge langsam vorwärtsbewegt und hierbei das Gewebe herausgeschnitten. STERN berichtete 1926 über 46 mit bestem Erfolg behandelte Patienten, bei denen es niemals zu einer ernsthaften Blutung gekommen sein sollte. Diese guten Ergebnisse konnten leider nicht von denjenigen bestätigt werden, die das STERN-Instrumentarium benutzten (u. a. DAVIS, BUMPUS); sie gaben wegen starker Blutung die Methode wieder auf.

In umgeänderter Form erschien das STERNsche Instrument wieder, nachdem T. M. DAVIS verschiedene Verbesserungen vorgenommen hatte. Die STERNsche Schneideschlinge erwies sich im Gebrauch als zu klein und gegen den elektrischen Strom wenig widerstandsfähig, so daß sie zu häufigen Versagern und Reparaturen Anlaß gab. Die Stromquelle selbst genügte angeblich nicht zu einer befriedigenden Blutstillung. DAVIS benutzte eine starke Hochfrequenzmaschine zum Schneiden und außerdem einen Koagulationsapparat. Die bisher verwendete Schlinge wurde vergrößert und verstärkt, sie bestand ebenfalls aus Wolframdraht. Die neue Schlinge erwies sich selbst bei häufiger Benutzung als widerstandsfähig und verursachte auch bei starker Strombelastung keine Störungen. Durch diese technischen Fortschritte war es DAVIS ermöglicht, die Indikation zu erweitern und so empfahl er seine Methode nicht nur bei Veränderungen am Blasenhals, sondern auch bei den ausgedehnten intravesicalen Hypertrophien der Prostataseitenlappen. Er berichtete 1932 über 372 behandelte Fälle, von denen 15 eine zweite Resektion wegen ungenügender Entleerung erhielten; allerdings gehörten 11 hiervon zu den ersten Fällen. Es starben 3 Patienten längere Zeit nach der Operation.

Nach den Berichten von KROPEIT war es ihm bereits 1911 gelungen, einen „Unterwasserkältkauter“ herzustellen, bei dem der Hochfrequenzstrom als Schneidestrom verwendet wurde. Als Kauter benutzt KROPEIT einen isolierten Draht, der eine leicht abgebogene Platiniridiumspitze trägt. Es werden mit diesem Kauter Keilexcisionen in das obstruierende Gewebe gelegt, die eine Rinne bilden, die „so tief und breit ist, daß man im Irrigationsurethroskop durch die Keilfurche die Blasenwand des Trigonum und die untere Harnröhrenwand hinter dem Colliculus seminalis im gleichen Niveau sieht“.

KROPEIT betont das blutfreie Arbeiten mit diesem Kauter, auch Nachblutungen habe er bei seiner Methode nicht erlebt, die er bei den inoperablen Fällen und operationsabgeneigten Patienten anwendet.

1927 demonstrierte FOLEY ein Instrument zur „cystoskopischen Prostatektomie“. Er begnügte sich nicht mehr damit, kleine Gewebsteile am Blasenhals zu excidieren, sondern zeigte, daß „in jeder gewünschten Ausdehnung transurethral Stücke aus der vergrößerten Prostata herausgeschnitten werden konnten mit einer rotierenden Schneideelektrode, die den Umfang des Instrumentenschaufes an Größe bei weitem übertraf“.

Das Instrument, im Laufe der Jahre wiederholt geändert, hat nun 1934, wie FOLEY sagt, seine endgültige Form erhalten.

Die genaue Kenntnis der vorliegenden anatomischen Veränderung ist von größter Bedeutung, da auch in Fällen von großer Seitenlappenhypertrophie

die Methode Anwendung finden soll; es genügt nicht, die FOROBLIQUE-Optik und eine rechtwinkelig abgobogene Optik zur Betrachtung der Innenseite des Blasenhalshalses. FOLEY benutzt außerdem noch eine dritte mit retrogradem Gesichtsfeld.

Die interessante Neuerung an dem FOLEYschen Instrument besteht in der Form und Anbringung des Schneidedrahtes. Wie bei den anderen Operationscystoskopen sind auch hier Optik, Schneideschlinge und Spülkanal miteinander verbunden und werden gemeinsam eingeführt. Ein winklig abgobogener Arm (Abb. 25) bildet die Spitze dieser Einheit. Zwischen der Spitze dieses Armes und einem an der Elektrode weiter zurückliegenden Punkt ist als Schneideschlinge ein Draht gespannt, der in seiner Lage der Sehne eines Bogens gleicht. Es ist ein Klaviersaitenstahldraht, der nach Einführung des Instrumentes durch eine Schraubenvorrichtung am äußersten Ende gespannt wird. Durch Gebrauch der drei Optiken gelingt es FOLEY, wie er sagt, die Lage des Schneidedrahtes während der Resektion immer vollständig zu überblicken, so daß er auch

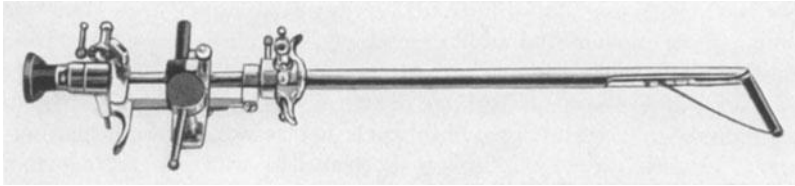


Abb. 25. FOLEYs Excisor zur „Cystoskopischen Prostatektomie“. [J. of Urol. 30 (1933).]

Blutungen jederzeit beherrschen kann. Als Schneidestromapparat benutzt FOLEY den MCCARTHY-Röhrenapparat, auf den ich weiter unten zurückkomme. Durch den großen Aktionsradius des Schneidedrahtes gelingt es FOLEY, aus der Prostata Stücke bis zu 6 g zu reseziieren, eine Leistung, die mit keinem der anderen Apparate erzielt wird. Es ist eine umstrittene Frage, ob diese Möglichkeit als Vorteil anzusehen ist. Die Gefahr der Blasenwandverletzung wird mit der Größe der resezierten Stücke auch wachsen. Da es nicht gelingt, derartig große Teile der Prostata geschlossen durch das Instrument herauszubringen, werden die Stücke erst zerschnitten und dann entfernt.

Bei einem Vergleich mit den anderen Instrumenten, die mit einer Schneideschlinge arbeiten, betont FOLEY, daß seine Methode bei Veränderung in der hinteren Harnröhre ungeeignet ist, dagegen hält er sie bei intravesicalen Hypertrophien für bisher unerreicht. Seit März 1933 resezierte FOLEY 114 Fälle, hiervon 6 Rezidivfälle. Unter 41 zur Operation geeigneten Fällen, die er nach seiner neuen Methode behandelte, wurde nur in 6 Fällen die Prostatektomie ausgeführt. Dreimal veranlaßten Größe oder Gefäßreichtum der Prostata von der transurethralen Methode Abstand zu nehmen.

Als die Verbesserung der Hochfrequenzmaschinen ein zuverlässiges Schneiden unter Wasser erlaubte, konstruierte KIRWIN ein Prostataresektoskop mit Schneideschlinge, bei der er das Rotationsprinzip wie bei seinem Blasenhalshalsinstrument verwertete. An Stelle des Messers trat eine Drahtschneideelektrode, die durch einen Außenhebel bewegt, im Bereich des Instrumentenfensters rotiert (Abb. 26). Durch die größere Beweglichkeit dieses Instrumentes im Vergleich zu den ersten Modellen, konnte KIRWIN die Anzeigenstellung zur

endoskopischen Resektion erweitern, vor allem war nun auch eine Resektion der endovesicalen Seitenlappen durchführbar. KIRWIN ist aber auch heute noch, im Gegensatz zu FOLEY, der Ansicht, daß die großen intravesicalen und intraurethralen Hypertrophieformen operativ behandelt werden müssen, da eine Resektion, wenn sie erfolgreich sein soll, in diesen Fällen zu ausgedehnt wäre und das gleiche Ergebnis operativ einfacher zu erreichen ist. Er weist immer wieder darauf hin, daß die strenge Scheidung in Resektionsfälle und die operativ zu behandelnden unbedingt erforderlich ist, wenn man Mißerfolge vermeiden will.

In Deutschland wurde 1932 von v. LICHTENBERG-HEYWALT ein Instrumentarium für Operationen am Blasenhals bekanntgegeben, das bei uns jetzt am meisten Verbreitung gefunden hat. Als Schneidestrom für die Prostataresektion wird der Prostata-Cutor von der „Sanitas“ G.m.b.H. benutzt, der, wie oben erwähnt wurde, mit gedämpften Schwingungen bei gesteigerter Funkenfrequenz arbeitet.

Das Instrument (Abbildung 27) besteht aus einem Cystourethroskop von 25 Ch. Stärke, mit einer auswechselbaren Urethroskop- und Cystoskop-Optik. Diese ist pro

Grad mit einem Winkel von  $135^{\circ}$ , so daß Blasenboden und hintere Harnröhre gut übersehen werden können. Die Urethroskop-Optik dient zur Ergänzung, sie hat ein geradeaus in Verlängerung ihrer Achse gelegenes Blickfeld, das über die plastischen Verhältnisse im Untersuchungsgebiet unterrichtet.

Nach Feststellung des Befundes wird die Optik bei liegendem Urethroskop gegen das Elektrotom ausgewechselt. „Das Elektrotom hat eine Lichtstärke, ebenfalls geradeaus blickende Optik, die am isolierten Schlingenträger eine Drahtschlinge (kleiner oder größer) trägt, die dem Operateur nahezu in der Mitte des Gesichtsfeldes erscheint. Am Handgriff, der auch den Anschluß des vom Prostata-Cutor kommenden Kabels (aktiver Pol) enthält, wird das Elektrotom in natürlicher Weise, d. h. ohne Zahnräder, Hebel u. dgl., wie sie andere Instrumente haben, vorwärts oder rückwärts bewegt zum Einstellen und zur Durchführung des Schnittes“ (v. LICHTENBERG). Bei dem neuen Modell kann die Schneideschlinge durch Fixierung von außen stark nach unten abgelenkt werden (Abb. 28). Das Instrument arbeitet mit einer Dauerspülung. Bei stärkerer Blutung wird die blutende Stelle mit einer Koagulationselektrode verkocht.




Abb. 26. Kirwins rotierendes Prostataresektoskop. Blick in das Instrumentfenster hinein von unten. 3 zeigt die Elektrode in der Mittellinie. In dieser Stellung wird das Schnittbereich von 28 Ch. auf 32 Ch. erweitert. Oben: Querschnitte, die die Lage der Schlinge angeben. (Amer. J. Surg. 1933.)

Kürzlich berichtete SCHULTHEISS über die in Deutschland nach v. LICHTENBERG resezierten Fälle. Als „Domäne der transurethralen Chirurgie“ wird die Sphincterotomie angesehen. Bei der Prostatahypertrophie soll in den operablen Fällen prostatektomiert werden und die Resektion für die inoperablen und für die Frühfälle reserviert bleiben.

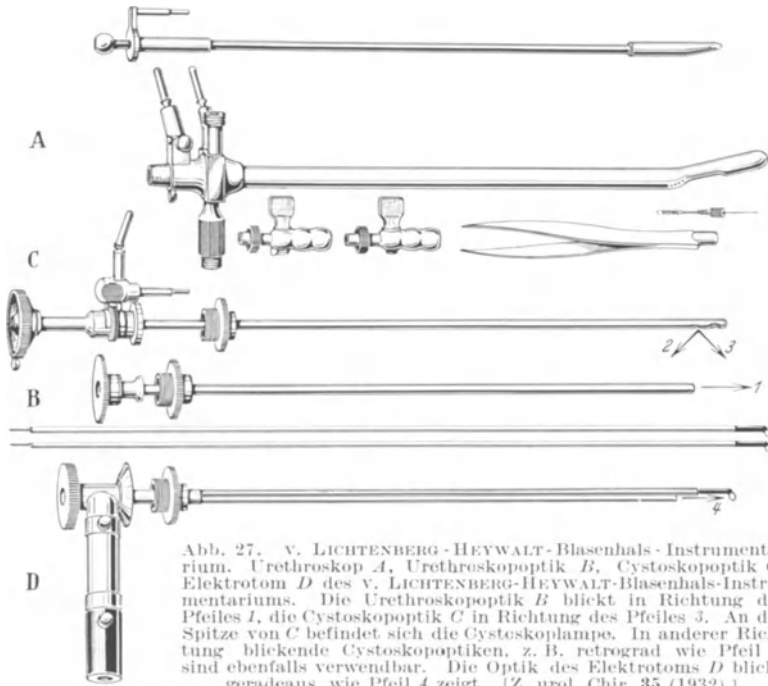


Abb. 27. v. LICHTENBERG-HEYWALT-Blasenhals-Instrumentarium. Urethroskop *A*, Urethroskopoptik *B*, Cystoskopoptik *C*, Elektrotom *D* des v. LICHTENBERG-HEYWALT-Blasenhals-Instrumentariums. Die Urethroskopoptik *B* blickt in Richtung des Pfeiles 1, die Cystoskopoptik *C* in Richtung des Pfeiles 3. An der Spitze von *C* befindet sich die Cysteskoplampe. In anderer Richtung blickende Cystoskopoptiken, z. B. retrograd wie Pfeil 2, sind ebenfalls verwendbar. Die Optik des Elektrotoms *D* blickt geradeaus, wie Pfeil 4 zeigt. [Z. urol. Chir. 35 (1932).]

Die Zusammenstellung berichtet über 134 Fälle, von diesen wurden 70 als gut, 34 gebessert und 18 unbeeinflusst aus der Behandlung entlassen. Von 10 Todesfällen werden 3 als direkte Operationsfolge (Sepsis, Blutung, Spätblutung) angesehen.

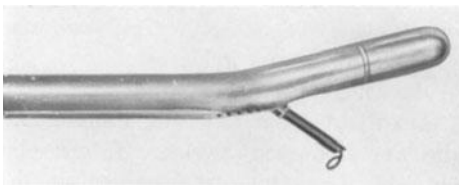


Abb. 28. Schneideschlinge nach unten abgebogen zur Entfernung größerer Gewebstücke.

Bei einem Vergleich der v. LICHTENBERGSchen Ergebnisse mit denjenigen der früher geschilderten Methoden muß betont werden, daß auf Grund der voneinander abweichenden Anzeigenstellung das jeweilige Krankenmaterial für die Elektroresektion ein sehr verschiedenes ist. Die Berechtigung der

neuen Methode wird in der oben angeführten Arbeit anerkannt, ihr Anwendungsgebiet aber in der Hauptsache auf die inoperablen Fälle beschränkt, da die Prostatektomie „immer noch die Operation der Wahl darstellt und auch für die Zukunft die Operation der Wahl bleiben wird“ (v. LICHTENBERG).

Die bisher berichteten Erfahrungen mit dem v. LICHTENBERG-HEYWALT-Instrumentarium bestätigen alle seine große Zweckmäßigkeit und Überlegenheit

gegenüber den früher gebrauchten Methoden bei der konservativen Behandlung der Prostatahypertrophie. DÜTTMANN verfügt 1934 über 13 Fälle, von denen 9 mit gutem Ergebnis behandelt wurden; bei dem Prostatacarcinom konnte trotz intensivster Strombelastung mit dem Elektrotom nicht genügend Gewebe entfernt werden, da es zu hart ist und nicht, wie bei der Hypertrophie, nach dem Schnitt auseinanderklafft.

VIETHEN hatte unter 10 Fällen im ersten einen Mißerfolg, alle anderen entleerten ihre Blase bei Abschluß der Behandlung gut. P. FRANK weist auf die Frühfälle hin, die zwar erhebliche Beschwerden, aber noch keinen Restharn haben. Diese sind besonders zur Elektrotomie geeignet.

SCHMUTTE hält die Frage der Blutstillung bei dem neuen Instrumentarium noch nicht für völlig gelöst. Er wurde häufig durch starke Blutung veranlaßt, die Sitzung abubrechen, um nach 6—8 Tagen erneut zu reseziieren.

BACHRACH war bisher, dem Rate MCCARTHYs folgend, in der Auswahl der ersten Fälle besonders vorsichtig. Er ist der Ansicht, daß in technischer Hinsicht die Elektrotomiebehandlung „vollauf befriedigend“ ist.

PFLAUMER weist mit Recht auf die Schwierigkeiten der Behandlung in technischer wie auch klinischer Beziehung hin; er fordert deshalb, daß die Prostataresektion nur von einem urologisch gut ausgebildeten Chirurgen durchgeführt werden soll.

BOEMINGHAUS hat bei den endovesicalen Formen der Prostatahypertrophie die Resektion bisher erfolgreicher durchführen können als bei den subvesicalen Adenomentwicklungen. Durch sorgfältige Blutstillung während des Eingriffs hat BOEMINGHAUS bisher keine Nachblutung erlebt. Von 18 behandelten Fällen waren 9 Träger einer Blasenfistel.

PUHL war früher Anhänger der VOGELschen Koagulationsmethode, ist jetzt aber zum Gebrauch des v. LICHTENBERG-HEYWALTSchen Instruments übergegangen. In der Nachbehandlung vermeidet er den Dauerkatheter und läßt die Patienten zwei- bis dreimal täglich katheterisieren. Ich halte dieses häufige Einführen des Katheters in die hintere Harnröhre, die nach der Resektion eine Wundfläche enthält, für schädlicher als die Benutzung eines Dauerkatheters.

WILDEGANS hat ebenfalls die Elektrokoagulation zugunsten der Resektionsbehandlung verlassen. Seine bisherigen Ergebnisse sind nach Ablauf des ersten Jahres befriedigend. Patienten mit starker Cystopyelitis sollen von dem endourethralen Eingriff ausgeschaltet werden, auch er hält die großen endovesicalen und gefäßreichen Prostataadenome zur Resektion ungeeignet.

BLÜMEL berichtet über Resektionen bei den Patienten, die weder ein- noch zweizeitig prostatektomiert werden konnten. Auch bei der Behandlung des Prostatacarcinoms wird sich nach seiner Ansicht die Resektionsmethode durchsetzen.

Ein zweites in Deutschland hergestelltes Instrument zur Prostataresektion ist das von BITSCHAI seinerzeit modifizierte MCCARTHY-Elektrotom, das unten ausführlich beschrieben wird. Das von WOLF, Berlin, hergestellte Instrument ist in seinem neuen Modell (Abb. 29) verändert worden. Es besteht jetzt aus einem Urethroskopschaft von 27 Ch., der vorne nach oben abgebogen ist und an der Unterseite ein Schafffenster von 23 mm Länge trägt. Als Dauerspülung wurde das USADELSche Prinzip verwendet. Die Beleuchtungseinrichtung ist bei dem neuen Modell in den Außenschaft verlegt worden, die Optik hat eine



nach vorwärts und um  $10^0$  nach unten gestellte Blickrichtung, so daß die Untersuchung des Blasenhalses und der hinteren Harnröhre sehr gut durchgeführt werden kann. Die große Schneideschlinge wird entsprechend dem MCCARTHY-Instrument durch eine Zahntriebführung vor- und rückwärts bewegt. Der Außenschaft des Instrumentes dient als indifferente Elektrode. Als Stromquelle wird ein Hochfrequenzapparat mittlerer Stärke benötigt.

Erfahrungen mit dem neuen Modell sind bisher noch nicht veröffentlicht, FORSZMANN betonte kürzlich die Vorzüge des großen und hellen Gesichtsfeldes. NELL arbeitete mit dem BITSCHAI-Instrument und berichtete über 23 Patienten.

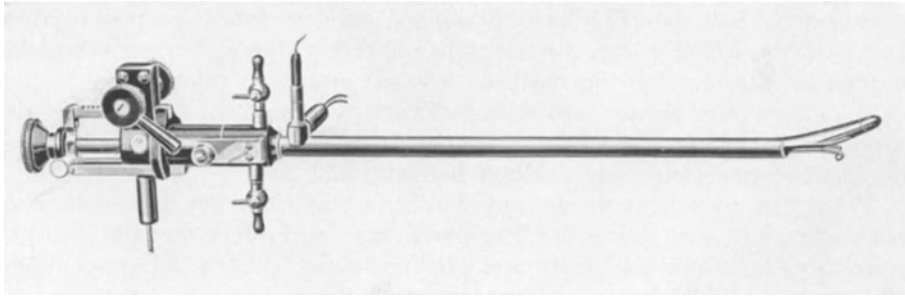


Abb. 29. Schneideinstrument von WOLF-Berlin.

Er beschränkte die Resektion auf die Fälle, die von der Prostatektomie ausgeschlossen werden mußten. Bei 19 Patienten ging der Restharn nach ein- bis zweimaliger Behandlung auf 0 bis 20 ccm, bei zwei Dauerkatheterträgern auf 40 bzw. 80 ccm zurück. Es wurde eine Inkontinenz und eine vorübergehende Urinfistel am Scrotum beobachtet.

Kürzlich haben KORNIETZER und LEITER ein Resektionsinstrument veröffentlicht, das Neuerungen enthält. Von dem Gedanken ausgehend, daß bei

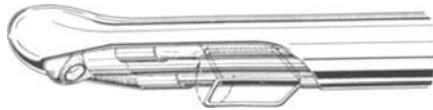


Abb. 30. Instrument von KORNIETZER und LEITER. Schnabelteil mit Andeutung der Elektrodenbewegung und Lage. [Z. urol. Chir. 40 (1935).]

der Prostataresektion mechanische Gesichtspunkte betreffs Beseitigung des Abflußhindernisses im Vordergrund stehen, glauben sie diese am besten prüfen zu können mit einem Instrument, dessen Blickrichtung in der Richtung des Harnstromes gegen den Blasen-

ausgang angeordnet ist. Sie benützen daher nicht nur bei der Untersuchung, sondern auch während der Resektion eine retrograde Optik. Die Schneideschlinge (Abb. 30) ähnelt der KIRWINSCHEN Schlinge, sie bewegt sich ebenfalls kreisförmig um die Instrumentenachse und hat den Vorteil, in entwickeltem Zustand den Schaftumfang von 24,5 Ch. in ihrem Wirkungsbereich an Umfang erheblich zu übertreffen, er beträgt 32 Ch. Während des Schnittes befinden sich Objekt und Elektrode immer im gleichen Abstand vom Objektiv. Die Anschlüsse für Licht, Schneidestrom, Wasserzu- und -abfluß sind an der Instrumentenseite angebracht und bei Einführung der Schneidvorrichtung erfolgt selbständige Verbindung der Anschlüsse. Der Vorzug dieser Neuerung besteht in der Zeitersparnis, da während der Resektion jeder Anschluß an der Instrumentenscheide bleibt und ein Umstecken fortfällt. Als Stromquelle

dient ein Hochfrequenz-Funkenstreckengenerator „Akrotom“, der zur Blutstillung auf Koagulationsstrom umgeschaltet werden kann.

Nach den bisherigen Erfahrungen soll „die optische und technische Leistungsfähigkeit des Instrumentariums den erhobenen und weitgestellten Forderungen voll entsprochen haben“.

Der Unterschied zwischen den reinen endourethralen Koagulations- und den Resektionsmethoden besteht darin, daß bei diesen das abfluhindernde Gewebe entfernt, während es bei den ersten nur koaguliert wird. In dem Zurücklassen des zerstörten Gewebes, dessen Abstoßung dem Körper überlassen wird, besteht der Hauptnachteil dieser Behandlung. Sie hat aber auch heute noch zahlreiche Anhänger.

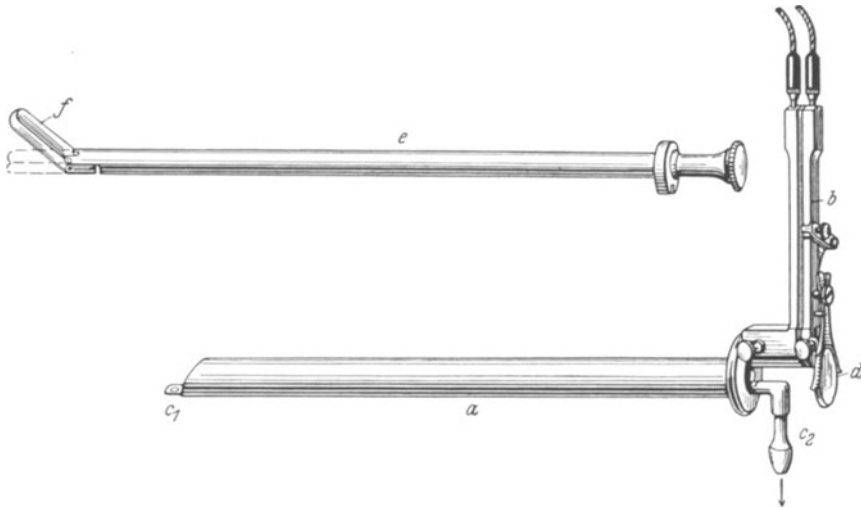


Abb. 31. LUYS Instrument zur „Forage“. Cystoskop à vision directe nach LUYS, versehen mit einem Aspirationstubus. *a* Cystoskop à vision directe, *b* Lichtzufuhr, *c*<sub>1</sub>—*c*<sub>2</sub> Aspirationstubus, *d* Okular-Vergrößerung, *e* Mandrin mit *f* beweglichem Schnabel. (Nach ROSENBURG.)

Eine Zwischenstellung nimmt die Methode LUYS' ein, bei der zwar das Gewebe koaguliert, aber durch den Koagulationsschnitt auch entfernt wird. In Frankreich beschrieb LUYS 1913 zum ersten Male seine Methode der endoskopischen Koagulationsbehandlung, „Forage de la prostate“. LUYS benutzt ein Urethroskop mit beweglichem Schnabel, das ein nach vorn offenes Gesichtsfeld hat (Abb. 31). Die Blase wird vor Beginn der Behandlung entleert, da nicht unter Wasser, sondern bei luftgefüllter Blase gearbeitet wird, um eine stärkere Koagulationswirkung zu erzielen. Zur Trockenhaltung des Arbeitsfeldes wird eine Flüssigkeitsabsaugvorrichtung eingeschaltet. Die Koagulationssonde wird unter Sicht des Auges an den Blasen Hals herangebracht und in das Hindernis von der Blasenseite aus beginnend, eine Mulde durch Koagulation geschnitten. LUYS betont, daß in einer Sitzung nur wenig Gewebe verschorft werden soll, da tiefgehende Nekrosen schlechte Endergebnisse zeigen. In den meisten Fällen sind 3—4 Sitzungen erforderlich, die in kürzeren Abständen erfolgen; der Beginn der Behandlung ist immer am schwierigsten, da bei bestehender Barriere die Übersicht erschwert ist. Außerdem blutet die Prostata bei der ersten Koagulation stärker als bei wiederholten Sitzungen. In der Zwischenzeit kommt es zu einer

Schrumpfung des adenomatösen Gewebes mit gleichzeitiger Zusammenziehung der oberflächlichen Gefäße.

Das Hauptanwendungsgebiet der Methode sind kleine Mittellappen-Hypertrophien und Entleerungshindernisse am Blasenhals. Die starken Prostatavergrößerungen sollen auch nach LUYSS' Ansicht operativ entfernt werden. LUYSS erzielte in 91% mit seiner Methode zufriedenstellende Resultate. Sie fand in Frankreich zeitweise Anklang, so hält PAUCHET die Forage der Prostataktomie überlegen, LEGUEU und PAPIN lobten sie, MARION empfahl sie für kleine Adenome am Blasenhals.

Neben LUYSS war es in Frankreich HEITZ-BOYER, der 1919 die Koagulationsbehandlung bei Prostatahypertrophie nachdrücklichst empfahl. Er benutzte ein Urethrocystoskop, in das er die Koagulationssonde einführte. Im Vergleich zu LUYSS arbeitete er mit erheblich stärkerem Koagulationsstrom.

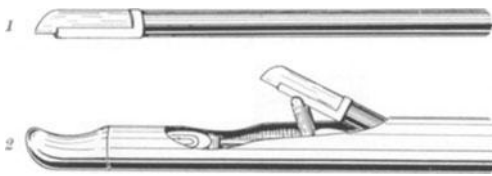


Abb. 32. ROSENBURGSche Diathermie-Messersonde. 1 Die Messersonde, 2 die Messersonde im Urethroskop, durch den ALBARRANSchen Hebel aufgerichtet.

Gegenüber den früher beschriebenen Verkochungsinstrumenten hat die LUYSSsche Methode einen großen Vorteil, der auf der Anordnung des Gesichtsfeldes beruht. Dieses gestattet dem Operateur eine besonders große Beweglichkeit mit der Koagulationssonde. Nach seiner Konstruktion war man nicht mehr, wie

bei den verschiedenen Punchinstrumenten, auf den kleinen Gewebsbezirk angewiesen, der in das Instrumentenfenster hineingedrückt wurde, sondern je nach Bedarf konnte die Koagulationssonde an den verschiedensten Stellen des Blasenhalses angesetzt werden.

Auch in Deutschland fand LUYSS' Methode erhebliche Beachtung und in modifizierter Form Anwendung.

So berichtete BIRCHER 1925 über 10 nach LUYSS erfolgreich behandelte Fälle, bei denen eine Prostataktomie nicht angebracht gewesen war.

OPPENHEIMER (1927) heilte von 9 Fällen 7 und beobachtete bei zwei Patienten starke Infektionen, die von der koagulierten Prostata ihren Ausgang nahmen. Der eine der beiden Patienten starb an den Folgen der Behandlung.

ROSENBURG wies darauf hin, daß das Arbeiten bei leerer Blase, wie es die LUYSSsche Methode vorschreibt, einen Nachteil habe: Während der Koagulation kann sich die hintere Blasenwand an die vordere anlegen, so daß die Sonde nicht mehr das Hindernis am Blasenhals allein, sondern evtl. auch die hintere Blasenwand zerstören kann. ROSENBURG empfahl deshalb für die Behandlung ein Dauerspülinstrument zu benutzen und wählte das Urethrocystoskop nach MCCARTHY, das mit einem ALBARRANSchen Hebel versehen ist. An Stelle der LUYSSschen Koagulationssonde konstruierte er eine „Diathermiemessersonde“, mit der er präzisere Schnitte machen kann als mit einer knopfförmigen Elektrode. Diese Messersonde (Abb. 32) trägt an ihrer Spitze ein 14 mm langes stumpfes Messer, dessen breiter Rücken gegen den ALBARRANSchen Hebel isoliert ist. Durch seine Bewegung ist eine Lageänderung des Messers je nach Bedarf möglich und während der Koagulation wird das Messer durch den ALBARRANSchen Hebel fest gegen das zu zerstörende Gewebe gedrückt.

Mit zunehmender Erfahrung im Gebrauch seines Diathermiemessers beschränkte sich ROSENBERG bald nicht mehr auf die Anwendung seiner Methode bei Barrierenbildung am Blasenhalshals und den geringgradigen Hypertrophien des Mittellappens, sondern empfahl die Koagulation auch bei den starken Hypertrophien 3. Grades. Allerdings besteht hier der Nachteil, daß viele Sitzungen erforderlich sind, die Geduld vom Patienten und Arzt fordern, bis ein zufriedenstellender Erfolg erzielt ist.

Von allen Koagulationsmethoden war das ROSENBERGSche Messer in Deutschland bis zur kürzlichen Einführung der reinen Schneideinstrumente wohl am meisten verbreitet. So berichtet BLUM über gute Ergebnisse besonders bei inoperablen Fällen und den Blasenhaliskontrakturen. Er spricht von einer Renaissance der BOTTINischen Operation unter Sicht des Auges.

KAPPIS empfiehlt die Methode für die niereninsuffizienten Patienten, die nicht mehr operationsfähig sind. Da diesen labilen alten Prostatikern nur sehr wenig zugemutet werden kann, soll auch diese endovesicale Koagulationsbehandlung auf mehrere Sitzungen verteilt werden. Bei dauernd erschwertem Kathetrismus und zunehmenden Reizerscheinungen ist eine Blasenfistel auch bei dieser Methode nicht zu vermeiden.

HOFFMEISTER berichtet 1931 aus der LEXERSchen Klinik über seine günstigen Erfahrungen mit der ROSENBERGSchen Methode. Er hatte 48 Kranke behandelt, vor allem Prostatiker, die wegen schlechten Allgemeinzustandes und gestörter Nierenfunktion für die Prostatektomie ungeeignet waren. Die Ergebnisse waren befriedigend, denn 23 Patienten wurden restharnfrei, 17 erheblich gebessert und bei einem Teil war die Behandlung noch nicht beendet. 8 Patienten starben, darunter einer an Pyonephrose, die anderen nicht in direktem Zusammenhang mit der Behandlung. Auch HOFFMEISTER wies darauf hin, in einer Sitzung nicht zuviel Gewebe zu koagulieren und die völlige Reinigung des Operationsfeldes abzuwarten, bevor die zweite Koagulation durchgeführt wird. Eine Blasenfistel soll in der Vorbehandlung nicht angelegt werden, da es danach zu einer „Zipfelbildung“ durch Schrumpfung des unteren Blasenmundes kommen kann. Hierdurch wird die Übersicht bei der Koagulation gestört. Dieser Einwand darf aber in den Fällen, die durch den Dauerkatheter nicht genügend entlastet werden, nicht ausschlaggebend sein.

WEYTLANDT benutzt ebenfalls das ROSENBERGSche Messer mit dem MCCARTHY Urethrocystoskop zur Koagulationsbehandlung der Prostata, wenn die radikale Prostatektomie nicht mehr möglich ist.

JACOBY, der anfangs ebenfalls mit dem ROSENBERGSchen Instrumentarium arbeitete, hat sich später eine „abgeschrägte Knopfsonde“ konstruiert, die er in das JOSEPHSche Operationscystoskop einführt. Um ein Überspringen des Stromes von der aktiven Elektrode auf den ALBARRANSchen Hebel zu verhindern, hat er diesen aus Isolationsmaterial herstellen lassen. Bei 28 Patienten, die mit der Koagulation teilweise sogar ambulant behandelt wurden, ist ein Rückgang der Beschwerden und Verringerung des Restharns erzielt worden, Ergebnisse, die auch noch 3 Jahre nach der Behandlung anhielten.

H. SCHNEIDER benutzt ebenfalls die Koagulation mit dem ROSENBERGSchen Messer bei der Behandlung der Prostatiker. Er verzichtet absichtlich auf die Excision des Gewebes und legt Wert auf oberflächliche Koagulation der in das Lumen vorspringenden Prostatalappen, um durch die Koagulation die

bekannte Schrumpfung zu erzielen. Diese Behandlung soll die Anlegung einer Blasenfistel in gegebenen Fällen ersparen. In 24 Fällen gelang es nach ein- bis dreimaliger Koagulation, die Patienten vom Restharn zu befreien, eine Besserung der Nierenfunktion zu erzielen und den Allgemeinzustand der Patienten erheblich zu bessern.

Im Gegensatz zu diesen Koagulationsmethoden, die unter Sicht des Auges arbeiten, sind einige Autoren zu nennen, die auf diesen außerordentlich bedeutungsvollen Vorteil verzichten!

REMIYNSNE hat einen THIEMANN-Katheter mit starker Krümmung dahin abgeändert, daß er die Öffnung des Katheters mit einer Platte von Neusilber als aktive Elektrode deckte. Diese steht durch einen Kupferdraht, der in dem Katheter verläuft, mit der Stromquelle in Verbindung. Die Lage der Katheterspitze und die Hitzeentwicklung wird durch digitale Untersuchung vom Rectum aus kontrolliert! Wenn die Fingerspitze eine geringe Erwärmung spürt, wird der Strom sofort ausgeschaltet. Nach 1—2 Wochen kann der Eingriff wiederholt werden. Anfangs benutzte REMIYNSNE seine Methode nur für absolut inoperable Fälle, aber allmählich hat er die Prostataktomie verlassen, um nur noch zu koagulieren. Unter 52 Fällen verlor er 2 Patienten durch Wandperforationen, bei 2 weiteren blieb ein Erfolg der Behandlung aus. Bei Berücksichtigung der starken Formveränderung, die die hintere Harnröhre bei der Prostatahypertrophie zeigen kann, ist es nicht erstaunlich, daß es bei der Behandlung nach REMIYNSNE zu schwersten Wandzerstörungen kommen kann. Es muß als ein gefährlicher Rückschritt betrachtet werden, wenn bei dem heutigen Stand des urologischen Instrumentenbaues auf das Arbeiten unter Kontrolle des Auges verzichtet wird.

VOGELs Hinweis, daß „man dem zumeist gewundenen Verlauf der Pars prostatica urethrae bei der Prostatahypertrophie mit den starren Instrumenten nicht zu folgen vermag“ ist nicht zutreffend. Wie die Praxis zeigt, gehört es zu den seltenen Ausnahmen, daß aus diesem Grunde ein Instrument nicht eingeführt werden kann. Außerdem ist es in den Fällen starker Prostatahypertrophie richtiger, die Prostataktomie auszuführen als sich mit einem palliativen Eingriff zu begnügen, falls der Zustand des Patienten ihn nicht erfordert. VOGEL empfiehlt ebenfalls einen biegsamen THIEMANN-Katheter, der unterhalb der Katheterkrümmung einen 1 cm breiten Neusilberring als Elektrode trägt. Die Stromversorgung erfolgt durch einen Kupferdraht innerhalb des Katheters.

VOGEL ist der Ansicht, daß die Koagulationswirkung des Stromes „genau mittels Uhr und Amperemeter zu dosieren ist“. Blutzirkulation und Flüssigkeitsgehalt der Gewebe sind inkonstante Faktoren, die bei ihrem Wechsel eine Änderung der Stromwirkung verursachen, so daß dieselbe Elektrode bei dem einen Patienten anders wirkt als bei dem zweiten, wie v. SEEMEN nachdrücklich betont hat. Mit Hilfe der Optik können wir die Stromwirkung genau beobachten und es liegt kein stichhaltiger Grund vor, auf ein Arbeiten im Dunkeln, wie es REMIYNSNE und VOGEL empfehlen, zurückzugreifen.

TREPLIN berichtet über 70% gute Ergebnisse bei der Behandlung nach VOGEL, die er warm empfiehlt.

BEST wandte in 8 Fällen ebenfalls den VOGELschen Koagulationskatheter an. Er tritt ebenfalls für diese Methode ein wegen der „absoluten Ungefährlichkeit des Eingriffs,“ eine Ansicht, der wir uns nicht anschließen können.

Es sei hier noch KRUMMEL erwähnt, der einen Teil der Prostatiker ebenfalls mit der Koagulationssonde ohne Optik behandelt. Er benutzt einen „Koagulationskatheter“, der an seiner Spitze eine ringförmige Elektrode trägt. Die Blase wird gefüllt, der Katheter eingeführt und unter Abfließen des Blaseninhalts so weit zurückgezogen, bis er dem Blasenansatz anliegt. Digitale Kontrolle vom Rectum aus. Nach beendeter Koagulation „ziehe man den Katheter noch etwas mehr heraus und koche, wenn nötig, noch einmal mit der gleichen Dosis“. Neben den schon oben genannten Nachteilen des Arbeitens im Dunkeln liegt in diesem Vorschlag noch die Gefahr einer Schädigung des äußeren Schließmuskels mit ihren ernstesten Folgen.

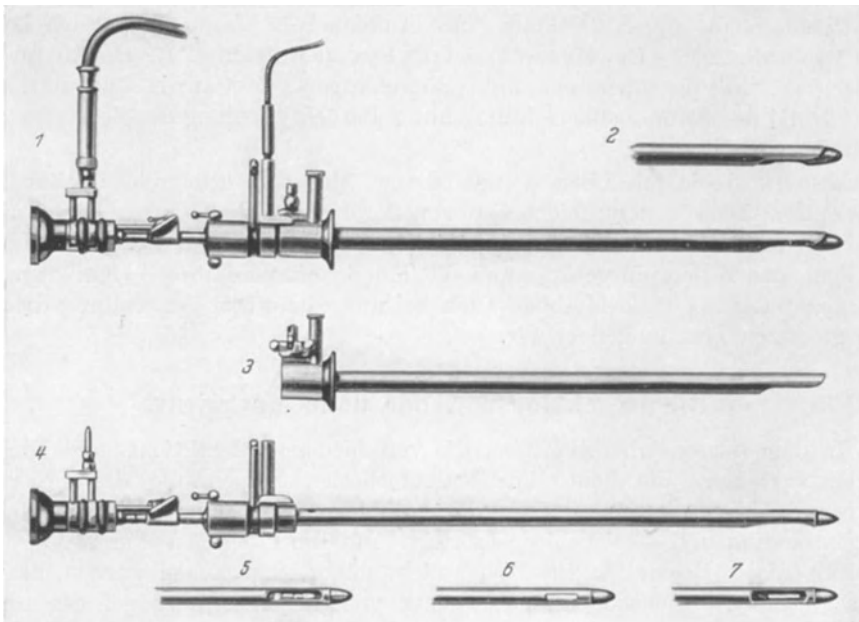


Abb. 33. KIRWIN'S Instrument zur „Schrumpfbehandlung“. 1 Instrument zusammengesetzt, 2 Metall-elektrode mit kleinerem Fenster, 3 äußere Instrumentenscheide (isoliert) mit offenem Ende, 4 Elektrode mit Optik, 5 Rückansicht der Elektrode zeigt die Lage der Lampe und der Linse, 6 kleiner Schlitz im Rücken der Elektrode, 7 größerer Schlitz in der Elektrode, der gegenüber dem kleineren Schlitz liegt. [Journ. of Urol. 32 (1934).]

Einen neuen Weg in der endoskopischen Behandlung der Prostatahypertrophie hat KIRWIN mit seiner 1934 bekanntgegebenen „Schrumpfmethode“ beschritten. Es ist ihm unter engster Zusammenarbeit mit WAPPLER gelungen, den Hochfrequenzstrom in seiner Wirkung auf das Gewebe bezüglich Intensität und Tiefenwirkung willkürlich zu verändern. KIRWIN wies experimentell nach, daß zur Zerstörung von Epithelzellen im Gewebe geringere Hitzeeinwirkung erforderlich ist als zur Koagulation der Blut- und Lymphgefäße. Wie oben bei den physikalischen Ausführungen erwähnt wurde, hängt die Hitzewirkung des Hochfrequenzstromes von der Stromdichte ab. KIRWIN ließ nun, nachdem er die Wirkungen der verschiedenen Stromintensitäten auf das lebende Gewebe kannte, den Strom derart einwirken, daß die Gewebszellen in einem umschriebenen Bezirk „austrockneten“, ohne Schädigung der Blutgefäße, so daß diese

die Zerfallsprodukte abtransportieren können. Nach Abklingen der Gewebsreaktion auf diesen Eingriff kommt es zu einer Verkleinerung des Gewebsvolumens. Diesen Effekt hat KIRWIN nun bei der Behandlung der hypertrophischen Prostata benutzt, und zwar in den Fällen, in denen weder eine operative Entfernung noch eine Resektion der Prostata in Frage kam. Er betont, daß diese „Schrumpfbehandlung“ keinerlei Shockwirkung hervorruft, so daß sie auch bei den dekrepiden Patienten angewendet werden kann.

Als Instrumentarium benutzt KIRWIN ein Urethroskop, dessen Scheide isoliert ist und Elektrode mit Optik enthält (Abb. 33). Die Elektrode ist röhrenförmig und trägt eine isolierte Spitze. An diese schließen sich zwei schlitzförmige Öffnungen an, die größere dient zur Betrachtung des Operationsgebietes, die kleinere, die durch Drehung eines Außenhebels eingestellt werden kann, zur Beobachtung des Gewebes während der Stromeinwirkung. Als Hochfrequenzmaschine wird der oben erwähnte Röhrenapparat McCARTHYs benutzt, der auf Grund der Strommeßberechnung unter Berücksichtigung der Zeitdauer eingestellt wird.

KIRWIN berichtet über 4 mit dieser Methode erfolgreich behandelte Patienten. Diese unterscheidet sich von der Koagulation, da es bei ihr nicht zu einer völligen Zerstörung des Gewebes kommt, sondern „die Gefäße erhalten bleiben, das Zelleiweiß gerinnt und die Flüssigkeit verdampft“ (KIRWIN). Es ist abzuwarten, ob die Methode auch bei ausgedehnterer Anwendung die auf sie gesetzten Hoffnungen erfüllt.

### Die Resektionsmethode nach McCARTHY.

In dem kurzen Überblick über die verschiedenen Resektions- und Koagulationsmethoden, die heute zur endourethralen Behandlung der Prostatahypertrophie Verwendung finden, wurden in der Hauptsache die instrumentellen Eigenschaften und Unterschiede erörtert. Auf die klinischen und technischen Punkte dieser Behandlung ist bisher nicht näher eingegangen worden, da mit den geschilderten Methoden keine eigenen praktischen Erfahrungen gesammelt worden sind. Aber zu einer völlig neuen Behandlungsform, wie sie die endourethrale Resektion bildet, kann man nur selbst kritisch Stellung nehmen, wenn man über eigene Erfahrungen verfügt, da man erst dann neben den Erfolgen auch die Schwierigkeiten und Gefahren der Methoden kennengelernt hat.

Ich wähle daher zur näheren Beschreibung der klinischen und technischen Fragen der endourethralen Prostataresektion die Form, die von meinem Lehrer J. F. McCARTHY, New York, angegeben wurde und seit Jahren mit Erfolg durchgeführt wird. Weiter ist hier für mich bestimmend, daß mir neben dem eigenen Material die Fälle aus den Jahren 1931—33 von Prof. McCARTHY zur klinischen Bearbeitung überlassen worden sind. Ich möchte mir auch an dieser Stelle erlauben, ihm hierfür nochmals ergebenst zu danken. Es steht mir insgesamt das klinische Material zur Verfügung, das an 220 Patienten gesammelt wurde, die mit der Prostataresektion behandelt wurden, ein Material, wie es in diesem Umfang im deutschen Schrifttum bisher für die Resektionsmethoden noch nicht zur Bearbeitung verwendet werden konnte.

Die ersten Arbeiten McCARTHYs auf dem Gebiete der endourethralen Behandlung der Prostatahypertrophie liegen jetzt bereits 23 Jahre zurück. Im

Jahre 1912 stellte McCARTHY 2 Patienten mit Prostatahypertrophie in der Academy of Medicine in New York vor, bei denen er endoskopisch mit Hilfe des Hochfrequenzstromes das Abflußhindernis beseitigt hatte. Er war der erste in Amerika, der über gute Ergebnisse mit dieser Methode berichten konnte, da die Patienten auch bei den Nachuntersuchungen 5 und 10 Jahre nach der Behandlung beschwerdefrei geblieben waren. Aber infolge technischer Schwierigkeiten, es fehlte ein zuverlässiger Schneidestrom, wurde damals die Methode nicht weiter ausgearbeitet.

Nach mühevollen Vorarbeiten gelang es dann im Jahre 1931 unter engster Zusammenarbeit mit R. und FR. WAPPLER, den erfahrensten Cystoskopbauern Amerikas, Instrumentarium und Hochfrequenzmaschine in der Form herzustellen, wie sie heute in großem Ausmaße Verwendung finden.

Das Schneideinstrument — Prostata-Elektrotom — (Abb. 34) setzt sich zusammen aus dem Urethroskoprohr, der Optik und der Schneideschlinge mit ihrer Bewegungsvorrichtung. Als Grundlage für das Operationsinstrument diente McCARTHYs Panendoskop, das eine vollkommene Untersuchung der Blase und der Harnröhre ermöglicht. Die Instrumentenscheide, von 24 und 28 Ch. Umfang verläuft gerade und hat an ihrem Ende keine Abknickung. Sie ist 20,5 cm lang und besteht aus nichtleitendem Bakelit. Dieses Kunstharzprodukt ist nicht auskochbar, das Instrument muß deshalb entweder im Formalinschrank oder in einer antiseptischen Lösung keimfrei gemacht werden. Die Instrumentenscheide ist an ihrem vorderen Ende offen, und zwar schnabelförmig derart, daß die Wand in ihrem unteren Umfange in einer Ausdehnung von 3 cm fehlt. In dieser unten offenen Röhre liegt das vordere Ende der Optik mit der Lampe und außerdem bewegt sich in diesem Abschnitt die Schneideschlinge, die unten näher beschrieben wird. Am hinteren Ende der Urethroskopscheide ist die Zuflußöffnung zur Dauerspülung angebracht. Hinter diesem Zufluß ist eine Fixierungsvorrichtung für den Schneideapparat montiert.

Zur Einführung des Instruments in die Harnröhre wird es mit einem Metall-obturator zuverlässig und glatt verschlossen. Dieser enthält einen Zentralkanal, in den ein Katheter 12 Ch. als Führungskatheter eingelegt werden kann.

Optik und Schneidevorrichtung bilden eine Einheit — Elektrotom —; sie sind ineinandergefügt und werden zur Resektion gemeinsam eingeführt und herausgezogen. Als Optik dient die FOROBLIQUE-Optik McCARTHYs, sie hat ein schräg nach vorn unten gerichtetes direktes Blickfeld, die Beleuchtungsbirne bildet die Spitze des optischen Systems. Sie erhält ihren Strom von einer Trockenbatterie.

Das Elektrotom besteht in seinem vorderen Abschnitt, der in die Urethroskopscheide eingeführt wird, aus drei Kanälen, in die die Schneideschlinge und die Optik eingeführt werden. Der dritte Kanal dient als Abflußkanal der Dauerspülung. Dieser vordere Teil endet hinten in einem Verschlußstück, das in die hintere Öffnung der Instrumentenscheide eingepaßt ist und den wasserdichten Abschluß bildet. An diesem Verschlußstück ist die Öffnung des Abflußkanals angebracht, ferner eine Doppelleiste, die in die Fixierungsvorrichtung der Urethroskopscheide eingreift und drittens eine gezahnte Leiste, in der eine Hebelübertragung zur Bewegung der Schneideschlinge in der Horizontalen läuft. Die Bewegung der Schneideschlinge kommt folgendermaßen zustande: Auf der beschriebenen gezahnten Leiste reitet ein Schlitten, dieser wird durch einen



Hebel, der in die Zahnleiste eingreift, von vorn nach hinten und umgekehrt bewegt. Da nun die Schneideschlinge in diesem Schlitten fixiert ist, werden die Bewegungen des Hebels auf die Schlinge übertragen. Der Schneidestrom

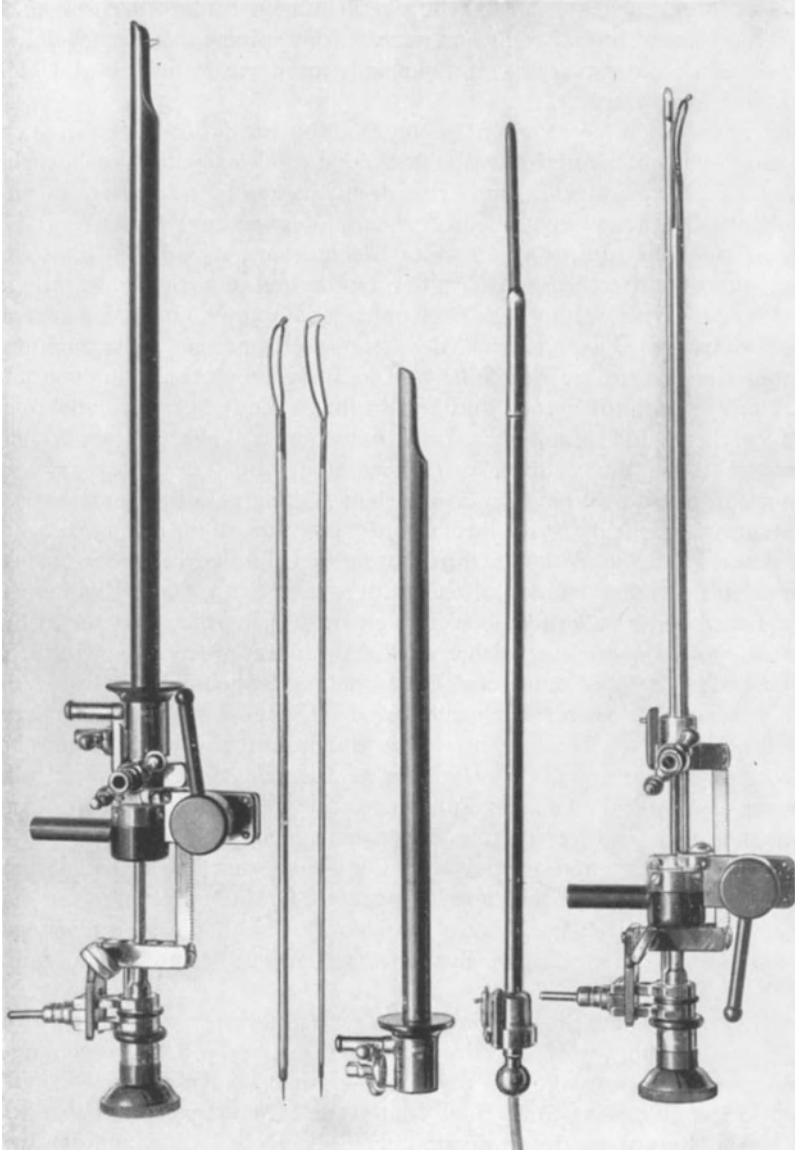


Abb. 34. Das McCARRHY-Resektoskop. Instrument zusammengesetzt, Koagulations- und Schneideelektrode, Resektoskop auseinander genommen: Bakelitscheide, Obturator mit Führungskatheter, Optik mit Koagulationsschlinge.

wird durch den Schlitten, der zum Teil aus nichtleitendem Material besteht, zugeführt.

Schließlich ist noch zu erwähnen, daß die Optik das Verschlußstück der Instrumentenscheide und den Schlitten in einem Kanal durchläuft und am hintersten Teil der Zahnleiste unter einem rechten Winkel durch eine Flügel-

schraube fixiert ist. Durch diese Anordnung bilden Schneideschlinge und Optik eine Einheit, bei der die Optik ihre Lage immer unverändert beibehält, während die Schneideschlinge in der Horizontalen willkürlich durch den Außenhebel bewegt werden kann.

Die Schneideschlingen haben zwei verschiedene Größen, je nach der Stärke der Instrumentenscheide. Die Schlinge ähnelt in ihrem vordersten Abschnitt einer Curette. Der Draht ist in einem Winkel von etwa  $110^{\circ}$  abgewinkelt. Die beiden zuführenden Drähte sind isoliert in dem Schlingenschaft gelagert. Dieser endet in dem oben beschriebenen Schlitten, in dem er die Stromzufuhr erhält. Im zusammengesetzten Instrument liegt bei zurückgezogener Schlinge die Beleuchtungslampe der Optik zwischen der Drahtschlinge. Wird diese nach vorn geführt, so liegt sie unter dem vordersten Teil der Instrumentenscheide, wird aber von dieser noch gedeckt. Die Schlinge hat nach unten vollkommen freie Bewegungsmöglichkeit, da in diesem Abschnitt die Instrumentenscheide eine Aussparung hat, wie oben beschrieben wurde.

Die Anordnung von Schneideschlinge und Optik gewährleistet einen vollkommenen Überblick des Arbeitsfeldes und außerdem eine zuverlässige Beobachtung der Schneideschlinge. Das Gesichtsfeld wird in keiner Stellung der Schlinge durch diese eingeengt oder verdeckt. Die Lagebeziehung des Instrumentenschaftes zur Schneideschlinge ist derart, daß diese sich frei bewegen kann und nicht wie bei den älteren Instrumenten beschränkt ist, bei denen sie sich im Bereich eines Fensters bewegt und daher nur in einem kleinen Feld das Gewebe resezierieren kann.

Den Schneidestrom liefert eine Hochfrequenzmaschine, die mit einer Vakuumröhre versehen ist und außerdem zur Koagulation eine Funkenstreckenmaschine besitzt. Diese Röhrenmaschine — McCARTHY *Surgical Unit* — wurde von FR. WAPPLER 1931 in Zusammenarbeit mit McCARTHY fertiggestellt.

Die Frage, welche Stromform für die Prostataresektion die geeignetste ist, ob der Strom des Röhrenapparates mit seinen ungedämpften Schwingungen oder der Strom der Funkenstrecke mit den gedämpften Schwingungen, ist heute noch umstritten. Zur Klärung der Frage ist es erforderlich, daß in einer größeren Zahl möglichst gleichgelagerter Fälle von einem Operateur beide Stromformen nebeneinander angewendet werden. Es können dann Vergleiche gezogen werden und es wird sich evtl. zeigen, ob Unterschiede bei den einzelnen Resektionen selbst oder im postoperativen Verlauf nachzuweisen sind. Aber auch diese Ergebnisse müssen mit größter Vorsicht bewertet werden. Ferner werden Nachuntersuchungen an größeren Patientenreihen, die mit den verschiedenen Stromsorten behandelt worden sind, abgewartet werden müssen. Es ist möglich, daß sich hierbei Unterschiede in den Ergebnissen herausstellen, die sich evtl. direkt auf die Stromeinwirkung zurückführen lassen.

Wahrscheinlich wird bei der Entwicklung der Strommaschinen die Frage später nicht mehr lauten: „Vakuumröhre oder Funkenstrecke“, sondern derjenige Apparat, der mit ungedämpften Schwingungen oder sehr hoher Funkenfrequenz arbeitet, dabei einen glatten Schnitt liefert mit guter Blutstillung ohne tiefgehende Koagulation der Schnittfläche, dieser Apparat wird den Schneidestrom in Zukunft liefern.

Der Schnitt soll leicht und glatt auch durch derbes Gewebe hindurchgehen, ohne Fetzen oder Unebenheiten auf der Schnittfläche zu hinterlassen. Es ist

heute erwiesen, daß der Röhrenstrom durch die gleichmäßige Wirkung seiner ungedämpften Schwingungen einen einwandfrei glatten Schnitt liefert bei gleichzeitig ganz oberflächlicher Veränderung des durchschnittenen Gewebes. Abb. 35 zeigt einen Schnitttrand vom Blasenhal, man kann hier erkennen, daß nur die Zellen, die von der Schneideschlinge berührt sind, eine Veränderung zeigen, die darunterliegenden Zellschichten zeigen histologisch normale Verhältnisse. Die Koagulationswirkung des Röhrenschneidestroms ist also eine ganz oberflächliche, der dünne Koagulationsschorf liegt als Saum dem Schnitt auf. Der Schneideeffekt des Hochfrequenzstromes ergibt sich aus der Stromdichte und der Zeit der Einwirkung, d. h. die Geschwindigkeit, mit der die

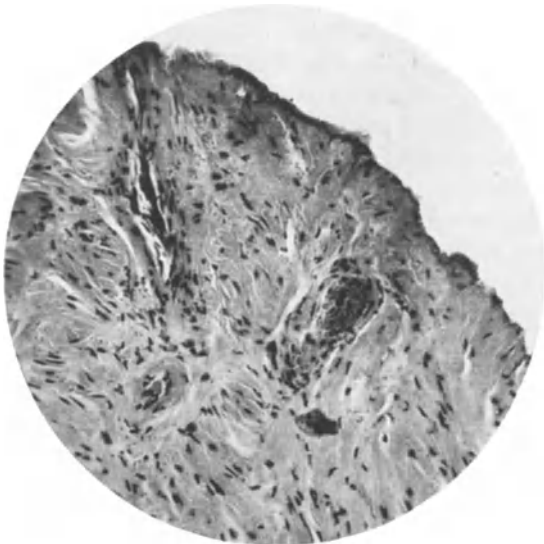


Abb. 35. Gewebstück aus dem Blasenhal mit dem Elektrotom reseziert. Oberflächliche Gewebnekrose durch Koagulation, die tieferen Gewebsschichten zeigen keine Veränderungen durch Stromeinwirkung.

Schlinge das Gewebe reseziert, ist hier von Wichtigkeit. Das histologische Präparat entspricht den Erfahrungen bei der Resektion. Hier sieht man bei richtiger Schneidetechnik, daß die Schnittfläche nur eine leicht blasse Verfärbung im Vergleich zur benachbarten Schleimhaut zeigt, sichtbare Koagulationsschorfe bilden sich bei richtiger Stromdosierung nicht.

Der Schneidestrom der früher benutzten Funkenstreckenapparate hatte, wie bereits erwähnt, gedämpfte Schwingungen und es kam daher zu einer ungleichmäßigen Tiefenwirkung beim Schnitt auf das Gewebe,

stellenweise entstanden stärkere Koagulationen, die zur Nekrose führten. Bei den neuen Funkenstreckenapparaten soll dieser Nachteil durch Erhöhung der Funkenfrequenz beseitigt worden sein.

Die Wahl des richtigen Schneidestromes ist bei der Prostataresektion von größter Bedeutung. Erhält man keine glatte Schnittfläche, sondern bleiben Unebenheiten und Gewebsfetzen zurück, so werden diese nekrotisch, unterhalten die Infektion und führen zu Spätblutungen. Wenn der Schneidestrom eine zu starke Tiefenwirkung hat, hinterläßt er dicke Koagulationsschorfe, die ebenfalls die Infektion unterstützen und bei der Abstoßung der Nekrosen zur sekundären Blutung Anlaß geben können. Bei der Resektionstechnik kommen wir auf die Frage des Schneidestroms nochmals zurück.

Neben den instrumentell-technischen Fragen sind bei der Prostataresektion zur Erzielung guter Ergebnisse von ausschlaggebender Bedeutung: die richtige Indikationsstellung zu diesem Eingriff, die sorgfältige Vor- und Nachbehandlung des Patienten und schließlich die Beherrschung der Resektionstechnik.

Der Besitz eines Resektionsinstrumentariums genügt noch nicht zur Durchführung dieses endourethralen Eingriffes. Derjenige, der ihn erfolgreich ausführen will, muß mit dem endoskopischen Bild der normalen und krankhaft veränderten Blase und Harnröhre völlig vertraut sein. Er muß aber auch die chirurgische Technik beherrschen, um evtl. Komplikationen, die immer eintreten können, gewachsen zu sein.

### Indikationsstellung und Vorbehandlung.

Die Indikationsstellung zur endourethralen Prostataresektion bildet ein Gebiet, das zur Zeit noch völlig im Fluß ist, wie das bei einer neuen Behandlungsmethode nicht zu verwundern ist. Bei den im gegenwärtigen Schrifttum teilweise herrschenden Unklarheiten zwischen den verschiedenen endourethralen Behandlungsformen wie Verkochung, Koagulationen usw. sei betont, daß hier nur von der Resektionsbehandlung gesprochen werden soll, bei der durch die schneidende Hochfrequenzschlinge das Gewebe entfernt wird und nicht die Abstoßung nach der Behandlung dem Körper überlassen wird. Die scharfe Unterscheidung zwischen diesen Methoden ist wichtig, um die Unklarheiten nicht noch zu vergrößern.

Auffallend ist der Unterschied in der Anzeigenstellung zwischen den deutschen und amerikanischen Autoren. Während bisher bei uns die Ansicht vorherrschte, nur in den Fällen den endourethralen Eingriff vorzunehmen, in denen eine Prostatektomie nicht durchgeführt werden kann, hat man in Amerika die Indikation erheblich weiter gestellt. Es sei hierbei aber erwähnt, daß auch nur vereinzelte amerikanische Urologen nahezu in jedem Fall von Prostatahypertrophie die Resektion durchführen, genannt seien BUMPUS, CAULK, DAVIS, KRETSCHMER. Die überwiegende Zahl nimmt einen erheblich gemäßigten Standpunkt ein. So ist z. B. an der Klinik McCARTHYs das Verhältnis von Resektion zu Prostatektomie 1:1 und entspricht nach meiner Erfahrung den amerikanischen Verhältnissen. Dieser Unterschied in der Anzeigenstellung läßt sich teilweise dadurch erklären, daß bei uns die Resektionsmethode erst seit kurzer Zeit und nur an wenigen Stellen durchgeführt wird, so daß noch keine sehr umfangreichen Erfahrungen mit dieser Methode gesammelt werden konnten. Teilweise haben auch Berichte über Mißerfolge aus USA. dazu beigetragen, mit besonderer Skepsis dem neuen Verfahren näherzutreten. Wir werden in Zukunft zu der Frage Stellung nehmen müssen, ob auch bei uns in einem Teil der operablen Prostatafälle die Resektion empfohlen werden soll. Ich glaube, daß diese Frage bejaht werden muß und wir zu einer Erweiterung der Indikationsstellung kommen werden, ohne in den Fehler einer kritiklosen Anwendung zu verfallen. Je mehr Erfahrungen mit der Resektionsmethode auch bezüglich der Dauerergebnisse gesammelt worden sind, desto klarer werden die Grenzen zwischen Prostatektomie und endourethraler Behandlung gezogen werden können.

Eine Prostataresektion kommt *nicht* in Frage bei den großen intravesicalen Seitenlappenhypertrophien und den subvesicalen Adenombildungen, da hier durch die Resektion die Rückstauung nicht genügend behoben werden kann. TANDLER und ZUCKERKANDL wiesen seinerzeit darauf hin, daß es durch Hebung des Blasenbodens auch zu einer Verlagerung der Ureterostien kommt. Das Vas deferens kreuzt beiderseits die Ureteren kurz vor ihrem Eintritt in die Blasen-

wand, es kann aber nicht dem Höherentreten der Ureteren folgen, da es fixiert ist und so kommt es dann zu einer Stauung in den Harnleitern, die sich auf die Nieren fortsetzt. Hier ist eine Resektion zwecklos, da sie die Ursache der Nierenstauung nicht beheben kann. Ferner ist zu warnen vor einer Prostataresektion bei den gefäßreichen Hypertrophiefällen, die schon bei der ersten Untersuchung eine starke Blutungsneigung erkennen lassen und stark erweiterte Gefäße am Blasenhalss und in der hinteren Harnröhre zeigen. Es kann während der Resektion dieser gefäßreichen Adenome zu Blutungen kommen, die durch keine Koagulation zu stillen sind, oder es wird so lange koaguliert, bis die Wandperforation eingetreten ist! Schließlich seien noch die Hypertrophien genannt, die das

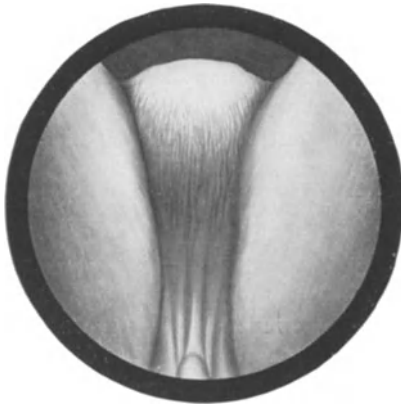

Abb. 36 a. Geringgradige Hypertrophie des Prostata-Mittellappens. (Nach einer Untersuchung mit dem Panendoskop gezeichnet.)



Abb. 36 b. Urethroskopisches Bild der Mittellappenhypertrophie.

Lumen der hinteren Harnröhre derart deformieren und verengen, daß das Instrument nach dem Einführen wie eingemauert unbeweglich in der hinteren Harnröhre steckt. Hier soll man von der Resektion absehen, da sie sich nicht mit Sicherheit ordnungsgemäß durchführen läßt. Hier ist die Prostataektomie durchzuführen.

Die endourethrale Prostataresektion kommt bei folgenden Formen der Harnstauung nach MCCARTHY in Frage:

1. Bei der Sphinctersklerose. Hier kann durch den endourethralen Eingriff die Ursache der Harnstauung beseitigt werden, da der starre Sphincterring durchtrennt wird. Nach SCHULTHEISS bildet die Sphincterotomie „die Domäne der transurethralen Chirurgie“.

2. Bei der Barrieren- und Klappenbildung am Blasenhalss und in der hinteren Harnröhre. Es handelt sich hier entweder um die seltenen angeborenen Mißbildungen oder um Folgezustände nach Prostataektomie.

3. Bei bestimmten Formen der Prostatahypertrophie:

a) Bei Frühfällen. Isolierte Vergrößerung des Mittellappens (Abb. 36a und b), ferner gestielte Adenome am Blasenhalss. Eine große Zahl dieser Patienten wurde bisher konservativ behandelt und kam erst in einem Stadium ausgehnter Hypertrophie zum Chirurgen. Da aber hier bei glatter technischer Durchführung der Resektion die Ergebnisse sehr gut sind, ist in diesem Frühstadium die Resektion zu empfehlen.

b) Bei kombinierten Formen: Vergrößerung des Mittel- und der Seitenlappen mäßigen und mittleren Grades. Hier kann durch die Resektion die ungehinderte Blasenentleerung wieder geschaffen werden, wenn auch die Ursache nicht radikal entfernt wird.

c) Bei Vergrößerung der intraurethralen Seitenlappen, wenn eine genügende Bewegungsmöglichkeit für das Instrument in der hinteren Harnröhre noch vorhanden ist.

4. Beim Prostatacarcinom, besonders im inoperablen Stadium. Hier kann evtl. durch die Resektion für längere Zeit eine Blasenfistel vermieden werden. Ist der Charakter der vorliegenden Prostatavergrößerung zweifelhaft, so kann durch die Resektion entsprechend einer Probeexcision die Frage gut- oder bösartig beantwortet werden.

220 Resektionen wurden bei folgenden Befunden durchgeführt:

Mittel- und intraurethrale Seitenlappenhypertrophie . . . . .	20%
Mittel- und intravesicale Seitenlappenhypertrophie . . . . .	17%
Mittellappenhypertrophie . . . . .	17%
Intraurethrale Seitenlappenhypertrophie . . . . .	14%
Sphinctersklerose . . . . .	12%
Barrierenbildung . . . . .	6%
Intravesicale Seitenlappenhypertrophie . . . . .	6%
Carcinom . . . . .	6%
Klappenbildung . . . . .	2%

In den angeführten Fällen ist die Resektion technisch gut durchführbar. Die bisherigen Ergebnisse der Nachuntersuchungen sind recht gute und berechtigen zu dieser Anzeigenstellung. Hierbei muß aber betont werden, daß die Resektionsergebnisse erheblich von dem Operateur abhängen! Übung und Erfahrung sind neben genauer endoskopischer Kenntnis der normalen und krankhaft veränderten Blase und Harnröhre unbedingte Voraussetzung zur Erzielung guter Ergebnisse. Hier liegt auch der Grund für die sehr verschiedenen aus Amerika stammenden Berichte. Aus den Sammelstatistiken, z. B. der von LEWIS und CARROL, erhält man den Eindruck, daß die endourethrale Resektion betreffs Komplikationen und Mortalität jeder operativen Behandlung der Prostatahypertrophie unterlegen sei. Die Mißerfolge des Ungeübten, der kritiklos diese neue und zweifellos nicht einfache Behandlung durchführte, wurden in diesem Sammelbericht ohne weiteres verwertet und bedingen einen falschen Gesamteindruck. Prüft man die Ergebnisse von geübten Urologen wie ALCOQUE, BUMPUS, CAULK, DAVIS, KIRWIN, MCCARTHY u. a., ändert sich das Bild vollkommen. Es geht hieraus hervor, daß die scheinbar einfache und harmlose Prostataresektion eine genaue Kenntnis der klinischen und technischen Einzelheiten voraussetzt, um Mißerfolge zu verhüten. Einer der wichtigen Punkte ist hier die Indikationsstellung. Sie ist am schwierigsten in den Fällen, in denen man dem Patienten eine Prostatektomie wegen des schlechten Allgemeinzustandes, der Nieren- und Kreislaufinsuffizienz nicht mehr zumuten will und in denen man durch eine erfolgreiche Resektion hofft, den Abfluß am Blasenhalshals wieder genügend herstellen zu können. Bei gründlicher Vorbehandlung des Kreislaufs und des Harnsystems können hier noch Erfolge durch die palliative Resektion erzielt werden, wie v. FERSTEL aus der v. LICHTENBERG'schen Klinik wie auch andere berichten konnte. Es ist aber davor zu warnen, daß im Vertrauen auf die „Kleinheit“ des Eingriffs in diesen Fällen auf eine Vorbehandlung verzichtet wird, denn

dann kann auch nach der Resektion eine Insuffizienz des Kreislaufs und der Nieren eintreten oder die Patienten erliegen der schnell sich entwickelnden Pyelonephritis.

Bei akuten Entzündungen, chronischen inkrustierenden Cystitiden wie bei Absceßbildungen muß von einer Resektion Abstand genommen werden und kann evtl. nach erfolgreicher Vorbehandlung durchgeführt werden.

Schon an diesen Beispielen zeigt sich, daß die sorgfältige Voruntersuchung und Vorbehandlung des Patienten bei der Resektion genau so wichtig ist wie bei der Prostatektomie. Die Behandlung muß in jedem Fall stationär durchgeführt werden. Die möglichen Komplikationen im postoperativen Verlauf können auch in den scheinbar besonders günstigen Fällen nicht mit Sicherheit vermieden werden. Die ambulante Behandlung wird dann, wie sich schon in Haftpflichtprozessen gezeigt hat, als Fahrlässigkeit angesehen werden. Abgesehen von diesem Punkt ist die endourethrale Resektion ein Eingriff, nach dem der Patient neben der Bettruhe eine dauernde Überwachung durch geschultes Personal unbedingt haben muß.

Zur Vorbereitung des Patienten gehört die klinische Allgemeinuntersuchung, ferner die sorgfältige Prüfung des Kreislaufs und des Harnsystems. Nierenfunktion, Blasen- und Harnröhrenuntersuchung, Prostatasekretkontrolle und bakteriologische Urinuntersuchung sind die wichtigsten Punkte, die in jedem Fall geprüft werden sollen.

Das Hauptaugenmerk am Harnapparat richtet sich auf eine evtl. Niereninsuffizienz oder eine bestehende Harninfektion. Die Vorbehandlung entspricht hier den Regeln für die Prostatektomie. In 40% der vorliegenden Fälle genügte zur Entlastung und zur Spülbehandlung ein Dauerkatheter. Die suprapubische Blasenfistel kommt vor allem dann in Frage, wenn neben dem Abflußhindernis Blasensteine, größere Divertikel oder dergleichen vorhanden sind oder die Schwere der Infektion durch die Katheterbehandlung nicht genügend einflußbar ist.

Unter 220 Fällen wurde 33mal (15%) eine Blasenfistel angelegt. Neben schwerer Infektion bestanden folgende Indikationen:

Blasendivertikel . . . . .	3 Fälle
Blasensteine . . . . .	8 Fälle
Blasentumor . . . . .	1 Fall
Prostatacarcinom . . . . .	6 Fälle
Schwere Niereninsuffizienz und Infektion . . . . .	15 Fälle.

Die technische Durchführung der Resektion wird durch die gleichzeitig bestehende Blasenfistel nicht behindert; sie kann aber infolge Schrumpfung der Blase erschwert sein. Es ist besonders in diesen Fällen darauf zu achten, daß die Blasenwand während der Resektion nicht unbemerkt verletzt wird.

### Technik der Prostataresektion.

Die Prostataresektion ist ein operativer Eingriff, der absolut aseptisch durchgeführt werden muß. Das Instrumentarium wird vor Beginn der Resektion auf einem sterilen Tisch bereitgelegt, so daß alle Teile im Bedarfsfall sofort zur Hand sind. Die sorgfältige Reinigung und Abdeckung der äußeren Genitalien ist eine Selbstverständlichkeit.

Zur ungestörten Durchführung der Resektion ist eine ruhige Lage des Patienten während des Eingriffs Vorbedingung. Sie ist aber nur zu erzielen, wenn der Patient völlig schmerzfrei ist. Die Infiltrationsanästhesie durch Injektion von der Harnröhre aus hat verschiedene Nachteile. Sie ist für den Patienten unangenehm, er hat Schmerzen während der Injektion. Durch die Infiltration des Gewebes werden die anatomischen Verhältnisse am Blasen Hals und in der hinteren Harnröhre verändert, schließlich erzielt man keine völlige Anästhesie für die Arbeit in der Blase. Man wird daher die Infiltrationsanästhesie nur anwenden, wenn es sich um die Beseitigung von kleinen Hindernissen in der hinteren Harnröhre oder am Blasen Hals handelt, z. B. Klappenbildungen oder dergleichen.

Eine völlige Anästhesie von Blase und Harnröhre erzielt man durch die *epidurale* Anästhesie. Diese gibt mitunter aber Versager. Am sichersten ist wohl die tiefe Lumbalanästhesie, bei der man für die Resektion eine völlige Anästhesie mit der Injektion von  $1\frac{1}{2}$ —2 ccm einer 5%igen Novocainlösung erzielt. Gleichzeitige subcutane Injektion von 1 ccm Ephedralin zur Verringerung der Blutdrucksenkung ist empfehlenswert. Es wird schließlich Gewohnheit des einzelnen sein, welche Anästhesieform er wählt. Für die Resektion selbst ist das kein Unterschied; die Annahme, daß es nach der Lumbalanästhesie zu stärkerer Blutung bei der Resektion kommt als nach der Epiduralanästhesie, hat sich nicht bestätigt. Eine Allgemeinnarkose ist für die Resektion nicht erforderlich und wird nur unter besonderen Umständen nötig sein.

Der anästhesierte Patient wird in der üblichen Weise zur cystoskopischen Untersuchung gelagert, die indifferente Elektrode am Kreuzbein untergeschoben. Beine und Genitale mit sterilen Tüchern abgedeckt. Nun wird die mit Gleitmasse versehene Instrumentenscheide, die mit dem Obturator verschlossen ist, eingeführt. Handelt es sich um eine stark deformierte hintere Harnröhre, so bildet der im Obturator liegende weiche Katheter eine gute Führung, außerdem zeigt der abfließende Blaseninhalt sofort den Eintritt des Instrumentes in die Blase an. Obturator mit Katheter werden dann entfernt und die Dauerspülung angeschlossen. Hierbei sei erwähnt, daß zur Vermeidung von Störungen beim Schneiden immer mit sterilem Wasser ohne chemische Zusätze während der Resektion gespült werden soll. Fließt die Spülflüssigkeit klar zurück, wird die Optik mit Schneideschlinge eingeführt und der schon früher festgestellte Blasen-Harnröhrenbefund nochmals kontrolliert. Während des ganzen Resektionsaktes muß berücksichtigt werden, daß die Blase des Patienten anästhesiert ist und er eine Überfüllung nicht empfindet, so daß man selbst darauf achten muß, daß es bei der Dauerspülung nicht zu einer Überdehnung der Blase kommt. Bei längerer Vorbehandlung mit dem Dauerkatheter ist dies besonders zu berücksichtigen.

Während der Untersuchung ist die Schneideschlinge zurückgezogen, sie liegt dann im Instrumentenschaft hinter dem Blickfeld. Als Orientierungspunkte nimmt man den Veru montanum, den Blasen Hals und, falls sichtbar, die Ureteröffnungen mit dem Lig. interuretericum. Zwischen diesen Punkten liegt das Operationsgebiet. Diese nochmalige Untersuchung zu Beginn der Resektion ist wichtig und darf nicht überstürzt werden.

Die Durchführung der Resektion wird sich nach dem jeweiligen örtlichen Befund richten. McCARTHY empfiehlt in den Fällen, in denen es sich um eine



Vergrößerung des Mittel- und der Seitenlappen handelt, mit der Resektion des Mittellappens zu beginnen. Es zeigt sich dann häufig, daß nach Beseitigung der Mittellappenvergrößerung die Seitenlappen erheblich weiter ins Lumen vorspringen als bei der anfänglichen Untersuchung. So kann man dann erst beurteilen, wie viel Gewebe von ihnen entfernt werden muß. Außerdem erhält das Instrument nach Resektion des Mittellappens, infolge Durchtrennung des inneren Schließmuskels, häufig größere Bewegungsfreiheit, so daß hierdurch die Arbeit an den Seitenlappen erheblich erleichtert wird.

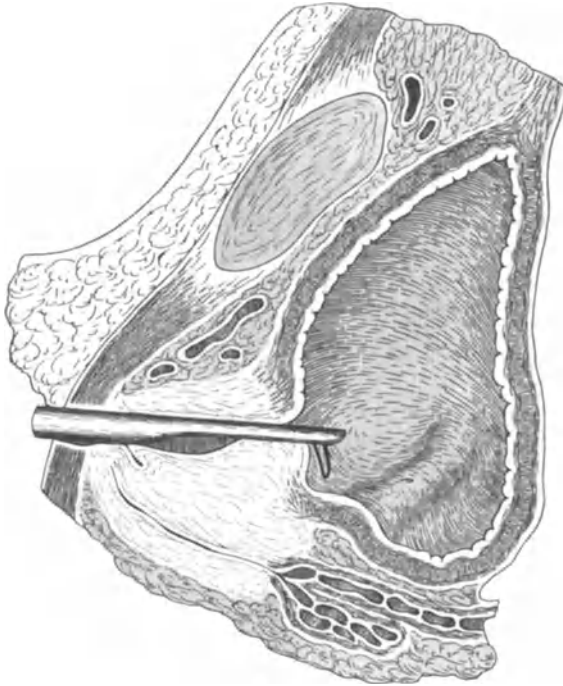


Abb. 37. Das Resektoskop in der richtigen Lage zur Resektion: Veru montanum von der Instrumentenscheide gedeckt, die Resektionsschlinge wird an die Blasenseite des Prostatamittellappens herangebracht.

Die Resektion geht folgendermaßen vor sich: Das Instrument wird so weit aus der Harnröhre zurückgezogen, daß der Veru montanum gerade verdeckt ist, bei dieser Lage der Instrumentenscheide wird jede Verletzung des Colliculus und des äußeren Schließmuskels sicher vermieden (Abb. 37). Unter Sicht des Auges wird nun durch Bewegung des Außenhebels blasenwärts die Schneideschlinge vorwärts geschoben, bis sie dem ins Lumen vorspringenden Mittellappen auf der Blasenseite anliegt. Unter dauerndem Zufluß der Spülflüssigkeit und geschlossenem Abfluhahn wird nun der Schneidestrom der Maschine durch

einen Fußhebel eingeschaltet. Dann wird die Schneideschlinge durch langsames gleichmäßiges Zurückziehen des Außenhebels zurückgebracht, bei gleichzeitigem Druck der linken Hand auf die Instrumentenscheide. Dieser Druck muß dosiert werden, da durch ihn die Tiefe des Schnittes durch das Gewebe beeinflusst werden kann. In dem Augenblick, in dem der Schnitt beendet ist, d. h. wenn die Schneideschlinge in die Instrumentenscheide eintritt (Abb. 38), werden Zufluß und Schneidestrom abgestellt und die Schlinge mit der Optik herausgezogen. Mit der abfließenden Spülflüssigkeit entleert sich auch das resezierte Stück und muß aufgefangen werden. Als praktisch hat sich hierfür ein einfaches feines Sieb bewährt. Es kommt auch vor, daß das Gewebsstück an der Schlinge haftet. Das ist dann ein Zeichen dafür, daß der Strom zu schwach war, er muß entsprechend geändert werden. Der erste Schnitt soll als „Probesschnitt“ angesehen werden. Die gewählte Stromstärke ist richtig, wenn die Schlinge ohne Schwierigkeiten das Gewebe durchschnitten hat und nicht etwa auf der Oberfläche nur einen Koagulationsschorf hinterlassen hat. Ferner soll die Schnitt-

fläche eine leicht graurosa Verfärbung zeigen und keine bräunlichen Schorfe, diese sind Zeichen zu starker Koagulationswirkung. Sie kommt zustande entweder durch zu falsche Stromeinstellung oder durch zu langsames Schneiden. Die gleichmäßige Schnittgeschwindigkeit ist sehr wichtig, denn der glatte Schnitt hängt von ihr ab, da der Schneideeffekt ein Produkt der Stromdichte und der Zeit der Stromeinwirkung darstellt. Es ist eine irrige Ansicht, daß die blutfrei durchgeführte Resektion die ideale sei. Wenn beim Schneiden die eröffneten Gefäße gleichzeitig durch Koagulation verschlossen werden, so daß es zu keiner Blutung kommt, kann man hieraus schließen, daß der Strom eine zu starke Koagulationswirkung hat.

Es wird empfohlen, vor Beginn der Resektion die Schneidewirkung an einem Fleischstück auszuprobieren. Hierbei ist aber zu berücksichtigen, daß die Verhältnisse sich nicht vollkommen auf die Prostataresektion übertragen lassen, da bei der Schnittwirkung die Zirkulation und andere Punkte eine Rolle spielen, die am Kadaver nicht vorhanden sind. Andererseits ist aber ein vorheriger Versuch an einem Muskelstück zur Überprüfung der gesamten Apparatur angebracht, besonders wenn noch keine größere Erfahrung mit der Resektionstechnik vorhanden ist.

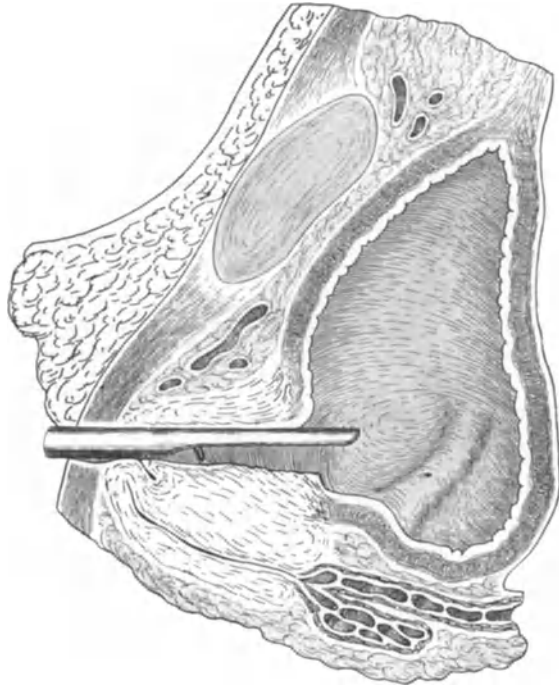


Abb. 38. Schematischer Sagittalschnitt. Der Resektionsschnitt ist beendet, die Schneideschlinge tritt in den Instrumentenschale ein.

Kehren wir zurück zu unserem ersten Resektionsschnitt am Mittellappen. Nachdem die Schnittfläche des resezierten Gewebstückes betreffs Koagulationschorf und Farbe angesehen ist, werden Optik mit Schneideschlinge wieder eingeführt und die Spülflüssigkeit angestellt. Wenn der erste Schnitt richtig geführt war, sieht man nun in der Mittellinie eine Rinne, die am Blasenansatz beginnt und im retromontanen Teil der hinteren Harnröhre endet. In den meisten Fällen finden sich auf der Schnittfläche einige schwach blutende Gefäße. Es soll nun darauf geachtet werden, ob die Schnittfläche nicht zu stark koaguliert ist, damit dann mit der Stärke des Schneidestroms geändert wird. Zweitens soll der Colliculus kontrolliert werden, um zu sehen, daß der Schnitt nicht zu weit harnröhrenwärts geführt worden ist, denn eine Verletzung des Veru montanum muß auf jeden Fall vermieden werden. Von nun an bleibt die Instrumentenschale unverändert in ihrer Lage. Die Schneideschlinge wird dann wieder blasenwärts vorgeschoben und mit der gleichen Technik wie oben beschrieben wird, zu beiden Seiten des ersten Schnittes das Gewebe reseziert. Wieviel Gewebe

soll vom Mittellappen entfernt werden? Technisch sind der Resektion keine Grenzen gesetzt, da man durch Hebung des äußeren Endes der Instrumentenscheide den vorderen Teil und somit auch die Schneideschlinge beliebig tief im Gewebe arbeiten lassen kann. Bei zu tief gehender Resektion besteht aber die Gefahr der Blasenwandperforation besonders am Übergang des Blasendreiecks zum Blasenhalss. Es sollen nach beendeter Resektion die hintere Harnröhre und der Blasenhalss einen flachen oder sanft ansteigenden Tunnel bilden, der ohne starke Senkung in die Blase übergeht. Auf die Technik der Blutstillung wird weiter unten eingegangen.

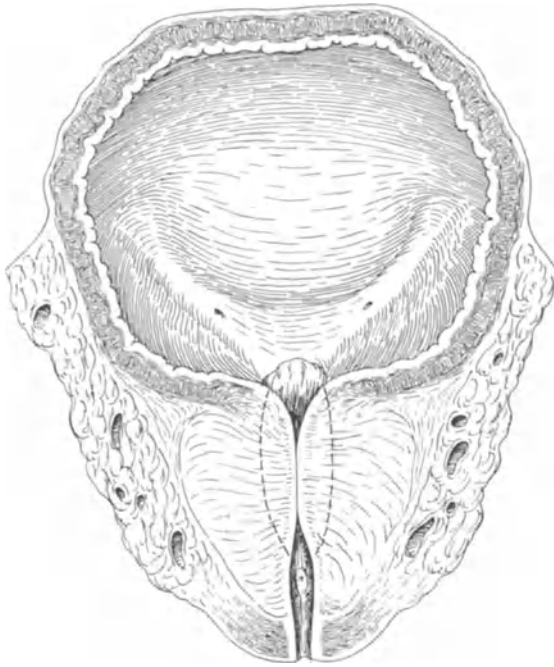


Abb. 39. Horizontalschnitt durch die hintere Harnröhre und Blase bei kleinem Prostatamittellappen und Hypertrophie der intraurethralen Seitenlappen. Das zu entfernende Gewebe der Seitenlappen ist durch die punktierten Linien bezeichnet.

einem fast normalen Befund entsprechen, aber nach Resektion des Mittellappens treten sie weiter ins Lumen vor und nähern sich der Medianlinie oder berühren sich hier. Man kann daher erst nach der Resektion des Mittellappens endgültig beurteilen, ob und wieviel Gewebe von dem Seitenlappen entfernt werden muß. Die Resektion wird mit der gleichen Technik wie am Mittellappen durchgeführt, nach vorheriger Drehung des Instrumentes um seine Achse um 30—50° (Abb. 40).

Bei beendeter Resektion soll das endoskopische Bild (Abb. 41) den Colliculus unverändert zeigen, an ihn schließt sich blasenwärts der neugeformte Boden der hinteren Harnröhre an, der sanft vom Blasenhalss ansteigend keine Unebenheiten aufweisen soll. Die Seitenwände sind ebenfalls geglättet und dürfen nicht mehr stark ins Harnröhrenlumen vorspringen. Der Blasenhalss hat an seinem Boden eine Einbuchtung, die allmählich ins Blasendreieck und seitlich aufsteigend in die Blase übergeht. Die Weite der Harnröhre und des Blasenhalsses

Ist der Mittellappen genügend reseziert, fragt es sich, ob auch gleichzeitig von den Seitenlappen Gewebe entfernt werden soll. Das hängt von zwei Punkten ab: Wenn die Resektion des Mittellappens technisch schwierig gewesen ist, lange Zeit in Anspruch genommen hat oder stärkere Blutung aufgetreten ist, dann wird man die Seitenlappen in einer zweiten Sitzung behandeln. Ferner hängt die weitere Resektion von dem Befunde der Seitenlappen selbst ab (Abb. 39). Hier ist zu unterscheiden zwischen den intravesicalen und den intraurethralen Hypertrophien, letztere kommen vor allen Dingen für die Resektion in Frage. Man kann häufig zu Beginn der Resektion beobachten, daß die Seitenlappen

ist genügend, wenn die Schneideschlinge ohne die Wände zu berühren hindurchgeführt werden kann (McCARTHY).

Einen wichtigen Punkt der Prostataresektion bildet die Blutstillung. Von ihrer gewissenhaften Durchführung hängt zum großen Teil der glatte postoperative Verlauf ab! Es sei hier an die Gefäßinjektionsbilder (Abb. 10—17) erinnert, die eine Gefäßvermehrung im Bereich des Blasenhalsses und des Verumontanum zeigen. Bei der Resektion werden die Gefäße am Blasenhals teilweise eröffnet und die Bahnen des Anastomosenplexus. Der Colliculus soll

dagegen unverletzt bleiben. Entsprechend dem anatomischen Gefäßverlauf sieht man bei der Resektion blutende Gefäße im Bereich des Blasenhalsses und vereinzelte in den seitlichen Partien, weniger am Harnröhrenboden. Je näher man dem Colliculus kommt, um so größer wird die

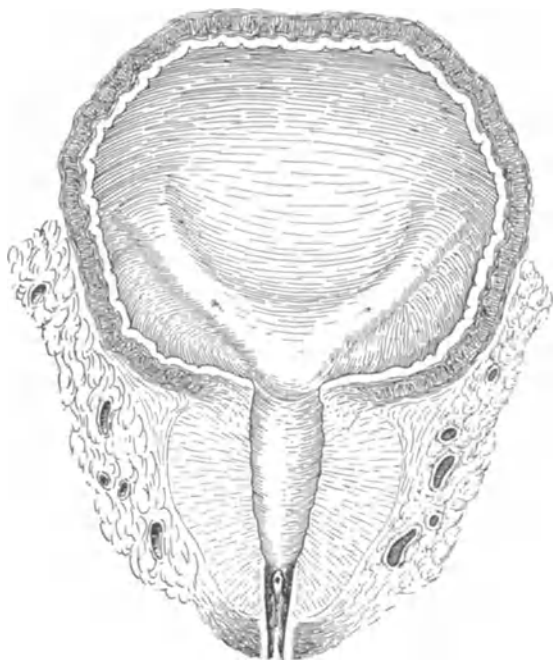


Abb. 40. Schematischer Horizontalschnitt. Die Resektion der Seitenlappen ist beendet.

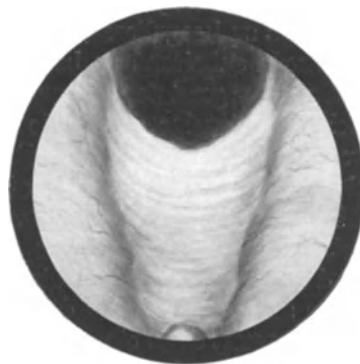


Abb. 41. Urethroskopisches Bild nach beendeter Resektion. Colliculus seminalis am unteren Rande des Gesichtsfeldes. Tunnelierung der hinteren Harnröhre, die leicht zum Blasenhalss hin ansteigt.

Blutung am Boden der Harnröhre. Bei starker Durchspülung von Urethra und Blase ist die Auffindung der eröffneten Gefäße erleichtert. Es ist praktischer und zeitsparend, nicht nach jedem Schnitt die Gefäße zu koagulieren, sondern man soll nach Möglichkeit erst einen Abschnitt fertig reseziert haben und dann die Blutstillung durchführen. Wenn allerdings durch die Blutung schon vorher das Gesichtsfeld unübersichtlich wird, müssen zuerst die Gefäße verschlossen werden. Dann besteht aber die Möglichkeit, daß mit dem nächsten Schnitt die gleichen Gefäße eröffnet werden und die Resektionszeit wird dadurch erheblich verlängert. Schnelles Arbeiten ist aber von Wichtigkeit. Es wurden bei den Resektionen folgende Zeiten notiert:

15 Minuten	. . 7%	60 Minuten	. . 15%
20 „	. . 5%	75 „	. . 10%
30 „	. . 25%	90 „	. . 5%
40 „	. . 15%	2 Stunden	. . 3%
50 „	. . 15%		

Die Blutstillung geht folgendermaßen vor sich: Bei starker Durchspülung werden die blutenden Gefäße eingestellt und können nun mit der Resektionschlinge durch einfache Berührung zum Verschuß gebracht werden. Hierbei wird aber das Nachbargewebe sehr leicht mitkoaguliert und so entstehen unnötig ausgedehnte Schorfe, die aber so oberflächlich und klein wie nur möglich sein sollen. Aus diesem Grunde wurde von MCCARTHY an Stelle der Schneideschlinge eine punktförmige Koagulationselektrode empfohlen, die ein zuverlässiges und exaktes Arbeiten erlaubt. Diese Elektrode wird an Stelle der Schneideschlinge in das Instrument eingefügt. Falls aber ein zweites Elektrotom mit Schneidevorrichtung vorhanden ist, kann man in diese die Koagulationselektrode einfügen und spart dann bei der Resektion Zeit, da die Elektroden nicht erst ausgewechselt werden müssen, sondern im Bedarfsfalle die Koagulationselektrode mit Optik sofort zur Hand ist.

Das blutende Gefäß wird also eingestellt, die Koagulationselektrode mit Hilfe des Außenhebels vorgeschoben und wenn die punktförmige Elektrode die blutende Stelle berührt, der Koagulationsstrom einen Augenblick eingeschaltet. Es muß besonders betont werden, daß der Strom zur Vermeidung tiefer Nekrosen nur ganz kurz eingeschaltet wird. Es ist besser, den blutenden Punkt ein zweites Mal kurz zu koagulieren, als in der Furcht vor der Blutung das Gefäß mit der Elektrode anhaltend zu bearbeiten. Das führt zu Perforationen oder bei Abstoßung der gesetzten Koagulationsnekrosen zu Spätblutungen. Handelt es sich nicht um einzelne spritzende Gefäße, die durch die Koagulation verschlossen werden, sondern um eine diffuse Blutung an der Schnittfläche, empfiehlt MCCARTHY zur Vermeidung ausgedehnter Verschorfungen einen Ballon einzuführen, entsprechend dem PILCHER-Ballon bei der Prostataktomie. Es handelt sich um einen Gummiballon, der auf einen Katheter aufmontiert ist. Dieser wird nach Einführung in die Blase mit etwa 30 ccm Wasser gefüllt und dann unter ständigem Zug in die hintere Harnröhre teilweise hineingezogen. Hierdurch kommt es zu einem Druck auf den Blasenhal und die hintere Harnröhre, dieser bewirkt eine Blutstillung durch Kompression. MCCARTHY wendet diesen Ballon zur Blutstillung in 10% seiner Resektionen an und sieht in der Verringerung von Koagulationsschorfen einen besonderen Vorteil dieser Methode. Nach einer kürzlichen persönlichen Mitteilung gebraucht er diesen Ballon jetzt bei der größten Zahl der Resektionen.

Einen Anhalt über den Grad der Blutstillung gibt die Farbe der zurücklaufenden Spülflüssigkeit. Solange diese noch stark blutig verfärbt ist, müssen noch blutende Gefäße vorhanden sein, die verschlossen werden müssen. Bei klar oder leicht rosa verfärbt zurückkommender Spülflüssigkeit kann die Blutstillung als genügend angesehen werden. Es empfiehlt sich dann, die Blase nochmals für einige Minuten zu füllen, und wenn danach die Spülflüssigkeit ebenfalls klar zurückkommt, ist die Resektion zum Abschluß zu bringen. Die Blase wird nach evtl. zurückgebliebenen Gewebsstücken untersucht, diese werden entfernt. Dann wird durch die Instrumentenscheide ein weicher Katheter 24 Ch. gut mit Gleitmasse bestrichen in die Blase eingeführt und die Scheide herausgezogen. Bei dieser Technik wird die frische Wundfläche der hinteren Harnröhre möglichst wenig berührt und nach Entfernung des Instrumentes setzt sofort eine leichte Kompression durch den Katheter ein. Ist dieser gut befestigt, wird die Blase nochmals gespült, dann kommt der Patient ins Bett — die Resektion ist beendet.

### Nachbehandlung.

Wie bei der Prostatektomie fällt auch bei der Prostataresektion der sorgfältigen Nachbehandlung eine entscheidende Rolle für das Endergebnis zu. Es ist von großem Wert, wenn man ein geschultes Personal zur Verfügung hat, das mit den einzelnen wichtigen Punkten vertraut ist und mit dem erforderlichen Interesse pünktlich und gewissenhaft alle Maßnahmen durchführt. Von entscheidender Wichtigkeit aber ist für den Operateur die Kenntnis des postoperativen Verlaufes und der möglichen Komplikationen; nur so kann diesen vorgebeugt und ein gutes Resultat erzielt werden.

Die Nachbehandlung entspricht der eines Prostatektomierten, auf die Besonderheiten sei hier hingewiesen. Große Bedeutung kommt der ungehinderten Blasenentleerung zu. Deshalb richtet sich das Hauptaugenmerk auf den gut funktionierenden Dauerkatheter. Er muß sorgfältig überwacht werden, damit jede Stockung im Blasenabfluß möglichst sofort bemerkt und behoben wird. Um den Katheter durchgängig zu halten, wird er in den ersten Stunden nach der Operation alle 30 Minuten durchgespült und hierbei evtl. vorhandene Blutgerinnsel entfernt.

Wie bei der Resektionstechnik erwähnt wurde, soll nach Beendigung des Eingriffs die Spülflüssigkeit klar oder fast völlig blutfrei aus der Blase zurückkommen. In den meisten Fällen treten aber schon in den ersten Stunden nach der Resektion wieder kleine Blutbeimengungen auf, die an der rötlichen Farbe des abfließenden Blaseninhaltes erkannt werden. Hier ist es nun wichtig zu beobachten, ob die Blutung im Bereich des Normalen bleibt oder an Stärke zunimmt. Bei glatterm Verlauf werden die Blasenpülungen in den ersten 10—12 Stunden alle 30 Minuten durchgeführt, nach dieser Zeit wird dann die Spülflüssigkeit allmählich heller, es entleeren sich keine Blutkoagula mehr und die Abstände zwischen den einzelnen Spülungen können vergrößert werden.

In einem Teil der Fälle (s. nachfolgende Tabelle) bleibt der Urin und die Spülflüssigkeit nach der Resektion völlig blutfrei, besonders dann, wenn es sich nur um die Beseitigung fibrösen Gewebes (z. B. Klappen) gehandelt hat oder wenn bei der Sphinctersklerose der Schließmuskel bei der Resektion durchtrennt wurde. 92% aller Fälle bluteten am 3. Tage nach der Resektion nicht mehr.

Die Spülflüssigkeit war blutfrei:

am Tag der Operation	23%
„ 1. Tag nach der Operation	44%
„ 2. „ „ „ „	25%
„ 3. „ „ „ „	5%
„ 4. „ „ „ „	3%

Je glatter die Entleerung, um so geringer sind die Beschwerden für den Patienten. Es ist überraschend, wie selten ein Patient über Schmerzen nach der Resektion klagt. Es können aber Blasenkrämpfe besonders in den infizierten Fällen auftreten, die wie nach der Prostatektomie den Patienten belästigen. Im allgemeinen sind aber Shock und postoperativer Verlauf auffallend leicht nach der Resektion.

Der Dauerkatheter wird entfernt, wenn die Blasenflüssigkeit 2 Tage klar ohne Blutbeimengungen abgeflossen ist, gewöhnlich am 3. Tag. Der erfahrene

Operateur wird ihn in besonders günstigen Fällen auch evtl. noch früher entfernen können. Der Dauerkatheter wurde entfernt:

am	1. Tag	nach	der	Operation	in	10,5%
„	2. „	„	„	„	„	29%
„	3. „	„	„	„	„	33,5%
„	4. „	„	„	„	„	12%
„	5. „	„	„	„	„	5%
„	6. „	„	„	„	„	6%
„	8. „	„	„	„	„	3%
„	14. „	„	„	„	„	1%.

Bevor man den Katheter herausnimmt, wird die Blase mit einer Argentumlösung 1:1000 gefüllt, dann der Katheter entfernt und der Patient aufgefordert, die Blase zu entleeren. Häufig kann der Kranke einen Teil spontan urinieren, er hat aber in den ersten Tagen noch einen Restharn, da das postoperative Ödem am Blasenhalss die völlige Entleerung verhindert. Am 6. Tage nach der Operation waren 97% aller Patienten imstande, spontan zu urinieren, sie konnten natürlich noch nicht alle zu dieser Zeit die Blase völlig entleeren. Ist die Restharnmenge dann noch beträchtlich, muß der Dauerkatheter evtl. nochmals für kurze Zeit eingelegt werden. In 6% der Fälle war es erforderlich. Aber, wie die Tabelle zeigt, waren fast alle Patienten am Ende der 1. Woche vom Dauerkatheter befreit.

Je nach dem Grade der vorhandenen Infektion, der Größe des Restharns und dem Temperaturverlauf werden die Blasenspülungen durchschnittlich zweimal täglich während der 1. Woche nach der Resektion fortgesetzt. In dieser Zeit stößt sich der größte Teil der Koagulationsschorfe von der Resektionsfläche ab und der Urin reinigt sich allmählich. In den nichtinfizierten Fällen ist er durchschnittlich nach Ablauf von 10—14 Tagen wieder klar.

Die Temperatur ist in mehr als 50% aller Fälle im postoperativen Verlauf nicht erhöht. In den infizierten Fällen kann es entweder direkt im Anschluß an die Resektion oder im Verlauf der ersten 3 Tage zu einer Fieberzacke kommen, die in typischer Form direkt zur Norm zurückkehrt. In 7% aller Resektionen wurde ein einmaliger Schüttelfrost beobachtet, der auf den in der hinteren Harnröhre gesetzten Defekt hinweist und zum Teil durch die bestehende Infektion erklärt wird. Je sorgfältiger die Vorbereitung des Patienten und die Behandlung der Infektion durchgeführt und je weniger Koagulationsschorfe bei der Resektion gesetzt werden, desto ungestörter ist auch der Temperaturverlauf.

Wie schon erwähnt wurde, muß nach der Resektion das Hauptaugenmerk auf eine evtl. Nachblutung gerichtet sein. Als erstes Anzeichen verstopft sich entweder der Katheter durch Blutkoagula oder die Spülflüssigkeit wird zunehmend stärker blutig. Gelingt es nicht, den Katheter durch Spülungen wieder durchgängig zu bekommen, muß er entfernt werden. Es darf nicht Zeit mit lange ausgedehnten Versuchen versäumt werden. Das Resektionsgebiet muß im Urethroskop eingestellt und die blutenden Gefäße koaguliert werden. In manchen Fällen gelingt es auf diese Weise, die Blutung zu beherrschen, der Katheter wird dann wieder eingelegt und die Behandlung nimmt ihren normalen Verlauf. Wenn es trotz Koagulation nicht gelingt, die Blutung zum Stehen zu bringen, ist jeder konservative Versuch abzubrechen und die Blase muß suprapubisch eröffnet werden. In diesen Fällen handelt es sich meistens um besonders

gefäßreiche Vorsteherdrüsen, die für die Resektion, wie bei der Anzeigenstellung erwähnt wurde, ungeeignet sind, oder um Carcinome. Von 7 Nachblutungen, die unter den 220 Fällen beobachtet wurden, traten 3 einige Stunden nach der Resektion, eine am folgenden und die übrigen am 2., 16. und 18. Tag auf. Es wurde in 4 Fällen die Prostataektomie ausgeführt, in den übrigen zur Blutstillung die Prostata tamponiert oder ein PILCHER-Ballon eingelegt. In allen Fällen wurde eine Blutübertragung angeschlossen.

Die Nachblutung ist immer als ernste Komplikation anzusehen. Das erneute Instrumentieren in dem frischen Wundbett bedeutet eine Erhöhung der Infektionsgefahr; gelingt es durch die Koagulation nicht, die Blutung zum Stehen zu bringen, so trifft der erforderliche operative Eingriff einen Patienten, der entweder am gleichen Tage schon die Resektion überstanden hat oder der evtl. einen erheblichen Blutverlust erlitten hat. Sorgfältige Indikationsstellung und gewissenhafte Blutstillung bei der Resektion können diese Komplikation einschränken. Auf die Bedeutung der Bluttransfusion sei hier nochmals hingewiesen.

Eine weitere ernste Komplikation kann die Infektion bilden, die evtl. schon vor der Resektion bestanden hat und sich nun in dem frischen Wundgebiet erneut entfaltet. Es ist kein Zweifel, daß weitgehende Koagulation nach der Resektion durch Bildung von Gewebsnekrosen die Infektion unterhält. Es ist deshalb die richtige Wahl eines Schneidestromes, der das Gewebe, ohne tiefe Nekrosen zu setzen, glatt durchtrennt, und die sorgfältige Koagulation nur der blutenden Gefäße unter möglichster Schonung des Nachbargewebes wichtig. Eine ernste Bedeutung hat die „inkrustierende Cystitis“, da sie die Wundheilung stört und den Resektionserfolg in Frage stellt, wie einer der unten angeführten Todesfälle zeigt. Zur Vermeidung dieser Komplikationen ist neben guter Vorbereitung des Patienten die Beherrschung der Resektionstechnik und größte Schonung der Harnröhre erforderlich. Schnelle Durchführung der Resektion und Vermeidung jeglicher unnötigen Instrumentierens in der Urethra nach dem Eingriff sind hier von Bedeutung. Es ist deshalb schonender, einen Dauerkatheter in den ersten Tagen zu benutzen, als wiederholt täglich zu katheterisieren, denn jedes Einführen des Katheters kann im Resektionsgebiet erneute Gewebsschädigung verursachen. Aus dem gleichen Grunde darf eine Urethroskopie erst durchgeführt werden, wenn die hintere Harnröhre und der Blasenhalshals abgeheilt sind, d. h. frühestens nach 14 Tagen. Man wird diese Untersuchung dann auch nur machen, wenn zwingende Gründe sie erfordern. Schüttelfrost und schnell ausbreitende Infektion sind hier die Folgen voreiliger Polypragmasie.

### Behandlungsergebnisse.

Der Wert einer neuen Behandlungsmethode, wie sie die Prostataresektion darstellt, muß an ihren Ergebnissen bewiesen werden. Um von Dauererfolgen im chirurgischen Sinne zu sprechen, ist die Zeit seit den ersten Resektionen, die im Januar 1931 ausgeführt worden sind, noch zu kurz. Die bisherigen Nachuntersuchungen gaben jedenfalls einen Anhalt über den Verlauf in den ersten Jahren nach der Resektion. Es ist aber nicht anzunehmen, daß die Patienten, die 3 Jahre nach der Behandlung eines gutartigen Leidens, wie es die Prostatahypertrophie bildet, beschwerdefrei geblieben sind, nun in den folgenden Jahren in einem erheblichen Prozentsatz erneut erkranken. Hiergegen sprechen auch



die Dauerergebnisse, die von YOUNG, CAULK u. a. erzielt worden sind, die mit den PUNCHmethoden, wie früher ausgeführt wurde, schon seit 1909 bzw. 1920 arbeiten. Das Ziel ist bei der Resektions- wie bei der PUNCHmethode das gleiche — die Entfernung des abflußhindernden Gewebes, nur die technischen Wege sind verschieden. Es erscheint daher erlaubt, bei der Bewertung der 3jährigen Resektionsergebnisse Rückschlüsse auf die Dauererfolge zu ziehen unter Berücksichtigung der bei den Stanzmethoden gemachten Erfahrungen. CAULK, der 1932 bereits über 781 behandelte Patienten berichten konnte, ist der Ansicht, daß sich erneute Beschwerden, falls sie eintreten, schon in den ersten Monaten nach der Behandlung zeigen. Waren die Patienten 6 Monate nach dem Eingriff frei von Beschwerden, sind sie es auch in den späteren Jahren geblieben (CAULK).

Es folgen hier die zur Beurteilung der Behandlungsergebnisse wichtigsten Punkte.

Alter der Patienten	Zahl	Prozent	Alter der Patienten	Zahl	Prozent
10—15 Jahre	3	1,50	61—65 Jahre	52	23,75
20—30 „	4	1,75	66—70 „	41	18,50
31—40 „	9	4,00	71—75 „	22	10,50
41—50 „	13	6,00	76—80 „	5	2,25
51—55 „	28	12,75	81—90 „	5	2,25
56—60 „	38	17,25			

Die Zusammenstellung auf S. 349 gibt die Untersuchungsbefunde an, die die Indikation zur Resektion veranlaßten. Unter diesen Fällen kamen 50% infiziert in die Behandlung, und zwar fanden sich in 8% Coli-, in 12% Strepto-, in 5% Staphylokokken und in den restlichen 25% eine Mischinfektion. Neben den Prostata- und Blasenhalserkrankungen wurde dreimal ein großes Blasendivertikel festgestellt, das exstirpiert werden mußte, achtmal fanden sich multiple Blasensteine, einmal gleichzeitig ein Blasentumor und in 12 Fällen handelte es sich um ein Prostatacarcinom.

Bei 25% aller Patienten war eine vollkommene Harnverhaltung der Klinikaufnahme vorausgegangen. Bei den übrigen Patienten betrug der Restharn in 40% 100—300 ccm, in 10% über 300 ccm.

Der Beginn erheblicher Blasenbeschwerden, die ärztliche Behandlung erforderlich machten, lag zurück:

Zeit	Zahl	Prozent	Zeit	Zahl	Prozent
3 Monate	37	17,00	4 Jahre	11	5,00
4 „	8	3,50	5 „	7	3,00
6 „	15	7,00	6 „	7	3,00
8 „	6	2,75	8 „	6	2,75
1 Jahr	41	18,75	10 „	5	2,25
2 Jahre	41	18,75	15 „	8	3,5
3 „	28	12,75			

Nachfolgend ist die Zeit des Krankenhausaufenthaltes zusammengestellt, sie enthält die Zeit der Vor- und Nachbehandlung:

## Dauer des Krankenhausaufenthaltes.

Zeit	Zahl	Prozent	Zeit	Zahl	Prozent
3 Tage	7	3,00	13 Tage	8	3,50
5 „	11	5,00	14 „	18	8,00
6 „	9	4,00	16 „	22	10,00
7 „	19	8,50	3 Wochen	15	7,00
8 „	15	7,00	4 „	30	14,00
9 „	9	4,00	2 Monate	17	7,75
10 „	20	9,00	3 „	2	1,00
12 „	16	7,25	4 „	2	1,00

Aus der Zusammenstellung geht hervor, daß fast 50% der Patienten innerhalb 12 Tagen die Klinik wieder verließen. Eine Erklärung erfordern noch die Patienten, die 2, 3 und 4 Monate behandelt wurden. Sie setzen sich zusammen aus den Patienten, die eine Blasenfistel erhielten (Carcinome, Blasensteine, Blasendivertikel) und aus denen, die nach der Resektion wegen einer Nachblutung prostatektomiert werden mußten (4 Fälle).

Alle Patienten wurden aus der Klinik ohne Dauerkatheter entlassen, es waren noch Beschwerden seitens der Blase in den ersten 14 Tagen vorhanden, die in Harnträufeln, häufigem Harndrang und wechselnden Restharmengen bestanden.

In einem Falle trat eine vorübergehende Inkontinenz auf. Hier war eine zweite Resektion gemacht worden, bevor das Ödem am Blasenhal und in der hinteren Harnröhre völlig zurückgetreten war. Hierbei wurde zuviel Gewebe reseziert. Die Inkontinenz war nach 1 Monat behoben. Eine dauernde Inkontinenz ist nicht beobachtet worden.

Bei der Hälfte der behandelten Patienten konnten Nachuntersuchungsbefunde erhoben werden: Es waren 83% der Patienten beschwerdefrei. Es fand sich Restharn in 11 Fällen, und zwar bis 30 ccm in 8 Fällen, bis 120 ccm in 3 Fällen. Der Eingriff mußte in 14 Fällen (6,5%) einmal wiederholt werden. Hierunter fallen 3 Prostatacarcinome und außerdem 6 Fälle, die in die Anfangsperiode 1931 gehören, in der absichtlich wenig reseziert wurde, da erst Erfahrungen mit dieser neuen Methode gesammelt werden mußten. Der zweite Eingriff wurde frühestens 14 Tage nach der ersten Resektion durchgeführt.

Es starben von 220 behandelten Patienten 4, d. h. die Mortalität betrug unter 2% unter Einbeziehung der Carcinomkranken. Als Todesursache wurde in 2 Fällen eine aufsteigende Infektion festgestellt, im dritten Fall handelte es sich um ein Prostatacarcinom und der vierte Patient starb, 66 Jahre alt, an einer Bronchopneumonie. Zur genaueren Feststellung der wichtigen Zusammenhänge zwischen Resektion und Todesursache sind nachfolgend kurze Auszüge aus dem Verlauf und dem Sektionsbefund gegeben:

Journal-Nr. 81 877. Patient M. Alter 70 Jahre. Aufgenommen 26. 1. 33. Vorgeschichte: Seit 2 Monaten Blasenbeschwerden, besonders häufiger Urindrang, nachts 10malige Urinentleerung. Cystoskopischer Befund: Trabekelblase. Sphincterdach spitzwinklig, beiderseitige intravesicale und intraurethrale Prostatavergrößerung bis zur Mittellinie. Urin: Eiweißspuren, Leukocyten. Verlauf: 1. 2. Blasenfistel angelegt. 4. 2. Temperaturanstieg, Bronchopneumonie. 13. 2. Prostataresektion in Sacralanästhesie. Histologischer Befund des Resektionsmaterials: Diffuse chronische produktive Entzündung der Prostata, Prostatahypertrophie. 15. 2. Katheter entfernt, teilweise Entleerung der Blase spontan. 21. 2. Wegen

Blutung, nach vorausgegangener Bluttransfusion, Erweiterung der Blasenfistel und Entfernung zahlreicher Blutkoagula. Die Reste der Prostataseitenlappen werden enukleiert, da es aus ihnen stark blutet. PILCHER-Ballon eingelegt. Bluttransfusion. 23. 2. Temperaturanstieg auf 40°. 27. 2. Verschlechterung des Kreislaufs. 28. 2. Exitus letalis. Sektionsbefund: Status nach Prostataektomie. Akute eitrige nekrotisierende Cystitis, Entzündung des Prostatabettes und der Urethra. Absceß in der linken Seite der Prostatakapsel. Beiderseitige Hydroureteren und Hydronephrose. Akute eitrige Entzündung der Ureteren, der Nierenbecken und der Nieren mit multiplen kleinen Abscessen. Diffuse Bronchopneumonien.

Journal-Nr. 63 285. Patient S. Alter 57 Jahre. Aufgenommen 11. 3. 31. Vorgeschichte: Seit 2 Jahren häufiger Harndrang, Harnträufeln. Jetzt Schmerzen in beiden Nierengegenden. Cystoskopischer Befund: 30 ccm Restharn. Trabekelblase. Sphincterboden gehoben, zeigt Winkelbildung. Beiderseitige intravesicale Seitenlappenhypertrophie bis zur Mittellinie. Rectale Untersuchung: Prostata nicht vergrößert. Urin: trübe, vereinzelte rote Blutkörperchen. Verlauf: Vorbehandlung mit Blasenspülung. 17. 3. 31. Prostataresektion in Sacralanästhesie. Es werden vom Mittel- und dem Seitenlappen vier Stücke reseziert. Im Anschluß daran Temperaturanstieg auf 40°, lytischer Abfall. 20. 3. 31. Dauerkatheter entfernt. 23. 3. 31. Entlassen, restharnfrei. 13. 8. 31. Wieder aufgenommen und erneute Resektion. Es besteht Verdacht auf Carcinom, der histologisch nicht bestätigt wird. Glatte postoperativer Verlauf. 19. 8. 31. Entlassung. 1. 9. 31. Aufnahme wegen Blasenbeschwerden. 4. 9. 31. Schüttelfrost. Rest-N steigt auf 121,0. 14. 9. 31. Blasenfistel angelegt, es findet sich eine Cystitis mit zahlreichen *Wandinkrustationen*. Bluttransfusion. 16. 9. 31. Bluttransfusion und Exitus letalis. Sektionsbefund: Ascendierende Pyelonephritis, nekrotisierende Cystitis und Pyelitis, Nephrolithiasis, glanduläre Prostatahypertrophie.

Journal-Nr. 75 967. Patient O'B. Alter 61 Jahre. Aufgenommen 6. 6. 32. Vorgeschichte: Seit 7 Monaten häufiger Urindrang. Cystoskopischer Befund: Prostatacarcinom. Rectale Untersuchung: Harte, fixierte und knotige Prostata. Urin: trübe, Eiweiß +++ rote und weiße Blutkörperchen. Verlauf: 13. 6. 32. Wegen starker Blasenblutung Cystostomie. 24. 6. Prostataresektion. Es werden 6 Stücke am Blasenhals entfernt; Dauer 35 Minuten. Histologische Diagnose: Prostatacarcinom. Fieberfreier Verlauf. 27. 6. 32. Dauerkatheter entfernt. 30. 6. Spontane Urinentleerung. 6. 7. Entlassung. 10. 8. Krankenhausaufnahme wegen starker Blutung. 12. 8. Suprapubische Cystostomie, PILCHER-Ballon eingelegt, Bluttransfusion. 15. 8. PILCHER-Ballon entfernt. 22. 8. Dauerkatheter eingelegt, Besserung des Blasenbefundes und Allgemeinzustandes. 12. 9. Beginn der Röntgen-Tiefenbestrahlung. 21. 9. Exitus letalis. Sektionsdiagnose: Status nach Cystostomie. Prostatacarcinom mit Übergreifen auf die Harnblase, den linken Ureter, den Blasenhalss und die Prostataumgebung. Hydroureter und Hydronephrose links. Metastatische carcinomatöse Lymphdrüsen in der Iliacal- und Lumbalgegend.

Journal-Nr. 87 357. Patient Z. Alter 66 Jahre. Aufgenommen 6. 9. 33. Vorgeschichte: Seit 4 Jahren Blasenbeschwerden, häufiger Urindrang, schwacher Harnstrahl. Untersuchungsbefund: Schlechter Allgemeinzustand. Coronarsklerose. Bronchopneumonien. Cystoskopischer Befund: 90 ccm Restharn. Trabekelblase. Trigonum gehoben. Sphincterdach zeigt Winkelbildung. Hypertrophie des linken intravesicalen Seitenlappens. Barbildung am Blasenhalss. Intraurethral beiderseitige Seitenlappenhypertrophie. Rectale Untersuchung: Mittelstarke Prostatahypertrophie. Urin: trübe, viele rote und weiße Blutkörperchen. Verlauf: Vorbehandlung mit Blasenspülung. 12. 9. Prostataresektion. Dauer 38 Minuten. Entfernung der Barrierenbildung und Resektion der Seitenlappen. Histologischer Befund: Prostatahypertrophie und Fibrose. 16. 9. Epididymitis. 19. 9. Gute Urinausscheidung. Ausgedehnte Bronchopneumonie beider Unterlappen. 21. 9. Dauerkatheter entfernt. Linksseitiges Pleuraexsudat. Dilatatio cordis. 27. 9. Verlegung zur Medizinischen Klinik. Exitus letalis. Keine Autopsie.

Bei der Beurteilung dieser Ergebnisse fällt die kurze Zeit des Krankenhausaufenthaltes auf und weiter, neben der sehr geringen Mortalität, der außerordentlich hohe Prozentsatz von Patienten, die beschwerdefrei durch die Resektion geworden und auch nach Jahren geblieben sind.

Es ist zu erwähnen, daß nicht etwa besonders „günstige Fälle“ zur Resektion ausgewählt werden, sondern im Gegenteil die Indikation besonders bei den schwer infizierten und alten Fällen mit zunehmender Erfahrung immer weiter gestellt wurde.

Die endourethrale Prostataresektion, mit der Hochfrequenz-Schneideschlinge ausgeführt, ist eine neue Behandlungsmethode, deren Wert heute noch von vielen Seiten als fraglich angesehen wird. Teilweise beruhen die Zweifel, die geäußert werden, auf schlechten Erfahrungen, die mit den Koagulationsmethoden früher gemacht wurden. Es ist aber schon wiederholt und erst kürzlich wieder von UEBELHÖR darauf hingewiesen worden, daß zwischen den Koagulations- und Resektionsmethoden ein grundlegender Unterschied besteht, wie oben ausführlich auseinandergesetzt wurde. Eine scharfe Kritik ist bei einer neuen Behandlungsmethode, die wie die endourethrale Prostataresektion absolut nicht gefahrlos ist, unbedingt erforderlich; aber es darf auch andererseits gefordert werden, daß die Kritik nur von denen geübt wird, die die Methode aus eigener Erfahrung kennen. Der Beweis für die Leistungsfähigkeit der Behandlungsweise auch in schwierigen Fällen geht aus dem oben geschilderten Krankenmaterial einwandfrei hervor. Es ist deshalb jetzt der Zeitpunkt gekommen, in dem sich die Chirurgen in größerem Umfang wie bisher mit der Prostataresektion beschäftigen müssen. Es besteht sonst die Gefahr, daß die Warnung RUBRITIUS' eintrifft, nämlich es zu einer Spaltung in „Resektionisten“ und „Prostatachirurgen“ kommt. Es ist selbstverständlich, daß dies vermieden werden muß, denn ein Prostatiker kann und darf nicht durch das „Resektoskop-Gesichtsfeld“ betrachtet werden, sondern ist ein Patient, der unter chirurgischen Gesichtspunkten untersucht und behandelt werden muß.

Die Annahme, daß die Prostataektomie durch die Verbesserung der Resektionsmethoden überflüssig geworden sei, ist absolut unbegründet, denn es ist schon wiederholt betont und oben ausführlich klargestellt worden, daß, je nach Lage des Falles, die Indikation zu dem operativen oder mehr palliativen Eingriff gestellt werden muß. Hierdurch ist heute die Wahl der Behandlungsform bei dem Prostatiker zwar schwieriger geworden, wir haben aber dafür den Vorteil, durch die endourethrale Methode einen Teil der Patienten wieder beschwerdefrei und arbeitsfähig zu machen, die früher in dauernder ärztlicher Behandlung stehen mußten.

Es ist nicht von ausschlaggebender Bedeutung, welches der zur Zeit bekannten Resektionsinstrumentarien benutzt wird, wichtig dagegen ist, daß man sein Instrument beherrscht und bei der Indikationsstellung die Grenzen für die Resektionsmethode innehält.

Der hohe Prozentsatz der alten Prostatiker, die heute im infizierten Stadium mit gleichzeitiger Niereninsuffizienz infolge der Rückstauung in die Behandlung kommen, berechtigt die Forderung, entsprechend unserem Handeln bei anderen Erkrankungen, auch bei der Prostatahypertrophie mit der Prophylaxe zu beginnen. Hierfür bildet die endourethrale Prostataresektion die Methode der Wahl, da sie in den Frühfällen die besten Ergebnisse bei kurzer Behandlungsdauer zu verzeichnen hat.

# VI. Die blutige und unblutige Behandlung der akuten und chronischen Osteomyelitis.

Von

I. PHILIPOWICZ-Czernowitz (Rumänien).

Mit 5 Abbildungen.

Inhalt.	Seite
Literatur . . . . .	364
Einleitung . . . . .	369
1. Die operativen Methoden bei der akuten Osteomyelitis . . . . .	371
a) Die Absceßincision . . . . .	371
b) Die radikaleren Methoden (Eröffnung der Markhöhle) . . . . .	378
c) Die Resektionen und Amputationen . . . . .	389
2. Die operativen Methoden bei der chronischen Osteomyelitis . . . . .	392
a) Die chronische Osteomyelitis als protrahiertes Stadium der akuten oder ihrer Rückfälle . . . . .	392
b) Die larviert verlaufende, primär chronische Osteomyelitis und der primär chronische Knochenabsceß . . . . .	395
3. Die Chemotherapie . . . . .	397
4. Die Immunotherapie . . . . .	400
5. Die Radiotherapie . . . . .	409
6. Die Behandlung der Gelenkkomplikationen . . . . .	409
7. Epikrise und Zusammenfassung . . . . .	410

## Literatur.

- ANSCHÜTZ: 43. Tagg Ver. nordwestdtsh. Chir. Zbl. Chir. 1932, Nr 12.
- ARNOLD: Gelenknahe chronisch-osteomyelitische Herde. 5. Tagg Ver. nordostdtsh. Chir. Zbl. Chir. 1930, Nr 4.
- AXHAUSEN: Über anämische Infarkte am Knochensystem und ihre Bedeutung für die Lehre von den primären Epiphysennekrosen. Berl. Ges. Chir. Zbl. Chir. 1928, Nr 26.
- BARBARIN et BÉRARD: Presse méd. 29, No 81 (1921).
- BERZSÉNYI, ZOLTAN v.: Über die Behandlung der Osteomyelitis acuta infectiosa. Zbl. Chir. 1929, Nr 46.
- BEUST, v.: Zur Frage der Vaccinationsbehandlung bei Osteomyelitis. Schweiz. med. Wschr. 1922 II.
- BILLIET: Diskussion zu INGELRANS: Frühzeitige Behandlung der akuten, nichttraumatischen Osteomyelitis der Extremitäten. 14. franz. orthop. Kongr. Zbl. Chir. 60, Nr 7, 394 (1933).
- BORCHARD: Akute Osteomyelitis des Hüftgelenks. Diskussion zu RESCHKE. 54. Tagg dtsh. Ges. Chir. Arch. klin. Chir. 173, 208.
- Beckenosteomyelitis. 58. Tagg dtsh. Ges. Chir. Arch. klin. Chir. 180 (1934).
- BORCHARD, M.: Berl. Ges. Chir. Zbl. Chir. 1928, Nr 26.
- BRANDES, M.: Über altes und neues Bohren bei Pseudarthrose und anderen pathologischen Zuständen. 43. Tagg Ver. nordwestdtsh. Chir. Zbl. Chir. 1932.
- BRANDT: Zur Behandlung der akuten Osteomyelitis. Dtsch. med. Wschr. 1922 II.

- BURCKHARDT: Die pathologische und klinische Bedeutung des inneren Traumas. Arch. klin. Chir. 173.
- BURZEWA: 17. Kongr. russ. Chir. 1925. Zbl. Chir. 1925, 38.
- BUZELLO: Soll man im akuten Stadium der Osteomyelitis die Markhöhle aufmeißeln? 35. Tagg Ver. nordwestdtsh. Chir. Zbl. Chir. 1925.
- CANON: Über kausale Therapie der akuten Osteomyelitis. Dtsch. med. Wschr. 1930 I.
- CLAIRMONT: Die Stellung der Chirurgie zur Bestrahlung bösartiger Geschwülste nach COUTARD. Arch. klin. Chir. 173 (1932).
- COENEN, H.: Die zentralen Knochenkrankungen. 75. Tagg niederrhein.-westfäl. Chir. Zbl. Chir. 1929, Nr 9.
- COHEN: Osteomyelitis of the skull. Ann. Surg. 97, 733.
- DEIBERT, I. E.: Observations of the treatment of osteomyelitis by the Orr method. Ann. Surg. 92, 1087—1091.
- DEKANSKY, M.: Besonderheiten der chirurgischen Behandlung der Osteomyelitis. 17. Kongr. russ. Chir. 1925. Zbl. Chir. 1925.
- DELREZ, L. et R. GRÉGOIRE: Sero- et vaccinothérapie dans les affections osteo-articulaires. 30. Congr. franç. Chir. Presse méd. 29, No 79.
- DEMME, FRITZ: Wo sollte eine akute Osteomyelitis nicht inzidiert werden? Zbl. Chir. 1927, Nr 36.
- DRACZINSKAJA, E.: Muskelplastik bei der Behandlung der chronischen Osteomyelitis. 17. Kongr. russ. Chir. 1925. Zbl. Chir. 1925, Nr 38.
- DUARTE: Die Behandlung der Osteomyelitis nach BIER. Zbl. Chir. 1930, Nr 47.
- ERB: Osteomyelitis durch Staphylococcus albus. 5. Tagg Ver. nordostdtsh. Chir. Zbl. Chir. 1930, Nr 4.
- ESAU: 19. Tagg Ver. mitteldtsch. Chir. Zbl. Chir. 1931, Nr 49.
- FISCHER, ALADAR: Zur Frage der Behandlung der akuten infektiösen Osteomyelitis. Zbl. Chir. 1925, Nr 46.
- FRASER, JOHN: Acute osteomyelitis. Brit. med. J. 1934, Nr 3846, 539—541.
- FRIEDRICH: Über gelenknahe, primär chronische Osteomyelitis herde. 12. Tagg Ver. bayer. Chir. Zbl. Chir. 1927, Nr 39.
- FRÖHLICH: Diskussion zu INGELRANS: „Frühzeitige Behandlung der akuten nichttraumatischen Osteomyelitis der Extremitäten.“ 14. franz. orthop. Kongr. Ref. Zbl. Chir. 60, Nr 7, 394 (1933).
- Presse méd. 29, No 81 (1921).
- FOURMESTRAUX: Presse méd. 29, No 81 (1921).
- FROMME: Diskussion zu LÖHR: „Über ein neuartiges Prinzip in der Behandlung der akuten und chronischen Osteomyelitis.“ 22. Tagg Ver. mitteldtsch. Chir. Zbl. Chir. 60, Nr 27, 1613 (1933).
- FRÜND: 35. Tagg Ver. nordwestdtsh. Chir. Zbl. Chir. 1928, Nr 13.
- GAZA, v.: Die Radikaloperation des weit vorgeschrittenen Oberkiefercarcinoms. 56. Tagg dtsh. Ges. Chir. 1932. Arch. klin. Chir. 173.
- GEBELE: Ver. Münch. Chir., 13. Dez. 1927. Zbl. Chir. 1928, Nr 8.
- GOSSMANN: Demonstration zur Osteomyelitis-Therapie. Ver. Münch. Chir., 13. Dez. 1927. Zbl. Chir. 1928, Nr 8.
- GROSS, H.: Ist eine geeignete Serumbehandlung der Osteomyelitis möglich und erfolgversprechend? Arch. klin. Chir. 175, 454 (1933).
- HAGENTHORN: 17. Kongr. russ. Chir. Zbl. Chir. 1925, Nr 38.
- HALLOPEAUX: Presse méd. 29, 81 (1921).
- HAVLICEK: Anatomische und physiologische Thromboseentstehung und deren Verhütung. 58. Tagg dtsh. Ges. Chir. Arch. klin. Chir. 180 (1934).
- HEDLUND, EMIL: Behandlung der akuten septischen Osteomyelitis der langen Knochen. Forh. ved. nord. Kir. forenings möte Stockholm 5, 63 (1923).
- HEDRI: Zur Behandlung der osteomyelitischen Knochenhöhlen mit dem Doppeldeckelverfahren nach PAYR. Zbl. Chir. 1921, 698.

- HEDRI, ANDREAS: Wann und wie soll die Osteomyelitis im akuten Stadium operiert werden? Zbl. Chir. **26** (1925).
- HINZ: Berl. Ges. Chir. Zbl. Chir. **1928**, Nr 26.
- HÜBLER, OSKAR: Ein Beitrag zur akuten Osteomyelitis des Kindesalters. Wien. med. Wschr. **1927**, 43—46.
- HUC: 14. franz. orthop. Kongr. Zbl. Chir. **1923**, Nr 7.
- INGELBRANS, PIERRE: Traitement précoce de l'ostéomyélite aiguë (non traumatique). Rev. d'Orthop. **29**, 455 (1932).  
— Frühzeitige Behandlung der akuten, nichttraumatischen Osteomyelitis der Extremitäten. 14. franz. orthop. Kongr. Zbl. Chir. **1933**, Nr 7.
- JANES, MARTIN LEWIS: Der Wert der Bluttransfusion bei chronischer und subakuter Osteomyelitis. Amer. J. Surg. **1924**, No 5, 38.
- JOHANSSON: Beitrag zur Kenntnis der postosteomyelitischen Deformitäten und deren Behandlung. Act. Soc. med. suecan **1927**, 219.
- JOST, V.: Die Vaccinotherapie bei akuter und chronischer Osteomyelitis. 17. Kongr. russ. Chir. Zbl. Chir. **1925**.
- KÄSTNER, H.: Seltene Lokalisation der Osteomyelitis (Wirbelsäule, Schulterblatt). Arch. klin. Chir. **153**, 750—763.
- KEMPER: Lokale Ansäuerung zur Behandlung der chronischen Osteomyelitis. 7. Tagg Ver. nordostdtsh. Chir. Zbl. Chir. **1931**, Nr 45.
- KIRSCHNER: Erfahrungen mit der einstellbaren Spinalanästhesie. 56. Tagg dtsh. Ges. Chir. Berlin 1932. Arch. klin. Chir. **173** (1932).
- KLAGES, FRIEDRICH: Behandlung der Osteomyelitis. 58. Tagg dtsh. Ges. Chir. Arch. klin. Chir. **180** (1934).
- KLEIN, JACOB E.: Stannoxyd in the treatment of chronic recurring osteomyelitis. Ann. Surg. **96**, 1032—1035 (1932).
- KÖRTE: Berl. Ges. Chir. Zbl. Chir. **1928**, Nr 26.
- KOZLOWSKY: 17. Kongr. russ. Chir. 1925. Zbl. Chir. **1925**, Nr 38.
- KRAMARENCO: 17. Kongr. russ. Chir. 1925. Zbl. Chir. **1925**, Nr 38.
- KRASNOBAJEV, T. P.: Über Behandlung der akuten hämatogenen infektiösen Osteomyelitis. Nov. chir. Arch. (russ.) **8**, Nr 31 (1925).
- KREBS: Mschr. Kinderheilk. **1933**, H. 4/6.
- KROH: Köln. Chir.-Ver. Zbl. Chir. **1928**, Nr 14.
- KRUKENBERG: 73. Tagg Ver. niederrhein.-westfäl. Chir. Zbl. Chir. **1928**, Nr 14.
- KÜSTER, ERNST: Zur Frühoperation bei Osteomyelitis. Dtsch. Z. Chir. **225**, 1.
- KUWAHATA: Neue experimentelle Untersuchungen über die Entstehung der akuten eitrigen Osteomyelitis. Dtsch. Z. Chir. **222**, 374.
- LÄWEN: Zur Behandlung chronischer und rezidivierender Kniegelenkergüsse. 56. Tagg dtsh. Ges. Chir. Arch. klin. Chir. **173** (1932).
- LASSERRE: Diskussion zu INGELBRANS: „Frühzeitige Behandlung der akuten, nichttraumatischen Osteomyelitis der Extremitäten.“ 14. franz. orthop. Kongr. Zbl. Chir. **60**, Nr 7, 392 (1933).
- LEVEUF, JACQUES: Le mecanisme de la reconstitution osseuse après resection de la diaphyse pour ostéomyélite. 14. franz. orthop. Kongr. Zbl. Chir. **1933**, Nr 7.
- LEWIS: Akute Osteomyelitis. J. amer. med. Assoc. **92**, 783 (1929).
- LEXER: Die Behandlung der pyogenen Infektion und ihre Folgen. 58. Tagg dtsh. Ges. Chir. Arch. klin. Chir. **180**, 87 (1934).
- LIEBESNY: Erfolge und Mißerfolge der Kurzwellentherapie. Wien. med. Wschr. **1934 II**, 1132.
- LISSIZYN: Zur Frage der postoperativen Behandlung der chronischen Osteomyelitis der langen Röhrenknochen. Verb. russ. chir. Pirogoff-Ges. 1922. Z.org. Chir. **14**, H. 1.
- LÖHR: Neuartiges Prinzip in der Behandlung der akuten und chronischen Osteomyelitis. 22. Tagg Ver. mitteldtsch. Chir. Zbl. Chir. **1933**, Nr 27.  
— Die Behandlung der akuten und chronischen Osteomyelitis mit der Lebertrangips-methode. 58. Tagg dtsh. Ges. Chir. Arch. klin. Chir. **180** (1934).
- MAIER, OTTO: Arch. klin. Chir. **132**, H. 2 (1924).
- MAKAI: Autopyotherapie bei akuter Osteomyelitis. 49. Tagg dtsh. Ges. Chir. 1925.
- MARAIS: Gaz. Hôp. **94**, No 54 (1921).

- MARTENS: Zur Osteomyelitis. Berl. Ges. Chir. Zbl. Chir. 1928, Nr 26.
- MARTIN: Diskussion zu INGELBANS: „Frühzeitige Behandlung der akuten nichttraumatischen Osteomyelitis der Extremitäten.“ 14. franz. orthop. Kongr. Zbl. Chir. 60, Nr 7, 394 (1933).
- and HEEKS: Maggots and Osteomyelitis. Ann. Surg. 96, 930.
- MARTIN DU PAN, CH.: La vaccinothérapie dans l'osteomyélite. 14. franz. orthop. Kongr. Zbl. Chir. 1933, Nr 7.
- MAXINSKY: 17. Kongr. russ. Chir. 1925. Zbl. Chir. 1925, Nr 38.
- MIM KEMAL: Zur Behandlung der Osteomyelitis nach Sequestrotomie. Dtsch. med. Wschr. Nr 41, 1566.
- MIROTWORTZEW: 17. Kongr. russ. Chir. Zbl. Chir. 1925, Nr 38.
- MOUCHET u. HARDOIN: Diskussion zu INGELBANS: „Frühzeitige Behandlung der akuten nichttraumatischen Osteomyelitis der Extremitäten.“ 14. franz. orthop. Kongr. Zbl. Chir. 60, Nr 7, 394 (1933).
- MÜLLER: Arch. klin. Chir. 132, H. 2 (1924).
- 35. Tagg Ver. nordwestdtsh. Chir. Zbl. Chir. 1928, 13.
- MÜLLER (Rostock): 49. Tagg dtsh. Ges. Chir. 1925.
- NEUFFER: Zur Therapie der Osteomyelitis scapulae. Dtsch. Z. Chir. 231, 40 (1931).
- NORDHOLT: Nederl. Tijdschr. Geneesk. Zbl. Chir. 1928, 26.
- NOVOTELNOW: 17. Kongr. russ. Chir. 1925. Zbl. Chir. 1925, Nr 38.
- ODES, S.: Die Plastik der Knochenhöhlen nach Osteomyelitis. 17. Kongr. russ. Chir. 1925. Zbl. Chir. 1925, Nr 38.
- OGLOTLINA, S.: Zur Frage der akuten eitrigen Osteomyelitis der Wirbelsäule. 17. Kongr. russ. Chir. 1925. Zbl. Chir. 1925, Nr 38.
- ÖHLECKER: 35. Tagg Ver. nordwestdtsh. Chir. Zbl. Chir. 1928, 13.
- ORB, H. W.: The prevention of accidents and complications in the course of treatment in chronic osteomyelitis. Brit. med. J. Nr 3790, 365.
- OSTROWSKY: Über die sofortige Vernähung der Decken bei operativer Behandlung der chronischen Osteomyelitis. Polski Przegl. chir. 7. — Zbl. Chir. 1928, 48.
- PARIN: 17. Kongr. russ. Chir. 1925. Zbl. Chir. 1925, Nr 38.
- PAYR: Die Pathologie der Osteomyelitis und Periostitis albuminosa. Mitt. Ver. Ärzte Steiermark 1899, Nr 4.
- 49. Tagg dtsh. Ges. Chir. 1925.
- 19. Tagg Ver. mitteldtsh. Chir. Zbl. Chir. 1931, Nr 49.
- Die Erkrankungen der Knochen und Gelenke. WILMS-WULLSTEINS Lehrbuch der Chirurgie, Bd. 3.
- PELS-LEUSDEN: 35. Tagg Ver. nordwestdtsh. Chir. Zbl. Chir. 1928, Nr 13.
- PÉRAIRE: Bull. Soc. Chir. Paris 19, 635—638 (1927).
- PETERMANN: Berl. Ges. Chir. Zbl. Chir. 1928, Nr 26.
- PETROW, N.: Zur Therapie der akuten und chronischen Osteomyelitis. 17. Kongr. russ. Chir. 1925. Zbl. Chir. 1925, Nr 38.
- PHILIPOWICZ, I.: Konservative Behandlung der Osteomyelitis mit Vaccine. 57. Tagg dtsh. Ges. Chir. Arch. klin. Chir. 180 (1934).
- Erfahrungen mit der Vaccinetherapie bei chirurgischer Erkrankung. Zbl. Chir. 1934, Nr. 32.
- PIQUET et CISSAN: Les abcès chroniques primitifs des os. Rev. de Chir. 47, 8—9 (1928).
- PLENZ: Berl. Ges. Chir. Zbl. Chir. 1928, Nr 26.
- PONOMAREW, S.: Die akute eitrige Osteomyelitis und ihre Behandlung. 17. Kongr. russ. Chir. 1925. Zbl. Chir. 1925, Nr 38.
- RECHNIOWSKY, S.: Das Vorgehen bei akuten, eitrigen Ostitiden. 23. Verslg poln. Chir. 1926. Zbl. Chir. 1927, Nr 32.
- RESCHKE: Die akute Osteomyelitis der Hüftgelenksgegend. 56. Tagg dtsh. Ges. Chir. Arch. klin. Chir. 173, 208.
- RICHARD: Diskussion zu INGELBANS: „Frühzeitige Behandlung der akuten, nichttraumatischen Osteomyelitis der Extremitäten.“ 14. franz. orthop. Kongr. Zbl. Chir. 60, Nr 7, 394 (1933).
- RINGEL: Seltene Formen chronischer Osteomyelitis. 43. Tagg Ver. nordwestdtsh. Chir. Zbl. Chir. 1932, Nr 12.



- RODZINSKY, R.: Einige Bemerkungen zur Behandlung der akuten Osteomyelitis und Ostitis bei Kindern. 23. Vers. poln. Chir. 1926. Zbl. Chir. 1927, Nr 32.
- ROSENSTEIN: Berl. Ges. Chir. Zbl. Chir. 1928, Nr 26.
- ROST: 49. Tagg dtsh. Ges. Chir. 1925.
- RUPP, F.: Über den sog. BRODIESchen Knochenabsceß. 49. Tagg Ver. mitteldtsch. Chir. Zbl. Chir. 1931, Nr 49.
- SAVITZKY, J.: Röntgenbehandlung der chronischen Osteomyelitis. 17. Kongr. russ. Chir. 1925. Zbl. Chir. 1925, Nr 38.
- SCHLIEPHAKE, ERWIN: Kurzwellentherapie, S. 138. Jena: Gustav Fischer 1935.
- SCHMIEDT, WALTHER: Staphylokokkensepsis. Ein Fall durch immunisiertes menschliches Serum geheilter Staphylokokkensepsis. 58. Tagg dtsh. Ges. Chir. Arch. klin. Chir. 180 (1934).
- SCHNITZLER: Freie Ver. Chir. Wien. Zbl. Chir. 1921, Nr 24.
- SCHÖNBAUER, LEOPOLD: Die Chirurgie der Knochen. KIRSCHNER-NORDMANNs Chirurgie, Bd. 2/2. 1930.
- SCHÜRER-WALDHEIM: Arch. klin. Chir. 144, H. 1 (1927).
- SEEMEN, v.: Elektrochirurgische Behandlung der pyogenen Infektion. 58. Tagg dtsh. Ges. Chir. Arch. klin. Chir. 180, Nr 7, 87 (1933).
- SWON: Bruns' Beitr. 145, 463 (1928/29).
- SORREL u. OBENTHUR: Frühzeitige Behandlung der akuten nichttraumatischen Osteomyelitis der Extremitäten. 14. franz. orthop. Kongr. Zbl. Chir. 1933, Nr 7.
- SPATH: Zur Therapie der akuten, hämatogenen Osteomyelitis. Dtsch. Z. Chir. 233, 641.
- STEWART, M. A.: Eine neue Behandlungsmethode der Osteomyelitis. Ann. Surg. 58, 156 (1934). — Zbl. Chir. 1934, Nr 37.
- STICH: 35. Tagg Ver. nordwestdtsh. Chir. Zbl. Chir. 1928, Nr 8.
- STOIAN et COSTESCO: Osteomyelitis des Schädelknochens. Bull. Soc. nat. chir. Paris 1934, No 1.
- STUBENRAUCH, v.: Ver. Münch. Chir., 13. Dez. 1927. Zbl. Chir. 1928, Nr 8.
- SÜSSBRICH: Zur Behandlung der Staphylokokkensepsis und septischen Form der Osteomyelitis mit hochwertigem antitoxischen Staphylokokkenserum. 43. Tagg dtsh. Ges. Chir. 1925. Arch. klin. Chir. 180, 100 (1934).
- TEREBINSKY: 17. Kongr. russ. Chir. Zbl. Chir. 1925, 38.
- TRÉVES: DISKUSSION zu INGELRANS: „Frühzeitige Behandlung der akuten, nichttraumatischen Osteomyelitis der Extremitäten.“ 14. franz. orthop. Kongr. Zbl. Chir. 60, Nr 7, 392 (1933).
- TSCHMARKE: Spinale Kinderlähmung. Diskussion. 22. Tagg Ver. mitteldtsch. Chir. Zbl. Chir. 60, Nr 27, 1600 (1933).
- TURNER: 17. Kongr. russ. Chir. 1925. Zbl. Chir. 1925, 38.
- VERVINIER: 14. franz. orthop. Kongr. Zbl. Chir. 1933, Nr 7.
- VOELCKER: DISKUSSION zu LÖHR: „Über ein neuartiges Prinzip in der Behandlung der akuten und chronischen Osteomyelitis.“ 22. Tagg Ver. mitteldtsch. Chir. Zbl. Chir. 60, Nr 27, 1613 (1933).
- VORSCHÜTZ: 35. Tagg Ver. nordwestdtsh. Chir. Zbl. Chir. 1928, Nr 13.
- WAKELAY, CECIL P. G.: Acute osteomyelitis in children. Brit. med. J. 1932, Nr 3746.
- WATERMANN u. KEMPER: Die Behandlung chronischer eitriger Prozesse an Knochen und Weichteilen der Gliedmaßen durch lokal gesteigerte Übersäuerung. Münch. med. Wschr. 1930 I.
- WEBER, TH. K.: Zur Therapie der akuten und subakuten Osteomyelitis der Röhrenknochen. 17. Kongr. russ. Chir. Zbl. Chir. 1925, Nr 38.
- WILENSKY, ABRAHAM: Osteomyelitis of the jaws in nurslings and infants. Ann. Surg. 95, 34—45 (1933). — Zbl. Chir. 1932, Nr 45.
- WINKELBAUER: Die Operationen an den Knochen und Gelenken. KIRSCHNER-NORDMANNs Chirurgie, Bd. 2/2. 1930.
- WVEDENSKY, K.: Zur Behandlung der akuten infektiösen Osteomyelitis und ihrer Folgen. 17. Kongr. russ. Chir. 1925. Zbl. Chir. 1925, Nr 38.
- WYSCHGORODSKAJA, E.: Zur Klinik der Osteomyelitis im Kindesalter. 17. Kongr. russ. Chir. 1925. Zbl. Chir. 1925, 38.
- ZELLER: Berl. Ges. Chir. Zbl. Chir. 1928, Nr 26.

## Einleitung.

Das Problem der Osteomyelitisbehandlung ist so alt wie die Chirurgie selbst. Immer wieder findet man in der Literatur diesen Gegenstand behandelt und auf allen chirurgischen Kongressen der verschiedenen Länder taucht er von Zeit zu Zeit immer wieder auf. Wohl werden mitunter einzelne Marksteine gesetzt, nach welchen sich, wenn auch nicht alle, so doch die Mehrzahl der Chirurgen richtet, immer wieder erweist sich aber nach einer Reihe von Jahren die Notwendigkeit, die früher gesetzten Marksteine wieder umzustellen und neue Vorschläge zu prüfen. Wenn wir die Bilanz aller dieser Bestrebungen heute ziehen wollen, müssen wir leider feststellen, daß in gewisser Hinsicht wohl bemerkenswerte Fortschritte gemacht worden sind, welche sich insbesondere auf die Heilungsdauer und auf die Vermeidung von Rezidiven beziehen, andererseits jedoch ist der alte Kampf, sogar nur über ein einheitliches Vorgehen in den Frühstadien, noch immer nicht aus der Welt geschafft.

Als infektiöse Krankheit verläuft die Osteomyelitis natürlich unter ganz verschiedenen Formen, das eine Mal erscheint sie als eine foudroyante, in wenigen Tagen zum Tode führende Sepsis, im anderen Falle als ein einen gewissen Typus innehaltendes Leiden mit sozusagen klassischem Verlauf und Bildung von Absceß, Sequester und Totenlade, wieder ein anderes Mal als ein kaum bemerktes vielleicht nur mit etwas Schmerzhaftigkeit und minimaler Temperatursteigerung einhergehendes Unwohlsein, bis vielleicht erst nach Jahr und Tag eine Verdickung des Knochens, ein Röntgenbild den wirklichen Charakter des Leidens aufdeckt. Die Ursachen dieses mannigfaltigen Verhaltens sind zum Teil auf Art, Virulenz und Menge der Krankheitserreger oder auf verschiedene Abwehrreaktion des Organismus zurückzuführen, was für das Resultat schließlich dasselbe ist.

Ist es nun deswegen schon schwierig zu beurteilen, welche von den vertretenen Ansichten richtig ist, so kommt nach die Tatsache hinzu, daß in der Bösartigkeit der Krankheit außer den individuellen Unterschieden es auch noch regionäre gibt. So wird von einzelnen Chirurgen, auf die noch später zurückzukommen sein wird, behauptet, daß die Osteomyelitis in den verschiedenen Orten ihrer Betätigungsfelder, je nach geographischer Lage einen von vornherein verschiedenen Verlauf nimmt. Außerdem ist noch daran festzuhalten, daß im Körper selbst die einzelnen Stellen, also Knochen, welche befallen werden, verschieden reagieren und verschiedene Allgemeinwirkungen auf den Organismus entfalten. So sind bei gewissen Lokalisationen metastatische Abscesse häufiger, bei den anderen zählen sie zu den größten Seltenheiten.

Selbst wenn es gelingen würde, die primäre Mortalität der akuten Osteomyelitis durch ein neues, einheitliches Verfahren bedeutend herabzusetzen, wäre noch die außerordentlich wichtige Frage zu lösen, wie man Fisteln und Rezidive vermeiden könnte. Kranke mit durchgemachter Osteomyelitis sind unglückliche Menschen. 1—2 Jahrzehnte, ja manchmal auch noch länger, sind sie nicht sicher, ob nicht neuerdings ein Herd aufflackert, sich nicht wieder eine Fistel etabliert, selbst wenn sie schon das Glück gehabt haben, daß sich die früheren alten Fisteln geschlossen haben. Nebenbei ist das jahrelange Herumtragen von Krankheitskeimen, selbst wenn sie gut abgekapselt sind, für die parenchymatösen Organe, also für den Gesamtorganismus nicht selten die Quelle ständiger Gefahr. Ein Großteil derjenigen, welche aus dem akuten

Stadium herausgebracht wurden, wird somit in die Reihen chronisch Kranker überführt und deshalb sind Methoden, welche diesem chronischen Stadium wirksam zu begegnen imstande sind, vielleicht noch wichtiger als das Vorgehen bei den akuten Formen, bei denen schon die Unterstützung der natürlichen Abwehrkräfte des Organismus und die Beachtung einfachster chirurgischer Regeln der Entleerung und sachgemäßen Drainage des Weichteilabscesses meistens genügt.

Nun kommt nach das Heer der primär chronischen, mehr oder weniger larviert verlaufenden Osteomyelitisfälle dazu, welche also ein akutes Stadium klinisch überhaupt nicht durchgemacht haben, also die von GARRÉ, PONCET und OLLIER usw. beschriebene *Periostitis albuminosa*, die *sklerosierende Ostitis* und der *metaphysäre, sogenannte BRODIESCHE Knochenabsceß*, welcher, bei sehr gelenksnahem Sitz, erst durch die milde und öfters intermittierende Mitbeteiligung des Gelenkes sich äußert. Schließlich noch die *cystenartige, sarkomähnliche, eminent chronische Form* mit Fehlen aller klinischen Symptome einer Entzündung.

Ein Überblick über die mannigfachen therapeutischen Vorschläge in der Behandlung der akuten sowie chronischen Osteomyelitis in ihren verschiedenen Formen ergibt, daß wir es zu tun haben:

1. *mit der operativen Therapie bei der akuten Osteomyelitis*, und zwar a) in zurückhaltender Form (lediglich Weichteiloperation), b) in radikalerer Form (Eröffnung der Markhöhle), c) in totaler Entfernung des kranken Knochenabschnittes mit Schonung der Wachstumszonen (subperiostale Resektion), sowie die Amputation und Exartikulation.

Zwischen a) und b), zwischen einfacher primärer Weichteilabsceßspaltung und der radikalen breiten Aufmeißelung des Knochens kommt als vermittelnder Vorschlag das Schaffen von Ventilen in demselben, also sein Anbohren noch in Betracht, wobei zu unterscheiden ist, ob das primär oder sekundär geschieht.

Die einzelnen Chirurgengruppen aller Länder sind da verschieden eingestellt, entweder sind sie prinzipielle Verfechter einer dieser Methoden oder wenden sie dieselben nur in verschiedenen Stadien an, oder aber nehmen sie einen vermittelnden und individualisierenden Standpunkt ein, indem sie sich für die Anwendung der einzelnen Methoden von verschiedenen, gleich zu besprechenden Symptomen leiten lassen.

2. *Die operativen Verfahren bei der chronischen Osteomyelitis*: a) die chronische Osteomyelitis als protrahiertes Stadium der akuten oder ihrer Rückfälle, b) die larviert verlaufende, primär chronische Osteomyelitis und der primär chronische Knochenabsceß.

3. *Die Chemotherapie*. Diese legt das Schwergewicht auf die Bekämpfung der Infektion durch Einspritzung von Desinfektionsmitteln, Veränderung der Blutreaktion und Vitaminzufuhr und ist teils zurückhaltend, teils ein unterstützender Faktor in Kombination mit radikalen Methoden.

4. *Die Immunotherapie* in ihren verschiedenen Vorschlägen: a) Vaccinotherapie in verschiedener Form, b) Autopyotherapie, c) Sero- und Hämotherapie.

5. *Die Radiotherapie*: a) Röntgen, b) Kurzwellen.

6. *Die Behandlung der Gelenkskomplikationen*.

## 1. Die operativen Methoden bei der akuten Osteomyelitis.

### a) Die Absceßincision.

Obwohl diese ihre vorherrschende Stellung erst jüngeren Datums einnimmt, während die radikale Aufmeißelung früher die Regel war, sei die Reihenfolge hier nach der Schwere des Eingriffes und nicht nach historischen Gesichtspunkten getroffen, zumal die Entwicklung der Therapie hauptsächlich der letzten 10 Jahre behandelt werden soll. Wenn noch seit dem Kongreß deutscher Chirurgen 1894 die Autorität KÜSTERs die Mehrzahl der Chirurgen dazu bewog, sich seinem damals geäußerten Leitsatz: „Die Aussicht auf eine in Zukunft erfolgreiche Behandlung der Osteomyelitis beruht einzig und allein auf dem Vorschieben der Operation auf die ersten Tage, womöglich selbst in die ersten Stunden nach der Erkrankung. Wenn dies geschieht, dann werden wir allgemein von befriedigenden Resultaten reden können“ anzuschließen, so ergab die Rundfrage von ROST an alle deutschen Kliniken, im Jahre 1920, ein Resultat, welches diesem Leitsatz KÜSTERs nicht Recht geben konnte. Auf Grund der Erklärungen von ROST ist eine erhebliche Anzahl, man kann sagen die Mehrzahl der deutschen Chirurgen, bedeutend weniger radikal geworden. Es ist deshalb von Interesse, den damaligen Standpunkt der Osteomyelitistherapie zu kennen, bevor das eigentliche Thema angeschnitten wird.

Die Antworten, welche ROST damals erhielt, ließen erkennen, daß die Vorgangsweise der einzelnen Chirurgen eine verschiedene, ja sogar weitgehend widersprechende war. Während GARRÉ, LEXER, ENDERLEN, KÖNIG, PELSLEUSDEN, KIRSCHNER, SCHMIEDEN und GULEKE überzeugte Anhänger der KÜSTERSchen Lehre, also der Aufmeißelung des Knochens auch schon vor der Ausbildung des subperiostalen Abscesses sind, eröffnen HILDEBRAND, BORCHARD, PERTHES und STICH den Knochen nur dann, wenn sich aus den HAVERSschen Kanälen deutlich Eiter entleert, sonst begnügen sie sich mit der Incision und Drainage des Abscesses. VÖLCKER, ANSCHÜTZ und POPPERT gehen ähnlich vor, indem sie von Fall zu Fall entscheiden, ob der Knochen zu eröffnen sei.

MÜLLER und GRASER beschränken sich zunächst auf Absceßspaltung und trepanieren nur dann, wenn das Fieber weiterbesteht und der Allgemeinzustand keine Besserung zeigt.

PAYR, BIER und KÜTTNER, welche früher radikal eingestellt waren, incidieren nur den Absceß, jedoch individualisiert PAYR insoferne, als er bei Verdacht einer ausgebreiteten Markphlegmone mehrere Trepanationslöcher anlegt, um den Abfluß des Eiters zu sichern. Da es nun außerordentlich wichtig ist, wenn man schon den Knochen überhaupt angeht, zu wissen, wie weit die Markphlegmone reicht, gibt PAYR ein Verfahren an, welches darin besteht, daß zu *diagnostischen Zwecken Probebohrlöcher* angelegt werden. Kommt aus dem Loch Blut statt Eiter, so weiß man, daß der Krankheitsprozeß nicht bis hierher reicht. Zur Vermeidung von Sequesterbildungen empfiehlt PAYR weiters, das *Periost* nicht längszuspalten, sondern stets einen *Lappen* zu bilden. Als ein weiteres Kriterium, ob eine schwere Markphlegmone vorliegt und somit es wünschenswert wäre, dem unter starkem Druck stehenden Eiter Abfluß durch Eröffnung des Knochens zu verschaffen, ist der Nachweis von Knochenmarksfett im Urin, die sogenannte *Lipurie*. Sie beruht darauf, daß infolge hohen Druckes im Knochen, was durch Tierversuche erhärtet worden ist, Fett in den Kreislauf und somit zur Aus-

scheidung durch die Nieren gelangt. Die *Lipurie* wird durch Färbung der oberflächlichen Schichten des Urins mittels Sudan III nachgewiesen. HEDRI legt besonderen Wert auf dieses Symptom und trepaniert sofort, wenn Lipurie vorliegt. Er hat unter 24 zum Teil sehr schweren Fällen von akuter Osteomyelitis nur 2 verloren, was einem Prozentsatz von nur 8,3 entspricht. SAUERBRUCH und KÜMMELL waren seit jeher Anhänger zurückhaltenden Abwartens, also der einfachen Absceßincision.

BEUST war Anhänger der *Vaccinotherapie*, MAKAI der *Autopyotherapie*. RITTER punktiert wiederholt den subperiostalen Absceß. VORSCHÜTZ, KUDLEK und JOHANSSON sowie andere nehmen den radikalsten Standpunkt ein, indem sie die *subperiostale Resektion* des Knochens empfehlen.

Als weiterer Indicator für die Entscheidung, ob eine Markphlegmone vorliegt oder nicht, wird von manchen das Heraussickern des Eiters aus den HAVERSschen Kanälchen angesehen und MELCHIOR hält schon die Bildung eines ausgedehnten subperiostalen Abscesses für den Beweis einer genügenden Drainage der Markhöhle nach außen.

Am Material der *Heidelberger Klinik* vergleicht ROST selbst die Wirksamkeit der einfachen Absceßincision mit der Aufmeißelung und kommt zum Resultat, daß die *Mortalität bei der einfachen Incision nur 7% (von 156 Fällen), bei der Knochenöffnung aber 14% (von 70 Fällen), also doppelt so hoch ist.*

BRANDT (*Klinik von HABERER*) ist derselben Meinung; er hält die Eröffnung des Knochens im Stadium des subperiostalen Abscesses, also noch vor der Sequesterbildung, für überflüssig, da der Absceß als solcher der Beweis einer genügenden Drainage des Knochenmarkes nach außen sei. Er hält sie aber auch für gefährlich, da der Sitz der Krankheit nicht selten nur die corticale Substanz, oder gar nur die oberflächliche subperiostale Schichte ist, so daß das Knochenmark bei der Eröffnung erst recht infiziert werden kann. Schließlich wird durch die Aufmeißelung mehr Knochen geopfert als durch die Krankheit allein der Nekrose geweiht gewesen wäre. Eine Aufmeißelung hält er in den seltenen Fällen von kompakter Corticalis gerechtfertigt, wie sie bei alten Patienten und rachitischen Kindern vorkommt, da ja hier der Eiter keine Drainagemöglichkeit nach außen hat.

OTTO MAIER (*Klinik VOELCKER*) kommt zu demselben Resultat. Er spaltet nur den Absceß und entfernt den Sequester möglichst spät, bis er vollkommen gelöst ist, weil der tote Knochen ein gutes Nährsubstrat für das Regenerat abgibt. Er schließt sich auch der Ansicht LEXERS und PAYRS an, daß das Periost möglichst zu schonen ist, weil es den Hauptfaktor für die Knochenregeneration abgibt. Die endgültige Form und Struktur eines Knochenregenerates hängt von seiner funktionellen Beanspruchung und der Herstellung einer möglichst vollkommenen Gefäß- und Nervenversorgung ab. Je frühzeitiger daher der betreffende Knochen seine Funktion wieder aufnimmt, um so rascher sowie anatomisch und funktionell vollwertiger wird das Regenerat sein.

PHILIPOWICZ, welcher ebenfalls seit jeher äußerst konservativ vorgegangen ist und damit die besten Resultate erzielt hat, konnte an der Hand von Serien-Röntgenbildern vollständige Regeneration selbst von total zerstörten Knochen-schäften mit Hilfe des toten Knochengerstes nachweisen.

Wir sehen also hier den Widerspruch in der Auffassung der verschiedenen Chirurgen. Während für die einen der subperiostale Absceß die Indikation für

die Eröffnung bildet, sehen die anderen im Heraussickern des Eiters aus den HAVERSSchen Kanälchen einen natürlichen und genügenden Drainagevorgang.

Dieselbe Unstimmigkeit in den Ansichten führender Chirurgen finden wir auch am 17. Kongreß russischer Chirurgen in Leningrad vom Jahre 1925, wo die Behandlung der Osteomyelitis als Hauptthema angesetzt war. KRASNOBAEW berichtet über 600 Fälle aus dem MOROZOWschen Krankenhaus in Moskau. Davon handelt es sich in 428 Fällen um Osteomyelitis acuta infectiosa, hauptsächlich bei Kindern im Alter bis zu 13 Jahren. Bei diesen Kranken betrug die Mortalität 22,4% und war bis zum Alter von 2 Jahren besonders hoch.

KRASNOBAEW kommt auf Grund dieses großen Materials zum Schluß, daß das weniger aktive chirurgische Vorgehen eher zu empfehlen ist. Er macht bei der Osteomyelitis des Femurs oder der Tibia möglichst frühzeitig einen 3—5 cm langen Schnitt bis auf den Knochen, eventuell mit Gegendränge, den Knochen selbst rührt er nicht an, ebensowenig tamponiert oder spült er. Bei Mitbeteiligung des Gelenkes versucht er zuerst durch wiederholte Punktionen, welche alle 3—4 Tage vorgenommen werden, Heilung herbeizuführen, bei Unwirksamkeit derselben incidiert und dräniert er das Gelenk. In 145 Fällen von Osteomyelitis der Femurdiaphyse oder der Tibia war er in 10 Fällen gezwungen, das Gelenk zu resezieren, einmal mußte er amputieren. In 127 Fällen epiphysärer Osteomyelitis wurde die Diagnose durch Röntgen, Operation oder Sektion bestätigt. Die Becken-Osteomyelitis, soweit sie auf das Hüftgelenk lokalisiert ist, behandelt er mit Resektion, wenn sich im Röntgenbild die volle Absonderung des Femurkopfes zeigte. Er hält hier die Knochenentfernung erforderlich wegen des schweren Zuganges und der besseren Drainage. Allerdings verlor er 8 Fälle unter 20. Die Sequestrotomie macht er sogar noch vor abgeschlossener Bildung der Totenlade, wenn die Symptome der akuten Sepsis verschwunden sind und der Kranke sich erholt hat. Er spült hierbei mit physiologischer Kochsalzlösung durch, füllt mit Jodoformemulsion und näht komplett. Mit diesem Verfahren hat er eine durchschnittliche Krankheitsdauer von 145 Tagen, welche sich auf 160 erhöht, wenn die Totenladenbildung abgewartet wird.

PETROW bohrt den Knochen über und unter dem Krankheitsherd an und spült mit Rivanol durch. PONOMAREW ist Anhänger der Trepanation; sein Vorgehen und seine Resultate werden im nächsten Kapitel besprochen werden. WVEDENSKY ist an Hand eines Materials von 746 Fällen derselben Ansicht wie KRASNOBAEW, indem er ebenfalls frühzeitig bis auf den Knochen incidiert, ohne denselben zu eröffnen. Bei epiphysärer Osteomyelitis war er gewöhnlich gezwungen, die Arthrotomie auszuführen und wegen Unwirksamkeit der letzteren auch manchmal die Resektion. Als Spülflüssigkeit verwendet er Ag. nitr., Calcium und Rivanol. WEBER geht im Kindesalter möglichst konservativ vor. Er weist dabei auf Spontanheilungen latent verlaufender Knochenherde bei der multiplen Osteomyelitis hin. In die Osteomyelitis-Krankheitsherde injiziert er, ohne sie breit zu eröffnen, Rivanol und hat davon rasche Knochenregeneration gesehen. Hingegen beobachtet er bei der früher von ihm vorgenommenen breiten Trepanation mit offener Behandlung sehr ausgedehnte Knochensequestrierungen. Die Rivanolinjektionen wurden teils subperiostal in den Knochenherd, teils ins Gelenk injiziert. Er ist mit dieser Behandlungsmethode außerordentlich zufrieden. WYCHGORODSKAJA, welche ebenfalls über

ein großes Material von kindlicher Osteomyelitis verfügt, hat früher ebenfalls breit trepaniert, seit 1924 geht sie aber ebenfalls nur sehr konservativ vor und verwendet so wie WEBER Rivanolinjektionen. Sie konnte damit die Krankheitsdauer auf ein Drittel abkürzen. MAXINSKY hat ebenfalls bis 1922 breit aufgemeißelt und dabei 34% Sterblichkeit beklagen müssen. Seither eröffnet er den Knochen gar nicht oder bohrt ihn nur an und hat bedeutend bessere Resultate. TEREbinsky macht einen Unterschied zwischen der Osteomyelitis in der Behandlung der Kinder und der Erwachsenen. Bei ersteren incidiert er nur, bei letzteren meißelt er auf. TURNER behandelt von Fall zu Fall und legt sich auf keine Methode fest. MIROTWORZEW behandelt ebenfalls nach der Schwere des Falles durch einfache Incision oder durch Knocheneröffnung. SCHAAK ist unbedingter Anhänger schonenden Vorgehens. Er eröffnet den Knochen auch nicht und konnte dadurch die Krankheitsdauer auf ein Drittel abkürzen. HAGENTORN richtet sich so wie TEREbinsky nach dem Alter des Kranken. Bei Kindern Incision, bei Erwachsenen Trepanation. NOWOTELNOW glaubt das therapeutische Vorgehen von der Art des Erregers abhängig machen zu müssen und weist auf das nicht seltene Vorkommen des Pneumococcus hin, welcher bei einfacher bakteriologischer Untersuchung wegen häufiger Unsichtbarkeit seiner Kapsel leicht mit dem Staphylococcus und, wenn er Ketten bildet, mit dem Streptococcus verwechselt werden kann. Hier genügt nach seinen Erfahrungen eine einfache Punktion mit nachfolgender Jodoforminjektion, während er bei Streptokokkeninfektionen große Schnitte und breite Aufmeißelungen befürwortet.

*Zusammenfassend können wir also beobachten, daß bei den russischen Chirurgen, ebenso wie bei den deutschen, ein deutlicher Umschwung zugunsten des schonenden Vorgehens, also des Nichteröffnens des Knochens zu verzeichnen ist.*

Im Gegensatz dazu sind damals die führenden französischen Knochenchirurgen, wie OLLIER, LANNELONGUE und BROCA, für die Eröffnung der Markhöhle und nur KIRMISSON dagegen.

BROCA führt einen Fall an, durch welchen auf die auch von anderer Seite (BRANDT, OTTO MAIER usw.) hingewiesenen Gefahren der operativen Markinfektion, als wirklich möglich und vorkommend hingewiesen wird. Bei einem subperiostalen Absceß eröffnete er, seinem Prinzip gemäß, die Markhöhle der Tibia, welche sich aber als gesund erwies. Es kam zu schwerster Infektion, welche eine Amputation notwendig machte. Es darf an dieser Stelle vielleicht darauf hingewiesen werden, daß auch die PAYRSche Probetrepanation zu diagnostischen Zwecken über die Ausbreitung des Herdes ebenfalls nur mit großer Vorsicht und bei sehr schweren Fällen, in welchen eine Markphlegmone mit Sicherheit anzunehmen ist, angewendet werden muß, und auch da lieber erst dann, wenn trotz Eröffnung des subperiostalen Abscesses und richtiger Drainage das Fieber weiter anhält.

BROCA hat auf Grund des eben beschriebenen Falles seinen Standpunkt insofern geändert, als er nur dann die Eröffnung des Knochenmarks empfiehlt, wenn der entblößte Knochen, zum Unterschied vom rötlichen, vascularisierten, also gesunden, trocken-weißlich und blutleer sei. A. FISCHER macht die Eröffnung der Markhöhle vom Vorhandensein von Fetttropfchen im Eiter abhängig, welche für die Beteiligung des Markes beweisend sind. NOWITZKY und RUTKOWSKY gehen individualisierend vor. Da auch sie sich überzeugt haben, daß der primäre Herd nicht immer im Mark seinen Sitz haben muß, sondern häufig

in der Knochensubstanz, richten sie sich mit Hilfe der bakteriologischen Blutuntersuchung und der Lipurie danach, ob sie nur incidieren oder trepanieren bzw. aufmeißeln sollen. RECHNIOWSKY hält die akute eitrige Osteomyelitis und Ostitis für eine sekundäre Erkrankung des Knochens im Verlaufe von primärer Allgemeininfektion des Organismus. Auf die Behandlung dieser Allgemeininfektion muß also vor allem Bedacht genommen werden. Die Operation ist nur ein Hilfsmittel der Allgemeinbehandlung und soll somit nur in der Entleerung des Eiters aus den Weichteilen bestehen. Die früher von ihm geübte breite Aufmeißelung im frühen Stadium gab viel schlechtere Resultate als die einfache Incision, bei welcher er allerdings 26% Sterblichkeit zu beklagen hat.

Was die *Technik der Incisionen* anbelangt, hebt DEMMER hervor, daß dieselben niemals in der Nähe der großen Gefäße vorgenommen werden sollen, auch nicht dann, wenn sich dort aus anatomischen Gründen bereits ein Spontandurchbruch vorbereitet. Die Schnitte müssen stets auf der Gegenseite angelegt werden, erstens wegen der Gefahr der Arrosionsblutung im Frühstadium und zweitens wegen der Bedrohung des Hauptgefäßes im Stadium der Spätrezidive einer Osteomyelitis sowie wegen der mit diesen Gefäßen in Beziehung tretenden Narbenbildungen, welche zu schweren Ernährungsstörungen der Extremität führen können. Für das Femur ist also die lateral des Knochens geführte ventrodorsale Drainage, für den Humerus, unter Berücksichtigung des N. radialis, die dorsale Schnittführung durch den Triceps als typisches Verfahren anzuraten.

In der Sitzung vom 13. Dezember 1927 der *Vereinigung Münchner Chirurgen* gibt GOSSMANN eine Übersicht über die drei Behandlungsmethoden und teilt dann den Standpunkt der Universitätskinderklinik München mit. Dieser ist individualisierend und läßt sich von der Schwere des Krankheitsbildes leiten. In leichten Fällen wird nur incidiert, in den anderen radikaler vorgegangen, worauf noch später zurückzukommen sein wird.

v. REDWITZ meint, daß die Ergebnisse der Statistiken für die Beurteilung der verschiedenen Methoden mit Vorsicht zu verwerten seien. Er hält den Anhängern der einfachen Incisionsbehandlung vor, daß dieselben in sehr schweren Fällen, in denen es zu einer progredienten Markphlegmone ohne eigentliche Absceßbildung kommt, vielfach ausgedehnte Trepanationen des Knochens vornehmen. Dadurch müsse selbstverständlich die Mortalität der Trepanationsbehandlung bedeutend steigen gegenüber der einfachen Incision, wenn sie auf derartige, an sich prognostisch schwere Fälle beschränkt wird.

GEBELE ist für individualisierendes Vorgehen, weist aber darauf hin, daß im allgemeinen die Neigung zur Incision des subperiostalen Abscesses mit abwartendem Verhalten vorherrscht.

Auf der 35. *Tagung der Vereinigung nordwestdeutscher Chirurgen* führt MÜLLER (*Rostock*) bei der Entgegnung gegenüber dem sehr radikalen Standpunkt BUZZELLOS seine stets innegehabte Ansicht nochmals aus. Dieselbe gründet sich auf große eigene Erfahrungen, welche das prinzipielle Eröffnen der Markhöhle im Beginn der Erkrankung als ungünstig bewiesen haben. MÜLLER bekennt sich zum zweizeitigen Verfahren: Eröffnung des Abscesses, so früh wie möglich, ohne Knochenanbohrung; Nekrotomie erst später bei Lösung des Sequesters. Er begründet seinen Standpunkt weiters damit, daß die schwerst-septischen Fälle nicht einmal durch Amputation zu retten sind, während die übergroße Mehrzahl der anderen, weniger foudroyant verlaufenden Fälle durch die Absceß-



eröffnung sich vollkommen beherrschen lassen. Die primäre Eröffnung der Markhöhle zeigt keinen Unterschied in bezug auf den Rückgang der schweren Allgemeinerscheinungen und des Fiebers im Vergleich mit der Incision. Nur wenn nach mehreren Tagen, nach denen erfahrungsgemäß das Fieber zurückgehen sollte, dasselbe bestehen bleibt, kann sekundär die Markhöhle trepaniert werden.

STICH ist ebenfalls ein Gegner der prinzipiellen Markhöhleneröffnung. Ein Indicator für dieselbe ist für ihn die Anwesenheit von Fetttropfen im Eiter, weil man da annehmen muß, daß derselbe in der Markhöhle unter starkem Druck steht. Wenn man prinzipiell ohne dieses Symptom trepaniert, riskiert man, in eine falsche, gesunde Stelle hereinzukommen, weil im Frühstadium der Knochen meistens von außen noch keine deutlichen pathologischen Veränderungen aufweist.

Auch in der *Berliner Gesellschaft für Chirurgie, in der Sitzung vom 12. März 1928*, stand die Behandlung der Osteomyelitis im Mittelpunkt des Meinungs-austausches. Gegenüber dem radikalen Standpunkt von MARTENS u. a., der später besprochen werden wird, vertritt AXHAUSEN den Standpunkt, daß die Frage „primäre Incision oder primäre Trepanation“ letzten Endes nur durch die Erfahrungen am Krankenbett, nicht aber durch theoretische Erwägungen zu lösen ist. Zur Illustration des Gesagten erinnert er an die interessanten Paralleluntersuchungen HELFERICHs von der *Greifswalder Klinik*, welche zum Ziele hatten, die regionären Unterschiede in der Schwere der Osteomyelitis, somit auch in deren Behandlungsart, auszuschalten. HELFERICH hat 3 Jahre nacheinander sämtliche damals sehr zahlreich vorkommenden Fälle von akuter Osteomyelitis primär nur incidiert, und im darauffolgenden gleich langen Zeitraum alle Fälle primär trepaniert, und zwar persönlich. Dies, um auch den Einwand verschiedener Technik auszuschalten. *Das Endresultat gab genau dasselbe Ergebnis wie die Beobachtungsreihen von ROST, nämlich, daß die primäre Incision weitaus günstiger ist als die primäre Trepanation.* AXHAUSEN bekennt sich deshalb ebenfalls zur äußersten Zurückhaltung, was die primäre Operation anlangt.

ZELLER möchte individualisierend vorgehen, wobei er als Prüfstein für die Markphlegmone, somit für die primäre Knocheneröffnung, die schon früher erwähnte, von HEDRI und von LOBMAYER am Tierexperiment erhärtete Lipurie als wichtigstes diagnostisches Hilfsmittel ansieht.

Aus dem Referat COENENS auf der *73. Tagung der Vereinigung niederrheinisch-westfälischer Chirurgen vom 17. November 1928* können wir entnehmen, daß die Neigung besteht, bei nicht allzuschwerer Infektion sich auf die Eröffnung des subperiostalen Abscesses zu beschränken. Bei schwerem Verlauf soll die Markhöhle in der Nähe der Metaphyse mittels Trepanbohrer eröffnet werden. Fetttropfen im Eiter und Lipurie sind die Anzeiger dafür. Die vollständige Aufmeißelung und Ausräumung des erkrankten Knochenmarkes hat nach COENENS Referat nur noch wenig Verfechter. Die Mortalität bei der akuten Osteomyelitis überhaupt, aus verschiedenen Statistiken und bei Anwendung verschiedener Methoden, schwankt zwischen 7 und 25%.

Für die Osteomyelitis der *Wirbel* tritt KÄSTNER ebenfalls nur für die primäre Spaltung des Weichteilabscesses ein, hauptsächlich deswegen, weil der Eingriff am Knochen sehr eingreifend sein kann.

Von seiten *amerikanischer Chirurgen* äußert sich D. LEWIS auf Grund der Erfahrungen an 229 Fällen von akuter Osteomyelitis recht pessimistisch. Er konnte nur die Hälfte bis zwei Drittel der Kranken bessern, d. h. mit ungeheilten Wunden oder Fisteln entlassen. Die einzige Aussicht auf eine wesentliche Verbesserung dieser traurigen Statistik kann seiner Meinung nach nur die möglichst frühzeitige Operation bringen, welche aber möglichst schonend, also ohne weite Periostlösung und Aufmeißelung ausgeführt werden muß. Höchstens einzelne Trepanationsöffnungen sind gestattet.

Für die akute Osteomyelitis der *Hüftgelenksgegend* empfiehlt RESCHKE als die schonendste und am besten zum Ziele führende Behandlungsart die *Extension* als Methode der Wahl und spricht sich gegen operative Eingriffe im akuten Stadium aus. Nur Incisionen sind bei Eiterbildung erlaubt, Knochenoperationen (Entfernung des Kopfes) sollen erst später vorgenommen werden. Er bezeichnet die Erfolge der Extension als geradezu verblüffend, warnt aber gleichzeitig vor zu früher Belastung.

A. BORCHARD ist derselben Ansicht, da es zahllose Fälle gibt, die mit subchondralen Veränderungen einhergehen und restlos ausheilen. Er glaubt, daß solche blande osteomyelitische Herde wahrscheinlich auch die Ursachen für die mit den verschiedensten Namen bezeichneten Veränderungen des jugendlichen Hüftgelenkes sind, die ebenfalls durch Extension Heilung finden. Daneben hebt er den verschieden schweren Verlauf der Osteomyelitis in verschiedenen Gegenden hervor. BURCKHARDT hat ebenfalls gute Resultate bei Eiterungen in der Nähe des Hüftgelenkes nach bloßer Incision gesehen, welche allein das Weiterschreiten des Krankheitsprozesses im Knochen aufzuhalten imstande ist.

Auch MAKAI ist für äußerste Zurückhaltung. CLAIRMONT will die Osteomyelitis des Trochanters und des Beckens streng getrennt wissen. Er ist ebenfalls für zuwartende Behandlung in den ersten Tagen und will den Knochen erst angehen, wenn das Gelenk bedroht ist und die Differenzierung zwischen Trochanter- und Beckenbeteiligung gelingt. v. GAZA glaubt die Verschiedenheit im Verhalten der einzelnen Chirurgen mit *geographischen Unterschieden* in der Schwere der Erkrankung erklären zu können. Die Osteomyelitis in Greifswald und Rostock verlaufe wesentlich schwerer als die in Leipzig und Göttingen. Auch er ist für ein konservatives, tastendes Vorgehen.

Die nicht allzu seltene Osteomyelitis der *Säuglinge* und *Kleinkinder* soll nach WILENSKY ebenfalls so konservativ wie nur möglich behandelt werden. Der Mund soll sorgfältig gereinigt und Breiumschläge appliziert werden. Bei deutlicher Fluktuation sind Stichincisionen am Platz. Im späteren Stadium ist bei Sequesterbildungen deren Abstoßung zu erleichtern. NEUFFER beschreibt einen Fall von akuter Osteomyelitis des Schulterblattes, bei welchem rein konservatives Vorgehen, und zwar Absceßspaltung zu vollkommener anatomischer und funktioneller Heilung führte.

Am 14. *französischen Orthopädenkongreß 1932*, errechnet in seinem Referate INGELRANS eine Sterblichkeit von 13—34% bei den konservativen Operationen. Er glaubt, daß die in Deutschland vielfach bekämpfte Trepanation des Knochens keinen Einfluß auf die Bildung der Sequester ausübt, daß weder ihre Größe noch ihre Lokalisation, noch Komplikationen dadurch beeinflußt werden. Die Erfolge seien mäßig, Rückfälle nicht vermeidbar. Bei frühzeitig in Behandlung kommenden akuten Fällen rät er, wenn möglich, die Bildung eines subperiostalen

Abscesses abzuwarten. Dessen Incision genügt beim Säugling und Kleinkind meistens. Bei positivem Röntgenbefund oder nachgewiesener Lipurie, sowie deutlichen Veränderungen am Knochen eröffnet er die Metaphyse, und wenn sich der Prozeß auf die Diaphyse erstreckt, erweitert er die Öffnung.

MARTIN DES PAN ist streng konservativ und incidiert nur den Absceß, wenn derselbe deutlich ist. Nebenbei verwendet er Mittel, auf die bei Besprechung der Chemo- und Immunotherapie noch zurückzukommen sein wird. TRÉVES ist ebenfalls konservativ eingestellt und eröffnet den Knochen nur dann, wenn nach der einfachen Incision nicht bald eine deutliche Besserung eintritt. BILLIET sowie LASSERRE sind ebenfalls eher konservativ. FRASER gesteht, daß auch er im Laufe der Zeit immer konservativer geworden sei. Er beschränkt sich bei schweren Fällen nur auf das Anbohren des Knochens. Bezüglich der Prognose hat er die Erfahrung gemacht, daß Streptokokkeninfektionen entweder sehr rasch oder gar nicht zum Tode führen, während bei Staphylokokken derselbe noch nach langer Zeit erfolgen kann.

### b) Die radikaleren Methoden.

Diese bestehen in der Eröffnung des Markraumes. Dabei können wir unterscheiden: die sekundäre Anbohrung als Ergänzungsoperation der einfachen Absceßincision in denjenigen Fällen, in denen einige Tage nach Vornahme der ersten Operation kein Rückgang der schweren Symptome und des Fiebers stattfindet. Wir haben früher gesehen, daß diese ergänzende Operation von denjenigen Chirurgen gehandhabt wird, welche wohl konservativ eingestellt sind, jedoch für Fälle solcher Art eine Konzession zur primären Knochenaufmeißelung vermitteln. Die radikal eingestellten nehmen diese Eröffnung des Knochens primär, gleichzeitig mit der Eröffnung des Abscesses vor, und zwar entweder nur in Form von einem oder mehreren entlastenden Bohrlöchern, oder aber in Form breiter Aufmeißelungen. Im früheren Kapitel wurden die Umstände besprochen, welche von manchen Chirurgen als Indikation für die Knochenöffnung angesehen werden, es wurden auch die Gefahren einer solchen Eröffnung besprochen. Trotzdem wird die radikale Richtung im Sinne des zitierten KÜSTERSCHEN Ausspruchs und im Sinne des Satzes „ubi pus, ibi evacua“, welche in früheren Zeiten die dominierende war, auch heute noch von manchen energisch verfochten. Auch hier können unbedingte und prinzipielle Anhänger dieses Verfahrens und Eklektiker unterschieden werden.

MÜLLER (*Rostock*), welcher, wie wir gesehen haben, eher zurückhaltend ist, indem er zuerst den Absceß spaltet und erst bei eingetretener Nekrose aufmeißelt, individualisiert insoferne, als er die totale Entfernung des Herdes bereits im Frühstadium bei isolierter Spongiosaosteomyelitis sowie bei isolierten Apophysenherden empfiehlt.

Von den Russen ist PONOMAREW, auf Grund eines Materials von 385 Fällen hämatogenen Ursprungs, Anhänger der primären breiten Trepanation. Der erkrankte Knochen und das Mark werden in weiter Ausdehnung entfernt. Nur selten verwendet er kleine Trepanationsöffnungen, die er dann später erweitern mußte. Auch bei der Erkrankung der flachen spongiösen Knochen entfernt er alles Kranke bis in die gesunde Substanz. Er hält somit das radikale Vorgehen für das richtigere. Von seinen Patienten verließ nur die Hälfte aller an akuter

Osteomyelitis erkrankten und am Leben verbliebenen, nach 4—12 Monaten Krankheitsdauer, geheilt das Spital. Die andere Hälfte verblieb mit eiternden Fisteln und Knochenhöhlen, was auf unvollkommene Entfernung der erkrankten Knochenteile zurückgeführt wird, welche durch Weiterverbreitung der Infektion und geringe plastische Fähigkeit des Knochens erklärt wird.

HEDLUND wendet eine Methode an, welche die vielen Schmerzen durch den Tamponwechsel, die lange Heilungszeit durch die Nekrotisierung und die Vermeidung der sekundären Nekrotomie zum Ziele hat. Er hat seine Methode bei 17 Patienten, an 19 verschiedenen Knochen, durchgeführt und geht folgendermaßen vor: weitgehende Aufmeißelung des kranken Knochens, alles makroskopisch erkrankte Knochengewebe wird mit dem Meißel abgetragen, Einlegen von CARREL-Röhren, wodurch eine vollständige Durchspülung gewährleistet wird. Drainage der Muskelabszesse, gute Blutstillung in den Weichteilen und Naht der Wunde bis auf die Dränlöcher. Sodann Spülung mit DAKIN-CARRELScher Lösung bis zum 12. Tag, an welchem die Dräns entfernt werden. Er rühmt seiner Methode nach, daß sie keine Schmerzen bereitet, daß sie die durchschnittliche Heilungsdauer von 261 Tagen auf 85 verringert und daß in den allermeisten Fällen später Operationen nicht notwendig sind. Es bleibt keine schwer heilende Knochenhöhle zurück und infolgedessen auch keine Rezidive.

V. STUBENRAUCH weist auf die Notwendigkeit schleuniger, gründlicher Freilegung des Entzündungsherdes in denjenigen Fällen hin, in welchen der Sitz derselben hauptsächlich in der Metaphyse, in unmittelbarer Nähe der Epiphyse sich befindet, womit die Gefahr einer schweren Gelenkinfektion droht. Er trepaniert breit, räumt das Mark gründlich aus und glaubt so am sichersten und schnellsten die Gelenkinfektion zu verhüten.

Auch BUZELLO gibt namens der *Greifswalder Klinik* die Erklärung ab, daß dieselbe nach wie vor auf dem Standpunkt steht, daß man bei der akuten Osteomyelitis die Eröffnung der infizierten Markhöhle so früh wie möglich vornehmen soll. Dies geschieht in schonender Weise auch dann, wenn bereits ein Weichteilabszeß vorhanden ist. Dieser Standpunkt wird begründet zunächst durch Bösartigkeit der akuten Osteomyelitis und anderer akuter Eiterungen an der deutschen Ostseeküste, dann durch systematische bakteriologische Blutuntersuchungen an den Osteomyelitiskranken noch vor der Operation. Die Hauptgefahr bei der akuten Osteomyelitis, das unmittelbar lebensbedrohende Moment, ist nicht die Länge des Kranklagers, sind nicht die eventuell notwendigen Nachoperationen, sondern ist in jedem Falle die drohende Blutinfektion oder allgemeine Sepsis, gegen die wir doch sonst machtlos sind. Die einzig aussichtsreiche Therapie der Sepsis ist das Aufsuchen von Eiterherden im bedrohten Körper und die Entleerung des Eiters, wo wir nur irgend chirurgisch an den Herd herankönnen. Die Operation am Knochen schädigt dabei den Kranken nicht. Es konnte kein Anhalt dafür gefunden werden, daß durch die Knochenaufmeißelung eine Bakterien- und Toxinresorption im kranken Organismus propagiert wird. Zahlreiche bakteriologische Blutuntersuchungen an Osteomyelitiskranken vor und mehrmals nach der Aufmeißelung der Markhöhle zeigten im allgemeinen keine auffallende Zunahme, keine plötzliche Überschwemmung der Blutbahn mit Eiterkeimen, die auf den Eingriff am Knochen hätte zurückgeführt werden müssen. Natürlich kommen auch trotz frühzeitiger Eröffnung der Markhöhle Verschlechterungen und einzelne Todesfälle an allgemeiner Sepsis vor. Solche

Verschlechterungen werden aber diejenigen, die im akuten Stadium die Markhöhle nicht aufmeißeln, ebenfalls erleben. Es sind das solche Fälle von akuter Osteomyelitis, bei denen die Vereiterung des Knochenmarks an einer Stelle nur die eine erkennbare Metastase einer schon bestehenden allgemeinen Sepsis ist; die schließlich an ihrer Sepsis zugrunde gehen, nicht an der Osteomyelitis.

Die Statistik der Fälle von akuter Osteomyelitis aus der Greifswalder Klinik in den letzten 15 Jahren zeigt, daß die Endresultate, die absolute Mortalität, die Zahl der Komplikationen und die Dauer der Arbeitsunfähigkeit nicht schlechter sind als die Resultate anderer Kliniken, an denen im akuten Stadium der Osteomyelitis aus Prinzip die Markhöhle nicht eröffnet wird. Dabei ist zu betonen, daß das Greifswalder Osteomyelitematerial in der Mehrzahl schwere Fälle betrifft.

Eine Verschlimmerung des Gesamtzustandes nach Aufmeißelung der Markhöhle bei der akuten Osteomyelitis ist oft zurückzuführen auf falsches Operieren und falsche Nachbehandlung. Bei der Eröffnung der Markhöhle müssen wir den Knochen vorsichtig und schonend behandeln, nur scharf geschliffene Schneidemeißel, z. B. PAYRS messerscharfe Meißel, nicht Sprengmeißel verwenden, das Periost nicht unnötig weit vom Knochen ablösen, über dem erkrankten Markbezirk die Corticalis möglichst in einem großen Span oder Deckel abheben und überhaupt vom Knochen und Mark erhalten, was irgend gesund erscheint. Kein unnötiges Auskratzen der Markhöhle mit dem scharfen Löffel, dann lockere Tamponade, kein festes Ausstopfen der Knochen- und Weichteilwunde. Die entblößten Knochenränder sind gut mit eingeschlagener Haut zu bedecken. In der Nachbehandlung dürfen wir die Granulationsbildung und Regenerationsvorgänge nicht stören durch zu frühen oder zu häufigen Verbandwechsel. Feuchte Verbände und BIERSCHE Stauung sind kontraindiziert, denn dadurch wird nur die Eiterung begünstigt.

Die Entscheidung, was wir im einzelnen Falle bei der akuten Osteomyelitis am erkrankten Knochen tun müssen, läßt sich meistens schon vor der Operation treffen. Sie richtet sich nach dem Gesamtzustand des Kranken, seinem Alter, der Dauer der Erkrankung, nach der Höhe des Fiebers, nach der Anzahl der Leukocyten im Blut und zuletzt und hauptsächlich nach dem Ausfall der bakteriologischen Blutkultur. Septischer Zustand des Kranken, Sensoriumsstörungen, hohes Fieber, hohe Leukocytenzahlen (30—40 000), weißes Blutbild, stabkernige Jugendformen, und reichlich Bakterien im Blut des Kranken (besonders Streptokokken und hämolysierende Staphylokokken) ergeben immer die Indikation zu frühzeitiger, aber schonender Aufmeißelung der Markhöhle, schon um die Diagnose zu sichern und damit alles geschehen ist, um die drohende Sepsis nach bestem Wissen zu verhüten. Da gibt es gar keine Bedenken. Bei schon bestehender Weichteilphlegmone gibt uns ebenfalls die Temperatur, die Leukocytenzahl und die Blutkultur genügend Fingerzeige für unser Vorgehen. Bei einem Osteomyelitematerial von ähnlicher Schwere und Bösartigkeit, wie wir es in Greifswald gewohnt sind, raten wir auch dann zur frühzeitigen, aber schonenden Aufmeißelung der Markhöhle. Ferner müssen wir aufmeißeln bei älteren Kranken jenseits des 20. Lebensjahres und bei älteren *Rachitikern*, weil bei diesen die Corticalis am infizierten Knochen so mächtig ist, daß der Eiter durch die natürlichen Knochenkanälchen nicht genügend Abfluß finden kann. Wann dürfen wir uns mit der alleinigen Absceßincision begnügen? Nur bei den sehr seltenen

Frühfällen, die in den ersten 5 Krankheitstagen zur Behandlung kommen, dann bei kleinen Kindern in elendem Allgemeinzustand und schließlich bei etwas älteren Kranken dann, wenn schon längere Zeit seit Beginn der Osteomyelitis verstrichen ist, wenn der Gesamtzustand gutartig ist, Fieber und Leukocyten niedrig sind und die Blutkultur gar keine oder nur ganz vereinzelte Eiterkeime im Blut des Kranken ergibt, so daß die Gefahr der Sepsis nicht sehr groß ist.

VORSCHÜTZ nimmt ebenfalls einen sehr radikalen Standpunkt ein, da er selbst bei Fällen, wo das Periost intakt erschien, bereits kleine Eiterherde im Knochenmark nachweisen konnte. Ist derselbe deutlich, so soll er sofort durch Trepanation eröffnet und entfernt werden, worauf zu tamponieren ist. Vom Knochen entfernt er nur so viel, als vom Periost entblößt ist. Bei vollkommener Entblößung reseziert er.

OEHLECKER, welcher den Wert der Blutkultur hervorhebt, ist ebenfalls im allgemeinen der Ansicht, daß es sicherer sei, den Knochen frühzeitig zu eröffnen. Wenn der primäre Sepsisherd der Staphylokokkämie bald eröffnet und vom Druck entlastet wird, so wird sicher oft die Ausbildung sekundärer Herde vermindert. Er führt Beispiele aus der Kriegszeit an, wo die Bevölkerung in der Heimat ärztlich oft schlecht versorgt war, so daß Kinder mit Osteomyelitis lange ohne ärztliche Behandlung lagen und nur Abscesse eröffnet wurden. Erst nachher kamen sie ins Krankenhaus. Viele dieser Kinder hatten eine Reihe der verschiedensten Metastasen und Komplikationen, wie man sie sonst gewöhnlich nicht sieht, z. B. Hirnabscesse. OEHLECKER schließt daraus, daß derartige umfangreiche Metastasierungen bei frühzeitiger Eröffnung des ersten Sepsisherdes nicht eingetreten wären.

FRÜND verfißt die alte Ansicht von GARRÉ, daß der Knochen so bald als möglich zu eröffnen sei. Er glaubt jedoch, daß die Erfolge sehr wesentlich von der Art der Technik abhängen. Diese soll möglichst schonend durchgeführt werden, und zwar nicht mittels Hammer und Meißel, weil so Fissuren bis in die benachbarten Gelenksteile hinein vorkommen können, sondern mit dem *elektrischen Kugeltrepan*. Mit diesem kann man im Chloräthylrausch, den man auch den schwersten Fällen zumuten darf, sehr schnell und schonend an verschiedenen Stellen die Markhöhle eröffnen und breite Rinnen in die Corticalis ausbohren.

Auch PELS-LEUSDEN hat schwere Staphylokokkenphlegmonen des Markes, ohne daß das Periost abgehoben wäre, gesehen und hat durch radikale, schonende Aufmeißelung rasche Heilung und Vermeidung der Infektion des benachbarten Kniegelenkes (es handelte sich um den Tibiakopf) gesehen.

MARTENS stellt als Regel die frühzeitigste Aufmeißelung des Knochens auf, bevor noch ein periostaler Absceß vorhanden ist, um die Gefahr der Allgemeinerkrankung und des Durchbruches ins Gelenk abzuwehren und die Knochennekrose nach Möglichkeit zu beschränken, wie es KÜSTER, LEXER, GARRÉ u. a. verlangen. Kleine Eingriffe, also Punktion oder Incision, läßt er nur für die seltenen ganz leichten Fälle gelten. Die Gefahren der Aufmeißelung, auf welche auch MÜLLER aufmerksam gemacht hat, hält er für nicht groß und sah selbst nie einen Schaden davon. Vor dem Aufmeißeln bohrt er den Knochen mehrmals an. In den letzten 10 Jahren hat er unter 100 Fällen ein Drittel nur primär incidiert, mit einer Mortalität von 16%, und zwei Drittel radikal operiert mit

einer Mortalität von 12%. Er verlangt offene Behandlung und warnt vor Verschuß in akuten Fällen. Er glaubt, daß durch diese frühe Aufmeißelung, bevor noch der Knochen völlig entblößt ist, auch größere Eingriffe, wie die Resektion, erspart werden können. Gelenkseiterungen versucht er zunächst mit Punktionen und Spülungen zu behandeln. In den allerschwersten Fällen will er mit der Amputation oder sogar Exartikulation nicht zu lange warten, um wenigstens das Leben zu retten. MARTENS hält auch sehr heftige Schmerzen für eine Indikation zum sofortigen Aufmeißeln und vergleicht die Osteomyelitis mit der Appendicitis, bei welcher auch nicht auf den Absceß gewartet werden soll.

PLENZ hält das Allgemeinbefinden für maßgebend zum Entschluß, ob die Markhöhle eröffnet werden soll. Bei hohen Temperaturen, hoher Leukocytose, Benommenheit, septischem oder typhösem Allgemeinzustand kann eine Markphlegmone mit Sicherheit angenommen werden und der Knochen muß in diesem Falle breit aufgemeißelt werden.

HINZ schließt sich dieser Meinung vollkommen an. Er will ebenfalls möglichst frühzeitig aufmeißeln, nur die ganz leichten Fälle behandelt er zuwartend. Die *Technik* der Aufmeißelung scheint ihm von höchster Wichtigkeit. Statt, wie früher, den Knochen im ganzen Gebiet der Eiterung aufzumachen und das vereiterte Mark ganz oder zum größten Teil zu entfernen und hernach zu tamponieren, hat er jetzt eine andere Vorgangsweise angenommen, durch welche die ausgedehnten Eintrocknungen des Knochens, welche zu Nekrosen führen, vermieden werden sollen. Er entfernt nunmehr nur die Corticalis in einer Breite von  $\frac{1}{2}$ —1 cm mit dem Meißel, in einer Ausdehnung, in der er die Eiterung vermutet. Dies geschieht in Blutleere. Bei Abnahme der Binde läßt er es reichlich bluten, wodurch der Eiter aus dem Knochenmark herausgeschwemmt werden soll. Er fördert sogar manchmal diese Blutung durch neuerliche Abbindung der Extremität. Erst wenn kein Eiter mehr zu sehen ist, läßt er die ganze Wundhöhle mit Blut volllaufen und macht einen oberflächlichen, lockeren Verband darüber. Unter dieser Behandlung sollen die Patienten gewöhnlich am dritten Tag entfiebert sein. Beim nächsten Verband beläßt er das Blutgerinnsel bis es sich selber abstößt. In der Regel sollen die Fälle in 3—4 Wochen, ohne entstellende Narben und Fisteln, verheilen.

PETERMANN trepaniert ebenfalls in den schweren Fällen möglichst bald. Wenn aber die Fälle schon 8—10 Tage alt sind und sich schon ein großer Absceß gebildet hat und die septischen Symptome abgeklungen sind, glaubt er, daß kein Unterschied besteht, ob man nur den Absceß spaltet, oder ob man trepaniert. Auch betont er die Wichtigkeit der Schnittführung, wie sie DEMMER verlangt und welche unbedingt die Nähe großer Gefäße vermeiden soll.

ROSENSTEIN glaubt, daß im Verhältnis zu früheren Jahren die Osteomyelitis im allgemeinen jetzt weniger schwer verlaufe. Er meißelt nicht mehr den Knochen in ganzer Ausdehnung aus, sondern begnügt sich mit einem genügend großen Eingang, welcher das Mark zugänglich macht. So glaubt er die Nekrotisierung beschränken zu können.

Auch KÖRTE bekennt sich zu den KÜSTERSchen Grundsätzen und geht so vor, daß er nach der Absceßspaltung den Knochen mit dem elektrischen Bohrer (PAYR) anbohrt. Kommt aus dem Bohrkanal neben dem Blut Eiter unter Druck heraus, dann macht er eine fingerdicke Öffnung in die Corticalis, welche den freien Abfluß gewährleistet. Von ausgedehnten Meißeloperationen ist er in der

letzten Zeit ganz abgekommen und hat seither keine ausgedehnten Nekrosen und keine Totalnekrosen mehr gesehen.

JOHANSSON hat unter 200 Fällen eine primäre Mortalität von  $16\frac{1}{2}\%$ , welche bei den Erwachsenen auf 35% steigt. Multiple Beteiligung von Knochen ergibt 29% Sterblichkeit. Hervorzuheben ist, daß er feststellt, daß die Mehrzahl der Todesfälle auf solche Kranke trifft, die akute Rezidive ihrer Krankheit bekamen. Er verlangt für die Beurteilung des Behandlungsergebnisses die Beobachtung des Kranken durch mehrere Jahre hindurch. Als normales Verfahren sieht er die Aufmeißelung und radikale Entfernung des angegriffenen Knochenmarkes an. Die Weichteile näht er darüber und macht Spülungen mit CARREL-DAKIN-scher Lösung oder Rivanol. Auch bei Schädel- und Wirbelosteomyelitis soll wegen der Nachbarschaft lebenswichtiger Organe frühestens eingegriffen werden. Einfache Incision und Punktion ist nach seiner Meinung nur bei den leichtesten Fällen und bei kleinen Kindern angängig. Wenn die allgemeinen Symptome darauf nicht zurückgehen, soll sofort der Knochen eröffnet werden. Diese zuwartende Behandlung empfiehlt er hauptsächlich bei Coxitis.

NORDHOLT trepaniert beim allerersten Beginn, wenn der subperiostale Absceß sich noch nicht oder erst seit 2 Tagen gebildet hat, den Knochen an ein oder zwei Stellen. Ist der Absceß älter, so begnügt er sich mit dessen Incision. Die Sequestrotomie soll möglichst spät, bei vollkommener Freilegung des Sequesters erst, vorgenommen werden.

v. BERZSÉNYI geht ebenfalls radikal vor und gibt eine eigene Methode an. Er meißelt den Knochen nicht auf, sondern bohrt ihn an 3—4 Stellen an und spült die Markhöhle unter geringem Druck mit einer 10 ccm-Rekordspritze, jeden zweiten Tag mit einer  $1\frac{0}{100}$ igen Rivanollösung. Unter 30 Fällen sind nur 2, welche an allgemeiner Sepsis litten, gestorben, die anderen rasch geheilt.

Ähnlich geht SAIDMANN vor.

E. KÜSTER, welcher die akute Osteomyelitis in eine abortive Form, corticale Form, Erkrankung einer einzelnen Epiphyse im frühen Stadium und Erkrankung mehrerer Knochen gleichzeitig oder nacheinander einteilt, empfiehlt mit Ausnahme der abortiven Form ebenfalls die möglichst frühzeitige und möglichst gründliche Operation.

Für die *Beckenosteomyelitis* sieht KIRSCHNER keine Notwendigkeit eines Unterschiedes gegenüber anderen Sitzen. Nach anfänglich tastendem Vorgehen durch tägliche Untersuchung legt er, bei Auffinden des Herdes, diesen frei. Das Gelenk spült er anfangs, wo dies nicht ausreicht, reseziert er. BORCHARD hingegen ist für die frühzeitige Resektion wegen Gefahr der Metastasenbildung und der Sepsis, die hier besonders groß sein soll. Unter 75 Fällen hat er 33 Tote.

LÄWEN hingegen hat in Marburg und Königsberg so schwere Fälle von Osteomyelitis des Hüftgelenks gesehen, daß er im Gegensatz zu seinem Verhalten bei der Osteomyelitis anderer Knochen primär eröffnet, und zwar bei Erkrankungen des Femurkopfes mittels Bohrloch vom Trochanter major aus. Wo das Röntgenbild versagt, sucht er den Herd mittels der rotierenden Kanüle nach WALTER MÜLLER auf. SPATH stellt auf Grund der Erfahrungen der *Grazer Klinik* ebenfalls die Behauptung auf, daß die möglichst rasche primäre Aufmeißelung des Knochens bei den Röhrenknochen die sicherste Methode sei, um den Gefahren der allgemeinen Erkrankung, der Knochennekrosen und der schweren Komplikationen am sichersten zu begegnen.



Für die Osteomyelitis des *Schädels* verlangt COHEN, auf Grund von 13 Fällen, daß man zunächst zuwarten soll und daß es nicht berechtigt sei, den Knochen en bloc zu entfernen, sondern nur den sichtbar kranken. 7 von seinen Fällen endeten tödlich.

Neuerdings vertritt LEXER auf der *58. Tagung der deutschen Gesellschaft für Chirurgie* seinen bekannten, alten, radikalen Standpunkt wieder mit ganzer Wärme und wendet sich insbesondere gegen die Immunotherapie, welche eine Operation überhaupt vermeiden will. Jedoch hält er es für ausschlaggebend, die Eröffnung des Knochens möglichst schonend durchzuführen und jedes Wischen sowie das Auskratzen des Markes streng zu vermeiden. Das Prinzip muß darin bestehen, den Eiterherd zu eröffnen und durch richtiges Offenhalten und Drainage für den ungestörten Abfluß der Wundsekrete zu sorgen. Er empfiehlt den Schmelzschnitt mit dem elektrischen Messer, die Gefahr einer postoperativen Resorption fällt hierbei weg. Die Tamponade soll man nicht länger als höchstens 2 Tage belassen, weil sie sonst die Wunde austrocknet und sie dann durch feuchte Verbände oder Salbenlappen ersetzen. Von wesentlicher Wichtigkeit ist die vollständige Ruhigstellung der kranken Extremität. Sehr hoch schätzt er die Gefahren der ruhenden Infektion bei der akuten Osteomyelitis ein. Deshalb hält er auch hier die kleinen Einschnitte und verspäteten Operationen für durchaus fehlerhaft. Wenn man wartet, bis der Eiter sich durch die Corticalis hindurchpreßt und das Periost durchbrochen hat, geht dieses zugrunde, da seine ernährenden Verbindungen mit den Weichteilen zerstört wurden. Es vermag dann keinen Knochen mehr zu bilden, und wenn sich dann endlich ein großer Sequester löst, so ist keine genügende Totenlade vorhanden. Daraus resultieren pathologische Frakturen und Defekte. Das Anbohren oder Trepanieren der Corticalis allein hält er für ungenügend, weil bei mangelhaftem Abfluß des Eiters die Knorpelfugen, die Epiphysen und Gelenke gefährdet seien und weitere Knochen durch sekundäre Metastasierung erkranken können. Nur bei wenig ausgedehnter Knochenphlegmone käme eine Ausheilung dadurch in Frage. Doch auch diese ist meistens nur scheinbar; denn zurückbleibender, sich abkapselnder Eiter und Granulationsherde bilden eine dauernde Gefahr, auch wenn keine Nekrosen zustande kamen und nur das Bild der sklerosierenden Form entstand. Es müssen daher diese Herde möglichst rasch und radikal entfernt werden, da sie zu Endomyokarditiden und anderen Organerkrankungen jeden Augenblick Anlaß geben können. Ihre radikale Entfernung samt den schlaffen Granulationen sei das einzig sichere Verfahren, um all diese Gefahren zu vermeiden. Die anderen Vorschläge verschiedener Behandlungsmethoden, wie sie später noch besprochen werden sollen, lehnt er als unsicher und zeitraubend ab.

V. SEEMEN lobt das elektrochirurgische Messer bei der Operation der akuten, eitrigten Osteomyelitis, weil, abgesehen von operativen Vorteilen, die allgemeine Reaktion auf die Operation bedeutend herabgesetzt wird.

Wenn bisher hauptsächlich die Rede davon war, auf welche Art der Eiter am raschesten aus dem Körper eliminiert werden kann, so ist es für eine endgültige Heilung und Rezidivfreiheit nicht weniger wichtig, gute Behandlungsmethoden im Anschluß an den operativen Eingriff zu suchen. Hierbei soll wieder zuerst die akute Osteomyelitis besprochen werden. Während bei der chronischen zahlreiche Vorschläge in dieser Hinsicht vorliegen, kommen für die akute hauptsächlich zwei Verfahren in Betracht.

ORR macht eine breite Incision über der infizierten Knochenpartie und meißelt ein Fenster hinein, so daß eine ausreichende Drainage gewährleistet wird. Dann entfernt er sämtliches tote Knochengewebe, trocknet die Wunde aus und wischt sie mit 10%iger Jodtinktur und hernach mit 95%igem Alkohol aus. Hernach wird die ganze Wunde in sterile Gaze eingepackt und die Extremität durch einen Gipsverband oder durch eine Schiene immobilisiert. Der erste Verband soll erst bei ansteigender Temperatur erfolgen, was oft mehrere Wochen lang nicht erforderlich ist. Aus diesem Verfahren bei akuter hat ORR noch eine Modifikation für die chronische Form angegeben, die später besprochen werden wird. Das Verfahren von ORR hat hauptsächlich in Amerika sich viele Freunde erworben.

DEIBERT hat bei 37 akuten und 57 chronischen Osteomyelitisfällen, sowie 6 komplizierten Frakturen diese Methode angewendet. Seine Statistik ist allerdings nicht sehr ermutigend, da bei den akuten Fällen 6 Todesfälle zu beklagen sind, welche allerdings durch den sehr schlechten Allgemeinzustand, mit positiven Blutkulturen von *Staphylococcus albus* zu erklären sind. 57 Kranke wurden klinisch gesund, der Rest stand noch in Behandlung. Die Heilungsdauer wurde sehr beträchtlich verkürzt, die Granulationsbildung tritt frühzeitig ein. Durch dieses radikale, primäre Entfernen von möglichst viel erkranktem Knochen soll die Menge der späteren Sequester und die Anzahl der sekundären Eingriffe vermindert werden. Ferner soll der geschlossene Gipsverband Sekundärinfektionen verhüten. Ankylosen der benachbarten Gelenke traten nicht auf und für den Kranken ist die Methode außerordentlich schonend.

Wir finden hier also dasselbe Prinzip der möglichst radikalen Entfernung alles Kranken und Desinfektion der Wundhöhle, welche zwar, zum Unterschied von einigen früher angegebenen, ähnlichen Methoden, nicht primär genäht wird, wo aber doch durch die geschlossene Behandlung eine Art Abdichtung gegen die Außenwelt erfolgt.

LÖHR hat an einem großen Material von Wunden aller möglichen Art, wie frische Verletzungen, infizierte Wunden, chronische Eiterungen, Verbrennungen und Erfrierungen, die Wirkung des rohen *Lebertrans* studiert. Die Wirkung dieses Lebertrans liegt nicht nur im eigenen starken Reiz auf alle mesenchymalen Zellabkömmlinge, sondern auch auf Epithelien. Es wurde deswegen roher Lebertran verwendet, damit der Gehalt an D- und dem antiinfektiösen A-Vitamin nicht geschmälert wird. Als Salbengrundlage wurde Vaseline im Verhältnis 3 : 1 genommen. Bakteriologische Untersuchungen haben ergeben, daß der Lebertran steril ist und daß Staphylo- und Streptokokken, sowie Colibacillen in ihm in kurzer Zeit zugrunde gehen. Eine weitere Eigenschaft des Lebertrans ist, daß er eine ölige Durchdringung des nekrotischen und nekrobiotischen Gewebes bewirkt, wodurch der autolytische Zerfall desselben gefördert wird. Die sich bildenden Granulationen haben ein gesundes, üppiges Aussehen, und das Epithel wuchert rasch. Durch die beschriebenen Eigenschaften des Lebertrans ist es nun möglich, dem Grundprinzip, Wunden möglichst in Ruhe zu lassen, treu bleiben zu können, d. h. den Verbandwechsel nur selten vorzunehmen und so, daß die Wunde dadurch kaum berührt wird. Jede Drainage nach den üblichen Methoden entfällt möglichst, hingegen wurde das Prinzip der Ruhigstellung durch den okklusiven Gipsverband verwirklicht. Die Erfolge bei allen möglichen Knochenwunden waren hervorragend, und zwar um so besser, je jünger das Individuum war.

Dieses Heilprinzip wird nun auf die Osteomyelitis in allen ihren Stadien übertragen, im Bestreben, alles lebensfähige Gewebe zu erhalten, also Spätsequestrierungen und Nekrosen vorzubeugen, sowie die Abwehrkräfte gegen die Infektion und die Regenerationsbestrebungen der Gewebe anzuregen. LÖHR will somit mit dieser Behandlung ein biologisches Prinzip durchführen.

In der operativen Behandlung der akuten Osteomyelitis gehört LÖHR zur konservativen Gruppe der Chirurgen und beschränkt sich überwiegend auf Absceßspaltung, ohne aber seinen Standpunkt so weit innezuhalten, daß er nicht bei fortbestehender Temperatur trotzdem den Knochen anbohrt. Er gibt jedoch zu, daß selbst dort, wo er genötigt war, den Knochen ein zweites Mal sehr radikal anzugehen, der gewünschte Temperaturabfall doch nicht immer erzielt wird.

Die Technik des LÖHRschen Vorgehens, wie er sie nur bei den langen Röhrenknochen anwendet, gestaltet sich folgendermaßen: Blutleere; große Schnitte über dem schmerzenden Teil des Knochens. Spaltung des Periostes. Gründliche Entleerung des Eiters. Füllung der Wunde mit Lebertransalbe in alle Buchten hinein. Lockere Naht, die den Austritt von Eiter nicht hindert. Statt Gummidrains und Tampons, somit eine milde, chemische, nicht reizende *Salbenplombe*, welche am Rand selbst unter der Körperwärme zerfließt und den Abfluß des Eiters erlaubt. Das Prinzip der Drainage wird somit bewußt angewendet. Die äußere Wunde wird mit einer dicken Lebertransalbenlage bedeckt und mit einem zirkulären Gipsverband versehen. In der Regel fällt die Temperatur in den nächsten Tagen.

Unter 18 Fällen im Absceßstadium, unter denen sich einige hochseptische mit Ikterus befanden, wurde 17mal prompter Temperaturabfall erzielt.

In den nächsten Tagen kommt es zu einer sehr starken Sekretion von Öl und Eiter, welche den Gipsverband durchtränken und aus ihm auch herausrinnen. Aus der Temperaturkurve und dem Allgemeinbefinden des Patienten wird auf den Wundverlauf geschlossen. Der Gipsverband bleibt, je nach seiner Durchtränkung, 2—3 Wochen liegen und wird dann noch ein- oder zweimal in größeren Abständen erneuert. Beim ersten Verbandwechsel ist die Wunde meistens bereits geschlossen. Im Röntgenbild tritt jetzt die Veränderung am Knochen klar zutage. Während nun LÖHR früher in diesem Stadium aufmeißelte und alles Krankhafte radikal entfernte, läßt er sich mit dieser zweiten Operation jetzt viel Zeit. Dies deshalb, weil er sich überzeugt hat, daß viele Sequester resorbiert und zum Aufbau des neuen Knochens verwendet werden, so daß die später ausgeführte Operation nur mehr die Aufgabe hat, kleine, definitiv abgestorbene Sequester zu eliminieren. Diese Operation will er also nach Abschluß des Regenerationsprozesses ausgeführt haben, und zwar möglichst noch im kindlichen Alter der Patienten.

Von den letzten 24 Fällen akuter Osteomyelitis der großen Röhrenknochen sind 6 gestorben, hiervon 3 in den ersten 24 Stunden, 1 nach 3 Tagen an Meningitis und multiplen Abscessen, 1 weiterer an multiplen Herden und Lungenabscessen nach 20 Tagen und der sechste nach 6 Monaten infolge Totalosteomyelitis des ganzen Oberschenkels, einschließlich des Knie- und Hüftgelenks. Die Mortalität beträgt somit 25%. Zweimal wurde trepaniert. 18mal wurde primär nur mit Incision behandelt, wovon 17mal ein prompter Temperaturabfall zu verzeichnen war und einer wegen dauernd hoher Temperatur nach 14 Tagen nochmals sehr radikal, mit subtotaler Entfernung der Tibia, operiert

wurde. Interessant und wichtig als eine der Hauptargumentationen für die Anhänger konservativen Vorgehens ist aber hierbei die Tatsache, daß trotz dieser ganz radikalen Elimination des Krankheitsherdes der septische Zustand noch 14 Tage anhält.

Zusammenfassend betont LÖHR nochmals, auf Grund seines Materials, primär stets nur zu incidieren und den Knochen nur dann anzubohren oder zu trepanieren, wenn das Fieber nach der Incision nicht bald absinkt. Hierbei betont er aber nochmals ausdrücklich, daß dies auch nach der Knocheneröffnung bei weitem nicht immer der Fall sein muß. Die Sequestrotomie soll möglichst weit herausgeschoben werden. LÖHR glaubt auch behaupten zu können, daß, außer den primären guten Erfolgen, durch sein Vorgehen auch die *Verhütung des chronischen Stadiums* und der *Rezidive* weitgehend gewährleistet sind.

Über sein Vorgehen bei der chronischen Osteomyelitis wird später die Rede sein.

In der dem Vortrage LÖHRs auf der 22. *Tagung der Vereinigung mitteldeutscher Chirurgen, am 4. Dezember 1932*, folgenden Debatte glaubt VÖLCKER, daß die Methode zur Nachprüfung empfohlen werden kann, weil ihm die Idee der provisorischen Knochenplombe sehr wichtig erscheint wegen des Vermeidens des Austrocknens des bloßgelegten Knochens, was mit den bisherigen Methoden nicht zu erzielen war. FROMME schließt sich dieser Meinung an und hebt hervor, daß diese biologische Methode, welche einerseits das Gewebe vor Nekrotisierung schützt, andererseits die Regeneration anregt, einen großen Fortschritt gegenüber den bisherigen Methoden der Drainage und des Verbandes bedeutet, indem die Gewebe durch artfremde Stoffe, wie Verbandmaterialien, auf die Dauer ebschädigt werden und sich nekrotisch abstoßen können. TSCHMARKE bestätigt die überraschend guten Resultate der LÖHRschen Methode. Die Narben seien glatt und zart, die Funktion der benachbarten Gelenke gut. Er befürchtet nur, daß sich nicht alle Chirurgen so leicht dazu entschließen werden, die bisherigen Grundsätze der offenen Behandlung akut infizierter Gewebe preiszugeben.

Auf der 58. *Tagung der Deutschen Gesellschaft für Chirurgie* ergab sich eine Debatte, in der KÖNIG seine Bedenken äußert und bezweifelt, daß es sich in den Fällen LÖHRs um wirklich definitive Heilungen handelt, zumal die Beobachtungszeit nicht lang genug ist.

ANSCHÜTZ hält die Methode LÖHRs für sehr beachtenswert und hat sie selbst in einem Falle angewendet. Für sehr wichtig hält er das Ersparen der Verbandwechsel, welche mit so viel Schrecken und Schmerzen verbunden sind. Hingegen möchte er, sowie auch KLAGES, die Methode insofern modifizieren, als er den Gipsverband gefenstert angelegt haben möchte, damit man, einmal, doch die Wunde besichtigen kann und weil, da, zweitens, die ganze Behandlung auch reinlicher vor sich geht, indem der Eiter aus dem Fenster fließen kann und nicht den ganzen Gipsverband zu durchtränken braucht. FROMME spricht sich ebenfalls für die LÖHRsche Methode aus, die er seit 2 Jahren, seit sie angegeben wurde, anwendet. Er glaubt aber zwei Einschränkungen machen zu müssen, und zwar hat er, im Gegensatz zu LÖHR, auch große Sequester gesehen. Das Bestehen einer solchen Möglichkeit hält er für selbstverständlich, weil es darauf ankommt, in welchem Stadium die Osteomyelitis zur Behandlung kommt, ob vor oder bereits bei Beginn der Sequesterbildung; im letzteren Falle müßten Sequester die Folge sein. Die zweite Einschränkung, ebenfalls auf Grund eines

eigenen Falles, aus der Erfahrung, daß bei einer Ausheilung ohne Sequester sich nach einigen Monaten ein Rezidiv gezeigt hat, bei dessen Entleerung die Ölpombe zum Teil noch drinnen gefunden wurde, sich also nicht mit dem Eiter vollkommen eliminiert hat. Er empfiehlt das Lebertranverfahren auch für frische Verletzungen.

VOGELER begrüßt, ohne eine eigene Erfahrung darüber zu besitzen, die Methode aus prinzipiellen Gründen, weil sie gemäß den Forderungen BIERs außerordentlich gewebsschonend ist und der Wunde durch möglichst seltenen Verbandwechsel Ruhe gönnt. HENSCHEN hält ebenfalls das Verfahren für ausgezeichnet. Das Wesentliche an der hervorragenden Wirkung des Lebertrans sei die schon von OSIUS im Jahre 1840 als bestimmend erkannte, glückliche „Totalität“ seiner Mischung. Er enthält außer dem Vitamin D und dem anti-infektiösen Vitamin A, noch Jod, Brom, Phosphor, harzartige Stoffe, Salze, alkaloidartige Fäulnisprodukte und namentlich auch ungesättigte Fettsäuren. Letztere seien ein sehr aktives Mittel gegenüber Infektionen. HENSCHEN bezeichnet den Lebertran auch als organotropes Lungenschutzfett. Da die Vaseline als Kohlenstoffverbindungskomplex zu stark gewebsschädigend sei, sollte darum der Lebertran in ein anderes Salbenplombenvehikel hineingearbeitet werden. HÄRTEL bestätigt die gute Idee LÖHRs, den Verlauf der Osteomyelitis durch lokale *Vitaminzufuhr* zu beeinflussen, auf Grund der Experimente seiner Schüler OSAWA und KUWAHATA, welche durch intravenöse Staphylokokkeninjektionen typische Osteomyelitis bei Tieren erzeugten und den Einfluß verschiedener Ernährung mit ihren Vitaminen auf den Verlauf der Krankheit studierten. SIEVERS meint, daß diese Idee LÖHRs nichts prinzipiell Neues sei, sondern sich an die Lehre BIERs von der Verklebungsbehandlung anlehnt. Er habe bereits im Kriege mit dem Okklusiv-Gipsverband sehr gute Erfolge gezeitigt.

KUHLENKAMPFF möchte den Gipsverband durch die *BRAUNsche Schiene* ersetzt wissen, in welcher die Patienten viel besser liegen und welche den üblen Geruch, der dem durchtränkten Gipsverband immer anhaftet, vermeidet. Bezüglich der Sequestrotomie ist auch er der Ansicht, dieselbe sehr spät vorzunehmen und nur ganz kleine Schnitte zu machen, welche die Sequester entfernen, die Granulationen aber vollkommen unangetastet zu lassen. So erfolgt die Heilung unvergleichlich schneller.

Auch KIRSCHNER will den zirkulären Gipsverband durch *Gippschiene* ersetzt wissen, weil ihm die Unsauberkeit und der schlechte Geruch unerträglich wären. Bezüglich des Einflusses der Vitamine ist er skeptisch mit der Begründung, daß granulierende Wunden nicht resorbieren. Er erinnert dabei auch an die Desitinsalbe, die früher so gerühmt wurde. Nach seiner Meinung kommt es nicht darauf an, daß gerade der Lebertran verwendet wird, weil auch ORR mit einfacher, steriler *Vaseline* und er selbst mit erwärmter *LASSARScher Zinkpaste* dieselben guten Erfolge haben. Im übrigen glaubt er, daß der Verlauf der Osteomyelitis von der Schwere der Infektion abhängt und von der Widerstandsfähigkeit des Körpers und deshalb der Wert einer verwendeten Technik sehr problematisch sei.

LEXER könnte sich nicht dazu entschließen, eine akute, eitrige Wunde zu vernähen und darüber einen Okklusivverband anzulegen. FRASER glaubt, ebenso wie PHILIPOWICZ, daß die Ausbildung eines Herdes bzw. Abscesses bei der Osteomyelitis Zeichen einer guten lokalen Reaktion sind, die Krankheit

also der lokale Herd einer allgemeinen Staphylokokkensepsis sei. Er glaubt, daß die Lokalisation in der Metaphyse nicht durch vermehrte und stagnierende Blutzufuhr in diesen Bezirken zu erklären ist, wie allgemein angenommen wird, sondern durch die Anhäufung der reticulo endothelialen Zellen in diesen Bezirken, welche die Träger der bakteriellen Abwehrkräfte sind. FRASER bohrt die ganze erkrankte Knochenpartie mit einem Drillbohrer siebartig an und legt darauf einen feuchten Verband, bestehend aus Watte, in Paraffin-, Acridin- und Citratlösung getränkt. Alle 14 Tage wird der Verband gewechselt. Die Sequestrotomie erfolgt, wenn notwendig, nach 1—2 Monaten und die Wunde wird durch Naht sekundär verschlossen. Er hat eine Mortalität von 23% unter 56 Fällen. Todesursache Sepsis.

### c) Die Resektionen und Amputationen.

Die hohe primäre Mortalität und die Gefahr langwieriger oder tödlicher Komplikationen einerseits, die monate- und jahrelang dauernde Eiterung und fortwährende Rezidivgefahr der chronischen Fälle andererseits ließ den Gedanken aufkommen, den erkrankten Knochenabschnitt ganz oder teilweise zu entfernen. Als erster hat OLLIER im Jahre 1861 die primäre Resektion angewendet, später haben sie KOCHER und LANGENBECK befürwortet. Seit PILIERS (1867) festgestellt hat, daß das Periost die Fähigkeit besitzt, eine neue Diaphyse zu regenerieren, hat sich der Gedanke der subperiostalen Resektion bei Osteomyelitis in der Chirurgie eingebürgert. Wenn auch die Resultate von PILIERS damals nicht günstig waren, fand das Verfahren doch Nachahmer. So konnte NICHOLIS 1898 über 8 Fälle, 1904 über 11 Fälle berichten.

BAUMANN, CAMPBELL haben alles Erkrankte von der Diaphyse reseziert. Das Periost wird sorgfältig vernäht und die Knochenregeneration kann rasch erfolgen und zu guten funktionellen Resultaten mit geringfügiger Verkürzung führen. Für die Nachbehandlung ist eine 8—10 Wochen lange Extension erforderlich. Die Möglichkeit, daß sich kein Knochen regeneriert, ist nicht von der Hand zu weisen.

SCHÖNBAUER stellt im Jahre 1930 insgesamt 79 Fälle von Resektion zusammen. Er hebt hervor, daß in 5 Fällen von subperiostaler Resektion bei akuten und chronischen Osteomyelitisfällen BLYES es nur in 1 Fall zu einem tragfähigen Glied gekommen ist (Femur). In den 4 Fällen von Tibiaresektion mußte eine Knochentransplantation gemacht werden. Ebenso war in 4 Fällen wegen Infektion eine Nachoperation notwendig, was als Beweis gelten darf, daß mit der Entfernung des Schaftes allein die Infektion nicht eliminiert war. In allen Fällen waren die Knochen deformiert.

RODZINSKY berichtet im Jahre 1926, in der 23. Versammlung polnischer Chirurgen, über 5 Fälle, alles Kinder, bei denen er primär reseziert hat und empfiehlt diese Operation besonders bei den ganz schweren Fällen.

In Deutschland haben sich hauptsächlich KUDLEK und VORSCHÜTZ für das Verfahren eingesetzt.

GOSSMANN äußert sich darüber wie folgt: Das Prinzip der primären Resektion des erkrankten Knochenabschnittes hat sehr viel Bestechendes. Es erscheint zunächst einmal geeignet, der Allgemeininfektion, falls dieselbe vom Knochenherd her gespeist wird, in radikalster Weise zu begegnen, wodurch auch Metastasen

und Nachbarschaftsinfektionen vermieden werden. Es kann auch dadurch das chronische Stadium der Osteomyelitis mit seinen Fisteleiterungen und subakuten Nachschüben wesentlich abgekürzt werden, denn die Entfernung des akuten Knochenabschnittes beugt der Entstehung größerer Sequester und damit den Nekrotomien und den Schwierigkeiten der Behandlung der Knochenhöhle vor.

Die hohe Mortalitätsziffer, welche in allen Statistiken gefunden wird, ist nicht durch die Schwere des Eingriffes bedingt, sondern erklärt sich aus der Schwere der Fälle, denn nur diese werden der Resektion zugeführt.

Was die Regeneration anbelangt, so hat die Erfahrung und die experimentelle Prüfung durch BURCKHARDT und KOCH erwiesen, daß dieselbe beim Kinde sehr schnell und sehr vollkommen vor sich geht. Pseudarthrosen kommen bei schonender Behandlung des Periostes und bei geeigneter Nachbehandlung verhältnismäßig selten zur Beobachtung. Verkürzungen und Achsenabweichungen können bei guter Extensionstechnik vermieden werden. Das funktionelle Resultat ist in der Regel ein gutes, das kosmetische meistens besser als nach Sequesterbildungen. Auf Grund von Röntgenbildern kann man die schnelle Entstehung der periostalen Regenerate deutlich verfolgen. Die Heilungsdauer schwankt zwischen 4 und 7 Monaten.

Trotzdem ist er kein prinzipieller Anhänger dieses Verfahrens und will es nur auf die schwersten Fälle angewendet wissen. Bei diesen konnte in ungefähr 50% Heilung erzielt werden, während die andere Hälfte, unbeeinflusst durch die Operation, verloren wurde. Es sei also die Resektion als ein Ersatzverfahren der Amputation anzusehen, und wenn sich an einer größeren Serie ergeben sollte, daß die Regenerate sich regelmäßig und vollkommen einstellen, könnte man das Verfahren auch auf die mittelschweren Fälle ausdehnen.

Auch für die platten Knochen, also Scapula, Beckenschaufel und Clavicula, wird es mit Erfolg angewendet. GEBELE will das Verfahren hauptsächlich bei *Kindern* angewendet wissen, weil hier gute Regeneration gewährleistet ist. MARTENS, der selbst die Resektion nie ausgeführt hat, meint, daß die Frage der Resektion nicht aktuell sei, wenn alle Fälle von Osteomyelitis früh, d. h. vor der völligen Entblößung des Knochens, radikal operiert werden würden. Für die allerschwersten Fälle will er statt der Resektion die Amputation bzw. Exartikulation angewendet wissen, obwohl er sich von einigen guten Resultaten anderwärts resezierter Fälle überzeugt hat.

KÖRTE hält die Resektion größerer Knochenteile geradezu für verderblich, da er danach schwer heilbare Knochendefekte gesehen hat.

VORSCHÜTZ macht die Resektion davon abhängig, ob der Knochen vom Periost vollständig entblößt ist oder nicht. In letzterem Falle reseziert er, indem er an der Grenze des Gesunden mittels GIGLI-Säge den Knochen durchtrennt und ihn in der Epiphysenlinie leicht abbricht. Primär macht er aber diese Operation nur, wenn der Zustand nicht zu schwer ist. Dann beschränkt er sich vorläufig auf Absceßspaltung und reseziert sekundär. In die Periosthöhle legt er ein knochendickes Gummidrän und näht die Weichteile darüber mittels einiger Nähte zu. 14 Tage lang spült er durch das Rohr. Er hat bei akuten Fällen verschiedene Knochen, darunter auch Unterkiefer und Scapula, welche er total entfernt hat, 45mal reseziert und gute funktionelle Resultate erzielt.

COENEN faßt seine Meinung über die primäre subperiostale Resektion dahin zusammen, daß sie nicht empfehlenswert sei, weil sie bei einer Anzahl von Autoren Pseudarthrosen gegeben hat.

Auch KRUKENBERG warnt eindringlich vor der Resektion. Man riskiere dabei nicht nur Pseudarthrosen, sondern auch ein Ausbleiben der Knochenregeneration. Er hat ein Kind gesehen, bei dem andersweitig die ganze Radiusdiaphyse weggenommen wurde, so daß nur die Epiphysen zurückblieben. Da die Ulna weiter wächst, verbiegt sich die Radialseite durch den Narbenzug immer mehr, so daß die Hand im Gelenk luxiert ist und der Arm auf das Schwerste verstümmelt. Er meint, daß das Periost nur dann einen starken Reiz für die Knochenbildung empfängt, wenn der osteomyelitische Prozeß vorhanden ist. Wenn man ihn entfernt, so fällt damit auch der Reiz fort. Wenn aber das Periost bereits infiziert sei, so arbeitet man im Kranken, dann kann man nicht mehr von einer radikalen Operation sprechen. Er lehnt also die subperiostale Knochenresektion bei der Osteomyelitis entschieden ab.

Am *französischen Orthopädenkongreß, 1932*, kommt INGELRANS ebenfalls auf die primäre, frühzeitige Resektion zu sprechen. Als Indikation hierzu sieht er an: schweren Allgemeinzustand, schwere Knochenveränderungen, die sich im Verlaufe des Eingriffes herausstellen. Für die frühzeitige sekundäre Resektion reserviert er diejenigen Fälle, welche auf ausgedehnte Knocheneröffnungen nicht zurückgehen. Von ersteren hat er 22 Fälle, von letzteren 56 in der Literatur gefunden. Beim Vergleich zwischen der Resektion und Aufmeißelung schneidet die erstere besser ab; auch die Heilung beansprucht nur 3 Wochen bis 3 Monate, gegenüber 5—10 Monaten. Die Neubildung des Knochens vollzieht sich um so sicherer, wenn die Operation frühzeitig ausgeführt, jedes Antisepticum vermieden und eine absolute Ruhigstellung nach der Operation durchgeführt worden ist. Der wichtigste Punkt aber sei, daß der Eingriff erfolgt, bevor es zu einer Periostschädigung gekommen ist. Bei der sekundären Resektion muß die Ausdehnung des Krankheitsherdes durch das Röntgenbild vorher genau festgestellt werden. Über Fernresultate läßt sich noch kein sicheres Urteil abgeben, jedoch hat man beobachtet, daß bei einer Fraktur sich der neugebildete Knochen bei der Heilung nicht anders verhält als der normale, doch ist auch eine gegenteilige Beobachtung gemacht worden.

MARTIN hat ebenso wie KRUKENBERG nach Resektion einer Radiusdiaphyse keine Regeneration gesehen, dafür eine starke Difformität. LASSERRE will die Resektion nur ausnahmsweise anwenden, wenn die üblichen Methoden nicht zum Ziele geführt haben. LEVEUF will primär ebenfalls nur ausnahmsweise reseziieren, hingegen befürwortet er warm die frühzeitige, sekundäre Resektion, welche auch sofort einen radikalen Umschwung im Allgemeinzustand herbeiführt. MOUCHET und HARDOUIN haben am 6., 26. und 41. Tage reseziert. Im ersteren Falle kam es nur zu mangelhafter Knochenneubildung. RICHARD hat, im Gegensatz zu INGELRANS, bei einer Fraktur eines neugebildeten Knochens beobachtet, daß dieser nach 7 Monaten noch nicht konsolidiert war und auch nach einer Knochen-Periost-Plastik sich refraktär verhielt. HUC hat in 2 Fällen von primärer Resektion, die ungewöhnlich schwer waren, ein gutes Resultat erzielt.

Im Schlußwort bekennt sich INGELRANS zur Auffassung LEVEUFs, daß die primäre Resektion Ausnahme, die sekundäre als Regel zu gelten habe.



Für die Osteomyelitis des *Hüftgelenkes* empfehlen, wie schon früher bemerkt worden war, Autoren, welche sonst keine Anhänger der Resektion sind, dieselbe, und zwar BORCHARD wegen der Gefahr der Metastasenbildung und der Sepsis und KIRSCHNER hat in sehr schweren Fällen sogar die Exartikulation angewendet.

Auch zur Erzielung besserer Drainageverhältnisse im Hüftgelenk ist die Resektion des Schenkelkopfes vorgeschlagen worden, worüber schon früher berichtet wurde. Bemerkenswert ist noch, daß über Vorschlag französischer Autoren, nach der Resektion auch eine primäre Transplantation in einzelnen Fällen mit Erfolg versucht worden ist.

Von *Amputationen* liest man in der neueren Literatur fast gar nicht, während sie früher nicht so selten ausgeführt werden mußte. Heutzutage käme sie am ehesten bei einer Arrosionsblutung in Frage, wenn sich nach Unterbindung des Gefäßes Gangrän oder eine Verschlimmerung des Krankheitsprozesses einstellt, sonst wird sie durch die Resektion ersetzt, während sie bei der allgemeinen Sepsis der schwersten Fälle wirkungslos ist.

## 2. Die operativen Methoden bei der chronischen Osteomyelitis.

### a) Die chronische Osteomyelitis als protrahiertes Stadium der akuten oder ihrer Rückfälle.

Als radikalstes Verfahren kann, außer der Amputation, die eben beschriebene subperiostale Resektion gelten, so daß sich ein weiteres Eingehen darauf erübrigt. Es ist auch nicht immer genau festzustellen, wann das akute Stadium aufhört und das chronische beginnt.

Die Behandlung der chronischen, aus der akuten hervorgegangenen Osteomyelitis deckt sich im großen und ganzen mit der Operation und Nachbehandlung der Sequestrotomie und wird daher zusammen besprochen.

Die Bestrebungen zielen hier darauf hin, die monate- und jahrelangen Fistel-eiterungen mit ihren Scheinheilungen und ihren fortwährenden Nachschüben, welche direkt eine *Crux chirurgicorum* sind, radikal und rezidivfrei zu beseitigen und dadurch auch, abgesehen von den Belästigungen und Deformitäten, denen der Patient ausgesetzt ist, die Gefahren langwieriger Eiterungen oder schlummernder Infektion für den Gesamtorganismus zu beseitigen. Hierbei ist, neben den verschiedensten, gleich zu besprechenden Vorschlägen, welche in dieser Hinsicht vorliegen, vor allem der eine wesentliche und erfreuliche Fortschritt zu verzeichnen, daß die früher allgemein übliche radikale Beseitigung der Sequester samt allen Granulationen und die nachherige offene Behandlung mittels Tampons fast ganz verlassen worden ist.

Es sollen nun die einzelnen Verfahren chronologisch angeführt werden.

Als bahnbrechend auf dem Gebiete der therapeutischen Neuerungen bei der chronischen Osteomyelitis ist der auf biologischen Prinzipien fußende Vorschlag BIERs zu bezeichnen. BIER hat rechtzeitig erkannt, daß die Austrocknung des Knochens durch die Luft oder durch die üblichen Gazetampons für den Knochen ungemein schädlich ist, indem sie Weiterschreiten von Nekrosen befördert und die Bildung von gesunden Granulationen hindert. Weiters tritt er auch dafür ein, daß die Wundheilung um so besser und rascher vor sich geht, je weniger und seltener die Wunde verbunden und berührt wird und daß das Wundsekret selbst den besten Nährboden für die Reparations- und Regenerationsvorgänge darstellt.

BIER geht nun so vor, daß er nach Aufmeißelung und Entfernung alles Krankhaften die Wunde mit *BILLROTH-Gaudaphil-Battist* bedeckt, so daß sich darunter eine Art Brutkammer für das neue Gewebe bildet. Dieser *BILLROTH-Battist* wird mindestens 14 Tage belassen und auch nicht gewechselt, wenn der Eiter daraus hervorquillt und üblen Geruch verbreitet. Nach dieser Zeit kann man oft schon bemerken, daß die Wunde zum großen Teil mit gesunden Granulationen ausgefüllt ist, die auch den Knochen überziehen. Leider hat sich die Idee *BIERS* in der Praxis nicht immer bewährt, offenbar weil die Verhältnisse bei einer infizierten Wunde doch anders sind als bei einer aseptischen.

Eine weitere Idee besteht darin, die gereinigte Knochenhöhle mit *Lebendgewebe* (Muskel oder Haut) auszufüllen und dadurch ebenfalls eine Austrocknung und Bildung von Hohlräumen zu verhindern. *WWEDENSKY* verlangt die Muskellappenplastik und vollkommene Verschußnaht. *DEKANSKY* trepaniert ausgiebig, wobei nicht weniger als ein Drittel der Knochenperipherie erhalten bleiben muß. Die Narbe excidiert er und deckt den Knochendefekt mit einem gestielten Muskellappen der Umgebung, am Oberarm durch den Triceps, am Femur durch den losgelösten, fleischigen Sartorius. *ODES* berichtet aus der *Klinik GREKOW* über 59 Fälle von Plastik der Knochenhöhlen nach Osteomyelitis, davon wurde 12mal Fettgewebe verwendet, 5mal das Verfahren nach *SCHEDE*, welches darin besteht, daß die Höhle mit Blut gefüllt wird. 14mal verwendet er eine Jodoformplombe, also das alte Verfahren von *MOSETIG*, 3mal die Osteoplastik und 25mal gestielte Muskellappen. Auch er hält letztere Methode für die beste und konnte 19mal eine prima Heilung erzielen. Die Jodoformplombe ist, wie so häufig, in 12 Fällen von 14 ausgestoßen worden. *DRACZINSKAJA* berichtet ebenfalls über 34 Fälle von Muskelplastik mit sehr gutem Resultat. *PARIN* verwendet gestielte Knochen-Periostlappen. *BURZEWA* ist ebenfalls Anhängerin des gestielten Muskellappens, nachdem die Knochenhöhle vorher mit Rivanol desinfiziert worden war. Unter 60 Fällen hatte sie 90% Heilung und keinen Todesfall. *KROH* ist ebenfalls ein Anhänger der Muskelplastik. Die Knochenhöhle muß flach abgetragen werden und der Muskellappen genügend breit sein. Am Oberarm hat auch er den Triceps, am Femur den Sartorius verwendet und primär geschlossen. Nach vorübergehender seröser Sekretion erfolgte glatte Heilung.

Vorzügliche Dauerresultate werden durch das *PAYRS*che „Doppeldeckelverfahren“ erzielt. Die Technik lautet: Ausgiebiger, breitgestielter, bogenförmiger Hautlappen mit oberer Basis, dessen Größe nach dem Röntgenbild bestimmt wird. Desgleichen entsprechend großer Muskellappen mit möglicher Schonung funktionstüchtiger Anteile, dafür reichliche Verwendung der schwierig degenerierten. Aus der inneren Hälfte dieses Muskels wird ein nach unten oder seitlich gestielter, breiter Lappen gebildet, in welchem auch das sorgfältig lappenförmig abgeschobene Periost mit enthalten ist und dessen innere Schicht, das Cambium *BILLROTHS* besonders verdickt ist. Nach Entfernung der Sequester und aller krankhaften Granulationen werden die Knochenränder muldenförmig abgemeißelt und die reine Höhle sodann mit *LUGOLS*cher Lösung ausgewischt. Darauf Plombe der Höhle mit dem Periostmuskellappen, worüber dann der Hautlappen bis auf ein kleines Glasdrain mit Silberdraht vernäht wird. Wenn keine primäre Heilung erzielt werden kann, was nach *HEDRI* in etwa 35% der Fälle gelingt, so beträgt die Höchstdauer bis zur Heilung etwa 3 Monate. Die Höhle ist nach

weiteren 6 Monaten röntgenologisch kaum mehr festzustellen. Rezidive kommen kaum vor.

ROSENSTEIN dräniert ebenfalls nicht nach der Eröffnung der Markhöhle, sondern füllt den Knochenherd nach gründlicher Auskratzung sofort autoplastisch mit Knochen aus. In 2 Fällen gelang ihm die Heilung in 4 bzw. 6 Wochen.

OSTROWSKY bildet einen Hautlappen und präpariert die tieferen Weichteile im Zusammenhang mit demselben vom Knochen ab. Die Knochenhöhle wird mit Jodoform gefüllt, der Weichteillappen reponiert und die Hautwunde gänzlich vernäht. Er hat so 16 Kranke behandelt, von denen 14 durchschnittlich in 23 Tagen mit zarter, guter Narbe zur Heilung gelangten.

PHILIPOWICZ bildet ebenfalls prinzipiell einen Lappen, füllt aber nicht mit Jodoform, sondern wischt die Knochenhöhle, nach gründlicher Reinigung mit CHLUMSKYScher Phenol-Campher-Alkohollösung, aus, tupft sie dann trocken, spült die ganze Wunde gründlich mit Rivanol 2<sup>0</sup>/<sub>00</sub> ab und vernäht derartig, daß die Weichteile dort, wo angängig, also Muskel ohne Spannung, die Knochenhöhle ausfüllen. Es folgt ein leichter Kompressionsverband, der möglichst 10 Tage lang nicht gerührt werden soll, außer wenn hohe Temperatursteigerungen oder sehr heftige Schmerzen dazu zwingen. Dabei wurde die Bemerkung gemacht, daß, falls es zu einer Eitersekretion mit Temperatursteigerung kam, dieselbe sich nur in den oberflächlichsten Schichten, meist in der Haut selbst, durch Infektion von den Fistelkanälen, gebildet hat, was auf die Heilung der Knochenwunde keinen Einfluß nahm.

PÉRAIRE geht folgendermaßen vor: Breite Aufmeißelung und Ausräumung sowie völlige Desinfektion der Herde mit Zinkchlorür oder Heißluft, was die Regenerationstätigkeit sehr begünstigt. Die Heilung erfolgt gewöhnlich innerhalb von 3 Monaten.

MIM KEMAL geht so vor, daß er nach Entfernung des Sequesters denselben durch ein Glas- oder Gummidrän von entsprechenden Ausmaßen ersetzt und die Operationswunde, bis auf deren Öffnung, schließt. Auf diese Weise soll eine gute Knochenneubildung erzielt werden.

ORR hat auch für die chronische Osteomyelitis ein Verfahren angegeben, welches in Amerika einen gewaltigen Anhang gefunden hat. Er bezweckt die Vereinigung antiseptischen Vorgehens mit Ruhigstellung und seltenem Verbandwechsel. Der Infektionsherd muß ausgiebig eröffnet werden, sauber gereinigt, worauf die Wunde mit Jodalkohol ausgewischt und mit Vaselinegaze ausgefüllt wird. Darauf kommt ein Gipsverband, eventuell mit Extensionszügeln. Fenster vermeidet er, um der Versuchung des häufigen Verbandwechsels entgegenzuwirken. Der Verband wird erst nach einigen Wochen, bei vollkommener Durchtränkung, entfernt.

Es ist also hier dasselbe Prinzip wie bei LÖHR. Als Vorläufer dieser beiden Methoden kann die Methode von LISSIZYN betrachtet werden, welcher bereits im Jahre 1922 *Oleum vaselini* bei infizierten Wunden empfohlen hat, was zuerst während des Balkankrieges von CHRYSOPHILIDES in größerem Maßstabe angewendet worden ist und in Rußland von GUBAREW und seinen Schülern. Dadurch werden die Granulationen vor Traumen geschützt, die Schmerzen verhütet und die regenerativen Vorgänge gefördert. In 18 Fällen von chronischer Osteomyelitis mit lange anhaltenden Fisteln, bei denen verschiedene monatelang angewendete Methoden nicht zum Ziele führten, konnte er in 3 Wochen Heilung

bringen. Die Technik ist sehr einfach: Nach Aufmeißelung und gründlicher Reinigung der Knochenhöhle wird dieselbe mit Vaselineum americ. flor. gefüllt und darüber vaselinedurchtränkte Gaze in dicken Lagen aufgelegt. Verbandwechsel wird möglichst selten vorgenommen.

LÖHRs Technik bei der *chronischen Osteomyelitis* unterscheidet sich von der akuten in manchen Punkten, gemäß der pathologisch-anatomischen Verschiedenheit der beiden Stadien. Sein Prinzip bei der Behandlung der chronischen Osteomyelitis ist sehr radikal. Die Krankheitsherde müssen, wenn man dauernde Heilungen erzielen will, vollständig entfernt werden. Dann ist besonderes Augenmerk darauf zu legen, daß in die große, möglichst kahnförmig ausgemeißelte Knochenhöhle große Mengen der Lebertransalbe hineinzubringen sind, worauf die Weichteilwunde locker vernäht wird. Eine Fettembolie ist nicht zu befürchten, weil die Salbenplombe nicht unter Druck steht, sondern in der Richtung des geringsten Widerstandes zwischen den Nähten abläuft. Die Exsudation ist eine sehr starke und dauert lange, so daß sich direkt Ölfisteln bilden. Bei der Anlegung des Gipsverbandes ist darauf zu achten, daß postoperative Schwellungszustände nicht selten sind. LÖHR gibt zu, daß mit diesem Verfahren zwar ebenfalls eine schmerzlose und gute Wundheilung erreicht wird, daß sie aber nicht so sicher und nicht so schnell vor sich geht, wie bei der akuten Osteomyelitis. Die Bildung von neuen großen Sequestern glaubt er dadurch vermeiden zu können. Er hat 20 Patienten wegen chronischer Osteomyelitis der langen Röhrenknochen so behandelt, dazu 3 Fälle mit Knochenabscessen und 3 Osteomyelitiden nach Schußverletzungen. Von diesen Patienten waren nur 3 unter 15 Jahren. Sämtliche waren vorher schon behandelt worden. Die Bilanz ergibt, daß ein Patient nach langem Krankenlager an einer Embolie starb und bei einem anderen die Behandlung noch nicht abgeschlossen ist. 3 wurden mit geringen Fistelbildungen als ungeheilt entlassen. Alle anderen Fälle, also 21, wurden geheilt. Besonders dankbar waren die Patienten für die Schmerzlosigkeit der Behandlung. Der Allgemeinzustand wurde bei allen sehr gehoben. Der größte Teil der Entlassenen wurde nachuntersucht, klinisch und röntgenologisch. Bisher sind keine neuen Fisteln aufgetreten. Es konnte auch festgestellt werden, daß selbst alte, sklerotische Knochen einer leidlichen Regeneration fähig sind.

Dort, wo keine Aussicht war, ganz radikal zu operieren, wie am Schenkelkopf oder in der Hüftpfanne, wurde die Methode von vornherein nicht angewendet. Gegenüber der Methode von ORR glaubt LÖHR bei seiner den Vorzug zu sehen, daß die Wunde mit festen Fremdkörpern überhaupt nicht in Berührung kommt.

#### **b) Die larviert verlaufende, primär chronische Osteomyelitis und der primär chronische Knochenabsceß.**

Die primär chronische Osteomyelitis hat, wie ihr Name sagt, kein akutes Stadium. Ihr Beginn, der viele Jahre zurückliegen kann, ist klinisch oft nicht festzustellen und auch anamnestisch können die Kranken keine präzisen Angaben machen, welche auch nur schätzungsweise den Beginn der Erkrankung vermuten lassen könnten. Von manchen Autoren wird deswegen angenommen, daß es sich hierbei um primär aseptische Embolien handelt, welche dann sekundär

infiziert werden. Die andere Ansicht nimmt eine primäre Infektion durch sehr wenig virulente Keime (*Staphylococcus albus* meistens) an.

Die diffusen Formen, welche einen großen Teil des Röhrenknochens ergreifen, treten als einfache chronische Periostitis in den verschiedensten Formen, bis sogar zu tumor-, ja elephantiasisartigen Gebilden, als *sklerosierende Ostitis*, als *sarkomähnliche, cystische Knochenkrankung* oder als *Periostitis albuminosa*, wie sie von PONCET, OLLIER, ALBERTINI, KLEMM, JORDAN, GARRÉ usw. wiederholt beschrieben worden sind, auf.

Unter diesen Umständen ist es klar, daß die operative Behandlung dieser Formen, welche gewöhnlich schon in einem späten Stadium zum Chirurgen gelangen, in den Hintergrund tritt gegenüber anderen, später zu besprechenden Maßnahmen konservativer Natur.

In der Literatur findet man demgemäß nur sehr spärliche Angaben darüber. LÖHR ist der Ansicht, daß auch diese Fälle zu operieren sind, wenn sich kleinere und größere Hohlräume röntgenologisch nachweisen lassen, deren eitrig-schleimiger oder öligler Inhalt genau auszukratzen ist, worauf das Lebertranverfahren, wie bei der chronischen sekundären Osteomyelitis, in Anwendung gelangen soll. Er gibt aber dabei zu, daß man hier mit Rezidiven zu rechnen hat, weil man nicht imstande ist, in alle, durch dicke, eburnisierte Knochenpartien abgeschlossene Hohlräume auch wirklich zu gelangen. KROH hat bei einer tumorförmigen Osteomyelitis der Tibia, nach radikaler Ausräumung sämtlicher Eiterhöhlen, die Blutfüllung nach SCHEDE mit folgender primärer Naht ausgeführt und Heilung erzielt. Allerdings läßt sich über das Dauerresultat noch nichts Definitives sagen. HANKE hat bei einer tumorartigen chronischen Osteomyelitis der oberen Tibiahälfte, welche zur Spontanfraktur führte, und bei welcher der Knochen vollkommen weich und porös, mit zahlreichen kleinen Hohlräumen durchsetzt war, die Markhöhle ausgelöffelt, nachdem er einen breiten Span von der vorderen Tibiafläche abgemeißelt hatte. HINTZ berichtet über einen ähnlichen Fall am Femur, welcher durch Streckverband geheilt worden ist. AXHAUSEN ging in einem analogen Fall konservativ vor, weil er sich nicht entschließen konnte, bei Mangel von Eiternachweis zu operieren und hat sich auf die Knochenregeneration und den Knochenumbau allein verlassen, welche auch tatsächlich eingetreten sind. AXHAUSEN ist also ein unbedingter Gegner von Operationen bei blanden Infektionen. WINKELBAUER steht ebenfalls auf dem Standpunkt, daß die exquisit larviert verlaufenden Fälle keinen Gegenstand operativer Behandlung bilden.

Einen breiteren Raum im Schrifttum nimmt die Behandlung der isolierten Knochenabszesse ein, bei denen BRODIE eine pyogene Membran nachgewiesen hat, weshalb sie auch nach ihm bezeichnet werden. Der Lieblingssitz dieser primär chronischen Knochenabszesse ist weniger die Diaphyse als die Metaphyse, somit die Nähe der Gelenke, am häufigsten Knie und Hüfte, so daß dieselben öfters mitbeteiligt sind und erst durch diesen Umstand häufig die Abszesse entdeckt werden.

FRIEDRICH legt den Herd frei und kratzt ihn aus. KROH räumt den Herd aus und macht die primäre Naht nach der SCHEDESchen Blutfüllung. M. BORCHARD hat beobachtet, daß sehr viele derartige Herde keine Operation erfordern, weil sie unter starker periostaler Neubildung von selbst zurückgehen und möchte nur dann operieren, wenn die klinischen Erscheinungen schwerer

Natur sind. Auch BIER ist eher zurückhaltend, weil auch er zahlreiche Spontanheilungen beobachtet hat. SIWON berichtet über 8 Fälle, welche alle breit eröffnet und ausgekratzt wurden. ARNOLD, der früher derartige Abscesse durch Röntgenbestrahlung zu heilen hoffte, mußte die Erfahrung machen, daß in den meisten Fällen später trotzdem noch ein chirurgischer Eingriff notwendig wurde. Er empfiehlt also, damit nicht zu warten, die Herde zu eröffnen und auszuräumen, was eine rasche und sichere Heilung und Vermeidung einer Gelenkskomplikation gewährleistet. Auch ERB weist auf Grund eines Falles, wo der Herd im Humeruskopf saß und klinisch, durch seine Beschwerden, als auch röntgenologisch große Ähnlichkeit mit einem endostalen Sarkom hatte, auf die Wichtigkeit der frühzeitigen Operation hin, weil so die Sachlage am schnellsten geklärt wird und somit die Gefahr, ein Sarkom unbehandelt zu lassen, vermieden wird. PIQUET und CISSAN gehen ebenfalls operativ vor, indem sie trepanieren, die Absceßwand wegnehmen und die restierende Knochenhöhle weitgehend ausgleichen. Als plastische Füllung empfehlen sie Fettpломbe oder Muskel.

RUPP hält die Aufmeißelung der Knochenabscesse für überflüssig und begnügt sich mit der einfachen Anbohrung der Knochenhöhle. Er geht so vor, daß er in Lokalanästhesie den Knochen mit dem Handtrepan von 3 mm Durchmesser anbohrt, ein Gummidrän einlegt und die Haut vernäht. In 2—3 Monaten ist der Bohrkanaal meistens verheilt. Dadurch glaubt er die durch die Aufmeißelung resultierenden großen Knochenhöhlen, welche oft nicht ausheilen wollen, zu ersparen. Unter 6 Operierten konnten 4 nachuntersucht werden. Die Wunden waren vollkommen geheilt, die Beschwerden verschwunden und die Gelenksymptome nicht wiedergekehrt. PAYR erinnert daran, daß MAKAI in der Klinik GARRÉ die Knochenhöhle mit Fettlappen plombiert hat, wodurch glatte Heilung erzielt worden ist. ESAU meißelt das Dach der Höhle auf und vernäht die Wunde vollkommen dicht ohne jede Drainage oder Tamponade. REINBERG und MEYER-BORSTEL räumen die Knochenhöhlen aus. RINGEL ist derselben Ansicht, weil bei der bloßen Anbohrung die pyogene Membran zurückbleibt, was zu Rezidiven Veranlassung geben könnte. Ein Risiko beim primären Verschuß der Wunde nach der Ausräumung sieht er nicht, weil die Keime nur sehr wenig virulent sind. Hingegen wird dadurch die Heilungsdauer sehr verkürzt. MÜLLER (Rostock) meißelt ebenfalls auf. ANSCHÜTZ, welcher einen Unterschied zwischen den kleinen Knochenabscessen der Diaphyse und den in der Nähe oder in der Epiphyse liegenden echten BRODIESCHEN Abscessen hervorstreicht, hält das Anbohren auch nicht für ausreichend, sondern möchte Aufmeißelung und Ausräumung empfehlen.

Wie ersichtlich, ist also die Mehrzahl der Chirurgen für ein aktives und radikales, operatives Vorgehen bei diesen Knochenabscessen.

### 3. Die Chemotherapie.

Wie bei jeder bakteriellen Erkrankung, sind auch bei der Osteomyelitis verschiedene Medikamente angewendet worden. Ihre Applikation ist teils eine lokale, teils eine innerliche, teils eine parenterale. Weiters sind Versuche gemacht worden, durch Änderung der chemischen Reaktion der Wunde, deren Verlauf günstig zu beeinflussen und weiters sind die Vitamine herangezogen worden.

In diesem Abschnitte soll auch die Therapie mittels Fliegenmaden besprochen werden, weil deren Wirkung ebenfalls zum größten Teil Enzymen und chemischen Substanzen zugeschrieben wird.

Von den lokalen Anwendungsformen, welche in der Kombination mit operativen Eingriffen bereits früher aufgezählt worden sind, seien noch einmal das Rivanol (PONOMAREW, WEBER, ROMANZEW, v. BERZSÉNYI u. a.) hervorgehoben, ferner die DAKIN-CARRELLSche Lösung (z. B. HEDLUND), weiters Alkohol, Jodtinktur (ORR), Phenolcampher (PHILIPOWICZ), dann Zinkchlorür (PÉRAIRE).

In neuester Zeit beschreibt M. A. STEWART eine neue Behandlungsmethode der Osteomyelitis. Auf Grund der Hypothese, daß Leukocyidine oder Exotoxine, welche durch Erreger der Osteomyelitis ausgeschieden werden, zu Polypeptiden oder Amininen gehören, hat der Verfasser den Gebrauch verdünnter  $\frac{1}{4}$ %iger Pikrinsäurelösung in Wasser bei der Osteomyelitis versucht. Da diese Lösung eine hohe Oberflächenspannung besitzt und deshalb keine genügende Tiefenwirkung hat, wird Glycerin in der Menge von 8% zugesetzt. Weiters wird eine Wassersuspension von Calcium carbonicum im Autoclaven zubereitet, und zwar 20 g zu 215 destillierten Wassers. Nach operativer Entfernung alles Kranken und Reinigung der Knochenhöhle wird die Wunde, wie bei ORR, mit Vaselinegaze verbunden. Nach 24 Stunden wird der Verband entfernt und mit Pikrinsäurelösung gründlich durchspült. Sofort nachher wird die Calcium carbonicum-Lösung mit einem Zerstäuber in die Wunde gebracht. Dadurch bildet sich Calciumpikrat. Pikrinsäure hemmt die Wirkung der Leukocyidine und die Calciumionen stimulieren die Phagocytose. Totes Protoplasma hat eine saure Reaktion, verminderte Sauerstoffspannung in dem Granulationsgewebe stimuliert autolytische Enzyme in den Zellen, wodurch das Protoplasma in der Umgebung aufgelöst wird. Calcium carbonicum neutralisiert diese saure Reaktion. Das Calciumpikrat ist schmerzlindernd. Die Wunde wird trocken verbunden. In tiefe Wunden werden die angegebenen Chemikalien mittels Gummikatheter instilliert. Die Behandlung wird anfangs täglich, später jeden zweiten Tag wiederholt. Auch die Wirkung der später zu besprechenden Fliegenlarven wird von STEWART auf die Ausscheidung von Calcium carbonicum zurückgeführt. Wenn nekrotische Weichteile vorhanden sind, wird eine 10%ige wässrige Thiophenollösung aufgetupft. Das destillierte Wasser wird vor Zusatz des Thiophenols aufgeköcht, um den freien Sauerstoff zu entfernen. Das Thiophenol stimuliert den Stoffwechsel und wirkt bactericid. Nach drei Behandlungen soll die Nekrose aufgehalten werden.

Es sei nur kurz erwähnt, daß die alte MOSETIGSche Jodoformplombe, welche eigentlich für tuberkulöse Höhlen angegeben wurde, sich bei der Osteomyelitis nicht bewährt hat und deswegen fast gar nicht mehr angewendet wird.

Das Verfahren von THOREK, ein sogenannter *plastischer Verband*, in welchem das Aluminium-Kaliumnitrat der wirksamste Faktor ist, hat nicht viele Nachahmer gefunden. THOREK selbst rühmt seine Methode sehr. Die Technik ist folgende: Aus gerollten Weizenkörnern und Wasser wird eine sterilisierbare Paste hergestellt, in welcher das Aluminium-Kaliumnitrat sorgfältig verrührt wird. Dieses Gemenge wird dann über den erkrankten Teil auf die Haut ziemlich dick aufgetragen. Es entwickelt sich nach wenigen Tagen eine starke Rötung, welcher dann Blasen und Pusteln folgen und gleichzeitig sezernieren die bestehenden Knochenfisteln sehr stark. Gleichzeitig verschwinden die Schmerzen. Die

Verbände bleiben liegen, bis sie durchtränkt sind. Die Wirkung soll bei chronischen, vorher vergeblich behandelten Fällen eine sehr gute und sehr schnelle sein. Etwaige Absceßspaltungen und Sequesterentfernungen werden vorgenommen.

Die Anwendung von *Vitaminen* haben wir bei der LÖHRschen Methode bereits besprochen. Gleichzeitig wird aber auch die perorale Anwendung von Lebertran verschiedentlich empfohlen.

KUWAHATA befürwortet auf Grund von Experimenten die Zufuhr von *C-Vitamin*, also Orangen, Citronen, Kraut, grüne Gemüse, Tomaten.

Ein altes, auch heute noch manchmal bei chronischen Fällen verwendetes Mittel, ist das Jod, am häufigsten in der Form des Jodeisensirup und der jodhaltigen Quellen und Bäder. Eine überzeugende Wirkung kann aber nicht festgestellt werden.

Gewöhnliche *protrahierte warme Bäder* mit *Zusatz von Eichenrindenextrakt*, also in der Hauptsache Tannin, werden bei starker Sekretion, wo keine größeren Sequester nachzuweisen sind, von PHILIPOWICZ mit manchmal recht gutem Erfolg verordnet.

Von den peroral anzuwendenden Mitteln ist von KLEIN das *Stannoxyd* zur Behandlung der chronischen, rezidivierenden Osteomyelitis empfohlen worden. Das Stannoxyd ist eine Mischung von Zinnoxid und metallischem Zinn. Dieses soll seine therapeutische, bactericide Wirksamkeit durch Vermittlung des reticuloendothelialen Systems, also des Knochenmarks, ausüben, ähnlich wie es beim Salvarsan und Wismuth der Fall ist. Auf die Staphylokokken wirkt es nicht abtötend.

WATERMANN und KEMPER wollen die chronische Osteomyelitis durch lokale *Übersäuerung* heilen. Ihre Methode besteht darin, daß *innerlich Ammonium chloratum* verabfolgt wird und die Extremität gleichzeitig der BIERschen Stauung unterworfen wird. Dadurch soll eine lokale Übersäuerung erzielt werden.

KEMPER berichtet über 78 Fälle. Von diesen bestanden bei 2 Patienten die Fisteln länger als 10 Jahre, bei 28 länger als 5 Jahre und bei 50 1—5 Jahre. Sämtliche Kranke hatten akute Osteomyelitis durchgemacht und wurden, außer einem, in diesem Stadium operiert.

Bei 58 Patienten wurde ein guter Erfolg erzielt, d. h. es kam zur Schließung aller Fisteln, 11 Kranke wurden bedeutend, 7 Kranke ein wenig gebessert und 2 blieben unbeeinflussbar. Die Behandlungsdauer der geheilten Patienten schwankte zwischen 2 und 9 Wochen, nur 6 mußten länger behandelt werden. Bei der Nachuntersuchung ergab sich, daß 32 Patienten seit 1 Jahr und davon 22 länger als 2 Jahre und 2 länger als 4 Jahre gesund geblieben sind. Bei einem Patienten trat nach 1 Jahr ein leichtes Rezidiv auf, das geheilt wurde. Im großen und ganzen scheint nach KEMPER diese Methode der Nachprüfung wert zu sein.

Von den bekannten, parenteral zu applizierenden Desinfektionsmitteln sind, besonders in den schwersten Fällen, wohl alle gebräuchlichen angewendet worden, eine besondere Empfehlung eines von ihnen ist jedoch nicht erfolgt.

SCHNITZLER hat über einen Fall von Beckenosteomyelitis berichtet, welcher mit den schwersten septischen Symptomen (Ikterus, Hautblutungen, getrübbtes Sensorium, Temperaturen bis 41°) mittels häufiger *Argochrominjektionen* ohne Operation geheilt wurde, nachdem sich noch zahlreiche blande Metastaseneiterungen und Periostauflagerungen gebildet hatten. Als Erreger wurden



Staphylokokken nachgewiesen. SCHNITZLER ist aber nicht überzeugt, daß dieser glückliche Ausgang mit Sicherheit dem Argochrom zuzuschreiben ist.

Das Verfahren von BAER besteht darin, daß in die Wunden von chronischer Osteomyelitis *Fliegenmaden* hereingebracht werden, welche die nekrobiotischen Gewebe rasch aufzehren und daneben auch einen bakteriophagen Stoff absondern. Auch sollen chemische Vorgänge dabei eine Rolle spielen.

Durch systematische Untersuchungen ist es BAER gelungen, im Laboratorium Larven zu züchten, welche nur nekrotisches Gewebe fressen und lebendes nicht anrühren. Die Technik ist folgendermaßen: 24 Stunden nach dem Eingriff, wenn keine Blutungsgefahr mehr besteht, werden 48 Stunden alte Larven, in der Anzahl von 200—1000, in die Wunde gebracht. Um sie in die Tiefe zu drängen, wird die Wunde einige Minuten intensiv beleuchtet und hierauf mit einem lockeren Verband bedeckt. Diese Belichtung muß täglich vorgenommen werden und jeden 4. Tag werden neue Larven hereingebracht, bis zu höchstens 6mal. Tetanusantitoxin muß vorher verabfolgt werden. Durch diese Behandlung wird eine starke Sekretion hervorgerufen und am Knochen kann man röntgenologisch Calcifizierungen nachweisen. Die Reaktion besteht in starkem Jucken und manchmal auch Fieberanstieg zu Beginn. Bei sehr tiefen Herden werden die Larven steril zerrieben und injiziert. Sie entwickeln Enzyme und wahrscheinlich noch andere chemische Stoffe.

Das Verfahren von BAER hat in Amerika anfangs ziemlich viel Anklang gefunden. Es gibt aber auch Gegner dieses Verfahrens, welche bei seiner Nachprüfung keine überzeugenden Resultate erzielt haben, oder aber prinzipiell diese wenig appetitliche Methode nicht angewendet wissen wollen.

LENORMANT berichtet über eine chronische Osteomyelitis des Oberschenkels, welche sowohl im akuten Stadium als auch im Stadium der Fistelung zweimal operiert worden war. Nach der zweiten Ausräumung der Totenlade wurden 5mal Maden in die Wunde gebracht. Schon nach der ersten Anwendung änderte sich die Sekretion aus einer eitrigen in eine blutig-seröse und es bildeten sich so rasch gesunde Granulationen, daß bereits nach 4 Wochen die große Höhle fast geschlossen war. Eine noch bestehende kleine Fistel schloß sich 4 Monate später.

MATHIEU und MONOD loben die Madenmethode ebenfalls. MONOD hebt auch hervor, daß er bereits während des Krieges bei den Schußverletzungen, welche zufällig mit Maden verunreinigt waren und längere Zeit nicht verbunden waren, überraschend gute Heiltendenz feststellen konnte, wobei kein einziger Fall von Gasbrand vorgekommen ist.

SCHÜRCH, der ebenso wie die Vorhergehenden sterile Fliegenmaden von *Lucilia pericalla* gezüchtet und angewendet hat, kommt zu folgendem Resultat: Durch die Maden entstehen zahlreiche Enzyme. Im Staphylokokkeneiter werden die Maden rasch groß und der Eiter verschwindet, wogegen sie im Pyocyaneus-eiter zugrunde gehen. Vom psychischen Standpunkt aus hat er keine Schwierigkeit gehabt, sie anzuwenden. Die praktischen Erfolge bei der chronischen Osteomyelitis waren verschieden. Ein Teil heilt rasch aus, ein Teil verharrt trotz Säuberung der Wunde im gleichen Zustand und die Pyocyaneus-mischinfizierten Fälle zeigen keine Besserung.

MARTIN und HEEKS kommen zum Resultat, daß kein Beweis dafür erbracht worden ist, daß die Maden eine wirksamere Behandlungsmethode darstellen

als die ORRSche Methode oder andere übliche. Allenfalls könnte man von einer unterstützenden Maßnahme sprechen.

WAKELAY äußert sich in seiner Arbeit über die Behandlung der Osteomyelitis, daß die BAERSche Methode in England keinen Anklang gefunden hat.

#### 4. Die Immunotherapie.

Die einfachste Form, um die Schutz- und Abwehrkräfte des Organismus anzuregen und eine Ableitung der Entzündung zu bewerkstelligen, hat BIER mit seiner Glüheisenmethode angegeben. BIER selbst lobt dieses Verfahren bei den verschiedensten bakteriellen Krankheiten, ohne aber Nachahmer in nennenswerter Zahl gefunden zu haben.

v. BRAMANN, der bei Osteomyelitis bis auf den Knochen vordringt, lobt das Verfahren sehr.

MAKAI empfiehlt die *Autopyotherapie*, welche natürlich zur Voraussetzung hat, daß bereits ein Absceß gebildet sein muß. Die Technik besteht darin, daß mittels Rekordspritze 1 ccm Eiter aufgesaugt und subcutan injiziert wird. Nach 5 Tagen wird dies wiederholt. Abscesse hat er an der Injektionsstelle nicht gesehen und bei 25 so behandelten Osteomyelitisfällen keinen Todesfall gehabt. Aus 800 Fällen der ausländischen Literatur ist ersichtlich, daß weder Phlegmonen noch Sepsisfälle im Anschluß an diese Injektionen aufgetreten sind.

Von den nichtspezifischen, die Abwehrkräfte anregenden Mitteln wird von HÜBLER das *Omnadin* sehr warm empfohlen. Er berichtet über 12 Fälle von akuter Osteomyelitis im Kindesalter, bei denen die Omnadindarreichung sehr günstig gewirkt hat. In 7 Fällen blieben, trotz schwerster Nekrose, sowohl der Periostabsceß als auch die Sequestrierung aus. Bei einem Fall trat zwar ein großer Periostabsceß auf, der eröffnet werden mußte, es kam aber nicht zur Sequestrierung. Bei den übrigen 4 war zwar später die Sequesterentfernung notwendig, doch war der Verlauf, trotz der schweren Anfangserscheinungen, ein auffallend milder. In diesen Fällen aber wurde das Omnadin nicht sofort gegeben. HÜBLER empfiehlt, dieses Mittel sofort, auch bei bloßem Verdacht auf Osteomyelitis, also sozusagen *präventiv* zu geben und injiziert *täglich eine Ampulle*, durch *mindestens 8 Tage lang*. Er hat den Eindruck, daß die Zerstörung des Knochens durch Aktivierung aller Widerstände hintangehalten werden kann. HÜBLER hat auch einen guten Einfluß des Omnadins bei einer *chronischen*, multiplen Osteomyelitis gesehen, indem die Schwellungen und Hautrötungen ohne Operation zurückgingen.

IGARASHI berichtet gleichfalls über ausgezeichnete Erfolge.

Die *Vaccinotherapie* wurde und wird hauptsächlich von ausländischen Chirurgen, besonders von den französischen, sehr kultiviert und empfohlen. MARAIS spricht sich folgendermaßen aus: Bei den septischen Formen sei die Vaccinotherapie ohne Erfolg, indem unter 11 Erkrankungen 9 Todesfälle vorgekommen sind. Bei den subakuten und akuten Formen sind die Erfolge sehr gut, indem unter 32 Fällen 27 Heilungen erreicht worden sind. Absceßpunktionen oder Incisionen bestehender Abscesse werden daneben vorgenommen. Bei den chronischen Fällen ist die Kombination mit der Operation notwendig. Von den 13 Fällen hatte er 10 Heilungen.

Im Gegensatz zu MARAIS empfiehlt SCHÜRER-WALDHEIM gerade bei den *allerschwersten Formen* der Osteomyelitis die *Vaccinotherapie* in Kombination mit der Frühoperation, welche in breiter Eröffnung auf sehr schonende Weise zu bestehen hat.

V. BEUST verwendet am liebsten *Autovaccine*, welche pro Kubikzentimeter 500 Millionen Keime enthält. Daneben hat er auch polyvalente Vaccine angewendet. Die Technik der Applikation war bei ihm so, daß er zu Beginn  $\frac{1}{10}$  ccm, nach 3 Tagen die doppelte Dosis usw. gab, bis 10 Milliarden Keime erreicht wurden. Reizerscheinungen hat er nicht gesehen. Neben der Behandlung mit Vaccine wurden die Weichteilabscesse incidiert und dräniert. Alle akuten Fälle wurden momentan geheilt, nach 1—5 Monaten entlassen. Alle subakuten nach 2—10 Monaten. Nur in 2 Fällen konnte er mit Sicherheit den günstigen Einfluß der Vaccine behaupten. Bei einem chronischen Fall wurde einmal eine auffallend rasche Abstoßung des Sequesters mit völliger Ausheilung beobachtet.

DELREZ hält die *Vaccinotherapie* bei der *akuten* Osteomyelitis für sehr wirkungsvoll. Er hat sowohl Herd- als auch Allgemeinreaktion gesehen und glaubt, daß der Krankheitsherd direkt sterilisiert werden kann und die chirurgische Therapie auf Incision von Weichteilabscessen und Sequestrotomien beschränkt werden kann.

GRÉGOIRE fordert bezüglich der *Technik*, daß man nicht hohe Dosen auf einmal, sondern kleine, steigende Dosen, 2—3 Monate lang, auch über die Zeit der Heilung hinaus, subcutan oder intramuskulär spritzen soll. Bei *septischen* Fällen hält er die Vaccine als ein gutes Unterstützungsmittel für die unbedingt notwendige sofortige Operation. Bei *akuten* und *subakuten* Fällen leistet die *Vaccinotherapie* Gutes. Herz- und Nierenkomplikationen gelten für ihn als Kontraindikationen. Zusammenfassend teilt er die Fälle ein in solche, welche mit der Vaccinotherapie allein geheilt werden können, das sind die Frühfälle mit nicht allzu schlechtem Allgemeinzustand und ohne Gelenkbeteiligung. Absceßincisionen oder Punktionen werden nach Bedarf ausgeführt. Jedoch keine Knochenoperationen, nach welchen die Krankheitsdauer bedeutend länger ist als bei der Vaccinebehandlung. In Fällen, welche wegen ausgedehnter Veränderungen oder Sequestration die Operation verlangen, ist die Vaccine ein ausgezeichnetes Unterstützungsmittel, indem sie es gestattet, die primäre Naht bei Fett- oder Muskelplomben auszuführen. Bei der chronischen, geschlossenen Osteomyelitis ist der Erfolg nicht sicher. Noch weniger bei der fistulösen, weil hier bereits Mischinfektionen vorliegen.

FRÖHLICH ist von der eindeutigen Wirkung nicht überzeugt. FOURMESTRAUX ist derselben Ansicht, glaubt aber doch, daß man sie nicht verwerfen soll. VIANNEY und MOUCHET haben gute Erfolge neben Versagern gesehen und wollen die Vaccine als wertvolles Hilfsmittel der notwendigen chirurgischen Behandlung weiter angewendet wissen. GIRON hat bei akuten, unkomplizierten Fällen gute Erfolge. Er glaubt, daß es sehr auf die Vaccine ankommt. Man muß *polyvalente* und sehr *verschiedenartige* Vaccinen versuchen. HALLOPEAUX ist ein sehr großer Anhänger und hat einen ausgezeichneten Einfluß auf den Verlauf der Osteomyelitis gesehen. JOST hat *Autovaccine* sowohl bei akuten als auch bei chronischen Fällen verwendet, bei ersteren raschen Temperaturabfall und Schwund der Schmerzen beobachtet, bei letzteren ebenfalls günstige Beeinflussung. Er beginnt mit Injektionen von 20 Millionen Keimen. BESREDKA

empfiehlt die lokale Anwendung von *Autovaccine*. RECHNIOWSKY hält die akute Osteomyelitis für eine sekundäre Erkrankung des Knochens im Verlaufe einer Allgemeininfektion. Deshalb ist die Operation, welche nur in der Abszeßincision bestehen soll, ein Hilfsmittel. Wichtiger ist die *Vaccinebehandlung*, die er, in Ermangelung von *Autovaccine*, in der DELBETSchen Methode mit sehr guten Erfolgen angewendet hat. JOHANSSON hält ebenfalls die *Autovaccine* als eine sehr wertvolle Unterstützung der operativen Behandlung.

Am 14. französischen Orthopädenkongreß, 1932, lobt MARTIN DES PAN die Anwendung von *Bakteriophagen* und *Autobakteriophagen*. Er verwendet auch die DELBETSche *Staphylo-Streptokokken-Pyocyaneus-Stokvaccine*, das *Propidon*.

BILLIET hält die Wirkung der Vaccine bei den akuten Fällen mit lokalen Erscheinungen im Vordergrund als entscheidend zur Vermeidung von Knochenoperationen. Bei den schwersten Fällen wendet er beides gleichzeitig an. LASSERRE hat ebenfalls bei den mittelschweren Formen gute Erfahrungen. HUC ebenfalls. STOIAN und COSTESCO berichten über einen außerordentlich schweren Fall von primärer Osteomyelitis des Schädeldaches, kompliziert mit einem Hirnabszeß und Aphasie. Trotz mehrfacher Operationen und Eiterentleerung, sowie Uroformine und Septicemine-Injektionen bessert sich der Zustand nicht, die Temperatur bleibt und die ödematöse Schwellung der erkrankten Partien nimmt zu. Injektion mit dem D'HERELLE-*Antistaphylokokken-Bakteriophagen*, 4 Tage lang, täglich 10 ccm, in die ödematöse Schwellung bessert schlagartig den Zustand. Das Fieber fällt, die Schmerzen hören auf und die Ödeme gehen zurück. Ebenso bessert sich die Aphasie. Daneben wurde 12 Tage mit DAKIN-CARRELScher Lösung berieselt. Nach Incision eines sich später entwickelnden metastatischen Abscesses in der Fossa iliaca und nach drei epileptischen Anfällen wurde *Autovaccine* verabreicht, worauf rasche Heilung erfolgte. Die Nachuntersuchung nach 2 Jahren ergab, daß der Patient völlig gesund und arbeitsfähig sei.

PHILIPOWICZ verwendet die Vaccinebehandlung seit 19 Jahren systematisch bei sämtlichen akuten und chronischen Osteomyelitiden. Am besten hat sich das französische Präparat *Immunizol Grémy Nr. 30* in Injektionsform bewährt, weil es außer leichten Schmerzen an der Injektionsstelle niemals die geringste Reaktion hervorruft und deshalb auch bei schwer fiebernden Kranken und bei Mitbeteiligung parenchymatöser Organe ohne Bedenken gegeben werden darf. Man beginnt mit  $\frac{1}{2}$  ccm subcutan und steigert an jedem zweiten oder dritten Tag die Dosis um je  $\frac{1}{2}$  ccm bis auf 2, welche dann wiederholt wird. Zur lokalen Anwendung ist das *Bouillonvaccin Grémy Nr. 10* oder, bei Fisteln und nach Sequestrotomie, Nr. 31 zu applizieren. Unter im ganzen bis heute behandelten 32 Fällen von akuter Osteomyelitis, von denen einige zu den allerschwersten, septischen Formen gerechnet werden müssen, mit multiplen primären Knochenbeteiligungen und Gelenkskomplikationen, ist kein einziger Fall gestorben. Die chirurgische Behandlung ist eine streng konservative. Es wird nur der Weichteilabszeß eröffnet und drainiert; sehr kleine Abscesse und solche bei Kindern nur punktiert. Ebenso werden die *Gelenksempyeme* möglichst frühzeitig nur durch Punktion und Injektion von CHLUMSKYScher Lösung (PAYR) oder *Rivanol*, nach Bedarf wiederholt, behandelt. Die *Sequestrotomie* wird auf einen möglichst späten Zeitpunkt verschoben, wenn man sich vollständig überzeugt hat, daß der Sequester vollkommen gelöst ist und so groß, daß seine Abstoßung entweder

gar nicht oder nur durch langwierige Eiterungen erzielt werden kann. Es wird dann in Lokalanästhesie die Fistel incidiert, der Sequester extrahiert, ohne daß die Granulationen angerührt werden. Es wird also dem natürlichen Vorgange der Sequesterabstoßung nur eine kleine chirurgische Hilfe zuteil. Bei ausgedehnten Höhlenbildungen und an Stellen, wo diese möglich ist, wird die *Weichteilplastik*, wie früher beschrieben, angewendet.

PHILIPOWICZ faßte seine damaligen Erfahrungen am Kongreß deutscher Chirurgen, 1934, wie folgt zusammen: „Die operative Behandlung der Osteomyelitis im akuten und chronischen Stadium gibt meistens keine befriedigenden Erfolge. Es ist weder bisher gelungen, eine sichere Dauerheilung zu erzielen, noch sind die unmittelbaren Resultate, was Krankheitsdauer, Komplikationen, Deformationen und Funktionsstörungen anbelangt, als gut zu bezeichnen. Deshalb die verschiedenen Ansichten, ob Absceßspaltung, Anbohrung oder breite Aufmeißelung bei der akuten, Sequestrotomie mit oder ohne Auskratzung, mit oder ohne Dränage oder Resektion bei der chronisch-rezidivierenden Form. Dies ist begreiflich, weil durch alle diese Maßnahmen nicht dem ätiologischen Faktor Rechnung getragen wird und weil im Knochen die örtliche Abgrenzung der Krankheit und somit die Grenzen des Sitzes der Bakterien nicht genau erkannt, also auch nicht radikal beseitigt werden können. Wenn man vom Grundsatz ausgeht, daß die Osteomyelitis zuerst eine allgemeine Bakteriämie, also eine Sepsis ist und die Lokalisation in einem Herd als eine Art willkommener Fixierungsabsceß anzusehen ist, muß man folgerichtig alles vermeiden, was diesen Prozeß stört und eine neuerliche Bakterieneinschwemmung ins Blut herbeiführen könnte, wie sie nach Aufmeißelungen und Auskratzungen nicht selten mit traurigem Ausgang zu beobachten sind.

Von diesen Erwägungen ausgehend, habe ich seit 8 Jahren überhaupt keine akute Osteomyelitis mehr operiert, sondern mich auf die Hebung der Abwehrkräfte des Organismus durch lokale Hyperämie in Form von Hitzeapplikation und eventuelle Ruhigstellung beschränkt und gleichzeitig die Vaccination vorgenommen. Als Vaccine benützte ich zuerst lange Zeit das französische Präparat „*Immunizol Grémj*“ Nr. 30 (Osteomyelitis) und dann die polyvalente Staphylokokkenvaccine aus dem staatlichen Seruminstitut Cantacuzino aus Bukarest. Erstere hat den Vorteil, daß sie gar keine Reaktion macht. Es ist eine Freude, zu sehen, wie die hochfiebernden, von Schmerzen geplagten Kranken, meistens handelt es sich ja um Kinder, bereits nach der ersten Injektion mit der Temperatur kritisch heruntergehen und sich sofort besser fühlen. Bei 3 Fällen von Coxitis osteomyelitica schwanden nach einigen Tagen die Kontrakturen und das Gelenk wurde spontan gestreckt, ohne daß es später zur Abszedierung gekommen wäre. Kommt es dazu, so ist der Absceß, erst wenn er ganz reif ist, zu spalten. Auf jeden Fall ist der Verlauf sehr mild und die Krankheitsdauer eine sehr kurze. Auf Grund von Röntgenbildern konnte beobachtet werden, daß weitgehende Zerstörungen von Meta- und Diaphyse, die früher durch große Eingriffe angegangen werden mußten, spontan zurückgehen, indem sich der zerstörte Knochen rasch resorbiert und sich neuer in kurzer Zeit bildet. Allfällige kleine Sequester, die sich abstoßen, werden erst entfernt, wenn sie unter der Haut sitzen. Jedes Kratzen ist zu vermeiden und überhaupt jeder erforderliche Eingriff hat sich auf das Notwendigste zu beschränken, ohne den Knochen zu berühren. Man kann in vielen Fällen von Dauerheilungen sprechen und dort,

wo Rezidive vorkamen, waren sie stets sehr gering und auf ganz kleine Bezirke, mit Ausstoßung kleinster Sequester beschränkt. Keine Fistelbildungen, welche wahrscheinlich durch Mischinfektionen erhalten werden. Deshalb möglichst keine operative Eröffnung und damit keine Gelegenheit, den Knochen sekundär zu infizieren. Ich habe unter 23 Fällen keinen verloren, zweimal waren Versager, da handelt es sich um Streptokokken, was also nicht wundern kann. Nach 3 Wochen kann eine neue Serie von Vaccine gegeben werden. *Es gibt keine Kontraindikation*, da ja allfällige septische Komplikationen ebenfalls nur ätiologisch wirksam zu bekämpfen sind, also auch die Nephritis. Zusammenfassung: Akute Osteomyelitis soll nicht operiert, nur mit Vaccine und lokaler Wärme behandelt werden, was raschen Rückgang der septischen Symptome und Schmerzen, milden, abgekürzten Verlauf und sehr rasche und gute Resorption und Regeneration bewirkt und vor Rezidiven besser schützt als andere Methoden. Vitaminreiche Nahrung erwünscht. Bei den chronischen, rezidivierenden, geschlossenen Formen, Knochenabscessen, wirkt die Vaccine ebenfalls resorbierend und schmerzstillend, so daß Operation nicht notwendig. Bei den mischinfizierten, fistulösen ist die Wirkung weniger deutlich, immerhin sahen wir

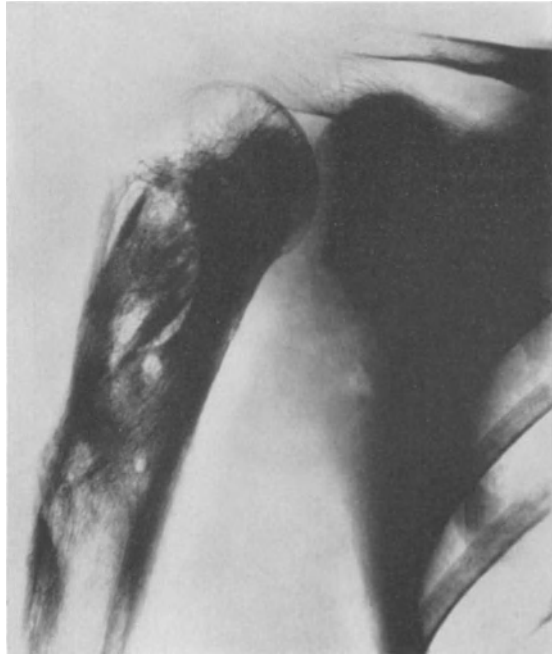

Abb. 1.

auch hier öfters Schluß von Fisteln nach verhältnismäßig kurzer Zeit und sind auch hier sehr zurückhaltend mit Eingriffen, besonders am Knochen selbst. Zwei, auch drei Serien Vaccine in Abständen von 3 Wochen, eventuell Wechseln des Vaccinepräparates und *protrahierte Bäder* mit *vitaminreicher Diät*, viel Rohkost, sind stets zu versuchen. Beobachtet wurden ungefähr 50 Fälle, darunter einige noch vor dem Kriege. Bei Verdacht auf akute Osteomyelitis nach Traumen im Kindesalter soll die Vaccine *prophylaktisch* angewendet werden, ebenso sofort beim Auftreten von Symptomen bei den *chronisch-rezidivierenden Formen*. Die Verschiedenheit in der bisherigen Beurteilung der Vaccinebehandlung liegen entweder in der regionären Verschiedenheit der Krankheitsintensität oder in der Art der Vaccine.“

Es klingt fast unglaublich, wenn man durch Röntgenbeobachtungen die Regeneration großer oder ganzer Abschnitte von Diaphyse, ja selbst von Gelenkanteilen, welche röntgenologisch vollkommen aufgeheilt oder überhaupt nicht mehr darstellbar waren, bestätigen kann. Es ist damit ein weiterer Beweis

erbracht nicht nur für die gewaltige Regenerationsfähigkeit des Periostes, sondern auch für die Notwendigkeit des nekrotischen Knochengerstes für den Wiederaufbau. BIERS stets geäußerte und sehr bekämpfte Ansicht bei der Tuberkulose Jugendlicher, dieselben Vorgänge als wirklich vorkommend zu behaupten, erhält dadurch eine bedeutende Stütze.

Auch bei den gelenknahen *Knochenabscessen*, sowie den am Schafte sitzenden, abgeschlossenen Herden kann bei deren Aufklackern mit Temperatursteigerungen und Schmerzhaftigkeit

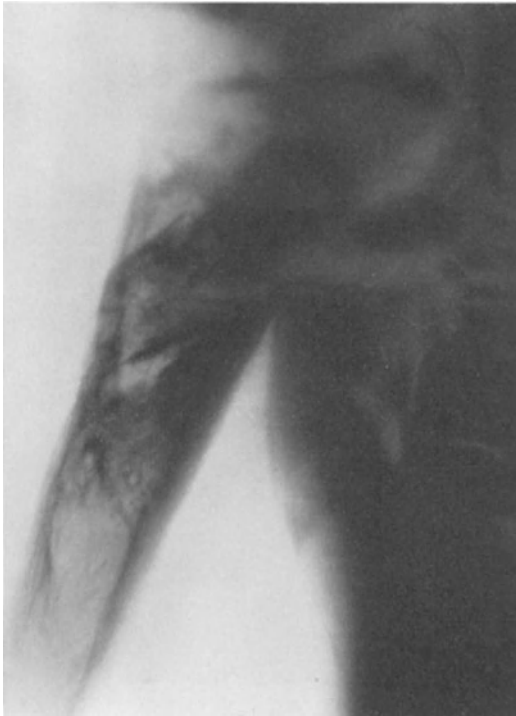


Abb. 2.

regelmäßig sofortiger Rückgang der Erscheinungen erzielt werden. Bei späteren Rezidiven an derselben Stelle ist aber die Operation durch gründliche Ausräumung und Plastik angezeigt. Schließlich empfiehlt PHILIPOWICZ dringend nicht nur die möglichst frühzeitige Anwendung der Vaccine, sondern auch die *prophylaktische Anwendung* beim geringsten Verdacht einer beginnenden, wenn auch ganz leichten Periostitis oder Osteomyelitis.

Zur Illustration des Gesagten soll nur eine einzige Krankengeschichte mit Röntgenbildern gebracht werden.

Im Sommer 1928 wird ein 9jähriger Knabe, Kind eines Arztes, am dritten Tag der Erkrankung in hochfieberndem, typhösem Zustand hereingebracht. Temperatur über 40°, Sensorium vollkommen getrübt. Der ganze rechte Oberarm geschwollen und gerötet. Fluktuation noch nicht deutlich nachweisbar. Sofortige Injektion von Immunizol Grémy und Immobilisierung. Bereits am nächsten Tage Temperatur auf 38° gesunken, Sensorium klar, Schmerzen nicht übermäßig. Temperatur fällt im weiteren Verlaufe noch mehr und hält sich durchschnittlich auf 37,5°. Ein sich bildender großer Absceß wird durch den Triceps einfach incidiert, ohne Drainage. Röntgenbild ergibt Totalnekrose des Knochens mit schweren subchondralen Veränderungen. Rasche Erholung. Im weiteren Verlaufe bilden sich 3 Fisteln, es werden aber erst im Jahre 1929 und schließlich im Jahre 1930, durch minimale Eingriffe in lokaler Chloräthylvereisung die inzwischen ganz klein gewordenen, in der Fistelöffnung steckenden Sequester extrahiert. Seither, also seit 5 Jahren, vollständige Heilung mit vollkommen normaler Beweglichkeit des Gelenkes. Auf den Röntgenbildern sieht man deutlich die vollständige Regeneration des Knochens mit Hilfe des nekrotischen Knochengestoffes.

Es wird wohl niemand bezweifeln, daß eine sofortige radikale und breite Aufmeißelung, wie sie früher immer üblich waren, zu riesigen Narben und wahrscheinlich auch Gelenkstörungen mehr oder minder ernster Natur geführt hätte, abgesehen von dem bedeutend längeren Krankenlager.

LEXER glaubt nicht, daß man eine akute eitrige, multiple Osteomyelitis nur dadurch retten kann, daß man Bakteriophagen einspritzt. Eigene Versuche hat er aber nicht angestellt.

Die *Serumbehandlung* der akuten Osteomyelitis wird von CANON sehr warm empfohlen. Er spritzt *Rekonvaleszentenserum*, sowohl therapeutisch als auch prophylaktisch, vor primären Knochenoperationen, daneben wendet er auch *autogene Vaccine* an, welche er ebenfalls *prophylaktisch* vor der Operation der chronischen Osteomyelitis befürwortet. Abscesse werden gespalten.

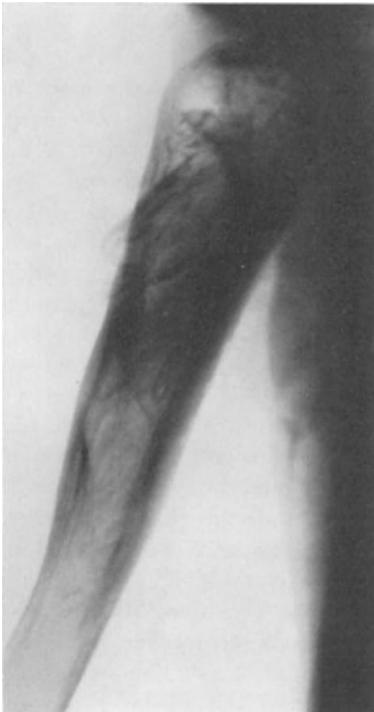

Abb. 3.

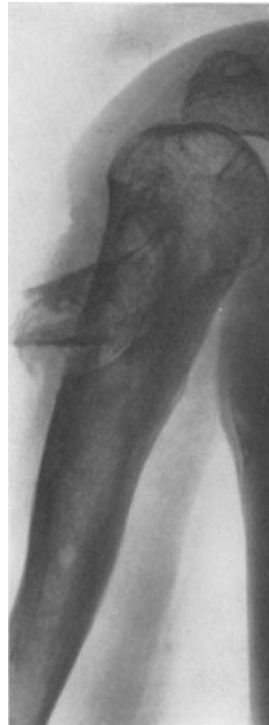

Abb. 4.

GROSS verwendet ebenfalls *hochwertiges Rekonvaleszentenserum*, das er von Kranken, die an Osteomyelitis leiden oder sie überstanden haben, gewinnt. Im Experiment konnte er nachweisen, daß das Antitoxin im Blut schon wenige Tage nach der Krankheit nachgewiesen werden kann. Bei Steigerung des Antitoxingehaltes durch das Serum konnte die Heilung bedeutend beschleunigt werden.

SÜSSBRICH hat an der *Heidelberger chirurgischen Klinik* Versuche mit *hochwertigem antitoxischem Staphylokokkenserum Höchst* angestellt, das eine Mal bei einer Staphylokokkensepsis nach einer Rodelverletzung der Hüfte bei einem Kinde, das zweite Mal bei einer ebenfalls septischen Osteomyelitis am Unterschenkel eines Kindes. Der Zustand beider Kranken war äußerst bedrohlich, so daß an eine Operation nicht gedacht werden konnte. Sie erhielten 3 Tage



hintereinander je 10 ccm Serum in 300 ccm 5%iger Traubenzuckerlösung als intravenöse Infusion. Bereits nach der zweiten Infusion konnte ein auffälliger Umschwung im Befinden festgestellt werden. Die Schüttelfröste hörten auf, die Temperatur ging herunter, das Sensorium wurde frei. 10 Tage nach der dritten Infusion wurden die Kinder unter guten Bedingungen operiert. Er empfiehlt also, das Serum recht frühzeitig anzuwenden, zum Teil auch deswegen, um den Kranken operationsreif zu machen und schließlich auch als

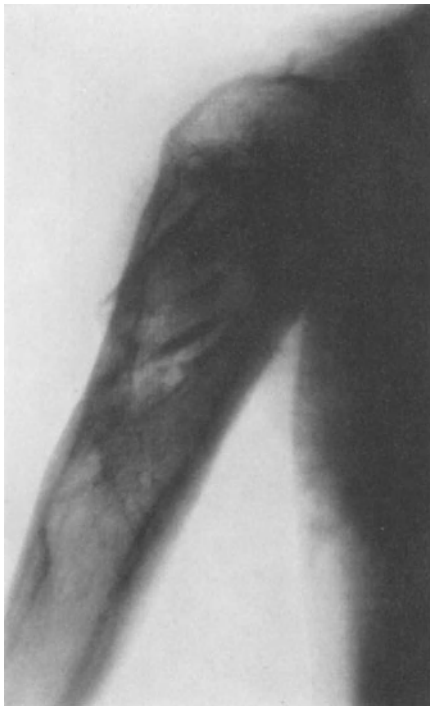

Abb. 5.

unterstützende Maßnahme im späteren Verlauf der Krankheit. Das Serum muß hochwertig und spezifisch antitoxisch eingestellt sein.

SCHMIEDT hat ebenfalls ein Kind mit Staphylokokkensepsis nach einem Furunkel mit *immunisiertem menschlichen Serum* nach LINSER und KREHL behandelt. Da es sich mit größter Wahrscheinlichkeit um Staphylokokken handelte, impfte er den Vater und den Bruder mit Leukogen und gab vom zweiten Krankheitstage an täglich 70 ccm Serum und vom siebenten Krankheitstage an, nachdem er die Spender mit der Autovaccine vorbehandelt hatte, 100—200 ccm täglich. So wurden im ganzen 13 Personen immunisiert und diesen zusammen 22 Liter Blut entnommen. Im ganzen erhielt der Kranke, 55 Tage lang, 156 ccm Serum. Wenn zeitweilig nicht genügend Serum zur Verfügung war, wurde der Puls sofort schwächer und erholte sich prompt 2 Stunden nach der Einspritzung. Nach einem Empyem des

rechten Schultergelenks infolge Osteomyelitis des Oberarms, nach einer septischen Pneumonie mit Empyem, welche operiert worden war und nach einer Perikarditis, welche durch Punktion entleert wurde, wurde der Fall geheilt. Das intramuskulär verabreichte Serum machte keine schädlichen Nachwirkungen.

*Bluttransfusionen* hat JANES, VERVINIER bei der subakuten und chronischen Osteomyelitis, JOST bei der akuten empfohlen.

HAVLICEK bestrahlt *Blut* und *Eiter* mittels *ultravioletter Strahlen* aus der Quecksilberdampflampe Baktophos (Quarzlampengesellschaft Hanau) und bringt sie durch *Reinjektion* in den kranken Organismus, und zwar intramuskulär. Außer verschiedenen akut-entzündlichen und eitrigen Prozessen hat er, in Anlehnung an die MAKAIsche Autopyotherapie, auch bei der akuten Osteomyelitis Versuche gemacht. Eine Abszedierung einer Injektionsstelle ist nicht vorgekommen. Über Heilerfolge ist bei Osteomyelitis nichts bekannt.

### 5. Die Radiotherapie.

Selbstverständlich sind, wie bei fast allen chronischen Krankheiten, auch bei der chronischen Osteomyelitis große Hoffnungen gesetzt worden auf die *natürliche* und *künstliche Sonnenbelichtung*.

TRÈVES berichtet über gute Beeinflussung von lang fistelnden Fällen. CANON hat bei leichten Fällen von akuter Osteomyelitis damit vollständige Heilung erzielt. PHILIPOWICZ glaubt aber in 2 Fällen von chronischer Osteomyelitis insofern eine ungünstige Wirkung von der Sonne gesehen zu haben, als durch die starke Austrocknung die Neigung zum Weiterschreiten von Nekrosen am Knochen ersichtlich war und die Sekretion spärlicher, dafür aber dichter wurde.

*Röntgenbestrahlungen* sind von FREUND, PHILIPS, FINKELSTEIN, SAWITZKY bei der chronischen Osteomyelitis empfohlen worden. Letzterer geht mit kleinen Dosen alle 7—8 Tage vor.

Recht aussichtsreich scheint sich die *Kurzwellentherapie* anzulassen. SCHLIEPHAKE faßt seine Erfahrungen folgendermaßen zusammen: Bei ganz frischen Fällen ohne röntgenologisch nachweisbare Veränderungen kann ein völliger Rückgang aller Erscheinungen erreicht werden. In älteren Fällen wird die Demarkation und Sequestrierung begünstigt, wodurch bei ausgedehnten Herden eine bessere Abgrenzbarkeit und somit bessere Operationsaussicht erzielt wird.

LIEBESNY berichtet ebenfalls über gute Erfolge.

### 6. Die Gelenkskomplikationen.

Seit PAYRS grundlegenden Arbeiten über die verschiedenen Formen der akuten chirurgischen Gelenksentzündungen und seit CHLUMSKYS segensreicher Entdeckung des *Phenolcamphers* ist die früher eingewurzelte radikale Therapie der Arthrotomie, in deren Verlauf es erst recht zu schwerer Infektion des Gelenkes kommen konnte, auf das streng notwendige Mindestmaß beschränkt worden.

Wie schon früher die Rede war, ist die Gelenkbeteiligung bei der akuten Osteomyelitis infolge des primären Sitzes der Erkrankung nicht selten, oder sie erfolgt auf metastatischem Wege bei den pyämischen Formen.

Bei der chronischen Osteomyelitis sind es entweder die subchondralen Herde oder die in der Epiphyse sitzenden BRODIESchen Abscesse, welche akute oder chronische intermittierende Gelenksentzündungen verursachen können.

Es erscheint sehr wahrscheinlich, das richtige Handeln am primären Knochenherd imstande ist, einen großen Teil der Gelenkskomplikationen zu verhindern.

Ebenso ist bei den Knochenabscessen mit der Art ihrer Beseitigung die Schonung des Gelenkes innig verknüpft.

Nach übereinstimmenden Erfahrungen aller Autoren, wie wir sie früher schon angeführt haben, ist das gegebene Verfahren des frischen, manchmal noch sterilen Gelenkergusses die *Punktion* mit nachfolgender Injektion von höchstens 2 ccm CHLUMSKYScher *Lösung*, je nach Alter des Individuums und Größe des Gelenkes, oder von RIVANOL in größeren Mengen. Damit wird nicht nur eine Entlastung

der Gelenkkapsel in diesem Stadium bezweckt, sondern auch der Schutz des Gelenkes vor dem späteren bakterienhaltigen Nachschub. Die Punktionen werden nach Bedarf jeden vierten Tag oder seltener wiederholt. Die CHLUMSKYsche Lösung wird bei vorsichtigem Einführen, unter Vermeidung von Knorpel-läsionen und bei Nichtüberschreiten der angegebenen Dosis nicht zu den von mancher Seite beschriebenen Knorpelveränderungen führen.

Bekommt man die Gelenksaffektion im späteren Stadium, also nicht mehr als mehr oder weniger trübes Exsudat oder Empyem, sondern schon als dicke, eitrige Kapselphlegmone, so muß natürlich die Arthrotomie, mit genauester Berücksichtigung der eventuellen periartikulären Abszesse oder Röhrenabszesse (PAYR), in ihre Rechte treten. Die Erfahrungen bei Knieschüssen des Weltkrieges haben gelehrt, daß Fortbestehen von Fieber nach operiertem Gelenk oder Knochenverletzungen in der weit überwiegenden Anzahl auf Übersehen tiefer Weichteilphlegmonen zurückzuführen sind.

Bei der Osteomyelitis erkranken am häufigsten das Hüft- und das Kniegelenk. Die Vorgangsweise bei ersterem ist nicht einheitlich, doch scheinen die radikalen Vorschläge, welche zwecks besserer Drainageverhältnisse unter Umständen sogar die Resektion des Schenkelkopfes verlangen, zugunsten der konservativen Methoden, bestehend in *Extension* und *Punktion*, verlassen zu werden.

Bei der *Arthrotomie* des Kniegelenkes sei daran erinnert, daß die Kniekehle sehr wohl drainiert werden kann und drainiert werden muß, wenn man sich nach PAYRS Vorschlag an der *medialen* oder *lateralen* Seite hält.

Die *kleinen Gelenke*, also hauptsächlich im Gebiete des Fußes, sind *konservativ* mittels gefensterter Gipsverband, oder jedenfalls durch möglichste Ruhigstellung und Immunotherapie zu behandeln.

## 7. Epikrise und Zusammenfassung.

Als Hauptergebnis vorstehender Betrachtungen läßt sich mit Sicherheit feststellen, daß die Anhänger der sehr radikalen Methoden, also primäre, breite Aufmeißelung mit Entfernung des Knochenmarkes, an Terrain verloren haben und auch noch weiter verlieren. So wünschenswert es wäre und so begreiflich die Bestrebungen, einen Krankheitsherd aus dem Körper möglichst frühzeitig eliminieren zu wollen, so ist die praktische Ausführung dieses Postulates fast immer ein Ding der Unmöglichkeit. Der erkrankte Röhrenknochen ist nicht ein cariöser Zahn, bei dem man wirklich und unter Kontrolle des Auges jede Spur von Krankheit und Krankheitskeim entfernen kann. Selbst die breiteste Aufmeißelung und die radikalste Auslöfflung des Markes wird immer noch so viel Eiterkokken darin belassen müssen oder gar zerstreuen, daß von einer Radikalität im bakteriologischen Sinne nicht gesprochen werden kann. Daher sind ja auch die Vorschläge zur primären Resektion entstanden, weil man so hoffte, den Krankheitsherd in toto im Gesunden entfernen zu können. Wie wir aber gesehen haben, wird ganz richtig bemerkt, daß die subperiostale Resektion nicht einmal im allerersten Beginn in einem aseptischen Medium durchgeführt werden kann, wozu noch das ganz ungewisse Schicksal der späteren Knochenregeneration kommt. Die verschiedenen, die radikale breite Eröffnung und Auslöfflung ergänzenden Vorschläge, die Knochenhöhle wirksam zu desinfizieren, können daran nicht viel ändern, da Desinfektionsmittel in einem Labyrinth, wie es der

Knochen ist, nicht überall hindringen können und auch sonst mit den Bakterien in nicht so dauernden und innigen Kontakt treten können, daß eine Abtötung derselben erfolgen kann. Wir sehen ja auch, daß die Mortalität bei den radikalen Verfahren noch immer eine erschreckend hohe ist. Wenn wir nur MARTENS' Statistik nehmen, so sehen wir, daß der Unterschied in der Sterblichkeit nur 4% zugunsten der radikalen Verfahren ergibt. Das ist aber auch die günstigste diesbezügliche Statistik und wird, um nur ein Beispiel zu nehmen, von JOHANSSON, der über die doppelte Anzahl von Fällen, nämlich 200, verfügt, insofern abgeschwächt, als derselbe eine Mortalität von 35% bei Erwachsenen beklagen muß und 16% bei Kindern, also ebensoviel als MARTENS unter seinen 100 Fällen. Dabei ist aber hervorzuheben, daß JOHANSSON zum Schluß kommt, daß bei Kindern, trotzdem er sehr radikal eingestellt ist, Incisionen allein erlaubt sein können, so daß also seine Statistik indirekt eine Stütze des nichtradikalen Verfahrens bedeutet.

Die unleugbar unbefriedigenden Resultate dieser radikalen Methoden glauben manche auf die bisher geübte Technik zurückführen zu können und wollen infolgedessen ein möglichst schonendes Verfahren für die Knocheneröffnung angewendet wissen. Also statt Hammer und Meißel elektrische Bohrer und Fraisen, wodurch die Erschütterung und Fissurenbildung in den gesunden Knochenanteilen vermieden werden soll und die Operationsdauer abgekürzt wird.

Einen Schritt weiter zum zurückhaltenderen Vorgehen sehen wir in den Bestrebungen, statt den Knochen breit aufzumachen — gleichgültig ob mit Meißel oder elektrischem Bohrer — nur Ventillöcher anzulegen. Es soll also das Knochenmark nicht mehr angerührt werden, sondern lediglich eine Drainage des unter Druck stehenden Eiters aus der Markhöhle erzielt werden.

Ob das Mark selbst ergriffen ist, also ob eine primäre Knochenoperation vorgenommen werden soll oder nicht, dafür sind einige Richtlinien angegeben worden.

Die *Lipurie*, also die Anwesenheit von Fett im Urin. Sie kann nicht unwidersprochen gelassen werden, wenn man bedenkt, daß auch bei Frakturen derartiges vorkommt, daß also die Anwesenheit von Fett im Urin eigentlich nur besagt, daß sich ein pathologischer Prozeß abspielt, welcher durch Eröffnung der Lymph- und Blutwege den Durchtritt des Markfettes in den Kreislauf gestattet. Bei der Osteomyelitis kann man sich wohl vorstellen, daß durch die Nekrose der in den HAVERSSchen Kanälen verlaufenden Gefäße die Verbindung zwischen Markhöhle und Kreislauf hergestellt sein kann.

Ebenso zu werten wäre das Vorkommen von Fetttröpfchen im Eiter des subperiostalen Abscesses. Auch dies könnte ja lediglich beweisen, daß eine Verbindung zwischen Markhöhle und Außenwelt besteht, hervorgerufen durch Einschmelzung der in den HAVERSSchen Kanälchen verlaufenden Gefäße und Nerven, ohne daß die Markhöhle in ihrer ganzen Tiefe infiziert sein müßte. Es ist ja aus den Untersuchungen von ERB nachgewiesen, daß Staphylokokkenkulturen in frischem oder gekochtem Mark nicht angehen, daß somit das Mark eine bactericide Kraft besitzt. Auch im Kriege wurden bei den Schußverletzungen der Knochen fortschreitende Markphlegmonen nur als große Seltenheit registriert.

Als weiterer Indicator, ob die Markhöhle gesund oder krank ist, wird das Aussehen des freigelegten Knochens angegeben. Doch auch dieser Beweis ist

nicht unbedingt haltbar, da ja aus der Oberfläche nicht geschlossen werden kann, ob der Prozeß auch in der Tiefe ein so schwerer ist.

Die *diagnostische Anbohrung* nach PAYR ist als ein wertvolles Hilfsmittel zu werten, wenn noch kein subperiostaler Absceß gebildet ist, also im Anfangsstadium gerade der schwersten Fälle und vor der sekundären Knocheneröffnung, welche sich als notwendig erweisen sollte, bei anhaltendem hohen Fieber, nach Entleerung des Weichteilabscesses. Nicht indiziert aber könnte sie sein bei Bestehen eines subperiostalen Abscesses, wenn dieser eröffnet wird, da ja durchaus die Möglichkeit besteht, durch ein diagnostisches Bohrloch in gesunder Substanz eine Infektion erst recht hervorzurufen.

Eine weitere Etappe auf der Rückzugslinie von den radikalen, primären Methoden ist die *sekundäre Anbohrung oder Eröffnung des Knochens*. Diese wird von manchen Autoren, welche sonst nur die einfache Absceßincision anwenden, dann ausgeübt, wenn trotz Spaltung des Abscesses das Fieber hoch bleibt und das Allgemeinbefinden sich nicht bessert. Diese Methode hat aber, wie ihre Anhänger selbst zugeben, in einer überwiegenden Anzahl von Fällen nicht den gewünschten Erfolg, indem weder auf Fieber noch auf Allgemeinbefinden ein Einfluß bemerkt wird. Daraus geht hervor, daß hier nicht der Prozeß in der Markhöhle ausschlaggebend ist, sondern daß das septische Stadium, mit dem ja eigentlich jede schwerere Osteomyelitis beginnt, noch nicht überwunden ist. Man sieht ja, daß selbst die Amputation in solchen Fällen versagt, es ist infolgedessen eher ratsam, auf dieses Verfahren der sekundären Anbohrung zu verzichten, weil der sich vielleicht entwickelnde Prozeß der Lokalisierung gestört wird und die darniederliegenden Kranken den sicherlich nicht gleichgültigen Schädigungen einer zweiten Operation unterworfen werden. Indirekt gibt dies auch der sonst radikal eingestellte PETERMANN zu, wenn es sagt, daß bei 8 bis 10 Tage alten Abscessen kein Unterschied mehr besteht, ob man anbohrt oder nicht.

Wenn ÖHLECKER den schweren pyämischen Verlauf von Osteomyelitisfällen bei Kindern während der Kriegszeit darauf zurückzuführen glaubt, daß dieselben nicht richtig ärztlich behandelt wurden, weil höchstens die Abscesse allein incidiert worden waren, so muß demgegenüber betont werden, daß ja die Ernährungsverhältnisse während der Kriegszeit ganz miserable waren. Diese reichten ja oftmals nicht einmal für gesunde Kinder aus, wie die zahlreichen Avitaminosen bewiesen, geschweige denn für Organismen, welche gegen einen so schweren Feind zu kämpfen hatten.

Des weiteren konnte ja auch nicht festgestellt werden, wann die Abscesse incidiert wurden. Sie können ja so lange Zeit bestanden haben, daß von ihnen, also von den Weichteilen aus, die Metastasen erfolgt sind.

Die Anzahl der Autoren für oder gegen eine Methode kann nicht allein maßgebend sein für die Beurteilung derselben, ja auch nicht immer die Anzahl der behandelten Fälle, weil dieselben in ihrer Schwere ja nicht überall gleich verlaufen. Von diesen Gesichtspunkten aus muß der Statistik von HELFERICH mit ihren interessanten Vergleichen der *allergrößte Wert* zugesprochen werden. *Seine Ergebnisse sind ganz eindeutig: Die gewaltige Überlegenheit der einfachen Absceßincision, ohne den Knochen zu berühren. Auch die Statistik von ROST und BRANDT läßt keinen Einwand aufkommen, daß die gewaltige Mortalitätsziffer bei der akuten Osteomyelitis, welche nach den radikalen Operationen, oder trotz*

*dieser, oder wegen dieser zu verzeichnen ist, durch die einfache Incision gewaltig herabgedrückt werden kann.*

Man darf auch die ausgezeichneten Erfolge der einfachen *Extensionsbehandlung bei der Hüftgelenks-Osteomyelitis* der gewaltigen Sterblichkeit der von BORCHARD angeführten frühzeitigen Resektion bei diesem Leiden gegenüberstellen.

Die Methode von ORR hat bei den akuten Fällen eine noch immer große Mortalität. Ebenso die von LÖHR mit seinen 25%.

Da nun aber diese Zahlen, wie früher hervorgehoben, nicht unbedingt beweisend sind, weil sich ja darunter eine erhebliche Anzahl von schwer septischen Fällen befunden haben, welche durch operative Verfahren allein nicht zu beeinflussen sind, so muß die nächstwichtige Frage geprüft werden, inwieweit die einzelnen Methoden die Krankheitsdauer abkürzen und die Gefahren der Rezidive und des chronischen Stadiums herabsetzen. Hier müßte diejenige Methode vorgezogen werden, welche in der Hauptsache die Herabsetzung der primären Mortalität und die Dauerheilung garantiert. Die Rücksicht auf die Krankheitsdauer ist hier von sekundärer Bedeutung, weil nicht alle zur selben Zeit zur Sequestrotomie schreiten, insoferne die Methode nicht imstande war, Sequester überhaupt zu vermeiden.

Wichtiger als die Leukocytose und die Linksverschiebung für die Beurteilung der Schwere des Krankheitsprozesses und somit der Prognose und der Indikation zum operativ-radikalen Vorgehen wird von denjenigen, welche bei den schwersten Fällen radikal eingestellt sind, der Index von *Krebs* angesehen. Dieser besteht darin, daß die Prozentzahl der Neutrophilen zu derjenigen der Lymphocyten gebrochen wird, also:  $\frac{\% \text{ Neutrophile}}{\% \text{ Lymphocyten}}$ . Hohe Zahlen sprechen für einen schweren Prozeß, steigende Werte sind ungünstig, fallende zeigen das Überschreiten des Höhepunktes der Infektion an.

Gewiß wird sich der sehende und erfahrene Chirurg auch nach dem Gesamteindruck des Kranken richten, welcher sozusagen eine direkte und rasche Orientierung bzw. Ersatz der zeitraubenden Laboratoriumsuntersuchungen darstellt.

In der Vermeidung größerer Sequesterbildungen und gleichzeitig auch in der Vermeidung der Krankheitsdauer bei der primären Erkrankung sind durch einige der früher angegebenen Verfahren Fortschritte erzielt worden, die sehr beachtlich sind. Wenn es wirklich einmal gelingt, bei einem radikalen Eingriff den Herd ganz zu entfernen und eine für die praktischen Verhältnisse genügende Desinfektion der Wundhöhle zu erzielen, so sind Dauerheilungen nicht so selten. Als wichtige Forderung und Voraussetzung dafür ist allgemein die *Vermeidung der Gewebsaustrocknung, also die Vermeidung der Tamponade mit Gaze* aufgestellt worden. Dies wird auf verschiedene Weise erreicht. Naht der Weichteile bei gleichzeitiger Drainage und Spülung der Knochenhöhle, oder Applikation von feuchthaltenden Mitteln mit Zusatz von unterstützenden Bestandteilen, wie die Methoden von LISSIZYN, ORR und LÖHR. Es muß aber bemerkt werden, daß über Dauerresultate noch nicht abschließend gesprochen werden kann, da die einzelnen Methoden entweder noch zu frisch sind, oder aber die Beobachtungszeit in den einzelnen Literaturangaben zu kurz angegeben sind und über das weitere Schicksal der Kranken nichts bekannt ist.

Praktisch genommen hat allerdings die von PAYR 1925 empfohlene multiple Anbohrung des Knochens mit feinem elektrischen Bohrer erfahrungsgemäß keinerlei Nachteile ergeben und scheint imstande zu sein, die Sequesterbildung weitgehend einzuschränken oder gar zu verhindern. PAYR selbst berichtet über ausgezeichnete Erfolge.

Statt des von LÖHR angegebenen zirkulären Gipsverbandes, welchem die früher beschriebenen Nachteile der Unsauberkeit anhaften, soll nochmals auf die Vorschläge zu dessen Ersatz in Form von BRAUNscher *Schiene* oder *Gips-schiene* erinnert werden.

Der *Resektion* haftet der große Nachteil an, daß der Wiederersatz des resezierten Knochens nicht garantiert ist, so daß die Kranken bei vollkommen fehlender Knochenregeneration oder mangelhafter Ausbildung mit Pseudarthrosebildung, natürlich sehr schlecht daran sind, indem sie nicht nur eine nicht gebrauchsfähige, verstümmelte Extremität besitzen, sondern auch das viele Monate dauernde Krankenlager umsonst durchgemacht haben. *Die primäre Resektion in frühesten Stadien kann nicht empfohlen werden, weil bei den aller-schwersten Fällen, wie wir gesehen haben, nicht einmal die Amputation von Nutzen ist und der Eingriff doch ein recht bedeutender ist, bei den mittelschweren Fällen aber darf man das Risiko nicht auf sich nehmen, eine verstümmelte Extremität zu haben.* Wohl wird angegeben, daß bei Kindern die Regeneration fast niemals oder doch höchst selten auf Schwierigkeiten stößt. Bemerkenswert ist, daß die Unterarmknochen besonders abgeneigt sind, sich zu regenerieren.

Bei bereits ausgebildetem subperiostalem Absceß zu resezieren, hat eigentlich auch keine große Berechtigung, da wir ja gesehen haben, daß in diesem Stadium die schwer septischen Symptome, wenn solche vorhanden waren, nach der Incision zurückzugehen pflegen. Wenn sie aber nicht zurückgehen, dann helfen in den allermeisten Fällen weder breite sekundäre Eröffnungen des Knochens, noch sogar Amputationen. Während also im Vorabsceßstadium bei Kindern noch halbwegs aseptisch operiert werden kann, so daß evtl. primäre Knochentransplantation vorgenommen werden kann, entfällt im Eiterstadium diese Möglichkeit. Die Behandlungsdauer ist eine ungemein lange, muß sehr sorgfältig durchgeführt werden und fesselt die Patienten für viele Monate ans Bett.

Die Resektion bei der *chronischen Osteomyelitis* als Regel anzugeben, wie sie manche französische Autoren verlangen, käme vielleicht dann in Frage, wenn sehr ausgebreitete, immer wieder aufflackernde, durch die übliche Therapie nicht beeinflussbare Knochenherde bestehen, welche auf das Allgemeinbefinden sichtlich einen schädigenden Einfluß ausüben. *Hier wäre also die Resektion als ein letzter Ausweg vor der Amputation zu empfehlen, weil dadurch, ebenso wie bei letzterer, die Eiterherde radikal eliminiert werden, wobei aber immerhin noch die Aussicht besteht, daß sich der Knochen regeneriert und somit die Extremität gerettet wird.* Wann dieser Zeitpunkt gegeben ist, muß natürlich im Einzelfalle beurteilt werden. Hervorgehoben soll nur werden, daß bei derartigen chronisch Kranken regelmäßige Blut- und Urinuntersuchungen vorgenommen werden müssen, um sowohl schwerste Anämien als auch Amyloidose zu verhüten.

Daß bei Kindern manchmal selbst *Amyloidose* der Nieren zurückgehen kann, hat PHILIPOWICZ in einem Fall gesehen, bei welchem er einen viele Monate

bestehenden Absceß nach Beckenosteomyelitis erfolgreich operiert hat, welcher andernorts als Tuberkulose aufgefaßt worden war.

Die Behandlung der chronischen, aus der akuten entstandenen Osteomyelitis vermeidet in den letzten Jahren ebenfalls durchwegs die Austrocknung des Knochens nach der Operation. Sie verwirft also die offene Behandlung mit Tamponade.

Einer zunehmenden Beliebtheit erfreuen sich die *autoplastischen Methoden mit primärer Naht*, und zwar in Form von Lappenbildungen aus den Weichteilen, wobei der *Muskel* die besten Resultate gibt. Es muß aber dabei beachtet werden, daß gar keine Spannung bei der Naht stattfindet, sich also der Weichteil in die Knochenhöhle einschmiegen muß. Natürlich muß bei diesem Vorgehen die Knochenhöhle möglichst gut und sauber ausgeräumt und nach Möglichkeit desinfiziert werden.

Bei Bildung kleiner Sequester, und wenn keine größeren, ausgedehnteren Knochenhöhlen vorliegen, welche der Operation bedürfen, macht sich die richtige Strömung immer geltender, nur den Sequester allein zu entfernen und die Granulationen zu belassen. *Überhaupt wird in zunehmender Weise betont, daß die Sequestrotomie möglichst hinausgeschoben werden soll, also erst dann, wenn sich der Sequester ganz sicher vollkommen gelöst hat und infolge seiner Größe nicht allein abgestoßen werden kann. Einwandfreie Beobachtungen haben gezeigt, daß nekrotisches und nekrobiotisches Knochengewebe als Baumaterial und Gerüst für den neuen Knochen von großer Wichtigkeit sind.*

Die autoplastischen Verfahren bei der chronischen Osteomyelitis können aber auch ihre Grenze haben, wenn es sich um sehr ausgebreitete, nicht zusammenhängende Kavernen handelt oder die Beschaffung von genügend viel Weichteilen ohne Spannung nicht durchführbar ist. Für diese Fälle käme bei bestehenden Fisteln die *BAERSche Methode* der Madenbehandlung in Betracht und die Methode *ORRS* für die chronische Osteomyelitis. Schließlich berichtet auch *LÖHR* über seine Lebertranmethode nach gründlicher Ausräumung der Knochenhöhlen, muß aber selber zugeben, daß auch hier Bedenken über eine Dauerheilung vorliegen müssen, weil nicht immer radikal ausgeräumt werden kann.

Die *primär chronisch verlaufende, diffuse Osteomyelitis*, welche *LÖHR* ebenfalls mit seiner Methode behandelt haben möchte, wird von der Mehrzahl der Autoren der *konservativen Behandlung* vorbehalten.

Der *BRODIESche* Knochenabsceß hingegen wird, obwohl Spontanheilungen nicht selten sind, bei seinem Inerscheintreten in der einen der früher geschilderten Formen von der überwiegenden Mehrzahl *operativ* angegangen. Der einfachen Anbohrung und Drainage stehen die Bedenken gegenüber, daß die pyogenetische Membran belassen wird, was zu Rezidiven Anlaß geben könnte. *Die vorherrschende Methode ist deshalb seine breite Eröffnung, gründliche Ausräumung mit nachfolgender Plombierung der Knochenhöhle mit Blut oder Fett, oder mittels autoplastischer Ausfüllung.*

Als unterstützende Therapie bei den akuten Formen der Osteomyelitis, besonders bei den septischen Fällen, hat die Chemotherapie keine Bedeutung. Es sei denn in lokaler Anwendung, in Form von *DAKINScher* Lösung oder Rivanol, nach radikaler Ausräumung des Markes. Von der Vaseline- und Lebertranmethode war schon die Rede.



Größerer Einfluß muß der lokalen Anwendung von Antiseptics bei den Operationen der chronischen Osteomyelitis beigegeben werden, weil hier die Virulenz und wahrscheinlich auch die Resistenz der Erreger eine bedeutend geringere ist. Auch läßt sich die Grenze der erkrankten Knochenpartien viel genauer feststellen. Bei der chronischen Osteomyelitis sei auch auf die Versuche, durch Ammoniumchlorat eine lokale Übersäuerung hervorzurufen, hingewiesen.

Was die *Immunotherapie* anbelangt, so lassen sich die ausgezeichneten Ergebnisse einiger Autoren, welche sie jahrelang bei den verschiedensten Formen der akuten Osteomyelitis verwenden, auch bei Anlegung des schärfsten Maßstabes nicht ableugnen. Wenn auch gegenteilige Behauptungen vorliegen, so muß berücksichtigt werden, daß außer den regionären Unterschieden des Krankheitsverlaufes, die Art und die Anwendungsweise der Mittel eine entscheidende Rolle spielen und schließlich auch das Stadium, in welchem sie angewendet werden. Wenn jemand die akute Osteomyelitis prinzipiell radikal angeht und die Sache trotzdem schief geht, der Kranke bereits im Stadium der höchsten Sepsis sich befindet und erst jetzt an die Anwendung von Serum oder Vaccine gedacht wird, kann man sich nicht wundern, wenn diese auch nicht immer wirken kann. Es kann ja auch das sonst sicher wirkende Diphtherieserum verspätete und vernachlässigte Fälle nicht mehr heilen. Wir haben weiters gesehen, daß nur ganz bestimmte Sera wirken können und auch nur dann, wenn sie, ähnlich der *Serumanwendung* bei Peritonitis, in *kontinuierlichen, großen Dosen verabreicht werden*.

Dasselbe gilt für die *Vaccinetherapie*. Nach den Untersuchungen BESREDKAS, D'HERELLES u. a. muß heute daran festgehalten werden, zum Unterschied von früher, daß die *Vaccinotherapie* nicht nur eine aktiv immunisierende Wirkung entfaltet, zu der immerhin Zeit nötig ist, sondern daß die darin enthaltenen *Bakteriophagelemente* eine sofortige Wirkung zu entfalten imstande sind.

Da bei der hämatogenen Osteomyelitis die Erreger in mehr als 80% Staphylokokken sind, wird es empfehlenswert sein, nicht erst viel Zeit mit Blutkultur usw. zu verlieren, sondern das entsprechende *Serum oder Vaccine, je früher, desto besser, zu verwenden*. Da bekanntermaßen zu gewissen Jahreszeiten Osteomyelitisfälle gehäuft vorkommen, wird es auf größeren chirurgischen Stationen nicht allzu schwerfallen, *Rekonvaleszentenserum* zu bekommen, welches neben der *Vaccine* angewendet werden soll. *Die Vaccine darf keine starken Reaktionen geben, besonders thermischer Natur*. Wo weder Serum noch Vaccine vorhanden ist, leistet die *Omnadinanwendung*, 8 Tage nacheinander je eine Ampulle, gute Dienste.

Die *Autopyotherapie* kann auf Grund zahlreicher Empfehlungen ebenfalls empfohlen werden, eventuell auch neben der *Vaccinedarreichung*.

Als *Kontraindikation* für die Anwendung der *Vaccine* hat WRIGHT folgende Umstände angegeben: Kachexie, Kollaps, Nieren-, Leber- und Herzinsuffizienz, Herzfehler und Lungentuberkulose. Letztere natürlich nur sehr bedingt, denn man kann nicht Rücksicht auf eine Tuberkulose nehmen, wenn das Leben durch eine akute Erkrankung in Gefahr gesetzt wird. Auch bezüglich der übrigen Kontraindikationen muß eine gewisse Konfusion, die hier noch herrscht, geklärt werden. Vaccine, welche gar keine Reaktion erzeugt, wie z. B. das *Immunizol Grémy*, kann unbedenklich verabfolgt werden, denn gerade alle Komplikationen

an den parenchymatösen Organen, die nicht angeboren sind oder von früher her bestehen, werden durch die bestehende Infektion ausgelöst und unterhalten. So muß besonders darauf hingewiesen werden, daß die febrile Albuminurie oder septische Nephritis auch hier, sowie in der internen Medizin, streng zu scheiden ist von der Nephrose. Es ist also die Vaccine gerade indiziert bei allen diesen Komplikationen und ist ein schweres organisches Leiden von früher vorhanden, so wird man diesem Organ kaum einen Dienst tun, wenn man die Infektionserreger nicht wirksam und rechtzeitig bekämpft. Natürlich immer unter der Voraussetzung, daß das angewendete Mittel nicht so starke Reaktionen macht, welche schädigend wirken. *Unter dieser Voraussetzung ist absolut nicht einzusehen, warum nicht in jedem Fall von Osteomyelitis als sofortige erste Maßnahme diese ätiologische Bekämpfung der Infektion einzusetzen hat. Warum soll eine Infektionskrankheit, wenn sie gerade auch chirurgische Komplikationen macht, nicht ebenso bekämpft werden wie andere bakterielle Krankheiten, wenn die Möglichkeiten dazu gegeben sind!*

Bei der *chronischen* Osteomyelitis ist bei den geschlossenen Formen und bei den sekundär chronisch larviert verlaufenden die Wirkung der Vaccine ebenfalls eine günstige. Man sollte meinen, daß gerade dadurch auch der Hinweis LEXERS auf die Gefahren der ruhenden Infektion in wirksamer Weise berücksichtigt wird. Hier müssen mehrere Serien gegeben werden, um eine deutliche und für lange Zeit andauernde Besserung herbeizuführen.

Bei den fistulösen Formen ist eine Staphylokokkenvaccine insofern nicht so wirksam und kann es auch nicht sein, da doch stets mehr oder weniger schwere Sekundärinfektionen vorliegen. Immerhin sieht man auch hier gar nicht selten einen guten Einfluß auf das Gesamtbefinden und eine raschere Sequesterabstoßung, und wo keine vorhanden sind, raschen Schluß der Fistel.

Die *Röntgenbehandlung* hat bei den chronischen Formen mitunter auch Erfolge aufzuweisen und kann daher auch zum Rüstzeug zu deren Bekämpfung gehören.

Sehr aussichtsreich gestalten sich die Versuche mit der *Kurzwellentherapie*, sowohl bei den akuten als auch bei den chronischen Formen. Die spärlichen Erfahrungen bisher berechtigen zu guten Hoffnungen.

Über die Behandlung der *Gelenkskomplikationen* läßt sich zusammenfassend kurz sagen, daß beim *Hüftgelenk* die *Extensionsbehandlung* überraschende Erfolge gezeitigt hat und unvergleichlich bessere Resultate gibt als die radikalen Verfahren mit Resektion des Schenkelkopfes. Auch sonst ist, wenn auch sehr rechtzeitig, so doch *sehr schonende Therapie* am Platze, also Punktionen und Injektionen von Rivanol oder Phenolcampher, daneben Immunotherapie, selbstverständlich Ruhigstellung.

Abschließend läßt sich also aus der Fülle der Vorschläge des letzten Jahrzehntes über die blutige und unblutige Behandlung der akuten und chronischen Osteomyelitis folgendes Verfahren empfehlen:

Grundsätzlich schonendes Vorgehen ohne Eröffnung des Knochens, also Absceßincision, bei kleinen Kindern eventuell nur Punktion. Serum- und Vaccinotherapie von allem Anfang an in jedem Fall, sowohl im schwersten als auch im leichtesten. Bei letzteren auch als Prophylaxe bei bloßem Verdacht auf beginnende Osteomyelitis. Verwendung einer Vaccine, die keine starken Reaktionen gibt. Immobilisierung. Kurzwellentherapie jedenfalls des Versuches

wert. Sequestrotomie möglichst spät. Resektion auf Grund der bisherigen Erfahrungen nicht empfehlenswert bei den akuten Formen. Bei den chronischen Formen, nach vorhergegangenen Versuchen mit Übersäuerung, Vaccinen, Röntgen- und Kurzwellentherapie, radikale Ausräumung mit primärer autoplastischer Deckung ohne Drainage, oder die Vaseline- oder Lebertranmethode, je nach Möglichkeit. Gelenkskomplikationen möglichst konservativ. Hebung des Gesamtorganismus durch Luft und Licht, gemischte Kost mit weitester Rücksichtnahme auf die Wünsche des Kranken und Bevorzugung von C-Vitamin. Keine salzarme Diät sondern, im Gegenteil, wenn Nierenzustand zuläßt, pikante und gewürzte Nahrungsmittel. Bei septischen Diarrhöen, Salzsäure- und Pepsindarreichung sehr wirksam. Für die chronischen Fälle, zur Unterstützung der Erholung, kein Arsen, sondern Hepamoxyl.

Das Problem der Osteomyelitisbehandlung im akuten Stadium kann durch blutige Behandlung allein nicht gelöst werden. Im Gegenteil, diese spielt hier nur eine untergeordnete Rolle und hat sich auf das Allernotwendigste zu beschränken. Die Zukunft gehört der Immunotherapie und vielleicht den Kurzwellen. Ist die Frage der Heilung der akuten Osteomyelitis gelöst, so wird für die chronische nicht mehr viel Arbeit zurückbleiben. Derzeit allerdings ist bei letzterer das chirurgische Vorgehen, nach Erschöpfung der anderen Mittel, noch der wichtigere Teil. Das Messer des Chirurgen ist bei Erkrankungen bakterieller Natur nur als ein unvollkommenes Werkzeug zu betrachten.

## Namenverzeichnis.

Die *kursiv* gedruckten Ziffern beziehen sich auf die Literaturverzeichnisse.

- Abbée 240.  
 Abrahamsen, H. 289.  
 Ackermann 264.  
 Ackermann 239, 260, 262, 264, 266.  
 Ackermann u. Mayo 267.  
 Adair 193, 196.  
 Adair, Frank E. 73.  
 Adami 132.  
 Adjaroff 258.  
 Adler 181.  
 Adler, J. 73.  
 Adrion 317.  
 Adrion s. Loeschke 312, 313.  
 Adrion, W. 289.  
 D'Agata, G. 73.  
 Agostini s. Harburger 138.  
 Agostini, J. s. Harburger, A. 77.  
 Aisenstein, S. M. 73.  
 Akanazy 94.  
 Alarmartine-Bonnet 73, 150, 155.  
 Alarmartine-Jaboulay 155.  
 Alarmartine u. Jaboulay 73.  
 Albarran, J. 289.  
 Albarron s. Guyon 294.  
 Albee 230.  
 Albers 246.  
 Albertini 396.  
 Albrecht 132, 136, 137, 140, 142, 197.  
 Albrecht, Paul 73.  
 Alcock, N. G. 289.  
 Alcoque 349.  
 Alessandri 136, 137, 141, 148, 161, 162.  
 Alessandri-D'Urso 155.  
 Alessandri-Zappoloni 163.  
 Alessandri, R. 73.  
 Alexander, J. C. s. A. J. Folson 294.  
 Allingham 2, 6.  
 Alpage 271.  
 Ammer 136, 138, 139.  
 Ammer, Julius 73.  
 Andrews 240, 270, 277.  
 Anschütz 364, 371, 387, 397.  
 Antopol s. H. C. Bumpus 291.  
 Arnold 364, 397.  
 Aschoff 17, 237, 246, 247, 270.  
 Aschoff s. Körte 246.  
 Aschoff, L. 2.  
 Assmann 88, 94, 129, 171.  
 Assmann s. Hirschfeld 100.  
 Assmann, H. 73.  
 Astley-Cooper 268.  
 Atherton 237, 246, 247.  
 Aufses, Arthur H. 73.  
 Augier 10, 19.  
 Augier s. Bensaude 2.  
 Augier, P. 2.  
 Axhausen 89, 94, 364, 376, 396.  
 Axhausen, G. 73.  
 Bachrach, R. 289, 335.  
 Baensch 73.  
 Baensch s. Schinz 81.  
 Baer 400.  
 Bailey, M. K. s. M. L. Boyd 290.  
 Balch s. Garswhiler 294.  
 Ballenger, Elder u. McDonald 289.  
 Barbarin u. Bérard 364.  
 Barco 240, 273.  
 Bardenheuer, F. 2, 8.  
 Bargaen, J. A. 2, 23.  
 Bargaen, J. A. u. Comfort 2, 23.  
 Bargaen, J. A. u. Rankin 2.  
 Barker 240.  
 Barnard 73.  
 Barnes, R. W. 289.  
 Baroni, Benigno 73.  
 Bartels s. Jordan 101.  
 Barthels 147, 149, 165.  
 Barthels, H. s. Jordans, G. 78.  
 Barthels s. Wegelin 165.  
 Bastianelli 260.  
 Bauer 290.  
 Baugrand 264, 266.  
 Baumann 389.  
 Baumgarten, v. 73, 124.  
 Bayer 238, 254.  
 Beacham s. Jorda 295.  
 Beatson 113.  
 Beatson, G. T. 73.  
 Bechterew 227.  
 Beck 191, 230.  
 Beck, A. 73.  
 Becker 73.  
 Becker, Adolf 161.  
 Beeler, B. H. 2.  
 Beer, E. 290.  
 Behr 240.  
 Beilby 151.  
 Beilby, G. E. 74.  
 Belickij 238, 257.  
 Bell 161.  
 Bell, C. 290.  
 Bell, F. G. 74.  
 Bellot s. Mignon 79, 150, 154.  
 Bélot u. Lepennetier 74.  
 Bélot s. Sicard 82.  
 Belt, A. E., D. A. Charnock, A. W. Folkenberg u. R. A. Falconer 290.  
 Belu 238, 254.  
 Benassi, Enrico 74.  
 Bendick u. Jakobs 113.  
 Benedick u. Jacobs 74.  
 Beneke 74.  
 Beneke u. Lorenz 240.  
 Bender 238, 242, 256, 277, 278, 281, 282, 283.  
 Bensaude 22.  
 Bensaude, Cain u. Lambling 2, 7, 25.  
 Bensaude, Hillemand u. Augier 2.  
 Bensaude, Hillemand, Marchand u. Augier 2.  
 Bensaude et Poirier 2.  
 Bérard s. Barbarin 364.  
 Bérard u. Ch. Dunet 74, 147, 148.  
 Berg 266, 267.  
 Bergmark, G. 74.  
 Bernardsig 279, 280.  
 Berzsényi, v. 383, 398.  
 Besredka 402, 416.  
 Best, F. 290.  
 Beust v. 364, 372, 402.  
 Biagini 272.  
 Bier 371, 388, 392, 397, 400, 406.  
 Billiet 364, 378, 403.  
 Bingel 240.  
 Bingels 272.  
 Bircher 74, 240.  
 Bircher, E. 290.  
 Bitschai 302, 335.  
 Bittdorf 209.  
 Black 238, 357.  
 Bland-Sutton, John 74, 136.  
 Blandin 258, 260, 271.  
 Blatt, P. 290.  
 Blinow 237.  
 Bloch 290.  
 Bloodgood 105.  
 Bloodgood, J. C. s. Gibson, A. 76.  
 Bloodwood, J. A. 74.  
 Bloom 23.

- Bloom, Ch. J. 2.  
 Blum 252, 339.  
 Blum, D. M. u. W. B. Coley 74.  
 Blum, V. 290.  
 Blümel 290, 335.  
 Blumer 124.  
 Blumer, George 74.  
 Bockelmann u. Kreuz 197.  
 Boeminghaus, H. 290, 335.  
 Boeminghaus s. Voelcker 140.  
 Boettcher 239, 261.  
 Boisson, G. 290.  
 Bonanome, A. L. 290.  
 Bonnet, V. 290.  
 Bonnet s. Alarmartine 73, 150, 155.  
 Bonnet s. Albertine 150.  
 Bonsdorff, v. 237, 246.  
 Borak 191, 192, 193.  
 Borak, Julius 74.  
 Borchard 240, 275, 276, 364, 371, 383, 392, 413.  
 Borchard, A. 377.  
 Borchard, M. 364.  
 Bordenave 272.  
 Borelius u. Sjövall 2.  
 Borelius u. Sjövall s. Smoler 4.  
 Bors, E. 290.  
 Borst 90, 148.  
 Borstel 94.  
 Borszéký 239.  
 Borszeky 258, 259.  
 Boshamer 329.  
 Boshamer, K. 290.  
 Bottini 304, 305.  
 Bottini, E. 290.  
 Boyd 266.  
 Boyd, M. L. 290.  
 Boyd, M. L. u. M. K. Bailey 290.  
 Boyer-Heitz 290, 291.  
 Böhler 137.  
 Braasch, W. F. 291.  
 Bragad 228.  
 Bragard 197.  
 Bramann, v. 401.  
 Brandes, M. 364.  
 Brandt 364, 372, 374.  
 Brandt s. Rost 412.  
 Braun 237, 279.  
 Braun, L. 74.  
 Braun, W. 255.  
 Braus 197, 206.  
 Breus 217.  
 Brentano 253.  
 Broca 374.  
 Brodersen 240.  
 Brodie 396.  
 Broeck, De 291.  
 Bröesicke 237, 244, 256, 257, 268, 269, 270, 276, 277, 283, 284.  
 Brohée 242.  
 Broster 140.  
 Brown 279.  
 Bruce 257.  
 Bruce u. Ross 238.  
 Bruck 74.  
 Bruening 271, 272, 274.  
 Bruttin 239, 263.  
 Brüning 240.  
 Bucky u. Frank 291.  
 Bugbee, H. G. 291.  
 Bullowa, J. G. M. 74.  
 Bumpus 124, 125, 312, 326, 327, 328, 331, 347, 349.  
 Bumpus, H. C. 74, 291.  
 Bumpus, H. C. u. Antopol 291.  
 Bumpus, H. C. u. Tyvand 291.  
 Burckhardt 364, 390, 377.  
 Burden s. Deaver 239, 242, 258, 259, 279, 281.  
 Burgdorff s. Meyer 198.  
 Burkhardt 197.  
 Burkhardt, E. s. Socin, H. 82.  
 Burzewa 365, 393.  
 Buschmann, T. W. 74.  
 Busser, F. s. Gauthier-Villars, P. 76.  
 Buzello 365, 375, 379.  
 Cabot, H. 291.  
 Cain s. Bensaude 2, 7, 25.  
 Campbell 178, 389.  
 Campbell, D. 74.  
 Cammeratt 291, 312, 321.  
 Cammeratt s. Loeschke 313.  
 Canny s. Ryall 299.  
 Canigiani 125.  
 Canigiani, Th. 74.  
 Canon 365, 407.  
 Caporadi, L. 291.  
 Carceau 132.  
 Carle 159.  
 Carling 257.  
 Carling u. Jonas 239.  
 Carling u. Smith 239, 258, 260.  
 Carnegie s. Dickson 125.  
 Carnegie s. Dickson, W. E. 75.  
 Carnett 87, 125.  
 Carnett, John Berton 74.  
 Carnett, John Berton and John C. Howell 74.  
 Carnett u. Howell 106.  
 Carroll s. Lewis 296.  
 Carrol s. Lewis 349.  
 Carson 280.  
 Cassuto, A. 291.  
 Castle 104.  
 Caulk 325, 326, 328, 347, 349, 360.  
 Caulk, J. R. 291, 292.  
 Caulk, J. R. u. W. Harris 292.  
 Caulk, J. R. u. E. M. Kackley 292.  
 Calk, J. R. u. J. F. Patton 292.  
 Calk, J. R. u. Sanford 292.  
 Caulk, J. R. u. J. L. Wiseman 292.  
 Cave, Paul 74.  
 Caylor 292.  
 Cecil s. H. H. Young 301.  
 Ceelen 74, 86.  
 Cestmir 238.  
 Chasin 108, 182, 193.  
 Chasin, Adib. 74.  
 Charbonnel u. Massé 74.  
 Chauvin 292.  
 Chetwood 306.  
 Chetwood, Ch. H. 292.  
 Chiari 217.  
 Chiaudani, C. 292.  
 Chiene 258.  
 Chirurco 8.  
 Chirurco, G. A. 2.  
 Chlumsky 409.  
 Charnock, D. A. s. A. E. Belt 290.  
 Christensen 105.  
 Christensen, F. C. 74.  
 Chrysophilides 394.  
 Chwalla, R. 292.  
 Cilley s. Sutherland 82, 106, 124, 125, 127, 146, 175, 178, 180.  
 Cirio 240.  
 Cissan 397.  
 Cisson s. Piquet 367.  
 Civiale 292, 303, 304.  
 Clairmont 365, 377.  
 Clarke 240, 274.  
 Clerici 8.  
 Clerici, A. 2.  
 Coats 74, 152.  
 Codman 83.  
 Coenen 86, 376, 391.  
 Coenen, H. 365.  
 Coenen, Hermann 72.  
 Cofer u. Hayward 240.  
 Cofer, Hayward u. Philipps 242.  
 Cofer u. Philipps 279.  
 Coffey, R. C. 2.  
 Cohen 365, 384.  
 Cohn, Michael 75.  
 Cohnheim 149.  
 Cohnheim u. Mass 92.  
 Coley 239, 240, 246, 247, 256, 274.  
 Coley u. Hoguet 237, 248.  
 Coley, W. B. s. Blum, D. M. 74.  
 Collings, C. W. 292, 293.  
 Collwell, H. 75.  
 Colmers 2, 17, 138, 139.  
 Colmers, F. 75.  
 Colmers s. Petersen 3, 9.  
 Colville, H. C. u. R. A. Willis 75.  
 Colwell 168.  
 Comfort s. Bergen 2, 23.  
 Comte, R. M. Le 293.  
 Connel 152.

- Cook 2, 6.  
 Cooper s. Astley 268.  
 Copeland 86, 95, 106, 107, 114, 116, 124, 132, 147, 168, 178, 180, 181.  
 Copeland, Murray M. 75.  
 Cordes 75.  
 Cornat s. Mathey 188.  
 Cornelius 229.  
 Corning 237, 255.  
 Coste 75.  
 Coste s. Sicard 82.  
 Costesco s. Stolan 368, 403.  
 Cottalorda, Jean s. Moiroud, Pierre 79.  
 Courvoisier 75, 124.  
 Cowen u. Cowen 293.  
 Cramer 75, 162, 167.  
 Creschenzi 240.  
 Crignis, de 75, 165.  
 Cripps 2, 6.  
 Crone 150, 155.  
 Crone, E. 75.  
 Crowell, A. J. u. Th. M. Davis 293.  
 Darget, R. 293.  
 David 8.  
 David, V. C. 2.  
 Davis 347, 349.  
 Davis, D. M. 293.  
 Davis, T. M. 331.  
 Davis, Th. M. 293.  
 Davis, Th. M. s. A. J. Crowell 293.  
 Davydov 239.  
 Davydow 256, 257.  
 Day 328.  
 Day, R. V. 293.  
 Deaver u. Burden 239, 242, 258, 259, 279, 281.  
 Decker s. Sutherland 82, 106, 124, 125, 127, 146, 175, 178, 180.  
 Deibert 385.  
 Deibert, J. E. 365.  
 Dekansky 393.  
 Dekansky, M. 365.  
 Delannoy u. Dhalluin 75.  
 Delanoy u. Dhalluin 148.  
 Delbert 75.  
 Delkeskamp 239, 258, 259.  
 Dellert, P. u. A. Mendaro 75.  
 Delrez 402.  
 Delrez, L. u. R. Grégoire 365.  
 Demmer 375, 382.  
 Demmer, Fritz 365.  
 Dercum, F. H. 75.  
 Derkum 154.  
 Dewis u. Miller 239, 259.  
 Dhalluin s. Delannoy 75.  
 Dhalluin s. Delanoy 148.  
 Dickson, W. E., Carnegie and T. R. Hill 75.  
 Dickson, Carnegie u. Hill 125.  
 Dietlen 75.  
 Dietrich 266.  
 Dietrich u. Siegmund 144.  
 Dittrich 261, 264.  
 Doepfner 75, 148, 162.  
 Dorman, H. N. 293.  
 Dossot, R. u. F. Rodrigues 293.  
 Dossot, R. s. B. Fey 293.  
 Double 214.  
 Douglas 239, 259.  
 Dowdle 242, 279, 281.  
 Downs, Elwood E. u. Willard S. Hastings 75.  
 Downs u. Hastings 95, 96.  
 Döpfner 86.  
 Draudt 251.  
 Draczinskaja 393.  
 Draczinskaja, E. 365.  
 Dreesmann 75, 151.  
 Dresser 75, 132, 136, 137, 142.  
 Duarte 365.  
 Duggan s. Radley 80, 161.  
 Dukes 20.  
 Dukes, C. 2.  
 Dukes s. Lockhort 3.  
 Dunet, Ch. s. Bérard 74.  
 Dunet s. Bérard 147, 148.  
 Dunn s. Sherwood 300.  
 Durand 75.  
 Duval, J. s. G. Haret 77.  
 Duval s. Tixier 82.  
 Düttmann 335.  
 Düttmann, G. 293.  
 Eberth, C. J. 293.  
 Eberth, K. 312.  
 Eccles 257.  
 Ehrhardt 88.  
 Ehrhardt, Oskar 75.  
 Eickenbusch 2, 30.  
 Fisler 277.  
 Eisler u. Fischer 242, 243, 277, 278, 279, 283, 284, 287.  
 Eiselsberg, v. 75, 151, 259.  
 Eisen 167.  
 Eisen, D. 75.  
 Ekehorn s. Schumacher 264.  
 Elder s. Ballenger 289.  
 Ellis 280.  
 Elmslie 163.  
 Elmslie, R. C. 75.  
 Elliot-Square 258, 271.  
 Els 217.  
 Emmerich 167.  
 Emmerich, Emil 75.  
 Enderlen 75, 266, 371.  
 Enderlen u. Gasser 239, 263.  
 Engel 246, 255.  
 Engel, W. J. 293.  
 Engel, W. J. u. E. W. Lower 293.  
 Ephet 240.  
 Eppinger 270.  
 Epstein, Julius 75.  
 Epstein s. Lorin 239, 268.  
 Erb 365, 411.  
 Erbzlöh, Walter 75.  
 Erdély 240, 275.  
 Erdheim 88, 138, 151, 175, 161.  
 Erdheim, Julius 75.  
 Erdmann u. Morris 2, 20.  
 Ericksen, L. G. s. Stenström, K. W. 82.  
 Erickson s. Stenstroem 192, 193.  
 Erkes 239, 256.  
 Ernst, Max u. Römmelt 76, 117.  
 Esau 76, 169, 365, 397.  
 Escaude 293.  
 Eshner, A. A. 76.  
 Eschner 142.  
 Esmarch 2, 6.  
 Estor, E. u. G. Massabuau 76, 159.  
 Eve 239.  
 Eve s. Jomini 256.  
 Ewald 161.  
 Ewold, K. 76.  
 Ewing 145, 147.  
 Ewing, J. 76.  
 Exner 242, 281.  
 Falconer, R. A. s. A. E. Belt 290.  
 Faldini, G. s. Putti, V. 80.  
 Farabeuf 312, 313, 315.  
 Farabeuf, L. H. 293.  
 Feci, Lorenzo 76.  
 Federschmidt 239, 263.  
 Felten 240, 271, 274, 275.  
 Felten s. Rueping 273.  
 Ferstel, v. 293, 349.  
 Feuerer 76, 151.  
 Fèvre, le s. Pack 80, 105.  
 Fey, B. u. R. Dossot 293.  
 Feyrter, F. 2.  
 Feyrter s. Maresch 8, 32.  
 Filippi, A. 293.  
 Finkelstein 409.  
 Finsterer 238, 239, 247, 257.  
 Fischer, Aladar 365.  
 Fischer, A. W. 30.  
 Fischer-Defoy, Werner 76.  
 Fischer s. Eisler 242, 243, 277, 278, 279, 283, 284, 287.  
 Fischler, A. W. 2.  
 Fite, E. H. 293.  
 Fitzgibbon u. Rankin 2, 8, 20.  
 Flatau u. Kölichen 76, 150, 152.  
 Flechtenmacher 242, 279.  
 Floyd, E. u. J. D. Pistman 293.  
 Foerster u. Gagel 196.  
 Foley 331, 332, 333.  
 Foley, F. E. B. 293.

- Folkenberg, A. W. s. A. E. Belt 290.  
 Folliason 240.  
 Folsom, A. J. 294.  
 Folsom, A. J. u. J. C. Alexander 294.  
 Foret 294.  
 Forlini 240.  
 Foroblique 332, 343.  
 Forssmann, W. 294.  
 Forszmann 336.  
 Fortune s. Vickers 239.  
 Foster 113.  
 Foster, G. S. 76.  
 Foulds s. Keyser 78.  
 Fourmestaux 365, 402.  
 Fraenkel 76.  
 Francois, J. 294.  
 Frank, E. R. W. 294, 302.  
 Frank, P. 294, 335.  
 Frank s. Bucky 291.  
 Franke 245, 238.  
 Fraser 378, 388, 389.  
 Fraser, John 365.  
 Fränkel, W. 294.  
 Freemann 240, 271, 272.  
 Freid, Jacob R. s. Lenz, Maurice 78, 106, 107.  
 Freudenberg 305, 306.  
 Freudenberg, A. 294.  
 Freudenberg, R. 304.  
 Freund 409.  
 Friedl s. Schinz 81.  
 Friedrich 365, 396.  
 Frischer 294.  
 Fritsch 76, 106.  
 Fromme 238, 252, 253, 365, 387.  
 Fröhlich 365, 402.  
 Fründ 365, 381.  
 Fuerst 261.  
 Funkenstein 2, 6, 248.  
 Fürst 264.
- Gagel s. Foerster 196.  
 Gally s. Sicard 82.  
 Gant 3, 6.  
 Garber 240.  
 Garré 370, 371, 381, 396, 397.  
 Garswhiler, W. P., Weyerbacher u. Balch 294.  
 Garvin s. Meyerding 79.  
 Garvin s. Russel 106.  
 Gasser 266.  
 Gasser s. Enderlen 239, 263.  
 Gastaud s. Sicard 82.  
 Gaudon 76.  
 Gauthier-Villars, P. et F. Busser 76.  
 Gaza, v. 365, 377.  
 Gazzalo, J. J. 294.  
 Gebele 365, 375, 390.  
 Geraghty, J. T. 294.  
 Geschickter, Charles F. 76.  
 Geissler 238, 243, 246.
- Gianturco, C. u. E. P. Leddy 78.  
 Gibson, A. u. J. C. Bloodgood 76.  
 Giesen 240, 275.  
 Gierke 154, 240, 272.  
 Gierke, Edgar 76.  
 Giles 113.  
 Giles, R. G. 76.  
 Ginsburg 76, 106, 122.  
 Ginsburg, Salomon 76.  
 Girard-Funkenstein 246.  
 Giron 402  
 Girou 76  
 Glanturco 193  
 Gobiet 240  
 Godard u. Smith 239  
 Godard et Smith 239, 242.  
 Goebel 2, 76, 161.  
 Goebel, C. 3.  
 Goebel s. Quain 4.  
 Goldschmidt 305.  
 Goldschmidt, H. 294, 306.  
 Goldstein 124.  
 Goldstein, A. E. 294.  
 Goldstein, A. E. u. C. S. Levy 294.  
 Goldstein, A. E. u. J. Meyer 294.  
 Golstein, H. H. s. O'Crowley 80.  
 Goldwaith 216.  
 González-Aquilar, J. 76.  
 Goodsall u. Miles 3, 6.  
 Gossmann 365, 375, 389.  
 Göbel 6, 22, 25.  
 Götsch 76.  
 Götze 7, 31.  
 Götze, O. 3.  
 Graber 246.  
 Graag 154.  
 Graag, K. S. 76.  
 Graham 23.  
 Graham, H. F. 3.  
 Grant, O. 294.  
 Graser 371.  
 Grawitz 131.  
 Gray 257.  
 Greene, L. B. 295.  
 Grégoire 402.  
 Grégoire, R. s. L. Delvez 365.  
 Greig, David M. 76.  
 Gripekoven 76.  
 Gross, H. 365.  
 Groth u. Petersen 294.  
 Gruber 255, 276.  
 Gruber, W. 268.  
 Gruber u. Waldeyer 256.  
 Gubarew 394.  
 Guibe u. Legueu 76, 159.  
 Guisy 294.  
 Guleke 371.  
 Gussenbauer 76, 153.  
 Guth 148, 150.  
 Guth, Kamilla 76.  
 Guthrie 303, 304.
- Guthrie, G. J. 294.  
 Gutierrez 303, 306.  
 Gutierrez, R. 294.  
 Guyon 294.  
 Guyon u. Albarran 294.  
 Gumbel 238.
- Haasler 242, 276, 277, 279.  
 Haberer, v. 241, 272, 273, 275.  
 Haeckel s. Riedel 81.  
 Haekonson 262, 266, 267.  
 Haertel 237.  
 Hagenthorn 365, 374.  
 Haimes, W. H. 294.  
 Halbron 159.  
 Halbron, P. 76.  
 Halliwell 242.  
 Hallopeaux 365, 402.  
 Halpérine 76, 159.  
 Hamburger, E. 76.  
 Hamilton 239, 257.  
 Hammer 88, 181.  
 Hammer, Heinrich 77.  
 Hammont 295.  
 Hamperl, H. u. Maller 77, 88, 129.  
 Handley 86.  
 Handley, W. S. 77.  
 Hanff 271.  
 Hanhart 77, 100.  
 Hanhart u. Weingarten 105.  
 Hanke 396.  
 Hansemann, v. 148.  
 Haquenau s. Sicard 82.  
 Harburger, A. u. J. Agostini 77, 138.  
 Hardoin s. Mouchet 367, 391.  
 Haret, G. u. J. Duval 77.  
 Harrington u. Kennedy 77, 101.  
 Harrington u. Teacher 101.  
 Harmer 77, 152.  
 Harris 241, 281.  
 Harris, W. s. J. R. Caulk 292.  
 Harrison, R. 295.  
 Hartmann, H. 3.  
 Hartmann s. Rensaude 22.  
 Hartmann s. Quénu 4.  
 Harttung 197.  
 Hartung 196, 215, 241, 276.  
 Hastings 95, 96.  
 Hastings, Willard S. s. Doivus, Elwood E. 75.  
 Hauser 6, 23.  
 Hauser, G. 3.  
 Hautum, van 295.  
 Havlicek 365, 408.  
 Haward 163.  
 Haward, W. 77.  
 Hawley 113.  
 Hawley, G. W. 77.  
 Hayward s. Cofer 240, 242.  
 Härtel 388.  
 Hedlund 379, 398.  
 Hedlund, Emil 365.

- Hedren s. Wilkens 152.  
 Hedri 376.  
 Hedri, Andreas 365.  
 Heeks s. Martin 366, 400.  
 Heineke-Mikulicz 267.  
 Heitz s. Boyer 290, 291.  
 Heitz-Boyer 338.  
 Heilbronn 96.  
 Helbing 163.  
 Helferich 376.  
 Helfferich s. Öttingen 80.  
 Heller 237, 241, 243, 267, 273, 274, 275,  
 Hellner, Hans 72, 77, 156, 159.  
 Hendricksen, F. C. 295.  
 Henschen 388.  
 Hensing 255.  
 Herbst, R. H. 295.  
 D'Herelle 416.  
 Herendeen 192.  
 Herendeen, Ralph E. 77.  
 Herman, I. u. L. B. Greene 295.  
 Hermes 261.  
 Hertwig 265.  
 Hess, E. 295.  
 Hesselbach 241, 271.  
 Heynemann, W. 295, 309.  
 Heynemann, W. s. A. v. Lichtenberg 296.  
 Heywalt 333, 334.  
 Hicks, J. B. 295.  
 Higgins s. Lower 242.  
 Hildebrand 371.  
 Hildebrandt, Otto 77.  
 Hildenbrandt 161.  
 Hilgenreiner 239, 264, 265, 266.  
 Hill, T. R. s. W. E. Dickson 75.  
 Hill s. Dickson 125.  
 Hillemand s. Bensaude 2.  
 Hilton 274.  
 Hilton s. Ridge 241, 272.  
 Hinman, F. u. A. Kutzmann 77, 138.  
 Hintz 396.  
 Hintze 191.  
 Hintze, Arthur 77.  
 Hinz 365, 382.  
 Hirsch, E. F. u. F. W. Ryerson 77, 181.  
 Hirschfeld u. Assmann 100.  
 Hitzzenberger 197.  
 Hochenegg 22, 140.  
 Hoffmann v. 161.  
 Hoffmeister 295, 302, 339.  
 Hofmaier 201.  
 Hofmann, Karl v. 77.  
 Hofmann, v. 151.  
 Hofmeier 197.  
 Hoguet s. Coley 237, 247, 248.  
 Hohlbaum 237.  
 Hohlbaum s. Kleinschmidt 256.  
 Hohmann 197, 229.  
 Hohlfelder 141.  
 Holfelder 191, 192, 193.  
 Hofelder, Hans 77.  
 Hollis 163.  
 Hollis, W. A. 77.  
 Holmes 6.  
 Holzknecht, G. 77.  
 Home 303, 304.  
 Home, E. 295.  
 Housell 77, 150, 151.  
 Horn u. Orator 295.  
 Horsch, K. 77.  
 Howell, John C. s. Carnett, John Berton 74, 106.  
 Hryntschak 329, 330.  
 Hryntschak, Th. 295.  
 Huc 365, 403.  
 Huguenin 148, 150, 165.  
 Hullsiek 23.  
 Hullsiek, H. E. 3.  
 Hultén 95.  
 Hultén, Olle 77.  
 Huschke 237, 244, 268.  
 Hutchinson 155.  
 Hutchison 145, 146.  
 Hutchison, R. 77.  
 Hübler 401.  
 Hübler, Oskar 366.  
 Igarashi 401.  
 Ihsecke 263.  
 Imbert u. Kathalorda 214.  
 Indol s. Masson 279, 281.  
 Ingelrans 377, 391.  
 Ingelrans s. Billiet 364.  
 Ingelrans s. Fröhlich 365.  
 Ingelrans s. Larsarre 366.  
 Ingelrans s. Martin 366.  
 Ingelrans s. Mouchet 367.  
 Ingelrans s. Richard 367.  
 Ingelrans s. Trèves 368.  
 Ingelrans, Pierre 366.  
 Ingraham, Ruth 77.  
 Ingraham 106, 107.  
 Irvin 239.  
 Iselin 77.  
 Israel 77, 133, 138, 140, 156.  
 Israel, James u. W. Israel 77.  
 Jaboulay 77, 150, 160.  
 Jaboulay s. Alarmartine 73, 155.  
 Jackson 239.  
 Jacobs s. Benedick 74, 113.  
 Jacoby 339.  
 Jacoby, M. 295.  
 Jaeger 153.  
 Jaeger, R. 77.  
 Jakobaeus 153.  
 Jakobaeus, H. C. 77.  
 Jakobi 197.  
 Jakobs s. MacLeod 79.  
 Jakobs u. MacLeod 142.  
 Jakubaeus 173.  
 Jalcowitz 242, 280.  
 Janes 408.  
 Janes, Martin Lewis 366.  
 Jan, Robert 78.  
 Jaroschy 217.  
 Jancke 197.  
 Jeanbreaux u. Riche 239, 258, 260.  
 Jeanneney, G. s. Sabrazès, I. 81.  
 Jeanneney u. Mathey-Cornat 113.  
 Jefeth 241.  
 Jentten 235.  
 Joachimovits 197.  
 Joas 238, 246.  
 Johansson 366, 372, 383, 403, 411.  
 Joll 150.  
 Joll, C. A. 78.  
 Jolly 191.  
 Jomini u. Eve 256.  
 Jonas s. Carling 239.  
 Jonnesco 237, 241, 255, 256, 268, 270, 271, 276, 277.  
 Jonnesco s. Klob 276.  
 Jordan 396.  
 Jordan, H. E. 90.  
 Jordans, G. u. H. Barthels 78, 101.  
 Jorda s. Kahle 295.  
 Jorns 196.  
 Jorns, G. 78.  
 Joseph, E. 295.  
 Jost 402, 408.  
 Jost, V. 366.  
 Joung 123, 325.  
 Jouveau-Dubreuil u. Roques 113.  
 Junghanns, Herbert 1, 3, 7, 20, 22, 86, 88, 96, 180.  
 Junghanns, Herbert s. Schmorl, G. 81, 198.  
 Jungmann 197.  
 Jüngling 8, 23.  
 Jüngling, O. 3.  
 Kackley, E. M. s. J. R. Caulk 292.  
 Kahle, Jorda, Beacham 295.  
 Kallius, H. U. 78, 87.  
 Kanoky 151.  
 Kanoky, J. P. 78.  
 Kaplan, Ira 78.  
 Kappis 302, 339.  
 Kappis, M. 295.  
 Kathalorda s. Imbert 214.  
 Katz, F. s. Rödelius, E. 81.  
 Kaufmann 124, 147, 148, 198, 210, 211, 252.  
 Kaufmann, E. 3.  
 Kautz 96.  
 Kästner, H. 366, 376.  
 Kechnie, H. N. Mc. 78.  
 Kegel 162.



- Kegel, Richard 78.  
 Keiler, Violet H. 82.  
 Keiller s. Thomson 113.  
 Kelly u. Ward 295.  
 Kelsey 3, 6.  
 Kemper 366, 399.  
 Kemper s. Watermann 368, 399.  
 Kennedy s. Harrington 77, 101.  
 Kernauer 198.  
 Keyes, E. L. 295.  
 Keyser, L. D. 295.  
 Keyser u. Foulds 78.  
 Kielleuthner 295.  
 Kienböck, Robert 78, 84, 88, 98, 198.  
 Kiewe 78, 106.  
 Killian 217.  
 Kingreen 193.  
 Kingreen, O. 78.  
 Kirmisson 374.  
 Kirschner, M. 78, 133, 196, 237, 279, 280, 295, 366, 371, 383, 388, 392.  
 Kirwin 306, 328, 332, 333, 341, 342, 349.  
 Kirwin, Th. J. 295.  
 Kitain 105, 106, 168.  
 Kitain, H. 78.  
 Klages 387.  
 Klages, Friedrich 366.  
 Klebs 3, 6, 249.  
 Klein 3, 17, 399.  
 Klein, Jacob E. 366.  
 Kleinschmidt 237.  
 Kleinschmidt u. Hohlbaum 266.  
 Klemm 396.  
 Klimko 239, 261.  
 Klinge 147, 148.  
 Klinge, Fritz 78.  
 Klob u. Jonnesco 276.  
 Knaggs 241, 275.  
 Knapp 151.  
 Knapp, A. 78.  
 Knick 78, 129.  
 Koch 196, 239, 390.  
 Koche 389.  
 Koche, Th. 78, 147.  
 Kohler 78.  
 Kolb 150, 151.  
 Kolb, Karl 78.  
 Kolde 206.  
 Kolisko 217.  
 Kolodny 83, 87, 186.  
 Kolodny, Anatole 78.  
 Konjetzny 89.  
 Korchow 181.  
 Korchow, V. u. M. Minz 78.  
 Kornitzer u. Leiter 295, 336.  
 Kostic 239, 256, 257.  
 Kozlowsky 366.  
 Köhler 88.  
 Köhlichen 152.  
 Kölichen s. Flatau 76.  
 Köhlichen s. Flatau 150.  
 Kölliker 89.  
 Kölliker u. Pommer 90.  
 König 371, 387.  
 König, E. 295.  
 Körte 246, 247, 366, 382, 390.  
 Körte u. Aschoff 246.  
 Kraas, Ernst 289, 296.  
 Krainz 78, 94, 96.  
 Krall 239, 256.  
 Kramarenco 366.  
 Kramer, S. E. 296.  
 Kramer, S. E. s. J. F. McCarthy 297.  
 Kraske 151.  
 Kraske, P. 78.  
 Krasling 106.  
 Krasnobaew 373.  
 Krasnobajew, F. P. 366.  
 Krebs 366.  
 Krehl s. Linser 408.  
 Krehl u. Mering 198.  
 Kretschmer 347.  
 Kretschmer, H. L. 296.  
 Kreuz s. Bockelmann 197.  
 Kroh 366.  
 Kropeit 296, 302, 331.  
 Kruimel 341.  
 Kruimel, J. P. 296.  
 Krukenberg 366, 391.  
 Krynski 238, 245.  
 Kudlek 372, 389.  
 Kudrnac 253.  
 Kudrnag 238.  
 Kueppers 279.  
 Kuhlenskampff 388.  
 Kurpjuweit 101.  
 Kurpjuweit, O. 78.  
 Kuschewa 276.  
 Kuschewa u. Malinowsky 241.  
 Kuschewa u. Malinowski 272.  
 Kutzmann, A. s. Hinman, F. 77.  
 Kuwahata 366, 399.  
 Kuwahata s. Osawa 388.  
 Kümmell, Hermann 198, 224, 225, 372.  
 Küppers 241.  
 Küster 132, 371, 381.  
 Küster, Ernst 78, 366, 383.  
 Küttner 371.  
 Laborde 113.  
 Lambert 257.  
 Lambling 7, 9, 10, 13, 15, 16, 17, 19, 20, 22, 28, 32, 33, 34.  
 Lambling s. Bensaude 2, 7, 25.  
 Lambling s. Cripps 2.  
 Lambling s. Gant 3.  
 Lambling s. Goodsall 3.  
 Lambling s. Kelsey 3.  
 Lambling, A. 3.  
 Lamm 3, 78, 175.  
 Landau u. Waldeyer 265.  
 Landel s. Cook 2.  
 Landel u. Quénu 4, 6, 15.  
 Landel s. Seifert 4.  
 Landzert 276, 277.  
 Lang, F. J. u. Krainz 78, 94, 96.  
 Lange, Fritz 229.  
 Lange, M. 198.  
 Lange, Max 208.  
 Langenbeck 389.  
 Langhans 86.  
 Lannelongue 374.  
 Lanzert 270.  
 Laplane s. Sicard 82.  
 Lasio, G. 296.  
 Lassarre 366.  
 Lasserre 378, 391, 403.  
 Lauer 261, 264, 266, 267.  
 Lauven 106.  
 Lauven, Ernst 78.  
 Läwen 366, 383.  
 Leddy 95, 193.  
 Leddy, E. P. u. C. Gian-turco 78.  
 Lefèvre 239.  
 Lefèvre 264.  
 Legueu 76, 159.  
 Legueu u. Papin 338.  
 Lehmann, Walter 78, 132, 133, 136, 138, 141.  
 Leichtenstern 3, 6, 237, 241, 243, 267, 268, 273.  
 Leiter s. Kornitzer 295, 336.  
 Lenormant 182, 400.  
 Lenormant, Wilmoth u. Pergola 78.  
 Lenz, Maurice u. Jacob R. Freid 78, 106, 107.  
 Lepennetier s. Bèlot 74.  
 Leriche 89.  
 Lermoyez s. Sicard 82.  
 Lesi, A. 296.  
 Leveuf 391.  
 Leveuf, Jaques 366.  
 Leveuf et Odru 3, 8.  
 Levin 280.  
 Levin, Isaac 79.  
 Levy, C. S. s. A. E. Goldstein 294.  
 Lewis 366.  
 Lewis, Braunsford 296.  
 Lewis, Braunsford u. Caroll 296.  
 Lewis, D. 377.  
 Lewis u. Carrol 349.  
 Lexer 366, 371, 372, 381, 384, 388, 407, 417.  
 Libensky 6.  
 Libensky, W. 3.  
 Lichtenberg, A. v. 296, 302, 309, 333, 334.  
 Lichtenberg, A. v. u. W. Hey-nemann 296.  
 Lichtenberg, A. v. u. Th. Schultheiß 296.  
 Lichtenstern, R. 296.

- Lieb 215.  
 Liebesny 366, 409.  
 Limacher, Franz 79.  
 Linser u. Krehl 408.  
 Lissizyn 366, 394, 413.  
 Livermove, G. R. 296.  
 Ljubiskin 241, 274.  
 Ljunggren 79, 132, 133, 136, 139, 140.  
 Lobmayer 376.  
 Lockhart u. Dukes 3.  
 Lockhart-Mummary 3, 8.  
 Lockwood u. Rolleston 244.  
 Loeschke 296, 317.  
 Loeschke u. Adrion 312.  
 Loeschke-Adrion u. Cammeratt 313.  
 Lombard 240, 261.  
 Longacre 242.  
 Lorin-Epstein 239, 268.  
 Lorenz 79.  
 Lorenz s. Beneke 240.  
 Loughane, F. M. C. 296.  
 Lower, E. W. s. W. J. Engel 293.  
 Lower-Higgins 242.  
 Lowsley, O. S. 296.  
 Lowsky, O. S. 296.  
 Löffler 182.  
 Löffler, L. 79.  
 Löhr 366, 385, 386, 387, 388, 394, 395, 396, 413, 414, 415.  
 Löhr s. Fromme 365.  
 Löhr s. Voelcker 368.  
 Lubarsch, Otto 79, 89, 131, 132, 136, 148.  
 Luks 241.  
 Luschka 238.  
 Luscinian 113.  
 Luscinian, Josef H. 79.  
 Luttelmann 254.  
 Luys 302, 337, 338.  
 Luys, G. 296, 297.
- Mac Carthy 239, 257, 289, 289, 302, 335, 338, 339, 343, 344, 345, 347, 348, 349, 351, 355, 356.  
 Mac Carthy, J. F. 297, 342.  
 Mac Carthy, J. F. u. S. E. Kramer 297.  
 Mac Carthy, J. F. u. Ritter 297.  
 Mac Carthy u. Fr. Wappler (New York) 309.  
 Mc Coy 297.  
 Mc Donald s. Ballenger 289.  
 Mc Indol s. Masson 242.  
 Mac Kechnie 140.  
 Mac Leod u. Jakobs 79.  
 Mac Leod s. Jakobs 142.  
 Machol 239, 256, 257.  
 Majoli 258, 271.  
 Maier, Otto 366, 372, 374.  
 Maître, Le 191.
- Makai 366, 372, 377, 397, 401.  
 Malinkowski 276.  
 Malinowski s. Kuschewa 272.  
 Malinowsky s. Kuschewa 241.  
 Maljeff 106, 178, 180.  
 Maljeff, M. 79.  
 Maller 88.  
 Maller s. Hamperl, H. 77, 129.  
 Manuilow 238, 248.  
 Marais 366, 402.  
 Marcinkowski 238.  
 Marchand s. Bensaude 2.  
 Maresch, R. 3.  
 Maresch u. Feyrter 8, 32.  
 Marie s. Pièrre 227.  
 Marion 238, 246.  
 Marion, G. 297.  
 Martens 366, 376, 381, 382, 411.  
 Martin 8, 366, 391.  
 Martin, G. 297.  
 Martin, C. L. 3.  
 Martin u. Sarasin 79, 125.  
 Martin u. Heeks 366, 400.  
 Martin du Pau, Ch. 367, 378, 403.  
 Martius 198, 215, 216.  
 Maschke 241, 270, 272, 274.  
 Mass 92.  
 Massabuau 159.  
 Massabuau, G. s. Estor, E. 76.  
 Massé s. Charbonnel 74.  
 Masson u. McIndol 242, 279, 281.  
 Mathé, Ch. P. 297.  
 Mathé, C. P. u. E. de la Pena 297.  
 Mathieu u. Monod 400.  
 Mathey-Cornat 79, 106, 124, 188.  
 Mathey-Cornat s. Jeanneney 113.  
 Mathey-Cornat s. Sabrazès 81.  
 Matsuoka, M. 79.  
 Matthews 79, 168, 181.  
 Matz 186.  
 Matz, Philipp B. 79.  
 Matzen 154.  
 Matzen, Th. 79.  
 Maximow 89.  
 Maxinsky 367, 374.  
 May, F. 297.  
 Maydl 237.  
 Mayer u. Polano 198, 235.  
 Mayo 240, 263, 264.  
 Mayo s. Akermann 267.  
 Mayo u. Prutz 266.  
 Mayo, C. H. 297.  
 Meisels 198.  
 Meissner, A. 311.  
 Melchior 23, 198, 236, 372.  
 Melchior, E. 3.  
 Meldolesi 191, 193.  
 Meldolesi, Gastone 79.  
 Meltzer, M. 297.
- Mendaro, A. s. Dellert, P. 75.  
 Mercier 303, 304, 305.  
 Mercier, A. 297.  
 Mering s. Krehl 198.  
 Merkel 241, 271.  
 Mesz 30.  
 Mesz, N. 3.  
 Meucci 238.  
 Meyer 241, 276, 279, 283.  
 Meyer, Adolf 79.  
 Meyer, Willy 297.  
 Meyer (Worcester) 152.  
 Meyer-Borstel, H. 79, 94, 113, 198, 214, 215, 216, 230, 397.  
 Meyer u. Burgdorff 198.  
 Meyer, J. s. A. E. Goldstein 294.  
 Meyerding 106.  
 Meyerding, Carmen u. Garvin 79.  
 Michel, L. 297.  
 Michon, L. 297.  
 Middeldorp 79.  
 Middleton, J. C. 79.  
 Miesch, Gabriel 79.  
 Mignon u. Bellot 79, 150, 154.  
 Mikulicz s. Heineke 267.  
 Miles, W. E. 3.  
 Miles s. Goodsall 3.  
 Miles s. Goodsall 6.  
 Miller s. Dewis 259, 239.  
 Millin s. Ryall 299.  
 Mim Kemal 367, 394.  
 Minz 181.  
 Minz, M. 78.  
 Mirotwortzew 367.  
 Mirotwortzew 374.  
 Moiroud, Pierre et Jean Cottalorda 79.  
 Monod, A. 3.  
 Monod s. Mathieu 400.  
 Moon 79.  
 Moore s. Rocaville 214.  
 Mori 258.  
 Morison, D. M. 297.  
 Moritsch 238, 241, 247, 276, 279, 281.  
 Moro 222, 263.  
 Morris 79, 152.  
 Morris s. Erdmann 2, 20.  
 Morton 23.  
 Morton, C. A. 3.  
 Moses, P. J. 79.  
 Most 3, 30.  
 Mouchet u. Hardoin 367.  
 Mouchet u. Hardouin 391.  
 Mouchet s. Vianney 402.  
 Moullin 247.  
 Moullin 246.  
 Moxon 246.  
 Moynihan 237, 244, 279, 297.  
 Mönckeberg 89.  
 Mstislavskij 241.  
 Mstislavsky 275.  
 Mummary s. Lockhart 3.  
 Murdoch 79.

- Muzio 79, 162.  
 Müller 367, 371, 381.  
 Müller (Rostock) 367, 375, 378, 397.  
 Müller, A. 198.  
 Müller, Erich 198.  
 Müller, Walter 383.
- Nabias, S. de 79.  
 Naegeli 100.  
 Naegeli, Otto 79.  
 Nagel 242, 279.  
 Nagelschmidt 307.  
 Nancrede-Simpson de 161.  
 Narath 241, 263, 264, 266, 267, 269, 271, 276.  
 Narath, H. 298.  
 Narion 338.  
 Nasse 246, 248.  
 Nathan 138, 142.  
 Nathan, W. 80.  
 Neal, M. P. u. Duddley A. Robnett 80, 113.  
 Necker 298.  
 Nell 336.  
 Nell, W. 298.  
 Neller, K. u. K. Neubürger 80, 123.  
 Nelson 298.  
 Nesbit, R. M. 298.  
 Neuffer 367, 377.  
 Neubauer 241, 268.  
 Neubürger, K. s. Neller, K. 80, 123.  
 Neugebauer, F. 80.  
 Neugenbauer 217.  
 Neumann 156, 238, 241, 246, 247, 267, 276, 279, 280.  
 Neumann, A. 282.  
 Neve 258.  
 Nicholis 389.  
 Nicholson 139.  
 Nicholson, M. A. 298.  
 Nicolich, G. 298.  
 Niedermeier 206.  
 Nikissin 240, 264.  
 Nisio 298.  
 Nissen 241.  
 Nitze 298, 305.  
 Noordenboos 240, 261.  
 Nordholt 383, 367.  
 Nové-Josserand u. Tavernier 80, 124.  
 Novello 271.  
 Novicki 7.  
 Novotelnow 367.  
 Nowak u. Sussmann 242, 279, 281.  
 Nowicki, St. 3.  
 Nowitzky 374.  
 Nowotelnow 374.  
 Nuzum 239.
- Oberndorfer, S. 80, 298.  
 Obrastzow 241, 273.  
 Obrustzow 275.  
 O'Crowley 124.  
 O'Crowley, C. R., M. Trubek u. H. H. Goldstein 80.  
 O'Day 80.  
 Odenow 80, 138.  
 Oderfeld u. Steinhaus 80.  
 Odermatt 240, 267.  
 Odes 367, 393.  
 Odru s. Leveuf 3, 8.  
 Oehlecker 228, 381.  
 Oglotlina, S. 367.  
 Ohmstedt 240, 264.  
 Ollier 374, 389, 396.  
 Ollivier 370.  
 Oppenheimer 338.  
 Oppenheimer, R. 298.  
 Orator s. Horn 295.  
 Orr 385, 395, 398, 413, 415.  
 Orr, H. W. 367.  
 Osawa u. Kuwahata 388.  
 Osius 388.  
 Ostrowsky 367, 394.  
 Otsuka s. Takahashi 300.  
 Öhlecker 198, 367, 412.  
 Öttingen, v. u. Helfferich 80.
- Paget 205, 223, 224.  
 Pack u. Le Fèvre 80, 105.  
 Paladini 87.  
 Palla 263, 271.  
 Palmer, R. M. 298.  
 Pancoast 138.  
 Papas 298.  
 Papin 312.  
 Papin, E. 298.  
 Papin s. Legueu 338.  
 Paré, A. 298.  
 Paré, Ambrose 303.  
 Parin 367, 393.  
 Parry, Leo D. s. Pfahler 80.  
 Pascal 233, 246.  
 Paschen, Richard 80.  
 Patel 80, 151.  
 Patey, D. H. 80.  
 Paton 279.  
 Patton, J. F. s. J. R. Caulk 292.  
 Pauchet 338.  
 Payr 230, 367, 371, 372, 380, 382, 397, 403, 409, 410, 412, 414.  
 Pässler, H. W. 298.  
 Peacock, A. H. 298.  
 Péaire 367.  
 Pellecchia, E. 298.  
 Pels-Leusden 367, 371, 381.  
 Pena, A. de la 298.  
 Pena, E. de la s. Mathe, Ch. P. 297.  
 Pennington, J. C. 298.  
 Péraire 394, 398.  
 Pergola s. Lenormant 78.
- Permann 240, 263, 264, 266, 267.  
 Pernim, C. 298.  
 Perthes 371.  
 Perussia 80.  
 Petermann 367, 382, 412.  
 Petersen 17.  
 Petersen u. Colmers 3, 9.  
 Petersen s. Groth 294.  
 Petren 105.  
 Petren, K. 80.  
 Petourand 80.  
 Petrow 23, 373.  
 Petrow, N. M. 3.  
 Petrow, N. 367.  
 Pfahler, G. E. 80.  
 Pfahler u. Leo D. Parry 80.  
 Pfanner u. Straunig 240, 261, 263, 264.  
 Pflaumer 335.  
 Pflaumer, E. 298.  
 Phelip, L. 298.  
 Phemister, D. B. 80.  
 Philipowicz, I. 364, 367, 372, 388, 393, 394, 398, 399, 403, 404, 406, 409, 414.  
 Philipp 88.  
 Philipp u. Schäfer 80, 87, 98, 121, 174, 177, 178, 179, 180.  
 Philipps s. Cofer 242, 279.  
 Philips 409.  
 Pickhan 192.  
 Pickhan, A. 80.  
 Pierre-Marie 227.  
 Pikin 241.  
 Piliers 389.  
 Piney 85.  
 Piney, A. 80.  
 Piquet 397.  
 Piquet u. Cissan 367, 397.  
 Pirquet, v. 80, 123, 222.  
 Pistman, J. D. s. E. Floyd 293.  
 Pitts, B. 80.  
 Plaggemeyer, H. W. u. C. C. Weltmann 301.  
 Player 298.  
 Plenz 367, 382.  
 Pleschner 136.  
 Podgorbunsky 241, 275.  
 Podkaminsky 258.  
 Poirier s. Bensaude 2.  
 Polano s. Mayer 198, 235.  
 Policard u. Leriche 89.  
 Pommer 89, 90, 91.  
 Pomeroy, E. S. 298.  
 Poncet 370, 396.  
 Ponomarew 373, 378, 398.  
 Ponomarew, S. 367.  
 Poppert 371.  
 Porcile 80, 159.  
 Porges 3, 22.  
 Port 198, 208.  
 Poser 154.  
 Poser u. Riedel 162.  
 Praetorius 298.  
 Pregola 182.
- Obenthur s. Sorrel 368.  
 Oberndorfer 131.

- Preindsberger 238.  
 Pribram 238, 246, 247.  
 Priebatsch 241, 272.  
 Priwes, M. G. 298.  
 Proust 193.  
 Proust, R. 80.  
 Prutz 240, 261, 265.  
 Prutz s. Mayo 266.  
 Pugh, W. S. 299.  
 Puhl 299, 335.  
 Puhr, Lajos 80.  
 Putti, V. u. G. Faldini 80.  
 Pürckhammer, Rolf 80, 123, 124, 129.
- Quain 4, 6.  
 Quenu 272, 275, 279.  
 Quénu s. Cook 2.  
 Quénu und Hartmann 4, 22.  
 Quénu u. Landel 2, 4, 6, 15.  
 Quénu u. Landel s. Seifert 4.  
 Quervein, De 230.
- Rabinowitsch, W. 299.  
 Radley u. Duggan 80, 161.  
 Rahm 80.  
 Randall, A. 299.  
 Rankin, F. W. 4.  
 Rankin s. Bergen 2.  
 Rankin s. Fitzgibbon 2, 8, 20.  
 Rappoport 238, 246, 247.  
 Ravasini 299.  
 Ravich, S. 299.  
 Rechniowsky, S. 367, 375, 403.  
 Recklinghausen, v. 80, 85, 94, 124.  
 Redell, G. 299.  
 Redwitz, v. 375.  
 Regensburger 81, 147, 156.  
 Rehn, E. 197.  
 Reich 238, 249, 250, 251, 252, 253, 285.  
 Reichel 4, 22, 25.  
 Reichel u. Staemmler 4, 22.  
 Reimann 81, 146.  
 Reinberg 397.  
 Reinhardt 154, 240, 261, 262, 263, 264, 286.  
 Reinhardt s. Rosenthal 165.  
 Reinhardt, Hans 81.  
 Rembold 262, 266, 267.  
 Remete, E. 299.  
 Remijnse 299, 340.  
 Renander 142.  
 Renander, Axel 81.  
 Renner 168.  
 Rerzsényi, Zaltan v. 364.  
 Reschke 367, 377.  
 Reschke s. Borchard 364.  
 Riche s. Jeanbreau 239, 258, 260.  
 Richard 146, 367, 391.  
 Richards, Owen 81.  
 Richter 239.
- Ridge u. Hilton 241, 272.  
 Riedel u. Haeckel 81.  
 Riedel u. Poser 162.  
 Riederer 4, 6, 23.  
 Riesack 198.  
 Riese 238, 246, 247, 248.  
 Rieux 246.  
 Ringel 367, 397.  
 Ringleb 299.  
 Ritter 89, 372.  
 Ritter s. J. F. Mc Carthy 297.  
 Rivanol 409.  
 Roberts 87, 88, 124.  
 Roberts, O. W. 81.  
 Robnett, Dudley A. s. M. P. Neal 80, 113.  
 Rocaville u. Moore 214.  
 Rodrigues, F. s. R. Dossot 293.  
 Rodzinsky 389.  
 Rodzinsky, R. 367.  
 Rokitansky 249, 258, 268, 271.  
 Rolleston s. Lockwood 244.  
 Rolnick, H. C. 299.  
 Romanzew 398.  
 Romiti 240.  
 Roques s. Jouveau-Dubreuil 113.  
 Roscher 156.  
 Roscher, Fredrik 81.  
 Rose 191, 193, 241, 272.  
 Rose, Cassie B. 81.  
 Rose, D. K. 299.  
 Rose II 275.  
 Rosenburg 302, 337, 338.  
 Rosenburg, A. 299.  
 Rosenstein 367, 382, 394.  
 Rosenthal 165.  
 Rosenthal-Tegeler-Reinhardt 165.  
 Rosenzweig 241, 274.  
 Ross s. Bruce 238.  
 Rossi 238.  
 Rossi, A. 81.  
 Rost 367, 371.  
 Rost u. Brandt 412.  
 Rotter 6, 165.  
 Rotter, J. 4.  
 Rotter, Werner 81.  
 Rovenstine, E. A. 299.  
 Rödelius u. Kautz 96.  
 Römmelt s. Ernst Max 76.  
 Römmelt s. Ernst 117.  
 Rödelius E. u. F. Katz 81.  
 Rubritius 302, 363.  
 Rubritius, H. 299.  
 Rueping 271, 274.  
 Rueping u. Felten 273.  
 Rulle 198.  
 Rummel 198, 223.  
 Runge 154.  
 Runge, Max 81.  
 Rupp 397.  
 Rupp, F. 368.  
 Russel u. Garvin 106.  
 Rutherford 257.
- Rutkowsky 374.  
 Rüping 241.  
 Ryall, Canny u. Millin 299.  
 Ryan, J. P. 81.  
 Ryerson, F. W. s. E. F. Hirsch 77, 181.
- Sabrazès 113.  
 Sabrazès, J., G. Jeanneney et Mathey-Cornat 81.  
 Sahli 179.  
 Saidmann 383.  
 Sailer 240, 260.  
 Sailer, K. v. 263.  
 Salleras, J. 299.  
 Sanfort s. J. R. Caulk 292.  
 Saniter 238, 254, 255.  
 Sarasin s. Martin 79, 125.  
 Saratow s. Watschugoff 253.  
 Sargent, J. C. 299.  
 Sasse, F. 81.  
 Sauerbruch 372.  
 Sawitzky 409.  
 Sawitzky, J. 368.  
 Schaak 374.  
 Schaedel, W. 81.  
 Schaffer 89.  
 Schanz 207.  
 Schauer 81.  
 Schauer s. Stieda 159.  
 Schäfer 309.  
 Schäfer s. Philipp 80, 87, 98, 121, 174, 177, 178, 179, 180.  
 Schäfer u. Philipp 88.  
 Schede 393, 396.  
 Scheele 241, 273, 275, 307, 308.  
 Scheele, K. 299.  
 Scherb 198, 216, 218, 219, 220, 230.  
 Scheuermann 198.  
 Schiele 238, 254.  
 Schilling, Viktor 81, 100, 105.  
 Schinz 133.  
 Schinz, Baensch, Friedl 81.  
 Schinz u. Uehlinger 81.  
 Schlagintweit, F. 299.  
 Schleip 101.  
 Schleip, K. 81.  
 Schliephake 409.  
 Schliephake, Erwin 368.  
 Schmertmann 81.  
 Schmidt 234, 299.  
 Schmidt, M. B. 81, 85, 105, 146, 152, 167.  
 Schmidt, Rudolf 81, 161.  
 Schmidt, Walther 368.  
 Schmieden, V. 1, 4, 5, 13, 32, 371.  
 Schmieden, V. u. Westhues 4, 7, 8, 11, 13, 15, 17, 19, 20, 21, 23, 36, 37.  
 Schmiedt 408.  
 Schmorl 81, 88, 94.

- Schmorl, G. u. Herbert Jung-  
hanns 81, 86, 88, 96, 198,  
213, 215, 216, 217, 224, 225,  
226.
- Schmorl u. Übermuth 224.
- Schmutte, H. 300, 335.
- Schneider, H. 300, 339.
- Schnitzler 368, 399, 400.
- Schoenbauer 281.
- Scholefield 274.
- Scholefield s. Turner 241.
- Scholl, A. J. 300.
- Scholz, A. 96.
- Schott 248.
- Schottler 4.
- Schönbauer, L. 4, 22, 389, 368.
- Schöttler 23.
- Schreiner, Bernard F. 81.
- Schridde (Dortmund) 182, 183.
- Schubert, V. 81.
- Schuchardt, Karl 81.
- Schuhmacher 240.
- Schultheiß 334, 348.
- Schultheiß, Th. 300.
- Schultheiß, Th. s. A. v. Lich-  
tenberg 296.
- Schultze 199, 200, 202, 203,  
204.
- Schultze-Brauns, O. 81.
- Schulze-Rhonhof 206.
- Schumacher 261, 262, 263,  
265, 266.
- Schumacher u. Ekehorn 264.
- Schüler-Waldheim 402.
- Schülle 215.
- Schüller 198.
- Schürch 400.
- Schürer-Waldheim 368.
- Schwalbe 240, 242, 261, 264.
- Scudder 138.
- Scudder, Charles S. 81.
- Seemen, H. v. 300, 307, 340,  
368, 384.
- Selby 279.
- Selka 181.
- Selka, A. 81.
- Serra 241.
- Serrallach u. Serrellach 300.
- Seifert 4, 6.
- Sherwood u. Dunn 300.
- Short 239.
- Sicard, Coste, Belot u. Ga-  
staud 82.
- Sicard, Gally, Haguenau u.  
Wallich 82.
- Sicard, Lermoyez u. Laplane  
82.
- Sicard u. Mitarbeiter 96.
- Siegmund s. Dietrich 144.
- Simpson 148, 154, 162.
- Simpson, Walter M. 82.
- Simpson s. de Nanerede 161.
- Siwon 368, 397.
- Sjövall s. Borelius 2.
- Sjövall s. Smoler 4.
- Smital 239, 257.
- Smith s. Carling 239, 258,  
260.
- Smith s. Godard 239, 242, 261.
- Smoler 4, 6.
- Socin, H. u. E. Burkhardt 82.
- Sonnenburg 276.
- Sonnenfeld, Arthur 82.
- Sonnenfeld, A. s. Zadek, J. 83,  
101.
- Sorge 4, 6, 23.
- Sorrel-Déjérine 113.
- Sorrel u. Obenthur 368.
- Sorrel u. Sorrel-Déjérine 113.
- Sorrentino, M. 300.
- Spath 368.
- Spitzer, W. M. 300.
- Spitzmüller 238.
- Sproull, John 82.
- Staemmler 2, 6, 17, 22, 23.
- Staemmler s. Esmarch 2.
- Staemmler s. Colmers 2.
- Staemmler s. Funkenstein 2.
- Staemmler s. Klebs 3.
- Staemmler s. Klein 3.
- Staemmler s. Leichtenstern 3.
- Staemmler s. Petersen 9.
- Staemmler s. Reichel 4, 22.
- Staemmler s. Riederer 4.
- Staemmler s. Schottler 4.
- Staemmler s. Sorge 4.
- Staemmler s. Tuckwell 4.
- Staemmler s. Versé 4.
- Staemmler s. Zinner 4.
- Staemmler, M. 4.
- Stafford 303.
- Staudenmayer 241, 272.
- Staurig s. Pfanner 261, 263.
- Steimker 238.
- Stein 138.
- Steinhaus s. Oderfeld 80.
- Stenstroem 192, 193.
- Stenström, K. W. and L. G.  
Ericksen 82, 192, 193.
- Stepita 300.
- Stern 331.
- Stern, M. 300, 330.
- Stewart 398.
- Stewart, M. A. 368, 398.
- Stiasny, H. 82.
- Stich 238, 245, 368, 371, 376.
- Stieda 82, 196.
- Stieda-Schauer 159.
- Stohr 198, 215, 216, 230.
- Stolan u. Costesco 368, 403.
- Stolzenberg 263, 264.
- Stork 209.
- Straunig s. Pfanner 240.
- Strauß 6.
- Strauß, H. 4.
- Strauß, L. 4.
- Strauß, Ludwig 82.
- Strazewski 272.
- Striling, W. C. 300.
- Struthers 8.
- Struthers, J. E. 4.
- Strümpel 227.
- Stubenrauch, v. 368, 379.
- Sudeck 211.
- Sultan 237, 254.
- Sundberg 240, 264, 266.
- Sussmann s. Nowak 242, 279,  
281.
- Sutherland 145, 168, 169, 180.
- Sutherland, Decker u. Cilley  
82, 106, 124, 125, 127, 146,  
175, 178, 178, 180.
- Sutherland u. Mitarbeiter 178,  
179.
- Sutten 248.
- Süssbrich 368, 407.
- Takahashi, A. Hiroshi Otsuka  
300.
- Tandler, J. u. O. Zuckerkandl  
300, 347.
- Tavernier, L. 82.
- Tavernier s. Nové-Josserand  
80, 124.
- Taylor 239, 242, 257, 279, 281.
- Teacher s. Horrington 101.
- Tegeler s. Rosenthal 165.
- Tendelov 85.
- Terebinsky 368, 374.
- Thévenard, P. 300.
- Thompson 82.
- Thompson, E. J. u. Violet  
H. Keiler 82.
- Thompson, G. J. 300.
- Thompson, H. 300.
- Thompson-Walker, J. 300.
- Thomson 163.
- Thomson u. Keiller 113.
- Thorek 398.
- Tileston u. Wolbach 82, 145.
- Tixier u. Duval 82.
- Toldt 241, 255, 265, 268.
- Tolson 300.
- Tonnesen 23.
- Tonnesen, H. 4.
- Traube, Karl 82.
- Treitz 241, 242, 255, 258, 261,  
263, 268, 269, 270, 271, 272,  
276, 277.
- Treplin 300, 340.
- Trèves 258, 259, 260, 271,  
368, 378, 409.
- Trives 315.
- Troell 88.
- Troell, Abraham 82.
- Trubek u. Goldstein 124.
- Trubek, M. s. O'Crowley 80.
- Tsaknis 312, 313, 314.
- Tsaknis, D. 300.
- Tschmarke 368, 387.
- Tuckwell 4, 6.
- Turner 274, 368, 374.
- Turner u. Scholefield 241.
- Türk 276.
- Tyvand s. H. C. Bumpus 291.

Ubelhör, R. 300.  
 Uebelhör 363.  
 Uehlinger 133.  
 Uehlinger s. Schinz 81.  
 Ullmann 239, 258.  
 D'Urso 155.  
 D'Urso s. Alessandri 155.  
 Usadel 300.  
 Uthoff, C. J. 300.  
 Übermuth 198.  
 Übermuth s. Schmorl 224.

Vautrin 241, 275.  
 Venables 241, 242, 279.  
 Verardi 300.  
 Versé 4, 6.  
 Verth, zur 198, 215, 220, 230.  
 Vervinier 368, 408.  
 Vianney u. Mouchet 402.  
 Vickers u. Fortune 239.  
 Viethen 129, 335.  
 Viethen, Herm. 82.  
 Viethen, H. 138, 300.  
 Vildermann 301.  
 Virchow 6, 147.  
 Virchow, H. 4, 301.  
 Voelcker 368.  
 Voelcker 371, 387.  
 Voelcker, F. 289.  
 Voelcker u. Boeminghaus 140.  
 Vogel 290, 302, 340.  
 Vogel, R. 301.  
 Vogler 238, 388.  
 Vogt 277.  
 Volodarski 238.  
 Volodarsky 253.  
 Vorschütz 368, 372, 389, 390.

Wagner 165, 241, 272, 273, 275, 276.  
 Wagner, Richard 82.  
 Wagoner, G. 82.  
 Wakelay 401.  
 Wakelay, Cecil P. G. 368.  
 Waldeyer 237, 241, 243, 249, 250, 251, 255, 256, 268, 270, 270.  
 Waldeyer s. Gruber 256.  
 Waldeyer s. Landau 265.  
 Walker 238.  
 Walker, K. 301.  
 Wallich s. Sicard 82.  
 Walter, v. 147.  
 Walther 152.  
 Walther, M. 82.  
 Wandel 264, 265, 266.

Wappler 341.  
 Wappler, F. C. 301.  
 Wappler, Fr. 343, 345.  
 Wappler, Fr. (New York) 308.  
 Wappler, Fr. (New York) s. McCarthy 309.  
 Wappler, R. 343.  
 Ward 101.  
 Ward, Gordon R. 82.  
 Ward, R. O. 301.  
 Ward s. Kelly 295.  
 Watermann 206.  
 Watermann u. Kemper 368, 399.  
 Watschugoff 238, 253.  
 Watschugoff-Saratow 253.  
 Weber 162, 373, 374, 398.  
 Weber, O. 82.  
 Weber, Th. K. 368.  
 Wechselmann 6.  
 Wechselmann, L. 4.  
 Wedgewood, P. E. 301.  
 Wegelin 72, 148, 152, 154, 165.  
 Wegelin u. Barthels 165.  
 Wegelin, C. 82.  
 Weidenreich u. Borst 90.  
 Weijtlandt, J. A. 301.  
 Weingarten 100, 171.  
 Weingarten, Richard 82.  
 Weingarten s. Hanhart 105.  
 Weiss 216.  
 Weltmann, C. C. u. H. W. Plaggemeyer 301.  
 Wesson, M. B. 301.  
 Westhues 7, 8, 17, 31, 32, 33.  
 Westhues, H. 4.  
 Westhues s. Schmieden 4, 7, 8, 11, 13, 15, 17, 19, 20, 21, 23, 36, 37.  
 Westmann 239, 258, 259.  
 Weytlandt 339.  
 Weyerbacher s. W. P. Garswhiler 294.  
 Wiemers 217.  
 Wiesinger 82.  
 Wildegans 335.  
 Wildegans, H. 237, 301.  
 Wilensky 377.  
 Wilensky, Abraham 368.  
 Wilhelm 198, 217.  
 Wilhelm, R. 197.  
 Wilkens u. Hedren 152.  
 Williams, H. 301.  
 Willis, R. A. 82.  
 Willis, R. A. s. Colville, H. C. 75.  
 Wilmoth 182.

Wilmoth s. Lenormant 78.  
 Wilms 237, 255, 256, 267.  
 Wilson 271.  
 Winkelbauer 368, 396.  
 Wiseman, J. L. s. J. R. Caulk 292.  
 Wishard, W. H. 306.  
 Wissmer-Kovarsky 82.  
 Wohlwill 301.  
 Wolbach s. Tileston 82, 145.  
 Wolf 255.  
 Wolff, G. 82.  
 Wolff, Richard 82.  
 Wortmann 237.  
 Wossidlo, E. 301, 306.  
 Wossidlo, Erich 305.  
 Wossidlo, H. 301, 306.  
 Wossidlo, Hans 305.  
 Wölfler 82, 152.  
 Wrede 196.  
 Wright, Henry W. S. 83.  
 Wwedensky 373, 393.  
 Wwedensky, K. 368.  
 Wyschgorodskaja 373.  
 Wyschgorodskaja, E. 368.

Yeomans 7.  
 Yeomans, F. C. 4.  
 Young 326, 360.  
 Young, H. H. 301, 323, 324.  
 Young, H. H. u. Cecil 301.

Zabolotnow 142.  
 Zackerl 198.  
 Zade 168.  
 Zade, M. 83.  
 Zadek 161.  
 Zadek, J. 83.  
 Zadek, J. u. A. Sonnenfeld 83, 101.  
 Zappeloni s. Alessandri 163.  
 Zeller 368, 376.  
 Zengulys 106.  
 Zengulys, J. 83.  
 Zeynek 307.  
 Ziegler 4, 6.  
 Zinner 4, 9, 17.  
 Zoepfel 238.  
 Zolkver 8.  
 Zolkver, V. 4.  
 Zollinger 198, 215.  
 Zuckerkandl 123.  
 Zuckerkandl s. Tandler 347.  
 Zuckerkandl, O. s. J. Tandler 300.

## Sachverzeichnis.

- Adenoma destruens s. unter Zottengeschwülste des Darmes.
- Arterielle Gefäßversorgung von Blasenhalshals und Prostata 312.
- Arthrosis deformans und Kreuzschmerz 225.
- Autopyotherapie der Osteomyelitis 401.
- Bäderanwendung in der Osteomyelitisbehandlung** 405.
- Bauchbrüche s. auch Hernien: — innere, Definition 242.
- Blasenhalshals, arterielle Gefäßversorgung des 312.
- Klappenbildung im, Therapie 348.
- Blutbild bei chronischer Lumbago 209.
- bei Knochenmetastasen bösartiger Geschwülste 99.
- bei Knochenmetastasen bösartiger Geschwülste, Veränderungen entsprechend dem Primärtumor 102.
- Veränderungen im, zur Beurteilung der Osteomyelitis 413.
- Blutgefäße als Weg der Metastasierung bösartiger Geschwülste 85.
- Blutgefäßversorgung von Blasenhalshals und Prostata 312.
- Bluttransfusionen in der Osteomyelitisbehandlung 408.
- BRODIESCHER Knochenabsceß** 370, 397.
- Bronchialcarcinom, Knochenmetastasen beim 180.
- Calcinosis intervertebralis und Kreuzschmerz 224.
- Carcinom s. auch Geschwülste, bösartige: — zottig-papilläres s. unter Zottengeschwülste des Darmes.
- Chemotherapie der Osteomyelitis 398.
- Coccygodynie 231.
- Coxa vara als Ursache des Kreuzschmerzes 207.
- Darm, Polyposis des 20.
- Darminklemmung bei inneren Bauchbrüchen 245 bis 247, 251—254, 256, 258 bis 259, 264—267, 271 bis 274, 279.
- Darmkrebs s. auch Zottengeschwülste des Darmes.
- Darmpolypen: — Einteilungsschema nach SCHMIEDEN - WESTHUES 20.
- vorkrebsige Zellveränderung in 16.
- zahlenmäßige Beziehung zu Zottengeschwülsten 8.
- Darmschleimhaut, Zellumwandlung in Richtung zur Geschwulstbildung 15.
- Diät in der Behandlung der Osteomyelitis 405.
- Diathermie, physikalische Grundlagen der 308.
- Elektrische Koagulation und elektrisches Schneiden, physikalische Grundlagen 307.
- Elektrochirurgie bei Operationen der akuten Osteomyelitis 384.
- Epithelioma superficiale vegetans s. unter Zottengeschwülste des Darmes.
- Epitheliome adenoides Masson s. Geschwülste der Schilddrüse.
- Fibroadenoma papillare s. unter Zottengeschwülste des Darmes.
- Fliegenmaden zur Behandlung der Osteomyelitis 400.
- Foramen Winslowii, Topographie 258.
- Fossa duodenojejunalis, Topographie 269.
- retrocoecalis, Topographie 244.
- Gallenblasencarcinom, Knochenmetastasen bei 176.
- Gallertkrebs in Zottengeschwülsten des Darmes 17.
- Gastroenterotomia retrocolica, Hernia mesocolica nach 261.
- Gelenkskomplikationen der Osteomyelitis, Behandlung 409.
- Geschichte der konservativen Behandlung der Prostatahypertrophie 303.
- Geschwülste: — bösartige, Knochenmetastasen bei, s. unter Knochenmetastasen. — — Wege der Metastasierung 85.
- des Beckens und Kreuzschmerz 228.
- s. auch Sarkom.
- s. auch Zottengeschwülste.
- Hämorrhoiden und Kreuzschmerz 235.
- Harnröhre: — Klappenbildung in der, Therapie 348.
- Sphinctersklerose der, Therapie 348.
- Hernia der Bursa omentalis: — durch das Foramen Winslowii: — — Anatomie 258.
- — Behandlung 260.
- — Klinische Erscheinungen 259.
- durch das Mesocolon: — — Anatomie 260, 262.
- — Behandlung 267.
- — Klinische Erscheinungen 264.
- durch das Omentum minus 264.
- Nomenklatur 266.
- zwischen den Platten des Omentum majus 264.
- Hernia ileocecalis: — Anatomie 243.
- Behandlung 248.
- Klinische Erscheinungen 245.
- Hernia intersigmoidea: — Anatomie 255.
- Behandlung 257.
- Klinische Erscheinungen 256.

- Hernia mesenterico-parietalis dextra:**  
 — Anatomie 276.  
 — Behandlung 281, 283.  
 — Klinische Erscheinungen 279.
- Hernia recessus duodenojejunalis (Treitzii):**  
 — Anatomie 268.  
 — Behandlung 274.  
 — Diagnose 273.  
 — Entstehung 269.  
 — Klinische Erscheinungen 272.  
 — Wege einer Ruptur 271.
- Hernia supravescicalis interna:**  
 — Anatomie 249.  
 — Behandlung 252.  
 — Diagnose 251.
- Hernien des Bauches, innere, Zusammenfassung 284.**
- Hodengeschwülste, Knochenmetastasen bei 180.**
- Hüftgelenksknochen, Osteomyelitis der, Behandlung 377.**
- Hüftgelenksluxation als Ursache des Kreuzschmerzes 207.**
- Hypernephrom, Knochenmetastasen bei 131.**
- Ileus bei Zottengeschwülsten des Darmes 12, 24, 26, 50, 62, 64, 67.**  
 — s. auch Darmeinklemmungen.
- Immunotherapie der Osteomyelitis 401.**
- Incarceration, s. Darmeinklemmungen.**
- Ischias, Differentialdiagnose gegen Lendenwirbelcarcinom 97.**  
 — traumatische und Kreuzschmerz 231.
- Klimakterium und Kreuzschmerz 212.**
- Knochen, Lymphgefäße im 87.**
- Knochenabsceß, Behandlung des 396.**
- Knochenkrankungen als Ursache des Kreuzschmerzes 222.**
- Knochenmark, Reaktion auf Metastasen bösartiger Geschwülste 100.**
- Knochenmetastasen bösartiger Geschwülste, Allgemeinerscheinungen, Lebensalter, klinische Symptome 97.**
- Knochenmetastasen als Frühsymptom eines Nierengewächses 138.**  
 — Behandlung 191.  
 — bei bösartigem Nebennierengewächs 145.  
 — bei Bronchialgeschwülsten 180.  
 — bei Collumcarcinom 176.  
 — bei Hodengeschwülsten 180.  
 — bei Hypernephroid 132.  
 — bei klinisch bösartiger Schilddrüsengeschwulst 165.  
 — bei klinisch nicht bösartiger Schilddrüsengeschwulst 147.  
 — bei Leber- und Gallenblasenkrebs 173.  
 — bei Magenkrebs 169.  
 — bei Mammacarcinom 106.  
 — bei Oberkiefercarcinom 175.  
 — bei Prostatacarcinom 124.  
 — bei Rectumcarcinom 173.  
 — bei Uteruskrebs 177.  
 — bei Sarkomen 186.  
 — bei unentdecktem Primärtumor 182.  
 — Blutbild und 99.  
 — Einteilung 83.  
 — Knochenmarksreaktion auf 100.  
 — osteoklastische und osteoplastische 89.  
 — Röntgendiagnose, allgemeine 98.  
 — und Kreuzschmerz 223.  
 — Wege der Metastasierung 85.
- Knochenmißbildungen als Ursache des Kreuzschmerzes 212.**
- Knochenregeneration nach Resektion wegen akuter Osteomyelitis 389.**
- Knochentuberkulose und Kreuzschmerz 222.**
- Knochenverletzungen als Ursache des Kreuzschmerzes 221.**
- Koagulation, elektrische, physikalische Grundlagen 307.**
- Konstitution und Kreuzschmerz 205.**
- Kreuzschmerz:**  
 — Behandlung des muskulär bedingten 212.  
 — — des neurogen bedingten 231.  
 — — des ossär bedingten 228.  
 — — des statisch bedingten 208.  
 — bei lymphatischer Leukämie 236.
- Kreuzschmerz:**  
 — Differentialdiagnose zwischen rheumatischem und traumatischem 210.  
 — durch degenerative Veränderungen der Wirbel und Wirbelgelenke 224.  
 — durch Erkrankungen des Rectums 235.  
 — durch Erkrankungen des Urogenitalsystems 232.  
 — durch Geschwülste des Beckens 228.  
 — durch Hämorrhoiden und Thrombosen der Beckengefäße 235.  
 — durch Hüftgelenksleiden 207.  
 — durch Knochenkrankungen 222.  
 — durch Knochenmißbildungen 212.  
 — durch Knochenverletzungen 221.  
 — durch Lymphdrüsenkrankungen 236.  
 — durch Muskelerkrankungen 208.  
 — durch Nervenkrankungen 230.  
 — durch Neurasthenie 231.  
 — durch Plattfüße 206.  
 — durch veränderte Statik der Wirbelsäule 205, 207.  
 — durch Veränderungen der Kreuzdarmbeingelenke 228.  
 — konstitutionell bedingter 205.  
 — Nervenversorgung der Lenden- und Kreuzbeingegend 204.  
 — Topographische Anatomie der Lenden- und Kreuzbeingegend 199.  
 — und Klimakterium 212.  
 — und Unfall 209, 221.  
 — Ursachen; Übersicht 204.
- KÜMMELSCHE Wirbelerkrankung und Kreuzschmerz 223.**
- Kurzwellentherapie der Osteomyelitis 409.**
- Lebercarcinom, Knochenmetastasen bei 173.**
- Lebertran in der chirurgischen Behandlung der akuten Osteomyelitis 385, 386.**
- Leukämie, lymphatische und Kreuzschmerz 236.**
- Lipurie 371.**
- Lordose und Kreuzschmerz s. u. Kreuzschmerz.**



- Lumbago:**  
 — s. auch Kreuzschmerz.  
 — chronische, als anaphyllaktische Stoffwechsellerscheinung 209.  
**Lumbalisation und Kreuzschmerz** 214.  
**Lymphdrüsen, retroperitoneale, Erkrankungen der, und Kreuzschmerz** 236.  
**Lymphgefäße als Weg der Metastasierung bösartiger Geschwülste** 86.  
 — im Knochen 87.
- Magenkrebs, Knochenmetastasen bei** 169.  
**Malum coxae senile als Ursache des Kreuzschmerzes** 207.  
**Mammacarcinom, Knochenmetastasen bei** 106.  
**Metastasen:**  
 — s. Knochenmetastasen.  
 — s. Zottengeschwülste des Darmes.  
**Multiple Sklerose und Kreuzschmerz** 231.  
**Muskelatrophie, spinale progressive und Kreuzschmerz** 231.  
**Muskelerkrankungen als Ursache des Kreuzschmerzes** 208.  
**Myelitis und Kreuzschmerz** 231.
- Nebennierengeschwülste, Knochenmetastasen bei** 144.  
**Nebennierenrindengeschwülste, Knochenmetastasen bei** 131.  
**Neurasthenie und Kreuzschmerz** 231.  
**Nierenkrebs, Knochenmetastase bei** 132.
- Oberkiefercarcinom, Knochenmetastasen beim** 175.  
**Operationsmethodik bei Zottengeschwülsten des Darmes** 31.  
 — elektrische Koagulation und elektrisches Schneiden, physikalische Grundlagen 307.  
 — der chronischen Osteomyelitis 392.  
**Osteoklasie** 89.  
**Osteomalacie und Kreuzschmerz** 227.  
**Osteomyelitis:**  
 — Behandlung der, Gelenkskomplikationen 409.
- Osteomyelitis:**  
 — Behandlung, Stand der, um 1920 371.  
 — Behandlungsmöglichkeiten, Überblick 370.  
 — Blutbildveränderungen zur Beurteilung der Schwere der 413.  
 — blutige und unblutige Behandlung, Zusammenfassung 410.  
 — Chemotherapie der 398.  
 — Diagnose der Markphlegmose aus dem Urin 371.  
 — Formen der 370.  
 — Immunotherapie der 401.  
 — Radiotherapie der 409.  
 — Vaccinetherapie, Kontraindikationen 416.  
 — akute, Behandlung durch Absceßincision 371.  
 — — — — — Indikationsstellung 372.  
 — — — — — Kritik der Erfolge 375.  
 — — — — — Technik der 375.  
 — — — — — Variationen 373.  
 — — — — — durch Amputation 390, 392.  
 — — — — — durch Knochenöffnung 378.  
 — — — — — Gefahren 380.  
 — — — — — Indikation 379.  
 — — — — — Lebertran in der 385, 386.  
 — — — — — Schienung bei der 388.  
 — — — — — durch Resektion 389.  
 — — — — — Probetrepantation bei 374.  
 — — — — — chronische, operative Methoden zur Behandlung der 392.
- Ostitis deformans Paget, Knochenmetastase mit röntgenologischem Bild wie** 182.  
 — — — — — und Ostitis fibrosa als Ursache des Kreuzschmerzes 223.  
 — — — — — sklerosierende 370, 396.
- Ovarialkrebs, Knochenmetastasen beim** 177.
- Papillome des Rectums s. u. Zottengeschwülste des Darmes.**  
**Periostitis albuminosa** 370, 396.  
**Plattfuß als Ursache des Kreuzschmerzes** 206.  
**Polyarthrits rheumatica, Beschwerden einer, bei Knochenmetastasen** 182.
- Polyposis des Darmes s. u. Zottengeschwülste des Darmes.**  
**Prostata, arterielle Gefäßversorgung** 312.  
**Prostatatacarcinom, Knochenmetastasen beim** 124.  
 — Therapie 349.  
**Prostatahypertrophie, geschichtliche Entwicklung der konservativen Behandlungsmethoden** 303.  
 — s. Prostatavergrößerung.  
**Prostatavergrößerung:**  
 — Behandlung mit Resektionsmethode nach McCARTHY:  
 — — Blutstillung bei der 356.  
 — — Ergebnisse 359.  
 — — Indikationsstellung 347.  
 — — Instrumentarium 343.  
 — — Nachbehandlung 357.  
 — — Technik 350.  
 — — Vorbehandlung 349.  
 — Behandlung nach PUNCHMETHODEN mit:  
 — — Diathermiemessersonde nach ROSENBERG 338.  
 — — elektrischem Brenner 325.  
 — — Hochfrequenzschlinge 330.  
 — — Instrument nach LUY 337.  
 — — Koagulationskatheter nach KRUIMEL 341.  
 — — Koagulationskatheter nach REMIYNSE 340.  
 — — Koagulationskatheter nach VOGEL 340.  
 — — Prostata-Cutor nach v. LICHTENBERG 333.  
 — — Resektionsinstrument nach KORNTZGER und LEITER 336.  
 — — rotierender Schneidfläche 328.  
 — — Schrumpfmethode nach KIRWIN 341.  
 — — Stanze 323.  
 — — Stanzung mit vorheriger Koagulation 327.  
 — Blutstillungsmethoden bei Operation der 328.  
 — Gegenwärtige Methoden zur endourethralen Resektion und Koagulation 322.
- Protusio bulbi als Symptom der Schädelmetastasen bösartiger Nebennierengewächse** 146.

- Radiotherapie** der Osteomyelitis 409.
- Recessus ileocecalis inferior**, Topographie 244.
- — **superior**, Topographie 243.
- **intersigmoideus**, Topographie 255.
- **mesocolicus medius und transversus**, Topographie 262.
- Rectoskopie** bei Zottengeschwülsten des Darmes 28.
- Rectumcarcinom**, Knochenmetastasen bei 173.
- Regio lumbosacralis fixa und Kreuzschmerz** 216, 219.
- Röntgendiagnose** der Hernia recessus duodenojejunalis 273.
- von Knochenmetastasen 98, s. a. u. Knochenmetastasen.
- von Zottengeschwülsten des Darmes 29, s. a. u. Zottengeschwülste.
- Röntgentherapie** bei Zottengeschwülsten des Darmes 34.
- der Osteomyelitis 409.
- Röntgenuntersuchungen** über die arterielle Gefäßversorgung von Blasenhalshals und Prostata 315.
- Rundzellensarkom** s. Sarkom.
- Sacralisation und Kreuzschmerz** 214.
- Sacrum acutum und S. arcuatum und Kreuzschmerz** 216, 219.
- Sarkom**, Knochenmetastasen beim 186.
- Sarkome** des Knochens, Differentialdiagnose gegen Hypernephrommetastase 142.
- Schilddrüsengeschwülste**, Knochenmetastasen bei 147.
- Schleimhautpolypen**, s. a. u. Zottengeschwülste des Darmes.
- Serumbehandlung** der Osteomyelitis 407.
- Skoliose** als Ursache des Kreuzschmerzes 206.
- Sphinctersklerose** der Harnröhre, Therapie 346.
- Spina bifida und Kreuzschmerz** 213.
- Spondylarthrosis deformans und Kreuzschmerz** 225.
- Spondylitis**, Differentialdiagnose gegen Tumor metastase im Wirbel 96.
- **typhosa und Kreuzschmerz** 223.
- Spondylolisthesis und Kreuzschmerz** 216, 218.
- Spondylosis deformans und Kreuzschmerz** 225.
- Spontanfrakturen**, s. u. Knochenmetastasen bösartiger Geschwülste.
- Strahlentherapie** bei Knochenmetastasen bösartiger Geschwülste 191.
- Struma colloides maligna**, s. Geschwülste der Schilddrüse.
- Sympathoblastome** s. Nebennierengeschwülste.
- Tabes dorsalis und Kreuzschmerz** 231.
- Therapie**, blutige und unblutige der Osteomyelitis 364.
- s. a. Operationsmethodik.
- Thrombosen und Kreuzschmerz** 235.
- Topographie** der Blutgefäße des Blasenhalshals und der Prostata 313.
- des Foramens Winslowii 258.
- der Fossa duodenojejunalis 269.
- der Fossa retrocoecalis 244.
- der Herniae supravesicales internae 249.
- der Lenden- und Beckengegend 199.
- des Recessus ileocecalis inferior 244.
- — — superior 243.
- — intersigmoideus 255.
- — mesocolicus medius und transversus 262.
- Transhaesio intestini** 260, 266.
- Tuberkulose** der Knochen und Kreuzschmerz 222.
- Tumor villosus**, s. u. Zottengeschwülste des Darmes.
- Ulcus ventriculi**, Beziehung zur Ätiologie der Hernia mesocolica 261.
- Unfall und Kreuzschmerz** 209.
- Urachusrest und Herniae supravesicales internae** 249.
- Urogenitalsystem-Erkrankungen und Kreuzschmerz** 232.
- Uteruskrebs**, Knochenmetastasen beim 177.
- Vaccinotherapie** der Osteomyelitis 401.
- Vitamine** zur Behandlung der Osteomyelitis 388, 399.
- Volvulus**, s. Darneinklemmung.
- Wirbel-Osteomyelitis**, Behandlung der 376.
- Wirbelsäule**, Statik der, und Kreuzschmerz 205.
- Zottengeschwülste** des Darmes
- **Behandlungsweise und Behandlungserfolge** 31.
- **bösartige Doppelgeschwülste** 64.
- — im Coecum 46.
- — im Mastdarm 39, 41, 43, 45, 47, 49, 52, 54, 55, 62, 64, 68.
- — im Sigma 46, 50, 51, 56, 59, 60, 61, 67.
- **gutartige**, im Mastdarm 40, 59.
- **Häufigkeit** 7.
- **Histologie** 13; s. auch klinische und histologische Beschreibung von 28 Fällen 38.
- **Klinische Statistik** (Alter und Geschlecht der Kranken; Sitz und Zahl der Geschwülste) 21.
- **Klinische und histologische Beschreibung** von 28 Fällen 38.
- **Klinisches Verhalten** beim Sitz im Dickdarm 28.
- **Klinisches Verhalten** beim Sitz im Rectum und Sigma 25.
- **Krebsige Umwandlung** 16.
- **Makroskopisches Aussehen** 9.
- **Ileus** durch 12, 24, 26, 50, 62, 64, 67.
- **Metastasen** bei, allgemeine 46, 50, 52.
- — bei, in der Leber 40, 69.
- — bei, in der Lunge 43, 49.
- **Operationsmethodik** 31.
- **Operative Behandlung**, s. klinische und histologische Beschreibung von 28 Fällen 38.
- **Röntgenbefunde** 29, 51, 55, 60, 62, 64, 70.
- **Zusammenfassende Übersicht** über ihre Klinik 34.
- **Zusammenfassende Übersicht** über ihre pathologische Anatomie 19.

# Inhalt der Bände 26—28.

*Ein Generalregister der Bände 1—25 befindet sich in Band 25.*

## I. Namenverzeichnis.

	Band	Seite
<b>Fuß, H.</b> (Bonn). Nichtdiabetische Kohlehydratstoffwechselstörungen in ihrer Bedeutung für die Chirurgie . . . . .	26	265—380
<b>Gelinsky, Ernst</b> (Berlin). Das Problem der Hände-, Haut- und Wunddesinfektion in der Chirurgie vom physikalischen Standpunkt aus gesehen . . . . .	27	401—469
<b>Gundel, M. und F. Mayer</b> (Heidelberg). Über die Statistik und Häufigkeit der Appendicitis . . . . .	26	490—521
<b>Hansen, Jens</b> (München). Erfahrungen und Ergebnisse bei Verletzungen der Harnwege . . . . .	27	470—552
<b>Hellner, H.</b> (Münster). Knochenmetastasen bösartiger Geschwülste. . . . .	28	72—196
<b>Hesse, Erich</b> (Leningrad). Fehler, Gefahren und unvorhergesehene Komplikationen bei der Bluttransfusion im Lichte einer eigenen Erfahrung von 1300 Fällen . . . . .	27	106—190
<b>Hesse, F.</b> (Leipzig). Die Behandlung der Sehnenverletzungen . . . . .	26	174—264
<b>Junghanns, H.</b> (Frankfurt a. M.). Die Zottengeschwülste des Dickdarms und des Mastdarms . . . . .	28	1—71
<b>Kraas, E.</b> (Halle a. S.). Die endourethrale Resektionsbehandlung bei Prostatavergrößerung und Blasenhalstenose . . . . .	28	289—363
<b>Mayer, F., s. M. Gundel.</b>		
<b>Michaelis, L.</b> (Basel). Ostitis deformans (Paget) und Ostitis fibrosa (v. Recklinghausen) . . . . .	26	381—489
<b>Payr, E.</b> (Leipzig). Hermann Küttner zum Gedenken . . . . .	26	V
<b>Philipowicz, I.</b> (Czernowitz). Die blutige und unblutige Behandlung der akuten und chronischen Osteomyelitis . . . . .	28	364—418
<b>Pirker, Herbert</b> (Wien). Die Verletzungen durch Muskelzug . . . . .	27	553—634
<b>Ramstedt, Conrad</b> (Münster i. W.). Die operative Behandlung der hypertrophischen Pylorusstenose der Säuglinge . . . . .	27	54—105
<b>Ruge, E.</b> (Frankfurt a. O.). Die geschlossenen Verletzungen der Wirbelsäule . . . . .	26	63—173
<b>Saegesser, M.</b> (Bern). Der heutige Stand der Tetanusbehandlung unter besonderer Berücksichtigung der Magnesiumsulfattherapie . . . . .	26	1—62
<b>Schaer, Hans</b> (Zürich). Die Patella partita . . . . .	27	1—53
<b>Schwarz, Egbert</b> (Rostock-Erfurt). Die Krampfadern der unteren Extremität mit besonderer Berücksichtigung ihrer Entstehung und Behandlung . . . . .	27	256—400
<b>Verth, M. zur</b> (Hamburg). Absetzung und Kunstersatz der unteren Gliedmaßen . . . . .	27	191—255
<b>Wildegans, H.</b> (Berlin). Die inneren Bauchbrüche (mit Ausnahme der Zwerchfellbrüche) . . . . .	28	237—288
<b>Wilhelm, R.</b> (Freiburg i. Br.). Der Kreuzschmerz, seine Ursachen und Behandlung . . . . .	28	197—236

## II. Sachverzeichnis.

<b>Appendicitis:</b>		
— Statistik und Häufigkeit der (M. Gundel und F. Mayer) . . . . .	26	490—521
<b>Bauchbrüche, die inneren</b> (H. Wildegans) . . . . .	28	237—288
<b>Blasenhalstenose und Prostatavergrößerung, endourethrale Resektionsbehandlung bei</b> (Ernst Kraas) . . . . .	28	289—363

	Band	Seite
<b>Bluttransfusion:</b>		
— Fehler, Gefahren und unvorhergesehene Komplikationen bei der, im Lichte einer eigenen Erfahrung von 1300 Fällen (Erich Hesse) . . . . .	27	106—190
<b>Darm:</b>		
— Zottengeschwülste des Dickdarms und Mastdarms (Herbert Junghanns) . . . . .	28	1—71
<b>Geschwülste:</b>		
— Knochenmetastasen bösartiger (Hans Hellner) . . . . .	28	72—196
— Zottengeschwülste des Dickdarms und Mastdarms (Herbert Junghanns) . . . . .	28	1—71
<b>Gliedmaßen, untere, Absetzung und Kunstersatz der (M. zur Verth)</b>	27	191—255
<b>Hände-, Haut- und Wunddesinfektion in der Chirurgie, das Problem der, vom physikalischen Standpunkt aus gesehen (Ernst Gelinsky, Berlin) . . . . .</b>	27	401—469
<b>Harnwege:</b>		
— Verletzungen der, Erfahrungen und Ergebnisse (Jens Hansen, München) . . . . .	27	470—552
<b>Knochenmetastasen bösartiger Geschwülste (Hans Hellner) . . . . .</b>	28	72—196
<b>Kohlehydratstoffwechselstörungen, nichtdiabetische in ihrer Bedeutung für die Chirurgie (H. Fuß) . . . . .</b>	26	265—380
<b>Krampfadern der unteren Extremität mit besonderer Berücksichtigung ihrer Entstehung und Behandlung (E. Schwarz) . . . . .</b>	27	256—400
<b>Kreuzschmerz, seine Ursachen und Behandlung (R. Wilhelm) . . . . .</b>	28	197—236
<b>Kunstbein s. Gliedmaßen, untere.</b>		
<b>Küttner, Hermann, zum Gedenken (E. Payr) . . . . .</b>	26	V
<b>Muskelzug, Verletzungen durch (Herbert Pirker, Wien) . . . . .</b>	27	553—634
<b>Osteomyelitis, blutige und unblutige Behandlung der akuten und chronischen (I. Philipowicz) . . . . .</b>	28	364—418
<b>Ostitis deformans (Paget) und Ostitis fibrosa (v. Recklinghausen) (L. Michaelis) . . . . .</b>	26	381—489
<b>Patella partita (Hans Schaer) . . . . .</b>	27	1—53
<b>Prostatavergrößerung und Blasenhalstenose, endourethrale Resektionsbehandlung bei (Ernst Kraas) . . . . .</b>	28	289—363
<b>Pylorusstenose, hypertrophische der Säuglinge, operative Behandlung der (C. Ramstedt) . . . . .</b>	27	54—105
<b>Sehnenverletzungen:</b>		
— Behandlung der (F. Hesse) . . . . .	26	174—264
<b>Tetanusbehandlung:</b>		
— Stand der, unter besonderer Berücksichtigung der Magnesiumsulfattherapie (M. Saegesser) . . . . .	26	1—62
<b>Wirbelsäule:</b>		
— Verletzungen, geschlossene (E. Ruge) . . . . .	26	63—173
<b>Zottengeschwülste des Dickdarms und Mastdarms (Herbert Junghanns) . . . . .</b>	28	1—71