

ОСТЕОСИНТЕЗ

В предлагаемом руководстве рассмотрены наиболее актуальные общетеоретические проблемы и основные частные вопросы практического применения различных видов внутреннего (погружного) и наружного чрескостного остеосинтеза аппаратами внешней фиксации при лечении переломов костей и некоторых заболеваний опорно-двигательной системы у взрослых и детей.

Наряду с кратким освещением исторических аспектов разностороннего развития метода, в руководстве логически систематизированы самые современные достижения отечественных травматологов-ортопедов и обобщен богатый многолетний личный опыт авторов по многогранному изучению проблемы и широкому клиническому использованию остеосинтеза металлическими, синтетическими полимерными и различными биологическими фиксаторами при лечении более 20000 больных в ведущих специализированных медицинских учреждениях нашей страны.

Большой научно-практический интерес представляют разделы этого фундаментального руководства, посвященные основным направлениям развития остеосинтеза, таким как оптимизация остеорепарации с помощью электростимуляции, ранняя реабилитация пострадавших при лечении переломов на основе электромеханических принципов и др.

Авторы не противопоставляют различные хирургические способы лечения, а, объективно определяя строгие показания, рассматривают остеосинтез как оперативное вмешательство, органически дополняющее известные методы консервативного лечения с помощью гипсовой повязки или скелетного вытяжения, как

вынужденную хирургическую активность, расширяющую арсенал возможностей и повышающую эффективность лечения. Обосновывая рациональность и место остеосинтеза в стройной системе комплексной специализированной ортопедо-травматологической помощи, авторы руководства нацеливают читателя на использование остеосинтеза, главным образом при неэффективности консервативных методов или при невозможности их применения.

Последовательное изложение фактического материала, преимущественно по локализациям, подробное описание способов, устройств, основ организации и необходимого оснащения для остеосинтеза винтами, проволокой, штифтами, пластинками, балками, гвоздями и другими конструкциями, а также для наружного чрескостного остеосинтеза аппаратами внешней фиксации, в том числе и шарнирно-дистракционными, с критическим анализом возможных ошибок и осложнений, способов их профилактики и лечения — все это предопределяет особую ценность руководства для начинающих хирургов, опытных практических врачей, особенно оперирующих травматологов-ортопедов, и научных работников, разрабатывающих проблемы остеосинтеза.

Весьма полезным руководство может быть для инициативного творческого активного поиска и совершенствования методов остеосинтеза, так как по своему содержанию оно является достаточно полным справочным пособием по способам и устройствам для остеосинтеза не только для практических специалистов, но и для изобретателей и рационализаторов в этой важной медико-социальной области.

ОСТЕОСИНТЕЗ

Руководство для врачей

Под редакцией
члена-корреспондента АМН СССР
профессора С. С. Ткаченко

ББК 54.58

О-76

УДК 616.71-001.5-089.84(035)

Рецензент: *Г. А. Баиров*, чл.-кор. АМН СССР, проф., зав. кафедрой
детской хирургии ЛПМИ.

Остеосинтез: Руководство для врачей/Под ред.
О-76 С. С. Ткаченко. — Л.: Медицина, 1987. — 272 с., ил.

В руководстве рассматриваются вопросы теории и практики применения внутреннего (погружного) и наружного чрескостного остеосинтеза аппаратами при переломах костей и некоторых заболеваниях опорно-двигательного аппарата. Оно написано на основании опыта применения этих методов более чем у 20000 больных.

Руководство предназначено для травматологов-ортопедов и хирургов.

411300000-033
039(01) - 87

ББК 54.58

ПРЕДИСЛОВИЕ

Остеосинтез не конкурирует, а дополняет существующие методы консервативного лечения переломов костей (гипсовая повязка, репозиция и гипсовая повязка, скелетное вытяжение и др.). Внутренний и наружный остеосинтез аппаратами имеет свое место в системе лечения ортопедо-травматологических больных и в основном используется или при неэффективности консервативных методов, или при невозможности их применить.

У нас в стране внутренний остеосинтез был известен еще в прошлом веке. Н. В. Склифосовский и И. И. Насилов в 1875 г. впервые соединили кости, применив «русский замок». Металлическими штифтами остеосинтез осуществляли А. А. Кузьмин (1893), И. К. Спижарный (1913), Я. Г. Дубров (1946), Ф. Р. Богданов (1949), И. Л. Круппко (1954) и др.

Хотя у нас в стране в последние десятилетия еще недостаточно внимания уделялось внутреннему остеосинтезу, тем не менее продолжалось изучение некоторых важных вопросов, совершенствовались оснащение. Были предложены специальные инструменты и оригинальные фиксаторы костных отломков для одномоментной и динамической компрессии при внутреннем остеосинтезе. Существенным вкладом в развитие травматологии и ортопедии явилась разработка отечественными учеными основополагающих принципов электромеханического остеосинтеза, модернизация на их основе современных средств фиксации костных отломков и успешное внедрение новых методов в клиническую практику. Внутренний остеосинтез имеет строгие показания для его применения, ему свойственны, как и всякому другому методу лечения, определенные преимущества, но и недостатки. Последние обусловлены необходимостью открытой репозиции, дополнительной травматизации при остеосинтезе и потребностью последующего удаления фиксатора. Совершенствование внутреннего компрессионного остеосинтеза позволило значительно улучшить результаты лечения больных,

Наружный чрескостный остеосинтез имеет давнюю историю. Еще Гиппократ предложил кольца, предназначенные для вытяжения отломков костей. Потребовалось длительное время для создания современных конструкций аппаратов для чрескостного остеосинтеза. В нашей стране впервые применил аппарат для удлинения конечности в эксперименте А. С. Перцовский в 1938 г. В дальнейшем были предложены более сложные аппараты для чрескостного остеосинтеза.

В настоящее время благодаря трудам отечественных ученых (Г. А. Илизаров, О. Н. Гудушаури, М. В. Волков, О. В. Оганесян.

В. К. Калнберз, К. М. Сиваш и др.) этот метод прочно вошел в практику травматологии и ортопедии. С внедрением чрескостного остеосинтеза травматологи-ортопеды получили возможность более успешно лечить сложные патологические состояния и, прежде всего, удлинять конечности, излечивать в короткие сроки ложные суставы, в том числе и осложненные остеомиелитом, замещать обширные дефекты костей и др.

В СССР чрескостный остеосинтез в короткие сроки получил научное обоснование и внедрен в повседневную практику не только специальных научных учреждений, но и всех травматологических стационаров. За большой вклад в разработку и внедрение чрескостного остеосинтеза аппаратами внешней фиксации советским ученым Г. А. Илизарову и О. Н. Гудушаури присуждена Ленинская премия. Следует отметить, что метод получил всестороннюю поддержку специалистов, и весь коллектив советских травматологов-ортопедов принял участие в его научном обосновании и внедрении в практику.

Однако механистический подход являлся бы только односторонним решением проблемы. Развитие остеологии на базе фундаментальных электрофизиологических и биомеханических исследований углубило наши представления о структурно-функциональной адаптации костной ткани, пополнило арсенал технических средств, расширило возможности использования и повысило эффективность применения внутреннего и внешнего чрескостного остеосинтеза благодаря разработке и внедрению современных методов электростимуляции остеорепарации. Стала возможной оптимизация условий для репаративной регенерации костной ткани при остеосинтезе, сочетание процесса лечения с активной реабилитацией в единой системе в интересах возвращения здоровья и восстановления трудоспособности больных.

Накоплен огромный опыт применения внутреннего и наружного остеосинтеза, который убедительно свидетельствует о необходимости дальнейшего изучения и совершенствования этих методов. В отечественной литературе не было руководства для практических врачей по остеосинтезу. Авторы настоящей книги поставили перед собой задачу восполнить существующий пробел.

ОБЩИЕ ВОПРОСЫ ОСТЕОСИНТЕЗА

КЛАССИФИКАЦИЯ

Существуют два основных вида остеосинтеза: внутренний (погруженной) и наружный (аппаратами). Внутренним остеосинтезом называют метод соединения костных отломков путем их оперативного обнажения и фиксации различными материалами (металл, пластические массы, костные трансплантаты, синтетические материалы и др.). Однако в настоящее время для внутреннего остеосинтеза, как правило, используют конструкции, изготовленные из специальных сплавов нержавеющей стали или титана. Среди множества методов, применяемых для внутреннего остеосинтеза, различают: интрамедуллярный (внутрикостный), накостный и кортикальный остеосинтез. При интрамедуллярном остеосинтезе фиксирующую конструкцию вводят в мозговую полость кости; накостный предусматривает фиксацию отломков путем закрепления конструкции на поверхности кости и кортикальный — путем проведения конструкции через кортикальный слой кости.

Существует обычный и компрессионный внутренний остеосинтез. Обычный остеосинтез при обездвиживании отломков не предусматривает сдвигания их между собой в месте перелома. Любой вид остеосинтеза должен обеспечить прочную фиксацию отломков при правильном их сопоставлении и плотном контакте раневыми поверхностями. Поэтому имеется смысл в применении массивных конструкций, способных на-

дежно обездвижить отломки (прочный—стабильный остеосинтез); это дает возможность не применять внешней иммобилизации, рано приступить к дозированной нагрузке, восстановлению функции в суставах и спорности конечности, что в конечном итоге позволяет получить хорошие функциональные результаты.

Использование конструкций для внутреннего остеосинтеза, не отвечающих этим требованиям, вредно и, как правило, сопровождается тяжелыми осложнениями. При компрессионном внутреннем остеосинтезе сдвигание отломков раневыми поверхностями выполняют либо самой фиксирующей конструкцией (винты, болты, гвоздь-болт, компрессирующие пластинки), либо с помощью специальных съемных приспособлений — контракторов.

Компрессия отломков сама по себе не ускоряет репаративной регенерации костной ткани, положительное ее влияние объясняется усилением эффекта фиксации отломков. Сдвигание отломков под влиянием тонического сокращения мышц и осевой нагрузки на конечность называют *физиологической компрессией*. Для достижения физиологической компрессии при внутреннем остеосинтезе применяют стержни и специальные накостные конструкции, не препятствующие сближению отломков в области перелома. Этот вид компрессии считается оптимальным, так как он является постоянным, и сила сдвигания отломков строго индивидуально дозирована для каждого больного.

Компрессию^ достигаемую на операционном столе с помощью специальных конструкций или временных (съёмных) компрессирующих приспособлений (контракторы), называют *одномоментной компрессией*. Эффективным является сдавление между отломками силой 100—200 Н/см². Следует иметь в виду, что сила сдавления между отломками уменьшается уже в 1-е сутки, и затем она может полностью исчезнуть. В последние годы применяют специальные накостные пластинки, дающие возможность получать на операционном столе одномоментную компрессию с помощью контрактора и клиновидного действия вводимых винтов, а в послеоперационном периоде не препятствующие физиологической компрессии. Такой вид сдавления между отломками называют *динамической компрессией* (сочетание одномоментной и физиологической компрессий). Этот вид компрессии создается и при применении наружного чрескостного остеосинтеза аппаратами.

Внутренний остеосинтез, как обычный, так и компрессионный, не обеспечивающий надежной фиксации отломков, сочетается с внешней иммобилизацией конечности гипсовой повязкой. В этом отпадает необходимость при прочном остеосинтезе переломов шейки и вертельной области бедра, диафизарных переломах бедра, а также при применении массивных пластинок, обеспечивающих динамическую компрессию.

При наружном чрескостном остеосинтезе применяют внешние аппараты, соединенные с костями спицами, гвоздями, винтами или другими приспособлениями. В связи с тем, что спицы проводят через кость, принято именовать такой вид остеосинтеза чрескостным. Метод не предусматривает оперативного обнажения очага поражения для фиксации отломков, поэтому его и называют внеочаговым. Следовательно, в классическом виде при применении внеочаговой чрескостной фиксации внешними

аппаратами не выполняется «кровяное» вмешательство; все манипуляции осуществляют бескровно, путем прокола спицами мягких тканей и проведения их через кость. Поэтому этот метод часто именуют внеочаговым чрескостным остеосинтезом (закрытый) внешними аппаратами. Однако в некоторых случаях возникает необходимость обнажения отломков оперативным путем, а также проведения спиц через патологический очаг. Такой чрескостный остеосинтез именуют открытым. Многие травматологи-ортопеды называют его также *компрессионно-дистракционным*, так как~^ТгрТм^няют~^как компрессию, так и дистракцию. Устройство аппаратов внешней чрескостной фиксации обеспечивает обездвиживание костей, их сдавление (компрессию), растяжение (дистракцию), стабилизацию, а также коррекцию положения отломков. В большинстве аппаратов используют спицы и только в некоторых — стержни или винты. Условно все модели аппаратов разделяют на два вида: апгшр_атыс_реґгооб_разныґм и параллельныґш*еделґиґем_СґШґґ^ виду относят аппараты Илизарова, Волкова — Оганесяна, Калнберза, «Синтез», Демьянова и др.; ко второму — Гудушаури, Сиваша, Гайдукова — Ткаченко и др.

РЕПАРАТИВНАЯ РЕГЕНЕРАЦИЯ КОСТНОЙ ТКАНИ

Регенерация костной ткани может быть физиологической и репаративной. Физиологическая регенерация заключается в перестройке костной ткани, в процессе которой происходит частичное или полное рассасывание костных структур и создание новых. Репаративная (восстановительная) регенерация наблюдается при переломах костей. Этот вид регенерации является истинным, так как образуется нормальная костная ткань.

Восстановление целостности поврежденной кости происходит путем

пролиферации клеток камбиального слоя надкостницы (периоста), эндоста, малодифференцированных плюрипотентных клеток стромы костного мозга, а также в результате метаплазии малодифференцированных мезенхимных клеток параоссальных тканей. Последний вид репаративной регенерации костной ткани наиболее активно проявляется за счет мезенхимных клеток адвентиции растущих кровеносных сосудов. По современным представлениям, остеогенными клетками-предшественниками являются остеобласты, фибробласты, остециты, парациты, гистициты, лимфоидные, жировые и эндотелиальные клетки, клетки миелоидного и эритроцитарного ряда. В гистологии принято называть костеобразование, возникающее на месте волокнистой соединительной ткани, десмальным; на месте гиалинового хряща — энхондральным; в области скопления пролиферирующих клеток скелетогенной ткани — костеобразованием по мезенхимному типу.

Повреждение костной ткани сопровождается общими и местными изменениями после травмы; посредством нейрогуморальных механизмов в организме включаются адаптационные и компенсаторные системы, направленное на выравнивание гомеостаза и восстановление поврежденной костной ткани. Образующиеся в зоне перелома продукты распада белков и других составных частей клеток являются одним из пусковых механизмов репаративной регенерации. Среди продуктов распада клеток наибольшее значение имеют химические вещества, обеспечивающие биосинтез структурных и пластических белков. В последние годы доказано (А. А. Корж, А. М. Белоус, Е. Я. Панков), что такими индукторами являются вещества нуклеиновой природы (рибонуклеиновая кислота), которые влияют на дифференцировку и биосинтез белков в клетке.

В механизме репаративной регенерации костной ткани выделяют следующие стадии:

1) катаболизм тканевых структур, дедифференцирование и пролиферация клеточных элементов;

2) образование сосудов;

3) образование и дифференцирование тканевых структур;

4) минерализация и перестройка первичного регенерата, а также реституция кости.

В зависимости от точности сопоставления отломков костей, надежного и постоянного их обездвиживания, при сохранении источников регенерации и прочих равных условиях наблюдаются различия в васкуляризации костной ткани. Выделяют (Т. П. Виноградова, Г. Н. Лавришева, В. И. Стенула, Э. Я. Дубров) 3 вида репаративной регенерации костной ткани: по типу первичного, первично-задержанного и вторичного сращения костных отломков. Сращение костей по первичному типу происходит при наличии небольшого диастаза (50—100 мкм) и полном обездвижении сопоставленных отломков костей. Сращение отломков наступает в ранние сроки путем непосредственного формирования костной ткани в интермедиарном пространстве.

В диафизарных отделах костей на раневой поверхности отломков образуется скелетогенная ткань, продуцирующая костные балки, что приводит к возникновению первичного костного сращения при малом объеме регенерата. При этом в регенерате на стыке костных концов не отмечается образования хрящевой и соединительной тканей. Такой вид сращения костей, с образованием минимальной периостальной мозоли, когда соединение отломков происходит непосредственно за счет костных балок, является наиболее совершенным. Этот вид сращения может наблюдаться при переломах без смещения отломков, поднадкостничных переломах у детей, применении прочного внутреннего и чрескостного компрессионного остеосинтеза.

Первично-задержанный тип сращения имеет место при отсутствии щели между прочно фиксированными

неподвижными костными отломками и характеризуется ранним, но лишь частичным сращением в области сосудистых каналов при внутриканальном остеогенезе. Полному интермедиарному сращению отломков предшествует резорбция их концов.

При вторичном типе сращения, когда вследствие неудовлетворительного сопоставления и фиксации отломков имеются подвижность между ними и травматизация новообразованного регенерата, костная мозоль формируется главным образом со стороны периоста, проходя десмальную и энхондральную стадии. Периостальная костная мозоль обездвигивает отломки, и только затем происходит сращение непосредственно между ними.

Степень фиксации отломков костей определяется соотношением величины смещающих усилий и усилий, препятствующих этому смещению (В. И. Стецула). Если избранный метод фиксации отломков костей обеспечивает полное сопоставление отломков, восстановление продольной оси кости, а также преобладание сил, препятствующих их смещению, фиксация будет надежной. Для сохранения в период формирования сращения постоянной неподвижности на стыке отломков необходимо применять средства фиксации, позволяющие создать значительное превышение величины устойчивости отломков над смещающими усилиями. Запас устойчивости отломков дает возможность рано приступить к активной функции и нагрузке на конечность. Сдавнение отломков между собой (компрессия) непосредственно не стимулирует репаративную регенерацию, а усиливает степень обездвигивания, чем способствует более быстрому образованию костной мозоли. В зависимости от степени сдавления отломков, по данным В. И. Стецулы, репаративная регенерация костной ткани протекает различно. Слабая компрессия ($45 - 90 \text{ Н/см}^2$) не обеспечивает достаточной неподвижности отломков, сращение отломков и сроки его приближаются

к вторичному типу. Создание значительной компрессии ($250 - 450 \text{ Н/см}^2$) приводит к уменьшению щели между отломками и резорбции их концов, к замедлению образования костной мозоли между ними. В этом случае регенерация протекает по типу первично-задержанного сращения. Наиболее оптимальные условия для репаративной регенерации костной ткани создаются при компрессии средней величины ($100 - 200 \text{ Н/см}^2$).

Процесс восстановления костей после травмы определяется целым рядом факторов. У детей сращение костей происходит быстрее, чем у взрослых. Имеют значение анатомические условия (наличие надкостницы, характер кровоснабжения), а также тип перелома. Косые и винтообразные переломы срастаются быстрее, чем поперечные. Благоприятные условия для сращения костей создаются при вколоченных и поднадкостничных переломах.

Уровень репаративной регенерации костной ткани во многом определяется степенью травматизации тканей в области перелома: чем больше повреждены источники костеобразования, тем медленнее протекает процесс образования костной мозоли. Учитывая последнее обстоятельство, при лечении переломов следует отдать предпочтение методам, не связанным с нанесением дополнительной травмы в области перелома, а оперативные вмешательства не должны быть травматичными.

В формировании костной мозоли большое значение имеет и соблюдение механических факторов: точного сопоставления, создания контакта и надежного обездвигивания отломков.

При остеосинтезе основным условием для сращения костей является неподвижность отломков.

При наружном чрескостном остеосинтезе за счет сдавления и фиксации на протяжении отломков костей спицами, закрепленными в аппарате, на стыке отломков создаются неподвижность и оптимальные условия для

формирования первичного костного сращения. На стыке костных отломков формирование сращения начинается с образования эндостального костного сращения, периостальная реакция появляется значительно позже. Точная репозиция и стабильная фиксация отломков аппаратом создают условия к компенсации внутрикостного и местного кровотока, а ранняя нагрузка способствует нормализации трофики. При дистракции вначале возникают условия для формирования костного регенерата между медленно растягиваемыми отломками, а затем формируется костное сращение на стыке регенератов (В. И. Стецула). Установлено, что при дистракции возникает локальный остеопороз, при компрессии этого не наблюдается. Обездвиживание отломков достигается жесткостью аппарата, а также натяжением тканей, связывающих отломки, и мышечных футляров. В этих условиях запас устойчивости отломков возрастает до величин, необходимых для создания постоянной неподвижности и завершения «вторичной» оссификации регенерата. При дистракции условия формирования между отломками вторичного костного сращения создаются в результате непосредственного обездвиживания костных отломков и «репаративного остеогенеза». В метаэпифизарных отделах костей, имеющих хорошее кровоснабжение, при прочном компрессионном остеосинтезе в короткие сроки происходит сращение по всей площади соприкосновения отломков. При диафизарных переломах репаративная реакция начинается в отдалении от места перелома, а на месте перелома появляется с восстановлением кровоснабжения. Вначале формируется эндостальное, а затем, несколько позже, периостальное сращение. Интермедиарное сращение образуется после восстановления кровоснабжения и расширения сосудистых каналов в концах отломков, в которых формируются новые остеоны (В. И. Стецула). При косых и винтообразных диафизарных пере-

ломах с хорошо сопоставленными отломками, когда сохраняется непрерывность костного мозга и внутрикостных сосудов, непосредственно в зоне перелома формируется быстрое костное сращение.

При дистракции оптимальные условия для репаративной регенерации костной ткани создаются в условиях неподвижности отломков и медленной дистракции. При несоблюдении этих условий диастаз заполняется волокнистой соединительной тканью, постепенно превращающейся в фиброзную ткань, а при выраженной подвижности отломков образуется также хрящевая ткань и формируется ложный сустав. При дозированной дистракции и неподвижности отломков диастаз между костными концами заполняется низкодифференцированной скелетогенной тканью, образующейся в условиях пролиферации стромы костного мозга. Новообразование костных балок появляется на обоих отломках, продолжается весь период дистракции на вершинах костной части регенерата, соединенных между собой коллагеновыми волокнами. С увеличением диастаза и созреванием обеих костных частей регенерата процесс новообразования продолжается на границе с соединительнотканной прослойкой путем отложения костного вещества на поверхности пучков коллагеновых волокон (десмальная оссификация). Увеличение размеров регенерата в процессе его удлинения происходит за счет новообразования коллагеновых волокон в самой соединительнотканной прослойке; соединительнотканная прослойка в дистракционном регенерате выполняет функцию «зоны роста» (В. И. Стецула). После прекращения дистракции, при условии сохранения неподвижности отломков, фиброзная прослойка на стыке костных регенератов подвергается путем десмальной оссификации замещению костной тканью и последующей органной перестройке. В процессе лечения органной перестройке костной ткани и минерализации способствует дози-

рованная нагрузка на конечность. При отсутствии неподвижности отломков процесс оссификации соединительнотканной прослойки резко задерживается и на границе ее с костными частями регенерата формируются замыкающие пластинки. При выраженной неподвижности отломков наступает частичная резорбция концов костных регенератов с замещением фиброзной тканью, может образоваться ложный сустав.

При удлинении различных сегментов конечностей и при разных уровнях остеотомии процесс формирования регенерата и перестройка его протекают однотипно. Однако в зависимости от уровня пересечения кости distraction начинают не сразу после операции, а только после соединения костных отломков новообразованной соединительной тканью. При вмешательстве на уровне метафиза ее начинают после операции через 5—7 дней, а диафиза — через 10—14 дней.

С помощью аппаратов оказалось возможным постепенное разъединение на уровне зоны роста эпифиза и метафиза костей. Такой способ удлинения трубчатых костей получил название distractionного эпифизеолиза.

При distractionном эпифизеолизе формирование регенерата протекает неодинаково. Чем крупнее участок кости, отрывающийся с зоной роста при остеоэпифизеолизе, тем активнее протекает репаративная регенерация костной ткани. Когда с пластинкой роста отрывается небольшое количество костной ткани, диастаз в основном заполняется регенератом, образующимся со стороны метафиза. Формирование костного регенерата на месте удлинения происходит также со стороны надкостницы и эпифиза.

Уровень репаративной регенерации костной ткани во многом зависит от степени травматизации тканей в области перелома: чем больше повреждены источники костеобразова-

ния, тем медленнее протекает процесс образования костной мозоли. Поэтому при лечении пострадавших с переломами предпочтительны методы, не связанные с нанесением дополнительной травмы.

В период формирования костной мозоли важно соблюдать механические факторы: точное сопоставление, создание контакта и надежного обездвиживания отломков.

В современных условиях имеется возможность способствовать улучшению условий репаративной регенерации костной ткани. Для этих целей применяют анаболические стероиды, электромагнитное поле, некоторые препараты.

Анаболические стероиды (ретаболил) влияют на процессы белкового обмена, способствуют синтезу белка, препятствуют развитию в организме посттравматических катаболических процессов и могут положительно влиять на процессы репаративной регенерации костной ткани. Особенно это влияние проявляется, когда репаративные процессы бывают по тем или иным причинам заторможены. Ретаболил вводят внутримышечно по 1 ампуле 3 раза с 10-дневным интервалом.

Электромагнитное поле создают искусственным путем: в одних случаях погружают в костную ткань специальные электроды и подключают к ним внешний источник питания, в других — с помощью магнитов. В последнем случае часть конечности, подлежащую воздействию, помещают в зону электромагнитного поля. Эффект зависит от многих условий: силы электромагнитного поля, частоты и продолжительности действия. Имеет значение и период репаративной регенерации кости. Проблема эта находится в стадии интенсивного научного изучения. Установлено, что в зависимости от создаваемых параметров электромагнитного поля можно улучшать регенерацию костной ткани или тормозить этот процесс.

ОБЕЗБОЛИВАНИЕ

НАРКОЗ

Общее обезболивание показано при оперативных вмешательствах по поводу компрессионных переломов тел позвонков, переломов области тазобедренного и плечевого суставов, бедра, плечевой кости, сложных внутрисуставных переломов локтевого и коленного суставов, при множественных и сочетанных травмах. Наркоз используют при проведении длительных травматичных вмешательств, сопровождающихся значительной кровопотерей (на позвоночнике, бедре и т. п.).

В настоящее время вводный наркоз осуществляют барбитуратами (гексенал), тиобарбитуратами (тиопентал-натрий), эпонтолом, виадрилом, кетаминном и др. С целью поддержания анестезии применяют эндотрахеальный комбинированный наркоз закисью азота с кислородом в сочетании с небольшими концентрациями фторотана, метоксифлюрана или эфира.

Для мышечной релаксации пригодны как депполярирующие (дитилин, листенон, миорелаксин), так и антидеполярирующие релаксанты, особенно при длительных вмешательствах (d-тубокурарин, тубарин). Искусственную вентиляцию легких выполняют различными неавтоматическими дыхательными и наркозными аппаратами (УНА-1, УНАП-2, наркон П, полинаркон и др.) или с помощью дыхательных автоматов (РО-1, РО-2, РО-3, РО-5, РД-1, АНД-2 и др.).

С целью уменьшения операционной кровопотери, особенно при длительных травматичных вмешательствах на позвоночнике, тазобедренном суставе и бедре, когда кровопотеря достигает 2—2,5 л, показана искусственная гипотензия (до уровня систолического давления 75—70 мм рт. ст.) с применением ганглиоблокатора недлительного действия (арфонада) и одновременной гемодилюцией кровезаменителями.

ПЕРИДУРАЛЬНАЯ АНЕСТЕЗИЯ

Раствор анестетика вводят в перидуральное пространство. Он распространяется в краниальном и каудальном направлениях на 4—5 сегментов, воздействует на чувствительные и двигательные корешки спинномозговых нервов и, выходя через межпозвоночные отверстия, обезболивает пограничный симпатический ствол.

Показания. Перидуральная анестезия показана при длительных оперативных вмешательствах на всех сегментах нижних конечностей, тазе и позвоночнике, особенно при наличии у больных следующих сопутствующих заболеваний: бронхита, ларингита, эмфиземы легких, хронической пневмонии, туберкулеза легких, цирроза печени, гломерулонефрита, нефроза, амилоидоза, желтухи различной этиологии, ожирения.

Для проведения длительной перидуральной анестезии необходимы игла длиной 8—9 см (с внутренним диаметром 1,5 мм) и фторопластовый или хлорвиниловый катетер длиной 30—50 см и диаметром 1—1,2 мм.

В положении больного сидя или лежа на боку после подготовки операционного поля в поясничной области производят анестезию кожи в промежутках между остистыми отростками: при операциях на тазобедренном суставе — Th_{ix-xib} бедре и коленном суставе — Th_{x-xi}, L_I; голени, стопе — Th_{xi xp}, B_{—m}.

Строго по средней линии на глубину 2—2,5 см вводят иглу. Затем иглу продвигают иод контролем пузырька воздуха в шприце с физиологическим раствором. Если игла не в перидуральном пространстве, при надавливании на поршень шприца физиологический раствор не вытекает, а пузырек воздуха в нем сжимается. Как только конец иглы проходит желтую связку, физиологический раствор начинает поступать в перидуральное пространство при незначительном давлении на поршень. При снятии шприца из просве-

та иглы жидкость вытекать не должна.

Убедившись в правильном положении иглы в перидуральном пространстве, через нее вводят катетер (для длительной перидуральной анестезии) или анестезирующий раствор (при одноразовой анестезии). Анестетик вводят медленно, по 5 мл, с интервалами не менее 5 мин. После каждого введения проверяют общее состояние больного (отсутствие неприятных ощущений, тошноты, рвоты, головной боли), артериальное давление и уровень анестезии. Как правило, анестезия наступает через 15—20 мин. Быстрое наступление анестезии (в течение 3—5 мин) свидетельствует, что игла прошла через внутренний листок твердой мозговой оболочки и развилась спинномозговая анестезия. В таком случае немедленно прекращают вводить раствор, так как могут возникнуть коллапс и остановка дыхания.

Общее количество раствора при перидуральной анестезии зависит от возраста, массы и состояния больного. В среднем: 2% раствора тримекаина — 30—40 мл, 0,3% раствора дикаина — 15—40 мл и 30—40 мл 2—2,5% раствора ксилокаина.

Длительность анестезии — 3—5 ч. Для обезбоживания в послеоперационном периоде через катетер в перидуральное пространство вводят по 8—10 мл анестезирующего раствора с промежутками 4—5 ч. Анальгетики при проведении длительной перидуральной анестезии назначать излишне. Катетер при необходимости держат 7—10 дней.

Осложнения. Наиболее грозное из них — коллапс. При развитии коллапса применяют эфедрин, кордиамин; внутривенно или подкожно вводят мезатон; в тяжелых случаях показано переливание крови. Возможен также прокол внутреннего листка твердой мозговой оболочки во время пункции. Если это произошло, то иглу извлекают и делают пункцию перидурального пространства в другом сегменте (выше или ниже).

У некоторых больных во время и после анестезии появляются кратковременные головные боли, головокружение, тошнота. Эти явления быстро проходят и не требуют специального лечения. При нарушении методики анестезии возможно развитие параплегии, связанной с гематомией. Летальность при применении перидуральной анестезии колеблется, по данным разных авторов, от 0,5 до 0,1%.

Противопоказаниями являются местные нагноительные процессы, невосполненная кровопотеря, генерализованная инфекция, шок, повышенная чувствительность к анестетикам.

ВВЕДЕНИЕ АНЕСТЕЗИРУЮЩЕГО РАСТВОРА В ГЕМАТОМУ

Анестезирующий раствор вводят в гематому при репозиции отломков закрытых переломов костей голени, стопы, предплечья, кисти и плеча, а также при переломах бедра, костей таза для временного обезбоживания и уменьшения болевого синдрома. Однако введением обезболивающего раствора в гематому не удастся получить анестезии мягких тканей и снизить мышечный тонус.

Порядок проведения обезбоживания. Врач тщательно моет руки, готовит операционное поле, ограничивает его стерильными салфетками.

Для обезбоживания используют 1—2% раствор новокаина. Длинной иглой в области перелома инфильтрируют раствором вначале кожу и подкожную клетчатку, а затем проникают в гематому. Если игла попала в гематому, то при попытке провести аспирацию раствор новокаина окрашивается в красный цвет и при удалении шприца из иглы выделяется кровь. Убедившись в правильном введении иглы, через нее вводят 10—20 мл раствора новокаина; затем иглу извлекают. При переломах в двух местах в область каждого вводят по 15 мл 1—2% раствора новокаина. Обезболивание наступает через 10 мин и длится в течение 2 ч.

ВНУТРИКОСТНАЯ АНЕСТЕЗИЯ

В разработку метода внесли большой вклад сотрудники ВМедА им. С. М. Кирова — И. Л. Крупко, А. В. Воронцов, С. С. Ткаченко, Ю. И. Овчинников. Под внутрикостной анестезией могут быть проведены операции на конечностях.

Метод не может быть применен при хирургических вмешательствах в области верхней трети плеча и бедра.

Внутрикостную анестезию сочетают с введением нейроплегических и нейролитических веществ и анальгетиков. За 45—50 мин до операции больному внутримышечно вводят 1—2 мл 2,5% раствора аминазина или пропазина, 2 мл 2% раствора димедрола или дипразина. Необходимо помнить, что под влиянием нейроплегической смеси может значительно снизиться артериальное давление. Возникшую гипотензию устраняют быстрым вливанием плазмолитических растворов и крови, а также внутривенным медленным введением 1 мл 5% раствора эфедрина. Дыхание нормализуют внутривенным введением 3—4 мл 1% раствора этимизола. Применение нейроплегических и нейролитических веществ значительно улучшает обезболивание.

Для обезболивания применяют 0,5% раствор новокаина или тримекаина, 0,25% раствор лигнокаина или 0,5% раствор паскаина и следующий инструментарий: иглу для внутрикостной анестезии, иглу для внутрисуставных инъекций, 2- и 10-граммовые шприцы, эластический бинт или пневматические жгуты.

Конечности на 3—4 мин придают возвышенное положение для оттока венозной крови. Место предполагаемого наложения жгута на конечности покрывают ватной или ватно-марлевой прокладкой. Затем накладывают жгут до исчезновения пульса на периферических артериях. С этой же целью применяют специальные пневматические жгуты.

При открытых и закрытых переломах новокаин вводят в неповрежденную кость дистальнее уровня перелома. При открытых переломах, когда такой возможности нет, новокаин вводят в область, расположенную проксимальнее места перелома.

После подготовки операционного поля мягкие ткани на месте предполагаемого вкола иглы обезболивают 1—5 мл 0,25—0,5% раствора новокаина.

Иглой для внутрикостной анестезии прокалывают мягкие ткани, затем вращательными движениями

Таблица 1

Место введения анестетика и его количество при обезболивании переломов

Участок конечности	Уровень наложения жгута	Место введения иглы	Количество раствора 0,5% новокаина, тримекаина, паскаина и 0,25% лигнокаина, мл
Стопа	Нижняя треть голени	Головка I плюсневой кости, пяточная кость	45-50
Голень	Нижняя треть бедра	Лодыжка, головка I плюсневой кости, пяточная кость	90-120
Бедро	Верхняя треть бедра	Мышечки бедра и большеберцовой кости	120-160
Кисть	Нижняя треть предплечья	Головка I или II пястной кости	25-35
Предплечье	Нижняя треть плеча	Дистальные эпифизы лучевой или локтевой кости. Головка I или II пястной кости	60-90
Плечо	Верхняя треть плеча	Локтевой отросток или надмышечки плеча	70-100

с одновременным давлением по оси иглу вкалывают в губчатое вещество кости на глубину 0,5—1,5 см (в зависимости от размера кости). Раствор анестетика вводят через иглу шприцем. Первые порции анестетика (5—10 мл) вводят медленно. Количество вводимого раствора зависит от локализации перелома и уровня наложения жгута (табл. 1).

При открытых повреждениях конечностей вместе с внутрикостным введением анестетика вводят антибиотики.

При возникновении болевых ощущений 1-й жгут снимают после предварительного наложения 2-го жгута дистальнее 1-го.

Время анестезии ограничено допустимыми сроками наложения жгута на конечность. В случаях, если невозможно поддерживать обезболивание в течение длительного периода, иглу можно не извлекать. При продлении обезболивания на 5—7 мин снимают жгут для восстановления кровообращения. Затем вновь накладывают жгут и через иглу вводят анестетик. При необходимости процедуру повторяют.

Перед снятием жгута, особенно ослабленным и пожилым больным, под кожу вводят 1 мл 10% раствора кофеина.

ФУТЛЯРНАЯ НОВОКАИНОВАЯ БЛОКАДА ПО А. В. ВИШНЕВСКОМУ

Футлярную новокаиновую блокаду применяют при лечении открытых (огнестрельных и неогнестрельных) и закрытых переломов, а также при синдроме длительного раздавливания. Этот метод обезболивания также часто используется в системе протившоковых мероприятий. Обезболивающий раствор выше места перелома вводят в фасциальный футляр.

Футлярная блокада плеча. Плечевую кость окружают два фасциальных футляра: передний и задний. В передний футляр иглу вкалывают на 4 см впереди от sulcus bicipitalis lateralis, а в задний — на

4 см кзади от нее. Иглу продвигают до кости, затем ее оттягивают назад на 0,5—1 см и вводят раствор новокаина (в каждый футляр до 60—80 мл 0,25% раствора).

Футлярная блокада предплечья. Кости предплечья лежат в двух футлярах: сзади — футляр задней группы мышц, спереди — глубоких сгибателей. Вводят по 60—80 мл 0,25% раствора новокаина в каждый мышечный футляр.

Футлярная блокада бедра. Бедренная кость находится в одном передне-наружном фасциальном футляре. Иглой прокалывают кожу и мягкие ткани в средней или в верхней трети передненаружной поверхности бедра до кости и вводят до 200 мл 0,25% раствора новокаина.

Футлярная блокада голени. К костям голени примыкают два фасциальных футляра: сзади — футляр задней большеберцовой мышцы и длинного сгибателя пальцев, спереди — футляр мышц передней группы (передняя большеберцовая и длинный разгибатель пальцев). В передний футляр иглу вводят в верхней трети голени в промежутке между большеберцовой и малоберцовой костями, в задний — с внутренней поверхности голени на 2 см кзади от гребня большеберцовой кости. В каждый футляр вводят по 80—100 мл 0,25% раствора новокаина.

Соблюдение методики обеспечивает хорошее обезболивание.

ПРОВОДНИКОВАЯ АНЕСТЕЗИЯ

При открытых (огнестрельных и неогнестрельных) и закрытых переломах, а также синдроме раздавливания можно добиться обезболивания путем блокады крупных нервных стволов. При переломах верхней конечности проводят блокаду плечевого сплетения.

Блокада плечевого сплетения. Раненый лежит на спине с подложенным под лопатки валиком, голова повернута в сторону. Точку введения иглы определяют следующим обра-

зом: находят середину линии, соединяющей яремную вырезку и акромиально-ключичный сустав, а затем отмеряют выше ключицы 1 см. Иглу вкалывают в сагиттальной плоскости до упора в I ребро и вводят 15—20 мл 1 % раствора новокаина. Если направление иглы неверно, возможно повреждение плевры и ткани легкого. В этом случае возникает пневмоторакс. При эндоневральном введении раствора новокаина возникает боль.

При переломах костей предплечья, лучезапястного сустава, кисти и пальцев делают блокаду лучевого, срединного и локтевого нервов.

Блокада лучевого нерва. Точка введения иглы находится на проекции локтевой складки и на 1 см кнаружи от наружного края двуглавой мышцы. Иглу вкалывают перпендикулярно поверхности кожи до кости, затем ее извлекают на 10 мм и вводят 25 мл 1 % раствора новокаина.

Блокада срединного нерва. Находят точку введения иглы — середина расстояния между внутренним краем двуглавой мышцы и внутренним надмышелком плечевой кости. Через иглу, введенную на глубину 10—12 мм в область межмышечной перегородки, нагнетают 20 мл 1 % раствора новокаина.

Блокада локтевого нерва. Иглу вводят в область задней внутренней локтевой борозды и нагнетают 15 мл 1 % раствора новокаина. Во всех случаях не следует вводить раствор новокаина эндоневрально.

При переломах бедра выполняют **блокаду бедренного и седалищного нервов.** Для блокады бедренного нерва иглу вкалывают непосредственно под паховой связкой на 0,5—1 см кнаружи от пульсирующей бедренной артерии на глубину 3—4 см. Игла прокалывает кожу, клетчатку, широкую фасцию. Под фасцией поверх подвздошно-поясничной мышцы лежит бедренный нерв. Установлено, что в 30,5 % случаев нерв располагается под артерией. Поэтому иглу извлекают и вводят под бедренную артерию еще 20—30 мл новокаина. Всего

вводят 30—40 мл 1 % раствора новокаина.

Для блокады седалищного нерва иглу вкалывают перпендикулярно к коже в точку на пересечении горизонтальной линии, проходящей через вершину большого вертела, с вертикальной, проведенной вдоль наружного края седалищного бугра. На эту точку проецируется участок седалищного нерва, который лежит на седалищной кости. В окружность седалищного нерва вводят 40—50 мл 1 % раствора новокаина.

При переломах голени выполняют **блокаду большеберцового и малоберцового нервов.** К большеберцовому нерву вводят 30—40 мл 1 % раствора новокаина в область внутреннего края головки малоберцовой кости. Блокаду малоберцового нерва выполняют путем введения 20 мл 1 % раствора новокаина под головку малоберцовой кости.

РЕАБИЛИТАЦИЯ БОЛЬНЫХ ПОСЛЕ ОСТЕОСИНТЕЗА

Реабилитация больных включает применение (одновременно или последовательно) восстановительных хирургических операций, лечебной физкультуры, физиотерапии, трудотерапии, направленных на быстрое восстановление здоровья пострадавшего, анатомического строения и функции поврежденной конечности.

Целью реабилитации является адаптация больного к выполнению своих прежних служебных обязанностей; реадaptация — служба на прежнем месте, но с изменениями условий труда, с пониженной физической нагрузкой, в специальности, близкой к прежней. При невозможности реализации этих положений проводят переквалификацию больного для работы в другой специальности.

Принципы реабилитации: 1) реабилитация начинается как можно раньше и является составной частью лечебного процесса; 2) восстановительное лечение проводят «комплексно»

и непрерывно; 3) реабилитация предусматривает индивидуальный подход к больному, но с обязательным его участием в коллективных мероприятиях.

Различают 3 основных вида реабилитации: медицинская, социальная (или бытовая) и профессиональная.

МЕДИЦИНСКАЯ РЕАБИЛИТАЦИЯ

Больным при необходимости выполняют хирургические вмешательства и назначают физиотерапевтические процедуры, лечебную гимнастику.

Реабилитационные мероприятия начинают сразу после поступления больных в лечебное учреждение и продолжают в течение всего периода лечения, до момента выписки из больницы.

Хирургические методы включают мероприятия, направленные на закрытие раны (первичный, первично-отсроченный, ранний и поздний вторичные швы и др.), проведение пластических восстановительных операций.

Лечебная физкультура улучшает крово- и лимфообращение, способствует нормализации трофических функций, что создает благоприятные условия для сращения переломов костей, восстановления функции суставов и конечности, особенно ее опорности, предупреждает контрактуры, а также осложнения, связанные с динамией (гипостатические пневмонии, тромбоэмболические осложнения, нарушения деятельности сердечно-сосудистой и дыхательной систем и др.).

Применяют активные и пассивные движения. Активные движения могут быть с дополнительным сопротивлением и без него. Пассивные движения осуществляют с помощью специальных механотерапевтических аппаратов или их выполняет методист. Проводят гигиеническую утреннюю гимнастику, специальные коллективные или индивидуальные занятия с больными. Лечебная гимнастика включает комплексы движений в сво-

бодных от иммобилизации суставах, а также посылку импульсов на сокращение мышц, находящихся под гипсовой повязкой. Упражнения не должны вызывать боль и нарушать состояние неподвижности костных отломков. Особое значение придают обучению больных ходьбе с костылями, с тростью и без них. При этом строго выполняют принцип дозированной нагрузки на конечность. В некоторых случаях (например, остеосинтез винтами большеберцовой кости) нагрузку на поврежденную конечность до образования прочной костной мозоли не разрешают, ибо она может нарушить прочность фиксации отломков.

Механотерапию проводят на аппаратах с целью восстановления движений в суставах.

Методика лечебной физкультуры. В остром периоде (первые 3 нед) назначают общеукрепляющие и дыхательные упражнения, движения в периферических отделах конечностей и ритмические сокращения мышц, способствующие улучшению кровообращения. В этот период больного поднимают с постели и обучают ходить с помощью костылей. Нагрузку на больную конечность не разрешают. В период образования костной мозоли и ее перестройки назначают дозированную нагрузку на больную конечность, а также комплекс физических упражнений. Аналогичным образом поступают с больными после внутреннего и чрескостного остеосинтеза аппаратами. При иммобилизации конечности гипсовой повязкой, кроме общеукрепляющих упражнений, назначают изометрические ритмичные мышечные напряжения, движения в свободных от иммобилизации суставах и в суставах здоровой конечности. После прекращения иммобилизации назначают осторожные движения во всех суставах.

При внутрисуставных переломах и других повреждениях как можно раньше приступают к восстановлению функции суставов (применяют активные и пассивные движения), а также функции мышц-антагонистов.

Физические лечебные средства являются важной частью восстановительного лечения больных, так как позволяют бороться с болевым синдромом, с отеками, инфекцией, способствуют ускорению заживления ран, сращению переломов, рассасыванию кровоизлияния, предупреждают атрофию мышц, контрактуры и уско-

ряют восстановление функции конечности. Применяют электропроцедуры (диатермия, УВЧ-терапия и др.), парафиновые аппликации, бальнео- и грязелечение, а также массаж.

Процедуры назначают со 2—3-го дня после репозиции отломков с целью обезболивания, улучшения кровообращения, уменьшения отеков и напряжения мышц конечности (УВЧ, ультразвук, индуктотермия, электрофорез, УФ-облучение).

УВЧ применяют попеременно на область перелома в слаботепловой дозе в течение 10—15 мин ежедневно. Курс лечения включает 10 процедур.

Ультразвук назначают через окно в гипсовой повязке, в непрерывном режиме интенсивностью 0,6—1,0 Вт/см², в течение 10 мин, ежедневно. Курс состоит из 10 процедур.

Индуктотермию используют на область перелома в слаботепловой дозе, ежедневно в течение 10 дней.

Электрофорез с анестетиками назначают на область выше или ниже гипсовой повязки или с бромом на воротниковую зону по 15 мин ежедневно, всего 12 процедур.

Проводят УФ-облучение области перелома, а при невозможности (гипсовая повязка) — облучают свободные зоны больной или здоровой конечности. Начинают с 2—3 биодоз, последующие облучения увеличивают на 1 биодозу. Каждое поле облучают до 4 раз.

После снятия гипсовой повязки, кроме ЛФК, массажа, назначают электромиостимуляцию и бальнеологическое лечение.

После погружного остеосинтеза применяют магнитотерапию, индуктотермию, УВЧ, грязевые аппликации и др.

Используют переменное магнит-

ное поле низкой частоты по 20 мин, ежедневно, в течение 20 дней; индуктотермию — по 20 мин через день. Курс состоит из 10 процедур.

УВЧ применяют продольно, ежедневно, по 15 мин. Курс — 10 дней.

На заключительном этапе реабилитации пострадавших с переломами применяют методы, способствующие улучшению кровообращения, уменьшению отека, восстановлению функции мышц и суставов.

При наличии отека конечности придают возвышенное положение, строго дозируют режим ходьбы и назначают соллюкс (по 30—40 мин, ежедневно, 10 процедур), УВЧ продольно на конечность в слаботепловой дозировке (по 15 мин, ежедневно, курс — 6 процедур), ультразвук в непрерывном режиме интенсивностью 0,4—0,6 Вт/см² (по 10 мин, ежедневно, 10 сеансов).

Используют местные ванны и грязелечение.

Социальная (или бытовая) реабилитация ставит задачей развитие у пострадавшего навыков к самообслуживанию. Особенно сложно эти вопросы решаются у тяжелобольных. Для выполнения задач этого вида реабилитации применяют специальные приспособления, обучают пользованию самыми простыми бытовыми предметами.

Профессиональная реабилитация направлена на восстановление трудоспособности больных. В процессе трудотерапии пациенты не только получают трудовые навыки, но их еще и лечат трудом.

Труд отвлекает пострадавшего от мысли о болезни, ослабляет внимание к болевым ощущениям, что способствует восстановлению утраченных функций.



ОБЩИЕ ВОПРОСЫ ВНУТРЕННЕГО (ПОГРУЖНОГО) ОСТЕОСИНТЕЗА

ПОКАЗАНИЯ И ОСНОВНЫЕ ПРИНЦИПЫ ВНУТРЕННЕГО ОСТЕОСИНТЕЗА

Внутренний остеосинтез обычно выполняют по вторичным показаниям, т. е. после безуспешного применения консервативных методов лечения, когда либо не удалось сопоставить («несопоставимые» переломы), либо удержать («неудержимые» переломы) отломки в правильном положении. По первичным показаниям к остеосинтезу прибегают при некоторых видах закрытых (невколоченные переломы шейки бедра, отрывные переломы локтевого отростка и надколенника и др.) и открытых переломов, особенно сочетающихся с повреждением сосудов и нервов. Обязательно учитывают общее состояние пострадавшего, степень травматизации мягких тканей в области операции и возможность сопоставления и надежной иммобилизации отломков.

СРОКИ ОПЕРАЦИИ И ПРЕДОПЕРАЦИОННАЯ ПОДГОТОВКА БОЛЬНОГО

Остеосинтез обычно проводят в первые 7 дней, после нормализации общего состояния пострадавшего и проведения необходимой предоперационной подготовки. К срочному оперативному вмешательству прибегают при повреждении магистральных артерий, когда при вправлении отломков не удается устраи-

вать нарушение кровообращения в конечности и боли, вызванные давлением отломков на сосуды и нервные стволы, когда имеется угроза некроза кожи или перфорации ее вследствие давления сместившегося отломка.

При открытых (огнестрельных и неогнестрельных) переломах костей погружной остеосинтез реже применяют в момент первичной хирургической обработки раны (первичный остеосинтез), чаще — после заживления раны (отсроченный остеосинтез) или через 1 — 1,5 мес после перелома (поздний остеосинтез).

Проводят следующие исследования: рентгенографию сегмента конечности в двух проекциях, общий анализ крови, определяют группу крови.

При выборе метода фиксации отломков и его применении должны быть соблюдены определенные принципы: биологический, механический и прогностический.

Биологический принцип. Применение метода не должно сопровождаться значительной травмой тканей, так как нормальный процесс репаративной регенерации костной ткани может протекать лишь при сохранении основных источников регенерации, которые и обеспечивают в конечном итоге сращение костей. Это значит, что следует, прежде всего, отдавать предпочтение методикам, не требующим обширного отслоения надкостницы и других тканей.

Механический принцип. Метод остеосинтеза должен обеспечить абсолютно точное сопоставление от-

ломков, их контакт по всей линии излома и надежное обездвиживание. При этом учитывают, какая кость пострадала, уровень, характер плоскости излома. При некоторых видах переломов (многооскольчатые, раздробленные) не представляется возможным выполнить механические принципы лечения, а следовательно, и нет показаний к применению металлического остеосинтеза.

Прогностический принцип. Принцип предусматривает профилактику возможных осложнений и в соответствии с этим выбор метода лечения, меньше всего связанного с риском тяжелых осложнений.

При выборе метода учитывают сроки лечения, возможность быстрой активизации пострадавших и их реабилитацию.

ТЕХНИЧЕСКОЕ ОСНАЩЕНИЕ ВНУТРЕННЕГО ОСТЕОСИНТЕЗА

Конструкции для остеосинтеза должны быть изготовлены из нержавеющей металла. Недоброкачественный металл, разнородный по составу, в результате коррозии и электролитических процессов снижает прочность конструкций, является причиной возникновения металлоза окружающих тканей и различных тяжелых осложнений (нагноение, рассасывание костной ткани, замедленная консолидация, ложные суставы и др.). Поэтому в современных условиях лучше использовать металлические конструкции, изготовленные в промышленных условиях из титана марки VT5, VT6, VT11 и нержавеющей стали 1X18H9T. С точки зрения коррозионной устойчивости, имеет значение и качество изготовления конструкций, поверхность которых должна быть тщательно отполирована и не содержать случайных примесей других металлов.

Для определения качества конструкции существует простая проба. Конструкцию помещают на сутки в насыщенный раствор хлорной извести: если поверхность ее не изменяет-

ся, остается по-прежнему блестящей, конструкция пригодна к применению, если темнеет, покрывается ржавчиной — непригодна.

Набор для оперативного лечения переломов костей¹. Набор состоит из 2 укладок: в первой укладке содержатся металлические конструкции (рис. 1,а), во второй — инструментарий (рис. 1,б).

Укладка 1 — металлические конструкции для остеосинтеза

1. Винты для фиксации мышечков и межберцового соединения.
2. Винты для остеосинтеза — длиной 20 мм, длиной 32 мм, длиной 50 мм.
3. Пластины для соединения костных отломков:
 - плеча длиной 120 мм,
 - предплечья длиной 90 мм,
 - голена длиной 160 мм.
4. Штифты для остеосинтеза бедренной кости:
 - длиной 360 мм, диаметром 9 мм,
 - длиной 360 мм, диаметром 10 мм,
 - длиной 360 мм, диаметром 11 мм,
 - длиной 360 мм, диаметром 12 мм,
 - длиной 380 мм, диаметром 9 мм,
 - длиной 380 мм, диаметром 10 мм,
 - длиной 380 мм, диаметром 11 мм,
 - длиной 380 мм, диаметром 12 мм,
 - длиной 400 мм, диаметром 9 мм,
 - длиной 400 мм, диаметром 10 мм,
 - длиной 400 мм, диаметром 11 мм,
 - длиной 400 мм, диаметром 12 мм,
 - длиной 420 мм, диаметром 9 мм,
 - длиной 420 мм, диаметром 10 мм,
 - длиной 420 мм, диаметром 11 мм,
 - длиной 420 мм, диаметром 12 мм.
5. Штифты для остеосинтеза большеберцовой кости:
 - длиной 300 мм, диаметром 7 мм,
 - длиной 300 мм, диаметром 8 мм,
 - длиной 300 мм, диаметром 9 мм,
 - длиной 300 мм, диаметром 10 мм,
 - длиной 320 мм, диаметром 7 мм,
 - длиной 320 мм, диаметром 8 мм,
 - длиной 320 мм, диаметром 9 мм,
 - длиной 320 мм, диаметром 10 мм,
 - длиной 340 мм, диаметром 7 мм,
 - длиной 340 мм, диаметром 8 мм,
 - длиной 340 мм, диаметром 9 мм,
 - длиной 340 мм, диаметром 10 мм,
 - длиной 360 мм, диаметром 7 мм,
 - длиной 360 мм, диаметром 8 мм,
 - длиной 360 мм, диаметром 9 мм,
 - длиной 360 мм, диаметром 10 мм.

¹ Набор «Остеосинтез» ЦВМУ МО СССР модернизирован в 1984 г. ЦИТО им. Н. Н. Приорова и ВМедА им. С. М. Кирова.

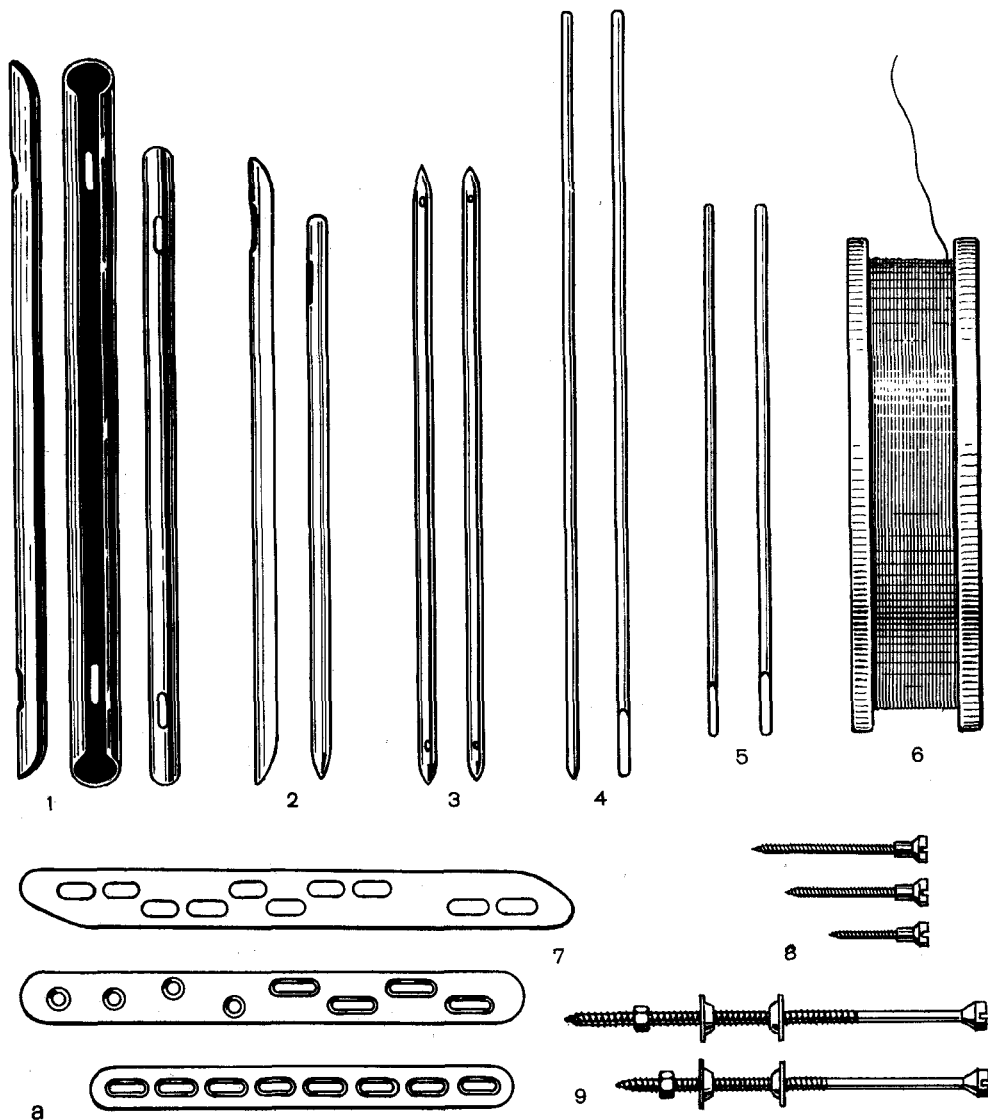
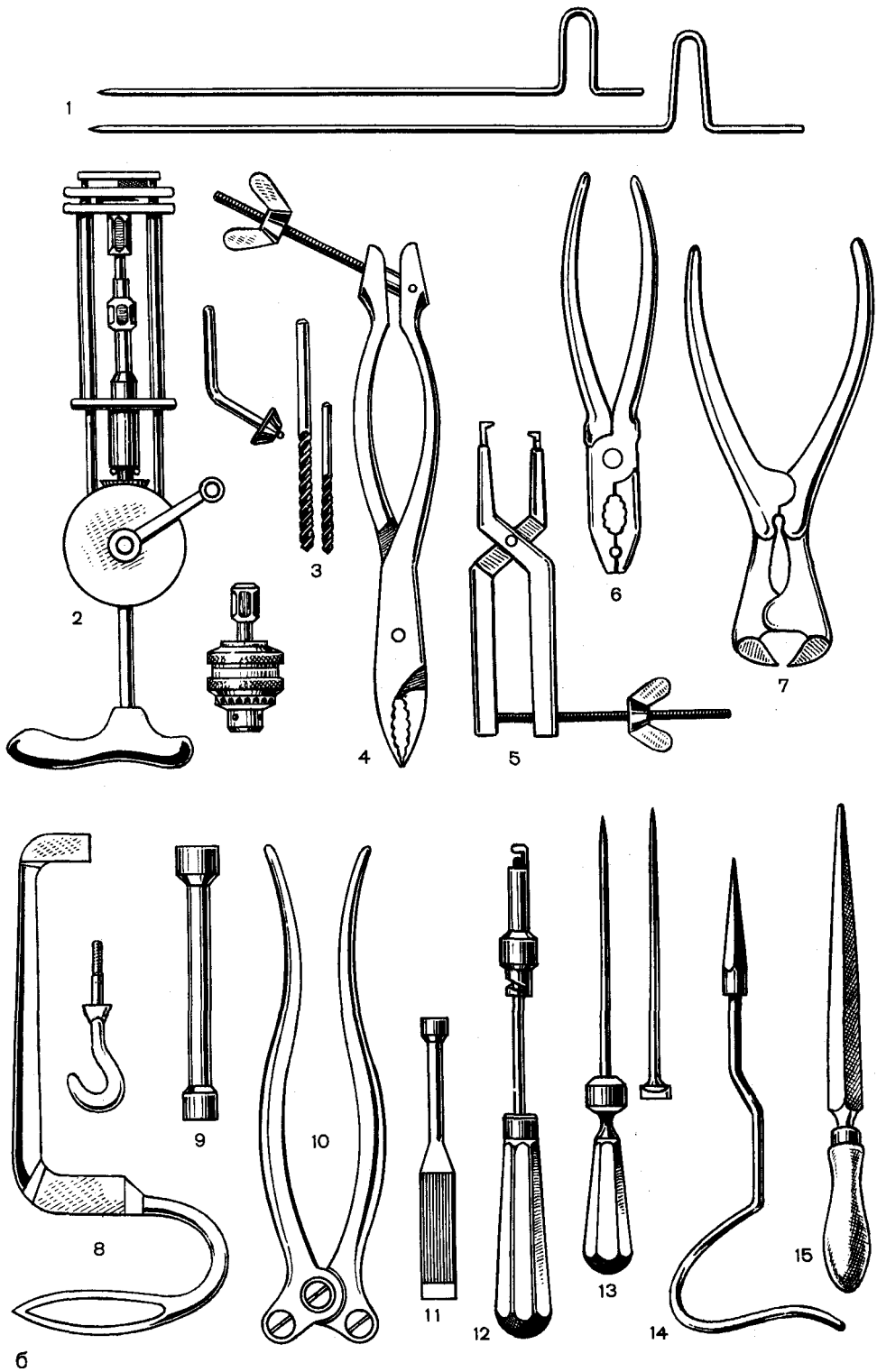


Рис. 1. Набор для остеосинтеза.

а — металлические конструкции: 1—штифты для бедра, 2—штифты для голени, 3—штифты Богданова, 4, 5—спицы для скелетного вытяжения и аппарата чрескостного остеосинтеза, 6— проволока, 7— пластинки, 8— винты, 9— болты; б — инструментарий: 1 - проводники, 2 - ручная дрель, 3 - сверла, 4 - костные щипцы, 5 - контрактор, 6 - пассатижи, 7 - кусачки, 8 - экстрактор и крючки к нему, 9 - набойники, 10 — приспособление для изгиба пластинок, 11 — гаечный ключ, 12 — отвертка; 13 — шило; 14 — перфоратор; 15 — напильник.



6. Гвозди для остеосинтеза (типа Богданова):
длинной 200 мм, диаметром 3,5 мм,
длинной 300 мм.
7. Спицы для скелетного вытяжения:
длинной 250 мм, диаметром 1,5 мм,
длинной 400 мм, диаметром 2 мм.
8. Пластина с проволокой.

*Укладка 2 — инструментарий
для остеосинтеза:*

1. Дрель для костей (и проведения спиц) ручная ДР-2, сменные части к ней: патрон сверлильный трехшлицевый и ключ к патрону.
2. Ключ торцовый.
3. Кусачки с двойной передачей.
4. Надставка.
5. Сверла спиральные диаметром 4,3 мм.
6. Сверла спиральные с насадкой диаметром 3,5; 3,2; 3,0; 2,8 мм.
7. Отвертка с винтодержателем под крестообразный шлиц.
8. Сгибатель пластинок.
9. Шило трехгранное.
10. Экстрактор (без крючка).
11. Крючки к экстрактору.
12. Контрактор к пластинам.
13. Направитель штифтов для бедренной кости:
длинной 450 мм, диаметром 3,5 мм,
длинной 450 мм, диаметром 5 мм.
14. Напильник трехгранный с ручкой.
15. Костодержатель с винтовым зажимом.
16. Шило костное прямое диаметром 4,5; 3,5 и 2,5 мм.
17. Плоскогубцы комбинированные.

Во время операции иногда возникает необходимость в подгонке конструкции. Для этих целей необходимо иметь настольные тиски, пассатижи, кусачки для откусывания штифтов, винтов, а также плоский и трехгранный напильники.

При травматологических отделениях крайне желательно иметь небольшую слесарную мастерскую, оснащенную всем необходимым для подготовки конструкций перед операцией.

ОСОБЕННОСТИ ОСТЕОСИНТЕЗА ПРИ ЛЕЧЕНИИ ЛОЖНЫХ СУСТАВОВ

Хирургический доступ к кости. Применяют линейные, слегка дугообразные разрезы кожи до кости. Костные отломки выделяют весьма ограниченно с помощью приема декортикации и только там, где должна быть уста-

новлена фиксирующая конструкция. Во время декортикации долотом отделяют тонкие участки кости вместе с надкостницей и окружающими тканями, что не сопровождается значительным повреждением надкостницы и при этом сохраняется связь с сосудами и нервами. Все последующие манипуляции не должны приводить к увеличению объема оперируемой кости, поскольку это является одной из основных причин некроза кожи.

Выделение костных отломков. Обнажение отломков на большом протяжении, иссечение соединяющей их рубцовой ткани не следует делать, так как при этом происходит дополнительная травма, повреждаются сосуды и надкостница, что ухудшает условия репаративной регенерации. При отсутствии деформации и хорошем контакте отломков их не выделяют и не удаляют располагающуюся между ними рубцовую ткань. Ткани от кости отделяют только на месте установления фиксирующей конструкции. Это выполняют исключительно по вынужденным показаниям. При наличии деформации, значительного смещения отломков и диастаза между ними лучше прибегать к чрескостному остеосинтезу аппаратами.

Обездвиживание отломков. Этот момент операции является одним из ответственных. В каждом отдельном случае должен быть подобран соответствующий метод фиксации отломков, исключающий их подвижность. Применение пластинок Ткаченко с продольными пазами, фиксированных 8—10 винтами, позволяет добиться прочной фиксации отломков костей. В этих случаях только в первые 10—12 дней (до снятия швов) иммобилизацию проводят гипсовыми повязками. При операциях на нижних конечностях на 2—3-й день после вмешательства больным разрешают ходить с помощью костылей. Дозированную нагрузку на конечность начинают через 3 нед после операции. Постепенно ее увеличивают, доводя к концу лечения (3—5

мес) до полной. Такая методика позволяет к окончанию лечения восстановить подвижность в суставах и спорность конечности. Ранняя нагрузка способствует нормализации репаративной регенерации ткани.

В. П. Охотский и А. Г. Сувален при лечении ложных суставов костей, когда ось костных отломков правильная, а имевшееся смещение устранено, применяют закрытый метод погружного остеосинтеза штифтами. При этом методе разрез проводят вдали от места ложного сустава, без обнажения отломков. Сверлом рассверливают костномозговую полость и вводят штифт. Преимущество этого метода заключается в меньшей опасности инфицирования, отсутствии травмы тканей в области ложного сустава. Остеосинтез осуществляют под контролем рентгеновского аппарата с электронно-оптическим преобразователем. Для рассверливания костномозговой полости применяют ручные сверла, а штифты вводят с помощью ретрактора-направителя. Чаще этот метод применяют для остеосинтеза отломков бедра и голени.

Методика операции. На бедре проводят дугообразный разрез над большим вертелом; на голени вскрывают суставную капсулу экстраинтравидально на расстоянии 1,5 см от переднего края большеберцовой кости. После этого устанавливают ретрактор-направитель. На него надевают полые сверла и рассверливают костномозговую полость. По направителю вводят полуовальный штифт. Как только штифт проникает в дистальный отломок, направитель удаляют, а штифт вбивают до конца. При достижении прочной фиксации гипсовую иммобилизацию не применяют или накладывают на короткий срок и рано приступают к восстановлению функции в суставах.

Больным через неделю разрешают ходить с помощью костылей. Трудоспособность восстанавливается через 3—5 мес.

При закрытом остеосинтезе могут встречаться ошибки и осложнения. Наиболее тяжелым осложнением является заклинивание штифта и сверла. Для предупреждения этого осложнения тщательно подбирают диаметр штифта и вводят его короткими ударами молотка с небольшими интервалами. При ощущении сопротивления штифт извлекают и уточняют соответствие его диаметра размеру костномозговой полости.

Костная пластика. При ложных суставах, когда отломки не выделялись, не иссекалась рубцовая ткань, соединяющая их, восстанавливалась нормальная ось сегмента и достигалась стабильная фиксация фрагментов металлическими конструкциями, отпадала необходимость в костной пластике. Только при ложных суставах с пониженными регенеративными способностями (гиповаскулярные), атрофией костной ткани, а также при наличии значительных дефектов длинных трубчатых костей проводят костную пластику (ауто- или аллотрансплантаты).

Послеоперационное лечение больных. У больных, которым проводят операцию без иссечения рубцовой ткани, при условии прочной фиксации компрессирующими конструкциями срок иммобилизации равен таковому при свежих переломах. В других случаях применяют длительную гипсовую иммобилизацию. Всем больным назначают комплекс реабилитационных мероприятий с целью нормализации репаративной регенерации костной ткани (ретабодил, тирокальцитонин, стимуляция костеобразования с помощью электромагнитного поля, витаминотерапия и др.)-



ИНТРАМЕДУЛЛЯРНЫЙ ОСТЕОСИНТЕЗ

Этот вид остеосинтеза применяют для соединения отломков при поперечных или близких к ним диафизарных переломах бедренной, большеберцовой и плечевой костей, а также костей предплечья, ключицы, пястных костей кисти и плюсневых костей стопы. Для остеосинтеза используют штифты (гвозди), изготовленные из нержавеющей стали или титана, а также компрессирующие фиксаторы: гвоздь-винт Крупко, штифт-штопор Сиваша, гвоздь-болт Ткаченко.

Техническое оснащение операции. В СССР в основном применяют открытый метод внутрикостного остеосинтеза; отпала необходимость в специальных аппаратах для репозиции отломков и в рентгеновских аппаратах, снабженных спаренными рентгеновскими трубками. Инструменты, необходимые для производства операции (помимо обычных хирургических инструментов, применяемых при каждом вмешательстве), показаны на рис. 2.

В качестве фиксаторов применяют стержни (рис. 3). Существующие стержни отличаются своим поперечным сечением: круглый сплошной, трехгранный, четырехгранный, прямоугольный, в виде незамкнутой трубки и др. Имеются стержни, предназначенные для фиксации отломков бедра, большеберцовой, плечевой костей, ключицы и костей предплечья. Для интрамедуллярной фиксации некоторые травматологи применяют костные ауто-, алло- или ксенотрансплантаты.

ОСТЕОСИНТЕЗ ШТИФТАМИ

Различают закрытый и открытый способы интрамедуллярной фиксации отломков.

Закрытый способ. На специальном аппарате под постоянным рентгеновским контролем проводят репозицию отломков. Вдали от места перелома наносят небольшой кожный разрез до кости. Место перелома не обнажают. Шилом в кости делают отверстие, через которое в оба отломка вводят под рентгеновским контролем проводник. Стержень, имеющий в поперечном сечении форму незамкнутой трубки, одевают на проводник и забивают в костномозговую полость обоих отломков, после чего проводник удаляют, а рану зашивают. Требуются специальное репозиционное приспособление и рентгеновский аппарат. Персонал, больной и хирурги подвергаются рентгеновскому облучению. Использование телерентгеновского аппарата значительно снижает это вредное воздействие.

Открытый способ. Оперативным путем обнажают отломки, сопоставляют их и фиксируют металлическим стержнем.

Существуют 3 варианта введения гвоздя в костномозговую полость: прямой, ретроградный и по проводнику.

Прямое введение гвоздя. Осуществляют хирургический доступ к месту перелома, обнажают отломки. Второй хирургический доступ наносят над одним из концов кости, через который предполагается ввести гвоздь

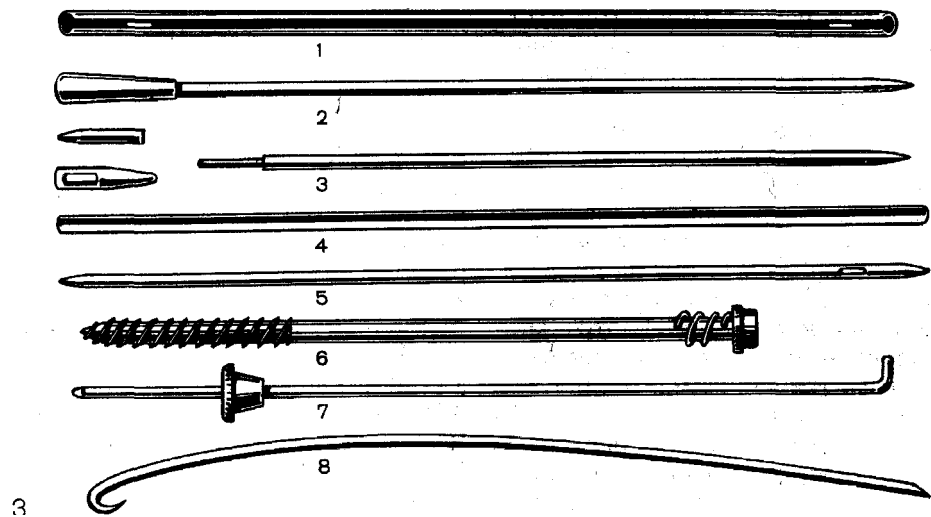
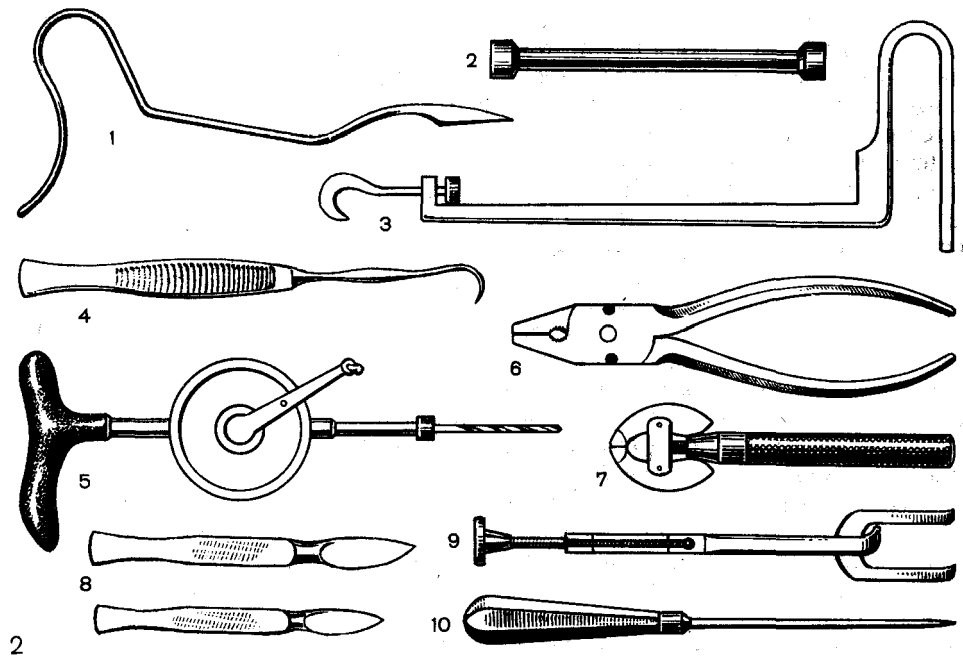


Рис. 2. Инструменты для внутреннего остеосинтеза.

1 - трехгранный перфоратор; 2-насадка; 3 - приспособление для извлечения стержня; 4-однозубый крючок; 5-дрель и сверла; 6 - плоскогубцы; 7-тиски; 8-скальпели; 9 - костные щипцы с винтовым фиксатором; 10 — шило.

Рис. 3. Штифты для внутреннего интрамедуллярного остеосинтеза.

1 - из набора «Остеосинтез»; 2, 3-Дуброва; 4-ЦИТО; 5-Богданова; 6-Сиваша; 7 - гвоздь-болт Тка'Ченко; 8 — эластичный гвоздь из титана.

(бедро — область большого вертела, плечо — задняя поверхность нижней трети плеча или область большого бугорка, локтевая кость — область локтевого отростка и т. д.).

Перфоратором наносят отверстие строго по ходу костномозговой полости. Диаметр канала должен соответствовать толщине вводимого гвоздя. С помощью молотка в костномозговой канал центрального отломка забивают гвоздь так, чтобы конец его вышел из отломка на 2—3 мм. Острыми однозубыми крючками под контролем глаза абсолютно точно сопоставляют отломки, устраняя все виды смещения так, чтобы оставшийся конец его незначительно выступал из кости, что не должно являться препятствием для нормальной функции конечности и извлечения гвоздя при необходимости.

Ретроградное введение гвоздя. В отличие от предыдущего метода гвоздь вводят в костномозговую полость конца центрального отломка, через него молотком его пробивают во второй разрез, а затем после сопоставления костей забивают в периферический отломок.

Введение гвоздя по проводнику. Через костномозговую полость центрального отломка вводят проводник, который проникает в разрез над верхней третью его. Затем на проводник насаживают гвоздь, и его вводят в центральный отломок. В этот момент необходимо быть особенно внимательным, так как гвоздь может заклинить проводником.

После введения гвоздя в центральный отломок проводник удаляют, отломки сопоставляют, и гвоздь забивают в периферический отломок, осуществляя их фиксацию.

Прочное соединение отломков при переломах бедра не требует наложения гипсовой иммобилизации. Интрамедуллярный остеосинтез при переломах большеберцовой, плечевой и костей предплечья, как правило, заканчивают наложением гипсовой повязки.

ИНТРАМЕДУЛЛЯРНАЯ ФИКСАЦИЯ ПУЧКОМ ПРОВОЛОКИ

Метод предложен Hackethal (1961) и заключается во введении в костномозговую полость пучка проволоки из нержавеющей стали разного диаметра. По мнению автора, такой метод позволяет получить более прочную фиксацию отломков, нежели при использовании одного только стержня.

Техника операции. В одном из отломков шилом делают канал по направлению костномозговой полости. Обнажают место перелома. Затем через образованный канал в другой отломок одну за другой вводят проволоку так, чтобы она туго заполнила костномозговую полость. У нас в стране этот метод не нашел широкого применения.

ИНТРАМЕДУЛЛЯРНАЯ ФИКСАЦИЯ ЭЛАСТИЧНЫМИ СТЕРЖНЯМИ

Метод предусматривает введение через трепанационное отверстие в одном из отломков одного или двух эластических стержней толщиной 2,5—6 мм в другой отломок. Если гвозди вклиниваются в кость, опираясь в 3 точки, то достигается надежная фиксация отломков.

Техника операции. Проводят закрытую репозицию отломков, а если это не удается, место перелома обнажают оперативным путем. В предполагаемом месте введения стержня в кость наносят небольшой разрез, костномозговую полость вскрывают шилом. В прямую костномозговую полость вводят изогнутый, а в прогнутую — прямой стержень. Обычно два изогнутых противоположно друг к другу стержня обеспечивают достаточную фиксацию (рис. 4). Выстоящие из кости концы стержней загибают.

Внешнюю иммобилизацию не применяют.

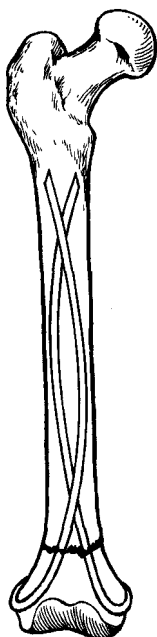


Рис. 4. Внутрикостная фиксация эластичными стержнями.

ШТИФТ-ШТОПОР СИВАША

Штифт-штопор предназначен для интрамедуллярного остеосинтеза верхней половины диафиза бедренной кости. Он выполнен из титанового сплава ВТ5-1. Штифт-штопор представляет собой стержень с упорной резьбой, 3 прямыми и 3 обратными мечиковыми канавками; снабжен пружиной, обеспечивающей стабильность остеосинтеза на весь срок лечения.

Техника остеосинтеза. После обнажения отломков в рану выводят дистальный отломок, и в его костномозговую полость для пробы ввинчивают подобранный по рентгенограмме штифт-штопор до полного погружения резьбовой части. Штифт-штопор должен ввинчиваться при некотором усилии, чтобы витки резьбовой части погружались в кортикальный слой. Если штифт-штопор ввинчивается с большим трудом, берут его на размер меньше или проводят коррекцию костномозговой полости сверлом (в наборе имеются спе-

циальные сверла диаметром 11, 12 и 14 мм). В рану выводят проксимальный отломок, и через его костномозговую полость проводят сначала тонкое сверло, а потом сверло по диаметру гладкой части выбранного штифта-штопора до выхода его над вершиной большого вертела. Сверло извлекают, ретроградно вводят направитель до подкожной клетчатки, после чего над ним рассекают ткани. Штифт-штопор насаживают на выступающий конец направителя и ввинчивают его с помощью торцового ключа в костномозговую полость центрального и периферического отломков до полного сжатия пружины. Штифт-штопор большего размера может расколоть кость, а меньшего — не дает необходимой фиксации. Резьбовая часть фиксатора должна полностью находиться в дистальном отломке, а место перелома — на уровне гладкой его части.

ГВОЗДЬ-БОЛТ

Остеосинтез локтевой кости металлическим штифтом часто не позволяет устранить диастаз между отломками. Гвоздь-болт для фиксации отломков локтевой кости — круглого сечения стержень диаметром 3 мм, длиной от 25 до 34 см. На одном конце стержень загнут для упора в виде буквы «Г», на другом — имеет нарезку, гайку и шайбу.

Фиксация отломков локтевой кости. Наносят три кожных разреза над местом перелома, локтевым отростком и дистальным концом локтевой кости. Обнажают отломки локтевой кости, вскрывают костномозговые полости. Если имеется вывих дистального конца локтевой кости, его резецируют на соответствующую величину. Адаптируют отломки.

В области шиловидного отростка делают отверстие, через которое в костномозговую полость периферического отломка вводят гвоздь-болт. После сопоставления отломков его продвигают в центральный отломок. Сдавление отломков проводят с по-

мощью навинчивающейся гайки. Гвоздь-болт создает не только надежную фиксацию костей, но и позволяет продольным сдавлением ликвидировать диастаз между отломками до 1,5 см и получить между ними плотный контакт.

ДИА- И ТРАНСФИКСАЦИЯ

Диафиксацию выполняют спицами диаметром 2 мм при поперечных и околоуставных переломах.

Методика. После соответствующей подготовки операционного поля и репозиции отломков с помощью дрели, после прокола кожи из одного отломка в другой в косом направлении (под углом 45°) проводят две перекрещивающиеся спицы. С помощью рентгеновского контроля убеждаются в правильном положении отломков, после чего концы спиц скусывают, а оставшуюся часть спицы погружают под кожу. Места прокола кожи прикрывают стерильной марлевой повязкой. Конечность иммобилизуют гипсовой циркулярной повязкой.

Трансфиксацию чаще выполняют при диафизарных переломах длинных трубчатых костей. Осуществляют репозицию отломков на травматологическом столе или на репонирующих аппаратах. После рентгенологического контроля убеждаются в правильном положении отломков. С помощью дрели на протяжении центрального и периферического отломков перпендикулярно к оси отломков через кожу вводят по одной или две спицы, чтобы концы их выстояли над кожей на 2—3 см. Затем накладывают гипсовую повязку, в которую включают концы спиц, что уменьшает опасность вторичного смещения.

ОШИБКИ И ОСЛОЖНЕНИЯ

При интрамедуллярной фиксации отломков встречаются ошибки технического порядка, связанные с использованием некачественных металлических конструкций и неправильного их

подбора, неправильным или не по показаниям выполнением операции.

Неправильный выбор стержня.

Применение длинного стержня сопровождается проникновением его в сустав, короткого — не обеспечивает достаточной фиксации отломков и часто является причиной несращения. При наличии даже незначительной подвижности на месте перелома после остеосинтеза, особенно при развитии ложного сустава, часто в результате утомления металла наступает перелом стержня. Введение стержня большего диаметра, чем это нужно, часто приводит или к его заклиниванию в костномозговой полости, или к трещинам в костях.

Ошибки при введении стержня. Это осложнение может встретиться при введении стержня со стороны большого вертела, когда перфоратором образуют канал в вертельной области не в правильном направлении.

Осложнения. Наиболее частыми из них являются кровопотеря, шок, нагноение, жировая эмболия, ложные суставы и неправильно сросшиеся переломы.

Кровопотеря. Известно, что даже при закрытом переломе бедра в гематому изливается до 1500—1700 мл крови. Перед оперативным вмешательством кровопотерю возмещают, а во время операции проводят тщательный гемостаз и при необходимости возмещают кровопотерю.

Шок. При открытых (огнестрельных и неогнестрельных) переломах у значительной части пострадавших возникает это осложнение; при закрытых переломах оно встречается реже. Больным с переломами бедра нужно проводить превентивную противошоковую терапию, а при наличии шока — энергичное его лечение.

Жировая эмболия. Основными мерами ее профилактики являются: надежное обездвиживание отломков; постоянный контроль за свертывающей системой крови и ее коррекция; превентивная терапия с применением липостабила (контрикала, трасилола и др.).



КОРТИКАЛЬНЫЙ ОСТЕОСИНТЕЗ

Для выполнения этого вида остеосинтеза применяют балки, винты, болты и другие конструкции.

ОСТЕОСИНТЕЗ ВИНТАМИ

Техническое оснащение. Используют два вида винтов: для компактной кости и для губчатой костной ткани. Первый вид винтов имеет шурупную нарезку диаметром 3,5 мм, и для его введения в кость необходимо сделать ход диаметром 3,2 мм; после нарезки резьбы вводят винт. Для губчатой костной ткани применяют винты с более глубокой шурупной нарезкой диаметром 4 мм, занимающей только часть винта. Шлиц винтов может быть прямой, крестообразный или в виде углубленного шестигранника. В соответствии с видом шлица должна быть и отвертка. Отверстия в кости могут быть сделаны ручной или электрической дрелью. В прилежащем кортикальном слое диаметр отверстия должен быть 4,5 мм, а в другом — 3,2 мм, чтобы винт только ввинчивался в отверстие с диаметром 3,2 мм. Для получения разного диаметра отверстий используются специальным сверлом, на конце которого на протяжении 10 мм диаметр 3,2 мм, а остальная часть имеет диаметр 4,5 мм (рис. 5, а), или вначале используют сверло 3,2 мм, а затем рассверливают ближайший кортикальный слой сверлом 4,5 мм. Длина винта измеряется специальным приспособлением (рис. 5, б).

С помощью метчика нарезают резьбу, а затем можно ввинчивать винты (рис. 5, в, г). При винтообразных переломах не всегда правильно выбирается место для отверстия в кортикальном слое, не видимом глазу хирурга. В этих случаях вначале образуют отверстие диаметром 3,2 мм в кортикальном слое противоположной стороны. В отверстие вставляют кондуктор и после репозиции отломков с его помощью просверливают отверстие диаметром 4,5 мм (рис. 6).

Методика. Остеосинтез винтами можно осуществлять при винтообразных и косых переломах большеберцовой, плечевой кости, реже — костей предплечья, когда длина линии излома в 1,5 раза больше толщины кости. Отломки большеберцовой кости и костей предплечья соединяют под внутрикостной анестезией, плечевой кости — под наркозом.

После хирургического доступа к месту перелома надкостницу отделяют вместе с окружающими тканями на ограниченном участке в области предполагаемого введения винтов. Отломки тщательно сопоставляют и фиксируют костодержателем так, чтобы они были сдавлены. Правильное сопоставление отломков с плотным их сдавлением по всей поверхности излома является важным условием остеосинтеза.

Винты применяют длиной от 32 до 50 мм. Они должны быть длиннее диаметра кости на 2—3 мм. После сопоставления отломков выбирают место для введения двух винтов. Ка-

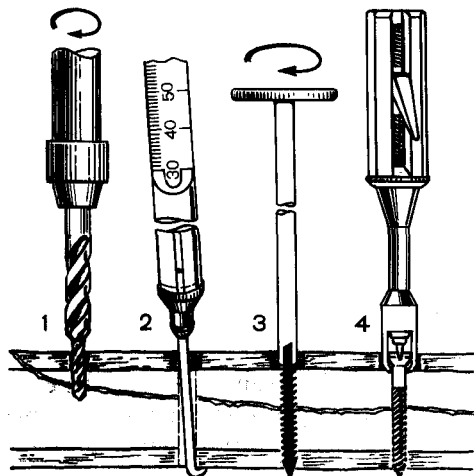


Рис. 5. Техническое оснащение остеосинтеза винтами.

1 — сверло двух диаметров; 2 — измеритель длины винта; 3 — метчик для нарезки резьбы; 4 — отвертка.

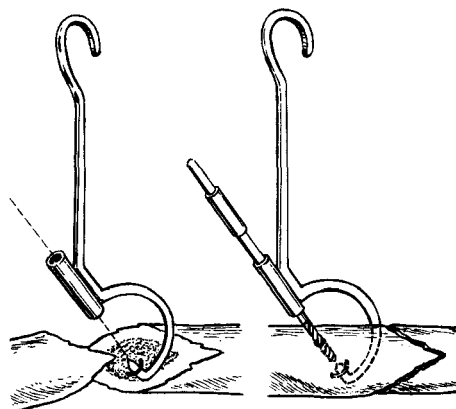


Рис. 6. Кондуктор для нанесения канала сверлом в отломках.

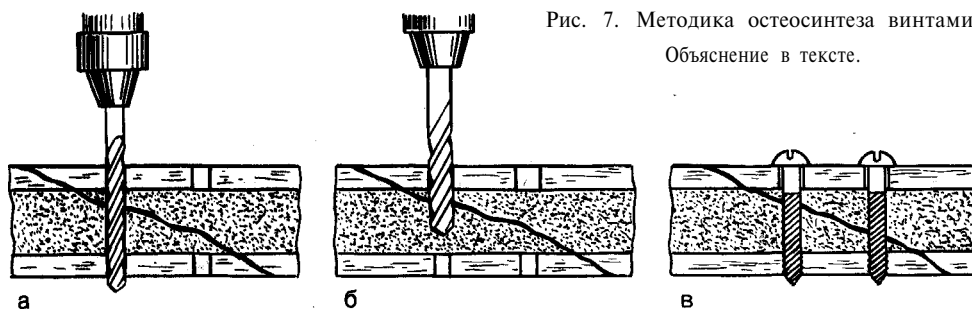


Рис. 7. Методика остеосинтеза винтами. Объяснение в тексте.

налы для винтов наносят так, чтобы они проходили через середину концов отломков (по возможности на равном расстоянии от их краев, но не ближе 1 см между собой и перпендикулярно к длинной оси кости). В противном случае кость может надломиться, и прочность фиксации нарушится. Расстояние между введенными винтами должно быть не менее 10—15 мм. При более близком расстоянии между соседними винтами часто наступает резорбция костной ткани, и нарушается прочность фиксации костей. Вначале просверливают отверстие сверлом на 0,3 мм тоньше диаметра винта (рис. 7, а). Затем более толстым сверлом диаметром, равным толщине винта, рассверливают канал в кортикальном слое при-

лежащего отломка (рис. 7, б). Винт свободно проходит в канале прилежащего отломка и ввинчивается в кортикальный слой противоположного отломка (рис. 7, в), что создает сдавление по линии излома и обеспечивает надежную фиксацию костей. Однако все же из-за ограниченной прочности соединения костей необходимо применять гипсовую повязку и нельзя после операции нагружать конечность. Нагрузку на конечность разрешают только после прочного сращения отломков.

Ошибки при применении остеосинтеза винтами: применение метода при оскольчатых переломах, нарушение техники остеосинтеза, неприменение гипсовой повязки, преждевременная нагрузка на конечность.

ОСТЕОСИНТЕЗ БАЛКАМИ

Этот вид фиксатора чаще применяют для остеосинтеза метаэпифизарных переломов длинных трубчатых костей, однако их используют и для фиксации других видов переломов. Предложены для этих целей металлические балки Климова, Воронцова, Ткаченко и др. и изготовленные из аллогенной костной ткани — Демичева.

Тавровая балка Климова. К. М. Климов в 1949 г. предложил оригинальный металлический фиксатор для остеосинтеза. Фиксатор представляет собой сочетание двух пластинок, изготовленных из нержавеющей стали, расположенных перпендикулярно друг к другу (рис. 8, а). В продольном пазу кости балку фиксируют с помощью шплинтов.

Методика. После сопоставления отломков циркулярной пилой пропиливают продольный паз, равный длине и толщине балки. Паз распространяется равномерно в отломках. Широкая лопасть балки закладывается в паз. После этого через прямоугольные отверстия в балке забивают молотком шплинты, которые, проходя через отверстие в балке, расширяются, что и обеспечивает закрепление балки на кости (рис. 8, б). В послеоперационном периоде обязательно применяют внешнюю иммобилизацию гипсовой циркулярной повязкой.

Углообразная балка Воронцова. Фиксатор представляет конструкцию, изогнутую под прямым углом. На более широкой (вертикальной) лопасти сделаны отверстия для шплинтов (рис. 9, а). На одном из концов балки имеется заострение в виде клюва, предназначенное для внедрения конструкции в губчатую кость. Набор состоит из балок для лучевой, большеберцовой и бедренной костей, а также 2 видов балок для плечевой кости.

Методика. Операцию проводят так же, как и при фиксации отломков балкой Климова. Закрепление

балки в кости осуществляют с помощью шплинтов (рис. 9, б). Балка Воронцова проще в конструктивном и технологическом отношении; шплинты, в отличие от балки Климова, не выступают над поверхностью фиксатора, что меньше травмирует окружающие ткани. Вместо шплинтов А. В. Воронцов рекомендует применять также и винты.

Самофиксирующаяся балка Ткаченко. Эту конструкцию предложил С. С. Ткаченко в 1963 г. Ее целесообразно применять для скрепления поперечных переломов костей предплечья, аналогичных переломов в нижней и верхней трети большеберцовой кости. Применение фиксатора основано на использовании эластических свойств костной ткани и физиологической компрессии. Конструкцию изготавливают из листовой нержавеющей стали марки 1Х18Н9Т толщиной в 1 — 1,5 мм. Набор состоит из балок для костей предплечья, плечевой и большеберцовой костей. Балка представляет собой конструкцию, согнутую под прямым углом. Одна из лопастей конструкции шире другой. На более широкой (вертикальной) лопасти балки для большеберцовой кости сделано 6 продольных выступов (рис. 10, а). Широкая лопасть предназначена для забивания в паз, который пропиливают дисковой пилой (рис. 10, б). Более узкая горизонтальная часть прилегает к поверхности кости. Балка имеет длину 13 см. Балка для костей предплечья имеет 4 продольных выступа, длина ее — 65 мм.

Конструкция крепится к кости за счет продольных выступов, которые, проходя через толщу кортикального слоя, фиксируют балку (рис. 10, в).

Методика. После сопоставления отломков дисковой пилой пропиливают продольный паз длиной на 1 — 1,5 см больше длины балки и шириной в 1 мм (толщина балки). После этого молотком балку вбивают в паз. Если паз сделан шире, самофиксация не получится, тогда балку дополнительно фиксируют винтами. В по-

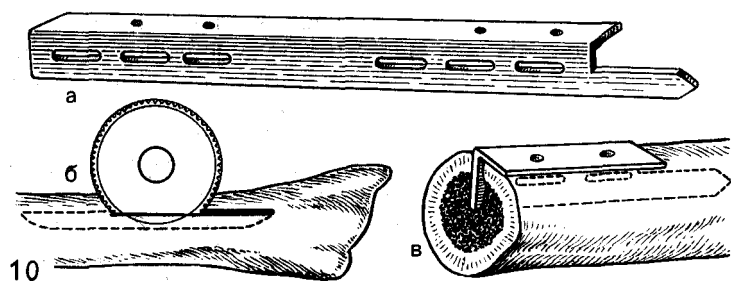
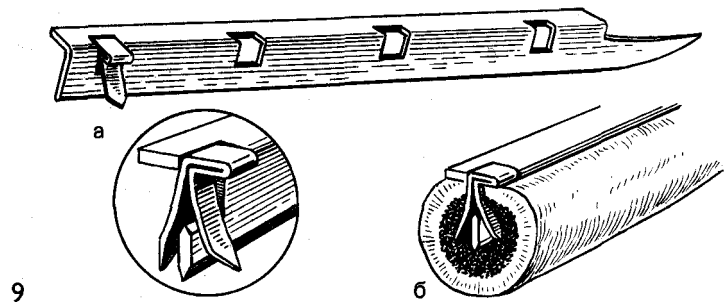
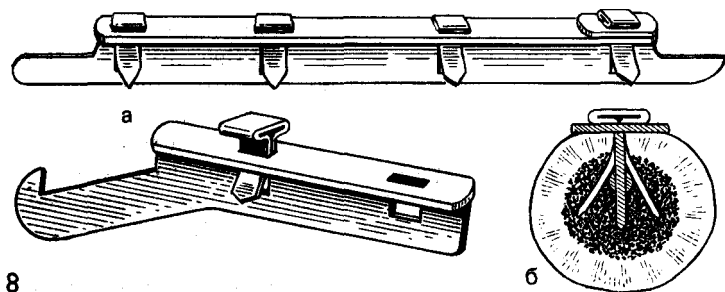


Рис. 8. Тавровая балка Климова (а) и принцип ее фиксации шплинтами (б).

Рис. 9. Углообразная балка Воронцова,
а — вид балки и ее шплинтов; б — принцип фиксации в кости.

Рис. 10. Самофиксирующая балка Ткаченко.
Объяснение в тексте.

слеоперационном периоде применяют гипсовую иммобилизацию до консолидации перелома. Принципы фиксации и устройства балки позволяют не только сопоставить и прочно скрепить отломки, но и обеспечивают

в процессе лечения сдавление отломков под влиянием мышечного тонуса (физиологическая компрессия). Этот вид компрессии особенно удачно используют при фиксации балкой костей предплечья.

НАКОСТНЫЙ ОСТЕОСИНТЕЗ**ОСТЕОСИНТЕЗ ПЛАСТИНКАМИ**

В настоящее время пластинки применяют как компрессионные, нейтрализующие и опорные. Ввиду того, что компрессионные пластинки сложны в техническом исполнении, чаще применяют съемные приспособления для сдавливания отломков по оси (контракторы). Компрессионный остеосинтез в основном используют при поперечной или близкой к ней линии излома, когда обездвиживание отломков достигается за счет напряженной и фиксированной к отломкам пластинки, а также межфрагментарным сдавливанием на стыке костей. Однако при создании компрессии пластинкой наблюдается эффект эксцентриситета, приводящий при значительной силе сдавливания к нарушению контакта отломков на противоположной от фиксатора стороне кости. При этом пластинка испытывает перегрузку от изгибов, что неблагоприятно сказывается на репаративной регенерации костной ткани. Для создания равномерной компрессии по всему поперечнику кости пластинку изгибают под углом $177-178^\circ$ так, чтобы она своими концами опиралась на кость, а средняя ее часть отстояла от кости на 2—3 мм. Сдавливание отломков осуществляют с силой $100-200 \text{ Н/см}^2$. Такой режим компрессии создает оптимальные условия для регенерации.

Пластинки моделируют по форме поверхности кости с помощью инструмента (изгибателя пластинок). Закрепление пластинки к кости про-

водят в определенном порядке (Л. Н. Анкин). При вогнутой поверхности диафиза вначале вводят крайние винты, постепенно приближаясь к центру. При прямой поверхности вначале вводят винт у зоны перелома, затем создают контрактором компрессию и вводят остальные винты.

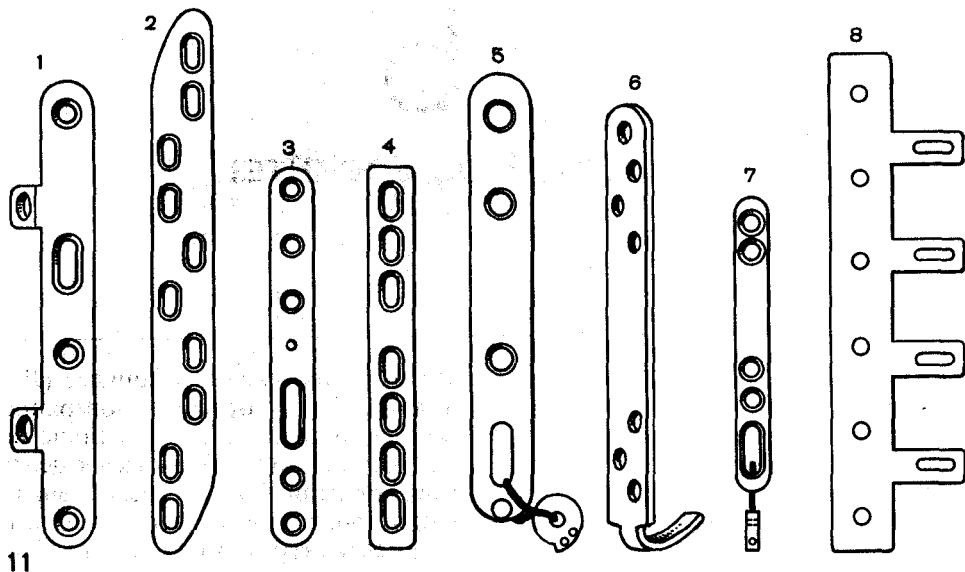
Нейтрализующий остеосинтез пластинками достигают при винтообразных, косых, оскольчатых переломах длинных трубчатых костей.

В этих случаях отломки фиксируют вначале винтом (винтами), а затем их укрепляют нейтрализующей пластинкой. Винты могут быть введены перед наложением пластинки или через отверстия в ней. Нейтрализующая пластинка создает дополнительную фиксацию от ротационных и сгибающих усилий.

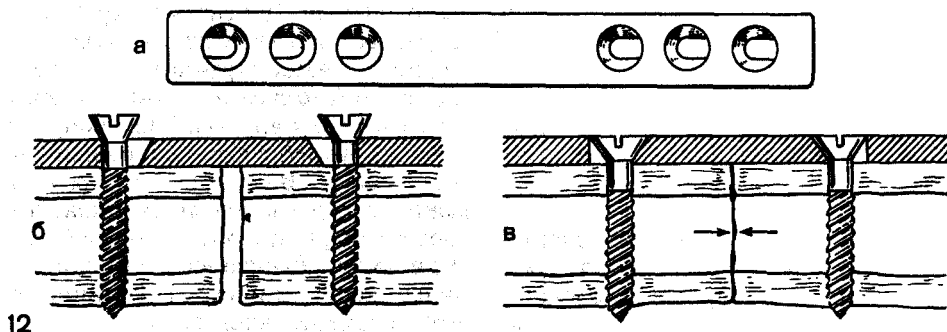
В качестве опорных пластинки чаще применяют при околосуставных переломах, когда после устранения смещения отломков образуется дефект костной ткани. В этих случаях пластинка обеспечивает правильное положение отломков, а дефект заполняют спонгиозной костной тканью.

ТЕХНИЧЕСКОЕ ОСНАЩЕНИЕ

Применяют пластинки Анкина, Демьянова, Каплана, Калнберза, Сиваша, Ткаченко и др. (рис. 11). Для фиксации пластинок используют винты с шурупной нарезкой диаметром 3,5 мм, сверла диаметром 4,5 мм и 3,2 мм, дрель, метчик для нарезки, отвертку и изгибатель пластинок.



11



12

Рис. 11. Пластины для погружного остеосинтеза.

1 — Каплана — Антонова; 2 — Ткаченко; 3 — Сиваша; 4 — Демьянова; 5 — Ципоркина; 6 — Калнберза; 7 — Дениса; 8 — Полякова.

Рис. 12. Пластина Демьянова.

Объяснение в тексте.

Компрессирующая пластина Демьянова (рис. 12, а). Пластинку применяют с целью фиксации отломков большеберцовой, плечевой и лучевой костей и при диафизарной локализации ложных суставов. После сопоставления отломков выравнивают долотом площадку на кости, на которую помещают пластинку. Сверлом диаметром на 0,3 мм тоньше винтов у наружных краев отверстий пластины наносят сквозные каналы.

После этого винты ввинчивают до упора начала головки в край пластины (рис. 12, б), а затем равномерно их завинчивают. При завинчивании головка винта упирается во внешний край пластины, прижимает ее к кости, и постепенно под влиянием клиновидного действия входящей в пластинку головки винт смещается к ее середине. Вместе с ним смещаются навстречу друг другу и отломки (рис. 12, в).

При применении пластинки перемещение отломков под воздействием винтов, введенных с одной стороны от середины пластинки, составляет 1,5 мм, а так как винты вводят с обеих сторон, то общее перемещение отломков навстречу друг другу составляет 3 мм, что позволяет получить тесный контакт отломков и прочную их фиксацию.

ОСТЕОСИНТЕЗ ПЛАСТИНКАМИ С ПРИМЕНЕНИЕМ КОНТРАКТОРА

Поперечные или близкие к ним переломы плечевой, большеберцовой костей, костей предплечья, переломы в верхней и нижней третях бедренной кости с успехом могут быть фиксированы пластинками с предварительным сдавлением отломков контракторами.

Пластинками фиксируют отломки большеберцовой, плечевой, костей предплечья, а также отломки при низких переломах бедра. Метод фиксации отломков состоит в следующем. После выполнения хирургического доступа на месте установления пластинки на отломках отделяют надкостницу. На остальной части кости всемерно сохраняют неповрежденными ткани. Пластинку двумя винтами закрепляют на одном из отломков, и их сдавливают контрактором. После достижения сдавления через свободные отверстия в кость вводят винты.

Методика фиксации отломков костей пластинкой с применением внешнего контрактора несложная, обеспечивает надежную фиксацию, и при этом наносится минимальная травма тканям.

ПРИСПОСОБЛЕНИЯ ДЛЯ КОМПРЕССИИ

Для этого применяют съемные приспособления — контракторы, предназначенные для осевого сдавления отломков между собой на месте перелома (рис. 13).

Методика. Существует три основных способа применения контрактора:

1. Отломки сопоставляют. Пластинку любого вида скрепляют винтами с одним из отломков. В другом отломке на расстоянии 1,5—3 см от конца пластинки делают с помощью сверла отверстие в прилежащем корковом слое кости. Внутренняя бранша контрактора своим выступом сцепляется с пластинкой через крайнее отверстие для винта, а внешняя — с отверстием в кости.

При завинчивании барашковой гайки бравши контрактора натягивают пластинку на кость, поверхности отломков при этом сдавливаются (рис. 14, а).

2. Отломки сопоставляют. Пластинку устанавливают на кость, чтобы она равномерно захватывала оба отломка. На центральном отломке через все отверстия пластинки сверлом тоньше винтов на 0,5 мм наносят сквозные каналы через оба кортикальных слоя. На центральном отломке через отверстия пластинки вводят винты, кроме одного, расположенного ближе к линии перелома, и пластинка прочно прикрепляется к отломку. На периферическом отломке через продольное окно, как можно дистальнее, сверлом делают отверстие.

В это отверстие и в свободное отверстие на центральном отломке вводят штыри контрактора. Контрактором сближают и достигают плотного контакта и надежной фиксации отломков (рис. 14, б).

3. Отломки сопоставляют. Пластинку вначале фиксируют винтами к центральному отломку, кроме одного отверстия, расположенного ближе к линии перелома. Через дистальную часть продольного прореза пластинки вводят один винт также не до конца в периферический отломок. Затем за отверстие и неполностью введенный в кость винт закрепляют бранши сдавливающего устройства и сближают их до необходимого сдавления отломков (рис. 14, в).

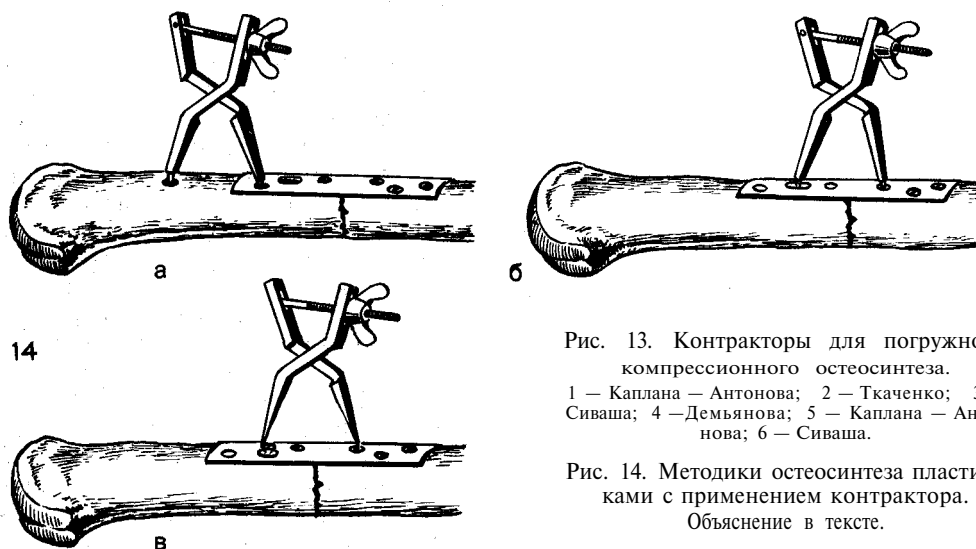
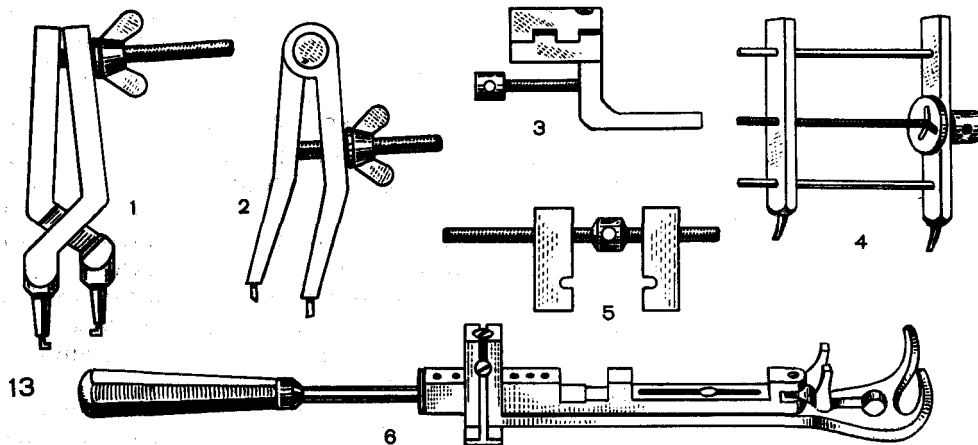


Рис. 13. Контракторы для погружного компрессионного остеосинтеза.

1 — Каплана — Антонова; 2 — Ткаченко; 3 — Сиваша; 4 — Демьянова; 5 — Каплана — Антонова; 6 — Сиваша.

Рис. 14. Методики остеосинтеза пластинами с применением контрактора.

Объяснение в тексте.

ОСТЕОСИНТЕЗ КОМПРЕССИОННО-ДЕТОРСИОННОЙ ПЛАСТИНКОЙ КАПЛАНА-АНТОНОВА

Пластика дает возможность фиксировать отломки, устраняя все возможные виды смещения, в том числе и ротационные. Ее фиксируют двумя винтами к центральному отломку, причем один шуруп вводят не до конца. Отломки сопоставляют, через дистальную часть продольного прореза

пластинки ввинчивают не до конца один винт в периферический отломок. За выступающие части двух шурупов закрепляют сближающее винтовое приспособление и завинчивают его до плотного сближения отломков. После этого в свободные отверстия пластины ввинчивают остальные винты, снимают сближающее приспособление и винты довинчивают. После гемостаза и наложения швов накладывают глухую бесподкладочную гипсовую повязку до сращения отломков.

ОСТЕОСИНТЕЗ ПЛАСТИНКАМИ ТКАЧЕНКО ДЛЯ ОДНОМОМЕНТНОГО И ДИНАМИЧЕСКОГО ОСТЕОСИНТЕЗА БЕЗ ВНЕШНЕЙ ИММОБИЛИЗАЦИИ

Одномоментное сдвигание отломков легко достигается на операционном столе, однако оно сохраняется непродолжительное время после операции, и нередко вследствие резорбции костной ткани на концах отломков и других причин между ними образуется диастаз. Учитывая отмеченные недостатки, С. С. Ткаченко предложил специальные инструменты (рис. 15) и металлические пластинки (рис. 16).

Используют пластинки 4 размеров: для фиксации отломков бедренной кости — длина 190 мм, ширина 25 мм, толщина 4 мм, фиксируется 8—10 винтами (рис. 16,1); большеберцовой кости — длина 185 мм, ширина 22 мм, толщина 4 мм, фиксируется 10 винтами (рис. 16,2); плече-

вой кости — длина 160 мм, ширина 18 мм, толщина 4 мм, фиксируется 8 винтами (рис. 16,3); костей предплечья — длина 105 мм, ширина 12 мм, толщина 3 мм, фиксируется 8 винтами (рис. 16,4).

В пластинках для бедренной, большеберцовой, плечевой костей продолговатые отверстия расположены в шахматном порядке, что обеспечивает антиротационный эффект, а в пластинках для предплечья — по ее продольной оси. Один из концов пластинки для бедра истончен и заострен с целью облегчения забивания его в губчатую костную ткань эпиметафиза. Конструкция пластинки позволяет использовать одномоментную и динамическую компрессию. Во всех случаях вначале с одним из отломков прочно скрепляют одну половину пластинки. Затем проводят сдвигание отломков с помощью контрактора, а ко второму отломку фиксируют винтами другую половину

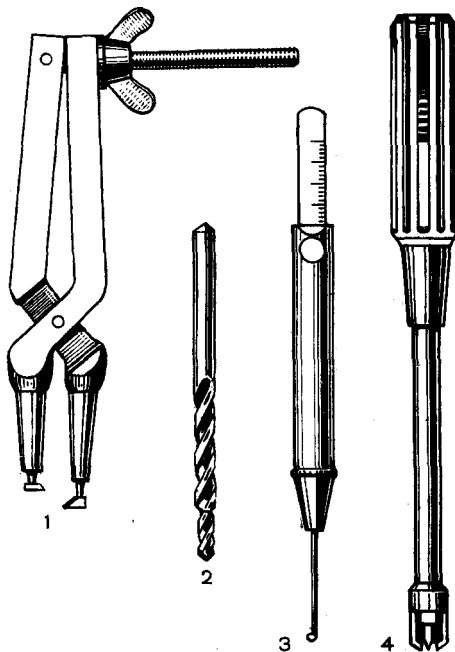


Рис. 15. Инструменты для одномоментного и динамического остеосинтеза.

1 — контрактор; 2 — сверло с двумя диаметрами; 3 — измеритель длины канала; 4 — автоматическая отвертка.

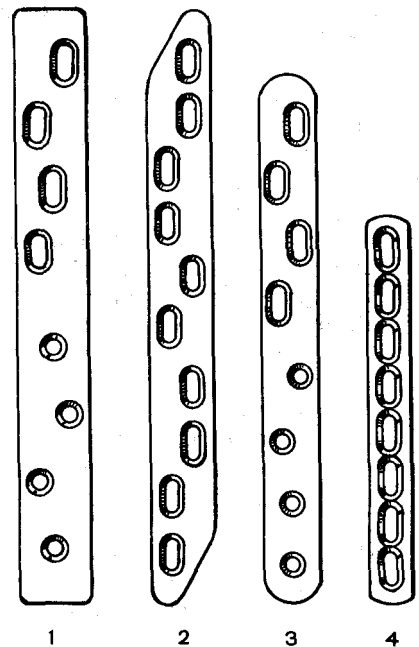


Рис. 16. Пластинки Ткаченко для одномоментного и динамического остеосинтеза.

Объяснение в тексте.

пластинки. При этом винты проводят так, чтобы они располагались в наружных (по отношению к перелому) отделах продолговатых отверстий. Дополнительное сдавление отломков достигается также под влиянием клиновидного действия входящих в раззенкованные отверстия пластинки головок винтов. Винты смещают отломки в сторону линии излома так, как это происходит в компрессирующих пластинках Демьянова. Подобная методика обеспечивает прочную фиксацию отломков при их одномоментном сдавливании. В послеоперационном периоде на концах отломков развивается резорбция, особенно при опоре на конечность. Однако наличие продолговатых пазов способствует сближению отломков и не препятствует осуществлению физиологической компрессии как за счет рефлекторно-тонического сокращения мышц, так и эффекта динамической компрессии при опоре на конечность.

Следовательно, конструкция пластинок и методика их применения обеспечивают сочетание одномоментной искусственной и статико-динамической естественной компрессии, позволяющей при фиксации переломов костей нижней конечности разрешить раннюю дозированную ходьбу.

Показаниями к применению фиксации отломков пластинками являются поперечные и близкие к ним, чаще всего так называемые «высокие» и «низкие», переломы длинных трубчатых костей, а также переломы с замедленной консолидацией, ложные суставы и неартрозы, когда имеется возможность создать прочную фиксацию отломков, нет опасности некроза кожных покровов и развития нагноительного процесса.

Методика. После осуществления хирургического доступа экономно, только на месте установления пластинок, на отломках отслаивают надкостницу, на остальной их части всемерно сохраняют ткани неповрежденными. Отломки точно сопоставляют, чтобы пластинка тесно прилежала к ним. Нередко для этого

приходится долотом выравнять поверхность кости или изогнуть пластинку.

Контрактор Ткаченко позволяет тремя способами осуществить сдавление отломков при выполнении погружного остеосинтеза:

1. После точного сопоставления отломков на кость укладывают пластинку так, чтобы ее середина располагалась над линией перелома. Одну часть пластинки прочно фиксируют к одному из отломков винтами. Отступя от другого конца пластинки на 3 см, сверлом наносят отверстие в кортикальном слое второго отломка, по линии, являющейся продолжением продольной оси пластинки. В это отверстие вводят один рабочий конец контрактора, второй фиксируют за отверстие пластинки. Контрактор при этом должен быть установлен так, чтобы барашек стяжного винта располагался вне пластинки. Сдавление отломков осуществляют сближением бравшей инструмента стяжным винтом с барашком. После достижения плотного контакта между отломками пластинку фиксируют винтами, проведенными через продолговатые отверстия ко второму отломку. Винты вводят по методике, описанной выше. Контрактор снимают и в освободившееся отверстие вводят последний винт.

2. Рабочий конец инструмента закрепляют за отверстие в той половине пластинки, которая фиксирована к одному отломку, второй конец — в предварительно сделанное отверстие в кости, располагающееся в наружном (по отношению к линии перелома) отделе продолговатого паза пластинки. После проведения сдавления отломков контрактором фиксируют винтами пластинку ко второму отломку, используя свободные ее отверстия. Контрактор снимают и вводят два последних винта.

3. Закрепление одного рабочего конца инструмента осуществляют также, как и при втором методе, а второй рабочий конец закрепляют за головку винта, введенного не до конца

в наружный отдел продолговатого отверстия другой половины пластинки. После достижения межфрагментарного сдвину пластинку закрепляют ко второму отломку винтами, контрактор снимают, в освободившееся отверстие ввинчивают винт. Винт, за который фиксировался контрактор, довинчивают до конца.

В послеоперационном периоде конечность иммобилизуют гипсовыми лонгетами первые 10—14 дней.

При благоприятном течении послеоперационного периода больному через 3 нед разрешают проводить дозированную, а затем полную нагрузку на оперированную нижнюю конечность. Гипсовую внешнюю иммобилизацию применяют только в тех случаях, когда не достигнута надежная фиксация отломков.

ЭЛЕКТРОМЕХАНИЧЕСКИЙ ОСТЕОСИНТЕЗ ПЛАСТИНКАМИ ТРХ¹

Одно из основных требований остеосинтеза — обездвиживание отломков костей до полного их сращения.

В то же время развитие биомеханики и электрофизиологии костной ткани [Янсон Х. А., 1975; Бранков Г., 1981] свидетельствует об относительности этого принципа на различных стадиях регенерации.

Подвижность отломков на ранних стадиях сопровождается повреждением ангиогенных структур, нарушениями микроциркуляции, оксигенации и тканевого метаболизма. Однако при формировании костного матрикса, его минерализации и перестройке регенерата в соответствии с известным в остеологии законом структурно-функциональной адаптации проявляется зависимость остеорепарации от восстановления биоэлектрических процессов (электрогенеза), связанных с механическими нагрузками и деформацией костной ткани.

При стабильном (механическом) остеосинтезе жесткими фиксаторами нагрузка на регенерат значительно снижается, что сопровождается нарушением электрогенеза и как следствие — развитием атрофии и замедленной консолидации. Доказано, что нормализация репаративного электрогенеза при электростимуляции (электрический компонент) оптимизирует регенерацию.

Современный остеосинтез должен удовлетворять как механическим (исключающим макроподвижность), так и биоэлектрическим (допускающим микродеформацию и сохраняющим динамический электрогенез) требованиям.

Такой остеогенез по его функциональным особенностям условно называют электромеханическим (ЭМО).

В основу ЭМО положены три принципа: /достаточность обездвиживания костных фрагментов, исключая их макроподвижность и травматизацию регенерата ^соответствие механических свойств системы «кость — фиксатор» биомеханическим параметрам кости*; адекватность микродеформации отломков кости и регенерата оптимальному репаративному электрогенезу.

В соответствии с принципами сформулированы требования к пластинке ТРХ: ее конструкция должна обеспечивать одномоментную компрессию отломков силой не менее 200 Н; исключать поперечное, угловое и ротационное смещение отломков при физиологических нагрузках (200—800 Н); допускать микродеформацию костной ткани при осевых нагрузках до 0,01—0,8% линейных размеров; масса, габариты и сложность использования пластинки не должны превышать аналогичных показателей известных фиксаторов.

Техническое решение поставленной задачи достигнуто путем высверливания в центральной части обычной пластинки трех рядов симметрично расположенных отверстий диаметром 4,2 мм с углом зенковки 45°. При этом соотношение площадей по-

¹ С. С. Ткаченко, В. В. Руцкий, В. П. Хомутов.

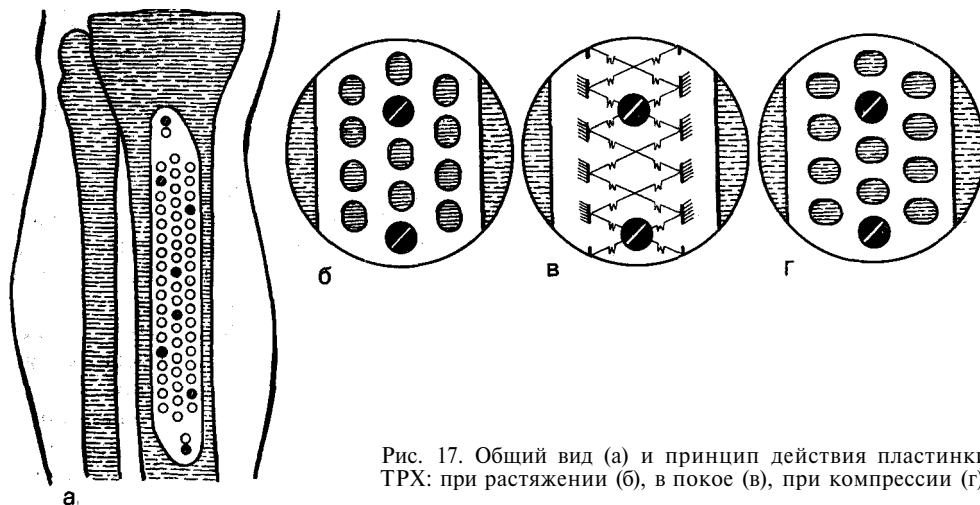


Рис. 17. Общий вид (а) и принцип действия пластинки ТРХ: при растяжении (б), в покое (в), при компрессии (г).

перечного сечения стенок отверстий центрального и периферического ряда составляет 1 : 1,5. Поэтому винты в отверстиях центрального ряда, окруженных смежными отверстиями, имеют менее жесткую связь с внешним контуром пластинки по сравнению с расположенными в отверстиях крайних рядов. Монолитная пластин-

ка ТРХ состоит из двух частей с различными упругопрочностными свойствами: внешнего жесткого контура, дополнительно снабженного двумя отверстиями с эксцентричной зенковкой для компрессии винтами, и центральной упругой решетки (рис. 17). Прочность фиксации отломков зависит от расположения винтов в жест-

Таблица 2
Зависимость удельной микроподвижности отломков от способа фиксации пластинки ТРХ

Способ фиксации	Удельная микроподвижность, мкм/н ($M \pm \tau$)	
	при растяжении	при сжатии
	$6,9 \pm 0,8$	$3,8 \pm 0,9$
	$6,7 \pm 1,0$	$2,4 \pm 0,9$
	$3,0 \pm 0,5$	$2,2 \pm 0,6$
	$1,1 \pm 0,2$	$0,7 \pm 0,1$

ком контуре и упругой решетке пластины (табл. 2).

Клинические наблюдения показали преимущества пластины ТРХ по сравнению со стандартными жесткими конструкциями. Ее использование отличается простотой, удобством, технологичностью и надежностью. Множество отверстий облегчает визуальную ориентацию пластины относительно линии перелома или ложного сустава, особенно при их сложной конфигурации. Расширились возможности для выбора места проведения винтов. Заданная во время операции одномоментная компрессия за счет самокомпрессирующих отверстий жесткого контура обеспечивает прочную фиксацию отломков, и в последующем в силу упругости внутренней решетки пластины не является распоркой между отломками, не препятствует микродеформации регенерата; при этом исключаются дистрофические нарушения в зоне фиксации.

Основное преимущество пластины ТРХ состоит в повышении эффективности лечения, так как создаются благоприятные условия для репаративного электрогенеза.

Оптимизация остеорепарации проявляется в ранней консолидации отломков и перестройке образующейся костной мозоли.

Средние сроки сращений уменьшаются с 3—4,5 до 2—3 мес; анатомической реституции — с 5,5—7,5 до 3—4,5 мес; сроки реабилитации больных и наряду с этим восстановления трудоспособности сокращаются в 1,6—2 раза. >

Методика. После обнажения отломков отслаивают надкостницу на месте установления пластины. Отломки точно сопоставляют. Укладывают на кость пластинку и фиксируют ее 8 винтами.¹ В послеоперационном периоде в течение 12—14 дней проводят иммобилизацию гипсовыми лонгетами. Через 3—4 нед назначают дозированную нагрузку на конечность, которую к 2 мес доводят до полной. †

ОСТЕОСИНТЕЗ ПО АО¹

По мнению М. Muller, М. Allgower, Н. Willenegger, консервативными методами смещенные отломки могут быть сопоставлены только с приблизительной точностью. Оперативный метод позволяет анатомически точно сопоставить отломки, фиксировать их стабильно. В этих условиях наружная иммобилизация становится излишней. Хорошее обездвиживание отломков дает возможность рано приступить к движениям в суставах. Необходимо отметить, что противопоставление оперативного консервативному методу не является правильным, так как к операции, как правило, прибегают при неуспешном применении консервативных приемов.

Основными принципами методики АО являются следующие:

- 1) конструкции изготавливают из сплавов металлов, не вызывающих нежелательной реакции со стороны тканей и не угнетающих репаративную регенерацию костной ткани;
- 2) отломки точно сопоставляют и фиксируют, что обеспечивает заживление по типу первичного сращения;
- 3) щадящая оперативная техника обеспечивает сохранение кровоснабжения костных фрагментов и мягких тканей;
- 4) стабильная фиксация отломков обеспечивается межфрагментарной компрессией и фиксацией конструкций, уравнивающей все смещающие усилия;
- 5) раннее функциональное лечение;
- 6) сокращение мышц поврежденной конечности и движения в прилегающих суставах.

Для компрессии области метаэпифизов используют винты, туго натянутую проволочную петлю, пластинки и др. В нашей стране, независимо от секции АО, были разработаны (Л. Н. Анкин, В. М. Демьянов, А. В. Ка-

¹ Секция по вопросам остеосинтеза, объединяющая группу швейцарских травматологов-ортопедов [Muller M., Allgower M., Willenegger H. и др., 1963].

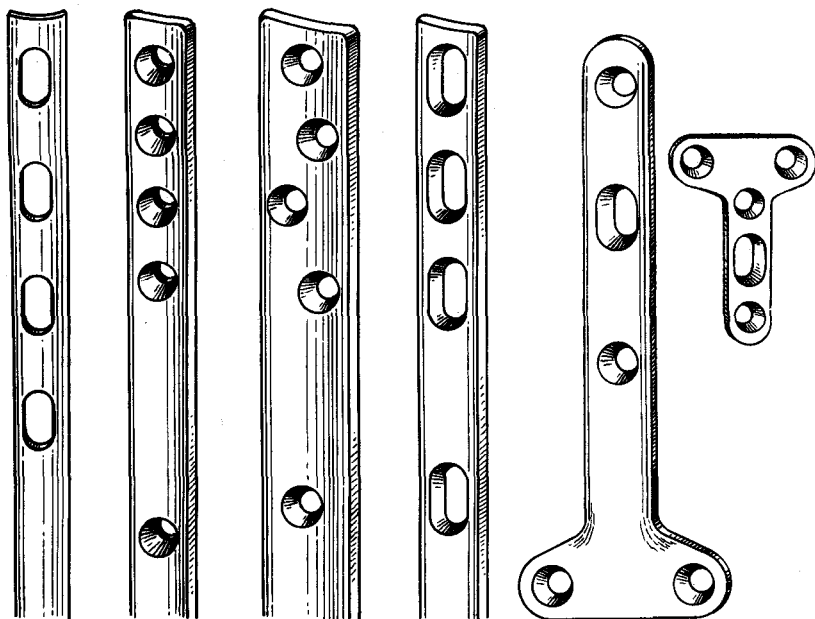


Рис. 18. Пластины АО.

план, К. М. Сиваш и др.) и внедрены в практику соответствующий инструментарий и металлические фиксаторы.

Винты применяют как для фиксации компактной, так и губчатой костной ткани. Винты для компактной костной ткани имеют диаметр 3,5 мм, для губчатой — 4 мм.

Методика. Костные фрагменты точно сопоставляют и удерживают костодержателем. В ближайшем корковом слое просверливают канал диаметром 4,5 мм. Затем сверлом 3,2 мм наносят канал в противоположном кортикальном слое. Метчиком делают нарезку. Подобранный по размеру винт ввинчивают в приготовленный канал, в результате чего отломки прижимаются друг к другу.

Остеосинтез пластинами АО. Применяют различные металлические пластины толщиной 6 мм, имеющие не менее 5 отверстий (рис. 18). Пластины для фиксации трубчатых костей слегка изогнуты в поперечном направлении.

Методика. Подбирают пластинку и устанавливают ее на кости и через наиболее близко расположен-

ное отверстие в пластинке к месту перелома просверливают канал диаметром 3,2 мм. После нарезки канала вводят винт. Точно сопоставляют отломки. Устанавливают натягивающее устройство (контрактор). Создают межфрагментарное сдвигание между отломками, затем на другом отломке вводят другие винты в отверстия в пластинке. Проводят повторное натяжение, в свободные отверстия пластинки возле натягивающего устройства после сверления и нарезки вставляют винты, и натягивающее устройство снимают. К каждому отломку пластинка должна быть фиксирована 5 винтами, а при наличии остеопороза — 6—7. При стабильном остеосинтезе гипсовую повязку не применяют. Искусственно созданная компрессия между отломками постепенно уменьшается. Фиксированные пластинками отломки не подвергаются особой нагрузке, эту функцию берет на себя пластинка. В участках кости, не несущих нагрузки, развивается резорбция кости, что часто приводит к патологическим переломам. Чем более длительные сроки пребывает имплантат, тем более глубокие деге-

неративно-деструктивные процессы развиваются в кости. Поэтому предполагают удалять пластинку вскоре после сращения отломков, до развития вторичных изменений в кости.

ПОКАЗАНИЯ К УДАЛЕНИЮ МЕТАЛЛИЧЕСКИХ ФИКСАТОРОВ

Металлические конструкции, если они не вызывают местной тканевой реакции, могут длительное время оставаться в организме. Однако пребывание металла в организме часто способствует развитию воспалительного процесса в области имплантата после перенесенных простудных заболеваний. Обычно в «плановом» порядке имплантаты удаляют после надежного сращения отломков и перестройки костной мозоли. У пожилых пациентов вопрос удаления металлической конструкции решается индивидуально.

Показаниями к преждевременному удалению имплантата являются:

- 1) выраженные явления коррозии металлического фиксатора (боль, свищи, патологическая реакция костной ткани и др.);
- 2) проникновение фиксатора в сустав, сопровождающееся нарушением функции и болевым синдромом;
- 3) перелом фиксатора;
- 4) нагноительный процесс;
- 5) атрофия костной ткани, угроза патологического перелома;
- 6) дисконфорт в оперированной конечности.

При удалении металлического фиксатора нередко встречаются большие трудности, поэтому к такому оперативному вмешательству надо тщательно готовиться.

Для удаления фиксатора необходимо располагать следующим инструментарием: экстракторами с запасом крючков, щипцами с винтовым зажимом, набором отверток различного размера, в том числе и с фиксатором головки винта. Полезно иметь тиски небольшого размера, молотки, долота, а также циркулярный бор для высверливания винтов.

Операцию, как правило, проводят под общим обезболиванием, так, чтобы хирург не был ограничен во времени.

Методика удаления фиксаторов. Интрамедуллярные фиксаторы обычно удаляют с помощью дистракторов, фиксируя их за отверстия, имеющиеся на конце штифта. Однако нередко таким приемом штифт удалить не удастся. В этих случаях прибегают к электрокоагуляции. Электрод на короткий срок помещают на выступающий конец фиксатора, происходит ожог тканей, окружающих конструкцию, что нередко облегчает извлечение гвоздя. Если эта процедура оказывается неэффективной, особенно при извлечении гвоздя из бедренной кости, осуществляют хирургический наружный доступ к средней трети бедра (наиболее узкая часть костномозговой полости) и на протяжении 12—15 см циркулярной пилой наносят продольный паз, проникающий в костномозговую полость. После этого гвоздь легко извлекается.

Трудности наблюдаются также и при удалении винтов, а также пластин, фиксированных винтами. Часто винты и пластины «замуровываются» вновь образованной костной тканью. В этих случаях, чтобы не наносить дополнительной травмы, необходимо рентгенологически точно установить расположение фиксирующей конструкции. Затем долотом удаляют костную ткань, покрывающую конструкцию. При извлечении винтов часто встречаются трудности, особенно когда шлиц винта нарушен. Если винты фиксируют пластину, то головки их сбивают долотом, удаляют пластину, а остатки винтов высверливают бором. Отдельные винты вывинчивают отверткой. Если встречаются трудности, долотом вокруг головки винта удаляют окружающую костную ткань так, чтобы можно было за головку винта закрепить отвертку с фиксатором винта; если это не дает эффекта, винт высверливают бором, имеющим внутренний канал для винта.



ОСТЕОСИНТЕЗ АЛЛО- И КСЕНОГЕННЫМИ КОСТНЫМИ ТРАНСПЛАНТАТАМИ

Как известно, в последнее десятилетие ортопеды-травматологи достигли значительных успехов в лечении переломов, особенно благодаря применению метода металлического остеосинтеза. Однако этот метод, получивший широкое распространение и всеобщее признание, в некоторых случаях должен быть дополнен первичной костной пластикой. Многие хирурги при остеосинтезе применяют костные трансплантаты.

Вопрос о возможности применения костных трансплантатов при лечении переломов обоснован в эксперименте.

Установлено, что алло- и ксенотрансплантаты могут с успехом применяться как фиксаторы и как биостимуляторы. В последнем случае они пересаживаются экстрамедуллярно.

Применение костных трансплантатов при лечении переломов авторами расценивается неодинаково. Некоторые специалисты довольно широко применяют костные трансплантаты при лечении переломов у больных.

Г. В. Головин (1959) рекомендовал применять достаточно прочные гомотрансплантаты с целью фиксации длинных трубчатых костей (бедро, большеберцовая кость и др.), а также переломов шейки бедра.

С другой стороны, некоторые травматологи более сдержанно относятся к применению костных трансплантатов при лечении переломов. Применение трансплантатов, по их мнению, должно ограничиваться случаями, когда имеется значительный

дефект костной ткани при открытом переломе, а также при переломах вблизи суставов.

Отдельные авторы укладывали измельченную аллогенную кость между отломками костей с целью биостимуляции. Аллотрансплантаты применяют при лечении переломов пяточной и таранной костей. К настоящему времени показания к применению консервированных костных трансплантатов при лечении переломов резко сужены.

Применяют различную технику фиксации отломков. Некоторые хирурги проводят интрамедуллярную фиксацию отломков [Головин Г. В., 1969]. Другие авторы применяют трансплантаты в виде боковых шин, которые фиксируют к отломкам металлическими винтами, или в виде костной балки [Демичев Н. П., 1974].

Активным пропагандистом применения костной аллопластики при лечении переломов являлся Г. В. Головин (1956—1960). Он рекомендовал использовать этот метод при оперативном лечении переломов шейки бедра, диафизарных переломов бедренной и большеберцовой костей. По мнению автора, применяя костные аллотрансплантаты, можно получить прочный остеосинтез с помощью длинного и плотно вбитого в костномозговую полость толстого штифта. Г. В. Головин для интрамедуллярного остеосинтеза применял малоберцовую кость, так как она имела достаточную прочность и при введении не нарушала непрерывности костномозговой полости.

Заслуживает внимания сочетание металлических конструкций с костными трансплантатами в качестве биостимуляторов.

Применение костных трансплантатов при лечении переломов в целом ряде случаев обеспечило хорошие результаты. Однако вопрос о возможности ускорения сращения переломов при интрамедуллярном введении аллотрансплантатов является проблематичным, так как наносится значительная дополнительная травма, снижается возможность репаративной регенерации костной ткани, поэтому такой остеосинтез нельзя назвать «биологическим».

Показания к применению костных трансплантатов. В качестве фиксаторов костные трансплантаты рекомендуют применять в тех случаях, когда нет возможности прочно фиксировать отломки металлическими конструкциями и требуется наложение гипсовой повязки на длительный срок.

Как биостимуляторы их применяют в сочетании с металлическими конструкциями. Это касается застарелых и свежих переломов, когда между отломками имеется диастаз. Костную пластику с успехом применяют при внутри- и околоуставных переломах, сопровождающихся сминанием губчатой кости.

Костную алло- и ксенопластику особенно целесообразно применять при лечении таких переломов, когда имеется или предполагается замедленная консолидация (наличие неустраненного диастаза или дефекта между отломками, застарелые переломы и др.).

Методика применения костных трансплантатов. *Интрамедуллярная фиксация.* Интрамедуллярную фиксацию отломков проводят кортикальными трансплантатами (большеберцовая, малоберцовая и локтевая кости). Губчатые кости применяют как биостимуляторы или для заполнения дефектов костной ткани при внутрисуставных переломах. Используют костную ткань, консервированную различными методами, в том

числе и деминерализованные трансплантаты.

Кортикальные трансплантаты, консервированные замораживанием, сохраняют свою эластичность и механические свойства. Целые трансплантаты трубчатых костей (локтевая, малоберцовая) отличаются прочностью. Однако применяют их крайне редко. Продольное расщепление трубчатых трансплантатов на всю длину значительно уменьшает их прочность. Такие трансплантаты могут легко ломаться даже под гипсовой повязкой. Лиофилизированные трансплантаты применяют значительно реже вследствие недостаточной механической их прочности. Для целей фиксации в большинстве случаев используют трансплантаты, консервированные замораживанием.

Методика фиксации отломков может быть различной и зависит как от локализации перелома, так и от его вида.

При диафизарных переломах длинных трубчатых костей (большеберцовая, плечевая, кости предплечья) фиксацию отломков осуществляют интрамедуллярным введением трансплантатов. В этих случаях кожный разрез проводят больше в сторону длинного отломка, затем отломки частично выделяют. В более длинном отломке, отступя от его конца, спаренной дисковой пилой наносят продольный паз, равный половине длины трансплантата (рис. 19,1). Из длинной трубчатой кости (малоберцовая, локтевая, лучевая) выпиливают штифт длиной 10—14 см и толщиной равный диаметру костномозговой полости отломков. В костномозговую полость этого отломка вставляют трансплантат (рис. 19,2,3), который через паз перемещают молотком и долотом в другой отломок (рис. 19,4). Для точной адаптации и хорошей фиксации отломков трансплантат должен в поперечнике соответствовать диаметру костномозговой полости и быть туго вбитым в другой отломок (рис. 19,5). Пользуясь этой методикой, удается срав-

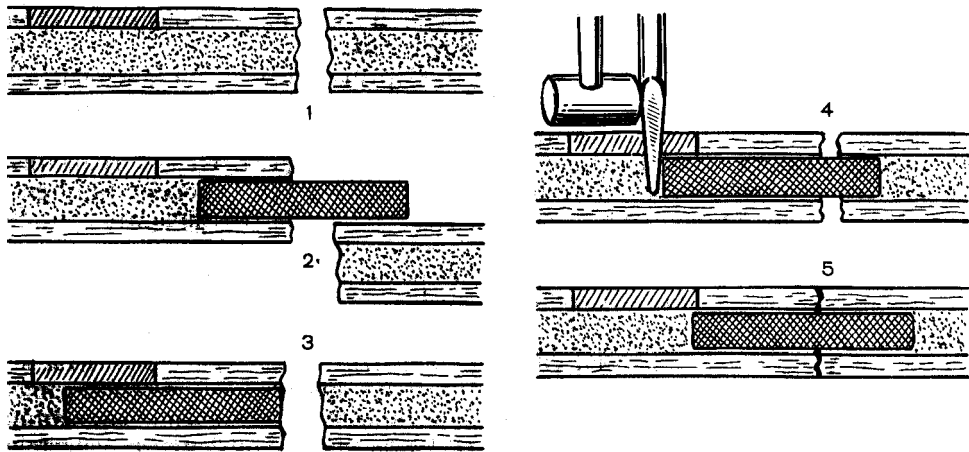


Рис. 19. Методика фиксации отломков трансплантатами.

Объяснение в тексте.

нительно легко сопоставить и удовлетворительно фиксировать отломки.

Большие трудности возникают при лечении оскольчатых переломов длинных трубчатых костей, так как не всегда удастся сопоставить и удержать отломки в правильном положении. Применением костных трансплантатов в этих случаях удается иногда получить удовлетворительные результаты.

При внутрисуставных переломах, сопровождающихся сминанием губчатого вещества, проводят открытую репозицию отломков, восстанавливают конгруэнтность суставных поверхностей, а образовавшийся дефект костной ткани заполняют губчатой костью.

Экстрamedулярную пересадку костных алло- и ксенотрансплантатов в качестве биостимуляторов проводят при фиксации металлическими конструкциями застарелых и оскольчатых свежих переломов длинных трубчатых костей. Пересадку трансплантатов осуществляют при наличии диастаза между отломками. Это особенно касается переломов плечевой кости, отломки которой были фиксированы металлическим гвоздем. Диастаз между отломками при наличии металлической конструкции нередко приводит к замедленной консолидации или даже к образованию

ложного сустава. Экстрamedулярно как биостимуляторы применяют кортикальные или губчатые трансплантаты, которые укладывают в подготовленное костное ложе, фиксируют металлическими винтами и тщательно прикрывают мышцами. Применение костной пластики в сочетании с фиксацией отломков металлическими конструкциями при оперативном лечении в поздние сроки, а также тяжелых оскольчатых переломов позволяет в ряде случаев получить хорошие результаты.

Интрамедулярная фиксация отломков трансплантатами, хотя и не сопровождается отрицательной реакцией, но и не приводит к ускорению сращения перелома. В некоторых случаях, когда преждевременно снимают гипсовую повязку, может наблюдаться даже замедление сращения отломков. Таким образом, при интрамедулярной фиксации отломков консервированными трансплантатами заметного ускорения консолидации не наступает.

Прочный металлический остеосинтез и экстрamedулярная костная пластика обеспечивают более благоприятные результаты лечения переломов, чем фиксация отломков только костными трансплантатами.

Этот метод остеосинтеза при переломах можно применять также

у детей, так как некоторые авторы склонны ограничивать применение металлического остеосинтеза у детей.

Интра- и экстрамедуллярный остеосинтез углообразной балкой из аллогенной кости. Н. П. Демичев в 1972 г. предложил при переломах трубчатых костей проводить остеосинтез отломков с помощью фиксатора из аллогенной костной ткани, выполненного в форме угла — так называемая углообразная балка. Балку изготавливают на фрезерном станке из диафиза трубчатой кости, взятой от трупа, а затем стерилизуют. По своей форме и механическим свойствам углообразная балка из аллогенной кости близка к самофиксирующейся металлической балке, предложенной С. С. Ткаченко в 1963 г.

Методика. Рассекают мягкие ткани над местом перелома. Отломки на расстоянии 5—7 см в обе стороны от места перелома выделяют поднадкостнично, после чего их тщательно сопоставляют. После фиксации отломков костодержателем наносят дисковой фрезой продольный паз длиной 8—12 см, чтобы он прошел и в противоположном кортикальном слое. Паз должен быть длиннее балки на 1,5—2 см. Балку молотком забивают в паз. Достигают надежной фиксации отломков. В послеоперационном периоде на весь период консолидации перелома применяют гипсовую циркулярную повязку.

Остеосинтез костными винтами. Для остеосинтеза костными винтами, кроме обычного хирургического инструментария, применяют сверла 4,5 мм и 6,7 мм и метчики № 6 и № 8 с воротками, торцовый ключ и винты с резьбой № 6 и № 8 [Шумда И. В. и др., 1975]. Костные винты сохраняют в холодильнике в стерильных условиях. Перед операцией для размораживания винты погружают на 20—30 мин в физиологический раствор, раствор антибиотиков или диоксида 1:1000.

Методика. Обнажают костные отломки, сопоставляют их и фиксируют костными щипцами. Отступая на

1 см от края отломков, просверливают два отверстия перпендикулярно к длиннику кости через оба кортикальных слоя на расстоянии 1—3 см (в зависимости от величины плоскости излома).

Для винта № 8 канал просверливают сверлом диаметром 6—7 мм, а для винта № 6 — 4,5 мм. В просверленных каналах метчиком соответствующего диаметра нарезают внутреннюю резьбу. Измеряют глубину подготовленных каналов и подбирают соответствующей длины винты и с помощью торцового ключа вводят их. В послеоперационном периоде применяют иммобилизацию гипсовой повязкой и до момента сращения отломков не разрешают нагрузку на конечность.

Осложнения. Могут встретиться следующие осложнения: нагноения, некроз кожи, аллергическая реакция, перелом трансплантата.

Нагноения развиваются вследствие нарушения правил асептики. Для того чтобы избежать этого осложнения, при операциях костной пластики необходимо строго соблюдать правила асептики, тщательно проводить гемостаз и с профилактической целью обязательно применять антибиотики.

Некроз кожи возникает вследствие истончения и травматизации кожных лоскутов.

Аллергическая реакция сопровождается крапивницей, повышением температуры и ухудшением общего состояния. Однако относить это осложнение только за счет трансплантатов было бы неправильно, так как оно может наблюдаться и при введении антибиотиков.

Перелом трансплантатов происходит при преждевременном снятии гипсовой повязки, а также при нарушении послеоперационного режима больными.

Ввиду того, что заметного ускорения в сращении переломов при интрамедуллярном применении костных трансплантатов не наблюдается и последние имеют недостаточную меха-

ническую прочность, должна применяться длительная полноценная гипсовая иммобилизация. Экстремедулярное же применение трансплантатов (в качестве биостимуляторов) в сочетании с металлическими конструкциями при лечении переломов в поздние сроки и некоторых свежих переломов способствует успешному сращению их. Какой-либо отрицательной местной реакции со стороны отломков на введение костных трансплантатов не отмечается.

Фиксацию отломков при лечении переломов предпочтительно проводить аллотрансплантатами, консервированными замораживанием или в парафине, ввиду того, что они лучше сохраняют свои механические качества. Костные аллотрансплантаты не надо удалять в последующем, как металлические конструкции. Однако трансплантаты обладают небольшой прочностью, поэтому их не следует противопоставлять металлическим фиксаторам. Эти два способа должны разумно сочетаться, причем костная пластика является дополнительным методом, который должен применяться по строгим показаниям. Костные трансплантаты следует использовать в тех случаях, когда применением металлических конструкций не представляется возможным прочно фиксировать отломки и требуется наложение гипсовой повязки на длительный срок. Они часто могут быть с успехом использованы при опера-

тивной фиксации отломков у детей, а также при внутри- и околоствольных переломах, сопровождающихся сминанием кости.

Особого внимания заслуживает их применение при застарелых переломах длинных трубчатых костей, оскольчатых и свежих переломах, особенно когда между отломками имеется диастаз. В этих случаях трансплантаты могут быть применены экстремедулярно как фиксаторы и в качестве биостимуляторов в сочетании с металлическими конструкциями. Это позволяет получить вполне удовлетворительные результаты лечения застарелых и сложных переломов.

Костную пластику целесообразно применять при лечении переломов, особенно в тех случаях, когда имеется или предполагается замедленная консолидация.

Во всех случаях, когда хирург имеет стремление для фиксации отломков применить консервированную костную ткань, он должен исходить из общих принципов оперативного лечения переломов. Необходимо полностью сопоставить отломки, добиться между ними тесного контакта и достаточно надежно их обездвигнуть. Последнего, как правило, лишь одним применением костных штифтов получить не удастся, поэтому в этих случаях предпочтение должно отдаваться металлическим конструкциям.



ОСТЕОСИНТЕЗ ПОЛИМЕРАМИ

В настоящее время полимеры не могут конкурировать с металлическими фиксаторами для остеосинтеза. Однако исключительно быстрые темпы развития химии высокомолекулярных соединений за последние 50 лет, широкое варьирование их молекулярной массы и стереоструктуры, а также безграничные возможности самых разнообразных сочетаний полимеров определяют большой интерес ученых и клиницистов к изучению и внедрению в медицину этих перспективных материалов.

В травматологии и ортопедии известно использование полимеров для остеосинтеза в трех основных направлениях: полимерные фиксаторы как заменители металлических; химический остеосинтез полимерами; адгезивный ультразвуковой остеосинтез полимерами.

Хотя остеосинтез полимерами далек от совершенства и имеет весьма ограниченные показания для клинического применения, перспективность развития этой проблемы несомненна и травматологи-ортопеды вправе ожидать, что в ближайшее время достижения химии высокомолекулярных соединений позволят получить синтетические материалы, отвечающие требованиям современного остеосинтеза, ибо возможности химии полимеров медицинского назначения поистине неисчерпаемы [Мовшович И. А., Виленский Б. Я., 1978; Манабу Саноо, 1981].

Современная травматология и ортопедия располагают богатым арсеналом разнообразных внутренних

фиксаторов отломков костей. Однако это в основном металлические конструкции из нержавеющей стали, титана или других биоинертных сплавов, нерассасывающихся и требующих, как правило, последующего извлечения из организма пациента. Повторные оперативные вмешательства, направленные на удаление выполнивших свою роль металлических фиксаторов, нередко являются значительно более травматичными, чем сам остеосинтез, могут сопровождаться осложнениями и влекут за собой увеличение сроков стационарного лечения, нетрудоспособности и реабилитации больных. Поэтому заманчивая способность полимеров рассасываться привлекает особое внимание к их применению для остеосинтеза.

Требования к остеосинтезу полимерами. Остеосинтез полимерами должен удовлетворять всем основным требованиям, предъявляемым вообще к любому виду остеосинтеза. Кроме того, определены допустимые характеристики, которым должны соответствовать полимерные имплантаты. Это, прежде всего, достаточная для фиксации отломков костей прочность полимеров и относительная стабильность их физико-механических параметров до завершения процессов консолидации переломов. Во-вторых, необходима биологическая совместимость полимеров с окружающими тканями организма и биологическая инертность при их внутритканевой имплантации. Третьим важным требованием является способность полимерных фиксаторов постепенно рас-

сасываться и замещаться структурно и функционально полноценными биологическими тканями. При этом низкомолекулярные продукты биодеградации и биодеградации в процессе старения полимеров не должны обладать общими или местными токсическими, аллергическими или канцерогенными свойствами.

Использование полимерных фиксаторов при остеосинтезе вполне допустимо, если они или их компоненты при рассасывании не замедляют процессы репаративной регенерации костной ткани.

Полимерные фиксаторы должны также быть технологичными, т. е. простыми и доступными в изготовлении, при стерилизации и применении при остеосинтезе.

Желательно, чтобы полимерные материалы для остеосинтеза обладали бактерицидными свойствами и содержали вещества, стимулирующие остеорепарацию.

Полимерные фиксаторы. В качестве фиксаторов как заменителей металла наибольшее распространение получили конструкционный термопласт полиамид-12 (П-12), специальные лавсановые ленты и рассасывающиеся штифты на основе сополимера N-винилпирролидона и метилметакрилата [Волков М. В., Любошиц Н. А., 1979].

Полиамид-12 характеризуется следующими физико-механическими свойствами: плотность — $1,02 \text{ г/см}^3$; температура плавления — 178°C . Водостойкость, высокая стабильность и прочность свойственны этому материалу. Его показатели в воде: водопоглощение при 20°C — 1,5; предел текучести — 450 кгс/см^2 ; предел прочности при растяжении — 550 кгс/см^2 ; относительное удлинение — 230 %, предел прочности при изгибе — 680 кгс/см^2 ; удельная ударная вязкость — 20 кгс/см^2 и коэффициент трения — 0,12.

Полиамид-12 перерабатывается литьем под давлением и экструзией, что позволяет изготавливать из него различные фиксаторы для остеосин-

теза: винты, болты, гвозди, балки и комбинированные металл-полимерные конструкции. Экспериментально и клинически доказана возможность использования фиксаторов из полиамида-12 при косых, косоперечных и винтообразных переломах длинных трубчатых костей. Упругость полимерных фиксаторов из полиамида-12 обеспечивает успешное их применение при остеосинтезе в метафизарных отделах, особенно при переломах хирургической шейки плечевой кости.

Известно использование для остеосинтеза специальных лент из полиэтилентерефталата (ПЭТФ, лавсан). Синтезированное в лаборатории высокомолекулярных соединений АН СССР лавсановое волокно получило широкое распространение в пластической хирургии. Для травматологии и ортопедии разработаны и выпускаются отечественной промышленностью тканые мелкоячеистые лавсановые ленты ЦИТО и плетенотканые крупноячеистые лавсановые ленты «ЦИТО-Север». Физико-механические свойства лавсановых лент обеспечивают их относительную стабильность в биологических средах, биоинертность, биосовместимость и возможность их стерилизации. В костной ткани лавсановые ленты частично прорастают фиброзной соединительной тканью. Возможно использование лавсановых лент для серкляжного шва при кососпиральных переломах длинных трубчатых костей и для лавсанодеза костных фрагментов при остеотомии, например при операции Мак-Марри. При этом следует принимать во внимание, что в 1-й месяц после остеосинтеза удлинение лавсановой ленты может существенно снижать прочность фиксации отломков костей, а наличие серкляжного шва из стабильной лавсановой ленты чревато дистрофическими расстройствами в кортикальной пластинке длинной трубчатой кости, уменьшением ее механической прочности, патологическими переломами.

Учитывая растяжимость лавсановых лент, их применение при остеосинтезе требует оснащения специальным инструментарием, обеспечивающим достаточное натяжение при завязывании узлов, прошивании или сваривании концов ленты.

Во Всесоюзном научно-исследовательском испытательном институте медицинской техники (ВНИИИМТ) Минздрава СССР разработаны рассасывающиеся полимерные штифты на основе сополимера N-винилпирролидона и метилметакрилата, армированного полиамидным волокном. В модельных средах и при имплантации в биологические ткани они набухают, затем подвергаются биодеградации. По данным гравиметрии, максимальный градиент изменения массы рассасывающихся штифтов наблюдается в первые 3—10 сут с последующей стабилизацией скорости деструкции. Продукты биодеградации не оказывают выраженного общего или местного токсического воздействия на организм больного.

Различные модификации рассасывающихся штифтов (рентгеноконтрастные, с антисептиком или биостимуляторами, с электропроводным покрытием) успешно применялись при интрамедуллярном остеосинтезе бедренной и большеберцовой костей, костей предплечья, ключицы, мелких трубчатых костей кисти и стопы, при переломах в области голеностопного сустава. В зависимости от размеров и особенностей наружного покрытия рассасывание штифтов происходит от 4 мес до 2 лет с постепенным замещением фиброзно-костной тканью, среди которой длительно сохраняются фрагменты армировавших штифты полиамидных волокон. Замедление процессов репаративной регенерации костной ткани при остеосинтезе рассасывающимися штифтами не установлено.

Доказано, что при остеосинтезе полимерными рассасывающимися штифтами с антисептическим покрытием диоксидином частота гнойных осложнений в инфицированных ранах

снижается почти в 2 раза. Это подтверждается клиническими наблюдениями использования рассасывающихся штифтов для остеосинтеза при обширных дефектах после открытых осложненных переломов длинных трубчатых костей.

К положительным качествам полимерных штифтов можно отнести их способность рассасываться и замещаться в биологических тканях, пластичность материала, позволяющая моделировать фиксаторы во время операции, доступность и сравнительная технологичность производства. В то же время большая деформация и текучесть существенно затрудняют интрамедуллярное введение рассасывающихся штифтов, требуют использования специальных направителей-набойников. При вынужденном удалении рассасывающихся штифтов из канала трубчатой кости встречаются серьезные технические трудности.

Химический остеосинтез полимера-ми. Идея соединять отломки костей при переломах с помощью склеивающих веществ имеет большую историю, сведения об эмпирических попытках претворить ее в практику содержатся в древних рукописях. Но первое научное сообщение об успешном клиническом применении стерильного рассасывающегося клея «Осакол» относится к 1931 г. и связано с именем Hedri. В 1936 г. Г. Л. Шапиро представил данные о благоприятных результатах использования неолейкорита при лечении больных. Однако только с 1956 г., после опубликования работы проф. Г. В. Головина «О возможности склеивания костей при переломах», началось всестороннее изучение проблемы склеивания биологических тканей. Заслуга развития химического остеосинтеза (склеивания костей) принадлежит советским ученым.

С достижениями химии полимеров изменились и используемые в костной хирургии синтетические препараты. На смену механическому остеосинтезу полимерами появился адгезивный остеосинтез акриловыми

производными, эпоксидными и полиуретановыми смолами и, наконец, цианоакрилатными композициями.

Первыми, как у нас в стране, так и за рубежом, для полимерного остеосинтеза начали использовать быстротвердеющие препараты на основе метилметакрилата (стиракрил, осакрил, палапоит, палавит, палакос и др.). С 1956 г. в СССР проводились широкие испытания отечественного эпоксидного препарата «Остеопласт», а двумя годами позже за рубежом появились первые сообщения о применении при операциях на костях препарата на основе полиуретана «Остамер» и эпоксидного клея «Araldite AW-120». Однако уже в 60-х годах цианоакрилатные соединения (циакрин, М-2-Ц, истмэн-910, кодак, биобонд, Aron-alpha-A «Санкио» и др.), выгодно отличающиеся физико-химическими и биологическими свойствами, вытесняют своих предшественников.

Создание советскими учеными новых способов ускорения полимеризации с помощью ультразвука в значительной мере способствовало расширению возможностей применения цианоакрилатных композиций в костной хирургии.

Первая в мире научная работа «Остеосинтез и заполнение дефектов костей с помощью ультразвуковой сварки» была опубликована В. А. Поляковым в 1969 г., а в 1972 г. за разработку и применение в клинической практике методов ультразвукового соединения костей после переломов, ортопедических и торакальных операций, воссоздание костной ткани при заболеваниях и дефектах костей, а также ультразвуковой резки живых биологических тканей творческий коллектив в составе акад. АМН СССР М. В. Волкова, чл.-кор. АН СССР Г. А. Николаева, профессоров В. А. Полякова и В. И. Петрова, доцентов Г. Г. Чемянова и В. И. Лошилова был удостоен Государственной премии СССР.

Рассматривая проблему химического остеосинтеза, необходимо

учитывать особенности протекания реакции полимеризации склеивающих препаратов (экзотермичность, скорость), прочность адгезии и когезии, их работоспособность во влажной среде.

Отверждение акрилатов, эпоксидных и полиуретановых препаратов сопровождается ярко выраженной экзотермической реакцией, существенно зависимой от соотношения компонентов, количества отвердителя или катализатора, от массы полимеризуемого препарата (рис. 20). При этом температура полимеризации превышает порог коагуляции белков, что сопровождается ожогами и некрозом окружающих полимер тканей.

Микробиологическими исследованиями установлены микробная загрязненность, преимущественно кокковой флорой, большинства порошкообразных полимеров и смол адгезивных препаратов и стерильность их мономеров и отвердителей. В посевах со свежеприготовленных акрилатов, эпоксидов и полиуретанов определяется рост микробных колоний. Цианоакрилаты отличаются выраженными бактериостатическими и бактерицидными свойствами. Поэтому при использовании быстротвердеющих акрилатов, эпоксидных и полиуретановых препаратов для химического остеосинтеза необходима их тщательная стерилизация, а применение цианоакрилатов возможно без дополнительной их обработки.

Выделяют три основных способа химического остеосинтеза: интрамедуллярный (рис. 21, а), экстракорткальный (рис. 21, б) и интерпозиционный (рис. 21, в). Биомеханические параметры подтверждают возможность создания достаточно прочного соединения костных отломков при интрамедуллярном остеосинтезе акрилатами, эпоксидами и полиуретанами и при интерпозиционном остеосинтезе — цианоакрилатами. Однако заполнение мозговой полости длинных трубчатых костей жидким адгезивом является травматичным вмешательством. Совершенно необ-

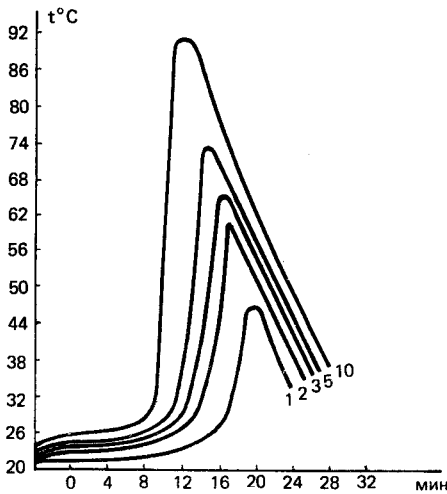


Рис. 20. Графическое изображение зависимости экзотермичности полимеризации от объема адгезивного препарата (стиракрил).

ходимое высушивание и обезжиривание при подготовке костного ложа, адгезивная интимная связь препарата с ним на большом протяжении со стороны эндоста, экзотермичность полимеризации — все это неблагоприятно влияет на остеорепарацию. Кортикальная пластинка после интрамедуллярного химического остеосинтеза акрилатами, эпоксидами или полиуретанами, как правило, секвестрируется (рис. 22).

При экстракортикальном и интерпозиционном остеосинтезе отвердевший полимер является интерполитом, препятствующим врастанию соединительной ткани и формированию костной мозоли. Только композиции на основе цианоакрилатов обладают бактерицидными свойствами при биодеструкции в тканях, способны рассасываться и замещаться костной тканью (рис. 23).

В настоящее время для химического остеосинтеза могут быть рекомендованы только цианоакрилатные композиции (МК-7, МК-9). Их использование может быть успешным при остеосинтезе мелких трубчатых костей, для фиксации ненагруженных костных фрагментов, особенно при внутрисуставных переломах (рис. 24).

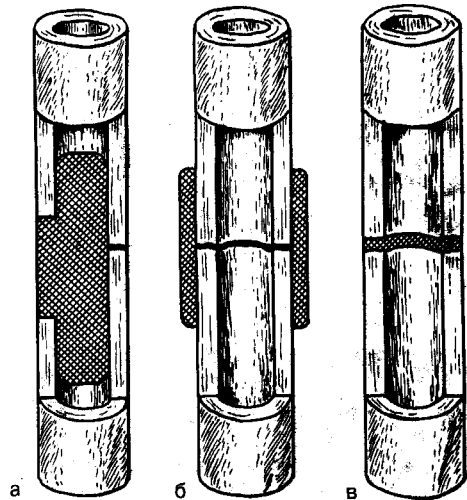


Рис. 21. Основные способы химического остеосинтеза. Объяснение в тексте.



Рис. 22. Секвестрация кортикальной пластинки после интрамедуллярного химического остеосинтеза.

Гистопограмма. Ван-Гизон. Ув. 12.

Но при этом прочность фиксации весьма незначительна и наибольших своих значений достигает в течение 24-48 ч.

Адгезивный ультразвуковой остеосинтез. Известны адсорбционно-молекулярная, электрическая, диффузионная и комбинированная теории адгезии полимеров. Механизмы адгезивного соединения чрезвычайно сложны и зависят от многих факторов: свойств адгезива, особенностей склеиваемых поверхностей, характера границы раздела «адгезив-субстрат».

Воздействуя химическими или физическими агентами (катализаторами, ингибиторами, теплом, давлением,

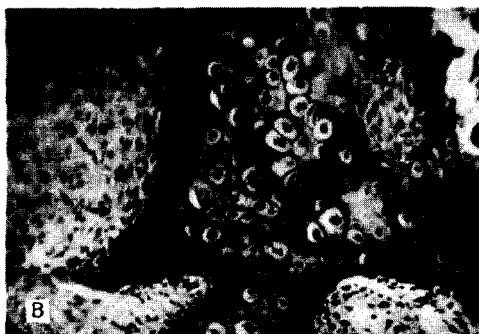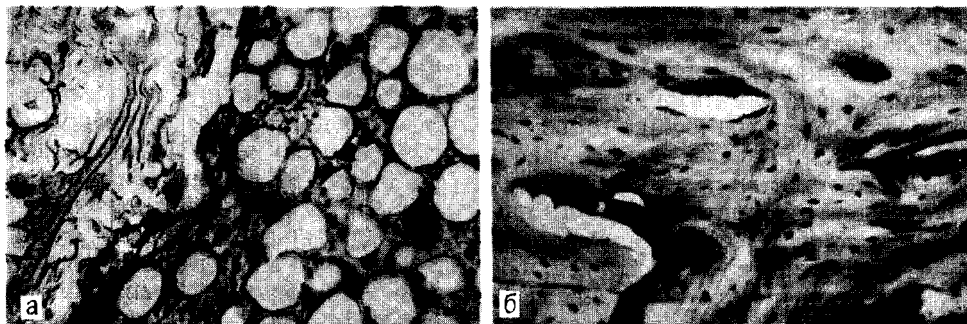


Рис. 23. Интерпозиционный химический остеосинтез цианоакрилатами.

а — инкапсуляция полимера тонкостенной фиброзной капсулой; б — пластинчатая костная мозоль соединяет костные отломки; в — замещение полимера полиморфной фибро-костнохрящевой тканью. Гематоксилин и эозин. Ув. 200.

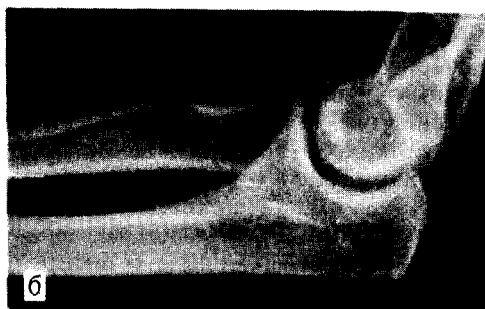
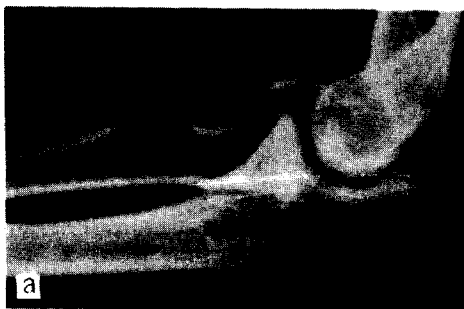
Рис. 24. Рентгенограмма больной с закрытым переломом головчатого возвышения мышелка плечевой кости при поступлении (а) и после интерпозиционного химического остеосинтеза цианоакрилатами (б).

током высокой частоты, оптическими квантовыми генераторами, ультразвуком и др.), возможно управление различными механизмами полимеризации мономеров. Весьма перспективным оказалось использование для этих целей ультразвука, механическое, физико-химическое и тепловое действие которого известны и широко используются в физиотерапии. Описаны обезболивающий, метаболический, антимикробный, стимулирующий остеорепарацию и другие

положительные эффекты воздействия ультразвука на биологические ткани.

Новый метод адгезивного ультразвукового остеосинтеза начали разрабатывать в 1964 г. на кафедре травматологии ЦОЛИУВ В. А. Поляков и Г. Г. Чемянов и в МВТУ имени Н. Э. Баумана Г. А. Николаев и В. И. Лоцилов. В 1967 и 1970 гг. Комитет по делам изобретений и открытий выдал авторские свидетельства СССР № 263074 и 312601 за разработку нового способа фиксации ко-

стей, названного авторами ультразвуковой сваркой, а Министерство здравоохранения СССР разрешило его использование в клинической практике.

Сущность ультразвуковой сварки костей (ультразвукового адгезивного остеосинтеза) заключается в том, что электрические колебания, вырабатываемые генератором, подаются на обмотку магнитоотрижателя, который преобразует их в механические. Механические колебания трансформируются с помощью волновода-концентратора и передаются на смесь адгезивного цианоакрилатного мономера с наполнителем, помещенную в область перелома.

Под действием механических колебаний ускоряется полимеризация мономера и формируется полимерный конгломерат, соединяющий костные фрагменты.

Целесообразно использование ультразвуковых установок типа УРСК-7Н или УЗГ-2-04 с рабочим диапазоном частот от 20 до 50 кГц и амплитудой механических колебаний торца волновода-концентратора 40—60 мкм. Введение энергии с помощью ультразвука в жидкий адгезивный мономер создает явления локальной кавитации, возникают акустические потоки, переменные колебательные ускорения и знакопеременные давления. Исследованиями с помощью электронного парамагнитного резонанса доказано, что при этом разрываются связи в мономере и образуются свободные радикалы, происходит перемешивание мономера, интенсификация процессов конвективной диффузии активных радикалов адгезива и тем самым ускоряется полимеризация цианоакрилатной композиции.

Под воздействием ультразвука повышается средняя глубина проникновения мономера в костную ткань, которая может достигать 150—200 мкм. При интенсивности ультразвука в зоне контакта с костью около 0,8—1 Вт/см² температура в полимеризующемся конгломерате не превышает 50-70°С.

В качестве наполнителей возможно использование гранул или волокон аллогенной костной стружки, микрокапсулированных солей кальция и др.

Ускоренная полимеризация с помощью ультразвука при адгезивном остеосинтезе может обеспечивать быструю и достаточно прочную фиксацию костных отломков или осколков на операционном столе и снижение экспозиции относительно токсичного мономера-адгезива на раневые поверхности.

Адгезивный ультразвуковой остеосинтез сопровождается заполнением полостей, пор и каналов соединяемых костных поверхностей биополимерным конгломератом и формированием достаточно прочных механических и химических связей. Всякое действие характеризуется противодействием, и повышение прочности соединения неизбежно связано с изменением давления в пограничной с полимером зоне. Судьба биологических клеток и тканей, длительно находящихся под воздействием механического давления на большом протяжении контакта с полимером, известна — наступают необратимые трофические расстройства и они погибают. Следовательно, допустимым является адгезивное соединение с биологически целесообразной прочностью. Чем на большей поверхности выполняется адгезивный ультразвуковой остеосинтез, тем выше первоначальная прочность соединения, но и в большей степени выражены и раньше начинаются процессы отторжения, снижается прочность биополимерного конгломерата в живых тканях.

В сроки от 1 нед до 1,5 мес биополимерный конгломерат набухает, фрагментируется и отслаивается от материнского костного ложа (рис. 25), инкапсулируется фиброзной тканью. Его полное рассасывание и замещение протекают многие месяцы.

Остеогенетическая функция лиофилизированной аллогенной костной стружки при адгезивном ультразвуковом остеосинтезе не наблюдается.

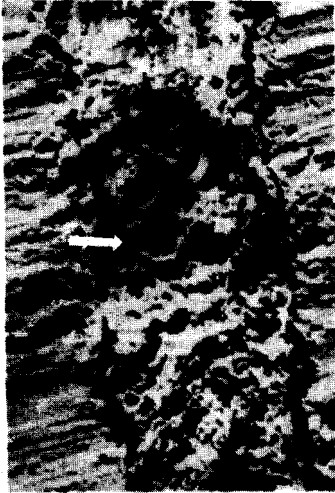


Рис. 25. Набухание и частичная отслойка биополимерного конгломерата после ультразвукового адгезивного остеосинтеза.

Растровая электронная микрофотограмма. Ув. 3000.

Окруженные массами полимера ее фрагменты подвергаются некробиотическим изменениям, некротизируются и со временем постепенно резорбируются.

Избыточная интерпозиция биополимерного конгломерата между раневыми поверхностями кости препятствует остеорепарации, в этих случаях наблюдается замедленная консолидация или формирование ложных суставов.

Воздействие механических колебаний непосредственно на костные отломки при адгезивном ультразвуковом остеосинтезе, по данным растровой электронной микроскопии, сопровождается локальным повреждением сосудисто-нервных окончаний в надкостнице, что клинически проявляется обезболивающим эффектом в ранние сроки после операции. Эти чувствительные изменения носят временный обратимый характер, и через несколько суток болевая чувствительность восстанавливается.

Результаты биомеханических исследований не позволяют рассчитывать на длительное сохранение прочности в процессе рассасывания

и перестройки биополимерного конгломерата, первоначальная прочность которого не компенсируется за счет фиброзных волокон, прорастающих в полимер значительно позже его фрагментации. Следовательно, для активации репаративной регенерации костной ткани и сращения отломков костей их соединение должно быть выполнено на небольшом протяжении, а раневые поверхности костных фрагментов на большей части не разъединены массами биополимерного конгломерата.

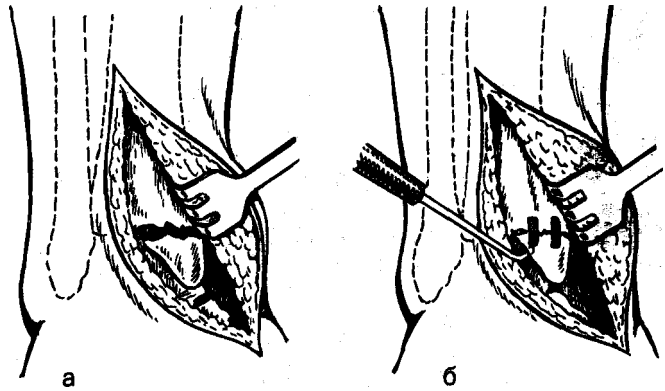
Учитывая перечисленные факторы, правомочно выделить принципиально важные условия, соблюдение которых позволяет обеспечить реализацию основных требований оперативного соединения костных фрагментов при адгезивном ультразвуковом остеосинтезе. В первую очередь к ним следует отнести следующие:

1. Относительно небольшие нагрузки или смещающие усилия на область соединения отломков или осколков кости. Попытки адгезивного ультразвукового остеосинтеза длинных трубчатых костей в диафизарном отделе не оправданы и, как правило, обречены на неудачу.

2. Создание надежного контакта раневых поверхностей кости на большом протяжении при минимальной площади адгезивного ультразвукового соединения. Интерпозиция биополимерного конгломерата является препятствием для процессов репаративной регенерации и замедляет консолидацию отломков костей. Гидролиз и резорбция избыточных количеств биополимера в биологических тканях сопровождаются проявлениями местных токсических свойств цианоакрилатных композиций.

3. Обязательное сочетание адгезивного ультразвукового остеосинтеза с надежной внешней иммобилизацией на протяжении средних сроков сращения переломов. Исключение могут составлять случаи фиксации небольших костных фрагментов опорных отделов кости при отсутствии смещающих нагрузок.

Рис. 26. Схема адгезивного ультразвукового остеосинтеза.
 а — перелом внутренней лодыжки;
 б — лодыжка фиксирована биополимерным конгломератом в пазах.



4. Обоснованное и целесообразное сочетание и комбинирование способов адгезивного ультразвукового остеосинтеза с известными оперативными способами фиксации костных отломков.

Основные показания для адгезивного ультразвукового остеосинтеза: оперативное лечение оскольчатых внутрисуставных переломов, фиксация небольших костных трансплантатов при костной пластике, фиксация мелких и средних осколков к материнскому костному ложу в сочетании с основными видами остеосинтеза при многооскольчатых переломах, создание неподвижности и дополнительная фиксация при комбинированном остеосинтезе, временное замещение костных полостей.

Безусловно, что адгезивный ультразвуковой остеосинтез во всех случаях показан только тогда, когда применение уже испытанных и зарекомендовавших себя оперативных методов затруднено, невозможно или малоэффективно.

Методика адгезивного ультразвукового остеосинтеза. После открытой репозиции костные фрагменты адаптируют и удерживают с помощью однозубых крючков, спиц или шила. На поверхности кости в кортикальной пластинке через линию перелома ультразвуковой пилой или долотом готовят 2—3 паза, в зависимости от протяженности и формы линии излома, на глубину 2—4 мм размерами от 10 x 2

до 20 x 6 мм. Гемостаз, высушивание и обезжиривание соединяемых костных поверхностей достигают наложением жгута и использованием марлевых тампонов со спиртом и эфиром.

После тщательной подготовки стенки костного ложа смачивают несколькими каплями мономера-адгезива, затем пазы заполняют смесью лиофилизированной аллогенной костной стружки с цианокрилатным мономером в соотношении 1:1 и, создавая контакт рабочей поверхности волновода-концентратора со смесью, последнюю «озвучивают» до образования твердого конгломерата. В результате этого мостик из отвердевшего биополимерного конгломерата достаточно прочно, не образуя большой интерпозиции между раневыми поверхностями, фиксируют костные фрагменты (рис. 26).

Результаты. Использование адгезивного ультразвукового остеосинтеза по строгим показаниям позволяет получить хорошие анатомо-функциональные результаты (рис. 27, 28), особенно при оскольчатых внутрисуставных переломах. Его применение как самостоятельного метода фиксации костных фрагментов обеспечивает восстановление конгруэнтности суставных поверхностей, необходимую прочность в сочетании с внешней иммобилизацией для удержания костных осколков и тем самым способствует их консолидации в оптимальные сроки и ранней реабили-

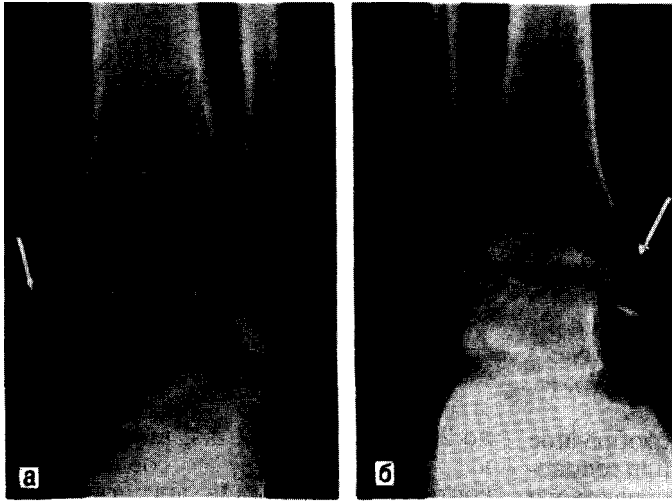


Рис. 27. Рентгенограмма больного с изолированным переломом внутренней лодыжки после адгезивного ультразвукового остеосинтеза (а) и через 1,5 мес — сращение отломков большеберцовой кости (б).

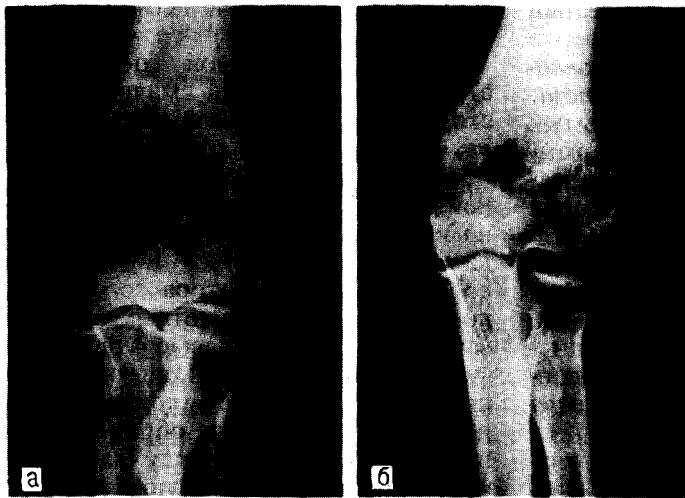


Рис. 28. Рентгенограмма больного с закрытым оскольчатым переломом наружной части мышелка плечевой кости при поступлении (а) и после адгезивного ультразвукового остеосинтеза (б).

литации больных. Отсутствует необходимость во 2-й операции — удалении металлических фиксаторов, сокращается срок стационарного лечения.

Комбинированный адгезивный ультразвуковой остеосинтез, когда отломки кости фиксируют металлическими конструкциями, а осколки — биополимерным конгломератом, значительно расширяет возможности и эффективность основных методов остеосинтеза, способствует их обездвиживанию и благоприятному течению репаративной регенерации, улуч-

шает результаты оперативных вмешательств.

Сочетание адгезивного ультразвукового остеосинтеза одних из элементов многокомпонентных переломов, например в области локтевого, голеностопного или коленного суставов, с металлоостеосинтезом других костных отломков оправдано только при оскольчатых переломах, когда применение традиционных способов не представляется возможным.

Ошибки и осложнения. Ошибки при адгезивном ультразвуковом остеосинтезе можно условно разде-

лить на 3 основные группы: связанные с нарушением технологических процессов, техники оперативного вмешательства и медико-биологические ошибки.

Строгое соблюдение технологических процессов гарантирует прочность соединения костных фрагментов. При стабильной работе ультразвукового оборудования в оптимальном режиме первостепенное значение имеют: качество подготовки соединяемых поверхностей, соотношение и качество адгезива-мономера и костной стружки, длительность и характер «озвучивания», способ передачи энергии ультразвука и неподвижность соединяемых фрагментов до полной полимеризации.

Избыточное содержание в смеси мономера-адгезива повышает продолжительность полимеризации, а недостаточное смачивание наполнителя препятствует равномерной передаче ультразвуковых колебаний в толщу полимеризующегося конгломерата.

При недостаточной экспозиции «озвучивания» полимеризация происходит лишь на поверхности конгломерата. Излишне длительное воздействие сопровождается разогреванием рабочей части волновода-концентратора, вторичным размягчением первоначально отвердевшего конгломерата и повышением его липкости к операционным инструментам. В этом случае соединение получается непрочным и биополимерный конгломерат обугливается. Разница в экспозиции между этими нарушениями технологических параметров составляет от нескольких секунд до минуты в зависимости от общего объема полимеризуемой массы, контактного давления, геометрии и режима работы волновода-концентратора.

Большое значение имеет способ передачи энергии ультразвуковых колебаний. При длительном контакте волновода-концентратора в области перелома с пластинчатой костной тканью связь частично отвердевшего биополимерного конгломерата с костным ложем нарушается.

Ошибки оперативной техники заключаются в нецелесообразной последовательности этапов хирургического вмешательства при адгезивном ультразвуковом остеосинтезе, сочетающемся с остеосинтезом других элементов многокомпонентного перелома металлическими фиксаторами.

Нежелательные последствия медико-биологических ошибок связаны с недооценкой биологических особенностей репаративной регенерации при адгезивном ультразвуковом остеосинтезе. Наиболее типичные ошибки этой группы: распространение мономера-адгезива между раневыми поверхностями кости на большом протяжении с образованием биополимерного интерпозита; создание избыточных по массе и необоснованных по характеристикам прочности биополимерных конгломератов; попадание мономера, костной стружки или их смеси в окружающие мягкие ткани или в полость сустава; недостаточная внешняя иммобилизация и ранние нагрузки в послеоперационном периоде.

Среди возможных осложнений при адгезивном ультразвуковом остеосинтезе необходимо отметить местные воспалительные реакции в области биополимерного конгломерата, индивидуальную непереносимость у некоторых пациентов, асептическое воспаление и отторжение фрагментирующегося биополимерного конгломерата, нагноение операционной раны при нарушениях общих принципов асептики в хирургии. Общее количество осложнений не превышает 0,5-1,7%.

В настоящее время метод адгезивного ультразвукового остеосинтеза является достаточно сложным, и успешное его применение в высокоспециализированных травматолого-ортопедических учреждениях страны требует специальной подготовки и навыков от хирурга. В итоге, необходимо еще раз подчеркнуть, что по характеристикам прочности остеосинтез полимерами является репозиционным и требует искусного владения средствами иммобилизации.



ВНУТРЕННИЙ ОСТЕОСИНТЕЗ ПЕРЕЛОМОВ КОСТЕЙ ВЕРХНЕЙ КОНЕЧНОСТИ

ПЕРЕЛОМЫ КЛЮЧИЦЫ

Показания к оперативному лечению. К этому методу прибегают при переломах ключицы, сопровождающихся сдавлением сосудисто-нервного пучка, при угрозе перфорации кожи одним из отломков и при значительном неустраненном закрытым путем смещении отломков, особенно, когда отдельные костные фрагменты расположены перпендикулярно к кости и имеется угроза повреждения сосудов. Ложные суставы ключицы также лечат оперативным путем. Для остеосинтеза применяют металлический штифт, длинный винт или болт. В последние годы многие авторы отказались от фиксации отломков ключицы костными трансплантатами и спицами.

Подготовка к операции. Только в редких случаях операции проводят по неотложным показаниям. Это относится к больным, имеющим явные признаки повреждения сосудисто-нервного пучка (нарастающая гематома, нарушение проводимости нервов). Обычно операцию проводят в плановом порядке в первые 5 дней.

К операции можно прибегнуть только при отсутствии в области предполагаемого вмешательства ссадин, гнойничковых заболеваний кожи, а также общих противопоказаний (общие тяжелые заболевания, повышенные температуры тела, патологические изменения периферической крови и др.).

Оснащение операции. Кроме общехирургического инструментария, не-

обходимо иметь электрическую или ручную дрель с набором сверл, два однозубых крючка, набор маленьких долот, напильник, кусачки, плоскогубцы и небольшие настольные слесарные тиски.

Остеосинтез стержнем. Проводят местную инфильтрационную анестезию. Отломки ключицы обнажают через дугообразный разрез кожи на 1 см ниже ключицы, длиной 6—7 см. Разрез делают таким образом, чтобы $\frac{2}{3}$ его располагались над отломком, со стороны которого будут вводить стержень. Однозубым крючком фиксируют конец одного из отломков и острым распатором экономно его поднадкостнично выделяют. Аналогичным путем обнажают и другой отломок. Стержень удобно вводить со стороны более длинного отломка. В костномозговую полость этого отломка помещают сверло диаметром на 0,5—1 мм — тоньше металлического стержня. В отломке делают сверлом канал длиной 5—6 см, чтобы конец сверла перфорировал переднюю поверхность отломка (рис. 29, а). Этим же сверлом готовят продольный канал на протяжении всей длины другого отломка (рис. 29, б). Отломки сопоставляют, фиксируют костными щипцами, и через отверстие на передней поверхности более длинного отломка забивают стержень (рис. 29, в).

Стержень должен туго проходить в каналах одного и другого костных отломков, создавая тесный контакт между их раневыми поверхностями (рис. 29, г).

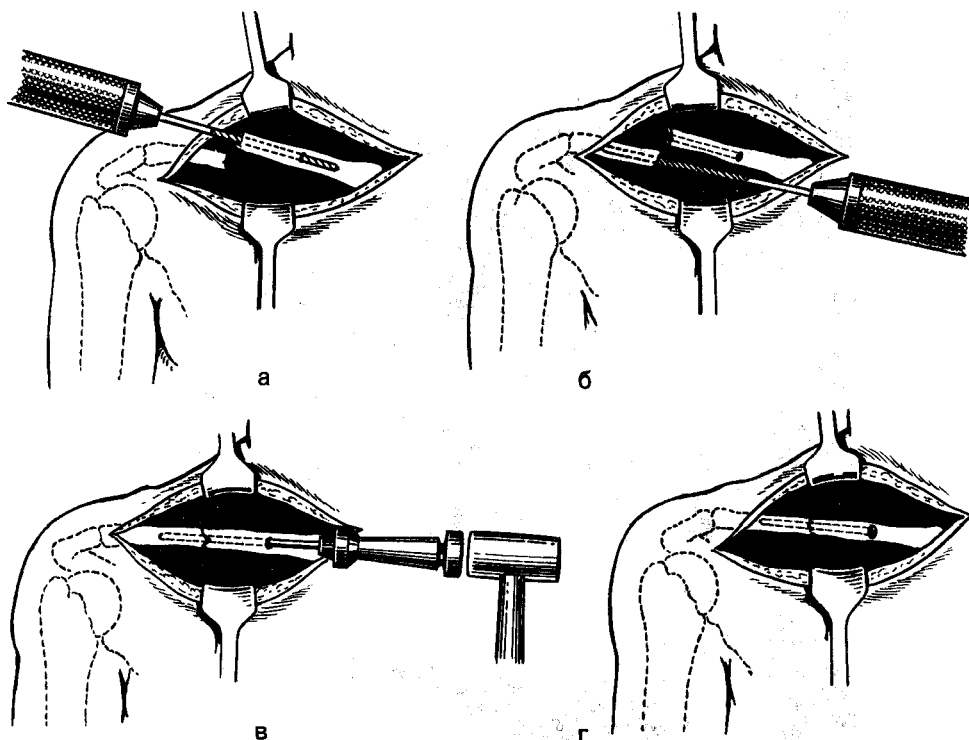


Рис. 29. Методика остеосинтеза отломков ключицы штифтом.

Объяснение в тексте.

В послеоперационном периоде накладывают гипсовую повязку типа Дезо сроком до 2 нед при условии прочной фиксации отломков; если в этом нет уверенности, иммобилизацию сохраняют до 4 нед.

Фиксация отломков ключицы длинным винтом. Применяют винты длиной от 8 до 12 см и диаметром 4—5 мм. На конце винта должна быть шурупная нарезка на протяжении 30—40 мм, чтобы после введения нарезная часть винта полностью находилась в одном из отломков. Операцию проводят аналогично остеосинтезу отломков ключицы штифтом, с той лишь разницей, что в отломке, через который вводят конструкцию, наносят канал, равный диаметру винта, а в другом отломке — на 1—0,5 мм тоньше его. После сопоставления отломков через отверстие на передней поверхности ключицы

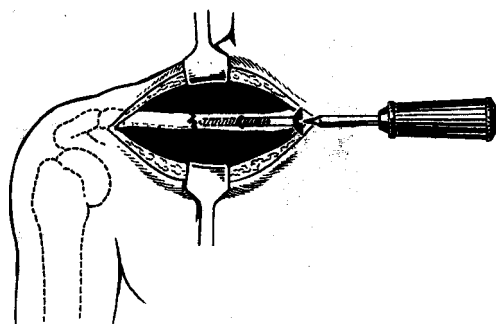


Рис. 30. Методика остеосинтеза отломков ключицы винтом.

в костно-мозговую полость вводят винт, а в другой отломок его ввинчивают отверткой до создания тесного контакта между раневыми поверхностями на месте перелома (рис. 30). В послеоперационном периоде применяют иммобилизацию такую же, как и при фиксации штифтом.

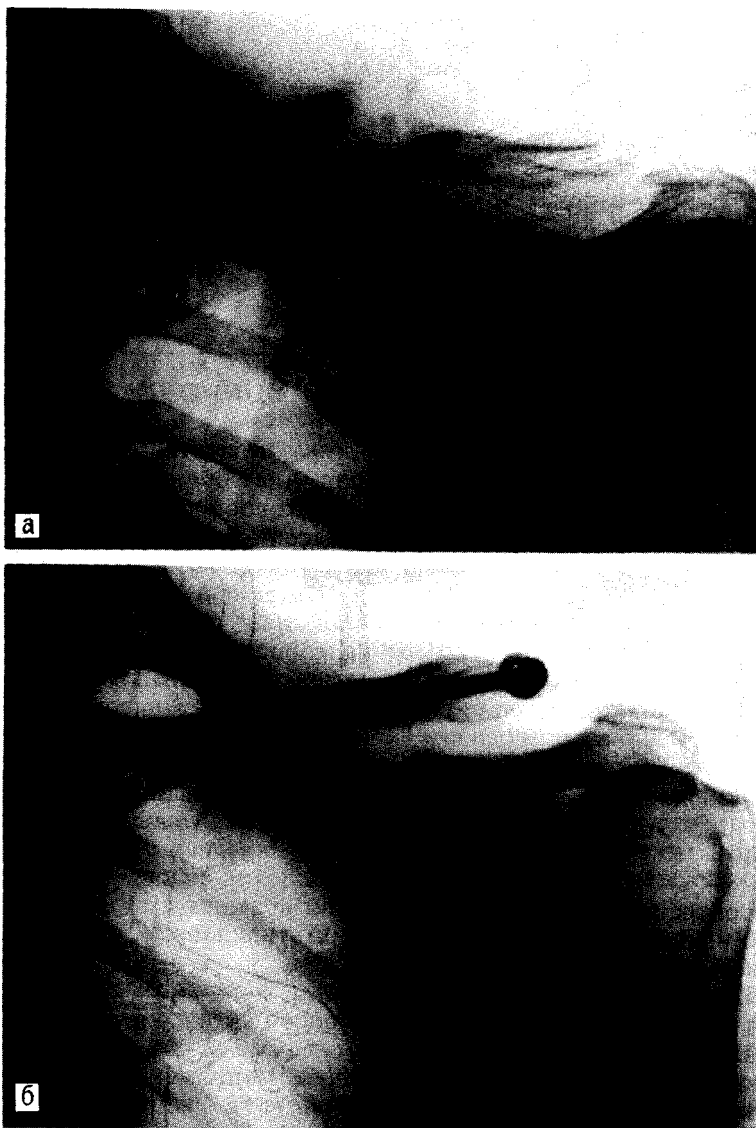


Рис. 31. Ложный сустав ключицы. Остеосинтез отломков ключицы гвоздем-болтом.
а — до операции; б — через 2 мес после операции.

Фиксация отломков ключицы гвоздем-болтом. Эту методику фиксации применяют при наличии диастаза между отломками и особенно трудно поддающихся лечению ложных суставов ключицы. Применяют гвоздь-болт длиной от 8 до 12 см и диаметром 4 мм.

Пациенту дают наркоз. Отломки ключицы обнажают дугообразным разрезом длиной 10—12 см, проходя-

щим на 1 см ниже ключицы и задней части акромиально-ключичного сустава. После выделения отломков костномозговую полость центрального отломка рассверливают сверлом, равным диаметру гвоздя-болта, чтобы сверло перфорировало переднюю поверхность отломка на расстоянии 4—5 см от его конца. Костномозговую полость периферического отломка рассверливают на всем

протяжении тем же сверлом таким образом, чтобы оно перфорировало этот отломок в области задней части акромиально-ключичного сустава. Через отверстие на передней поверхности центрального отломка в канал вводят гвоздь-болт до выхода его из костномозгового канала; отломки сопоставляют, и гвоздь-болт продвигают через периферический отломок. На выступающий конец гвоздя-болта навинчивают гайку до сдавления концов отломков между собой (рис. 31).

В послеоперационном периоде — иммобилизация гипсовой повязкой типа Дезо до 3 нед.

Ошибки и осложнения. При выборе правильных показаний и технически грамотно проведенном оперативном вмешательстве результаты лечения, как правило, бывают хорошими. Ошибки, которые встречаются при остеосинтезе отломков ключицы, в основном связаны с техническими погрешностями, допускаемыми во время операции. Спицы, тонкие стержни, различный шовный материал (шелк, капрон, лавсан и др.), костные трансплантаты не дают возможности прочно фиксировать отломки. Недостаточное обездвиживание также отмечается при применении коротких штифтов, а также при рассверливании костномозговых полостей толстыми сверлами. В последнем случае не только не достигают прочной фиксации фрагментов, но часто образуется диастаз между ними. Все это по меньшей мере приводит к удлинению сроков лечения, а часто к развитию ложного сустава. Трудности при введении штифта в костномозговые полости встречаются при введении штифта через отверстие на передней поверхности ключицы, когда канал создается путем непосредственного просверливания ключицы. В этом случае его часто просверливают не в косом, а в перпендикулярном направлении, что не позволяет ввести гвоздь в костномозговую полость. Затруднения при введении штифта также могут встретиться, когда для остеосинтеза применяют

толстый штифт (он должен быть толще просверленного канала не более чем на 0,5—1 мм).

Хотя в области хирургического доступа не располагаются крупные сосуды, все же следует остерегаться повреждения сосудов, расположенных под ключицей, что может сопровождаться опасным кровотечением. Поэтому во время операции необходимо защищать сосуды от повреждения. Предельно внимательным следует быть при рассверливании костномозговых каналов электрической дрелью.

Осложнения в послеоперационном периоде связаны с погрешностями внешней иммобилизации, выражающимися в недостаточных сроках гипсовой иммобилизации или в преждевременном удалении штифта.

ВЫВИХИ АКРОМИАЛЬНОГО КОНЦА КЛЮЧИЦЫ

При полном вывихе ключицы производят вправление ее акромиального конца и трансартрикулярно фиксируют соответствующей металлической конструкцией.

Методика. Углообразный разрез кожи длиной 7—8 см по передней части ключицы и передненаружной поверхности акромиона. Обнажают акромиально-ключичный сустав, вправляют ключицу. Вначале шилом, а затем ручной дрелью делают канал в акромиальном отростке и ключице сверлом диаметром, равным диаметру гвоздя, и длиной на 1 см больше его. В образованный канал без усилия вводят гвоздь Ткаченко — Янчура; для предупреждения его миграции изогнутую заостренную часть внедряют в костную ткань акромиона (рис. 32, а, б). Накладывают швы на поврежденную акромиально-ключичную связку. В течение 12—14 дней осуществляют иммобилизацию гипсовой повязкой Дезо. После снятия повязки назначают лечебную гимнастику, массаж, физиотерапевтические процедуры. Трудоспособность восстанавливается через 1—2 мес. В связи

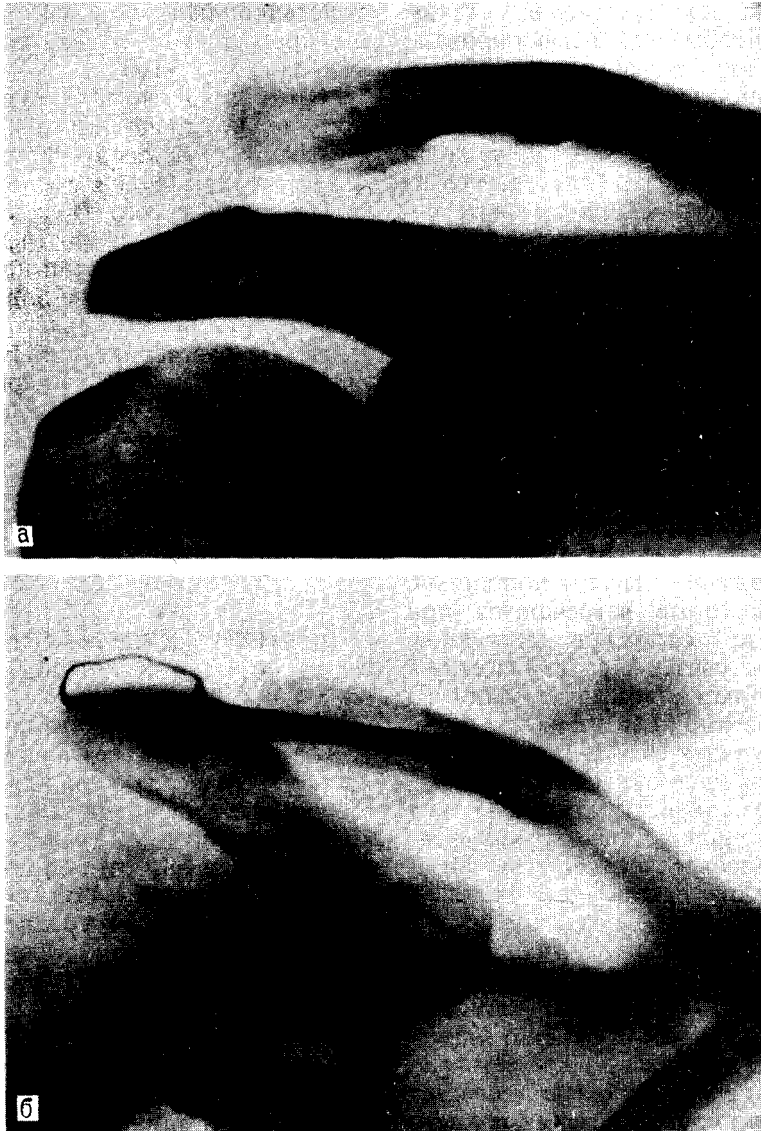


Рис. 32. Вывих акромиального конца ключицы,
а — до операции; б — после остеосинтеза гвоздем Ткаченко — Янчура.

с тем, что в суставе остается подвижность, при длительном пребывании гвоздь ломается. Поэтому необходимо его обязательно удалить через 3—4 мес после операции.

С. А. Борисов (1980) для предупреждения миграции гвоздя предложил на его конце делать отверстие. Лигатурой гвоздь фиксируют к тканям.

ВЫВИХИ ГРУДИННОГО КОНЦА КЛЮЧИЦЫ

Оперативное вмешательство проводят во всех случаях, когда закрытым вправлением не достигнут успех (ущемление диска) или наступило вторичное смещение, а также при застарелых вывихах. При передних вывихах операцию проводят в первые

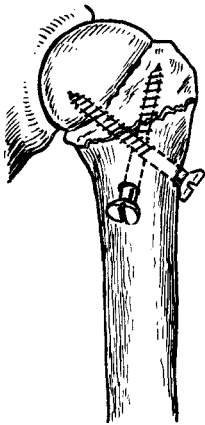


Рис. 33. Остеосинтез отломков винтами при переломе хирургической шейки плеча.

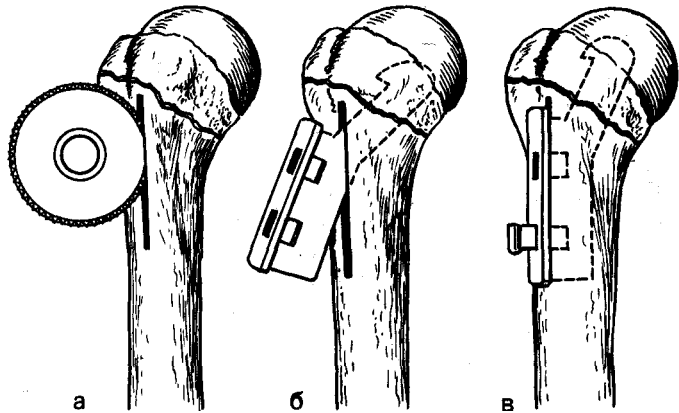


Рис. 34. Методика остеосинтеза отломков балкой (Климова, Воронцова) при переломе хирургической шейки плеча.

Объяснение в тексте.

3—5 дней, а при задних, сопровождающихся сдавлением дыхательных путей, — срочное.

Методика. Проводят общее или местное обезболивание. Дугообразный разрез кожи длиной 6—7 см над грудинным концом ключицы и рукояткой грудины. Обнажают сустав, грудинный конец ключицы устанавливают на свое место, затем осторожно тонким шилом (ручной дрелью) наносят в косом направлении канал из рукоятки грудины в стернальный конец ключицы. Ключицу надежно фиксируют винтом длиной 5 см. Накладывают швы на разорванные связки. Конечность на стороне повреждения иммобилизуют гипсовой повязкой типа Дезо до 4 нед.

ПЕРЕЛОМЫ ПЛЕЧЕВОЙ КОСТИ ХИРУРГИЧЕСКАЯ ШЕЙКА ПЛЕЧА

Если сопоставить отломки консервативным путем не удастся, применяют оперативную репозицию и остеосинтез (винтом, балкой).

Остеосинтез винтом. Обезболивание — наркоз. Фиксацию отломков проводят одним или двумя длинными винтами. Хирургический доступ длиной 7—8 см осуществляют по sul-

cus deltoideopectoralis, большую грудную мышцу вместе с *v. cephalica* отводят кнутри, а дельтовидную мышцу — кнаружи. Выделяют отломки и тщательно их сопоставляют. Ударом по оси плеча стремятся добиться их вколочения. Из периферического отломка плеча в центральный наносят один или два канала, лучше в разных плоскостях. В каналы ввинчивают достаточной длины винты, добиваясь надежного скрепления отломков (рис. 33). В послеоперационном периоде в течение 4 нед фиксируют руку наружной лонгетой и клиновидной подушкой.

Остеосинтез балками. Осуществляют наркоз. Отломки фиксируют балками Климова или Воронцова. Хирургический доступ осуществляют по sulcus deltoideopectoralis. Большую грудную мышцу вместе с *v. cephalica* отводят кнутри, а дельтовидную мышцу — кнаружи на 1 см от sulcus intertubercularis. Дисконной пилой в кортикальном слое делают паз длиной 5—6 см (рис. 34, а). Через паз в головку плеча забивают клювовидный конец балки (рис. 34, б). Окончательно сопоставляют отломки и вбивают в паз остальную часть конструкции. Балку укрепляют шплинтами или винтами (рис. 34, в).

БОЛЬШОЙ БУГОРОК

Оперативное лечение проводят при значительном смещении отломков и особенно, когда большой бугорок смещается в полость плечевого сустава.

Осуществляют наркоз. Положение больного на спине. Хирургический доступ проводят по *sulcus deltoideorectoralis*, вскрывают сухожильное влагалище и выделяют сухожилие длинной головки двуглавой мышцы плеча. При «свежих» переломах легко обнаруживают оторванный фрагмент, а при «застарелых» переломах он обычно бывает покрыт рубцами, и для его обнаружения во время операции приходится делать дополнительные рентгенограммы или пользоваться электронно-оптическим преобразователем. Небольшие костные фрагменты удаляют, а прикрепляющиеся к ним мышцы фиксируют к плечевой кости. При наличии большого фрагмента его помещают в ложе и фиксируют винтом.

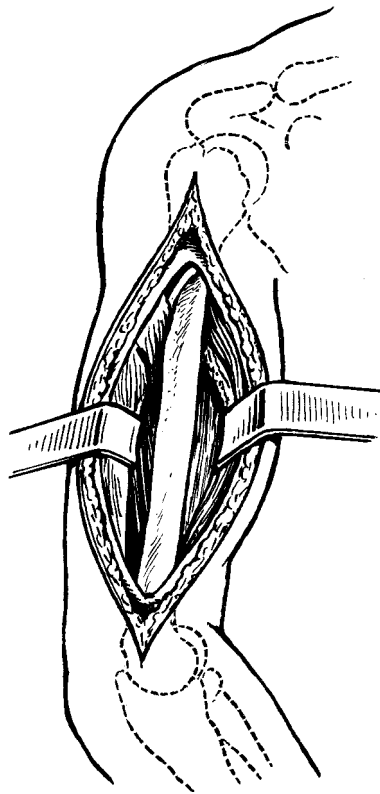


Рис. 35. Передненаружный хирургический доступ к плечевой кости.

ДИАФИЗ ПЛЕЧЕВОЙ КОСТИ

Показания. При закрытых переломах плечевой кости с успехом применяют консервативный метод лечения (гипсовая повязка, лечебные шины и др.), и только в отдельных случаях по вынужденным показаниям прибегают к операции. Операцию проводят, когда не удастся сопоставить отломки при поперечных, винтообразных переломах, что часто бывает обусловлено интерпозицией мышц между отломками. Повреждение или ущемление лучевого нерва также является показанием к ревизии нерва и остеосинтезу. К остеосинтезу прибегают при лечении ложных суставов. Для фиксации отломков применяют стержни, винты, пластинки и др.

Противопоказания. Внутренний остеосинтез не показан у больных, находящихся в тяжелом состоянии (шок, большая кровопотеря и др.), при наличии местных и общих воспа-

лительных заболеваний, а также во всех случаях, где нет возможности добиться прочной фиксации фрагментов (многооскольчатые переломы, выраженный остеопороз и др.).

Оперативные доступы. Обнажение диафиза плечевой кости может быть проведено с передненаружного, заднего и внутреннего доступов. При внутреннем остеосинтезе (пластинки, винты и др.) чаще применяют передненаружный доступ.

Передненаружный доступ. Разрез кожи проводят по *sulcus bicipitalis lateralis* с продолжением на *sulcus cubitalis lateralis* (рис. 35). В дистальной части разрезом в промежутке между *mm. brachialis* и *brachioradialis* обнажают лучевой нерв и, не беря на держалку, его осторожно частично выделяют, чтобы хирург четко знал его локализацию. Оперировать в средней или нижней трети плеча, не выделив

лучевой нерв и не видя его, нельзя, ибо возможно его пересечение. Через промежуток между наружной головкой трехглавой мышцы плеча и наружным краем двуглавой мышцы плеча выходят на плечевую кость. Экономно субпериостально обнажают отломки. При необходимости выделения верхней трети плечевой кости разрез можно продлить кверху в промежутке между краями дельтовидной и большой грудной мышцами.

Задний доступ к диафизу плечевой кости. Этот доступ удобен для обнажения нижней трети плечевой кости. Положение больного — на животе. Разрез начинают от переднего края места прикрепления дельтовидной мышцы и продолжают дистально по средней линии задней поверхности плеча.

При остеосинтезе отломков диафиза плечевой кости предпочтение следует отдавать стабильному остеосинтезу пластинками, при винтообразных переломах — винтам и, если их применить нет возможности, фиксацию осуществляют штифтами или балками.

Остеосинтез пластинками. Для остеосинтеза отломков плеча применяют компрессирующую пластинку Демьянова и пластинки Каплана-Антонова, Сиваша, Ткаченко и др. со съемными контракторами. Показаниями к их применению являются поперечные или близкие к ним переломы на протяжении диафиза плечевой кости при неэффективности консервативного лечения.

Методика. Осуществляют наркоз. Положение больного — на спине. Делают передненааружный операционный разрез с обнажением лучевого нерва. Доступ к отломкам проводят по передней или задней их поверхности, отслаивая надкостницу вместе с мягкими тканями только в области установления пластинки. Отломки точно сопоставляют. Пластинку укладывают по передней поверхности плеча, чтобы она равномерно располагалась на отломках.

Достигают компрессии между отломками и окончательно закрепляют пластинку винтами. Кость и конструкцию прикрывают мышечной тканью, на которую после этого помещают нерв. В послеоперационном периоде применяют иммобилизацию гипсовой торакобрахиальной повязкой.

При применении массивных пластинок Ткаченко, закрепленных 7—8 винтами (рис. 36), иммобилизацию проводят наружной лонгетой и только в течение первых 2 нед.

Остеосинтез винтами. Фиксируют винтообразные и косые переломы, когда линия излома больше диаметра плечевой кости в 1,5—2 раза. Обычно достигают точной репозиции и достаточной фиксации применением двух винтов. В послеоперационном периоде на весь срок консолидации применяют иммобилизацию гипсовой торакобрахиальной повязкой.

Ит рамедуллярный остеосинтез. Этот метод обездвиживания отломков плечевой кости можно проводить, когда перелом находится на расстоянии не менее 6 см от суставных концов.

Техническое оснащение: 1) стержни для внутрикостной фиксации (Богданова, желобоватые, из набора «Остеосинтез» и др.); 2) насадка; 3) однозубые крючки; 4) небольшие долота; 5) плоскогубцы.

Методика. Перед операцией подбирают соответствующей длины и толщины стержни. Длина должна быть такой, чтобы стержень полностью заполнил костномозговую полость одного и другого фрагментов и выступал над костью на 1—1,5 см для удобства извлечения. Длина стержня при введении его через центральный отломок должна быть на 3—4 см меньше длины плеча, а диаметр — 6—7 мм. При введении стержня через периферический отломок длина его должна быть на 4—6 см короче плеча, а диаметр — 6—7 мм. Толщина стержня должна быть на 1 мм меньше диаметра костномозговой полости. При интрамедулляр-

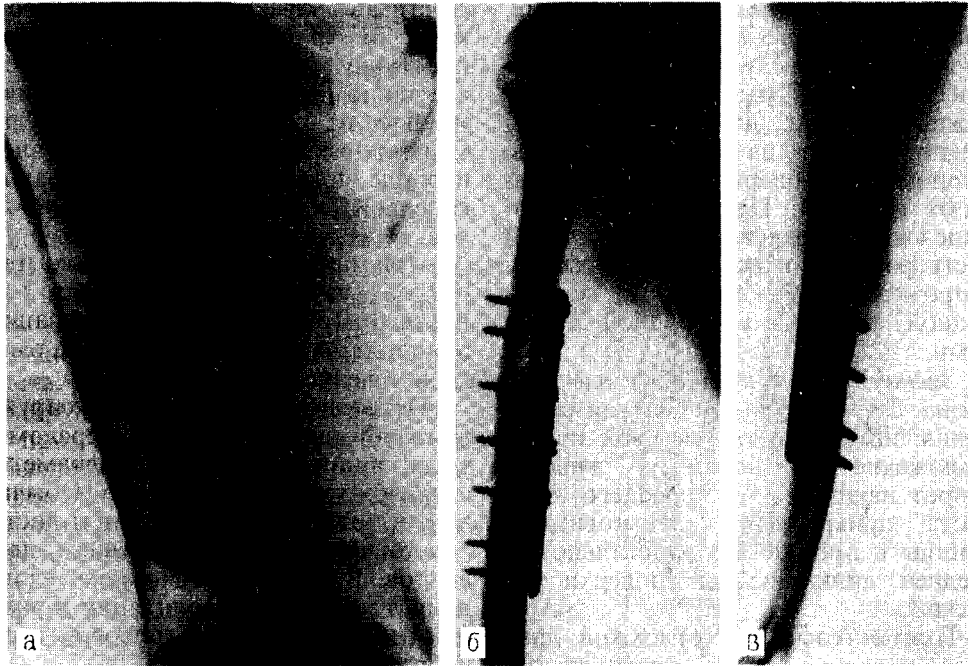


Рис. 36. Остеосинтез пластинкой Ткаченко при переломе плеча,
а — до операции; б, в — после операции.

ном введении стержня следует учитывать, что костномозговая полость плечевой кости имеет наибольшую ширину в верхней трети, а в дистальной трети суживается до 6—9 мм. В поперечном сечении костномозговая полость имеет овальную форму. При введении стержня через проксимальный отломок можно использовать достаточно толстый и ригидный стержень, а через дистальный — ограниченной толщины и пластинчатый, чтобы он по мере введения мог легко изгибаться.

Введение штифта через проксимальный отломок. Прямой способ введения гвоздя выполняют следующим образом. Обнажают отломки в области перелома, затем определяют локализацию большого бугорка, и над ним делают разрез кожи и тупо расслаивают подлежащие мягкие ткани. Немного кзади от sulcus bicipitalis lateralis шилом формируют отверстие по направлению к костномозговой полости плечевой кости. Через это отверстие вбивают стержень

до появления его из костномозговой полости. Отломки точно сопоставляют, стержень продвигают на всю длину в костномозговой полости периферического отломка. Необходимо стремиться не только прочно фиксировать отломки, но и обязательно получить тесный контакт между ними. Если лучевой нерв был выделен, то, зашивая рану в области перелома, его не следует располагать непосредственно на кости.

Ретроградный способ введения гвоздя выполняют следующим образом: обнажают отломки, в костномозговую полость проксимального отломка вводят стержень до появления его над кожей области большого бугорка. Кожу над выступающей частью стержня рассекают и его продвигают через проксимальный отломок, чтобы осталась выступающей его часть не более 1 см. Отломки сопоставляют, и стержень вбивают на всю длину костномозговой полости периферического отломка с таким расчетом, чтобы над большим бугорком он вы-

стоял на 1 см. Следят за достижением прочного остеосинтеза и тесного контакта между отломками.

Введение штифта через дистальный отломок. Обнажают место перелома. Второй разрез длиной 5—6 см делают над локтевой ямкой через кожу, подкожную клетчатку и сухожилие трехглавой мышцы. Сгибают руку больного в локтевом суставе. Отступя проксимальнее верхнего края локтевой ямки на 1—1,5 см, просверливают отверстие в кортикальном слое, чтобы оно проникало в костномозговую полость. Для облегчения введения штифта долотом выбивают в кости желобок. Через просверленное отверстие вводят стержень до места перелома, сопоставляют отломки, и стержень продвигают на всю длину проксимального отломка. В месте введения стержень должен выступать из кости на 2 см.

Необходимо учитывать, что при применении внутрикостного остеосинтеза плечевой кости штифтом часто не удается добиться прочной фиксации отломков, и нередко образуется диастаз между ними, что объясняется особенностями анатомического строения костномозговой полости, поэтому в послеоперационном периоде необходима иммобилизация гипсовой торакобрахиальной повязкой или лечебной шиной.

Остеосинтез балками. Осуществляют наркоз. Положение больного — на спине. Через передненаружный операционный разрез обнажают отломки и тщательно их сопоставляют. Паз длиной на 0,5—1 см больше балки делают на наружной поверхности кости. Конец балки с клювом внедряют в костномозговую полость короткого отломка и затем балку полностью забивают в паз. Дополнительное крепление конструкции осуществляют шпильками или винтами. В послеоперационном периоде применяют иммобилизацию гипсовой торакобрахиальной повязкой до консолидации перелома.

Особенности остеосинтеза при открытых (огнестрельных и неогне-

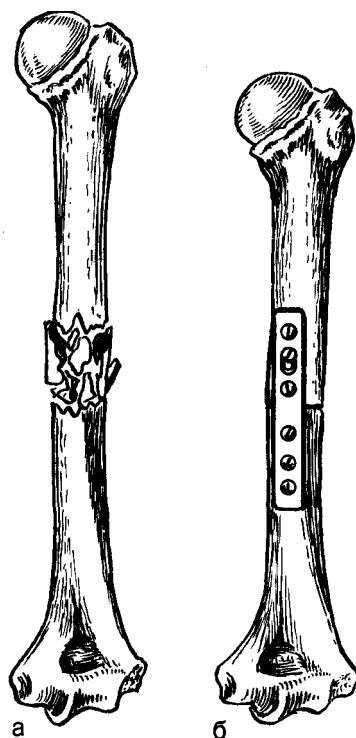


Рис. 37. Огнестрельный оскольчатый перелом плеча.

а — до операции; б — после адаптационной резекции и фиксации пластиной.

стрельных) переломах плеча. Операционный разрез часто определяется характером раны. Осуществляют первичную хирургическую обработку раны. С целью адаптации отломков в необходимых случаях прибегают к экономной их резекции (рис. 37). Фиксацию отломков проводят по одному из вышеописанных способов. После остеосинтеза кость обязательно прикрывают здоровыми мышцами. Рану хорошо дренируют толстыми трубками и обкалывают антибиотиками. В послеоперационном периоде показана иммобилизация гипсовой торакобрахиальной повязкой. При благоприятном течении раневого процесса накладывают отсроченные швы.

К остеосинтезу чаще прибегают после заживления раны, когда угроза гнойных осложнений значительно снижается.

НАДМЫШЦЕЛКИ ПЛЕЧА

При значительном смещении надмышцелка, особенно если он ущемлен в суставе, прибегают к операции.

Проводят внутрикостное обезболивание. При переломе внутреннего надмышцелка разрез кожи длиной 6—7 см делают по внутренней поверхности локтевого сустава, а наружного — по наружной. После рассечения глубокой фасции обнаруживают место отрыва надмышцелка и фрагмент мышцелка. Следует остерегаться повреждения локтевого нерва. В случае небольшого размера костного отломка его удаляют, при значительных размерах — осуществляют тщательную репозицию и фиксируют винтом. Фиксацию локтевого сустава осуществляют наружной гипсовой лонгетой в течение 2 нед.

ПЕРЕЛОМЫ КОСТЕЙ ПРЕДПЛЕЧЬЯ ЛОКТЕВОЙ ОТРОСТОК

Оперативное лечение применяют при наличии диастаза между отломками более 2—3 мм, а также если он появляется при сгибании в локтевом суставе. При наличии достаточной величины одного фрагмента отломки соединяют длинным винтом.

Методика. Анестезия внутрикостная. Делают дугообразный раз-

рез кожи, окаймляющий выступающую часть локтевого отростка. Обнажают место перелома, удаляют сгустки крови и мелкие костные осколки. Тщательно сопоставляют отломки, восстанавливают конгруэнтность суставной поверхности. Отломки фиксируют однозубым острым крючком или шилом, а затем сверлом (диаметром на 0,5 мм тоньше диаметра винта) делают канал в отломке по направлению к костномозговой полости локтевой кости. В образовавшийся канал ввинчивают длинный (7—10 см и диаметром 4—6 мм) винт, чтобы он прочно фиксировал отломки и сдавливал их раневыми поверхностями (рис. 38). Накладывают швы на разорванное сухожилие трехглавой мышцы плеча. Конечность фиксируют гипсовой наружной лонгетой от головок пястных костей и до верхней трети плеча в течение 10 дней. К этому времени снимают швы и, если отломки надежно соединены, разрешают осторожные движения в локтевом суставе, которые к 20-му дню восстанавливаются полностью.

Отломок локтевого отростка может быть также фиксирован двумя тонкими штифтами с загнутыми концами и проволокой. Под внутрикостной анестезией делают дугообразный разрез кожи, окаймляющий локтевой отросток. Сопоставляют отломки и фиксируют их двумя штифтами.

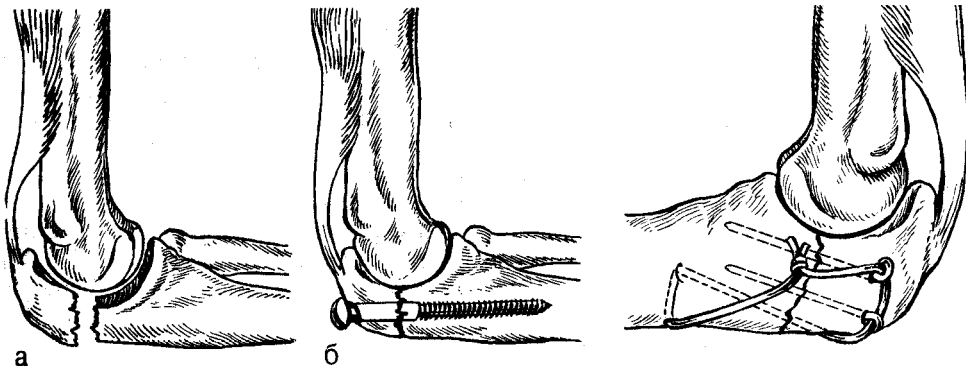


Рис. 38. Перелом локтевого отростка.
а — до операции; б — после операции.

Рис. 39. Остеосинтез локтевого отростка двумя штифтами и проволокой.

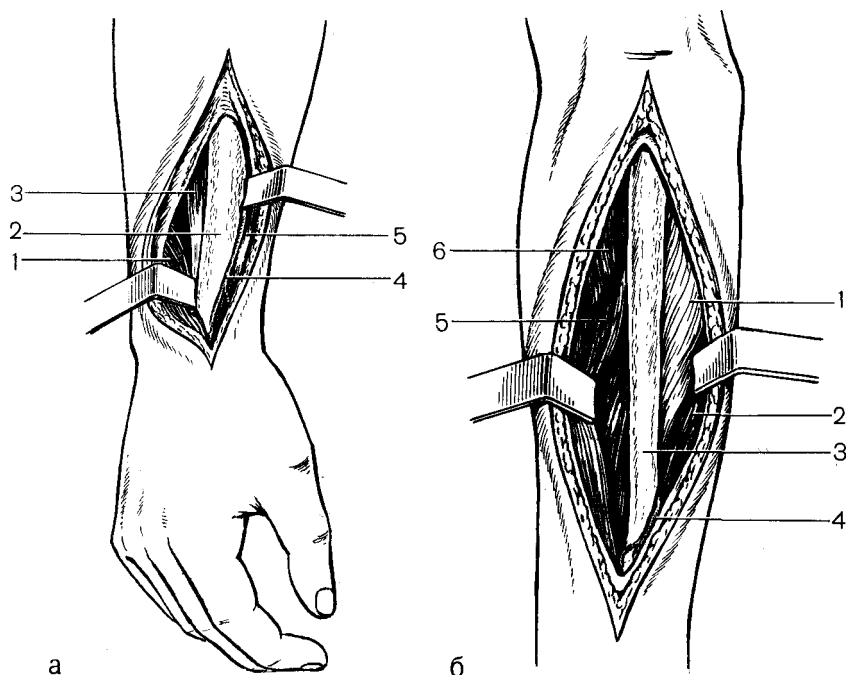


Рис. 40. Хирургические доступы к костям предплечья.

а — тыльнонаружный доступ к лучевой кости: 1 — длинная отводящая мышца, 2 — лучевая кость, 3 — сухожилия лучевых разгибателей, 4 — поверхностная ветвь лучевого нерва, 5 — сухожилие плечелучевой мышцы; б — внутренний доступ к локтевой кости: 1 — глубокий сгибатель пальцев, 2 — локтевой разгибатель кисти, 3 — локтевая кость, 4 — тыльная ветвь локтевого нерва, 5 — локтевой сгибатель кисти, 6 — локтевая мышца.

Сдавление отломков осуществляют проволокой, проведенной в виде восьмерки трансоссально через локтевую кость и выступающие концы штифтов (рис. 39).

КОСТИ ПРЕДПЛЕЧЬЯ

Показанием к операции являются переломы, при которых не удалось устранить смещение отломков путем закрытой репозиции, а также вторичные их смещения, развившиеся после наложения повязки. Закрытой репозицией часто не представляется возможным сопоставить отломки при изолированных переломах отдельных костей, так как этому препятствует сохранившаяся неповрежденной вторая кость. Особенно часто к операции прибегают при лечении переломов лучевой кости, сопровождающихся вывихом локтевой (Галеацци), и переломов локтевой в сочетании с вывихом головки лучевой (Монтеджи).

Операция должна обеспечить абсолютно точное сопоставление костей, восстановление правильных анатомических взаимоотношений, прочную фиксацию отломков и по возможности раннее функциональное лечение.

Методика. Проводят наркоз. Предплечье в пронационном положении укладывают на стол. Лучевую кость выделяют через тыльно-наружный доступ. Кожу разрезают по линии, соединяющей наружный надмыщелок плеча и шиловидный отросток лучевой кости (рис. 40).

После рассечения фасции тупо разъединяют длинный и короткий лучевые разгибатели и обнажают отломки лучевой кости. Отломки локтевой кости выделяют через внутренний доступ. Кожный разрез делают, несколько отступя к тылу от гребня локтевой кости. После рассечения фасции локтевой разгибатель кисти

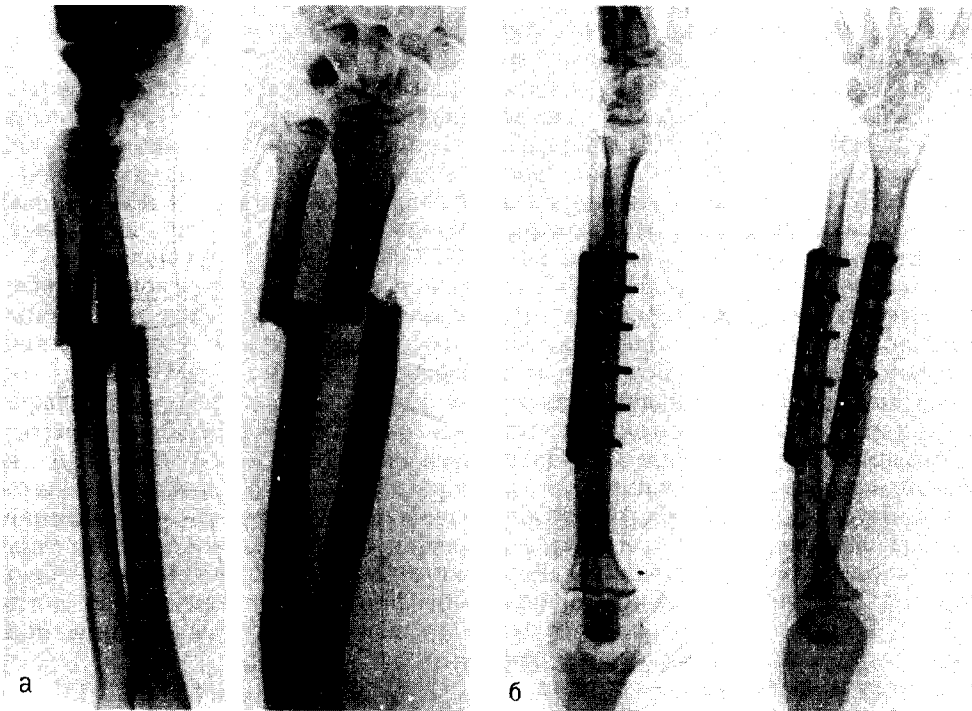


Рис. 41. Остеосинтез отломков костей предплечья пластинками, а — до операции; б — после операции.

оттягивают крючком и обнажают отломки. Отломки лучевой и локтевой костей соединяют пластинками (см. рис. 40, а, б), закрепленными 8 винтами с предварительным сдавлением отломков контрактором (рис. 41). Отломки лучевой кости также можно фиксировать балкой, а локтевой — интрамедуллярно введенным штифтом Богданова. Однако при фиксации отломков толстым штифтом нередко между ними образуется диастаз, что требует рассверливания костномозговой полости.

Фиксация локтевой кости. Обнажают место перелома. Второй, слегка дугообразный разрез делают над локтевым отростком; шилом наносят отверстие через шилом локтевой отросток в костномозговую полость. Подбирают штифт, убеждаются, подходит ли он к костномозговой полости центрального и периферического отломков. Если штифт оказывается толстым, костномозговую полость

периферического отломка рассверливают так, чтобы канал был тоньше штифта на 1—0,5 мм. Штифт вбивают в костномозговую полость центрального отломка, а затем, после сопоставления, — в периферический. Необходимо следить, чтобы в момент соединения штифтом между отломками не образовался диастаз.

После остеосинтеза накладывают на 2—2,5 мес гипсовую циркулярную повязку от головок пястных костей и до средней трети плеча в среднем положении между супинацией и пронацией.

Перелом Монтеджи. При этом виде перелома часто прибегают к операции.

Вмешательство проводят под наркозом или внутрикостной анестезией. Разрез кожи длиной 12 см наносят по тыльной стороне предплечья над локтевой костью. Вправляют вывих головки лучевой кости и временно ее фиксируют чрескожно спицей, а за-

тем осуществляют остеосинтез отломков локтевой кости пластинкой с компрессией контрактором или штифтом.

При застарелых вывихах головки лучевой кости выполняют резекцию. Имобилизацию проводят гипсовой повязкой в течение 2—2,5 мес.

Перелом Галеаши. Консервативным путем часто не удается сопоставить отломки и удержать их в правильном положении, что вынуждает оперировать больных. Остеосинтез лучевой кости проводят пластинкой с 6 или 8 винтами с применением сдавления отломков контрактором. Вправляют вывих головки локтевой кости. Накладывают гипсовую повязку на 2—2,5 мес.

ПЕРЕЛОМЫ КОСТЕЙ КИСТИ

ЛАДЬЕВИДНАЯ КОСТЬ

Наличие отчетливо выраженного перелома, особенно со смещением отломков, является показанием для остеосинтеза отломков винтом.

Проводят внутривенную анестезию. Делают продольный разрез кожи и фасции длиной 4 см в области

«анатомической табакерки». Проникают к кости между сухожилием длинного и короткого разгибателей большого пальца (рис. 42, а). Рассекают капсулу сустава, чтобы не повредить веточки лучевого нерва и лучевой артерии. Вскрывают лучезапястный сустав, обнажают бугорок ладьевидной кости и отделяют мягкие ткани с тыльной поверхности таким образом, чтобы видны были линия излома и оба отломка. Сверлом тоньше винта на 1—1,5 мм через толщину одного и другого отломков наносят канал, в него ввинчивают винт, чтобы прочно фиксировать отломки, сдвинув их раневыми поверхностями (см. рис. 42, б). Накладывают швы на кожу. До снятия швов руку фиксируют 2 лонгетами, а после этого — гипсовой повязкой, подобной той, которую применяют при консервативном лечении, на срок до 1,5 мес. После рентгеновского контроля, показывающего наличие консолидации, иммобилизацию прекращают.

Для уменьшения травматизации тканей и точного введения фиксатора предложена методика остеосинтеза винтом по направляющей спице. Применяют винт с шурупной нарез-

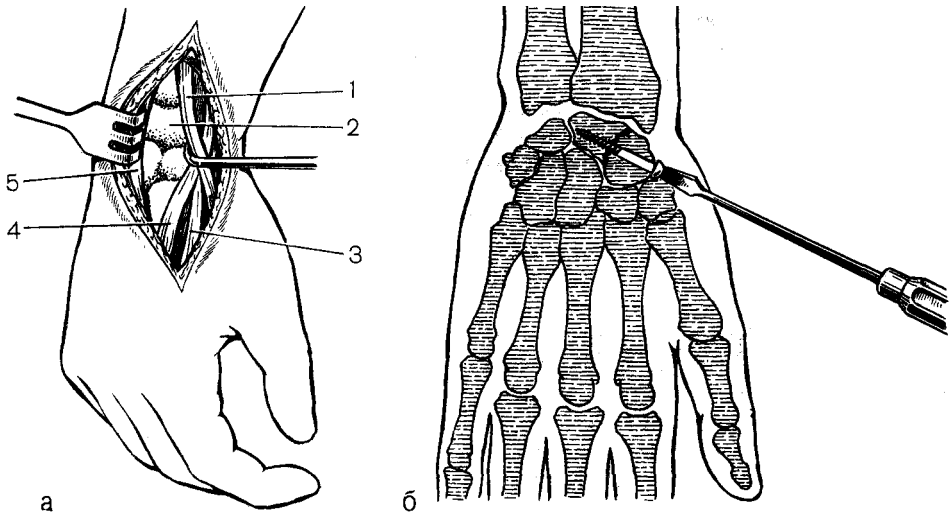


Рис. 42. Остеосинтез отломков ладьевидной кости винтом.

а — хирургический доступ к ладьевидной кости: 1—сухожилие длинного разгибателя большого пальца, 2—ладьевидная кость, 3—сухожилие длинного лучевого разгибателя кисти, 4—сухожилие короткого лучевого разгибателя кисти, 5—сухожилие разгибателя II пальца; б — остеосинтез винтом.

кой и внутренним каналом, отвертку и сверло с каналом для спицы. Проводят внутрикостную анестезию. Делают разрез кожи и подкожной клетчатки. Обнажают только наружную часть ладьевидной кости, и через нее вводят спицу диаметром 2 мм в другой отломок. После рентгенографии убеждаются в правильном положении спицы; если необходимо, вносят соответствующие коррективы. По спице рассверливают канал, затем на спицу насаживают винт и ввинчивают его из периферического в центральный отломок. Создают взаимодавление между отломками и прочную их фиксацию. Послеоперационное лечение проводят так же, как и при открытом методе остеосинтеза винтом.

После наложения повязки больному рекомендуют проводить движения в суставах всех пальцев кисти, а после ее снятия назначают лечебную гимнастику, парафиновые аппликации и массаж. Восстановление трудоспособности наступает при благоприятном течении сращения отломков в срок от 2 до 4 мес.

Ложные суставы ладьевидной кости развиваются при запоздалой диагностике, а также при неправильном лечении.

В тех случаях, когда есть возможность прочно фиксировать фрагменты кости, прибегают к этой операции (методика аналогична, как при переломе). Опыт показал, что в этом случае перед остеосинтезом вредно разъединять отломки и иссекать рубцовую ткань, соединяющую их; нет также необходимости в применении различных методов и видов костной пластики. Задача операции сводится к надежной фиксации отломков и нанесении наименьшей травмы. Имобилизацию проводят 1,5—2 мес, в течение которых наступает сращение.

І ПЯСТНАЯ КОСТЬ

Перелом основания І пястной кости. Отломки при этом виде перелома часто удается сопоставить, однако удержать их в правильном положении очень трудно. В этих случаях прибегают к *osteosintezu спицами*. Проводят внутрикостную анестезию. Делают разрез длиной 5 см над основанием І пястной кости между сухожилием короткой отводящей мышцы І пальца и сухожилием длинного разгибателя І пальца. Поднадкостнично выделяют отломки, после чего их тщательно сопоставляют путем отве-

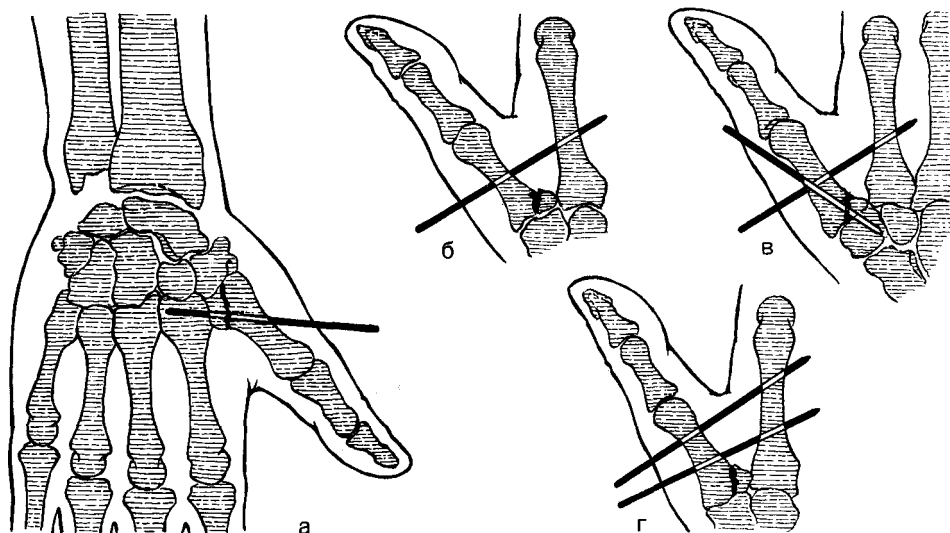


Рис. 43. Варианты остеосинтеза отломков спицами при переломе основания І пястной кости,

а, б — одной спицей; в, г — двумя спицами.

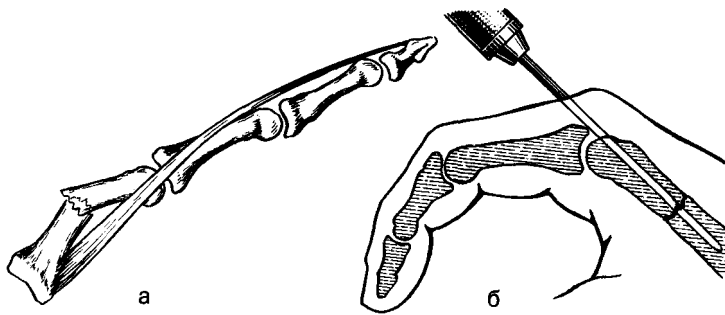


Рис. 44. Остеосинтез спицей отломков пястной кости.
а — смещение отломков; б — остеосинтез спицей.

дения I пальца. Отломки фиксируют спицей, проведенной из периферического отломка в центральный (рис. 43, а). Конец спицы оставляют над кожей. Некоторые авторы вводят дополнительную спицу через диафиз I и II пястных костей, другие — ограничиваются введением 1 или 2 спиц через диафиз этих костей (рис. 43, б, в, г). Рану послойно зашивают и накладывают гипсовую повязку. Спицу извлекают через 3 нед, а гипсовую повязку снимают через 5 нед после операции.

Перелом диафиза I пястной кости. К операции прибегают при «невправимых» или «неудержимых» переломах. Проводят внутрикостную анестезию. Наносят продольный разрез кожи и подлежащих тканей длиной 3—4 см по лучевой стороне пястной кости. Поднадкостнично выделяют отломки, тщательно их сопоставляют и фиксируют спицей, введенной интрамедуллярно и внесуставно через метафиз пястной кости. Гипсовая иммобилизация в течение 5 нед.

II-V ПЯСТНЫЕ КОСТИ

В тех случаях, когда не удается сопоставить отломки или удержать их в правильном положении, показан остеосинтез.

Проводят внутрикостную анестезию. Делают разрез кожи длиной 3 см, проводят по тыльной поверхности над местом перелома. Отломки осторожно выделяют, сухожилие разгибателя отодвигают в сторону. По-

сле сопоставления отломки фиксируют спицей, введенной в костномозговую полость. Один конец спицы оставляют над кожей (рис. 44). Послойно зашивают рану. На 4 нед накладывают гипсовую повязку. Спицу извлекают через 3 нед после операции.

ФАЛАНГИ ПАЛЬЦЕВ

Ввиду сложности функций, которые выполняют пальцы, лечение должно предусматривать точное сопоставление отломков, устранение всех видов деформации и полное восстановление функции в суставах. При наличии неустраненного смещения проводят остеосинтез отломков спицей.

Обезболивание — внутрикостная или проводниковая анестезия. Через передненааружный разрез кожи длиной 2,5 см обнажают отломки, после чего их сопоставляют и в этом положении фиксируют спицей, проведенной с помощью дрели через периферический конец фаланги. Конец спицы размером в 1 см оставляют над кожей, и по истечении 2—3 нед спицу извлекают. Фиксацию отломков фаланги спицей сочетают с гипсовой иммобилизацией.

При множественных переломах пястных костей и фаланг пальцев кисти в порядке исключения может быть выполнен параоссальный остеосинтез. Спицы при этом вводят в мягкие ткани параллельно сломанной кости.

ВНУТРЕННИЙ ОСТЕОСИНТЕЗ ПЕРЕЛОМОВ НИЖНЕЙ КОНЕЧНОСТИ

БЕДРЕННАЯ КОСТЬ

МЕДИАЛЬНЫЕ ПЕРЕЛОМЫ ШЕЙКИ БЕДРА

При невколоченных переломах шейки бедра крайне желательно применить остеосинтез. Практически всех больных, имеющих этот вид перелома, лечат оперативно. Оперативное вмешательство исключено у пожилых людей, находящихся в состоянии старческого маразма и при крайне тяжелом их состоянии. Операция позволяет рано активизировать больного и дает возможность предупредить тяжелые осложнения и прогрессирование сердечно-сосудистых заболеваний и дыхательной недостаточности. Остеосинтез при переломах шейки бедра должен быть признан как вмешательство по жизненным показаниям.

Операцию остеосинтеза шейки бедра выполняют закрытым и открытым способом. При закрытом способе проводят серию рентгенограмм на операционном столе с использованием специальных направляющих приспособлений.

Вмешательство не сопровождается дополнительной травмой и вскрытием сустава.

При открытом способе оперативным путем обнажают место перелома, и под контролем глаза отломки фиксируют гвоздем. Этот способ применяют редко ввиду плохой переносимости больными операции и значительного повреждения тканей в области перелома.

Основные задачи операции: 1) точное сопоставление отломков; 2) прочное их фиксирование; 3) перевод перелома во вколоченный; 4) получение возможности рано активизировать больного и бороться с осложнениями.

Закрытый способ введения гвоздя. Для введения гвоздя используют направляющие приспособления или спицы (С. А. Борисов, В. Г. Вайнштейн, А. В. Воронцов, В. М. Демьянов, А. В. Каплан, Б. А. Петров и Е. Ф. Яснов). Однако не все методики дают возможность точно ввести гвоздь. На основании изучения результатов лечения В. М. Демьянов пришел к выводу, что способы В. Г. Вайнштейна, А. В. Воронцова, Б. А. Петрова и Е. Ф. Яснова являются лишь ориентировочными. Они не всегда позволяют верно направить гвоздь или это достигается путем неоднократной корреляции во время операции. Указанные методики не дают возможности удержать гвоздь в выбранном направлении.

Аппараты же позволяют направить гвоздь с точностью до 1° и удерживают заданное его положение до конца его введения. Лучше других этим требованиям отвечает направляющий аппарат В. М. Демьянова.

При поступлении больного в стационар делают рентгенограммы в прямой и боковой проекциях. Если устанавливают диагноз невколоченного перелома шейки бедра, накладывают скелетное вытяжение за бугристую большеберцовую кость с грузом 6—8 кг. Больного тща-

но обследуют и проводят необходимые мероприятия по подготовке к операции и предупреждению осложнений. На 2—3-й день проводят контрольную рентгенографию. При хорошем стоянии отломков груз уменьшают до 3—5 кг. Операцию следует стремиться сделать в первые 2—5 дней.

Методика. Остеосинтез шейки бедра может быть выполнен под общим обезболиванием, перидуральной или местной анестезией.

Репозиция отломков. Больного укладывают на ортопедический стол, фиксируют стопы. Делают вытяжение по длине, создают небольшое боковое отведение в тазобедренном суставе (для восстановления шеечно-диафизарного угла до $127—130^\circ$) и конечность ротируют вовнутрь до угла 45° . Перед оперативным вмешательством целесообразно определить ориентиры, облегчающие правильное введение трехлопастного гвоздя. Центр головки определяют следующим образом. Из середины линии, соединяющей переднюю верхнюю ость подвздошной кости и лонный бугорок, опускают перпендикуляр длиной 1,5—2 см, конец его будет приблизительно соответствовать центру головки бедра. Вторую точку отмечают в верхней трети бедра книзу от верхушки большого вертела на 6—7 см. Линия, соединяющая эти две точки, определяет направление для введения ориентирующих приспособлений и гвоздя. При внутренней ротации конечности под углом 45° шейка бедра располагается в горизонтальном положении.

Хирургический доступ. Разрез кожи длиной до 15 см проводят от верхушки большого вертела книзу над бедренной костью, продольно рассекают мышцы, распатором отслаивают надкостницу в подвертельной области.

Для остеосинтеза применяют трехлопастные гвозди длиной от 8 до 14 см.

Введение гвоздя по ориентирующей спице (метод

Вайнштейна, Воронцова). После осуществления хирургического доступа через мягкие ткани, скользя по передней поверхности вертельной области и шейки бедра, в соответствии с намеченными точками вводят спицу в головку бедра. Делают рентгенограммы в 2 проекциях и, ориентируясь по положению спицы на рентгенограммах и ее расположению в ране, вбивают гвоздь в шейку бедра и головку. А. В. Воронцов не рекомендует вводить 2-ю спицу над большим вертелом.

Введение гвоздя с помощью аппарата Демьянова. Аппарат предложен в 1959 г. и состоит из двух основных частей, соединенных между собой шарнирами:

1. Основание аппарата. В рабочем положении оно располагается на наружной поверхности бедренной кости, имеет 2 отверстия для винтов, которыми аппарат закрепляется на кости.

2. Секторная часть состоит из двух градуированных секторов. Горизонтальный (при положении больного на спине) сектор расположен под прямым углом к вертикальному и неподвижно с ним соединен.

3. Направляющий ствол аппарата одним своим концом соединен шарниром с секторной частью. При рабочем положении аппарата направляющий ствол его может перемещаться в двух взаимно перпендикулярных плоскостях — вертикальной и горизонтальной. Вертикальный ствол имеет градуировку от 0° (что соответствует горизонтальной плоскости при правильном закреплении аппарата) до 20° кверху и книзу. Горизонтальный сектор имеет градуировку от 0° (что соответствует углу 130° по отношению к оси бедренной кости) до 20° в обе стороны.

В наборе аппарата имеются инструменты:

1. Сверло диаметром 3,5 мм.
2. Вкладной ствол для гвоздя Института им. Н. В. Склифосовского. Ствол имеет внутренний диаметр 12 мм, наружный — 16 мм и длину 120 мм.

3. Ориентирующая спица длиной 200 мм и диаметром 2,3 мм. На расстоянии 180 мм от острого конца на спице сделана риска.

4. Вкладной ствол для ориентирующей спицы диаметром 16 мм и длиной 120 мм с внутренним каналом диаметром 2,4 мм. Один конец ствола имеет конусообразную форму.

5. Две съемные фрезы диаметром 12 и 16 мм со стержнем для них. Фрезы предназначены для перфорации наружного коркового слоя бедренной кости перед введением гвоздя.

6. Забойник с сантиметровыми делениями и хомутиком с зажимным винтом.

7. Отвертки.

8. Металлические линейки и транспортер.

9. Импактор.

10. Электрическая или ручная дрель.

Техника применения аппарата такова. Проводят репозицию отломков. Рентгенографически проверяют правильность положения отломков. Делают разрез кожи длиной до 15 см от большого вертела и дистально. Широко наружную мышцу бедра поперечно надрезают. Наружную поверхность бедренной кости поднадкостнично обнажают. Металлической линейкой от нижнего края большого вертела дистально отмеряют 6—7 см, и на бедренной кости делают отметку шилом. При отметке на 6 см от нижнего края большого вертела место введения гвоздя будет располагаться на 2 см, а при отметке на 7 см — 3 см дистальнее нижнего края большого вертела. В 1-м случае гвоздь пройдет по оси шейки бедра, во 2-м — более вертикально. На месте отметки сверлом делают канал; аналогичный канал наносят через 2-е отверстие аппарата.

Двумя винтами в подвертельной области закрепляют аппарат. Направляющий канал устанавливают в горизонтальной и вертикальной плоскостях на 0°. В канал вставляют вкладной ствол и через него дрелью вводят спицу в шейку бедра (рис. 45, а). Вкладной ствол для спицы имеет длину 120 мм. Спицу вводят на такую глубину, чтобы имеющаяся в ней риска доходила до вкладного ствола. При таком введении спица погружается в кость на глубину 60 мм. Выполняют рентгенограммы в 2 проекциях, и после их изучения вносят

поправки в положение направляющего канала. Для этого на обеих рентгенограммах отмечают центр головки бедра и соединяют его линией с местом вхождения спицы в наружный корковый слой. Транспортером измеряют углы отклонения. Спицу и вкладной ствол извлекают и в соответствии с полученными поправками перемещают направляющий ствол в горизонтальном и вертикальном секторах. Для установления длины гвоздя, который должен быть применен для остеосинтеза, необходимо определить истинную длину шейки бедра, проходящую через место входа спицы в бедренную кость и через центр головки бедра. С этой целью на той же переднезадней рентгенограмме измеряют длину отрезка линии от наружного края бедренной кости до внутреннего края головки (D) и длину внедренной части спицы (C_1). Если истинную длину шейки и головки бедра по указанной выше линии обозначить через D , а истинную длину введенной в кость части спицы через C (она равна 60 мм), то $C/C_1 = D/D_1$. Истинную длину шейки определяют по формуле: $d = C - d_1 / C_1$. Выбирают гвоздь на 8—10 мм короче истинной длины шейки бедра. После забивания он должен выстоять из кости на 10 мм. При использовании гвоздя Института им. Н. В. Склифосовского, имеющего диаметр 12 мм, в направляющий ствол аппарата вставляют вкладной ствол для этого гвоздя. Фрезой с помощью дрели перфорируют корковый слой бедренной кости. Рационально вводить гвоздь так, чтобы две его лопасти располагались проксимально, а одна — дистально (при вертикальном положении больного). Забивают гвоздь неполностью. Вновь проводят рентгенографию в 2 проекциях, и при правильном направлении гвоздь забивают полностью (см. рис. 45, б), чтобы он примерно на 0,5 см не доходил до суставного хряща головки.

После забивания гвоздя и снятия вытяжения отломки сколачивают специальным инструментом (импакто-

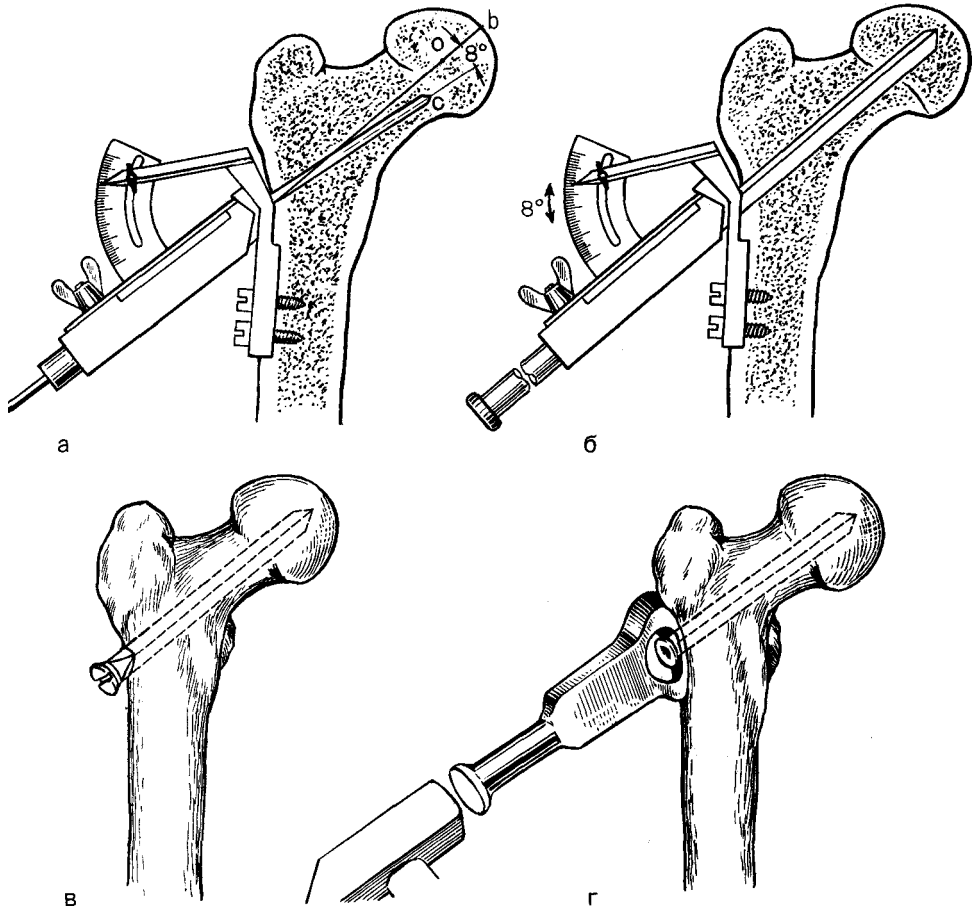


Рис. 45. Методика введения трехлопастного гвоздя с помощью аппарата Демьянова.
 а — введение спицы; б — вбит гвоздь; в — остеосинтез шейки бедра трехлопастным гвоздем;
 г — сколачивание отломков импактором после остеосинтеза.

ром), что наряду с прочной фиксацией обеспечивает их сращение.

В послеоперационном периоде конечность укладывают на лечебную шину. При достижении прочной фиксации отломков и вколочении их, а также удовлетворительном общем состоянии, больного на 2-е сутки начинают обучать ходить с костылями. Больному не разрешают садиться и нагружать оперированную ногу в течение 3—4 мес. Сращение отломков обычно происходит в течение 5—8 мес. Только после надежного сращения разрешают ходить без костылей. Удаляют гвоздь не ранее, чем через год после операции.

Введение гвоздя по методу А. В. Каплана. Гвоздь вводят с помощью направляющего аппарата. Применяют общее, местное или спинномозговое обезболивание. Больного укладывают на операционный стол. Путем постоянной тяги по длине, отведения и внутренней ротации конечности осуществляют сопоставление отломков. По наружной поверхности, чуть книзу от большого вертела делают разрез до кости длиной 10—12 см. В подвертельной области, где предполагают ввести гвоздь, просверливают корковый слой кости. Аппарат укрепляют с помощью 2 гвоздей на наружной по-

верхности бедренной кости. Подвижный штифт направляющего аппарата фиксируют в прорези аппарата на уровне предполагаемой линии расположения оси шейки бедра. Через одно из отверстий подвижного штифта проводят толстую спицу, конец которой вставляют в отверстие, ранее просверленное в бедренной кости. В этом направлении с помощью дрели проводят спицу через шейку в головку бедра. Делают рентгенограммы в 2 проекциях и определяют положение спицы. Вносят коррективы, передвигая направляющий штифт, а также выбирая соответствующее отверстие в нем. Определив точное положение направляющей спицы, удаляют спицу, введенную в кость. После этого новую спицу вводят дрелью в намеченном направлении. Правильность положения спицы проверяют рентгенограммами. Направляющий аппарат удаляют. Подбирают необходимой длины гвоздь с продольным каналом в нем. Затем по спице проводят гвоздь. После забивания гвоздя спицу удаляют и делают контрольные рентгенограммы. Рану послойно зашивают. После операции ногу укладывают на лечебную шину. Подвешивают груз 2—3 кг на 7—10 дней. При неточном введении гвоздя накладывают на 2—3 мес облегченную гипсовую повязку. Ходить больные с помощью костылей начинают через 4 нед после операции. В течение 5—6 мес конечность не разрешают нагружать.

Открытый остеосинтез при переломах шейки бедра. Метод открытого остеосинтеза отломков шейки бедра у нас в стране применяли Б. А. Петров, И. Ю. Каем, С. О. Португалов и Я. С. Сегалевич, В. А. Поляков и др. Однако имеется точка зрения [Островское Г. Е., Мовшович И. А., 1972, и др.], что открытый остеосинтез при медиальном переломе бедра более травматичен и опасен, особенно у пожилых людей. Этот метод имеет свои показания к применению, особенно при наличии склерозирующего процесса в области шейки бедра, когда

часто закрытым путем остеосинтез провести бывает невозможно. Чаще применяют для этих целей *методику В. А. Полякова*. Разрез кожи начинают от передней верхней ости подвздошной кости и направляют вперед и книзу, как бы окаймляя большой вертел. Проникают в пространство между средней ягодичной мышцей и напрягателем широкой фасции. Кожный лоскут отсепаируют кверху, и выделяют большой вертел и площадку над ним. Крестообразным разрезом капсулы вскрывают тазобедренный сустав. Место перелома становится доступным для осмотра. Зондом определяют необходимую длину гвоздя, намечают направление и место его введения. В выбранной точке электросверлом перфорируют кортикальный слой кости. Проводят тщательную репозицию отломков. В сделанное отверстие вставляют гвоздь (10—11 см) и осторожными ударами молотка забивают его в нужном направлении на должную глубину. Рану послойно зашивают. Гипсовую иммобилизацию не применяют.

ЛАТЕРАЛЬНЫЕ (ВЕРТЕЛЬНЫЕ) ПЕРЕЛОМЫ ШЕЙКИ БЕДРА

Оперативное лечение применяют у пожилых больных, что избавляет их от длительного постельного режима и позволяет рано активизировать пострадавших.

Проводят наркоз. Больного укладывают на ортопедический стол. К штангам для вытяжения фиксируют стопы. С целью сопоставления отломков конечность вытягивают по длине, ей придают положение небольшого отведения в тазобедренном суставе и незначительной внутренней ротации. После определения ориентиров через мягкие ткани, скользя по передней поверхности шейки бедра, вводят ориентирующую спицу. Выполняют рентгенографию в 2 проекциях. Устанавливают направление для введения гвоздя. Не извлекая спицы, осуществляют хирургический

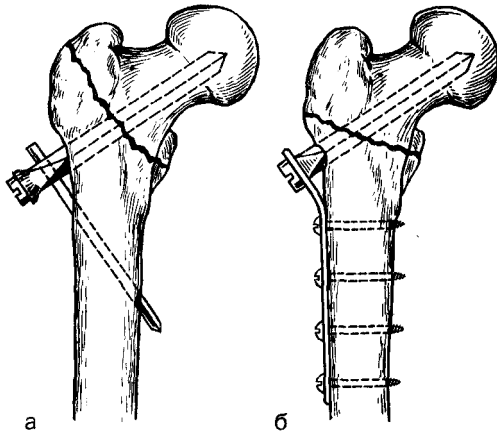


Рис. 46. Остеосинтез вертельных переломов. а — трехлопастным гвоздем с кронштейном; б — трехлопастным гвоздем с боковой накладкой.

доступ от верхушки большого вертела книзу над бедренной костью длиной 10—18 см.

При чрезвертельных переломах отломки скрепляют трехлопастным гвоздем с кронштейном по методике Демьянова (рис. 46, а). При оскольчатых, межвертельных переломах отломки фиксируют трехлопастным гвоздем с дополнительной пластинкой (рис. 46, б), закрепленной к бедренной кости 4 винтами.

Для фиксации отломков при вертельных переломах трехлопастной гвоздь должен быть такой длины, чтобы он проникал только в шейку бедра.

Ориентируясь на направление спицы, вбивают гвоздь, сколачивают отломки. При фиксации кронштейном Демьянова через отверстие в гвозде сверлом наносят канал через оба кортикальных слоя в бедренной кости. В канал вводят кронштейн и закрепляют его винтом. В случае фиксации отломков трехлопастным гвоздем с накладкой после введения гвоздя и сколачивания отломков к гвоздю винтом прикрепляют боковую накладку и фиксируют ее винтами к бедренной кости. Накладывают швы на рану, на сутки в нее вводят активный дренаж. Конечность помещают на шину. При наличии прочной

фиксации отломков и хорошем общем состоянии на 2-е сутки больного начинают обучать ходить с помощью костылей.

Летальность больных с переломом шейки бедра при консервативном методе составляла около 14%, а при использовании оперативного лечения снизилась до 7%; при вертельных переломах бедра она составляла 22—30%, при применении остеосинтеза — уменьшилась до 14—

БОЛЬШОЙ ВЕРТЕЛ

При значительном смещении фрагментов большого вертела проводят остеосинтез.

Обезболивание — наркоз. Положение больного — на здоровом боку. Разрез длиной 10—12 см наносят над большим вертелом. Обнажают место перелома, точно устанавливают фрагмент большого вертела на свое место, после чего фиксируют двумя длинными винтами.

Артродез тазобедренного сустава.

При тяжелых односторонних деформирующих артрозах, особенно у мужчин, нередко прибегают к артродезу. Используют фиксатор Ткаченко, показанный на рис. 47, который состоит из штифта (1), кронштейна (2) и двух гаек (3 и 4).

Винт-штопор применяется 4 размеров (250, 200, 180, 150 мм), имеет круглое сечение диаметром 10 мм. На одном конце штифта имеется глубокая нарезка. Второй конец штифта на протяжении 55 мм имеет диаметр 14 мм с нарезкой для гайки. Кронштейн выполнен в виде угольника. На одной его стороне располагается несколько удлиненное отверстие для нарезной части штифта; на другой, несколько вогнутой для лучшего прилегания к бедренной кости, — 3 отверстия для винтов.

Методика. Проводят продольный наружный разрез кожи над большим вертелом. Последний вместе с прикрепляющимися к нему мышцами временно отсекают. Выделяют

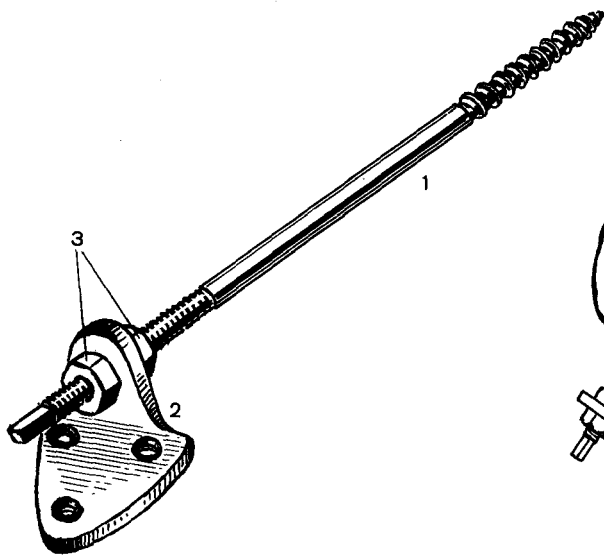


Рис. 47. Фиксатор Ткаченко для артродеза тазобедренного сустава.
Объяснение в тексте.

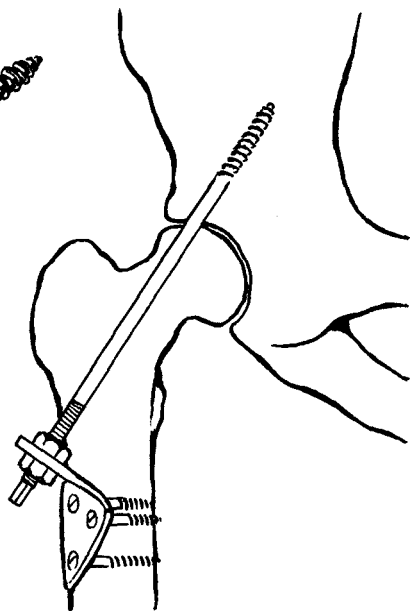


Рис. 48. Методика артродеза тазобедренного сустава.

и вывихивают головку бедра. Проводят экономную резекцию вертлужной впадины и суставного конца бедренной кости. Суставной конец бедренной кости устанавливают в освеженную вертлужную впадину. Конечности придают функционально выгодное положение.

Ручным сверлом диаметром 10 мм наносят канал, который проходит через вертельную область, шейку и крышу вертлужной впадины. Направление канала — снизу вверх и спереди назад. Затем сверлом 14 мм несколько расширяют канал в бедренной кости. Штифт-штопор с помощью ключа ввинчивают в подвздошную кость. На нижний конец штифта своим удлиненным отверстием надевают кронштейн. Второй, несколько изогнутой, стороной кронштейн прикладывают к наружной поверхности бедренной кости и скрепляют винтами. На выступающий из кронштейна конец штифта навинчивают гайку и осуществляют сдавление раневых поверхностей впадины и проксимального конца бе-

дренной кости, чем достигают прочную внутреннюю фиксацию костей.

Для устранения возможности вращения фиксатора по оси последний закрепляют дополнительно второй гайкой (рис. 48).

Остеосинтез отломков после межвертельной остеотомии. Применяют наркоз. Больной находится в положении на здоровом боку. Делают продольный разрез кожи и подлежащих тканей длиной 15 см. Частично отсекают мышцы, прикрепляющиеся к большому вертелу. Пилой Джигли делают косую межвертельную остеотомию. Периферический отломок смещают кнутри под головку бедра. Отломки фиксируют пластинкой Ткаченко. Перед введением в кость пластинку изгибают под необходимым углом. В центральной отломке плоским долотом проделывают канал для пластинки. Над большим вертелом вводят в пластинку винт. Устанавливают пластинку на периферическом отломке и контрактором осуществляют сдавление отломков. К периферическому отломку пластинку

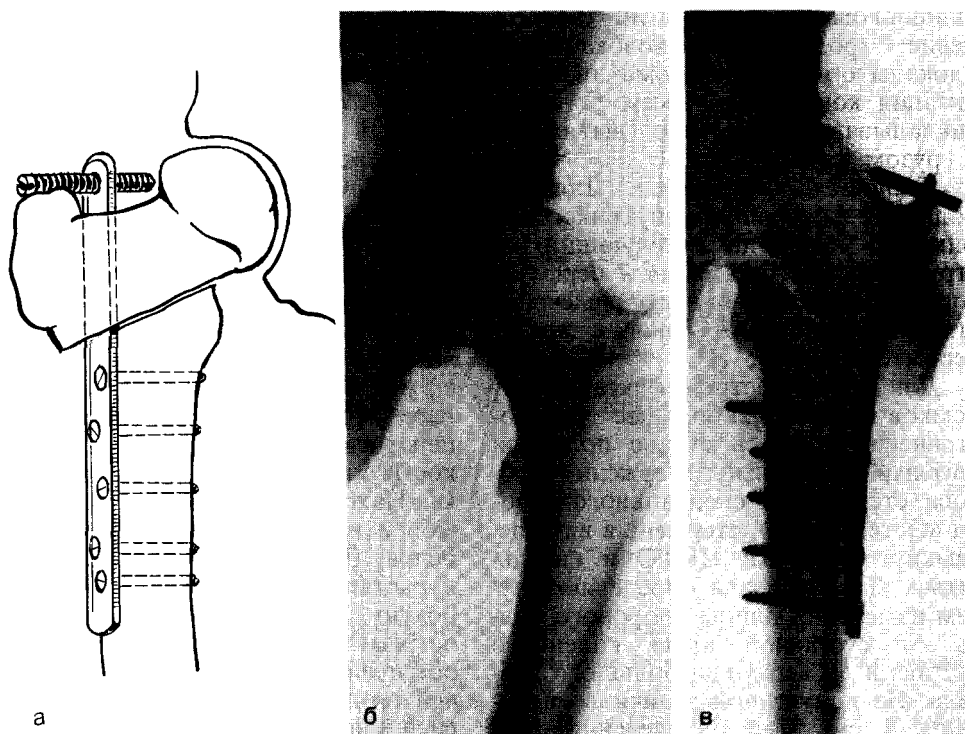


Рис. 49. Остеосинтез отломков после межverteбальной остеотомии.
 а — схема остеосинтеза пластиной; б — артроз тазобедренного сустава; в — после операции.

фиксируют винтами (рис. 49). Вводят дренаж. Послойно зашивают рану. Гипсовую иммобилизацию не применяют. Временно накладывают гипсовый «сапожок» с перекладиной. «Сапожок» разрезают по длине. Со 2-го дня после операции больным разрешают ходить с помощью костылей. Сращение отломков происходит через 3—4 мес.

ДИАФИЗ БЕДРЕННОЙ КОСТИ

Интрамедуллярный металлоостеосинтез. *Показания.* Метод успешно применяют для фиксации отломков при поперечных, косых или близких к ним переломах на протяжении верхней и средней трети диафиза бедра, когда периферический отломок имеет длину не менее 15 см. В этих случаях представляется возможным получить надежную фиксацию отломков.

Противопоказания. Не следует оперировать больных в тяжелом со-

стоянии (шок, кровопотеря и др.). Операцию проводят только после нормализации общего состояния больного. Противопоказаниями к выполнению вмешательства являются ссадины или гнойничковые заболевания кожи, а также наличие острых воспалительных заболеваний органов дыхания, мочевых путей и др. При открытых переломах в случае отсутствия местных и общих противопоказаний остеосинтез проводят после первичной хирургической обработки раны. Некоторые травматологи это делают после заживления раны. При закрытых переломах оперативное вмешательство выполняют в первые 3—7 дней.

Подготовка к операции. Интрамедуллярный остеосинтез не является срочным оперативным вмешательством, а поэтому его проводят после обследования пострадавшего и соответствующей подготовки. При наличии шока проводят комплекс про-

тивошоковых мероприятий (восполнение кровопотери, новокаиновые блокады области перелома, иммобилизация конечности). Всем больным накладывают скелетное вытяжение с грузом 8—10 кг.

Техническое оснащение. Для выполнения операции внутрикостной фиксации необходим следующий инструментарий: трехгранный перфоратор, насадка, крючок для извлечения стержня, однозубые крючки, костодержатель, шило.

Для внутрикостной фиксации отломков бедра наибольшее распространение у нас в стране получили круглый сплошной стержень Дуброва, стержень из специального набора «Остеосинтез», стержень в виде незамкнутой трубки ЦИТО и гвоздь-штык. Длину гвоздя определяют путем измерения длины здорового бедра от суставной щели коленного сустава и до верхушки большого вертела. Из полученной величины вычитают 4 см. Для определения толщины гвоздя измеряют самую узкую часть костномозговой полости (на рентгенограммах), из полученной цифры вычитают 2—3 мм (поправка на увеличение рентгеновского изображения). Гвоздь должен быть тоньше костномозговой полости на 1 мм.

Существуют два основных метода введения гвоздя: закрытый и открытый. При закрытом методе на ортопедическом столе под контролем рентгеновского аппарата через разрез над большим вертелом в центральный и периферический отломки проводят проводник, а затем по нему вводят гвоздь. Место перелома не обнажают, поэтому метод малотравматичен. Однако он трудоемок: необходимо располагать двумя рентгеновскими аппаратами, ортопедическим столом. Во время операции больной, хирург и персонал подвергаются рентгеновскому облучению.

В СССР получил распространение *открытый метод введения гвоздя*, при котором обнажают место перелома. Гвоздь может быть введен прямым, ретроградным путем и по

проводнику. Проводят наркоз. Больной находится в положении на здоровом боку. После подготовки операционного поля осуществляют наружный хирургический доступ. При переломах бедра в средней трети предпочтительнее передненаружный разрез, позволяющий по межмышечному пространству выйти на область перелома без кровопотери, а в верхней и нижней трети — наружный доступ.

Передненаружный доступ. Кожу и собственную фасцию рассекают по линии, соединяющей передневерхнюю ость подвздошной кости с наружным краем надколенника. Находят промежуток между прямой и наружной широкой мышцами бедра. Тупым путем их разделяют и растягивают. Промежуточную широкую мышцу бедра разделяют острым путем до кости. Этот разрез обеспечивает хороший доступ к средней трети бедра. При необходимости расширить доступ кверху собственную фасцию рассекают снизу вверх и входят в промежуток между портняжной мышцей и напрягателем широкой фасции. Прямую мышцу бедра и портняжную мышцу отодвигают крючками кнутри, напрягатель широкой фасции — кнаружи (рис. 50, а).

Наружный доступ. Кожу разрезают по линии, соединяющей вершину большого вертела и наружный надмыщелок бедренной кости. Подвздошно-большеберцовый тракт рассекают в том же направлении. Наружную широкую мышцу бедра и лежащую на ней промежуточную широкую мышцу разделяют по ходу волокон вплоть до кости или рассекают по линии разреза кожи. Край раны растягивают крючками и обнажают наружную поверхность бедренной кости (рис. 50, б, в).

Доступ к области большого вертела. Разрез кожи делают таким образом, чтобы $\frac{1}{3}$ длины его располагалась на большом вертеле, а $\frac{2}{3}$ — в мягких тканях над ним. После рассечения кожи, подкожной клетчатки и расслоения большой

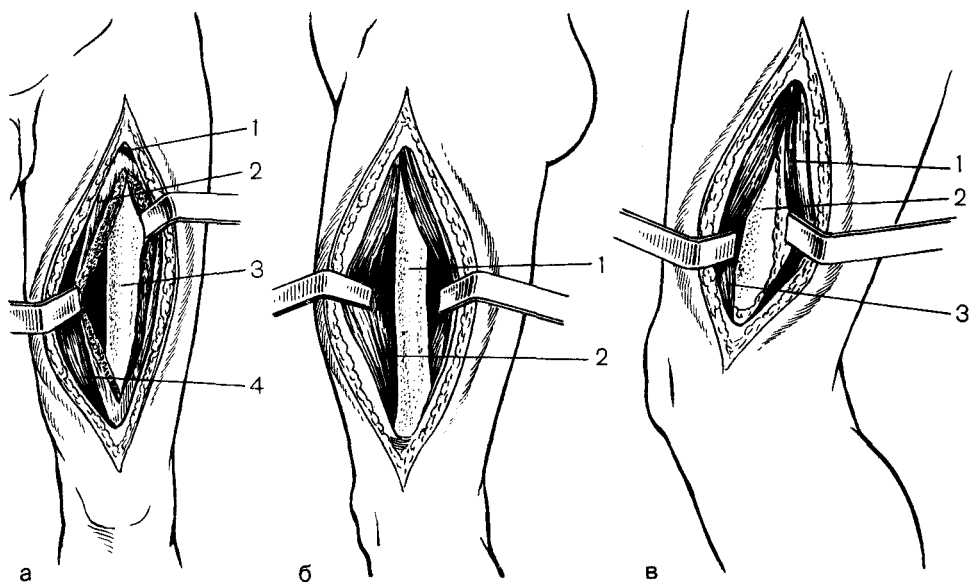


Рис. 50. Хирургические доступы к диафизу бедра.

а — передненаружный: 1 — сосуды в наружной широкой мышце бедра, 2 — промежуточная широкая мышца бедра, 3 — бедренная кость, 4 — прямая мышца бедра; б — наружный доступ в средней трети бедра: 1 — бедренная кость, 2 — рассеченная наружная широкая мышца бедра; в — наружный доступ в нижней трети бедра: 1 — двуглавая мышца бедра, 2 — бедренная кость, 3 — наружная широкая мышца бедра.

ягодичной мышцы выходят на среднюю ягодичную мышцу. Последнюю рассекают продольным разрезом. Под рассеченной мышцей становится видна bursa trochanterica. Это и является местом для введения гвоздя (forssa trochanterica). Обнажают центральный и периферический отломки, которые удерживают однозубыми крючками. При прямом введении гвоздя над большим вертелом проводят второй разрез длиной 7—10 см. Перфоратором в области вертельной ямки наносят отверстие в костномозговую полость центрального отломка (рис. 51, а, 1), после этого вбивают штифт в центральный отломок так, чтобы он выстоял из конца его на 1 см (см. рис. 51, а, 2). Отломки сопоставляют, и конец выступающей части штифта внедряют в костномозговую полость периферического отломка. Штифт забивают в периферический отломок таким образом, чтобы отломки находились в тесном контакте и были точно сопоставлены (см. рис. 51, а, 3). Конец

штифта должен на 1—1,5 см выстоять над верхушкой большого вертела.

Ретроградное введение штифта. При ретроградном введении штифт вначале вбивают в костномозговую полость центрального отломка таким образом, чтобы его конец выстоял под кожей над большим вертелом (рис. 51, б, 1, 2). После разреза тканей над концом штифта в вертельной области его пробивают дальше, чтобы из конца центрального отломка конец штифта выстоял на 1 см (см. рис. 51, б, 3). Отломки сопоставляют, и штифт забивают в периферический отломок (см. рис. 51, б, 4).

Введение штифта по проводнику. Используют гвоздь и специальный проводник из набора «Остеосинтез». Вместо штифта, как это делают при ретроградном его введении, вводят проводник, который своим концом выстоит в разрез над вертельной областью. На проводник нанизывают штифт и молотком забивают в костномозговую полость центрального

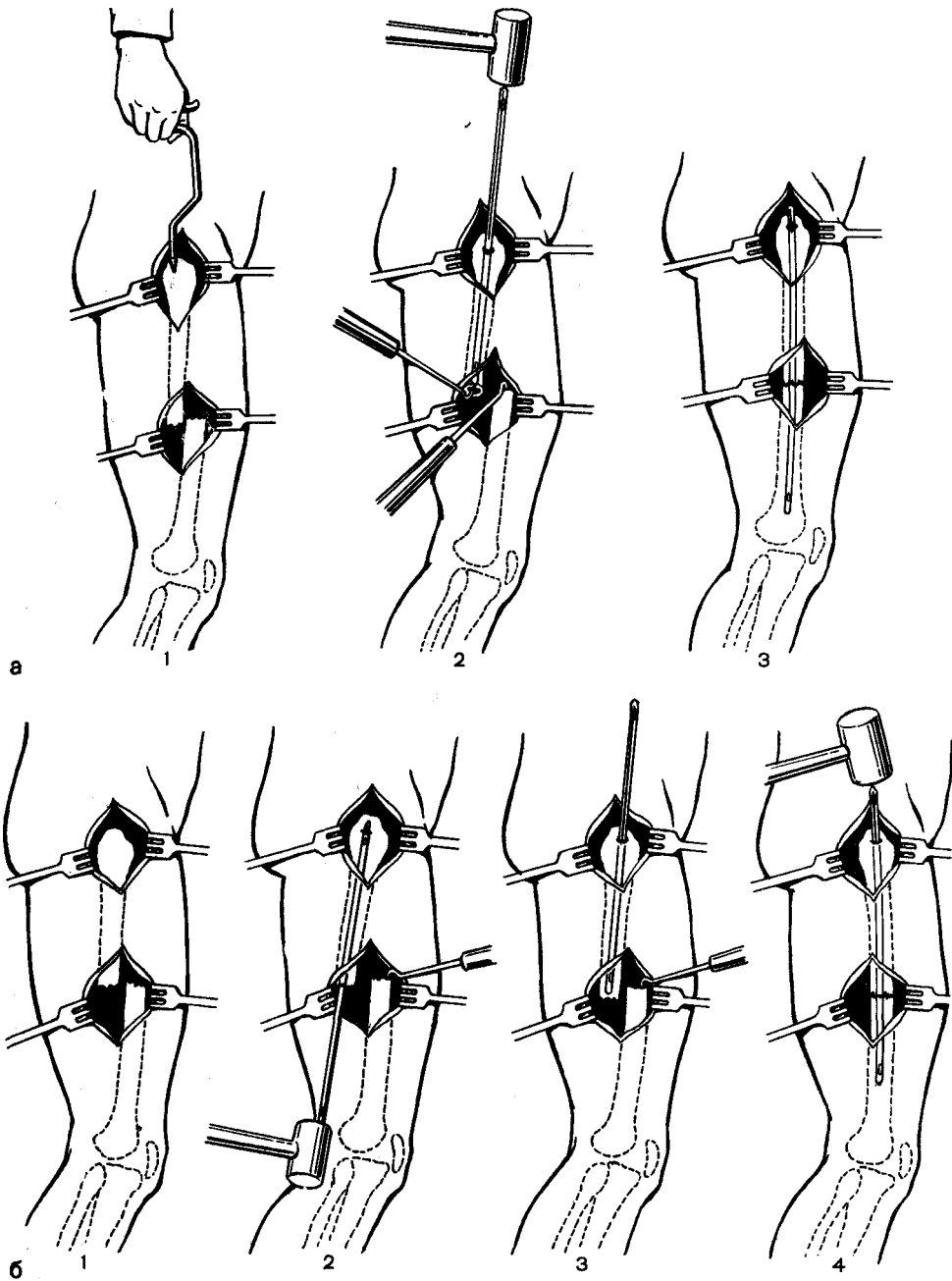


Рис. 51. Методика остеосинтеза отломков бедра.
Объяснение в тексте.




Рис. 52. Остеосинтез отломков при переломе бедра штифтом.

а — до операции; б — после операции.

отломка, чтобы его конец выстоял на 1 см. После этого проводник удаляют, отломки сопоставляют, и гвоздь вбивают в периферический отломок. Необходимо следить, чтобы не произошло заклинивания проводника штифтом.

Во всех случаях при введении штифта в периферический отломок надо создавать противоупор; если образуется диастаз, его устраняют ударами рукой по пятке при разогнутой ноге или по коленному суставу после его сгибания.

Если удается хорошо сопоставить и прочно фиксировать отломки (рис. 52), конечность укладывают на лечебную шину. Уже через 2—3 дня после операции, при отсутствии противопоказаний, больному разрешают ходить с помощью костылей. Когда на операционном столе введением штифта не удастся получить полного обездви-

живания отломков, операцию заканчивают наложением гипсовой кокситной повязки на срок, необходимый для сращения отломков (3—4 мес).

Ошибки. При внутрикостной фиксации отломков встречаются ошибки технического порядка, связанные с использованием некачественных металлических конструкций и неправильным их подбором, неправильным выполнением операции и производством оперативного вмешательства не по показаниям.

Неправильный выбор стержня по размерам. Применение длинного стержня сопровождается проникновением его в коленный сустав, короткого — не обеспечивает достаточной фиксации отломков и часто является причиной несращения отломков. При наличии даже незначительной подвижности на месте перелома после остеосинтеза, особенно при развитии ложного сустава, часто в результате утомления металла происходит перелом стержня. Введение большего по размеру стержня, чем это нужно, часто приводит или к его заклиниванию в костномозговой полости, или к образованию трещин в отломке.

Ошибки при введении стержня. При введении стержня со стороны большого вертела может встретиться осложнение, когда делают перфоратором канал в вертельной области не в правильном направлении.

Осложнения. Наиболее частыми из них являются кровопотеря, шок, нагноение, жировая эмболия, ложные суставы и неправильно сросшиеся переломы.

Кровопотеря. Известно, что даже при закрытом переломе бедра в гематому изливается до 1500—1700 мл крови. Перед оперативным вмешательством должна быть восполнена кровопотеря, а во время операции необходимо проводить тщательный гемостаз и при надобности возмещать кровопотерю.

Шок. При открытых (огнестрельных и неогнестрельных) пере-

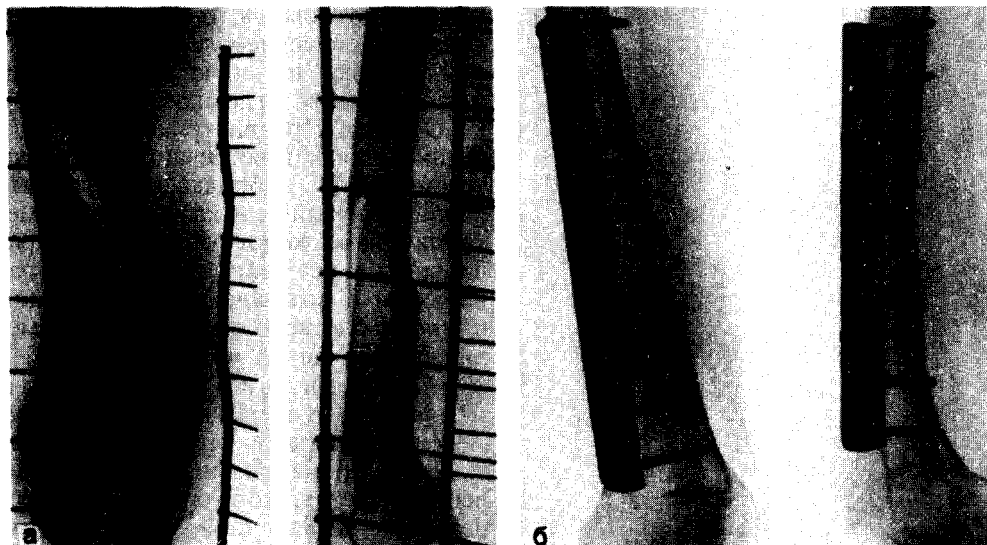


Рис. 53. Остеосинтез отломков пластинкой Ткаченко при переломе бедра в нижней трети, а — перелом бедра; б — отломки фиксированы пластинкой.

ломах у значительной части пострадавших имеет место это осложнение; при закрытых переломах оно встречается реже. Больным с переломами бедра всегда нужно проводить превентивную противошоковую терапию, а при наличии шока — энергичное его лечение.

Жировая эмболия. По данным Я. Г. Дуброва (1961), на 2110 операций внутрикостной фиксации летальный исход от этого осложнения отмечен у 7 больных (0,3%). Основными мерами профилактики жировой эмболии являются проведение атравматично всех манипуляций и самого оперативного вмешательства; надежное обездвиживание отломков от момента оказания первой помощи и при проведении последующего лечения; постоянный контроль за свертывающей системой крови и проведение мероприятий по ее коррекции; превентивная терапия с применением липостабила, а также контракала, трасилола и др.

Остеосинтез пластинкой. Метод применяют при «низких» и «высоких»

диафизарных переломах, когда периферический отломок имеет длину менее 15 см. Делают разрез кожи длиной 20 см по наружной поверхности бедра. Отломки обнажают и сопоставляют. Периферический заостренный конец пластинки внедряют в расширяющуюся метафизарную часть по наружной поверхности бедра и фиксируют винтами (рис. 53). После этого сдвигают отломки контракто-ром. На одной половине пластинка имеет 4 продольных отверстия, винты вводят непосредственно через проксимальную часть отверстия. Если отломки фиксированы прочно, гипсовую повязку не накладывают, больным разрешают ходить с помощью костылей на 2-й день после операции. Конструкция пластинки препятствует образованию диастаза между отломками, а наличие продольных пазов позволяет рано начать нагрузку на конечность, что способствует сближению отломков в процессе лечения и позволяет использовать раннюю ходьбу для успешной реабилитации пострадавшего.

МЫШЦЕЛКИ БЕДРЕННОЙ КОСТИ

К оперативному методу прибегают при неудачной закрытой репозиции, особенно, когда не восстановлена конгруэнтность сустава.

Остеосинтез изолированных переломов мышечков. Проводят наркоз или внутрикостную анестезию. При переломе наружного мышечка делают передненааружный разрез, внутреннего — передневнутренний с вскрытием коленного сустава. Удаляют сгустки крови из полости сустава и под контролем глаза сопоставляют отломки. Фрагмент мышечка фиксируют одним или двумя винтами или болтами (рис. 54, а). Винты вводят в противоположный кортикальный слой и на расстоянии не менее 2—2,5 см друг от друга. При достижении прочной фиксации отломков коленный сустав фиксируют двумя гипсовыми лонгетами в течение 2—3 нед. Нагрузку на конечность

разрешают не ранее, чем через 2,5—3 мес.

Остеосинтез V- и T-образных переломов обоих мышечков. Проводят наркоз. Наносят 2 разреза — передневнутренний и передненааружный, чтобы образовался доступ к мышечкам бедра и нижней трети его. Из сустава удаляют сгустки крови и мелкие костные осколки. Необходимо абсолютно точно сопоставить отломки, полностью восстановить конгруэнтность суставных поверхностей. Мышечки соединяют 1 или 2 болтами, проведенными через металлическую пластинку. Пластинку после предварительного сдавления контрактором закрепляют винтами к центральному и периферическому отломкам (рис. 54, б). Конечность фиксируют гипсовой кокситной повязкой на 3—4 нед; если достигнуто надежное обездвиживание, необходимо как можно раньше приступить к функциональному лечению.

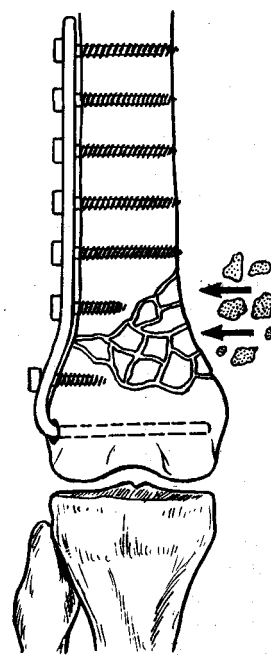
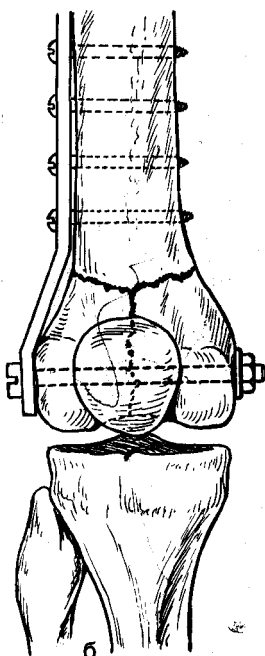
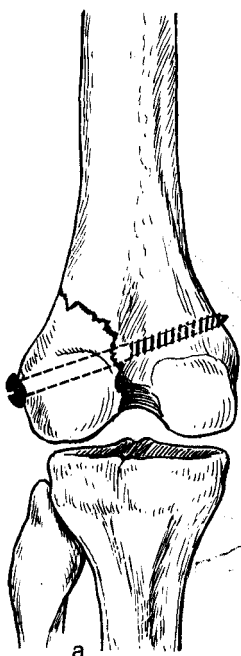


Рис. 54. Оперативное лечение переломов мышечков бедра.

а — Остеосинтез винтом изолированного перелома наружного мышечка; б — Остеосинтез болтом и пластинкой при T-образном переломе мышечков.

Рис. 55. Остеосинтез отломков бедра в нижней трети изогнутой пластинкой.

Остеосинтез надмыщелкового перелома бедренной кости изогнутой пластинкой АО. Проводят наркоз. Осуществляют наружный хирургический доступ. Широкую фасцию рассекают продольно, и в пространстве между наружной широкой и двуглавой мышцами бедра проникают к кости. Отломки сопоставляют. Узким долотом готовят место в мышелке для внедрения конца пластинки. Пластинку на наружной поверхности располагают таким образом, чтобы часть отверстий ее находилась и на периферическом отломке. Изогнутую часть пластинки внедряют в наружный мыщелок бедра, пластинку фиксируют к периферическому отломку. Контрактором сдавливают отломки, после чего вводят винты в оставшиеся отверстия (рис. 55).

НАДКОЛЕННИК

При переломах со смещением отломков при наличии диастаза между ними более 2 мм показано оперативное лечение.

Остеосинтез винтом или болтом. Метод можно применять при лечении поперечных переломов надколенника, когда нет осколков и дополнительных трещин. Осуществляют внутритригностную анестезию. Делают дугообразный разрез кожи по передне-внутренней поверхности коленного сустава длиной 10 см. Обнажают отломки, удаляют сгустки крови и мелкие костные осколки из сустава. Сопоставляют отломки, которые удерживают дву- или однозубыми крючками. Сверлом диаметром на 0,5 мм тоньше винта или шилом наносят канал в продольном направлении из верхушки надколенника через оба фрагмента. В образовавшийся канал ввинчивают достаточной длины винт (рис. 56, а). Для соединения отломков болтом необходимо сделать в них канал, равный диаметру болта. При оскольчатых переломах надколенника для сопоставления и фиксации отломков применяют болт с удлиненной шайбой (рис. 56, б). Операцию закан-

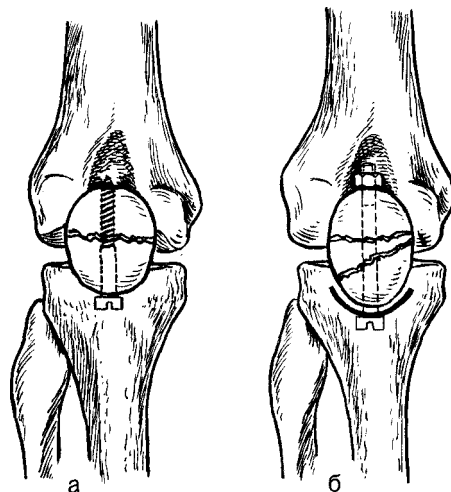


Рис. 56. Остеосинтез при переломах надколенника.

Объяснение в тексте.

чивают наложением швов на разорванный сухожильный аппарат четырехглавой мышцы бедра. При прочном соединении отломков коленный сустав фиксируют гипсовыми лонгетами на 10—15 дней, затем приступают к активному восстановлению его функции.

Остеосинтез отломков надколенника проволочной «восьмеркой». Применяют внутритригностную анестезию. Делают дугообразный разрез кожи над надколенником длиной 8—10 см. Выделяют отломки, удаляют сгустки крови. Проволоку проводят в виде восьмерки под сухожилием четырехглавой мышцы бедра и связкой надколенника, чтобы проволока перекрещивалась на передней поверхности. После скручивания концов проволоки (лучше на наружной поверхности надколенника) достигают надежной фиксации отломков в правильном их положении.

КОСТИ ГОЛЕНИ

МЫШЦЕЛКИ БОЛЬШЕБЕРЦОВОЙ КОСТИ

Остеосинтез применяют, когда не удастся закрытой репозицией сопоставить отломки при изолированных

переломах мышелков большеберцовой кости, а также при Т- и V-образных переломах неоскольчатого характера.

Методика. Используют наркоз или внутрикостную анестезию. Хирургический доступ при изолированных переломах отдельных мышелков осуществляют с помощью парапателлярного разреза длиной 10—12 см.

При сложных переломах обоих мышелков большеберцовой кости иногда необходим широкий подкожнообразный доступ с пересечением связки надколенника (типа Текстора). Проводят ревизию коленного сустава, удаляют кровяные сгустки, разорванный мениск и отдельные свободные костные осколки. Под контролем глаза сопоставляют отломки, чтобы полностью была восстановлена конгруэнтность суставной поверхности большеберцовой кости. У некоторых больных для этих целей элеватором приподнимают вдавленный в губчатую кость суставной хрящ, а образовавшийся под ним дефект костной ткани заполняют консервированной аллогенной губчатой измельченной костью. Отломки фиксируют двумя параллельно введенными в противоположный кортикальный слой длинными винтами или болтами.

При Т- и V-образных переломах отломки мышелков большеберцовой кости фиксируют между собой 1 или 2 болтами, а мышелки с верхней третью большеберцовой кости соединяют изогнутой пластинкой.

При достижении надежного обездвиживания отломков через 2—3 нед снимают гипсовую повязку и назначают лечебную гимнастику, тепловые процедуры и массаж.

ДИАФИЗЫ КОСТЕЙ ГОЛЕНИ

Остеосинтез применяют только при неудачной закрытой репозиции отломков («неправильные»), а также у больных, отломки у которых не представляется возможным удержать

в правильном положении под гипсовой повязкой («неудержимые»). Приступая к операции, следует иметь в виду вероятность как общих, так и местных (некроз кожи, нагноение) осложнений. Она может быть предпринята лишь тогда, когда имеется возможность точно сопоставить отломки, создать между ними тесный контакт и надежно обездвижить. Из-за частых осложнений к операции остеосинтеза на голени прибегают редко, руководствуясь строгими показаниями.

Хирургический доступ к большеберцовой кости. Применяют передненаружный, передний, задневнутренний и задний доступы. Удобным для производства внутреннего остеосинтеза является передненаружный доступ. Большеберцовую кость на всех уровнях обнажают слегка дугообразным передненаружным разрезом длиной от 10 до 15 см. Ориентиром для нанесения разреза является гребень большеберцовой кости; начало и конец разреза должны находиться на гребне, а в средней части отстоять от него на 0,5—1 см кнаружи. Кожный лоскут при этом не формируют. Затем одним разрезом рассекают все ткани до кости (рис. 57). Надкостницу отслаивают на ограниченных участках — только на месте установления конструкции. Необходимо стремиться к тому, чтобы отломки как можно на большем протяжении были связаны с окружающими тканями.

Интрамедуллярный остеосинтез. *Показания.* Остеосинтез большеберцовой кости проводят на протяжении диафизарной ее части. При переломах в верхней трети длина центрального отломка должна быть не менее 8 см, а при переломах в нижней трети — не менее 10 см. Метод применяют при поперечных или близких к ним переломах, когда консервативным путем не удастся сопоставить отломки или удержать их в правильном положении. Ввиду того, что оперативные вмешательства на голени часто осложняются некрозом тканей и вторичным нагноением, строго под-

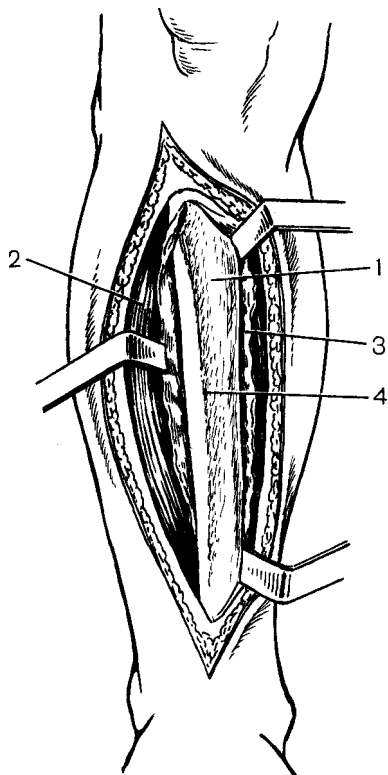


Рис. 57. Передненаружный хирургический доступ к диафизу большеберцовой кости.

1 — большеберцовая кость; 2 — передняя большеберцовая мышца; 3 — надкостница внутренней поверхности большеберцовой кости; 4 — гребень большеберцовой кости.

ходят к выбору показаний к применению этого метода.

Противопоказаниями являются общее тяжелое состояние пострадавшего (кровопотеря, шок и др.), наличие в области предполагаемой операции ссадин, гнойничковых заболеваний кожи. Внутрикостную фиксацию стержнем не следует применять при многооскольчатых переломах, когда не представляется возможным надежно обездвижить фрагменты.

Техническое оснащение. Для выполнения операции необходимы: 1) стержни для фиксации большеберцовой кости; 2) однозубые крючки; 3) костные щипцы; 4) крючки для извлечения стержня; 5) насадка.

Применяют желобоватые стержни из набора «Остеосинтез». Длина не-

обходимого стержня определяется путем измерения расстояния от места предполагаемого введения и до голеностопного сустава, что делают на здоровой ноге.

Методика. При переломах на границе верхней и средней трети в средней трети гвоздь вводят с проксимального отломка через метафиз большеберцовой кости или через площадку над бугристостью большеберцовой кости. 2-й способ введения не требует изгиба штифта, и он может быть большего диаметра. При переломах в нижней трети гвоздь лучше вводить через внутреннюю лодыжку. Целесообразно стержень вбивать через короткий отломок, что дает более надежную фиксацию.

При введении изогнутого стержня в костномозговую полость обездвиживание достигают фиксацией его в 3 точках, а при введении через площадку над бугристостью большеберцовой кости — по всему длиннику.

Введение стержня через метафиз большеберцовой кости. Обезболивание внутрикостное. Место перелома обнажают передненаружным хирургическим доступом. Обнозубыми крючками поднимают отломки; если есть интерпозиция мягких тканей, ее устраняют. Надкостницу на концах отломков стараются дополнительно не повреждать. Второй дугообразный разрез наносят над бугристостью большеберцовой кости длиной 3—4 см. Место для введения штифта выбирают на уровне бугристости, отступя от нее кнутри на 1,5 см. В этом месте продольно рассекают надкостницу, и в кортикальном слое просверливают канал, равный диаметру штифта, под углом 30° к длиннику кости. Такое направление канала обеспечивает правильное введение штифта. Стержень вбивают в сделанный канал до выстояния его на 0,5—1 см из костномозговой полости центрального отломка. Отломки сопоставляют и удерживают в правильном положении костными щипцами. Стержень забивают в периферический

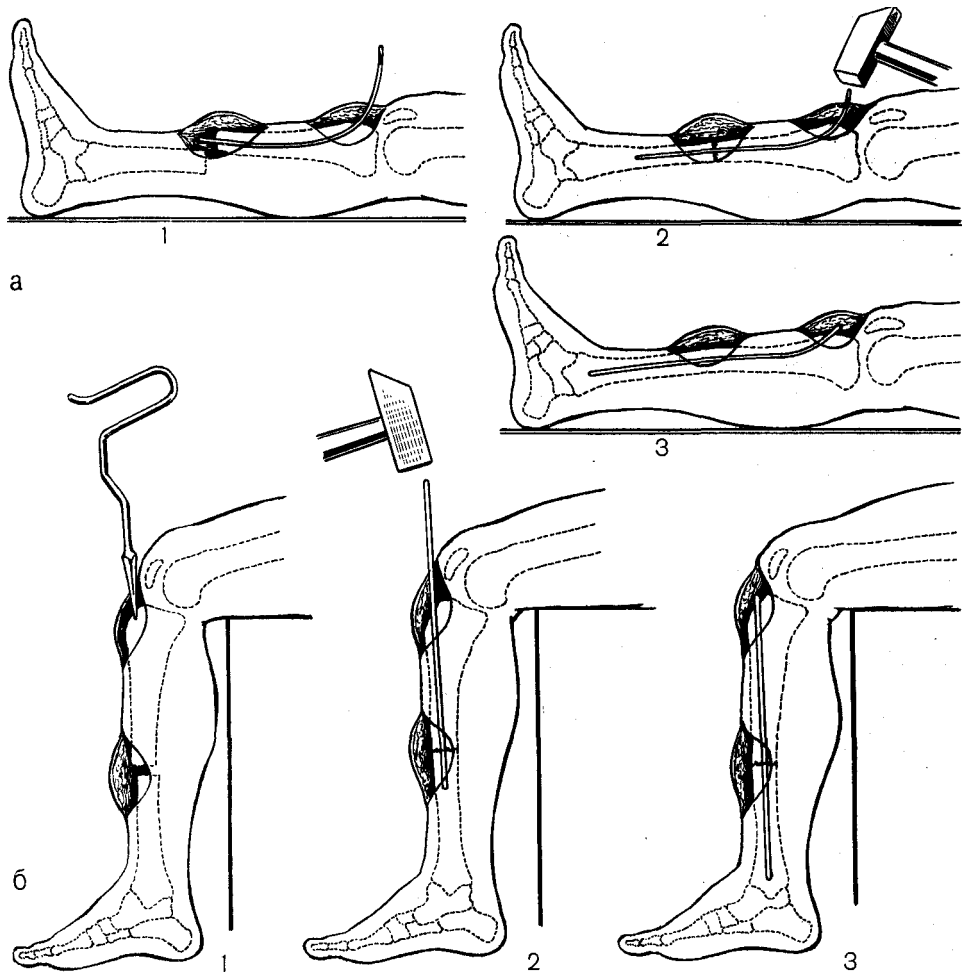


Рис. 58. Методика остеосинтеза штифтом отломков при переломе костей голени.

а — введение гвоздя через бугристую большеберцовую кости: 1 — штифт введен в костномозговую полость центрального отломка; 2 — отломки сопоставлены, 3 — отломки фиксированы штифтом; б — введение гвоздя через площадку над бугристостью большеберцовых костей: 1 — перфоратором наносят отверстие; 2 — штифт вводят в костномозговую полость центрального отломка, 3 — отломки фиксированы штифтом.

отломок так, чтобы он выстоял на месте введения из кости на 1 см. В момент забивания стержня следят, чтобы не образовался диастаз между отломками (рис. 58, а).

Введение стержня через внутреннюю лодыжку. Обезболивание внутрикостное. Передне-наружным хирургическим доступом обнажают отломки. 2-й продольный разрез длиной 3 см проводят над внутренней лодыжкой. Сверлом в лодыжке делают канал под углом 30°, че-

рез который вводят гвоздь в периферический отломок, а затем и в центральный.

Введение стержня через площадку над бугристостью большеберцовой кости. Операция выполняется по такому же плану, как и предыдущая. Различие состоит в следующем. Конечность сгибают в коленном суставе до 90°. Дугообразный разрез кожи делают от верхушки надколенника и до бугристости большеберцовой ко-

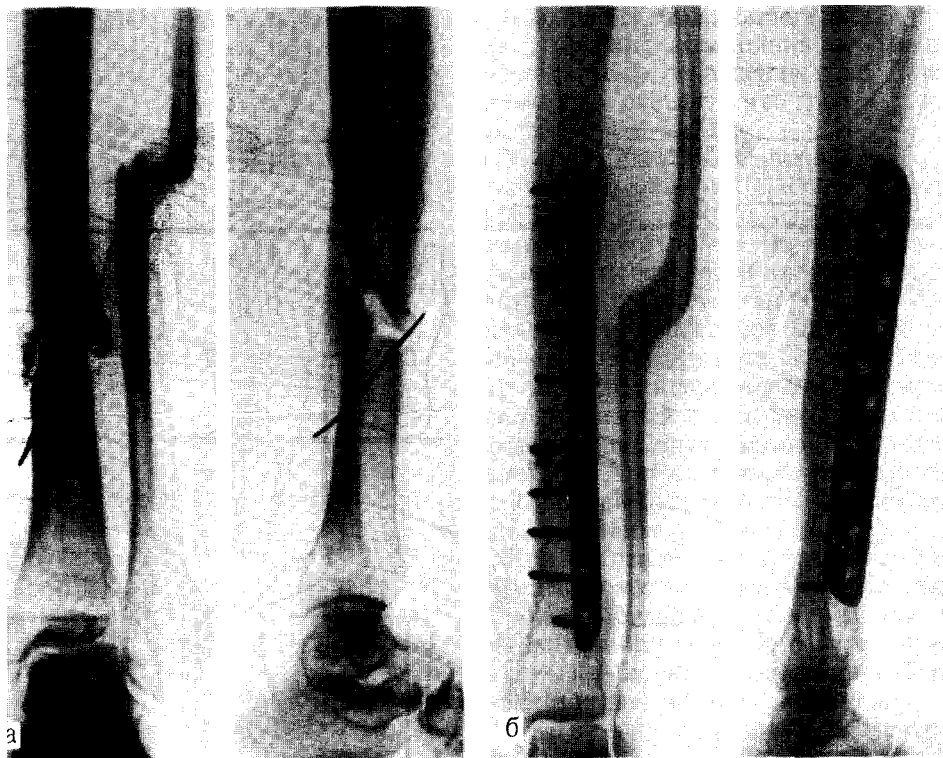

Рис. 59. Остеосинтез отломков большеберцовой кости пластинкой Ткаченко.

а — до операции; б — через 2,5 мес после операции.

сти, после чего продольно рассекают связку надколенника, находят площадку над бугристостью большеберцовой кости, в которой по прямой линии и длиннику кости шилом делают отверстие в костномозговую полость. Через это отверстие забивают прямой стержень вначале в центральный, а затем в периферический отломки (рис. 58,6).

Послеоперационное лечение. После операции на 10—12 дней (до снятия швов) конечность фиксируют двумя боковыми гипсовыми лонгетами, а затем гипсовой циркулярной повязкой до верхней трети бедра. При удовлетворительном общем состоянии больного на 2-е сутки на ограниченное время ему разрешают подниматься с помощью костылей. При условии достижения прочной фиксации отломков и при наличии их хорошего торцового упора через 3—4 нед после

операции разрешают дозированную нагрузку на конечность.

Остеосинтез пластинками. Остеосинтез пластинками с предварительным сдавлением контрактором особенно показан с целью фиксации отломков в верхней и нижней третях большеберцовой кости, при отсутствии травматизации кожных покровов может быть применен и в средней трети.

При остеосинтезе отломков большеберцовой кости применяют пластины Анкина, Демьянова, Каплана — Антонова, Калининера, Полякова, Сиваша, Ткаченко и др.

Делают передненаружный хирургический разрез длиной 12—15 см. Обнажают наружную поверхность большеберцовой кости. Кожу разрезают слегка дугообразным доступом, отступя от гребня большеберцовой кости на 0,5 см. Кожный лоскут не

формируют. Продольно рассекают подкожную клетчатку и надкостницу, которую экономно отслаивают только в области установления пластинки. При фиксации отломков в верхней или нижней трети пластинки нагибают, придают им форму кости в этих местах или долотом выравнивают в отломках место для их постановки. Пластинку устанавливают таким образом, чтобы центр ее находился на месте перелома. После остеосинтеза редкими кетгутовыми швами зашивают надкостницу, подкожную клетчатку. На кожу накладывают редкие шелковые или капроновые швы, чтобы не было ее натяжения.

Стабильный остеосинтез пластинками Ткаченко позволяет не применять внешней иммобилизации и через 3 нед после операции приступить к дозированной нагрузке на оперированную конечность (рис. 59).

Остеосинтез винтами. Остеосинтез винтами применяют при косых и винтообразных переломах большеберцовой кости. Иногда во время операции выясняется, что невозможно фиксировать отломки 2 винтами из-за небольшого протяжения линии излома или наличия дополнительных трещин и осколков. В 1-м случае можно ограничиться фиксацией одним винтом, во 2-м — используют пластинку с дополнительным отверстием в центре. При этом после сопоставления отломков пластинку укладывают на большеберцовую кость. 1-й винт проводят через центральное отверстие, чем достигают фиксации отломков на месте перелома, а затем 6 винтами конструкцию закрепляют на центральном и периферическом отломках.

ГОЛЕНОСТОПНЫЙ СУСТАВ

К остеосинтезу прибегают при неудачной репозиции — в случаях, когда не устранено расширение «вилки» голеностопного сустава, имеется смещение внутренней лодыжки или заднего края большеберцовой кости.

Если расширение «вилки» голеностопного сустава обусловлено разрывом межберцовых связок и диастазом в межберцовом соединении, это устраняют путем применения стягивающего болта.

Операция восстановления «вилки» голеностопного сустава. Используют внутрикостную анестезию. Делают два хирургических доступа: 1-й — над наружной лодыжкой, 2-й — по внутренней поверхности нижней трети большеберцовой кости. Сверлом наносят канал на 1 мм толще диаметра болта, через малоберцовую кость в большеберцовую — снаружи, чуть кверху и кнутри. В канал вводят болт и с внутренней стороны навинчивают гайку, затягивая которую устраняют диастаз в межберцовом синдесмозе (рис. 60,а).

Расширение «вилки» голеностопного сустава при ротационных переломах нередко бывает обусловлено смещением фрагмента наружной лодыжки кнаружи. В этом случае межберцовые связки повреждаются обычно частично, и оперативное вмешательство направлено на фиксацию наружной лодыжки.

Остеосинтез наружной лодыжки. Проводят внутрикостную анестезию. Над наружной лодыжкой проводят разрез длиной 6—8 см. Под контролем глаза сопоставляют отломки. Через нижний полюс лодыжки шилом (сверлом) наносят канал. Отломки скрепляют интрамедуллярно введенным штифтом (рис. 60, б). При косой плоскости излома остеосинтез отломков может быть выполнен 1 или 2 винтами. После соединения отломков малоберцовой кости необходимо убедиться, что межберцовые связки достаточно прочно удерживают кость; если они оказываются полностью разорванными, дополнительно еще скрепляют межберцовое соединение болтом (рис. 60, в).

Остеосинтез внутренней лодыжки. Проводят внутрикостную анестезию. Наносят слегка дугообразный разрез кожи над передней поверхностью внутренней лодыжки. Обнажают ме-

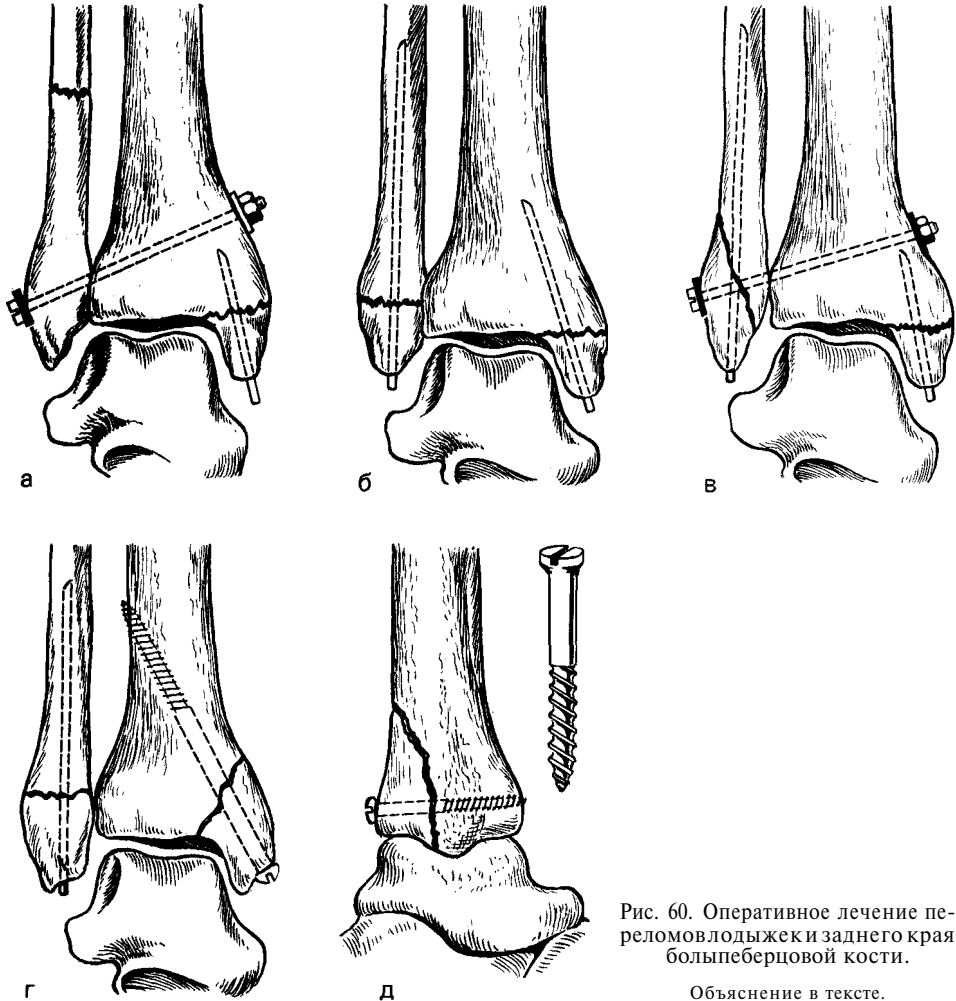


Рис. 60. Оперативное лечение переломов лодыжек и заднего края большеберцовой кости.

Объяснение в тексте.

сто перелома, удаляют кровяные сгустки и ткани, располагающиеся между отломками. Отломок внутренней лодыжки устанавливают на свое место и скрепляют двухлопастным гвоздем, который вбивают в перпендикулярном направлении по отношению к линии излома в губчатое вещество большеберцовой кости. Отломок может быть также скреплен длинным винтом.

При супинационных переломах, когда внутренняя лодыжка отламывается с частью большеберцовой кости, отломки после сопоставления скрепляют винтом (рис. 60, г).

Остеосинтез отломков заднего края большеберцовой кости. К опера-

тивному вмешательству прибегают при неустранимом смещении отломка заднего края большеберцовой кости, если он имеет размер $\frac{1}{4}$ и более суставной поверхности.

Обезболивание — наркоз или внутрикостная анестезия. Разрез кожи по задненаружной поверхности голени, отступая на 1,5 см от пяточного сухожилия. Обнажают место перелома, вскрывают полость голеностопного сустава. Отломки заднего края тщательно сопоставляют, особенно его суставную часть. Его нельзя лишать связи с окружающими мягкими тканями. С большеберцовой костью отломки скрепляют одним или двумя длинными шурупами, введенными

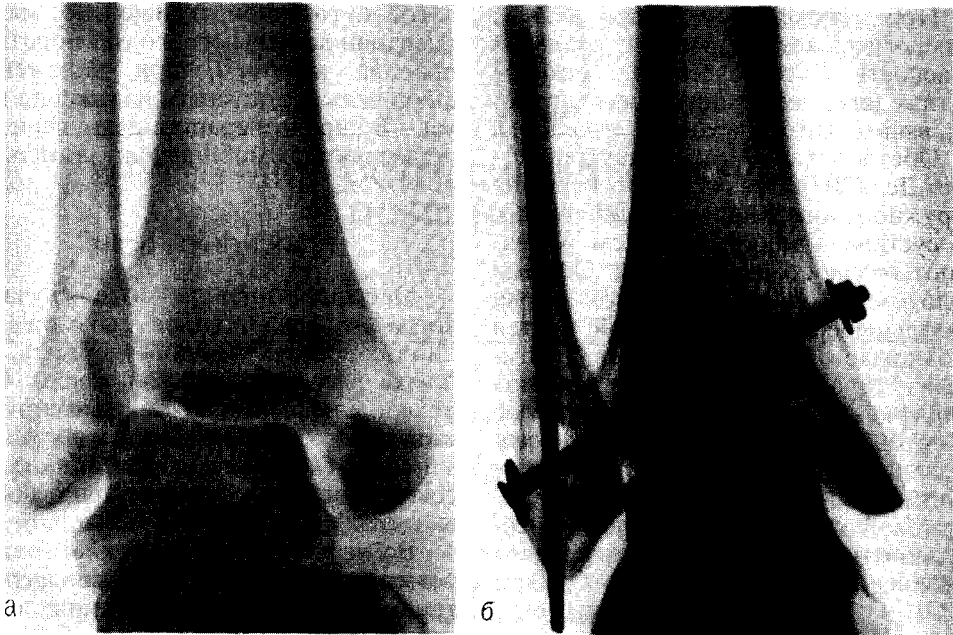


Рис. 61. Остеосинтез при пронационном переломе.
а — до операции; б — после операции.

в противоположный кортикальный слой (рис. 60, д).

При пронационных переломах лодыжек, сопровождающихся переломом внутренней лодыжки, разрывом межберцовых связок, межберцовое соединение скрепляют болтом и выполняют остеосинтез внутренней лодыжки двухлопастным гвоздем.

При ротационных, ротационно-пронационных переломах лодыжек, сопровождающихся переломом наружной и внутренней лодыжек, без разрыва межберцовых связок, двухлопастным гвоздем фиксируют внутреннюю лодыжку и штифтом — наружную, а если при этом имеется и разрыв межберцовых связок, скрепляют межберцовое соединение болтом (рис. 61).

При супинационных переломах проводят остеосинтез внутренней лодыжки 2 винтами и наружной лодыжки — винтом или штифтом. К остеосинтезу наружной лодыжки прибегают при наличии смещения отломков, если оно сопровождается расширением «вилки» сустава.

После операции накладывают гипсовую повязку от кончиков пальцев до верхней трети голени на 6 нед, однако при наличии прочной фиксации срок иммобилизации может быть сокращен до 3—4 нед. Назначают комплекс лечебной гимнастики, массаж и тепловые физиотерапевтические процедуры.

КОСТИ СТОПЫ ТАРАННАЯ КОСТЬ

В случае, когда не удастся устранить смещение отломков при переломах шейки таранной кости, особенно сопровождающихся вывихом ее тела, прибегают к *остеосинтезу*. Проводят внутрикостную анестезию. Делают передневнутренний разрез кожи длиной 10 см от внутренней лодыжки и далее над головкой таранной кости.

Устраняют смещение отломков и фиксируют их винтом. Иммобилизацию гипсовой повязкой накладывают на 7—8 нед.

При тяжелых раздробленных переломах, когда имеется реальная опасность асептического некроза и тяжелого деформирующего артроза, выполняют операцию *артродеза*.

Обезболивание также внутрикостное. Делают разрез кожи по передне-наружной поверхности голеностопного сустава длиной 10—12 см. Обнажают голеностопный сустав. Острым долотом удаляют суставной хрящ с большеберцовой, пяточной костей и отломков таранной кости. Отломками таранной кости заполняют пространство между большеберцовой и пяточной костями. Кости фиксируют двумя длинными винтами, введенными из большеберцовой и малоберцовой костей в пяточную. Гипсовую повязку накладывают до средней трети бедра на 5—6 мес.

ПЯТОЧНАЯ КОСТЬ

После тяжелых переломов пяточной кости, сопровождающихся нарушением анатомических взаимоотношений между пяточной и таранной костями, развивается упорный болевой синдром. В этих случаях консервативная терапия не дает эффекта, что вынуждает прибегать к операции артрореза таранно-пяточного сустава. Оперативное вмешательство проводят под внутрикостной анестезией. Разрез кожи длиной 10 см производят от верхушки наружной лодыжки и дистально параллельно сухожилиям малоберцовых мышц. Обнажают таранно-пяточный сустав. Долотом по всей поверхности таранной и пяточной костей экономно удаляют, суставной хрящ. Если есть необходимость для установления пяточной кости в правильное положение, дополнительно резецируют костную ткань. Таранную и пяточную кости фиксируют одним или двумя винтами. Оставшееся между костями пространство заполняют губ-

чатой аутогенной тканью. Во время операции должны строго соблюдаться правила асептики, при наложении швов нельзя допускать натяжения кожи. В послеоперационном периоде применяют иммобилизацию гипсовой повязкой.

ПЛУСНЕВЫЕ КОСТИ

Операцию проводят в тех случаях, когда не представилось возможным либо сопоставить, либо удержать отломки в правильном положении. Отломки плюсневых костей фиксируют интрамедуллярно введенными тонкими штифтами. Иммобилизацию гипсовой повязкой осуществляют 6—7 нед.

Во всех случаях переломов плюсневых костей с целью профилактики травматического плоскостопия после снятия гипсовой повязки рекомендуют носить ортопедическую обувь.

Некоторые зарубежные авторы при переломах плюсневых костей фиксируют отломки небольшого размера после репозиции металлической пластинкой. Обезболивание внутрикостное. Разрез кожи длиной 6—7 см производят над сломанной костью. Отломки обнажают и тщательно сопоставляют. Пластину равномерно размещают на отломках и фиксируют четырьмя винтами. При переломах основания пятой плюсневой кости со значительным смещением отломков и при неэффективности закрытой репозиции вынуждены прибегать к оперативному вмешательству.

Под внутрикостной анестезией производят разрез кожи над местом перелома длиной 3 см. Обнажают место перелома и сопоставляют отломки, после чего их фиксируют винтом. В послеоперационном периоде до ликвидации болевого синдрома стопы фиксируют гипсовой подошвенной лонгетой.

ВНУТРЕННИЙ ОСТЕОСИНТЕЗ КОСТЕЙ ТАЗА И ПОЗВОНОЧНИКА

КОСТИ ТАЗА

При неуспешном консервативном лечении прибегают к операции, направленной на устранение диастаза в лонном сочленении и фиксацию костей.

Остеосинтез лонного сочленения. Для этих целей применяют фиксатор В. П. Охотского и И. Л. Коваленко. Проводят наркоз. Поперечный разрез кожи делают на 1—1,5 см выше лонного сочленения. Рассекают кожу, подкожную клетчатку и апоневроз. Апоневроз отсекают от белой линии живота и оттягивают крючками вверх. Тупо расслаивают пирамидальные и прямые мышцы живота и обнажают горизонтальные ветви лобковых костей. Удаляют рубцовую ткань и хрящ лонного сочленения. Шурупами к лонным костям прикрепляют обе половины фиксатора (рис. 62, а). Устраняют смещение, и пластины соединяют болтом (рис. 62, б). Во время проведения операции следует остерегаться повреждения мочевого пузыря.

Остеосинтез при переломах костей таза. При переломах вертлужной впадины важно точно сопоставить отломки, так как недостаточное их сопоставление вызывает при движениях боль в тазобедренном суставе и является причиной быстрого развития деформирующего артроза. Нередко без своевременного проведенного оперативного вмешательства не представляется возможным сопоставить отломки и надежно вправить головку бедра.

Операция фиксации заднего края вертлужной впадины. Оперативное вмешательство проводят под наркозом. Кожу разрезают, начиная от задней верхней ости подвздошной кости и затем продолжают на 12—14 см по наружнoзадней поверхности бедра. Отодвигают большую ягодичную мышцу книзу и кнутри, обнажают заднюю поверхность вертлужной впадины. Вправляют головку бедра, при продолжающемся вытяжении тщательно сопоставляют отломки заднего края вертлужной впадины и прочно фиксируют винтами. В послеоперационном периоде на месяц накладывают скелетное вытяжение с тем, чтобы разгрузить вертлужную впадину и обеспечить сращение в правильном положении.

Операция остеосинтеза отломков подвздошной кости при внутрисуставном переломе. Репозицию и остеосинтез отломков подвздошной кости проводят в случаях, когда линия перелома проникает в вертлужную впадину и консервативным путем не удалось устранить диастаз костей в области суставной впадины, превышающий 5 мм. Оперативное вмешательство проводят под наркозом. Разрез кожи длиной 20 см наносят по гребню крыла подвздошной кости от передней верхней ости, а затем книзу по передненаружной поверхности бедра. Поднадкостнично выделяют отломки подвздошной кости до вертлужной впадины, под контролем глаза их сопоставляют и фиксируют 2—3 длинными винтами. Рану послойно зашивают и дренируют. При

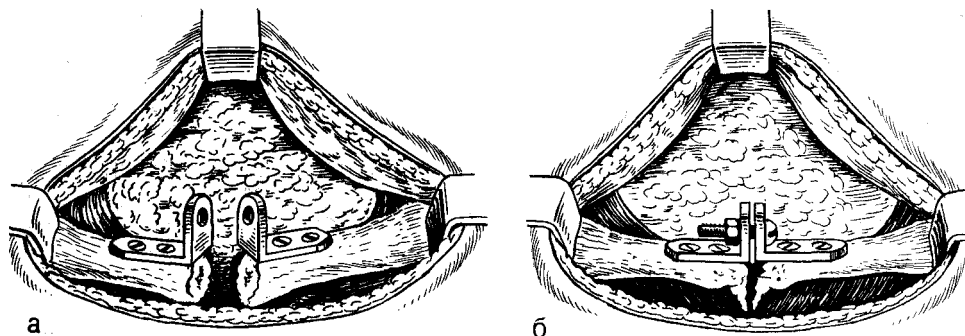


Рис. 62. Остеосинтез лонного сочленения по методике Охотского и Коваленко.

Объяснение в тексте.

наличии прочной фиксации отломков больному разрешают ходить с помощью костылей без нагрузки ноги на стороне повреждения.

При всех видах переломов костей таза как можно раньше приступают к проведению реабилитации (назначают лечебную гимнастику, тепловые процедуры, массаж).

При застарелых вывихах бедра смещение его устраняют с помощью аппарата для внеочаговой чрескостной фиксации. Вправление проводят оперативным путем, сочетая его с восстановлением заднего края вертлужной впадины. При значительных разрушениях головки бедра или ее нежизнеспособности прибегают к эндопротезированию тазобедренного сустава или его артродезу.

ПОЗВОНОЧНИК

Оперативное лечение компрессионного перелома тела позвонка применяют по строгим показаниям при лечении наиболее тяжелых переломов, когда не представляется возможным ожидать каких-либо удовлетворительных результатов при применении консервативного метода лечения. Операция должна преследовать цель одномоментно на операционном столе с помощью форсированной реклинации добиться репозиции отломков поврежденного позвонка, обеспечить его разгрузку путем фиксации заднего отдела.

Заднюю фиксацию осуществляют

проведением через остистые отростки проволоки из титана или из нержавеющей стали, лавсана, а также с помощью пластин и стяжек (рис. 63).

Каждая из перечисленных методик имеет свои положительные и отрицательные стороны. Прежде всего, не всегда обеспечиваются успешная репозиция тела сломанного позвонка и надежная фиксация позвоночника, особенно при нестабильных переломах. При тяжелых компрессионных переломах фиксация позвоночника должна сочетаться с костнопластической операцией заднего спондилодеза. Известно, что после одномоментной репозиции, особенно после оперативной фиксации позвоночника, нередко развивается тяжелое осложнение — парез кишечника. Наиболее эффективным лечебным мероприятием в борьбе с этим грозным осложнением являются ранняя активизация больного и ходьба. Методы оперативного лечения позвоночника должны обеспечить надежную его фиксацию, и при необходимости можно рано разрешить больному ходить.

В 1969 г. С. С. Ткаченко разработал и применил при лечении больных **методику фиксации позвоночника с помощью стяжки** (рис. 64, а), которую закрепляют не за остистые отростки, а за дужки позвонков (рис. 64, б). Это позволяет получить более надежную фиксацию позвоночника, дополнительную репозицию сломанного, позвонка, его разгрузку за счет эффек-

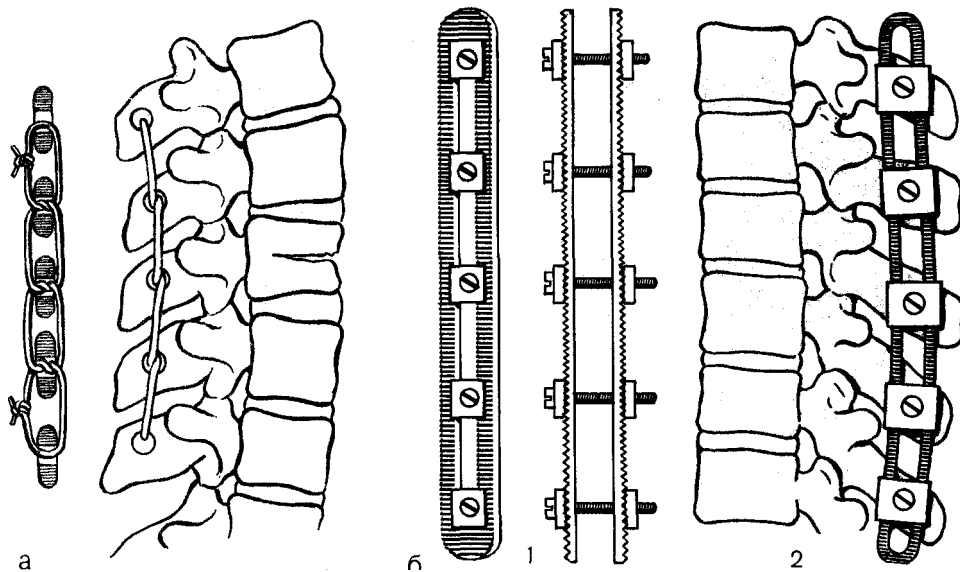


Рис. 63. Методы задней фиксации позвоночника.

а — лавсаном за остистые отростки; б — пластинами; 1 — пластины для фиксации, 2 — методика фиксации.

тивной и постоянной реклинации, избежать пользования корсетом, даже при применении костнопластического заднего спондилодеза, и дает возможность при необходимости не только рано активизировать больных, но даже на следующий день после операции разрешать ходить.

Фиксацию позвоночника применяют в следующих трех вариантах: фиксация стяжкой, закрепленной за дужки с одной стороны; фиксация стяжками с двух сторон; фиксация стяжками с двух или с одной стороны и задний костнопластический спондилодез с применением аллотрансплантата, перемещения продольно расщепленных остистых отростков или межжостистого спондилодеза.

Фиксацию стяжкой, закрепленной за дужки с одной стороны, применяют при тяжелых компрессионных переломах одного позвонка, не сопровождающихся разрывом связок и подвывихом сломанного тела.

Проводят наркоз. Положение больного — на животе. Разрез кожи наносят на 1 см кнаружи от остистых

отростков на стороне выпуклой дуги сколиоза, если он имеется. Выделяют с одной стороны остистые отростки и дужки позвонков, лежащих выше и ниже по отношению к пострадавшим. Скальпелем делают окно (0,3 x 0,3 мм) в желтой связке над дужкой позвонка, за которую предполагают закрепить крючок стяжки. Для облегчения закрепления крючка стяжки в проксимальных позвонках необходимо конхотомом сделать краевое окно в нависающей части дужки выше лежащего позвонка. Дужки, за которые фиксируют крючки стяжки, нельзя скусывать, чтобы не уменьшить их прочность.

На операционном столе проводят реклинацию позвоночника, чем часто достигают репозиции отломков сломанного позвонка. После прекращения реклинации крючок стяжки заводят за проксимально расположенную дужку по отношению к сломанному позвонку, а затем под дистальную. Поворотом втулки при продолжающейся реклинации позвоночника на операционном столе осуществляют сближение крючков конструкции. До-

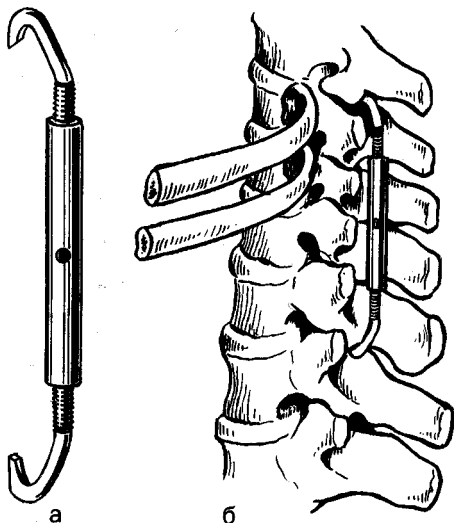
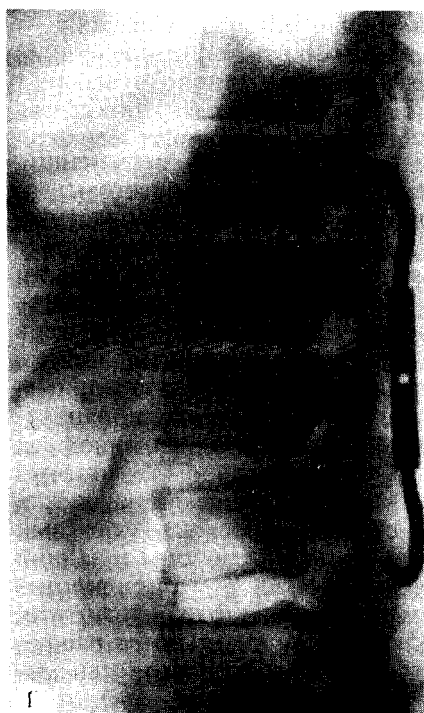
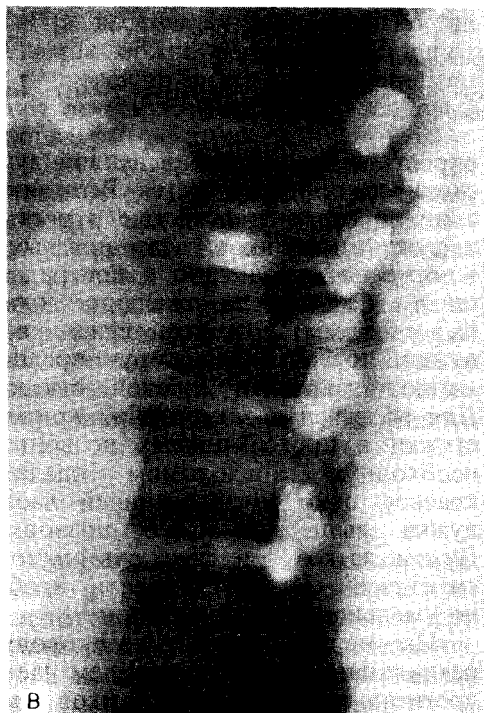

Рис. 64. Фиксация позвоночника стяжкой за дужки.

а — стяжка; б — методика фиксации (схема), в — компрессионный перелом I и II поясничных позвонков до операции и после операции (г).



стирается фиксация позвоночника стяжкой. Тщательно останавливают кровотечение и послойно зашивают рану. В течение 2 сут раневое содержимое активно аспирируют через дренаж. Через 3—4 дня после операции под руководством методиста больной начинает заниматься лечеб-

ной гимнастикой. На 21-й день больному разрешают ходить с помощью костылей, и к этому времени он может быть выписан. Дома он должен продолжать занятия лечебной гимнастикой и в течение месяца соблюдать полупостельный режим. Через 2 мес после операции больному разрешают

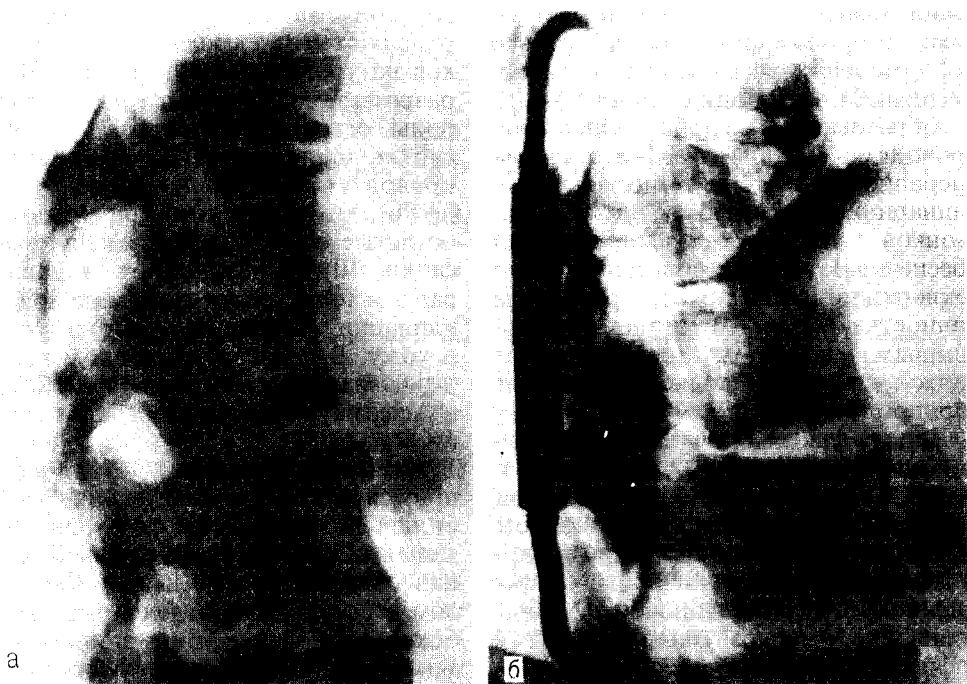

Рис. 65. Двухмоментный метод лечения последствий компрессионных переломов позвонков. а — компрессионный перелом тела I, II и III поясничных позвонков; б — задняя фиксация стяжкой, устранение деформации и корпородез между I и II поясничными позвонками.

ходить без костылей. Корсет не назначают.

Фиксацию стяжками, закрепленными за думски с двух сторон, применяют при переломах позвонков, сопровождающихся значительной компрессией, разрывом связок, переломом суставных отростков (нестабильные переломы), а также при переломах двух и более позвонков.

Методика применения стяжки обычная. Вначале стяжку ставят с одной стороны, делают несколько оборотов втулки. После установления 2-й стяжки осуществляют постепенную реклинацию и закручивание втулок стяжек до нужных пределов.

Фиксацию стяжками, закрепленными за дужки, и задний костнопластический спондилодез проводят у больных с тяжелыми компрессионными переломами позвоночника, когда репозицией на операционном столе не удается уменьшить клиновидную деформацию сломанного по-

звонка и возникает необходимость в постоянном обездвиживании этого отдела позвоночника.

Спондилодез за счет перемещения продольно расщепленных остистых отростков. Резекционным ножом продольно рассекают остистые отростки позвонков, подлежащих фиксации. Половину расщепленного остистого отростка отсекают у его основания; аналогичным способом поступают и с остальными остистыми отростками. Полученные части остистых отростков укладывают на соседние пары остистых отростков, чтобы они перекрывали межостистые пространства. Через отверстия в остистых отростках и трансплантатах проводят капроновые или лавсановые лигатуры, которые их фиксируют.

С. С. Ткаченко, Н. М. Ястребовым (1976, 1979) разработана методика оперативного лечения послед-

ствии тяжелых переломов позвоночника, сопровождающихся не только деформацией тела позвонка, но и его смещением в сторону спинного мозга и образованием горба. Операцию проводят в 2 этапа. На 1-м этапе на операционном столе выполняют реклиацию, фиксацию за дужки позвонков 1 или 2 стяжками, которые обеспечивают также дополнительную реклиацию и устраняют горб иногда полностью. На 2-м этапе внебрюшинным доступом осуществляют подход к телам позвонков и проводят корпородез (рис. 65).

Задняя фиксация позвоночника лавсановым шнуром (Г. С. Юмашев и Л. И. Силин). Операцию проводят при стабильных переломах тел позвонков. Больного укладывают на живот в положении переразгибания в поврежденном отделе позвоночника. Обезболивание — наркоз или местная инфильтрационная анестезия. Линейным разрезом над остистыми отростками рассекают кожу, подкожную клетчатку и поверхностную фасцию. После рентгенографии и дополнительной маркировки определяют остистые отростки, подлежащие фиксации. При компрессии одного позвонка обездвиживают три — поврежденный и два смежных с ним. Т-образно рассекают задний листок пояснично-грудной фасции в межостистых промежутках выше остистого отростка верхнего позвонка и ни-

же подлежащих фиксации. Мышцы отделяют от межостистых промежутков на уровне разреза фасции. Через разрезы под мышцами с каждой стороны остистых отростков внедряют гибкие проводники. С их помощью проводят лавсановый шнур, который несколькими витками закрепляют за остистые отростки, подлежащие фиксации. Шнур натягивают и завязывают в положении максимальной реклиации. Швы на мягкие ткани и кожу. В послеоперационном периоде назначают лечебную гимнастику и массаж. Ходить разрешают через 6—8 дней.

Фиксация пластинами. Этот метод применяют при лечении нестабильных переломов позвоночника. Делают дугообразный разрез кожи над остистыми отростками. Скальпелем и распатором отделяют ткани от боковых поверхностей подлежащих фиксации остистых отростков. В остистых отростках в соответствии с расположением отверстий в пластинках наносят изогнутым шилом каналы. Укладывают по обеим сторонам остистых отростков пластинки, и через отверстия в них и в остистых отростках вводят болты, затем завинчивают гайки. Послойно накладывают швы на мягкие ткани и кожу. Корсет не применяют. Ходить разрешают через 2—3 нед. Пластины удаляют через 1,5 года после операции.

ОБЩИЕ ПРИНЦИПЫ НАРУЖНОГО ЧРЕСКОСТНОГО ОСТЕОСИНТЕЗА АППАРАТАМИ

Чрескостный остеосинтез аппаратами обеспечивает создание оптимальных условий для сращения костей, восстановления анатомического строения и функции конечности путем чрескостного введения спиц, закрепленных в опорах аппарата (кольца, дуги, рамки и т. д.). Основными принципами метода являются следующие:

1. Точная репозиция отломков.
2. Постоянное и надежное обездвиживание отломков.
3. Отсутствие дополнительной травмы тканей в области патологического очага, сохранение кровоснабжения и источников репаративной регенерации костной ткани (ввиду проведения закрытого остеосинтеза без вмешательства на самих отломках).
4. Постепенное проведение всех манипуляций (компрессии, дистракции, встречного сдавления, перемещения отдельных фрагментов и т. д.). Обычно компрессия или дистракция проводится не более чем на 1 мм/сут (в несколько приемов).
5. Достижение обездвиживания отломков аппаратом постоянным натяжением спиц с помощью компрессии, дистракции или осевого вытяжения.
6. Ранняя дозированная нагрузка на конечность, функция в суставах и активизация больного.

В связи с отсутствием вмешательства на патологическом очаге не наносится дополнительная травма источникам остеогенеза, сохраняются сосуды и нервы, что создает оптимальные условия для репаративной регенерации тканей. В тех случаях,

когда в плане операции предусматривается создание промежуточного костного фрагмента, он попадает в условия костного «трансплантата», связанного с окружающими тканями, с сохранением артериального и венозного кровотока и иннервации, что выгодно отличает метод, с биологической точки зрения, от свободной костной пластики. Применением метода наружного чрескостного остеосинтеза аппаратами представляется возможным гармонично сочетать биологию и механику в костно-суставной хирургии.

ПОКАЗАНИЯ

К чрескостному остеосинтезу аппаратами прибегают, как правило, при неэффективности консервативных методов (гипсовая иммобилизация, репозиция и гипсовая иммобилизация и др.) или при невозможности их применения. Остеосинтез аппаратами также применяют у больных, когда нежелательно нанесение дополнительной травмы.

Открытые (огнестрельные и неогнестрельные) и закрытые переломы костей. Аппараты используют с целью репозиции отломков и их надежной фиксации. Чрескостный остеосинтез показан при многооскольчатых, многофрагментарных переломах длинных трубчатых костей (особенно костей голени), при множественных и сочетанных переломах костей, а также переломах, сопровождающихся обширным поврежде-

нием мягких тканей, ожогом и нагноением. Этот метод может найти применение и при других видах переломов как замена скелетного вытяжения.

Ложные суставы и дефекты костей. Особенно целесообразно остеосинтез аппаратами применять при лечении ложных суставов, осложненных остеомиелитом, а также при опасности вспышки «дремлющей» инфекции при вмешательствах в области патологического очага. Он показан при лечении ложных суставов (особенно костей голени), осложненных обширными рубцами, когда вмешательство на костных отломках угрожает развитием некроза кожи и подлежащих тканей. Применением одной или нескольких поперечных остеотомии с последующей дистракцией аппаратами достигают восстановления длины трубчатых костей.

Укорочение конечностей. Дистракция с помощью аппарата после остеотомии позволяет постепенно удлинить укороченную конечность, культю или отдельные кости (кость). При тугих (фиброзных) ложных суставах, сопровождающихся укорочением, это достигается путем растяжения тканей, соединяющих отломки, с одномоментной ликвидацией ложного сустава.

Контрактуры суставов. Постепенное разгибание или сгибание в суставах с применением специальных аппаратов дает возможность устранить порочное положение конечности, а одновременная разгрузка суставов позволяет восстановить подвижность в них.

Тяжелые патологические изменения суставов. Аппараты для наружной чрескостной фиксации, обеспечивая обездвиживание и сдавление отломков между собой после резекции сустава, создают условия для быстрого сращения их и образования анкилоза.

Искривления костей. После остеотомии или без нее, применяя дистракцию или компрессию с помощью аппарата, устраняют деформацию.

МЕТОДИКА ПРИМЕНЕНИЯ АППАРАТОВ

В зависимости от сроков применения аппаратов при острой травме различают: первичный остеосинтез и отсроченный. Первичный остеосинтез выполняют при оказании неотложной помощи пострадавшему (в первые 24 ч после травмы). Отсроченный остеосинтез проводят в более поздние сроки.

В. М. Демьянов (1979) чрескостный остеосинтез аппаратами подразделяет на первичный, отсроченный, ранний вторичный, отсроченный вторичный, поздний остеосинтез по поводу замедленной консолидации, несросшегося или неправильно сросшегося перелома.

Первичный остеосинтез — остеосинтез в течение первых суток (24 ч) после перелома кости. Первичный остеосинтез, как правило, выполняется в порядке оказания экстренной (неотложной) помощи при поступлении больного в лечебное учреждение, но не позже суток после травмы.

Отсроченный первичный остеосинтез — остеосинтез в период 2—7 сут после перелома. В этот период концы отломков кости окружены излившейся кровью, сгустками крови и подвижны. При открытом вмешательстве сгустки крови легко удаляются.

Ранний вторичный остеосинтез — остеосинтез в период 8—14 сут (2-я неделя) после перелома. Этот период совпадает с началом организации излившейся крови, образования остеогенной ткани. Образующиеся грануляционная и остеогенная ткани, еще нежные по своему строению, при медленном изменении положения отломков легко деформируются. При открытых вмешательствах образующаяся ткань легко удаляется острой ложкой.

Отсроченный вторичный остеосинтез — остеосинтез в период 15—21 сут (3-я неделя) после перелома. В этот период происходит склерозирование, рубцевание грануляционной ткани, уплотнение остеогенной ткани

с началом ее обызвествления. При медленном изменении положения отломков, но при применении более значительных усилий, вновь образовавшиеся ткани постепенно деформируются. При открытом вмешательстве для выделения концов отломков, удаления части образовавшихся тканей при сопоставлении отломков приходится прибегать к режущим инструментам.

Поздний остеосинтез — в период от 22 сут до среднего срока сращения перелома данной кости. Он производится по поводу срастания перелома при неправильном положении отломков.

Остеосинтез по поводу замедленной консолидации (обычно в сочетании с неправильным положением отломков). Он проводится в период от среднего срока сращения данной кости (при отсутствии костного сращения).

Остеосинтез по поводу несросшегося перелома кости — в период после удвоенного среднего срока сращения данной кости при отсутствии костного сращения.

Остеосинтез после остеотомии по поводу неправильно сросшегося перелома кости.

Выбор аппарата по размеру. Кольца подбирают с таким расчетом, чтобы между внутренней поверхностью кольца и внутренней поверхностью конечности вставилось просветом 3 см. Следует иметь в виду, что при большем расстоянии между конечностью и кольцом уменьшается надежность фиксации отломков и затрудняется управление "Аппаратом, а при сокращении этого расстояния" могут появляться, случайно деталями аппарата на ткани, что сопровождается болью и развитием пролежней. Иногда после наложения аппарата развивается отек конечности, что приводит к осложнениям при неправильном выборе диаметра колец. При выборе диаметра колец следует учитывать также ее эксцентричность по отношению к центру кольца

должна быть кость, подлежащая фиксации.

Стерилизация аппаратов. Длительность всей части работы выполнена из металла, подвергают термической обработке (кипячению, автоклавированию — паровому или суховоздушному). Пластмассовые детали аппарата подвергают обработке стерилизации (кипячению, автоклавированию — паровому или суховоздушному). Пластмассовые детали аппарата подвергают обработке стерилизации (кипячению, автоклавированию — паровому или суховоздушному). Пластмассовые детали аппарата подвергают обработке стерилизации (кипячению, автоклавированию — паровому или суховоздушному). Пластмассовые детали аппарата подвергают обработке стерилизации (кипячению, автоклавированию — паровому или суховоздушному).

Обезболивание. На голени, предплечье применяют местную анестезию и даже местную анестезию. Принудительных травматических операций, особенно на бедре, следует проводить под наркозом или эпидуральной анестезией.

Фиксация конечности для облегчения наложения аппарата. Если применяют скелетное вытяжение, не снимая его, конечность укладывают на специально приспособленные шины (Демьянова, Абушенко, Юшманова, Гайдукова, Калнберза) или аппараты (рис. 66). Для этих целей используют также травматологический стол, особенно когда аппарат накладывают на область локтевого или плечевого сустава и плеча. Аппарат для репозиции костей голени Ткаченко, Абушенко, Гришина состоит из телескопической трубки с винтовым устройством, 2 стоек с фиксаторами, 4 ножек (рис. 67). Аппарат позволяет проводить вытяжение, репозицию и фиксацию отломков при переломах костей голени, осуществлять необходимые манипуляции одному хирургу в стерильных условиях, накладывать жгут и применять внутрикостную анестезию, выполнять рентгенологический контроль в двух проекциях, накладывать аппараты для наружного чрескостного остеосинтеза.

Маркировка прохождения спиц. Тонкой палочкой, смоченной раствором метиленового синего, маркируют область перелома и места введения

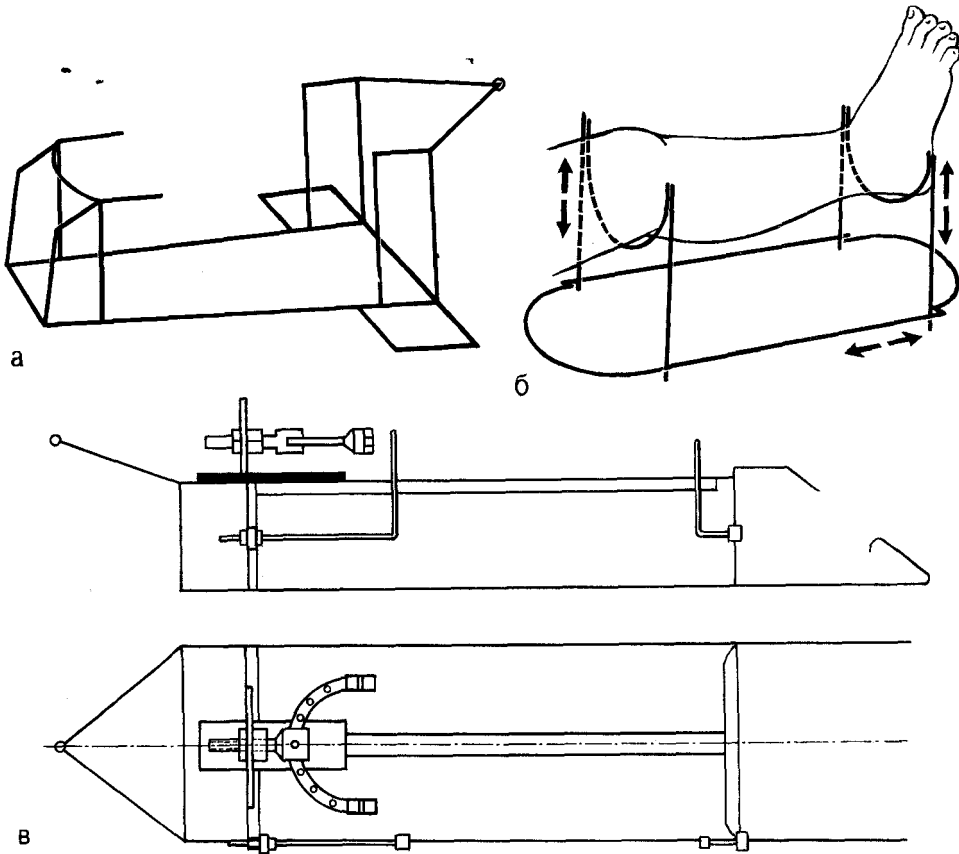


Рис. 66. Схематическое изображение репозиционной шины Демьянова, Абушенко, Юшманова (а), подставки Калнберза для наложения аппарата (б) и шины Гайдукова для наложения аппарата (в).

спиц, нанося окружности на кожу конечности. Все они должны совпадать с плоскостями, перпендикулярными осям отломков. В аппаратах с параллельным введением спиц (Гудушаури, Сиваша и др.) это делают с помощью смоченных краской нитей.

Проведение спиц. Спицы для чрескостной фиксации должны быть изготовлены из высококачественного, не поддающегося коррозии металла, с хорошо отполированной поверхностью. Используют спицы диаметром 1 — 1,5 и 2 мм. Конец спицы затачивают пирамидально или лучше в виде сверла-перки; длина ее должна быть больше диаметра кольца не менее чем на 6 см. Кгпи-^пип^я не ^-остреш-, ее трудно провести через

кость, и вследствие^ повышения тем-
^п~ФЩЩ]?;°2™-М.°Х иЕ^^есКое~Л°. :
 вреждение тканей. Для предупрежде-
 ния ожога кости и окружающих
 тканей необходимо также через мета-
 физиы проводить спицы с трехгранной
 заточкой, а через диафизы — с одно-
 гранной заточкой режущего конца.
 С этой же целью следует вводить
 спицу дрелью с небольшим числом
 оборотов и делать перерывы для
 уменьшения нагревания кости. Удоб-
 на для этих целей дрель пистолетного
 типа, рассчитанная на напряжение
 36 В. Иногда рекомендуют охла-
 жать спицу смоченной спиртом мар-
 левой салфеткой. Дрели на 220 и 360 В
 при неисправности опасны для жизни
 больного, даже если они зазе-

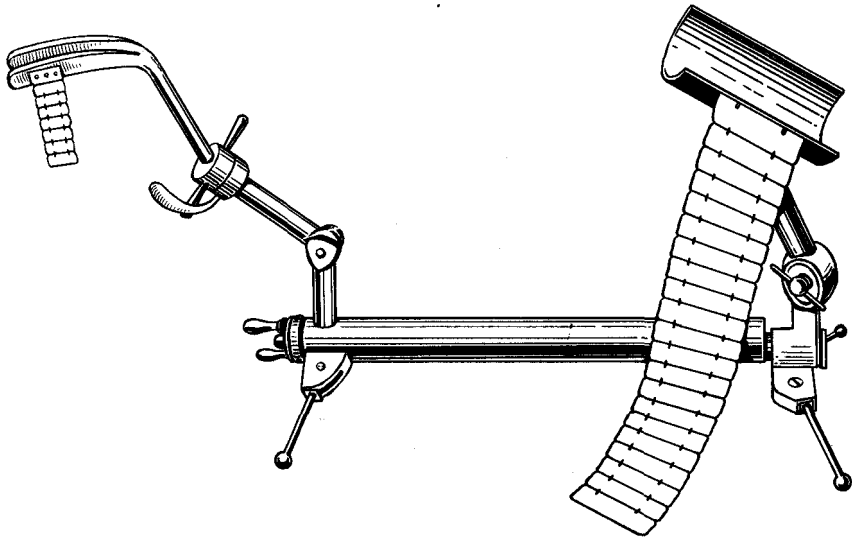


Рис. 67. Аппарат для репозиции костей голени.

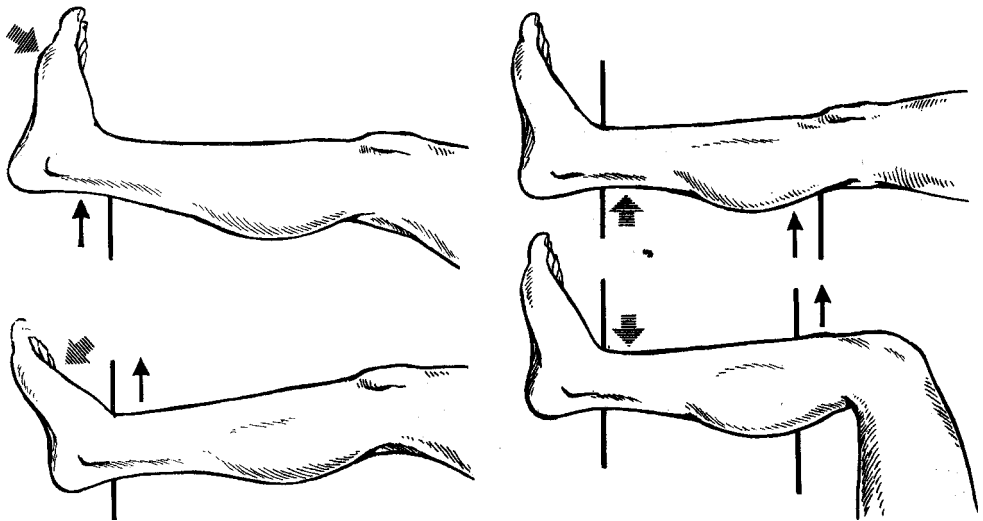


Рис. 68. Положение конечности при проведении спиц вблизи сустава по Калнбер^у.

млены. Спицу следует вводить с наиболее «опасной» стороны, так как вначале она до кости вводится путем прокола, а поэтому степень возможного повреждения сосудов и нервов невелика. При проведении спицы вблизи сустава необходимо осуществлть прокол тканей в состоянии наибольшего натяжения их путем сгибания или разгибания конечности (рис. 68), что обеспечивает более свободные движения в суставе. Для

предупреждения контрактур спицы около суставов проводят X-образно под углом не более 60°. На предплечье, при проведении спиц через переднюю поверхность, кисти придают положение тыльного разгибания, на голени — подошвенной флексии стопы, на плече — разгибания в локтевом суставе, на бедре — максимального сгибания в коленном суставе. При проведении спиц через заднюю поверхность положение ди-

стального сегмента меняют на противоположное. При проведении спиц вблизи плечевого сустава плечу придают положение отведения под углом 60—90°, через верхнюю треть бедра — разгибание в тазобедренном суставе. Спицы могут быть введены чрескостно в одной плоскости, параллельно или под углом друг к другу, а также крестообразно. Последняя методика проведения спиц через каждый отломок создает большую степень фиксации по сравнению с предыдущими. Лучше, чтобы крестообразное пересечение спиц проходило под прямым, а не под острым углом. В этом случае создаются условия для наиболее надежной фиксации, как при компрессии, так и при дистракции. Крестообразное введение 2 спиц не всегда обеспечивает полную неподвижность отломков, так как возникают качательные движения на уровне перелома за счет прогиба спиц, поэтому рекомендуют вводить не 2, а несколько спиц, закрепляя их в одном или нескольких кольцах. Через каждый отломок обычно вводят 2 пары спиц, которые фиксируют на внешних опорах аппарата. Чем больше расстояние между кольцами на каждом отломке, тем прочнее фиксация их. Спицы в области перелома должны проходить вне поврежденных тканей и по возможности на равном расстоянии от места перелома. Они также не должны располагаться очень близко к суставу. При введении спиц учитывают анатомическое строение участка конечности, расположение крупных сосудов и нервов (рис. 69—72). Спицы вводят перпендикулярно оси отломка кости, по возможности через середину кости (рис. 73). Каждую пару спиц проводят близко друг к другу и, как правило, перпендикулярно друг к другу (рис. 74). Реже применяют тангенциальное или параосальное введение спиц. При использовании предварительно собранного аппарата на кожу конечности наносят ориентирующие линии, расположение которых должно соответствовать расположению колец аппарата.

При введении спиц пользуются направителем, а при выходе ее с другой стороны конечности — спицеулавливателем, поскольку спица деформируется и может нанести дополнительное повреждение.

У больных пожилого возраста в связи с остеопорозом возможно прорезывание кости спицами. Учитывая это, рекомендуют (Г. А. Илизаров, С. И. Швед) спицы проводить в разных плоскостях, чтобы один конец спицы фиксировали с нижней стороны кольца, а другой — с верхней.

Для коррекции положения отломков и создания встречно-боковой компрессии, а также с целью репозиции и фиксации отдельных костных фрагментов применяют спицы с упорными площадками, с дугообразными изгибами или с пружинными участками. Кожу в местах выхода спиц из мягких тканей прикрывают марлевыми салфетками, пропитанными 70% спиртом, и прибинтовывают. Смену салфеток в первые дни после операции проводят 2—3 раза в неделю, а затем 1 раз в неделю. Использование для этих целей других дезинфицирующих растворов нередко вызывает дерматиты. Некоторые авторы (Г. Д. Никитин) после наложения аппарата и фиксирования повреждения им закрывают сегмент конечности стерильным многослойным чехлом из плотной ткани. Шариков и прижимных пробок не применяют, раны у мест выхода спиц ведут открыто.

Установка колец аппарата, натяжение и закрепление спиц. Лучше накладывать аппарат, собранный в полном комплекте со сплошными резьбовыми стержнями, что позволяет более правильно и быстро его смонтировать.

Наилучшая фиксация отломков обеспечивается в том случае, когда аппарат состоит из 4 колец, периферические кольца располагаются в максимальном удалении от места перелома, средние — ближе к его месту, а через каждый отломок проведено не менее 4 спиц.

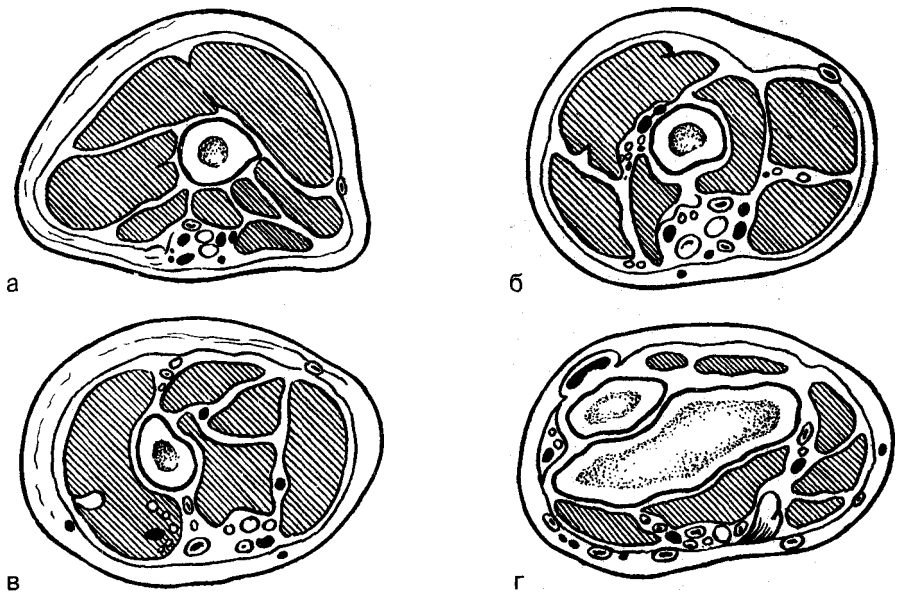


Рис. 69. Поперечный распил плеча (правая рука),
 а — верхняя треть; б — средняя треть; в — нижняя треть; г — метаэпифизарный отдел.

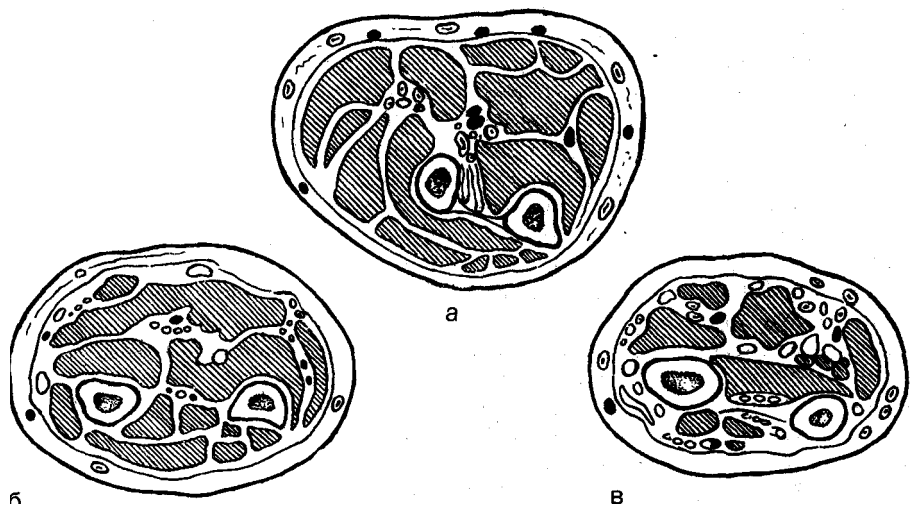


Рис. 70. Поперечный распил предплечья (правая рука),
 а — верхняя треть; б — средняя треть; в — нижняя треть.

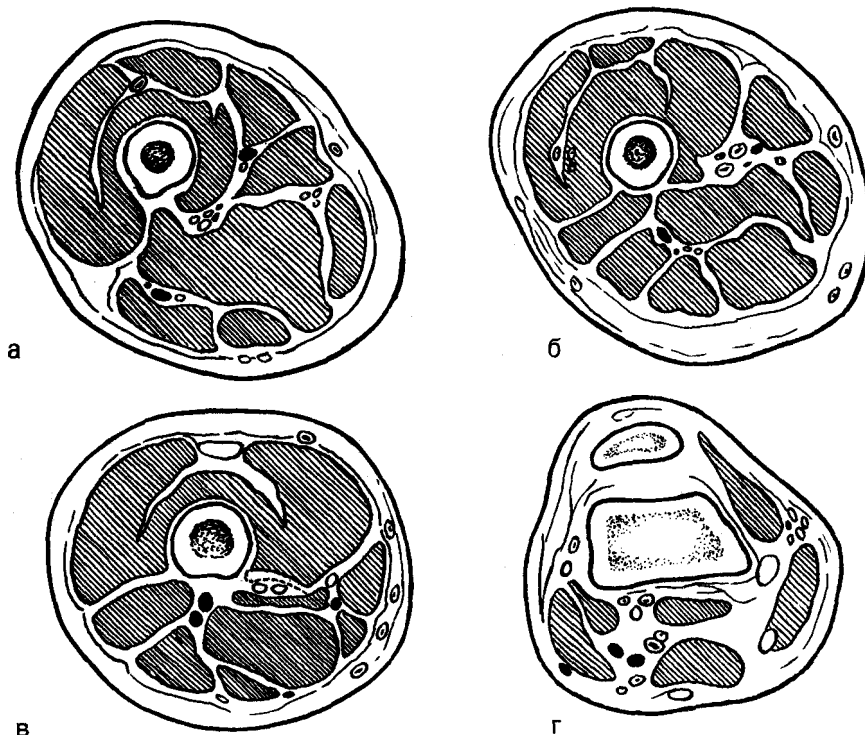


Рис. 71. Поперечный распил бедра (правая нога),

а — верхняя треть; б — средняя треть; в — нижняя треть; г — метаэпифизарный отдел.

Отдельно установить каждое кольцо трудно, и на это затрачивается много времени. (Ответственным моментом при монтаже аппарата являются закрепление и натяжение спиц. От этого во многом зависит надежное обездвиживание отломков, которое возможно при устранении всех смещающих усилий (сгибание, смещение по ширине и длине, вращение вокруг продольной оси и различные их комбинации). Спицы в момент установки аппарата могут натягиваться спицнатягивателями или спицефиксаторами, снабженными спицнатягивающими устройствами. При закреплении нужно избегать их изгиба и стараться подводить к ним спицефиксаторы. Спицы временно фиксируют с небольшим усилием и проводят коррекцию положения колец. При правильном положении кольцо располагается перпендикуляр-

но оси отломков, которая проходит через центр кольца. Пересечение спиц будет близко от оси отломков и кольцо «разделится» на четыре одинаковых сектора. Отломки, через которые проведены спицы, должны находиться в центре кольца, а сегмент — эксцентрично (рис. 75). Кольца располагают параллельно друг другу, а отверстия в них для стержней устанавливаются так, чтобы они совпадали. Лучше накладывать аппарат в собранном виде. После правильной установки колец проводят натяжение спиц. Для этого обычно один конец спицы прочно фиксируют спицефиксатором, а второй — зажимают в спицнатягивателе, освобождая его от сдавливания в спицефиксаторе (аппараты Илизарова, Калнберза). После натяжения второй конец спицы также прочно фиксируют спицефиксатором, а спицнатягиватель

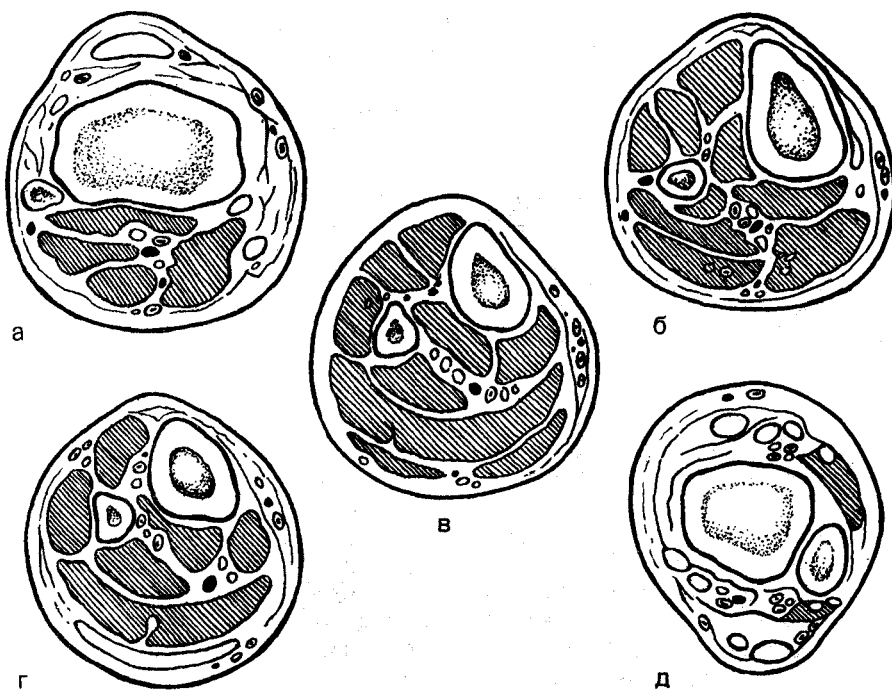


Рис. 72. Поперечный распил голени (правая голень).

а — проксимальный эпиметафизарный отдел; б — верхняя треть; в — средняя треть; г — нижняя треть; д — дистальный эпиметафизарный отдел.

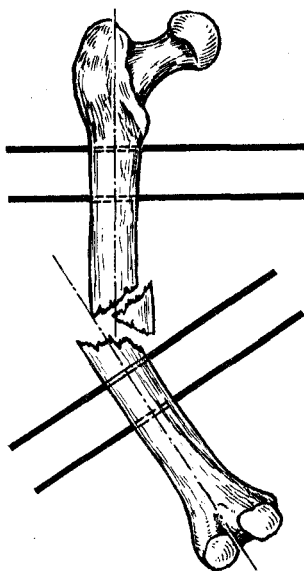


Рис. 73. Проведение спиц перпендикулярно осям отломков.

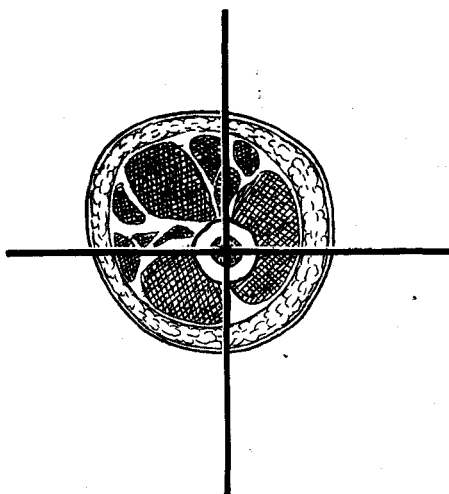


Рис. 74. Проведение спиц перпендикулярно друг другу и через ось отломка.

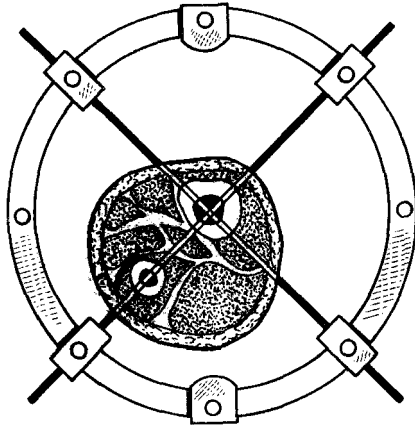


Рис. 75. Эксцентричное положение голени в кольце при правильном проведении спиц.

снимают. В аппаратах «Синтез», Волкова и Оганесяна, Сиваша спицы натягивают спицефиксаторами, что удобно и методически более правильно. Вблизи тазобедренного, плечевого и локтевого суставов спицы проводят через кость Х-образно. Вместо одного из колец аппарата накладывают дугу, к которой фиксируют концы Х-образно проведенных спиц, так как применить кольцо часто бывает невозможно.

Устранение смещения отломков костей. Наложение аппарата и репозицию отломков костей выполняют в следующем порядке. После натяжения спицы закрепляют только в двух крайних кольцах, затем с помощью этих колец осуществляют вытяжение, чем достигают лучшего положения или полного сопоставления отломков. После этого проводят натяжение и закрепляют спицы в остальных 2 кольцах. Проверяют прочность завинчивания всех гаек, болтов и делают контрольную рентгенографию. На контрольных рентгенограммах практически всегда определяется различная степень диастаза между отломками. Это объясняется тем, что аппарат накладывают на сегмент конечности, находящийся в состоянии растяжения на репонирующем приспособлении. Если отломки сопоставлены правильно, то сближением ко-

лец на стержнях диастаз ликвидируют. К сожалению, недостаточная степень сопоставления отломков перед наложением аппарата и допущенные ошибки в его наложении нередко приводят к неправильному положению отломков. Для этого необходима дополнительная коррекция, как правило, сразу же после контрольной рентгенографии. Диастаз между отломками устраняют только после коррекции остальных видов их смещения (по ширине, под углом, по периферии и др.).

Репозицию отломков при наложенном аппарате выполняют различными способами. Для удобства ориентировки в деталях аппарата кольца, расположенные ближе к месту перелома, называют основными (проксимальным и дистальным), а ближе к суставу — дополнительными (проксимальным и дистальным). Стержни (сплошные, резьбовые), соединяющие основные кольца, обозначают как основные, а соединяющие основные и дополнительные кольца — дополнительные (проксимальные и дистальные). Основные стержни располагают над местом перелома, а дополнительные — над отломками (проксимальным и дистальным).

Смещение отломков по ширине можно устранять с помощью пластинчатых приставок¹, которые выполняют роль вставных элементов между концами основных стержней и основными кольцами. К основным кольцам прикрепляют болтами пластинчатые приставки, через отверстия которых проводят концы основных стержней. Степень смещения концов стержней с помощью пластинчатых приставок определяется степенью смещения отломков и контролируется рентгенографией или рентгеноскопией с использованием электронно-оптического преобразователя.

Незначительное смещение отломков по ширине может быть ликвидировано смещением по ширине основных колец в соответствующие противоположные стороны. С этой

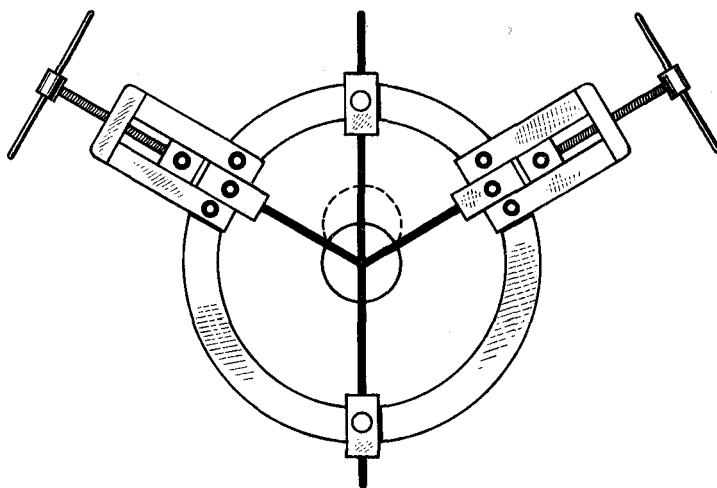


Рис. 76. Репозиция отломков путем дугообразного изгиба спиц и последующего натяжения.

целью в плоскости смещения отломков с обеих сторон аппарата на пластинчатых приставках к дополнительным кольцам укрепляют боковую планку с отверстиями или лучше с прорезью. Основные кольца аппарата скрепляют со штифтами с нарезкой, проходящими в пазах боковой планки. Завинчиванием гайки с внешней стороны боковой планки осуществляют соответствующее смещение основного кольца, а вместе с ним и отломка по ширине! Перед боковым смещением основных колец необходимо ослабить гайки на основных стержнях, соединяющих эти кольца. Дислокацию отломков по ширине устраняют также путем соответствующего смещения по основному кольцу и последующего натяжения спицы (рис. 76). Степень смещения спицы (и отломка) контролируют рентгенологически. Этот способ коррекции положения отломков наиболее целесообразен при использовании аппарата со сплошными стержнями, соединяющими все кольца.

Небольшое смещение отломков по ширине можно ликвидировать применением штыкообразных спиц или спиц с упорными площадками. В плоскости смещения отломков с обеих сторон аппарата устанавли-

ваются боковые планки. Через концы отломков во встречном направлении проводят спицы. На соответствующих сторонах спицы штыкообразно изгибают. Натяжением спиц перемещают отломки. Устранение смещения концов отломков по ширине достигают дугообразным искривлением спиц и увеличением их натяжения. Смещение отломков под углом также может быть устранено различными способами. Небольшое смещение устраняют путем distraction или изменения положения основных колец. Для этого основное и дополнительное кольца на каждом отломке разводят на стержнях на одной (соответствующей) стороне и сводят — на другой. Задача состоит в том, чтобы плоскости основных колец расположить перпендикулярно осям отломков. Смещение отломков под углом можно ликвидировать с помощью боковой планки на вогнутой стороне углового смещения отломков за счет смещения основных колец или применения штыкообразных спиц. При значительном смещении отломков под углом, которое зависит от неправильного положения основных колец, необходимо извлечь спицы и ввести их вновь так, чтобы плоскость введения каждой пары была перпендикулярна

оси отломка, и наложить кольца в правильном положении. Смещение отломков по периферии (ротационное), если оно достигает 30°, устраняют перемещением основных стержней в дистальном или проксимальном направлениях основного кольца. Небольшое же ротационное смещение отломков ликвидируют путем перемещения спиц со спицедержателями по дистальному или проксимальному основному кольцу.

После коррекции остаточного смещения отломков по ширине, под углом и по периферии устраняют диастаз между отломками путем равномерного сведения колец на осевых стержнях.

В аппаратах «Синтез» и Волкова Оганесяна для коррекции положения отломков имеются специальные устройства.

Компрессия отломков. Наиболее просто компрессия осуществляется при поперечных и приближающихся к ним формах концов отломков, позволяющих получить торцовый упор их при условии правильного сопоставления отломков по оси. В таких случаях направление компрессии должно совпадать с продольной осью кости, а сами компрессирующие усилия — распределяться по окружности аппарата.

Противопоказано применять продольную компрессию при неустранимом угловом смещении отломков, косых переломах, а также неправильной установке основных стержней как относительно отломков, так и относительно друг друга. Такая компрессия не только не позволяет добиться устойчивой фиксации отломков, но и становится причиной их смещения.

Компрессионный остеосинтез при косых (винтообразных) переломах может быть осуществлен различными способами. Встречно-боковая компрессия на стыке отломков при косом переломе достигается натяжением двух дугообразно изогнутых в противоположные стороны спиц, проведенных по одной через каждый отломок и фиксированных в кольцах

аппарата. Натяжение спиц приводит к сдавлению отломков раневыми поверхностями. Компрессия может быть осуществлена с помощью штыкообразных спиц.

Натяжение спиц в процессе лечения. Натяжение спиц, достигнутое в момент монтирования аппарата, со временем ослабевает. Поэтому фиксация отломков при остеосинтезе аппаратами является не одномоментной, а динамической. Для общей стабилизации отломков периодически проводят дополнительное натяжение спиц. Это достигается путем применения компрессии, distraction, равномерным разведением или сведением колец на каждом отломке. Такое сведение или разведение колец выполняют в зависимости от степени ослабления натяжения спиц, не превышающего 1 — 1,5 мм/сут.

При продольной компрессии поддержание или увеличение степени сдавления отломков можно достигнуть как равномерным разведением колец на отломках, так и сведением основных колец на основных стержнях. При встречно-боковой компрессии отломков, кроме поддержания натяжения спиц, стабилизирующих отломки, необходимо периодически поддерживать и натяжение спиц, с помощью которых непосредственно выполняют компрессию. Большим недостатком методики натяжения спиц путем их дугообразного изгиба является травма кожи и мягких тканей — одна из основных причин гнойных осложнений. Аппараты, спицедержатели которых позволяют поддерживать постоянное натяжение спиц путем их растяжения, дают возможность надежно обездвижить отломки без дополнительного повреждения мягких тканей.

Послеоперационное ведение больных с наложенными аппаратами. После операции и наложения аппарата необходимо обеспечить стабильную фиксацию отломков, исключаящую любую подвижность на весь период, нужный для сращения костей, коррекцию положения отломков,

компрессию или distraction, раннюю функцию пострадавшей конечности, а также предупреждение и лечение развившихся осложнений.

Послеоперационное ведение больных с наложенным аппаратом включает следующие положения:

1) обеспечение правильного «функционирования» аппарата;

2) коррекцию смещения отломков и устранение дополнительных смещающих усилий, появляющихся после неправильного наложения аппарата;

3) предупреждение возможных осложнений и лечение имеющихся;

4) общее лечение больного и реабилитационные мероприятия;

5) уход за аппаратом.

Правильное «функционирование» аппарата зависит от надежного закрепления его на костях при условии устранения всех возможных смещающих усилий. Правильно установленный аппарат должен обеспечить абсолютно надежную фиксацию отломков при их идеальном сопоставлении, причем обеспечить его на весь период лечения больного. Для достижения этого необходимо поддерживать равномерное натяжение всех спиц, а также применение, по показаниям, компрессии или distraction костных отломков. Если после этих мероприятий не удастся добиться обездвиживания отломков, желательно применить дополнительную фиксацию (добавляя кольца или штыкообразные, дугообразно изогнутые спицы и др.).

Недостаточную фиксацию отломков устанавливают по появлению хруста и подвижности отломков. Сближение их по 0,5—1 мм в первые 3—5 дней восстанавливает необходимую компрессию. В дальнейшем компрессию осуществляют по 0,5 мм/сут до снятия аппарата. В тех случаях, когда удастся обеспечить неподвижность на стыке костных концов, резорбции костной ткани вокруг спиц не возникает; она бывает следствием чрезмерных динамических нагрузок и плохой фиксации.

Коррекция смещения отломков и устранение дополнительных смещающих усилий. Появление после наложения аппарата смещения отломков свидетельствует или о плохом закреплении его, или о неправильном наложении. Необходимо проверить надежность фиксации спиц, а также всех деталей аппарата. Такая проверка при проведении компрессии осуществляется следующим способом: в каждой паре надо отвернуть гайки, расположенные между кольцами, и попытаться последние сблизить. Если это удастся, спицы натянуты недостаточно. При проведении distraction натяжение спиц определяют аналогично: в каждой паре откручивают нужные гайки и пытаются раздвинуть кольца. Если это удастся, спицы натянуты слабо, тогда увеличивают степень их натяжения.

Коррекцию смещения отломков можно выполнить различными способами.

Предупреждение и лечение осложнений. Для предупреждения повреждения крупных сосудов и нервных стволов спицы нужно вводить с учетом топографии анатомических образований. Крайне желательно в операционной в момент наложения аппарата иметь схемы поперечных срезов верхней и нижней конечностей на различных уровнях. Частым осложнением метода являются повреждения (прорезывание) кожи спицами и ожог тканей, а также нагноение мягких тканей вокруг спиц. Частота этого осложнения заметно снижается при применении аппаратов, снабженных спицефиксаторами, имеющими натягивающее устройство. При наложении аппарата нужно строго соблюдать правила асептики. Для предупреждения ожогов спицы вводят медленно и применяют дрели с небольшим числом оборотов.

Для профилактики нагноения мягких тканей вокруг спиц кожу на месте их прохождения необходимо покрывать салфетками, смоченными спиртом. Салфетку размером 2x2 см надрезают посередине наполовину

(образуются «штанишки») и прорезью надевают на спицу, выходящую из кожи. Салфетки придавливают резиновыми пробками от флаконов для пенициллина, которые накладывают на спицы. Использование для прикрытия выхода спиц из кожи различных коллоидных, клеевых средств менее целесообразно, так как они препятствуют оттоку отделяемого из ран. Салфетки меняют каждые 3—4 дня. В тех случаях, когда возникло нагноение, самым лучшим методом его лечения является раннее удаление спиц. Однако удаление спицы может быть осуществлено только после того, как параллельно ей будет проведена другая спица. Если мягкие ткани позволяют провести новую спицу в плоскости кольца, ставят другой зажим. Если это нельзя сделать, новую спицу закрепляют с помощью спицефиксатора на штанге.

Общее лечение больных и реабилитация. После наложения аппарата больному назначают лечение, направленное на нормализацию функций всех органов и систем. В этот период важно применить медикаментозные препараты, способствующие успешному сращению перелома (витамины, анаболические стероиды и др.). Из анаболических стероидов рекомендуется ретаболил, который вводят внутримышечно (по 1 мл 3 инъекции с 10-дневным интервалом). Метод наружной чрескостной фиксации позволяет проводить раннюю активизацию больных. На 2-й день после операции назначают лечебную гимнастику, а при отсутствии противопоказаний разрешают ходить с помощью костылей. При прочной фиксации отломков, особенно, когда осуществляется компрессия, и при наличии хорошего торцового упора концов отломков можно разрешить полную нагрузку на оперированную конечность. В остальных случаях допускается ходьба на костылях с дозированной нагрузкой.

Применение электростимуляции остеогенеза при наружной чрескост-

ной фиксации аппаратами. При наружном чрескостном остеосинтезе все более широко используют электростимуляцию, основанную на современных достижениях электрофизиологии костной ткани.

Электростимуляция остеорепарации (ЭСО) направлена на коррекцию нарушений электрогенеза костной ткани путем оптимизации статических и динамических электрических потенциалов. Электрические процессы в области повреждения, при обязательном соблюдении основных принципов лечения, ответственны за активность и направленность репаративной регенерации, восстановление кости как ткани и органа.

Для электростимуляции остеорепарации на кафедре травматологии и ортопедии ВМедА им. С. М. Кирова разработаны специальные автономные устройства серии «БЭС-3М», «ЭСО-80» и способы стимуляции при повреждениях и заболеваниях опорно-двигательного аппарата.

В область перелома или ложного сустава имплантируют электроды из биоинертного материала во фторопластовой изоляции, которые подсоединяют к размещенному на внешнем аппарате стимулятору. Особенностью электростимуляции при чрескостном остеосинтезе является то, что спицы аппарата одновременно служат в качестве дополнительных электродов для формирования стереометрии статических электрических потенциалов, а воздействие электрическим током через спицы сопровождается бактерицидным эффектом в области их проведения через мягкие ткани.

Применение анодно-катодных режимов электростимуляции индуцирует остеорепаративные процессы при лечении ложных суставов и замедленной консолидации костей.

Использование электростимуляции остеорепарации при наружном чрескостном остеосинтезе оптимизирует условия для сращения отломков костей, позволяет повысить эффективность основного способа лечения

и сократить сроки реабилитации больных.

Уход за аппаратом. Для предупреждения коррозии деталей аппарата необходим постоянный уход за ним. Все части аппарата должны содержаться в хорошем рабочем состоянии, что достигается применением защитной смазки, а также предохранением деталей от попадания на них йода и других жидкостей, вызывающих коррозию.

Критерии выбора времени для снятия аппарата. При правильно выполненном (стабильном) чрескостном остеосинтезе ранними рентгенологическими признаками являются: прогрессивное сужение щели перелома, а в случае плотного контакта отломков — нечеткость линии перелома, которая прослеживается не на всем протяжении. Выявленный к концу месяца после наложения аппарата остеопороз концов отломков уменьшается в процессе сращения; в этот период нарастает эндостальное сращение. Прослеживается периостальная костная мозоль, переходящая без перерыва из одного отломка в другой. Длительное сохранение остеопороза и расширение щели между отломками являются неблагоприятными признаками, отражающими задержку сращения. Изучение динамики реовазографии и местной температуры позволяет судить о характере репаративной регенерации. При стабильном остеосинтезе быстрее нормализуются сосудистый тонус и местная температура. По данным реографии и термометрии, положительным в процессе сращения является прогрессивное уменьшение асимметрии между показателями поврежденной и неповрежденной конечностей. Критерии сращения отломков — это восстановление структуры центрального отломка и непрерывность кости в зоне бывшего перелома. Данные реографии и термометрии близки к таковым на здоровой конечности. Клинически устанавливают неподвижность на месте перелома (после раскручивания гаек на резьбовых стержнях), а также

отсутствие отека и болей в покое, при нагрузке на конечность и движениях в суставах. Учитывают продолжительность фиксации отломков. Сроки их сращения зависят от возраста больного, вида и характера перелома, тяжести травмы мягких тканей, а также от сопутствующих повреждений и осложнений.

При оскольчатых переломах, фиксированных двумя парами колец, аппарат снимают постепенно. Через каждые 3—5 дней удаляют по одной спице из средних колец. Большой все это время продолжает нагружать конечность. Через неделю после удаления спиц из средних колец снимают аппарат. У пожилых пациентов спицы советуют удалять через 40—45 дней по очереди [Илизаров Г. А., Швед С. И., 1972]. Сначала при продолжающейся нагрузке на конечность удаляют спицу из проксимального метафиза, а через 7—10 дней — из дистального. Аппарат снимают после клинически установленного надежного сращения отломков.

АППАРАТЫ ДЛЯ ЧРЕСКСТОГО ОСТЕОСИНТЕЗА

Современные внешние аппараты для чрескостного остеосинтеза обеспечивают обездвиживание отломков (фиксация, стабилизация), их коррекцию, компрессию или дистракцию и состоят из следующих основных элементов:

1. Опорные рамы (кольца, полукольца, дуги, квадратные или прямоугольные рамы и др.), имеющие не только различную форму, но и размеры. К ним закрепляют стержни и спицефиксаторы.

2. Спицы, стержни и винты для скрепления отломков с аппаратом.

3. Стержни с гайками для соединения между собой опорных рам и осуществления компрессии или дистракции.

4. Спицефиксаторы для закрепления спиц.

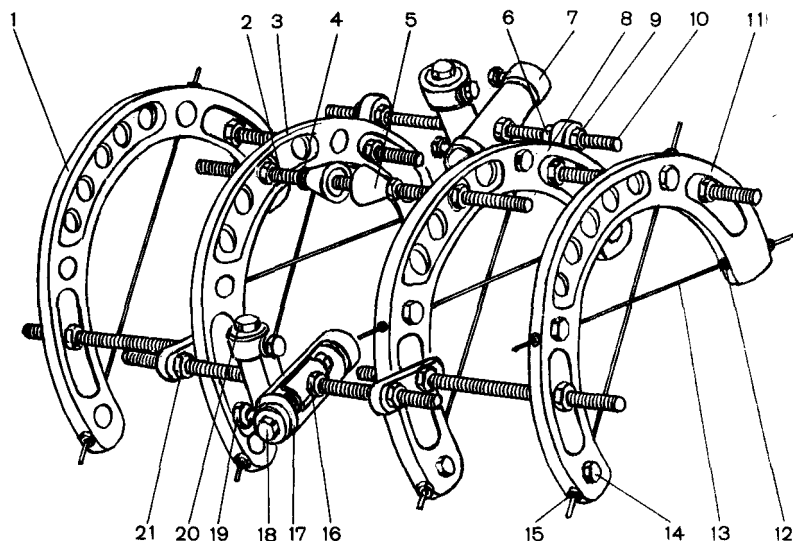


Рис. 77. Аппарат Волкова — Оганесяна.

Объяснение в тексте.

Выделяют два основных вида аппаратов: с перекрещивающимися спицами (Волкова — Оганесяна, Илизарова, Калнберза, «Синтез», Демьянова и др.) и с одноплоскостным проведением их (Гудушаури, Сиваша, Ткаченко — Гайдукова и др.).

Аппарат Волкова-Оганесяна. Аппарат Волкова — Оганесяна, представленный на рис. 77, позволяет проводить фиксацию спиц строго по оси симметрии скобы. Благодаря этому значительно усиливаются прочность конструкции и жесткость фиксации костных отломков в аппарате, что способствует срастанию отломков и сохранению движений в суставах поврежденной конечности. Постепенное и дозированное натяжение спиц с помощью плашек. Вершины скоб устройства без спицнатягивателя поддерживает натяжение и корректирует его в процессе лечения.

Аппарат состоит из четырех соединенных между собой скоб, условно называемых основными (3, 8) и замыкающими (1, 11). Скоба 1 со скобой 3 и скоба 8 со скобой 11 соединены двумя опорными болтами и гайками 10 с фигурными шайбами; скобы 3 и 8 между собой соединены

двумя боковыми дистракторами 10 с помощью плашек. Вершины скоб 3 и 8 соединяются с помощью переднего дистрактора, предназначенного для устранения углового смещения костных отломков в сагиттальной плоскости и для увеличения жесткости фиксации отломков с помощью аппарата. Передний дистрактор 2 состоит из зажимных гаек 4 и конусных замков 5, канговых зажимов и стержня 2, заканчивающихся выпуклыми сферическими поверхностями, которые входят в соответствующие вогнутые сферические поверхности канговых зажимов. Перед репозицией костных отломков зажимные гайки 4 шарниров слегка расслабляют, а затем после устранения смещения опять затягивают. Боковые дистракторы 10 аппарата с помощью разводных гаек 21 соединяют скобу 3 со скобой 8. Каждый боковой дистрактор посередине имеет два перекрещивающихся друг с другом направляющих цилиндра (7, 17). В каждом направляющем цилиндре с помощью ходового винта передвигается ползун с зафиксированным в нем концом дистрактора, что приводит к перемещению скоб 3 и 1 относительно скоб 8

и 11. Одновременным вращением ходовых винтов направляющих 20, расположенных продольно длинной оси branшей скобы, осуществляется перемещение скоб относительно друг друга в сагиттальной плоскости. Если имеется и ротационное смещение, ходовые винты вращают в разные стороны. При вращении ходовых винтов 18 поперечно расположенных направляющих 20 скобы передвигаются во фронтальной плоскости. При ослаблении стопорных болтов 16 направляющие цилиндры 20 вращают вокруг своей оси в кожухах, что дает возможность устранить угловое смещение костных отломков.

После наложения аппарата на костные отломки с помощью разводных гаек 21 боковых дистракторов 10 и разводных гаек 6 переднего дистрактора 2 устраняют смещение отломков по длине с последующей дистракцией или компрессией костных отломков при необходимости. При этом вращают разводные гайки 21 только лишь на одних концах боковых дистракторов 10; с помощью гаек 21 других концов дистракторов их прочно закрепляют в скобах. Если имеется и угловое смещение во фронтальной плоскости, больше разводят гайку 21 бокового дистрактора 10 со стороны открытого угла. Для устранения углового смещения в сагиттальной плоскости вращают разводные гайки переднего дистрактора 2. Перед устранением угловых смещений костных отломков стопорные болты 9 направляющих цилиндров расслабляют, а после устранения смещения опять затягивают. Устранение смещения отломков по ширине с последующей их боковой компрессией и ротационных смещений осуществляют с помощью направляющих с ползунами, причем для устранения смещения костных отломков по ширине во фронтальной плоскости одновременно вращают ходовые винты 18 направляющих. Смещение отломков по ширине в сагиттальной плоскости устраняют вращением ходовых винтов сагиттально

расположенных направляющих. Если имеется и ротационное смещение, больше вращают ходовой винт 16 соответствующей стороны. Перед устранением смещения отломков по ширине и ротационных смещений зажимные гайки 19 ползунов слегка расслабляют, затем после устранения смещений опять затягивают.

Натяжение и фиксацию спиц 13 в аппарате выполняют с помощью полого стержня (штуцера) 12, имеющего осевое отверстие, наружную резьбу с натяжной гайкой 15 для натяжения спицы, стабилизатор в виде лыски и болта 14 для предупреждения вращения стержня. Осевое отверстие в штуцере имеет разный диаметр и предназначено для проведения через него спицы, конец которой снабжен утолщением, превышающим диаметр внутреннего отверстия.

Аппарат Илизарова. Аппарат состоит из колец, стержней, спицефиксаторов (рис. 78, а). Диаметр колец различный (для бедра, голени, плеча и предплечья), их собирают из 2 полуколец, стыки между которыми перекрываются накладками. До сборки аппарата на каждое полукольцо нанизывают 2 спицефиксатора. Спицефиксатор выполнен в виде ползуна с окном, имеет паз для спицы и стопорный винт. При завинчивании стопорного винта спицу, проходящую в пазу спицефиксатора, прижимают к плоскости кольца и закрепляют. В кольцах имеются отверстия диаметром 7 мм, расположенные по всей окружности (через каждые 30°). Отверстия предназначены для соединения колец стержнями, которые закрепляют гайками. В комплекте представлено 2 вида стержней — стяжные и растяжные; стяжные — диаметром 6 мм с нарезкой и растяжные — имеют телескопическое устройство (внутренний стержень диаметром 6 мм) с нарезкой на одном конце; трубчатый наружный стержень на тонкой части (диаметром 6 мм) имеет нарезку, а на другой части расположена трубка со стопорным винтом для внутреннего стержня. Нали-

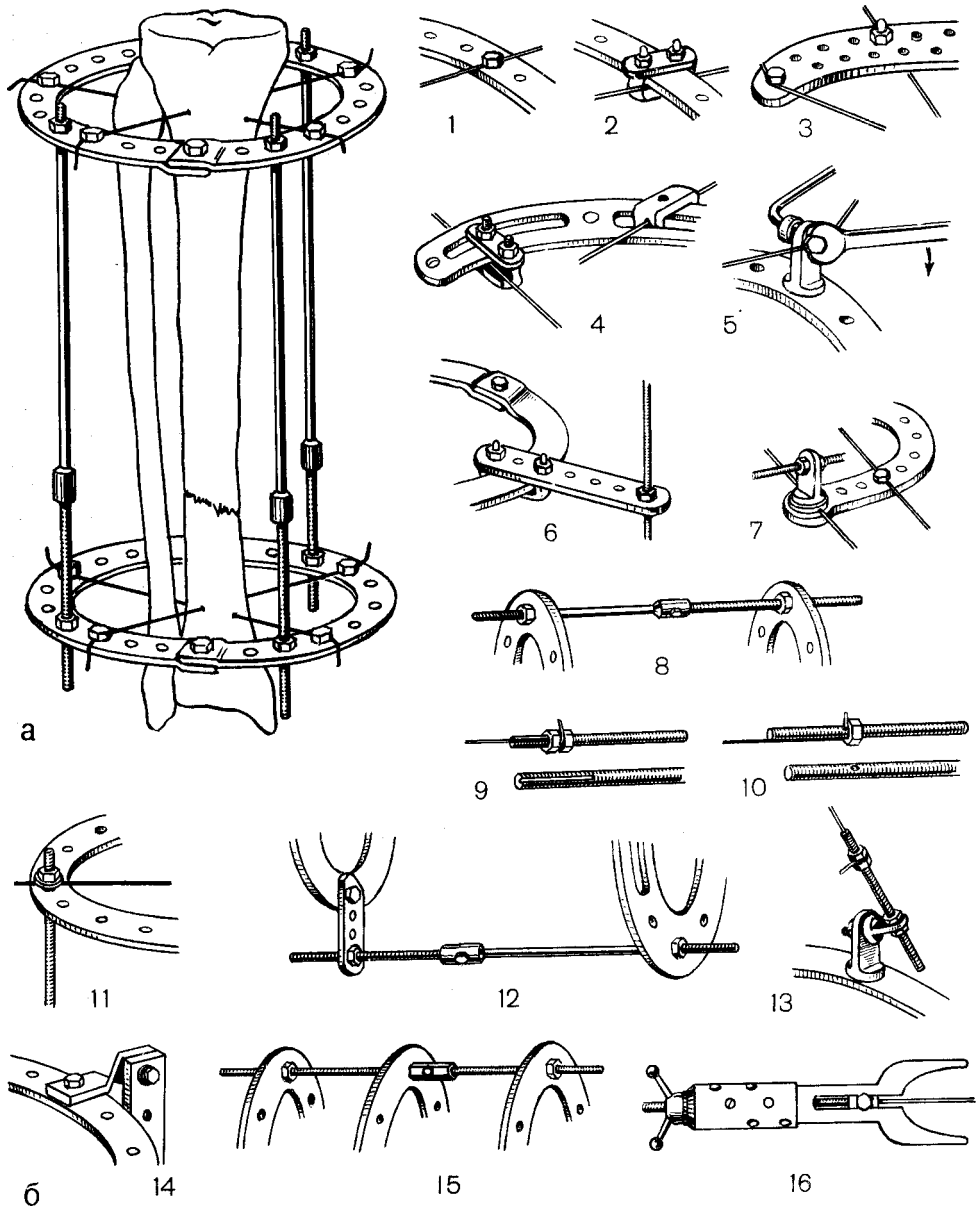


Рис. 78. Аппарат Илизарова.

а — аппарат Илизарова; б — набор для чрескостного остеосинтеза по Илизарову; 1, 2 — съемные спицефиксаторы к неразъемным кольцам, 3 — дуга, 4 — дуга с рамочным разборным спицефиксатором, 5 — болт спицефиксатор, 6 — рамочный разборный спицефиксатор; 7 — шайба с пазом; 8 — телескопический резьбовой стержень; 9, 10 — стержни резьбовые, 11 — резьбовой стержень с закрепленной к нему спицей, 12 — планки, 13 — кронштейн, 14 — планка винтообразная, 15 — муфта резьбовая, 16 — спицнатягиватель.

чие этого устройства позволяет изменять длину стержня. В комплект аппарата входят пластинчатые приставки с отверстиями и длинные боковые планки с пазом, предназначенные для коррекции положения отломков, а также натягиватель спиц, гаечные ключи и кусачки. В аппарате используют спицы диаметром 1,5 мм, длиной больше на 6 см диаметра кольца. Для надежной фиксации отломков аппарат монтируют из 4 колец.

В дальнейшем Г. А. Илизаров усовершенствовал свой аппарат и создал оригинальный набор для чрескостного остеосинтеза. Набор предназначен для наружной чрескостной фиксации и управления положением отломков в основном длинных трубчатых костей. Его используют при лечении вывихов, переломов костей и их осложнений, а также для удлинения костей конечностей, изменения их формы и лечения других деформаций.

Набор включает унифицированные детали, из которых можно собрать различной формы аппарат в зависимости от поставленных лечебных задач (рис. 78, б). Неразъемные кольца имеют отверстия для крепления спиц болтовыми фиксаторами. Их применяют в аппаратах вблизи суставов при внутрисуставных переломах голени, дистального конца бедра, предплечья.

Полукольца с внутренним диаметром до 150 мм имеют отверстия через каждые 10° . Спицы на них фиксируют болтовыми фиксаторами. Эти кольца используют в аппаратах на плече и предплечье у взрослых и у детей на голени. Полукольца с внутренним диаметром от 160 до 240 мм имеют отверстия через каждые 30° . Спицы закрепляют рамочными резьбовыми спицефиксаторами. Эти полукольца используют в аппаратах на бедре и голени.

Дуги имеют внутренний диаметр от 80 до 100 мм, и отверстия в них расположены в шахматном порядке. Спицы закрепляют болтовыми фиксаторами. Другие дуги имеют внутрен-

ний диаметр от 120 до 160 мм и дугообразные пазы. Спицы закрепляют с помощью разборных рамочных спицефиксаторов.

Рамочный разборный спицефиксатор состоит из П-образной скобы, планки и 2 гаек.

Стержни резьбовые в комплекте представлены 4 типами: с резьбой на концах, со сплошной нарезкой, с косым пазом на конце и с поперечным отверстием у одного конца.

Планки имеют вид пластинок с отверстиями и длину от 45 до 115 мм и от 130 до 330 мм; их используют как соединительные детали при сборке аппарата и как дополнительные боковые опоры.

Кронштейны используют для сборки шарнирных соединений и закрепления спиц, проведенных вне плоскости основных опор аппарата.

Планки винтообразные применяют в соединениях аппарата, требующих перехода в плоскость, перпендикулярную плоскости крепления планки.

Муфта резьбовая служит для соединения резьбовых стержней.

Шайба с пазом предназначена для закрепления спиц на резьбовых хвостовиках деталей.

Шайба прокладочная используется для прокладки между гайкой и подвижной деталью.

В комплект входят спиценатягиватели с устройством, обеспечивающим дозированное натяжение спиц, а также спицы диаметром 1,5 и 1,8 мм, гладкие и с упорной площадкой. Спицы имеют трехгранную и одногранную заточку. Первые предназначены для проведения через метафизарные отделы костей, вторые — через диафиз.

Набор позволяет в совершенстве осуществлять фиксацию отломков и управлять их положением. Конструкция аппарата позволяет проводить спицы в любых направлениях и управлять перемещениями в аппаратах, осуществлять как постепенное, дозированное, так и одномоментное перемещение.

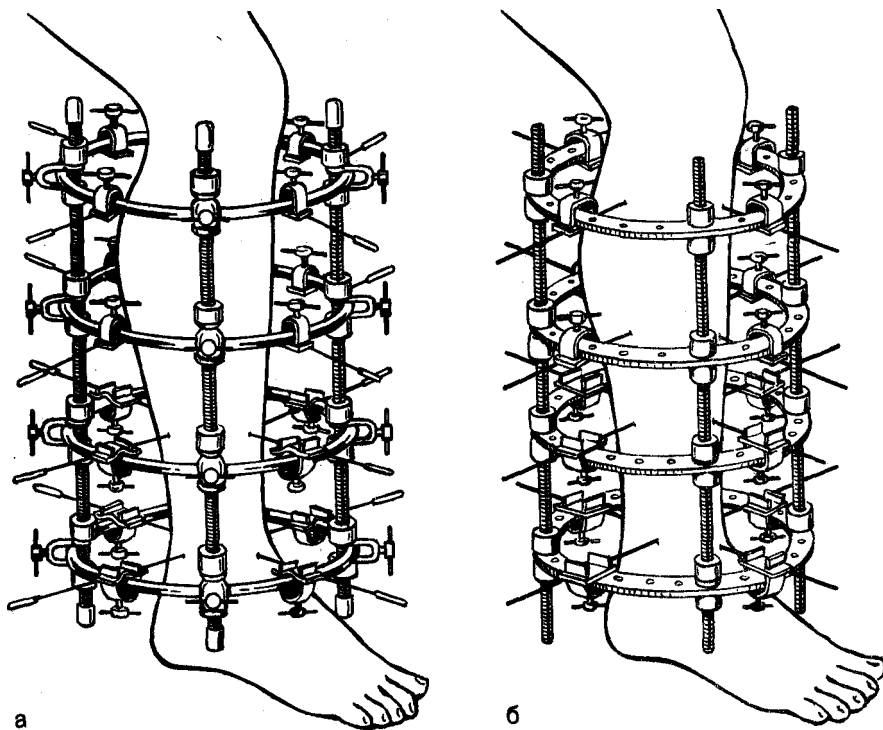


Рис. 79. Аппарат Калнберза.
а — «стресс-аппарат»; б — «ригид-аппарат».

Продольное перемещение фрагментов проводят путем перемещения опор с помощью резьбовых стержней и дозированного перемещения спиц. Перемещение по ширине осуществляют дугообразным изгибом спиц, а также путем перемещения опор по ширине относительно друг друга. Угловые перемещения возможны при использовании спиц с упорными площадками, а при наличии значительного сопротивления тканей используют компоновку аппарата с опорной балкой. Ротационное перемещение осуществляют путем переноса точек закрепления спиц на опоре с последующим одномоментным натяжением, переносом стержней, соединяющих опоры.

Аппараты Калнберза. Аппараты Калнберза бывают 2 видов: напряженные и жесткие системы. Напряженные системы («стресс-аппарат») представляют собой динамические

конструкции, в которых кольца соединены между собой с помощью цилиндрических пружин (рис. 79, а). Гибкость пружины и создаваемое пружинами постоянство как компрессионного, так и дистракционного эффекта облегчают коррекцию различных смещений костных отломков и способствуют устранению порочных положений при контрактурах суставов. Аппараты содержат пластмассовые кольца с отверстиями, через которые проводят цилиндрические пружины. Кольца существуют 5 размеров. Спицы закрепляются накладными спицефиксаторами.

Жесткая система («ригид-аппараты») представляет собой переналаживаемые конструкции, обеспечивающие высокую стабильность фиксации (рис. 79, б). Кольца аппарата соединены между собой резьбовыми стержнями. Аппараты комплектуются гладкими пластмассовыми кольцами

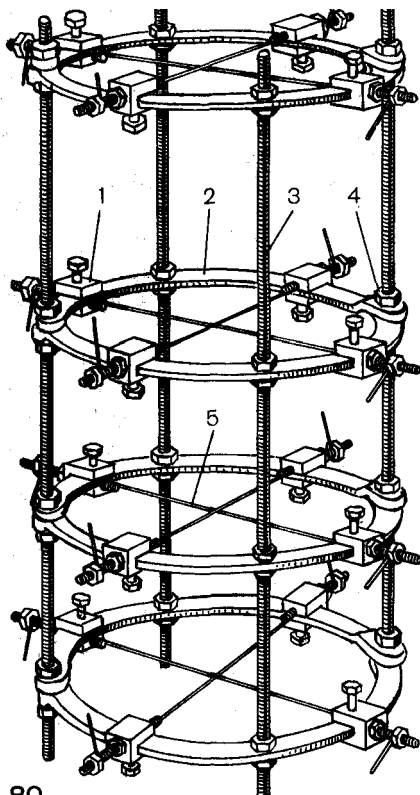
круглого поперечного сечения без отверстий. Кольца имеются 5 диаметров. Стержни устанавливают по внутренней или наружной поверхности кольца и фиксируют с помощью специальных зажимов, образуя отдельные сборочные узлы. Стержни выполнены с резьбой, позволяющей использовать в жесткой системе аппаратов пластмассовые гайки для перемещения или изменения угла наклона колец.

Аппарат «Синтез»¹. Комплект аппарата включает $\frac{3}{4}$ и $\frac{1}{4}$ кольца, фиксаторы спиц со спиценатягивающим устройством, стержни, пластины, приспособления для устранения смещения отломков (рис. 80). Дополнительное оснащение: гаечные ключи, специальный ключ, линейка металлическая, кусачки технические. Аппарат имеет кольца 5 типоразмеров с внутренним диаметром 140, 160, 180, 200, 220 мм и предназначен для лечения открытых и закрытых переломов костей, ложных суставов, удлинения сегментов конечностей, артродезирования суставов.

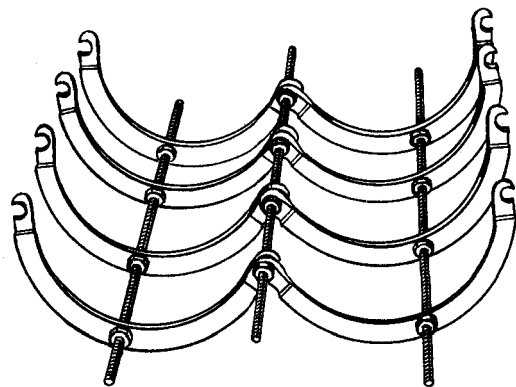
Аппарат отличается тем, что отверстия снабжены сквозными пазами, открытыми наружу. Полукольца соединяются между собой двумя утолщенными поверхностями. Через пазы в отверстия устанавливают стержни и крепят их гайками, имеющими посадочные места для отверстий. Это, прежде всего, облегчает и значительно сокращает время монтажа аппарата, а также при необходимости (создание операционного пространства при повторной хирургической обработке) он может быть быстро частично демонтирован без нарушения прочности фиксации отломков, что обеспечивает необходимый операционный простор при повторных хирургических вмешательствах (рис. 81). Универсальные спицефиксаторы Ткаченко (рис. 82) обеспечивают надежное закрепление спиц и постоянное их натяжение в процессе лечения. Их легко можно установить на кольцах,

штангах, применять для создания различных видов компрессии (встречно-боковая, перемещение фрагментов и др.). При необходимости в процессе лечения их можно передвигать и заменять другими для устранения смещения отломков. Дополнительные спицефиксаторы закрепляют на резьбовых стержнях для усиления фиксации отломков как в диафизарных отделах, так и при околосуставной локализации.

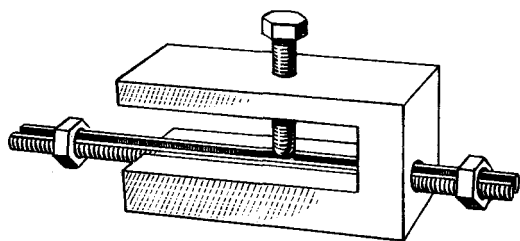
Аппарат состоит из 4 колец, соединенных съёмными резьбовыми стержнями. Фиксацию отломков выполняют чрескостно проведенными спицами. Конечность фиксируют на травматологическом столе или в специальном приспособлении, проводят репозицию отломков. Фиксацию каждого отломка осуществляют 2 кольцами с крестообразно закрепленными в них 2 парами спиц. После коррекции положения колец проводят натяжение спиц и закрепляют их съёмными спицефиксаторами. Натяжение спиц проводят после их закрепления в спицефиксаторах с помощью гайки. Дозированно спицы натягивают специальным ключом. Коррекция положения, низведение отломков, отдельных костных фрагментов или их фиксация могут быть достигнуты путем применения штыкообразных (с упорной площадкой) спиц или изогнутых спиц, закрепленных в спицефиксаторах, установленных на кольцах или резьбовых стержнях. После проведения спицы ее закрепляют в спицефиксаторе, и в зависимости от поставленной задачи проводят одномоментное или постепенное вытяжение. Для устранения значительных смещений отломков по ширине, а также для соединения колец аппарата различного диаметра применяют пластинку. Устранение угловых смещений проводят с помощью репонирующего устройства, закрепленного на кольцах или стержнях. В верхней части бедра используют $\frac{3}{4}$ кольца, которые с помощью пластинок соединяют со стержнями дистально расположенных колец.



80



81



82

Рис. 80. Аппарат «Синтез».

1 — фиксатор спиц; 2 — полукольца; 3 — стержни; 4 — гайки; 5 — спицы.

Рис. 81. Демонтированный аппарат «Синтез».

Рис. 82. Спицефиксатор Ткаченко с натягивающим устройством.

Аппарат Демьянова. Одной из модификаций аппарата Илизарова является аппарат Демьянова (1974). В отличие от аппарата Илизарова, в этом аппарате в кольцах, собранных из полуколец, вместо отверстий сделаны дугообразные пазы, ширина которых равна диаметру отверстий в аппарате Илизарова (7 мм). Кроме 4 дугообразных пазов, каждый из которых занимает почти четверть кольца, имеются и 4 отверстия — 2 по середине полуколец и 2 по концам. Последние служат для соединения полуколец в кольца. Стержни обычные, длинные и короткие, как в аппарате Илизарова. Стержни могут проходить как через отверстия колец, так

и через дугообразные пазы. Спицефиксаторы съемные. Они изготовлены в виде небольших болтов (из болта М8) с уплощенной до 6 мм нарезной частью и с отверстием для спицы (диаметром 2 мм) под головкой болта. Уплощенный болт не проворачивается в дугообразном пазу кольца. Спицефиксаторы (уплощенные болты) являются съемными и свободно (до фиксации спицы) перемещаются в дугообразном пазу кольца. Дугообразные пазы в кольцах (вместо отверстий в аппарате Илизарова) позволяют, во-первых, применять более простые в изготовлении и более надежные съемные спицедежатели; во-вторых, они

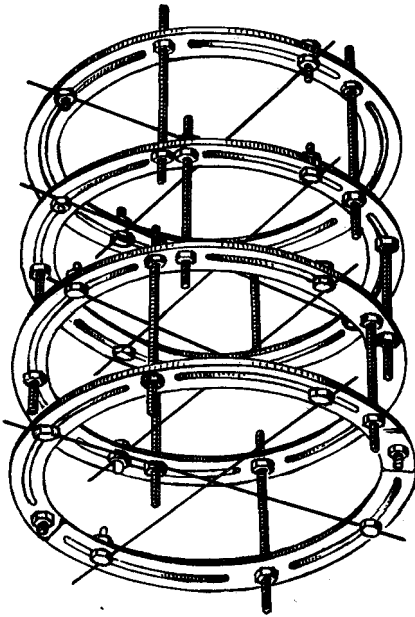


Рис. 83. Аппарат Демьянова.

дают возможность большого маневрирования при перемещении стержней для устранения ротационного (по периферии) смещения отломков; в-третьих, они позволяют перемещать спицы по кольцу, вплоть до переноса спицедержателя через соединительный стержень (рис. 83).

При лечении переломов более удобно пользоваться *аппаратом Демьянова с длинными стержнями*. Расположение пазов и отверстий в аппарате соответствует расположению отверстий в аппарате Илизарова, и поэтому кольца в аппарате Демьянова могут комбинироваться с кольцами аппарата Илизарова или с кольцами с раззенкованными отверстиями. Так же, как и при пользовании аппаратом Илизарова, при установке аппарата Демьянова можно применять штыкообразно изогнутые спицы или спицы с упорными площадками, а также все другие детали, входящие в комплект аппарата Илизарова.

При осложнениях, требующих замены спицы, могут быть применены специальные выносные спицедержате-

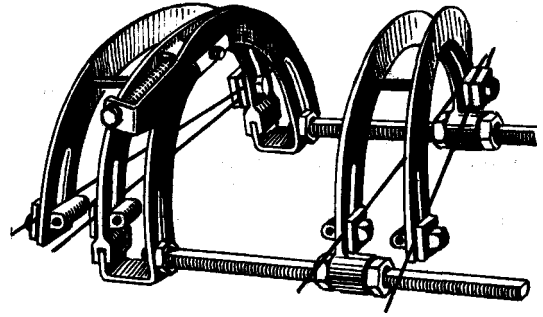


Рис. 84. Аппарат Гудушаури.

ли, которые позволяют к тому же кольцу фиксировать натянутую спицу, проведенную несколько дистальнее или проксимальнее извлеченной.

Для применения штыкообразных спиц и спиц с упорными площадками используется так называемый *кубический стержне-стержневой соединитель*. Он имеет вид куба со сторонами 20 и 16 мм. В кубе сделаны два перпендикулярно расположенных канала диаметром 7 мм; через один канал проводится соединительный стержень с нарезкой длиной, достаточной для соединения двух центральных (парафрактурных) колец. На соединительный стержень навинчиваются гайки, которыми стержне-стержневой соединитель и фиксируется. Концы соединительного стержня скрепляются с кольцами. В другой канал стержне-стержневого соединителя вводится стержень-спицнатягиватель с косой прорезью на одном конце, в котором путем навинчивания гайки фиксируется спица. При этом выступающий конец может не скусываться. На другой конец этого стержня навинчивается гайка, при вращении которой стержень перемещается в стержне-стержневом соединителе и натягивает спицу.

Это приспособление позволяет осуществлять боковое смещение отломка по любому направлению; оно легко перемещается в пазах колец по дуге, а перемещение по длине производится смещением по соединительному стержню кубического стержне-стержневого соединителя.

При необходимости применения спицы с упорной площадкой для вытяжения по косому направлению komponуется приспособление из двух кубических стержне-стержневых соединителей, скрепленных между собой болтом. Через свободный канал одного из них проводится стержень-спицнатягиватель, через свободный канал другого — соединительный стержень. При такой компоновке двух кубических соединителей направление вытяжения спицы (штыкообразной, с упорной площадкой) ограниченный практически не имеет.

Аппарат Гудушаури. Аппарат Гудушаури состоит из двух треножных дуг, репонирующей дуги и двух разводных стержней с ленточной резьбой и миллиметровыми делениями на шлице (рис. 84). Одна из спаренных (треножных) дуг с помощью прорезей на двух ее концах, бобышки и винта подвижно соединена с разводными стержнями гайками. Другая спаренная (треножная) дуга с помощью специальных гаек передвигается по разводным стержням. В месте соединения дуг, образующих спаренные дуги, сделаны прорезы, в которые вставлены болты. На одном конце каждого из болтов расположены две скошенные шайбы. На противоположных концах спаренной дуги находятся такие же прорезы со вставленными в них болтами. Болты с шайбой и гайкой на одном конце и с ушком для введения в него спицнатягивателя могут передвигаться по прорезам. Репонирующая дуга в верхней части имеет ответвление с изгибом под правым углом, на конце которого находится отверстие для винта, служащего для перемещения дуги в горизонтальной плоскости. На концах репонирующей дуги есть прорезы, по которым при ослаблении гаек она вместе с соединяющейся с ней дугой может быть поднята вверх, опущена вниз или повернута вокруг оси. В последнем случае дистальный отдел поврежденной конечности поворачивают в нужную сторону вместе с дистальной спаренной

дугой, после чего гайки вновь закрепляют. Дистальная спаренная дуга предназначена для закрепления на дистальный отломок, проксимальная — на проксимальный. Разводные стержни имеют резьбу и шкалу с миллиметровыми делениями для определения разведения или сближения дуг. К аппарату прилагают спицнатягиватель и шестигранный ключ для гаек.

Аппарат Гудушаури предназначен главным образом для фиксации отломков костей голени, но может быть использован и при переломах плеча и предплечья. При переломах костей голени аппарат накладывают на ее переднюю поверхность, при переломах плеча — на наружную, а костей предплечья — в зависимости от поврежденной кости.

Спицы проводят по 2 в каждый отломок и под углом друг к другу, соответственно спаренным дугам аппарата, — в одной плоскости. Расстояние между местом введения дистальной и проксимальной спиц хирург выбирает в зависимости от уровня перелома костей, зоны повреждения кости и мягких тканей, но обязательно вне патологического очага. Для определения направления введения спиц в аппарате с установленными на нужном расстоянии дугами вместо спиц в натянутом состоянии закрепляют шелковые нити. Нити окрашивают метиленовым синим, и аппарат в собранном положении прикладывают к поврежденному сегменту конечности. На коже поврежденного сегмента остаются отпечатки нитей, которые служат ориентиром для введения спиц. Спицы вводят по возможности через ось отломка, чтобы они проходили через кость в местах ее наибольшей толщины, затем их прочно фиксируют в ней. Проведение спиц строго по проекционным линиям-отпечаткам и в одной плоскости имеет очень большое значение. После проведения всех 4 спиц накладывают аппарат и закрепляют три проксимальные спицы.

Для успешного использования всего репонирующего запаса аппарата

перед его наложением дистальную дугу передвигают в сторону смещения дистального отломка. Если, например, дистальный отломок смещен кнаружи и кзади, то дистальную дугу аппарата до фиксации спиц передвигают также кзади и кнаружи. При наложении аппарата стремятся, чтобы фиксируемые отломки кости располагались по середине дуг, а разводные стержни находились на равном от них расстоянии. Между кожей конечности, дугами и разводными стержнями должен быть достаточный промежуток — не менее 1,5—2 см. Если спицы проведены соответственно проекционным линиям (отпечаткам) и в одной плоскости, то при наложении аппарата они ложатся точно в места их закрепления. Если спицы проведены не по проекционным линиям или не в одной плоскости, то для сохранения правильного положения отломков необходимо шайбу с болтом и гайкой, закрепляющими спицу, подвести к ее концам. Смещение же спицы к месту ее закрепления может привести к увеличению смещения отломков. Спицы натягивают и закрепляют в следующем порядке. Сначала закрепляют сходящиеся концы спиц в болтах со скошенными шайбами. Для более прочной фиксации одну из спиц укладывают поверх болта, другую — ниже. В таком положении концы обеих спиц закрепляют завинчиванием одной гайкой. На противоположной стороне свободные концы спиц поочередно закладывают под шайбу, натягивают специальным ключом и после натяжения закрепляют с помощью гаек, проведенных ближе к перелому, т. е. тех, которые проведены перпендикулярно по отношению к осям отломков. Спицы должны быть туго натянуты и прочно зафиксированы. Выступающие концы их загибают. Конечность освобождают от репонирующих приспособлений ортопедического стола, специального репонирующего аппарата или шины. Делают контрольную рентгенографию. Если выявляется остаточное смещение отломков,

производят коррекцию их положения. Вначале устраняют смещение отломков по ширине, под углом и по периферии, а затем ликвидируют диастаз между ними. Смещение отломков под углом в плоскости введения спиц устраняют разведением дуг на стержне с одной стороны и сведением их — с другой. При этом разведение дуг на 1 мм соответствует устранению углового смещения примерно на 1°. Смещение отломков в другой плоскости устраняют путем некоторого поворота дистальной части сегмента (дистального отломка) вокруг введенной в него спицы (одну спицу, проведенную косо, не закрепляют в дуге аппарата). После этого натягивают и закрепляют 4-ю спицу, которая оставалась ненатянутой.

Для ликвидации смещения отломков по периферии (ротационного) дистальную и репонирующие дуги, а следовательно, и фиксированный в них дистальный отломок поворачивают в требуемую сторону и закрепляют гайками и разводным стержнем. Смещение отломков по ширине в плоскости спиц устраняют вращением винта, подвижно соединенного с дистальной дугой. Смещение отломка по ширине в другой плоскости осуществляют смещением дистальной дуги в прорезях репонирующей дуги.

После полной коррекции смещений отломков под углом, по периферии и по ширине вращением разводных стержней ликвидируют диастаз между отломками.

При переломах кости с плоскостями излома, позволяющими получить их торцовый упор (поперечными, конгруэнтно-шарнирными, конгруэнтно-углообразными), выполняют продольную компрессию путем сведения дуг на разводных стержнях. При косых и винтообразных переломах боковую компрессию делают теми же способами, которыми устраняют смещение отломков по ширине. Продольную и боковую компрессию осуществляют сразу же при коррекции положения отломков, но в последующем ее необходимо немного увеличи-

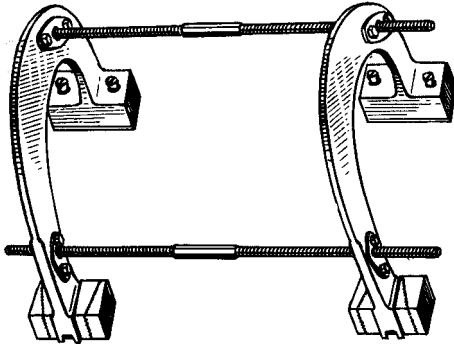


Рис. 85. Аппарат Сиваша.

вать, ибо натяжение спиц постоянно ослабевает.

Проведение спиц в одной плоскости не обеспечивает достаточно надежную прочность фиксации отломков. Поэтому после репозиции отломков, проверки степени натяжения спиц и прочности завинчивания гаек, болтов накладывают лонгетную гипсовую повязку, обездвиживающую не менее двух смежных суставов.

Аппарат Сиваша. Аппарат Сиваша состоит из двух массивных дуг, соединенных двумя стержнями (рис. 85). Стержни на своей середине имеют граненый (под гаечный ключ) перешеек и от него в обе стороны винтовые нарезки — противоположные по направлению. Стержни соединены с дугами шаровыми шарнирами, имеющими соответствующую винтовую нарезку и позволяющими изменять положение стержней по отношению к дугам, а также фиксировать их в выбранном положении. Каждая дуга на одном конце имеет два фиксатора спиц, расположенных в одной плоскости, перпендикулярно плоскости дуги, а на другом — приспособления для фиксации и натяжения спиц. При прочной фиксации шаровых шарниров аппарат Сиваша представляет собой жесткую систему. Поворотом стержней дуги могут раздвигаться или сближаться на одной или обеих сторонах. Поворотами в шаровых шарнирах можно изменять положение плоскостей дуг по отношению к стержням.

Аппарат Сиваша можно применять для внеочаговой фиксации отломков кости при переломах костей голени, плеча и предплечья. Так же, как и при использовании других компрессионно-дистракционных аппаратов, предварительно на специальном репозиционном аппарате или с помощью приспособлений ортопедического стола выполняют репозицию перелома. При открытых и огнестрельных переломах отломки можно устанавливать под визуальным контролем, а при закрытых переломах всегда необходим рентгенологический контроль с помощью электронно-оптического преобразователя или путем рентгенографии. К наложению аппарата Сиваша приступают только после правильного сопоставления отломков, но лучше при небольшом диастазе между ними.

Перед наложением аппарат обычно стерилизуют. Если все же придется его накладывать без стерилизации, необходимо соблюдать осторожность из-за большой опасности развития гнойных осложнений.

После контроля правильности положения отломков аппарат примеряют на поврежденном сегменте конечности, фиксированной репонирующим устройством. Проекция дуг аппарата должны располагаться примерно на середине отломков, а сами дуги — перпендикулярно стержням. Прочно фиксируют шаровые шарниры.

При пользовании стерильным аппаратом его примеряют после туалета кожи. В аппарате натягивают стерильные нити (вместо спиц), которые смазывают раствором метиленового синего. Затем аппарат с натянутыми нитями прикладывают к сегменту конечности, как это делали при примерке. На коже остаются направляющие отпечатки от нитей. По направлению отпечатков нити по методике, изложенной раньше, вводят стерильные спицы. Все 4 спицы должны проходить в одной плоскости и через осевые линии репонируемых и фиксированных репонирующим приспособлением.

собранием отломков. Места выхода спиц из кожи обкладывают спиртовыми прокладками, которые закрепляют стерильными резиновыми пробками, нанизанными на выходящие из кожи концы спиц, или смазывают антисептическими затвердевающими составами. После этого прикладывают аппарат Сиваша. На одной стороне конечности концы спиц закрепляют в спицедержателях, на другой — в натягивающих устройствах дуг. Поворотами стержней натягивающих устройств (с помощью ключа) осуществляют натяжение спиц. Возможно несколько вариантов проведения спиц. Параллельное проведение — в соответствии с отпечатками параллельно натянутых окрашенных нитей — это самый простой вариант. Однако при таком положении спиц не исключается опасность смещения отломков по ширине (по спицам). Спицы можно проводить параллельно, но на большем расстоянии друг от друга, чем отпечатки от натянутых нитей. В этом случае спицы при натяжении изгибаются (выпуклости обращены от дуг). Опасность смещения отломков по спицам (по ширине) при таком их введении уменьшается.

Перекрестное проведение спиц более сложно. Для этого окрашенные нити в каждой дуге аппарата натягивают перекрестно. Делают соответствующие отпечатки нитей на коже конечности и по их направлению вводят спицы, которые должны проходить в одной плоскости и через осевые линии сопоставленных отлом-

ков. Перекрестное введение спиц практически исключает опасность смещения отломков по спицам (по ширине).

После натяжения спиц и проверки прочности фиксации шаровых шарниров конечность с наложенным аппаратом Сиваша снимают с репонирующего приспособления. Делают контрольную рентгенографию или проверяют положение отломков с помощью электронно-оптического преобразователя. Если определяется небольшое угловое смещение отломков в плоскости расположения спиц, его устраняют путем разведения (или сведения) дуг на одной стороне конечности. Устранение углового смещения отломков в другой плоскости, перпендикулярной плоскости расположения, спиц, осуществляют поворотом дистальной дуги в шаровых шарнирах (хирург выполняет это руками). Устранение смещения отломков по ширине очень сложно и требует изменения положения проксимальной и дистальной дуг в шаровых шарнирах. Диастаз между отломками по оси легко можно устранить равномерным сведением дуг путем поворотов стержней.

Аппарат Сиваша отличается простотой, а для наложения его требуется всего лишь 20—30 мин. Однако, как показывает опыт, прочность фиксации (стабилизации) отломков (без компрессии или distraction) в связи с расположением спиц в одной плоскости оказывается недостаточной, что часто требует дополнительной внешней иммобилизации.

ЧРЕСКОСТНЫЙ ОСТЕОСИНТЕЗ АППАРАТАМИ ПРИ ЛЕЧЕНИИ ЗАКРЫТЫХ ПЕРЕЛОМОВ КОСТЕЙ

ОБЩИЕ ПРИНЦИПЫ ПРИМЕНЕНИЯ ЧРЕСКОСТНОГО ОСТЕОСИНТЕЗА ПРИ ЛЕЧЕНИИ ПЕРЕЛОМОВ КОСТЕЙ

Кости в организме с ортопедо-травматологических позиций выполняют механическую функцию.

Перелом кости происходит под воздействием внешних механических сил, деформирующих кость и превышающих предел ее прочности. Переломы кости разделяются на простые (неоскольчатые) и сложные (оскольчатые). Неоскольчатые переломы бывают поперечные, косые, винтообразные, косопоперечные. Оскольчатые переломы встречаются без промежуточных осколков, при которых отломки после правильного сопоставления непосредственно соприкасаются между собой на различной площади, и с промежуточными осколками, которые располагаются между концами отломков. Среди оскольчатых переломов выделяют еще малооскольчатые, многооскольчатые и двойные или тройные. При последних осколки включают полный поперечник кости.

Под воздействием сил, вызывающих перелом кости, происходит смещение отломков, которые под влиянием тонического напряжения мышц, повышенного в связи с травмой, и произвольного сокращения, устанавливаются в том или ином, обычно типичном, положении.

Отломками кости называются части сломанной кости, сочленяющиеся

в суставе, а осколками — отдельные фрагменты кости, не сочленяющиеся в суставе. Смещаться могут и отломки, и осколки. При этом проксимальный отломок кости под воздействием сокращения мышц устанавливается в определенном положении, а дистальный смещается относительно него.

Выделяют следующие виды смещения отломков: по ширине, под углом, по длине и по периферии, или ротационные. Смещения отломков по длине не может быть без смещения их по ширине. Переломы могут происходить под влиянием прямого механизма действия травмирующей силы, например при ударе перпендикулярно оси кости. В таких случаях плоскость излома кости имеет более или менее поперечное направление, и при переломах 2 костей одного сегмента конечности обе кости обычно ломаются на одном уровне. При большой величине внешней силы переломы, как правило, имеют оскольчатый характер.

Скручивание сегмента конечности приводит к винтообразному перелому с переломами костей «двукостных» сегментов обычно на разных уровнях.

Сгибание сегмента конечности вызывает перелом кости от изгиба, при этом может образоваться осколок треугольной формы с вогнутой стороны изгиба кости.

Перелом кости может наступить и при нагрузке по оси кости — более прочный диафиз кости внедряется в эпифиз.

Пострадавшие с переломами костей в основном практически здоровые люди, и поэтому основная задача при их лечении состоит в создании оптимальных условий для сращения отломков кости, для проявления действия биологического закона репаративной регенерации костной ткани. Значительно реже необходимо лечение, направленное на спасение жизни пострадавшего или на устранение сопутствующих повреждений и заболеваний. Успех лечения больного с переломом кости в значительной степени определяется возможностью установления характера патологических изменений в области повреждения — правильностью диагноза. Наиболее полное представление о локализации перелома, его характере, виде и степени смещения отломков и осколков получают на основании рентгенологического исследования. Поэтому современное лечение переломов костей предполагает обязательное рентгенологическое исследование как с целью уточнения диагноза повреждения кости, так и для последующего контроля правильности проводимого лечения.

ОСОБЕННОСТИ ОБЕЗБОЛИВАНИЯ

Одним из условий современного лечения переломов костей, в том числе и при использовании с этой целью чрескостных аппаратов, является безболезненность проведения всех врачебных, в том числе хирургических вмешательств. При использовании аппаратов целесообразно обезболивание всего сегмента конечности, на который накладывается аппарат. Конечно, можно воспользоваться местной анестезией, но для этого необходимо обезболивание не только области перелома, но и мест проведения спиц. К сожалению, эта практика не всегда обеспечивает полноценный обезболивающий эффект.

Весьма эффективным способом регионарного обезболивания является внутрикостная анестезия (И. Л. Крупко, С. С. Ткаченко, А. В. Воронцов).

Она позволяет получить полное обезболивание части конечности дистальнее уровня наложенного жгута (резинного бинта, пневматической манжетки), исключает возможность рефлекторного сокращения мышц и их тоническое напряжение, что способствует безболезненному наложению аппарата и более легкому сопоставлению отломков кости. Однако ее использование целесообразно лишь при переломах костей дистальных сегментов конечностей (стопы, голени, кисти, предплечья) и ограничено по времени (на нижней конечности — до 1 — 1,5 ч, на верхней — до 40 — 60 мин)!

Изложение аппарата — операция, как правило, относительно длительная. Поэтому для обезболивания при его применении более целесообразен наркоз, особенно при манипуляциях на локтевом суставе и плече, на коленном суставе и на бедре. Другие способы обезболивания (анестезия поперечного сечения, спинномозговая или перидуральная анестезия) при применении чрескостных аппаратов используются относительно редко.

Таким образом, современное лечение переломов костей включает следующие основные лечебные пособия: 1) репозицию; 2) иммобилизацию; 3) реабилитацию. Эти же пособия обязательны и при лечении больных с переломами костей конечностей с помощью чрескостных аппаратов.

РЕПОЗИЦИЯ

Репозиция — это правильное сопоставление костных отломков. Репозиции не подлежат переломы без смещения отломков, а также вколоченные эпиметафизарные переломы, при которых небольшое смещение отломков не может неблагоприятно отразиться на функции конечности. Современное понятие правильного сопоставления отломков предполагает сопоставление их по всей площади излома с плотным контактом раневых поверхностей. Такое положение отломков служит одним из основных условий для так называемого

первичного сращения — сращения непосредственно между отломками без рентгенологически определяемой перистальной костной мозоли.

ГТервым этапом репозиции отломков, проводимой любым способом, в том числе и при применении чрескостного аппарата, является их [^]перестяжение. Оно осуществляется путем вытяжения дистального и противытяжения проксимального отломков по оси проксимального отломка. Лишь при образовании некоторого диастаза между отломками возможно устранение всех видов их смещения, особенно по ширине. Исключением служат переломы со смещением отломков только под углом, в частности поднадкостничные переломы у детей и подростков, при репозиции которых растяжение исключено [^]

Репозиция отломков с помощью аппаратов теоретически может осуществляться при любом виде переломов костей конечностей. В частности, при применении аппаратов конструкции Г. А. Илизарова и их модификаций репозиция отломков теоретически будет обеспечиваться автоматически при условии проведения спиц и наложения колец в плоскостях, перпендикулярных осям отломков, и при одинаковом радиусе от оси отломка до окружности кольца. Если произвести перерастяжение отломков путем раздвигания колец на соединительных стержнях, то оси отломков, если кольца располагаются строго симметрично, совпадут и дистальный отломок будет располагаться по оси проксимального отломка (если, конечно, не осталось ротационного смещения). Последующее сближение отломков раневыми поверхностями путем сближения колец на соединительных стержнях ликвидирует диастаз между ними и произойдет их полное сопоставление. К сожалению, выполнить все условия, перечисленные выше, чрезвычайно трудно. Опыт показывает, что подобная репозиция отломков с помощью аппаратов типа аппарата Илизарова практически всегда требует значительной

дополнительной коррекции положения отломков. Таким образом, репозиция отломков при переломе кости при помощи аппаратов типа Илизарова включает 2 этапа — репозицию на операционном столе и последующую дополнительную коррекцию положения отломков. Дополнительная коррекция положения отломков осуществляется различными способами: угловым смещением колец на соединительных стержнях (угловое смещение отломков), применением выносных планок для бокового смещения колец (смещение отломков по ширине), перемещением мест фиксации спиц на кольцах (смещение отломков по ширине и по периферии), применением штыкообразно изогнутых спиц или спиц с упорными площадками (смещение отломков по ширине).

Если отломок кости на всем протяжении фиксируют спицами в двух местах (на двух уровнях), то во всех случаях смещения по ширине одного его конца происходит и смещение отломка под углом. Постепенно перемещая дистальный отломок с помощью аппарата по длине (перемещением колец по соединительным стержням), под углом, по ширине и по периферии, отломки полностью сопоставляются. Однако такое сопоставление отломков при свежих переломах костей является весьма трудоемким, требует многократного рентгенологического контроля и много времени. Поэтому более целесообразно до наложения аппарата провести репозицию на специальном репозиционном приспособлении или с помощью скелетного вытяжения. Аппаратная (механическая) репозиция — это репозиция с помощью специальных репозиционных аппаратов или ортопедического стола. Аппараты (приспособления) для одномоментной механической репозиции должны отвечать двум основным условиям. Во-первых, они должны обеспечивать растяжение отломков до образования между ними диастаза при условии сопоставления дисталь-

ного отломка по оси проксимального. Во-вторых, они должны позволять наложить аппарат при продолжающемся вытяжении и временной фиксации сегмента конечности.

Репозиционные аппараты предлагались для одномоментной репозиции отломков с последующей иммобилизацией гипсовой повязкой. Известны различные конструкции аппаратов для репозиции отломков при переломах бедренной кости, костей голени, плеча и предплечья. Ортопедический операционный стол с приданным ему набором приспособлений позволяет наиболее успешно осуществить репозицию отломков.

Аппараты (приспособления) для репозиции отломков с последующим наложением гипсовой повязки не получили большого распространения. Это объясняется главным образом тем, что последующее наложение гипсовой повязки при продолжающемся вытяжении и фиксации сегмента конечности аппаратом оказалось сложным, неудобным, а наложенные повязки — громоздкими и неполноценными. После прекращения вытяжения под наложенной гипсовой повязкой часто наступает вторичное смещение отломков. Поэтому аппаратная (механическая) репозиция не получила распространения. Исключением служит репозиция переломов костей предплечья.

С внедрением в практику лечения больных с переломами костей конечностей аппаратов чрескостной фиксации вновь стали получать распространение репозиционные аппараты, различные приспособления и применение ортопедических столов с целью одномоментной репозиции отломков и удерживания их в правильном положении на период наложения аппарата. С этой же целью используют и скелетное вытяжение, в частности при переломах бедренной кости, особенно при переломах костей голени.

В настоящее время скелетное вытяжение осуществляют почти исключительно с помощью спицы, проводимой при переломе бедренной кости

через большеберцовую кость на уровне бугристости, при переломах костей голени — через пяточную кость, при переломах плечевой кости — через локтевой отросток. Вытяжение, обычно с помощью груза, производят по оси проксимального отломка. Дистальный отломок устанавливают также по оси проксимального специальной укладкой конечности; в частности, при переломах бедренной кости конечность сгибают в тазобедренном суставе путем укладки ее на шине Бёлера, а отведение ее в этом суставе осуществляют вместе с шиной.

При скелетном вытяжении по поводу перелома костей голени последнюю укладывают на одноблочную шину Брауна или трехблочную шину Бёлера. Конечность при этом полусогнута в коленном суставе.

Постоянно действующее вытяжение не служит раздражителем и не вызывает рефлекторного сокращения мышц. Поэтому при переломах бедренной кости для репозиции достаточен груз в 10—12 кг, при переломах костей голени — в 6—8 кг.

Перед репозицией скелетным вытяжением проводят местное обезболивание (в гематому). Репозицию с помощью скелетного вытяжения осуществляют постепенным увеличением груза в течение первых суток. Скелетное вытяжение в период наложения аппарата имеет свои особенности. Во-первых, оно должно осуществляться с помощью приспособлений ортопедического стола (обычно при переломах бедренной кости) или на специальных подставках, шине, не препятствующих проведению спиц и наложению аппарата. Во-вторых, груз для вытяжения увеличивают до 12—15 кг при переломах костей голени и до 20 кг — при переломах бедренной кости. Постепенное вытяжение с большой силой ведет к образованию диастаза между отломками, а сдавление мягкими тканями отломков и осколков кости способствует их правильному сопоставлению, и сегмент поврежденной конечности со

сломанной костью временно прочно фиксируется и не провисает под силой собственной тяжести.

При применении предварительной одномоментной репозиции с помощью репозиционного аппарата или скелетного вытяжения контрольную рентгенографию проводят только после наложения аппарата. К сожалению, при наложении аппарата возможно не совсем точное проведение спиц с закреплением их в кольцах, и поэтому может потребоваться различная степень дополнительной коррекции положения отломков. Но, как правило, необходимость коррекции положения отломков после одномоментной репозиции репозиционными аппаратами или скелетным вытяжением возникает реже и в меньшей степени, чем при наложении аппарата с целью первичной репозиции отломков. Поэтому после наложения аппарата по изложенной методике всегда необходимо последующее сближение отломков (устранение диастаза) с помощью смещения колец аппарата, и, кроме того, иногда нужна и коррекция положения отломков (под углом, по ширине) с помощью углового изменения положения колец или другим путем, лучше — применением спиц с упорными площадками. При этом вначале надо устранить угловое смещение отломков или их смещение по ширине, а затем ликвидировать диастаз.

При репозиции диафизарных переломов костей конечностей изложенными способами с помощью аппарата идеально полного сопоставления отломков раневыми поверхностями практически достигнуть не удается. Об этом свидетельствует наличие рентгенологически определяемой после сращения перелома различной степени выраженности периостальной костной мозоли.

Особого внимания заслуживает применение аппаратов с далью репозиции так называемых Гзастарелых переломов костей конечностей со смещением отломков. Если по каким-либо причинам при переломе кости

со смещением отломков репозиция последних не произведена, то через 15—20 дней устранить смещение отломков до последнего времени без оперативного вмешательства не представлялось возможным. Использование с этой целью аппаратов расширило возможности ортопедов-травматологов и позволило лечить больных с застарелыми переломами костей со смещением отломков без оперативного их разъединения.

Применение аппаратов дает возможность проводить distraction отломков с большой силой, что ведет к растяжению рубцов мягких тканей, к деформации и растяжению образующейся костной мозоли. Аппараты позволяют не только растягивать отломки костей, соединенные образующейся костной мозолью, с большой силой, но и осуществлять это растяжение постепенно — по 0,25—1 мм/сут (микродистракция). Такое смещение мягких тканей не приводит к патологическому перерастяжению сосудов и нервов, не нарушает процесс регенерации костной ткани и даже, как впервые показал Г. А. Илизаров, стимулирует образование костной мозоли. Поэтому применение аппаратов для лечения больных с так называемыми застарелыми переломами костей со смещением отломков является весьма важным достижением ортопедов-травматологов. Оно открывает возможность отсроченной репозиции при лечении переломов костей, в частности открытых и огнестрельных.

ИММОБИЛИЗАЦИЯ

Иммобилизация — это обездвиживание отломков сломанной кости. Обычно она достигается путем обездвиживания суставов, смежных с поврежденной костью, или конечности (гипсовой повязкой, скелетным вытяжением). Непосредственное скрепление отломков между собой получило название их фиксации, или остеосинтеза.

Обездвиживание отломков при переломе кости может быть временным, в частности при транспортной иммобилизации, и постоянным, или лечебным.

Принципиальное отличие временного, транспортного, обездвиживания отломков состоит в том, что оно не предполагает правильного сопоставления отломков и направлено на создание временного покоя поврежденной кости и окружающих мягких тканей. Конечно, значительные смещения отломков, особенно под углом, по возможности устраняются. Лечебное же обездвиживание отломков (иммобилизация, фиксация) предполагает обязательное правильное их сопоставление.

В настоящее время с целью обездвиживания отломков применяют четыре основных способа: 1) иммобилизация гипсовой повязкой (лонгетой, шиной); 2) иммобилизация скелетным вытяжением; 3) внутренняя фиксация и 4) внешняя фиксация аппаратами.

Внешняя (наружная) фиксация отломков достигается прочным скреплением отломков кости с помощью длинных винтов, стержней или натянутых спиц с жестким внешним аппаратом, состоящим из колец (полуколец, дуг, рамок), соединенных между собой стержнями с винтовой нарезкой. В связи с тем, что спицы проходят через костные отломки, внешний остеосинтез называют чрескостным. При этом спицы обычно проходят вне места перелома, вне очага повреждения, и внешний остеосинтез определяют как внеочаговый. Аппараты внешней фиксации позволяют осуществлять сдвиг отломков раневыми поверхностями (компрессию или, более правильно, контракцию) или растяжение (дистракцию). В зависимости от характера применения аппарата при лечении переломов костей могут осуществляться компрессия (контракция) — сдвиг отломков раневыми поверхностями, дистракция — растяжение и стабилизация — обеспечение неподвижности.

При лечении некоторых переломов костей с помощью аппаратов возможно сдвиг отломков раневыми поверхностями. Это касается поперечных и близких к ним переломов, а также косых и винтообразных переломов. При последних это достигается проще и надежнее с помощью спиц с упорными площадками (встречно-боковая компрессия). —

При свежих оскольчатых, особенно многооскольчатых, переломах сдвиг отломков раневыми поверхностями осуществить либо не представляется возможным, либо очень сложно и травматично. Дистракция тоже не показана, поэтому после сопоставления отломков осуществляют их стабилизацию.

Дистракция используется при лечении, как отмечалось выше, так называемых застарелых переломов костей со смещением по длине.

В процессе обездвиживания отломков аппаратом происходит некоторое ослабление натяжения спиц. Это обусловливается разными причинами (проскальзывание спиц в спицефиксаторах, прорезание спицами кости и мягких тканей и др.). Поэтому необходимо систематически определять степень натяжения спиц. При ослаблении их надо подтягивать. Лучше это достигается применением специальных спицефиксаторов, которые служат и спиценатягивателями и остаются в аппарате на весь период лечения перелома. Если оставлены достаточные по длине свободные (загнутые) концы спиц, то могут быть применены обычные спиценатягиватели с ослаблением и последующим закреплением спиц в спицефиксаторах. Натяжение спиц может быть увеличено путем разведения на стержнях колец, соединенных с одним отломком, и сведения на стержнях колец, соединенных с другим отломком. С помощью аппарата, в частности при использовании 2 колец на каждом отломке кости, достигается прочность фиксации, позволяющая частично и даже полностью опираться на поврежденную конечность.

РЕАБИЛИТАЦИЯ

Реабилитация при переломах костей — это применение комплекса лечебных факторов, направленных на возможно раннее восстановление функции поврежденной конечности после окончания патологического процесса, в частности после сращения перелома кости. Период реабилитации — это период после сращения кости до восстановления функции конечности и трудоспособности пострадавшего.

После сращения перелома кости всегда наблюдается нарушение функции конечности, выраженное в разной степени. Это объясняется как следствием повреждения кости и окружающих мягких тканей, так и влиянием некоторых лечебных пособий, направленных на обеспечение неподвижного положения отломков. Как правило, развиваются контрактуры суставов, гипотрофия мышц, выраженные в различной степени в зависимости от локализации, характера перелома и способа обездвиживания отломков кости.

В период реабилитации (после сращения перелома) наиболее эффективными и доступными лечебными факторами для восстановления функции пострадавшей конечности являются активная и активно-пассивная (на маятниковых механотерапевтических аппаратах) лечебная гимнастика, различного вида тепловые процедуры и массаж. Эти лечебные процедуры, направленные на восстановление функции суставов и мышц, могут применяться не только в период реабилитации (после сращения перелома), но и в период лечения патологического процесса (во время сращения перелома). Однако возможность их использования при прочих равных условиях во многом зависит от применявшегося способа обездвиживания отломков кости.

Остеосинтез аппаратами, обеспечивая прочную фиксацию отломков, сохраняет, хотя и в ограниченной степени, возможность движений в су-

ставах и активной функции мышц поврежденной конечности. Наложение аппаратов не исключают использования и некоторых видов тепловых процедур, в частности лучевого характера. Поэтому остеосинтез аппаратами при переломах костей в большей мере, чем использование других способов обездвиживания отломков (иммобилизация гипсовой повязкой, скелетное вытяжение, внутренний остеосинтез в сочетании с иммобилизацией гипсовой повязкой), позволяет применять реабилитационные факторы, направленные на профилактику развития контрактур и гипотрофии мышц поврежденной конечности в период сращения перелома, или, как принято считать, в большей степени позволяет «наслоить» реабилитацию на период сращения перелома и тем самым сократить общий срок лечения пострадавшего.

Раннее применение реабилитационных лечебных факторов способствует и более быстрой нормализации обменных процессов в области повреждения, создает более благоприятные условия и для сращения перелома. Кроме того, этому же способствует и возможность ранней активизации пострадавшего и ранней функциональной нагрузки поврежденной конечности, что благоприятно сказывается как на сращении перелома, так и на восстановлении функции конечности.

Следует отметить, что при фиксации отломков кости аппаратом почти никогда не удается получить сращения перелома, в частности диафизарного, по типу первичного. Отломки практически всегда срастаются с рентгенологически хорошо определившейся периостальной костной мозолью. Это может объясняться как недостаточным полным сопоставлением отломков, так и некоторой их подвижностью под влиянием функциональной нагрузки конечности. Незначительная подвижность отломков по оси под влиянием функциональной нагрузки не является фактором, препятствующим сращению перелома;

наоборот, функциональная нагрузка конечности и, следовательно, места перелома способствует этому процессу.

Результаты лечения больных с переломами костей, как правило, положительные. По данным Г. А. Илизарова и А. А. Девятова (1982), при лечении аппаратами закрытых переломов костей отличные и хорошие результаты получены у 98 % больных, при лечении же открытых переломов сращение отломков наступило у 98,25 % больных.

ПОКАЗАНИЯ К ПРИМЕНЕНИЮ ЧРЕСКОСТНОГО ОСТЕОСИНТЕЗА АППАРАТАМИ

Общие показания к чрескостному остеосинтезу при лечении переломов костей устанавливаются на основании учета и анализа многих факторов, из которых наиболее важные приведены ниже.

Характер перелома. Если при простых (неоскольчатых) переломах костей могут быть использованы менее сложные и менее трудоемкие способы лечения, например одномоментная закрытая репозиция, простые способы погружного остеосинтеза, в частности остеосинтез винтами, то, как правило, предпочтение отдается этим способам. При оскольчатых переломах, особенно множественных переломах костей, при которых одномоментная репозиция и иммобилизация гипсовой повязкой, а также погружной остеосинтез не показаны, конкурируют два основных способа лечения: скелетное вытяжение с последующим наложением гипсовой повязки и чрескостная фиксация аппаратами. В этих случаях, при прочих равных условиях, предпочтение отдается чрескостному остеосинтезу как способу, сокращающему срок пребывания больного на КОНКЕЛ

Локализация перелома. По своим особенностям конструкции и применения аппараты более просто и удобно использовать при лечении перело-

мов длинных трубчатых костей дистальных сегментов конечностей и дистальных отделов проксимальных сегментов. Особенно благоприятные условия для их применения — это диафизарные переломы костей голени.

Состояние кожных покровов. Состояние кожных покровов имеет очень большое значение для показаний к чрескостному остеосинтезу. Различные воспалительные процессы, дерматиты служат противопоказанием к применению аппаратов. Необходимо помнить, что при правильно наложенном аппарате на коже конечности располагается 16 ран, в которых находится спица.

Общее состояние пострадавшего. Общее состояние пострадавшего при оценке показаний к чрескостному остеосинтезу не имеет существенного значения, если больному можно провести обезболивание: оно практически не ухудшается при наложении аппарата, а после прочной фиксации отломков только улучшается.

Достаточная оснащенность. Аппарат можно применять, если имеются все детали его компоновки или он уже собран для данного перелома. Необходимы и запасные детали, которые могут потребоваться во время наложения аппарата.

Знание и опыт хирурга. Применение аппарата и его компоновка являются творческим процессом. Они требуют знания анатомии, особенностей смещения отломков при переломе, законов классической механики, правил проведения спиц и многих других деталей. Поэтому к наложению аппарата нельзя относиться как к операции простой, доступной каждому ортопеду-травматологу. Применение аппарата требует специального образования. В этом отношении очень показательны сведения Л. А. Поповой (1982): у специально подготовленных врачей при использовании аппаратов осложнения наблюдаются в 2—4 раза реже. Ортопеды-травматологи, определяя показания к способу лечения перелома

кости, учитывают и свой личный опыт и стараются применить тот способ, который в их руках позволяет получить наиболее благоприятные результаты.

Основными достоинствами остеосинтеза внешними аппаратами при лечении переломов костей являются:

1) достаточная надежность фиксации отломков, не исключающая их дополнительную функциональную нагрузку по оси при опоре на конечность;

2) возможность дополнительной коррекции положения отломков в процессе лечения;

3) возможность в некоторой степени движений в суставах, смежных с поврежденной костью, которые служат профилактикой развития контрактур и сокращают период реабилитации больного;

4) возможность применения аппаратов при лечении почти всех переломов длинных трубчатых костей;

5) возможность применения большой, постоянно действующей силы для сопоставления отломков при так называемых застарелых переломах, когда отломки соединены между собой рубцовой тканью;

6) высокая эффективность лечения переломов костей с помощью внешних аппаратов.

По сводным данным Л. А. Поповой (1982), при изучении результатов лечения 3319 больных со свежими переломами костей с помощью аппарата Илизарова положительные исходы составили 96,9 %.

В литературе практически нет данных, не признающих положительные стороны и высокую эффективность применения аппаратов для чрескостного синтеза при лечении переломов костей. Однако опыт показывает, что необходимо учитывать недостатки и осложнения при применении этих препаратов.

Осложнения, связанные с применением спиц и свойственные только остеосинтезу внешними аппаратами. *Продольное прорезание кожи спицей.* Это осложнение относится главным

образом к применению аппаратов с целью удлинения конечности и исправления деформаций. По данным Г. А. Илизарова и соавт. (1982), они отмечаются примерно в 7,3 %. При остеосинтезе отломков при переломах костей прорезание кожи иногда наступает около суставов в результате движений в смежных с переломом суставах.

Воспаление мягких тканей вокруг спиц. Вокруг введенной спицы в мягких тканях и в кости образуется раневой канал с ранами кожи в месте перфорации ее спицами. Эти раны на протяжении всего периода лечения с помощью аппарата могут служить воротами для микробного загрязнения с соответствующей реакцией организма в виде простого воспаления, нагноения или даже остеомиелита. При применении обычных спиц из нержавеющей стали (X18H9T) слабовыраженное воспаление, купированное противомикробной терапией, по наблюдениям, проведенным Г. А. Илизаровым и соавт. (1982), наступило у 13 из 110 больных (11,8%), выраженное воспаление, потребовавшее удаления спиц, у 32 больных (29,1 %). Нагноение мягких тканей в области спиц при лечении больных с переломами костей Т. Д. Сатюкова и соавт. (1982) отмечают у 15 из 68 больных (22 %), Е. Г. Локшина и соавт. (1982) — у 19 из 150 больных (12,7%), Л. А. Смоляков и соавт. — у 20 из 147 больных (13,6%). По наиболее крупным, обобщающим наблюдениям, представленным Л. А. Поповой (1982) (применение нескольких тысяч аппаратов по различным показаниям), случаи нагноения в области спиц отмечались почти у 17 % больных и составили 66,9 % всех наблюдавшихся у них осложнений. По данным ЛИТО им. Р. Р. Вредена, при лечении 728 больных воспалением и нагноением в области спиц отмечались у 19% больных.

В последние годы, по данным ЛНИИТО, частота осложнений, связанных с применением спиц, уменьшилась. Например, при лечении от-

крытых переломов костей голени они составили 15,4% [Демьянов В. М. и др., 1982]. Это связано с более тщательным проведением мер их предупреждения.

Новым осложнением при применении внешних аппаратов является развитие *околоспицевого остеомиелита*. Конечно, остеомиелит развивается вследствие микробного загрязнения. Но его развитию, несомненно, способствует и ожог кости. Околоспицевой остеомиелит возникает, как правило, в диафизарной части кости, где корковый слой ее прочный и относительно толстый. При проведении спицы дрелью с большим числом оборотов в минуту конец ее нагревается от трения и даже может оплавиться, вызывая ожог прилегающей кости. Некроз, некробиоз поврежденной костной ткани способствуют развитию остеомиелита. Применение безопасных дрелей, работающих при напряжении электрического тока 36 В и имеющих небольшое число оборотов, остановки, перерывы при введении спицы с целью ее охлаждения, смачивание ее спиртом, применение спиц с более рациональной заточкой конца — все это, несомненно, уменьшит частоту и тяжесть околоспицевого остеомиелита. Пока же околоспицевой остеомиелит при лечении переломов костей с помощью внешних аппаратов наблюдается в 2,7—6,3% [Кондауров С. Н. и др., 1982; Сатюкова Т. Д. и др., 1982; Аболина А. Е. и др. 1982; Смоляков Л. А. и др., 1982].

Некоторые авторы [Калнберз В. К., 1983] с целью уменьшения опасности ожога кости, а также меньшей травматизации отломков предлагают, в частности при переломах костей голени, в парафрактурных кольцах использовать не спицы, а иглы (диаметром 2—2,5 мм). Иглы проводят не через отломки, а внедряют в корковые слои кости, обеспечивая фиксацию и возможность коррекции положения отломков.

Кроме перечисленных осложнений, наблюдаются также болевые

синдромы, стойкие отеки [Локшина Е. Г. и др., 1982], которые связаны, по-видимому, с повреждением нервов и их рецепторов. Некоторые ученые [Волков М. В., Оганесян О. В., 1978; Локшина Е. Г. и др., 1982] полагают, что часть осложнений, свойственных этому методу, можно объяснить повреждением или раздражением точек акупунктуры.

Кровотечение из раневых каналов вокруг спиц наблюдается, к счастью, очень редко. Наиболее часто его наблюдали Л. А. Смоляков и др. (1982)—у 6 из 147 больных (в 4%). Большинство же авторов, анализирующих свои наблюдения, даже не отмечают этого осложнения. Видимо, мелкие сосуды, как и небольшие нервные веточки, ускользают в сторону от вводимой спицы, а положение крупных сосудов и нервов учитывается при проведении спиц. Но все же возможны повреждения сосудов, их стенок, развитие пролежней стенок сосудов и поздние кровотечения.

По данным Г. А. Илизарова и др. (1982), различные осложнения, связанные с применением спиц (изготовленных из стали марки 1Х18Н9Т), наблюдались у 40,9 % больных, при этом в 11,8 % случаев они устранялись консервативными средствами, а в 29,1 % потребовалось удаление спиц.

Затраты врачебного труда. Компоновка аппарата из деталей набора Илизарова для наложения, например, на голень (наиболее частый объект) требует не менее часа. Конечно, компоновка может быть произведена предварительно, но и тогда она требует соответствующего времени. Компоновка нередко бывает нестандартной, с различными комбинациями элементов. Поэтому в ней, как правило, необходимо участие оперирующего хирурга. В этом отношении аппараты, не требующие предварительной компоновки, например аппарат Волкова — Оганесяна, имеют преимущества.

Сборка аппарата во время операции, докомпоновка или перекомпо-

новка, а они в той или иной степени необходимы практически всегда, удлиняют время операции. Даже наложение собранного аппарата: предварительное сопоставление отломков на репозиционном аппарате, проведение спиц, чаще восьми, закрытие мест выхода их из кожи, установка аппарата, фиксация спиц в спицедержателях, натяжение спиц — все это требует времени. Как правило, наложение предварительно скомпонованного аппарата на голень занимает не менее 1 ч.

Дополнительная коррекция положения отломков после контрольной рентгенографии, а она проводится практически всегда, тоже требует определенных затрат врачебного труда.

После наложения аппарата остаются открытые раны в местах выхода спиц из кожи, которые требуют внимания хирурга при перевязках. Каждая перевязка больного, включающая осмотр всех раневых отверстий, проверку степени натяжения спиц, даже без их замены, занимает не менее 20 мин, а если проводится замена спиц (примерно у 15—20 % больных) — то еще больше. Перевязки проводятся в первые дни после операции 2—3 раза в неделю, затем 1 раз в неделю, особенно при амбулаторном лечении.

Затраты врачебного времени (врачебного труда) при остеосинтезе внешними аппаратами в несколько раз превышают их при лечении больных с помощью иммобилизации гипсовой повязкой, скелетным вытяжением (с последующей иммобилизацией гипсовой повязкой) и внутренним остеосинтезом.

Наложённый аппарат доставляет больным большие неудобства, особенно при продолжении лечения их амбулаторным порядком, по сравнению с иммобилизацией гипсовой повязкой.

Стоимость аппаратов значительно больше стоимости приспособлений, конструкций, инструментов, материалов, используемых при лечении

больных с переломами костей другими способами.

После остеосинтеза аппаратом остаются выраженные в разной степени *множественные послеоперационные рубцы*, которые иногда, особенно у молодых девушек и женщин, являются косметическим дефектом.

По проведенным нами исследованиям (1978), аппараты для чрескостного остеосинтеза по поводу свежих переломов костей использовались в КНИИЭКОТ в 43,9%, в ЛНИИТО им. Р. Р. Вредена - в 46,3 %, в НИИТО - в 28,5 %, в больницах практического здравоохранения — в 48,6 % всех случаев применения внешних аппаратов. По данным Л. А. Поповой (1982), по поводу свежих переломов костей аппараты применялись в 26,6% у 12476 больных с различными повреждениями конечностей.

Показания к применению чрескостного остеосинтеза переломов костей следующие:

- 1) закрытые оскольчатые, особенно многооскольчатые, диафизарные переломы длинных трубчатых костей;
- 2) открытые диафизарные переломы костей;
- 3) закрытые и открытые диафизарные переломы костей при множественных и сочетанных повреждениях;
- 4) закрытые и открытые метаэпифизарные переломы длинных трубчатых костей, которые представляется возможным репонировать и обездвиживать с помощью аппаратов, в том числе с применением шарнирных аппаратов и спиц с упорными площадками (прохождение спиц через полость сустава нежелательно);
- 5) переломы костей стопы и кисти со смещением отломков, устранить которые и обездвижить другими способами не удается или не представляется возможным.

С учетом изложенных показаний чрескостный остеосинтез наиболее целесообразен при переломах костей голени.

Этот метод может использоваться как постоянный с целью полной репозиции и обездвиживания отломков, временный — с целью обездвиживания отломков без их полной репозиции и с последующей полной репозицией и окончательным обездвиживанием отломков путем дополнения наложенного ранее аппарата или его замены, как отсроченный — после первичного обездвиживания отломков скелетным вытяжением, гипсовой повязкой или лонгетами и др.

Чем раньше и полноценнее сопоставлены отломки, чем раньше и надежнее произведено их обездвиживание при наименьшем выключении функции мышц и суставов поврежденной конечности, тем более благоприятные условия создаются для сращения перелома.

НЕКОТОРЫЕ ВОПРОСЫ ТАКТИКИ

При изолированных переломах костей конечностей компоновка аппарата Илизарова, репозиция отломков и наложение аппарата требуют относительно большого периода времени — при оптимальных условиях не менее часа.

При поступлении больного в порядке скорой помощи прием его осуществляет дежурная бригада, которая, как правило, работает при дефиците времени и персонала. Поэтому при оказании помощи тем больным, которым предполагается наложение аппарата» тактика может быть различной. Если дефицит времени и персонала большой (например, при значительном поступлении пострадавших), и особенно, если аппарат предварительно не скомпонован, то может быть принято решение проводить временное обездвиживание отломков, если это существенным образом не угрожает больному (в первую очередь это относится к закрытым переломам длинных трубчатых костей, особенно костей голени).

В качестве временного обездвиживания отломков при переломах бедренной кости и костей голени обыч-

но используют скелетное вытяжение, при переломах костей верхних конечностей — иммобилизацию гипсовыми лонгетами.

Оказание полной специализированной ортопедо-травматологической помощи таким больным откладывают на некоторое время, но оно не должно быть продолжительным — обычно до первого ближайшего планового операционного дня отделения. В спокойной обстановке производят предварительную компоновку аппарата Илизарова или ему подобных. В этом отношении аппарат Волкова — Оганесяна, который не требует компоновки, имеет преимущества.

При открытых переломах чрескостный остеосинтез должен завершать хирургическую обработку раны. Поэтому остеосинтез открытых переломов может быть первичным. Однако и из этого правила есть исключения, особенно при оказании помощи больным с открытыми переломами, которым хирургическая обработка раны не проводится, например при так называемых точечных ранах при вторично-открытых переломах, в частности костей голени. В таких случаях при поступлении больного может быть проведено, если для этого имеются основания, временное обездвиживание отломков с последующим отклоненным первичным остеосинтезом. В последующем, при улучшении состояния и стабилизации жизненных функций организма, в период оказания специализированной ортопедо-травматологической помощи проводят репозицию отломков и их окончательную фиксацию, как правило, с использованием и дополнением ранее наложенного аппарата.

Иногда при поступлении пострадавшего с целью временного обездвиживания отломков в порядке неотложной помощи накладывают скелетное вытяжение (обычно при переломах костей нижней конечности) или гипсовую повязку, лонгеты (чаще при переломах костей верхней конечности), которые в последующем заменяют аппаратом.

ОСТЕОСИНТЕЗ АППАРАТОМ ИЛИЗАРОВА ПЕРЕЛОМОВ КОСТЕЙ ГОЛЕНИ

Остеосинтез аппаратом позволяет обеспечить прочную фиксацию отломков с возможностью их функциональной нагрузки и с сохранением в определенной степени движений в смежных суставах и функции мышц. Этим создаются оптимальные условия для проявления действия биологического закона репаративной регенерации костной ткани для быстрейшего сращения перелома кости.

Чрескостный остеосинтез может проводиться при любых переломах большеберцовой кости и обеих костей голени, однако он наиболее показан при закрытых оскольчатых, особенно многооскольчатых, переломах костей голени, при открытых переломах костей голени и при множественных и сочетанных переломах. Три изолированных закрытых переломах костей голени целесообразен как первичный, так и отсроченный первичный остеосинтез. При открытых переломах костей Голени, особенно оскольчатых, более показан первичный остеосинтез, завершающий хирургическую обработку раны.

Предоперационная подготовка больных и операционного поля особенностей не имеет.

При изолированных закрытых и открытых переломах костей голени при общем удовлетворительном состоянии пострадавшего показаны предварительная аппаратная репозиция отломков и удержание их на период наложения аппарата/

Сопоставление и фиксация отломков репозиционным аппаратом. Наиболее простым и надежным способом аппаратной репозиции является репозиция на операционной шине. В основу этой шины положена распространенная одноблочная шина Баумана. Проксимальный конец шины укорочен для того, чтобы при расположении на ней конечности можно было без затруднений наложить жгут (ре-

зиновый бинт) на бедро (для внутрикостной анестезии). Дистальный конец шины сделан более прочным — приварены дополнительные вертикальные стойки. Боковые штанги, на которых в шине Баумана укрепляется гамак для голени, удалены. С помощью бинтов создаются гамаки для подвешивания конечности в области коленного сустава (и в дистальной части бедра) и стопы.

Пострадавшему с переломами костей голени накладывают скелетное вытяжение с проведением спицы через пяточную кость. Это делают при поступлении больного с целью временного обездвиживания отломков и используют для последующей одномоментной аппаратной репозиции.

Г. А. Илизаров (1978) и В. К. Калнберз (1981) с целью одномоментной репозиции отломков при наложении аппарата рекомендуют осуществлять вытяжение по оси голени за предварительно наложенное дистальное кольцо. Более целесообразно вытяжение осуществлять за спицу, проведенную через пяточную кость. Такой метод позволяет, во-первых, накладывать дистальное параартикулярное кольцо в более благоприятных условиях (при растянутой и фиксированной на специальной шине или подставке голени) и, во-вторых, дает возможность наложить предварительно полностью скомпонованный аппарат, что сокращает время операции, особенно при использовании аппарата Илизарова.

С целью аппаратной репозиции и последующего обездвиживания отломков голень со спицей, проведенной через пяточную кость и закрепленной в специальной скобе или в полукольце аппарата Илизарова, укладывают на репозиционную шину и навешивают груз в 6—8 кг. На бедро накладывают резиновый бинт (необходимо обязательно подложить полотенце или ватно-марлевую повязку) и проводят внутрикостную анестезию. Груз увеличивают до 15—16 кг. Это ведет к появлению не-

большого диастаза между отломками, которые устанавливаются в правильное положение и надежно обездвигиваются. Голень растянута и не провисает под собственной тяжестью при наложении аппарата. Стопа должна располагаться под углом 90° к голени и занимать вертикальное положение. Проводят подготовку операционного поля всей голени — от коленного до голеностопного сустава. Шину, коленный сустав и стопу прикрывают стерильным материалом.

При наличии операционного ортопедо-травматологического стола репозиция отломков при переломе костей голени может быть проведена с помощью его приспособлений.

Сборка аппарата Илизарова. Компоновку аппарата Илизарова лучше проводить заблаговременно. В комплекте аппарата Илизарова имеются все необходимые компоненты аппарата (кольца разных размеров, телескопические стержни, стержни со сплошной нарезкой, набор ключей, спицентагиватель, пластинчатые приставки, угольники, балки и др.). Более рациональны детали нового комплекта аппарата, которые выпускает опытное предприятие Курганского НИИ экспериментальной клинической ортопедии и травматологии. В этом комплекте большее число отверстий в кольцах и имеются съемные спицефиксаторы. Целесообразно иметь длинные стержни со сплошной нарезкой, круглый гаечный ключ, спицы с упорными площадками, спицефиксаторы-спицентагиватели, рычажный или рычажно-винтовой спицентагиватель.

Введение спиц. При переломе костей голени типичными являются наложение на проксимальный и дистальный отломки по паре колец и соединение их с костью перекрещивающимися натянутыми спицами, а между собой — стержнями.

Стандартные спицы имеют пирамидально заточенный конец. Более рациональны спицы, конец которых заточен как первое сверло. Они лучше сверлят и меньше нагреваются.

Ориентируясь по рентгенограммам, обычно спиртовым раствором йода или другой краской на голени циркулярно проводят линии уровней введения спиц (по окружности голени). В области эпиметафизов (параартикулярно) это делают на 3—4 см проксимальнее щели голеностопного и дистальнее щели коленного суставов. При необходимости спицы могут проводиться и ближе к суставу, но вне его.

В области диафиза спицы проводят на расстоянии 3—4 см от места перелома дистальнее и проксимальнее (парафрактурно). Проведенные окружности на уровне введения спиц должны располагаться перпендикулярно оси голени (точнее — оси большеберцовой кости). Электродрелью через дистальный метаэпифиз большеберцовой кости (параартикулярно) перпендикулярно оси голени проводят две перекрещивающиеся спицы. Одну спицу вводят с задненаружной поверхности через мало- и большеберцовые кости, и выходит она на передненаружной поверхности большеберцовой кости; другую — примерно перпендикулярно первой с задне-внутренней на передненаружную поверхность большеберцовой кости и в месте их пересечения — рядом с первой. Желательно такое введение спиц, чтобы они пересекались в области оси отломка большеберцовой кости, хотя это и не является строго обязательным.

Через проксимальный метаэпифиз большеберцовой кости (параартикулярно) также проводят две перекрещивающиеся спицы, примерно параллельно спицам, проведенным через дистальный отломок.

Для облегчения введения длинных спиц используют различные направители, чаще же спицы просто удерживают пальцами в марлевом шарике, смоченном спиртом. Прилежащие слои мягких тканей прокалывают до упора конца спицы в кость. При этом желательно, чтобы спица проходила по диаметру кости. При выхождении конца спицы из мягких тканей по-

следние около него натягиваются и должны прижиматься. Обычно это делают специальным инструментом с отверстием для прохождения спицы, чаще же несколько разведенным зажимом Кохера. Концы введенной спицы должны выстоять одинаково с обеих сторон от большеберцовой кости, но не меньше, чем на 5 см от поверхности кожи голени. Затем, примерно симметрично спицам, введенным в метаэпифиз, вводят спицы в отломки большеберцовой кости ближе к месту перелома кости (парафрактурно), но вне его (вне очага повреждения) — на расстоянии 2—3 см от места перелома. Эти перекрещивающиеся спицы проводят не через губчатую кость, как это имеет место при проведении их в области метаэпифиза, а через диафиз кости. Напомним, что корковый слой кости, особенно толстый, очень прочен, поэтому конец спицы нагревается от трения и может вызвать ожог кости и даже оплавиться. В связи с этим для проведения спиц, особенно через корковые слои кости, лучше использовать дрели с небольшим числом оборотов и вводить спицу с периодическими остановками.

Наложение аппарата. После введения спиц и изоляции мест их выхода из кожи приступают к наложению колец.

При наложении аппарата на голень предпочтительнее заблаговременная его компоновка. С этой целью с помощью линейки или измерительной ленты определяют расстояния между ориентировочными местами введения спиц (по здоровой голени и по рентгенограммам поврежденной голени). Полукольца соединяют в кольца с помощью болтов. Если используют несъемные спицефиксаторы, то они должны быть надеты по 2 на каждое полукольцо. Затем 4 кольца соединяют между собой на длинных стержнях и закрепляют гайками. Для соединения колец между собой необходимы три длинных стержня, но опыт показал, что целесообразнее использование 4 стерж-

ней, расположенных симметрично. 2 стержня лучше проводить через отверстия рядом с местом соединения полуколец. Можно 1 или 2 стержня проводить через отверстия на концах полуколец, соединяя тем самым полукольца в кольца. Соединительные стержни по кольцам располагают равномерно. Конечно, более удобны модифицированные кольца аппарата Илизарова — отверстий в них больше и они расположены чаще.

При компоновке аппарата Илизарова целесообразно использование круглых гаечных ключей, особенно тяжелых (100—200 г). Они обладают большой инерционной массой, и продвижение гаек по стержню обеспечивается их инерционным вращением. В собранном аппарате места соединения полуколец должны соответствовать друг другу, а 4 стержня равномерно распределяться по кольцам. Расположение на стержнях колец должно примерно соответствовать уровням их наложения на голень. Снимают болты, расположенные по одной линии — полукольца аппарата раскрывают и аппарат надевают на голень с введенными спицами. Для этого некоторые спицы приходится временно изгибать. Затем разведенные концы полуколец скрепляют болтами. Аппарат центрируют, ассистент удерживает его руками. Кольца аппарата должны располагаться так, чтобы ось большеберцовой кости проходила через центры колец (по оси аппарата). Если необходимо, то в соответствии с расположением спиц кольца дополнительно перемещают по стержням так, чтобы спицы располагались на боковой поверхности колец. Затем при указанном выше положении аппарата спицефиксаторы подводят к спицам, если они не съемные, или устанавливают, если они съемные, и все спицы фиксируют с небольшой силой. Фиксацию спиц лучше начинать с крайних колец. Еще раз проверяют правильность положения аппарата на растянутой и фиксированной в репозиционном приспособлении голени. Вносят необходимые

поправки. Наиболее рациональное расположение аппарата такое, при котором ось большеберцовой кости располагается по оси аппарата (по центрам колец), а расстояние от кожи голени до колец аппарата (это, конечно, относится, прежде всего, к задней и наружной поверхности голени) не менее 2 см. В противном случае при развитии отека голени кожа может вдавливаясь в кольцо аппарата или в спицефиксатор и образуется пролежень.

Указанная последовательность центрации аппарата наиболее целесообразна, но не является непреложной. Очень важно, чтобы «перекресты» спиц располагались в аппарате примерно по одной линии и находились в месте прохождения оси отломка. Однако, если это не достигнуто, то, используя возможности аппарата, на которых остановимся ниже, можно корригировать или компенсировать недостатки наложения. После коррекции положения аппарата спицы в задних отделах аппарата (нижнениаружные и нижневнутренние концы спиц) прочно фиксируют спицефиксаторами. Другие (переднениаружные и передневнутренние) концы спиц закрепляют поочередно в спиценатягивателях и ослабляют в спицефиксаторах, натягивают и вновь прочно закрепляют в спицефиксаторах. Выстоящие концы спиц не скусывают, а загибают. Опыт показывает, что при такой методике наложения аппарата отломки большеберцовой кости располагаются правильно по оси и по периферии, но между ними имеется диастаз. Поэтому рентгенографию после наложения аппарата проводят либо на специальном столе, либо в рентгеновском кабинете после снятия репозиционной шины. Если на рентгенограммах выявили какие-либо остаточные смещения отломков (обычно небольшие), то их сразу же корригируют.

Коррекция положения отломков. При параллельном смещении дистального отломка по ширине коррекция достигается смещением его по

спицам двух дистальных колец. Перемещением спицефиксаторов на кольцах и последующим натяжением дугообразно изогнутых спиц в обоих кольцах достигается параллельное смещение дистального отломка по ширине. При таком перемещении обеих спиц теоретически можно расположить их перекрест в любой точке площади кольца. Однако для такого перемещения отломка необходимы пространственное воображение и анализ законов классической механики, а также рентгенограммы в двух взаимно перпендикулярных проекциях, как правило, в переднезадней и в боковой.

При угловом смещении отломков соответствующее перемещение их концов осуществляют в ближайших к месту перелома кольцах, а при угловом смещении, сочетающемся со смещением по ширине дистального отломка, конец последнего соответственно перемещают только в одном кольце, ближайшем к месту перелома кости.

Если определяют смещение отломков по периферии (ротационное), то на соответствующее же расстояние перемещают спицефиксаторы, расположенные на кольцах, соединенные спицами с дистальным отломком. Поэтому на кольцах дистального отломка более целесообразны так называемые отдельные спицефиксаторы, которые отдельно скрепляют с кольцами и отдельно фиксируют в них спицы. При использовании отдельных спицефиксаторов для устранения смещения по периферии (ротационного) последние вначале перемещают по кольцу и закрепляют, а затем в них закрепляют спицы.

После устранения выявленного смещения отломков по ширине, под углом и по периферии ликвидируют диастаз между отломками (смещение по длине). Это достигают постепенным и одновременным перемещением обоих дистальных колец на соединительных стержнях со сближением их с проксимальной парой колец.

После устранения всех видов смещения отломков и создания контакта их раневых поверхностей наложение аппарата считается законченным. Наложение по такой методике аппарат имеет наименьшую массу и наиболее прост.

Другие методики наложения аппарата Илизарова. Существуют и другие методики наложения аппарата Илизарова при переломах костей голени.

1-й вариант. После проведения спиц накладывают заранее скомпонованный аппарат Илизарова, состоящий из 4 колец, соединенных четырьмя стержнями. Аппарат центрируют, но спицы с натяжением закрепляют только в проксимальном и дистальном (параартикулярных) кольцах. Вытяжение в репозиционном аппарате (на шине) прекращают и проводят рентгенографию в двух взаимно перпендикулярных проекциях. Выявляют остаточные смещения. С целью устранения углового смещения дистального отломка перемещают дистальное параартикулярное кольцо на стержнях. Такое смещение кольца может достигать 15—17°. Скрепленный с кольцом дистальный отломок может быть смещен под углом, следовательно, примерно до 15°. Использование дистального параартикулярного кольца с раззенкованными отверстиями увеличивает возможность смещения до 25°. При этом способе наложения аппарата перемещение концов отломков в плоскостях центральных (парафрактурных) колец в связи с тем, что спицы в кольцах не закреплены, осуществляется более просто. После коррекции положения отломков спицы с натяжением закрепляют в парафрактурных кольцах.

Последним элементом коррекции положения отломков служит также устранение диастаза между ними путем параллельного перемещения дистальной пары колец.

2-й вариант. Следующим способом наложения аппарата Илизарова при переломе костей голени является способ с отдельным соединением ко-

лец. При этом способе аппарат также лучше компоновать заблаговременно, но кольца аппарата соединяют раздельно попарно — каждую пару четырьмя короткими стержнями. Остаточное смещение отломков по ширине устраняют, как и при всех остальных способах наложения аппарата Илизарова, путем перемещения одного из отломков, лучше дистального, в соответствующей паре колец по ширине по спицам с предварительным перемещением спицефиксаторов (лучше раздельных) по кольцам — использование принципа так называемых дугообразно изогнутых спиц.

С целью устранения остаточного углового смещения отломков достаточно создания соответствующего косоного положения дистального парафрактурного кольца (до 15°). Использование кольца с раззенкованными отверстиями и полусферовидных шайб на стержнях значительно увеличивает возможность его углового смещения, а следовательно, и дистального отломка (до 35°). Последнее особенно важно при лечении так называемых застарелых переломов кости со значительным угловым смещением отломков.

Конечно, возможны и другие способы устранения остаточных смещений отломков по ширине и под углом, в частности с использованием спиц с упорными площадками или дугообразно изогнутых спиц.

Для устранения диастаза между отломками достаточно перемещения одного из центральных (парафрактурных) колец по центральным стержням. Обычно смещают дистальное парафрактурное кольцо, перемещается и соединенное с ним дистальное параартикулярное кольцо и, следовательно, дистальный отломок кости. Если одно из основных колец занимает косое положение (для исправления углового смещения отломков), то перемещают и другое основное кольцо, с которым стержни соединены под прямым углом.

3-й вариант использования аппарата Илизарова при лечении диафи-

зарных переломов костей голени состоит в использовании для коррекции положения отломков спиц с упорной площадкой (штыкообразно изогнутых спиц). Проводят репозицию отломков на репозиционном аппарате (на репозиционной шине) при некотором перерастяжении отломков. Затем перпендикулярно проводят перекрещивающиеся спицы. Аппарат Илизарова komponуется из 4 колец, соединенных длинными стержнями, и накладывается с полным закреплением введенных спиц в крайних кольцах: отломки кости фиксируют при некотором их перерастяжении. Репозиционный аппарат (шину) снимают и проводят рентгенографию в двух взаимно перпендикулярных проекциях — переднезадней и боковой. При ориентировке по данным рентгенограмм выбирают место для проведения штыкообразных изогнутых спиц или спиц с упорной площадкой.

С целью применения штыкообразно изогнутой спицы используют стандартную спицу Киришнера, которую обычным путем вводят в выбранном месте, с соответствующей стороны отломка и в необходимом направлении. Когда один конец спицы выстоит с противоположной стороны голени, другой освобождают от патрона дрели и изгибают с помощью плоскогубцев (или пассатижей) дважды под прямым углом, чтобы расстояние между изгибами составляло 3—5 мм. Затем по спице скальпелем проводят разрез (укол) прилежащих тканей до кости, и спицу продергивают до упора штыкообразного изгиба в кости. Конец спицы фиксируют в спицефиксаторе-спиценатягивателе, установленном на соответствующем кольце, расположенном и закрепленном на стержнях на уровне введенной штыкообразной спицы. Аналогично проводят вторую штыкообразно изогнутую спицу, параллельно и противоположно первой, и также закрепляют во втором свободном парафрактурном кольце.

Спицы лучше проводить на расстоянии 3—4 см от места перелома

кости (парафрактурно), но при необходимости они могут быть проведены и через место перелома, однако при таком проведении спиц диастаз между отломками (по длине) должен быть устранен до их введения.

Введенными спицами, закрепленными в парафрактурно расположенных свободных кольцах, спицефиксаторами-спиценатягивателями отломки смещают так, чтобы ось большеберцовой кости стала правильной. Затем устраняют имеющийся небольшой диастаз между отломками.

Этот способ применения аппарата Илизарова имеет свои особенности. Во-первых, он более рационален при косых и винтообразных переломах, при которых осуществляется боковое сдавление отломков раневыми поверхностями (встречно-боковая компрессия), что увеличивает прочность фиксации отломков и способствует более быстрому их сращению. Во-вторых, более целесообразно использование не штыкообразно изогнутых спиц, а спиц с упорными площадками в виде оливок, которые в настоящее время изготавливаются на опытного предприятия КНИИЭКОТ. Для этого используется припой ПСР-40, применяемый в зубопротезной практике для пайки протезов из нержавеющей стали. Спица с оливообразной упорной площадкой в отличие от штыкообразно изогнутой спицы после соответствующего разреза (прокола) тканей до кости может вводиться с помощью дрели до упора площадки в кость. В-третьих, после использования спицы с упорной площадкой для бокового смещения отломка другой конец ее может быть зафиксирован на кольце и спица натянута. В этом случае она выполняет не только смещающую, но и фиксирующую роль. Последнее невозможно при использовании штыкообразно изогнутой спицы.

После коррекции положения отломков спицами с упорными площадками или штыкообразно изогнутыми спицами возможно и целесообразно перпендикулярно их введению прове-

сти еще по одной спице с целью более прочной фиксации отломков. Конечно, спицы с упорной площадкой могут использоваться для бокового смещения отломков и при обычном способе наложения аппарата Илизарова. Но при этом, как правило, спиценатягиватели-спицефиксаторы располагаются на выносных боковых пластинках с отверстиями или на соединительных стержнях. И, кроме того, необходимо временное ослабление некоторых спиц в спицедержателях.

После коррекции положения отломков еще раз проверяют надежность фиксации всех спиц и узлов.

Для поддержки стопы изготавливают, обычно из фанеры, «подошву» с боковыми выступами, за которые она с помощью резиновых трубок соединяется с дистальным кольцом аппарата. Такая система не позволяет стопе отвисать и в то же время позволяет осуществлять некоторый объем движений в голеностопном суставе и в суставах стопы.

При наложенном аппарате сохраняется некоторая возможность движений и в коленном суставе. Возможность даже небольших движений в коленном и голеностопном суставах является эффективным способом предотвращения развития контрактур этих суставов — обычных спутников иммобилизации их гипсовой повязкой, в том числе и после внутреннего остеосинтеза.

Операция наложения аппарата относительно нетяжелая и, как правило, не ухудшает общего состояния пострадавшего, поэтому больному разрешают ходить с помощью костылей на 2—3-й день после операции.

Перевязки со сменой салфеток, смоченных спиртом, вначале проводят 2—3 раза в неделю (через 2—3 дня), затем 1 раз в неделю. При перевязках обязательно проверяют прочность фиксации всей системы аппарата, степень натяжения спиц, завинчивание всех гаек.

Особенно опасны осложнения в виде воспаления в области спиц при

амбулаторном лечении больных, в частности, когда перевязки проводят 1 раз в неделю, да если еще недисциплинированной больной их пропускает. При обнаружении воспалительных явлений мягких тканей вокруг спицы берут посев отделяемого для определения флоры микроорганизмов и ее чувствительности к антибиотикам. До выяснения последних проводят инфильтрацию мягких тканей в области выхода спицы раствором антибиотиков широкого спектра действия, делают спиртовые примочки. Если в течение 3—4 сут воспаление не уменьшается, показано удаление спицы при продолжающемся методе лечения. Обычно после удаления спицы воспаление прекращается. После прекращения воспалительного процесса вновь проводят спицу на некотором расстоянии от удаленной и параллельно ей. При гнойном воспалении раны в месте выхода спицы показано ее удаление. Спицу удаляют со стороны воспаления. При бурном воспалении показан даже разрез тканей.

При развитии остеомиелита наиболее радикальное лечение — секвестрэктомия с направленной местной и общей антибиотикотерапией.

Если у больного осложнений не наблюдается, то он может быть выписан для продолжения лечения амбулаторном порядке, в том числе и в течение 1-й недели.

Нагрузку конечности при прочной фиксации отломков надежно наложенным аппаратом разрешают, как только больной перестает испытывать боль в области перелома или введенных спиц при попытках опоры на оперированную конечность. Полная нагрузка конечности возможна, но нецелесообразна — возможны переломы спиц от колебаний, прорезание мягких тканей и кожи в результате перемещения последних, а также в связи с колебаниями спиц под воздействием большой нагрузки. В то же время умеренные нагрузки по оси конечности являются фактором, способствующим ускорению сращения перелома.

Нередки осложнения в виде прорезания кожи (и других подлежащих тканей) натянутой спицей. Это может являться результатом неправильной техники введения спицы (последнее нередко отмечается в процессе удлинения конечности), а также следствием перемещения спиц под воздействием функциональной нагрузки или самих тканей при движениях в суставах конечности. Если видно, что спица натягивает ткани, то целесообразно сделать необходимый разрез, чтобы натяжения не было. Если нет выраженных воспалительных явлений, то особого лечения такое прорезание тканей не требует. Проводят перевязки с применением салфеток, смоченных спиртом, а если развивается и прогрессирует воспалительный процесс — соответствующее лечение.

ОСОБЕННОСТИ ЛЕЧЕНИЯ ЗАСТАРЕЛЫХ ПЕРЕЛОМОВ КОСТЕЙ ГОЛЕНИ

Застарелые переломы костей, в том числе и костей голени, когда после перелома прошло 2—3 нед и более, когда смещенные отломки «схватились» остеоидной и рубцовой тканью, до внедрения метода чрескостного остеосинтеза лечить было очень трудно. Одномоментная репозиция и скелетное вытяжение даже большими грузами, как правило, оказывались бесполезными. Только открытое вмешательство иногда позволяло с большим трудом или после резекции концов (с укорочением кости) сопоставить отломки.

Применение аппаратов с их возможностью постепенной микродистракции и создания очень больших сил для вытяжения отломков по длине, а также с помощью спиц с упорными площадками для смещения отломков по ширине, позволило решать эту трудную задачу консервативным путем без вскрытия области перелома.

При застарелом переломе костей голени со смещением отломков нет основания для предварительной

одномоментной репозиции отломков с помощью репозиционного аппарата. Поэтому голень просто укладывают на репозиционную шину (без вытяжения) или на подставки с опорой на подколенную область и область пятки.

Спицы проводят на центральном отломке перпендикулярно его оси в параллельно расположенных плоскостях, на периферическом отломке также перпендикулярно оси последнего. При этом парафрактурные (средние) кольца могут располагаться и, как правило, располагаются не в параллельных плоскостях в связи с угловым смещением отломков. Они могут быть смещенными по отношению друг к другу и из-за смещения отломков по ширине. При наложении колец нужно следить, чтобы отверстия в них располагались в соответствии друг с другом.

Наложенные кольца аппарата соединяют стержнями попарно, вначале крайние пары (центральная и периферическая), а затем эти соединенные пары между собой — соединительными стержнями соединяют парафрактурно расположенные (средние) кольца. При этом соединительные стержни могут проходить не перпендикулярно плоскостям парафрактурных колец, а косо. Наши исследования показали, что косое положение соединительных стержней в отверстиях колец аппарата Илизарова может достигать 15—16°. При необходимости большего углового смещения, которое иногда наблюдается при застарелых переломах со значительным угловым смещением отломков, создать его, к сожалению, невозможно. В связи с этим предложено кольцо (В. М. Демьянов) с раззенкованными с обеих сторон отверстиями, а на соединительные стержни — полукруглые шайбы. Угол наклона стержней в кольце и с раззенкованными отверстиями достигает 35—37°, что резко увеличивает возможности аппарата. Наиболее целесообразна замена кольцом с раззенкованными отверстиями только одного — дистального пара-

фрактурного кольца аппарата. После наложения аппарата, в котором кольца соединены между собой попарно, в том числе и с дистальным парафрактурным кольцом с раззенкованными отверстиями, осуществляют микродистракцию по 0,5—0,75 мм/сут (4—6 раз/сут).

ОСОБЕННОСТИ ОСТЕОСИНТЕЗА ПЕРЕЛОМОВ КОСТЕЙ ГОЛЕНИ АППАРАТОМ КАЛНБЕРЗА

Противопоказаний к применению обоих вариантов аппаратов при лечении свежих переломов костей практически нет. Исключением служат застарелые переломы костей с угловой деформацией или с укорочением конечности.

Принципиальных отличий методики наложения «ригид-аппарата» Калнберза от методики наложения аппарата Илизарова с использованием длинных соединительных стержней практически нет. Только компоновка и наложение аппарата Калнберза в связи с использованием съемных стержнефиксаторов значительно упрощаются.

В. К. Калнберз и К. В. Калнберз (1981) рекомендуют в средней трети голени проводить не перекрещивающиеся спицы, а только одну во фронтальной плоскости. Этим обеспечивают целостность крупных сосудов и нервов и не фиксируют икроножную мышцу.

ОСТЕОСИНТЕЗ АППАРАТОМ ВОЛКОВА-ОГАНЕСЯНА

При применении аппарата Волкова — Оганесяна также целесообразна предварительная репозиция отломков на репонирующем аппарате (устройстве) с фиксацией голени при продолжающемся вытяжении.

На коже голени проводят краской окружности предполагаемых уровней введения спиц. Скобы аппарата перемещают на соединительных стержнях, чтобы они соответствовали местам введения спиц. Аппарат удерживается руками ассистента и распола-

гается спереди на голени так, чтобы скобы совпадали с нанесенными на голень линиями, а будущие перекресты спиц располагались в области оси большеберцовой кости. Через соответствующие каналы в скобах с помощью электродрели вводят спицы. Последние автоматически попадают в каналы на противоположном отделе дуг, где и фиксируются. Штуцерным устройством осуществляют натяжение спиц.

По данным О. В. Оганесяна и Ю. Н. Катанского (1983), для аппарата Волкова — Оганесяна 8-й модели характерны следующие преимущества. Фиксация спиц осуществляется строго по оси симметрии скобы, что значительно усиливает прочность конструкции и пространственно жесткую фиксацию отломков в аппарате, способствует срастанию их и сохранению движений в суставах поврежденной конечности. Постепенное и дозированное натяжение спиц с помощью простого штуцерного устройства без спиценатягивателя дает возможность поддерживать натяжение спицы с заданной силой и корректировать ее в процессе лечения. Возможность использования скобы как направителя для спиц ускоряет и упрощает наложение аппарата и способствует правильной фиксации спиц в местах их закрепления в аппарате, а возможность жесткого натяжения спиц в скобах с большой силой исключает колебания спиц, что предупреждает воспалительные явления в окружающих спицу мягких тканях.

Постепенное и дозированное перемещение отломков как в сагиттальной, так и во фронтальной плоскостях по ширине до 40 мм, по окружности в пределах 30°, под углом в сагиттальной и фронтальной плоскостях в пределах 120° достаточно для полного устранения всех видов смещений отломков любой величины. Возможность взаимного давления отломков по ширине во фронтальной и сагиттальной плоскостях способствует заживлению косых и винтообразных переломов.

Для использования аппарата, кроме гаечного ключа, никаких дополнительных приспособлений и приставок не требуется, это значительно облегчает его применение. Каждая пара скоб с перекрещивающимися спицами образует жесткую систему, предназначенную для фиксации отломков. Обе системы соединены между собой двумя боковыми и одним передним дистракторами. Каждый боковой дистрактор посередине имеет два перекрещивающихся друг с другом направляющих цилиндра. В каждом направляющем цилиндре вращением ходового винта передвигается ползун с зафиксированным в нем концом дистрактора, что приводит к перемещению одной жесткой системы относительно другой, следовательно, и репозиции отломков по ширине и окружности. После наложения аппарата на отломок с помощью разводных гаек боковых и переднего дистрактора устраняется смещение их по ширине, длине и под углом. Возможность точной репозиции отломков костей с последующей их прочной фиксацией в аппарате способствует ликвидации воспалительного процесса в области перелома.

После прочной фиксации отломков в аппарате имеется возможность производить движения в соседних суставах и нагружать поврежденную конечность с первых дней после наложения аппарата, что способствует успешному заживлению перелома в короткие сроки и восстановлению функции поврежденной конечности.

Наложение аппарата Волкова — Оганесяна после репозиции на репозиционном аппарате занимает 15—20 мин.

Общим для применения всех аппаратов для чрескостного остеосинтеза является возможность поддержки постоянного натяжения спиц. Натяжение спиц, произведенное в аппарате при его наложении, постепенно по разным причинам ослабевает. Поэтому необходимо постоянно следить за степенью натяжения и периодически подтягивать спицы. Лучше всего это

решено в аппарате Волкова — Оганесяна, в котором имеется штуцерное устройство, позволяющее производить натяжение спиц в процессе лечения больного. В аппарате Илизарова, Калнберза и им подобных это может быть достигнуто следующими способами:

1-й способ. Ослабление фиксации одного из концов спицы, дополнительное натяжение ее съемным спице-натягивателем и последующая фиксация в спицедержателе. Для этого после наложения аппарата выстоящие концы спиц не должны скусываться, их загибают.

2-й способ. Дополнительное натяжение спиц может быть достигнуто разведением или сведением пары колец, скрепленных с одним отломком. При этом, если на одном отломке концы на соединительных стержнях сводятся, то на другом должны разводиться. Если же кольца разводятся на обоих отломках, то наступит дистракция — отломки будут расходиться (образуется диастаз); если же кольца сводятся на обоих отломках — наступит компрессия.

3-й способ. Наилучшим вариантом осуществления дополнительного натяжения спиц во время лечения аппаратами типа аппарата Илизарова является применение для фиксации одного из концов каждой спицы постоянного спицефиксатора-спиценатягивателя. Это, конечно, удорожает стоимость аппарата, но в значительной степени облегчает его наложение (не используют съемные спиценатягиватели) и упрощает дополнительное натяжение спиц в процессе лечения перелома.

ОСТЕОСИНТЕЗ АППАРАТОМ ДИАФИЗАРНЫХ ПЕРЕЛОМОВ БЕДРЕННОЙ КОСТИ

Остеосинтез аппаратом возможен при любых закрытых и открытых диафизарных переломах бедренной кости, однако наиболее целесообразен он при оскольчатых переломах

бедренной кости в нижней трети. Остеосинтез аппаратами начали использовать и при оскольчатых переломах бедренной кости в верхней трети, но по специальной методике.

Остеосинтез аппаратом Илизарова. В комплекте аппарата Илизарова имеются кольца и дуги большого радиуса. При переломах бедренной кости для компоновки аппарата используют кольца такого диаметра, чтобы после наложения аппарата расстояние между кожей бедра и кольцом составляло не менее 2 см. Операцию проводят, как правило, под наркозом на ортопедическом операционном столе. Репозицию отломков осуществляют скелетным вытяжением. Спицу для скелетного вытяжения* проводят через надмышечковую область бедренной кости или через большеберцовую кость на уровне ее бугристости. Больного укладывают на тазовую подставку с промежуточным упором, неповрежденную конечность — на продольную половину столешницы ортопедического стола, стопу укрепляют на стоподержателе с винтовым механизмом для вытяжения. При этом необходимо некоторое вытяжение и неповрежденной конечности, чтобы исключить возможность перекоса таза. Здоровая конечность для удобства наложения аппарата может быть также соответственно несколько отведена, половина столешницы, на которой она располагается, — удалена. Поврежденная конечность с помощью скелетного вытяжения и приспособлений ортопедического стола должна занимать физиологическое положение с учетом уровня перелома бедренной кости. Дистальный отломок бедренной кости должен соответствовать положению проксимального отломка. Последний же под влиянием сокращения мышц занимает положение сгибания и отведения — чем выше уровень перелома, чем в большей степени выражено сгибание и отведение центрального отломка, тем больше должно быть отведение конечности и сгибание ее в коленном суставе. Голень повре-

жденной конечности подвешивают с помощью приспособлений ортопедического стола в горизонтальном положении, стопу фиксируют под прямым углом (вертикально). Вытяжение по оси бедренной кости осуществляют грузом в 15—20 кг. При вытяжении с такой большой силой (при учете соответствующего положения дистального отломка — сгибание в коленном суставе и отведение бедра) отломки устанавливают в правильное положение, бедро растягивается и не провисает под собственной тяжестью. Между отломками образуется некоторый диастаз. После закрытой репозиции отломков с помощью скелетного вытяжения целесообразно провести рентгенографию или рентгенотелескопию положения отломков. Однако возможности аппарата Илизарова позволяют не делать этого — коррекция остаточного смещения отломков, как правило, затруднений не вызывает.

После подготовки и изоляции операционного поля на коже бедра раствором метиленового синего или спиртовым раствором йода отмечают окружности уровней введения спиц, а также проекции крупных сосудов и нервов. При проведении спиц в надмышечковой области бедренной кости нежелательно повреждение заворотов коленного сустава.

Наиболее доступно и просто проведение спиц в области дистального метафиза бедренной кости. Здесь мало мышц, кость имеет губчатое строение с относительно тонким корковым слоем. Необходимо лишь учитывать проекцию гунтеровского канала и прохождение подколенных суставов и нервов.

Спицы проводят в надмышечковой области бедренной кости (параартикулярно) — одну снаружи внутрь и сзади вперед, вторую — изнутри наружу и также сзади вперед. Вводимые спицы проходят без значительного усилия. При коротком дистальном отломке целесообразно проводить не 2, а 3 спицы — 3-ю в горизонтальной плоскости. Проведение

спиц в диафизарном отделе бедренной кости представляет значительные трудности, связанные со значительной прочностью и толщиной кортикального слоя кости. В связи с тем, что спица внедряется в кость с большим трудом, приходится осуществлять давление по оси. При этом спица легко изгибается и при вращении травмирует окружающие ткани. В таких случаях целесообразно использовать трубчатый направитель спицы, конец которого вдавливают в мягкие ткани. Г. А. Илизаров и соавт. (1977) рекомендуют даже прокалывать мягкие ткани бедра толстой полрой иглой (в частности иглой-воздуховодом от системы для переливания крови) и через нее, как через направитель, вводить спицу. Это уменьшает травматизацию мягких тканей. При сверлении спицей толстого и прочного кортикального слоя кости в результате трения выделяется большое количество тепла, что может вызвать ожог кости или даже оплавление конца спицы. Для уменьшения этих опасностей лучше использовать спицы со специальной (перьевой) заточкой. Спицу вводят электродреелью с небольшим числом оборотов, делая частые остановки, постоянно охлаждая спицу спиртом или спиртоэфирной смесью.

При остеосинтезе переломов бедренной кости, как и диафизарных переломов других длинных трубчатых костей, целесообразно крайние кольца проводить параартикулярно — в области метафизов. В этих местах поперечное сечение кости имеет большую площадь, строение кости губчатое, и поэтому для проведения спицы не требуется больших усилий, спица от трения практически не нагревается и достаточно прочно фиксируется в кости.

В дистальном метафизе бедренной кости условия для проведения спиц весьма благоприятные. В области же проксимального метафиза — в вертельной области бедренной кости — спицы могут быть введены только через фронтальную плоскость (спереди

назад или сзади вперед) или с небольшим углом отклонения. Поэтому Г. А. Илизаров (1977) рекомендует в верхней трети бедренной кости (на уровне малого вертела) вводить спицы Х-образно с небольшим (до 20—30°) углом перекреста и закреплять их в дугах.

Положение бедренной артерии определяют путем пальпации ее пульсации под паховой связкой. Спицу проводят спереди назад и изнутри наружу примерно под углом 15° к сагиттальной плоскости. 2-ю спицу проводят на этом же уровне и в той же плоскости под углом 30° к 1-й (под углом 15° к сагиттальной плоскости, но с другой стороны). Вместо кольца используют дугу, входящую в комплект аппарата Илизарова, к которой фиксируют концы натянутых спиц. Необходимо помнить, что натяжение со значительной силой одной спицы может привести к ослаблению натяжения другой (уже натянутой) спицы в связи с упругостью дуги. Кольца, наложенные в нижней и средней третях бедра, и дугу, наложенную в верхней трети бедра, соединяют стержнями, располагающимися параллельно друг другу. Для этого, если необходимо, используют пластинчатые приставки. Кроме того, очень важно, чтобы отломки бедренной кости располагались ближе к центру коленца, а перекресты спиц и наложение аппарата весьма сложны и не всегда обеспечивают достаточную прочность фиксации проксимального отломка бедренной кости, особенно, если он имеет небольшую протяженность. Поэтому некоторые хирурги (С. П. Введенский) рекомендуют предложение Г. А. Илизарова (Х-образное проведение спиц) сочетать с введением стержня. Заостренный стержень с нарезкой винчивается с наружной стороны в метафиз бедренной кости так, чтобы он прошел последний насквозь и конец его несколько выстоял. Длинный, выстоящий из бедра снаружи конец стержня с помощью специального фиксатора скрепляют с дугой аппарата Илиза-

рова, к которой прикреплены и натянутые спицы. Дугу соединяют стержнями с соответствующим дистальным расположенным кольцом аппарата. Сочетание скрепления проксимального отломка бедренной кости с дугой аппарата с помощью стержня и Х-образно перекрещивающихся спиц обеспечивает более прочную его фиксацию. Однако расположение части дуги и выступающих концов спиц на задней поверхности в верхней трети бедра доставляет больному значительные неудобства, в частности при положении в постели. Поэтому некоторые авторы (В. К. Калнберз) вводят в проксимальный отломок стержень не только с наружной стороны, но и с передней. Выстоящие на наружной и передней поверхностях бедра длинные концы стержней скрепляют с полукольцом аппарата, расположенным только по передней и наружной поверхности верхней трети бедра. Это обеспечивает достаточную прочность фиксации проксимального отломка и в то же время, высвобождая от аппарата заднюю часть бедра, создает большие удобства больному. Лучшим способом дополнительной коррекции положения отломков бедренной кости после наложения аппарата является изменение их положения спицами с упорными площадками, которые в последующем обеспечивают и большую прочность фиксации отломков. Наиболее целесообразно на каждый из отломков накладывать по 2 кольца, как при лечении диафизарного перелома любой трубчатой кости. Однако, если дистальный или проксимальный отломки коротки, то можно ограничиваться наложением на него 1 кольца, лучше с большим количеством спиц. Применение дополнительных спиц с упорными площадками служит средством не только для исправления положения отломков, но и для более прочной их фиксации.

При обездвиживании отломков с помощью внешнего аппарата кольца их могут соединяться длинными сплошными стержнями, но, учитывая

«конусность» бедра, необходимость использования дополнительных пластинок из-за несоответствия отверстия на разных по диаметру кольцах и их смещении относительно друг друга, более целесообразно попарное соединение колец (и дуг). Это увеличивает возможность коррекции положения отломков, в частности, угловым смещением пар колец, соединенных с отломками.

После операции больного укладывают на кровать со специальным щитом (с нишей для аппарата). Иногда можно уложить больного на обычной постели с использованием подушек. Аппарат, наложенный на бедро, может использоваться как подставка (с бедром, подвешенным в аппарате). Ходить с помощью костылей больные начинают после стихания острых явлений, обычно в конце 1-й недели после операции. Общую лечебную гимнастику проводят с 1-го дня, а по стихании острых явлений назначают осторожные и небольшие по объему движения в коленном суставе. Используют тепловые процедуры. Массаж проводить можно, но трудно из-за большого количества спиц. Слегка опираться на конечность разрешают при отсутствии болей. Перевязки в первые 3—4 нед проводят ежедневно, затем 2 раза в неделю, в последующем — не реже 1 раза в 7—10 дней. Аппарат снимают при определяемом по рентгенограммам сращении перелома. После снятия аппарата назначают осторожную, небольшую, постепенно увеличивающуюся нагрузку на ногу. Костная мозоль при снятии аппарата еще слабая, и при полной нагрузке может наступить ее деформация. Полную нагрузку после снятия аппарата разрешают при соответствующих рентгенологических данных. Тепловые процедуры, массаж, осторожную лечебную гимнастику назначают после заживления точечных ран на месте спиц.

Следует отметить, что остеосинтез переломов бедренной кости аппаратом сложен и трудоемок. Большой

с аппаратом, наложенным на бедро, особенно на верхнюю часть, не может быть выписан для продолжения лечения амбулаторным порядком.

ОСТЕОСИНТЕЗ АППАРАТОМ ПЕРЕЛОМОВ ПЛЕЧЕВОЙ КОСТИ

При переломе плечевой кости необходимы предварительная репозиция отломков и удержание их до окончания наложения аппарата. С этой целью используют приспособления ортопедического стола или специальные репозиционные аппараты различной конструкции.

Репозиционные аппараты (приспособления) должны обеспечивать возможность вытяжения дистального отломка по оси проксимального отломка с большой силой (10—12 кг), чтобы достаточно надежно обезболить плечо и предотвратить его провисание под собственной тяжестью. Этого достигают применением грузов или винтовой тяги. Применение грузов хотя и более громоздко, но целесообразнее. Репозиционный аппарат (приспособление), обеспечивая репозицию и удержание отломков, не должен препятствовать наложению компрессионно-дистракционного аппарата.

Обезболивание, учитывая обширность операционного поля, лучше всего проводниковое (плечевого сплетения) или наркоз.

Большого укладывают на операционный стол на спину, поврежденную конечность — на приставной столик. При отведенном плече после соответствующей подготовки операционного поля через локтевой отросток или мышелок плеча проводят спицу для скелетного вытяжения грузом или винтовой тягой. В подмышечной ямке создают упор. Предплечье подвешивают вертикально. Осуществляют скелетное вытяжение по оси проксимального отломка. После осуществления вытяжения убирают приставку (столик), на которой располагалось плечо. Обработку опе-

рационного поля, если необходимо, дополняют.

При переломе плечевой кости спицы проводят на любом уровне с учетом расположения крупных сосудов и нервов. Плечевая кость имеет относительно небольшую длину, поэтому вводимые пары спиц могут располагаться близко друг к другу и рядом с суставами. Не представляется возможным расположить спицу и кольцо на внутренней поверхности верхней трети плеча (в подмышечной ямке), а расположение кольца на разгибательной поверхности локтевого сустава затрудняет возможность движений. Поэтому в верхней трети плечевой кости (на уровне хирургической шейки) спицы проводят Х-образно, чтобы внутренняя поверхность плеча была свободной. С этой же целью введенные спицы скрепляют с собранным из двух полуколец «разорванным» кольцом, имеющим свободное пространство, составляющее примерно $1/2$ кольца. Такое «разорванное» кольцо занимает переднюю, наружную и заднюю части плеча, а внутренняя часть плеча остается свободной и конечность может быть приведена и отведена в плечевом суставе.

В нижней трети плечевая кость уплощается в переднезаднем направлении и расширяется. Поэтому спицы в этой области целесообразно вводить Х-образно, с небольшими (примерно на 15°) отклонениями от сагитальной фронтальной плоскости — с углом между спицами примерно в 30° .

Особое внимание обращают на перпендикулярность введения спиц по отношению к оси плечевой кости. Это в значительной степени уменьшает необходимость последующей дополнительной коррекции отломков.

Введение спиц вблизи локтевого сустава осуществляют при натянутой коже: при введении (выведении) их с тыльной поверхности предплечье сгибают в локтевом суставе (кожа натягивается), при выведении или введении спицы на передней поверхности

предплечье разгибают (кожа натягивается). Это уменьшает опасность прорезания спицами кожи при последующих движениях в локтевом суставе, однако не является обязательным. Можно вводить спицы, когда конечность занимает в суставах функционально удобное положение, в частности при остеосинтезе плеча она может быть согнута в локтевом суставе под углом около 90° (предплечье подвешено). Вблизи локтевого сустава тоже целесообразно использовать «разорванное» кольцо, составленное из 2 полуколец с «разрывом» примерно в 1/3 окружности кольца. Наложённое в нижней трети плеча кольцо с «разрывом» по передней поверхности не препятствует сгибательным движениям в локтевом суставе. Использование таких колец упрощает технику наложения аппарата и уменьшает его массу. Вместо специальных «разорванных» колец или составленных из 2 полуколец можно использовать полукольцо с дополнительными пластинками-приставками.

Аппарат для фиксации отломков при переломе плечевой кости комплектуется, как правило, предварительно. Его можно компоновать как со сплошными длинными стержнями, так и с кольцами, попарно соединёнными короткими стержнями. При компоновке аппарата с попарно соединёнными кольцами целесообразнее, чтобы дистальное парафрактурное кольцо имело раззенкованные с обеих сторон отверстия и соответствующие им полусферические шайбы на соединительных стержнях. Это увеличивает и упрощает возможность исправления углового смещения отломков плечевой кости после наложения аппарата. Предварительно скомпонованный стерильный аппарат раскрывают и одевают на плечо. Выстоящие концы спиц временно отгибают. Один из ассистентов удерживает аппарат; хирург и другие ассистенты проводят его монтаж, натяжение и закрепление спиц. Контрольную рентгенографию проводят после полного наложения аппарата.

Скелетное вытяжение, проведённое с большой силой, обеспечивает диастаз между отломками, который удерживает аппарат и после прекращения скелетного вытяжения. Наличие диастаза между отломками облегчает дополнительную коррекцию положения отломков.

Устранение остаточного смещения отломков по ширине наиболее целесообразно осуществлять с помощью спиц с упорной площадкой и спицефиксаторов-спиценатягивателей. Это не только устраняет смещение отломков, но и увеличивает прочность фиксации. Угловое же смещение дистального отломка устраняют соответствующим угловым смещением дистального парафрактурного кольца по стержням, располагающимся над переломом. Этому способствуют раззенкованные отверстия дистального парафрактурного кольца. Если один из отломков короткий и проведение через него 2 пар спиц не представляется возможным, то через короткий отломок параартикулярно можно провести 1 пару спиц, а через другой — 2 пары с большим расстоянием между кольцами.

При косых и винтообразных переломах плечевой кости аппарат также комплектуется заранее. Проводят проксимальные и дистальные параартикулярные спицы. Парафрактурные спицы не проводят, но кольца для них в аппарате должны быть смонтированы.

После наложения аппарата проводят контрольную рентгенографию и, манипулируя параартикулярными кольцами, осуществляют дополнительную коррекцию положения отломков. Затем, в зависимости от плоскости излома кости, парафрактурно проводят спицы с упорными площадками (одна — дистальнее места перелома, другая — проксимальнее), чтобы их натяжение вело к сдавлению отломков скошенными раневыми поверхностями. Этим обеспечивают так называемую встречно-боковую компрессию отломков и дополнительную их фиксацию. При

оскольчатом переломе наложение аппарата осуществляют по общим принципам, но обращают внимание, чтобы спицы не проходили через место перелома. Если после дополнительной коррекции положения отломков крупные осколки остаются смещенными, то с целью приближения их к отломкам через них могут быть введены 1 или 2 спицы с упорными площадками — ими обеспечивают боковую компрессию и увеличивают прочность фиксации. В этом случае в порядке исключения спицу (спицы) проводят через место перелома кости.

Внешнюю иммобилизацию конечности не проводят, но предплечье удерживают в положении сгибания (около 90°). После операции больного укладывают в постель. Предплечье подвешивают на косынке или укладывают на подушке. При хорошем общем состоянии ходить разрешают на 2—3-й день. Между грудной клеткой и конечностью (аппаратом) помещают небольшую подушку, чтобы уменьшить давление аппарата на грудную клетку. Рекомендуется в течение 10—12 дней через каждые 3 дня подтягивать ослабевающие спицы. Лечебную гимнастику пальцев, кисти, а также движения в локтевом и плечевом суставах начинают со 2—3-го дня. Через 2—3 нед больные могут быть выписаны для продолжения амбулаторного лечения.

Вопрос о снятии аппарата решается на основании соответствующих клинических и рентгенологических признаков сращения перелома. Рентгенологически определяется периостальная костная мозоль, которая выражена относительно слабо (чаще с одной из сторон отломков), но всегда имеется. Щель между отломками заполнена регенератом. После ослабления системы аппарата, не снимая его, определяют, что отломки достаточно прочно консолидированы. Некоторые авторы рекомендуют снимать аппарат при лечении закрытых переломов через 38—55 дней, открытых — через 45—69 дней, в зависимо-

сти от характера перелома и соответствующих клинических и рентгенологических данных. Более позднее снятие аппарата вреда больному практически принести не может, преждевременное же может нанести очень большой вред, вплоть до развития ложного сустава. Поэтому более целесообразно фиксацию внешним аппаратом при лечении закрытых переломов плеча проводить в течение 55—60 дней, открытых — 65—70 дней при наличии соответствующих рентгенологических и клинических признаков сращения перелома.

В последующем в течение 2—3 нед проводят реабилитацию больного, при этом используют тепловые процедуры, массаж и лечебную физкультуру. Лиц, занятых на производстве физическим трудом, выписывают позже — при четких рентгенологических признаках сращения перелома.

ОСТЕОСИНТЕЗ АППАРАТОМ ПЕРЕЛОМОВ КОСТЕЙ ПРЕДПЛЕЧЬЯ

Переломы костей предплечья являются наиболее трудным объектом для остеосинтеза аппаратами. Это, прежде всего, объясняется тем, что предплечье имеет две примерно одинаковые по функциональному значению кости. Обе кости предплечья имеют примерно равные и небольшие по величине диаметры. Поэтому одновременное сопоставление 4 отломков представляет большие трудности. Основная функция предплечья — ротационная. При вращательных движениях локтевая кость, являющаяся как бы продолжением плечевой, остается неподвижной, а лучевая, вращаясь вокруг своей оси в проксимальном лучелоктевом суставе, описывает дугу вокруг локтевой кости в дистальном лучелоктевом суставе. В связи с этим лучевая кость имеет соответствующую физиологическую кривизну, обеспечивающую большой объем супинации и пронации предплечья. Межкостный

промежуток имеет наибольшую величину при среднем между супинацией и пронацией положении предплечья — это примерно соответствует положению разогнутой кисти в плоскости движения предплечья в локтевом суставе или в плоскости плеча и полусогнутого предплечья. Основные мышцы, обеспечивающие ротационные движения предплечья, расположены неравномерно. Супинатор воздействует на проксимальную часть предплечья. Двуглавая мышца плеча, являющаяся основным супинатором при полусогнутом положении предплечья в локтевом суставе, также прикрепляется в верхней трети лучевой кости в области ее бугристости. Эти мышцы обеспечивают супинацию предплечья. Круглый пронатор прикрепляется в средней трети предплечья, а квадратный — в дистальном его отделе. Эти мышцы пронируют предплечье. Плечелучевая мышца прикрепляется на лучевой стороне в дистальном отделе лучевой кости и поэтому при супинированном или пронированном предплечье ротирует его до среднего положения.

Приведенные сведения являются важными для понимания характера смещения отломков при переломах костей предплечья и особенности их репозиции.

При переломе костей предплечья в верхней трети обе основные супинирующие мышцы остаются прикрепленными к проксимальным отломкам, а пронирующие — к дистальным. Поэтому под влиянием сокращения мышц-супинаторов проксимальные отломки устанавливаются в положении супинации, которая выражена тем больше, чем короче отломки. При переломе костей предплечья в средней трети проксимальные отломки, на которые воздействуют оба супинатора и круглый пронатор, занимают примерно среднее положение с незначительной степенью супинации. При переломе костей предплечья в нижней трети проксимальные отломки занимают положение, примерно среднее между супинацией и про-

нацией. Проксимальные отломки при переломе костей предплечья никогда не занимают положения пронации.

Репозиция отломков при переломах костей предплечья должна обеспечить устранение смещения отломков по ширине, под углом и по длине, а также сопоставление их при правильном ротационном положении дистального отдела предплечья. Теоретически, учитывая равнозначность и важность правильного сопоставления отломков каждой из костей предплечья при применении остеосинтеза, на каждую кость целесообразно накладывать отдельный аппарат. Практически же это осуществить почти невозможно, поэтому наиболее рационально следующее использование остеосинтеза.

Операцию лучше всего проводить под наркозом. Репозицию перелома костей предплечья осуществляют с помощью репозиционного аппарата или приспособлений ортопедического операционного стола. Репозиционный аппарат должен позволять провести вытяжение по оси предплечья, сохранить его в период наложения аппарата и не препятствовать наложению последнего. Кроме того, репозиционный аппарат должен обеспечивать возможность ротационных движений кисти (и дистального отдела предплечья) и фиксировать кисть в любом положении ротации, а также обеспечивать возможность локтевого и лучевого отклонения кисти.

Наиболее рационален репозиционный аппарат типа аппарата Соколовского. Больного располагают на операционном столе на спине, плечо отводят, предплечье сгибают в локтевом суставе под углом 80—85° (кверху). Вытяжение осуществляют за разогнутые пальцы кисти специальным фиксатором или за стержень, охваченный прибинтованными пальцами кисти (кисть сжата в кулак). Вытяжение может проводиться и за натянутую спицу, проведенную через основания II—V пястных пластинок. Противовытяжение осуществляют с помощью скобы или лямки за плече

в области локтевого сустава. Оно может проводиться и за натянутую спицу, проведенную через локтевой отросток.

Кисти (и „дистальному отделу предплечья) при вытяжении придают положение ротации в зависимости от уровня перелома: при переломе в верхней трети — чем выше перелом, тем большая степень супинации; в средней трети — среднее положение или весьма небольшое (на $10-15^\circ$) положение супинации; в нижней трети — среднее положение между супинацией и пронацией. Эти положения должны быть зафиксированы и оставаться постоянными на весь период наложения аппарата. Вытяжение по оси предплечья должно быть значительным—8—10 кг. Это создает небольшой диастаз между отломками и способствует их правильному сопоставлению.

Репозицию отломков на репозиционном аппарате наиболее целесообразно проводить под контролем электронно-оптического преобразователя. Если это невозможно, то после репозиции перед наложением аппарата желательно провести контрольную рентгенографию передвижным рентгеновским аппаратом. На контрольных рентгенограммах обращают внимание на правильность сочленения костей, особенно в дистальном лучелоктевом суставе. Для улучшения положения последних кисть иногда приводят в положение лучевого или локтевого отклонения. После контрольной рентгенографии проводят подготовку операционного поля и спиртовым раствором йода намечают окружности мест введения спиц в зависимости от уровня перелома.

Аппарат komponуют, как правило, предварительно из 4 колец, соединенных длинными стержнями или парно короткими стержнями. Кольца располагают в соответствии с местом перелома костей — по 2 на каждый отломок. Если один из отломков очень короткий, для него может быть подготовлено только 1 кольцо и 2 — на другой (аппарат из 3 колец).

Проводят спицы. Проксимально параартикулярно 1-ю спицу проводят через обе кости; 2-ю — перекрестно 1-й, через локтевую кость; 3-ю — через лучевую. Дистально параартикулярно 1-ю спицу проводят через обе кости; 2-ю — перпендикулярно 1-й, через лучевую кость; 3-ю — через локтевую. Парафрактурные спицы не проводят. Таким образом, параартикулярно через проксимальные и дистальные отломки вводят по 3 спицы. При этом обращают внимание, чтобы спицы вводились перпендикулярно осям отломков. Спицы с натяжением закрепляют в параартикулярных кольцах аппарата. В связи с тем, что при наложении аппарата и при переломах костей предплечья 9 спицы часто проходят не по диаметру кольца, а тангенциально, целесообразно применение отдельных спицефиксаторов. Раздельный спицефиксатор одним винтом прочно скрепляют с кольцом, затем спицу натягивают и фиксируют другим винтом. Исключается возможность скольжения спицефиксатора и спицы по кольцу. Предплечье с наложенным аппаратом снимают с репозиционного аппарата и проводят контрольную рентгенографию.

В зависимости от остаточных смещений ОТЛОМКОВ В ппг.кпсти пяр-фрактурных колец проводят спицы с упорными площадками, которыми устраняют имеющиеся небольшие смещения отломков. Второй конец спицы с упорными площадками с натяжением закрепляют на кольце, и, таким образом, после устранения смещения отломков спицы с упорной площадкой становятся и фиксирующими. Последний этап — устранение диастаза между отломками. В последующем перевязки проводят вначале 2—3 раза, затем 1 раз в неделю. Необходимо следить за степенью натяжения спиц — при необходимости спицы подтягивают. Движения в локтевом суставе и в суставах кости проводят с первых дней, но с осторожностью, не вызывая болей. Вопрос о времени снятия аппарата решается

на основании рентгенологических и клинических данных. Средний срок фиксации составляет 2 мес.

Остеосинтез переломов локтевой кости особенностей не имеет. Только при репозиции на репозиционном аппарате необходимо придавать кисти положение лучевого отклонения. Предплечье должно находиться в положении, среднем между супинацией и пронацией. Как правило, проводят одновременно все спицы. Коррекция положения отломков может потребовать и применения спиц с упорными площадками.

При остеосинтезе изолированных переломов лучевой кости дистальному отделу предплечья (и кисти) необходимо придавать ротационное положение в зависимости от уровня перелома: в верхней трети — супинации, в средней и нижней третях — среднее положение между супинацией и пронацией. Аппарат, как правило, накладывают полностью. После контрольной рентгенографии может определиться необходимость применения спиц с упорными площадками.

При переломах-вывихах (Монтеджи, Галеацци) сопоставление отломков проводят с помощью репозиционного аппарата. При этом обращают внимание, прежде всего, на вправление головки лучевой (локтевой) кости. После вправления головки через нее или рядом с ней вводят спицу с упорной площадкой, которую проводят и через метафиз 2-й кости. Затем накладывают аппарат, как при изолированном переломе одной из костей предплечья.

Внеочаговый остеосинтез аппаратами применяют и при переломах лучевой кости в типичном месте со смещением отломков. Показаниями к чрескостному остеосинтезу служат многооскольчатые, раздробленные переломы лучевой кости в типичном месте. При таких переломах сопоставление отломков, особенно при применении репозиционного аппарата, практически удается всегда. Однако удержать отломки в правильном положении, даже при тщательно нало-

женной гипсовой повязке, удается не всегда. Отломки «оседают» под гипсовой повязкой. В этих случаях и показано наложение внешнего аппарата.

Проводят сопоставление отломков с помощью репозиционного аппарата. Как правило, достаточно наложения внешнего аппарата, состоящего из 2 колец (полуколец). При среднем положении предплечья между супинацией и пронацией 1-ю спицу проводят через обе кости предплечья в средней или на границе средней и нижней трети перпендикулярно оси предплечья, а 2-ю — через основание II—V пястных костей параллельно 1-й. Значительной силы натяжения не требуется. Противовытяжение осуществляют непосредственно за проксимальный отломок, а вытяжение дистального отломка происходит за счет натяжения связок пястно-запястных и запястно-лучевых и локтевых связок (через суставы). Аппарат снимают через 4 нед. Еще 2 нед проводят иммобилизацию гипсовой повязкой (лонгета). В это же время осуществляют гимнастику пальцев, а в последующем — тепловые процедуры, массаж, ЛФК.

Следующим показанием к применению аппаратов являются застарелые переломы лучевой кости в типичном месте со смещением отломков. При многооскольчатых застарелых переломах аппарат накладывают, как указано выше, — спицы проводят через обе кости предплечья и через основания пястных костей. Однако сопоставление отломков на репозиционном аппарате не проводят, 1-ю спицу проводят перпендикулярно оси предплечья, а 2-ю — перпендикулярно оси кисти. При неоскольчатых застарелых переломах лучевой кости в типичном месте одну спицу проводят через обе кости предплечья и две (взаимно перпендикулярные) — через смещенный дистальный отломок перпендикулярно его оси и лучше с некоторой степенью гиперкоррекции. Необходимость введения 2 спиц через дистальный отломок объясняется его

остеопорозом, связанным с травмой. Если нужно, применяют спицы с упорными площадками. Аппарат снимают через 3 нед после достижения репозиции. В последующем проводят тепловые процедуры, массаж, ЛФК.

Комбинированный остеосинтез диафизарных переломов. Комбинированный остеосинтез — сочетание внешнего остеосинтеза аппаратом и внутреннего (погружного) различными металлическими конструкциями — является редким и, как правило, вынужденным. Обычно это сочетание внешнего остеосинтеза с интрамедуллярным остеосинтезом металлическим стержнем.

Комбинированный остеосинтез проводят обычно дополнительно в связи с неполноценностью интрамедуллярного остеосинтеза — непрочной фиксацией отломков или наличием неустраненного диастаза между отломками. Как правило, наложение внешнего аппарата проводят в отсроченном порядке — ожидают заживления ран мягких тканей после интрамедуллярного остеосинтеза. При этом внешний аппарат обычно состоит из 2 колец, соединенных 4 стержнями. Спицы проводят через кость по хорде, минуя металлический стержень. Аппаратом осуществляют компрессию (сдавление) отломков на стержне. Этим обеспечивают увеличение прочности фиксации и сдавление отломков раневыми поверхностями (устраняется диастаз).

Комбинированный остеосинтез используют при переломах бедренной кости, особенно в нижней трети, в связи с недостаточной прочностью фиксации отломков стержнем (недостаточное внедрение стержня в дистальный отломок, несоответствие диаметра стержня диаметру костномозговой полости). Показан он также после интрамедуллярного остеосинтеза плечевой кости с целью предотвращения или ликвидации диастаза, связанного с отвисанием дистальной части конечности, а также с целью избавления больного от дополнитель-

ной иммобилизации конечности торакобрахиальной гипсовой повязкой. Иногда комбинированный остеосинтез используют и при переломах костей предплечья с целью устранения диастаза между отломками после интрамедуллярного остеосинтеза, чаще имеющегося между отломками локтевой кости, а также при сомнении в прочности фиксации отломков. Дополнительное применение внешнего простейшего для чрескостного остеосинтеза аппарата избавляет больного от иммобилизации гипсовой повязкой.

ПРИНЦИПЫ ОСТЕОСИНТЕЗА АППАРАТАМИ ЭПИМЕТАФИЗАРНЫХ ПЕРЕЛОМОВ КОСТЕЙ

Эпиметафизарные переломы — это внутрисуставные переломы костей. При лечении эпиметафизарных переломов основной задачей является восстановление конгруэнтности суставной поверхности с последующим обездвиживанием отломков и осколков. Последнее обычно сочетается с обездвиживанием сустава. Использование аппарата позволяет сочетать обездвиживание отломков с сохранением движений в суставе. Репозицию отломков осуществляют в зависимости от характера и степени их смещения. Если отломок сместился с образованием диастаза, но без углового смещения, то достаточно провести спицу с упорной площадкой, ее натяжением приблизить отломок к своему месту и сдавлением фиксировать его. При этом необходимо помнить, что отломок будет перемещаться по оси введенной спицы. Если суставной отломок имеет более сложное смещение и применением спицы с упорной площадкой установить его на место не представляется возможным, то лучшим способом его репозиции является сопоставление отломка с помощью шила. Шило с рукояткой позволяет переместить отломок, установить его в правильное положение, а затем фиксировать его спицей

с упорной площадкой. При нескольких отломках, в частности при так называемых X- и Y-образных переломах эпиметафизов, может потребоваться фиксация несколькими спицами с упорными площадками, в том числе и по принципу встречно-боковой компрессии. В последнем случае спицы вводят параллельно и навстречу друг другу.

Спицы с упорными площадками, вводимые для фиксации отломков, имеют различное направление, и необходимо обеспечить их натяжение по этим направлениям. Последнее обеспечивают следующим способом наложения аппарата (в частности, аппарата Илизарова). Аппарат составляют из 2 колец и 1 полукольца или «разорванных» $\frac{3}{4}$ кольца. 2 кольца накладывают на диафиз кости, одно из которых проходит на расстоянии 3—4 см от места перелома. На уровне суставной щели или даже несколько дистальнее его накладывают полукольцо или «разорванное» ($\frac{3}{4}$) кольцо, которое располагают на разгибательной поверхности сустава — оно не должно препятствовать сгибанию в суставе. Все кольца попарно соединяют соединительными стержнями. При использовании набора Илизарова полукольцо и дистальное парафрактурное кольцо соединяют боковой планкой с отверстиями. Эта планка может вращаться вокруг своей оси, перемещаться по вертикали и по кольцам (по периферии). В отверстие планки вставляют стержень пластинки («флажка») с отверстием. Этот «флажок» может перемещаться вертикально по боковой планке с отверстиями и вращаться вокруг своей оси. Через отверстие «флажка» проводят стержень с гайками; стержень имеет косой пропилен на одном конце, а другой закрепляют в отверстии «флажка» 2 гайками с обеих сторон.

В пропилен стержня с помощью гаек фиксируют, спицу с упорной площадкой, проведенную через кость, и таким образом создается спицефиксатор-спиценатягиватель.

По изложенной методике в соответствии с направлением спицы с упорной площадкой спицефиксатор-спиценатягиватель может занимать любое направление, кроме заднепереднего. В зависимости от числа введенных спиц с упорными площадками можно установить несколько спицефиксаторов-спиценатягивателей по разным направлениям.

Лечение больных с эпиметафизарными переломами упрощается, если вместо колец аппарата Илизарова (с отверстиями) используют кольцо аппарата Демьянова (с дугообразными пазами). В дугообразных пазах по периферии стержень перемещается и располагается в соответствии с направлением введенной спицы с упорной площадкой. На перемещающемся стержне устанавливают спицефиксатор-спиценатягиватель. Ротационное перемещение стержня (по периферии вокруг оси кости) достигается перемещением его по отверстиям «разорванного» кольца и дистального кольца на диафизе кости. Это осуществляется более просто, если «разорванное» и дистальное кольца имеют не отверстия, а дугообразные пазы, в которых и перемещается стержень со спиценатягивателем. Перемещающийся же по стержню спицефиксатор-спиценатягиватель составляют из двух кубических переходников (стержне-стержневых соединителей). Кубический стержне-стержневой соединитель имеет вид параллелепипеда размером 16 x 16 x 20 мм с двумя взаимно перпендикулярными отверстиями диаметром 7 мм. Два кубических переходника соединяются между собой болтом, и через свободный канал одного из них проводят перемещающийся стержень, который зажимают гайками. Стержень устанавливают в аппарат, соединяя «разорванное» и дистальное парафрактурное кольца. Через оставшийся свободный канал 2-го переходника вводят стержень с продольным косым пропилом на конус. Этот стержень фиксируют гайками. В косой пропилен (паз) стержня с помощью гаек фикс-

сируют выступающий конец спицы с упорной площадкой. Так komponуется спицефиксатор-спиценатягиватель. Перемещением стержня в кубическом переходнике с помощью подвинчивания гаек осуществляют натяжение введенной спицы с упорной площадкой. Изложенная система позволяет провести натяжение спицы в любом направлении и на любом уровне в пределах пространства между «разорванным» и дистальными кольцами.

В. А. Аверкиев (1979) предложил специальный аппарат с «разорванными» кольцами, имеющими дугообразные пазы, и сдвоенными переходниками для спиценатягивателя.

Описанные аппараты относительно сложны, но позволяют осуществлять сдавление отломков в любом направлении и не препятствуют движениям в поврежденном суставе.

В заключение следует отметить, что проведение спиц с упорными площадками через полость сустава нежелательно, хотя и не исключается. Также нежелательно проведение спиц через завороты, в частности, коленного сустава.

ПРИНЦИПЫ ЧРЕСКОСТНОГО ОСТЕОСИНТЕЗА ПЕРЕЛОМОВ КОСТЕЙ СТОПЫ И КИСТИ

Относительно нередким показанием к применению остеосинтеза аппаратами являются переломы пяточной кости со значительным смещением отломков. Под воздействием механизма травмы и сокращения трехглавой мышцы голени пяточный бугор смещается главным образом вверх с уплощением свода стопы. Для правильного сопоставления отломков его необходимо сместить (сопоставить) в основном книзу и несколько кзади. С этой целью используют аппарат в виде треугольника с удлиняющимися (и укорачивающимися) сторонами.

На уровне 3—4 см выше голеностопного сустава через большеберцо-

вую кость и перпендикулярно ее оси проводят две или три перекрещивающиеся спицы и накладывают кольцо аппарата Илизарова. Через основания плюсневых костей перпендикулярно оси стопы проводят спицу и накладывают полукольцо, располагающееся над тыльной поверхностью стопы. Это полукольцо 2 стержнями скрепляют с передним отделом кольца на голени с помощью соединительных стержней, при этом используют детали набора Илизарова, позволяющие соединить стержни под углом с передним отделом кольца на голени. Через пяточную кость, обычно в области прикрепления ахиллова сухожилия, поперечно проводят спицу и закрепляют ее в полукольце, охватывающем пяточную область сзади. Заднюю часть кольца на голени и полукольцо в пяточной области скрепляют между собой тремя соединительными стержнями. С помощью соответствующих деталей набора Илизарова переднее (на переднем отделе стопы) и заднее (на пяточной кости) полукольца соединяют между собой 2 стержнями.

Наложённый аппарат, состоящий из кольца в нижней трети голени, полукольца в области переднего отдела стопы и полукольца в области пятки, соединенных между собой соединительными стержнями, образует в сагиттальной плоскости замкнутый треугольник с острыми углами. Изменение длины соединительных стержней позволяет изменять положение спицы, проходящей через дистальный отломок пяточной кости (кзади-кпереди, вверх-вниз), и придавать ему необходимое положение.

После установления отломков в правильное положение фиксация аппаратом продолжается в течение 6—8 нед. Затем аппарат снимают и накладывают гипсовую повязку до коленного сустава с тщательным отмоделированным сводом стопы. В гипсовой повязке разрешают нагрузку на конечность, повязку снимают через 8 нед (не менее чем через 3 мес после перелома). Затем применяют теп-

ловые процедуры, массаж, ЛФК. Рекомендуется не менее года пользоваться ортопедической обувью со стелькой-супинатором.

При переломах костей среднего и дистального отделов стопы ди-стракцию осуществляют с помощью спиц, проведенных через пяточную кость (полукольцо), дистальнее места перелома (полукольцо, кольцо), и скрепляют соединительными стержнями. Нередко необходимо наложение дополнительных полуколец (колец) с целью использования спиц с упорными площадками для бокового смещения отломков.

При переломах пястных костей и костей пальцев кисти аппараты применяют редко и главным образом при застарелых повреждениях. Если при переломах пястных костей возможно применение колец (полуколец)

небольших размеров из набора Илизарова, то при лечении переломов костей пальцев приходится использовать специально изготовленные миниатюрные аппараты.

В заключение следует отметить, что внешний остеосинтез аппаратами при лечении переломов костей является крупнейшим достижением травматологии и ортопедии XX века. Он может с успехом применяться при любых переломах длинных трубчатых костей. Однако метод чрескостного остеосинтеза сложен, трудоемок, требует хорошего технического обеспечения, специальной подготовки кадров, сопровождается значительным числом осложнений и поэтому наиболее показан при тяжелых переломах костей, когда другие способы лечения не применимы либо значительно менее эффективны.

ЧРЕСКОСТНЫЙ ОСТЕОСИНТЕЗ АППАРАТАМИ ПРИ ЛЕЧЕНИИ ОТКРЫТЫХ ПЕРЕЛОМОВ КОСТЕЙ И ПОВРЕЖДЕНИЙ СУСТАВОВ

Различают открытые (огнестрельные и неогнестрельные) и закрытые переломы костей. При открытой травме наблюдаются также и ранения суставов, а при закрытой — внутрисуставные переломы. При лечении переломов костей следует соблюдать биологические, механические и прогностические принципы. Выбор метода обездвиживания отломков предполагает учет общего состояния пострадавшего, нанесения минимальной травмы, сохранения источников репаративной регенерации костной ткани, устранения всех видов смещений отломков, создания между ними тесного контакта и надежного обездвиживания на весь период сращения кости.

Применение метода внеочагового чрескостного остеосинтеза аппаратами по строгим показаниям позволяет соблюсти все вышеизложенные требования.

ОТКРЫТЫЕ НЕОГНЕСТРЕЛЬНЫЕ ПЕРЕЛОМЫ КОСТЕЙ

Чрескостный остеосинтез аппаратами применяют при переломах различной локализации. Однако наиболее часто его используют для обездвиживания отломков костей голени.

Надежное обездвиживание отломков при открытых диафизарных переломах длинных трубчатых костей достигают с помощью аппаратов с перекрещивающимися спицами («Синтез», Волкова — Оганесяна, Илизарова, Калнберза).

Сроки выполнения чрескостного остеосинтеза открытых переломов могут быть различными. Фиксацию отломков проводят по завершении первичной хирургической обработки раны. При решении вопроса о сроках внеочаговой фиксации необходимо учесть общее состояние пострадавшего, тяжесть открытого перелома, степень специальной подготовки и практического опыта врачей дежурной бригады, техническую оснащенность операционной и др. Ранняя фиксация отломков аппаратом после хирургической обработки создает благоприятные условия для течения раневого процесса. Ввиду различных причин наложение аппарата нередко проводят спустя несколько дней.

При тяжелых открытых повреждениях, сопровождающихся значительным повреждением мягких тканей, не следует проводить спицы через травмированные ткани и место перелома, а также через очаги гнойной инфекции, так как это создает благоприятные условия для развития тяжелых гнойных осложнений.

Методика. После хирургической обработки раны, репозиции отломков для временной фиксации их проводят 2—3 спицы, рану зашивают, накладывают аппарат. Проводят рентгенологический контроль. При хорошем стоянии отломков временно введенные спицы удаляют. В случаях значительной травматизации кожных покровов и мягких тканей для создания благоприятных условий для заживления раны, предупреждения некроза кожи укорачивают

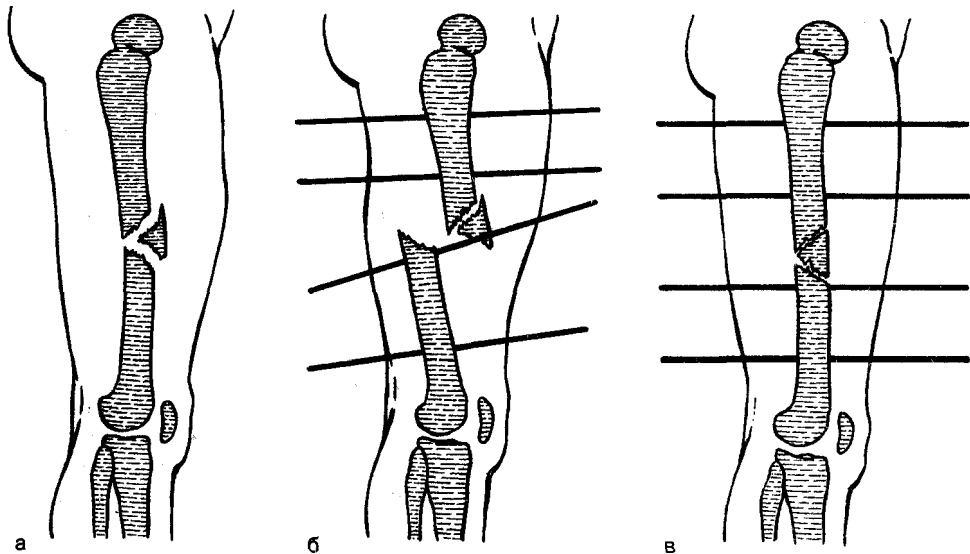


Рис. 86. Временное смещение отломков с целью уменьшения раны мягких тканей.

а — до хирургической обработки раны; б — после хирургической обработки раны и временного смещения отломков; в — после сопоставления отломков и восстановления длины сегмента.

вают сегмент путем дополнительного временного смещения отломков по длине. В послеоперационном периоде (через 8—10 дней), применяя distraction, достигают восстановления длины сегмента (рис. 86). При дефектах костной ткани до 8 см после хирургической обработки края раны и отломки сближают, и в первые дни проводят компрессию, а через 10—12 дней — дозированную distraction до восстановления длины конечности. Когда дефект более 8 см, вначале проводят частичное сближение отломков до соединения краев раны мягких тканей, а затем замещают дефект костной ткани за счет удлинения одного из отломков.

В послеоперационном периоде особое внимание обращают на область раны и места прохождения спиц через мягкие ткани. Длительность постельного режима после операции определяется общим состоянием пострадавшего, тяжестью перелома и продолжается обычно при изолированном переломе длинных трубчатых костей от 1 до 7—10 дней.

Сроки обездвиживания отломков с помощью аппаратов обычно совпа-

дают со сроками окончательной консолидации открытых переломов, которые определяются локализацией, характером травмы (изолированная, сочетанная, множественная) и тяжестью перелома. Чрескостный остеосинтез не ускоряет репаративную регенерацию костной ткани, а только создает предпосылки к более благоприятным условиям консолидации отломков. Сроки консолидации открытых переломов длинных трубчатых костей, как правило, превышают таковые при аналогичных закрытых переломах в 1,5—2 раза, а иногда и более.

Аппарат может быть вынужденно снят досрочно. В этом случае сразу после его снятия накладывают гипсовую повязку до надежного сращения отломков. Преждевременное прекращение фиксации отломков аппаратами для чрескостного остеосинтеза обычно вынужденное и обусловлено возникшими осложнениями. Раннее удаление спиц или снятие аппаратов могут явиться причиной повторного смещения отломков, замедленной консолидации и несращения переломов.

Стабильная фиксация отломков аппаратами не всегда может быть достигнута в отношении промежуточных осколков, нередко плохо связанных с окружающими мягкими тканями или свободно лежащих и, следовательно, лишенных питания. При таких переломах особенно важна полноценная, радикальная первичная хирургическая обработка. Для предупреждения образования дефектов кости крупные осколки, в том числе не связанные с окружающими тканями, следует сохранять, при необходимости обработать их в растворе антибиотиков и по возможности фиксировать на своем месте.

В условиях стабильной фиксации при благоприятном клиническом течении промежуточные осколки входят в состав вновь образуемой костной мозоли в качестве полноценного биологического материала. Образующаяся костная мозоль носит преимущественно эндостальный характер, сращение перелома происходит в относительно короткие сроки.

Неблагоприятное клиническое течение наблюдается при значительном смещении отломков, а также промежуточных фрагментов, и при развитии гнойного воспаления. При неблагоприятном заживлении раны мягких тканей промежуточные осколки превращаются в секвестры, поддерживают воспалительный процесс, нарушая тем самым консолидацию перелома.

ОГНЕСТРЕЛЬНЫЕ ПЕРЕЛОМЫ КОСТЕЙ

При лечении огнестрельных переломов костей широко применяют консервативные методы обездвиживания отломков (гипсовая повязка, репозиция и гипсовая повязка, скелетное вытяжение, лечебные шины и др.). Только при неэффективности или невозможности их применения прибегают к методам внутреннего металлического или чрескостного остеосинтеза аппаратами. Чрескостный

osteosинтез на этапе специализированной помощи может найти применение в 20% случаев огнестрельных ранений длинных трубчатых костей и суставов. К этому методу особенно часто прибегают при наличии гнойных осложнений.

Чрескостная фиксация отломков при огнестрельных переломах предполагает соблюдение общих принципов его применения. Однако следует учитывать и некоторые особенности методики и послеоперационного лечения при этом виде повреждений. Наиболее удобной и эффективной моделью при лечении огнестрельных переломов костей является аппарат «Синтез». Последнее объясняется его конструктивными особенностями, позволяющими не только сопоставить отломки и надежно их обездвижить, но также простотой и быстротой его наложения, возможностью проведения повторной хирургической обработки раны, шва сосудов и нервов. При наличии гнойных осложнений можно без трудностей перемещать или заменять спицы. Аппарат позволяет обездвиживать отломки при околосуставных переломах, сохраняя подвижность в суставе. Как известно, открытые огнестрельные переломы костей отличаются от открытых неогнестрельных переломов большей тяжестью, значительной зоной разрушения, первичным и вторичным некрозом не только мягких тканей, но и костной ткани, частым микробным загрязнением раны. Все это создает благоприятные условия для развития гнойных осложнений. Позднее поступление раненых на этап специализированной помощи усугубляет имеющиеся трудности. Поэтому часто специализированную помощь раненым в конечности оказывают при начальных или при уже развившихся гнойных осложнениях.

Перед травматологом-ортопедом стоит задача общего лечения раненого, лечение огнестрельного перелома и проведения эффективных мероприятий по предупреждению или лечению инфекционных осложнений. Поэтому

лечение раненых с огнестрельными переломами костей конечностей должно включать следующий комплекс мероприятий: 1) общее лечение пострадавшего; возмещение кровопотери, профилактика и лечение шока; 2) первичная или повторная хирургическая обработка раны с элементами восстановительной хирургии; 3) шов магистральных сосудов и нервов; 4) профилактика и лечение инфекционных осложнений; 5) репозиция и обездвиживание отломков с коррекцией их положения, а при необходимости и восстановление длины сегмента.

Разумеется, в зависимости от общего состояния раненого, вида перелома и осложнений осуществляют различный объем специализированной помощи.

Применение чрескостной фиксации аппаратами проводят при: 1) раздробленных, многооскольчатых переломах длинных трубчатых костей, когда другие методы фиксации неэффективны; 2) огнестрельных ранениях с дефектом на протяжении костей; 3) огнестрельных переломах длинных трубчатых костей, осложненных нагноением или остеомиелитом; 4) внутри- и околоуставных тяжелых раздробленных переломах костей.

Наиболее часто метод находят применение при огнестрельных переломах костей голени, в нижней трети бедра и реже — на более высоких его уровнях, плече и совсем редко — на предплечье.

При наложении аппарата спицы проводят через нетравмированные участки конечности, а также вне зоны расположения гнойных очагов, ран, свищей и затеков.

С целью более радикальной хирургической обработки и успешного закрытия раны, а также в интересах шва сосудов и нервов, отломки временно смещают по длине (укорочение сегмента). В этом положении костные фрагменты фиксируют аппаратом. В послеоперационном периоде, начиная с 10—12-го дня, проводят ми-

кродистракцию, сопоставляют отломки и восстанавливают нормальную длину сегмента. Такая хирургическая тактика позволяет временно получить «избыток» мягких тканей и прикрыть костные отломки здоровыми мышцами. В конечном итоге это обеспечивает благоприятное течение раневого процесса и предупреждение гнойных осложнений.

БЕДРЕННАЯ КОСТЬ

Чрескостный остеосинтез применяют при раздробленных переломах, а также переломах, осложненных нагноительным процессом, остеомиелитом, и переломах с дефектом на протяжении более 5 см. Противопоказанием к применению этого метода следует считать общее тяжелое состояние раненого и наличие обширных нагноительных ран, когда нет возможности провести спицы через здоровые участки сегмента конечности. Накладывать аппарат также не следует при остром и прогрессирующем гнойном процессе. У таких раненых вскрывают и дренируют гнойные затеки, удаляют секвестры и инородные тела. Временную иммобилизацию проводят транспортными шинами, гипсовой повязкой или скелетным вытяжением. Осуществляют общее лечение раненого и назначают антибактериальную терапию. Вопрос о применении чрескостного остеосинтеза может быть решен только после купирования острого инфекционного процесса и при общем хорошем состоянии раненого.

Если нет дефекта на протяжении кости, нагноительного процесса, а также остеомиелита, применяют аппарат «Синтез» из 4 колец. Соборанный аппарат со сплошными резьбовыми стержнями используют по общим правилам. При высоком расположении 4-го кольца его заменяют дугой. Расстояние от внутренней части колец до кожи должно быть не менее 2,5—3 см. Надо учитывать, что на бедре после наложения аппарата часто развивается отек. Если в рану

выстоят отломки, их положение корригируют во время установки аппарата под контролем глаза. Во всех случаях, если позволяет состояние раны, следует добиваться тесного контакта между отломками и восстановления нормальной оси кости. Однако при значительном дефекте кожных покровов и мягких тканей, в интересах обеспечения благоприятного течения раневого процесса, отломки смещают по длине и в этом положении фиксируют аппаратом. В дальнейшем путем постепенной дистракции восстанавливают длину бедра.

При наличии костного дефекта, нагноительного процесса при раздробленных или оскольчатых переломах, а также остеомиелита, методика чрескостного остеосинтеза имеет свои особенности.

Заслужила одобрение операция, заключающаяся в экономной резекции отломков (осколков), создании между ними контакта и взаимодавления (компрессия), и в восстановлении длины сегмента за счет поперечной остеотомии (одной или нескольких) с помощью проволочной пилы и последующей дистракции [Гурин Н. Н., 1979; Мусса М., 1985].

Техника внеочагового остеосинтеза при лечении раздробленных переломов, осложненных инфекцией, остеомиелитом, дефектом кости. Оперативным путем во время повторной хирургической обработки экономно, но в пределах здоровых тканей, удаляют пораженные участки кости, инородные тела и гнойные грануляции, вскрывают гнойные затеки. Раны хорошо дренируют, устанавливают систему для постоянного орошения и активной аспирации раневого отделяемого. Накладывают на бедро предварительно собранный аппарат из 5 колец (на коротком отломке 2 кольца, на длинном — 3). При необходимости применяют большее число колец. Устраняют все виды смещения, и отломки сближают за счет укорочения бедра. Предварительно сделанная поперечная остеотомия одного из отломков облегчает устранение диаста-

за между фрагментами. Остеотомию проводят в пределах здоровых тканей из двух небольших разрезов с помощью проволочной пилы. После этого 2 кольцами фиксируют проксимальный и дистальный и одним кольцом — промежуточный отломки (рис. 87). Аппарат «Синтез» при необходимости позволяет применять еще и дополнительные спицы, закрепленные в спицефиксаторах, установленных на резьбовых стержнях. На месте остеотомии, начиная с 7-го дня в области метафизов и с 10—14-го дня — диафизов, проводят медленную дистракцию (1 мм/сут) до восстановления нормальной длины кости. В зависимости от величины образовавшегося укорочения может быть сделана не одна, а несколько остеотомии. Аналогичным образом поступают и при наличии остеомиелита отломков. После прокрашивания метиленовым синим свищей и гнойных очагов осуществляют ограниченную экономную, но обязательно в пределах здоровых тканей, резекцию, тщательно удаляют инородные тела, гнойные грануляции, вскрывают затеки. Проводят направленную антибиотикотерапию и общее лечение раневого. Одномоментно можно устранить дефект от 5 до 10 см. Под контролем глаза отломки на месте образовавшегося дефекта сближают, хорошо адаптируют и фиксируют аппаратом. Это создает благоприятные условия для сращения костей в самых трудных местах. В остальных случаях устраняют дефект путем постепенного сближения отломков до полного контакта и последующего их сращения. Поперечная остеотомия отломков облегчает сближение костных фрагментов [Мусса М., 1982]. Последующая дистракция на месте остеотомии обеспечивает восстановление необходимой длины конечности. При повреждении бедренной артерии и невозможности сшить ее конец в конец при огнестрельном переломе бедра в интересах сосудистого шва можно выполнить резекцию, сместить отломки по длине или, если этого

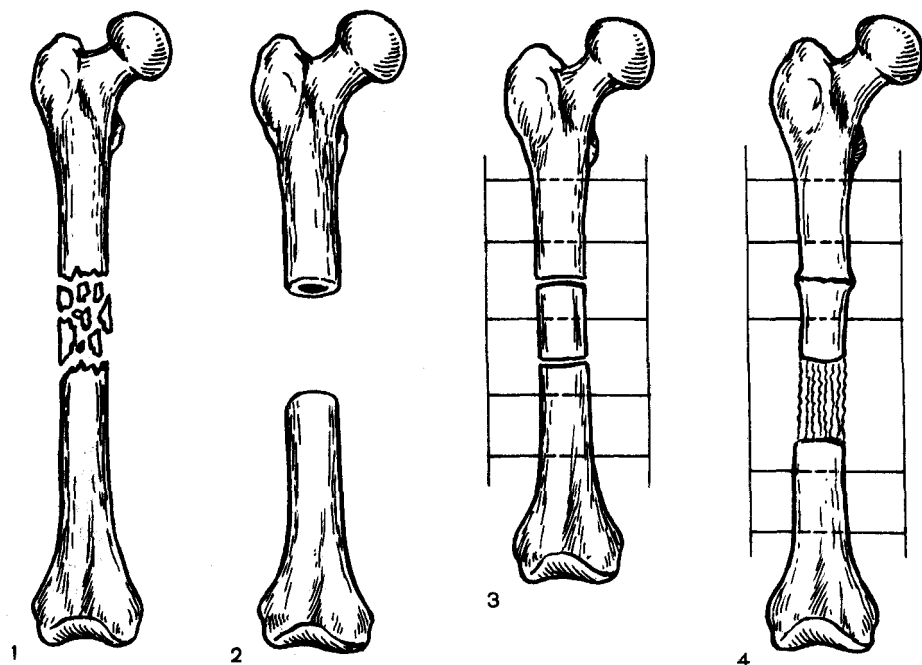


Рис. 87. Резекция пораженного гнойным процессом бедра и его удлинение.

1 — пораженная бедренная кость; 2 — сегментарная резекция; 3 — сближение отломков на месте резекции и фиксации (поперечная остеотомия); 4 — восстановлена длина бедра, достигнуто сращение (регенерат в области дистракции).

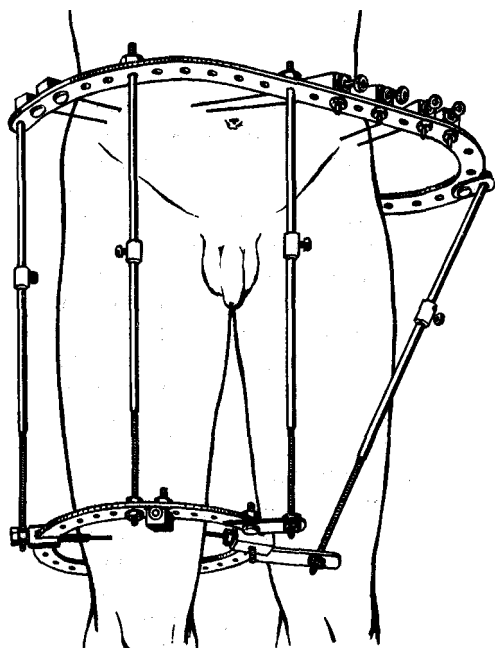


Рис. 88. Аппарат Ткаченко — Грипанова — Ефимова.

недостаточно, прибегают к резекции одного из отломков. Сближают отломки, укорачивают бедренную кость, накладывают аппарат и осуществляют сосудистый шов конец в конец. В дальнейшем лечение аналогично предыдущим случаям. Образование костного регенерата на месте остеотомии при дистракции успешно происходит только при наличии надежного обездвиживания костей.

Сложной задачей является лечение больных с оскольчатыми и раздробленными переломами вертельно-подвертельной области бедра. В качестве замены скелетного вытяжения при лечении указанных переломов применяют метод внеочагового остеосинтеза с помощью аппарата Ткаченко — Грипанова — Ефимова. Наложение аппарата у больных с указанными переломами осуществляют на ортопедическом столе после репозиции отломков. Через крылья подвздошных костей проводят 2 пары

спиц, закрепленных после натяжения в системе связанных между собой двух тазовых полудуг. Кольца на бедре и тазовая система соединяются тремя-четырьмя резьбовыми стержнями, расположенными параллельно бедренной кости, и специальной штангой с шарнирными устройствами, идущей по передней поверхности тела от крыла подвздошной кости здоровой стороны к внутреннему краю бедренных колец. Штанга препятствует приведению бедра (рис. 88). С применением аппарата надобность в наложении гипсовой повязки (методика Илизарова) отпадает.

При развитии гнойных осложнений аппарат снимают и накладывают гипсовую тазобедренную повязку до полного сращения перелома.

КОСТИ ГОЛЕНИ

Показаниями к применению метода являются многооскольчатые, раздробленные переломы, переломы с дефектом костной ткани на протяжении, сочетающиеся со значительной травмой мягких тканей, когда имеется опасность некроза кожных покровов и нагноения, а также переломы, осложненные нагноительным процессом, остеомиелитом, и комбинированные с ожогом.

Противопоказаниями к наложению аппарата являются: острое течение остеомиелита, тяжелое общее состояние раненого, а также обширные нагноившиеся раны, когда нет возможности ввести спицы через здоровые участки конечности. Если нет дефекта кости на протяжении, а также остеомиелита, применяют аппарат из 4 колец. Аппарат накладывают, руководствуясь общими правилами. Добиваются тесного контакта между отломками и восстановления оси конечности, которое осуществляют при наложении аппарата открытым путем. При наличии дефекта кожных покровов и мягких тканей временно укорачивают большеберцовую кость путем смещения ее отломков по длине, и в этом положении их обездвигают

аппаратом. При костных дефектах, нагноительных процессах, а также остеомиелите методика чрескостного остеосинтеза раздробленных переломов имеет свои особенности.

Методика. Проводят повторную хирургическую обработку, экономно (с помощью проволочной пилы) в пределах здоровой костной ткани удаляют пораженные участки кости, костные осколки, инородные тела, гнойные грануляции, вскрывают и дренируют гнойные затеки. После резекции большеберцовой кости на таком же протяжении резецируют и малоберцовую кость. Успех операции во многом зависит от тщательного удаления всех участков кости, пораженных гнойным процессом. Отломки лучше резецировать поперечно, что облегчает создание между ними контакта — компрессии — и способствует более тщательному прикрытию их мягкими тканями. Сближение отломков за счет укорочения конечности устраняет сдавление мягких тканей и создает условия к более успешному в последующем закрытию и заживлению раны. Раны хорошо дренируют, устанавливают систему для постоянного орошения и активной аспирации раневого отделяемого. Накладывают предварительно собранный аппарат из 5 колец (на коротком отломке — 2, на длинном — 3). Число колец при необходимости может быть и большим. Так, если проводят не одну поперечную остеотомию, а несколько, число их соответственно увеличивают [Гурин Н. Н., 1979; Мусса М., 1985]. Устраняют все виды смещения и добиваются контакта между фрагментами в области резекции. Поднадкостничную поперечную остеотомию большеберцовой кости (одну или несколько) делают на протяжении более длинного отломка или на обоих отломках (рис. 89). Из экономного разреза длиной 2 см отделяют распатором надкостницу, поднадкостнично с помощью проводника проводят проволочную пилу и поперечно пере-

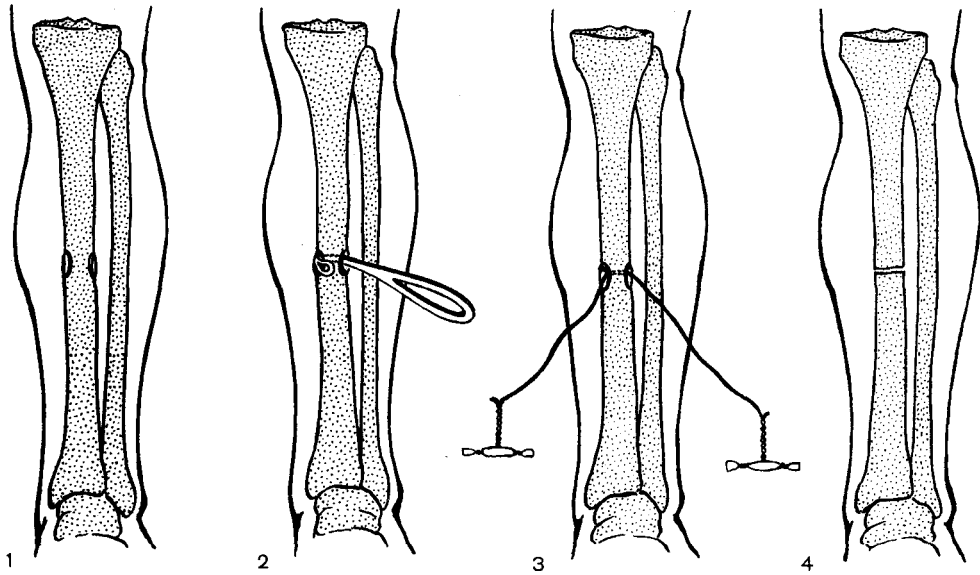


Рис. 89. Методика поперечной поднадкостничной остеотомии проволочной пилой.

1 — разрез надкостницы; 2 — введение проводника; 3 — проведение пилы; 4 — сделана остеотомия.

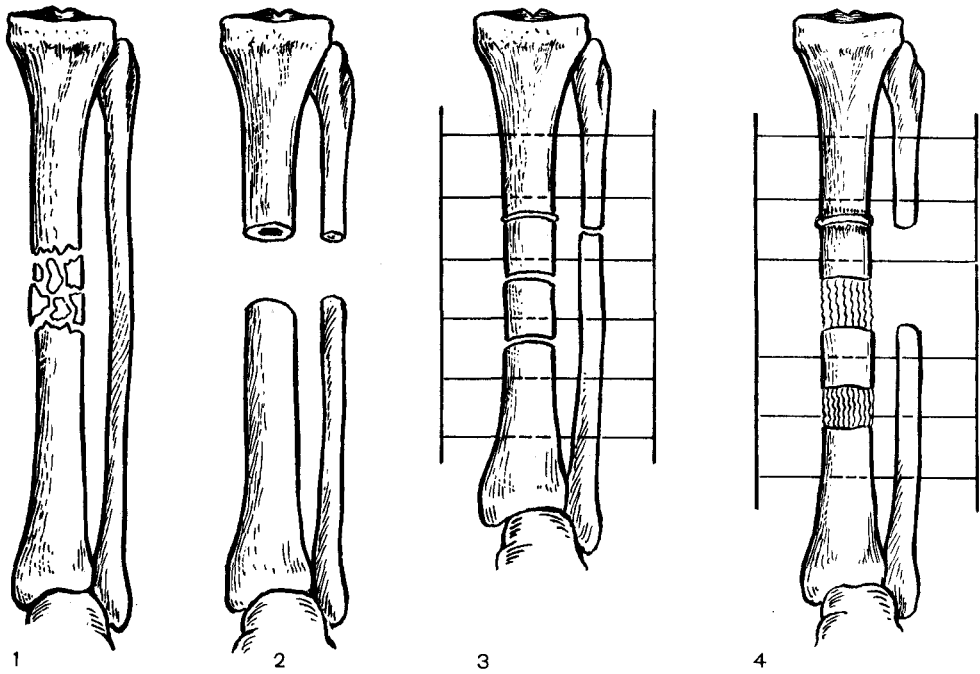


Рис. 90. Резекция части большеберцовой кости в средней трети и ее удлинение.

1 — участок поражения кости; 2 — после резекции; 3 — сближение отломков на месте резекции и фиксация аппаратом, остеотомия; 4 — восстановлена анатомическая длина голени.

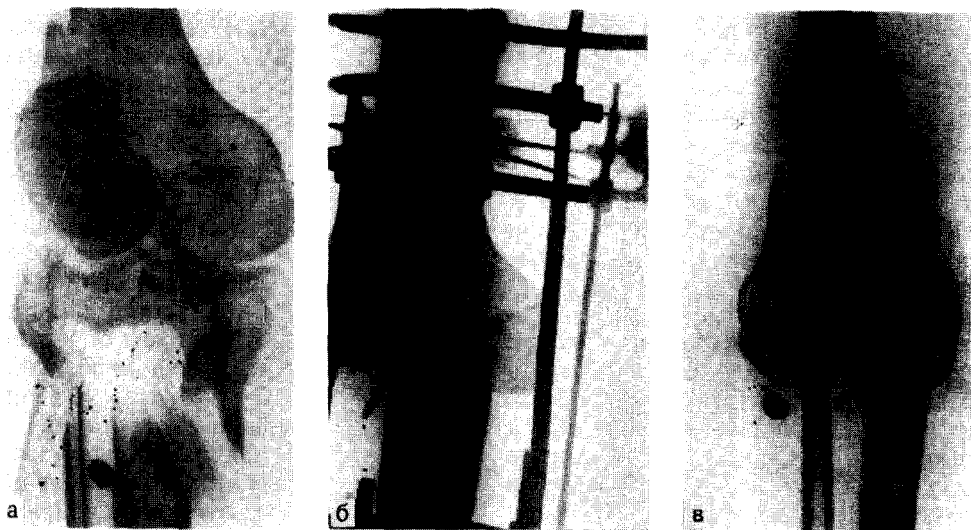


Рис. 91. Огнестрельное внутрисуставное ранение верхней трети большеберцовой кости. а — до операции; б — после резекции верхней трети большеберцовой кости и адаптации с бедренной костью; в - восстановлена длина голени (удлинение - 19 см).

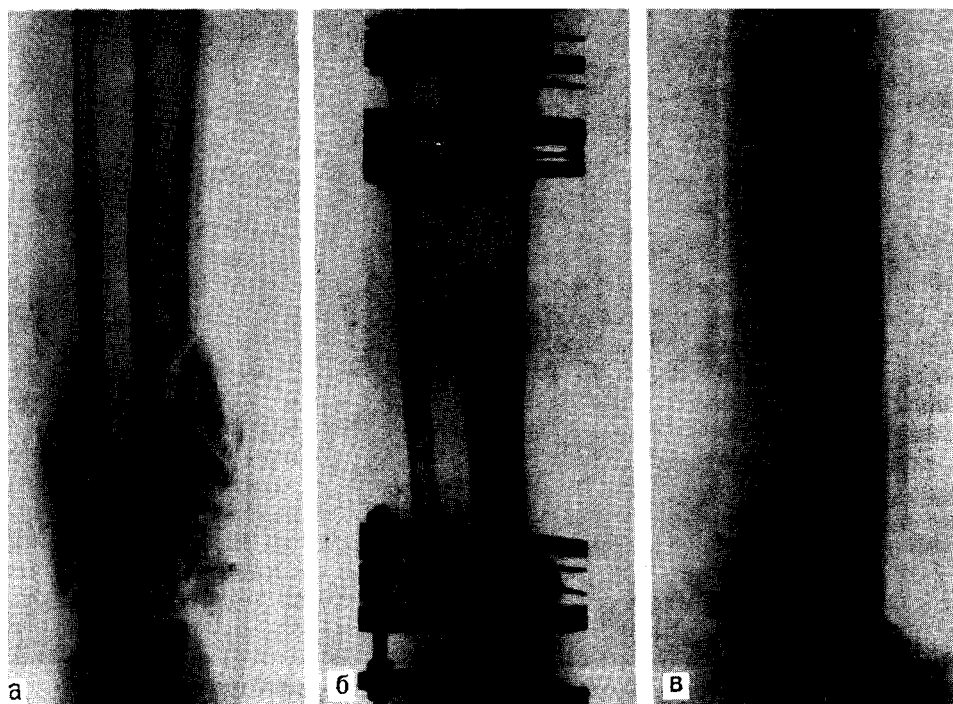


Рис. 92. Огнестрельное внутрисуставное ранение нижней трети большеберцовой кости. а — до операции; б — после операции резекции нижней трети большеберцовой кости, адаптации с таранной костью и удлинении на протяжении диафиза; в — восстановлена длина голени (удлинение — 17 см).

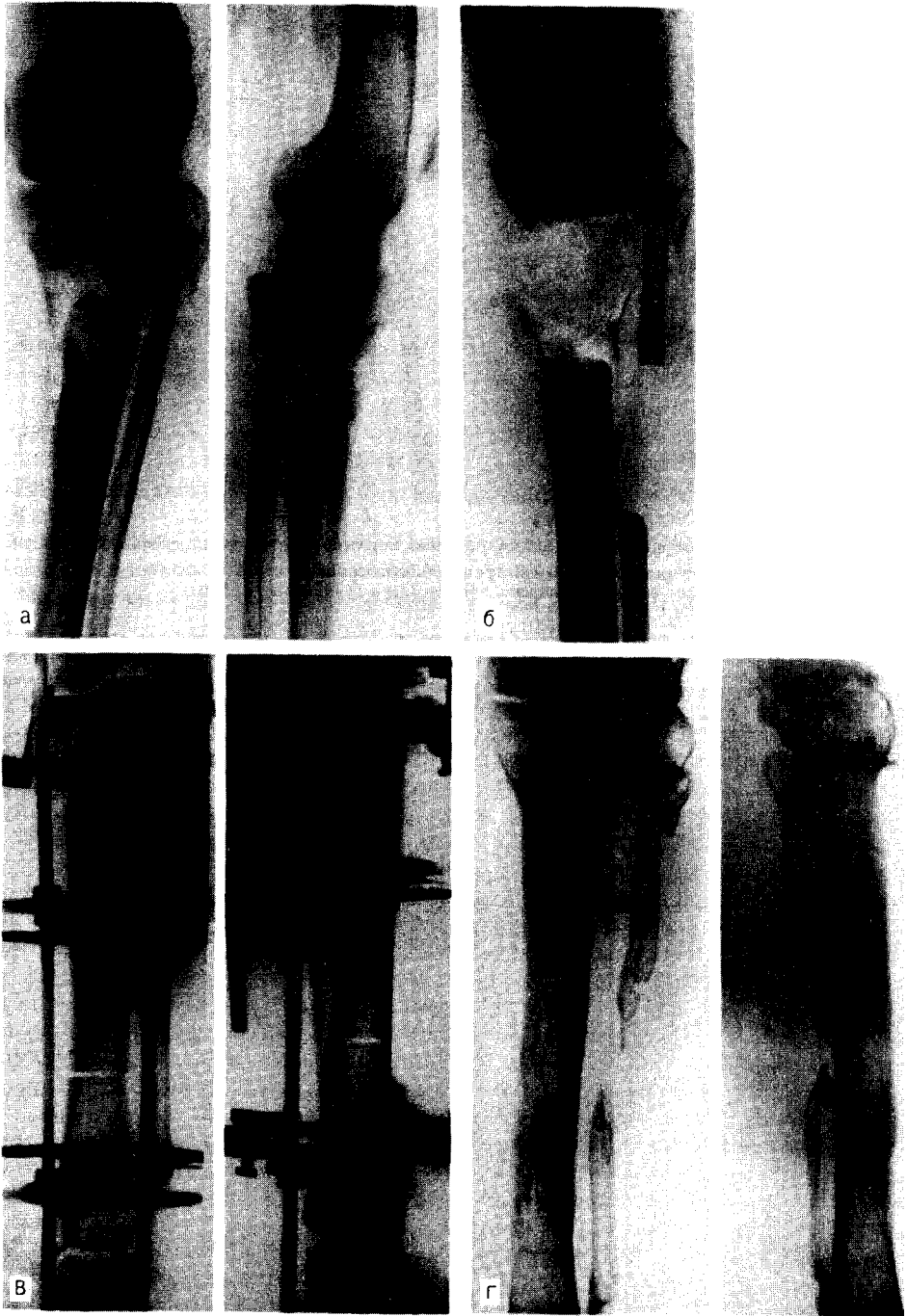


Рис. 93. Открытый перелом верхней трети большеберцовой кости, осложнившийся остеомиелитом.

а — до операции; б — после резекции; в — после создания контакта отломков, наложения аппарата и остеотомии; г — сращение и восстановление длины голени (удлинение на 12 см).

пиливают кость. Каждый промежуточный фрагмент, образовавшийся после остеотомии, должен быть фиксирован 2 спицами, закрепленными в кольцах. Между отломками в области резекции поддерживают в процессе лечения постоянную компрессию, а дистракцию осуществляют через 7—10 дней на месте остеотомии (1 мм/сут) до восстановления нормальной длины конечности. Применяя такую методику, можно удлинить большеберцовую кость до 20 см (рис. 90).

При внутрисуставной локализации огнестрельного ранения на протяжении верхней или нижней трети большеберцовой кости проводят резекцию пораженного инфекцией соответствующего суставного конца. Следует стремиться тотально убрать все участки пораженной кости. Периферический отломок большеберцовой кости (при ранении в верхней трети) адаптируют с суставным концом бедренной кости (рис. 91), а центральный отломок (при ранении в нижней трети) — с таранной костью (рис. 92).

При наличии дефекта большеберцовой кости адаптируют концы отломков, удаляют костные осколки, инородные тела, резецируют малоберцовую кость. Накладывают аппарат (рис. 93), как и в предыдущих случаях.

ПЛЕЧЕВАЯ КОСТЬ

Метод применяют для обездвиживания отломков при осложнении нагноительным процессом, а также после шва нервов и сосудов. Осуществляют вмешательства на нервах или очаге гнойной инфекции и после этого отломки фиксируют аппаратом из 4 колец.

КОСТИ ПРЕДПЛЕЧЬЯ

Показанием к применению метода внеочаговой фиксации аппаратом являются переломы, осложненные нагноением, также сопровождающиеся

дефектами костей. Повторная хирургическая обработка включает не только рассечение затеков, иссечение некротизировавшихся тканей, но также удаление свободных костных осколков, инородных тел, а при поражении костных отломков — их экономную резекцию. В случаях развития огнестрельного остеомиелита проводят удаление секвестров, иссечение гнойных грануляций и резекцию пораженных участков, отломков костей. Как известно, укорочение предплечья до 4—6 см заметно не сказывается на его функции, поэтому резекцию отломков с целью адаптации при необходимости можно осуществлять в этих пределах. В остальных случаях в плане операции должно быть предусмотрено восстановление длины одной или обеих костей.

Методика. В пределах неповрежденных тканей и гнойных очагов через обе кости на центральных и периферических отломках после предварительной открытой резекции проводят параллельно по 2 спицы. Перпендикулярно проведенным спицам через каждый отломок с целью их фиксации вводят еще по 2 спицы. Спицы закрепляют в аппарате, состоящем из 4 колец. В последующем осуществляют постепенную компрессию. При наличии обширного дефекта (более 6 см) одной или обеих костей спицы в более длинных (или длинном) отломках вводят как можно дальше от места перелома. В длинный отломок дополнительно вводят 1 или 2 спицы и закрепляют на кольцах, осуществляют поперечную остеотомию и путем постепенной их дистракции (1 мм/сут) добиваются возмещения дефекта.

ОГНЕСТРЕЛЬНЫЕ ПОВРЕЖДЕНИЯ СУСТАВОВ

Наиболее часто метод применяют при ранениях коленного сустава. Больным с огнестрельными повреждениями коленного сустава и со значительным разрушением суставных концов осуществляют резекцию. Если

после адаптации резецированных суставных концов укорочение конечности составляет не более 5 см, операцию заканчивают применением аппарата. 2 кольца закрепляют на бедре и 2 — на голени с созданием компрессии. Через 2—3 мес наступает сращение.

Огнестрельные повреждения колennого сустава, сопровождающиеся обширным разрушением и дефектом костной ткани более 6 см, кроме артродеза, требуют восстановления длины конечности. В этих случаях применяют аппарат, состоящий из 6 колец. После резекции суставных концов и их адаптации бедренную и большеберцовую кости фиксируют аппаратом (по 3 кольца). Проволочной пилой наносят поперечные остеотомии в нижней трети бедра и в верхней трети голени. На голени проводят также остеотомию малоберцовой кости. В послеоперационном периоде осуществляют компрессию в области резецированного сустава и distraction на месте остеотомии (скорость — 0,5—1 мм/сут) до восстановления необходимой длины конечности. Distraction начинают обычно на 7—10-е сутки.

ОГНЕСТРЕЛЬНЫЕ ПОВРЕЖДЕНИЯ КРУПНЫХ СУСТАВОВ И ПЕРЕЛОМЫ, ОСЛОЖНЕННЫЕ ГНОЙНОЙ ИНФЕКЦИЕЙ

Следует различать две основные группы гнойных осложнений, сопутствующих огнестрельным ранениям конечностей: ранние осложнения, проявляющиеся гнойно-некротической раной, и поздние, именуемые огнестрельным остеомиелитом.

При определении показаний к применению чрескостного остеосинтеза аппаратами внешней фиксации необходимо обязательно учитывать общее состояние больного и характер местных проявлений. Совершенно недопустимо выполнение остеосинтеза при наличии сопутствующих заболеваний органов и систем, сопровождающихся лихорадкой. В этих слу-

чаях неизбежно развивается обширное нагноение тканей вокруг металлических спиц в виде флегмон, пиомиозитов, «пищевого» остеомиелита или паностита. Поэтому обязательным условием применения чрескостного остеосинтеза являются благоприятные клинико-лабораторные показатели, свидетельствующие о достаточно высокой общей резистентности организма и о локальном характере гнойно-некротического процесса. Чрескостный остеосинтез может быть проведен закрытым или открытым способами. При закрытом остеосинтезе обездвиживание отломков осуществляется без вмешательства на патологическом очаге. Обычно к этому способу прибегают при лечении больных с вяло текущими формами огнестрельного остеомиелита. Гораздо чаще при лечении огнестрельных переломов, осложненных гнойной инфекцией, выполняют открытый остеосинтез, когда на I этапе проводят некр- или секвестрэктомию, а затем фиксацию костных отломков с помощью аппарата.

Особенности течения гнойно-некротического процесса в огнестрельной ране определяют сроки проведения чрескостного остеосинтеза. При наличии значительного гноетечения из костно-мышечной раны, сопровождающегося общей реакцией организма, следует вначале провести по возможности радикальную санацию очага (широкое раскрытие раны, некр- и секвестрэктомию, полноценное дренирование и орошение раны, антибактериальная терапия), и только после ликвидации острого гнойного процесса приступают к выполнению чрескостного остеосинтеза [Мусса М., 1982]. В этой связи необходимо отметить, что иногда приходится прибегать к многократным некрэктомиям, неизбежно приводящим к развитию вторичных дефектов трубчатых костей. Важно также подчеркнуть, что при выполнении некрэктомий следует максимально щадить надкостницу поврежденных костей, экономно резецируя их с помощью проволочной

пилы. Целесообразно использовать поперечные доступы к гнойному очагу. Благодаря этому удается не только в полном объеме осуществить обработку костей, но и сократить сроки заживления послеоперационной раны.

Оптимальными сроками выполнения чрескостного остеосинтеза аппаратами при лечении пострадавших с огнестрельными переломами костей, осложненными острой гнойной инфекцией, являются 6—8 нед и позже после ранения. При наличии вяло текущего огнестрельного остеомиелита эти сроки еще более увеличиваются и составляют 5—6 мес. Несоблюдение этих правил приводит к тяжелым гнойным осложнениям, снижающим или в ряде случаев полностью исключающим эффект чрескостного остеосинтеза.

Закрытый чрескостный остеосинтез аппаратами применяют при: 1) огнестрельных переломах трубчатых костей, осложненных вяло текущей гнойной инфекцией; 2) несросшихся огнестрельных диафизарных переломах, осложненных локальной гнойной инфекцией мягких тканей; 3) вяло текущем огнестрельном остеомиелите с незначительным поражением концов отломков (несеквестральная форма); 4) тугих ложных суставах трубчатых костей, осложненных несеквестральной формой хронического огнестрельного остеомиелита; 5) незначительных дефектах трубчатых костей (не более 40—50 мм), сопровождающихся вяло текущей гнойной инфекцией мягких тканей и наличием отчетливой оссификации соединительной ткани между костными отломками.

Больным первых 4 групп осуществляют, как правило, чрескостный остеосинтез с использованием аппаратов, смонтированных не менее чем из 4 колец. Сдавление костных отломков проводят начиная с первого дня после операции. Режим компрессии — по 0,25 мм трижды в сутки. При наличии остеопороза предусматривают фиксацию дополнительными

кольцами, в том числе расположенными на протяжении неповрежденного сегмента. Чаще всего это возникает при лечении высоких или низких диафизарных, а также метафизарных переломов. В послеоперационном периоде назначают раннюю дозированную нагрузку, сроки начала которой определяются характером течения раневого процесса. В случае обострения его нагрузку уменьшают или исключают полностью. Дополнительно назначают местно УВЧ, диадинамические токи, электрофорез, массаж мышц.

При незначительном дефекте трубчатой кости, сопровождающемся образованием оссификатов в соединительных тканях рубца за счет элементов надкостницы, осуществляют чрескостный остеосинтез в режиме дистракции, что создает условия для перестройки рубцовой ткани в полноценный костный регенерат.

Открытый чрескостный остеосинтез аппаратами проводят при огнестрельных диафизарных переломах, осложненных гнойно-некротическим процессом, и огнестрельных переломах, осложненных секвестральной формой остеомиелита.

У этой категории больных нередко в результате некр- и секвестрэктомий (часто многократных) развиваются дефекты костей. Применение чрескостного остеосинтеза позволяет совместить лечебные мероприятия, направленные на ликвидацию гнойного очага и сращение костей, с одновременным восстановлением длины поврежденного сегмента. При этом необходимо учитывать следующее. Если дефект кости, образовавшийся первично в результате разрушения ее ранящим снарядом или вследствие выполненных некр- и секвестрэктомий, не превышает 60—80 мм, то после обработки концов костей осуществляют одномоментное сопоставление и фиксацию аппаратом. Образовавшийся «избыток» мягких тканей не нарушает периферическое кровообращение. После сопоставления и фиксации отломков поднадкостнич-

но проволочной пилой выполняют поперечную остеотомию на протяжении проксимального или дистального отломков. Образовавшийся после остеотомии промежуточный фрагмент фиксируют 2 спицами, закрепленными в дополнительном кольце.

Дистракцию начинают не ранее 10 - 12-го дня после операции.

При обширных дефектах трубчатых костей (свыше 80 мм), развившихся после огнестрельных переломов, с целью сокращения срока восстановления длины кости прибегают к остеотомиям на нескольких уровнях [Мусса М., 1982]. Выгоднее всего выполнять две поперечные остеотомии на протяжении наиболее длинного и одну — короткого отломков. В этих случаях используют аппараты, смонтированные из 6 колец и более.

Наличие обширного дефекта исключает возможность одновременного сопоставления обработанных костных отломков ввиду опасности сдавления магистральных сосудов и периферических нервов. Поэтому приходится осуществлять дозированное сближение костных отломков на уровне некрэтомии и одновременно дистракцию сформированных несвободных костных трансплантатов. Технически наиболее трудно достигнуть сращения в зоне необработанных концов костных отломков (неизбежное снижение регенеративной потенции тканей, ранее прилежавших к гнойно-некротическому очагу, нарушение регионарного кровообращения тканей, образование соединительно-тканного рубца между отломками и пр.). Поэтому целесообразно при лечении подобных больных, прежде всего, стремиться к устранению диастаза между обработанными концами отломков. Однако режим сближения их не должен превышать допустимых величин (не более 0,75—1 мм/сут). Кроме того, важное значение имеет степень сопоставления костных отломков при их компрессии, так как значительное смещение костей по ширине, оси или под углом отрицательно сказывается на образовании пол-

ноценной костной мозоли. Средний срок лечения больных с дефектами трубчатых костей, превышающими 80 мм, с восстановлением длины конечности не менее 1—1,5 лет.

Огнестрельные проникающие ранения суставов. В зависимости от характера гнойного процесса осуществляют два основных вида чрескостного остеосинтеза аппаратами: экономную резекцию с последующим артродезированием или резекцию суставных концов с одновременным восстановлением длины поврежденной конечности. К 1-му способу прибегают при гнойных артритах без поражения костной ткани. Для этого выполняют широкую артротомию с удалением гранулирующих тканей, измененной синовиальной оболочки и суставного хряща, а также экономной резекцией эпифизарных зон костей. Операционную рану обильно орошают растворами антисептиков, соединяют обработанные суставные концы и фиксируют их аппаратом в функционально выгодном положении конечности до образования костного анкилоза. При гнойном поражении эпиметафизов осуществляют широкую артротомию, проводят тотальную резекцию суставного конца поврежденной кости в пределах здоровых тканей и удаляют суставной хрящ другой кости. В зависимости от величины образовавшегося дефекта костной ткани проводят одномоментное или последовательное сближение обработанных суставных концов с одновременным удлинением конечности, применяя поперечные остеотомии. Фиксацию костных отломков выполняют с помощью аппарата, смонтированного из 4—5 колец и более. На нижней конечности остеотомию целесообразно проводить на протяжении поврежденной кости, так как это в большей степени сохраняет кинематику мышц. Средний срок лечения пострадавших с огнестрельными внутрисуставными переломами, осложненными гнойным артритом (при восстановлении дефектов кости более 50—60 мм), не менее 7—8 мес.

ЧРЕСКОСТНЫЙ ОСТЕОСИНТЕЗ АППАРАТАМИ ПРИ ЛЕЧЕНИИ НЕКОТОРЫХ ПАТОЛОГИЧЕСКИХ СОСТОЯНИЙ КОНЕЧНОСТЕЙ

ЗАМЕДЛЕННАЯ КОНСОЛИДАЦИЯ, ЛОЖНЫЕ СУСТАВЫ И ДЕФЕКТЫ КОСТЕЙ

Использование метода чрескостного остеосинтеза аппаратами не только значительно улучшает результаты лечения этой патологии — нередко при этом% отпадает необходимость в многоэтапных операциях. Успех метода, прежде всего, объясняется совершенным обездвиживанием костей, что само по себе может приводить к консолидации замедленно срастающегося перелома или тугого ложного сустава. Сдавление или дистракция, выполняемые постепенно, обеспечивают надежную фиксацию и являются постоянным раздражителем, что способствует усилению репаративной регенерации костной ткани. Немаловажную роль в этом процессе играет сдавление и особенно — растяжение рубцовых тканей, располагающихся между отломками и вокруг них. Как известно, в условиях прочной фиксации отломков происходит более совершенное и быстрое образование сосудов, что также способствует сращению костей. Особенно показано лечение этим методом ложных суставов, сочетающихся с остеомиелитом и тяжелыми рубцовыми изменениями кожных покровов, тугих (фиброзных) ложных суставов, дефектов длинных трубчатых костей, в том числе сопровождающихся искривлением оси конечности. Метод широко применяют при лечении ложных суставов костей голени.

Надежная фиксация отломков достигается аппаратами, в которых предусмотрено перекрестное расположение спиц, закрепленных в кольцах («Синтез», Илизарова, Волкова — Оганесяна, Калнберза). Можно также применять аппараты со спицами, расположенными в одной плоскости (Гудушаури, Сиваша).

Для фиксации костей следует применять не менее 8 спиц, закрепленных в 4 кольцах (по 2 на каждом отломке), однако при недостаточности такой фиксации количество спиц и колец должно быть увеличено. Спицы вводят перпендикулярно друг другу и к оси отломков кости, по возможности симметрично на каждом отломке. Особенно тщательно это соблюдают при наличии угловой деформации. Закрепляют спицы после вытяжения таким образом, чтобы поврежденная кость находилась в центре кольца. Спицы должны быть хорошо натянуты и надежно закреплены. Если имеется деформация, ее стремятся устранить закрытым путем; когда это не удается, каждую пару колец на периферическом и центральном отломках соединяют между собой стержнями, чтобы они находились в абсолютно неподвижном состоянии. После этого обе пары колец соединяют между собой и в дальнейшем проводят компрессию или дистракцию. При отсутствии деформации лучше накладывать аппарат со стержнями, одновременно соединяющими 4 кольца. Поддержание натяжения спиц в каждой паре колец проводят путем их приближения или

удаления друг от друга, а в аппаратах, имеющих специальные устройства, — путем постоянного натяжения спиц. От постоянного поддержания натяжения спиц зависит неподвижность аппарата на кости, что во многом определяет успех лечения. Для предупреждения натяжения кожу оттягивают в сторону ложного сустава — при применении distraction — и в противоположную сторону — при компрессии.

При наличии гнойного очага спицы вводят по возможности в удалении от него, через участки мягких тканей и кости, не вовлеченные в воспалительный процесс.

Одним из наиболее частых осложнений при применении метода чрескостного остеосинтеза является нагноение мягких тканей в области спиц. При первых признаках нагноения после предварительного введения новой спицы прежняя должна быть удалена.

Успех применения этого метода во многом зависит от сопоставления отломков и восстановления оси кости. Правильное наложение аппарата способствует устранению смещения отломков. Если этого не удастся сделать, приходится прибегать к дополнительным приемам, которые заключаются в том, что с помощью выносных планок достигается смещение отломков в нужном направлении. Угловую деформацию конечности также устраняют путем проведения distraction резбовыми стержнями с соответствующей стороны. Ротационные смещения ликвидируют, изменяя направления тяги; в аппаратах, имеющих репонирующие устройства, — с их помощью.

Как компрессию, так и distraction выполняют постепенно, не более 1 мм/сут, в 4 приема. Такую постепенную компрессию, и особенно distraction, больные переносят лучше (безболезненно), они не сопровождаются симптомами перерастяжения сосудисто-нервного пучка, способствуют поддержанию правильного положения аппарата и оказывают

благоприятное влияние на репаративную регенерацию костной ткани.

При поперечной или близкой к поперечной плоскости излома и сохраненной длине конечности лечение осуществляют компрессией. Distraction применяют при тугих ложных суставах, особенно с укорочением. Наличие углового смещения, укорочения или дефекта предусматривает применение в 1-й период distraction, а затем при появлении признаков образования костной мозоли, при отсутствии дефекта кости и укорочения ее целесообразно проводить компрессию. Устранение всех видов смещения отломков (distraction, изменение положения отломков) осуществляют постепенно, мелко, по нескольку раз в день. Лечение с помощью аппарата продолжают от 3 до 7 мес (до прочного сращения костей).

При лечении тугих ложных суставов вмешательство на ложном суставе не проводят. На голени, если малоберцовая кость препятствует достижению контакта между отломками, целесообразно провести ее остеотомию.

ЛОЖНЫЕ СУСТАВЫ, ОСЛОЖНЕННЫЕ ОСТЕОМИЕЛИТОМ

Крайне желательно перед оперативным вмешательством провести общеукрепляющее лечение больного, корригировать иммунологический статус. Необходимо ликвидировать дерматиты или экзематозные поражения, так часто развивающиеся при остеомиелите. За 3—5 дней до операции конечность тщательно моют с мылом, освобождают от шелушащейся кожи и засохших гнойных струпов. Исследуют микрофлору и определяют ее чувствительность к антибиотикам.

Показаниями к применению аппарата являются ложные суставы и дефекты костей, осложненные остеомиелитическим процессом. Противопоказаниями следует считать тяжелые трофические изменения конечности, когда и после сращения от-

ломков появляются сомнения в полноценности конечности в функциональном отношении. Временно противопоказан внеочаговый чрескостный остеосинтез аппаратом при обострении остеомиелита. В этих случаях проводят санирующую операцию, и только после стихания инфекционного процесса накладывают аппарат.

Внеочаговый чрескостный остеосинтез без оперативного вмешательства на гнойном очаге. Такая методика лечения может быть применена при тугих ложных суставах, осложненных остеомиелитом, особенно при ограниченных краевых поражениях гнойно-некротическим процессом. Аппарат накладывают, руководствуясь основными принципами внеочагового чрескостного остеосинтеза. Однако есть и некоторые особенности: спицы проводят только через здоровые участки конечности. Нельзя вводить их через очаги инфекции, рубцы, раны и язвы. Учитывают расположение свищей. Тщательно ухаживают за местами проведения спиц в мягких тканях.

Аппарат лучше собирать накануне операции, что значительно сокращает ее продолжительность. Надежное обездвиживание отломков достигают обычно аппаратом из 4 колец, однако при необходимости число их может быть увеличено. В случае углообразной деформации монтируют на отломках по 2 кольца, а затем их соединяют резьбовыми стержнями. Если имеется укорочение сегмента конечности и необходимо его компенсировать путем остеотомии и distraction, аппарат должен состоять минимум из 5 колец. В условиях прочной фиксации отломков аппаратом, состоящим из 4 колец, происходит более совершенное и быстрое образование сосудов, нормализуется регионарное кровообращение, улучшаются обменные процессы, изменяется реакция среды от щелочной к кислой, создаются неблагоприятные условия для жизнедеятельности микробов. В процессе лечения в гнойном очаге исче-

зают микробные ассоциации и появляются монокультуры [Мельникова В. М., 1984]. Все это создает благоприятные условия для сращения отломков и затихания инфекционного процесса. Следует иметь в виду, что стабильная фиксация отломков не является основным условием для излечения остеомиелита. Оно, как правило, должно сочетаться с хирургическим вмешательством, предусматривающим радикальную санацию гнойного очага. Надо учитывать, что применение внеочаговой чрескостной фиксации нередко приводит к обострению остеомиелита, нагноению мягких тканей в местах введения спиц, что еще раз подчеркивает необходимость комплексного подхода при лечении таких больных.

Внеочаговый чрескостный остеосинтез с вмешательством на гнойном очаге. При наличии секвестров проводят комплексное лечение остеомиелита, включающее коррекцию иммунологического статуса, переливание крови, антибиотикотерапию (внутриартериальные или внутрикостные инфузии), общую укрепляющую терапию и оперативное лечение. В плане операции предусматриваются удаление секвестров, санация гнойного очага с применением физических методов (ультразвук, обработка полости дезинфицирующими препаратами под давлением пульсирующей струей, активная аспирация раневого содержимого и др.), заполнение остаточной полости или тотальная резекция пораженного отдела кости с последующим возмещением образовавшегося дефекта несвободной костной пластикой. После операции устанавливают активный дренаж с постоянным орошением раны дезинфицирующими препаратами или антибиотиками.

Резекция пораженных остеомиелитом отломков и внеочаговая чрескостная фиксация. При тяжелых формах остеомиелита, сопровождающегося тотальным поражением отломков с наличием венечных секвестров, следует прибегать к резекции их в пределах здоровых тканей.

Методика. Удаляют секвестры, вскрывают затеки, иссекают гнойные грануляции, проволочной пилой поперечно удаляют пораженные участки отломков. Адаптируют и сближают отломки. На голени обязательно проводят резекцию малоберцовой кости. Размеры резекции определяют величиной имеющегося дефекта большеберцовой кости. С целью более успешного сближения отломков на длинном фрагменте кости делают поперечную поднадкостничную остеотомию. Накладывают аппарат из 5 колец (по 2 на проксимальном и дистальном фрагментах и 1 — на промежуточном). Отломки сопоставляют и сближают, создавая между ними компрессию, а на месте остеотомии, начиная с 8—10-го дня, проводят distraction до восстановления необходимой длины сегмента.

При дефектах длинных трубчатых костей, осложненных остеомиелитом, проводят оперативное удаление секвестров пораженных участков отломков, инородных тел, гнойных очагов и грануляций. Для замещения дефекта кости предложены методики, предусматривающие выполнение косой или Z-образной остеотомии на протяжении более длинного отломка и смещение образованного костного фрагмента, сохраняющего связь с мягкими тканями в направлении дефекта. Для удержания фрагмента используют скелетное вытяжение или аппарат внешней внеочаговой фиксации. Однако при нанесении косой или Z-образной остеотомии значительные участки кости лишаются связи с окружающими тканями; образуется остаточная полость, что не создает оптимальных условий для ликвидации гнойного очага и замещения костного дефекта. Учитывая эти недостатки, Н. Н. Турин предложил проводить поперечную поднадкостничную остеотомию проволочной пилой и накладывать аппарат, состоящий из 4 колец (по 2 на отломки и 1 — на промежуточный фрагмент) с одномоментным сближением костей на месте дефекта за счет временного

укорочения конечности. Восстановление длины сегмента достигается distraction в области остеотомии и последующим образованием костного регенерата. Одномоментно могут быть сближены отломки, отстоящие друг от друга на 8—10 см. На голени следует проводить резекцию соответствующего участка малоберцовой кости. Методически крайне важно добиться надежного обездвиживания отломков и применения дозированной нагрузки, что обеспечивает формирование полноценного регенерата.

Неудачи применения метода в основном зависят от следующих факторов: неправильные показания к применению аппарата, применение несовершенных конструкций аппарата; погрешности в методике применения аппаратов, заключающиеся в недостаточном обездвиживании отломков и восстановлении оси сломанной кости; частые осложнения, связанные в основном с нагноением мягких тканей в области прохождения спиц.

УКОРОЧЕНИЯ И ДЕФОРМАЦИИ КОНЕЧНОСТЕЙ

Укорочения и деформации конечностей после переломов костей чаще развиваются в результате погрешностей, допускаемых во время лечения раненых, особенно при наличии осложнений.

Укорочение костей верхней конечности до 8 см заметным образом не сказывается на ее функции; на нижней конечности допустимо укорочение до 5 см, которое, однако, должно быть компенсировано обувью. Кроме затруднений, испытываемых больными во время ходьбы (хромота), их беспокоят боли в суставах и позвоночнике в связи с развивающимися вторичными деформациями.

Неправильно сросшиеся переломы костей обычно сопровождаются укорочением конечности, угловыми деформациями, что вызывает не только неудобства косметического характе-

ра, но и сопровождается тяжелыми статическими нарушениями.

С целью устранения угловой деформации выполняют корригирующую остеотомию, а при наличии укорочения конечность удлиняют, что наиболее совершенно можно осуществить с помощью аппаратов. Благодаря достижениям отечественной травматологии (М. В. Волков, О. В. Оганесян, Г. А. Илизаров, В. К. Калнберз, Э. П. Лубгина, В. Д. Дедова и др.) в настоящее время удлинить конечность можно в пределах 10—15 см, а у отдельных больных — на 20 см и более.

Удлинение можно осуществить с помощью различных аппаратов. У взрослых больных перед наложением аппарата выполняют остеотомию. У детей удлинение конечности достигается путем distraction, приводящей к «разрыву» ростковой зоны.

Удлинение проводят по 0,75—1 мм/сут дробными порциями (4 раза в сутки); ходить с помощью костылей в зависимости от общего состояния больного и степени стабилизации аппарата разрешают на 4—9-й день после операции, а иногда и позже. Аппарат снимают после рентгенологически определяемого сращения.

Показанием к удлинению костей нижней конечности является укорочение их на 4 см и больше. Решение об удлинении конечности по просьбе больного может быть принято только при отсутствии противопоказаний. К ним относятся, в частности, воспалительные процессы, особенно на пораженной конечности, обширные рубцовые изменения мягких тканей. Удлинение верхней конечности практически не проводят, так как даже значительное укорочение, при сохранении мышц, не вызывает заметного нарушения ее функции. К удлинению нижней конечности чаще приходится прибегать у женщин. Мужчины нередко компенсируют такое укорочение ортопедической обувью.

Чаще выполняют и технически менее сложное удлинение костей голени. Этого можно достичь с помощью

различных distractionных аппаратов — Илизарова, Гудушаури, Сиваша и мн. др.

УДЛИНЕНИЕ УКОРОЧЕННОЙ ГОЛЕНИ

Операцию проводят под наркозом. В зависимости от числа остеотомии накладывают аппарат, состоящий из 4 или более колец. Применяют сплошные резьбовые стержни. Через метафизы большеберцовой кости, на возможно большем расстоянии друг от друга, вводят по две перекрещивающиеся спицы. При этом одну из спиц, проходящую через дистальный метафиз большеберцовой кости, обязательно проводят и через малоберцовую кость. В противном случае при последующем растяжении дистальный отломок малоберцовой кости может отстать от смещающегося дистального отломка большеберцовой кости, и целостность вилки голеностопного сустава нарушится.

При проведении спиц стопа должна удерживаться в положении тыльного сгиба. Для создания большего запаса мягких тканей при введении проксимальной пары спиц кожу максимально смещают в дистальном направлении, а при введении дистальной пары спиц, наоборот, — в проксимальном. Спицы для колец, расположенных на протяжении диафиза, вводят с таким расчетом, чтобы они не мешали осуществить остеотомию.

Места выхода спиц на коже прикрывают марлевыми салфетками, смоченными спиртом, которые закрепляют резиновыми пробками (от флаконов с пенициллином), нанизанными на спицы. Спицы с натяжением фиксируют в кольцах. При правильном проведении спиц (через ось большеберцовой кости) каждая из них должна проходить по диаметру кольца, а последнее — располагаться эксцентрично по отношению к поперечному сечению голени. После установки аппарата через разрез кожи и мягких тканей длиной 2—3 см отслаивают надкостницу, поднадкост-

нично проводником проводят проводочную пилу и поперечно перепиливают кость. При необходимости аналогично делают дополнительные остеотомии большеберцовой кости. Остеотомию малоберцовой кости проводочной пилой проводят через наружный продольный доступ длиной 2—3 см в области дистальной трети голени. Равномерным отвинчиванием (перемещением в проксимальном направлении) гаек стержней проводят удлинение конечности на 0,2—0,3 см. Стопу после операции удерживают в положении некоторого тыльного сгибания при помощи стоподержателя с резиновыми тягами, фиксируемыми к проксимальному кольцу. Разрешают движения в суставах оперированной конечности и ходьбу с помощью костылей с первых же дней после операции. В дальнейшем применяют дозированную нагрузку на оперированную конечность для «тренировки» образующегося регенерата. Удлинение голени начинают через 7—10 дней после операции: 1-й день 2 раза по 0,25 мм (по $\frac{1}{4}$ поворота гаек М-6), во второй — 3 раза по 0,25 мм и так по 4—5 раз/сут через равные промежутки (по 0,75—1 мм/сут, не более 1,25 мм).

Аппарат снимают через 40—45 дней с момента прекращения дистракции после подтверждения сращения рентгенологическим исследованием. Нагрузку на оперированную конечность разрешают вначале частичную, затем ее постепенно увеличивают.

УДЛИНЕНИЕ УКРОЧЕННОГО БЕДРА

Больного укладывают на ортопедический стол, и конечность фиксируют с некоторым вытяжением в положении небольшого сгибания под углом примерно 160° к плоскости стопы, отведения на $10-15^\circ$ в тазобедренном суставе и сгибания под углом примерно 160° в коленном суставе. В зависимости от величины укорочения делают одну или несколько остеотомий и соответственно при-

меряют аппарат, состоящий из 2 или более колец. После подготовки операционного поля (всего бедра) вводят спицы. 1-ю пару перекрещивающихся спиц вводят в надмышечковую область бедра, перпендикулярно оси бедренной кости: одну — в направлении с передненаружной на задневнутреннюю поверхность бедра и вторую — с задненаружной на передне-внутреннюю. Спицы следует вводить с учетом расположения сосудисто-нервного пучка и верхнего заворота коленного сустава. 2-ю пару спиц также перекрестно вводят в верхнюю треть бедра, по возможности через ось бедренной кости и перпендикулярно ей.

При введении спиц необходимо правильно ориентироваться в прохождении крупных нервных стволов и сосудов. Бедренная артерия проецируется по линии Кана, соединяющей середину паховой связки с внутренним надмышечком бедренной кости, но несколько медиальнее ее. Проксимальная пара спиц может быть введена не перпендикулярно друг другу, а Х-образно. При введении дистальной «ары спиц кожу необходимо максимально сместить в проксимальном направлении, а при введении проксимальной пары — в дистальном. Спицы натягивают и закрепляют в дистальном и проксимальном кольцах. Большое значение имеют правильный выбор и правильная установка колец. Диаметры колец должны быть одинаковыми. Размер диаметра выбирают по верхней трети бедра — на 4—5 см дистальнее промежности. При правильном положении кольца (и при правильном проведении спиц) каждая спица должна проходить по диаметру кольца.

Спицы можно вводить и без фиксации конечности на приспособлениях ортопедического стола. При введении дистальной пары спиц во время прохождения их через мягкие ткани передней части бедра конечность несколько сгибают в коленном суставе, а при проведении спицы через мягкие ткани задней части бедра — разги-

бают. Это увеличивает возможность движений в коленном суставе после наложения аппарата, но ведет к несколько большей травматизации мышц при удлинении конечности. Вводят, натягивают и закрепляют спицы в средних кольцах. Полностью монтируют аппарат. Делают продольный разрез мягких тканей по наружной поверхности бедра. Затем отслаивают на ограниченном участке надкостницу. С помощью проводника вводят проволочную пилу и поперечно перепиливают бедренную кость.

Растяжение по 0,75—1 мм/сут небольшими порциями (4 раза/сут) начинают через 7—10 дней; ходить с помощью костылей разрешают со 2—3-го дня. Аппарат снимают после рентгенологически определяемого сращения.

В процессе оперативного вмешательства и последующего удлинения как голени, так и бедра наблюдаются различные осложнения. Наиболее частым из них является нагноение в месте выхода спицы из кожи. Этому способствуют недостаточное смещение кожи перед введением спиц, малое расстояние между дистальной и проксимальной парами спиц, рубцовые изменения, уменьшающие растяжимость мягких тканей, особенно кожи. Все это может привести к некрозу от давления спиц. При развитии нагноения следует ввести вне зоны гнойного очага другую спицу, а первую удалить. Нередким осложнением является парез малоберцового нерва, обычно связанный с быстрым темпом distraction (свыше 1,5 мм/сут), особенно при рубцовых изменениях тканей в области прохождения нерва. В этом случае distraction временно следует прекратить или даже несколько уменьшить растяжение, а затем после исчезновения симптомов поражения нерва продолжить ее в более медленном темпе. Повреждение нерва может произойти и путем непосредственной травмы вводимой спицей. При этом спицу необходимо извлечь и заменить другой, проведенной вне зоны раны.

КОНТРАКТУРЫ СУСТАВОВ

Контрактура — ограничение пассивной подвижности в суставе — является следствием различных (внутри- и внесуставных) повреждений и заболеваний. Препятствовать движениям в суставе могут патологические изменения кожи (дерматогенная контрактура), фасций и других соединительнотканых образований (десмогенная), мышц (миогенная) и внутренних элементов суставов (артрогенная). При длительно существующей контрактуре любого происхождения ограничению движений в нем способствуют практически все патологические изменения перестроившейся ткани, от которых зависят движения в суставах, и даже измененные концы костей. Контрактуры суставов бывают нередким осложнением закрытых, открытых, особенно огнестрельных, переломов костей на протяжении сегмента конечности без непосредственного повреждения самого сустава.

Одним из эффективных методов лечения стойких контрактур суставов конечностей является устранение их с помощью аппаратов для чрескостного остеосинтеза. Такие аппараты позволяют растянуть суставные концы костей, создать между ними необходимый диастаз или разогнуть конечность в суставе. При этом образование диастаза и движения в суставе осуществляют очень медленно, по несколько раз в сутки. Поэтому мягкие ткани, патологически измененные или перестроившиеся, в том числе сосуды, нервы, связки, растягиваются постепенно, без значительного одномоментного насилия и без нарушения их функции. Трудности устранения контрактур суставов обусловлены тяжестью патологических изменений тканей и сложностью строения (коленный) или локализацией (тазобедренный) суставов.

Для устранения контрактур суставов можно использовать аппараты Волкова — Оганесяна или Ткаченко — Абушенко.

АППАРАТЫ ВОЛКОВА-ОГАНЕСЯНА

Эти аппараты предназначены: 1) для полной динамической разгрузки и восстановления функции сустава; 2) для устранения порочного положения конечности при контрактуре сустава с последующим восстановлением его функции; 3) для вправления свежих невправленных и застарелых вывихов и восстановления функции сустава; 4) для исправления порочного положения конечности с последующим компрессионным артродезом с любым функционально выгодным углом фиксации суставных концов.

Аппараты обладают большой маневренностью и имеют широкие функциональные возможности, обеспечивают пространственно жесткую фиксацию суставных концов и воспроизведение движений сустава, полную статическую и динамическую разгрузку сустава с точной центрацией суставных концов, а также возможность осуществления пассивных и активных движений в суставе. Основным их преимуществом является наличие репозирующих устройств — направляющих с ползунами — для концов и точной их центрации в статике и динамике. С одной парой дистракторов можно применять просты по конструкции скобы разного размера, в зависимости от сегмента конечности (рис. 94).

Особенностью аппарата для восстановления функции коленного сустава является возможность осуществления в разгруженном коленном суставе двух видов движения: перекатывания и вращения. Преимуществом аппарата являются простота конструкции скоб, удобная форма деталей. Устройство для постепенного натяжения спиц без вспомогательного приспособления позволяет поддерживать заданное натяжение и при необходимости корректировать его в процессе лечения.

Аппарат имеет 4 скобы, которые с помощью спиц фиксируют суставные концы. Скобы, условно называемые осевой и замыкающей, обра-

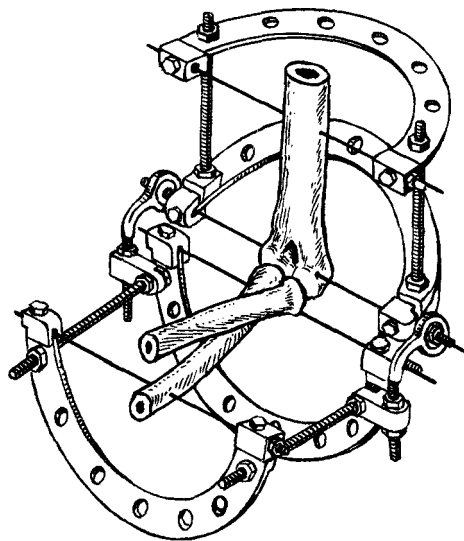


Рис. 94. Аппарат Волкова—Оганесяна.

зуют жесткую систему, предназначенную для фиксации суставного конца, через который проходит ось вращения сустава, например для фиксации дистального конца плечевой кости, причем спица осевой скобы (осевая спица) проходит через ось вращения сустава и совмещает ее с осью вращения аппарата. Третья и четвертая скобы, называемые поворотными, образуют вместе со спицами 2-ю жесткую систему, предназначенную для фиксации другого суставного конца, в данном случае для фиксации проксимального конца локтевой кости. Обе жесткие системы связаны между собой 2 дистракторами. С одной стороны концы дистракторов с помощью разводных гаек крепятся неподвижно к поворотной жесткой системе, с другой — с помощью шарнирного соединения, имитирующего движение суставов, — к осевой скобе аппарата.

Методика. Наложение аппарата начинают с проведения осевой спицы через конечность. При неповрежденных суставных поверхностях костей локтевого, голеностопного и лучезапястного суставов осевую спицу проводят по оси вращения суставного конца кости перпендикуляр-

но основной плоскости вращения сустава через центр блока плечевой кости, через центр вращения запястья или центр таранной кости. Так как движение в коленном суставе происходит путем мгновенного перемещения центра вращения, что требует применения в аппарате полицентрического механизма с перемежающимся центром вращения, который воспроизводит кинематику сустава, при лечении коленного сустава осевая спица проходит строго по основной плоскости движения сустава и через бугор наружного надмышечка бедренной кости.

При наложении аппарата после обработки поврежденных суставных поверхностей осевая спица должна совпадать с осью сформированного в виде полуцилиндра суставного конца кости, через который проходит ось вращения сустава. При проведении осевой спицы ее пропускают через отверстие осевых болтов, несущих подшипники или шестерни. После наложения осевой спицы спицу замыкающей скобы проводят во фронтальной плоскости через диафиз костей, затем через другой суставной конец — спицы поворотных скоб. После этого концы спиц натягивают в соответствующих скобах. Если после наложения аппарата имеется смещение суставных концов, приступают к постепенной дозированной их репозиции. По устранении с помощью разводных гаек дистракторов смещения суставных концов по длине и под углом исправляют с помощью направляющих с ползунками их боковое смещение.

По окончании наложения аппарата путем открытой операции его запирают с помощью сгибающе-разгибающего устройства в среднем функциональном положении сустава до истечения срока заживления мягких тканей (7—8 дней), после чего начинают разработку пассивных и активных движений в суставе с постепенно нарастающей амплитудой сгибания и разгибания. Если аппарат наложен закрытым путем, разработку

движении в суставе можно начинать сразу после его наложения.

Для устранения контрактур закрытым способом вначале в течение 10—30 дней выполняют сгибание и разгибание сустава в аппарате от 2 до 8° в день в зависимости от характера контрактуры, давности и вида сустава. После 10—15-кратного сгибания и разгибания сустава время выполнения этих движений сокращают до нескольких минут, затем сгибающе-разгибающее устройство аппарата снимают.

Далее большой продолжает в течение 5—7 дней активные движения в разгруженном с помощью наложенного аппарата суставе, после чего аппарат удаляют.

АППАРАТ ТКАЧЕНКО-АБУШЕНКО

Аппарат Ткаченко — Абушенко состоит из 2 дуг, соединенных стержнями (рис. 95). В каждой дуге натягивают по 2 спицы, проведенные через сочленяющиеся кости. Боковые дистракционные стержни соединяются дугами с помощью шарнирных устройств. Аппарат практически осуществляет скелетное вытяжение, но добавление стержня с винтовой нарезкой на шарнирах дуг в аппарате Ткаченко — Абушенко позволяет прилагать еще и усилие для сгибания (разгибания) в суставе.

Двухэтапный метод лечения контрактуры Дюпюитрена. При тяжелых формах контрактуры, когда оперативным путем не представляется возможным устранить контрактуру в межфаланговых и пястно-фаланговых суставах, вначале накладывают аппарат (рис. 96). Постепенно растягивают рубцово-измененные ткани (2—3 нед), устраняют контрактуры. Вторым этапом оперативным путем иссекают рубцово-измененный ладонный апоневроз.

При применении такого способа лечения тяжелых форм контрактуры Дюпюитрена результаты значительно улучшаются.

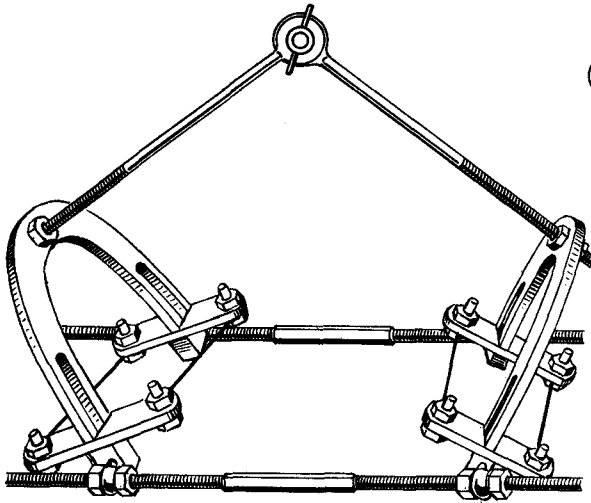


Рис. 95. Аппарат Ткаченко — Абушенко.

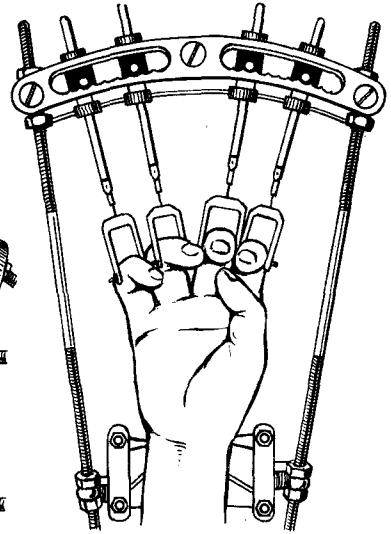


Рис. 96. Устранение контрактуры пальцев с помощью аппарата.

ШАРНИРНО-ДИСТРАКЦИОННЫЕ АППАРАТЫ АВЕРКИЕВА-ГРИЦАНОВА

Чрескостный остеосинтез аппаратами внешней фиксации имеет значительные преимущества перед другими методами обездвиживания отломков. Однако лечение внутрисуставных переломов костей представляет большие трудности, так как необходимо обеспечить надежную иммобилизацию маленького фрагмента кости и раннее функционирование поврежденного сустава. Применение шарнирно-дистракционных аппаратов Волкова — Оганесяна является новым, перспективным методом лечения больных с последствиями травм и заболеваний суставов.

Положительные идеи, заложенные в конструкциях аппаратов Илизарова и Волкова — Оганесяна, позволили разработать оптимальные варианты шарнирных дистракционных аппаратов, эффективных как при остеосинтезе раздробленных внутрисуставных переломов костей, так и для лечения последствий травм и заболеваний суставов. Стала возможной

активная профилактика контрактур, анкилозов и деформаций суставов путем ранней функциональной терапии. Разработаны аппараты для коленного и других суставов. Конструктивно эти аппараты состоят из двух дуг — опорной и поворотной, в которых фиксируют спицы, проведенные через эпиметафизарные отделы суставных концов костей, а также через отломки при внутрисуставных переломах. Дуги аппаратов соединены между собой шарнирными устройствами, которые конструктивно расположены на дистракторах, а оси вращения шарниров при этом совмещают с осью движения в соответствующем суставе.

В ближайшем послеоперационном периоде проводят активную разработку движений в суставе. На аппаратах предусмотрены приспособления для принудительной разработки движений.

Достаточная прочность обездвиживания фрагментов при переломе, малотравматичная техника оперативного вмешательства обеспечивают активное функционирование поврежденного сустава, в результате чего сокращаются сроки реабилитации пострадавших, улучшаются исходы лечения.

ОСЛОЖНЕНИЯ ПРИ ЧРЕСКСТОЙ ФИКСАЦИИ АППАРАТАМИ

Осложнения могут наблюдаться во время проведения остеосинтеза, в процессе лечения, а также в отдаленные сроки. При проведении спиц могут повреждаться сосуды и нервы. Чтобы избежать этого, обязательно нужно учитывать топографию крупных сосудов и нервов. При осложнениях спицу необходимо извлечь и принять меры к остановке кровотечения.

В процессе лечения встречаются следующие осложнения: воспаление и нагноение мягких тканей в области прохождения спиц, остеомиелит, реактивный и гнойный артрит, вторичное смещение отломков, парез нервов и кровотечение, пролежни кожи от давления частями аппарата, перелом костного регенерата, а также медикаментозный дерматит и контрактуры суставов.

Гнойные осложнения. Воспаление мягких тканей вокруг спиц является наиболее частым осложнением (8,6—41,8%). Основными причинами его следует считать ожог мягких и костной тканей быстро вращающейся спицей, посттравматический отек конечности, подвижность спиц, прорезывание кожи и мягких тканей спицами при неправильном их введении. Прорезывание тканей спицами обусловлено также конструкцией аппарата и происходит при натяжении спиц за счет их дугообразного искривления (сближение или удаление колец). Значение имеет также несоблюдение правил асептики, соответствующего ухода за мягкими тканями вокруг спиц. Для предупреждения ос-

ложнения необходимо технически правильно проводить спицы. Конец спицы должен быть хорошо заточен. Спицу следует вводить дрелью с небольшой частотой оборотов и с частыми остановками. Лучше осуществлять осевое натяжение спиц в процессе лечения спицефиксаторами, имеющими натягивающие устройства.

При появлении воспалительного процесса в мягких тканях, окружающих спицы, проводят комплексную терапию: местное обкалывание антибиотиками, УВЧ. Если в течение 2—3 дней процесс не купируется, нужно удалить спицу; перед ее удалением через здоровые участки конечности вводят новую.

Остеомиелит. В местах прохождения через кость спицы может развиваться «спицевой» остеомиелит как результат несвоевременного купирования воспаления (4,8—15% случаев). Для предупреждения этого осложнения следует своевременно удалить спицу, а в необходимых случаях проводить и хирургический разрез тканей или вскрытие гнойника. Развитие остеомиелита часто сопровождается образованием в месте введения спицы свища с гнойным отделяемым. Наблюдаются характерные клинические признаки воспаления. На рентгенограммах обычно виден секвестр округлой формы или отдельные мелкие секвестры по ходу бывшей спицы. Лечение хирургическое, проводят некрэктомию и удаление секвестров.

Кровотечение. При введении спиц вблизи крупных сосудов из-за давле-

ния на их стенку могут развиваться пролежни и открыться кровотечение вследствие введения спиц без учета топографии сосудисто-нервных пучков. При наличии осложнения следует быстро удалить спицу, причинившую повреждение, принять меры к остановке кровотечения (давящая повязка, холод, переливание крови, викасол и др.). Реже приходится прибегать к перевязке сосуда на протяжении.

Травматический неврит. При проведении одномоментной чрескостной дистракции (более 1 мм/сут) может развиваться травматический неврит. В этих случаях временно прекращают дистракцию и назначают соответствующее физиотерапевтическое и медикаментозное лечение. Однако даже при правильном введении спиц нередко отмечаются признаки частичного нарушения проводимости и раздражения со стороны отдельных нервов конечности. Эти явления сопровождаются нейровегетативными расстройствами. В большинстве случаев они быстро регрессируют и только иногда сохраняются длительное время. В первые дни обычно бывает выражен болевой синдром, иногда наблюдаются отеки, которые распространяются на всю конечность.

Изучение состояния нейромоторного аппарата (с помощью электромиографии, определения хронаксии) показывает, что при использовании этого метода более активно происходит нормализация изменений в специальных центрах, обеспечивающих иннервационно-субординационные отношения в соответствующих звеньях опорно-двигательного аппарата.

При рефлекторно-травматических синдромах применяют анальгетики, витамины группы В, ганглиоблокаторы (пахикарпин, ганглерон). В некоторых случаях показаны блокады вегетативных узлов растворами новокаина или смесью ганглиоблокаторов со спазмолитиками (например, пахикарпина, платифиллина, новокаина), антигистаминные препараты (супрастин и др.). Наряду с этим показано

проведение комплекса физиотерапевтических мероприятий. При рефлекторных контрактурах, кроме отмеченных мероприятий, показана седативная терапия (транквилизаторы — сибазон, элениум, триоксазин, препараты брома).

При синдромах, связанных с нарушением циркуляции тканевой жидкости, и при расстройстве кровообращения проводят мероприятия, направленные на восстановление кровообращения — вводят сердечные средства, сосудорасширяющие препараты.

Нарушение крово- и лимфообращения. Нередко, особенно при лечении переломов бедренной кости, развивается значительный отек конечности. После придания конечности возвышенного положения он уменьшается, но полностью не проходит. Причиной отека могут быть воспалительные явления вокруг спиц, тромбозов, лимфостаз, а также слишком форсированная дистракция. В этих случаях следует проводить постепенную дистракцию, дозированную нагрузку на конечность и лечебную гимнастику.

Вторичное смещение отломков. Вторичное смещение отломков возникает вследствие несоблюдения техники наложения аппарата. В одних случаях смещение отломков происходит при недостаточной их фиксации (слабое натяжение и закрепление спиц, резьбовых стержней, а также колец), в других — в результате погрешностей, допускаемых в методике внеочагового остеосинтеза, когда не устраняются, а, наоборот, создаются дополнительные смещающие усилия.

Неправильно сросшиеся переломы могут наблюдаться у больных с неположительно сопоставленными отломками или с неустраненным вторичным смещением.

Преждевременное снятие аппарата нередко приводит к развитию угловых деформаций. Это происходит в тех случаях, когда регенерат имеет слабую механическую прочность и переустройство его не завершилась.

Замедленная консолидация, несросшиеся переломы. Замедленная консолидация, несросшиеся переломы встречаются не часто (соответственно 2—5% и 2—3,4%), что объясняется отсутствием полной репозиции отломков, неустраненным диастазом, недостаточно надежным обездвиживанием отломков, малыми сроками фиксации, а также отсутствием дозированной нагрузки на конечность.

Дерматит. В тех случаях, когда для смачивания салфеток, укладываемых на кожу вокруг спиц, применяют различные дезинфицирующие растворы (спиртовой раствор фурацилина и др.), нередко развивается медикаментозный дерматит.

Контрактуры суставов. При применении аппаратов нередко развиваются контрактуры суставов, что связано с нарушением методики лечения. Наиболее часто развиваются контрактуры коленного и голеностопного суставов, особенно после оперативного удлинения бедра или голени, на верхней конечности — локтевого и лучезапястного суставов. Для профилактики контрактур прежде всего там, где возможно, не следует фиксировать суставы, спицы проводят по возможности не через сухожилия и сухожильные растяжения мышц. Следует рано начинать мероприятия по профилактике контрактур, и прежде всего ЛФК. Если этому мешают отдельные спицы, места их введения следует изменить. Применяют лечебную физкультуру, тепловые физиотерапевтические процедуры, назначают раннюю дозированную нагрузку на конечность. Особого внимания заслуживает предупреждение контрактур в голеностопном суставе, так как под влиянием тяжести стопы принимает привычное положение подошвенного сгибания. В этих случаях стопу следует удерживать в среднем положении с помощью специально изготовленных стоподержателей.

Деформация стопы. Эквино-плосковальгусная деформация стопы развивается во время удлинения голени.

Причиной развития этой деформации является натяжение мышц, прежде всего икроножной, малоберцовых.

При первых признаках этой деформации проводят спицы через плюсневые кости и пятку. Спицы закрепляют в полукольцах, которые фиксируют к аппарату, и стремятся устранить имеющуюся деформацию.

Осложнения после снятия аппарата. Аппарат снимают после установления по рентгенограммам сращения отломков. За две—три нед до снятия аппарата создают условия для осевой нагрузки места сращения отломков. Последнее достигается отвинчиванием гаек на резьбовых стержнях таким образом, чтобы аппарат не препятствовал нагрузке на стыке отломков. Эта процедура способствует органной перестройке костной мозоли. При удлинении сегментов конечности, где образуются обширные регенераты, конечность следует дозированно нагружать в процессе лечения и обязательно на заключительном его этапе. Если эти условия не соблюдаются и аппарат снимается досрочно, нередко возникают повторные переломы, а при удлинении конечностей образуется неполноценная костная ткань. Особенно часто это наблюдается, когда одной остеотомией стремятся создать регенерат длиной от 10 до 20 см. В этих случаях образуется полая «трубка», состоящая из непрочной костной ткани и наполненная желеобразной массой. Отсутствие дозированной нагрузки (тренировки регенерата) не приводит к органной перестройке вновь образованной костной ткани в прочную кортикальную кость, имеющую все присущие ей черты нормальной. В этих случаях происходит перелом регенерата и частичная потеря удлинения.

Учитывая изложенное, Г. А. Илизаров рекомендует снимать натяжение в аппарате постепенно, в течение 2—3 нед, после снятия аппарата на протяжении месяца не нагружать оперированную конечность. Переход к полной нагрузке осуществляют постепенно, в течение 2—3 мес.

ОСОБЕННОСТИ ОСТЕОСИНТЕЗА ПРИ ЛЕЧЕНИИ ПОСТРАДАВШИХ С МНОЖЕСТВЕННЫМИ И СОЧЕТАННЫМИ ПЕРЕЛОМАМИ

Оперативный метод является важнейшим звеном лечения множественных и сочетанных переломов костей в гораздо большей степени, чем при лечении одиночных переломов [Никитин Г. Д. и др., 1976; Бондаренко Н. С., 1980; Бецишор В. К., 1978, 1980; Демьянов В. М. и др., 1982]. Признание этого факта связано с углубленным изучением множественных повреждений, которое началось в середине 60-х годов XX века. Необходимость более широкого применения остеосинтеза при лечении множественных переломов диктуется современными требованиями к лечению переломов костей (максимальная адаптация отломков, прочный остеосинтез, раннее функциональное лечение, реабилитация). Прочный металлоостеосинтез позволяет облегчить гипсовую иммобилизацию или вообще ее избежать и тем обеспечить раннюю разработку движений в суставах, что особенно важно при множественных переломах костей нескольких сегментов одной конечности, при двусторонних переломах костей конечностей, при тяжелых сочетанных повреждениях. Ранний внеочаговый остеосинтез бедренной кости и костей голени позволяет облегчить уход за тяжело пострадавшими, предупредить длительную гиподинамию, а при некоторых тяжелых сочетанных повреждениях (например, черепа и конечности) улучшить возможности специализированного лечения черепно-мозговой травмы.

Соотношение консервативных и оперативных методов лечения мно-

жественных переломов в среднем составляет 3:1, при переломах плечевой кости — 2,3:1, костей предплечья — 3:1, бедренной кости — 1,2:1, костей голени — 1,9:1; в целом при переломах костей конечностей — 1,9:1 (верхних — 2,6:1, нижних — 1,5:1).

Оперативное лечение переломов осуществляют в среднем у 33,6 % от числа всех пострадавших с политравмой. Операционная активность при переломах составляет 19 % от числа всех локализаций, среди полифрактур длинных трубчатых костей — 41,4 %. Операционная активность при переломах костей отдельных локализаций следующая: плечо — 54%, предплечье — 21 %, бедро — 65 %, голень — 42 %. Остеосинтез одного перелома осуществляют у 74,6 % от числа всех оперированных; двух переломов — у 21,1%, трех и более — у 4,3 %. У 15 % пострадавших операции выполняют одновременно на двух и более сегментах конечностей. У остальных остеосинтез переломов нескольких локализаций осуществляют поэтапно.

Выполнение принципа одновременного оперативного лечения сразу 2—3 повреждений позволяет сократить общие сроки лечения, избавить пострадавшего от повторных операций и выполнить все вмешательства при однократном общем или регионарном обезболивании. Чем позже проведено оперативное вмешательство, тем тяжелее и менее полно восстанавливаются нарушенные функции. Если в остром периоде поли-

травмы пострадавшему угрожает смерть, в позднем периоде по мере отсрочки специализированного лечения — тяжелая инвалидность.

Лечебно-тактическая классификация политравм [Никитин Г. Д., 1958] позволяет правильно решать вопрос о последовательном и одномоментном лечении отдельных повреждений костей:

1. *Множественные переломы мелких и небольших костей*, не приводящие к тяжелому состоянию пострадавших (например, полифрактуры стопы, кисти, костей предплечья, голеностопного или лучезапястного суставов, ключиц, лопаток, 2—4 ребер и т. д.). Пострадавшие этой группы составляют 27,5% от общего числа, у них не развиваются опасные для жизни осложнения, в том числе травматический шок; не бывает смертельных исходов. Ортопедическое лечение определяется только местными особенностями переломов и не имеет ограничений ни по срокам, ни по объему вмешательства. Раннее специализированное лечение проводится в полном объеме; операции выполняются вскоре после травмы и, как правило, одномоментно. Прогноз всегда благоприятный.

2. *Множественные переломы длинных трубчатых костей*, сопровождающиеся развитием у пострадавших состояния неустойчивого равновесия или шока I—II степени (например, закрытые и открытые переломы обеих голеней, переломы бедра и голени одной конечности, переломы костей конечностей и неосложненные переломы таза, позвонков и т. д.). Пострадавшие этой группы составляют 38,7%; среди них у 11,1% наблюдается травматический шок. в основном I—II степени (у 71%), у половины — состояние неустойчивого равновесия, причинами которых служат кровопотеря и болевой фактор. Летальность составляет 2,3%. Специализированное ортопедическое лечение осуществляется в полном объеме в течение первых 2 нед; оперативные вмешательства (внутренний остеосинтез, чрескостный остеосинтез аппаратами) выполняются в один этап, но обязательно после ликвидации шока и состояния неустойчивого равновесия. Прогноз у пострадавших этой группы, как правило, положительный.

3. *Тяжелая политравма, в которой наряду с множественными переломами имеется «травматический очаг», доминирующий по тяжести в клинической картине и угрожающий жизни пострадавшего*, например сочетание полифрактур с тяжелой черепно-мозговой травмой, тяжелой травмой груди или тяжелыми множественными переломами таза, сопровождающимися массивной кровопотерей, острой дыхательной недостаточностью и т. д. Удельный вес пострадавших с такой политравмой составляет 23,7%. Клиническая картина характеризуется тяжелым течением, раз-

витием опасных для жизни осложнений, неблагоприятными исходами. Травматический шок наблюдается у 28% пострадавших, преимущественно III—IV степени. Летальность составляет до 18%. Ортопедическое лечение в остром периоде травмы осуществляется с помощью методов временной иммобилизации конечностей гипсовыми повязками, скелетным вытяжением, простыми рамочными устройствами, чрескостной наружной фиксацией отломков. В полном объеме ортопедическое лечение осуществляют через 2—3 нед. Более широкие показания к остеосинтезу в ранние сроки можно ставить только в отношении переломов бедра у пострадавших с тяжелой черепно-мозговой травмой. Прогноз у пациентов этой группы неопределенный.

4. *Тяжелая политравма, в состав которой входит ведущий «травматический очаг», требующий экстренного хирургического вмешательства по жизненным показаниям* независимо от тяжести состояния пострадавшего (например, сочетание множественных переломов с разрывом внутренних органов живота, с прогрессирующим внутричерепным кровотечением, с размождением или отрывом одной или нескольких конечностей, с обширными разрушениями мягких тканей и т. д.). Пострадавшие этой группы составляют 8,9%, из них у 86% развивается травматический шок, в основном III—IV степени. Летальность составляет 38,1%. Лечение полифрактур в остром периоде осуществляется, как правило, консервативными методами. У пациентов, состояние которых не осложняется развитием шока, одновременно с операцией (или последовательно) по поводу повреждений внутренних органов может выполняться остеосинтез длинных трубчатых костей. Такая тактика допустима только в условиях крупных травматологических центров. При наличии тяжелого шока прогноз у этой группы пострадавших сомнительный.

5. *Тяжелая политравма, которая по своей массивности, локализации и характеру относится к «несовместимой с жизнью»* (например, сочетания полифрактур с разрушением головного мозга или спинного мозга в верхней шейном отделе, с «раздавленной» грудной клеткой и разрывом нескольких внутренних органов живота, с отрывом или размождением обоих бедер и т. д.). Прогноз, как правило, смертельный. Удельный вес таких пациентов составляет 1,2%. Пострадавших доставляют в лечебное учреждение в состоянии тяжелого шока или в терминальном состоянии. Большинство из них погибают в первые 2 сут (71,1%), некоторым удается продлить жизнь до 3 нед.

Наибольшие технические трудности выполнения остеосинтеза возникают при моностатических (множественных — в пределах одной кости или одного сегмента) переломах (рис. 97).

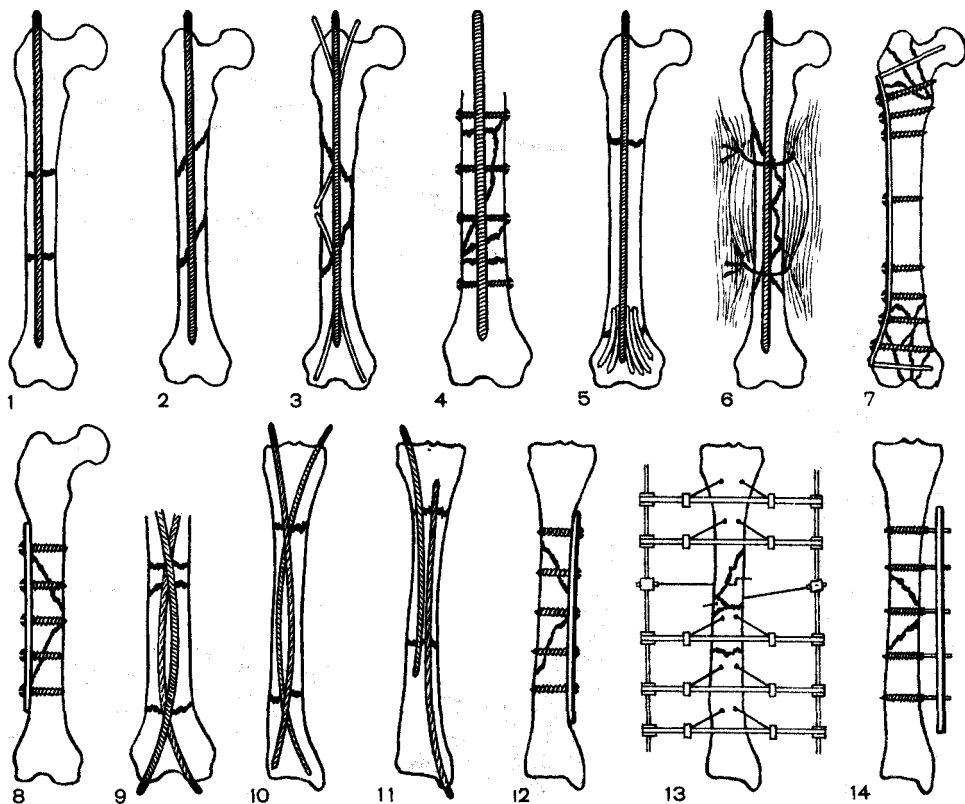


Рис. 97. Варианты фиксации отломков при оскольчатых переломах.

1, 2 — массивными стержнями с рассверливанием костномозговой полости; 3 — комбинированным внутрикостным фиксатором (стержень и спицы); 4 — стержнем и винтами (болтами); 5 — стержнем и расщепленными костными аутографтатами; 6 — стержнем и чрезмышечными круговыми швами; 7, 8, 12 — компрессирующими пластинками с винтами; 9, 10, 11 — эластичными направленными стержнями; 13 — аппаратом Илизарова; 14 — стержневым наружным аппаратом.

Следующими по трудности операции остеосинтеза являются монотелесные переломы (2 или 3 сегментов одной конечности). Операция может выполняться одной бригадой хирургов с большим числом ассистентов.

Одновременный остеосинтез плечевой кости и костей предплечья является операцией выбора.

Сложнее дело обстоит при одновременных переломах бедра и костей голени, которые составляют до 39 % от числа множественных переломов нижних конечностей. Закрытым переломом чаще оказывается перелом бедра, открытым — перелом костей голени.

Для получения большей «устойчивости» конечности вначале проводят остеосинтез бедра, а затем — первичную хирургическую обработку и чрескостный остеосинтез отломков костей голени. При наличии открытых переломов бедра и голени первоначально обрабатывают и фиксируют менее загрязненный и разможенный перелом.

Операции остеосинтеза димелических симметричных, перекрестных, односторонних (верхней и нижней конечности) переломов могут проводиться одновременно двумя бригадами хирургов или последовательно одной бригадой, или, наконец, поэтапно в благоприятные для больного сроки после травмы.

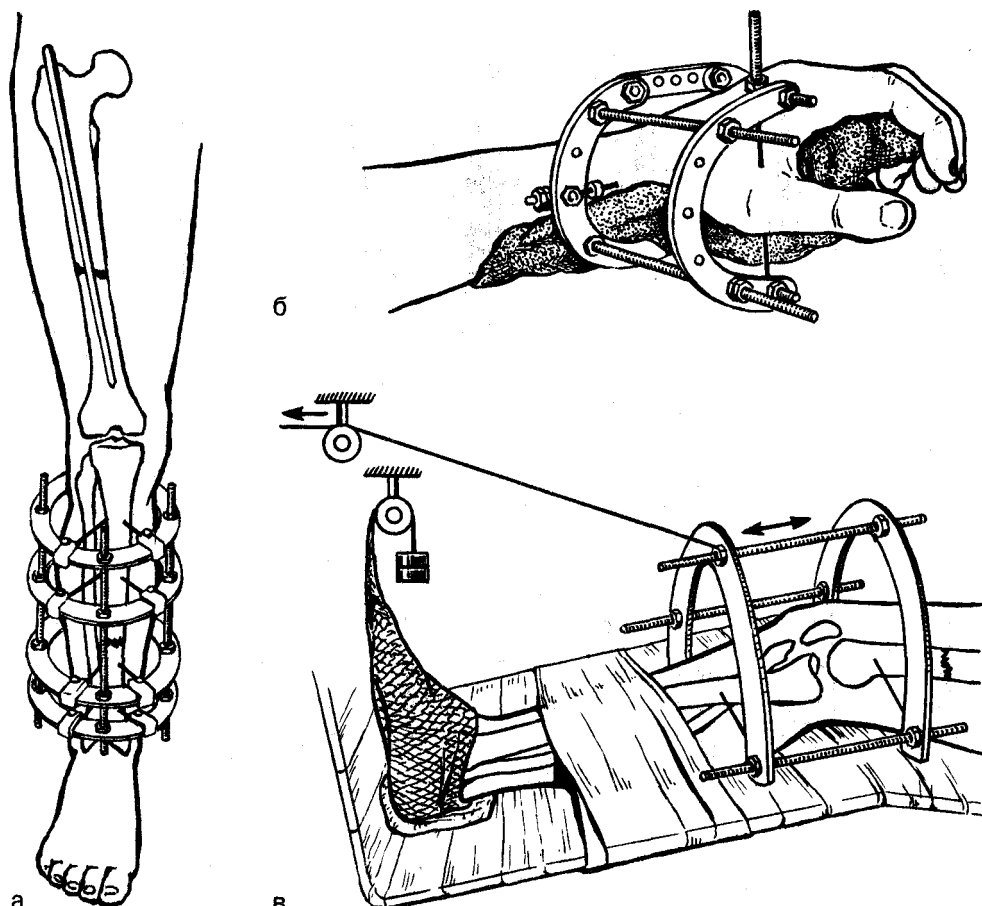


Рис. 98. Комбинированные методы лечения полифрактур.

а — при монотелесических переломах бедра и голени (внутренний остеосинтез бедра стержнем и чрескостный остеосинтез аппаратом Илизарова костей голени); б — при оскольчатых переломах Беннета (чрескостный дистракционный остеосинтез аппаратом Илизарова и лонгетная повязка); в — при внутрисуставных переломах мыщелков бедра или голени и вертельных переломах бедра (чрескостный дистракционный остеосинтез костей коленного сустава аппаратом Илизарова из двух дуг и скелетное вытяжение бедра за аппарат).

Фиксацию три- и тетрачелесических диафизарных переломов (3 и 4 конечностей) лучше осуществлять, комбинируя интрамедуллярный остеосинтез с наложением аппаратов внешней фиксации, причем внутренний остеосинтез может на той же кости дополняться наложением аппарата простой конструкции, который на металлическом стержне создает постоянную компрессию отломков, заменяет гипсовую повязку и позволяет начать ранние движения в «промежуточном» суставе (рис. 98).

ВНУТРЕННИЙ ОСТЕОСИНТЕЗ

Большое разнообразие видов переломов при политравме и значительные различия костей по своим формам и размерам не позволяют добиться прочного соединения отломков посредством лишь одного «универсального» приспособления. Иметь же в травматологическом стационаре набор всех или многих из существующих фиксаторов практически невозможно. Поэтому в клиниках, где осуществляется лечение множе-

ственных повреждений, необходима организация специальной механической мастерской, где бы можно было из имеющихся стандартных конструкций и нестандартных заготовок подобрать, подогнать или приготовить необходимый фиксатор индивидуально для каждого больного. Среди заготовок должны быть стержни большой длины (40, 60, 80 см), которые могут понадобиться для выполнения чрессуставного остеосинтеза бедренной и большеберцовой костей при мономелических, околосуставных переломах и для фиксации этих костей после первичной резекции коленного сустава. Конструкции для внутреннего остеосинтеза должны быть очень прочными, устойчивыми на изгиб и не вращающимися в костномозговой полости. Поэтому оптимальная форма сечения стержней — квадрат, крест и параллелепипед. Толщина стержней должна быть разной, так как ширина костномозговой полости различных костей у разных людей вариабельна. При лечении полифрактур чаще всего используются конструкции для внутреннего остеосинтеза из нержавеющей стали и титана. Наиболее часто применяется остеосинтез стержнями при множественных диафизарных переломах бедренной, плечевой и локтевой костей, что позволяет в ряде случаев обходиться без внешней гипсовой иммобилизации. Используя стержень как остов [Никитин Г. Д., 1976], фиксацию крупных осколков бедренной кости осуществляют круговыми лавсановыми швами вместе с глубокими слоями мышц (рис. 99), что не нарушает кровоснабжения костных фрагментов. Остеосинтез прочными стержнями необходим при одновременном восстановлении поврежденных артерий. Он должен предшествовать восстановительной операции на сосуде, а также при необходимости соединения концов разорванного крупного нервного ствола. Остеосинтез стержнями эффективен при одновременном лечении переломов двух сегментов одной или нескольких конечностей (костей пред-

плечья и плечевой кости, оедренной кости и костей голени), симметричных диафизарных переломов обеих бедренных костей, односторонних аналогичных переломов костей верхней и нижней конечностей.

Наряду с положительными сторонами остеосинтеза стержнями (прочность фиксации кости на всем ее протяжении, относительная простота и доступность вмешательства) необходимо помнить и о некоторых отрицательных моментах. Вследствие усталости металла стержни могут деформироваться и ломаться; искривление их при замедленной консолидации приводит к нарушению оси сегмента и всей конечности, особенно при переломе обеих бедренных костей. Введение в костномозговую полость массивных стержней вызывает разрушение костного мозга, сосудов кости и нарушает процессы репаративной регенерации. Стремление ввести в костномозговую полость более массивный или пружинящий стержень (Кюнчера) может привести к заклиниванию его на полпути, при этом весьма травматичные попытки удалить или вбить стержень до конца могут вызывать дополнительный краевой перелом отломков или продольное раскалывание всего сегмента кости. При околосуставных и внутрисуставных множественных переломах прямые стержни не могут создать прочную фиксацию отломков, за исключением случаев, где необходим чрессуставной металлоостеосинтез (рис. 100). Введение в костномозговую полость больших длинных трубчатых костей тонких стержней (репозиционный остеосинтез) не обеспечивает прочного соединения отломков; возможна миграция стержней и вторичное смещение отломков «на гвозде», в связи с чем необходима внешняя иммобилизация гипсовой повязкой. Особенно трудно выполнить прочный остеосинтез при низких диафизарных переломах бедренной кости, костномозговая полость в которой расширяется в сторону эпифиза, в результате чего периферический от-

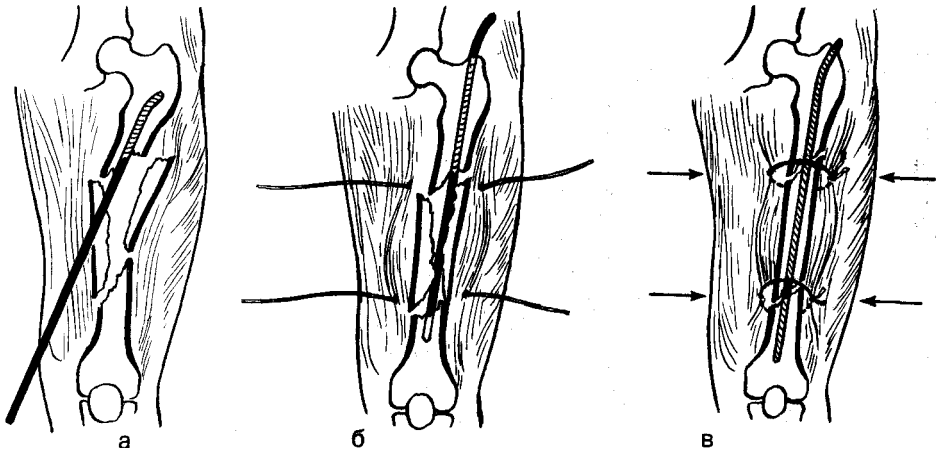


Рис. 99. Внутренний остеосинтез бедра стержнем при крупнооскольчатых переломах. а — ретроградное введение стержня; б — фиксация основных фрагментов; в — чрезмышечная фиксация отломков капроновыми нитями.

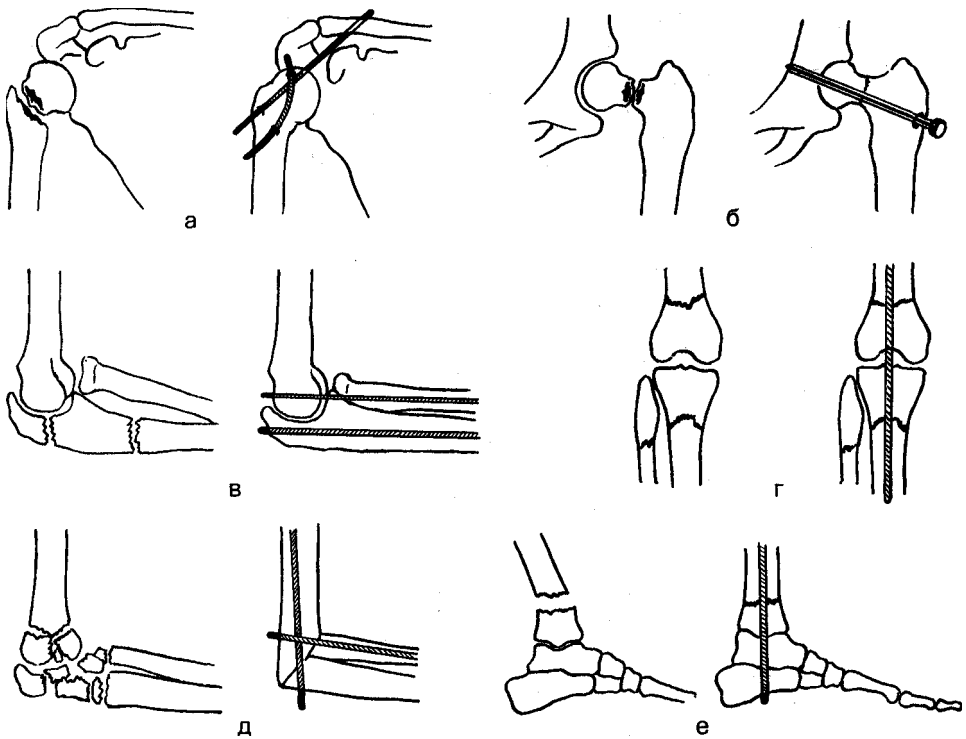


Рис. 100. Чрессуставной остеосинтез.

а — при переломах шейки плеча; б — при переломах шейки бедра; в — при переломовывихах в локтевом суставе; г — при околоуставных полифрактурах коленного сустава; д — после резекции раздробленного локтевого сустава; е — при низких переломах большеберцовой кости.

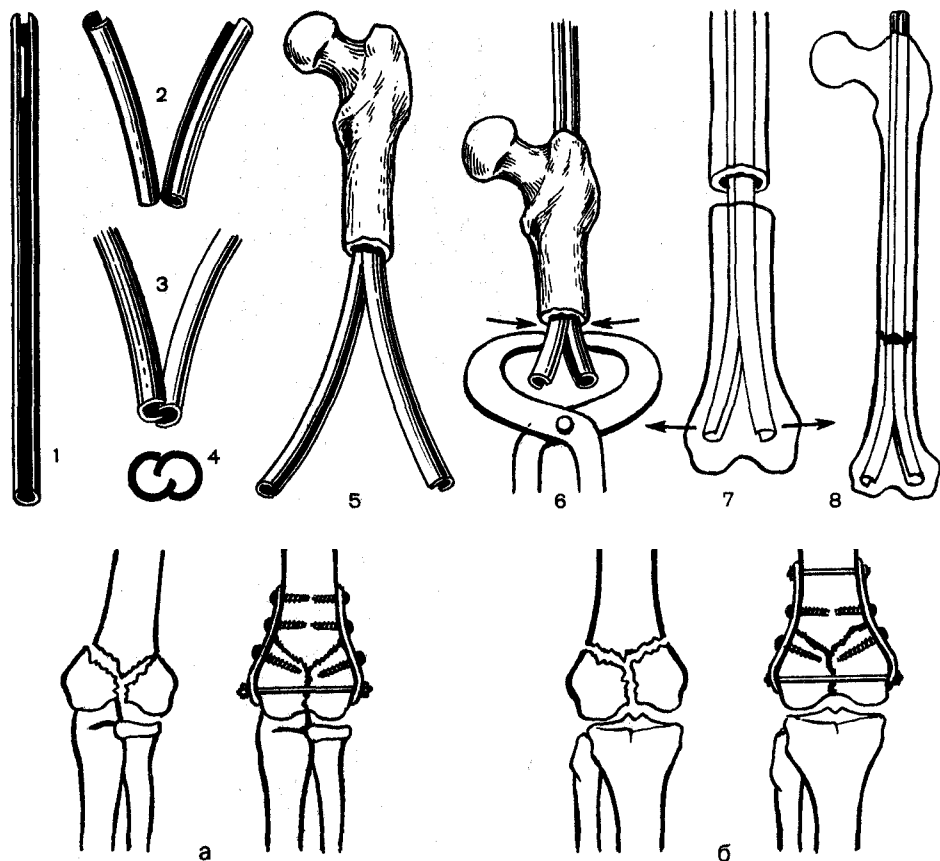


Рис. 101. Внутренний остеосинтез бедра при низких переломах.

1 - полый стержень; 2-4 - «спаривание» стержней и разведение их концов; 5, 6 - ретроградное введение стержней; 7 - фиксация дистального фрагмента; 8 - окончательный вид остеосинтеза. Стрелки указывают направление усилий при введении стержней в костномозговой канал,

Рис. 102. Внутренний остеосинтез по Г. Д. Никитину при переломах мыщелков плеча (а) и бедра (б).

ломок смещается на стержне. Применение для остеосинтеза двух стержней ЦИТО, вложенных друг в друга, концы которых направлены в стороны (для фиксации в мыщелках) и в момент ретроградного введения в канал диафиза напряжены (рис. 101), позволяет получить надежную фиксацию отломков [Никитин Г. Д., 1976]. Использование титановых стержней плоского или овального сечения, изгибающихся в одной плоскости и неподатливых к деформации в другой, позволяет после придания им соответствующей изгибам кости

и задачам остеосинтеза кривизны (т. е. сделав их «направленными», и «управляемыми»), расширить возможности внутреннего остеосинтеза, фиксировать переломы на разном уровне, синтезировать двойные и тройные (моностатические) переломы.

Тонкие стержни используются для остеосинтеза при переломах костей предплечья и плечевой кости.

Короткие ригидные стержни применяют для фиксации вправленного переломовывиха верхнего конца плечевой кости, множественных перело-

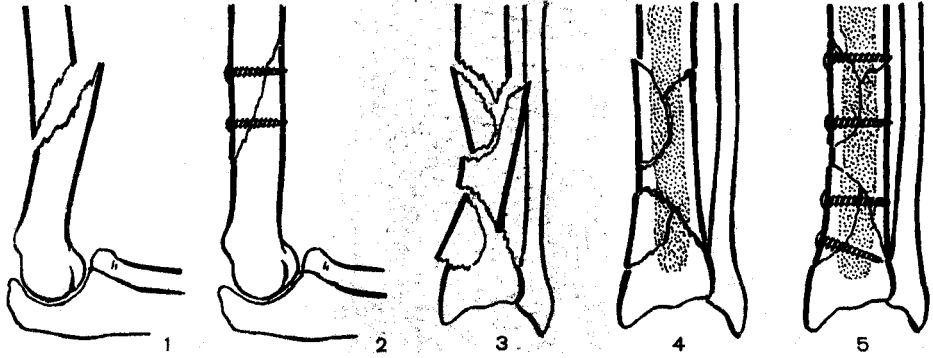


Рис. 103, Внутренний остеосинтез винтами.

1, 2 — при винтообразных переломах плеча; 3—5 — при крупнооскольчатом переломе большеберцовой кости (с интрамедуллярным введением кортикального ауотрансплантата).

мовывихов таранной и плюсневых костей (для удержания их в репонированном состоянии).

Применение винтов в практике лечения множественных переломов весьма перспективно: операция малотравматична, фиксация осуществляется на месте перелома, создаются условия для первичного заживления костной раны при условии полноценной внешней иммобилизации (круговая гипсовая повязка) до образования костной мозоли. Отрывные переломы небольших фрагментов (вместе с группой мышц), внутренняя лодыжка, локтевой отросток, фрагмент крыла подвздошной кости, крупнооскольчатые внутрисуставные переломы нижнего эпифиза плечевой кости, большеберцовой кости и спиралевидный перелом ее диафиза требуют даже при небольшом смещении фиксации винтами.

Фиксация отломков металлическими балками (и пластинками) различной конструкции при множественных переломах имеет ряд преимуществ. Операция малотравматична, что позволяет выполнять остеосинтез одновременно нескольких поврежденных сегментов конечностей, предупреждаются ротационные смещения отломков, возможна их компрессия, обеспечивается достаточная фиксация околосуставных переломов, при гнойном осложнении воспалительный

процесс ограничивается областью введения балки и, наконец, удаление балок, как правило, не вызывает затруднений. Обеспечивая точную репозицию, короткие фиксаторы, к сожалению, не могут прочно удерживать отломки, поэтому при их использовании обязательна внешняя гипсовая иммобилизация до образования костной мозоли. Остеосинтез балками наиболее показан при диафизарных переломах предплечья и голени, реже — при переломах костей бедренной (низких) и плечевой (высоких).

При внутрисуставных переломах нижней трети плеча и бедра прочная фиксация достигается с помощью конструкции из гнувшихся пластинок и болтов-стяжек по форме, напоминающей трапецию (рис. 102). Костные трансплантаты из гребня большеберцовой или подвздошной кости используют при фиксации некоторых крупнооскольчатых переломов, например большеберцовой кости (рис. 103).

Методика операции (Г. Д. Никитин, А. В. Рак) состоит из 3 моментов: взятие трансплантата (из гребня подвздошной, реже — большеберцовой кости), введение его в паз, выпиленный дисковой пилой в обоих фрагментах кости в области перелома или ложного сустава, и фиксация трансплантата металлической конструкцией (балкой Ткаченко).

ЧРЕСКОСТНЫЙ ОСТЕОСИНТЕЗ АППАРАТАМИ

Остеосинтез аппаратами открыл новые возможности в лечении множественных переломов [Никитин Г. Д. и др., 1976; Илизаров Г. А. и др., 1980; Швед С. И., Шагарев В. М., 1981; Seligson D., Pone H., 1982]. Малая травматичность и бескровность операции дают возможность осуществить достаточно прочную фиксацию отломков практически почти при любом состоянии пострадавших.

Аппараты или отдельные их секции применяют для фиксации костных отломков у пострадавших с политравмой, в том числе при множественных переломах костей одного сегмента конечности, двух или трех сегментов, а также при переломах костей таза.

Аппараты используют с целью предварительной фиксации отломков при тяжелой сочетанной травме, не-

редко это делают в комбинации с другими методами лечения.

В практике применяют для чрескостного остеосинтеза наружные стержневые фиксаторы, погружная часть которых выполнена в виде лопастных (ребристых) гвоздей или винтов, введенных через весь поперечник кости [Никитин Г. Д., 1976]. К наружным частям чрескостных стержневых фиксаторов крепят опорные и соединительные элементы (рис. 104). Наиболее показано применение винтовых наружных фиксаторов в области проксимального отдела бедра, так как анатомические особенности его затрудняют обеспечение жесткой фиксации костных отломков посредством спиц, а большие дуги для крепления спиц требуют применения специальных ортопедических кроватей. Стержни вводят в подвертельную область бедренной кости по передненаружной поверхности. В месте введения стержневого костного

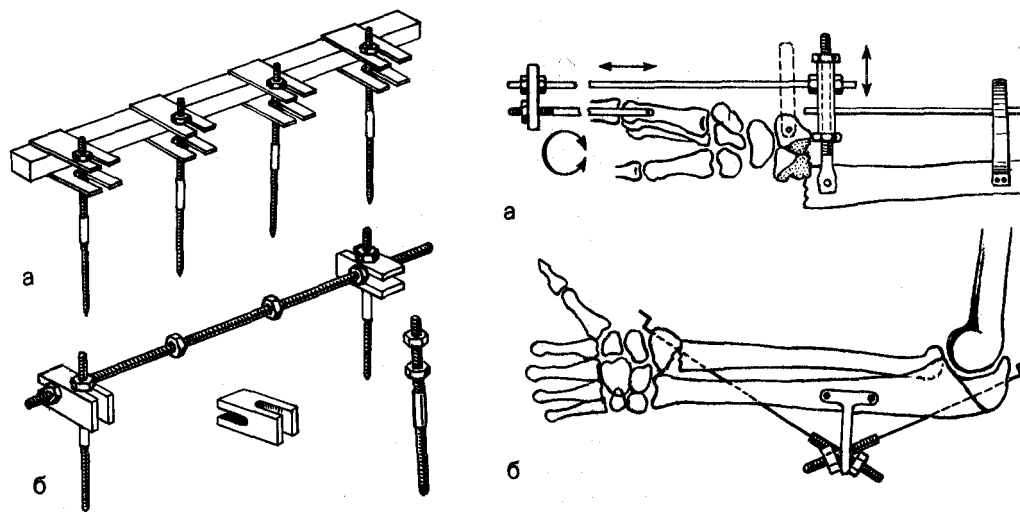


Рис. 104. Варианты стержневых наружных фиксаторов костей.

а—фиксатор с несущим опорным элементом в форме четырехгранного бруска и соединительными элементами в форме П-образной рамки; б—фиксатор с несущим опорным элементом в форме резьбового или лопастного стержня и соединительным элементом в форме двойной П-образной равнонаправленной рамки.

Рис. 106. Варианты чрескостного остеосинтеза с помощью спиц и наружных рамочных устройств.

а—при сложных полифрактурах дистальных отделов лучезапястного сустава; б—при переломах дистального отдела луча и локтевого отростка («мачтовое устройство»).

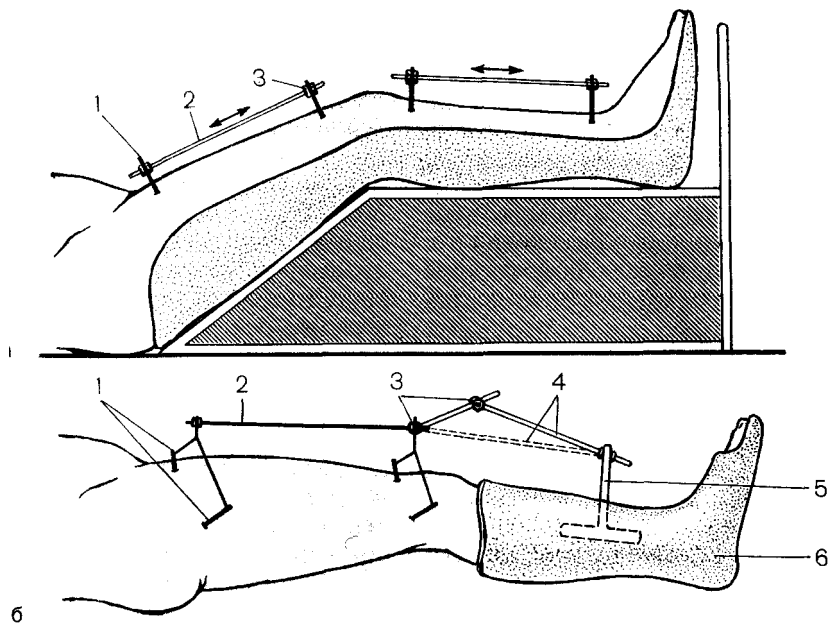


Рис. 105. Варианты предварительной фиксации отломков у пострадавших с тяжелой политравмой.

а — при открытых полифрактурах костей бедра и голени; б — при закрытых переломах костей и оленостопного сустава, стопы и переломах бедра (1 — стержневые чрескостные фикса горы; 2 — соединительные стержни; 3 — соединительные элементы; 4 — система шарнирного соединения; 5 — соединительная скоба, вгипсованная в повязку; 6 — гипсовая повязка).

фиксатора кожу прокалывают скальпелем, затем шилом (на 2 мм тоньше диаметра винта) формируют в поверхностном слое кости отверстие, в которое ввинчивают или вколачивают стержень-фиксатор на весь диаметр кости. К выступающим частям стержней жестко крепят сегмент кольца. Последний стяжными стержнями соединяют с таким же устройством в области дистального отдела бедра или кольцами аппарата.

Для лечения множественных переломов целесообразно применять комбинированные методы, направленно использующие положительные качества нескольких методов, подбирая последние в соответствии с конкретным сочетанием переломов.

Многообразии множественных переломов скелета и их сочетаний с повреждениями других тканей и органов требует применения у одного пострадавшего одновременно (или последовательно) двух и более мето-

дов лечения. Целесообразность одновременного применения аппаратов из 2 полуколец и гипсовых лонгетных повязок у пострадавших в тяжелом шоке доказана многими исследователями [Дерябин И. И., Смирнов Ю. Г., 1978; Закревский Л. К., Лебедев В. В. и др., 1980; Вакарева В. В., 1982]. Этот вид комбинированной фиксации отломков (рис. 105) показан при открытых множественных переломах костей голени у пострадавших с тяжелой политравмой в качестве предварительной фиксации (по терминологии других авторов — «лечебно-транспортной иммобилизации», «первичной лечебной иммобилизации»); при переломах костей в области коленного сустава проксимальная точка фиксации наружного дистрактора располагается в надмышечковой области бедра, дистальная — в нижней трети голени; при диафизарных полифрактурах голени точки фиксации дистракционного аппарата распо-

ложены на уровне проксимального и дистального метафизов большеберцовой кости; при низких раздробленных переломах костей голени дистальная точка фиксации наружного аппарата проходит через пяточную кость. Окончательную фиксацию отломков аппаратом в полном объеме проводят только после выведения пострадавшего из тяжелого состояния при положительном прогнозе сохранения жизни.

Предварительная фиксация отломков показана также при открытых и закрытых множественных переломах костей голени, плеча, предплечья в условиях массового поступления пострадавших.

Применение подобных дистракционных устройств в комбинации с гипсовыми лонгетными повязками успешно используют при внутрисуставных и околоуставных переломах и переломовывихах костей кистевого сустава (рис. 106). Для лечения множественных переломов дистального отдела предплечья используют аппарат из 3 полуколец. Спицы крайних полуколец проводят во фронтальной плоскости через среднюю часть диафизов костей предплечья и пястных костей. Спицу среднего полукольца проводят через проксимальный отломок луча (или через фрагменты дистальных отломков обеих костей) у места перелома. Эту спицу крепят к резьбовым стержням, жестко соединенным с полукольцом. Винтовые пары позволяют дозированно устранять переднезадние смещения отломков. Дистальное полукольцо фиксируют к среднему в виде струбины, что позволяет дозированно устранять ротационные и угловые смещения. Полную репозицию осуществляют одномоментно, после чего кистевой сустав в состоянии умеренной дистракции дополнительно фиксируют ладонной гипсовой лонгетой. С 5—6-го дня начинают постепенно увеличивать дистракцию лучезапястной области (по 0,5 — 1 мм/сут в течение 7—10 дней). Дальнейшую стабильную фиксацию осуществляют до

6 нед с момента травмы, затем аппарат снимают, съемную лонгету сохраняют до 8 нед. В комплекс реабилитации обязательно включают механотерапию.

Чем тяжелее переломы и обширнее разрушения мягких тканей, тем больше показаний к внеочаговой фиксации отломков, так как при тяжелой травме наблюдается очень высокая вероятность развития посттравматического некроза кости с частичной или полной секвестрацией отломков. Именно этим обстоятельством объясняется высокий процент неудач внутреннего остеосинтеза при открытых переломах (помимо травматичности и невозможности последующей коррекции дефектов фиксации и фиксаторов), поскольку определить в остром периоде жизнеспособность скелетированных концов отломков практически невозможно, а фиксация «обреченных» на некроз отломков даже идеальными конструкциями бесперспективна. Наложение аппарата (не менее чем из 4 колец) имеет смысл только у больных, которые могут начать ходить или, по крайней мере, активно заниматься функциональным лечением. Если тяжесть политравмы исключает такие возможности, то в остром периоде задачи внеочаговой фиксации отломков могут быть успешно решены (для постельного режима) менее травматичными и более безопасными (относительно развития гнойной инфекции) средствами, например гипсовыми повязками и простыми рамочными устройствами, гипсовыми повязками и скелетным вытяжением [Никитин Г. Д. и др., 1976], усовершенствованными системами скелетного вытяжения [Ключевский В. А., 1982].

Использование аппаратов для чрескостной фиксации при открытых множественных переломах конечностей позволяет создать наиболее благоприятные условия для заживления ран, для раннего применения кожной, кожно-фасциальной, кожно-мышечной пластики, открывает новые прогрессивные пути для замещения пост-

травматических дефектов кости. При этом можно проводить спицы через участки, лишенные кожи. Явления воспаления тканей вокруг спиц возникают у многих пострадавших, однако своевременные меры позволяют справиться с гнойной инфекцией, ограничить ее распространение.

Профилактика гнойных осложнений. После проведения спиц и наложения аппарата кожу вокруг спиц и сами спицы обрабатывают 5% спиртовым раствором йода и спиртом, затем весь аппарат и весь фиксированный сегмент конечности закрывают стерильным многослойным чехлом из плотной ткани. Чехлы стерилизуют перед операцией вместе с операционным материалом и бельем. Шариков и прижимных пробочек не применяют. Раны у мест выхода спиц ведут открыто, бесповязочным способом, в условиях относительной гнотобиологической изоляции. При необходимости внутри чехлов осуществляют аэрацию кислородом и аэрозольными антибиотиками и антисептиками, гормональными препаратами и т. д. В первые 2 нед проводят местное ультрафиолетовое облучение, для чего достаточно только раскрыть чехол, а после облучения вновь закрыть, не касаясь кожи, спиц, деталей аппарата. перевязки выполняют по необходимости, при каждой перевязке меняют использованный чехол на стерильный. Такое ведение больных позволяет снизить число гнойных осложнений в 2,5 раза за счет асептического режима, устранения причин для развития пролежней, хороших условий для визуального контроля и проведения физиотерапевтических процедур.

При множественных переломах бедра и голени одной конечности возможны различные варианты сочетаний методов лечения: чрескостный остеосинтез голени аппаратом и скелетное вытяжение бедра (при вертельных переломах), чрескостный остеосинтез голени аппаратом и внутренний остеосинтез бедра массивным стержнем (при диафизарных

переломах), внутренний остеосинтез с применением костной пластики и наружный чрескостный остеосинтез аппаратами. При полифрактурах обеих нижних конечностей применение аппаратов Илизарова для наружной фиксации отломков следует считать весьма желательным.

Нами разработан комбинированный способ лечения полифрактур бедра и голени одной конечности, основанный на одновременном применении стержневого наружного фиксатора для отломков бедра и гипсовой повязки для фиксации отломков костей голени и стопы. Способ предусматривает различные варианты фиксации сегментов конечности: 1) бедро — стержневой аппарат наружной фиксации (или комбинированный аппарат с фиксацией дистального отломка бедра аппаратом Илизарова), голень — циркулярная гипсовая повязка (при переломах без смещения); 2) бедро — то же, голень (или вся конечность) — лонгетная гипсовая повязка (при переломах лодыжек, костей стопы); 3) бедро — то же, голень — гипсовая лонгетная повязка в сочетании с наружным стержневым или спицевым дистрактором (при открытых переломах, оскольчатых переломах, при смещении отломков). Способ малотравматичен (может быть применен у пострадавших в состоянии шока), обеспечивает достаточную фиксацию отломков бедра и хорошую иммобилизацию всей конечности и, что особенно важно, обеспечивает необходимую мобильность пострадавшего при тяжелых сочетанных повреждениях (груди, живота, при черепно-мозговой травме).

Для лечения сложных переломов костей таза используют [Никитин Г. Д., 1976] устройства, работающие по принципу аппаратов для чрескостной фиксации (рис. 107). Для одномоментной репозиции собирают вокруг операционного стола жесткую опорную раму (из элементов балканских рам), на которой монтируют винтовые пары, используя при необходимости шарнирные узлы и вы-

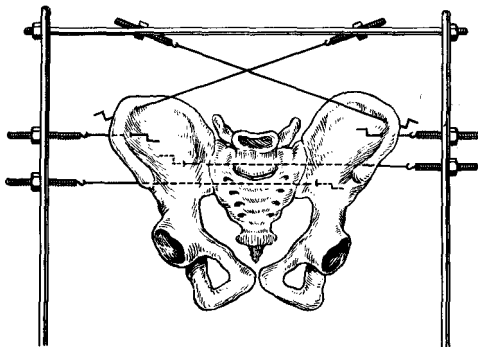


Рис. 107. Фиксация передних и задних отделов таза с помощью спиц и наружных рамочных устройств.

носные приспособления; Под местной анестезией проводят спицы с упорными площадками через передние отделы крыльев обеих подвздошных костей (изнутри кнаружи). Свободные концы спиц оставляют над кожей живота (для профилактики случайных повреждений передней брюшной стенки), сворачивают их в виде спирали и закрывают стерильной салфеткой. Заостренные концы спиц, выведенные кнаружи от таза, прикрепляют к резьбовым стержням винтовых пар. С помощью гаек создают направленную винтовую тягу крыльев подвздошных костей и устраняют поперечные смещения отломков тазового кольца. Путем перемещения вертикальных штанг опорной рамы вдоль оси туловища устраняют продольные (вертикальные) смещения половины таза. При выраженной нестабильности отломков задних отделов тазового кольца осуществляют (после репозиции) фиксацию фрагментов заднего полукольца путем поперечного проведения спиц с упорными площадками (вторично друг к другу) через задние отделы крыльев подвздошных костей, крестцово-подвздошные суставы и заднюю стенку крестца. Отступая на 2 см по направлению к крестцу, находят место выведения нижней (дистальной) спицы. Последующие спицы вводят проксимальнее этой точки по линии, соединяющей найденную точку

с верхним краем крыла подвздошной кости, параллельно оси туловища. Для облегчения проведения спиц используют спиценаправитель.

После проведения спиц последние продергивают до фиксации упорных площадок их у входа в кость. Свободные концы спиц крепят к винтовым парам, вмонтированным в боковые опоры рамочного устройства. В этом же устройстве крепят и спицы, фиксирующие передние отделы крыльев подвздошных костей. С помощью винтовых пар создают дозированную и направленную компрессию отломков, что способствует остановке кровотечения из отломков заднего полукольца и обеспечивает быструю консолидацию. Через 2—3 нед все спицы удаляют; дальнейшее лечение проводят, как при стабильных переломах таза.

Применение дистракционных наружных аппаратов значительно улучшает результаты лечения множественных переломов и их последствий в области кисти. Применяют простые и эффективные дистракционные аппараты М. Г. Громова и др. Эти устройства представляют собой резьбовые стержни, по которым с помощью гаек перемещаются дужки, фиксированные тонкими спицами (0,6—0,8 мм) к фалангам пальцев. Дополнение этих аппаратов различными репозиционными приставками и пружинными дистракторами значительно расширяет их лечебные и функциональные возможности.

Накопленный клинический опыт свидетельствует, что современные конструкции аппаратов чрескостной фиксации позволяют обеспечить остеосинтез, по существу, любой области скелета, что создает условия для более высокого качества лечения полифрактурированных осложненных.

ОСЛОЖНЕНИЯ

Множественность и массивность повреждений при политравме способствуют возникновению тяжелых ос-

ложнений в значительно большей степени, чем при одиночных повреждениях. Даже при закрытых повреждениях могут образоваться глубокие очаги некроза, в том числе и костной ткани, которые легко инфицируются и осложняются остеомиелитом.

Практика показывает, что политравмы с большим числом переломов всегда имеют одно-два открытых повреждения, 75% из которых сопровождаются дефектами кожных покровов. В 12% случаев эти дефекты нуждаются в первичной кожной пластике, выполняемой в остром периоде травмы. В поздние сроки показания к кожной пластике возникают у 45% больных, главным образом в порядке подготовки к операциям по поводу ложных суставов, осложненных полифрактур, в 10—12% после перенесенного в остром периоде шока и в 1,9% — без него. Замедленная консолидация при множественных переломах наблюдается в 56%, деформации, контрактуры и укорочения возникают в 42,1% случаев.

Наиболее тяжелыми осложнениями политравм являются гнойные осложнения. Открытые раны нагнаиваются в 22% наблюдений. В свежих случаях наличие загрязненных ран и, тем более, открытых переломов всегда создает угрозу гнойных осложнений после операций остеосинтеза по поводу закрытых переломов других локализаций. Наиболее распространенной тактикой является такая, при которой первичной хирургической обработке подвергаются открытые повреждения. Открытые переломы после обработки фиксируют гипсовыми лонгетами или аппаратами для чрескостного остеосинтеза, а внутренний металлоостеосинтез проводят после заживления ран спустя 2—3 нед (отсроченный остеосинтез). Реже применяют одновременные операции при закрытых и открытых переломах. Выполнение их допустимо у пострадавших молодого возраста, не имеющих острых осложнений политравмы (шок, кровопогерь, кома), и в бли-

жайшие сроки, прошедшие после повреждения (1—2 ч). При наличии одной бригады хирургов первоначально выполняют остеосинтез закрытых переломов как «чистую» операцию, следом за ним — первичную хирургическую обработку открытого перелома. При наличии точечных ран и отсутствии тяжелого ушиба мягких тканей возможен внутренний остеосинтез и открытого перелома простыми средствами с обязательным промыванием раны, местным применением антибиотиков и кратковременным активным дренированием раны толстыми полиэтиленовыми трубками. Операции по поводу закрытых переломов и открытого повреждения проводят одновременно 2 бригады хирургов, если повреждения не располагаются на одной конечности, так как в этом случае бригады будут мешать друг другу.

Наихудшим вариантом является поздний внутренний остеосинтез по поводу закрытых переломов при наличии гнойных осложнений со стороны открытых повреждений. У больных с тяжелой политравмой, как правило, ослаблена сопротивляемость к инфекции, кожа обсеменена патогенными микробами, и нагноение раны после остеосинтеза закрытого перелома с переходом в так называемый послеоперационный остеомиелит вполне реально. Послеоперационное нагноение при оперативном лечении множественных переломов наблюдается после остеосинтеза стержнями в 18,6%, после применения пластин, балок и винтов — в 17,8%, при применении аппаратов наружной фиксации — в 11,2%. Остеомиелит осложняет закрытые множественные переломы в 1,3%, открытые множественные переломы — в 12—14% случаев. При тяжелых политравмах остеомиелит развивается в 28—31% от числа всех переломов. Если учесть поздние гнойные осложнения политравм, становится ясной необходимость возможно более раннего специализированного лечения этой категории пострадавших.



ОСТЕОСИНТЕЗ В ДЕТСКОЙ ОРТОПЕДИИ

ДЕФОРМАЦИИ ПРЕДПЛЕЧЬЯ

В детской ортопедической практике нередко встречаются сложные деформации предплечья. К ним относятся лучевая и локтевая косорукость врожденного и приобретенного характера, болезнь Маделунга, синостоз костей предплечья, вывих головки лучевой кости, ложные суставы и дефекты костей, укорочения различной этиологии, различные деформации, возникающие вследствие травм костей предплечья, локтевого и лучезапястного суставов. Деформации предплечья развиваются в результате отсутствия или недоразвития одной из его костей, отставания в росте того или иного отдела, а также поражения костей остеомиелитическим, опухолевым процессами; в ряде случаев причиной такой деформации служат опухолеподобные дисплазии.

ЛУЧЕВАЯ КОСОРУКОСТЬ

Лучевая косорукость может быть врожденной и приобретенной. Врожденная лучевая косорукость является следствием недоразвития или отсутствия лучевой кости. Врожденная косорукость вообще встречается относительно редко. Так, В. В. Кузьменко (1973) обнаружил в литературе к 1972 г. 489 случаев и описал 61 собственное наблюдение, 45 больных наблюдались в ЛНИДОИ им. Г. И. Турнера. Деформация верхней конечности при лучевой косорукости представляет своеобразную картину. Кисть отклонена в сторону отсут-

ствующей или недоразвитой кости и образует с предплечьем угол различной величины — от тупого до острого; смещена проксимально, головка локтевой кости выступает медиально. Эта деформация часто сопровождается недоразвитием или отсутствием I пальца и I пястной кости, иногда отсутствует и II, реже — III пальцы. Характерно также и укорочение предплечья. Выделяют 3 степени деформации предплечья при лучевой косорукости, которые связаны со степенью недоразвития лучевой кости [Кузьменко В. В., Прокопович В. С., 1980]. При I степени лучевая кость гипопластична, укорочена. Соответствующая этому пороку клиническая картина выражается искривлением локтевой кости и умеренным отклонением кисти в лучевую сторону. При II степени сохраняется лишь рудимент в проксимальном отделе и при III — лучевая кость полностью отсутствует, локтевая кость искривлена дугообразно. При этих двух формах кисть смещена проксимально относительно выступающей к тылу и дистально головки локтевой кости и вращается вокруг ее дистального отдела, по образному выражению Н. А. Богораза, как «флажок флюгера».

Лечение больных с врожденной лучевой косорукостью в дошкольном и младшем школьном возрасте состоит из 3 этапов. На 1-м этапе достигается дистракция мягких тканей, на 2-м — стабилизация локтевой кости с костями запястья и на 3-м — проводят удлинение укороченного

предплечья. Дистракцию делают с помощью различных аппаратов. Наиболее целесообразными являются конструкции типа В. С. Прокоповича, где используется 2 полукольца, соединенных между собой штангами с раздвижными устройствами; в них же находятся отверстия для фиксации спиц. Необходимость применения таких облегченных конструкций обусловлена тем, что 1-й этап целесообразно начинать рано — с 3—4-летнего возраста. Раннее хирургическое вмешательство предотвращает развитие тяжелых деформаций и контрактур, в этом возрасте вывести кисть в функционально удобное положение значительно легче, и реже приходится прибегать к дополнительным вмешательствам на костях и мягких тканях.

При лучевой косороукости I степени задача лечения заключается в удлинении рудимента лучевой кости и восстановлении анатомических отношений в лучезапястном суставе, т. е. создании в нем вилки. В. С. Прокопович использует при этом аппарат Илизарова. 2 спицы в перекрестном направлении проводят через локтевую кость в дистальном отделе. В проксимальном отделе одну спицу проводят через обе кости предплечья, 2-ю — только через лучевую кость, после чего пересекают лучевую кость, вокруг которой помещают деминерализованные трансплантаты. Дистракцию осуществляют через 5—7 дней по 0,25 мм/сут и продолжают до полного выведения кисти в правильное положение. Аппарат снимают через 4—5 нед — после контрольной рентгенограммы.

При II степени деформации дистракция на аппарате затрудняется в связи с тем, что имеется рудиментарный фиброзный тяж дистального отдела лучевой кости. Поэтому прежде, чем осуществлять дистракцию, иссекают этот тяж, после чего осуществляют дистракцию на аппарате В. С. Прокоповича. Одну спицу проводят через пястные кости, 2-ю — на границе верхней и средней трети локтевой кости.

При деформации III степени аппарат накладывают по такому же способу. В ряде случаев одновременно с наложением аппарата возникает необходимость в удлинении сухожилия плечелучевой мышцы. Дистракцию осуществляют до полного выведения кисти в правильное положение, с некоторой гиперкоррекцией.

2-м этапом при II и III степенях деформации проводят стабилизацию между локтевой костью и костями запястья. При этом рассекают локтезапястные суставы. В проксимальном ряду костей запястья создают углубление, в которое вставляют головку лучевой кости, фиксируя ее 1—2 спицами Киршнера. 3-й этап оперативно-го вмешательства осуществляют в возрасте 8—10 лет, он состоит в удлинении укороченного предплечья.

БОЛЕЗНЬ МАДЕЛУНГА

Деформация предплечья описана в 1878 г. Маделунгом, напоминает локтевую косороукость и связана с дисплазией ростковой зоны дистального эпифиза лучевой кости. Чаще деформация наблюдается у девочек. Заболевание проявляется в 9—11 лет; иногда деформация передается по наследству.

Клинические признаки деформации довольно характерны. Головка локтевой кости выступает к тылу и кнаружи, кисть смещена в ладонную сторону, лучезапястный сустав имеет вид «штыка». Конечность слегка укорочена за счет искривления лучевой кости. Разгибание в лучезапястном суставе ограничено, иногда болезненно. Часто у больных с деформацией Маделунга боли появляются после длительных нагрузок. Боли можно связать с растяжением треугольного диска в дистальном лучелоктевом сочленении. Рентгенологические признаки деформации Маделунга выражены в первую очередь в дистальном отделе кости, которая искривлена в сторону, выпуклостью к тылу. Эпифизарная пластинка на рентгенограмме в прямой проекции

имеет S-образную форму; местами видны участки преждевременного синостозирования, что ведет к отставанию роста лучевой кости от локтевой. Дистальный эпифиз лучевой кости имеет неправильную форму, тыльная поверхность его больше ладонной, суставная поверхность наклонена в ладонную сторону значительно больше, чем в норме. Локтевая кость удлинена, и головка ее смещена дистально.

Лечение деформации Маделунга на ранних стадиях сводится к консервативным мероприятиям. Применяют массаж, лечебную гимнастику, парафино- или озокеритотерапию. Эти мероприятия направлены на устранение болей и разработку движений в лучезапястном суставе. В более поздние сроки лечение может быть только оперативным. Для устранения деформации в настоящее время применяют хирургическое лечение, сочетающее в себе остеотомию дистального отдела лучевой кости и distraction ее. Вмешательство не рекомендуется предпринимать раньше 13—14 лет, так как продолжающийся рост кости может привести к рецидиву деформации.

Операцию выполняют следующим образом. Делают разрез на тыльно-боковой поверхности в дистальном отделе предплечья, косую остеотомию в сагиттальной плоскости на вершине изгиба. Спицы проводят в верхней трети предплечья в дистальном отделе и на кисти. В верхней трети предплечья одну из спиц проводят через обе кости, а 2-ю — перекрестно только через лучевую кость. В нижней трети обе спицы в перекрестном направлении проводят через эпифиз лучевой кости и через II—III пястные кости. Накладывают аппарат Илизарова, состоящий из 2 колец и полукольца. Проведение спицы через пястные кости позволяет создать блок аппарата в нижнем отделе и облегчает устранение деформации. Distraction продолжают до полного восстановления соотношений лучевой и локтевой костей и выведе-

ния лучевой кости в правильное положение. После этого снимают полукольцо и удаляют спицы из кости, назначают лечебную гимнастику. Стабилизацию продолжают в течение 4—6 нед, и после рентгенологического контроля аппарат снимают.

СИНОСТОЗ КОСТЕЙ ПРЕДПЛЕЧЬЯ

В основе радиоульнарного синостоза лежит врожденное сращение лучевой и локтевой костей. Сращение костей предплечья может наблюдаться на любом из участков. Наиболее распространенным местом синостоза является проксимальный отдел костей предплечья. Впервые заболевание описано в 1973 г. К настоящему времени имеется около 300 работ, в которых описано более 300 наблюдений врожденного радиоульнарного синостоза.

Клиническим проявлением страдания является отсутствие ротационной подвижности предплечья. Предплечье обычно фиксировано в той или иной степени положения пронации. Грубой деформации верхней конечности, как правило, не наблюдается. Имеются атрофия предплечья и кисти при односторонней локализации синостоза, гипертрофия локтевого отростка. Как пассивные, так и активные ротационные движения предплечья невозможны. Попытка вывести кисть из положения пронации удается лишь частично за счет ротации в плечевом суставе. Больные не могут выполнить кистью движения винтообразного характера, принимать на ладонь предметы. Для них представляет трудность самостоятельно одеваться, правильно держать ложку, переносить тарелку, обучаться письму. Длина участка сращения может варьировать от 1 до 12 см, кортикальный слой одной кости незаметно переходит в другой. Изредка наблюдаются переходные формы от синдесмозов к синостозам.

В раннем возрасте до 2,5—3 лет применяют консервативное лечение: массаж, гимнастику, корригирующие

этапные гипсовые повязки. Повязку накладывают на согнутую в локтевом суставе под углом $70-80^\circ$ руку от основания фаланг до верхней трети плеча. При этом производят коррекцию положения в сторону супинации. Периоды между сменами повязок — 10—14 дней. Продолжительность лечения — 6—10 мес. До возраста 5—6 лет необходимо заниматься интенсивной лечебной гимнастикой, трудотерапией для развития компенсаторных движений в суставах. В возрасте 4—6 лет прибегают к хирургическому лечению с целью восстановления ротационной подвижности предплечья, перевода предплечья из положения, неудобного для функции (крайняя пронация), в положение, функционально удобное (среднее между супинацией и пронацией или умеренной супинации).

Применявшиеся ранее методы хирургического лечения, такие как операции деротации без разделения синостоза, давали удовлетворительные результаты, однако полностью не избавляли больного от недуга. Несколько лучше результаты, полученные от предложенного Е. К. Никифоровой (1962) метода остеотомии или резекции дистального метадиафиза локтевой кости с последующим переводом предплечья в положение умеренной супинации. В. Г. Колядицкий (1972) прибегал в тяжелых случаях при блокирующем росте головки лучевой кости, находящейся в положении вывиха или подвывиха, к резекции ее в пределах синостоза в сочетании с остеотомией локтевой кости в дистальном отделе и рассечении в ряде случаев мягких тканей, препятствующих ротации.

Все операции паллиативного и радикального характера как с применением, так и без применения прокладок давали скромные результаты, функция конечности улучшалась лишь в небольшой степени. У большинства больных оставалось ограничение активных ротационных движений. Это объяснялось повторным срастанием костей между собой.

Применение аппаратов для чрескостной фиксации открывает новые возможности для достижения хороших результатов при оперативном лечении радиоульнарных синостозов. С помощью этого метода возможно получение ротационных движений предплечья, восстановление мышц, выполняющих функцию пронации и супинации. Объем оперативного вмешательства при этом сокращается до минимальных размеров. Все оперативное вмешательство сводится к рассечению радиоульнарного синостоза. Аппарат применяется для постепенного устранения ротации, растяжения межкостной мембраны и тренировки пронаторов и супинаторов. В этих случаях наиболее целесообразным является применение аппаратов, в которых предусмотрены ротационные движения (Г. М. Каратулова). Наиболее удачным среди этих аппаратов следует считать аппарат с ротационным кольцом Х. А. Урманова. Аппарат Урманова состоит из опорных элементов аппарата Илизарова и ротационного узла. Ротационный узел включает 2 кольца, смонтированных одно в другое и скользящих относительно друг друга на шариковом подшипнике, что достигается поворотом червяка с зубчатой нарезкой наружного кольца. Червяк смонтирован в кронштейн, укрепленный на внутреннем кольце аппарата. Оба кольца имеют отверстия для штанг и спицефиксаторов. При использовании зажимов для спиц соответствующей длины (в виде болта с отверстием под шляпкой) ротационный узел может явиться самостоятельным аппаратом.

ВРОЖДЕННЫЕ И ПРИОБРЕТЕННЫЕ ПАТОЛОГИЧЕСКИЕ ИЗМЕНЕНИЯ КИСТИ

В настоящее время при лечении патологии опорно-двигательного аппарата у детей и подростков широко применяют метод чрескостного

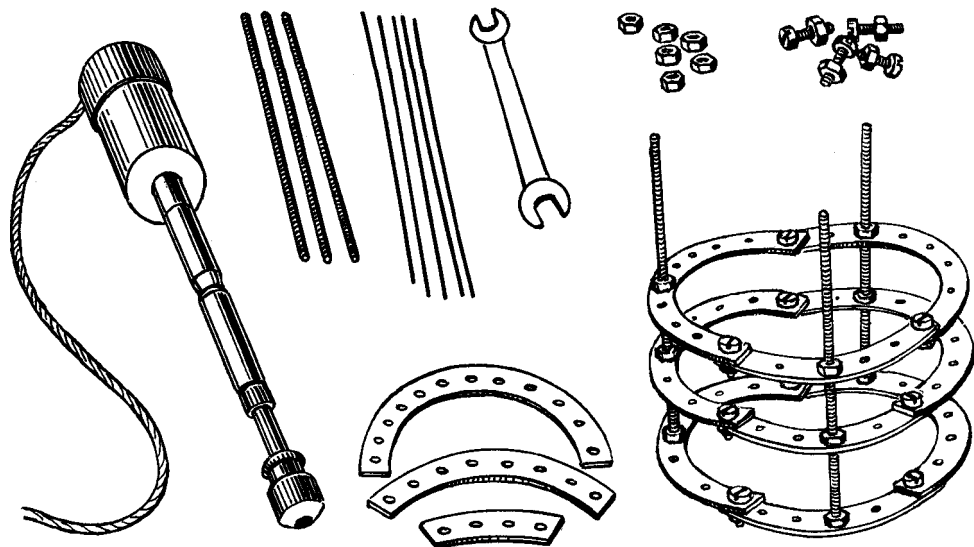


Рис. 108. Аппарат для лечения деформаций кисти и детали к нему.

остеосинтеза аппаратами, который, однако, не получил еще достаточного распространения в реконструктивной хирургии детской кисти. Восстановление пальцев при врожденных пороках развития, последствиях травм, ожогов, отморожений и остеомиелита является весьма актуальной медицинской и социальной проблемой. Возможности чрескостного остеосинтеза аппаратами позволяют успешно проводить хирургическую реабилитацию больных, которые еще сравнительно недавно считались неоперабельными. В ЛНИДОИ им. Г. И. Турнера с 1972 г. указанный метод применяется при лечении врожденных пороков развития и посттравматических деформаций кисти.

Удлинение фаланг и пястных костей проводят в соответствии с основными принципами метода чрескостного остеосинтеза. Используют миниатюрный аппарат, состоящий из унифицированного набора деталей, которые обеспечивают его компоновку в различных вариантах применительно к виду деформации пальцев (рис. 108).

Конструкция аппарата позволяет проводить одновременную distraction от 1 до 4 пальцев кисти.

Устранение синдактилии с использованием комбинированной кожной пластики осуществляют 1-м этапом в тех случаях, когда сращение недоразвитых пальцев располагалось неправильно по отношению друг к другу, что не позволяло применить одновременное удлинение нескольких сегментов кисти. При эктродактилии, когда пальцы располагаются параллельно друг другу, углубление межпальцевых промежутков выполняют после окончания distraction.

Для восстановления недоразвитых и отсутствующих пальцев при врожденной и приобретенной патологии кисти используют два вида distraction. У детей в возрасте от 6 до 14 лет при наличии достаточно полноценных зон роста удлинение пястных костей и фаланг проводят методом distractionного эпифизеолиза. Больным старше 14 лет, а также детям младшего возраста с врожденным недоразвитием пальцев, когда ростковые зоны не определяются рентгенологически, удлинение проксимальных фаланг и пястных костей осуществляют после предварительной их остеотомии. После проведения спиц и монтажа аппарата проводят из небольшого кожного разре-

за косую чрескостную остеотомию в области проксимального или дистального метафиза фаланг и пястных костей.

Применение этой методики обеспечивает более быстрое формирование полноценного регенерата, что объясняется минимальной травмой костной ткани, надкостницы и питающих их сосудов во время оперативного вмешательства.

Удлинение при том и другом видах distraction начинают на 3—4-е сутки после наложения аппарата по 1 мм в день в течение 1—2,4 мес. Эпифизеолиз происходит, как правило, на 5—7-й день после начала distraction и в большинстве случаев не сопровождается болевыми ощущениями. Момент эпифизеолиза можно определить сравнительно точно по появлению каплей крови у места выхода спиц, проведенных через зону роста. Этот факт является лишним доказательством, что при удлинении костей методом distractionного эпифизеолиза происходит разрыв зоны роста, а не постепенное ее растяжение.

После достижения необходимой длины сегмента кисти и окончания distraction аппарат переводят в режим стабилизации до образования достаточно рентгенологически выраженного регенерата (в среднем на 1,5—2 мес). После снятия аппарата кисть фиксируют циркулярной гипсовой повязкой на 20—25 дней. Проводят курс лечебной физкультуры, направленной на восстановление движений в суставах пальцев, массаж мышц предплечья и кисти и физиотерапевтические процедуры.

С течением времени регенераты приобретают и сохраняют в дальнейшем размеры, форму и структуру соответствующей кости, в то время как после кожно-костной реконструкции пальцев в отдаленные сроки пересаженные костные трансплантаты подвергаются резорбции на протяжении 50—80% своей длины. Все это свидетельствует о преимуществе применения аппаратного метода.

ПОРОКИ РАЗВИТИЯ КОСТЕЙ ГОЛЕНИ

Частота пороков развития костей голени, по данным различных авторов [Меженина Е. П., Каримова Л.Ф., 1981], колеблется от 1,7 до 12,5% от всех пороков развития опорно-двигательного аппарата. К этим деформациям относят недоразвитие или отсутствие большеберцовой или малоберцовой кости, врожденные ложные суставы, врожденные ампутации голени. Обычно при таких деформациях конечность неопороспособна. Деформация, связанная с отсутствием малоберцовой кости, сопровождается укорочением голени и выраженным вывихом стопы. Поэтому оперативное лечение разделяется на несколько этапов. 1-й этап преследует выведение стопы в правильное положение. На 2-м этапе проводят удлинение голени и добиваются стабилизации голеностопного сустава.

1-й этап операции проводят в 5-месячном возрасте, и он включает вмешательство на мягких тканях без применения кожной пластики. Этой операцией исправляют деформацию стопы и устраняют вывих или подвывих ее. При оперативном вмешательстве удлиняют мышцы на задней и наружной поверхности голени, иссекают фиброзно-хрящевой тяж и рассекают капсулу голеностопного и подтаранного суставов. Нижний конец малоберцовой кости вправляют в углубление, созданное на верхней поверхности таранной кости, затем вправляют стопу. У детей старше 4 лет деформация, связанная с пороком развития малоберцовой кости, усугубляется искривлением большеберцовой кости, вывихом стопы кзади и смещением ее в проксимальном направлении. В этих случаях на 1-м этапе операции проводят удлинение ахиллова сухожилия, сухожилий малоберцовых мышц, иссечение фиброзного тяжа, корригирующую остеотомию большеберцовой кости, вправление стопы. После этого приступают ко 2-му этапу операции.

2-й этап операции заключается в удлинении голени или за счет дистракционного эпифизеолиза, или остеотомии и последующей дистракции. Дистракционный эпифизеолиз [Каримова Л. Ф., 1979] является при данной патологии наиболее перспективным методом. Он осуществляется в 1 или 2 этапа за счет одной или же попеременно двух зон роста. Следует учитывать, что дистракционный эпифизеолиз независимо от величины удлинения и возраста ребенка отражается на состоянии зоны роста, вызывая временное, а в ряде случаев и необратимое, угнетение и замедление темпов роста конечности. Наиболее благоприятным возрастом для эпифизеолиза следует считать возраст 12—14 лет. У детей этого возраста замедление функции зон роста не сказывается на дальнейшем росте костей. Аппарат комплектуется из 4 колец, 2 из которых предназначены непосредственно для удлинения кости: одно для стабилизации коленного сустава накладывают на бедро и 2-е на стопу для стабилизации голеностопного сустава. Дистракция после остеотомии большеберцовой кости с применением деминерализованных трансплантатов осуществляется теми же темпами. Стабилизация в аппарате как при эпифизеолизе, так и после остеотомии продолжается до образования первичной кости (3-я фаза формирования регенерата, по В. И. Садофьевой). При этом отмечено, что период стабилизации в аппарате после остеотомии с перекрытием регенерата деминерализованными трансплантатами происходит в более короткие сроки, чем при эпифизеолизе (в 3—4 раза быстрее).

При врожденном недоразвитии дистального конца большеберцовой кости применяют операцию, целью которой являются удлинение голени, синостоз большеберцовой и малоберцовой кости и стабилизация голеностопного сустава. Операция заключается в удлинении двуглавой мышцы бедра, мобилизации головки бедра. Две спицы проводят через

проксимальный фрагмент большеберцовой кости, две перекрещивающиеся спицы — через дистальный конец малоберцовой кости. После низведения малоберцовой кости осуществляют синостозирование с большеберцовой костью; 2-м этапом проводят стабилизацию стопы.

ИСКРИВЛЕНИЕ КОСТЕЙ ГОЛЕНИ

Искривления костей голени различной этиологии, такие как болезнь Бланта, эпифизарная дисплазия, последствия рахита, довольно часто встречаются в детской ортопедии. Эти деформации лечат различного рода остеотомиями с последующей фиксацией гипсовыми повязками. Однако такие операции не позволяют в полной мере устранить все существующие деформации. При синдроме Бланта — Эрлахера — Биезиня — Барбера проводившиеся ранее хирургические вмешательства были направлены на стимуляцию роста с внутренней стороны или временного эпифизеолиза с помощью специальных скоб с наружной поверхности. Однако эти вмешательства не позволяют в достаточной мере управлять процессом роста проксимальной пластинки большеберцовой кости и поэтому не приводят к полному исправлению деформаций. Корректирующие остеотомии с применением клина из аллотрансплантатов также не дали должного эффекта, так как устранялось лишь искривление, а ротация голени оставалась. Поэтому наиболее целесообразными в этих случаях следует считать методы чрескостного остеосинтеза. Некоторые авторы предлагают при болезни Блаунта дистракционный эпифизеолиз с опережением дистракции по внутренней поверхности голени. Спицы проводят в перекресте через эпифиз и диафиз большеберцовой кости. Одновременно с устранением искривления большеберцовой кости проводят деротацию голени. Это позволяет

ликвидировать полностью все элементы деформации. Однако так же, как и во всех других случаях дистракционного эпифизеолиза, возможно закрытие зоны роста, и поэтому эта операция целесообразна у детей старше 12-летнего возраста. У детей меньшего возраста проводят операцию (В. А. Моргунов), заключающуюся в языкообразной остеотомии во фронтальной плоскости большеберцовой кости, одновременно делают остеотомию малоберцовой кости. Дистальный фрагмент большеберцовой кости острым концом внедряют в проксимальный конец, при этом одновременно устраняют и ротацию голени, и угловое искривление. В этом положении фрагменты большеберцовой кости фиксируют 2 парами взаимно перекрещивающихся спиц, проведенных вблизи места остеотомии, которые натягивают и закрепляют в кольцах аппарата. Коррекция деформации проводится одномоментно.

ВРОЖДЕННЫЕ ЛОЖНЫЕ СУСТАВЫ

Лечение врожденных ложных суставов голени является одной из сложнейших задач в детской ортопедии. Это заболевание встречается в среднем в 0,5% от числа всех ортопедических заболеваний. Трудности лечения врожденных ложных суставов заключаются в том, что они не поддаются консервативной терапии, а при хирургическом лечении дают в большинстве случаев рецидивы. Большинство авторов считают, что в основе заболевания лежит либо нейрофибромагоз, либо фиброзная дисплазия [Капитанаки И. А., 1966; Волков М. В., Самойлова Л. И., 1973]. Кроме того, отдельные авторы в последние годы выделяют группу ложных суставов неясной этиологии. Исследования [Андрианов В. Л. и др., 1983], основанные на изучении реовазографии, неврологических, рентгенологических и гистологических данных, позволили разделить больных с ложными суставами на 3 группы:

ложные суставы на почве фиброзной дисплазии, нейрофиброматоза и миелодисплазии.

Врожденный ложный сустав проявляется в 2 формах: истинного и латентного, или несостоявшегося, ложного сустава. Истинный ложный сустав голени обнаруживается при рождении ребенка в виде значительной угловой деформации, укорочения сегмента, подвижности отломков на месте деформации; латентный ложный сустав проявляется наличием деформации костей голени в нижней трети, склерозом на месте искривления. Причиной возникновения истинного ложного сустава чаще всего служит незначительная травма или хирургическое вмешательство, направленное на устранение искривления большеберцовой кости. У многих больных с врожденными ложными суставами имеется сопутствующее укорочение, иногда достигающее 10—12 см. Кроме того, у ряда больных выявляется недоразвитие малоберцовой кости и голеностопного сустава. Клинико-рентгенологические исследования позволяют выявить тугие и подвижные ложные суставы. При тугих ложных суставах имеются гипертрофированные фрагменты с выраженным склерозом, сами фрагменты выше и ниже склерозированной зоны остеопорозны. При подвижных ложных суставах концы кости истончены, остеопорозны, зона склероза выражена в меньшей степени. Возможны угловые деформации как при той, так и при другой формах на уровне патологической зоны. При разболтанных ложных суставах патологическая подвижность резко выражена, при тугих — определяется в виде легких качательных движений.

Большинство больных с этими патологическими изменениями подвергаются многократным безуспешным операциям. В ряде случаев лечение заканчивается телесным увечьем или ампутацией голени; опыт прошлых лет убедительно свидетельствует об этом. Сводные данные [Андрианов В. Л., 1983] за период с 1910 по

1982 г. показали, что из 1387 пациентов с ложными суставами было излечено только 690 (49,8%), а у 219 (15,8%) неоднократные безуспешные попытки хирургического лечения закончились ампутацией. При этом применялись самые разнообразны операции: резекции концов костных фрагментов большеберцовой кости и фиксация проволочным швом, ауто- и аллотрансплантация, перемещение кожно-поднадкостничного костного лоскута на питающей ножке со здоровой голени на область ложного сустава. Эти операции не нашли широкого применения из-за их сложности, а также рецидивов заболевания. Попытки применения внутрикостного остеосинтеза с аутопластикой дали более обнадеживающие результаты, однако также были оставлены из-за большого количества рецидивов и из-за недостатков, связанных с повреждением ростковой зоны большеберцовой кости, фиксацией голеностопного сустава. Большее распространение нашел метод с использованием экстремедуллярной костной пластики [Ткаченко С. С., 1970, и др.].

Неудовлетворительные результаты лечения послужили причиной поисков новых методов операций, среди которых следует отметить метод М. В. Волкова — замещение костного дефекта тонкими кортикальными трансплантатами, плотно прижатыми друг к другу по типу «вязанки хвороста». В последние годы в связи с развитием микрохирургии для пластики врожденных ложных суставов голени стали применять трансплантаты (малоберцовая кость) на питающей ножке.

В связи с применением чрескостного остеосинтеза получены значительные успехи при лечении этой патологии.

В зависимости от формы ложного сустава, степени укорочения предложены различные методики чрескостного остеосинтеза. Разработан монолокальный и биллокальный остеосинтез (Г. А. Илизаров). Монолокальный остеосинтез применяют при

тугих формах с гипертрофированными или неистонченными концами фрагментов. После наложения аппарата осуществляют distraction по 0,75—1 мм/сут. В процессе удлинения голени проводят устранение углообразной деформации.

Показанием к биллокальному остеосинтезу служат болтающиеся ложные суставы с укорочением более 1,5 см. Низведение проксимального фрагмента осуществляют одной или двумя направляющими спицами или за счет эпифизеолиза, или же его остеотомии. Прочное соединение фрагментов ложного сустава достигают встречно-боковым компрессионным остеосинтезом после захождения отломков друг за друга на 2—3 см [Грачева В. И., 1981]. Встречно-боковая компрессия осуществляется с помощью спиц с упорными площадками. В отечественной литературе методика биллокального и монолокального остеосинтеза описана многими авторами [Илизаров Г. А., Грачева В. И., 1975; Грачева В. И., 1981; Моргун В. А., 1973; Муругов В. С., Плаксейчук Ю. А., 1979; Меженина Е. П., 1982, и др.]. По этим данным, частота неудач колеблется от 25 до 30%, поэтому авторы предлагают те или иные способы, сочетающие в себе методы чрескостного остеосинтеза с костнопластическими методиками. Некоторые авторы [Андрианов В. Л., 1976] предложили укреплять образовавшийся в процессе distraction регенерат ауто- и аллотрансплантатами, не снимая аппарата. Регенерат рассекают вдоль и замещают полость кортикальными трансплантатами по типу «вязанки хвороста». Методы чрескостного остеосинтеза хотя и приводят в определенном проценте случаев к хорошим и удовлетворительным результатам, однако процент неудач остается достаточно высоким, лечение затягивается на многие месяцы, в среднем составляя 1,5—2 года. Особенно трудными для лечения являются ложные суставы с истонченными фрагментами, при которых исполь-

зуют биллокальный остеосинтез. В этих случаях особенно ярко выражены остеопороз фрагментов и тенденция к сращению вследствие нейротрофического нарушения низкая. При биллокальном же остеосинтезе, осуществляемом с помощью эпифизеолыза или остеотомии, в проксимальном отломке возникают нейротрофические расстройства, что ведет к нарастанию остеопороза. Поэтому создаются большие предпосылки к медленному сращению или рецидиву ложного сустава. С целью предупреждения подобных осложнений предложен двухэтапный метод лечения врожденных ложных суставов, сочетающий в себе чрескостный остеосинтез и костно-пластические операции [Андреанов В. Л., Поздеев А. П., 1980]. На 1-м этапе оперативного вмешательства проводят боковой встречный компрессионный остеосинтез с обнажением отломков и иссечением патологической ткани, освежением и адаптацией костных отломков. Фрагменты большеберцовой кости должны соприкасаться между собой по крайней мере на протяжении 3—4 см. Боковую компрессию осуществляют в аппарате с помощью спиц с точечными напайками, под которые подводят кортикальные пластинки из аллокости. Величина пластинок зависит от степени остеопороза фрагментов: при остеопорозе 25—30% используют пластинку толщиной 0,2 см, диаметром 0,5 см; при возрастании остеопороза пропорционально увеличивают диаметр этой пластинки. Так, при остеопорозе 50% он равен 1 см, а при 75% соответственно 1,5 см. Такая методика лечения позволяет добиться успеха во всех случаях врожденного ложного сустава и в течение 3—4 мес. Больных снабжают ортопедическим аппаратом, в котором предусматривают компенсацию укорочения. 2-й этап операции заключается в удлинении укороченной голени, которое проводят путем остеотомии большеберцовой кости и использования в качестве стимулятора регенерации де-

минерализованных трансплантатов. В течение 3—4 мес достигают полного устранения укорочения. Такое двухэтапное оперативное вмешательство можно начинать с 1,5 лет, в то время как вмешательства по другим методикам, в том числе и по методу Илизарова, начинают не ранее 4—6 лет. И, наконец, при наличии у больного нестабильности в области голеностопного сустава в 7—8-летнем возрасте применяют синостоз дистального конца малоберцовой кости. В более старшем возрасте (12—14 лет) возможен открытый трехсуставной артрорез голеностопного сустава с помощью компрессионного остеосинтеза.

УДЛИНЕНИЕ УКОРОЧЕННЫХ КОНЕЧНОСТЕЙ

Восстановление длины укороченной нижней конечности до настоящего времени представляет собой серьезную проблему в детской ортопедии. Внедрение в практику методов чрескостного остеосинтеза аппаратами позволило добиться значительных успехов в лечении данной категории больных. С помощью аппаратов современных конструкций возможно устранение укорочений различной этиологии на почве остеомиелита, полиомиелита, туберкулеза, последствий травм, диспластических и опухолевых процессов и других заболеваний опорно-двигательного аппарата. Основным методом уравнивания длины конечностей является удлинение. Применявшиеся ранее укорачивавшие операции на здоровом сегменте или так называемые «обменные» остеотомии, т. е. укорочение длинной и удлинение более короткой ноги, используются в экзаквитных случаях. Укорочение здоровой конечности возможно лишь у больных высокого роста, когда после проведенных операций на короткой ноге не получено достаточного удлинения. Следует учитывать также, что неудачный исход вмешательства на здо-

ровой ноге может закончиться тяжелой инвалидизацией больного [Дедова В. Д., Черкасова Т. И., 1973]. Значительное укорочение конечности сопровождается ухудшением функции мышц. В последние годы наибольшее применение при удлинении конечностей нашли аппараты для чрескостной фиксации Г. А. Илизарова, В. К. Калнберза, М. В. Волкова — О. В. Оганесяна, С. С. Ткаченко. Благодаря широкому применению этих аппаратов достигнуты значительные успехи в лечении укороченных и деформированных конечностей. Среди многих работ, посвященных удлинению конечностей у детей, особого внимания заслуживают работы Г. А. Илизарова, который создал метод удлинения трубчатых костей путем дистракционного эпифизеолиза. Им же разработаны и уточнены методы удлинения конечности с использованием шадящих остеотомии и определена наиболее целесообразная дистракция на различных сегментах конечностей. Разработка методик удлинения конечностей у детей шла в направлении уменьшения травматичности и объема оперативных вмешательств, сокращения этапности лечения и его сроков.

Применявшийся ранее метод удлинения с помощью поднадкостничной Z-образной остеотомии диафиза кости с обязательным удлинением сухожилий мышц оперированного сегмента оставлен. Он уступил место бескровным методам эпифизеолиза, частичной кортикальной и поперечной остеотомии кости.

В настоящее время аппараты с целью удлинения конечности применяют при врожденных заболеваниях, последствиях остеомиелита, полиомиелита, травм, системных заболеваний скелета, фиброзной дисплазии, дисхондроплазии, экзостозной хондродисплазии, несовершенном остеогенезе, а также последствиях опухолей костей. Доказано, что чрескостный остеосинтез значительно активизирует процессы регенерации даже патологически измененной кост-

ной ткани у детей в условиях стабильного остеосинтеза. Широко используется чрескостный остеосинтез у детей с последствиями костно-суставного туберкулеза и при лечении инфицированных несросшихся переломов и ложных суставов [Гудушаури О. Н., 1964; Андрианов В. Л., Трухачев М. И., 1973; Илизаров Г. А. и др., 1973; Ткаченко С. С., Демьянов В. М., 1974]. Одновременно с удлинением в аппаратах современных конструкций можно проводить артродез, исправление искривлений кости в одной или нескольких плоскостях, а также деформаций суставов.

В настоящее время многие теоретические и практические вопросы удлинения конечностей нашли свое разрешение. Это касается не только растяжения костных фрагментов, но и состояния мягких тканей, мышц, нервов, связочного аппарата. Одним из требований, предъявляемых к удлинению конечностей, является устойчивый остеосинтез; вторым — разумная медленная дистракция в пределах 0,75—1 мм/сут. Однако предложенный некоторыми авторами [Илизаров Г. А. и др., 1983] темп дистракции (1 мм/сут) у „детей не всегда приемлем, так как необходимо учитывать не только характер патологии, но и возраст ребенка и деформацию, состояние сосудов и нервов удлиняемого сегмента. Изучение изменений в мышцах при их дистракции на основании электрофизиологических исследований показало, прежде всего, что возбудимость мышц при кратковременном растяжении повышается, а при длительном — способствует понижению ее. Чрезмерное растяжение мышцы со скоростью 2—5 мм/сут ведет к резкому снижению электрической активности и возбудимости мышц. Скорость дистракции, не превышающая 0,5—1 мм/сут, не вызывает угнетения пластичности и высокой репаративной активности нервного аппарата мышц; наблюдения многих авторов показали, что при такой скорости после удлинения конечности состояние нервов и мышц

практически не меняется. В первые недели при удлинении конечностей отмечается некоторое снижение биоэлектрической активности, которая через 2—3 мес возвращается к исходной [Илизаров Г. А., 1976; Андрианов В. Л., Кислов А. И., 1975]. Характер этих изменений тесно связан с исходными данными, предшествующими удлинению конечности. Данные реовазографии показывают, что в период distraction со скоростью 1 мм/сут отмечается укороченные времена распространения пульсовой волны (с 0,29 до 0,27 с), увеличение времени максимального кровенаполнения (с 0,09 до 0,10 с) и уменьшение реографического индекса (до 1,5). Спустя 5—6 мес после полной реабилитации не только восстанавливается, но в ряде случаев улучшается магистральное кровообращение.

Первоначально при удлинении в субэндотелиальном пространстве формируется слой гладкомышечных клеток, окруженных глыбками эластина [Смирнова Л. А. и др., 1972; Илизаров Г. А., 1983]. К 14-му дню distraction увеличивается количество новообразованных эластических волокон. В нервах при удлинении на 7-й день морфологически отмечается интенсивное новообразование нервных волокон, которые представлены аксонами, частично окруженными отростками леммоцита (шванновской клетки). В дальнейшем эти отростки смыкаются, полностью охватывая аксон. При этом цитоплазма леммоцита образует дубликатуру, из которой к концу 3-й недели происходит формирование миелиновой оболочки.

ВИДЫ ОСТЕОТОМИИ, ПРИМЕНЯЕМЫХ ПРИ УДЛИНЕНИИ КОНЕЧНОСТЕЙ

При удлинении того или иного сегмента конечностей применяют различного вида остеотомии. Цель этих остеотомии заключается не только в достижении возможности разведения фрагментов, но и создании условий для лучшей регенерации, а также

для устранения деформаций конечностей, сопутствующих укорочению.

При удлинении по методу Эббота, В. Л. Дедовой наряду с обширной отслойкой и рассечением тканей применяют Z-образную остеотомию.

При проведении остеотомии следует учитывать, что главная питающая артерия является основным источником кровоснабжения костного мозга и внутренней части кортикального слоя диафиза, а периостальные сосуды снабжают кровью наружную половину его кортикального слоя. Учитывая эти анатомические особенности, рассечение большеберцовой кости проводят в проксимальном Отделе, бедра — в дистальном. Продолжительность формирования и перестройки регенерата, полученного при удлинении сегмента, достигает в среднем 1 мес на каждый сантиметр регенерата. Такой срок стабилизации в аппарате приводит к тому, что возникают воспалительные процессы вокруг спиц, а в ряде случаев спицевой остеомиелит, нарушается стабильность фиксации в аппарате, иногда возникают переломы регенерата, его деформации. Кроме того, длительная фиксация в аппарате, достигающая при удлинении на 12—15 см полутора лет, неизбежно ведет к атрофии мышц, ухудшению кровообращения и образованию контрактур в смежных суставах. Предпринимались попытки воздействия на регенерат с целью стимуляции процессов костеобразования консервативными методами с помощью ферментных препаратов, нуклеиновой кислоты, гормонов, электрического и магнитного поля, энергии ультразвука, лазерного облучения, а также медикаментозных средств, таких как карбоксиллин, метионин, витамины, трипсин, адреналовый экстракт, тиреокальцитонин и др. Однако при применении всех этих методов не удалось получить сколько-нибудь ощутимых результатов. В качестве стимулирующего фактора используют костную пластiku различными трансплантатами (декортикация, ауто- и аллопластика).

Условия репаративной регенерации значительно улучшаются, если во время остеотомии пересекается только кортикальный слой без повреждения костного мозга. С целью улучшения условий для регенерации применяют методику удлинения конечностей с использованием деминерализованных трансплантатов [Илизаров Г. А., 1979].

При удлинении конечностей деминерализованные трансплантаты применяют в виде полосок поднадкостнично, на надкостницу, если она трудно отделяется от кости через зону остеотомии. Длина трансплантатов должна превышать размеры предполагаемого удлинения примерно на 2–3 см.

В проксимальном отделе трансплантаты укрепляют несколькими швами за надкостницу.

Дистракцию осуществляют на аппарате в те же сроки и теми же темпами, что и при обычной дистракции. Следует отметить, что применение деминерализованных костных трансплантатов при удлинении конечностей позволило сократить сроки образования регенерата в несколько раз. Так, по рентгенологическим данным, регенерат, появляющийся через месяц после операции, в течение 4–6 мес преобразуется в первичную кость. В среднем с помощью этого метода удается сократить время фиксации в аппарате на 8–10 дней на каждый сантиметр длины полученного регенерата вместо месяца стабилизации при методике Илизарова. Весь курс лечения больных с укорочением конечности в 10–12 см составляет 5–6 мес вместо 1–1,5 лет. С целью укорочения созревания регенерата применяют различные автоматические устройства, способствующие более правильному формированию кости. Суть метода заключается в том, что после проведения спиц и закрепления их в кольца аппарата между последними устанавливают автоматический дистрактор, затем после обнажения кости проводят остеотомию и укладывают полоски

деминерализованных костных аллотрансплантатов по указанной методике. Для целей автоматической дистракции используют привод конструкции Г. А. Илизарова и В. Л. Рассохина (1981) или автоматическое устройство В. Л. Андрианова, В. Л. Рассохина, Г. А. Илизарова, Г. И. Гайваронского. Эти автоматические устройства подсоединяются к блоку управления и питания. Дистракцию начинают через 7–8 дней после операции. Темп дистракции регулируется индивидуально, но в среднем составляет 1 мм/сут с одномоментным перемещением по 0,01 мм. Преимущество этого метода заключается в том, что одномоментная дистракция на столь малую величину не ощущается больным совершенно, нет необходимости вмешиваться в процесс дистракции, подкручивать гайки аппарата.

Это облегчает работу. Основное же преимущество применения автоматического устройства заключается в том, что процесс образования регенерата несколько укорачивается.

РЕНТГЕНОЛОГИЧЕСКАЯ ХАРАКТЕРИСТИКА КОНСОЛИДАЦИИ ПРИ УДЛИНЕНИИ КОНЕЧНОСТЕЙ

Сроки консолидации костей при дозированном удлинении конечностей зависят от многих причин: от характера самой патологии, вида остеотомии, скорости дистракции, величины удлинения. Существующие схемы оценки [Девятов А. А., 1979; Фищенко П. Я и др., 1976] позволяют с достаточной степенью достоверности судить о характере перестройки регенерата. У детей наиболее приемлема схема рентгенологической оценки состояния регенерата на этапах дистракции и в последующие периоды [Фищенко П. Я. и др., 1976]. В этой схеме процесс костеобразования при дистракции условно разделяют на 4 фазы: I фаза отражает стадию мягкотканного регенерата и характеризуется появлением первых рентгенологических признаков регенерации

костной ткани в виде гомогенной тени, сходной по плотности с окружающими мягкими тканями; II фаза — фаза обызвествления, при которой на рентгенограмме появляются нитевидные и облаковидные тени, не имеющие определенной костной структуры. Эта фаза, в свою очередь, делится на период начального обызвествления (ПА) и период конечного (стекловидного) обызвествления (ПБ), рентгенологическим признаком которого является дальнейшее уплотнение регенерата, приобретающего гомогенный характер без признаков костной структуры. При этом отчетливо прослеживаются замыкающие кортикальные пластинки. III фаза представляет собой процесс формирования первичной кости. Она также подразделяется на 2 периода: начальный период, для которого характерно появление на фоне интенсивной тени продольных тяжей, имеющих костную структуру, и конечный, в котором костная структура формируется на всем протяжении регенерата. IV фаза — фаза оформленной кости с хорошо выраженными кортикальными пластинками.

В это время на рентгенограммах окончательно выявляется архитекторика костной структуры.

При удлинении конечностей по методу Г. А. Илизарова продолжительность стадии, мягкотканного регенерата (I фаза развития регенерата) составляла 3—6 нед с момента начала дистракции; стадия обызвествления регенерата длилась от 6 нед до 5 мес. Формирование первичной костной мозоли (III фаза) происходило в течение 5—6 мес. Оформленная кость (IV фаза) появилась в сроки от 12 мес до 1,5 лет от начала дистракции. После необходимого удлинения фиксация конечности осуществлялась с помощью аппарата или же до момента образования оформленной кости (ШБ фаза).

Длительность фиксации в аппарате составляет в среднем около месяца на 1 см полученного костного регенерата.

ОСЛОЖНЕНИЯ ПРИ УДЛИНЕНИИ КОНЕЧНОСТЕЙ

Применение чрескостного остеосинтеза, несомненно, позволило более эффективно лечить различные патологические процессы. Однако процент ошибок и осложнений, возникающих при использовании аппаратов различных конструкций, остается высоким. Так, А. А. Девятое (1970), анализируя результаты лечения укороченной голени с помощью аппаратов Илизарова, на основании собственных данных и материалов многих авторов указывал, что на 1113 операций в 573 случаях (51,5%) имели место осложнения. По данным В. И. Фишкина, М. М. Семенова (1971), доля осложнений составила 43,6%, а по данным А. И. Кислова (1976), — 33%, причем процент осложнений возрастает в общехирургических и травматологических клиниках. Осложнения, встречающиеся при применении аппаратов, — это, прежде всего, нагноения мягких тканей вокруг спиц, смещение отломков, «спицевой» остеомиелит, остеомиелит, деформация и тугоподвижность смежных суставов, травматический неврит, трофические язвы, замедленная консолидация, перелом регенерата.

Причиной инфицирования мягких тканей чаще всего является резорбция костной ткани вокруг спиц, вследствие чего возникает подвижность аппарата относительно костей, смещение отломков, инфицирование тканей. Гнойный процесс в незапущенных случаях удается купировать местным введением антибиотиков по ходу спицы, применяемых повязок с трипсином и гипертоническим раствором натрия хлорида. Если эти мероприятия оказываются неэффективными, необходимо удаление спицы. При смещении отломков, что чаще наблюдается при применении аппаратов с одноплоскостным введением спиц, необходима перемонтировка аппарата. Смещение отломков по ширине устраняется двумя встречными спицами с упорными площадками

ми, фиксированными в кольцах или полукольцах. Предупреждение же подобных смещений отломков осуществляется фиксацией отломков в 3—4 кольцевых опорах и в случае необходимости — фиксацией смежных суставов.

Контрактуры суставов возникают при удлинении бедра и голени. Чаще поражается коленный сустав. Возможно образование вальгусной деформации, тугоподвижности, контрактуры в порочном положении. В этих случаях необходимы дополнительная разгрузка коленного сустава и его временная стабилизация в период distraction с помощью кольца, накладываемого на проксимальный отдел голени.

УДЛИНЕНИЕ БЕДРА

Хирургическое устранение укорочений бедра осуществляется по 3 методам: 1) закрытый чрескостный остеосинтез; 2) оперативное рассечение бедренной кости с последующим применением аппарата; 3) остеотомия бедра с пластикой деминерализованными трансплантатами и последующей distraction аппаратом. Показаниями к закрытому distractionному эпифизеолузу являются укорочения у детей старшего возраста, начиная с 12—13 лет. Возможность закрытия зоны роста является серьезным препятствием для применения этого метода у детей младшего возраста. При использовании метода закрытого distractionного эпифизеолуза проводят, как правило, фиксацию коленного сустава с помощью одного кольца, наложенного на верхнюю треть голени в положении разгибания в коленном суставе. Эта фиксация необходима для предотвращения вальгусной деформации в коленном суставе в процессе distraction. Для предотвращения сдавления головки бедренной кости при удлинении бедра свыше 4—6 см необходимо наложение дополнительной дуги на 2 спицах, проведенных через крыло подвздошной кости. Это кольцо целе-

сообразно накладывать после достижения удлинения на 5—6 см, так как взаимно перекрещивающиеся спицы, проведенные через мышечный массив в ягодичной области, являются частой причиной осложнений в виде нагноения мягких тканей. 2 кольца аппарата Илизарова на перекрещивающихся спицах фиксируют непосредственно на бедренной кости: одно — в проксимальном отделе, другое — на эпифизе бедра. Проведение спиц через эпифиз бедренной кости контролируется с помощью электронно-оптического преобразователя или с помощью рентгенографии. Разрыв зоны роста можно осуществить непосредственно на операционном столе путем форсированной distraction аппаратом или же постепенной distraction, которую начинают на 3—4-й день (в первые 2—3 дня по 2 мм/сут. а в последующие дни — 1 мм/сут.). Разрыв эпифизарной зоны происходит в конце 2-й недели, что клинически выражается в болезненном толчке в области коленного сустава. К этому времени на рентгенограмме отмечается расширение эпифизарной зоны в смещении эпифиза бедра дистальнее на 1—1,5 см. В процессе distraction проводят нагрузку на оперированную конечность. После прекращения distraction снимают кольцо с голени, фиксирующее коленный сустав, а также дугу с подвздошной кости, назначают лечебную гимнастику. Аппарат полностью снимают через 3—3,5 мес после окончания удлинения конечности и накладывают гипсовую повязку. Сроки дальнейшей фиксации определяю! в зависимости от плотности регенерата; в среднем они составляют 1 мес на 1 см удлинения, т. е. при удлинении на 10 см стабилизация в аппарате и в гипсовой повязке должна составлять 10 мес.

При удлинении бедра с помощью остеотомии место для остеотомии выбирают в зависимости от деформации. Если бедро не искривлено, остеотомию проводят в нижней метафизарной зоне. При искривлении бедра рассечение кости проводят в пло-

скости деформации. В последнее время удлинение бедра осуществляют применением остеотомии на границе средней и нижней трети его с использованием деминерализованных трансплантатов. Необходимость более высокой остеотомии вызвана тем, что деминерализованные трансплантаты нужной длины невозможно использовать при низкой остеотомии. Сроки образования регенерата сокращаются в 3—4 раза; срок стабилизации в аппарате ограничивается 1,5 мес, после чего отпадает необходимость в гипсовой повязке, не приходится в последующем разрабатывать контрактуры тазобедренного сустава.

УДЛИНЕНИЕ ГОЛЕНИ

Удлинение укороченной голени является одним из наиболее разработанных разделов детской ортопедии [Илизаров Г. А. и др., 1976; Моргун В. А., 1973].

Наиболее целесообразным методом удлинения голени у ребенка является остеотомия с использованием деминерализованных трансплантатов. С этой целью из 1 или 2 разрезов проводят остеотомию обеих берцовых костей на границе верхней и средней трети и укладывают вокруг отломков деминерализованные трансплантаты (длина их должна быть больше предполагаемой величины удлинения на 2—3 см). Пересечение костей голени в верхней трети целесообразно проводить на одном уровне. Существует методика [Кислов А. И., 1976] выполнения оперативного вмешательства из одного разреза. Разрез выпуклостью кнаружи проводят на уровне средней и верхней трети голени. Косую остеотомию голени делают в плоскости, приближающейся к фронтальной, после чего длинный разгибатель пальцев смещают кнутри на передний сосудисто-нервный пучок и проводят остеотомию малоберцовой кости.

Пересечение костей голени на одном уровне в проксимальной ее части позволяет устранить не только

сопутствующие, но и предупреждает возникновение вторичных деформаций, прежде всего вальгусную. Процесс удлинения голени такой же, как и на бедре.

Устранение укорочения голени при неопороспособной стопе более сложно, так как, кроме удлинения самой голени, необходимо провести стабилизацию голеностопного сустава. Чаще неопорная стопа наблюдается у больных с последствиями полиомиелита, миелодисплазии, при врожденном укорочении одной из костей голени.

При полном параличе мышц голени с разболтанным голеностопным суставом наиболее целесообразным является удлинение с одновременным открытым компрессионным артрорезом стопы. Артрорез проводят по методике Опделя — Лортиуара, после чего через кости стопы параллельно подошвенной ее поверхности проводят две взаимно перекрещивающиеся спицы. Одна из них проходит по задненаружной поверхности пяточной кости к I плюсневой, другая — от задневнутренней к V плюсневой. Спицы закрепляют в эллипсоидной приставке. Аппарат из 2—3 колец накладывают на голень. С помощью коротких стержней приставка крепится к дистальному кольцу аппарата.

ДЕФОРМАЦИИ НА ПОЧВЕ ОПУХОЛЕПОДОБНЫХ ДИСПЛАЗИЙ

Деформации верхних и нижних конечностей, возникшие вследствие диспластических процессов, разнообразны по своим проявлениям и представляют большие трудности при лечении. Это связано с многими причинами. Одна из них — недостаточная изученность закономерностей перестройки патологической ткани в процессе онтогенеза, а также отсутствие достаточных сведений о влиянии различных хирургических вмешательств на течение патологического процесса. Хрящевая и фиброзная дис-

плазии, экзостозная «болезнь» могут привести к значительным нарушениям роста и явиться причиной возникновения укорочений и искривлений костей. Особенно сложные деформации возникают при нарушении одной из парных костей сегмента при проявлении дисплазии у маленького, растущего ребенка. Эти деформации обусловлены, прежде всего, неравномерностью роста при асимметричном поражении зон роста. На почве дисплазии могут развиваться укорочения и искривления плечевой кости, деформации по типу болезни Маделунга, лучевая и локтевая косорукость, искривление и укорочение бедренных, большеберцовых костей, ложные суставы. Лечение этих деформаций сложное. В значительной мере исправление грубых деформаций удастся достичь благодаря применению чрескостного остеосинтеза аппаратами.

Наиболее частой причиной возникновения сложных вторичных деформаций является дисхондроплазия, или болезнь Олье, экзостозная «болезнь», несколько реже — дисплазия.

Дисхондроплазия — одно из распространенных системных заболеваний скелета у детей, вызывает множественные деформации костей. Эта болезнь встречается в 4% случаев по отношению ко всем диспластическим и опухолевым процессам у детей. В основе патогенеза лежит несвоевременная, замедленная оссификация хряща в костях в эмбриональном периоде, в результате чего на отдельных участках кости остается неоссифицированный хрящ. Чаще всего эти патологические очаги локализируются в метафизах длинных трубчатых костей, в костях кисти, таза, стопы. При поражении дисхондроплазией бедренных и большеберцовых костей наиболее ярко и рано проявляются укорочение и искривление конечностей, что объясняется локализацией эмбриональной хрящевой ткани вблизи активных зон роста [Волков М. В., 1973]. В дальнейшем по мере роста деформация прогрессирует, ведет к искривлению и вывиху

одной из парных костей. Рентгенологическим исследованием выявляют различные по плотности очаги просветления в костной ткани с участками обызвествления. При асимметричном расположении патологической хрящевой ткани наряду с укорочением возникает и искривление кости. При равномерном распределении очага по кости чаще наблюдаются укорочения.

При лечении деформаций конечности, возникающих в результате **болезни Олье**, наряду с различными хирургическими методами в последнее время стали применять чрескостный остеосинтез. Характер операции и особенности применения чрескостного остеосинтеза зависят в основном от степени зрелости и распространения процесса. Так, при наличии очага с незрелой хрящевой тканью по всему поперечнику кости возможно применение закрытого дистракционного остеосинтеза с целью устранения искривления и удлинения сегмента. При краевом расположении хрящевой ткани дистракцию применяют в сочетании с косой удлиняющей остеотомией.

При закрытом разрыве патологической ткани при болезни Олье растяжение проводят медленно, разрыв наступает в наименее прочном участке сегмента. Хрящевая ткань растягивается и разрывается не по ровной линии, а по изломанной кривой так, что отдельные участки ткани располагаются в просвете дефекта. Это способствует более быстрому обызвествлению регенерата и одновременной перестройке патологической хрящевой ткани в костную. Процесс регенерации протекает при этом довольно активно у детей до 10-летнего возраста. Через 4 нед на рентгенограмме по всей длине дефекта отмечается появление регенерата в виде просветления гомогенной плотности. В дальнейшем, параллельно с увеличением диастаза, увеличивается и уплотняется участок вновь образованной кости, а к моменту окончания дистракции через 2 — 3 мес появляется

продольная исчерченность регенерата с участками более или менее плотной ткани. Полная трансформация регенерата заканчивается к году, при этом проследить за образованием костномозговой полости невозможно из-за наличия оставшихся участков хрящевой ткани. Хрящевая ткань под влиянием растяжения в условиях стабильной фиксации претерпевает дальнейшее развитие, оссифицируется, увеличивается ее прочность, и постепенно она трансформируется в кость. В случаях, когда хрящевой очаг небольшой величины, сохранилась прочная кортикальная пластинка и провести закрытый разрыв патологической зоны нет возможности, применяют остеосинтез. В этих случаях на рентгенограммах через 4 нед появляются первые признаки образования регенерата. В области все увеличивающегося дефекта по всей толще метафиза появляется гомогенное образование. К 8—10 нед регенерат имеет продольную тяжистость, и наступает выраженное его уплотнение. В зависимости от степени компенсации укорочения и устранения сопутствующей деформации сегмента регенерат выявляется на всем протяжении дефекта и соединяет концы отломков к 4—6 мес. Уплотнение регенерата, свидетельствующее о достаточной его прочности, происходит к 6—7 мес с момента начала distraction. Дальнейшая фиксация продолжается еще около 4—6 мес.

Экзостозная хондродисплазия встречается в 36% среди всех больных с опухолями и диспластическими процессами и иногда сопровождается деформациями длинных трубчатых костей [Волков М. В., 1976]. Наиболее сложные деформации возникают при поражении одной из парных костей предплечья или голени, а также пальцев кисти. Чаше отмечается множественная форма, реже — единичные поражения костей. При поражении костей предплечья экзостозы располагаются в дистальном отделе костей предплечья, так как они являются следствием извращен-

ного развития эпифизарного хряща. Разрастаясь в метафизарных отделах, экзостозы растут в сторону от эпифизарного росткового хряща и перемещаются в метафизарную часть кости. Такой патологический рост эпифизарных пластинок ведет к образованию искривлений кости с отставанием в росте. При поражении обеих костей или голени, симметричном по тяжести, развивается укорочение без заметных функциональных расстройств. Поражение же одной из костей, особенно предплечья, приводит к тяжелым косметическим и функциональным нарушениям. Чаше эти дефекты возникают при поражении локтевой, реже — лучевой костей. Следствием поражения экзостозом одной из этих костей является локтевая или лучевая косорукость. При этом наряду с девиацией кисти в одноименную с пораженной костью сторону отмечается выстояние экзостозов. По мере роста ребенка деформация, как правило, прогрессирует. Особенно это заметно при поражении локтевой кости, при продолжающемся укорочении которой искривляется лучевая кость с углом, открытым в сторону отклонения кисти. Постепенно происходит растяжение кольцевидной и боковой коллатеральной связок лучезапястного сустава. Прогрессирующее несоответствие в длине костей предплечья и искривление их приводит в конечном итоге к вывиху головки луча и смещению лучевой кости вверх. Укорочение предплечья у этих больных достигает 6—8 см, наряду с искривлением костей предплечья наблюдается ограничение супинационно-пронационных движений. Сгибательно-разгибательные движения в лучезапястном суставе сохраняются в полном объеме. При вывихе головки луча разгибание в локтевом суставе у большинства больных ограничено, а у ряда больных отмечается сгибательная контрактура в локтевом суставе. Ограничение объема этих движений отчасти можно объяснить наличием экзостозов в области дистального лучелоктевого сочленения,

но главная причина заключается в нарушении анатомических взаимоотношений костей лучезапястного и локтевого суставов. Функция верхней конечности снижается у этих детей в 4—5 раз по сравнению со здоровыми детьми. Рентгенологическая картина характеризуется наличием костно-хрящевых экзостозов, различных по величине и форме, на дистальном конце локтевой кости и укорочением ее. Чаще всего экзостозы занимают $2/3$ диафиза кости.

В зависимости от тяжести заболевания и его выраженности различают 3 степени локтевой косорукости [Моргун В. А., 1976]. К 1-й группе относят больных с деформацией предплечья, обусловленной только укорочением локтевой кости; ко 2-й — с деформацией предплечья, вызванной укорочением локтевой кости, подвывихом или вывихом головки лучевой; к 3-й — с укорочением локтевой кости, вывихом головки или варусной деформацией лучевой кости.

При деформации I степени проводят ревизию выступающей части костно-хрящевого экзостоза локтевой кости, косую остеотомию локтевой кости через экзостоз или непосредственно над ним и накладывают аппарат с целью выравнивания длины костей предплечья. В верхнем отделе одну из спиц проводят в положении супинации через обе кости предплечья, в нижнем — обе спицы проводят через укороченную кость.

При лечении деформаций II степени к частичной резекции костно-хрящевого экзостоза локтевой кости добавляют наложение дополнительного кольца аппарата в области средней трети лучевой кости с целью постепенного низведения последней и устранения вывиха головки лучевой кости. При этом в верхнем кольце обе спицы проходят только через локтевую кость, в среднем — через лучевую.

При деформациях III степени к описанным выше методикам неко-

торые авторы [Сосненко Е. Г., 1981] добавляют корригирующую остеотомию лучевой кости в плоскости искривления с фиксацией фрагментов винтами. Путем одновременного удлинения локтевой кости и всего предплечья проводят вправление головки луча и исправление деформации предплечья. Следует отметить, что спицы в верхнем кольце аппарата проводят через локтевую кость, в нижнем кольце обе спицы проводят через лучевую кость. Удлинение локтевой кости проводят с применением направляющей низводящей спицы. Дистракцию начинают через 4—5 дней после хирургического вмешательства. Ткань экзостоза в процессе лечения трансформируется в кость. Продолжительность дистракции зависит от величины укорочения локтевой кости, от степени вывиха головки лучевой кости и составляет в среднем 3—3,5 мес. С момента дистракции больные занимаются лечебной гимнастикой, обращая особое внимание на восстановление функции в лучезапястном и локтевом суставах.

Фиброзная дисплазия так же, как и другие опухолеподобные дисплазии, может явиться причиной возникновения различных деформаций верхних и нижних конечностей. Этот порок формирования кости связан с остановкой и извращением остеогенеза на стадии эмбрионального развития. Как и всякий диспластический процесс, он проявляется в детском возрасте. Появление деформаций и медленное их прогрессирование вызвано разрастанием фиброзной ткани в костях, возникновением патологических зон перестройки и патологических переломов. Воздействие на фиброзную ткань с помощью чрескостного аппарата весьма проблематично. Наблюдения показали, что перестройка патологической фиброзной ткани под влиянием компрессии и дистракции не происходит [Андрианов В. Л., 1980].

ОСТЕОСИНТЕЗ В ДЕТСКОЙ ТРАВМАТОЛОГИИ

Консервативное лечение переломов у детей является основным. После репозиции отломков накладывают гипсовую повязку. Однако при отдельных видах переломов внешняя иммобилизация не обеспечивает стабильного положения отломков. В этих случаях прибегают к остеосинтезу.

У детей остеосинтез применяют после закрытой репозиции, когда отломки имеют тенденцию к вторичному смещению, а также при внутрисуставных переломах [Волков М. В. и др., 1978].

Остеосинтез используют при неправильно сросшихся переломах, а также при последствиях травм. У детей репаративные процессы протекают значительно активнее, чем у взрослых; заживление переломов происходит в более короткие сроки; несращение костей после переломов бывает редко; кроме того, у них нет тенденции к развитию контрактур после переломов. В детской травматологии следует отдавать предпочтение простым способам остеосинтеза.

При проведении операции остеосинтеза избегают механического повреждения метаэпифизарного росткового хряща, а также сосудов, обеспечивающих его кровоснабжение. Кроме того, учитывают, что в случае нагноения после оперативного вмешательства возможно разрушение росткового хряща. Все это может стать причиной нарушения роста кости и возникновения тяжелых деформаций. Необходимо также помнить, что после остеосинтеза могут быть

и другие осложнения: повреждение крупных сосудов и нервных стволов, замедленная консолидация и др.

Выбор того или иного способа соединения костей зависит от локализации перелома, времени, прошедшего с момента травмы, возраста пострадавшего и др. Неправильный выбор способа остеосинтеза, погрешности, допущенные в ходе вмешательства, нередко приводят к серьезным осложнениям.

Удаление фиксаторов проводят после сращения перелома, не откладывая на длительное время. В случае развития гнойного воспаления в области фиксатора он подлежит более раннему удалению.

ВНУТРЕННИЙ ОСТЕОСИНТЕЗ

Остеосинтез спицами. Среди применяющихся в настоящее время способов фиксации отломков наибольшее распространение у детей получил остеосинтез с помощью спиц Киршнера [Бондаренко Н. С., 1969, и др.]. Простота, общедоступность, достаточная надежность, сравнительно малая частота осложнений обеспечили этому методу доминирующее положение в детской практике. Важным преимуществом этого способа является возможность осуществления его как при открытой, так и закрытой репозиции.

После сопоставления отломков их фиксируют чрескостно спицами. Спицы проводят с помощью ручной или электрической дрели. В редких случаях для этой цели используют

специальную ручку. Для остеосинтеза отломков применяют две или несколько таких спиц или инъекционных игл. Одной спицей фиксируют небольшие костные фрагменты, при переломах коротких трубчатых костей интрамедуллярно применяют также 1 спицу.

Наиболее часто используют две взаимно перекрещивающиеся спицы. В ряде случаев целесообразно проведение спиц параллельно. При многооскольчатых переломах отдельные костные фрагменты соединяют между собой спицами, проведенными в различных направлениях, в таких случаях используют 3 и более спиц. Однако в остальных случаях одновременное использование большого количества спиц нежелательно.

При косых переломах для создания встречно-боковой компрессии между отломками используют спицы с упорными площадками, закрепленными в скобе ЦИТО или других приспособлениях.

Как при закрытой, так и при открытой репозиции концы фиксирующих спиц оставляют над поверхностью кожи. Это исключает необходимость повторного оперативного вмешательства с целью их извлечения, что также является одним из существенных достоинств метода.

Показания к применению остеосинтеза возникают при лечении «свежих» переломов различных локализаций. При свежих внутрисуставных и околосуставных переломах он является методом выбора. Его с успехом также применяют после остеотомии, предпринимаемых с целью устранения посттравматических деформаций.

Ошибки и осложнения. В результате нарушения техники проведения спиц, а также трудностей ориентировки, возникающих при значительном отеке тканей, возможно повреждение крупных сосудов и нервных стволов. Во избежание этих осложнений необходимо строго руководствоваться анатомией поврежденного сегмента конечности.

Фиксация только 1 спицей не дает надежного обездвиживания, возможно смещение костного фрагмента. Не всегда введенные спицы проходят через оба фрагмента, что может быть причиной вторичного смещения отломков. Для предупреждения этого осложнения после операции необходимо проводить рентгенологический контроль.

После проведения спиц концы их загибают. Это предотвращает погружение их под кожу под давлением гипсовой повязки. При возникновении этого осложнения для удаления спиц требуется оперативное вмешательство, которое может быть не простым и травматичным.

Наиболее частым осложнением является нагноение мягких тканей вокруг спиц. Для профилактики гнойных осложнений спицы вводят со строгим соблюдением правил асептики. Места проведения спиц тщательно закрывают шариками, смоченными спиртом. При появлении первых признаков воспаления спицы удаляют, что приводит обычно к ликвидации воспаления.

Применяют для остеосинтеза также съемные шилья. Они используются для остеосинтеза костных фрагментов при внутрисуставных переломах. Остеосинтез применяют как при закрытой, так и при открытой репозиции. Такой остеосинтез более надежен, и создается компрессия между отломками. Однако, как и при применении спиц, при этом методе наблюдаются нагноения мягких тканей.

Некоторые хирурги для соединения костей используют различные устройства, которые создают достаточно эффективную компрессию между отломками, что не только предупреждает вторичное смещение отломков, но и способствует более быстрому сращению перелома. Авторы обычно применяют компрессирующие устройства собственной конструкции, так как серийный выпуск их не налажен. Устройства проводят через маленький разрез на коже. Техника применения их сложна, что не

способствует их широкому внедрению в практику.

Интрамедуллярный остеосинтез штифтами. Одни хирурги от этого метода отказались полностью, другие сужают показания к его применению, считая его травматичным, часто приводящим к осложнениям [Kuner E., 1976; Seringe R., 1980], и только некоторые травматологи без достаточного основания расширяют показания к применению внутрикостного остеосинтеза. Большинство специалистов рекомендуют применять его у детей старшей возрастной группы (12—15 лет). К нему прибегают при переломах плеча, костей предплечья и бедра, когда имеется значительное смещение, а также при сочетанных повреждениях и множественных переломах.

Интрамедуллярный остеосинтез применяют при лечении ложных суставов в сочетании с костной ауто- или аллопластикой. В последние годы для этих целей используют деминерализованные костные трансплантаты (В. Л. Андрианов и др.). Используют штифты Богданова, ЦИТО, которые обеспечивают достаточную степень неподвижности фрагментов. Штифты предварительно подбирают по ширине костномозговой полости и длине кости.

Существует несколько способов проведения штифтов. У детей применяют прямой или ретроградный способ. При первом из них одним разрезом обнажают место перелома, другим — область, где в одном отломке просверливают канал. Штифт вводят в костномозговую полость этого отломка, а затем после репозиции — во 2-й отломок. При ретроградном способе штифт вводят в костномозговую полость отломка через рану, чтобы его конец выступал над кожей. Над выступающей частью делают маленький разрез, в который и продвигают штифт. Затем сопоставляют отломки, и штифт перемещают в обратном направлении в другой отломок.

Оперативное вмешательство проводят за пределами зоны росткового

хряща во избежание его повреждения. При выполнении интрамедуллярного остеосинтеза могут возникнуть осложнения. Наиболее серьезным из них является жировая эмболия. Могут наблюдаться и переломы гвоздя, остеомиелит, замедленная консолидация и др.

Частой технической ошибкой является проведение гвоздя во 2-й отломок на недостаточную длину. Слишком толстый гвоздь может расколоть кость, к тому же встречаются трудности при заколачивании его в суженную часть костномозговой полости, возможно образование диастаза между отломками. Очень тонкий штифт не создает прочной фиксации и не удерживает отломки в правильном положении. При неверном выборе направления канала для введения гвоздя последний может легко пройти в мягкие ткани.

Для удобства удаления стержня свободный конец его оставляют выступающим над костью не менее чем на 1 см. Для этой же цели конец гвоздя изгибают, чтобы его можно было легко захватить инструментом. Однако значительно выступающий из кости свободный конец штифта ограничивает движения сустава или оказывает давление на кожу, что может привести к пролежню.

Внутренний остеосинтез пластинками не нашел широкого применения в детской травматологии. Только при лечении посттравматических деформаций верхней и нижней трети бедренной кости применяют металлические пластинки. Наиболее часто их используют при варизирующей или вальгизирующей остеотомии проксимального конца бедра (пластинки Блаунта, ЦИТО).

Шурупы для фиксации отломков у детей применяют при внутрисуставных переломах. Особенно эффективными они оказались при лечении застарелых внутрисуставных переломов и ложных суставов, где необходима компрессия между фрагментами. Для фиксации свежих переломов шурупы применяют редко. Исключе-

ние составляют переломы локтевого отростка.

Скрепление отломков трансоссальными шелковыми или капроновыми лигатурами часто связано с техническими трудностями и дополнительной травмой мягких тканей. К тому же такую фиксацию нельзя считать вполне надежной, поэтому такой вид остеосинтеза не применяется.

Применение остеосинтеза проволокой у детей стремятся избежать. Однако при переломах надколенника он является методом выбора. Проволочный шов также показан в случаях повторных отрывов локтевого отростка.

Использование того или иного способа внутреннего остеосинтеза не исключает необходимости достаточно надежной наружной иммобилизации поврежденной конечности. Нарушение этого требования может привести не только к смещению отломков, но и к изгибу или перелому фиксатора, а также другим осложнениям.

Сроки начала нагрузки на поврежденную конечность устанавливают строго индивидуально в зависимости от локализации и вида перелома, возраста пострадавшего, вида и степени надежности остеосинтеза отломков. При лечении внутрисуставных переломов, в том числе с использованием остеосинтеза, движения в оперированном суставе начинают после полной консолидации перелома. Более раннее прекращение иммобилизации таит в себе опасность несращения перелома, развития деформации и других осложнений.

ЧРЕСКОСТНЫЙ ОСТЕОСИНТЕЗ АППАРАТАМИ

В последние годы при лечении переломов у детей все большее распространение получает чрескостный остеосинтез с помощью аппаратов [Кондрашин Н. И., Прохоренко А. С., 1971; Карагодин Г. Е., 1982; Швед С. И., Сысенко Ю. М., 1983, и др.].

Г. А. Илизаров считает его методом выбора при лечении переломов всех локализаций у детей. Внеочаговый остеосинтез имеет свои преимущества, и обоснованное его использование дает в руки врачей еще один эффективный способ лечения.

Аппарат позволяет осуществить сопоставление отломков и надежную их фиксацию. Гипсовая иммобилизация не применяется.

Предложено более 200 аппаратов различных конструкций. В настоящее время аппараты совершенствуются, в них вводят новые узлы с целью повышения их эффективности и упрощения техники наложения.

Наряду с положительными свойствами, этот метод имеет и существенные недостатки, которые не позволяют ему конкурировать с более простыми и физиологичными методами лечения, используемыми в детской травматологии.

Недостатками чрескостного остеосинтеза являются возможность повреждения крупных сосудов и нервных стволов, травмирование кожи спицами, частые воспаления мягких тканей вокруг спиц, «спицевой» остеомиелит, болевой синдром, косметические дефекты, связанные с образованием послеоперационных рубцов, а также неудобство для больных. Наложение аппарата требует много времени, дополнительная коррекция и замена спиц также связаны с определенными трудностями и затратой времени, уход за спинами требует особого внимания, велики затраты времени и перевязочного материала. Для наложения аппарата необходимы соответствующая подготовка хирурга и оснащение.

Отмеченные недостатки являются причиной того, что при свежих переломах у детей метод чрескостного остеосинтеза применяют редко, однако при открытых переломах со значительным размозжением тканей он имеет много сторонников [Тер-Егизаров Г. М., 1980; Калнберз В. К., 1981, и др.]. Его также используют при лечении неправильно сросшихся

переломов и различных последствиях травм. Удлинение кости осуществляют путем остеотомии или дистракционного эпифизеолиза. Последний метод требует к себе весьма осторожного подхода, поскольку последствия применения его еще изучены недостаточно.

Особенно эффективным чрескостный остеосинтез является при лечении ложных суставов и дефектов длинных трубчатых костей. Преимущество этого метода заключается в том, что он показан и при наличии хронического остеомиелита. При этом нет риска получить обострение остеомиелитического процесса. Нередко ложный сустав излечивается без вмешательства на нем. Если ложный сустав сочетается с деформацией кости, аппарат позволяет устранить и ее. Однако при атрофических ложных суставах закрытым способом часто не удается достигнуть сращения. В таких случаях обнажают костные отломки и создают встречно-боковую компрессию спицами с упорными площадками. После сращения фрагментов проводят удлинение конечности с помощью аппаратов. С этой целью проводят остеотомию за пределами измененной кости.

С целью повышения эффективности оперативных вмешательств по поводу ложных суставов чрескостный остеосинтез сочетают с костной пластикой.

Выбор количества колец и места для проведения спиц основывается на клинико-рентгенологических данных. В детском возрасте спицы проводят вне зон роста во избежание их повреждения, тщательно обрабатывают кожу в местах выхода спицы для предупреждения развития околоспицевого гнойного процесса.

На сегодняшний день еще не разработаны четкие показания к применению аппаратов в детской практике, недостаточно изучены осложнения, встречающиеся при их применении, а также не дан исчерпывающий ответ на вопрос о том, при каких условиях и в каких рамках допустимо исполь-

зование этого метода при переломах у детей. Нельзя переносить этот метод из практики отделений для взрослых в клинику детской травматологии без соответствующей критики, без учета анатомо-физиологических особенностей организма.

ОСТЕОСИНТЕЗ ПРИ ПЕРЕЛОМАХ РАЗЛИЧНОЙ ЛОКАЛИЗАЦИИ ПЕРЕЛОМЫ КОСТЕЙ ВЕРХНЕЙ КОНЕЧНОСТИ

Переломы ключицы. Остеосинтез при переломах ключицы у детей применяют редко, такие переломы успешно лечат консервативно. Показания и методика соединения костей зависят от локализации перелома.

При переломе ключицы в среднем отделе показания для остеосинтеза возникают в основном, когда имеется угроза повреждения отломками сосудисто-нервного пучка. Место перелома обнажают разрезом кожи по нижнему краю ключицы. Для фиксации отломков применяют тонкие металлические штифты. В одном из отломков просверливают канал, через который проводят штифт. После репозиции его проводят в другой отломок. Иногда используют ретроградный способ введения штифта. В таких случаях канал просверливают из раневой поверхности отломка. В этом же направлении проводят и гвоздь. После выведения его в отверстие в кости отломки сопоставляют, и гвоздь перемещают в обратном направлении в другой отломок. Интрамедуллярный остеосинтез штифтом применяют при лечении ложных суставов ключицы. Во время оперативного вмешательства концы отломков освежают и прочно соединяют металлическим штифтом. Остеосинтез обязательно сочетают с костной ауто- или аллопластикой.

При переломах акромиального конца ключицы отломки фиксируют спицами. Показания для остеосинтеза возникают в тех случаях, когда

имеется значительное смещение и определяется симптом «клавиши». Отломки трудно удержать в правильном положении гипсовой повязкой, и предпочтительнее остеосинтез.

Методика. Область перелома обнажают разрезом, идущим по нижнему краю ключицы. Разрез в наружной части продолжают кзади. Отломки сопоставляют и фиксируют спицей. Остеосинтез можно выполнить закрытым способом. После сопоставления отломков проводят спицу с помощью электродрели. Она проходит через центральный отломок в периферический.

Спицы удаляют через 3 нед. Если остеосинтез осуществлен штифтом, его извлекают через 1—2 мес после операции. При лечении ложных суставов иммобилизацию осуществляют торакобрахиальной гипсовой повязкой на протяжении 3—4 мес. Фиксатор удаляют через 4—5 мес.

Переломы плеча. Частота применения остеосинтеза зависит от уровня перелома; его используют при переломах в верхней трети плеча, переломывывихах и переломах со значительным смещением отломков у детей 12—14 лет. Отломки фиксируют несколькими спицами, проведенными через большой бугорок, или металлическим штифтом.

Методика. Используют передний хирургический доступ. Разрез кожи делают вертикально по ходу дельтовидно-грудной борозды. В ране обнаруживают *v. сaphalis* и вместе с большой грудной мышцей отводят кнутри, ключичную порцию дельтовидной мышцы — кнаружи. Штифт сначала вводят кверху через небольшой дополнительный разрез. Отломки сопоставляют и удерживают костодержателем. Далее штифт перемещают в обратном направлении в периферический отломок. Повреждение при этом эпифизарной пластинки не приводит к нарушению роста, так как канал в ней делают в центральной зоне. Иммобилизация гипсовой лонгетой до 3 нед, штифт удаляют через 1,5—2 мес.

При *переломах диафиза плечевой кости* к операции прибегают при повреждении лучевого нерва, когда необходима ревизия его.

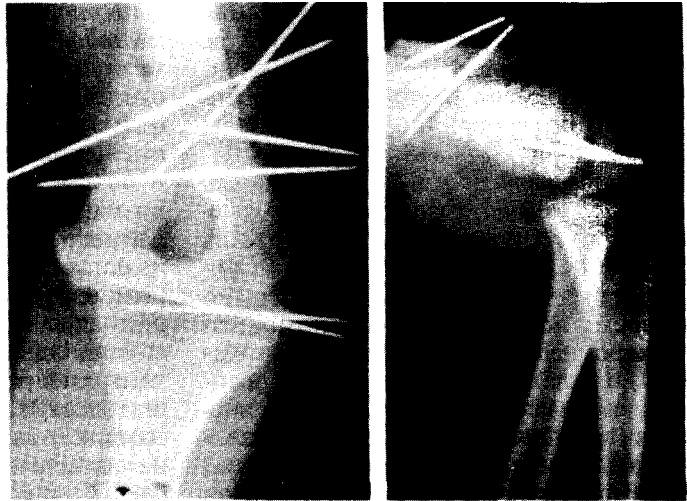
Методика. Вмешательство осуществляют через 2 разреза. 1-м разрезом обнажают место перелома, проводят ревизию лучевого нерва. 2-й разрез делают по задней поверхности плеча на 2—3 см выше локтевого отростка. Сухожильное растяжение трехглавой мышцы разделяют продольно и подходят к плечевой кости; в ней делают канал, идущий снизу вверх, через который вводят гвоздь Богданова до уровня перелома. После сопоставления отломков его забивают в костномозговую полость центрального отломка. Конец штифта для удобства извлечения загибают. Штифт удаляют через 1—2 мес.

При *ложных суставах плечевой кости* остеосинтез осуществляют металлическим штифтом. После обработки концы отломков предварительно освежают. Операцию заканчивают применением костной пластики. Штифт удаляют после сращения отломков через 2—3 мес после операции.

При *переломах нижней трети плечевой кости* остеосинтез применяют часто. 1-е место среди них занимают чрезмыщелковые переломы, при которых имеется тенденция к вторичному смещению отломков. Во избежание этого осложнения прибегают к остеосинтезу. Его осуществляют спицами (рис. 109). Остеосинтез применяют как закрытый, так и открытый после оперативного обнажения отломков и репозиции.

Остеосинтез показан при *разгибательных чрезмыщелковых переломах* с косым расположением плоскости излома и устраненном смещении отломков и их нестабильности, а также при повреждении нервов и признаках нарушения периферического кровообращения. Остеосинтез является методом выбора при абдукционных и аддукционных чрезмыщелковых переломах. Отломки соединяют спи-

Рис. 109. Остеосинтез спицами при внутрисуставном переломенижнейтретиплеча.



цами после открытой репозиции. При сгибательных чрезмышелковых переломах показания для остеосинтеза возникают редко, в основном при большом смещении отломков и нестабильности их.

Заслуживают внимания некоторые детали техники остеосинтеза спицами. В связи с тем, что при наличии значительной припухлости области локтевого сустава, наблюдающейся при чрезмышелковых переломах, проведение спиц связано с определенными трудностями, одну спицу без труда проводят через область наружного надмышелка плеча, другую — через внутренний надмышелок плеча. Во избежание повреждения локтевого нерва спицу вводят у внутреннего края локтевого отростка, который является более отчетливым ориентиром. Правильность проведения спиц контролируют рентгенологически. Если спица проведена только через один отломок, то рядом с ней проводят другую спицу, а 1-ю спицу удаляют.

Кроме повреждения локтевого нерва, при остеосинтезе могут встречаться и другие осложнения. Наиболее частым из них является нагноение мягких тканей вокруг спиц. В качестве профилактической меры в послеоперационном периоде назначают УВЧ. В случае нарастания вос-

палительного процесса спицу извлекают.

Вследствие того, что спицы располагаются только в одной фронтальной плоскости, в период иммобилизации возможно возникновение определенного разгибательного вторичного смещения отломков под влиянием тяжести предплечья. Причиной такого осложнения является неправильная внешняя иммобилизация. Поэтому и при остеосинтезе спицами внешняя иммобилизация во всех случаях должна быть достаточно надежной, чтобы предотвратить это смещение.

При чрезмышелковых переломах плечевой кости с неполностью устраненным смещением нередко возникает варусная деформация. Если она превышает 20° , то возникают показания для ее устранения путем надмышелковой остеотомии. Если при корригирующей остеотомии плечо пересекают полностью, остеосинтез осуществляют спицами. В тех случаях, когда пересекают только наружную часть плеча и иссекают клин, а остальную часть надламывают для сближения раневых поверхностей, необходимость в проведении внутренней фиксации спицами отпадает. Отломки в таких случаях остаются хорошо связанными между собой, поэтому ограничиваются проведением 2 спиц только с наружной стороны:

одну через головку мыщелка плеча, 2-ю — через наружный надмышелок.

Спицы извлекают через 3 нед. С этого времени начинают постепенно разработку движений в локтевом суставе.

Остеосинтез переломов головки мыщелка плеча. Если отломок смещен только по ширине, его удается репонировать закрытым путем. Хирург при этом придавливает его к своему ложу пальцем и с помощью электродрели фиксирует двумя спицами. При наличии значительной ротации отломанного фрагмента прибегают к операции. Фрагмент фиксируют 2 спицами чрескостно. Однако для более надежной фиксации применяют шуруп или компрессирующее устройство. Остеосинтез шурупом возможен и при лечении ложных суставов головки мыщелка плеча.

Осложнения после остеосинтеза головки мыщелка плеча связаны в основном с тактическими ошибками и погрешностями в технике оперативного вмешательства. 1-е место среди осложнений занимает замедленная консолидация с развитием ложного сустава. Это возникает в тех случаях, когда закрытый Остеосинтез осуществляют не по показаниям (когда это надо делать открытым путем). Недостаточно прочный остеосинтез, плохая внешняя иммобилизация, а также раннее прекращение ее также являются причиной осложнений. Наблюдается также нагноение в ране и вокруг спиц. Эти осложнения встречаются чаще, чем при лечении переломов других локализаций [Панькин В. М., 1979]. Кроме того, наблюдается аваскулярный некроз плеча. Во избежание этих осложнений оперативное вмешательство проводят по строгим показаниям с соблюдением требований асептики, оно должно быть максимально щадящим. Большое значение для профилактики отмеченных осложнений имеют хорошая адаптация раневых поверхностей отломков, достаточно эффективная внутренняя фиксация и внешняя иммобилизация (до 2—3 мес).

Отрывные переломы внутреннего надмыщелка плеча. Этот вид переломов у детей встречается довольно часто. В результате тяги мышц, прикрепляющихся к надмыщелку, последний смещается не только по ширине, но и ротируется. Поэтому закрытая репозиция и остеосинтез не дают желаемого результата. Только отдельные авторы [Байрон Г. А., 1976] рекомендуют делать попытку репозиции и фиксации отломка с помощью спицы. Однако эта методика не получила распространения, так как вмешательство связано с риском повреждения спицей локтевого нерва, и часто развивается ложный сустав (25%), являющийся следствием неполной адаптации фрагмента, а также интерпозиции мягких тканей.

В связи с этим открытая репозиция и остеосинтез при переломах со смещением являются основными методами лечения таких переломов. Фиксацию фрагмента осуществляют различными способами — спицами. Спицами с упорной площадкой и компрессирующим устройством. Эффективным способом является остеосинтез с помощью съемного шила. Он создает нужную компрессию и препятствует повороту фрагмента вокруг фиксатора. Фиксатор удаляют через 3 нед.

Переломы блока плечевой кости встречаются редко, однако их трудно сопоставить закрытым путем, поскольку отломанный фрагмент, как правило, ротируется. Оперативным вмешательством осуществляют репозицию, отломки фиксируют.

Спицы удаляют через 3 нед и прекращают иммобилизацию. Осложнения при лечении переломов блока плечевой кости встречаются редко, однако может наблюдаться повреждение спицей лучевого нерва, а также воспаление мягких тканей вокруг спиц.

T- и V-образные переломы дистального конца плечевой кости. Они чаще встречаются у детей 13—14 лет. Остеосинтез спицей при их лечении является методом выбора. Закрытая

репозиция отломков при этих переломах удается редко, так как обычно имеется ротация отломков, возникающая в результате тяги прикрепляющихся к ним мышц. Поэтому адаптацию отломков и остеосинтез осуществляют открытым способом. Для подхода к области перелома пользуются или одним задним доступом, или двумя боковыми. Отломки сопоставляют и фиксируют спицами. Спицы проводят с таким расчетом, чтобы все они были связаны между собой. Этим требованием и определяется число спиц, необходимых для соединения отломков, а также направление их проведения, которое бывает самым различным. Через 3 нед спицы удаляют и начинают разработку движений в локтевом суставе.

Перелом шейки и головки лучевой кости. Вопрос о показаниях к остеосинтезу решают во время оперативного вмешательства; его применяют в тех случаях, когда имеется нестабильность отломков. Тенденция к вторичному смещению у детей обусловлена 2 факторами. В момент травмы у них часто происходит сминание губчатого вещества краев отломков и возникает несоответствие поверхностей их излома. Кроме того, при переломе надкостница у детей разрывается не по всему периметру кости. Оставшаяся неповрежденной надкостница способствует смещению их в первоначальное положение. При выявлении указанных особенностей перелома осуществляют остеосинтез спицей, проведенной чрессуставно. Для этого локоть сгибают до угла 90° , спицу проводят через головку мыщелка плеча с задней поверхности ее. Далее спица проходит суставную щель, центральный, а затем и периферический отломки. Ее стремятся провести через центр головки и шейки луча. Необходимость в проведении второй спицы обычно не возникает.

При переломе самой головки лучевой кости, который у детей бывает крайне редко, отломки соединяют или тонкими спицами, или чрес-

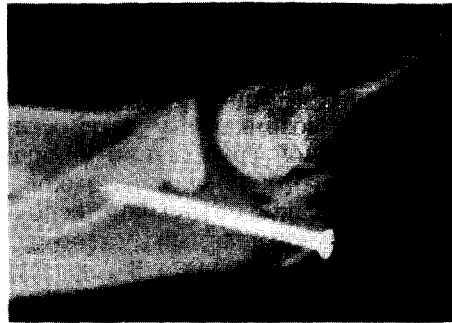

Рис. 110. Остеосинтез локтевого отростка винтом.

костными шелковыми швами. Во избежание погружения конца спицы под кожу его обязательно изгибают до 90° .

Спицу извлекают через 3—4 нед после операции. Вопрос о прекращении иммобилизации решается строго индивидуально в зависимости от сроков сращения перелома.

Перелом локтевого отростка. Наличие диастаза между отломками, превышающего 3 мм, является показанием для оперативного лечения. Область перелома обнажают дугообразным разрезом, идущим по наружному краю проксимального конца локтевой кости и обходящим локтевой отросток сверху. Образовавшийся кожный лоскут отводят кнутри и книзу. Отломки локтевого отростка адаптируют и фиксируют шурупом. Для создания необходимой компрессии шуруп проводят не по ходу костномозговой полости, а направляют его несколько кпереди, чтобы он проходил через кортикальный слой кости (рис. ПО). Металлическую конструкцию удаляют только после сращения перелома и восстановления костной структуры. Средний срок удаления фиксирующих устройств — через 3—4 мес после операции.

Переломы костей предплечья. Анатомически правильное сопоставление отломков при диафизарных переломах костей предплечья закрытым способом удается далеко не всегда. Однако у детей при устранении неблагоприятных смещений наступают

сращение и совершенная перестройка в области перелома. Поэтому показания для оперативного лечения и остеосинтеза при переломах костей предплечья возникают у детей старшей возрастной группы при наличии значительного сращения отломков.

Для фиксации отломков используют интрамедуллярный остеосинтез штифтами Богданова. В лучевую кость гвоздь проводят через канал, сделанный в ее дистальном отделе. Для этого выполняют задненаружный доступ на 3 см выше эпифизарной линии. Штифт сначала вводят в дистальный отломок до уровня перелома, затем, сопоставляя отломки, забивают и в другой отломок, обеспечивая их фиксацию.

Соединение отломков локтевой кости трудностей не представляет. Штифт в нее проводят ретроградно. Место перелома обнажают задним разрезом. Гвоздь вводят в центральный отломок до выхода его в подкожную клетчатку над локтевым отростком. Здесь делают небольшой разрез, через который гвоздь выводят наружу. Отломки сопоставляют, удерживают костодержателем, гвоздь перемещают в обратном направлении, в костномозговую полость периферического отломка. Во всех случаях добиваются плотного контакта отломков. Оставление диастаза между ними, равно как и пренебрежительное и грубое обращение с мягкими тканями во время оперативного вмешательства, может явиться причиной образования ложного сустава и других осложнений.

После операции руку иммобилизуют гипсовой лонгетой до образования костной мозоли. Штифты удаляют не раньше 2 мес с момента операции, после полной консолидации перелома, подтвержденной рентгенограммами.

Нестабильность отломков после репозиции перелома лучевой кости в нижней трети бывает очень редко. Если же она выявляется, то прибегают к остеосинтезу перекрещивающимися спицами.

У детей в результате нарушения роста иногда возникает укорочение одной из костей предплечья. Чаще это осложнение бывает при повреждении дистальной эпифизарной зоны лучевой кости. Вследствие этого развивается лучевая косорукость. Для ее устранения проводят косую остеотомию лучевой кости на уровне средней и нижней трети и накладывают аппарат для чрескостного остеосинтеза. Проводят 2 пары взаимно перекрещивающихся спиц: 1-я проходит через дистальный фрагмент, 2-я — через проксимальный. Одну из спиц в проксимальном отделе стремятся провести не только через лучевую, но одновременно и через локтевую кость. Затем спицы натягивают в кольца, которые, в свою очередь, соединяют между собой резьбовыми стержнями. Обычно бывает достаточно 2 колец. После заживления раны начинают медленное растяжение фрагментов (0,1 см/сут). Дистракцию продолжают до выравнивания длины костей, а фиксацию фрагментов — до полного их сращения.

Общий срок лечения составляет 3-4 мес.

Показания к остеосинтезу возникают при оперативном лечении *застарелых переломовывихов (Монтеджи)*. В зависимости от давности травмы, степени смещения головки луча в проксимальном направлении и других причин используют различные способы оперативного вмешательства. При небольшом сроке после травмы проводят остеотомию локтевой кости на уровне деформации и открытое вправление головки луча. Отломки локтевой кости фиксируют интрамедуллярно введенным штифтом, а головку лучевой кости — спицей, проведенной через головку мышелка с задней поверхности ее. В случаях значительного смещения головки луча, что бывает при больших сроках после травмы, предварительно низводят ее до уровня полученной вырезки локтевой кости, а затем осуществляют открытое вправление головки луча с остеото-

мией локтевой кости. Остеосинтез локтевой кости проводят штифтом.

Переломы костей кисти. Остеосинтез выполняют спицами как открытым, так и закрытым путем.

У детей нередко встречаются *эпифизолизы I пястной кости*, являющиеся эквивалентом перелома Беннета у взрослых. При них часто трудно удержать отломки в правильном положении, поэтому их фиксируют спицами.

Внутрисуставные переломы фаланг пальцев у детей наблюдаются не так редко. В таких случаях отломки стремятся сопоставить закрыто и фиксировать тонкими спицами, инъекционными иглами. При застарелых переломах, а также при неудачной репозиции показано открытое сопоставление отломков с последующей фиксацией их спицами.

При *диафизарных переломах пястных костей и фаланг* остеосинтез спицами осуществляют различными способами. В большинстве случаев предпочитают внутрикостный остеосинтез. Спицу проводят через область межфалангового сустава. Для этого сустав максимально сгибают. У детей надкостница толстая и прочная, поэтому у них эффективен и околокостный остеосинтез. При косых переломах фиксацию осуществляют 2 спицами. Их проводят перпендикулярно плоскости излома. Остеосинтез двумя тонкими перекрещивающимися спицами применяют только при поперечных переломах.

При переломах пястных костей оправдывает себя трансоссальная фиксация, когда поперечно или косопоперечно направляют 2 спицы через соседние пястные кости.

Остеосинтез спицами стал незаменимым при множественных и открытых переломах костей кисти.

В последние годы при неправильно сросшихся переломах костей кисти и различного характера последствиях травм широко используют чрескостный остеосинтез специально сконструированными для этих целей аппаратами. Особенно эффективны

аппараты при лечении дефектов и укорочений костей. Удлинение костей проводят путем остеотомии или дистракционного эпифизолиза.

ПЕРЕЛОМЫ КОСТЕЙ НИЖНЕЙ КОНЕЧНОСТИ

Переломы бедренной кости. *Переломы шейки бедренной кости* являются серьезными повреждениями. Исход их во многом зависит от своевременной диагностики и правильного выбора метода лечения. Высокий процент неудовлетворительных результатов после консервативных способов лечения побудил многих хирургов использовать открытую репозицию и внутреннюю фиксацию отломков. Однако опыт показывает, что остеосинтез с успехом можно осуществить и закрытым способом. Сначала отломки сопоставляют скелетным вытяжением, затем, не снимая вытяжения, их фиксируют 3—4 спицами.

Техника проведения спиц следующая. Для ориентировки по оси бедра на уровне его шейки проводят 3 спицы на расстоянии 2 см друг от друга. Делают контрольный рентгеновский снимок в 2 проекциях. После изучения рентгенограммы определяют спицу, которая прошла наиболее точно через отломки и параллельно ей. В шейку бедра проводят еще 2—3 спицы на достаточную глубину в расчете на хорошую фиксацию отломков (рис. 111). Спицы, которые прошли вне шейки бедра, удаляют. Затем накладывают кокситную гипсовую повязку с «окном» в верхнем отделе бедра для контроля спиц. Имобилизацию продолжают в среднем 3—4 мес в зависимости от локализации перелома, степени адаптации отломков и возраста пострадавшего.

Если с помощью скелетного вытяжения сопоставить отломки не удается, прибегают к оперативному вмешательству. Отломки также фиксируют спицами.

Одним из трудных разделов детской травматологии являются *ложные суставы шейки бедра*. Для ле-

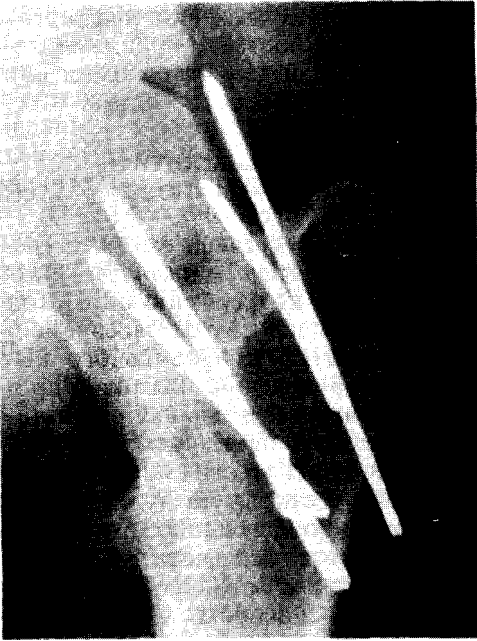


Рис. 111. Остеосинтез перелома шейки бедренной кости спицами.

чения этой сложной патологии предлагают самые различные методы. Среди них наиболее эффективным является остеосинтез аллотрансплантатом в сочетании с толстыми спицами. Через 2—3 мес после операции спицы удаляют и в возникшие каналы проводят тонкие аллотрансплантаты. Имобилизацию продолжают до полной консолидации.

Среди различных посттравматических деформаций верхнего отдела бедра чаще встречается *варусная деформация*. Для устранения ее применяют вальгизирующую остеотомию. Фрагменты при этом соединяют пластиной Блаунта или ЦИТО.

Техника оперативного вмешательства заключается в следующем. Делают разрез по наружной поверхности верхнего отдела бедра. Проводят поднадкостнично подвертельную остеотомию с иссечением наружного клина. Подбирают пластинку с учетом нужного угла отведения и вводят в шейку бедра. Отводят дистальный фрагмент до нижней площадки пластинки и соединяют их шурупами.

Накладывают кокситную гипсовую повязку на 2—3 мес. Пластинку удаляют через 3—4 мес после операции.

При *свежих переломах диафиза бедренной кости* показания для оперативного лечения возникают редко и только у детей старшего возраста при большом неустраненном смещении отломков. Для остеосинтеза предпочитают использовать штифт ЦИТО. Его проводят ретроградно. Наружным доступом обнажают место перелома. Штифт сначала вводят из раневой поверхности в костномозговую полость центрального отломка и выводят через вертельную ямку. В этой области делают небольшой разрез, через который штифт выводят в рану. Отломки сопоставляют и удерживают костодержателем. Затем штифт забивают в периферический отломок.

Во избежание жировой эмболии штифт проводят медленно. Во время проведения штифта необходимо принимать во внимание возможность повреждения ростковой зоны большого вертела. Чтобы избежать этого осложнения, штифт стремятся провести несколько кнутри от него. После операции оперированную конечность укладывают на шину. Штифт извлекают через 3—4 мес после операции.

При посттравматических деформациях диафиза бедра и в случае несращения его для остеосинтеза также используют штифт ЦИТО в сочетании с костной пластикой.

Переломы бедренной кости в нижнем отделе лечат путем закрытой репозиции с последующим наложением гипсовой повязки. Однако при нестабильности отломков их удается фиксировать чрескостно перекрещивающимися спицами (рис. 112). Показания для остеосинтеза спицами возникают иногда и при осгеепифизолизах дистального эпифиза бедра, при которых имеется большой метафизарный фрагмент. В таких случаях отломки трудно удержать гипсовой повязкой, так как они легко соскальзывают. Спицы стремятся проводить через метафизарный фраг-

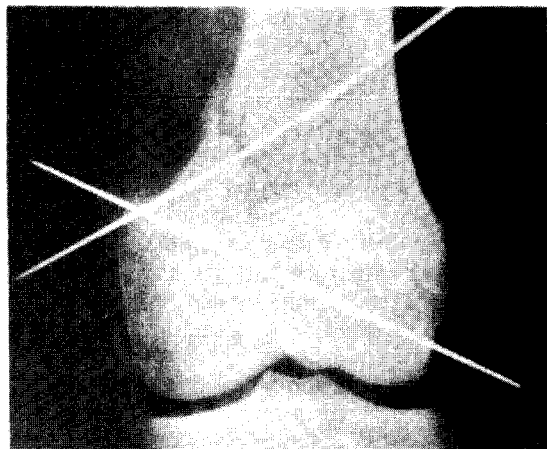


Рис. 112. Остеосинтез спицами перелома — эпифизеолиза нижней трети бедра.

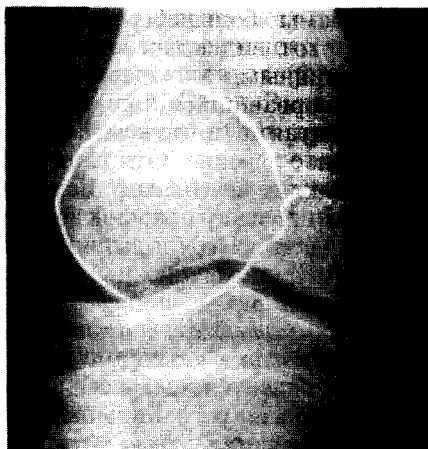


Рис. 113. Остеосинтез отломков надколенника проволокой.

мент, не повреждая ростковый хрящ. Удаляют спицы через 4 нед, а иммобилизацию продолжают до полного сращения перелома. Для этого обычно требуется не более 1,5—2 мес.

Переломы дистального эпифиза бедра со смещением фрагментов бывают очень редко. Они требуют анатомически правильного сопоставления отломков. Фиксацию их осуществляют спицами. В несвежих случаях применяют шурупы. Их проводят горизонтально вне ростковой зоны.

В детском возрасте нередко наблюдается *деформация коленного сустава*, связанная с повреждением дистальной ростковой зоны бедренной кости или с неправильным сращением ее перелома. В таких случаях возникают показания для надмышцелковой корригирующей остеотомии бедра. Фрагменты при этом соединяют спицами. Если имеется укорочение бедренной кости, то проводят остеотомию ее в нижнем отделе и накладывают чрескостный аппарат. Он позволяет устранить одновременно деформацию и укорочение бедра. Некоторые хирурги достигают этой цели путем дистракционного эпифизеолиза (В. Л. Андрианов). Для этого одну пару спиц проводят через диафиз бедра, другую — через дистальный эпифиз. Спицы натягивают

в кольцах. Дистракция в аппарате приводит к отрыву эпифиза. Этим способом удается получить удлинение бедра до 10—12 см и более.

Переломы надколенника. У детей переломы надколенника встречаются сравнительно редко, причем они часто сопровождаются значительным смещением отломков, которые закрытым способом устранить не удастся. Поэтому при смещении более 3 мм проводят операцию с фиксацией фрагментов проволокой.

Методика. Проводят кожный разрез по внутреннему краю надколенника, отломки сопоставляют и удерживают инструментом. Далее шилом делают два вертикальных канала через оба отломка, через которые проводят проволоку, концы ее скручивают (рис. 113).

У детей иногда происходит отрыв нижнего полюса надколенника, который у них еще имеет хрящевое строение. В таких случаях проволоку проводят по краю надколенника и связывают ее у верхнего полюса. В несвежих случаях приблизить фрагменты надколенника трудно. Поэтому для хорошей адаптации фрагментов предварительно удлиняют сухожилие четырехглавой мышцы бедра, раневые поверхности фрагментов освежают. Проволоку удаляют через 2—3 мес.

Переломы большеберцовой кости.

У детей этот вид повреждения лечат консервативными методами. Однако, когда оторвавшийся фрагмент не имеет контакта с ложем, показано оперативное лечение. Отломок фиксируют шелковыми швами. Если этим способом надежно отломок фиксировать не удастся, то пользуются спицей или шурупом.

Отрывные переломы переднего отдела проксимального эпифиза большеберцовой кости обычно сопровождаются значительным смещением, которое нельзя устранить путем закрытой репозиции. Это объясняется тягой четырехглавой мышцы бедра. Поэтому оперативное лечение их обосновано. Фиксацию оторванного фрагмента осуществляют чрескожно 2 спицами. Коленный сустав иммобилизуют в положении разгибания задней гипсовой лонгетой. Спицы удаляют через 3 нед. Иммобилизацию продолжают до полного сращения перелома — в среднем 4—5 нед.

Ведущими методами лечения *диафизарных переломов костей голени* являются закрытая репозиция и иммобилизация гипсовой лонгетой. Эти методы являются технически простыми и достаточно надежными. Только при ступенеобразных и отдельных поперечных переломах отломки иногда легко смещаются. В таких случаях показан остеосинтез двумя перекрещивающимися спицами. У детей старшего возраста с косыми переломами большеберцовой кости для предотвращения смещения по длине используют спицы с упорными площадками, которые фиксируют в **скобецито**.

При открытых переломах костей голени, особенно с обширным разможением мягких тканей, адекватным способом лечения является внеочаговый остеосинтез с помощью чрескостных аппаратов. Он обеспечивает надежное удержание отломков, облегчает уход за раной. Показания к применению этого метода возникают и при неправильно срастающихся переломах костей голени, а также

при ложных суставах и костных дефектах, в том числе и в условиях инфекции.

При *неправильно сросшемся переломе костей голени* в нижней трети под углом, открытым наружи более 17—15°, показана надлодыжечная остеотомия. Если проводят обычную остеотомию с иссечением внутреннего костного клина, то для удержания отломков применяют чрескожный остеосинтез перекрещивающимися спицами.

При деформациях, возникших в результате повреждения дистальной ростковой зоны большеберцовой кости, особенно с укорочением голени, предпочтение отдают косой остеотомии костей голени в нижней трети. Фиксацию в таких случаях осуществляют в аппарате, который позволяет не только фиксировать отломки, но и постепенно, при необходимости, устранить деформацию, а также укорочение голени.

При *переломах передненаружного отдела дистального эпифиза большеберцовой кости* сопоставить и удерживать отломки закрытым путем бывает очень трудно. Поэтому в таких случаях применяют открытую репозицию. Передненаружным доступом обнажают место перелома. Если имеется интерпозиция мягких тканей, ее устраняют. Смещенный фрагмент эпифиза приближают к своему ложу и фиксируют двумя спицами (рис. 114). Спицы удаляют через 3 нед после операции.

Переломы внутреннего отдела дистального эпифиза большеберцовой кости и переломы внутренней лодыжки также нередко лечат оперативным способом. Кожный разрез делают по переднему краю внутренней лодыжки и обходят ее еще и снизу. Кожный лоскут отводят книзу и вверх. Делают ревизию места перелома. Ткани, ущемившиеся между отломками, удаляют. Не скелетируя отломанный фрагмент, устанавливают его на свое ложе инструментом и проводят 2 спицы, ориентируя их снизу вверх и изнутри наружу.

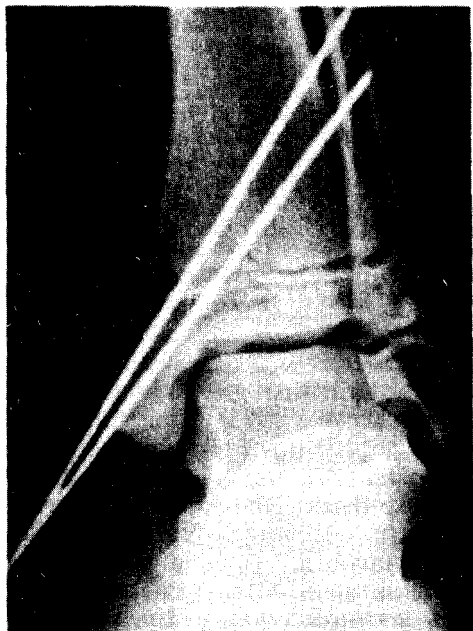


Рис. 114. Остеосинтез перелома мередианаружного отдела дистального эпифиза большеберцовой кости спицами.

Спицы пересекают ростковый хрящ, поэтому уход за ними должен быть особенно тщательным. При выявлении признаков воспаления вокруг спиц их удаляют. Средний срок фиксации спицами — не более 3 нед.

Переломы костей стопы. *Остеосинтез костей предплюсны* проводят очень редко. Сопоставленные отломки фиксируют спицами, проведенными в различных направлениях, в зависимости от вида перелома. Фиксацию спицами продолжают 3—4 нед. После спадения отека стопы накладывают хорошо отмоделированную гипсовую повязку. После сращения перелома на протяжении 1 года дети пользуются ортопедической обувью.

Восстановительная хирургия *посттравматических деформаций* стопы связана с определенными трудностями. Для исправления вальгусной и плосковальгусной деформации проводят оперативное вмешательство на костно-суставном аппарате стопы. В зависимости от характера деформа-

ции прибегают к артродезу подтаранного, таранно-ладьевидного и пяточно-кубовидного суставов. Фрагменты скрепляют спицами. В последние годы для фиксации стопы применяют чрескостные аппараты, которые позволяют получить достаточную компрессию, а также сформировать свод стопы [Конюхов М. П., 1983]. В аппарате стопу фиксируют до 2 мес, затем 2—3 мес — гипсовой повязкой. После прекращения иммобилизации больные пользуются ортопедической обувью и находятся под наблюдением ортопеда.

При *переломах плюсневых костей* с большим смещением отломков проводят открытую репозицию. Отломки фиксируют интрамедуллярно введенными тонкими штифтами Богданова или спицами.

Переломы фаланг пальцев стопы. После сопоставления отломков их закрыто фиксируют спицами. Для проведения спицы палец максимально сгибают, чтобы она прошла через суставную поверхность конца фаланги в дистальный, а затем в проксимальный отломок. Спицы удаляют через 3—4 нед.

В восстановительной хирургии переднего отдела стопы наиболее эффективным является остеосинтез аппаратами. С их помощью не только можно устранить деформацию стопы, но и удлинить костные сегменты путем остеотомии или дистракционного эпифизеолиза. Конструктивные особенности аппарата и отдельных его узлов зависят от характера бывшей деформации.

В заключение можно отметить, что при лечении переломов и их последствий у детей остеосинтез получил широкое применение. В детской практике отдают предпочтение технически простым и максимально щадящим способам соединения костей. Среди них основное место занимает чрескостный остеосинтез спицами. Используются и другие способы остеосинтеза, но по строго обоснованным показаниям.

ЭЛЕКТРОСТИМУЛЯЦИЯ ОСТЕОРЕПАРАЦИИ ПРИ ОСТЕОСИНТЕЗЕ

Актуальность рассмотрения вопросов электростимуляции остеорепарации обусловлена возможностью повышения эффективности современных способов остеосинтеза путем использования достижений биомеханики и электрофизиологии костной ткани.

Единственное неизменное свойство материи — движение, устойчивый способ ее существования. Всякое движение живой материи — физическое, химическое или биологическое — связано с электрическими процессами на различных уровнях. Любое изменение в организме, органе, ткани, клетке или ее ультраструктурах индуцируется, контролируется или управляется, в конечном итоге, градиентами электрических полей и переносом электрических зарядов.

Одна из важнейших функций скелета — механическая. Дифференцировка костной ткани и формирование опорно-двигательного аппарата невозможны без механических нагрузок. Общебиологический закон структурно-функциональной адаптации особенно ярко проявляется в жизнедеятельности костной ткани. Примерами тому служат остеопороз при гипокинезии, постиммобилизационные атрофии, нагрузочные гипертрофии и т. д.

Компрессия при механических нагрузках на кость вызывает ее деформацию. При физиологических нагрузках до 50 Н/мм^2 деформация большеберцовой кости достигает 0,2 % от начального объема и за период опорного времени при ходьбе сопрово-

ждается обменом до 0,12 мл крови [Янсон Х. А., 1975]. При этом не только деформируются анизотропные структуры костной ткани, обладающие пьезоэлектрическими свойствами, но и перемещаются биологические жидкости, являющиеся электролитами. Обмен веществ и энергии в костной ткани осуществляется посредством ионов неорганических электролитов или органических веществ. Перераспределение электрических зарядов отражается на процессах физиологической регенерации и обуславливает особенности остеорепарации при повреждениях. Изучение взаимосвязи механических факторов и биоэлектрических процессов, их влияния на репаративную регенерацию костной ткани имеет важное значение.

Существенным вкладом в развитие остеологии явились открытия в области электрофизиологии костной ткани. Рассмотрение биофизических аспектов создало предпосылки к разработке и успешному применению электростимуляции остеорепарации (ЭСО) при остеосинтезе.

Историческая справка. Стремление травматологов-ортопедов воздействовать на репаративную регенерацию с целью сокращения сроков сращения костей способствовало возникновению электростимуляции остеорепарации. На путях к решению этой перспективной проблемы удивительно сочетались научные и гипотезы теоретиков и эмпирические поиски клиницистов.

История увлечения электричеством как лечебным воздействием насчитывает более двух веков. Но только к концу XIX столетия физиологи доказали, что любые процессы в живом организме сопровождаются электри-

ческими явлениями. В 1955 г. С. И. Фудель-Осипова с сотрудниками описала «электромоторные» свойства кости.

В биомеханике опорно-двигательного аппарата развивается концепция структурно-функциональной адаптации, сформулированная в законе Вольфа. Однако попытки объяснить способность кости к структурной перестройке при нагрузках только с позиций механики оказались несостоятельными.

Развитию проблемы послужило изучение электрических свойств кости при ее деформации. Еще в 1947 г. А. В. Русаков предполагал наличие пьезоэлектричества в кости, что в 50-х годах было экспериментально подтверждено японскими учеными. При деформации кости на сжимаемой ее поверхности образуются отрицательные электрические заряды, а на противоположной растягиваемой — электроположительные. Это дало основание рассматривать костную ткань как механоэлектрический преобразователь с максимальной передаточной функцией при частоте около 1 Гц, близкой к циклическим механическим нагрузкам на конечность при ходьбе.

Была проведена параллель между пьезоэлектричеством кости и известной физиологической перестройкой (под нагрузкой сдвигания кости структуры гипертрофируются, при растяжении — ресорбируются), и выдвинута гипотеза, что биоэлектрические потенциалы могут являться связующим звеном, осуществляющим прямую и обратную связь между структурой и функцией.

Второе важное следствие из представленных фактов — в области отрицательных электрических зарядов активно формируются колючие структуры, а у электроположительных наблюдается их рассасывание. Было высказано предположение, что электрические потенциалы способны активизировать костные клетки. Это в последующем нашло экспериментальное подтверждение.

Логичным продолжением исследований явились многочисленные попытки стимулировать репарацию костной ткани электрическим током. Интенсивные изыскания были направлены на воздействие через обратную связь. Периодичность остеогенеза определяет электроотрицательность зарядов, то, возможно, искусственное создание электроотрицательного ги индукцирует костеобразование.

Использовались самые различные методики стимуляции сращения переломов, столь же различны были и результаты. Высказывались выводы о выраженности, безразличности и даже негативном действии электростимуляции. Но чем ближе к линии перелома имплантировали катод, тем более четко прослеживалось положительное действие электростимуляции остеорепарации.

Масса случайностей, неоднородность результатов и лишь статистически выявляемые тенденции активизации остеорепарации при электростимуляции объясняются сложностью биологического объекта и многофакторностью воздействия. Научные дискуссии ограничива-

лись выяснением, при какой полярности и значениях силы электрического тока наблюдается стимуляция регенерации.

Однако по числу положительных результатов развитие проблемы достигло критического уровня, количество экспериментальных исследований уже должно было перейти в новое качество. В начале 70-х годов XX в. электростимуляция остеорепарации была использована в клинической практике. И через несколько лет, в результате плодотворной деятельности 17 научных групп в восьми ведущих странах, коллективный опыт составил более 1000 наблюдений за больными с переломами и ложными суставами костей. Сотни научных публикаций свидетельствовали об эффективности электростимуляции остеорепарации. После безуспешного длительного лечения пациентов различными способами использование электростимуляции обеспечивало излечение в 84%.

Большая заслуга в развитии этого метода в СССР принадлежит ученым Москвы, Ленинграда, Риги, Киева. В настоящее время электростимуляция остеорепарации заслуженно привлекает внимание ученых и клиницистов.

Электрофизиология костной ткани. Электростимуляция остеорепарации основывается на данных электрофизиологии, которая включает пассивные, активные и реактивные свойства тканей. Частные вопросы электрофизиологии костной ткани требуют специального рассмотрения.

Под пассивными электрическими свойствами понимают удельное сопротивление или электрическую проводимость. Костная ткань относится к гетерогенным или анизотропным системам и характеризуется поляризационными свойствами. Важным параметром является импеданс — полное электрическое сопротивление. Импеданс биологических тканей определяется активной и реактивной составляющими, представляющими омическое и емкостное электрическое сопротивление. Величина импеданса в силу ячеистой структуры костной ткани и наличия поляризационной емкости зависит от частоты электрического тока. Эта зависимость — дисперсия электрической проводимости — характеризует не только структурные изменения, но и жизнеспособность кости, уровень обменных процессов в ней.

Значения удельного сопротивления и поляризационной емкости кост-

ной ткани весьма переменны и достигают 3—5 МОм/м и 10—20 мкФ/см². По вольт-амперным характеристикам эквивалентная электрическая модель костной ткани может быть представлена параллельно соединенными активным и емкостным элементами, которые последовательно соединены с активным сопротивлением.

При электростимуляции остеорепарации необходимо учитывать следующее: 1) кость состоит из структур с различной электропроводностью и может быть отнесена к полупроводникам; 2) электрическое сопротивление компактной и губчатой костной ткани несоизмеримо превышает сопротивление других тканей; 3) костная ткань обладает высокой степенью поляризуемости; 4) электрическая проводимость костной ткани значительно повышается с увеличением частоты электрического тока.

Активные электрические свойства костной ткани (электрогенез) характеризуются ее способностью генерировать электрические потенциалы. Выделяют 2 вида электрогенеза костной ткани — статический и динамический. Статический электрогенез — это генерирование статических электрических потенциалов кости (СЭПК), к которым относятся потенциалы покоя, стрессовые, активного роста и регенерации. Динамический электрогенез подразумевает формирование деформационных динамических электрических потенциалов кости (ДЭПК) — пьезоэлектрические потенциалы, потенциалы перемещения среды, пирозлектрические и др.

По современным представлениям, образование электрических потенциалов объясняется перераспределением ионов. За счет активного транспорта через клеточную мембрану, обладающую избирательной активностью для различных анионов и катионов, создается ионная асимметрия и концентрационный градиент между цитоплазмой и наружной поверхностью плазматической мембраны. Разность электрических потенциалов между ни-

ми обуславливает наличие статических электрических потенциалов кости.

Статические электрические потенциалы характеризуются топическим распределением и взаимосвязью с анатомической структурой и собственными внутренними напряжениями кости. При повреждениях стереометрии потенциалов нарушается, а в процессе репарации — восстанавливается.

Деформация костной ткани при механических нагрузках и перемещении электрических зарядов сопровождается образованием динамических электрических потенциалов. Последние при физиологической регенерации выполняют функцию: во-первых, они как пусковой фактор (раздражитель) управляют активностью костных клеток; во-вторых, динамические потенциалы кости играют роль генератора электрической энергии для поддержания статического электрогенеза на необходимом уровне.

Если отломки кости обездвижены, конечность иммобилизована и исключена нагрузка на нее, то нарушается и физиологический, и репаративный электрогенез со всеми вытекающими отсюда последствиями. Нарушения статического и динамического репаративного электрогенеза искажают остеорепарацию.

Реакции костной ткани на электростимуляцию проявляются в следующем. Под действием электрического тока происходит поверхностная поляризация у электродов, увеличивается импеданс и соответственно снижается сила протекающего тока, которая замедляется с возрастанием емкостной поляризации и достигает относительно установившегося уровня.

Включаются механизмы электрофореза и электроосмоса, происходит перемещение зарядов в электрическом поле (рис. 115). У катода пропорционально количеству электрического тока повышается pH и накапливаются ионы Ca²⁺, электрохимические реакции и алкалоз обусловли-

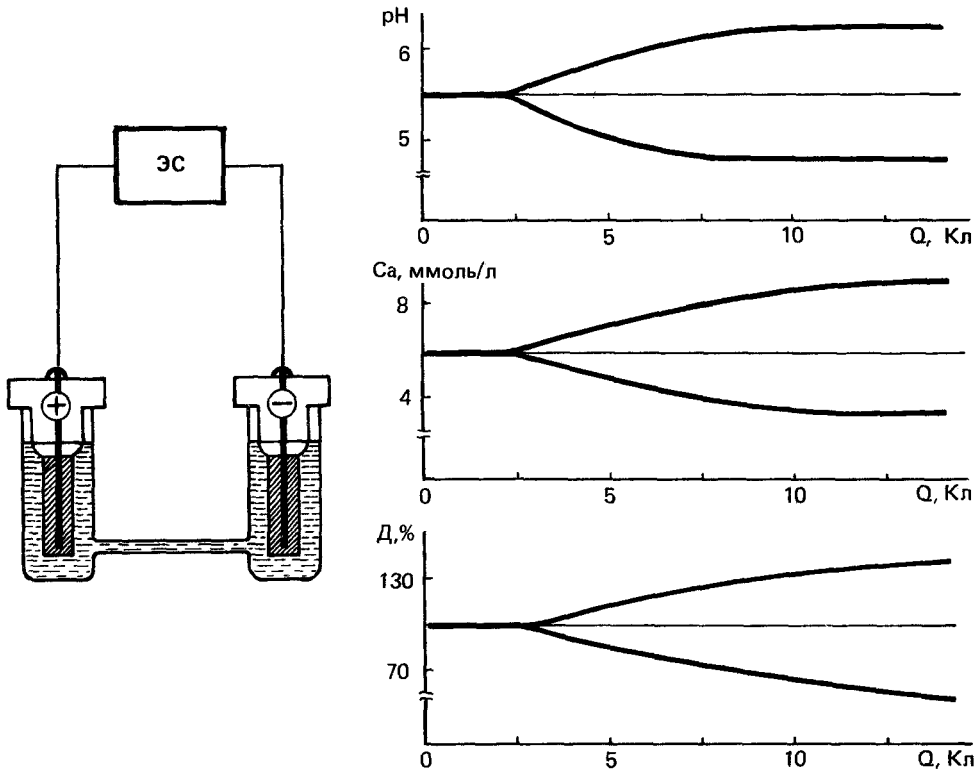


Рис. 115. Схематическое изображение зависимости pH, Ca^{++} и рентгенологической плотности нативных костных образцов (D) у анода и катода от количества электричества.

вают повышение активности ферментов с оптимумом действия в слабощелочной среде. Повышение активности щелочной фосфоэстеразы и содержания ШИК-позитивных структур сочетается с увеличением РНК и АТФ. Коллагеновые фибриллы ориентируются соответственно силовым линиям электрического поля, что сопровождается дифференцировкой молодых остеогенных клеток, активацией формирования костного матрикса и его минерализацией. Ацидоз у анода вызывает развитие фибриноидно-коагуляционного некроза и асептического воспаления с образованием грануляционной ткани вокруг некротических масс.

Экспериментально доказано, что воздействие электрического тока силой до 25 мкА может активизировать остеорепарацию в зависимости от экспозиции и стадии регенерации.

Стимулирующее действие обусловлено катодной поляризацией и раздражением биологических структур, чувствительных к электрическим импульсам. По физиологичности и широте терапевтического воздействия импульсная электростимуляция имеет преимущества.

Эффективность электростимуляции остеорепарации определяется степенью коррекции нарушений статического и динамического электрогенеза. Импульсная катодная поляризация индуцирует и активизирует ранние стадии остеогенеза; восстановление распределения статических электрических потенциалов кости определяет перестройку костной мозоли в оптимальные сроки.

Электростимуляция создает благоприятные условия для консолидации отломков костей при переломах, оптимизируя остеорепарацию при

сращении по первичному и вторичному типу, а также после осложненных, например множественных, открытых и огнестрельных переломов, сопровождающихся угнетением регенераторной потенции. Как показали экспериментальные исследования, применение электростимуляции остеорепарации безвредно и обеспечивает сращение длинных трубчатых костей в оптимальные сроки с формированием полноценной костной мозоли.

На основании многолетнего экспериментального изучения проблемы общетеоретическим обоснованием для клинического применения электростимуляции остеорепарации являются следующие положения:

1. Костная ткань обладает собственными пассивными, активными и реактивными электрическими свойствами.

2. Электрические свойства кости существенно изменяются при повреждении и имеют закономерную динамику в соответствии с течением патологического процесса.

3. Электрогенез костной ткани отражает ее состояние при физиологической и репаративной регенерации, участвует и определяет особенности остеорепарации.

4. Электростимуляция остеорепарации как физиологический фактор может быть использована для коррекции электрических параметров кости и создания оптимальных условий для репаративной регенерации.

5. Электростимуляция остеорепарации не противоречит общебиологическим законам, выработанным в процессе эволюции, а лишь создает благоприятные условия для их наиболее полного проявления; не ускоряет репаративную регенерацию, но оптимизирует ее течение.

6. Электростимуляция остеорепарации как воздействие на ультраструктуру не исключает необходимости соблюдения основополагающих механических и биологических принципов остеосинтеза, не заменяет и не противопоставляет, а дополняет и повышает их эффективность.

Активность остеорепарации при электростимуляции обусловлена околоэлектродными электрохимическими, биофизическими и биохимическими реакциями и индуцированными ими общими нейрогуморальными воздействиями на остеогенез. Дифференцировка и органная перестройка регенерата определяются архитектурной статического электрогенеза кости. Инициация и оптимизация остеорепарации при электростимуляции возможны только при сохранившихся источниках регенерации за счет остеогенных элементов.

Внедрение электростимуляции остеорепарации в клиническую практику при лечении повреждений и заболеваний опорно-двигательного аппарата имеет общетеоретическое, медико-биологическое и социально-экономическое обоснование.

Показания. В настоящее время ни у кого из хирургов не вызывает сомнения целесообразность прочной фиксации сопоставленных отломков костей при остеосинтезе. Но нарушения при травме не ограничиваются только биомеханикой. Установлено, что изменяются и электрические свойства костной ткани, которые могут и должны быть скорректированы для оптимизации остеорепарации.

Принципиально различают три основных вида нарушений активных электрических свойств костной ткани: электродефицитные, электрогиперреактивные и электродиссоциативные.

Репаративный электрогенез при оптимальном течении остеорепарации характеризуется электронегативностью области повреждения относительно рядом расположенных отделов кости при качественном сохранении общего распределения статических электрических потенциалов кости. В процессе остеорепарации распределение статических потенциалов восстанавливается до исходного уровня, свойственного физиологической регенерации. Описанная динамика электрических параметров чаще наблюдается при остеосинтезе косых винтообразных переломов винтами

и может быть признана идеальной для сращения по первичному типу. На моделирование этих условий и направлена электростимуляция остеорепа­рации.

Независимо от способа остеосинтеза у больных с сохраняющейся подвижностью отломков костей в результате микротравматизации регенерата длительный период наблюдается повышенная электронегативность в области повреждения. При электрогиперреактивности прослеживается, хотя и избыточное по объему, но более длительное по времени образование веретенообразной периостальной костной мозоли. Сращение отломков при таком нарушении статического электрогенеза протекает по так называемому вторичному типу.

К электродефицитным нарушениям электрогенеза относятся состояния, когда снижена или отсутствует электронегативность в зоне повреждения. Электродефицитные нарушения статического электрогенеза в большинстве случаев связаны с шунтирующими свойствами погружных электропроводных металлических конструкций (пластинки, гвозди, балки) или при чрезмерно жесткой фиксации компрессионно-дистракционными аппаратами. Дефицит индупирующего электровоздействия сопровождается замедлением репаративных процессов: длительно прослеживается линия перелома, атрофируются отломки костей, отсутствуют или крайне бедно выражены признаки мозолеобразования. В этих случаях наблюдается замедленная консолидация или формирование атрофических ложных суставов.

Наиболее часто встречаются электродиссоциативные нарушения электрогенеза, при которых из-за обширности повреждения (множественные переломы, травматичные хирургические вмешательства), тяжести первичной травмы (открытые раздробленные и огнестрельные переломы), осложненного течения (остит, посттравматический остеомиелит), а также при интергюзии распределение

статических электрических потенциалов кости искажено. Их хаотичность с чередующейся инверсией полярности формирует разобщенные очаги, которые находятся в морфологически несовпадающих во времени фазах остеорепа­рации.

Доминирование одного или части из них угнетает активность других из-за асинхронности последовательно-фазовых процессов костеобразования. Эти аномалии статического электрогенеза выявляются при развивающихся гипертрофических ложных суставах и неоартрозах.

Правомочно ставить вопрос не о том, нужна ли электростимуляция остеорепа­рации при остеосинтезе вообще, а о показаниях к использованию того или иного способа стимуляции при различных видах повреждений или заболеваний опорно-двигательного аппарата и при конкретных нарушениях репаративного электрогенеза.

При остеосинтезе электростимуляция остеорепа­рации показана для:

- оптимизации репаративной регенерации костной ткани при переломах костей с целью повышения эффективности основного способа лечения, сокращения сроков иммобилизации и ранней реабилитации пострадавших;

- профилактики замедленной консолидации при лечении переломов длинных трубчатых костей, особенно при погрешностях в соблюдении основных механических принципов остеосинтеза;

- активизации процессов остеорепа­рации при замедленной консолидации переломов длинных трубчатых костей;

- индукции остеорепа­рации при лечении ложных суставов костей.

Применение электростимуляции остеорепа­рации противопоказано при опухолевых процессах и индивидуальной непереносимости у пациентов.

Оснащение. Для электростимуляции остеорепа­рации необходимо соответствующее оснащение: электроды и кондукторы-направители для их имплантации, электростимуля-

торы и контрольно-измерительная аппаратура.

В качестве имплантируемых электродов возможно использование нержавеющей стали, титана, серебра, платины или угольных стержней. Предпочтительней применение титановых проволочных электродов диаметром 0,1—0,3 мм в сплошной фторопластовой изоляции с рабочей неизолированной частью 15—20 мм.

Кондуктором-направителем может служить длинная игла с внутренним диаметром, позволяющим введение через нее электродов, или специальные устройства для этих целей.

К электростимуляторам остеорепарации предъявляются особые требования:

- формирование регулируемого постоянного непрерывного электрического тока силой от 5 до 25 мкА с высокой степенью стабилизации независимой от изменяющегося полного сопротивления в цепи пациента;

- формирование на выходе стимулятора импульсной составляющей с регулируемой частотой следования прямоугольных импульсов от 0,1 до 50 Гц при силе тока от 5 до 50 мкА;

- малогабаритность (переносной вариант) и автономность при эксплуатации (батарейный вариант) не менее 1 мес;

- электробезопасность стимулятора (должен быть выполнен по 3-му классу защиты от поражений электрическим током и соответствовать требованиям для приборов типа С);

- легкость управления и надежность эксплуатации в условиях стационара и амбулатории.

В соответствии с медико-техническими требованиями разработаны опытные образцы отечественных электростимуляторов остеорепарации серий «БЭС-3М» и «ЭСО-80», которые прошли успешную апробацию в лечебных учреждениях страны.

Электростимуляторы серии «БЭС-3М» выполнены на микросхемах «Микроватт», что при питании от батарей напряжением 4 В обеспечивает работу четырех независимых

каналов в течение 2—3 мес. Габариты стимулятора — 75 x 35 x 60 мм; корпус выполнен из ударопрочного полимера; масса — не более 0,25 кг (рис. 116). Стимулятор обеспечивает стабилизацию параметров электростимуляции с выбором скважности и изменением полярности электрических импульсов. Возможно задание режимов электростимуляции постоянным непрерывным и импульсным током, а также их комбинациями.

Стимуляторы серии «ЭСО-80» отличаются расширенными функциональными возможностями, повышенной надежностью и простотой эксплуатации. Они снабжены программным многоканальным коммутатором, позволяющим быстрой сменой кабеля задавать необходимый режим стимуляции. «ЭСО-80» предназначен для применения при погружном и внеочаговом чрескостном остеосинтезе у больных с переломами, замедленной консолидацией и ложными суставами костей. Стимулятор изготовлен в помехозащитном металлическом корпусе с элементами крепления к аппаратам внешней фиксации и гипсовым повязкам (рис. 117).

В качестве контрольно-измерительной аппаратуры возможно использование микроамперметров, осциллографов, частотомеров и осциллографов медицинского назначения.

Методики электростимуляции остеорепарации. Электроды стерилизуют и хранят в парах параформа. Их имплантируют после анестезии в стерильных условиях, строго соблюдая правила асептики. От 1 до 10 электродов, в зависимости от обширности области повреждения, имплантируют как можно ближе к линии перелома или ложного сустава и не менее 2 электродов имплантируют периостально на 3—4 см проксимальнее и дистальнее на интактных участках отломков.

При погружном остеосинтезе для имплантации электродов открытым способом при визуальном контроле


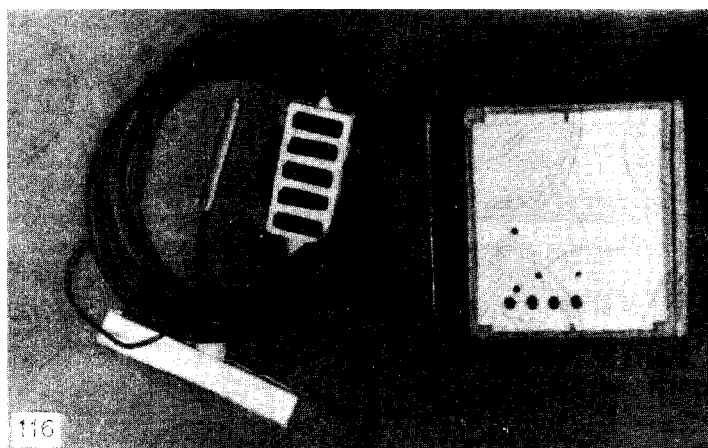


Рис. 116. Электростимулятор БЭС-3М.

Рис. 117. Электростимулятор ЭСО-80 с программным коммутатором при внеочаговом чрескостном остеосинтезе костей голени.

могут быть использованы хирургические шовные иглы. После проведения спиц при внеочаговом остеосинтезе, а также в послеоперационном периоде при погружном остеосинтезе электроды имплантируют закрытым пункционным способом с помощью кондуктора-направителя под контролем электронно-оптического преобразователя.

Контакт электродов с металлическими фиксаторами отломков костей недопустим из-за возможной электрохимической коррозии и снижения плотности электрического тока до неэффективных значений.

Имплантировать электроды необходимо так, чтобы они проходили вне биологически активных точек и на удалении от раны. Вторым важным условием является атравматичность проведения электродов с учетом анатомо-топографических особенностей сегмента (рис. 118, а, б). Нежелательно прохождение электродов через активно функционирующие мышечные группы. Для предупреждения миграции электродов последние подшивают тонкими капроновыми лигатурами к коже.

Электростимуляция остеорепарации, направленная на коррекцию на-

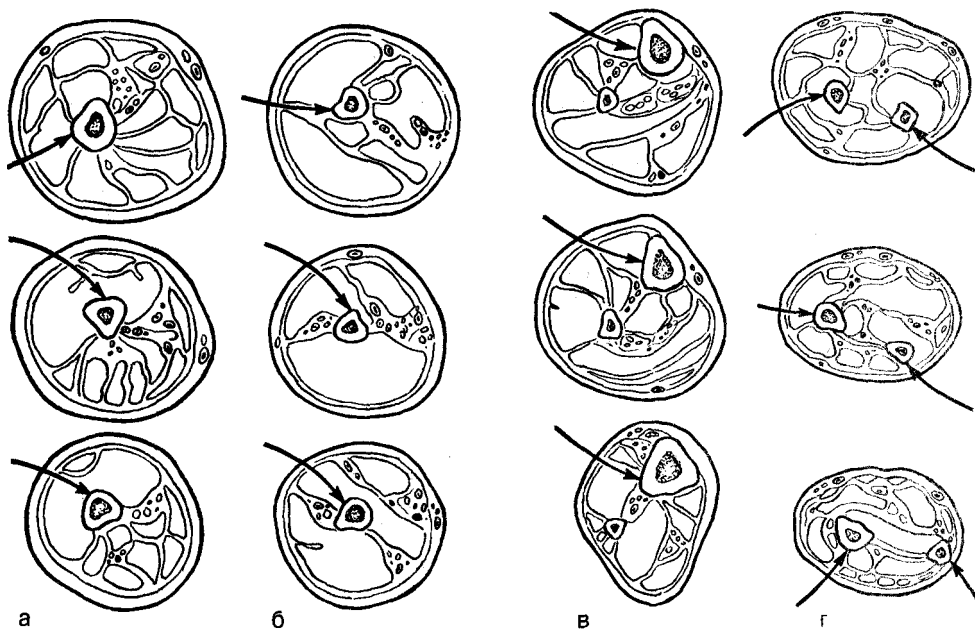


Рис. 118. Имплантация электродов (стрелки) для электростимуляции оссеорепацши> на различных уровнях верхних и нижних конечностей.

а — бедро; б — плечо; в — голень; г — предплечье.

рушении репаративного электрогенеза, вызванных травмой, повреждением или травматичным хирургическим вмешательством, включает в себя формирование градиента статических электрических потенциалов с электроотрицательностью в области патологического очага и воздействие импульсами электрического тока непосредственно на область повреждения. Импульсы электрического тока имитируют динамические электрические потенциалы кости и выполняют релаксационную и деполяризующую функции.

Оптимальной является электростимуляция при импульсной катодной поляризации током 10—25 мкА в сочетании с формированием градиента электрических потенциалов величиной 0,1—0,6 В (рис. 119,а) в непрерывном режиме. Стимуляцию начинают со 2-й недели после репозиции и фиксации отломков костей при переломах, а при замедленной консолидации и ложных суставах — непосредственно после имплантации электродов.

Перед проведением электростимуляции по рентгенограммам уточняют расположение имплантационных электродов и при необходимости вносят коррективы.

При внеочаговом чрескостном остеосинтезе для формирования статической составляющей электростимуляции допустимо в качестве электродов использовать спицы аппарата, если через область повреждения не проходят не изолированные от аппарата дополнительные спицы.

Накожные электроды из электропроводной резины, свинца, серебра или угольного волокна фиксируют циркулярной манжетой проксимальнее области повреждения. По мере организации гематомы и повышения полного межэлектродного сопротивления электроды подсоединяют с помощью кабеля к электростимулятору и последний включают. Убедившись в работоспособности электростимулятора, измерив напряжения в рабочих каналах и силу электрического тока в цепи пациента, стимуля-

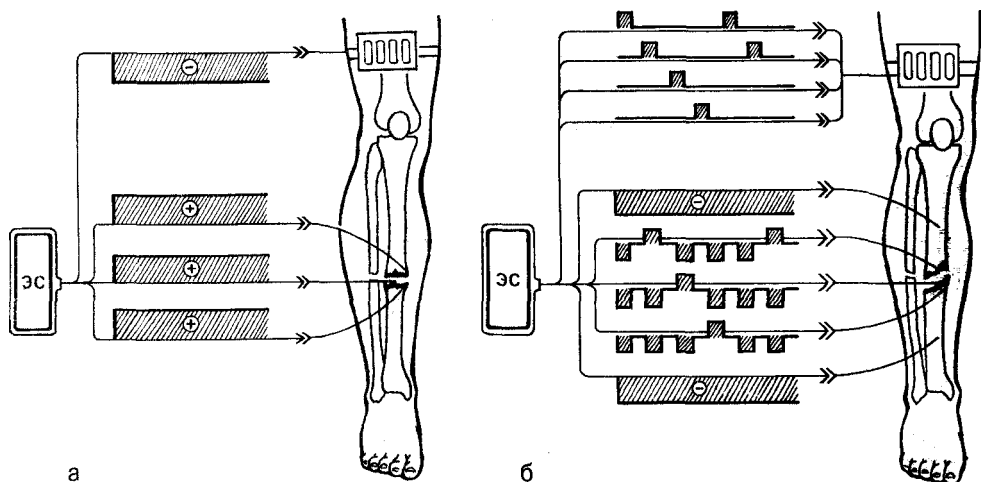


Рис. 119. Двухэтапная электростимуляция остеорепарации при лечении замедленной консолидации и ложных суставов костей.

а — анодная поляризация; б — катодно-импульсная многоканальная электростимуляция.

тор фиксируют на туловище, на гипсовой повязке или жестких элементах компрессионно-дистракционного аппарата.

При лечении переломов костей импульсы должны иметь отрицательную полярность (катодная поляризация). После остеосинтеза при замедленной консолидации или ложных суставах костей на I этапе в течение 2—7 сут проводят анодную поляризацию с целью формирования микроочагов некроза и кровоизлияний в дифференцированной фиброзно-хрящевой ткани патологического очага. Образование грануляционной ткани создает благоприятные условия для индукции остеорепарации при катодной поляризации на втором этапе электростимуляции. Двухэтапная электростимуляция остеорепарации с анодной поляризацией (рис. 119,б) обеспечивает эффективное лечение ложных суставов без разъединения костных отломков, что снижает травматичность остеосинтеза.

В процессе электростимуляции остеорепарации осуществляют обязательный еженедельный контроль функционирования стимулятора, обращая особое внимание на область проведения электродов. Ориенти-

руясь «на рентгенологические признаки активности репаративной регенерации костной ткани, через 4—8 нед электростимуляцию прекращают и электроды извлекают.

Результаты. Многолетний опыт применения электростимуляции остеорепарации при остеосинтезе свидетельствует о ее достоверной эффективности. Наиболее убедительны сравнительные результаты лечения более 1200 больных, по данным В. В. Руцкого (1983), приведенные в табл. 3.

При переломах костей голени сочетание основных способов погружного или внеочагового чрескостного остеосинтеза с электростимуляцией увеличивает количество отличных и хороших результатов на 9—36 и 11—25% соответственно. Электростимуляция сокращает средние сроки сращения отломков костей в 1,2—1,9 раза, функциональной реабилитации — в 1,7—2,1 и восстановления трудоспособности — в 1,4—1,5 раза.

Электростимуляция при замедленной консолидации и ложных суставах улучшает общую структуру результатов. Дополнение погружного: **LUOIU** внеочагового остеосинтеза **ucieopo-** голени электростимуляцией **ucieopo-**

Эффективность электростимуляции остеорепаляции при остеосинтезе костей голени

Показатели	Средние сроки восстановления при остеосинтезе					
	винтами		пластинкой		компрессионно-дистракционными аппаратами	
	Контроль	ЭСО	Контроль	ЭСО	Контроль	ЭСО
Переломы костей						
Сращение отломков костей, нед	14	7,8	14	7,5	20	17,2
Функциональное восстановление, нед	21,7	10,5	20,1	8,7	28,3	17,1
Восстановление трудоспособности, мес	5,8	4,1	6,4	4,4	6,8	4,8
Экономическая эффективность, %	—	66,5	—	75,0	—	74,2
Ложные суставы						
Сращение отломков костей, нед	—	—	22,5	11,2	26,6	18,9
Функциональное восстановление, нед	—	—	15,7	11,7	18,2	15,1
Восстановление трудоспособности, мес	—	—	35,8	20,3	35,8	26,2
Экономическая эффективность, %	—	—	—	86,7	—	6,1

параии увеличивает частоту отличных и хороших результатов соответственно на 8 и 46% (рис. 120), снижает количество неудовлетворительных — на 34%, сокращая средние сроки сращения в 1,6 раза, восстановления функции — в 1,2 и трудоспособности пациентов — в 1,5 раза.

Экономический эффект от внедрения электростимуляции остеорепаляции при лечении переломов и ложных суставов костей голени соответственно достигает 75 и 87% от суммы общих затрат.

Дополнение остеосинтеза при диафизарных переломах длинных трубчатых костей электростимуляцией остеорепаляции увеличивает частоту сращений на 10,3% и восстановления трудоспособности на 18,6%, а при лечении ложных суставов на 23,4 и 30,2% соответственно. Средние сроки сращения и восстановления сокращаются в 1,2—1,6 раза.

Ошибки и осложнения. Основные ошибки при электростимуляции остеорепаляции могут быть классифицированы как медико-тактические и технико-эксплуатационные. К первым относятся недостатки диагностики и ошибки при определении показаний к выбору режима электростимуля-

ции без учета патологического процесса, необоснованный отказ от профилактического использования и лишь позднее применение стимуляции при развивающихся последствиях и менее благоприятных условиях для сращения, а также переоценка возможностей метода и несоблюдение основных биомеханических принципов лечения.

Технико-эксплуатационные ошибки связаны с неточным введением, повреждением изоляции или миграцией электродов. Нарушение электрического контакта накожных электродов приводит к отклонению величины электрического тока в цепи пациента. Длительное использование больших по площади накожных электродов сопровождается мацерацией; излишнее сдавливание кожных покровов под накожным электродом может явиться причиной образования пролежней, особенно при окончатом отеке; возможен электрохимический ожог при повреждении эпидермиса.

Нарушение правил эксплуатации электростимуляторов делает стимуляцию неэффективной, а при безответственном ее использовании (несоблюдение полярности, отсутствие контроля) представляет определенную опасность развития осложнений.

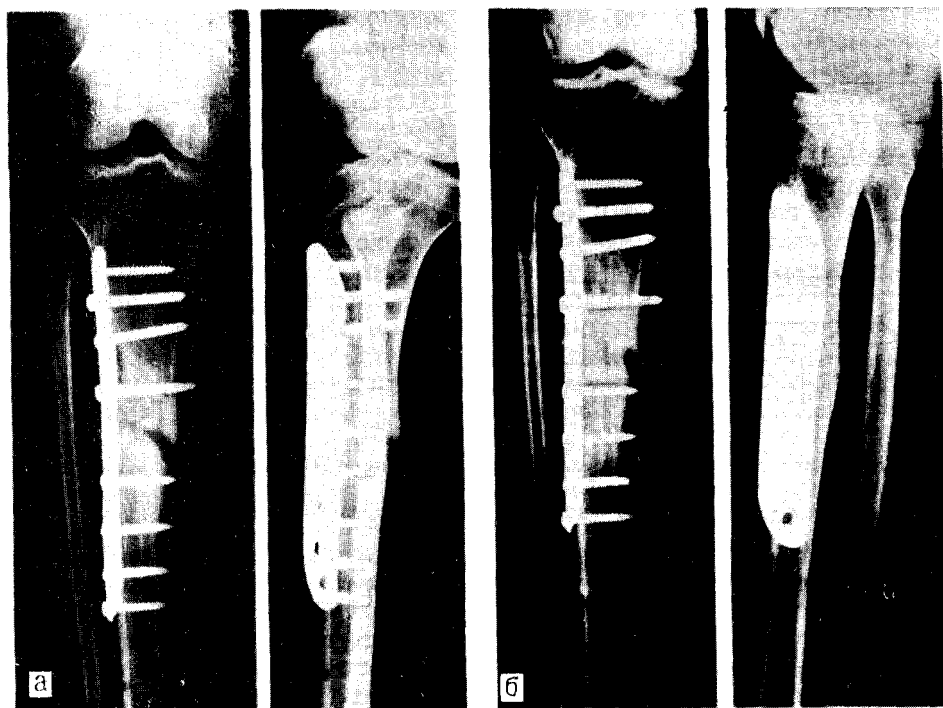


Рис. 120. Рентгенограммы больной с тугим ложным суставом большеберцовой кости после остеосинтеза пластинкой Ткаченко (а) и через месяц после электростимуляции остеорепа­рации двухэтапным способом (консолидация отломков большеберцовой кости — б).

Наиболее частые осложнения при электростимуляции остеорепа­рации — воспаление и нагноение мягких тканей в области прохождения электродов, которые по частоте составляют 0,4 — 0,6% и быстро купируются после удаления и замены электродов.

Электрохимическое разрушение и фрагментация рабочей части активных имплантируемых электродов, особенно при их контакте с нестандартными фиксаторами костных отломков или при значительных деформациях, могут достигать 2 — 3% при использовании тонких электродов даже из биоинертных металлов, если диаметр проволочного электрода меньше 0,1 мм.

При недостаточно точной имплантации электродов наблюдаются избыточное формирование регенерата и образование синостозов между костями ДВУКОСТНЫХ сегментов.

Перечисленные ошибки не являются неизбежными при корректном проведении электростимуляции остеорепа­рации, что позволяет предупредить развитие возможных осложнений. Относительная сложность электростимуляции остеорепа­рации и возможные ошибки требуют специальной подготовки лечащих врачей. Использование электростимуляции с соблюдением общехирургических принципов лечения не увеличивает частоту осложнений. Какие-либо нежелательные специфические последствия электростимуляции остеорепа­рации при длительном динамическом наблюдении за пациентами не установлены.

Электромеханический остеосинтез
Основной недостаток традиционного остеосинтеза — нарушение важных для репаративной регенерации костной ткани биоэлектрических процессов. Использование электростимуля-

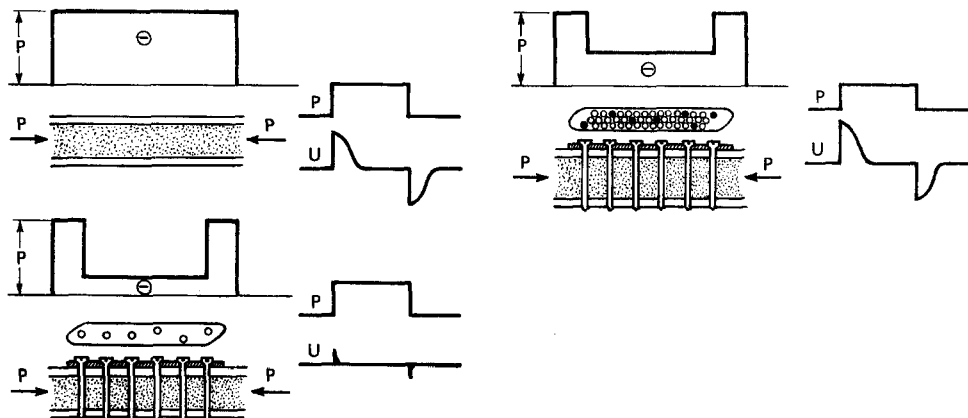


Рис. 121. Эпюры распределения механических нагрузок (P) и динамических электрических потенциалов (U) в трубчатой кости (вверху, слева), после остеосинтеза жесткой конструкцией (внизу) и пластинкой ТРХ (вверху справа) при осевой компрессии.

ции остеорепарации с помощью имплантируемых электродов и внешних электростимуляторов высокоэффективно, но довольно сложно. Естественно стремление усовершенствовать остеосинтез таким образом, чтобы сами средства фиксации допускали сочетание основных принципов биомеханики и репаративного электрогенеза в интересах оптимизации остеорепарации. Остеосинтез, отвечающий этим требованиям, получил название электромеханического.

В основу электромеханического остеосинтеза положены 3 принципа: достаточность обездвиживания костных фрагментов, исключающего их макроподвижность и травматизацию регенерата; соответствие механических свойств системы кость — фиксатор биомеханическим параметрам кости; адекватность микродеформации отломков кости и регенерата оптимальному репаративному электрогенезу. С учетом этих принципов целесообразно совершенствование современного остеосинтеза (конструкций для фиксации отломков костей, технологических особенностей их использования и способов дозирования нагрузок после остеосинтеза).

Оригинальным решением этой проблемы для накового остеосинтеза длинных трубчатых костей является разработанная С. С. Ткачен-

ко, В. В. Руцким и В. П. Хомутовым пластинка ТРХ. Монолитная пластинка ТРХ состоит из двух функциональных частей с различными упругопрочностными свойствами: внешнего жесткого контура, снабженного двумя отверстиями с эксцентричной зенковкой для компрессии винтами, и центральной упругой решетки.

Конструкция пластинки ТРХ обеспечивает одномоментную компрессию отломков кости с силой не менее 200 Н, исключает поперечное, угловое и ротационное смещение отломков при физиологических нагрузках от 200 до 800 Н. Сохраняется динамический электрогенез, как как микродеформация при осевых нагрузках на кости голени составляет 0,01—0,8% линейных размеров и амплитуды динамических электрических биопотенциалов достигает 16—27 мкВ. При использовании традиционных жестких фиксаторов эти показатели не превышали 0,007% и 0,08—1,9 мкВ, т.е. динамический электрогенез угнетался (рис. 121).

При стандартных габаритах масса пластинки ТРХ на 30—36% меньше, чем масса ранее предложенных пластинок. Наличие большого числа свободных от винтов отверстий на 32—40% уменьшает площадь экстракорткальной интерпозиции, что не только увеличивает возможности для

врастания сосудов и кровоснабжения отломков и регенерата со стороны периоста, но и предупреждает трофические расстройства и некрозы кожных доскутов над пластижкой ТРХ. Для коррекции статического 'электрогенеза' пластинка ТРХ имеет оксидно-танталовое электретное покрытие или используется с тонкими электретными фторопластовыми пленками. При этом плотность зарядов, разность электрических потенциалов и их полярность в электретах распределены в соответствии с особенностями патологического процесса.

Для чрескостной остеосинтеза аппаратами внешней фиксации на основе электромеханических принципов С. С. Ткаченко, В. В. Рущим и А. А. Артемьевым разработано специальное демпферное устройство — ДТРА, обеспечивающее контролируемую и регулируемую осевую микроподвижность отломков костей, компрессионную и дистракционную микродеформацию новообразующегося костного регенерата. Демпферное устройство ДТРА выполнено в виде компактного цилиндрического узла со стандартными съемными стержнями, что допускает его использование при любых компоновках аппаратов внешней фиксации без перемонтажа их основных элементов.

Конструктивное решение устройства ДТРА позволяет не только с необходимой точностью задавать и поддерживать компрессионно-дистракционные механические нагрузки на область повреждения и регулировать динамический электрогенез костной ткани, но и по коэффициенту отношения величин деформации сжатия и деформации растяжения объективно количественно оценивать упруго-эластические свойства регенерата и степень минерализации костной мозоли, соединяющей отломки. Динамическое дозирование механических нагрузок существенно расширяет возможности целенаправленной тренировки и структурной перестройки

костного регенерата. Это особенно важно при лечении многооскольчатых переломов и при несвободной костной пластике с помощью аппаратов внешней фиксации.

Опыт лечения более 230 больных с сочетанными и множественными переломами длинных костей доказал, что применение демпферных устройств ДТРА способствует сокращению средних сроков сращения и ранней реабилитации пострадавших в 2—3,5 раза по сравнению с традиционными способами так называемой жесткой (стабильной) фиксации при чрескостном остеосинтезе.

Внутренний интрамедуллярный остеосинтез на основе электромеханических принципов с использованием монолитных конструкций с электретным покрытием, а также остеосинтез полыми штифтами с электретными фторопластовыми вкладышами, размещенными на уровне перелома или ложного сустава, позволяют корректировать аномалии статического электрогенеза костной ткани и при электрогиперреактивных нарушениях, например после остеосинтеза бедренной кости, обеспечивает создание наиболее благоприятных условий для ранней органной реституции.

Особого интереса заслуживает опосредованная реперкуссионная электростимуляция остеорепарации при чрескостном остеосинтезе аппаратами внешней фиксации у пострадавших с осложненными множественными переломами.

Фундаментальные исследования по биомеханике и электрофизиологии костной ткани, внедрение в клиническую практику методов электростимуляции остеорепарации и совершенствование современного остеосинтеза на основе электромеханических признаков существенно расширяют возможности травматологов-ортопедов и открывают новые перспективы повышения эффективности лечения больных с повреждениями и заболеваниями опорно-двигательного аппарата.

ОБЩИЕ ОСЛОЖНЕНИЯ ПОСЛЕ ОСТЕОСИНТЕЗА

После операций остеосинтеза могут возникнуть осложнения, характерные для переломов костей. К ним относятся нагноения раны, остеомиелит, артрит, жировая эмболия и др.

НАГНОЕНИЕ РАН

Гнойная инфекция ран является самым частым осложнением как внутреннего, так и чрескостного остеосинтеза. Клинические признаки ее развиваются в большинстве случаев в первые 5—6 дней после операции. В ряде случаев гнойные процессы могут возникнуть и в более поздние сроки, когда субстратом нагноения являются участки позднего (вторичного) некроза.

Возбудителями инфекции чаще всего являются стафилококк и стрептококк. Реже, при наличии большого количества некротических тканей, обнаруживаются микробы группы протей, кишечной и синегнойной палочки.

Развитие гнойной инфекции в ране сопровождается общими и местными симптомами. Первыми признаками являются повышение температуры тела, учащение пульса и иногда ознобы. При исследовании крови определяются лейкоцитоз, сдвиг лейкоцитарной формулы влево до появления юных форм и увеличение СОЭ. Местные симптомы заключаются в появлении или усилении болей в ране, которые могут быть пульсирующими.

После снятия повязки при осмотре
• редуруются покраснение краев ран-

ны, выраженный отек, при зашитой ране швы глубоко врезаются в кожу. При пальпации окружности раны определяются местное повышение температуры и резкая болезненность. Нередко возникает лимфаденит.

В полости гноящейся раны обнаруживается гнойное или гнойно-гнилостное содержимое, поверхность раны покрыта гнойно-фибринозным налетом. При затрудненном оттоке раневого содержимого могут образовываться гнойные затеки, распространяющиеся по межтканевым щелям.

В тканях, окружающих гноящуюся рану, может возникнуть гнойный воспалительный очаг, не имеющий прямого сообщения с раной. Диффузное гнойное пропитывание клетчатки вызывается распространением микробов по тканевым щелям. Подобное осложнение гноящейся раны называют окolorаневой флегмоной.

Лечение состоит в следующем:

— эвакуация раневого отделяемого и создание условий для постоянного оттока гноя;

— при развитии инфекции в зашитой ране — снятие швов и широкое разведение краев раны;

— рыхлая тампонада полости раны марлевыми тампонами, смоченными антисептическими растворами, гипертоническим раствором натрия хлорида;

— при наличии гнойного затека — его широкое вскрытие и хорошее дренирование и промывание антисептическими растворами;

— если гнойный процесс поддерживается наличием некротических

тканей, показана повторная радикальная хирургическая обработка; больной с выраженным проявлением гнойной инфекции должен находиться на постельном режиме и получать высококалорийное питание, богатое белками и витаминами;

— при выявлении анемии — переливание небольших доз свежей крови (250 мл) с заместительной и стимулирующей целью;

— применение антибиотиков, которые должны иметь направленный характер, т. е. применять следует только те, к которым чувствительны выделенные из ран микробы;

— конечность должна быть хорошо иммобилизована.

Нагноительные процессы на фоне антибиотикотерапии протекают атипично: температура тела может повышаться незначительно, боли в ране, гиперемия ее краев отсутствуют, число лейкоцитов в периферической крови приближается к норме. Однако постоянный рост СОЭ, нарастание анемии, резкий сдвиг лейкоцитарной формулы влево, прогрессирующее истощение больного должны заставить хирурга провести ревизию раны.

ОСТЕОМИЕЛИТ

Остеомиелит — гнойное воспаление всех элементов кости, сопровождающееся некрозом части ее.

Причина развития посттравматического, послеоперационного остеомиелита — массивная травма с наличием некротических тканей и микробного загрязнения (золотистый стафилококк, гемолитический стрептококк и др.).

Факторы, способствующие развитию посттравматического, послеоперационного остеомиелита:

— массивная травма;

— массивное микробное загрязнение при наличии мертвых и омертвевших тканей (с пониженной жизнеспособностью);

— нерадикальная хирургическая обработка;

— нарушение асептики при операции, пункции и т. д.;

— нарушение техники или применение остеосинтеза не по показаниям;

— травматичность операции;

— гиповитаминозы.

Послеоперационному остеомиелиту в ранних стадиях присущи: боль в области раны, высокая температура тела, увеличенная СОЭ, повышенный лейкоцитоз со сдвигом формулы влево, отек, признаки воспаления краев раны.

Поздние стадии послеоперационного остеомиелита могут характеризоваться наличием затеков, а иногда отхождением секвестров.

Профилактика послеоперационного остеомиелита:

— профилактическое введение антибиотиков;

— выполнение оперативных вмешательств только при отсутствии воспаления или некроза кожи;

— строгое соблюдение асептики и антисептики;

— атравматичность операции;

— тщательный гемостаз;

— наложение швов на рану без натяжения, а при необходимости — проведение послабляющих разрезов;

— осуществление активного дренажа раны в течение 24 — 48 ч.

Консервативное лечение остеомиелита:

— после проведения посева гноя на флору и чувствительность ее к антибиотикам проводится целенаправленная антибиотикотерапия (внутримышечно, внутривенно, внутрикостно, внутриартериально);

— рану необходимо орошать антисептическими жидкостями.

Оперативное лечение послеоперационных форм остеомиелита включает следующие мероприятия:

— рассечение и иссечение гнойного очага, хорошее его дренирование;

— удаление металлических конструкций и спиц;

— широкое вскрытие секвестральной коробки, удаление некротических тканей, патологических грануляций, секвестров; в дальнейшем с целью

фиксации отломков предпочтение следует отдавать чрескостному остеосинтезу аппаратами.

Закрытие дефектов костной ткани проводят с помощью мышечной пластики.

АНАЭРОБНАЯ ИНФЕКЦИЯ (ГАЗОВАЯ ГАНГРЕНА)

Анаэробная инфекция ран наблюдается очень редко, является одним из наиболее тяжелых осложнений остеосинтеза, дает высокий процент летальных исходов и часто вынуждает хирургов прибегать к ампутации. Хотя это осложнение встречается крайне редко, по врачам должны хорошо его знать. Анаэробная инфекция возникает при обширном повреждении больших мышечных массивов, преимущественно при ранениях стопы, голени, бедра и ягодичной области. Факторами, способствующими ее развитию, являющиеся загрязнение ран землей; нарушение кровоснабжения, длительное перетягивание конечности кровоостанавливающим жгутом; общее ослабление организма, вызванное утомлением, охлаждением, недоеданием.

Классификация клинических форм анаэробной инфекции приведена ниже.

По скорости распространения процесса:

- быстро распространяющаяся;
- медленно распространяющаяся.

По клиническим проявлениям:

- эмфизематозная форма;
- отечная форма;
- гнилостно-гнойная форма.

По глубине (форме) расположения инфекционного очага:

- поверхностная;
- глубокая.

Анаэробная инфекция ран чаще возникает в ранние сроки после травмы, преимущественно в первые 5—7 дней, однако может развиваться и в более поздние сроки. Редко возникает молниеносная форма газовой инфекции.

Одним из ранних симптомов развития анаэробной инфекции является усиливающаяся боль в ране. Боли

могут быть распирающего характера, часто больные предъявляют жалобы на сдавление конечности повязкой. Нередко в начальном периоде они возбуждены и беспокойны. Пульс учащается до 100—120 уд/мин. При этом температура тела может быть еще субфебрильной. При резко выраженной интоксикации нередко уже в ранние сроки наблюдается легкая субиктеричная окраска склер.

При осмотре поврежденного участка можно отметить, что наложенная повязка очень плотно охватывает конечность, а иногда и увидеть отек, распространяющийся выше повязки. Необходимо произвести перкуссию и ощупывание пораженного сегмента. При развитии эмфизематозных форм выявляется высокий тимпанический звук, а при ощупывании — характерный хруст.

Путем перкуссии определяются границы распространения газовой инфильтрации.

На рентгенограммах определяется характерный рисунок, свидетельствующий о наалии газа в мягких тканях: если газ распространяется по подкожной клетчатке, изображение напоминает пчелиные соты, а при распространении по мышечной ткани — «елочку». Иногда отчетливо контурируются газовые пузыри или полосы газа, распространяющегося по мышечным промежуткам.

При отечных формах определяется значительный отек не только того сегмента, где располагается рана, но и других сегментов конечности.

При значительном отеке конечности кожа становится бледной, напряженной и на этом фоне отчетливо выявляется венозный рисунок просвечивающих подкожных вен.

В некоторых случаях на коже поврежденного сегмента наблюдаются пятна различного цвета: бронзового, шафранного, коричневого. Вблизи от раны могут образовываться эпидермальные пузыри.

Рана при анаэробной инфекции отличается сухостью: отделяемого мало, и оно кровянисто-серозного

характера. Мышцы имеют сероватую окраску и в результате отека и газовой импрегнации «выпирают» из раневого отверстия. При поздней диагностике анаэробной инфекции мышцы оказываются омертвевшими, имеют темно-серый цвет и консистенцию оконной замазки.

Если есть возможность, произвести бактериологическое исследование раны, чтобы в последующем применять специфические сыворотки против тех микробов, которые будут выделены.

Лечение при анаэробной инфекции состоит из комплекса лечебных методов, применяемых одновременно, но в известной последовательности:

- если не проведена хирургическая обработка, то ее следует провести радикально, вскрыв все карманы;

- для освобождения отечных мышц от сдавления следует произвести разрезы вдоль оси пораженного сегмента конечности, причем разрезы должны проникать до мышц («лампасные» разрезы);

- если анаэробная инфекция развивается в ране, которая уже подвергалась хирургической обработке, следует произвести повторную радикальную хирургическую обработку. Наложение швов после хирургической обработки противопоказано.

Рану нужно оставлять широко открытой, рыхло тампонируя ее марлевыми тампонами, которые смачивают антисептическими растворами, выделяющими свободный кислород.

Конечность должна быть хорошо иммобилизована.

Общее лечение:

- введение пенициллина по 300000 ЕД через 4 ч, стрептомицина по 0,5 г 2 раза в сутки;

- оксигенотерапия 2—3 раза в сутки;

- введение в рану через дренажную трубку капельно антибиотиков широкого спектра действия;

- введение внутривенно смеси противогангренозных антитоксических сывороток по 150000 МЕ в 5-кратном объеме физиологического

раствора или в таком же объеме 3—5 % раствора глюкозы. Смешивание противогангренозной сыворотки с консервированной кровью не допускается. Сыворотка применяется до полной ликвидации местных симптомов;

- назначение обильного питья — до 2—4 л в сутки (чая, кофе, воды) или введение подкожно и внутривенно физиологического раствора, раствора Рингера, низкомолекулярных декстранов, поливинола, альбумина и др.;

- усиленное питание; при отсутствии аппетита введение через зонд питательной смеси (белков, углеводов, спирта и витаминов).

Показания к ампутации наиболее часто возникают при быстро распространяющейся форме анаэробной инфекции и глубоком расположении инфекционного очага, а также когда всеми лечебными мероприятиями не удастся нейтрализовать исходные из очага инфекции инфекционно-токсические влияния. Абсолютно показана ампутация при омертвлении конечности.

Ампутацию конечности следует производить наиболее простыми методами. Непременное условие — производить ампутацию выше очага инфекции. Наиболее часто при ампутации применяется наиболее простое круговое сечение, когда все ткани пересекаются в одной плоскости. Можно производить ампутацию и выкраиванием кожно-фасциальных лоскутов. Наложение швов на культю противопоказано. Зашивать рану можно только после того, как спадет отек, отторгнутся некротические ткани, т. е. когда минует опасность возникновения анаэробной инфекции культи.

Ампутацию целесообразно проводить под ингаляционным эндотрахеальным наркозом.

Общее лечение анаэробной инфекции продолжают и после ампутации до тех пор, пока полностью ликвидируются местные и общие симптомы специфического процесса.

АРТРИТЫ

Развитие инфекционных осложнений при ранениях и повреждениях суставов может создать угрозу для пострадавшей конечности и даже для жизни больного.

Анатомическое строение и гистологическая структура суставов создают условия для скопления гноя в замкнутом пространстве и распространения инфекции.

Первичное инфицирование возникает при проникающих ранениях суставов (открытые и огнестрельные внутрисуставные переломы), а также во время операций. Вторичная инфекция передается гематогенно-метастатическим путем.

Микробными возбудителями являются стафилококки, стрептококки, кишечная палочка и т. д. Сроки развития инфекционного процесса — от 6 до 10 дней.

Различают следующие формы гнойной инфекции суставов:

- гнойное воспаление синовиальной оболочки (эмпиема);
- капсульная флегмона — гнойное воспаление капсулы, переходящее на периапартулярные ткани;
- остеоартрит (гнойное воспаление всех элементов суставов с расплавлением хрящей и суставных концов костей — остеомиелит).

Для ранней формы гнойного воспаления сустава — эмпиемы — характерны ограничение нагноительного процесса полостью сустава, наличие умеренных болей в суставе, относительно удовлетворительное общее состояние, повышение вечерней температуры тела до 38 °С. При пункции сустава обнаруживается гной, который необходимо направить в лабораторию на посев и определение чувствительности микрофлоры к антибиотикам.

Для капсульной флегмоны типично резкое увеличение объема сустава и периапартулярных тканей. В полости сустава при пункции обнаруживается небольшое количество гноя, который должен быть направлен на посев для определения флоры и чувствитель-

ности к антибиотикам. Отмечаются спонтанные боли, резко усиливающиеся при движениях. Температура тела держится на высоких цифрах. Количество гемоглобина и эритроцитов падает, увеличивается число лейкоцитов, СОЭ увеличивается. Обычно развивается картина септической инфекции.

Остеоартрит характеризуется наличием большого количества гноя в полости сустава, расплавлением участков хряща, расплавлением (и пропитыванием гноем) губчатого вещества суставных концов костей, образованием межмышечных затеков, резкими болями в суставе. Общее состояние больных при остеоартрите тяжелое. Отмечаются явления общей тяжелой интоксикации, быстрое нарастание анемии, лейкоцитоза и СОЭ, увеличение содержания молодых форм в крови, высокие подъемы температуры тела.

Лечение. В ранней стадии развития эмпиемы суставов (без явлений сепсиса и общей интоксикации) показаны повторная хирургическая обработка раны (артротомия), эффективный дренаж и применение антибиотиков целенаправленного действия как местно (в дренаж), так и внутримышечно. Если в течение 7—10 дней после хирургической обработки и артротомии, несмотря на применение антибиотиков, общее состояние больного не улучшается и местные воспалительные явления не ликвидируются, показана резекция сустава или ампутация. Применение гипсовой иммобилизации обязательно.

При капсульных флегмонах на фоне активного лечения антибиотиками: местно (путем введения в полость сустава), внутрикостно, внутривенно и внутримышечно показана резекция сустава или экзартикуляция (ампутация). При выборе метода оперативного вмешательства необходимо обязательно учитывать общую клиническую картину. Иногда после артротомии или резекции сустава наступает кажущееся улучшение (падение температуры тела, уменьшение болей), но

в то же время истощение больного продолжается, анемия нарастает. В таких случаях показана срочная ампутация по жизненным показаниям.

При гнойных остеоартритах на фоне энергичного лечения антибиотиками в ранних стадиях показана экзартикуляция, в далеко зашедших случаях с распространением остеомиелита за пределы первично пораженного сустава и при наличии сепсиса — ампутация.

Наиболее частыми поздними осложнениями после заживления непроникающих и проникающих ранений суставов являются контрактуры. Поэтому при благоприятно текущих ранениях суставов как при консервативном, так и оперативном лечении очень важно своевременно освободить конечность от иммобилизации и приступить к лечебной гимнастике и физиотерапии.

ЖИРОВАЯ ЭМБОЛИЯ

Жировая эмболия развивается при переломах (чаще закрытых) костей таза, бедра, голени и особенно при множественных переломах костей. В связи с распространением жировых частиц в кровяном русле может возникнуть жировая эмболия большого круга кровообращения, малого круга кровообращения и смешанная форма. Возможно сочетание жировой эмболии с травматическим шоком.

К жировой эмболии предрасполагают такие факторы, как несвоевременное оказание помощи пострадавшему, неудовлетворительная иммобилизация, длительная и травматичная транспортировка и др. Осложнение может развиваться в первые часы, но чаще на 1—2-е сутки после перелома.

Клиническая картина зависит от локализации жировых эмболов в сосудах кровяного русла и сначала проявляется постепенно нарастающим беспокойством, одышкой и развитием поверхностного, учащенного дыхания, цианозом, гипертермией, тахикардией.

При жировой эмболии большого круга, когда преобладают явления со стороны центральной нервной системы, к этим симптомам присоединяются общая заторможенность, дезориентация, клонические судороги, утрата сознания. В позднем периоде развивается острая почечная недостаточность различной степени.

При жировой эмболии малого круга кровообращения развивается картина пневмонии. На рентгенограмме легких уже в 1-е сутки определяется усиление легочного рисунка за счет сосудистого компонента, к которому затем присоединяются мелкоочаговые тени различной интенсивности в прикорневых зонах по ходу сосудов. Эти изменения нарастают в течение 3—4 дней, а затем наблюдается обратное их развитие. Нормализация легочного рисунка происходит к 18—21-му дню.

При смешанной форме жировой эмболии клиническая картина характеризуется появлением признаков поражения большого и малого кругов кровообращения. Дифференциально-диагностические признаки жировой эмболии и травматического шока приведены в табл. 4.

Лабораторная диагностика основана на флюоресцентном исследовании проб крови и мочи под микроскопом на наличие капель нейтрального жира. Жировые капли в крови имеют размер 18—25 мкм (в 2—3 раза больше диаметра эритроцитов). Жир в моче появляется на 2—4-е сутки и исчезает на 7—9-е сутки. При исследовании периферической крови можно установить уменьшение числа эритроцитов (до $3,0 \cdot 10^{12}/л$) и увеличение содержания лейкоцитов (до $20,0 \cdot 10^6/л$).

Характерно для жировой эмболии сокращение времени свертываемости крови и длительности кровотечения при неизменном количестве тромбоцитов и протромбинового индекса. Первые два показателя нормализуются через 7—10 дней.

У всех больных с жировой эмболией отмечается повышение уровня остаточного азота. Типичная дина-

Дифференциально-диагностические признаки жировой эмболии л травматического шока

Признаки	Жировая эмболия	Травматический шок
Светлый промежуток Артериальное давление	В среднем от 3 до 1 сут В начальных стадиях не изменяется	Отсутствует Снижается
Изменения на рентгенограмме грудной клетки	Усиление легочного рисунка, мелкоочаговая инфильтрация	Не характерны
Изменения на ЭКГ	Регионарная гипоксия миокарда	Диффузная гипоксия миокарда
Травматическая ангиопатия сетчатки	Встречается часто	Отсутствует
Снижение гемоглобина	На 2—3-й сутки	При отсутствии кровопотери не наблюдается
Капли нейтрального жира в крови	На 1—2-е сутки	Отсутствуют
Капли нейтрального жира в моче	На 2—4-е сутки	»
Лечение липостабиллом	Эффект в ближайшие часы	Эффекта нет

мика изменения белковых фракций сыворотки крови — увеличение ос-, р-глобулинов. При травме, не сопровождающейся жировой эмболией, обычно увеличивается только содержание ос-глобулина.

Лечение жировой эмболии комплексное. Его основные направления:

— лечение и профилактика сердечно-сосудистой недостаточности (сердечные, гормональные, антигистаминные, витаминные, сосудорасширяющие препараты);

— лечение и профилактика дыхательной недостаточности (оксигенотерапия, интубация или трахеостомия с искусственной вентиляцией легких при тяжелых формах);

— коррекция водно-солевого, белкового обмена, кислотно-основного равновесия, профилактика и лечение острой почечной недостаточности: глюкозо-солевые растворы и низкомолекулярные декстраны внутривенно, альбумин и белковые кровезаменители, натрия гидрокарбонат, трисбуфер, сосудорасширяющие, осмотические диуретики (лазикс), ингибиторы протеаз (трасилол, контрикал), вагосимпатические блокады, обменные переливания крови, при тяжелой почечной недостаточности — гемодиализ;

— тщательный уход за больным, туалет кожных покровов, полости рта, трахеобронхиального дерева;

— профилактика и лечение инфекционных осложнений (антибиотики, сульфаниламиды, неспецифические и специфические глобулины и др.);

— в первые часы после возникновения осложнения вводят липостабил — одна инъекция 40 мл, затем 4 раза в сутки по 20 мл; суточная доза — 120 мл; эссенциале в ампулах в той же дозировке. Никотиновую кислоту применяют до 10 мг в растворе (внутривенно - капельно). Липостабил восстанавливает физиологическое растворение дезэмульгированного нейтрального жира крови уже в ближайшие часы и улучшает общее состояние больных.

С профилактической целью липостабил применяется при тяжелых травмах и травматичных оперативных вмешательствах на костях в течение 3—6 дней по 20-25 мл внутривенно 2 раза в сутки;

— рекомендуется вводить ингибиторы протеаз (контрикал до 500 тыс. АТрЕ в сутки, трасилол или гордокс по 1—2 млн КИЕ в сутки), гепарин внутривенно по 2000 ЕД каждые 4 ч.

СПИСОК ЛИТЕРАТУРЫ

- Ликин Л. Л. Н. Стабильно-функциональный остеосинтез костей предплечья. — Ортопед., травматол., 1984, № 5, с. 28-31.
- Волков М. В., Гудушаури О. Н., Ушакова О. А. Ошибки и осложнения при лечении переломов костей. — М.: Медицина, 1970. — 182 с.
- Волков М. В., Оганесян О. В. Лечение поврежденных суставов и костей с помощью аппарата авторов. — Ташкент: Медицина УзССР, 1978. — 20 с.
- Волков М. В., Любошиц Н. А. Повреждения и заболевания опорнодвигательного аппарата. — М.: Медицина, 1979. — 280 с.
- Воронцов А. В. Остеосинтез при метафизарных и диафизарных переломах. — Л.: Медицина, 1973. — 181 с.
- Головин Г. В. Проблема склеивания костей. — Л.: Медицина, 1964. — 174 с.
- Гудушаури О. Н., Оганесян О. В. Внеочаговый компрессионный остеосинтез при закрытых диафизарных переломах и ложных суставах костей голени. — М.: Медицина, 1968. — 92 с.
- Дегтярев А. А., Ключевский В. В., Евстратов В. Г. Остеосинтез переломов бедренной кости титановыми стержнями. — В кн.: Остеосинтез переломов титановыми стержнями / Под ред. В. В. Ключевского. Ярославль, 1979, с. 39-61.
- Дубров Я. Г. Внутрикостная фиксация металлическим стержнем при переломах длинных трубчатых костей. — М.: Медицина, 1972. — 194 с.
- Илизаров Г. А. Основные принципы чрескостного компрессионного и дистракционного остеосинтеза. — Ортопед., травматол., 1971, № 11, с. 7.
- Илизаров Г. А. Некоторые вопросы теории и практики компрессионного и дистракционного остеосинтеза. — В кн.: Чрескостный компрессионный остеосинтез в травматологии и ортопедии: Сборник науч. работ. Курган, 1972. вып. 1. с. 5-34.
- Илизаров Г. А. Клинические и теоретические аспекты компрессионного и дистракционного остеосинтеза. — В кн.: Теоретические и практические аспекты чрескостного компрессионного и дистракционного остеосинтеза: Тезисы докладов Всесоюз. науч.-практ. конф. Курган, 1976, с. 7-12.
- Илизаров Г. А. Значение комплекса оптимальных механических и биологических факторов в регенеративном процессе при чрескостном остеосинтезе. — В кн.: Тезисы докладов Всесоюз. симпозиума с участием иностр. специалистов (Курган, 20-22 сент. 1983). Курган, 1983, с. 5-15.
- Илизаров Г. А., Девятое А. А. Возможность чрескостного остеосинтеза при лечении переломов костей. — В кн.: Лечение переломов и их последствий методом чрескостного остеосинтеза: Материалы Всеросс. науч.-практ. конф. (Курган, 18-20 сент. 1979). Курган, 1979, с. 4-8.
- Калнберз В. К. Компрессионно-дистракционные аппараты напряженной и жесткой систем. — Рига: Зинатне, 1981. — 67 с.
- Каплан А. В. Повреждения костей и суставов. — М.: Медицина, 1979. — 567 с.
- Лаврищева Г. И., Дубров Э. Я. О значении компрессии и диастаза между отломками при сращении костей первичным натяжением. — Ортопед., травматол., 1968, № 8.
- Митюкин Н. К., Суханов Г. А. Оперативная техника остеосинтеза. — В кн.: Остеосинтез переломов титановыми стержнями / Под ред. В. В. Ключевского. Ярославль, 1979, с. 7-14.
- Мовшович И. А. Оперативная ортопедия. — М.: Медицина, 1983. — 414 с.
- Мовшович И. А., Виленский В. Я. Полимеры в травматологии и ортопедии. — М.: Медицина, 1978. — 320 с.
- Набор для чрескостного остеосинтеза по Илизарову (техническое описание и инструкция по эксплуатации). — Курган, 1970. — 32 с.
- Никитин Г. Д., Митюнин Н. К., Грязнухин Э. Г. Множественные и сочетанные переломы костей. — Л.: Медицина, 1976. — 362 с.
- Николаев Г. А., Лошилов В. И. Ультразвуковая технология в хирургии. — М.: Медицина, 1980. — 272 с.
- Охотский В. П., Суваляя А. Г. Ошибки и осложнения при интрамуллярном остеосинтезе массивными металлическими штифтами. — Ортопед., травматол., 1977, № 5, с. 44.
- Поляков В. А., Николаев Г. А., Волков М. В. и др. Ультразвуковая сварка костей и резка живых биологических тканей. — М.: Медицина, 1973. — 136 с.
- Руцкий В. В. Остеосинтез синтетическими адгезивными препаратами: Автореф. дис канд. — Л., 1973. — 22 с.

- Руцкий В. В.* Электростимуляция остеорепарации: Автореф. дис. докт.—Л., 1983.—44 с.
- Сиваш К. М.* Новый метод резекции коленного сустава.—М.: Медгиз, 1960.— 84 с.
- Сиваш К. М.* Новая техника при остеосинтезе.—М.: Медицина; 1979.—75 с.
- Ткаченко С. С.* Сочетание одномоментной и динамической компрессии при погружном остеосинтезе пластинами.—Вести, хир., 1977, № 12, с. 82-87.
- Ткаченко С. С.* Чрескостный остеосинтез.— Л.: ВМА им. С. М. Кирова, 1984.—122 с.
- Ткаченко С. С., Демьянов В. М.* Внеочаговый остеосинтез компрессионно-дистракционными аппаратами при переломах костей и их осложнениях.— Л.: ВМА им. С. М. Кирова. 1974.—69 с.
- Трубников В. Ф.* Заболевания и повреждения опорно-двигательного аппарата.— Киев: Здоров'я, 1984,— 326 с.
- Шумада И. В., Стецюю В. И., Гонгальский В. И.* Остеосинтез костными гомо- и гетеротрансплантатами при переломах.— Киев: Здоров'я, 1975.— 212 с.
- Юмашев Г. С.* Ошибки и осложнения при остеосинтезе.— М.: Медицина, 1966.— 126 с.
- (Berenteu J.) *Бертен Ц.* Травматология.— В кн.: Оперативная хирургия/Под ред. И. Литмана. Будапешт, 1981, с. 829-1010.
- Kuntscher J.* Die Marknagelung. - Berlin, 1950.
- Muller M. E., Allgower M., Willenegger Я.* Manie! d'osteosynthese.— Paris, 1970.
- (*Williams D. F., Roaf R. W.*) *Вильяме Д. Ф., Роуф Р. В.* Имплантаты в хирургии: Пер. с англ.—М.: Медицина, 1978,—551 с.

ОГЛАВЛЕНИЕ

Предисловие	5
Глава 1. Общие вопросы остеосинтеза (С. С. Ткаченко)	7
Классификация	7
Репаративная регенерация костной ткани	8
Обезболивание	13
Наркоз	13
Перидуральная анестезия	13
Введение анестезирующего раствора в гематому	14
Внутрикостная анестезия	15
Футлярная новокаиновая блокада по А. В. Вишневскому	16
Проводниковая анестезия	16
Реабилитация больных после остеосинтеза	17
Медицинская реабилитация	18
Глава 2. Общие вопросы внутреннего (погружного) остеосинтеза (С. С. Ткаченко)	20
Показания и основные принципы внутреннего остеосинтеза	20
Сроки операции и предоперационная подготовка больного	20
Техническое оснащение внутреннего остеосинтеза	21
Особенности остеосинтеза при лечении ложных суставов	24
Глава 3. Интрамедуллярный остеосинтез (С. С. Ткаченко)	26
Остеосинтез штифтами	26
Интрамедуллярная фиксация пучком проволоки	28
Интрамедуллярная фиксация эластичными стержнями	28
Штифт-штопор Сиваша	29
Гвоздь-болт	29
Дна- и трансфиксация	30
Ошибки и осложнения	30
Глава 4. Кортикальный остеосинтез (С. С. Ткаченко)	31
Остеосинтез винтами	31
Остеосинтез балками	33
Глава 5. Накостный остеосинтез (С. С. Ткаченко)	35
Остеосинтез пластинками	35
Техническое оснащение	35
Остеосинтез пластинками с применением контрактора	37
Приспособления для компрессии	37
Остеосинтез компрессионно-деторсионной пластинкой Каплана — Антонова	38
Остеосинтез пластинками Ткаченко для одномоментного и динамического остеосинтеза без внешней иммобилизации	39
Электромеханический остеосинтез пластинками ТРХ	41
Остеосинтез по АО	43
Показания к удалению металлических фиксаторов	45
Глава 6. Остеосинтез алло- и ксеногенными костными трансплантатами (С. С. Ткаченко)	46
Глава 7. Остеосинтез полимерами (В. В. Руцкий)	51
Глава 8. Внутренний остеосинтез переломов костей верхней конечности (С. С. Ткаченко)	62
Переломы ключицы	62
Вывихи акромиального конца ключицы	65
Вывихи грудинного конца ключицы	66
Переломы плечевой кости	67
Хирургическая шейка плеча	67
Большой бугорок	68
Диафиз плечевой кости	68
Надмышелки плеча	72
Переломы костей предплечья	72
Локтевой отросток	72
Кости предплечья	73

Переломы костей кисти	75
Ладьевидная кость	75
Пястная кость	76
II—V пястные кости	77
Фаланги пальцев	77
Глава 9. Внутренний остеосинтез переломов нижней конечности (С. С. Ткаченко).	78
Бедренная кость	78
Медиальные переломы шейки бедра	78
Латеральные (вертельные) переломы шейки бедра	82
Большой вертел	83
Диафиз бедренной кости	85
Мышечки бедренной кости	91
Надколенник	92
Кости голени	92
Мышечки большеберцовой кости	92
Диафизы костей голени	93
Голеностопный сустав	97
Кости стопы	99
Таранная кость	99
Плюсневые кости	100
Глава 10. Внутренний остеосинтез костей таза и позвоночника (С. С. Ткаченко).	101
Кости таза	101
Позвоночник	102
Глава 11. Общие принципы наружного чрескостного остеосинтеза аппаратами (С. С. Ткаченко).	107
Показания	Ю7
Методика применения аппаратов	Ю^
Аппараты для чрескостного остеосинтеза	12]
Глава 12. Чрескостный остеосинтез аппаратами при лечении закрытых переломов костей (В. М. Демьянов).	1.34
Общие принципы применения чрескостного остеосинтеза при лечении переломов костей	134
Особенности обезболивания	135
Репозиция	135
Иммобилизация	138
Реабилитация	140
Показания к применению чрескостного остеосинтеза аппаратами	141
Некоторые вопросы тактики	145
Остеосинтез аппаратом Илизарова переломов костей голени	146
Особенности лечения застарелых переломов костей голени	153
Особенности остеосинтеза переломов костей голени аппаратом Калнберга	154
Остеосинтез аппаратом Волкова — Оганесяна	154
Остеосинтез аппаратом диафизарных переломов бедренной кости	155
Остеосинтез аппаратом переломов плечевой кости	159
Остеосинтез аппаратом переломов костей предплечья	161
Принципы остеосинтеза аппаратами эпиметафизарных переломов костей	165
Принципы чрескостного остеосинтеза переломов костей стопы и кисти	167
Глава 13. Чрескостный остеосинтез аппаратами при лечении открытых переломов костей и повреждений суставов (С. С. Ткаченко)	169
Открытые неогнестрельные переломы костей	169
Огнестрельные переломы костей	171
Бедренная кость	172
Кости голени	175
Плечевая кость	179
Кости предплечья	179
Огнестрельные повреждения суставов	179
Огнестрельные повреждения крупных суставов и переломы, осложненные гнойной инфекцией	180
Глава 14. Чрескостный остеосинтез аппаратами при лечении некоторых патологических состояний конечностей (С. С. Ткаченко;	183
Замедленная консолидация, ложные суставы и дефекты костей	183

Ложные суставы, осложненные остеомиелитом	184
Укорочения и деформации конечностей	186
Удлинение укороченной голени	187
Удлинение укороченного бедра	188
Контрактуры суставов	189
Аппараты Волкова — Оганесяна	190
Аппарат Ткаченко — Абушенко	191
Шарнирно-дистракционные аппараты Аверкиева — Грицанова	192
Глава 15. Осложнения при чрескостной фиксации аппаратами (С. С. Ткаченко).	193
Глава 16. Особенности остеосинтеза при лечении пострадавших с множественными и сочетанными переломами (Г. Д. Никитин)	196
Внутренний остеосинтез	199
Чрескостный остеосинтез аппаратами	204
Осложнения	208
Глава 17. Остеосинтез в детской ортопедии (В. Л. Андрианов)	210
Деформации предплечья	210
Лучевая косорукость	210
Болезнь Маделунга	211
Синостоз костей предплечья	212
Врожденные и приобретенные патологические изменения кисти	213
Пороки развития костей голени	215
Искривление костей голени	216
Врожденные ложные суставы	217
Удлинение укороченных конечностей	219
Виды остеотомии, применяемых при удлинении конечностей	221
Рентгенологическая характеристика консолидации при удлинении конечностей	222
Осложнения при удлинении конечностей	223
Удлинение бедра	224
Удлинение голени	225
Деформации на почве опухолеподобных дисплазий	225
Глава 18. Остеосинтез в детской травматологии (Н. Ф. Сыса)	229
Внутренний остеосинтез	229
Чрескостный остеосинтез аппаратами	232
Остеосинтез при переломах различной локализации	233
Переломы костей верхней конечности	233
Переломы костей нижней конечности	239
Глава 19. Электростимуляция остеорепарации при остеосинтезе (В. В. Руцкий)	244
Глава 20. Общие осложнения после остеосинтеза (С. С. Ткаченко)	258
Нагноение ран	258
Остеомиелит	259
Анаэробная инфекция (газовая гангрена)	260
Артриты	262
Жировая эмболия	263
Список литературы	265

CONTENTS

Preface	5
Chapter 1. General problems of osteosynthesis (S. S. Tkachenko)	7
Classification.	7
Reparative regeneration of osseous tissue.	8
Anesthesia.	13
Narcosis.	13
Peridural anesthesia.	13
Injection of an anesthetic solution into hematoma.	14
Intraosseous anesthesia.	15
Circular novocain blockade after A. V. Vishnevsky.	16
Regional anesthesia.	16
Rehabilitation of patients after osteosynthesis.	17
Medical rehabilitation.	18
Chapter 2. General problems of internal osteosynthesis (S. S. Tkachenko)	20
Indications and basic principles of the internal osteosynthesis	20
Tie of the operation and preoperative preparation of the patient	20
Technical equipment of the internal osteosynthesis.	21
Peculiarities of osteosynthesis at treatment of pseudojoints.	24
Chapter 3. Intramedullary osteosynthesis (S. S. Tkachenko).	26
Osteosynthesis by means of nails.	26
Intramedullary fixation by means of a bundle of wire.	28
Intramedullary fixation by means of elastic rods.	28
Sivash's pin-corkscrew.	29
Nail-bait.	29
Dia- and transfixation.	30
Errors and complications.	30
Chapter 4. Cortical osteosynthesis (S. S. Tkachenko).	31
Osteosynthesis with screws.	31
Osteosynthesis with T-beams.	33
Chapter 5. Epiphyseal osteosynthesis (S. S. Tkachenko).	35
Osteosynthesis with application of plates.	35
Technical equipment.	35
Osteosynthesis with application of plates using contractor.	37
Devices for compression.	37
Osteosynthesis with compressive-detorsive plate of Kaplan—Antonov	38
Osteosynthesis with plates of Tkachenko for single-moment and dynamic osteosynthesis without external immobilization.	39
Electromechanical osteosynthesis with TPH plates.	41
Osteosynthesis after AO.	43
Indication for removal metallic fixators.	45
Chapter 6. Osteosynthesis with allo- and xenogenous osseous transplants (S. S. Tkachenko).	46
Chapter 7. Osteosynthesis with polymeres (V. V. Rutskyj).	51
Chapter 8. Internal osteosynthesis of the upper extremity bone fractures (S. S. Tkachenko).	62
Clavicle fractures.	62
Dislocations of the clavicle acromial end.	65
Dislocations of the clavicle sternal end.	66
Brachial bone fractures.	67
Surgical neck of the brachium.	67
Greater tubercle.	68
Diaphysis of the brachial bone.	68
Epicondyles of the brachium.	72
Fractures of the forearm bones.	72
Ulnar process.	72
Forearm bones.	73
Fractures of the hand bones.	75
Navicular bone.	75
I metacarpal bone.	76
II—V metacarpal bones.	77
Finger phalanges.	77

Chapter 9. Internal osteosynthesis of the lower extremity fractures (<i>S. S. Tkachenko</i>).	78
Femoral bone.	78
Medial fractures of the femoral neck	78
Lateral (trochanteric) fractures of the femoral neck	82
Greater trochanter.	83
Diaphysis of the femoral bone.	85
Condyles of the femoral bone.	91
Knee-cap.	92
Crus bones.	92
Condyles of the tibial bone.	92
Diaphyses of the crus bones.	93
Talocrural joint	97
Bones of the foot.	99
Astragalus.	99
Metacarpal bones.	100
Chapter 10. Internal osteosynthesis of the pelvic and vertebral bones (<i>S. S. Tkachenko</i>).	101
Pelvic bones.	101
Vertebral column	102
Chapter 11. General principles of the external perosseous osteosynthesis with apparatuses (<i>S. S. Tkachenko</i>).	107
Indications.	107
Technique for application of the apparatuses.	108
Apparatuses for perosseous osteosynthesis.	121
Chapter 12. Perosseous osteosynthesis with apparatuses at treating closed fractures of bones (<i>V. M. Demyanov</i>).	134
General principles for application perosseous osteosynthesis at treating fractures of bones.	134
Peculiarities of anesthesia	135
Reposition	135
Immobilization.	138
Rehabilitation.	140
Indications for application of the perosseous osteosynthesis.	141
Some tactical problems.	145
Osteosynthesis of the crus fractures using Ilizarov's apparatus.	146
Peculiarities in treatment of chronic crus bone fractures.	153
Peculiarities of osteosynthesis of the crus fractures with Kalnbers' apparatus	154
Osteosynthesis with Volkov—Oganesyan's apparatus.	154
Osteosynthesis of the diaphyseal femoral fractures with the apparatus	155
Osteosynthesis of the bracheal fractures with the apparatus.	159
Osteosynthesis of the forearm fractures with the apparatus.	161
Osteosynthetical principles of the epimetaphyseal fractures with apparatuses	165
Principles of perosseous osteosynthesis of the foot and hand fractures	167
Chapter 13. Perosseous osteosynthesis with apparatuses for treatment of open bone fractures and lesions of joints (<i>S. S. Tkachenko</i>).	169
Open nongunshot fractures of bones.	169
Gunshot fractures of bones.	171
Femoral bone.	172
Crus bones.	175
Humerus.	179
Forearm bones.	179
Gunshot lesions of joints.	179
Gunshot lesions of large joints and fractures complicated with purulent infection.	180
Chapter 14. Perosseous osteosynthesis with apparatuses at treatment of some pathological conditions of the extremities (<i>S. S. Tkachenko</i>).	183
Delayed consolidation, pseudojoints and defects of bones.	183
Pseudojoints complicated with osteomyelitis.	184
Shortenings and deformities of the extremities.	186
Stretching of the shorten crus.	187
Stretching of the shorten femur.	188
Contractures of joints.	189
Volkov—Aganesyan's apparatuses.	190

Tkachenko —Abushenko's apparatus	191
Chapter 15. Complication at the perosseous fixation with apparatuses (S. S. Tkachenko).	193
Chapter 16. Peculiarities of osteosynthesis at treatment of patients with multiple and complicated fractures (G. D. Nikitln).	196
Internal osteosynthesis.	199
Perosseous osteosynthesis with apparatuses.	204
Complications.	208
Chapter 17. Osteosynthesis in children orthopedia (V. L. <i>Андреев</i>).	210
Deformities of the forearm.	210
Talipomanus radialis.	210
Madelung's disease.	211
Synostosis of the forearm bones.	212
Congenital and acquired pathological changes in the hand.	213
Developmental defects of the cms bones.	215
Distorsion of the crus bones.	21d
Congenital pseudojoints.	217
Stretching of the shorten extremities.	219
Types of osteotomias, applied at stretching the extremities.	221
Roentgenological characteristics of consolidation at stretching the extremities.	222
Complications at stretching the extremities.	223
Femur stretching.	224
Crus, stretching.	225
Deformities stimulated with tumor-like displasias.	225
Chapter 18. Osteosynthesis in children traumatology (N. F. Sysa,	229
Internal osteosynthesis.	229
Perosseous osteosynthesis with apparatuses.	22
Osteosynthesis at fractures of various localization.	23
Fractures of the upper extremity bones.	23
Fractures of the lower extremity bones.	29
Chapter 19. Electrostimulation of osteooperations at osteosynthesis i 'V. V. Rutskv;	244
Chapter 20. General complications after osteosynthesis (S. S. Tkachenkoj	258
References	265

Производственное издание

ОСТЕОСИНТЕЗ

Зав. редакцией В. Л. Ларин
 Редактор А. Н. Новиков
 Оформление художника Д. М. Плаксина
 Художественный редактор Н. Д. Наумова
 Технический редактор Э. П. Выборнова
 Корректор Р. И. Гольдина

ИБ № 4169

Сдано в набор 12.11.86. Подписано в печать 27.04.87. Формат бумаги 70 x 100¹⁶/₁₆. Бумага офсетная № 1. Гарнитура тайме. Печать офсетная. Усл. иеч. л. 22.1 Усл.-кр. отг. 38,68. Уч.-изд. л. 22,87. Тираж 20000 экз. Заказ № 636. Цена 2 р.

Ленинград, ордена Трудового Красного Знамени издательство «Медицина». Ленинградское отделение, 191104, Ленинград, ул. Некрасова, л. 10.

Ордена Октябрьской Революции, ордена Трудового Красного Знамени Ленинградское производственно-техническое объединение «Печатный Двор» им. Л. М. Горькою Союзполиграфпрома при Государственном комитете СССР по делам издательств, полиграфии и книжной торговли. 197136, Ленинград, П-136, Чкаловский пр., 15.