

Е.А. ВАГНЕР

ХИРУРГИЯ
ПОВРЕЖДЕНИЙ
ГРУДИ



54.5

УДК 617.54-001-089

Вагнер Е. А. Хирургия повреждений груди.— М.: Медицина, 1981, 288 с, ил.

Автор — член-корреспондент АМН СССР, профессор, зав. кафедрой госпитальной хирургии Пермского медицинского института.

В монографии разобраны общие вопросы грудной травмы, разновидности этих повреждений и их хирургическое лечение. Подробно освещены частота, особенности травм груди, их классификация и возникающие патоморфологические нарушения. Изложены методы клинического обследования пострадавших, показания к срочному оперативному вмешательству, условия его эффективного выполнения. Описаны повреждения мягких тканей, костной основы грудной клетки, плевры и легких, трахеи и бронхов, сердца, крупных сосудов средостения, грудного протока, диафрагмы, а также огнестрельные и сочетанные повреждения груди и других областей тела. Представлены диагностика отдельных видов повреждений, объем и продолжительность инфузионной терапии, методы борьбы с болью и дыхательной недостаточностью, показания к искусственной вентиляции легких, трахеостомии. Приведены примеры возможных ошибок в оказании помощи пострадавшим и обоснованы меры их предупреждения. Даны рекомендации по ведению послеоперационного периода и профилактике гнойных осложнений.

Монография рассчитана на хирургов, травматологов.

В книге 32 рис., 22 табл., библиография — 108 названий.

Рецензент—М. И. Перельман, член-корреспондент АМН СССР, проф., зав. отделом хирургии легких и средостения, Всесоюзного научного центра хирургии Академии медицинских наук СССР.

51 100—219

В 039(01)-81 79—81.411300000

© Издательство «Медицина». Москва. 1981.

ПРЕДИСЛОВИЕ

Особенностью современного травматизма является большое число тяжелых сочетанных травм, приводящих к критическим состояниям. В этом отношении травма груди, сопровождающаяся повреждениями жизненно важных органов, занимает особое место.

Длительное время повреждения груди отождествлялись только с отдельными синдромами — гемотораксом, пневмотораксом, тампонадой сердца, переломами ребер и др. О конкретных внутригрудных повреждениях вопрос практически не ставился, а лечение в основном ограничивалось методами устранения указанных синдромов. Даже во время Великой Отечественной войны при очень большой необходимости торакотомии для коррекции внутригрудных повреждений предпринимались нечасто.

Достижения медицинской науки, особенно анестезиологии и реаниматологии, освоение богатейшего опыта Великой Отечественной войны послужили основой бурного развития грудной хирургии. Это позволило совершенствовать диагностику и хирургическую тактику при травме груди. Эффективная помощь стала возможной и при тяжелых, считавшихся ранее фатальными, повреждениях сердца, крупных сосудов, трахеи, бронхов, реберного каркаса и сочетанных травмах.

Автор настоящей книги — член-корреспондент АМН СССР профессор Е. А. Вагнер одним из первых в СССР внедрил достижения торакальной хирургии для совершенствования диагностики и лечения ранений и закрытой травмы груди.

В основу предлагаемой работы положен более чем 30-летний опыт целенаправленных исследований Е. А. Вагнера и возглавляемого им научного коллектива, углубленно изучающего узловые вопросы ранений и закрытых повреждений груди. К настоящему времени собран большой клинический материал, а также анализируются данные судебно-медицинских вскрытий погибших от тяжелой травмы груди.

В книге с позиций современных достижений медицинской науки излагаются проблемы клиники, патофизиологии и диагностики

травм груди. Конкретно в соответствии с этапом оказания помощи представлена лечебная тактика. Поучителен анализ ошибок и осложнений, полезны рекомендации по проведению периода реабилитации. Четко изложены основы оперативного лечения тяжелой травмы груди: сформулированы показания к торакотомии, определен объем вмешательства в зависимости от тяжести поврежденных внутригрудных органов, освещена специфика реанимации, обезболивания, послеоперационного периода, методы профилактики и лечения гнойных осложнений, острой дыхательной недостаточности. Рационально оцениваются показания к трахеостомии и длительной искусственной вентиляции легких.

Совершенствование диагностики, проведение организационных мероприятий по специализации хирургической помощи дали возможность улучшить результаты лечения, существенно снизить летальность.

Оценивая настоящую работу Е. А. Вагнера, следует отметить ее актуальность, практическую направленность, четкую форму изложения материала. В ней найдут много полезного для себя хирурги общего профиля, торакальные хирурги, травматологи, врачи скорой специализированной помощи, организаторы здравоохранения и научные работники.

Академик Б. В. Петровский

ВВЕДЕНИЕ

Знаменитый французский хирург Рене Лериш в книге «Воспоминания о моей минувшей жизни» писал: «Я любил все, что требовалось в неотложной хирургии: решительность, ответственность и включение целиком и полностью в действие». Все эти качества должны быть свойственны каждому хирургу, работающему в неотложной хирургии, и в первую очередь с тяжелыми повреждениями груди. Ведь именно при них чаще всего хирургу приходится буквально в считанные минуты принимать трудные, необратимые решения. В этих случаях с особой силой ложится на его плечи вся тяжесть ответственности — делить ее не с кем и некогда. Здесь нельзя медлить, выжидать. Нужно действовать, со всей энергией включаться в борьбу за спасение жизни пострадавшего. Хирургу, оказывающему неотложную помощь при тяжелой травме груди, приходится особенно остро сознавать, что при этом подвергаются суровому испытанию широта его кругозора, общехирургическая подготовка, диапазон технических возможностей. Чтобы быть на высоте положения, он обязан много уметь, понимать и, конечно, знать.

На протяжении многих десятилетий научно-практическая разработка повреждений груди носила разрозненный характер. В значительной мере это можно было объяснить как исключительным многообразием характера и тяжести этих повреждений, так и ограниченностью средств их точного распознавания и эффективного лечения. В таких условиях более легкие разновидности травмы груди, в которых на первый план выступали повреждения только костного каркаса грудной клетки (главным образом ребер), обычно включались в общий раздел учения о вывихах и переломах. Они были хорошо изучены и излечивались достаточно успешно. Что касается особо тяжелых случаев, связанных с нарушениями целостности внутригрудных органов и грозными расстройствами дыхания и гемодинамики, то им до недавнего времени принадлежала печальная репутация безнадежных. Поэтому они сравнительно мало привлекали внимание хирургов и представляли интерес скорее казуистический, чем научно-практический. Притом

наиболее опасные разновидности этих повреждений (разрывы легких, повреждения сердца, крупных сосудов, диафрагмы, жизненно важных образований средостения и др.) рассматривались обычно изолированно, по системно-органному признаку.

Таким образом, в раздел собственно торакальных повреждений, как правило, включались колото-резаные и огнестрельные ранения груди средней тяжести, диагностика и лечение которых по многовековой традиции считались установившимися в выжидательно-консервативном плане. Почти до конца первой четверти текущего столетия своего рода аксиомой являлись выработанные Н. И. Пироговым консервативно-сберегательные установки. Суть их в 1907 г. И. И. Греков определял следующим образом: «У нас нет средств борьбы с заразным началом, операция тяжелая. Лучше потерять одного больного, чем оперировать всех больных, большинство которых может поправиться без тяжелой операции и самой по себе не безопасной для жизни».

В наши дни такого рода рекомендации стали анахронизмом. На протяжении последних 2—3 десятилетий все большее признание начала получать действенная тактика лечения травматических повреждений груди, в первую очередь ее ранений.

Широкие возможности внедрения такой тактики открыли достижения современной хирургии: достаточно надежная система профилактики раневой инфекции, эффективные средства борьбы с шоком, респираторными и сердечно-сосудистыми расстройствами, рентгенологические, бронхоскопические и другие методы диагностики.

Поистине грандиозно проявилась эффективность активного лечения повреждений груди в период Великой Отечественной войны. Хотя по вполне понятным причинам не все перечисленные новшества могли найти применение на фронте, однако широкое использование даже только части их вполне себя оправдало. Ставшая обязательной при открытом пневмотораксе герметизация ран грудной стенки, широкое использование в полевых условиях переливания крови, вагосимпатической блокады, активной аспирации крови при гемотораксе и пр. дали, как писал П. А. Куприянов, «...поистине замечательные результаты. Об этом красноречиво говорит количество спасенных жизней. Общая летальность при ранениях груди во время Великой Отечественной войны снизилась по сравнению с предыдущими войнами до небывалых цифр (при проникающих ранениях груди в 3—4 раза), причем успехи в этом отношении прогрессивно из года в год увеличивались»¹.

Читая эти строки, нельзя не помянуть добрым словом людей, отдавших все свои силы, знания и опыт для обеспечения помощи раненым. В этом громадная заслуга не только известных советских

ученых, но и многих сотен безвестных, беспредельно преданных своему делу практических хирургов.

Опыт мировой войны убедительно показал преимущество активных методов лечения огнестрельных ранений груди, но эти методы не сразу получили признание при лечении травматических повреждений груди мирного времени. И только в последние годы данная проблема начала привлекать внимание хирургов по-настоящему. В значительной степени этому способствовал стремительный рост как производственного, так и бытового и особенно автомобильного травматизма в процессе бурно протекающей в промышленно развитых странах научно-технической революции.

В наших условиях о катастрофическом росте автомобильного, а тем более производственного травматизма говорить не приходится, но грандиозные масштабы промышленного и жилищного (особенно высотного) строительства, все нарастающий поток транспорта, увеличение скорости передвижения несут реальную опасность подъема показателей травматизма. Об этой опасности нужно думать, ее необходимо встречать во всеоружии.

Советским здравоохранением в этом направлении сделано немало. На протяжении последних лет заметно усилилась научная, в том числе экспериментальная и клиническая, разработка сложных вопросов грудного травматизма. Вышел ряд специальных работ по данной проблеме. Гораздо чаще эти вопросы стали обсуждаться на научных заседаниях, симпозиумах, конференциях и пр.

За годы девятой пятилетки большая работа проведена по организации и совершенствованию квалифицированной помощи пострадавшим с тяжелыми травмами груди.

Хирургия повреждений груди — это в первую очередь хирургия тяжелых ее повреждений. По сводным статистическим данным, они составляют 8—10% всех торакальных травм. В условиях мирного времени среди тяжелых повреждений преобладают автотранспортные закрытые травмы груди, нередко сопровождающиеся множественными нарушениями целостности внутригрудных органов и сочетающиеся с поражениями черепа, органов брюшной полости, конечностей. Все это усложняет оказание эффективной хирургической помощи, вызывает необходимость определенной ее специализации и соответственно отдельного более подробного описания.

Большинство советских хирургов признают необходимость последовательной активизации хирургической тактики при лечении тяжелых повреждений груди, однако это не значит, что современные установки можно толковать произвольно, низводить их исключительно к одному оперативному вмешательству — радикальной торакотомии.

В неотложной хирургии грудной травмы нет места шаблону, предвзятости, ограниченности. В каждом случае характер и объем лечебных мероприятий диктуются четкими, максимально обоснованными показаниями. И, решаясь ради спасения жизни боль-

¹ Опыт советской медицины в Великой Отечественной войне 1941—1945 гг. — М.: Медицина, 1950, т. 10, с. 357.

ного на самые сложные оперативные вмешательства, каждый обязан думать, как завещал нам еще в начале прошлого века замечательный хирург И. В. Буяльский, также о том, «...чтобы эта сохраненная жизнь, по возможности, была и менее тягостна».

На суд читателя выносятся труд, в котором подведен итог многолетней разработки одной из самых серьезных проблем современной хирургии и травматологии. Не только наши собственные данные, но и опыт других хирургических коллективов позволили четко сформулировать основные требования к хирургической тактике при повреждениях груди. Известные вопросы и даже «старые» проблемы на основе последних клинических и экспериментальных работ получили новое звучание, приобрели большую стройность, конкретность и взаимообусловленность. Мы надеемся, что предпринятая разработка многих сторон хирургической тактики может быть использована практическим хирургом. В известной мере книга может оказаться полезной и для научных работников, поскольку мы стремились раскрыть читателю логику научных поисков и показать диалектику причинно-следственных связей для выявления новых научных задач, которые, несомненно, будут решаться в ближайшие годы. Так, за последнее десятилетие возникла настоятельная необходимость изучения сочетанной и комбинированной травмы груди и, в частности, в условиях массового поражения. Именно поэтому наш труд в известной степени подводит итоги и в то же время открывает перспективу для поисков и решений.

Считаю приятным долгом выразить сердечную признательность своему учителю доктору А. А. Росновскому, сотрудникам нашей клиники В. А. Брунсу, Н. П. Бурдукову, А. С. Денисову, А. М. Дмитриевой, В. С. Заугольникову, В. И. Ильчичину, З. И. Кальмбаху, Л. Ф. Копытову, А. А. Лопанову, И. Е. Ненашеву, Я. А. Ортенбергу, Л. Ф. Палатовой, Н. М. Плешковой, Т. И. Рогожниковой, П. С. Рыжакову, П. Я. Сандакову, С. В. Смоленкову, В. М. Субботину, М. Г. Урману, В. Д. Фирсову, В. С. Харитонову, В. А. Черешневу, В. А. Черкасову за действенную помощь при подготовке к изданию этой книги, а также всему коллективу кафедры госпитальной хирургии, проблемной лаборатории и областной клинической больницы, делившим с нами радости успеха и горечь неудач в совершенствовании этой трудной проблемы.

Глава 1

i. ИЗ ИСТОРИИ ВОПРОСА ХИРУРГИЧЕСКОГО ЛЕЧЕНИЯ ПОВРЕЖДЕНИЙ ГРУДИ

Травмы груди издавна привлекали пристальное внимание врачей. Еще Гиппократ (ок. 460—377 гг. до н. э.) указывал на большую опасность открытого пневмоторакса. Рекомендованная им лечебная тактика в основном была сберегательной: свежие раны не зондировали, а закрывали давящей повязкой из корпии, соблюдая строгие правила бытовой чистоты. Назначали полный покой, строгую диету, отвары тмина, белого мака, сок граната. При эмпиеме Гиппократ прибегал и к оперативным вмешательствам: «Иногда опухоль обнаруживается в боку и показывает, где нужно рассечь. Если не показывается, обмыть больного горячей водой, взять его за плечи и встряхивать, потом слушать, в каком боку больше зыбление. Определив это, провести разрез на третьем ребре, считая с последнего, до кости; перфорировать ребро трепаном, ...выпустить немного воды, ...наложить корпию из сурового льна, а сверху — мягкую губку. Затем наложить повязку...»¹.

Выработанные Гиппократом положения удерживались на протяжении ряда столетий. Они нашли отражение и в трудах знаменитых ученых Древнего Рима — Корнелия Цельса (30-е годы до н. э.) и Галена (130—210 гг. н. э.). В их трудах описывается клиника ранений груди: прохождение воздуха через рану, одышка, выделение пенистой крови и пр.

Амбруаз Паре (1509—1590) уточнил ряд симптомов и осложнений грудных повреждений, в частности впервые описал подкожную эмфизему как признак нарушения целостности легкого. К этому времени получил достаточно широкое распространение новый вид оружия — огнестрельное, что привело к новым наблюдениям и практическим предложениям. Достаточно четко определялись различия между непроникающими и проникающими ранениями грудной клетки.

В России ранения груди впервые подробно описаны в книге А. Рихтера «Руководительные врачебные науки» (1800). Более широко вопрос освещен также в первом отечественном учебнике

по хирургии «Руководство к преподаванию хирургии», изданном в 1807 г. И. Ф. Бушем. Оно переиздавалось 5 раз и на протяжении почти всей первой половины XIX столетия служило основным пособием по хирургии для ряда поколений студентов и врачей. В руководстве указывается смертельная опасность ранений межреберных артерий. Раны разделены на «скрытые» (непроникающие) и «явственные» (проникающие). При описании пневмоторакса отмечено ведущее значение размеров раны груди, а двусторонний пневмоторакс со спаданием обоих легких отнесен к смертельным повреждениям.

Выдающуюся роль в изучении вопроса о повреждениях груди сыграл Н. И. Пирогов. Вопросы грудной травмы он рассматривал с учетом данных хирургической и патологической анатомии, экспериментальной физиологии. Изучая распилы замороженных трупов, используя метод анатомической скульптуры, он выявил не только топографо-анатомические особенности грудной клетки, но и различные изменения положения сердца, легких, диафрагмы, печени и других полостных органов. Выпиливая небольшие куски ребер у собак, обнажая участки париетальной плевры, Н. И. Пирогов установил факт тесного прилегания и скопления плевральных листков, быстрого спадания легкого при малейшем нарушении целостности париетальной плевры. Вызывая экспериментально у лошадей двусторонний пневмоторакс, Н. И. Пирогов установил причины их быстрой гибели. Он выработал конкретные, весьма близкие к современным понятия о различных видах пневмоторакса и раневой эмфиземы. Им отмечены особенности компенсаторных механизмов при проникающих ранениях груди, а также четко ограничены признаки, определяющие источник кровотечения, прослежена судьба излившейся в плевральную полость крови и т. д. Большое значение придавал Н. И. Пирогов своевременной диагностике повреждений грудной клетки. Он широко пользовался наружным осмотром раны, перкуссией, аускультацией, настойчиво советовал прибегать для выявления открытого пневмоторакса к «свечной пробе» — определять его наличие по колебаниям лампы свечи, поставленной вблизи раны.

В «Началах общей военно-полевой хирургии» (1866) Н. И. Пирогов весьма подробно характеризует клинику ранений груди. Подразделяя их на девять видов, или разрядов, он скрупулезно разбирает возможности рационального использования тех или других лечебных мероприятий в каждом из них, учитывая при этом и индивидуальные особенности повреждения. Подчеркивая важную роль в лечении всех ран груди спокойствия тела и духа, Н. И. Пирогов отмечал, что нередко успех зависел от того, что это лечение было «...не столько энергическое, а приближалось к выжидательному...»¹.

¹ Пирогов Н. И. Собрание сочинений.— М., т. 5, с. 307.

В качестве основного метода лечения переломов ребер Н. И. Пирогов настойчиво рекомендовал неподвижную повязку (гипсовую или крахмальную). Довольно широко применялись наркотики, эрготин при кровохарканье и другие лекарственные средства. Подобная тактика определялась уровнем знаний и техническими возможностями того времени. Более 60% раненных в грудь без всякой операции погибали от сепсиса, а расширение объема хирургического вмешательства оказалось еще более опасным. Методы асептики и антисептики еще не были известны.

Поиски эффективных мер борьбы с раневой инфекцией привлекали внимание Н. И. Пирогова во все периоды его деятельности. Еще до открытия бактериальной природы гнойно-септических осложнений он добивался изоляции больных с рожистыми заболеваниями и с гангреней, выделял для их обслуживания специальный персонал, инструменты, перевязочный материал. При операциях и перевязках широко пользовался спиртом, растворами хлорной извести, нитрата серебра, перувианским бальзамом, настойкой йода, креозотом. Однако до основополагающих работ Л. Пастера и Д. Листера этот вопрос окончательного решения не получил.

К концу XIX столетия был преодолен страх перед почти неизбежным бактериальным заражением операционных ран, открылись возможности более безопасного выполнения и внутригрудных операций.

Долгое время активность хирургов сдерживало неумение компенсировать расстройства, связанные с операционным пневмотораксом. Тяжелые расстройства, возникающие при быстром поступлении в плевральную полость воздуха и спадании легкого, побуждали к принципиальному отказу от оперативных вмешательств. Прибегать к ним решались только в исключительных случаях. Для борьбы со спаданием легкого предлагали подтягивать его к ране, подшивать к париетальной плевре, вводить растворы формалина или настойку йода с целью вызвать образование спаек между плевральными листками.

Пытались решить эту проблему и другим путем. Еще в 1896 г. Т. Tuffer и J. Gallion в экспериментах доказали, что можно предупредить спадание легких раздуванием их через введенную в трахею трубку. Используя эту идею, Л. Вауер сконструировал в 1904 г. камеру с повышенным давлением для операций на легких.

Несколько раньше F. Sauerbruch предложил оперировать в камерах с разреженным воздухом. Такими камерами впервые начал пользоваться М. Miculic в Бреславской хирургической клинике. Но практического признания, особенно в России, эти камеры не получили.

С накоплением опыта и проведением экспериментов стала ясной возможность относительно безопасного вскрытия плевральной полости при соблюдении обычных предосторожностей.

Среди этих работ особого внимания заслуживает книга известного Варшавского хирурга Ф. Р. Киевского «К учению о резекции легких» (1905).

В те же годы И. И. Грекову удалось уточнить некоторые методы предупреждения опасных функциональных нарушений при операционном пневмотораксе. Сюда относятся медленное введение воздуха в плевральную полость, периодическое приоткрывание отверстия в плевре, дающее, по словам И. И. Грекова, «больному возможность отдышаться и предупреждающее истощение мозговых центров от кислородного голода», последующее наложение глухого шва на рану с обязательным расправлением легкого и т. д.

Совершенно очевидно, что упомянутые исследования и предложения, сделанные в эпоху господства традиционных консервативных установок в вопросах лечения проникающих ранений груди, чрезвычайно медленно внедрялись в практику. Тем не менее с конца прошлого столетия отдельные хирурги стали применять и радикальные вмешательства на легких.

К Международному конгрессу врачей, состоявшемуся в Москве в августе 1897 г., на котором программным вопросом стояла хирургия легких, русская медицина пришла с опытом, не меньшим, чем опыт хирургов многих европейских стран.

В 1902—1903 гг. появились сообщения отечественных авторов и об успешном хирургическом лечении ранений сердца (П. А. Герцен, В. Н. Розанов, Б. К. Финкелыптейн, Н. И. Шаховский, И. И. Греков и др.).

Более широкому использованию оперативного лечения ранений сердца способствовали появившиеся уже позже (1927) замечательные работы Ю. Ю. Джанелидзе.

В 1905 г. на XXXIV съезде германских хирургов в защиту активной тактики при проникающих ранениях груди выступил К. Gагге, проанализировавший данные литературы о консервативном лечении 700 больных с проникающими ранениями груди. На том же съезде Gunnert заявил, что при повреждениях легких активная, но осторожная хирургическая помощь должна получить права гражданства. Это сообщение встретило поддержку на съезде. И хотя в 1911 г. на III Международном съезде хирургов в Брюсселе большинство участников высказались за консервативный метод лечения, съезд признал оперативное вмешательство допустимым. Это уже был большой шаг вперед.

В России активная тактика лечения проникающих ранений груди впервые получила признание в Обуховской больнице. Здесь же на научных совещаниях врачей происходили и первые диспуты. В ряду убежденных поборников активной тактики заметное место принадлежит Л. Г. Стуккею. Еще в декабре 1907 г. в выступлении на VII съезде российских хирургов, а затем в работе «О шве легкого при колото-резаных ранах» он рекомендовал хирургические вмешательства с целью остановки кровотечения и устранения причин поступления, воздуха в плевральную полость.

И хотя первые результаты не были особо обнадеживающими (из 25 оперированных Л. Г. Стуккеем больных 9 умерли, а 6 перенесли тяжелые гнойные осложнения), в защиту активной тактики выступили Г. Ф. Цейдлер, В. В. Лавров, М. М. Магула, В. Д. Соколов и др. Однако большинство хирургов во главе с такими известными учеными, как И. И. Греков и А. А. Кадыан, упорно отстаивали преимущества выжидательной тактики, допуская вмешательства только при появлении угрожающих симптомов — массивного кровотечения при ранении сердца, повреждении диафрагмы, органов брюшной полости.

Позицию сторонников активной тактики наиболее резко сформулировал Г. Ф. Цейдлер. Он говорил, что мероприятия, проводимые хирургом, будут одинаковыми в отношении больного без сознания, без пульса или больного, явившегося на ногах с поверхностной раной грудной клетки, — «все равно у каждого больного надо расширять рану грудной клетки...». Понятно, что такие «ультрарадикальные» показания не встретили поддержки. К осторожности склоняли и несовершенство тогдашних способов профилактики раневой инфекции, и отсутствие эффективных методов восполнения кровопотери, и губительный для тяжелобольных хлороформный наркоз.

Ретроспективно следует признать, что защитники активной тактики оказались в меньшинстве не потому, что шли по неправильному пути, а потому, что вступили на правильный путь слишком рано.

Наглядным подтверждением сказанного могут служить опубликованные В. В. Лавровым (1911) данные хирургического отделения Обуховской больницы: из 100 человек, подвергшихся операции по поводу проникающих ранений груди, 33 умерли. По поводу такой высокой летальности В. В. Лавров писал, что со временем с усовершенствованием асептики при большой доступности способов, облегчающих оперирование в грудной полости, результаты активного вмешательства будут, конечно, лучше.

К аналогичным выводам пришел в то время и Н. А. Богораз (1911), изучивший данные литературы, касающиеся повреждения легких: 628 пострадавших лечились консервативно и 151 — оперативно. В первой группе летальность составила 12%, во второй — 30%. Как отмечает автор, операциям подвергались больные, находившиеся в весьма тяжелом состоянии, и те из них, которые выздоровели, увеличили бы число смертельных исходов, в то же время многие из погибших больных, лечившихся консервативно, могли быть спасены при своевременном оперативном вмешательстве.

Дискуссия между сторонниками активной и выжидательной тактики, тогда же названная ими «великим спором», так и не была завершена.

В период первой мировой войны лечение ранений груди, частота которых в русской армии достигала 5,8%, носило традицион-

но консервативный характер. Раны закрывали глухой повязкой,, больному обеспечивали по возможности полный покой, «наполненную плевру не откачивали, пока держались кровохарканье и красный кровянистый цвет экссудата». При зияющих ранах груди сравнительно редко применяли «воздухоупорный тампон» Волковича и «вентильный дренаж» Крымова. Большинство раненных в грудь погибали или от шока и кровотечения на поле боя, или от осложнений гнойно-воспалительного характера на дальнейших этапах эвакуации. При открытом пневмотораксе летальность достигала 60—80%. Фактически как на фронте, так и в тылу в результате консервативной тактики лечения выздоравливали в основном только относительно легко раненные.

Естественно, что такое положение не могло не тревожить. В 1916 г. на XIV Всероссийском съезде хирургов прозвучали голоса в защиту более активных методов лечения, в первую очередь глухого шва грудной стенки. Основной докладчик, В. А. Левитский, смог сослаться только на 86 случаев ушивания ран при открытом пневмотораксе на 8373 раненных с летальностью 12%. Были в этом плане и серьезные перегибы. Так, опасная и для настоящего времени мысль прозвучала в выступлении В. М. Минца, сказавшего, что торакотомия, как разведочная, так и сопряженная с внутривидеальными манипуляциями на органах грудной полости, ничуть не опаснее и однозначнее чревосечения и что он со спокойной совестью вводит ее в круг своих повседневных операций.

На XV съезде хирургов (1922) А. В. Бритнев убежденно доказывал необходимость ушивания ран грудной клетки при открытом пневмотораксе. С. И. Спасокукоцкий, сообщая об успешно проведенных им 4 операциях на органах грудной полости, призывал хирургов преодолеть преувеличенный страх перед инфекцией и ранимостью плевры и пневмотораксом. На XVI съезде хирургов (1924) С. И. Спасокукоцкий выдвинул положение о необходимости максимального освобождения полости плевры от проникшего туда воздуха и крови: плевральная полость должна быть суха, соприкосновение плевральных листков является главнейшим условием профилактики нагноений.

Последующие работы С. И. Спасокукоцкого во многом способствовали прогрессу торакальной хирургии в нашей стране.

Ценность представляют проводимые на протяжении всего этого времени научные исследования общих вопросов торакальной хирургии анатомического, патофизиологического и прикладного плана. В первую очередь это работы В. Н. Шевкуненко и его школы. Особо нужно отметить труды А. В. Мельникова, посвященные изучению кровоснабжения и иннервации легких, вариантов расположения бронхов и сосудов, топографии реберно-диафрагмального синуса и др.

Большое практическое значение приобрели выполненные в эти же годы исследования А. В. Вишневого, А. Ф. Тафта, В. П. Во-

робьева, Б. И. Лаврентьева и др., посвященные иннервации плевры и органов груди, изучению границ рефлексогенных зон, инторецепторным отношениям между плеврой и внутренними органами, нервным связям легких с сердцем. Они позволили вплотную подойти к решению наиболее важных вопросов борьбы с плевропульмональным шоком. Показательна в этом отношении мысль, высказанная еще в 1924 г. П. А. Герценом о том, что прогресс хирургии заключается в том, чтобы найти надежный способ блокады нервного аппарата.

Детально разработанная А. В. Вишневым местная анестезия и предложенная им в 1932 г. закрытая вагосимпатическая блокада стали основой профилактики и лечения плевропульмонального шока.

Значительно расширило возможности хирургии тяжелых повреждений груди внедрение в практику переливания крови. Уместно упомянуть, что А. Н. Филатов является одним из пионеров широкого использования в торакальной хирургии реинфузии крови.

В 1934 г. на конференции военно-полевых хирургов СССР было уже принято за правило зашивать раны при открытом пневмотораксе. Заслуга осуществления и широкого применения этой операции в боевых условиях принадлежит М. Н. Ахутину.

Апробированные советскими хирургами в 20—30-е годы методы лечения ранений груди прошли боевую проверку на оз. Хасан, Халхин-Голе и в Финляндии. Плановое дифференцированное использование их во время Великой Отечественной войны позволило добиться снижения летальности при проникающих ранениях груди по сравнению с предыдущими войнами в 3—4 раза. Следует отметить, что на протяжении войны организация и качество хирургической помощи раненным в грудь с каждым годом улучшались. Арсенал эффективных методов лечения пополнили к концу войны сульфаниламидные препараты, пенициллин. В значительной степени этому способствовало также создание специализированных госпиталей для раненных в грудь.

Богатейший опыт многочисленных коллективов военных хирургов в лечении боевых ранений груди обобщен в 9-м и 10-м томах «Опыта советской медицины в Великой Отечественной войне 1941—1945 гг.» (М.: Медгиз, 1950). В редакторском заключении к этим томам П. А. Куприянов, с удовлетворением отмечая выдающиеся успехи, достигнутые на войне в организации хирургической помощи при грудных ранениях, в порядке критической оценки этих успехов счел нужным подчеркнуть: что: 1) «...проблема лечения этих ранений не может еще считаться вполне решенной; 2) ...не может считаться правильным и оптимистический взгляд на дальнейшую судьбу раненных, считающихся выздоравливающими»; 3) «...решение этой проблемы необходимо искать в расширении объема оперативных вмешательств, вплоть до применения торакотомий в условиях работы войскового района, дальнейшем

совершенствовании методов обезболивания... повышении квалификации хирургов»¹.

Не подлежит сомнению, что такого рода выводы в первую очередь обусловлены тем обстоятельством, что, несмотря на значительное снижение общей летальности при проникающих повреждениях груди, уменьшение наполовину частоты гнойно-воспалительных осложнений, их количество, в частности наиболее тяжелых острых и хронических эмпием, оказалось все-таки весьма значительным— у половины умерших от ранений груди; у 43,1% острые эмпиемы принимали хроническое течение; достигнуть полного выздоровления удалось только у 66,1% таких раненых.

Интерес представляют данные об опыте локальных войн в Южном Вьетнаме. Проникающие ранения груди отмечались там почти у 9% раненых. По данным М. Albrecht (1970), охватывающим 475 наблюдений, в 78% случаев произведено срочное дренирование, в 10% —повторные пункции и в 18% —срочные торакотомии. В другой группе из 626 раненых торакотомия выполнена у 67 (10%). J. E. Oglesby (1971) указывает, что из 624 раненых, которым производилось дренирование, 104 (16%) потребовалась торакотомия.

Богатейший опыт лечения тяжелых ранений груди, накопленный в годы войны, стал не только надежным ориентиром в повседневной работе мирного времени, но и стимулом к дальнейшей углубленной разработке сложных вопросов грудного травматизма. Это проявилось уже на первой послевоенной Всесоюзной конференции по грудной хирургии (Москва, 14—21 мая 1947 г.).

Наряду с сообщениями о хирургическом лечении осложнений проникающих ранений груди (Б. Э. Линберг, Б. К. Осипов, А. И. Миронов, Н. И. Махова и др.) были представлены исследования и анатомо-физиологического плана (Б. В. Огнев, М. Ф. Иванович, Г. А. Рихтер, Д. П. Федорович, М. А. Барон и др.). В большинстве докладов целесообразность внутриплевральных оперативных вмешательств получила признание. Становится уже правилом использование в профилактических и лечебных целях сульфаниламидных препаратов и пенициллина. Наряду с вопросами совершенствования местной анестезии была поставлена задача освоения интратрахеального наркоза (А. Н. Бакулев).

Одно из первых обсуждений вопроса о повреждениях груди, характерных для мирного времени, состоялось в 1953 г. на заседании Хирургического общества Москвы и Московской области. Н. В. Хорошко представила данные Научно-исследовательского института скорой помощи им. Н. В. Склифосовского² за 1948—1952 гг. о лечении проникающих ранений груди. В ее докладе была подчеркнута необходимость хирургической обработки каждой

¹ Куприянов П. А. Заключение. — В кн.: Опыт советской медицины в Великой Отечественной войне 1941—1945 гг. М.: Медгиз, 1950, т. 10, с. 334.

² Далее — НИИ им. Н. В. Склифосовского.

раны грудной клетки. Такая тактика обеспечила снижение летальности и позволила уменьшить число последующих осложнений.

К 1955 г. мы подытожили итоги лечения 356 раненных в грудь. О заметном улучшении результатов оперативного лечения проникающих ранений груди говорил и Б. К. Осипов в докладе на Международном конгрессе в Риме (1963).

На состоявшейся в мае 1964 г. сессии НИИ им. Н. В. Склифосовского, посвященной травме грудной клетки и органов грудной полости, в 40 докладах были всесторонне рассмотрены почти все основные вопросы хирургии проникающих и закрытых повреждений груди. И. С. Жоров назвал эту сессию первым общесоюзным форумом по травме груди. Действительно, на ней сложная проблема грудной травмы окончательно получила признание как единый, самостоятельный раздел торакальной хирургии. Это признание наглядно проявилось через 2 года и на IV Илленуме правления Всероссийского общества хирургов в Краснодаре, где вопрос о травмах груди и их хирургическом лечении был включен в повестку дня. В программном докладе В. И. Стручков указал на необходимость снижения частоты торакотомий, особенно при закрытой травме груди, в связи с успешным развитием реаниматологии и совершенствованием менее травматичных хирургических методов лечения.

За последние годы в нашей стране достигнуты большие успехи в деле оказания хирургической помощи при повреждениях груди. Разительные успехи анестезиологии и реаниматологии, новые средства топической диагностики, усовершенствованные инструментарий, аппаратура, в том числе дыхательная, привели к тому, что операции при торакальных повреждениях перестали быть привилегией только крупных клиник и институтов. В связи с этим возникла необходимость более широкого обсуждения повреждений груди, что было сделано на Уральской межобластной конференции хирургов в 1972 г. в Перми.

Если проникающие ранения груди привлекали пристальное внимание врачей на протяжении многих веков, то действительный интерес к тяжелым закрытым повреждениям груди пробудился сравнительно недавно.

Сведения о закрытых травмах груди имеются в трудах величайшего врача средневековья Авиценны (980—1037). В его «Каноне врачебной науки» довольно подробно освещены вопросы диагностики и лечения переломов ребер. При этом можно отметить даже проявленный здесь определенный радикализм.

До первой половины прошлого века практические интересы в области закрытой травмы груди ограничивались более легкими формами повреждений, в первую очередь переломами костей грудной клетки. Лечение тяжелых травм, связанных с нарушением целостности внутригрудных органов, считалось бесперспективным.

В связи с этим несомненный интерес имеет работа L. Gosselin о разрывах легких, представленная им в 1846 году в Парижское хирур-

гическое общество. В настоящее время она является библиографической редкостью. Вследствие этого в ряде трудов, посвященных закрытой травме груди, традиционные ссылки на L. Gosselin делаются без знакомства с подлинными высказываниями ученого. Поэтому допускаются неточности. Подробные сведения о L. Gosselin и его работах можно найти в нашей книге «Закрытая травма груди мирного времени» (М.: Медицина, 1969).

Несмотря на сравнительно небольшие размеры работы (38 страниц), в ней сложная проблема закрытых повреждений внутренних органов впервые получила научное освещение. Основной раздел посвящен анализу собственных наблюдений разрыва легких при закрытых травмах груди и выяснению механизма их образования. L. Gosselin подчеркивает, что повреждение легких может наблюдаться не только при проникающих ранениях груди или внедрении в легкое отломков сломанного ребра, но и при целости грудной стенки и ее костной основы.

Значительную роль в механизме разрывов легких при закрытых травмах груди L. Gosselin отводит закрытию голосовой щели, возникающему в результате рефлекторного сокращения мышц гортани и сближения голосовых связок. Создающееся таким образом при внезапной травме груди механическое препятствие для выхода воздуха из легких и является той «точкой опоры», которая необходима для возникновения разрыва легкого. Легкое превращается в более плотное, неспадающее образование, лишенное возможности сжаться или уклониться от падающего на него удара; оно должно выдержать этот удар полностью, причем малоустойчивая ткань его в ряде случаев разрывается.

Однако L. Gosselin не считал закрытие голосовой щели единственной причиной разрыва легких. Он оценивал механизм этих разрывов значительно шире и глубже.

Появление трудов L. Gosselin знаменовало не только начало научной разработки проблемы закрытой травмы внутригрудных органов, но до некоторой степени указывало и на пробуждение у хирургов интереса к этому вопросу.

Большой интерес представляют относящиеся к 1865 г. труды Н. И. Пирогова о закрытых травмах груди. В разделе «Раны груди» своего известного произведения «Начала военно-полевой хирургии» он писал:

«...Я ставлю контузию груди почти наравне с проникающими ранами груди... Кроме тех на месте убивающих контузий большими огнестрельными снарядами, после которых вместо грудной полости находишь один мешок кожи со стертymi в одну массу ребрами, мышцами, кровью и легкими, встречаются нередко и другие опасные, хотя и не так скоро убивающие, ушибы груди картечью, осколком, прикладом и т. п. Раненый тотчас же после такого ушиба харкает кровью, трудно дышит, бледнеет и падает в обморок; потом кровохарканье перестает, больной оправляется немного и, когда его приводят на иеревязочное место Дезмвского наружного повреждения, то им мало занимаются; он поступает в Госпиталь под фирмой *contusio pectoris*, а потом слышишь, как удивляются *Somus*, что он неожидан-

но умер от такого незначительного повреждения. Если за множеством других занятий вскрытия не делают, то такой случай скоро забывают...

Но если он повторится и вскрытие будет сделано, то найдут одну долю легкого пораженную апоплексией и инфарктами. Когда больной после контузии груди остается долго в живых, то обыкновенно образуется местное скрытое опеченение легкого с весьма неясно выраженными признаками раздражения... Повторять часто исследования груди нет времени. Между тем силы больного ослабевают... Больной умирает при припадках истощения и пиемии. Вскрытие не всякому откроет главное гнездо болезни, если причиной смерти была пиемия. Тогда находят несколько дольчатых опеченений в легком и не обращают внимания на одно, главное из них — обыкновенно уже размягшее. Но оно тут есть, — и именно на месте разрыва легкого... Если же больной умер от септицемии, то действительно трудно будет найти это гнездо болезни, и первичные и вторичные опеченения будут найдены гангренифицированными, наружные части также омертвевшими, мышцы разрушенными, ребра обнаженными, а может быть, и надломанными...».

Вот, что значит «*contusio pectoris*» — заканчивает свои рассуждения Н. И. Пирогов.

Это описание — прекрасный образец глубины мысли. В немногих словах здесь не только ярко отмечена угроза для жизни и здоровья, которую таит в себе закрытая травма груди, но и четко выделены основные виды тупых повреждений легких (кровоподтеки, кровоизлияния, разрывы) и возникающие в легочной ткани изменения вторичного порядка.

Последовательно начали появляться труды, посвященные углубленной разработке патологоанатомических данных. Среди них особого внимания заслуживают исследование (1882) M. Litten о контузионных повреждениях легких и плевры. M. Litten дал первое систематическое и подробное изложение макроскопических и гистологических данных при этом виде повреждений. На основании морфологических исследований он доказал правомерность предложенного им термина «контузионные пневмонии». Последняя работа M. Litten на эту тему вышла в 1907 г.

На пороге XX века все разрозненные сведения о закрытых повреждениях груди были обобщены в многотомных коллективных трудах по частной хирургии, которые стали подлинными настольными руководствами для хирургов: «*Traite de Chirurgie clinique et operative*» (A de Dentu et P. Delbet, 1889), «Руководство практической хирургии» (E. Bergmann, P. Bruns, J. Miculicz, русский перевод, 1902), «Русская хирургия (под ред. П. И. Дьяконова, Л. Л. Левшина, В. Н. Разумовского и М. С. Субботина, 1902). В первом из этих руководств раздел о хирургических заболеваниях груди написан Soulijoux, который придерживался очень близкого к современной классификации подразделения закрытых травм на простые, или поверхностные, и глубокие, сопровождающиеся повреждениями легких, сердца или крупных сосудов.

В «Русскую хирургию» вошла работа Н. А. Щеголева «Повреждения и хирургические болезни грудной клетки, окололегочного мешка и легких».

¹ Пирогов Н. И. Собр. соч. М.: Медицина, 1961, т. 5, с. 298—299.

К этому же периоду относится экспериментальная работа F. Kulbs «Lunge und Trauma» (1909), приведенные в которой данные об изменениях в легких при закрытой травме груди сохраняют свое значение и в настоящее время. Тогда же внимание исследователей начали привлекать и патофизиологические явления, связанные с закрытой травмой груди. Пытаясь выявить причины тяжелых явлений при так называемом сотрясении груди, Meola поставил ряд опытов, результаты которых опубликовал с 1879 г. с заключением, что при сотрясении грудной клетки имеют место раздражения блуждающего нерва и паралич симпатического нерва.

В конце XIX века описывается сдавление груди [Henter, 1874; Perthes G., 1898; Braun H., 1899, и др.], механизм которого объясняется с позиций, близких к современным. Для выяснения механизма разрыва диафрагмы H. Iselin в 1907 г. продлевает оригинальные опыты.

Большим достоинством всех указанных работ является то, что закрытые травмы груди начинают трактовать как самостоятельную группу повреждений¹.

Приведенные в перечисленных нами трудах фактические данные и концепции, относящиеся к закрытой травме груди, некоторое время были незыблемой догмой. Видимо, с этим связано определенное снижение интереса исследователей к разработке этой темы, которое наблюдалось в первые два-три десятилетия XX века. Кроме опубликованной в 1907 г. статьи A. Schwartz и P. Dreyfus «Les ruptures du poumon sans fractures de cote», уже упомянутой работы F. Kulbs (1909) и кратко, но четко написанного раздела во 2-м томе «Частной хирургии» П. И. Тихова (1916), до конца первой мировой войны ничего особо примечательного по вопросу о закрытой травме груди в печати не появлялось.

Высоко оценивая значение исследований перечисленных авторов, нельзя не отметить ограниченность средств диагностики (не получило еще распространение рентгенологическое исследование), а лечение закрытых повреждений груди фактически немногим отличалось от рекомендованного Н. И. Пироговым, если не считать, что стали применять плевральные пункции при нарастающем пневмо- и гемотораксе. Что касается более широких оперативных вмешательств, то отношение к ним продолжало оставаться практически негативным.

Как известно, в годы первой мировой войны тактические установки в отношении лечения проникающих ранений груди продолжали сохранять консервативно-выжидательную направленность, а боевые закрытые повреждения груди вообще мало привлекали

внимание хирургов. Из отечественных авторов, хотя бы бегло описавших такого рода повреждения, можно отметить G. Я. Якобсона (Ранения груди на войне. — Пг., 1923) и А. А. Онокина, использовавшего данные Б. К. Финкельштейна, собиравшего во время первой мировой войны соответствующий материал для доклада.

В СССР изучение закрытой травмы груди неразрывно связано с начавшейся в 30-е годы успешной разработкой основных вопросов торакальной хирургии (А. В. Вишневский, Ю. Ю. Джанелидзе, С. И. Спасокукоцкий, Б. Э. Линберг и др.). Наиболее ценными исследованиями того времени являются работы М. Н. Ахутина «Повреждения груди» (1933) и «Закрытые повреждения груди» (в книге «Военно-полевая хирургия», 1941); Т. И. Глинера (1937), основанные на материалах Московского областного института травматологии, ортопедии и протезирования по закрытым травмам груди за 1929—1933 гг. (82 наблюдения); А. В. Габая, изучившего 330 случаев закрытой травмы груди по данным 6-й Советской больницы Запорожья за 1927—1929 гг.; В. Д. Анчелевича (1940), проанализировавшего 78 наблюдений клиники Хабаровского медицинского института, и др. Ценным вкладом в науку явилась защищенная в 1940 г. диссертация С. М. Тиходеева «Закрытые травмы легких в рентгеновском освещении», изданная в виде монографии в 1946 г.

В годы Великой Отечественной войны усилия исследователей сосредоточились на изучении боевых закрытых повреждений груди. В этом плане большую ценность представляет итоговая работа А. О. Берзина «Закрытые повреждения груди», включенная в 10-й том «Опыта советской медицины в Великой Отечественной войне 1941—1945 гг.» (М.: Медгиз, 1950).

В последние годы вопрос о лечении закрытых повреждений груди начал приобретать особый интерес уже во всемирном масштабе. Причинами этого явились: 1) заметный рост частоты грудного травматизма, связанный с бурным развитием техники, высотным строительством, резким увеличением числа автотранспортных средств и скорости их движения; 2) прогрессивно нарастающее увеличение тяжести травм груди, в первую очередь автотранспортных, нередко сочетающихся с повреждениями других областей тела; 3) совершенствование методов реанимации и обезболивания, диагностики и техники оперативных вмешательств на груди, обеспечивших оказание эффективной хирургической помощи пострадавшим, ранее считавшимся безнадежными.

В связи с этим во всех технически развитых странах, в том числе и в рамках ООН, проблема травматизма, в частности торакального, приобрела особую актуальность. В 60-х годах она стала предметом обсуждения на конгрессах и симпозиумах, в частности на 5-м конгрессе Международного общества хирургов в Риме (1963), 62-м конгрессе хирургов Франции (1970), на симпозиуме по травме груди в США (1963), на 5-м конгрессе хирургов ГДР (1964) и др. В СССР закрытая травма груди также об-

¹ К сожалению, эта рациональная установка не была в должной степени воспринята последующими авторами. Еще до последнего времени во многих учебниках и руководствах вопрос о закрытой травме груди освещался неоправданно сжато и разрозненно.

суждалась в 1964 г. на научной сессии НИИ им. Н. В. Склифосовского, Перми (1972).

Появилась возможность углубленного изучения частных вопросов закрытой травмы груди, в том числе и экспериментальных, с использованием современных методик обследования. Довольно значительное число работ посвящено вопросам патофизиологии и лечению множественных переломов ребер с нарушением каркаса грудной стенки. Сюда относят исследования Д. А. Арапова и К). В. Исакова о синдроме «влажного легкого», о применении длительной искусственной вентиляции объемными респираторами и др.

Серьезные успехи достигнуты в диагностике и лечении закрытых повреждений магистральных дыхательных путей. Они подытожены в монографии Б. В. Петровского, М. И. Перельмана, Н. С. Королевой «Трахеобронхиальная хирургия» (М.: Медицина, 1978).

Клинико-экспериментальные исследования с использованием достижений биохимии и иммунологии, электронной микроскопии внесли ясность в ряд вопросов патофизиологии и патологии закрытых повреждений сердца [Спаская М. Г., 1972; Schlomka G., 1946], позволили усовершенствовать их распознавание и методы лечения [Моисеев С. Г., Борисенко А. П., 1969; Вагнер Е. А. с соавт., 1975; Шумаков Г. Д., Спаская М. Г., 1976, и др.].

Подробно изучены считавшиеся ранее казуистическими повреждения грудного протока и пищевода, уточнены методы диагностики, хирургическая тактика и лечение осложнений [Угненко Н. М., 1969; Абадуллин И. А., 1970; Георгадзе А. К., 1976; Перельман М. И., Юсупов И. А., 1976; Schoem H. R., 1968, и др.].

Много внимания уделено диагностике и лечению закрытых повреждений диафрагмы и диафрагмальных грыж [Петровский Б. В. и соавт., 1966; Овнатян К. Т., Завгородний Л. Г., 1967, и др.].

Все больше исследователей занимаются тяжелыми сочетанными повреждениями. Вопрос об этих повреждениях обсуждался на ряде национальных и международных хирургических конгрессов, съездов, конференций и симпозиумов: во Франции (1957), ФРГ (1968), Бельгии (1963), США (1963). В нашей стране проблема сочетанной травмы была программной на I Всероссийском съезде ортопедов-травматологов (Казань, 1970), на IV съезде ортопедов-травматологов УССР (Днепропетровск, 1971), на Уральской межобластной конференции по травме груди (Пермь, 1972), на III Всесоюзном съезде ортопедов-травматологов (Москва, 1975), на юбилейной конференции в НИИ им. Н. В. Склифосовского в ноябре 1977 г.

На III Всесоюзном и III Всероссийском съездах ортопедов-травматологов (Москва, 1975; Ленинград, 1977) была внесена ясность в запутанную терминологию современной травмы (доклад А. В. Каплана и соавт.).

Хирургическая тактика при закрытой травме груди претерпела изменения, сходные с эволюцией тактики при проникающих ранениях груди, но за более короткий период.

Вслед за консерватизмом последовала чрезмерная активность, чтобы уступить место определению четких дифференцированных показаний к консервативному лечению и торакотомии.

Большой поток пострадавших с закрытой травмой груди потребовал и большого числа специалистов, знакомых с диагностикой и лечением этой патологии. Им были адресованы монографии R. M. Hood "Management of thoracic injuries" (USA, 1969), E. Naclerio "Chest Injuries" (New York, 1971), H. Le Brigand "Traumatismes fermes du Thorax" (Paris, 1973), Train Oancea "Traumatismele Toracelui" [Bucuresti, 1975] и др. Нами в 1969 г. была издана монография «Закрытая травма груди мирного времени» (М.: Медицина, 1969), основанная на анализе лечения 1656 стационарных больных с тяжелой закрытой травмой груди.

Придавая большое значение вопросам травмы груди, Б. В. Петровский в 1976 г. выступил на XIX Пироговских чтениях в Перми с докладом «Травма груди в научном наследии Н. И. Пирогова и современное состояние торакальной хирургии».

Научная и практическая разработка сложных вопросов диагностики, лечения и профилактики повреждений груди в нашей стране развивается в благоприятных условиях. Наша общая задача заключается в том, чтобы щедро предоставляемые государством средства были полностью и эффективно использованы для быстрого восстановления здоровья и трудоспособности пострадавших с травмами груди.

Глава 2

ЧАСТОТА И ОСОБЕННОСТИ ТРАВМАТИЧЕСКИХ ПОРАЖЕНИЙ ГРУДИ. КЛАССИФИКАЦИЯ, ТЕРМИНОЛОГИЯ

Еще Н. И. Пирогов писал: «Всякая статистика, относящаяся... до жизни, здоровья, болезней... не может никогда считаться абсолютно верною... не зная индивидуумов, (она) должна вести свои счета не по больным, а по болезням, т. е. отвлечениям...». Он отмечал, что «...опытные и знакомые с делом берут в основание свою — точно так, как неопытные — чужую статистику...», и неоднократно подчеркивал, что обоснованные выводы из сравнения различных статистических данных можно делать только, когда данные эти количественно и качественно однородны К

Эти положения с полным основанием могут быть отнесены к травматическим повреждениям груди. Сведения о частоте и осо-

¹ Пирогов Н. И. Начала общей военно-полевой хирургии. — Собр. соч. — М.: Медгиз, 1961, т. 5, с. 399.

бенностях таких повреждений обычно отражают опыт лечебных и научно-исследовательских учреждений, разных по своему профилю, контингенту пострадавших, оснащенности, научно-практической направленности и, главное, методам регистрации клинических наблюдений. Поэтому представить исходящие из этих учреждений данные в обобщенном, притом достаточно достоверном и практически ориентирующем виде, весьма затруднительно.

Это побуждает нас в первую очередь использовать опыт лечения травматических повреждений груди, накопленный на протяжении 1945—1976 гг. в последовательно руководимых нами хирургических отделениях (2-я Областная клиническая больница г. Березники и факультетская, а затем госпитальная клиники Пермского медицинского института).

Материал, являющийся основой наших обобщений и рекомендаций, включает: 1) подробные данные о находившихся на лечении в названных выше отделениях 1232 лица с проникающими ранениями груди; 2) такие же данные о 4373 лицах с закрытыми травмами груди; 3) патологоанатомические данные о 482 случаях открытых травм груди со смертельным исходом в хирургических отделениях; 4) материалы бюро судебно-медицинской экспертизы Перми за послевоенные годы, включающие 3687 случаев закрытых повреждений груди, закончившихся летально на месте происшествия, во время транспортировки и непосредственно после поступления в различные стационары; 5) данные о 10 273 амбулаторных больных с более легкими травмами груди.

Многообразный, до известной степени типичный характер этих данных, охватывающих значительную часть случаев травм груди, зарегистрированных на протяжении 30 последних лет в двух крупных промышленных городах, позволяет при сопоставлении с показателями других авторов делать достаточно обоснованные выводы, проводить детализированный анализ отдельных видов повреждений на основании однородных групповых, разделенных (по Н. И. Пирогову) на разряды данных¹.

Как было отмечено, на протяжении последних десятилетий в большинстве развитых стран наблюдается значительное увеличение количества травматических повреждений груди, в частности автотранспортных. Доля их среди повреждений другой локализации становится достаточно высокой. Об этом свидетельствуют приводимые ниже наши суммированные данные (табл. 1).

Хирурга, естественно, в первую очередь интересуют сведения о стационарных больных с повреждениями груди, которые чаще всего подлежат оперативному лечению. По нашим наблюдениям, они составили 12,5% всех находившихся на лечении по поводу

¹ О данных такого рода Н. И. Пирогов писал: «Как бы группы статистических данных не размельчались от разделения на разряды, выводы будут несравненно применимее, чем общие результаты, выведенные из огромных цифр» (там же, с. 407).

Таблица 1. Частота травматических поражений груди и других областей тела (в процентах)

Локализация травмы	Поликлиника	Стационар	Судебно-медицинские данные
Грудь:	6,6	12,5	55,4
закрытые повреждения	6,0	9,9	52,0
ранения	0,6	2,6	3,4
Голова	7,9	32,5	28,7
Шея	0,5	0,7	3,8
Живот	0,8	4,7	5,3
Позвоночник	1,9	5,9	1,1
Таз	0,7	2,4	1,6
Конечности	81,6	41,3	4,1

травм¹. По относительной частоте травма груди стоит на третьем месте после повреждений конечностей (41,3%) и головы (32,5%).

Приблизительно такие же показатели приводят и другие авторы. Так, по данным Ленинградского НИИ скорой помощи им. Ю. Ю. Джанелидзе, травмы груди составили 10,6% всех механических повреждений [Петров В. А., 1972]. В госпитальной хирургической клинике Ереванского медицинского института за 20 лет среди 9364 лиц с различными повреждениями травмы груди были у 986, или у 10,5% [Геворкян И.Х., Тетевосян Г. Г., 1972]. В клинике общей хирургии Кемеровского медицинского института [Смыслов В. Н. и др., 1972] этот показатель составил 7,5%. По данным углубленной статистической разработки И. М. Григоровского (1964), в московских лечебных учреждениях на долю травм грудной клетки приходилось 5,76% от общего числа повреждений.

Лечившиеся амбулаторно лица с повреждениями груди составили, по нашим данным (см. табл. 1), 6,6% общего числа пострадавших и по частоте оказались на третьем месте после повреждений конечностей (81,6%) и головы (7,9%). В качестве причины летальных исходов, по данным судебно-медицинской экспертизы, повреждениям груди принадлежит первое по частоте место (55,4%).

Таким образом, в условиях мирного времени травмы груди составляют 8—10% всех механических повреждений и такие больные образуют большую и практически важную группу пострадавших.

Общепринятым является деление всех травматических повреждений груди на открытые и закрытые. За последние годы отмечается резкое возрастание числа случаев закрытых повреждений

¹ Небольшую завышенность этого показателя можно объяснить тем, что в руководимых нами клиниках были организованы специальные палаты, а затем отделения, в которых концентрировались такие больные.

[Григоровский И. М., 1964; Власов В. В., Тагадюк М. И., 1972; Климов В. Н. и др., 1972, и др.]. По нашим данным (см. табл. 1), включающим и амбулаторные случаи, закрытые травмы встречаются теперь в 9 раз чаще, чем открытые; если же учитывать только стационарных больных, то почти в 4 раза чаще (соответственно 9,9 и 2,6%).

В связи с неуклонным возрастанием частоты закрытых повреждений возникла необходимость в углубленном изучении их специфики, в ряде случаев заметно отличающейся от свойственной колото-резаным и огнестрельным ранениям груди.

Открытые повреждения груди

В условиях мирного времени подавляющее большинство ранений груди (по нашим данным, 97,3%) относится к числу так называемых бытовых. Подобные данные приводят Г. М. Мухадзе (1924), И. И. Колесниченко (1936), Я. В. Лавочкин (1936), В. Н. Бойцов (1969), Б. Н. Асперов и соавт. (1972) и др. В некоторых публикациях [Барсуков Г. П., 1958; Шахшаев М. Р.-И., 1969] этот показатель возрастает до 100%.

Общепринятый термин «бытовые ранения» требует уточнения. Только незначительная часть их действительно имеет отношение к быту как таковому. Преобладающее число травм связано с хулиганством, пьянством, нередко с преступностью. По нашим наблюдениям, около 95% ранений груди нанесено при ссоре, драке, нападении. Характерно, что большинство таких пострадавших поступают в алкогольном опьянении: по нашим данным — 71,6%, по сведениям Н. В. Хорошко (1966) — 51,7%, Ю. А. Нестеренко и соавт. (1972) — 75%, В. П. Радужкевича и соавт. (1972) — 48,5%.

Большинству (96,9%) пострадавших, которых мы наблюдали, ранения были нанесены режущими и колющими предметами: ножом (преимущественно), кинжалом, шилом, вилкой, ножницами и т. д. и только 3,1% — огнестрельным оружием. Н. В. Хорошко (1966) отмечает, что огнестрельные ранения были у 4,2% пострадавших, И. Х. Геворкян и Г. Г. Тетевосян (1972) — у 3,7%, П. М. Шарлуян и М. Г. Багдыков (1972) — у 9,2%, Б. Г. Эсперов и соавт. (1972) — у 10,5%.

У большинства лиц с ранениями груди, поступающих в стационары, повреждения бывают проникающими. По нашим данным, они встретились у 63,3%. В НИИ им. Н. В. Склифосовского (Хорошко Н. В., 1968) проникающие ранения были выявлены у 50,5% лиц с открытыми травмами груди, в 16 больницах Ленинграда и области — у 65,7% [Дынина Р. Ф., 1960], в 7 больницах Дагестана [Шахшаев М. Р.-И., 1969] — у 67,6%, в госпитальной хирургической клинике Ереванского медицинского института [Геворкян И. Х., Тетевосян Г. Г., 1972] — у 55,2%. Несомненно, такой высокий удельный вес проникающих ранений объясняется

тем, что в стационары поступают пострадавшие с более тяжелыми повреждениями, тогда как при поверхностных ранениях грудной клетки пользуются чаще амбулаторной помощью.

Для большинства открытых повреждений груди характерен внешне безобидный вид: небольшие размеры, обычно ровные края раны. Мы наблюдали точечные раны у 5,4% пострадавших (раны длиной до 2 см — у 25,1%, до 4 см — у 31,2%, до 6 см — у 19,7%, до 8 см — у 8,5%, до 10 см — у 6,6% и свыше 10 см — у 4,4%).

По наблюдениям Р. Ф. Дыниной (1950), 66,4% ран имели длину до 2 см и 16% — от 2 до 4 см. Аналогичные данные приводят А. К. Муйжулис (1959) и другие авторы. Следует подчеркнуть, что размеры наружной раны ни в коей мере не свидетельствуют о характере и объеме внутригрудных повреждений. Вполне справедливо мнение о том, что во многих случаях при этих ранениях дистальная часть раневого канала в несколько раз превосходит входное отверстие, а раневой канал представляет собой треугольник, вершиной которого является кожная рана. В связи с описанной особенностью при небольшом входном отверстии могут быть обширные повреждения органов (Захарова Г. Н. и др., 1972).

У 21,6% больных, которых мы наблюдали, ранения были множественные. Соответствующие данные других авторов неодинаковы. Так, Б. А. Полянский и соавт. (1972) отметили множественные ранения у 11,1% пострадавших, а Р. П. Аскерханов и М. Р.-И. Шахшаев (1972) — у 28,1%. В публикации Р. Ф. Дыниной (1950) приведены показатели, близкие к нашим.

Для проникающих ранений характерно преимущественное расположение их на левой стороне грудной клетки. По нашим данным, левосторонних ранений было 53,3%, правосторонних — 44,2% (и двусторонних — 2,5%). Ту же тенденцию подтверждают и другие авторы: соответствующие данные М. Р.-И. Шахшаева (1959) — 60 и 35,5%, Н. В. Хорошко (1966) — 33 и 0,5%, М. П. Шорлуяна и соавт. (1972) — 62,7 и 37,2%, Я. М. Балича и соавт. (1972) — 59,2 и 40,8%.

Преобладание левосторонних ранений некоторые хирурги объясняют двумя причинами: стремлением нападающего поразить свою жертву в сердце и тем, что орудие нападения держат обычно в правой руке. Подтверждением правильности этого объяснения может служить и тот факт, что повреждения, нанесенные спереди, чаще расположены в левой половине груди, а нанесенные сзади — в правой. Так, у 65% наших больных ранения на передней поверхности располагались слева и у 35% — справа, а при ранениях, нанесенных сзади, — соответственно у 40 и 60%. Интересно отметить, что для боевых ранений характерно обратное соотношение.

В мирное время сравнительно редко встречаются двусторонние ранения груди. Они выявлены у 2,5% наших больных. Правда, некоторые авторы отмечают и большую частоту двусторонних ранений: 6,2% и даже 11% [Аскерханов Р. П. и др., 1972].

Весьма существенной особенностью проникающих повреждений груди мирного времени является преобладание слепых ранений. По нашим данным, они составили 97,8%. Трудность определения направления и глубины раневого канала, а следовательно, выявления повреждений органов грудной полости создает реальную опасность их просмотра.

Заметно усложняют течение проникающих ранений груди повреждения ее костного каркаса. Впрочем, наблюдаются они относительно редко. По суммированным данным [Дынина Р. Ф., 1955; Аскерханов Р. П., 1956; Барсуков Г. П., 1958; Вагнер Е. А., 1974], из 1862 раненых повреждения костей были обнаружены у 148 (ребра — у 106, лопатки — у 35, грудина — у 7), или у 7,9%.

Нарушения целостности внутригрудных органов резко изменяют характер открытых ранений груди. Наглядное представление о сравнительной частоте таких повреждений могут дать наши данные, относящиеся к 1232 стационарным больным и 482 погибшим от ранений груди (табл. 2). При разработке этих данных мы учи-

Таблица 2. Частота повреждений внутригрудных органов при проникающих ранениях груди

Орган	Данные				Всего	
	стационара		судебно-медицинской экспертизы			
	абс. число		абс. число	%	абс. число	
Легкое	971	78,81	429	89,0	1400	81,6
Трахея	—	—	3	0,6	3	0,2
Крупные бронхи	1	0,081	9	1,8	10	0,6
Сердце	140	11,36	215	44,6	355	20,7
Крупные сосуды	49	3,97	129	26,7	178	10,4
Пищевод	1	0,081	5	1,0	6	0,35
Грудной проток	4	0,32	—	—	4	0,23
Диафрагма	156	12,6	99	20,5	255	14,8
Другие области тела	82	6,6	43	8,9	125	7,9

Примечание. Проникающие ранения, при которых топический диагноз внутригрудных повреждений не был установлен, составляют 36,4%.

тывали все случаи повреждения отдельных органов (независимо от характера и относительной тяжести), установленные при оперативных вмешательствах, клинических исследованиях или при вскрытиях.

По вполне понятным причинам при проникающих ранениях груди чаще всего наблюдаются повреждения легких. Заполняя почти $\frac{4}{5}$ объема грудной клетки и на значительном протяжении прилегая к ее наружной стенке, легкие в первую очередь подвергаются травмирующим воздействиям (у 78,8% лечившихся в ста-

ционаре и у 89% по данным вскрытий). Второе по частоте место занимают повреждения перикарда, сердца и крупных сосудов (соответственно 15,4 и 71,3%), третье — нарушения целостности диафрагмы, т. е. грудобрюшные ранения (соответственно 12,6 и 20,5%)¹. Сравнительное сопоставление приведенных в табл. 2 данных создает определенное представление и о потенциальной опасности повреждения каждого из органов грудной полости.

Примечательно, что при проникающих ранениях груди повреждения сердца по данным вскрытий встречаются в 4 раза чаще, чем по данным стационара (44,6 и 11,36%), а повреждения магистральных сосудов груди в 6 раз чаще приводят к смерти, чем на больничную койку (26,7 и 3,97%).

Статистические разработки, посвященные частоте повреждений отдельных органов при проникающих ранениях груди, становятся в последнее время как бы обязательным компонентом соответствующих сообщений. Однако нередко приводимые данные весьма разноречивы, а в отдельных случаях даже противоречивы. В этом легко убедиться, знакомясь, например, с докладами, представленными в 1972 г. на Уральской межобластной конференции по травме груди. Так, повреждения легких при проникающих ранениях груди составили, по данным госпитальной хирургической клиники Ереванского медицинского института (И. Х. Геворкян, Г. Г. Тетевосян) 90,6%, клиники военно-полевой хирургии ВМОЛА им. С. М. Кирова (А. Н. Беркутов, Г. Н. Цыбуляк, А. Ф. Попов, В. А. Вавилин) — 54,3%, клиники общей хирургии I МОЛМИ (Л. М. Медвецкая, В. Г. Мазуров, Г. Л. Воль-Эпштейн) — 53,1%. В то же время, по материалам хирургической клиники Дагестанского медицинского института (Аскерханов Р. П., М. Р.-И. Шахшаев), повреждения легких при проникающих ранениях были обнаружены в 19,6% случаев, госпитальной клиники Донецкого медицинского института (Велик И. Э., Митрофанов Г. И. и др.) — в 12,2%, а по данным факультетской клиники Горьковского медицинского института (В. И. Кукош, С. И. Захаров) — только в 8,5% случаев.

Подобным же образом варьируют данные о повреждениях сердца и диафрагмы (грудобрюшные ранения). Так, по сборным материалам больниц Новосибирска за 10 лет (Б. А. Полянский и др.), из 1342 случаев проникающих ранений груди повреждения сердца составили 15,1%. Соответствующие показатели, по данным НИИ им. Н. В. Склифосовского за 16 лет (Б. Д. Комаров, О. И. Виноградова, Е. И. Фидрус) составляют 12%, клиники госпитальной хирургии II МОЛГМИ (Ю. А. Нестеренко, Г. А. Бурменко, А. С. Горьков) — 9,2%, С. Шарипова и соавт. (Семипалатинск) — 2,6%, а А. К. Горлова, М. Г. Шебуева, С. А. Горлова (г. Куйбышев) — даже 0,93%.

¹ В 36,4% случаев повреждения отдельных органов выявлены только при оперативном вмешательстве или при вскрытии.

Частота грудобрюшных ранений колеблется от 26,3% (М. Е. Фридман, И. П. Бадалова, Фрунзе), 18,3% (В. П. Радужкевич и др., Воронеж), 11% (П. М. Шорлуян, М. Г. Багжыков, Ростов-на-Дону) до 7,2% (В. И. Кукош, С. Н. Захаров, г. Горький) и 6,4% (А. К. Горлова и др., г. Куйбышев).

Естественно, что средние показатели, выведенные из этих статистических данных, не будут вполне достоверными, особенно, если учесть, что в этих данных почти не находит отражение весьма важное обстоятельство, нередко наблюдающееся при проникающих ранениях — одновременное поражение нескольких внутригрудных органов. Однако анализ и таких не вполне отвечающих строгим требованиям статистики данных позволяет все же сделать несколько практически полезных выводов:

1. В условиях стационара повреждения внутригрудных органов при проникающих ранениях наблюдаются больше чем в половине случаев. Поэтому недопустимо ограничить диагностику только констатацией изолированного нарушения целостности плеврального листка; необходимо тщательное обследование.

2. Ограниченность средств топической экспресс-диагностики приводит к тому, что до 30% повреждений внутригрудных органов впервые выявляются только на операционном столе. Это обстоятельство требует от хирурга уже при первичном осмотре пострадавшего проявлять максимальную настороженность, учитывать малейшие изменения, указывающие на возможность поражения того или другого органа, и всегда помнить, что недоучет таких микропризнаков нередко ведет к трагическим последствиям.

3. Корректируя во время операции повреждение любого внутригрудного органа, хирург не должен забывать, что одновременно может быть повреждено несколько органов. Операция может быть закончена только тогда, когда такая возможность будет исключена.

Особое место среди проникающих повреждений груди занимают огнестрельные ранения. В условиях мирного времени они встречаются нечасто, но по характеру и тяжести отличаются от колото-резаных повреждений, поэтому на них следует остановиться отдельно (см. главу 20).

По нашим наблюдениям, огнестрельные ранения составили 3,1% (1,9% — дробовые и 1,2% пулевые) от проникающих повреждений груди.

При огнестрельных ранениях зона поражения обычно обширнее, чем при колото-резаных. Поскольку огнестрельные ранения часто наносят с близкого расстояния, они сопровождаются более значительными нарушениями покровов грудной клетки, ее костного каркаса и внутригрудных органов, а также бактериальным загрязнением вследствие внедрения в рану инородных тел (пыжи, пули и дробь, обрывки одежды и т. д.).

Интересные данные о пулевых ранениях мирного времени были приведены в одном из докладов на Уральской межобластной

Частота грудобрюшных ранений колеблется от 26,3% (М. Е. Фридман, И. П. Бадалова, Фрунзе), 18,3% (В. П. Радужкевич и др., Воронеж), 11% (П. М. Шорлуян, М. Г. Багжыков, Ростов-на-Дону) до 7,2% (В. И. Кукогн, С. Н. Захаров, г. Горький) и 6,4% (А. К. Горлова и др., г. Куйбышев).

Естественно, что средние показатели, выведенные из этих статистических данных, не будут вполне достоверными, особенно, если учесть, что в этих данных почти не находит отражение весьма важное обстоятельство, нередко наблюдающееся при проникающих ранениях — одновременное поражение нескольких внутригрудных органов. Однако анализ и таких не вполне отвечающих строгим требованиям статистики данных позволяет все же сделать несколько практически полезных выводов:

1. В условиях стационара повреждения внутригрудных органов при проникающих ранениях наблюдаются больше чем в половине случаев. Поэтому недопустимо ограничить диагностику только констатацией изолированного нарушения целостности плеврального листка; необходимо тщательное обследование.

2. Ограниченность средств топической экспресс-диагностики приводит к тому, что до 30% повреждений внутригрудных органов впервые выявляются только на операционном столе. Это обстоятельство требует от хирурга уже при первичном осмотре пострадавшего проявлять максимальную настороженность, учитывать малейшие изменения, указывающие на возможность поражения того или другого органа, и всегда помнить, что недоучет таких микропризнаков нередко ведет к трагическим последствиям.

3. Корректируя во время операции повреждение любого внутригрудного органа, хирург не должен забывать, что одновременно может быть повреждено несколько органов. Операция может быть закончена только тогда, когда такая возможность будет исключена.

Особое место среди проникающих повреждений груди занимают огнестрельные ранения. В условиях мирного времени они встречаются нечасто, но по характеру и тяжести отличаются от колото-резаных повреждений, поэтому на них следует остановиться отдельно (см. главу 20).

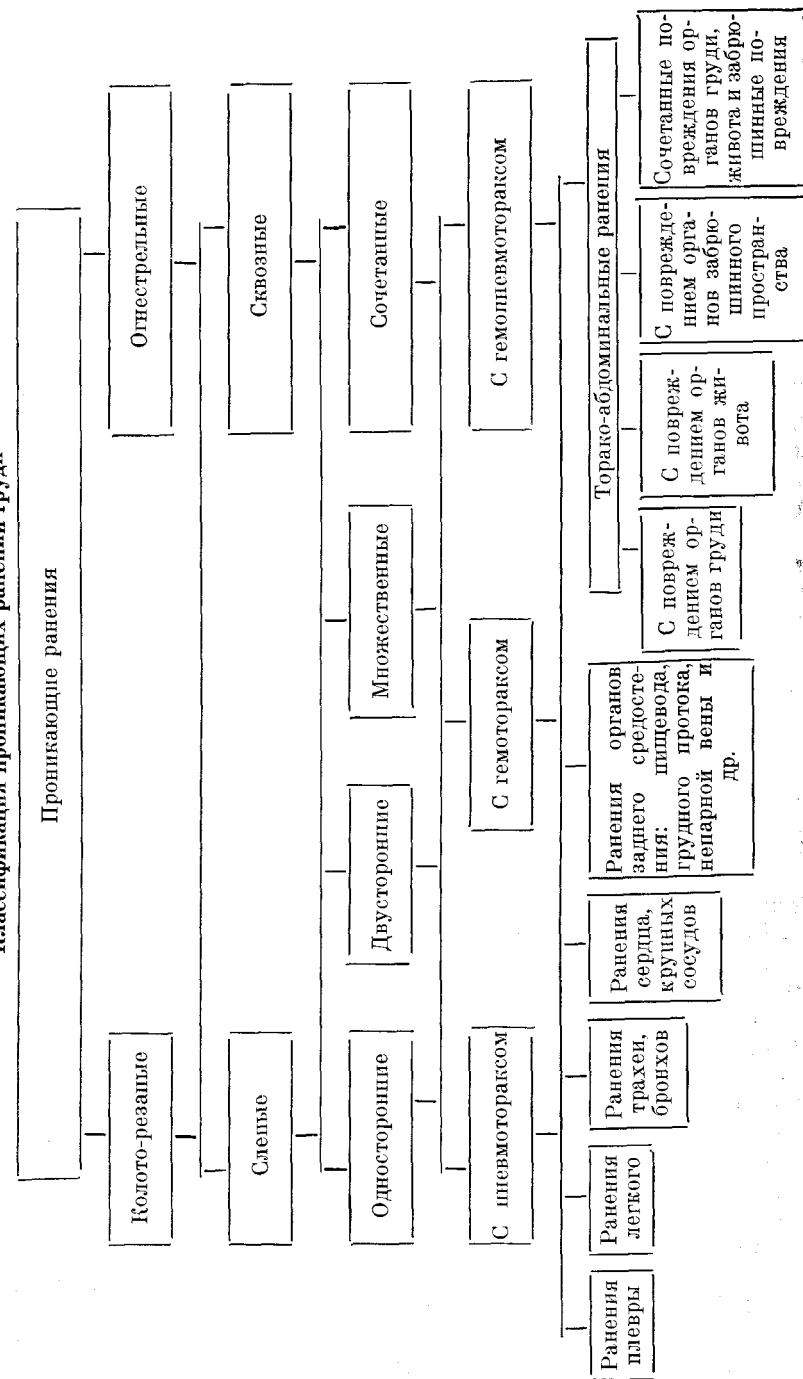
По нашим наблюдениям, огнестрельные ранения составили 3,1% (1,9% — дробовые и 1,2% пулевые) от проникающих повреждений груди.

При огнестрельных ранениях зона поражения обычно обширнее, чем при колото-резаных. Поскольку огнестрельные ранения часто наносят с близкого расстояния, они сопровождаются более значительными нарушениями покровов грудной клетки, ее костного каркаса и внутригрудных органов, а также бактериальным загрязнением вследствие внедрения в рану инородных тел (пыжи, пули и дробь, обрывки одежды и т. д.).

Интересные данные о пулевых ранениях мирного времени были приведены в одном из докладов на Уральской межобластной

С Х Е М А 1

Классификация проникающих ранений груди



конференции хирургов в 1972 г. (К. Т. Прошунин, Лайзерович Д. Л.). Авторы наблюдали 37 таких раненых. У 18 из них обнаружены повреждения ребер, у 30 — открытый пневмоторакс, у 7 — закрытый пневмоторакс. У всех пострадавших выявлены гемоторакс (у 22 — значительный), подкожная эмфизема, кардиопульмональные расстройства. О тяжести повреждений внутригрудных органов свидетельствует тот факт, что широкой торакотомии пришлось подвергнуть 23 пострадавших, причем у 5 выполнена лобэктомия, у 2 — пневмонэктомия и у 4 — краевая резекция легких.

Тяжесть огнестрельных ранений по сравнению с колото-резаными предопределяет высокую летальность. Весьма показательны приводимые А. П. Кузьмичевым и М. Г. Мебуке (1972) данные за 1966—1970 гг. по Московскому НИИ им. Н. В. Склифосовского и НИИ клинической и экспериментальной хирургии Министерства здравоохранения СССР относительно 344 больных с проникающими ранениями груди: в группе раненых холодным оружием летальность составила 2,5 %, а в группе получивших огнестрельные ранения — 34,6%.

Изучение вопросов диагностики и лечения проникающих ранений груди невозможно без единого к ним подхода. В практике мы применяем классификацию, которая учитывает особенности проникающих ранений (схема 1).

Закрытые травмы груди

В современных условиях отмечается непрерывный рост травматизма, главным образом в связи с транспортными происшествиями и высотным строительством. В 1971 г. во Франции в результате автомобильных катастроф погибло 16 тыс. человек, 35 тыс. пострадавших получили увечья. Еще в 1951 г. в США был зарегистрирован миллионный случай смерти в результате автомобильных катастроф [Fave B., Delacroix P., 1967].

Ежегодно в США в автодорожных происшествиях погибает 50 тыс. человек, из них 25% с изолированной травмой груди, 50% — с сочетанной [Dougall A. M., 1977]. В докладе E. Gogler, представленном 88-му съезду Немецкого общества хирургов (1971), приведена детальная медицинская статистика транспортных происшествий. Указано, что показатель смертности на 100 000 населения при транспортных катастрофах составил в 1966-1967 гг. в ФРГ-28,4, в США-26,1, во Франции - 25,1, в Англии — 14,0. С 1960 по 1969 г. в ФРГ пострадало при транспортных катастрофах 4 094 538 человек, из них тяжело (автор относит сюда тех, кто находился на стационарном лечении) — 1 402 784, погибло 157 388 человек.

В Австрии в 1951 г. произошло 33 267 несчастных случаев, а в 1962 г. — уже 75 653 случая [Ehalt W., 1969].

По образному выражению Potossi, несчастные случаи на транспорте являются современной чумой.

Г. А. Барашков и Л. Н. Губарь (1978) отмечают, что за последние 8 лет в Ленинградский специализированный центр по лечению травматического шока и терминальных состояний ВМОЛА им. С. М. Кирова было доставлено 2479 человек с тяжелыми механическими повреждениями, из них 788 человек, пострадавших от автомобильного транспорта. Оказалось, что для автомобильной травмы типичны множественные и сочетанные повреждения (72,4%), среди которых травма груди выявлена в 45,3% случаев.

На основании анализа 15 878 случаев закрытой травмы груди мы приходим к следующим выводам.

Закрытые травмы груди образуют большую группу механических повреждений, наблюдающихся у 2,5% хирургических больных, более чем у 6% больных с травмами (5,6% — в амбулатории и 10,2% — в стационаре) и занимают по частоте третье место среди других повреждений.

Закрытые травмы груди встречаются почти в 9 раз чаще проникающих ранений. Наконец, самые тяжелые — летальные — случаи закрытых травм груди составляют 14,1% всех судебно-медицинских вскрытий. По тем же данным, у 43,5% погибших после механических травм обнаружены закрытые повреждения груди.

Для закрытых травм груди характерна сравнительно большая длительность сроков амбулаторного и стационарного лечения (14,2 и 16,3 дня). Экономическое значение этого обстоятельства становится еще более наглядным, если учесть, что почти 72,1% этих больных относятся к трудовой части населения.

Определенный ущерб наносит грудной травматизм и детям, которые, по нашим данным, составляют 4,8% общего числа пострадавших. Большая часть из них — учащиеся. Помимо нарушения здоровья, травма на продолжительное время лишает их возможности нормально учиться. В 94,8% случаев больные с закрытыми травмами груди после соответствующего лечения выздоравливают, но в 0,5% случаев наступает стойкая инвалидность, а в 4,7% — летальный исход.

Разделив все закрытые травмы груди на три основных вида — производственные, транспортные и бытовые, мы установили, что чаще всего встречаются травмы бытовые (59,1%), затем транспортные (21,4%) и производственные (12,9%).

Производственные травмы. На протяжении последних лет частота производственных травм неуклонно снижается. Это обусловлено улучшением условий труда, проведением мероприятий по механизации и автоматизации производственных процессов. Уменьшение числа случаев производственных травм особенно значительно на крупных промышленных предприятиях, где более широко проводятся предупредительные мероприятия по охране труда.

Как показывают наши исследования, основной причиной производственного травматизма является нарушение правил техники безопасности (27,8—59,7% случаев), при этом нередко травмиру-

ются опытные рабочие, пренебрегающие правилами техники безопасности.

Уменьшение числа случаев производственных травм происходит в первую очередь за счет более легких повреждений. Частота тяжелых производственных травм груди увеличилась, что обусловлено грубыми нарушениями производственного процесса, правил техники безопасности, трудовой дисциплины.

Транспортные травмы, по нашим данным, в 49,2% случаев связаны с движением автотранспорта, в 36,5% — мото- и велотранспорта. Железнодорожные травмы отмечались только в 3,6% случаев, троллейбусные и автобусные, вместе взятые, — в 6,8%. В некоторых более ранних публикациях [Цветкова Е. И., 1953; Ткаченко Г. К., 1958; Артемов А. М., 1958, и др.] транспортные повреждения особо не выделялись. Даже в работах А. В. Габая (1941), наблюдавшего в руководимом им отделении лиц с тяжелыми травмами, поступавших с одного из первенцев нашего строительства — Днепростроя, речь идет только о производственных: (71%) и бытовых (29%) повреждениях груди. Причина понятна: в годы становления этого объекта фактически не было механизированного транспорта. По свидетельству бывавших там старых врачей, большинство работ выполнялось вручную, а основными средствами транспорта являлись носилки, тачки и одноконные «грабарки». Естественно, что и возникавшие в процессе использования такого оборудования травмы трактовались не как транспортные, а как производственные.

Бытовые травмы занимают первое место среди других видов закрытых повреждений груди не только по частоте (59,1%), но и по многообразию причин, их вызывающих. Тяжесть состояния пострадавших от различных бытовых травм неравнозначна. Среди случаев, квалифицированных как ушибы во время драки, закончились смертью 2,9%, а среди травм, вызванных сдавливанием между тупыми предметами, — 49,2%.

Большая часть бытовых травм (54%) приходится на праздничные и предпраздничные дни, причем в 40,7% случаев они связаны с алкогольным опьянением.

Патоморфологические нарушения при закрытых травмах груди

Массивный грубый механизм травмирующего воздействия, присущий всем закрытым повреждениям груди, в первую очередь приводит к нарушениям целостности костной основы грудной клетки. Если при проникающих ранениях груди костные повреждения наблюдались только в 7,8% случаев, то при закрытых травмах они обнаружены уже в 56,9% (в том числе в 46,2% случаев по данным: поликлиники, в 70,9% — по материалам стационаров и в 82,7% — по данным судебно-медицинской экспертизы).

Весьма характерно, что у 53,4% закрытая травма груди сопровождается переломом нескольких костей. Первое место по частоте

повреждения занимают ребра (45,4%). Количество сломанных ребер как бы предопределяет и относительную тяжесть травмы. Так, при переломах одного-двух ребер (преимущественно амбулаторные больные) повреждения внутренних органов наблюдаются в 12,1% случаев, 3—5 ребер — в 37%, 6—10 — в 88,3% и более 10 ребер — в 100% случаев. Еще более отягощают положение флотирующие створчатые переломы.

Значительно реже при закрытых травмах встречаются повреждения других костей грудной клетки: в 5,6% случаев — лопатки, в 4,8% — позвоночника, в 1,5% — грудины. Возникновение таких повреждений чаще всего связано с травматическими воздействиями повышенной силы (в частности, транспортными). Что касается переломов ключицы, то хотя они и встречаются сравнительно часто (41,7%), но не более чем в 0,6—0,7% случаев имеют самостоятельное значение как определяющий тяжесть травмы груди фактор.

Повреждения внутригрудных органов при закрытых травмах груди считаются наиболее опасными. Не случайно они явились непосредственной причиной смерти 82,7% человек. Наши данные о частоте поражения отдельных органов представлены в табл. 3.

Таблица 3. Частота повреждений внутригрудных органов при закрытой травме груди

Поврежденный орган	Число наблюдений по данным				Всего	
	стационара		судебно-медицинской экспертизы			
	абс.	%	абс.	%	абс.	%
Легкие	1814	41	3022	82,2	4836	60
Трахея	1	0,002	71	1,9	72	0,9
Главные бронхи	11	0,2	126	3,4	137	1,5
Долевые »	27	0,8	66	1,8	93	1,1
• Сердце	82	2,0	541	14,6	623	7,7
Крупные сосуды	20	0,4	215	5,7	235	3,0
Пищевод	3	0,07	42	1,1	45	0,6
Грудной проток	3	0,07	—	—	3	0,03
Диафрагма	71	1,6	226	6,00	297	3,7

Она охватывает 8060 наблюдений, касающихся 4379 стационарных и 3687 судебно-медицинских случаев. Сотрудники нашей клиники М. И. Шалаев и С. В. Смоленков имели возможность изучить патологоанатомические материалы НИИ им. Н. В. Склифосовского, касающиеся тяжелой травмы груди с летальным исходом, за 1960—1966 гг. Из таких травм поражения трахеи (22 случая) составили 2%, долевых бронхов (44 случая) — 4,1%, сердца

(286 случаев) — 25,4%, крупных сосудов груди (155 случаев) — 14,2%, пищевода (8 случаев) — 0,8%, диафрагмы (76 случаев) — 7%. Поражения легких зарегистрированы у 764 человек (70,2%). У 15,5% пострадавших, находившихся под нашим наблюдением, одновременно было повреждено несколько внутригрудных органов: у 39% — два, у 37,4% — три и у 23,6% — больше трех.

Размещенные в закрытой грудной полости жизненно важные органы значительно отличаются друг от друга по консистенции, воздухонаполнению, подвижности, способности менять взаиморасположение и воспринимать воздействие травмирующей силы. Все это способствует тому, что травма груди вследствие сильного удара или сдавления, а также падения с большой высоты и т. д. приводит к многообразным патоморфологическим нарушениям. Сохраняя свою специфичность, эти нарушения широко варьируют от обычных кровоподтеков до глубоких надрывов и разрывов органов, частичного их размозжения, а в отдельных случаях даже полного отрыва.

В этой связи значительный интерес представляют современные светозлектронно-микроскопические исследования [Спасская М. Г. и др., 1975], убедительно показавшие, что при тяжелых травмах груди даже в лишенном внешних признаков повреждении сердце нередко возникают мельчайшие разрывы волокон миокарда с последующим развитием инфарктоподобных изменений.

Сочетанные закрытые травмы груди, т. е. такие, которые сопровождаются дополнительными повреждениями в других областях тела, в последние годы начинают привлекать особое внимание хирургов, так как при повсеместно наблюдаемом нарастании относительной тяжести закрытых повреждений (особенно автотранспортных) они все чаще становятся ведущим фактором повышения уровня летальности.

Показатели частоты сочетанных повреждений для отдельных групп пострадавших различны. По нашим данным, среди лиц с закрытыми травмами груди сочетанные повреждения встретились у 14,3%, среди лечившихся в стационаре — у 22,4%, а по материалам вскрытий — у 82,7%.

Среди сочетанных повреждений в 40,6% случаев травме груди сопутствовало повреждение одной области тела, в 38,7% — двух, в 10,3% — трех, в 5,6% — четырех, а в 4,8% случаев — более чем четырех областей. На первом по частоте месте среди сочетанных повреждений стоят повреждения груди и головы (18,6%), на втором — груди и конечностей (9,9%), на третьем — груди и живота (6,4%). Среди сочетанных повреждений двух областей последовательно идут повреждения живота и конечностей (6%), таза и конечностей (5,5%). Тройные сочетания относятся к повреждениям живота, головы и конечностей (6,3%); головы, таза, шеи или конечностей (4%) и др.

К основным факторам, определяющим характер и исход закрытых травм груди, относятся повреждения внутригрудных

органов; переломы костного каркаса груди; сопутствующие повреждения в других областях тела. На этих трех узловых пунктах должно быть сосредоточено внимание хирурга при лечении закрытых травм груди.

Частота и причины летальности при травмах груди

Как показала наша разработка¹, в 60,1% случаев смерть пострадавших наступила непосредственно на месте происшествия, в 21,7% — во время транспортировки и в 18,3% — после госпитализации. Однако, как можно видеть из табл. 4, имеется прямая зависимость быстроты наступления летального исхода от характера травмирующего воздействия.

Т а б л и ц а 4. Частота летальных исходов по отдельным видам грудной травмы (в процентах)

Наступление смерти	Вид травмы		
	производственная	транспортная	бытовая
На месте получения травмы	8,5	57,8	33,7
Во время транспортировки	10,8	45,6	43,6
В стационаре	36,6	32,7	30,7

Примечательно, что сроки пребывания больных с тяжелейшими повреждениями груди в стационарах весьма ограничены. По нашим данным, 56,1% таких больных умерли в течение первых 3 ч после поступления. Все эти пострадавшие находились в терминальном или претерминальном состоянии. Эти факты лучше всего убеждают в том, что непосредственная борьба за жизнь пострадавшего должна начинаться без малейшего промедления на месте несчастного случая, со всей энергией и настойчивостью продолжаться во время транспортировки и с новой силой, с использованием всех достижений медицины, развертываться немедленно после поступления больного в стационар.

Терминология, классификация

Углубленное изучение и правильное описание травматических повреждений невозможно без рационального распределения их на отдельные, более или менее однородные группы («классы») и на-

¹ Использованы данные Бюро судебно-медицинской экспертизы по Пермской области о 3097 погибших от закрытых повреждений груди.

личья максимально точных и общепризнанных наименований (терминов). Однако, если классификация и терминология ранений груди уже в достаточной степени «устоялась», то в отношении закрытых травм, гзучать которые начали по-настоящему только в последние 2—3 десятилетия, требуются уточнения и согласования.

Еще Н. И. Пирогов в «Началах общей военно-полевой хирургии» дал весьма подробную характеристику 9 отдельных видов («разрядов») ранений груди. В то же время закрытые торакальные травмы он опг.сал в общем разделе «Ушибы груди». Деление повреждений, в том числе и закрытых, на ушибы, сотрясения и сдавления, основанное на «патоэтиологических», т. е. «патогенетических», принципах, было общепринятым и сохранялось долго, хотя в ряде случаев авторы включали в свои схемы только отдельные элементы этой триады, особо выделяли один из них, предлагали собственные варианты такой классификации и т. д.¹.

Видимо, сознавая недостаточность такой односторонней классификации, отдельные авторы начали вносить в нее дополнения. Н. А. Щеголев (1902), а затем П. И. Тихов (1916), разделяя закрытые травмы груди на ушибы и сотрясения, выделяли еще ушибы "Простые, когда повреждается только грудная клетка, и осложненные, при которых повреждение захватывает внутригрудные органы. Таким образом, сторонники патогенетической классификации закрытых травм груди начали все чаще включать в свои схемы и анатомо-клинические характеристики.

Начало анатомо-клинической классификации закрытых травм груди положил еще в 1833 г. Lambale. Он различал три степени повреждений легких в соответствии с их характером и тяжестью. Несколько позже его соотечественник Soulijoix (1835) предложил простую анатомо-клиническую классификацию закрытых повреждений груди, в которой выделены: 1) ушибы простые, или поверхностные, и 2) ушибы глубокие, связанные с повреждением органов дыхания, сердца и крупных сосудов. Нечто подобное, но в значительно расширенном варианте было предложено уже в 1949 г. В. Е. Панкратьевым. Он рекомендовал делить травмы груди на три степени: к I степени относить травмы с нарушением целостности мягких тканей грудной стенки, ко II степени — травмы с повреждением костного каркаса груди и к III степени — травмы с повреждением внутренних органов.

Уже сам факт существования такого множества классификаций свидетельствует о том, что ни одна из них не получила общего признания. Отсутствие единой классификации, безусловно, усложняло планомерное изучение проблемы закрытой травмы груди, причем различия между отдельными классификациями в ряде случаев сводились к терминам и формулировкам. Все это с полным основанием нужно было в первую очередь отнести к упорно сохранявшемуся делению закрытых повреждений груди на самостоятельные группы, определяемые терминами «contusio», «commotio», «compressio».

¹ Отголоски этого положения наблюдаются еще в наши дни. Например, упоминания об ушибах, сотрясениях и сдавлениях можно найти в предложенной в 1967 г. В. И. Стручковым классификации закрытых травм груди, в основном разработанной на анатомо-клинической основе.

Полную ясность в этот вопрос внес громадный практический опыт, накопленный в годы Великой Отечественной войны. По авторитетному заявлению П. А. Куприянова, уже в ходе войны было установлено, что по существу и по клиническим проявлениям это деление условно и не отвечает практическим целям. Целесообразность классификации по анатомо-клиническим признакам убедительно доказана А. О. Берзипым. На таких же основаниях была разработана в несколько расширенном плане классификация огнестрельных ранений груди, которой руководствовались хирурги в годы войны.


В нашей клинике разработана и давно уже повседневно используется рабочая классификация закрытых травм груди (схема 2). Мы сочли нужным внести в получившую признание классификацию боевых закрытых повреждений груди дополнительную подгруппу сочетанных повреждений. Такие повреждения в последнее время наряду с повреждениями внутригрудных органов и нарушениями целостности костного каркаса грудной клетки стали одним из решающих факторов, определяющих относительную тяжесть каждого конкретного случая грудной травмы и соответственно объем и срочность выполнения лечебно-хирургических и реанимационных мероприятий.

Обращаясь к вопросу об особенностях терминологии, относящейся к травматическим повреждениям груди, еще раз подчеркнем, что здесь нет еще полной ясности и договоренности.

Если такие термины, как «открытые травмы груди» и «закрытые травмы груди», «проникающие ранения», «сквозные ранения», «слепые ранения», «гемоторакс», «напряженный клапанный пневмоторакс», «торакоабдоминальные ранения» и др., общепризнаны, понятны каждому хирургу, используются правильно, то получившие теперь широкое распространение термины «политравма», «множественные повреждения груди», «комбинированные повреждения груди», «сочетанные повреждения груди» до сих пор не получили общего признания. Смысл их толковался по-разному. До недавнего времени в печатных работах, в выступлениях на совещаниях, конференциях или съездах некоторые авторы использовали их произвольно, называя, например, одни и те же повреждения и комбинированными, и сочетанными, и множественными. Все это, конечно, было только во вред делу. Нельзя забывать, что многие термины по сути однозначны, и разница между ними не смысловая, а только фонетическая. Задача состоит не в том, чтобы придумывать новые термины, а в том, чтобы добиться единообразия в терминологии, получить подтверждение ее стабильности и условиться, как ею пользоваться.

Определенный прогресс в этом отношении как будто наметился. Достигнута договоренность, что травмы груди, которым сопутствуют повреждения в других областях тела, будут именоваться сочетанными. Травмы, которым сопутствуют поражения термические, лучевые, токсические и пр., т. е. различные поражающие

СХЕМА 2
КЛАССИФИКАЦИЯ ЗАКРЫТЫХ РАНЕНИЙ ГРУДИ



Примечание. Классификация составлена с указанием процентных соотношений по суммарным клиническим (амбулаторным и стационарным) данным и судебно-медицинским материалам.

факторы, следует называть комбинированными. Определенные неясности вызывает использование термина «множественные повреждения груди». Для многих из нас привычным стало представление о том, что множественным ранением груди является такое, при котором в грудь попадает несколько пуль, осколков или нанесено несколько колото-резаных ран. Тогда как назвать повреждения, в частности закрытые, при которых нарушается целостность нескольких внутригрудных органов? Нужно надеяться, что и здесь в недалеком будущем будет внесена ясность.

Не претендует на завершенность и предложенная нами классификация. В то же время апробированная на протяжении последних лет, она получила широкое признание, о чем свидетельствуют сообщения на Уральской межобластной конференции хирургов в Перми (1972).

Глава 3

АНАТОМО-ФИЗИОЛОГИЧЕСКИЙ ОЧЕРК ПОВРЕЖДЕНИЙ ГРУДИ

Еще Андрей Везалий (1514—1569) в классическом труде «О строении человеческого тела» писал: «Удивительно мастерство высшего творца вещей, с каким целая грудная клетка сделана ни костной, ни мясистой, но кость посменно чередуется с мускулами... чтобы создалась некоторая полость внутри грудной клетки и грудная клетка обладала бы произвольным движением... И это немало способствует безопасности сердца и легких, так как они наиболее защищены»¹.

Эта характеристика как бы предугадывает наши представления о грудной клетке, ее структурных, функциональных и защитных особенностях.

Мы не будем подробно приводить основные сведения по нормальной и хирургической анатомии груди — они достаточно хорошо известны каждому хирургу. Что касается деталей анатомо-топографического характера, то они с исчерпывающей полнотой излагаются в известных руководствах: «Хирургическая анатомия груди» (под ред. А. Н. Максименкова, 1955), «Хирургическая анатомия средостения» [Елизаровский С. И., Кондратов Г. И., 1961] и «Атлас грудной хирургии» (Т. I под ред. Б. В. Петровского, 1974). Поэтому будут приведены лишь некоторые данные о тех морфологических и функциональных особенностях груди, которые до известной степени обуславливают характер ее повреждений и специфику возникающих патофизиологических нарушений.

Известно, что строение грудной клетки далеко не всегда укладывается в общепринятые рамки. Оно варьирует в пределах двух

¹ Везалий Андрей. О строении человеческого тела: Пер. с лат./ Под ред. В. Н. Терновского. — М.: Изд-во АМН СССР, 1950, т. 1, с. 270—271.

крайних форм: широкой и короткой (при брахиморфной конституции) и узкой и длинной (при долихоморфной конституции). Каждому из этих двух крайних типов строения присущи определенные особенности. Для первого характерны относительно большая окружность груди, увеличение эпигастрального угла (до 120°); незначительный, приближающийся к горизонтальному наклон ребер и относительно большая ширина межреберных промежутков; меньшие размеры верхней апертуры грудной клетки, сравнительно небольшая глубина яремной вырезки рукоятки грудины и яремной впадины. Второй тип строения отличают меньшая окружность груди (плоская грудь), малый эпигастральный угол (90—100°), более выраженный наклон ребер книзу и сравнительно небольшая ширина межреберных промежутков, больший сагиттальный диаметр верхней апертуры и глубина яремной вырезки.

Перечисленные особенности отдельных типов строения груди могут сами по себе оказывать определенное влияние на характер ее повреждений. Например, увеличение размеров верхней апертуры у лиц с долихоморфной конституцией усиливает возможность ранения нижерасположенных участков трахеи и выступающих из апертуры крупных сосудов, а большие межреберные промежутки облегчают проникновение ранящего оружия в грудную полость и пр.

Говоря об особенностях различных типов строения грудной клетки, нельзя забывать, что каждому из них соответствуют определенные варианты расположения внутригрудных органов и, следовательно, различные возможности повреждения того или иного из них.

Жизненно важные органы грудной полости защищены своеобразным панцирем, состоящим из костно-хрящевой основы, мышечно-фасциального слоя и кожного покрова. Строение и прочность разных частей этого панциря не везде одинаковы. Костно-хрящевую основу грудной клетки образуют 12 грудных позвонков, грудина и 12 пар ребер. У 7 верхних ребер (истинных) хрящевые окончания спаяны с грудиной и образуют единое кольцо. Ребра VIII—X (ложные), соединяясь своими хрящевыми окончаниями друг с другом, а затем с хрящом VII ребра, образуют реберную дугу. Наконец XI и XII ребра с грудиной не соединены. Значительно повышают устойчивость и защитные свойства грудной клетки непосредственно связанные с ней ключицы и лопатки.

Основной каркас грудной клетки, сохраняя определенную подвижность, достаточно эластичен. Это свойство особенно выражено в молодом возрасте. По приводимым Н. М. Волковичем наблюдениям Messeret (1880), у молодых субъектов груз даже в 100 кг может отдавить грудную кость почти до позвоночника, не вызвав переломов грудины или ребер. С возрастом эластичность исчезает.

При травмах, особенно закрытых, чаще всего (более чем в 75% случаев) нарушается целостность VII—X ребер на участках, располо-

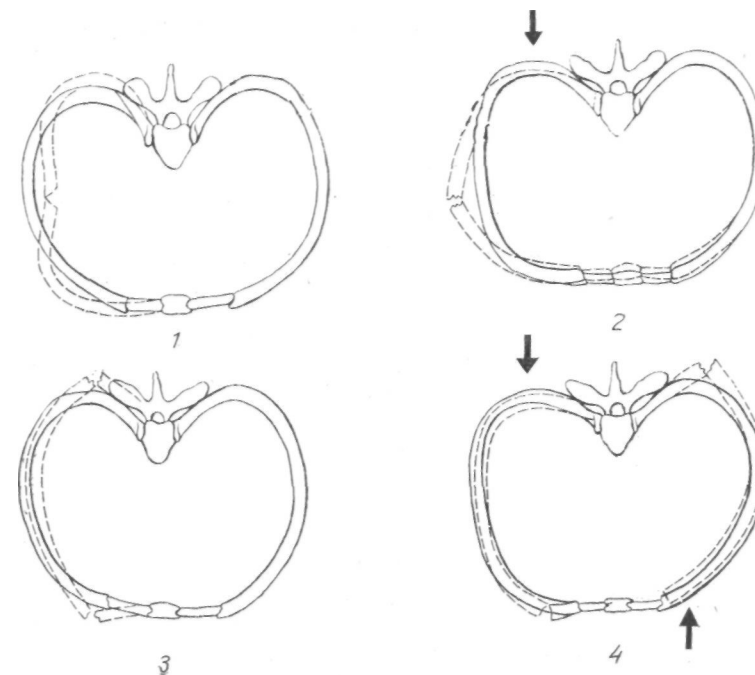


Рис. 1. Варианты переломов ребер при закрытых травмах груди. 1 — на месте приложения силы; 2 — при переднезаднем сдавлении грудной клетки; 3 — при сдавлении сбоку; 4 — при диагональном сдавлении.

женных между аксиллярной и лопаточной линией. Это обстоятельство уже давно вполне резонно объясняли тем, что в этой области грудная клетка представляется и наиболее широкой, и выступающей в стороны [Волкович Н. М., 1928]. В наши дни, когда резко повысилась тяжесть травматических повреждений груди, в частности автодорожных, заметно участились множественные переломы ребер, расположенные не только на месте приложения ударной силы, но и в удалении от него. Некоторые варианты таких переломов можно видеть на рис. 1.

Особенно опасны в этом плане множественные переломы ребер («раздавленная грудь», «*ecrasement thoaeique*» — по терминологии французских авторов), а также створчатые и фрагментарные их переломы, способствующие образованию клапанного пневмоторакса.

Прочность костно-хрящевого каркаса значительно повышают слои как бы распластанных здесь мышц, особенно мощных в задних и частично в боковых областях груди. Сзади такими мышцами в первую очередь являются широчайшие и трапецевидные мышцы, большие и малые ромбовидные мышцы, сбоку — передние зубчатые и наружные косые мышцы живота, частично — широ-

чайшие мышцы спины, спереди — большая и малая грудные мышцы. Нужно учесть, что все они структурно и функционально связаны с мышечно-фасциальными образованиями шеи, плечевого пояса и брюшной стенки.

Большая часть мышечных слоев грудной стенки покрыта собственной фасцией груди, которая отличается особой толщиной и плотностью в области грудины, с надкостницей которой тесно спаяна. Переходя далее на боковые отделы грудной клетки, она постепенно истончается. Кожа, покрывающая грудную клетку, отличается особенной плотностью на спине. В околопозвоночной и лопаточной областях она вдвое толще, чем на передней и боковых сторонах груди. Точно так же и подкожная жировая клетчатка более выражена в заднебоковых областях груди, чем спереди.

Указанные морфологические особенности в сочетании с конституционально-типологическими свойствами в каждом случае обуславливают общую толщину грудной стенки. У полных людей она бывает весьма значительной, у худых — очень тонкой, вследствие чего даже неглубокие раны груди у них нередко становятся проникающими.

В толще собственно грудной клетки глубже всего располагаются межреберные мышцы — наружные и внутренние. Выполняя межреберные промежутки, они обеспечивают монолитность костного каркаса груди. Наружные межреберные мышцы расположены на протяжении ребер от бугорков до передних концов реберных хрящей. Волокна их идут в направлении сверху вниз и сзади наперед; ход их совпадает с ходом волокон наружной косой мышцы живота. Сокращаясь при вдохе, они поднимают передние концы ребер, увеличивая объем грудной полости и соответственно жизненную емкость легких. Внутренние межреберные мышцы начинаются у грудины и оканчиваются сзади у реберных углов. Направление их волокон обратно направлению волокон наружных мышц.

Пространство между наружными и внутренними межреберными мышцами заполнено рыхлой клетчаткой и проходящими в ней межреберными артериями, венами и нервами. При травматических повреждениях грудной стенки особую опасность представляет нарушение целостности межреберных артерий. По данным Н. А. Богораза (1911), во время первой мировой войны около 10% погибших на поле боя раненных в грудь умерли в результате повреждения межреберных артерий. Это обусловлено особенностями прохождения этих сосудов.

Межреберные артерии, за исключением двух первых, берут начало непосредственно от грудной аорты. Проходя кпереди от позвонника вместе с венами и межпозвоночными нервами до средней подмышечной линии, они анастомозируют здесь с ветвями передней грудной артерии (a. thoracica — BNA¹), отходящей из

¹ A. mammaria int. (BNA).

подключичной артерии и следующей вниз по задней поверхности реберных хрящей вдоль наружных краев грудины. Таким образом, в каждом межреберном промежутке создается замкнутое артериальное кольцо. При разрыве его из каждого отрезка под высоким давлением изливается кровь. Это обязывает при обработке раны лигировать оба отрезка сосуда.

На всем пути прохождения сосудистый пучок не везде занимает по отношению к соответствующему ребру одинаковое положение. В заднебоковом отрезке межреберная артерия располагается у нижневнутреннего края ребра в достаточно глубокой борозде, где она защищена от ранения и может быть разорвана только при осколочном переломе ребра. Дальше кпереди борозды уже нет, межреберная артерия, разветвляясь, анастомозирует с ветвями a. thoracica и артериальное кольцо остается без костного прикрытия.

Следует учесть, что у пожилых людей межреберная артерия может быть атеросклеротически изменена, ход ее становится извитым, вследствие чего возможно ее повреждение при торакоцентезе. М. Carney и С. E. Ravin (1979) описывают 2 случая гемоторакса вследствие травмы артерии при торакоцентезе, потребовавших выполнения срочной торакотомии.

На угрожающий характер кровотечений при ранениях самой a. thoracica int., особенно верхних и средних ее отделов, обращает внимание Б. В. Петровский (1949), указывая, что кровотечение бывает настолько сильным, что нередко приводит к ложному заключению о повреждении более крупных сосудов груди и даже сердца. Ввиду того что при перевязке артерии она легко прогибается в грудную полость или ускользает в сторону, Б. В. Петровский советует ее фиксировать, прижимая пальцем к задней поверхности грудины или хряща.

Внутренняя поверхность реберной части грудной клетки покрыта плотной, особенно прочной в передних и боковых отделах, внутригрудной фасцией, которая значительно повышает устойчивость грудной стенки и способствует тому, что при обычных переломах ребер отломки, как правило, не расходятся. Дном грудной клетки является диафрагма, которая в виде купола замыкает ее нижнее отверстие.

Диафрагма разделяет грудную и брюшную полости, регулирует давление в них и является основной дыхательной мышцей, обеспечивающей $\frac{2}{3}$ вентиляционных объемов. Сокращение и смещение диафрагмы в сторону брюшной полости увеличивают объем груди в вертикальном направлении и расширяют нижнюю апертуру, повышая поперечный диаметр грудной клетки. Двусторонний паралич диафрагмы человек и животные не переносят. Между тем экспериментальное выключение всей остальной дыхательной мускулатуры при функционирующей диафрагме не приводит к выраженным расстройствам дыхания.

Роль диафрагмы не ограничивается ее участием в вентиляции легких. Постоянные ритмичные сокращения диафрагмы способствуют оттоку венозной крови из брюшной полости в правое сердце, а «массирование» пищевода и органов поддиафрагмального пространства сказывается благоприятно

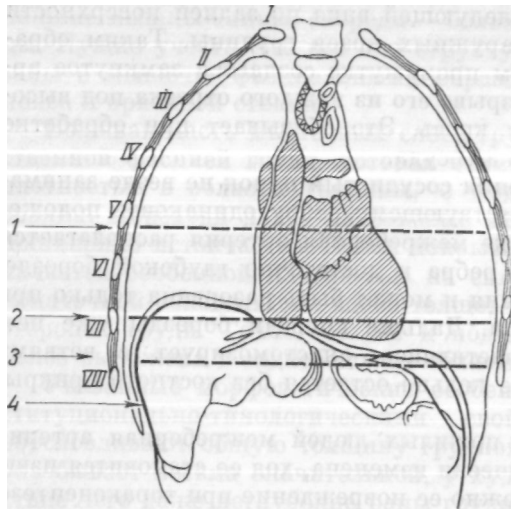


Рис. 2. Высота стояния диафрагмы.
1 — у младенца; 2 — у человека средних лет; 3 — у старика; i — диафрагма.

на функции пищеварения. Чиханье, кашель, рвота, дефекация — далеко не полный перечень физиологических отравлений, зависящих от функциональной активности диафрагмы.

В формировании повреждений при травмах груди определенное значение имеет изменение высоты стояния куполов диафрагмы. Наряду с физиологическими изменениями этой высоты, связанными с процессами дыхания, наклонами и изгибами туловища и пр., немалую роль играют и возрастные особенности: в младенческом возрасте диафрагма стоит относительно высоко, в старческом — низко (рис. 2).

Этот вопрос представляет интерес прежде всего потому, что резкие колебания высоты стояния диафрагмы сопровождаются весьма существенными изменениями взаиморасположения и формы органов не только грудной, но и брюшной полости. Об этом еще более 100 лет назад писал Н. И. Пирогов: «Слепой мешок желудка или петли левой кривизны поперечной ободочной кишки, растянутые сильно газами, заходят в грудь, поднимая диафрагму так высоко, что лежат у пятого ребра и отодвигают сердце направо... Очевидно, что как бы мы точно не определили место и направление брюшной раны, нам едва ли когда удастся определить, которая из внутренностей повреждена этой раной...»¹.

Эти соображения гениального хирурга имеют прямое отношение к травматическим повреждениям груди.

Поддиафрагмальное пространство принято разделять на правое и левое. Правый купол диафрагмы выполняет печень, к ниж-

ней поверхности которой прилежат изгиб толстой кишки, малая кривизна желудка и двенадцатиперстная кишка, а к задней — почка и надпочечник. Соответственно левому куполу диафрагмы расположены селезенка и левый изгиб толстой кишки, дно желудка, хвост поджелудочной железы и левая почка с надпочечником. Все эти органы в той или другой степени подвержены опасности повреждения при торакоабдоминальных ранениях.

Грудную полость определяют как пространство, ограниченное с боков грудной клеткой, а снизу — диафрагмой. Основную часть этой полости занимают два больших замкнутых плевральных мешка — вместилища легких. Между ними в средостении вместе с важнейшими кровеносными сосудами, нервами и другими жизнеобеспечивающими органами расположен внутригрудной серозный мешок — перикардиальный.

Значительная роль в формировании нарушений, связанных с травматическими повреждениями груди, принадлежит плевре. По установившейся традиции различают: висцеральную плевру, покрывающую легкие, и париетальную, которая выстилает большую часть внутренней поверхности грудной полости (около 22 000 см²). В последней выделяют три отдела: реберную, диафрагмальную и медиастинальную плевры. Особое практическое значение имеет реберная плевра: открытое нарушение ее целостности превращает сравнительно безобидное поверхностное повреждение грудной клетки в тяжелое проникающее ранение груди.

Пространство, заключенное между париетальной и висцеральной листком, принято обозначать как плевральная полость. Фактически у здорового человека эта полость имеет вид очень узкой щели (по данным Б. В. Огнева, расстояние между плевральными листками равно 7 мкм, по данным Ф. А. Михайлова — 10—12 мкм), в которой содержится 1—2 мл серозной вязкой жидкости. Капиллярный слой этой своеобразной смазки облегчает скольжение плевральных листков при дыхательных движениях легких и создает молекулярное сцепление между ними.

Функция плевры способствует циркуляции жидкости в межплевральной щели. В этой связи значительный интерес представляют исследования, проведенные сотрудниками лаборатории М. А. Барона (1947). Они показали, что в строении и функциях париетального и висцерального листков плевры имеются определенные различия. Оказалось, что в толще отдельных участков париетальной плевры расположены многочисленные люки-камеры, активно насыщающие жидкостью из межплевральных щелей и перегоняющие ее в систему лимфатических сосудов. Количество таких люков-камер здесь в 2—27 раз превышает количество кровеносных сосудов.

В висцеральных (легочных) листках плевры преобладающие здесь кровеносные, а также лимфатические сосуды сосредоточены в самом глубоком решетчато-коллагеновом слое плевры, непосредственно прилежащем к паренхиме легкого. Над этим слоем распо-

¹ Пирогов Н. И. Собрание сочинений. Т. 5, с. 324—325.

ложено пять слоев (в том числе и волокнисто-бессосудистых), создающих своеобразный барьер.

Такие особенности строения плевральных листков и определяют их функциональную направленность. Для висцеральной плевро — это трансудация жидкости, для париетальной — ее резорбция.

При нарушении герметичности межплевральной щели (пневмоторакс) проникающий воздух резко изменяет топографические отношения между органами на соответствующей стороне грудной клетки. Межплевральная щель превращается в истинную полость, разрушается молекулярное сцепление плевральных листков, соответственно повышению внутриплеврального давления уменьшается эластическое напряжение ранее растянутого легкого вплоть до полного равномерного его коллапса. Под влиянием пневмоторакса вследствие раздражения воздухом обильной рецептивной зоны плевро происходит сложная рефлекторная перестройка.

Наибольшее количество рецепторов и интерорецепторов вегетативных нервных элементов сосредоточено на медиастинальной поверхности плевро в области корня и ворот легкого, сердечного вдавления легкого, а также в плевро по краям долей легкого. Механическое раздражение этих высокочувствительных зон легочной плевро вследствие мощной афферентной импульсации способно вызывать не только рефлекторную ретракцию легкого, но и явления тяжелого шока. Это, в частности, обуславливает необходимость новокаиновой блокады рефлексогенных зон при оперативных вмешательствах по поводу тяжелых травм груди.

В отличие от иннервационного аппарата висцеральной плевро париетальная плевро не воспринимает тактильного и температурного раздражений, но способна быстро воспроизводить при раздражении болевые ощущения и четко локализовать их; особенно это выражено в ее переднебоковых отделах. Раздражение нижних отделов париетальной плевро может вызывать напряжение не только соответствующих мышц грудной клетки, но и верхних отделов брюшного пресса, что нередко наблюдается при травмах нижних отделов груди и в отдельных случаях приводит к необоснованному подозрению на повреждение и внутрибрюшных органов.

Границы легких и париетальной плевро не везде совпадают (рис. 3). В нижних участках плевральных мешков при переходе одних отделов плевро в другие образуются свободные, так называемые запасные карманы (пазухи): реберно-диафрагмальные* реберно-медиастинальные и медиастинально-диафрагмальные. Самым большим и глубоким является реберно-диафрагмальный карман: при тяжелых повреждениях груди он в первую очередь заполняется скопляющимся в плевральной полости содержимым. Однако в обычных условиях он даже при глубоком вдохе далеко не всегда раскрывается полностью. Это нужно учитывать при любом ранении в области нижних межреберных промежутков^

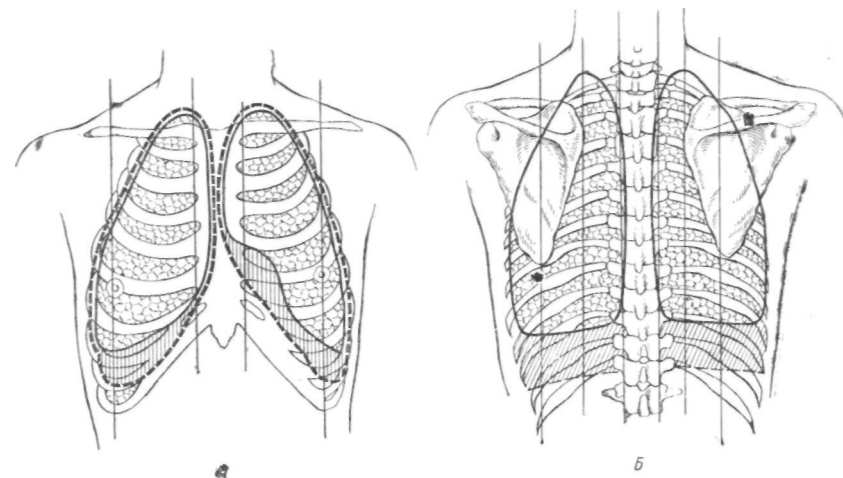


Рис. 3. Передние (А) и задние (Б) границы плевро (Лубоцкий Д. Н., 1958).
Сплошная черная линия — легкие; прерывистая — плевро.

Направленное горизонтально колющее оружие легко может пройти через спавшийся синус и проникнуть в поддиафрагмальное пространство.

При тяжелых травмах груди опасность повреждения прежде всего угрожает легким, так как они занимают почти $\frac{4}{6}$ объема грудной полости, причем большая часть их поверхности обращена наружу.

В каждом легком выделяют три поверхности: реберную, диафрагмальную и медиастинальную. Реберная (наружная) поверхность выпуклая, отделена от ребер и межреберных промежутков только листками париетальной плевро и внутригрудной фасции и поэтому легко подвергается воздействию травмы. Диафрагмальная (нижняя) поверхность вогнута соответственно выпуклости купола диафрагмы, к которому прилежит. Обращенные кнутри медиастинальные поверхности легких вместе с одноименными, отделами плевральных мешков ограничивают с обеих сторон средостение, до известной степени повышая безопасность расположенных в нем жизненно важных органов.

В передненижних отделах медиастинальной поверхности легких выделяют довольно значительные углубления (выемки). К углублению на правом легком прилежит правое предсердие. Более глубокая левая выемка частично укрывает левый желудочек. Наконец, приблизительно в центре медиастинальной поверхности каждого из легких находятся плоские воронкообразные углубления — ворота, места вхождения так называемого корня легкого. Этот корень образуется отходящим от бифуркации трахеи главным (основным) бронхом, легочной артерией и веной, бронхиальными сосудами, нервными волокнами, лимфатическими прото-

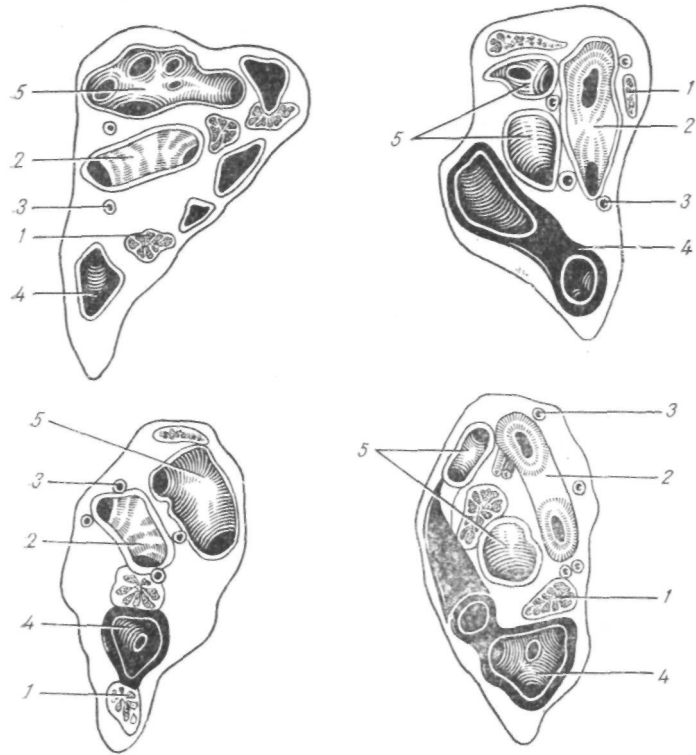


Рис 4 Различия в расположении элементов корня легких (Бисенков Н. П., 1951).

Вверху — левое легкое, внизу — правое легкое. 1 — лимфатические узлы; 2 — бронхи; 3 — бронхиальные артерии; 4 — легочные вены; 5 — легочные артерии.

«ами. Взаиморасположение всех этих элементов как на протяжении внелегочных участков корня, так и на месте вхождения их в легкие крайне изменчиво. Некоторые варианты такой изменчивости представлены на рис. 4.

Как показали исследования А. В. Мельникова (1944), Б. Э. Линберга (1933), В. К. Цвирко, В. Л. Бодулина (1947), П. П. Петрова (1951) и других авторов, структурным каркасом легких являются бронхи. На особенностях деления внутрилегочных отделов главных бронхов в первую очередь и базируются современные представления о строении легких.

В настоящее время можно считать общепризнанным, что соответственно наличию 4 долевых бронхов каждое легкое состоит из 4 долей, разделенных более или менее выраженными бороздами, заходящими в толщу органа. В свою очередь в соответствии с разветвлением долевых бронхов в каждой из долей выделяются автономные образования (участки) — сегменты, имеющие собст-

венную сеть венозных, артериальных и лимфатических сосудов. В правом легком насчитывается 10, в левом — 9 таких сегментов.

Внутрилегочные бронхи являются частью единого трахеобронхиального дерева. Одна из характерных особенностей их строения — наличие хрящевой ткани.

Хрящи имеют вид неполных колец, которые соединяются между собой межхрящевыми связками, состоящими из прочных соединительнотканых пучков, расположенных в основном соответственно продольной оси. Перепончатая часть как бы продолжает строение межхрящевых связок и включает еще слой гладкой мускулатуры, способной изменять просвет бронхов. Это способствует нормальному и до известной степени регулируемому поступлению воздуха в легкие. Нужно отметить, что хрящевые элементы сохраняются до самых мелких разветвлений бронхов, вследствие чего при коллапсе легкого они полностью не спадаются.

Внутрилегочные бронхи отличаются от внелегочных тем, что хрящевые полукольца, более или менее равномерные на главном бронхе, постепенно теряют эту равномерность и приобретают сложную форму. Задняя соединительнотканная перепонка значительно сужена, поэтому на поперечных срезах эти бронхи имеют округлую или овальную форму. Уменьшение хрящевых пластинок и вместе с тем нарастание более податливой соединительной ткани дают возможность бронхам значительно изменять просвет (вплоть до полного закрытия) с сохранением его достаточной упругости. Чем более отдален бронх и меньше его калибр, тем реже встречаются хрящевые пластинки.

Эти особенности строения различных участков бронхиального дерева и соответственно потенциальные возможности изменения их просвета при травматических повреждениях имеют непосредственное отношение к формированию бронхиальных свищей. Если при нарушении целостности бронхов небольшого калибра просвет их легко уменьшается (вплоть до закрытия), то при разрыве более крупных бронхов мощные хрящевые кольца мешают их спаданию. Поврежденные бронхи продолжают зиять. В результате этого при закрытых травмах возникают тяжелые явления напряженного пневмоторакса, травматической эмпиемы, а при проникающих ранениях — хронические эмпиемы, бронхоторакальные свищи и пр.

Конечным разветвлением бронхов являются бронхиолы. В бронхиолах диаметром 1—1,5 мм хрящевые образования отсутствуют, а на конечных бронхиолах диаметром 0,5 мм появляются выступы из стенок, по виду сходные с альвеолами легочной ткани, которые постепенно переходят в альвеолярные ходы, являющиеся ветвями девятого порядка [Огнев Б. В., 1947]. Здесь складчатость уже исчезает, мерцательный эпителий бронхов постепенно сменяется кубическим, а затем однослойным респираторным, начинают проявляться и основные газообменные функции легких.

Диффузия газов осуществляется в паренхиме легких, поверхность которой достаточно велика (60—120 м²). Диффузная мембрана фактически начинается с дыхательной бронхиолы и включает альвеолярные ходы, альвеолярные мешки и альвеолы. Эти комплексы состоят в среднем из 100 альвео-

лярных ходов и 2500 альвеол и называются респиронами. По Ю. Н. Шанину и А. Л. Костюченко (1969), основанием для выделения такой структурной единицы послужили следующие особенности:

1. Респирон лишен иннервации, так как нервные окончания простираются не дальше дыхательной бронхиолы.
2. Респирон снабжается кровью только из легочной артерии.
3. Эпителиальная выстилка респирона отличается от эпителия трахеобронхиального дерева и обладает рядом специфических свойств.
4. Респироны имеют собственный объем воздухоносных пространств (одни альвеолярные ходы занимают более 30% объема легких).
5. Обмен газов над мембраной происходит не вследствие смешивания или вытеснения, а в силу диффузии их из дыхательных бронхиол, альвеолярных ходов и мешков.

Внутрилегочные бронхи составляют только часть воздухоносного пути, обеспечивающего бесперебойное поступление воздуха и нормальный газообмен в легких. Путь этот начинается за пределами грудной клетки — в полости носа — и включает носоглотку, гортань, шейный и внутригрудной отделы трахеи и внегочные участки бронхиального дерева. Нарушение целостности или функциональной стабильности любого из этих отделов при травматических повреждениях усиливает тяжесть поражения. Естественно, в первую очередь это относится к трахее и бронхам.

Трахея расположена в грудной клетке почти по средней линии и проецируется на протяжении от VI—VII шейных до V—VI грудных позвонков. На уровне этих позвонков, приблизительно соответственно второму межреберному промежутку, находится бифуркация трахеи. Форма и расположение главных бронхов неодинаковы: правый короче и шире левого, причем после раздвоения трахеи он отклоняется более вертикально, чем левый, и поэтому в него чаще попадают и глубже застревают инородные тела. Угол расхождения главных бронхов и бифуркации трахеи варьирует. При широкой и короткой грудной клетке он приближается к прямому углу (90°), при узкой, длинной он более острый, причем бифуркация проецируется ниже.

Помимо основных транспортно-вентиляционных функций воздухоносной системы, очень большое значение для целостного организма имеет, если так можно выразиться, ее «санитарно-очистная» деятельность. Она регламентирована самой природой: полная очистка («фильтрация») поступающего в дыхательные пути воздуха, его согревание, увлажнение, оптимальное обеспечение проходимости воздухоносных путей, по возможности полное и непрерывное удаление скапливающейся мокроты, затекающих при травмах и оперативных вмешательствах крови, рвотных масс и т. д. Этот процесс начинает осуществляться уже в самом начале воздухоносных путей — в полости носа и продолжается на всем протяжении. В носовых ходах и носоглоточном пространстве поступающий извне воздух не только согревается и увлажняется, но и освобождается от посторонних примесей — пыли, мелкодисперсных (нередко вредных для здоровья) химикатов и даже многих бактерий.

На протяжении внутригрудных отделов воздухоносных путей всей этой очистительной работе в значительной степени способствуют и простые рефлекторные реакции (кашель, чиханье, рвота и пр.) и иммунобиологические защитные механизмы, вырабатываемые в самой дыхательной системе, наконец, некоторые структурные особенности этой системы. Здесь в первую очередь следует сказать о мышечных образованиях в стенках бронхов различного диаметра и о мерцательном эпителии, выстилающем бронхи.

Установлено, что бронхи благодаря наличию мышечных элементов проявляют известную моторную активность как в процессе дыхания, так и в целях «самоочистки», продвижения в вышележащие отделы воздухоносных путей скапливающихся в них жидких выделений (мокрота, слизь и пр.). Что касается мерцательного эпителия, то замечательная защитная роль его проявляется на всем протяжении бронхиального дерева. Неустанно работающие ворсинки цилиндрического эпителия старательно «выметаю» все постороннее (в том числе и болезнетворных бактерий) в вышележащие отделы дыхательных путей, затрудняя тем самым возбудителям доступ к конечным образованиям бронхиального дерева¹.

Огромное практическое значение всего этого анатомо-биологического барьера грудному хирургу особенно понятно. Если представить себе, какая бактериальная загрязненность бывает у людей с кариозными зубами или хроническим воспалением глоточных миндалин, то окажется, что в каждом случае травматического повреждения легких должны бы возникнуть серьезные гнойно-септические осложнения. На самом деле этого нет. Специально проведенные Д. Л. Цирлиной еще в клинике С. И. Спасокукоцкого контрольные исследования показали, что в 40% случаев периферические зоны легких остаются стерильными, а в более глубоких вегетирует главным образом пневмококк, этот постоянный обитатель дыхательных путей, в обычных условиях фактически непатогенный. Этим обстоятельством можно объяснить тот факт, что раны периферических отделов легких обычно хорошо заживают и не инфицируются гемоторакс.

Кровоснабжение легких осуществляется системой легочных и бронхиальных сосудов. По своей функциональной направленности внутриорганные отделы легочных артерий считаются дыхательными, а бронхиальных — питающими, но широко развитая между ними сеть анастомозов дает основание думать, что питание легочной паренхимы обеспечивают оба этих сосуда. При этом нельзя не учитывать и тип разветвлений сосудов: рассыпной или магистральной. Г. А. Рихтер (1947) подчеркивал, что для восста-

¹ В этой связи следует приветствовать стремление по возможности ограничить использование лечебных методов и средств, связанных с травмированием слизистой оболочки дыхательных путей (грубые бронхоскопии, ватяжная интубация, трахеостомия). Мерцательный эпителий нужно беречь!

новления васкуляризации ткани легкого в случае тромбоза наиболее выгодным является рассыпной тип. Магистральный тип сосудов чаще встречается у мужчин (чем у женщин), что, по мнению автора, отчасти объясняет значительно большую частоту развития гангрены легкого у лиц мужского пола¹.

Средостением принято считать пространство между плевральными мешками, ограниченное сзади позвоночником, спереди грудиной и частично реберными хрящами, а снизу диафрагмой. Фронтальной плоскостью, проходящей через корни легких, его принято условно делить на переднее и заднее. Отдельным авторам удавалось установить и наличие фасциальных листков, отделяющих переднее средостение от заднего.

В средостении сосредоточен сложный комплекс жизнеобеспечивающих органов и нервно-сосудистых, лимфатических, клеточных образований. Видимо, с учетом их расположения на международных форумах анатомов в Париже (1955), а затем в Нью-Йорке было предложено выделить в средостении четыре отдела: верхний, передний, средний и задний.

К верхнему средостению, заключенному между рукояткой грудины и позвоночником, отнесены трахея, пищевод, грудной проток, часть средостенных лимфатических узлов и крупные сосуды и нервы — дуга аорты с отходящими от нее ветвями, обе плечеголовые вены, верхняя половина верхней полой вены, блуждающие и диафрагмальные нервы, аортально-сердечное сплетение. К переднему средостению, заключенному между телом грудины и перикардом, причислены лимфатические узлы и ветви передних грудных сосудов. К среднему средостению отнесены перикард с заключенными в нем органами, бифуркация трахеи, оба главных бронха, легочный артериальный ствол, легочные вены, диафрагмальные нервы, лимфатические узлы. Наконец, заднее средостение, ограниченное спереди бифуркацией трахеи и перикардом, с боков — средостенными листками, сзади — IV—XII грудными позвонками, содержит аорту, непарную и полунепарную вены, блуждающие и внутренностные нервы, пищевод, грудной проток, лимфатические узлы [Лубоцкий Д. Н., 1964].

Органы, расположенные в сравнительно небольшом пространстве средостения, тесно соприкасаются друг с другом, переплетаются, в ряде случаев взаимодействуют. Исключительная сложность этих отношений, особенно выраженная в распределении кровеносных сосудов и нервных волокон средостения, описана в монографии Б. В. Петровского «Хирургия средостения» (М.: Медицина, 1960).

Весьма важная роль в обеспечении физиологических отпавлений, а также в формировании повреждений органов средостения принадлежит обильно рассредоточенной в нем рыхлой клетчатке. Детальному изучению ее еще в конце прошлого века была посвящена известная диссертация В. Г. Руднева (1889). Как отметил автор, основная масса рыхлой клетчатки заложена в задних отде-

¹ Автор оговаривается, что это положение не следует понимать узко. Приводимая им причина является только одной из многих особенностей женского организма.

лах средостения (в среднем и заднем отделах средостения — по новому определению). Здесь она, выполняя промежутки между органами, связуя их, вместе с тем и разделяет эти органы, что способствует легкости смещения аорты, v. azygos, пищевода и трахеи.

Рыхлость клетчатки средостения способствует тому, что медиастинальные эмфиземы и гематомы, возникающие при нарушениях целостности расположенных в нем воздухоносных путей и кровеносных сосудов, быстро распространяются на клетчаточные пространства груди и шеи, вызывая опасные смещения и сдавления внутригрудных органов, резко выраженную отечность шеи, лица, туловища и т. д.

Органы средостения достаточно хорошо защищены от травматических воздействий, поэтому повреждения их возникают обычно в результате воздействий повышенной мощности (крупные автотранспортные катастрофы или производственные аварии, падения с большой высоты, огнестрельные двусторонние ранения и пр.) и отличаются большой тяжестью и высокой летальностью. Среди таких повреждений особое значение имеют ранения перикарда и сердца.

Перикардиальный серозный мешок занимает передненижнюю часть средостения. Его лицевая поверхность обращена к груди и хрящам III—VII ребер, однако непосредственно прилегает она к ним только частично — в области так называемого треугольника безопасности А. Р. Войно-Сяноженцкого (1897). Большую же часть передней поверхности сердечной сумки прикрывают нависающие с обеих сторон передние реберно-медиастинальные синусы плевральных мешков обоих легких.

Передние края легких в значительной степени выполняют соответствующие синусы, поэтому ранения перикарда нередко сочетаются с повреждением этих синусов и их содержимого. Частота таких повреждений в определенной степени зависит и от типовых особенностей сложения пострадавших. Как показали исследования А. Р. Войно-Сяноженцкого и других авторов, у людей с широкой короткой грудной клеткой промежутки между передними краями плевральных синусов бывают относительно большими, а при узкой и длинной грудной клетке могут уменьшаться почти до соприкосновения.

Нижняя поверхность перикардиального мешка прилежит к диафрагме и спаяна с ее сухожильным центром. При переходе впереди на грудину и VI—VII реберные хрящи перикард образует глубокий карман — recessus anterior inferior. Этот карман никогда полностью не выполняется сердцем, поэтому и считается единственным доступным для относительно безопасных диагностических и лечебных пункций сердечной сорочки.

С боков перикардиальная сумка примыкает к медиастинальным листкам легочной плевры, будучи отделена от них только незначительной прослойкой рыхлой клетчатки. Такое тесное сбли-

жение способствует тому, что оба этих образования в ряде случаев повреждаются одновременно. Это, естественно, резко повышает относительную тяжесть повреждения, создает угрозу жизни.

Нельзя не напомнить, что возникновение критических ситуаций при тяжелых травмах груди нередко бывает связано с факторами на первый взгляд второстепенными, малозначимыми. Одним из таких факторов является уровень раневого хода, соединяющего перикардиальную полость с легочной. Как известно, весьма серьезным осложнением ранений сердца является тампонада. Если раневой ход расположен в нем высоко, то кровь накапливается быстро, сильно сдавленное сердце лишается возможности пульсировать, наступает смерть. Если же повреждение расположено низко, то кровь может стекать в плевральную полость и тогда в полости перикарда давление резко не возрастает, сердце продолжает сокращаться. Таким образом хотя бы на короткое время продлевается возможность выполнения цельного оперативного вмешательства.

Нарушение целостности переднего листка перикарда как бы от*крывает путь ранящему оружию к важнейшим жизнеобеспечивающим органам средостения и в первую очередь к сердцу.

При широкой грудной клетке сердце расположено более горизонтально (см. рис. 1), оно проецируется в виде неправильной формы тупоугольного треугольника, правая граница которого проходит от верхнего края II ребра вниз на расстоянии 1—1,5 см от правой грудинной линии. Левая же граница, начинаясь от первого грудино-реберного сочленения, дугообразно спускается книзу и на уровне четвертого — пятого межреберных промежутков доходит (а иногда и переходит) до левой срединно-ключичной линии — места, где определяется верхушечный толчок сердца.

При долихоморфном типе грудной клетки сердце расположено более вертикально, по форме приближается к каплевидному, которое характеризуют удлиненная конфигурация, слабо выраженная верхушка, почти равномерно выступающие из-за грудины боковые границы.

В грудной полости сердце располагается по оси, идущей сверху, справа налево и сзади вперед. В нем различают основание, или корень, и более или менее выраженную верхушку, а также переднюю (грудино-реберную), нижнюю (диафрагмальную) и заднюю (позвоночную) поверхности. Самой большой по площади ж чаще всего подвергающейся травматическим воздействиям является передняя поверхность сердца. Ее образуют (начиная справа) передний участок правого предсердия с правым ушком, прикрывающим конечный отдел верхней полой вены; значительный участок стенки правого желудочка с отходящим от него стволом легочной артерии, прикрывающим начальный отдел восходящей аорты; дальше влево располагается довольно узкая полоса левого желудочка с левым ушком и верхушкой сердца¹. Правый и левый желудочки разделяет передняя межжелудочковая борозда, в кото-

¹ Большая часть левого желудочка прилегает к диафрагме. Однако при высоком стоянии купола диафрагмы, метеоризме и пр. эта диафрагмальная поверхность сердца частично поворачивается кпереди и вверх, тем самым увеличивая площадь, чаще других подверженную травматическим воздействиям.

рой вместе с передней нисходящей артерией лежит большая вена сердца. Эта вена (как и артерия) нередко подвергается ранению при травмах сердца и получила название «хирургической» (Джанелидзе Ю. Ю., 1927). Все это достаточно отчетливо представлено на рис. 5 и 6.

Определенный интерес для практического хирурга представляет вопрос о сравнительной толщине стенок полостей сердца. По данным специальных исследований, она заметно различается. В то время как толщина стенок и правого, и левого предсердий равняется 2—3 мм, толщина стенок правого желудочка в верхней части составляет 5—8 мм, а толщина стенок левого желудочка достигает 10—11 мм, у основания — даже 12—15 мм. Такие соотношения достаточно убедительно объясняют тот факт, что ранения предсердий обычно проникают в их полости, а ранения желудочков (особенно левого) чаще бывают непроникающими, затрагивающими только мышечный слой.

Возможности сердца как постоянно работающего органа свободно перемещаться в грудной полости ограничены. Этому препятствует снизу плотное прилегание перикардиальной сумки к диафрагме, с боков — к медиастинальным поверхностям легких, сверху же сердце как бы подвешено на достаточно устойчиво закрепленных крупных сосудах, образующих его корень. Этим обстоятельством и следует объяснить те тяжелейшие, нередко смертельные нарушения кровообращения, которые иногда возникают в результате резких перегибов магистральных сосудов средостения, связанных со стремительными поворотами сердца по оси при тяжелых закрытых травмах груди или грубых, неумелых попытках его подтягивания при оперативных вмешательствах.

Как показали изученные нами материалы судебно-медицинской экспертизы, в общем числе закончившихся летально случаями повреждения органов средостения повреждения сердца занимают первое место (44,7% — ранения, 12,5% — закрытые травмы). Показатели частоты повреждения других органов средостения (тра-

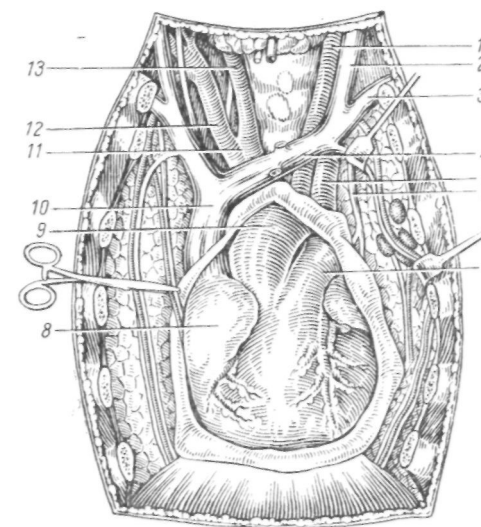


Рис. 5. Топография переднего средостения (Лубоцкий Д. Н., 1958).

1 — левая общая сонная артерия; 2 — левая яремная вена; 3 — левая подключичная вена; 4 — плечеголовный венозный ствол; 5 — левая подключичная артерия; 6 — левый блуждающий нерв; 7 — легочная артерия; 8 — правое ушко и конец верхней полой вены; 9 — восходящая аорта; 10 — верхняя полая вена; 11 — плечеголовный ствол; 12 — правая подключичная артерия; 13 — правая общая сонная артерия.

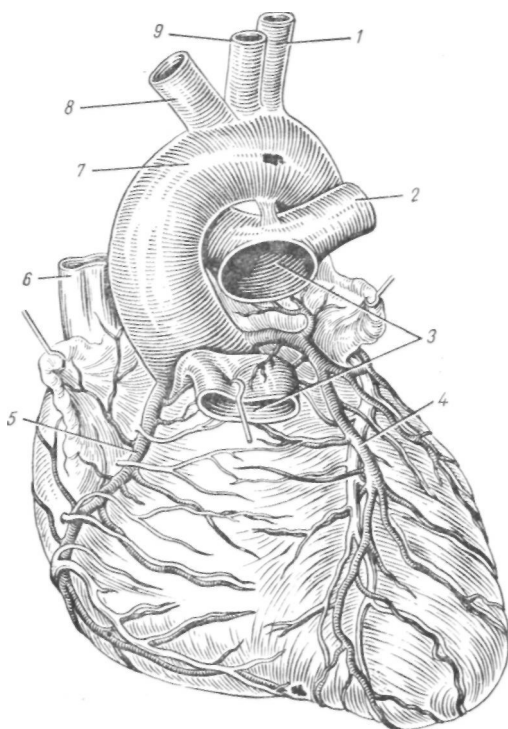


Рис. 6. Артерии и вены сердца Вид спереди [Кованов В. В., 1978].

1 — левая подключичная артерия; 2 — левая легочная артерия; 3 — легочный ствол; 4 — огибающая ветвь левой венечной артерии и большая вена сердца; 5 — левая венечная артерия; 6 — верхняя полая вена; 7 — дуга аорты; 8 — плечеголовный ствол; 9 — левая общая сонная артерия.

Восходящая аорта, подымаясь кверху, на уровне прикрепления II правого ребра к груди, поворачивает кзади и влево, образуя дугу аорты. Размеры дуги варьируют: у лиц с брахиморфным типом грудной клетки она длиннее, идет более полого, у лиц с долихоморфным типом грудной клетки она короче, располагается выше (доходит до верхнего края рукоятки грудины), более круто прогибается к месту перехода в нисходящую аорту (уровень второго межреберного промежутка).

Большая часть нисходящей аорты проходит вдоль левой, а ниже — вдоль передней поверхности позвоночника. Здесь от нее отходят межреберные (3—11-я) и бронхиальные артерии, ответвления к пищеводу, перикарду, клетчатке средостения, диафрагме.

На значительном протяжении к нисходящей аорте слева прилежит левая медиастинальная плевра, которая также прикрывает

хеи, пищевода, грудного протока) значительно ниже. Ранения трахеи были выявлены в 0,7% случаев; (наши данные), а закрытые повреждения — в 2%'. Частота повреждений пищевода соответственно составила 1 и 1,5%; крупных магистральных сосудов средостения — 32,2 и 5,7%'. Именно повреждения этих сосудов наряду с повреждениями сердца являются основной причиной быстрых летальных исходов при травмах груди и именно при них требуется максимально ускоренная оперативная помощь.

Главнейшей магистралью, обеспечивающей кровоснабжение всего тела, является аорта.

Первый, восходящий, участок грудной аорты начинается от левого желудочка сердца. Восходящая аорта располагается на передней поверхности сердца между двумя другими магистральными сосудами средостения: справа — верхней полой веной, слева — легочной артерией.

и основание отходящих от дуги аорты крупных сосудов — плечеголового ствола, левой сонной и левой подключичной артерий. Очень важно, что все эти сосуды хорошо заметны при внутриплевральных операциях. Их лигирование при травме может быть выполнено с большой быстротой с помощью трансплеврального доступа [Петровский Б. В., 1960]. Такое же практическое значение имеет и то обстоятельство, что к правой стороне дуги аорты на месте перехода в нисходящую часть плотно прилегает пищевод. Это приводит к тому, что при повреждении стенки пищевода (ранение, застревание случайно проглоченной кости, грубое эзофагоскопическое исследование, бужирование) может быть нарушена целостность стенки аорты.

Как было отмечено, в повседневной практике хирурга повреждения аорты и крупных внутригрудных сосудов встречаются относительно редко (по нашим данным, среди лечившихся в стационаре — у 2,5% при ранениях и у 0,3% — при закрытых травмах). Однако к большому сожалению, подавляющее большинство таких повреждений еще и теперь учитывается только в судебно-медицинских материалах. Такое положение должно настораживать хирурга, обязывает более внимательно относиться к изучению, распознаванию и лечению этих повреждений.

Нельзя не остановиться на нередко сопутствующих травмах груди повреждениях нервных стволов. Это тем более необходимо, что до сравнительно недавнего времени далеко не все практические хирурги имели должное представление о серьезной опасности таких повреждений.

Начало научной разработке вопроса о повреждениях нервных стволов грудной полости положили исследования И. П. Павлова, посвященные перерезке блуждающего нерва. В дальнейшем они были успешно продолжены и расширены советскими физиологами, топографоанатомами. Совместными усилиями был уточнен и выяснен ряд вопросов, относящихся к этой проблеме.

Основными нервными стволами грудной полости являются симпатические и блуждающие нервы. И те и другие, проходя на всем протяжении грудной клетки к диафрагме, отдают многочисленные ответвления, которые, тесно переплетаясь и частично анастомозируя, образуют сложные сплетения и узлы, прямо или косвенно обеспечивающие жизнедеятельность и в то же время влияющие на характер возникающих при травмах патологических нарушений. Эти нарушения по своему происхождению, характеру и относительной тяжести весьма многообразны. Так, парез или полный паралич голосовых связок может быть связан с повреждением отходящего к гортани возвратного нерва. Внезапная рефлекторная остановка сердца может быть вызвана перераздражением верхней сердечной ветви блуждающего нерва. Травмирование многочисленных ответвлений и сплетений, расположенных в районе средней части блуждающего нерва (в частности, на передних и задних поверхностях корня легкого), приводит к возникно-

вению так называемых вагусных пневмоний, ателектазу легких, деструкции легочной ткани. Здесь не лишним будет напомнить, что симпатический нерв тормозит действие бронхиальной мускулатуры, следовательно, способствует расширению воздухоносных путей. Блуждающий нерв вызывает сокращение бронхиальных мышц и сужение воздухоносных трубок. Однако не следует забывать, что эти же нервы, по-видимому, поддерживают и определенный мышечный тонус [Рихтер Г. А., 1949]. Точно так же раздражение и повреждение нервных волокон, входящих в состав сердечно-легочных и аортальных сплетений, вызывают серьезные нарушения сердечной деятельности, гипоксию миокарда. Наконец, с повреждениями ветвей блуждающих и симпатических нервов, окутывающих переднюю и заднюю поверхности нижней части пищевода, связаны те опасные и мучительные расстройства пищеварения (в частности, упорный метеоризм), которые нередко омрачают послеоперационный период у пострадавших.

Уже этот беглый перечень патологических нарушений, возникающих в результате травмирующих воздействий на нервные стволы и сплетения средостения, показывает, какое важное значение они приобретают при травмах груди, особенно если учесть, что эти воздействия не ограничиваются грубым разрывом или перерезкой нервного ствола или веточки. Нервные образования очень чувствительны к любым, даже самым незначительным воздействиям — прижатию, потягиванию, уколу, а последствия таких воздействий иногда бывают трагическими.

Глава 4

ОБЩАЯ ХАРАКТЕРИСТИКА ФУНКЦИОНАЛЬНЫХ НАРУШЕНИИ ПРИ ТРАВМАХ ГРУДИ

При тяжелых повреждениях груди возникает ряд патоморфологических и функциональных нарушений. Несмотря на исключительное многообразие характера и интенсивности такого рода нарушений, в первую очередь к ним нужно отнести: расстройства внешнего дыхания (респираторные), расстройства кровообращения (циркуляторные) и шок. Хотя все эти виды нарушений тесно взаимосвязаны и взаимозависимы, для большей четкости изложения краткое их описание дается отдельно. Ввиду того что основные патологические синдромы возникают как при ранениях, так и при закрытых повреждениях груди, их специфические особенности в нужных случаях будут отмечены по ходу изложения.

Расстройства внешнего дыхания

Нарушения внешнего дыхания при травме груди обусловлены морфологическими изменениями, происходящими в грудной стенке, плевральном мешке, легких и трахеобронхиальном дереве. Про-

являясь изолированно или в различных сочетаниях, эти изменения определяют клиническую картину.

Даже сравнительно легкие, поверхностные травмы груди, вызванные непроникающей рапой, кровоизлияниями в подкожную клетчатку или межреберные мышцы, нарушают ритм и глубину дыхательных движений. Сопутствующие им болевые ощущения приводят к уменьшению экскурсий грудной клетки. В значительной степени могут ограничивать движения грудной клетки закрытые повреждения, в частности, сопровождающиеся разрывом межреберных мышц. Еще больше снижается газообмен при повреждениях или функциональной недостаточности главной дыхательной мышцы — диафрагмы, которая обеспечивает 60% объем вентиляции [Шанин Ю. Н., Костюченко А. Л., 1969].

Резкую болевую реакцию вызывают переломы ребер, даже одиночные. В наших экспериментах было подтверждено, что серьезные расстройства внешнего дыхания возникают при переломах более 6 ребер с одной стороны. Особо тяжело протекают множественные и двусторонние переломы ребер и такие переломы, когда в грудной клетке образуется свободный фрагмент — реберная створка (табл. 5).

Таблица 5. Внешнее дыхание при множественных переломах ребер в эксперименте

Характер повреждения	Параметры внешнего дыхания				
	частота дыхания в минуту	глубина дыхания, мл	минутный объем, мл	поглощение кислорода, %	КН
Переломы: 6 ребер	14,4±1,04	200,0±9,22	2,8±0,08	90,0±8,38	32,0±2,42
8 ребер с обеих сторон	28,25±5,8	180,0±28,5	4,51±1,21	68,0±1,42	15,25±3,9>
Реберная створка с одной стороны	22,0±1,57	182,0±10,34	3,5±0,09	92,0±8,2	26,8±3,82-
Передняя створка после отсечения всех ребер от грудины	32,1±3,3	133,3±17,8	4,21±0,43	66,1±12,1	16,3±5,12*

Диффузионная функция нарушается примерно одинаково при реберной створке с одной стороны и при двусторонних переломах, однако коэффициент использования кислорода (КИ) более низок при двусторонних переломах. При множественных односторонних переломах жизненная емкость легких (ЖЕЛ) на стороне повреждения уменьшена на 30%, тогда как при реберной створке она снижается на 50%.

Наиболее низкое насыщение крови кислородом (до 82—86% оксигемоглобина), а также значительные сдвиги кислотно-щелочного состояния (КЩС) в сторону дыхательного ацидоза наблюдались при наличии свободного фрагмента. Центральное венозное давление (ЦВД) в экспериментах с созданием передних и боковых створок повышалось в 1,7—2 раза. Причинами этих нарушений являются потеря грудной стенкой устойчивости, появление парадоксальных движений. Если париетальная плевра и внутригрудные органы не повреждены, то нарастание отрицательного давления в плевральной полости во время вдоха приводит к втягиванию свободного фрагмента внутрь, что препятствует полному расправлению легкого. При выдохе реберная створка выпячивается наружу и смещает в сторону повреждения легкое и средостение. Клинические наблюдения дают возможность установить прямую зависимость тяжести состояния больного от площади створки и ее подвижности. Чем больше и мобильнее створка, тем тяжелее состояние пострадавшего.

Максимальные степени расстройств дыхательной функции, обусловленные нарушением механизма дыхательных движений, наблюдаются при так называемой разбитой грудной клетке. Возникающие в этих случаях множественные переломы ребер по нескольким линиям грубо изменяют архитектуру грудной клетки и делают ее непригодной к выполнению присущих ей функций в биомеханизме вентиляции легких. Тяжесть нарушения акта дыхания усугубляется нередко наступающим при множественных переломах ребер смещением средостения в здоровую сторону и своеобразным симптомокомплексом баллотирования при дыхательных экскурсиях, что приводит к перегибам и сдавлению крупных сосудов, бронхов и т. д. Все это в значительной степени затрудняет нормальную функцию легкого и на неповрежденной стороне, что сильно отягощает состояние больного.

Одним из проявлений травмы груди является проникновение в плевральную полость воздуха с образованием пневмоторакса. Принято различать открытый, закрытый и клапанный пневмоторакс. Открытый пневмоторакс предполагает обязательное наличие раневого отверстия в грудной стенке; закрытый пневмоторакс может возникнуть после проникающего ранения груди вследствие кулисообразного смещения мягких тканей по ходу раневого канала и его закрытия, а в основном встречается при закрытой травме груди.

Все виды пневмоторакса сопровождаются рядом серьезных расстройств дыхательной, сердечно-сосудистой и нервно-регуляторной деятельности. Весьма наглядно эти расстройства проявляются при открытом пневмотораксе, когда наружный воздух начинает свободно поступать в плевральную полость, где в норме давление бывает ниже атмосферного. В связи с этим нарушается тесное соприкосновение плевральных листков, легкое перестает следовать за расширяющейся грудной клеткой и под влиянием своей элас-

тичности сокращается. Поступление воздуха в плевральную полость продолжается до тех пор, пока не уравнивается давление, существующее в грудной полости и внутри легкого.

Таким образом, на стороне пневмоторакса устанавливается давление, близкое атмосферному, в то время как на здоровой стороне давление, как обычно, ниже атмосферного (при вдохе оно лишь несколько увеличивается, а при выдохе уменьшается). Этим обусловлено смещение средостения в здоровую сторону. Однако при пневмотораксе возникает не только смещение средостения, но и колебание, или флотирование, его. Размах колебаний тем больше, чем податливее средостение.

Естественно, что подобные экскурсии сопровождаются смещениями сердца и аорты, перегибами и сдавленной крупных венных сосудов, бронхов и т. д.

Колебания средостения значительно ухудшают функцию легкого на здоровой стороне, препятствуя при вдохе свободному его расправлению, а при выдохе — достаточному сжатию. Этим в значительной степени объясняется нарушение газообмена в функционирующем легком. Кроме того, расстройство газообмена усугубляется в связи с возникновением парадоксального дыхания. При вдохе спавшееся легкое перестает, подобно здоровому, насыщать воздух из соответствующего бронха, в него попадает лишь небольшая часть воздуха, насыщаемого здоровым легким. Вместе с тем* в здоровое легкое присасывается значительное количество воздуха из спавшегося легкого. Во время выдоха насыщенный углекислотой воздух поступает под некоторым давлением не только в трахею, но и обратно — в спавшееся легкое на стороне повреждения. При каждом вдохе и выдохе воздух, насыщенный углекислотой, как бы перекачивается из сжатого легкого в здоровое и обратно. Воздух этот получил название «перекачивающийся газ» («Pep-delluft»). Количество его довольно велико—150—250 мл при каждом вдохе.

Попадание в плевральную полость большого количества воздуха вызывает спадание легкого, при этом вентилируются только плевральная полость и бронхи. Альвеолы не расправляются, газообмен в левом легком прекращается при сохранении функционального кровотока. Возникает несоответствие между альвеолярной вентиляцией и кровотоком (рис. 7).

V. O. Bjork и E. F. Salen (1950) при ателектазе, вызванном перевязкой правого главного бронха, отметили снижение насыщения кислородом артериальной крови до 85%, а при вентиляции легкого чистым азотом—до 85,9%. Левое легкое при этом вентилировалось отдельно чистым кислородом. По данным ангиопульмонографии, объем артериальной и капиллярной сети ателектазированного легкого приблизительно равен объему на здоровой стороне.

Ф. Ф. Амиров и Г. Н. Гиммельфарб (1968) на собаках изучили влияние ателектаза легкого на кровообращение и газообмен. Объем шунтирования венозной крови из ателектазированного легкого определяли разницей в насыщении кислородом крови легочных вен вентилируемого легкого и бедренной артерии. Небольшие нарушения отмечались в первые 10—15 мин, когда

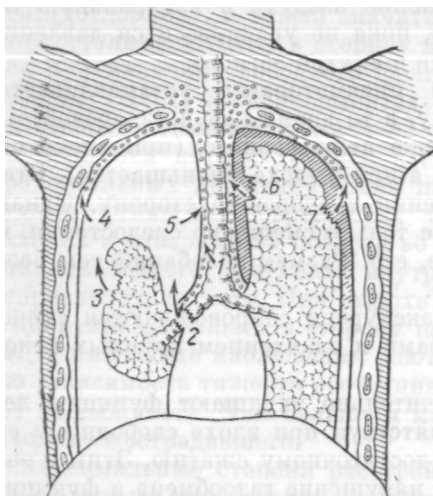


Рис. 7. Пневмоторакс и травматическая эмфизема [Sournia J. С., 1958, с изменениями]. 1 — разрыв трахеи; 2 — разрыв бронха (воздух может проникать в средостение или плевральную полость); 3 — разрыв легкого; 4 — подкожная эмфизема в результате разрыва париетальной плевры; 5 — эмфизема средостения вследствие разрыва медиастинальной плевры; * 6, 7 — разрывы легкого при плевральных спайках.

оказывают отрицательное воздействие на высокочувствительный нервный аппарат, механотермо- и хеморецепторы, приводя к нарушению взаимозависимости нервнорефлекторных процессов.

Выраженность расстройств газообмена и гемодинамики определяется величиной дефекта грудной стенки и плевры, а также скоростью поступления воздуха и наличием плевральных сращений. В условиях эксперимента М. О. Фридланд (1925) установил, что, если диаметр отверстия в грудной стенке при открытом пневмотораксе больше половины диаметра соответствующего главного бронха, поддержание газообмена на достаточном уровне невозможно.

Особую форму открытого пневмоторакса представляет двусторонний пневмоторакс. На основании своих 8 наблюдений (2,3 % случаев) мы могли убедиться в очень тяжелом течении таких ранений. По опыту Великой Отечественной войны двусторонний открытый пневмоторакс, как правило, оказывался смертельным, выздоровление отмечалось лишь в единичных случаях [Лилов С. Л., 1949; Колесников И. С., Смирнова А. П., 1950, и др.].

При одностороннем закрытом пневмотораксе с полным коллапсом легкого рефлекторные механизмы извращаются

разница в насыщении достигала 35—38% с уменьшением рН до 7,18—7,19, через 20—30 мин газообмен несколько улучшался, но через 2—4 ч наступала очень тяжелая гипоксия. Перенапряжение правого сердца и гипоксия миокарда выявляются на ЭКГ. Оксигенация крови в легочных венах вентилируемого легкого все время остается высокой (96—98%) — особенно тяжелые нарушения отмечаются при ателектазе правого легкого и длительной леволегочной вентилиации.

Следует иметь в виду, что вследствие шунтирования венозной крови из не-вентилируемого легкого вентиляции не может быть устранена никаким воздействием на вентиляцию другого легкого.

Охлаждение, высушивание, раздражение плевры внешним воздухом и флотирование средостения

меньше, давление в плевральной полости не достигает атмосферного, нет резких колебаний давления и флотирования средостения. Во время вдоха размеры грудной клетки увеличиваются, и при отсутствии клапанного механизма возможна частичная вентиляция легкого на стороне повреждения. Легкое поврежденной стороны в этих условиях может в значительной степени компенсировать газообмен, поэтому закрытый пневмоторакс протекает легче и в неосложненных случаях воздух из плевральной полости всасывается в течение 5—7 дней после травмы.

Клапанный пневмоторакс протекает преимущественно по так называемому инспираторному, или вдыхательному, типу. Он может быть наружным или внутренним.

Наружный клапанный пневмоторакс возникает при образовании клапанов из мягких тканей раневого канала грудной стенки. При вдохе клапан открывается — происходит всасывание воздуха в плевральную полость, при выдохе края раны смыкаются и препятствуют его обратному выдоху.

Внутренний клапанный пневмоторакс чаще наблюдается при повреждении крупного бронха или при лоскутной ране легкого, длительно поддерживающей сообщение между легким и плевральной полостью. При вдохе воздух свободно поступает через рану легкого в плевральную полость, а при выдохе не может целиком выйти наружу через эту рану, так как края легочной раны смыкаются, закрывая просвет для проникновения воздуха в бронх и трахею. При каждом следующем вдохе количество воздуха в плевральной полости увеличивается и давление в ней постепенно повышается (рис. 8).

Проявлениями «газового синдрома» при травме груди являются также эмфизема средостения и подкожная эмфизема.

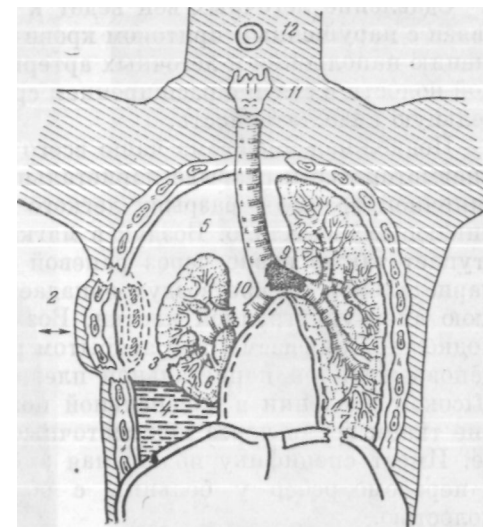


Рис. 8. Нарушения, вызывающие дыхательную недостаточность (с изменениями из Anatomie medico-chirurgicale du poumon. Paris, 1956).

1 — боль при переломе ребра; 2 — створчатый перелом ребер; парадоксальное дыхание, баллотирование средостения; 3 — разрыв легкого; 4 — гемоторакс; 5 — пневмоторакс; 6 — ателектаз легкого; 7 — разрыв и атония диафрагмы; 8 — легкое неповрежденное, но поджатое, отечное; 9 — трахеобронхиальная закупорка продуктами секреции и аспирации; 10 — разрыв крупного бронха; 11 — глоточный спазм; 12 — угнетение дыхательного центра.

Сдавление легочных вен ведет к застою в легких, а затем в связи с нарушенным притоком крови к правому сердцу — к уменьшению наполнения и легочных артерий. Уменьшение объема грудной полости в связи с расширением средостения увеличивает дыхательную недостаточность.

Подкожная эмфизема чаще всего возникает при напряженном пневмотораксе и разрыве париетальной плевры, что соответствует типичной травме — разрыву легкого с переломом ребер или проникающему ранению. Воздух в мягкие ткани грудной клетки поступает также извне через раневой канал. При неповрежденной париетальной плевре воздух попадает из средостения через верхнюю апертуру грудной клетки. Возможно развитие обширной подкожной эмфиземы при закрытом разрыве бронха или легкого в неповрежденной париетальной плевре. Надо полагать, что при высоком давлении в плевральной полости воздух выходит в мягкие ткани груди через межклеточные щели в париетальной плевре. Имеет специфику подкожная эмфизема при разрыве легкого и переломе ребер у больных с облитерированной плевральной полостью.

Следует различать ограниченную, распространенную и тотальную подкожную эмфизему. Распространенная подкожная эмфизема весьма тягостна (рис. 9). Она приводит к нарушению фонации, но сама по себе серьезных сдвигов функции дыхания и сердечно-сосудистой системы не вызывает.

Нарушение вентиляции может быть обусловлено также кровотечением в плевральную полость с образованием **гемоторакса**.

Прямым последствием всякого (достаточно массивного) гемоторакса является более или менее выраженное острое малокровие, но важнейшие функциональные нарушения связаны и с компрессионным воздействием на органы грудной полости. Ретрагируя прилегающее легкое, односторонний гемоторакс вызывает смещение средостения в здоровую сторону. При этом соответственно уменьшаются объем и подвижность легкого на другой стороне, что нарушает нормальный газообмен.

Сходное компрессионное действие оказывают и гематомы средостения, иногда достигающие громадных размеров. При разрыве диафрагмы выпадение брюшных внутренностей в грудную полость в ряде случаев вызывает полное спадание легкого и смещение средостения.

Обращаясь к рассмотрению патологических ателектазов, отметим, что термин этот применяется не только в своем буквальном значении (ateles — неполное, ectasis — расширение), но и в более широком смысле для обозначения различных видов апневмоза и коллапса легких, при которых содержание воздуха в легких и их объем уменьшаются в самых различных степенях и локализациях.

Видимо, такая полиморфность патологического «невздутья» легких способствовала тому, что эта разновидность легочной патологии длительное

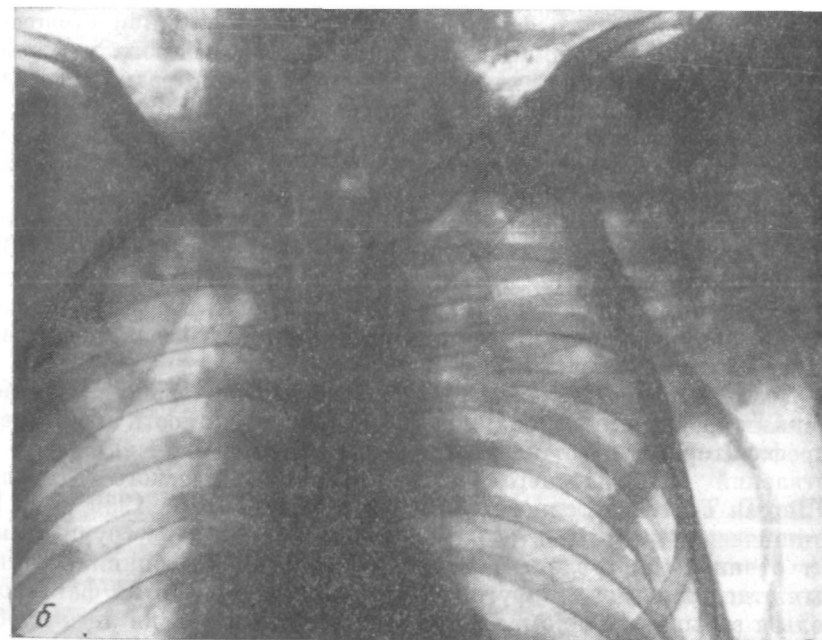
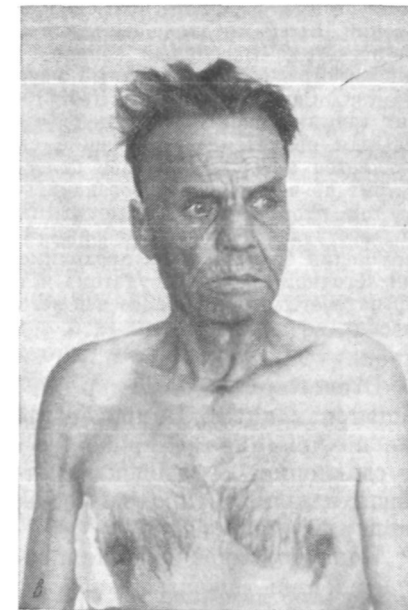
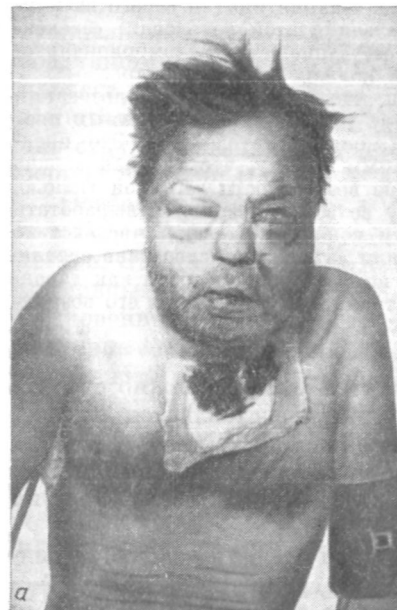

Рис. 9. Обширная подкожная эмфизема и эмфизема средостения (а, б); больной после ликвидации эмфиземы (в).

время не имела единого наименования и толкования причин своего возникновения. Были предложены различные названия этой патологии: «ателектаз легкого», «массивный коллапс легкого», «апневматоз», «эмбрионализация легкого», «обструкционный массивный коллапс легкого» и др.

Д. С. Саркисов и соавт. (1969) писали, что путаница в использовании этих терминов зашла так далеко, что теперь уже, по-видимому, самым правильным является употребление единого понятия «ателектаз». Это представляется авторам наиболее целесообразным потому, что главная задача состоит не в том, чтобы обозначить потерю воздушности легочной ткани, а в том, чтобы правильно понять причину ее возникновения и выработать соответствующий способ лечения. Поэтому понятия «ателектаз вследствие нарушения бронхиальной проходимости» или «ателектаз вследствие сдавления легочной ткани экссудатом» и т. д. в норме отражает собой как характер патологического процесса в легочной ткани, так и причины его возникновения.

В настоящее время термин «ателектаз легких» можно считать общепризнанным. Наиболее приемлемым представляется выделение по причинному признаку трех разновидностей: 1) ателектаз от сдавления, 2) ателектаз от закупорки воздухоносных путей (бронхиальная непроходимость) и 3) ателектаз от самосжимания (контракции).

Конечно, такое деление в значительной степени условно. Практически при тяжелых закрытых травмах груди имеет место сочетание всех этих видов «иевздутия», но с преобладанием одного из них.

Наиболее нагляден механизм компрессионных ателектазов. Давление малоподвижного фрагмента реберной стенки при створчатых переломах, скопление в плевральной полости крови или воздуха (при напряженном пневмотораксе), давление резко смещенного средостения на прижатое к противоположной грудной стенке легкое — вот основные силы, лишаящие легкое подвижности, выжимающие из альвеол воздух, уменьшающие их объем и вызывающие состояние компрессионного ателектаза.

Используя рентгенологические методы исследования в клинике и в эксперименте, Г. А. Рейнберг, А. В. Каплан (1935—1946) доказали, что легочный ателектаз есть в первую очередь процесс обтурационно-резорбционный, т. е. возникающий в результате закрытия бронхиального просвета и поглощения альвеолярного газа циркулирующей кровью.

Возникновение ателектаза легких связано не только с механическими факторами. Функциональная непроходимость наступает и рефлекторно в ответ на раздражение нервных окончаний и разветвлений блуждающего нерва и симпатического ствола [Шор В. Т., 1951; Есипова И. К., 1958; Вайль С. С., 1959, и др.]. Клиническая картина ателектаза легкого при травме груди зависит от площади ателектазированного участка, состояния остальных отделов легкого и других факторов. При учете этих факторов нельзя забывать и о том, что отдельные доли и дольки легких обладают известной не только анатомической, но и функциональной самостоятельностью.

Неинфицированный ателектаз может закончиться полным восстановлением функции пораженного отдела легких. Однако в безвоздушном участке легкого нередко развивается воспалительный процесс. Некоторые авторы считают, что пневмония после закрытой травмы груди в своем динамическом развитии всегда проходит стадию массивного коллапса легкого [Каплан А. В., Рейнберг Г. А., 1936; Капица Д. М., 1938].

Особенно опасны как в ближайшие часы после травмы, так и в более отдаленные сроки ателектазы, захватывающие целое легкое. Это так называемые тотальные легочные ателектазы, или массивные коллапсы легкого. По установившемуся мнению в возникновении такого рода ателектазов основную роль играют рефлекторные нейромускулярные факторы. Внезапное наступление массивного коллапса легкого, особенно контралатерального, заставляет думать, что при нем спадание альвеол наступает в результате сокращения легких под влиянием нервных факторов [Вершинина И. Ф., 1938; Рейнберг С. А., 1946].

Особо тяжелые нарушения дыхательной функции при травмах груди связаны с возникновением так называемого влажного, или мокрого, легкого.

Впервые по опыту второй мировой войны эта патология была описана в 1946 г. L. A. Brewet, P. S. Samson и C. A. Scruff. В результате резкого увеличения продукции интерстициальной и внутриальвеолярной жидкости, связанной с нарушением дренажных механизмов трахеобронхиального дерева, больной как бы тонет в своем бронхиальном секрете. А. Р. Fischenson (1973) описывает такую цепь событий: тяжелая травма, кровопотеря, успешное оживление, массивные инфузии, а через 3—4 дня — катастрофически прогрессирующая дыхательная недостаточность.

Острую дыхательную недостаточность принято разделять на четыре степени [Смольников В. П., 1970].

Легкая степень характеризуется частотой дыхания до 25 в минуту, падением резервов дыхания до 30—25% от исходного уровня, тахикардией 100—110 в минуту, снижением насыщения крови кислородом до 92—40% и рН в пределах 7,35—7,30.

Средняя степень проявляется усилением одышки до 30—35 дыханий в минуту, снижением резерва дыхания до 10—20% от исходного уровня, падением насыщения крови кислородом до 81—90% и рН до 7,25.

Тяжелая степень характеризуется поверхностным дыханием (более 35 в минуту), отсутствием резервов дыхания, частота пульса достигает 140—180 в минуту, насыщение крови кислородом составляет 75—80%, рН 7,15—

Преагональная степень проявляется гипоксической комой.

При тяжелых травмах груди обтурация может возникнуть на любом уровне дыхательной системы: в гортани, трахее, главных, долевых и более мелких бронхах. Причинами обтурации являются:

1. Рефлекторный спазм мышц гортани, закрытие голосовой щели, рефлекторное сокращение более мелких бронхов.

2. Скопление в трахее и бронхах значительного количества жидкого отделяемого (по нашим наблюдениям, у больных с тяжелой травмой груди за сутки выделяется до 1500 мл бронхиального секрета), которое самостоятельно откашлять больной не может из-за боли и снижения кашлевого рефлекса.

3. Затекание в трахею и бронхи крови из поврежденных легкого и верхних дыхательных путей, нередко с примесью обрывков мягких тканей и сгустков крови (нам известен случай гибели больного от внезапно наступившей асфиксии, когда большой сгусток крови «оседлал» бифуркацию трахеи и полностью obturировал оба главных бронха).

4. Перегибы и сдавление бронхов извне при компрессии легкого излившейся в плевральную полость кровью или проникшим в нее воздухом (напряженный пневмоторакс).

5. Полный отрыв бронха и закупорка просвета периферического его отрезка ввернувшимися обрывками его стенки.

Расстройства кровообращения

Органы дыхания и кровообращения неразрывно связаны; не без основания их образно называют кружевками из воздуха и крови. Естественно, что всякое нарушение целостности этой кружевной сети приводит к более или менее тяжелым расстройствам — не только респираторным, но и циркуляторным.

К наиболее опасным расстройствам последнего рода принадлежат кровопотери, связанные с возникающими при травмах груди повреждениями легких, сердца, сосудов грудной полости и стенки. Каждое из таких повреждений сопровождается более или менее значительным кровотечением, ведущим к уменьшению ОЦК. Диспропорция между ОЦК и емкостью сосудистого русла губительно отражается на деятельности жизнеобеспечивающих органов и систем. И хотя в критических ситуациях в действие включаются и соответствующие приспособительные реакции организма (сокращение периферических сосудов, сосудов паренхиматозных органов), финал может быть трагическим.

Как известно, потеря крови из различных участков сосудистого русла происходит неоднократно. Сосудистая система делится на систему с высоким давлением (сосуды головного мозга, венечные сосуды сердца, сосуды некоторых эндокринных желез), в которой находится до 15% ОЦК, и систему с низким давлением, содержащую 80% крови. При кровотечении в первую очередь теряется кровь из крупных вен грудной полости (отсутствие сократительных элементов в их стенке и вазомоторной активности). При кровопотере в пределах 400—500 мл (10% ОЦК) теряется кровь только из этих сосудов. Происходит лишь пассивное спадание крупных вен, и компенсаторных реакций не возникает, так как емкость сосудистого русла будет примерно соответствовать ОЦК. Артериальное давление не изменится: может наблюдаться небольшое уменьшение центрального давления, сохранится минутный объем, несколько увеличится частота сердечных сокращений. Через несколько часов ОЦК восстанавливается за счет поступления лимфы из грудного протока, впадающего в вены грудной полости. Возмещения такой кровопотери обычно не требуется.

Потеря более 10% ОЦК уже не может компенсироваться за счет спадания крупных вен и требует от организма включения других приспособительных механизмов, активно уменьшающих сосудистое русло. Такую кровопотерю во избежание снижения артериального давления следует восполнить.

Потеря от 20 до 40% ОЦК самостоятельно не компенсируется и неизбежно приводит к гибели больного в различные сроки в результате постгеморрагических нарушений системы кровообращения. Обычно кровопотерю от 10 до 20% ОЦК считают критической, от 20 до 40% — сублетальной и свыше 40% — летальной. Приведенные границы объема кровопотери являются условными и зависят от предшествующего состояния организма и особенно от скорости кровотечения. Медленная кровопотеря вызывает менее выраженные нарушения гемодинамики, чем такая же по величине, но быстрая кровопотеря.

Наряду с жизнеопасными циркуляторными расстройствами, которые возникают при торакальных травмах в результате механических повреждений отдельных элементов системы кровообращения, значительная роль принадлежит и механизмам, связанным со сдавлением и смещением сердца и магистральных сосудов груди. Опишем кратко главные из причин таких циркуляторных нарушений.

1. Кровоизлияния в полость перикарда, при которых обильное скопление крови чрезвычайно затрудняет сократительную деятельность сердца. При этом вследствие одновременного сдавления коронарных сосудов резко нарушается питание сердечной мышцы. Возникает тампонада сердца. По мнению большинства исследователей, скопление крови в перикарде оказывает влияние как на малый, так и на большой круг кровообращения, с одной стороны, затрудняя приток крови в предсердие, и с другой — прекращая отток из желудочков в виду отсутствия в них крови (Джанелидзе Ю. Ю., 1927).

Как показали экспериментальные исследования [Welcher A. S. et al., 1974], существует явная зависимость между градиентом давления в полости перикарда, давлением в аорте и ишемией миокарда; при прочих равных условиях тампонада сердца приводит к ишемии миокарда в 4 раза чаще, чем шок.

2. Скопление в плевральных полостях воздуха под давлением и крови не только оказывает сильное давление на сердце и сосуды (в частности, на полые вены), но и приводит к смещению средостения, сжатию противоположного легкого с последующим затруднением кровотока в нем. Особенно опасен в смысле нарушения работы сердца правосторонний гемо- и пневмоторакс, при котором для непосредственного воздействия давящей силы открыты наиболее податливые и уязвимые отделы сердца — аурикулярный и венозный.

3. Эмфизема и гематома средостения, которые, оттесняя сердце кпереди, оказывают непосредственное давление на заднюю по-

верхность сердца — часть правого предсердия, левого желудочка и заднюю стенку левого предсердия, не покрытую перикардом.

Для циркуляторных нарушений не меньшее значение, чем сдавление сердца и сосудов, имеют смещения сердца и перегибы крупных сосудов. При значительных скоплениях жидкости и воздуха в левой плевральной полости верхушка сердца более подвижная, чем ее основание, описывает дугу и может сместиться из пятого межреберья слева в тот же межреберный промежуток правой стороны. Такое смещение производит при рентгенологическом исследовании огромное впечатление. Так, например, правый край сердца подчас перетягивается влево на несколько сантиметров за левый край позвоночника или, наоборот, левый желудочек оказывается на средней линии или даже правее ее (Рейнберг С. А., 1946).

Подобные смещения влекут за собой весьма значительные перегибы крупных сосудов и резкое затруднение (вплоть до полного прекращения) кровотока в них. Особенно опасны в этом отношении перегибы полых вен, так как они приводят к значительному уменьшению объема поступающей в полости сердца крови, резкому снижению артериального давления, тяжелой анемии головного мозга. Все эти нарушения в конечном счете создают условия для возникновения острой сердечно-сосудистой недостаточности.

Каковы же общие нарушения, к которым приводят все сложные взаимосвязанные функциональные изменения и нарушения, вызванные травмой груди? Это триада: гипоксия, гиперкапния и травматический шок.

В артериальной крови в норме содержится 95—98% НЬОг, P_{O_2} составляет 100 мм рт. ст.¹, а P_{CO_2} — 35—45 мм рт. ст.

По А. М. Парному (1961) различают три стадии развития гипоксии. При I стадии в крови содержится 85—89% НЬОг. Отмечаются умеренный цианоз, одышка и гипертензия. Во II стадии (НЬО₂ 85—87%) отмечается резкое напряжение кодшенсаторных механизмов. В III стадии (НЬОг 30—40%) развивается тяжелая гипоксическая кома.

Всю тяжесть глубоких нарушений, возникающих при тяжелых формах гипоксии, определяет крылатая фраза Choldein: «Аноксия не только останавливает машину, но и ломает ее части» (цит. по И. С. Жорову, 1959). Известно, что объем кислорода, растворенного в крови, равняется 800 мл, а потребность организма в кислороде в среднем составляет 300 мл/мин; запасы же кислорода в тканях ничтожны — их может хватить на 5—6 мин жизнедеятельности. Поэтому после тяжелой травмы очень скоро наступает резкий дефицит кислорода.

¹ По Международной системе СИ давление вместо миллиметров ртутного столба измеряется в паскалях.

Кислородное голодание особенно быстро и резко сказывается на центральной нервной системе и сердце. При тяжелых формах гипоксии уже через считанные минуты возникают очаги некроза в коре головного мозга и мозжечке. В конечном счете наступают глубокие нарушения деятельности центральной нервной системы, угнетение дыхательного и вазомоторного центров, значительное снижение обмена веществ, накопление кислых продуктов обмена, в том числе уменьшение выделения углекислого газа в выдыхаемом воздухе и т. д.

По данным литературы, сроки полного прекращения кровообращения, после которых в мозге обнаруживаются необратимые изменения, колеблются в пределах 2—3 мин [Неговский В. А., 1975]. Паренхима печени еще более чувствительна к аноксии, однако высокая способность к регенерации позволяет ей переносить большие сроки полного прекращения кровообращения. По опыту трансплантации органов критический срок для печени составляет 30 мин, а для почки — 60 мин.

Углекислота выполняет в организме весьма важную роль в качестве регулятора дыхания, поддерживающего на определенном уровне его кислородный бюджет и КЩС. В норме P_{CO_2} в крови колеблется от 30 до 40 мм рт. ст. При тяжелых травмах груди в результате нарушения вентиляции углекислота недостаточно выводится из организма и накапливается в крови и тканях, приводя к гиперкапнии и дыхательному ацидозу.

При P_{CO_2} в крови более 50 мм рт. ст. гиперкапния проявляется обильным потоотделением и повышенной секрецией бронхиальных желез, угнетается деятельность дыхательного центра, дыхание становится частым, поверхностным, аритмичным. Артериальное давление повышается, появляется тахикардия (до 160 в минуту), и больные впадают в ацидотическую кому с последующей остановкой дыхания и прекращением деятельности сердца.

Травматический шок — вполне закономерное явление при тяжелой травме груди, тем более сочетанной. Резкое перераздражение чрезвычайно чувствительных рецепторов плевры, корня легкого и других образований, кровопотеря, кислородное голодание, нарастающее торможение в центральной нервной системе — все это способствует развитию тяжелейшего травматического шока, нередко являющегося причиной смерти.

Из более поздних нарушений, развивающихся при тяжелых закрытых травмах груди, серьезное значение может иметь почечная и печеночная недостаточность. Наступающее снижение кровотока в печени и почках приводит к нарушению их функции. Определенную роль играет спазм сосудов этих органов, а также повреждение почечных канальцев токсинами, образующимися в обескровленной печени, раздавленных мышцах продуктами гемолиза и т. д.

Особенно резко проявляются нарушения функции почек при так называемом травматическом токсикозе.

Причиной тяжелой печеночно-почечной недостаточности могут быть и массивные трансфузии донорской крови. В развитии этого грозного осложнения крайне важна длительность периода гипотензии. При шоке и кровопотере частично нарушается антитоксическая функция печени, уменьшается содержание гликогена, поэтому важнейшим условием успешной профилактики гепаторенальной недостаточности является быстрое восстановление артериального давления путем трансфузионной терапии и нормализации газообмена.

Травмы груди нельзя рассматривать как результат одностороннего воздействия внешней грубой силы. Их нужно изучать как исход столкновения двух сил: травмирующей («агрессивной») и защитной («сопротивления»), слагающейся из рефлекторных механизмов, которые мгновенно возникают в момент травмы.

Глава 5

СИМПТОМАТИКА И НЕОТЛОЖНАЯ ДИАГНОСТИКА ПОВРЕЖДЕНИЙ ГРУДИ. ОСНОВНЫЕ МЕТОДЫ КЛИНИЧЕСКОГО ОБСЛЕДОВАНИЯ ПОСТРАДАВШИХ

Характерной особенностью тяжелых случаев травмы груди является не только внезапное начало, многообразие и относительная тяжесть патологических нарушений, но и стремительное развитие грозного терминального состояния. По нашим выборочным патологоанатомическим данным, 56,1% умерших от таких повреждений в стационаре погибли в течение первых 3 ч после госпитализации. Естественно, что в подобных условиях фактор времени приобретает исключительное значение. Чем быстрее оказана квалифицированная первая помощь, чем раньше доставлен пострадавший в специализированное учреждение и чем точнее диагностировано у него опасное для жизни повреждение, тем больше шансов на спасение жизни. К сожалению, как показывает практика, это случается далеко не всегда.

Вольной П., 24 лет, в 2 ч 50 мин упал с балкона четвертого этажа. Через 10–12 мин на место происшествия прибыла машина скорой помощи. Пострадавший без сознания, пульс удовлетворительного наполнения, дыхание хриплое. Выявлен открытый перелом нижней челюсти. Внутривенно введено 20 мл 40% раствора глюкозы, наложена пращевидная повязка на нижнюю челюсть, и больной доставлен в стоматологическую клинику, где в связи с тяжелым состоянием пострадавшего дежурный врач не нашел возможным принять его. Этой же машиной больной был переправлен в хирургическую клинику, куда он поступил через 2 ч после травмы в крайне тяжелом состоянии: сознание отсутствовало, зрачки сужены, вяло реагировали на свет, кожные покровы бледны, акроцианоз; дыхание шумное, клокочущее, с затрудненным вдохом; правая половина груди отстает при дыхании; дыхание справа ослаблено, выслушивались крупнопузырчатые хрипы; пульс нитевидный, артериальное давление не определялось.

Больной экстренно интубирован. Из трахеи аспирировано большое количество слизи и сгустков крови. Дыхание стало свободнее, удавалось со-

считать пульс. При пункции плевральной полости справа получена кровь, в пробирке быстро образовался сгусток. В две вены осуществлялась инфузия солевых растворов, полиглюкина и пр. Однако спасти больного не удалось. Он умер через 20 мин после поступления.

При судебно-медицинском вскрытии обнаружено: правое легкое коллабировано, имеются два глубоких разрыва нижней доли и множественные контузионные очаги в верхней и средней долях, в плевральной полости 800 мл крови. В левой плевральной полости 200 мл крови, легкое воздушно с несколькими поверхностными разрывами. Перелом левой подвздошной кости, разрыв лонного сочленения, перелом нижней челюсти.

Приведенный нами пример наглядно показывает, какая огромная ответственность ложится на врача, оказывающего первую помощь при тяжелых травмах груди на месте происшествия или в приемном отделении лечебного учреждения общего профиля. Буквально в считанные минуты, нередко в самых неподходящих условиях приходится ставить первичный, ориентирующий диагноз, от точности которого очень часто зависит судьба пострадавшего.

Первичная неотложная диагностика (экспресс-диагностика) тяжелых травматических повреждений груди имеет две особенности:

1. Не только выявление основного, обуславливающего тяжесть состояния повреждения, но в ряде случаев и установление самого факта травмы груди. Если при открытых ранениях это очевидно, то при закрытых травмах груди, особенно сочетающихся с повреждениями в других областях тела, выявление повреждения груди становится весьма затруднительным.

2. Распознавание парадоксальной ситуации. Эта особенность связана с несоответствиями между тяжестью повреждения и ограниченными возможностями использования для их распознавания диагностических средств современной медицины. Если хирург в более легких случаях имеет все возможности для того, чтобы спокойно собрать анамнез, тщательно осмотреть больного, провести дополнительные исследования (рентгенологические, лабораторные, инструментальные, электрографические и пр.), то в тяжелых и тяжелейших случаях он вынужден ограничиваться поверхностным осмотром больного, простейшими приемами физического исследования. Все это требует максимальной собранности, внимания к малейшим изменениям в состоянии больного, проведения комплексного всестороннего обследования. При первичном обследовании больного, подвергшегося тяжелой травме, врачу необходимо помнить, что врач не должен забывать о возможности повреждения жизненно важных органов груди. Нельзя фиксировать внимание на каком-либо отдельном более бросающемся в глаза повреждении или симптоме, пока не будет сделан общий предварительный осмотр.

При тяжелых повреждениях груди полноценные анамнестические данные получить обычно не удается. Даже если пострадавший в сознании, он настолько потрясен и дезориентирован, что

ничего определенного об обстоятельствах несчастного случая сообщить не может. Приходится ограничиваться краткими сведениями, сообщенными сопровождающими.

Существенное значение имеет выяснение обстоятельств несчастного случая (ножевое или огнестрельное ранение, непосредственный удар, сдавление грудной клетки, падение с высоты и пр.). Нельзя забывать, что при падении с высоты могут возникать тяжелейшие повреждения внутригрудных органов при сохранении целостности кожных покровов. Жалобы больного (если он в сознании) в большинстве случаев носят неопределенный характер. Но все же указания на острые боли в груди, особенно при вдохе, кашле или перемене положения, одышку, чувство стеснения в груди и т. д. имеют определенное значение.

Особую ценность приобретают данные наружного осмотра. Полноценными эти данные могут быть только в том случае, если больной полностью раздет. При первичном осмотре следует прежде всего обратить внимание на положение больного: если он лежит на носилках или на кушетке, то на каком боку, не принимает ли вынужденного положения. Нередко больные сидят, согнувшись в больную сторону или вперед, прижимая ладонь к поврежденной части груди. Сразу же привлекают внимание врача и изменения окраски кожных покровов, губ, слизистых оболочек, появление кровянистых выделений изо рта, носа, ушей, ненормальное напряжение кожи груди, сглаженность контуров шеи или груди (подкожная эмфизема). На повреждение костного каркаса грудной клетки указывают деформация груди, парадоксальные движения отдельных ее фрагментов или отставание той или иной половины при дыхании. Сжимая руками грудь больного с боков, по ненормальной подвижности реберных фрагментов, крепитации, западания или выпячиванию грудины и другим признакам можно получить данные, подтверждающие или исключающие нарушение целостности костной основы грудной клетки.

При ранениях особое внимание приходится обращать на размеры кожной раны, состояние краев, степень зияния, выделение крови или прохождение воздуха и т. д. Если рана грудной стенки широко зияет и из нее с шумом выделяется пенная кровь или слышен свист, с которым воздух при каждом вдохе всасывается в плевральную полость через узкую линейную рану, сомнений в проникающем характере ранения нет. Но чаще дело обстоит не так просто. Безобидная на первый взгляд небольшая ранка может оказаться проникающей. Чрезмерной осторожности требуют раны, расположенные в проекции сердца, магистральных сосудов.

При постановке первичного (ориентирующего) диагноза существенную роль играют и данные функционально-симптоматического характера. В первую очередь это относится к так называемым достоверным симптомам грудных повреждений — пневмотораксу, эмфиземе, гемотораксу и кровохарканью.

Наиболее показательным и часто встречающимся симптомом является пневмоторакс (по нашим данным, при проникающих ранениях груди он отмечается в 70,3% случаев).

Когда повреждение париетального листка плевры или воздухоносных органов груди открывает путь для проникновения воздуха в плевральную полость, легкое на соответствующей стороне спадается. Сразу же меняется весь облик и поведение пострадавшего.

При открытом пневмотораксе вид больного испуганный, лицо пепельно-серого цвета, покрыто холодным потом, губы цианотичны. Дыхание поверхностное, учащенное, неравномерное; вдох прерывистый, вызывает усиление болей в груди. Пульс только в первые минуты после травмы бывает полным и напряженным. В дальнейшем по мере нарастания сердечной слабости он становится малым, мягким, аритмичным. Артериальное давление вначале повышается, затем падает, что свидетельствует о прогрессивном нарастании гипоксии, шока. Грудная клетка на стороне повреждения малоподвижна, межреберные промежутки сглажены. При отсутствии сопутствующего значительного гемоторакса перкуторно определяется коробочный звук. Дыхательные шумы резко ослаблены, иногда совсем не выслушиваются.

Клиника закрытого пневмоторакса обычно менее выражена. При аускультации обнаруживаются ослабление дыхательных шумов, амфорическое и бронхиальное дыхание. Надежным способом диагностики закрытого пневмоторакса является ранняя плевральная пункция. Пользоваться для пункции открытой иглой нельзя. Следует соединить ее через резиновый переходник со шприцем, до половины наполненным раствором новокаина, и по движению поршня судить о наличии пневмоторакса и степени повышения давления в плевральной полости. Исследование будет еще более доказательным, если присоединить к игле водяной манометр.

Особенно тяжела картина клапанного напряженного пневмоторакса. С каждым вдохом давление в плевральной полости повышается, что ведет к коллапсу легкого и резкому смещению средостения в здоровую сторону. Быстро развиваются легочно-сердечная недостаточность, тяжелая гипоксия. Так как внутренний клапанный пневмоторакс чаще бывает обусловлен повреждением крупного бронха, то воздух не только поступает в плевральную полость, но и распространяется по клетчатке средостения, еще более утяжеляя состояние больного. Эмфизему средостения мы наблюдали у 4,1% больных с повреждениями органов груди, причем у 69 из 82 человек она сопровождалась напряженным пневмотораксом.

Эмфизема — явление довольно частое при тяжелых травмах груди. Для диагностики особый интерес представляет эмфизема средостения.

В начальной стадии эмфизема средостения относительно мало отражается на общем состоянии больного, хотя сказывается на

дыхании: оно становится более частым и глубоким. Одним из ранних признаков является крепитация на шее, контуры которой над яремной ямкой сглаживаются. При продолжающемся поступлении воздуха в средостение шея становится полной, лицо — одутловатым, веки — резко отечными. При напряженной эмфиземе средостения воздух не только распространяется по подкожной клетчатке шеи, лица, но и переходит на грудную и брюшную стенку, половые органы, конечности. Уже через несколько часов человека нельзя узнать. У пострадавших возникает чувство сдавления, сжатия за грудиной, а затем появляются боли с иррадиацией в шею. Речь больных становится беззвучной, шепотной. Из-за затрудненного оттока по системе верхней полой вены лицо приобретает синюшную окраску, шейные вены набухают, наполнение пульсовой волны снижается, развивается гипотензия. Застой в малом круге кровообращения ведет к отеку слизистой оболочки дыхательных путей и патологическому повышению секреции. Возможно развитие отека легких.

Симптоматика эмфиземы средостения во многом зависит от места, тяжести повреждения дыхательных путей и в конечном счете — от количества внедрившегося воздуха. Быстрое повышение давления в средостении может внезапно вызвать угрожающее состояние из-за расстройств кровообращения и дыхания, обусловленных развитием экстраперикардиальной тампонады сердца, сдавленной крупных сосудов, трахеи.

Гемоторакс. Кровь из поврежденных сосудов грудной стенки, легких, средостения обычно не изливается наружу, а скапливается в плевральной полости, вызывая сдавление легкого и смещение средостения. Чем больше гемоторакс, тем тяжелее сопровождающие его нарушения. Только малые гемотораксы во многих случаях остаются нераспознанными.

Гемоторакс среднего объема проявляется уже рядом симптомов: кашлем, одышкой, некоторым отставанием пораженной стороны груди при дыхании и его ослаблением. Перкуторно можно определить притупление звука в нижних отделах грудной клетки.

Постановке диагноза помогает пункция плевральной полости.

При больших, особенно быстро прогрессирующих гемотораксах, на первый план выступают расстройства, обусловленные обильной внутриплевральной кровопотерей: резко выражена бледность не только кожных покровов, но и слизистых оболочек; пульс учащен, слабого наполнения; тоны сердца очень глухие; артериальное давление неустойчивое, постепенно снижается. Характерно стремление больных, несмотря на слабость, принять сидячее положение, при котором гемоторакс оттесняет диафрагму книзу и уменьшает смещение средостения. При физическом исследовании обнаруживаются выраженные симптомы массивного скопления жидкости в соответствующем плевральном мешке.

Мы, как и другие авторы [Шеляховский М. В., Жегалов В. А., 1974), считаем, что клиническая картина клапанного пневмото-

ракса и продолжающегося внутриплеврального кровотечения при закрытой травме груди и проникающих ранениях не имеют существенных различий. В то же время состояние пострадавших при закрытой травме груди, осложненной гемо- или пневмотораксом, тяжелее, так как зона и степень повреждения тканей грудной стенки и внутренних органов при ней обычно больше, чем при ранениях. Значительно отягощают состояние больного при закрытой травме ушибы сердца.

Кровохарканье — четвертый достоверный признак травмы груди. При ранениях и закрытых травмах груди оно обычно свидетельствует о нарушении целостности легочной ткани. Однако возникновение кровохарканья обуславливается не только повреждением ткани легкого, но в значительной степени и общим состоянием больного. Тяжелобольные в первое время после травмы не в состоянии откашливаться. Этим можно объяснить, что кровохарканье наблюдалось непосредственно после травмы у 48,3% больных, появилось в первые 24 ч после травмы у 33,8%, позже 24 ч — у 13,6% и по истечении 48 ч — у 4,3% больных.

Длительность кровохарканья также различна и, очевидно, зависит от объема разрушения и общего состояния больного. Непосредственно после травмы однократное кровохарканье было у 33% наших больных, свыше 6 сут — у 2,6%.

Обильные, произвольно возникающие кровохарканья, как правило, говорят об одновременном разрыве воздухоносных путей и крупного сосуда.

Полноценный клинический диагноз тяжелых повреждений груди может быть поставлен только в хорошо оснащенном специализированном отделении или клинике. Однако и здесь хирург при определении показаний к оперативному вмешательству и выборе варианта такого вмешательства не так уже редко бывает вынужден ограничиваться данными того же первичного физического обследования, собственной интуицией и опытом, не упуская, естественно, малейшей возможности использования получивших уже общее признание современных технических средств и методов диагностики. И первое место среди этих методов безусловно принадлежит рентгенологическому.

Рентгенодиагностика повреждений груди. Рентгенологическое исследование пострадавших при малейшем подозрении на травму груди следует считать обязательным. Практически нет противопоказаний к применению этого метода. Даже шок не может явиться основанием для отказа от неотложного рентгенологического исследования, проводимого одновременно с противошоковыми мероприятиями [Reh H. E., Bayindir S., 1978].

Основным методом, который определяет тактику лечения и дальнейшего обследования пострадавшего, является рентгенография грудной клетки. В случаях, требующих неотложного хирургического вмешательства, исследование, как правило, ограничивается выполнением рентгенограмм в двух проекциях. В реанимаци-

онном отделении с этой целью используют передвижной аппарат, в рентгенодиагностическом кабинете — установку стационарного типа. Значительно облегчает производство рентгенограмм использование специальной каталки, дека которой состоит из рентгеноконтрастного материала и поролонового матрасика, приподнимающего тело больного.

Обзорные снимки на такой каталке выполняются без изменения положения больного, перемещаются лишь трубка рентгеновского аппарата и кассета. Большое диагностическое значение при этом могут иметь рентгенограммы, выполненные в латеропозиции, которые следует обязательно делать, если позволяет состояние больного.

При массивных плевральных выпотах, гематомах, средостения, разрывах бронхов показано применение суперэкспонированных снимков грудной клетки, которые производятся при одновременном повышении напряжения до 80—90 кВ и экспозиции, примерно вдвое большей по сравнению с обычными обзорными снимками. На таких рентгенограммах, как правило, удается проследить просвет трахеи и главных бронхов. В условиях неотложного рентгенологического исследования суперэкспонированные снимки позволяют отчасти заменить томографию.

Рентгеноскопия. Произвести просвечивание грудной клетки при тяжелой травме груди в условиях реанимационного отделения, не оснащенного передвижной рентгенотелевизионной приставкой, не представляется возможным. Зато просвечивание органов грудной клетки и брюшной полости больного, находящегося в сравнительно удовлетворительном состоянии, значительно дополняет данные, полученные при анализе рентгенограмм. Просвечивание должно быть полипозиционным, так как чем больше осей вращения и изменений положения больного использует рентгенолог, тем больше анатомических и функциональных особенностей обнаруживает он в исследуемом органе. Для выявления малых дефектов в диафрагме рациональнее просвечивать больного в положении Тренделенбурга. Прием нескольких глотков водорастворимого контрастного вещества позволяет выявить рельеф перемещенного органа.

Использование во время просвечивания электронно-оптического усилителя изображения не только расширяет диагностические возможности метода, но и снижает лучевую нагрузку. Весьма перспективны в неотложной рентгенодиагностике применяемые в настоящее время рентгенотелевидение, рентгенокинематография и видеомагнитофонная запись.

Электрорентгенография отличается от обычной рентгенографии устройством приемника рентгеновского излучения и способа выявления скрытого изображения. Время получения электрорентгенограммы на бумаге занимает 2—3 мин. Такая быстрота получения информации является несомненным достоинством метода, особенно в случаях, требующих неотложного хирургического

вмешательства. К тому же на электрорентгенограммах грудной клетки больных, получивших травму груди, изменения в мягких тканях грудной стенки, переломы ребер, структура легочного рисунка выявляются значительно лучше, чем на обзорных рентгенограммах. Нужно надеяться, что этот весьма перспективный метод в ближайшее время найдет широкое применение в неотложной торакальной хирургии.

Томография легких в неотложной рентгенодиагностике не нашла широкого распространения. Поставленные перед рентгенологом задачи при экстренном исследовании с успехом можно решить с помощью суперэкспонированного снимка грудной клетки. Однако это не исключает применения томографии для исследования структуры легочных образований в процессе динамического наблюдения за больным с повреждением легких. Особенно ценен метод послойной рентгенографии в диагностике внутрилегочных гематом, гематом средостения.

Для определения структуры патологической тени применяют томографию в двух стандартных проекциях. При изучении крупных бронхов проекцию томографирования выбирают исходя из анатомического их расположения. При использовании томографической приставки к отечественному рентгеновскому аппарату РУМ-10 томограммы легочной ткани производят с углом размазывания в 30%.

Бронхография для неотложной рентгенодиагностики разрывов крупных бронхов не может быть рекомендована как метод обременительный и небезопасный для больного.

Поскольку при травматическом повреждении легких нарушаются вентиляция и гемодинамика, весьма перспективным является использование, помимо рентгенограмм, перфузионного радиоизотопного сканирования, позволяющего полнее раскрыть степень и сущность сосудистых расстройств в легком.

Метод перфузионного сканирования основан на временной obturации капиллярного русла легкого макроагрегатом альбумина человеческой сыворотки, меченого ^{131}I . Частицы радионуклида, задерживаясь в капиллярах, дают возможность воспроизвести графическое, плоскостное изображение легких. Ценность метода заключается в его простоте, наглядности. По получаемой информации сканирование можно сравнить с ангиографией.

Сканирование выполняют вслед за внутривенным введением 250—300 мкКи макроагрегата альбумина, меченого ^{131}I в 4—5 мл изотонического стерильного раствора хлорида натрия. Радионуклид чаще вводят в локтевую вену больного, находящегося в положении лежа, в момент глубокого вдоха. Горизонтальное положение исследуемого обеспечивает более равномерное распределение вещества в легких. Сканограммы производят на любом из имеющихся сканеров, либо на сцинтилляционной гамма-камере. Сканограммы должны быть получены в передней, задней, правой и левой боковых проекциях, что дает возможность уточнить локализацию и распространенность патологического процесса. К моменту радиоизотопного исследования легкое должно быть полностью расправлено (если был пневмоторакс), плевральная полость высушена, т. е. практически сканирование легких при травме возможно только на 5—6-й день после поступления больного в стационар.

Весьма перспективно использование в диагностике травматических повреждений груди ультразвуковой эхолокации, на целесообразность сочетания которой с рентгенологическими методами обследования указывают А. П. Кузьмичев и М. К. Щербатенко (1975). Определенный опыт применения ультразвуковой эхолокации (аппарат УДА-724 с одномерным датчиком импульсного ультразвука частотой 1,76 мГц) для диагностики повреждения груди был накоплен еще в начале 70-х годов [Дурок Д. И. и др., 1972; Шеляховский М. В. и др., 1972]. Однако, к сожалению, широкого признания у практических хирургов он пока не получил.

Ультразвуковое исследование необременительно для больного — его проводят непосредственно у постели или в приемном покое. Оно позволяет дифференцировать наличие крови в плевральной полости от пневмонии, ателектаза, а также от плевральных наложений воспалительного характера. Если с помощью рентгенологического исследования нельзя выявить в плевральной полости наличие жидкости объемом до 200 мл (а при отсутствии воздуха даже и до 500 мл), то при помощи ультразвука можно обнаружить жидкость при толщине ее слоя 5 мм. Размеры свободной от эхоимпульсов зоны соответствуют толщине слоя жидкости в плевральной полости.

В диагностике торакальных повреждений большую роль играют диагностические пункции. При помощи этого несложного и всегда доступного метода удается обнаружить скопление крови в плевральных полостях, выявить наличие пневмоторакса и пр. Этот метод практически безопасен, конечно, при соблюдении общеизвестных правил. В частности, не следует местом прокола грудной стенки избирать нижние межреберные промежутки. Это чревато опасностью повреждения печени, желудка или селезенки. Пункцируя даже по верхнему уровню жидкости и создавая путем аспирации разрежение в плевральной полости, можно уточнить характер пневмоторакса и хилоторакса.

Пункция полости Перикарда позволяет подтвердить наличие гемоперикарда и предотвращает тампонаду сердца, предоставляя хирургу драгоценные минуты для выполнения операции.

Для распознавания повреждений магистральных дыхательных путей большую ценность имеет бронхоскопия. Она не только дает возможность установить локализацию и характер разрыва трахеи и бронхов, но и в ряде случаев позволяет определить, с какой стороны нарушена целостность легкого, выявить причину обтурации дыхательных путей и т. д. Однако, по достоинству оценивая все преимущества этого метода, никогда не следует забывать об опасностях, связанных с его применением при тяжелых закрытых травмах груди.

В случаях напряженного пневмоторакса и эмфиземы средостения бронхоскопия может быть произведена только после устранения дыхательной недостаточности хорошим дренированием плевральной полости и средостения.

Определенную информацию при травме груди дает торакоскопия. При закрытой травме груди показания к торакоскопии возникают в случае гемопневмоторакса с поджатием легкого более чем на одну треть, а в случае проникающих ранений — при подозрении на ранение сердца, магистральных сосудов, диафрагмы, а также для выяснения тяжести повреждения легкого [Кутепов С. М., 1977]. Торакоскопы имеют прямую и боковую оптику. Если предполагается осмотр средостения или корня легкого, удобнее использовать прямую оптику, при тотальном пневмотораксе целесообразнее применять боковую оптику [Червинский А. А., Селиванов В. П., 1968].

Исследование проводят под местной анестезией в перевязочной или операционной, строго соблюдая правила асептики. Гильзу торакоскопа вводят в четвертом—шестом межреберном промежутке по передней или средней подмышечной линии; через боковой отвод гильзы можно аспирировать кровь и воздух из плевральной полости, что особенно важно в случае напряженного пневмоторакса. При ранениях груди торакоскоп обычно вводят через рану. Г. И. Лукомский и Ю. Е. Березов (1967) рекомендуют следующую методику осмотра. После введения торакоскопа в плевральную полость поворачивают его вокруг оси в вертикальном положении, что позволяет осмотреть окружающее пространство, выяснив причину возникновения газового пузыря, установив наличие или отсутствие по соседству с торакоскопом патологических образований. При обширном пневмотораксе можно осмотреть почти всю плевральную полость и находящиеся в ней органы. Сначала осматривают верхний отдел плевральной полости. С этой целью торакоскоп под большим углом в грудной стенке продвигают к верхушке легкого, все время описывая полуокружности, причем оптика должна быть направлена вверх. Затем осматривают переднюю, нижнюю и заднюю пространства между легкими и грудной стенкой, а также устанавливают положение легкого по отношению к диафрагме. Потом, направляя оптику книзу и медиально, начинают осмотр сверху вниз по направлению к диафрагме. После этого осматривают нижний край легкого у диафрагмы и саму диафрагму. Затем следуют вверх по другому краю легкого по направлению к верхушке.

Само собой разумеется, что в условиях специализированного торакального отделения при обследовании пострадавшего с тяжелой травмой груди, кроме перечисленных основных методов и средств экспресс-диагностики, может быть использован и ряд других, более сложных методов и средств, число которых непрерывно увеличивается. Однако как мы уже неоднократно отмечали, далеко не всегда этот арсенал средств удается использовать даже частично. Тяжесть состояния пострадавшего заставляет хирурга, не теряя ни минуты, устанавливать топический диагноз повреждения уже на операционном столе.

**ПЕРВАЯ ПОМОЩЬ ПРИ ТЯЖЕЛЫХ ТРАВМАХ ГРУДИ
НА МЕСТЕ ПРОИСШЕСТВИЯ, ВО ВРЕМЯ
ТРАНСПОРТИРОВКИ И В СТАЦИОНАРЕ**

Характер и объем неотложной помощи при тяжелых повреждениях груди в первую очередь зависит от места и условий ее оказания. Если пострадавший находится на улице или в помещении недалеко от лечебного учреждения, то прибывшие по вызову на место происшествия медицинские работники обычно ограничиваются наложением давящей повязки (при открытых ранениях груди), подачей кислорода, введением кордиамина, реже — глюкозы с сердечными гликозидами и в срочном порядке доставляют пострадавшего в стационар. Если же пострадавший сразу попадает в больницу, не приспособленную к оказанию полноценной хирургической помощи, или на место происшествия прибывают специализированные бригады скорой помощи (теперь все чаще и санитарной авиации), то круг неотложных мероприятий расширяется вплоть до выполнения по сугубо жизненным показаниям некоторых операций. В особо благоприятных условиях дальнейшей транспортировки такие мероприятия могут быть продолжены.

При транспортировке пострадавшему необходимо создать оптимальные условия. Его должны сопровождать квалифицированные и надлежащим образом проинструктированные медицинские работники. Больного укладывают на носилках в удобной позе, на мягком матрасе и подушке. Чаще всего удобно положение со слегка поднятым головным концом, однако многие предпочитают лежать на поврежденном боку. Известное облегчение больные получают при упоре в края носилок. Такая поза способствует фиксации грудной клетки и включению вспомогательной дыхательной мускулатуры. Вообще больные с тяжелым повреждением груди транспортировку переносят трудно.

Врачи неотложной помощи для оказания квалифицированного пособия при тяжелых травмах груди должны располагать хотя бы небольшим набором специального инструментария и аппаратуры. Как минимум этот набор должен включать ларингоскоп с набором клинков, интубационные трубки, воздуховоды, катетеры для отсасывания продуктов аспирации и секрета, дыхательный мешок типа Амбу, набор масок, хотя бы один из портативных аппаратов искусственного дыхания, электроаспиратор, аппарат для лечебного наркоза при транспортировке, толстую иглу с трубкой для пункции плевральной полости и полости перикарда, наборы для трахеостомии, веносекции, стерильную систему для внутривенных инфузий, воздуховод для искусственного дыхания изо рта в рот и изо рта в нос.

Используя эти инструменты и аппаратуру в догоспитальных условиях, врач не должен забывать, что все проводимые мероприятия должны выполняться лишь по строго обоснованным показаниям. Произвольное расширение их объема может привести только к замедлению доставки пострадавшего в стационар и тем самым уменьшить шансы на его спасение.

Как показывает практика, при тяжелых травмах груди на всем протяжении догоспитального периода главнейшими угрожающими жизни нарушениями, требующими неотложной помощи, являются дыхательная недостаточность, кровопотеря, а также тесно взаимосвязанные с ними сердечно-сосудистая недостаточность и шок. На преодоление этих нарушений в первую очередь и должны быть направлены усилия оказывающих первичную помощь.

Лечение острой дыхательной недостаточности

Основным условием нормального дыхания является сохранение достаточной проходимости дыхательных путей, поэтому своевременному освобождению их от продуктов секреции и аспирации (слизи, крови, рвотных масс) должно быть уделено первоочередное внимание.

Туалет начальной части воздухоносных путей (носоглотки) обычно не представляет затруднений. Его проводят при помощи катетера и ножного отсоса. При отсутствии таковых его можно сделать и пальцем, обернутым полотенцем или марлей. В случае наступления рвоты следует повернуть голову пострадавшего в сторону и тщательно очистить полость рта. При оказании помощи пострадавшим, находящимся в бессознательном состоянии, нельзя забывать, что полная или частичная обтурация ротоглоточного отдела дыхательных путей нередко возникает в результате западения языка. Для ликвидации этого опасного состояния необходимо немедленно запрокинуть голову пострадавшего назад (разгибание). В этом случае корень языка отходит от задней стенки глотки. Для более длительного удержания языка в нормальном положении применяют ротоглоточные и носоглоточные воздуховодные трубки, что, однако, не освобождает от необходимости удерживать голову в запрокинутом положении. Можно также запрокинуть голову пациента, выдвинуть нижнюю челюсть вперед и открыть его рот.

Значительно более трудной и ответственной задачей в борьбе с обтурационной дыхательной недостаточностью является надежное обеспечение проходимости трахеобронхиального отдела воздухоносных путей. Ведь накапливающиеся в нем продукты аспирации и секрета нагнетаются и в мелкие бронхи, что приводит к ателектазам, прогрессирующему выключению легочной паренхимы из акта дыхания, тяжелым воспалительным осложнениям.

Простейший способ удаления из трахеи и бронхов крови и слизи — отсасывание их катетером, вводимым обычно через носовые ходы. Катетер в трахею вводят в горизонтальном положении больного: под плечи ему подкладывают подушку, голову запрокидывают назад. Вводят катетер через более свободный носовой ход до голосовой щели, затем при вдохе или выдохе быстро продвигают в трахею. О прохождении катетера в трахею свидетельствует появление кашля и осиплости голоса. Катетер продвигают вглубь,

чтобы отсосать слизь не только из трахеи, но и из бронхов. Для отсасывания удобны специальные длинные тонкие резиновые катетеры, которые могут быть введены глубоко в бронхи. Отсасывание производят электроотсосом, водоструйным или ножным портативным отсосом, в крайнем случае при помощи шприца Жане. Катетеры, используемые для отсасывания из трахеи и бронхов, должны быть стерильными. Их надо сохранять в растворе фурацилина или другого антисептика.

Использование этого простого, всем доступного метода нередко затрудняет повышенная вязкость трахеобронхиального секрета. Весьма полезной в таких случаях является ингаляционная аэрозольная терапия. В этих целях успешно используют аэрозольные ингаляторы, вводящие влагу в дыхательные пути в виде тумана с частицами воды по 5 мкм, или специальные распылители. Согревание вдыхаемой увлажненной смеси повышает эффект за счет увеличения содержания паров воды и бронхолитического действия тепла. Введение в состав аэрозолей муколитических агентов или протеолитических ферментов еще больше уменьшает вязкость секрета и облегчает его эвакуацию.

К сожалению, простая катетеризация трахеи далеко не всегда оказывается достаточно эффективной: быстро нарастающие грозные явления кислородного голодания заставляют прибегать к более сложным мероприятиям.

На протяжении многих лет самым надежным среди этих мероприятий считалась трахеостомия. В начале 60-х годов наблюдалась даже своеобразное увлечение этой операцией при лечении торакальных повреждений. Однако в наши дни увлечение начинает сменяться более сдержанным отношением к этой операции. Д. А. Арапов и Ю. В. Исаков (1974), а также другие авторы рекомендуют выполнять ее только при абсолютной необходимости. Это положение закреплено рекомендациями Всесоюзного симпозиума по актуальным вопросам трахеостомии и трахеотомии (Москва, 17-18.06.76).

В настоящее время при лечении острой дыхательной недостаточности (ОДН) трахеотомия не должна рассматриваться как неотложная операция. Лишь в отдельных случаях, например при повреждении гортани, она может стать таковой и тогда производят рассечение перстневидно-щитовидной связки. В других сложных случаях обычно осуществляют нижнюю трахеостомию с выкраиванием лоскута трахеи по Бьерку. Ее преимущества заключаются в том, что через трахеостомическое отверстие можно быстро удалить продукты секреции и аспирации и этим обеспечить свободную проходимость дыхательных путей. Дыхание облегчается и тем, что уменьшается «мертвое» пространство между верхними дыхательными путями и легочными альвеолами.

Мы прибегаем к наложению трахеостомы в случаях закрытой травмы груди, сопровождающихся коматозным состоянием, угнетением кашлевого рефлекса, продолжающейся обструкцией дыхательных путей слизью, кровью»

и соответственно требующих длительной искусственной вентиляции легких (ИВЛ). За такими больными необходимо исключительно внимательное наблюдение. Во избежание серьезных воспалительных осложнений (гнойный трахеобронхит, нередко приводящий к тяжелым нагноительным процессам в легочной паренхиме) нужно строго соблюдать правила асептики и антисептики при уходе за трахеостомой, рационально использовать средства антибактериальной терапии, постоянно увлажнять вдыхаемый через стому воздух и по возможности раньше удалять дыхательную канюлю [Касиль В. Л., 1964].

За последние годы в качестве альтернативы трахеостомии широко распространение получила интубация трахеи, в частности продленная (при проведении ИВЛ). Нахождение эндотрахеальной трубки в трахее 2—3 сут не сопровождается значительными изменениями в гортани и сохраняет свои преимущества перед трахеостомией в течение этого срока. Смену эндотрахеальной трубки необходимо производить через 24 ч. Трахеостомии следуют отдавать предпочтение в тех случаях, когда предполагается ИВЛ длительностью более 2—3 сут, а также при наличии в дыхательных путях значительного количества мокроты.

Даже в тех случаях, когда планируется трахеостомия, мы делаем ее после проведения интубации, так как это значительно облегчает выполнение операции и сопровождается меньшими осложнениями. Для осуществления длительной ИВЛ необходимо использовать респираторы, работающие по объему (типа РО и АНД-2).

Серьезные нарушения проходимости дыхательных путей при тяжелых травмах груди могут возникнуть также на почве сдавления и смещения бронхов и трахеи, вызванных пневмо- или гемотораксом, а также нарушениями целостности костного каркаса грудной клетки.

Особенно опасной патологией, при которой чаще других требуется активное вмешательство уже на первом этапе оказания медицинской помощи, является пневмоторакс. При различных его видах необходимы и различные лечебные меры.

При раневом открытом пневмотораксе, связанном со спаданием (ретракцией) легкого, некоторым смещением средостения в здоровую сторону (а иногда и флотированием его), жизненно важное значение приобретает неотложная герметизация грудной полости. С этой целью после обычной обработки кожи рану прикрывают стерильной ватно-марлевой повязкой, поверх которой дополнительно накладывают полиэтиленовую пленку или другую непроницаемую ткань. Эта повязка должна быть надежно фиксирована полосками липкого пластыря или подклеена клеолом и плотно прибинтована широким бинтом. В отдельных случаях перед паложением повязки края раны могут быть сближены 2—3 провизорными кожными швами.

Заметно осложняет оказание неотложной помощи при проникающих ранениях груди клапанный пневмоторакс, когда при каждом вдохе воздух втягивается в пораженную полость, а выдох пре-

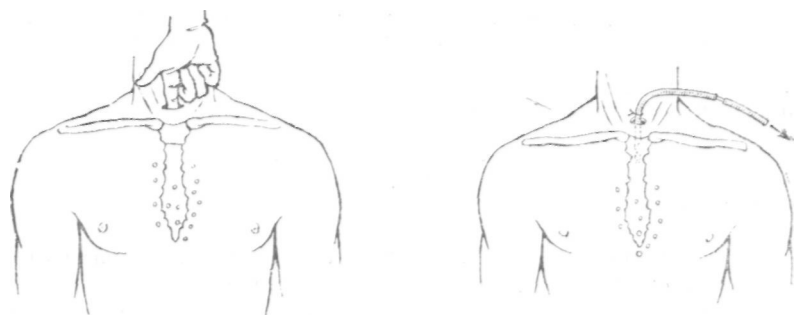


Рис. 10. Оперативное вмешательство при нарастающей эмфиземе средостения.

гражден закрывающимся клапаном. Это, как правило, очень тяжелая форма повреждения. В таких случаях показано проведение мероприятий, направленных на превращение клапанного пневмоторакса в открытый. Условия для беспрепятственного выхода воздуха из плевральной полости проще всего создаются путем введения в нее иглы, соединенной с резиновой трубкой, благодаря чему внутриплевральное давление снижается до атмосферного. Удобнее пользоваться при этом короткой иглой с большим просветом (типа Дюфо), закрепленной на грудной стенке при помощи шелковой нити и полоски липкого пластыря. С этой же целью может быть применен клапанный дренаж по Н. Н. Петрову. Для этого на канюлю иглы насаживают короткую резиновую трубку с укрепленным на ней пальцем от резиновой перчатки с небольшим продольным разрезом на конце.

Крайняя необходимость в такого рода «разгрузочных» мероприятиях нередко возникает и при закрытых травмах груди. Особо опасная ситуация складывается при эмфиземе средостения. Быстрое накопление (чаще в результате разрыва крупного бронха или трахеи) воздуха в клетчатке средостения, а затем шеи, головы и туловища приводит не только к сдавлению и перегибам воздухоносных путей, но и к экстраперикардиальной тампонаде сердца. В этих случаях с целью обеспечения выхода воздуха из средостения приходится прибегать к оперативному вмешательству. Проведя поперечный разрез кожи и фасции над яремной впадиной, нужно тупо, пальцем продвигаясь по задней поверхности грудины, проникнуть по возможности глубже в клетчатку средостения. Положительный результат такого вмешательства не заставляет себя ждать (рис. 10).

В возникновении тяжелых нарушений дыхания при травмах большое значение имеет боль. Она резко ограничивает экскурсии грудной клетки, лишает больных возможности двигаться, глубоко дышать, эффективно откашливаться. В результате всего этого развивается гипоксия, а затем и ОДН, требующая еще на месте происшествия активных лечебных мероприятий.

Традиционный метод обезболивания при травмах — применение наркотических анальгетиков из группы морфина и его синтетических заменителей в обычных дозах не всегда оказывается достаточным, а использование повышенных доз этих средств сопровождается депрессией дыхания, кашля, сознания. Поэтому в последнее время еще большее признание начали получать некоторые ингаляционные анестетики (закись азота, трихлорэтилен, метоксифлуран), дающие и в субнаркотических концентрациях полноценный обезболивающий эффект без выключения сознания. Для такого субнаркотического обезболивания чаще используется закись азота [Петровский Б. В., Ефуни С. Н., 1967].

Во время оказания помощи на месте происшествия и при транспортировке субнаркотическое обезболивание закись азота обычно осуществляется портативным наркозным аппаратом АН-8. Оптимальная анальгетическая концентрация закиси азота во вдыхаемой смеси составляет 50%, поэтому ее подают в смеси с равным количеством кислорода. Более высокая концентрация оказывает более выраженное действие, но связана с риском возникновения стадии возбуждения и выключения сознания. Для проведения обезболивания закись азота в условиях стационара более удобны современные аппараты прерывистого потока (НАПП-60, Автонаркокон С-1), которые подают газовую смесь известного состава только на вдохе, что делает процедуру более экономичной.

Стандартным методом борьбы с респираторной недостаточностью издавна считалась ингаляция кислорода. Поскольку имеется гипоксия, представлялось естественным применение кислорода как при оказании первой помощи пострадавшим, так и в клинической практике.

Простейший метод лечебного использования кислорода — подача его через носовой катетер в режиме 6—8 л/мин, что обеспечивает концентрацию его во вдыхаемом воздухе 30—40%. Однако при дыхании больного и через рот (что обычно имеет место) эффективность носового катетера снижается еще больше.

Имеются данные [Гологорский В. А., 1974] о том, что кислородную терапию нельзя считать абсолютно безвредной в связи с нежелательными эффектами: 1) высушиванием слизистых оболочек дыхательных путей, которое не предотвращается при использовании стандартных увлажнителей; 2) токсическим воздействием на легкие ингаляций кислорода высокой концентрации, проводимых в течение 1—2 дней. В связи с этим следует ограничивать концентрацию вдыхаемого кислорода до такой степени, которая необходима для поддержания удовлетворительного парциального давления этого газа в артериальной крови (80—100 мм рт. ст.), но не больше.

Следует учесть также, что при тяжелой дыхательной недостаточности, сопровождающейся значительной гиперкапнией, углекислый газ теряет свою функцию стимулятора дыхательного центра и возбудителем последнего становится гипоксемия, ликвидация

которой означает преждевременное прекращение стимуляции дыхательного центра.

Все это приводит к тому, что при невозможности ликвидировать грозные явления кислородного голодания обычными консервативными мерами приходится прибегать (чаще в условиях стационара) к ИВЛ — методу более сложному, но и более эффективному.

Показаниями к использованию ИВЛ при тяжелых травмах груди являются прогрессирующая дыхательная недостаточность в необходимости стабилизации грудной клетки при значительных нарушениях ее каркаса. Нередко оба этих показания к ИВЛ возникают при тяжелых торакальных травмах одновременно. В большинстве случаев она обеспечивает адекватную оксигенацию и выведение углекислого газа, избавляет больного от значительных энергетических затрат, связанных с дыханием при нестабильной грудной клетке.

ИВЛ проводят обычно с помощью дыхательных и наркозных аппаратов. Присоединение их к дыхательным путям больного, осуществляя с помощью интубационной трубки (после назотрахеальной или оротрахеальной интубации или же через трахеостомическую канюлю).

Для осуществления длительной ИВЛ следует пользоваться респираторами, работающими по объему. Аппараты, работающие по давлению, не обеспечивают достаточного объема вентиляции из-за сниженной податливости легких, возможного восстановления мышечного тонуса, скопления мокроты и возникновения ателектазов.

Эффективность вентиляции проверяют по показаниям газов крови, при этом P_{O_2} следует удерживать в пределах 80—100 мм рт. ст. путем регуляции кислородного состава газовой смеси, дыхательного и минутного объема вентиляции, а также давления на вдохе и выдохе. Использование давления обычных величин в дыхательных путях при проведении ИВЛ часто недостаточно для ликвидации гипоксемии при резко выраженной податливости легких. В этой связи получила распространение вентиляция легких с положительным давлением на выдохе и значительным повышением давления на вдохе. Постоянное положительное давление в альвеолах предотвращает спадание их, а также препятствует перемещению жидкости в альвеолы.

Необходимо подчеркнуть, что адекватная ИВЛ требует полной синхронизации дыхательных попыток больного с аппаратом. Она достигается путем гипервентиляции и использования лекарственных средств (релаксанты, препараты седативного действия, анальгетики).

При травмах груди с возникновением парадоксального дыхания вследствие окончатого дефекта грудной стенки проведение ИВЛ не только позволяет скорректировать дыхательную недостаточность, но и является средством иммобилизации переломов и прекращения парадоксального дыхания, связанного с резкими перепадами положительно-отрицательного давления в дыхательных путях при спонтанном дыхании (Арапов Д. А., Исаков Ю. В.,

1974; Цыбуляк Г. Н., 1975). В этих случаях использование отрицательной фазы давления на выдохе должно быть исключено, так как сопровождается дополнительным движением отломков.

Лечение острой кровопотери

Кровопотеря, весьма значительная при плановой хирургии органов груди, как правило, еще больше при травматических ее повреждениях. При нарушениях целостности магистральных сосудов средостения, сосудов легких или межреберных артерий потеря даже 2—3 л крови не является необычной. Потенциальная опасность таких потерь возрастает в результате вызываемых ими проявлений геморрагического шока, сердечно-сосудистых нарушений, сдавления и смещения жизненно важных органов средостения накапливающейся в серозных полостях груди кровью.

Клиническая симптоматика острой кровопотери и сопровождающих ее шоковых явлений известна. Это изменения ЦВД, частоты и наполнения пульса, диуреза, окраски и теплоты кожных покровов и др. Выраженность перечисленных симптомов и относительной тяжести вызывающих их нарушений зависит в определенной степени от объема потерянной крови (табл. 6).

Таблица 6. Зависимость тяжести шока от величины кровопотери (Weil M. G., Shubin G., 1971) *

Потеря крови, мл	Клинические признаки	Тяжесть шока
500 750—1250	Отсутствуют Незначительная тахикардия, некоторое снижение артериального давления, холодные руки, ноги	Не выражен Незначительная
1250—1750	Тахикардия до 120 в минуту, снижение артериального давления ниже 100 мм рт. ст. Беспокойство, потливость, бледность, олигурия	Средняя
2500	Тахикардия более 120 в минуту. Артериальное давление ниже 60 мм рт. ст. Резкая бледность, холодные конечности, анурия	Значительная

* С изменениями: авторы, приводя процентные показатели, исходят из того, что объем крови человека в среднем составляет 7% массы его тела.

Хотя приведенные в табл. 6 сопоставления приблизительны, но ориентирующее их значение, особенно на догоспитальном этапе, достаточно велико. Они позволяют быстро установить необходимость и объем не терпящих отлагательств лечебных мероприятий¹.

¹ Естественно, что в условиях специализированного отделения можно получать и прямую информацию о степени кровопотери путем рентгеноло-

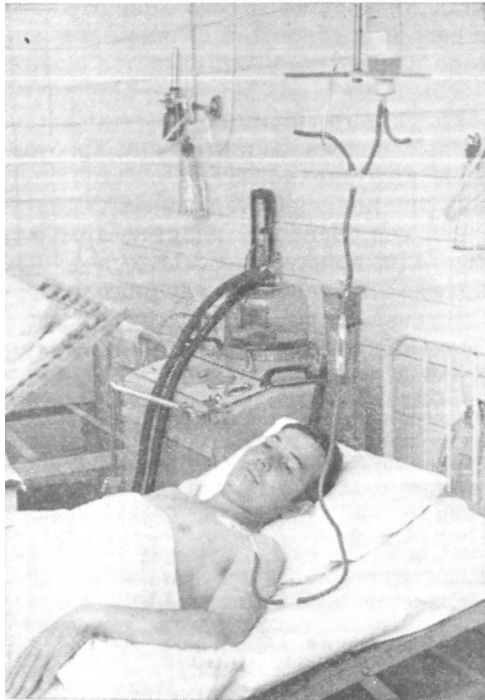

Рис. Инфузия в подключичную вену.

ление объема циркулирующей крови (ОЦК) и гемодинамики (макроциркуляции); 2) восстановление микроциркуляции; 3) восстановление кислородной емкости крови (т. е. содержания гемоглобина и эритроцитов).

Решение этих задач при тяжелой кровопотере не может быть достигнуто с помощью одного вида трансфузионных средств.

В развитии тяжелого состояния при острой кровопотере основную роль играет не потеря эритроцитов, транспортирующих кислород, а уменьшение ОЦК — гиповолемия.

По данным М. Н. Weil и Н. Shubin (1971), человек переносит потерю 70 % эритроцитов, тогда как потеря 30% объема циркулирующей плазмы (ОЦП) угрожает смертельным исходом.

Поэтому восстановление ОЦП плазмозаменителями играет решающую роль в острой стадии гиповолемии и позволяет восстановить ОЦК и центральную гемодинамику. В этом отношении оптимальными являются препараты с высоким коллоидно-осмотическим давлением и большой молекулярной массой, длительно задерживающиеся в сосудистом русле. К ним относятся препараты крови: плазма (сухая или нативная), альбумин и протеин, которые приближаются по некоторым свойствам к оптимальным в данной ситуации, но редко бывают доступны в необходимых количествах. В этой связи использование полиглюкина с молекулярной массой 60 000 практически наиболее доступно и вместе с тем эффективно.

Через 12 ч после введения из организма выводится только 50% введенного количества.

Плазмозамещающие препараты с низкой молекулярной массой (реополиглюкпн, полидез, желатиноль) также оказывают мощное гемодинамическое действие благодаря увеличению ОЦК, однако они значительно быстрее полиглюкина выводятся из сосудистого русла, в связи с чем их эффект менее продолжителен.

Давно уже весьма популярными, а при оказании первой неотложной помощи нередко и буквально незаменимыми являются

кристаллоидные полиэлектролитные растворы (изотонический раствор хлорида натрия, раствор Рингера—Локка, солевой раствор ЦИПК, лактосол и др.). При использовании растворов кристаллоидов следует иметь в виду, что они недолго задерживаются в сосудистом русле — в среднем только $1/3$ остается в нем, а остальные $2/3$ оказываются в интерстициальном пространстве. Это означает, что для увеличения ОЦК на 500 мл необходимо перелить 2000 мл кристаллоидов.

Оптимальное количество и темпы введения всех перечисленных кровезаменителей определяются по ответной реакции на инфузию. Если при массивном вливании сразу же удаётся повысить артериальное давление до 90—100 мм рт. ст., то можно переходить на более медленный темп инфузии. Признаками ликвидации гиповолемии являются также уменьшение частоты сердечных сокращений, повышение ЦВД, уменьшение явлений периферической вазоконстрикции, увеличение почасового диуреза.

Изменение микроциркуляции при кровопотере связано с развитием прекапиллярного и посткапиллярного спазма, а также с нарушениями реологических свойств крови вследствие агрегации глобулярных элементов. Под реологическими свойствами крови понимают количественные и качественные изменения состава крови, влияющие на объемную скорость потока крови. Если в системе макроциркуляции реологические свойства не имеют практического значения, то в системе микроциркуляции (артериолы, вены и особенно капилляры) их роль огромна. Реологические свойства крови определяются рядом факторов, из которых основными являются вязкость и степень агрегации форменных элементов крови.

Использование плазмозаменителей для возмещения кровопотери целесообразно вследствие не только увеличения ОЦК, но и значительного улучшения микроциркуляции. Гемодилюция в результате введения плазмозаменителей снижает вязкость, а следовательно, увеличивает объемную скорость кровотока при неизменном перфузионном давлении. Степень дилуции определяется величиной гематокрита. Оптимальный гемодинамический и реологический эффекты наблюдаются при гематокрите 25—30%. Уменьшение вязкости вызывает дезагрегацию мелких сгустков (сладжей). В борьбе с ней широко используется реополиглюкин [Петровский Б. В., Гуссейнов Ч. С., 1971].

Логически рассуждая, лучшим кровезаменителем должна была бы быть донорская цельная кровь. Однако выявленные в годы ее широкого применения недостатки и даже опасности заставляют более осторожно относиться к ее использованию в качестве кровезамещающей среды. Это нашло отражение и в рекомендациях 17-го объединенного пленума Хирургического общества СССР и Хирургического общества Латвийской ССР (Рига, 1978), который предлагает хирургическим учреждениям применять переливание цельной крови по строгим показаниям, более широко внедрять в клиническую практику переливание компонентов крови, гемокорректоров и гемодериватов.

Мы уже давно придерживаемся этих рекомендаций и одновременно отказались от существовавшего еще совсем недавно принципа необходимости возмещения кровопотери в полном размере — капля за каплю. Как показывает опыт, небольшие кровопотери (до 750 мл) обычно не вызывают необходимости переливания •цельной донорской крови — достаточно эффективно срабатывают восстановительные механизмы организма. При кровопотерях до :2000 мл такое переливание уже требуется, но в объеме, не превышающем 50% потери.

Известно, что самым ценным и пока незаменимым свойством переливаемой крови является способность переносить кислород, поэтому вполне естественно желание использовать в неотложной инфузионной терапии и основного переносчика его — эритроцитов. Ориентиром здесь являются в первую очередь данные лаборатории.

Пока гематокрит выше 30%, содержание гемоглобина более 90 г/л, а число эритроцитов превышает $3 \cdot 10^{12}$ в 1 л, существует возможность продолжать вливание плазмозамещающих растворов. При более значительном снижении этих показателей необходимо вводить эритроциты, предпочтительно в виде эритроцитарной массы. Поддержание содержания эритроцитов на значениях, близких к указанным показателям, позволяет осуществить гемодилюцию, о лечебном эффекте которой мы уже говорили, без значительного нарушения кислородной емкости крови. Эритроцитарная масса не только содержит в 2 раза большее число эритроцитов, чем кровь, но и позволяет избежать сенсibilизации больного белками плазмы. Каждые 100 мл эритроцитарной массы повышают показатель гематокрита на 1%.

В неотложной хирургии грудных повреждений все большее значение начинает приобретать переливание собственной крови больных — репнфузия¹.

Сообщения об успешных реинфузиях крови при проникающих ранениях груди, в частности при ранениях сердца, начали появляться еще в 30-е годы. Более значительный опыт реинфузии крови при проникающих ранениях груди обобщили Н. В. Хорошко (1954, 1955, 1956, 1971), Н. И. Хурамович (1961), Е. А. Вагнер и А. Ф. Вьюхина (1964, 1967). Эти авторы отмечали исключительно высокий лечебный эффект обратного переливания крови.

Реинфузия крови как эффективный метод борьбы с острой кровопотерей была высоко оценена на конференции в НИИ им. Н. В. Склифосовского (1964). Б. А. Петров в своем выступлении подчеркнул недопустимость выбрасывания излившейся в серозные полости крови.

Использование реинфузионной терапии при тяжелых повреждениях груди получило единодушное признание. Реинфузия позволяет быстро возместить кровопотерю сразу после вскрытия плевральной полости. Если при травмах живота до реинфузии надо провести ревизию брюшной полости и убедиться в цело-

сти полых органов, то при повреждениях груди это условие отпадает. К сбору крови можно приступить еще до окончательного завершения оперативного доступа. Более того, кровь для реинфузии можно получить еще до операции путем плевральной пункции. За те 10—15 мин, которые всегда проходят, пока больного готовят к операции и пока готовится к ней хирургическая бригада, можно толстой пункционной иглой извлечь из полости плевры кровь и, соблюдая необходимые правила, приступить к ее реинфузии [Абрамсон Б. П., 1940; Павлов В. И., 1961; Вагнер Е. А., 1966].

Весьма существенно, что в большинстве случаев внутригрудных повреждений с помощью реинфузии можно не только быстро, но и почти полностью возместить кровопотерю. Это позволяет приступить к срочной операции, не дожидаясь, пока будет подготовлена к переливанию донорская кровь (определена групповая принадлежность, резус-совместимость, биологическая проба). Уверенность, что реинфузия обеспечит быстрое и адекватное возмещение тяжелой кровопотери, создает спокойные условия работы хирурга и анестезиолога, которые должны сосредоточить свои усилия на быстрейшем извлечении излившейся крови и возвращении ее больному. Попутно сбор крови позволяет более точно измерить кровопотерю и правильно рассчитать необходимый объем вливаемых жидкостей. Наконец, нельзя не учесть того обстоятельства, что перечень противопоказаний к реинфузии аутокрови ограничен.

Техника реинфузии предельно проста.

Для проведения реинфузии в операционной всегда должны быть в готовности (лучше в виде отдельного стерильного набора): 1) ложка-черпак, мензурка или стеклянная баночка для собирания крови; 2) градуированный сосуд емкостью 200—800 мл, в который наливают 4% раствор цитрата нат-

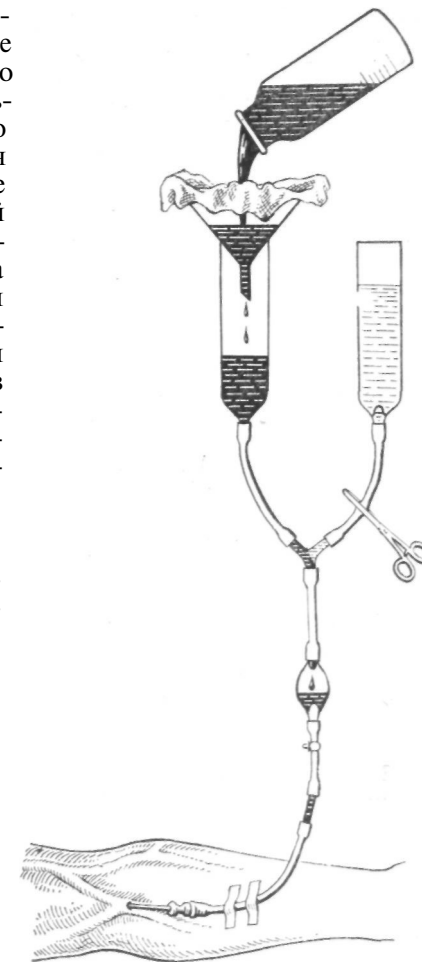


Рис. 12. Фильтрация аутокрови при реинфузии.

¹ Наш опыт обобщен в книге: Вагнер Е. А., Тавровский В. М. Ортенберг Я. А. Реинфузия крови.— М.: Медицина, 1977.

ЛЕЧЕБНАЯ ТАКТИКА ПРИ ПОВРЕЖДЕНИЯХ ГРУДИ. ПОКАЗАНИЯ К ОПЕРАТИВНОМУ ВМЕШАТЕЛЬСТВУ, ОРГАНИЗАЦИЯ И УСЛОВИЯ ЕГО ВЫПОЛНЕНИЯ

рия в количестве, зависящем от предполагаемого объема собираемой крови и от срока пребывания крови в серозной полости. При свежих кровотечениях расчетная дозировка раствора цитрата натрия составляет 10 мл на 100 мл крови. Если с момента травмы прошло более 2—3 ч, количество цитрата можно уменьшить вдвое, так как такая кровь уже достаточно дефибринирована; 3) воронка с марлевым фильтром в 8 слоев. Все, что имеет соприкосновение с аутокровью, должно промываться этим раствором.

Сбор крови производит хирург или ассистент. Кровь осторожно собирают в градуированный флакон, в который налит раствор цитрата натрия, или в стандартный флакон для консервирования крови, содержащий 50 мл раствора ЦОЛИПК-76. Флакон, наполненный кровью, передают лицу, осуществляющему фильтрацию ее через 8 слоев марли непосредственно в ампулу ЦИПК, из которой кровь переливают больному (рис. 12).

С кровью, предназначенной для переливания, нужно обращаться бережно. До изъятия ее из плевральных полостей или перикарда туда нельзя вводить марлевые салфетки. Нельзя также собирать кровь губками, салфетками путем выжимания. Это приводит к разрушению форменных элементов: переливание такой крови опасно.

Указанная организация и техника реинфузии являются наиболее простыми и доступными в условиях даже небольшого хирургического стационара, что делает метод весьма ценным при оказании экстренной помощи.

Сбор крови, излившейся в грудную или брюшную полость, удобнее осуществлять при помощи систем с аспиратором, хотя при этом наблюдается частичное разрушение элементов крови.

В систему входят банка Боброва с раствором цитрата натрия или с раствором ЦОЛИПК-76, пробка с введенными в нее стеклянными трубками, к ним присоединяются две трубки, одна из которых (лучше полиэтиленовая) длиной 30—60 см служит для взятия крови, другая (может быть резиновой) идет к аспиратору. Система стерилизуется. На конец трубки надевают капроновый или стеклянный наконечник. С целью уменьшения разрушения форменных элементов лучше использовать силиконированное стекло.

После аспирации крови пробку вынимают и банку Боброва передают лицу, осуществляющему фильтрацию крови и ее реинфузию.

При использовании стандартного флакона для консервирования крови, содержащего 50 мл раствора ЦОЛИПК-76, рассчитанного на консервирование 200 мл крови, достаточно ввести во флакон две иглы, подсоединить их к аспиратору и к трубке, по которой осуществляется забор, — система готова для работы.

Преимущество системы с аспиратором заключается в скорости и удобстве сбора крови из карманов и углублений, меньше теряется крови; сбор крови не мешает проведению операции.

Все изложенное выше позволяет утверждать, что реинфузия крови должна стать обязательным элементом оказания реанимационной и хирургической помощи при травмах груди, осложненных кровоизлиянием в серозные полости.

На протяжении ряда лет тактические установки в области грудного травматизма являлись предметом дискуссии. Теперь, учитывая последние достижения торакальной хирургии, этот вопрос можно считать до известной степени решенным. В рекомендациях, разработанных в 1972 г. на Уральской межобластной конференции, эти установки сформулированы в первую очередь применительно к тяжелым повреждениям, составляющим 9—10% всех случаев грудной травмы.

Эти рекомендации четки, убедительны и безусловно должны учитываться при решении вопроса об оперативном вмешательстве у больных с тяжелой травмой груди. Однако в связи с многообразием повреждений, возникающих при этих травмах, и вызываемых ими функциональных нарушений, а также с индивидуальными особенностями пострадавшего необходим в каждом случае особый избирательный подход при выборе метода хирургического лечения. Шаблон здесь быть не может.

В большинстве случаев выбор лечебной тактики основывается на данных осмотра, рентгенологического исследования и результатах плевральных пункций. Если общее состояние пострадавшего удовлетворительное, при ощупывании не обнаружено грубых нарушений (в том числе клапанного механизма) каркаса грудной клетки, но клинически и рентгенологически определяется закрытый пневмоторакс или малый гемоторакс, следует, естественно, выбрать консервативное лечение плевральными пункциями, клапанным дренажем по Н. Н. Петрову, при этом есть все основания надеяться, что эмфизема, связанная со сравнительно незначительными повреждениями легочной ткани, пойдет на убыль, легкое расправится и повреждения легкого заживут.

Подобного же рода мероприятия обычно эффективны и при многих колото-резаных ранениях груди мирного времени, сопровождающихся вяло нарастающим пневмотораксом и малым гемотораксом: обработка и ушивание раны грудной стенки с последующим систематическим пунктированием или клапанным дренированием ведет к выздоровлению. Однако всякий раз отказ от радикального хирургического лечения должен быть обоснованно аргументирован.

¹ Рекомендации разработаны комиссией в составе А. А. Вишневого, В. С. Савельева, Р. П. Аскерханова, Е. А. Вагнера, Ю. С. Гилевича, М. И. Перельмана, Г. Н. Захаровой, Т. В. Степановой и В. Д. Фирсова. Эти рекомендации были подтверждены на Объединенной научной сессии АМН СССР а ВМОЛА им. С. М. Кирова в Ленинграде (1974).

Нельзя пройти мимо наиболее типичных тактических ошибок при лечении грудных травм.

Ошибочно при разрывах легкого устанавливать активную аспирацию, когда наблюдается продувание газа под жидкость. У таких пострадавших более выгодно наладить пассивную аспирацию (подводное дренирование); иногда хирург, проявляя нетерпение, слишком рано включает активную аспирацию после подводного дренирования. Разрывы (раны) легкого еще не успели в условиях пассивного дренирования «склеиться», покрыться фибрином, и при включении активной аспирации рана вновь начинает зиять, возникают условия для формирования свища и в конечном счете для развития гнойного плеврита.

Неправильно производить торакотомию путем расширения раны груди (обычно такая «торакотомия» является вредной «микроторакотомией»), через такой разрез нельзя произвести полноценную ревизию и операцию. Следует поступать иначе: независимо от локализации раны выполнить типичную переднебоковую торакотомию, а затем уже по окончании операции хирургически обработать первичную рану.

Когда рентгенологически выявлен гемоторакс, лечение в первую очередь зависит от его величины (малый, средний, большой по Куприянову) и от результатов плевральных пункций, при которых обязательно выполняют пробу Рувилуа—Грегуара: свертывание пунктата свидетельствует о продолжающемся кровотечении, несвертывание — о его прекращении. Продолжающееся кровотечение в полость плевры должно насторожить врача даже при малом гемотораксе. В таких случаях без повторных плевральных пункций обойтись нельзя, а значение контрольного рентгенологического исследования трудно переоценить. Если кровотечение при динамическом наблюдении продолжается, гемоторакс прогрессирует, показана торакотомия. При отсутствии условий для выполнения этого вмешательства лечение пункциями должно быть особенно настойчивым, так как гемостаз в таком случае возможен только за счет полного и возможно более раннего расправления легкого. Кровь, извлеченная из плевральной полости, должна обязательно использоваться для реинфузии.

Особую ситуацию создает наличие при тяжелых повреждениях груди устойчивого гемоторакса. При этом обычно рентгенологически выявляется массивная тень; отсутствие соответствующих признаков исключает пневмонию, а полная проходимость бронхов, выявляемая при бронхоскопии, убеждает в отсутствии ателектаза; при плевральной пункции удается извлечь лишь небольшое количество светло-желтого экссудата и мелкие кровяные сгустки, соответствующие просвету иглы. Пункция из различных точек дает один и тот же результат. Диагноз свернувшегося гемоторакса становится очевидным, как и бесперспективность любой консервативной терапии (в том числе введение химопсина, химотрипсина, рибонуклеазы).

Показания к торакотомии при тяжелых травмах груди принято разделять на три основные группы:

I. Гемостатические показания:

1) продолжающееся внутривнутриплевральное кровотечение (большой или нарастающий гемоторакс при положительной пробе Рувилуа—Грегуара);

2) внутриперикардальное кровотечение с развитием тампонады сердца;

3) кровоизлияния в клетчатку средостения со сдавлением воздухопроводящих путей, смещением и сжатием магистральных кровеносных сосудов;

4) внеперикардальная тампонада сердца.

Промедление с операцией в таких случаях является нарушением общехирургических правил помощи при кровотечениях.

Операции по гемостатическим показаниям должны проводиться в особо срочном порядке.

II. «Аэростатические» (по определению французских хирургов) показания возникают при безуспешном откачивании пневмоторакса или непрерывном восстановлении пневмоторакса, несмотря на дренажи и постоянно действующую эндоплевральную аспирацию. По этим показаниям также следует оперировать в особо срочном порядке пострадавших с напряженным пневмотораксом, сопровождающимся смещением средостения, нарастающей эмфиземой средостения и развитием экстраперикардальной тампонады сердца.

III. Дополнительные показания возникают при ранениях или разрывах диафрагмы, прогрессирующем ухудшении состояния пострадавших, несмотря на применение консервативных мер. В эту группу включаются и все неясные в диагностическом отношении случаи, в частности, относящиеся к торакоабдоминальным ранениям и закрытым повреждениям органов брюшной полости. Здесь малейшее промедление, выжидание до появления «более явных симптомов» недопустимо, так как появление этих симптомов означает, что в результате повреждения полых органов начал развиваться перитонит или после разрыва селезенки произошло массивное кровоизлияние в брюшную полость, и т. д.

Совершенно очевидно, что даже при одном подозрении на повреждение органов брюшной полости (по нашим наблюдениям они встречаются в 42,9% случаев торакоабдоминальных ранений) показана операция, а не выжидание.

Достижения хирургии позволяют успешно выполнять торакотомии и сохранять жизнь таким пострадавшим, которые по совсем недавним представлениям считались безнадежными.

В силу возникших непредвиденных обстоятельств хирург, даже не практикующий по хирургии груди, должен быть готов к тому, что ему придется срочно выполнить торакотомию. Однако это ни в коей мере не дает права относиться к этой операции как к заурядной.

В учреждениях, обязанных оказывать помощь при травме груди, должны быть:

— достаточно высокий уровень организации хирургической работы, палаты или отделения для больных с травмами груди, а также специальные реанимационные палаты;

— современная аппаратура, инструментарий и медикаменты, необходимые для выполнения операции и ведения послеоперационного периода;

— квалификация хирургов в области торакальной хирургии, гарантирующая преодоление возникающих в ходе операции и после нее трудностей и неожиданностей;

— стабильный, хорошо подготовленный обслуживающий персонал, способный обеспечить надлежащий уход и непрерывное наблюдение в послеоперационном периоде.

Весьма важным условием высокой эффективности работы таких специализированных учреждений является обеспеченность их соответствующими средствами автотранспорта для срочной доставки больных с тяжелыми травмами груди, а также тесная взаимосвязь их со станциями скорой медицинской помощи и центрами санитарной авиации.

Глава 8

ПРЕДОПЕРАЦИОННАЯ ПОДГОТОВКА, АНЕСТЕЗИОЛОГИЧЕСКОЕ И РЕАНИМАЦИОННОЕ ОБЕСПЕЧЕНИЕ. НЕОТЛОЖНАЯ ТОРАКОТОМИЯ

Научные и технические достижения позволили по-настоящему превратить оперативное вскрытие грудной клетки из «операции отчаяния» в «операцию надежды». В наши дни торакотомия стала основным оперативным вмешательством в системе неотложной терапии тяжелых повреждений груди.

Оперативные вмешательства при тяжелых травмах груди чаще всего имеют неотложный (в ряде случаев реанимационный) характер. Поэтому подготовку приходится ограничивать самыми необходимыми гигиеническими мероприятиями и выполнением жизненно показанных манипуляций (дренирование плевральной полости при напряженном пневмотораксе или массивном гемотораксе, декомпрессия средостения, пункция перикарда при тампонаде сердца, катетеризация центральной вены, вагосимпатическая блокада и т. д.). При этом следует иметь в виду, что даже самая интенсивная подготовка такого рода дает лишь временный эффект.

Стойкий лечебный эффект может быть получен лишь в комплексе с корригирующим оперативным вмешательством (остановка кровотечения, восстановление целостности дыхательных путей и т. д.). Все это обуславливает совпадение во времени и тесное

переплетение хирургического, анестезиологического и реанимационного компонентов лечения.

Проведение обезболивания при тяжелых травмах груди — одна из наиболее сложных проблем, решение которой возможно лишь при самом тесном сотрудничестве торакального хирурга и анестезиолога-реаниматолога.

Успешное проведение неотложной торакотомии не мыслится без последовательного согласованного выполнения анестезиолого-реанимационных мероприятий на всем протяжении предоперационного, операционного и послеоперационного периодов. Понимание такого положения побуждает нас к более подробному описанию техники торакотомии остановиться на некоторых деталях анестезиолого-реанимационного обеспечения этой операции.

В этих целях целесообразно выделить две группы больных — в состоянии компенсации и декомпенсации. При компенсированном состоянии отсутствуют значительные нарушения центральной и периферической гемодинамики (максимальное артериальное давление более 90—100 мм рт. ст.), нет угрожающей дыхательной недостаточности. Методы анестезии у таких больных не отличаются от методов анестезии при плановых операциях. Требуется лишь большая осторожность в дозировке препаратов. Проведение анестезии при декомпенсированном состоянии представляет большие сложности. Этим больным не следует назначать общие анестетики, угнетающие сократительную функцию миокарда (фторотан, барбитураты).

Принципиальная схема обезболивания обычно включает три компонента: 1) наркотический сон, который достигается с помощью общих анестетиков (ингаляционных и неингаляционных) и транквилизаторов (седуксен); 2) центральную анальгезию с помощью мощных наркотических анальгетиков (фентанил); 3) мышечную релаксацию.

Выбор средств введения и дозировки этих компонентов может варьировать в зависимости от состояния больного и фармакологических свойств препаратов.

При повреждении внутригрудных органов, дыхательной недостаточности и гиповолемии не всегда можно произвести типичную медикаментозную подготовку к наркозу. При декомпенсации мы ограничиваемся внутривенным введением атропина (0,5 мг) и фентанила (ОД мг). Холинолитический эффект атропина важен в профилактике вагусных реакций в ответ на интубацию и индукцию. Фентанил потенцирует действие средств вводного наркоза. Его депрессорное воздействие на дыхание в применяемых дозировках не имеет значения при проведении искусственной вентиляции. При компенсированных состояниях индукцию облегчает умеренная нейролепсия, которую достигают титрованными дозами дроперидола (по 2,5 мг до желаемой степени нейролепсии или до появления тенденции к снижению артериального давления), причем общая доза дроперидола обычно не превышает 7,5 мг.

Наиболее ответственный период анестезии — вводный наркоз. Большинство анестетиков, используемых для этой цели, являются прямыми депрессантами миокарда, что ограничивает их применение как для введения в наркоз, так и для его поддержания. При компенсированных состояниях обычно возможно введение в наркоз минимальными количествами барбитуратов ультракороткого действия (тиопентал, гексенал) в дозе 2—3 мг/кг. Показателем желаемого эффекта является утрата словесного контакта с пациентом — не более того. Только в этом случае обеспечивается минимальная дозировка препарата и соответственно минимальная депрессия кровообращения. При субкомпенсированных состояниях и небольшие дозы

барбитуратов могут приводить к заметному снижению артериального давления. Это требует тщательного контроля за гемодинамикой в процессе введения в наркоз.

При декомпенсированном состоянии использование барбитуратов нежелательно. В этих случаях мы прибегаем к внутривенному введению 15–20 мг седуксена после внутримышечной инъекции 0,1 мг фентанила. Отрицательное влияние на гемодинамику минимально по сравнению с влиянием барбитуратов. Если позволяет время, введение в наркоз можно осуществить с помощью оксибутирата натрия (капельно 3–4 г в течение 15–20 мин).

Следует подчеркнуть, что при тяжелых травмах груди нет лучшего вида обезболивания, чем эндотрахеальный (эндобронхиальный) наркоз не столько из-за метода введения анестетика (его можно вводить и ингаляционным путем), сколько из-за того, что решается основная задача — профилактика и лечение нарушений газообмена, связанных с поражением системы дыхания и операционным пневмотораксом. Введение трубки в трахеобронхиальное дерево обеспечивает надежную проходимость дыхательных путей, открывает доступ для удаления крови и мокроты, изолирует дыхательные пути от пищеварительного тракта (тем самым предупреждая аспирацию желудочного содержимого), позволяет осуществлять ИВЛ методом нагнетания газовой смеси под давлением (что предотвращает спадение легкого при пневмотораксе). В данной ситуации эндотрахеальный (эндобронхиальный) метод обезболивания одновременно становится и важным компонентом реанимационного пособия, предотвращающим или купирующим нарушения газообмена. Лишь во вторую очередь он имеет значение как метод введения анестетика.

Если при каждом внутригрудном вмешательстве однолегочный наркоз желателен и создает определенные преимущества (операция на спавшемся легком облегчается, проще доступ к органам средостения, изолируется здоровое легкое от поврежденного), то бывают ситуации, при которых без однолегочной вентиляции обойтись невозможно. Это относится прежде всего к разрывам бронха. Сложность положения связана не только с пневмотораксом, но и с большой утечкой газонаркотической смеси через дефект бронха, что не позволяет адекватно вентилировать здоровое легкое. Чрезвычайно важно также защитить здоровое легкое от попадания в него крови из поврежденного легкого. Эти задачи удовлетворительно решаются проведением однолегочной вентиляции и наркоза с помощью двухпросветной трубки Карленса.

При невозможности проведения эндобронхиального наркоза из-за отсутствия соответствующих трубок или достаточного опыта анестезиолога в большинстве случаев (кроме разрыва бронха и кровотечения в просвет трахеобронхиального дерева) удовлетворительные результаты могут быть получены при введении в трахею обычной трубки.

Для отдельной интубации используются следующие трубки: двухпросветные (трубки Карленса и Уайта), однопросветные эн-

добронхиальные (трубки Гордона—Грина, Макинтоша—Литтерделя) и обычные эндотрахеальные трубки достаточной длины для введения в бронх.

Раздельную интубацию бронхов наиболее удобно осуществить двухпросветной трубкой Карленса (бронхиальный конец вводят в левый главный бронх) или двухпросветной трубкой Уайта (бронхиальный конец вводят в правый главный бронх). Трубка Уайта имеет дополнительное отверстие для устья правого верхнедолевого бронха. Преимущества двухпросветных трубок связаны с возможностью доступа в оба легких, а также с легкостью перехода от однолегочного к двухлегочному наркозу и обратно без перемещения трубки, что нередко требуется по ходу оперативного вмешательства.

Конструктивные особенности трубки Карленса (наличие крючка на дистальном конце ее и кривизны для левого бронха) создают определенные трудности для проведения ее через голосовую щель. Классическим является следующий путь введения: бронхиальный конец трубки устанавливают в переднем положении (крючок кверху) и конец трубки проводят через голосовую щель. После этого трубку поворачивают на 180° против часовой стрелки так, чтобы крючок был сверху. В таком положении трубку проводят через голосовую щель. Как только крючок проведен через голосовую щель, трубку поворачивают на 90° по часовой стрелке и в таком положении продвигают до упора крючка в карину. Сначала раздувается бронхиальная манжетка, затем трахеальная. Необходимо тщательный аускультативный контроль за правильностью стояния трубки и эффективностью разделения. При правильном стоянии трубки перекрытие левого канала приводит к тому, что дыхание прослушивается только над правым легким, и наоборот.

Аналогичным образом производят интубацию двухпросветной трубкой Уайта.

Эффективное разделение легких может быть получено путем введения специальных однопросветных трубок в главный бронх соответствующей стороны. При операциях на левом легком интубацию правого бронха производят трубкой Гордона — Грина с отверстием для устья правого верхнедолевого бронха. При операциях на правом легком в левый главный бронх вводят трубку Макинтоша — Литтерделя. При использовании однопросветной трубки невозможен доступ в поврежденное легкое, более затруднителен переход от однолегочного к двухлегочному наркозу, так как это связано с необходимостью смещения трубки, но при этом эффективно поддерживается газообмен в здоровом легком, оно хорошо изолируется.

Поддержание анестезии обычно не представляет значительных проблем и легко осуществляется закисью азота в соотношении с кислородом 2:1 (3:1) с добавлением каждые 20 мин фентанила (0,1 мг). Эти препараты не нарушают сократительной способности миокарда и при совместном их применении обеспечивают достаточную глубину анестезии при самых травматичных операциях. Использование других ингаляционных анестетиков, включая фторотан, обычно излишне и небезопасно. С целью исключения мышечного тонуса при компенсированных состояниях можно пользоваться стандартной методикой кураризации: листенон для интубации, тубокурарин для поддержания релаксации. При декомпенсированных состояниях мы избегаем применения тубокурарина из-за его гистаминогенного действия.

Больных в бессознательном состоянии можно интубировать без вводного наркоза, а при отсутствии рефлексов с гортани — и без релаксантов.

Необходимо помнить, что при наличии напряженного пневмоторакса или пневмомедиастинума необходима декомпрессия (соответствующей плевральной полости или средостения) до интубации трахеи из-за опасности их быстрого нарастания во время ИВЛ. Приходится также учитывать возможности появления напряженного пневмоторакса с началом ИВЛ вследствие нагнетания газовой смеси под давлением в легкие, где имеется клапан из травмированной легочной ткани. Это быстро приводит к снижению сердечного выброса в результате перекута сердца и магистральных сосудов. Это осложнение следует подозревать, если внезапно на фоне ИВЛ развились гипотензия, цианоз и сопротивление нагнетанию газовой смеси в легкие. Дренаживание плевральной полости приводит к улучшению состояния. Массивный гемоторакс, связанный с повреждением межреберных или легочных сосудов, уменьшает способность легких к растяжению и снижает эффективность ИВЛ. В этих случаях дренаживание плевральной полости до начала анестезии не только предотвращает нарушения, но и позволяет точно измерить кровопотерю и приступить к реинфузии крови до начала операции.

Использование закиси азота при проведении наркоза у больных с закрытым пневмотораксом приводит к значительному увеличению пневмоторакса за счет быстрой диффузии закиси азота из крови в воздушное пространство плевральной полости, поэтому желательно ввести дренаж в плевральную полость до начала анестезии или начать подачу закиси азота после торакотомии.

Серьезную опасность представляет проведение анестезии при тампонаде сердца. ИВЛ увеличивает внутригрудное давление и еще больше снижает сердечный выброс. Анестетики, угнетающие сократительную способность миокарда (фторотап, барбитураты), и вазодилататоры могут вызвать смертельную гипотензию. Поэтому до введения в наркоз перикард должен быть пунктирован иглой. При повреждении сосудов следует иметь в виду, что кровотечение может резко усилиться в ответ на гипертензию, развившуюся при интубации трахеи без должного подавления вегетативных реакций анальгетиками наркотического ряда.

Осуществленное должным образом анестезиологическое пособие в комплексе с реанимационными мероприятиями не только не ухудшает, а, наоборот, улучшает состояние пострадавшего. Успех лечения тяжелой травмы груди зависит в значительной мере от согласованных действий хирурга и анестезиолога-реаниматолога, четкого взаимопонимания в процессе хирургического, анестезиологического и реанимационного пособий. Даже крайне тяжелое состояние пострадавшего не может служить основанием для отказа (даже временного) от операции. В этих случаях зачастую единственным выходом из создавшегося положения является расчленение

оперативного вмешательства на три этапа [Аксельрод А. Ю., 1974]: 1) оперативный доступ и временный гемостаз; 2) прекращение оперативного вмешательства для проведения интенсивной терапии до стабилизации состояния больного; 3) завершение хирургического вмешательства.

Как было отмечено, повреждения внутригрудных органов и методы оперативного лечения их отличаются большим многообразием. Однако выполнение каждой из этих частных операций проводится в процессе основного в лечении тяжелых травм груди оперативного вмешательства — торакотомии.

Приводимое ниже краткое описание техники этого вмешательства мы делаем применительно к самым крупным и чаще других подвергающимся повреждениям органам груди — легким. Описание оперативных вмешательств на других внутригрудных органах дано в соответствующих главах.

Неотложная «типичная» торакотомии

В операционную пострадавших обычно доставляют в преднаркотическом состоянии и сразу же переключают на операционный стол. Положение на столе определяется как тяжестью состояния больного, так и выбранным доступом.

В большинстве случаев оптимальным является положение на спине со слегка приподнятой (небольшой мягкой валик) поврежденной стороной.

Из предлагаемых оперативных доступов наш опыт побуждает настойчиво рекомендовать хирургам общего профиля получивший широкое признание переднебоковой доступ по пятому или четвертому межреберью. Этот разрез открывает хороший доступ к передним и задним отделам легких, к корню легких, сердечной сумке, диафрагме и т. д. До известной степени его можно считать универсальным.

Типичный переднебоковой разрез по четвертому или пятому межреберью начинают от парастеральной линии (у женщин он окаймляет молочную железу) и доводят до заднеподмышечной линии. Рассекают кожу, подкожную клетчатку, собственную фасцию грудных и реберных порций большой грудной мышцы, отсекают прикрепления передней зубчатой мышцы и тупо расслаивают ее пучки. Выступающий край широчайшей мышцы спины отслаивают и оттягивают наружу. Затем тупо проходят между широчайшей мышцей с одной стороны и ребрами и межреберными мышцами до заднеподмышечной линии — с другой. Полностью < бнажив таким образом соответствующие ребра, приступают к рассечению межреберных мышц и плевры. Во избежание повреждения межреберных сосудов и нерва разрез следует вести ближе к верхнему краю нижележащего ребра. Такая же осмотрительность требуется при подходе к груди: чтобы не повредить переднюю грудную артерию, разрез заканчивают под контролем пальца.

После вскрытия плевральной полости в рану вводят мощный ранорасширитель. Для меньшей травматизации тканей под бранши его подкладывают увлажненные марлевые салфетки. Пересекать ребра, как правило, не требуется: достаточное разведение браншей расширителя не только позволяет беспрепятственно исследовать легкие, боковую поверхность средостения, диафрагму, но и обеспечивает в большинстве случаев возможность вмешательства на этих органах.

Обычно вскрытие плевральной полости не представляет особых трудностей, однако и на этом начальном этапе операции могут встретиться некоторые осложнения. Когда из-за ригидности реберно-позвоночных сочленений невозможно достаточно широко развести края раны, приходится пересекать (после перевязки сосудов) хрящи соседних ребер.

При случайном повреждении передней грудной артерии возникает сильное кровотечение. В этих случаях, не углубляясь в грудную полость, пальцем прижимают артерию к груди, а затем двумя лигатурами прошивают и перевязывают оба конца раненого сосуда. Иногда для обеспечения доступа к артерии приходится резецировать небольшой участок реберного хряща или скусить край грудины.

Интенсивное кровотечение сопутствует и ранению межреберной артерии. Чтобы его остановить, также прошивают и перевязывают оба конца сосуда, не захватывая межреберный нерв, иначе впоследствии неминуемо возникает мучительная невралгия. В некоторых случаях лигатуры удается наложить еще до расширения раны грудной стенки.

После вскрытия плевральной полости и разведения краев раны скопившуюся в полости кровь удаляют и используют для реинфузии. Эту кровь нужно до начала обследования вычерпать или отсосать при помощи электрического отсоса. Манипулировать марлевыми шариками, салфетками нельзя — кровь становится негодной для переливания. Затем внимательно осматривают легкое, средостение, диафрагму. Поврежденное легкое, спадаясь, заметно уменьшается. Совершая вместе со средостением небольшие колебательные движения, оно раздувается и спадается в процессе дыхания весьма слабо. Для тщательного осмотра легкого его подтягивают, захватывая край зажимом Дюваля. Если легкое фиксировано спайками, оно мало изменяет свою форму и продолжает активно участвовать в дыхании, следуя за экскурсиями грудной клетки. Чтобы обнаружить повреждение такого легкого, приходится разделять плевральные сращения.

Техника обработки раны легкого приведена на с. 149.

Тщательно иссекая отдельные участки или удаляя сегменты и целые доли легкого, хирург должен делать это по возможности экономно, чтобы обеспечить максимальное восстановление дыхательной функции. В отдельных случаях приходится сохранять и тяжело травмированные сегменты. Нам случалось успешно

провести экономное вмешательство при ранении легочной ткани и долевого бронха у лиц с бронхоэктатической болезнью (см. с. 150).

В заключении манипуляций на легком плевральную полость освобождают от остатков крови и скопившейся жидкости с помощью влажных салфеток или электроотсасывающего аппарата. Линию швов на легком припудривают антибиотиками.

После вмешательства небольшого объема, когда нет оснований опасаться скопления экссудата, ограничиваются введением через второе межреберье одного резинового дренажа, расположенного на протяжении от диафрагмы до купола плевры. Если травма легкого была значительной, а вмешательство сложным, нужно устанавливать два дренажа — во втором и восьмом межреберьях.

Проколов скальпелем кожу над межреберьем, проходят через ткани межреберного промежутка длинным зубчатым зажимом, захватывают дренажную трубку со стороны плевры и выводят наружу. На разрез кожи по обе стороны трубки накладывают швы и дополнительно закрепляют ее, обвязывая концами одной из лигатур.

Участки трубок, находящиеся в плевральной полости, должны иметь несколько боковых отверстий. Это обеспечивает надлежащий отток жидкости. Нижнюю трубку вводят достаточно глубоко (на 10—15 см), в противном случае ее отверстия окажутся прикрытыми диафрагмой и дренаж не выполнит своей функции; верхняя (воздухоотводная) трубка может быть более короткой. Ни одно из боковых отверстий не должно выходить ни наружу, ни в толщу мягких тканей грудной стенки, иначе возникнут подкожная эмфизема и открытый пневмоторакс.

После дренирования плевральной полости послойно ушивают операционную рану. Закрывать ее можно лишь тогда, когда кровотечение надежно остановлено, повреждения легкого ушиты и все участки его хорошо вентилируются. Раздельно сшить париетальную плевру и межреберные мышцы невозможно. Достаточное сближение ребер обеспечивают перикостальные швы. Для их наложения используют длинную лигатуру на большой круто изогнутой игле, которую проводят по верхнему краю вышележащего ребра в плевральную полость. Затем вколom изнутри протягивают ее через нижележащее межреберье, обходя сосудисто-нервный пучок. Той же нитью делают второй виток на расстоянии 2—3 см от первого, образуя 8-образный шов. Концы нитей берут на держалки. Накладывают два-три таких шва, которые после сближения ребер ретрактором туго затягивают и завязывают.

Для перикостальных швов лучше пользоваться толстым кетгутom (№ 5, 6). Одно время мы применяли нити из полиамидной смолы — так называемую жилку, но выявили ряд недостатков: узлы трудно завязывать, они получаются крупными, а жесткие концы через некоторое время пробуравливают кожу, что ведет к образованию асептических свищей.

После сближения ребер тщательно сшивают кетгутом мышцы. Эти швы обеспечивают надежную герметизацию плевральной полости. Сшив мышцы, сначала накладывают ряд капроновых швов на собственную фасцию, захватывая и мышцу, а затем — на кожу. Покрыв линию швов асептической повязкой из нескольких слоев марли, фиксируют ее клеолом. Круговое бинтование противопоказано: оно ограничивает движения грудной клетки и дыхательные экскурсии легкого.

После окончания операции, еще до перевода больного в палату, нужно добиться максимального расправления легкого. С этой целью поднимают давление в аппарате. Воздух вытесняется из плевральной полости. Дренажная трубка должна быть при этом обязательно присоединена к банке Боброва с небольшим количеством жидкости в ней.

Нет нужды подробно излагать технику частичных резекций легкого или его полного удаления. Эти вопросы широко освещены в монографиях. Сделаем ряд замечаний, которые могут оказаться полезными для хирургов общего профиля, особенно работающих в сельских районных и некрупных городских хирургических стационарах.

При большом разрушении доли легкого для обеспечения гладкого послеоперационного течения следует удалять ее. В таких случаях клиновидное иссечение или сегментарная резекция, сделанные без гарантий радикальности в целях экономии дыхательных ресурсов, безусловно, более опасны, чем лобэктомия. Хирург должен знать, что произвести типичную сегментарную резекцию в ряде случаев более сложно, чем лобэктомию, а на фоне большой кровопотери и тяжелого состояния пострадавшего всякое затягивание операции и реальная возможность ятрогенного операционного кровотечения лишь усугубляют обстановку и могут закончиться летально.

Таким образом, лучше сделать типичную операцию несколько большего объема, не теряя времени на размышления при открытой грудной полости, и обеспечить радикальность резекции, чем пытаться «экономить», оставляя сомнительные участки легкого.

Бесспорно, лучшей методикой при удалении доли или всего легкого является раздельная обработка элементов корня. Тяжелое состояние пострадавшего и кровотечение создают неблагоприятную ситуацию. Улучшить эти условия помогут следующие рекомендации:

1. Нельзя начинать обработку корня доли (или легкого), если не произведя предварительное выделение доли (или легкого) из сращений. Если возникает кровотечение при невыделенном из сращений легком, положение становится почти безвыходным. Если же корень выделен со всех сторон, то, обхватив его пальцами левой кисти, хирург моментально останавливает кровотечение и все дальнейшие манипуляции по гемостазу идут под контролем руки

по

хирурга, обхватившей корень; в особенно трудных ситуациях допустимо наложение аппарата УКЛ или УО на весь корень.

2. Обработку сосудов корня доли необходимо начинать с артерии; на каждый из концов сосуда накладывают по две лигатуры, одна из которых обязательно прошивная.

3. Бронх следует пересекать после наложения и прошивания аппаратом УО-40 или УО-60. Бранши надо доводить только до соприкосновения. В противном случае бронх будет раздавлен и возникнет несостоятельность бронхиального шва. Никто, кроме хирурга-оператора, не должен манипулировать аппаратом УО. После прошивания бронха аппарат следует немедленно снять, потому что качательные движения аппарата надрывают линию шва и приводят к нарушению аэростаза, которое может оказаться незамеченным. При отсутствии аппарата бронх ушивают капроном на атравматических иглах редкими узловыми швами через край (по Суиту). Слишком часто накладывать лигатуры не следует. Для герметизации линии шва можно применять цианакриловый клей.

4. После резекции доли легкого (или всего легкого) необходимо проверить бронхиальную культю на герметичность: в наркозном аппарате повышается давление газа, а в плевральную полость наливают фурацилин. При отсутствии герметизации культи бронха при раздувании оставшихся частей легкого отмечается «пробулькивание» газа. Бронх в таком случае нужно дополнительно ушить.

5. При особенно тяжелом состоянии пострадавшего в целях ускорения операции нельзя производить раздельную обработку элементов корня, прошивая корень аппаратом двукратно (в одном направлении и в противоположном). Может быть, этим же приемом должны пользоваться начинающие хирурги, техника которых находится еще не на должной высоте.

Глава 9

ПОСЛЕОПЕРАЦИОННЫЙ ПЕРИОД. ПРЕДУПРЕЖДЕНИЕ И ЛЕЧЕНИЕ РАННИХ ОСЛОЖНЕНИЙ

Трудная, нередко затяжная операция по поводу тяжелого повреждения груди благополучно закончена и сразу, без малейшей передышки, наступает не менее сложный и ответственный послеоперационный период — период, когда на протяжении не только ближайших часов, но и последующих 3—4 сут с больным буквально нельзя спускать глаз. Острые нарушения дыхания и кровообращения, кровотечение, нарушения водно-электролитного и щелочно-кислотного состояния, почечно-печеночная недостаточность — все эти опасные для жизни осложнения возникают неожиданно, стремительно нарастают и могут закончиться трагически. Поэтому те, кому положено безотлучно находиться при таком

Пермская областная клиническая больница КЛИНИКА ГОСПИТАЛЬНОЙ ХИРУРГИИ №1			ЭКСПР наблюдения										
Основные показатели состояния больного	Температура	Дыхание	Пульс АД	1	2	3	4	5	6	7	8	9	
	41	60	180 170										
	40	50	160 150										
	39	40	140 130										
	38	30	120 110										
	37	20	100 90										
	36	10	80 70										
	35	0	60 50										
			40 30										
	Эрочки, неврологические признаки, потоотделение												
	Данные исследования крови (общего, биохимического, электролитного) и щелочно-кислотного равновесия									ЭР: 4,5:10 ⁶ л Нв. 1,37 г/л Нт 44%			
Диурез (мл) исследования мочи									200				
Диспепсические признаки													
Аспирация из плевральной полости, мл									Воздух: 600 Нровь: 400				
Лечебные мероприятия	Введение крови, плазмы, кровозаменителей, мл									Реинф. 400			
	Введение жидкостей												
	Питание												
	Лекарственная терапия и другие лечебные манипуляции									Промедол 20 мг. Р-графия легких	Нордиамин 2 мл	Плевральная пункция	
Фамилия врача													
Фамилия медсестры													

ЕСС-КАРТА за тяжелобольным		Ф. И. О. <u>Косицин Н.П.</u> № ист. бол. <u>155</u> Возраст <u>33 г.</u> Дата <u>17.05.78 г.</u> Диагноз <u>Закрытая травма груди. Разрыв правого легкого. Гемоторакс</u> Операция: <u>Торакотомия, ушивание раны легкого, дренирование</u>															
ЧАСЫ		10	11	12	13	14	15	16	17	18	20	0	2	4	6	8	
		2,5 · 10 ⁶ л 0,85 г/л 32%					4,8 · 10 ⁶ л 1,42 г/л 38%					4,9 · 10 ⁶ л 1,38 г/л 36%					
		<div style="display: flex; justify-content: space-between;"> 600 Активная аспирация → 100 150 =250 </div>															
		Поли- глюин 700		Реинф. 500		Желатиноль 450			Р-р Рингера 500		Реинф. 900 Плазмазам. 1150 Р-р Рингера 500 =2550						
Плевральная пункция																	
		<div style="display: flex; justify-content: space-around;"> Промедол 20 мг. Канамидин 0,5 г Нордиамин 2 мл Промедол 20 мг. Димедрол 10 мг. Промедол 20 мг. </div>															

Рис. 13. Экспресс-карта динамического наблюдения за тяжелобольным.

Ельном на всем протяжении ближайшего послеоперационного периода, обязаны не только внимательно следить за ним, но сразу замечать и регистрировать малейшие изменения состояния и безотлагательно сообщать о них дежурному хирургу.

Регистрация состояния больного путем обычных записей в историях болезни здесь явно недостаточна. Ведь записи эти иногда делают ретроспективно, бессистемно, лишены динамичности и в ряде случаев субъективны.

В руководимых нами клиниках уже на протяжении многих лет регистрации наблюдений за тяжелыми послеоперационными больными производится на специальной «Экспресс-карте наблюдения за тяжелыми больными». Карта эта построена по принципу почасового динамического наблюдения (рис. 13).

Карта содержит два раздела. Первый — основные параметры состояния больного, где графически отмечаются показатели артериального давления, частоты пульса, дыхательных движений, температуры, спирометрии и состава крови (содержание гемоглобина, эритроцитов, электролитный состав, биохимические данные), функции почек и КЩС, регистрируется количество выделяемой по дренажам жидкости, выпитой жидкости и диурез.

Второй раздел карты — лечебные мероприятия: переливание крови, кровезаменителей и жидкостей (время от начала переливания до окончания), лекарственная терапия.

В такой карте накапливается значительная информация о состоянии больного, по ней можно судить об эффективности назначений.

В нижней части карты заносится фамилия лечащего врача и медицинской сестры. Это значительно повышает их ответственность.

При ведении карты динамического наблюдения элемент внезапности и неожиданности появления осложнений сводится до минимума.

Организация послеоперационного ухода

Уход за оперированными по поводу тяжелых повреждений груди не ограничивается выполнением обычных врачебных назначений, а включает ряд специфических, достаточно сложных мероприятий. Отсюда возникает необходимость выделения надлежащих оборудованных палат.

В реанимационном отделении нашей клиники для этого выделены изолированные палаты. В них обеспечена постоянная подача увлажненного кислорода, установлена система централизованного вакуума, позволяющая через водяной манометр поддерживать индивидуально необходимый уровень разрежения в плевральной полости. Здесь же размещается все необходимое оборудование и оснащение: аппарат для ИВЛ, набор клинков к ларингоскопу и интубационные трубки, мощный электроаспиратор, установка для постоянной аспирации из плевральной полости, стерильные системы для трансфузионной терапии, стерильные шприцы, необходимый запас медикаментов, кровезаменителей и т. д. В расположенном рядом реанимационном зале имеются наркозный аппарат,

бронхоскоп, дефибриллятор, кардиостимулятор; набор инструментов для срочной торакотомии, венесекции и трахеостомии и другой инструментарий.

При наблюдении за наиболее тяжелыми больными, у которых после операции еще не стабилизировалась сердечно-сосудистая деятельность, используется контрольная электронная аппаратура, в частности кардиомонитор, позволяющий вести визуальное наблюдение за электрокардиограммой.

В случае нарушения сердечной деятельности прибор подает звуковой сигнал. Кроме того, на приборе смонтирован дефибриллятор и электростимулятор, что позволяет при показаниях быстро воспользоваться ими.

Больного доставляют в послеоперационную палату или на носилках, или чаще, как принято у нас, с операционного стола сразу переключают на заблаговременно приготовленную кровать, снабженную колесиками на резиновом ходу. При транспортировке больного обязательно сопровождает анестезиолог, готовый буквально на ходу оказать помощь в случае развития осложнений: рвоты, аспирации, остановки дыхания, сердца и т. д.

Важная роль в нормализации дыхания после внутригрудных операций принадлежит выбору положения больного в постели и его активности. После ушивания ран сердца рекомендуется полусидячее положение, при выраженной анемизации — горизонтальное, в дальнейшем при улучшении состояния — положение с приподнятым головным концом. Горизонтальное положение в первые послеоперационные часы рекомендуют М. И. Кузин, О. С. Шкроб и Р. Л. Капелиович (1967), считая, что перевести больного в возвышенное положение можно на следующий день после операции¹.

Мы придерживаемся индивидуального подхода в выборе положения и степени активизации после операции в зависимости от характера травмы, объема оперативного вмешательства и общего состояния больного. При этом мы руководствуемся следующими основными принципами: 1) возможно раннее создание возвышенного положения обеспечивает наилучшие условия для нормализации легочной вентиляции; 2) положение больного должно способствовать расправлению легкого на стороне операции, поэтому недопустимо, чтобы он лежал на оперированном боку, когда создаются неблагоприятные условия для эффективного расправления легкого; 3) к изменению положения больного в постели в первые часы после операции следует подходить осторожно из-за опасности развития ортостатического коллапса.

Ранняя активность является принципом поведения больных в послеоперационном периоде. Как можно раньше после операции

¹ В этой связи небесполезно напомнить данные о влиянии изменения положения больного на жизненную емкость легких. В положении стоя она в среднем составляет 4300 мл, сидя — 4200 мл, лежа навзничь — 3800 мл, лежа ничком — 3620 мл [Углов Ф. Г., 1964].

следует побуждать больного к активным движениям конечностями, более глубокому дыханию, более энергичному откашливанию. Если все обстоит нормально, уже через 4—5 ч больного можно осторожно поворачивать, а на второй день — усаживать в постели.

Ходить по палате мы рекомендуем с конца 2—3-х суток. Больные быстро преодолевают страх перед движениями и очень охотно, без всяких напоминаний выполняют назначенные упражнения, что повышает их уверенность в скором выздоровлении.

Большое значение для выздоравливающих имеет проводимая под руководством инструктора-методиста лечебная физкультура. Она поднимает общий тонус, улучшает аппетит, способствует откашливанию мокроты, повышает вентиляцию легких, снижает предпосылки к венозному тромбозу.

Вопросы питания не представляют каких-либо особенностей. Первые 2—3 дня после операции — щадящий стол и соки. С активизацией больного и улучшением общего состояния диету быстро расширяют.

Лечебно-профилактические мероприятия

Система основных лечебно-профилактических мероприятий, применяемых после операций по поводу травмы груди, включает: кислородотерапию, обеспечение свободной проходимости дыхательных путей, обезболивание, дренирование плевральной полости в сочетании с активной аспирацией, пункции плевральной полости. Остановимся на каждом из этих мероприятий.

Во время операции в условиях управляемого дыхания (и, следовательно, гипервентиляции) больной получает кислород в количестве, значительно превышающем потребности организма. Если сразу же перевести его на спонтанное дыхание, почти неминуемо возникнет гипоксия. Поэтому первой задачей после поступления больного в послеоперационную палату является бесперебойная подача кислорода. Удобно подавать кислород через введенный в носовой ход катетер, присоединенный к централизованной системе. Скорость подачи кислорода составляет 6—8 л/мин. Увлажнение и согревание кислорода достигают, пропуская его через банку Боброва с теплой водой. При отсутствии осложнений подачу кислорода обычно прекращают со 2—3-х суток после операции. Большинство больных к этому времени не испытывают субъективной необходимости в дополнительном кислороде.

Для поддержания свободной проходимости трахеи и бронхов в послеоперационном периоде широко применяются следующие меры:

1. Побуждение больного к раннему, частому и интенсивному откашливанию. При этом хорошо помогают иммобилизация операционной раны рукой медицинской сестры или врача, массаж мышц грудной клетки, поколачивание. Некоторые хирурги [Шулутко М. Л., 1968; Колесников И. С., 1969] советуют применять

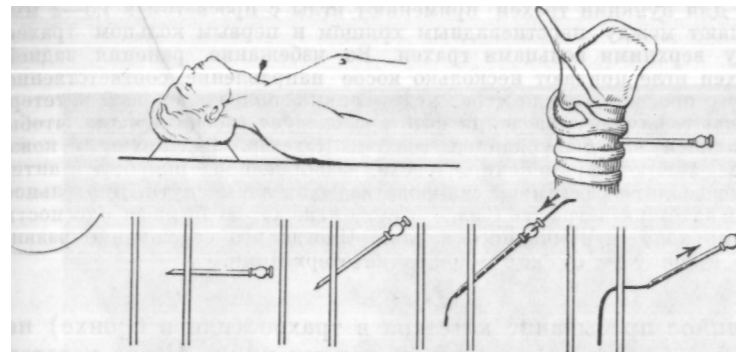


Рис. 14. Чрескожная катетеризация трахеи [Лебедева Р. Н., Стецюк А. Г., 1965].

сеансы дыхания из наркозного аппарата смесью воздуха с кислородом под давлением в 20—30 мм рт. ст. в течение 15—20 мин при большом потоке газовой смеси. Дыхание под давлением способствует полному расправлению легкого, восстановлению его воздушности. Откашливанию также помогают различные средства, разжижающие мокроту (протеолитические ферменты, ингаляции с гидрокарбонатом натрия, хлорофиллиптом, питье горячего молока с боржомом, прием настоя термопсиса).

2. Внутритрахеальные вливания смесей антибиотиков. Мы рекомендуем такие «заливки» производить без анестезии, что вызывает сильный кашель. Методика катетеризации трахеи довольно проста. Обычно используют резиновый катетер небольшого диаметра. Его проводят в глотку через нижний носовой ход, конец устанавливают над входом в гортань. В положении больного сидя на кровати или полулежа со слегка подвинутой вперед головой при глубоком вдохе катетер быстро продвигают в трахею, о чем свидетельствуют кашель, выхождение из наружного конца воздуха и осиплость голоса. После введения катетера в трахею надо сделать паузу на 1—2 мин, дать больному после откашливания мокроты успокоиться, «отдышаться», а затем с помощью шприца ввести в трахею смесь антибиотиков. Весьма часто интратрахеального вливания такой смеси достаточно для того, чтобы обеспечить свободную проходимость дыхательных путей. При повышенной чувствительности к антибиотикам можно использовать раствор фурацилина.

3. Чрескожная катетеризация трахеи или «трахеальная стимуляция» по методу Р. Н. Лебедевой и А. Г. Стецюка, описанная в монографии Б. В. Петровского и соавт. (1966). Наглядное представление о ней дает рис. 14.

После анестезии 0,5% раствором новокаина кожи, подкожной и претрахеальной клетчатки еще вводят в трахею 2—3 мл теплого 0,5% раствора

новокаина. Для пункции трахеи применяют иглы с просветом в 1,5–2 мм. Прокол делают между перстневидным хрящом и первым кольцом трахеи либо между верхними кольцами трахеи. Во избежание ранения задней стенки трахеи игле придают несколько косое направление, соответственно трахеальному просвету. Введя через иглу тонкий полиэтиленовый катетер, иглу извлекают. Глубину введения катетера следует рассчитать так, чтобы конец находился над бифуркацией трахеи. Катетер фиксируют к коже одним швом. Местное применение средств, разжижающих мокроту, и антибиотиков позволяет эффективно санировать дыхательные пути. Длительное пребывание катетера в трахее (более 5 сут) нежелательно из-за опасности нагноения по ходу пункционного канала. Иногда это осложнение развивается уже к концу 1-х суток с момента катетеризации.

Постоянное пребывание катетера в трахее (или в бронхе) не препятствует разговору, дыханию и приему пищи. Через катетер можно вводить щелочные растворы, антибиотики, протеолитические ферменты, хлорофиллипт и др. Как правило, стимуляцию кашля начинают уже через 1–2 ч после выхода больного из наркоза и проводят 6–8–10 раз в сутки. По мере купирования обструктивного синдрома частоту введений лекарств в трахею уменьшают и делают ночной перерыв на 6–8 ч. Применяют обычно 1–2 мл 4% раствора гидрокарбоната натрия попеременно с введением 1–2% раствора химопсина или трипсина, которые не только разжижают мокроту, но и оказывают противовоспалительное действие.

4. Лечебная бронхоскопия по строгим показаниям. К ней прибегают, когда другими способами невозможно удалить мокроту из крупных разветвлений бронхиального дерева (рис. 15). Применение ее в повседневной практике достаточно сложно и требует определенных условий.

Последовательное и аккуратное выполнение перечисленных мероприятий обычно позволяет поддерживать на всем протяжении критического периода хорошую проходимость дыхательных путей. Однако иногда эти способы оказываются неэффективными и появляются опасные признаки дыхательной недостаточности: одышка, цианоз, поверхностное клочущее дыхание, учащение пульса.

В таких случаях приходится решаться на трахеостомию.

В первые послеоперационные дни большое значение приобретает снятие потока болевых импульсов из зоны оперативного вмешательства. Это улучшает жизненные функции, в первую очередь дыхание: оно становится более ровным, глубоким, безболезненным.

Традиционное использование анальгетиков группы морфина и его заменителей не всегда оправдано и нередко приводит к непредвиденным тяжелым последствиям.

Как показывает опыт нашей клиники, проблема послеоперационного обезболивания практически решена в тех лечебных учреждениях, где используется пролонгированная перидуральная анестезия через катетер, введенный в перидуральное пространство

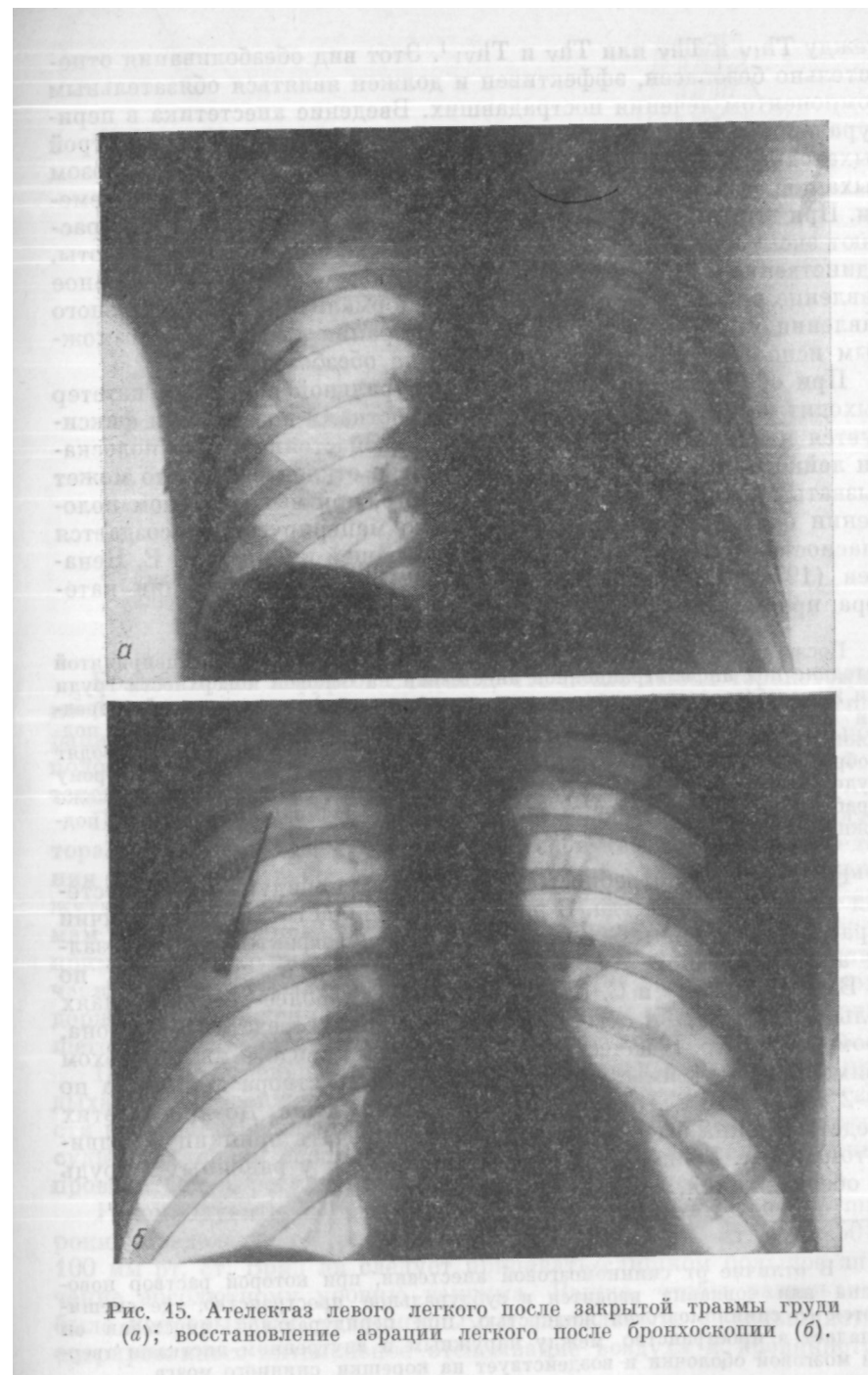


Рис. 15. Ателектаз левого легкого после закрытой травмы груди (а); восстановление аэрации легкого после бронхоскопии (б).

между Thiv и Thv или Thv и Thvi¹. Этот вид обезболивания относительно безопасен, эффективен и должен являться обязательным компонентом лечения пострадавших. Введение анестетика в перидуральное пространство позволяет купировать явления острой дыхательной недостаточности, связанные с болевым тормозом дыхания, и осуществлять это на протяжении длительного времени. При этом не только устраняется болевой синдром, но и возрастают экскурсии грудной клетки, улучшается отхождение мокроты. Единственным противопоказанием служит шок (артериальное давление ниже 90 мм рт. ст.). После нормализации артериального давления с помощью инфузионной терапии становится возможным использование этого ценного вида обезболивания.

При общепринятой технике перидуральной анестезии катетер выходит наружу между остистыми отростками позвонков и фиксируется к коже спины или переднебоковой стенке груди полосками лейкопластыря. Лейкопластырь легко отклеивается, что может вызвать смещение катетера. Кроме того, при вынужденном положении больного на спине кожа легко мацерируется и создается опасность инфицирования. Сотрудник нашей клиники И. Е. Ненашев (1976) предложил оригинальную методику фиксации катетера, предупреждающую эти осложнения.

После катетеризации перидурального пространства по общепринятой методике под инфильтрационной анестезией на боковой поверхности груди или живота (соответственно уровню катетеризации), между задней и средней подмышечными линиями вкалывают длинную иглу, проводят ее подкожно точно к месту выхода свободного конца катетера, который вводят в обратном направлении в просвет иглы и выводят на боковую сторону груди, подтягивая до полного погружения под кожу. Оба прокола в коже обрабатывают цианакриловым клеем. На 120 перидуральных блокад с подкожной фиксацией катетера мы не имели осложнений.

Естественно, потребность в проведении перидуральной анестезии возникает не всегда. В ряде случаев, в частности при наличии торакоабдоминальных ранений, весьма эффективным оказался анальгетический наркоз закисью азота с кислородом по Б. В. Петровскому и С. Н. Ефуни (1967). В более легких случаях нельзя исключить и обычных болеутоляющих средств: пантопона, промедола и пр. В качестве болеутоляющих средств мы с успехом применяем внутримышечное введение 2% раствора промедола по 1—2 мл вместе с 2 мл 50% раствора анальгина. Дозировка этих средств должна быть индивидуальной, отвечать принципу, выдвинутому С. А. Рейнбергом (1946): добиваться у раненных в грудь не обездвижения, а только обезболивания.

¹ В отличие от спинномозговой анестезии, при которой раствор новокаина или совкаина вводится в субдуральное пространство, где смешивается со спинномозговой жидкостью, при перидуральной анестезии он попадает в пространство между наружным и внутренним листками твердой мозговой оболочки и воздействует на корешки спинного мозга.

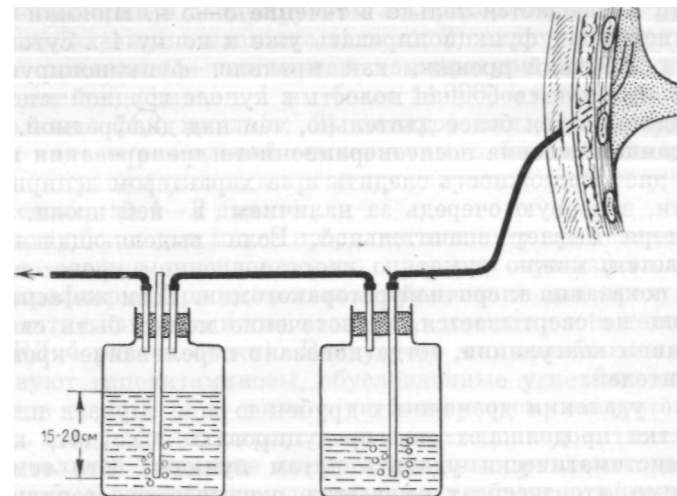


Рис. 16. Постоянная аспирация водоструйным отсосом, подключенным через двухбутылочную систему [Satter P., Dudzak R., 1971, с изменениями].

Большинство хирургов считают, что после любой торакотомии необходимы дренирование плевральной полости и активная аспирация. Активное отсасывание воздуха и жидкости из плевральной полости должно начинаться в операционной и продолжаться в течение 48—72 ч до полного расправления легкого.

Послеоперационное дренирование плевральной полости после торакотомии чаще всего осуществляется путем временного введения дренажных трубок во второй и восьмой межреберные промежутки, подключенных к различного рода аспирационным системам (аппарат Гончарова, установка Титаренко и др.). Широкое применение получили несложные водоструйные отсосы, подключаемые к двухбутылочной системе (рис. 16), позволяющей поддерживать пониженное давление на заданном уровне путем большего или меньшего погружения трубки-регулятора в жидкость.

По мере уменьшения остаточной плевральной полости при дыхательных движениях уменьшаются колебания столба жидкости в трубке, соединенной с дренажем. По этому признаку можно судить о степени расправления легкого. С этой же целью должно проводиться и регулярное рентгенологическое исследование.

Рекомендуемые параметры аспирации варьируют в очень широких пределах — от разрежения (20—40 мм рт. ст.) до 50—100 мм рт. ст. Вряд ли следует придавать слишком большое значение абсолютному уровню вакуума. Важно, чтобы разрежение было непрерывным, равномерным и длительным. У большинства оперированных интенсивное отсасывание воздуха и кровянистой

жидкости наблюдается только в течение 3—5 ч. Нижний дренаж обычно перестает функционировать уже к концу 1-х суток после операции. Верхний дренаж, как правило, функционирует еще 1—2 сут, так как свободная полость в куполе грудной клетки почти всегда остается более длительно, чем над диафрагмой.

Описанная система послеоперационного дренирования грудной полости дает возможность следить и за характером аспирируемой жидкости, в первую очередь за наличием в ней крови. Иногда кровопотеря бывает значительной. Если выделяющаяся кровь свертывается, можно думать о неостановленном кровотечении и ставить показания к срочной реторакотомии. Если же аспирируемая кровь не свертывается, кровотечение может быть связано с нарушением коагуляции, тогда показано переливание крови, кровезаменителей.

После удаления дренажных трубок в ряде случаев плевральные листки продолжают еще продуцировать экссудат, который нужно систематически удалять путем пункции. Это тем более необходимо, что экссудат не всегда оказывается стерильным и имеет угрозу возникновения эмпиемы. Плевральные пункции в таких случаях весьма эффективны и легко переносятся при безболезненном выполнении (традиционная лимонная корочка с последующим введением иглы по методу ползучего инфильтрата).

Послеоперационные плевральные пункции выполняют с соблюдением всех правил асептики в стерильных перчатках, которые нужны не для защиты рук врача, а для защиты плевры от рук врача [Спасокукоцкий С. П., 1938].

В этой связи особо важно проведение в послеоперационном периоде мероприятий по профилактике и лечению воспалительных осложнений, связанных с вмешательствами, выполняемыми по поводу травматических повреждений груди. В этом плане в первую очередь нужно рекомендовать антибиотики широкого спектра действия. Хороший терапевтический эффект обеспечивают полусинтетические препараты — метициллин, цепорин. С успехом используются олеандомицин, мицерин, гентамицин (гарамицин), вибрамицин, канамицин и др. Антибиотики можно применять местно[^] инфильтрируя ткани по линии операционного разреза, а также вводить через дренаж в плевральную полость. В профилактике легочных осложнений все более широко применяются ингаляции антибиотиков в виде аэрозолей при помощи специальных аппаратов. В виде аэрозолей используют также протеолитические ферменты и хлорфиллипт, обладающий бактериостатической и бактерицидной активностью в отношении антибиотикоустойчивых стафилококков. Вдыхание аэрозольной взвеси обеспечивает проникновение препаратов в глубокие отделы легких.

С. Т. Atherton и соавт. (1977) формулируют показания к одновременному назначению двух-трех антибиотиков широкого спектра действия при травме груди: 1) обнаружение граммотрица-

тельных бактерий в аспирируемом из трахеи секрете и рентгенологическая картина ателектаза легкого; 2) наличие двух-трех следующих признаков — ректальная температура 38,5 °С и выше, содержание лейкоцитов в 1 мм более 11000, а концентрация глюкозы не ниже 11,2 ммоль/л; 2) лапаротомия. По данным этих авторов, подъем ректальной температуры, лейкоцитоза и увеличение концентрации сахара в крови предвещали клинические проявления сепсиса на 1—2 дня.

Всякому более или менее продолжительному применению антибиотиков должна предшествовать проверка чувствительности к ним микрофлоры. При длительном применении для предупреждения развития кандидамикоза назначают нистатин или леворин (по 50 000 ЕД 4 раза в сутки). Ввиду того что антибиотикотерапии сопутствуют гиповитаминозы, обусловленные угнетением синтеза витаминов группы В в связи с дисбактериозом, следует компенсировать этот дефицит парентеральным введением витаминов.

Пристальное внимание хирурга должны привлекать даже незначительные воспалительные явления в области операционной раны. При появлении ограниченной инфильтрации, болезненности, покраснения кожи в области шва необходимо снять этот шов, острожно развести на небольшом участке кожу, дренировать подкожную клетчатку резиновой полоской. Хороший результат при воспалении раны можно получить от применения УВЧ, ультрафиолетовых лучей, рентгенотерапии.

Назначенные с профилактической целью антибиотики нужно отменить через 5 дней, если послеоперационный период не осложнился воспалительным процессом [Pankey T. A., 1979].

Профилактика и лечение ранних осложнений

Большая часть тяжелых состояний, требующих неотложного лечения в послеоперационном периоде (острая дыхательная недостаточность, связанная с нарушением проходимости воздухоносных путей, внутриплевральные кровотечения, сердечно-сосудистые расстройства, острый болевой синдром), принадлежит к числу реанимационных, характеризующихся стремительным развитием и высокой летальностью на протяжении первых трех послеоперационных дней.

В последующем периоде (4—15-е сутки) осложнения не носят уже такого драматического характера, но все еще требуют неусыпного внимания, настойчивости и последовательности в проведении лечебных мероприятий.

Одним из таких более частых и тяжелых осложнений является ателектаз.

Клиника ателектаза достаточно типична. В результате выключения значительной части легочной ткани возникают резко выраженные одышка, цианоз, тахикардия, повышается температура—свидетельство быстрого инфицирования легочной ткани («пред-

пневмония» Рейнберга). Определенные успехи в лечении послеоперационного ателектаза связаны с применением бронхорасширяющих средств (эуфиллин, эфедрин), использованием бронхоскопии, вагосимпатической блокады [Дарбинян Т. М. и др., 1963; Лукомский Г. И., 1963].

Одной из основных причин смерти пострадавших в послеоперационном периоде все еще является пневмония. Патогенезу и клинике этого осложнения посвящена обширная литература, частные вопросы диагностики и лечения пневмонии требуют дальнейшей разработки. В значительной степени это зависит от того, что симптомы пневмонии после торакальных вмешательств обычно тесно переплетены с симптомами нарушения функций органов дыхания в связи с самой операцией.

Наиболее удобна в практическом отношении классификация послеоперационных пневмоний, предложенная Ф. Г. Угловым (1966). В ней выделены четыре группы пневмоний: 1) травматические (первично травматические, рефлекторные); 2) вторичные (аспирационные, ателектатические, токсико-септические, гипостатические); 3) инфарктпневмонии; 4) крупозные пневмонии.

Объем поражения легочной ткани при послеоперационных пневмониях отличается большим разнообразием. Воспалительные фокусы бывают разной величины, единичными и множественными, могут иметь также сливной характер, поражающий несколько долей. В зависимости от этого и определяется значение послеоперационной пневмонии в каждом случае от осложнения, не имеющего серьезного практического значения, до непосредственной и основной причины смерти. Примерно, у каждого третьего больного с пневмонией она носит крупноочаговый и сливной характер.

Послеоперационным пневмониям свойствен высокий лейкоцитоз с нейтрофильным сдвигом лейкоцитарной формулы. Анемия, безусловно, отягощает состояние прооперированного, но чаще всего зависит от кровопотери.

Огромное значение для своевременной диагностики имеет рентгенологическое исследование: диагноз пневмонии часто ставится на основании только рентгенологических данных; клиника проявляется позднее. Поэтому ежедневное контрольное рентгенологическое исследование послеоперационных больных должно стать обязательным. В то же время необходимо учесть, что выраженное нарушение функции легких встречается и при неизменной рентгенологической картине. Поэтому после операции за больным должен наблюдать не только хирург и анестезиолог, но и опытный пульмонолог [Ulmer W. T., 1978].

Перечислим особенности различных форм вторичных послеоперационных пневмоний. Ателектатическая пневмония характеризуется возникновением ясно выраженных симптомов на фоне существующего ателектаза; аспирационная пневмония (обычно сливная) чаще всего локализуется справа, главным образом »

верхней доле. Гипостатическая пневмония, как правило, возникает в поздние сроки, имеет очаговый характер и локализуется в задненижних отделах легких. Диагноз этой пневмонии особенно труден, так как даже рентгенологически не всегда удается обнаружить инфильтрацию легочной ткани в нижних и паравертебральных отделах. Инфарктпневмония клинически протекает наиболее четко: внезапные острые боли в боку, кровянистая мокрота, треугольная тень на рентгенограмме. Токсико-септическая пневмония наблюдается обычно при различных гнойных осложнениях с септическим течением.

Лечение послеоперационных пневмоний должно быть многокомпонентным. Кислородотерапия, средства, стимулирующие функцию сердечно-сосудистой системы, жаропонижающие препараты (4% раствор амидопирина, анальгин), калорийное питание, витамины, общеукрепляющая терапия — мероприятия обязательные, но все-таки вспомогательные. Главным же оружием врача являются антибиотики, сульфаниламиды и средства, улучшающие дренажную функцию бронхов.

Среди послеоперационных осложнений, несущих потенциальную угрозу возникновения длительно протекающих гнойно-воспалительных процессов, нельзя не остановиться на встречающемся чаще других свернувшимся гемотораксе.

При кровотечении в плевральную полость всегда образуется большее или меньшее количество сгустков. Иногда вся излившаяся кровь представляет собой сплошной сгусток — так называемый свернувшийся гемоторакс.

Свернувшийся гемоторакс легко нагнаивается, что приводит в конечном счете к эмпиеме плевры. Диагностика свернувшегося гемоторакса основывается главным образом на данных рентгенологического исследования и плевральной пункции. У некоторых наших больных послеоперационное течение обычно на 3—4-е сутки и позднее осложнялось высокой температурой, болями в соответствующей половине груди и нарушением общего самочувствия (потеря аппетита, вялость, бессонница и т. п.). Рентгенологически диагностировалась массивная тень на стороне операции без смещения средостения в большую сторону в отличие от ателектаза или (при наличии большого свернувшегося гемоторакса) со смещением в здоровую сторону. Иногда на фоне массивного затемнения определяется один или несколько уровней жидкости. При пункции из нескольких точек удается эвакуировать не больше 10—30 мл темной крови или жидкости соломенно-желтого цвета при сохранении массивного затемнения легочного поля при контрольной рентгеноскопии после пункции. При промывании через толстую иглу, которой производилась пункция, из нее вымываются маленькие сгустки крови (симптом «кровяных червячков»). Из дренажей в плевральной полости ничего не выделяется. Таким образом, свернувшийся гемотораксу соответствует следующая триада симптомов: ухудшение общего состояния оперированного с 3—4-х суток,

выявляемое рентгенологически массивное затемнение соответствующей половины груди и отрицательные результаты пункции плевральной полости из нескольких точек. Диагноз свернувшегося гемоторакса достаточно обосновывается результатами сопоставления массивного стабильного затемнения в пределах соответствующего гемоторакса с негативными результатами пункции из нескольких точек.

Лечебная тактика при свернувшемся гемотораксе однозначна. Стружка рекомендуется удалять в возможно более ранние сроки. По наблюдениям И. С. Колесникова (1955), это надо делать не позднее 5—7-го дня, по данным Н. М. Амосова (1958) — в ближайшие 2 сут. В литературе прочно утвердилось мнение, что удаление стружков в поздние сроки (позже чем через 6—7 дней) не предупреждает эмпиему [Sandrasagra F. A., 1978].

Серьезные опасения вызывают и осложнения, возникающие иногда после успешного оперативного лечения травматических повреждений перикарда и сердца. Вскрытие перикарда, манипуляции в его полости, наложение швов на рану сердца, да и сама тяжесть повреждений, по поводу которых производится вмешательство, могут повлечь к развитию экссудативного перикардита. Если количество экссудата невелико, то он обычно рассасывается самостоятельно. Значительные скопления экссудата приводят к нарушению сердечной деятельности. Состояние больных ухудшается, появляются чувство тяжести в области сердца, одышка и сердцебиение при малейшей физической нагрузке; усиливается акроцианоз; набухают вены шеи. Перкуторно определяется расширение границ сердца, а при аускультации — резкая глухость тонов. Рентгенологически выявляются расширение тени сердца, ослабление пульсации, сглаживание сердечно-сосудистого пучка. Характерно снижение вольтажа всех зубцов ЭКГ. Все это служит прямым показанием к срочной эвакуации жидкости из полости перикарда (см. с. 177).

Удаление скопившегося экссудата с последующим введением растворов антибиотиков дает быстрый и стойкий эффект.

Перечень осложнений, возникающих в послеоперационном периоде, при тяжелых травмах груди не будет достаточно полным, если не остановиться на острой почечно-печеночной недостаточности.

В возникновении этого осложнения решающее значение имеют:

- 1) длительность периода гипотензии, 2) обескровливание организма с резким снижением кровотока в паренхиматозных органах; 3) массивные трансфузии донорской крови.

Особенно резко нарушается функция почек при травматическом токсикозе.

Изменение кровообращения в почках, возникающее при тяжелой травме, сопровождающейся острой массивной кровопотерей, приводит к резкому уменьшению клубочковой фильтрации, падению фильтрационного давления в почках, олигурии, нередко пере-

ходящей в анурию. Развитию острой почечной недостаточности в значительной степени способствуют также нарушения микроциркуляции в почках и агрегация эритроцитов, возникающая при массивных переливаниях донорской крови и ведущая к закупорке почечных канальцев продуктами секвестрации крови [Петровский Б. В., 1967].

Своевременная диагностика острой почечной недостаточности (ОПН) требует в послеоперационном периоде тщательного изучения функции почек. Мы считаем обязательным измерение диуреза, исследование относительной плотности мочи и содержания остаточного азота и мочевины крови. При уменьшении мочевыделения целесообразно ввести в мочевой пузырь постоянный катетер для наблюдения за минутным или почасовым диурезом, который при реанимации является важным показателем функционального состояния почек. Если мочевыделение резко уменьшается, необходимо внутривенно ввести маннитол из расчета 1,5—2 г на 1 кг массы тела — вначале струйно, а затем капельно. Лечебное действие маннитола считается хорошим при увеличении темпа мочевыделения свыше 40 мл/ч.

Из медикаментозных средств, улучшающих функцию печени, используются 5% и 40% растворы глюкозы с инсулином, витамины В₁, В₆, В₁₂, В₁₅, С, кокарбоксилаза, сирепар.

В связи с тем что при тяжелых травмах снижается функция надпочечников, применение глюкокортикоидов особенно при развитии печеночно-почечной недостаточности, следует считать целесообразным в первую очередь при тяжелом шоке. Гидрокортизон оказывает благоприятное действие на функцию печени.

* * *

Приведенные общие данные об особенностях послеоперационного периода у лиц с тяжелыми травмами груди показывают, какому сильному воздействию подвергается при таких травмах психика этих больных. Уже на месте происшествия внезапность события, растерянность окружающих, искаженные страданием лица близких, не всегда безупречное поведение работников скорой медицинской помощи — все это пробуждает чувство тревоги, неопределенности, боязни за благоприятный исход этой трагической ситуации. Очень важно, чтобы в приемном отделении стационара в процессе первичного осмотра, решения вопроса об оперативном (нередко очень сложном) вмешательстве, во время самой операции и затем в послеоперационном периоде пострадавшего окружали люди (врачи, медицинские сестры, санитарки), способные спокойно, убедительно разрешить сомнения, укрепить душевную бодрость, внушить уверенность в благополучном выздоровлении.

Создавать, поддерживать и совершенствовать такую атмосферу благожелательности, внимания и чуткости к тяжелобольному с травмой груди — первейшая задача всех работников отделения неотложной хирургии.

ЧАСТНАЯ ХИРУРГИЯ ПОВРЕЖДЕНИЙ ОРГАНОВ ГРУДИ

Глава 10

ПОВРЕЖДЕНИЯ ГРУДНОЙ СТЕНКИ (МЯГКИХ ТКАНЕЙ, РЕБЕР, ГРУДИНЫ)

Техника хирургической обработки проникающих ран грудной клетки мало отличается от приемов обработки ран других областей тела. При ревизии необходимо уточнить, имеет ли ранение проникающий характер.

Лечение закрытых повреждений мягких тканей грудной стенки обычно не представляет трудностей. Лишь изредка обнаруживаются обширные отслаивающиеся гематомы на боковых поверхностях груди в результате наезда колеса автомобиля «вскользь» или сдавления тупыми предметами, во время которого действие силы осуществлялось по касательной. На месте отслаивания кожи от подлежащих тканей скапливается кровь, ясно определяется зыбление. Кожа над отслаивающимися гематомами часто бывает осадненной. Пункцией обычно получают темную кровь, которую аспирировать полностью не удается, так как игла закупоривается сгустками и раздавленными обрывками подкожной клетчатки.

При отслаивающихся гематомах показано их опорожнение с помощью троакаров больших диаметров либо через небольшие разрезы, которые надо сразу зашить. К дренированию следует прибегать в случаях нагноения.

Подкожный полный разрыв межреберных мышц на ограниченном участке наблюдается при тупой травме с небольшой площадью приложения травмирующей силы. При этих разрывах могут возникать легочные грыжи — выпячивание легочной ткани в подкожную клетчатку.

В остром периоде при легочной грыже обычно достаточно эффективно консервативное лечение, включающее наложение тугой повязки, применение обезболивающих препаратов и подавление кашля.

При выявлении легочной грыжи в более позднем периоде, когда развиваются рубцы, фиксирующие легкое в межреберном промежутке, показано оперативное лечение.

Т. Јокоуата и соавт. (1976) описали 5 наблюдений межреберной легочной грыжи: 2 пострадавших перенесли в прошлом закрытую травму груди, 2 — торакоскопию и 1 — ранение с рассече-

нием ребра. Оперативное лечение потребовалось у 3 больных; исход хороший.

Переломы грудины возникают вследствие прямого воздействия травмирующей силы, типичны «рулевые» переломы от удара грудью о руль автомобиля. Перелом локализуется по большей части в верхней половине грудины, причем тело ее смещается кзади, заходя под верхний отломок. Распознавание переломов грудины не представляет трудностей: в области перелома видна деформация, имеется болезненность и может определяться патологическая подвижность отломков. Решает вопрос рентгенография грудины в боковой проекции.

Репозицию отломков осуществляют после введения в гематому 20 мл 1% раствора новокаина или под общим обезболиванием. Обычно она удается одновременно при сильном оттягивании плеч с одновременным надавливанием на выступающий фрагмент. В случае неудачи или при значительном смещении верхнего отломка кзади с захождением нижнего кпереди и кверху показано скелетное вытяжение. Для этого накладывают двое пулевых щипцов: верхние — за наружные края грудины через второе межреберье, нижние — по оси грудины (одну браншу вводят в кость по средней линии после рассечения кожи, вторую — под нижний край грудины у мечевидного отростка). Больного укладывают на дугообразные валики, груз укрепляют через блоки на продольной раме. Если через несколько дней вправление не удается, следует прибегнуть к оперативному вмешательству. Оно может заключаться в сшивании грудины аппаратом СГР-20 с помощью танталовых скобок либо в фиксации отломков двумя перекрещивающимися спицами Киршнера или металлическим штифтом.

Для переломов ребер характерен прежде всего болевой синдром. Интенсивность его зависит от числа поврежденных ребер и их смещаемости. Боли сопровождают каждое дыхательное движение и приводят к резкому ограничению дыхательных экскурсий; особенно мучителен кашель.

При осмотре выявляется ограничение подвижности грудной стенки поврежденной стороны. При последовательной пальпации ребер на протяжении от позвоночника до грудины определяются локальная болезненность в области перелома и крепитация отломков. При флотирующих и множественных переломах крепитация обнаруживается, как правило, у трети больных. Обзорная рентгенография грудной клетки позволяет выявить и локализацию перелома, и состояние отломков.

Парадоксальные движения грудной стенки возникают и при наличии переломов ребер по одной линии. В. П. Селиванов (1964), объясняя такого рода флотирование, считает, что роль второй подвижной линии выполняют реберно-позвоночные суставы.

Флотирования грудной стенки в начальном периоде травмы может не выявляться, что обусловлено сцеплением отломков, однако спустя несколько часов или даже дней с нарастанием дыха-

тельной недостаточности и смещением отломков ребер возникает патологическая подвижность.

Наибольшая амплитуда смещения бывает при сочетании переломов ребер с повреждением ключиц, грудины и реберных дуг. Амплитуда патологической подвижности колеблется от 1 до 6 см. При подвижности более 3 см общее состояние пострадавших особенно тяжелое. В наших наблюдениях все больные с амплитудой флотирования, превышающей 5 см, умерли. Наиболее тяжело протекают повреждения с образованием центральных (летальность при этом повреждении составляет 85,7%), левосторонних передних и переднебоковых (летальность — 46%) реберных клапанов. При расположении флотирующих фрагментов в заднебоковых и задних отделах грудной клетки клиническое течение заболевания менее тяжелое (летальность 17%).

Несмотря на то что в подавляющем большинстве случаев при закрытых переломах ребер сращение может наступить и без специального вмешательства, вопрос о их лечении всегда привлекал внимание хирургов.

Раньше при лечении переломов ребер применялись фиксирующие повязки, описанные еще в книге Т. Ф. Мальгена¹. Н. И. Пирогов пользовался фиксирующими повязками из гипса и крахмала, которые рекомендовал накладывать «не слишком крепко и не слишком слабо». Описано очень много модификаций циркулярных фиксирующих повязок, однако ни одна из них не удовлетворяет теперь клиницистов: фиксация оказывается неустойчивой, боли не купируются, нарушения внешнего дыхания прогрессируют.

В последнее время при переломах ребер в комплексе лечебных мероприятий ведущими становятся различные методы обезболивания. Новокаиновые блокады в лечении переломов ребер применялись еще в 30-х годах нашего столетия. Наибольшее распространение получили спирт-новокаиновые блокады в различных модификациях. При множественных переломах ребер, особенно с повреждениями внутригрудных органов, необходима шейная вагосимпатическая блокада по А. В. Вишневскому.

Мы применяем анестезию «трех мест»: 1) шейную вагосимпатическую блокаду на пораженной стороне по А. В. Вишневскому или анестезию звездчатого узла по Минкину; 2) спирт-новокаиновую анестезию (по 3—5 мл) мест перелома; соотношение спирта и 1% раствора новокаина 1:4; 3) сегментарную анестезию путем паравертебрального введения 5—10 мл 0,5% раствора новокаина.

Показанием к анестезии «трех мест» служат множественные и флотирующие переломы ребер. При одиночных переломах достаточно эффективна спирт-новокаиновая блокада мест переломов.

Перидуральная анестезия, известная как самостоятельный метод хирургического обезболивания уже в течение 50 лет, только

¹ Мальгенъ Т. Ф. Учение о переломах костей. — СПб., 1850.

в последнем десятилетии прочно вошла в практику. Возможность анестезии без угнетения дыхания позволяет использовать ее при травме груди для купирования болевого синдрома. Перидуральная анестезия полностью снимает боль при дыхании и кашле, при этом облегчается также уход за пострадавшими и уменьшается срок их пребывания в реанимационном отделении [Чухриенко Н. Д. и др., 1975; Мартинкус А. В., 1978; Gibbons J. et al., 1973; Dittmann M. et al., 1975]. Наши наблюдения подтверждают высокую эффективность продленной перидуральной анестезии при множественных и флотирующих переломах. Длительность пребывания катетера в перидуральном пространстве зависит от состояния больных и колеблется от 3 до 16 дней.

Мы применяем длительную перидуральную анестезию при множественных и флотирующих переломах ребер с 1973 г. Пункцию перидурального пространства ранее мы производили на уровне Thiv—Thvii в зависимости от локализации переломов. Однако пункция на этом уровне опасна, так как вероятность прокола твердой мозговой оболочки выше, чем в нижнегрудном отделе. Поэтому в настоящее время мы пунктируем перидуральное пространство на уровне Thvii—x, а затем проводим катетер по перидуральному пространству в зону, соответствующую переломам.

Анестезию осуществляют путем медленного фракционного введения 3% раствора тримекаина или 0,3% раствора дикаина. Катетер с помощью лейкопластыря фиксируют в коже; конец его с канюлей, закрытой пробкой, выводят на переднюю поверхность трудной стенки. Все манипуляции проводят в условиях строгой асептики. Учитывая, что большой длительной время вынужден находиться в положении на спине и фиксация катетера лейкопластырем ненадежна, мы в настоящее время пользуемся методом нашего сотрудника И. Е. Ненашева (см. с. 120).

Во избежание возможного коллапса внутривенно вводят 1 мл 5% раствора эфедрина. Пункцию обычно производят в положении больного сидя или на боку. Перидуральная анестезия не только устраняет боль, но и нормализует дыхание, метаболические процессы [Ермолаев В. Р. и др., 1975].

Нами проведено сравнительное изучение показателей внешнего дыхания при лечении анестезией «трех мест» и продленной перидуральной блокадой. В обеих группах после анестезии показатели внешнего дыхания улучшались, однако степень улучшения была значительно выше после продленной перидуральной анестезии.

Для нормализации внешнего дыхания чрезвычайно важны предупреждение и лечение нарушений проходимости трахеобронхального дерева. С этой целью применяют комплекс консервативных мер: активный режим, дыхательную гимнастику, массаж грудной клетки, щелочные ингаляции и ингаляции душистых трав, протеолитические ферменты в виде аэрозолей и парентерально, бронхолитические препараты, физиотерапевтические процедуры,

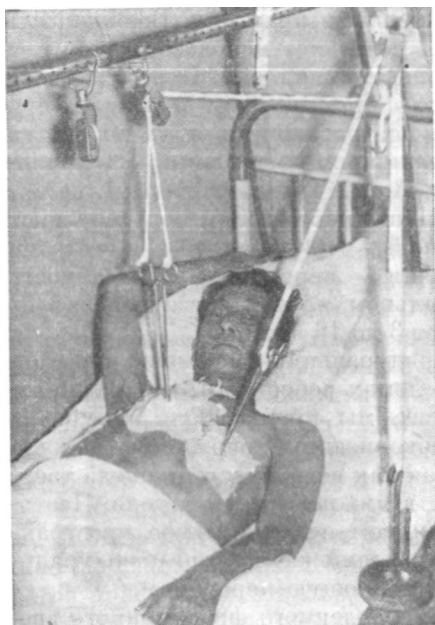

Рис. 17. Вытяжение за грудину и боковую реберную створку.

мокроты из мельчайших бронхов возможна только естественным путем с помощью кашля, поэтому мы накладываем трахеостому лишь в случаях, требующих длительной ИВЛ, обычно при сочетанной черепно-мозговой травме.

Все методы восстановления каркасности грудной стенки можно разделить на три группы: наружная фиксация реберного клапана, остеосинтез ребер и ИВЛ для создания внутренней пневматической стабилизации.

Наружная фиксация реберного клапана может быть проведена путем сдавления, вытяжения или подшивания к специальным конструкциям.

Сдавление осуществляют повязкой, небольшими подушечками или мешочками с песком. Этот метод применим у больных с небольшой реберной створкой или при флотировании малой амплитуды (сдавление створки больших размеров или с большой амплитудой флотирования увеличивает западание грудной стенки). Следует помнить, что фиксация повязкой резко ограничивает дыхательные экскурсии груди, поэтому сдавливающими повязками можно пользоваться короткое время, только для транспортировки пострадавших.

Реберную створку можно фиксировать вытяжением с помощью пулевых щипцов. Щипцы крепят за ребра в центре флотирующего

стимуляцию кашлевого рефлекса путем введения препаратов через назотрахеальный катетер или микротрахеостому.

По нашему опыту, бронхоскопия показана лишь в тех случаях, когда неоднократно проведение всего комплекса консервативных мероприятий не приносит успеха.

При тяжелой дыхательной недостаточности раньше производилась трахеостомия. Основными недостатками ее являются невозможность осуществлять полноценный кашлевой акт и опасность инфекции дыхательных путей. Через трахеостому удается эвакуировать мокроту только из крупных бронхов, в то время как в основном она накапливается в бронхах среднего и мелкого калибра. Эвакуация

участка и осуществляют вытяжение грузом через блоки на раме Брауна (рис. 17). Можно также провести несколько лавсановых ншей вокруг ребер. При переднем клапане иногда пользуются разной конструкции скобками, которые фиксируют к грудине. Вытяжение осуществляют грузом через блоки. Основные недостатки метода вытяжения состоят в том, что больной находится в постели в течение 2—3 нед, а это способствует возникновению осложнений. Кроме того, нередко происходит нагноение тканей в месте прикрепления фиксирующего устройства. Существенно также, что грудная стенка фиксируется в положении максимального вдоха, что существенно нарушает нормальный режим внутригрудного давления, вентиляцию и легочный кровоток.

Применение различных специальных аппаратов только до известной степени устраняет недостатки скелетного вытяжения.

Остеосинтез при переломах ребер может осуществляться сшиванием концов ребер танталовой проволокой. Предпочтение отдается интрамедуллярному остеосинтезу ребер, основоположниками которого были R. R. Crutcher и F. M. Nolen (1956).

Относительно целесообразности применения остеосинтеза существуют противоречивые точки зрения. Ряд авторов категорически его отвергают [Покровский Г. П., 1965; Беркутов А. Н., 1969, и др.]. Н. Анчев (1962), В. Р. Moore (1975), R. S. Ginsberg, R. F. Kostin (1977), напротив, отмечают преимущества остеосинтеза, при котором полностью устраняется подвижность реберной створки; ребра обнажаются заднебоковым доступом, что позволяет не только их осмотреть, но и вскрыть плевральную полость для ревизии внутригрудных органов; обеспечивается правильное сращение ребер и предотвращается деформация грудной клетки.

Наш сотрудник П. Я. Сандаков сравнил в эксперименте простое склеивание реберных отломков цианакриловым клеем, интрамедуллярный металлоостеосинтез спицей Киршнера и остеосинтез спицей с дополнительным склеиванием отломков (рис. 18). После склеивания цианакрилом в ближайшем послеоперационном периоде отломки смещаются, неправильное стояние их приводит к деформации грудной клетки, которая особенно значительна при реберной створке. Интрамедуллярный металлоостеосинтез часто неэффективен вследствие миграции спиц в мягкие ткани. Лучшие результаты дает одновременное использование спиц Киршнера и цианакрила. Введение спицы в костномозговой канал обеспечивает стабилизацию отломков по оси и по ширине, а склеивание предотвращает смещение по длине и вращение.

Гистологическое исследование костной мозоли показало, что через 3 мес после комбинированного остеосинтеза дефект между концами ребер замещен гиалиновым хрящем. Остатки цианакрилового клея определяются в отдельных полях зрения в виде аморфной массы или мелких кристаллов. Утолщенная надкостница манжеткой охватывает хрящевую ткань. Через 5 мес костная ткань полностью замещает дефект ребра, в ней среди вновь образованных мощных балок определяются островки гиалинового хряща. Снаружи область дефекта покрывает утолщенная надкостница.

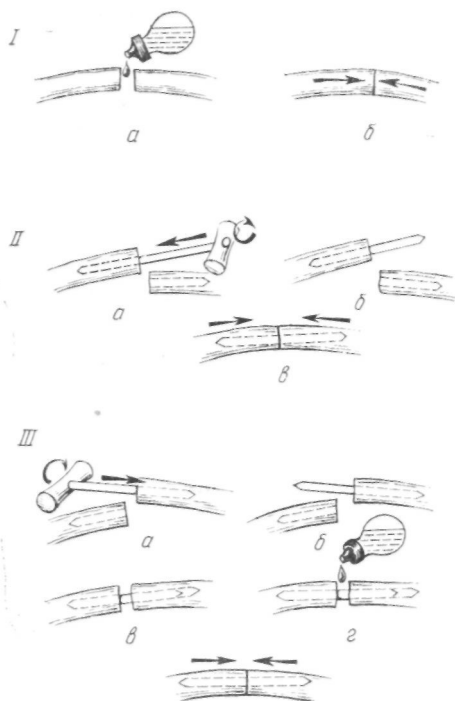


Рис. 18. Схема остеосинтеза ребер. I — склеивание: а — нанесение клея; б — сведение и фиксация отломков; II — интрамедуллярный металлоостеосинтез: а — формирование канала в губчатом веществе ребра; б — введение спицы; в — сведение отломков; III — интрамедуллярный металлоостеосинтез с дополнительным склеиванием отломков: а — формирование канала; б — введение спицы; в — неполное сведение отломков; г — нанесение клея; в — полное сведение и фиксация отломков.

ская стабилизация. Умеренная гипервентиляция позволяет подавить спонтанное дыхание, предупредить ателектазы и обеспечить адекватный газообмен в легких. Гипервентиляция оказывает также выраженное обезболивающее действие [Арапов Д. А., Исаков Ю. В., 1963; Weil M. U., Shubin H., 1976; De Mnlh W. E., 1977; F. R. Lewis et al., 1977; Schaerli A. F., 1977, и др.].

Для выбора наиболее радикальных параметров ИВЛ необходимо регулярно, через 12 ч, исследовать газы крови. В ближайший период после травмы ИВЛ можно осуществлять через обычную интубационную трубку, но уже через 24—48 ч пребывания в трахее интубационной трубки возникает опасный отек гортани и необходима трахеостомия.

«Внутренняя пневматическая стабилизация» при множествен-

Проведенные эксперименты позволяют считать, что интрамедуллярный металлоостеосинтез в сочетании со склеиванием цианакрилом может обеспечить устойчивую фиксацию отломков ребер.

Наш клинический опыт показывает, что производить остеосинтез ребер как самостоятельную операцию нет необходимости. Остеосинтез показан как попутное мероприятие при торакотомии в связи с повреждением органов груди.

Б. Я. Гаусман (1978), А. Ф. Греджев и соавт. (1978) и другие авторы настойчиво рекомендуют панельную фиксацию, при которой флотирующий участок грудной стенки подшивают к специально подготовленным пластинам.

В крайне тяжелых случаях и при сочетанной травме приходится проводить длительную ИВЛ. При этом отпадает необходимость фиксации реберной створки, происходит внутренняя пневматичес-

ных переломах ребер показана при двусторонних переломах не менее 10 ребер по нескольким линиям, одностороннем переломе 10 и более ребер с преобладанием двойных переломов, развитии вследствие переломов ребер шока, неустраняемого другими способами, сочетании переломов ребер с респираторным ацидозом другого происхождения, повреждении трех и более анатомических областей, предшествующих заболеваниям легких.

S. Zwi и соавт. (1973), Ch. R. Baxter и соавт. (1976), считая ИВЛ лучшим методом лечения дыхательных расстройств при флотирующей грудной клетке, допускают возможность развития некоторых осложнений при применении этого метода: 1) увеличение подкожной эмфиземы вследствие негерметичности вокруг трахеостомической трубки; 2) из-за неадекватной плевральной декомпрессии возникновение напряженного пневмоторакса; 3) увеличение инфицированности легких, особенно если не подвергать дыхательный аппарат стерилизации.

F. Pons и соавт. (1975), S. R. Shackford и соавт. (1976), J. Borgelly и соавт. (1977), J. Poigenfurst (1978) советуют чаще оперировать пострадавших с переломами ребер при наличии парадоксальных движений грудной стенки.

По данным этих авторов, ИВЛ чаще дает осложнения, чем операция, и ее следует применять только при выраженных дыхательных расстройствах и прекращать, как только восстановится газообмен. Стабилизирующие операции значительно уменьшают потребность в ИВЛ.

Следует все-таки заметить, что пока нет универсального метода лечения реберного клапана и выбор способа фиксации ребер представляет значительные трудности. Необходим индивидуальный подход с учетом локализации переломов, площади и степени флотирования, общего состояния больного, выраженности функциональных расстройств и наличия сочетанных повреждений. Несомненно одно — фиксация при множественных флотирующих переломах ребер является нелегкой задачей.

Немаловажное значение имеет правильная оценка состояния пострадавшего. Оказалось, что после рационально проведенной консервативной терапии часто отпадает необходимость в фиксации.

Мы полностью отказались от применения каких-либо способов стабилизации при задних и заднебоковых переломах ребер. Фиксацию считаем показанной при центральных и боковых флотирующих переломах, когда не эффективна консервативная терапия.

J. K. Trinkle и соавт. (1975) флотирующие переломы лечат только консервативно: межреберная блокада, ограничение приема жидкости, назначение мочегонных средств, преднизолона, альбумина, туалет трахеобронхиального дерева.

В комплексной терапии переломов ребер чрезвычайно важны своевременное выявление и хирургическое лечение повреждений

внутригрудных органов. Наиболее частым видом повреждений органов является разрыв легкого с пневмотораксом.

Важнейшей задачей следует считать борьбу с шоком, который встречается практически у всех пострадавших с множественными переломами ребер. По данным R. F. Wilson и соавт. (1977), летальность при шоке составляет 7,3%, а в сочетании с расстройствами дыхания ее показатель достигает 73,1% — ни один больной старше 45 лет не выжил. Поэтому лечение шока и дыхательных расстройств необходимо начинать как можно раньше.

Летальных исходов при единичных переломах ребер без повреждения внутренних органов не было. В группе больных с множественными переломами ребер летальность составила 6,4% (14 человек), а при флотирующих переломах — 39%.

Глава 11

ПОВРЕЖДЕНИЕ ПЛЕВРЫ И ЛЕГКИХ

Повреждение париетальной плевры является критерием проникающего характера ранений груди. Уточнение специфики механизма ранения, положение тела пострадавшего в момент нанесения раны, особенностей ранящего оружия, локализации раны и т. п. позволяют предположить направление, глубину раневого канала и возможные внутригрудные повреждения. При повреждении париетальной плевры происходит сообщение плевральной полости с атмосферой через рану. Если же через рану груди со свистом входит и выходит воздух с кровавой пеной, то очевидно пропикающее ранение.

Определенное значение может иметь вальнуерография: через рану на коже груди вводят контрастное вещество, попадание которого в плевральную полость подтверждает проникающее ранение.

Ранения легкого и плевры принято разделять на три группы: 1) не сопровождающиеся открытым пневмотораксом; 2) с открытым пневмотораксом; 3) с клапанным пневмотораксом. Вид ранения в значительной степени определяет как тяжесть и клиническую характеристику повреждений, так и методику лечения.

Подкожная эмфизема по большей части распространяется лишь в окружности раны, однако при образовании клапанного механизма, особенно при напряженной плевральной полости, воздух нагнетается прямо в подкожную клетчатку, и тогда эмфизема может стать весьма обширной, иногда совершенно преобразя облик человека. Расположение кожной раны в границах проекции легкого не всегда свидетельствует о его повреждении. Нижние края легких при вдохе и выдохе смещаются на 5—7 см, вследствие чего

судить о вероятности поражения легкого по этому признаку трудно; возможна как переоценка, так и недооценка локализации кожной раны. Следует учитывать также направление раневого канала.

Некоторые данные можно получить во время первичного осмотра раны грудной стенки. При повреждении легкого из раны может выделяться пенная кровь. Весьма достоверным признаком ранения легкого является кровохарканье, однако и этот симптом встречается не так часто: в наших наблюдениях он отмечен только у 26,3% больных с ранением легкого. Отсутствие кровохарканья в первые часы после ранения еще не свидетельствует об отсутствии крови в бронхах, поскольку из-за болей в груди кашель сдерживается.

Пневмоторакс сам по себе патогномичен для ранения легкого, особенно в сочетании с кровохарканьем, но в плевральную полость воздух может поступать через рану или пищевода.

Для повреждения легкого характерен гемоторакс. Нельзя забывать, что поверхностные колото-резаные раны легких могут не сопровождаться значительным кровотечением, поэтому отсутствие гемоторакса еще не свидетельствует о целостности легкого.

Особое значение имеет рентгенологическое исследование больных сразу же при поступлении, в приемном отделении. К сожалению, это делается не всегда своевременно. По данным Р. Ф. Дыниной (1960), рентгеноскопия грудной клетки в течение первых суток была произведена только у 40,8% раненых, на 2-е сутки — у 19,6%, на 3—6-е сутки — у 27,8% и позже 6 сут — у 11,8% больных. Н. В. Хорошко (1967) приводит сведения о рентгенологическом исследовании 894 больных, составивших 76% поступивших с проникающими ранениями груди. Абсолютно достоверные рентгенологические признаки проникающего ранения выявлены у 469 больных (52,4%), в том числе гемоторакс — у 253 (28,3%), пневмоторакс — у 136 (15,2%), расширение сердечной тени, гемоперикард — у 48 (5,3%), понижение прозрачности участка легочного поля — у 32 человек (3,5%). Косвенные рентгенологические признаки, дающие основание заподозрить проникающее ранение груди, обнаружены у 172 человек (19,2%), из них малая подвижность купола диафрагмы на стороне ранения — у 153 (17,1%), высокое стояние купола диафрагмы — у 21 (2,3%), тени инородных тел, не выводимые на поверхность наружных покровов грудной клетки, — у 8 (0,8%). У 396 человек (44,2%) не выявлено признаков проникающего ранения грудной полости.

Мы в обязательном порядке исследуем рентгенологически всех раненных в грудь, за исключением тех редких случаев, когда необходима неотложная операция.

При ранениях паренхимы легкого зона разрушений и геморрагического пропитывания тканей обычно не бывает обширной и на первый план выступают нарушения, связанные с образованием пневмо- и гемоторакса, выраженность которых зависит от лока-

лизации рапы, калибра поврежденных сосудов и бронхов. Имеет значение также протяженность облитерации плевральной полости.

Скопление крови в плевральной полости чаще дает картину гомогенного затемнения с горизонтальным уровнем — гемопневмоторакс. Затемнения, как правило, имеют неправильный полиморфный характер. Немного крови скапливается в задних реберно-диафрагмальных синусах и выявляется при полипозиционном исследовании в вертикальном положении. У некоторых больных кровь распределяется равномерно над диафрагмой, что объясняется более низким внутривнутриплевральным давлением в пространстве между основанием легкого и диафрагмой [Розенштраух Л. С., Виннер М. Г., 1968]. При рентгенологическом исследовании в этих случаях создается впечатление высокого расположения одного из куполов диафрагмы, так как верхний край жидкости при наддиафрагмальной ее локализации и отсутствии воздуха, как правило, повторяет контуры диафрагмы. Таких больных необходимо обследовать в горизонтальном положении на спине, так как перевести их в латеропозицию не всегда возможно из-за болевого синдрома. Жидкость при переводе пострадавшего из вертикального в горизонтальное положение на спину либо растекается вдоль задней грудной стенки, либо, чаще, располагается по боковым отделам легкого, давая картину тени с вогнутым контуром, идущей вдоль наружной стенки грудной клетки. Даже при самом незначительном количестве жидкости можно было отметить симптом, описанный А. Е. Прозоровым, — изменение ширины тени в зависимости от фазы дыхания: при вдохе грудная клетка расширяется, объем ее увеличивается, вследствие чего ширина слоя жидкости становится больше. Подобной картины не бывает при свернувшейся гемотораксе, равно как не отмечается растекания жидкости при перемене положения тела.

Основным рентгенологическим признаком наличия газа в плевральной полости является просветление в латеральных отделах грудной клетки, лишенное легочного рисунка и отделенное от коллабированного легкого четкой границей, соответствующей изображению висцеральной плевры. Нередко, особенно при большом количестве газа в плевральной полости, обнаружение его возможно и на рентгенограммах, сделанных в горизонтальном положении больного.

Одновременный разрыв паренхимы легкого и медиастинальной плевры, помимо типичного рентгенологического синдрома пневмоторакса, характеризуется наличием воздуха и в средостении. Картина пневмомедиастинума может быть и при повреждении легкого без пневмоторакса. Отсутствие коллапса легкого при этом может быть обусловлено плевральными сращениями, фиксирующими легкое к грудной стенке. Нередко у этих больных обнаруживается скопление воздуха в мягких тканях грудной стенки, что указывает на сообщение легочного и плеврального разрывов с мягкими тканями.

Рентгенологически медиастинальную эмфизему иногда ошибочно трактуют как пневмоперикард.

При постоянном, нарастающем поступлении воздуха в плевральную полость наблюдается напряженный пневмоторакс: полностью спавшееся легкое поджато к корню, купол диафрагмы низко отдален, органы средостения смещены в неповрежденную сторону.

Диагноз уточняют путем плевральных пункций, которые желательнее производить под контролем рентгеноскопии.

Путем ультразвуковой эхолокации отечественными аппаратами УДА-724 с одномерным датчиком импульсного ультразвука частотой 1,76 МГц можно определить скопление крови и толщину ее слоя между листками плевры и при небольших гемотораксах. Следует помнить, что большие гемотораксы могут быть следствием повреждения только сосудов грудной стенки (в наших наблюдениях они составили 39,3%). При закрытой травме, сопровождающейся значительным повреждением легочной паренхимы, общее состояние больного резко страдает. Отмечаются выраженная цианотичность лица, холодный липкий пот, малый частый пульс, поверхностное дыхание, угнетенное состояние. В этих случаях почти всегда выявляются характерные признаки повреждения легких: при частых кашлевых толчках выделяется алая пенистая кровь. Однако количество откашливаемой крови ни в коей мере не определяет степень тяжести разрушений легкого. При одновременном разрыве легочной ткани и висцеральной плевры кровь и воздух могут поступать в плевральную полость и не откашливаться. В случаях массивного гемопневмоторакса бросается в глаза расширение поврежденной стороны груди — до 5—8 см по окружности.

При скоплениях больших количеств крови или напряженном пневмотораксе межреберные промежутки сглаживаются или даже выпячиваются. Дыхательные движения пораженной стороны ограничены или вовсе отсутствуют. Голосовое дрожание ослаблено или не определяется. Перкуторно обнаруживаются притупление звука над скоплением крови и высокий тимпанит в верхних отделах вследствие наличия воздуха в плевральной полости. Сердечная тупость смещается в здоровую сторону, что сопровождается удушьем, стеснением в груди. Возникает резкий цианоз губ, появляются одутловатость лица, набухание шейных вен. Прослушиваются дыхательные шумы с амфорическим оттенком либо шум плеска при сотрясении, круглопузырчатые влажные хрипы и т. д.

Часто наблюдается подкожная эмфизема. При неповрежденных плевральных листках эмфизема начинается с шеи в надключичном пространстве — воздух по интерстициальному пространству легкого проникает в клетчатку средостения и оттуда на шею. При ранениях плевры отломками ребер подкожная эмфизема развивается в месте перелома; особенно быстро она распространяется в случаях облитерации плевральной полости, когда рана легко-

го непосредственно сообщается с подкожной клетчаткой или межмышечным пространством.

При разрывах легочной ткани без повреждения крупных бронхов в ране легкого редко возникают клапанные механизмы с развитием напряженного пневмоторакса, однако такие случаи возможны и требуют своевременного распознавания.

Таблица 7. Частота достоверных симптомов закрытых повреждений легкого, %

Симптом	Травма легкого		Всего
	без повреждения костей	с повреждением костей	
Кровохарканье	34,4	30,8	31,1
Подкожная эмфизема	44,6	59,9	56,1
Пневмоторакс	17,6	39,1	33,9
Гемоторакс	12,4	30,2	25,9

В табл. 7 приведена характеристика достоверных симптомов закрытых повреждений легких. Особый интерес представляет вопрос о различных сочетаниях этих симптомов, дающих основание для постановки диагноза. По нашим данным, все 4 достоверных симптома имелись только у 1,7% больных, 3 симптома — у 8,2%, 2 симптома — у 26% и один симптом — у 64,1% (табл. 8).

Таблица 8. Частота сочетания достоверных симптомов повреждений легкого, %

Сочетание симптомов	Подкожная эмфизема		Всего
	отсутствие	наличие	
Кровохарканье, пневмоторакс, гемоторакс	2,1	3,0	2,6
Кровохарканье, пневмоторакс	1,5	4,2	3,0
Кровохарканье, гемоторакс	5,1	1,3	2,9
Кровохарканье	44,8	6,2	23,1
Пневмоторакс, гемоторакс	4,2	7,6	6,1
Пневмоторакс	19,0	24,5	22,2
Гемоторакс	28,3	7,1	14,2
Отсутствие этих симптомов	—	46,1	25,9

Появление подкожной эмфиземы не всегда совпадает с моментом травмы. Согласно нашим данным, подкожная эмфизема развилась в течение 1-го часа после травмы в 43,2% случаев, в течение 2-го часа — в 35,4% и позже 2 ч — в 21,4% случаев.

Проникновение воздуха из легкого в мягкие ткани грудной

стенки определяется главным образом при пальпации и перкуссии покровов грудной клетки. В зоне подкожной эмфиземы при поверхностной пальпации отмечается характерный хруст. В местах скопления более значительного количества воздуха мягкие ткани выпячиваются без изменения окраски кожи. При энергичном надавливании на эмфизематозный участок образуется углубление в виде ямки, выравнивающееся через несколько минут после прекращения давления. Перкуторный звук эмфизематозных тканей отличается тимпаническим оттенком. Выслушивается звонкая крепитация, не позволяющая прослушать дыхательные шумы. Иногда воздух проникает в межмышечные щели грудной стенки, вызывая отслоение мышечных пластов от реберного каркаса. Эмфизема хорошо определяется рентгенологически.

При наличии небольшого количества воздуха в мягких тканях грудной стенки общее состояние больных не страдает. Если эмфизема распространяется далеко за пределы грудной клетки, переходит на противоположную сторону туловища, то возникает значительное «вздутие» тела, вызывающее расстройства дыхания и кровообращения. Пострадавшие жалуются на одышку, затрудненное дыхание и общую слабость. Отмечаются цианоз, тахикардия, учащенное дыхание.

Пневмоторакс наблюдался у 33,9% наших больных с повреждением легкого, причем при травмах легкого без повреждения костей грудной клетки — у 17,6%, а при травмах легкого с повреждением костей — у 39,1%. Очевидно, при переломах костей чаще травмируется поверхность легкого. При отсутствии перелома костей обычно имелись повреждения контузионного характера, нередко без нарушения целостности висцерального листка плевры.

У 6,7% больных пневмоторакс носил клапанный характер. Практически каждый случай закрытого повреждения груди с нарастающей подкожной эмфиземой следует расценивать как напряженный или клапанный пневмоторакс. В 52,2% случаев напряженный пневмоторакс сопровождался эмфиземой средостения.

При закрытых травмах груди клапанный пневмоторакс протекает по типу внутреннего пневмоторакса. Он свидетельствует о наличии лоскутного разрыва легкого, через который поддерживается сообщение между легким и плевральной полостью. Клиническая картина при этом типична: дыхание обычно поверхностное, учащенное, неравномерное, вдох прерывистый, сопровождается усилением боли в груди. Сильно расширенные вены шеи свидетельствуют о затруднении венозного оттока. Обращают на себя внимание малая подвижность и сглаженность межреберных промежутков на стороне повреждения. Перкуторно при отсутствии сопутствующего гемоторакса определяется коробочный звук. Дыхательные шумы резко ослаблены, иногда совсем не выслушиваются. Сердце отгеснено в здоровую сторону. При рентгеноскопии определяются газовый пузырь большего или меньшего раз-

мера, спадание легкого и вялая подвижность купола диафрагмы на пораженной стороне, смещение, а также колебание средостения.

Важным диагностическим приемом является ранняя плевральная пункция: выхождение через иглу воздуха подтверждает наличие пневмоторакса. Пунктировать следует иглой, соединенной резиновой трубкой со шприцем, поршень которого выдвинут до середины цилиндра. По самопроизвольному движению поршня можно судить о наличии в плевральной полости свободного воздуха.

Кровохарканье при закрытых травмах груди указывает на повреждение сосудов легкого. Вместе с тем отсутствие этого симптома не исключает повреждения легкого. Среди наших больных с доказанными повреждениями легкого кровохарканье отмечалось только у 31,1%.

Кровохарканье может появиться не сразу. Это зависит не только от характера повреждения ткани легкого, но и в значительной степени от общего состояния. Тяжелобольные в первые часы после травмы не в состоянии откашливать мокроту. Откашливание крови наблюдалось непосредственно после травмы у 48,3% больных, в течение первых 24 ч — у 33,8%, после 24 ч — у 13,6% и позже 48 ч — у 4,3% больных.

Длительность кровохарканья также различна и обусловлена, очевидно, степенью разрушения легкого и общим состоянием больного. Непосредственно после травмы однократное кровохарканье было у 33%, длительностью до суток — у 39,1%, до 3 сут — у 15,0%, до 6 сут — у 9,7%, более 6 сут — у 2,6% пострадавших.

По данным литературы, частота кровохарканья колеблется в очень больших пределах — от 3,7 до 50%.

Гемоторакс наблюдался у 25,9% наших больных с повреждением легкого. Он возникал чаще при травмах с повреждением костей (30,2%), чем при травмах без повреждения костей (12,4%). Малый гемоторакс был у 56,7%, средний — у 32,7% и большой — у 10,6% пострадавших. При небольших разрывах периферических отделов легкого обычно возникает незначительное кровотечение, которое через короткое время останавливается самостоятельно. Прогрессивно нарастающий гемоторакс, как правило, обусловлен разрывом межреберных артерий, передней грудной артерии или крупных сосудов средостения. При этом следует принять во внимание, что процентные показатели исчисляются на всех поступивших с травмами груди, причем у большинства травма не сопровождается повреждением легкого. Это значительно уменьшает частоту симптома.

Дифференциальная диагностика экстраплевральной гематомы и гемоторакса при физическом обследовании в ряде случаев затруднена одинаковой симптоматикой: притупление перкуторного звука, ослабление дыхательных шумов и голосового дрожания над участком поражения.

Гемоторакс был распознан физическими методами исследования только у 36,2% больных с внутривнутриплевральным кровотечением; у остальных диагноз был поставлен рентгенологически.

Обследование физическими методами часто при травме груди весьма затруднительно, а иногда даже невозможно из-за болезненности грудной стенки, наличия подкожной эмфиземы, кровотечений и т. д. Кроме того, этих данных порой недостаточно для точного распознавания возникших поражений, поэтому решающее значение в диагностике травматических повреждений легких, особенно контузионных, имеет рентгенологическое исследование.

В условиях оказания неотложной помощи правильно выбранная методика исследования является залогом успеха. Недостаточное использование возможностей многоосевой рентгенографии служит причиной диагностических ошибок [Зедгендзе Г. А., Линдепратен Л. Д., 1957]. Основным субстратом рентгенологических симптомов закрытых повреждений легких являются уплотнения легочной ткани, возникшие в результате кровоизлияний и ателектазов, поля эмфиземы, дефекты легочной ткани вследствие разрывов и образования полостей и, наконец, явления, связанные с проникновением воздуха в плевральные пространства, клетчатку средостения, межмышечные промежутки и подкожную клетчатку, а также скопление крови в полости плевры и экстраплеврально.

Наш опыт и данные литературы показывают, что экстренное рентгенологическое исследование необходимо проводить во всех случаях и начинать надо с обзорной рентгенограммы грудной клетки (обязательно в двух проекциях) лучами повышенной жесткости. При этом получают богатые деталями рентгенограммы, а четкое изображение структуры средостения позволяет распознать поражения его органов. Положение больного во время производства снимков определяется его состоянием, и исследование выполняется в латеропозиции, на спине или в вертикальном положении больного. Рентгенограммы, сделанные в латеропозиции, значительно дополняют и уточняют характер повреждений.

Большое значение имеет динамическое рентгенологическое наблюдение за больным в последующие 1—3 дня после травмы, которое в случаях, требующих уточнения характера процесса, целесообразно дополнить томографией и радиоизотопными методами диагностики. Повреждение легкого было установлено при первом обследовании у 73,1%, при повторном — у 26,9% наших больных. Важность динамического контроля объясняется угрозой продолжающегося кровотечения, позднего появления пневмоторакса, ателектазов. Кроме того, разрывы диафрагмы, непрерывное кровотечение в плевральную полость лучше выявляются в первые 2—3 дня после травмы.

При тяжелых травмах груди, особенно со сдавлением грудной клетки, возникают ушибы легкого. Распознавание контузионных поражений легкого более сложно, чем разрывов. На рентгенограммах в таких случаях в ближайшие 24 ч видны одиночные малоин-

тенсивные или многочисленные сливающиеся фокусы, затемнения без четких границ. В последующие дни иногда развиваются ателектазы долек, сегментов и даже долей. Особенностью ушиба легкого является полное исчезновение его рентгенологических проявлений в течение 7—10 дней, что дает основание считать правомочным обозначать ушиб как «травматическая пневмония», «контузионная пневмония». Аускультативно и перкуторно участки контузии легкого иногда невозможно уловить из-за их небольшого объема. После стихания острых посттравматических явлений наблюдаются субфебрильная температура, одышка, иногда боли при дыхании, кровохарканье. Характерным для рентгенологической картины контузии легких с диффузным пропитыванием легочной ткани кровью является наличие облачных, слабо ограниченных, неопределенной формы пятнистых затемнений легочной ткани (чаще наблюдаемых в периферических отделах легкого, обычно против мест переломов ребер), а также ленточных перибронхиальных затемнений либо множественных очагов затемнений по всему легкому. А. А. Даниелян и С. М. Гусман (1953) описывают солитарные гематомы легких после контузии в виде интенсивных затемнений округлой или овальной формы. При внутритканевых разрывах легкого у 8 больных в процессе рентгенологического исследования обнаружены кистозные полости, содержащие воздух, у некоторых с наличием уровня жидкости. Подобные травматические полости (рис. 19, а) в легких были описаны как «пневмоцеле», «травматическая киста легкого», «травматическая каверна», «воздушная киста» [Поляков А. Л. и др., 1952]. Как правило, эти кисты в течение нескольких недель облитерируются.

При обширных кровоизлияниях рентгенологические затемнения легочных полей могут быть массивными и довольно однородными. Чаще всего при этом отмечаются облачные, нежные, пятнистые затемнения легочных полей, напоминающие комки ваты. Форма затемнений неправильная, ограничение очагов от остальной легочной ткани обычно выражено слабо (рис. 19, б).

В 63,7% случаев закрытых травм грудной клетки с переломом ребер при удачно выбранной проекции исследования видна более или менее широкая полоса пристеночного затемнения, обусловленная экстраплевральной гематомой.

Распознавание ателектазов и коллапса легкого, возникающих непосредственно после травм, представляет определенные трудности. Вместе с тем раннее выявление их весьма существенно для профилактики дальнейших осложнений. Ателектаз был установлен у 59 наших больных с травмой органов груди (3%), из них у 12 он возник на неповрежденной стороне груди.

Клиническая картина посттравматических ателектазов весьма характерна и позволяет различать две стадии: первая обусловлена ретракцией легкого и ее влиянием на кровоснабжение и дыхание, вторая связана с инфекцией в ателектазированном участке.

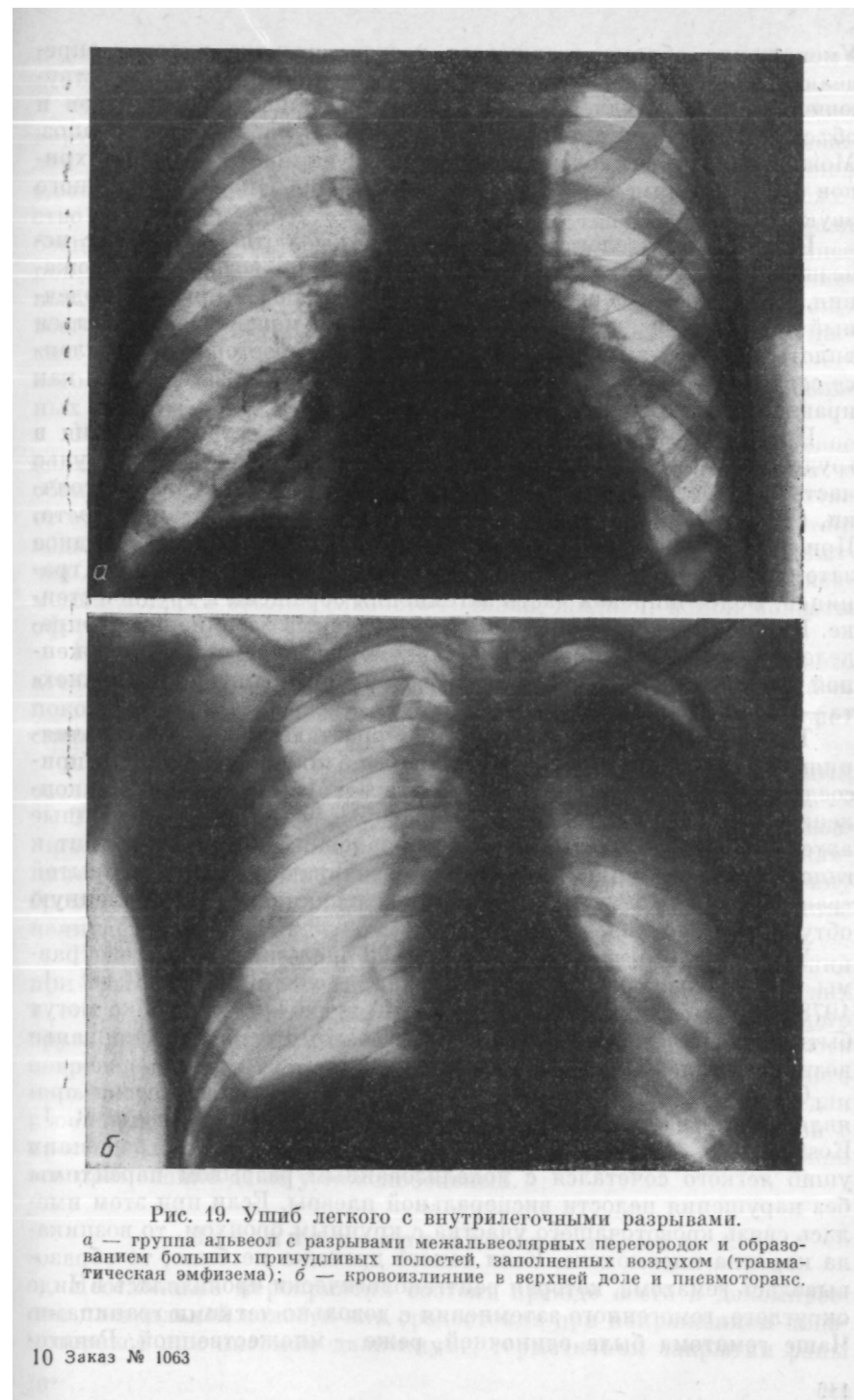


Рис. 19. Ушиб легкого с внутрилегочными разрывами.
а — группа альвеол с разрывами межалвеолярных перегородок и образованием больших причудливых полостей, заполненных воздухом (травматическая эмфизема); б — кровоизлияние в верхней доле и пневмоторакс.

Уменьшение объема спавшегося легкого изредка удается определить при осмотре: сглаженность и неподвижность соответствующей стороны груди, уменьшение межреберных промежутков и объема дыхательных движений грудной клетки, легкой цианоз. Можно выявить ослабление дыхательных шумов и появление хрипов над спавшимся участком легкого, укорочение перкуторного звука.

При полном ателектазе выявляются абсолютная тупость с исчезновением дыхательных шумов и усиление голосового дрожания. Средостение перетянута в большую сторону, причем сердечный толчок при левостороннем коллапсе может перемещаться вплоть до левой аксиллярной линии. При правостороннем коллапсе сердечный толчок в связи со смещением сердца за грудину, как правило, тоже смещается.

Пострадавшие беспокойны, жалуются на чувство стеснения в груди. Дыхание учащенное, иногда до 40—60 в минуту. Пульс частый, слабого наполнения. Несмотря на сильные кашлевые толчки, больному удается откашлять только немного густого секрета. При рентгенологическом исследовании выявляется клиновидное затемнение пораженного участка легкого с вогнутой нижней границей. Более широкая часть затемнения обращена к грудной стенке. В ряде случаев обнаруживаются облачные затемнения неопределенной формы или сплошное равномерное затемнение пораженной доли или даже всего легкого, выявляется симптом Гольцкнехта—Якобсона.

Травма легкого всегда ведет к микроателектазам, кровоизлияниям в паренхиму легкого, к которым в ближайшие 24—36 ч присоединяются нарастающий отек интерстициальной ткани, накопление жидкости в альвеолах, раскрываются многочисленные артериовенозные шунты в легочной паренхиме, что приводит к гипоксемии. Причиной ателектаза, возникающего при закрытой травме груди, следует считать гиповентиляцию, обусловленную обтурацией бронхов.

Ушиб легкого встречается в 50—90% случаев закрытой травмы груди, хотя распознается гораздо реже [Кретег К. et al., 1978; Jokotani K., 1978]. Боль в груди, переходящая одышка могут быть и при повреждении только грудной стенки, а кровохарканье возникает далеко не всегда.

Следует учитывать, что ушиб легкого рентгенологически проявляется не ранее чем через 24 ч после травмы [Ginsberg R. J., Kostin R. F., 1977; Smyth B. T., 1979]. У части пострадавших ушиб легкого сочетался с локализованным разрывом паренхимы без нарушения целостности висцеральной плевры. Если при этом имелась связь кровотока участка с крупным бронхом, то возникала картина пневмоцеле. Если такого дренажа не было, то образовывалась гематома, которая рентгенологически проявлялась в виде округлого, гомогенного затемнения с довольно четкими границами. Чаще гематома была одиночной, реже — множественной. Рентге-

нологические признаки ее обычно наблюдаются в течение 10 дней и больше. Затем может наступить полное рассасывание.

Значительные трудности в интерпретации рентгенологической картины изменений в легких возникают у пострадавших с тяжелой сочетанной травмой. У них отмечаются цианоз, выраженная одышка, напряженный пульс. В легких выслушивается множество разнокалиберных влажных хрипов. Откашливается жидкая бесцветная мокрота. На рентгенограммах выявляется двустороннее понижение прозрачности легочной ткани за счет крупных, сливных, облаковидных теней малой и средней интенсивности. Чаще всего они локализируются в прикорневых и базальных отделах легких. Такое состояние обозначается как синдром «влажного» легкого. Развитие этого синдрома наблюдалось у 2,3% наших больных с закрытой травмой груди.

При «влажном» легком аускультативно отмечается обильное количество рассеянных средне- и мелкопузырчатых хрипов с обеих сторон, главным образом в нижнезадних отделах. В отличие от отека при «влажном» легком мокрота всегда серозно-слизистая, водянистая, жидкая, так как преобладает трансудация [Кузьмичев А. П. и соавт., 1978]. При травматическом бронхите или пневмонии мокрота обычно слизисто-гнойная, жидкая; комок мокроты оформлен.

При ухудшении состояния больного и развитии массивного ателектаза, пневмонии, отека легких возникает двигательное беспокойство, затем потеря сознания и на 3—6-е сутки наступает смерть.

Отек легких после закрытой травмы груди является грозным осложнением и развивается, как правило, незадолго до смерти.

Травматическая пневмония при закрытой травме груди возникает у 5,8% наблюдавшихся нами пострадавших. Типичная клиническая картина травматической пневмонии развивается по типу бронхопневмонии или легочного ателектаза. Обычно заболевание начинается примерно 24—48 ч после травмы.

Гемодинамические нарушения в малом круге кровообращения при травме груди пропорциональны тяжести повреждений легких и его сосудов. Сканограмма позволяет изучить состояние малого круга кровообращения, уточнить локализацию и протяженность повреждения в легком, контролировать динамику регионарного кровотока в пораженном легком, что имеет большое значение для уточнения характера травмы (разрыв, ушиб легкого). В связи с простотой, безболезненностью и безопасностью метода возможно его применение даже у тяжелобольных.

Лечение повреждений легких

Неотложные мероприятия состоят прежде всего в декомпрессии плевральной полости или средостения при напряженном пневмотораксе или пневмомедиастинуме, герметичном закрытии раны

груди при открытом пневмотораксе, коррекции гипоксии и гиповолемии, восполнении кровопотери.

Небольшие раны грудной стенки, особенно в тех областях, где имеются мощные мышечные пласты, не требуют обработки и хорошо заживают под струпом. Раны с большой зоной повреждения должны быть тщательно обработаны и послонно ушиты во избежание нагноения и возникновения вторичного пневмоторакса.

Хирургическая тактика определяется особенностями пневмо- и гемоторакса. Лечение должно начинаться с пункции плевральной полости. Для аспирации воздуха целесообразно производить ее во втором межреберье по срединно-ключичной линии, а для удаления крови в седьмом-восьмом межреберье — по задней подмышечной линии во избежание прокола грудобрюшной преграды. Показателями эффективности пункции являются возможно полное удаление крови и создание вакуума в плевральной полости с расправлением легкого. Последующее лечение проводят при тщательном рентгеновском контроле; при выявлении воздуха и жидкости в плевральной полости показано проведение повторных пункций. При нестойком вакууме, отсутствии тенденции к расправлению легкого показано введение межреберного дренажа. В зависимости от степени выраженности продувания воздуха через дренаж может возникнуть необходимость введения двух и даже трех дренажей. Сохранение напряженности пневмоторакса и эмфиземы средостения, продувание большого количества воздуха, несмотря на активно функционирующие дренажи, служат показанием к торакотомии. Если удастся устранить напряжение в плевральной полости, но стойко сохраняется продувание, то в первые сутки можно временно воздержаться от активной аспирации и ограничиться клапанным дренированием по Петрову—Бюлау. Режим аспирации — до «склеивания» краев раны легкого в первые дни разрежение должно составлять 15—20 см. вод. ст., большая степень разрежения может привести к геморрагии ex vacuo и препятствовать закрытию раны легкого выпадающим фибрином. J. Richter (1969) рекомендует добиваться полного расправления легкого в течение 8 дней. По нашим данным, отсутствие эффекта от аспирации в течение 3—4 дней должно считаться показанием к торакотомии. Вторым показанием следует считать продолжающееся внутриплевральное кровотечение, выявляемое пункцией и пробой Рувилуа—Грегуара. Такой подход к лечению поврежденных легких у большинства хирургов [Цыбуляк Г. Н., Вавилин В. А., 1977; Richardson T. D., 1978, и др.].

Тщательное взвешивание показаний к операции, умелое использование консервативных мер и рентгеновского контроля может значительно уменьшить число торакотомии при повреждениях легких.

Методом выбора доступа для торакотомии при ранении легкого следует считать стандартный боковой разрез по пятому—шес-

тому межреберью и по седьмому межреберью — при подозрении на повреждение диафрагмы. Стандартная торакотомия в положении больного на здоровом боку малотравматична и дает возможность детально осмотреть и выполнить необходимые манипуляции на легком, его корне и во всех отделах соответствующей плевральной полости. Еще раз подчеркнем, что попытки выполнять торакотомии путем расширения раны груди могут закончиться трагически: создаются неудобства при манипулировании в плевральной полости, просматриваются сочетанные повреждения, травмируются края раны груди и возникает нагноение. После вскрытия плевральной полости и разведения краев раны скопившуюся в полости кровь удаляют и используют для реинфузии. Затем осматривают легкое, средостение, диафрагму.

В окружности колото-резаной раны легкого, как правило, не бывает массивных кровоизлияний. Края ее чаще ровные, при вдохе расходятся и пропускают воздух. Если повреждена периферическая зона легкого, рану обычно заполняет кровянистая пена. В таких случаях достаточно наложить несколько узловых швов, используя тонкий шелк, капроновые или лавсановые нити. Их нельзя сильно затягивать, так как легочная ткань легко прорезывается. Желательно пользоваться тонкими круглыми (лучше атравматичными) иглами. Режущие иглы, тем более толстые, для этой цели не подходят. Хорошая герметичность достигается нанесением тонкого слоя цианакрилового клея поверх шва.

Поверхностные раны легкого ушивать нет необходимости. Захватив поврежденный участок зажимом и слегка подтянув его, накладывают обычную лигатуру.

Бронхи небольшого калибра прошивают и перевязывают шелковой нитью. На щелевые раны более крупных бронхов накладывают узловы швы. Сохранение проходимости при сшивании пересеченных бронхов является важным условием успеха операции. Концы их тщательно сшивают атравматичными иглами, заряженными капроном, лавсаном, хромированным кетгутом или супрамидом. Сужение просвета бронха приводит к гиповентиляции или ателектазу соответствующего участка легкого.

Хирургическая тактика при глубоких ранах легких имеет некоторые особенности. Р. П. Аскерханов и М. И.-Р. Шахшаев (1972) с полным основанием отмечают, что поверхностная герметизация таких ран не предотвращает образования внутрилегочных гематом, которые в дальнейшем могут абсцедировать. Глубокие раны легкого после предварительного лигирования поврежденных сосудов и мелких бронхов ушивают 8-образными швами, проведенными до дна раны.

При наложении швов на легкое широко пользуются аппаратами УКЛ-40, УКЛ-60, а также ушивателями УО-40 и УО-60 для наложения линейных двухстрочных шахматных швов танталовыми скобками. Благодаря этому удается значительно сократить продолжительность вмешательства.

Обработывая рваную рану легкого, в частности при огнестрельных ранениях груди или закрытой травме, удаляют все размозженные ткани и в зависимости от степени разрушения прибегают к клиновидной резекции, удалению сегмента, доли легкого и даже всего легкого.

Больной Д., 30 лет, доставлен в крайне тяжелом состоянии через 1 ч после того, как в алкогольном опьянении выстрелил себе в левую половину груди из дробового ружья. АД 80/40 мм рт. ст., пульс 100 в минуту, слабого наполнения. Резкая бледность кожных покровов. Слева, на передней стенке груди, на 2 см ниже соска, огнестрельная рана размером 3x3 см с обожженными краями. Из нее обильное кровотечение. Дыхание слева не выслушивается.

Инфузия жидкости в две вены. Под эндотрахеальным наркозом торакотомия. В плевральной полости обнаружено около 1 л жидкой крови, которая собрана для реинфузии; в язычковой и нижней долях легкого в области корня сквозная рана. Из-за обширных повреждений и продолжающегося кровотечения произведена резекция их с использованием аппаратов УКЛ-40 и УКЛ-60. Из раны грудной стенки извлечены войлочный пыж, дробины. Резецированы отломки VIII ребра. В плевральную полость введен дренаж. Рана грудной стенки ушита. Послеоперационный период осложнился эмпиемой плевры. Наступило выздоровление.

Решаясь на удаление поврежденных участков легкого, хирург должен делать это по возможности экономно, чтобы обеспечить максимальное восстановление дыхательной функции. В отдельных случаях приходится сохранять и тяжело травмированные сегменты. Примером может служить успешное экономное вмешательство при ранении легочной ткани и долевого бронха у больного с тяжелой бронхоэктатической болезнью.

Больной П., 23 лет, доставлен через 40 мин после ранения правой половины груди при падении на металлическую деталь. Обширный дефект мягких тканей грудной стенки. Этот участок флотирует вследствие перелома V и VI ребер по лопаточной и среднеподмышечной линиям справа. Одышка, бледность покровов, цианоз губ, пульс 118 в минуту, АД 80/50 мм рт. ст. Сделана вагосимпатическая блокада справа, введено 2 мл 2% раствора промедола.

Во время операции под эндотрахеальным наркозом обнаружен обширный разрыв нижней доли, идущей к корню. В рану легкого внедрен отломок ребра, повредивший нижнедолевой бронх на протяжении 1 см. Долю решили сохранить, учитывая, что левое легкое поражено бронхоэктатической болезнью (незадолго до травмы больной обследован с целью резекции этого легкого).

На рану долевого бронха наложены узловые швы, захватывающие ткань легкого. Поврежденные бронхи более мелкого калибра обколоты и перевязаны; рана закрыта дополнительными узловыми кетгутowymi швами. С помощью аппарата УКЛ-60 резецирован размозженный край доли. При повышении давления в наркозном аппарате раненая доля хорошо раздувается, удален фрагмент V ребра, обработаны края отломков V и VI ребер. Плевральная полость после введения антибиотиков и иссечения рваных краев кожной раны зашита послойно наглухо. Через восьмое межреберье введен дренаж. Послеоперационный период протекал без осложнений.

Оперативное вмешательство затрудняется, если рана бронха имеет неровные края или обнаружены значительные повреждения

его стенки. В таких случаях резецируют и поврежденный участок бронха и накладывают анастомоз. Для прикрытия линии анастомоза можно использовать плевру, перикард, легкое.

Больной П., 26 лет, поступил через 2 ч после двустороннего ранения груди. Состояние крайне тяжелое, двусторонний клапанный пневмоторакс. Сильнейшее удушье и обширная, быстро нарастающая подкожная эмфизема. Рентгенологически установлено, что правое легкое полностью прижато к корню, левое — коллабировано на $\frac{2}{3}$. Пневмоторакс сопровождается эмфиземой средостения. Пунктирована плевральная полость слева. Только постоянно отсасывая воздух, удается поддерживать легкое в расправленном состоянии. Плевральная полость дренирована, установлена активная аспирация.

Торакотомия справа под эндотрахеальным наркозом. Легкое спавшееся, вдываемый газ свободно выходит через дефект верхнедолевого бронха размером 0,5x1 см с неровными краями. Клиновидное иссечение поврежденного участка бронха; концы его соединены узловыми шелковыми швами, к линии швов подшит край легкого. После восстановления проходимости бронха легкое удалось расправить полностью. Состояние больного стало быстро улучшаться, послеоперационный период протекал без осложнений.

Повреждения крупных магистральных сосудов при ранениях корня легкого сопровождаются массивными кровотечениями. По нашим наблюдениям, чаще встречаются повреждения боковой стенки сосудов корня, а не полное их пересечение, что позволяет иногда остановить смертельное кровотечение наложением швов. К сожалению, большинство таких раненых умирают раньше, чем их успевают доставить в стационар.

По окончании манипуляций на легком плевральную полость освобождают от остатков крови и скопившейся жидкости с помощью влажных салфеток или аспирацией; в плевральную полость вводят антибиотики. После вмешательства небольшого объема, когда нет оснований опасаться скопления воздуха или экссудата, ограничиваются введением дренажа через восьмое межреберье. Если травма была значительной, а операция сложной, то приходится устанавливать два дренажа: через восьмое и второе межреберья. Контузионные повреждения легких сами по себе обычно не представляют прямой угрозы жизни пострадавшего. Основной задачей при их лечении является активная профилактика ателектаза, отека, пневмонии и абсцедирования.

Первоочередным мероприятием в восстановлении нормального дыхания является обеспечение достаточных экскурсий грудной клетки. С этой целью показаны шейная вагосимпатическая блокада и при наличии переломов ребер — обезболивание мест переломов или перидуральная анестезия. Затем следует восстановить нормальную вентиляцию в поврежденном участке легкого. При затрудненном откашливании очень эффективна аспирация слизи из трахеи и бронхов назотрахеальным катетером. Большое значение мы придаем микротрахеостомии. При отсутствии эффекта проводят лечебную бронхоскопию.

При ателектазах все внимание сосредоточивают на восстановлении проходимости бронхов, активизации больного и предупреждении воспалительных осложнений.

Лечебные мероприятия при «влажном» легком дают хорошие результаты только при раннем их применении. Они сводятся к обеспечению хорошей аэрации, вдыханию кислорода, новокаиновым блокадам, в отдельных случаях — к трахеостомии и ИВЛ, гидратационной терапии.

Для предупреждения воспалительных процессов и вторичных ателектазов применяют следующий комплекс мер:

1) повторная блокада мест переломов, шейная вагосимпатическая по А. В. Вишневному или блокада звездчатого узла по Минкину; 2) дыхательная гимнастика, выдох с небольшим сопротивлением (надувание резиновых кругов, мешков); 3) антибактериальная терапия и введение протеолитических ферментов парентерально и эндотрахеально; 4) сердечно-сосудистая терапия по показаниям; 5) ингаляция кислорода.

Больного следует поместить на функциональную кровать в положении полусидя.

Таким образом, при повреждениях легких хирургическое лечение предпринимают при продолжающемся массивном кровотечении, некупируемом гипертензивном пневмотораксе и эмфиземе средостения, а также при ухудшении состояния, обусловленного травмой легкого. По нашим данным, необходимость торакотомии по поводу повреждений легких при проникающих ранениях возникает у 48,5%, а при закрытой травме — у 2,4% пострадавших.

Глава 12

ПОВРЕЖДЕНИЯ ГРУДНОГО ОТДЕЛА ТРАХЕИ И КРУПНЫХ БРОНХОВ

Повреждения трахеи и бронхов, их распознавание, лечение — новый раздел практической хирургии, разработка которого началась только в последние годы. Естественно, что и опыт отдельных хирургов в этой области еще пока невелик. Число опубликованных клинических наблюдений составляет немного более 500.

По механизму воздействия на бронхи травмирующей силы можно выделить прямые и непрямые повреждения.

Прямые разрывы являются результатом огнестрельных, ножевых ранений, внедрения отломка ребра, других острых предметов. Подобного характера разрывы обычно бывают частичными, а рана бронха соответствует виду повреждающего предмета. К прямым можно отнести и нарушения целостности бронхов вследствие взрыва наркотических смесей в дыхательных путях во время наркоза, повреждения при бронхоскопии и во время внутригрудных операций. Прямыми разрывами считают и раздавливание бронхов меж-

ду передней грудной стенкой и позвоночником. Повреждения последнего типа возникают в результате воздействия очень грубой силы с небольшой площадью приложения и сопровождаются тяжелыми разрушениями сердца, крупных сосудов, легких. Эти повреждения, как правило, несовместимы с жизнью. Прямые разрывы бронхов при проникающих ранениях груди составляют лишь небольшую часть повреждений магистральных дыхательных путей и в клинической практике встречаются редко, составляя не более 5% общего числа.

Почти все разрывы главных и долевых бронхов возникают непосредственно при закрытой травме грудной клетки. Они обычно являются полными, линия разрыва проходит циркулярно между хрящевыми полукольцами и локализуется у бифуркации трахеи или перед местом разделения главных бронхов на долевые. Разрывы могут быть тотальными (отрыв) и частичными. Направление разрыва может быть поперечным, продольным и косым. Кроме того, выделяются переломы хрящевого каркаса бронхов без повреждения слизистой оболочки.

Повреждения главных бронхов мы наблюдали у 8 больных (полные отрывы — у 4 и частичные — у 4), которые составили 0,28% числа госпитализированных с травмой груди. Разрывы долевых бронхов были у 14 (0,52%) больных, в том числе у 6 — полные, у 8 — боковые. Всего повреждения крупных бронхов (22 больных) составили 0,84% случаев закрытой травмы груди, или 1,6% случаев повреждений внутригрудных органов, наблюдавшихся в стационаре.

Кроме того, мы наблюдали 1 случай ранения трахеи и 2 случая ранения долевого бронха.

Диагностика разрывов бронхов представляет значительные трудности, так как нередко они сочетаются с повреждением сердца, крупных сосудов, пищевода и органов живота.

Из 22 наших наблюдений диагноз разрыва бронха при закрытой травме груди был достоверно поставлен до операции лишь в 6, в 10 — он был предположительным и в 6 случаях установлен лишь при торакотомии.

Характерными признаками полных разрывов бронхов принято считать расстройство дыхания, пневмоторакс, эмфизему средостения, подкожную эмфизему, гемоторакс и кровохарканье. Однако они непостоянны, непатогномоничны и могут наблюдаться при повреждениях легких. Воздух в плевральную полость и средостение иногда в значительных количествах поступает при повреждениях пищевода.

J. T. Chesterman и P. N. Satsangi (1966), проанализировав 200 клинических наблюдений разрывов бронхов, выявили следующую частоту симптомов: одышка в 75%, пневмоторакс 66% случаев (в том числе двусторонний — 5%, напряженный — 25%, подкожная эмфизема — 60%, цианоз — 30%, боль — 25%, шок — 15%, кашель — 10%, гемоторакс — 10%).

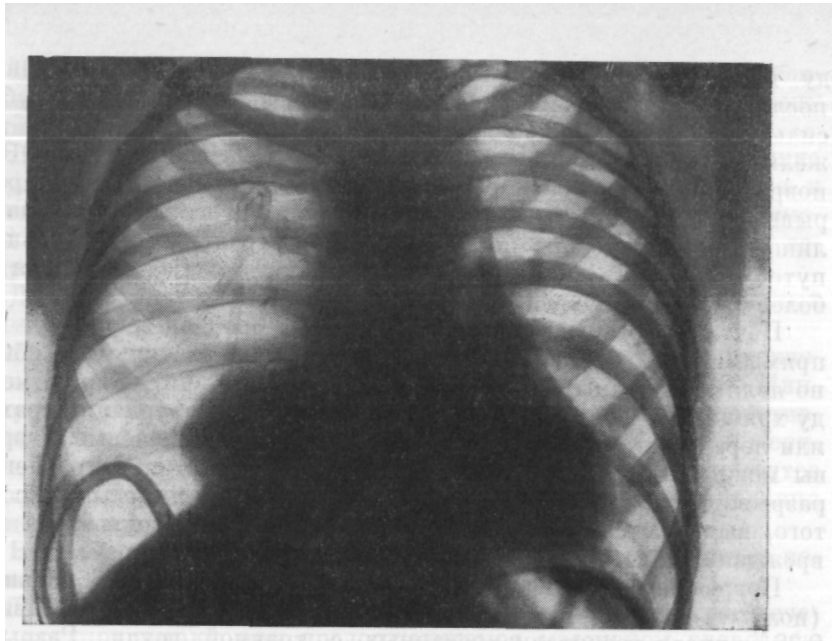


Рис. 20. Коллапс правого легкого при разрыве долевого бронха.

V. Beltrami (1968) считает, что травма груди с повреждением трахеи и бронхов в 60—70% случаев сопровождается пневмотораксом, 30—50% — эмфиземой средостения, 30—35% — одышкой и в 10—20% случаев — кровохарканьем.

Таким образом, наиболее характерным признаком разрыва главного или долевого бронха является поступление воздуха в плевральную полость, средостение или подкожную клетчатку. Возникновение «газового синдрома» зависит от величины разрыва стенки бронха, места его расположения и отношения к окружающим тканям (рис. 20).

Ввиду того что повреждения крупных бронхов в основном бывают при закрытой травме груди, обычно развивается внутренний пневмоторакс.

Типичными особенностями течения «газового синдрома» при разрывах бронхов считаются неэффективность декомпрессии средостения при медиастинальной эмфиземе и непрерывное выделение воздуха через дренаж из плевральной полости при пневмотораксе, а следовательно, невозможность создавать разрежение в ней путем активной аспирации [Анчев Н., 1962; Гудим-Левкович Н. В., 1964; Червинский А. А., Селиванов В. П., 1968; Мишарев О. С., 1970; Hasche E., 1958; Lloyd F. et al., 1959; Hood R., Sloam H., 1959; Slintzky R. J., Zdisalvo J. A. Lalarace' 1968; Guest I. J., Anderson I. N., 1977].

Приводим одно из наших наблюдений.

Мужчина 26 лет доставлен в тяжелом состоянии. За 1 ч до поступления был сдавлен между бортами грузовых машин. Жалобы на сильные боли в груди, одышку, кровохарканье. Выраженный цианоз губ, подкожная эмфизема распространяется на шею, живот, мошонку, конечности. На лице, шее множество мелкоточечных кровоизлияний. Кожа здесь имеет темно-пурпурную окраску, особенно на веках. Ниже уровня ключиц цвет кожи обычный. При рентгеноскопии — наличие газа в подкожной клетчатке, расширенная грудная клетка, правое легкое прижато к корню, в дыхании не участвует, средостение смещено несколько влево, причем левое легкое также коллабировано наполовину; жидкости в плевральных полостях нет; перелом грудины со смещением дистального отломка кзади; перелом III—XII ребер по левой среднеподмышечной линии и II—V по правой передне-подмышечной линиям.

Выполнены вагосимпатическая блокада справа и обезболивание мест переломов, введены сердечные средства, налажена ингаляция кислорода, обе плевральные полости дренированы, установлена активная аспирация. Слева отсасывание происходит аффективно, справа воздух идет без конца.

Состояние пострадавшего ухудшается. Эмфизема нарастает — голова приобрела вид большого шара, резко раздуты туловище, руки, ноги; отмечается скопление воздуха даже на пальцах стоп. Больной может только сидеть с разведенными руками и ногами.

Несмотря на крайне тяжелое состояние, решено провести бронхографию с целью выяснения локализации разрыва бронха. Контрастное вещество из правого главного бронха свободно проникает в плевральную полость и лишь частично попадает в легкое.

Торакотомия справа под эндотрахеальным наркозом. Легкое прижато к корню; в плевральной полости около 400 мл крови со сгустками. Синхронно сжатие мешка наркозного аппарата из рваной раны у корня легкого выдувается струя воздуха, смешанного со слизью. Обширное кровоизлияние в загрудинной клетчатке, корне легкого. Обычная интубационная трубка заменена двухпросветной трубкой Карленса. Обнаружен разрыв главного бронха. Дефект не занимает всю окружность бронха, раздроблена лишь хрящевая его часть. Края раны бронха неровные. После того как края иссечены, образовался циркулярный дефект. При помощи тонких капроновых нитей в атравматичных иглах узловыми швами восстановлена целостность бронха, легкое расправилось. Линия швов анастомоза прикрыта листком перикарда, выкроенным и перекинутым книзу в виде фартука. Вправлен смещенный перелом грудины. Удалены острые концы сломанных III, IV, V ребер. Установлен дренаж через седьмое и второе межреберье. После ушивания плевральной полости дренажи подключены к аспиратору с постоянным отрицательным давлением 20 см. вод. ст.

Состояние после операции стало быстро улучшаться.

При рентгенографии через 5 дней после операции: правое легкое воздушно, корень его расширен и уплотнен, свободного газа в плевральной полости нет; диафрагма ограничена в подвижности, синус не разворачивается; пристеночный коллапс левого легкого, неравномерное затемнение легочного поля на всем протяжении, определяются две осумкованные полости.

Через 3 нед: правое легкое воздушно, прозрачно, корень уплотнен, синус запаян, диафрагма ограничена в ПОДВИЖНОСТИ; слева полостей не определяется, широкая полоса пристеночного затемнения, синус запаян, диафрагма подвижна, корень обычный.

Выписан в хорошем состоянии.

Трудоспособность восстановилась — продолжает работать шофером на лесовозе. При контрольной рентгеноскопии найдены тени плевральных наложений, прозрачность легочных полей и экскурсия обеих легких хорошая. При бронхографии через 1/2 года отмечается небольшое кольцевидное сужение правого бронха в месте анастомоза.

Другим проявлением «газового синдрома» является эмфизема средостения, которая может возникнуть при разрывах грудного отдела трахеи, медиастинальной части главных бронхов, а также при одновременных повреждениях внутриплевральных отделов главных и долевых бронхов с нарушением целостности медиастинальной плевры. Кроме того, имеет место распространение воздуха в подкожную клетчатку и средостение по перибронхиальной клетчатке.

Прогрессирующее поступление воздуха при клапанных механизмах приводит к возникновению гипертензивной, или напряженной, эмфиземы средостения. При этом воздух под большим давлением смещает, сдавливает органы средостения и в первую очередь тонкостенное правое предсердие и полые вены. Наступает экстраперикардиальная тампонада сердца. Больные становятся беспокойными, отмечают сильные, сжимающие боли за грудиной с иррадиацией в спину. Выраженная одышка, цианоз, приступы удушливого кашля, затруднение глотания. Голос становится сиплым, а лицо одутловатым. В области яремной и надключичной ямок определяется подкожная крепитация воздуха. Сердечная тупость исчезает, на сердечные тоны наслаивается крепитация или грубые, булькающие шумы. При рентгенологическом исследовании заметно, что срединная тень расширена, вдоль ее краев выявляются две светлые полосы, окаймляющие средостение. Рисунок корней легких усилен, куполы диафрагмы стоят ниже обычного. На боковых рентгенограммах видно тяжистое просветление в области средостения, обусловленное скоплением воздуха. Возможно смещение сердца кпереди или кзади [Кевеш Е. Л., 1949; Зедгенидзе Г. А., Липденбратен Л. Д., 1957; Феодилов Г. Л. 1960; Evans J. A., Smallden T., 1950; Bariety M., Colery C, 1958; Clou-tier C. T., Payne M., Gaensler E., 1966].

У 11 наблюдавшихся нами в стационарных условиях больных повреждение бронхов сопровождалось развитием эмфиземы средостения, явлениями экстраперикардиальной тампонады сердца, выраженной в различной степени. У этих больных наряду с тяжелой одышкой отмечались снижение наполнения пульса, артериального давления, резко выраженный цианоз.

Эмфизема средостения часто сопровождается распространением воздуха на подкожную клетчатку шеи, лица, туловища и конечностей. Подкожная эмфизема особенно выражена при напряженном клапанном пневмотораксе. Внешний облик больного становится устрашающим, тягостным для него самого и окружающих. Сама по себе подкожная эмфизема не вызывает выраженных расстройств вентиляции и кровообращения. После устранения причин воздух рассасывается в течение нескольких дней (см. рис. 9).

При разрыве главного бронха эмфизема средостения может сопровождаться пневмотораксом и подкожной эмфиземой.

По данным литературы, гемоторакс нехарактерен для разрыва бронхов и чаще всего обусловлен повреждениями легких, крупных

сосудов и сердца. При сочетании разрыва бронхов с разрывами легочной артерии или вен пострадавшие обычно умирают вследствие острой кровопотери на месте происшествия и редко подвергаются хирургическим вмешательствам. Е. Nasche (1958) даже указывает, что обильное поступление воздуха из плевральной полости при пункции ее и отсутствие или малое количество крови могут служить дифференциально-диагностическим признаком, отличающим разрыв легкого от разрыва бронха.

Кровохарканье при разрывах бронхов проявляется непостоянно. А. П. Колесов (1959) и Н. В. Рудим-Левкович (1964) считают кровохарканье частым признаком разрыва бронхов. Другие авторы [Dor J. et al., 1964; Chesterman J., Satsang P., 1966] не придают этому симптому большого значения. Следует также учитывать, что наличие сопутствующего перелома ребер затрудняет откашливание, а в случае тяжелой травмы черепа кашлевоп рефлексы тормозятся.

О. М. Авилова (1962) отмечает возможность откашливания содержимого плевральной полости (крови, а в последующем и гнойно-геморрагической жидкости) через зияющие отверстия в крупном бронхе при его разрыве.

Кровохарканье отмечено у 18 из 22 пациентов, причем этот симптом всегда сочетался с гемотораксом. В отдельных случаях картину разрыва бронхов в значительной степени может затушевать одновременное повреждение легочных сосудов, сопровождающееся интенсивным кровотечением, обуславливающим как гемоторакс, так и кровохарканье.

Примером такой ситуации может служить одно из наших наблюдений.

Мужчина 23 лет упал с высоты 3 м на торец металлической трубы. Было обильное кровохарканье. При поступлении состояние тяжелое: резкая одышка, акроцианоз. Справа в области IV—VIII ребер спереди осаденный участок кожи правильной округлой формы, диаметром 10—12 см; здесь отмечаются подкожная эмфизема и парадоксальные движения участка грудной клетки. Дыхание справа не прослушивается, перкуторный звук коробочный, в задних отделах притупление, слева перкуторный звук не изменен, дыхание везикулярное, множество разнокалиберных сухих и влажных хрипов. Тоны сердца глухие, АД 70/40 мм рт. ст.

Состояние больного быстро ухудшается: нарастает эмфизема, одышка, цианоз, правая половина грудной клетки несколько выбухает. Плевральная полость пунктирована — с шумом выделяется воздух и пенистая кровь. Проба Рувилюа — Грегуара положительная.

В связи с предполагавшимся внутриплевральным кровотечением и наличием клапанного механизма, обуславливающего напряженный пневмоторакс, было решено прибегнуть к срочной операции.

Произведена переднебоковая торакотомия под эндотрахеальным наркозом. В плевральной полости около 1 л крови и сгустков (реинфузия 800 мл), легкое в спавшемся состоянии, фрагмент V ребра длиной около 8 см острым краем внедрился в ткань легкого, вызвав обширный разрыв легочной паренхимы и ранение главного бронха. Лишь при прикрывании дефекта в бронхе удается несколько раздуть легкое. Введена интубационная трубка Кубрякова для однолегочного наркоза. Тщательно исследовано место разрыва бронха: края разрыва неровные, дефект охватывает половину

окружности. После экономного иссечения краев образовался почти циркулярный дефект бронха. При помощи швов, наложенных атравматичной иглой с тонким капроном, восстановлена его проходимость. Герметизация хорошая. Линия швов прикрыта лоскутком перикарда. Рана средней доли легкого имеет глубину до 3 см на славшемся легком. Она ушита многоэтажными капроновыми швами по Линбергу. Легкое расправилось полностью. После введения двух дренажей ушиты раны груди. Наложена трахеостома. Последовало выздоровление.

При обследовании через 2 года 2 мес самочувствие хорошее, жалоб нет. Бронхограмма правого легкого патологии не выявляет.

Клинические признаки разрывов бронхов редко встречаются изолированно; обычно сочетается несколько типичных симптомов. J. Dog и соавт. (1964) выделяют следующие синдромы трахеобронхиальных разрывов: «газовый синдром», геморрагический синдром и синдром дыхательной эксклюзии. Газовый синдром включает пневмоторакс, эмфизему средостения и подкожную эмфизему. Под геморрагическим синдромом понимают кровотечение в дыхательные пути, проявляющееся длительным кровохарканьем. Синдром дыхательной эксклюзии связан с коллапсом вследствие повреждения бронха. Указанные симптомы у 248 больных с разрывами бронхов сгруппированы авторами следующим образом.

1. Изолированные синдромы — у 143 человек (газовый синдром — у 123, геморрагический синдром — у 14 и синдром дыхательной эксклюзии — у 6).

2. Сочетание синдромов — у 47 человек (полная триада — у 1, газовый и геморрагический синдром — у 38, газовый синдром и синдром дыхательной эксклюзии — у 8; геморрагический синдром и синдром дыхательной эксклюзии не сочетался ни разу).

3. Обманчивая картина — у 22 человек.

4. Симптомы не было у 1 человека.

5. Симптоматика без точной локализации — у 31 человека.

Изолированные разрывы бронхов встречаются довольно редко, 0 чем свидетельствуют и наши наблюдения.

Клиническая картина разрыва бронха часто затушевывается признаками шока и коллапса, связанными с сочетанными повреждениями. Однако множественность и особая тяжесть повреждений, свидетельствующих о приложении большой силы при наличии «газового синдрома», кровохарканья, дыхательной недостаточности, являются веским основанием для подозрения на повреждение магистральных дыхательных путей.

J. Chestermann и P. Satsangi (1966) считают характерными для разрывов бронхов переломы первых трех ребер, а J. Dog и соавт. (1964) — перелом I ребра. А. П. Колесов (1959), M. Matthes (1955), E. Nasche (1958), M. Ozonoff (1964) и другие авторы, напротив, придают определенное значение отсутствию переломов ребер. А. А. Червинский и В. П. Селиванов (1963) из 18 больных с множественными переломами ребер (в том числе у 8 больных — I ребра, у 2 — грудины) с парадоксальными движениями грудной

стенки только у 1 больного выявили разрыв крупного бронха. По данным В. Д. Фирсова (1969), разрывы главных и долевых бронхов, как правило, сочетались с множественными двусторонними переломами ребер, причем в основном повреждались III, IV, V ребра.

Довольно часто имели место и переломы I ребра, ключицы, лопатки, грудины, остистых отростков грудных позвонков. Указанные повреждения грудной клетки вообще характерны для автомобильной травмы [Герсамя Г. К., 1955; Христофоров С. И., 1958; Капустин А. В., 1962; Солохин А. А., 1968, и др.].

А. П. Колесов (1959), J. Burke (1962), E. Munnell (1963) А. П. Балашов и М. Ф. Минько (1964) считают травматический шок характерным для раннего периода при разрывах бронхов. В то же время R. Hood и H. Sloan (1959) отметили шок только в 14 из 82 наблюдений. А. А. Червинский и В. П. Селиванов (1968) разноречивость сведений о частоте шока объясняют трудностями дифференциальной диагностики. По их мнению, в части случаев травматический шок при трахеобронхиальных разрывах включается в диагноз в связи с очень тяжелой клинической картиной. Характерные для травматического шока угнетение психики, тахикардия, расстройства терморегуляции могут быть проявлением только дыхательной недостаточности. Дифференциальный диагноз при этом затруднен, тем более что артериальное давление часто оказывается даже повышенным в порядке реакции на гипоксию, а его снижение в последующем может быть следствием тяжелой кардиопульмональной декомпенсации, вызванной в основном механическими причинами.

Отмеченные А. П. Колесовым (1959) в качестве редкого симптома разрыва бронхов нарушения речи наблюдаются также при повреждениях только грудной стенки, при напряженном пневмотораксе, эмфиземе средостения, ОДН любого генеза (Червинский А. А., Селиванов В. П., 1968). Кроме того, расстройства речи могут быть обусловлены повреждениями черепа и головного мозга, нередко сочетающимися с разрывами трахеобронхиального дерева.

Разрывы бронхов в раннем периоде травмы распознаются нечасто. J. Dog и соавт. (1964) при анализе 210 случаев разрывов бронхов, опубликованных в литературе, отмечают, что в первые 6 дней правильный диагноз был поставлен у 52 (25%) больных, в первые 6 нед — у 18 (9%), позже 6 нед — у 100 (47%) и позже 1 года с момента травмы — у 40 (19%).

Из 304 наблюдений, описание которых найдено в литературе А. А. Червинским и В. П. Селивановым (1968), правильный диагноз в раннем периоде поставлен в 60 (19,7%), причем у значительной части больных он оставался предположительным до проведения бронхоскопии. Из 64 оперированных по поводу разрывов бронхов только у 6 операции произведены в первые 6 ч после травмы.

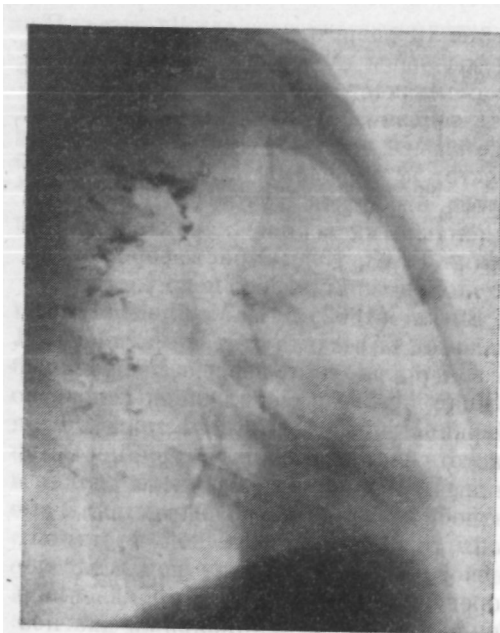


Рис. 21. Бронхограмма при разрыве бронха.

Все изложенное свидетельствует не только о трудностях диагностики, но и в некоторой степени об отступлении тенденции к уточненной диагностике повреждений бронхов при травме груди. Клинические признаки дают основание лишь предположить диагноз разрыва бронха. Правильный диагноз можно поставить до операции только при использовании специальных методов.

Рентгенологическое исследование в раннем периоде позволяет подтвердить наличие подкожной и медиастинальной эмфиземы, пневмоторакса и гемоторакса, коллапса легкого. J. Williams и T. Wopste (1961), K. S. Oh и соавт. (1969), A. Eijgelaar (1970) рекомендуют поль-

зоваться жесткими рентгенограммами и томографией. Реально возможно определение на томограммах места разрыва главного бронха, однако этот метод еще не изучен в клинической практике. Выявленный рентгенологически ранний ателектаз также является лишь косвенным признаком разрыва бронха — он может быть следствием нарушения дренирования бронхов, а также встречается при травме груди и без повреждения бронхов. Кроме того, описываются травматические рефлекторные ателектазы [Курашев Р. П., 1962; Zuckschwerdt L., 1940; Major A., 1956, и др.].

Наиболее доказательной из рентгенологических методов следует считать бронхографию. При разрывах крупных бронхов в раннем периоде можно видеть поступление контрастного вещества в плевральную полость или средостение через отверстие в бронхе (рис. 21). Однако выполнение бронхографии у таких больных затруднительно и небезопасно.

E. Bucherl и R. Koch (1957) не рекомендуют использовать бронхографию для диагностики разрывов бронхов по следующим соображениям. Контрастное вещество почти всегда в той или иной степени заполняет альвеолы и уменьшает поверхность диффузии, выключая часть легкого из дыхания. Кроме того, наличие катетера в просвете трахеи и бронхов ухудшает вентиляцию. Авторы

наблюдали гипоксемическую остановку сердца у больного с разрывом бронха в момент проведения диагностической бронхографии; для восстановления сердечной деятельности потребовалось проведение массажа сердца. R. Horst (1962) отмечает, что во время аспирации из трахеобронхиального дерева снижается артериальное давление и возникает циркуляторная гипоксия сердечной мышцы.

R. F. Wilson и соавт. (1977) выполняют бронхографию в тех случаях, когда имеется подозрение на разрыв бронха, а бронхоскопия этого не подтверждает.

Относительно безопасно проведение бронхографии при условии отдельной интубации двухпросветной трубкой — надлежащая вентиляция обеспечивается неповрежденным легким, а манипуляции на поврежденной стороне проходят без осложнений: отдельная интубация бронхов предупреждает развитие массивной эмфиземы средостения при ИВЛ [Уткин В. В. и др., 1976].

При бронхографии обнаруживается затекание контрастного вещества в плевральную полость через разрывы; определяется состояние долевых бронхов и проходимость всего бронхиального дерева; выявляются обтурации бронхов, связанные с заполнением просвета кровяными сгустками, слизью. Иногда контрастное вещество не попадает через разрыв в плевральную полость, а растекается в окружности повреждения и определяется в виде контрастных пятен разной формы.

Необходимо отметить еще одно обстоятельство: для проведения бронхографии нужен рентгеновский аппарат, позволяющий выполнить исследования в различных положениях больного под контролем экрана. Продвижение контрастного вещества может быть прослежено при рентгеноскопии, которая в этом случае даже более наглядна, чем рентгенография.

Основным методом уточненной диагностики разрывов крупных бронхов следует считать бронхоскопию. Применив бронхоскопию при всех закрытых травмах груди, сопровождавшихся эмфиземой средостения, напряженным пневмотораксом, подкожной эмфиземой и кровохарканьем, мы распознали разрывы бронхов в раннем периоде у 6 из 21 больного.

O. Orlandi и T. Ferrero (1963) при систематическом проведении бронхоскопий у 250 больных с тяжелыми травмами груди у 3 больных выявили разрывы крупных бронхов. Для диагностики поврежденных трахеобронхиального дерева при тяжелой травме груди бронхоскопию рекомендуют применять С. А. Гаджиев (1965), O. С. Мишарев (1970), М. О. Михельсон и соавт. (1977), R. Hood, H. Sloan (1959), E. Впгке (1962), E. Munnell (1963), J. Battersby и P. Satsangi (1964), J. Dog и соавт. (1964) и др.

Г. И. Лукомский и соавт. (1973) считают бронхоскопию показанной при всех случаях подозрения на разрыв грудной трахеи или крупных бронхов. У пострадавших с тяжелой закрытой травмой груди, сопровождавшейся пневмотораксом, эмфиземой средо-

стения, кровохарканьем, непосредственная причина которых не была установлена, следует произвести бронхоскопию до выписки из стационара. Абсолютные показания к бронхоскопии возникают при неразрешающемся ателектазе.

Однако значительная травматичность манипуляции, опасность углубления гипоксии и возникновения рефлекторных расстройств при наличии выраженных нарушений дыхания и кровообращения в первые часы после травмы требуют обязательного предварительного проведения специальных мероприятий с целью восстановления кардиореспираторного равновесия (декомпрессия средостения и плевральной полости при гипертензивном пневмотораксе и эмфиземе средостения). А. А. Червинский и В. П. Селиванов (1968) приводят данные литературы, касающиеся 11 случаев остановки сердца во время бронхоскопии и других аналогичных по травматичности диагностических манипуляциях у больных с разрывами бронхов. Поэтому бронхоскопию следует выполнять на фоне реанимационных мероприятий. Показано использование дыхательных бронхоскопов (с постоянной инсуффляцией кислорода), а также внутривенного наркоза и релаксантов деполаризующего действия. Бронхоскопия является одновременно и лечебным мероприятием: выполняется визуальный туалет бронхиального дерева. При таком подходе показания к бронхоскопии могут быть значительно расширены — практически при каждой тяжелой травме груди [Михельсон М. О. и др., 1977]. При клинической необходимости выполнения декомпрессии средостения вполне логично допустить осмотр грудного отдела трахеи, ее бифуркации и доступных участков главных бронхов с помощью медиастиноскопа, а при напряженном пневмотораксе — торакоскопию перед дренированием плевральной полости.

Описано лишь небольшое число наблюдений успешного лечения повреждений бронхов. Еще до недавнего времени при консервативном лечении большинство больных с подобной травмой умирали. Радикально изменилось положение за последние годы. При своевременной диагностике и хирургическом вмешательстве при травме трахеи и бронхов часто удается спасти пострадавших.

На необходимость срочного оперативного вмешательства при разрыве крупного бронха еще в 1910 г. указала О. И. Гольмберг из хирургической клиники А. А. Кадяна. Впервые произвел с успехом восстановительную операцию — наложение узловых швов на дефект стенки при частичном разрыве бронха — непосредственно после травмы J. G. Scannel в 1951 г. С тех пор первичные восстановительные операции в остром периоде описаны рядом авторов: О. М. Авиловой (1962), Г. С. Кемтер (1962), В. Г. Чешик (1963); D. Paulson, R. Shaw (1955), J. Tomson, R. Eaton (1955), R. Peters, Loring W., Sprunt W. (1958), Carter R. и соавт. (1962), Streicher E. (1962, 1963), Collins F. P. и соавт. (1973) и др.

Кроме первичных восстановительных операций (проведенных в первые 2 сут после травмы до развития воспалительных явлений), при разрывах бронхов Б. В. Петровский и соавт. (1966) различают первично-отсроченные вмешательства, выполняемые в

«рок до 1 мес после разрыва, т. е. когда еще нет заживления с образованием рубца. Поздние операции выполняют через 1 мес и позже после травмы по поводу осложнений разрыва бронха.

Выполнение восстановительных операций сразу после травмы или стихания острых явлений, по мнению многих авторов, имеет преимущество перед операциями в поздние сроки. Б. В. Петровский и соавт. (1966) прямо указывают, что при своевременно установленном диагнозе первичная восстановительная операция наиболее целесообразна. По мнению этих авторов, при невозможности проведения пластики бронха из-за тяжелого состояния больного или недостаточной квалификации хирурга может быть оправдано двухэтапное вмешательство. На первом этапе ограничиваются ушиванием центральной культи бронха, а после улучшения состояния больного (уже в условиях специализированного хирургического учреждения) должна быть проведена восстановительная операция. Если первичная операция не сделана вследствие запоздалой диагностики или была невозможна из-за тяжелых сопутствующих повреждений, показано первично-отсроченное вмешательство.

Консервативные меры при нарастающем гемо- и пневмотораксе, связанном с повреждением бронха, как правило, не дают результата. Временное улучшение состояния больного быстро сменяется ухудшением. Тщетными оказываются попытки расправить легкое — непрерывное отсасывание воздуха свидетельствует о том, что в плевральную полость продолжает поступать воздух через раненый бронх и отрицательное давление в плевральной полости не восстанавливается. Обычно быстро наступающее при этом смещение средостения делает состояние больного крайне тяжелым.

Приводим несколько личных наблюдений, относящихся к лечению закрытых повреждений бронхов.

Наши первые наблюдения сделаны в 1949 г., когда мы впервые произвели пульмонэктомию и ушивание культи главного бронха при полном отрыве и множественных разрывах легкого в результате сдвигания груди между буферами вагонов. Больная умерла от шока и кровопотери.

Безуспешность хирургических действий можно объяснить несовершенством обезболивания (в то время мы не пользовались эндотрахеальным наркозом).

При современном обезболивании у другой больной с подобной травмой было достигнуто выздоровление.

Женщина 27 лет в состоянии опьянения попала под поезд. Доставлена без сознания. Правая лобная область вдавлена, здесь же обширная ушибленная рана. Правая верхняя конечность раздроблена. Правая половина грудной клетки деформирована, кожа боковой и задней поверхностей отслоена, на уровне IV—VI ребер по переднеаксиллярной линии через кожу пальпируются острые края сломанных ребер; передненаружная поверхность грудной клетки флотирует, определяется крепитация отломков ребер. Левая половина груди обычной конфигурации. Дыхание редкое, прерывистое, с

единичными глубокими вдохами. Тоны сердца едва уловимы, пульс только на сонных артериях. АД не определяется. Больная срочно интубирована, переведена на управляемое дыхание. Струйное переливание крови, полиглюкина, раствора глюкозы; введены кордиамин, строфантин, гидрокортизон, хлористый кальций. Сделана правосторонняя вагосимпатическая блокада.

Операция начата при АД 50/30 мм рт. ст. После рассечения кожи обнаружены множественные смещенные переломы ребер с внедрением отломков в разорванные мышцы спины, в ткань легкого. В плевральной полости около 600 мл крови, легкое в спавшемся состоянии, верхняя его доля воздушна, средняя и нижняя пропитаны кровью и во многих местах разорваны. Через рану в области корня продувается воздух, здесь обнаружен циркулярный разрыв нижнедолевого бронха. Проксимальная культя раневого бронха прошита аппаратом УКБ, доля удалена. Произведена краевая резекция разможенного участка средней доли, удалены осколки ребер, резецированы острые края, установлены дренажи во втором в седьмом межреберьях. После туалета и введения антибиотиков плевральная полость зашита наглухо, наложена трахеостома. Правая рука вычленена в плечевом суставе.

В послеоперационном периоде был небольшой гемоплеврит. Дренажи удалены через 3 сут, верхняя доля расправилась. Выписана из стационара.

Еще одно наблюдение.

Мужчина 38 лет попал под тяжелые бочки, скатившиеся с телеги в время наезда автомашины. Жалобы на сильные боли в груди, одышку, кашель с кровью. Выражены одышка, цианоз губ. Пульс 98 в минуту, ритмичный, удовлетворительного наполнения, АД 110/70 мм рт. ст. Левая половина груди выпячена, перкуторный звук коробочный, в задних отделах притуплен, дыхание не прослушивается; перелом V—VI—VII ребер по переднеаксиллярной линии со смещением. Справа дыхание везикулярное; тоны сердца чистые. Распространенная подкожная эмфизема на левой половине груди, шее.

Вагосимпатическая блокада слева, обезболивание мест перелома ребер и паравerteбральная блокада; введены сердечные средства, наложены ингаляции кислорода. Левая плевральная полость дренирована. Выделилось около 500 мл крови. Общее состояние больного несколько улучшилось: уменьшились одышка, цианоз.

Через сутки подкожная эмфизема не уменьшается, держатся одышка, цианоз губ, повторно было кровохарканье. Пульс 112 в минуту, ритмичный, АД 100/50 мм рт. ст. Воздух из плевральной полости продолжает поступать непрерывно. При рентгеноскопии: левое легкое прижато к корню, средостение смещено вправо; купол диафрагмы слева ограничен в подвижности.

Поднаркозная бронхоскопия: в левом бронхе найдены сгустки слизи и крови. После их удаления обнаружен дефект бронха с неровными краями, при проведении в него (с целью отсасывания) тонкого катетера последний далеко уходит в плевральную полость.

Под эндотрахеальным наркозом произведена левосторонняя торакотомия по четвертому межреберью. В плевральной полости немного жидкой крови и большой сгусток (300 г), расположенные сзади и внизу; легкое спавшееся; на переднебоковой поверхности обширные субплевральные кровоизлияния; у корня легкого сзади кровоизлияние, переходящее в средостение, здесь же разрыв плеврального листка. Из раны выстоит катетер, введенный при бронхоскопии. Он проник сюда через дефект в стенке левого главного бронха, занимающий около половины его окружности. Катетер удален. На дефект бронха наложены узловые шелковые швы атрауматичной иглой. Линия швов прикрыта краем легкого, подшитого тремя швами. После наложения бронхиального анастомоза легкое расправилось

при повышении давления в наркозном аппарате. Небольшие раны легкого ушиты.

В плевральную полость введены дренажи; активная аспирация. Выписан в хорошем состоянии.

При обследовании через 1/г года самочувствие хорошее, выполняет прежнюю работу. На контрольной бронхограмме отмечается небольшая деформация левого главного бронха в месте повреждения.

Тяжелая картина травмы может возникнуть при повреждении не только главных, но и долевого бронхов. В этих случаях клинические проявления нарастают менее бурно, однако пневмоторакс независимо от дренирования плевральной полости продолжает удерживаться, а легкое остается коллабированным.

Вольной В., 27 лет, доставлен через 30 мин после ножевого ранения в грудь. На уровне X ребра по правой среднеключичной линии кровотокашная колото-резаная рана длиной 1 см, в ее окружности подкожная эмфизема. Пульс 50 в минуту, ритмичный. АД 120/75 мм рт. ст. Тоны сердца чистые, справа дыхание ослаблено. При обработке раны под местной анестезией обнаружено повреждение париетальной плевры. Рана ушита. Больной оставался спокойным, появился цианоз лица, усилилась одышка, возникло чувство страха, стеснения в груди, подкожная эмфизема распространилась на шею и всю правую переднюю поверхность груди, межлопаточное пространство и поясничную область; перкуторно справа от IV ребра книзу — тупость. Введен дренаж. Однако аспирация воздуха из плевральной полости неэффективна. Удалено 700 мл крови, которая тотчас реинфузирована, воздух поступает непрерывно. Рентгенологически — гемо-пневмоторакс, коллапс легкого.

Состояние ухудшилось. Подкожная эмфизема продолжает нарастать, изменился тембр голоса, частота дыхания 36—40 в минуту. Над областью сердца высокий коробочный звук, границы его не определяются. Рентгенологически — в средостении большое количество газа. Заподозрено повреждение крупного бронха.

Через 36 ч после поступления в стационар — правосторонняя торакотомия с раздельной интубацией бронхов. В плевральной полости сгустки крови; легкое спавшееся, в области корня — обширный кровоподтек. Плевра средостения выпячена, клетчатка пропитана воздухом и кровянистой слизью. При попытке раздуть правое легкое в нижнедолевом бронхе выявился раневой дефект длиной 1,5 см. Нижняя доля легкого на повышение давления почти не реагирует, верхняя и средняя доли раздулись. Из бронха удалена слизь, окружающая клетчатка промыта раствором антисептика. Атрауматичной иглой на рану бронха наложены четыре узловые капроновых шва. К ним подшит край легкого. Рана нижней доли ушита. Легкое полностью расправилось. Установлены два дренажа, операционная рана ушита послойно.

Состояние больного значительно улучшилось, но на 3-й день развился ателектаз нижней доли правого легкого, который ликвидирован бронхоскопией. Выздоровление.

Специфика вмешательств при повреждениях бронхов

Наиболее удачным для торакотомии при разрывах бронхов является боковой или задний доступ через V межреберье благодаря близости главных бронхов. Поскольку торакотомия часто носит эксплоративный характер и выполняется переднебоковой разрез,

приходится оперировать в менее удобных условиях. В этих случаях разрез несколько удлиняют кзади. Из бокового доступа удастся свободно осмотреть все элементы корня легкого и провести манипуляции на легком, области трахеобронхиального угла, главных бронхах.

При повреждениях бронхов обычно наблюдаются обширные кровоизлияния в области средостения и корня легкого. После рассечения плеврального листка или расширения раны (при разрыве плевры) удастся удалить сгустки крови вокруг бронха. Ориентироваться в тканях помогает интубационная трубка: через раненый бронх с шумом поступает струя воздуха со слизью. Скопление слизи, мокроты в месте ранения бронха редко бывает большим и до рассечения плеврального листка ограничивается окружностью ранения; при ранениях плевры слизь из бронха стекает в свободную плевральную полость.

Удостоверившись в характере повреждения бронха, проводят тщательный туалет, удалив отсасывающим аппаратом слизь из его просвета. Обычно края стенок разрыва неровные с обрывками хрящей или мягких тканей. Размозженные ткани должны быть иссечены острым скальпелем или бритвой, чтобы минимально травмировать ткани. После этого необходимо решить вопрос о характере дальнейших этапов операции.

В последние годы появился ряд сообщений, преимущественно казуистических, о выполнении поздних восстановительных операций после травмы бронха в связи с окклюзией, стенозом бронха и ателектазом легкого для восстановления проходимости бронха и дыхательной функции легкого [Петровский Б. В. и др., 1966; Авилова О. М., 1967; Ермолаев В. Р., 1976; Богатов А. Н., Халов Ю. Н., 1978; Streicher П., 1963; J. Dor et al., 1964; Sperling E., 1965; Krauss H., Zimmermann W., 1967; Strum J. T. et al., 1977, и др.].

Число поздних операций значительно преобладают над числом первичных и первично-отсроченных вмешательств. Основанием для выполнения пластических операций при посттравматической окклюзии бронхов послужили наблюдения, показавшие, что легкое, длительное время находившееся в состоянии посттравматического ателектаза, может полностью расправиться и сохранить свою функцию. Впервые это было установлено Ш. И. Криницким в 1927 г. при патологоанатомическом исследовании. Через 21 год после полного разрыва правого главного бронха в ателектазированном легком не было обнаружено необратимых морфологических изменений. Это явление подтверждено экспериментальными исследованиями [Амиров Ф. Ф., 1966; Мерзликин Г. С., 1966; Фирсов В. Д., 1968, и др.]. Однако, невзирая на значительные достижения пластической хирургии бронхов, при травме груди нельзя ориентироваться на поздние восстановительные операции и прежде всего потому, что большинство пострадавших с такой тяжелой травмой в остром периоде умирают именно вследствие несвоевре-

менного оказания помощи и лишь у небольшого числа заживает разрыв бронха с его окклюзией или сужением просвета. Окклюзия наступает после полного разрыва бронха и сопровождается обтурационным ателектазом легкого; после частичного разрыва бронха может развиться сужение, что обуславливает возникновение в легком хронического нагноительного процесса или обструктивной эмфиземы. Нельзя не учитывать и того, что проведение поздних восстановительных операций показано лишь при рубцовом стенозе бронха и обструктивной эмфиземе; при стенозе бронха, осложненном нагноительным процессом в легком, восстановительная операция недопустима и необходима резекция пораженной части или всего легкого [Петровский Б. В. и др., 1966; Богатов А. П., Халов Ю. Н., 1978].

Отсюда следует один вывод: при травмах крупных бронхов необходимо стремиться к срочной первичной операции с целью восстановления непрерывности дыхательных путей. Чем раньше выполнена операция, тем быстрее и полноценнее восстановится дыхательная функция легкого.

Различают следующие виды первичных оперативных вмешательств при травме бронха: 1) наложение швов на раневой дефект; 2) иссечение краев дефекта, клиновидная или циркулярная резекция с восстановлением проходимости просвета; 3) наложение анастомоза конец в конец при полном разрыве бронха по типу отрыва; 4) лобэктомия и пневмонэктомия.

К первично-отсроченным и поздним восстановительным операциям относятся иссечение рубцов на месте разрыва и пластическое восстановление проходимости бронха.

Ушивание краевого дефекта бронха возможно лишь при щелевых ранах или небольших дефектах и хорошем состоянии краев. Легко удается ушивание при расположении раны в поперечном к оси бронха направлении. При расположении раны вдоль бронха или ушибленных, размозженных краях ее наложение шва осложняется опасностью сужения бронха и трудностью создания герметичности. При рваных ранах следует иссекать края по типу клиновидной резекции с учетом близости отходящих долевых или сегментарных бронхов (рис. 22). При полном разрыве бронха производят экономное иссечение краев с целью удаления ушибленных мягких тканей, хряща и достижения хорошей адаптации краев анастомоза по типу циркулярной резекции. Нет необходимости в иссечении ободка слизистой оболочки у краев, как это предлагают некоторые авторы. Оставление избытка слизистой оболочки нежелательно, так как может привести к интерпозиции ее между краями анастомоза и обусловить развитие несостоятельности швов либо способствовать возникновению разрастания папилломатозных грануляций в просвете бронха.

Основными условиями успешного формирования анастомоза конец в конец или пластического закрытия дефекта бронха являются герметичность шва, прочность стенки, сохранение эластично-

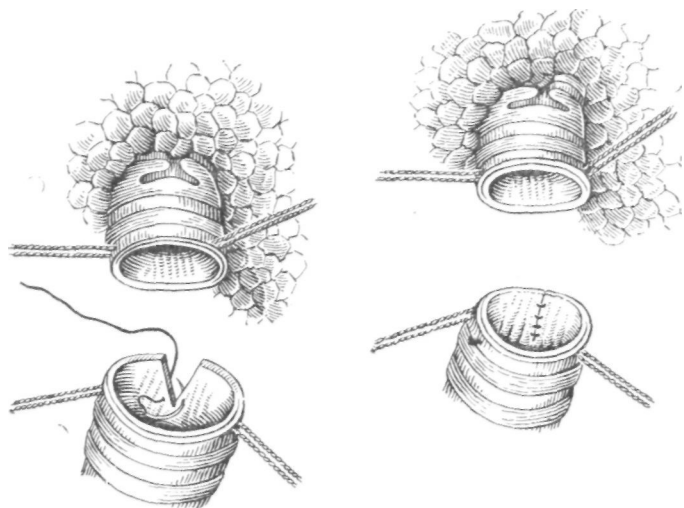


Рис. 22. Клиновидная резекция бронха [Петровский Б. В. и др., 1966].

сти в продольном направлении, исключение опасности возникновения стеноза в месте рубца и восстановление непрерывности эпителия.

Методика бронхиального шва подробно изучена. Оптимальным видом шва признан узловый шов через все слои стенки бронха с обязательным завязыванием узлов лигатур снаружи просвета бронха.

Наилучшим видом шовного материала считается хромированный кетгут (№ 0 или № 1). Он достаточно прочен, обладает низкими реактивными свойствами, его рассасывание начинается только на 30—35-е сутки, т. е. когда уже наступило срастание анастомоза. М. И. Перельман и А. П. Кузьмичев (1964) применяют еще и орсилон или тонкие капроновые нити.

Швы накладывают тонкими круглыми или атравматичными иглами. В некоторых случаях мы вынуждены были шить тонким шелком из-за отсутствия хромированного кетгута, при этом не было получено осложнений в послеоперационном периоде.

Стенку бронха прошивают по всей толще с обязательным (но возможно минимальным) захватыванием слизистой оболочки, через межхрящевую часть обоих отрезков бронха. Узлы завязывают над одним из наружных проколов. Расстояние между отдельными швами должно быть не более 1,5—2 мм, чтобы создать достаточную герметичность. Успех шва зависит от адаптации краев бронха.

При выполнении анастомоза конец в конец необходимо наложить несколько ориентирующих швов сверху, снизу и по сторо-

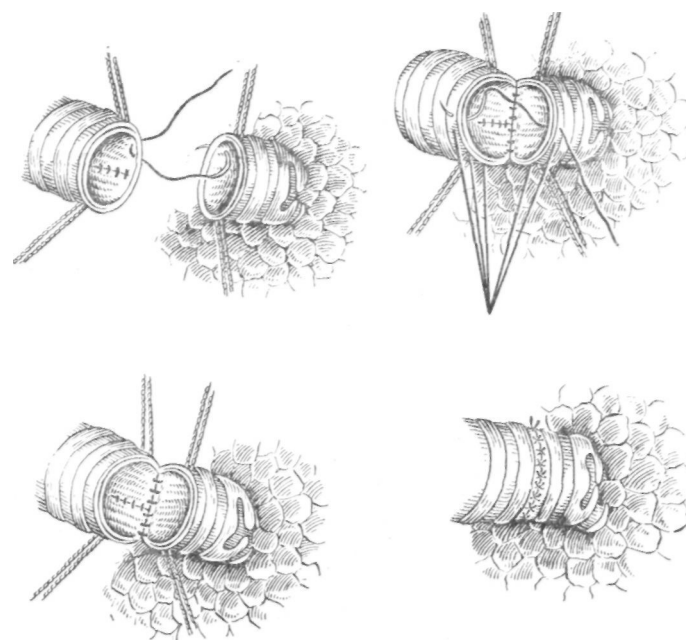


Рис. 23. Межбронхиальный анастомоз — конец в конец [Петровский Б. В. и др., 1966].

нам. Удобнее начать с угла между хрящевой и мембранозной частью стенки бронха (рис. 23). Это позволяет точно сопоставить края по всей окружности. Первые швы на заднюю стенку накладывают таким образом, что прокалывают слизистую оболочку иглой изнутри одним и вторым концом нитки, а узел завязывают снаружи. После наложения нескольких швов на заднюю стенку и их завязывания удается уже легко наложить швы на переднюю и боковые стенки. На всю окружность бронха накладывают до 16—20 швов в зависимости от диаметра резецированного бронха.

Если диаметр дистального конца бронха оказался после резекции меньше диаметра проксимального, то можно прибегнуть к сужению последнего путем иссечения клина из мембранозной стенки культи бронха большего диаметра, как это рекомендуют Б. В. Петровский и соавт. (1966) (см. рис. 23).

Линию швов прикрывают окружающими тканями (парааортальной клетчаткой, листком плевры). Целесообразно произвести обкалывание окружающей клетчатки раствором антибиотиков.

При значительных разрушениях легочной ткани, невозможности восстановить проходимость поврежденного бронха приходится прибегать к лобэктомии или пульмонэктомии. В решении этого вопроса не должно быть спешки. Остановив угрожающее крово-

течение, можно более спокойно решить вопрос о допустимости экономной операции, стараясь, если возможно, сохранить жизнеспособные части легкого.

Разрыв бронха, особенно главного, сопровождающийся, как правило, повреждением сосудов корня или междолевых сосудов, действительно создает сложную и критическую ситуацию для хирурга, когда он находит заполненную кровью плевральную полость, спавшееся, прижатое к корню, нередко со значительными разрывами легкое и видит, как из раненого бронха при обычной интубации трахеи с шумом выдувается воздух. Все это происходит на фоне чрезвычайно тяжелого состояния больного. Напрашивается решение быстро наложить УКЛ-60 на корень легкого en masse, что позволяет в кратчайшее время удалить легкое. Однако это будет неверный шаг. Досадно, когда при детальном осмотре уже удаленного легкого (т. е. «на препарате») обнаруживается небольшой дефект бронха, а доли легкого не имеют повреждений. Ошибку уже не исправить!

Необходимо принять за правило ни в коем случае поспешно не накладывать раздавливающих зажимов. Временное прижатие крупных сосудов, бронхов, всего корня легкого следует осуществлять рукой, что не нарушает целостности стенки сосуда, бронха. Только разобравшись во всех деталях имеющихся повреждений корня легкого и оценив возможность органосохраняющей операции, можно прибегнуть к резекции легкого или его доли.

Не останавливаясь подробно на технике оперативного удаления отдельных долей легкого или всего легкого, мы осветим лишь основные моменты этих вмешательств.

При необходимости удаления левого легкого обработку корня нужно начать с верхнего края, а именно с легочной артерии, которую следует выделить из сердечной сорочки до ворот легкого и лишь потом перевязать, прошить и пересечь. Выделение верхней легочной вены целесообразнее проводить возможно проксимальнее, стремясь отсепаровать основной ствол вены выше слияния всех ее притоков. Нижняя легочная вена доступна манипуляциям, если вначале разделить легочную связку. После этого приступают к обработке бронха. Желательно освободить его возможно проксимальнее, чтобы прошить у бифуркации трахеи. Для этого марлевым шариком сдвигают перикард и культю сосудов с передней поверхности бронха.

Бронх удобнее прошить аппаратами УКВ или УКЛ. Несмотря на то что танталовые скобки, казалось бы, надежно закрывают просвет, для профилактики несостоятельности культи бронха мы настоятельно рекомендуем дополнительно наложить несколько так называемых буферных швов капроновой нитью. При отсутствии аппарата культю бронха зашивают узловым однорядным капроновым швом атравматичной иглой. Постепенно пересекают бронх с верхнего его края, стремясь сохранить заднюю губу культи бронха более длинной, чем переднюю. Швы накладывают по

мере пересечения бронха и смазывания его йодом. Обычно достаточно 6—8 швов для достижения хорошей герметизации. Ее проверяют после заполнения плевральной полости жидкостью путем повышения давления в наркозном аппарате. Культю бронха прикрывают медиастинальной плеврой.

Техника выделения элементов корня при удалении правого легкого в основном не отличается от описанной для удаления левого легкого. Некоторые особенности связаны с топографией корня правого легкого. При препаровке в верхнем отделе корня надо учесть, что непарная вена тотчас над бронхом впадает в верхнюю полую вену. Для освобождения легочной артерии необходимо перевязать фасциальную связку, идущую от перикарда к наружной поверхности артерии и отодвинуть кнутри верхнюю полую вену. Выделение вен и бронха не представляет особенностей; следует учесть, что правый бронх короче левого, при его выделении необходимо отвести кнутри и кверху полую и непарную вены.

Если требуется выполнить лобэктомия, то удобнее разъединение долей но междолевым щелям произвести при повышенном давлении в наркозной системе — лучше вырисовываются границы. Перевязывают долевые ветви легочной артерии и долевые вены. Выделение сосудов при удалении нижних долей или средней доли справа лучше производить из междолевой щели, а верхних долей — со стороны корня легкого. Венозные стволы выделяют и перевязывают в корне легкого. Бронх пересекают после лигирования сосудов, культю его обрабатывают обычным образом, а линию швов покрывают лоскутом плевры.

Перед окончанием операции надо обязательно проверить герметичность швов, все остающиеся отделы легкого должны полностью расправиться.

Приводим наши данные о первичных восстановительных операциях и резекциях легкого при закрытых повреждениях крупных бронхов у 22 пострадавших.

При полном отрыве главного бронха выполнены 2 пневмонэктомии и 2 анастомоза; при ранении стенки главного бронха шов наложен у 2 человек, клиновидная резекция выполнена тоже у 2.

При полном разрыве долевых бронхов у 6 человек произведена лобэктомия, а при ранении стенки лобэктомия выполнена у 5 человек и наложен шов на рану у 3 человек.

Всего произведено 15 резекций легкого (11 лобэктомий, 2 пульмонэктомии и 2 клиновидных резекции). Прибегать к этим операциям приходилось не только из-за возникавших по ходу вмешательств непреодолимых трудностей при наложении шва на поврежденный бронх, но главным образом из-за обширных разрушений легочной ткани, сопутствующих этой травме. Повторяем, что при решении вопроса об объеме резекции легкого в связи с повреждением бронхов не должно быть поспешности. Желательно по возможности сохранить жизнеспособные части легкого. После

резекций легкого умерло 4 больных (1—после пульмонэктомии и 3 — после лобэктомии).

Наложение швов при боковых ранениях бронхов произведено у 5 человек: при частичном разрыве главного бронха — у 2 и долевого — у 3 (1 больной умер); анастомоз при полном разрыве (отрыве) главного бронха наложен у 1 больного; при частичном

Таблица 9. Исходы при оперативных вмешательствах по поводу закрытых поврежденных бронхов

Вид вмешательства	Число больных		
	выздоровевших	умерших	всего
Пульмонэктомия	1	1	2
Лобэктомия	8	3	11
Шов раны бронха	4	1	5
Анастомоз	1	—	2
Клиновидная резекция бронха	1	1	2
Итого . . .	15	6	22

(боковом) разрыве произведено клиновидное иссечение пораженного участка (резекция) — у 2 больных (1 больной умер). Наложение анастомоза при разрывах долевого бронхов, даже полных, не удавалось ни разу, чаще вследствие обширных разрушений легкого. Таким образом, 8 вмешательств на бронхах включали 1 анастомоз, 2 клиновидные резекции и 5 ушиваний ран.

Умерло после операций 6 человек (табл. 9): 3 от шока и анемии, обуслов-

ленных тяжестью травмы, 3 — от легочно-плевральных осложнений.

На основе разработки патологоанатомических данных приводим (табл. 10) сведения о причинах летальности 63 пострадавших, у которых в числе других повреждений был и разрыв бронха.

Таблица 10. Причины смерти при разрывах крупных бронхов

Причина смерти	Число больных		
	оперированных	неоперированных	всего
Напряженный пневмоторакс и эмфизема средостения	—	9	9
Асфиксия слизью и кровью	—	11	11
Ателектаз, коллапс, «влажное» легкое, отек легкого	3	13	16
Повреждение других органов груди	3	16	19
Сочетанная травма	—	8	8
Итого . . .	6	57	63

По данным литературы, летальность при разрывах бронхов высокая. Согласно материалам R. Hood и H. Groan (1962), наибольшая летальность при этой травме отмечается у детей (30%) и стариков (75%). Показатель летальности лиц молодого и среднего возраста составляет 16% (всего авторы наблюдали 167 больных). Из числа умерших в первый час после травмы погибает 52%, в первые 4 дня — 44% и в последующее время — 4%; в условиях стационара умирает 10% больных.

J. Dog и соавт. (1964) при анализе данных литературы и собственных наблюдений, составляющих 264 случая, выявили, что было оперировано 168 человек. В неотложном порядке вмешательство предпринято только у 18 пострадавших: выздоровело 13 больных, а 5 погибли в раннем послеоперационном периоде. У 150 пострадавших были произведены поздние операции по поводу последствий травм трахеи и бронхов. Не оперировано 96 пострадавших: выжило 42 человек, у 23 из них в последующем развились бронхиальные свищи, стенозы бронхов, абсцессы легких и бронхоэктазы, потребовавшие операций.

М. И. Перельман (1977), R. F. Wilson и соавт. (1977) считают необходимым проведение бронхоскопического контроля. Резко выраженное сужение или полное зарастание анастомоза служит показанием к повторному вмешательству. При отсутствии значительного процесса в легком желательнее вновь прибегнуть к реконструктивной операции на бронхе, которую технически выполнить уже гораздо сложнее.

Глава 13

ПОВРЕЖДЕНИЯ ПЕРИКАРДА И СЕРДЦА

Ранения перикарда и сердца

Повреждения перикарда и сердца при проникающих ранениях груди — явление довольно частое. W. S. Shoemaker и J. Carey (1970) из 800 пострадавших с проникающими ранениями груди оперировали 80 человек по поводу ранений сердца. Б. Д. Комаров и соавт. (1972) сообщают о 170 больных, оперированных за 16 лет в хирургических клиниках НИИ им. Н. В. Склифосовского, что составило 12% лиц с проникающими ранениями груди. Мы полагаем опытом лечения 108 пострадавших с повреждением сердца и перикарда — 11% общего числа больных с проникающими ранениями груди. По обобщенным данным E. Derra (1955), при ранениях сердца повреждение плевры имеется в 70—95%, легких — в 17—42%, диафрагмы — в 5—10% случаев; ранения печени, желудка, кишечника, селезенки, почек, спинного мозга суммарно составляют 5%.

Из 108 наших больных у 39 были ранения левого желудочка, у 27 — правого, у 16 — правого предсердия и у 9 — левого. Изолированные ранения перикарда наблюдались у 17 человек.

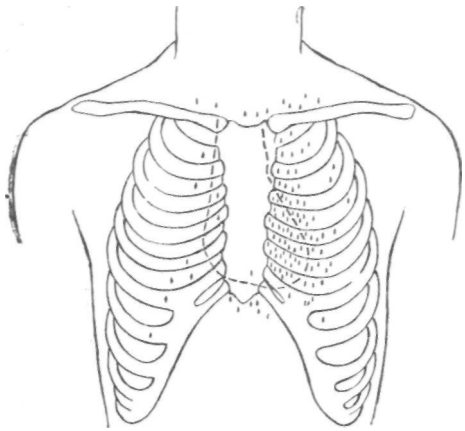


Рис. 24. Расположение входных отверстий при ранениях сердца.

Клиническая картина и особенности хирургической тактики связаны с локализацией, размером и глубиной раны.

В практическом отношении удобна классификация, предложенная В. Шмиттом и И. Гартемом (1961). Авторы выделяют изолированные непроникающие ранения сердца, ранения коронарных сосудов (изолированные и с ранением миокарда), проникающие ранения сердца, повреждения внутренних структур (клапанов, перегородки), мно-

жественные ранения сердца, ранения сердца иглами. Л. А. Brewer и R. C. Carter (1968) различают малые (размером 1 см) и большие (больше 1 см) раны сердца. По мнению этих авторов, первые не представляют опасности для жизни и могут быть излечены аспирацией крови из сердечной сумки; раны размером больше 1 см сопровождаются массивной кровопотерей и требуют срочного лечения.

Н. С. Анишин и соавт. (1973) сумели до операции поставить диагноз ранения сердца в 39 из 48 случаев. Наиболее достоверными диагностическими признаками они считают расположение раны в проекции сердца, расширение границ сердечной тупости, глухость тонов, одышку, гемоторакс, а иногда фонтанирующее кровотечение из раны грудной стенки, снижение артериального давления. Ценными диагностическими показателями являлись также ощущение удушья, бледность и цианоз. При малых ранах обычно развивается клиническая картина тампонады сердца, при больших ранах — обильного внутреннего кровотечения.

На мысль о ранении сердца должны наводить следующие обстоятельства:

1. Расположение раны. Еще И. И. Грековым область возможного ранения сердца была определена в следующих границах — сверху — II ребро, снизу — левое подреберье и подложечная область, слева — средняя подмышечная линия и справа — парастернальная линия. В этих же границах обычно располагались раны и в наших наблюдениях (рис. 24). Конечно, встречаются случаи атипичного расположения входных отверстий: в подложечной области, на спине и т. д., но все же возможность ранения сердца тем большая, чем ближе входное отверстие к его проекции на переднюю стенку груди.

2. Общее состояние. При расположении раны в области возможного ранения сердца следует обратить пристальное внимание на состояние больного. Если у него растерянный вид, бледное, покрытое холодным потом лицо, блуждающий, отсутствующий или остекленевший взгляд — будьте настороже! Еще больше должно настораживать обморочное или полубморочное состояние. По данным Б. Д. Комарова и соавт. (1972), среди пострадавших, доставленных в клинику с ранением сердца, тяжелое состояние отмечено у 48%, терминальное — у 18, а 17% поступивших находились в состоянии клинической смерти.

3. Кровотечение. При ранениях сердца кровотечение чаще бывает внутриплевральным, достигая 2—2,5 л и более. Из наружной раны кровь обычно вытекает непрерывно тонкой струйкой или отверстие покрывается кровавой пеной. Только иногда наружное кровотечение бывает настолько бурным, что само по себе вызывает мысль о ранении сердца.

Больной Б., 29 лет, ранен ножом в грудь. Через 30 мин поступил в хирургическое отделение. Кратковременно терял сознание. Из раны, которую он старается зажать рукой, фонтанирующее кровотечение. Врач, оказывающий первую помощь, с целью остановки интенсивного наружного кровотечения ввел в рану марлевый тампон.

Больной бледен, губы цианотичны. Пульс 110 в минуту, мягкий, АД 95/40 мм рт. ст. Рана расположена в четвертом межреберье, отступя на 3 см от левой парастернальной линии. Правая граница сердца в норме, левая не определяется из-за коробочного звука при перкуссии.

От операции больной отказывался. Не поддаваясь уговорам, он встал с операционного стола. Бледность усилилась, лицо покрылось крупными каплями пота, появилась выраженная пульсация сосудов шеи, пульс стал аритмичным. Больной начал задыхаться и, стараясь облегчить дыхание, пытался вырвать тампон из раны, но окончательно ослабел и был уложен на операционный стол.

Торакотомия произведена в четвертом межреберье слева. В плевральной полости 2400 мл крови. Перикард растянут, напряжен. Из щелевой раны толчкообразно выбрасывается кровь. Перикард рассечен, в его полости около 400 мл крови, большой плоский сгусток, окутывающий сердце преимущественно у основания. Сердечные сокращения вялые. Рана длиной 1,5 см проникает в полость правого желудочка. Наложены четыре узловых шелковых шва. Желудочек наполнился, сокращения сердца стали более сильными. Редкими швами ушит перикард. Реинфузировано 2 л крови. Последовало выздоровление.

4. Тампонада сердца. При быстром скоплении крови в полости перикарда раньше всего сдавливаются правое предсердие и тонкостенные полые вены. Нормальное давление в фазе систолы в правом предсердии равно 31—33 мм вод. ст. с колебаниями от 27 до 81 мм вод. ст. R. N. Cooley и соавт. (1955) в экспериментах на собаках установили, что при внутриперикардальной инсталляции изотонического раствора хлорида натрия при давлении 27 мм вод. ст. сердце теряет функцию насоса и кровообращение прекращается.

Клинические наблюдения свидетельствуют, что при быстром скоплении крови в сердечной сумке даже 200 мл может оказать

смертельное действие, при медленном же заполнении полости перикарда без развития тампонады может скопиться 400—500 мл крови.

Острая тампонада сердца проявляется триадой Бека, включающей резкое снижение артериального давления, иногда с парадоксальным пульсом; быстрое и значительное повышение ЦВД; резкое ослабление сердечных тонов и отсутствие пульсации тени сердца при рентгеноскопии. На рентгенограммах тень сердца расширена и имеет форму трапеции или шара.

Больные нередко жалуются на ангинозную сердечную боль, лицо приобретает бледно-цианотичный или бледной-серый цвет, дыхание становится ускоренным, поверхностным с короткими дыхательными толчками, пульс малый, частый, иногда исчезает на вдохе (парадоксальный пульс), видны застойные вены на шее. При отсутствии гемопневмоторакса перкуторно легко установить расширение границ сердца; верхушечный толчок обычно не определяется.

Наличие гемоперикарда ведет к снижению вольтажа зубцов ЭКГ. О ранении желудочка свидетельствуют инфарктоподобные изменения ЭКГ — монофазный характер комплекса *QRST* с последующим снижением интервала *S—T* к изолинии и появлению отрицательного зубца *T*; реже отмечаются глубокий зубец *Q*, зубчатость и расширение комплекса *QRS*, указывающее на нарушение внутрижелудочковой проводимости. По ЭКГ в ряде случаев можно судить и о локализации повреждения. Более того, ЭКГ, выполненная в процессе оперативного вмешательства и в динамике послеоперационного периода, дает представление об анатомо-функциональных изменениях раненого сердца.

Обеднение артериальной системы кровью вызывает ишемию мозга, печени, почек, что может служить непосредственной причиной смерти.

Тампонада сердца не всегда связана с проникающим ранением одной из его полостей или пронизыванием сердца насквозь. Источником кровотечения могут быть поврежденные сосуды основания сердца, венечные и даже мелкие мышечные ветви. В случаях ранения поверхностных мышечных слоев или при изолированном повреждении перикарда картина тампонады развивается более медленно.

Ранение собственных сосудов сердца представляет серьезную опасность, так как влечет за собой тяжелые нарушения питания сердечной мышцы. Кроме того, вследствие травмирования при этих повреждениях высокочувствительных рецепторных зон возможны расстройства сердечной деятельности вплоть до остановки сердца.

Диагностика изолированного ранения сердечной сумки очень трудна. У всех 17 наблюдавшихся нами больных повреждения перикарда были распознаны лишь при торакотомии. Тяжесть состояния пострадавших в этих случаях определяется открытым гемо-

пневмотораксом, а также сопутствующими ранениями легких, крупных сосудов, диафрагмы, брюшных органов. Большие раны перикарда встречаются редко. Они могут служить причиной очень тяжелых, порой катастрофических осложнений, связанных с вывихом сердца в перикардиальную рану и ущемлением его.

Больной А., 24 лет, доставлен в терминальном состоянии через 30 мин после получения множественных ножевых ранений груди и живота. Произведена срочная торакотомия слева. В плевральной полости около 2 л крови. Там же оказались выпавшие через обширную рану купола диафрагмы желудок, сальник, тонкая и толстая кишка. В продольной ране перикарда ущемлено сердце, переставшее сокращаться. Сердце вправлено, начат его массаж. Уже через 1 мин появились нерегулярные сокращения, а спустя 5 мин сердечная деятельность полностью восстановилась. На перикард наложены редкие узловые швы. Ушиты раны легкого. Кишечник и желудок после осмотра вправлены в брюшную полость. Селезенка удалена в связи с массивным кровотечением из ее ворот. Рана диафрагмы ушита. Плевральная полость дренирована. Реинфузировано 1,5 л крови и перелито 800 мл донорской крови, в том числе 300 мл внутриаортально.

О подобном ущемлении сердца в ране перикарда сообщали в 1968 г. И. Я. Цукерман и В. Т. Свитлый.

Ценным диагностическим методом, позволяющим выявить кровь в полости перикарда, является его пункция. Наиболее распространены следующие способы (рис. 25):

1. Способ Марфана (применяется чаще других). Под местной анестезией 0,25% раствором новокаина в положении полусидя больному делают прокол под мечевидным отростком строго по средней линии, иглу продвигают снизу вверх на глубину около 4 см, а затем острие иглы направляют несколько кзади и проникают в полость перикарда.

2. Способ Пирогова — Делорма. Кожу прокалывают у самого края грудины слева на уровне четвертого — пятого межреберных промежутков (по А. Р. Войно-Сяноженцкому — в шестом межреберье), иглу продвигают несколько внутрь, позади грудины на глубину 1,5—2 см и через переднюю стенку перикарда проникают в его полость.

3. Способ Ларрея. В положении полусидя иглу вкалывают в угол между прикреплением левого VII реберного хряща и основанием мечевидного отростка на глубину 1,5—2 см, затем ее отклоняют кверху параллельно грудной стенке и проводят еще на 2—3 см, попадая в полость перикарда.

4. Способ Куршмана. Делают прокол в пятом межреберном промежутке, отступая на 4—6 см от края грудины. Иглу продвигают косо внутрь, почти параллельно внутренней поверхности грудной клетки.

Пункция перикарда служит также эффективным пособием при оказании первой помощи в случаях развития тампонады сердца. Несвоевременная декомпрессия сердца является частой причиной ранней летальности. Так, по данным А. А. Чугаева (1935), тампонада была причиной смерти 20% больных с колото-резаными ранами сердца, а по данным М. Р.-И. Шахшаева (1968) — 47,1%. Аспирация крови из полости позволяет хотя бы на короткое время, необходимое для транспортировки больного в специализированное лечебное учреждение, предотвратить остановку сердечной деятельности.

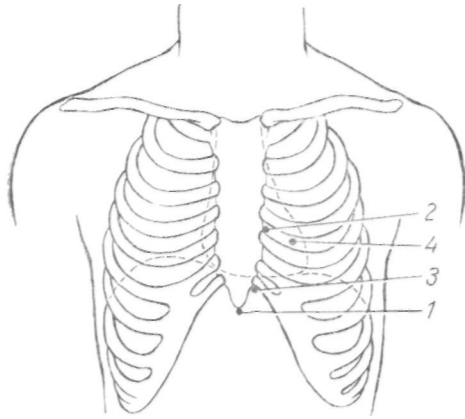


Рис. 25. Места пункции перикарда.
1 — по Марфану; 2 — по Пирогову—Делорму;
3 — по Ларрею; 4 — по Куршману.

При подозрении на ранение сердца не следует полагаться на улучшение состояния больного под влиянием медикаментозных средств. Улучшение это кратковременно и не должно служить основанием для отказа от безотлагательной госпитализации пострадавшего. Чем может грозить промедление, показывает следующее наблюдение.

Больной 3., 36 лет, обратился в амбулаторию через 30 мин после ножевого ранения в грудь, с жалобами на удушье, боли в левой половине груди. Легкий акро-

цианоз, дыхание учащено, пульс 126 в минуту, ритмичный. Над левым легким коробочный звук.

На «сосушую» рану, расположенную на уровне IV ребра по срединно-ключичной линии слева, наложена повязка, введено 1,5 мл 1% раствора морфина. Состояние заметно улучшилось: уменьшилась одышка, исчез цианоз, нормализовался пульс. Врач решил, что показаний к направлению больного в хирургическое отделение нет. Через 3 ч состояние пострадавшего резко ухудшилось и в клинику он был доставлен уже в предагональном состоянии с явлениями тампонады сердца.

При срочной торакотомии обнаружен перерастянутый синюшный перикард, на боковой поверхности которого спереди от диафрагмального нерва располагалась линейная рана длиной 1,5 см, из которой свисал кровяной ступок и редкими каплями вытекала кровь. В плевральной полости — около 1 л крови. После рассечения перикарда выявлена рана правого желудочка длиной до 1 см. Нескольких ритмичных сжатий сердца рукой оказалось достаточным, чтобы начались ритмичные, интенсивные сокращения. Наложены два шва на рану сердца и редкие швы на перикард. Выздоровление.

Распознавание ранений сердца и перикарда всегда представляет трудности, усугубляемые чрезмерным ограничением хирурга во времени и крайней тяжестью состояния пострадавшего. Поэтому стремительная, нарастающая буквально по минутам тяжесть состояния больного должна заставить хирурга отбросить все диагностические сомнения и срочно приступить к операции.

В то же время, если диагноз неясен, а состояние больного позволяет углубить наши исследования, не стоит упускать такой возможности. Из вспомогательных методов наибольшую ценность представляет рентгенологический. По данным М. К. Щербатенко и Е. И. Фидрус (1975) в НИИ им. Н. В. Склифосовского из 172 поступивших с ранениями сердца рентгенологическое исследование выполнено у 96 (54%).

К прямым рентгенологическим симптомам ранения сердца эти авторы относят: 1) симптомы гемоперикарда—расширение границ сердца, сглаженность сердечных дуг, увеличение интенсивности тени сердца; 2) симптом пневмоперикарда—наличие полоски воздуха между тенью сердца и перикарда; 3) симптом гемопневмоперикарда — увеличение размеров сердца, сглаженность его дуг, горизонтальный уровень жидкости между тенью сердца и перикарда; 4) изменение пульсации сердца.

Косвенными рентгенологическими признаками ранения сердца авторы считают наличие жидкости в левой плевральной полости и ограничение подвижности левого купола диафрагмы при соответствующих клинических и морфологических данных.

В 1959 г. П. Н. Напалков и соавт. в «Вестнике хирургии им. И. И. Грекова» изложили тактические установки, касающиеся лечения раненных в сердце. Довольно четко была сформулирована лечебная тактика: в настоящее время наиболее правильным решением вопроса при ранении сердца является экстренная операция при наличии необходимых условий и квалификации врача. Целью операции являются остановка кровотечения и ликвидация тампонады сердца. Методом выбора служит наложение швов на рану сердца. Тяжелое, даже терминальное состояние больного' должно стимулировать к быстрейшему производству операции с дальнейшими мероприятиями по оживлению организма. Только при абсолютной невозможности произвести операцию допустимо консервативное лечение: общие мероприятия для остановки кровотечения, пункции перикарда для уменьшения тампонады сердца. На межобластной конференции хирургов в Перми, посвященной травме груди, анализ большого фактического материала убедительно показал, что эта тактическая установка выдержала испытание временем — она была признана единственно правильной. Между тем некоторые авторы рекомендуют перикардиоцентез вместо ушивания раны сердца. Подобное мнение высказали М. Ravitsh и А. Blalock в 1949 г.: при многих ранениях сердца, которые не заканчиваются немедленной смертью, кровотечение ослабевает и останавливается вследствие тампонады, но не возвращается, когда тампонаду, которая является угрожающим жизни состоянием, устраняют путем аспирации. Эта точка зрения вновь прозвучала в сообщении Ch. Hatcher и Н. Bahnson (1963). В последующих публикациях Boyd и соавт. (1966), L. A. Brewer и R. C. Carter (1966) и других авторов уже представляется в качестве категорической рекомендации начинать лечение с перикардиоцентеза и только при отсутствии эффекта выполнять срочную торакотомию. А. Н. Беркутов (1968) в связи с этим высказал ряд опасений. Нередко при операциях в перикарде находят ступки крови, которые невозможно удалить через иглу; организация этих свертков крови может привести к осложнениям. Перикардиоцентез действительно устраняет блокаду сердца, улучшает его работу, но не гарантирует от возобновления кровотечения и рецидива

сдавления. W. Sugg и соавт. (1968), проанализировав 459 случаев проникающих ранений сердца, высказались за срочную торакотомию. Такой же тактики придерживаются I. Asfaw и A. Arbuin (1977), S. S. Oparah и A. K. Mandal (1979).

Таким образом, следует признать как непреложное правило, что всякая кровотокающая рана сердца подлежит ушиванию. В то же время нельзя не согласиться с примечанием редакции журнала «Вестник хирургии», сделанным к статье Н. С. Анишина и соавт. (1973): «При выраженном сдавлении сердца (сердечной блокаде) необходимо произвести пункцию перикарда, удалить жидкую кровь и оперировать после улучшения работы сердца. Улучшение работы сердца обычно наступает после эвакуации крови из перикарда». По данным P. S. Beddy и соавт. (1978), перикардиоцентез вызывает увеличение сердечного выброса с $3,87 \pm 1,77$ до $7 \pm 2,2$ л/мин. Пункцию перикарда при ранении сердца следует рассматривать не только как диагностический, но и как лечебный метод, который позволяет выиграть время, необходимое для полноценной подготовки к операции и выполнения ее в лучших условиях [Буглов Г. К., 1972; Mattox K. L. et al., 1975; Siemens K. et al., 1977]. Чем раньше начата операция, тем больше шансов на благоприятный исход. Особенно дорога каждая минута при тампонаде сердца. Крайняя тяжесть состояния обязывает к немедленной торакотомии. Внутривенное введение жидкостей при тампонаде сердца ведет к повышению венозного и снижению артериального давления, поэтому до ликвидации тампонады струйная внутривенная инфузия противопоказана [Буглов Г. К., 1972; Виноградова О. П., Фидрус Е. И., 1972].

Успех лечения определяют три фактора: срок доставки, быстрота оперативного вмешательства и интенсивная терапия [Королев Б. А. и др., 1976].

R. L. Fulton (1978) справедливо утверждает, что если больной с ранением сердца доживает до операционной, то он должен выжить. Ликвидация тампонады сердца, остановка кровотечения, восстановление ОЦК — основные принципы лечения этих раненых.

Хирургический доступ при ранении сердца должен быть по возможности малотравматичным, но вместе с тем должен обеспечивать удобную ревизию всех внутригрудных органов, повреждение которых встречается довольно часто.

В последние годы получила широкое распространение стандартная боковая торакотомия по четвертому или пятому межреберью — от левого края грудины до заднеподмышечной линии без дополнительного пересечения реберных хрящей. Это наиболее удобный и рациональный разрез, обеспечивающий достаточно широкий доступ к сердцу. Предупреждение ранения внутренней грудной артерии легко достигается введением разреза под контролем пальца, ощущающего пульсацию сосуда у края грудины.

При вскрытии плевральной полости в ней обычно находят значительное количество крови. Если перикард растянут скопившейся кровью, напряжен, то ранение сердца не вызывает сомнений. Уместно напомнить указание Ю. Ю. Джанелидзе (1953), что целостность перикарда иногда бывает лишь кажущейся и, следовательно, не исключает повреждения сердца. Если рана сердца небольшая и непроникающая, кровоизлияние в полость перикарда редко бывает значительным. При широких и низко расположенных ранах перикарда кровь довольно свободно вытекает в плевральную полость. Это обстоятельство предотвращает возникновение тампонады сердца.

Обычно раны перикарда невелики и для осмотра сердца их приходится увеличивать продольным разрезом до 8—10 см, ведя его на расстоянии 1 см кпереди или кзади от диафрагмального нерва. В момент вскрытия перикарда из его полости под давлением выбрасываются жидкая кровь и сгустки. Не теряя времени на их удаление, нужно приступить к осмотру сердца. Для этого хирург быстро вводит левую руку в полость перикарда так, чтобы сердце своей задней поверхностью как бы легло на ладонь, а большой палец удерживал его спереди. Если рана расположена на передней или боковой поверхности сердца (чаще всего в области левого желудочка) и из нее фонтаном извергается кровь, то до наложения шва прикрывают рану тем же пальцем. Когда повреждение невелико, кровотечение может отсутствовать вследствие закупорки раневого отверстия тромбом. Нельзя забывать и о сквозных ранениях, при которых чаще всего бывают трагические ошибки. По сводным данным Ю. Ю. Джанелидзе (1941), они были причиной 3,5% летальных исходов после операций по поводу ранений сердца.

Для ревизии задней поверхности сердце осторожно приподнимают и выводят из полости перикарда. Сердце плохо переносит изменения положения, особенно повороты по оси, которые могут вызвать остановку вследствие перегиба сосудов. Опасно и слишком энергичное потягивание книзу, ведущее к уменьшению просвета легочных вен и запустеванию полостей сердца, что также угрожает остановкой сердца.

При небольших ранах сердца накладывают узловые швы, при более значительных размерах пользуются матрацными швами; иногда целесообразно предварительно свести края раны временными лигатурами-держалками, а затем ушить рану, после чего держалки удалить. Шов стенок желудочков должен захватывать всю толщу миокарда, но не должен проникать в полость сердца. Поверхностно наложенные швы могут стать причиной аневризмы. С целью меньшего повреждения ткани пользуются круглыми (лучше атравматичными) тонкими или средней толщины иглами. Ушивая стенку желудочка, вкол делают так, чтобы вторым движением иглы захватить другой край раны. На тонкостенных предсердиях нити проводят через все слои.

В качестве шовного материала более приемлемы шелк, лавсан, капрон. Кетгутовые нити могут рассосаться раньше, чем наступит надежное срастание раны сердца. Исключения составляют хромированный кетгут и супрамид. Швы затягивают осторожно, чтобы не прорезать стенку. Прорезывание швов — одно из наиболее тяжелых осложнений: рана сердца приобретает крестообразный вид, кровотечение усиливается. В этих случаях при наложении матрацного шва в качестве подкрепляющего материала используют кусок большой грудной мышцы с фасцией или лоскут перикарда. Некоторые хирурги считают наиболее надежным материалом, предотвращающим прорезывание швов, жир перикарда (М. И. Шалаев). Часто используемое при повреждениях других органов иссечение ткани перед наложением швов на рану с неровными краями в хирургии сердца неприменимо. Фаза работы сердца при наложении швов практического значения не имеет.

При ушивании раны сердца необходимо проявлять исключительную осторожность в отношении собственных сосудов сердца. Перевязка коронарных артерий в принципе недопустима, так как вызывает опасные расстройства сердечной деятельности, обусловленные ишемией миокарда, возникающей при недостаточно развитом коллатеральном кровообращении. При повреждениях коронарной артерии идеальным является сосудистый шов. Есть основания надеяться, что он скоро будет достоянием хирургических клиник [Колесов В. И., 1977]. Пока же приходится ограничиваться лигированием сосудов. Образование ишемических участков или некроза сердечной мышцы после перевязки сосуда не всегда чревато роковыми последствиями, о чем свидетельствует одно из наших наблюдений.

Больной К., 38 лет, поступил в крайне тяжелом состоянии с двусторонним ножевым ранением груди. Срочная левосторонняя торакотомия. В плевральной полости около 2 л крови. Перикард напряжен, с небольшой раной, прикрытой сгустком крови. После рассечения перикарда обнаружены проникающая рана правого желудочка длиной 1 см, расположенная близко к передней продольной борозде, и полное пересечение передней; нисходящей ветви левой коронарной артерии. Наложены четыре шелковых: шва с прошиванием концов сосуда. Во время этих манипуляций дважды: наступала остановка сердца. Проводились массаж, нагнетание крови в плечевую артерию. Реинфузировано 1800 мл крови.

Выполнена также торакотомия справа. Ушиты раны нижней доли легкого, печени, диафрагмы. В послеоперационном периоде на ЭКГ выявлены изменения, характерные для обширного инфаркта стенки левого желудочка. Выздоровление. Обследован через 3/4 года. Состояние хорошее, трудоспособен.

Опасность ранения различных отделов сердца неодинакова. Особо угрожающими являются повреждения межжелудочковой перегородки на границе с предсердиями, в области сосредоточения волокон проводящей системы. Действия хирурга в этих зонах должны быть предельно осмотрительными, а обращение с сердцем — бережным и нежным. Неосторожные манипуляции, наслаива-

ваясь на чрезмерно сильные раневые импульсы, могут вызвать серьезные расстройства вплоть до остановки сердца.

Внезапное прекращение сердечных сокращений — одна из опасных ситуаций, которые могут возникнуть во время оказания помощи раненному в сердце.

К известной технике прямого массажа сердца надо добавить, что массаж не должен быть непрерывным, так как первое сокращение часто появляется только после паузы в массаже. Прекратить массаж сердца допустимо лишь тогда, когда сокращения будут достаточно сильными и устойчивыми.

Подчеркнем, что восстановленная массажем деятельность сердца с защитой раной будет полноценной и устойчивой только при достаточном наполнении его полостей кровью. Поэтому как во время наложения швов, так и при проведении массажа нужно увеличить подачу в кровяное русло крови и ее заменителей не только внутривенно, но и внутриартериально или даже внутриаортально [Петровский Б. В., 1954].

После ушивания раны сердца полость перикарда должна быть освобождена от крови и сгустков. При этом надо по возможности меньше травмировать эпикард и перикард протирающими, которые вызывают в дальнейшем слипчивые процессы.

Перикард ушивают редкими одиночными швами для создания оттока при возможном образовании воспалительного экссудата. Нельзя забывать, что поврежденные межреберные сосуды в связи с падением в них давления легко тромбируются и временно перестают кровоточить, а в послеоперационном периоде могут дать сильное кровотечение. Известны летальные исходы [Лобачев С. В., 1958], связанные с недоучетом этого фактора. Если до операции нужно экономить каждую минуту, то после ушивания раны сердца не следует спешить «уходить» из грудной полости до подъема артериального давления, чтобы своевременно выявить дефекты шва и гемостаза [Королев Б. А. и др., 1976].

Закрытая травма сердца

Закрытые повреждения сердца не являются редкостью в клинических условиях. Так, при целенаправленном обследовании больных с травмой в НИИ скорой помощи им. Ю. Ю. Джанелидзе в Ленинграде лишь за 272 года выявлено 100 больных с ушибами сердца (Спасская М. Г. и др., 1972). Частота повреждения сердца при закрытой травме груди в наблюдениях С. Р. Моисеева и А. П. Борисенко (1969) достигла 31%, а по данным литературы, собранным В. И. Стажковым и соавт. (1977), — 12,5—76%.

Мы располагаем опытом лечения 128 человек с закрытой травмой сердца, причем до 1964 г. из 2498 стационарных больных с травмой груди у 12 (0,5%) (и то только во время операции) найдены ушибы и разрывы сердца. В последующие годы из

1532 пострадавших уже у 116 (7,5%) установлена травма сердца или перикарда.

Наиболее полную классификацию закрытой травмы сердца представили К. И. Мышкин и соавт. (1971). Они выделяют ушибы, надрывы отдельных оболочек, разрывы стенок или клапанов, разможнение стенок, отрывы сердца.

По клиническим признакам можно диагностировать еще сотрясение сердца [Моисеева С. Р., Борисенко А. П., 1969; Стажков В. И., 1977].

Мы предлагаем различать сотрясение сердца, ушибы миокарда, разрывы миокарда, не проникающие и проникающие в полость сердца, повреждения внутренних структур сердца (клапанов, пиллярных мышц, перегородок), разрывы перикарда.

Каждое из перечисленных повреждений имеет свои особенности клинического течения и предполагает разные тактические лечебные установки.

Сведения о локализации и характере повреждений сердца и перикарда у 116 больных приведены в табл. 11.

Таблица 11. Повреждения сердца и перикарда

Локализация повреждения	Число наблюдений		Всего
	ушибы	разрывы	
Перикард	—	19	19
Левый желудочек	36	5	41
Левое предсердие	11	2	13
Правый желудочек	26	2	28
Правое предсердие	13	2	15
Итого . . .	86	30	116

Умерло в стационаре 63 (54,3%) пострадавших, причем повреждения сердца диагностированы прижизненно только у 6 человек, предполагались у 4, у остальных обнаружены при вскрытии.

Из 15 оперированных у 3 диагноз поставлен до операции, у 8 — во время операции и у 4 — позже 1 сут. Из общего числа пострадавших травма сердца распознана у 36 (31%).

Под ушибом сердца следует понимать повреждение органа без нарушения его анатомической целостности вследствие быстрого действия травмирующего агента.

В большинстве случаев (83,4%) повреждения в миокарде имеют диффузный характер. В 16,6% они были изолированными и касались главным образом левого желудочка.

Исследование сердец 100 погибших вследствие тяжелой травмы груди позволило выявить определенные закономерности морфологических изменений.

В зоне ушиба постоянно наблюдались разрывы сосудов с очагами кровоизлияний, преимущественно мелкоочаговая фрагментация с выраженной дезориентацией разорванных мышечных волокон. Отмечалось разволокнение мышечных волокон с образованием полостей разной формы и величины. В участках, соседних с зоной максимального повреждения, также имелись фрагментация и расслоение мышечных волокон, перекалибровка артерий, просвет которых содержал немного эритроцитов и слушенный эпителий. Чаще повреждались вены. В более отдаленных участках определялась фрагментация с четкой ориентацией краев и относительным сохранением структуры миокарда. Постоянно отмечались сосудистые реакции в виде неравномерного полнокровия. Разрывы стенок мелких вен с периваскулярным скоплением эритроцитов встречались реже, но было выражено разрыхление стромы и наличие отечной жидкости вокруг сосудов.

При гистологическом изучении внешне неизмененных сердец трупов лиц, погибших от тяжелой травмы груди, также выявлены фрагментация и расслоение мышечных волокон с умеренной дезориентацией их концов, полости, разрывы мелких сосудов с периваскулярными и межмышечными кровоизлияниями. При артериографии контрастное вещество скапливалось по ходу мелких сосудов. Эти явления были ярче выражены в левом желудочке, меньше — в межжелудочковой перегородке. Повреждения миокарда чаще наблюдались при сочетанной тяжелой травме груди.

Аналогичные изменения обнаружены нами в экспериментах на кроликах. Кроме того, выявлены нехарактерная для мышечного волокна ШИК-положительная реакция, не снимаемая амилазой, и ожирение мышечных волокон. Эти изменения свидетельствовали о значительном нарушении в углеводном и липоидном обмене.

Таким образом, тяжелая травма груди даже без видимых повреждений миокарда приводит к серьезным нарушениям структуры и метаболизма сердечной мышцы.

На возможность развития миокардиодистрофии после тяжелой травмы груди указывают А. П. Борисенко и М. А. Сапожникова (1978). Авторы считают, что при травматической миокардиодистрофии клинические и электрокардиографические нарушения обусловлены обменными нарушениями в миокарде, чем и объясняются (сравнительно с ушибами сердца) их более позднее проявление и значительная распространенность.

М. Г. Спасская и соавт. (1975) предлагает выделять три периода в течении ушибов сердца: I — острый период, соответствующий 2—3 сут; II период — репаративной регенерации продолжительностью до 12—14 сут; III период — период посттравматического кардиосклероза, который начинается с 14-х суток и может иметь длительный срок.

Травматический шок в сочетании с повреждениями других областей тела затрудняет выявление типичных признаков травмы сердца. При повреждении сердца обращает на себя внимание об-

щее тяжелое состояние пострадавших. Резкая бледность кожных покровов, холодный пот, выраженный цианоз слизистых оболочек, типичные загрудинные боли, тахикардия до 140—160 в минуту, неустойчивость гемодинамики без четко определяемой причины, отсутствие отчетливой реакции на инфузионную и медикаментозную терапию — характерные признаки тяжелой травмы сердца [Шушков Г. Д., 1970]. В. И. Стажков (1977) предлагает выделять инфарктоподобную (10—12%), стенокардическую (78—80%) и атипичную (10%) формы ушибов сердца.

На основании 165 наблюдений пострадавших с ушибами сердца, сделанных в НИИ им. Ю. Ю. Джанелидзе, он различает ангинозный (у 76,2%), астматический и смешанный типы клинического течения ушиба.

К. И. Мышкин и соавт. (1971) считают, что изменения ЭКГ не являются строго специфическими и не должны считаться абсолютными признаками ушиба сердца, так как могут быть обусловлены рефлекторными влияниями травмы, шока или предшествующих расстройств коронарного кровообращения. Поэтому при острой травме авторы рекомендуют повторить ЭКГ после снятия болей местной или паравертебральной новокаиновой блокадой. Из 40 наблюдавшихся авторами больных, поступивших с признаками ишемии миокарда, после обезболивания у 18 восстановилась нормальная ЭКГ.

В опытах на кроликах мы установили, что при ударах в область сердца ЭКГ выявляет расстройства ритма (синусовая тахикардия, брадикардия, экстрасистолия, миграция водителя сердечного ритма, частичная атриовентрикулярная и синоаурикулярная блокады), нарушение внутрижелудочковой проводимости, а также острые очаговые травматические инфарктоподобные повреждения передней и задней стенок миокарда.

Срочная ЭКГ сделана у 18, на 2—3-й день после травмы — у 66 наших больных. Выявлены признаки расстройства кровообращения переднебоковой стенки левого желудочка (у 14 больных), задней (у 48), передней (у 6), заднебоковой (у 2), межжелудочковой перегородки и верхушки сердца (у 6), боковой стенки правого желудочка (у 1) и предсердия (у 1). М. J. Вауег и D. Burdick (1977) обнаружили на ЭКГ признаки повреждения миокарда у 4 из 20 пострадавших с тяжелой травмой груди, причём у одного — по типу субэндокардиального инфаркта.

Приводим пример ушиба сердца, закончившегося выздоровлением.

Больной Р., 65 лет, доставлен через 15 мин после автотравмы в тяжелом состоянии с резкими болями в сердце и левой половине грудной клетки. АД 100/70 мм рт. ст., пульс 120 в минуту, удовлетворительного наполнения. Дыхание частое, поверхностное. Границы сердца расширены, тоны глухие, выслушивается шум трения перикарда. На рентгенограмме обнаружены перелом IV—VI ребер слева и жидкость в синусе. ЭКГ: левограмма, синусовая тахикардия, вольтаж зубцов снижен, очаговые изменения в задней стенке левого желудочка. В связи с ухудшением состояния

больного и расширением границ сердца произведена пункция перикарда — получено 140 мл темной крови. Состояние улучшилось. В течение 3 мес периодически производились пункции перикарда. Через 3 мес на ЭКГ определен инфаркт задней стенки левого желудочка в стадии рубцевания. Осмотрен через 2/г года. Жалоб не предъявляет. Трудоспособность восстановлена.

В данном наблюдении ЭКГ позволила диагностировать тяжелую травму сердца.

Разрывы сердечной мышцы и повреждения клапанов при жизни определяются значительно реже контузий миокарда. Е. Р. Bright и С. S. Beck (1935) установили, что при разрыве сердца вследствие закрытой травмы только 30 больных из 152 прожили больше 30 мин.

При современной организации службы станций скорой помощи поступление в стационар таких пострадавших стало вполне реальным. V. S. Markovchick и соавт. (1977) оперировали 4 больных с острой травматической тампонадой сердца: выздоровели трое. А. S. Kermond (1976) описал случай оперативного лечения разрыва перикарда с «выпадением» сердца, окончившийся выздоровлением.

Тщательное клиническое исследование все же дает возможность, несмотря на сложность симптоматики множественных травм органов груди, распознать или заподозрить повреждение сердца.

Гипотензия, повышенное ЦВД, тахикардия, иногда парадоксальный пульс — триада симптомов, характерная для тампонады сердца [Richardson J. D. et al., 1977]. Необходимо, чтобы обследование проводилось не только комплексно, но и быстро; всякое необоснованное промедление может стать роковым.

Приводим наше наблюдение, отражающее возможные в подобной ситуации просмотры и упущения.

Мужчина 23 лет во время аварии получил сильный внезапный удар в грудь, потерял сознание. Доставлен в тяжелом состоянии. Резкая бледность, пульс 120—130 в минуту, ритмичный, АД 110/65 мм рт. ст., обильное кровохарканье. Дыхание поверхностное, 28 в минуту. Левая половина груди деформирована, определяются переломы II—IV ребер по парастеральной и переднеподмышечной линиям: этот участок грудной стенки флюирует при дыхании. Обширная подкожная эмфизема. Тоны сердца едва уловимы. Перелом правого бедра в нижней трети. Проведены левосторонняя вагосимпатическая и паравертебральная блокады от второго до шестого межреберья, анестезия мест переломов, в том числе перелома бедра.

Через 2 ч состояние ухудшилось, появились одышка, удушье. Цианоз лица, пальцев усилился, отмечалось набухание вен шеи, подкожная эмфизема распространилась на брюшную стенку, мошонку. Пульс стал аритмичным, АД 90/70 мм рт. ст. Рентгенологически установлен гемопневмоторакс слева; легкое спавшееся, средостение смещено вправо.

В плевральную полость через второе и шестое межреберье введено два дренажа, установлена активная аспирация. Воздух поступает беспрерывно. Состояние не улучшается. Произведена трахеостомия. Из дыхательных путей удалено много слизи, кровяных сгустков. Больной беспокоен, мечется, жалуется на удушье. Резкий цианоз, лицо одутловатое, вены шеи набухшие. Пульс аритмичный, АД определить не удается. Тоны сердца не слышны. Заподозрена тампонада сердца. При пункции перикарда по Мар-4>ану получена алая кровь. Торакотомия выполнена через 7 ч после поступ-

ления. В плевральной полости около 500 мл крови и сгустков. Легкое спавшееся, перикард сильно напряжен. Продольным разрезом перикард вскрыт, выделено около 300 мл жидкой крови, удален большой сгусток крови, окутывавший основание сердца сзади. Сердце не сокращается. Прямой массаж продолжался до восстановления ритмичных сокращений. Обнаружен разрыв правого ушка (диаметром 0,8 см), прикрытый сгустком крови. Наложены шов-держалка, сгусток удален и предсердие ушито аппаратом УКЛ-60. Излившаяся кровь реинфузирована. Еще дважды наступала остановка сердца. В течение операции проводилось нагнетание крови в артерии. Левое легкое не расправляется — воздух поступает через рану верхней доли и левого главного бронха, которую зашить не успели. Больной умер через 50 мин после начала операции.

У данного больного повреждение сердца не было своевременно распознано. Тампонада сердца маскировалась напряженным гемопневмотораксом.

Тампонада сердца обычно возникает при разрыве его стенки или перикарда. Однако W. Glinz и H. U. Buff (1976) описывают случай тампонады (выпотом в полости перикарда) при ушибе сердца, наступившей через 9 дней после травмы. Поэтому за больным с ушибом сердца необходимо тщательное наблюдение с обязательным электрокардиографическим и рентгенологическим контролем, а в диагностически сложной ситуации следует прибегать к пункции перикарда.

Лечение закрытых повреждений сердца и перикарда

Лечение при ушибе миокарда сходно с лечением коронарной недостаточности или инфаркта миокарда. В зависимости от тяжести состояния 2—3 нед выдерживается постельный режим. Необходимо тщательно следить за туалетом дыхательных путей и достаточной оксигенацией; назначаются седативные и болеутоляющие средства. При сердечной недостаточности рекомендуются препараты дигиталиса и диуретики, а при аритмии — новокаинамид, изоптин и по показаниям — электродефибрилляция. Введение жидкостей внутривенно должно быть строго ограниченным, медленным (не более 40 капель в минуту).

Мы наблюдали 2 больных с ушибами сердца, у которых через несколько дней после травмы были выявлены нарушения ритма. Редкость такого рода травм, особенность клинической картины, проявившейся в развитии стойкой аритмии, и ликвидация ее с помощью электрической деполяризации представляют интерес для хирургов.

Больной Ш., 23 лет, упал на большой скорости с мотоцикла. В участковой больнице диагностирован ушиб груди и перелом левой ключицы. Наложена фиксирующая повязка, выписан на амбулаторное лечение.

Через 9 дней появились одышка и сердцебиение. Больной обратился в больницу по месту жительства и только через 20 дней после травмы был госпитализирован. На ЭКГ выявлено трепетание предсердий. Медикаментозное лечение в течение 3 дней не дало эффекта, и больного направили в областную больницу. При поступлении состояние средней тяжести. Пос-

ле незначительной физической нагрузки возникают одышка и сердцебиение с неприятными ощущениями в области сердца. АД 110/70 мм рт. ст., пульс 76 в минуту. Границы относительной тупости сердца в пределах нормы. Тоны сердца приглушены, систолический шум на верхушке. Дыхание везикулярное. Живот мягкий. Безболезненный. Печень не увеличена. Периферических




Рис. 26. ЭКГ больного с закрытой травмой сердца до (А) и после (Б) электрической деполяризации,

отеков нет. На ЭКГ трепетание предсердий с некоординированным проведением импульсов на желудочки в соотношении 4:1 (рис. 26). С учетом стойкого расстройства ритма, неэффективности медикаментозной терапии (панангин, лидокаин, изоптин, индерал) больному под внутривенным наркозом была произведена электрическая деполяризация одиночным несинхронизированным разрядом 5,5 кВ, после чего восстановился синусовый ритм (см. рис. 26).

Через 9 дней больной выписан. Осмотрен спустя 2 года — жалоб нет. На ЭКГ патологии не выявлено.

Больной Г., 42 лет, попал в автокатастрофу и в бессознательном состоянии госпитализирован в ближайшую районную больницу с диагнозом ушиба мозга. Проводилась дегидратационная и симптоматическая терапия. Сознание восстановилось на 2-й день. Несмотря на отсутствие очаговой и общемозговой неврологической симптоматики, состояние пострадавшего оставалось тяжелым: беспокоили боли в области сердца, приступы сердцебиения и одышка. На 9-й день после травмы больного перевели в нейрохирургическое отделение областной клинической больницы.

При поступлении кожные покровы бледные с землистым оттенком, цианоз губ. Дыхание везикулярное. АД 120/70 мм рт. ст. Пульс 160 в минуту, ритмичный. Живот мягкий, печень не увеличена. На ЭКГ пароксизмальная тахикардия с ортоградной атриовентрикулярной блокадой в соотношении 2 : 1. Частота сокращений предсердий 332 в минуту, желудочков — 166 в минуту. Ишемия субэпикардиальной зоны. Не исключается повреждение боковой стенки левого желудочка. Диагноз: острая черепно-мозговая травма, ушиб сердца с нарушением ритма. Назначена противоритмическая терапия: капельное внутривенное введение 300 мл 10% раствора глюкозы, 20 ЕД инсулина, 40 мл 10% раствора хлорида калия, 10 мг обзидана, 0,5 мл 0,05% раствора строфангина и 100 мг кокарбоксилазы—1 раз в день, изоптин по 40 мг 3 раза в день, коргормон 1 мл внутримышечно. Через 2 дня боли в области сердца усилились, появились признаки перегрузки левого желудочка. Под внутривенным сомбревиновым наркозом на фоне капельного введения поляризационной смеси произведена электродеполяризация сердца одиночным импульсом 4,5 кВ. Сразу же восстановился синусовый ритм. Прекратилось сердцебиение, исчезли боли в области сердца и одышка. Продолжена терапия противоаритмическими средствами. Выздоровление.

К. И. Мышкин и соавт. (1971) рекомендуют при ушибах сердца у больных пожилого возраста со склонностью к гиперкоагуляции антикоагулянтную терапию.

При разрывах мышечной стенки сердца требуется быстрое вмешательство с целью остановки кровотечения, предупреждения тампонады.

Показаниями к операции являются: 1) гемоперикардит, подтвержденный клинически, рентгенологически или пункцией; 2) тампонада сердца; 3) большой нарастающий гемоторакс.

Решаясь на оперативное вмешательство, целесообразно предварительно прибегнуть к пункции перикарда. Этот сравнительно простой прием нередко в кратчайший срок может разрешить все тактические сомнения. Кроме того, аспирация крови из полости перикарда является и лечебным мероприятием, позволяющим временно уменьшить тампонаду сердца, улучшить кровоток и выиграть время для торакотомии.

Нередко травмы сердца обнаруживаются только во время торакотомии, предпринимаемой по поводу повреждений других органов груди.

Больной 20 лет доставлен через 40 мин после падения с 5-го этажа. •Состояние крайне тяжелое. Сознание затемнено. Пульс с трудом улавливается на сонных артериях. АД не определяется. Дыхание редкое, хриплое, прерывистое. В левой теменной области припухлость, на лице несколько ушибленных ран. Переломы левого плеча, предплечья, голени. Левая половина груди отстает при дыхании, при перкуссии определяется тупость от II ребра книзу. Сердце смещено вправо. Тоны сердца не слышны. Произведена интубация. Из трахеи удалено значительное количество вязкой кровянистой мокроты. Нагнетание крови через правую лучевую артерию и внутривенно. Срочная торакотомия по шестому межреберью. В плевральной полости большое количество крови, которую реинфузировали. Здесь же обнаружены желудок, петли поперечной ободочной и тонкой кишки, сальник, проникшие через разрыв диафрагмы длиной около 20 см. Брюшные органы вправлены. Легкое спавшееся. Имеется продольный разрыв перикарда, в котором плотно ущемлена верхушка сердца. Сердце сокращается медленно и вяло. Рана перикарда расширена, сердце вправлено; после кратковременного массажа сокращения его стали более мощными. В мышце левого желудочка кровоизлияние размером 3X5 см, эпикард на этом участке осаднен. Наложены редкие швы на перикард. Почти вся нижняя доля легкого темно-красного цвета, уплотнена, с множественными разрывами. Поврежденным оказался бронх нижней доли. Произведена лобэктомия. Брюшная полость вскрыта продлением разреза по средней линии до пупка. Собрано и реинфузировано 1200 мл крови. Звездчатый разрыв селезенки, идущий через ее ворота, потребовал спленэктомии. Наложены узловые шелковые швы на рану диафрагмы. Плевральная полость дренирована. Операционная рана зашита наглухо. Наложена трахеостома. Послеоперационный период протекал тяжело. Больной пришел в сознание через 6 сут после травмы. Спустя 2 нед произведен остеосинтез костей конечностей. Последовало выздоровление.

Из 15 оперированных контузионные повреждения сердца обнаружены у 4 (умерло 3), разрывы миокарда — у 11 (умерло 5). Разрывы были сквозными у 9 человек. Приведенные данные свидетельствуют о том, что исход при закрытой травме сердца в значительной мере зависит еще и от тяжести сопутствующих повреждений других органов груди. В табл. 12 представлены сведения о сочетанных травмах сердца.

Общие сведения об исходах при травме сердца в зависимости от тяжести его повреждений приведены в табл. 13.

У 19 из 63 умерших причиной смерти были тампонада сердца и кровотечение, 9 человек умерли вследствие острой сердечной

Таблица 12. Сочетанные повреждения сердца

Локализация повреждений	Число больных		
	выздоровевших	умерших	всего
Сердце, легкие	51	38	89
» » и бронхи	—	3	3
» » » пищевод	—	4	4
» » » диафрагма	2	7	9
» » » сосуды	—	11	11
Итого . . .	53	63	116

Таблица 13. Исходы при травме сердца и перикарда

Локализация повреждений	Число пострадавших								
	с ушибами			с разрывами			с ушибами и разрывами		
	всего	выздоровевшие	умершие	всего	выздоровевшие	умершие	всего	выздоровевшие	умершие
Перикард	—	—	—	19	5	14	19	5	14
Сердце	80	41	39	8	5	3	88	46	42
Перикард и сердце	6	1	5	3	1	2	9	2	7
Итого . . .	86	42	44	30	11	19	116	53	63

недостаточности и 35 — от сочетанных повреждений. В сроки до 6 ч умерло в стационаре 35 пострадавших, через 6—12 ч — 15, позже 24 ч — 13 человек.

Наши клинические наблюдения и экспериментальные исследования позволяют сделать следующее заключение. Закрытые повреждения сердца встречаются довольно часто — по нашим данным, у 7,6% стационарных больных с травмой груди. Патоморфологические исследования выявляют, что тяжелая травма груди сопровождается структурными и метаболическими нарушениями в миокарде даже при отсутствии видимых повреждений сердца. Затруднения в диагностике обусловлены наличием тяжелых сочетанных повреждений других органов и областей тела. Для уточнения диагноза необходимы специальные исследования (рентгенологическое, электрокардиографическое) и пункция перикарда.

При разрывах мышечной стенки, в том числе сквозных, смерть не всегда наступает моментально. Часть больных попадает в стационар и подлежит срочному оперативному вмешательству. При ушибах сердца показано консервативное лечение.

Глава 14

ПОВРЕЖДЕНИЯ МАГИСТРАЛЬНЫХ СОСУДОВ ГРУДИ

Ранения крупных сосудов груди

При ранениях крупных сосудов груди лишь небольшая часть пострадавших достигает стационара: условий для тромбообразования мало, рана обычно зияет, что сопровождается массивным кровотечением. Распознавание подобных повреждений и своевременная операция удаются далеко не всегда. Л. Н. Бабинцев (1969) изучил исходы 102 проникающих ранений груди с повреждением сосудов: 50 (49%) человек погибли на месте ранения от профузного кровотечения или воздушной эмболии. Как правило, у них оказалась нарушенной целостность сосудов I порядка (аорта, легочный ствол, легочные артерии и вены, верхняя и нижняя полые вены). Из 52 таких пострадавших, доставленных в стационары Новосибирска, 14 не были оперированы, причем 12 из них умерли в ближайшие часы, а у 2 выживших сформировалась сосудистая аневризма. Из 38 больных, подвергшихся вмешательству, умерло 7 (18,4%). Таким образом, умерло 68 (66,6%) из 102 раненых.

Во время Великой Отечественной войны вмешательства на грудном отделе аорты, плечеголовных и подключичных сосудах выполнялись лишь отдельными хирургами [Петровский Б. В., 1949].

Летальность при ранениях крупных сосудов зависит от размеров раны и ее локализации. Чем дальше от сердца расположена рана, тем ниже летальность. Поэтому чаще описываются успешные операции по поводу ранений подключичных сосудов.

При ранениях подключичных сосудов основными признаками являются массивное кровотечение и соответствующая локализация наружной раны. Подозрительны в этом отношении раны в области шеи, ключицы или верхней половины груди. Напряженная гематома в области ключицы, отсутствие периферического пульса, симптомы травматического плексита или шум при аускультации над гематомой должны зародить мысль о повреждении подключичной артерии. Рентгенологически выявляется гемопневмоторакс, а при массивном кровотечении в клетчатку средостения определяется расширение верхней его части.

При подозрении на повреждение подключичных сосудов операцию следует предпринять незамедлительно.

Доступы к подключичным сосудам достаточно хорошо описаны в специальной литературе. При срочных операциях Б. В. Пет-

ровский (1964) рекомендует пользоваться внутривидеальным доступом, торакотомией в положении больного на спине по ходу третьего межреберья с пересечением хряща II ребра.

Для ревизии сосудов дуги аорты, об одновременном повреждении которых может свидетельствовать гемоторакс, Л. Brewet и R. Carter (1967) рекомендуют разрез в виде люка. Его направляют от наружной трети ключицы до середины рукоятки грудины, а затем по средней линии до III ребра и продолжают по третьему межреберью. Резекция медиальной трети ключицы, рассечение грудины по срединной линии, а затем ее левой половины до третьего межреберного промежутка позволяют открыть «люк». При этом I ребро обзору не мешает.

Н. V. Schaff и R. K. Brawley (1977) при ранении подключичных сосудов справа выполняли срединную стернотомию с продлением разреза на шею вправо (6 больных). В аналогичной ситуации слева предпочитали переднебоковую торакотомию с надключичным разрезом (4 больным), иногда с резекцией ключицы (1 больной). При ранении начального отрезка общей сонной артерии срединную стернотомию в одном случае сочетали с передней, а в другом — с заднебоковой торакотомией.

Чресплевральный доступ облегчает выполнение операции, ушивание раны, уточнение и устранение возможных повреждений легкого, последующее дренирование плевральной полости.

Приводим два наблюдения ранения подключичных сосудов, когда срочные операции выполняются хирургами, не имеющими специального опыта в сосудистой хирургии.

1. **Больной 3.**, 16 лет, поступил через 2 ч после ножевого ранения левой подключичной области. Кровотечение из раны остановлено давящей повязкой. Пульс на лучевой артерии 76 в минуту, ритмичный. АД 130/70 мм рт. ст. Левая рука несколько цианотична. При рентгеноскопии выявлен пневмоторакс слева.

Ревизия раны начата под местной анестезией. После разведения краев и удаления сгустков крови возобновилось кровотечение. Рана тампонирована. Под эндотрахеальным наркозом разрез продлен параллельно ключице. Обнаружена рана подключичной вены, занимающая ее полуокружность. Наложены швы асептической иглой. Ушита рана, через которую в плевральную полость поступал воздух. Реинфузировано 750 мл крови. Пункцией плевральной полости аспирирован воздух. Последовало выздоровление.

2. **Больной П.**, 32 лет, доставлен через 7 ч после ножевого ранения левой подключичной области в участковую больницу. Кровотечение остановлено давящей повязкой. Рана размером 3X0,5 см ушита. При рентгеноскопии обнаружен гемопневмоторакс слева, полный коллапс легкого. После повторных пункций легкое расправлено. Рана нагноилась. При очередной перевязке возникло массивное кровотечение. Рана тампонирована и больной самолетом доставлен в клинику. Состояние относительно удовлетворительное, бледен, пульс на левой лучевой артерии не определяется, справа — 72 в минуту. В связи с нагноением раны проводилось консервативное лечение. На 5-й день после ранения во время приступа сильного кашля возобновилось артериальное кровотечение из раны, которое остановлено пальцевым прижатием. Срочная операция. Под эндотрахеальным наркозом доступом Петровского с рассечением ключицы выделены и пережаты ре-

зиновыми турникетами подключичные сосуды. Обнаружена рана третьей порции подключичной артерии размером 1,5X0,5 см, рана ушита супра-мидным швом. Кровотечение не повторялось. Кровоснабжение руки хорошее, трудоспособность восстановилась полностью, хотя пульсация на лучевой артерии осталась резко ослабленной.

При ранениях полых вен возникает стремительная массивная кровопотеря и, как правило, продолжающееся внутривидеальное кровотечение справа. При образовании медиастинальной гематомы появляются признаки сдавления пищевода и трахеи, а рентгенологически выявляется расширение средостения.

L. Brewer и R. Carter (1967) при анализе 4 личных наблюдений и 5 сообщений в литературе отмечают у 6 человек экстраперикардальные и у 3 — интраперикардальные кровотечения. В 4 случаях имелся массивный гемоторакс и в 2 — кровотечение в средостение. Показаниями к торакотомии было продолжающееся кровотечение.

Наружная локализация ран при повреждениях дуги аорты чаще соответствует второму-третьему межреберному промежутку у грудины. При внутриперикардальных ранах развивается типичная клиническая картина повреждения сердца с тампонадой и обескровливанием. Ранение свободной части легочной артерии проявляется массивным, быстро нарастающим гемотораксом. Лечение заключается в немедленной торакотомии. Наиболее удобен типичный боковой доступ в пятом-шестом межреберье. Н. П. Медведев и соавт. (1972) рекомендуют рану сосуда закрыть пальцем, затем наложить на дефект пристеночно зажим и выполнить сосудистый шов.

При повреждении нисходящей аорты клиническая картина! зависит от быстроты кровопотери. Чрезплевральные ранения проявляются быстро нарастающим гемотораксом.

Ранения луковицы аорты и ее начальной части клинически не отличаются от тяжелых ранений сердца. При повреждениях дуги аорты может развиться громадная гематома средостения. Возможность аортографии возникает только при «двухмоментном» течении ранения аорты с наличием светлого промежутка, во время которого образуется пульсирующая гематома. Выявление массивного гемоторакса с расширением верхней части тени средостения позволяет предположить ранение грудной аорты.

Ввиду того что топографоанатомическое положение грудной аорты сложное, обнажить все ее отделы одним разрезом не удается. В некоторых ситуациях целесообразна продольная стернотомия или чрездвухплевральный поперечный доступ. Приводим описание этих доступов по «Атласу грудной хирургии» (под ред. Б. В. Петровского. М., 1971).

Продольная стернотомия. Положение больного на спине: Срединный разрез кожи по ходу грудины начинают на 2—3 см выше ее рукоятки и продолжают на 3—4 см ниже мечевидного отростка. Рассекают фасцию и надкостницу грудины, которую несколько отделяют распатором по ходу

раны. В нижнем отделе раны на протяжении нескольких сантиметров рассекают белую линию живота. Тупым инструментом или указательным пальцем делают туннель между задней поверхностью грудины и стеральной частью диафрагмы и проникают в клетчаточное пространство средостения. Затем грудину поднимают крючком кверху, вводят в рану стернотом и рассекают часть грудины по средней линии, продолжая поэтапно стернотомию на всем протяжении кости. После рассечения грудины необходим тщательный гемостаз. Кровотечение из костных краев останавливают втиранием стерильного воска... Продольную стернотомию можно выполнить также пилой Джигли, которую предварительно проводят длинным прямым корнцангом позади грудины, строго придерживаясь ее задней поверхности. После окончания операции сопоставляют края грудины и скрепляют их специальными скобками или крепкими швами. Для этого через межреберье или через кость проводят 5—6 лавсановых швов...

Чрездвухплевральный поперечный доступ. Разрез кожи проводят по четвертому межреберью справа, начиная от средней подмышечной линии, и продолжают через грудину по соответствующему межреберью противоположной стороны. Перевязывают с обеих сторон внутренние грудные сосуды и пересекают их между лигатурами. Рассекают надкостницу грудины и по этой линии ее пересекают поперечно — стернотомом или костными ножницами. Кровотечение с краев грудины останавливают втиранием стерильного воска. Ранорасширителем разводят концы пересеченной грудины вместе с ребрами, обнажая таким образом сердце и корни легких. Грудную стенку после операции ушивают с помощью обвивных кетгут-овых швов, проведенных через межреберье с обеих сторон. Тонкими швами сшивают надкостницу грудины.

Продольная стернотомия и чрездвухплевральный поперечный доступ открывают широкий путь к крупным сосудам груди. Второй из этих доступов особенно необходим при длинном раневом канале через переднее средостение при наличии двусторонних гемоторакса и пневмоторакса.

Нисходящая аорта на всем протяжении хорошо обнажается из переднебокового доступа по шестому межреберью.

Больной А., 22 лет, доставлен через 30 мин после ранения перочинным ножом в грудь. Само ранение не причинило пострадавшему боли, не было также большого наружного кровотечения и он продолжал участвовать в драке, пока не потерял сознание.

При поступлении состояние крайней тяжести, сознание отсутствует, резкая бледность кожных покровов и слизистых оболочек. Зрачки вяло реагируют на свет, дыхание поверхностное, пульса нет даже на сонных артериях, АД не определяется. Тоны сердца едва уловимы. Перкуторный звук над левым легким укорочен, живот вздут, в отлогах мест его тупость. В шестом межреберье слева по переднеподмышечной линии рана длиной 2 см. Наружного кровотечения нет.

Срочная торакотомия проведена без тщательного выполнения правил асептики через рану по ходу шестого межреберья. В плевральной полости — большое количество крови, которую тотчас начали реинфузировать. Сердце сокращается очень вяло; вскоре сокращения прекратились. Вскрыт перикард, начат прямой массаж сердца. Сердце пусто, но тонус мышцы сохранен и сокращения миокарда после нескольких сжатий возобновились — ритмичные, но очень вялые. Продолжается поиск источника кровотечения. В куполе диафрагмы найдена рана длиной 3—4 см, через которую пролабирует сальник. Возникло подозрение, что источник кровотечения находится в брюшной полости. Разрез продлен по средней линии живота до пупка. В брюшной полости большое количество крови и сгустков. Обнаружена резаная рана верхнего полюса селезенки; основной источник кровотечения

не выявлен. Прижат грудной отдел аорты в нижней ее трети к позвоночнику. Это позволило осушить плевральную и брюшную полости и обнаружить, наконец, поперечную рану аорты длиной 0,8 см на уровне перехода грудного отдела аорты в брюшной. На рану наложены четыре узловых шва парафинированным шелком. Рана селезенки ушита узловыми швами. Ушиты сквозная некровоточащая рана нижней доли левого легкого и диафрагмы. Плевральная полость дренирована. Послеоперационный период протекал без осложнений.

Больные с ранениями грудной аорты обычно умирают на месте происшествия. Хирургу приходится иметь дело с небольшими ранами аорты. Но и небольшое ранение аорты вызывает при целостности плевры массивное кровоизлияние в средостение. После рассечения напряженного плеврального листка над гематомой через большие сгустки крови пробивается струя алой крови. При обнаружении раны в сосуде нужно убрать сгусток, спускающийся в его просвет, а рану зажать указательным пальцем левой кисти. Определенные удобства перед зашиванием раны могут создать специальные зажимы для пристеночного отжатия сосуда. Наложив их по ходу сосуда, без прекращения полностью кровотока, хирург получает возможность ясно видеть края раны и в спокойной обстановке наложить шов. При отсутствии этих зажимов может быть рекомендован следующий прием, использованный нами в случае ранения аорты при пульмонэктомии. В рану сосуда вводят указательный палец и временно прекращают кровотечение. Сосуд прошивают большой круглой атрауматичной иглой в поперечном направлении, под пальцем; отступая от края раны на 0,5—0,7 см, накладывают вторую лигатуру. Затем нити натягивают, палец извлекают, а нити перекрещивают: левые оттягивают направо, правые — налево. Таким образом, края раны прижимаются и кровотечение останавливается. Накладывают матрасные сосудистые швы, а швы-держалки удаляют.

Повреждения непарной вены вызывают значительные кровотечения, однако рана этого сосуда имеет тенденцию довольно быстро тромбироваться. Поэтому к моменту операции можно найти раздавленные края уже тромбированной вены. Несмотря на это, вену следует перевязать. Перевязка непарной вены только у впадения в верхнюю полую вену не останавливает кровотечение, а порой даже усиливает его. Поэтому вену надо лигировать и у места слияния ее верхней и нижней ветвей на боковой поверхности позвоночника.

Массивные кровотечения при травмах груди могут быть обусловлены не только ранением таких крупных стволов, как сосуды корня легкого, аорта, полые и непарные вены, но и сосудов грудной стенки — межреберных и передней грудной артерии.

Перевязка межреберных артерий на боковых или передней поверхностях грудной клетки не представляют трудностей. Обычной круглой обкалывающей иглой удается прошить ткани по нижнему краю ребра и захватить в шов ствол артерии. Сложнее обстоит дело при ранении межреберных артерий в задних отделах

грудной клетки, особенно по паравертебральной линии в области шеек ребер. Трудности обусловлены не только более высоким давлением в артериях, отходящих непосредственно от аорты, и большим диаметром сосуда, но прежде всего глубиной расположения раны, узостью межреберных промежутков и особенностями борозды, по которой в задних отделах ребра расположена артерия; она здесь глубока и значительно прикрывает сосуд; для обнажения концов раненых сосудов приходится рецезировать соответствующие ребра; только после этого удается ухватить и прошить сосуд.

Больной И., 21 года, доставлен через 1 ч после проникающего ранения груди справа. Состояние средней тяжести. Пульс 100 в минуту, АД 100/80 мм рт. ст. Дыхание слева везикулярное, справа не прослушивается. В седьмом межреберье справа, по паравертебральной линии рана размером 4X0,1 см, не кровоточит. Эр. 47-Ю¹², НБ 15,6 г/л, гематокрит 43%. На рентгенограмме, выполненной в горизонтальном положении больного, выявляется гомогенное затемнение правой половины груди. Плевральной пункцией аспирировано 800 мл крови, которая реинфузирована. АД снизилось до 80/50 мм рт. ст., а пульс участился до 116 в минуту. С учетом локализации раны не исключались повреждение крупного сосуда и продолжающееся кровотечение в плевральную полость. Проведена боковая торакотомия по пятому межреберью. Собрано и реинфузировано 3750 мл крови. Источник кровотечения — пересеченная в седьмом межреберье у позвоночника артерия. Оба конца сосуда прошиты и перевязаны. Обнаружено краевое ранение одноименной вены. Она также лигирована. Диффузное кровотечение из глубины раневого канала и поврежденной боковой поверхности позвонка удалось остановить тугой тампонадой. Через раневой канал конец тампона выведен наружу. Поврежденная плевра ушита над тампоном. Плевральная полость дренирована во втором и в восьмом межреберьях. Общая кровопотеря составляет 5350 мл, перелито 4400 мл аутокрови и 675 мл донорской. Выписан через 14 дней в удовлетворительном состоянии. Анализ крови: эр. 4,1-10¹², НБ 13,4 г/л, гематокрит 39%.

Таким образом, данные литературы и наш сравнительно небольшой опыт позволяют утверждать, что в ряде случаев быстрое оказание помощи при ранениях груди с повреждениями крупных сосудов может быть эффективным, иногда удается добиться успеха в самых, казалось бы, безнадежных ситуациях. Вмешательство должно быть ранним и сопровождаться переливанием массивных доз крови — преимущественно за счет реинфузии.

Закрытые повреждения крупных сосудов груди

Подобные повреждения следует относить к наиболее тяжелым. Диагноз необходимо установить незамедлительно, так как интервал между получением травмы и смертельным исходом особенно короток. По обобщенным данным [De Meules J. et al., 1971; Redman H. C., 1977], только 20% пострадавших с повреждением аорты доставляют в стационар живыми, а из госпитализированных 66% умирают в течение 2 нед, 82% — в течение 3 нед, 90% — через 10 нед (Parmley L., 1958).

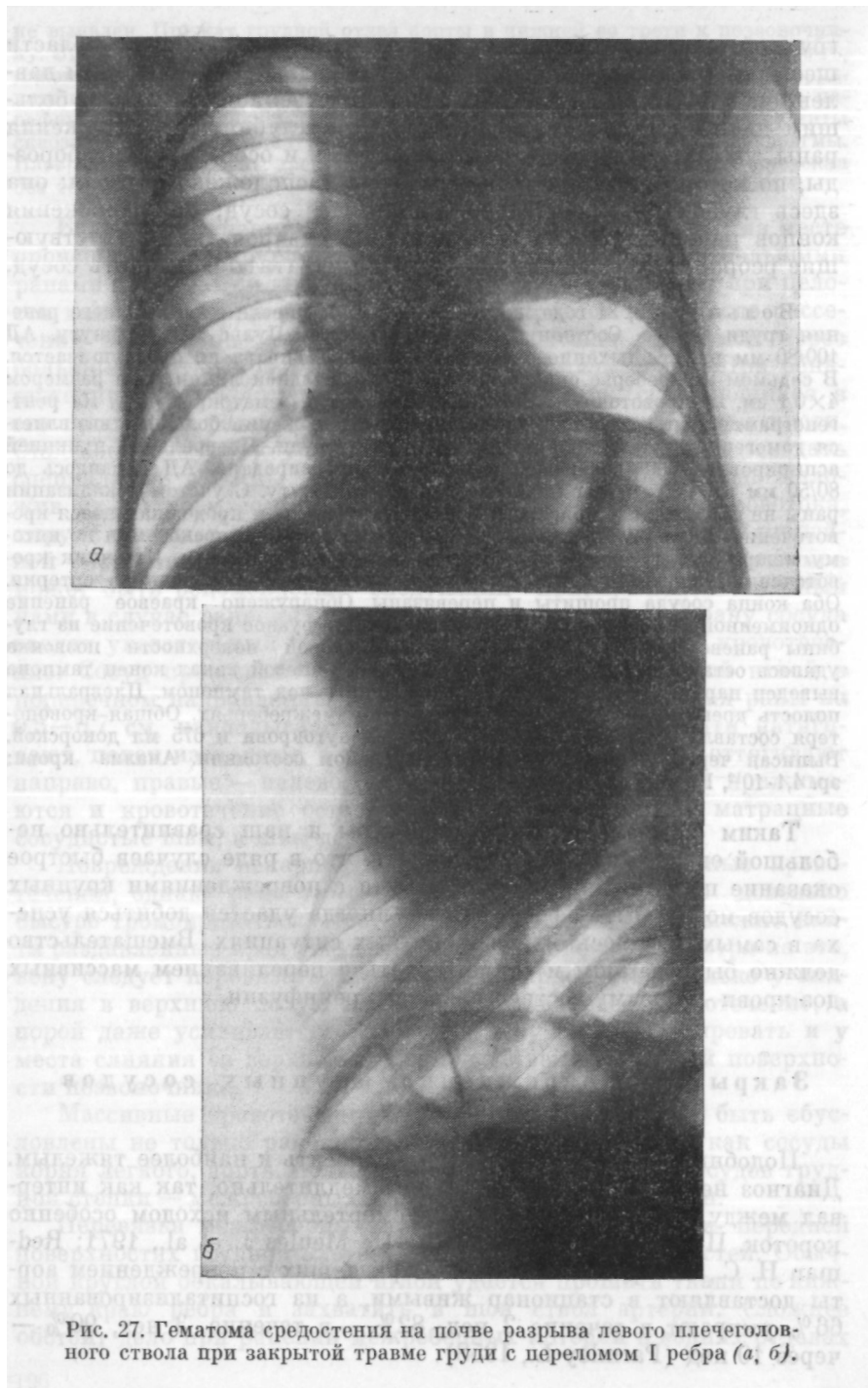


Рис. 27. Гематома средостения на почве разрыва левого плечеголового ствола при закрытой травме груди с переломом I ребра (а, б).

Из 1396 стационарных больных с тяжелой закрытой травмой груди мы наблюдали только у 13 (0,9%) повреждение крупных сосудов. В основном это были разрывы грудной аорты. Между тем, по данным 1626 судебно-медицинских вскрытий, такие повреждения выявлены в 89 (5,2%) случаях.

Несмотря на сложность распознавания повреждений крупных внутригрудных сосудов, их клинические проявления имеют некоторые характерные особенности, главнейшие из которых стремительность и большой объем внутригрудного кровотечения.

Аускультация, перкуссия, срочное рентгенологическое исследование, если их успевают сделать, выявляют гемоторакс, смещение или расширение средостения (рис. 27).

Разрыв аорты не всегда ведет к немедленной смерти; в ряде случаев образуются гематомы, пульсирующие аневризмы.

J. De Meules и соавт. (1971) выполнили аортографию у 60 больных с тяжелой травмой груди и у 8 (13%) выявили разрыв грудной аорты. Авторы считают основной диагностической задачей обнаружение повреждения до того, как произойдет разрыв адвентиции. По данным этих авторов, в половине случаев разрывы аорты сопровождались расширением верхней части средостения, смещением вправо пищевода и трахеи. Аортография, по их мнению, показана при переломах грудины, I ребра, ключицы, множественных переломах ребер, при нарушении каркасности грудной клетки. Показания становятся императивными, если определяются дефицит пульса на крупных ответвлениях дуги аорты, массивный гемоторакс или непрерывное быстрое кровотечение по дренажам. Необъяснимая гипотензия после возмещения дефицита АЦК также подозрительна на разрыв аорты.

J. D. Richardson (1978) указывает, что практически важно учитывать возможность двух форм клинических проявлений травмы крупных сосудов груди: 1) сопровождающейся массивным кровотечением и требующей немедленной операции для предотвращения смерти; 2) проявляющейся неясной клиникой, когда показана аортография. М. О. Пергу (1979) также производит аортографию только при устойчивых гемодинамических показателях.

Когда на основании общих данных предполагают повреждение крупного сосуда средостения, а состояние больного свидетельствует о приближающейся катастрофе, хирург должен безотлагательно приступить к торакотомии, которая нередко является единственным средством установить характер повреждения и последним шансом на спасение жизни.

Больная Б., 26 лет, поступила в крайне тяжелом состоянии. Сбита автомашиной. Резкая бледность кожных покровов, зрачки вяло реагируют на свет. Дыхание редкое, глубокое, хриплое. Во рту пенная кровь. Пульс на лучевых артериях едва уловим, на сонных артериях 138 в минуту, АД не определяется. Левая половина грудной клетки вдавлена. Ощущается хруст отломков ключицы и ребер (от II до VI) по заднеподмышечной линии. Перкуторно слева определяется тупость. Сердце смещено вправо, тоны не прослушиваются. Диагностирован массивный гемоторакс вследствие раз-

рыва крупного сосуда груди. Левосторонняя торакотомия выполнена через 20 мин после поступления. Легкое спавшееся: из плевральной полости собрано и реинфузировано 3 л крови.

Установить источник кровотечения сразу не удалось. Прижата к позвоночнику аорта. Кровотечение временно остановлено. Под медиастинальным листком плевры у корня и в средостении обширная гематома. В аорте на уровне корня легкого продольная рана длиной 0,3 см. Атравматичной иглой наложено два шелковых шва. Кровотечение остановлено. Обнаружен разрыв верхнедолевого бронха. Наступила остановка сердца. Восстановить сердечные сокращения не удалось.

У этой больной признаками ранения грудной аорты были острая гиповолемия и большой гемоторакс. К сожалению, даже своевременно предпринятое вмешательство оказалось безуспешным.

У. Richter (1969) отмечает и другой вариант клинического течения при разрывах грудной аорты — наличие свободного интервала от нескольких часов до нескольких дней (и даже недель) между травмой и началом клинических проявлений. Главными признаками в начальном периоде оказываются затруднения при глотании, смещение трахеи, разница в артериальном давлении на верхних и нижних конечностях, а затем внезапная катастрофа с обильной кровопотерей. Рентгенологически при этом обнаруживается пульсирующая гематома, прилегающая к аорте.

S. Z. Turney и соавт. (1976) располагают опытом оперативного лечения 31 пострадавшего с разрывом аорты. Всем больным до операции сделали ортографию. Выздоровело 25 человек. G. Stafford и M. F. O'Brien (1977) после 11 вмешательств по поводу разрыва аорты при травме груди наблюдали 1 смертельный исход.

Консервативное лечение при разрыве аорты или крупного сосуда невозможно — рано или поздно наступит смерть.

Картина угрожающего внутриплеврального кровотечения вынуждает к столь быстрым действиям, когда решение может быть лишь одно: под эндотрахеальным наркозом быстро вскрыть плевральную полость типичным переднебоковым разрезом в четвертом-пятом межреберье! Плевральная полость в этих случаях, как правило, заполнена жидкой кровью или сгустками. Отыскать повреждение мешает движущееся легкое, поэтому желательно применять однолегочной наркоз; коллапс легкого на стороне операции сразу дает простор для манипуляций.

При повреждениях сосудов корня легкого всегда создается тяжелая ситуация. В огромной гематоме корня легкого и средостения ориентироваться трудно. Приходится пальцами левой руки пережать весь корень, сильно вытянуть легкое (желательно, чтобы оно «не дышало»), убирать сгустки и попытаться найти кровоточащий сосуд. Небольшая рана легочной артерии или вены может быть ушита, и легкое удастся сохранить.

Однако чаще остановка кровотечения из крупных сосудов корня легкого заканчивается пульмонэктомией. Раненый сосуд осторожно выделяют и перевязывают возможно ближе к перикарду, операцию осуществляют типично.

При повреждениях легочных сосудов близко к перикарду их перевязать можно только интраперикардиально (методика подробно описана в специальных руководствах).

Мы наблюдали 7 пострадавших с закрытыми травматическими повреждениями крупных сосудов. При левосторонних травмах у 2 человек был разрыв аорты и у 1 — разрыв легочной артерии, при правосторонних травмах у 2 имелся разрыв сосудов корня легкого, у 1 — нижней полой вены и у 1 — непарной вены. У 5 человек повреждения крупных сосудов были распознаны при жизни, у 2 выявлены только при вскрытии. Успешно оперировано 5 человек, из них 1 больная с разрывом аорты умерла. Изолированных повреждений сосудов не наблюдалось.

Своевременное оказание хирургической помощи может принести успех и при весьма сложных ситуациях.

Больной А. Д., 19 лет, поступил после автокатастрофы. Состояние тяжелое. Резкая бледность кожных покровов, изо рта выделяется пенная кровь. В сознании. Зрачки вяло реагируют на свет. АД 60/40 мм рт. ст. Пульс нитевидный, тоны сердца глухие, дыхание поверхностное, учащенное. Левая половина груди западает. Пальпируются выступающий отломок грудной дуги, острый край отломков ребер (слева от IV по срединно-ключичной линии до VIII по среднеподмышечной линии), грудная клетка слева флюирует; перкуторно определяется тупость.

Диагноз: закрытая травма груди, массивное внутриплевральное кровотечение, шок III степени. Больной срочно интубирован, налажено переливание крови в вену и артерию, произведена вагосимпатическая блокада. Торакотомия переднебоковым доступом в пятом межреберье. Плевральная полость заполнена кровью, легкое спавшееся. Кровь собрана для реинфузии. Имеются обширное кровоизлияние в перикард, несколько разрывов легкого. Из ран легкого кровотечение умеренное. На задней поверхности корня легкого обширное кровоизлияние и еще одна кровоточащая рана. Аорта прижата к позвоночнику ниже дуги. Кровотечение прекратилось. После опорожнения гематомы обнаружен продольный, щелевидный разрыв аорты длиной 0,3—0,4 см. Краевое пережатие сосуда зажимом. Рана ушита шелковыми швами на атравматической игле. Неоднократно проводился ручной массаж сердца. Произведено прямое нагнетение крови в аорту. Раны легкого ушиты. В плевральную полость введено два дренажа, после чего операционная рана зашита послойно наглухо. Послеоперационный период осложнился пневмонией. Последовало выздоровление.

Таким образом, своевременная операция при закрытой травме груди с повреждениями крупных сосудов может оказаться эффективной.

Глава 15

ПОВРЕЖДЕНИЯ ПИЩЕВОДА

По данным литературы, повреждение пищевода при колото-резаных ранениях груди — большая редкость. Несколько чаще это наблюдается при огнестрельных ранениях [Hood R., 1969]. На нашем материале ранения пищевода встретились в 5 случаях (0,3%) и были распознаны только при вскрытии.

Среди умерших от закрытой травмы груди повреждения пищевода были обнаружены у 17 человек, или у 0,8% от общего числа больных с повреждениями органов груди. Лишь у 1 больного диагноз был поставлен на 6-й день после поступления в стационар, у 15 — повреждения пищевода выявлены при вскрытии. Кроме того, у 1 выздоровевшего диагноз был поставлен ретроспективно (после выписки) на основании возникновения рубцовой стриктуры пищевода.

При закрытой травме замаскированность разрывов пищевода обусловлена множеством сочетанных поражений, клинически проявляющихся более остро. На фоне чрезвычайно тяжелого состояния пострадавшего разрывы пищевода распознать трудно, однако при тщательном клиническом исследовании и использовании специальных инструментальных методов диагноз разрыва пищевода вполне реально установить уже в первые часы после травмы.

Следует учитывать возможные механизмы разрыва. Пищевод является полый трубкой, сообщающейся с атмосферным воздухом и при сдавлении туловища в нем может возникнуть повышенное давление. Разрывы бывают продольными и обычно располагаются над входом в желудок ближе к левой задней стенке, где пищевод тоньше и слабее [Sealy W. C., 1963].

Переполнение желудка, алкогольное опьянение и рвота могут привести к поступлению в средостение (а при разрыве медиастинальной плевры — и в плевральную полость) значительного количества желудочного содержимого. Раздражение гидрохлористой кислотой обширного рецепторного поля является причиной жесточайших болей, характер и локализация которых зависят также от места повреждения. Боли бывают в нижней половине груди, эпигастральной области или по ходу позвоночника с иррадиацией в надплечье или шею и напоминают боли при перфоративной дуоденальной язве [Sealy W. C., 1963].

Разрывы грудного отдела пищевода сопровождаются выходом в рану воздуха, крови, слюны, а при рвоте — кислого желудочного содержимого. Развивается картина тяжелого шока, быстро возникает эмфизема средостения. Постоянное поступление в средостение и плевральную полость содержимого пищевода приводит к гнойному медиастиниту и плевриту.

Эмфизема средостения проявляется подкожной крепитацией в надключичной области, на шее, груди. Кроме того, следует обращать внимание на боли при глотании слюны и наличие крови в рвотных массах, лихорадочное состояние. Рентгенологические симптомы: расширение тени средостения, наличие горизонтальных уровней жидкости, свободного газа в виде эмфиземы средостения. Уточнение диагноза возможно с помощью специальных методов исследования — контрастной рентгеноскопии с использованием водорастворимого контрастного вещества и эзофагоскопии. При этом выявляются локализация и характер повреждений. Наличие пневмоторакса и скопления жидкости в плевральной полости

является основанием для пункции или введения межреберного дренажа. Если перед пункцией плевральной полости дать больному несколько глотков окрашенной жидкости (5 мл раствора метиленового синего на 30 мл стерильной воды), то при разрыве пищевода эту жидкость можно обнаружить в плевральной полости [Baxter Ch. ft., et al., 1976].

Приводим наше наблюдение, когда диагноз, хотя и с опозданием, но все же был поставлен.

Больной 50 лет попал под автомашину. Доставлен в тяжелом состоянии. Выраженная одышка, лицо одутловатое, экзофтальм, конъюнктивита отечна. На покрасневшей коже лица и шеи до уровня ключиц множество мелкоточечных кровоизлияний. Дыхание 32 в минуту, поверхностное, хриплое, кровохарканье. Пульс 104 в минуту, ритмичный, АД 120/80 мм рт. ст. Правая половина грудной клетки в верхнем отделе западает, имеются подкожная эмфизема, распространяющаяся на шею, двойной перелом II—VI ребер по переднеключичной и среднеподмышечной линиям. Этот участок флотирует. Определяются перелом грудины в месте перехода рукоятки в тело со смещением тела грудины кзади, переломы ключицы, правой лопатки в области шейки и нижнего угла. Тоны сердца глухие; справа из-за эмфиземы и переломов аускультация и перкуссия невозможны. Рентгенологически выявлен гемопневмоторакс справа.

Проведены вагосимпатическая блокада, паравerteбральная блокада справа от второго до одиннадцатого межреберья, обезболивание мест переломов; налажена ингаляция кислорода. Плевральная полость дренирована по Петрову — Бюлау в шестом межреберье. Выделилось около 500 мл крови и значительное количество воздуха. Кровь реинфузирована.

На 2-й день состояние тяжелое. Ночь провел тревожно: одышка, удушье, боли в груди при дыхании. Держится кровохарканье. Эмфизема распространилась на всю грудную клетку, шею, руки, брюшную стенку, мошонку, бедра. При рентгеноскопии выявлен справа коллапс легкого, уровень жидкости до IV ребра; средостение смещено влево, трахея искривлена, пульсация сердца вялая, левое легкое эмфизематозно. Введена вторая дренажная трубка во второе межреберье спереди. Производится активная аспирация. На 6-й день заподозрено повреждение пищевода, подтвержденное рентгенологически. В желудок введен назогастральный зонд. В последующем общее состояние больного удовлетворительное. Питание осуществляется через зонд. Через 4 нед зонд удален. При рентгеноскопии пищевода с жидким барием выявлена ниша на уровне Thiv размером 1X2 см, на этом участке просвет пищевода сужен. Разрешено принимать жидкую пищу. Начато ежедневное бужирование с бужа № 24. Рентгенологическое исследование на 45-й день после травмы: легочные поля воздушны, справа грубая тяжесть у корня, синус запаян; слева — без особенностей. По пищеводу контрастное вещество свободно проходит в желудок, на уровне Thiv имеются неровность стенки и сужение просвета на протяжении 3 см. Выписан в удовлетворительном состоянии. Через месяц приступил к прежней работе. Через 2/г года после травмы больной внезапно умер на улице. При вскрытии найдены незначительное сужение пищевода на границе средней и нижней трети протяженностью 3 см, плотные рубцовые изменения на переднебоковой стенке его и сращения со стенкой правого бронха. Причина смерти — инфаркт миокарда.

У данного больного повреждение пищевода при тяжелой травме было поздно диагностировано. У него выявились тяжелый синдром Пертеса (сдавление груди), множественный перелом ребер справа, перелом ключицы, грудины, лопатки, тяжелая контузия

легкого с гемотораксом и напряженным пневмотораксом. Все это в значительной степени затушевало повреждение пищевода, которое было частью множественного повреждения органов средостения.

Пока еще трудно представить, что при травме груди оперативное вмешательство может быть целенаправленным в отношении разрыва грудного отдела пищевода. Правильнее говорить о хирургической тактике при обнаружении разрыва пищевода во время торакотомии, выполняемой по поводу повреждений других внутригрудных органов.

Прежде всего следует указать на необходимость при эмфиземе средостения или массивных кровоизлияниях в средостение наряду с осмотром трахеи и бронхов исследовать пищевод. Осмотр пищевода (особенно чаще ранимого среднего отдела) легко удается, если торакотомия выполнена справа, так как в среднем отделе пищевод проходит рядом с аортой, справа от нее. В нижнем отделе пищевод находится впереди аорты и его легче удастся ощупать и осмотреть при левостороннем доступе.

Проникающие ранения пищевода подлежат возможно раннему ушиванию. Накладывают два ряда узловых швов из полимерных нитей. После туалета линию швов присыпают антибиотиками. Желательно подшить к линии швов листок плевры или перикарда. Ушивания раны пищевода недостаточно для благоприятного исхода. Должны быть соблюдены еще два принципа: 1) полость плевры (или средостение) должна быть дренирована; 2) пассаж пищи через пищевод надо выключить. Последнее достигают различными приемами. Самое простое — назогастральный зонд для кормления. Более надежной мерой является гастростомия. Выключение пищевода может быть достигнуто и другими операциями, например еюностомией.

Еюпостому предпочитают гастростоме при повреждениях нижней трети пищевода.

У большинства пострадавших повреждение пищевода диагностируется с опозданием, чаще всего после развития медиастинита и других воспалительных осложнений. Поэтому хирург должен иметь весьма четкие представления о дренирующих операциях у таких больных.

Шейная медиастинотомия обеспечивает дренаж средостения не ниже уровня Т₁ш-ш. Доступ к пищеводу на шее удобнее и легче по переднему краю левой грудино-ключично-сосцевидной мышцы. Только при явных воспалительных изменениях справа имеется основание для правостороннего доступа.

Заднюю внеплевральную медиастинотомию по Насилову применяют для дренирования средостения в средегрудном отделе. На уровне повреждения по наружному краю длинных мышц спины справа делают вертикальный разрез длиной 15—20 см. Мышцы отводят к позвоночнику. Производят резекцию двух-трех ребер, перевязывают межреберные артерии. Тупо отслаивая плевру,

£04

подходят к пищеводу, вскрывают гнойник и полость его дренируют.

Для дренирования нижних отделов заднего средостения применяется чрезбрюшинная медиастинотомия [Розанов Б. С, 1961]. Срединноверхним разрезом вскрывают брюшную полость. После прошивания нижней диафрагмальной вены сагиттально от пищевода по направлению к мечевидному отростку рассекают сухожильную часть диафрагмы. Этим достигаются надежное опорожнение и хорошее дренирование гнойно-некротического очага клетчатки нижнезаднего средостения. После удаления гноя и туалета полости в средостение вставляют дренаж, а в поддиафрагмальное пространство (к отверстию в диафрагме) вводят большой тампон. Дренаж и тампон выводят через отдельный разрез брюшной «тенки».

При прорыве гнойника в плевральную полость ни в коем случае нельзя ограничиваться торакоцентезом с введением дренажа в плевральную полость. Необходима торакотомия. Средостение должно быть вскрыто на протяжении от купола плевры до диафрагмы и дренировано. В плевральную полость необходимо ввести два дренажа для активной аспирации. Таким образом, для определенной локализации гнойника средостения, осложнившего повреждение пищевода, существует специальная дренирующая операция.

Больной А., 18 лет, поступил с жалобами на боли в левой половине шеи, груди, затруднение дыхания, периодическое повышение температуры до 38—39 °С. Три года назад получил ножевое ранение в нижний отдел заднебоковой поверхности шеи справа с повреждением трахей и пищевода, осложнившееся правосторонним гемопневмотораксом. Лечился в районной больнице, где была ушита рана шеи и пункциями ликвидирован гемопневмоторакс. Выписан в удовлетворительном состоянии. В последующем неоднократно отмечались повышения тела до 38 °С, боли в правой половине груди, кашель с гнойной мокротой. Через 2 года при флюорографии выявлена верхнедолевая пневмония справа и больной был направлен в стационар, куда явился только через месяц с ухудшением состояния. В течение месяца находился на лечении с диагнозом: верхнедолевая пневмония справа, междолевой плеврит. Еще через 8 мес после простуды у больного вновь появились кашель с гнойной мокротой, колющие боли в правой половине груди, рентгенологически диагностирован междолевой плеврит справа. С диагнозом «ограниченная эмпиема плевры справа» направлен в торакальное отделение.

При поступлении состояние удовлетворительное, дыхание слева сверху ослаблено. На заднебоковой поверхности шеи справа рубец длиной 1,5 см.

Рентгенологически справа в верхнем отделе заднего средостения определяется осумкованная полость, содержащая воздух и жидкость. Трахея смещена вправо и впереди, легочные поля прозрачны, корни структурны, диафрагма подвижна, синусы свободны, сердце и аорта без патологии.

После приема жидкой бариевой взвеси отмечаются выраженная деформация пищевода, сужение его в верхнегрудном отделе; на задней стенке пищевода имеется выпячивание в виде дивертикула, в котором задерживается контрастное вещество. Кроме того, оно попадает в ограниченную — большую полость в заднем средостении (рис. 28). При эзофагоскопии выявлено сужение шейного отдела пищевода. Раны и свищи на всем протяжении пищевода не замечено, однако в просвет начальной части поступает много гноя. Диагноз: пищеводно-средостенный свищ, хронический гнойный меди-

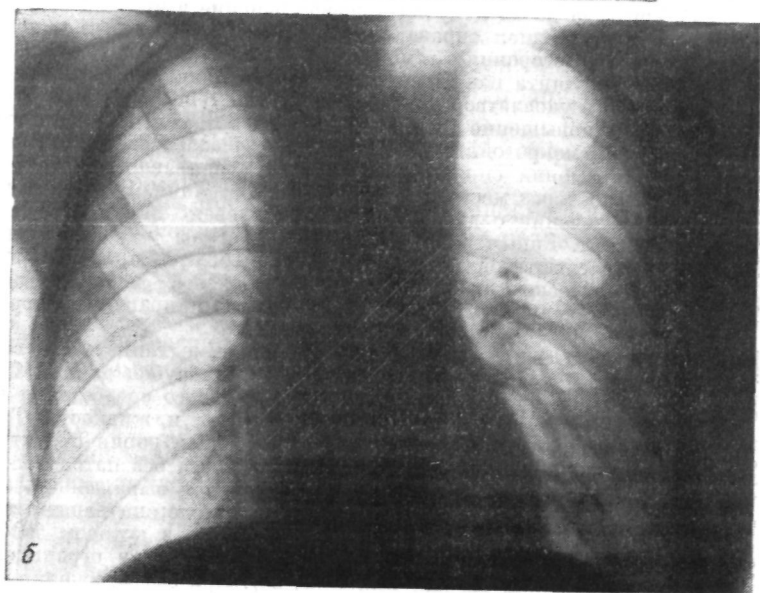
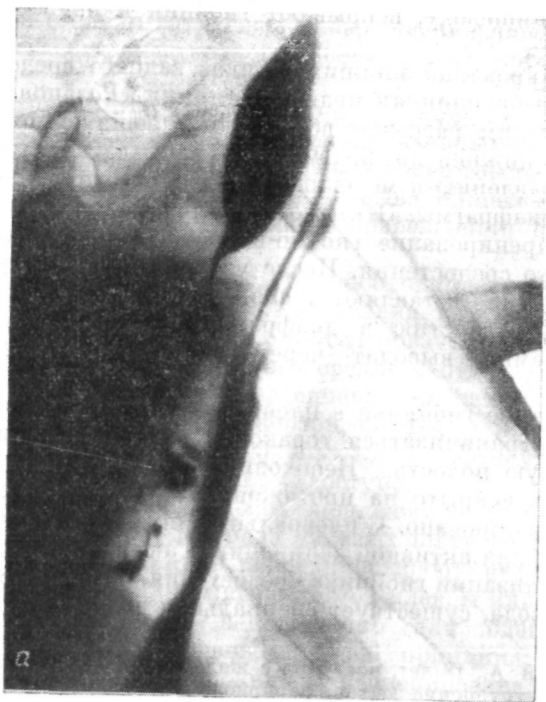

Рис. 28. Ранение пищевода.

а — затек контрастного вещества в заднее средостение; б — медиастинит.

астинит после проникающего ножевого ранения груди с повреждением шейного отдела пищевода. В порядке подготовки к торакотомии была наложена гастростома по Витцелю, а через 3 нед произведена торакотомия справа. В куполе плевры соответственно заднему верхнему средостению медиастинальная плевра сращена с легким. После разъединения сращения обнаружен ограниченный инфильтрат, при надавливании на который изо рта выделилось много гноя. Произведен разрез впереди кивательной мышцы над рукояткой грудины. Обнаружен пищевод, в его стенке имеется дефект размером 1,65X1,5 см, сообщающийся с гнойной полостью в средостении. Последняя вскрыта и дренирована. Тяжелый послеоперационный период закончился выздоровлением.

Мы полностью разделяем мнение С. А. Гашелина и С. Н. Карликова (1975), что выздоровление без операции при травме пищевода нужно рассматривать как счастливую случайность, а не как успех консервативной терапии. Чем раньше предпринято оперативное вмешательство, тем больше шансов на удачу.

С первых же часов следует назначать массивную антибактериальную терапию—антибиотики широкого спектра действия в сочетании с сульфаниламидами. Необходимо вводить стафилококковый гамма-глобулин, гипериммунную стафилококковую плазму и др. В борьбе с интоксикацией помогает инфузионная терапия, включающая 10% раствор глюкозы с инсулином и комплексом витаминов, полиионные растворы. Энергетические затраты частично покрываются за счет введения белковых гидролизатов, 20% раствора интралипида. Повышению регенераторных способностей организма и уменьшению процессов катаболизма способствуют пентоксил, метилурацил, анаболические гормоны. Проводится также кардиотоническая терапия.

Глава 16

ПОВРЕЖДЕНИЯ ГРУДНОГО ПРОТОКА

До 1964 г. в мировой литературе опубликовано всего 370 наблюдений повреждений грудного протока [Угненко Н. М., 1969]. Н. R. Schoen к 1968 г. анализирует 1000 случаев хилоторакса, из которых треть была связана с травмой. Ножевые и огнестрельные ранения грудного протока наблюдаются редко. И. А. Ибатуллин (1973) из собранных им в отечественной литературе сообщений относительно 164 повреждений грудного протока установил, что ножевые и огнестрельные ранения были причиной травмы лишь в 12% случаев. Чаще всего ранения протока возникают при операциях на органах средостения. По данным А. А. Русанова и К. А. Ващенко (1964), из 450 вмешательств по поводу рака грудного отдела пищевода послеоперационный период осложнился хилотораксом в 5 случаях.

По обобщенным данным литературы R. L. Hughes и соавт. (1979) установили, что травма как причина хилоторакса имеет место в 15—25% случаев; столь же часто повреждается проток во

время операции и в 30—50% разрушение протока связано с проращением опухоли.

Наиболее часто повреждается грудная, а затем шейная часть протока. Из 18 повреждений грудного протока, сведения о которых опубликованы Н. И. Маховым и А. К. Георгадзе (1974), 10 произошли во время операции (6 локализовались в шейном отделе и 4 — в грудном), в 8 наблюдениях они были вызваны тупой травмой трудной клетки.

Мы наблюдали 7 больных с травматическими повреждениями грудного протока: ранение протока имело место у 5, а у 2 больных повреждение произошло при закрытой травме груди.

Ножевое ранение грудного протока было у 3 человек, у 2 оно произошло во время операции. У 3 пострадавших повреждение локализовалось в грудном отделе (слева — у 2, справа — у 1), и у 2 — в шейном (слева — у 1, справа — у 1).

Ранения шейного отдела протока обычно сочетаются с нарушениями целостности крупных сосудов и диагностируются при тщательной ревизии раны после остановки кровотечения. Иногда травма протока обнаруживается спустя несколько дней после ранения, когда хилезная жидкость начинает просачиваться в повязку между швами.

Больной К., 26 лет, ранен ножом в правую половину шеи. После травмы наблюдалось струйное кровотечение, которое остановлено давящей повязкой. Состояние при поступлении удовлетворительное. Пульс 100 в минуту, АД 160/120 мм рт. ст. В проекции правой грудино-ключично-сосцевидной мышцы на границе средней и нижней ее третьей некротическая рана размером 3X1 см. Под эндотрахеальным наркозом произведена ревизия раны; началось массивное кровотечение. Раневой канал уходит за ключицу. Разрез продлен книзу, а затем вдоль ключицы до рукоятки грудины. Резецирован стерильный отрезок ключицы. Обнаружено продольное рассечение внутренней яремной вены на протяжении 5 см. Вена перевязана. Тотчас замечено поступление хилезной жидкости из раны протока на месте слияния подключичного и яремного стволов. Размер раны не превышал 2 мм. Установлено, что внутренняя яремная вена перевязана проксимальнее впадения в нее правого лимфатического протока. Ранее наложенная лигатура снята, вена лигирована дистальнее, после чего диаметр лимфатического протока уменьшился с 4 до 2 мм, а истечение лимфы стало незначительным. На рану протока наложен один узловый капроновый шов. Рана шеи ушита до дренажа. За время операции собрано и реинфузировано 1300 мл крови. Послеоперационный период протекал без осложнений.

При травме грудной части протока развивается хилоторакс на стороне повреждения. Однако истечение хилуса в плевральную полость обычно сразу не выявляется (Перельман М. И., Юсупов И. А., 1975). Это зависит от размера раны протока, временно-го ее тромбирования, интенсивности лимфообразования, состояния лимфовенозных анастомозов и частичного сохранения оттока* лимфы из грудной полости. Н. И. Махов и А. К. Георгадзе (1974) отмечают, что этот интервал может длиться 2—3 нед и более.

Повреждение грудного протока клинически проявляется картиной гемоторакса. При проникающем ножевом или огнестрельном

ранении груди практически не встречается изолированное повреждение лимфатического протока. Обычно нарушается и целостность сосудов, вследствие чего гемоторакс выступает на первый план и только после устранения его хирург обращает внимание на необычный характер пунктата из плевральной полости. Быстрое накопление хилезной жидкости ведет к коллапсу легкого. Массивный хилоторакс опасен также тем, что может вызвать экстраперикардальную тампонаду сердца или резкое его смещение. В связи с особенностями расположения протока в грудной полости при нарушении целостности верхнего его отрезка развивается левосторонний хилоторакс, а при нарушении целостности нижнего отрезка возникает правосторонний хилоторакс.

Появление хилезной жидкости в пунктате позволяет поставить точный диагноз. Иногда одновременно удается эвакуировать более 2000 мл жидкости, которая при отстаивании образует бело-розовый густой верхний и жидкий нижний слой. Содержание белка в этой жидкости составляет 4—9%, жира — 6%; при микроскопии определяются жировые капли и лимфоциты. В связи с потерей лимфоцитов Н. И. Махов и А. К. Георгадзе (1974) считают лимфопению периферической крови патогномичным признаком хилоторакса. У наших 5 больных содержание лимфоцитов в лейкоцитарной формуле было соответственно 4, 32, 12, 13, 17%.

В сомнительных случаях можно пользоваться пробой на окрашивание. Для этой цели больному дают внутрь краску ДЕС-17 или ДЕС-18 (обычная губная помада) из расчета 1 г на 250 г сливочного масла. Из-за специфического цвета смеси ее рекомендуют принимать в темноте. Через 2 ч пунктируют плевральную полость. Если пунктат имеет красно-розовую окраску, то диагноз становится ясным [Махов Н. И., Георгадзе А. К., 1974]. В ценности этой пробы мы убедились на собственном опыте.

G. Chauvin и соавт. (1976) считают, что лимфография позволяет в 80% случаев установить уровень повреждения протока.

И. А. Ибатуллин (1973) в экспериментах на собаках повреждал грудной проток в различных отделах. Оказалось, что процесс восстановления лимфооттока проходит два периода. В первом периоде (с 1-го по 25-й день) в культе протока возникает тромб протяженностью до 1 см, плотно фиксированный к стенкам; в нижележащих отделах лимфатической системы наблюдается лимфостаз; травмированный участок протока фиксируется соединительнотканым рубцом к соседним тканям. Большое значение в образовании рубцов и остановке лимфоистечения имеет выраженность воспалительной реакции между листками плевры. Лимфоотток начинает восстанавливаться на 3—4-й день со дня повреждения. Полное его восстановление происходит во втором периоде: исчезает лимфостаз, наступает реканализация грудного протока; лимфа течет в краниальном направлении преимущественно через коллатеральные сосуды, впадающие в лимфатические сосуды переднего средостения, а также в паратрахеальные и шейные узлы. Сосуды эти в норме обычно не функционируют.

Единства взглядов на лечение травмы грудного протока до настоящего времени нет.

Консервативная терапия рассчитана на самопроизвольное заживление раны протока и развитие коллатерального лимфооттока.

Наиболее распространен метод последовательных пункций «плевральной полости с извлечением лимфы. Опасность этого метода заключается в возможности не только тяжелого истощения, ИЮ и инфицировании плевральной полости. Однако имеются сообщения о многомесячных и даже многолетних пункциях. Так, Webei-Whitte¹ за 2 года 3 мес сделал 80 пункций одному больному и удалил 70 л хилезной жидкости.

Целесообразно использование извлеченной пункцией лимфы для лечения. С этой целью предлагают ее пить с пивом [Уханова Н. В., 1963] или вводить через тонкий зонд в желудок [Табатадзе К. Г., 1963], прямую кишку [Hofman E., Ivins J., 1952], шнурогрудинно [Peet M. M., Campbell K. N., 1943] и внутривенно [Францев В. И., 1963]. Необходимо учесть, что описаны анафилактические реакции при внутривенном введении аутолимфы [Whitcomb B., Scoville W., 1942], даже со смертельным исходом [Schu E., Ranshoff J., 1943].

Потерю питательных веществ, входящих в состав лимфы, компенсируют внутривенным вливанием растворов глюкозы, электролитов, плазмы, белковых кровезаменителей, крови и назначением соответствующей диеты, анаболических гормонов, витаминов.

Летальность при консервативном лечении достигает 50% [Shakelford R., Fischer A., 1938].

И. А. Ибатуллин экспериментально установил, что при нарушении циркуляции по грудному протоку резкое переполнение лимфатических магистралей наблюдается в первые 6 дней, а затем наступает разгрузка по коллатералям. Поэтому в первую неделю необходимо разумное ограничение приема пищи и жидкости.

Хирургическое лечение заключается в перевязке протока, вменательствах, имеющих цель вызвать облитерацию плевральной полости и рубцевание в области раны протока, восстановлении лимфотока путем анастомозирования концов протока или наложения лимфовенозных анастомозов.

А. К. Георгадзе (1971) допускает консервативное лечение в течение 8—10 дней, после чего ставит вопрос об оперативном вмешательстве. В экспериментах И. А. Ибатуллина (1972) плотно фиксированный тромб в культе образуется к концу 3-й недели после травмы. Этот срок должен стать ориентиром для решения ; вопроса о целесообразности операции.

В. Л. Маневич и Т. В. Степанова (1963) отмечают, что большие трудности представляет обнаружение места нарушения целостности грудного протока в «старой» ране из-за имбибиции тканей кровью, тяжелого спаечного процесса. По слегка опалесцирующей

хилезной жидкости не всегда можно точно установить локализацию повреждения, особенно если одновременно имеется ранение кровеносных сосудов. Прижизненная окраска лимфатической системы позволяет выявить рану протока. Для этого за 3—5 ч до операции больному дают питательную смесь, состоящую из 400 мл теплого молока, 2 сырых яиц, 100 г сахара, 50 мл спирта, 50 г сливочного масла, 10 г поваренной соли и 1 мл 5% раствора витаминов С и В₆. Методика предложена Б. В. Огневым (1953). Оттекающая от желудочно-кишечного тракта, хилезная масса переполняет магистральные лимфатические пути. Отчетливо контурируется и; грудной проток: он напряжен, белого цвета. Варианты строения протока (мономагистральный, бимагистральный и петлистый) следует учитывать при оперативном вмешательстве.

Перевязка грудного протока возможна на всех уровнях бе* функциональных расстройств вследствие развития коллатеральных путей [Жданов Д. А., 1940; Угненко Н. П., 1972; Ибатуллин И. А., 1974] и лимфовенозных соустьей [Фраучи В. Х., 1948].

Впервые эту операцию у нас в стране произвел в 1905 г. С. Горотынский.

Мы дважды выполнили подобное вмешательство в плевральной полости и один раз на шее с хорошо непосредственным и отдаленным результатом.

Больной О., 25 лет, переведен в клинику через 12 дней после ранения груди слева. Имеется массивный свернувшийся гемоторакс. Рана была нанесена по наружному краю трапециевидной мышцы слева. Через сутки после ранения рана хирургически обработана, открытый пневмоторакс ушит. В дальнейшем повторными пункциями плевральной полости удаляли кровь, а затем серозно-геморрагическую жидкость. При поступлении в клинику жалобы на боли в груди, одышку. Температура 38,4 °С, пульс 96 в минуту, АД 120/100 мм рт. ст. Над левым легким тупой перкуторный звук. Плевральной пункцией получено 200 мл мутной белесоватой жидкости. Рентгенологически — слева неоднородное затемнение с множеством мелких уровней. Торакотомия слева в четвертом межреберье боковым доступом с раздельной интубацией бронхов. В плевральной полости большое количество бело-розовой творожистой массы и свертков крови, легкое не повреждено, на нем массивные фиброзные наложения. Плевральная полость очищена. Легкое после декорткации хорошо расправилось. Из верхнезаднего средостения поступает хилезная жидкость. Выделен грудной проток. На его переднебоковой стенке соответственно Т1m имеется дефект. Ушить или перевязать проток не удалось из-за хрупкости его стенок. Произведено прошивание протока выше и ниже раны вместе с мягкими тканями. Лимфоистечение прекратилось. Плевральная полость дренирована во втором и седьмом межреберьях и ушита. Послеоперационное течение гладкое. Последовало выздоровление.

При свернувшемся гемо-, хилотораксе, наличии мощных плевральных сращений выделение протока и его перевязка представляют большие трудности. Н. И. Махов и А. К. Георгадзе (1974) в таких случаях рекомендуют введение 10% раствора йода в область повреждения для ускорения образования сращений. В подобной ситуации мы прошли ткани выше и ниже лимфатического свища, подкрепив швы мышечным лоскутом.

¹ Цит. по Н. М. Угненко. — Вести, хир., 1972, № 3, с. 127.

Больному Ф., 45 лет, произведена резекция верхней доли правого легкого по поводу фиброзно-кавернозного туберкулеза с наличием остаточной плевральной полости после лечебного пневмоторакса. Операция оказалась трудной из-за облитерации плевральной полости и сопровождалась большой кровопотерей. Легкое выделяли экстраплеврально. Уже в первые дни через дренажи поступало до 1000 мл геморрагической жидкости, а на 4-й день она приобрела хилезный характер, причем в течение 2 нед выделялось по 200 мл в сутки. Рентгенологически отмечена картина массивного гемоторакса. Через 25 дней заднебоковым доступом по пятому межреберью произведена реторакотомия. Плевральная полость оказалась заполненной большим белым свертком. Оставшаяся часть легкого коллабирована, покрыта толстыми швартами. В заднем средостении соответственно Thv позвонку — точечное отверстие, через которое поступает лимфа. Выделить проток не удается. Выше и ниже дефекта ткани глубоко прошиты капроновой нитью. Истечение хилезной жидкости прекратилось. Из межреберного промежутка выкроен мышечный лоскут на ножке и подшит к отверстию. Плевральная полость ушита. Через дренажи в первые 2 сут выделилось соответственно 600 и 300 мл экстравазата без примеси лимфы. Последовало выздоровление.

При пересечении лимфатического протока возможно и наложение анастомоза конец в конец. И. Ф. Харитоновым (1938) описано 6 операций. Успешно ушила рану грудного протока М. П. Фивейская (1954). Сотруднику нашей клиники М. Г. Урману удалось это сделать дважды (1976). Reanesly (1972) предложил вшивать конец разорвавшегося протока в рядом расположенную вену. А. С. Лурье (1963) успешно выполнил вшивание протока в позвоночную вену. А. П. Титов (1968) в эксперименте вшивал конец грудного протока в конец непарной вены при помощи аппарата АСЦ-4. Описаны казуистические случаи имплантации протока в непарную вену в клинике. Однако все эти операции технически очень сложны, имеется риск продолжения лимфорей или возникновения кровотечения.

На основании данных литературы и нашего небольшого опыта мы считаем, что свежая рана грудного протока подлежит ушиванию. Если это технически невыполнимо, следует прибегать к перевязке протока. В случаях образования хилоторакса после травмы показано лечение повторными пункциями и только при отсутствии эффекта необходима торакотомия с целью лигирования поврежденного протока. Не следует стремиться во что бы то ни стало выделять проток; более целесообразно прошить сегмент его вместе с мягкими тканями.

Разрывы грудного протока в связи с особенностями его анатомического расположения встречаются лишь при тяжелых травмах груди одновременно с повреждением жизненно важных органов. Так как пострадавшие быстро умирают, повреждения грудного протока обычно не распознаются, да и при вскрытии они часто просматриваются. Выявление этих повреждений возможно при целевом исследовании.

В упомянутой сводке И. А. Ибатуллина (1973) повреждение протока в 13% всех наблюдений возникло при закрытой травме груди.

В большинстве случаев наблюдались односторонние хилотораксы, при этом грудной проток был поврежден в различных отделах заднего средостения и на шее.

Симптоматика зависит от скорости скопления лимфы и ее количества.

Клиническая картина хилоторакса обусловлена сдавливанием легкого и органов средостения хилезной жидкостью, быстро накапливающейся в плевральной полости. Диагноз закрытого повреждения протока обычно ставят на основании результатов плевральной пункции, при которой получают жидкость, похожую на молоко. Лечебная тактика практически не отличается от таковой при ранениях протока.

Приводим два наших наблюдения, касающихся повреждения грудного протока при закрытой травме груди.

Больная С, 20 лет, поступила через 5 ч после травмы (придавлена вагонеткой к стене). Жалобы на сильные боли в левой половине груди, одышку. Выраженный акроцианоз, наличие множественных точечных кровоизлияний на лице, шее — до уровня ключицы. Кожа здесь темно-красного цвета с фиолетовым оттенком, особенно выражены кровоизлияния в области век; конъюнктивы отечна, выбухает.

Дыхание поверхностное, 26 в минуту, пульс 88 в минуту, ритмичный, АД 110/80 мм рт. ст. Обнаружен перелом ребер слева (III—VI) по передне-аксиллярной линии. Подкожная эмфизема занимает левую половину груди, шею, частично распространяется на брюшную стенку. Слева определяется высокий тимпанит; дыхание из-за эмфиземы прослушать не удается; справа — дыхание везикулярное. При рентгеноскопии выявлен пневмоторакс слева: легкое прижато к корню. Проведены вагосимпатическая блокада слева и обезболивание мест переломов.

Плевральная полость дренирована в седьмом межреберье по Петрову — Бюлау. Одновременно выделились около 500 мл крови и значительное количество воздуха. Самочувствие больной улучшилось. Через дренаж поступало в сутки по 300—500 мл кровянистой жидкости, а затем жидкости, похожей на малиновое желе. Затем жидкость обрела молочную окраску, иногда с примесью крови. Через 6 дней дренаж закупорился и был удален.

При рентгеноскопии: гомогенное затемнение слева с уровнем жидкости на уровне III ребра, небольшое смещение средостения вправо. При пункции получено 800 мл молочной жидкости, содержащей 7,4% белка, жир, значительное количество эритроцитов и лейкоцитов, единичные клетки эндотелия. Пункции повторяли через день. Количество хилезной жидкости постепенно уменьшилось до 30 мл.

Последние пункции производились с трудом, приходилось иногда многократно прокалывать грудную клетку, вводя иглу в различных направлениях; плевральное содержимое становилось густым, крошковидным, творожистым. Всего удалено 8 л 700 мл хилезной жидкости; реинфузировано 3 л 600 мл. Наступило выздоровление.

Обращает на себя внимание, что хилезная жидкость у данной больной появилась в плевральной полости только на 7-й день после травмы, что было основной причиной позднего распознавания травмы грудного протока.

Аналогичный механизм травмы был у второго пострадавшего 47 лет. Он попал под автомашину — грудная клетка была прижата к бордюроному камню. Состояние тяжелое. Жалобы на сильные

боли в груди при дыхании, одышку. Пульс 84 в минуту ритмичный. Имеются перелом II—V ребер слева по передней аксиллярной линии, локальная подкожная эмфизема. Перкуторный звук слева от гребня лопатки притуплён, дыхание сзади не прослушивается.

Рентгеноскопия грудной клетки — интенсивная гомогенная тень с горизонтальным уровнем жидкости по IV ребру, средостение смещено вправо. Плевральной пункцией удалено 500 мл крови. После пункции состояние больного несколько улучшилось. При повторной пункции через 3 дня получено 2600 мл розовато-молочного цвета жидкости без запаха. Через день уровень жидкости вновь до II ребра. При пункции удалено 3 л жидкости молочного цвета. При ее анализе содержание белка 7,4%, глобулинов — 2,57%, альбуминов — 4,9%. Реакция Ривольты положительная, значительное количество эритроцитов, единичные клетки эндотелия.

В течение 2 нед состояние больного оставалось тяжелым. Пункции плевральной полости повторяли через 3 дня, удаляли по 2—2,5 л молочного цвета жидкости. Проводили гемотрансфузии, введение белковых препаратов, анаболических гормонов, в дни пункций — реинфузия лимфы. Состояние стало постепенно улучшаться. В дальнейшем пункции стали проводить реже — через 6—8 дней с извлечением по 400—200, потом по 50—30 мл жидкости. Последние пункции были затруднены, так как хилезная жидкость приобрела творожистый характер.

Интересно отметить, что у обоих больных не наступало резко го исхудания, что может быть объяснено прежде всего реинфузией лимфы.

Опасность анафилактического шока, жировой эмболии и инфицирования при повторных вливаниях лимфы, по-видимому, преувеличена. Введение чистой хилезной жидкости наши больные переносили легко.

Все 7 больных с повреждением грудного протока выздоровели.

Глава 17

ТОРАКОАБДОМИНАЛЬНЫЕ РАНЕНИЯ

К торакоабдоминальным ранениям относятся повреждения, при которых нарушается целостность диафрагмы и вскрываются две полости — плевральная и брюшная.

Состояние пострадавшего определяется тяжестью травмы органов груди и живота, сложностью расстройств, связанных с повреждением такого мощного дыхательного мускула, каким является диафрагма, сообщением двух полостей с разным давлением, перемещением органов брюшной полости в грудную с возможным их ущемлением, кровотечением, развитием воспалительных процессов в обеих полостях.

Частота грудобрюшных повреждений среди проникающих ранений груди мирного времени достаточно высока и, по нашим данным, составляет 13,5%. Такую же частоту выявили Д. А. Арапов, Н. В. Хорошко (1970), Б. И. Эсперов и соавт. (1972).

Во время Великой Отечественной войны такой вид травмы встречался у 10% раненых с проникающими ранениями груди (Созон-Ярошевич А. 10., 1945). В. Wylie (1945) среди 903 раненых в грудь торакоабдоминальные повреждения отметил у 25,5%.

Чем можно объяснить значительную частоту ранений диафрагмы и поддиафрагмальных органов при проникающих ранениях груди?

Первая причина — большая подвижность грудобрюшной преграды. Как известно, амплитуда колебаний диафрагмы при дыхании достигает 5—6 см и более. Изменение высоты стояния куполов диафрагмы происходит, как это показал еще Н. И. Пирогов, при переполнении желудка, скоплении газов в поперечной ободочной кишке и т. д. Брюшные органы как бы приближаются именно к тем межрёберным промежуткам, через которые чаще всего проходят рапы груди. Большое значение имеет и то, что преобладающее число колото-резаных ран груди наносят сверху вниз.

Под нашим наблюдением находилось 209 больных с торакоабдоминальными ранениями. В основном это были мужчины в возрасте от 20 до 40 лет (60,7%). Колото-резаные раны наблюдались у 90,2% и огнестрельные — у 9,8%. Аналогичные данные опубликовали J. M. Sbefts (1963), О. Г. Чиковани (1967), Д. А. Арапов и Н. В. Хорошко (1970), Ю. С. Гилевич и соавт. (1972) и др.

Левосторонняя локализация входных отверстий отмечена в 70%, правосторонняя — в 28% случаев; двусторонние повреждения имели место в 2%. Превалирование левосторонних ранений закономерно, так как нападающий старается поразить сердце.

Диагностика торакоабдоминальных повреждений довольно трудна. По данным В. К. Финкельштейна (1903), М. М. Магула (<1910), О. Г. Чиковани (1967), Д. А. Арапова и Н. В. Хорошко (1970) и других авторов, частота диагностических ошибок за 60 лет не имеет заметной тенденции к снижению и составляет 30—70%. Анализ наших наблюдений показывает, что правильный диагноз торакоабдоминальных ранений врачами скорой помощи поставлен в 6%, в стационаре на основании клинических данных (включая ревизию раны) — в 66,7% случаев, а в 27,3% случаев ранение диафрагмы было распознано только во время операции.

Основные причины постоянства высокого процента диагностических ошибок обусловлены следующими обстоятельствами. Во-первых, тяжелое общее состояние пострадавших затрудняет детальное клиническое обследование: в крайне тяжелом состоянии из-за продолжающегося кровотечения в клинику было доставлено 50% раненых. Во-вторых, не всегда проводится достаточно

полное клиническое обследование и принимается во внимание расположение раневого отверстия. Наиболее опасна в смысле повреждений диафрагмы зона между восьмым и одиннадцатым межребрьем, хотя в единичных случаях раны на груди находились высоко — в третьем и даже во втором межребрьях [Вицин Б. А. и др., 1973].

К ошибочному заключению может привести локализация входного отверстия на реберной дуге или брюшной стенке, особенно когда преобладают абдоминальные симптомы. Приведем наблюдение.

Больной 22 лет в алкогольном опьянении получил ножевое ранение в область правой реберной дуги. При поступлении состояние средней тяжести. Пульс 80 в минуту. Тоны сердца ясные, АД 120/80 мм рт. ст. Дыхание везикулярное. Живот мягкий, болезненный при пальпации в правом подреберье, где имеется рана длиной 4 см. При ревизии установлено, что рана проникает в брюшную полость. На рентгенограмме груди патологии не обнаружено. Под эндотрахеальным наркозом вскрыта брюшная полость. Обнаружена умеренно кровоточащая рана правой доли печени размером 1,5x4 см; наложен шов. Собрано и реинфузировано 300 мл крови. Подведена дренажная трубка в подпеченочное пространство. Наложены швы на рану брюшной стенки. На следующий день при контрольной рентгенографии выявлен тотальный гемоторакс справа. Развился отек легких. Реанимационные мероприятия оказались неэффективными. Больной умер. При вскрытии выяснилось, что источником кровотечения была пересеченная межреберная артерия.

Этот случай показывает сложность распознавания торакоабдоминальных повреждений, а также возможность позднего кровотечения из поврежденной межреберной артерии. Несомненно, что квалифицированное и осторожное наблюдение позволило бы вовремя диагностировать возникшее осложнение и избежать летального исхода.

L. M. Shefts (1963) придает большое значение уточнению положения больного в момент ранения, характеру ранящего оружия, его размерам и рекомендует тщательно исследовать раневой канал при огнестрельных ранениях, учитывая его прямолинейное продолжение. Эти моменты с учетом топографии органов над- и поддиафрагмального пространства позволяют мысленно восстановить проекционно-анатомическую особенность ранения и направить диагностические усилия на выявление соответствующих повреждений.

Установившееся мнение, что ход раневого канала обычно имеет направление сверху вниз, не всегда соответствует действительности.

Больной Д., 26 лет, доставлен через 1 ч после ножевого ранения груди. Сознание ясное. Кожа и видимые слизистые оболочки бледны. Слева в седьмом межребрье по срединно-ключичной линии умеренно кровоточащая рана размером 5x2 см с ровными краями. Рана воздух не присасывает, подкожной эмфиземы в окружности нет. Грудная клетка обычной формы, обе половины ее в дыхании участвуют равномерно. Перкуторный звук легочный, дыхание везикулярное, пульс 100 в минуту, АД 80/50 мм рт. ст. Живот втянут, брюшная стенка напряжена, определяется симптом

Щеткина — Блюмберга, притупление в боковых отделах живота, печеночная тупость сохранена.

Эр. 4,1-10¹² в 1 л, НЬ 13,6 г/л, гематокрит 32%. На обзорной рентгенограмме изменений в плевральных полостях нет, а под диафрагмой выявляется узкая полоска газа.

Верхнесрединная лапаротомия. В брюшной полости 1 л крови. На передней стенке желудка две раны длиной по 2 см, не проникающие в его просвет, и сквозная рана левой доли печени размером 3x2 см. Продолжением этих ран является рана сухожильной части диафрагмы размером 3x1 см, проникающая в полость перикарда, из которой синхронно сердечным сокращениям выделяется немного крови. Предположено ранение сердца. Раны желудка, печени и диафрагмы ушиты, кровь реинфузирована. Переднебоковая торакотомия по шестому межребрью слева. Плевральная полость и легкие интактны. Через перикард просвечивает кровь; после его рассечения излилось 100 мл крови. На задней стенке правого предсердия проникающая рана длиной 2 см. Рана ушита капроновыми швами на аграмматичной игле, наложены редкие швы на перикард. Плевральная полость дренирована и ушита. Послеоперационный период протекал без осложнений. Выписан через 1 мес после операции. Осмотрен через 3 мес — жалоб нет, приступил к работе.

Повреждения сердца при торакоабдоминальных ранениях бывают редко. Данное наблюдение примечательно тем, что раневой канал проходил снизу и внеплеврально через сухожильный центр до правого предсердия, причем кровь из перикарда свободно вытекала в брюшную полость, не вызывая тампонады сердца.

Трудность диагностики обусловлена не только нарушением функции двух изолированных полостей с их особым физиологическим режимом, но и повреждением ряда органов. О многообразии сочетаний повреждений при грудобрюшных травмах свидетельствуют сводные данные, обобщающие наблюдения М. Р.-И. Шахшаева, Г. П. Барсукова и наши (табл. 14), касающиеся 277 человек, из которых у 97 было правостороннее, а у 130 — левостороннее ранение.

Таблица 14. Частота повреждений отдельных органов при торакоабдоминальных ранениях

Поврежденный орган	Число пострадавших с повреждением груди			
	право- сторонним	лево- сторонним	всего	
			абс. число	%
Сердце	2	27	29	10,5
Легкое	82	103	191	69,9
Крупные сосуды груди	10	27	37	13,3
Печень	79	7	86	31,0
Желчный пузырь	1	2	3	1,1
Желудок	8	47	55	19,8
Поджелудочная железа	2	15	17	6,1
Селезенка	2	60	62	22,4
Кишечник	8	38	46	16,6
Крупные сосуды брюшной полости	3	8	11	4,0
Почки	8	22	30	10,8
Изолированное ранение диафрагмы	5	33	38	13,7

На основании подробной клинической характеристики 71 пострадавшего, лечившегося в клинике с 1972 по 1978 г., мы выделили три группы больных (табл. 15).

Таблица 15. Распределение по клиническим группам лиц с торакоабдоминальными ранениями

Группа	Число пострадавших с повреждением груди		
	левосторонним	правосторонним	всего
Первая	17	12	29
Вторая	20	4	24
Третья	13	5	18

Обычно, как более острые, преобладают симптомы ранения груди — первая группа. Они склоняют хирурга к выполнению торакотомии или только ревизии раны груди. К симптомам повреждения органов груди относятся боли в груди, одышка, кашель, кровохарканье, подкожная эмфизема, гемо- и пневмоторакс.

У пострадавших, отнесенных ко второй группе, превалируют симптомы внутрибрюшной катастрофы: боли в животе, болезненность и напряжение мышц передней брюшной стенки, положительный симптом Щеткина—Блюмберга, притупление в отлогих местах живота, укорочение печеночной тупости и другие признаки перитонита (диспепсические явления, тахикардия, повышение температуры, раздражение брюшины, выявленное при пальцевом исследовании через прямую кишку и др.).

У раненых третьей группы имеются выраженные симптомы повреждения как органов груди, так и живота.

Хотя такое разделение торакоабдоминальных ранений в известной степени условно, практически оно важно, так как предопределяет выбор операционного доступа. Поэтому его придерживаются большинство хирургов [Созон-Ярошевич А. Ю., Чиковани О. Г., 1967; Нурметов Н., 1974; Емельянов В. А., Цветков В. Н., 1975].

Н. Ф. Митряков и соавт. (1976) рассматривают еще четвертую группу пострадавших, у которых симптомы повреждения органов груди и живота были мало выражены или вообще не проявлялись, а преобладала клиника травматического шока и внутреннего кровотечения.

Возможно, выделение такой группы и оправданно.

Коротко остановимся на диагностической ценности отдельных симптомов ранений диафрагмы и ее закрытых повреждений. Основы клинической диагностики тут совпадают.

Следует учитывать, что боли в груди и животе хотя и часто встречаются при торакоабдоминальных ранениях, но обычно недостаточно локализованы и поэтому не служат большим подспорьем

в дифференциальной диагностике. Определенное значение при ранениях диафрагмы имеет иррадиация болей в плечо.

Исключительно ценные для выявления повреждений органов брюшной полости признаки — напряжение мышц и отставание брюшной стенки при дыхании — для дифференциального распознавания грудобрюшных ранений не патогномичны, они часто наблюдаются и при изолированных торакальных ранениях. Здесь не всегда выручает и указание Н. И. Пирогова на то, что при грудобрюшных ранениях ригидность брюшной стенки постепенно усиливается и распространяется, а при ранениях груди — ослабевает и уменьшается. Чтобы все это заметить, необходимо динамическое наблюдение, а выжидать в этих ситуациях опасно. Известный выход из положения дает применение вагосимпатической блокады. После ее выполнения напряжение мышц брюшной стенки при изолированном торакальном ранении довольно быстро исчезает, чего не наблюдается при повреждении органов брюшной полости. Еще более уверенная дифференциальная диагностика в настоящее время должна базироваться на лапароцентезе с применением «шарящего катетера».

Нельзя также преуменьшать диагностическое и прогностическое значение такого важного признака ранений органов брюшной полости, как изменение частоты пульса. Если исключены плевральные осложнения и шок, то учащение пульса всегда следует расценить как дополнительный признак проникающего ранения брюшной полости. Значение этого признака еще в 1917 г. убедительно показал В. Н. Павлов-Сильванский, а затем на опыте Великой Отечественной войны — А. Ю. Созон-Ярошевич.

С помощью рентгенологического исследования обнаруживают пневмо- и гемоторакс, ограничение подвижности соответствующего купола диафрагмы, выпадение в плевральную полость желудка, кишечных петель, а иногда наличие свободного газа в брюшной полости. Полезно контрастирование, при котором пролабирование желудка в плевральную полость определяется более отчетливо. Наложение пневмоперитонеума помогает отличить разрывы диафрагмы от релаксации [Щербатенко М. К. и др., 1972].

Основной рентгенологический признак разрыва диафрагмы — наличие в грудной полости брюшных органов. Рентгенологическая картина в этих случаях зависит от размеров отверстия в диафрагме и степени внедрения через него органов [Зедгенидзе Г. А., Линденбратен Л. Д., 1957; Фанарджан В. А., 1958; Blades R., 1963]. При большом дефекте в грудную полость смещался, как правило, весь желудок, при этом слева определялся большой газовый пузырь, ограниченный сверху стенками желудка. При выпадении кишечных петель типичны газовые пузыри, разделенные перегородками. Наблюдается и смещение средостения в противоположную сторону. Затруднено распознавание разрывов диафрагмы при гемотораксе, но несколько плотков бариевой взвеси даже в остром периоде позволяют поставить точный диагноз.

При небольших ранах диафрагмы перемещение желудка может симулировать приподнятый купол диафрагмы, в связи с чем J. R. Williams и F. Bonte (1963) считают необходимым использовать многоосевое просвечивание и исследовать больного в положении Тренделенбурга.

При правосторонних разрывах правая половина диафрагмы располагается выше обычного, ограничена в подвижности, деформирована.

Осматривая больного с проникающим ранением груди, у которого есть основание подозревать сочетанную травму брюшной полости, никогда не следует упускать из виду, что в клинической картине на первый план могут выступать явления, связанные с повреждением плевральной полости. В табл. 16 суммированы наши 209 наблюдений, из которых в 143 были левосторонние, а в 66 — правосторонние ранения груди.

Таблица 16. Симптоматика торакоабдоминальных ранений

Симптомы	Число пострадавших с повреждением		
	левосторонним	правосторонним	всего
<i>Торакальные</i>			
Кровохарканье	8	7	15
Пневмоторакс	55	29	85
Гемоторакс	45	24	69
Подкожная эмфизема	73	26	99
Одышка	58	22	80
Боли в груди	92	35	127
Кашель	73	24	97
<i>Абдоминальные</i>			
Боли в животе	46	25	71
Иррадиация болей в плечо	10	15	25
Напряжение брюшной стенки	63	31	94
Болезненность при пальпации брюшной стенки	52	13	65
Тошнота, рвота	9	7	16
Свободная жидкость в брюшной полости	18	9	27
Свободный газ в брюшной полости	10	5	15
Выпадение сальника в рану груди	10	3	13

Приведенные данные наглядно показывают, насколько трудна диагностика торакоабдоминальных ранений. При сомнениях в диагнозе показана хирургическая обработка раны с тщательной ревизией ее на всем протяжении; такая тактика позволяет выбрать оптимальный вариант лечения в каждом случае.

До настоящего времени продолжают дискуссии о выборе доступа для выполнения операции. Интересно отметить, что уже

старые авторы — Н. А. Шеголев в 1902 г., В. М. Минц в 1904 г., М. М. Маргула в 1910 г. — считали чресплевральный путь наиболее удобным для зашивания ран диафрагмы и только в случае невозможности устранения повреждений органов живота предлагали проводить дополнительное чревосечение. К этому же мнению в 1929 г. пришел В. И. Мушкатин на основании 27 наблюдений лиц с ранениями груди, сопровождающимися повреждением диафрагмы.

В. Ф. Войно-Ясенецкий (1924) считал, что, несмотря на анатомическую обоснованность трансплеврального доступа к диафрагме, для осмотра брюшных органов требуется неоправданно большое расширение раны диафрагмы, и поэтому отдавал предпочтение лапаротомии.

Хирургический доступ необходимо выбирать дифференцированно в зависимости от клинической картины, анатомических особенностей и рентгенологических данных. Лапаротомия обязательна при проникающем ранении брюшной полости, сопровождающемся перитонитом или кровотечением. Торакотомия показана при продолжающемся кровотечении в плевральную полость, массивном гемотораксе, напряженном пневмотораксе (неустранимом активной аспирацией), тампонаде сердца, а также при обоснованном подозрении на ранение сердца, крупных сосудов, трахеи и бронхов, пищевода, т. е. в случаях, когда требуется коррекция повреждений органов грудной полости. При необходимости вскрытия грудной и брюшной полостей операцию целесообразно начинать с торакотомии, так как кровотечение из крупных сосудов в плевральную полость обычно более интенсивное и не имеет тенденции к самопроизвольной остановке.

Тораколапаротомия одним разрезом в известной степени чаще вмешательство, и хирург должен к нему прибегать в исключительных случаях, главным образом при правосторонних ранениях с повреждением труднодоступных участков печени (особенно когда требуется ее резекция), нижней полой вены [Шапкин В. С, Глазунов А. П., 1976]. Поэтому мы считаем неоправданной тактику А. А. Ашрапова (1967), который выполнил тораколапаротомию у 12 из 41 оперированного, причем ни разу этот травматичный доступ не был применен справа. К сожалению, широкое использование тораколапаротомии рекомендуют и другие хирурги. Так, В. И. Степанов (1969) использовал этот доступ у 13 из 69 раненых, а И. А. Сичкарук и соавт. (1978) — даже у 50% оперированных.

Разрез при тораколапаротомии проводят по ходу седьмого или восьмого межреберья, доводят до края реберной дуги и продолжают на брюшной стенке до пупка или заканчивают немного выше. Рассекают мягкие ткани межреберного промежутка, реберную дугу и мышцы брюшной стенки. Растянув края реберной дуги, рассекают диафрагму по ходу волокон до тех пор, пока доступ не станет достаточным [Созон-Ярошевич А. Ю., 1947].

В наших наблюдениях (1972—1978) из 71 случая торакоабдоминальных ранений лапаротомия с ушиванием диафрагмы со стороны брюшной полости проведена в 37, торакотомия — в 19, торакотомия и лапаротомия из отдельных разрезов — в 13, а тораколапаротомия из одного разреза — в 2 (табл. 17).

Таблица 17. Частота различных оперативных доступов при торакоабдоминальных ранениях

Доступ	Число больных с повреждением	
	левосторонним	правосторонним
Торакотомия с трансдиафрагмальной лапаротомией	13	6
Лапаротомия	26	11
Торакотомия и лапаротомия	6	1
Лапаротомия и торакотомия	4	2
Тораколапаротомия	—	1
Лапароторакотомия	1	—

Ретроспективно анализируя свой материал, мы считаем, что из 13 пострадавших, которым в процессе оперативного вмешательства произведена одновременно торако- и лапаротомия, у 2 человек можно было избежать торакотомии, а у 3 — лапаротомии.

При грудобрюшных ранениях торакотомию производят в седьмом или восьмом межреберье. Это позволяет получить свободный доступ к органам груди и легко обработать рану диафрагмы. Если через рану диафрагмы выпал сальник, выпавшую часть надо резецировать. Выпавшие, но неповрежденные петли кишечника после осмотра и туалета вправляют в брюшную полость. Если обнаруживается повреждение выпавших органов или возникает необходимость более полного обследования брюшных органов, диафрагму рассекают и операцию ведут по типу трансторакальной лапаротомии. При правосторонних ранениях из такого доступа поддается осмотру вся выпуклая поверхность печени, при левосторонних — селезенка, желудок, часть печени и толстой кишки. Подобный подход показан при ранениях с повреждением легкого и выпадением брюшных органов через диафрагму. При правосторонних ранениях с повреждением печени он является самым целесообразным.

Высоко оценивают достоинства этого доступа Б. А. Вицин и Г. Д. Мыш (1967). Авторы считают, что, расширив рану диафрагмы до 15—18 см, представляется возможным ревизовать не только органы верхнего отдела брюшной полости — печень, селезенку, изгибы поперечной ободочной кишки, но и восходящий и нисходящий отделы толстого кишечника, тонкую и двенадцатиперстную кишку, поджелудочную железу, абдоминальную часть аорты. Ни у одного из 30 оперированных авторы не встретились с необходимостью дополнительной лапаротомии.

И. Г. Курбангалиев и соавт. (1974) у всех 76 человек с торако-

абдоминальными ранениями выполнили торакотомию; последующая лапаротомия потребовалась у 1 человека и только у 3 операция была начата с лапаротомии.

Следует отметить, что далеко не всегда величина раны диафрагмы соответствует размерам входного отверстия на стенке груди. Мы видели раны диафрагмы длиной 8—9 см, тогда как входное отверстие не превышало 2—2,5 см. Аналогичные наблюдения описывает А. Д. Тахиян (1941).

Независимо от размеров рана диафрагмы во всех случаях подлежит ушиванию. Шовным материалом служит шелк или капрон. Швы накладывают двухрядные: первый проходит через всю толщину диафрагмы, а второй захватывает только покрывающий ее листок плевры — (при трансторакальном доступе) или брюшину (когда диафрагму ушивают со стороны брюшной полости).

Если нет уверенности, что через разрез диафрагмы обнаружены все повреждения органов живота или если в свободной брюшной полости имеется большое количество крови, желудочно-кишечного содержимого или гноя, то после ушивания диафрагмы и раны груди нужно выполнить срединную лапаротомию. Лапаротомией следует ограничиться при ранениях с преобладанием поврежденных органов брюшной полости, не сопровождающихся большим гемопневмотораксом, а рану диафрагмы при этом можно ушить, через лапаротомный доступ.

Лапаротомии должно предшествовать дренирование плевральной полости, если имеется даже небольшой гемопневмоторакс. Этим предупреждается возможность развития во время лапаротомии, проводимой под эндотрахеальным наркозом, напряженного пневмоторакса, осуществляется контроль за кровотечением из плевральной полости и обеспечиваются условия для расправления легкого.

Мы не можем согласиться с тактикой, которой придерживаются при торакоабдоминальных ранениях А. П. Постолов и соавт. (1977). Они рекомендуют начинать операцию с иссечения и расширения раны груди. После осмотра и обработки органов груди следует ревизия диафрагмы и в случае ее ранения — лапаротомия. По данным этих авторов, у 51 из 56 раненых операция начата с торакотомии, у 5 — с лапаротомии. Оказалось, что у 38 пострадавших не было повреждений органов груди, у 15 было ранено легкое, у 3 — сердца. У 16 из 45 раненых, которым после торакотомии выполнена еще и лапаротомия, поврежденных органов брюшной полости не было. Необходимо помнить, что не каждое ранение легкого нуждается в хирургической коррекции, а если уже выполнена торакотомия, то ревизию органов поддиафрагмального пространства (и при необходимости вмешательство на них) можно осуществить, расширив рану диафрагмы. Поэтому мы считаем, что у большинства анализируемых больных не было показаний к одновременной торако- и лапаротомии. Кроме того, для полноценной ревизии органов груди и выполнения необходимого объема

вмешательства расширению раны груди следует предпочесть типичный переднебоковой доступ.

Рекомендацию не проводить ревизию брюшной полости через рану диафрагмы, обнаруженную во время торакотомии, дает и О. С. Кочнев с соавт. (1979). Вслед за торакотомией авторы всегда при повреждении диафрагмы выполняли лапаротомию.

Послеоперационные осложнения мы наблюдали у 54 из 71 пострадавшего: экссудативный плеврит у 10 человек, нагноение послеоперационной раны у 5, перитонит у 5, гемоторакс у 5, эмпиема плевры — у 4, пневмония — у 3, кишечные свищи — у 3, поддиафрагмальный абсцесс — у 3, сепсис — у 3, бронхоплевральный свищ — у 2, перикардит — у 2, эвентрация органов брюшной полости — у 2, спаечная кишечная непроходимость — у 1, свищ поджелудочной железы — у 1, желудочно-плевральный свищ — у 1, продолжающееся кровотечение в брюшную полость — у 1, тромбоз легочной артерии — у 1, острое расширение желудка — у 1, желудочное кровотечение — у 1 пострадавшего. Следует учесть, что 8 человек сначала оперированы в районных больницах и в клинику доставлены с развившимися тяжелыми осложнениями; трое из них погибли.

Значительная частота осложнений воспалительного характера обусловлена инфицированием плевральной полости желудочно-кишечным содержимым через рану диафрагмы. Так, по данным Ф. А. Sandrasagra (1977), при изолированных проникающих ранениях груди эмпиема плевры возникла у 6%, а при торакоабдоминальных ранениях — у 13% пострадавших.

Летальность при торакоабдоминальных ранениях на нашем материале составила 14,1%. Крайне неблагоприятны исходы огнестрельных ранений: из 5 больных погибли трое.

Глава 18

ЗАКРЫТЫЕ ПОВРЕЖДЕНИЯ ДИАФРАГМЫ

Разрыв диафрагмы при тупой травме груди, грубо нарушая «режим» двух смежных полостей, часто сопровождается травматическими повреждениями органов.

Неосложненные разрывы диафрагмы не имеют типичных признаков, поэтому распознавание их особенно в первые часы после травмы может быть затруднительным. Как показала судебно-медицинская экспертиза, в 86,7% случаев травмы диафрагмы не были распознаны. Большинство таких повреждений не диагностируется у выживших после травмы. Об этом свидетельствует значительное число травматических грыж диафрагмы, хотя не каждый разрыв диафрагмы сопровождается образованием грыжи.

Удельный вес травматических диафрагмальных грыж довольно велик: примерно в 60% случаев диафрагмальные грыжи явля-

ются следствием просмотренного разрыва диафрагмы [Карабельников И. Д., 1951; Hedblom С., 1936].

До недавнего времени главным образом сообщалось о сформировавшихся травматических диафрагмальных грыжах [Рудько С. М., 1955; Овнатанян К. Т., Завгородный Л. Г., 1967; Махов Н. И., Марденев К. К., 1968; Чудинов В. С., 1968; Hood R.M., и др.] и гораздо реже описывался начальный период разрыва диафрагмы [Blades В., 1963; Konrad R. M., Mallinkrodt Н., 1963, и др.].

В последние годы интерес к острому периоду этой тяжелой травмы повысился [Сальников Д. И., 1974 и др.; Noon L. P., Beall A. C., 1966; Miller J. D., Howie R. W., 1968; Williams M., leRoux В. Т., 1969].

С 1969 по 1979 г. включительно в нашей клинике находилось 42 больных с повреждением диафрагмы: у 30 было острое повреждение и у 12 — сформировавшиеся грыжи. Кроме того, изучено 86 актов судебно-медицинских вскрытий пострадавших, умерших вследствие тяжелой механической травмы.

Повреждения диафрагмы бывают и при травме живота. R. M. Konrad и H. Mallinkrodt (1963) по сборным статистическим данным отмечают разрывы диафрагмы при травме живота в 4%, а при травме груди — в 0,8% случаев. Нам эти сведения представляются недостаточно точными, так как многие авторы не учитывают повреждения грудной стенки с переломами ребер, а имеют в виду только повреждения внутренних органов. Так, Д. И. Сальников (1974) сообщает о 19 пострадавших с разрывами диафрагмы при закрытой травме брюшной полости, составивших 5% общего числа пострадавших. Между тем, множественные переломы ребер автор наблюдал у 13 из 19 больных.

Закрытые разрывы диафрагмы возникают преимущественно при травме груди и отмечаются у 5,6% умерших от травм и у 1,7% больных с закрытой травмой груди [Вагнер Е. А., 1972]. Результаты, близкие к нашим, получили А. S. Estrera и соавт. (1979) — из 307 погибших на месте происшествия от множественных поражений у 16 (5,2%) был разрыв диафрагмы.

Из 128 анализируемых нами случаев в 50% причиной повреждения была автотравма, в 20% — железнодорожная травма, в 25% — падение с высоты и в 5% — другие обстоятельства. Эти данные согласуются с данными литературы [Carlson, 1958; Noon L. P., Beall A. C., 1966; Hood R. M., 1971, и др.] и свидетельствуют о высокой частоте транспортных повреждений среди причин закрытых разрывов диафрагмы.

Наиболее вероятной причиной разрыва является резкое повышение давления в грудной и брюшной полости с растяжением диафрагмы, превышающим ее эластичность. Из 86 судебно-медицинских наблюдений разрыва диафрагмы одновременные повреждения органов груди, живота и таза отмечены в 38, травма груди и живота — в 27 и повреждение только груди — в 21 случае. Раз-

рывы левого купола диафрагмы были в 40 случаях, правого в 31 и двусторонние — в 15 случаях.

R. Konrad и H. Mallinkrodt отмечают в 33% случаев сочетание разрыва диафрагмы с переломами таза. В 27 случаях было сочетание разрыва диафрагмы с разрывом перикарда.

H. Iselin (1907) считает, что диафрагма натянута на грудную клетку, как на раму. По его мнению, она может быть разорвана при резкой деформации груди, живота или одновременном их сдавлении. В опыте на кроликах при сбрасывании груза на грудную клетку ему удалось вызвать разрыв диафрагмы, чего не получалось при сдавлении живота.

Надо полагать, что при падении перерастяжение диафрагмы вызывается также смещением брюшных или грудных органов. В определенной степени это подтверждает мнение H. Iselin и других авторов о выдавливании диафрагмы чаще в краниальном направлении и реже — в каудальном брюшными внутренностями. Это и приводит к непрямым разрывам.

Отрывы диафрагмы от грудной стенки по передней полуокружности были у 52 пострадавших, по задней — у 34 и несомненно связаны с деформацией груди, так как обычно сопровождалась множественными переломами ребер на стороне разрыва.

По мнению Б. В. Петровского и соавт. (1966), при переполнении органов живота жидкостью создаются более благоприятные условия для гидравлического удара. Имеет значение и рефлекторное сокращение диафрагмы, а также резкое повышение давления в грудной полости при рефлекторном смыкании голосовой щели в момент травмы. Считается, что закрытые разрывы диафрагмы концом сломанного ребра представляют редкость. В действительности такое повреждение бывает чаще, но к моменту операции или патологоанатомического вскрытия положение ребер может меняться и ранивший отломок отходит от диафрагмы [Карабельников И. Д., 1951; Сосновик И. И., 1961, и др.].

В клинических условиях чаще встречаются левосторонние разрывы, так как для повреждения купола диафрагмы, защищенного печенью, необходима очень большая сила, вызывающая обычно смертельные сочетанные повреждения. Описания правосторонних разрывов и травматических грыж единичны [Стоногин В. Д., Богданов А. В., 1970; Крылов Н. Л. и др., 1970, и др.]; крайне редко бывают двусторонние разрывы [Петровский Б. В. и др., 1966].

Из 42 наших клинических наблюдений в 34 были разрывы слева и в 8 случаях — справа; двусторонних разрывов мы не наблюдали.

Распознавать разрыв диафрагмы в ранние сроки после травмы удается редко. R. Konrad и H. Mallinkrodt из клиники E. Deга лишь 8 из 33 больных поставили диагноз разрыва диафрагмы на протяжении 1-го месяца после травмы, у остальных — в течение ряда последующих лет.

Из 30 госпитализированных больных только у 9 нами был диагностирован разрыв диафрагмы до операции, у 6 он найден при торакотомии, у 3 — при лапаротомии. У 12 больных разрыв диафрагмы обнаружен лишь при вскрытии. У 1 больного даже при повторной лапаротомии был просмотрен разрыв правого купола диафрагмы, явившийся в последующем причиной смерти (ущемление и некроз печени).

Трудности диагностики обусловлены сложностью клинической картины и тяжестью травмы. Пострадавшие с сочетанными повреждениями органов груди, живота и таза обычно поступают в состоянии шока.

Нередко симптомы разрыва диафрагмы маскируются черепно-мозговой травмой. О тяжести свидетельствует тот факт, что 54 пострадавших с разрывами диафрагмы умерли на месте происшествия. Из 30 госпитализированных 2 доставлены в агональное состояние, 20 — в тяжелом, 5 — в состоянии средней тяжести и только 3 — в удовлетворительном состоянии.

Ошибки в диагнозе закрытых разрывов диафрагмы в известной мере объясняются отсутствием врачебной настороженности. Нет сомнения, что учет всех симптомов и проведение специальных исследований позволяют чаще выявлять подобные повреждения. При закрытых разрывах диафрагмы мы наблюдали у 30 пострадавших следующие симптомы: боли в груди на стороне повреждения с иррадиацией в плечо — у 30 человек, одышка — у 30, цианоз — у 30, ослабление дыхания на стороне повреждения — у 30, смещение средостения в здоровую сторону — у 16, отрыжка, тошнота — у 15, гемопневмоторакс — у 14, смещение брюшных органов в грудную полость и соответствующие осложнения — у 13, напряжение мышц передней брюшной стенки — у 12, гемоторакс — у 5, кишечные шумы в плевральной полости — у 4.

К достоверным признакам разрыва диафрагмы можно отнести только смещение брюшных органов в грудную полость, определяемое обычно рентгенологически (рис. 29), и выслушивание типичных кишечных шумов в плевральной полости. Как видно из приведенных данных, эти признаки оказались далеко не постоянными.

Все остальные перечисленные симптомы могут быть и при других закрытых повреждениях груди. При перемещении брюшных органов в плевральную полость развивается одышка, связанная, по-видимому, с ограничением подвижности диафрагмы, грудной клетки, а также с компрессией соответствующего легкого. Затем постепенно наступают расстройства, обусловленные ущемлением желудка и кишечных петель. У 5 больных возникла эмпиема плевры вследствие истечения желчи, кишечного и желудочного содержимого в плевральную полость, у одного больного развился некроз ущемленного желудка. Рентгенологически определялось затемнение в левой плевральной полости с горизонтальным уровнем, но при пункции, ни межреберный дренаж не дали результата.

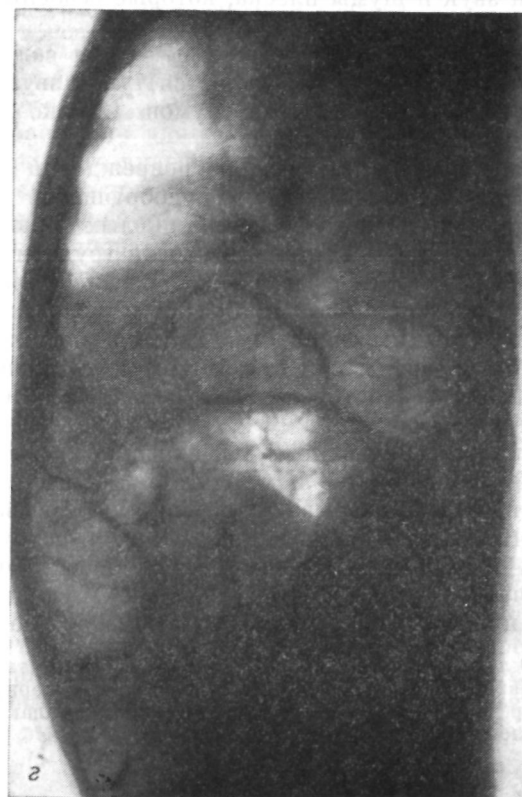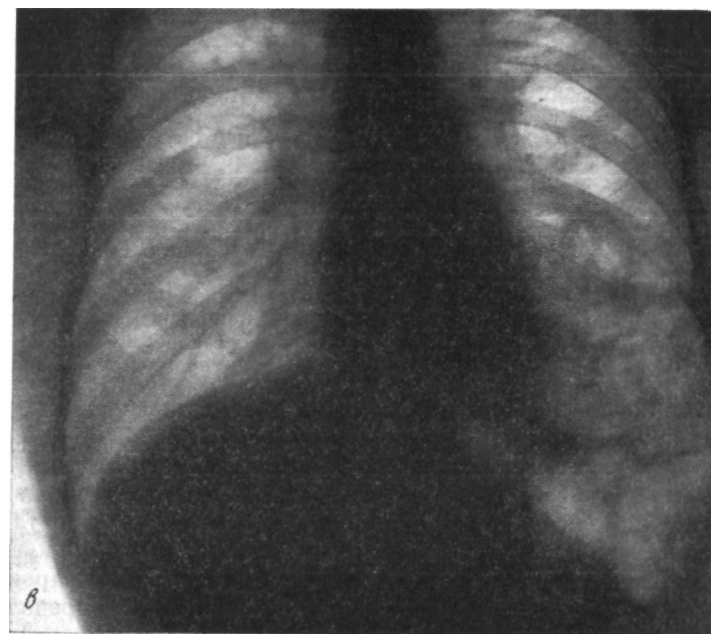
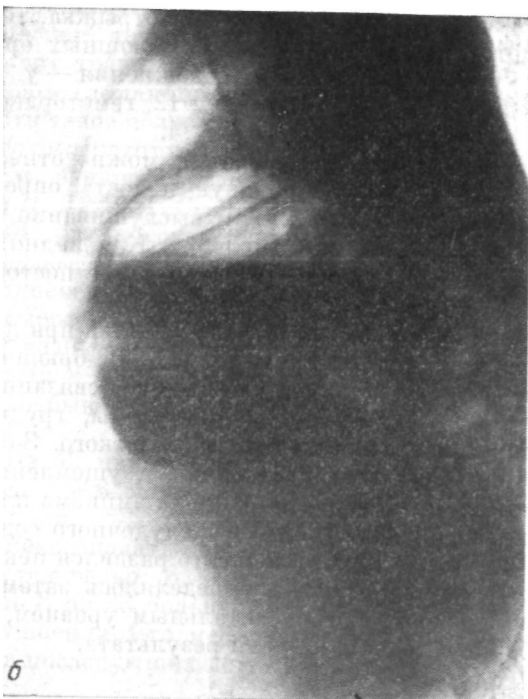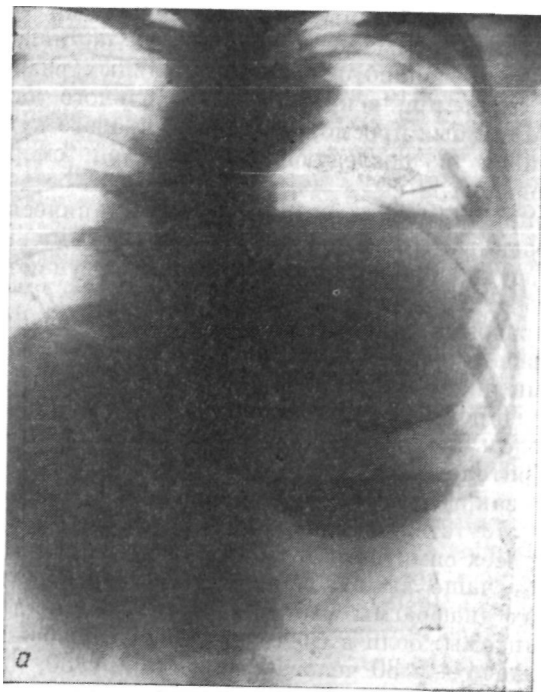


Рис. 29. Разрыв левого купола диафрагмы:
п, б — перемещение в плевральную полость желудка;
в, г — перемещение в плевральную полость желудка и петель тонких кишок.

Больная Ж., 45 лет, была придавлена автомобилем. Через 30 мин после травмы доставлена в больницу с диагнозом ушиб живота. Состояние тяжелое, одышка, цианоз, пульс 96 в минуту, АД 110/60 мм рт. ст. Заподозрено повреждение органов брюшной полости. Срочная лапаротомия. Обнаружены разрывы поперечной ободочной кишки и селезенки. Произведены ушивание раны селезенки и анастомоз поперечной ободочной кишки. Рентгенологическое исследование на данном этапе не производилось (!?).

При плевральной пункции слева крови и воздуха не получено. Состояние больной прогрессивно ухудшалось. На рентгенограммах грудной клетки уже через сутки выявлен тотальный пневмоторакс слева со смещением средостения. В этот же день наступила смерть вследствие острой дыхательной недостаточности.

При вскрытии обнаружены разрыв левого купола диафрагмы от центра (13,5x8 см), переходящий на боковую стенку перикарда, в котором ущемлено Д желудка с некротизированной стенкой, резкое уменьшение объема левого легкого, перелом со II по X ребро по заднеподмышечной линии.

Правильная оценка клинических и рентгенологических данных позволила нам своевременно диагностировать разрывы диафрагмы до операции у 9 человек с закрытыми травмами груди.

Большую диагностическую ценность имеют признаки накопления в грудной полости свободной жидкости и газа, констатируемых перкуторно и рентгенологически. С помощью перкуссии и аускультации выявляется смещение сердца, и если произошло внедрение в грудную полость желудка и кишок, определяются тимпанический звук и шум плеска, которые особенно отчетливы при глотании жидкости.

При смещении в грудную полость печени и селезенки в необычных местах перкуторно определяется тупой звук, а аускультативно — отсутствие дыхательных шумов. Однако эти явления могут быть и при гемопневмотораксе.

При решении вопроса о характере повреждения очень важно учитывать обстоятельства травмы. Грудобрюшные повреждения обычно возникают в результате очень тяжелых травм: падения с высоты, сильных сдавлений нижнего отдела груди и живота.

При осмотре больного с травмой груди с обостренным подозрением на повреждение органов брюшной полости не следует упускать из виду, что в клинической картине вначале по первый план выступают симптомы повреждения органов плевральной полости и лишь спустя некоторое время появляются признаки повреждения органов живота.

Симптоматика грудобрюшных повреждений весьма обширна, а сочетание симптомов еще больше. Лишь в редких случаях диагностическая картина разрыва диафрагмы оказывается столь характерной, что распознавание не представляет затруднений. Это возможно при обширных разрывах, обычно левосторонних, с выпадением брюшных внутренностей в плевральную полость.

Приводим пример своевременной постановки диагноза.

Мужчина 20 лет упал с 5-го этажа, доставлен в крайне тяжелом состоянии. Пульс нитевидный, тоны сердца едва уловимы. При перкуссии грудной клетки слева определяется высокий тимпанит и прослушиваются кишечные шумы. Рентгенологическое исследование не производилось.

Срочная тораколапаротомия слева. В левой плевральной полости петли кишок, часть желудка, поврежденная селезенка, сальник. Продольный разрыв перикарда, звездчатый разрыв купола диафрагмы в области сухожильного центра. Собрано около 1 л крови для реинфузии. Удалена селезенка. Петли кишок и желудка низведены в брюшную полость. На разрыв диафрагмы наложены П-образные шелковые швы, на перикард — редкие кетгуттовые швы. Установлены два дренажа в плевральную полость. Послойное закрытие операционной раны. Выздоровление.

Таким образом, правильный диагноз поставлен только на основании физических данных, первичного осмотра с учетом механизма травмы.

Грудобрюшные травмы на фоне обширных тяжелых повреждений могут длительно оставаться нераспознанными.

Мужчина 25 лет в состоянии алкогольного опьянения попал под поезд. Доставлен в крайне тяжелом состоянии, АД и пульс не определялись. Дыхание поверхностное, редкое. Тоны сердца очень глухие.

Диагноз: закрытая травма груди, острая черепно-мозговая травма, закрытый перелом левого бедра. Травматический шок IV степени. Лечение консервативное. Наложено вытяжение за надмышелки левого бедра, а через месяц произведен интрамедуллярный остеосинтез, спустя 11 дней выписан на амбулаторное лечение.

Через 13 мес поступил с картиной кишечной непроходимости. Выявлено, что при перемене положения тела в левой половине груди появляется булькающий звук. Установлена левосторонняя диафрагмальная грыжа с признаками ущемления. При операции обнаружено ущемление желудка, петель тонкой и поперечной ободочной кишки в отверстии левого купола диафрагмы. Произведено восстановление анатомических соотношений. Послеоперационный период протекал без осложнений.

Подчеркиваем, что для постановки достоверного или хотя бы предположительного диагноза требуется очень тщательное и внимательное обследование. Если сомнения при этом не разрешаются, а состояние больного продолжает ухудшаться, то необходимо прибегнуть к эксплоративной торако- или лапаротомии.

Условия для заживления ран диафрагмы неблагоприятны из-за постоянного движения этого органа. В силу разности давления в двух полостях органы брюшной полости устремляются в плевральную полость через рану. Это относится и к правосторонним разрывам диафрагмы. Доказано, что при разрывах правого купола диафрагмы не всегда печень является надежной защитой от пролабирования органов брюшной полости в грудную. В литературе описано большое число летальных исходов при несвоевременном лечении ущемления травматических диафрагмальных грыж.

Б. В. Петровский и соавт. (1966) указывают, что при всех диагностированных ранениях диафрагмы показано неотложное оперативное вмешательство, причем всегда возникает необходимость ушить рану диафрагмы.

Большинство пострадавших нуждаются в предварительных реанимационных мероприятиях, и оперировать их следует только после улучшения состояния. По мнению F. Saegesser и A. Besson, немедленное вмешательство необходимо только при продолжаю-

шемся кровотечении и признаках массивного перемещения органов брюшной полости в грудную.

При выборе оперативного доступа мы придерживались правила вскрывать ту полость, симптомы повреждения которой более выражены. При преобладании признаков травмы брюшных органов лучше начать с лапаротомии, а при симптомах повреждения органов грудной полости — с торакотомии. При выборе доступа имеет значение и сторона повреждения. Целесообразно производить торакотомия при правосторонних травмах. Этим доступом легко ушить выпуклую поверхность печени, для ревизии же органов брюшной полости удобнее сделать дополнительное чревосечение.

При левосторонних поражениях предпочтительно сделать лапаротомия. Поздно диагностированные разрывы диафрагмы оперируют только трансторакально.

Торакотомия при грудобрюшных повреждениях целесообразнее производить в шестом или седьмом межреберье. Это обеспечивает хороший доступ к органам грудной полости и к диафрагме, выпавшим в грудную полость брюшным органам. Неповрежденные петли кишечника после осмотра и туалета вправляют в брюшную полость. Если имеются повреждения выпавших органов или возникает необходимость более полного исследования брюшной полости, диафрагму рассекают через рану (по ходу волокон) и операцию продолжают по типу трансторакальной лапаротомии. В случаях ущемления выпавших в плевральную полость брюшных органов следует рассекать диафрагму — иначе низведение органов не удастся, да оно и опасно. Производить пункции выпавших органов (желудка, петель, кишечника) для уменьшения их объема недопустимо. При правосторонних доступах поддается осмотру вся выпуклая поверхность печени, при левосторонних — селезенка, желудок, часть печени и толстой кишки.

Вскрытие брюшной полости производят обычно верхнесрединным разрезом.

Обработка больших, глубоких ран печени затруднительна. При значительном кровотечении поврежденный сосуд следует обколоть, а рану печени тампонировать сальником на ножке или свободным куском мышцы, поверх которых нужно наложить узловые кетгутовые швы. При обширных разрушениях для профилактики желчных перитонитов рекомендуется подвести к ране трубчатый дренаж и наложить инвагинационную холецистостому.

Если при ранении правого купола диафрагмы не удастся ушить его через трансабдоминальный доступ, а сделать дополнительную торакотомия не позволяет состояние больного, Б. В. Петровский и соавт. (1966) предлагают произвести гепатопексию. Для этого передний край печени подшивают отдельными швами к париетальной брюшине вдоль реберной дуги. При большой ране правого купола это не всегда удается — тогда неизбежна торакотомия.

При небольших повреждениях селезенки необходимо стремиться сохранить ее. Осторожное наложение швов большими тонкими атравматичными иглами с подкреплением листком сальника обеспечивает хороший гемостаз. При значительных разрушениях селезенки или повреждении сосудов ее ворот необходима спленэктомия.

Следует помнить о возможных разрывах задней стенки желудка, забрюшинного отдела двенадцатиперстной кишки, поджелудочной железы. Дополнительные манипуляции по осмотру этих органов (образование окна в желудочно-ободочной связке, рассечение заднего листка брюшины) не задержат операцию на длительный срок, но создадут определенную гарантию от просмотра повреждения. Ревизия больших забрюшинных гематом соответственно расположению поджелудочной железы или почек обязательна.

Хирургическую обработку раны диафрагмы, как правило, можно производить без иссечения краев.

В качестве шовного материала применяют только нерассасывающиеся нити — шелк, капрон: кетгут для этих целей непригоден. Б. В. Петровский и соавт. (1966) считают наложение на рану диафрагмы одного ряда отдельных узловых швов на расстоянии: 1 см друг от друга вполне достаточным для предотвращения развития диафрагмальной грыжи. Перед наложением швов необходимо тщательно лигировать кровоточащие сосуды прошиванием. Концы нитей шва могут быть использованы в качестве держалок. При больших дефектах, путем перекрещивания этих держалок удается сблизить края раны перед наложением шелковых швов.

При ушивании отрывов диафрагмы от места ее прикрепления может быть использована методика, предложенная В. Ф. Войно-Ясенецким (1924), — наложение чрескожного съемного шва или его модификация, заключающаяся в том, что шов выводят не наружу, а завязывают изнутри после обхвата им ближайшего ребра.

Наши наблюдения позволяют считать, что только своевременная операция, рациональные реанимационные мероприятия и интенсивная терапия могут сохранить жизнь при грудобрюшных травмах, обычно очень тяжелых.

Глава 19

СОЧЕТАННАЯ ТРАВМА ГРУДИ

За последнее десятилетие травмы все чаще становятся множественными и сочетанными. А. В. Каплан, В. Ф. Пожариский и В. М. Лирцмап на III Всесоюзном съезде травматологов-ортопедов (Москва, 13—15.05.75) предложили выделять изолированные, множественные, сочетанные и комбинированные повреждения.

Сочетанной травмой принято называть одновременные повреждения двух или более органов различных анатомо-функциональных систем при воздействии одного вида энергии в отличие от комбинированной травмы, связанной с воздействием разных видов энергии.

С конца 60-х годов текущего столетия все больше и больше освещаются вопросы диагностики и лечения сочетанных травм. Им посвящен ряд диссертационных работ. Опубликованы первые монографии [Закурдаев В. Е., 1976; Никитин Г. Д. и др., 1976; Григорьев М. Г. и др., 1977].

По нашим данным, из общего числа амбулаторных больных с закрытой травмой груди сочетанные повреждения были у 14%, из стационарных больных — у 21%. На судебно-медицинском материале (2061 вскрытие) сочетанные повреждения груди составили 83 %.

Основными причинами сочетанных повреждений являются транспортные происшествия (55%), падение с большой высоты (36%) и бытовые травмы (9%).

По тяжести состояния пострадавшие с сочетанной травмой груди могут быть разделены на две группы: первая — без опасных для жизни нарушений и вторая — сопровождающаяся опасными патофизиологическими сдвигами. Первую группу составляет около 75% пострадавших. Обычно эти больные находятся в стационаре не более 10 дней, витальные функции у них не страдают, летальных исходов не бывает. Во второй группе сроки лечения длительные, у всех пострадавших наблюдаются критические нарушения гемодинамики, дыхания и обмена, летальность достигает 51%.

А. Encke и соавт. (1978), располагающие опытом лечения 3838 человек с травмой груди, отмечают увеличение летальности с 2,4% в 1947—1951 гг. до 15,2% в 1968—1976 гг. из-за возросшей тяжести повреждений, причем в группе пострадавших, получивших тяжелые повреждения, летальность составила 62,2%. Основные причины смерти — повреждение мозга (12,8%), легочно-сердечная недостаточность (34,6%) и шок (50,8%).

Чаще всего (49,7% случаев) травма груди сопровождается повреждением еще одной области тела, в 37% случаев — еще двух, в 11% — трех, в 5,7% — четырех, в 1,2% — пяти и в 0,5—0,7% случаев — шести-семи областей. Г. Н. Цыбуляк и А. В. Низовой (1973) указывают, что каждое из повреждений в отдельности может, на первый взгляд, казаться и не слишком тяжелым и вполне совместимым с жизнью, однако сочетание этих повреждений приводит к критическому расстройству жизненных функций и может оказаться смертельным.

Наиболее опасны сочетанные повреждения груди и головы, когда летальность составляет 50% [Eschapassee Н. и др., 1975; Le Brigand Н., 1975]. В. З. Иванов (1969), подробно изучивший этот вид травмы, отмечает, что основные диагностические трудно-

сти создают расстройства сознания. Неврологическая симптоматика в остром периоде черепно-мозговой травмы отличается большой динамичностью, обусловленной степенью ушиба мозга.

Очаговые симптомы В. В. Иванов зарегистрировал в 17% случаев, менингеальные — в 58%, парезы и параличи — в 11%, сухожильные рефлексы были асимметричными у большинства пострадавших (74%).

При сочетании внутричерепных гематом с травмой груди углубление бессознательного состояния часто связывают с гипоксией, зависящей от травмы груди [Исаков Ю. В., 1977].

Общеизвестная традиция симптомов при внутричерепной гематоме — утрата сознания после «светлого промежутка», расширение зрачка на стороне гематомы, пирамидные нарушения и нарушения чувствительности на противоположной стороне — часто существенно изменяются.

Распознавание гематом особенно усложняется при развитии острых нарушений дыхания и кровообращения. По данным П. Н. Веселкина (1938), В. А. Неговского (1963), М. Г. Григорьева и соавт. (1977), нарушениям дыхания принадлежит ведущая роль в патогенезе витальных расстройств.

Острая обструкция трахеобронхиального дерева усугубляет первичное травматическое повреждение мозга, усиливает его отек и приводит к дальнейшим нарушениям дыхания.

К центральным расстройствам относят различные нарушения ритма, частоты и амплитуды дыхания — брадипноэ, тахипноэ, волнообразную одышку, периодические ритмы Чейна—Стокса и Биотта, терминальные типы дыхания, первичную остановку спонтанного дыхания.

С учетом сложности клинической оценки неврологических симптомов диагностику следует проводить совместно с невропатологом, окулистом, рентгенологом. Даже при квалифицированном неврологическом исследовании и наблюдении велика возможность диагностики ошибок, поэтому особое значение следует придавать двум обстоятельствам. Во-первых, необходимо наблюдение за динамикой неврологических симптомов. Неуклонное прогрессирование общемозговых, очаговых и стволовых симптомов указывает на формирование гематомы [Исаков Ю. В., 1977]. Во-вторых, основу диагностики должны составлять инструментальные методы исследования.

Рекомендуется следующий минимум инструментальных методов: краниография в двух проекциях, люмбальная пункция, наложение диагностических фрезевых отверстий и каротидная ангиография. От люмбальной пункции нужно воздержаться при двигательном возбуждении и явлениях дислокации мозга с ущемлением ствола в тенториальном или большом затылочном отверстии. Безусловными противопоказаниями к каротидной ангиографии являются только центральные расстройства дыхания, тахикардия и падение систолического давления ниже 70 мм рт. ст. Краниогра-

фия и трепанация могут производиться даже у самых тяжелых больных.

В настоящее время получила довольно широкое применение ультразвуковая диагностика внутричерепных гематом—энцефалография [Боголепов Н. К. и др., 1973; Шакуров Н. Н., Лихтерман Л. Б., 1976; Григорьев М. Г. и др., 1977; Lombroso C. et al., 1970]. Методика исследования проста, безопасна и может применяться у самых тяжелых больных.

Лечение пострадавших начинают обычно с попыток ликвидировать витальные нарушения. В первую очередь это касается устранения периферических нарушений дыхания. Поскольку последние чаще всего зависят от потенцирования эффектов травм черепа и травмы груди, необходимо предотвратить нарастание обструкции трахеобронхиального дерева. Опыт лечения 153 пострадавших с сочетанной травмой груди и головы убеждает в том, что решить вопрос о преобладании центрального или периферического генеза расстройств дыхания не просто.

Если преобладают центральные механизмы нарушения дыхательной функции, то следует начать с трахеостомии. Ошибочно задерживать наложение трахеостомы у подобных больных.

После массивной аспирации рвотные массы могут обтурировать мелкие бронхи и даже после трахеостомии и отсасывания через трахеостому при этом нарастает асфиксия. В подобных случаях может быть рекомендовано промывание (лаваж) трахеобронхиального дерева. Лаваж заключается в периодическом вливании и отсасывании через трахеостому 50—70 мл изотонического раствора хлорида натрия.

Для корреляции дыхательных нарушений нередко приходится применять ИВЛ. При наличии пневмоторакса необходимо предварительно дренировать плевральную полость.

Большое значение при травме груди и головы имеет правильное определение сроков и последовательности хирургических вмешательств. Общеизвестно, что первоочередное вмешательство на черепе и мозге оправдано только при компрессии мозга и продолжающемся наружном кровотечении из раны. Нельзя забывать, что запоздалая операция, даже при условии удаления гематомы и энергичной реанимации может привести к смерти из-за необратимых структурных изменений в стволе мозга.

Одним из трудных вопросов является лечение пострадавших с сочетанной травмой груди и живота. За 10 лет (1969—1979) мы наблюдали 221 такого пострадавшего. По данным Н. П. Макаровой и соавт. (1972), А. В. Низовой (1973), сочетание травмы груди с повреждением органов брюшной полости занимает по частоте третье место. Это подтверждается на нашем материале (23%). При травме груди и живота внутренние органы груди травмировались значительно чаще (61,6%), чем при изолированной травме (28,2%). Особенно часто повреждались легкие (60%), сердце (15%), крупные сосуды (12%), диафрагма (7%) и крупные

бронхи (3%). Одиночные переломы ребер встречались реже, чем множественные, флотирующие и двусторонние. При сочетанной травме груди и живота нижние ребра слева повреждались в 2—3 раза чаще верхних.

Закрытая травма живота сама по себе является одним из наиболее трудных в диагностическом отношении разделов неотложной хирургии. При сочетании с повреждениями груди вариabельность симптомов и трудности диагностики еще больше возрастают, что приводит либо к ненужной и весьма опасной для таких больных лапаротомии [Беркутов А. Н., Закурдаев В. Е., 1974; Махов Н. И., Селезнев Т. Ф., 1975; Закурдаев В. Е., 1976], либо повреждение органов живота впервые распознаются только при патологоанатомическом исследовании [Маренков Г. М., 1961; Беркутов А. Н. и др., 1969; Ликстанов И. Б., 1970].

Оперированные в нашей клинике пострадавшие с сочетанной травмой груди и живота (117 человек) могут быть разделены на две группы.

У пострадавших первой группы преобладали расстройства, обусловленные травмой груди. Травматический шок и острая дыхательная недостаточность отмечены у всех больных. Причинами дыхательных нарушений были обструкция трахеобронхиального дерева, коллапс легкого (гемоторакс, пневмоторакс), нарушение каркасности грудной клетки.

В основе лечения травмы груди должна быть борьба с ОДН. Обеспечение проходимости верхних дыхательных путей, обезболивание мест переломов, оксигенотерапия, декомпрессия плевральной полости (плевральные пункции, торакоцентез с дренированием плевральной полости и супраюгулярная медиастинотомия), борьба с инфекцией, корреляция КЩС и электролитных нарушений, проведение ИВЛ при угнетении спонтанного дыхания составляют суть лечебных мероприятий. Если терапия проводится недостаточно энергично, больные умирают.

Вторая группа — это больные с доминирующей травмой живота (72 человека). У всех больных была выраженная картина травматического шока. ОДН диагностирована у 50 человек, а повреждения костного каркаса были не столь тяжелыми.

Из 221 пострадавшего оперировано 117 человек: выполнено 117 лапаротомий и 25 торакотомий (у 14 больных возникла необходимость в последующей торакотомии, а у 11 торакотомия предшествовала лапаротомии). Показания к торакотомии: стойкий коллапс легкого в течение 3—5 сут; прогрессирующий гемоторакс, некупируемый консервативной терапией, обоснованное подозрение на повреждение органа груди при ухудшении общего состояния.

По нашему мнению, только при массивном кровотечении в грудную и брюшную полость желательно максимально быстро выполнить и торакотомию и лапаротомию, причем в первую очередь должно быть остановлено кровотечение из сосудов грудной

полости, так как кровотечение в полость плевры обычно более массивное. Во всех других случаях надо руководствоваться доминирующим повреждением.

Ошибки в выборе очередности вмешательства могут быть причиной тяжелых последствий.

Мальчик 9 лет доставлен в клинику в крайне тяжелом состоянии через 2/г ч после автодорожной травмы. В течение 2 ч в хирургическом отделении одной из медсанчастей города проводилась противошоковая терапия, и после улучшения показателей гемодинамики пострадавший транспортирован в клинику. При поступлении резкая бледность кожных покровов, пульс 120 в минуту, слабого наполнения и напряжения. Тоны сердца приглушены. АД 60/30 мм рт. ст. Дыхание справа ослабленное. Живот напряжен, болезнен при пальпации во всех отделах. Эр. $3,85 \cdot 10^9$ в 1 л, НБ 100 г в 1 л. Начата инфузия изотонических растворов и крови в три вены. Пункцией правой плевральной полости получено 800 мл крови; выполнен торакоцентез. За короткий отрезок времени собрано и реинфузировано еще 1200 мл крови. Через 1/г ч с момента поступления при АД 120/70 мм рт. ст. ребенок оперирован с диагнозом: закрытая травма груди и живота, разрыв печени, диафрагмы с кровотечением в правую плевральную полость. При срединной лапаротомии обнаружена лишь забрюшинная гематома и небольшое количество крови в свободной брюшной полости. Сделана торакотомия справа. Выявлено струйное кровотечение из поврежденного концом сломанного I ребра ствола плечеголовной вены, а также обширная гематома средостения и множественные кровоизлияния в ткань легкого. Тотчас по вскрытию плевральной полости наступила остановка сердца. Реанимационные мероприятия оказались безрезультатными.

При оказании помощи в данном случае допущено несколько тактических ошибок. Прежде всего была недопустимой транспортировка пострадавшего из одного хирургического стационара в другой. Серьезной ошибкой было промедление с операцией при продолжающемся внутреннем кровотечении. Существенным недостатком в плане лечения такого тяжелого пострадавшего явилась неправильная последовательность операции: первой операцией безусловно должна была быть торакотомия.

Тактику обязательного выведения пострадавшего из шока до операции постоянно подвергали сомнению. Наш клинический опыт позволяет высказать убеждение, что только срочная остановка кровотечения с параллельно проводимыми реанимационными мероприятиями может значительно улучшить результаты лечения таких больных. Так, из 117 больных с травматическим шоком 66 оперированы до выведения из состояния шока, но при параллельном проведении реанимации. Из них только у 4 операции выполнена при артериальном давлении 100/80 мм рт. ст. и относительно стабильной гемодинамике, у некоторых (8 человек) в ходе операции отмечено углубление шока, а у большинства (56 человек) наблюдались явное улучшение общего состояния и выход из шока. Из 66 оперированных умерло 15 (22,7%) в конце операции или в ближайшие часы после нее. После «выведения из шока» оперирован 51 человек, из них умер 41 (82%), т. е. намного больше.

Почти все авторы, изучавшие изолированную закрытую травму живота, указывают, что наиболее часто повреждается кишечник [Махов Н. И., Селезнев Г. Ф., 1975; Hillebrand H. J., Tanha A., 1976; Mokka R. E. M. et al., 1976; Siemens R. A., Fulton R. L., 1977]. Из 221 нашего наблюдения в 70% были повреждены паренхиматозные органы. Следовательно, при подобных повреждениях диагностика должна быть максимально срочной и целенаправленной. Недочет этих сообщений был причиной того, что у 6 из 26 больных с повреждением печени диагноз при жизни не был поставлен, а 10 больных были оперированы в поздние сроки — через 7—24 ч от момента поступления.

С. Д. Атаев (1974), Б. И. Никифоров (1974), В. С. Шапкин и Ж. А. Гриненко (1974), Р. С. Lim и соавт. (1972), J. Pentlanzas (1976), Е. Т. Mays (1977) указывают, что при сочетанных травмах печени отмечается очень высокая летальность (75—85%). Из 26 наших больных умерло 16 (60%).

При разрывах печени были произведены ушивание раны печени, ушивание с тампонадой сальником, тампонада марлевым тампоном. Резекции печени не производили. В некоторых сообщениях приводится высокий показатель частоты резекции печени при повреждениях — 14%. Обоснованные сомнения в отношении целесообразности такой тактики высказывают многие авторы [Петров В. А., Спасская М. Г. и др., 1975] даже применительно к изолированной травме печени. При сочетанных повреждениях груди и живота резекция печени может выполняться лишь в исключительных случаях.

По данным литературы [Романенко А. С., 1974; Громов М. В. и др., 1975; Eichfuss H. P., Wehling H., 1975; Bhattacharyya R., 1976], повреждение селезенки при изолированной травме живота встречается в 10—30% случаев. Мы наблюдали 34 больных с повреждением селезенки при сочетанной травме (28%). Все пострадавшие оперированы: половина в первые 1/г ч, остальные — в сроки от 4 до 60 ч после поступления. Умерло 14 (40%) человек, причем у всех оказались множественные повреждения органов брюшной полости.

При тяжелой сочетанной травме общепринятые методы клинического исследования несколько обесцениваются наслоением симптомов и снижением критичности у больных. Поэтому должна быть максимальная объективизация диагностических приемов [Цыбуляк Г. Н., Низовой А. В., 1973].

Трудности клинической диагностики вынуждают хирургов применять инструментальные методы исследования. В последнее время при сочетанных повреждениях живота, кроме лапаротомии, в качестве дополнительных диагностических методов предлагается лапароскопия [Цыбуляк Г. Н., 1966; Фрейдус Б. А., 1970; Савельев В. С. и др., 1977; Горшков С. З., Волков В. С., 1978; Doctor N. H., Hussain Z., 1973; Lomel V., 1976; Pannen F., Franzenheim H., 1976, и др.] и особенно лапароцентез [Долинин В. А.,

1971; Беркутов Л. П. и др., 1976; Belachew M., 1976; Davis J. J., 1976; Perdomo R., 1976, и др.]. По свидетельству А. Н. Беркутова, использование лапароцентеза при закрытой травме живота позволило уменьшить число диагностических ошибок в 13 раз, а по данным В. Е. Закурдаева (1974) диагностическая точность метода составляет 95—98%.

Разумеется, лапароцентез не разрешает все диагностические трудности. Он представляет собой дополнительный безопасный и быстро выполнимый диагностический прием, который должен использоваться в совокупности с клиническими и лабораторными исследованиями.

Бесспорно полезным, но не столь простым методом диагностики при сочетанной травме является лапароскопия. До последнего времени лапароскопия используется главным образом при хронических формах патологии. Новым и сравнительно мало изученным является применение этого метода в дифференциальной диагностике острых хирургических заболеваний и травм органов брюшной полости. В литературе приводится оптимистическая оценка лапароскопии [Горшков С. З. и др., 1974; Шапиро М. Я., 1975; Савельев В. С. и др., 1977, и др.]. Однако при тяжелой сочетанной травме создание пневмоперитонеума и выполнение под местной анестезией такого сложного инструментального исследования вряд ли целесообразно, поскольку наносится дополнительная травма. Перед операцией не стоит цель обязательной топической диагностики. Важно знать, имеется или отсутствует внутрибрюшная катастрофа. На этот вопрос почти во всех случаях дает ответ более простой и безопасный метод — лапароцентез. Кроме того, наличие в свободной брюшной полости крови или кишечного содержимого делает детальный осмотр практически невозможным.

Мы полагаем, что всякой диагностической лапаротомии должен предшествовать лапароцентез. Если на основании клинических данных и результатов лабораторных исследований исключить повреждения внутренних органов нельзя, а при лапароцентезе пункция «сухая», то лапароцентез должен «перерасти» в лапароскопию. Высказанные соображения вовсе не подвергают ревизии классическое положение о лапаротомии как важном звене в цепи диагностических приемов распознавания повреждений органов живота. Мы только подчеркиваем, что в неясных случаях лапаротомии всегда должен предшествовать лапароцентез или лапароскопия.

Выбор комплекса диагностических методов определяется при сочетанных травмах наиболее опасным повреждением. Необходимо подчеркнуть, что у всех больных с сочетанными повреждениями груди и живота при нарушении сознания необходимо применять лапароцентез и диагностическую плевральную пункцию как можно скорее после доставки в стационар. Анализ показал, что если у пострадавших, поступивших в бессознательном состоянии, лапароцентез не производился, повреждение в

брюшной полости редко удавалось диагностировать (только у единичных больных).

Насколько сложная диагностическая ситуация может сложиться при тяжелой сочетанной травме груди и живота и в какой мере зависит судьба пострадавшего от принятого хирургом решения свидетельствует следующее наблюдение.

Вольной 35 лет доставлен в крайне тяжелом состоянии. Упал с 5-го этажа. Сознание отсутствует. Кожные покровы бледны, зрачки умеренно расширены, реакции их на свет нет. Сухожильные рефлексы резко угнетены. Пульс 56 в минуту, ритмичный, слабого наполнения и напряжения. Тоны сердца глухие, АД 50/30 мм рт. ст. Дыхание поверхностное, справа ослабленное. При перкуссии — притупление над правой половиной груди. Живот несколько вздут, легкое напряжение мышц правой половины брюшной стенки. Интубация с переводом на ИВЛ, катетеризация подключичной вены. Инфузионная терапия проводилась в две вены. Параллельно выполнялись лабораторные и инструментальные исследования. Эр. 4,1-10¹² в/л, Нб 13,6 г/л, лейкоцитов 16,6-10⁹ в л. На рентгенограммах обнаружены тотальное затемнение правой половины груди, перелом грудины и III—IV ребер, переломы лонной, седалищной костей и обеих лодыжек справа. Катетером выпущена моча прозрачная обычного цвета. Гемодинамика была неустойчивой. АД поддерживалось на уровне 100/50 мм рт. ст. лишь повторными введениями эфедрина в растворе полиглюкина. Хотя при лапароцентезе и плевральной пункции справа крови не получено, с учетом рентгенологической картины дежурный хирург предположил кровотечение в правую плевральную полость и через 4 ч после поступления произвел торакотомию переднебоковым доступом. Оказалось, что имеются тяжелый ушиб легкого и кровоизлияние в перикард. При перикардотомии крови не обнаружено. При чрездиафрагмальной пункции брюшной полости получена кровь. Диафрагмотомия: предлежит неповрежденная печень. Верхнесредняя лапаротомия — следы крови в свободной брюшной полости и небольшая гематома в брыжейке тонкой кишки.

После операции состояние больного оставалось крайне тяжелым. На ЭКГ имелись косвенные указания на ушиб сердца — в области верхушки и заднебоковой стенки. Больной умер.

В данном случае тяжесть состояния была обусловлена неблагоприятным сочетанием ушибов сердца и легких. Хирург не смог правильно оценить клиническую картину и полученную инструментальными методами исследования информацию. Ни одно из имеющихся повреждений не требовало оперативного вмешательства.

Довольно тяжелой является сочетанная травма груди и таза. У каждого пятого пострадавшего с травмами таза имеется повреждение груди [Цодыкс В. М., 1973].

Большое внимание этому вопросу начали уделять совсем недавно. В 1960 г. вышла в свет монография М. И. Быстрицкой, в 1966 г. — Л. Г. Школьниковой и соавт., в 1968 г. — Н. А. Любошица и в 1972 г. — И. П. Шевцова. Однако в этих работах нет систематизированных данных о сочетанных травмах груди и таза. Частота сочетания повреждений таза и грудной клетки, по данным разных авторов, неодинакова и явно занижена. Л. Г. Школьников и соавт. (1966) приводят 6%, Т. Д. Зырянова (1972) —

5,53%, В. С. Гостев (1973) — 10%, В. М. Цодыкс (1973) - 9,3% и только В. С. Смирняцкий (1966) — 17,9%- Мы наблюдали повреждение таза при травмах груди в 11% случаев.

Аргументированных рекомендаций по лечению сочетанной травмы «грудь—таз», принятых большинством хирургов, пока мало.

В нашей клинике за 10 лет (1969—1979) оказана помощь 82 пострадавшим с сочетанными повреждениями груди и таза. Все они поступили в состоянии травматического шока; летальность составила 31%. Из 25 умерших у 15 причинами смерти были кровопотеря и шок, у 1 — тяжелая черепно-мозговая травма, у 4 — ОДН, у 2 — тромбоэмболия легочной артерии, у 1 — перитонит, у 1 — жировая эмболия и у 1 — сепсис. Эти данные указывают на то, что основными клиническими проявлениями при сочетанной травме «грудь—таз» является травматический шок и кровопотеря. Органы груди были повреждены у 57 человек: легкие — у 44, сердце — у 4, крупные сосуды — у 4, диафрагма — у 5. Травма костного каркаса при повреждении внутренних органов груди наблюдалась у каждого второго пострадавшего.

Клинически выявляемые забрюшинные кровоизлияния были у 25,3%, урологическая травма — у 8,6%, ОПН — у 2,2% пострадавших.

В связи с особенностями сочетанной травмы груди и таза в хирургическую тактику внесены коррективы. В этом плане всех пострадавших мы разделяем на две группы: в первую включают лиц с любой формой закрытой травмы груди и нетяжелой травмой таза (24%), во вторую — лиц с тяжелой или легкой травмой груди, сочетающейся с тяжелой травмой таза (76%). У пострадавших второй группы мы в первую очередь оцениваем тяжесть анатомических повреждений костей таза и таким образом ориентировочно определяем кровопотерю: если сломаны кости переднего полукольца с обеих сторон и имеется смещение костных фрагментов, то кровопотеря в забрюшинное пространство составляет 1000—1500 мл; при переломах переднего и заднего полуколец кровопотеря может достигать 2—3 л [Пожарский В. Ф., 1972; Гостев В. С., 1973].

Все особенности хирургической тактики при сочетанных повреждениях груди и таза фокусируются именно на тяжести анатомических повреждений костей таза, потому что у таких больных имеется неостановленное или неостановимое кровотечение. На этом основании в первой группе в отношении грудного компонента травмы допустима любая активность вплоть до неотложной торакотомии при наличии показаний. Наиболее сложной задачей является оказание помощи при сочетанной травме груди и таза, когда разрушения таза захватывают переднее и заднее полукольца. По нашему опыту, только предельный консерватизм в отношении грудной травмы может быть единственной разумной альтернативой.

Из 25 умерших тяжелая сочетанная травма таза была у 11; у 6 из них была предпринята неотложная операция и ни один из них не выжил. Основу лечения таких пострадавших составляет трапсфузионно-инфузионная терапия с высокой объемной скоростью введения крови и жидкостей; некоторым пострадавшим необходима перевязка внутренних подвздошных артерий по Гостеву (см. далее). В отношении грудного компонента травмы необходим максимальный консерватизм: при пневмотораксе со смещением средостения — декомпрессия, при среднем и большом гемотораксе — реинфузия крови из плевральной полости. При разрывах диафрагмы, полого органа живота и урологической травме допустимо 2—3-часовое выжидание с целью компенсации ОЦК и адекватной степени гемодилуции. Неотложную операцию в грудной или брюшной полости можно начинать по достижении максимального артериального давления 80—90 мм рт. ст. и при диурезе 40—50 мл/ч, а если есть признаки продолжающегося кровотечения, то операция и будет самым действенным противошоковым фактором.

Таким образом, вопрос о забрюшинных кровоизлияниях при сочетанных травмах груди и живота, их объеме и выборе лечебной тактики — один из центральных. В. С. Смирняцкий (1966), обобщавший материалы НИИ им. Н. В. Склифосовского за 24 года (более 3500 пострадавших с закрытыми травмами таза), отметил, что забрюшинные кровоизлияния встречаются у 27,5% больных. А. В. Каплап и В. Ф. Пожарский (1971), М. О. Ferry (1979) указывают на возможность так называемых профузных внутриканевых кровотечений при повреждениях таза, когда кровопотеря может достигать огромных объемов (3—4 л), являясь уже сама по себе без дополнительныхотягчающих факторов смертельной. У таких пострадавших объем забрюшинного кровоизлияния существенно влияет на ближайшие результаты лечения. Относительно кровопотери в забрюшинное пространство можно ориентироваться в дополнение к общеизвестным клиническим тестам (артериальное давление, пульс, относительная плотность крови, ОЦК, Нt) по расчетной таблице Гостева.

Конечно, хирурга должен интересовать вопрос об объеме забрюшинного кровоизлияния, но успех лечения зависит не только от этого. Правильнее всего считать, что забрюшинное кровоизлияние есть всегда, а всех пострадавших с сочетанными травмами таза независимо от степени тяжести состояния необходимо вести как шоковых больных. Таких пострадавших мы госпитализируем в отделение реанимации.

При оказании помощи пострадавшим с переломом таза следует руководствоваться решениями пленума правления Всероссийского общества травматологов-ортопедов (Москва, 1969). Должна быть адекватная по количеству, составу, скорости и продолжительности теряемой крови трансфузионная терапия. При продолжении кровотечения необходим хирургический гемостаз. Рекомендуется

чаще прибегать к перевязке внутренних подвздошных артерий. Приводим технику перевязки внутренней подвздошной артерии, предложенную В. С. Гостевым (1973).

«После вскрытия брюшной полости нижнесрединным разрезом и осмотра органов живота больному придается положение Тренделенбурга. Через задний листок брюшины, который обычно отгеснен кпереди забрюшинным кровозлияниями, нащупывается мыс крестца. Латерально на 2—3 см от мыса вертикальным разрезом длиной 6—7 см рассекается париетальная брюшина. Электроотсосом или марлевыми тампонами удаляются прикрывающие подвздошные сосуды сгустки крови, после чего становятся хорошо видимыми бифуркация общей подвздошной артерии и проходящий кпереди от нее мочеточник. Последний отводится кнаружи. Лигатурной иглой Дешана проводятся две шелковые нити под внутреннюю подвздошную артерию, тотчас ниже ее отхождения от общей подвздошной артерии. Во избежание случайного ранения концом иглы стенки наружной подвздошной вены, расположенной кнаружи и кзади от внутренней подвздошной артерии, лигатурную иглу лучше проводить со стороны вены. После затягивания лигатур артерия пересекается между ними. Так как в проекции левых подвздошных сосудов расположена нижняя часть брыжейки сигмовидной кишки, то слева задний листок брюшины приходится рассекать более медленно, чем справа, и отводить наружный край разреза вместе с корнем брыжейки...» (с. 142).

Репозицию переломов и хирургическую обработку следует проводить только после выведения больных из шока.

Анальгетическая терапия должна быть комплексной и не содержать компонентов, обладающих гипотензивным свойством.

В раннем послешоковом периоде перекалывание больных должно быть исключено, а укладка должна обеспечивать наиболее выгодное физиологическое положение и, по возможности, надежное обездвижение сломанных костей.

В условиях сочетанных повреждений груди и таза огромное значение имеет инструментальная объективная диагностика. Особенно это касается больных в бессознательном состоянии.

Основными методами диагностики для распознавания повреждений органов таза является ретроградная уретрография и восходящая цистография. Информативна и катетеризация мочевого пузыря.

Необходимо отметить, что большинство хирургов при закрытой травме таза, особенно сочетанной, осложненной шоком, допускают выполнение операций по жизненным показаниям для остановки кровотечения и при сдавлении мозга гематомой, прогрессирующем гемотораксе, напряженном пневмотораксе, тампонаде сердца. Срочное оперативное вмешательство [Вагнер Е. А., 1972; Зырянова Т. Д., 1972; Гостев В. С., 1973, и др.] является в таких случаях важнейшим компонентом противошоковой терапии. По выведении из шока должны производиться операции на органах брюшной полости, если нет внутреннего кровотечения, и операции для профилактики мочевого инфльтратии тазовой клетчатки (эпицистомия, дренирование по Буальскому), первичная хирургическая обработка не опасных для жизни ран и репозиция

переломов костей таза. В отсроченном периоде выполняют плановые операции — остеосинтез костей таза или других костей скелета, пластика уретры. По нашему опыту, необходимость в изменении плана лечения возникает чаще всего при тяжелых повреждениях груди. Главной задачей является устранение тяжелой дыхательной недостаточности.

Лечению сочетанных повреждений грудной клетки и опорно-двигательного аппарата посвящены пока немногочисленные исследования [Покровский Г. А., 1968; Ефимов И. С., 1972; Иванов Е. М., 1973; Никитин Г. Д. и др., 1976].

Главной клинической особенностью такой травмы является наложение расстройств внешнего дыхания и сердечно-сосудистой деятельности на проявления травматического шока. При сочетании травм «грудь—скелет» более или менее выражена гипоксия. В начальных стадиях шока обычно наблюдается нормотония или даже гипертония, а затем может наступить катастрофическое падение артериального давления. Нормальные показатели артериального давления при сочетанных повреждениях грудной клетки и опорно-двигательного аппарата иногда дезориентируют врача.

Главной тактической задачей при сочетанных повреждениях груди и опорно-двигательного аппарата является правильный выбор времени проведения и объема операции. На этот счет имеются различные точки зрения: часть авторов выступает за одномоментные вмешательства, большинство же предлагают оперировать поэтапно. А. В. Каплан и В. Ф. Пожарнский (1971) считают, что из большого числа задач надо выделить три основные: 1) выявление доминирующего повреждения; 2) проведение комплекса реанимационных мероприятий; 3) выбор оптимальных сроков и объема оперативных вмешательств.

Проведение неотложных мероприятий должно сочетаться с уточняющей диагностикой. В условиях многопрофильных лечебных учреждений требуется координация работы разных специалистов. Ошибки в диагностике, лечебной тактике и последовательности осуществления лечебных мероприятий оказываются причиной высокой летальности [Громов М. В., 1975]. Обсуждение сочетанных повреждений опорно-двигательного аппарата на III Всесоюзном съезде травматологов-ортопедов (1975) отчетливо показало, что в неотложном порядке по жизненным показаниям должны выполняться оперативные вмешательства только при кровотечении из поврежденных магистральных сосудов, угрожающих гангреной конечности.

Специфика оказания помощи при сочетанных повреждениях груди и опорно-двигательного аппарата заключается именно в ее этапности. Ликвидация дыхательной недостаточности, сердечно-сосудистых расстройств, рациональная терапия шока, восполнение кровопотери и устранение гипоксии преследуют одну цель — стабилизировать состояние пострадавшего. Только затем следует активное лечение травмы скелета. При множественных переломах

конечностей и массивном повреждении мышц возможно развитие так называемого миоренального синдрома (мы наблюдали его у 3 больных). Поэтому дезинтоксикационное лечение должно быть начато как можно раньше при относительно благополучном состоянии, когда ОПН еще можно купировать. Промедление при таких ситуациях, по свидетельству Б. Х. Хибинжанова и соавт. (1975), может вызвать необратимое поражение почек.

Тяжелым осложнением сочетанных травм груди и скелета является кровопотеря. Массивные кровотечения, нередко смертельные, наблюдаются при повреждении крупных сосудов груди. Тяжелые травмы скелета также бывают причиной массивной кровопотери даже без наружного кровотечения. Чрезвычайно интересны данные З. С. Алаговой (1970) о связи тяжести травматического шока и снижения ОЦК: при шоке I степени он снижен на 0,9 л, при II степени — на 1,7 л и при III степени — на 2 л; при терминальных состояниях дефицит ОЦК составляет 3 л и более. На основании только этих данных можно утверждать, что кровопотеря — центральный объект лечебных воздействий при сочетанной травме груди и опорно-двигательного аппарата. По нашим наблюдениям, ликвидация дыхательной недостаточности и коррекция водно-электролитных нарушений достигается даже относительно легче, чем компенсация кровопотери.

При лечении сочетанной травмы груди и скелета следует помнить и о жировой эмболии. По данным А. Н. Беркутова (1969) жировая эмболия была у 28% больных, умерших от шока, а при переломах таза и нижних конечностей — даже у 38%.

Таким образом, сочетанная травма груди и скелета имеет ряд специфических черт и особенностей (нарушения внешнего дыхания и гиповолемия, травматический шок, патология свертывающей системы и жировая эмболия). Знание этих особенностей предопределяет действия хирурга на месте происшествия, в машине скорой помощи и в стационаре. Сразу надо фиксировать внимание на патологии дыхания (компрессия легкого, нарушение каркасности грудной клетки, обструкция бронхиального дерева). Только после ликвидации патологии дыхания, шока, нарушений гемокоагуляции встает вопрос о лечении скелетной травмы. При продолжающемся кровотечении необходима срочная операция как основное протившоковое мероприятие.

С 1972 г. мы наблюдали 55 пострадавших с сочетанной травмой груди и скелета. У 36 человек травма груди была доминирующим повреждением, что и определило хирургическую тактику. В период выраженных респираторных и сердечно-сосудистых расстройств у таких раненых в отношении скелетной травмы должен соблюдаться принцип минимальной терапии — обезболивание мест переломов и временная мобилизация.

Больной Е., 42 лет, сбит грузовой автомашиной и доставлен в клинику через 1 ч после травмы. Общее состояние тяжелое. Пульс 112 в минуту, АД 100/70 мм рт. ст. Тахпноэ — 60 в минуту. Выявленная подкожная эм-

«физема. Левое легкое концентрически коллабировано, имеются множественные переломы ребер (IV, VI, VIII по среднеподмышечной линии; VII, VIII, IX, X — по лопаточной). Средостение смещено в здоровую сторону. Имеется открытый перелом левой плечевой кости с повреждением лучевого нерва. Первоочередно произведены торакоцентез и дренирование левой плевральной полости: из нее с шумом вырвались газ и жидкая кровь. Произведена блокада «трех мест». Рана плеча после фульгарной анестезии закрыта асептической повязкой, наложена гипсовая лонгета. В течение 18 ч состояние пострадавшего было неустойчивым, отмечены колебания гемодинамики, сохранялась ОДН вследствие обструкции трахеобронхиального дерева. Активное откашливание (эндобронхиальное введение бронхолитиков, антибиотиков, вдыхание паров душистых трав, кислородотерапия) привело к ликвидации дыхательной недостаточности. Затем произведена первичная хирургическая обработка раны плеча с остеосинтезом стержнем Богданова. Последовало выздоровление.

Сочетанная травма груди — крайне тяжелый вид патологии. Здесь еще много неясного как с точки зрения возможностей ранней диагностики, так и особенно с позиции лечения в различных периодах травмы. Однако основная направленность в мышлении и действиях хирурга у постели таких пострадавших уже достаточно очерчена. Это обстоятельство вооружает оптимизмом. Высокая и не имеющая тенденции к снижению летальность при сочетанных повреждениях должна и может быть уменьшена.

Глава 20

ОГНЕСТРЕЛЬНЫЕ РАНЕНИЯ ГРУДИ

Во время Великой Отечественной войны огнестрельные ранения груди составляли 12% всех повреждений (П. А. Куприянов, 1950), при этом на долю осколочных ранений приходилось 62% и на долю пулевых — 37,9%. Во время военных действий во Вьетнаме [Albrecht M., 1970] огнестрельные ранения груди составили 9%. Число пулевых и осколочных ранений было практически одинаковым. Применялись гранаты, мины, бомбы и ракеты, убойная сила которых существенно возросла. Некоторые ручные гранаты начинялись еще фосфором, картечью. При взрыве противопехотной мины «Слаутоге» разлеталось большое количество шариков, обладающих высокой первоначальной скоростью и разрушительной силой.

Возросла и разрушительная сила пулевых ранений. Пуля, выпущенная из американской полуавтоматической винтовки М-16, обладающая огромной скоростью (около 1000 м/с), вызывала значительные разрушения тканей; масса пули составляла 2,2 г [Albrecht M., 1970].

А. П. Колесов и соавт. (1976) сравнили данные литературы о механизме огнестрельных ранений легких с результатами собственных экспериментальных исследований. Многочисленные ателектазы, кровоизлияния и разрывы тканей легкого, обнаруживаемые при ранениях груди и располагающиеся далеко за пределами

раневого канала, возникают как результат воздействия временной пульсирующей полости, которая может быть рентгенологически зафиксирована только при прохождении снаряда через корень легкого. Окончательная структура раневого канала в легком формируется только через несколько суток после ранения. В ней отчетливо можно выделить зону собственно раневого канала, зону первичного травматического некроза и зону молекулярного сотрясения.

А. А. Бочаров в очерке «О радикальной хирургической помощи в войсковом районе при огнестрельных ранениях легких» (1955) провел детальный анализ организации помощи, диагностики, лечебной тактики и отдаленных результатов при проникающих ранениях груди в период Великой Отечественной войны. Мы излагаем основные положения этой работы.

Объем первой врачебной помощи во время войны был значительно расширен. Переливание крови, новокаиновая блокада, остановка кровотечения зажимом, пункции плевральной полости были введены в практику работы полкового медицинского пункта. Полковая медицинская служба стала первым звеном активной врачебной помощи в борьбе с шоком, кровотечением и инфекционными осложнениями.

Медико-санитарные батальоны во время Великой Отечественной войны были хирургическими центрами лечебно-эвакуационной системы. Хирургическая помощь раненым с открытым пневмотораксом возросла с 66—77% в первые годы войны до 92—95% при боевых операциях 1945 г. Большинство раненых (80—82%) во второй половине войны оперированы в первые 8 ч после ранения; число оперированных позже (свыше 18 ч) в 1945 г. составляло лишь 2,4%. Наряду с приближением хирургической помощи к раненым создавались условия для их госпитализации на необходимый срок в войсковом районе. Система организации помощи при ранениях груди завершалась специализированными госпиталями и специализированными отделениями в госпиталях армейского, фронтового и тылового районов.

Большое место в борьбе с острой легочно-сердечной недостаточностью и инфекционными осложнениями занимала ранняя активная аспирация из плевральной полости. Настойчиво сохраняемое отрицательное давление в сухой плевральной полости позволило значительно снизить частоту осложнений пиотораксом. Освоение и совершенствование методов лечения огнестрельных ранений груди, в частности профилактическое дренирование плевральной полости после ушивания открытого пневмоторакса, обусловили снижение частоты вторично открывшегося пневмоторакса в 2—6 раз. Постоянная активная аспирация гноя при лечении огнестрельных эмпием плевры дала снижение летальности от осложнения в 2 раза по сравнению с лечением по методу вентильного дренажа.

Анализ причин летальности показывает, что из числа умерших от ранения груди 48,9% погибает вследствие тяжести травмы, шока и кровопотери и 51,1% — от инфекционных осложнений. Из раненых, умерших вследствие тяжести повреждений, шока и кровопотери, 86—96% умирали в первые 15 сут после ранения. Среди умерших от инфекционных осложнений за этот срок было 60% раненых с открытым пневмотораксом и 51% с проникающими ранениями груди без открытого пневмоторакса.

Во время Великой Отечественной войны система противошоковой борьбы была значительно усовершенствована. Это привело к снижению летальности от шока в 2—4 раза, хотя в борьбе с кровотечением лрп ранениях груди больших успехов не было достигнуто. Среди погибших на дивизионном медпункте от проникающих ранений груди кровотечение как причина смерти регистрировалась у 30—50%. Переливание крови производилось с

большой осторожностью, причем чаще применялись небольшие количества крови. Рана легкого в подавляющем большинстве случаев не подвергалась ревизии, поэтому всегда имелась опасность возобновления кровотечения после переливания крови, что ограничивало показания к гемотрансфузии. Предупреждение и лечение инфекционных осложнений являются другой, не менее важной проблемой.

Частота развития инфекционных осложнений в большинстве случаев находится в прямой зависимости от величины гемоторакса. При ранении груди без открытого пневмоторакса число нагноений в случаях большого гемоторакса отмечается в 15 раз чаще по сравнению с ранениями без гемоторакса. Большой гемоторакс при ранениях груди, сопровождающихся открытым пневмотораксом, превращается в пиоторакс в 53% случаев, а при проникающих ранениях груди без открытого пневмоторакса — в 31,8% случаев.

Число умерших от проникающих ранений груди во время Великой Отечественной войны было меньше, чем во время первой мировой войны в 3/г раза. После всех ранений груди было возвращено в строй 80—83% военнослужащих, а после проникающих ранений груди 53—64% [Куприянов П. А., 1950].

Накануне Великой Отечественной войны Н. Н. Бурденко и С. И. Спасокукоцкий высказывались за активизацию хирургической помощи раненым в грудь, однако тактика при огнестрельных проникающих ранениях груди во время войны осталась относительно консервативной. Ревизия плевральной полости с вмешательством на поврежденном легком ограничивалась очень строгими показаниями. Основным содержанием хирургической помощи были борьба с шоком и кровопотерей, первичная хирургическая обработка раны грудной стенки, ушивание открытого пневмоторакса, раннее активное дренирование плевральной полости.

Б. В. Петровский на XIX Пироговских чтениях в Перми в связи с этим указывал: «Широкая торакотомия для вмешательства на внутригрудных органах, предупреждения и лечения осложнений и последствий травмы груди была применена только в 2,5% случаев. Вместе с тем во второй половине войны некоторые хирурги проводили радикальные вмешательства при ранениях грудп. Выполнялась широкая обработка раны, в том числе и костной, иссечение травмированной легочной ткани, удаление осколков снарядов, отломков ребер, излившейся крови, обработка и шов грудной стенки с хорошим дренированием плевральной полости.

Вполне понятно, что это могло быть выполнено опытным хирургом, в хорошем торакальном госпитале и далеко не при всех ранениях. Однако результаты таких радикальных вмешательств отличались в положительную сторону от паллиативной обработки при ранениях груди».

П. А. Куприянов, заключая раздел «Ранения груди» в труде «Отгп советской медицины в Великой Отечественной войне 1941—1945 г.», писал, что решение вопросов организации лечения раненных в грудь на войне надо искать в расширении объема оперативных вмешательств и дальнейшем совершенствовании методов обезболивания.

Расширение объема оперативных вмешательств у раненых, находящихся в состоянии крайних расстройств дыхательной и сердечно-сосудистой деятельности П. А. Куприянов ставил в тесную зависимость от возможностей обезболивания. Он писал: «...местное обезболивание... недостаточно для того, чтобы снять явления шока, расстройства дыхания и сердечно-сосудистой недостаточности или хотя бы в такой степени облегчить состояние раненого, чтобы дать хирургу уверенность в возможности проведения широкого оперативного вмешательства, как только это потребует по ходу операции». Им уже тогда высказывалось мнение о необходимости сочетания наркоза с управляемым дыханием и использованием препаратов кураре, а также о целесообразности оказания неотложной помощи раненым в грудь в специализированных учреждениях. Опыт подтвердил необходимость направления в эти учреждения всех раненых в грудь в том числе и без открытого пневмоторакса, так как у этой категории пострадавших характер хирургической помощи оказывается не менее сложным.

А. П. Колесов (1974) считает, что при ранениях груди на ранних стадиях лечения многие раненые нуждаются только в «торакальной реанимации». Показания к торакотомии возникают при заведомой бесперспективности консервативной терапии (профузное кровотечение, ранение сердца, разрывы диафрагмы) или, что бывает значительно чаще, при безуспешности «торакальной реанимации» (неустраненное расстройство дыхания, продолжающееся кровотечение). С увеличением энергии ранящего снаряда возрастает тяжесть повреждений и соответственно увеличивается необходимость в торакотомии.

Частота огнестрельных ранений мирного времени колеблется в пределах 3,1—11,8%, составляя в среднем 7,9% (табл. 18).

Таблица 18. Частота огнестрельных ранений груди в мирное время

Авторы	Год опубликования	Число случаев проникающих ранений	% огнестрельных ранений
Хорошко Н. В.	1966		4,2
Русаков А. В.	1969	172	10,0
Полянский Б. А. и др.	1972	1938	9,5
Мышкин К. И., Мигаль Л. А.	1972	200	7
Эсперов Б. Н. и др.	1972	337	10,5
Радужкевич В. П. и др.	1972	374	11,8
Шорлуян П. М., Багдыков Л. М.	1972	436	9,2
Гатауллин Н. Г. и др.	1972	378	7,9
Вагнер Е. А.	1976	987	3,1
Итого . . .		4822	7,9.

Б США, где не контролируется продажа огнестрельного оружия, частота огнестрельных ранений — 23% [Jones R. E. et al., 1967].

В условиях мирного времени приходится иметь дело и с дробовыми ранениями из охотничьего ружья или ранениями различными предметами из самопалов (металлические гвозди, самодельные пули).

Е. Н. Митрохин (1960), проанализировав 50 дробных ранений, отметил, что практически в мягкие ткани попадает весь заряд или его большая часть. В связи с этим он считает, что ранение дробью следует рассматривать не только как множество раневых каналов от отдельных дробин, но при этом необходимо учитывать суммарное действие всей попавшей дроби. Кинетическая энергия всего заряда велика — в начале полета достигает 180—200 кг/м. Однако необтекаемая форма дроби и одежда пострадавшего, особенно зимняя, создают значительное препятствие для глубокого проникновения дроби. Поэтому такие ранения бывают, как правило, слепыми, но при этом вся кинетическая энергия передается тканям. Кроме местных разрушений, происходит сильное сотрясение и даже повреждение глубже расположенных тканей и органов. Ударное действие дробового заряда при ранениях из дробового ружья по своему механизму во многом отличается от гидродинамического и ударного действия снарядов из других видов огнестрельного оружия.

По данным А. В. Русакова (1969), в мирное время проникающие огнестрельные ранения груди протекают значительно тяжелее, чем колото-резаные, чаще дают осложнения и вызывают значительно большую летальность. В связи с этим хирургическая тактика имеет особенности. Из 30 наблюдавшихся автором раненых оперировано 28: ушивание пневмоторакса произведено у 11, широкая торакотомия с вмешательствами на внутригрудных органах — у 17 человек.

Абсолютными показаниями к торакотомии А. В. Русаков считает продолжающееся кровотечение, клапанный пневмоторакс, ранение крупного бронха с медиастинальной эмфиземой, обширные разрушения грудной стенки и др. Наличие шока при продолжающемся кровотечении не является противопоказанием к оперативному вмешательству. При проникающих ранениях грудной клетки с малой зоной повреждения и при отсутствии тяжелых плевральных осложнений показаны хирургическая обработка и консервативное лечение. Из 30 раненых умерло 6. Высокая летальность связана с поздней госпитализацией, ошибками на этапе оказания первой врачебной помощи, медленным восполнением кровопотери, а у некоторых пострадавших — с нерадикальностью оперативного пособия.

К. Т. Прошунин и соавт. (1972) лечили 37 мужчин в возрасте от 19 до 35 лет с огнестрельными повреждениями груди. Ранения правой половины груди были у 13, левой — у 24 человек. У 30 поступивших был открытый пневмоторакс, у 7 — закрытый. Гемо-

торакас наблюдался у всех раненых. По данным этих авторов, в сложной патологии огнестрельных ранений груди важнейшее значение имеют травматический шок и кардиопульмональные расстройства, патогенетически и клинически связанные между собой. Основой тяжелых нарушений является пневмогемоторакс. Освобождение плевральной полости от крови и расправление легкого приобретают значение реанимационного мероприятия. Оно же выступает в качестве важнейшего фактора предупреждений кардиопульмональных расстройств в процессе дальнейшего лечения. У 23 раненых произведены торакотомии, во время которых из плевральной полости удаляли кровь и осуществляли внутриплевральные операции (лобэктомия у 5 человек, пневмонэктомия у 2, ушивание ран легкого у 12, краевая резекция легкого у 4) с последующим дренированием. У 9 раненых произведено ушивание открытого пневмоторакса, у 3 — первичная обработка ран; 2 раненых оперативным вмешательством не подвергались. Отмечено также, что в системе лечебных мероприятий при огнестрельных ранениях груди мирного времени особое значение имеет восполнение кровопотери; объем гемотрансфузии составлял от 500 до 3400 мл. В послеоперационном периоде наблюдались следующие осложнения: эмпиема плевральной полости (у 4 человек), пневмония (у 3), нагноение операционной раны (у 1 человека); 5 пострадавших умерли и все в течение 1-х суток после операции.

По данным L. Patterson и соавт. (1968), первичные торакотомии при огнестрельных ранениях груди были произведены в 10,8%, A. R. Vorje и H. Randsell (1971) — в 14% случаев. D. Y. Furguson и соавт. (1978) из 100 пострадавших с аналогичными повреждениями оперировали 78%. Только у 22% удалось ограничиться дренированием плевральной полости. Показаниями к первичной торакотомии эти авторы считают: 1) раны сердца с клиникой шока и тампонады; 2) признаки повреждения средостения с расширением его тени на рентгенограмме; 3) массивное кровотечение через межреберный дренаж с падением артериального давления; 4) медленное, но продолжающееся в течение 3 ч кровотечение из дренажа — более 250 мл/ч; 5) массивное просачивание воздуха в результате разрыва бронха; 6) свернувшийся гемоторакс со смещением средостения; 7) повреждение пищевода, подтвержденное при эзофагоскопии; 8) большие дефекты грудной стенки; 9) торакоабдоминальный характер ранения.

Следует учитывать, что рана грудной стенки может быть обширной с образованием большого дефекта, который трудно закрыть местными тканями, поэтому в ряде случаев как срочная мера рекомендуется пневмопексия.

Вольной С., 18 лет, доставлен в клинику через 2 ч после случайного ранения с близкого расстояния из охотничьего ружья, заряженного дробью. Состояние тяжелое. Одышка, кровохарканье, боли в груди, головокружение. Кожные покровы бледные. Пульс 120 в минуту, слабого наполнения, АД 90/60 мм рт. ст. На переднебоковой поверхности груди слева, в левом плече,

Рис. 30. Огнестрельное ранение груди. Гемопневмоторакс слева.

предплечье около 30 точечных ран на расстоянии 2—3 см друг от друга; ожог кожи груди с осаднением пороха. Тоны сердца ясные, сердечная тупость смещена вправо. Над правым легким везикулярное дыхание, слева притупление до III ребра.

При рентгенологическом исследовании слева определяется пневмогемоторакс с уровнем жидкости до III ребра; средостение смещено влево. Видно множество дробинок в мягких тканях груди и плевральной полости слева (рис. 30).

Под эндотрахеальным наркозом произведена срочная торакотомия. В плевральной полости 800 мл крови, которая реинфузирована. Назальные сегменты легкого печеночной плотности имbibированы кровью. Раневой канал проходит через всю паренхиму нижней доли и слепо заканчивается сзади в грудной стенке, где прощупываются дробины и куски одежды. Произведена нижняя лобэктомия. Плевральная полость дренирована. Послеоперационный период протекал без осложнений. Выписан в удовлетворительном состоянии через 23 дня после операции.

В большинстве случаев проникающее огнестрельное ранение груди — это ушибленно-рваная рана легкого с массивным пневмогемотораксом, когда единственно правильным решением являются срочная торакотомия и резекция части легкого.

В ряде случаев при огнестрельных ранениях преобладающим может оказаться контузионное повреждение легкого вокруг раневого канала, когда эффективней консервативное лечение. Примером может служить следующее наблюдение.

Больной П., 52 лет, доставлен через 1 ч после ранения из пистолета в грудь с близкого расстояния. Боли в области раны, одышка, кровохарканье. Общее состояние средней тяжести, изо рта запах алкоголя. Пульс

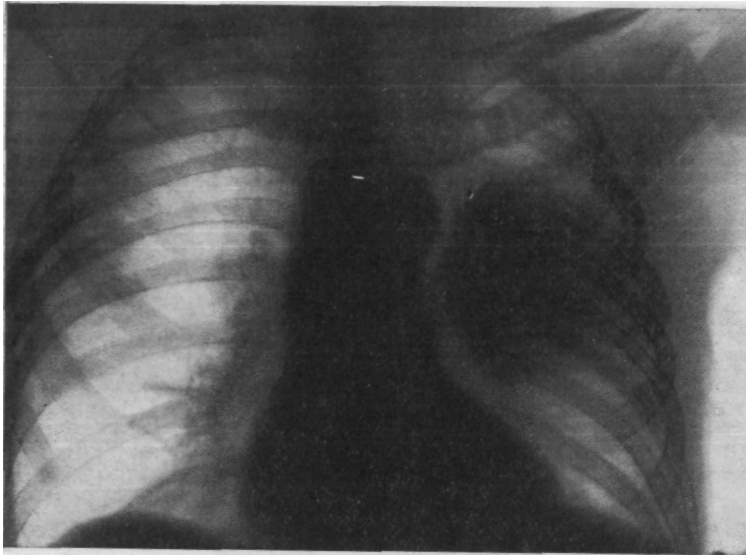


Рис. 31. Внутрилегочная гематома при огнестрельном ранении груди.

S2 в минуту, ритмичный, удовлетворительного наполнения, АД 120/70 мм рт. ст. Во втором межреберье слева по среднеключичной линии рана размером 0,0X0,0 см (входное отверстие), в области угла лопатки — вторая рана размером 0,0X0,0 см. Раны не кровоточат, воздух не подсасывают. Перкуторно границы сердца в норме, тоны чистые. Над левым легким притупление перкуторного звука ниже II ребра и резко ослабленное дыхание. На рентгенограмме сзади соответственно верхней и нижней долям выявляется ооильное округлое затемнение с нечеткими контурами — внутрилегочная гематома (рис. 31). В латеральном синусе слева немного жидкости.

Эр. 5-Ю¹² в 1 л, НБ 188 г/л, гематокрит 47%.

Диагноз: сквозное огнестрельное ранение груди, внутрилегочная гематома.

Необходимости в пункции, дренировании плевральной полости и торакотомии не было. Назначены антибиотики, сульфаниламиды, нитрофураны обезболивающие и кардиотонизирующие препараты. Состояние постепенно улучшалось. На 3-й день сделана плевральная пункция получено 50 мл геморрагической жидкости.

При динамическом наблюдении отмечено улучшение состояния. Рентгенологический контроль выявил постепенное уменьшение гематомы. При выписке на 18-й день она прослеживалась в верхней доле соответственно ходу раневого канала.

Значительная часть торакоабдоминальных ранений груди являются огнестрельными. А. А. Загалов и соавт. (1972) из 60 торакоабдоминальных ранений в 13 случаях отмечают их огнестрельную природу, а Э. Я. Ильг и соавт. (1972) из 36 случаев — в 5. По данным Н. Нурметова (1972), из 34 случаев торакоабдоминального ранения в 4 оно нанесено огнестрельным оружием. Из наших 122 больных с проникающими торакоабдоминальными

ранениями огнестрельные повреждения отмечены в 12,5%. Как правило, это были пулевые ранения.

При уточнении диагноза следует учитывать направление раневого канала и положение пострадавшего в момент ранения.

Лечение торакоабдоминальных огнестрельных ранений только оперативное. Хирургический доступ определяется особенностью клинических проявлений, обширностью повреждений и необходимостью остановки кровотечения.

Больная И., 33 лет, доставлена через 1 ч после ранения: выстрелила себе в грудь из пистолета. Состояние крайне тяжелое. Кожа и видимые слизистые оболочки бледные. Справа по среднеключичной линии в третьем межреберье входная рана размером 1x0,8 см; выходное отверстие размером 0,8x0,8 располагается в поясничной области. Пульс 110 в минуту, АД 90/70 мм рт. ст. Тоны сердца приглушены, границы в норме. Дыхание везикулярное. Живот умеренно вздут, брюшная стенка напряжена, болезненна во всех отделах. Определяется тупость в отлогих местах брюшной полости.

На рентгенограмме грудной клетки патологии не выявлено.

Эр. 4,1-10¹² в 1 л, НБ 120 г/л, гематокрит 38%.

Диагноз: огнестрельное торакоабдоминальное ранение с повреждением паренхиматозных органов живота. Внутрибрюшное кровотечение.

Срочная лапаротомия под эндотрахеальным наркозом. Раневой канал проходит через грудную стенку, перикард, диафрагму, левую долю печени, малый сальник, хвост поджелудочной железы, левую почку. Во всех указанных органах имеются сквозные раны диаметром 0,5 см. Произведено ушивание рапы печени с тампонадой сальником, раны поджелудочной железы и почки. Введены дренажи в полость перикарда, сальниковую сумку и забрюшинное пространство. Общая кровопотеря—2000 мл; реинфузровано 1200 мл крови из брюшной полости.

Послеоперационный период протекал без серьезных осложнений. Рана зажила первичным натяжением. В удовлетворительном состоянии выписана через 18 дней после ранения.

В ряде случаев ранение диафрагмы и органов брюшной полости выявляется во время торакотомии, а для ревизии брюшной полости приходится делать лапаротомию после ушивания раны груди.

Больной Р., 23 лет, выстрелил из охотничьего ружья в грудь. Доставлен через 2 ч после ранения в тяжелом состоянии. Кожа и видимые слизистые оболочки бледные, пульс 120 в минуту, ритмичный, слабого наполнения, АД 80/60 мм рт. ст. Справа на боковой поверхности груди соответственно VI—IX ребрам две округлые раны размером 4x5 см с ожогом кожи в окружности. Из ран выделяются воздух и кровянистая пена. Рентгенологически выявлен гемопневмоторакс со смещением средостения влево.

Диагноз: проникающее огнестрельное ранение правой половины груди с повреждением легкого; гемопневмоторакс.

Под эндотрахеальным наркозом произведена срочная торакотомия и удалены отломки ребер. В плевральной полости 700 мл жидкой крови, которая реинфузирована. Выявлены полное разможнение средней доли, язычкового сегмента и рваная рана размером 4X6 см нижней доли правого легкого. Язычковый сегмент удален, рана нижней доли ушита. Инородные тела (дробь) извлечены. При дальнейшей ревизии плевральной полости обнаружен дефект в диафрагме размером 6x4 см. После расширения раны диафрагмы выявлена рана выпуклой поверхности печени размером 6X8X8 см, которая ушита с тампонадой сальником. С учетом наличия большого количества крови в брюшной полости и невозможности полноценной ее ревизии

путем диафрагмотомии принято решение выполнить срединную лапаротомию. Рана диафрагмы ушита, плевральная полость дренирована и рана груди ушита. Срединная лапаротомия. В брюшной полости 500 мл крови, других повреждений органов нет. Послойные швы на рану брюшной стенки. Асептическая повязка. Послеоперационный период протекал без осложнений. В удовлетворительном состоянии выписан на 27-й день после операции.

Огнестрельные раны грудного отдела трахеи и крупных бронхов сопровождаются выраженным «газовым синдромом» с напряженным клапанным пневмотораксом, гипертензивной эмфиземой средостения и обширной подкожной эмфиземой. Обычно «газовый синдром» не корригируется дренированием плевральной полости я средостения, воздух в большом количестве беспрепятственно поступает через дренажи.

Диагноз уточняют с помощью срочной бронхоскопии.

О. Steach и Ch. W. Pearce (1963) приводят наблюдения огнестрельного ранения грудного отдела трахеи.

Женщина 31 года доставлена через 30 мин после огнестрельного ранения груди с резчайшей одышкой, распространенной подкожной эмфиземой. Входная рана во втором межреберье спереди. Рентгенологически выявлены напряженный пневмоторакс справа и пуля в грудной стенке справа и сзади. Произведена торакотомия из заднебокового доступа, обнаружены большая гематома в верхней доле правого легкого и рана трахеи. Рана трахеи ушита узловыми швами. Плевральная полость дренирована. Послеоперационный период протекал без осложнений. Последовало выздоровление.

До настоящего времени сведения об огнестрельных ранениях «рупных бронхов ограничиваются отдельными казуистическими наблюдениями. Так, И. С. Колесников в 1943 г. успешно ушил •огнестрельную рану верхнедолевого бронха. В 1945 г. P. Sanger описал 2 случая ушивания огнестрельных ран главных бронхов. В первом случае операция произведена в связи с неэффективным дренированием плевральной полости при напряженном клапанном пневмотораксе: в правом главном бронхе найден дефект (2,5 см), который ушит непрерывным шелковым швом. Последовало выздоровление.

Во втором наблюдении через 5 ч после ранения произведена торакотомия и в правом главном бронхе ушита рана (2 см).

Сведения об огнестрельных ранениях грудной аорты имеются в работе Z. Vene и соавт. (1974). Из 28 повреждений грудной аорты в 13 причиной были огнестрельные ранения. Ни у одного пострадавшего авторы не имели возможности выполнить дооперационную аортографию; операционное пособие ограничивалось торакотомией, ушиванием раны аорты и коррекцией повреждений других органов. Только в 1 случае было применено обходное шунтирование.

Огнестрельные ранения сердца и перикарда в мирное время явление нередкое (табл. 19).

Таким образом, по сводным данным, из 413 пострадавших с проникающими ранениями сердца, доставленных живыми в ста-

ционар, у 46 (16%) причиной повреждения сердца было огнестрельное ранение.

В отличие от колото-резаных ран сердца повреждение огнестрельным оружием сопровождается большой зоной молекулярного сотрясения в окружающей раны; разрушения миокарда оказываются более обширными, чаще сквозными и обычно сочетаются с повреждением других органов. По статистике А. Asbulu (1974), из 400 ранений сердца 36 были огнестрельными; летальность при колото-резаных проникающих ранениях составила 8%, а при огнестрельных — 22%.

Клиническая картина характеризуется массивным кровотечением и тампонадой сердца.

Лечение должно заключаться в максимально ранней торакотомии, ушивании раны сердца. При выраженной тампонаде сердца показана срочная пункция перикарда с последующей операцией.

В зарубежной литературе до сих пор распространено мнение о возможности консервативного лечения ранений сердца, в том числе и огнестрельных [Naclerio E., 1964; Bickes et al., 1965, и др.]. Согласно этому положению, при ранении сердца в первую очередь производят пункцию перикарда, аспирируют кровь и устраняют тампонаду. Если кровотечение не возобновляется и отмечается улучшение состояния, больного переводят в палату для наблюдения.

Подобная тактика, по нашему мнению, прочна. Во-первых, возможен рецидив кровотечения, а оставшиеся в полости перикарда сгустки могут быть причиной серьезных осложнений.

Больной С, 15 лет, поступил с жалобами на боли в области сердца, частые повышения температуры тела. Три недели назад случайным выстрелом из самодельного пистолета был ранен в грудь. Ранение было слепым, входное отверстие располагалось в шестом межреберье слева по парастеральной линии. В районной больнице была сделана хирургическая обработка раны мягких тканей грудной стенки, удалено инородное тело. В послеоперационном периоде постоянная лихорадка до 38 °С.

При поступлении состояние средней тяжести, температура 37,5 °С. Кожа а видимые слизистые оболочки нормальной окраски. Пульс 96 в минуту, ритмичный, АД 90/50 мм рт. ст. Границы сердца расширены больше влево, тоны сердца глухие. Над легкими везикулярное дыхание. Живот мягкий, безболезненный. ЭКГ: синусовый ритм, распространенное субэндокардиальное расстройство питания. Признаки перикардита.

Авторы	Число случаев ранения сердца		
	всего	абс.	%
Комаров Б. Д и др.	170	4	2,4
Кулемин В. В.	53	2	4
Бачев В. И.	41	13	30
Лунин М. М. и др.	53	22	38
Вагнер Е. А.	91	5	5,5
Всего . . .	413	46	16

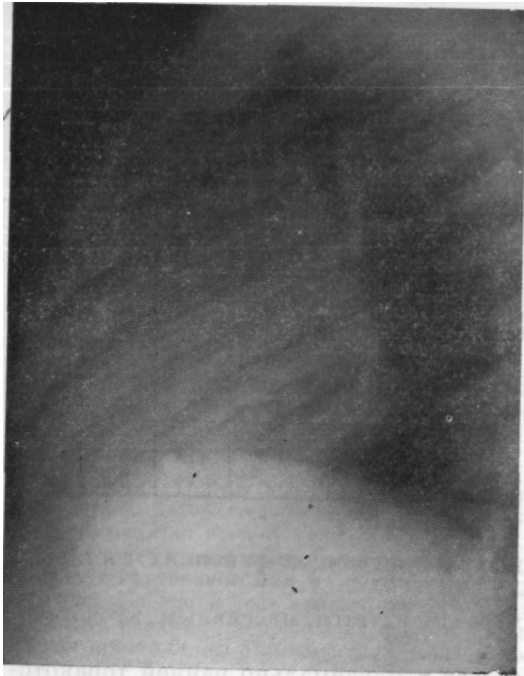


Рис. 32. Пуля в стенке правого желудочка.

Анализ мочи без особенностей. Эр. $3,6 \cdot 10^{12}$ в 1 л, Нб 112 г/л, л. $13,6 \cdot 10^9$ в 1 л; СОЭ 34 мм/ч.

На рентгенограмме (рис. 32) значительное расширение срединной тени, больше влево, левый купол диафрагмы не дифференцируется. Соответственно правому желудочку видно инородное металлическое тело. При пункции перикарда получена жидкая кровь. Диагноз: слепое огнестрельное ранение сердца с наличием инородного тела в правом желудочке, гемоперикард.

Под эндотрахеальным наркозом произведена левосторонняя торакотомия. В полости перикарда 50 мл старой жидкой крови, сердце окутано толстым слоем кровяных свертков — свернувшийся гемоперикард. После освобождения сердца от свертков в стенке правого желудочка найдена пуля, которая удалена. Рана миокарда ушита узловыми швами (супрамид) на атрауматичной игле. Наложены редкие швы на перикард. Дренажирование полости перикарда и плевральной полости. Послойные швы на рану грудной стенки. Дренажи удалены на 3-й день. В удовлетворительном состоянии выписан на 40-й день после операции.

При огнестрельных ранениях сердца следует иметь в виду повреждения внутренних его структур — клапанов, перегородок, проводящей системы, сухожильных нитей, сосочковых мышц. При этом вовсе не обязательно непосредственное, прямое воздействие ранящего снаряда — молекулярное сотрясение и гидродинамическое взрывное действие крови могут сами по себе приводить к тяжелым контузионным повреждениям.

Ю. С. Гилевич и соавт. (1977) отмечают, что контузионные повреждения миокарда могут возникнуть и при касательных ране-

ниях перикарда. Гидродинамическое воздействие сопровождается грубыми изменениями в миокарде с последующим развитием рубцовой ткани. В связи с неправильным лечением таких больных на месте контузии и рубцевания развиваются диффузные и мешковидные аневризмы сердца.

Глава 21

ПРИНЦИПЫ ПРОФИЛАКТИКИ И ТЕРАПИИ ОСЛОЖНЕНИИ ТРАВМЫ ГРУДИ НА ЭТАПАХ МЕДИЦИНСКОЙ ЭВАКУАЦИИ

По опыту Великой Отечественной войны 1941—1945 гг. гнойные осложнения травмы груди обычно выявлялись в тыловом районе, сопровождались высокой летальностью и часто приводили к инвалидности. В основном они развивались при тяжелых огнестрельных ранениях с обширными разрушениями грудной стенки и внутригрудных органов. При проникающих ранениях груди с повреждением костей острая эмпиема плевры возникала в 19,6%, при отсутствии костных поражений — в 10% случаев. Детализируя эти показатели, А. А. Бочаров (1955) отмечает чрезвычайную важность раннего хирургического пособия, особенно при наличии гемопневмоторакса. Так, при открытом пневмотораксе после обработки в сроки до 6 ч острая эмпиема плевры развивалась у 26,4%, после обработки позже 48 ч — у 41,5% раненых.

Острая эмпиема плевры после огнестрельных, особенно осколочных проникающих ранений с открытым пневмотораксом, протекала крайне тяжело, сопровождалась образованием бронхиальных свищей, остеомиелита ребер и в 40% случаев принимала хроническое течение. При закрытой травме груди нагноение гемоторакса имело место лишь в 2,7%.

В мирное время преобладают закрытые повреждения груди. В этих условиях при проникающих ранениях, редко являющихся огнестрельными, почти всегда имеется возможность выполнить ранее полноценное хирургическое вмешательство. Именно поэтому частота гнойных осложнений при травме груди мирного времени обычно не превышает 10%: при закрытых повреждениях — не более 5%) а при проникающих — 15%.

Обобщенный 25-летний опыт лечения 6027 человек с травмой груди (1289 проникающих ранений и 4738 закрытых травм) в условиях районных и городских больниц, а также в специализированном отделении на базе областной клинической больницы свидетельствует о неуклонном уменьшении частоты гнойных осложнений, что, с нашей точки зрения, объясняется прежде всего совершенствованием хирургической тактики, особенно при тяжелой травме груди, значительным сокращением сроков оказания хирургической помощи и, наконец, применением новых антибактериальных средств, главным образом антибиотиков широкого спектра действия.

- Анализ гнойных осложнений при повреждениях груди у 988 больных, лечившихся в специализированном отделении в период 1972—1978 гг., показал, что в настоящее время продолжают часто встречаться инфицирование свернувшегося гемоторакса и эмпиема плевры (табл. 20).

Таблица 20. Гнойные осложнения повреждений груди

Осложнения	Число пострадавших						Процент по отношению ко всем пострадавшим
	закрытая травма (601 человек)		ранения (387 человек)		всего с осложнениями		
	абс.	%	абс.	%	абс.	%	
Нагноительные процессы в мягких тканях груди	1	0,11	3	0,8	4	0,3	4
Инфицированный свернувшийся гемоторакс	13	2,0	36	6,0	49	4,1	56
Эмпиема плевры	9	1,3	11	2,8	20	2,0	24
Абсцесс легких	1	0,11	4	1,0	5	0,5	5
Инфицированные инородные тела			9	2,0	9	0,9	11
Итого . . .	24	4,0	63	16	87	9	100

Учитывая массовость поражения в военное время, возможные сроки оказания помощи, мы разработали комплекс мероприятий по предупреждению и лечению наиболее грозных и часто встречающихся гнойных осложнений. В этом комплексе профилактические мероприятия и лечебные пособия неразделимы и направлены на борьбу с асфиксией, шоком и кровопотерей, пневмогемотораксом, гемоперикардитом, напряженной эмфиземой средостения — состояниями, благоприятными для развития нагноения.

На основе этих принципов могут быть рекомендованы следующие мероприятия по оказанию помощи пострадавшим с травмой груди в военное время.

На поле боя, в очаге массового поражения в порядке первой медицинской помощи на рану груди должна быть наложена асептическая повязка, а при открытом пневмотораксе — окклюзионная повязка. Необходимо введение обезболивающих средств из шприца-тюбика. Раненого выносят (вывозят) в полусидячем положении.

На первом этапе медицинской эвакуации (полковой медицинской пункт — ПМП, отряд первой медицинской помощи — ОПМ) оказывается первая врачебная помощь прежде всего по неотложным показаниям. Проводят борьбу с асфиксией, шоком, наружным кровотечением, нарастающим пневмотораксом и другими опасными для жизни состояниями. При показаниях осуществляют

искусственное или вспомогательное дыхание. Наружное кровотечение останавливают с помощью марлевых тампонов. При напряженном пневмотораксе производят прокол грудной стенки иглой большого калибра с последующей ее фиксацией лейкопластырем или нитью, а при тампонаде сердца прибегают к пункции перикарда и аспирации крови. После пункции плевры и перикарда обязательно вводят в полость антибиотики. На стороне повреждения целесообразно сделать вагосимпатическую блокаду. При шоке и массивной кровопотере (в случае отсутствия признаков продолжающегося кровотечения) показано переливание кровезаменителей.

У всех раненных в грудь контролируют (и при необходимости исправляют) ранее наложенные повязки. По показаниям вводят обезболивающие, кардиальные средства, антибиотики и по мере возможности противостолбнячную сыворотку.

Указанные мероприятия по поддержанию и нормализации жизненно важных функций являются также действенными мерами профилактики гнойных осложнений.

На этапе квалифицированной медицинской помощи (медико-санитарный батальон — МСБ, отдельный медицинский отряд — ОМО) хирургическое вмешательство проводят в первую очередь пострадавшим с синдромами асфиксии, внутриплеврального напряжения, интраперикардиальной и экстраперикардиальной тампонады сердца и с массивным внутриплевральным кровотечением (табл. 21). При возможности осуществляют первичную хирургическую обработку раны. В число мероприятий общего действия входит:

- внутривенное или внутримышечное введение антибиотиков широкого спектра действия в больших дозах для быстрого достижения высокой концентрации их в крови;
- введение иммунопрепаратов: стафилококкового анатоксина по схеме (0,1 мл, ежедневно повышая дозу на 0,2 мл до 2 мл, либо активная экспресс-иммунизация: 0,5 мл анатоксина, через 5 дней 0,5 мл, затем 1 мл);
- новокаиновая блокада «трех мест» (вагосимпатическая, мест переломов и околопозвоночная) соответственно поврежденным ребрам.

При оперативном вмешательстве должны быть удалены инородные тела и резецирована разможенная легочная ткань. При внутрилегочной гематоме или имбибии ткани легкого кровью необходимо сохранить паренхиму легкого. В качестве шовного материала следует использовать только шелк, капрон, лавсан. Применение сшивающих аппаратов УО-40 и УО-60 ускоряет операцию.

В специализированных лечебных учреждениях госпитальной базы фронта или загородной зоны медицинская помощь направлена на окончательную коррекцию патологических состояний и лечение гнойных осложнений. Должны проводиться следующие лечебные мероприятия:

Таблица 21. Лечение травм груди

Синдром	Признаки	Лечение
Асфиксия (аспирация крови, желудочкового содержимого)	Тахипноэ, цианоз, тахикардия, затрудненное дыхание, наличие рвотных масс в полости рта, частое бессознательное состояние, западение языка	Туалет полости рта и глотки, интубация трахеи, аспирация патологического содержимого, промывание трахеобронхиального дерева; при необходимости трахеостомия и ИВЛ
Синдром внутриплеврального© напряжения (клапанный пневмоторакс)	Цианоз кожных покровов, поверхностное дыхание, отсутствие дыхательных движений грудной клетки на стороне повреждения, смещение границ сердца в здоровую сторону, быстро нарастающая подкожная эмфизема, на рентгенограмме—коллапс легкого	Срочное дренирование плевральной полости с аспирацией по Петрову — Бюлау, введение антибиотиков через дренаж. Для торакоцентеза лучше использовать троакары, так как значительно уменьшается травма грудной стенки.
Синдром интраперикардиальной тампонады сердца	Цианоз, одышка, набухание и видимая пульсация шейных сосудов, значительное расширение границ сердечной тупости, едва уловимые тоны сердца, нитевидный, иногда парадоксальный пульс	Срочная пункция перикарда, извлечение крови, после декомпрессии — введение антибиотиков
Синдром экстраперикардиальной тампонады сердца (подозрение на разрыв главных долевых бронхов или трахеи)	Быстро нарастающая подкожная эмфизема верхней половины туловища и шеи, осиплость голоса, малый и частый пульс, низкое артериальное давление, цианоз, обильное поступление воздуха по дренажу плевральной полости	Супрастернальная медиастинотомия, дренаж в переднее средостение, введение через него антибиотиков. Иногда дополнительные дренажи в плевральную полость
Синдром массивного или продолжающегося внутриплеврального кровотечения (нарастающий и большой гемоторакс)	Бледность кожных покровов, частый пульс, низкое артериальное давление, анемия, тотальное или субтотальное затемнение легочного поля, полученная при плевральной пункции кровь свертывается, после дренирования плевральной полости кровь продолжает поступать в количестве 250 мл/ч	Срочная типичная торакотомия (без пересечения ребер и хрящей), не допускающая расширения раневого канала до торакотомного доступа, остановка кровотечения, восполнение кровопотери (преимущественно реинфузия или трансфузия крови, введение плазмозаменяющих растворов), промывание плевральной полости раствором этикридина лактата (риванол), дренаж двумя трубками, введение антибиотиков в сухом виде

Продолжение

Синдром	Признаки	Лечение
Свернувшийся инфицированный гемоторакс	При плевральной пункции в шприц всасываются сгустки крови, в пунктате преобладают лейкоциты, положительные пробы Петрова — Эфендиева	Введение антибиотиков, ферментных препаратов (трипсин 20 мг в 20 мл изотонического раствора хлорида натрия в сутки, химотрипсин 25 мг или стрептокиназа)

1. При повреждении легких, продувании воздуха через дренажи в течение 2—4 дней, отсутствии тенденции к расправлению легкого производят торакотомию и ушивание раны легкого. Лечебная тактика может быть уточнена после торакоскопии.

Динамический клинический и рентгенологический контроль, ежедневная рентгенография (скопия) грудной клетки в течение первых 3—4 дней позволяют своевременно диагностировать неполное расправление легкого, развитие остаточной полости и эмпиему плевры. Дренажи обычно остаются в плевральной полости на 48—72 ч, антибиотики вводят 2 раза в день.

2. При подозрении на разрыв главных, долевых бронхов и трахеи выполняют трахеобронхоскопию. Через бронхоскоп аспирируют кровь, слизь, мокроту и вводят раствор антибиотиков и 25 мг гидрокортизона.

При обнаружении разрыва производят торакотомию, наложение швов на рану бронха или резекцию легкого. Желательно такое вмешательство осуществлять в первые 2 сут. Возможна первично-отсроченная операция (до 1 мес после травмы). В качестве шовного материала используют синтетические нити на атравматической игле. Для предупреждения просачивания воздуха рационально покрыть линию швов цианакриловым клеем.

3. При массивном свернувшемся гемотораксе (клинически и рентгенологически соответствует среднему и большому гемотораксу) также производят торакотомию. Для предупреждения гнойных осложнений необходимо полностью удалить сгустки крови и плевральные наложения, тщательно промыть плевральную полость антисептиками, дренировать двумя дренажами [Шляховский М. В., Жегалов В. А., 1974; Romanoff H., 1975].

При ограниченном свернувшемся гемотораксе необходимы лечение плевральными пункциями, ежедневное введение ферментов

и антибиотиков широкого спектра действия, микроскопическое исследование плеврального экссудата (количество нейтрофилов и лимфоцитов). Увеличение числа нейтрофилов указывает на нагноение. Преобладание лимфоцитов является благоприятным моментом. Обязательно бактериологическое исследование плеврального экссудата. При стойкой лихорадке, лейкоцитозе со сдвигом формулы белой крови влево, отсутствии в течение 4—5 сут ^положительной рентгенологической динамики показана торако-3.шя.

4. При инородных телах органов грудной клетки, обнаруживаемых рентгенологически, уточняют их локализацию путем многоосевого просвечивания или рентгенографии в двух проекциях. Если нет срочной необходимости, металлические инородные тела (осколки, пули) размером 2 см и более подлежат удалению через 1—3 мес, так как они могут мигрировать и быть причиной развития абсцесса или аррозивного кровотечения. Перед операцией вводят противостолбнячную сыворотку.

5. При множественных переломах ребер с флотированием грудной стенки производят новокаиновую блокаду «трех мест» и затем длительную перидуральную блокаду; необходимо стабилизировать флотирующий участок грудной стенки скелетным вытяжением за ребра пулевыми щипцами. При пневмогемотораксе обязательны дренирования плевральной полости и введение антибиотиков, обеспечение свободной проходимости верхних дыхательных путей (откашливание, микротрахеостомия, ИВЛ).

6. При разрыве диафрагмы обязательно ушивание через торакотомный доступ. Диагностике способствуют рентгеноконтрастное исследование желудочно-кишечного тракта и наложение пневмоперитонеума.

Гнойные осложнения и их лечение: 1. Острая эмпиема плевры проявляется высокой лихорадкой гектического характера, ознобами, потливостью. Перкуторно на стороне ранения определяются тупость и ослабление дыхания. Выражен лейкоцитоз с нейтрофильным сдвигом влево. На рентгенограмме виден горизонтальный или косой уровень жидкости, в пунктате — гной. Исследуют флору плевральной жидкости и определяют ее чувствительность к антибиотикам.

Лечение острой эмпиемы плевры следует начинать с пункции и дренирования. Показаниями к пункционному лечению являются ограниченная эмпиема плевры и субтотальная эмпиема без бронхиального свища. При отсутствии эффекта необходимо дренировать полость, наладить активную аспирацию, промывать полость 2 раза в день антисептиками до чистых промывных вод, вводить антибиотики и протеолитические ферменты. Основная цель — полное расправление легкого [Агош К. V. et al., 1977].

Показания к открытому лечению возникают при септической и гнилостной эмпиеме. В этих случаях необходимо вскрыть полость и рыхло тампонировать ее по Вишневному.

2. При хронической посттравматической эмпиеме требуется хирургическое лечение. Размеры и расположение полости определяются при плеврографии (заполнение водорастворимыми контрастными веществами — урографом, кардиотрастом).

С помощью бронхографии выявляют состояние бронхиального дерева. Операцией выбора является плеврэктомию с декортикацией легкого; при ограниченной эмпиеме можно ограничиться вскрытием полости и тампонадой. Предоперационная подготовка включает санацию трахеобронхиального дерева, борьбу с лихорадкой и гнойным истощением.

3. При нагноении торакотомного разреза и развитии флегмоны грудной стенки следует вскрыть гнойник ниже швов и хорошо дренировать мягкие ткани, широко использовать физиотерапию (УФЛ, УВЧ).

4. Абсцессы легких. Диагноз устанавливается по клиническим и рентгенологическим данным, включая томографию. Выбор метода лечения острого абсцесса зависит от его расположения, размеров и связи с бронхом.

Если абсцесс расположен в кортикальном слое легкого (периферический) и диаметр его более 5 см, лечение следует начинать с чрескожного пункционного метода, ежедневного промывания гнойника растворами антисептиков, введения протеолитических ферментов и антибиотиков. При очень больших поверхностных абсцессах и выраженной гнойной интоксикации показано постоянное дренирование гнойника через грудную стенку хлорвиниловым дренажем с активной аспирацией, ежедневным промыванием растворами антисептиков, введением антибиотиков и протеолитических ферментов.

При глубоких абсцессах улучшения дренирования можно добиться интратрахеальным введением растворов антисептиков и антибиотиков через наотрахеальный катетер, а также санационными бронхоскопиями. Операцией выбора при хронических пост^, травматических абсцессах является резекция легкого. Объем операции определяется их расположением и величиной.

В период Великой Отечественной войны летальность при ранениях груди, сопровождающихся самым тяжелым гнойным осложнением — эмпиемой плевры, достигала 60%. По данным литературы и нашим наблюдениям, летальность при посттравматических эмпиемах плевры в мирное время, доходившая в послевоенный период до 19%, значительно снизилась и сейчас колеблется от 5 до 9%.

Проведение строго планомерных мероприятий по профилактике и лечению гнойных осложнений травмы груди представляет собой важнейшую задачу, так как именно нагноительные процессы обуславливают все еще высокую летальность, тяжелую степень потери трудоспособности и причину инвалидизации этого контингента пострадавших.

БЛИЖАЙШИЕ И ОТДАЛЕННЫЕ РЕЗУЛЬТАТЫ
ХИРУРГИЧЕСКОГО ЛЕЧЕНИЯ. ОШИБКИ И ОСЛОЖНЕНИЯ

Исходы и отдаленные результаты
при проникающих ранениях

По данным НИИ им. Н. В. Склифосовского и Института клинической и экспериментальной хирургии Министерства здравоохранения СССР за 1961—1970 гг., разработанным А. П. Кузьмичевым и М. Г. Мебуке (1972), общая летальность при проникающих ранениях груди составила 4,9%. Аналогичный показатель (4,9%) получен и в клинике госпитальной хирургии II МОЛГМИ [Нестеренко Ю. А. и др., 1972].

Общая летальность в группе 987 больных, находившихся под нашим наблюдением, составила 2,3%: при котоло-резаных ранениях— 1,8%, огнестрельных— 19,3%.

Из 663 оперированных умерло 19 (2,9%) больных.

Общую тенденцию к снижению летальности отражает табл. 22.

Имеет место несомненное снижение летальности и при ранениях отдельных органов.

Ю. Ю. Джанелидзе, сопоставив в 1941 г. данные мировой литературы об исходах лечения ранений сердца за 1896—1921 и 1922—1938 гг., мог считать снижение летальности с 55,9 до 43,1% ((на 12,8%) несомненным достижением. В 1972 г. на Уральской межобластной конференции хирургов были представлены данные, свидетельствующие о значительном снижении летальности при ранениях сердца. Так, в клиниках Института Н. В. Склифосовского (доклад Б. Д. Комарова, О. И. Виноградовой, Е. И. Фидрус) за 16 лет оперировано по поводу ранения сердца и перикарда 170 человек, умерло — 36 (21%). В. В. Кулемич и В. И. Бачев из г. Иванова сообщили, что из 58 оперированных по поводу ранения сердца умерло 8 (15%). По данным Ю. М. Лубенского и соавт. (Красноярск), умерло 4 из 25 оперированных (16%), аналогичная послеоперационная летальность и в наблюдениях Б. Н. Эспе-

рова и соавт. (Краснодар). Из оперированных нами 108 человек с ранением сердца и перикарда умерло 9 — 8,3 /о.

Довольно высока также эффективность оперативного лечения грудобрюшных ранений. По данным Ю. С. Гилевича и соавт. (Ставрополь), из 75 оперированных умерло 5 (6,5 /о); из 138 на ших больных умерло 10 (7,2%).

Однако, несмотря на несомненные успехи в лечении проникающих ранений груди, они все же недостаточны. Поиски оптимальных средств диагностики и лечения нужно терпеливо и настойчиво продолжать, вдумчиво анализируя как успехи, так и ошибки, недоделки и упущения.

В этой связи мы считаем целесообразным, рассматривая вопрос о ближайших и отдаленных результатах хирургического лечения проникающих ранений груди, использовать не столько данные литературы, сколько свои личные наблюдения. Думается, что самокритичный анализ тяжелых неудач, пережитых нами при лечении повреждений груди, представит определенный интерес для практических хирургов, особенно молодых.

Вот пример неоправданного воздержания от срочной операции в ожидании улучшения общего состояния больного.

Больной И., 16 лет, в состоянии алкогольного опьянения с целью самоубийства выстрелил себе в грудь из дробового ружья. Поступил в отделение через 30 мин после травмы. В области левого соска рана диаметром 3,5 см обильно кровоточащая и присасывающая воздух. Состояние тяжелого шока. Пульс 120 в минуту, АД 70/40 мм рт. ст. Тоны сердца глухие. Дыхание слева не прослушивается. Рентгенологически выявлены гемопневмоторакс и переломы II—V ребер слева. Введены сердечные средства, дан ингаляционно кислород, начато дереливание крови, но улучшения не последовало. Через 30 мин с момента поступления пульс перестал определяться. Больной взят на операционный стол. Остановка сердца произошла до торакотомии. Открытый массаж сердца и искусственное дыхание результата не дали. При вскрытии обнаружены множественные разрывы легкого, ранение его корня, большой гемоторакс, ушиб сердца с кровоизлиянием в переднюю стенку левого желудочка. Непосредственной причиной смерти явилась острая кровопотеря.

Раннее вмешательство с целью остановки кровотечения, возможно, спасло бы больного.

Нераспознавание торакоабдоминального характера ранения с повреждением задней стенки желудка привело к развитию перитонита у другого больного.

Больной Б., 14 лет, поступил по поводу трех ножевых ран груди и живота. Одна рана длиной 3 см располагалась в седьмом межреберье по левой срединно-ключичной линии, присасывала воздух; вторая рана длиной 2 см имела в эпигастральной области, третья (таких же размеров) была на уровне X ребра слева. Диагностирован пневмоторакс с коллапсом легкого (поджато на треть объема).

Торакотомия по седьмому межреберью. В плевральной полости много, жидкой крови и сгустков. Обнаружено сквозное ранение нижней доли легкого. Рана легкого ушита. Послойно зашита и рана груди. Ревизией раны в эпигастральной области установлено, что она проникает в брюшную полость. Верхнесрединная лапаротомия, повреждений органов не обнаружено.

Таблица 22. Летальность при проникающих ранениях груди

Авторы	Год публикации	летальность, %	Авторы	Год публикации	летальность, %
Стуккей Л. Г.	1907	38,0	Шахшаев М. Р.-И.	1956	3,3
Лавров В. В.	1910	21,3	Хорошко Н. В.	1966	3,1
Глинер Т. И.	1934	15,1	Геворкян И. Х.	1972	3,3
Лавочкин Я. В.	1936	20,4	Тетевосян Г. Г.		
Глаголев А. П.	1938	35,0	Велик И. Е. и др.	1972	4,4
Анчелевич В. Д.	1940	14,2	Эсперов Б. Н. и др.	1972	2,8
Дыдпна Р. Ф.	1955	6,5	Вагнер Е. А.	1978	2,3

Состояние больного после операции прогрессивно ухудшалось. Ввиду неустойчивой гемодинамики продолжали трансфузионно-инфузионную терапию, ИВЛ. Через 15 ч больной умер. При вскрытии, кроме известных повреждений, обнаружены ранения диафрагмы и задней стенки желудка в области дна (1,2X0,3 см). В брюшной полости — бурая жидкость с примесью комочков пищи. Перитонит. Левое легкое коллабировано. В плевральной полости 700 мл жидкой крови и небольшие сгустки.

В данном случае, помимо того что не была диагностирована рана диафрагмы с повреждением желудка, были допущены и другие ошибки: не дренирована плевральная полость, вследствие чего раненое легкое не расправилось; не распознано и продолжающееся кровотечение из межреберных сосудов.

Поучительный случай, когда осталась необнаруженной сопутствующая травма черепа.

Больной Л., 18 лет, доставлен через 45 мин после ножевого ранения. Рана размером 1X1,5 см расположена в третьем межреберье, у левого края грудины; в окружности ее подкожная эмфизема. Состояние крайне тяжелое. Левая половина грудной клетки отстает при дыхании, а при перкуссии над ней — перкуторный звук с коробочным оттенком. Дыхание слева не выслушивается, справа — ослабленное. Струйное переливание крови и 5% раствора глюкозы в две вены. Торакотомия слева под эндотрахеальным наркозом. Легкое спавшееся. В плевральной полости около 1 л жидкой крови со сгустками. Тампонада сердца. Рассечен перикард, наложены швы на рану правого предсердия. Ушита рана верхней доли легкого. Плевральная полость дренирована. В течение последующих 2 сут состояние крайне тяжелое: пострадавший без сознания, беспокоен, температура 39,7 °С, пульс 140 в минуту, аритмичный. Периодически возникают клонические судороги справа с поворотом глаз в левую сторону. Парез левого лицевого нерва. Двусторонний симптом Бабинского. Предположена эмболия ветвей средней мозговой артерии справа. Через 52 ч больной внезапно умер. При вскрытии выявлены небольшая рана головы слева, перелом чешуи височной кости, эпидуральная гематома.

Таким образом, причиной смерти явилась нераспознанная эпидуральная гематома.

Недооценка возможностей реинфузии крови, неадекватная по объему и темпу инфузионная терапия тоже могут быть причиной летального исхода.

Больной Б., 31 года, поступил в бессознательном состоянии, обстоятельства и время получения ранений неизвестны. Слева в шестом межреберье по срединно-ключичной линии резаная рана размером 2,5x0,8 см. Аналогичная рана справа, на том же уровне по заднеаксиллярной линии; третья рана — левее остистого отростка VII грудного позвонка. Кожные покровы бледные, влажные, холодные. Зрачки умеренно расширены, реакция их на свет и корнеальный рефлекс отсутствуют. Пульс слабый, определяется только на сонных артериях. Тоны сердца очень глухие. Дыхание поверхностное, учащенное, ослаблено с обеих сторон. Диагностировано двустороннее проникающее ранение груди с повреждением сердца и обоих легких. Торакотомия слева через 10 мин после поступления. В плевральной полости 1,5 л крови и сгустков. На передней поверхности перикарда рана: размером 2X0,5 см, тампонада сердца. Перикард рассечен. Удалены жидкая кровь, сгустки. Сердечные сокращения вялые. Обнаружена рана правого желудочка размером 1,5X0,4 см. Во время операции дважды наступала остановка сердца. Внутрисердечно вводили раствор хлорида кальция, норадреналин. После массажа сердца его деятельность возобновлялась,

однако пульс на периферических сосудах и АД не определялись. Тотчас после ушивания раны в третий раз прекратились сердечные сокращения. Массаж сердца оказался безрезультатным. За 2 ч реанимационных мероприятий перелито внутривенно и внутриартериально только 1150 мл донорской крови. При вскрытии дополнительно к распознанным повреждениям обнаружено грудобрюшное ранение справа. Повреждены нижняя доля легкого, диафрагма, печень. В правой плевральной полости 1400 мл крови. Острое обескровливание организма: запустение полости сердца, сосудов, пятна Минакова под эндокардом желудочков, бледная окраска внутренних органов.

У этого больного не была адекватно и полноценно восполнена кровопотеря. Вполне реальной была возможность реинфузировать 2900 мл крови. Кроме того, не скорректировано повреждение груди справа.

Анализ ошибок и упущений должен служить уроком на будущее, стимулом к постоянному пополнению знаний, совершенствованию хирургического мастерства и постоянным напоминанием, что никогда не следует бессильно опускать руки. Даже в самых трудных ситуациях нужно действовать активно, бороться за жизнь больного до конца. Полное использование арсенала реанимационных мероприятий, безотлагательное выполнение показанных в каждом случае операций и более смелые действия для разрешения сомнений нередко приносят успех в самых, казалось бы, безнадежных случаях.

Для оценки хирургической тактики при лечении проникающих ранений груди необходимо особо остановиться на так называемых *напрасных* операциях. Из 663 торакотомий, произведенных нами по поводу ранений груди, при 29 не было обнаружено повреждений органов груди, не было и значительного внутриплеврального кровотечения, т. е. операция оказалась как бы неоправданной.

Некоторое количество «напрасных» торакотомий неизбежно в связи с трудностями диагностики и обусловлено своеобразием клинической картины ранений груди. Кроме того, следует учитывать, что большинство пострадавших поступают в состоянии алкогольного опьянения, которое порождает опасность не столько гипердиагностики, сколько просмотра имеющихся повреждений. При этом большое значение имеют эрудиция хирурга и возможности применения специальных методов исследования, главным из которых является рентгенологическое.

Когда возникают серьезные диагностические затруднения, целесообразнее сделать «напрасную» торакотомию, чем упустить драгоценное время. Необходимость такого подхода подтверждена опытом. Правильный дооперационный диагноз был поставлен у 66% наших больных, у 32,9% диагноз уточнен во время вмешательства, а у 1,1% — при вскрытии. Показаниями к операции у 29 больных, подвергшихся «напрасным» торакотомиям, были подозрения на ранение сердца и крупных сосудов или диафрагмы. Все эти больные благополучно перенесли вмешательства.

Наряду со снижением летальности не менее важными показателями эффективности лечения проникающих ранений груди яв-

ляются количество и тяжесть осложнений. Разумеется, частота осложнений в наши дни значительно ниже тех 68%, которые отмечали в свое время Л. Г. Стуккей (1908), В. В. Лавров (1910) и др., и тем не менее мы наблюдали осложнения у 13,6% оперированных. В основном это были инфекционные осложнения: пневмонии, нагноение раны грудной стенки, плеврит, эмпиема плевры, перикардит.

Данные литературы о частоте осложнений при ранениях груди в основном аналогичны нашим. По сведениям Б. А. Полянского и соавт. (1972), из 1342 больных, лечившихся в больницах Новосибирска, осложнения отмечены у 236 (13,5%). В Омской хирургической клинике [Кабанов А. Н. и др., 1972] после 137 торако-томий осложнения наблюдались в 21,1% случаев. Р. П. Аскерханов и М. Р.-И. Шахшаев (1972) сообщили об осложнениях у 15% больных, подвергшихся широкой торакотомии со швом легкого. По данным НИИ им. Н. В. Склифосовского и Института клинической и экспериментальной хирургии за 1966—1970 гг. (А. П. Кузьмичев, М. Г. Мебуке), из 344 оперированных по поводу проникающих ранений груди, послеоперационные осложнения возникли у 110 больных; из 318 человек с колото-резаными ранами осложнения были у 94, а из 26 человек с огнестрельными ранениями — у 16.

Особое значение в возникновении осложнений при проникающих ранениях груди имеет гемоторакс, который встречается почти у половины госпитализированных.

Еще больше увеличивает частоту послеоперационных осложнений сочетание гемоторакса с пневмотораксом. По данным: Р. Ф. Дыниной (1950), при гемотораксах нагноение возникает в; 32% случаев и летальность составляет 3,8%, при пневмогемотораксах — соответственно 53,8% и 15,4%.

В 1972 г. на Уральской межобластной конференции хирургов-А. А. Червинский (Новокузнецк) отметил, что подавляющее большинство таких тяжелых осложнений, как эмпиемы плевры, в частности в сочетании с внутренними плевробронхиальными свищами, вторично открытым пневмотораксом, гнойным перикардом и др., возникали после атипичных торакотомии по принципу расширения раны грудной стенки во время первичной хирургической обработки. А. А. Червинский настаивал на том, чтобы при торакотомии использовали стандартный доступ, а завершали вмешательство хирургической обработкой раны, обязательно сменив перед этим белье, инструменты и перчатки. То же требование выдвигали в своем сообщении М. И. Перельман и соавт., подчеркнувшие решающую роль в возникновении послеоперационных эмпием недостаточной санации плевральной полости.

Средняя продолжительность стационарного лечения при проникающих ранениях груди составила в наших наблюдениях 11,9 койко-дня, что близко к данным ряда публикаций [Муравьев В. М., 1956; Куринова В. И., 1958; Мигушина П. И., 1959].

Сроки лечения зависят от характера повреждений. При повреждениях легких и плевры средний койко-день составил 9,3, при грудобрюшных ранениях — 18,1, при ранениях сердца и перикарда — 31,3. По данным Б. А. Полянского (1972), продолжительность лечения при изолированных повреждениях плевры была 8,2 койко-дня, легких — 17,5 дня, сердца — 31,2 дня, при торакоабдоминальных ранениях — 20,2 дня.

Отдаленные результаты лечения проникающих ранений груди мало освещены в литературе. Нам удалось проверить их лишь у части больных. Обследование проведено в два этапа, с перерывом в 7 лет. Некоторые оперированные по поводу повреждений сердца, легкого и грудобрюшных ранений обследованы повторно. Это позволило получить сведения о тех, кто перенес ранения более 10 лет назад.

Было вызвано 488 человек, а явилось на обследование 200; от 32 человек получены письменные сообщения. Не было сведений от 256 человек, в том числе от 26 мобилизованных в ряды Советской Армии, следовательно, практически здоровых. Таким образом можно обсуждать отдельные результаты лечения 258 раненых.

В срок от 3 мес до 1 года после ранения обследовано 46 человек, от 1 года до 2 лет — 61, от 2 до 5 лет — 74, от 5 до 10 лет — 51, свыше 10 лет — 26 человек.

Отличным результатом считали отсутствие жалоб, связанных с перенесенным ранением, и сохранение трудоспособности, хорошим результатом — наличие некоторых жалоб при незначительных объективных изменениях и полной трудоспособности; как удовлетворительное расценивали состояние тех людей, у которых имелись выраженные и стойкие объективные изменения и постоянные жалобы, что заставило сменить профессию или перейти на более легкую работу.

У большинства обследованных в отдаленные сроки не было (связанных с перенесенным ранением нарушений, которые понижали трудоспособность; отличные и хорошие результаты отмечены у 92,3% (табл. 23).

Обследовано 177 человек, перенесших повреждения легкого и изолированные ранения плевры. У 117 из них ранение сопровождалось гемопневмотораксом (59 пострадавшим произведена торакотомия и 58 ушивание раны груди); у 60 гемоторакса не было (16 человек

таблица 23. Зависимость отдаленных результатов лечения от характера ранения

Ранения	Результаты		
	отличный	хороший	удовлетворительный
Легкого	83	86	8
Сердца и перикарда	14	15	5
Грудобрюшные	20	20	7
Итого . . .	117 (45,4 %)	121 (46,9 %)	20 (7,7 %)

перенесли эксплоративную торакотомию и 44 ушивание раны грудной клетки). Результаты обследования показали, что отдаленные результаты лечения оказались лучшими после ранений, не сопровождавшихся гемотораксом (табл. 24).

Таблица 24. Отдаленные результаты лечения больных с повреждениями легкого

Ранение	Результат						Всего		
	отличный	хороший	удовлетворительный	отличный	хороший	удовлетворительный	отличный	хороший	удовлетворительный
С гемотораксом	26	29	6	18	36	2	44	65	8
Без гемоторакса	12	4		27	17		39	21	
Итого . . .	38	33	6	45	53	2	83	86	8

Обследованы 34 человека, перенесших ранение сердца и перикарда (в сроки от 6 мес до 1 года — 6 человек, от 1 года до 5 лет — 11, от 5 до 10 лет — 10, свыше 10 лет — 7).

Многие авторы, располагая подобными наблюдениями, длительность которых превышает 20—30 лет [Брайцев В. Р., 1933; Кузнецов С. И., 1941; Лобачев С. В., 1958; Осипов Б. К., 1957, и др.], отмечают сохранение трудоспособности у 96,6% пострадавших.

По нашим наблюдениям, в течение первых 4—5 мес после травмы почти все перенесшие ранения сердца жалуются на сердцебиение, одышку при быстрой ходьбе, иногда на колющие боли в области сердца, быструю утомляемость. Затем эти явления постепенно исчезают. Учащение пульса на 14—20 в минуту выявлено нами у 23, на 21—30 в минуту — у 6 человек.

По данным ЭКГ, выявлены нарушение синусового ритма у 17 человек, замедление систолы желудочков — у 8, расстройство кровообращения или рубцовые изменения миокарда — у 15, нарушение проводимости — у 11 и нарушение обменных процессов в миокарде — у 24 человек.

Рентгенологически обычно определялся адгезивный плеврит.

Отдаленные результаты оперативного лечения повреждений сердца и перикарда бывают, как правило, вполне удовлетворительными; у большинства обследованных (96,4%) полностью сохраняется трудоспособность.

Лица, перенесшие грудобрюшные ранения, жалуются на боли в грудной клетке, возникающие при кашле, глубоком вдохе или

при поднятии тяжести. При рентгенологическом исследовании обнаруживаются у них изменения со стороны плевральной полости, характерные для последствий гемоторакса.

Таким образом, результаты хирургического лечения проникающих ранений груди в 60—70-х годах заметно улучшились. Ободряющие итоги обеспечены не только быстрым совершенствованием системы оказания неотложной и специализированной помощи, достижениями медицинской науки и техники, но и в значительной степени более рациональной тактикой лечения торакальных травм.

Господствовавшие на протяжении многих лет пассивные, консервативно-выжидательные методы лечения уступили место более радикальным, активным, и это сказалось на результатах, достигнутых как в специализированных лечебных учреждениях, так и в хирургических отделениях лечебной сети.

Более полувека назад И. И. Греков, учитывая реальные возможности того времени, имел право сказать: «У нас нет средств борьбы с заразным началом, операция тяжелая. Лучше потерять одного больного без операции, чем оперировать всех больных, большинство которых может поправиться без тяжелой операции и самой по себе небезопасной для жизни...» (Греков И. И.).

Теперь во всеоружии новейших достижений науки, мы обязаны говорить: нужно совершенствовать диагностику, активизировать лечебную тактику. Чрезмерно осторожное, нередко слишком долгое, выжидание должно уступить место продуманному, индивидуализированному действию. Такая позиция позволяет надеяться на спасение жизни даже при самых тяжелых, считавшихся безнадежными, повреждениях.

Исходы и отдаленные результаты при закрытой травме

С 1961 по 1970 г. в крупных стационарах Перми лечилось 1396 больных с закрытой травмой груди, из них умерло 163 (11,7%). После организации специализированной службы в торакальное отделение Областной клинической больницы за последующие 4 года госпитализировано 502 человека с закрытой травмой груди; умерло 29 человек (5,7%). Таким образом, летальность была снижена в 2 раза.

Причинами смерти 192 пострадавших были множественные переломы ребер без повреждения органов груди — 8 человек (3,5%), тяжелые ушибы легких и сердца — 15 (7%), асфиксия вследствие обтурации дыхательных путей — 12 (5,5%), напряженный пневмоторакс, эмфизема средостения при разрывах бронхов, легкого — 22 (11,5%), гнойные осложнения (эмпиема плевры, медиастинит) — 7 (3%), тампонада сердца — 5 (2%), осложнения, связанные с повреждением органов брюшной полости и

-диафрагмы — 16 (7,5%), легочные осложнения — 49 (23,5%), неостановленное кровотечение из сосудов грудной стенки и легкого — 15 (7%), неостановленное кровотечение из поврежденных органов брюшной полости при грудобрюшных травмах — 14 (6,5%), дыхательная недостаточность, вызванная множественным повреждением ребер и легких, — 28 (13,5%).

Из 123 оперированных умерло 25 больных (20,3%): торакотомии подверглось 78, лапаротомии — 33, тораколапаротомии — 12 больных.

Причинами летальности после операции были ущемление органов брюшной полости в неушитом дефекте диафрагмы — 8 человек, эмпиема плевры, гнойный медиастинит, перикардит, пневмония, бронхиальный свищ — 8, тяжелые повреждения органов брюшной полости — 5, сочетанные тяжелые повреждения груди и живота — 4 человека.

Приводим данные, выявленные при поступлении у 95 человек, обследованных затем в отдаленные сроки. Обширная подкожная эмфизема была у 70 и ограниченная только грудной стенкой — у 30% пострадавших. Правосторонние и левосторонние повреждения встречались одинаково часто. Перелом одного ребра был у 9 человек, двух — у 48, трех — у 21, четырех — у 12, пяти и больше — у 5. Средний гемоторакс выявлен у 4 человек, большой — у 1; у остальных был малый гемоторакс. Тотальный пневмоторакс обнаружен у 12 пострадавших; у остальных отмечен ограниченный и субтотальный пневмоторакс. Разрывы легкого установлены у 76, ушиб легкого — у 3 человек.

Из 95 больных, у которых изучены отдаленные результаты, у 5 произведены торакотомии, дренирование плевральной полости — у 7, большинство лечились плевральными пункциями.

Средний срок пребывания в стационаре составил 14—15 дней, за исключением лиц, подвергшихся торакотомии.

Продолжительность временной нетрудоспособности после стационарного лечения составила в среднем 30 дней. Отдаленные результаты изучены в сроки до 1 года у 21 человека, от 1 года до 2 лет — у 15, от 2 до 5 лет — у 29, от 5 до 10 лет — у 25 и свыше 10 лет — у 5 человек.

Все пострадавшие, кроме трех, предъявляли жалобы: 52 человека — на боли в грудной клетке на стороне травмы, 28 — на одышку при физической нагрузке и быстрой ходьбе, 13 — на сухой кашель, 33 — на кашель с мокротой, 15 — на боли в области сердца, 15 — на сердцебиение.

По состоянию здоровья сменили работу только 6 человек: у 4 инвалидность связана с инфарктом миокарда или другими заболеваниями, не обусловленными травмой груди. На прежней работе осталось 43 человека; остальные 42 получили пенсию по возрасту.

В большинстве случаев ЭКГ была нормальной или соответствовала возрастным изменениям. У 3 больных выявлено наруше-

ние внутрижелудочковой и у 1 больного внутрипредсердной проводимости; у 2 больных обнаружены обменные нарушения в миокарде.

По данным спирографии, у 90% обследованных выявлен ряд нарушений: тахипноэ, увеличение МОД, снижение ЖЕЛ; дыхательный эквивалент колебался от 3,7 до 5,7 л, КИ — от 32 до 24,2 мл. Таким образом имелось снижение эффективности дыхания при отчетливой гипервентиляции в покое.

Рентгенологически у 2 человек обнаружен остеомиелит ребер, еще у 2 — остеомиелит ключицы, у 1 выявлена хроническая эмпиема плевры с плевроторакальным свищом и еще у одного — хронический абсцесс легкого.

Из редких осложнений можно отметить легочную грыжу грудной стенки (2 случая), травматические диафрагмальные грыжи (2 случая), стеноз левого главного бронха (1 случай) и рубцовую окклюзию левого главного бронха (1 случай).

Переломы ребер консолидировались у всех больных. У 80% отмечено ограничение подвижности диафрагмы, наличие плеврокостальных и плевродиафрагмальных сращений.

Тяжелая закрытая травма груди даже при благоприятном исходе приводит к серьезным анатомическим и функциональным нарушениям, которые не компенсируются полностью даже спустя значительное время.

Нами проведен также анализ серьезных ошибок в диагностике и лечении тяжелой закрытой травмы груди, заметно сказавшихся на исходах лечения.

Изучено 1562 истории болезни лиц, лечившихся в хирургических отделениях Перми и области. Проанализированы в сравнительном плане клинические и патологоанатомические данные 329 умерших.

Среди пострадавших преобладали мужчины в возрасте от 20 до 50 лет, занятые на производстве. Большинство были доставлены в лечебные учреждения в первые часы после травмы: машинной скорой помощи — 1282 (81,1%), на попутном транспорте — 184 (11,7%), санитарной авиацией — 14 (0,8%), направлены врачами поликлиники и пришли в стационар самостоятельно 82 (6,4%) человека. У 885 (56,6%) выявлена политравма.

Основными причинами диагностических ошибок были недостаточная оценка жалоб и данных анамнеза, поверхностный осмотр пострадавшего, дефекты рентгенологического исследования, игнорирование или недоучет данных ЭКГ. Как правило, больным с тяжелой травмой груди ставили самые различные диагнозы.

Всего при несмертельных повреждениях груди в период стационарного лечения ошибки допущены у 11% пострадавших; они существенно не повлияли на исход лечения.

Особое значение приобретает ошибка в диагнозе при тяжелой травме, которая может способствовать смертельному исходу.

При повреждениях со смертельным исходом было много диагностических ошибок: перелом основания черепа, сотрясение головного мозга у 67 человек, переломы костей конечностей у 21, закрытая травма живота у 26, сочетанная травма у 31, перелом костей таза у 9, плевропневмония у 4, абсцесс легких, пиопневмоторакс у 7, алкогольное опьянение у 8, множественные ушибы тела у 8, ушиб грудной клетки у 13, инфаркт миокарда у 1.

Всего такие ошибочные диагнозы поставлены у 196 (59%) человек.

Из 329 умерших в стационаре у 179 (54,4%) повреждения груди не были распознаны вообще (!), что у 77 пострадавших послужило непосредственной причиной смерти. Наибольшее число диагностических ошибок приходится на долю сельских участковых и районных больниц. Это подчеркивает исключительную важность специального опыта в грудной хирургии при лечении таких пострадавших. К сожалению, в ряде случаев ошибка в диагностике не была обусловлена трудностью оценки имеющихся симптомов или неверной их интерпретацией, а явилась лишь результатом небрежного, поверхностного осмотра.

Среди получивших травму груди состояние алкогольного опьянения установлено у 40%. Опьянение иногда маскирует истинную причину заболевания. Показательно в этом отношении следующее наблюдение.

На улице обнаружен мужчина 58 лет в тяжелом состоянии. Прибывший на место происшествия врач осмотрел больного и с диагнозом «алкогольное опьянение» направил его в медвытрезвитель, где через некоторое время больной скончался. При судебно-медицинском исследовании трупа обнаружены переломы с I по X ребер слева и справа по переднеподмышечной линии. На задней поверхности нижней доли левого легкого разрыв длиной 4 см. В левой плевральной полости 1200 мл темной крови.

Диагностика бывает ошибочной еще и потому, что недооценивается значение плевральных пункций, к которым по существу нет противопоказаний. Пункции плевральной полости с диагностической целью были произведены только у 6,1% больных.

Ошибки в диагностике закрытых травм груди приводят к неправильному выбору метода лечения, особенно при политравмах, представляющих большую угрозу жизни.

Больная К., 23 лет, была придавлена вагонеткой и в тяжелом состоянии доставлена в окружную больницу. Жалобы на боли в животе и правой половине груди, слабость, головокружение, кровохарканье. Клинический диагноз: закрытая травма живота с повреждением органов брюшной полости? Срочная лапаротомия: в брюшной полости большое количество крови; источник кровотечения не обнаружен. Заподозрен разрыв селезенки. Спленэктомия. На препарате повреждения селезенки по выявлено. На следующий день при релапаротомии обнаружен разрыв правой доли печени. Произведена тампонада раны салником на ножке. Послеоперационный период осложнился правосторонней пневмонией и гнойным плевритом. Часто возникало кровохарканье, дважды — легочное кровотечение. Производились плевральные пункции справа с удалением геморрагической

жидкости. Почти через 2 мес в крайне тяжелом состоянии переведена в областную клиническую больницу с диагнозом: эмпиема плевры справа, сепсис. Дренажирована плевральная полость, аспирировано большое количество геморрагической жидкости (такое же содержимое большая откашливала и раньше, почти сразу же после травмы). Состояние прогрессивно ухудшалось, несмотря на комплексное лечение. Через 69 дней после травмы наступила смерть.

При вскрытии обнаружен разрыв диафрагмы справа, через который в правую плевральную полость смещена поврежденная печень. Средняя и нижняя доли правого легкого представляют собой распадающуюся грязно-зеленоватую массу с зияющими бронхами. В просвете главного бронха и трахеи содержатся слизисто-гнойные массы.

В представленном наблюдении допущено несколько грубых диагностических ошибок, приведших к неправильной хирургической тактике и летальному исходу.

Из 116 больных с закрытой травмой сердца она не была выявлена у 80 (69%). Избежать диагностических и лечебно-тактических ошибок при закрытой травме сердца позволяют своевременно произведенные рентгеновское исследование, ЭКГ, пункция перикарда. ЭКГ следует выполнять по возможности рано и делать повторно для контроля за динамикой изменений. В этом плане показательно следующее наблюдение.

Больной Б., 58 лет, на работе получил удар бревном по левой половине груди. Поступил в участковую больницу в удовлетворительном состоянии с жалобами на боли в области сердца. Целенаправленного обследования и лечения не проводилось. Через 8 дней внезапно наступило резкое ухудшение состояния и больной умер. На вскрытии найден перелом тела грудины, III—V ребер слева по среднеподмышечной линии; значительное кровоизлияние в переднее средостение, в сердечной сорочке 100 мл темной крови, стенка перикарда пропитана кровью, в мышце левого желудочка большая гематома.

Своевременно проведенные рентгенологические и электрокардиографические исследования позволили бы уточнить диагноз и провести необходимое лечение.

Диагностика закрытых разрывов диафрагмы трудна, и до операции они редко выявляются даже при длительном пребывании больных в стационаре. Ошибки в диагнозе в значительной степени объясняются сложностью клинической картины и тяжестью течения подобных повреждений. Из 42 больных с разрывом диафрагмы правильный диагноз до операции удалось поставить лишь у 8. Десять пострадавших выписаны из стационара без указаний на разрыв диафрагмы и в последующем оперированы по поводу травматической диафрагмальной грыжи.

Диагностические ошибки при разрывах диафрагмы всегда сопряжены с опасностью для жизни. Довольно часты летальные исходы от острой дыхательной недостаточности, вызванной перемещением органов брюшной полости в грудную, а также ущемлением смещенных органов. В наших наблюдениях у 5 больных причиной эмпиемы плевры было истечение желчи, кишечного и же-

дудочного содержимого в плевральную полость. У одного больного» оказался некроз ущемленного участка печени, а у другого — некроз перемещенного желудка.

По нашему мнению, при показаниях к операции не оперировано 87 (26,4 %) больных.

Оперативному лечению подверглось 47 (3%) из 562 человек. Торакотомия в связи с разрывом легкого произведена у 31 больного, по поводу разрыва перикарда — у 2, разрыва бронхов — у 2, торакоабдоминальных повреждений — у 9, у 3 больных выполнены диагностические торакотомии. В ходе операции произведены ушивания ран легкого (у 29 больных), бронха (у 2), перикарда (у 2), пульмонэктомия (у 1), лобэктомия (у 4), ушивание раны легкого и лапаротомия в связи с повреждением органов живота (у 9 человек).

Ошибки в лечении закрытой травмы груди допускались на всех этапах: на месте происшествия, при транспортировке и в стационаре. На месте происшествия и во время транспортировки, по данным сопроводительных листов скорой помощи, в 73% случаев (1018 человек) первая помощь не оказана совсем. У 395 (25%) были осложнения: пневмония — у 134 (9,6%), в том числе на стороне повреждения — у 118 и двусторонняя — у 16; серозно-геморрагический плеврит — у 96 (6,8%), в том числе на стороне повреждения — у 83 и двусторонний — у 13, отек легкого — у 96 (6,8%); ателектаз — у 36 (2,5%); гнойный перикардит — у 1 (0,9%); эмпиема плевры — у 11 (0,8%); медиастинит — у 5 (0,3%).

Ошибками при лечении закрытой травмы груди в стационаре были неправильный выбор метода лечения, промедление с операцией при установленном диагнозе, ошибочная тактика при торакоабдоминальных травмах, неправильное дренирование плевральной полости после торакотомии, при повреждениях легких и переломах ребер не устраняли гипоксию, недостаточно удаляли воздух и кровь из плевральной полости. Эти ошибки послужили причиной ряда осложнений как при консервативном, так и при оперативном лечении.

Таким образом, ошибки в лечении послужили причиной плевролегочных осложнений у каждого 4-го пострадавшего с травмой груди, находившегося на стационарном лечении.

Улучшению диагностики, уменьшению частоты диагностических и лечебно-тактических ошибок будут способствовать повышение квалификации врачей, концентрация больных с травмой груди в крупных хирургических учреждениях и дальнейшее совершенствование специализированной помощи.

ЗАКЛЮЧЕНИЕ

Проблема травмы груди за последнее время все больше привлекает внимание как советских, так и зарубежных хирургов. И не только потому, что достижения общей и торакальной хирургии открыли возможность эффективного лечения даже, казалось бы, фатально безнадежных случаев тяжелой травмы, но и потому, что во многих странах мира травма груди, в частности дорожно-транспортная, является потенциально-растущей группой заболеваний, представляющей угрозу жизни и здоровью населения.

На протяжении многих десятков лет изучение тяжелой травмы груди носило преимущественно познавательно-теоретический характер. Только по мере развития и совершенствования анестезиологии, методов реанимации, появления специализированных отделений торакальной хирургии возникли реальные возможности для эффективной разработки всей проблемы в действенном практическом плане.

В настоящее время очевидно, что нельзя противопоставлять консервативную тактику активной. Поэтому «великий спор», возникший в начале текущего столетия между сторонниками консервативной тактики и адептами радикального хирургического лечения, следует считать потерявшим смысл.

Все большее внимание привлекает тяжелая травма груди, составляющая 9—10% торакальных повреждений. Наиболее эффективным методом лечения тяжелой травмы груди в большинстве случаев является радикальное оперативное вмешательство, направленное на остановку кровотечения, восстановление проходимости воздухоносных путей, каркасности грудной клетки и нормальных анатомических взаимоотношений органов груди. Однако показания к выполнению торакотомии даже в самых неотложных случаях должны быть тщательно взвешены. Безусловными показаниями являются достоверные или достаточно обоснованные данные о повреждении сердца, крупных магистральных сосудов, диафрагмы, трахеи, бронхов, нарушения целостности легкого с развитием пневмоторакса, не устраняющегося дренированием с активной аспирацией, напряженный пневмоторакс, прогрессирующая эмфизема средостения или быстро нарастающий гемоторакс и, на-

конец, неуклонно прогрессирующее, несмотря на все реанимационные мероприятия, ухудшение состояния больного. При таких показаниях решения должны приниматься и осуществляться безотлагательно. Откладывание операции «до улучшения состояния больного», «до выведения его из состояния шока» и т. д. в подобных случаях необоснованно. Лучшим способом коррекции состояний является сама операция.

При закрытой травме груди обоснованная необходимость в торакотомии возникает у 3% пострадавших.

Характерными особенностями тяжелых случаев закрытой травмы груди являются их большая первичная (начальная) тяжесть и высокая летальность на месте происшествия, во время транспортировки и в первые часы поступления в стационар. Это определяет необходимость максимального улучшения срочной специализированной помощи уже с первых этапов.

Особую группу повреждений груди составляют переломы ребер с нарушениями каркасности груди. По нашему мнению, в таких случаях надо шире применять пролонгированную перидуральную анестезию, а когда имеются показания к торакотомии, производить остеосинтез ребер. Перспективны в этом плане применение цианакрилового клея и сшивание отломков ребер ультразвуком. Методом выбора лечения повреждений магистральных воздухоносных путей является первичный шов раны трахеи и бронха или межбронхиальный анастомоз. При невозможности последнего об конца бронха следует ушить, а восстановительную операцию производить в отсроченном порядке.

Диагностика ушибов сердца сложна. Ушиб сердца выявляется в 7,5% случаев. Обращает на себя внимание несоответствие тяжести повреждения миокарда и выраженности клинических проявлений. Поэтому каждому пострадавшему с закрытой травмой груди при поступлении необходимо снять ЭКГ.

Закрытые разрывы диафрагмы — еще одна своеобразная форма закрытых повреждений груди, которые в половине случаев устанавливаются спустя месяцы и даже годы уже при ущемлении органов брюшной полости. Поэтому следует чаще использовать рентгенологическое исследование. Выявленный разрыв диафрагмы при закрытой травме груди должен быть ушит в срочном порядке.

Все большее значение приобретает сочетанная травма груди. Неотложные мероприятия в таких случаях должны выполняться одновременно с уточняющей диагностикой, широким использованием инструментальных методов. В условиях многопрофильных лечебных учреждений требуется координированная работа различных специалистов.

По данным Великой Отечественной войны и опыту локальных войн последнего времени повреждения груди составляют 7—12% всех повреждений. Подготовка хирургов в этом смысле должна все время продолжаться.

Борьба за жизнь пострадавших бывает зачастую нелегкой. Она связана с величайшим напряжением сил и тяжелыми переживаниями хирурга. Но для истинного хирурга все эти трудности не страшны, ибо «кто познал сладость хирургической работы и кто окунулся в ее горечь, тот бычно остается хирургом» (В. А. Опель).

Все большее значение приобретает сочетанная травма груди, при которой летальность остается чрезвычайно высокой. Опыт нашей работы свидетельствует о преимуществе госпитализации пострадавших с тяжелой сочетанной травмой груди в торакальные отделения многопрофильных больниц. Это позволяет координировать работу смежных специалистов — ортопедов-травматологов, нейрохирургов, урологов и др. Лечебные мероприятия должны выполняться одновременно с уточняющей диагностикой, широким использованием объективных инструментальных методов. Цель ранней диагностики — выявление прежде всего «ведущего», наиболее опасного для жизни повреждения. Неотложную операцию не должно задерживать «выведение из шока», так как устранение тампонады сердца, напряженного пневмоторакса, остановка внутригрудного и внутрибрюшного кровотечения являются основными противошоковыми мероприятиями. В экстремальных ситуациях следует оказывать помощь поэтапно: временная остановка кровотечения; трансфузионная терапия, окончательная коррекция повреждений.

Представляется важным дальнейшее углубленное изучение методов диагностики и хирургической тактики при множественных повреждениях органов груди.

Опыт Великой Отечественной войны 1941—1945 гг., локальных войн последнего времени, а также стихийные бедствия свидетельствуют о необходимости совершенствования помощи пострадавшим в условиях массового травматизма. Целесообразно с первых этапов обращать внимание на предупреждение и лечение осложнений.

Особое значение приобретают исследования комбинированной травмы груди, так как при подобном сочетании в первую очередь нарушается дыхание и кровообращение, что, в частности, усугубляет развитие лучевой болезни, нарушает взаимосвязь компенсаторных механизмов.

Наш клинический опыт показывает, что и в настоящее время диагностические и лечебно-тактические ошибки допускаются на всех этапах лечения более чем в одной трети случаев. Следует тщательнейшим образом изучать причины ошибок и осложнений, а также оптимальные способы их устранения. Мы сознаем, что в нашей книге этот вопрос изложен кратко, да и в литературе ему уделено неоправданно мало внимания. Поэтому необходимы специальные публикации по этой чрезвычайно важной проблеме.

СПИСОК ЛИТЕРАТУРЫ

- Авилова О. М., Макаров А. В.* Организация специализированной помощи при травме груди.—В кн.: Функциональные методы исследования при хирургических заболеваниях и травмах органов грудной и брюшной полостей.— М.: Медицина, 1980, с. 20—26.
- Арапов Д. А., Исаков Ю. В.* Трахеостомия в современной клинике.— М.: Медицина, 1974.
- Арапов Д. А., Хорошко Н. В.* Хирургическая тактика при торако-абдоминальных ранениях мирного времени.— Хирургия, 1970, № 8, с. 73—77.
- Атлас грудной хирургии/Пор,* ред. Б. В. Петровского.— М.: Медицина, 1971, т. 1.
- Бабчин И. С.* О закрытой черепно-мозговой травме.—Вестн. хир., 1975, № 6, с. 3—7.
- Беркутов А. Н.* О лечении повреждений. Обзор зарубежной литературы.— Вестн. хир., 1973, № 6, с. 119—126.
- Богатое А. И., Халов Ю. Н.* Разрывы бронхов при тупой травме груди.— Грудная хир., 1978, № 4, с. 81—84.
- Борисенко А. П., Сапожникова М. А.* Поражения сердца при тяжелой закрытой травме груди.— Клин. мед., 1978, № 7, с. 3—27.
- Бугуло Г. К.* Лечение тампонады сердца при его ранениях.— Хирургия, 1972, № 3, с. 16—18.
- Вагнер Е. А.* Хирургическое лечение проникающих ранений груди в мирное время.— М.: Медицина, 1964, 192 с.
- Вагнер Е. А.* Закрытая травма груди мирного времени.— М.: Медицина, 1969, 300 с.
- Вагнер Е. А., Фирсов В. Д., Урман М. Г., Срыбных С. И.* Хирургия проникающих торако-абдоминальных ранений.— Вестн. хир. 1980, № 7, с. 69—73.
- Вагнер Е. А.* Проникающие ранения груди.— М.: Медицина, 1975.
- Вагнер Е. А., Тавровский В. М.* Ошибки, опасности и осложнения в легочной хирургии.— Пермь: Пермск. книж. изд-во, 1977.
- Вагнер Е. А., Тавровский В. М.* Трансфузионная терапия при острой кровопотере.— М.: Медицина, 1977.
- Вагнер Е. А., Фирсов В. Д., Дмитриева А. М., Маланин В. М.* Разрывы диафрагмы при закрытой травме груди.— Грудная хир., 1976, № 3, с. 89—96.
- Вишневский А. А., Шрайбер М. И.* Военно-полевая хирургия. 3-е изд. М.: Медицина, 1975.
- Георгадзе А. К.* Вопросы клиники и лечения повреждений грудного лимфатического протока.— Вестн. хир., 1971, № 4, с. 99—102.
- Греджев А. Ф., Тарнопольский А. М., Паниотов А. П.* Анестезиолого-реаниматологическая помощь при тяжелых травмах груди.— Клин. хир., 1978, № 9, с. 83—85.
- Гилевич Ю. С., Аскерханов Р. П., Карашуров Е. С.* Ранения сердца и перикарда. Ставрополь, 1973.
- Гринблат А. И., Онущенко Б. Н., Фомичев Е. П.* Травматические грыжи диафрагмы.— Хирургия, 1976, № 3, с. 102—104.
- Дубров Э. Я., Тарушкин О. В., Зима Л. Г.* Ультразвуковая диагностика при повреждениях и заболеваниях костей.— Хирургия, 1972, № 4, с. 61—66.
- Еромолаев В. Р.* Травматические разрывы бронхов и их последствия.— Хирургия, 1976, № 8, с. 13—17.
- Закурдаев В. Е.* Диагностика и лечение закрытых повреждений живота при множественной травме.— Л.: Медицина, 1976.
- Лбатуллин И. А.* Клиническая анатомия грудного лимфатического протока и его повреждения при различных операциях.— Хирургия, 1974, № 2, с. 128—131.
- Каплан А. В., Пожариский В. Ф.* Принципы лечения множественных и сочетанных травм опорно-двигательного аппарата.— Ортопед, травматол., 1971, № 9, с. 14—28.
- Колесов А. П.* Закрытые и открытые повреждения груди.— В кн.: Военно-мед. акад. им. С. М. Кирова. Объединенная научная сессия по современным проблемам травматологии. Л., 1974, с. 45—48.
- Комаров Б. Д., Виноградова О. И., Фидрус Е. М.* Ранения сердца и перикарда мирного времени.— В кн.: Травма груди. Новое в хирургии. Пермь, 1972, с. 111—112.
- Комаров Б. Д., Кузьмичев А. П.* (ред.). Лечение пострадавших с травмами груди и живота на этапах медицинской эвакуации.— М.: Медицина, 1979, с. 111.
- Корабельников И. Д.* Травматические диафрагмальные грыжи.— М.: Медицина, 1961, с. 160.
- Кузьмичев А. П., Вагнер Е. А., Фирсов В. Д., Колесников В. Д., Брунс В. А.* Сочетанная травма груди.— Хирургия, 1980, № 8, с. 63—68.
- Кузьмичев А. П., Рогацкий Г. Г.* К патогенезу дыхательных расстройств при закрытой травме груди.— Грудная хир., 1978, № 2, с. 62—69.
- Кузьмичев А. П., Дорфман А. Г., Рогацкий Г. Г., Шевченко В. П.* К вопросу о терапии дыхательных нарушений у пострадавших с закрытой травмой груди.— Анестезиол. и реаниматол., 1978, № 3, с. 25—27.
- Кустов Н. А., Цыбуляк Г. И., Чечелашвили М. Л.* Легочные осложнения при тяжелых механических повреждениях.— Вестн. хир., 1973, № 4 с. 102—105.
- Кутепов С. М.* Применение торакоскопии при некоторых видах травм грудной клетки.— Вестн. хир., 1977, № 11, с. 97—100.
- Лебедев В. В., Охотский В. П., Канишин Н. Н.* Неотложная помощь при сочетанных травматических повреждениях.— М.: Медицина, 1980, с. 183.
- Махов Н. И., Георгадзе А. К.* Повреждения грудного протока.— Хирургия, 1974, № 8, с. 24—28.
- Местеренко Ю. А., Климанский И. В., Лелехова Н. И.* Разрывы правого купола диафрагмы.— Хирургия, 1975, № 4, с. 106—108.
- Лерельман М. И.* Хирургия трахеи.— М.: Медицина, 1972.
- Лерельман М. И., Юсупов И. А.* Травмы грудного протока.— Казанск. мед. журн., 1975, № 5, с. 64—66.
- Летровский Б. В.* Ранения сосудов грудной полости.— В кн.: Опыт советской медицины в Великой Отечественной войне 1941—1945 гг. М. 1955 т. 19, с. 306—319.
- Летровский Б. В.* Общие принципы операций на кровеносных сосудах.— В кн.: Многоотомное руководство по хирургии,— М. 1964 т. 10 с. 393—452.
- Летровский Б. В.* Травма груди в научном наследии Н. И. Пирогова и современное состояние торакальной хирургии. Пироговские чтения 1975 г Пермь, 1977.
- Летровский Б. В., Дебейкин М.* Экстренная хирургия сердца и сосудов М.: Медицина, 1980, с. 248.
- Летровский Б. В., Перельман М. И., Королева Н. С.* Трахеобронхиальная хирургия.— М.: Медицина, 1978.

- Петровский Б. В., Ванцян Э. П., Черноусов А. Ф., Чиссов В. И.* Лечение повреждений и свищей пищевода. — Хирургия, 1976, № 7, с. 7.
- Пятаха Н. А., Сухорудко В. П.* Полный разрыв правого главного бронха. — Вестн. хир., 1977, № 8, с. 132—133.
- Рабкин И. Х., Акпербеков А. А.* Рентгенодиагностика заболеваний и повреждений диафрагмы. — М.: Медицина, 1973.
- Романенко А. К.* О диагностике и хирургической тактике при закрытой травме живота. — Клинич. хир., 1974, № 12, с. 20—23.
- Сальников Д. И.* Диагностика и лечение закрытых повреждений диафрагмы. — Хирургия, 1974, № 8, с. с. 37—42.
- Сапожникова М. А.* Патоморфологические изменения легких при закрытой травме груди. — Грудная хир., 1976, № 6, с. 89—93.
- Соколов Е. А., Титов С. П.* Травматические диафрагмальные грыжи. Грудная хир., 1976, № 5, с. 87—91.
- Спасокукоцкий С. И.* Хирургия гнойных заболеваний легких и плевры. М. — Л.: Биомедгиз, 1938.
- Тараканова Н. П., Радкин С. А.* Ранения сердца и перикарда. — Вестн. хир., 1976, № 9, с. 62—64.
- Углов Ф. Г., Пуглеева В. Т., Яковлева А. М.* Осложнения при внутригрудных операциях. — Л.: Медицина, 1966.
- Угненко Н. М.* Этиология, диагностика и лечение хилоторакса. — Грудная хир., 1976, № 5, с. 92—95.
- Уткин В. В., Михельсон М. О., Гинтерс Я. Я.* Диагностика и лечение разрывов трахеи и бронхов при тупой травме груди. — Грудн. хир., 1976, № 4, с. 57—60.
- Цыбуляк Г. Н., Павленко Е. П.* Причины смерти в раннем периоде после травмы. — Вестн. хир., 1975, № 5, с. 75—82.
- Червинский А. А., Селиванов В. П.* Разрывы трахеи и крупных бронхов. — Новокузнецк, 1968.
- Чиковани О. Г.* Торако-абдоминальные ранения мирного времени. — Тбилиси, 1967, с. 218.
- Чиссов В. И.* Ушивание и укрепление швов стенки пищевода при ее повреждениях и свищах в острой стадии. — Хирургия, 1976, № 10, с. 12—18.
- Чухриенко Н. Д., Чухриенко Д. П., Мильков Б. О. и др.* Ателектаз легкого при закрытой травме груди. — Грудная хир., 1975, № 2, с. 92—96.
- Шалимов А. А., Саенко В. Ф., Шалимов С. А.* Хирургия пищевода. — М.: Медицина, 1975.
- Шаткин В. С., Глазунов А. И.* Хирургия торакоабдоминальных ранений. — Клинич. хир., 1976, № 9, с. 9—13.
- Шелкунов В. С.* Перидуральная анестезия. — Л.: Медицина, 1976.
- Щербатенко М. К., Ильченко Л. А., Морозова Н. А.* Рентгенологическое исследование больных с проникающими ранениями груди и живота. — Сов. мед., 1978, № 9, с. 13—16.
- Юдин С. С., Ваза Д. Л.* Шесть случаев зашивания ранений сердца. — Сов. хир., 1933, № 5-6, с. 313—314.
- Ahrer E.* Verletzungen des Brustkorbes im Frieden. Berlin, Springer, 1964. S. 120.
- Anderson A. E., Doty D. B.* Cardiac trauma: an experimental model of isolated myocardial contusion. — J. Trauma, 1975, v. 15, N 3, p. 137—245.
- Albrecht M.* Iskustiya americké rotné hirurske sluzbe u visetnamu. — Voinosart. Pregl., 1970, v. 29, p. 167—174.
- Baxter C.* Early care of the injured patient. — Philadelphia, 1976.
- Carney M., Ravin C.* Intercostal artery laceration during thoracocentesis. Chest., 1979, v. 75, p. 520—522.
- Chauvin G., Humbert P., Noirclerc M.* Sixteen cases of chylothorax. — Ann. Chir., 1976, v. 30, p. 181—189.
- Ditman M., Ferstl A., Wolff G.* Epidural analgesia for the treatment of multiple ribfractures. — Europ. Intensive Care Med., 1975, v. 1, p. 71—75.
- Dougall A., Paul M., Finely R. et al.* Chest trauma — current morbidity and mortality. — J. Trauma, 1977, v. 17, p. 547—553.
- Estrera A., Piatt M., Mills L.* Traumatic Injuries of the Diaphragm. — Chest., 1979, v. 75, p. 306—313.
- Fulton R.* Penetrating wounds of the heart. — Heart and Lung, 1978, v. 7, p. 261—268.
- Ferguson D., Stevenson H.* A review of 158 gunshot Wounds to the chest. — Brit. J. Surg., 1978, v. 65, p. 845—847.
- Glinz W., Buff H.* Blunt trauma of the heart. — Zbl. Chir., 1976, v. 101, p. 608—616.
- Gourin A., Carzon A.* Diagnostic problems in traumatic diaphragmatic hernia. — J. Trauma, 1974, v. 14, p. 20—21.
- Guest T., Anderson J.* Major airway injury in closed chest trauma — Chest., 1977, v. 72, p. 66—67.
- Grimes O.* Traumatic injuries of diaphragm. Diaphragmatic hernia. — Am. J. Surg., 1974, v. 128, p. 175—181.
- Hewitt R., Smith A., Becker M. L. et al.* Penetrating vascular injuries of the thoracic outlet. — Surgery, 1974, v. 76, p. 715—722.
- Hughes R., Mintzer R., Hidvegi D. et al.* The Management of Chylothorax — Chest, 1979, v. 76, p. 212—218.
- Jones J., Hewitt R., Drapanas T.* Cardiac contusion: a capricious syndrome. — Ann. Surg., 1975, v. 181, p. 567—574.
- Jovinc V.* Treatment of penetrating and perforating chest wounds. — Am. J. Surg., 1978, v. 44, p. 677—683.
- Le Brigand H.* Evolution du Traitement des Traumatismes Graves du Thorax. — J. Chir. (Paris), 1975, v. 110, p. 451—456.
- Lewis F., Blaisdell F., Schlobohm R.* Incidence and outcome of posttraumatic respiratory Failure. — Arch. Surg., 1977, v. 112, p. 436—443.
- Moore B.* Operative stabilisation of nonpenetrating chest injuries. — J. thorac. Cardiovasc. Surg., 1975, v. 70, p. 619—630.
- Oparah S., Mandad A.* Operative management of penetrating wounds of the chest in civilian practice. Review of indications in 125 consecutive patients. — J. thorac. Cardiovasc. Surg., 1979, v. 77, p. 162—168.
- Paris T., Tararona V., Blasco E. et al.* Surgical stabilization of traumatic flail chest. — Thorax, 1975, v. 30, p. 521—527.
- Perry M.* Vascular injuries caused by trauma of the thorax or the abdomen, including the root of the neck. — Bull. N. U. Acad. Med., 1979, v. 55, p. 188—200.
- Poigntuerst J.* Die Plattenosteosynthese Menhrfacher Rippenbruche. — J. Stabilisierung Thoraxwand Unfallchirurgie, 1978, v. 4, p. 47—52.
- Reddy P., Curtiss E., O'Foole, J., Shaver T.* Cardiac tamponade: Hemodynamic observation in man. — Circulation, 1978, v. 58, p. 265—272.
- Redman H.* Thoracic, abdominal and peritoneal trauma. Evaluation with angiography. — J.A.M.A., 1977, v. 237, p. 215—218.
- Reh J., Bayindir S.* Zur Rontgendiagnostik das Stumpfen Thoraxtraumas. — Unfall chirurgie, 1978, Bd 4, S. 4—10.
- Reul G., Rubio P., Beall A.* The surgical management of acute injury to the thoracic aorta. — J. thorac. Cardiovasc. Surg., 1974, v. 67, p. 272—281.
- Richardson J.* Management of noncardiac thoracic trauma. — Heart and Lung, 1978, v. 7, p. 286—292.
- Saegesser F., Besson A.* 493 cases of thoracoabdominal or abdominothoracic injury with involvement of the diaphragm. — Helv. Chir. Acta, 1977, v. 44, p. 7—48.
- Sardraagra F.* Management of penetrating stab wounds of the chest an assessment of the indication for early operation. — Thorax, 1978, v. 33, p. 474—478.
- Saw E., Yokoyama T., Lee B., Sargent E.* Intercostal pulmonari hernia. — Arch. Surg., 1976, v. 3, N 5, p. 548—551.
- Schaff H., Brawley R.* Operative management of penetrating vascular injuries of the thoracic outlet — Surgery, 1977, v. 82, p. 182—191.
- Siemens R., Polk H., Gray L. et al.* Indication for thoracotomy following penetrating thoracic injury. — J. Trauma, 1977, v. 17, p. 493—500.

- Smyth B.* Chest trauma in children. — J. Pediat. Surg. 1979 v 14 p 41—47
- lector A., Worman L., Romer J.* et al. Unusual injury to the aortic arch. — J. thorac. Cardiovasc. Surg., 1974, v. 67, p. 547—552.
- Tumey S.* Lethal Traumatic rupture of the aorta. — J. thorac. Cardiovasc. Surg., 1976, v. 72, p. 727—734.
- Wilson K Murray C., Antonenko D.* Nonpenetrating thoracic injuries. — Surg. Clin. N. Amer., 1977, v. 57, N 1, p. 17—36.
- Wilson R Gibson D., Antonenko D.* Shock and acute respiratory failure after chest trauma. — J. Trauma, 1977, v. 17, N 9, p. 697—705.

ОГЛАВЛЕНИЕ

Предисловие.	3"
Введение.	5-
ОБЩИЕ ВОПРОСЫ ТРАВМЫ ГРУДИ	
Глава 1. Из истории вопроса хирургического лечения повреждений груди.	9
Глава 2. Частота и особенности травматических поражений груди.	17
Классификация, терминология.	17
Открытые повреждения груди.	20
Закрытые травмы груди.	32'
Патоморфологические нарушения при закрытых травмах груди	34
Частота и причины летальности при травмах груди.	3>Ц
Терминология, классификация.	(2/
Глава 3. Анатомо-физиологический очерк повреждений груди	41
Глава 4. Общая характеристика функциональных нарушений при травмах груди.	60'
Расстройства внешнего дыхания.	60-
Расстройства кровообращения.	70
Глава 5. Симптоматика и неотложная диагностика повреждений груди. Основные методы клинического обследования пострадавших	74
Глава 6. Первая помощь при тяжелых травмах груди на месте происшествия, во время транспортировки и в стационаре	84
Лечение острой дыхательной недостаточности.	85»
Лечение острой кровопотери.	91
Глава 7. Лечебная тактика при повреждениях груди. Показания к оперативному вмешательству, организация и условия его выполнения.	99
Глава 8. Предоперационная подготовка, анестезиологическое и реанимационное обеспечение. Неотложная торакотомия.	102
Неотложная «типичная» торакотомия.	107
Глава 9. Послеоперационный период. Предупреждение и лечение ранних осложнений.	111
Организация послеоперационного ухода.	114
Лечебно-профилактические мероприятия.	116
Профилактика и лечение ранних осложнений.	123
	28Г

ЧАСТНАЯ ХИРУРГИЯ ПОВРЕЖДЕНИЙ ОРГАНОВ ГРУДИ

Глава 10. Повреждения грудной стенки (мягких тканей, ребер, грудины).	128
Глава 11. Повреждение плевры и легких.	136
Лечение повреждений легких.	147
Глава 12. Повреждения грудного отдела трахеи и крупных бронхов.	152
Специфика вмешательств при повреждениях бронхов.	165
Глава 13. Повреждения перикарда и сердца.	173
Ранения перикарда и сердца.	173
Закрытая травма сердца.	183
Лечение закрытых повреждений сердца в перикарда.	188
Глава 14. Повреждения магистральных сосудов груди.	192
Ранения крупных сосудов груди.	192
Закрытые повреждения крупных сосудов груди.	197
Глава 15. Повреждения пищевода.	201
Глава 16. Повреждения грудного протока.	207
Глава 17. Торакоабдоминальные ранения.	214
Глава 18. Закрытые повреждения диафрагмы.	224
Глава 19. Сочетанная травма груди.	233
Глава 20. Огнестрельные ранения груди.	247
Глава 21. Принципы профилактики и терапии осложнений травмы груди на этапах медицинской эвакуации.	259
Глава 22. Ближайшие и отдаленные результаты хирургического лечения. Ошибки и осложнения.	266
Исходы и отдаленные результаты при проникающих ранениях.	266
Исходы и отдаленные результаты при закрытой травме.	273
Заключение.	279
Список литературы.	282

ИБ-2419

1

Евгений Антонович Вагнер
Хирургия повреждений груди

Редактор *Е. Г. Дехтярь*

Художественный редактор *С. М. Лымина*. Переплет художника *И. М. Иванова*. Технический редактор *Н. А. Пошкрёбнева*. Корректор *Т. А. Кузьмина*

Сдано в набор 25.11.80. Подписано к печати 27.03.81. Т—04549. Формат бумаги 60x90¹⁶/₁₆. Бум. тип. М 1. Гарнитура обыкновенная. Печать высокая. Усл. печ. л. 18,0; 18,25 усл. кр. отт. Уч. изд. л. 20,63. Тираж 20 000 экз. Заказ 1063. Цена 1 р. 60 к.

Ордена Трудового Красного Знамени издательство «Медицина», Москва Петрове-ригский пер., 6/8

Московская типография № И Союзполиграфпрома при Государственном комитете СССР по делам издательств, полиграфии и книжной торговли.
Москва, 113105, Нагатинская, 1.