

Скачано с портала MedWedi.ru

---

**Уважаемый читатель!**

**Если вы скопируете данный файл, Вы должны незамедлительно удалить его сразу после ознакомления с содержанием.**

**Копируя и сохраняя его Вы принимаете на себя всю ответственность, согласно действующему международному законодательству .**

**Все авторские права на данный файл сохраняются за правообладателем.**

**Любое коммерческое и иное использование кроме предварительного ознакомления запрещено.**

**Публикация данного документа не преследует никакой коммерческой выгоды. Но такие документы способствуют быстрейшему профессиональному и духовному росту читателей и являются рекламой бумажных изданий таких документов.**

**Все авторские права сохраняются за правообладателем. Если Вы являетесь автором данного документа и хотите дополнить его или изменить, уточнить реквизиты автора или опубликовать другие документы, пожалуйста, свяжитесь с нами по e-mail - мы будем рады услышать ваши пожелания.**

**Данный файл скачан с медицинского портала MedWedi  
(<http://medwedi.ru>)**

**\*\*\*\*\* Заходите - будем рады :-)** \*\*\*\*\*

**\*\*\*\*\*MedWedi\*\*\*\*\***



# СЕРДЕЧНО- СОСУДИСТАЯ ХИРУРГИЯ

*Под редакцией*  
**В.И. БУРАКОВСКОГО**  
**Л.А. БОКЕРИЯ**

# СЕРДЕЧНО- СОСУДИСТАЯ ХИРУРГИЯ

РУКОВОДСТВО

*Под редакцией*  
**В.И. БУРАКОВСКОГО**  
**Л.А. БОКЕРИЯ**



Москва « Медицина »

1989

ББК 54.5  
С 32  
УДК 616.1-089(035)

Рецензент  
академик АМН СССР, Герой Социалистического Труда  
*В. С. Савельев*

Редактор-составитель  
*А. Ш. РЕВИШВИЛИ*  
канд. мед. наук, лауреат Государственной премии  
СССР

**Бураковский В. И.** и др.  
С 32 Сердечно-сосудистая хирургия: руководство/В. И. Бураковский, Л. А. Бокерия и др.; Под ред. акад. АМН СССР В. И. Бураковского, проф. Л. А. Бокерия.— М.: Медицина, 1989.—752 с: ил.  
ISBN 5—225—00677—9

В руководстве описаны семиотика, современные методы инвазивной и неинвазивной диагностики, показания к операции и методы хирургического лечения врожденных и приобретенных пороков сердца, нарушений ритма, ишемической болезни сердца, болезней сосудов. Представлены новые разделы в отечественной кардиохирургии—хирургическое лечение новорожденных и детей, находящихся в критическом состоянии, обусловленном врожденными пороками сердца,—хирургия тахикардий (классификация, электрофизиологическая диагностика и лечение сложных форм тахикардии) и трансплантация сердца.

Для хирургов, кардиологов, терапевтов, педиатров.

4108040100—169  
С—039(01)—89—102—89

ББК 54.5

ISBN 5—225—00677—9

Издательство «Медицина», Москва, 1989



## *Предисловие*

Более 50% населения мира умирает от сердечно-сосудистых заболеваний. Большую роль в снижении смертности от болезней сердца и сосудов играет хирургия.

В настоящее время при своевременном вмешательстве хирург может спасти больного от ишемического инсульта мозга, предотвратить надвигающийся инфаркт миокарда, развивающуюся ишемию конечностей, заменить вышедший из строя клапан, провести реконструкцию при пороке сердца у новорожденного либо обреченного ребенка и вернуть им здоровье.

Лечение ряда пороков и заболеваний сердца и сосудов в настоящее время возможно только лишь хирургическими методами. В первую очередь это относится к большинству врожденных пороков сердца, а также к необратимым поражениям клапанного аппарата сердца при приобретенных пороках.

Особенно большие успехи в области хирургии сердца достигнуты за последние 10—15 лет. Стали доступными трансплантация сердца, реконструктивные вмешательства при ранее неоперабельных врожденных пороках сердца, совершенно новым разделом современной медицины явились диагностика и хирургическое лечение тахикардий.

Успехи хирургии неотделимы от современных достижений науки и техники. Созданы модели искусственного сердца, совершенные аппараты искусственного кровообращения, феноменальные по своему замыслу искусственные водители ритма сердца, саморегулирующиеся в зависимости от физической нагрузки больного. Искусственные клапаны сердца совершенны по конструкции и дают возможность надежно и на долгие годы восстанавливать внутрисердечную гемодинамику.

Применение современных компьютеров и математических моделей позволило разработать автоматизированную историю болезни, иметь информацию о самых тонких нарушениях сердечной деятельности и кровообращения в целом, во время хирургического вмешательства и сразу же после него.

В кардиохирургических центрах всего мира проведены уникальные фундаментальные исследования, которые дали возможность проникнуть в тайны ряда интимных процессов, происходящих в сердце и сосудах при патологии.

Одним из родоначальников сердечно-сосудистой хирургии в нашей стране был академик Александр Николаевич Бакулев, по инициативе которого был создан институт сердечно-сосудистой хирургии АМН СССР, названный его именем.

Предлагаемое руководство написано коллективом авторов этого института, имеющих многолетний практический опыт и посвятивших жизнь развитию хирургии сердца и сосудов. В настоящее время коллектив Института сердечно-сосудистой хирургии занят целенаправленной разработкой новейших проблем сердечно-сосудистой хирургии.

Практическое применение самых современных подходов к вопросам управления, в частности, к планированию и структуре, обеспечило коллективу института возможность работать над решением абсолютно новых и наиболее актуальных проблем сердечно-сосудистой хирургии.

Самые новые и оригинальные достижения в этой области отражены в предлагаемом читателю руководстве.

К моменту сдачи руководства в производство в институте было проведено 35 тыс. операций на сердце и сосудах, многие из которых выполнены впервые. Разработка целого ряда проблем сердечно-сосудистой хирургии также впервые начата в нашем институте.

Новаторство, напряженность отличают самоотверженный труд всего коллектива института—хирургов, исследователей, медицинских сестер, младшего медицинского персонала, биологов, инженеров и представителей других смежных специальностей.

Классификации расстройств кровообращения и сердечной недостаточности созданы благодаря внедрению математических методов и моделирования. Этой работой руководил В. А. Лищук. В создании классификации принимали участие коллективы отделения реанимации и лаборатории математического моделирования. Программа ангиографического обследования больных и построение автоматизированного диагноза при сложных врожденных пороках сердца разработана совместно с Ю. С. Петросяном, А. В. Иваницким, В. А. Гарибяном, Б. Г. Алекяном.

В разработке новых подходов к хирургическому лечению большую роль сыграли исследования, выполненные совместно с патолого-анатомами.

Авторы выражают глубокую благодарность своим коллегам, с которыми их связывает многолетний творческий труд — Г. Г. Гельштеину, А. В. Иваницкому, Г. А. Малову, Ю. С. Петросяну, Т. М. Дарбиняну, Н. Ф. Оводовой, Д. Б. Сапрыгину, С. А. Шанояну, Я. Л. Раппопорту, Е. П. Степанян, М. А. Иваницкой, В. Г. Авальяни, Э. А. Кобахидзе, В. Л. Столяру, С. В. Цховребову, Е. И. Янкелевич, А. З. Галлеру, З. К. Пуховой и всем сотрудникам руководимых ими коллективов.

*В. И. Бураковский*

*Л. А. Бокерия*

## Сокращения и условные обозначения

Ао	аорта
а	артерия
АД	артериальное давление
АДЛВ	аномальный дренаж легочных вен
АИК	аппарат искусственного кровообращения
АМ	аномальная мышца
АТФ	аденозинтрифосфорная кислота
БВ	безымянная вена
в	вена
ВВ	вертикальная вена
ВД	венозное давление
ВОПЖ	выходной отдел правого желудочка
ВПВ	верхняя полая вена
ВПС	врожденный порок сердца
ВРГ	вазореальная гипертензия
ГБО	гипербарическая оксигенация
ДМЖП	дефект межжелудочковой перегородки
ДМПП	дефект межпредсердной перегородки
ДОС	двойное отхождение магистральных сосудов
ЕЖС	единственный желудочек сердца
ИБС	ишемическая болезнь сердца
ИВЛ	искусственная вентиляция легких
ИК	искусственное кровообращение
ИСЛА	изолированный стеноз легочной артерии.
ИТ	интенсивная терапия
К	насосный коэффициент сердца
КА	коарктация аорты
КЛС	клапан легочного ствола
КОС	кислотно-основное состояние
ВС	венечный синус
КТИ	кардиоторакальный индекс
КФК	креатинфосфокиназа
ЛА	легочная артерия
ЛВ	легочная вена
ЛВА	левая венечная артерия
ЛГ	легочная гипертензия
ЛВПВ	левая верхняя полая вена
ЛЖ	левый желудочек сердца
ЛЛВ	левая легочная вена
ЛП	левое предсердие
ЛС	легочный ствол
МК	митральный клапан
МОБКК	минутный объем в большом круге кровообращения
МОМКК	минутный объем в малом круге кровообращения
МОС	минутный объем сердца
НК	недостаточность кровообращения
НПВ	нижняя полая вена
ОАВК	открытый атриовентрикулярный канал
ОАП	открытый артериальный проток
ОАС	общий артериальный ствол
ОЛСС	общее легочное сосудистое сопротивление
ОПСС	общее периферическое сосудистое сопротивление
ПВА	правая венечная артерия
ПЖ	правый желудочек
ПЖП	предсердно-желудочковый пучок
ПЖУ	предсердно-желудочковый узел
ПЛВ	правая легочная вена
ПЛЖ	полость левого желудочка сердца



ПЛП	полость левого предсердия
ПМЖВ	передняя межжелудочковая ветвь
ПП	правое предсердие
ППП	полость правого предсердия
ППЖ	полость правого желудочка
ПС	перегородочная створка
ПТФС	постромбофлебитический синдром
СГД	систолический градиент давления
СИ	сердечный индекс
СЛА	стеноз легоч <sup>^</sup> я артерии
СМК	сосочковая мышца конуса
СН	сердечная недостаточность
СОЭ	скорость оседания эритроцитов
СПУ	синусно-предсердный узел
СССПУ	синдром слабости синусно-предсердного узла
ТАДЛВ	тотальный аномальный дренаж легочных вен
ТИА	транзиторные ишемические атаки
ТК	трехстворчатый клапан
ТМС	транспозиция магистральных сосудов
ТЧ	трабекулярная часть правого желудочка
ТФ	тетрада Фалло
УИ	ударный индекс
УО	ударный объем
ЦВД	центральное венозное давление
ЦНС	центральная нервная система
ЧСС	частота сердечных сокращений
ФВ	фракция выброса
ФКГ	фонокардиограмма
ЭКГ	электрокардиограмма
ЭКС	электрокардиостимуляция
ЭХОКГ	эхокардиограмма
ЭЭГ	электроэнцефалограмма
с	эластичность
Р	давление в полостях сердца и сосудах
Р <sub>а</sub>	давление в аорте
Р <sub>ср</sub>	среднее давление в аорте
РЛА	давление в легочной артерии
Рлп	давление в левом предсердии
Рпп	давление в правом предсердии
Рсог	парциальное давление углекислого газа
Р <sub>о<sub>2</sub></sub>	парциальное давление кислорода
рН	показатель водородных ионов
S <sub>а</sub> 0 <sub>2</sub>	насыщение артериальной крови кислородом
S <sub>в</sub> 0 <sub>2</sub>	насыщение венозной крови кислородом

Прогресс сердечно-сосудистой хирургии, ее высокий современный уровень в значительной степени обусловлены научными и практическими достижениями в ряде смежных разделов этой области науки, в первую очередь в анестезиологии, реаниматологии, анатомии, патофизиологии, биохимии, иммунологии, а также использованием компьютеров, полимеров, новейшей электронной технологии и т. д.

По-видимому, в пределах сердечно-сосудистой хирургии названные выше разделы не следует считать самостоятельными. Однако надо иметь в виду, что и анестезиология, и реаниматология при операциях на открытом сердце являются исключительно цельными направлениями клинической медицины. Только в связи с развитием кардиохирургии появилось искусственное кровообращение, позволившее решить сложнейшие вопросы хирургического лечения пороков сердца. Метод гипотермии в современном понимании возник именно благодаря кардиохирургии. Точно так же и метод гипербарической оксигенации был предложен первоначально для повышения безопасности операционного периода в хирургии сердца.

В современной хирургии сердца и сосудов широко используются достижения полимерной технологии— протезы сосудов, клапаны сердца, «кондуиты», искусственные желудочки сердца и т. д.

Применение компьютеров дало возможность более детально изучить осложнения после операций на сердце, сделать шаг вперед в понимании причин и генеза острой сердечной недостаточности. Исключительно рациональным оказалось применение компьютеров для автоматизации записи истории болезни. На протяжении более чем 20 лет план научных исследований ИССХ им. А. Н. Бакулева СССР включал ряд частных проблем. Последние в свою очередь отражены в комплексных темах. Одной из таких основных проблем является проблема общих вопросов сердечно-сосудистой хирургии. К ним относятся комплексные разработки по анестезиологии, реаниматологии, искусственному кровообращению, гипербарической оксигенации, математическому моделированию, кардиоплегии, иммунологической реактивности, медицинским полимерам и др. Некоторые из них, имеющие большое практическое значение, мы описали в начале руководства. Другие, также относящиеся к общим вопросам, как, например, зондирование и ангиокардиография, эхокардиография, радионуклидные методы исследования, морфометрия сердца и т. д., излагаются в связи с клиникой и диагностикой различных заболеваний сердца и сосудов.

## 1.1. ОБЩАЯ АНЕСТЕЗИЯ

Общая анестезия в хирургии сердца и сосудов играет ключевую роль и более значительную, чем в других разделах хирургии.

Проведение общей анестезии в хирургии сердца и сосудов требует обширных знаний патологии, расстройств гемодинамики, особенностей техники операции, искусственного кровообращения и возможных осложнений во время индукции в анестезию, самой операции и в ближайшем послеоперационном периоде.

Во время общей анестезии необходимо обеспечить:

торможение психического восприятия, анальгезию и нейровегетативное торможение, релаксацию, адекватную оксигенацию, элиминацию углекислоты, поддержание ОЦК и его компонентов на физиологическом уровне, контроль за состоянием жизненно важных функций организма: дыхания, кровообращения, КОС, мочеотделения, температуры. Общая анестезия должна быть простой, безвредной, не нарушающей гомеостаза и механизмов его регуляции.

Личность анестезиолога, его квалификация, опыт, готовность к самопожертвованию имеют важное значение. Чтобы выбрать наиболее эффективный способ обезболивания и обеспечить его, анестезиолог должен точно представить себе патологию, реакции сердечно-сосудистой системы и организма в целом на операцию, искусственное кровообращение, потенцирующее действие анестетиков и других лекарственных препаратов и т. д.

У больных с сердечно-сосудистой патологией обычно наблюдаются значительные расстройства кровообращения, требующие определенного подхода и соответствующей коррекции. Введение в анестезию и ее выполнение играют исключительную роль в профилактике повреждения миокарда и других органов.

Особые требования к общей анестезии предъявляются во время проведения искусственного кровообращения, когда происходит изменение динамики кровообращения, нарушаются регуляторные функции организма, меняется температура тела и внутренних органов (особенно при охлаждении и согревании), наступают те или иные сдвиги в постоянстве внутренней среды организма. Основная обязанность анестезиолога заключается в ликвидации реакции организма на нарушение динамики кровообращения и охлаждение и в поддержании на оптимальном уровне постоянства внутренней среды. При этом необходимо общая анестезия, способная блокировать патологические реакции организма и в первую очередь на общее охлаждение. Поэтому многие анестезиологи до сих пор используют такие наркотические вещества, как пентран, фторотан и им подобные. Релаксация должна быть надежной и не допускать никаких мышечных реакций на охлаждение. Постоянство внутренней среды необходимо поддерживать на оптимальном уровне. В первую очередь это относится к КОС, электролитному балансу и уровню сахара в крови. Гемоглобин во время операции должен быть выше 100 г/л, гематокрит 35%, содержание белка в сыворотке крови— нормальным, насыщение венозной и артериальной крови кислородом—оптимальным. В этот период проявляются глубокие нарушения нормальных физиологических функций, требующие исключительной синхронности в работе анестезиолога, перфузиолога и хирурга. Важное значение в этом процессе следует придавать использованию очень надежного оборудования и технологии; информация о жизненно важных функциях организма должна быть предельно точной и исчерпывающей.

**Регистрация основных показателей.** Электрокардиография—метод, позволяющий регистрировать частоту сердечных сокращений, а также выявлять ишемию миокарда и уровень потребления кислорода миокардом. Непосредственно в операционной целесообразно регистрировать II стандартное отведение ЭКГ

и V грудное отведение. При регистрации II стандартного отведения обычно хорошо выражена волна P, а электрическая ось совпадает с осью сердца. Регистрация V грудного отведения информативна при определении изменений у больных с коронарными нарушениями или выраженной патологией клапанов сердца. Его изменения особенно характерны для ишемии передней стенки левого желудочка.

Артериальное давление необходимо измерять постоянно прямым методом. Обычно для этой цели используется лучевая артерия.

Предпочтительнее каниюляцию лучевой артерии проводить пункционным методом. Однако это не всегда удается, особенно у очень маленьких детей, что вынуждает осуществлять хирургический доступ к соответствующей артерии.

Целесообразно регистрировать на мониторе кривую давления, а также величину систолического, диастолического и среднего давления в цифрах.

Венозное давление регистрируется при помощи катетера, проведенного в подключичную или внутреннюю яремную вену. Катетер устанавливают пункционным методом по способу Сельдингера. Этой процедуре следует уделять особое внимание, чтобы избежать таких осложнений, как пневмоторакс, повреждение стенки вены, артерии и воздушной эмболии.

У больных с плохой нагнетательной функцией левого желудочка и у больных с ИБС следует регистрировать давление в легочной артерии и давление заклинивания с помощью катетера Свана—Ганса. Катетер можно провести через те же вены, через которые проводится измерение венозного давления. Давление заклинивания служит достаточно точным отражением левопредсердного давления. Если нет митрального стеноза, то давление в левом предсердии достаточно точно отражает левожелудочковое диастолическое давление. Поэтому у подавляющего большинства больных катетер Свана—Ганса можно использовать для записи давления наполнения левого желудочка во время ввода в наркоз в период, предшествующий перфузии (доперфузионный период), а также в послеперфузионный период. Наличие термодиллюсионного катетера позволяет определять также сердечный выброс.

У всех больных измеряется температура в прямой кишке и носоглотке.

**Премедикация.** Препаратом выбора из холинолитических средств является скополамин. Препарат вводят подкожно взрослым в дозе 5 мкг/кг, а новорожденным и детям с массой тела до 20 кг—в дозе 10 мкг/кг.

Легко возбудимым больным следует вводить транквилизаторы. Наиболее распространенными из них являются тазепам, фенезепам, седуксен.

Большинству больных для премедикации перед операцией вводят внутримышечно морфина гидрохлорид в дозе 0,3 мг/кг.

Профилактика повреждения миокарда в доперфузионном периоде. Этот вопрос очень актуален. До перфузии могут развиваться некрозы миокарда и желудочковые аритмии. По данным O. Isom и соавт. (1975), примерно у 92% больных, подвергающихся аортокоронарному шунтированию, наблюдаются некрозы миокарда. С. Моог и соавт. (1978) отметили улучшение результатов операции у больных, которым шунтирова-

ние ствола левой венечной артерии осуществлялось после использования анестезии, позволившей предотвратить ишемию миокарда и снизить работу сердца во время индукции в наркоз и в предперфузионном периоде.

Некроз миокарда и желудочковые аритмии могут возникнуть в результате нарушения соотношения «концентрация кислорода/скорость потребления кислорода», обусловленного снижением доставки кислорода, вторичной гипотонией или гипоксией, а также увеличением потребности миокарда в кислороде, что обычно связано с увеличением частоты сердечных сокращений и повышением артериального давления.

Потребление миокардом кислорода определяется рядом факторов. Первичными признаками нуждаемости миокарда в кислороде являются развитие напряжения и контрактильный статус миокарда. К другим факторам, влияющим на потребление кислорода, относятся базальный уровень потребления кислорода, энергия активации и наружная работа. Процесс развития напряжения в миокарде отражает гемодинамическую корреляцию частоты сердечных сокращений и давления в аорте. Перечисленные гемодинамические параметры можно использовать для определения количества необходимого миокарду кислорода. Произведение частоты сердечных сокращений на систолическое давление крови является чувствительным индексом определения потребности миокарда в кислороде у больных с невыраженной левожелудочковой недостаточностью кровообращения. Если эта величина не превышает 12 000, то даже при наличии выраженной ИБС обеспечиваемый уровень потребления является адекватным. Другими словами, если частота сердечных сокращений не превышает 90, а систолическое артериальное давление ниже 130 мм. рт. ст., то потребность миокарда в кислороде обеспечена адекватно. Необходимо стремиться к такому балансу артериального давления, который обеспечивает профилактику как гипертензии, так и гипотензии. Гипертензия, как известно, способствует увеличению потребности миокарда в кислороде, а гипотензия, наоборот, уменьшению. Можно выделить три периода, в которые баланс между содержанием кислорода в крови и потребностями в нем миокарда может нарушаться: период вводного наркоза, предперфузионный и перфузионный периоды. Нарушение баланса может приводить к ишемии миокарда или даже к его некрозам.

Доставка в операционную и установка катетеров для записи артериального и венозного давления являются для больного стрессовыми ситуациями, реакция на которые проявляется учащением пульса и повышением артериального давления. Поэтому записывать ЭКГ и измерять артериальное давление по способу Короткова следует немедленно, как только больной поступит в операционную. Для ликвидации тахикардии применяют транквилизаторы или маленькие дозы (3-адреноблокаторов. Профилактику повышения артериального давления, а также гипертонического криза можно попытаться провести с помощью транквилизаторов, спазмолитических, сосудорасширяющих и гипотензивных средств.

**Индукция в наркоз.** В сердечно-сосудистой хирургии следует стремиться к максимальному соблюдению принципов анестезии, предусматривающих исключе-



ние гипотензии и гипоксии жизненно важных органов, поскольку это может играть критическую роль в обеспечении миокарда кислородом. Потребности миокарда в кислороде могут увеличиваться в период индукции, особенно при интубации трахеи. У некоторых больных, особенно с патологией коронарных сосудов, чаще наблюдается увеличение показателя «произведение скорости на давление» во время интубации, чем у больных с патологией клапанного аппарата сердца. Так как во время индукции в наркоз и интубации трахеи может повыситься потребление кислорода миокардом, следует предусмотреть возможность немедленного использования соответствующего анестетика (например, фторотана) или соответствующего вазодилатора или (3-адреноблокатора (например, обзидана).

Предперфузионный период. Нередко уже во время кожного разреза и стернотомии выявляются учащение сердечных сокращений и повышение артериального давления, что требует соответствующей коррекции или углубления анестезии или того и другого. Анестезиолог должен хорошо разбираться в факторах, обеспечивающих доставку кислорода и его потребление миокардом, а также в совершенстве владеть всем комплексом средств анестезиологического воздействия. Внимательное отношение к перечисленным факторам делает ишемию миокарда или его некрозы в предперфузионном периоде менее выраженными.

*Лекарственные препараты для анестезии.* Используемые препараты и методы не должны вызывать: а) снижения сердечного выброса; б) угнетения контрактной функции миокарда; в) избыточной вазодилатации; г) артериальной гипотензии; д) увеличения работы сердца и потребления кислорода.

Индукция в наркоз должна быть постепенной, медленной, не вызывающей перепадов артериального давления и изменений ритма сердца. Нельзя применять препараты с гепатотоксическим действием.

Морфина гидрохлорид (наркотический анальгетик)— один из наиболее широко применяемых препаратов в сердечно-сосудистой хирургии. Он оказывает преимущественно анальгетическое и умеренное анестезирующее действие. В терапевтических дозах препарат не вызывает гипноза или амнезии. Поэтому получение полного анестезиологического эффекта при применении морфина гидрохлорида добиваются введением в небольших количествах таких лекарств, как диазепам (седуксен), закись азота или фторотан. Есть определенные преимущества применения морфина гидрохлорида в кардиохирургии. Препарат не действует подавляюще на миокард, не повышает электрическую нестабильность желудочков сердца. Можно использовать в высоких концентрациях кислород, если в этом есть необходимость. Поскольку действие морфина гидрохлорида имеет продолжительный характер, отсутствует риск внезапного пробуждения. Поэтому перевод больного из операционной в послеоперационную палату обычно протекает без осложнений. В послеоперационном периоде сохраняется длительная, достаточно глубокая анальгезия.

Фторотан (ингаляционный общий анестетик) вызывает снижение сократимости миокарда, что имеет определенное значение у больных с коронарной патологией и с сердечной недостаточностью. Этот препа-

рат вызывает умеренную вазодилатацию, что позволяет использовать его при наружной гипотермии.

Кетамин (нейнгаляционный общий анестетик)— препарат быстрого действия: вызывающий глубокую анальгезию и каталептическое состояние. Он обладает уникальными свойствами по сравнению с другими общими анестетиками: вызывает повышение артериального давления, увеличение частоты сердечных сокращений и увеличение сердечного выброса.

Ардуан (павулон)— недеполяризующий мышечный релаксант. Мало влияет на систему кровообращения и не вызывает гипотензии, которая наблюдается при введении тубокурарина-хлорида. Изредка возможно незначительное учащение числа сердечных сокращений.

Натрия нитропруссид— вазодилатор, непосредственно воздействующий на гладкую мускулатуру артериол и вен. Является препаратом выбора при лечении гипертензии, развивающейся перед анестезией, во время и после нее. Он существенным образом улучшает работу сердца в послеоперационном периоде, снижая общепериферическое сопротивление.

Аминазин (нейролептик) используется во время перфузии, если натрия нитропруссид, вводимый внутривенно в дозе 8 мкг/(кгмин), не эффективен. Аминазин следует применять с осторожностью, поскольку он действует продолжительнее, чем натрия нитропруссид, а освободиться от его действия труднее.

#### 1.1.1. МЕТОДЫ АНЕСТЕЗИИ

Выбор метода анестезии зависит от совокупности факторов. К их числу относятся: 1) хроническая гипоксемия у больных с врожденными пороками сердца; 2) легочная гипертензия; 3) возраст больных; 4) степень сердечной недостаточности и декомпенсации кровообращения; 5) особенности коронарного кровообращения; 6) проведение искусственного кровообращения и общего охлаждения организма; 7) изменения постоянства внутренней среды организма; 8) психоэмоциональное состояние больного; 9) особенности окклюзионных поражений сосудов, питающих жизненно важные органы, особенно головной мозг.

Ниже мы приводим краткое описание схем проведения общей анестезии, используемых при различных операциях в ИССХ им. А. Н. Бакулева АМН СССР в лаборатории анестезиологии, руководимой проф. Т. М. Дарбиняном.

##### 1.1.1.1. Анестезия при закрытых операциях у взрослых

*Премедикация.* Накануне операции на ночь назначают внутрь 5 мг седуксена, 0,2 г этиминала-натрия. За 40 мин до начала анестезии внутримышечно вводят 2 мл 0,5% раствора седуксена (диазепама) и 1—2 мл 2% раствора промедола. Особо возбудимым больным вместо седуксена и этиминала-натрия назначают внутрь феназепам (по 2,5 мг за 2 ч до сна и утром за 2 ч до наркоза).

В операционной налаживают две линии для инфузии в вены растворов и препаратов. Дают маску с 100% кислородом в течение 3 мин. Подготавливают шприцы с 10 мг 10% раствора хлорида кальция и с адреналином (1 мл 0,1% раствора разводят в 20 мл 5% раствора глюкозы).

*Индукция в наркоз.* Больному, находящемуся на операционном столе, с целью прекураризации внутривенно вводят 0,06 мг/кг тубокурарина-хлорида и дробно по 1 мл 0,005% раствора фентанила (общая доза до 0,1 мг/кг), затем осуществляют ИВЛ. В качестве средства для наркоза сверхкороткого действия внутривенно медленно вводят либо 3—5 мг/кг сомбревина (пропанидина) в 10 мл 10% раствора хлорида кальция, либо этомидат в дозе 0,2—0,3 мг/кг, либо дробно седуксен до 0,3 мг/кг, либо 0,5—1 мг/кг кетамина (препарат вводят осторожно, так как возможны повышение артериального давления и тахикардия). Наркотический анальгетик фентанил можно заменить дипидоломом (пиритрамидол), который вводят внутривенно в дозе 0,3—0,5 мг/кг (до 1 мг/кг).

После интубации трахеи ИВЛ осуществляют 50% смесью кислорода и закиси азота. Проводят зонд в желудок. Подготавливают дефибриллятор.

С целью поддержания анестезии внутривенно вводят 5 мкг/(кг·ч) фентанила, 0,3—0,5 мг/кг тубокурарина-хлорида. ИВЛ проводят с подачей 50% закиси азота. Фторотан и дроперидол вводят в случае необходимости при повышении артериального давления и периферическом спазме.

Для декураризации подкожно вводят прозерин в дозе 0,05 мг/кг, брадикардический и саливационный эффект которого предупреждают внутривенным введением 0,3—0,5 мл 0,1% раствора атропина сульфата.

1.1.1.2. Анестезия при паллиативных операциях у больных с врожденными пороками сердца в возрасте до 3 лет

*Премедикация и индукция в наркоз.* Внутримышечно вводят 6 мг/кг кетамина и 0,15 мг/кг седуксена, 0,2 мл атропина сульфата. Ребенка укладывают на операционный стол с обогревательным устройством. Дают через маску кислород; налаживают мониторинг контроль ЭКГ; измеряют артериальное давление по методу Короткова.

После установки катетера в вену вводят дитилин в дозе 1—2 мг/кг.

Интубацию трахеи осуществляют через нос. Проводят зонд в желудок. Подсоединяют электрод дефибриллятора и подкладывают пластину под спину больного. ИВЛ проводят смесью кислорода и закиси азота (1:1).

При  $Pa_{O_2}$  ниже 100 мм рт. ст. осуществляют ИВЛ 100% кислородом.

Для поддержания анестезии внутривенно вводят 0,4—0,6 мг/кг фентанила, по 2—4 мг/кг кетамина каждые 30 мин. Подают фторотан в концентрации 0,5—0,7 об.%, а при гипертензии—азеотропную смесь.

Для поддержания релаксации внутривенно вводят дитилин по 1 мг/кг каждые 5—10 мин.

1.1.1.3. Анестезия при паллиативных неосложненных операциях у больных с врожденными пороками сердца в возрасте до 1 года

*Премедикация и индукция в наркоз.* Внутримышечно вводят 10 мг/кг кетамина и 0,1 мг/кг седуксена, 0,1 мл 0,1% раствора атропина сульфата. Ребенка укладывают на операционный стол с обогревательным устройством. Дают маской кислород, налаживают мониторинг контроль за ЭКГ и измеряют артериальное давление. После установки катетера в вену (пункционным способом, либо путем венесекции) вводят 1—2 мг/кг дитилина.

Интубируют трахею через нос. Проводят зонд в желудок. Подсоединяют электроды дефибриллятора и подкладывают пластину под спину больного. ИВЛ осуществляют смесью кислорода и закиси азота в соотношении 1:1. При  $Pa_{O_2}$  ниже 100 мм рт. ст. проводится ИВЛ 100% кислородом.

Для поддержания анестезии каждые 30—40 мин внутривенно вводят по 4 мг/кг кетамина. При obstructивных заболеваниях сердца (гипертензия в малом или большом круге кровообращения, стеноз аорты, коарктация аорты) подают азеотропную смесь или фторотан в концентрации 0,3—0,6 об.% и вводят фентанил в дозе 5—10 мкг/(кг·ч). При осложнениях проводят инотропную поддержку, вводят вазодилаторы, осуществляют по показаниям гемотрансфузию и т. д.

1.1.1.4. Анестезия у больных с врожденными пороками сердца, оперируемых в условиях искусственного кровообращения

*Премедикация.* На ночь назначают 0,025 г/кг этиаминал-натрия. За 40 мин до анестезии внутримышечно вводят 0,2 мг/кг седуксена, 1 мг/кг промедола и 0,015 мг/кг атропина сульфата.

Налаживают мониторинг контроль за ЭКГ. Проводят катетеризацию вен и лучевой артерии для регистрации центрального венозного и артериального давления. Дают маску с 100% кислородом в течение 3 мин, а затем смесь кислорода с закисью азота в концентрации 50%.

Приготавливают шприцы с 10 мл 10% раствора хлорида кальция и с 1 мл 0,1% адреналина в 20 мл 5% раствора глюкозы.

*Индукция в наркоз.* Вводят внутривенно фентанил в дозе 0,1 мг/кг. После введения половины дозы фентанила с целью прекураризации вводят тубокурарин-хлорид в дозе 0,06 мг/кг.

Для выключения сознания внутривенно медленно вводят сомбревин, седуксен или кетамин (см. пункт 1.1.1.1.). Дитилин вводят в дозе 1 мг/кг.

После интубации трахеи ИВЛ проводят смесью кислорода и закиси азота в концентрации 50%. При  $Pa_{O_2}$  ниже 100 мм рт. ст. осуществляют ИВЛ 100% кислородом. Проводят зонд в желудок; вводят катетер в мочевиный пузырь; подключают термодатчики; подготавливают дефибриллятор.

Для поддержания анестезии внутривенно вводят 10 мкг/(кг·ч) фентанила, 0,1—0,2 мг/кг дроперидола, от 0,1 до 0,5—0,6 мг/кг тубокурарина-хлорида.

Перед ИК хирург вводит внутрисердечно гепарин в дозе 3 мг/кг. Внутривенно дробно вводят тубокурарин-хлорид в дозе 0,5 мг/кг. Для углубления анестезии используют фентанил в дозе 10 мкг/(кг·ч) или фторотан в концентрации 0,2—0,5 об.% (до 1 об.%).

У детей до 3 лет индукция в наркоз осуществляется внутримышечным введением 6 мг/кг- кетамина и 0,02 мг/кг атропина сульфата.

1.1.1.5. Анестезия у детей с врожденными пороками сердца, оперируемых в условиях искусственного кровообращения и нуждающихся в искусственной вентиляции легких более 2 сут после операции

*Премедикация и индукция в наркоз.* Внутримышечно вводят 0,2 мг/кг седуксена, 6 мг/кг кетамина, 0,02 мг/кг атропина сульфата. Налаживают мониторинг за ЭКГ, проводят венесекцию (или венепункцию). Дают маску с кислородом. После введения 1—2 мг/кг дитилина проводят трансназальную интубацию трахеи.

Для поддержания анестезии внутривенно вводят по 10 мкг/(кг·ч) фентанила, от 0,1 до 0,5—0,6 мг/(кг·ч) тубокурарина-хлорида.

Перед ИК хирург внутрисердечно вводит 3 мг/кг гепарина. Во время перфузии внутривенно дробно вводят 10 мкг/(кг·ч) фентанила и 0,3—0,5 мг/кг тубокурарина-хлорида.

У детей в возрасте до 1 года дозу кетамина для внутримышечного введения увеличивают до 10 мг/кг, для внутривенного—до 4 мг/кг.

1.1.1.6. Анестезия у больных с пороками клапанов сердца и ишемической болезнью сердца без тяжелых нарушений гемодинамики, оперируемых в условиях искусственного кровообращения

*Премедикация.* На ночь внутримышечно вводят 0,2 мг/кг седуксена и 0,035 мг/кг феназепама. За 40 мин до анестезии внутримышечно вводят 2 мл 0,5% раствора седуксена, 1—2 мл 2% раствора промедола и 0,5 мл 1% раствора димедрола.

Налаживают мониторинг за ЭКГ, производят венесекцию, устанавливают катетеры для измерения центрального венозного давления и введения препаратов. Производят пункцию артерии (или артериосекцию) и устанавливают катетер для измерения артериального давления. Дают маску с кислородом.

Приготавливают шприцы с 10 мл 10% раствора хлорида кальция и с 1 мл 0,1% раствора адреналина (разводят в 20 мл 5% раствора глюкозы).

*Индукция в наркоз.* Вариант 1. Внутривенно вводят 0,1 мл/кг фентанила, 3—5 мг/кг сомбревина с 10 мл 10% раствора хлорида кальция. Прекураризацию проводят тубокурарин-хлоридом в дозе 0,06 мг/кг. После введения 2 мг/кг сукцинилхолина осуществляют интубацию трахеи.

Вариант 2. Вводят 0,1 мл/кг фентанила и 0,3 мг/кг этиomidата, осуществляют прекураризацию тубокурарином-хлоридом. После введения 1—2 мг/кг дитилина производят интубацию трахеи.

Вариант 3. Вводят 0,1 мл/кг фентанила и дробно до 0,5 мг/кг седуксена (осторожно—возможна гипотония). Дальнейшая индукция в наркоз осуществляется по варианту 2.

Вариант 4. Вводят 0,1 мл/кг фентанила и 0,1—0,2 мг/кг седуксена (дробно), а также 0,5—1 мг/кг кетамина. Последующая тактика, как при варианте 2.

Во всех вариантах фентанил может быть заменен дипидололом в дозе 0,5—1 мг/кг. Выбор варианта вводного наркоза зависит от исходного артериального давления и состояния больного. При низком артериальном давлении предпочтительней вариант 4. Дробное введение седуксена допустимо как до введения наркотического анальгетика, так и после. При возникновении мышечной ригидности вводят 10—20 мг дитилина и проводят ИВЛ. Ардуан при интубации трахеи применяют в дозе 0,08 мг/кг.

После интубации трахеи ИВЛ осуществляют смесью кислорода и закиси азота в концентрации 50%. Проводят зонд в желудок. Устанавливают катетер в мочевой пузырь, подключают термоматчики.

Для поддержания анестезии внутривенно вводят 10 мкг/(кг·ч) фентанила, 0,1—0,3 мг/кг дроперидола (в течение всей операции). Тубокурарин-хлорид вводят дробно до 0,5 мг/кг в первый час после интубации и по 0,25 мг каждый последующий час. Ардуан вводят по 0,055 мг/кг в первый час и 0,025 мг/кг каждый последующий час.

Перед ИК внутрисердечно вводят 3 мг/кг гепарина. Внутривенно вводят тубокурарин-хлорид в дозе 0,3—0,5 мг/кг. Во время ИК внутривенно вводят 10 мкг/(кг·ч) фентанила, 0,2 мг/(кг·ч) этиomidата или 2 мг/(кг·ч) кетамина либо фторотана (до 1 об.%).

У больных старше 60 лет и истощенных дозы всех препаратов уменьшают на  $\frac{1}{3}$ — $\frac{1}{4}$ .

1.1.1.7. Анестезия у больных с высокой степенью операционного риска, нарушениями коронарного кровообращения, оперируемых в условиях искусственного кровообращения

*Премедикация.* На ночь назначают 0,15 мг/кг седуксена, 0,2 г этаминал-натрия. Феназепам в дозе 0,03 мг/кг дают вечером и утром накануне операции. За 40 мин до наркоза внутримышечно вводят 0,2 мг/кг седуксена и 1 мл 2% раствора промедола.

Налаживают мониторинг за ЭКГ, производят введение катетеров в вену и артерию для регистрации центрального венозного и артериального давления. Дают маску с кислородом. Подготавливают шприц с 2—3 мл 0,1% раствора адреналина.

Необходима осторожность при проведении индукции в наркоз у этой категории больных. Нельзя допускать как гипо-, так и гипертензии во время вводного наркоза и после интубации трахеи. Со всеми предосторожностями вводный наркоз следует проводить по одному из вариантов раздела 1.1.1.6.

После интубации трахеи ИВЛ проводят смесью кислорода и закиси азота в концентрации 50%. При необходимости для ИВЛ используют 100% кислород. Проводят зонд в желудок, устанавливают катетер в мочевой пузырь, подключают термоматчики и подкладывают под спину пластину дефибриллятора.

Для поддержания анестезии внутривенно вводят 10 мкг/(кг·ч) фентанила, ИВЛ проводят смесью кислорода и закиси азота в концентрации 50%. Тубокурарин-хлорид вначале вводят в дозе 0,5 мг/кг внутривенно, а затем 0,25 мг/(кг·ч).

Перед ИК внутрисердечно вводят 3 мг/кг гепарина. Внутривенно вводят тубокурарин 0,3 мг/кг.

И до интубации трахеи, и после нее в этой группе больных может появиться необходимость выполнения ряда вмешательств.

1. Введение достаточного объема жидкостей для поддержания адекватного ОЦК сердечного выброса и коронарного кровотока.

2. Своевременное введение дополнительного количества препаратов, обеспечивающих поддержание артериального давления и пульса (диазепам, фентанил, дроперидол, обзидан, атропина сульфат).

3. Введение вазодилататоров (натрия нитропруссид, нитроглицерин) для изменения постнагрузки.

4. Введение при необходимости вазопрессоров (адреналин, допамин) для повышения давления в аорте и увеличения коронарного кровотока.

Во время перфузии внутривенно вводят 10 мкг/(кг·ч) фентанила; этомидат или кетамин вводят внутривенно капельно из расчета 0,2 мг/(кг·ч) и 2 мг/(кг·ч) соответственно. У больных старше 60 лет и у истощенных дозы всех препаратов уменьшают на  $\frac{1}{2}$ .

1.1.1.8. Анестезия при операциях, выполняемых в условиях умеренной гипотермии

*Премедикация*—см. пункт 1.1.1.7.

Налаживают мониторный контроль ЭКГ, проводят пункцию вен (венесекцию).

*Индукция в наркоз*. Для детей—см. пункт 1.1.1.5, для взрослых — см. пункт 1.1.1.6.

После интубации трахеи проводят ИВЛ. Вводят зонд в желудок. Устанавливают термодатчики, производят катетеризацию мочевого пузыря.

Поддержание анестезии в период охлаждения поверхности тела больного. Дают азотропную смесь (2—3 об.%) или внутривенно вводят фентанил в дозе 10 мкг/(кг·ч). Дробно вводят тубокурарин-хлорид в дозе до 1 мг/кг (первое введение), а затем 0,25 мг/(кг·ч).

Охлаждение поверхности тела больного осуществляют на операционном столе с помощью пластмассовых мешков, наполненных ледяной кашей.

Перед «выключением» сердца (пережатие полых вен) вводят натрия гидрокарбонат в количестве 100—120 мл, 250—500 мл крови. Приготавливают шприц с адреналином (разводят 1 мл 0,1% раствора адреналина в 20 мл 5% раствора глюкозы). В остальном инфузионная терапия осуществляется стандартно и по показаниям.

После окончания основного этапа операции начинают согревание поверхности тела больного с помощью увлажнителя Беннета с укороченным просимальным шлангом при температуре на выходе из увлажнителя 46° С... 47° С. При недостаточном согревании через систему дыхания до нормальной температуры его проводят с помощью фена «Холод».

## 1.2. ХИРУРГИЧЕСКИЕ ОСОБЕННОСТИ ДОПЕРФУЗИОННОГО ПЕРИОДА

Начало операции на открытом сердце включает следующие манипуляции: стернотомия, обнажение сердца и канюляцию аорты и полых вен. Все эти этапы сравнительно безопасны. Ситуация однако меняется, если больного оперируют повторно, когда выполнение каждого из этих этапов может быть опасным. Поэтому и аккуратность при выполнении всех хирургических манипуляций в определенной последовательности играет важную роль в исходе операции.

**Подготовка к операции.** Кожу следует обработать раствором «первомура» и насухо вытереть. Затем ее последовательно обрабатывают спиртовым раствором йода и спиртом. Больного накрывают простынями так, чтобы доступ к сердцу был просторным. В некоторых случаях, как, например, при операциях аортокоронарного шунтирования, оставляют непокрытой и участок кожи на нижней конечности, где «забирают» вену для шунтирования.

**Продольная срединная стернотомия.** Это наиболее часто используемый доступ к сердцу, поскольку он предоставляет исключительные возможности подхода к различным отделам этого органа.

Кожу рассекают строго по средней линии примерно на 1,5 см выше рукоятки грудины, не доходя на 2—3 см до пупка. Среднюю линию рукоятки и тела грудины обозначают коагуляцией передней надкостницы. Рассекают мечевидный отросток по средней линии и тупым путем освобождают ретростеральное пространство, затем рассекают грудину. Существует несколько способов рассечения грудины. Чаще всего ее рассекают с помощью специальной пилы. Некоторые авторы используют пилу Джигли. Надкостницу грудины коагулируют, а затем губчатое вещество обрабатывают воском. Ставят ранорасширитель и приступают к вскрытию перикарда. Существуют различные способы вскрытия перикарда, однако наиболее удобным является Т-образный разрез. Следует стремиться к максимальному освобождению перикарда от вилочковой железы и излишнего жира, чтобы получить хороший доступ к аорте во время операции.

**Стернотомия при повторной операции.** Наличие сращений от предыдущей операции делает доступ путем продольной срединной стернотомии трудным и потенциально опасным. Конечно, внимательное отношение к каждому движению с максимальным исключением риска делает эту процедуру управляемой. Основная опасность—развитие неконтролируемого кровотечения. Кровотечения можно избежать, если предпринять соответствующие меры предосторожности и обеспечить возможность немедленной канюляции сосудов. Во всех случаях повторной операции должна быть предусмотрена возможность проведения экстренной перфузии во время стернотомии; для этого необходимо предварительно подготовить хирургическое поле с целью быстрого выделения и канюляции бедренных артерии и вены.

Последовательность повторной стернотомии: проволочку или дакроновые швы пересекают, но не извлекают. Для рассечения грудины следует пользоваться пилой. Она проходит через ранее наложенные швы, не

повреждая дополнительных тканей. Швы, наложенные ранее на фасции и нижнюю часть грудины, разрезают, что открывает доступ к ретростеральному пространству. Трудоемкость доступа свидетельствует о ретростеральных сращениях сердца и крупных сосудов. В этих случаях прекращают выделение отделов сердца, каптолируют бедренные сосуды и подключают АИК.

Грудину рассекают пилой. При этом следят за тем, чтобы край пилы не заходил за задний край грудины. После разделения грудины можно использовать острые крючки, с помощью которых начинают освобождать ткани ретростерального пространства. Сердце необходимо освободить от грудины до установления ранорасширителя, так как широкое разведение грудины до освобождения сердца может привести к разрыву правого желудочка или правого предсердия. Сердце начинают выделять после небольшого разведения грудины. Сравнительно свободная область, позволяющая начать такое выделение, — это диафрагмальная поверхность сердца. Она может служить для идентификации отдельных структур сердца, а также для того, чтобы приступить к выделению его структур *тушим и острым путем*. Выделение сердца обычно осуществляется вокруг правого предсердия над правым желудочком вокруг аорты и легочной артерии. Последовательность действий при повторной стернотомии уменьшает частоту кровотечений, а также их выраженность. При массивном кровотечении во время стернотомии или выделения сердца тщательно контролируют кровопотерю путем измерения артериального давления; при необходимости немедленно подключают АИК. Коронарным отсосом всю кровь возвращают в оксигенатор. Иногда не удается справиться с кровотечением даже при полном ИК, в этих случаях можно использовать глубокую гипотермию, а при необходимости остановку кровообращения. Для опытного хирурга повторная стернотомия становится достаточно безопасной процедурой.

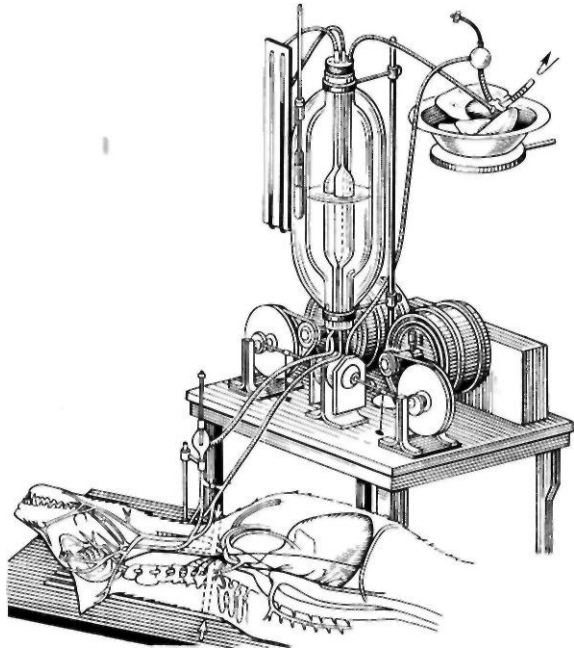
**Канюляция сосудов.** Методы канюляции полых вен разнообразны. Безусловно, каждый хирург выработает со временем свои подходы к этому этапу операции. Однако некоторые общие положения соблюдают все. К ним относятся: использование оптимального места канюляции, создающего наилучшие условия для осмотра и манипулирования, предупреждение повреждения синусно-предсердного узла или межузловых путей, профилактика кровопотери.

При проведении операций у детей грудного возраста с использованием глубокой гипотермии и остановкой кровообращения, а также у взрослых больных при выполнении операции аортокоронарного Шунтирования для возврата венозной крови используется одна канюля, вводимая в правое предсердие. Во всех остальных случаях при операциях на открытом сердце канюлируют обе полые вены. Ушко правого предсердия используется для проведения канюли в правое предсердие (при использовании одной канюли) или для проведения последней в нижнюю полую вену. Ушко отжимают зажимом Сатинского и накладывают кисетный шов. Затем отсекают край ушка и разделяют содержащиеся в нем трабекулы над зажимом. На края разреза накладывают два зажима, которые держит ассистент. Хирург открывает зажим Сатинского и проводит канюлю в правое предсердие, а затем в

нижнюю полую вену. Затягивают турникет! и фиксируют его к канюле. Для канюляции верхней полую вены используют другое отверстие. Его формируют следующим образом: накладывают кисетный шов, *если есть возможность, в области ушка правого предсердия* (когда оно увеличено) или в свободной (не мешающей операции) части правого предсердия. Это место потом можно также отжать зажимом Сатинского и затем выполнить канюляцию по методике, изложенной выше. Канюляцию полых вен при повторных операциях, когда ушко предсердия облитерировано, а стенка утолщена и отечна, выполняют без применения зажима. Накладывают кисетный шов, ограниченную зажимом часть стенки правого предсердия вытягивают зажимом типа Алиса, что позволяет сделать скальпелем отверстия в предсердии строго по середине кисетного пространства и ввести канюлю с острым концом сначала в нижнюю полую вену, а затем по аналогичной схеме и в верхнюю полую вену. Края такого разреза обычно достаточно эластичны и канюлю ввести нетрудно. После введения канюли затягивают турникет и фиксируют его к канюле.

**Мобилизация полых вен и подведение под них тесемок, проводимых в турникеты,** разные хирурги осуществляют не в одно и то же время. Мы предпочитаем выделять полые вены до их канюляции. Однако многие авторы, особенно при повторных операциях, обходят и берут в турникеты полые вены во время параллельного ИК с одновременным охлаждением поверхности тела больного. Для выделения верхней полую вены рассекают перикардальную складку над правой легочной артерией (медиально от верхней полую вены). Это открывает ретрокавальное пространство и позволяет без труда провести десектор и тесемку вокруг верхней полую вены. Для выделения нижней полую вены можно надсечь перикард латеральнее от нее, отступая книзу к диафрагме. Затем с внутренней стороны проводят десектор и обходят вену тесемкой. У детей до 3 лет обходить полые вены рекомендуется после начала ИК, что позволяет избежать нарушений гемодинамики.

**Канюляция аорты.** В большинстве случаев канюлируют восходящую часть аорты. Бедренную артерию используют иногда при повторных операциях и при резекции восходящей части аорты, когда ее канюляция становится невозможной. С накоплением огромного опыта канюляция аорты перестала быть рискованной процедурой. Ее выполняют обычно без краевого отжатия стенки сосуда. Перед тем как приступить к канюляции, обходят аорту тесемкой и берут ее в турникет, чтобы впоследствии пережать аорту при выполнении кардиоплегии, особенно у детей. Затем на область предполагаемой канюляции накладывают два кисетных шва, захватывая только наружный слой аорты. В пределах внутреннего кисетного шва ее надсекают. Скальпелем создают отверстие в аорте. В это отверстие вставляют конец аортальной канюли и затягивают турникеты; внутренний турникет фиксируется к аортальной канюле. Ряд хирургов надсекают аорту остроконечным скальпелем в центре внутреннего кисетного шва и сразу же вводят в просвет аорты через разрез конец (клюв) канюли. Аортальную канюлю подсоединяют, к аортеоилтагдмагистралу АИК и из наг тщательно удаляют воздух.



*././.* Первый отечественный аппарат искусственного кровообращения—автожектор, разработанный С. С. Брюхоненко.

Для канюляции бедренной артерии ее необходимо широко обнажить, прибегая для этого к частичному рассечению паупартовой связки. Канюлю вводят в бедренную артерию выше места отхождения глубокой бедренной артерии. В ряде случаев одну из венозных канюль проводят через бедренную вену, фиксируя ее к коже вне операционной раны.

### 1.3. ИСКУССТВЕННОЕ КРОВООБРАЩЕНИЕ

Основоположником разработки аппаратов искусственного кровообращения (АИК) является выдающийся советский ученый С. С. Брюхоненко. Он впервые в 1926—1928 г. сконструировал АИК (рис. 1.1). Первые операции на «открытом сердце» животных выполнил в 1928—1929 г. отечественный хирург Н. Н. Тербинский. Первая успешная операция в клинике с использованием ИК была выполнена в 1953 г. J. Gibson, а в СССР А. А. Вишневым в 1957 г.

Оборудование и техника ИК в настоящее время усовершенствованы, поэтому в условиях специализированного стационара риск от применения метода стал чрезвычайно низким.

Стандартное ИК предусматривает проведение перфузии с объемными скоростями от 1,8 до 2,4 л/(мин·м<sup>2</sup>) под умеренной гипотермией (26°—30° С) и гемодилюцией (гематокрит 25—30%, гемоглобин не ниже 80 г/л).

Для газообмена применяют пенопленочные оксигенаторы многократного использования, одноразовые пузырьковые оксигенаторы либо мембранные. Применение одноразовых оксигенаторов не только существенно упрощает процедуру ИК, но и предупреждает ряд осложнений. Заполнение аппаратов проводится

стандартным набором растворов. При выполнении операции в условиях ИК у взрослых в состав первичного объема заполнения аппарата входит: 500 мл 5% раствора глюкозы, 500 мл 10% раствора маннитола, 1000 мл раствора Рингера—Локка. Если гематокрит у больного менее 35%, то вместо глюкозы в аппарат заливают 500 мл консервированной крови, в которую добавляют 25 мг гепарина, 800 мг хлорида кальция и 300 мг сульфата магния. При наличии у больного признаков почечной недостаточности вместо глюкозы вводят 10% раствор маннитола. Введение глюкозы следует исключить при выраженной сердечной недостаточности.

При выполнении операции в условиях ИК у детей АИК заполняют 500 мл цельной крови, 500 мл раствора Рингера—Локка, 7,5 мл/кг 10% раствора маннитола. В цельную кровь вводят гепарин, кальция хлорид, натрия гидрокарбонат.

Для проведения ИК в качестве магистралей используют трубки из поливинил хлорида. Необходимо стремиться к соблюдению одинаковых размеров используемых канюль у больных с одной и той же массой тела. Во всех странах просвет этих трубок рассчитывают в дюймах (1 дюйм—25,4 мм). У взрослых больных для артериальной магистрали используют трубки диаметром  $\frac{3}{8}$  дюйма, для венозной магистрали —  $\frac{1}{2}$  дюйма, а для коронарных отсосов —  $\frac{1}{4}$  дюйма. У детей и для артерии, и для вены используют трубки диаметром  $\frac{3}{8}$  дюйма. У новорожденных для всех линий просвет магистрали составляет  $\frac{1}{4}$  дюйма. Следует стремиться к тому, чтобы до подключения АИК перфузиолог примерно в течение не менее 5 мин провел смешение компонентов залитого в АИК раствора. В это же время раствор подогревается до температуры 30°—34° С. Многие авторы избегают начинать ИК с резко охлажденного раствора, поскольку это может привести к асистолии или фибрилляции.

Отдельный резервуар обычно используется для сбора крови из полости сердца и перикарда. Эта кровь фильтруется через фильтры с диаметром пор 15 мк. Фильтрация внутрисердечного возврата важна для исключения попадания материальных частиц в АИК. Оксигенатор должен располагаться на 50 см ниже сердца оперируемого.

Методика подключения АИК к магистралям носит стандартный характер. Сначала канюлируют аорту. Эту канюлю подключают к артериальной магистрали, эвакуируют воздух. Затем канюлируют полые вены и подсоединяют венозную магистраль, также стараясь не допустить попадания в нее воздуха.

На исход операции с ИК влияют достаточные дозы гепарина и последующая адекватная нейтрализация его протамином сульфатом. Первичная доза гепарина составляет 3 мг/кг. Обычно рекомендуется, чтобы хирург сам вводил гепарин перед канюляцией в правое предсердие. Содержание гепарина в крови определяют через 5 мин после начала ИК. Вводимую дозу протамина сульфата определяют по содержанию гепарина. Протамин сульфат обычно вводит анестезиолог. Мы часто вводим протамин сульфат непосредственно в корень аорты. Препарат следует вводить на фоне устойчивой гемодинамики после удаления канюль из полых вен и аорты. В редких случаях, когда необхо-



дим протамин сульфат, а гемодинамика не отличается устойчивостью, препарат можно ввести после удаления канюль из полых вен, но при наличии ее в аорте. При этом надо иметь наготове шприц с раствором адреналина для того, чтобы в случае резкого падения артериального давления быстро ввести через канюлю кровь в аорту и адреналин.

**Параметры ИК и скорости перфузии.** Поверхность тела определяют по показателям роста и массы тела больного. Объемные скорости, как правило, составляют 1,8—2,4 л/(мин·м<sup>2</sup>). Высокие скорости перфузии используются обычно при нормотермическом ИК, а также во время охлаждения и согревания. Проведение ИК на низких объемных скоростях допустимо в период гипотермии, поскольку в это время потребление кислорода резко снижено. Известно, например, что при снижении температуры поверхности тела на один градус снижение потребления кислорода составляет 5%. Поэтому при температуре 28° С потребность организма в кислороде уменьшается наполовину. Перфузия с малыми объемными скоростями уменьшает бронхиальный кровоток и некоронарный коллатеральный возврат, что упрощает проведение операции.

Для суждения об адекватности И К достаточно непрерывно определять артериальное давление, контролировать газы артериальной крови, артериовенозную разницу по кислороду, состояние КОС и диурез.

Совершенно понятно, что чем ближе И К к естественному, тем проще достижение гомеостаза в организме. В связи с этим в последнее время большое внимание привлекает метод пульсирующего ИК, который, как считают, улучшает функцию почек, предотвращает рост периферического сосудистого сопротивления и улучшает защиту миокарда. Однако в большинстве центров по-прежнему используется неппульсирующий поток. Поэтому в настоящее время следует стремиться к накоплению дополнительной информации о ценности пульсирующего ИК. Безусловно, его можно рекомендовать больным с резко сниженной сократительной функцией миокарда левого желудочка, особенно при переходе от полного ИК к параллельному. Адекватность ИК определяется объемными скоростями, но его невозможно проводить при низких цифрах артериального давления. Нормальные или высокие цифры среднего артериального давления следует поддерживать у больных с окклюзией в цереброваскулярной системе и заболеваниями почек. В зависимости от возраста больного, особенностей коронарного русла, функций жизненно важных органов при ИК необходимо стремиться к тому, чтобы артериальное давление составляло 60—90 мм рт. ст.

Газы крови (PO<sub>2a</sub>, SaO<sub>2</sub> и БЬОг) и КОС определяют через 5 мин после начала ИК или после достижения нужного уровня гипотермии. В последующем эти показатели контролируют каждые 30 мин в процессе ИК. Поддерживать газы крови и КОС на нормальных цифрах позволяет «вентиляция» оксигенатора потоком 97,5—98% O<sub>2</sub> и 2,5—2% CO<sub>2</sub> при соотношении поток газа/кровоток (3:1—1:1). В тех редких случаях, когда наблюдаются гипоксия или гиперкапния, следует увеличить поток кислорода в оксигенаторе. Метаболический ацидоз является признаком неадекватной перфузии, тогда либо увеличивают объемные скорости перфузии, либо повышают артериальное давление.

Гематокрит и содержание калия определяют в те же интервалы времени. Если гематокрит оказывается ниже 25%, то в аппарат добавляют свежую кровь. Любое снижение уровня гематокрита может свидетельствовать о кровопотере (например, в плевральную полость).

Калий нередко приходится добавлять в циркулирующую кровь, чтобы поддержать его нормальное содержание. Обычно в самом начале добавляют 20 ммоль/л калия, а затем в течение первого часа перфузии еще 40 ммоль/л.

Диурез — это очень чувствительный показатель адекватности перфузии. Следует стремиться к тому, чтобы во время ИК происходило отделение мочи в объеме 3 мл/(кг·ч). Если диурез ниже указанных цифр, следует увеличить объемную скорость перфузии или повысить артериальное давление. В тех редких случаях, когда и эта мера не дает желаемого результата, в аппарат добавляют мочегонные (маннитол или фуросемид).

**Окончание искусственного кровообращения.** Перед окончанием операции с ИК хирург должен удалить воздух из аорты и камер сердца. Последовательность действий различных хирургов по профилактике воздушной эмболии варьирует, но все методики предусматривают основные принципы: 1) заполнение полостей (отделов) сердца кровью перед полным их закрытием, чтобы уменьшить распространение воздуха; 2) освобождение полых вен и «раздувание» легких для удаления воздуха из легочных вен; 3) аспирация всего воздуха из сердца до того, как оно начнет сокращаться; 4) сохранение струи крови (дренаж) через иглу или отверстие в аорте после восстановления сердечной деятельности, что позволяет удалить пузырьки воздуха, которые могли остаться в устье легочных вен.

Для профилактики воздушной эмболии мы рекомендуем определенную последовательность хирургических приемов.

1. Освобождают от турникетов полые вены, раздувают легкие форсированной вентиляцией легких и оставляют свободным отверстие в аорте, через которое вводился кардиоплегический раствор, расширяя его браншами зажима.

2. Полностью заполняют все полости сердца и накладывают П-образный шов на верхушку левого желудочка. Пункцируют иглой Дюфо верхушку и эвакуируют воздух из левого желудочка. После этого П-образный шов завязывают и нить срезают.

3. Наполнение сердца во время выполнения всех манипуляций регулируют хирург и перфузиолог.

4. Несколько раз сдавливают сверху сердце, следя при этом за тем, чтобы из аорты через свободное отверстие поступала струя крови.

5. Лишь после того, как хирург убедился, что он освободил все полости сердца от воздуха, можно приступить к постепенному снятию зажима с аорты.

При надежной кардиоплегии и достижении к этому моменту температуры в прямой кишке 34°—35° С сердце может начать сокращаться. Если же спонтанных сокращений сердца не возникает, бригада должна подождать, продолжая перфузию и строго контролируя наполнение сердца и избегая его перерастяжения.

Дренажное отверстие в аорте закрывают после

окончания перфузии. Затем у больных с большими размерами левого предсердия и его ушка через 15—20 мин после окончания перфузии целесообразно дополнительно еще раз пунктировать предсердие.

Таким образом, профилактика воздушной эмболии является исключительно важным элементом операции на открытом сердце. На этом этапе необходимо проявить терпение, скрупулезность, последовательность. Важно помнить, что воздушная эмболия в абсолютном большинстве случаев является следствием хирургической ошибки.

В необходимых случаях производят дефибрилляцию сердца. Для дефибрилляции достаточно 10 Дж. Следует избегать более высоких значений энергии, чтобы не повредить миокард. Температуру тела больного доводят до 37° С (в прямой кишке), ИК прекращают постепенно. Венозную канюлю в это время можно вывести в предсердие. Если в предсердии стояли две канюли, то одну из них, находящуюся в верхней полой вене, целесообразно удалить. Затем постепенно уменьшают венозный возврат путем постепенного пережатия венозной магистрали. Скорость перфузии уменьшают по мере того, как наполняется сердце и повышается артериальное давление. Нельзя прекращать (останавливать) перфузию, не доведя артериального давления до исходных цифр. Давление в левом предсердии при этом достигает 14—17 мм рт. ст. Если этого не удалось добиться, можно заподозрить, что допущена хирургическая ошибка или имел место дефект в проведении кардиоплегии. Особенно важен контроль за давлением крови в левом предсердии у больных, у которых возможно снижение функции левого желудочка после операции. В ближайшие минуты и часы после перфузии чаще используют хлорид кальция и по показаниям—адреналин или допамин. После восстановления исходных значений гемодинамики удаляют канюли из полых вен и вводят протамин сульфат. Кровь из оксигенатора продолжают вводить через артериальную канюлю. Ее удаляют или перед введением протамина сульфата, или сразу после этого.

#### 1.4. ЗАЩИТА МИОКАРДА (КАРДИОПЛЕГИЯ)

В настоящее время основным и по существу единственным методом защиты миокарда является метод холодовой комбинированной кардиоплегии. Хирурги пришли к этому выводу, оценив ряд других методов защиты миокарда, имевших для значительной группы больных роковые последствия. Вот почему с современных позиций чрезвычайно важно, чтобы последние достижения в области кардиоплегии использовались исключительно точно, по назначению.

В историческом аспекте первый период хирургии сердца, как и других разделов хирургии, характеризовался тем, что операционная летальность и инвалидизация больных нередко были причиной технических ошибок, недостаточно полных знаний о ведении послеоперационного периода, несовершенства оборудования. Одна серьезная или цепь менее значительных ошибок приводили к ухудшению сердечной деятельности в раннем послеоперационном периоде и смерти больного. Накопление опыта позволило в значитель-

ной степени уменьшить количество технических ошибок, что сделало хирургию сердца менее опасной. Сейчас можно констатировать, что ведение послеоперационного периода стало научно-обоснованным и во многом ясным. Совершенствование аппаратуры ИК и исключение таких факторов, как повреждение почек, желудочно-кишечного тракта, ЦНС, значительно обезопасили течение операционного и раннего послеоперационного периодов. Однако в хирургии сердца до последнего времени существовала и продолжает оставаться, может быть не столь остро, как раньше, проблема сердечной недостаточности. В настоящее время совершенно ясно, что важнейшим фактором в развитии сердечной недостаточности являются вмешательства на самом сердце и техника защиты миокарда во время операции.

В последние несколько лет наши знания относительно различных методов защиты миокарда значительно углубились, что позволяет осуществлять достаточно эффективную защиту миокарда. Исторический опыт развития защиты миокарда в целом укладывается в 3 больших раздела: 1) коронарная перфузия; 2) ишемическая остановка сердца, включая локальное (местное) применение холода; 3) ишемическая остановка сердца с помощью холодового кардиоплегического раствора. Нашей задачей не является рассмотрение всех этих методов. Сведения о них можно найти в специальной литературе, посвященной защите миокарда. Мы же считаем необходимым остановиться на вопросах применения комбинированной холодовой кардиоплегии.

Кардиоплегией можно назвать такой метод, который позволяет удлинить толерантность сердца к глобальной (общей) ишемии.

В развитии ишемии миокарда следует выделить ряд фаз, или периодов развития.

Фаза I, которая не носит повреждающего характера, называется латентным периодом. Она идентична продолжительности поддержания функции миокарда аэробной энергией и сохраняется благодаря некоторому резерву кислорода в коронарном русле. Этот резерв составляют оксигемоглобин, оксимиоглобин и кислород, растворенный в крови коронарных сосудов. Продолжительность латентного периода миокарда незначительна и при нормальной температуре миокарда колеблется от 1 до 15 с.

Когда резерв кислорода становится критическим, а это происходит при тканевом  $P_{O_2}$  менее 5 мм рт. ст., миокард начинает потреблять энергию по анаэробному механизму, приспособлявая для этого гликолиз и энергию фосфатов. Этот период называют периодом «выживания». Он изучен и прослежен в условиях гипотермии; при 28° С он продолжается 5—6 мин.

Если период выживания удлиняется, то миокард в соответствии с анаэробным процессом начинает потреблять АТФ. Ультраструктурные изменения становятся очень глубокими. Реперфузия и повторная оксигенация приводят к восстановлению предишемической функции только после латентного периода, который увеличивается экспоненциально с увеличением длительности общей ишемии.

Фаза II, которая продолжается от начала ишемии до периода развития обратимых ишемических повреждений, называется временем «переживания». В этом

периоде следует обязательно выделить фактический период переживания, который коррелирует со временем латентного выздоровления, составляющим около 20 мин. С учетом потребности миокарда в кислороде при температуре 25 °С оно составляет 40 мин.

Фазы II и III включают период от возникновения первых обратимых изменений в миокарде до развития в нем некробиотических процессов. В это время обратимые изменения быстро переходят в необратимые, а именно развиваются денатурация белков, мелкокапельное ожирение и появляются рассеянные некрозы в миокарде. В среднем через 15 мин после острой ишемии при нормальной температуре тела возникают распространенные некрозы миокарда, а восстановление функции сердца становится сомнительным. Через 20 мин ишемии гистологические изменения миокарда идентичны таковым в трупном сердце.

Таким образом, границы между фазами II и III по существу очертить невозможно. Их представляют в виде символического порога между обратимыми и необратимыми изменениями в сердце, развивающимися вслед за ишемией. Восстановление сердечных сокращений на фоне множественных некрозов миокарда возможно, однако в последующем периоде у больного может развиться тяжелая сердечная недостаточность, и нормализация его функции произойдет лишь после длительного и интенсивного лечения.

Исходя из теории трехфазности влияния общей ишемии, можно предположить, что увеличение толерантности миокарда к ишемии может быть достигнуто на всех трех этапах. В сущности говоря, необходимо повысить величину соотношения «доставка энергии/потребление кислорода миокардом». Последнее может быть достигнуто: 1) уменьшением энергии потребления; 2) увеличением резерва «миокардиальной энергии» (количество гликогена, энергия фосфатов, запас О<sub>2</sub>); 3) улучшением обменных процессов благодаря повышению сродства АТФ к каждой молекуле О<sub>2</sub> в аэробных или анаэробных условиях.

Кардиоплегия предназначена для предотвращения развития в миокарде даже легкообратимых сдвигов. Однако наши исследования дали возможность прийти к заключению, что у многих больных, особенно с коронарной патологией, и у детей первого года жизни во время операции на сердце происходят выраженные некробиотические изменения в миокарде, несмотря на применение современных методов кардиоплегии.

Основным фактором защиты миокарда во время операции является холод. Большинство ведущих кардиохирургов мира утверждают, что если температура миокарда во время пережатия аорты превышает 15°—18 °С, то, следовательно, о надежности кардиоплегии говорить не приходится. Именно поэтому требуется непрерывное измерение температуры во время всего периода пережатия аорты.

Лишь хирургическая бригада, обладающая огромным опытом операций на «открытом» сердце, может себе позволить не применять непрерывную термометрию миокарда. Все методы фармакологической кардиоплегии необходимо сочетать с непрерывным глубоким охлаждением миокарда.

Из известных в настоящее время фармакологических методов, предназначенных для защиты миокарда, наибольшее значение приобрели следующие.

1. Увеличение  $K'$ , что ведет к инактивации как быстрого, так и медленного канала  $Na^+$  и  $Ca^{2+}Na^+$ , а благодаря этому — к электрической и механической остановке сердца.

2. Повышение содержания внеклеточного магния, вызывающего смещение  $Ca^{2+}$  из места его нахождения вне мембраны, в частности к сократительной системе, что приводит к механической остановке и расслаблению сердца.

3. Уменьшение количества  $Na^+$  в цитоплазме с одновременным уменьшением концентрации внеклеточного  $Ca^{2+}$  для полной электрической и механической инактивации клеток миокарда.

4. Фармакологическая остановка сердца введением бета-блокаторов и местных анестетиков или антагонистов кальция самостоятельно или в сочетании с перечисленными выше препаратами, применение которых основано на электрофизиологических принципах.

В настоящее время четвертый метод используется крайне редко, поскольку перечисленные препараты обуславливают глубокую химическую связь с миокардом в период ишемии. Такая связь приводит к продолжению их влияния на миокард в ишемической фазе и задерживает восстановление функций сердца. Поэтому предпочтительнее использовать методы, обозначенные в пунктах 1—3 или в комбинации 1—2, 2—3, 1—3 и т. д.

Каковы же теоретические проблемы кардиоплегии в настоящее время? При ишемии, возникающей под влиянием кардиоплегии, так же как и при «чистой ишемии», необходимо соблюдать очень строгую корреляцию между уровнем энергии сердца и степенью структурных изменений, возникающих под воздействием этой ишемии и позволяющих надеяться на восстановление функций сердца. Понятно, что такая корреляция не носит абсолютного характера. Результаты анализа пассивных электрических свойств миокарда и содержания энергии в миокарде во время ишемии доказывают, что защита миокарда изменяется существенно в зависимости от энергии обеспечения сердца и сохранения его структур. На них большое влияние оказывает лекарственное воздействие в периоде, предшествующем ишемии. Более того, ишемический стресс в результате исключительно специфического воздействия на функциональную интеграцию клеток и клеточных мембран может привести к необратимым изменениям, несмотря на достаточную «доставку энергии к клеткам». В подтверждение сказанного можно привести такой пример. Если в миокарде уменьшить число кальциевых связей на поверхности мембран ниже допустимого минимального уровня, то даже при содержании в тканях креатинфосфокиназы и АТФ в пределах физиологической нормы внезапное восполнение количества  $Ca^{2+}$  приводит к необратимым изменениям сердца. Это так называемый феномен кальциевого парадокса. Вместе с тем клинический опыт свидетельствует о том, что в настоящее время возможна даже специфическая защита структур. Она достигается введением препаратов защиты (например, верапамила) в предишемическом периоде. Эффект их влияния становится очевидным при изучении периода восстановления метаболического равновесия. Клинический эффект проявляется уменьшением выраженности аритмии и улучшением коронарного кровотока в

послеперфузионном периоде. Специфическое (направленное) воздействие является новейшим методом улучшения защиты миокарда в периоде общей ишемии, что приводит к более эффективному сохранению метаболических, структурных и функциональных взаимоотношений в миокарде.

**Компоненты кардиоплегического раствора.** Современные многочисленные кардиоплегические растворы отличаются друг от друга по химическому составу, температуре, при которой их вводят, рН, осмолярности и другим факторам. Анализ показывает, что состав кардиоплегических растворов, используемых в разных клиниках мира, многообразен.

В табл. 1.1 приведены компоненты ряда кристаллоидных кардиоплегических растворов, применяемых в наиболее известных клиниках. Каждая клиника детально исследовала биологическое влияние используемых компонентов; получаемые результаты, как правило, позволяли сделать заключение о целесообразности применения того или иного препарата. Рассмотрим эти факторы.

**Гипотермия.** В большинстве случаев температура раствора при введении его в сердце составляет 4 °С. В настоящее время имеется достаточное количество фактов, подтверждающих, что гипотермическая перфузия является наиболее важным фактором, вызывающим снижение потребления энергии во время ишемии, что приводит к нормальному восстановлению их функции после ишемии. Еще в 60-е годы было изучено воздействие холодной крови или кристаллоидных растворов на миокард с целью выявления предельно допустимых сроков остановки сердца. Оказалось, что безопасным периодом асистолии при глубокой гипотермии без применения препаратов, восстанавлива-

ющих сердце, в подавляющем большинстве случаев является 60-минутная ишемия.

Оказалось, что остановка сердца путем введения  $K^+$  или прокаина при нормальной температуре миокарда практически не удлиняет сроки нормотермической ишемической остановки сердца. Холодовая перфузия без кардиоплегических компонентов гораздо более эффективна, чем нормотермическая остановка с применением  $K^+$  или прокаина. Гипотермическая перфузия приводит к электромеханической остановке сердца при температуре миокарда 16 °С и ниже, Сочетанное воздействие лекарственных препаратов и гипотермии способствует более эффективному восстановлению функции миокарда в постишемическом периоде, чем воздействие каждого из этих факторов в отдельности. Оказалось также, что потребление запасов энергии, накопленной клеткой, резко снижается по мере усугубления гипотермии миокарда. Чем ниже температура миокарда перед остановкой сердца, тем лучше функция миокарда в постишемическом периоде. Что касается необходимой температуры миокарда во время кардиоплегии, то в этом вопросе нет единого мнения. Перечисление приверженцев той или иной точки зрения отвлекло бы внимание читателя. Одна группа считает, что температура миокарда во время кардиоплегии должна быть 10°—15 °С. Однако не менее многочисленна группа исследователей, считающих, что температуру миокарда необходимо поддерживать на уровне 7°—10 °С. Безоговорочно и единственно принято условие лишь о должной температуре вводимого раствора -4 °С.

**Препараты, останавливающие сердце.** Большинство из них содержит или  $K^+$ , или прокаин.  $K^+$  останавливает сердце благодаря деполяризации мембран, а

Таблица 1.1. Состав наиболее распространенных кардиоплегических растворов (по данным различных авторов)

Компоненты, рН и осмолярность раствора	ВНЦХ АМН СССР [Константинов Б. А.. 1981]	ИССХ АМН СССР [Цукерман Г. И., 1985]	[Kirsch U. et al.. 1972]	[Brambridge M. et al.. 1475]	fBretschneider H. et al.. 1975]	[Roe B. et al.. 1977]
	Вода для инъекций			Раствор Рингера—Локка	Вода для инъекций	,D5
Основной состав:						
$K^+$ , ммоль/л	25,2	28—30 (раствор № 1); 5 (раствор № 2)	—	20	7,0	20
$Na^+$ , ммоль/л	57	100—110	—	147	12,0	27
$Mg^{2+}$ , ммоль/л	—	1,0—1,5	160,5	32	2,0	3
$Ca^{2+}$ , ммоль/л	—	0,7—0,9	—	4	—	—
$NaHCO_3$ , ммоль/л	—	—	—	—	—	—
Лактат, ммоль/л	—	—	—	—	—	—
Глюкоза, г/л	40	5	—	—	—	—
Прокаин, г/л	—	—	0,3	0,03	0,2	5
Другие лекарственные вещества:						
Пропранолол, мг	2—4	—	—	—	—	—
Ксикаин, мг	200	—	—	—	—	—
Верапамил, мг	10	—	—	—	—	—
АТФ, мг	100	—	—	—	—	—
Преднизолон, мг	210	—	—	—	43,5	—
Маннитол, г/л	—	11,6	—	—	—	—
Аспарат сорбитола, г/л	—	—	45	—	—	—
ТНАМ, ммоль/л	—	—	—	—	—	—
рН	7,6	7,5	5,8—7,0	7,4	5,5—7,0	7,6
Осмолярность, мосмоль	424	320	460	300	460	347

прокаином путем предотвращения распространения электрического импульса или «стабилизации» мембран. Сопоставление воздействия этих двух препаратов не позволило выявить преимущество какого-либо из них на работу сердца в постишемическом периоде, несмотря на то что их воздействие на мембраны различно.

В качестве препарата, останавливающего сердце, широко используется также  $Mg^{2+}$ . К числу наиболее известных растворов с применением  $Mg^{2+}$  относится раствор Кирша (U. Kirsch). В экспериментальных исследованиях для этих целей использовали также нифедипин, верапамил, тетродотоксин и др.

Водородный показатель (рН). В настоящее время рН большинства растворов составляет 7,4, поскольку было установлено отрицательное влияние внутриклеточного ацидоза на процессы анаэробного метаболизма. В частности, хорошо известно, что растворы с рН менее 7,4 ухудшают насосную функцию сердца в постишемическом периоде. В большинстве кардиоплегических растворов в качестве буферного препарата используют натрия гидрокарбонат или трисамин.

Избыточная осмолярность также оказывает повреждающее действие. Было показано, что применение гиперосмолярного раствора, предложенного D. Melrose, неблагоприятно сказывается на функции миокарда. В частности, установлено, что постишемическая работа желудочков при использовании гиперосмолярного раствора Кирша (450 мосмоль) переносится хуже, чем растворов с осмолярностью 300—320 мосмоль. Гипоосмолярные растворы (270 мосмоль) вызывают отек миокарда. Наилучшие результаты получены при применении изоосмолярных или слегка гиперосмолярных растворов. Таким образом, напрашивается вывод, что при выборе растворов для кардиopleгии следует стремиться к применению изоосмолярного или слегка гиперосмолярного раствора с осмолярностью, не превышающей 380 мосмоль. Необходимо также иметь в виду, что в тех случаях, когда раствор обладает небольшой гиперосмолярностью, онкотическое давление белков утрачивает основное значение.

В практической кардиохирургии хорошие результаты были получены при применении кардиоплегических растворов, содержащих  $K^+$  в сочетании с  $Ca^{2+}$ . Можно применять только один  $Ca^{2+}$  в свободном растворе. В литературе описан синдром «кальциевого парадокса», выявленный при работе с изолированными сердцами крыс [Zimmerman A. et al., 1967]. В опытах с нормотермической аэробной перфузией сердца крыс сначала раствором, не содержащим  $Ca^{2+}$ , а в последующем с наличием небольшого его количества в перфузате наступало необратимое снижение электрической и механической активности сердца. Проявление синдрома резко видоизменялось в условиях глубокой гипотермии, что может объяснить хорошие клинические результаты, полученные с применением растворов, не содержащих  $Ca^{2+}$ . Поскольку нет клинических объективных доказательств повреждающего воздействия  $Ca^{2+}$ , а, наоборот, есть доказательства того, что он оказывается очень полезным, многие авторы используют растворы, содержащие  $Ca^{2+}$  в концентрации 4,5 ммоль/л, при операциях на «открытом» сердце.

Теоретически обосновано применение в составе кардиоплегического раствора глюкозы с целью обеспече-

ния анаэробного обмена, несмотря на то что до последнего времени это обстоятельство однозначно не определено. Глюкозу добавляют в раствор в концентрации 2 г/л, так как в большей концентрации она может изменять осмолярность раствора.

Охлажденная оксигенированная кровь с одним или несколькими кардиоплегическими препаратами используется для защиты сердца довольно часто. Результаты экспериментальных исследований с использованием охлажденной крови показали, что метод позволяет защитить сердце при пережатии аорты в сроки до 2 ч. Однако данный метод не оказался эффективнее холодной кристаллоидной кардиopleгии. Практическое преимущество кардиopleгии кровью состоит в сохранении клетками энергии аэробного метаболизма в период инфузии раствора. В то же время большим недостатком этого метода является значительное потребление энергии во время ишемии по сравнению с ее потреблением при использовании кристаллоидной кардиopleгии. Это связано с тем, что при «кровяной» кардиopleгии температура миокарда не достигает таких низких цифр, как при кристаллоидной кардиopleгии. Предполагают, что нижним пределом температуры при кровяной кардиopleгии является 22 °С.

При более низкой температуре изменяются реологические свойства крови, что приводит к нарушению микроциркуляции, а следовательно, невозможности клинического применения метода в данных условиях. Введение раствора при температуре 20°—22 °С не позволяет достичь необходимого охлаждения миокарда. Охлаждение миокарда ниже 15 °С возможно при введении кристаллоидного раствора с температурой 4 °С. Другим недостатком метода холодной «кровяной» кардиopleгии является то, что для ее проведения необходима более сложная система, а, кроме того, в АИК попадает избыток  $K^+$ , содержащегося в кардиоплегическом растворе (так как раствор отсасывают коронарными отсосами и через левожелудочковый дренаж). Для объективной оценки метода, безусловно, необходимы дальнейшие исследования с целью установления достоинств, недостатков и различия в защите сердца методом холодной кровяной и холодной кристаллоидной кардиopleгии. Большинство хирургов, как и мы, считают, что лучшие результаты можно получить при использовании холодной кристаллоидной кардиopleгии. Однако накопление клинического опыта опровергнет или подтвердит результаты теоретических и экспериментальных исследований.

Применение кристаллоидной холодной кардиopleгии базируется на следующих принципах: 1) возможность «молниеносной» остановки сердца, длительное (продолжительное) сохранение асистолии и глубокой гипотермии миокарда; 2) предупреждение повреждения коронарных артерий или миокарда самим раствором; 3) предупреждение повреждения от реперфузии крови после снятия зажима с аорты; 4) создание физиологических условий в период восстановления сердечной деятельности после кардиopleгии.

Эффективность холодной кардиopleгии прямо пропорциональна уровню снижения температуры миокарда. В настоящее время одним из эффективных методов оценки адекватности защиты миокарда является непрерывная запись температуры миокарда (см. выше). Мы измеряем температуру в межжелудочковой

перегородке с помощью иглы-термистера и стараемся поддерживать ее в пределах  $7^{\circ}$ — $10^{\circ}\text{C}$ , не допуская ее подъема выше  $17^{\circ}$ — $20^{\circ}\text{C}$ . Термистер вводят в миокард примерно на 1,5 см правее передней межжелудочковой ветви левой венечной артерии в сторону верхушки сердца. Температуру миокарда целесообразнее измерять в нескольких местах в зависимости от состояния коронарного русла; при измерении в одном и том же месте она не отражает истинной картины. Это часто наблюдается у больных с ИБС. У больных со стенозирующим поражением венечных артерий в недостаточно перфузируемых областях следует также измерять температуру миокарда. Желательно проводить постоянную регистрацию температуры.

Такое внимание к измерению температуры дисциплинирует хирургическую бригаду и вынуждает по мере необходимости выполнять повторные введения кардиоплегического раствора.

Метод инфузии кардиоплегического раствора освоен достаточно хорошо, хотя и есть необходимость в дальнейшем его совершенствовании. К числу таких проблем относится контроль за количеством вводимого раствора, давлением, скоростью введения, температурой раствора и температурой миокарда. В настоящее время уже созданы промышленные образцы аппаратов для введения кардиоплегического раствора, позволяющие в определенной степени снять поставленные выше вопросы. Особенности инфузии раствора возникают при протезировании аортального клапана и выполнении операций на восходящей части аорты. При протезировании аортального клапана кардиоплегический раствор с помощью специальных канюль вводят непосредственно в устье венечных артерий. Введение кардиоплегического раствора в корень аорты при наличии патологии клапанов аорты не оправдано. Такое введение не обеспечит удовлетворительной и безопасной перфузии всего миокарда по следующим причинам: если функционирует дренаж из левого желудочка, то основная масса раствора выведется через него наружу и не попадет в коронарный кровоток; если левожелудочковый дренаж пережат, а желудочек очень сильно перерастянут, то внутрижелудочковое давление возрастет, что вызывает компрессию миокарда. Поэтому нецелесообразно вводить кардиоплегический раствор в корень аорты.

Перед введением кардиоплегического раствора необходимо перейти на полное И К, т. е. пережать турникеты на полых венах. В нижнем его отделе правого предсердия делают небольшой разрез (1 см), вокруг которого накладывают кисетный шов и берут его в турникет. Это отверстие обычно служит хорошим дренажем для кардиоплегического раствора, поступающего из венечного синуса. Кардиоплегический раствор можно эвакуировать наружу также с помощью отсоса, введенного в правое предсердие. Наружный (некоронарный) отсос предназначен только для удаления этого раствора и профилактики гемодилюции. Необходимо следить за тем, чтобы своевременно отсасывалась кровь из правого желудочка, тем самым добиваясь профилактики «согревания» правого желудочка и перегородки сердца.

Температура кардиоплегического раствора должна составлять  $4^{\circ}\text{C}$ . Обычно первое введение кардиоплегического раствора у взрослого больного составляет

не менее 1000 мл, скорость введения 150—200 мл в минуту. После введения этого количества кардиоплегического раствора температура миокарда снижается в среднем до  $10^{\circ}$ — $11^{\circ}\text{C}$ . Дальнейшее охлаждение достигается обкладыванием сердца льдом снаружи.

При операциях протезирования митрального клапана, аортокоронарного шунтирования, коррекции врожденных пороков сердца, сложных нарушений ритма сердца вводят кардиоплегический раствор целесообразно через корень аорты; для этого используют толстую иглу, вставляемую непосредственно в аорту. При протезировании митрального клапана можно вызвать сверхчастой стимуляцией фибрилляцию желудочка, вскрыть левое предсердие и поставить коронарный отсос в левое предсердие или через митральный клапан провести его в левый желудочек. Затем пережимают аорту и вводят кардиоплегический раствор. Таким способом удастся сохранить створки аортального клапана в замкнутом состоянии. Это необходимо, чтобы не пропустить сопутствующей аортальной недостаточности и перерастяжения левого желудочка у данной категории больных. У больных с митральным пороком даже при наличии небольшой аортальной недостаточности следует вскрыть аорту и ввести кардиоплегический раствор через устья венечных сосудов.

Повторные инфузии кардиоплегического раствора необходимы для поддержания уровня гипотермии и защиты сердца от аноксии. Раствор также отмывает миокард от продуктов метаболизма, восстанавливает содержание глюкозы, необходимой для анаэробного обмена веществ. В процессе операции сердце согревается благодаря воздействию более высокой окружающей температуры в помещении, а также возврата крови к левому желудочку через бронхиальные сосуды и некоронарные коллатерали. Наличие выраженных некоронарных коллатералей приводит к быстрому вымыванию кардиоплегического раствора. В результате восстанавливается электромеханическая активность сердца, что приводит к крайне нежелательному явлению—резкому повышению уровня потребления энергии.

Быстрое повышение температуры миокарда в период кардиopleгии предупреждают общим охлаждением больного и локальным орошением сердца ледяной кашей.

По мнению большинства авторов, повторные инфузии необходимо проводить через каждые 25—30 мин, но не реже чем через 40 мин. Внеплановые инфузии делают в том случае, если температура миокарда превышает  $20^{\circ}\text{C}$  и наблюдается восстановление электромеханической активности сердца. В тех случаях, когда повторное введение кардиоплегического раствора совпадает с временем снятия зажима с аорты, реинфузию проводить не следует, чтобы не продлевать период согревания и восстановления сердца.

Реперфузия сердца после снятия зажима с аорты и восстановление сердечной деятельности перед прекращением ИК считаются критическими периодами. Известно, например, что повреждение миокарда может иметь вторичное происхождение и обусловлено у ряда больных повышением артериального давления после снятия зажима с аорты. Вероятнее всего этот тип повреждения обусловлен неподго-

товленностью миокарда, находящегося до этого в состоянии кардиоплегии к воздействию «теплой» крови. Поэтому следует стремиться к тому, чтобы в момент снятия зажима с аорты среднее артериальное давление было примерно на цифрах 50 мм рт. ст. по меньшей мере в течение 2—3 мин. Показателем постепенного адекватного восстановления служит появление фибрилляции сердца в этот же период.

Обычный путь восстановления сердечной деятельности после кардиоплегии—это восстановление через фибрилляцию желудочков. Однако имеются публикации, свидетельствующие о том, что сердечная деятельность может восстановиться спонтанно. Не надо придавать серьезного значения тем случаям, когда сердечная деятельность восстанавливается через синусовый ритм, а затем наступает фибрилляция желудочков. Прогностического значения, как показывает опыт, это не имеет, что, возможно, обусловлено электрической нестабильностью, вызванной перегревом сердца и переходом клеток из состояния асистолии к нормальной функции. Полное согревание миокарда обычно занимает 5—10 мин, несмотря на то что температура крови в корне аорты может быть 37 °С. Исключительное внимание следует придавать профилактике растяжения левого желудочка в этот период. После снятия зажима с аорты оптимальная, полноценная функция желудочков восстанавливается через 15—20 мин; этот период совпадает со временем возможного отключения АИК.

На основании анализа большого клинического опыта можно прийти к выводу, что холодовая кардиоплегическая остановка сердца является прекрасным методом защиты миокарда, превосходящим по своему достоинству метод коронарной перфузии или ишемию, достигаемую местной глубокой гипотермией, так как позволяет глубоко и равномерно снизить скорость обменных процессов в период ишемии и не вызывать необратимых изменений клеток в период аноксии. Она позволяет избежать опасностей, которые нельзя преодолеть при коронарной перфузии или наружном охлаждении миокарда, у больных с левожелудочковой гипертрофией, ИБС, при сложных и травматичных операциях, при пережатии аорты на сроки более 60 мин.

В настоящее время абсолютно безопасный период при применении метода холодовой кардиоплегии составляет по меньшей мере 2 ч. В литературе имеются сведения об адекватной защите миокарда холодовой комбинированной кардиоплегией при пережатии аорты на 3—4 ч.

Холодовая кардиоплегия является достижением и индикатором дальнейшего развития хирургии сердца. Результаты хирургического лечения с применением кардиоплегии меняют представление о значении продолжительности операции. На первое место в исходе операции выходит элемент тщательности и радикальности коррекции порока. В настоящее время известно, что высокий уровень «производительности» сердца как насоса после большинства операций с применением кардиоплегии свидетельствует об эффективности защиты миокарда при индуцированной остановке сердца. Благодаря этому кардиоплегия имеет неоспоримые преимущества перед всеми другими методами защиты миокарда при операциях на открытом сердце.

## 1.5. ГИПЕРБАРИЧЕСКАЯ ОКСИГЕНАЦИЯ

Гипербарическая оксигенация — эффективный профилактический и лечебный метод. В сердечно-сосудистой хирургии он применяется самостоятельным пособием для повышения кислородных резервов организма, а также в качестве «метода усиления» в сочетании с гипотермией или искусственным кровообращением. Разумеется, в необходимых случаях возможно одновременное использование гипербарической оксигенации, гипотермии и ИК (гипотермическая перфузия под гипербарической оксигенацией).

Гипербарическая оксигенация применяется также для лечения осложнений со стороны ЦНС и органов кровообращения (табл. 1.2).

Применение гипербарической оксигенации основано на физических законах растворимости газов в организме человека. В соответствии с этими законами дыхание кислородом при повышенном давлении увеличивает содержание кислорода в крови за счет его избыточного накопления в растворимой фракции.

Очень важно подчеркнуть, что гипербарическая оксигенация позволяет повышать содержание кислорода в организме дозированно. В лечебной практике всегда следует помнить об основном осложнении этого метода — кислородной интоксикации. Поэтому применение гипербарической оксигенации должно основываться на принципе минимально достаточного повышения запасов кислорода.

Кислородная емкость крови в естественных условиях, т. е. в условиях нормального барометрического давления, как известно, определяется содержанием гемоглобина и кривой диссоциации оксигемоглобина в конкретных условиях жизнедеятельности человека. Уже при  $P_{O_2}$  во вдыхаемой смеси 250—320 мм рт. ст. весь гемоглобин оказывается связанным с кислородом и дальнейшее повышение его содержания возможно только за счет растворенной фракции. Напомним, что при 100% насыщении крови кислородом содержание кислорода составляет 20 об.%. У человека, который дышит кислородом под давлением, с ростом давления в барокамере резерв кислорода в артериальной крови возрастает на 2,2 об.% в приросте на каждую атмосферу. Таким образом, при давлении 2 ата<sup>1</sup> содержание кислорода возрастает на 4,4 об.%, а при давлении 3 ата — на 6,6 об.%. Последняя величина превышает значение артериовенозной разницы по кислороду (5—6 об.%) у человека, у которого нет явных признаков падения сердечной деятельности.

Начиная с давления примерно 3 ата организм переходит на потребление только растворенного кислорода. Дальнейшее повышение давления в барокамере приводит к линейному росту  $P_{O_2}$  не только в артериальной крови, но и в венозной, что отражает состояние тканевой оксигенации. С этого момента запасы кислорода в организме человека становятся значительными. На этом основании стало возможным применение гипербарической оксигенации при операциях с временной остановкой кровообращения.

<sup>1</sup> Ата — атмосфера абсолютная (101,08 кПа). Она соответствует нормальному атмосферному давлению, таким образом, при дыхании чистым кислородом в обычных условиях давление  $P_{O_2}$  составляет 1 ата.



Таблица 1.2. Применение гипербарической оксигенации

Сердечно-сосудистая хирургия	Гипоксические состояния	Ишемия или изолированное поражение различных органов	Другие рН4Нфиби
<p>I. Самостоятельный метод защиты</p> <p>закрытие операции при ВПС операции с остановкой кровообращения</p> <p>сосудистая хирургия</p> <p>II. В сочетании с ИК или гипотермией</p> <p>1) в сочетании с умеренной или глубокой гипотермией</p> <p>2) в сочетании с ИК</p> <p>а) при глубокой гемодилюции</p> <p>б) на очень низких объемных скоростях перфузии</p>	<p>Гипоксическая гипоксия (отек легких, вирусная пневмония, асфиксия новорожденных, веноартериальные шунты)</p> <p>Циркуляторная гипоксия (шок, низкий сердечный выброс, застойная сердечная недостаточность)</p> <p>Анемическая и тканевая гипоксия (отравление угарным газом, цианидами, дериватами индола и др.)</p>	<p>Ишемия и инфаркт миокарда</p> <p>Тромбоз или эмболия сосудов головного мозга</p> <p>Отек мозга</p> <p>Периферическая сосудистая недостаточность</p> <p>Динамическая кишечная непроходимость</p> <p>Язва желудка</p> <p>Тромбоз артерии сетчатки</p> <p>Внезапная глухота</p>	<p>Анаэробная инфекция</p> <p>Новообразования</p> <p>Пластическая хирургия</p> <p>Консервация органов</p> <p>Септические осложнения</p> <p>Ожоги и отморожения</p> <p>Родоразрешение при пороках сердца</p>

Понятно также, что повышение содержания кислорода на 6—7 об.% позволяет обезопасить организм, если имеется резкое снижение содержания гемоглобина. Так, в наших опытах на собаках с 100% заменой крови водно-солевыми растворами мы пришли к выводу, что при 3 ата содержание гемоглобина в крови можно снизить до 2—2,5 об.%. На этом факте и на некоторых клинических наблюдениях с применением гипербарической оксигенации у больных с анемией основано применение этого метода для бескровного ИК.

Другой аспект применения гипербарической оксигенации при искусственном кровообращении состоит в том, что под повышенным давлением резко возрастает перфузионное значение концентрации кислорода. Поэтому становится возможным значительное снижение объемных скоростей перфузии при нормальной температуре тела больного.

В ИССХ им. А. Н. Бакулева АМН СССР было выполнено 190 операций в условиях гипербарической оксигенации [Бураковский В. И., Бокерия Л. А., 1981]. Как самостоятельный метод защиты организма гипербарическая оксигенация использовалась при закрытых операциях (2—2,5 ата) у 26 больных с высоким риском операции (например, при необходимости наложения аортолегочного анастомоза у больного с единственной легочной артерией).

Были определены допустимые сроки остановки кровообращения при нормальной температуре тела под давлением 3,5 ата. В эксперименте этот срок достигал 12—15 мин. В клинических условиях (113 операций) время выключения сердца составляло 6—10 мин. Во всех случаях была адекватная защита миокарда и ЦНС. Мы выполнили 51 операцию комбинированного использования гипербарической оксигенации (3 ата) и искусственного кровообращения.

Установлено, что допустимым пределом снижения содержания гемоглобина при 3 ата является 40—45 г/л. При этом в раннем послеперфузионном периоде следует стимулировать диурез, чтобы восстановить кислородную емкость крови.

Гипербарическая оксигенация позволяет проводить перфузию со снижением объемных скоростей на

40—45% по сравнению со значениями, применяемыми в естественных барометрических условиях.

Перечисленные достоинства гипербарической оксигенации для кардиохирургии очевидны. Однако в этом варианте метод не нашел пока широкого применения. Одна из причин—трудности, возникающие у хирургических бригад при работе в барооперационной. Кроме того, совершенствование методов анестезии и ИК в определенной степени сузили показания для выполнения операции в условиях гипербарической оксигенации.

## 1.6. ГИПОТЕРМИЯ

В 1950 г. W. Bigelow и соавт., а в 1951 г. I. Voerema и соавт, предложили использовать в кардиохирургии метод гипотермии. В 1953 г. F. Lewis и соавт, описали первую успешную операцию ушивания ДМПП под контролем зрения в условиях умеренной гипотермии. В нашей стране первые удачные операции с применением этого метода выполнены А. А. Вишневым, В. И. Бураковским.

Теоретической предпосылкой использования гипотермии для выключения сердца из кровообращения является известное теоретическое положение, согласно которому безопасная длительность остановки кровообращения определяется кислородными запасами организма и потреблением кислорода. Содержание кислорода в организме составляет около 1050 мл, а потребление кислорода 350—400 мл/мин. Таким образом, при нормальной температуре тела внезапное прекращение кровообращения допустимо не более чем на 3 мин. Это предположение получило аргументированное подтверждение в эксперименте. При снижении температуры тела на ГС потребление кислорода снижается на 5%. Следовательно, при снижении температуры тела до 28° С потребление организмом кислорода снизится почти в 2 раза. При неизменных запасах кислорода допустимое время прекращения кровообращения удлинится до 6—8 мин. Этого времени достаточно для выполнения таких операций, как вальвулопластика легочного ствола при стенозе легоч-

ной артерии, ушивание вторичного ДМПП. Дальнейшее снижение температуры тела позволит удлинить сроки остановки кровообращения. Так, при температуре тела 20–22° С кровообращение можно остановить на 30–40 мин, а при температуре 15–18° С на 1 ч. Однако достижение такой температуры наружным охлаждением проблематично. Уже при температуре тела 27–26° С резко возрастает опасность фибрилляции сердца, особенно при манипуляциях на нем. Поэтому многие авторы для охлаждения больного используют метод ИК. При этом, однако, равномерное охлаждение всего организма практически не достигается. В результате остановки кровообращения вызывает неодинаковые изменения в различных органах.

В последние годы удельный вес операций, проводимых с остановкой кровообращения, резко сократился. Поэтому мы не останавливаемся на обширной литературе о влиянии остановки кровообращения на обширной литературе о влиянии остановки кровообращения на отдельные функции организма, а также на особенностях течения раннего послеоперационного периода после таких операций. Эти вопросы можно изучить в литературе 60–70-х годов.

В ряде клиник нашей страны общая умеренная гипотермия (30–28° С) по-прежнему применяется для проведения непродолжительных операций на «сухом» сердце.

Общая углубленная гипотермия используется Е. Н. Мешалкиным и его учениками для выполнения ряда операций на сердце.

## 1.7. ОСОБЕННОСТИ ВЕДЕНИЯ БОЛЬНОГО ПОСЛЕ ПЕРФУЗИИ

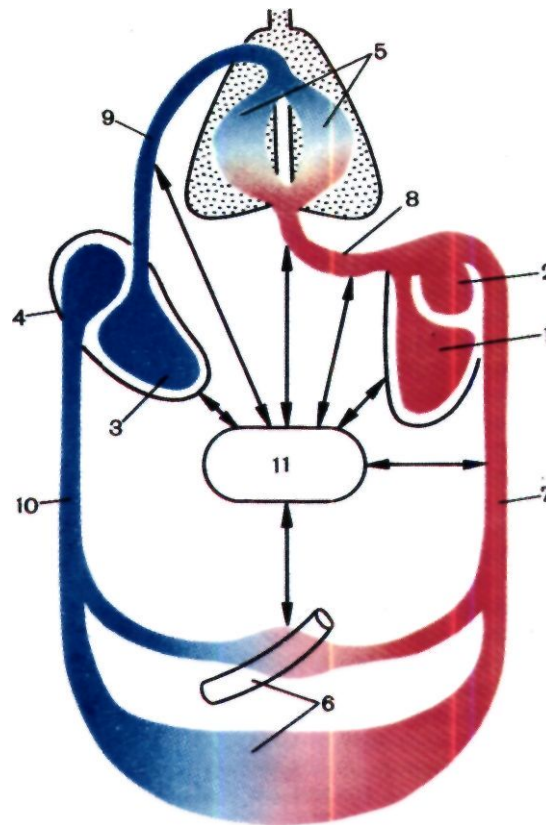
Лечение больного в послеоперационном периоде следует начинать с правильной организации этого процесса. Под этим мы понимаем наличие типовых схем, карт, инструкций, исключающих различные толкования состояния больного, время и технику выполнения процедур, своевременное исследование различных показателей и непрерывную регистрацию основных параметров гемодинамики.

Система органов кровообращения единая и целостная, она неразрывно связана с системой органов дыхания и всем организмом в целом.

Однако для клинических исследований и оценки состояния больного, особенно при создании математических моделей, систему органов кровообращения обычно подразделяют на правый и левый отделы сердца, большой и малый круг кровообращения с учетом центральной регуляции и т. д. (рис. 1.2).

Основная роль сердечно-сосудистой системы — обеспечить доставку кислорода и питательных веществ всем жизненно важным органам и тканям организма и осуществить транспорт углекислоты из тканей и продуктов обмена веществ. Главным показателем недостаточности системы кровообращения принято считать нарушение снабжения тканей кислородом.

Одной из основных составляющих работы сердечно-сосудистой системы является сердечный выброс, или минутный объем (МО). Минутный объем сердца — это показатель функции сердца, отражающий величину



1.2. Схематическая модель сердечно-сосудистой системы. 1—левый желудочек сердца; 2—левое предсердие; 3—правый желудочек сердца; 4—правое предсердие; 5—капилляры малого круга кровообращения; 6—капилляры большого круга кровообращения; 7—артериальный резервуар; 8—легочные вены; 9—легочно-артериальный резервуар; 10—венозный резервуар; 11—регуляция кровообращения.

ну выброса крови желудочком в минуту. Для сравнения сердечного выброса у разных больных МО относят к единице площади тела (используют номограмму Дюбуа) и таким образом определяют сердечный индекс (СИ). Можно несколько повысить МОС, увеличив частоту пульса, однако если частота сердечных сокращений находится в пределах физиологической нормы, то соответствующее увеличение МОС можно достичь увеличением ударного объема.

Ударный объем (УО) — это объем крови, выбрасываемой сердцем во время каждого сокращения, т. е. систолы. Его величину определяют три фактора: 1) преднагрузка; 2) постнагрузка желудочка; 3) контрактильный статус миокарда. Преднагрузка желудочка — это диастолический объем крови, зависящий в определенной степени от конечно-диастолического давления и комплаенса (податливости) миокарда. В клинических условиях измерение диастолического объема или комплаенса — трудная задача. Поэтому для характеристики этих показателей в клинических условиях определяют давление наполнения желудочка или предсердий, которое на практике позволяет судить о преднагрузке.

Постнагрузка — сопротивление левому желудочку при его опорожнении. Основными определяющими импе-

данса является сопротивление артерий и артериол. Наиболее точный индикатор постнагрузки — общее периферическое сосудистое сопротивление. На практике о величине постнагрузки судят по среднему давлению в аорте. Сократительная способность миокарда (контрактильность) — это свойство миокардиальных волокон изменять силу своих сокращений. И преднагрузка, и постнагрузка существенным образом влияют на сократимость миокарда. Вместе с тем они делают очень трудным определение истинных показателей состояния сократимости здорового сердца даже с применением методов катетеризации. Наиболее точно оценить контрактильность миокарда можно при выполнении вентрикулографии с одновременной регистрацией внутрижелудочкового давления. Множество предложенных для клинической практики формул и коэффициентов лишь косвенно отражает контрактильность миокарда. Однако при этом необходимо иметь в виду, что каждый из факторов (преднагрузка, постнагрузка и контрактильность миокарда) может независимо воздействовать на УО таким образом, что он достигает своего предельного значения. Следовательно, воздействие необходимо производить с учетом влияния этих факторов на соотношение «доставка кислорода миокарду/баланс потребления».

Регуляция преднагрузки. Преднагрузку можно увеличить путем дополнительной инфузии жидкости. Она повышается при венозном спазме и уменьшается при стимуляции диуреза, дилатации вен или увеличении ударного объема. О точном значении давления наполнения левого желудочка после операции можно судить по данным изучения внутрисердечной гемодинамики до операции и изменениям в результате самой операции, а также действия некоторых других факторов. Исключения составляют больные, у которых гипертрофирован левый желудочек и имеется аортальный стеноз. В некоторых случаях желудочек мало податлив, для существенного увеличения диастолического объема необходимо большее давление наполнения. Должное давление наполнения в послеоперационном периоде у таких больных следует определять до операции (по среднему давлению в предсердии и конечно-диастолическому давлению левого желудочка). У большинства больных давление наполнения и правого, и левого желудочков не должно превышать дооперационного более чем на 15 мм рт. ст. Сказанное не относится лишь к той группе больных, у которых отчетливо выражены признаки резкого снижения податливости миокарда. Одним из факторов, реально снижающих преднагрузку и часто встречающихся в клинической практике, является гиповолемия. Она приводит к снижению сердечного выброса. Гиповолемия характеризуется снижением давления в левом предсердии.

При рентгенологическом исследовании это состояние может проявляться понижением полноты венозного рисунка легких. Лечение гиповолемии довольно простое, оно осуществляется заместительной терапией.

В основе контроля лежит уровень давления в левом предсердии при повышении сердечного выброса.

Регуляцией постнагрузки широко пользуются в послеоперационном периоде для улучшения сердечного

выброса и функции миокарда, поскольку снижение постнагрузки приводит к увеличению МО. У больных, перенесших операцию с искусственным кровообращением, часто отмечается повышение общепериферического сопротивления. Вазодилаторы, как известно, снижают сосудистое артериальное сопротивление, при этом сердечный выброс повышается. Более выраженное влияние вазодилаторов на общепериферическое сопротивление наблюдается у детей. Так, например, при снижении сердечного индекса до  $2 \text{ л}/(\text{мин} \cdot \text{м}^2)$  и возрастании системного сопротивления свыше 30 ед. введение натрия нитропруссид уменьшает сосудистое сопротивление более чем на 50%, а среднее артериальное давление — почти на 20%. В это время сердечный индекс возрастает почти на 80%. Аналогичная картина наблюдается у взрослых больных, у которых имеются признаки левожелудочковой недостаточности. Дальнейшее улучшение насосной функции миокарда может быть достигнуто использованием нескольких препаратов, улучшающих сократительную функцию (например, допамин), и вазодилаторов (натрия нитропруссид). При лечении хронической застойной сердечной недостаточности сердечный индекс увеличивается гораздо больше, если натрия нитропруссид и допамин вводят одновременно, а не раздельно.

Регуляция сократительной функции миокарда. Введение инотропных препаратов увеличивает силу и растяжимость миокардиальных волокон, что способствует лучшему опорожнению левого желудочка при каждом сокращении. Благодаря этому повышается сердечный выброс. Идеальное инотропное средство, по-видимому, должно увеличивать сократимость миокарда, но при этом не действовать на частоту сердечных сокращений, что приводило бы к аритмии или увеличению общего периферического сопротивления. К сожалению, в настоящее время нет такого универсального инотропного средства. Однако уже сейчас врач имеет несколько препаратов, каждый из которых повышает инотропные свойства миокарда.

Наиболее подходящим инотропным агентом является допамин — естественный предшественник катехоламина норадреналина. Допамин увеличивает сократимость миокарда и уменьшает общее легочное и общее периферическое сосудистое сопротивление. Препарат не обладает нежелательным хронотропным и аритмогенным действием изопротеренола, несмотря на то что в больших дозировках он может вызывать тахикардию и повышать общепериферическое сосудистое сопротивление. Гемодинамические проявления при введении допамина аналогичны таковым при воздействии эпинефрина, исключая воздействие на почки. Допамин увеличивает почечный кровоток, фильтрацию мочи и выделение калия. Он увеличивает диурез в отличие от эпинефрина, который его уменьшает. Поэтому с целью повышения инотропных свойств миокарда введение допамина имеет преимущество перед изопротеренолом и эпинефрином.

При назначении инотропных средств следует учитывать их метаболические эффекты. Инотропные препараты увеличивают потребление кислорода миокардом, что в свою очередь требует увеличения коронарного кровотока. Возникающий дисбаланс может усилить ишемию миокарда или даже привести к развитию некроза. В тех случаях, если дисбаланс соотношения

потребности миокарда в кислороде к имеющейся его доставке, несмотря на использование инотропных препаратов и снижение постнагрузки, сохраняется, необходимо прибегнуть к механической поддержке системы кровообращения. Инотропные препараты обычно увеличивают запасы кислорода в миокарде, усиливают напряжение стенки желудочков и контрактильность миокарда. Одновременно наблюдается увеличение частоты сердечных сокращений. Возросшие потребности в кислороде должны обеспечиваться увеличением его доставки. Судить Достоверно об оптимальных объемах требуемого кислорода можно только при наличии соответствующей информации о коронарном кровотоке. Основными показателями величины миокардиального кровотока являются градиент диастолического давления в миокарде и продолжительность фазы диастолы. Миокардиальный кровоток уменьшается при снижении диастолического давления в аорте, увеличении диастолического давления в желудочках и частоты сердечных сокращений. Как только отмечается тенденция к снижению миокардиального кровотока, первым вовлекается в процесс субэндокардиальный слой желудочка, а затем среднемиокардиальный и субэпикардиальные слои. Дополнительными (исходными) факторами, нарушающими коронарный кровоток, являются гипертония миокарда и ишемическая болезнь сердца.

В тех случаях, когда несмотря на применение инотропных препаратов или вследствие их применения имеется нарушение соотношения потребности миокарда в кислороде и его доставки, т. е. «баланс защиты», необходимо наладить большую механическую поддержку кровообращения (внутриаортальная контрпульсация). Наиболее доступным методом, определяющим состояние «баланса защиты», является определение уровня обмена лактата в миокарде. Сведения об этом можно получить из сравнительного анализа содержания лактата в артериальной крови и крови венечного синуса. Отсутствие продуктов анаэробного обмена (лактата) в миокарде определит удовлетворительное состояние баланса между доставкой кислорода и его потреблением. В обычных условиях, однако, не всегда возможно получить данные о содержании лактата в крови венечного синуса, поэтому нужна какая-то другая информация о состоянии газообмена в миокарде. Для суждения об адекватности перфузии субэндокардиального слоя миокарда можно использовать показатель соотношения доставки кислорода к миокарду (индекс диастолическое давление—время) и потребления кислорода (индекс систолическое давление—время). Этот показатель, высчитываемый с помощью ЭВМ, назван «индексом жизнеспособности эндокарда». Если он превышает 0,8, то считается, что перфузия субэндокардиального слоя находится на достаточном уровне.

Если у больного отсутствует коронарная патология, то необходимость к контрпульсации определяют другие показатели метаболизма миокарда. Физиологическими параметрами, допускающими оценку адекватности кровотока левого желудочка, являются: 1) диастолическое давление в аорте выше 75 мм рт. ст.; 2) среднее давление в левом предсердии ниже 20 мм рт. ст.; 3) частота сердечных сокращений менее 110 в минуту. Если у больного эти показатели соответ-

ствуют указанным цифрам, то, используя инотропный препарат в сочетании с вазодилататорами, можно добиться профилактики субэндокардиальной ишемии. Если же введением указанных препаратов удастся нормализовать артериальное давление, но среднее давление в левом предсердии остается выше 20 мм рт. ст., частота сердечных сокращений более 110 в минуту, то это подтверждает нарушение соотношения количества необходимого и доставляемого кислорода. Следовательно, у данного больного без коронарной патологии имеются показания к проведению внутриаортальной контрпульсации.

Внутриаортальная контрпульсация, как правило, улучшает системную перфузию, коронарный кровоток и метаболизм в миокарде. Снижение постнагрузки при ее проведении уменьшает потребности миокарда в кислороде, а увеличение диастолического давления в аорте улучшает коронарный кровоток и доставку кислорода. Использование этого метода помогает уменьшить диастолическое давление в левом желудочке, что в свою очередь способствует дальнейшему улучшению доставки кислорода.

Внутриаортальная контрпульсация является эффективным методом коррекции низкого сердечного выброса, обусловленного снижением насосной функции сердца, имеющей вторичное происхождение.

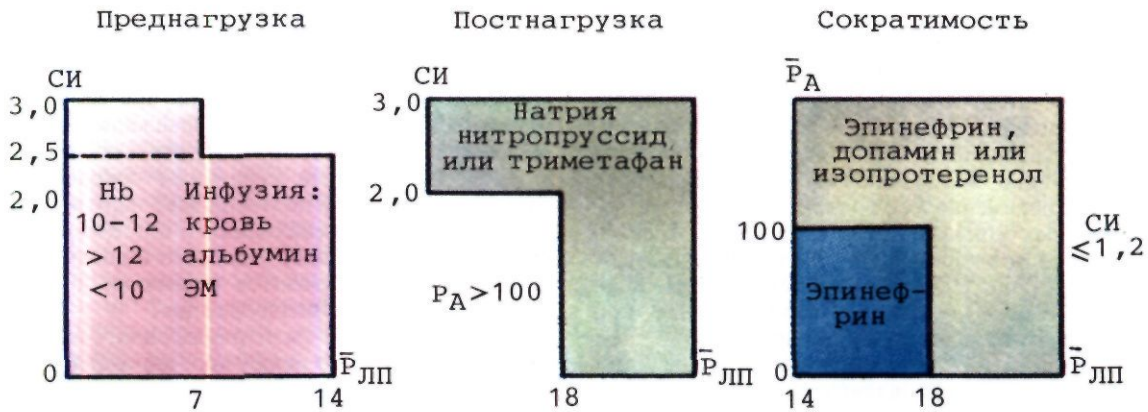
Однако для основной характеристики сердечной деятельности, особенно с научно-исследовательской целью, использование средств мониторинга оказалось недостаточным. Применение радионуклидных методов исследования, ЭХОКГ позволило определять такие характеристики, как конечно-диастолический объем, толщина стенки миокарда, расстояние между внутренним поперечником и длинником сердца как во время систолы, так и диастолы.

Большую роль в диагностике и изучении недостаточности кровообращения и сердечной недостаточности в клинике и эксперименте сыграло введение алгоритма, предложенного в 1974—1977 г. J. Kirklín и сотр. руководимой им клиники (рис. 1.3). С применением алгоритма врачи впервые в истории получили возможность диагностировать у постели больного нарушение контрактильной функции миокарда, состояние пред- и постнагрузки. Но применение этого алгоритма имеет целый ряд недостатков. Один из основных—использование врачами при наблюдении за больными усредненных характеристик. Другим серьезным недостатком является невозможность при применении алгоритма учитывать нарушение не только функций, но и свойств сердечно-сосудистой системы.

В ИССХ им. А. Н. Бакулева АМН СССР В. И. Бураковский, В. А. Лишук, Е. В. Мосткова, Н. С. Потемкина, В. П. Керцман, Г. С. Тепленький, И. Н. Стороженко и другие сотрудники разработали и внедрили в практику методы оценки недостаточности кровообращения, сердечной недостаточности и дыхания с помощью математических моделей и электронно-вычислительной техники.

В совокупности с применением таких методов, как ЭХОКГ и прочие общепринятые лабораторные методики, метод математического моделирования позволил получать недоступные в недалеком прошлом характеристики и оценивать уже на новом уровне нарушения кровообращения и функций миокарда.





1.3. Схема алгоритма лечения больных после операции на сердце [Kirklin J. et al., 1974—1977].

СИ—сердечный индекс [л/(мин·м<sup>2</sup>)];  $\bar{P}_A$ —среднее артериальное давление;  $P_A$ —систолическое артериальное давление;  $P_{ЛП}$ —среднее давление в левом предсердии (мм рт. ст.); ЭМ—эритроцитарная масса

Модель кровообращения в целом, как модель сердца, основана на использовании основных законов и экспериментальных характеристик сердечно-сосудистой системы [Лищук В. А., 1981].

#### СИСТЕМА ЗАКОНОМЕРНОСТЕЙ КРОВООБРАЩЕНИЯ

**Гетерометрическая зависимость.** Поток крови ( $q$ ) из легочных вен (лв) в аорту (а) и из вен (в) в легочную артерию (ла) пропорционален в статике давлению в легочных венах ( $P_{лв}$ ) и венах ( $P_v$ ) соответственно. Коэффициенты пропорциональности ( $\alpha$ ) зависят от свойств сердца: сократимости ( $k$ ), диастолической ( $e_d$ ) и систолической ( $e_c$ ) жесткости, сопротивления клапанов ( $\rho^{-1}$ ), частоты сокращений ( $\Gamma^{-1}$ ) и фазовых соотношений ( $\tau$ ):

$$q_{лв,а}(t) = \alpha_{л} \cdot \bar{P}_{лв}(t), \quad q_{в,ла}(t) = \alpha_{п} \cdot \bar{P}_{в}(t),$$

$$\alpha = \alpha(T, \tau_c, e_d, e_c, k, q).$$

Для каждой характеристики  $\alpha_{л}$ ,  $\alpha_{п}$  и  $T$  являются постоянными величинами, как и сопротивления и эластичности сосудистого русла.

**Гомеометрическая зависимость.** Поток крови ( $q$ ) из левой (л) и правой (п) половины сердца не зависит в статике от артериального ( $P_a$ ) и легочного артериального ( $P_{ла}$ ) давления:

$$q_{в,ла} \text{ invar } (\bar{P}_{ла}), \quad \bar{P}_{лв,а} \text{ invar } (P_A).$$

**Закон Ома применительно к участку сердечно-сосудистой системы.** Поток крови ( $q$ ) между участками ( $i, j$ ) сосудистого русла прямо пропорционален градиенту давления ( $P$ ). Коэффициент пропорциональности является проводимостью ( $\rho$ ):

$$\bar{q}_{i,j}(t) = \rho_{i,j} [\bar{P}_i(t) - \bar{P}_j(t)], \quad i, j = \overline{1, n}.$$

**Инерционность потока.** В случае, когда ускорение потока крови велико, следует учитывать инерционное сопротивление объема движущейся крови, массы стенок сосудов и прилегающих тканей ( $i, j$ ):

$$\dot{q}_{i,j} + \rho_{i,j} \cdot e_{i,j}^{-1} \cdot q_{i,j} = e_{i,j}^{-1} [P_i(t) - P_j(t)].$$

**Саморегуляция тканевого кровотока.** Соответствие тканевого кровотока метаболическому запросу поддерживается пу-

тем изменения среднего периферического сопротивления ( $\rho_{a,v}^{-1}$ ) пропорционально отклонению  $\varepsilon'$  текущего значения кровотока ( $q_{a,v}$ ) от требуемого  $q^*$ :

$$\rho_{a,v} = \rho_{a,v}^6 - a'_{a,v} \cdot \varepsilon' + a''_{a,v} \cdot \varepsilon'', \quad \varepsilon' = P^* - \bar{P}_a(t), \quad \varepsilon'' = q^* - q_{a,v}(t).$$

**Гомеостаз артериального давления.** Гомеостаз артериального давления поддерживается путем изменения тонуса венозных сосудов ( $I_v$ ), проводимости микроциркуляторного ложа ( $\rho_{a,v}$ ), насосной функции левой и правой половины сердца ( $\rho_{лв,а}$ ;  $\rho_{в,ла}$ ) пропорционально отклонению ( $\varepsilon'$ ) артериального давления от состояния «steady-state» ( $P^*$ ):

$$u_v = u_v^6 - a'_v \cdot \varepsilon', \quad \rho_{лв,а} = \rho_{лв,а}^6 + a'_{лв,а} \cdot \varepsilon',$$

$$\rho_{в,ла} = \rho_{в,ла}^6 + a'_{в,ла} \cdot \varepsilon'$$

**Условие статик.** В установившемся режиме средние значения давлений ( $p_i$ ), объемов ( $V_i$ ) и потоков ( $q_{i,j}$ ) постоянны, тогда:

$$\text{либо } \bar{q}_{i,j}, \text{ либо } \bar{p}_i, \text{ либо } \bar{V}_i \text{ тоже постоянны.}$$

**Модель Франка для эластической камеры участка сосудистого русла.** Давление ( $p$ ) в участке сосудистого русла прямо пропорционально обобщенной жесткости участка ( $e$ ) и разности между объемом крови в нем ( $V$ ) и объемом крови ( $U$ ), наполняющим сосудистое русло без растяжения стенок:

$$\bar{P}_i(t) = e_i [V_i(t) - u_i], \quad e = e(V), \quad V_i \geq u_i.$$

**Уравнение баланса для объема крови.** Объем ( $V$ ) крови в сердечно-сосудистой системе изменяется только в связи с кровопотерей и крововосполнением ( $q_{i,0}$ ):

$$V(t) = V(t_0) + \int_{t_0}^t \sum_{i=1}^n q_{i,0}(\tau) d\tau.$$

**Уравнение динамики перераспределения крови.** Изменение объема крови ( $V_i$ ) в любом сосудистом участке определяется разницей всех пополняющих и опорожняющих его потоков ( $q_{i,j}$ ), включая фильтрацию:

$$\dot{V}_i(t) = \sum_{j=0}^n q_{i,j}(t), \quad i = \overline{1, n}.$$

**Закон Франка—Старлинга (1895, 1911, 1918)** для левого и правого сердца. Ударный выброс ( $V_{уд}$ ) пропорционален конечно-диастолическому объему ( $V_{кд}$ ). Коэффициент пропорциональности ( $k$ ) отображает функциональное состояние сердца ( $U_c^2$ —оценка тонуса):

$$V_{уд} = k (V_{кд} - u_c).$$

**Гомеометрическая зависимость** для ударного объема [Амосов Н. М. и соавт., 1969; Sarnoff S. et al., 1965; Sonnenblick E., 1962]. Ударный объем сердца в статике ( $V_{уд}$ ) не зависит от артериального давления ( $P_a$ ) и частоты сокращений ( $T^{-1}$ ) и определяется только величиной конечно-диастолического объема:

$$V_{уд} \text{ invar } (\bar{P}_a T^{-1}).$$

**Закон Лапласа (желудочек—тонкостенная сфера).** Напряжение ( $\delta$ ) в стенке пропорционально давлению ( $P$ ), радиусу ( $r$ ) и обратно пропорционально толщине стенки ( $h$ ):

$$\sigma(t) = \frac{P(t) \cdot r(t)}{2h}.$$

**Закон Лапласа для толстостенной сферы:**

$$\sigma_r = A + \frac{B}{r_{\text{внутр}}^3}, \quad \sigma_t = A - \frac{B}{2r_{\text{внутр}}^3},$$

$$A = \frac{P_{\text{внутр}} \cdot r_{\text{внутр}}^3 - P_{\text{наруж}} \cdot r_{\text{наруж}}^3}{r_{\text{наруж}}^3 - r_{\text{внутр}}^3},$$

$$B = \frac{-(P_{\text{внутр}} - P_{\text{наруж}}) \cdot r_{\text{наруж}}^3 \cdot r_{\text{внутр}}^3}{r_{\text{наруж}}^3 - r_{\text{внутр}}^3},$$

где:  $r$ —радиус;  $\sigma_r$ ;  $\sigma_t$ —нормальное и тангенциальное напряжение.

**Свойства полоски миокарда.** Структура полоски мышцы сердца представляется четырехэлементной моделью. Скорость сокращения ( $V$ ) сократительного элемента ( $se$ ) тем больше, чем больше его исходная длина. Напряжения ( $\sigma$ ), развиваемые параллельным ( $pe$ ) и последовательным ( $se$ ) эластическими элементами, являются функциями растяжения ( $\epsilon$ ) этих элементов и их упругости ( $e$ ,  $k$ ). Напряжение в вязкостном элементе ( $ve$ ) тем больше, чем больше скорость его расслабления ( $\epsilon_{ve}$ ) и вязкость полоски миокарда ( $\eta$ ):

$$\dot{\epsilon}_{se} = \dot{\epsilon} = \sigma_{se} / \eta, \quad t \in [t_c, T], \quad \dot{\epsilon}_{ce} = \chi (\dot{\epsilon}_{ce} - u_c), \quad t \in [0, t_c],$$

$$\sigma = \sigma_{pe} \cdot \frac{S_{pe}}{S} + \sigma_{se} \cdot \frac{S_{se}}{S}, \quad \sigma_{pe} = E_{pe} (e^{k_{pe}\epsilon} - 1),$$

$$\sigma_{se} = E_{se} (e^{k_{se}\epsilon_{se}} - 1),$$

$$e = e_{se} + e_{ce}, \quad \epsilon = \frac{R - R_0}{R_0}, \quad \epsilon_{se} = \frac{R - R_{ce}}{R_{se,0}},$$

$$V_{ce} = \frac{4}{3} \pi R_{ce}^3.$$

**Возбуждение [Nuxley A., 1957; Julian F., 1969].** Фактор активности  $\gamma(t)$ , отражающий переменную зависимость концентрации свободного внутриклеточного кальция, зависит от начальной концентрации  $Ca^{2+}$  в мышце ( $c_0$ ) и наибольшей концентрации:

$$\gamma(t) = \frac{c_0}{c_p} \cdot \frac{a}{\beta - a} [e^{-at} - e^{-\beta t}].$$

**Сопряжение возбуждения с сокращением [Julian F., 1969; Wong A., 1971].** Скорость замыкания актиномиозиновых связей  $f(x, t)$  пропорциональна расстоянию ( $x$ ) от поперечного мостика до положения равновесия и обратно пропорциональна максимальному смещению ( $h$ ), при котором еще возникают актиномиозиновые связи, коэффициент пропорциональности  $f_1$  зависит от исходной длины мышцы ( $L$ ):

$$f(x, t) = [\gamma(t) \cdot f_1(L)] \cdot x/h$$

$$f_1 = a \cdot L + b.$$

**Работа клапанов.** Поток крови ( $q$ ) через клапаны определяется градиентом давления ( $p_i - p_j$ ), инерционностью ( $I$ ) потока и сопротивлением клапана ( $\rho_{i,j}$ ). Клапан открывается, когда давление по одну сторону превышает давление по другую. Закрытие обусловлено обратным током (регургитацией) некоторого объема крови ( $\Delta$ ):

$$\dot{q}_{i,j}(t) + \rho_{i,j}^{-1} \cdot e_{i,j}^{-1} \cdot q_{i,j}^{(0)} = e_{i,j}^{-1} [P_i(t) - P_j(t)],$$

$$\rho^{ij} = \begin{cases} \rho^{ij} & \text{при } P_i > P_j \\ 0 & \text{при } P_i \leq P_j \end{cases}$$

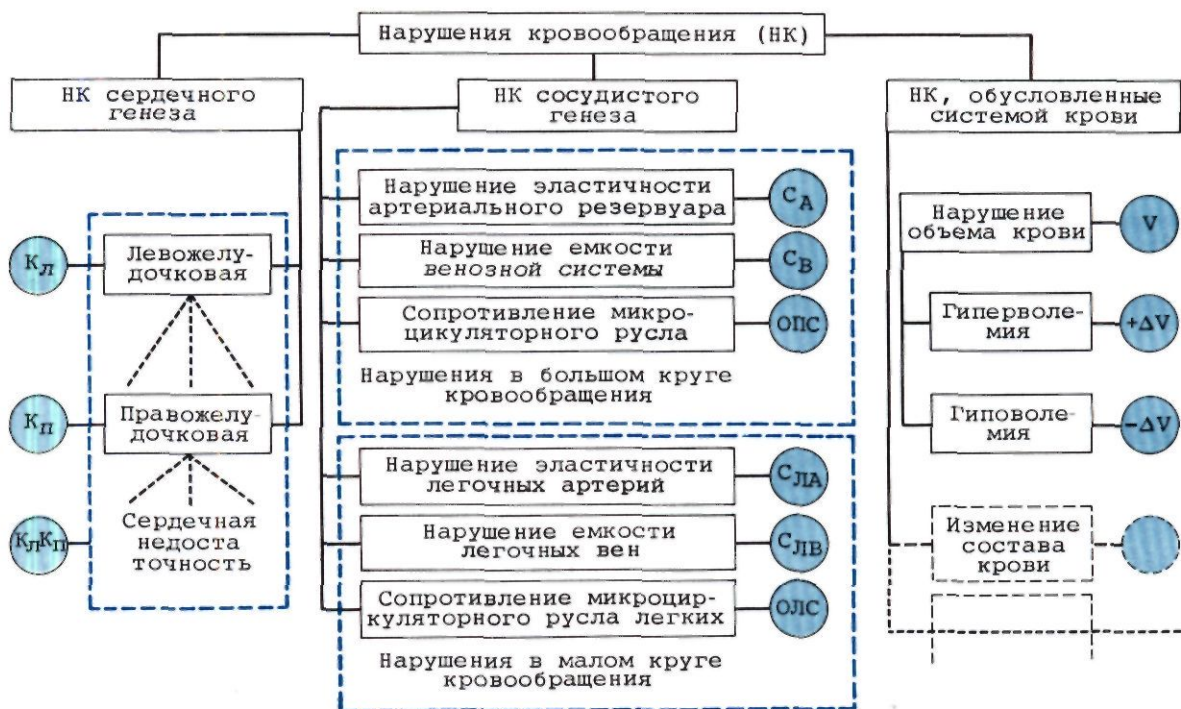
$$\rho_{i,j} = \begin{cases} \rho_{i,j}^* / (1 + e^{-\beta_{ij} \Delta_{ij}}), & \text{при } \Delta_{i,j} > \Delta^* \text{ или } P_i > P_j \\ 0, & \text{при } \Delta_{i,j} < \Delta^* \end{cases}$$

$$\Delta_{i,j} = \begin{cases} \int_0^t q_{i,j}(\tau) d\tau & \text{при } q_{i,j} \leq 0 \\ 0 & \text{при } q_{i,j} > 0 \end{cases}$$

Применение модели позволило создать наиболее современную классификацию нарушений кровообращения (рис. 1.4), а также систематизировать основные патогенетические факторы сердечной недостаточности (рис. 1.5) [Бураковский В. И., Лищук В. А., 1983].

На основании изучения патогенетических факторов сердечной недостаточности в послеоперационном периоде и для ее диагностики выведены количественные оценки показателей (табл. 1.3). Данный подход позволил впервые выделить свойства и функции сердечно-сосудистой системы. После определения свойств, наиболее существенно влияющих при данном индивидуальном состоянии на гемодинамику и сокращение сердца, можно определить значение показателей в формировании функций, а следовательно, при патологических условиях, в нарушении кровообращения и сердечных сокращений.

Впервые врач получил возможность у постели больного контролировать в любой момент времени



#### 1.4. Классификация нарушений кровообращения.

*K* — насосный коэффициент сердца; *ОПС* — общее периферическое сопротивление; *ОЛС* — общее легочное сопротивление; *v* — растягивающий объем сердца; *C* — эластичность; *A* — артерии; *V* — вены; *ЛА* — легочные артерии; *ЛВ* — легочные вены; *Л* — левые отделы сердца; *П* — правые отделы сердца.

целый ряд не только автоматически измеряемых показателей, но и производных характеристик сердечно-сосудистой системы.

Метод математического моделирования позволил впервые применить у постели больного индивидуальную терапию, изучить право- и левожелудочковую недостаточность, роль сократимости, влияние диастолической жесткости на ударный выброс и др.

Система дыхания. Подавляющее большинство больных, оперированных на открытом сердце, поступают в послеоперационную палату с эндотрахеальной трубкой на принудительной вентиляции.

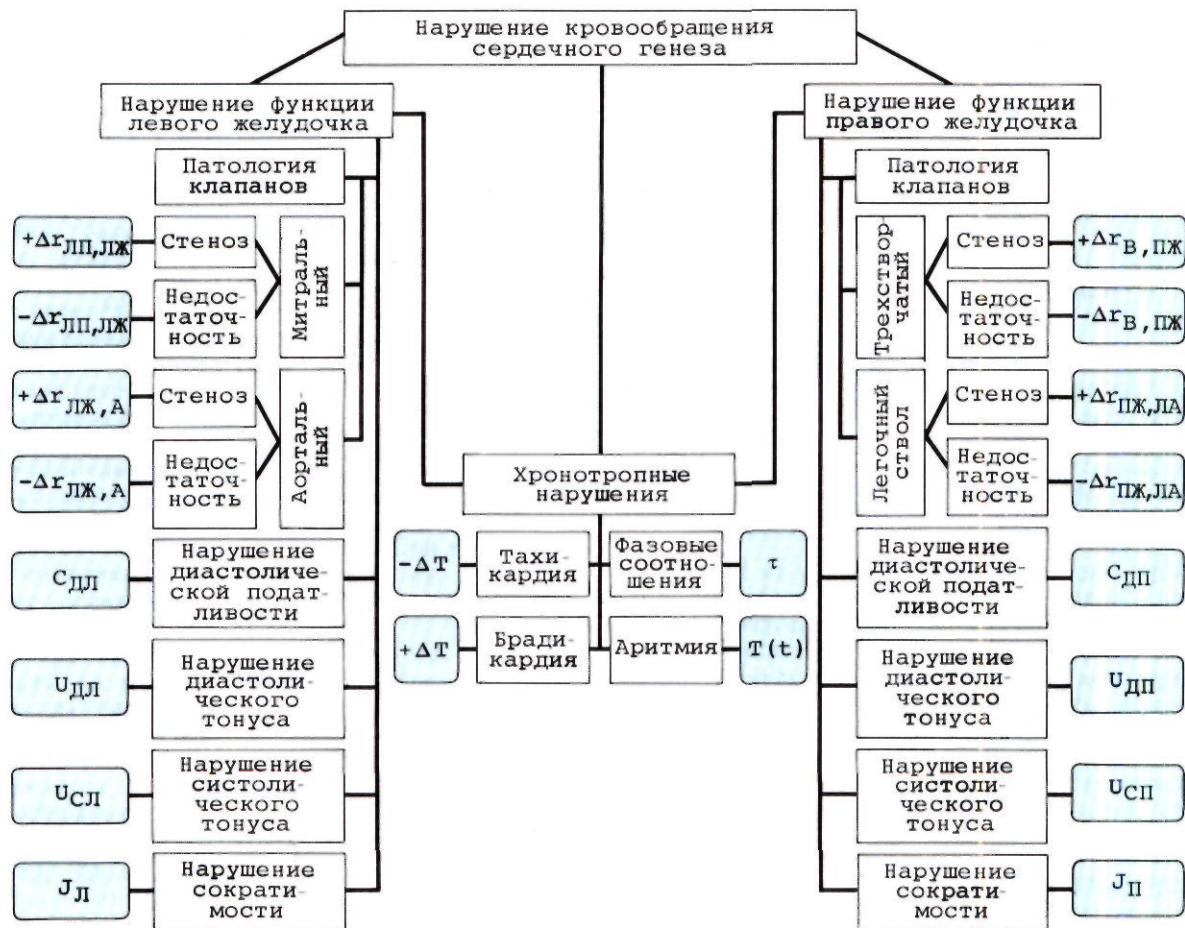
Режим вентиляции легких у взрослых больных примерно 12 дыханий в минуту с объемом 15 мл/кг. У новорожденных с массой тела менее 10 кг применяется вентилятор, работающий «по давлению», который более чувствителен к слабым вдохам новорожденных. За больными, находящимися на таком режиме вентиляции, устанавливается очень строгий контроль, поскольку объем вдоха может измениться спонтанно и внезапно, что приводит к изменению complaisance легкого или грудной клетки и сопротивления в эндотрахеальной трубке. Необходимо внимательно следить за положением эндотрахеальной трубки у новорожденных, поскольку у них чаще происходит самоэкстубация из-за короткой трахеи. Наличие эндотрахеальной трубки и накопление слизи в ней осложняют проведение катетера для отсасывания, что нарушает

дыхательную функцию. Больным, у которых нет дыхательной недостаточности и недостаточности кровообращения, вентиляцию легких начинают с дыхания смесью, в которой концентрация кислорода составляет 60%. Тем больным, у которых нарушены функции органов дыхания и кровообращения, а также имеются цианотические пороки сердца, вначале подают 100% кислород. Важнейшим методом контроля вентиляции является определение содержания газов в артериальной крови. Если в результате исследования установлено, что имеется гипервентиляция ( $P_{CO_2}$  ниже 36 мм рт. ст.), то для нормализации газообмена сначала уменьшают частоту дыхания. Эти меры предпочтительнее, чем более сложные, связанные со стремлением изменить концентрацию газов, объем вентиляции и т. д.

Можно также уменьшить поток вдыхаемого газа, но это менее желательно, так как нарушается легочный кровоток.

Кислород во вдыхаемую смесь должен подаваться так, чтобы артериальное  $P_{O_2}$  составляло более 80–100 мм рт. ст. Это позволит поддерживать оптимальную концентрацию оксигемоглобина и насыщение артериальной крови кислородом (95–97%). Более высокие цифры артериального  $P_{O_2}$  нежелательны, так как формируют реакции, направленные на предотвращение избыточного поступления кислорода в кровь. В тех случаях, когда в смесь приходится подавать более 70% кислорода, а удовлетворительное артериальное  $P_{O_2}$  достигается с трудом, следует перейти на дыхание с положительным давлением в конце выдоха, что позволяет улучшить насыщение крови кислородом. Новорожденным и грудным детям сразу после операции ИВЛ необходимо проводить с давлением на выдохе 2 см вод. ст. По мере того как действие





1.5. Схема классификации нарушений кровообращения сердечного генеза.

$g$  — сопротивление;  $C$  — эластичность (податливость);  $U$  — тонус;  $J$  — сократимость;  $T$  — период сокращения;  $t$  — время от начала сокращения; Л — левые отделы сердца; П — правые отделы сердца; С — систола; Д — диастола; Ао — аорта; ЛЖ — левый желудочек; ПЖ — правый желудочек; ЛП — левое предсердие (легочные вены); ЛА — легочные артерии; В — вены (правое предсердие);  $t$  — время.

анестезии проходит и больной начинает пробуждаться, полная вентиляция постепенно уменьшается и заменяется на прерывистую, принудительную. Последняя позволяет осуществить постепенный переход с механической вентиляции на спонтанное (самостоятельное) дыхание. Этот способ больные хорошо переносят психологически, он является физиологичным и легко управляемым. Если у больного нет нарушений функции дыхания, то на перемежающуюся принудительную вентиляцию его переводят вскоре после операции. При каждом изменении режима такой вентиляции следует контролировать насыщение и напряжение кислорода в артериальной крови. Следует стремиться перевести больного на самостоятельное дыхание на следующее утро после операции.

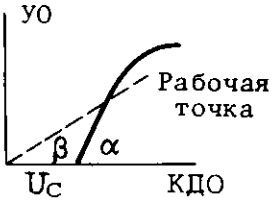
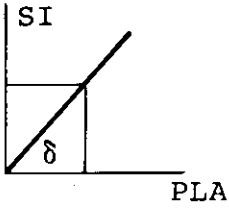
В неосложненных случаях к экстубации следует подходить с учетом ряда общепринятых положений.

1. Больного можно перевести на самостоятельное дыхание, если: а) он полностью проснулся и адекватен; б) гемодинамика устойчива, нет признаков выраженной сердечной недостаточности, больной не получает инотропных средств; в) на ЭКГ не регистрируется желудочковых экстрасистол; г) не проводится инфузия лидокаина.

2. Вентиляцию следует продолжать, если: а) частота дыханий более 25 в минуту; б) частота сердечных сокращений увеличилась или уменьшилась более чем на 15 в минуту; в) артериальное давление снизилось ниже 100 мм рт. ст. или повысилось более чем на 20 мм рт. ст.; г) отмечается электрическая нестабильность желудочков сердца; д)  $P_{CO_2}$  ниже 30 или выше 46 мм рт. ст.; е)  $P_{O_2}$  ниже 70 мм рт. ст.

Всегда следует стремиться индивидуально решать вопросы продолжения вентиляции и экстубации больного. У некоторых больных с исходным (до операции) нарушением функции внешнего дыхания трудно достигнуть требуемых величин  $P_{O_2}$  и  $P_{CO_2}$  в раннем послеоперационном периоде. В частности, у больных с хроническим обструктивным процессом в легких может быть длительная гиперкапния. Поэтому если у больных можно предположить нарушение дыхательной функции в раннем послеоперационном периоде, то целесообразно определять концентрацию газов крови при дыхании комнатным воздухом до операции.

Таблица 1.3. Основные количественные оценки сердечной деятельности для диагностики острой сердечной недостаточности

Показатели	Понятие, определение	Способ вычисления
Диастолическая жесткость (EDL), мм рт. ст./мл	Показатель, определяющий усилие, которое нужно приложить, чтобы раздвинуть нити актина и миозина — это величина, обратная эластичности (податливости) (частная производная давления по объему)	<p>Приращение давления на единицу объема</p> $EDL = \frac{\Delta P}{\Delta V}$ <p>В клинике вычисляется как:</p> $EDL \approx \frac{P(\tau_g) - P(o)}{UO}$ <p>где P(o) — давление в начале диастолы; P(τ<sub>g</sub>) — давление в конце диастолы; UO — ударный объем</p>
Сократимость (KL)	<p>Показывает способность саркомера уменьшать свою длину (или развивать усилие) в ответ на предварительное растяжение. Отражает закон Старлинга.</p>  <p>Тангенс угла наклона восходящей части кривой Старлинга KL ≠ фракции изгнания (ФИ = tg β)</p>	<p>Приращение ударного объема в ответ на единичное приращение конечно-диастолического объема</p> $(KL = \frac{\Delta UO}{\Delta KDO})$ <p>В клинике вычисляется как:</p> $KL \approx 1 - \frac{P(o)}{P(\tau_g)}$
Систолический тонус (U <sub>c</sub> ), мл	Систолический тонус в основной части отражает сумму постоянно сокращенных и постоянно ослабленных саркомеров и определяет как форму (в систолу), так и остаточный объем желудочка	Оценивается путем аппроксимации зависимости Старлинга (см. рис. предыдущего пункта)
Диастолический тонус (U <sub>g</sub> ), мл	Определяется количеством постоянно сокращенных во время диастолы саркомеров. Он задает минимальный и максимальный объем и форму желудочка и измеряется величиной объема крови, направляющей стенки желудочка	$U_g = KDO - \frac{P(\tau_g)}{EDL}$
Сопrotивление митрального клапана (r <sub>мк</sub> ), мм рт. ст.·с/мл	Показывает потери давления на единицу объема выбрасываемой из предсердия крови	$r_{мк} \approx \frac{60 \cdot \int_0^{\tau_g} [PLA^{(t)} - P^{(t)}] dt}{MOK \cdot \tau_g}$
Насосный коэффициент левого сердца (KLH), мл/с·мм рт. ст.·м <sup>2</sup>	Показывает приращение сердечного индекса (SI) в ответ на увеличение среднего давления в левом предсердии (PLA) Определяется по закону Старлинга относительно давления KLH = tg γ	$KLH = \frac{SI}{PLA}$
		

После экстубации необходимо тщательно следить за трахеобронхиальным деревом. «Гладкий» послеоперационный период в значительной степени зависит от тщательного наблюдения за функцией дыхания сразу же после экстубации. Больной должен хорошо откашливать бронхиальный секрет, что предотвращает развитие гиповентиляции и ателектазов. В этом вопросе необходимо взаимодействие больного и врача, с одной стороны, сестры и анестезиолога — с другой. Очень важно добиться хорошего кашлевого рефлекса и глубокого дыхания. В большинстве клиник в настоящее время значительно реже стали проводить перемежающееся принудительное дыхание с положительным давлением на вдохе. Установлено, что самостоятельное глубокое дыхание почти также эффективно, как перемежающееся принудительное дыхание с повышенным давлением на вдохе.

Заместительная терапия. Кровь переливают в основном для восстановления объема кровопотери. В типичных случаях восполняют объем крови, равный выделенному по дренажным трубкам. При заместительной терапии следует стремиться к тому, чтобы гематокрит у взрослых был не ниже 30%, а у новорожденных и детей — не ниже 35%.

Из жидкостей целесообразнее вводить 5% раствор глюкозы на воде из расчета 750 мл/(м<sup>2</sup>сут). Детям рекомендуется вводить 50% раствор глюкозы на воде соответствующей дозировки в течение первых 24 ч.

Баланс электролитов. Практически у всех больных наблюдается изменение содержания калия после ИК. Это обусловлено снижением массы тела и внутриорганными шунтами в раннем послеоперационном периоде, способствующими развитию некоторой гипокалиемии. Гипокалиемию следует корригировать, поскольку она может вызывать желудочковые аритмии. Если функция почек не нарушена, а диурез сохранен, то надо вводить по 10 ммоль/л калия в течение 30 мин. Необходимость повторного введения калия определяется по показателям лабораторного исследования. У новорожденных восстановление содержания калия в крови осуществляется только после получения анализов.

Наиболее распространенным антибиотиком, который применяется в большинстве клиник, является цефалоспорин. Он вводится по 1 г каждые 4 ч больным, подвергшимся протезированию клапанов сердца. Оперированным по поводу ИБС этот препарат вводят по 1 г через каждые 6 ч. После удаления эндотрахеальной трубки препарат можно вводить перорально по 1 г каждые 6 ч. Антибиотики вводят до тех пор, пока не удалены все дренажные трубки, катетеры и т. д. (обычно на 4—6-й послеоперационный день).

Антибиотикотерапия у новорожденных и грудных детей по срокам аналогична таковой у взрослых, однако дозу препаратов каждый раз подбирают индивидуально. В раннем послеоперационном периоде проводят обезболивание для профилактики многих осложнений, сохранения устойчивой гемодинамики. С этой целью внутривенно каждые 4 ч вводят 50% раствор анальгина, кроме него в первый день назначают морфин из расчета 0,3—0,4 мг/кг в сутки [мг/(кгсут) для взрослого]. В последующем когда можно перейти на прием препаратов внутрь, возможности обезболивающей терапии возрастают.

## 1.8. ОСЛОЖНЕНИЯ ПОСЛЕ ОПЕРАЦИЙ НА СЕРДЦЕ

В монографии В. И. Бураковского и соавт. (1972) «Осложнения при операциях на открытом сердце» изложена классификация ранних послеоперационных осложнений в хирургии сердца, которую мы приводим с небольшими изменениями (табл. 1.4).

### 1.8.1. ОСЛОЖНЕНИЯ СО СТОРОНЫ СЕРДЦА

Остро развивающийся процесс различают по: 1) скорости развития; 2) причинно-следственным связям; 3) степени компенсации и тяжести течения. В соответствии с приводимой классификацией по скорости развития следует выделять молниеносную, быстро прогрессирующую (классическая форма) и постепенно прогрессирующую формы сердечной недостаточности.

Каждая из указанных форм имеет свой патогенетический субстрат. Молниеносная форма сердечной недостаточности возникает обычно после хирургического вмешательства на сердце и снятия зажима с аорты. Причиной развития молниеносной формы сердечной недостаточности может быть повреждение коронарных сосудов или выраженная ишемия и обширная травма миокарда. Иногда в генезе молниеносной формы сердечной недостаточности играет роль резко выраженная гиперкалиемия. Однако этот процесс обратим и требует только дополнительного вспомогательного ИК.

Классическая форма сердечной недостаточности, т.е. прогрессирующая сердечная недостаточность, обычно развивается вследствие хирургических ошибок, травм коронарных сосудов, некорригированных пороков сердца, травм миокарда, небрежно выполненной кардиоплегии. Она требует интенсивного лечения.

Постепенно прогрессирующая сердечная недостаточность обычно обусловлена отмеченными выше причинами и хорошо поддается терапии.

Основные патогенетические факторы острой сердечной недостаточности: 1) обширная травма сердца; 2) повреждение проводящей системы; 3) травма коронарных сосудов; 4) перегрузка миокарда вследствие неполной коррекции порока либо оставшейся высокой легочной гипертензии; 5) острая гипоксия; 6) исходная слабость миокарда.

Эти факторы обуславливают развитие острой сердечной недостаточности и низкого сердечного выброса. Однако при наличии острой сердечной недостаточности сердечный выброс может быть нормальным при введении инотропных средств или даже выше нормы.

Причины низкого сердечного выброса экстракардиального генеза: 1) гиповолемия; 2) нарушение ритма; 3) острая сердечная недостаточность; 4) дыхательная недостаточность; 5) недостаточность функции надпочечников; 6) тампонада сердца; 7) нарушение функции протеза; 8) нарушение водно-электролитного баланса.

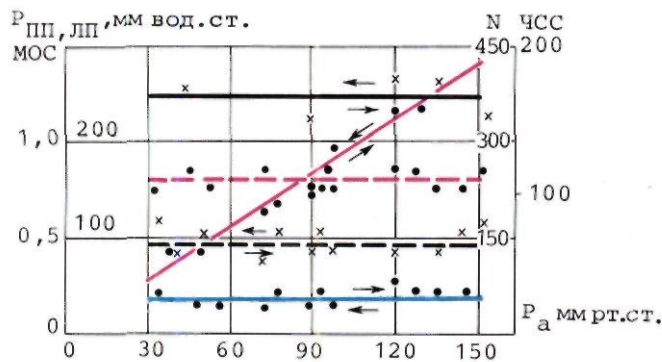
Клинико-физиологические исследования позволили нам выделить две стадии острой сердечной недоста-

Таблица 1.4. Классификация ранних послеоперационных осложнений в хирургии сердца

Основные виды осложнений	Причины осложнения	Клинико-анатомо-физиологическая характеристика
<b>Осложнения со стороны сердца</b>		
I. Травматическое повреждение структур сердца: травма миокарда, повреждение клапанного аппарата, повреждение проводящей системы, травма коронарных сосудов	Технические погрешности во время операции	Острая сердечная недостаточность: молниеносная, быстро прогрессирующая («классическая»), прогрессирующая. Стадии развития: компенсированная, декомпенсированная — I и II степени.
II. Неадекватная коррекция порока: неадекватное устранение стеноза, неполная коррекция недостаточности клапана, негерметичное закрытие дефекта в перегородке, прорезывание швов, герметизировавших дефект в перегородке; прорезывание швов при аннулопластике, прорезывание швов, фиксировавших клапан	Неадекватное выполнение операции вследствие сложности порока	Нарушения ритма Хроническая сердечная недостаточность
III. Дистрофия и некрозы миокарда	Острая гипоксия: длительное пережатие аорты, нарушение коронарного кровообращения (травма, эмболия коронарных артерий), постперфузионный синдром, расстройства вентиляции и кровообращения в легких	
IV. Исходная слабость миокарда, предшествующая операции; хроническая сердечная недостаточность	Тяжелые нарушения сократительной функции миокарда с исходным сердечным индексом ниже 1,5—2 л/(мин·м <sup>2</sup> )	
V. Острый ревматический кардит и кардиты другой этиологии	Инфекция, другие причины	
<b>Осложнения со стороны легких</b>		
I. Ателектазы легких: сегментарные, лобарные, тотальные, множественные	Нарушения вентиляции легких и бронхиальной проводимости: центрального происхождения, болевой фактор, травма нервов, регулирующих дыхание; процессы в бронхах, легком и плевре; ошибки при проведении анестезии	Недостаточность внешнего дыхания: компенсированная, декомпенсированная (артериальная гипоксемия)
II. Пневмония: очаговая, сливная	Воспаление, нарушение трахеобронхиального дренажа	Недостаточность вентиляционной и диффузионной функций легких
III. Отек легкого	Нарушения кровообращения в легком: сердечная недостаточность, нарушение оттока по легочным венам, переполнение сосудов легкого кровью вследствие чрезмерного анастомоза между большим и малым кругом кровообращения, гиперволемический отек легких	То же
IV. Инфаркт легкого	Различного рода эмболии легочной и бронхиальных артерий	» »
V. Плеврит: травматический, гемоторакс, инфекционный	Травма, инфекция	
VI. Викарная эмфизема: полнокровие легких и эмфизема	Компенсаторные процессы	
<b>Осложнения со стороны ЦНС</b>		
I. Нарушение гемодинамики и состава спинномозговой жидкости: застойное полнокровие, отек, набухание мозга, кровоизлияние в мозг	Острое кислородное голодание	Сопорозное состояние
II. Эмболия сосудов головного мозга	Эмболия сосудов мозга: газовая, тромбоэмболия	Кома I—IV степени
III. Кровоизлияния в мозг: очаговые, множественные, субдуральные, субарахноидальные (а — отек, набухание головного мозга, ишемические очаги размягчения, кровоизлияния; б — резкое венозное полнокровие, рассеянные кровоизлияния в вещество мозга и его оболочку)	Острые нарушения кровообращения: гипоксия, изменения артериального давления, острый застой в верхней полой вене; другие причины	Различные очаговые расстройства

Основные виды осложнений	Причины осложнения	Клинико-анатомо-физиологическая характеристика
IV. Отек с набуханием головного мозга (при определенных сочетаниях и в совокупности с другими осложнениями)	Сочетанные нарушения постоянства внутренней среды организма (неадекватная перфузия, острая гипоксия, гиперкалиемия, гипокалиемия, гипергликемия, нарушения свертывающей системы крови)	
Осложнения со стороны вегетативной нервной системы		
Нейроэндокринные синдромы	Патологические изменения постоянства внутренней среды организма, обусловленные ИК, недостаточной анестезией и другими причинами	Нейровегетативный синдром
Кровотечение		
I. Травматические повреждения сосудов или сердца	Травматическое кровотечение	Геморрагический шок
II. Геморрагический диатез	Кровотечение, обусловленное нарушением свертывающей системы крови: фибринолиз, тромбоцитопения, недостаточная нейтрализация гепарина, другие нарушения	
III. Разрывы стенки аневризмы сосуда или сердца либо атеросклеротического участка и т. п.	Разрыв патологически измененной стенки сосуда	
IV. Аррозия сосуда, прорезывание швов	Гнойная инфекция, несостоятельность швов, атеросклероз стенки сосуда	
Осложнения со стороны почек		
I—II. Острые расстройства почечного кровообращения	Острые расстройства кровообращения (тубулярная анурия, «шоковая почка») Изменения постоянства внутренней среды организма	Острая почечная недостаточность (3 фазы): олигурия, последующие расстройства гемодинамики и водно-солевого баланса, уремия
III. Гемоглинурийный нефроз	Гемолиз	
Осложнения со стороны печени		
I. Острый гепатит	Массивная трансфузия крови Гемолиз. Иммунопатологический конфликт, инфекция	Острая печеночная недостаточность
II. Острая и подострая дистрофия печени		
Гнойная инфекция		
I. Нагноение: раны, острый гнойный перикардит, эмпиема плевры		Субфебрилитет, острая гнойная интоксикация с гнойно-резорбтивной лихорадкой, сепсис, септический эндокардит
II. Сепсис		
Осложнения, обусловленные перфузией (неадекватное ИК)		
I—II. Постперфузионный синдром: острая гипоксия внутренних органов в сочетании с нарушением обмена веществ в организме; острые нарушения кровообращения и состава спинномозговой жидкости	Нарушения в одном или нескольких звеньях перфузионного процесса при проведении ИК (неадекватный минутный объем, гипокалиемия, гипоглобулия, гипердреналинемия и т. п.). Неправильно проведенная анестезия при ИК	Острые нарушения кровообращения и состава спинномозговой жидкости, постипноксический синдром
Осложнения, обусловленные трансфузией крови		
I. Посттрансфузионный синдром: перераспределение крови и отек тканей, гипоксия	Групповая несовместимость крови (внутрисосудистый гемолиз); гемолиз внутриаппаратный вследствие травмы крови; белковая несовместимость (синдром гемологичной крови)	Острая почечно-печеночная недостаточность; острые нарушения кровообращения и состава спинномозговой жидкости; острая легочно-сердечная недостаточность
Острые тромбозы		
I—II. Тромбоз: предсердия или желудочка сердца при протезировании клапанов, артерий	Нарушения свертывающей системы крови и гемодинамики	Нарушение функции органа в зависимости от локализации процесса
III. Тромбофлебит периферических вен	Инфекция, наличие аллопластических материалов в сердечно-сосудистой системе	





1.6. Гомеометрическая зависимость работы сердца [Амосов Н. М., 1969; Sarnoff S., 1961].

МОС—минутный объем сердца; ЧСС—число сердечных сокращений в минуту; Р<sub>лп</sub>, Р<sub>пп</sub>—давление в левом и правом предсердии соответственно; N—мощность; Р<sub>а</sub>—среднее давление в артерии.

точности. Мы различаем сердечную недостаточность компенсированную и декомпенсированную (I и II степени).

При компенсированной сердечной недостаточности не требуется проведения ИТ. Лишь только нагрузочные пробы дают возможность ее выявить. Для клиницистов имеет большое значение декомпенсированная сердечная недостаточность I степени. При этой форме острой сердечной недостаточности необходима ИТ: искусственная вентиляция легких, лекарственная «поддержка», тщательный уход за больным, нормализация пред- и постнагрузки. Нарушения в ведении больного, дополнительные нагрузки на сердце усугубляют тяжесть состояния.

Декомпенсированная сердечная недостаточность II степени идентична кардиогенному шоку.

Компенсированную сердечную недостаточность можно выявить с помощью методов математического моделирования. Отечественные и американские исследователи [Амосов Н. М. и др., 1969; Бураковский В. И. и др., 1979, 1980; Kirklin J. et al., 1981, и др.] показали, что при увеличении преднагрузки или повышении постнагрузки у больных с компенсированной сердечной недостаточностью изменяются показатели сердечной деятельности.

Г. Аппер (1912) обнаружил в эксперименте феномен, который характеризуется таким признаком—при повышении периферического сопротивления увеличивается мощность левого желудочка. Более детально изучили этот феномен S. Sarnoff и соавт. (1961) и Н. М. Амосов и соавт. (1969). Они назвали его законом «гомеометрической регуляции» (рис. 1.6). В здоровом сердце при повышении общесосудистого сопротивления и артериального давления пропорционально увеличивается мощность желудочков сердца, а минутный объем сердца и давление в левом и правом предсердиях не изменяются. У больного после операции появление зависимости между сердечным индексом и общепериферическим сопротивлением при постоянном венозном «подпоре» свидетельствует о наличии миокардиальной недостаточности.

Таким образом, если в норме при отсутствии сердечной недостаточности наблюдается адекватная реак-

ция на нагрузку, то компенсированная недостаточность выявляется при малейшей нагрузке (увеличение общепериферического сопротивления). Следует отметить, что компенсированную сердечную недостаточность можно диагностировать только лишь с помощью специальных методов исследования, в частности математического моделирования. Компенсированная сердечная недостаточность требует пристального внимания и поддерживающей лекарственной терапии.

Основы лечения изложены в ранее приведенном алгоритме Дж. Кирклина и соавт. (1974—1977). При лечении сердечной недостаточности следует придерживаться одного общего и чрезвычайно важного правила. Преднагрузку необходимо соблюдать на оптимальном уровне, все время контролируя степень перегрузки сердца; постнагрузка должна тщательно контролироваться и быть ниже расчетной нормы. Переливание крови, кровезаменителей и растворов при декомпенсированной сердечной недостаточности I степени строго контролируют, определяя венозное давление и давление в левом предсердии. Следует помнить, что при правожелудочковой недостаточности венозное давление может быть высоким, а давление в левом предсердии, несмотря на хороший венозный «подпор»,—низким. Постнагрузку регулируют капельным введением натрия нитропруссиды, подбирая оптимальную дозу.

Очень важно правильно подбирать лекарственные средства, действующие непосредственно на миокард. Математическое моделирование и непрерывная регистрация показателей позволяют выбрать оптимальные лекарственные вещества и подобрать нужную дозу. Основными лекарственными средствами являются адреналин, допамин, добутамин, сердечные гликозиды.

Успех лечения зависит от всесторонне собранной информации, квалифицированной ее интерпретации и осторожного, внимательного лечения. Малейшая ошибка при проведении вентиляции легких, коррекции постоянства внутренней среды, неправильный выбор лекарственных препаратов—все это может способствовать развитию декомпенсированной сердечной недостаточности II степени либо спровоцировать остановку сердца.

## 1.8.2. ОСЛОЖНЕНИЯ СО СТОРОНЫ ЛЕГКИХ

После операций на открытом сердце наблюдаются: ателектазы легких, пневмонии, отек легких,— коллапс (в результате давления извне), инфаркт легкого, постперфузионный легочный синдром. Эти осложнения после операций на открытом сердце возникают в результате недостаточной их профилактики и неправильного ведения больных в послеоперационном периоде.

При осуществлении искусственной вентиляции легких следует тщательно контролировать дренаж трахеобронхиального дерева и периодически проводить раздувание легких. В первые несколько суток после операции полагается контролировать состояние легких и плевральной полости с помощью рентгенографии. Рентгеновские снимки делают 3 или 4 раза в сутки. При правильном ведении послеоперационного периода не допускается скопление слизи и мокроты в трахеоб-

ронхиальном дереве, развитие ателектазов и накопление жидкости в плевральных полостях. В обязательном порядке каждые 1/г—2 ч проводится энергичный массаж грудной клетки. Отсасывание слизи следует проводить в стерильных условиях, очень тщательно, добиваясь достаточно хорошего кашлевого толчка.

Ателектаз легких. Различают ателектазы обтурационные, компрессионные и гиповентиляционные.

Пневмонии, как правило, развиваются в результате нарушения трахеобронхиальной проходимости, они могут иметь разную распространенность—от мелкоочаговых до лобарных.

У больных в послеоперационном периоде часто наблюдается скопление жидкости в плевральных полостях. Накопившуюся жидкость откачивают путем пункции плевры. Пункцию выполняют по строгим показаниям и лишь в тех случаях, когда нет сомнения, что количество жидкости у взрослого больного превышает 200—250 мл. При этом следует соблюдать все меры предосторожности, так как возможны травмы легкого, а иногда и печени.

Отек легких наблюдается при левожелудочковой недостаточности. Диагностика и терапия этого осложнения строго определенные.

Отек легких также может наблюдаться при небрежном ведении больного после операции, при развитии множественных ателектазов или сливной пневмонии, а также при сочетании этих осложнений.

Существуют специфические осложнения после операций на сердце. В первую очередь к ним относятся нарушения оттока из легочных вен вследствие ошибок в технике операции при радикальной коррекции ТМС, а также АДЛВ.

Другим специфическим осложнением является инфаркт легкого при гиперфункции анастомозов между большим и малым кругом кровообращения. Профилактика и терапия легочных осложнений изложены в специальных руководствах.

### 1.8.3. ОСЛОЖНЕНИЯ СО СТОРОНЫ ЦЕНТРАЛЬНОЙ НЕРВНОЙ СИСТЕМЫ

После операции на сердце могут наблюдаться осложнения, возникающие вследствие общей или локальной гипоксии головного мозга, эмболии сосудов головного мозга, кровоизлияния в мозг, отека и набухания головного мозга.

Гипоксия головного мозга может возникнуть из-за ошибок в проведении ИК, неправильной анестезии. Очень редко она возникает при канюляции аорты или бедренной артерии, осуществляемой для проведения ИК, а также верхней полой вены.

Эмболия сосудов головного мозга является результатом хирургической ошибки либо грубого дефекта в проведении ИК.

Кровоизлияния в мозг бывают очаговые, множественные, субдуральные и субарахноидальные. Обычно кровоизлияние в мозг возникает в результате острой гипоксии головного мозга или тромбоза эмболии сосудов головного мозга, а также застоя в системе верхней полой вены. При оптимально проведенной анестезии и ИК кровоизлияний в мозг не бывает.

При развитии мозговых осложнений необходимо

проанализировать их причины. Для обследования больного обязательно производят электроэнцефалографию и спинномозговую пункцию.

Основа ведения больных с мозговыми расстройствами заключается в: 1) обеспечении длительной адекватной искусственной вентиляции легких с надежной профилактикой возможных осложнений; 2) тщательной шадящей терапии нарушений кровообращения и ликвородинамики в головном мозге, в частности применении лечебного наркоза тиопенталом натрия и последующем введении ноотропила; 3) тщательной систематической профилактике нарушений постоянства внутренней среды и функций жизненно важных органов.

С первого дня предусматривают рациональное питание больного, тщательный контроль за диурезом и функцией желудочно-кишечного тракта.

Следует учитывать, что больной с нарушениями ЦНС иногда длительно находится на искусственной вентиляции легких, парентеральном питании и лекарственном лечении. Соблюдение строгой стерильности при ведении этих больных позволяет в значительной степени улучшить результаты терапии.

### 1.8.4. ОСЛОЖНЕНИЯ СО СТОРОНЫ ПОЧЕК

Искусственное кровообращение и острые расстройства кровообращения, часто наблюдающиеся после отключения АИК, влияют на функцию почек. В основе профилактики осложнений со стороны почек лежат адекватное ИК, а следовательно, и оптимальная анестезия с минимальным применением донорской крови.

Необходим строгий контроль за фильтрацией мочи в процессе индукции в анестезию во время ИК, в ближайшие часы и дни после операции. Недостаточно высокие объемные скорости перфузии, анестезия, допускающая спазм периферических, а следовательно, и почечных сосудов, ведут к ишемии почек.

В послеоперационном периоде часто наблюдается полиурия, а в последующие несколько суток—повышение содержания мочевины и креатинина в плазме крови. Эти расстройства обусловлены в первую очередь ишемией почек, развивающейся во время ИК и ближайшие часы после операции.

При полиурии в ближайшие часы после операции необходимо возмещать не только потерянное количество жидкости, но и электролиты, а также поддерживать на оптимальном уровне гемоглобин, гематокрит и другие показатели постоянства внутренней среды организма.

В послеоперационном периоде может развиваться почечная недостаточность как результат острой инфекции, пневмонии и нарушения функций жизненно важных органов. Об этом следует помнить и проводить тщательную профилактику, а при необходимости патогенетическое лечение основного процесса, а также меры, направленные на улучшение фильтрации почек.

Тяжелым осложнением является блокада почек вследствие гемолиза. Гемолиз во время операции с применением ИК может возникнуть из-за трансфузий несовместимой крови, а также травмы крови вслед-



ствие неразумного использования отсосов либо попадания в систему аппарата нежелательных растворов или веществ.

### 1.8.5. ОСЛОЖНЕНИЯ СО СТОРОНЫ ПЕЧЕНИ

Массивная трансфузия крови, гемолиз, иммунологический конфликт, инфекционные осложнения могут обусловить развитие печеночной недостаточности.

Только при адекватно проведенных ИК, анестезии и предупреждении острых нарушений кровообращения после снятия зажима с аорты и завершения внутрисердечного этапа операции функциональные нарушения печени не возникают.

Однако они наблюдаются при нарушении установленных правил и требуют внимательного лечения. Очень редко возникают тяжелейшие формы печеночной недостаточности. В таких случаях проводят гемосорбцию.

В послеоперационном периоде необходимо следить за функцией печени, в первую очередь контролировать содержание билирубина в крови.

При развитии печеночной недостаточности, кроме назначения общепринятых лекарственных средств, необходимо тщательно осуществлять профилактику спазма пилорического отдела желудка и сфинктера Одди.

Основой профилактики осложнений со стороны органов пищеварительного тракта и почек являются адекватное ИК, оптимальная анестезия, предотвращение острой сердечной недостаточности и гипоксии.

Автоматизированная история болезни. Дальнейшее повышение эффективности работы научно-клинических учреждений неразрывно связано с использованием ЭВМ в процессе сбора, анализа и использования медицинской информации. Накоплен большой опыт успешного применения ЭВМ в условиях операционной, блоков интенсивной терапии, в лабораториях и хирургических отделениях. Постепенно выявляется тенденция отказа от использования больших ЭВМ при создании медицинских информационных систем и перехода к локальным сетям персональных ЭВМ и многопроцессорных микро-ЭВМ, что позволяет существенно снизить затраты на создание и эксплуатацию медицинских информационных систем. В ИССХ им. А. Н. Бакулева АМН СССР в 1983 г. В. Л. Столяром с сотрудниками для 3 детских отделений была разработана автоматизированная история болезни (АИБ) кардиохирургического профиля на базе сети микро-ЭВМ. Назначение АИБ: сбор, хранение, обработка, представление и анализ информации о больных, находящихся в клинике, либо закончивших лечение. В настоящее время в памяти ЭВМ содержатся данные свыше, чем о 7000 больных. Эти данные используются для улучшения организации лечебного процесса, повышения эффективности научных исследований, решения задач научного планирования (анализ результатов хирургической деятельности, изучение факторов риска, выбор и обоснование новых направлений исследований и т. п.). Ежедневно свыше 450 сотрудников клиники на своих рабочих местах работают с 50 терминалами АИБ в режиме занесения, поиска и обработки информации о больных.

*Принципы построения автоматизированной истории болезни.* 1. Использование современной компьютерной техники для решения задач сбора, хранения, обработки, представления и содержательного анализа медицинской информации.

2. Полный охват лечебного процесса (от момента поступления больного в клинику и до его выписки все данные о ходе лечебного процесса постоянно поступают в ЭВМ).

3. Применение режима экранного диалога «врач—ЭВМ» при работе с АИБ (когда врач на экране дисплея видит не только заносимую им информацию, но и «подсказки» ЭВМ, комментарии о сделанных ошибках и рекомендации по их исправлению и т. п.).

4. Расположение терминалов АИБ: дисплеев, принтеров, персональных ЭВМ непосредственно в клинических подразделениях—на рабочих местах врачей. Персональные ЭВМ используются в АИБ как «интеллектуальные терминалы», связанные с центральной ЭВМ, либо подключенные к локальной сети и имеющие собственные технические и программные средства ввода, обработки и анализа информации, организации банков данных и т. д.).

5. Обеспечение защиты информации от несанкционированного доступа, стирания, исправления.

6. Обеспечение «гибкой» структуры программных и технических средств АИБ, позволяющей легко вводить новые формуляры (бланки), включать дополнительные программы обработки и представления данных, а также проводить изменения состава технических средств АИБ (подключать новые ЭВМ, терминалы и т. п.).

В настоящее время АИБ разработана для 7 хирургических отделений и всех связанных с ними лечебным процессом клинических служб, однако, система постоянно развивается и в 1991 г. охватит все хирургические отделения клиники. В память ЭВМ ежедневно заносятся все результаты обследования и лечения больных, находящихся в клинике. Ограничения на объем заносимой в АИБ информации о больном незначительны, врач ограничен «жесткими» вариантами стандартных формулировок. В то же время структура бланков АИБ диктует последовательность занесения данных (дисциплинируя мышление врача) и минимально возможный объем заполнения страницы.

*Технические и программные средства АИБ.* Технической основой АИБ является локальная сеть ЭВМ «КОМНЕТ», объединяющая 4 многопроцессорных 16-разрядных микро-ЭВМ «МИКРОН», свыше 50 терминалов и 6 персональных ЭВМ. Суммарная емкость магнитных дисков «Винчестер» составляет 450 Мб, что позволяет хранить все данные о больных за текущий год и наиболее важную и часто употребляемую информацию о больных за 5 лет (как правило, это—результаты диагностики и выписные эпикризы), а также результаты научных исследований. Весь остальной архив данных хранится на гибких магнитных дисках и на магнитной ленте. Внесение изменений в структуру программ АИБ проводится с использованием гибких магнитных дисков. На случай выхода из строя дисков или самих ЭВМ регулярно создаются «страховые копии» содержимого всех дисков ЭВМ с данными АИБ (с использованием быстродействующих накопителей на магнитной ленте). Персональные ЭВМ

используются в двух режимах: эмуляция терминала ЭВМ (дисплея «Тандберг 2215») и автоматизированное рабочее место (АРМ) врача для обработки, хранения и графического изображения информации (в том числе, поступающей непосредственно с медицинских приборов).

Программное обеспечение АИБ разработано на основе баз данных ИНФО—2000, ДБ АСЕ 3+, 0 А. Для обработки и представления данных используются как стандартные пакеты —МИКРОСТ АТ, СТАТГРАФ, ФОСС и др., так и специально разработанные в Институте пакеты программ, ориентированные на специфику кардиохирургической клиники.

*Структура автоматизированной истории болезни.* АИБ клинического отделения состоит из набора бланков. Каждый бланк содержит информацию о конкретном исследовании (например, бланк с данными эхокардиографии, бланк с результатами анестезии, описанием операции и т. п.). Бланки персональных ЭВМ содержат кроме цифр и текста также и рисунки и схемы, позволяющие наглядно представить, например, локализацию стенозирующих поражений ствола и ветвей легочных артерий. Вид бланка АИБ определяет последовательность и детальность описания результатов обследования и лечения больного. В процессе занесения информации ЭВМ автоматически проводит необходимые расчеты, контролирует правильность и непротиворечивость данных, сообщает о сделанных врачом ошибках и т. п. Средства поиска и обработки информации в АИБ позволяют вводить данные о больном в виде чисел, стандартных выражений. Возможно также проводить выбор одного из предложенных вариантов ответа и вносить произвольные текстовые выражения. При описании операции, например, это позволяет полностью отразить в АИБ специфику больного и личность врача. Основная часть бланков в АИБ, а именно: данные диагностики, анестезии, искусственного кровообращения, анализы и т. п.— унифицированы, остальные (описание операций, специальные обследования)— разработаны с учетом задач конкретных отделений. Таким образом набор бланков АИБ отражает объем и специфику обследования и лечения больных в каждом хирургическом отделении. При появлении новых методов диагностики, либо внесении изменений в методы лечения проводится модификация структуры АИБ (введение новых бланков, модификация имеющихся и т. п.) без потери накопленных данных.

*Применение АИБ в лечебном процессе.* Для эффективного применения АИБ как средства улучшения организации лечебного процесса разработан комплекс программ для подготовки разнообразных лечебных отчетов. Это и регулярные ежемесячные отчеты для анализа динамики и характера послеоперационных осложнений; и еженедельные отчеты для учета расхода медикаментов, и ежегодные отчеты, необходимые для анализа деятельности хирургических отделений и вспомогательных служб. Форма лечебных отчетов различна: таблицы, графики, массивы данных на диске (для последующей обработки, например, статистической).

Использование АИБ как информационно-поисковой системы (при поиске прецедента, повторных поступлениях больных, для изучения отдаленных результатов,

наконец, при поиске результатов обследования данного больного и т. п.) осуществляется врачом. Критерии поиска данных в АИБ могут быть самыми различными (возраст, диагноз, особенности лечения и т. п.). Они формируются в режиме диалога с ЭВМ на экране дисплея. Важно отметить, что в АИБ содержатся (и, следовательно, доступны для анализа) все данные о больном, полученные в ходе лечебного процесса.

При занесении в бланк АИБ текущей информации о больных (находящихся на лечении в клинике) автоматически проводятся необходимые расчеты и вычисления (например, расчет гемодинамических индексов, определение гемодилюции, перевод величин в систему СИ и т. п.), контроль правильности и непротиворечивости данных.

Применение персональных ЭВМ позволило повысить наглядность представления о больном. В дополнение к числовой и текстовой информации на экране компьютера могут содержаться поясняющие схемы, стилизованные рисунки, графики динамики состояния больного. Цветом можно выделить, например, хирургически значимые стенозирующие поражения сосудов, либо наиболее важные показатели больного и т. п. Персональной ЭВМ доступна вся информация, содержащаяся в памяти АИБ.

Автоматизированные рабочие места врачей, создаваемые на базе персональных ЭВМ, позволяют обеспечить отдаленную обработку и представление данных, в том числе, поступающей непосредственно с медицинских приборов, с использованием различных пакетов программ. Возможно построение различных графиков, таблиц, проведение статистической обработки, построение экспертных систем и справочников (например, по лекарствам), создание локальных банков данных клинических отделений. К их числу относятся созданные АРМ для обработки и представления результатов ангиокардиографических исследований, АРМ для анализа адекватности искусственного кровообращения в операционной, банк данных для детской реанимации, банк данных по кардиоморфометрии. Такой подход позволяет эффективно разделить задачи обработки и анализа информации в АИБ между различными типами ЭВМ.

*Применение АИБ в научных исследованиях.* Средства поиска, обработки и представления данных в АИБ и накопленная в ЭВМ полная информация о 7000 больных после операций на «открытом» сердце позволяют использовать ЭВМ в научных исследованиях, требующих сложной обработки и содержательного анализа данных (изучение факторов риска, сравнительный анализ эхо- и ангиокардиографических методов исследования, анализ данных кардиоморфометрии и т. п.). Для проведения научных исследований в дополнение к обычным были созданы специальные бланки АИБ, содержащие результаты конкретного научного исследования и обладающие стандартными средствами обработки и представления данных в АИБ. В такой научный архив можно внести данные из историй болезни (выбранных из АИБ по определенным критериям) с собственными комментариями и другой дополнительной информацией. В случае необходимости проводят статистическую обработку данных и представляют накопленные данные и результаты обработки в виде наглядных графиков и таблиц.

Это существенно сокращает время на обработку и анализ данных, повышая эффективность труда исследователя. Примером может служить анализ критериев операбельности больных с дефектом межжелудочковой перегородки и высокой легочной гипертензией, выполненный на основе математической обработки данных биопсии легких.

Перспективу работ в этой области мы связываем прежде всего с применением персональных ЭВМ для создания АРМ в клинических подразделениях с целью проведения конкретных научных исследований. Возможность ввода и обработки данных непосредственно с медицинских приборов, графическое представление информации в сочетании с использованием цветовой гаммы, наконец, огромное количество созданных в мире стандартных программ делает персональные ЭВМ эффективным инструментом проведения научных исследований. Среди них — ведущиеся разработки АРМ для анализа данных искусственного кровообращения, ангиопластике и др.

*Применение АИБ в планировании научных исследований.* Методы обработки и анализа медицинской

информации, разработанные для эксплуатации АИБ, используются также для обоснования комплексных научных программ и выбора актуальных направлений исследований. Анализ «внутренней» (то есть собственных данных клиники) и «внешней» (данных других центров в СССР и за рубежом) информации в совокупности с четко сформулированной задачей целевой комплексной программы позволяет вычлениить, систематизировать и ранжировать причины неудовлетворительного состояния научной проблемы; наметить конкретные способы ее решения — проведение клинических и экспериментальных исследований по узловым направлениям, решение организационных вопросов и т. п.

В настоящее время АИБ имеет подсистему «научное планирование», содержащую информацию по всем комплексным программам клиники и по всем индивидуальным научным темам. Это позволяет осуществлять постоянный контроль за ходом выполнения целевых исследовательских программ, исключить дублирование разработок, эффективно использовать научные кадры и финансовые ресурсы.

# 2

## *Врожденные пороки сердца*

В. И. Бураковский

В. А. Бухарин

В. П. Подзолков

Г. Э. Фальковский

В. В. Алекси-Месхишвили

## 2.1. ХИРУРГИЧЕСКАЯ АНАТОМИЯ СЕРДЦА

В течение длительного периода в мировой литературе описание анатомии сердца было либо отрывочным, либо узко специальным, охватывающим отдельные вопросы. Вместе с тем кардиолог и кардиохирург, как правило, имеют дело с сердцем, отделы которого развиты нормально. Это касается хирургии приобретенных пороков, коронарной хирургии. Даже при врожденных пороках имеется, как правило, нарушение одного отдела при нормальном строении других. Поэтому знание нормальной анатомии сердца крайне необходимо. В 1980—1983 гг. этот пробел был в значительной степени восполнен фундаментальными работами R. Anderson, A. Becker (1980, 1983), опубликованными в виде глав в руководствах по кардиохирургии G. Danielson (1980), J. Stark, M. de Laval (1983), а также в виде атласа «Cardiac anatomy» [Anderson R., Becker A., 1980]. Эти работы быстро приобрели всемирное признание среди кардиологов и кардиохирургов. Включая в настоящее руководство главу о хирургической анатомии сердца, мы исходили главным образом из данных R. Anderson, A. Becker как наиболее современных, точных и необходимых в повседневной практической деятельности. Основная часть фотографий заимствована нами из указанного атласа с разрешения авторов, за что мы выражаем им глубокую благодарность.

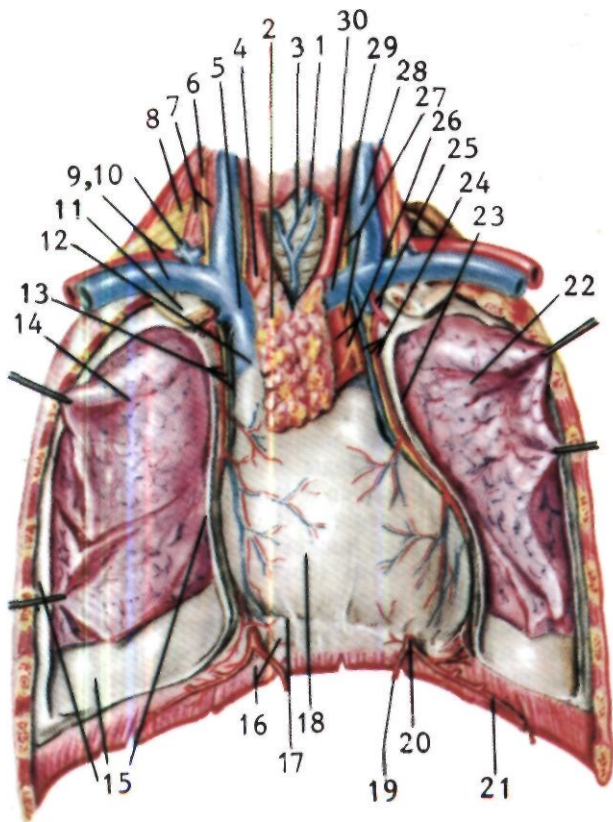
**Общий осмотр.** Сердце расположено в средостении и занимает всю его передненижнюю часть. Длинная ось сердца (от середины основания к верхушке) проходит косо сверху вниз справа налево, спереди назад. Спереди сердце покрыто краями правого и левого легкого, за исключением небольшого участка в области передненижнего края, непосредственно примыкающего к грудной стенке. В сердце различают основание и верхушку. Основание сердца включает предсердия и крупные магистральные сосуды, впадающие и отходящие от него. Верхушка расположена в нижне-левом отделе грудной клетки. Сердце фиксировано основанием к магистральным сосудам. Верхушка расположена свободно. Фиксация сердца, кроме того, обеспечивается наличием перикардиальной полости, в которую сердце как бы вдавлено основной своей массой, оставаясь висеть на переходных складках перикарда, находящихся в области его основания (рис. 2.1).

Отношение сердца к органам грудной клетки и к перикарду достаточно полно описано в руководствах по топографической анатомии и специальных работах отечественных авторов, и мы позволим себе не останавливаться на этом подробно. Укажем лишь, что верхушка сердца и оба желудочка расположены интраперикардиально, т. е. целиком находятся в полости перикардиальной сорочки. Также интраперикардиально расположены восходящая аорта, легочный ствол, ушки правого и левого предсердий. Полые вены, оба предсердия покрыты перикардом с трех сторон, т. е. имеют мезоперикардиальное положение. Одна из этих стенок (задняя) перикардом не покрыта. Легочные вены и обе легочные артерии располагаются экстраперикардиально, т. е. перикард покрывает лишь одну, переднюю, их стенку. В полости перикарда различают завороты, т. е. места перехода перикарда со свобод-

ной стенки в эпикард, покрывающий ту или иную часть сердца и синусы, или полости, которые перикард выстилает целиком. Таких синусов два: поперечный и косой (рис. 2.2). Поперечный синус расположен между восходящей частью аорты и легочным стволом спереди и левым предсердием и легочными венами снизу и сзади. Поперечный синус имеет правое и левое отверстие, благодаря чему можно свободно провести инструмент или палец под восходящую часть аорты и легочный ствол (рис. 2.3). Косой синус — это слепой мешок, расположенный под сердцем. Его хорошо видно, если сердце приподнять за верхушку и отвести вправо и вверх. Этот синус может быть местом скопления жидкости и крови в полости перикарда и обычно дренируется при операции.

При внешнем осмотре сердце спереди напоминает пирамиду, вершиной направленной вниз (рис. 2.4). Верхнюю часть пирамиды образует основание сердца (*basis cordis*). Различают грудинореберную (переднюю) поверхность сердца — *fades sternocostal* (*anterior*), диафрагмальную (нижнюю) — *fades diaphragmatica* (*inferior*) и легочную (боковую) — *fades pulmonalis* (*lateralis*). Между передней и боковой поверхностями сердца образуется тупой край (*margo obtusus*), направленный влево. Между передней и нижней поверхностями имеется угол острый, так называемый острый край (*margo acutus*), направленный вправо. При наружном осмотре сердца отчетливо выделяются два неравных отдела — верхний, или, точнее, верхнеправый, и нижний, или нижнелевый. Границей между ними является венечная борозда (*sulcus coronarius*), идущая слева направо сверху вниз. В верхнем отделе выдающаяся вперед часть сердца включает ушко правого предсердия, которое свободным своим концом прикрывает устья верхней полой вены и восходящей части аорты. Вверх и влево борозда уходит под выступающий вперед отдел сердца — артериальный конус (*conus arteriosus*), переходит на заднюю поверхность и продолжается в виде задней части венечной борозды, опоясывающей сердце в косогоризонтальной плоскости. Продолжением артериального конуса является легочный ствол (*truncus pulmonalis*), принимающий горизонтальное направление и ныряющий под нижнюю поверхность восходящей части аорты у перехода ее в дугу. Важным ориентиром передней поверхности является передняя межжелудочковая борозда (*sulcus interventricularis anterior*), расположенная левее артериального конуса и идущая вдоль сердца к его верхушке. Заворачиваясь здесь назад и вверх, она переходит в заднюю (нижнюю) межжелудочковую борозду — *sulcus interventricularis posterior* (*inferior*), которая сверху сливается с венечной (предсердно-желудочковой), также опоясывая сердце, но в косо-гитальной плоскости. Таким образом, в сердце различают *основание, верхушку, три поверхности, два края* и две циркулярные борозды. Важно, что каждое из наружных образований является весьма надежным ориентиром внутренних структур, и какое-либо отклонение от нормального их развития позволяет заподозрить сопутствующую внутрисердечную аномалию.

Рассмотрим анатомию сердечных камер. Трудность описания анатомии этих отделов сердца заключается в том, что сердце расположено косо и, говоря о его поверхностях и сторонах, понятия «верхненижний»,



2.1. Схематическое изображение положения сердца в грудной клетке.

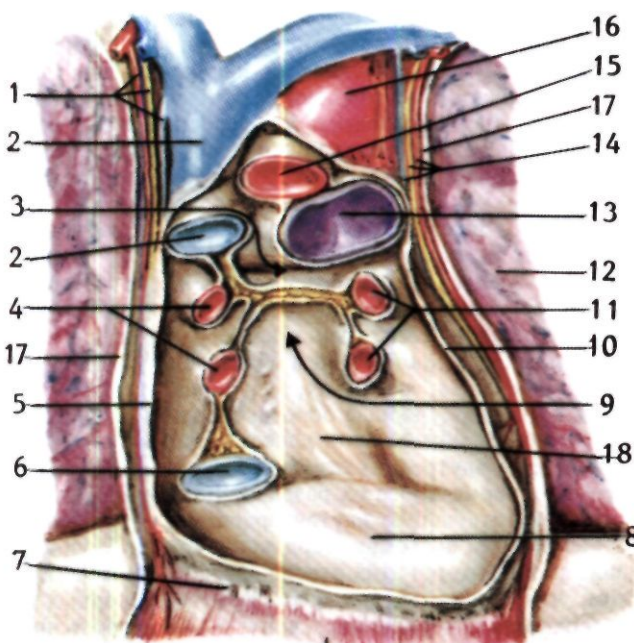
1— трахея; 2—вилочковая железа; 3— нижние щитовидные вены; 4 — плечеголовной ствол; 5—правая плечеголовная вена; 6—правый диафрагмальный нерв; 7—правая передняя лестничная мышца; 8—плечевое сплетение; 9—правая подключичная артерия; 10—правая подключичная вена; 11—правое первое ребро; 12—верхняя полая вена; 13— правый диафрагмальный нерв и перикардодиафрагмальные сосуды; 14 — правое легкое; 15—плевральный мешок; 16— диафрагма; 17—линия прикрепления перикарда к диафрагме; 18—перикард; 19—верхняя эпигастральная артерия; 20—внутренняя грудная артерия; 21—мышечно-диафрагмальная артерия; 22—левое легкое; 23 — плевра средостения; 24 — левый диафрагмальный нерв и перикардодиафрагмальные сосуды; 25—левая внутренняя грудная артерия; 26—дуга аорты и левый возвратный нерв; 27—левый блуждающий нерв; 28—левая внутренняя яремная вена; 29—левая плечеголовная вена; 30—левая общая сонная артерия.

«переднезадний», «горизонтальный» часто неточно соответствуют истинному пространственному расположению структур. Здесь будет дано описание здорового сердца, находящегося в нормальной позиции в грудной клетке; при определении положения той или иной структуры мы исходим из общепринятых принципов нормальной анатомии. В некоторых случаях для практического удобства мы будем рассматривать сердце, находясь справа от больного, лежащего на операционном столе, т. е. так, как видит его хирург. В этом случае верхние отделы становятся левыми, нижние — правыми. Прежде чем перейти к описанию анатомии отделов сердца, хотелось бы подчеркнуть три его основных анатомических правила [Anderson R., Becker A., 1983], касающихся пространственных отношений камер между собой. Во-первых, вследствие косой направленности длинной оси сердца желудочки его расположены более или менее слева от соответствующих предсердий. Во-вторых, правые отделы (предсердие и желудочек) лежат кпереди от соответствующих левых отделов. В-третьих, аорта и ее клапан занимают в сердце центральное положение, сердце как бы заворачивается всеми своими отделами вокруг луковички аорты, которая в свою очередь находится в непосредственном контакте с каждым из них.

Правое предсердие (atrium dextrum). В здоровом сердце правое предсердие занимает правую переднюю поверхность «тела» сердца, оно граничит сзади с левым предсердием (через межпредсердную перегородку), с восходящей частью аорты (через медиальную стенку). Сзади и сверху в него впадает верхняя полая вена, а снизу — нижняя полая вена. Латеральная и передняя поверхности находятся в полости перикарда.

2.2. Схематическое изображение поперечного и косого синуса перикарда после удаления сердца.

1 — правый диафрагмальный нерв и перикардодиафрагмальные сосуды; 2—верхняя полая вена; 3—поперечный синус перикарда; 4 — правые легочные вены; 5—край отсеченного перикарда; 6—нижняя полая вена; 7—линия прикрепления перикарда к диафрагме; 8—диафрагмальная поверхность полости перикарда; 9—косой синус перикарда; 10—край отсеченного перикарда; 11—левые легочные вены; 12—левое легкое; 13 — бифуркация легочного ствола; 14—левый диафрагмальный нерв и перикардодиафрагмальные сосуды; 15—восходящая часть аорты; 16—дуга аорты; 17—плевра; 18—проекция пищевода.





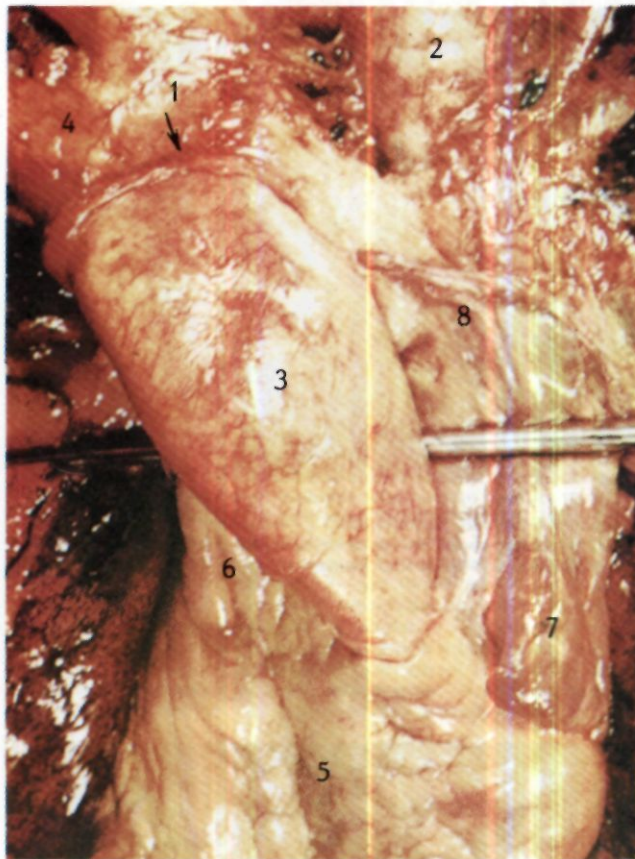
**2.3. Поперечный синус перикарда (через вход в поперечный синус проведен инструмент).**

1 — край отсеченного перикарда; 2—трахея; 3— аорта; 4 — дуга аорты; 5—сердце; 6—легочный ствол; 7—правое ушко; 8—верхняя полая вена.

да, примыкая через него к медиальной поверхности правого легкого. Большая часть передней поверхности правого предсердия занята правым ушком (рис. 2.5). Ушко имеет характерный вид треугольника с вершиной у верхушки, широким основанием у тела предсердия и двумя гранями. Латерально основание ушка переходит в просвечивающую изнутри заднюю стенку правого предсердия. Мускулатура ее внутренней поверхности построена по трабекулярному типу. Эта часть резко заканчивается вдоль линии, идущей от основания верхней полой вены к передней поверхности нижней полой вены, и носит название пограничной борозды (*sulcus terminalis*). Латеральнее и ниже ее стенка предсердия имеет белесоватый вид. Этот отдел принимает устья полых вен и называется синусом полых вен (*sinus venarum cavatum*). Передний отдел, находящийся выше пограничной борозды, относится к собственному синусу сердца (*sinus venosus*). Внизу латеральная стенка заканчивается переходной складкой перикарда, покрывающей переднюю поверхность правых легочных вен, где под устьями полых вен расположена задняя межпредсердная борозда—борозда Ватерстоуна, являющаяся местом «внедрения» межпредсердной перегородки сзади.

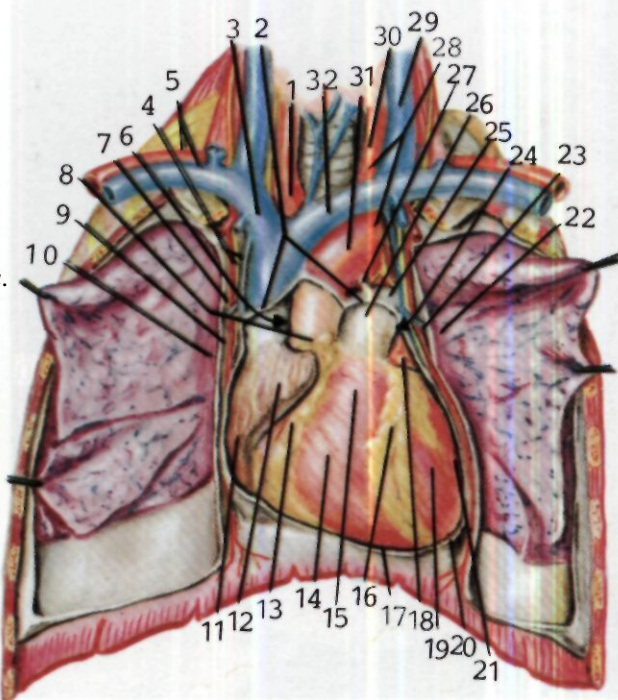
Вверху стенка предсердия «спускается» с медиальной поверхности ушка к задней стенке восходящей части аорты. В этом месте стенка правого предсердия гладкая, ровная и отделена от аорты рыхлой тканью и может быть легко отпрепарирована до фиброзного кольца клапана аорты. Иногда здесь обнаруживается передняя межпредсердная борозда, являющаяся местом «внедрения» межпредсердной перегородки спереди. Далее влево стенка правого предсердия переходит в переднюю стенку левого предсердия.

Вскрыв или удалив часть боковой (латеральной) стенки, можно изучить внутреннее строение правого предсердия. Выделяют верхнюю, заднюю, медиальную, или перегородочную, и переднюю поверхности, или стенки правого предсердия. Дно предсердия образует фиброзное кольцо трехстворчатого клапана. Пос-

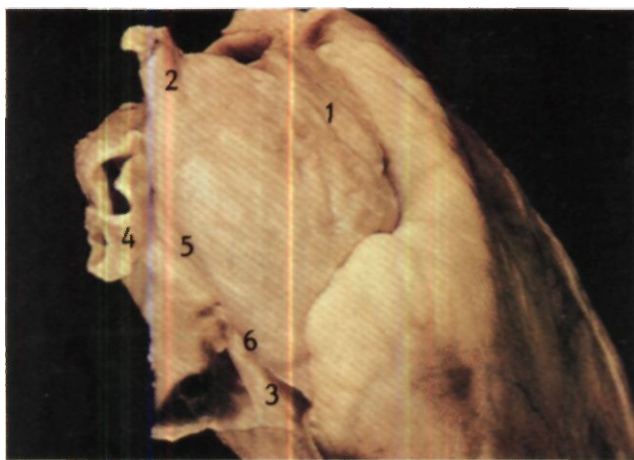


**2.4. Схематическое изображение отделов и борозд сердца. Передний листок перикарда удален.**

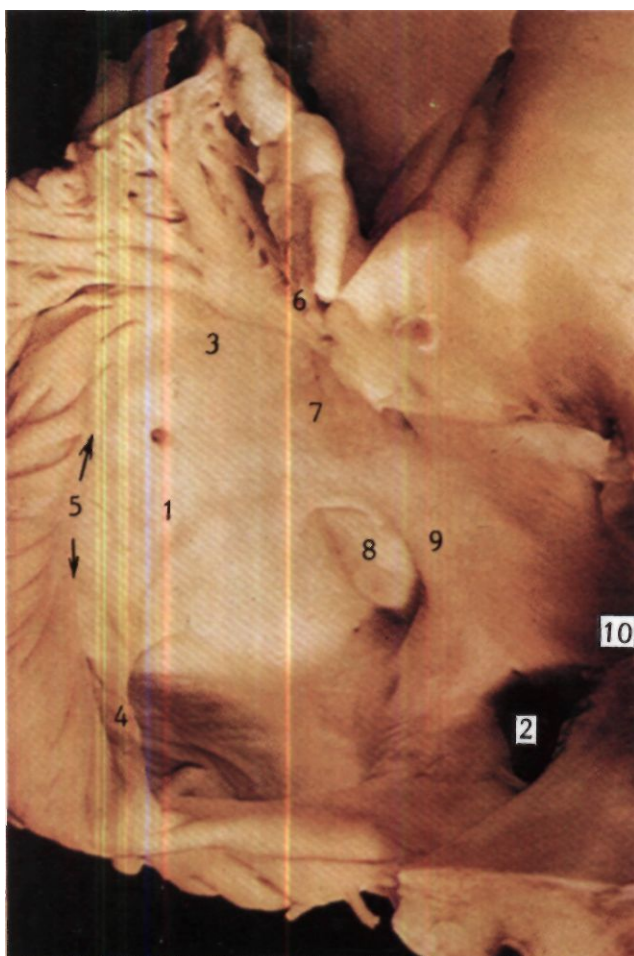1 — плечеголовной ствол; 2—переходная складка отсеченного перикарда; 3—правая плечеголовная вена; 4—правый диафрагмальный нерв; 5—правые подключичные артерия и вена; 6—правое отверстие входа в поперечный синус перикарда; 7—правая легочная артерия; 8—складка Риндля; 9—правая верхняя легочная вена; 10—корень правого легкого; 11— правое предсердие; 12—ушко правого предсердия; 13 — передняя предсердно-желудочковая борозда; 14 — правый желудочек; 15—артериальный конус; 16 — передняя межжелудочковая борозда; 17—острый угол сердца; 18—ушко левого предсердия; 19—левый желудочек; 20—верхушка сердца; 21 — тупой угол сердца; 22 — корень левого легкого; 23—левые верхние легочные вены; 24—левое отверстие входа в поперечный синус перикарда; 25—левая легочная артерия; 26—легочный ствол; 27—артериальная связка; 28—левый блуждающий нерв; 29—левая внутренняя яремная вена; 30—левая общая сонная артерия; 31 — дуга аорты; 32—левая плечеголовная вена.







2.5. Наружные ориентиры правого предсердия.  
1 — ушко правого предсердия; 2—верхняя полая вена; 3—нижняя полая вена; 4 — правые легочные вены; 5—пограничная борозда; 6—борозда Ватерстоуна.



ле вскрытия полости отчетливо видно ее разграничение на верхнюю и переднюю стенки, покрытые гребенчатыми мышцами, и заднюю, гладкую. Граница между ними отчетливо выражена в виде пограничного гребня (*crista terminalis*). Мышечные трабекулы внедряются в него под прямым углом. Разделение предсердия на два синуса: синус полых вен (гладкостенный, задний) и синус венозный (мышечный, передний) изнутри видно отчетливее (рис. 2.6).

Пограничный гребень имеет два участка—верхний (горизонтальный) и нижний (вертикальный). Верхний участок начинается от медиальной поверхности довольно постоянно выраженной трабекулой, проходит кпереди от устья верхней полой вены и заворачивается вниз, переходит в вертикальную часть, направляется вниз к устью нижней полой вены, обходит ее справа, а затем направляется к трехстворчатому клапану, проходя ниже устья венозного синуса. Верхняя стенка предсердия включает горизонтальный участок пограничного гребня и устье верхней полой вены, свободно открывающееся в полость предсердия. Важно отметить, что участок пограничного гребня кпереди от устья включает в своей толще синусно-предсердный узел проводящей системы сердца и может быть легко травмирован во время различных манипуляций внутри предсердия. Задняя стенка предсердия гладкая, медиально она незаметно переходит в перегородочную стенку. Этот отдел принимает устья обеих полых вен, которые впадают под тупым углом по отношению друг к другу. Между ними на задней поверхности предсердия имеется выпячивание—межвенозный бугорок—бугорок Лоуэра (*tuberculum intervenosum*), разделяющий направление двух потоков крови. Устье нижней полой вены часто прикрыто заслонкой нижней полой вены (*valvula venae cavae inferioris*) — заслонка Евстахия.

Выше пограничного гребня латерально задняя стенка переходит в мышечную. У нижней полой вены здесь образуется карман, носящий название субевстахиевого синуса.

Наиболее важна для ориентации внутри полости предсердия его медиальная перегородочная стенка (рис. 2.7). Она расположена почти во фронтальной плоскости, направляясь спереди назад слева направо. Ее условно можно разделить на три отдела: верхний, средний и нижний. Верхний отдел, расположенный непосредственно под устьем верхней полой вены, относительно гладкий, несколько выбухающий в полость предсердия. Это—область контакта стенки предсердия с восходящей частью аорты, так называемый *tofus aorticus*, по описанию «старых» авторов. Важно знать, что эта область не является межпредсердной перегородкой, а расположена выше ее. Отчетливых границ здесь нет, и верхний участок незаметно переходит в средний, образованный собственно меж-

2.6. Внутреннее строение правого предсердия. Наружная (передняя) стенка удалена и частично оттянута.

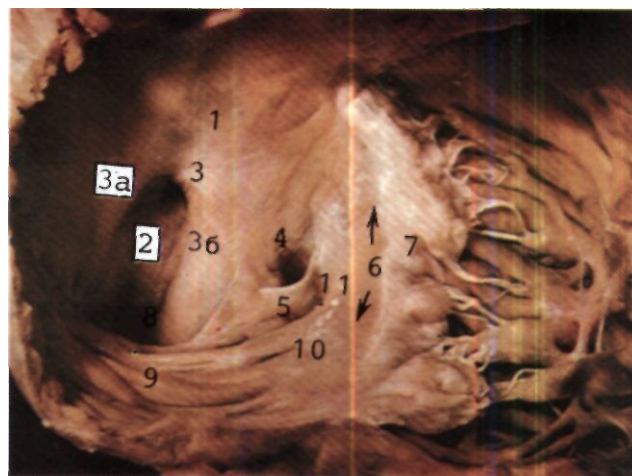
1 — синус больших вен и задняя стенка; 2—устье венозного синуса; 3— устье верхней полой вены; 4 — устье нижней полой вены; 5—пограничный гребень; горизонтальный отдел (а), вертикальный отдел (б); 6—верхняя стенка; 7—медиальная стенка; 8—овальная ямка; 9—петля Ввессена; 10—отверстие трехстворчатого клапана.

предсердной перегородкой и ее структурами. Здесь находится постоянное образование — овальная ямка (fossa ovalis), являющаяся самой характерной структурой правого предсердия. Овальная ямка — углубление в средней части медиальной стенки правого предсердия. Ее дно образовано клапаном, край которого уходит в левое предсердие. В 25% случаев этот край не срастается, и остается небольшое отверстие — овальное окно (foramen ovale). Край овальной ямки обычно выражен достаточно хорошо, представляя собой полукольцо, открытое вниз. Это образование называется петлей (перешейком) Вьессена. В нем различают верхний и нижний края, или лимбы (limbus fossae ovalis). Верхний лимб овальной ямки, отделяя ее от устья верхней полой вены и образуя «вторичную перегородку», постепенно теряется в задней стенке предсердия. Нижний обычно более выраженный, отделяет ее от устья венозного синуса, а его в свою очередь от устья нижней полой вены. В его мышечной толще проходит сухожильное образование, направляющееся вдоль лимба под углом к передней комиссуре перегородочной створки трехстворчатого клапана. Оно называется сухожилием Тодаро и, ограничивая сверху устье венозного синуса, является важным ориентиром для определения локализации предсердно-желудочкового (атриовентрикулярного) узла проводящей системы сердца (рис. 2.8). Непосредственно под сухожилием Тодаро открывается венозный синус сердца третьей большой вены правого предсердия, прикрытый заслонкой венозного синуса (valvula sinus согопати) или заслонкой Тебезия. Устье венозного синуса сзади, сухожилие Тодаро сверху и линия прикрепления перегородочной створки трехстворчатого клапана снизу, сходящиеся под острым углом, образуют нижнюю часть медиальной стенки правого предсердия. Межпредсердной перегородки, как и в верхнем отделе, здесь уже нет. Эта область непосредственно граничит с верхней частью межжелудочковой перегородки, поскольку линия прикрепления перегородочной створки трехстворчатого клапана расположена ниже соответствующей линии митрального, т. е. сдвинута вниз и назад. Этот участок называется промежуточной *перегородкой*, или предсердно-желудочковой (атриовентрикулярной) мышечной перегородкой. Он имеет треугольную форму с вершиной у угла, образованного линией прикрепления перегородочной створки и сухожилия Тодаро. В углу имеется небольшая зона, где перегородка истончается. Этот отдел носит название атриовентрикулярной части перепончатой (мембранозной) перегородки сердца. Ее межжелудочковая часть расположена под передней комиссурой перегородочной створки, которая делит перепончатую перегородку пополам.

Передняя стенка правого предсердия образована его ушком. Оно покрыто изнутри множественными трабекулами, заканчивающимися в пограничном гребне.

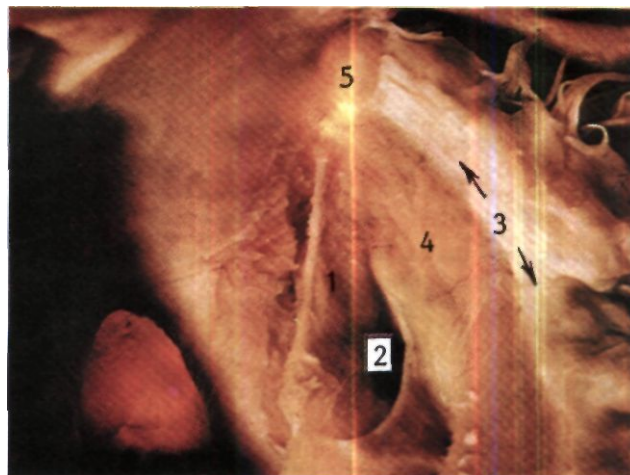
**Левое предсердие (atrium sinistrum).** Левое предсердие занимает наиболее заднюю верхнелевую часть сердца. Через межпредсердную перегородку левое предсердие спереди граничит с правым предсердием, а через свою переднюю стенку с восходящей частью аорты и легочным стволом.

При наружном осмотре левое предсердие имеет два отдела: задний, принимающий устья легочных вен, и



2.7. Отделы медиальной стенки правого предсердия.

1 — верхний отдел — аортальный выступ; 2 — овальная ямка; 3 — петля Вьессена с верхним (а) и нижним (б) лимбами; 4 — устье венозного синуса; 5 — заслонка венозного синуса (заслонка Тебезия); 6 — линия прикрепления перегородочной створки трехстворчатого клапана; 7 — перегородочная створка и ее хорды; 8 — устье нижней полой вены; 9 — заслонка нижней полой вены (Евстахиева заслонка); 10 — синус под заслонкой нижней полой вены — синус полых вен (субевстахийев синус); 11 — предсердно-желудочковая перегородка.

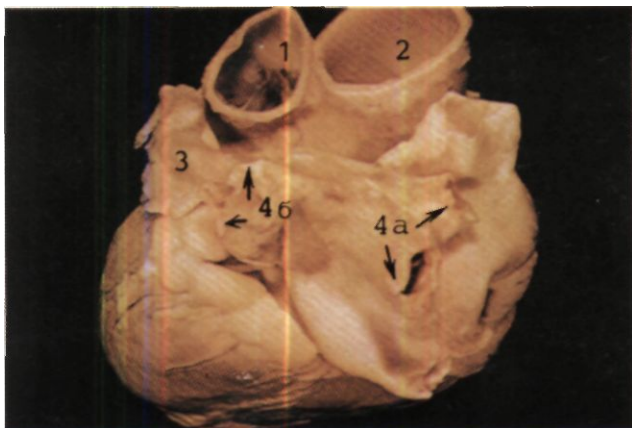


2.8. Нижний отдел медиальной стенки правого предсердия — предсердно-желудочковая и перепончатая перегородки (предсердно-желудочковая часть).

1 — сухожилие Тодаро; 2 — устье венозного синуса; 3 — линия прикрепления перегородочной створки трехстворчатого клапана; 4 — предсердно-желудочковая перегородка; 5 — предсердно-желудочковая часть перепончатой перегородки.

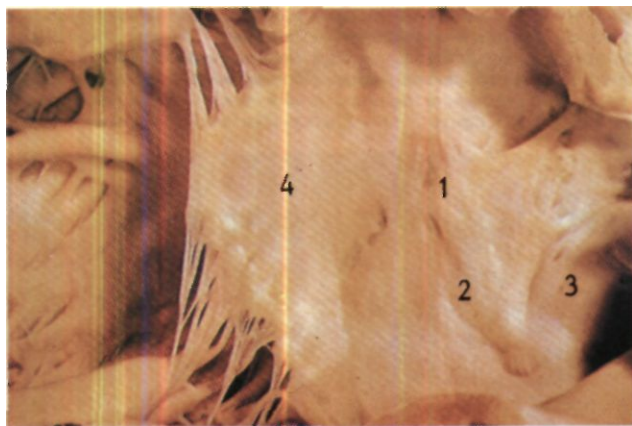боковой (латеральный), представленный левым ушком (рис. 2.9). В отличие от правого ушка левое предсердие имеет вытянутую пальцеобразную форму с несколькими перетяжками и узким устьем. Ушко, передняя и боковая стенки предсердия находятся в полости перикарда. Задняя стенка с устьями легочных вен расположена целиком экстраперикардиально.





2.9. Левое предсердие. Вид сердца сзади.

1—легочный ствол; 2—восходящая часть аорты; 3— ушко левого предсердия; 4— правые (а) и левые (б) легочные вены.



2.10. Левое предсердие. Вид из полости сердца.

1 — перегородочная стенка; 2—место овальной ямки; 3 — устье ушка; 4 — передняя створка митрального клапана.

В полости левого предсердия, несмотря на выраженное мышечное строение левого ушка и гладкую структуру задней стенки, четкой границы между ними, наподобие пограничного гребня в правом предсердии, нет (рис. 2.10). Левое предсердие имеет верхнюю («крышу»), заднюю, переднюю и перегородочные (септальные) стенки. Дном камеры является кольцо митрального клапана. Верхняя стенка образована гладкой поверхностью между устьями правых и левых легочных вен. Эта стенка непосредственно переходит в заднюю. Передняя стенка довольно большая, мышечная, лежит позади восходящей части аорты. На границе между передней и верхней стенками имеется устье ушка, ограниченное сверху отверстиями левых легочных вен, а снизу — митральным клапаном. Перегородочная стенка не имеет выраженных границ. Ее характерным ориентиром является овальная ямка или углубление в этом месте. В отличие от правого предсердия края у этого образования нет.

Межпредсердная перегородка **septum inter atria** (Hale). Это перегородка, разделяющая между собой предсердия, занимает значительно меньшую зону, чем можно предположить, осматривая перегородочные поверхности предсердий. Это обстоятельство очень важно при манипуляции внутри предсердия, так как рассеченные ткани или швы могут оказаться вне полости сердца и можно травмировать важные близлежащие структуры сердца (рис. 2.11).

**Желудочки сердца.** При всей разнице в анатомическом строении правый и левый желудочки сердца имеют много общих признаков. Входные отверстия в них ограничены предсердно-желудочковыми (атриовентрикулярными), а выходные клапаном аорты и легочного ствола (полулунные клапаны). В обоих желудочках принято различать три части: *входную*, или *синусную*, *трабекулярную*, или *мышечную*, и *выходную* (выводную), или правый и левый артериальный конусы. Эти части не имеют четких границ перехода, и деление их в достаточной мере условно, но тем не менее очень важно для описания как нормы, так и патологии (рис. 2.12).

**Правый желудочек (ventriculus dexter).** Правый желудочек занимает большую часть передней поверхности сердца. На горизонтальном разрезе он имеет форму полумесяца.

При наружном осмотре границы желудочка (точнее, его наружная и париетальная стенки) находятся между правой венечной и передней межжелудочковой бороздами (рис. 2.13). Сзади, на диафрагмальной поверхности, правый желудочек ограничен соответственно задней частью венечной борозды и задней межжелудочковой бороздой. Спереди желудочек имеет форму усеченной пирамиды с основанием в области острого края сердца, целиком образованного правым желудочком, и вершиной у артериального конуса, переходящего в легочный ствол. Проекция межжелудочковой перегородки соответствует передней и задней межжелудочковым бороздам. Место, где задняя межжелудочковая борозда соединяется с горизонтально идущей задней частью венечной борозды, соответствует проекции нижнего прикрепления межпредсердной перегородки и устью венечного синуса сердца. Эта область пересечения перегородок и борозд носит название «креста» сердца—*crux cordis*. Справа от него находятся правые камеры сердца, слева—левые, сверху—предсердия, снизу—желудочки. Передняя и задняя наружные стенки правого желудочка пересекаются ветвями венечных артерий. Из них наиболее постоянна так называемая ветвь артериального конуса, идущая поперек артериального конуса и являющаяся ориентиром для нахождения конусной перегородки.

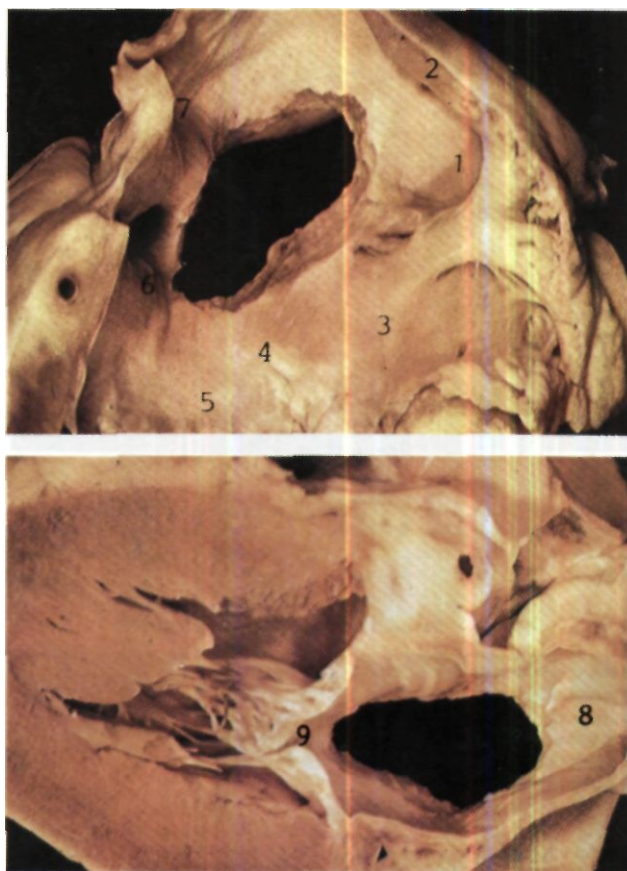
Вскрыв или удалив наружную (париетальную) стенку правого желудочка, можно изучить строение его полости. Во фронтальной проекции она имеет форму веера, расходящегося книзу. Кроме того, полость осуществляет изгиб вокруг выпуклой вперед межжелудочковой перегородки. Входом в желудочек является отверстие трехстворчатого клапана, выходом— отверстие клапана легочного ствола с соответствующими фиброзными кольцами (рис. 2.14). В полости желудочка выделяют три отдела: 1) входной, или синусный; 2) мышечный, или трабекулярный; 3) вы-

ходной (выводной), или правый артериальный конус. Границы между отделами в полости желудочка проходят по условным плоскостям перпендикулярно в перегородке. Основание плоскости, отделяющей входной отдел от мышечного, проходит по месту прикрепления хорд перегородочной створки трехстворчатого клапана к межжелудочковой перегородке. Она неровная, несколько вогнута в сторону верхушки. Линия, отделяющая мышечный отдел от выходного, проходит в горизонтальном направлении от передней комиссуры трехстворчатого клапана к началу конусной перегородки.

1. *Входной отдел* сзади ограничен кольцом трехстворчатого клапана и его створками, спереди — местом прикрепления хорд к свободной стенке межжелудочковой перегородки. В верхней части под передней комиссурой находится межжелудочковая часть перепончатой (мембранозной) перегородки. Несколько левее ее, ближе к передней створке, тянется хорда от постоянной небольшой сосочковой мышцы конуса, или медиальной сосочковой мышцы (мышца Ланчизи). При закрытых клапанах этот отдел пересекает свободно лежащая в просвете желудочка передняя сосочковая мышца, идущая от передней стенки желудочка к передней створке.

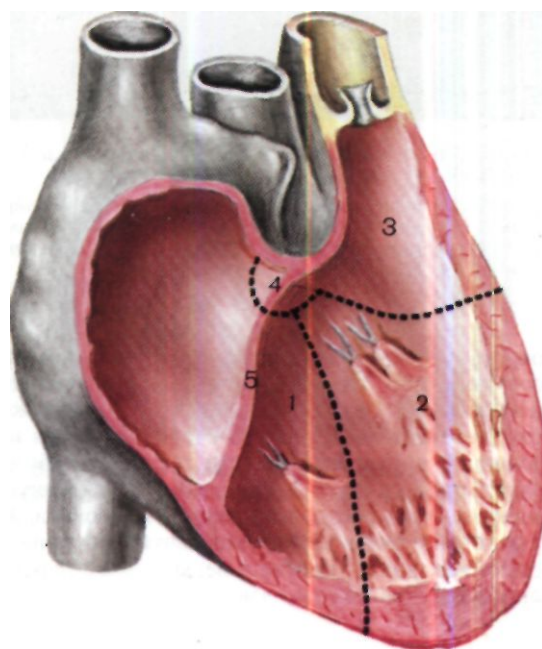
2. *Мышечный отдел.* Он условно ограничен двумя плоскостями и включает основную мышечно-трабекулярную часть желудочка. Его отличительной чертой является характерное мышечное образование на перегородочной поверхности, которое выстилает межжелудочковую перегородку и дает начало перегородочно-париетальным мышечным пучкам. Оно называется перегородочно-краевой трабекулой (*trabecula septomarginalis*) (рис. 2.15). На перегородке она имеет две ножки — правую (заднюю), дающую начало мышце Ланчизи, и левую (переднюю), заканчивающуюся под выходным отделом и срастающуюся здесь с конусной перегородкой. Эти ножки таким образом расходятся в виде латинской буквы Y. В нижнем отделе, у верхушки желудочка, трабекула дает начало передней сосочковой мышце, а ниже — задней, ближе к выходному отделу — перегородочно-париетальной мышце, свободно лежащей в просвете желудочка и известной под названием «модераторного тяжа» (*moderator band*). Этот тяж может располагаться ближе или дальше от выходного отдела, но, как правило, является обязательной структурой мышечного отдела полости правого желудочка.

На уровне проксимальной части «модераторного тяжа» от париетальной стенки желудочка к перегородке расположено мышечное перегородочно-париетальное образование, внедряющееся между ножками перегородочно-краевой трабекулы. Это важнейшее образование правого желудочка, отличающее его от левого, носит название наджелудочкового гребня (*crista supraventricularis*) (рис. 2.16). Он отделяет трехстворчатый клапан от клапана легочного ствола в



2.11. Граница истинной межпредсердной перегородки (удалена) со стороны правого (а) и левого (б) предсердий.

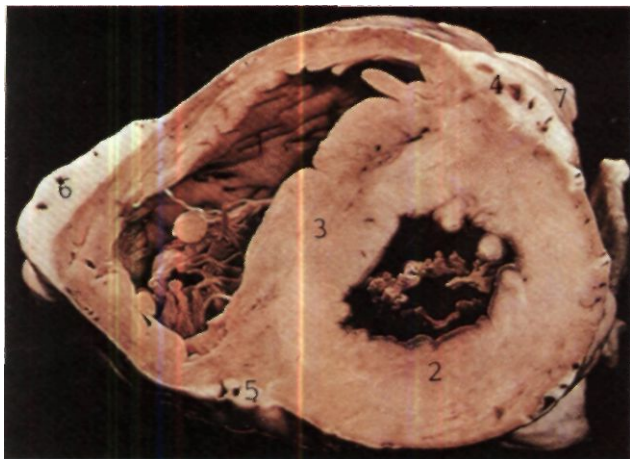
1 — устье верхней полой вены; 2 — пограничный гребень; 3 — аортальный выступ; 4 — предсердно-желудочковая перегородка; 5 — перегородочная створка трехстворчатого клапана; 6 — венечный синус; 7 — устье нижней полой вены; 8 — задняя стенка и устья легочных вен; 9 — митральный клапан.



2.12. Схематическое изображение отделов правого желудочка.

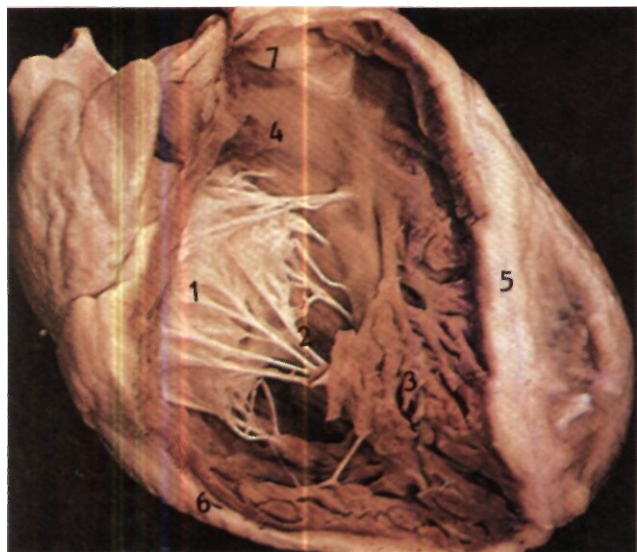
1 — входной, синусный отдел; 2 — трабекулярный, мышечный отдел; 3 — выходной отдел; 4 — перепончатая перегородка; 5 — трехстворчатый клапан.





2.13. Поперечный срез сердца.

1 — правый желудочек; 2—левый желудочек; 3—межжелудочковая перегородка; 4— передняя меж желудочковая борозда; 5—задняя межжелудочковая борозда; 6—острый угол сердца; 7—тупой угол сердца.



2.14. Внутреннее строение правого желудочка после удаления париетальной стенки.

1 — трехстворчатый клапан и его хордальный аппарат; 2—входной отдел; 3 — трабекулярный отдел; 4 — выходной отдел; 5—передняя меж желудочковая борозда; 6—острый угол сердца; 7—клапан легочного ствола.

правом желудочке и в свою очередь входной отдел правого желудочка от выходного отдела левого желудочка и устья аорты. По последним данным, над желудочковый гребень образован за счет соединения инвагинированной в сторону полости желудочка бульбо-вентрикулярной складки и сросшейся с ней конусной перегородки, т. е. состоит из двух компонентов. Наджелудочковый гребень, перекидываясь «аркой» над полостью желудочка, вместе с левым краем перегородочно-краевой трабекулы, «модераторным тяжем» и

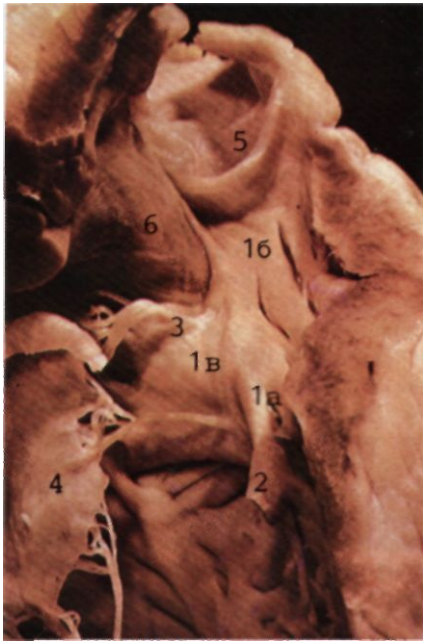
участком париетальной стенки желудочка образует мышечное кольцо выхода из трабекулярного в выходной отдел желудочка.

3. *Выходной отдел.* Он ограничен снизу описанным выше мышечным кольцом, а сверху клапаном легочного ствола. Стенки его гладкие и образованы собственно выходным отделом перегородки сзади и справа и париетальной стенкой желудочка снаружи. Сверху и справа выходной отдел перегородки переходит в мускулатуру над желудочкового гребня. Клапан легочного ствола прикрепляется непосредственно к мышечной части выходного отдела правого желудочка.

Таким образом, правый желудочек имеет три отчетливо выраженных отдела, располагающихся последовательно друг за другом. Характерной чертой его является выраженная трабекулярность мышечной части с постоянно присутствующими перегородочно-краевой трабекулой и перегородочно-париетальными пучками мышц, идущими от перегородки к наружной стенке желудочка. Четко выраженная «арка» наджелудочкового гребня отделяет трехстворчатый клапан от клапана легочного ствола. В нижнем отделе эта арка вместе с «модераторным тяжем» и перегородочно-краевой трабекулой образует мышечное кольцо, отделяющее входной и мышечный отделы от выходного (рис. 2.17). Выходной отдел представлен хорошо выраженным правым артериальным конусом, продолжением которого является легочный ствол.

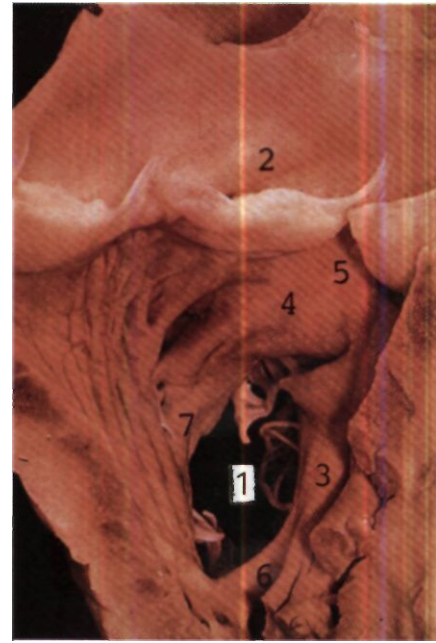**Левый желудочек (ventriculus sinister).** Левый желудочек занимает задненижний отдел сердца, захватывая большую часть диафрагмальной поверхности. Тупой край сердца образован левым желудочком. Наружные границы левого желудочка проходят по передней и задней межжелудочковым и венечной борозде. Верхушка сердца образована в основном левым желудочком. Часто на ней определяется углубление межжелудочковой борозды, отделяющей верхушки левого и правого желудочка. Если правый желудочек спереди имеет форму усеченной пирамиды, а на горизонтальном разрезе—полумесяца, то форму левого можно определить как два слитых конуса с обеими вершинами, расположенными у верхушки сердца, а основанием—у митрального и аортального клапанов. В целом левый желудочек более компактен, чем правый, а стенки его более мощные.

Яснее всего структуру левого желудочка можно изучить на вертикальном срезе, который проходит через все его отделы. Как и в правом желудочке, в нем можно выделить три отдела: *входной, мышечный и выходной* (рис. 2.18). Однако в отличие от правого, где эти отделы как бы растянуты вокруг перегородки и заканчиваются отчетливым конусом, в левом желудочке митральный (входной) и аортальный (выходной) клапаны расположены рядом друг с другом. Между ними нет разделяющей мышечной ткани наджелудочкового гребня, а вследствие близкого соприкосновения передней створки митрального клапана с задней полулунной заслонкой клапана аорты образуется так называемое митрально-аортальное продолжение, или митрально-аортальный «контакт». В результате в левом желудочке отсутствует задняя часть левого артериального (подаортального) конуса, а передняя створка митрального клапана, вернее, ее свободный край,



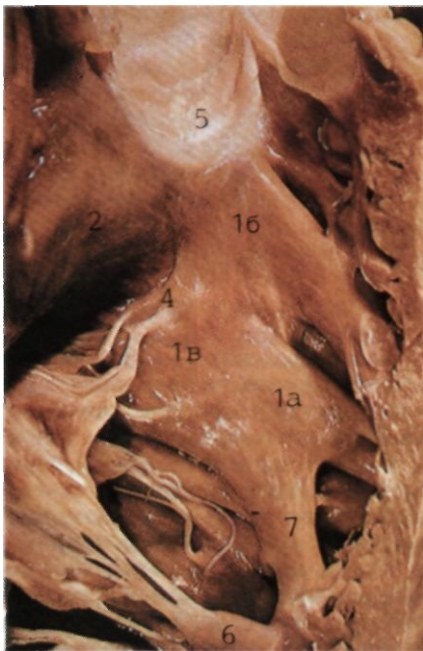2.15. Поверхность межжелудочковой перегородки правого желудочка.

1 — перегородочно-краевая трабекула: тело (а), передняя ножка (б), задняя ножка (в); 2 — «модераторный тяж»; 3 — сосочковая мышца конуса; 4 — трехстворчатый клапан; 5 — клапан легочного ствола; 6 — наджелудочковый гребень.



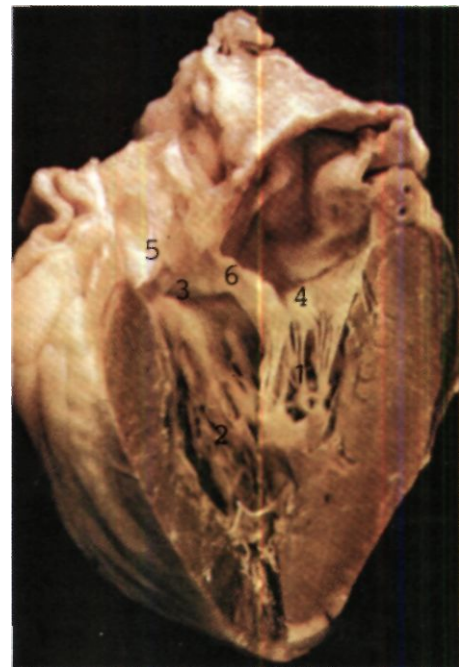2.17. Выходной отдел правого желудочка.

1 — мышечное кольцо между трабекулярным и выходным отделами; 2 — клапан легочного ствола; 3 — перегородочно-краевая трабекула; 4 — наджелудочковый гребень; 5 — перегородка выходного отдела; 6 — «модераторный тяж»; 7 — париетальное внедрение наджелудочкового гребня.



2.16. Трабекулярный и выходной отделы правого желудочка.

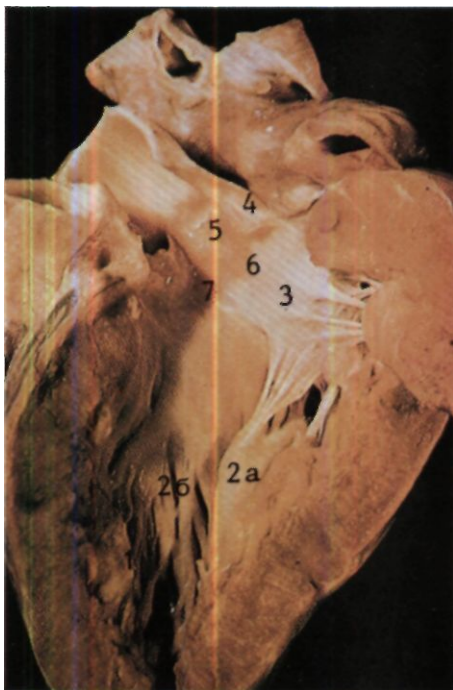
1 — перегородочно-краевая трабекула: тело (а), передняя ножка (б), задняя ножка (в); 2 — наджелудочковый гребень; 3 — передняя створка трехстворчатого клапана; 4 — сосочковая мышца конуса (мышца Ланцизи); 5 — клапан легочного ствола; 6 — передняя сосочковая мышца; 7 — «модераторный тяж».



2.18. Внутреннее строение левого желудочка.

1 — входной отдел; 2 — трабекулярный отдел; 3 — выходной отдел; 4 — митральный клапан; 5 — аортальный клапан; 6 — зона митрально-аортального контакта.





2.19. Трабекулярный и выходной отделы левого желудочка. 1 — трабекулярный отдел; 2—сосочковые мышцы; а) передне-латеральная группа, б) заднемедиальная группа; 3— передняя створка митрального клапана; 4 — правая коронарная створка аортального клапана; 5—некоронарная створка аортального клапана; 6—митрально-аортальный контакт; 7—перепончатая часть межжелудочковой перегородки.

оказывается той структурой, по которой можно условно разделить желудочек на входной и выходной отделы. В отличие от правого желудочка в левом желудочке входной и выходной отделы расположены под острым углом друг к другу и продолжают к верхушке в мышечную зону, отделяясь передней створкой митрального клапана.

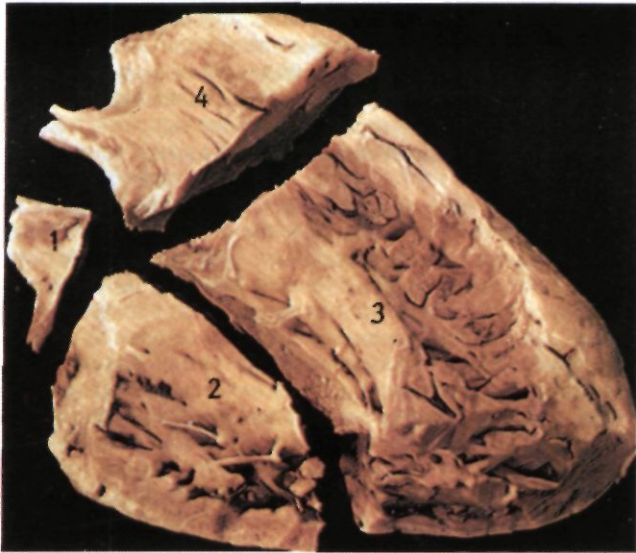Входной отдел охватывает область желудочка, ограниченного створками митрального клапана и их хордальным аппаратом до верхушек сосочковых мышц. Поскольку строение клапанов мы будем рассматривать в отдельном подразделе, то здесь лишь отметим, что стенки левого желудочка в отличие от правого в этом отделе гладкие. Далее начинается мышечный отдел, который распространяется вниз, до верхушки. В задней своей части он представлен мощными мышечными пучками, которые, выпячиваясь вверх, постепенно сливаются, образуя две отчетливые группы сосочковых мышц—переднюю и заднюю. Строение этих мышц, особенно мышц заднемедиальной группы, значительно варьирует от отдельных головок до слившихся между собой пучков. Хорды от них уходят вверх и назад к соответствующим створкам митрального клапана. Далее вниз и кпереди к верхушке мышечный отдел представлен отдельными тонкими трабекулами, идущими вверх параллельно стенке или перегородке. Перегородочная

поверхность этого отдела слева более гладкая, чем справа.

Выходной отдел является продолжением передней части мышечного отдела и условно начинается там, где перегородочная его стенка становится совершенно гладкой (рис. 2.19). Сзади его ограничивает передняя створка митрального клапана, спереди— межжелудочковая перегородка, сверху—заслонки клапана аорты. Как уже говорилось, собственно выходной отдел имеет только переднюю и боковые мышечные стенки, а задняя, фиброзная, представлена зоной митрально-аортального «контакта». Межжелудочковая перегородка в этом месте может вдаваться в просвет выхода, образуя значительный угол с устьем восходящей части аорты и создавая впечатление подаортального стеноза. Зона митрально-аортального «контакта», или фиброзная часть выходного отдела, представлена частью стенки аорты под комиссурой между задней и левой полулунной заслонками клапана аорты, а справа перепончатой перегородкой. Таким образом, основной отличительной чертой выходных отделов правого и левого желудочков является то, что задняя стенка левого желудочка представлена фиброзной структурой. Важно подчеркнуть, что межклапанная фиброзная область образует дно поперечного синуса сердца, и в этом месте выходной отдел левого желудочка отделен от полости перикарда только этой фиброзной тканью.

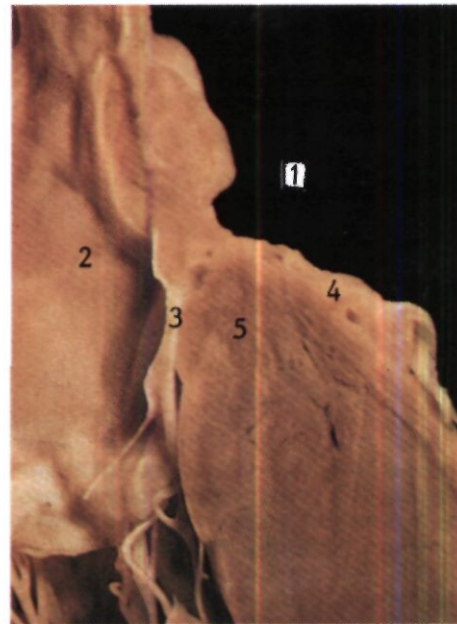
Межжелудочковая перегородка (septum interventriculare) состоит в основном из мышечной ткани, но сверху имеет небольшой участок фиброзной ткани в виде перепончатой (мембранозной) перегородки. Межжелудочковую перегородку можно разделить на входную, мышечную и выходную часть (рис. 2.20). Входная часть мышечной перегородки разделяет между собой приточные отделы желудочков и располагается в сагиттальной плоскости. Вследствие того что перегородочная створка трехстворчатого клапана прикрепляется к перегородке ниже, т. е. ближе к верхушке, чем аналогичная створка митрального клапана, имеется участок межжелудочковой перегородки, который вдаётся вверх, в полость правого предсердия, формируя промежуточную, или предсердно-желудочковую, мышечную перегородку. Здесь левый желудочек через перегородку соседствует с полостью правого предсердия (рис. 2.21).

Входная часть переходит в мышечную перегородку, которая захватывает участок перепончатой перегородки, включает верхушку и распространяется до выходных отделов желудочков. Задняя ее часть лежит в плоскости входной части перегородки, однако далее, ближе к выходной части, располагается уже почти во фронтальной плоскости. У верхушки справа трабекулы выраженные, грубые, а слева—тонкие, гладкие. Выходная часть межжелудочковой перегородки располагается ближе к фронтальной плоскости. Важно отметить, что задняя стенка выходного отдела правого желудочка не является перегородочной структурой, а отделяет выходной отдел от наружной поверхности сердца. Непосредственно выходная часть перегородки лежит дистальнее выходного отдела правого желудочка и разделяет выходные отделы обоих желудочков. Перепончатая перегородка расположена в верхнем отделе межжелудочковой перегородки, не-



2.20. Межжелудочковая перегородка и ее отделы.  
*а* — вид со стороны правого желудочка; *б* — вид со стороны  
 левого желудочка; 1 — перепончатая часть перегородки; 2 — входной  
 отдел; 3 — трабекулярный отдел; 4 — выходной  
 отдел.

посредственно у передней комиссуры трехстворчатого клапана. В этом месте соединяются между собой все три части межжелудочковой перегородки: входной, мышечный (трабекулярный) и выходной. В правом желудочке перепончатая перегородка расположена под комиссурой, делящей ее на предсердно-желудочковый и межжелудочковый компоненты. В левом она целиком находится в полости желудочка, занимая участок в зоне фиброзной части выходного отдела между задней и правой полулунными заслонками клапана аорты (сверху и спереди) и местом фиброзного крепления передней створки митрального клапана (снизу и сзади).



2.21. Предсердно-желудочковая перегородка.  
 1 — полость правого предсердия; 2 — полость левого предсердия; 3 — линия прикрепления перегородочной створки трехстворчатого клапана; 4 — линия прикрепления передней створки митрального клапана; 5 — предсердно-желудочковая перегородка.

Предсердно-желудочковые (атриовентрикулярные) клапаны. Несмотря на различие в положении и функции, правый предсердно-желудочковый (*valva atrioventricularis dextra*) и левый предсердно-желудочковый (митральный) (*valva atrioventricularis sinistra*) клапаны имеют много общих анатомических черт. Они состоят из створок, представляющих собой тонкую, трехслойную структуру. Участки соединения створок между собой носят названия комиссур. Поверхность створки является прямым продолжением предсердного эндокарда, идущего до их свободного края. Со стороны полости желудочков створки покрыты более плотной, фиброзной тканью. С этой же стороны прикрепляются сухожильные хорды. Между поверхностным (наружным) и внутренним слоями заключен тонкий соединительнотканый, так называемый губчатый слой.

У основания зона крепления створки к соответствующему отделу фиброзного кольца хорошо выражена у митрального и весьма слабо у трехстворчатого клапанов. В непосредственной близости от фиброзного кольца створки обычно очень тонкие и свободны от хорд. Медиальнее следуют зона, где сухожильные хорды крепятся очень густо, а затем так называемая грубая, утолщенная зона створки с тонкими сухожильными хордами.

Различают три вида хорд, крепящихся к створке. Во-первых, это мощные базальные хорды, крепящиеся к створке вблизи ее основания. Они обычно отходят от головок сосочковых мышц. Во-вторых, это более многочисленные и разветвленные хорды «грубой» зоны, внедряющиеся в створку на этом участке

вплоть до свободного края. В-третьих, это комиссуральные хорды, тонкие, также многочисленные, веерообразно крепящиеся только к свободному краю двух обращенных друг к другу створок в области комиссур. Помимо этого, хорды разделяются на так называемые хорды первого, второго, третьего порядков в зависимости от того, идут ли они непосредственно от мышцы к створке или являются первым или вторым ответвлением уже отошедшей от мышцы хорды. Важно подчеркнуть, что створки смыкаются при систоле желудочков не по свободному краю, а по линии «грубой», утолщенной зоны, особенно хорошо видной в сердце у пожилых людей.

Обычно трехстворчатый клапан в соответствии с названием имеет три створки, но иногда некоторые из них расщеплены. Различают соответственно расположению в кольце перегородочную (септальную), переднюю и заднюю створки. Комиссуры между створками обычно носят название переднеперегородочной, переднезадней и задней. Хорды перегородочной створки начинаются от головок небольших сосочковых мышц на межжелудочковой перегородке. В области переднеперегородочной комиссуры створки поддерживаются хордами, идущими от мышцы Лангиса. К передней створке крепятся хорды от передней сосочковой мышцы. Сухожильные хорды задней створки отходят от группы задних сосочковых мышц мышечной (трабекулярной) части перегородки.

Как правило, митральный клапан имеет две створки: переднюю и заднюю. Створки разделены передне-латеральной и задне-медиальной комиссурами.

Линия прикрепления передней створки занимает меньше половины окружности фиброзного кольца. Большая часть его окружности занята задней створкой. В то же время площадь передней створки несколько больше, чем задней. Передняя створка имеет квадратную форму, а задняя состоит из трех выпуклостей с двумя впадинами между ними. Задняя створка на всем протяжении крепится к фиброному кольцу митрального клапана. Передняя, напротив, имеет общее кольцо с клапаном аорты, от которого она берет свое начало. Сухожильные хорды обеих створок отходят от двух групп сосочковых мышц — передней и задней, причем хорды от каждой из групп мышц идут как к передней, так и к задней створкам.

Передняя створка имеет хорды только к «грубой» зоне и две комиссуральные. Иногда их усиливают хорды первого порядка, идущие от головок сосочковых мышц к свободному краю створки. Задняя створка получает, помимо хорды к «грубой» зоне, также и базальные хорды.

Полулунные клапаны. Клапаны мантральных сосудов проще по своему строению, чем предсердно-желудочковые клапаны. Они не имеют мышечно-хордального аппарата и функционируют вследствие разницы давлений в камерах сердца. Клапаны аорты и легочного ствола состоят из трех полулунных заслонок, которые имеют полулунную линию прикрепления к стенке магистрального сосуда. Края заслонок дистальнее соединяются между собой, образуя комиссуры. Полулунная заслонка состоит из двух эндокардиальных слоев с желудочковой и артериальной сторон с тонким фиброзным слоем между ними. Фиброзная ткань утолщается к середине заслонки, образуя утол-

щения, которые носят название узелков Аранци для аортальных заслонок и узелков Морганьи для заслонок легочного клапана. Как и в предсердно-желудочковых клапанах, полулунные заслонки смыкаются не по свободному краю, а несколько проксимальнее. Обычно зона смыкания соответствует участку утолщения створки.

Клапан аорты (*valva aortae*). Клапан имеет типичное трехстворчатое строение. Название заслонок определяется отхождением венечных артерий от соответствующих синусов. Различают правую полулунную (коронарную), левую полулунную (коронарную) и заднюю полулунную (некоронарную) заслонки. Задняя и частично правая полулунные заслонки находятся в «фиброзном контакте» с передней створкой митрального клапана. Задняя полулунная заслонка находится также в «фиброзном контакте» с центральным фиброзным телом и перепончатой перегородкой. Передняя часть этой заслонки вместе с правой и частично левой полулунными заслонками начинаются от мышечной поверхности выходного отдела левого желудочка (левого артериального конуса).

В местах, где заслонки клапанов примыкают к стенке аорты, последняя несколько расширена. Эти участки носят название синусов Вальсальвы и определяются соответственно названием створок. Промежутки между синусами Вальсальвы, имеющие треугольную форму, носят название пространств Генле. Они относятся к фиброному скелету сердца и будут рассмотрены ниже. Плоскость, в которой лежит клапан аорты, не горизонтальна, а наклонена сверху вниз, спереди назад и слева направо.

Клапан аорты так или иначе относится ко всем камерам сердца, занимая в нем центральное положение. Правая полулунная заслонка прилегает к выходному отделу правого желудочка. Ее задняя часть граничит с передней стенкой правого предсердия. Задняя полулунная заслонка проецируется на межпредсердную перегородку и относится, таким образом, к обоим предсердиям. Через перепончатую перегородку она связана с правым желудочком и предсердием. Левая полулунная заслонка находится рядом с передней стенкой левого предсердия, а снаружи — с поперечным синусом сердца.

Клапан легочного ствола (*valva (runci) pulmonalis*). Клапан имеет три полулунные заслонки, обозначаемые как передняя, правая и левая и соответствующие им синусы. Комиссуры между заслонками обозначаются как левая, правая и задняя. Левая полулунная заслонка отходит непосредственно от мышечной ткани выходного отдела правого желудочка, его перегородки и частично от верхней части наджелудочкового гребня. Правая полулунная заслонка отходит также от мышечной ткани выходного отдела правого желудочка. Задняя комиссура располагается точно напротив комиссуры между левой и правой полулунными заслонками клапана аорты.

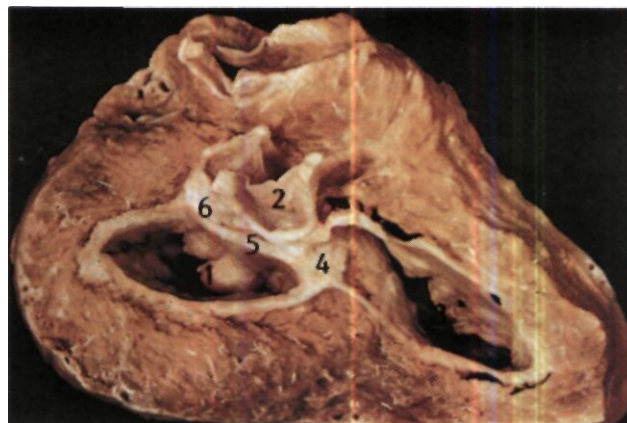
Предсердно-желудочковое соединение и понятие о фиброном каркасе сердца. Наиболее важной и сложной областью сердца является область соединения предсердий и желудочков. Здесь находятся предсердно-желудочковые и аортальный клапанные аппараты, проводящая система сердца, венечные артерии и вены. Плоскость трехстворчатого



клапана смещена вниз по отношению к плоскости митрального, а аортальный клапан как бы вклинен между ними. Ткань, образующая кольца этих трех клапанов, плотная, фиброзная. Если удалить мышечные отделы, т. е. иссечь полностью желудочки и предсердия, то можно получить препарат фиброзного каркаса сердца, который включает в себя фиброзные кольца предсердно-желудочковых и аортального клапанов и их соединения. Таким образом, в месте соединения предсердий и желудочков между собой расположен фиброзный каркас, или «скелет», сердца (рис. 2.22).

Клапан легочного ствола, вынесенный вперед, отделен от фиброзного каркаса сердца мышечной перегородкой выходного отдела правого желудочка, не имеет фиброзной основы и не принимает участия в образовании центрального фиброзного каркаса сердца. Фиброзный каркас наиболее прочен в зоне, где соединены между собой кольца аортального клапана спереди, митрального—слева и трехстворчатого—справа. Это зона, связывающая между собой три кольца, имеет форму, близкую к четырехугольнику, и называется *центральным фиброзным телом*. От него влево, соответственно вперед и назад, отходят два плотных фиброзных кольца, образующих клапанный каркас аортального и митрального отверстий. Вправо и назад отходит слабее выраженное на протяжении фиброзное кольцо трехстворчатого клапана. Непосредственным продолжением центрального фиброзного тела влево является зона срастания митрального и аортального клапанов, или зона митрально-аортального «контакта». Дальше влево и кнаружи, где кольца клапанов расходятся, промежуток заполнен утолщением фиброзной ткани—*левым фиброзным треугольником*. Его продолжением вверх на аортальное кольцо является фиброзный промежуток между левой и задней полулунными заслонками клапана аорты—левое пространство Генле, или левый межстворчатый трункус [Gott D., Lillehei C., 1975].

Справа, в области соединения межпредсердной и межжелудочковой перегородок, где к центральному фиброзному телу примыкает фиброзное кольцо трехстворчатого клапана, отросток центрального фиброзного тела обозначается как *правый фиброзный треугольник* и его продолжением является истонченная фиброзная ткань перепончатой перегородки. На горизонтальном срезе хорошо видно, почему перепончатая перегородка оказывается между аортальным и трехстворчатым клапаном, а не между ним и митральным. Это происходит вследствие взаимного расположения клапанных фиброзных колец в разных плоскостях и более заднего положения митрального кольца. Из-за того, что правое предсердно-жел. уд. отверстие смещено к верхушке, перепончатая перегородка делится им на две части—атриовентрикулярную и межжелудочковую. В области отверстия аорты она имеет только межжелудочковую часть, расположенную под задней полулунной заслонкой. Здесь под заслонкой есть углубление, карман, где полость левого желудочка граничит через перегородку с полостью правого предсердия. Участок мышечной перегородки непосредственно кзади от перепончатой, разделяющей эти отделы, есть атриовентрикулярная мышечная перегородка (промежуточная перегородка). Центральное



2.22. Фиброзный каркас сердца (предсердия удалены). 1—фиброзное кольцо митрального клапана; 2—фиброзное кольцо аортального клапана; 3—фиброзное кольцо трехстворчатого клапана; 4—центральное фиброзное тело; 5—зона митрально-аортального контакта; 6—левый фиброзный треугольник.

фиброзное тело, таким образом, является предсердно-желудочковой структурой, фиксирует между собой клапанные фиброзные кольца и является со своими отростками местом крепления мускулатуры желудочков, предсердий и перегородок.

Проводящая система сердца. Специализированная проводящая система сердца состоит из синусно-предсердного узла, предсердно-желудочкового узла, прободающего предсердно-желудочкового пучка (пучок Гиса) и правой и левой его ножки.

Синусно-предсердный узел расположен непосредственно под эпикардом пограничной борозды на латеральной поверхности места впадения верхней полой вены в правое предсердие. Это веретенообразная структура, длинный хвост которой распространяется в толщу пограничного гребня в его вертикальном участке. В полости правого предсердия синусно-предсердный узел проецируется на горизонтальную часть пограничного гребня, тотчас переди от устья верхней полой вены. Хотя в литературе имеются указания на наличие специализированных проводящих путей от синусно-предсердного узла к предсердно-желудочковому, убедительных анатомических данных в пользу этого до сих пор не получено.

Предсердно-желудочковый (атриовентрикулярный) узел расположен под эндокардом правого предсердия, в его нижнепереднем отделе. Проекция его определяется треугольником Коха, верхняя граница которого образована сухожилием Годаро, а нижняя—линией прикрепления перегородочной створки трехстворчатого клапана. В месте соединения указанных линий у передней комиссуры и перепончатой перегородки формируется угол, в котором находится предсердно-желудочковый узел (узел Ашоффа—Тавары). Для ориентира можно пользоваться меньшей областью, ограниченной условными линиями от нижнего края устья венечного синуса к середине перегородочной створки и к передней ее комиссуре [Синев А. В., 1982]. В большинстве случаев узел прилегает к правой поверхности центрального фиброзного тела. В вер-

хушке треугольника тело узла суживается, становится пучком, внедряющимся в толщу центрального фиброзного тела. После его прободения предсердно-желудочковый пучок под перепончатой перегородкой делится на правую и левую ножки. Область деления ствола находится с левой стороны межжелудочковой перегородки и проецируется сразу же ниже комиссуры между правой и задней полулунной заслонками клапана аорты. Отсюда, от ствола, веером расходятся вниз волокна левой ножки предсердно-желудочкового пучка. Правая его ножка внедряется в виде тонкого пучка в мышечные слои перегородки в области мышцы Лангиса и продолжается вниз в толще перегородочно-краевой трабекулы, пересекая полость желудочка в составе «модераторного тяжа».

Описанные общие закономерности не исключают наличия тех или иных вариантов обычного хода проводящей системы, как и деталей их строения.

Важно выделить *опасные зоны* при манипуляциях внутри сердца. Ими являются область впадения верхней полой вены, особенно передне-латеральная поверхность ее устья, зона треугольника Коха, пространство между правой и задней полулунными заслонками клапана аорты, зона центрального фиброзного тела, область основания мышцы Лангиса. Повреждение этих зон может привести к возникновению нарушений нормального синусового ритма.

Венечное (коронарное) кровообращение. Сердце снабжается кровью из венечных (коронарных) артерий, первых сосудов, отходящих от аорты. Венозная кровь собирается в вены, впадающие в венечный синус, который открывается в правое предсердие.

Венечные артерии отходят от аорты в области синусов Вальсальвы. Имеются две главные венечные артерии—левая и правая.

*Правая венечная (коронарная) артерия (arteria coronaria dextra)* отходит от правого синуса Вальсальвы и проходит в венечной (предсердно-желудочковой) борозде. Сразу же у места ее отхождения она отдает первую ветвь—ветвь артериального конуса. Второй ее ветвью в половине случаев является артерия синусно-предсердного узла, уходящая от правой венечной артерии назад под правым углом в промежутке между аортой и стенкой правого предсердия, а затем по его стенке—к синусно-предсердному узлу. В передней части венечной борозды от правой венечной артерии отходит правая краевая ветвь. Затем артерия поворачивает назад, ложится в заднюю часть венечной борозды и доходит до «креста» сердца. При так называемом правом типе кровоснабжения сердца, наблюдающемся у 90% людей, от правой венечной артерии в области задней межжелудочковой борозды отходит задняя межжелудочковая ветвь, а от правой венечной артерии в задней межжелудочковой борозде отходят ветви к стенке левого желудочка.

*Левая венечная (коронарная) артерия (arteria coronaria sinistra)* выходит из левого синуса Вальсальвы на левую сторону венечной борозды. Главный ствол ее обычно короткий и делится на переднюю межжелудочковую и огибающую ветви. В 30% случаев здесь отходит третья диагональная ветвь, пересекающая косо стенку левого желудочка. Передняя межжелудочковая ветвь располагается в передней межжелудочковой борозде и идет к верхушке, отдавая по ходу

передние желудочковые ветви и передние перегородочные ветви. Передняя межжелудочковая ветвь иногда входит в толщу миокарда и вновь ложится в борозду. Огибает далее верхушку сердца, направляется в заднюю межжелудочковую борозду.

Огибающая ветвь левой венечной артерии располагается в левой части венечной борозды и в половине случаев дает первую ветвью артерию синусно-предсердного узла, а далее артерию тупого края. В случае, когда имеется правый тип кровоснабжения, огибающая ветвь постепенно истончается, отдавая ветви к левому желудочку. При относительно редком левом типе (10% случаев) она достигает уровня задней межжелудочковой борозды и отдает заднюю желудочковую ветвь. При еще более редком, так называемом смешанном типе имеются две задних желудочковых ветви—от правой венечной и от огибающей артерий.

Вены сердца. В сердце имеется две основных группы вен. Одни дренируются в венечный синус, другие—непосредственно в сердечные полости. Среди последних значительное число вен, идущих по передней поверхности сердца (передние вены сердца), которые проходят над правой венечной артерией, пересекают ее поверхностно и дренируются в правое предсердие. Вены, дренирующиеся в венечный синус, сопровождают венечные артерии. Среди них различают большую вену сердца, проходящую по передней межжелудочковой борозде и собирающую кровь от вен тупого края. В задней части левой венечной борозды в области впадения всех вен формируется венечный синус. В задней межжелудочковой борозде в венечный синус впадает средняя вена сердца. По ходу в него впадают мелкие вены задней поверхности желудочков и предсердий. Венечный синус впадает в правое предсердие между заслонкой нижней полой вены и межпредсердной перегородкой.

## 2.2. КЛАССИФИКАЦИЯ ВРОЖДЕННЫХ ПОРОКОВ СЕРДЦА

В 1970 г. в Гронингене (Нидерланды) в тесном сотрудничестве представителей Комитета кодирования и классификации врожденных пороков сердца Национального института сердца и легких (США), Комитета номенклатуры и кодирования ассоциации европейских детских кардиологов и научного общества детских кардиологов при Международном обществе кардиологов была принята *Классификация болезней сердца у детей*.

В состав кооперативного Комитета, разработавшего классификацию болезней сердца, вошли известные кардиологи, патологоанатомы, кардиохирурги: J. Dushane, J. Kirklin, R. Lester, L. van Mierop, Sh. Mitchell, W. Roberts (США), K. Bossina (Нидерланды), L. van der Hauwaert (Бельгия), J. Kamaras (ВНР), E. Keck (ФРГ), M. Michaelson (Швеция), C. Pernot (Франция), F. Real (Швейцария), H. Watson (Шотландия).

Номенклатура всех видов врожденных и приобретенных пороков сердца была создана на основании последних достижений науки в изучении заболеваний сердечно-сосудистой системы у детей и предназначалась для педиатров-кардиологов и научных работни-

ков. Международная классификация разработана для упрощения взаимопонимания ученых в этой области кардиологии и возможности использования ЭВМ. Было предложено два типа кодирования, позволивших упростить накопление и получение информации о пороках сердца.

Один код — «SNOP» — основан на систематической номенклатуре патологии, разработанной Комитетом номенклатуры и классификации болезней колледжа американских патологов и используется в основном в США. Второй код — «ISC», предложенный Международным обществом кардиологов, проще при применении для программирования, так как использует только трехзначную символику. Именно эта система кодирования приведена нами в классификации заболеваний сердца у детей. Вполне вероятно, что данная классификация, как и всякая другая, по мере накопления знаний и опыта будет периодически пересматриваться и дополняться.

#### КЛАССИФИКАЦИЯ ЗАБОЛЕВАНИЙ СЕРДЦА У ДЕТЕЙ (ВОЗ, 1970)

Патология	Код «ISC»
<i>Аорта</i>	011
Аневризма (точно определять, уточнять)	014
Аномалии дуги и ветвей аорты	
Коарктация аорты:	020
преддуктальная, или предсвязочная	022
юктадуктальная, или юкстасвязочная	023
постдуктальная, или постсвязочная	024
грудного отдела	025
брюшного отдела	026
псевдо (кинкинг)	027
неуточненная	020
Расширение (дилатация) (точно определять)	028
Нарушение непрерывности дуги аорты:	030
дистальнее левой подключичной артерии	032
дистальнее левой общей сонной артерии	033
дистальнее плечевого ствола	034
Прочие пороки	036
Праволежащая дуга и нисходящая часть аорты	038
Аневризма синуса Вальсальвы:	040
разрыв (точно определять, уточнять)	042
Сосудистое кольцо:	044
двойная дуга аорты с большим сосудом, расположенным спереди (А)	046
двойная дуга аорты с большим сосудом, расположенным сзади (В)	
левосторонняя дуга аорты с аномальным отхождением правой подключичной артерии	047
праволежащая дуга аорты с левой артериальной связкой	048
прочие дефекты	049
неуточненные пороки	044
Клапан аорты:	050
Двустворчатый	052
Одностворчатый	054
Пролапс створки без регургитации	056
Четырехстворчатый	058
Недостаточность клапана:	060
отсутствие створок или рудиментарные створки	062
перфорированная створка	063
• пролабирующая створка	064
расширение клапанного кольца	065
неуточненная патология	060

Продолжение

Патология	Код «ISC»
Стеноз:	070
гипоплазия клапанного кольца	072
подклапанный:	074
фиброзный	076
мышечный — гипертрофическая обструктивная кардиомиопатия (см. раздел «Миокард»)	
неуточненный	070
надклапанный	078
клапанный	080
<i>Дефект аортолегочной перегородки</i>	090
<i>Межпредсердная перегородка</i>	НЮ
Дефект:	
неуточненный	101
спонтанно закрывшийся	102
Овальное окно:	103
анатомически проходимое	106
дефект овального окна	108
вторичный дефект	ПО
дефект, расположенный у устья верхней полой вены	112
первичный дефект (см. «Дефект эндокардиальных подушек»)	
единое предсердие (общее предсердие)	116
<i>Предсердие</i>	120
Трехпредсердное сердце:	122
со стенозом легочных вен	123
без стеноза легочных вен	124
Расширение левого предсердия	126
Расширение правого предсердия	128
<i>Положение сердца</i>	
Праворасположенное (декстрокардия):	003
в сочетании с обратным расположением предсердий и органов брюшной полости	004
в сочетании с зеркальным расположением предсердий и органов брюшной полости	005
в сочетании с неопределенным расположением предсердий и органов брюшной полости	006
Леворасположенное (левокардия):	(НЮ)
в сочетании с обратным расположением предсердий и органов брюшной полости	001
в сочетании с неопределенным расположением предсердий и органов брюшной полости	002
Срединно-расположенное (мезокардия):	007
в сочетании с обратным расположением предсердий и органов брюшной полости	008
в сочетании с зеркальным расположением предсердий и органов брюшной полости	009
в сочетании с неопределенным расположением предсердий и органов брюшной полости	010
<i>Кардиомегалия:</i>	130
Вторичная (специфическая)	132
Необъяснимая	134
<i>Венечные (коронарные) артерии:</i>	140
Отсутствие левой артерии	142
Отсутствие правой артерии	144
Аневризма	146
Аномальное отхождение:	150
левой венечной артерии от легочной артерии	152
правой венечной артерии от легочной артерии	153



Продолжение		Продолжение	
Патология	Код «ISC»	Патология	Код «ISC»
обеих венечных артерий от легочной артерии	154	<i>Левый желудочек</i>	250
отхождение единым стволом от аорты (А) и легочной артерии (В)	155	Аневризма	252
Артериосклероз	158	Дивертикул	254
Свищи (фистулы):	160	Двойное отхождение	256
венечной артерии с полостями сердца	162	с отсутствием выходного отдела с двух сторон	258
артериовенозные	163	Гипоплазия:	260
аорто-левожелудочковый тоннель	164	в сочетании с атрезией аортального клапана	262
Прочие дефекты	168	в сочетании с гипоплазией аортального клапана	263
<i>Открытый артериальный проток</i>	170	в сочетании с гипоплазией аорты	264
Аневризма	172	в сочетании с атрезией митрального клапана	265
Проходимый (персистирующий):	174	в сочетании с гипоплазией митрального клапана	266
леворасположенный	176	Прочая патология	268
праворасположенный	177	Неуточненные дефекты	260
Спонтанно и отсроченно закрывшийся	178		
<i>Эктопия сердца</i>	180	<i>Митральный клапан</i>	270
<i>Дефект эндокардиальных подушек</i>	200	Атрезия (см. «Левый желудочек»)	
Неполная форма (включая один или все пункты):	202	Деформации:	271
характерный дефект межжелудочковой перегородки	204	отсутствие створок или наличие рудиментарных створок	272
первичный дефект межпредсердной перегородки	205	парашютообразный	274
расщепление передней створки митрального клапана	206	расщепление створок:	
отсутствие створки или наличие рудиментарной перегородочной створки трехстворчатого клапана	207	передней	276
неуточненный	202	задней	277
Полная форма (общий атриовентрикулярный канал) (включая все пункты):	208	двойной клапан	278
общий атриовентрикулярный клапан		по типу аномалии Эбгнтейна	280
первичный дефект межпредсердной перегородки		сращение по комиссурам	282
дефект межжелудочковой перегородки		гипоплазия	284
		парашютообразный митральный клапан	286
		разрыв сухожильной хорды	288
		другие аномалии хорд или сосочковых мышц	290
		надклапанная мембрана	292
		неуточненные	271
		Недостаточность	294
		Стеноз	2%
<i>Эндокард</i>	210	<i>Миокард</i>	300
Эндокардит:	212	Аневризма	302
острый	214	Кардиомиопатия:	310
подострый	215	гипертрофическая обструктивная	312
хронический	216	гипертрофическая неструктивная	313
Фиброэластоз:	217	неуточненная	310
левого желудочка	219	прочие	314
левого предсердия	220	Застойная сердечная недостаточность	234
правую желудочка	221	Болезни миокарда обусловленные:	320
правого предсердия	222	амилоидозом	322
Неуточненный	210	анемией	323
Прочие аномалии	223	коллагенозом	334
<i>Свищ (фистула)</i>	224	каким-либо «дефицитом»	335
Артериовенозный свищ:	226	эндокринными нарушениями	336
венечных артерий (специфический)	163	наследственными факторами	337
легочной артерии (специфический)	422	гликогенозом	338
системных артерий (специфический)	572	инфекцией (определенной)	
<i>Сердечная недостаточность:</i>	234	воспалением	339
Вторичная (уточнять)	236	нарушением питания	340
Необъяснимая	238	нейромышечными нарушениями	341
<i>Гипертения</i>	240	неуточненные	320
Легочная:	242	прочие аномалии	342
первичная	244	Инфаркт	350
вторичная (специфическая)	245	Миокардит:	360
		бактериальный	362
		вирусный	363
		ревматический	364
		неуточненный	365
		прочий	366
		Персистирующий синусоид	368

## Продолжение

## Продолжение

Патология	Код «ISC»	Патология	Код «ISC»
<i>Перикард</i>	370	нижнюю полую вену	465
Отсутствие	372	правое предсердие	466
Дефекты	374	правое предсердие и верхнюю полую вену	467
Гемоперикард	374	верхнюю полую вену	468
Перикардит:	380	левых легочных вен в проходимую левую	
бактериальный	382	верхнюю полую вену	469
констриктивный	383	неуточненный	462
постперикардиотомический	384	Тотальный аномальный дренаж легочных вен	
ревматический	385	в:	470
травматический	386	венечный синус	472
уремический	387	правое предсердие	473
неуточненный	388	поддиафрагмальные вены	474
прочий	389	венечный синус и в левую безымянную ве-	
Тампонада	390	ну	475
Опухоли перикарда	394	левую верхнюю полую вену	476
		правую верхнюю полую вену	477
		неуточненный	470
		Атрезия	480
		Стеноз	484
<i>Легочная артерия</i>	404		
Отсутствие:	406		
левой артерии	408	<i>Болезни сосудов малого круга кровообра-</i>	
правой артерии	409	<i>щения</i>	490
Аневризма	410		
Аномальное отхождение:	412	Болезни сосудов малого круга кровообра-	
левой артерии	414	щения	491—496
правой артерии	415	(градация 0—6) (гистологическая)	
Атрезия	416		
Наличие ветвей:		<i>Правый желудочек</i>	500
атрезия (определенная)	417		
Расширение	418	Двойное отхождение от правую желудочка	501
Эмболия	419	типы выходных отделов:	
Гипоплазия легочно-артериального дерева	420	аорта расположена кпереди от легочного	
Легочный артериовенозный свищ (определен-		ствола (имеется только подаортальный вы-	
ный)	422	ходной отдел)	502
Секвестрация доли легкого	423	с легочным стенозом	503
Стеноз левой артерии:		легочный ствол расположен кпереди от	
одиночный	424	аорты (имеется только подлегочный выход-	
множественный	425	ной отдел)	504
Стеноз правой артерии:		с легочным стенозом	505
одиночный	426	аорта и легочный ствол расположены бок о	
множественный	427	бок (подлегочный—подаортальный выход-	
Тромбоз	429	ные отделы — аномалия Тауссиг—Бинта)	506
		с легочным стенозом	507
<i>Клапан легочного ствола</i>	430	стеноз выходного отдела	510
Отсутствие створок или наличие рудиментар-		обструкция аномальной мышцей, формиру-	
ных створок	431	ющей двухкамерность	514
Атрезия с интактной межжелудочковой перего-		«бумажно»-тонкий (аномалия Уля)	516
родкой	432	недоразвитый	518
тип 1—с гипоплазией правого желудочка	434	<i>Ревматизм без кардита</i>	800
тип 2—с нормальным или увеличенным пра-			
вым желудочком	435	<i>Ревматические заболевания сердца</i>	810
Двустворчатый	436		
Гипоплазия клапанного кольца	438	Ревматическая лихорадка с кардитом:	812
Четырехстворчатый клапан	440	с поражением клапанов	814
Недостаточность:	442	с недостаточностью клапана аорты	816
приобретенная	443	со стенозом клапана аорты	818
врожденная	444	с недостаточностью митрального клапана	820
Стеноз с интактной межжелудочковой перего-		со стенозом митрального клапана	822
родкой:	446	с недостаточностью клапана легочного ство-	
выходной, изолированный		ла	824
двухкамерный правый желудочек (см. «Пра-		с недостаточностью трехстворчатого клапа-	
вый желудочек»)		на	826
клапанный	448	со стенозом трехстворчатого клапана	828
клапанный и выходной	450		
надклапанный		<i>Едиственный желудочек (общий желудочек)</i>	
<i>Легочные вены</i>	460	Едиственный желудочек (неуточненный):	520
Частичный аномальный дренаж		с нормальным расположением магистральных	
правых легочных вен в:	462	артерий	522
непарную вену	463	с транспозицией магистральных артерий	523
венечный синус	464	D-петля	524
		L-петля	525

Патология	Код «ISC»	Патология	Код «ISC»
Единственный желудочек — аплазия синусной части правого желудочка (двухприточный левый желудочек)	530	открытый артериальный проток	618
с транспозицией магистральных сосудов	533	стеноз легочной артерии:	
D-петля	534	подклапанный	619
L-петля	535	клапанный	620
Единственный желудочек — аплазия синусной части левого желудочка (двухприточный правый желудочек)	540	L-транспозиция магистральных артерий с обратным расположением внутренних органов	624
с транспозицией магистральных сосудов	543	с интактной межжелудочковой перегородкой	625
D-петля	544	в сочетании с другими аномалиями:	626
L-петля	545	дефект межпредсердной перегородки	627
Единственный желудочек — отсутствие синусной части правого и левого желудочка и межжелудочковой перегородки	550	открытый артериальный проток	628
с транспозицией магистральных сосудов	553	стеноз легочной артерии:	629
D-петля	554	подклапанный	629
L-петля	555	клапанный	630
Единственный желудочек — рудиментарная перегородка (огромный дефект межжелудочковой перегородки)	550	с дефектом межжелудочковой перегородки	635
	553	в сочетании с другими аномалиями	636
	554	дефект межпредсердной перегородки	637
	555	открытый артериальный проток	638
		стеноз легочной артерии:	639
		подклапанный	639
		клапанный	640
<i>Системные артерии</i>	560		
Аберрация	562	<i>Инверсия желудочков с транспозицией магистральных сосудов (корригированная транспозиция)</i>	650
Отсутствие	564		
Аневризма	566		
Аномальные	568		
Артериосклероз	570	Анатомический тип:	
Эмболия	571	D-транспозиция магистральных артерий с обратным расположением внутренних органов	654
Свищ, артериовенозный	572	с интактной межжелудочковой перегородкой	655
Гипоплазия	574	в сочетании с другими аномалиями:	656
Стеноз	576	дефект межпредсердной перегородки	657
Тромбоз	578	открытый артериальный проток	658
Прочие	579	стеноз легочной артерии	
		подклапанный	659
		клапанный	660
<i>Системные вены</i>	580	деформация предсердно-желудочковых клапанов	661
Отсутствие проксимальной части нижней полой вены (azygos продолжение нижней полой вены)	582	с дефектом межжелудочковой перегородки	665
Отсутствие правой верхней полой вены	583	в сочетании с другими аномалиями:	666
Двойная нижняя полая вена	584	дефект межпредсердной перегородки	667
Впадение полой вены в левое предсердие через венечный синус или рудимент венечного синуса	585	открытый артериальный проток	668
Проходимая левая верхняя полая вена	586	стеноз легочной артерии:	
Впадение верхней полой вены в венечный синус	587	подклапанный	669
Впадение верхней полой вены в левое предсердие через венечный синус или рудимент венечного синуса	588	клапанный	670
Тромбоз	588	деформация предсердно-желудочковых клапанов	671
Неуточненные аномалии	580	L-транспозиция магистральных сосудов с зеркальным расположением внутренних органов	674
Прочие дефекты	589	с интактной межжелудочковой перегородкой	675
		в сочетании с другими аномалиями:	676
		дефект межпредсердной перегородки	677
		открытый артериальный проток	678
		стеноз легочной артерии:	
		подклапанный	679
		клапанный	680
		деформация предсердно-желудочковых клапанов	681
		с дефектом межжелудочковой перегородки	6X5
		в сочетании с другими аномалиями	6X6
		дефект межпредсердной перегородки	687
		открытый артериальный проток	688
		стеноз легочной артерии:	
		подклапанный	689
		клапанный	690
		деформация предсердно-желудочковых клапанов	691
		инверсия желудочков (изолированная)	695
<i>Транспозиция магистральных сосудов</i>	602		
Анатомический тип:			
D-транспозиция магистральных сосудов с зеркальным расположением внутренних органов	604	деформация предсердно-желудочковых клапанов	681
с интактной межжелудочковой перегородкой	605	с дефектом межжелудочковой перегородки	6X5
в сочетании с другими аномалиями:	606	в сочетании с другими аномалиями	6X6
дефект межпредсердной перегородки	607	дефект межпредсердной перегородки	687
открытый артериальный проток	608	открытый артериальный проток	688
стеноз легочной артерии:		стеноз легочной артерии:	
подклапанный	609	подклапанный	689
клапанный	610	клапанный	690
с дефектом межжелудочковой перегородки	615	деформация предсердно-желудочковых клапанов	691
в сочетании с другими аномалиями:	616		
дефект межпредсердной перегородки	617		



- 745.1. *Транспозиция крупных сосудов*  
Декстротранспозиция аорты  
Начало обоих крупных сосудов из правого желудочка  
Синдром Тауссиг — Бинга  
Траспозиция крупных сосудов (полная) или корригированная (неполная)
- 745.2. *Тетрада Фалло*  
Дефект межжелудочковой перегородки со стенозом или атрезией легочной артерии, декстропозицией аорты и гипертрофией правого желудочка
- 745.3. *Общий желудочек*  
Трехкамерное двухпредсердное сердце Единственный желудочек
- 745.4. *Дефект межжелудочковой перегородки*  
Дефект Эйзенменгера Сообщение левого желудочка правым предсердием  
Дефект Гербода желудочка правым предсердием  
Болезнь Роже  
Исключен: дефект типа общего атриовентрикулярного канала (745.6)
- 745.5. *Дефект предсердной перегородки типа вторичного отверстия*  
Незарашенное или сохранившееся:  
опальное отверстие  
вторичное »
- 745.6. *Дефект эндокарда в области основания сердца*  
Дефект межжелудочковой перегородки Общее предсердие  
Сохранившееся первичное отверстие  
Общий атриовентрикулярный канал
- 154.1. *Двухкамерное сердце*
- 745.8. *Другие формы*
- 745.9. *Неуточненные дефекты закрытия перегородки*  
Дефект перегородки неуточненный
746. *Другие врожденные аномалии сердца*  
Исключен: фиброэластич эндокарда (425.3)
- 746.0. *Аномалия клапана легочного ствола*  
Врожденная (ый):  
атрезия  
недостаточность клапана легочного  
стеноз ствола
- 746.1. *Атрезия и стеноз трехстворчатого клапана врожденные*
- 746.2. *Аномалия Эбштейна*
- 746.3. *Врожденный стеноз аортального клапана*  
Врожденный аортальный стеноз
- 746.4. *Врожденная недостаточность аортального клапана*  
Двустворчатый аортальный клапан Врожденная аортальная недостаточность
- 746.5. *Врожденный митральный стеноз*
- 746.6. *Врожденная митральная недостаточность*
- 746.7. *Синдром левосторонней гипоплазии сердца*  
Атрезия или явная гипоплазия устья или клапана аорты с гипоплазией восходящей части аорты и дефектом развития левого желудочка (с атрезией митрального клапана)
- 746.8. *Прочие уточненные аномалии сердца*  
Врожденная (ый): Декстрокardia  
сердечная блокада Эктопия сердца  
дивертикул левого Левокardia (изолированная)  
желудочка  
перикардиальный дефект Неправильное положение сердца  
Трехпредсердное сердце Воронкообразный стеноз легочной артерии  
Аномалия коронарной артерии Аномалия Уля
- 746.9. *Неуточненные аномалии сердца*  
Врожденная:  
аномалия сердца неуточненная  
болезнь сердца без детального уточнения
747. Другие врожденные аномалии системы кровообращения
- 747.0. *Открытый артериальный проток*  
Открытый боталлов проток Сохранившийся артериальный проток
- 747.1. *Коарктация аорты*  
Коарктация аорты (преддуктальная) (постдуктальная)  
Нарушение непрерывности дуги аорты
- 747.2. *Другие аномалии аорты*  
Отсутствие Гипоплазия аорты  
Аплазия Захождение аорты  
Атрезия аорты Сохранение:  
Врожденная (ое) аневризма витков дуги аорты  
расширение правой дуги аорты  
Аневризма синуса Вальсальвы Стеноз -I аорты (восходящей)  
Сужение f ходящей)  
Декстропозиция аорты Надортальный стеноз  
Исключены: врожденный аортальный стеноз или сужение, описанные как таковые отдельно (746.3)  
гипоплазия аорты при синдроме левосторонней гипоплазии сердца (746.7)
- 747.3. *Аномалии легочной артерии*  
Агенезия  
Аномалия  
Атрезия легочной артерии  
Гипоплазия  
Стеноз  
Легочная артериовенозная аневризма
- 747.4. *Аномалии крупных вен*  
Отсутствие  
I полой вены (нижней)  
Врожденный стеноз U  
Сохранение:  
левая задняя основная вена  
левая верхняя полая вена  
Тотальная аномалия соединения легочных вен
- 747.5. *Отсутствие или гипоплазия пупочной артерии*  
Одиночная пупочная артерия
- 747.6. *Другие аномалии периферической сосудистой системы*  
Отсутствие артерии или Врожденные:  
Аномалия вены, не классифицируемые (периферическая)  
Атрезия в других рубриках  
флебэктазия  
сужение артерии  
варикоз  
Артериовенозная аневризма (периферическая)  
Множественные почечные артерии  
Исключены: аномалия:  
церебральных сосудов (747.8)  
легочной артерии (747.3)  
врожденная аневризма сетчатки (743.5)  
гемангиома и лимфангиома (228.—)
- 747.8. *Прочие уточненные аномалии системы кровообращения*  
Аневризма:  
артериовенозная врожденная головного мозга  
врожденная, уточненной локализации, не классифицируемая в других рубриках  
Врожденные аномалии церебральных сосудов  
Исключена: врожденная аневризма  
коронарная (746.8)  
периферическая (747.6)  
легочная (747.3)  
сетчатки (743.5)  
разорванная:  
церебральная артериовенозная (430)  
церебральных сосудов (430)
- 747.9. *Неуточненные аномалии системы кровообращения*

В классификации, разработанной в ИССХ им. А. Н. Бакулева АМН СССР (см. ниже), врожденные пороки сердца и сосудов распределены с учетом анатомических особенностей и гемодинамических расстройств. Пороки, зависящие от особенностей клиники, описаны в соответствующих главах руководства.

**КЛАССИФИКАЦИЯ ВРОЖДЕННЫХ ПОРОКОВ СЕРДЦА И СОСУДОВ (ИССХ им. А. Н. БАКУЛЕВА АМН СССР, 1967, 1982)**

Группа пороков	Анатомическая характеристика	Особенности гемодинамики	Группа пороков	Анатомическая характеристика	Особенности гемодинамики
I	<p><b>Изолированные пороки сердца, а также сочетание порока с аномальным дренажем легочных вен или стенозом левого атриовентрикулярного отверстия, обуславливающие повышенный кровоток в системе малого круга кровообращения</b></p> <ol style="list-style-type: none"> <li>1. Открытый артериальный (боталлов) проток</li> <li>2. Дефект аортолегочной перегородки</li> <li>3. Аномалии развития межпредсердной перегородки, впадения легочных вен и предсердно-желудочковых отверстий в области перегородок сердца:               <ol style="list-style-type: none"> <li>а) дефекты межпредсердной перегородки</li> <li>б) аномальный дренаж легочных вен:                   <ol style="list-style-type: none"> <li>частичный</li> <li>полный</li> </ol> </li> <li>в) открытый атриовентрикулярный канал:                   <ol style="list-style-type: none"> <li>неполная форма</li> <li>полная форма</li> </ol> </li> </ol> </li> <li>4. Дефекты межжелудочковой перегородки</li> </ol>	<p>Гиперволемия малого круга кровообращения вследствие сброса артериальной крови в одном направлении</p> <p>Гиперволемия малого круга кровообращения и смещение венозной крови с артериальной</p> <p>Гиперволемия малого круга кровообращения в сочетании с митральной недостаточностью</p> <p>Гиперволемия малого круга кровообращения вследствие сброса артериальной крови в одном направлении</p>		<p><b>нецианотическая форма</b></p> <ol style="list-style-type: none"> <li>2. С дефектом межжелудочковой перегородки</li> <li>3. С открытым атриовентрикулярным каналом:               <ol style="list-style-type: none"> <li>нецианотическая форма</li> </ol> </li> </ol>	<p>Гиперволемия малого круга кровообращения</p> <p>Сброс венозной крови в левое предсердие</p> <p>Гиперволемия малого круга кровообращения</p>
II	<p><b>Изолированные пороки сердца с препятствием оттоку крови из желудочков</b></p> <ol style="list-style-type: none"> <li>1. Стеноз легочной артерии:       <ol style="list-style-type: none"> <li>а) клапанный</li> <li>б) инфундибулярный</li> <li>в) стволовой</li> </ol> </li> <li>2. Стеноз аорты:       <ol style="list-style-type: none"> <li>а) клапанный</li> <li>б) подклапанный</li> <li>в) надклапанный</li> <li>г) гипоплазия аорты</li> </ol> </li> </ol>	<p>Затруднение выброса крови из правого желудочка</p> <p>Затруднение выброса крови из левого желудочка</p>	IV	<p><b>Комбинированные пороки сердца с аномалией отхождения магистральных сосудов и нормальным расположением желудочков</b></p> <ol style="list-style-type: none"> <li>1. Тетрада Фалло:       <ol style="list-style-type: none"> <li>цианотическая форма</li> <li>нецианотическая форма</li> </ol> </li> <li>2. Простая транспозиция магистральных сосудов</li> <li>3. Транспозиция магистральных сосудов со стенозом легочной артерии</li> <li>4. Общий артериальный ствол</li> <li>5. Отхождение аорты и легочного ствола от правого желудочка</li> </ol>	<p>С гиперволемией малого круга кровообращения</p> <p>Со сбросом венозной крови в левую половину сердца</p> <p>С гиповолемией малого круга кровообращения и повышенным минутным объемом в большом круге</p> <p>С гиповолемией малого круга кровообращения или уравновешенным сбросом</p> <p>Гиперволемия малого круга кровообращения со смещением венозной крови с артериальной</p> <p>Гиповолемия малого круга и смещение венозной крови с артериальной</p> <p>Смещение венозной крови с артериальной, с гиперволемией малого круга кровообращения</p> <p>Смещение венозной крови с артериальной</p>
III	<p><b>Сочетание стеноза легочной артерии с прочими пороками развития</b></p> <ol style="list-style-type: none"> <li>1. С дефектом межпредсердной перегородки (триада Фалло);</li> </ol>		V VI VII VIII	<p><b>Комбинированные пороки сердца со стенозом или атрезией предсердно-желудочковых отверстий</b></p> <ol style="list-style-type: none"> <li>1. Стеноз трехстворчатого клапана</li> <li>2. Атрезия трехстворчатого клапана</li> <li>3. Атрезия митрального клапана</li> </ol> <p><b>Комбинированные пороки сердца с нормальным отхождением магистральных сосудов и общим желудочком</b></p> <p><b>Различные варианты комбинаций пороков IV—VII групп</b></p> <p><b>Недостаточность клапанов</b></p> <ol style="list-style-type: none"> <li>1. Недостаточность клапана легочного ствола</li> <li>2. Недостаточность клапана аорты</li> </ol>	<p>То же</p> <p>» »</p> <p>» »</p> <p>Увеличение ударного объема соответствующего желудочка сердца</p>



Продолжение

Группа пороков	Анатомическая характеристика	Особенности гемодинамики
IX	3. Недостаточность митрального клапана	Уменьшение ударного объема правого желудочка с перегрузкой предсердия
	4. Недостаточность трехстворчатого клапана	
X	Аномалия развития створок трехстворчатого клапана (аномалия Эбштейна)	Нарушение гемодинамики в зависимости от особенностей порока сердца
XI	Аномалии расположения сердца	То же
XII	Корригированная транспозиция аорты и легочного ствола	>> »
XIII	Нарушение в развитии миокарда, проводящей системы и сосудов малого круга кровообращения	Первичная легочная гипертензия
	1. Кардиопатии	
	2. Нарушения ритма	
XIV	3. Первичный склероз легких	Нарушений кровообращения не наблюдается
	Аномалии развития венечных артерий	
XV	1. Аномалии отхождения венечных артерий от аорты	Кислородная недостаточность миокарда
	2. Отхождение венечных артерий от легочного ствола	
XIV	3. Свищи (фистулы) между венечными артериями и полостями сердца	Нарушение кровообращения в зависимости от формы порока
	Аномалии дуги аорты и ее ветвей	
XIV	1. Коарктация аорты:	Гипертензия в сосудах проксимальнее коарктации и гипотензия в сосудах, расположенных дистальнее ее
	а) инфантильный тип	
	б) взрослый тип	
XV	в) смешанный тип	Нарушений гемодинамики не наблюдается
	г) коарктация грудной части аорты	
XV	д) коарктация брюшной части аорты	Нарушение гемодинамики в зависимости от формы порока
	2. Двойная дуга аорты	
XV	3. Сосудистые кольца и петли	Нарушение гемодинамики в зависимости от формы порока
	Прочие пороки	

Аномалии развития сердца и магистральных сосудов приводят к различным нарушениям гемодинамики, которые подразделяют на первичные, возникающие сразу же после рождения ребенка, и вторичные, являющиеся следствием течения ВПС.

Первичные нарушения гемодинамики. I. Гиперволемиа малого круга кровообращения с перегрузкой: а) правого желудочка (дефект межпредсердной перегородки, аномальный дренаж легочных вен); б) левого желудочка (открытый артериальный проток, дефект аорталегочной перегородки); в) обоих желудочков (дефект межжелудочковой перегородки, транспозиция магистральных сосудов).

II. Затруднение выброса крови из: а) правого желудочка (различные формы сужения выходного тракта правого желудочка и легочной артерии); б) левого желудочка (различные формы сужения выходного тракта левого желудочка и аорты).

III. Затруднение в наполнении желудочков кровью (различные врожденные сужения предсердно-желудочковых отверстий).

IV. Врожденная клапанная недостаточность, обусловливающая увеличение ударного объема крови соответствующего желудочка.

V. Гиповолемиа малого круга кровообращения с одновременным увеличением минутного объема в большом круге кровообращения, обусловленным ранним сбросом венозной крови в большой круг кровообращения (тетрада Фалло, триада Фалло, некоторые формы ТМС и т. д.).

VI. Смещение венозной крови с артериальной при равных (примерно) минутных объемах малого и большого круга кровообращения (общее предсердие, некоторые формы ТМС).

VII. Выброс всей венозной крови в большой круг кровообращения с экстракардиальными механизмами компенсации (общий артериальный ствол).

Вторичные нарушения гемодинамики. Эти нарушения развиваются вследствие возникновения вторичных анатомических процессов в сосудах малого круга кровообращения или в миокарде.

I. Увеличение минутного объема крови в большом круге кровообращения вследствие возникшего сброса венозной крови в артериальную. Эти нарушения гемодинамики наблюдаются при развитии резко выраженного склероза сосудов малого круга кровообращения (вторичной легочной гипертензии), при дефектах перегородок сердца, открытом артериальном протоке, дефекте в перегородке между аортой и легочной артерией.

II. Различные формы декомпенсации сердечной деятельности.

III. Артериальная гипертензия в сосудах верхнего отдела туловища и гипотензия в нижних — при коарктации аорты.

При создании руководства ВПС и сосудов рассматривались в соответствии с разработанной в ИССХ им. А. Н. Бакулева АМН СССР классификацией. Некоторые формы пороков сердца не представлены или описаны по возможности кратко, так как включение их в классификацию нецелесообразно ввиду того, что они редко встречаются. Однако в номенклатурном списке врожденных болезней сердца эти формы отражены (см. «Классификацию болезней сердца у детей»).

### 2.3. БОЛЬНОЙ С ВРОЖДЕННЫМ ПОРОКОМ СЕРДЦА

Врожденный порок сердца (ВПС), вызывая у больного ряд изменений, в первую очередь компенсаторного порядка, является системным заболеванием всего организма. Такие процессы, как хроническая гипоксемия и нарушение кровообращения, под воздействием нейрогуморальных факторов ведут к компенсаторной перестройке всех систем организма. Однако процессы

компенсации у ряда больных в силу тяжести патологического процесса и определенных условий воздействия внешней среды перерастают в свою противоположность, обуславливая преждевременную гибель организма. Так, например, гипертрофия миокарда ведет к развитию кардиосклероза, а затем к нарушению сердечной деятельности (т. е. компенсация переходит в свою противоположность—декомпенсацию).

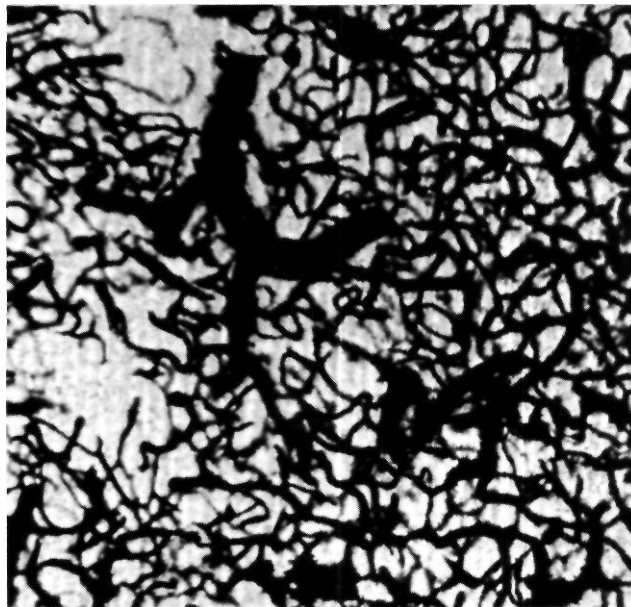
### 2.3.1. ОСНОВНЫЕ ПАТОФИЗИОЛОГИЧЕСКИЕ СДВИГИ И МОРФОЛОГИЧЕСКИЕ ИЗМЕНЕНИЯ В ОРГАНИЗМЕ ВСЛЕДСТВИЕ НАРУШЕНИЙ КРОВООБРАЩЕНИЯ

Гипоксемия. Снижение насыщения артериальной крови кислородом (артериальная гипоксемия) у больных с В ПС обычно наблюдается при поступлении (сбросе) венозной крови в артериальную. Лишь в поздние стадии развития болезни при тяжелой сердечной декомпенсации и выраженном склерозе сосудов легких артериальная гипоксемия может быть обусловлена этими факторами.

Артериальная гипоксемия вследствие сброса венозной крови в артериальную наблюдается при различных анатомических изменениях. Так, при тетраде Фалло сброс венозной крови в артериальную через ДМЖП обусловлен рядом факторов, в первую очередь сопротивлением к выбросу крови из правого желудочка в легочную артерию в результате сужения последней или выходного отдела правого желудочка. При простой ТМС, триаде Фалло, атрезии трехстворчатого клапана артериальная гипоксемия обусловлена сбросом крови через ДМПП. При отсутствии перегородки между предсердиями или желудочками снижение насыщения артериальной крови кислородом развивается вследствие смешения венозной крови с артериальной. Таким образом, в зависимости от анатомических соотношений артериальная гипоксемия может развиваться из-за сброса дополнительного количества венозной крови в артериальную систему или смешивания крови из обеих систем в единой полости. При первом варианте наблюдается различный минутный объем в малом и большом круге кровообращения, а при втором этой разницы не наблюдается. Таким образом, у ряда больных с хронической артериальной гипоксемией (при тетраде и триаде Фалло, ТМС со стенозом легочной артерии и т. д.) минутный объем в большом круге кровообращения оказывается выше, чем в малом.

Все компенсаторные механизмы у больного, страдающего хронической гипоксемией, направлены на улучшение (облегчение) доставки тканям кислорода. Это проявляется в увеличении содержания гемоглобина и эритроцитов (полиглобулия и полицитемия), причем у некоторых больных с тяжелой гипоксемией содержание гемоглобина может достигнуть 160—170 г/л, а количество эритроцитов—более  $10 \cdot 10^{12}$ /л.

Наряду с этим у больных смещается кривая диссоциации гемоглобина, увеличивается объем циркулирующей крови. Указанные изменения крови ведут к повышению ее вязкости, что вместе с перестройкой сосудистой системы создает в организме условия для образования тромбов, но для предотвращения этого



2.23. Резкое расширение сети капилляров в белом веществе больших полушарий мозга при тетраде Фалло. Импрегнация серебром по Кловосскому.х65. Микрофото.

процесса под влиянием компенсаторных механизмов у больных нарушается процесс свертываемости крови (падает содержание фибриногена, снижается протромбиновый индекс, нарушается фибринолитическая активность и т. д.). У таких больных наблюдается одышка, иногда даже в покое, которая обуславливает снижение парциального давления углекислоты в альвеолярном воздухе, а следовательно, в артериальной крови. У многих больных нарушения газообмена и кровообращения ведут к сдвигу КОС. Как известно, степень компенсации КОС определяется величиной рН крови. Накопление недоокисленных продуктов обмена и гипервентиляция обуславливают развитие ацидоза. Последний может быть компенсированным и декомпенсированным (при снижении рН ниже нормы). У больных, страдающих хронической гипоксемией, как правило, наблюдается компенсированный метаболический ацидоз, а у тяжелобольных—декомпенсированный ацидоз. Нарушение вентиляции со снижением парциального давления углекислоты в артериальной крови ведет к развитию дыхательного алкалоза.

Процессы, направленные на компенсацию гипоксии в организме, ведут, во-первых, к развитию определенных патоморфологических сдвигов, обеспечивающих улучшение доставки кислорода к жизненно важным органам, во-вторых, к повышению эффективности легочной вентиляции. Так, в головном мозге вследствие выраженного полнокровия резко расширяются сосуды любого калибра (артерии и вены). Сеть капилляров, которые, как известно, не всегда хорошо выявляются в обычных условиях, у больных с хронической гипоксемией отчетливо заметны (рис. 2.23).

Естественно, что все эти патофизиологические сдвиги (полицитемия, повышение вязкости крови, явление застоя и полнокровие в мозге и др.) и описан-

ные морфологические взаимоотношения предрасполагают (на фоне нарушенной сердечной деятельности) к локальным расстройствам гемодинамики в головном мозге. Они часто способствуют развитию отека мозга при малейших расстройствах дыхания и кровообращения и возникновению кровоизлияний. Помимо сосудистого русла, определенные изменения наблюдаются и в веществе головного мозга, где в зависимости от тяжести хронической гипоксемии развиваются глубокие патоморфологические сдвиги. Эти сдвиги, первоначально носящие компенсаторный характер, постепенно обуславливают развитие тяжелого «патологического фона». Последний резко затрудняет хирургическое лечение таких больных.

Определенные изменения происходят также в сосудистой системе сердца, но, поскольку трудно разграничить, в какой степени эти изменения обусловлены гипоксемией и в какой — гипертрофией миокарда, более подробно они будут рассмотрены ниже.

В связи с уменьшением минутного объема в системе малого круга кровообращения при сбросе венозной крови в артериальную в легких также развиваются патоморфологические сдвиги, направленные в первую очередь на повышение эффективности вентиляции и развитие коллатерального кровообращения между сосудами большого и малого круга кровообращения.

При пороках сердца типа тетрады Фалло изменения в легких сложные. С одной стороны, прогрессируют и у отдельных больных значительно выражены облитерирующие процессы в системе легочной артерии с перекалибровкой сосудов, с другой — не менее интенсивно развивается процесс новообразования сосудов, направленный на обогащение легких кровью и тем самым на борьбу с хронической кислородной недостаточностью. При этом видны резко извитой ход сосудов в междольковых соединительнотканых прослойках и вокруг бронхов, богатая сеть артерий замыкающего типа и, наконец, множественные кавернозные сосудистые резервуары крови.

При некоторых ВПС с уменьшенным кровотоком в сосудах легких наблюдается парадоксальное полнокровие легочной ткани, что нечасто приходится наблюдать при других патологических процессах. Так, несмотря на уменьшение количества притекающей по легочной артерии крови, кровенаполнение в легких становится довольно значительным. Возможно, что непрерывной, динамичной сменой процессов облитерации сосудов и их новообразованием объясняется тот факт, что цианоз у таких больных может периодически то нарастать, то ослабляться.

Возникновение «многостольных» сосудов и ангиоматозных структур в легких у больных с ВПС становится возможным в результате гипоксии со дня рождения и незакончившейся дифференцировки сосудов с их еще «неизрасходованной» пластической способностью к тому моменту, когда начинает действовать стимулирующее влияние гипоксии. Другими словами, под влиянием одних и тех же условий, существующих в организме больных с ВПС, в двух важнейших органах — сердце и легких — происходит процесс новообразования и перестройки сосудов, являющийся компенсаторным, принимающим различные формы, но служащий одной цели: улучшению снабжения организма кислородом.

При тетраде Фалло в сосудах протекают параллельно два процесса: с одной стороны, налаживание кровообращения путем развития анастомозов между большим и малым кругом и новообразование сосудов, с другой — облитерирующий процесс в русле легочной артерии.

При выраженных формах порока сердца типа Фалло в легких образуется своеобразная, существенно отличающаяся от обычной, новая система кровотока. По многим из прежних магистралей кровоснабжение «затухает», создаются новые пути, имеющие источником сосуды большого круга кровообращения, вступающие в контакт с сосудами малого круга на различных уровнях, часто в периферических отделах легочной артерии. Коллатеральная сеть при тетраде, пентаде и триаде Фалло не является врожденным образованием, она все более развивается по мере роста ребенка. Поэтому у детей 10—12 лет при этих видах ВПС мы часто находим богато васкуляризованные плевральные срращения; количество их тем больше, чем старше больной. По мере увеличения возраста больного облитерирующие изменения в легочной артерии становятся выраженнее. Следовательно, усугубление изменений в легких, как и в сердце, является поводом для операции в раннем детском возрасте при ВПС с уменьшенным легочным кровотоком и цианозом.

Компенсаторная гиперфункция сердца. Современные представления о процессах компенсации и декомпенсации значительно отличаются от прежних. Точные критерии наступающей декомпенсации, начальные биохимические сдвиги в миокарде и первые, как правило, едва уловимые патофизиологические изменения еще недостаточно изучены, особенно при острой сердечной недостаточности.

Переход от состояния компенсации к состоянию декомпенсации настолько неуловим, что четкой грани между ними провести невозможно. На этом основании И. В. Давыдовский считает компенсацию и декомпенсацию единым непрерывным процессом.

Для клиницистов достаточно определенным представлением является «сердечная недостаточность», под которой мы понимаем такое состояние, когда сердце не в состоянии выполнить эффективную насосную работу. Известны и первые проявления этого состояния: снижение минутного объема сердца и вследствие этого увеличение артериовенозной разницы по кислороду. Таким образом, в организме постепенно развивается кислородная недостаточность, вначале компенсированная, а затем декомпенсированная.

Однако у многих больных с ВПС, несмотря на тяжелейшие нарушения внутрисердечной гемодинамики, общее состояние вполне удовлетворительное: они бегают, участвуют в подвижных играх или, ограничивая себя в движениях, живут долгие годы благодаря компенсаторной гиперфункции сердца (в первую очередь) и включения ряда компенсаторных механизмов (во вторую очередь) в ответ на нарушение кровообращения и кислородную недостаточность.

Современные исследователи, характеризуя компенсаторную гиперфункцию сердца, имеют в виду два процесса: тоногенную дилатацию сердца и гипертрофию миокарда, которые в изолированном виде не наблюдаются. В зависимости от характера нарушений гемодинамики преобладает тот или иной вид компенса-

торной гиперфункции сердца. При явлениях диастолической перегрузки сердца, при возрастании ударного и минутного объема (как при клапанной недостаточности, ДМПП) наблюдается прежде всего тоногенная дилатация. При обследовании больного размеры сердца обычно значительно увеличены (очень часто сердечной декомпенсации нет), печень не увеличена, отеков нет, диурез нормальный, больной хорошо справляется со значительной физической нагрузкой и т. д. Напротив, наличие препятствия к выбросу крови из желудочка сердца (стеноз, повышенное сопротивление к прохождению крови по сосудам легких и др.) ведет преимущественно к его гипертрофии.

Миокард у больного с ВПС находится в состоянии компенсаторной гиперфункции, и в зависимости от характера нарушений гемодинамики преобладают тоногенная дилатация или гипертрофия миокарда. У многих больных непрерывная нагрузка на миокард, патологические сдвиги биохимического (гистохимического) порядка ведут к глубоким нарушениям обменных процессов в миокарде и развитию тяжелых морфологических изменений в мышце сердца, а затем к сердечной недостаточности.

Мы уже отмечали, что степень гипертрофии миокарда при различных ВПС неодинакова—она больше при наличии препятствия к выбросу крови из желудочка и меньше при изолированных дефектах перегородок, а также при незаращении артериального протока. Наиболее выраженная гипертрофия миокарда развивается при ВПС с наличием сужений на пути тока крови. Следует отметить, что неодинакова также степень гипертрофии различных отделов миокарда.

При морфологическом исследовании было уточнено, что независимо от вида ВПС развивается гипертрофия всех отделов сердца (а не только желудочков), но преимущественно в той части миокарда, которая несет главную тяжесть функциональной нагрузки в данных условиях порочного кровообращения. Так, у больных с атрезией трехстворчатого клапана наряду с развитием высокой степени гипертрофии миокарда левого желудочка во внутренних слоях миокарда гипоплазированного правого желудочка при микроскопическом исследовании выявлялись гипертрофированные мышечные волокна.

На основании гистотопографических исследований в настоящее время для анатомической характеристики, например, тетрады Фалло указывают на гипертрофию миокарда всех отделов сердца с преимущественной ее выраженностью в правом желудочке, а не изолированно—миокарда правого желудочка, как это делали раньше. Такая формулировка анатомического диагноза не только при тетраде Фалло, но и при других ВПС более точно отражает сущность изменений, происходящих в сердце.

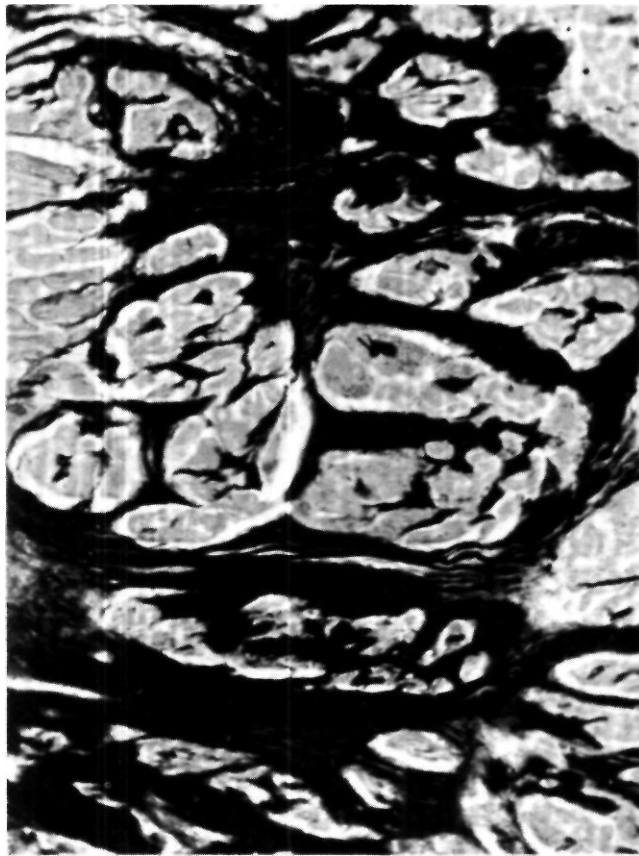При тетраде Фалло обнаружено значительное количество анастомозов между ветвями правой и левой венечных артерий (отдаленные анастомозы), а также между более мелкими ветвями в бассейне одной венечной артерии (правой или левой)—близкие анастомозы. При врожденном сужении артериального конуса левого желудочка и при атрезии трехстворчатого клапана этих анастомозов меньше, чем при тетраде Фалло.

Выявленное при гистологическом исследовании увеличение количества интрамуральных сосудистых ветвей в гипертрофированных отделах миокарда не является специфической особенностью ВПС, однако оно выражено в большей степени, чем при гипертрофии сердца другой этиологии. Эту особенность миокарда при ВПС мы объясняем: 1) наличием мощного стимула для новообразования сосудов, действующего со дня рождения,—гипоксии миокарда; 2) незакончившейся дифференцировкой миокарда к тому моменту, когда начинает действовать «стимулирующее» влияние гипоксии. Пластическая способность межочечной ткани и ее сосудов при ВПС в условиях еще не завершившейся дифференциации миокарда у новорожденного, по-видимому, будет больше, чем в окончательно сформированном миокарде взрослого человека. Таким образом, при ВПС наряду с гипертрофией миокарда происходит новообразование большого количества интрамуральных сосудистых ветвей, зависящее от степени гипертрофии мышечных волокон сердца. Наибольшее количество новообразованных сосудов развивается в более гипертрофированном желудочке (в правом—при тетраде Фалло, в левом—при врожденном сужении устья аорты и атрезии трехстворчатого клапана). Самое большое количество новообразованных сосудов обнаруживается во внутренних слоях миокарда, в трабекулярных и сосочковых мышцах, т. е. в наиболее резко гипертрофированных отделах миокарда, преимущественно гипертрофированного желудочка.

В регуляции оттока крови из сердца в этих условиях большую роль играет одновременное увеличение в миокарде количества артериоартериальных анастомозов и сосудов Вьессена—Тебезия, часть из которых имеет прямые анатомические связи с ветвями венечных артерий. При ВПС процессы гипертрофии мышечных волокон, гиперплазии интрамуральных решетчатых волокон и новообразования интрамуральных сосудистых ветвей являются содружественными и должны рассматриваться как единый процесс компенсации в гипертрофированном миокарде.

С помощью гистотопографического метода исследования нам удалось обнаружить у детей и у молодых людей при ВПС деструктивные изменения (от микромиоляций до макроинфарктов) и проследить их развитие до образования кардиосклероза (рис. 2.24).

Кардиосклероз при ВПС развивается у маленьких детей (в раннем детском и грудном возрасте) и у молодых людей. Чем старше больной, т. е. чем больше срок существования болезни, тем выраженнее кардиосклероз. При ВПС кардиосклероз развивается без поражения (сужения) венечных артерий сердца, несмотря на резкое увеличение интрамуральных сосудистых ветвей в гипертрофированных отделах миокарда. Хотя увеличения количества интрамуральных сосудистых ветвей при ВПС как компенсаторного приспособления и недостаточно для полного предупреждения кардиосклероза, все же можно предположить, что без этого процесс в ряде случаев мог быть, по-видимому, еще более выраженным. Поэтому не исключена возможность, что увеличение количества сосудов в миокарде при тяжелых видах ВПС дает возможность ряду больных дожить до зрелого возраста.



2.24. Обширные очаги кардиосклероза в миокарде левого желудочка при врожденном стенозе устья аорты у больного 2/2 лет. Окраска по Ван-Гизону.х65. Микрфото.

Наиболее распространенный кардиосклероз отмечается в том отделе сердца, который является основным компенсирующим фактором в данных условиях порочного кровообращения. Кардиосклероз наиболее гипертрофированного желудочка сильнее всего выражен во внутренних слоях миокарда, в трабекулярных и сосочковых мышцах, т. е. там, где располагаются наиболее гипертрофированные мышечные волокна сердца.

Диффузный кардиосклероз наименее гипертрофированного желудочка развивается чаще всего при тех видах ВПС, при которых, помимо сужения артериального конуса, имеется сообщение между правым и левым отделами сердца на уровне желудочков или предсердий. Например, степень кардиосклероза левого, наименее гипертрофированного желудочка при изолированном сужении устья легочной артерии ничтожна. Столь же мало выражен кардиосклероз правого, наименее гипертрофированного желудочка при врожденном сужении устья аорты.

Масса сердца больных, страдавших диффузным кардиосклерозом, превышала нормальную в 2—3 раза. Другими словами, диффузный кардиосклероз развивается у тех больных, у которых наблюдалась выраженная гипертрофия миокарда. При изучении ВПС особенно очевидна взаимозависимость процессов гипертрофии миокарда и кардиосклероза. Чем больше

гипертрофия миокарда, тем обычно выраженнее кардиосклероз; чем в большем объеме выражен кардиосклероз, тем более резкой компенсаторной гипертрофии подвергаются оставшиеся мышечные волокна сердца.

Кардиосклероз при ВПС развивается в результате коллагенизации гиперплазированных решетчатых волокон в наиболее гипертрофированных отделах миокарда, рубцевания микромиомаляций и макроинфарктов миокарда, атрофии паренхимы из-за недостатка питания. Эти три механизма развития кардиосклероза в конечном итоге могут привести к диффузному кардиосклерозу наиболее гипертрофированного отдела миокарда и к очаговому склерозу прочих его отделов.

### 2.3.2. ЛЕГОЧНАЯ ГИПЕРТЕНЗИЯ

Легочная гипертензия может быть следствием ряда заболеваний сердечно-сосудистой системы или выявляется как самостоятельный патологический процесс. От соотношения величин легочного сосудистого сопротивления и легочного кровотока зависит давление в малом круге кровообращения.

Особенно часто легочная гипертензия наблюдается при больших ДМЖП, ТМС, сочетающейся с ДМЖП, ОАС, ОАВК, ЕЖС, а также в более поздних стадиях развития ребенка при ОАП.

Наиболее часто используемой в практической работе является классификация морфологических изменений в легких при легочной гипертензии (рис. 2.25, 2.26, 2.27), предложенная Д. Хитом и Дж. Эдвардсом (1958), которая приводится ниже:

#### ГИСТОЛОГИЧЕСКИЕ ИЗМЕНЕНИЯ

I стадия	гипертрофия средней оболочки мелких мышечных артерий (от 15 до 300 мкм);
II »	гипертрофия средней оболочки мелких мышечных артерий в сочетании с клеточной пролиферацией интимы сосудов;
III »	гипертрофия средней оболочки мелких мышечных артерий и склероз внутренней;
IV »	истончение средней оболочки, дилатация просвета артерий и развитие плексиформных структур;
V »	генерализованная дилатация артерий и гемосидероз легких;
VI »	некротизирующий артериит.

Классификация легочной гипертензии применительно к клинике разработана В. И. Бураковским, Л. Р. Плотниковой и В. А. Бухариным (табл. 2.1). В данной классификации больные разделены на группы в зависимости от стадии гипертензии, от отношения систолического давления в легочном стволе к системному артериальному давлению, от сброса крови по отношению к минутному объему малого круга кровообращения, от отношения между общим легочным сосудистым и периферическим сопротивлением.

Примерно 50% детей первого года жизни с большим сбросом крови погибают при явлениях сердечной недостаточности на фоне гиперкинетической легочной гипертензии. Компенсаторное развитие рефлекторного спазма легочных артериол способствует уменьшению сброса крови. Лишь 50% детей переживают этот критический период. К одному году состояние ребен-



Таблица 2.1. Классификация легочной гипертензии

Стадия гипертензии	Отношение систолического давления в легочном стволе к системному артериальному давлению, %	Сброс крови по отношению к минутному объему малого круга кровообращения, %	Отношение общего легочного сосудистого сопротивления к системному, %
IA	До 30	<30	До 30
IB	30	>30	30
II	До 70	В среднем 50—60	30
ША	> 70	>40	< 60
ШБ	<100	<40	> 60
IV	100	Справа налево	100

ка постепенно стабилизируется, однако эта стабилизация относительна. У ребенка продолжают развиваться структурные изменения в сосудах легких, наступает так называемая смешанная форма легочной гипертензии.

У больных с гипертензией ША стадии в зависимости от возраста обнаруживают различные морфологические изменения легочных сосудов. Так, у детей до 6 мес морфологические изменения, как правило, соответствуют первой стадии поражения легочных сосудов по классификации Хита—Эдвардса. До одного года иногда встречается II стадия поражения сосудов. В возрасте от 1 года до 2 лет II стадия превалирует в большинстве случаев. В редких случаях уже в период новорожденности могут наблюдаться тяжелые необратимые поражения легочных сосудов.

У детей старше 2 лет с ША группой гипертензии морфологические изменения сосудов могут быть различными (I—IV стадии по Хиту—Эдвардсу). В ШБ группе всегда выражены тяжелые деструктивные изменения, характерные для IV—V стадий поражения сосудов.

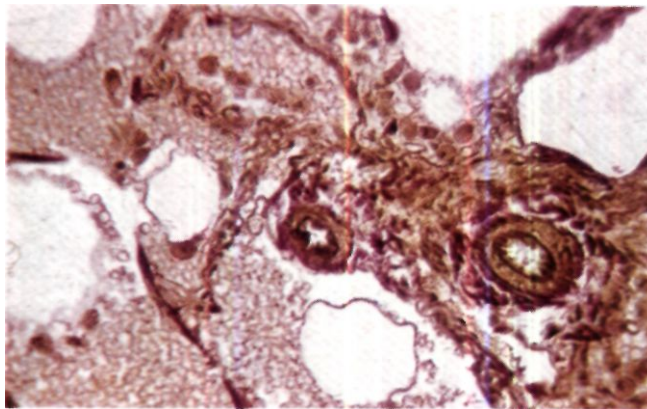
По времени развития тяжелых изменений в сосудах малого круга кровообращения следует выделить три категории больных.

1. Больные с «эмбрионально-гиперпластической» легочной гипертензией, при которой сохраняется эмбриональное строение легочных сосудов. Эту форму легочной гипертензии некоторые авторы называют «врожденным комплексом Эйзенменгера», или «первичной легочной гипертензией»;

2. Больные, у которых в силу индивидуальных особенностей или неизвестных нам пока причин очень рано, в возрасте от 1 года до 2 лет, развиваются структурные изменения в легочных сосудах (раннее развитие необратимых поражений).

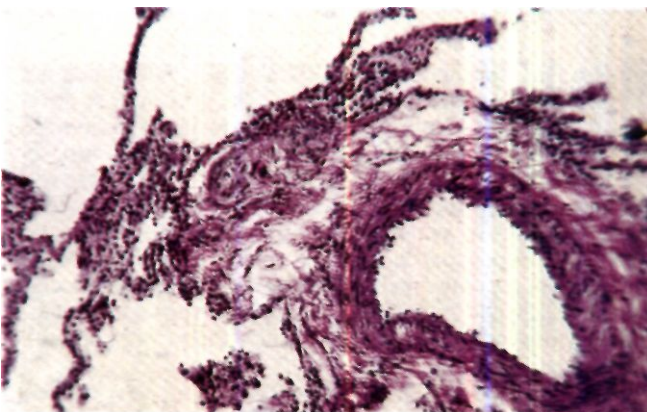
3. Больные, у которых длительное время, иногда до 3-го десятилетия, сохраняется большой артериовенозный сброс крови, общелегочное сопротивление начинает повышаться поздно, а следовательно, позднее развиваются необратимые изменения в сосудах.

В настоящее время для оценки изменений в сосудах легких применяют не только классификацию Хита—Эдвардса, но и метод морфометрии, в развитие которого много внесли патолог М. Рабинович, которая долгие годы работала вместе с Ричардом Ван-Праагом в детском госпитале г. Бостона (США), а в Советском Союзе Г. Э. Фальковский, Л. Р. Плотникова и А. И. Горчакова. Материалы этой работы доложены в докладах В. И. Бураковского и соавт, на V и VI



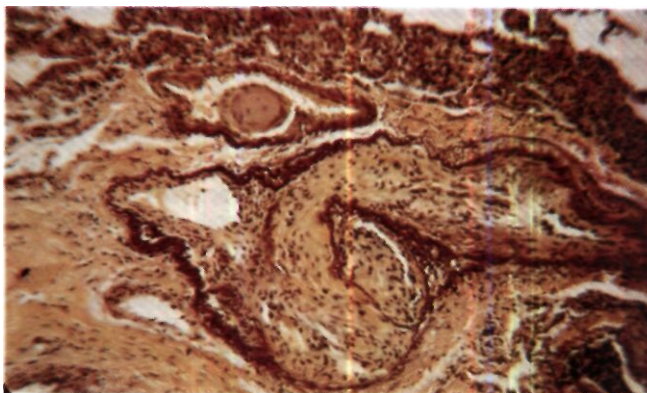
2.25. Морфологические изменения I стадии легочных сосудов по классификации Хита—Эдвардса.

Гипертрофия средней оболочки мелких сосудов легких, перекалибровка артериол в артерии. Окраска по Ван-Гизону с доокраской фукселином на эластические волокна, х100. Микрофото.



2.26. Морфологические изменения легочных сосудов II—III стадии по классификации Хита—Эдвардса.

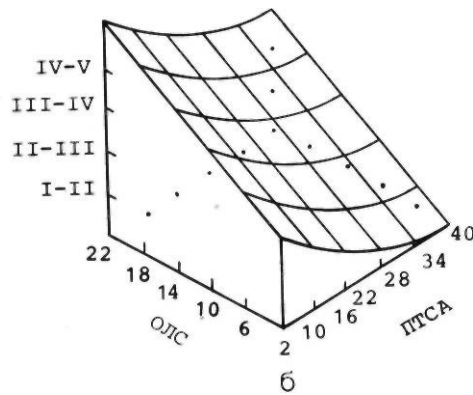
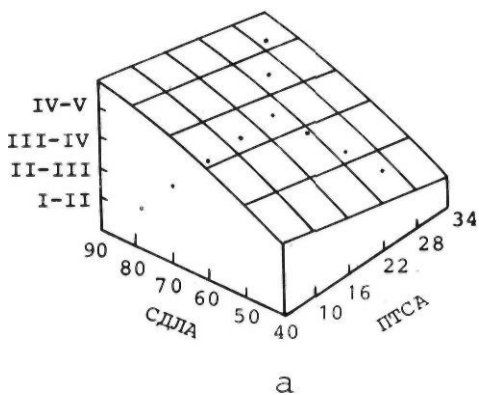
Клеточная пролиферация и начинающийся фиброз внутренней оболочки артерий на уровне респираторных бронхиол. Окраска гематоксилином и эозином. У.200. Микрофото.



2.27. Морфологические изменения легочных сосудов IV—V стадии по классификации Хита—Эдвардса.

Плексиформная структура на уровне артерии терминальной бронхиолы. Окраска по Ван-Гизону с доокраской фукселином на эластические волокна. У.200. Микрофото.





2.28. Зависимость между морфологической стадией поражения легочных сосудов по классификации Хита — Эдвардса, морфологическими показателями и средним давлением в легочной артерии (а) и общелегочным сопротивлением (б).

СДЛА — среднее давление в легочной артерии; ПТСА — толщина стенки артерии в процентах; ОЛС — общее легочное сопротивление.

совместных симпозиумах СССР — США по проблеме «Врожденные пороки сердца» в 1983 и 1986 гг.

Были сопоставлены данные катетеризации полостей сердца с клиническими обследованиями больного, с электрокардиографией, фонокардиографией, рентгенограммами и морфометрическими исследованиями, проведенными на основании анатомического изучения легких или препаратов, взятых при биопсии. Степень поражения легочных сосудов определяли по классификации Хита — Эдвардса, а морфометрические данные оценивались согласно классификации М. Рабинович и соавт. (1975).

Морфологические и морфометрические исследования дали возможность установить прямую зависимость между величиной процентной толщины сосудистой стенки и средним давлением в легочной артерии, а также общелегочным сопротивлением в первых трех стадиях поражения легочных сосудов по классификации Хита — Эдвардса (рис. 2.28). Представлены два трехмерных графика, которые отражают взаимосвязь между наиболее информативными показателями легочной гипертензии. На графике отражена зависимость между средним давлением в легочной артерии, морфологической стадией поражения легочных сосудов по Хиту — Эдвардсу и морфометрическими показателями процентной толщины стенки артерий. Эта связь отражена заштрихованной поверхностью. Чем больше среднее давление в легочной артерии, тем больше толщина стенки мышечного слоя в первых трех стадиях заболевания. На правом графике представлена зависимость легочного сопротивления в морфологической стадии изменения легочных сосудов по Хиту — Эдвардсу и морфометрическим показателем — процентной толщиной стенки сосудов. Чем больше величина общелегочного сопротивления, тем выше морфологическая стадия заболевания; при этом с увеличением процентной толщины стенки увеличивается и общелегочное сопротивление в первых трех стадиях заболевания.

При тяжелых изменениях при IV—V стадиях отмечается обратная тенденция к снижению процентной толщины мышечной стенки за счет дилатации сосудов с истончением мышечного слоя.

Диагностика. Аускультация сердца, изучение рентгенологической картины и данных ЭКГ дают очень много информации и позволяют сделать предварительное заключение о степени легочной гипертензии.

Чем тяжелее структурные изменения в легких, тем меньше акустических признаков. У больных ШБ — IV стадии шум может отсутствовать. При аускультации слышен характерный «металлический» II тон над легочной артерией. Его так и характеризуют — II тон при легочной гипертензии.

На ЭКГ — резко выраженная правограмма и перегрузка правых отделов сердца.

Очень характерна *рентгенограмма* — сердце, как правило, умеренно увеличено в основном за счет желудочков. Резко расширены ствол легочной артерии и магистральные ветви. Однако на фоне такого расширения магистральных сосудов в легких периферия легочных полей как бы с ослабленным, повышенной прозрачности, легочным рисунком. Гиперволемиа отсутствует. Опытный исследователь может заметить симптомы склеротического изменения в мелких ветвях легочной артерии.

*Катетеризацию сердца* у этих больных следует проводить тщательно, записывая одновременно давление в легочной артерии и аорте и определяя насыщение крови кислородом в полостях сердца. После определения гемодинамической группы легочной гипертензии морфологическая характеристика последней устанавливается после гистологического исследования участка легкого, взятого при биопсии.

### 2.3.2.1. ПЕРВИЧНАЯ ЛЕГОЧНАЯ ГИПЕРТЕНЗИЯ

Первичная легочная гипертензия — это поражение мелких легочных артерий, приводящее к стойкому повышению давления.

Первое упоминание о заболевании принадлежит Romberg и Aust (1891), которые высказали предположение, что развитие сердечной недостаточности у наблюдаемого ими больного было вызвано диффузными склеротическими изменениями мелких сосудов легких, обнаруженных впоследствии на вскрытии. В 1901 г. Ayerza описал заболевание более детально и после этой публикации оно в литературе долгое время называлось его именем. Современное название — первичная

легочная гипертензия — было предложено D. Dresdale и соавт. (1951), которые наряду с выделением характерных клинических, морфологических его проявлений установили важнейший прижизненный признак — стойкое повышение давления в системе легочной артерии при отсутствии какой-либо другой патологии сердечно-сосудистой системы.

В дальнейшем J. Edwards (1950) выделил две формы заболевания — врожденную и приобретенную.

**Частота.** Заболевание встречается редко, по данным ВОЗ, опубликованным в 1973 г., в 0,6—3%, а по клиническим наблюдениям, подтвержденным результатами зондирования, — в 0,25—1%.

Точная этиология заболевания неизвестна. Поэтому существует множество предположений. Значительное количество исследователей связывают причину развития заболевания с рецидивирующими множественными тромбозами мелких сосудов легочной артерии [Bernard P., 1954; Thomas N., 1956]. Это предположение подтверждено ими и экспериментально. R. Gorlin и соавт. (1958), R. Marshall и соавт. (1959) придают причинное значение в возникновении гипертензии вазоконстрикторной реакции легочных сосудов. Однако одним этим трудно объяснить наблюдаемые при заболевании в мелких легочных сосудах пролиферативные процессы, которые скорее всего могут быть результатом неспецифического воспаления инфекционного, токсического или аллергического характера [Амелин А. З., 1960; Казнин В. П., 1964; Ferrar J., 1963].

D. Penazola (1963) на основании клинических наблюдений, нашедших морфологические подтверждения в исследованиях J. Arias-Stella (1962), считает, что гипоксический фактор, наблюдающийся в условиях высокогорья, также может служить причиной развития первичной легочной гипертензии.

В исследованиях, проведенных ВОЗ (1973), отмечается связь возникновения легочной гипертензии с такими заболеваниями соединительной ткани, как прогрессирующий общий склероз, болезнь Рейно, диссеминированная красная волчанка.

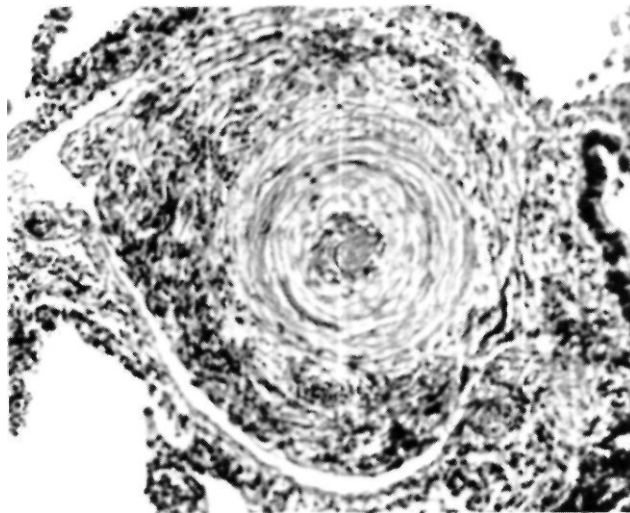
«Врожденная» форма заболевания скорее всего обусловлена нарушением постнатального развития сосудистого русла легких.

**Патологическая анатомия.** Основные морфологические признаки первичной легочной гипертензии обнаруживаются при микроскопии легких. Они состоят главным образом из патологического изменения стенок артерий среднего и мелкого калибра, артериол и уменьшения диаметра их просвета. Сами сосуды утолщены, а просвет сужен за счет гипертрофии и фиброзного перерождения внутренней оболочки. Мышечный слой стенки также гипертрофирован. В поле зрения много сосудов с облитерированным просветом (рис. 2.29) и тромбированных сосудов с различной степенью реканализации (рис. 2.30). Встречаются сосуды с изменениями стенок по типу некротического артериита, облитерирующее поражение легочных вен и венул. Артерии эластического типа атеросклеротически изменены. Все это обуславливает значительное уменьшение суммарного просвета сосудистого русла легких.

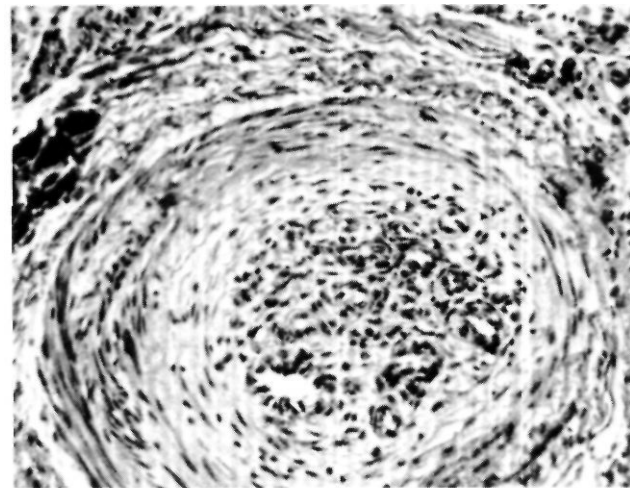
Микроскопически отмечается дилатация легочной артерии и ее крупных ветвей, на интима имеются атеросклеротические бляшки.

Сердце увеличено в размерах главным образом за счет гипертрофии и дилатации правого желудочка и предсердия. В случаях особенно выраженного увеличения полости правого желудочка обнаруживается относительная недостаточность трехстворчатого клапана.

**Патологическая физиология.** Принципиальное нарушение гемодинамики и возникающие патофизиологи-



2.29. Резкая гипертрофия среднего слоя, утолщение внутреннего слоя, почти полное отсутствие просвета артериол при первичной легочной гипертензии. Окрашено гематоксилином-эозином,  $\times 200$ . Микрофото.



2.30. Фиброз с участками гиалиноза всех слоев сосуда в легком при первичной легочной гипертензии; в просвете видны тромботические массы с явлениями реканализации. Окрашено гематоксилином-эозином.  $\times 200$ . Микрофото.

ческие изменения обусловлены ростом легочного сосудистого сопротивления. Препятствие кровотоку в малом круге кровообращения на прекапиллярном уровне обуславливает увеличение давления в легочной артерии и правом желудочке при сохраняющемся нормальном давлении в венозной системе легких и левом предсердии. Легочная гипертензия становится причиной спастической реакции сосудов мышечного типа, что в свою очередь вызывает дальнейшее возрастание давления, которое может стать выше аортального. Для преодоления сосудистого препятствия в легких и поддержания нормального сердечного выброса правый желудочек работает с повышенной нагрузкой. Возросшие требования к работе правого

желудочка обеспечиваются гипертрофией миокарда. Но этот процесс небеспрделен, развиваются недостаточность правого желудочка и дилатация его полости, снижается выброс крови. Возрастают конечно-диастолическое давление, давление в правом предсердии. Правое предсердие увеличивается. Одновременно могут произойти открытие овального окна и венозный сброс с появлением цианоза. Легкая степень цианоза у больных с легочной гипертензией может появляться и в результате шунтирования крови через обильно развитые бронхиально-легочные анастомозы или нарушения газообмена в легких вследствие уменьшения легочного кровотока при гипервентиляции.

Клиника, диагностика. Заболевание чаще встречается у женщин. По данным литературы, соотношение заболевания женщин и мужчин примерно соответствует 3:1 [Gasul V. et al., 1966]. В большинстве случаев клинические проявления заболевания появляются на 3—4-м десятилетии жизни [Wood R., 1952]. Появление симптомов в раннем возрасте обычно сопровождается более злокачественным течением заболевания [Henderson S., 1949].

Обычно заболевание развивается медленно, но для него характерны острые приступы правожелудочковой недостаточности; появление их обычно связано с физической нагрузкой, которую правый желудочек не в состоянии обеспечить должным «выбросом», что и может быть причиной внезапной смерти этих больных.

Больные жалуются на одышку, удушье, боли в области сердца. Одышка чрезвычайно мучительна при малейшей физической нагрузке. Нередки «эпизоды» кратковременной потери сознания, кровохарканья. В достаточной степени патогномичны жалобы на осиплость голоса. Больные дети отстают в физическом развитии.

При *осмотре*, как правило, не удается выявить специфических симптомов заболевания. Возможна деформация грудной клетки по типу «сердечного горба». Кожные покровы бледные, но в тяжелых случаях заболевания или при наличии открытого овального окна отмечаются цианоз, деформация фаланг пальцев. На венах шеи может быть повышенная пульсация. Сердце незначительно увеличено в размерах, однако можно увидеть или пропальпировать пульсацию в эпигастральной области.

При *аускультации* определяется усиление II тона над легочной артерией. Очень часто прослушиваются вдоль левого края грудины нежный систолический шум и шум над трехстворчатым клапаном. Иногда регистрируется диастолический шум (Грехэма—Стилла) во втором межреберье слева от грудины.

На *ЭКГ* определяются признаки перегрузки правого желудочка и предсердия. Электрическая ось сердца отклонена вправо.

*Рентгенологическое исследование* выявляет расширение и усиленную пульсацию корней легких. Периферический сосудистый рисунок легких обеднен. Размеры сердца увеличены незначительно, но конфигурация тени сердца изменена за счет приподнятости верхушки и значительного выбухания дуги легочной артерии. Усилена пульсация легочной артерии и правого желудочка.

*Катетеризация и ангиокардиография* дают воз-

можность исследовать центральную гемодинамику и получить абсолютные данные, подтверждающие диагноз. Основным среди них является регистрация высокого систолического давления в легочной артерии и правом желудочке при отсутствии каких-либо признаков внутрисердечных пороков. Однако к этому исследованию у больных с легочной гипертензией необходимо относиться чрезвычайно осторожно, проводя их шадящим образом и в условиях наркоза. В противном случае манипуляция очень легко может привести к срыву компенсации и даже смерти больного [Curnand A., 1951].

Диагностика. Диагностика порока сложна и основывается на выявлении симптомов легочной гипертензии при условии отсутствия признаков какого-либо порока сердца. Дифференцировать заболевание необходимо со всеми врожденными и приобретенными пороками сердца, протекающими с легочной гипертензией, идиопатическим расширением и недостаточностью клапанов легочной артерии.

Естественное течение и прогноз неблагоприятные. Продолжительность жизни после появления первых клинических симптомов не более 5—7 лет.

Лечение. Специфической терапии нет. Рекомендуются строгое ограничение физических нагрузок, проводится поддерживающая терапия антикоагулянтами, сосудорасширяющими средствами, кортикостероидными препаратами. При развитии сердечной недостаточности назначают сердечные гликозиды, диуретические средства и препараты калия.

#### 2.4. ОСНОВЫ ОРГАНИЗАЦИИ ЭКСТРЕННОЙ ПОМОЩИ, ДИАГНОСТИКИ И ХИРУРГИЧЕСКОГО ЛЕЧЕНИЯ ВРОЖДЕННЫХ ПОРОКОВ СЕРДЦА У НОВОРОЖДЕННЫХ И ГРУДНЫХ ДЕТЕЙ В КРИТИЧЕСКОМ СОСТОЯНИИ

Врожденные пороки сердца (ВПС) — распространённая патология, обуславливающая высокую смертность детей первого года жизни. Среди врожденных пороков развития пороки сердца занимают третье место после аномалий опорно-двигательного аппарата и ЦНС, однако в структуре смертности, связанной с пороками развития, они находятся на первом месте [Carter C., 1967; Engle M. et al., 1977].

Число детей, ежегодно рождающихся с ВПС, в течение последних лет остается стабильным, а выявляемость патологии растет [Fyler D., 1980]. Это приводит к тому, что все чаще с данной проблемой приходится сталкиваться врачам как родильных домов, так и других лечебных учреждений.

Тактика лечения грудного ребенка с ВПС должна строиться с учетом таких факторов, как естественное течение порока, эффективность консервативного и возможности хирургического лечения. Если лекарственная терапия оказывается неэффективной, то при отсутствии противопоказаний следует прибегнуть к операции. Необходимость в такой помощи велика. По статистическим данным 1983 г., из 5,5 млн. детей, рождающихся в СССР ежегодно, у 44 000 выявляются различные ВПС. Поэтому главным вопросом является организация помощи детям с ВПС, находящимся в

критическом состоянии (около 20 000 детей в год) из-за осложненного течения заболевания уже в период новорожденности. Желательно, чтобы эту помощь обеспечивала специальная служба, в задачи которой должны входить своевременное выявление новорожденного ребенка с ВПС, немедленная транспортировка его в специализированный кардиоцентр, адекватная интенсивная терапия, точная топическая диагностика порока и соответствующее хирургическое лечение.

Частота, встречаемость и естественное течение врожденных пороков сердца. Рождаемость детей с пороками сердца высока и составляет, по данным разных авторов, 0,7—1,7% [Keith J. et al., 1978; Fyler D., 1980]. Известно более 90 вариантов ВПС и множество их сочетаний. Чаще других встречаются: дефект межжелудочковой перегородки (ДМЖП)—15—20% от всех ВПС, транспозиция магистральных сосудов (ТМС)—9—15%, тетрада Фалло (ТФ)—8—13%, коарктация аорты и синдром гипоплазии левого желудочка—7,5%, открытый артериальный проток (ОАП)—6—7%, различные формы открытого атрио-вентрикулярного канала (ОАВК)—5%.

Частота тех или иных нозологических форм ВПС в различные возрастные периоды различна. К примеру, в возрасте более 2 нед практически не встречаются такие ВПС, как атрезия легочной артерии с интактной межжелудочковой перегородкой, гипоплазия левого сердца, редко наблюдается ТМС и т. д.

Чем это обусловлено? В основном высокой естественной смертностью в начальный период жизни ребенка с ВПС. Среди детей, рождающихся с ВПС, 14—22% умирают в 1-ю неделю жизни, 19—27%—в течение 1-го месяца, а 30—80% не доживают до одного года.

Смертность к годовалому возрасту составляет 40%, т. е. большинство больных умирают в грудном возрасте, а 70% из них—в первые месяцы жизни [Fyler D., 1980].

Выжившие больные в основном становятся неоперабельными в результате развития таких осложнений, как легочная гипертензия, поражение ЦНС, септический эндокардит или в определенном проценте случаев (из-за слабовыраженности ВПС) не подлежат хирургическому лечению. Лишь небольшая группа больных старшего возраста может быть оперирована.

На выживаемость детей раннего возраста при ВПС влияют различные факторы [Fyler D., 1980]. Прежде всего она зависит от вида патологии. В зависимости от тяжести поражения и прогноза ВПС делят на 4 диагностические группы. Первую группу составляют пороки с относительно благоприятным исходом (ОАП, ДМЖП, ДМПП, стеноз легочной артерии), при которых естественная смертность в течение первого года жизни не превышает 8—11%; вторую—тетрада Фалло и болезни миокарда (смертность 24—36%); третью—ТМС, коарктация и стеноз аорты, атрезия правого предсердно-желудочкового отверстия, ТАДЛВ, ЕЖС, отхождение аорты и легочной артерии от правого желудочка, ОАВК (смертность 36—52%). Самое тяжелое течение и неблагоприятный прогноз наблюдаются при ВПС у больных с пороками четвертой группы, к которой отнесены гипоплазия левого желудочка, атрезия легочной артерии с интактной межжелудочковой перегородкой и О АС. Смертельный исход

на первом году жизни наступает у 73—97% таких больных.

Другим фактором является возраст больных в момент выявления порока сердца: чем раньше возникают гемодинамические нарушения, тем сложнее и тяжелее ВПС. Так, на первой неделе жизни проявляются гипоплазия левого желудочка, ТМС, ТФ, атрезия легочной артерии, коарктация аорты, в то время как во втором полугодии жизни чаще встречаются ВПС, относящиеся к первой и второй диагностическим группам. Это связано с тем, что 70% детей с ВПС умирают в первые 2 мес, из них около 50% в течение первой недели жизни [Engle M. et al., 1973; Keith J., Rowe R., Vlad P., 1978].

К факторам риска относятся экстракардиальные пороки развития, которые отмечаются у 30% детей с ВПС, при их наличии смертность увеличивается до 36—89%.

Различают три степени проявления этих заболеваний [Fyler D., 1980]. Наличие у ребенка поражения III степени (у 12% больных), т. е. оказывающего влияние на жизнь и состояние ребенка и не поддающегося терапии, является противопоказанием к операции.

На течение и исход заболевания при ВПС оказывают влияние и такие факторы, как масса тела при рождении (наиболее тяжелое течение пороков и высокая смертность у недоношенных детей с массой тела менее 2 кг), возраст ребенка к моменту операции и вид вмешательства. Даже в крупных кардиохирургических центрах мира наибольшая смертность наблюдается в группе новорожденных. При отдельных вариантах порока она достигает 60%, при операциях с искусственным кровообращением у детей первых 3 мес жизни—43%.

Ежегодно 20—30% детей с ВПС находятся в очень тяжелом, критическом состоянии. Они нуждаются в интенсивном терапевтическом лечении, катетеризации сердца и операциях на сердце в течение первого года жизни.

*Критическое состояние* при ВПС обусловлено застойной сердечной недостаточностью, гипоксемией, гипокисемическими приступами, гипотрофией и частыми тяжелыми воспалительными процессами в легких вследствие гиперволемии малого круга кровообращения. Частота критических состояний обратно пропорциональна возрасту. Это обусловлено не только особенностями периода новорожденности, но и тем, что именно в этом возрасте чаще встречаются наиболее тяжелые ВПС [Nadas A. et al., 1973]. Очень опасно появление критического состояния у новорожденных. По данным D. Fyler (1980), 54% таких больных не доживают до одного года, в то время как при первичном поступлении в клинику в возрасте 2—3 мес к одному году умирают 32%, а для больных старше 3 мес смертность в течение года составляет в среднем 13,8%. Только Экстренное диагностическое исследование с интенсивной терапией или операцией может спасти больных.

В связи с прогрессированием заболевания и его осложнений (гипоксемия, сердечная недостаточность) примерно у 7% больных смерть наступает до того, как появится возможность произвести катетеризацию полостей сердца или операцию. У одних больных смерть

наступает внезапно, у других активная тактика затруднена из-за крайней тяжести состояния и малой массы тела, наличия опасных внесердечных врожденных аномалий и т. п. Еще одну группу больных составляют дети с неоперабельными пороками (гипоплазия левого сердца, сложные ВПС с гетеротаксией внутренних органов) или не подлежащие операции по другим причинам (заболевание миокарда). У новорожденных число неоперабельных ВПС может достигать до 12—25%.

Какова же должна быть тактика лечения больного с ВПС в грудном возрасте? Как отмечалось ранее, она должна строиться с учетом естественного течения, эффективности терапевтического лечения и возможной хирургии. Во всех случаях, когда лекарственная терапия оказывается неэффективной и ребенок признан операбельным, необходима операция. Лишь часть больных, у которых возможно самоизлечение (небольшие дефекты в перегородке, ОАП), слабо выражены проявления ВПС, неоперабельный порок, не подлежат хирургическому вмешательству. Помощь грудным детям с ВПС, находящимся в критическом состоянии, должна быть оказана по этапному принципу. Важнейшим условием при этом являются быстрое выявление ребенка с ВПС и при необходимости немедленная его транспортировка в специализированный кардиоцентр.

Задачи первичной диагностики и терапии. Различные заболевания новорожденных входят в компетенцию микропедиатров. Однако даже при большом опыте работы диагностика ВПС у новорожденных часто трудна не только для неонатологов, но и для большинства опытных педиатров-кардиологов. В связи с особенностями кровообращения в неонатальном периоде типичные клинические симптомы ВПС могут не проявиться в течение нескольких дней или недель после рождения, а сохранение так называемого переходного кровообращения при различных заболеваниях новорожденных (пневмопатии недоношенных, пневмония, родовая травма, гиперволемия, полицитемия и др.) может имитировать ВПС. Поэтому попытки установить точную анатомию порока на основании клинических данных могут привести только к нежелательной задержке перевода ребенка в специализированный центр, ухудшению его состояния и повышению вероятности смертельного исхода вследствие несвоевременного оказания помощи. На первом этапе основной задачей неонатологов является своевременное выявление ВПС.

Анализ консультативной работы ИССХ им. А. Н. Бакулева АМН СССР показал, что выявляемость ВПС отстает от ожидаемого, по статистическим данным, уровня на 40—80% [Бураковский В. И. и др., 1984].

Цианоз и сердечная недостаточность — наиболее частые и тяжелые проявления ВПС у новорожденных. Вероятность выживания детей с ВПС до одного года при наличии цианоза или сердечной недостаточности составляет 30—50%, а при сочетании этих симптомов не превышает 20%. Цианоз, как правило, носит центральный характер, т. е. захватывает слизистые оболочки. Следует, однако, помнить, что в первые часы после рождения цианоз может быть связан с асфиксией, синдромом дыхательных расстройств, массивным ателектазом легких. Во всех

случаях артериальной гипоксемии ( $P_aO_2$  менее 75 мм рт. ст.) необходимо выяснить ее происхождение и провести соответствующее консервативное лечение.

Первоочередной задачей является проведение дифференциального диагноза ВПС с заболеваниями легких. Последние можно заподозрить при осложненном течении беременности и родов, недоношенности и асфиксии плода в родах, появлении цианоза в течение нескольких часов после родов. Рентгенография легких позволяет исключить пневмоторакс, диафрагмальную грыжу.

Повышенные цифры  $P_aCO_2$  чаще встречаются при дыхательных нарушениях, а не при цианозе сердечно-го происхождения.

Ценными являются также тесты с вдыханием 100% кислорода и с повышением давления в дыхательных путях. При вдыхании 100% кислорода в течение 10—15 мин у больных с «сердечным» цианозом  $P_aO_2$  возрастает не более чем на 10 мм рт. ст., а при легочных заболеваниях может достигать 150 мм рт. ст.

В ряде случаев ИВЛ с повышенным давлением в дыхательных путях (8—10 см вод. ст. в конце выдоха) позволяет добиться повышения  $P_aO_2$  и при таких заболеваниях, как мекониевая аспирация или болезнь гиалиновых мембран. При ВПС этого не происходит.

Сердечная недостаточность проявляется в виде легочного и системного застоя или нарушения деятельности сердца. Застой в малом круге кровообращения можно заподозрить при появлении одышки, затруднении в кормлении ребенка. Влажные хрипы в легких свидетельствуют о выраженной левожелудочковой недостаточности.

Застойные явления в большом круге кровообращения проявляются увеличением печени более 3 см от края реберной дуги по сред неключичной линии, расширением шейных вен, появлением отеков вокруг глаз и в крестцовой области.

Наиболее частыми признаками нарушения функции миокарда могут быть кардиомегалия, тахикардия, ритм галопа, снижение напряжения пульса на руках. Шумы над областью сердца выявляются в первые недели жизни лишь у 10% новорожденных, что связано с особенностями легочного кровообращения у них (высокое давление в легочной артерии); у детей старше 1 мес это наиболее частый признак заболевания сердца. Важно отметить время появления и характер шума: часто сердечные шумы в первые дни жизни обусловлены незакрывшимися фетальными сообщениями или временной недостаточностью митрального клапана вследствие миогенной дилатации на фоне внутриутробной гипоксии. Грубый шум, выявляемый с первых часов жизни, чаще вызван обструкцией путей оттока крови из желудочков. Шумы у больных с артериовенозными шунтами появляются через несколько дней или недель после рождения.

При оценке мозговых нарушений (заторможенность, сонливость) следует иметь в виду как метаболический ацидоз из-за гипоксемии сердечного происхождения, так и внутричерепную патологию, гипогликемию, сепсис.

Важным является определение характера пульса и артериального давления на конечно-



стях: ослабленный пульс на всех конечностях или только на ногах выявляется у 13% новорожденных с ВПС и может быть первым и единственным симптомом порока сердца. Поэтому определение пульса и измерение артериального давления обязательны при осмотре каждого ребенка.

При синдроме гипоплазии левого сердца артериальная пульсация ослаблена как на руках, так и на ногах. Для коарктации аорты и перерыва дуги аорты патогномичным является ослабление пульса и снижение давления на артериях нижних конечностей по сравнению с верхними. Следует помнить, что у новорожденных имеется физиологическое сужение перешейка аорты, которое может создавать градиент систолического давления между верхними и нижними конечностями до 30 мм рт. ст., поэтому важно неоднократное измерение артериального давления. При аномально отходящей от нисходящей части аорты подключичной артерии можно выявить снижение пульсации и артериального давления на соответствующей руке по сравнению с противоположной.

При подозрении на ВПС необходимо срочно детально обследовать больного (рентгенография грудной клетки, электрофоно- и эхокардиография). ЭКГ, зарегистрированная в первые часы и дни жизни, позволяет получить разнообразные данные в зависимости от происходящих адаптационных кардиопульмональных изменений или не выявляет характерных признаков порока, однако наличие левограммы у новорожденного или сохраняющиеся через 24 ч признаки гипертрофии правых отделов сердца достоверно свидетельствуют о пороке сердца. Большие успехи достигнуты в эхокардиографической диагностике ВПС. У новорожденных детей это исследование позволяет оценить положение, размеры сердца, сократить программу ангиокардиографического обследования больного, а также избежать катетеризации сердца в случае отсутствия ВПС или его неоперабельности™.

Каждому ребенку в критическом состоянии консервативное лечение, направленное на стабилизацию гемодинамики, необходимо начать в том медицинском учреждении, где в данный момент он находится. При застойной сердечной недостаточности парентерально вводят дигоксин, диуретики, кортикостероидные препараты и антибиотики; при гипоксическом приступе проводится коррекция метаболического ацидоза в сочетании с седативной терапией, поддерживается оптимальный температурно-кислородный режим (температура тела около 37° С, относительная влажность в кувезе или кислородной палатке 40–50%, концентрация кислорода во вдыхаемой смеси 30–40%).

Перевод в специализированный кардиоцентр. Наличие у новорожденного ребенка признаков критического ВПС (цианоз, сердечная недостаточность или их сочетание) служит показанием к немедленному переводу в *специализированный кардиоцентр*. Определение показаний и противопоказаний к переводу, а также правильная транспортировка больного являются важнейшими моментами.

Перевод ребенка должен быть обоснованным и согласованным с кардиоцентром, а в сопроводительной карте указаны основные сведения о больном ребенке и его матери. Родителей следует проинформи-

ровать о прогнозе заболевания, риске диагностических процедур и возможности оперативного вмешательства. Перед переводом следует показать ребенка матери.

Противопоказанием для перевода является крайняя тяжесть состояния больного, связанная с кардиогенным шоком, выраженной гипоксемией и метаболическим декомпенсированным ацидозом, сопровождающимся неврологическими осложнениями. Не подлежат переводу новорожденные с сопутствующими грубыми поражениями ЦНС и других органов, влияющими на состояние ребенка и не поддающимися терапии. Необходимо исключить острые инфекционные заболевания, не позволяющие производить диагностические процедуры и операцию. Для лечения подобных больных желательна организация специального терапевтического стационара.

Отдельную группу составляют новорожденные без сердечной недостаточности и цианоза с небольшими шумами при наличии ДМЖП или ОАП, с умеренным легочным стенозом, изолированным снижением пульса на ногах. Обследование этих больных не является экстренным и может быть осуществлено в более позднем возрасте. При отсутствии прогрессирующего ухудшения состояния больных наблюдения за ними осуществляют педиатр и кардиолог по месту жительства. Такая тактика позволяет избежать чрезмерной и ненужной перегрузки специализированных кардиохирургических отделений, снизить риск инвазивных исследований, которые осуществляют в более старшем возрасте.

Перевозку ребенка осуществляет *специализированная детская реанимационная бригада* на транспорте, имеющем оборудование для регистрации ЭКГ, измерения температуры тела, определения концентрации кислорода в дыхательной смеси и т. п. и реанимационных мероприятий, включая интубацию и ИВЛ, чтобы за время транспортировки состояние новорожденного не ухудшилось.

Интенсивная терапия (ИТ). Каковы же возможности ИТ у грудных детей с ВПС, находящихся в критическом состоянии? Это коррекция метаболических расстройств, нарушений кровообращения путем введения катехоламинов, гликозидов и мочегонных, поддержание проходимости ОАП с помощью простагландинов, ИВЛ, лечение аритмий (редко), баллонная атриосептостомия.

Ниже перечислены основные моменты ИТ перед переводом больного в специализированное учреждение (в процессе его транспортировки и подготовки к операции).

1. Назначение кислорода при гипоксии.
2. Коррекция метаболического ацидоза ( $\text{pH} < 7,25$ ) с помощью натрия гидрокарбоната, количество которого равно  $1/3$  ( $\text{VEx}$  масса тела больного).
3. Коррекция гипогликемии (когда содержание глюкозы крови менее 1,65 ммоль/л) путем введения 20% раствора глюкозы в количестве 50 мл/(кг·сут).
4. Коррекция нарушений дыхания путем удаления слизи из дыхательных путей, интубации и вспомогательной вентиляции увлажненной и подогретой газовой смесью.
5. Парентеральное введение дигоксина в дозе насыщения 0,04 Мг/Кг (Для недоношенных детей 0,03 мг/кг),

которая вводится в 3 приема через 6—8 ч (1/3 общей дозы и затем 2 введения по 1/3 дозы).

6. Назначение при необходимости мочегонных (лазикс, фуросемид в дозе 1 мг/кг).

7. Поддержание нормальной температуры тела новорожденного (содержание его в специальном кувезе).

8. Организация соответствующего режима кормления новорожденного сцеженным грудным молоком частыми малыми дозами, при необходимости — через зонд.

В последние годы появились сообщения об использовании для лечения новорожденных *простагландинов* и *ингибиторов их синтеза* (индометацин) [Шарыкин А. С., 1981]. Известно, что у больных с выраженной обструкцией выходного тракта правого желудочка легочный кровоток зависит от проходимости артериального протока. Простагландины ряда Е (PGE<sub>1</sub> и PGE<sub>2</sub>) оказывают «расслабляющее» влияние на стенку артериального протока, снижают давление в системе легочной артерии и благодаря этому поддерживают достаточно интенсивный кровоток через ОАП в легкие. Эффективность действия простагландинов тем выше, чем раньше начато их введение. Средняя доза составляет 0,05—0,1 мкг/(кг·мин) при внутривенном введении. Обычно отмечают быстрое, в течение нескольких минут, открытие ОАП в ответ на проводимую терапию. Однако известны неудачи, если артериальный проток длительное время был закрытым. Введение простагландинов оказывается эффективным при следующих цианотических ВПС: атрезия легочной артерии (с ДМЖП или без него), выраженная тетрада Фалло, атрезия правого предсердно-желудочкового отверстия, критический легочный стеноз, гипоплазия правого желудочка, сложные ВПС с выраженным стенозом или атрезией легочной артерии.

При пороках бледного типа, таких, как перерыв дуги аорты, выраженная коарктация аорты, гипоплазия левого сердца, кровоток в нижней половине тела может быть также связан с проходимостью ОАП, обеспечивающего поступление крови из легочной артерии в нисходящую часть аорты. Закрытие протока приводит к резкой гипоперфузии тканей и органов, развитию метаболического ацидоза и гибели больных. Применение простагландинов и в этих случаях позволяет улучшить кровообращение, вывести новорожденного из критического состояния и выполнить диагностическое исследование или операцию на более благоприятном фоне.

У новорожденных с большими сбросами крови через ОАП в легкие возможно развитие как самостоятельной дыхательной недостаточности, так и усугубляющей другую патологию—синдрома дыхательных расстройств. В этом случае закрытие ОАП осуществляется с помощью индометацина. Введение препарата в дозе 0,1—0,6 мг/кг позволяет в 60% случаев получить стойкое закрытие ОАП и избежать операции.

Широкое использование PGE и индометацина у новорожденных с ВПС, находящихся в критическом состоянии, может явиться одним из существенных звеньев ИТ.

Точная анатомическая и физиологическая диагностика врожденных пороков сердца. На третьем этапе осуществляют точную топическую диагностику и со-

ответствующее хирургическое лечение в специализированном кардиоцентре.

Первичная *классификация* ВПС основывается на наличии усиленного, ослабленного легочного кровотока или венозного застоя в малом круге кровообращения (МКК). К порокам с усиленным легочным кровотоком относятся ДМЖП, ОАП, ТМС, коарктация аорты с ДМЖП, тотальный аномальный дренаж легочных вен (ТАДЛВ).

Обедненный легочный кровоток характерен для пороков с сужением выходного тракта правого желудочка (тетрада Фалло, атрезия легочного клапана, или критический легочный стеноз, ЕЖС со стенозом легочной артерии, атрезия трехстворчатого клапана). Венозный застой в легких определяется при ТАДЛВ с обструкцией оттока крови, резко выраженной коарктацией аорты.

Изменение характера кровотока обычно сопровождается расширением тени сердца различной степени выраженности на рентгенограммах грудной клетки.

ЭКГ у новорожденных не позволяет дифференцировать пороки, однако свидетельствует о их наличии, если выявляется левограмма или выраженная гипертрофия правых отделов сердца в течение более 24 ч после рождения.

Для успешного хирургического лечения необходима точная анатомическая диагностика порока. Наиболее информативными методами являются эхокардиография и катетеризация полостей сердца с ангиокардиографией.

Несколько лет назад единственным способом топической диагностики ВПС было зондирование полостей сердца и АКГ. Этот точный инвазивный метод не безразличен для больных, находящихся в критическом состоянии. Его можно применять только в условиях стационара.

С появлением ЭХОКГ, в частности двухмерной, диагностические возможности значительно расширились. В определенной части случаев можно выполнять операцию без ИК, только на основании данных ЭХОКГ. Этот метод позволяет анатомически точно диагностировать шунты, определять размеры камер и сосудов, оценивать сократительную способность миокарда. Этот метод необходимо шире использовать для диагностики ВПС, особенно в амбулаторных условиях для экстренной диагностики и отбора больных на операцию [Stark A. et al., 1983].

Однако в ряде случаев катетеризация сердца и АКГ являются необходимыми. Это относится прежде всего к ТМС, так как в процессе исследования выполняют процедуру Рашкинда, значительно улучшающую состояние больных. При ДМЖП дополнительно оценивают гемодинамические нарушения в малом круге кровообращения, определяющие показания к операции. Точную анатомию ТАДЛВ также нельзя выявить без катетеризации и контрастного исследования полостей сердца и сосудов.

При катетеризации сердца у грудных детей, находившихся в критическом состоянии, особое внимание обращают на поддержание нормальной температуры тела, артериального давления, коррекцию метаболического ацидоза, кислородное обеспечение, возмещение даже небольшой кровопотери, проводят мониторингное наблюдение за ЭКГ.

После уточнения диагноза ВПС кардиолог должен решить, в каком лечении нуждается больной и каковы сроки хирургического вмешательства. Ответить на эти вопросы помогает предложенная в последнее время классификация дооперационной тяжести состояния детей первого года жизни с ВПС [Kirklin J. et al., 1981].

Класс I—больные, состояние которых позволяет провести операцию в плановом порядке в возрасте после 6 мес.

Класс II—дети, которым по прогнозу порока сердца операция необходима в первые 3—6 мес.

Класс III—больные с тяжелыми проявлениями ВПС, которым операцию целесообразно не откладывать более чем на несколько недель.

Класс IV—больные, находящиеся в тяжелом состоянии, у которых отмечается ухудшение. Операция показана в течение нескольких дней.

Класс V—крайне тяжелые больные с выраженной сердечной недостаточностью, ацидозом, шоком. Операция проводится экстренно.

У детей первого года жизни следует ожидать более высокую послеоперационную летальность, чем в старшем возрасте, особенно на первых этапах освоения операций. К примеру, в клинике Я. Старка (Лондон) послеоперационная смертность в группе новорожденных, оперированных с ИК, составила 57%, а после закрытых операций—25% [Stark J. et al., 1981; Vove E. et al., 1983]. Основная масса кардиохирургов и организаторов здравоохранения может расценивать эти цифры как непомерно высокие, однако речь идет об обреченных больных. Следовательно, при планировании помощи больным с ВПС, находящимся в критическом состоянии, необходимо учитывать и соответствующую хирургическую летальность, сопоставляя ее с естественной смертностью, которая, конечно, значительно выше.

Операции, выполненные в раннем возрасте, помимо улучшения прогноза жизни, способствуют профилактике таких осложнений, как кардиосклероз, облитерирующие процессы в сосудах легких, дистрофические и циркуляторные изменения в головном мозге. Это предотвращает развитие стойкой легочной или системной гипертензии, одышечно-цианотических приступов, кровохарканья, кровоизлияний и абсцессов головного мозга, септического эндокардита, а также внезапную смерть.

В то же время возможность и необходимость выполнения паллиативной или радикальной операции в период новорожденное™ определяются многими факторами—особенностями анатомии, возрастом больных и т. д. Имеются лишь единичные сообщения об операциях при гипоплазии левой половины сердца и сложных ВПС, сочетающихся с асплинией. При остальных аномалиях можно выполнять ту или иную операцию.

Общие принципы хирургического лечения. Хирургические вмешательства в течение первого года жизни можно разделить на неотложные (выполняемые в основном в пределах 48 ч после госпитализации) и плановые. Операции, производимые в первый год после рождения ребенка, уже свидетельствуют о тяжелом состоянии ребенка и о необходимости оказания ему неотложной помощи. Однако в некоторых

случаях благодаря консервативному лечению удается вывести ребенка из состояния циркуляторной недостаточности или декомпенсированного ацидоза и выполнить операцию в более благоприятных условиях.

J. Kirklin и соавт. (1981) указывают, что необходимость выполнения операции в течение нескольких дней после поступления в стационар свидетельствует о крайне тяжелом, критическом состоянии пациентов и обуславливает более высокую летальность (в 4,3 раза выше, чем в случаях, когда можно отложить операцию на 3—6 мес).

*Частота критических состояний* широко варьирует в зависимости от порока сердца, составляя в среднем 25—30%. Большинство неотложных операций составляют вмешательства при ВПС с обедненным легочным кровотоком.

Обеспечение операционного периода. Большая лабильность жизненных функций организма у детей первых месяцев жизни, особенно новорожденных, требует точного контроля и своевременного лечения возникающих нарушений. Даже «закрытые» операции проводятся с мониторным определением артериального и венозного давления, температуры тела. Часто контролируются кислотно-основной баланс, содержание электролитов в крови и мочеотделение. У новорожденных обращают внимание на возможность возникновения гипогликемии и гипокальциемии.

Чрезвычайная легкость охлаждения маленьких детей требует проведения специальных мероприятий: подогрева операционного стола, поддержания температуры в помещении не ниже 24° С, вливания подогретых растворов, подогрева и увлажнения вдыхаемых газов. Любая кровопотеря более 10% от объема циркулирующей крови (т. е. 20—40 мл для новорожденных) должна немедленно восполняться.

Малые размеры сердца и сосудов у детей грудного возраста требуют точных, щадящих манипуляций, применения специальных монолитных нитей, световолоконной оптики, специальных инструментов. При необходимости корректировать порок на «открытом» сердце, как правило, используется И К с глубокой гипотермией и остановкой кровообращения. Однако некоторые хирурги продолжают пользоваться обычным гипотермическим ИК.

Послеоперационный период. Основными показателями, характеризующими состояние больных после кардиохирургических вмешательств, считаются: сердечный индекс—СИ (в первые 5 ч), температура конечностей, артериальная пульсация на стопах, олигурия [Kirklin J. et al., 1981]. Критическая величина сердечного индекса 2 л/(мин<sup>2</sup>). При его дальнейшем снижении, особенно в сочетании с плохой периферической пульсацией, умирают до 75% больных.

Для поддержания адекватного сердечного выброса применяют допамин или добутамин в дозе до 10 мкг/(кг·мин), глюконат кальция до 100 мг/кг [Kirklin J. et al., 1981]. Имеются сообщения, что при низком СИ, сочетающемся с высоким периферическим сопротивлением, благоприятное действие оказывает дополнительное введение натрия нитропрусида.

Таким образом, для последнего времени характерны более точная оценка гемодинамики и проведение

интенсивного лечения при возникновении каких-либо нарушений.

Хирургическая тактика при отдельных нозологических формах. В этом аспекте хирургического лечения существующие ВПС можно разделить на три основные группы [Turley K. et al., 1980].

*Первая группа* — пороки, при которых возможна только радикальная коррекция (стеноз аорты, стеноз легочной артерии, ТАДЛВ, трехпредсердное сердце, коарктация аорты, ОАП, дефект аортолегочной перегородки, ДМПП, стеноз или недостаточность митрального клапана).

*Вторая группа* — пороки, при которых целесообразность радикальной или паллиативной операции зависит от анатомии порока и возраста ребенка: различные варианты ТМС, атрезия легочной артерии, ОАС, ТФ, ОАВК, ДМЖП.

*Третья группа* — пороки, при которых в грудном возрасте возможны только паллиативные операции (ЕЖС, отхождение сосудов от правого или левого желудочка со стенозом легочной артерии, атрезия трехстворчатого клапана, атрезия митрального клапана, гипоплазия желудочков сердца).

Если исключить цианотические пороки сердца с обедненным легочным кровотоком, при которых накладываются различные межсистемные анастомозы, в основную группу пороков, подлежащих оперативному лечению на первом году жизни, войдут ДМЖП, ТМС, ТФ, коарктация аорты, ОАП, ОАВК и ТАДЛВ. По поводу этих пороков производится от 50 до 80% всех хирургических вмешательств. Рассмотрим хирургическую тактику при этих пороках.

Дефект межжелудочковой перегородки. Данный порок составляет 15,7% всех ВПС, встречающихся у детей до 1 года жизни [Fyler D., 1980]. Хотя неотложное хирургическое вмешательство требуется лишь у 10—15% больных, большинство летальных исходов приходится именно на этот возрастной период. По данным А. Castaneda и соавт. (1974), в целом операции показаны 35% больным в первые 3 мес жизни, а 45% — в первый год жизни.

*Паллиативные операции.* У больных моложе 6 мес до последнего времени в большинстве случаев производилось сужение легочной артерии. Эта операция проста технически, не требует сложного обеспечения, эффективно предотвращает поражение легочных сосудов, а госпитальная летальность составляет 7—9% [Бураковский В. И. и др., 1974]. Однако вероятность смерти с течением времени после данной операции остается высокой. По данным F. Macartney и соавт. (1980), изучавших отдаленные результаты различных операций у 599 грудных детей, через 5 лет были живы 80,7%, а через 10 лет — 70,6%.

*Радикальная коррекция.* Исследования последних лет показали, что первичная радикальная коррекция ДМЖП может быть успешной даже у детей моложе 3 мес [Castaneda A. et al., 1974; Stark J., 1976]. В связи с этим наметилась отчетливая тенденция к первичной радикальной коррекции ДМЖП у детей первого года жизни. Совершенствование техники проведения ПК, всего операционного процесса, накопление хирургического опыта привели к тому, что госпитальная летальность при первичной радикальной операции снизилась до приемлемого уровня: по данным А. Castaneda и

W. Norwood — 5,6% на 71 операцию. Следует отметить, однако, что при сопутствующих внутрисердечных пороках летальность резко возрастает до 24% [Rizzoli L. et al., 1980], что требует индивидуального подхода к таким случаям.

Таким образом, в настоящее время операцией выбора при изолированном ДМЖП является первичная радикальная коррекция порока. Сужение легочной артерии может быть предпочтительней, если риск операции с ИК выше, чем паллиативного вмешательства (например, для хирургов, не обладающих достаточным опытом оперирования в условиях ИК у детей с массой тела менее 4—6 кг, при сопутствующих аномалиях сердца и др.).

Транспозиция магистральных сосудов сердца. Данный порок составляет около 10% среди ВПС, встречающихся на первом году жизни [Fyler D., 1980]. В то же время большинство операций при данном пороке носит urgentный характер, так как естественная смертность в течение года достигает 89—95%.

*Паллиативные операции.* Для устранения тяжелой гипоксемии в возрасте до 2—3 мес выполняется закрытая атриосептостомия по Рашкиндю или Парку [Петросян Ю. С., Гарибян В. А., 1972; Park S. et al., 1982]. При отсутствии эффекта от этих процедур многие хирурги рекомендуют иссекать межпредсердную перегородку по Блелоку — Хенлону, что дает возможность ребенку пережить критический период заболевания [Hazan E. et al., 1974]. Авторы указывают, что с накоплением опыта госпитальная летальность снижается до 5—9%. В то же время отдаленные результаты остаются неудовлетворительными: через 5 лет живы только 52% больных [Macartney F. et al., 1980].

*Гемодинамическая коррекция.* Наиболее распространенной корригирующей операцией является операция Мастарда. Летальность при ней в значительной мере зависит от возраста. До 75% летальных исходов отмечается у больных, оперированных до 4-месячного возраста. У детей, оперированных во втором полугодии жизни, результаты более обнадеживающие [Stark J. et al., 1975], но и у них часто возникают различные осложнения: обструкция легочных или системных вен, нарушения ритма сердца, дисфункция правого желудочка и трехстворчатого клапана и др. Практически неизвестно, какие изменения внутрисердечной гемодинамики могут наступить в связи с ростом ребенка. По данным F. Macartney и соавт. (1980), выживаемость таких больных к 5-му году после операции составляет 81%.

В последнее время сообщается о благоприятных результатах операций по методике Сенинга [Coto E. et al., 1979] и Жатене [Jatene A. et al., 1982].

Таким образом, несмотря на больший радикализм, наметившийся в последние годы, окончательный выбор типа операции у ребенка грудного возраста во многом зависит от итогов изучения отдаленных результатов на большом контингенте больных. В настоящее время тактически оправданным является выполнение процедуры Рашкинда или Парка, при отсутствии эффекта — немедленное выполнение операции Блелока — Хенлона и радикальная коррекция порока в возрасте старше 6 мес.

Тетрада Фалло. Данный порок встречается на первом году жизни в 9% всех ВПС [Fyler D., 1980]. Тетрада Фалло, вопреки распространенному мнению, значительно ухудшает состояние больных уже в раннем возрасте. По данным А. Castaneda и соавт. (1974), 55% оперированных детей были моложе 3 мес. Показаниями к операции служат выраженная гипоксемия ( $S_{aO_2}$  менее 75%) или гипоксические приступы.

*Паллиативные операции.* В большинстве клиник применяются межсистемные анастомозы, техника наложения которых хорошо отработана. Наиболее распространен анастомоз Блелока—Тауссиг. Госпитальная летальность после этой операции составляет 6—23%, причем большинство летальных исходов приходится на период новорожденности. Этот анастомоз дает неплохие и отдаленные результаты—выживаемость через 7 лет после операции 85% [Macartney F. et al., 1980].

*Радикальная коррекция.* С развитием кардиохирургии делаются попытки радикально корригировать тетраду Фалло у детей в возрасте до 1 года. Тщательный отбор больных и накопление большого опыта операций у пациентов более старшего возраста позволили в некоторых клиниках при первичной радикальной коррекции добиться снижения летальности до 5—7% [Castaneda A. et al., 1977]. Однако такие сообщения немногочисленны, и большинство хирургов предпочитают отложить выполнение корригирующей операции до 2—6-летнего возраста, поскольку у маленьких детей чаще встречаются разнообразные аномалии, затрудняющие операцию (гипоплазия ствола и дистальных отделов легочной артерии, аномальное расположение передней межжелудочковой ветви левой венечной артерии, узкое клапанное кольцо и др.). Особое внимание уделяется необходимости расширять выходной отдел правого желудочка с помощью заплата. J. Kirklin и соавт. (1979), J. Aubert и соавт. (1980) подчеркивают, что необходимость применения заплата у маленьких детей приводит к выраженной недостаточности легочного клапана и повышенной летальности. Выполнение двухэтапных операций, по данным авторов, практически не увеличивает риск операции.

Таким образом, несмотря на определенный радикализм, наметившийся в лечении тетрады Фалло у детей на первом году жизни, тактически оправданным является применение препаратов, релаксирующих выходной тракт правого желудочка (ф-блокаторы), а при неэффективности такой методики—наложение межсистемного анастомоза. Корригирующая операция с меньшим риском и большей эффективностью может быть произведена у детей 2—4 лет.

*Коарктация аорты.* Около 7,5% пороков, выявляемых на первом году жизни, составляет коарктация аорты, которая в сочетании с другими пороками сердца (чаще с ДМЖП) дает в этот период исключительно высокую естественную смертность—от 47 до 100% [Fyler D., 1980; Macartney F. et al., 1980]. Выраженная застойная сердечная недостаточность в сочетании с артериальной гипертензией служит безусловным показанием к операции независимо от возраста пациента, хотя при операциях в период новорожденности умирают до 30% больных.

До последнего времени при изолированной коарктации аорты рекомендовалась терапия сердечными гли-

козидами и диуретиками, лишь в крайних случаях—операция. Это было связано с высокой госпитальной летальностью и часто возникающей рекоарктацией аорты при выполнении операции в первые месяцы жизни. Последнее осложнение встречается в 21—54% случаев через 5—7 лет после наложения анастомоза концев-в-концев. Однако при терапевтическом лечении умирают от 20 до 50% детей, причем в некоторых случаях острая сердечная недостаточность возникает неожиданно, после респираторного заболевания, часто развиваются фиброэластоз левого желудочка, а иногда и морфологические изменения коронарных артерий. Введение с 1965 г. методики истмопластики аорты левой подключичной артерией [Waldhausen J. и Nahrgold D., 1966] позволило значительно улучшить как непосредственные, так и отдаленные результаты и увеличить число операций, выполняемых в первые месяцы жизни детей.

Коарктация аорты в сочетании с другими пороками сердца. Как указывалось выше, наличие сопутствующих пороков сердца значительно утяжеляет прогноз больных с коарктацией аорты. Результаты хирургического лечения также заметно ухудшаются. Так, ДМЖП повышает госпитальную летальность до 20—30%, а другие внутрисердечные аномалии—до 58% [Leanage R. et al., 1981; Bergdahl L. et al., 1982]. Хуже и отдаленные результаты. По данным F. Macartney и соавт. (1980), через 5 лет после операции при изолированной коарктации были живы 93%, а при сопутствующем ДМЖП—лишь 78,5% больных.

Следует отметить, что тактика хирургического вмешательства при сочетанных пороках сердца до последнего времени четко не определена. Одни хирурги устраняют только коарктацию, радикально корригируя другие пороки спустя некоторое время. Однородную коррекцию всех пороков выполняют редко [Bergdahl L. et al., 1982]. Другие хирурги одновременно с устранением коарктации аорты производят сужение легочной артерии для профилактики развития склероза легочных сосудов [Leanage R. et al., 1981].

В целом складывается впечатление, что сужение легочной артерии показано только при больших ДМЖП или множественных дефектах с большим сбросом крови и выраженной легочной гипертензией. В остальных случаях предпочтительна двухэтапная операция с интервалом в несколько месяцев с целью полной коррекции всех имеющихся пороков.

*Открытый артериальный проток (ОАП).* Данный порок встречается на первом году жизни в 6,1% случаев [Fyler D., 1980]. Неосложненный ОАП корригируется в этот период с минимальным риском. Сложнее тактика лечения недоношенных детей, у которых ОАП отягощает дыхательную недостаточность, чаще всего связанную с болезнью гиалиновых мембран [Блинова Е. И., Алекси-Месхишвили В. В., 1982]. Операционная летальность в таких случаях составляет 18—20%. В последние годы предложены способы закрытия ОАП у новорожденных с помощью ингибитора синтеза простагландинов *индометацина*. Комбинированное лечение диуретиками, ограничением количества вводимой жидкости, дигоксином, индометацином позволяет во многих случаях вывести новорожденного из тяжелого состояния и при необходимо-



сти осуществить перевязку протока уже на фоне улучшенного состояния. Однако продолжительность консервативного лечения не должна превышать 2—5 дней, а 11—36%, леченных индометацином больных, все же нуждаются в операции [Merrit T. et al., 1978].

В 1982 г. М. Mikhail и соавт. сообщили о 100% выживаемости подобных больных после хирургического вмешательства. Авторы отмечают, что ранняя операция позволяет улучшить отдаленные показатели выживаемости больных, сократить сроки инкубации и значительно уменьшить (с 11 до 0,3%) частоту возникновения такого осложнения, как некротический энтероколит. Данное исследование, проведенное на большом клиническом материале (обследованы 734 ребенка, а 306 из них оперированы), является весомым аргументом в пользу ранних операций при ОАП у недоношенных детей.

Открытый атриовентрикулярный канал (ОАВК). Данный порок встречается на первом году жизни в 5% случаев. Наибольшее значение имеет так называемая полная форма порока—сочетание ДМПП, ДМЖП и недостаточности атриовентрикулярных клапанов, так как летальность при естественном течении заболевания на протяжении года составляет 63% [Fyler D., 1980]. Если учесть данные о том, что поражение легочных сосудов при ОАВК начинается рано и достигает критических степеней между 6 и 12 мес [Newfeld E. et al., 1977], то становится понятной необходимость ранней операции при данном заболевании.

*Паллиативные операции.* Сужение легочной артерии при ОАВК не является столь эффективной процедурой, как при ДМЖП. После операции часто сохраняются кардиомегалия, сердечная недостаточность. Эти явления связаны с оставшейся недостаточностью митрального клапана и ДМПП. Госпитальная летальность составляет 20—33%, а отдаленные результаты посредственные—к 10 годам выживают менее 60% больных [Macartney F. et al., 1980].

*Радикальная коррекция.* Полная коррекция порока технически достаточно сложна: необходимо закрыть ДМПП, ДМЖП и восстановить атриовентрикулярный клапан. Госпитальная летальность колеблется от 21 до 53%, и несмотря на накопление хирургического опыта и применение различных модификаций операции, дальнейшего снижения летальности не отмечается [Mavroudis C. et al. 1982]. У выписанных больных отдаленные результаты сравнительно хорошие; в возрасте 5 лет остаются в живых около 91% оперированных [Berger T. et al., 1979].

Таким образом, выбор операции при ОАВК является серьезной проблемой. По-видимому, оправданной можно считать операцию сужения легочной артерии в возрасте до 6 мес, а для детей 6—12 мес возможны как паллиативные, так и радикальные хирургические вмешательства. Но почти во всех случаях до одного года показана какая-либо операция.

Тотальный аномальный дренаж легочных вен (ТАДЛВ). Данный порок встречается у 2,6% грудных детей [Fyler D., 1980]. При его естественном течении летальность очень высокая—средняя продолжительность жизни всего 7 нед. При наличии препятствия на пути оттока крови из легоч-

ных вен продолжительность жизни сокращается до 3 нед [Delisle G. et al., 1976].

*Радикальная коррекция.* Полное устранение порока—фактически единственная операция, которая может дать хорошие результаты. За последние годы достигнуты значительные успехи в лечении этих больных. Госпитальная летальность в ведущих клиниках снижена до 13—20%, причем у детей в возрасте до 1 мес удалось сократить ее до 16% [Turley K. et al., 1980].

Неблагоприятные результаты наблюдаются в основном при инфракardiaльной форме порока. В этих случаях часто встречаются обструкция легочных вен и легочная гипертензия, что отражается на результатах операции. Летальность возрастает более чем в 5 раз. Другим важным фактором, влияющим на исход операции, считается нарушение функции левого желудочка вследствие его относительной гипоплазии при данном пороке [Turley K. et al., 1980]. В то же время J. Hammon и соавт. (1980) показали, что малый объем левого желудочка и фракции изгнания не являются препятствием к достижению хороших результатов. Наоборот, корригирующая операция улучшает функцию левого желудочка.

Отдаленные результаты радикальной коррекции оперируемых в основном теми же факторами—наличием обструкции оттоку крови по легочным венам и гипоплазией левого желудочка. По данным F. Macartney и соавт. (1980), выживаемость к 5—10 годам составляет 89,5%.

В заключение отметим, что развитие кардиохирургии за последние 10 лет характеризуется интенсификацией хирургической помощи детям первого года жизни. При всем многообразии существующих ВПС (за исключением синдрома гипоплазии левого сердца) оказывается возможным выполнить паллиативную или корригирующую операцию уже на первом году жизни и тем самым снизить детскую смертность в этом возрасте.

## 2.5. ЧАСТНАЯ ХИРУРГИЯ ВРОЖДЕННЫХ ПОРОКОВ СЕРДЦА И СОСУДОВ

### 2.5.1. ОТКРЫТЫЙ АРТЕРИАЛЬНЫЙ ПРОТОК

Открытый артериальный проток (ОАП)—сосуд, через который после рождения сохраняется патологическое сообщение между аортой и легочной артерией.

Артериальный проток—необходимая анатомическая структура в системе кровообращения плода, обеспечивающая эмбриональный тип кровообращения. После рождения, с появлением легочного дыхания функциональная надобность в нем исчезает, и проток постепенно облитерируется. О механизме и сроках его облитерации существуют различные мнения. К. Грес (1955) установил, что функция протока практически прекращается сразу после рождения или продолжается в резко уменьшенном объеме не более 15—20 ч.

В норме процесс анатомического закрытия протока продолжается не более 2—8 нед [Christie A., 1930].

Сведения об артериальном протоке исходят из глубокой древности и не лишены неточности. Первое описание протока, по-видимому, принадлежит Галену, хотя долгое время его

связывали с именем Боталло (Botallus). Функциональное значение артериального протока в эмбриональном кровообращении и потеря его в постнатальном периоде впервые были отмечены Гарвеем.

Определить истоки клинических исследований патологии сложно, но, несомненно, основным из них следует считать работы G. Gibson (1900), установившего диагностическую ценность специфического систолиастиологического шума.

Идея возможности хирургического лечения порока принадлежит J. Manro (1907). Однако первая успешная операция перевязки ОАП была выполнена Гроссом в 1938 г. [Gross R., Habbard J., 1939]. В 1944 г. им же выполнена и операция пересечения протока [Gross R., 1947].

В нашей стране успешная операция впервые была выполнена А. Н. Бакулевым в 1948 г.

Частота. ОАП — один из наиболее часто встречающихся ВПС. По результатам патологоанатомических исследований М. Abbott (1936) он составил 9,8% среди всех ВПС. В клинических статистиках частота его встречаемости еще выше — 11–20% [Петровский Б. В., 1963; Gasul B. et al., 1966]. Порок встречается почти в 2 раза чаще у женщин.

Патологическая анатомия. Артериальный проток отходит от дуги аорты напротив левой подключичной артерии и идет в косом направлении кпереди и вниз, впадая в бифуркацию легочного ствола и частично в левую легочную артерию (рис. 2.31). При правосторонней дуге аорты он впадает в правую легочную артерию.

Описаны случаи наличия двух протоков, соединяющих аорту с правой и левой легочными артериями [Kelsey J. et al., 1953]. Проток имеет форму цилиндра или усеченного конуса длиной 10–25 мм и шириной до 20 мм.

Спереди проток покрыт париетальной плеврой, у легочного конца — перикардом. Впереди протока проходит левый блуждающий и диафрагмальный нервы. Возвратный нерв обгибает его по нижнему краю вблизи аорты и поднимается вверх, между задней стенкой протока и главным бронхом левого легкого.

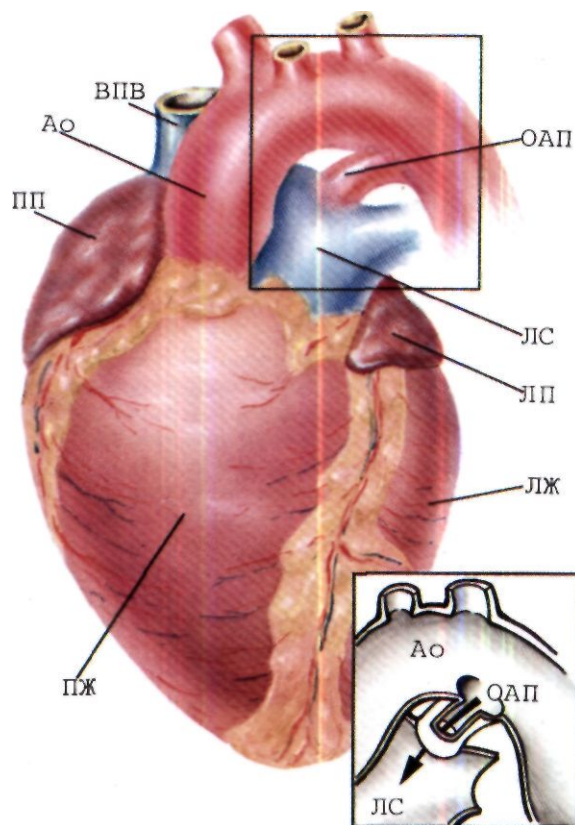
Ствол и ветви легочной артерии расширены. В мелких легочных артериях и артериолах по мере развития легочной гипертензии происходят характерные морфологические изменения — мышечно-фиброзное перерождение стенок и уменьшение их просвета. Увеличивается количество артериовенозных и артериоартериальных анастомозов [Архангельская Н. В., 1960; Есипова И. К. и др., 1973].

Размеры сердца умеренно увеличены за счет гипертрофии левого желудочка и левого предсердия, а с развитием легочной гипертензии — правого желудочка.

При сердечной недостаточности наблюдается дилатация всех полостей сердца.

Гемодинамика. При незаращении артериального протока под влиянием градиента давления между аортой и легочной артерией часть оксигенированной крови из аорты поступает в легочную артерию, далее в легкие; из сосудов малого круга кровообращения она поступает в левую половину сердца и аорту. Повторная циркуляция дополнительных объемов крови в легких приводит к переполнению его сосудистого русла и обуславливает повышенную работу прежде всего левого предсердия и желудочка, вызывая их гипертрофию.

Величина артериовенозного сброса крови зависит от диаметра протока, разницы показателей давления



2.31. Схематическое изображение анатомического взаимоотношения ОАП, легочного ствола и аорты.

ВПВ — верхняя полная вена; Ао — аорта; ПП — правое предсердие; ПЖ — правый желудочек; ЛС — легочный ствол; ОАП — открытый артериальный проток; ЛП — левое предсердие.

между аортой и легочной артерией и соотношения сосудистого сопротивления в малом и большом круге кровообращения.

Вследствие большой резервной емкости сосудистого русла в легких даже длительный сброс крови у детей не служит причиной развития легочной гипертензии. Периферическое сопротивление в легких у них нормальное или несколько снижено. Повышение давления в легочной артерии, даже до высокой степени, в основном является следствием «передачи» давления из аорты при наличии широкого сообщения между сосудами. Сброс вызывает объемную перегрузку желудочков [Ширяева К. Ф., 1965]. Это первая стадия заболевания — стадия первичной адаптации; в этот период могут развиваться нарушения кровообращения и критическое состояние больных почти с 20% летальностью, если своевременно не будет предпринята операция.

Вторая стадия — стадия относительной компенсации, которая обычно наступает в возрасте двух-трех лет и продолжается первые два десятка лет жизни. Она характеризуется длительной гиперволемией малого круга, развитием относительного стеноза левого предсердно-желудочкового отверстия, расширением полости левого предсердия, умеренным возрастанием давления в легочных венах, что в свою очередь

обуславливает повышение давления в легочной артерии и вызывает систолическую перегрузку правого желудочка [Vernant P. et al., 1955]. Сосудистое сопротивление в легких остается нормальным или слегка повышается в результате спазма артериол.

При дальнейшем естественном течении заболевания наступает перестройка мелких сосудов легких, артериол вплоть до необратимых склеротических изменений. Все это приводит к росту периферического сосудистого сопротивления легких, уменьшению с последующей инверсией сброса крови. Объемная нагрузка на левый желудочек уменьшается и возрастает систолическая перегрузка правого желудочка. Так, возникает третья стадия — стадия вторичных склеротических изменений легочных сосудов, при которой постепенно исчезают характерные признаки порока, и в клинике начинают преобладать симптомы легочной гипертензии.

**Классификация.** Существует ряд классификаций порока, основанных на различных принципах. В ИССХ им. А. Н. Бакулева АМН СССР принята классификация пороков сердца с возросшим легочным кровотоком, основанная на трех основных гемодинамических показателях: 1) отношение систолического давления в легочной артерии к систолическому давлению в системной артерии; 2) отношение сосудистого сопротивления малого и большого круга кровообращения; 3) величина сброса крови слева направо. В соответствии с этой классификацией больные с ОАП по величине и характеру легочной гипертензии подразделяются на четыре группы.

**Клиника.** Клиническая симптоматика и течение заболевания варьируют в зависимости от степени нарушения гемодинамики. У новорожденных, имеющих проток большого диаметра, с первых дней жизни развивается нарушение кровообращения, возможны повторные пневмонии. Все это утяжеляет течение заболевания и приводит к летальному исходу в течение первого года жизни почти в 20% случаев. У больных, имеющих проток небольшого размера, признаки заболевания развиваются медленнее и наиболее грозным осложнением, появляющимся в более старшем возрасте, является легочная гипертензия, которая, по данным R. Zeachman и соавт. (1971), у 14% имеет склеротическую природу. Бактериальный эндокардит и эндартериит встречаются примерно в 5% случаев [Бухарин Б. А., 1975]. Еще более редким осложнением естественного течения порока является аневризма протока с последующим ее разрывом. M. Falkone и соавт. (1972) к 1972 г. описал всего 60 наблюдений спонтанного разрыва аневризмы протока.

Средняя продолжительность жизни больных с ОАП не превышает 25 лет [Abbott M., 1936].

Спонтанное закрытие ОАП возможно крайне редко, в литературе имеется описание лишь единичных наблюдений [Campbell M., 1955; Mark H., Joung D., 1963].

Жалобы больных при ОАП неспецифичны. Наиболее частые: быстрая утомляемость, одышка при нагрузке. У более взрослых больных появляются ощущения перебоев, сердцебиения. Часто развиваются пневмонии.

Больные нередко отстают в физическом развитии. Кожные покровы бледные, но у детей раннего возрас-

та при крике, натуживании может появиться цианоз, который отчетливее выражен на нижней половине туловища, особенно на нижних конечностях. Характерно, что цианоз исчезает тотчас после прекращения нагрузки. Стойкий цианоз бывает лишь у взрослых и является признаком обратного сброса крови вследствие склеротической формы легочной гипертензии.

Нередко можно выявить деформацию грудной клетки в виде «сердечного горба» и усиленную, хорошо видимую пульсацию грудной клетки в проекции верхушки сердца в пятом-шестом межреберье слева от грудины. При пальпации грудной клетки определяется систолодиастолическое или систолическое дрожание в проекции основания сердца.

Границы сердца расширены, но количественные их показатели могут быть различны. Специфическую диагностическую информацию дает исследование пульса и артериального давления. В типичных случаях, при наличии большого артериовенозного сброса крови, пульс быстрый, высокий. Иногда даже удается уловить различие в амплитуде колебаний пульса на правой и левой руках. Измерение артериального давления выявляет большую пульсовую амплитуду за счет снижения диастолического давления, которое может быть снижено до нуля. Этот клинический признак имеет особо важное диагностическое значение при обследовании детей раннего возраста [Чернова М. П., 1969].

**Аускультация** выявляет основной клинический диагностический признак порока — грубый, «машинный» систолодиастолический шум во втором межреберье слева от грудины. Шум хорошо выслушивается в межлопаточном пространстве и на сосудах шеи. Диастолический компонент лучше прослушивается при форсированной задержке дыхания (проба Вальсальвы). Однако столь характерный шум определяется лишь при наличии большого артериовенозного сброса. По мере уменьшения сброса из-за развития легочной гипертензии вначале снижается интенсивность шума; в последующем может выслушиваться лишь короткий систолический шум. У больных с одинаковым давлением в большом и малом круге кровообращения порок практически «афоничен». Однако в этой стадии развития заболевания возникает недостаточность клапанов легочной артерии, которая аускультативно проявляется специфическим диастолическим шумом Грехэма—Стилла.

Тоны сердца ясные; диагностическое значение имеет усиление II тона над легочной артерией. В большинстве случаев тон не только усилен, но и расщеплен. Причем второй, легочный его компонент особенно акцентирован. По интенсивности его усиления можно сделать представление о степени легочной гипертензии.

Иногда над верхушкой сердца аускультируется мезодиастолический шум относительного стеноза или систолический шум относительной недостаточности митрального клапана. В ряде случаев они сочетаются с III тоном.

В типичных случаях на ФКГ над легочной артерией регистрируется ромбовидной формы систолодиастолический шум (рис. 2.32). Осцилляции шума с возрастающей амплитудой начинаются сразу или с небольшим интервалом после I тона. К II тону они достигают



максимума, а затем уменьшаются. На верхушке фиксируется систолический шум ромбовидной формы с пиком в середине систолы—шум относительной митральной недостаточности и, реже, короткий мезодиастолический шум ромбовидной или веретенообразной формы, средней или малой амплитуды—шум относительного митрального стеноза. При выраженной легочной гипертензии (Ша группа), но при наличии сброса крови в фазу систолы и диастолы сохраняются оба компонента шума, но меньшей амплитуды.

Редко отмечается систолический тон изгнания и низко- или среднеамплитудный протодиастолический шум недостаточности клапанов легочной артерии.

На ЭКГ не выявляется специфических изменений. Обнаруживаемые изменения отражают тип и величину перегрузки сердца в зависимости от стадии нарушения гемодинамики.

Электрическая ось сердца может быть расположена нормально или отклонена влево. При умеренной легочной гипертензии наблюдается гипертрофия обоих желудочков. С уменьшением артериовенозного сброса крови более выражена гипертрофия правого желудочка.

При склеротической форме легочной гипертензии фиксируется правограмма, изолированная гипертрофия правого желудочка. У небольшого числа больных регистрируется неполная блокада левой ножки пучка Гиса [Keith J., 1958].

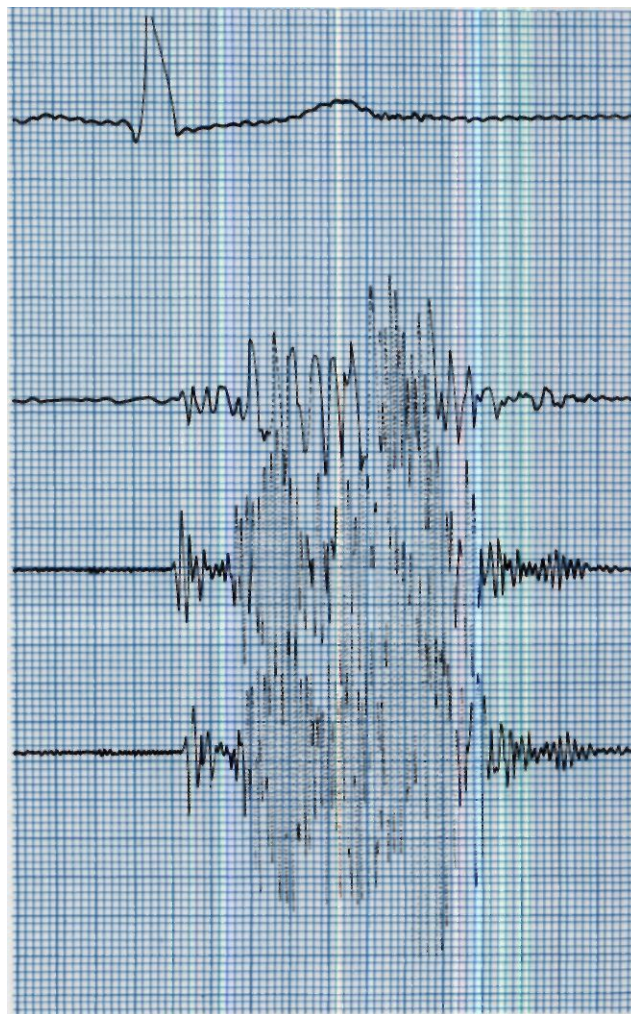
При рентгенологическом исследовании отмечается усиление сосудистого рисунка в легких. Интенсивность выраженности его дает качественное представление о величине артериовенозного сброса крови (рис. 2.33). При склеротической форме легочной гипертензии рентгенологический рисунок сосудистых теней в легких отличается специфическими изменениями. При наличии большого количества широких сосудистых теней в корне легких заметно обеднение сосудистого рисунка на периферии. Размеры сердца умеренно увеличены за счет гипертрофии левого желудочка и левого предсердия. С развитием легочной гипертензии увеличивается и правый желудочек. Выбухает дуга легочной артерии. Ствол и ветви последней расширены. Расширена восходящая аорта. Выражена ее глубокая пульсация. Увеличена пульсация и легочной артерии.

*Катетеризация* позволяет выявить ряд диагностических признаков порока и точно установить степень нарушения гемодинамики.

Диагностика порока абсолютна, если во время катетеризации удастся провести зонд из легочной артерии через проток в нисходящую аорту. При этом он занимает специфическую позицию, по форме напоминающую греческую букву «φ» (рис. 2.34).

Достаточно достоверным диагностическим признаком следует считать и повышение насыщения крови кислородом в легочной артерии более чем на 2 об.% по сравнению с пробами, взятыми из правого желудочка.

Методом Фика определяют величину выброса крови из обоих желудочков сердца и объем шунта; измеряют давление в камерах сердца, аорте и легочной артерии. Используя эти данные, а также такие их расчетные производные, как сосудистое сопротивление большого и малого круга кровообращения, можно



2.32. Фонокардиограмма больного с ОАП, записанная в четвертой точке.

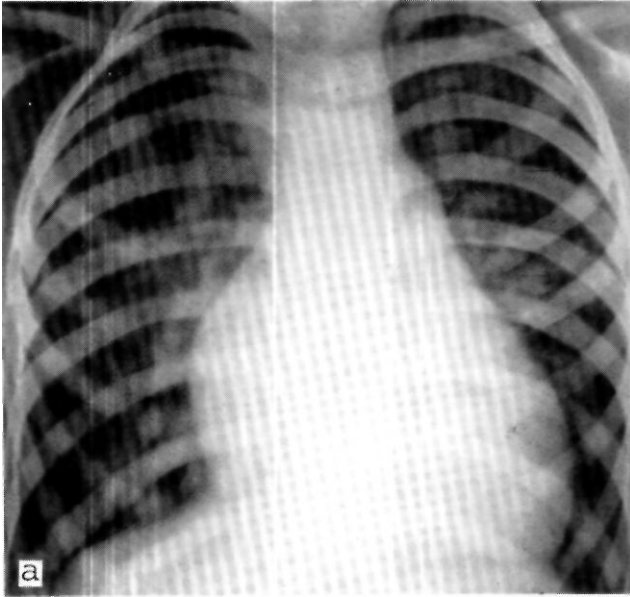
сделать заключение о степени нарушения кровообращения и даже вывод о природе легочной гипертензии.

Информативным для диагностики порока является ретроградная *аортография* с введением контрастного вещества в восходящую аорту. На ангиограммах видно одновременное контрастирование аорты и легочной артерии (рис. 2.35), в которую контрастное вещество поступает через ОАП.

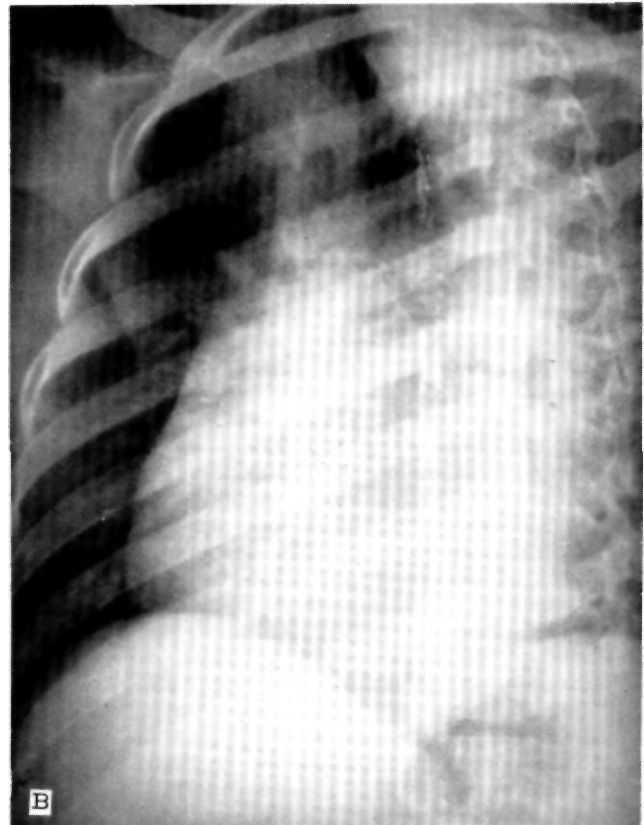
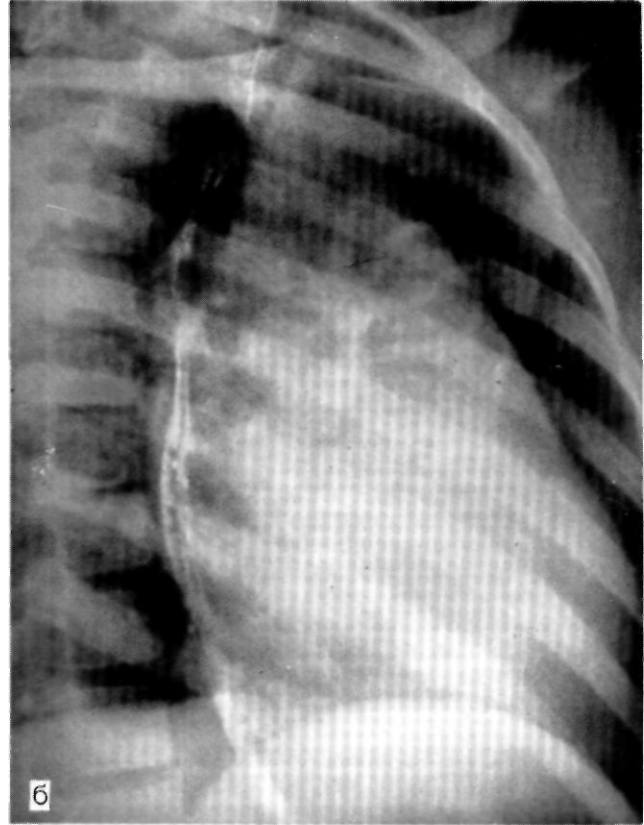
Диагноз. Таким образом, внимательное и правильное обследование больного выявляет ряд специфических клинических признаков порока, которые в сочетании с электрокардиографией и рентгенологическим исследованием дают возможность в большинстве случаев правильно поставить диагноз ОАП.

В случаях «атипического» проявления порока, которое обычно наблюдается при выраженной легочной гипертензии, требуются катетеризация сердца и ангиокардиография.

Дифференциальная диагностика. ОАП необходимо дифференцировать от дефекта аортолегочной перегородки, свищей коронарных артерий, аортальной недостаточности, сочетающейся с ДМЖП. При наличии



2.33. Рентгенограммы грудной клетки больного 7 лет с ОАП в переднезадней (а), первой (б) и второй (в) косых проекциях.



выраженной легочной гипертензии число пороков, с которыми приходится дифференцировать ОАП, значительно увеличивается; к ним относятся практически все врожденные пороки, которые протекают с гиперволемией в малом круге кровообращения и могут осложняться склеротической формой легочной гипертензии.

Лечение. При установлении диагноза ОАП показания к операции абсолютны. Оптимальный возраст для операции 2—5 лет. Однако при осложненном течении заболевания возраст не является противопоказанием к операции.

При наличии легочной гипертензии операция показана больным II—IIIА гемодинамических групп и противопоказана больным ШБ гемодинамической группы, а также больным с обратным сбросом крови.

ОАП, осложненный бактериальным эндокардитом и эндартериитом или сердечной недостаточностью, в настоящее время успешно оперируют после проведения соответствующего лечения.

Терапия индометацином, ингибирующим синтез простагландинов, начатая в первые дни после рождения, приводит к уменьшению и даже закрытию протока. При энтеральном применении препарата закрытие ОАП, по данным разных авторов, наступает в 18—20%, а при внутривенном введении—в 88—90% случаев. Индометацин вводят внутривенно из расчета 0,2 мг/(кгсут) в течение 2—3 дней. Противопоказанием к лечению являются почечная недостаточность, энтероколит, нарушение свертывающей системы крови и билирубинемия свыше 0,1 г/л.

Хирургическое лечение порока хорошо разработано. Наиболее распространенными доступными являются левосторонний перед небоковой, боковой, зад небоковой по четвертому межреберью с резекцией или без резекции ребра. Проток закрывают либо



путем перевязки его двойной лигатурой, либо его пересечением с последующим ушиванием обоих концов. Промежуточное положение занимает метод прошивания протока танталовыми скрепками с помощью аппарата УАП-20.

В настоящее время большинство хирургов используют метод перевязки протока двойной лигатурой. Этот метод прост, сравнительно безопасен и дает надежные результаты.

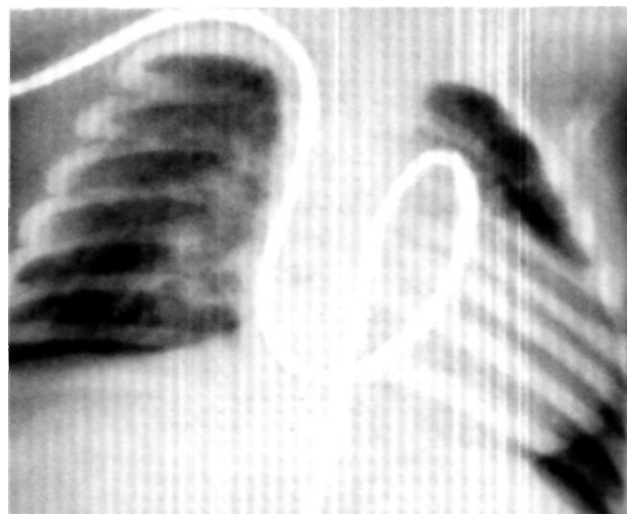
**Техника операции.** Производят левостороннюю заднебоковую торакотомию по ходу четвертого межреберья без резекции ребра. Над аортой, в продольном направлении рассекают париетальную плевру, разрез продолжают вверх до устья подключичной артерии и на 2 см ниже протока. На медиальный край накладывают две-три держалки, с помощью которых освобождают область протока. Тупым и острым путем выделяют верхнюю и нижнюю ямки. При этом возвратный нерв, который располагается в нижней ямке под протоком, легко отходит с плеврой в сторону. Под освобожденный проток подводят зажим Федорова. Осторожно раскрывая бранши зажима, подводят две шелковые лигатуры (шелк № 8). Сначала перевязывают аортальный конец протока, затем легочный, стараясь при этом оставить промежуток между лигатурами (рис. 2.36). После перевязки протока пальпаторно проверяют, есть ли дрожание во втором межреберье слева от грудины (над легочной артерией). При хорошем лигировании протока дрожание исчезает. Над аортой ушивают париетальную плевру. Операция заканчивается обычным путем с введением дренажа в плевральную полость.

Наиболее типичными осложнениями операции перевязки ОАП по-прежнему остаются травма возвратного нерва и кровотечение из поврежденных сосудов. Последнее чаще встречается во время операции у больных с выраженной легочной гипертензией и перенесших бактериальный эндокардит. Поэтому операцию у этих больных следует выполнять иным способом.

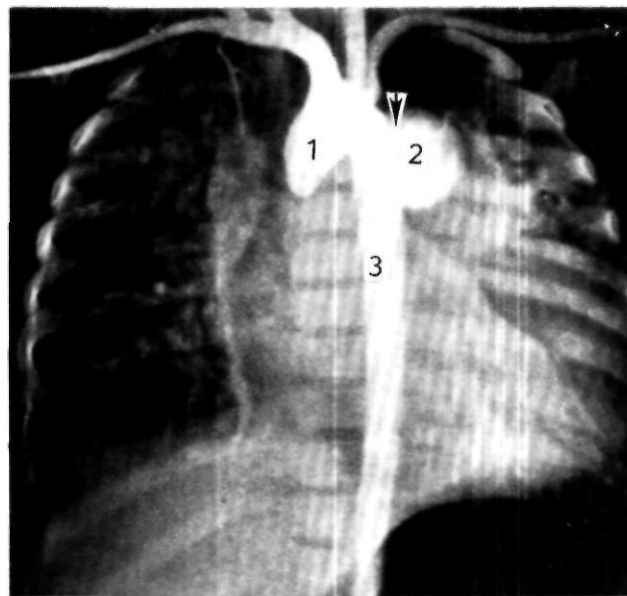
После рассечения плевры над аортой и оттягивания медиального листка под аорту выше и ниже протока подводят тесемки, которые берут на турникеты, в промежутке между которыми выделяют наружную и заднюю поверхности. Отводя аорту под контролем зрения, выделяют заднюю и боковые поверхности протока. При выделении аорты и протока необходимо следить за тем, чтобы не был поврежден грудной лимфатический проток. После этого в безопасных условиях под контролем зрения вокруг протока проводят лигатуры. Перед завязыванием целесообразно снизить артериальное давление или на короткое время пережать аорту.

В редких случаях при очень широком и коротком протоке простая перевязка может оказаться неэффективной или вызвать изгиб аорты с образованием искусственной коарктации. В таких случаях показано пересечение протока. Для этого, помимо аорты, выделяют еще и левую легочную артерию. Оба сосуда пристеночно отжимают, проток пересекают, а дефекты в боковых стенках сосудов ушивают непрерывным швом. При выраженном кальцинозе протока некоторые авторы [Morrow A., Clark W., 1966] рекомендуют оперировать в условиях искусственного кровообращения из левостороннего доступа, закрывая проток заплатой со стороны аорты.

N. Portsman (1968, 1974) предложил другой метод закрытия протока—«катетеризационный»: проток закрывается «пробками» из синтетической ткани, кото-



2.34. Положение катетера в виде буквы «у» при проведении его из легочной артерии в аорту через ОАП.



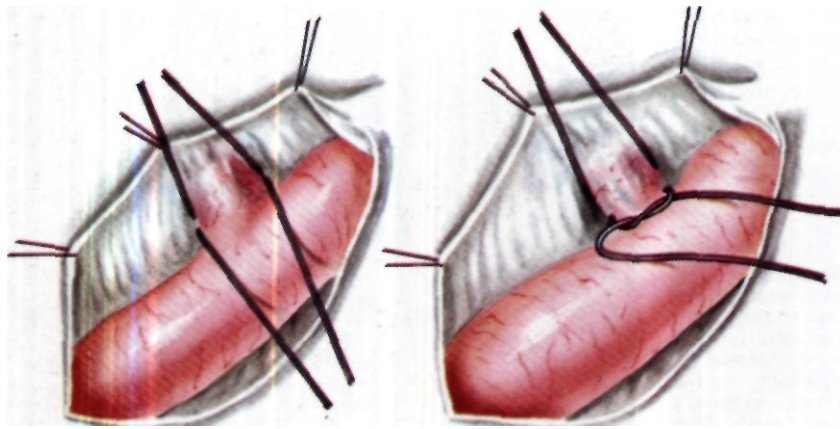
2.35. Аортограмма больной 2 лет с ОАП (переднезадняя проекция).

1—восходящая часть аорты; 2—легочная артерия; 3—нисходящая часть аорты. Область протока отмечена стрелкой.

рые вводятся в проток со стороны аорты с помощью специальных катетеров через бедренную артерию. Автор сообщил о хороших результатах операции, однако она не нашла широкого применения в хирургической практике.

**Результаты.** Послеоперационная летальность невелика—0—3%. При высокой степени легочной гипертензии послеоперационная летальность несколько увеличивается.

**Отдаленные результаты** хирургического лечения ОАП показывают, что своевременная операция позво-



2.36. Схематическое изображение операции перевязки ОАП.

ляет добиться полного выздоровления. У больных с выраженной легочной гипертензией результат операции зависит от обратимости структурных и функциональных изменений легочных сосудов и миокарда. У больных IIIа гемодинамической группы полной нормализации гемодинамики, как правило, не наступает, но значительное улучшение показателей свидетельствует об эффективности хирургического лечения. Хорошие результаты операции в I—IIIа гемодинамических группах получены соответственно в 99,5, 95,5, 80% случаев. Процесс клинической реабилитации проходит в основном в течение первого года после операции. У большинства больных с выраженной легочной гипертензией он более длительный.

У всех больных IIIб гемодинамической группы, у которых общелегочное сопротивление составляет более 75% от периферического, в отдаленные сроки после операции сохраняется высокая степень легочной гипертензии, обусловленная склеротическими изменениями в сосудах легких.

## 2.5.2. ПОРОКИ РАЗВИТИЯ МЕЖПРЕДСЕРДНОЙ ПЕРЕГОРОДКИ И АНОМАЛИИ ВПАДЕНИЯ ЛЕГОЧНЫХ ВЕН

Нарушение развития межпредсердной перегородки и впадения легочных вен в предсердие обуславливает происхождение большой группы ВПС, гемодинамика и клиническое течение которых имеют много общих черт. В эту группу пороков входят различные варианты дефектов межпредсердной перегородки, аномалий дренажа легочных вен, трехпредсердное сердце и т. п. По распространенности она относится к наиболее часто встречающимся. Согласно разным статистическим данным они выявляются примерно у 10% от общего числа больных с ВПС. В нашей серии наблюдений пороки этой группы были у 9,6% больных.

### 2.5.2.1. Дефект межпредсердной перегородки

Дефект межпредсердной перегородки (ДМПП) — врожденный порок сердца, характеризующийся нали-

чием сообщения в перегородке между предсердиями, через который происходит сброс крови.

Первое упоминание о пороке встречается в работах Галена. Изучение анатомии порока проводилось Louis (1826), Ekk (1834). Наиболее полное описание патологоанатомической картины порока принадлежит К. Rokitansky (1875).

История хирургии ДМПП насчитывает более 30 лет и состоит из нескольких этапов.

Первый — разработка «закрытых» операций. Начало его связано с именем R. Cohn (1946), который в эксперименте разработал операцию закрытия ДМПП подшиванием к его краям свободной заплаты из ухака правого предсердия. На смену этой операции, не нашедшей применения в клинике, G. Munitau (1948) предложил операцию с закрытием ДМПП путем сближения передней и задней стенок предсердия в полости перегородки. Фиксация положения стенок достигалась проведением «вслепую» в переднезаднем направлении 3—4 швов. С относительным гемодинамическим эффектом он оперировал 3 больных.

В дальнейшем T. Sondergaard (1952), V. Bjork, C. Crafoord (1953), используя эту идею, разработали качественно новый вариант операции.

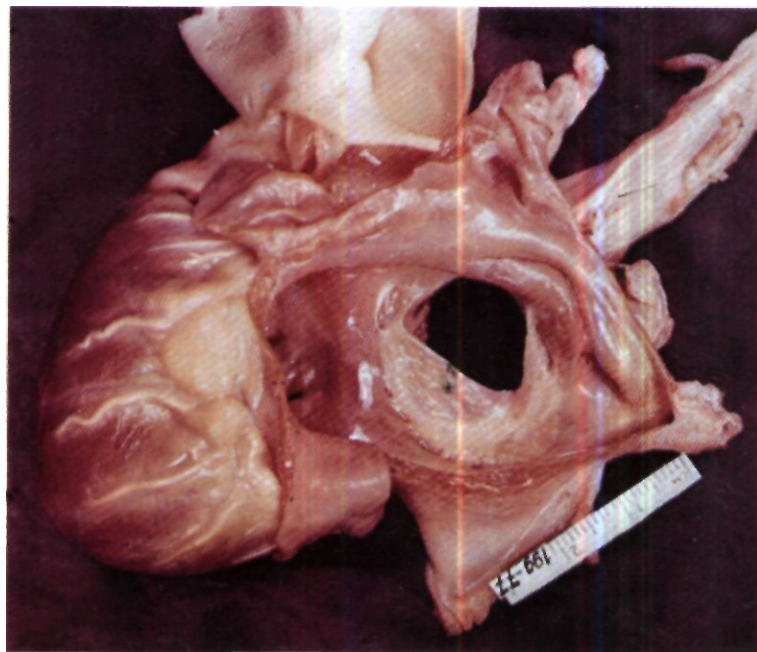
Для закрытия дефекта в толще переднего и нижнего его краев, под контролем пальца проводится лигатура. Наружные концы нити стягиваются в задней межпредсердной борозде до тех пор, пока не произойдет разделение предсердия. Операция имела достаточно широкое применение. Пять операций были выполнены в клинике проф. П. А. Куприянова [Григорьев М. С., 1959].

Наиболее совершенный тип закрытой операции, названной атриосептомией, был разработан Ch. Bailey в 1952 г. В первоначальном варианте операция сводилась к закрытию ДМПП подшиванием к его краям инвагинированной части стенки правого предсердия.

В последующем метод совершенствовался H. Shumacher (1953), A. Senning (1955) и довольно широко использовался в клинической практике. Разрабатывались также операции «полукрытого типа». Наиболее популярной среди них была операция, предложенная R. Gross, V. Watkins (1952). На время операции к предсердию присоединялся полый резиновый цилиндр, который основанием открывался в полость правого предсердия. Цилиндр заполнялся кровью до уровня, соответствующего давлению в предсердии. Таким образом, хирург получал возможность под столбом крови длительное время манипулировать пальцем и инструментами внутри предсердия, зашивая дефект.

Однако, несмотря на сотни успешно выполненных операций, ни один из закрытых и полукрытых методов не мог во всех случаях обеспечить надежное закрытие дефекта различной локализации.

Начало современного этапа хирургического лечения ДМПП связано с внедрением в клинический метод гипотермии, а затем и ИК, позволяющих выполнять операцию внутри сердца под контролем зрения. Первая успешная операция ушивания дефекта под контролем зрения в услови-



2.37. Макропрепарат сердца. Вторичный ДМПП (вид со стороны правого предсердия).

ях гипотермии была сделана R. Varco (1952). Затем об успешных операциях сообщили F. Lewis, M. Taufic (1953), H. Swan (1953), D. Ross (1955), E. Derra (1955).

После завершения почти 20-летнего периода разработки экстракорпорального кровообращения G. Gibbon (1954) впервые использовал метод в клинической практике для закрытия ДМПП.

В нашей стране первая удачная операция ушивания вторичного ДМПП в условиях гипотермии была выполнена А. А. Вишневым в 1958 г., а первичного ДМПП — В. И. Бураковским в 1959 г.

Одновременно с развитием умеренной гипотермии совершенствовался метод искусственного кровообращения, который в настоящее время стал методом выбора при коррекции ДМПП.

**Частота.** Сведения о частоте порока различны. В нашей серии наблюдений порок обнаружен у 7,8% больных с В ПС.

ДМПП чаще встречается у женщин.

**Патологическая анатомия.** Анатомическая характеристика ДМПП разнообразна и заключается не только в величине и количестве отверстий, но и в их локализации.

По эмбриологическому происхождению они делятся на три группы: первичные, вторичные дефекты и единственное предсердие.

Первичный ДМПП возникает вследствие незаращения первичного сообщения между предсердиями. Располагается в нижнем отделе межпредсердной перегородки непосредственно над предсердно-желудочковыми отверстиями. Нижним краем дефекта является перегородка между ними. В изолированном виде порок встречается крайне редко.

Вторичный дефект — наиболее распространенная форма порока, он, по данным разных авторов, составляет 85—98% от общего числа изолированных ДМПП [Edwards E., 1955]. При вторичных ДМПП всегда сохраняется край межпредсердной перегородки в нижнем отделе, которым он отделен от уровня предсер-

дно-желудочковых клапанов (рис. 2.37). Расположение дефекта может быть различным, и на основании этого принципа выделяют 6 форм (рис. 2.38).

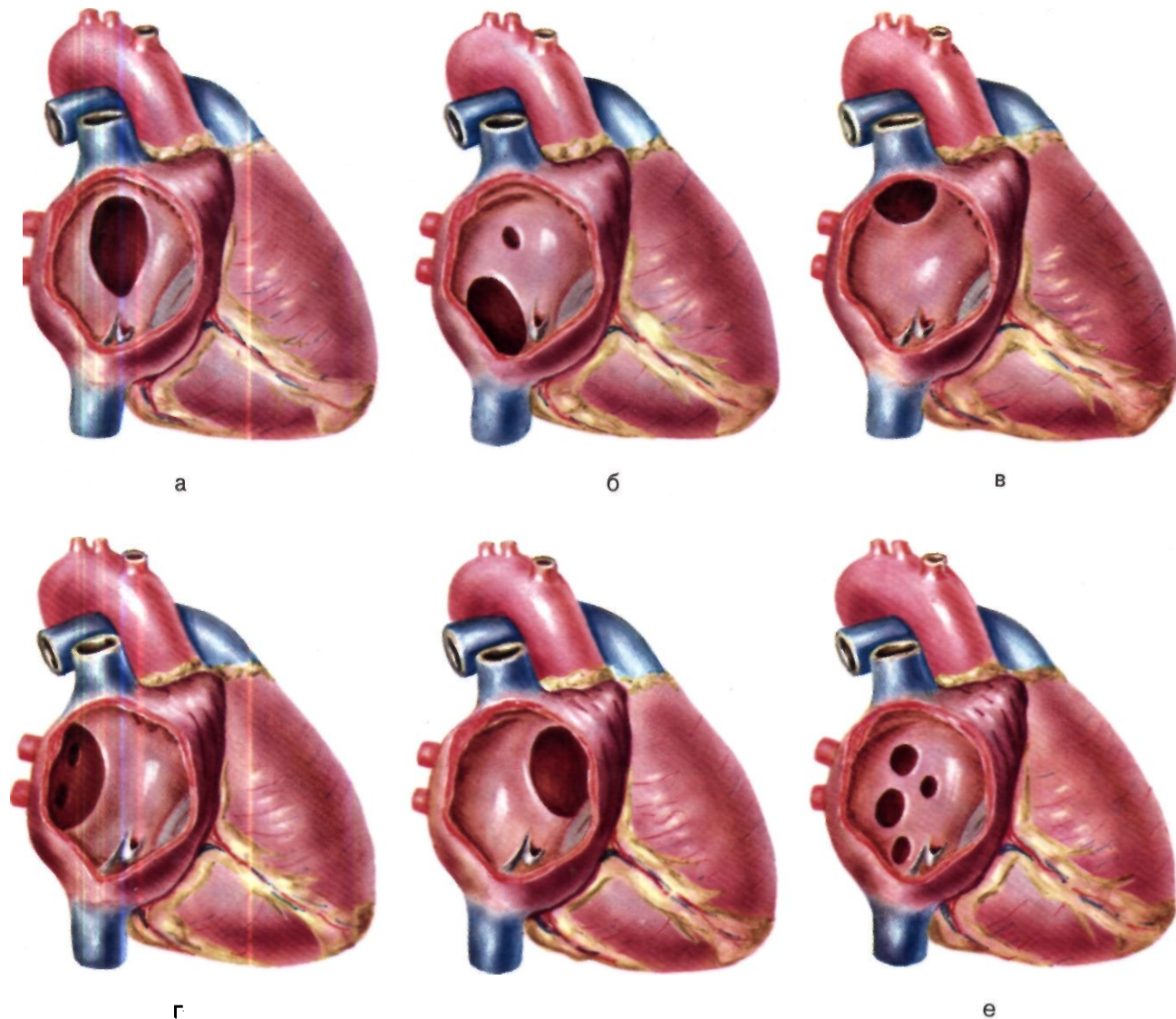
Наиболее часто (до 65%) он располагается в центре межпредсердной перегородки и по всему периметру имеет выраженные края. Вторым по частоте (12%) является нижний дефект, располагающийся над устьем нижней полую вены. Множественные дефекты располагаются обычно в центре перегородки. Верхние дефекты — у устья верхней полую вены. Оба типа дефекта встречаются примерно одинаково часто (7,1%). Верхние дефекты в большинстве своем сочетаются с пороком развития венозного синуса, вследствие чего устье верхней полую вены располагается над дефектом, и кровь из нее может поступать в оба предсердия. Кроме того, этому типу дефекта часто сопутствует аномальный дренаж правых легочных вен в верхнюю полую вену.

«Задние» дефекты, которые встречаются в 2,5% случаев, характеризуются тем, что и их задний край образуется непосредственно стенкой предсердия.

Наиболее редкой локализацией вторичного дефекта является его расположение в передней части перегородки. Передний край такого дефекта образуется стенкой предсердия и плотно прилегающим к ней «внутрисердечным» отделом аорты.

Единственное предсердие — редко встречающийся порок. По современным представлениям [Бухарин В. А., 1970; DuShane J. et al., 1960; Vednarik B., 1967], для единственного предсердия характерен не только дефект больших размеров, занимающий по площади всю межпредсердную перегородку, но также отсутствие какого-либо остатка перегородки в нижнем отделе и патология предсердно-желудочковых клапанов. В связи с этим единственное предсердие в настоящее время рассматривают как одну из форм ОАВК.





2.38. Схематическое изображение анатомических вариантов ДМПП.

*а — центральный; б — нижний; в — верхний; г — задний; д — передний; е — множественные.*

Гемодинамика. Основным признаком нарушения гемодинамики при ДМПП является сброс артериальной крови из левого предсердия в правое. Величина сброса варьирует в широких пределах, но обычно достигает 10–15 л/мин. Направление и объем шунта зависят от многих факторов, но определяющим является анатомо-функциональное различие правых и левых камер сердца [Barger J., 1948; Hull E., 1949]. Вследствие большой емкости и растяжимости правого предсердия давление в нем на 3–5 мм рт. ст. ниже, чем в левом.

Такой градиент при дефектах диаметром 1–3 см служит одним из основных гидродинамических факторов сброса крови из левого предсердия в правое [Dexter L., 1956].

При межпредсердных сообщениях большого размера влияние на величину сброса крови в основном оказывает соотношение сопротивления предсердно-желудочковых отверстий, эластическое сопротивление и объем заполнения желудочков сердца, состояние которых не постоянно. В зависимости от этого в различные периоды жизни и течения заболевания изменяется и объем сброса. Так, у новорожденного толщина стенок обоих желудочков и их эластическая растяжимость практически одинаковы, и поэтому, несмотря на значительную величину дефекта, сброс крови у них бывает небольшим. Уменьшение объема сброса наступает и при нарушении эластичности желудочка и вследствие гипертрофии миокарда и повышения диастолического давления в нем.

Наличие большого дефекта при условии уравнированного давления в полостях предсердий может способствовать забросу венозной крови в левое предсердие. Наиболее часто легкая степень гипоксемии выявляется у больных с дефектом, расположенным у устья полых вен.

Сброс крови слева направо благодаря большой резервной возможности и низкой сопротивляемости сосудистого русла легких не приводит к быстрому и значительному повышению давления в правом желудочке. Возрастает прежде всего объемная нагрузка, и работа правого желудочка увеличивается в несколько раз.

При большом сбросе крови через дефект нередко возникает перепад давления между правым желудочком и легочной артерией. Появление его связано с возникновением относительного стеноза на уровне фиброзного кольца, которое не расширяется в такой степени, как легочная артерия и полость правого желудочка [Gurnand A., 1949].

Длительное поступление большого количества крови в сосуды легких отражается на динамике кровообращения малого круга и постепенно приводит к развитию легочной гипертензии. Небольшое повышение давления до 35—40 мм рт. ст.— нередкое явление при межпредсердных дефектах, наблюдающееся тогда, когда объем поступающей крови в малый круг кровообращения превышает норму в 3 раза и более. Сосудистое сопротивление в этих случаях остается нормальным или даже слегка сниженным.

При длительном течении заболевания функциональные механизмы повышения давления постепенно заменяются органической обструкцией легочных артериол.

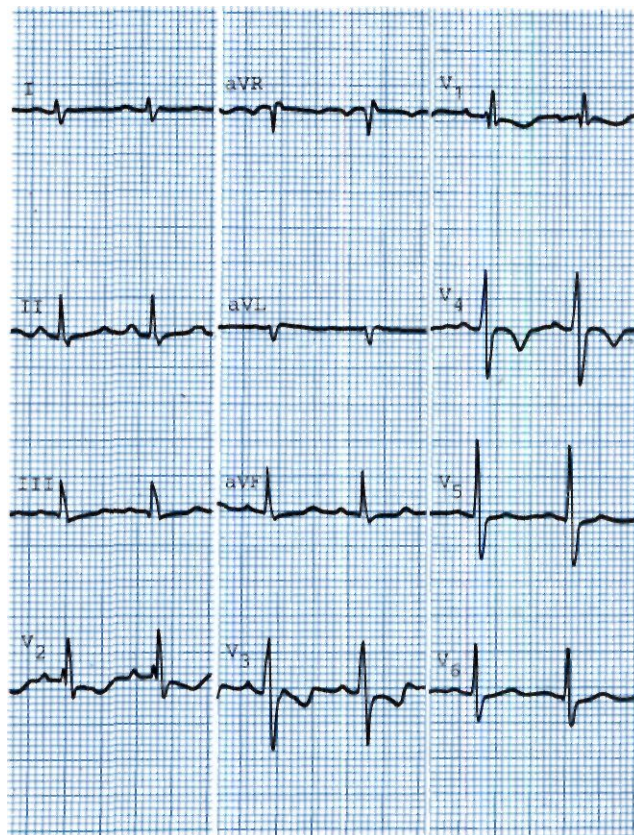
Высокая гипертензия у детей наблюдается крайне редко, обычно она появляется после 16—20 лет, и частота ее увеличивается по мере увеличения возраста больных. Так, среди 107 взрослых больных давление в легочной артерии более 50 мм рт. ст. до 20-летнего возраста было всего у 4,5%, в 21—30 лет—у 18,1%, а в 31—40 лет—у 36,6% больных.

Несмотря на определенную специфичность механизмов развития легочной гипертензии при межпредсердном дефекте, большинство авторов придерживаются классификации, подразделяющей ее на четыре степени в соответствии с общими принципами, разработанными для других пороков с артериовенозным сбросом крови. Однако наиболее информативной характеристикой легочной гипертензии при ДМПП служат абсолютные цифры общелегочного сосудистого сопротивления (ОЛСС). На этом основании для характеристики легочной гипертензии при ДМПП мы стали определять общелегочное сосудистое сопротивление и выделять пять степеней ее развития.

0—(норма);	I—(умеренная)—ОЛСС	200—
400 дин/(см·с <sup>-5</sup> );	II—(значительная) ОЛСС	400—
600 дин/(см·с <sup>-5</sup> );	III—(тяжелая)—ОЛСС	600—
800 дин/(см·с <sup>-5</sup> );	IV—(необратимая)—ОЛСС	более
800 дин/(см·с <sup>-5</sup> ).		

Основную роль в компенсации нарушения кровообращения при ДМПП выполняет правый желудочек. Работа правого желудочка увеличивается в несколько раз. И хотя таким путем возможно длительное поддержание компенсации, все же у значительной части больных во втором 10-летии жизни развиваются недостаточность правого желудочка и нарушение кровообращения. В более старшем возрасте присоединяется недостаточность левого желудочка.

Клиника. Клиническая симптоматика порока зависит от степени нарушения гемодинамики и изменяется с возрастом больного.



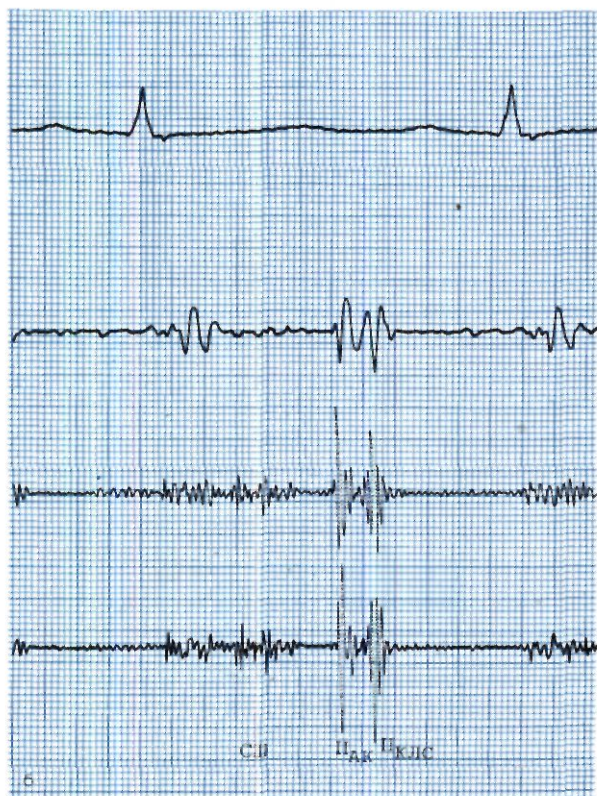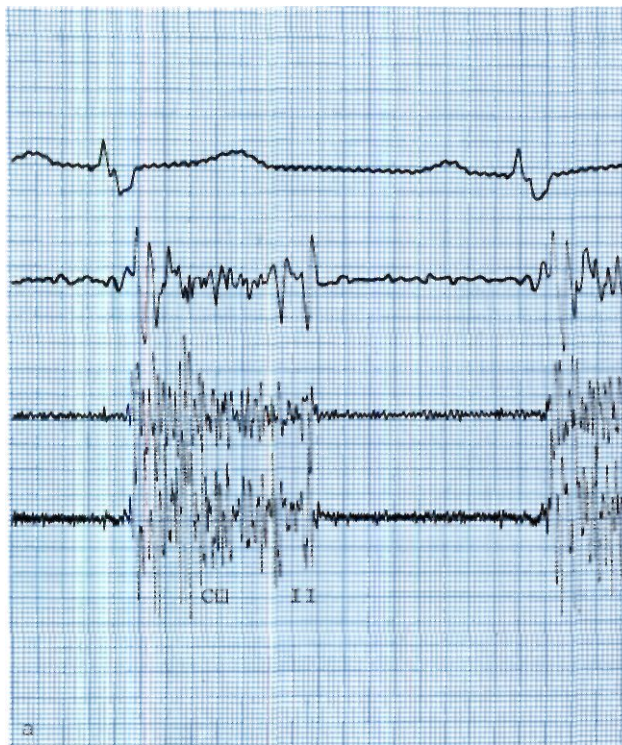2.39. Электрокардиограмма больного с вторичным ДМПП.

При неосложненном течении заболевания больные жалуются на одышку и сердцебиение при физической нагрузке, быструю утомляемость. При осмотре отмечают некоторое отставание в физическом развитии, бледность кожных покровов и видимых слизистых оболочек. Границы сердца увеличены влево почти у всех больных в результате гипертрофии и дилатации правых отделов.

Аускультативная картина характерна. Над сердцем во втором и третьем межреберьях слева от грудины выслушивается систолический шум умеренной интенсивности. Шум никогда не бывает грубым, как при ДМЖП или стенозе легочной артерии. По своей природе он относится к функциональным, т. е. возникает вследствие увеличенного потока крови через фиброзное кольцо легочной артерии [Feruglio G., 1959]. Над легочной артерией II тон расщеплен и его легочный компонент акцентирован.

Изменения ЭКГ при вторичных ДМПП отражают перегрузку правых отделов сердца и характеризуются значительным постоянством. Почти у всех больных в стандартных отведениях регистрируется преобладание электрической активности правого желудочка—правограмма (рис. 2.39). Угол обычно занимает диапазон от +90° до +150°. В правых грудных отведениях (Vi, Vavr) регистрируется высокоамплитудный зубец R и неполная блокада правой ножки предсердно-желудочкового пучка. Во II и III отведениях нередко отмечается увеличение и заострение зубца P.





2.40. Фонокардиограмма, записанная в четвертой точке у больного с большим сбросом крови (а) и с легочной гипертензией (б).  
СШ — систолический шум; II<sub>а</sub>-II<sub>р</sub> тон аортального клапана (АК) и клапана легочного ствола (КЛС).

На ФКГ систолический шум лучше всего фиксируется в IV точке, имеет ромбовидную или веретенообразную форму малой или средней амплитуды (рис. 2.40). Причем продолжительность и амплитуда звуковых колебаний не зависят от степени нарушения гемодинамики. II тон расщеплен и степень его расщепления зависит от уровня легочной гипертензии. Чем меньше интервал между аортальным и легочным компонентами II тона, тем выше систолическое давление в легочной артерии.

**Рентгенологическое исследование.** В переднезадней проекции всегда отмечается усиление легочного артериального рисунка, интенсивность которого зависит от величины сброса крови. Довольно специфическим признаком порока является усиленная «пульсация корней легких».

Тень сердца обычно увеличена за счет правых отделов сердца. Помимо увеличения сердечной тени, как правило, наблюдается изменение ее конфигурации, выражающееся в выбухании дуги легочной артерии и смещении вверх правого кардиоваскулярного угла. Тень аорты плохо дифференцируется и уменьшена (рис. 2.41).

В первой косой проекции ретрокардиальное пространство сужено за счет увеличения тени правого предсердия. По переднему контуру сердечная тень примыкает к грудной стенке, значительно выбухает выходной отдел правого желудочка и легочная артерия. Во второй косой проекции также отмечается увеличение правого предсердия и желудочка.

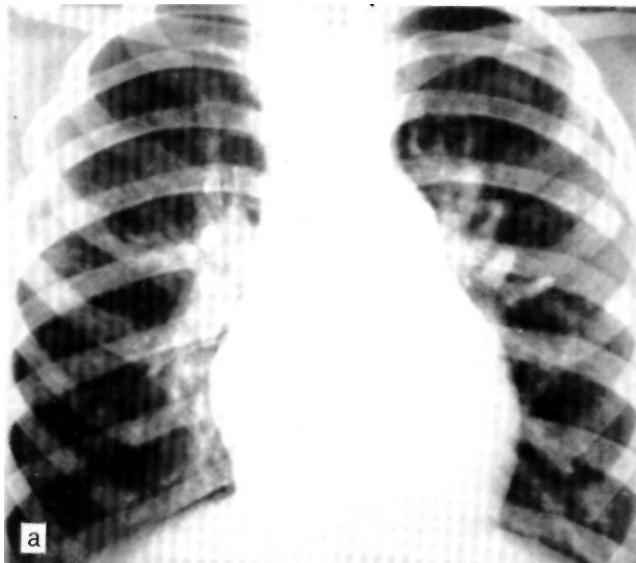
Наиболее достоверную диагностическую информацию можно получить с помощью ЭХОКГ (рис. 2.42). При исследовании сердца в продольном и поперечном сечениях улавливается перерыв эхосигнала, благодаря чему на ЭХОКГ визуализируются положение и размер ДМПП.

**Катетеризация сердца.** Основными показателями наличия ДМПП является проведение зонда из правого в левое предсердие и повышение насыщения крови кислородом в полости правого предсердия по сравнению с пробами крови, взятыми у устья полых вен. Разница в 2 об.% и более (или 8—10%) может рассматриваться как абсолютный признак сброса крови.

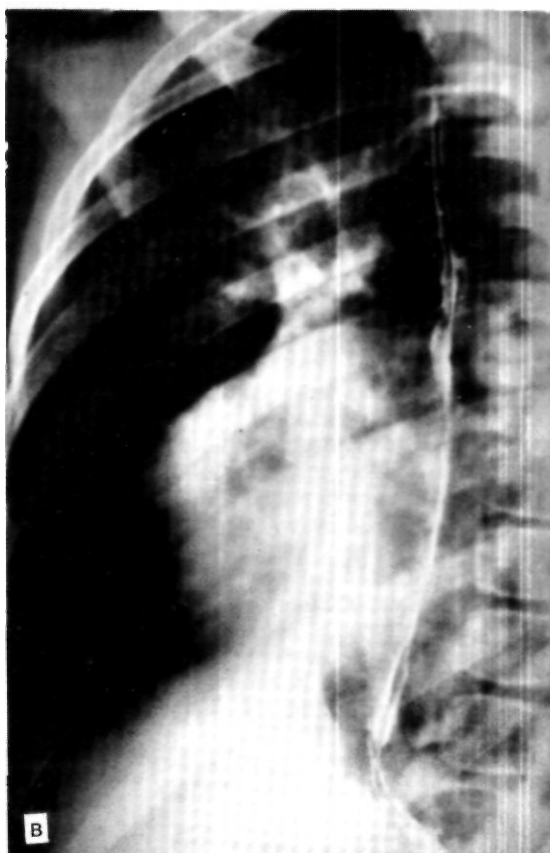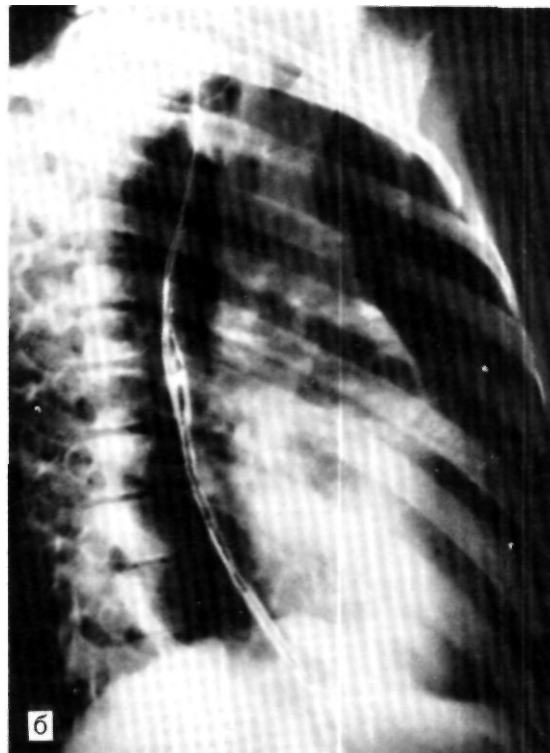Забор крови из камер сердца для определения насыщения ее кислородом, запись давления в них, в легочной артерии и легочных капиллярах позволяют вычислить объем сброса, легочное сосудистое сопротивление и на основании этого сделать заключение о степени нарушения гемодинамики.

**Ангиокардиография** при обследовании больных с ДМПП имеет второстепенное значение и используется для выявления сброса крови через дефект.

Наиболее убедительную ангиокардиографическую диагностику ДМПП можно получить при введении контрастного вещества через зонд в левое предсердие или в легочный ствол, откуда оно поступает в предсердие, пройдя капилляры малого круга кровообращения. После введения контрастного вещества в левое предсердие оно поступает через дефект в правое предсердие. Получить четкие признаки «сброса» можно лишь при проведении скоростной ангиокардиографической съемки, лучше всего воспользовавшись методом ангиокинематографии.



2.41. Рентгенограммы грудной клетки больного с вторичным ДМПП в переднезадней (а), первой (б) и второй (в) косых проекциях.



Диагноз. Клиническая диагностика порока в обычных случаях достаточно проста и основывается на специфической аускультативной картине, данных ЭКГ и рентгенологическом исследовании. Дифференцировать порок следует со стенозом легочной артерии, открытым артериальным протоком с высокой легочной гипертензией, ДМЖП.

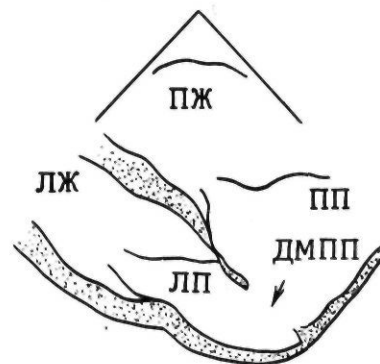
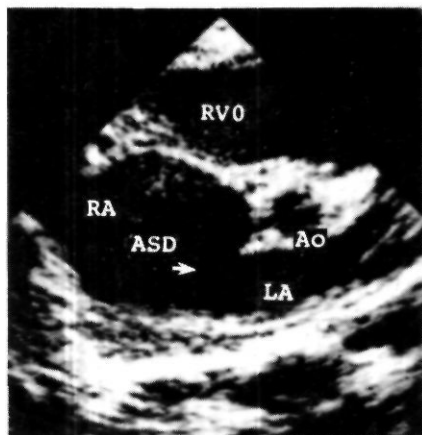
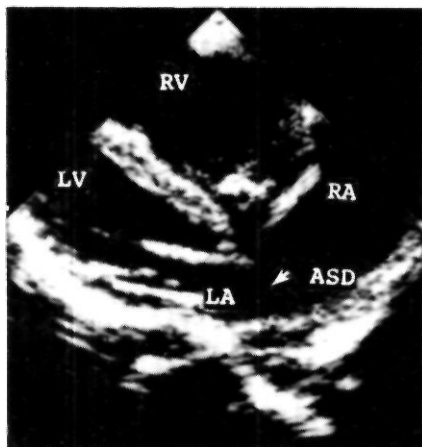
Естественное течение и прогноз. В раннем детском возрасте порок, как правило, протекает доброкачественно и лишь в редких случаях ДМПП вызывает тяжелые нарушения кровообращения, которые могут явиться причиной смерти в первые месяцы жизни.

Первые клинические симптомы порока обычно появляются в 2–3-летнем возрасте. Дети отстают в физическом развитии, часто болеют пневмонией, у них появляются одышка и учащенное сердцебиение при нагрузке. Такой комплекс жалоб может сохраняться несколько десятилетий. Значительное ухудшение состояния обычно связано с появлением нарушений ритма. Другим наиболее частым осложнением естественного течения порока является сердечная недостаточность.

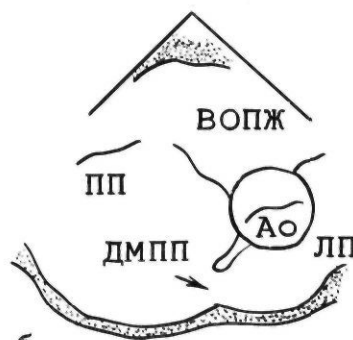
Средняя продолжительность жизни больных с ДМПП не превышает 37–40 лет [Campbell M., 1957].

Изучение гемодинамики и естественного течения порока показывает, что клиническая картина у больных с ДМПП неоднородна. Наиболее полная классификация клинического течения с учетом объема сброса крови, степени легочной гипертензии и состояния сократительной функции миокарда была разработана В. И. Бураковским и Ф. Н. Ромашовым (1967), которые разделили больных с ДМПП на пять групп.

У больных первой группы (бессимптомная стадия) ДМПП не сопровождается определенной клинической симптоматикой. Больные чувствуют себя хорошо, не предъявляют жалоб, и лишь при осмотре обнаруживается систолический шум во втором-третьем межре-



а



б

2.42. Эхокардиограммы и схематическое изображение продольного сечения сердца в проекции четырех камер (а) и поперечного сечения сердца на уровне аортального клапана (б) при вторичном ДМПП.

Стрелкой указан перерыв эхосигнала от межпредсердной перегородки в области вторичного ДМПП (ASD).

ЛП (LA) — полость левого предсердия; ПП (RA) — полость правого предсердия; ЛЖ (LV) — полость левого желудочка; ПЖ (RV) — полость правого желудочка; Ao — аорта; ВОПЖ (RVO) — выходной отдел правого желудочка.

берье у левого края грудины, что служит единственным симптомом ВПС. ЭКГ и размеры сердца у больных обычно в пределах нормы.

У больных второй группы (стадия начальных субъ-ективных проявлений) выявляется достаточно отчетливая картина ДМПП, значительно увеличены правые отделы сердца, расширен ствол легочной артерии. На ЭКГ регистрируется правограмма. Однако давление в легочной артерии и правом желудочке не превышает 30 мм рт. ст.

У больных третьей группы (аритмическая стадия) выявляются симптомы легочной гипертензии вследствие склероза сосудов малого круга кровообращения. У этих больных наблюдается значительный сброс крови из левого предсердия в правое и резко расширены границы сердца. В ряде случаев наблюдаются сопутствующие нарушения ритма (наджелудочковая парекси шальная тахикардия, мерцательная аритмия, бигеминия и т. д.), явления нарушения внутрипредсердной и внутрисердечной проводимости. Однако у больных этой группы еще нет тенденции к изменению направления шунта; даже значительная физическая нагрузка не ведет к снижению насыщения артериальной крови кислородом.

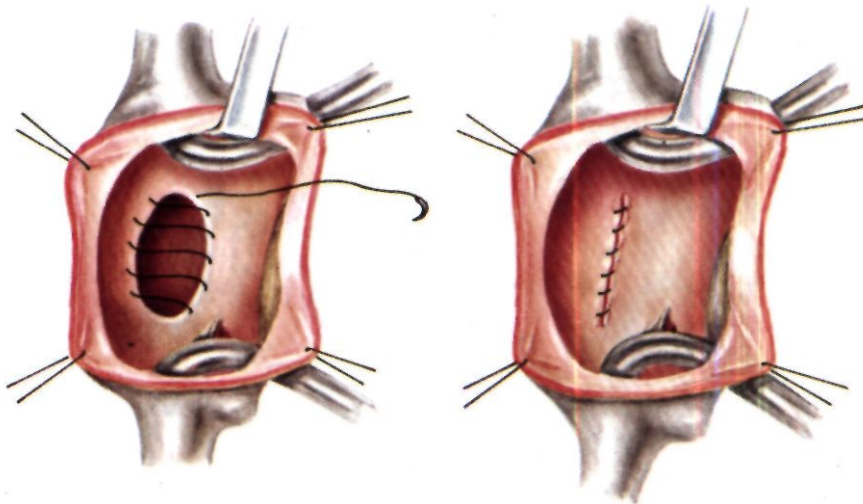
Четвертую группу (стадия нарушений кровообращения) составляют крайне тяжелые больные со значительным (прогрессирующим) расширением границ сердца, выраженным склерозом легочных сосудов и

явлениями недостаточности кровообращения. В основном у больных отмечается нарушение кровообращения по большому кругу, но у ряда лиц старше 25—30 лет появляются признаки левожелудочковой недостаточности. Больные являются инвалидами, с большим трудом переносят даже легкую физическую нагрузку. Однако примечательно, что у них или вообще не отмечается гипоксемии, или она появляется лишь при физической нагрузке.

Больные пятой группы (терминальная стадия) страдают резко выраженной легочной гипертензией с обратным сбросом крови через дефект, что обуславливает развитие цианоза. У больных отмечается тяжелое нарушение кровообращения по малому и большому кругу кровообращения, которое практически не купируется при длительном стационарном лечении.

Лечение. Единственным эффективным методом лечения является операция ушивания или пластики дефекта. Однако это не означает, что всем больным с ДМПП показана операция. Принять правильное решение можно лишь на основе сопоставления необходимости операции и ее риска. Исходя из этого мы не считаем показанной операцию больным первой стадии с нулевой степенью легочной гипертензии, так как клинические проявления порока у них минимальны и больные длительное время остаются трудоспособными. Всем остальным больным, за исключением больных с легочной гипертензией IV степени или в пятой





2.43. Схематическое изображение этапов операции ушивания вторичного ДМПП.

стадии развития заболевания, операция абсолютно показана, хотя результаты хирургического лечения из-за различия исходного состояния неодинаковы.

Техника операции. Доступ к сердцу — срединная стернотомия. Обычным путем выделяют и забирают в турникет полые вены. Через ушко правого предсердия производят пальцевую ревизию для определения положения, размеров дефекта и состояния его краев. Для того чтобы венозные канюли не мешали доступу к межпредсердной перегородке, канюлю в верхнюю полую вену вводят через ушко, а в нижнюю — через отверстие в стенке правого предсердия, созданного как можно ближе к устью вены. Канюля артериальной магистрали аппарата ИК вводится в восходящую часть аорты.

На небольшой участок передней стенки восходящей части аорты накладывается кисетный шов, в пределах которого в конце ИК производят пункцию аорты для выпуска воздуха. После начала ИК предсердие вскрывается продольным разрезом по боковой стенке. Кровь из полости предсердия удаляют «коронарным» отсосом. Для предупреждения воздушной эмболии аспирацию крови следует производить *ис/иразжл*, не проводя кончика отсоса через дефект в левое предсердие.

После осмотра дефекта, во время которого уточняются его размеры и положение, разрабатывают дальнейший план операции. Дефекты диаметром менее 3 см ушивают (рис. 2.43), при большом дефекте необходима пластика перегородки заплатой из аутоперикарда или синтетической ткани, подшиваемой к краям непрерывным швом. Для прочности швы на перегородку следует накладывать отступая от края не менее 3 мм. Техника закрытия дефекта имеет некоторые особенности в зависимости от его расположения. Передние дефекты ушивают так же, как и расположенные в центре перегородки, с тем лишь отличием, что по переднему краю швы из-за отсутствия края приходится накладывать непосредственно за стенку предсердия и прилегающую к ней восходящую часть аорты. Проведение этих швов требует наибольшей осторожности, потому что даже прокол аорты может привести к возникновению арто-предсердного свища.

Задний дефект закрывают подшиванием его переднего края непосредственно к стенке предсердия с таким расчетом, чтобы линия швов проходила впереди на 5—10 мм от устья правых легочных вен.

Наиболее сложной в техническом отношении является операция закрытия ДМПП, расположенного у устья нижней поллой вены и не имеющего края в этом сегменте. Сложность операции состоит в том, чтобы правильно оценить состояние краев дефекта и ошибочно не принять за нижний край заслоку нижней поллой вены. Такая ошибка при ушивании дефекта неминуемо приведет к перемещению устья поллой вены в левое предсердие и развитию тяжелой гипоксемии.

Для того чтобы предупредить это осложнение, F. Lewis (1953) разработал методику операции, по которой дефект начинают закрывать с самого нижнего края. Первым проко-

лом иглы прошивают передний край дефекта, затем делают 1—2 стежка по задней полукружности устья нижней поллой вены и проводят нить через задний край дефекта (рис. 2.44). Затягивание шва обеспечивает надежное закрытие нижнего поллой дефекта и перемещает устье поллой вены в правое предсердие. Убедившись в правильности и прочности шва, приступают к закрытию остальной части дефекта.

Перед завязыванием последнего шва необходимо провести комплекс мероприятий, предупреждающих воздушную эмболию. В восходящей части аорты делают отверстие, зажимом частично разводят края дефекта, после снятия турникетов с полых вен начинают вентиляцию легких, заполняют кровью левое и правое предсердия. Через 3—5 мин из полости левого желудочка воздух удаляют путем специального прокола верхушки сердца. Для этого сердце «вывихивают» из раны, толстой иглой прокалывают левый желудочек и некоторое время производят массаж левого предсердия, инвагинируя ушко в его полость. Вся процедура удаления воздуха из полостей сердца должна производиться очень тщательно (не менее 5—6 мин).

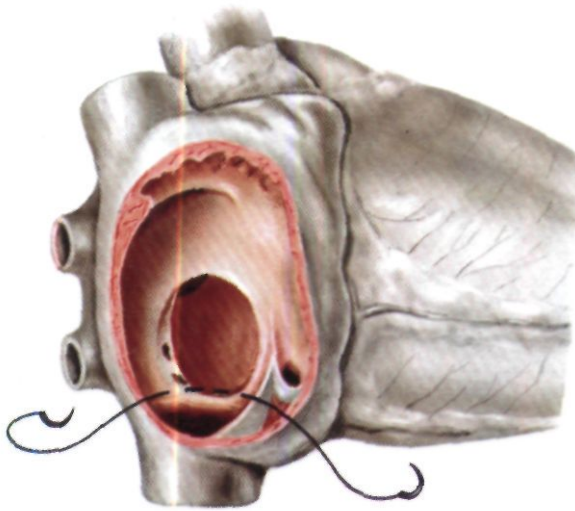
Разрез стенки правого предсердия ушивают двухрядным непрерывным швом. ИК прекращают. Деканюлицию сосудов производят по обычной методике. Рану грудной стенки зашивают наглухо с оставлением дренажей в полости перикарда и переднем средостении.

Первичный дефект из-за возможного прорезывания швов от натяжения всегда закрывают заплатой (рис. 2.45). Техника операции аналогична той, которая описана в разделе хирургического лечения частичной формы ОАВК.

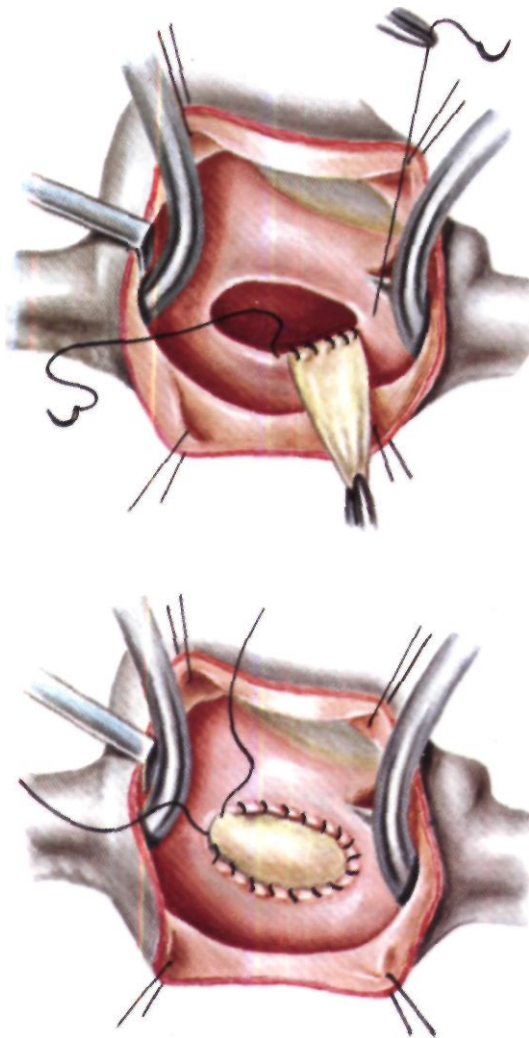
**Результаты.** Закрытие ДМПП под контролем зрения на сухом сердце — чрезвычайно эффективная операция. При полном закрытии дефекта у больных даже с умеренной степенью легочной гипертензии сразу наступает нормализация гемодинамики.

Операция хорошо разработана, и при соблюдении показаний не сопровождается летальными исходами. Однако в ряде кардиоцентров и в настоящее время летальность после этих операций равна 2%. Наиболее частыми причинами летальных исходов являются эмболия и гипоксические поражения головного мозга, сепсис, острая сердечная недостаточность.

**Отдаленные результаты хирургического лечения ДМПП.** Материалы ряда авторов [Ромашов Ф. Н., 1964; Сидаренко Л. Н., 1965; Королев Б. А., 1965; Аманнепесов К. А., 1969; Sellors R., 1966; Arnfred E., 1967] свидетельствуют об эффективности операции. Коррекция порока уже в ближайшее время у большинства больных приводит к нормализации гемодинамики; более 80% больных в отдаленные сроки после



2.44. Схема наложения шва по Льюису.



2.45. Схематическое изображение этапов операции пластики вторичного ДМПП.

операции не предъявляют жалоб и становятся практически здоровыми.

Детальное клиническое изучение отдаленных результатов операции, проведенное Е. Н. Мешалкиным и В. Н. Обуховым (1967), Я. А. Бендет (1970), В. С. Сергиевским и соавт. (1975), показало, что значительное улучшение состояния оперированных или выздоровление после операции наступает у 88—97% обследованных.

Улучшение состояния, исчезновение одышки, уменьшение размеров сердца у большинства больных наступает уже в течение первого года после операции и в дальнейшем этим симптомы проявляются более отчетливо. Положительная динамика электрокардиографических изменений отмечается в более поздние сроки. Изменения аускультативной картины даже в группе лиц с хорошими отдаленными результатами характеризуются значительной пестротой. Я. А. Бендет (1970) отметил исчезновение шума у 91,9% больных, В. И. Францев (1972) — у 57,4%, В. С. Сергиевский — у 26%; резкое уменьшение шума зарегистрировано у 50%. В нашей серии наблюдений отдаленных результатов операции небольшой систолический шум при условии полного закрытия дефекта и нормализации гемодинамики все же оставался у 38,5% больных. Изучение причин остаточного шума, проведенное К. А. Аманпесовым (1969), показало, что в большинстве случаев он является результатом небольшого (5—10 мм рт. ст.) градиента систолического давления между правым желудочком и легочной артерией, а в остальных наблюдениях шум возникал вследствие турбулентности потока крови в расширенной легочной артерии.

Неудовлетворительные и плохие отдаленные результаты операции обусловлены либо неполной коррекцией порока, либо тяжелым предоперационным состоянием, а в случаях дистрофии миокарда различного характера — нарушениями сердечного ритма и легочной гипертензией.

Условием дальнейшего улучшения результатов, помимо совершенствования технических аспектов выполнения хирургического вмешательства, служит своевременность операции, которую следует выполнять больным с ДМПП до 15—16-летнего возраста, пока не возникли нарушения ритма, легочная гипертензия и дистрофические изменения миокарда вследствие длительных перегрузок или перенесенного эндокардита.

#### 2.5.2.2. Трехпредсердное сердце

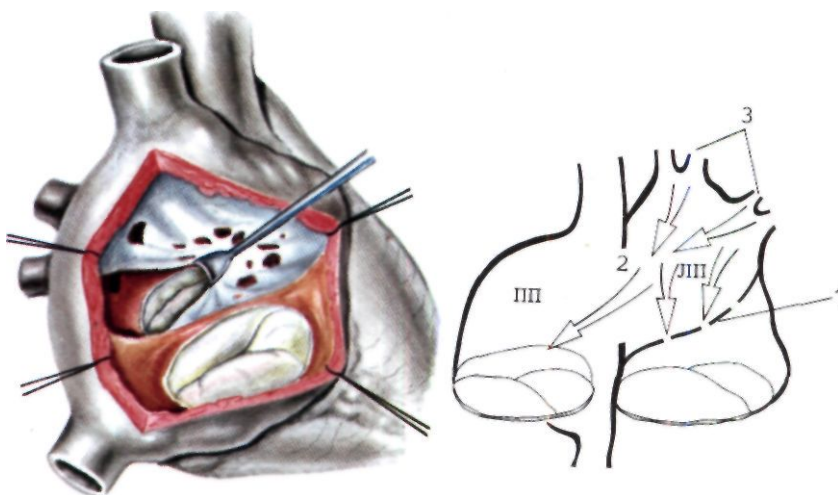
Трехпредсердное сердце — порок, характеризующийся наличием перегородки в левом предсердии, разделяющей его на две камеры.

Впервые порок описал Church (1868). В отечественной литературе первое сообщение о пороке принадлежит А. И. Абрикосову (1911).

Первые операции выполнены в 1956 г. одновременно А. Vineberg и F. Lewis. К 1968 г. R. Wolfe собрал в мировой литературе публикации о 24 операциях, причем 6 больных были оперированы в возрасте до 2 лет. Первая операция в нашей стране была успешно выполнена В. А. Бухариным в 1963 г.

**Патологическая анатомия.** Левое предсердие разделяется фибрино-мышечной мембраной на две каме-





2.46. Схематическое изображение трехпредсердного сердца.

1—мембрана, разделяющая левое предсердие на две камеры; 2—ДМ/7/7; 3—легочные вены; ЛП—левое предсердие; ПП—правое предсердие.

ры: верхнезаднюю, в которую впадают все легочные вены, и перед нижнюю, сообщающуюся с левым предсердно-желудочковым отверстием и ушком предсердия.

Мембрана области межпредсердной перегородки обычно располагается на уровне овальной ямки и простирается до переднебоковой стенки левого предсердия, прикрепляясь к ней ниже места впадения устьев легочных вен. J. Marin-García и соавт. описали три типа обтурирующих мембран: 1) диафрагмоподобную, 2) в виде часового стекла и 3) тубулярную. Первые два типа встречаются наиболее часто. Сообщение между камерами предсердия осуществляется через отверстия в мембране. В ряде случаев в мембране может быть несколько отверстий. Примерно в 10% случаев авторы не сообщают о наличии таких отверстий [Ninayama G., 1960]. Величина отверстия в мембране влияет на гемодинамику и, следовательно, на клиническое течение заболевания. Исходя из этого E. Loeffler (1949) предложил выделить три типа порока. При I типе порока отсутствуют сообщения между камерами левого предсердия; при II типе в мембране, разделяющей предсердия, имеется одно или несколько маленьких отверстий, но суммарная площадь их недостаточна для обеспечения кровотока; при III типе в мембране имеется большое отверстие, через которое кровь беспрепятственно поступает из верхней камеры в нижнюю.

Порок очень часто сочетается с другими врожденными аномалиями. Наиболее типичным является ДМПП (рис. 2.46). Расположение дефекта по отношению к уровню обтурирующей мембраны становится вторым анатомическим фактором, оказывающим существенное влияние на характер внутрисердечной гемодинамики. При высоком расположении дефекта правое предсердие сообщается с верхней камерой левого предсердия, а при низком — с нижней. Возможно существование двух дефектов, тогда правое предсердие имеет сообщения с обеими камерами левого предсердия.

Помимо этого, J. Benrey (1976) описал большое количество наблюдений, в которых трехпредсердное сердце сочетается с другими сложными ВПС.

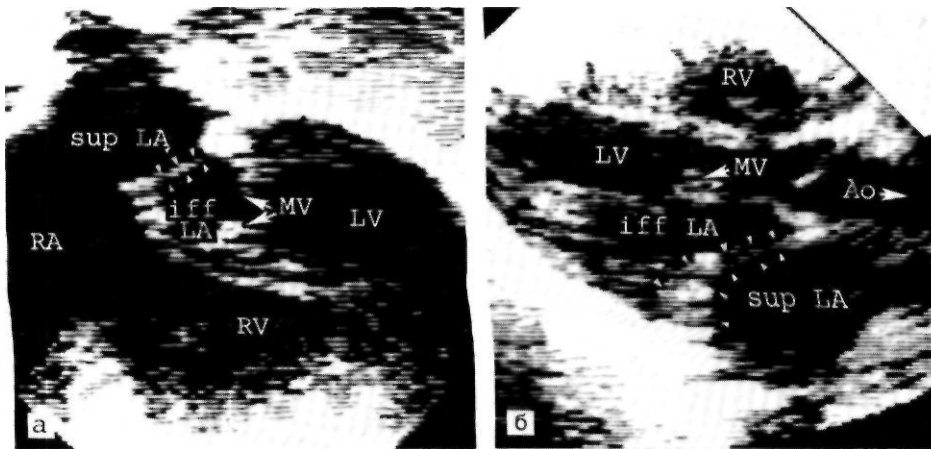
**Гемодинамика.** При изолированной форме порока нарушения гемодинамики сводятся к затруднению оттока крови из легких и аналогичны тем, которые наблюдают при стенозе митрального отверстия. Степень их выраженности обратно пропорциональна площади сообщения между камерами сердца.

При I типе порока постнатальное кровообращение возможно лишь при наличии такого межпредсердного дефекта, через который (или которые) правое предсердие сообщается с обеими камерами левого. В этих случаях кровь из верхней камеры сначала поступает в правое предсердие, а затем через часть дефекта, расположенную ниже мембраны, возвращается в левое предсердие и оттуда в левый желудочек. Естественно, что поступление смешанной крови в большой круг кровообращения обуславливает гипоксемию, а от величины межпредсердного сообщения зависит степень венозного застоя в легких, легочной гипертензии и объем выброса крови из левого желудочка.

Локализация межпредсердного дефекта определяет вероятность двух типов нарушения гемодинамики при второй анатомической форме мембраны. Если через дефект имеется сообщение правого предсердия только с верхней камерой, то нарушение гемодинамики тождественно синдрому Лютембахера (сочетание врожденного ДМПП с приобретенным митральным стенозом). Если же дефект расположен ниже мембраны, то к гемодинамическим нарушениям, характерным для митрального стеноза, присоединяется так называемая сбросовая гипоксемия.

**Клиника.** Клинические проявления заболевания чрезвычайно разнообразны и зависят от величины стенозирующего дефекта мембраны, направления и объема сброса крови через межпредсердный дефект.

Обычно симптомы порока появляются в первые недели после рождения, но иногда и значительно позднее. Первые признаки порока неспецифичны и свидетельствуют о сердечной недостаточности разной степени выраженности. В случаях выраженного стеноза продолжительность жизни не превышает 6 мес. При более благоприятных условиях, когда отверстие в мембране более 6—7 мм [Gasul B. et al., 1966], нарастание симптоматики происходит медленнее. Больные



2.47. Эхокардиограммы больного с трехпредсердным сердцем [Stark J., de Leval M., 1983]. а — проекция четырех камер, видны мембрана и дефект, через который правое предсердие сообщается с верхней камерой левого предсердия; б — проекция длинной оси сердца, видна мембрана; sup LA — верхняя камера; in/ LA — нижняя камера левого предсердия; MV — митральный клапан; светлыми треугольниками обозначены эхосигналы от мембраны левого предсердия. Остальные обозначения те же, что на рис. 2.42.

жалуются на одышку, сердцебиение, отстают в физическом развитии. Кожные покровы бледные с умеренно выраженным цианозом. Сердце значительно увеличено.

При аускультации I тон нормальный или слегка усилен, II тон, прослушиваемый по левому краю грудины, громкий, иногда расщепленный. Патогномичным аускультативным признаком является мезодиастолический шум с пресистолическим усилением. Иногда порок «афоничен».

На ЭКГ выявляют перегрузку и гипертрофию правого желудочка и предсердия, отклонение электрической оси сердца влево. Эти признаки наиболее выражены у больных с маленьким сообщением между камерами левого предсердия.

*Рентгенологическая картина* порока неспецифична. Тень сердца увеличена главным образом за счет правых отделов, иногда выявляется умеренное увеличение левого предсердия. Сосудистый рисунок легких усилен за счет переполнения вен и имеет мелкоячеистое сетчатое строение.

*Двухмерная ЭХОКГ* является наиболее надежным методом диагностики порока [Landstron N., 1972]. При исследовании, проводимом в проекции «четырёх камер» и продольной оси сердца, достаточно надежно визуализируется мембрана, разделяющая правое предсердие и межпредсердное сообщение (рис. 2.47).

*Катетеризация сердца* позволяет установить ряд достоверных признаков порока. Наиболее точные из них — два различных режима давления в левом предсердии. Однако провести зонд в обе камеры через межпредсердный дефект удается крайне редко. Практически важным фактом, указывающим на возможность порока, служит обнаружение высокого давления в «заклиненной» легочной артерии, которое, как правило, в 2 раза и более превышает нормальное. R. Van Praagh, J. Corsini (1969) в диагностике порока большое значение придают возрастанию градиента между давлением в «заклиненной» легочной артерии и конечным диастолическим давлением в левом желудочке.

Катетеризацией сердца удастся также выявить внутрисердечный сброс крови. Направление сброса крови различно в зависимости от расположения дефекта по отношению к перегородке левого предсердия.

*Селективная ангиография* из легочной артерии позволяет отметить замедление кровотока по легочным венам, а в случаях плотного контрастирования левого предсердия иногда дает возможность установить двухкамерность его строения [Nudel D. et al., 1976]. При очень больших межпредсердных сообщениях ангиокардиографическая картина мало отличается от тотального аномального дренажа легочных вен.

*Диагностика.* Установить диагноз порока сложно. Клиническое обследование в большинстве случаев не выявляет специфических признаков, позволяющих дифференцировать трехпредсердное сердце от группы пороков, характеризующихся нарушением оттока крови из легких (врожденный стеноз митрального клапана, гипоплазия левых отделов сердца, опухоль левого предсердия, стеноз легочных вен и пр.). Указывать на возможность порока может лишь аускультативная картина стеноза митрального клапана у больного с умеренным цианозом и отсутствием увеличения левого предсердия. Окончательная диагностика основывается на выявлении прямых признаков порока при эхокардиографии, катетеризации сердца и ангиокардиографическом исследовании.

*Лечение.* Единственный метод лечения порока — резекция мембраны, создающая препятствие потоку крови внутри левого предсердия. Показания к операции абсолютны. В случаях очень тяжелого состояния операция приобретает значение экстренного вмешательства, как единственной возможной меры спасения жизни больного. В таком качестве она чаще всего выполняется у детей раннего возраста.

Операция осуществляется в условиях ИК гипотермии и кардиоплегии.

*Техника операции.* Доступ к сердцу путем срединной чрезгрудной торакотомии. Продольным разрезом вскрывают правое предсердие и рассекают межпредсердную перегородку, а если есть дефект, то его расширяют. Фиброзно-мышечную мембрану, разделяющую левое предсердие, иссекают. Для предотвращения тромбообразования раневую поверхность по всему периметру удаленной мембраны «эндотелизируют». Операция заканчивается закрытием ДМПП и ушиванием разреза стенки правого предсердия. Во время операции должны быть соблюдены все меры предупреждения воздушной эмболии.

*Результаты.* Операция чрезвычайно эффективна, техника ее проста, однако охарактеризовать леталь-

ность сложно, так как порок очень редко встречается, и опыт отдельных авторов ограничивается единичными наблюдениями. J. Richardson и соавт. (1981) сообщили о 13 операциях с 5 летальными исходами. J. Stark, M. de Leval (1983) в серии из 10 операций у грудных детей имел лишь один летальный исход. Описанные неблагоприятные исходы связаны в основном с опасностями ИК и ошибками в ведении больного в послеоперационном периоде.

### 2.5.2.3. Дефект межпредсердной перегородки в сочетании со стенозом левого предсердно-желудочкового отверстия (синдром Лютембахера)

Порок митрального клапана в большинстве случаев бывает приобретенным (вследствие перенесенного ревмокардита), и поэтому стеноз митрального клапана нередко сочетается с его умеренной недостаточностью. Значительно реже встречается врожденный стеноз митрального клапана.

ДМПП в сочетании со стенозом левого атриовентрикулярного отверстия относится к категории редко встречающихся пороков. По данным В. С. Сергиевского (1975), он составляет всего 0,4% от числа всех пороков межпредсердной перегородки.

Первое сообщение о данном пороке на основании патологоанатомического наблюдения сделал Корвизар (1811). В последующем порок описал Martineau (1865). Наиболее полное обобщение клинических и морфологических сведений о пороке сделал Лютембахер [Lutembacher R., 1916], именем которого и называется этот порок. Первая успешная операция на открытом сердце в условиях гипотермии в нашей стране была выполнена В. И. Бураковским в 1961 г.

Анатомическая характеристика порока складывается из ДМПП и стеноза левого атриовентрикулярного отверстия. Дефект чаще всего вторичный и образуется в области овального окна. Морфологические изменения митрального клапана разнообразны и отражают все стадии приобретенного и врожденного стеноза митрального клапана.

**Гемодинамика.** Нарушение гемодинамики сводится к артериовенозному сбросу крови через дефект, объем которого увеличивается пропорционально возрастанию стенозирующего дефекта митрального клапана. Большие объемы сброса в свою очередь приводят к снижению минутного выброса крови из левого желудочка. Увеличение кровотока по легочной артерии со временем вызывает развитие гиперкинетической формы легочной гипертензии.

**Клиника.** Клиническая картина вариабельна и зависит от того, какой из анатомических компонентов порока превалирует. В соответствии с этим жалобы больных и особенности развития заболевания в одних случаях обусловлены ДМПП, в других—стенозом митрального клапана.

Больные жалуются на одышку, быструю утомляемость. В отличие от клинических проявлений изолированного стеноза митрального клапана у больных с синдромом Лютембахера практически не бывает ни кровохарканья, ни отека легких. Сердце увеличено. Верхушечный толчок усилен и смещен по направлению к левым подмышечным линиям.

*Аускультативная и фонокардиографическая картина* порока достаточно специфична. Тоны сердца

усилены, причем усиление I тона отчетливее регистрируется в области верхушки сердца, а II тона—над легочной артерией. В первой и пятой точках выслушивается пресистолический шум, а в IV—систолический.

На ЭКГ фиксируется отклонение электрической оси сердца вправо и перегрузка правых отделов сердца. Практически у всех больных отмечаются нарушение предсердно-желудочковой проводимости и блокада правой ножки предсердно-желудочкового пучка. У взрослых больных имеются признаки нарушения сократительной функции миокарда и различного рода нарушения ритма.

Основная роль в диагностике порока принадлежит *эхокардиографии*—методу, дающему объективную информацию как о состоянии межпредсердной перегородки, так и левого предсердно-желудочкового отверстия.

*Рентгенологическая картина* характеризуется усилением легочного рисунка и значительным увеличением тени сердца за счет дилатации его правых полостей и легочной артерии. Левое предсердие, как правило, нормальных или даже уменьшенных размеров. В первом косом положении левое предсердие отклоняет контрастированный пищевод до дуги малого радиуса. Обнаружение кальциноза митрального клапана может расцениваться как несомненный признак порока.

*Катетеризация сердца и ангиокардиография* имеют относительное значение в диагностике порока. При катетеризации удается установить разной степени выраженности повышение давления в правых отделах сердца и легочной артерии. Давление в левом предсердии и «заклинном» участке легочной артерии при наличии большого ДМПП не превышает нормальные величины. При небольшом дефекте, который препятствует свободному поступлению крови из левого предсердия, давление может быть повышенным. На уровне предсердия у всех больных выявляется большой артериовенозный сброс, приводящий к значительному превышению (в 5—6 раз) минутного выброса крови из правого сердца по сравнению с нормой.

**Диагностика.** Диагностировать порок сложно, однако специфическая аускультативная картина в сочетании с данными эхокардиографии при условии, что результаты других методов обследования не противоречат им, позволяют правильно распознать порок.

Лечение. Рекомендуется операция. Она заключается в одномоментной коррекции обоих пороков. Противопоказанием к операции служат лишь тяжелая стадия легочной гипертензии и резко выраженная дистрофия миокарда, приведшая к терминальной стадии нарушения кровообращения.

Операция выполняется на открытом сердце под контролем зрения в условиях ИК и кардиopleгии.

Техника операции. Наилучший доступ к сердцу — продольная срединная стернотомия. Подход к митральному клапану осуществляют через правое предсердие и ДМПП, который при необходимости может быть увеличен. Хорошая экспозиция клапана — одно из главных условий, обеспечивающих полноту коррекции порока. Наиболее ответственный этап операции — принятие решения об объеме хирургического вмешательства на клапане. В наиболее простых случаях под контролем зрения производят митральную комиссуротомию. Грубая деформация, кальциноз створок или изменение сосочково-хордального аппарата служат прямым показанием

к протезированию митрального клапана. Операцию заканчивают пластикой ДМПП и ушиванием разреза стенки правого предсердия.

Результаты. Сведения о результатах лечения различны, так как личный опыт хирургов невелик. Наибольшее число операций выполнено S. Munshi (1970), который оперировал 50 больных; летальность составила 8%. Отдаленные результаты изучены еще недостаточно. Вместе с этим большинство авторов отмечают большую эффективность операции. Главными факторами, определяющими успех, является адекватность коррекции порока митрального клапана и исходное состояние миокарда.

#### 2.5.2.4. Аномальный дренаж легочных вен

Аномальный дренаж легочных вен (АДЛВ) — врожденный порок, при котором часть или все легочные вены впадают в правое предсердие или магистральные вены большого круга кровообращения. В изолированном виде порок встречается редко. В большинстве случаев ему сопутствует ДМПП. АДЛВ может входить в состав и более сложных ВПС.

Наиболее простые формы порока — изолированный АДЛВ и сочетание его с ДМПП — встречаются, по данным литературы, в 0,7—9% случаев среди всех ВПС [Lawrance K., Grishshaw V., 1962]. Мы наблюдали этот порок у 1,6% больных с ВПС.

Анатомическое строение порока чрезвычайно разнообразно. В зависимости от того, все или часть легочных вен впадают в системные вены или правое предсердие, выделяют частичный и тотальный АДЛВ.

При обеих формах порока впадение легочных вен в венозную систему большого круга кровообращения может происходить на разных уровнях. В зависимости от этого различают четыре типа порока (варианты впадения легочных вен) [Darling R. et al., 1957],

1. Надсердечный (супракардиальный) — легочные вены впадают в левую безымянную, верхнюю полую или одну из ветвей последней.

2. Сердечный (кардиальный) — легочные вены впадают в полость правого предсердия или коронарный синус.

3. Подсердечный (субкардиальный) — легочные вены впадают в нижнюю печеночную или воротную вену.

4. Смешанный тип, при котором имеется комбинация различных уровней АДЛВ.

Такое различие в анатомическом строении порока определяет специфику нарушения гемодинамики, клиническое течение, задачи и способы хирургического лечения каждого из видов порока. Наиболее принципиальные различия имеются между тотальной и частичной формой АДЛВ, в связи с чем эти формы порока целесообразно разбирать отдельно.

##### 2.5.2.4.1. Частичный аномальный дренаж легочных вен

Частичный аномальный дренаж легочных вен (ЧАДЛВ) характеризуется тем, что одна или более, но не все легочные вены, впадают в правое предсердие, либо в полые вены, либо в их основные ветви.

Впервые порок был описан Winslow (1739). При патологоанатомическом исследовании он обнаружил аномальный дренаж вены верхней доли правого легкого в верхнюю полую вену. Наиболее полно анатомию и клинику этого порока изучил Brody (1942). Систематизировали анатомические варианты (типы) порока R. Darling и соавт. (1957).

Первая успешная операция коррекции частичного аномального дренажа с использованием закрытого метода «атриосептопексии» была выполнена W. Neptune в 1953 г. В 1956 г. J. Kirkin и соавт. сообщили о пяти успешных операциях коррекции порока по полукрытому методу Гросса.

Современный этап лечения порока начался с внедрения в клиническую практику операций на открытом сердце. В условиях гипотермии F. Lewis в 1955 г. первым выполнил операцию коррекции аномального дренажа легочных вен в правое предсердие и верхнюю полую вену. В дальнейшем для операции стали использовать искусственное кровообращение.

Частота. В нашей практике частичный аномальный дренаж легочных вен обнаружен у 1,5% больных, оперированных по поводу различных пороков сердца. Причем изолированная форма порока наблюдалась лишь у 5,7% из них. У остальных больных аномальное впадение вен сочеталось с ДМПП.

В большинстве случаев наблюдалось дренирование правого легкого (97,2%), а в остальных — левого.

Однако некоторые авторы сообщают о более частой встречаемости аномального дренажа левых легочных вен. По данным H. Shellen (1968), они составили почти 10%.

Патологическая анатомия. Анатомия порока разнообразна. Наиболее часто встречается так называемый надсердечный, или супракардиальный, тип порока (рис. 2.48).

При этом типе порока чаще всего бывает аномальный дренаж правых легочных вен в верхнюю полую вену (рис. 2.48). Число аномально впадающих вен может быть различно. Наиболее типично впадение вен верхней и средней долей правого легкого в верхнюю полую вену на участке от ее устья до впадения непарной вены. Легочная вена нижней доли в этих случаях впадает в левое или правое предсердие. Порок, как правило, сочетается с вторичным ДМПП, который располагается непосредственно под устьем верхней полую вены (так называемый sinus septum defect). Однако не исключено, что дефект может располагаться в любом отделе перегородки или отсутствовать вообще. В нашей серии операций из 57 больных с супракардиальным типом аномального дренажа правых легочных вен изолированная его форма выявлена у 7%. Еще реже выявляется аномальный дренаж части правых легочных вен в непарную вену [Anderson H. et al., 1964].

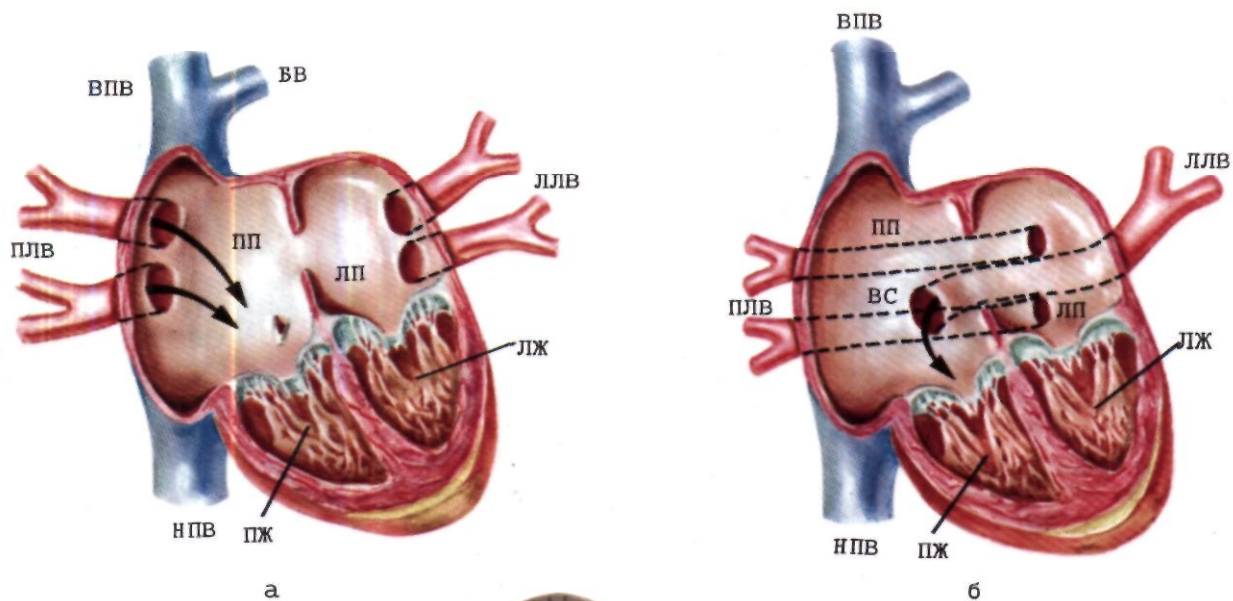
Супракардиальный тип аномального дренажа левых легочных вен также является редкой патологией [Бураковский В. И., 1975]. Обычно наблюдается впадение одной или всех вен левого легкого в безымянную или добавочную левостороннюю полую вену (см. рис. 2.48).

Анатомия кардиального типа ЧАДЛВ значительно проще. Практическое значение имеет лишь один вариант — впадение правых легочных вен непосредственно в правое предсердие, который мы наблюдали в 41,3% случаев. При этой патологии одна или все вены правого легкого впадают в правое предсердие плоскости межпредсердной перегородки (рис. 2.49). Порок,



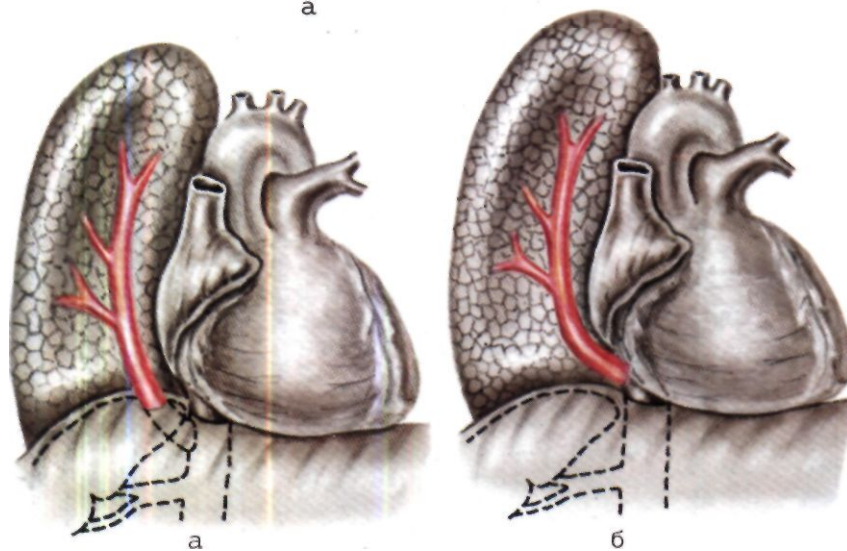






2.49. Схематическое изображение вариантов кардиального уровня впадения легочных вен.

а — впадение вен правого легкого в правое предсердие; б — впадение вен левого легкого в венечный синус. Обозначения те же, что на рис. 2.48.



2.50. Схематическое изображение вариантов субкардиальной формы дренажа легочных вен.

а — поддиафрагмальный уровень; б — наддиафрагмальный уровень.

**Аускультация** выявляет систолический шум с его максимальной интенсивностью во втором—третьем межреберье слева от грудины. При больших сбросах крови у части больных над трехстворчатым клапаном прослушивается нежный диастолический шум; II тон над легочной артерией широко расщеплен независимо от фаз дыхания. При наличии легочной гипертензии легочный компонент II тона усилен.

**Электрокардиографическая картина** неспецифична и отражает гипертрофию правого предсердия и желудочка, а также перегрузку последнего. Степень этих изменений зависит от величины сброса крови и длительности существования порока.

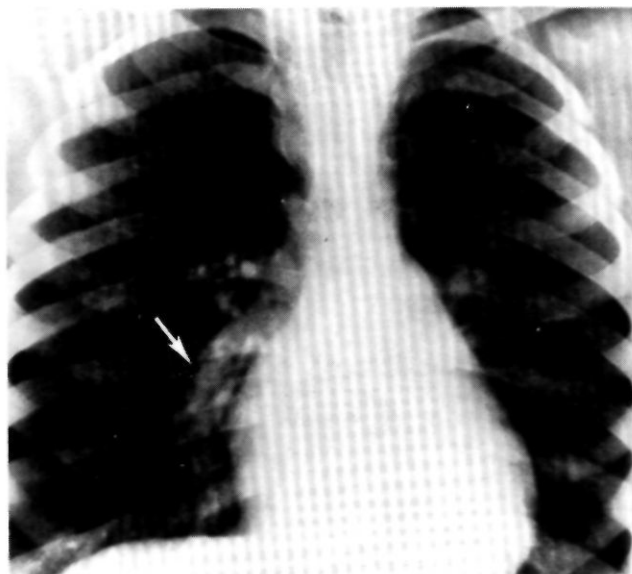
При обычном **рентгенологическом исследовании** удается выявить признаки усиления артериального сосудистого рисунка в легких и увеличение камер правого сердца и легочной артерии различной степени выраженности. Помимо констатации общих признаков порока, в ряде случаев рентгенологически можно определить тип аномального дренажа легочных вен. В случаях аномального дренажа в верхнюю полую вену

на рентгенограмме в переднезадней проекции выявляется расширение тени нижнего сегмента верхней полой вены и расширение корня правого легкого (рис. 2.51).

При впадении легочных вен в непарную вену над верхним краем корня легкого выявляется округлая тень, неотделимая при многоосевом исследовании от правого контура сосудистого пучка.

С. Dotter (1949) впервые описал специфический рентгенологический признак аномального впадения легочных вен в нижнюю полую вену. В этих случаях в переднезадней проекции на фоне нижней доли правого легкого прослеживается тень аномально идущего сосуда, по своей форме напоминающая «турецкую саблю». Рентгенологическим указанием на аномальное впадение вен левого легкого в левостороннюю безымянную вену служит увеличение тени сосудистого пучка в левую сторону.

**Катетеризация сердца** позволяет путем забора проб крови установить артериальный сброс на уровне предсердия, измерить давление в полостях сердца, и



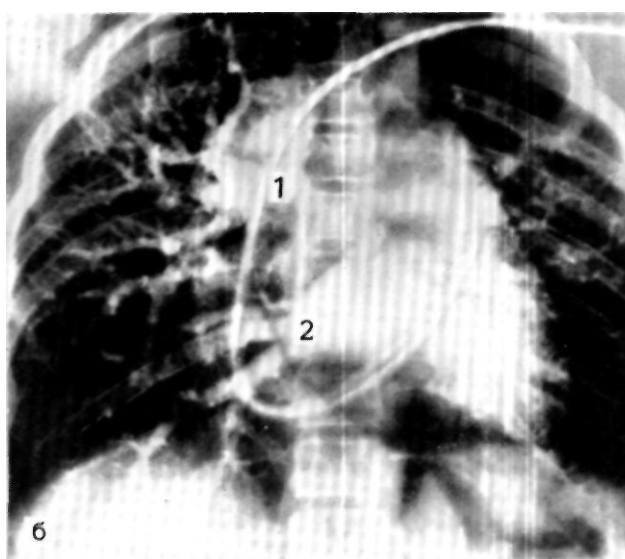
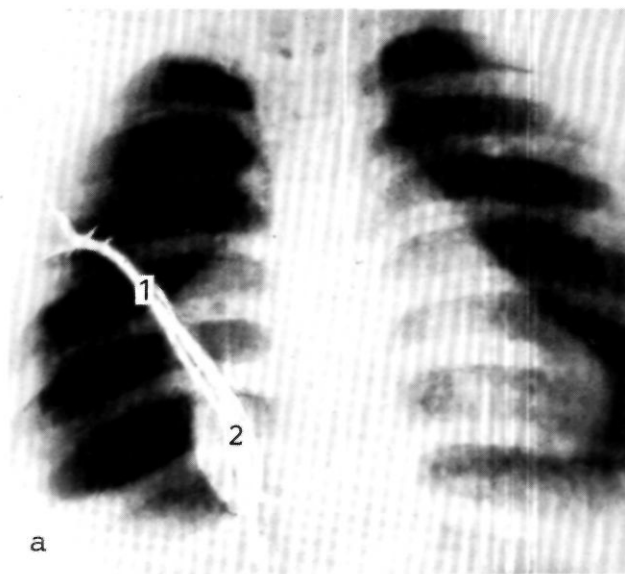
2.51. Рентгенограмма больного с АДЛВ (переднезадняя проекция). Стрелкой отмечены аномально дренирующиеся вены.

на этом основании по способу Фика рассчитать основные параметры центральной гемодинамики. Нередко при многократном заборе проб крови можно сделать заключение, что сброс артериальной крови происходит на уровне расположения полых вен или коронарного синуса. Безусловным признаком аномального дренажа легочных вен, выявляемого при катетеризации правых отделов сердца, служит прохождение зонда в легочные вены непосредственно из полых вен или правого предсердия.

Ангиокардиографическое исследование также позволяет выявить ряд достоверных и относительных признаков порока. К достоверным относится ангиокардиографическая визуализация расположения и места впадения легочных вен. Наиболее четко это видно при селективной ангиокардиографии, выполненной через зонд, проведенный в аномальную вену (рис. 2.52).

Достаточно убедительно уровень впадения легочных вен можно определить при селективной ангиокардиографии из легочной артерии. Косвенными признаками впадения легочных вен в полые вены служат расширение их тени и симптом «смыва» контрастного вещества, выявляемые при селективном контрастировании полых вен.

**Диагноз.** Тождественность нарушений гемодинамики и клинического течения порока с ДМПП делает правильную диагностику затруднительной. Из всех традиционных методов наибольшую информативность имеет рентгенологическое исследование, позволяющее довольно часто распознать аномальный дренаж легочных вен в полые вены. Точная диагностика всех форм порока возможна при правильном и полном проведении зондирования сердца и ангиокардиографии. Порок необходимо дифференцировать прежде всего с ДМПП и другими пороками, протекающими с усилением легочного кровотока.



2.52. Ангиограммы больных с АДЛВ.

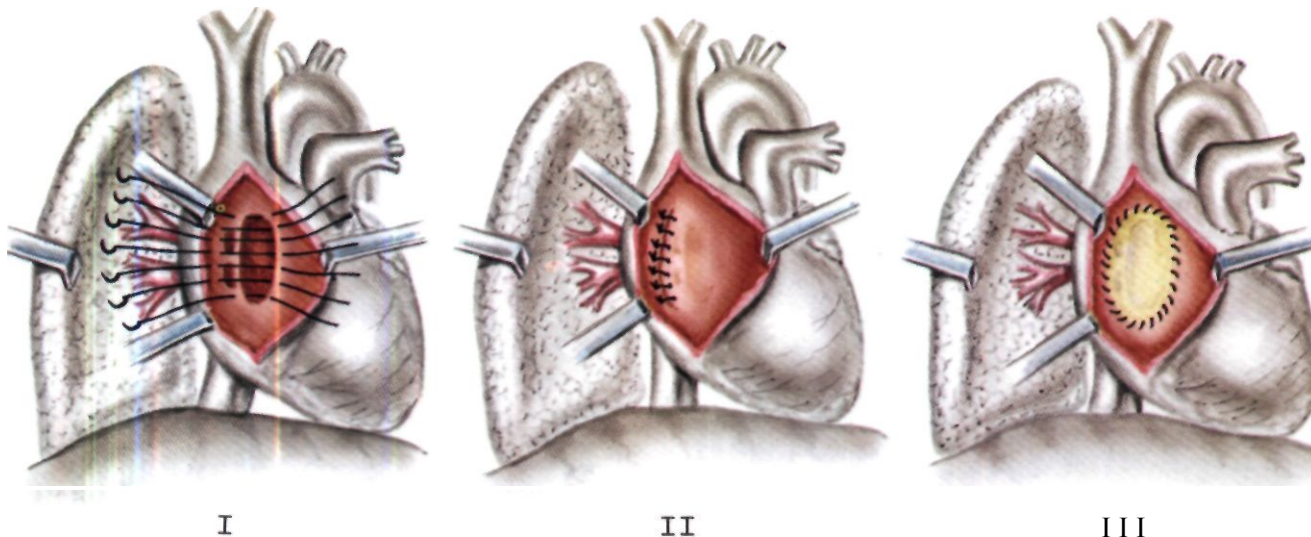
*а*—селективная ангиограмма аномальной вены: 1—легочная вена; 2—правое предсердие; *б* — фаза левораграммы при ангиографии, выполненной из легочной артерии: 1 — аномальные вены, впадающие в верхнюю полую вену; 2—нижнедолевая легочная вена, впадающая в левое предсердие.

**Лечение.** Рекомендуется операция.

Показания к операции при ЧАДЛВ формулируются точно так же, как и при изолированном ДМПП.

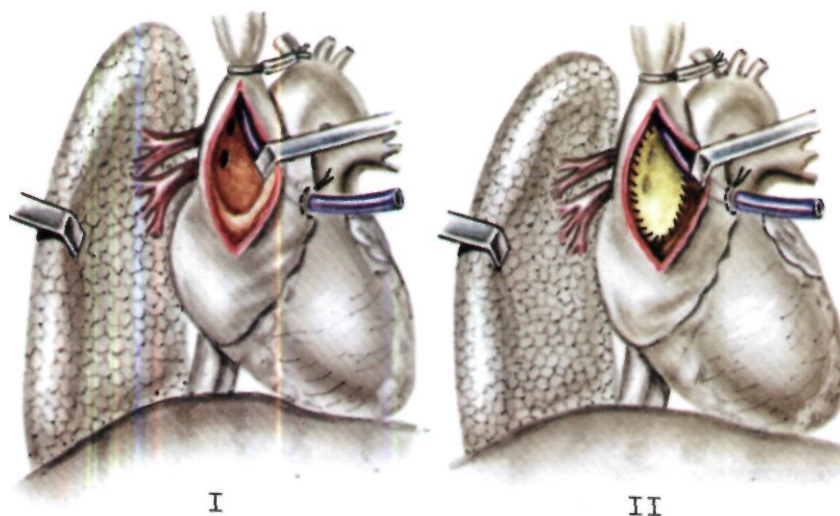
Доступ к сердцу — срединная стернотомия. В большинстве случаев подключают АИК. В основе операций при всех анатомических вариантах патологии лежит идея перемещения устьев аномально дренирующихся легочных вен в левое предсердие путем частичного перемещения межпредсердной перегородки.

Техника операций. Наиболее простой является операция коррекции АДЛВ в правое предсердие. Эта форма порока, как правило, сочетается с большим «задним» ДМПП.



2.53. Схематическое изображение коррекции АДЛВ в правое предсердие.

Прямое ушивание (I, II) и пластика дефекта (III) с перемещением устьев anomalно дренирующихся вен.



2.54. Схематическое изображение коррекции АДЛВ в верхнюю полую вену.

I—вид дефекта после вскрытия полости правого предсердия и верхней полой вены; II—перемещение устьев anomalных вен и закрытие дефекта заплатой.

Канюляцию полых вен для подключения АИК и разрез стенки правого предсердия производят точно так же, как при операции ушивания вторичных ДМПП. Затем тщательно осматривают положение устьев легочных вен и краев дефекта. В обычных случаях коррекцию порока удастся осуществить путем прямого подшивания свободного края дефекта к стенке правого предсердия правее устьев anomalных вен. При очень больших дефектах для его закрытия и одновременного перемещения вен можно использовать заплату из аутоперикарда или синтетической ткани, подшиваемую к перегородке таким образом, чтобы дефект и anomalные вены оказались по левую сторону от нее и открывались в левое предсердие (рис. 2.53).

В случаях АДЛВ в правое предсердие операция начинается с создания ДМПП. Для профилактики тромбообразования мышечные края созданного дефекта должны быть «эндотелизированы». В дальнейшем выполняется операция по описанному выше плану перемещения остатка межпредсердной перегородки.

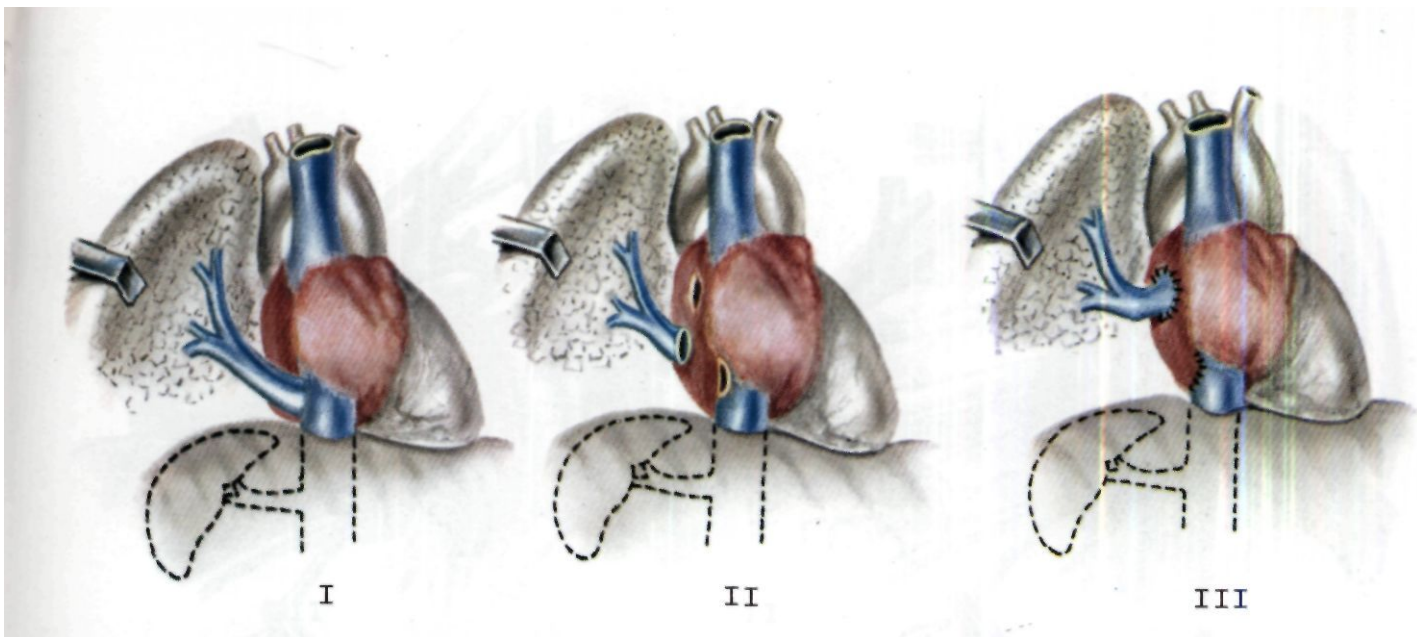
Коррекция ЧАДЛВ в коронарный синус предусматривает перемещение его устья в левое предсердие. Для этого производят рассечение медиальной стенки синуса в направлении левого предсердия, а если имеется межпредсердный дефект, то ткань перегородки, разделяющая их, иссекается. Мышечные края образовавшегося дефекта «эндотелизируются», а затем непрерывным швом к ним подшивается заплата

с таким расчетом, чтобы весь поток крови, поступающей по коронарному синусу, беспрепятственно направлялся в полость левого предсердия.

Для коррекции АДЛВ в верхнюю полую вену разработано два типа операций. Один из них предложен J. Kirklin и соавт. (1956). Операция начинается с выделения полой вены на всем ее протяжении. Затем верхняя полая вена от верхнего полюса впадения в нее легочной вены и до правого предсердия прошивается в сагиттальной плоскости непрерывным П-образным швом, таким образом, чтобы образовались два изолированных канала. Заднелатеральный канал становится как бы продолжением впадающих в него легочных вен, а переднемедиальный выполняет функцию верхней полой вены. По окончании этого этапа операции подключают АИК и продольным разрезом вскрывают правое предсердие. Внутрисердечный этап операции заключается в перемещении устья заднелатерального канала, несущего артериальную кровь в левое предсердие, и закрытии прилегающего к нему ДМПП.

В настоящее время большинство хирургов отдают предпочтение операции внутрипредсердной коррекции порока. Для выполнения этой операции тесьму турникета, обжимающего канюлю, введенную в верхнюю полую вену, накладывают на проксимальное устье впадения легочных вен. Выделяется непарная вена. Правое предсердие вскрывают горизонтальным разрезом, который продлевают на перед-





2.55. Схематическое изображение коррекции АДЛВ в нижнюю полую вену, поддиафрагмальная форма (вид сзади). I—схема патологии; II—отсечена anomalно впадающая вена и сделано отверстие в «спинке» левого предсердия; III—наложен анастомоз легочной вены с левым предсердием и ушито отверстие в стенке нижней полой вены.

ную стенку верхней полой вены до тех пор, пока не образуется хороший доступ ко всем устьям anomalно дренирующихся легочных вен. Затем к задней и латеральной стенкам верхней полой вены, начиная от верхнего края устья легочной вены, подшивают заплату из перикарда или синтетической ткани (рис. 2.54). Заплату подшивают таким образом, чтобы между ней и задней стенкой полой вены образовался канал, в который дренируются все легочные вены. Нижний конец заплаты соединяют со свободным нижним краем межпредсердного дефекта. В итоге вся кровь, поступающая из правого легкого по anomalно дренирующимся венам, проходя по созданному внутри полой вены каналу (через дефект), поступает в левое предсердие. Операция заканчивается зашиванием разреза стенки правого предсердия и верхней полой вены.

Если просвет полой вены после подшивания заплаты становится узким, то его можно легко расширить путем швирования в разрез передней стенки вены заплаты из перикарда.

Хирургическое лечение АДЛВ в нижнюю полую вену наиболее сложно. Лучшим доступом к сердцу является правосторонняя переднебоковая торакотомия в четвертом межреберье, хотя можно воспользоваться и срединным доступом. После вскрытия перикарда производят максимальную мобилизацию нижней полой вены и стволов anomalно дренирующихся в нее легочных вен. Полую вену в области впадения легочных вен пристеночно отжимают, и anomalные вены вместе с частью стенки полой вены в пределах зажима отсекают. Дефект стенки полой вены ушивают непрерывным швом, и зажим с нее снимают. Легочные вены перемещают по направлению к участку левого предсердия, выходящего на правую сторону сердца, и после соответствующей его подготовки вены анастомозируют с левым предсердием (рис. 2.55).

Если сближение вен с левым предсердием сопряжено со значительным натяжением, то их можно анастомозировать с правым предсердием, а затем, подключив АИК, сделать операцию по типу коррекции anomalного впадения легочных вен в правое предсердие (рис. 2.56).

Операция коррекции супракардиальной формы anomalного дренажа левых легочных вен разработана J. Kirklin (1953).

Для выполнения операции используется срединная стернотомия. Обычным путем подключается АИК. Сердце за верхушку приподнимается, и после рассечения заднего ли-

стка перикарда выделяется вертикальная вена, в которую впадают anomalно дренирующиеся вены левого легкого. Между ушком левого предсердия и вертикальной веной накладывается максимально широкий анастомоз. Если имеется сопутствующий ДМПП, то он закрывается обычным путем — через правое предсердие. Вертикальная вена перевязывается в месте ее впадения в левую безыманную вену.

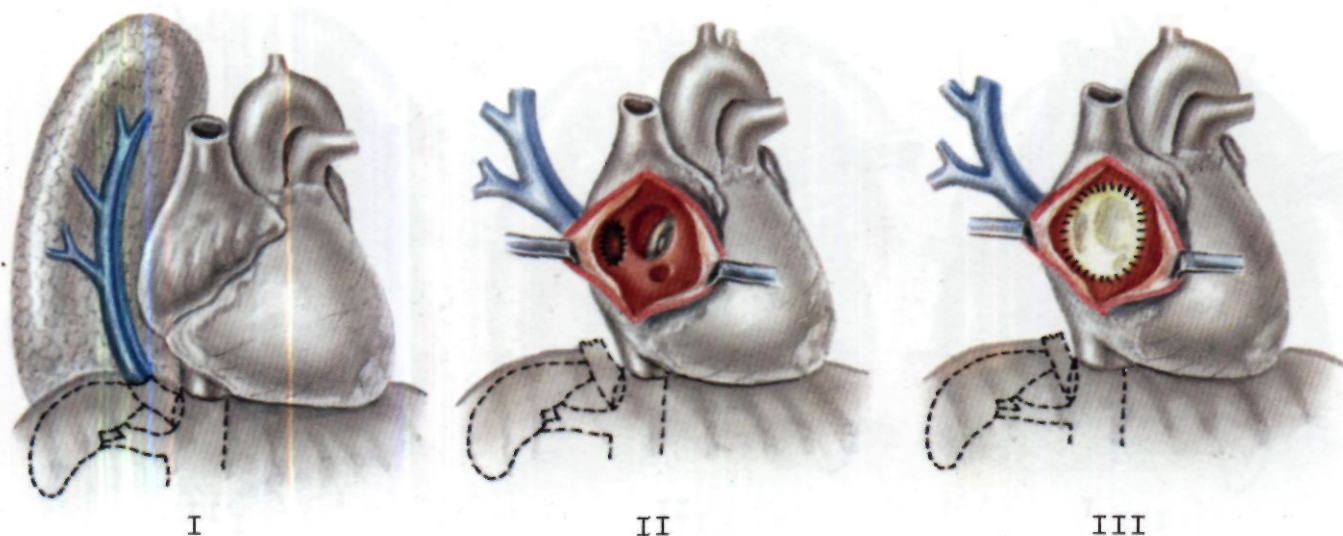
Для коррекции порока можно применить операцию, предложенную В. Рое (1970).

Операцию выполняют, используя заднебоковой доступ слева от грудины в четвертом межреберье. Выделяют и берут на держалки anomalную легочную и кардиальную вены. Для подключения АИК в нисходящую часть аорты и правый желудочек вводят каноли (рис. 2.57). Температуру тела больного снижают до 12—14° С; ИК прекращают. Широким разрезом, начиная от уха, вскрывают левое предсердие, и через его полость ушивают ДМПП. Затем кардиальную вену отсекают у места ее впадения в безыманную и накладывают анастомоз ее конца со стенкой левого предсердия. Возобновляют ИК, и больного «согревают». В течение всего этого периода операции тщательно удаляют воздух из камер сердца и аорты.

Все операции при правильном техническом исполнении обеспечивают полное восстановление гемодинамики, являющееся залогом хорошего функционального и клинического результата лечения.

Непосредственные и отдаленные результаты. Операционная летальность не превышает 2—4%. Причинами операционной летальности служат хирургические ошибки, погрешности в обеспечении мер безопасности при выключении сердца из кровообращения и инфекция.

Отдаленные результаты хирургического лечения ЧАДЛВ, по данным многих авторов [Харин В. Ю., 1971; Сергиевский В. С., 1975, и др.], свидетельствуют о высокой эффективности операции. Изучение результатов операций у 80 больных, проведенных в ИССХ им А. Н. Бакулева АМН СССР Г. У. Мальсаговым (1982) в сроки до 18 лет, показали, что полная коррекция гемодинамики наступает уже в течение одного года после операции; исчезают жалобы, и более чем 85% больных приобретают возможность вести нормальный образ жизни. Неудовлетворительные результаты лечения у остальной части больных обусловлены либо нарушением техники операции, либо тем, что лечение было предпринято поздно, когда развились необратимые склеротические измене-



2.56. Схематическое изображение коррекции АДЛВ в нижнюю полую вену (поддиафрагмальная форма). I—вид дефекта до операции; II—наложен анастомоз легочной вены с правым предсердием; III—подшита заплата, с помощью которой одновременно закрыт ДМПП и перемещено устье легочной вены в левое предсердие.

ния в сосудах легких или дистрофические изменения в миокарде, связанные с длительным существованием порока или ранее перенесенным эндокардитом.

#### 2.5.2.4.2. Тотальный аномальный дренаж легочных вен

Тотальный (полный) аномальный дренаж легочных вен (ТАДЛВ) — врожденный порок сердца, главной чертой которого является отсутствие соединения между легочными венами и левым предсердием. Ни одна из легочных вен не дренируется в левое предсердие; они впадают либо в правое предсердие, либо во впадающие в него вены (полые и их истоки, венечный синус или даже в воротную вену).

При этом наличие сообщения между большим и малым кругом кровообращения обязательно и, как правило, оно находится на уровне предсердий. В редчайших случаях, однако, межпредсердная перегородка интактна, и сообщение осуществляется через ДМЖП или ОАП [Hastreiter A., 1962; Delisle G., 1976].

Порок был впервые описан J. Wilson в 1798 г. Однако выделение его вариантов относится к концу 50-х — началу 60-х годов нашего столетия, т. е. к периоду накопления кардиохирургического опыта. Классификация порока, применяющаяся и в настоящее время, была предложена R. Darling и соавт. в 1957 г. Первая удачная операция соединения коллектора легочных вен с левым предсердием выполнена W. Muller в 1951 г. Поскольку операция была сделана до «эры открытого сердца», ДМПП не закрывали. В 1956 г. F. Lewis и R. Varco сообщили о радикальной коррекции порока с применением метода поверхностной гипотермии. В том же году J. Kirklin описал случай коррекции порока с ИК. Сообщение об успешной операции в нашей стране принадлежит Н. М. Амосову и соавт. (1978). Об удачной серии операций у детей раннего возраста сообщили Г. Э. Фальковский и соавт. в 1984 г.

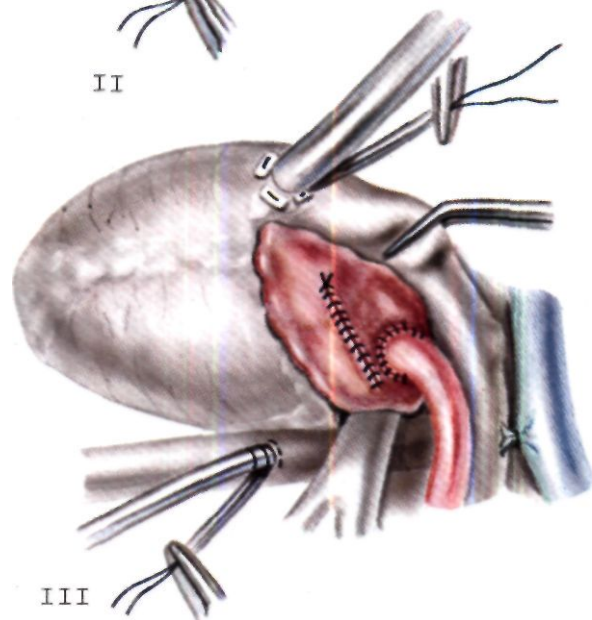
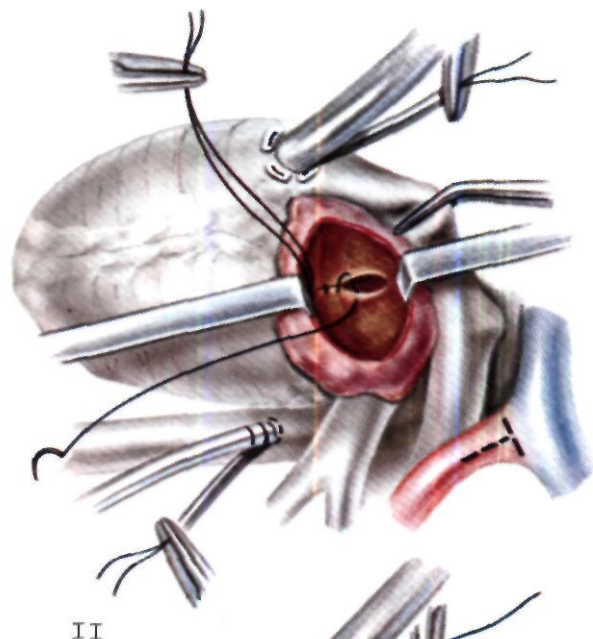
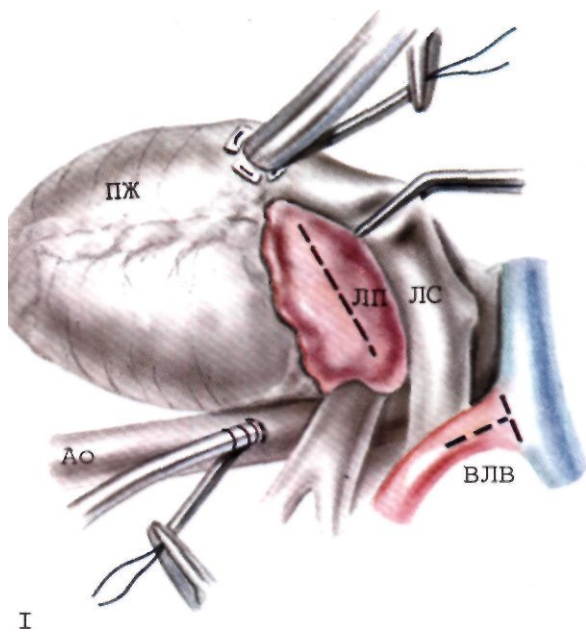
Частота. Полный аномальный дренаж легочных вен относится к редким порокам, составляя от 1 до 4% от числа всех врожденных сердечных аномалий [Roe K., 1968; Fyler D., 1980].

**Классификация.** Наиболее принятой является классификация R. Darling и соавт., которые рассматривают формы порока в зависимости от уровня соединения легочных вен с системой большого круга кровообращения. Различают супракардиальную форму (тип I), при которой все легочные вены дренируются общим коллектором в верхнюю или добавочную левую верхнюю полую вену; интракардиальную форму (тип II), при которой устья легочных вен открываются в правое предсердие или венечный синус; субкардиальную форму (тип III) с дренированием легочных вен в систему воротной или нижней полую вены и смешанную форму (тип IV), когда легочные вены впадают отдельно в одно из названных выше образований. Наиболее часто встречается тип I (в 40—45% наблюдений), значительно реже — тип II (в 20—25%) и тип III (20%). Тип IV выявляется очень редко (в 5% наблюдений) (главным образом при патологоанатомическом исследовании) [Delisle G., 1976].

**Патологическая анатомия.** При супракардиальной форме ТАДЛВ возможно несколько вариантов впадения легочных вен в систему верхней полую вены. Чаще наблюдается впадение легочных вен в левую безымянную или добавочную левостороннюю верхнюю полую вену (рис. 2.58a). Эти варианты порока супракардиальной формы встречаются в 26 и 2% случаев соответственно.

Долевые правые легочные вены, сливаясь между собой, образуют ствол, идущий горизонтально позади левого предсердия. У левого контура сердца в него впадают левые легочные вены. Общий коллектор при наличии добавочной левосторонней верхней полую вены дренируется в нее, а если вены нет, то впадает в вертикальную, или кардиальную, вену, которая занимает ее положение и поднимается по левой стороне средостения впереди левой легочной артерии и бронха (иногда между ними). Вертикальная вена, несущая кровь из обоих легких, впадает в безымянную вену несколько проксимальнее места слияния левых ярем-





ной и подключичной вен. Если вертикальная вена располагается между легочной артерией и бронхом, возможно ее сдавление, приводящее к затруднению оттока крови из легких и развитию гипертензии.

Другой анатомический вариант супракардиальной формы ТАДЛВ характеризуется впадением легочных вен непосредственно в нормально расположенную верхнюю полую (15%) или непарную вену (2%). В этих случаях легочные вены обоих легких сливаются в общий коллектор позади левого предсердия, который затем поднимается вверх в пространство между задней стенкой предсердия и корнем правого легкого. В зависимости от его длины впадение в верхнюю полую вену возможно на различном уровне. В одних случаях он открывается в полую вену по задней ее поверхности в полости перикарда, а в других поднимается выше и даже впадает в непарную вену.

*Интракардиальная форма* порока также имеет два анатомических варианта впадения легочных вен. Наиболее частый, который встречается примерно в 18% случаев данного порока, — впадение легочных вен в коронарный синус; более редкий — впадение вен непосредственно в правое предсердие (8%) (рис. 2.58б).

При первом из них легочные вены, сливаясь в короткий общий ствол, впадают в коронарный синус в области предсердно-желудочковой (атриовентрикулярной) борозды. Устье венечного синуса внутри правого предсердия располагается соответственно физиологической норме, но очень расширено. Впадение легочных вен в правое предсердие возможно либо одним соустьем короткого коллектора, которое находится в задненижнем отделе предсердия, либо непосредственно отдельными устьями нескольких легочных вен обоих легких.

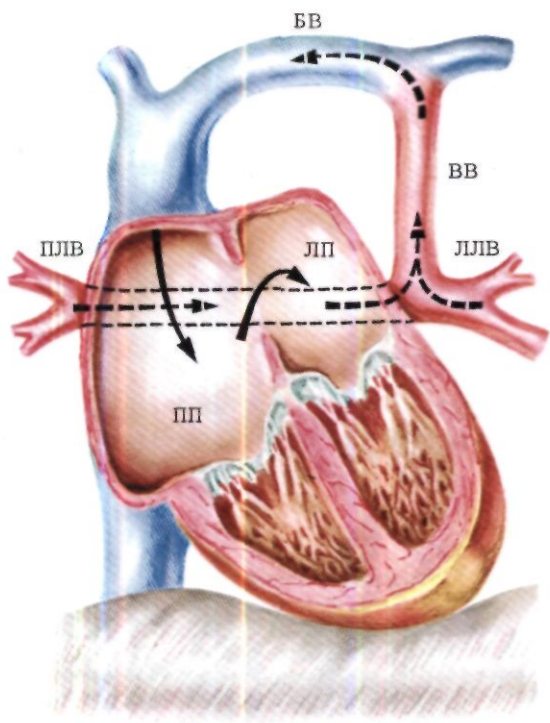
*Субкардиальная форма* ТАДЛВ встречается в 24% случаев порока и анатомически наиболее разнообразна (рис. 2.58в).

Во всех случаях этой формы порока легочные вены обоих легких, сливаясь между собой позади левого

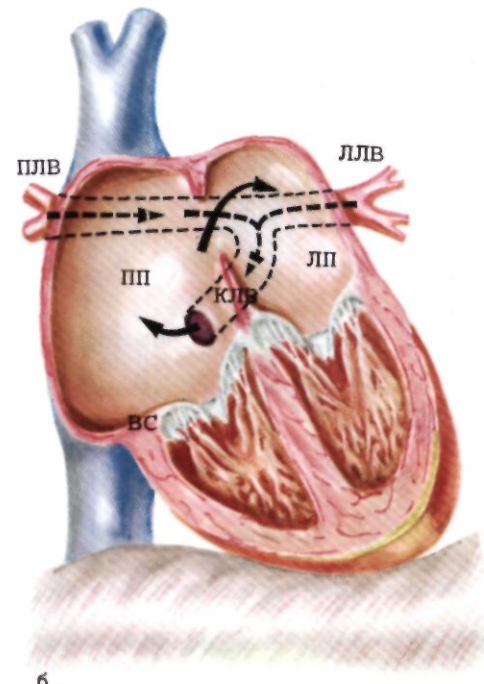
2.57. Схематическое изображение операции при супракардиальной форме АДЛВ слева.

I—до операции (подключение АПК; пунктиром показана линия разреза); II—ушивание ДМПП; III—аномальная вена, анастомозированная с левым предсердием; разрез на левом предсердии ушит; ПЖ—правый желудочек; ЛП—левое предсердие; ЛС—легочный ствол; ВЛВ—верхняя легочная вена, впадающая в переднюю кардиальную вену; Ао—аорта.

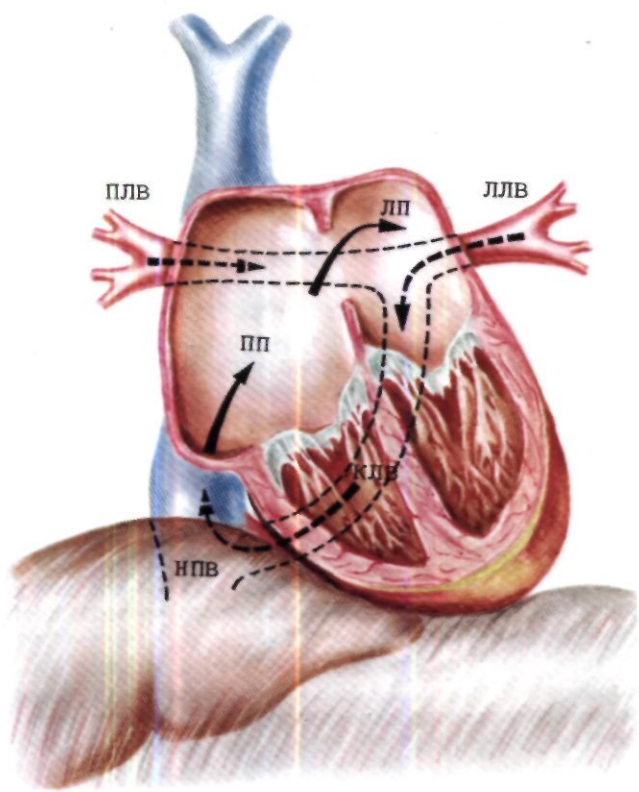
предсердия, образуют общий коллектор, который, спускаясь вниз по передней поверхности пищевода, проходит вместе с ним через диафрагму и впадает в воротную или полую вену. Описаны случаи впадения коллектора в лимфатический проток и в вены любых органов брюшной полости. Для всех вариантов субкардиальной формы ТАДЛВ общим является большая вероятность сдавления коллектора в пищеводном отверстии диафрагмы, что определяет особую тяжесть гемодинамических нарушений, наблюдаемых при этой форме порока [Lucas R., 1961].



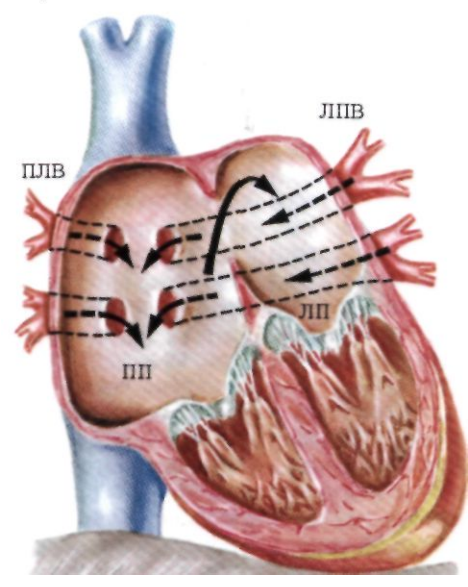
а



б<sub>1</sub>



в



2.58. Схематическое изображение форм ТАДЛВ. а — супракардиальная форма ТАДЛВ через вертикальную (ВВ) и безымянную (БВ) в верхнюю полую вену; б — кардиальной форме ТАДЛВ; б<sub>1</sub> — дренаж легочных вен в венечный синус; б<sub>2</sub> — дренаж вен в правое предсердие; в — субкардиальная форма ТАДЛВ в нижнюю полую вену (НПВ); КЛВ — коллектор легочных вен. Остальные обозначения те же, что на рис. 2.48.

*Смешанная форма* порока характеризуется впадением всех легочных вен в венозную систему на разных уровнях. Сочетания уровней дренажа могут быть самые разнообразные [Galotti R., 1973; Neligan M., 1972].

Размеры полостей сердца при пороке значительно варьируют, но всегда отмечается относительно резкое увеличение правых камер по сравнению с левыми. Специальные исследования, однако, показывают, что если объем левого предсердия и уменьшен за счет отсутствия части полости, образуемой в норме сливанием устья легочных вен [Mathew R., 1977], то объем левого желудочка обычно нормален [Hawarth J., Reid L., 1977].

**Гемодинамика.** При тотальном аномальном дренаже легочных вен вся венозная кровь из вен всего организма поступает только в правые отделы сердца. Этим огромным объемом крови определяются главные нарушения гемодинамики. Естественно, что жизнь ребенка невозможна, если не существует сообщения между большим и малым кругом кровообращения. В большинстве случаев таким сообщением является открытое овальное окно, или истинный вторичный ДМПП.

Характер гемодинамики у жизнеспособного ребенка определяется величиной межпредсердного или другого сообщения между большим и малым кругом кровообращения. При этом могут возникнуть две ситуации. При первой дефект большой, достаточный для поступления такого количества смешанной в правом предсердии артериальной и венозной крови, чтобы обеспечить сердечный выброс крови из большого круга на физиологическом или близком к нему уровне. В этом случае имеются умеренная артериальная гипоксемия, перегрузка правых отделов (в основном объемная), умеренно повышенное или нормальное общелегочное сопротивление при значительно увеличенном кровотоке в малом круге кровообращения.

Объем кровотока в малом круге кровообращения определяется только разницей сопротивлений между большим и малым кругом. Если легочное сопротивление нормальное или слегка повышено, то кровоток в несколько раз превышает объем крови в большом круге кровообращения. Соответственно, смешиваясь в правом предсердии с венозной кровью, в основном артериальная кровь поступает через дефект в большой круг кровообращения, и недо насыщение кровью большого круга оказывается незначительным. Другая ситуация, встречающаяся в  $\frac{2}{3}$  случаев, возникает при небольшом сообщении между большим и малым кругом кровообращения. Дефект перегородки оказывает значительное сопротивление кровотоку, и малый круг кровообращения резко перегружен. Сопротивление в венозной (отточной) части легочного русла передается на артериальную часть и вызывает резкое повышение давления в малом круге, т. е. легочную гипертензию. Правые отделы сердца испытывают как объемную, так и систолическую перегрузку и резко дилатируются, в то время как левые «недогружены». Степень перегрузки правых отделов сердца прямо пропорциональна величине кровотока в малом круге кровообращения и обратно пропорциональна легочному сопротивлению. Важно подчеркнуть, что в данном случае легочная гипертензия обусловлена сугубо гемодинами-

ческими факторами и редко принимает тот характер, который наблюдается при ТМС с ДМЖП, ОАС и т. д., хотя цифры давления в малом круге кровообращения равны системным и даже могут превышать их. Чем меньше крови поступает в легкие вследствие наличия сопротивлений кровотоку, тем меньшая ее часть притекает из легких и участвует в смешивании с венозной кровью. Соответственно тем больше выражена артериальная гипоксемия. Состояние гемодинамики, и без того критическое, усугубляется нарастанием легочного сопротивления и уменьшением легочного кровотока. Правые отделы сердца быстро достигают предельных нагрузок, и смерть ребенка наступает в первые дни или месяцы жизни. Помимо значительного сопротивления кровотоку на уровне дефекта при ТАДЛВ, нередко затрудняется отток крови на уровне впадения коллектора из-за его узости и т. д., т. е. имеются факторы, способствующие повышению сопротивления оттоку венозной крови из легких.

G. Delisle и соавт. (1976), наблюдая 48 больных, установил, что неполная обструкция возврата венозной крови из легких была у 100% больных с субкардиальной формой порока и у больных с впадением венозного коллектора в непарную вену. При впадении легочных вен в правостороннюю верхнюю полую вену она наблюдалась у 67% больных, а при интракардиальной форме порока и дренаже общему коллектора в безымянную вену—у 40%.

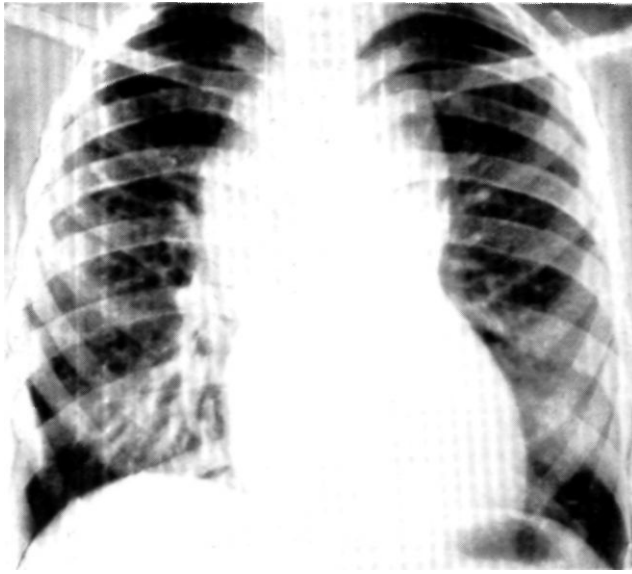Развитие легочной гипертензии в результате обструкции оттока крови из легких—сложный процесс. Повышение давления в легочных венах приводит к соответствующему возрастанию его в проксимальных отделах малого круга кровообращения. Возникающая в этих условиях угроза отека легких вызывает рефлекторный спазм легочных артериол, который в конечном итоге становится наиболее мощной и главной причиной развития тяжелой легочной гипертензии. В последующем присоединяются и морфологические факторы в виде перестройки стенки артериол и уменьшения их суммарного просвета. По мере возрастания легочной гипертензии уменьшается объем кровотока в малом круге кровообращения, и, следовательно, в правое предсердие поступает все меньшее количество полностью оксигенированной крови, что обуславливает возрастание артериальной гипоксемии. Все это вместе взятое приводит к быстрому развитию тяжелой сердечной недостаточности.

Таким образом,  $\frac{2}{3}$  больных с ТАДЛВ вен имеют нарушения гемодинамики, не совместимые с жизнью. Этим объясняется быстрое развитие критического состояния и гибель больных вскоре после рождения. При благоприятном анатомо-физиологическом варианте гемодинамическая ситуация совместима с длительной жизнью, хотя и сопровождается значительной перегрузкой правых отделов сердца.

Больные, оперированные в возрасте старше 1—2 лет, как правило, имеют редкий благоприятный вариант порока.

**Клиника, диагностика.** Клинические проявления порока во многом зависят от размеров ДМПП, степени нарушения гемодинамики и от его анатомической формы. Больные, у которых отсутствует дефект в перегородке или же имеется очень маленький, нежиз-





2.59. Рентгенограмма грудной клетки больного с супракардиальной формой ТАДЛВ (переднезадняя проекция).

неспособны, и только лишь экстренная закрытая септотомия по методу Рашкинда позволяет спасти им жизнь.

У больных с большим дефектом в перегородке, нормальным или только слегка повышенным давлением в легочной артерии симптоматика порока обычно выражена нерезко и очень схожа с таковой при пороках развития перегородки или частичном аномальном дренаже легочных вен. У больных в первые недели после рождения может отмечаться легкий цианоз, интенсивность которого в дальнейшем уменьшается. Больные хорошо развиваются и жалуются лишь на умеренную одышку и утомляемость при физической нагрузке. При осмотре удается установить деформацию грудной клетки в области сердца, усиленный сердечный толчок. Синюшность губ отчетливее появляется обычно после нагрузки. Такое благополучное состояние продолжается несколько лет, и ухудшение наступает лишь вследствие появления правожелудочковой недостаточности и нарушения ритма сердца.

*Аускультативная* картина неспецифична; I тон, выслушиваемый над сердцем, громкий, II тон широко расщеплен. Легочный компонент II тона усилен. У многих больных над верхушкой прослушивается III тон [Gathman G., 1970]. Над областью легочной артерии фиксируется мягкий систолический шум, однако интенсивность и продолжительность его могут быть различными. В ряде случаев шум вообще не прослушивается. Аускультативные признаки резко меняются по мере развития легочной гипертензии. С возникновением относительной недостаточности клапанов легочной артерии над ней прослушивается диастолический шум.

*Электрокардиографическое* исследование выявляет перегрузку и гипертрофию «правого сердца», что проявляется отклонением электрической оси сердца вправо в стандартных отведениях и высоким volta-

жом зубца *P* в правых грудных отведениях. Как правило, имеется неполная блокада правой ножки пучка Гиса. О перегрузке правого предсердия свидетельствует высокий зубец *P* во II стандартном и правых грудных отведениях.

*Рентгенологическое* исследование весьма специфично. При наиболее часто встречающихся вариантах порока I типа—дренаже общего коллектора в безымянную или добавочную верхнюю полую вену—тень сердца имеет строго определенную конфигурацию, напоминающую восьмерку или фигуру снежной бабы (рис. 2.59). Эта характерная картина впервые была описана Н. Snellen и F. Albers в 1952 г. Такая конфигурация тени сердца обусловлена тенью коллектора, расширением краниальной и, особенно, верхней полых вен.

ТАДЛВ в верхнюю полую вену приводит к аневризме центрального ее участка, которая на рентгенограммах видна в виде резкого локального выпячивания по правому контуру тени сосудистого пучка [Bruiwer A., 1956].

АДЛВ на кардиальном уровне практически не имеет специфических рентгенологических признаков, и лишь при ТАДЛВ в коронарный синус у некоторых больных на рентгенограммах в левой боковой проекции удается выявить сдавление контрастированного пищевода расширенным коронарным синусом, который располагается на его передней поверхности [Rowe R., 1961].

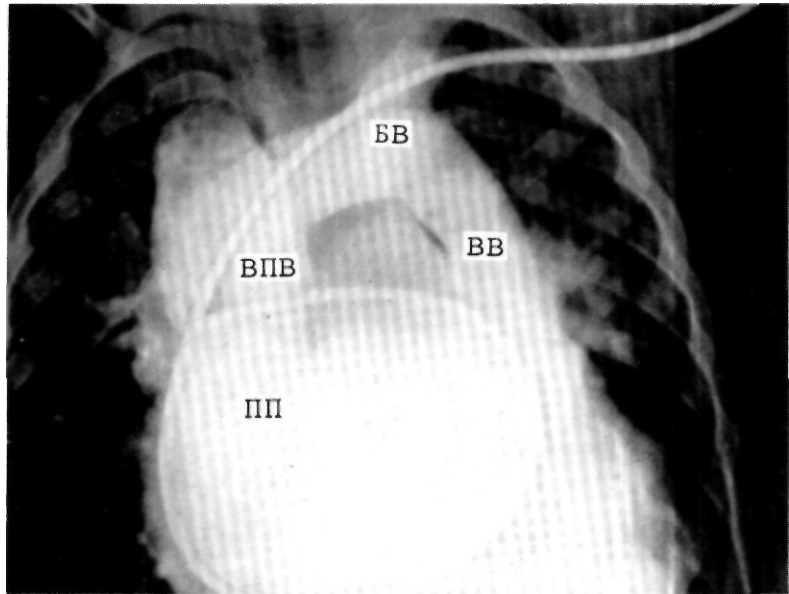
Рентгенологическая семиотика субкардиального аномального дренажа очень скудна и предположительная диагностика порока может основываться лишь на сопоставлении ряда рентгенологических признаков. Сердце обычно не увеличено, но отмечаются резкое переполнение и застой крови в венозной системе легких, связанные с неполной обструкцией оттока крови по венам, которая часто встречается при этой форме порока. Гомогенная «пятнистость» легочного рисунка, на первый взгляд, очень напоминает рентгенологическое изображение милиарного туберкулеза легких.

*Катетеризация полостей сердца и ангиокардиографическое исследование* имеют решающее значение в диагностике порока и определении его анатомической формы.

Измерение давления позволяет объективно оценить степень нарушения гемодинамики.

Давление в правом предсердии обычно повышено незначительно. Среднее давление не превышает 5—7 мм рт. ст. Большие цифры его с одновременным увеличением градиента давления между правым и левым предсердиями до 5 мм рт. ст. и более свидетельствуют о недостаточной величине межпредсердного сообщения. Давление в легочной артерии и правом желудочке может варьировать. В литературе описаны наблюдения [Nadas A., 1972], когда давление в легочной артерии в 2 раза превышало системное. Но если оно даже превышает давление в аорте на 50% и более, то эти показатели расцениваются как легочная гипертензия. При обнаружении высокого давления в легочной артерии практически важно установить природу легочной гипертензии. При гипертрофической форме гипертензии давление в легочных венах обычно не превышает нормальных величин и составляет в среднем 10,7 мм рт. ст. У больных с легочной гипертен-





2.60. Ангиокардиограмма при супракардиальной форме ТАДЛВ. Обозначения те же, что и на рис. 2.48.

зией, обусловленной обструкцией венозного оттока, оно было повышено в среднем до 22,7 мм рт. ст. Давление в аорте и системных артериях обычно соответствует возрастной норме.

Определение насыщения крови кислородом в различных отделах сердечно-сосудистой системы дает возможность выделить анатомическую форму порока.

Для порока I типа характерно высокое насыщение крови кислородом в верхней полой вене.

При аномальном дренаже II типа повышение насыщения крови кислородом происходит лишь в правом предсердии. Впадение легочных вен в нижнюю полую вену диагностируется на основании возрастания оксигенации крови в ней.

Насыщение артериальной крови кислородом при всех формах порока снижено, но в различной степени. Если заболевание протекает без легочной гипертензии и с большим кровотоком по легочной артерии, то снижение насыщения артериальной крови наименьшее. У больных с легочной гипертензией насыщение артериальной крови кислородом снижается значительно. Описаны наблюдения, когда оно составляло всего 23%.

Возможности ангиокардиографической диагностики порока основаны на визуализации путей оттока крови из легких, что достигается при проведении селективной ангиокардиографии из легочного ствола (рис. 2.60). После «капиллярной» фазы на ангиокардиограммах можно проследить этапы контрастирования всех легочных вен, топографию и уровень впадения общего коллектора в венозную систему.

**Диагностика.** Клинические методы исследования в диагностике порока малоинформативны, однако распознать его и даже определить некоторые анатомические формы можно при рентгенологическом исследовании. Точная диагностика порока достигается в результате катетеризации и селективной ангиокардиографии из легочной артерии. ТАДЛВ с усиленным легочным кровотоком необходимо дифференцировать от межпредсердного и межжелудочкового дефектов,

О АС, атриовентрикулярной коммуникации и пр. У детей первых месяцев жизни ТАДЛВ необходимо отличать от большой группы цианотических пороков и гипоплазии «левого сердца».

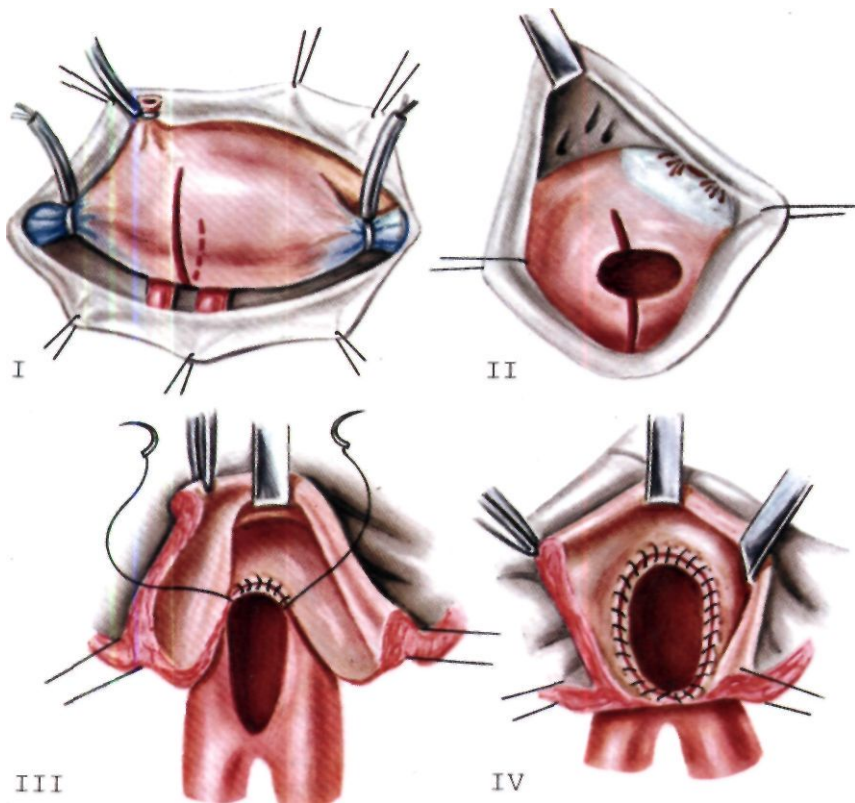
**Естественное течение и прогноз.** Прогноз у больных с ТАДЛВ без легочной гипертензии относительно благоприятный; легочная гипертензия развивается во второй декаде, а продолжительность жизни достигает двух-трех десятилетий, как и при ДМПП.

Клиническое течение заболевания у больных с легочной гипертензией совершенно иное. Сразу же или через несколько недель после рождения состояние больного становится критическим. Появляются признаки сердечной недостаточности: одышка, тахикардия, значительное увеличение печени. Цианоз появляется в первые недели жизни и прогрессивно усиливается. Дети значительно отстают в физическом развитии. Наружный осмотр выявляет деформацию грудной клетки в виде «сердечного горба», увеличение печени и, в особо тяжелых случаях, периферические отеки и деформацию кончиков пальцев по типу «бараньих палочек». Артериальное давление снижено, пульс слабого наполнения.

При таком клиническом течении прогноз тяжелый—80% больных умирают в течение первого года жизни, и лишь единичные больные доживают до 3—4-летнего возраста.

Показания к операции при тотальном аномальном дренаже легочных вен абсолютны. Легочная гипертензия в отличие от других пороков этой группы не является противопоказанием к хирургическому лечению, так как в большинстве случаев в основе ее лежит нарушение оттока крови по легочным венам, устранение которого способствует нормализации кровообращения в малом круге. Критическое состояние у новорожденных иногда вынуждает прибегать к экстренному выполнению операции для спасения их жизни.

Хирургическое лечение. Разработаны как паллиативные, так и радикальные операции.



2.61. Схематическое изображение этапов (I—IV) радикальной коррекции ТАДЛВ (доступ к сердцу через правое предсердие). Объяснение в тексте.

*Паллиативная операция* используется лишь для лечения новорожденных, находящихся в критическом состоянии. Операция предложена W. Miller и Rashkind (1967); она заключается в увеличении межпредсердного сообщения путем баллонной атриосептомии. Этим достигаются лучшие условия поступления крови в левое предсердие, а следовательно, и кровообращения в большом круге. Но операция имеет ограниченную эффективность и выполняется у детей не старше 3-месячного возраста.

Общие принципы *радикальной коррекции ТАДЛВ* сводятся к созданию широкого анастомоза легочных вен с левым предсердием, закрытию ДМПП и перевязке патологического сообщения коллектора легочных вен с сосудами венозной системы.

Принципиальной тенденцией современного этапа следует считать стремление производить операции в раннем возрасте [Thompson N., 1965].

Методы хирургической коррекции порока различны в зависимости от анатомической формы ТАДЛВ; операцию выполняют в условиях ИК, а у новорожденных используют также глубокую гипотермию.

*Техника операции.* Для коррекций порока I и III типов, характеризующихся наличием общего коллектора легочных вен, производят схожие операции.

Наилучший доступ к сердцу — срединная стернотомия. АИК подключают обычным путем. Наложение анастомоза между левым предсердием и коллектором легочных вен может быть осуществлено путем доступа к сердцу через правое предсердие или экстракардиально [Cooley D., 1957, 1962]. При этой операции правое предсердие широко вскрывают поперечным разрезом (рис. 2.61I). Разрез продлевают через открытое овальное окно на заднюю стенку левого предсердия (рис. 2.61II). Соответственно этому разрезу про-

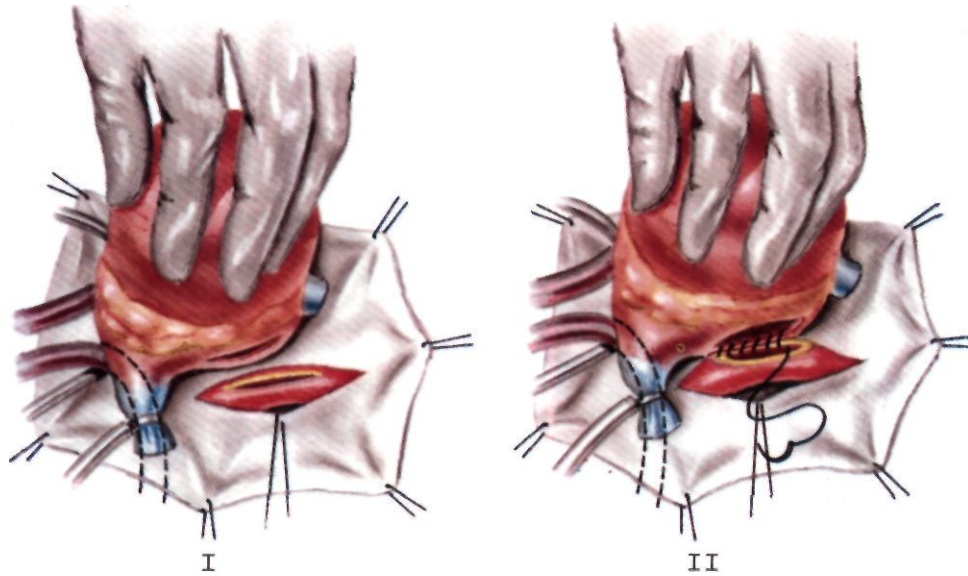
дольно вскрывают и переднюю стенку коллектора. Затем непрерывным обвивным швом накладывают анастомоз между ним и левым предсердием (рис. 2.61III). Диаметр анастомоза должен быть максимально большим и площадь его приближаться к площади левого предсердно-желудочкового отверстия. После наложения анастомоза ДМПП закрывают заплатой из аутоперикарда или синтетической ткани (рис. 2.61IV). При небольшом левом предсердии его полость можно увеличить за счет перемещения нижнего края заплаты в сторону правого предсердия.

Для наложения экстракардиального анастомоза сердце приподнимают за верхушку. Заднюю стенку левого предсердия широко вскрывают поперечным разрезом (рис. 2.62I). Такой же длины разрез передней стенки общего венозного коллектора делают по его продольной оси (рис. 2.62II). Наложением непрерывного шва на края разреза предсердия и венозного коллектора завершают формирование анастомоза. ДМПП закрывают, воспользовавшись доступом через правое предсердие. Операцию завершают перевязкой общего коллектора легочных вен дистальнее наложенного анастомоза обычно в месте его впадения в безымянную, верхнюю или нижнюю полую вену (в зависимости от анатомической формы порока).

*Техника операции.* Коррекция кардиальных форм ТАДЛВ наиболее проста. В случаях впадения общего коллектора легочных вен в правое предсердие устье его обычно бывает широким. Операция состоит лишь в перемещении межпредсердной перегородки с тем, чтобы оно открывалось не в правое, а в левое предсердие. Для этого отсекают задний отдел перегородки и производят пластику вновь созданного большого дефекта заплатой, которая в нижнем отделе подшивается к стенке правого предсердия правее устья общего коллектора легочных вен.

Аналогичный принцип операции, который впервые был описан Н. Bahnson в 1958 г., используется и для коррекции ТАДЛВ в коронарный синус.

*Техника операции.* Сначала отсекают часть перегородки между овальным окном и коронарным синусом



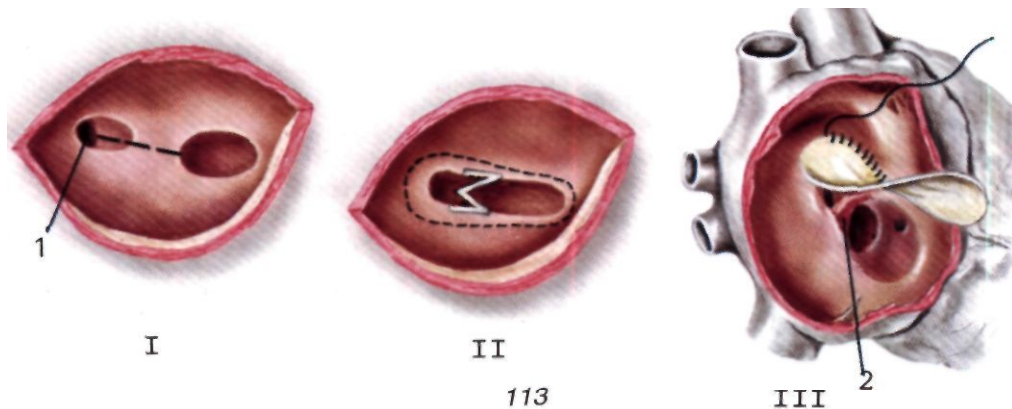
2.62. Схематическое изображение этапов (I, II) операции по методу Кули. Объяснения в тексте.

(рис. 2.63), затем рассекают переднюю стенку, в результате чего вновь созданное широкое устье коронарного синуса оказывается перемещенным в левое предсердие. Подшивают заплату к оставшимся краям межпредсердного дефекта и к нижнему, верхнему и заднему краям устья коронарного синуса. После закрытия дефекта вся кровь из легочных вен с примесью порции венозной крови коронарного синуса под заплатой поступает в левое предсердие.

При пороке IV типа метод корригирующих операций более разнообразен. В зависимости от конкретных анатомических форм он складывается из комплекса операций, выполняемых как при тотальном, так и частичном anomальном дренаже легочных вен.

2.63. Схематическое изображение этапов (I—III) коррекции ТАДЛВ в венечный синус.

I—пунктирная линия показывает направление разреза стенки венечного синуса; II—пунктирная линия показывает соединение устья венечного синуса с ДМПП после разреза венечного синуса; III—на образованный «общий» дефект накладывается заплата; 1 — овальное окно; 2—перегородка между венечным синусом и левым предсердием.



Несмотря на разнообразие типов операций, выполняемых при различных анатомических формах тотального anomального дренажа легочных вен, успех хирургического вмешательства зависит от того, насколько удалось соблюсти их основные принципы. К ним в первую очередь относятся наложение адекватного соустья между левым предсердием и легочными венами и тщательная профилактика воздушной и матеральной эмболии.

Размер соустья считается достаточным, если оно не меньше левого предсердно-желудочкового отверстия; функциональная полноценность его определяется сразу же после окончания внутрисердечного этапа операции путем измерения давления в легочных венах, которое должно быть в пределах нормы. Профилактика воздушной эмболии заключается в тщательном удалении воздуха из левых отделов сердца и всей системы легочных вен. Для этого перед восстановлением сердечных сокращений сердце неоднократно «вывихивают» и производят пункцию левого желудочка через верхушку, восходящую часть аорты и левое предсердие.

Результаты. Операция радикальной коррекции ТАДЛВ достаточно эффективна, но летальность пока

высокая. Охарактеризовать ее в целом сложно, так как она зависит от анатомической формы порока, уровня легочной гипертензии и возраста больных. Большое значение оказывает и техническое мастерство исполнения. Так, E. Ching (1971) сообщил, что в клинике Мейо (США) летальность среди детей раннего возраста снижена с 49% (1956—1959 гг.) до 27% (1969 г.), а A. Castaneda в 1977 г. описал несколько операций, отметив при этом 17% летальность. Операционная летальность у новорожденных в большинстве клиник остается на уровне 30—40% [Sade R., 1975; Appelbaum A., 1975]. Однако P. Ebert (1980) опубликовал данные, что в руководимой им клинике послеоперационная летальность детей до одного года составила 13,6%.

Высокий процент летальности в группе больных раннего возраста, особенно новорожденных, связан не только со сложностью операции и послеоперационного ведения, но и главным образом с тем, что в этом возрасте приходится оперировать чаще всего больных с субкардиальной формой порока, осложненной выраженной легочной гипертензией. Летальность же при коррекции супракардиальной и интракардиальной форм порока, не осложненных легочной гипертензией, обычно не превышает 5—10%.

В ИССХ им. А. Н. Бакулева АМН СССР к 1980 г. выполнено 40 операций при ТАДЛВ; летальность составила 35%. За 1982—1985 гг. выполнено 13 операций (летальность снижена до 15,3%).

Отдаленные результаты операции радикальной коррекции ТАДЛВ вполне удовлетворительны. M. Gomes (1971), наблюдая за 49 больными в сроки до 14 лет после операции, отметил хорошие результаты у 46 из них. Двум больным на протяжении длительного времени проводили консервативную терапию, а один больной умер от сердечной недостаточности, обусловленной нарушением ритма.

Хорошие результаты операции отмечены и большинством других авторов [Behrendt D., 1972; Whight C., 1978].

Неудовлетворительные результаты лечения в большинстве случаев зависят от погрешностей методики операции и связаны либо с недостаточной шириной анастомоза между левым предсердием и коллектором легочных вен, либо с неполным закрытием межпредсердного дефекта или нарушениями ритма сердца.

### 2.5.3. ДЕФЕКТ МЕЖЖЕЛУДОЧКОВОЙ ПЕРЕГОРОДКИ

Дефект межжелудочковой перегородки (ДМЖП)—врожденный порок сердца (ВПС), при котором имеется сообщение между правыми и левыми камерами сердца на уровне желудочков.

Первые описания анатомии порока в нашей стране относятся к 70-м годам прошлого столетия [Толочинин П. Ф., 1872]. Впервые как самостоятельная нозологическая единица порок был выделен французским автором Roger в 1879 г.

Первая успешная операция закрытия ДМЖП под контролем зрения была произведена С. Lillehei в 1955 г., а в СССР подобную операцию произвел А. А. Вишневский в 1957 г.

ДМЖП обнаруживается или как единственная аномалия развития (так называемый изолированный ДМЖП) или является обязательным компонентом более сложного комплекса

внутрисердечной аномалии (ТФ, отхождение сосудов от правого желудочка, ОАС, атрезия одного из атриовентрикулярных отверстий и др.).

Кроме того, ДМЖП может сочетаться с более сложными пороками (полная ТМС, корригированная ТМС и др.) и с другими внутри- и внесердечными аномалиями (ДМПП, стеноз выходного отдела правого желудочка, ОАП, коарктация аорты и др.).

С точки зрения эмбриогенеза изолированные дефекты образуются вследствие дефицита ткани перегородки при нормальном развитии составляющих ее отделов. Дефекты другого типа возникают в результате нарушения развития компонентов межжелудочковой перегородки, приводящего к их смещению относительно друг друга и невозможности соединения [Goog D., Lillehei C., 1975].

В настоящей главе мы рассмотрим только изолированные ДМЖП, наблюдающиеся в нормально сформированном сердце.

Частота ДМЖП—самый частый ВПС. По данным разных авторов, он выявляется у 9—25% детей, родившихся с ВПС [Wood P., 1950; Keith J., Rowe R., Vlad P., 1967]. A. Nadas, D. Fyler (1972) указывают, что частота ВПС составляет 6—8 на 1000 рожденных живыми детей, а ДМЖП—1,5 на 1000. Близкие данные получены при изучении рождаемости детей с пороками в условиях ограниченной популяции. ДМЖП выявлен у 15,7% детей и как изолированный порок был самой частой врожденной сердечной аномалией [Fyler D. et al., 1980].

Патологическая анатомия и классификация. Вероятно, нет другого ВПС, для которого было бы предложено столько вариантов классификаций, как для ДМЖП. Как правило, классификации основаны на анатомическом положении дефекта в перегородке, поскольку оно в конечном счете определяет клиническую симптоматику, диагностику и хирургическую тактику.

Начиная с 50-х годов анатомические классификации изменялись от чрезмерно упрощенных [Kirklin J., 1957; Lev M., 1959], отражающих только различные варианты аномалии до чрезмерно сложных [Goog D., Lillehei C., 1975], стремящихся охватить все возможные типы патологии. Аналогичные подходы имеются и в классификациях отечественных авторов [Соловьев Г. М. и др., 1967; Литасова Е. Е., 1983].

В последние годы в литературе наибольшее распространение получила классификация, предложенная R. Anderson, A. Becker (1983), разработанная с учетом анатомического положения дефекта в перегородке, сопутствующих изменений в окружающих его анатомических структурах и связи дефекта с проводящей системой сердца.

Межжелудочковая перегородка разделяется на три части (отдела): 1) входную, или приточную, 2) трабекулярную, или мышечную, и 3) выходную, или отточную (см. рис. 2.20 в главе 2.1).

В зависимости от положения выделяют три группы дефектов.

I. Перимембранозные (периперепончатые) дефекты: 1) трабекулярной части; 2) входной, или приточной части; 3) выходной, или отточной части.

II. Подартериальные отточные дефекты.

III. Мышечные дефекты: 1) входной, или приточной части; 2) трабекулярной части; 3) выходной части, или отточной.

I. Перимембранозные дефекты. Эти дефекты выявляются наиболее часто. Они образуются

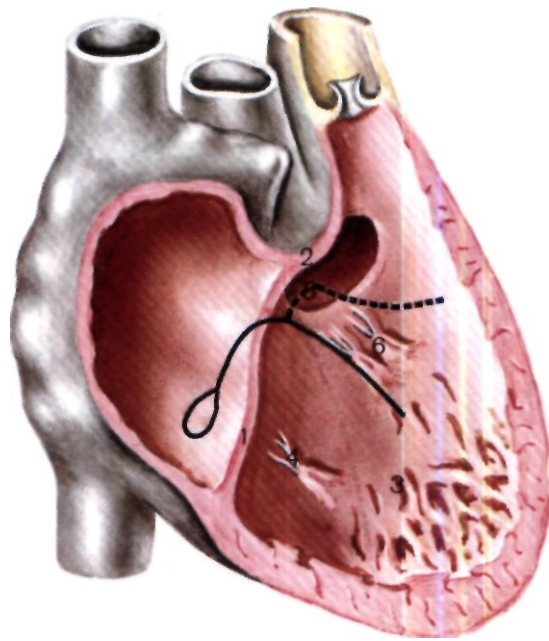


вследствие дефицита мышечной части перегородки, которая в норме окружает перепончатую часть межжелудочковой перегородки и срастается с ней. Дефицит мышечной ткани может образоваться в любом из трех отделов межжелудочковой перегородки. Но для всех дефектов перепончатой части характерно то, что один из краев сформирован непосредственно центральным фиброзным телом и, как правило, частью фиброзного кольца клапана аорты. Они могут распространяться, захватывая часть перегородки входа, трабекулярной перегородки или перегородки выхода. В зависимости от этого будет меняться взаимоотношение дефекта к предсердно-желудочковым клапанам и другим структурам перегородки. Но отношение перимембранозных дефектов к проводящей системе независимо от их распространения в ту или иную часть перегородки всегда одно и то же.

Рассмотрим подробнее каждый дефект, имея в виду расположение сердца *in situ* (т. е. как видит его хирург во время операции).

1. Перимембранозные дефекты трабекулярной части перегородки (рис. 2.64, см. рис. 2.69) — наиболее частый ВИД перимембранозных дефектов. Со стороны правого предсердия отверстие расположено сразу же под передней частью перегородочной створки трехстворчатого клапана. Эта часть створки, сращенная с центральным фиброзным телом, образует непосредственно заднюю границу дефекта, длинная ось которого направлена вниз, к верхушке сердца. Вверху имеется зона соединения центрального фиброзного тела и фиброзного кольца аортального клапана и таким образом дефект сверху ограничен клапанным кольцом аорты. Створки аортального клапана часто видны через отверстие дефекта. Спереди эта граница переходит в мышечный валик желудочково-инфундибулярной складки, сращенной с выходной частью перегородки, и таким образом передней границей дефекта являются компоненты наджелудочкового гребня. Снизу дефект ограничен трабекулярной (мышечной) и приточной частями перегородки, точнее, краем задней ножки перегородочно-краевой трабекулы, к которомузади прикрепляется задняя часть перегородочной створки трехстворчатого клапана. Часто остатки перепончатой части перегородки прикрывают правый от хирурга нижний край дефекта. Сверху дефект прикрыт переднеперегородочной комиссурой трехстворчатого клапана, к которой идут хорды от медиальной сосочковой мышцы.

Пучок Гиса проходит через кольцо трехстворчатого клапана в толще центрального фиброзного тела. Его ориентиром является треугольник Коха, верхушка которого направлена в сторону оси предсердно-желудочкового пучка. При перепончатых дефектах пенетрирующая часть предсердно-желудочкового пучка расположена в задненижнем углу дефекта в толще мышечной ткани или в остатках перепончатой части перегородки, но не в ткани перегородочной створки. Отсюда пучок переходит на левожелудочковую сторону дефекта, находясь в его задненижнем крае, и разделяется на правую и левую ножки. Место разделения, как и длина прободающей общей ножки, весьма вариабельно. Основание медиальной сосочковой мышцы может служить условным ориентиром для обнаружения правой ножки предсердно-

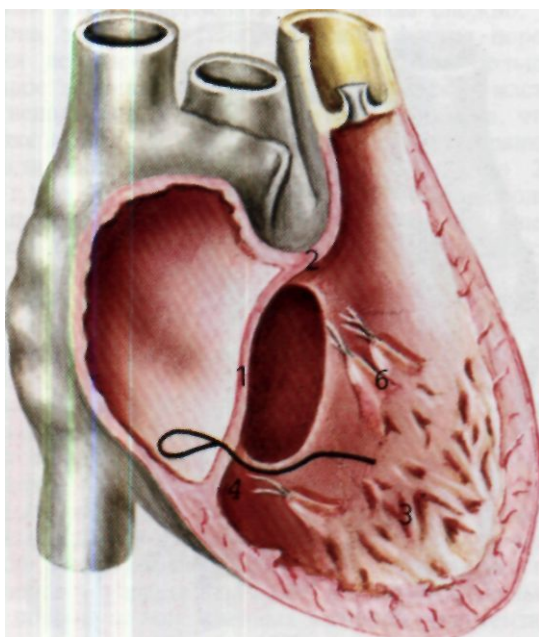


2.64. Перимембранозный дефект мышечной части перегородки и ограничивающие его структуры.

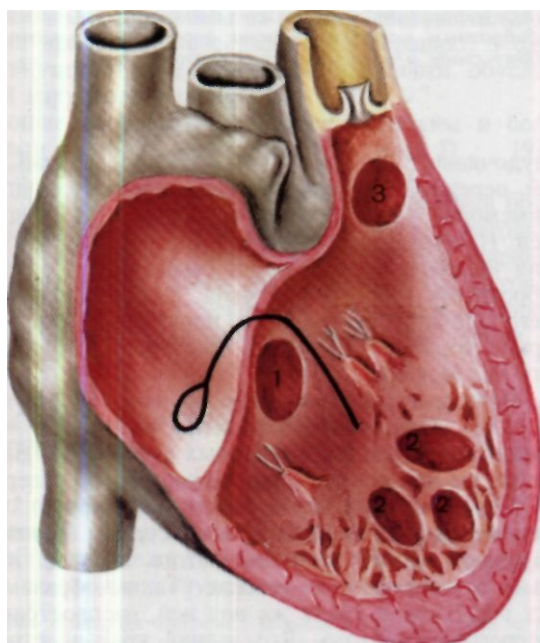
1 — центральное фиброзное тело и линия прикрепления перегородочной створки трехстворчатого клапана; 2 — желудочково-инфундибулярная складка; 3 — трабекулярная перегородка; 4 — перегородка приточного отдела; 5 — остатки перепончатой части перегородки; 6 — медиальная сосочковая мышца. Пунктиром обозначены треугольник Коха и ход прободающей ножки предсердно-желудочкового пучка. Верхняя граница дефекта может быть образована частично фиброзным кольцом аорты, примыкающим к дефекту сзади и невидимым на рисунке.

желудочкового пучка. Таким образом, задний, верхний, передний и в значительной степени нижний края перимембранозного дефекта свободны от проводящих путей. Наиболее опасной зоной является место соединения нижнего края дефекта (мышечного) с задним (фиброзным). Образуемый угол, расположенный под перегородочной створкой и прикрытый ею, часто закрыт хордами и трудно доступен для хирурга [Doty D., McGoon D., 1983].

2. Перимембранозные дефекты перегородки входа (рис. 2.65). Основная морфология их та же, что и периперепончатых трабекулярных дефектов. Однако в отличие от них ось дефекта направлена не к верхушке, т. е. они уходят не в трабекулярную часть перегородки, а назад, к кресту сердца, вдоль оси фиброзного кольца трехстворчатого клапана, параллельно перегородочной створке. Таким образом, дефект расположен сразу же под ней, распространяясь на перегородку входа. Его задний край со стороны правого предсердия образован сливающимися между собой центральным фиброзным телом и перегородочными створками митрального и трехстворчатого клапанов, которые развиты правильно. Вверху дефект может достигать фиброзного кольца аортального клапана, но обычно отделен от него мышечным валиком желудочково-инфундибулярной складки. Передний и



2.65. Периперепончатый дефект перегородки приточного отдела и ограничивающие его структуры. Обозначения те же, что на рис. 2.64 (перепончатая перегородка отсутствует).



2.66. Периперепончатый дефект перегородки выходного отдела (подартериальный).

Верхняя граница дефекта образована фиброзным кольцом аортального клапана, который пролабирует в полость правого желудочка, создавая впечатление отхождения аорты от правого желудочка. Обозначения те же, что на рис. 2.64 (перепончатая перегородка отсутствует).

нижний края дефекта образованы краем трабекулярной части перегородки. Медиальная сосочковая мышца расположена в верхнепередней зоне дефекта.

Предсердно-желудочковый пучок расположен в задненижнем крае дефекта. Однако ввиду частого смещения при этом типе дефектов треугольника Коха вниз и назад, к основанию сердца, проводящая система может располагаться в задненижнем мышечном крае дефекта на большом протяжении, чем при перимембранных трабекулярных дефектах. Поэтому «опасная зона» захватывает как задненижний угол, так и значительную часть нижнего края правожелудочковой поверхности дефекта.

3. Перимембранные дефекты выходной части перегородки (подаортальные) (рис. 2.66) также имеют аналогичную морфологию, но распространяются от периперепончатой зоны в сторону выходной части перегородки. И хотя задний край образован теми же структурами, т. е. центральным фиброзным телом и перегородочной створкой трехстворчатого клапана, верхний целиком занят клапаном аорты и поддерживающей его желудочково-инфундибулярной складкой. Клапан аорты преимущественно расположен над правым желудочком, передняя и нижняя его границы мышечные, они образованы гребнем перегородочно-краевой трабекулы. Медиальная сосочковая мышца находится на нижней поверхности дефекта, справа от хирурга.

Отношение к проводящей системе принципиально аналогично описанному выше, но прободающая часть предсердно-желудочкового пучка расположена дальше от задненижнего края, чем при других типах перепончатых дефектов и поэтому опасность его повреждения несколько уменьшается.

II. Подартериальные отточные дефекты (рис. 2.67). Они располагаются в выходной части перегородки, которая практически отсутствует, поскольку через отверстие выходные тракты обоих желудочков сообщаются, верхняя граница образована обращенными друг к другу фиброзными кольцами и створками клапанов аорты и легочной артерии. Перепончатая часть перегородки отделена от дефекта желудочково-инфундибулярной складкой и задней ножкой перегородочно-краевой трабекулы, которые образуют задний и нижний края дефекта. Наджелудочковый гребень не выражен. Поскольку дефект располагается под устьями обоих магистральных сосудов, он назван под артериальным.

Проводящая система расположена в стороне от заднего края дефекта, отделяясь мышечным валиком желудочково-инфундибулярной складки.

III. Мышечные дефекты (рис. 2.68). К этой группе дефектов относятся все отверстия в перегородке, имеющие полностью мышечные края, независимо от того, в каком отделе они расположены. Важной особенностью этой группы дефектов является то, что они могут сочетаться с перимембранными дефектами, а также бывают множественными. Различают три типа таких дефектов в зависимости от их расположения в той или иной части межжелудочковой перегородки.

Мышечные дефекты входной части перегородки (приточные). Дефект расположен в приточном отделе перегородки и со стороны правого предсердия при-



рыт перегородочной створкой трехстворчатого клапана. В отличие от перимембранозного дефекта этой области его задний край образован не элементами клапанного кольца, а мышечным валиком, выраженным различно, который отделяет дефект от перегородочной створки. Другие края дефекта также мышечные представлены вверху желудочково-инфундибулярной складкой, спереди—инфундибулярной складкой, сзади—выходной частью перегородки (наджелудочковым гребнем) и снизу ножками перегородочно-краевой трабекулы. Сосочковая мышца артериального конуса располагается слева и вверху дефекта.

Со стороны правого предсердия треугольник Коха расположен обычно, и ось прободающей части предсердно-желудочкового пучка находится слева от хирурга, в тканях верхней границы дефекта. В этом принципиальное отличие мышечных дефектов приточной части перегородки от всех видов перимембранозных дефектов (рис. 2.69).

Мышечные дефекты трабекулярной части перегородки. Эти отверстия могут располагаться в любом ее отделе, обычно ближе к верхушке и, как правило, по одну или другую сторону от перегородочно-краевой трабекулы. Часто дефекты бывают множественными (так называемые дефекты типа «швейцарского сыра»), и их границы четко видны со стороны левого желудочка.

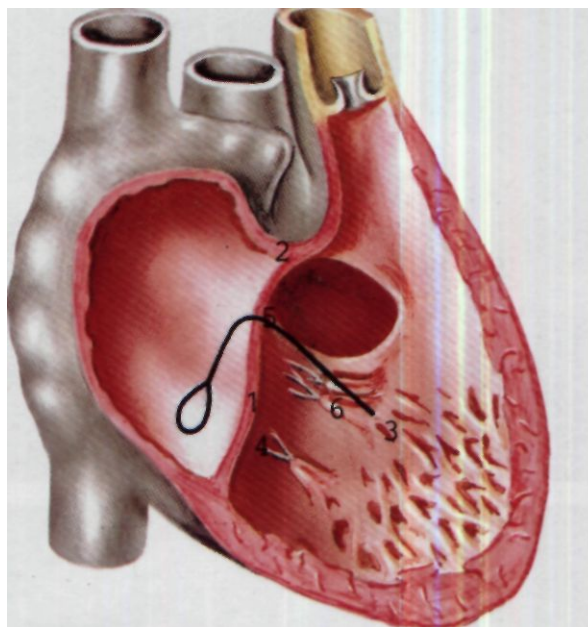
С проводящей системой эти дефекты не связаны, так как располагаются достаточно далеко от ее оси.

Мышечные дефекты выходной части перегородки. Они находятся под клапанами легочной артерии и в отличие от аортальных отделены от них мышечным валиком остатка выходной части перегородки. От проводящих путей края отверстия находятся достаточно далеко, они отделяются мышечным краем желудочково-инфундибулярной складки и задней ножки.

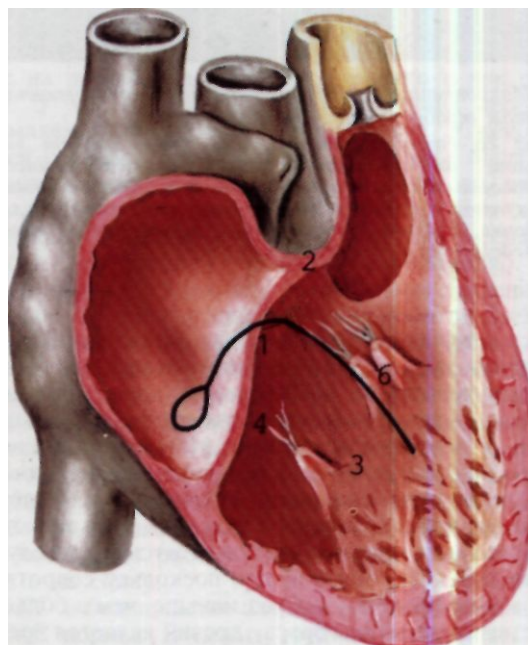
Классификация R. Anderson, A. Becker (1983) наиболее логична, исходит из анатомо-хирургических предпосылок и устраняет большинство недостатков других классификаций.

Гемодинамика. Нарушение гемодинамики при ДМЖП определяется наличием сообщения между камерой с высоким давлением и камерой с низким давлением. В нормальных условиях давление в правом желудочке в период систолы в 4—5 раз ниже, чем в левом. Поэтому через ДМЖП происходит сброс крови в направлении слева направо, зависящий от нескольких факторов. Главным из них является разница сопротивлений выбросу крови из левого желудочка между большим кругом кровообращения и сопротивлением, оказываемым выбросу самим дефектом, правым желудочком и сосудами малого круга кровообращения.

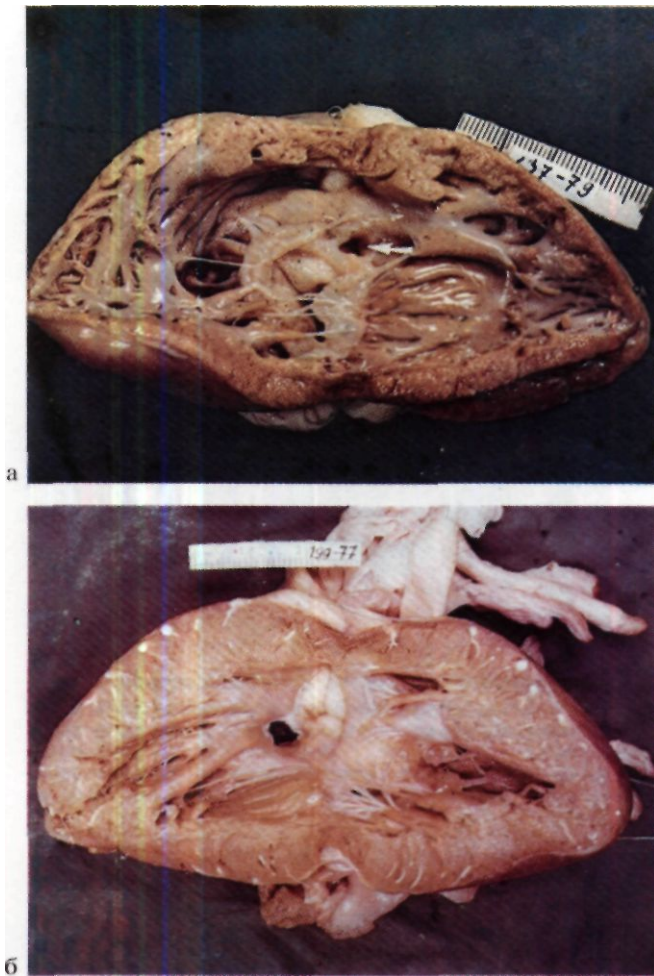
При небольших размерах дефекта он сам по себе оказывает значительное сопротивление потоку крови во время систолы. Объем шунтируемой крови через него оказывается небольшим. Из-за низкого сопротивления крови в малом круге кровообращения давление в правом желудочке и легочных артериях либо повышается незначительно, либо остается нормальным. Однако избыточное количество крови, поступающей через дефект в малый круг кровообращения, возвра-



2.67. Подартериальный дефект выходного отдела. Верхняя граница образована сливающимися между собой фиброзными кольцами аортального и легочного клапанов. Перегородка выходного отдела и желудочково-инфундибулярная складка гипоплазированы. Наджелудочковый гребень отсутствует. Обозначения те же, что на рис. 2.64.



2.68. Мышечные дефекты межжелудочковой перегородки. 1—дефект перегородки входного отдела; 2—трабекулярные дефекты; 3—дефект перегородки выходного отдела. Обозначения те же, что на рис. 2.64.



2.69. Макропрепарат сердца с типичным периперепончатым дефектом трабекулярной перегородки.

*а*—вид со стороны правого желудочка, дефект указан стрелкой, он расположен под передней комиссурой трехстворчатого клапана и занимает верхний участок трабекулярной перегородки; *б*—вид со стороны левого желудочка, дефект расположен в перепончатой области непосредственно под клапаном аорты.

щается в левые отделы, вызывая объемную перегрузку левого предсердия, особенно левого желудочка. Поэтому небольшие ДМЖП могут длительное время вызывать только умеренные изменения деятельности сердца, в основном перегрузку левых его отделов.

При больших дефектах гемодинамика изменяется. Если дефект не оказывает сопротивления выбросу крови, то при нормальных условиях большая часть крови во время систолы поступает из левого желудочка в малый круг, чем в аорту, поскольку сопротивление в малом круге в 4—5 раз меньше, чем в большом. Следствием такого сброса крови является резкое повышение давления в правом желудочке и артериях малого круга.

Давление в малом круге кровообращения при больших ДМЖП часто становится таким же, как в большом. Повышение давления в малом круге крово-

обращения обусловлено двумя факторами: 1) значительным переполнением кровью малого круга, т. е. увеличением объема крови, которую необходимо протолкнуть правому желудочку при каждом сердечном цикле, и 2) повышением сопротивления периферических сосудов легких.

Эти факторы оказывают влияние на возникновение легочной гипертензии, но роль каждого из них весьма индивидуальна. В случаях, когда легочная гипертензия определяется главным образом наличием большого сброса крови, гемодинамика стабилизируется благодаря нескольким факторам. Поскольку минутный объем большого круга кровообращения при обычных условиях относительно постоянен, несмотря на наличие сброса крови, то сердце работает, испытывая большие перегрузки как левых, так и правых отделов. Левые отделы сердца испытывают перегрузки, перекачивая объем крови, во много раз превышающий должный; большая часть этой крови сбрасывается через дефект (объемная и систолическая перегрузка). В свою очередь правый желудочек, получая этот объем крови и растягиваясь во время каждого цикла значительно больше, чем это необходимо (объемная перегрузка), развивает давление, во много раз превосходящее нормальное, чтобы протолкнуть этот объем крови через сосуды легких (систолическая перегрузка).

Таким образом, при большом сбросе крови слева направо наблюдаются: значительное повышение давления в малом круге кровообращения, объемные и систолические перегрузки левого и правого желудочков. Характерным для дефектов с большим сбросом крови и невысоким легочным сопротивлением является преобладание перегрузок левых отделов над правым. Дальнейшие гемодинамические изменения при наличии больших дефектов принято рассматривать в динамике.

Период стабилизации не может продолжаться долго, так как включаются другие механизмы компенсации. Главным из них является перестройка сосудов легких, работающих при субмаксимальной или максимальной нагрузке под высоким давлением. Перестройка начинается с утолщения средней оболочки и мелких артерий, уменьшения их просвета вплоть до полной облитерации. Одновременно наступает склерозирование участков других сосудов и т. д., т. е. происходит редукция сосудистого русла. Этот процесс в некоторых случаях растягивается на многие годы, а иногда развивается столь молниеносно, что заставляет думать о легочных изменениях, идущих параллельно и независимо от наличия сброса крови. Прогноз дальнейших изменений индивидуален, но гемодинамика постепенно меняется. Редукция сосудистого русла, физиологическая или анатомическая, приводит к одному результату—повышению легочно-сосудистого сопротивления. Этот феномен вызывает ответную реакцию сердца—правый желудочек начинает испытывать большую систолическую перегрузку и постепенно гипертрофируется. Одновременно уменьшается объем сбрасываемой крови через дефект из левого желудочка, так как интегральное сопротивление, оказываемое малым кругом кровообращения, приближается к сопротивлению большого круга. Уменьшаются сброс крови и соответственно объемные перегрузки левых и



правых отделов. Сердце уменьшается в размерах, давление в малом круге становится равным давлению в большом. Постепенно сброс крови через дефект уравнивается, а в дальнейшем, поскольку изменения легочного сопротивления лабильнее, чем системного, в определенных ситуациях оно превышает его, и происходит сброс крови из правого желудочка в левый (обратный или перекрестный сброс). Возникает артериальная гипоксемия вначале при нагрузке, а затем и в покое. Такая картина характерна для синдрома Эйзенменгера и может наблюдаться при длительном существовании дефектов, а иногда и в раннем детском возрасте.

По мере нарастания изменений сосудов легких, характерных для легочной гипертензии, уменьшаются объемные перегрузки обоих желудочков при постепенном нарастании систолической перегрузки изолированного правого желудочка.

Характерными признаками синдрома Эйзенменгера и пограничных с ним состояний является полное отсутствие перегрузок левых отделов сердца, его небольшой объем и выраженная гипертрофия правого желудочка.

Вполне понятно, что разделение дефектов на большие и малые условно. Дефект расценивают как большой, если его диаметр более 1 см или более половины диаметра аорты [Nadas A., Fyler D., 1972]. Можно также считать, что давление в правом желудочке, равное  $1/3$  от системного, свидетельствует о небольшом ДМЖП, а  $3/4$  и более—о большом.

Многолетний опыт кардиологов свидетельствует о том, что ДМЖП можно закрыть хирургически только при изменениях, связанных со сбросом крови слева направо.

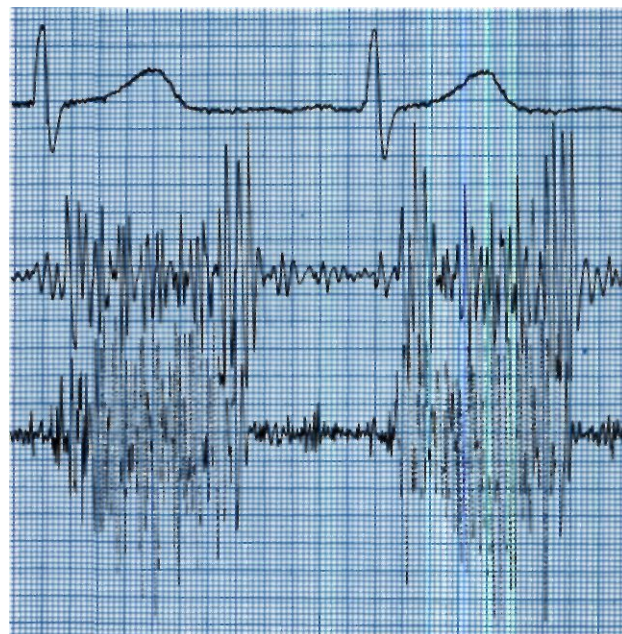
Если сброс крови уравновешен или обратный, операцию делать рискованно. Поэтому оценка гемодинамического состояния в каждом конкретном случае требует комплексного подхода (определение давления, сопротивления и объема сброса).

В ИССХ им. А. Н. Бакулева АМН СССР в 1967 г. была разработана классификация ДМЖП в зависимости от состояния гемодинамики малого круга кровообращения [Бураковский В. И., Плотникова Л. Р., 1967].

Некоторые авторы [DuShane J., 1971] при определении степени легочной гипертензии руководствуются величиной легочно-сосудистого сопротивления. Другие включают в ее оценку отношение кровотока в большом и малом круге, отношение сопротивлений. Эти данные следует рассматривать в комплексе с клинической картиной при определении степени операбельности больного и возможного прогноза.

**Клиника, диагностика.** Поскольку клинические проявления, прогноз и тактика ведения больных с большими и малыми дефектами различны, целесообразнее излагать сведения об этих пороках отдельно, хотя анатомически в обоих случаях рассматриваются изолированные ДМЖП.

**Малые дефекты.** Эту нозологическую форму порока называют болезнью Толочинова—Роже. Дефекты имеют диаметр менее 1 см; отношение легочного кровотока к системному в пределах 1,5—2:1, давление в малом круге кровообращения составляет  $1/3$  от системного. Больные относятся к I—II гемодинамическим группам по классификации ИССХ им. А. Н. Ба-




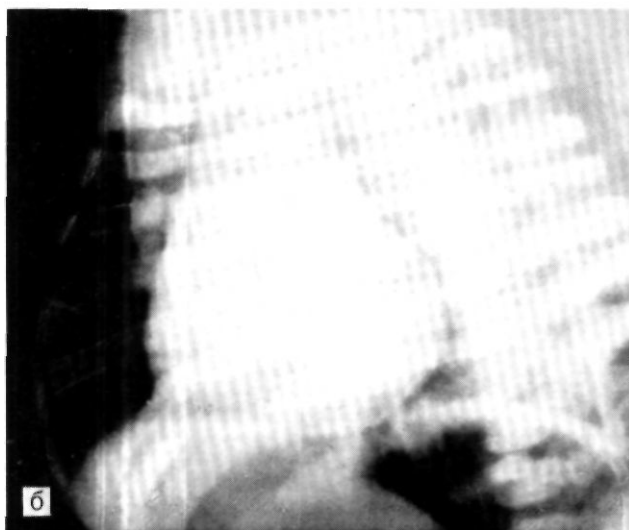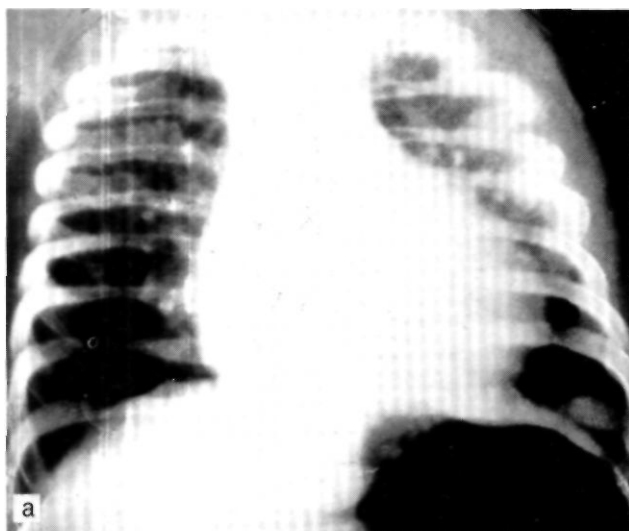
2.70. Фонокардиограмма больного с ДМЖП, записанная во второй точке.

Высокоамплитудный систолический шум с максимальным звучанием во второй и четвертой точках. Наибольшая амплитуда шума отмечается на середине систолы, шум сливается с тонами сердца.

кулева АМН СССР. Частота выявления таких больных с такими дефектами достигает 25—40% от числа всех больных ДМЖП. Основным клиническим признаком порока является грубый систолический шум над областью сердца, который можно зафиксировать уже на первой неделе жизни, нередко и при рождении. У части детей имеются симптомы небольшой утомляемости и одышки при нагрузке. У некоторых детей с «небогатой» клиникой в анамнезе была выраженная картина сердечной недостаточности, что свидетельствует об уменьшении дефекта. Дети хорошо развиты. Имеется слабо выраженный «сердечный горб». Верхушечный толчок усилен умеренно. Признаков декомпенсации нет, артериальное давление нормальное. При пальпации грудной клетки определяется выраженное систолическое дрожание вдоль левого края грудины, усиливающееся по направлению к нижней границе грудины. При аускультации сердечные тоны нормальные, II тон часто «прикрыт» систолическим шумом. Над областью сердца у всех больных определяется грубый систолический шум с максимальным звучанием в третьем—четвертом межреберье у левого края грудины, усиливающийся к мечевидному отростку. Он не проводится на сосуды шеи и на спину.

**ЭКГ** в большинстве случаев в пределах физиологической нормы. В левых грудных отведениях могут отмечаться умеренные признаки перегрузки левого желудочка.

На **ФКГ** фиксируется систолический шум. У части больных над верхушкой иногда регистрируется низкочастотный пресистолический шум (рис. 2.70). *Нарент-*



2.71. Рентгенограммы грудной клетки больного с большим ДМЖП в переднезадней (а), первой (б) и второй (в) косых проекциях.

Легочный кровоток умеренно увеличен по артериальному типу. Сердце умеренно увеличено в размерах. Кардиоторакальный индекс 0,60. Дуга легочной артерии не выбухает. Корни легких расширены умеренно.

енограмме сердце либо нормальных размеров, либо отмечается небольшое увеличение левого предсердия и желудочков. Легочная артерия обычно не выбухает, хотя талия сердца может быть сглажена. Легочный рисунок не усилен (рис. 2.71).

При катетеризации полостей сердца обнаруживается повышение насыщения крови кислородом в правом желудочке и легочной артерии, которое иногда нелегко уловить. Давление в правых отделах нормальное или слегка повышено. Легочное сопротивление нормальное, а кровоток усилен в 1/г—2 раза по сравнению с системным. На ангиокардиограммах, полученных при введении контрастного вещества в левый желудочек, хорошо виден сброс крови через небольшой перимембранозный дефект.

Диагноз. Диагноз можно поставить на основании данных эхокардиографии, хотя часто хорды, прикрывающие небольшой дефект, не позволяют его точно визуализировать.

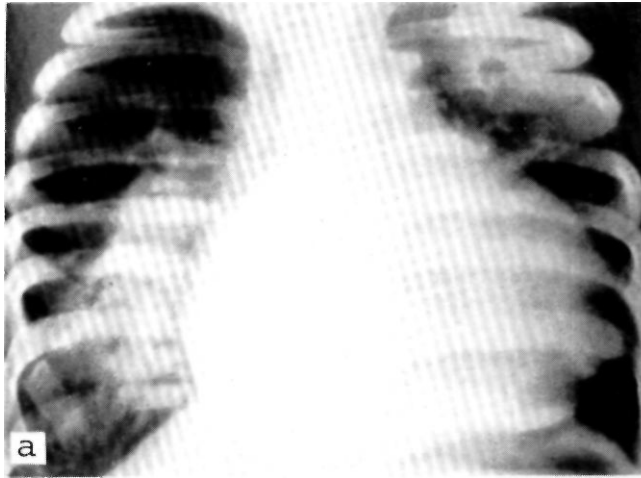
Деференциальный диагноз. Следует обратить внимание на отсутствие выраженных изменений со стороны сердечно-сосудистой системы. Грубый систолический шум не должен вводить в заблуждение. Важно отличить клинически малый дефект от большого в той стадии, когда сброс крови становится небольшим. При этом сердце значительно увеличено, усилен легочный рисунок, резко акцентирован II тон над легочной артерией, на ЭКГ—признаки перегрузки обоих желудочков, особенно правого. При внимательной оценке дифференциальный диагноз несложен.

Из пороков, протекающих без значительных нарушений гемодинамики, малый дефект следует дифференцировать с ДМПП, небольшим ОАП, умеренным стенозом выходного отдела правого желудочка, умеренной недостаточностью митрального клапана и умеренным стенозом клапанов аорты.

Естественное течение и прогноз. При небольших дефектах течение благоприятное и совместимо с длительной, активной жизнью. В возрасте до 4—5 лет дефекты могут спонтанно закрываться в 25—40% случаев. Тем не менее больные должны постоянно наблюдаться в кардиологическом диспансере, так как у них чаще развивается бактериальный эндокардит, чем у здоровых.

Лечение. В настоящее время больные с малыми ДМЖП хирургическому лечению не подлежат. Относительным показанием к операции может быть требование операции больным или его родителями. Однако благоприятное течение болезни позволяет воздержаться от хирургического вмешательства.

Большие дефекты—это дефекты диаметром более 1 см или более 1/г диаметра устья аорты. Соотношение объема кровотока в большом и малом круге кровообращения более 2:1, соотношение сопротивлений от 0,2 и выше и давление в малом круге

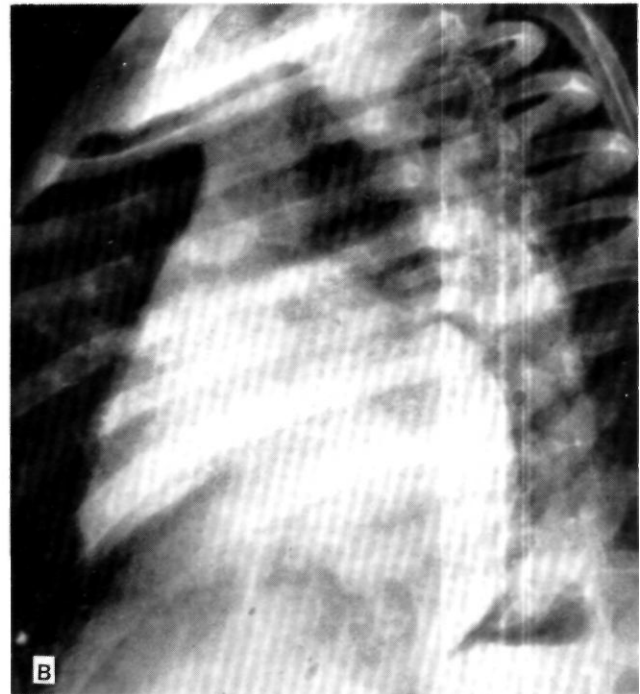
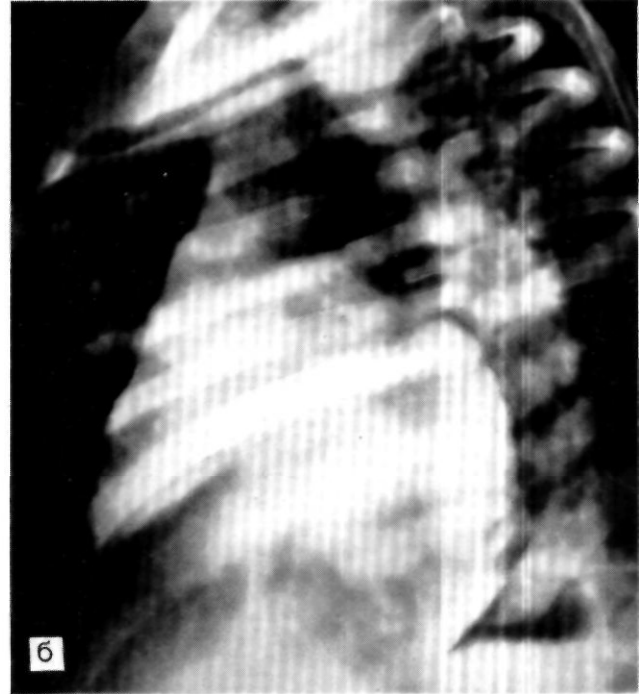

более 70% от системного. Больные относятся к III А гемодинамической группе по классификации ИССХ им. А. Н. Бакулева АМН СССР.

**Клиника и диагностика.** В отличие от болезни Толочинова—Роже при больших ДМЖП имеется клиническая симптоматика порока уже в первые недели и месяцы жизни; в 25—30% случаев у новорожденных возникает так называемое критическое состояние. Оно проявляется выраженными признаками недостаточности кровообращения, которая может привести к смерти больных до хирургического вмешательства.

В ряде случаев течение болезни может быть менее тяжелым, однако обычно родители обращаются за медицинской помощью в течение первого или второго года жизни ребенка, так как отмечают снижение массы тела ребенка по сравнению с известной им физиологической нормой, затруднение при кормлении, одышку, частые респираторные заболевания (в большинстве случаев ребенок перенес несколько пневмоний, иногда пневмонии носят рецидивирующий характер).

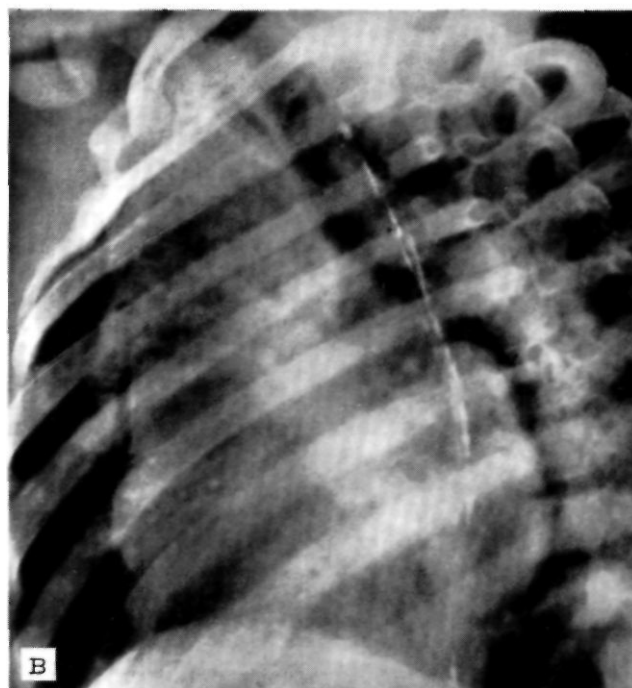
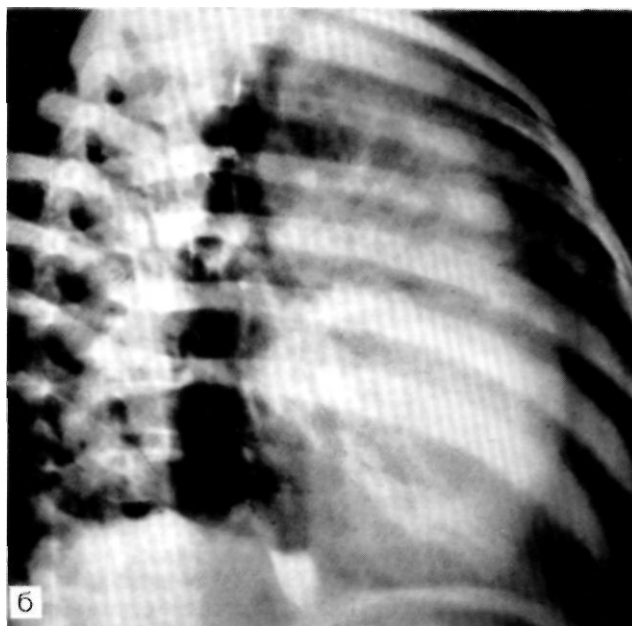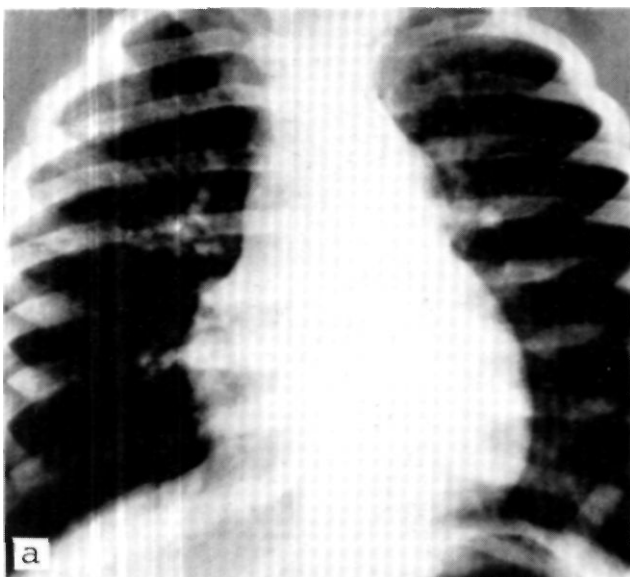
При осмотре отмечается значительное отставание в физическом развитии. «Сердечный горб» развит в большей или меньшей степени. Сердечный толчок разлитой, значительно усилен. При пальпации грудной клетки часто ощущается систолическое дрожание слева от грудины и в области мечевидного отростка. Систолическое дрожание обычно выражено слабее, чем при небольших дефектах, а примерно у 1/3 больных вообще не определяется. Артериальное давление нормальное. При наличии признаков недостаточности кровообращения у детей, не получающих сердечных гликозидов, отмечается одышка в покое, иногда—застойные влажные хрипы в нижних отделах легких. Пальпируется увеличенная печень. Периферические отеки, как правило, не возникают. При аускультации I тон усилен над верхушкой, II тон резко акцентирован и расщеплен над легочной артерией. Над областью сердца выслушивается систолический шум, характер которого варьирует от пансистолического до недлинного систолического, занимающего первую половину систолы. Однако при одинаковом давлении в обоих желудочках шум незначительный или вовсе не прослушивается. У половины больных над верхушкой можно выслушать диастолический шум. Шумы наибо-



**2.72. Рентгенограммы грудной клетки больного с большим ДМЖП и большим сбросом крови слева направо в передне-задней (а), первой (б) и второй (в) косых проекциях.**

Легочный рисунок резко усилен за счет переполнения артериального русла. Тени корней легких значительно расширены (индекс Шведеля 1,5).

Сердце резко увеличено в поперечнике (кардиоторакальный индекс 0,70). Дуга легочной артерии выбухает. В косых проекциях отмечается расширение всех полостей сердца.



лее отчетливы слева от грудины, в третьем — четвертом межреберье. Они не проводятся на крупные сосуды.

На рентгенограммах легочный рисунок усилен за счет переполнения артериального русла. При выраженной легочной гипертензии усилены прикорневые зоны, а сосудистый рисунок периферических отделов легких выглядит «обедненным». Сердце значительно увеличено за счет обоих желудочков и предсердий. Дуга легочного ствола выбухает по левому контуру (рис. 2.72). При рентгеноскопии отмечается усиление ее пульсации. Аорта не расширена. У ряда детей с высокой легочной гипертензией легочный рисунок не усилен, а периферические отделы легких «прозрачны» (рис. 2.73).

На ЭКГ выявляются признаки комбинированной гипертрофии обоих желудочков и предсердий. Электрическая ось, обычно правая, располагается между  $+90^\circ$  и  $+150^\circ$ . Изолированные левые или правые перегрузки не характерны для больших ДМЖП, хотя правограмма с преобладанием правых перегрузок является признаком далекозашедших стадий легочной гипертензии.

Эхокардиографическое исследование дает исчерпывающую информацию о наличии дефектов в перегородке, в том числе перимембранных и подартериальных (рис. 2.74—76). Диагностика множественных дефектов мышечной перегородки затруднительна.

При катетеризации правых отделов сердца отмечается значительное повышение давления в правом желудочке и легочной артерии. Градиента давления между ними нет и давление может достигать уровня системного. Имеется повышение насыщения крови кислородом, начинающееся на уровне правого желудочка и увеличивающееся в легочном стволе.

Характер кровотока в малом круге кровообращения и сопротивления его сосудов варьирует в широких пределах; во многом этот показатель зависит от точности исследования. Спектр изменений охватывает состояния от большого сброса слева направо (до 70—80% от минутного объема малого круга), при

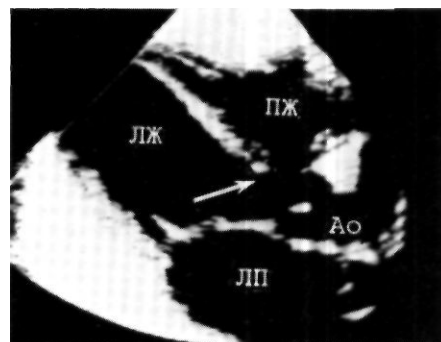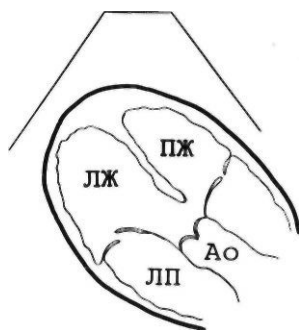
2.73. Рентгенограммы грудной полости больного 3 лет с большим ДМЖП, высокой легочной гипертензией, высоким легочно-сосудистым сопротивлением и уменьшающимся сбросом крови слева направо в переднезадней (а), первой (б) и второй (в) косых проекциях.

Легочный рисунок значительно обеднен по периферии. Корни легких резко расширены (индекс Шведеля 2,1), «обрублены». Сердце умеренно увеличено в поперечнике. Кардиоторакальный индекс 0,57. Дуга легочного ствола аневризматически выбухает. В косых проекциях полости сердца умеренно расширены.



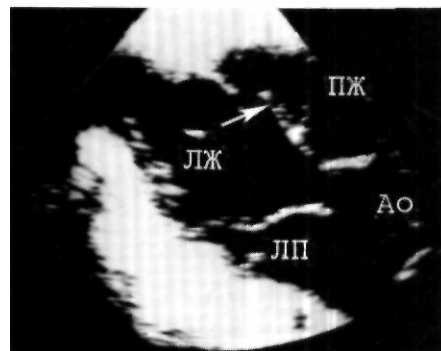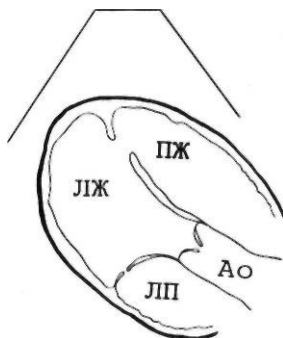
2.74. Эхокардиограмма и схематическое изображение сердца при большом периперепончатом трабекулярном ДМЖП (проекция четырех камер).

ЛЖ—левый желудочек; ПЖ—правый желудочек, ЛП—левое предсердие; Ао—аорта.



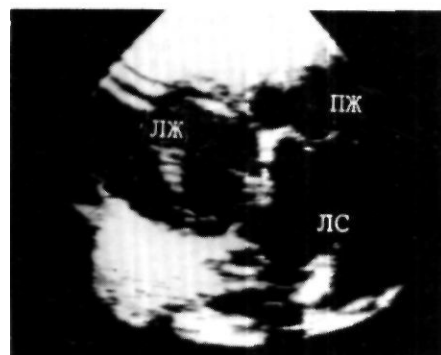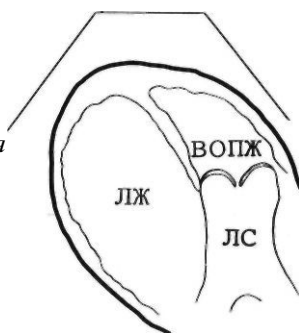
2.75. Эхокардиограмма и схематическое изображение сердца при большом мышечном трабекулярном дефекте, расположенном у верхушки (проекция четырех камер). Отметим, насколько точность локализации дефекта (указан стрелкой) выгодно отличает эхокардиографическое изображение по сравнению с обычной ангиокардиограммой.

Обозначения те же, что на рис. 2.74.



2.76. Эхокардиограмма и схематическое изображение сердца при ДМЖП и высокой легочной гипертензии (проекция четырех камер).

Легочная артерия резко расширена. Створки ее клапана глубоко пролабируют в полость правого желудочка. ЛС—легочный ствол; ВОПЖ—выходной отдел правого желудочка. Остальные обозначения те же, что на рис. 2.74.



легочно-сосудистом сопротивлении 6—7 ед. и отношении сопротивлений менее 0,3, до небольшого сброса (25—30% от минутного объема малого круга), при сопротивлении 8—9 ед. и отношении сопротивлений 0,6—0,7. Все эти состояния по определению относятся к IIIА гемодинамической группе, и оценка состояния гемодинамики должна проводиться только с учетом данных клинического обследования.

Ангиокардиография позволяет судить о локализации дефекта, его размерах, а также исключить сопутствующую патологию (рис. 2.77—79). При ДМЖП необходимо трехсерийное исследование, в том числе в переднезадней и боковой проекциях. В противном случае информация будет неполной и вероятность диагностической ошибки очень высокой. Следует сделать *правую венстрикулографию* для оценки состояния правого желудочка и легочного ствола, *левую венстрикулографию*—для определения места расположения дефекта, его размера и исключения или подтвержде-

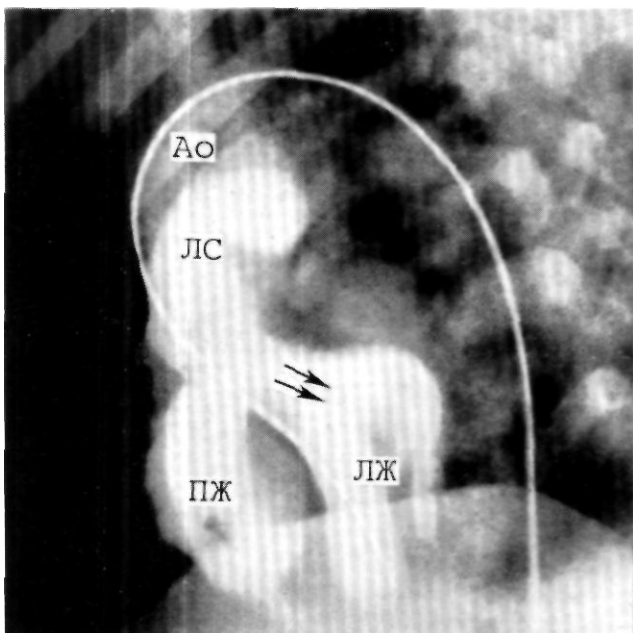
ния добавочных дефектов в перегородке, а также *аортографию* для исключения ОАП, часто сочетающегося с ДМЖП, особенно в раннем детском возрасте. Ангиограмма, как правило, позволяет хорошо видеть место дефекта.

**Дифференциальный диагноз.** Большие ДМЖП следует дифференцировать от других пороков, при которых наблюдается сброс крови слева направо и легочная гипертензия.

При открытом атриовентрикулярном канале основные отличительные признаки выявляются на ЭКГ, которая при этой патологии весьма характерна.

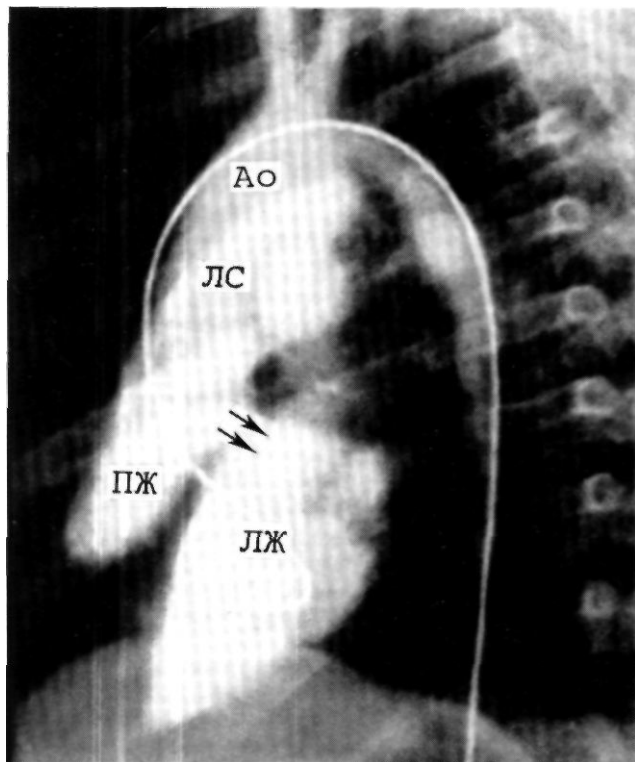
Эхокардиограмма и при необходимости катетеризация и ангиокардиография окончательно дают возможность установить диагноз.

В обычных случаях шум при ДМЖП выслушивается ниже, чем при открытом артериальном протоке и дефекте аортолегочной перегородки, но иногда при больших ОАП аускультативная картина очень схожа,



2.77. Ангиокардиограмма при большом периперепончатом ДМЖП (левая вентрикулография).

Катетер проведен ретроградно через восходящую часть аорты (Ао) в левый желудочек (ЛЖ). Контрастное вещество поступает через большой дефект (указан стрелками) в правый желудочек (ПЖ), заполняющийся одновременно; ЛС—легочный ствол.



как и при аортолегочных сообщениях. Однако при сообщениях на уровне магистральных сосудов на ЭКГ и рентгенограммах преобладают признаки перегрузки левых отделов. Низкое диастолическое давление позволяет думать скорее об ОАП. Однако часто клиника, особенно в первые годы жизни, настолько схожа, что необходимы специальные методы исследования. Эхокардиография позволяет дифференцировать эти пороки достаточно убедительно.

Единственный желудочек сердца (ЕЖС). При единственном желудочке сердца имеется только небольшой цианоз — артериальное насыщение снижено до 80—85%. Однако так как это может наблюдаться и при дефекте с перекретным сбросом, специальное обследование обязательно. Эхокардиограмма достаточно точно лоцирует межжелудочковую перегородку при ДМЖП.

При общем артериальном стволе сердечный контур на рентгенограмме имеет характерную конфигурацию. На ЭКГ преобладают левые перегрузки при наличии других признаков высокой легочной гипертензии.

Естественное течение, прогноз и тактика ведения больного. При больших ДМЖП клиническое течение тяжелое и может привести к гибели больного в первые месяцы жизни. Поэтому независимо от возраста и массы тела все дети с подозрением на ДМЖП должны находиться под постоянным наблюдением кардиолога. При появлении признаков недостаточности кровообращения необходима дигитализация. Показанием к специализированному обследованию являются некупирующаяся лекарственными средствами недостаточность кровообращения и развитие признаков критического состояния.

1. В ряде случаев «бурные» симптомы заболевания, проявляющиеся в первые месяцы жизни, постепенно исчезают и удается на определенное время выработать консервативную терапию. Обычно к концу первого года жизни состояние детей тяжелое, они отстают в развитии, масса тела снижена, имеются признаки недостаточности кровообращения, которые усугубляются при малейшем нарушении достаточно «хрупкого» режима консервативной терапии. Нередко развиваются пневмонии. В возрасте 11—13 мес при больших ДМЖП вероятны три варианта течения болезни. Состояние может улучшиться, признаки декомпенсации варианта уменьшиться, клинические данные свидетельствовать об уменьшении сброса крови. Это чрезвычайно опасный и сложный этап, так как по данным обычного обследования трудно судить, за счет чего уменьшается сброс. Наличие перегрузок левых отделов сердца на ЭКГ при уменьшении перегрузок правых, исчезновение резкого акцента II тона над легочной артерией—эти признаки могут косвенно свидетельствовать об уменьшении дефекта при развитии компенсаторного стеноза выводного отдела правого желудочка.

2.78. Ангиокардиограмма больного с большим подаортальным ДМЖП (левая вентрикулография).

Катетер проведен ретроградно через восходящую часть аорты (Ао) в левый желудочек (ЛЖ). В боковой проекции правый желудочек (ПЖ) контрастируется через дефект (указан стрелками), расположенный под аортой; ЛС—легочный ствол.

Однако постоянное динамическое наблюдение обязательно, а катетеризация сердца в этот период — весьма желательна.

2. Уменьшение признаков декомпенсации, уменьшение размеров сердца, улучшение самочувствия ребенка, а иногда возможность отмены лекарств, стимулирующих сердечную деятельность, могут быть восприняты как признаки улучшения состояния и даже закрытия дефекта. На самом деле такое течение объясняется нарастанием легочной гипертензии и obstructивными изменениями в сосудах легких. Это может произойти в любом возрасте, но нередко наблюдается в возрасте 1—2 лет, когда ребенок становится физически активным. Специальное обследование при подозрении на такой путь течения обязательно.

3. Состояние остается прежним. Признаки большого сброса крови персистируют. Ребенок постоянно получает дигоксин, часто болеет простудными заболеваниями, но в физическом развитии отстает умеренно. Интересно, что такое состояние может оставаться достаточно долго (до 10 лет и более). Показания к специальному обследованию решаются индивидуально, хотя вопрос об операции не снимается.

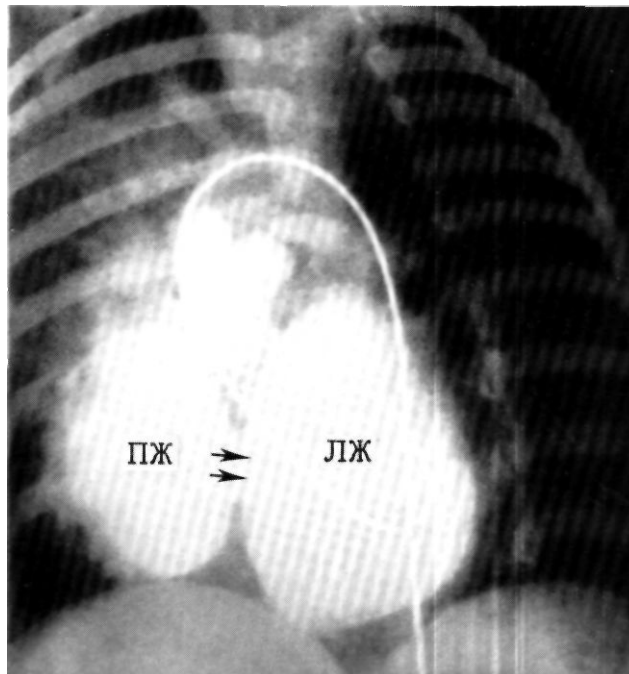
Вся сложность консервативного ведения больных с большими ДМЖП заключается в том, что прогноз в каждом случае определить невозможно. Поэтому необходима активная тактика при наличии каких-либо сомнений в благоприятном течении порока. Показания к специальному обследованию больных при больших ДМЖП: 1) признаки критического состояния, вызванного пороком, в первые месяцы жизни; 2) лекарственными препаратами некупирующаяся недостаточность кровообращения и подозрение на развитие необратимой легочной гипертензии в раннем детском возрасте; 3) признаки ДМЖП с большим сбросом крови и легочная гипертензия в старшем детском возрасте.

Вопрос о тактике дальнейшего ведения больных решается индивидуально, за исключением критических ситуаций.

Абсолютные показания к операции: критическое состояние или недостаточность кровообращения, неподдающаяся консервативной терапии, подозрение на развивающиеся необратимые изменения в сосудах легких. Относительные показания: большой дефект с признаками значительного сброса крови, частые респираторные заболевания, отставание в физическом развитии.

Сложен вопрос о возможности хирургического лечения больных, относящихся по некоторым признакам к Ша, а по другим — к Шб гемодинамическим группам. Эта группа больных высокого риска и при решении вопроса об операции можно прибегнуть к дополнительному обследованию — биопсии легкого с морфометрической оценкой состояния его сосудов [Бураковский В. И. и др., 1981; Heath D., Edwards J., 1958; Rabinovitch M. et al., 1978].

**Показания к операции.** Хирургическое вмешательство при ДМЖП может быть радикальным и паллиативным. Радикальная операция заключается в закрытии дефекта, паллиативная — в сужении легочной артерии манжеткой для уменьшения сброса крови через дефект и снижения легочного кровотока и давления в легочной артерии, дистальнее ее.



2.79. Ангиокардиограмма при дефекте в трабекулярном отделе межжелудочковой перегородки (левая вентрикулография, аксиальная проекция).

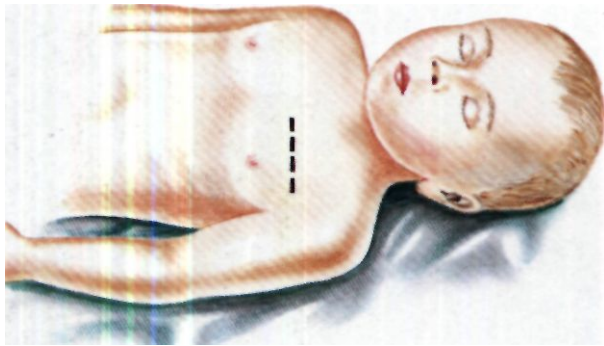Контрастное вещество поступает в правый желудочек (ПЖ) через большой дефект (указан стрелками), расположенный значительно ниже, чем на рис. 2.78. ЛЖ — левый желудочек.

Операцию закрытия ДМЖП в настоящее время можно выполнять у всех больных, независимо от возраста и массы тела. Однако такие операции возможны только в специализированных кардиохирургических центрах, обладающих необходимой аппаратурой.

Но даже в таких центрах операция (сужение легочной артерии) имеет свои показания. Ее выполняют при критическом состоянии детей первых месяцев жизни, когда консервативная терапия безуспешна. Она также рекомендуется детям с множественными ДМЖП, наличием сопутствующей коарктации аорты или ОАП, а также с сопутствующими тяжелыми врожденными внутрисердечными аномалиями или септическими состояниями, не поддающимися лечению из-за наличия дефекта.

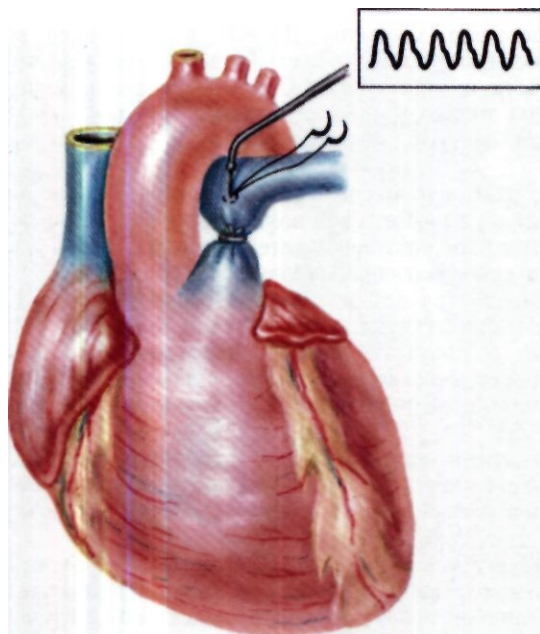
За этими исключениями, первичная радикальная операция закрытия ДМЖП является сегодня методом выбора независимо от возраста, массы тела и исходного состояния больного.

**Хирургическое лечение.** 1. Операция сужения легочной артерии. После вводного наркоза вводят канюлю в одну из центральных вен для постоянной инфузии жидкости и лекарственных препаратов. Обязательна канюляция периферической артерии для постоянного контроля за артериальным давлением. Ребенка, которому произведена интубация трахеи, укладывают в положение, зависящее от выбранного способа доступа к сердцу.



2.80. Линия доступа к сердцу при операции сужения легочного ствола (показана пунктиром).

Выбор способа доступа к сердцу определяется конкретной ситуацией. При выполнении операции одновременно с перевязкой ОАП или устранения коарктации аорты сужение легочной артерии выполняется доступом через левостороннюю заднюю торакотомию в третьем—четвертом межреберье. Вначале перевязывают проток или устраняют коарктацию аорты. Затем легкое смещают латерально, отделяют от перикарда левую долю вилочковой железы и вскрывают перикард разрезом длиной 2—3 см спереди от диафрагмального нерва, непосредственно над легочным стволом, который обращен к хирургу латеральной поверхностью. Если необходимо только сужение легочной артерии, особенно у маленьких детей,



2.81. Вид легочного ствола после наложения манжетки, которая должна находиться на середине ствола, а не на бифуркации.

В правой части рисунка указано место пункции легочного ствола проксимальнее его сужения для контроля за давлением.

находящихся в тяжелом состоянии, для доступа к сердцу производится небольшая передняя торакотомия в третьем межреберье.

Ребенка укладывают на спину со слегка поднятой левой половиной грудной клетки (рис. 2.80). Кожу разрезают в третьем межреберье, над соском (от левой парастернальной до левой срединно-ключичной линии). После рассечения грудных мышц осторожно рассекают межреберные мышцы. Перевязывают внутреннюю грудную артерию и пересекают ее между лигатурами. Затем тупым путем отслаивают латерально плевральный мешок. У грудных детей часто удается выполнить операцию, не вскрыв плевры. Тупым путем отслаивают от перикарда вилочковую железу и вскрывают перикард. Этот доступ к сердцу позволяет хирургу «выйти» на легочный ствол, который обращен к нему своей передней поверхностью.

Можно также сделать левую переднебоковую торакотомию со вскрытием плевральной полости в третьем—четвертом межреберье.

Техника операции. Легочный ствол суживают толстой шелковой лигатурой (№ 8) или тесьмой (длина 8—10 см, ширина 5—6 мм).

После вскрытия перикарда на его края накладывают 4 или 6 швов-держалок и, растянув их на края раны, фиксируют к операционному белью или ранорасширителю. Осторожно отсасывают перикардальную жидкость. Рассекают висцеральный эпикард в промежутке между восходящей частью аорты и легочным стволом. В этом месте часто следует коагулировать вену, проходящую в складке эпикарда. Под легочный ствол подводят изогнутый инструмент и, захватив им конец тесьмы или толстой шелковой лигатуры, проводят ее позади легочного ствола. При трудностях в выполнении этого «маневра» можно провести инструмент вместе с тесьмой через поперечный синус перикарда под оба магистральных сосуда. Затем нужно обойти восходящую часть аорты и, захватив «аортальный конец» тесьмы через сделанное отверстие, вывести его наружу. В результате удастся обойти легочный ствол. Во всех случаях необходимо помнить о возможности повреждения задней стенки легочного ствола и правой легочной артерии. При этом кровотечение может стать фатальным. Дальнейший ход операции зависит от выбранного метода.

При первом методе ориентируются на степень снижения давления в легочном стволе дистальнее будущего сужения. На легочный ствол выше бифуркации накладывают небольшую кисетный шов и в его центре прокалывают стенку иглой, соединенной с датчиком давления. Несколько минут гиперинфатируют легкие и постепенно суживают манжетку или лигатуру зажимом, захватывающим оба ее конца. При повышении артериального давления дистальнее манжетки приблизительно до  $\frac{1}{3}$  уровня давления, определяемого проксимальнее ее, прекращают сужение и зажим закрывают [Константинов Б. А., 1969; Гордонова М. И., 1972; Cooley D., Norman J., 1975]. При затягивании манжетки (рис. 2.81) наблюдается повышение артериального давления, обычно на 10—20 мм рт. ст. После достижения необходимого давления в легочном стволе в течение 15—20 мин наблюдают за гемодинамикой. При полной ее стабильности под брашными зажима проводят шов через оба конца тесьмы и завязывают его. Зажим снимают, на расстоянии 1 см выше первого шва, прошивают свободные концы тесьмы еще одним швом, и излишки ее отрезают. Тщательно удаляют все сгустки крови из перикарда, осуществляют гемостаз и зашивают перикард редкими швами. При переднем доступе, если операция сделана без вскрытия плевры, можно зашить рану без дренажа.

Другой способ заключается в наложении тесьмы на легочный ствол с заранее рассчитанным ее периметром. G. Trustar и W. Mastard (1972) предлагают учитывать должный диаметр легочной артерии для данной массы тела ребенка, В. В. Алекси-Месхишвили (1979) предложена таблица для расчета нужной длины суживающей тесьмы, исходя из должного периметра клапанного кольца (табл. 2.2).



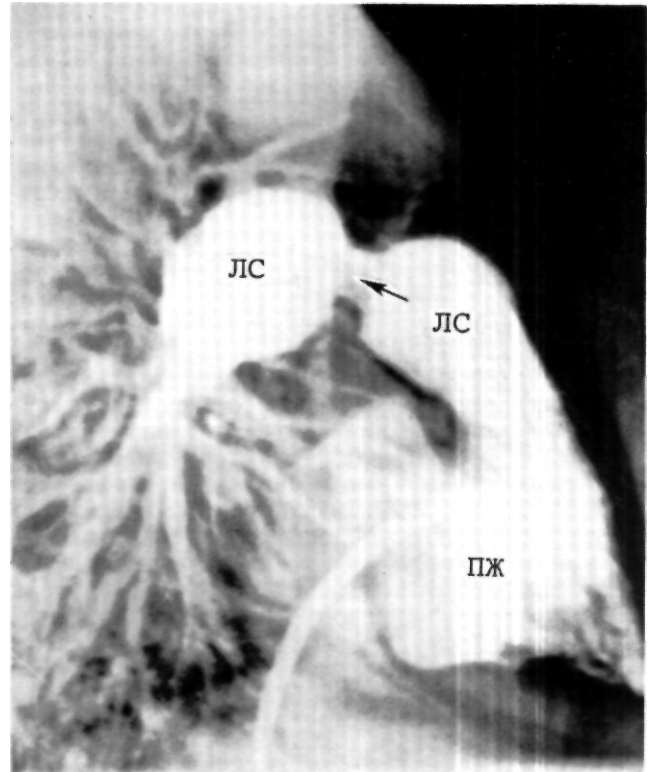
Таблица 2.2. Расчет длины суживающей тесьмы при операции Мюллера

Возраст, мес	Масса тела, кг	Должный периметр клапана легочного ствола, мм	Диаметр клапана на легочного ствола, мм	Длина тесьмы, мм	Диаметр сужения, мм
1—3	До 4	19—31	6—9,9	25	7,95
4—5	4—6	23—33	7,4—10,5	25—30	7,95—9,54
6—12	6	26—39	8,3—12,4	30—35	9,54—11,1

Согласно этим расчетам, необходимая длина тесьмы для детей в возрасте 4—5 мес 25—30 мм; по мере увеличения возраста и массы тела ребенка она должна быть больше. При этом способе до мобилизации легочного ствола на тесьму длиной 8—10 см и шириной 5—6 мм, растянутую между двумя зажимами, посредине накладывают два шва на расстоянии 25 мм друг от друга. Один шов не завязывают, на расстоянии 5 и 10 мм от другого шва накладывают еще два шва. Таким образом, получают отметки на расстоянии 25; 30 и 35 мм. После этого «обходят» легочный ствол и проводят под него конец тесьмы с завязанными узлами. Незавязанным первым швом прошивают тесьму в рассчитанном месте (на первом, втором или третьем узлах), добиваясь таким образом нужной степени сужения легочного ствола. Контролем адекватности сужения являются: повышение артериального давления на 10—20 мм рт. ст., стабильная гемодинамика в течение 15—20 мин, сохранение уровня артериального Рог не ниже 35 мм рт. ст. Давление дистальнее места сужения никогда не должно быть выше 60 мм рт. ст., но стремиться к обязательному достижению низких его цифр не следует, так как это может привести к развитию острой сердечной недостаточности в ближайшие часы после операции.

Применение метода с заранее рассчитанной длиной манжеты в ИССХ им. А. Н. Бакулева АМН СССР позволило в последние годы значительно снизить послеоперационную летальность и рекомендовать именно этот метод операции для сужения легочной артерии (рис. 2.82).

2. Закрывание ДМЖП. Радикальная операция закрытия ДМЖП — одна из наиболее часто применяемых в хирургии на открытом сердце. Она выполняется как единственное хирургическое вмешательство при изолированных дефектах, а также как часть операции радикальной коррекции более сложных пороков сердца (тетрада Фалло, ОАС, отхождение сосудов от правого желудочка и др.). Несмотря на некоторые отличия способы закрытия дефектов имеют много общих черт, так как зависят от анатомического положения дефектов перегородки, их связи с проводящей системой, клапанным аппаратом, магистральными сосудами. Существует два способа закрытия дефектов: прямое ушивание и пластика заплатой. Ушить ДМЖП наложением нескольких швов можно только в случаях, когда его диаметр не превышает 1 см и дефект локализуется в таком отделе перегородки, стягивание швов в котором не приведет к нарушению взаиморасположения близлежащих структур в пространстве, например в мышечном. Однако дефекты, требующие хирургической коррекции, как правило, достаточно велики и закрыть их можно только с помощью заплаты из какого-либо пластического материала. В качестве такого материала используют синтетические ткани (дакрон, тефлон и др.) или биологические (аутоперикард, консервированный ксеноперикард). Наиболее оптимальным шовным материалом является этибонд с нитями 3/0; 4/0 или 5/0 и двумя



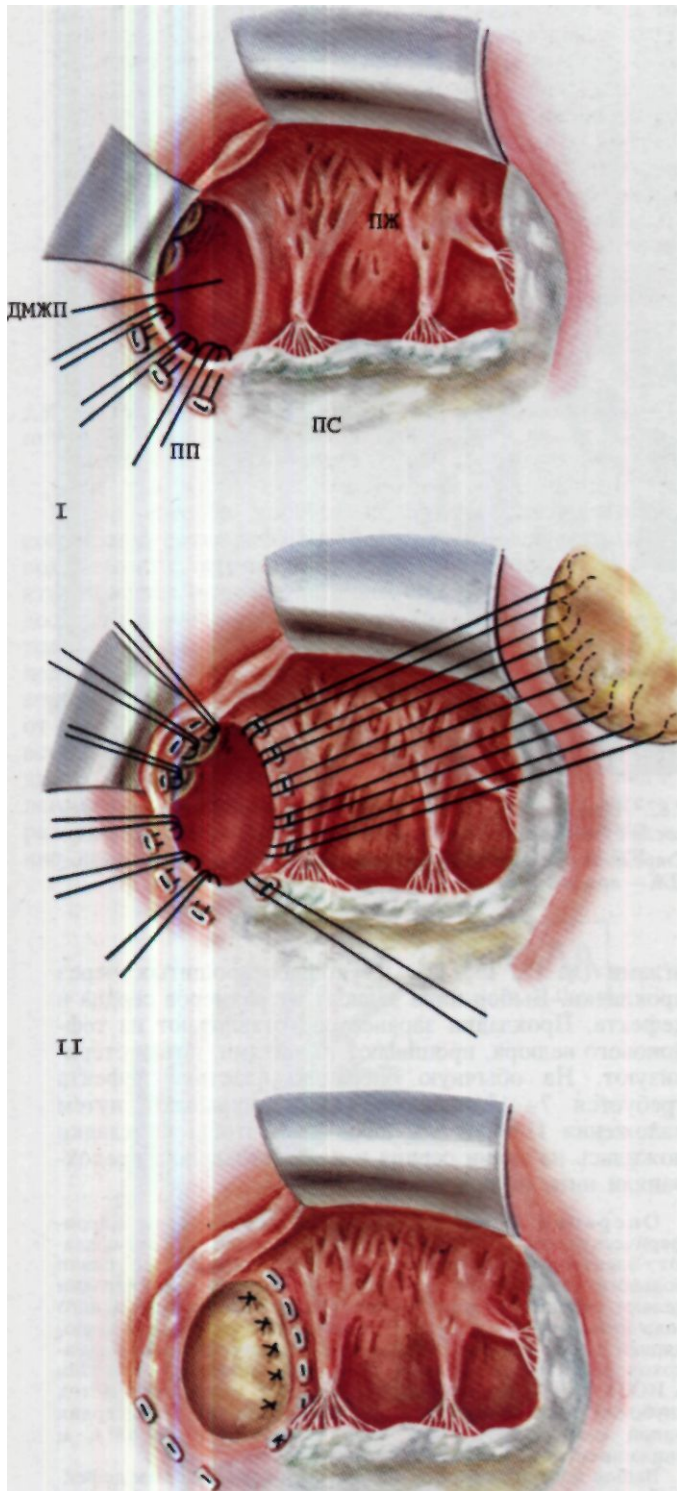
2.82. Ангиокардиограмма при ДМЖП в отдаленные сроки после сужения легочного ствола (правая вентрикулография). Стрелкой указана область сужения. ЛС—легочный ствол; ПЖ—правый желудочек.

иглами (№ 17, 13, 11), на концах прошитых через прокладки. Выбор нити зависит от размеров сердца и дефекта. Прокладки заранее подготавливают из тефлонового велюра, прошивают их нитями, потом стерилизуют. На обычную операцию пластики дефекта требуется 7—15 швов. Дефекты закрывают путем наложения П-образных швов так, чтобы прокладки ложились на ткани сердца и при завязывании предохраняли нить от прорезывания.

Операция. Катетеризуют две центральные вены и периферическую артерию для определения давления. Накладывают электроды для регистрации ЭКГ. После интубации больного укладывают на спину. Для выполнения операции делают срединную стернотомию. У больных старше одного года применяют обычную методику ИК с раздельной канюляцией полых вен, гипотермией, пережатием аорты и фармакоолодовой кардиopleгией. У больных первого года жизни в ИССХ им. А. Н. Бакулева АМН СССР используют метод глубокой гипотермии с канюляцией правого предсердия одной канюлей, быстрым охлаждением тела до 18°С и снижением объемных скоростей перфузии.

Выбор доступа к сердцу определяется положением дефекта и зависит от опыта бригады хирургов. Большинство хирургов в настоящее время предпочитают чреспредсердный доступ для закрытия ДМЖП, что позволяет закрыть любой вариант периперепончатого дефекта, подаортальный и мышечный дефекты перегородки входа, т. е. около 70—80% всех встречающихся дефектов. Для остальных вариантов предпочтительнее сделать доступ к сердцу через правый желудочек, легочный ствол или левый желудочек.

Закрывание дефекта с использованием доступа через правое предсердие. После канюляции восходя-



III

2.83. Этапы операции пластики периперепончатого ДМЖП. I—первые 3—4 шва на прокладках накладывают через основание перегородочной створки трехстворчатого клапана. После вытягивания нитей хорошо видны все края дефекта и нависающие сверху заслонки клапана аорты;

шей части аорты вводят канюлю в нижнюю полую вену у диафрагмы и в верхнюю через ушко правого предсердия. Начинают ИК, снижают температуру тела больного, пережимают аорту и выполняют кардиopleгию. Правое предсердие вскрывают широким разрезом от основания ушка вниз, параллельно предсердно-желудочковой борозде. Края разреза прошивают швами-держалками на прокладках, которые фиксируют к краям раны или ранорасширителю. Крючком оттягивают переднюю створку трехстворчатого клапана.

Периперепончатый трабекулярный дефект (рис. 2.83) расположен непосредственно под передним отделом перегородочной створки трехстворчатого клапана и комиссурой между ней и передней створкой. Можно наложить на край створки один — два тонких шва и, оттянув их, увидеть все границы дефекта. Другой прием заключается в наложении двух — трех швов на прокладках через основание перегородочной створки, отступа 1—2 мм от фиброзного кольца. Швы проводят со стороны предсердия; прокладки ложатся на основание створки. Выводя эти швы на себя, хирург оттягивает створку, чем обеспечивает хорошую видимость краев дефекта. Следующий шов накладывают на наиболее дальнюю, переднюю стенку дефекта, захватывая в него мышцу наджелудочкового гребня. Затем, слегка потягивая за этот шов, обшивают верхний край, накладывая швы равномерно, на расстоянии 2—3 мм друг от друга. Необходимо хорошо видеть клапан аорты, так как в верхнем углу швы накладывают близко от него. Швы проходят через плотную фиброзную ткань основания аорты. Целесообразно вводить в устье аорты небольшое количество кардиоплегического раствора для лучшей ориентации при прошивании аортальной «порции» границы дефекта. Следующие швы накладывают, соединяя обшитые края со швами, проведенными через створку. Во время операции необходимо следить за тем, чтобы не повредить проводящую систему в заднем углу (справа от хирурга) края дефекта. Швы здесь накладывают, отступа 5—6 мм от края дефекта; вкол и выкол иглы производят со стороны правого желудочка. Они должны быть достаточно прочными, но не глубокими, так как прошивание насквозь всей толщи перегородки может вызвать блокаду левой ножки предсердно-желудочкового пучка. При значительном расстоянии между швами в этой зоне и первыми, наложенными через створку, безопаснее сделать еще один шов через ее основание и замкнуть круг наложением безопасного шва вдали от угла, через мышцы перегородки. Если на пути швов оказываются хорды, следует избрать одно наибольшее пространство между ними и все нити швов проводить через него. Это позволит сберечь весь хордальный аппарат, не подшив ни одну из хорд к заплате.

После обшивания всех краев швы проводят через заплату, которая несколько больше, чем дефект. Заплату опускают на место, и швы завязывают. Проверяют герметичность заплат, временно заполняя левый желудочек. Нити срезают и заканчивают операцию ушиванием разреза правого предсердия. Открытое овальное окно, если оно имеется, ушивают отдельным швом.

Периперепончатый дефект входной части перегородки расположен целиком под перегородочной створкой, уходит назад к кресту сердца. Проводящие пути находятся у заднего края, сдвинуты более назад, как и весь треугольник Коха. Дефект часто прикрыт множественными хордами, идущими от его нижнего

II—следующие швы накладывают на мышечный (дальний от хирурга) край перегородки выходного отдела; затем в направлении против часовой стрелки под клапаном аорты, накладывают швы на желудочково-инфундибулярную складку; в последнюю очередь обшивают нижний (правый от хирурга) край в направлении по часовой стрелке; в области заднеправого угла (4—6 ч) следует отступить от края на 3—5 мм, чтобы не повредить залегающий здесь предсердно-желудочковый пучок; обшивание краев заканчивается при соединении линии швов с ранее наложенными швами; III—окончательный вид операционного поля после закрытия дефекта. ДМЖП—дефект межжелудочковой перегородки; ПЖ—правый желудочек; ПС—перегородочная створка трехстворчатого клапана; ПП—правое предсердие.

края к перегородочной створке. Хирургические приемы при закрытии дефекта аналогичны описанным, но швов, проходящих через основание створки, больше. Для того чтобы наверняка обойти общую ножку предсердно-желудочкового пучка, иногда в заднем углу надо отвести далеко назад, захватывая перегородку у ее соединения с париетальной стенкой желудочка. Большие трудности могут возникнуть из-за мышечно-хордального аппарата, поэтому иногда рекомендуется отсечь перегородочную створку от кольца, отступая от него 1—2 мм, отвести ее кпереди вместе с хордами, закрыть дефект, а затем восстановить целостность створки, пришив ее непрерывным швом к фиброзному основанию.

Периперепончатый дефект входной части перегородки и подартериальный дефект распространяются в сторону выходного отдела правого желудочка под клапанами аорты, иногда создавая впечатление отхождения аорты от правого желудочка. В ряде случаев это впечатление усиливается при аорто-трехстворчатом контакте, как при дефектах у больных с тетрадой Фалло. Из предсердного доступа к сердцу такие дефекты следует закрывать, используя приемы, аналогичные таковым при закрытии периперепончатых дефектов трабекулярной части перегородки. Особое внимание следует обращать при наложении швов в зоне аортальных створок, так как можно их повредить. При подартериальном дефекте отсутствуют элементы наджелудочкового гребня, а фиброзные кольца аорты и легочного ствола находятся рядом. Основная задача хирурга заключается в точном наложении швов на края фиброзного кольца, отделяющего устья сосудов друг от друга. При обоих дефектах проводящие пути находятся на значительном расстоянии от зад нижнего края дефекта, но общие правила (отступить на 5—6 мм от него при наложении швов в этой зоне) необходимо соблюдать.

Мышечный дефект перегородки входа также может быть закрыт через правое предсердие. Между перегородочной створкой и верхним краем дефекта имеется балка мышечной ткани, в которой проходит общая ножка предсердно-желудочкового пучка. Поэтому швы следует накладывать непосредственно на мышечные края дефекта со стороны правого желудочка или на основные створки, но ни в коем случае не на мышечную стенку дефекта, находящуюся сразу же под ней.

Закрытие дефектов с использованием доступа через правый желудочек. После начала ИК, пережатия аорты и проведения кардиopleгии правый желудочек вскрывают в поперечном или косом поперечном направлении на границе между приточным и выходным отделами, между ветвями коронарных сосудов. Длина разреза зависит от варианта доступа к дефекту, но не должна превышать 2,5—3 см. Для того чтобы не повредить основание передней сосочковой мышцы, можно вначале произвести небольшую правую атриотомию, ввести через нее инструмент и, выпятив на его кончике париетальную стенку желудочка, рассечь ее над ним. На края разреза накладывают два шва-держалки, разводят их и определяют положение и границы дефекта.

При периперепончатых дефектах первые П-образные швы с прокладками на расстоянии 2—3 мм друг

от друга накладывают через передний край дефекта, захватывая выходной отдел перегородки (наджелудочковый гребень). Затем в задний край разреза вставляют широкий крючок, бранша которого проводится через кольцо трехстворчатого клапана. Если оттянуть переднюю створку, то хорошо виден задний край дефекта. Следующие 2—3 шва проводят через основание перегородочной створки. Затем прошивают последовательно по ходу часовой стрелки верхний край дефекта, обращая внимание на сохранность створок аортального клапана. В последнюю очередь обшивают зад нижний край, область прободения общей ножки предсердно-желудочкового пучка на расстоянии 5—6 мм от края дефекта, производя вкол и выкол иглы со стороны правого желудочка. При этом доступе к сердцу она находится слева от хирурга, у места соединения заднего края дефекта с отверстием трехстворчатого клапана. Разрез желудочка зашивают двухрядным швом (этибонд или пролен), захватывая в шов всю толщу его стенки.

Мышечные дефекты трабекулярной части перегородки являются одними из наиболее сложных для закрытия. Они расположены в мышечной зоне перегородки, у верхушки и, как правило, бывают множественными (типа «швейцарского сыра»). Единичные большие дефекты этой зоны встречаются, но крайне редко. Со стороны правого желудочка бывает трудно дифференцировать истинные края дефекта от многочисленных трабекул, пересекающих его и создающих ложное впечатление края. Швы, наложенные на них, не закроют дефект: он останется таким же, сменится лишь направление потока крови. Рассечение оси трабекул может повлиять на сократительную функцию желудочка. При выборе места разреза важно обратить внимание на вид правого желудочка. Обычно верхушка его закруглена, стенка этой области резко утолщена. Передняя, нисходящая борозда у верхушки отсутствует, а нисходящая ветвь левой коронарной артерии рано делится на многочисленные веточки. Разрез желудочка следует производить низко, над трабекулярной частью. Надо иметь в виду, что трабекулярная часть перегородки при этих дефектах смещена горизонтальнее нормального положения.

После разреза передней стенки необходимо четко определить края дефекта. Обычно один из них близко подходит к париетальной части передней стенки. Поэтому первые несколько швов накладывают непосредственно через нее таким образом, чтобы прокладки оставались снаружи. В дальнейшем дефект обшивают как обычно, но при множественных щелях между трабекулами желательнее наложить швы на отделы перегородки, которые анатомически нормальны. Конфигурация заплаты при этом не соответствует стандартной округлой форме. Число швов значительно больше (15—20), чем при ушивании обычного перимембранозного дефекта. Фактически заплатой закрывается вся трабекулярная часть перегородки. Только в таком случае можно рассчитывать на закрытие дефекта. Опасность повреждения проводящих путей невелика при единичных, даже больших дефектах и значительно больше при пластике всей трабекулярной части перегородки.

Небольшие мышечные дефекты с хорошо видимыми краями ушивают с помощью швов через наружную

стенку желудочка, захватив нижние края и затянув их на одной длинной или нескольких обычных прокладках.

Закрытие дефектов с использованием доступа через левый желудочек. Такой доступ к сердцу рекомендуется использовать только при пластике множественных мышечных дефектов, края которых трудно увидеть, применяя правожелудочковый или правопредсердный доступ. Наибольшая сложность заключается в принятии решения заранее, так как сделать левую вентрикулотомию на операционном столе после правой, даже в случае хорошего закрытия дефекта, обычно трудно; подобная операция не может закончиться благополучно. Поэтому необходимо прежде всего осмотреть дефект из правого предсердия, а затем решать вопрос о доступе к месту операции. Сердце приподнимают верхушкой вверх и делают разрез у верхушки длиной 1,5—2 см, параллельно и отступя на 8—10 мм от передней нисходящей коронарной артерии. Необходимо избежать травмы переднелатеральной группы сосочковых мышц левого желудочка. Края дефекта здесь видны четко. Их обшивают обычными швами, а разрез ушивают двухрядным проленовым швом.

Закрытие дефектов с использованием доступа из легочного ствола. Этот вариант доступа рекомендуется для закрытия дефектов выходной части перегородки или мышечных дефектов этой области. Отличие между ними заключается в том, что при первом варианте дефектов верхний край образован непосредственно клапанными кольцами аорты и легочной артерии. При втором имеется отчетливый мышечный валик, отделяющий клапан легочного ствола от верхнего края дефекта. Оба варианта дефектов можно закрыть, сделав правую вентрикулотомию в выходном отделе. Доступ через легочный ствол У. Kawashimira и соавт. (1977) считают менее травматичным.

После кардиоплегии рассекают легочный ствол продольно или поперечно над клапанами. Переднюю створку оттягивают вперед. Дефект расположен непосредственно под правой и левой створками. При отсутствии мышечного валика швы с прокладками накладывают через основание обеих створок так, чтобы прокладки оставались в синусах. Оставшуюся часть дефекта можно закрыть отдельными или непрерывными швами. Мышечный дефект этой области можно закрыть заплатой, фиксированной непрерывным швом на всем ее протяжении. При этом проводящие пути достаточно удалены от дефектов.

Результаты. Госпитальная летальность при закрытии изолированных ДМЖП в настоящее время менее 10%. В ИССХ им. А. Н. Бакулева АМН СССР за период с 1980 по 1985 г. госпитальная летальность составила 6—8% у детей первых лет жизни и 3% — у больных более старшего возраста. Риск операции зависит в первую очередь от степени и характера легочной гипертензии.

Летальность остается высокой при пластике множественных дефектов. Наиболее типичные осложнения (полная поперечная блокада, оставшийся сброс крови, недостаточность трехстворчатого клапана) в значительной мере уменьшились за последние годы благодаря совершенствованию хирургической техники.

#### 2.5.4. ОТКРЫТЫЙ АТРИОВЕНТРИКУЛЯРНЫЙ КАНАЛ

Открытый атриовентрикулярный канал (ОАВК) — это группа врожденных внутрисердечных аномалий, характеризующихся наличием сливающихся между собой дефектов межпредсердной и межжелудочковой перегородок и нарушением развития предсердно-желудочкового клапанного аппарата.

Термин «открытый атриовентрикулярный канал» принят в отечественной литературе [Бураковский В. И. и др., 1974]. Зарубежные авторы используют для обозначения этой группы пороков и другие названия — «дефекты эндокардиальных подушек» [Watkins E., Gross R., 1955; Van Mierop L., 1976], «аномалии атриовентрикулярного канала» [Goor D., Lillehei C., 1975], «персистирующий общий атриовентрикулярный канал» [Wakai C., Edwards J., 1956], «дефекты атриовентрикулярной перегородки» [Anderson R., Becker A., 1982; Pacifico A., 1983], «атриовентрикулярные дефекты» [Thiene G. et al., 1982]. Если названия «открытый атриовентрикулярный канал» и «дефекты эндокардиальных подушек» отражают эмбриологические нарушения, то позднее предложенное название «дефекты атриовентрикулярной перегородки» характеризует анатомические изменения в сформированном сердце. Важно подчеркнуть, что все эти названия обозначают один и тот же патологический комплекс.

Первые описания анатомии порока относятся к концу прошлого столетия [Peacock, 1846; Rokitansky, 1875]. В формировании современного представления о сущности патологии большую роль сыграли работы Keith (1909), С. Wakai, J. Edwards (1958), Van Mierop (1976), G. Rastelli и соавт. (1968).

Первые операции коррекции неполной формы были выполнены С. Lillehei в 1954 г. в условиях перекрестного кровообращения. Первыми разработали операции полной формы порока хирурги клиники Mayo (G. Rastelli, J. Kirklin, D. McGoon), работы которых в 1966—1972 гг. во многом определили пути хирургического лечения этого сложного порока.

В нашей стране опубликован ряд монографий и обобщающих работ, посвященных диагностике и хирургическому лечению ОАВК [Зоделава Л. В., 1971; Бураковский В. И. и др., 1971; 1974; Бухарин В. А. и др., 1976; Королев Б. А. и др., 1986; Чеканов В. С., Евтеев Ю. В., 1977; Романов Э. И., 1982].

Частота. Порок встречается в 2—6% случаев всех ВПС.

Классификация. Различают две основные формы ОАВК: частичную, неполную, или дефект первичной межпредсердной перегородки, и полную (общий ОАВК). Некоторые авторы выделяют промежуточные формы и поскольку в литературе нет единого мнения на этот счет, мы позволим себе изложить собственное представление о пороке.

Под частичной формой атриовентрикулярного канала мы понимаем наличие сообщения между камерами сердца только на уровне предсердий с расщеплением передней створки митрального клапана и/или перегородочной створки трехстворчатого клапана. Небольшое межжелудочковое сообщение, которое может быть в области прикрепления расщепленной створки в виде углубления в верхнем отделе перегородки, также относится к этой группе пороков. Этот вариант



широко известен под названием «дефект первичной межпредсердной перегородки», и в некоторых руководствах [Gasul V. et al., 1966] описывается в разделе о ДМПП.

К полной форме порока мы относим все его варианты, при которых имеются сообщения между камерами на предсердном и желудочковом уровнях. Атриовентрикулярные клапаны представлены общими створками для левого и правого предсердно-желудочковых отверстий, варьирующими по форме, величине и прикреплению, которые переходят друг в друга, перекидываясь через гребень межжелудочковой перегородки.

Промежуточные формы представляют собой варианты левожелудочково-правопредсердных сообщений, это так называемые косые каналы, или дефекты Гербоде.

Патологическая анатомия. В сформированном сердце с ОАВК основные анатомические изменения происходят в области соединения межпредсердной и межжелудочковой перегородок и атриовентрикулярных клапанных колец. Это нарушение достаточно типично и не зависит от того, полная или частичная форма порока формируется в конечном счете.

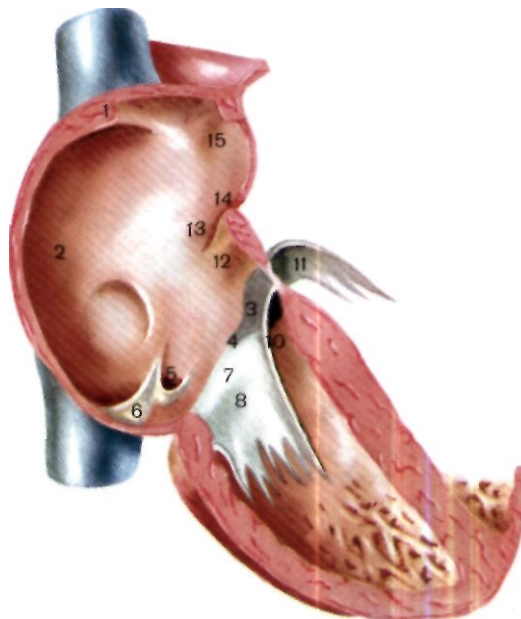
В нормально сформированном сердце соединение межпредсердной и межжелудочковой перегородок осуществляется через «промежуточную перегородку», относящуюся справа к правому предсердию, а слева — к левому желудочку (рис. 2.84). Она занимает треугольное пространство, над линией прикрепления перегородочной створки трехстворчатого клапана (со стороны правого предсердия) и под передней створкой митрального клапана (со стороны левого желудочка).

Таким образом, промежуточная перегородка разделяет правое предсердие и левый желудочек.

Основным нарушением развития сердца при открытом атриовентрикулярном канале является отсутствие «промежуточной перегородки» и прилегающих к ней сверху первичной межпредсердной перегородки и снизу — входного отдела межжелудочковой перегородки (рис. 2.85).

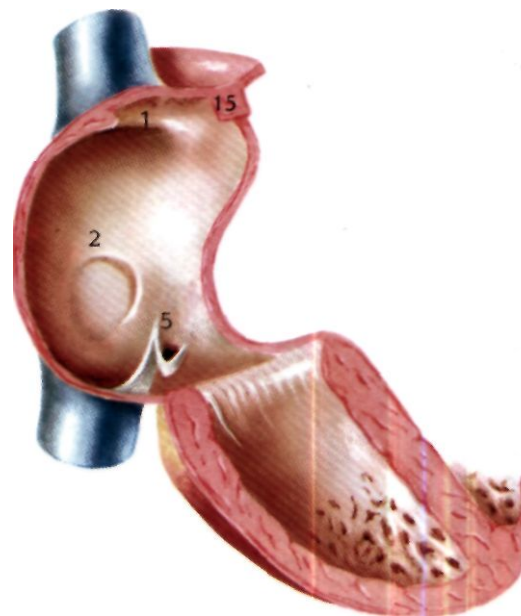
При формировании «сливающихся» между собой дефектов нижнего отдела межпредсердной перегородки и верхнего отдела межжелудочковой перегородки возникает один общий дефект в перегородке, ограниченный сверху серповидным гребнем первичной межпредсердной перегородки, внизу полукругло вдающимся в сторону верхушки сердца гребнем межжелудочковой перегородки, а спереди и сзади — фиброзными кольцами предсердно-желудочковых отверстий. При частичной форме канала медиальные отделы клапанных структур, т. е. передняя створка митрального и перегородочная трехстворчатого клапанов, крепятся к гребню межжелудочковой перегородки, оставляя открытым только сообщение над ними — ДМПП.

При различных типах полной формы порока створки не прикреплены или только частично прикреплены к верхнему краю межжелудочковой перегородки и пересекают дефект в горизонтальной плоскости. В связи с этим над ними формируется межпредсердное сообщение, а под ними — межжелудочковое (рис. 2.86). Если иссечь клапаны, то на препарате



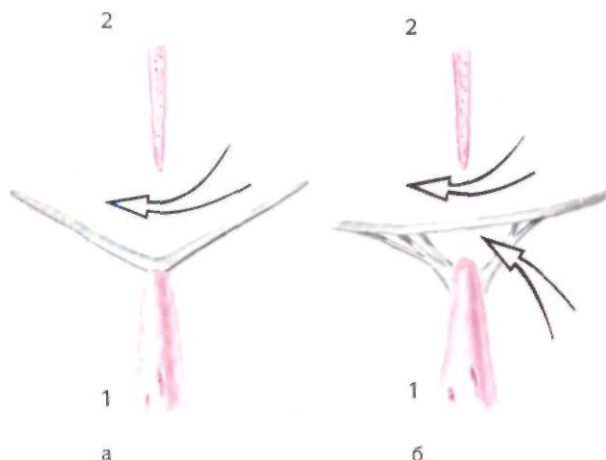
2.84. Схематическое изображение области предсердно-желудочкового соединения в норме [Goor D, Lillehei C, 1975].

1 — верхняя полая вена; 2 — синус больших вен; 3 — центральное фиброзное тело; 4 — предсердно-желудочковый пучок; 5 — венецный синус; 6 — синус полых вен (субвентрикулярный синус); 7 — надтрехстворчатая часть межжелудочковой перегородки (предсердно-желудочковая перегородка); 8 — перегородочная створка трехстворчатого клапана; 10 — межжелудочковая часть перепончатой перегородки; 11 — передняя створка митрального клапана; 12 — нижний лимб овальной ямки; 13 — овальное окно; 14 — дно овальной ямки; 15 — верхний лимб овальной ямки.



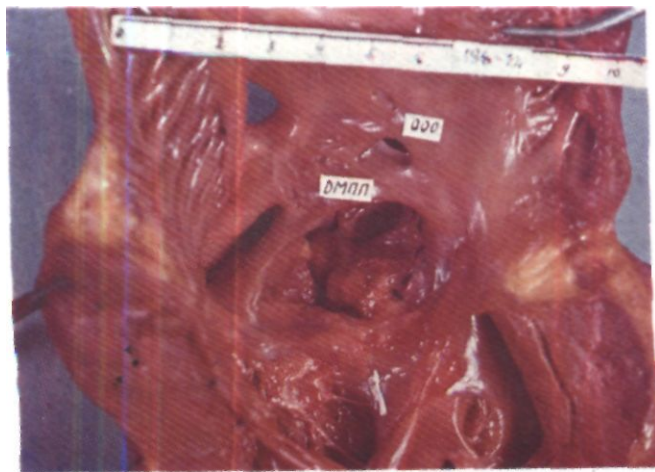
2.85. Схематическое изображение предсердно-желудочкового соединения при ОАВК.

Предсердно-желудочковая перегородка отсутствует. Образуется сливающийся дефект межпредсердной и межжелудочковой перегородок. Обозначения те же, что на рис. 2.84 (остальные структуры отсутствуют).



2.86. Схематическое изображение образования неполной (а) и полной (б) форм ОАВК.

При неполной форме створки предсердно-желудочковых клапанов прикреплены к гребню межжелудочковой перегородки. Имеется сообщение только на уровне предсердий (дефект первичной межпредсердной перегородки указан стрелками). При полной форме створки не крепятся к гребню, а перекидываются через него, образуя сообщение также и на уровне желудочков. 1—межжелудочковая перегородка; 2—межпредсердная перегородка.



2.87. Препарат сердца с неполной формой ОАВК. Вид со стороны левого предсердия. Левый предсердно-желудочковый клапан, хорошо видимый через ДМПП, представлен тремя створками: левой верхней, левой нижней, (между которыми видно обращенное к перегородке «расщепление») и левой задней. Передняя часть перегородочной створки правого предсердно-желудочкового клапана отсутствует (указано стрелкой). Задняя его часть представлена правой нижней створкой, являющейся продолжением левой нижней створки («мостовидная створка»). Все перегородочные створки прикреплены к гребню межжелудочковой перегородки и создают картину наличия двух предсердно-желудочковых колец.

сердца невозможно установить форму порока [Anderson K., Becker A., 1982].

Нарушения предсердно-желудочкового клапанного аппарата характеризуются общими чертами: 1) митральный и трехстворчатый клапаны имеют общее клапанное фиброзное кольцо; даже при четко выраженных клапанных отверстиях в медиальном отделе, над межжелудочковой перегородкой, фиброзные кольца анатомически не выражены; 2) оба клапанных отверстия расположены в одной горизонтальной плоскости, причем их медиальные отделы находятся ближе к верхушке сердца; 3) в области септального прикрепления митральной створки имеется непосредственный фиброзный контакт с перегородочной створкой трехстворчатого клапана.

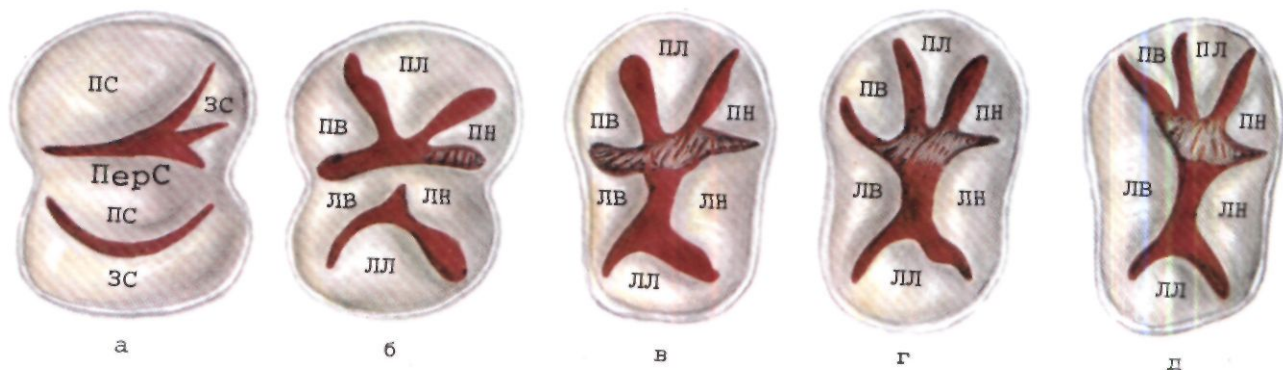
Общие для всех форм ОАВК анатомические изменения клапанного аппарата приобретают значительную индивидуальность при различных типах формирования и прикрепления створок.

При частичной форме порока передняя створка митрального клапана, плотно прикрепленная к гребню межжелудочковой перегородки, расщеплена на две половины—медиальную и латеральную (рис. 2.87). Иногда это расщепление доходит до гребня перегородки и между двумя половинами возникает значительный диастаз с небольшой выемкой в перегородке. В ряде случаев расщепление можно видеть и на перегородочной створке трехстворчатого клапана. Реже в створках нет видимого расщепления, однако даже при этом края их, как правило, утолщены, подвернуты. Часто передний отдел перегородочной створки трехстворчатого клапана отсутствует. При наличии «мостика» в ткани митрального клапана образуются как бы два митральных отверстия.

При полной форме порока изменения клапанного аппарата чрезвычайно многообразны. Однако общим признаком является наличие единого клапанного кольца для левого и правого предсердно-желудочковых отверстий. Задняя (муральная) створка митрального клапана и передняя створка трехстворчатого клапана, как правило, изменены незначительно. Остальные участки отверстий прикрыты двумя широкими общими створками: передней и задней, которые перекидываются через гребень ДМЖП и либо не прикрепляются к нему непосредственно, либо прикрепляются с помощью многочисленных мелких хорд (рис. 2.88).

Полную форму ОАВК подразделяют на три типа в зависимости от вариантов развития общих створок [Rasteni G. et al., 1966]. При типе А (наиболее чыспогл) передняя общая створка разделена на левую и правую части, имеющие каждая свое хордальное крепление к перегородке. Задняя створка—общая для обоих отверстий; она иногда прикрепляется к гребню. При типе В передняя общая створка разделена на правую и левую части, но не прикреплена к перегородке. Обе части передней общей створки крепятся с помощью хордального аппарата к аномальной мышце правого желудочка, отходящей вблизи перегородки. Этот тип встречается крайне редко и, по данным последних классификаций, относится к вариантам «верхом сидящего атрио-вентрикулярного клапана». При типе С передняя створка не разделена и не прикрепляется к гребню межжелудочковой перегородки (рис. 2.89). Задняя общая створка может иметь хордальное при-





2.88. Схематическое изображение предсердно-желудочкового клапанного аппарата при ОАВК.

а — нормально развитые предсердно-желудочковые клапаны; в митральном клапане различают переднюю створку, заднюю створку (ЗС), в трехстворчатом — перегородочную (ПерС), переднюю (ПС) и заднюю (ЗС) створки; б — неполная форма ОАВК. В левом предсердно-желудочковом клапане выделяют левую верхнюю (ЛВ), левую нижнюю (ЛН) и левую латеральную (ЛЛ) створки; щель между первыми двумя створками представляет так называемое расщепление передней створки митрального клапана. В правом предсердно-желудочковом клапане выделяют переднюю верхнюю (ПВ), нижнюю (ПН) и латеральную (ПЛ) створки; перегородочная створка либо отсутствует, либо частично представлена перекинувшейся через гребень межжелудочковой перегородки так называемой мостовидной порцией левой верхней или левой нижней створки; в-д — аналогичная картина наблюдается при типах А, Б и С по Раствелли полной формы ОАВК с тем отличием, что под левой верхней и левой нижней створками, не прикрепляющимися к гребню, имеется ДМЖП.

крепление. Этот вариант встречается реже, чем первый.

Ввиду образования значительного «дефицита» ткани межжелудочковой перегородки, при всех формах ОАВК имеются значительные нарушения анатомии желудочков. Так как основные изменения захватывают предсердно-желудочковый отдел и частично перегородку входа, то в большей степени нарушена анатомия левого желудочка (рис. 2.90—2.91).

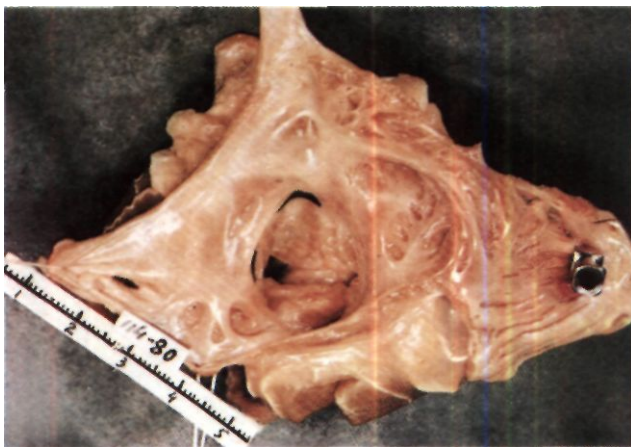При пороке длина входного отдела левого желудочка составляет  $\frac{1}{3}$ — $\frac{1}{4}$  от длины выходного отдела (в норме они одинаковые). При этом длина выходного отдела левого желудочка нормальная, так как равна длине выходного отдела правого желудочка.

Париетальная (диафрагмальная) стенка левого желудочка укорочена, т. е. левый желудочек укорочен и уплощен в сторону верхушки.

Вследствие аномального прикрепления расщепленной передней створки митрального клапана или левой части передней общей створки к изогнутому вниз гребню межжелудочковой перегородки (непосредственно — при частичной, через хорды — при полной форме порока) линия прикрепления также имеет изогнутую в сторону верхушки форму, а затем резко поднимается вверх, достигая правой коронарной створки — митрально-аортальный контакт (рис. 2.92, 2.93). Результатом этого является сужение выходного отдела левого желудочка, что хорошо визуализируется на левых вентрикулограммах в виде так называемой гусиной шеи (симптом, патогномичный для

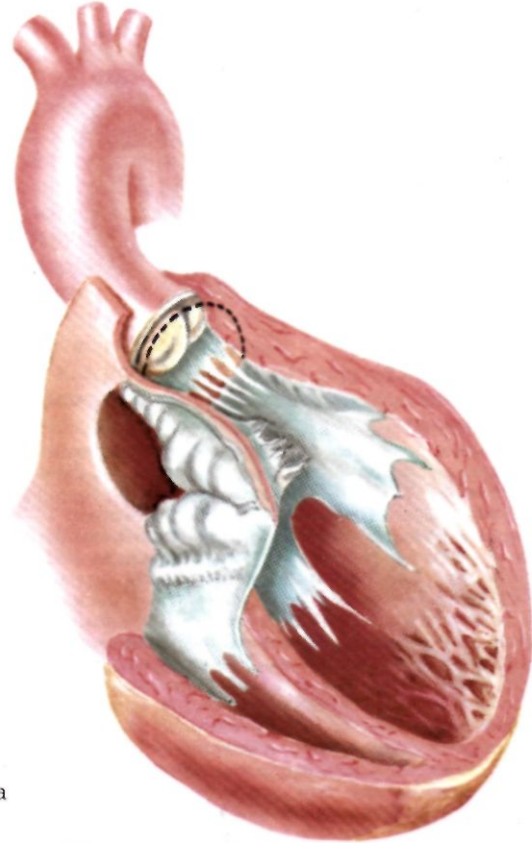
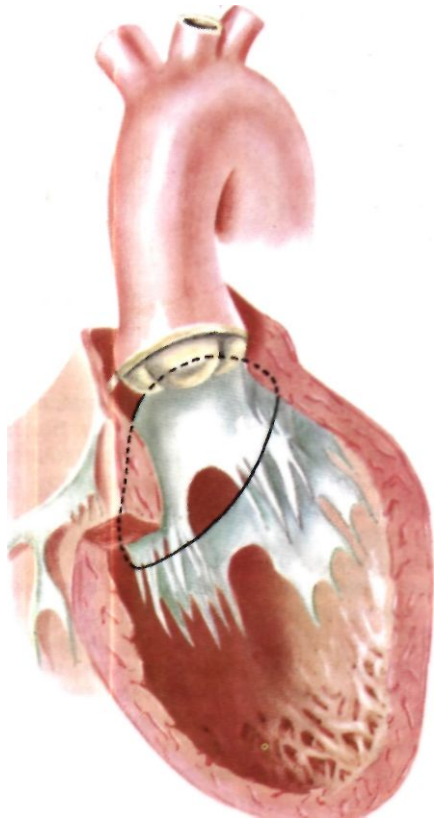
всех форм атриовентрикулярного канала). Из других анатомических нарушений отмечают более широкие, чем в норме, основания обоих желудочков, а также смещение кзади основания переднелатеральной сосочковой мышцы левого желудочка. Правый желудочек изменен меньше, но размеры его выходных отделов также несколько больше входных.

Помимо основных анатомических нарушений, различают три варианта ОАВК — с доминантным правым или левым желудочком и так называемые сбалансированные формы, при которых эти отделы сердца развиты одинаково [Lev M. et al., 1966]. При оценке конкретного анатомического варианта следует учитывать мнение L. Van Mierop, одного из наиболее авторитетных анатомов-эмбриологов, изучавшего этот порок. Он отмечал, что анатомические особенности различных форм порока делают трудной, а иногда невозможной идеальную анатомическую и функциональную коррекцию. Эти структурные изменения



2.89. Макропрепарат сердца с полной формой ОАВК — тип С (no Rastelli G. et al., 1966).

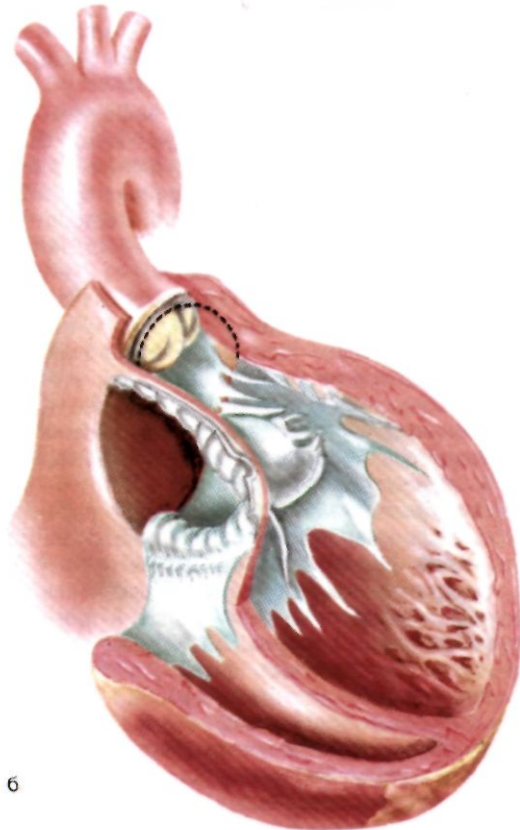
Вид со стороны правого предсердия. Наблюдается «общее» предсердно-желудочковое кольцо для левого и правого предсердно-желудочкового отверстий. Левая верхняя створка перекидывается через гребень межжелудочковой перегородки, продолжаясь на стенку кольца. Она, таким образом, является общей для обоих предсердно-желудочковых отверстий. То же относится к левой нижней створке, переходящей в правую нижнюю. Под створками, от основания одной до основания другой имеется межжелудочковый компонент дефекта в перегородке.



а

2.90. Схематическое изображение взаиморасположения передней створки митрального и аортальных клапанов в здоровом сердце [Varon M., 1972].

Положение сердца, соответствующее переднезадней проекции на ангиокардиограмме. Правое предсердие, правый желудочек и межжелудочковая перегородка частично удалены. Линия прикрепления передней створки митрального клапана имеет форму дуги, выгнутой в сторону предсердия (верхняя пунктирная линия).



б

2.91. Схематическое изображение взаиморасположения створок предсердно-желудочкового и аортальных клапанов при ОАВК [Varon M., 1972].

Вследствие дефекта предсердно-желудочковой перегородки линия прикрепления створок левого предсердно-желудочкового клапана имеет форму дуги, вогнутой в сторону желудочка. Геометрия левого желудочка значительно изменена вследствие укорочения его центральной части и сужения выходного отдела; а—систола; б — диастола.



могут помешать хирургической коррекции или, если о их наличии не подозревали при операции, вызвать серьезные нарушения гемодинамики после нее [Van Mierop L., 1976].

Расположение проводящих путей относительно краев дефекта перегородок достаточно типично (рис. 2.94). Ориентиром расположения предсердно-желудочкового узла служит устье венечного синуса, которое при всех формах порока смещено назад и книзу. Предсердно-желудочковый узел находится сразу же впереди от устья, в участке перегородки, над задним отделом перегородочной или общей задней створки трехстворчатого клапана. Предсердно-желудочковый ствол (пучок Гиса) проходит через основание створки и ложится на верхний край межжелудочковой перегородки, где делится на правую и левую ножки. Таким образом, гребень почти на всем протяжении является опасной зоной. Только впереди, под передней створкой (у основания аорты), гребень свободен от проводящих путей.

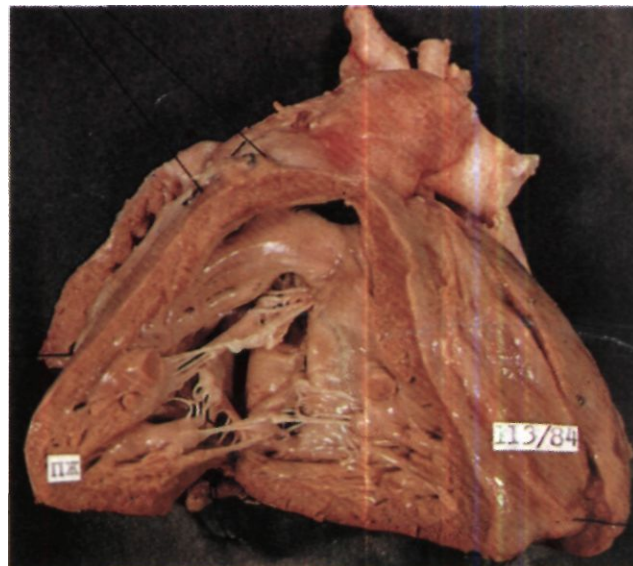
В отличие от ОАВК (предсердно-желудочковая перегородка и близлежащие структуры отсутствуют) при промежуточных формах имеется дефект в виде изолированного отверстия предсердно-желудочковой перегородки, которая сохранена. Таким образом, образуется прямое сообщение между левым желудочком и правым предсердием. Это сообщение может быть расположено выше перегородочной створки трехстворчатого клапана (суправальвулярная форма), непосредственно в области прикрепления створки (интравальвулярная форма) и непосредственно под ней (инфравальвулярная форма)—очень близкая по положению к обычному периперепончатому ДМЖП. Однако со стороны левого желудочка эти дефекты расположены не под аортальными створками, а несколько ниже и более кзади. Важно подчеркнуть, что при промежуточных формах порока анатомических изменений желудочков, линий прикрепления створок, путей оттока из левого желудочка нет. Основанием, позволяющим относить эту группу дефектов к ОАВК каналу, является обязательное сопутствующее расщепление или дефект развития перегородочной створки трехстворчатого клапана.

#### 2.5.4.1. Частично открытый атриовентрикулярный канал

Частично открытый атриовентрикулярный канал (неполная форма)—это сочетание первичного дефекта межпредсердной перегородки с расщеплением створки митрального или трехстворчатого клапана или обоих клапанов.

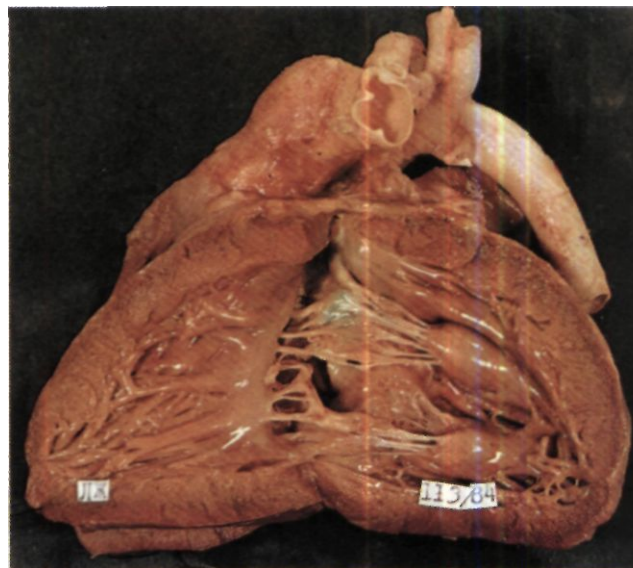
Порок встречается в 70% случаев всех типов ОАВК.

Гемодинамика. Нарушение гемодинамики определяется двумя факторами: наличием сообщения на уровне предсердий и недостаточностью митрального клапана. Через ДМЖП происходит сброс крови слева направо со всеми последствиями, характерными для большого внутрисердечного шунта, находящегося на уровне предсердий (см. главу 2.5.2.1). Легочная гипертензия в большинстве случаев либо отсутствует, либо давление в малом круге кровообращения несколько повышено.



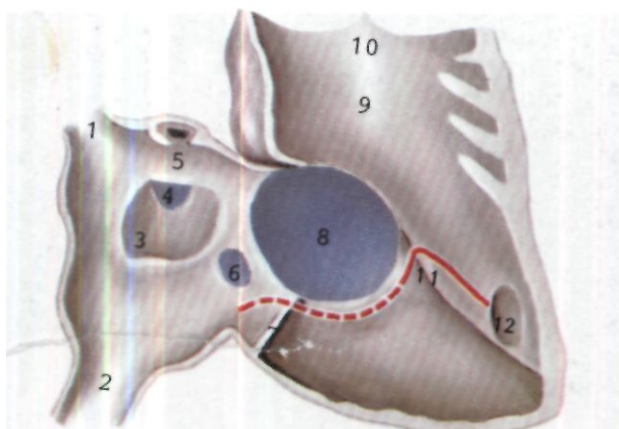
#### 2.92. Макропрепарат сердца при ОАВК (неполная форма).

Вид со стороны правого желудочка: полость желудочка дилатирована, передний компонент перегородочной створки отсутствует; хорошо выражены не связанная с перегородкой правая верхняя, правая нижняя и правая латеральная створки; резко расширена легочная артерия.



#### 2.93. Тот же макропрепарат, что на рис. 2.92.

Вид со стороны левого желудочка: полость желудочка небольшая, середина его укорочена из-за дефекта предсердно-желудочковой перегородки. «Передняя» створка состоит из двух компонентов—левой верхней и нижней створок, каждая из которых имеет свою группу сосочковых мышц. Левая верхняя створка сверху достигает клапана аорты, образуя митрально-аортальный контакт. Вследствие изогнутой в сторону верхушки линии ее крепления к гребню межжелудочковой перегородки образуется сужение на пути оттока крови из левого желудочка — так называемая гусиная шея на ангиокардиограммах.

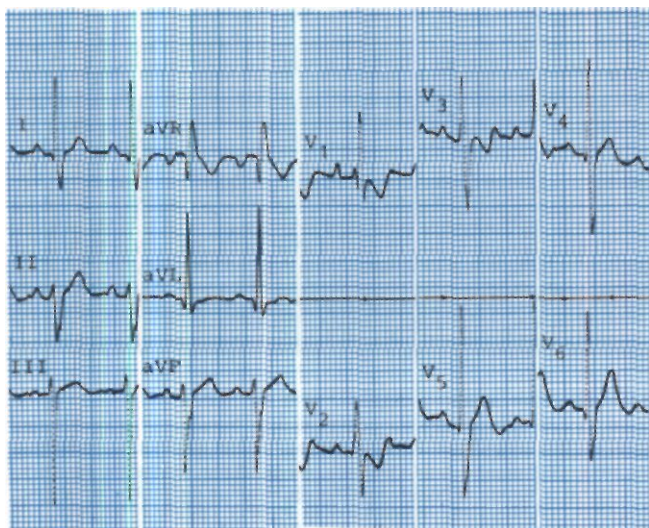

2.94. Схематическое изображение взаиморасположения предсердно-желудочкового узла, ствола предсердно-желудочкового пучка и правой его ножки при ОАВК [Kirklin J., Barrat-Boyes B., 1986].

1 — верхняя полая вена; 2—нижняя полая вена; 3—лимб овальной ямки; 4 — открытое овальное окно; 5—основание ушка правого предсердия; 6—венечный синус; 7—линия прикрепления правой нижней створки правого предсердно-желудочкового клапана; 8—дефект предсердно-желудочковой перегородки; 9—выходной отдел правого желудочка; 10—основание клапана легочного ствола; 11—мышца Ланцизи; 12—рассеченный «модераторный тяж».

Характерна значительная объемная перегрузка правых отделов сердца. Вследствие расщепления только передней створки недостаточность митрального клапана носит, как правило, умеренный характер.

Клиника, диагностика. Клиническая картина порока по характеру, времени появления симптомов во многом схожа с клиникой у больных с вторичными ДМПП. Вместе с тем симптомы могут появиться уже в первые годы жизни; в дальнейшем состоянии боль-



2.95. Электрокардиограмма при частичной форме ОАВК (дефект первичной межпредсердной перегородки). Электрическая ось сердца отклонена влево. Признаки перегрузки правого предсердия и обоих желудочков.

ных ухудшается. Тяжесть состояния больных зависит от величины первичного ДМПП и степени недостаточности митрального клапана.

Жалобы больных на отставание в физическом развитии, одышку при физической нагрузке, частые респираторные заболевания могут быть при любом пороке сердца со сбросом крови слева направо. В типичных случаях это бледные, худые дети 4—7-летнего возраста с небольшой асимметрией грудной клетки за счет выбухания левой ее половины. Следует, однако, отметить, что иногда диагноз может быть впервые установлен у физически развитого подростка, у которого случайно был обнаружен шум в области сердца; но частичный атриовентрикулярный канал может быть и причиной выраженной сердечной недостаточности у 1—2-летнего ребенка.

При физикальном обследовании размеры сердца увеличены, иногда при пальпации над верхушкой определяется систолическое дрожание. Признаки недостаточности кровообращения наблюдаются приблизительно у половины больных. Как правило, сердце не «гиперактивно». Сокращения его нормальные. При аускультации I тон над верхушкой обычно усилен, II тон расщеплен, но не акцентирован. Опытный специалист на основании аускультации может обосновать предположительный диагноз порока. Во втором межреберье слышен систолический шум, характерный для межпредсердного дефекта, а над верхушкой— специфичный для митральной недостаточности.

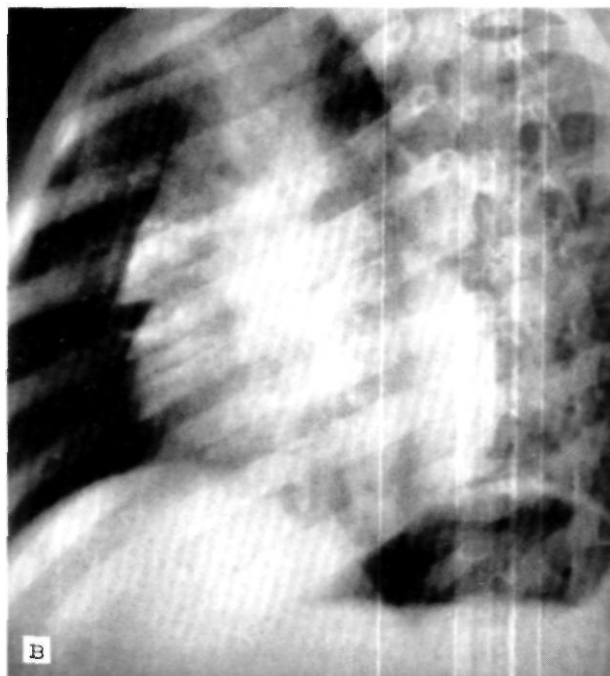
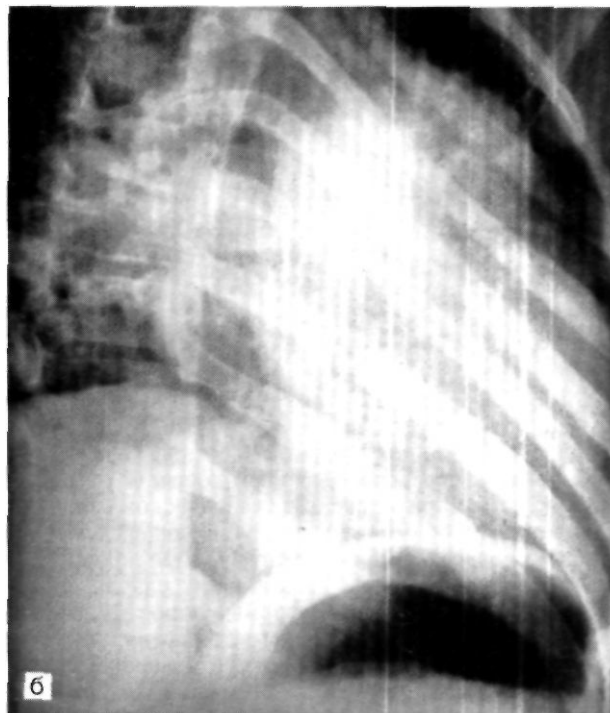
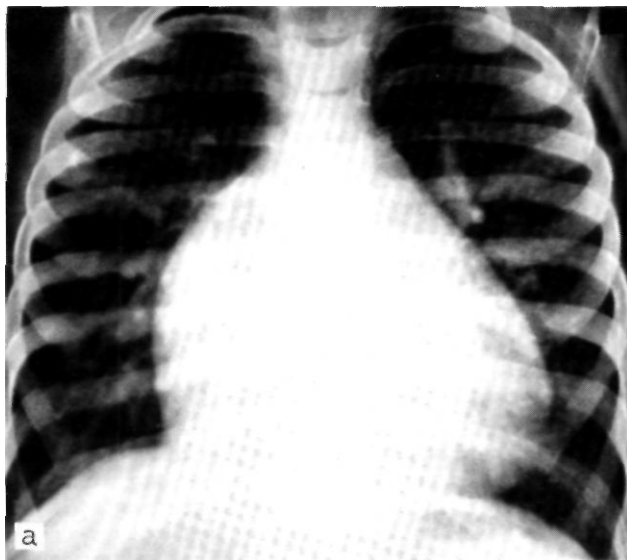На ЭКГ при этом пороке имеются характерные изменения, важные для диагностики (рис. 2.95). Электрическая ось сердца отклонена влево, угол  $\alpha$  от  $0^\circ$  до  $60^\circ$ . В грудных отведениях фиксируются признаки умеренной гипертрофии правого или обоих желудочков и правого предсердия. Нередкой находкой является степень неполной атриовентрикулярной блокады. На ФКГ—расщепление II тона, низкочастотный систолический шум во втором межреберье слева от грудины и усиленный I тон с систолическим шумом, а иногда и диастолический шум над верхушкой сердца.

При рентгенологическом исследовании выявляют кардиомегалию (у грудных детей с недостаточностью кровообращения она может быть резко выражена, рис. 2.%). Увеличены оба желудочка и правое предсердие. Усилен легочный рисунок. Умеренно выбухает дуга легочной артерии. Иногда можно видеть признаки недостаточности митрального клапана.

Эхокардиографическое исследование чрезвычайно ценно при этом пороке, так как дает больше прямой информации, чем любой метод исследования, включая ангиокардиографию. На ЭХОКГ отчетливо виден ДМПП и практически можно исключить сопутствующие дефекты под створками клапанов. С помощью этого метода определяют расщепление передней створки митрального клапана, аномалии ее прикрепления, наличие добавочных дефектов в перегородках сердца и т. д. (рис. 2.97). Доплерография позволяет установить степень регургитации крови в области митрального или трехстворчатого клапана.

При катетеризации полостей сердца отмечается «низкое» положение зонда при прохождении его в левые отделы через ДМПП (при исследовании через сосуды бедра). Фиксируется значительное повышение





насыщения крови кислородом, начинающееся на уровне правого предсердия. Насыщение артериальной крови в пределах нормы, т. е. имеет место односторонний сброс крови слева направо. Давление в правых полостях сердца и в легочной артерии нормальное или слегка повышено. При выраженной недостаточности митрального клапана может быть повышено давление в легочных капиллярах. Общелегочное сопротивление обычно не меняется, а соотношение величины кровотока в малом и большом круге кровообращения составляет 2:1.

При ангиокардиографии из левого желудочка (рис. 2.98) отчетливо видны выемка межжелудочковой перегородки у места прикрепления митрального клапана и сужение путей оттока из левого желудочка в виде характерной «гусиной шеи»; определяется также митральная регургитация.

**Естественное течение и прогноз.** В большинстве случаев течение заболевания незлокачественное, хотя больные нуждаются в постоянном контроле. По мнению А. Nadas и D. Fyler (1973), предполагаемая продолжительность жизни меньше, чем у больных с ДМПП. Прогноз зависит от величины сброса крови на уровне предсердий и степени недостаточности митрального клапана.

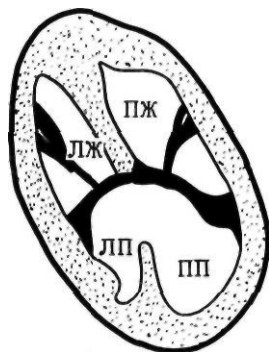
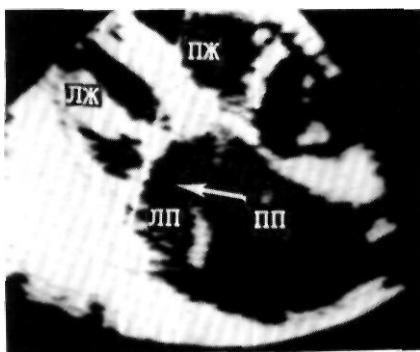
**Дифференциальная диагностика.** Данный порок необходимо отличать от следующих пороков.

Изолированная недостаточность митрального клапана. Дифференцировать пороки не всегда просто (особенно с врожденной недостаточностью митрального клапана). Изменения на ЭКГ при ОАВК типичны. Резкое увеличение левого предсердия при рентгеноскопии свидетельствует об отсутствии сброса крови на межпредсердном уровне. При катетеризации и эхокардиографии полностью исключают дефект.

Вторичный ДМПП. У больных с этим пороком на ЭКГ электрическая ось сердца отклонена вправо, имеется блокада правой ножки пучка Гиса, что не характерно для ОАВК. Метод эхокардиографии позволяет выявить дефект в центре перегородки и интак-

2.96. Рентгенограммы грудной клетки больного с неполной формой ОАВК и выраженной недостаточностью митрального клапана в переднезадней (а), первой (б) и второй (в) косых проекциях.

Легочный рисунок резко усилен за счет венозного застоя. Сердце значительно увеличено в поперечнике (кардиоторакальный индекс 0,72). Сердце имеет «митральную» конфигурацию. Правый атриовазальный угол смещен вверх. Дуга легочной артерии выбухает незначительно. В косых проекциях отмечается резкое увеличение правых отделов сердца и левого предсердия. Левый желудочек увеличен умеренно и смещен кзади.



2.97. Эхокардиограмма и схематическое изображение частичной формы ОАВК (проекция четырех камер). Отчетливо виден большой ДМПП. Створки предсердно-желудочковых клапанов прикреплены к гребню межжелудочковой перегородки, образуя два предсердно-желудочковых отверстия. Межжелудочкового компонента дефекта нет. Видны сосочковые мышцы в правом и левом желудочках с хордами к соответствующим створкам. ПП—правое предсердие; ЛП—левое предсердие; ПЖ—правый желудочек; ЛЖ—левый желудочек.

тные предсердно-желудочковые клапаны. Использование методов катетеризации и ангиокардиографии позволяет поставить окончательный диагноз.

**Показания к операции.** В раннем возрасте операция рекомендуется при тяжелом клиническом течении заболевания у больных с не купирующейся лекарственными средствами недостаточностью кровообращения. Следует отметить, что в таких случаях чаще диагностируют необычной формы порок (удвоение левого предсердно-желудочкового отверстия, большой дефект перегородки, дефицит ткани створок и т. п.) или сочетание этих аномалий с большим вторичным ДМПП. Риск операции в этих случаях выше и не связан с возрастом и массой тела больных [Pacífico

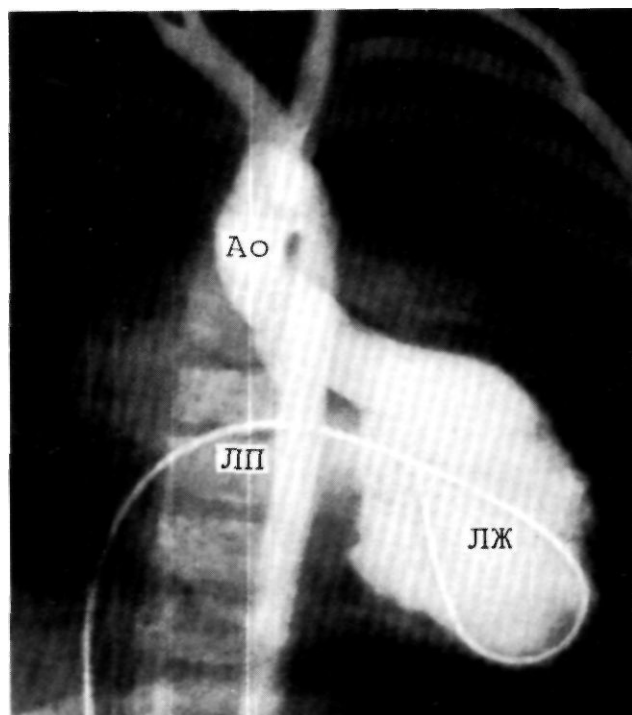
А., 1983]. В более старшем возрасте показания к операции определяются состоянием больного и становятся императивными при наличии декомпенсации или нарастающей недостаточности митрального клапана. Даже при относительно «гладком» течении процесса операция показана в дошкольном или раннем школьном возрасте ввиду опасности развития бактериального эндокардита или других осложнений, сопутствующих постоянной перегрузке сердца и легочной гиперволемии.

**Хирургическое лечение.** Операция выполняется из срединного доступа. После рассечения грудины можно иссечь участок перикарда размером 3x4 см, который затем будет использован для закрытия дефекта. Канюлируют аорту и полые вены. Начинают ИК со снижением температуры тела больного до 28—26° С. Вводят канюлю в левый желудочек. Пережимают аорту и производят кардиopleгию.

Правое предсердие вскрывают широким разрезом от основания ушка вниз к нижней полой вене обязательно параллельно атриоventрикулярной борозде, примерно в 2 см от нее.

Внимательно изучают анатомию дефекта створок. Необходимо убедиться в отсутствии межжелудочкового сообщения под створками. С целью оценки степени регургитации в 20-граммовый шприц набирают холодный изотонический раствор хлорида натрия и через тонкий резиновый катетер быстрым движением поршня вводят его в полость левого желудочка. Створки митрального клапана всплывают и отчетливо выявляется место регургитации (если оно есть).

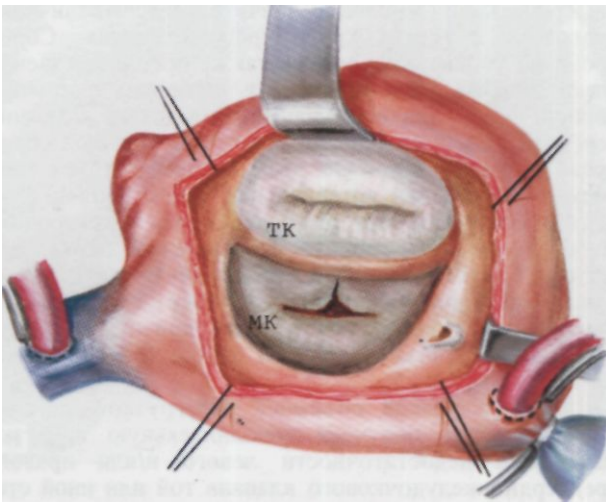
В последние годы многие хирурги, придерживаясь концепции А. Карпантье, считают, что при ОАВК его отверстие закрывают три створки — задняя и две расщепленные половины передней (рис. 2.99—2.101). Если клинически регургитации на клапане не было и она не фиксируется при гидравлической пробе, то швы на створку можно не накладывать. Если же отчетливо выявляется регургитация, то две расщепленные половины передней створки прошивают у основания и, слегка потягивая за этот шов, отдельными швами сшивают соприкасающиеся края в области расщепления. Последний шов накладывают не доходя 1—2 мм до свободного края створки. Вновь проводят гидравлическую пробу. Если регургитация остается в связи с наличием расширенного клапанного кольца, можно провести аннулопластику в области переднелатеральной и/или заднемидиальной комиссуры. Убедившись в отсутствии регургитации, следует также прове-



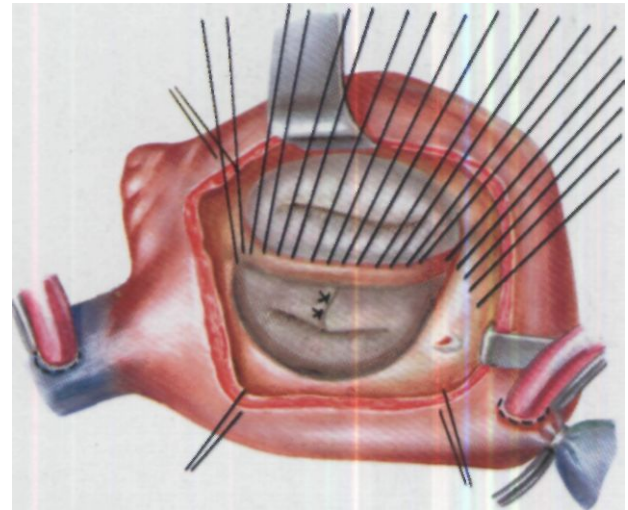
2.98. Ангиокардиография при неполной форме ОАВК (левая вентрикулография).

Видна характерная конфигурация левого желудочка (ЛЖ) с сужением путей оттока в виде так называемой гусиной шеи. Отмечается умеренная регургитация крови через митральный клапан с контрастированием левого предсердия. Ао—аорта; ПЖ—правый желудочек.





2.99. Вид операционного поля при частичной форме ОАВК после широкого вскрытия правого предсердия в продольном направлении.  
МК—митральный клапан; ТК—трехстворчатый клапан.

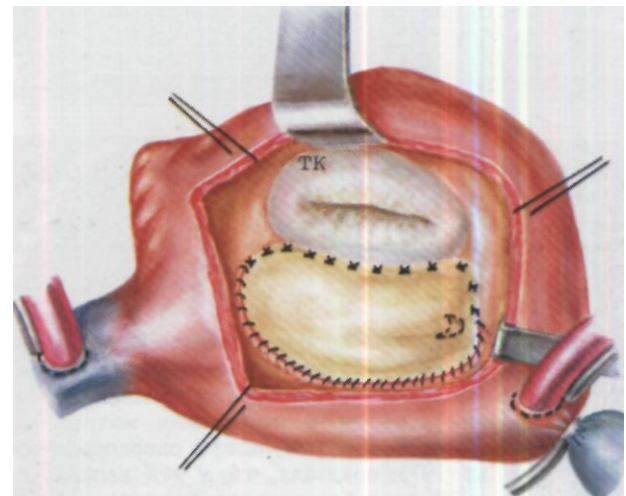


2.100. Ушивание расщепления передней створки и наложение швов для фиксации заплаты в области межпредсердного дефекта у больного с неполной формой ОАВК.

речь, не создан ли искусственно стеноз левого атриоventрикулярного отверстия. Для этого используют бужи или расширители Гегара, проводя через отверстие буж расчетного диаметра. Он должен проходить свободно, без усилия. Затем приступают к закрытию ДМПП. Отдельными нитями с двумя иглами на концах прошивают основание перегородочной створки трехстворчатого клапана у места ее внедрения в перегородку. Швы накладывают вдоль линии прикрепления створки таким образом, чтобы каждый из них был П-образным, до уровня, где опасность повреждения проводящих путей минимальна. Затем линию швов поворачивают круто вверх на 1—1,5 см кзади от устья венечного синуса. После наложения отдельных швов прошивают основание заплаты из аутоперикарда, заранее выкроенной по форме устья венечного синуса и пришивают непрерывным швом, обойдя устье коронарного синуса, по направлению к гребню межпредсердной перегородки. Швы завязывают у начала заплаты. Хотя коронарный синус после пластики и дренируется в левое предсердие, опасность повреждения проводящих путей значительно уменьшается.

Существует и другой способ обхода проводящих путей, когда швы накладывают на край перегородки кпереди от устья венечного синуса, производя вкол и выкол со стороны поверхности левого предсердия.

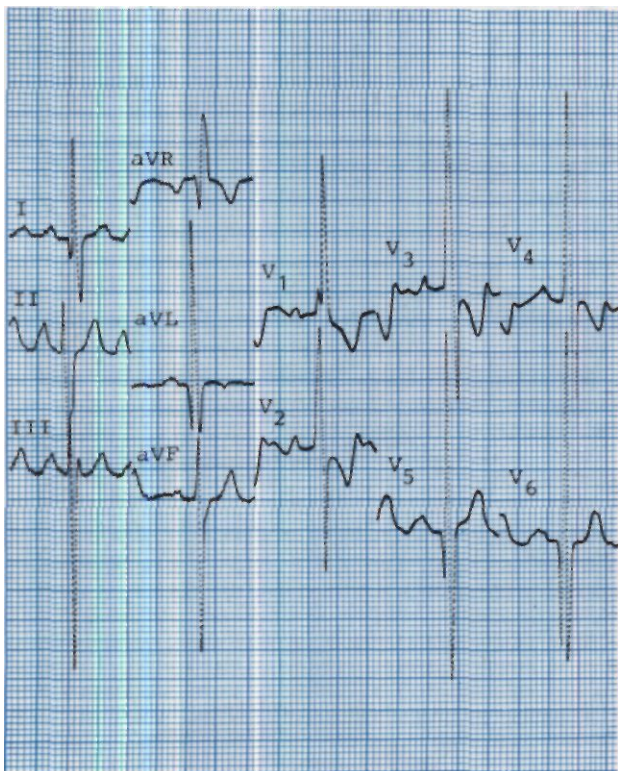После подшивания заплаты зашивают разрез стенки правого предсердия, согревают больного и снимают зажим с аорты. Целесообразно на этом и всех последующих этапах установить катетер в левом предсердии для постоянного измерения давления, которое не должно превышать 10—12 мм рт. ст. Уровень давления в левом предсердии служит одновременно и для контроля адекватности выполненной опера-



2.101. Вид операционного поля после внутрисердечной коррекции неполной формы ОАВК.  
ТК—трехстворчатый клапан.

ции и является ориентиром правильного ведения больного на этапе отключения АИК и в ближайшем послеоперационном периоде.

Результаты. По данным большинства клиник, летальность после операций по поводу частичной формы ОАВК не превышает 3—5%. Результаты лечения значительно хуже при выполнении операции в раннем возрасте, поскольку тяжесть исходного состояния (вызывающая необходимость раннего хирургического вмешательства), как правило, связана с трудноустраняемой патологией митрального клапана или с созданием относительных стенозов на митральном, подаортальном или аортальном уровнях после закрытия ДМПП. При выраженном преобладании одних отделов над другими летальность равна 100%, так как в результате операции создается гипоплазия одного из



2.102. Электрокардиограмма при общем ОАВК (полная форма).

Электрическая ось сердца отклонена влево. Выраженные признаки перегрузки правого предсердия, правого и левого желудочков.

желудочков сердца. Эта проблема является предметом изучения. Наиболее частым (неопасным для жизни) осложнением являются переходящая неполная и полная поперечная блокада и остаточная митральная регургитация. Отдаленные результаты операции хорошие. McMullan (1973) показала, что у 94% выживших больных через 20 лет и более после операции симптомов порока не наблюдалось.

#### 2.5.4.2. Общий открытый атриовентрикулярный канал

Порок встречается в 30% случаев всех форм ОАВК. У 25—30% больных он сочетается с синдромом Дауна.

Гемодинамика. Нарушения гемодинамики определяются наличием сообщений на предсердном и желудочковом уровнях, неполноценной функцией атриовентрикулярных клапанов и высокой легочной гипертензией. Рабочая нагрузка на все камеры сердца значительно увеличена. Вследствие большей растяжимости правых камер сброс крови через межпредсердное сообщение происходит в направлении слева направо. Сообщение между желудочками, как правило, большое, не рестриктивное. Давление в правом и левом желудочках практически одинаковое. Развивается высокая легочная гипертензия. Однако на первых стадиях заболевания легочно-сосудистое сопротивление ниже, чем пе-

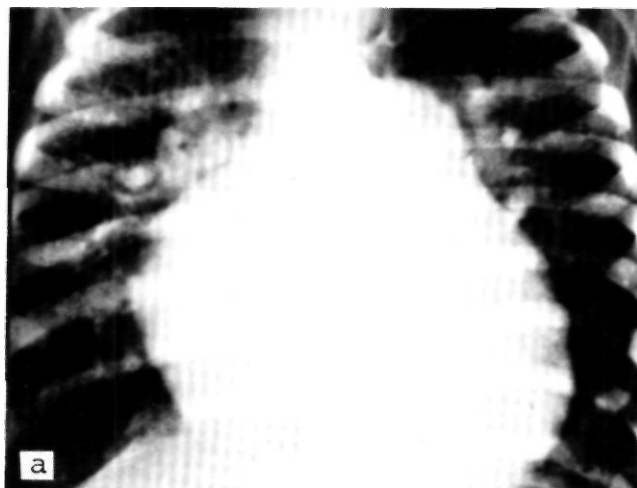риферическое, имеется значительное увеличение кровотока в малом круге кровообращения. Сброс крови на уровне желудочков также преимущественно слева направо, но в отличие от частичных форм при полной форме порока, видимо, вследствие больших перегородочных сообщений имеется небольшой сброс крови справа налево. Об этом свидетельствует имеющаяся небольшая артериальная гипоксемия с 85—95% насыщением артериальной крови кислородом. Цианоз при этом пороке не выражен, хотя при наличии декомпенсации и развитии обструктивных изменений в сосудах легких он может стать явным. Выраженный цианоз может быть признаком сопутствующего стеноза выходного отдела правого желудочка.

Наряду с резкой объемной перегрузкой за счет шунтов сердце получает дополнительную нагрузку вследствие недостаточности левого и/или правого предсердно-желудочкового клапана той или иной степени выраженности. Важно отметить, что при полной форме порока недостаточность предсердно-желудочкового клапана может отсутствовать или быть незначительной, что говорит о «компетентности» общих створок. При выраженной недостаточности дополнительное количество крови сбрасывается во время систолы из желудочков в предсердия. Особенно «перегружены» при этом правые отделы, так как правое предсердие расположено вдоль траектории оси верхушка—основание левого желудочка. Левые предсердие и желудочек увеличены меньше, чем можно было бы ожидать.

Клиника, диагностика. В отличие от неполной формы симптомы полной формы ОАВК проявляются рано и часто носят угрожающий для жизни характер. Большинство детей погибают к исходу первого года жизни.

Родители предъявляют жалобы на повторные респираторные заболевания у детей, отставание в физическом развитии, постоянную одышку, тахикардию, затруднения при их кормлении. При осмотре это недоразвитые очень беспокойные бледные дети. При крике заметен цианоз носогубного треугольника, ладоней и стоп. Одышка, которая наблюдается даже в покое, резко усиливается при плаче. Артериальное давление нормальное, но при выраженной декомпенсации наполнение пульса может быть слабым. В первые недели сердце обычно не увеличено, но к 3—4 мес границы его расширены. Пальпируется «гиперактивный» сердечный толчок. Часто над верхушкой пальпируется систолическое дрожание. При аускультации I тон может быть усилен, особенно над верхушкой. II тон над легочной артерией резко акцентирован. Типичной находкой является грубый пансистолический шум над всей областью сердца, наиболее отчетливый в третьем-четвертом межреберье слева от грудины. Шум обычно проводится в межлопаточную и подмышечную область. Часто в пятой точке аускультации сердца можно выслушать диастолический шум. При сопутствующем стенозе легочной артерии максимальной интенсивности шум выслушивается во втором межреберье слева от грудины.

Иногда у детей более старшего возраста (4—5 лет) можно констатировать выраженный цианоз, аускультативно — бедную «шумовую картину» и резко акценти-



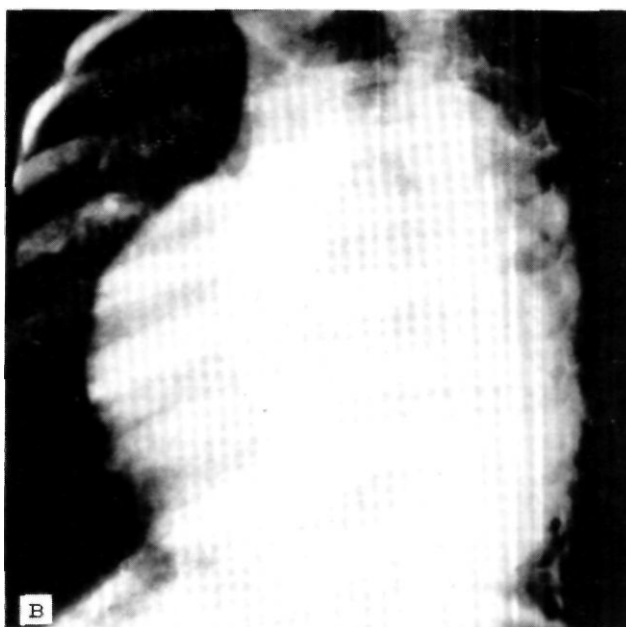
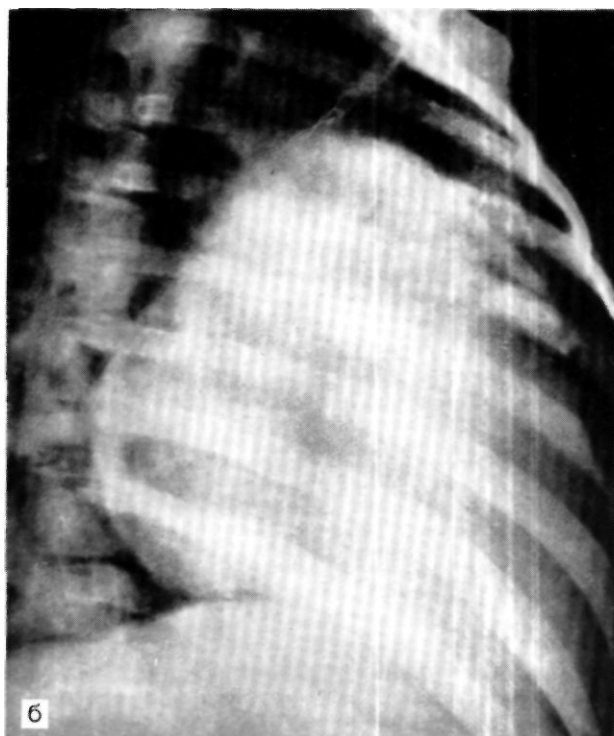
рованный II тон над легочной артерией и рентгенологически — небольшие размеры сердца. На первый план, таким образом, выступают симптомы далеко зашедших стадий легочной гипертензии.

*Электрокардиографическая картина*, как правило, весьма типична. Отклонение электрической оси сердца влево (фронтальная ось между  $-30^\circ$  и  $-160^\circ$ , но у большинства больных — между  $-60^\circ$  и  $-160^\circ$  в отличие от неполной формы ОАВК, где ось лежит обычно в пределах  $-30^\circ$ ) при выраженных признаках гипертрофии правого желудочка наиболее характерно для полной формы порока (рис. 2.102). Кроме этого, отмечают увеличение зубцов *P* в стандартных отведениях, удлинение предсердно-желудочковой проводимости. При наличии стеноза легочной артерии отклонение электрической оси влево также является характерным признаком ОАВК, отличающим его от большинства других цианотических пороков сердца.

*Рентгенологическое* исследование выявляет усиление легочного рисунка по артериальному, а иногда и венозному типу. Сердце увеличено в поперечнике, талия сглажена за счет различной степени выбухания дуги легочной артерии (рис. 2.103). Имеется расширение всех камер сердца, включая левое предсердие. Иногда выражены симптомы митральной регургитации.

При *катетеризации* полостей сердца определяются большой сброс крови слева направо, определенная степень артериальной гипоксемии, повышение давления в малом круге кровообращения, которое часто достигает уровня системного. Давление в легочных капиллярах может быть повышено.

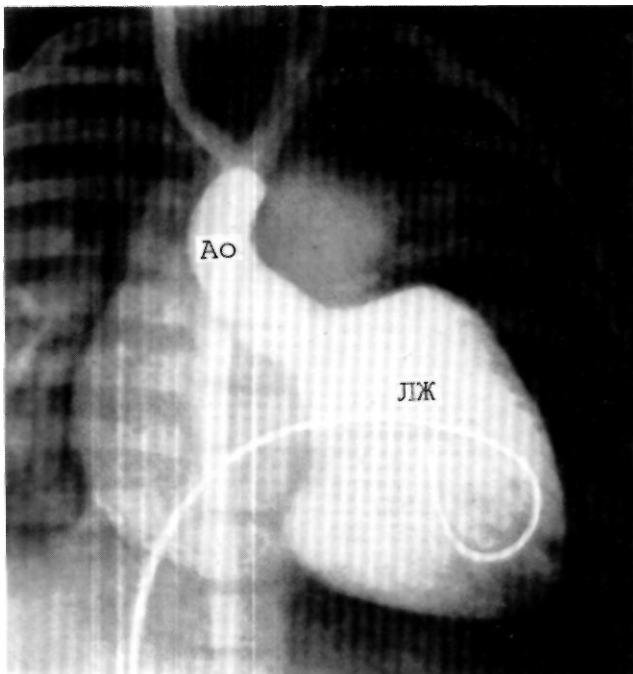
*Ангиокардиографическое* исследование необходимо выполнять из правого и левого желудочков и восходящей части аорты. Правая вентрикулография позволяет оценить объем желудочка, наличие регургитации через трехстворчатый клапан, стеноз выходного отдела. При левой вентрикулографии (рис. 2.104) характерный вид выходного отдела в форме «гусиной шеи» является важным диагностическим признаком. Обычно это исследование позволяет оценить степень регургитации на митральном клапане, а в боковой проекции определить наличие сброса крови через ДМЖП. Хоро-



2.103. Рентгенограммы грудной клетки при ОАВК в передне-задней (а), первой (б) и второй (в) косых проекциях.

Резкое усиление легочного рисунка за счет переполнения артериального русла. Корни легких расширены, «периферия» легких обеднена. Сердце значительно увеличено в поперечнике (кардиоторакальный индекс 0,72). Правый атриовазальный угол смещен вверх. Дуга легочной артерии аневризматически выбухает. Расширены все отделы сердца, особенно резко — правое предсердие.





2.104. Ангиокардиограмма при полной форме ОАВК (левая вентрикулография).

Видна характерная конфигурация полости левого желудочка (ЛЖ) с сужением путей оттока. Аорта (Ао) относительно узка. Отмечается контрастирование правого предсердия и легочной артерии, свидетельствующее о наличии сообщения на межжелудочковом уровне.

шее заполнение левого желудочка важно для определения или исключения признаков доминантности одного из желудочков сердца. Аортография позволяет исключить сопутствующий ОАП.

Наиболее информативно эхокардиографическое исследование, позволяющее зафиксировать не только полную форму ОАВК, но и его анатомический тип (рис. 2.105).

Естественное течение и прогноз. В отличие от дефектов первичной межпредсердной перегородки течение полной формы атриовентрикулярного канала злокачественное. По данным Т. Berger и соавт. (1979), 65% больных погибают в течение первого года жизни, 85% — к исходу второго года и 96% — к 5 годам. У<sup>2/3</sup>

детей в первые годы жизни развиваются необратимые поражения сосудов легких. Аналогичные данные приводятся и в материалах других статистических исследований [Newfeld E. et al., 1977].

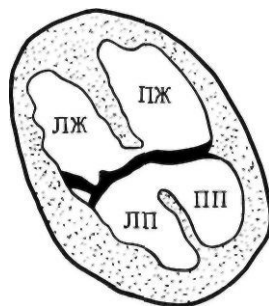
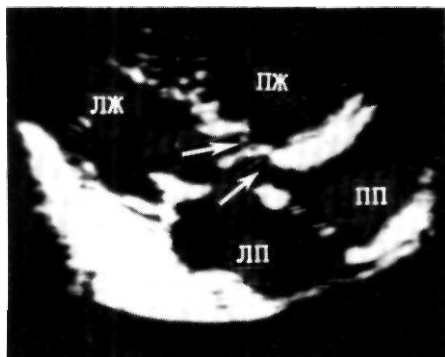
Дифференциальный диагноз. Порок следует дифференцировать от всех других изолированных и сочетанных пороков, которые имеют признаки большого сброса крови слева направо и высокую легочную гипертензию уже в раннем детском возрасте.

ДМЖП изолированный и, особенно, в сочетании с ДМПП или ОАП может быть причиной развития критического состояния ребенка в первые месяцы жизни. От общего ОАВК эту форму порока можно отличить по данным ЭКГ, где определяется отклонение оси вправо при ДМПП. Рентгенологически выявляются признаки большого увеличения левых отделов сердца. Решающими в диагнозе являются эхо- и ангиокардиография.

Из других пороков следует иметь в виду ТМС с большим ДМЖП, ЕЖС без стеноза легочной артерии. Клиническая картина при этих пороках может во многом напоминать таковую у больных с ОАВК, но специальные методы исследования, включая эхокардиографию, ангиокардиографию, позволяют без труда провести дифференциальную диагностику.

Показания к операции. Хирургическое лечение абсолютно показано уже в раннем детском возрасте. Противопоказаниями являются: заведомо неоперабельные варианты порока, далеко зашедшие стадии легочной гипертензии (легочно-сосудистое сопротивление выше 10 ед.). В ряде случаев при выраженной патологии клапанного аппарата, когда может возникнуть необходимость в протезировании митрального клапана, операцию можно отложить, но ребенок должен находиться под строгим контролем. При явлениях нарастания легочной гипертензии рекомендуется операция сужения легочной артерии.

Хирургическое лечение. Операция радикальной коррекции порока заключается в закрытии ДМЖП и ДМПП с одновременным разделением предсердно-желудочкового кольца на левую и правую половины и устранении недостаточности предсердно-желудочковых клапанов. Доступ к сердцу — срединная стернотомия с обычными методами введения канюль, перфузии и кардиopleгии. Следует рассчитывать, однако, на более длительный период ИК, чем при коррекции неполной формы порока. Поэтому можно применить методику снижения температуры тела больного до 20—22° С со снижением объемных скоро-



2.105. Эхокардиограмма и схематическое изображение сердца при ОАВК (полная форма) (проекция четырех камер).

Видно, как общая створка предсердно-желудочкового клапана перекидывается через гребень межжелудочковой перегородки, не прикрепляясь к нему. Образуются межпредсердный и межжелудочковый компоненты дефекта в перегородке.

ПЖ—правый желудочек; ЛЖ—левый желудочек; ПП—правое предсердие; ЛП—левое предсердие.



стей перфузии на 60—90 мин. Существуют две методики коррекции порока.

1. Коррекция одной заплатой с рассечением общих створок. Правое предсердие вскрывают широким разрезом от основания ушка к устью нижней полой вены. Край разреза прошивают четырьмя держалками, которые фиксируют к краям раны. Важно внимательно изучить анатомию порока на остановленном сухом сердце. С помощью тонкого Г-образного крючка осматривают состояние створок, их прикрепление к перегородке, оценивают величину и форму дефектов. Важно обратить внимание на прикрепление хорд от передней и задней общей створки к сосочковым мышцам. Если все хорды поверхности левого желудочка общих створок берут начало от одной группы мышц, то устранение «расщепления» приведет после операции к образованию так называемого парашютного клапана с неминуемым стенозом левого атриоventрикулярного отверстия.

Проводят гидравлическую пробу, определяя «компетентность» створок в сомкнутом состоянии. Затем определяют, в каком месте будет производиться разделение створок на «митральную» и «трикуспидальную» части. Для этого, используя таблицу расчетных размеров клапанных колец, с помощью бужей нужных диаметров намечают будущие атриоventрикулярные отверстия (табл. 2.3). В месте, где будет произведено разделение, на переднюю и заднюю створки накладывают шов, который не завязывают. Этот шов служит ориентиром для последующих действий. В случаях, когда оба отверстия соответствуют своим расчетным размерам, этот шов будет лежать над гребнем межжелудочковой перегородки. При малых размерах одного из них шов можно сместить в ту или другую сторону.

Таблица 2.3. Средние диаметры нормальных предсердно-желудочковых клапанов [Rowlatt U. et al., 1963; в модификации Pacifico Д., 1983]

Поверхность тела, м <sup>2</sup>	Диаметр клапана сердца, мм	
	митрального <sup>1</sup>	трехстворчатого <sup>1</sup>
0,25	<b>11,2</b>	13,4
0,30	12,6	14,9
0,35	13,6	16,2
0,40	14,4	17,3
0,45	15,2	18,2
0,50	15,8	19,2
0,60	16,9	20,7
0,70	17,9	21,9
0,80	18,8	23,0
0,90	19,7	24,0
1,00	20,2	24,9
1,2	21,4	26,2
1,4	22,3	27,7
1,6	23,1	28,9
1,8	23,8	<b>29,1</b>
2,0	24,2	30,0

<sup>1</sup> Примерное стандартное отклонение ( $\pm$ ) для митрального клапана: при поверхности тела менее 0,3 м<sup>2</sup>—1,9 мм; при поверхности тела более 0,3 м<sup>2</sup>—1,9 мм; для трехстворчатого клапана: при поверхности тела менее 1 м<sup>2</sup>—1,7 мм, при поверхности тела более 1 м<sup>2</sup>—1,5 мм.

Первым этапом операции является сшивание митральных структур передней и задней общих створок. Для этого на их края (влево от первого шва) накладывают несколько отдельных узловых швов точно так же, как для ликвидации «расщепления» передней створки при неполной форме порока. Затем вновь проверяют митральный клапан на «компетентность» и отсутствие сужения. Некоторые хирурги сшивают створки только тогда, когда задняя, муральная створка митрального клапана занимает не менее 1/3 окружное и клапанного кольца. Если она развита плохо, то края «расщепления» либо частично сшивают, либо вообще не сшивают [Abbruzzese P. et al., 1983].

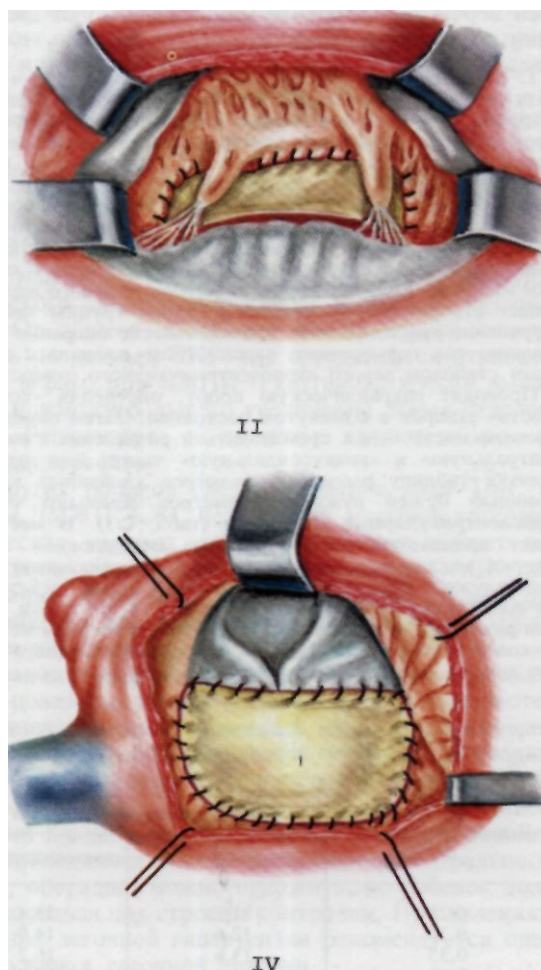
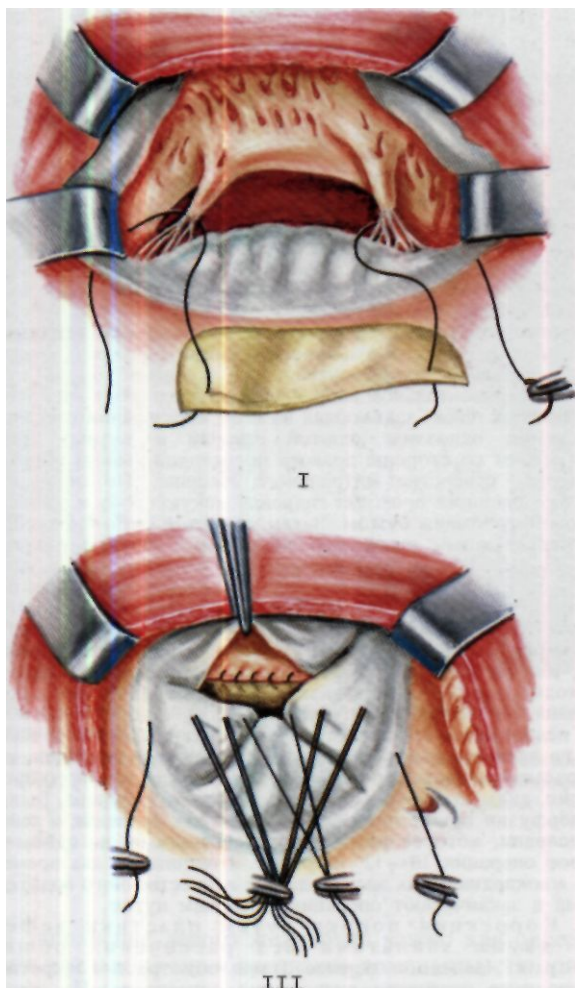
Если передняя общая створка не разделена на правый и левый компоненты и прикреплена хордами к гребню межжелудочковой перегородки, то ее рассекают поперек и отсека-

ют хорды от гребня. Так же поступают и с задней общей створкой. Если ДМЖП не распространяется на заднюю створку, то ее рассекать не следует. На этом этапе первый, ориентировочный шов удаляется; правое и левое предсердно-желудочковое отверстия уже разделены, створки мобилизованы и дефект хорошо виден. Накладывают отдельные П-образные швы на прокладках на правожелудочковую поверхность гребня, отступя 1—1,5 см от его края и углубляясь к верхушке сердца по мере продвижения линии швов кзади, чтобы не повредить проводящие пути. Затем последними швами, поднимаясь вверх, подходят к задней комиссуре трехстворчатого клапана. Выкраивают одну большую заплату (из ксеноперикарда, дакрона, тефлона), и ее нижний сегмент прошивают наложенными швами. Завязывают швы, опустив заплату на место.

Отступя книзу на 1,5—2 см от края межжелудочковой перегородки, мысленно намечают линию будущего крепления передней створки митрального клапана. Вдоль этой линии в горизонтальном направлении накладывают несколько П-образных швов, захватывая на всем протяжении рассеченное ранее основание сшитой створки и заплату. Швы завязывают со стороны правого предсердия. Таким образом создается отверстие митрального клапана. По окончании этого этапа вновь проводят гидравлическую пробу и проверяют диаметр кольца бужом. Затем крайними нитями фиксируют непрерывным швом верхний сегмент заплаты к краям ДМЖП. Чтобы не травмировать проводящие пути, устье коронарного синуса оставляют в левом предсердии, как при операции по поводу неполной формы порока. К пришитой заплате фиксируют отдельными швами рассеченные компоненты общих створок трехстворчатого клапана, чаще один из них, так как передний обычно отсутствует. Линия фиксации проходит немного ниже завязанных узлов линии митрального клапана. Проводят гидравлическую пробу с целью определения недостаточности трехстворчатого клапана, хотя ее наличие не является столь критическим для исхода операции, как митральная недостаточность. Зашивают разрез правого предсердия, снимают зажим с аорты, согревают больного. Выход из перфузии лучше производить, измеряя давление в левом предсердии, которое не должно превышать ни на одном из этапов операции 10—12 мм рт. ст. Подшивают два временных миокардиальных электрода для искусственного водителя ритма и заканчивают операцию обычным путем.

2. Коррекция порока путем пластики дефектов двумя заплатами без рассечения общих створок. Начало и первые этапы осмотра и конкретной диагностики патологии аналогичны описанным. На общие створки накладывают «ориентировочный» шов. Затем, раздвинув края общих створок, открывают подлежащий гребень межжелудочковой перегородки и оценивают размеры дефекта. Если он захватывает заднюю створку и хордальное прикрепление мешает осмотру, хорды отсекают, чтобы хорошо видеть края. Если створка прикреплена мембраной или многочисленными хордами с отверстиями между ними, но край дефекта хорошо виден, то хорды не отсекают, оставляя слева от заплаты.

Тщательно измеряют длину и высоту межжелудочкового компонента дефекта. Важно иметь в виду, что ею передний угол уходит под створку, к устью аорты, и открыть его можно только отодвинув створку наверх. Проводят два шва (пролен 4—0, 5—0) через передний и задний отделы предсердно-желудочкового отверстия (кольца) у мест будущей фиксации заплаты (рис. 2.106). Выкраивают из аутоперикарда или синтетического материала заплату, по форме соответствующую дефекту. Нижний край ее закруглен, верхний — прямой, длина заплаты превышает длину дефекта на 1,5—2 см, а высота соответствует плоскости будущих предсердно-желудочковых колец, т. е. высоте расположения общих створок в замкнутом состоянии. Отодвигая заднюю створку, обнажают задний угол правожелудочковой поверхности дефекта и ранее проведенной через фиброзное кольцо нитью фиксируют непрерывным швом заплату, отступя 1—2 см от заднего края дефекта назад и вглубь. При этом обходят хордальный аппарат, укладывая заплату под створку. Шов переходит затем на нижний край, все время оставаясь на расстоянии 1—1,5 см от него, и заканчивается в переднем углу, под аортой, где выводится через кольцо и связывается с ранее наложенным. Вновь проводят гидравлическую пробу и оценивают диаметры клапанных отверстий. К верхнему краю заплаты отдельными швами, захватывающими обе



2.106. Схематическое изображение этапов (I—IV) коррекции ОАВК (полная форма) при помощи метода двух заплат. Объяснение в тексте.

половины общих створок, производят фиксацию медиальных отделов клапанных отверстий к новому гребню межжелудочковой перегородки, образованному верхним краем заплата. Наиболее трудоемкий этап операции закончен.

Следующий этап операции заключается в выкраивании второй заплата в соответствии с размером оставшегося ДМПП. Непрерывным швом фиксируют заплата, обходя устье коронарного синуса, как это описано выше. В нижнем отделе шов проходит через четыре слоя — верхний край первой заплата, обе створки и верхнюю заплата. После завершения этого этапа окончательно оценивают надежность створок трехстворчатого клапана и заканчивают операцию обычным путем.

Описывая этот метод, мы не останавливались на устранении «расщепления» передней створки митрального клапана, т. е. на сшивании митральных половин передней и задней общих створок, стараясь подчеркнуть, что подшивание створок к вновь созданной «перегородке» нередко может само по себе устранить их «нефизиологичность». Однако этот маневр надо всегда иметь в виду при остаточной регургитации.

Оценка методов. Каждый из методов операции имеет свои преимущества и недостатки, хотя в последние годы большинство хирургов используют метод наложения двух заплат. Были даже предложены

заранее сшитые в форме «бабочек» заплата для одновременной пластики дефектов и недостающих фрагментов створок. Двухзаплатный метод позволяет варьировать плоскостью заплата, создавая таким образом равноценные отверстия, и не нарушает целостность створок и их хордального аппарата.

При применении операции с пластикой дефекта одной заплата лучше виден дефект и удается создать линию прикрепления створок, близкую к нормальной. Вместе с тем эта операция более травматична, так как предусматривает отсечение прикрепления створок от гребня.

Имеются некоторые особенности протезирования митрального клапана при ОАВК. В ряде случаев патология створок обусловлена дефицитом самой ткани клапанов и ни один из вариантов пластики не может устранить клапанной недостаточности. В таких случаях единственным выходом является протезирование. Часто вопрос можно решить только на операционном столе. При этом следует учитывать особенности анатомии порока. Протез должен быть низкопрофильным, иначе из-за укорочения париетальной (дифрагмальной) стенки левого желудочка клетка протеза неминуемо будет выступать в сторону выхода из левого желудочка и формировать его стеноз. Такая

же ситуация возникает, если низкопрофильный протез будет подшит непосредственно к нижнему краю дефекта (при частичной форме) или его межжелудочкового компонента (при полной форме). Плоскость, в которой окажется протез, будет косо наклонена в медиальную сторону, и выход в аорту окажется суженным. Поэтому если заднелатеральный сегмент протеза можно пришить к предсердно-желудочковому кольцу, то медиальные швы следует накладывать на заплату перегородки, стремясь расположить протез максимально горизонтально.

Результаты. До недавнего времени результаты радикальной коррекции общего ОАВК были неудовлетворительными. По данным большинства опубликованных работ, в последние годы операционную летальность удалось снизить, что позволяет говорить о существенном улучшении результатов хирургического лечения. Некоторые хирурги добились снижения смертности у детей первого года жизни до 7%. Однако, по данным большинства, она остается высокой (20—40%).

В качестве факторов, оказывающих влияние на исход операции, отметим дефицит ткани предсердно-желудочковых клапанов, наличие относительной гипоплазии одного из желудочков, нарушение прикрепления общих створок к соответствующим желудочкам (асимметрия клапанных колец), двойное митральное отверстие, наличие одной группы сосочковых мышц в левом желудочке, добавочного ДМЖП [Chin A. et al., 1982; Mehta S. et al., 1979]. Ранний возраст больных, по-видимому, не является дополнительным фактором риска, однако именно в этом возрасте во время операции чаще могут наблюдаться перечисленные осложняющие моменты. В ИССХ им. А. Н. Бакулева из восьми первых больных, оперированных в возрасте 2—3 лет, погибли двое.

Причинами смерти являются синдром низкого сердечного выброса вследствие остаточной митральной недостаточности, стеноза митрального клапана, сужения выходного отдела левого желудочка, а также полная поперечная блокада. Отдаленные результаты изучены плохо. Наиболее частыми осложнениями в поздние сроки после операции могут быть остаточная недостаточность митрального клапана и нарушения ритма. Однако накопленный опыт пока недостаточно велик, чтобы делать окончательные выводы.

#### 2.5.4.3. Промежуточные формы открытого атриовентрикулярного канала (косой открытый атриовентрикулярный канал)

Гемодинамика. Нарушения гемодинамики при открытом атриовентрикулярном канале (ОАВК) определяются наличием сообщения между камерой с высоким давлением (левый желудочек) и камерами с низким давлением (правые предсердие и желудочек). Дефекты в перегородке обычно небольшие, рестриктивные и поэтому при наличии достаточно большого сброса крови слева направо давление в правых отделах незначительно повышено. Выражена объемная перегрузка правого предсердия и желудочка. Левый желудочек, которому приходится выполнять работу по перекачиванию значительно увеличенного объема кро-

ви, также испытывает перегрузку. Гемодинамические нарушения в целом аналогичны таковым при небольших ДМЖП, но вследствие нарушения перегородочной створки и различной степени недостаточности трехстворчатого клапана перегрузка правого предсердия более выражена.

**Клиника, диагностика.** Больные предъявляют жалобы на утомляемость, умеренную одышку при нагрузке. Физическое развитие обычно нормальное. Недостаточность кровообращения, как правило, отсутствует. Над сердцем пальпаторно можно определить систолическое дрожание в третьем—четвертом межреберье слева и справа от грудины. Тоны отчетливые, II тон над легочной артерией не усилен. Выслушивается грубый пансистолический шум с максимальным звучанием в третьем—четвертом межреберье слева от грудины. Шум хорошо проводится на правую от грудины половину грудной клетки. ФКГ фиксирует обычные тоны и пансистолический шум.

Изменения на ЭКГ не типичны. Обычно электрическая ось не отклонена или отклонена вправо, имеются умеренные признаки перегрузки желудочков. Увеличен зубец *P* в правых грудных отведениях.

При *рентгенологическом* исследовании картина характерна для бледного порока со сбросом крови слева направо. Отмечается большее, чем при других пороках этой группы, увеличение правого предсердия. Диагноз можно установить, обладая определенным опытом, основанном на знании данных аускультации и рентгенологической картины. Грубый систолический шум в сочетании с большими размерами правого предсердия позволяют сделать заключение о наличии косоатриовентрикулярного канала.

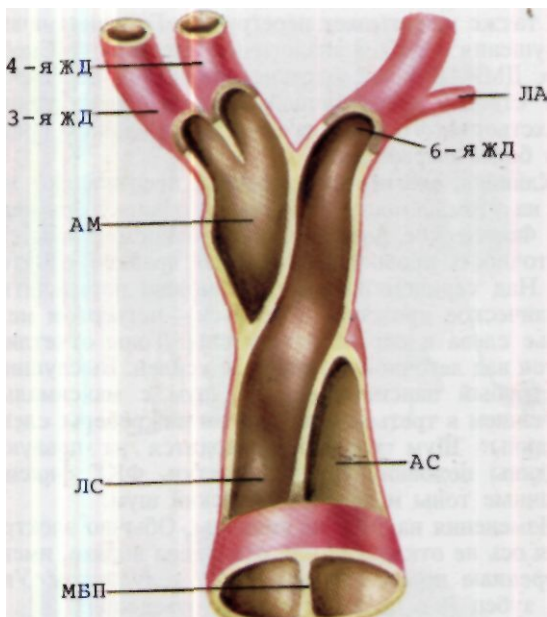
На *ЭХОКГ* можно видеть место расположения дефекта и степень регургитации на трехстворчатом клапане.

*Катетеризация полостей сердца* позволяет обнаружить сброс крови на уровне правого предсердия, иногда значительное или умеренное повышение давления в правых отделах.

*Ангиокардиографическое* исследование наиболее информативно при выполнении левой вентрикулографии. Обычно при контрастировании левого желудочка видно раннее заполнение правого предсердия. Иногда контрастное вещество поступает в правый желудочек и оттуда видна отчетливая струя регургитации в расширенное правое предсердие. Однако трудно установить тип сообщения (супра-интра- или инфравальвулярная формы), однако это принципиально не меняет избранной тактики операции.

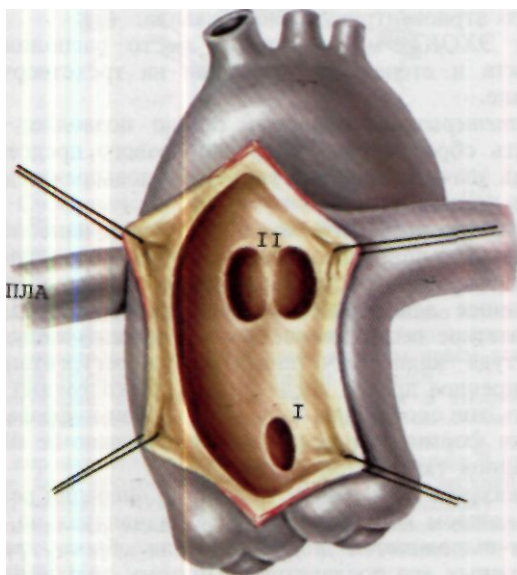
**Показания к операции.** Вопрос об операции решается в каждом конкретном случае индивидуально. Операция выполняется для ликвидации сброса крови и возможных его последствий. Поэтому принципы тактики хирурга аналогичны таковым при ДМПП и небольших ДМЖП.

**Дифференциальная диагностика.** Порок следует дифференцировать от: 1) вторичной межпредсердной перегородки (при косом канале определяется более грубый шум и перегрузка отделов), 2) небольшого ДМЖП (при косом канале отмечается большее увеличение правого предсердия), 3) частичной формы атриовентрикулярного канала (при косом канале на ЭКГ отмечается нормальная или правая электрическая



2.107. Схематическое изображение сращения конотрункусных гребней аортолегочной перегородки. Видны дефекты между восходящей частью аорты и легочным стволом (ЛС).

ЛА—легочная артерия; ЛС—легочный ствол; АС—артериальный ствол; МБП—междулунная перегородка; ЖД—жаберная дуга; АМ—артериальный мешок.



2.108. Два основных типа дефектов аортолегочной перегородки (I, II). Объяснение в тексте.

ось); 4) коронарно-правопредсердных фистул (при комом канале выслушивается только систолический шум в отличие от систоло-диастолического при коронарно-правопредсердных фистулах). В любом случае специальные методы исследования позволяют уточнить топический диагноз.

Хирургическое лечение. После срединной стернотомии вскрывают перикард и канюлируют восходящую часть аорты и полые вены.

Операцию выполняют в условиях ИК, снижая температуру тела больного до 28—26° С. После широкого вскрытия правого предсердия дефект обычно хорошо виден в области передней комиссуры трехстворчатого клапана: а) над ней (суправальвулярная форма); б) непосредственно в области фиброзного кольца предсердно-желудочкового отверстия (интравальвулярная форма) или в) непосредственно под ним (инфравальвулярная форма). При этом имеется отчетливое расщепление самой створки с дефицитом (иногда значительным) ее ткани. Пользуясь обычными приемами, описанными в разделах пластики ДМЖП, дефект можно легко закрыть небольшой заплатой. Однако следует четко наметить ориентиры хода проводящих путей. Наибольшая опасность может возникнуть при наложении швов в задненижнем (правом от хирурга) углу дефекта, особенно при интра- и инфравальвулярной формах, так как иногда белесая стенка является в действительности остатком перегородки, содержащим в себе пучок Гиса. Поэтому швы следует накладывать на структуры, анатомическая характеристика которых совершенно ясна и хорошо видна (ткани створки, ее основание, мышечная перегородка входа и т. д.). Перед ушиванием разреза правого предсердия целесообразно провести гидравлическую пробу и при необходимости устранить регургитацию на трехстворчатом клапане путем наложения швов на створку или аннулопластики. Операцию следует закончить подшиванием к сердцу двух временных электродов.

Результаты. Результаты операции хорошие. Вследствие редкости данной патологии больших статистических исследований не проводилось. Однако данные ИССХ им. А. Н. Бакулева АМН СССР свидетельствуют о ее безопасности и хороших отдаленных результатах.

## 2.5.5. ДЕФЕКТ АОРТОЛЕГОЧНОЙ ПЕРЕГОРОДКИ

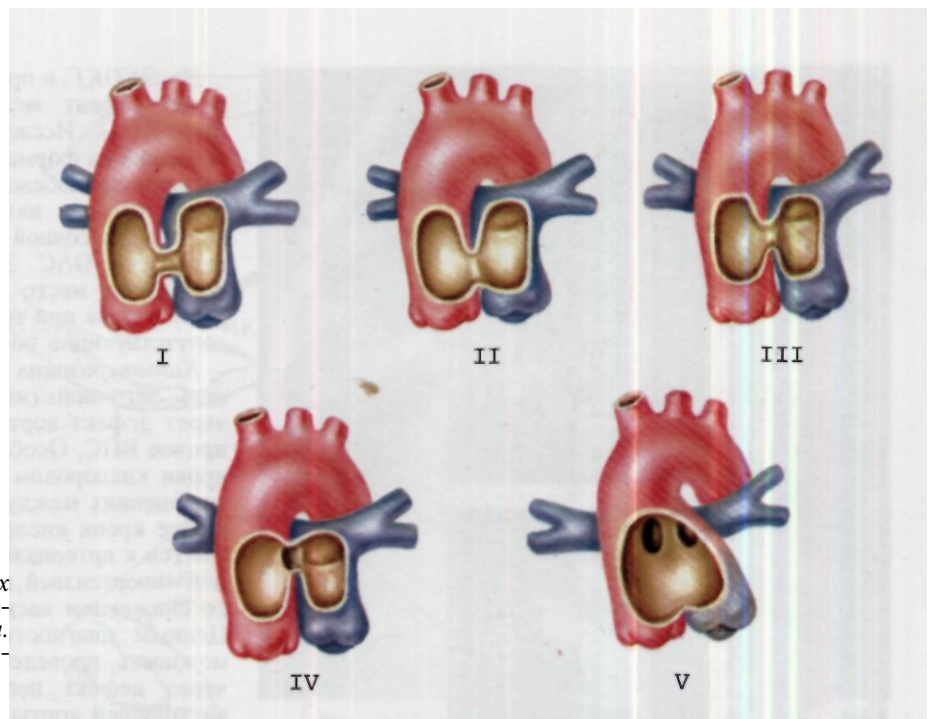
Дефекты между восходящей частью аорты и легочной артерией образуются в результате нарушения эмбриогенеза в разделении аортолегочного ствола.

Неполное сращение конотрункусных гребней (рис. 2.107) в дистальном отделе аортолегочной перегородки приводит к образованию дефекта между восходящей частью аорты и легочным стволом, часто называемым «аортолегочным окном».

В типичных случаях дефект располагается в проксимальном отделе восходящей части аорты, на ее медиальной стенке, непосредственно над синусом Вальсальвы аортального клапана. Такой дефект относят к I типу (рис. 2.108). Другой вид дефекта (II тип) расположен дистальнее в восходящей части аорты и открывается в ствол, а иногда частично и в устье правой легочной артерии. Этот тип дефекта является, вероятно, следствием несращения конотрункусных гребней и неравномерного разделения аортолегочного ствола.

Пожалуй, наибольший материал хирургического лечения дефекта аортолегочной перегородки представлен в совместной работе отделения грудной и сердечно-сосудистой хирургии отдела хирургии Университета штата Айова (США) и ИССХ им. А. Н. Бакулева





2.109. Схема классификации различных форм дефектов аортолегочной перегородки (I—V), принятая в ИССХ им. А. Н. Бакулева АМН СССР. Объяснение в тексте.

АМН СССР [Дота Д. и др., 1981] на IV советско-американском симпозиуме, посвященном проблеме диагностики и лечения ВПС.

Порок впервые описан F. Ellioston в 1830 г. Первая успешная операция перевязки аортолегочного свища выполнена R. Gross в 1951 г. В 1953 г. H. Scott разработал операцию пересечения свища с последующим ушиванием дефекта в аорте и легочной артерии. В 1956 г. N. Schamway предложил ушивать дефект аортолегочной перегородки под контролем зрения на выключенном из кровообращения сердце.

Наиболее ценной является операция, предложенная H. Shumasker в 1957 г., в затем В. И. Бураковским и соавт. в 1965 г. Она заключается в пластике дефекта в условиях ИК.

Частота. Дефект аортолегочной перегородки—редкий порок, он наблюдается в 0,2—0,3% случаев всех ВПС.

Патологическая анатомия. Основа анатомической классификации изложена выше. H. Meisner и соавт. (1968) в соответствии с уровнем расположения и размерами аортолегочного окна предлагают выделить четыре типа порока. В ИССХ им. А. Н. Бакулева АМН СССР пользуются классификацией, в которой предусматривается пять форм дефектов аортолегочной перегородки (рис. 2.109).

1. Дефект между аортой и легочной артерией находится в средней части аортолегочной перегородки и имеет выраженные края.

2. Собственно аортолегочное окно, расположенное непосредственно над синусами Вальсальвы, имеет значительную протяженность (классическая форма).

3. Дефект между аортой и легочной артерией расположен дистально, однако ниже устьев ветвей легочной артерии. В проксимальном отделе выражен гребень, разделяющий устья аорты и легочной артерии.

4. Дефект расположен дистально и захватывает область отхождения правой легочной артерии. В результате имеется сообщение аорты как с легочной артерией, так и с ее правой ветвью.

5. Полное отсутствие аортолегочной перегородки.

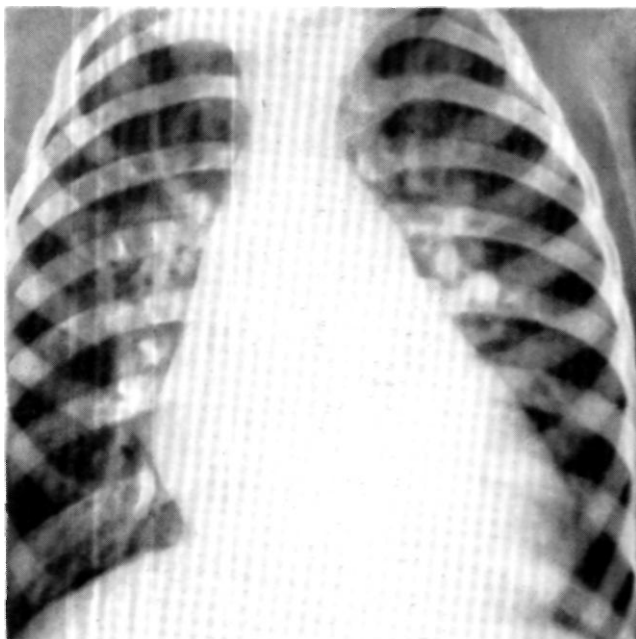Обе легочные артерии берут свое начало от задней поверхности общего ствола, однако отсутствие межжелудочкового дефекта и наличие изолированных друг от друга клапанов аорты и легочной артерии—характерные признаки, которые отличают данную форму порока от ОАС I—II типа. При больших дефектах аортолегочной перегородки сердце значительно расширено, оба желудочка гипертрофированы. Легочная гипертензия развивается рано.

Аортолегочный дефект довольно часто встречается в комбинации с другими пороками сердца: ОАП, дефектами перегородок сердца, стенозом легочной артерии, ТМС, подклапанным стенозом аорты и пр.

Гемодинамика. Нарушения гемодинамики обусловлены сбросом крови из аорты в легочную артерию, сопровождающимся гиперволемией малого круга кровообращения, перегрузкой желудочков сердца. Естественно, величина артериовенозного сброса зависит от размера сообщения между аортой и легочной артерией и соотношения сопротивлений сосудов малого и большого круга кровообращения. При больших размерах сообщений между аортой и легочной артерией давление в последней обычно равно давлению в аорте.

Клиника и диагностика. Из-за тяжелых расстройств гемодинамики и раннего развития гипертензии дети, как правило, отстают в физическом развитии, бледны, часто болеют респираторными заболеваниями, быстро утомляются. В терминальной стадии наблюдается цианоз. Обычно у больных в начальных стадиях заболевания наблюдается высокое пульсовое давление. У некоторых детей образуется «сердечный горб». При аортолегочном дефекте небольшого диаметра картина иная, и у детей длительное время сохраняется благополучное состояние.

*Аускультация.* При небольшом диаметре сообщения между аортой и легочной артерией у больных выслушивается систолидиастолический шум. Этот шум отличается от шума при ОАП по тембру. Кроме



2.110. Рентгенограмма больного с большим аортолегочным дефектом (переднезадняя проекция).

того, он выслушивается непосредственно за грудиной на уровне прикрепления II—III ребра. Шум не типичен для ОАП, он носит прерывистый характер, особенно при сообщениях (свищах) небольшого диаметра. Подобного рода свищи между аортой и легочной артерией наблюдаются очень редко, поэтому патогномичная для дефекта аортолегочной перегородки аускультативная картина весьма специфична. Следует учесть, что при больших сообщениях между аортой и легочной артерией давление в обоих сосудах одинаково. Это обуславливает отсутствие какого бы то ни было шума с резко выраженным «металлическим» тембром, акцентом II тона над легочной артерией. Поскольку клапаны легочной артерии и аорты у таких больных захлопываются не синхронно, II тон расщеплен; I тон над верхушкой всегда усилен.

На *ФКГ* можно зафиксировать аускультативную картину, изложенную выше.

На *ЭКГ* у больных с большим сообщением между аортой и легочной артерией выявляются признаки резко выраженной перегрузки и гипертрофия обоих желудочков и отклонение электрической оси вправо.

*Рентгенологическая картина* достаточно характерна (рис. 2.110). Сердце обычно больших размеров вследствие увеличения обоих желудочков и гипертрофии левого предсердия. Расширена сосудистая тень, образованная аортой и значительно расширенной легочной артерией. В первый период заболевания легочный рисунок усилен. В последующем, по мере развития легочной гипертензии, он меняется. При резко выраженной легочной гипертензии наблюдается характерная картина—легочный ствол и его магистральные ветви резко расширены, а по периферии легочных полей виден прозрачный легочный рисунок. Создается впечатление, что легочный рисунок обеднен.

На *ЭХОКГ* в проекции продольного сечения сердца виден дефект между аортой и легочной артерией (рис. 2.111). Исследователь должен обратить особое внимание на формирование клапанов аорты и легочной артерии во избежание ошибки. Выше уже указывалось, что при наличии большого сообщения между аортой и легочной артерией порок следует дифференцировать с ОАС. *Эхокардиография* дает возможность установить место расположения дефекта, его размеры, а также при тщательном исследовании исключить сопутствующие пороки сердца.

*Катетеризация сердца* позволяет установить степень легочной гипертензии, величину сброса крови через дефект аортолегочной перегородки, исключить прочие ВПС. Особенно важно исследовать насыщение крови кислородом в легочной артерии. При больших сообщениях между аортой и легочной артерией насыщение крови кислородом в легочной артерии приближается к артериальному. У больных с высокой легочной гипертензией наблюдается обратный сброс крови со снижением насыщения крови кислородом в аорте. Ценным диагностическим признаком является возможность проведения катетера из легочной артерии через дефект непосредственно в начальную часть восходящей аорты.

*Ангиография.* Наиболее важную информацию исследователь получает при изучении ангиографической картины сообщения между аортой и легочной артерией, полученной при аортографии. Хорошо выполненная аортография позволяет установить расположение дефекта, его размеры (рис. 2.112). При недостаточности аортального клапана выявляется регургитация контрастированной крови в левый желудочек.

*Диагноз.* Все отмеченные выше признаки дают возможность с достоверностью поставить диагноз, а также исключить сочетание данного порока с другими ВПС.

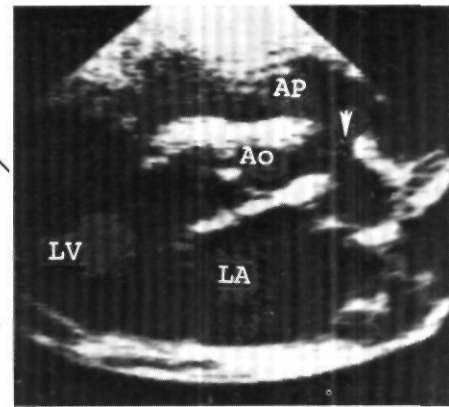
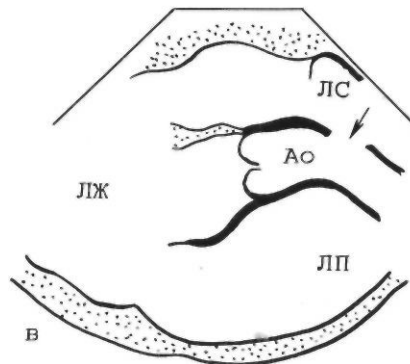
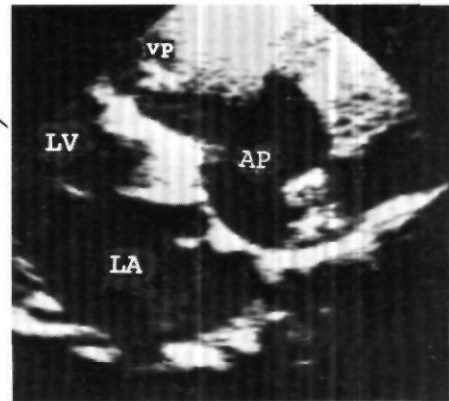
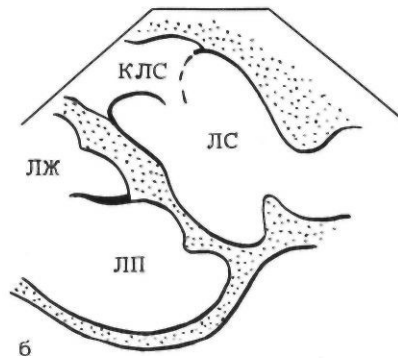
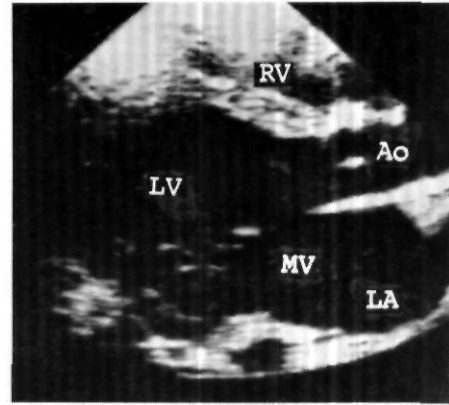
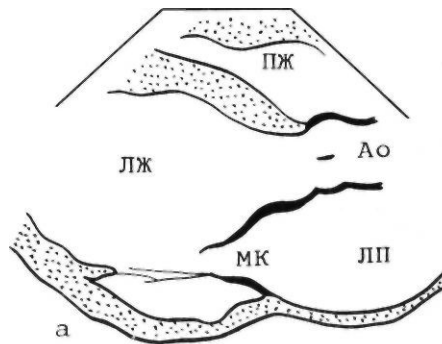
*Дифференциальная диагностика.* Дифференцировать порок следует в первую очередь с ОАС, а при наличии небольших сообщений между аортой и легочной артерией—с ОАП.

*Естественное течение и прогноз.* При больших сообщениях между аортой и легочной артерией болезнь протекает злокачественно, и 25—30% больных погибают в течение первых 6 мес жизни. Многие из выживших больных уже в 2—3-летнем возрасте становятся неоперабельными из-за развития легочной гипертензии.

В литературе имеются лишь единичные сообщения о больных с данным пороком, доживших до 35—40 лет [Geartner R. et al., 1962].

*Показания к операции.* Операцию следует выполнять в возрасте до одного года, особенно при большом сообщении между аортой и легочной артерией. У больных старше года требуется специальное обследование, которое позволит охарактеризовать состояние сосудов малого круга кровообращения. Многим из больных старше 2 лет необходимо сделать биопсию легкого с морфометрическим изучением сосудов малого круга. Больные с небольшими сообщениями между аортой и легочной артерией могут быть оперированы в более старшем возрасте.

При развитии у больных легочной гипертензии ШБ—IV стадии операция противопоказана.



2.111. Эхокардиограммы и схематическое изображение дефектов аортолегочной перегородки.

а — продольное сечение сердца по длинной оси. Видно анатомически правильное расположение аорты и левого желудочка сердца. Клапан аорты развит обычно; б — продольное сечение через легочную артерию, ее ствол и ветви резко расширены, устье легочного ствола и клапан не изменены; в — продольное сечение сердца на уровне магистральных сосудов (стрелкой указан большой дефект аортолегочной перегородки в ее восходящей части); ЛС (ТР)—легочный ствол; Ао—аорта; ПЖ (RV)—правый желудочек; ЛЖ (LV)—левый желудочек; ЛП (LA)—левое предсердие; КЛС (ТРV) — клапан легочного ствола; МК (MV)—митральный клапан.

**Хирургическое лечение.** При дефектах, относящихся к I типу, операцию следует выполнять только в условиях ИК с использованием метода кардиopleгии (доступ к дефекту производят через аорту).

**Техника операции.** После срединной стернотомии подключение аппарата ИК выполняют обычным способом. Обходят аорту, выполняют кардиopleгию. Доступ к аортолегочному свищу осуществляют методом поперечной аортотомии. В типичных случаях большой аортолегочный дефект закрывают с помощью заплаты из синтетической ткани (рис. 2.113).

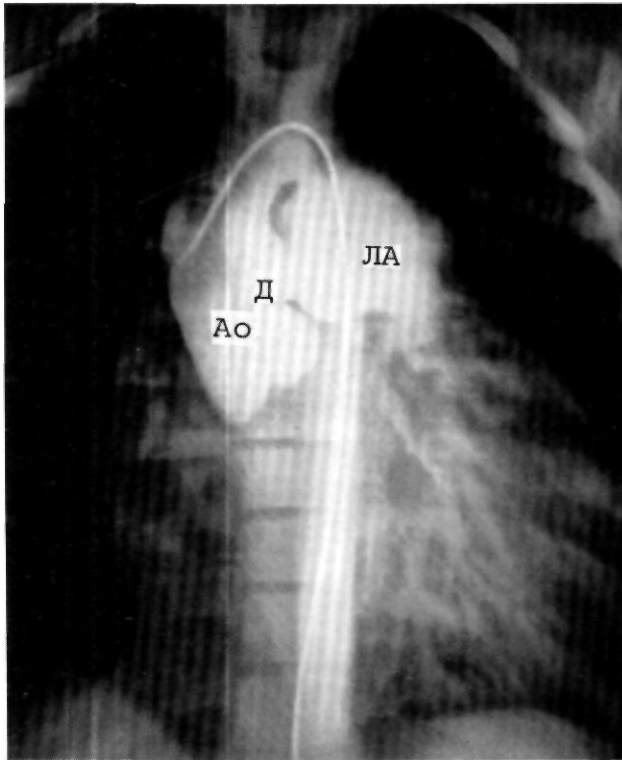Следует наложить два П-образных шва по краям дефекта в его дистальном и проксимальном отделах. Этими швами фиксируют заплату, а затем уже непрерывным швом подшивают ее к краям дефекта (рис. 2.114).

При расположении дефекта аортолегочной перегородки на

уровне дистального отдела ствола легочной артерии либо ее правой ветви техника операции должна быть продиктована особенностью анатомической картины.

При наличии двух отверстий (рис. 2.115) между аортой и дистальным отделом ствола легочной артерии заплатой изолируют дефект. При крайне редких вариантах дефектов между аортой и правой легочной артерией, используя трансортальный доступ, заплату накладывают таким образом, чтобы ликвидировать дефект из аорты и обеспечить поток крови из легочного ствола в правую легочную артерию (рис. 2.116). Пластическую операцию при сообщении аорты и правой легочной артерии выполняют, расширяя дефект в сторону дистального отдела легочной артерии для создания оптимального оттока из легочного ствола в правую легочную артерию.

**Результаты.** При сравнительно небольших сообщениях между аортой и легочной артерией, когда можно



2.112. Аортография при большом дефекте (Д) аортолегочной перегородки. Ао—аорта; ЛА—легочная артерия.

обойтись простой перевязкой без подключения АИКа, результаты операции хорошие, и, как правило, исход благоприятный.

Порок встречается редко. Хирургическое лечение порока пока еще недостаточно разработано. Так, в совместном исследовании сотрудников кардиохирургической клиники Университета Айова (США) и ИССХ им. А. Н. Бакулева АМН СССР из 14 больных, оперированных в условиях ИК (доступ к сердцу трансаортальный), погибли двое. В последующем в ИССХ им. А. Н. Бакулева АМН СССР было выполнено еще 9 операций подобного рода без летальных исходов. Однако по данным некоторых авторов [Stark J., 1985] летальность высокая (27,2%).

Отдаленные результаты. Отдаленные результаты зависят от степени легочной гипертензии. Сотрудники ИССХ им. А. Н. Бакулева АМН СССР, проанализировав материалы института, показали, что снижение давления у больных с легочной гипертензией III гемодинамической группы до 50% от исходного уровня наступает лишь у тех больных, у которых общее легочное сопротивление до операции не превышало 10 ед. Естественно, что у больных со II гемодинамической группой отдаленные результаты хорошие.

#### 2.5.6. ОБЩИЙ АРТЕРИАЛЬНЫЙ СТВОЛ

Общим артериальным стволом (ОАС) называют порок, при котором от основания сердца отходит один сосуд,

обеспечивающий системное, легочное и коронарное кровообращение.

Мы считаем, что это определение нуждается в дополнении: должно быть единое клапанное кольцо ствола, а легочные артерии—отходить от его восходящей части.

Впервые порок описан в 1798 г. Wilson, а затем Taruffi в 1875 г. Н. Abbott в 1947 г. собрала данные о 27 наблюдениях и сделала первую попытку систематизировать имеющиеся анатомические и клинические данные о пороке.

Наиболее фундаментальное исследование проведено R. Collett и J. Edwards в 1949 г. Авторы провели анализ 116 случаев порока и предложили классификацию, которая до сих пор имеет большое практическое значение.

В 1967 г. G. Rastelli и соавт, разработали в эксперименте методику операции, использовав в качестве протеза гомотрансплантат восходящей части аорты с сохраненным аортальным клапаном для создания искусственного ствола легочной артерии. С помощью этой методики D. McGoop выполнил первую радикальную коррекцию порока.

В 1973 г. D. Malm сделал первую успешную коррекцию ОАС, применив в качестве искусственного ствола легочной артерии дакроновый протез, содержащий ксеноклапан. Этот метод операции в настоящее время дает наилучшие результаты и широко применяется рядом хирургов (рис. 2.117).

Первое сообщение в нашей стране об успешных операциях при данном пороке опубликовано в 1981 г. В. И. Бураковским и соавт. Для радикальной коррекции авторы использовали искусственный ствол легочной артерии, разработанный сотрудником института Л. И. Красиковым. Сосуд был снабжен ксеноаортальным клапаном, прошедшим обработку раствором глютарового альдегида.

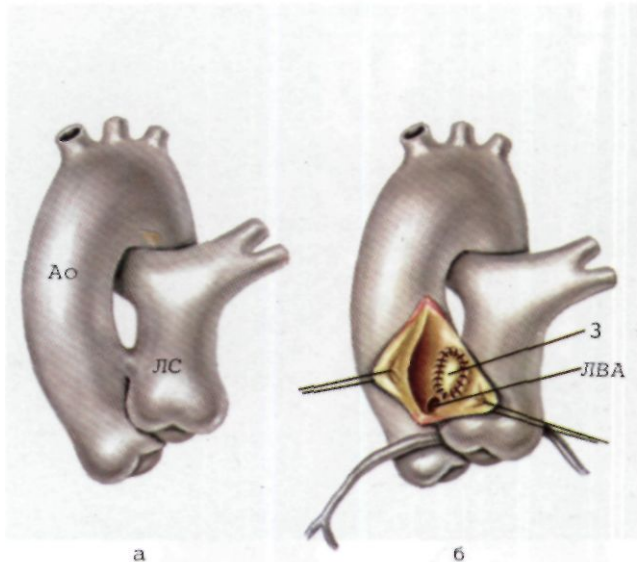
Частота. Данные о частоте встречаемости порока разноречивы. А. А. Вишнеvский, Е. К. Галанкин (1962) из 1000 обследованных больных с ВПС выявили ОАС только у двух больных (0,2%).

В. Clawsont (1944) сообщил, что этот порок наблюдается в 4,3% случаев всех ВПС. Среди больных раннего детского возраста порок встречается значительно чаще, так как многие из них не переживают критический возраст и погибают к первому году жизни.

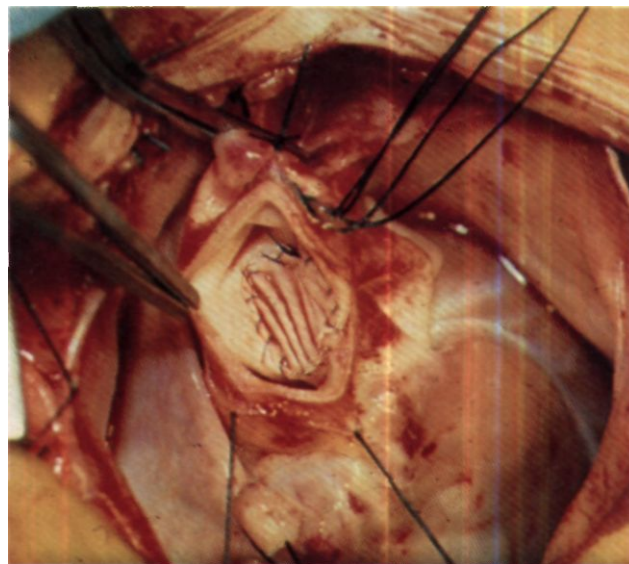Патологическая анатомия. При осмотре сердца видно, что аорта и легочная артерия отходят от резко расширенного сердца единым стволом. Ствол аорты расположен справа, и как бы от его края слева отходит мощный расширенный ствол легочной артерии, который вскоре делится на правую и левую ветви. При вскрытии сердца видно, что от обоих желудочков отходит один сосуд, обычно снабженный четырьмя полулунными клапанами (рис. 2.118). Непосредственно под сосудом располагается большой ДМЖП полулунной формы. Весь нижний выгнутый к верхушке сердца край дефекта—мышечный. Предсердия и желудочки конкордантны и обычно нормально развиты. Такой тип ОАС отнесен R. Collett и J. Edwards к типу I.

К типу Ib относят те случаи, когда устье легочной артерии умеренно сужено. При типе II аорта отходит

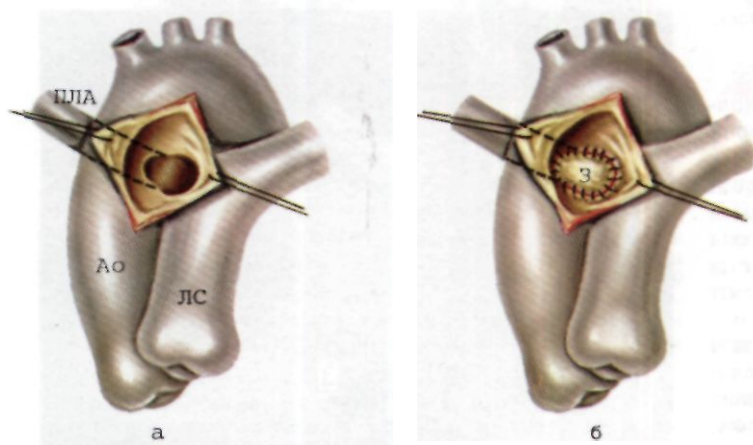




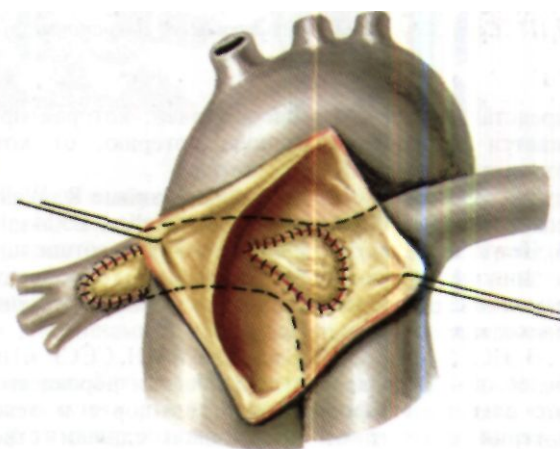
2.113. Схематическое изображение классической формы свища между аортой и легочным стволом (а). Доступ через аорту; свищ закрыт заплатой (б). ЛВА—левая венечная артерия; З—заплата; ЛС—легочный ствол; Ao—аорта.



2.114. Пластика дефекта аортолегочной перегородки. Видна заплата, закрывающая дефект перегородки.



2.115. Схематическое изображение дефекта аортолегочной перегородки типа II (а). Из дефекта просматривается гребень, подразделяющий ствол легочной артерии на правую и левую легочные артерии. Для пластики дефекта выполнен доступ к сердцу через аорту (б). ПЛА — правая легочная артерия; Ao — аорта; ЛС—легочный ствол; З—заплата.




2.116. Схематическое изображение окончательного этапа операции пластики дефекта аортолегочной перегородки. Заплатой закрыт дефект между аортой, легочным стволом и правой легочной артерией. Одновременно расширена с помощью заплаты правая легочная артерия.

единым стволом от обоих желудочков, а легочные артерии начинаются единым отверстием от задней стенки аорты (рис. 2.119). Устья легочных артерий могут быть широкими (тип На) либо суженными (тип lib).

Тип III, по предложению R. Collett и J. Edwards, включает варианты, описанные R. Van Praagh и соавт. (1965), а также R. Wallace и соавт. (1969). Основываясь на исследованиях этих авторов, выделяют 4 формы типа III (рис. 2.120): тип IIIa—правая и левая

легочные артерии отходят от задней стенки аорты; тип ШБ—правая легочная артерия отходит от задней стенки аорты довольно высоко, а левая вместе с общим стволом—от самого корня магистрального сосуда; тип Шс—левая легочная артерия отходит от заднебокового отдела общего ствола, но располагается выше клапанов, а правая—от нисходящей части аорты; типа Нid—левая ветвь легочной артерии, как и при типе ШБ, отходит от общего ствола непосредственно выше клапанов, а правая ветвь фактически



2.117. Современный клапаносодержащий дакроновый протез.

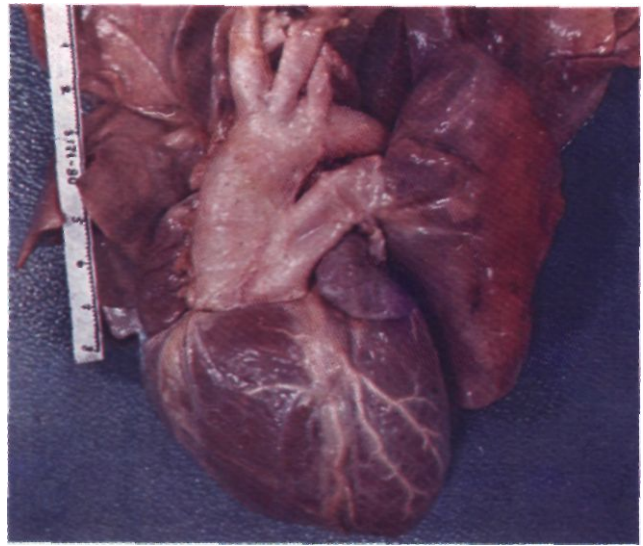
представлена безымянной артерией, которая продолжается в правую легочную артерию, от которой отходят соответствующие ветви.

D. Goog и W. Lillehei, обобщив данные R. Wallace и соавт., R. Collett и J. Edwards, A. Feller, L. Manhoff и J. Howe, выделяют еще 6 форм порока, относящегося к типу IV (рис. 2.121). Эти формы различают в зависимости от отхождения легочных артерий от нисходящей части аорты.

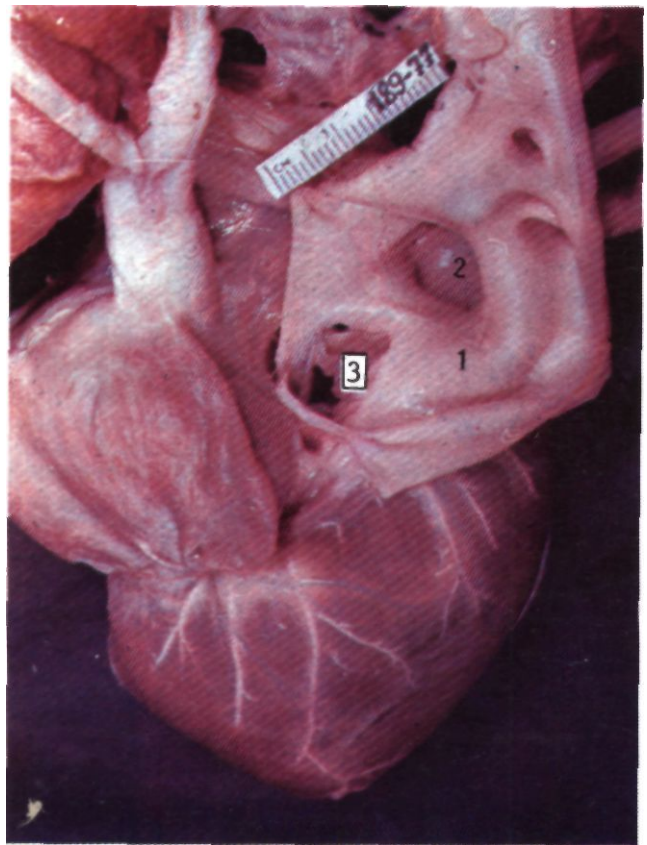
В ИССХ им. А. Н. Бакулева АМН СССР с целью более объективной и простой оценки порока выделяют следующие формы: тип IA — аорта и легочная артерия отходят от желудочков единым стволом, устье легочной артерии расширено; тип IB — аорта и легочная артерия отходят единым стволом, однако устье легочной артерии умеренно сужено; тип II — легочные артерии имеют общее отверстие, затем они переходят в два самостоятельных устья от задней стенки аорты; тип III — легочные артерии отходят от боковых стенок аорты самостоятельными ветвями.

Поскольку ствол должен обладать единым клапаным кольцом и легочные артерии отходить от восходящей части аорты, то порок типа IV с отхождением легочных артерий от нисходящей части аорты нельзя причислить к истинному ОАС.

В равной степени мы считаем необходимо выделить как отдельную нозологическую единицу атрезию легочной артерии с ДМЖП — крайнюю форму формирования трункуса при тетраде Фалло, тем более что при последнем типе обычно наблюдается различной выраженности развитие бифуркации легочной артерии и ее ветвей.



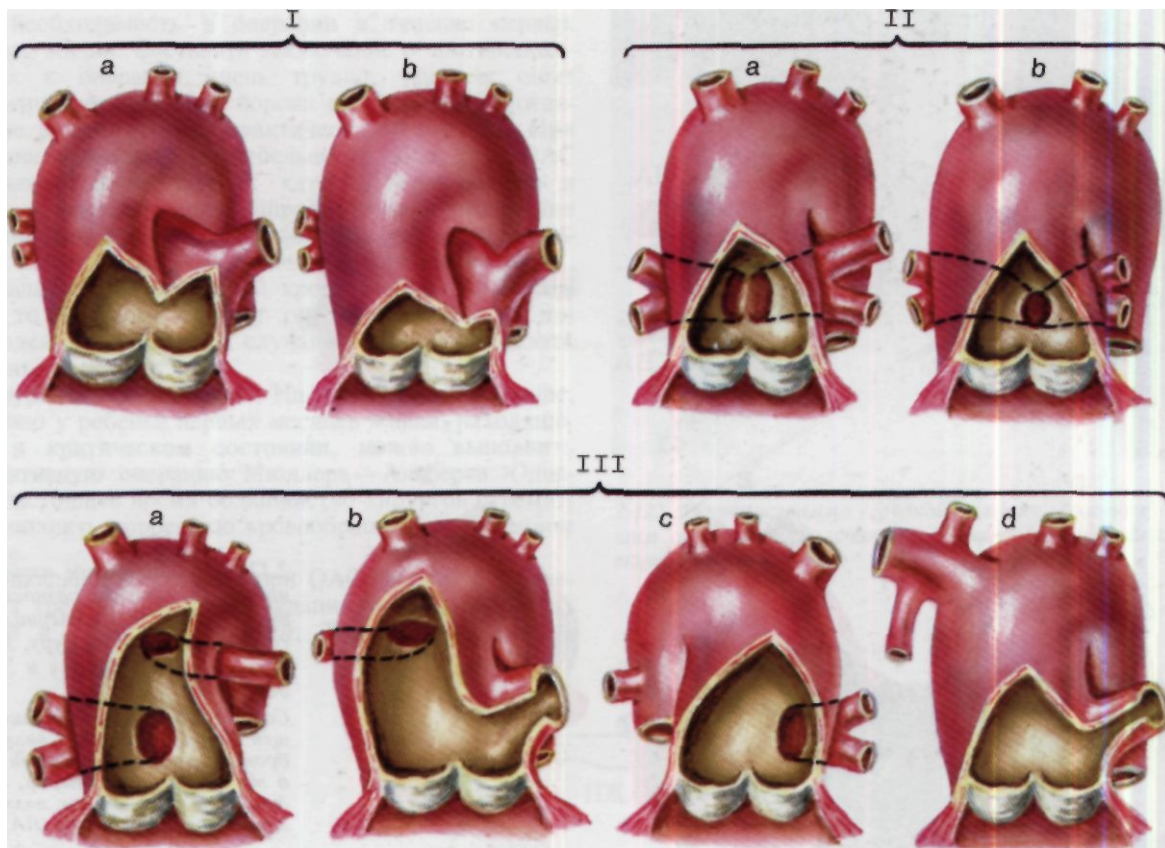
2.118. Макропрепарат сердца—общий артериальный ствол I типа.



2.119. Макропрепарат сердца—общий артериальный ствол II типа.

1 — ОАС; 2 — устья легочных артерий, берущих начало от задней поверхности ствола; 3 — заслонки ОАС.





2.120. Схематическое изображение общего артериального ствола I—III типа по Коллету, Эдвардсу и Ван Праагу. I, a — обычная разновидность ОАС; I, b—J тип ОАС с легочным стенозом; II, a — обычная разновидность II типа ОАС; II, б—разновидность II типа со стенозом легочной артерии; III, a — от ОАС отходит правая легочная артерия, левое легкое снабжает кровью ветвь, отходящая от нижней части дуги аорты; III, b — от ОАС отходит левая легочная артерия, а правое легкое снабжает кровью легочная артерия, а правое легкое снабжает кровью легочная артерия, а правое легкое снабжают кровью бронхиальные артерии; III, d—от ОАС отходит левая легочная артерия, а правое легкое снабжает кровью ветвь от безымянной артерии.

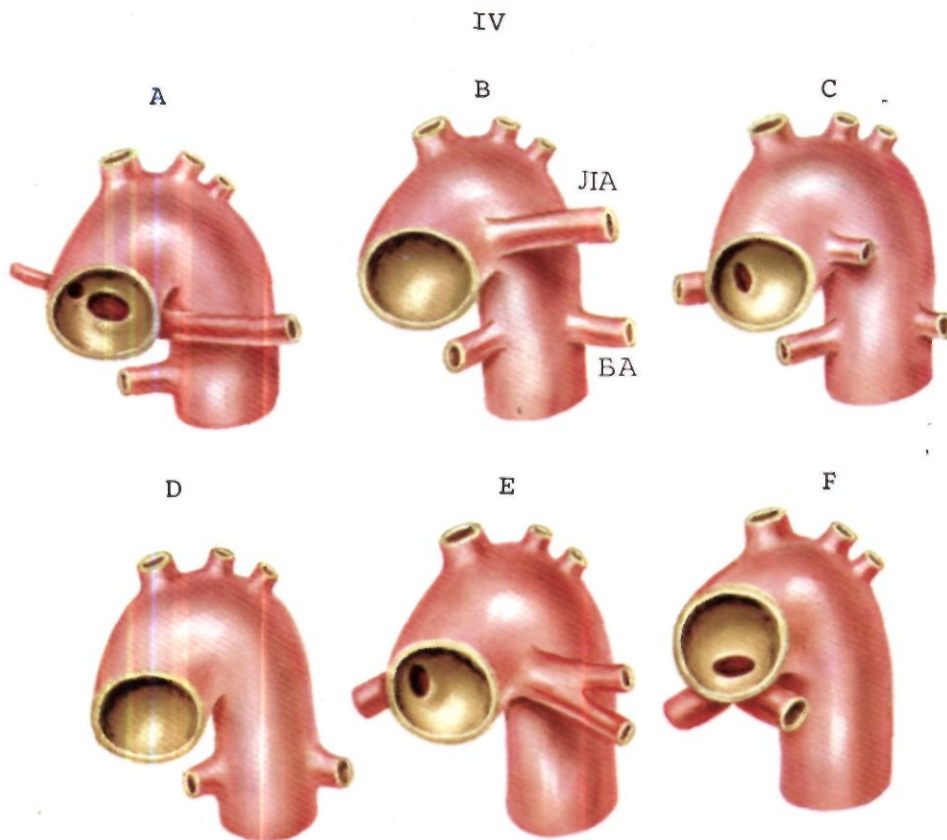
**Гемодинамика.** При отсутствии сужений в устье легочной артерии либо ее ветвях ОАС вызывает тяжелейшие расстройства гемодинамики особенно при типе IA. У больных сразу же после рождения наблюдается одинаковое давление в аорте и легочной артерии. Легочные сосуды переполнены. Очень быстро развивается выраженная недостаточность кровообращения, приводящая к смерти больных; особенно тяжелая клиническая картина порока при сочетании с недостаточностью полулунных клапанов. У выживших больных рано развивается резкая легочная гипертензия.

Несколько иная картина наблюдается при типах порока Ib и Iib [R. Collett, J. Edwards]. Умеренное сужение устья легочных артерий определенным образом предохраняет малый круг кровообращения от

перегрузки и обуславливает градиент давления между восходящей частью аорты и легочным стволом и легочными артериями. Течение порока и расстройства гемодинамики зависят от степени сужения устья легочной артерии. Обычно оно выражено незначительно и гемодинамика почти такая же, как при пороке типа IA.

**Клиника.** Так как чаще встречается тип IA, следует клиническую картину начать с описания данной формы. Дети рождаются в крайне тяжелом, критическом состоянии, и 85% из них умирают в течение первых недель жизни. Смерть наступит, в буквальном смысле слова, от «затопления» легких и тяжелейшей неконтролируемой сердечной недостаточности. A. Nadas (1972) наблюдал 19 детей, 50% из них погибли в течение 2 мес после рождения. В отдельных случаях, по-видимому, при пороке типа IБ большой может дожить до 30 лет (наши наблюдения) и даже до 43 лет [Lebergman J., 1966]. Но эти наблюдения чрезвычайно редки. В более старшем возрасте состояние больных, переживших первые 6 или 12 критических месяцев, крайне тяжелое. Обычно дети физически развиты удовлетворительно, но часто у них имеется «сердечный горб», наблюдается цианоз при нагрузке, они мало подвижны. Артериальное давление, как правило, нормальное.

Данные *аускультации* и *ФКГ* неспецифичны; I тон обычный, II тон во втором межреберье слева от грудины резко усилен, но никогда не бывает расщеплен. У многих больных у левого края грудины



2.121. Схематическое изображение анатомических разновидностей общего артериального ствола IV типа по Гуру, Лиллехау, Уоласу, Коллету и Эдвардсу.

Сосуды, отходящие от нисходящей части аорты, являются бронхиальными артериями (БА), в то время как артерии, отходящие от дуги аорты, являются легочными артериями (ЛА).

выслушивается систолический шум, а у значительной части из них определяется и диастолический шум недостаточности клапанов ОАС.

ЭКГ практически не имеет диагностического значения. Наиболее общими признаками являются отклонение электрической оси сердца вправо и комбинированная перегрузка обоих желудочков.

Рентгенологическое исследование весьма характерно, особенно при пороке типа I: сердце шарообразной формы, увеличены и гипертрофированы оба желудочка. Сосудистая тень магистральных сосудов резко расширена, в равной степени расширены и ветви легочной артерии.

При отхождении легочных сосудов выше от аорты опытный клиницист может заметить несколько необычное их расположение (рис. 2.122).

Эхокардиография дает возможность увидеть основные анатомические признаки порока (рис. 2.123). В продольном сечении сердца отчетливо виден ДМЖП. Легко можно установить, что от сердца отходит один магистральный сосуд. Перемещая датчик по направлению магистральных сосудов, определяют место отхождения легочных артерий от единственного ствола, диаметр их устьев. В поперечном сечении видны устье ОАС и створки его клапанов.

Катетеризация сердца. Зонд из правых отделов сердца легко проводят в восходящую часть аорты, т. е. в ОАС. В правом и левом желудочках, в аорте и легочной артерии обычно регистрируется одинаковое систолическое давление. Лишь в исключительных случаях при сужении устья легочного ствола легочной

артерии либо ее ветвей наблюдается градиент давления. Насыщение крови кислородом в ОАС высокое, однако никогда не достигает 96%. По мере развития легочной гипертензии насыщение крови кислородом в стволе и ветвях легочной артерии понижается, сопротивление достигает 10 ед. и выше. В спорных случаях при определении показаний к операции уровень соотношения сопротивления в большом и малом круге кровообращения очень важен. Поэтому при обследовании больных с ОАС во время катетеризации к анестезии предъявляются очень высокие требования.

Ангиокардиография. При введении контрастного вещества в правый желудочек видно прохождение через него и заполнение ОАС. Аортография более информативна. Удастся увидеть уровень отхождения ствола легочной артерии, размеры устья, а при пороке типа II—III — уровень отхождения магистральных ветвей легочной артерии.

Характерна аортограмма ОАС типа I. Видно, как от ОАС через короткий ствол легочной артерии отходят обе легочные ветви.

Аортография является единственным методом, позволяющим провести прижизненную топическую диагностику различных форм так называемых атипичных форм ОАС (рис. 2.124) и выявить нередко сопутствующую пороку недостаточность клапанов.

Дифференцировать порок необходимо в первую очередь от больших дефектов аортолегочной перегородки и ДМЖП.

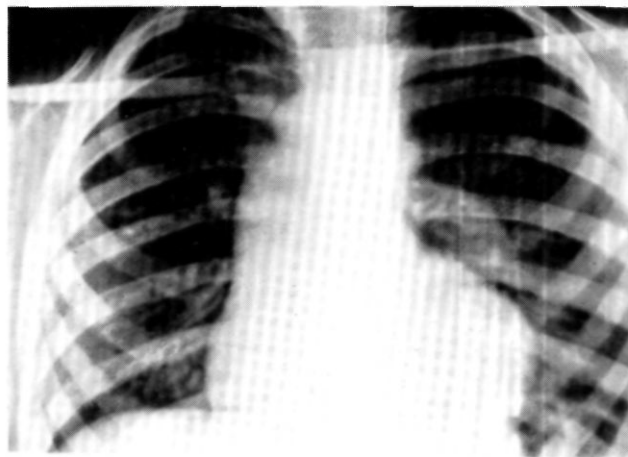Показания к операции. Раннее развитие обструктивной формы легочной гипертензии обуслови-



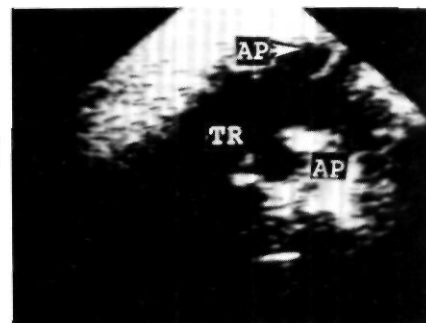
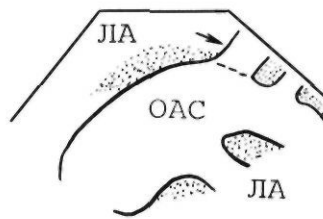
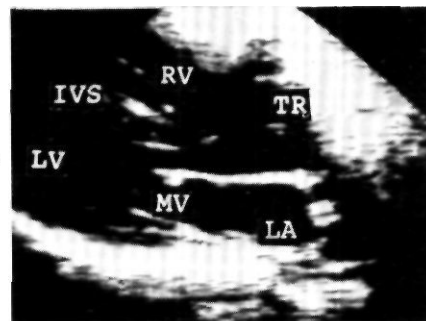
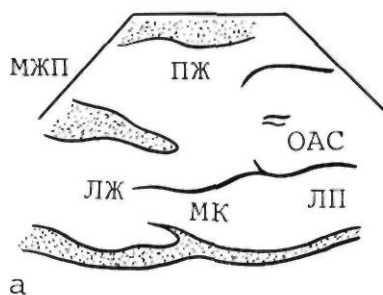
вадет необходимость в операции в течение первых месяцев жизни. Составить заключение о противопоказаниях к операции очень трудно, так как опыт хирургического лечения порока еще невелик, а отдаленные результаты его практически не изучены. При решении вопроса об операбельности больного с ОАС основываются на данных катетеризации сердца и расчетах общелегочного сопротивления и насыщения артериальной крови кислородом. Многие авторы считают, что если сопротивление не превышает 12 ед/м<sup>2</sup>, а насыщение артериальной крови кислородом более 85%, то больного следует оперировать. По нашим наблюдениям, в спорных случаях необходимо сделать биопсию легкого.

**Хирургическое лечение.** На определенном этапе, особенно у ребенка первых месяцев жизни, находящегося в критическом состоянии, можно выполнить паллиативную операцию Мюллера—Альберта. Однако в настоящее время большинство хирургов стремятся выполнить коррекцию кровообращения при данном пороке.

Радикальная коррекция при ОАС состоит фактически из трех этапов: 1) ликвидация сообщений между аортой и легочной артерией; 2) закрытие заплатой

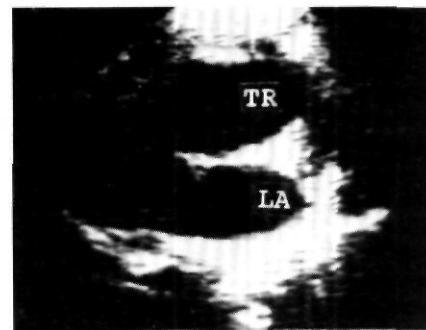
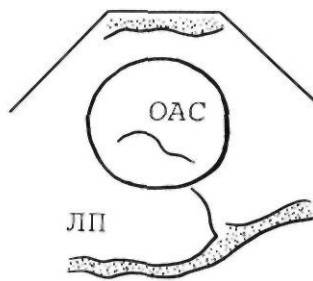


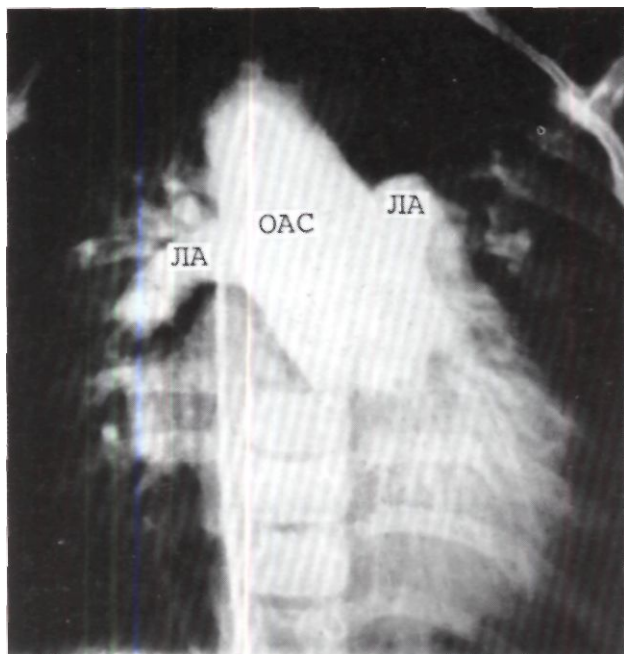
2.122. Рентгенограмма грудной клетки больного с общим артериальным стволом II типа (переднезадняя проекция).



2.123. Эхокардиограммы и их схематическое изображение при общем артериальном стволе II типа.

а — продольное сечение сердца по длинной оси: виден расширенный магистральный сосуд, «сидящий верхом» над межжелудочковой перегородкой; имеется ДМЖП; митрально-аортальное фиброзное продолжение сохранено; б — продольное сечение сердца на уровне магистральных сосудов: виден один расширенный сосуд — ОАС, от которого отходят две легочные артерии; в — поперечное сечение сердца на уровне магистральных сосудов — лоцируется один магистральный сосуд. МЖП (IVS) — межжелудочковая перегородка; ПЖ (RV) — полость правого желудочка; ЛЖ (LV) — полость левого желудочка; ОАС (TR) — общий артериальный ствол; МК (MV) — митральный клапан; ЛП (LA) — полость левого предсердия; ЛА (AP) — легочные артерии.



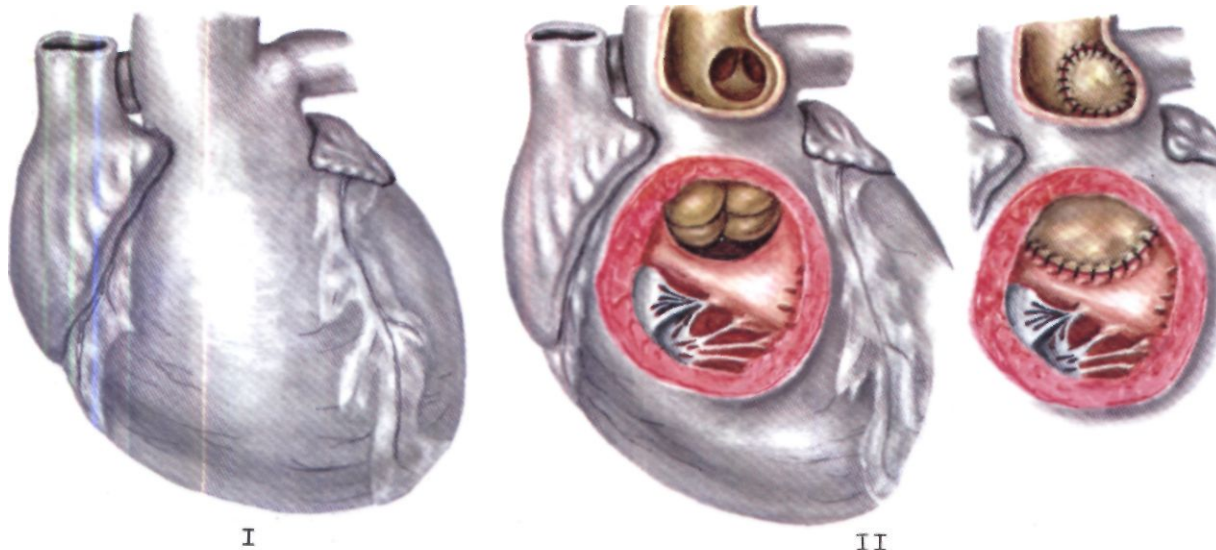


2.124. Аортограмма при общем артериальном стволе II типа (переднезадняя проекция). Легочные артерии (ЛА) отходят от задней поверхности общего артериального ствола (ОАС).

большого ДМЖП; 3) создание искусственного ствола легочной артерии с использованием клапаносодержащего дакронового протеза.

Техника операции (рис. 2.125). Первый этап — разобщение аорты и легочной артерии можно выполнить, используя два оперативных приема: 1) вскрывают в поперечном направлении стенку ОАС и заплатой, подшитой П-образным, а лучше непрерывным швом, отделяют аорту

2.125. Внешний вид сердца (I) и схематическое изображение этапов (II—III) радикальной коррекции при общем артериальном стволе I типа. Объяснение в тексте.



от легочной артерии. Фактически хирург должен наглухо закрыть устье легочной артерии. Многие хирурги отсекают устье легочной артерии, а затем ушивают непрерывным швом образовавшийся дефект в ОАС.

Второй этап — закрытие ДМЖП. Правый желудочек вскрывают примерно в средней трети бессосудистой зоны, параллельно длинной оси ствола легочной артерии.

Это делается с таким расчетом, чтобы получить оптимальные условия для вшивания кондуита (искусственного клапаносодержащего ствола легочной артерии). Разрез не следует делать большой, так как ДМЖП при хорошо выполненной кардиоплегии хорошо виден и закрыть его заплатой нетрудно. Для большего герметизма ряд П-образных швов по границе между дефектом и фиброзным кольцом ОАС можно пропустить, вкалывая швы снаружи у корня аорты и внутри дефекта. По нижнему мышечному краю заплату можно подшить к краю дефекта непрерывным швом.

Третий этап можно выполнить во время фибрилляции сердца при снятом с аорты зажиме. Однако надежная кардиоплегия дает возможность подшить протез к стволу легочной артерии и разрезу на правом желудочке в более оптимальных условиях. В обязательном порядке подшивают дистальный конец анастомоза между искусственным стволом и легочной артерией. Подшивание осуществляется на наиболее отдаленном участке анастомоза по направлению к хирургу («к себе») непрерывным швом. Эти швы необходимо накладывать очень тщательно, поскольку после операции данный участок анастомоза оказывается недоступным глазу хирурга. Следующим этапом сшивают край искусственного ствола легочной артерии с передней стенкой последней. Подшивают примерно половину анастомоза между проксимальным краем искусственного ствола легочной артерии и стенкой желудочка. Осуществляют выкол иглы через протез наружу, завершают подшивание искусственного ствола легочной артерии к передней стенке правого желудочка. Наилучшим шовным материалом является дакроновая нить 4/0. Схема операции при II и III типах ОАС представлена на рис. 2.126.

Результаты. Наибольшим опытом хирургического лечения детей с ОАС в возрасте до 7 мес располагают Р. Ebert и соавт. (1984). Они выполнили 100 операций; госпитальная летальность составила 11%. О более высоком проценте госпитальной летальности ранее сообщали R. Wallace и соавт. (1976), из 87 оперированных больных погибли 23 (24%).

Отдаленные результаты изучены недостаточно. R. Di-Donato и соавт. (1985) изучили результаты 167 операций, выполненных в клинике Мауо за период с 1965 по 1982 г. Оперированы больные в возрасте от

18 дней до 33 лет (общая послеоперационная летальность 28,7%). Наблюдения за 119 больными, перенесшими операции, дали возможность заключить, что выживаемость в первые 5 лет равна 84,4%, а в течение 10 лет—68,8%; 36 больных, т. е. 30%, были повторно оперированы. В двух случаях повторная операция предпринималась в связи с реканализацией ДМЖП, а в остальных, т. е. у 27%, необходимость операции была вызвана сужением просвета протеза на уровне биологического клапана (рис. 2.127).

Приходится поражаться самоотверженностью большинства кардиологов и хирургов, разрабатывающих эту трудную проблему, однако успехи, достигнутые в последние годы, позволяют надеяться, что в ближайшее время ряд вопросов в лечении этого сложного порока сердца будет решен.

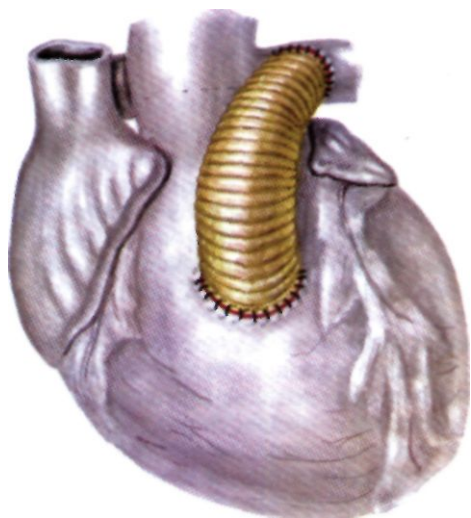
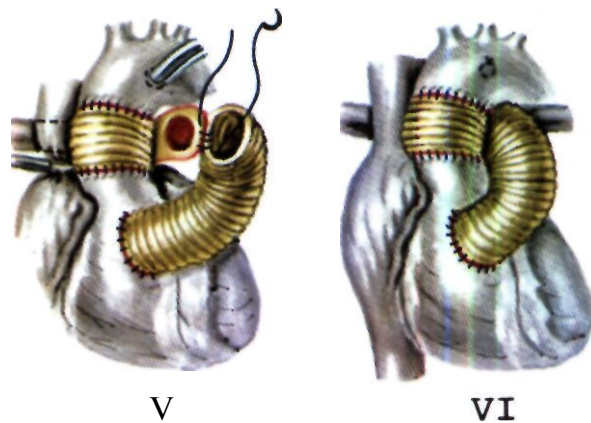
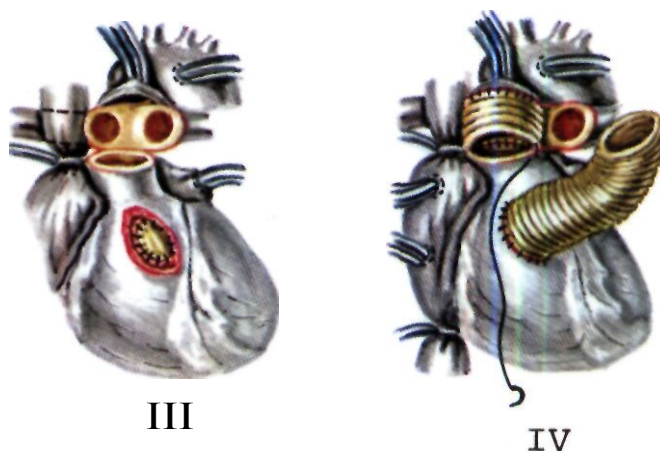
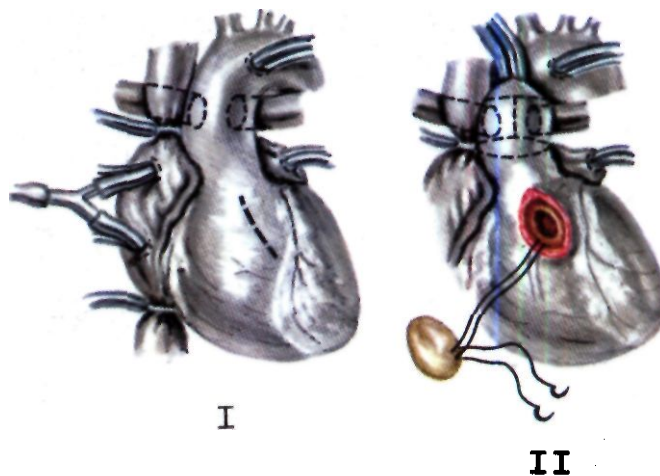
### 2.5.7. СТЕНОЗ ЛЕГОЧНОЙ АРТЕРИИ С ИНТАКТНОЙ МЕЖЖЕЛУДОЧКОВОЙ ПЕРЕГОРОДКОЙ (ИЗОЛИРОВАННЫЙ СТЕНОЗ КЛАПАНА ЛЕГОЧНОГО СТВОЛА)

Изолированный стеноз клапана легочного ствола—врожденный порок, характеризующийся препятствием на пути поступления крови на уровне клапана легочного ствола.

Впервые стеноз клапанов легочной артерии был описан Morgagni (1761). Попытка устранения стеноза легочной артерии была предпринята Дауге в 1913 г.

Современный этап хирургического лечения берет начало от первых успешных операций, выполненных R. Sellors (1948) и R. Brok (1948). Клапанный легочный стеноз устраняли закрытым путем с помощью специально сконструированных вальвулотомов. В нашей стране операция впервые была выполнена А. В. Гуляевым (1952).

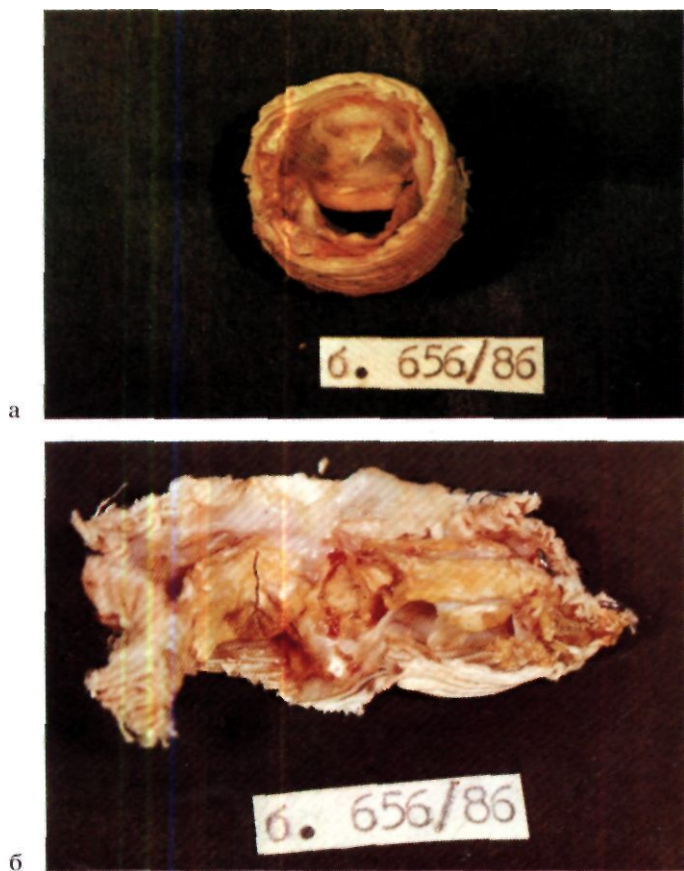
Радикальную операцию этого порока в 1951 г. предложил R. Varco, устранивший стеноз под контролем зрения на выключенном из кровообращения сердце в условиях нормотермии. В дальнейшем с целью повышения безопасности эту операцию стали делать в условиях гипотермии [Swan H., 1954] или ИК [McGoon D., Kirklin J., 1958]. В СССР первая удачная операция при клапанном стенозе в условиях гипотермии была выполнена В. И. Бураковским в 1958 г.



III

2.126. Схематическое изображение этапов (I—VI) операции при общем артериальном стволе II и III типов. I—схема порока и место разреза на правом желудочке; II—пунктиром показан уровень пересечения аорты; выполняется пластика ДМЖП; III—иссечен сегмент восходящей части аорты вместе с устьями легочных артерий; IV—V—протезирование восходящей части аорты и подшивание клапаносодержащего протеза; VI—операция закончена.





2.127. Нарушение функции ксеноклапана (а) и тромбоз протеза (б) в отдаленные сроки после операции, потребовавшие повторной радикальной операции — смены «кондуита» у больного с общим артериальным стволом.

**Частота.** Порок встречается достаточно часто. По сообщению В. Gasul и соавт. (1966), он выявлен у 9,9%, а по данным А. Nadas (1963), — у 12% всех больных с ВПС.

**Патологическая анатомия.** Клапанный стеноз легочной артерии образуется в результате сращения створок клапана без каких-либо нарушений развития выходного тракта правого желудочка. Створки клапана иногда сращены в области своего основания и сохраняют определенную подвижность. Однако чаще они срастаются по всему своему краю и образуют перепончатую диафрагму с отверстием округлой или слегка овальной формы (рис. 2.128). Отверстие располагается в центре или эксцентрично. Кроме того, может быть несколько отверстий. При легком клиническом течении заболевания диаметр отверстия более 1 см, а при тяжелом — менее 3—4 мм. Образовавшаяся перепонка создает препятствие для тока крови, и если она тонка и эластична, то во время систолы правого желудочка прогибается в виде воронки в просвет легочной артерии, а во время диастолы приобретает плоскую форму и даже несколько прогибается в полость правого желудочка. Однако чаще в результа-

те фиброза диафрагма бывает утолщена, малоподвижна и представляет собой несколько выпуклую в сторону легочной артерии перепонку. Нередко встречается двустворчатое строение клапана. Такой порок развития мы наблюдали у 20% больных. В некоторых случаях трудно различить границы створок.

В исключительно редких случаях (только у взрослых больных) возможно обызвествление клапана.

При клапанном стенозе, как правило, возникает концентрическая гипертрофия мышц выходного отдела и наджелудочкового гребня. Под влиянием изменения гемодинамики нарушается и структура эндокарда. Он утолщается и в выходном отделе нередко отмечают формирование выраженного фиброза. Все это в некоторых случаях приводит к развитию второго уровня стеноза. Появление такого «фиксированного» стеноза выходного отдела, имеющего самостоятельное гемодинамическое значение и, следовательно, требующего хирургического устранения, обычно наблюдается в случаях, когда давление в правом желудочке до операции превышает 200 мм рт. ст. [Spiffith V., 1982]. Недостаточное кровоснабжение гипертрофированного миокарда, выполняющего повышенную работу, в конечном итоге может способствовать развитию раннего миофиброза. В результате гидродинамического удара и турбулентности потока крови, возникающих при прохождении крови через суженное отверстие, в стенке легочной артерии происходят дегенеративные изменения. Она истончается, возникает характерное для клапанного стеноза постстенотическое расширение легочной артерии, которое нередко распространяется и на левую ветвь.

**Гемодинамика.** Нарушение гемодинамики при изолированном стенозе легочной артерии обусловливается препятствием на пути выброса крови из правого желудочка. Повышение давления в правом желудочке за счет увеличения его работы является главным механизмом компенсации нарушения гемодинамики. Рост давления находится в строгой зависимости от величины просвета стеноза.

С. Wiggers (1957), М. Campbell (1960) доказали, что давление в правом желудочке начинает повышаться, если площадь выходного отверстия из желудочка уменьшена на 40—60% от должной его величины. При выраженном стенозе давление в правом желудочке может возрастать до 200 мм рт. ст. и более. При этом работа желудочка увеличивается в 5—8 раз.

Экспериментальным путем М. Campbell доказал, что правый желудочек может преодолевать сопротивление стеноза, площадь которого превышает  $0,15 \text{ см}^2$ .

Кроме повышения давления, определенное значение в поддержании должного объема выброса крови оказывает изменение структуры сердечного цикла в сторону удлинения периода изгнания [Савельев В. С., 1961].

Из-за постоянно зияющего отверстия клапанного стеноза поступление крови в легочную артерию начинается с первого момента сокращения желудочков. Во время систолы выброс крови достигает максимума, но в конце сокращения в полости желудочков все же сохраняется остаточный объем крови, вследствие чего ее выброс продолжается и во вторую фазу систолы.



Существованием стеноза объясняется и другая гемодинамическая характеристика стеноза—градиент систолического давления между правым желудочком и легочной артерией. Систолическое давление в легочной артерии в большинстве случаев в пределах нормы или слегка понижено.

Возникающая гипертрофия миокарда постепенно приводит к увеличению ригидности полости правого желудочка, что обуславливает повышение диастолического давления, параллельно с ростом которого возрастает систолическое давление в правом предсердии. Такие условия работы вызывают гипертрофию и дилатацию полости правого предсердия. Одновременно может наступить дилатация овального окна до такой степени, что заслонка перестает полностью его прикрывать, и у ряда больных возникает сообщение между предсердиями. Естественно, этого не бывает при закрытии овального окна. Через образовавшийся дефект при условии высокого систолического давления в правом предсердии часть венозной крови сбрасывается в левое предсердие, и у больных появляется цианоз. При тяжелых формах он может быть интенсивным, однако всегда после устранения стеноза и нормализации внутрисердечной гемодинамики сброс крови прекращается, и цианоз исчезает.

Классификацию порока большинство авторов разработали с учетом величины систолического давления в правом желудочке, которая не только отражает степень нарушения внутрисердечной гемодинамики, но и находит отражение в клинической картине заболевания.

Мы пользуемся классификацией, основные положения которой были сформулированы В. И. Пипия (1964).

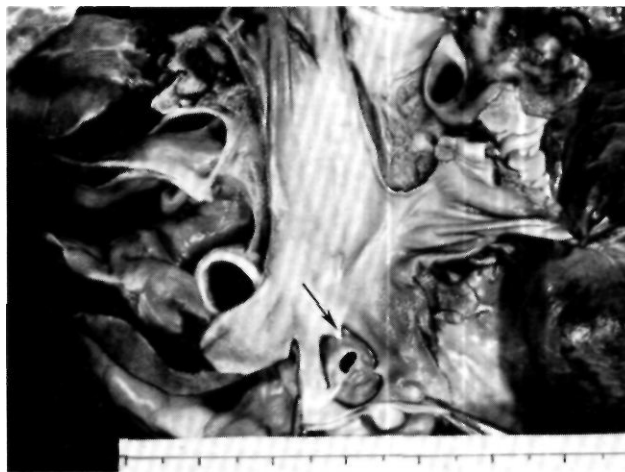
Стадия I—умеренный стеноз. В этой стадии отмечается повышение систолического давления в правом желудочке до 60 мм рт. ст. У больных отсутствуют жалобы, а на ЭКГ имеются лишь начальные признаки перегрузки правого желудочка.

Стадия II—выраженный стеноз. Систолическое давление колеблется в пределах 61—100 мм рт. ст. Клинически определяется выраженная картина порока.

Стадия III—резкий стеноз с давлением более 100 мм рт. ст. Клиническое течение порока тяжелое, нередко имеются признаки нарушения кровообращения.

Стадия IV—стадия декомпенсации. В этой стадии доминирующей в течении заболевания становится дистрофия миокарда с тяжелой степенью нарушения кровообращения, а систолическое давление в правом желудочке может быть не очень высоким.

**Клиника.** Одной из характерных жалоб больных с клапанным стенозом легочной артерии является одышка, которая чаще появляется при физической нагрузке, а в тяжелых случаях наблюдается даже в покое. Больные среднего школьного возраста нередко жалуются на боли в области сердца, развитие которых объясняется дефицитом коронарного кровообращения. Цианоз не является характерным признаком порока, но у некоторых больных при остающемся открытом овальном окне появляется синюшность губ. Рано возникающее увеличение сердца приводит к образованию «сердечного горба». При осмотре боль-



2.128. Макропрепарат сердца с клапанным стенозом легочного ствола (показан стрелкой).

ных отмечают набухание и пульсацию шейных вен. Над сердцем, в проекции легочной артерии, обычно определяется систолическое дрожание. У детей раннего возраста и в терминальной стадии заболевания сердце нередко расширяется до гигантских размеров.

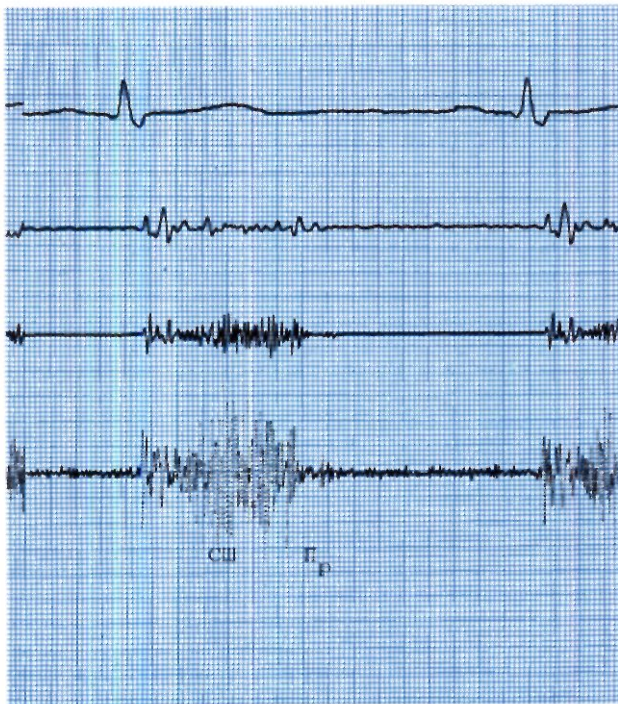**Аускультативная картина** порока достаточно характерна. Над сердцем, преимущественно во втором—третьем межреберье, выслушивается грубый систолический шум; I тон у большинства больных резко усилен, за исключением больных с резко выраженным стенозом или правожелудочковой недостаточностью; II тон над легочной артерией не прослушивается или резко ослаблен. Шум иррадирует по направлению к левой ключице и хорошо прослушивается в межлопаточном пространстве.

У части больных с клапанным стенозом определяется нежный диастолический шум, свидетельствующий о недостаточности клапанов легочной артерии при грубой деформации створок.

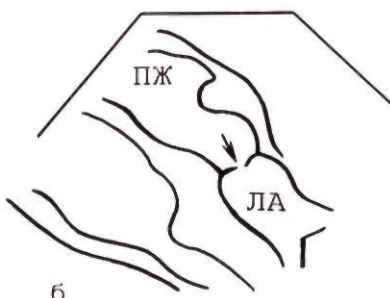
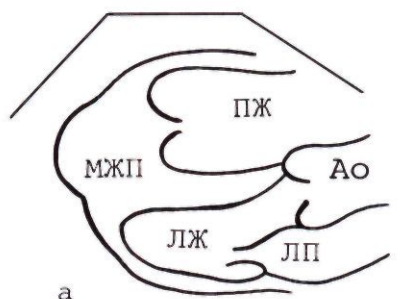
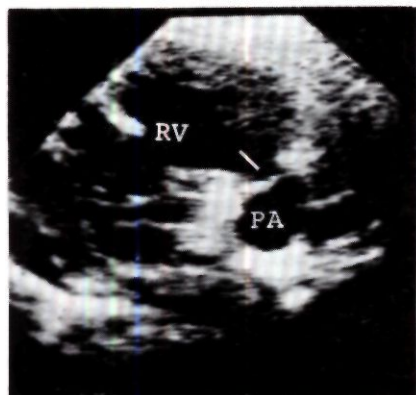
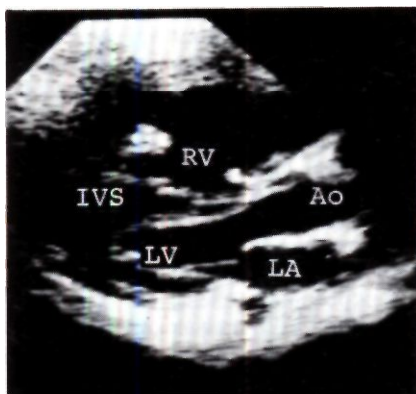
На ФКГ регистрируется ромбовидной формы систолический шум большой амплитуды с максимумом во втором—третьем межреберье слева от грудины (рис. 2.129). Шум начинается спустя некоторое время после I тона и наиболее выражен во второй половине систолы; II тон расщеплен, а легочный его компонент ослаблен.

Частым признаком порока является систолический тон изгнания.

ЭКГ отражает степень перегрузки и гипертрофии правого сердца. При небольшом стенозе электрическая ось сердца сохраняет нормальное положение, и лишь в правых грудных отведениях регистрируется увеличение зубца P. Перегрузка правых отделов сердца возрастает по мере увеличения давления в правом желудочке. Электрическая ось отклоняется вправо и угол  $\alpha$  изменяется от  $+70^\circ$  до  $150^\circ$ . Зубец R может превышать 20 мм. Смещение интервала ST вниз и отрицательный зубец T в правых грудных отведениях свидетельствуют о крайней степени перегрузки. На ЭКГ фиксируется перегрузка правого предсердия.



2.129. Фонокардиограмма больного с изолированным стенозом клапана легочного ствола, записанная в четвертой точке.  
 СШ—систолический шум; //,,—легочный компонент II тона.



2.130. Эхокардиограммы и их схематическое изображение при изолированном стенозе клапана легочного ствола, а — продольное сечение сердца по длинной оси: видно нормальное расположение аорты, межжелудочковой перегородки, полости левого желудочка и митрального клапана; б — поперечное сечение сердца на уровне клапана легочного ствола (стрелкой указана область сужения в клапане легочного ствола). Обозначения те же, что и на рис. 2.111.

Эхокардиографическое исследование, выполняемое по оси продольного и поперечного сечения на уровне стеноза, позволяет не только выявить порок, но и детализировать его анатомическое строение (рис. 2.130).

Рентгенологическое исследование. Размеры сердца—весьма варибельный признак, и увеличение их зависит от тяжести стеноза и длительности существования порока. Обычно тень сердца увеличена. В переднезадней проекции увеличение сердца вправо происходит за счет гипертрофии и дилатации правого предсердия, а влево — правого желудочка, который смещает левый желудочек вверх и кзади. По левому контуру сердца отмечается резкое выпячивание и удлинение дуги легочной артерии (рис. 2.131). Сосудистый рисунок легких нормальный. В первой косой проекции по переднему контуру выявляется резко увеличенный правый желудочек, оттесняющий кзади левый желудочек, который имеет обычные размеры. Во второй косой проекции правое предсердие занимает значительную часть ретрокардиального пространства. На переднем контуре определяется значительное увеличение легочного конуса и ствола легочной артерии. Расширение ствола легочной артерии в сочетании с нормальным или обедненным легочным рисунком является характерным рентгенологическим признаком изолированного стеноза легочной артерии, преимущественно клапанного.

При катетеризации сердца устанавливают величину давления в правом желудочке и определяют градиент давления между ним и легочным стволом, что позволяет в большинстве случаев определить и характер стеноза. При клапанном стенозе в момент выведения зонда из легочного ствола в желудочек регистрируется подъем систолического давления, причем переход происходит резко.

При сочетании клапанного стеноза со стенозом выходного отдела на кривой давления, регистрируемой при низведении зонда из легочного ствола в полость правого желудочка, определяется промежуточная зона с большим систолическим давлением, чем в легочной артерии, но нулевым диастолическим давлением.

Насыщение кислородом крови в полостях сердца, как правило, в пределах нормы.

**Ангиокардиография.** Наиболее ценной в диагностике порока является селективная ангиокардиография в боковой проекции. При этом выявляются прямые признаки клапанного стеноза. Отчетливо видна «стенозирующая диафрагма» в виде полоски просветления между контрастированным правым желудочком и легочной артерией (рис. 2.132). В большинстве случаев отмечается сужение выходного отдела правую желудочка, обусловленное гипертрофией мышцы наджелудочкового гребня. В отличие от истинного стеноза выходного отдела это сужение исчезает во время диастолы.

**Диагноз.** В типичных случаях изолированный стеноз легочной артерии без особых затруднений можно диагностировать с помощью обычных клинических методов исследования. Данные фоно- и электрокардиографии позволяют сделать предположение о тяжести порока и даже его анатомической форме. Эхокардиография, зондирование и ангиокардиография дают возможность поставить окончательный диагноз, т. е. получить прямые признаки, характеризующие анатомическую форму порока и степень нарушения внутрисердечной гемодинамики. Порок необходимо дифференцировать от изолированного стеноза выходного отдела, ДМПП, тетрады Фалло и других врожденных пороков, в комплекс которых входит стеноз легочной артерии.

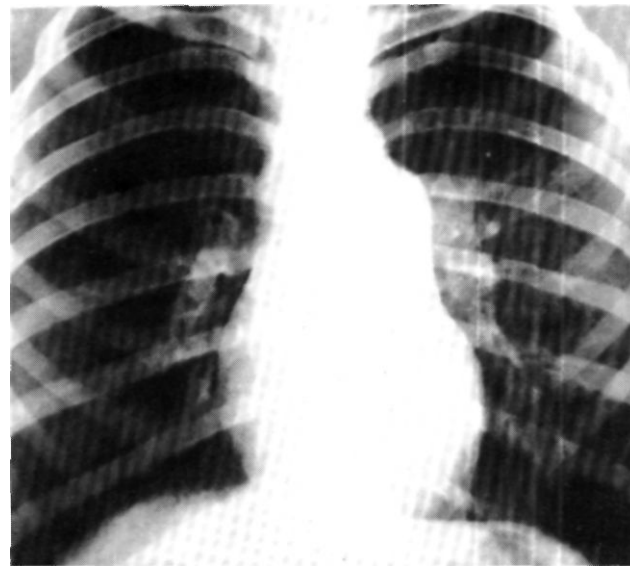**Естественное течение и прогноз.** Клиническая картина порока чрезвычайно разнообразна и зависит от степени нарушения гемодинамики. При незначительном клапанном стенозе больные на протяжении всей жизни могут не предъявлять жалоб, в то время как в случаях резкого стеноза течение заболевания становится тяжелым уже в раннем возрасте. Резко выраженный стеноз у новорожденных с первых дней жизни проявляется цианозом, дилатацией правых отделов сердца и недостаточностью кровообращения [Бураковский В. И., Константинов Б. А., 1970]. Состояние больных бывает настолько тяжелым, что их выделяют в группу больных с так называемым критическим стенозом, требующим неотложного хирургического вмешательства сразу после рождения ребенка.

При менее выраженном стенозе напряжение компенсаторных механизмов обеспечивает достаточный выброс крови, и клинические проявления заболевания менее выражены.

Хирургическое устранение клапанного стеноза является единственным эффективным методом лечения порока.

Показанием к операции служит выраженная клиническая картина заболевания, что соответствует II и III стадиям развития порока.

Больным с I стадией порока хирургическое лечение не показано, но они должны находиться под наблюдением.



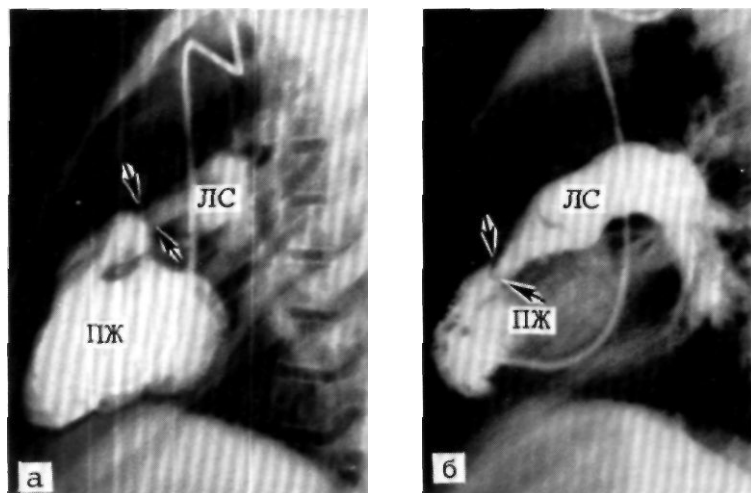
2.131. Рентгенограмма грудной клетки больного с изолированным стенозом клапана легочного ствола (переднезадняя проекция).

Тяжелое нарушение кровообращения и дистрофическое поражение миокарда у больных с IV стадией порока усложняют решение вопроса о показаниях к операции. Риск операции в некоторой степени снижается, если предварительно была проведена терапия недостаточности кровообращения, а хирургическое вмешательство выполняется при условии «нанесения» миокарду минимальной «гипоксической травмы».

**Хирургическое лечение.** Для лечения порока разработано несколько видов операций. «Закрытые» операции типа легочной вальвулотомии, которые по мере освоения операций на «сухом» сердце постепенно утрачивали свое значение, теперь стали вновь достаточно широко применяться для лечения больных самого раннего возраста с «критическим стенозом» [Stark J., 1983]. Основным преимуществом этих операций в данной ситуации является неизмеримо менее «агрессивное» воздействие при относительно удовлетворительном радикализме вмешательства [Awarijefe S., 1983].

**Техника операции.** Закрытую легочную вальвулопластику производят с использованием левостороннего переднебокового доступа к сердцу в четвертом межреберье. После вскрытия перикарда на бессосудистую зону передней стенки правого желудочка накладывают два шва-держалки. Между ними скальпелем делают небольшой разрез в стенке, через который в полость желудочка вводят специальный инструмент — вальвулотом. Кровотечение контролируют подтягиванием держалок. Инструмент проводится в легочную артерию, выдвигаются его ножи, которые при выведении инструмента назад в полость желудочка рассекают стенозирующую мембрану. После рассечения стеноза отверстие дополнительно расширяют специальным дилататором или зондом Фогарти.

Тенденция поиска наименее травматичного пути устранения стеноза у больных, находящихся в критическом состоянии, привела к разработке нового типа операции — легочной вальвулотомии, выполняемой



2.132. Ангиокардиограммы при клапанном (а) и подклапанном (б) стенозах легочного ствола (указаны стрелками). Выполнена правая вентрикулография в боковой проекции.  
ПЖ—правый желудочек; ЛС—легочный ствол.

черезвенозным путем в процессе катетеризации сердца специальным зондом, снабженным выдвигающимися ножами либо баллоном.

Открытые операции большинство хирургов выполняют в условиях ИК. В ряде клиник продолжают производить операции в условиях гипотермии, получая при этом хорошие результаты. Технически они отличаются лишь методикой выключения сердца.

**Техника операции.** Доступ к сердцу—срединная стернотомия. После выключения сердца из кровообращения вскрывают просвет легочного ствола. При этом хорошо видна клапанная мембрана, которую подтягивают в рану зажимами, наложенными на края отверстия. Осматривая мембрану, определяют количество створок и положение комиссур. Затем строго по комиссурам производят рассечение диафрагмы от края отверстия до основания створок. После устранения производят визуальный и пальцевый контроль отверстия клапана и под клапанного пространства.

**Результаты.** Устранение клапанного стеноза легочной артерии под контролем зрения—чрезвычайно эффективная операция. При тщательной коррекции стеноза сразу же наступает нормализация гемодинамики. Операция легочной вальвулопластики хорошо разработана; послеоперационная летальность составляет 0,5—1,5%.

Наиболее часто встречающиеся смертельные осложнения при коррекции клапанного стеноза связаны с хирургическими ошибками. Среди тяжелых послеоперационных осложнений самым распространенным является острая сердечная недостаточность, обусловленная неадекватным устранением клапанного стеноза или стеноза выходного отдела.

Отдаленные результаты операции устранения изолированного клапанного стеноза свидетельствуют о ее высокой эффективности. Проведенное Ю. Ф. Самойловым (1975) изучение отдаленных результатов у 92 больных с клапанным стенозом показало, что хорошие и удовлетворительные результаты операции отмечались у 84 больных. У большинства больных исчезли жалобы и наступила значительная нормализация ЭКГ. Несколько худшие результаты были в старшей группе больных, у которых наблюдался диффузный миокардиосклероз.

## 2.5.8. АТРЕЗИЯ ЛЕГОЧНОЙ АРТЕРИИ С ИНТАКТНОЙ МЕЖЖЕЛУДОЧКОВОЙ ПЕРЕГОРОДКОЙ

Атрезия легочной артерии с интактной межжелудочковой перегородкой—ВПС, характеризующийся отсутствием нормального сообщения между правым желудочком и легочной артерией вследствие полного зарастания ее клапана и, реже, легочного ствола.

Первое описание порока принадлежит J. Hunter (1783).

Заболевание составляет 0,8—1% от числа всех ВПС и встречается одинаково часто у лиц обоего пола [Gasul B., Arcilla R., Lev M., 1966; Freedom R., Keith J., 1978; Fyler D. et al., 1980].

**Эмбриология.** Возникновение порока связывают с нарушением развития миокарда правого желудочка и аномальным слиянием прилегающих эндокардиальных валиков, являющихся зачатками полулунных клапанов [Goog D., Lillehei C., 1975; Bull K. et al., 1982].

В результате слияния полулунных заслонок легочного ствола нарушается нормальное «опорожнение» крови из правого желудочка в легочный ствол, резко возрастает систолическое давление в правом желудочке еще во время внутриутробного периода и увеличивается наполнение эмбриональных синусоидно-коронарных сообщений в правом желудочке. Это является причиной их патологического сохранения в сердце и после рождения ребенка [Bull C. et al., 1982].

**Патологическая анатомия.** Постоянными анатомическими признаками порока являются полная атрезия отверстия легочного ствола, гипоплазия правого желудочка и трехстворчатого клапана, гипертрофия trabecularной части правого желудочка. В 90% случаев клапан легочного ствола представлен мембраной, в 10% случаев выявляются полностью сросшиеся по комиссурам створки (рис. 2.133) [Фальковский Г. Э. и др., 1981; Freedom R., Keith J., 1978].

Ствол легочной артерии обычно умеренно гипоплазирован, хотя в 4% случаев R. Van Praagh и соавт. (1976) наблюдали полную атрезию и легочного ствола.

В ряде случаев атрезия охватывает выходной отдел правого желудочка.

У всех больных имеются сообщения на уровне предсердий в виде открытого овального окна и ОАП.

В 1961 г. A. Davignon и соавт. выделили два основ-



ных типа порока: с «маленьким» правым желудочком (тип I) и «большим» правым желудочком (тип II). Однако в настоящее время предпочтение отдают более совершенной классификации порока, предложенной С. Bull и соавт. (1982). В зависимости от степени недоразвития одного или нескольких отделов правого желудочка выделены *три основных варианта порока* [Bull C. et al., 1982], характеризующихся: 1) сохранением всех трех отделов правого желудочка (около 50% всех случаев); 2) отсутствием мышечного, или трабекулярного, отдела правого желудочка (30%); 3) отсутствием выходного и трабекулярного отделов правого желудочка (20%).

В 90% случаев имеется гипоплазия правого желудочка различной степени выраженности в зависимости от варианта порока. Полость правого желудочка нормальных размеров встречается в 10—15% случаев [Freedom R., Keith J., 1978; Lewis A. et al., 1983].

Между степенью гипоплазии правого желудочка и диаметром фиброзного кольца трехстворчатого клапана имеется прямая корреляционная зависимость [Van Praagh R. et al., 1976; Bull C. et al., 1982], что позволяет с помощью эхокардиографии или ангиокардиографии оценивать величину полости правого желудочка.

Часто наблюдается дисплазия трехстворчатого клапана с недоразвитием его створок и подклапанных структур, что является причиной органической недостаточности клапана, обнаруживаемой при ангиокардиографическом исследовании [Freedom R., Keith J., 1978; Bull C. et al., 1982]. В 10—15% случаев трехстворчатый клапан изменен по типу аномалии Эбштейна [Van Praagh R. et al., 1976].

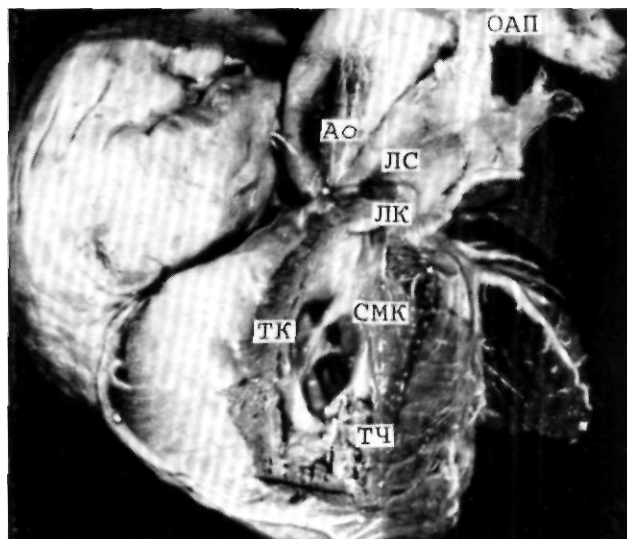
Правое предсердие всегда увеличено, иногда аневризматически расширено. При большом межпредсердном сообщении имеется увеличение и левого предсердия. Открытое овальное окно и открытый артериальный проток выявляются у всех больных. Закрытие протока неизбежно приводит к смерти, так как он является единственным источником поступления крови в систему легочной артерии.

В 10—12% случаев имеются эмбриональные сообщения между коронарными артериями и синусоидами правого желудочка [Becker A., Anderson R., 1981]. Сопутствующие экстракардиальные ВПС наблюдаются в 4% случаев [Fyler D. et al., 1980].

**Гемодинамика.** Основные нарушения гемодинамики состоят в невозможности поступления крови естественным путем из правого желудочка в легочную артерию.

При выраженной гипоплазии правого желудочка преобладает обструкция на уровне трехстворчатого клапана, кровь из правого предсердия поступает преимущественно в левое, перегрузка правого желудочка отсутствует.

При незначительной гипоплазии правого желудочка и, следовательно, трехстворчатого клапана преобладает обструкция на уровне клапана легочного ствола. Правый желудочек испытывает объемную перегрузку. Кровь, поступающая в правый желудочек, «покидает» его полость через трехстворчатый клапан, если имеется недостаточность клапана, или же поступает в венечные артерии через сохраненные синусоиды. В последнем случае возникает так называемый цирку-



2.133. Макропрепарат сердца больного в возрасте 14 дней с атрезией легочного ствола и интактной межжелудочковой перегородкой.

Правое предсердие значительно увеличено. Полость правого желудочка гипоплазирована, клапан легочного ствола представлен мембраной, образованной полностью сросшимися по комиссурам створками. Легочный ствол не изменен. ТК — трехстворчатый клапан; ТЧ — трабекулярная часть правого желудочка; СМК — сосочковая мышца конуса; ЛК — клапан легочного ствола; ЛС — легочный ствол; Ао — аорта; ОАП — открытый артериальный проток.

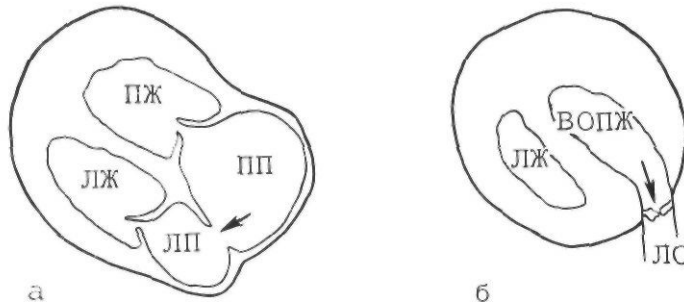
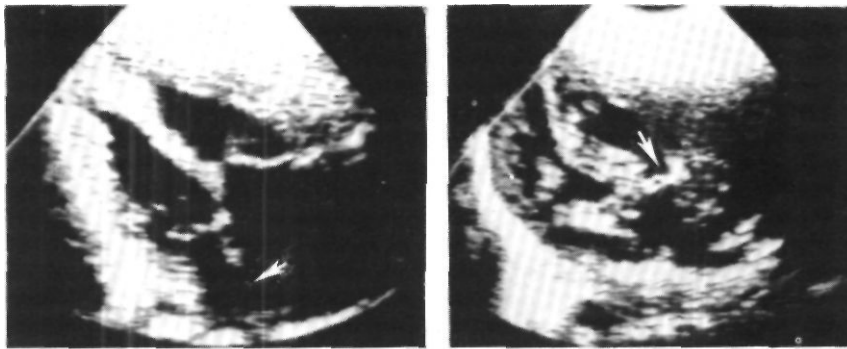
лярный шунт: синусоиды — венечные артерии — вены сердца — правое предсердие, правый желудочек — синусоиды и т. д. [Freedom R., Harrington D., 1974].

Легочное кровообращение осуществляется за счет открытого артериального протока, степень проходимости которого определяет продолжительность жизни больных.

**Клиника.** Наиболее характерными признаками порока являются цианоз и сердечная недостаточность [Чернова М. П., 1980; Gasul B., Arcilla R., Lev M., 1966; Freedom R., Keith J., 1978].

Цианоз появляется с момента рождения ребенка, он интенсивный, усиливающийся и является следствием сброса венозной крови из правого предсердия в левое. Сердечная недостаточность, как правило, носит стойкий характер (по правожелудочковому типу), наиболее выражена у больных со значительной недостаточностью трехстворчатого клапана. Одышка наблюдается у всех больных.

Шумов над областью сердца нет у 20—25% больных. Непрерывный систолидиастолический шум открытого артериального протока выявляется у 30% больных. У больных старше года наличие систолидиастолического шума свидетельствует о широко открытом артериальном протоке. Систолический шум в проекции легочной артерии (у больных с небольшим ОАП) или над мечевидным отростком (при недостаточности трехстворчатого клапана) выслушивается у 40—45% больных. При значительной недостаточности трехстворчатого клапана пальпаторно может опреде-



2.134. Эхокардиограммы больного в возрасте 14 дней с атрезией легочного ствола и интактной межжелудочковой перегородкой и схематические изображения.

*а* — верхушечная проекция четырех камер. Видны выраженная гипоплазия полости правого желудочка, увеличение полости правого предсердия и ДМПП (указано стрелкой); *б* — проекция длинной оси правого желудочка. Вследствие атрезии клапана легочного ствола (указано стрелкой) сообщение между правым желудочком и легочным стволом отсутствует.

ПЖ—правый желудочек; ПП—правое предсердие; ЛЖ—левый желудочек; ЛП—левое предсердие; ВОПЖ—выходной отдел правого желудочка; ЛС—легочный ствол.

ляться систолическое дрожание в области мечевидного отростка [Freedom R., Keith M., 1978].

На ЭКГ около 60% больных имеют отклонение электрической оси сердца вправо, а у 80% больных наблюдаются признаки гипертрофии правого желудочка [Чернова М. П., 1980]. Отклонение электрической оси сердца влево и признаки гипертрофии левого желудочка наблюдаются только в первые дни жизни [Freedom R., Keith J., 1978]. Признаки гипертрофии правого желудочка на ЭКГ не позволяют судить о степени его гипоплазии, однако выраженная гипертрофия чаще отмечается у больных с незначительной степенью гипоплазии. Признаки ишемии правого желудочка (изменение сегмента *ST* и зубца *T*) могут свидетельствовать о наличии синусоида-коронарных сообщений [Freedom R., Harrington D., 1974].

При рентгенологическом исследовании тень сердца не имеет характерного очертания. Легочный рисунок обычно обеднен. При увеличенном правом предсердии в переднезадней проекции отмечается выбухание по правому контуру сердца со смещением правого атриовезикулярного угла вверх [Голонзко Р. Р. и др., 1985].

У большинства больных наблюдается кардиомегалия с кардиоторакальным индексом более 60%. Размеры сердца увеличиваются с ростом детей; кардиомегалия наблюдается у больных с умеренной гипоплазией правого желудочка и выраженной недостаточностью трехстворчатого клапана. Отсутствие признаков западения дуги легочной артерии и «скошенности» правого желудочка у новорожденных характеризует благоприятную форму порока (без значительной гипоплазии правого желудочка) [Голонзко Р. Р. и др., 1985].

При эхокардиографическом исследовании необходимо оценить степень гипоплазии правого желудочка (путем измерения диаметра трехстворчатого клапана), недостаточности трехстворчатого клапана, определить

наличие ОАП, входного и выходного отделов правого желудочка, состояние и проходимость клапана легочного ствола, диаметр ствола (рис. 2.134). Важность эхокардиографического исследования трудно переоценить, так, при качественном его выполнении отпадает необходимость в катетеризации полостей сердца и ангиографии, что, несомненно, является опасным исследованием у новорожденных, находящихся, как правило, в крайне тяжелом критическом состоянии.

При катетеризации полостей сердца выявляют повышенное давление в правом предсердии с увеличением предсердной волны *a*. При небольшом диаметре межпредсердного сообщения имеется градиент давления между предсердиями.

Давление в правом желудочке, как правило, повышено, равно системному систолическому артериальному давлению или превышает его. Определяется вено-артериальный сброс крови на уровне предсердий со снижением насыщения артериальной крови кислородом, иногда до очень низкого уровня ( $Sa_{O_2}$  15—20%).

Объем и фракция изгнания крови из правого желудочка уменьшены. Повышение конечно-диастолического давления в правом желудочке свидетельствует о снижении его сократительной способности [Sidcris E. et al., 1982].

Ангиокардиографическое исследование позволяет объективнее оценить важные для хирургического лечения признаки порока: степень гипоплазии правого желудочка, тип порока, наличие и величину открытого артериального протока, степень недостаточности трехстворчатого клапана.

Методом выбора является селективная ангиокардиография из полости правого желудочка. При этом выявляют уменьшение его полости и полную обструкцию на уровне клапана легочной артерии (рис. 2.135). Часто имеется регургитация контрастированной крови

в правое предсердие вследствие недостаточности трехстворчатого клапана (чаще относительной).

При введении контрастного вещества в правый желудочек дифференцируют три основные формы порока. В некоторых случаях выявляют синусоидно-коронарные сообщения [Lauer R. et al., 1964].

Хорошее контрастирование легочной артерии можно получить лишь с помощью аортографии. В остальных случаях легочная артерия контрастируется после поступления контрастированной крови из правых отделов сердца в левые и затем в аорту.

Важно получить качественные ангиокардиограммы правого желудочка в прямой и боковой проекциях для оценки степени его гипоплазии. Для этого измеряют диаметр правого предсердно-желудочкового отверстия в боковой проекции и сравнивают полученную величину с нормальной.

У больных с атрезией легочной артерии и сохраненными входным, трабекулярным и выходным отделами правого желудочка диаметр трехстворчатого клапана составляет 8—12 мм, при отсутствии трабекулярной части — от 1 до 10 мм, при отсутствии и приточной, и трабекулярной частей — от 3 до 8 мм [Bull C. et al., 1982]. В норме диаметр трехстворчатого клапана новорожденного равен  $16 \pm 4$  мм [Rowlat U. et al., 1963].

Диагноз. О пороке у новорожденных свидетельствуют выраженный цианоз, ослабленный легочный рисунок, признаки перегрузки правого желудочка.

Дифференциальный диагноз. Порок следует отличать от различных вариантов гипоплазии правого желудочка, критического стеноза легочной артерии, полной транспозиции аорты и легочной артерии.

В отличие от атрезии трехстворчатого клапана при атрезии легочной артерии часто наблюдается кардиомегалия, отсутствует постоянное отклонение электрической оси сердца влево, имеются признаки гипертрофии правого желудочка. Эхокардиография позволяет оценить состояние трехстворчатого клапана.

Критический стеноз легочной артерии может напоминать атрезию легочной артерии в период новорожденное™, однако эхокардиографическое исследование позволяет выявить в данном случае кровоток через клапан легочной артерии.

Транспозиция аорты и легочной артерии также характеризуется выраженным цианозом с рож-

дения. При транспозиции тень сердца имеет характерную овоидную форму. Эхокардиография подтверждает диагноз.

Прогноз. При атрезии легочной артерии с интактной межжелудочковой перегородкой прогноз плохой; 30% новорожденных умирают к концу 2-й недели жизни, 50% — к исходу первого месяца жизни, а 77% — к концу первого года жизни [Freedom R., Keith J., 1978; Fyler D. et al., 1980]. Выживаемость более года возможна лишь у больных с большим открытым артериальным протоком.

Описаны редкие случаи выживания больных в течении 10 лет и более [Costa A., 1930; Lauer R. et al., 1964].

Лечение. Терапевтическое лечение неэффективно и не оказывает влияния на естественную смертность [Fyler D. et al., 1980].

Для поддержания временной проходимости ОАП во время ангиокардиографии, операции и в послеоперационном периоде прибегают к постоянной внутривенной инфузии ПГЕ1 в дозе 0,1 мкг/(кгмин). Это позволяет обследовать и оперировать больных на максимально благоприятном фоне [Weldon C. et al., 1984].

Операция у новорожденных с атрезией легочной артерии направлена на устранение обструкции правого желудочка, его декомпрессию и восстановление эффективного легочного кровотока.

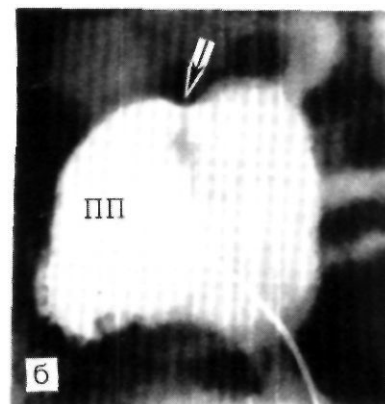
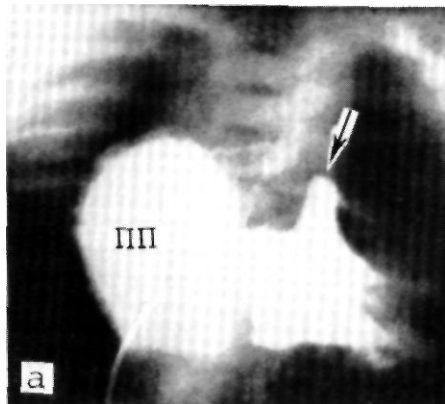
У новорожденных с сохраненными тремя отделами правого желудочка и без признаков выраженной его гипоплазии возможно восстановление эффективного легочного кровотока только с помощью вальвулотомии, однако в послеоперационном периоде необходима инфузия ПГЕ1 для поддержания проходимости открытого артериального протока.

Коррекция порока в условиях ИК с устранением обструкции и ушиванием межпредсердного сообщения у новорожденных сопровождается очень высоким процентом летальности, так как правый желудочек не обеспечивает достаточный сердечный выброс крови в послеоперационном периоде.

По мнению M. de Leval и соавт. (1982), изолированная вальвулотомия рекомендуется не всем новорожденным с данным пороком, так как с ее помощью редко удается устранить обструкцию в достаточной степени. Часто наблюдаются повторные рестенозы и даже полная окклюзия. Выраженная артериальная

2.135. Ангиокардиограмма новорожденного с атрезией легочного ствола в переднезадней (а) и боковой (б) проекциях.

При введении контрастного вещества в правый желудочек видна полная окклюзия выходного отдела правого желудочка на уровне клапана легочного ствола (указано стрелкой). Вследствие недостаточности трехстворчатого клапана контрастное вещество поступает в правое предсердие (ПП).



гипоксемия нередко сохраняется в послеоперационном периоде, несмотря на инфузию простагландинов.

Поэтому в настоящее время наибольшее распространение получила следующая хирургическая тактика [Moulton A. et al., 1979; Bowman F. et al., 1981; de Leval M. et al., 1982; Moulton A., Malm J., 1983; Weldon C. et al., 1984]: вальвулотомию предворяют наложением системно-легочного анастомоза; преимущество отдается или классическому анастомозу по Блелоку—Тауссиг справа, или же левостороннему подключично-легочному анастомозу сосудистым протезом (Gortex) диаметром 4—5 мм.

В качестве иллюстрации приводим выписку из истории болезни.

Больной Л., 2 дней, масса тела 3,5 кг, доставлен в ИССХ им. А. Н. Бакулева АМН СССР реанимационной бригадой из родильного дома.

Ребенок от 4-й беременности, протекавшей с токсикозом в первой ее половине. Первые 2 беременности закончились абортми по медицинским показаниям, 3-я беременность закончилась рождением доношенного ребенка с ВПС — критическим стенозом легочной артерии с интактной межжелудочковой перегородкой. Ребенок был оперирован в возрасте 7 дней в ИССХ им. А. Н. Бакулева АМН СССР. Выполнена легочная вальвулотомия. Больной умер после операции от острой сердечной недостаточности.

При поступлении состояние ребенка критическое, выражен тотальный цианоз. Над областью сердца (в третьем — четвертом межреберье слева от грудины) выслушивается слабый систолический шум. Во втором межреберье слева от грудины выслушивается слабый систолодиастолический шум открытого артериального протока. Частота сердечных сокращений 150 в минуту, частота дыхания 52 в минуту. Печень выступает из-под края реберной дуги на 1,5 см. Напряжение кислорода в артериальной крови 22 мм рт. ст., насыщение артериальной крови кислородом 40%. На ЭКГ определяется вертикальное положение электрической оси сердца, имеются признаки гипертрофии правого предсердия и левого желудочка. На ФКГ регистрируется систолический шум во всех точках, амплитуда II тона снижена. На рентгенограммах отмечается обеднение легочного сосудистого рисунка, сердце увеличено в поперечнике, кардиоторакальный индекс 0,58. В косых проекциях — признаки увеличения правого предсердия и левого желудочка. При эхокардиографическом исследовании выявлены признаки атрезии клапана легочной артерии, ДМПП, гипоплазия правого желудочка. При катетеризации полостей сердца обнаружено повышение давления в правом желудочке до 60 мм рт. ст. При введении контрастного вещества в правый желудочек выявлены полная окклюзия выходного отдела правого желудочка на уровне клапана легочной артерии, гипоплазия полости правого желудочка, недостаточность трехстворчатого клапана. При аортографии обнаружен небольшой ОАП.

На основании результатов обследования был поставлен диагноз: атрезия клапана легочной артерии с интактной межжелудочковой перегородкой, ДМПП, гипоплазия правого желудочка, недостаточность трехстворчатого клапана, открытый артериальный проток.

Учитывая бесперспективность консервативного лечения и плохой прогноз заболевания, сразу же после зондирования больного перевели в операционную. Во время операции из левостороннего доступа в третьем межреберье был наложен подключично-легочный анастомоз с помощью протеза Гортекс диаметром 6 мм. После наложения анастомоза вскрыт перикард спереди от левого диафрагмального нерва. Ствол легочной артерии пережат у бифуркации, после чего он вскрыт продольным разрезом. Центральные кровотоки отсутствовали. Клапан легочного ствола представлен мембраной с недифференцированными створками. Произведено рассечение мембраны и расширение отверстия легочного ствола. После ушивания разреза легочной артерии снят зажим с легочного ствола. Перикард ушит наглухо, сделано послеперикардное ушивание операционной раны с оставлением дренажа в левой плевральной полости.

Во время операции у больного 3 раза возникла фибрилляция желудочков, устраненная методом дефибрилляции.

В ближайшем послеоперационном периоде в связи с сердечной недостаточностью проводили инфузию катехоламинов. Общее время ИВЛ составило 95 ч. После экстубации состояние ребенка удовлетворительное. Выписан домой на 12-й день после операции. Цианоз уменьшился, напряжение кислорода в артериальной крови повысилось до 50 мм рт. ст., насыщение артериальной крови кислородом составило 80%.

Через год после операции мальчик активен, хорошо развивается, при крике — небольшой цианоз губ. Выслушивается шум анастомоза и систолический шум стеноза над легочной артерией. Насыщение капиллярной крови кислородом составляет 92%.

Легочную вальвулотомию выполняют закрытым способом через выходной отдел правого желудочка или через просвет легочной артерии (при левостороннем доступе) специальными вальву лото мами для новорожденных. При левостороннем доступе перед выполнением вальвулотомии легочный ствол пережимают у бифуркации, при этом кровоток в систему легочной артерии осуществляется через анастомоз и ОАП. Затем через отверстие в легочный ствол вводят вальвулотом и рассекают мембрану в горизонтальной и вертикальной плоскостях до формирования отверстия необходимого диаметра. После извлечения вальвулотомы отверстие в стенке легочного ствола ушивают и снимают зажим с бифуркации.

При отсутствии выходного отдела правого желудочка вальвулотомия невозможна, поэтому рекомендуется только наложение межартериального анастомоза с инфузией в послеоперационном периоде ПГЕ. Таким образом, порок как бы трансформируется в атрезию трехстворчатого клапана с открытым артериальным протоком.

A. Moulton и J. Malm (1983) предложили свою тактику лечения (схема 2.1).

В зависимости от размера и морфологических изменений правого желудочка в отдаленные сроки после вальвулотомии и наложения межартериального анастомоза возможны четыре хирургических подхода [Moulton A. et al., 1979; de Leval M. et al., 1982, 1985].

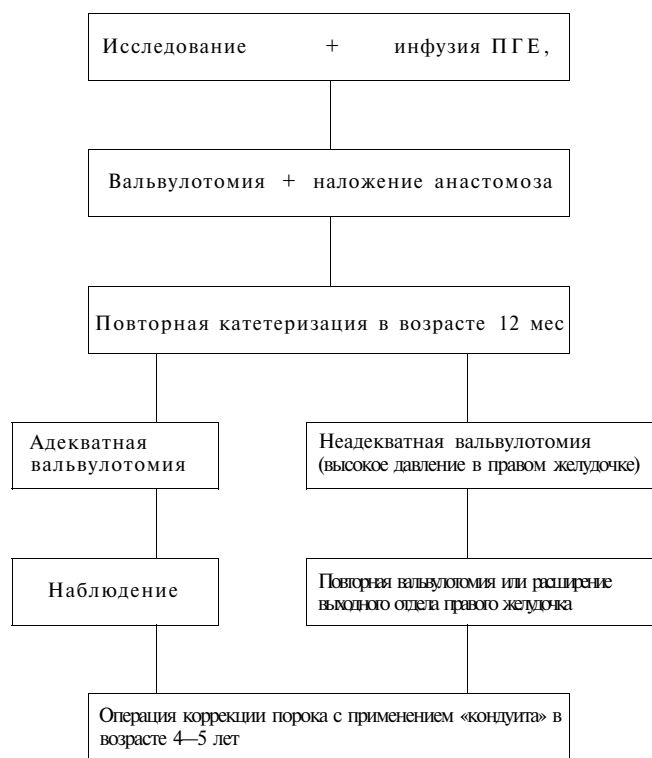
1. При удовлетворительном развитии трехстворчатого клапана и всех отделов правого желудочка остаточный стеноз легочной артерии можно устранить путем повторной вальвулотомии с резекцией миокарда в выходном отделе правого желудочка и его пластического расширения заплатой (или без резекции). Устраняют межартериальный анастомоз и ушивают межпредсердное сообщение, что нормализует гемодинамику.

2. При удовлетворительном развитии трехстворчатого клапана, но отсутствии трабекулярного отдела правого желудочка последний остается гипоплазированным. Повторное устранение обструкции на уровне клапана легочного ствола и ушивание межпредсердного сообщения позволяют получить результат, сходный с результатом операции при изолированной гипоплазии правого желудочка, когда эффективный легочный кровоток осуществляется за счет сокращений как правого желудочка, так и правого предсердия. Для этого давление в легочной артерии должно быть нормальным, а градиента давления на трехстворчатом клапане не должно быть.

3. При сохраняющейся гипоплазии трехстворчатого



СХЕМА 2.1. ТАКТИКА ХИРУРГИЧЕСКОГО ЛЕЧЕНИЯ АТРЕЗИИ ЛЕГОЧНОЙ АРТЕРИИ С ИНТАКТНОЙ МЕЖЖЕЛУДОЧКОВОЙ ПЕРЕГОРОДКОЙ [MOULTON, MALM, 1983]



клапана, наличии на нем диастолического градиента при нагрузке более 3 мм рт. ст. возможно выполнение операции наложения предсердно-желудочково-легочного «кондуита». При этом устраняется обструкция правого желудочка, и он вместе с правым предсердием обеспечивает легочный кровоток.

4. У больных с атрезией выходного отдела, резкой гипоплазией трехстворчатого клапана показана операция Фонтена, конечно, при отсутствии противопоказаний (см. главу 2.5.21).

В литературе имеется несколько сообщений о повторных операциях у больных с атрезией легочной артерии [Moulton A. et al., 1979; de Leval M., 1985]. Отдаленные результаты этих операций пока не описаны.

Непосредственные и отдаленные результаты лечения. Летальность после хирургического лечения порока в период новорожденное™ остается высокой. По данным литературы, на 290 операций послеоперационная летальность составила 51,7% [Goor D., Lillehei C., 1975; Fyler D. et al., 1980; de Leval M. et al., 1982; Lewis A. et al., 1983; Weldon C et al., 1984; Moulton A., 1984]. Наиболее высокая летальность наблюдается после наложения межартериальных анастомозов (50%) и изолированной вальвулотомии (64%). Сочетание наложения анастомоза с вальвулотомией позволяет снизить летальность до 31,8%. В последние годы отмечена летальность ниже 20% за счет сочетанного применения инфузии простагландина E<sub>1</sub> наложения межар-

териального анастомоза и вальвулотомии. Выживаемость в отдаленные сроки после операции не превышает 30% [de Leval M. et al., 1982; Moulton A., 1984]. У выживших больных с восстановленным легочным кровотоком отмечают увеличение диаметра правого предсердно-желудочкового отверстия и размеров полости правого желудочка в отличие от больных, у которых кровоток через легочный клапан не был восстановлен [Freedom R. et al., 1978; de Leval M. et al., 1982, 1985]. Следует отметить, что у больных, которым не выполнялась вальвулотомия, гипоплазия правого желудочка была более выражена.

## 2.5.9. ТЕТРАДА ФАЛЛО

Тетрада Фалло характеризуется недоразвитием выходного отдела правого желудочка и смещением конусной перегородки кпереди и влево. Смещение перегородки (перегородка артериального конуса) обуславливает стеноз выходного отдела правого желудочка, как правило, с нарушением развития фиброзного кольца легочного ствола, ее клапанного аппарата и очень часто ствола и ветвей.

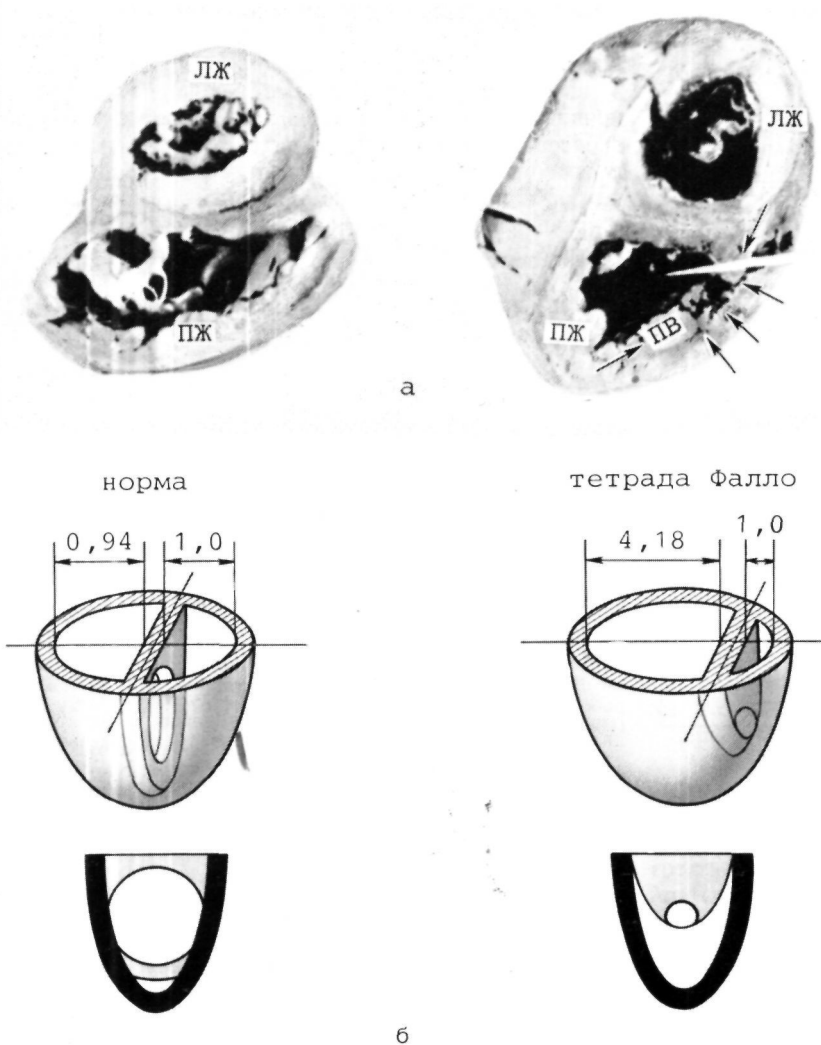
Первые сообщения о ВПС, характеризующемся сочетанием ДМЖП со стенозом легочной артерии, можно найти в работах Stensen (1671), Morgagni (1762), К. А. Раухфуса (1869).

В 1888 г. Fallot, систематизировав наблюдения, описал этот порок как самостоятельную нозологическую форму и дал анатомическую характеристику порока; впоследствии этот порок был назван его именем.

Вслед за классической работой Н. Abbott (1936) были проведены и опубликованы результаты многочисленных исследований как отечественных [Бакулев А. Н., Мешалкин Е. Н., 1955; Крымский Л. Д., 1963; Бухарин В. А., 1967; Вишневский А. А. и др., 1969; Беришвили И. И. и др., 1983], так и зарубежных патологоанатомов и клиницистов [Lev M., 1964; Gasul B. et al., 1966; Anderson R. et al., 1975, 1981; Becker A. et al., 1975; Goor D., Lillehei C., 1975; Goor D. et al., 1981].

Эмбриология. В основе формирования сердца при тетраде Фалло лежит ротация артериального конуса против часовой стрелки [Anderson R. et al., 1974, 1975; Becker A. et al., 1975]. В результате этого феномена аортальный клапан сохраняет свою эмбриологическую позицию и остается правее легочного. Такое «правое положение» корня аорты приводит к тому, что при тетраде Фалло он как бы сидит верхом над перегородкой. Следует понимать, однако, что сущность декстропозиции аорты в подобных случаях определяется не только одним ее расположением над межжелудочковой перегородкой, но и ротацией артериального конуса против часовой стрелки. Более того, ротация артериального конуса против часовой стрелки одновременно обуславливает переднее и левое смещение правого артериального (легочного) конуса. Этими факторами и объясняется некоторое удлинение легочного конуса и переднее смещение аортального клапана относительно предсердно-желудочковых.

Ротация артериального конуса против часовой стрелки одновременно ведет к ротации перегородки артериального конуса, что наряду с параллельным передним смещением не позволяет ей соединиться с межжелудочковой перегородкой (чем и объясняется наличие ДМЖП при тетраде Фалло) и с бульбо-вентрикулярной складкой. Помимо этого, переднее смещение перегородки—артериального конуса обуславливает сужение легочного конуса. Таким образом, ротация артериального конуса против часовой стрелки—основной фактор, влияющий на формирование тетрады Фалло. Это отдельный самостоятельный процесс, не, относящийся к недоразвитию артериального ствола, определяющий «неравномерность деления бульбуса», (по характеристике отечественных авторов) и позволяющий понять ряд вопросов, которые нельзя объяснить концепцией «праводленности



2.736. Правый желудочек (ПЖ) здорового сердца и при тетраде Фалло. а — поперечные срезы правого желудочка ниже предсердно-желудочковых клапанов; б — схематическое изображение препаратов сердца.

В норме наджелудочковый гребень и его париетальное внедрение делят правый желудочек на две приблизительно равные части — отделы: приточный и выходной. Соотношение этих отделов составляет 0,94:1,0. При тетраде Фалло определяются переднее смещение перегородки артериального конуса (ПАК) и ее париетального внедрения (ПВ) и их косая ориентация (см. на схеме), ведущие к сужению выходного отдела ПЖ и разграничительного мышечного кольца, разделяющего оба отдела (в препарате сердца с тетрадой Фалло в отверстие на границе между приточным и выходным отделами ПЖ проведен зонд). Виден щелевидный выходной отдел (указано стрелками) при тетраде Фалло. В нижней части схемы показан срез ПЖ со стороны приточного отдела, позволяющий получить представление о различной величине разграничительного кольца в норме и при патологии.

бульбуса» сердца. Из основных особенностей эмбриогенеза сердца при данном пороке следует отметить еще и «рассасывание» средней порции бульбо-вентрикулярной складки, определяющей наличие митрально-аортального фиброзного контакта.

**Патологическая анатомия.** По описанию большинства авторов, патологоанатомическими признаками порока являются стеноз выходного отдела правого желудочка, ДМЖП, дэкстропозиция аорты и гипертрофия правого желудочка. Вопрос о равнозначности всех четырех классических анатомических признаков порока, описанных ранее Fallot (1888), долгие годы широко обсуждался. Несмотря на то что по мере углубления представлений о морфологическом субстрате патологии предметом разногласий становился то один, то другой анатомический признак порока, сегодня мало кто возражает против того, что подаортальный нерестриктивный ДМЖП, дэкстропозиция аорты, стеноз выходного отдела правого желудочка и гипертрофия правого желудочка являются постоянными анатомическими компонентами тетрады Фалло.

При тетраде Фалло вследствие смещения конусной перегородки и нарушения формирования последней

образуется большой ДМЖП. Он располагается ниже наджелудочкового гребня, под аортой и кзади, примыкая к перегородочной створке трехстворчатого клапана. У многих больных нижнемедиальный край дефекта образован основанием перегородочной створки трехстворчатого клапана. Предсердно-желудочковое соединение конкордантно. Аорта фактически в значительной степени отходит не только от левого, но и от правого желудочка. Многие авторы при отхождении аорты более чем на 50% от правого желудочка относят такую форму порока к двойному отхождению аорты и легочного ствола от правого желудочка. Вопрос этот спорен и до сих пор окончательно не решен.

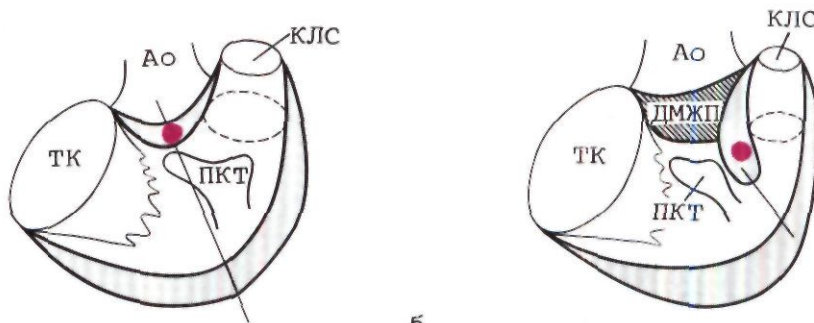
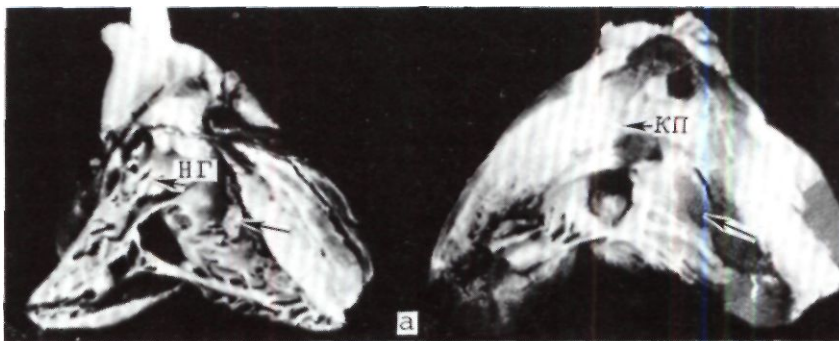
Результаты морфологического изучения тетрады Фалло в ИССХ им. А. Н. Бакулева АМН СССР [Беришвили И. И., Фальковский Г. Э., 1982, 1983] показали, что типичными анатомическими признаками порока являются: 1) смещение конусной перегородки кпереди и влево (рис. 2.136); 2) нарушение в развитии структур правого желудочка (рис. 2.137); 3) наличие стеноза выходного отдела правого желудочка (среди многообразных форм которого следует различать че-

2.137. Строение приточного и выходного отделов правого желудочка в норме и при тетраде Фалло.

а — препараты сердца; б — схематическое изображение.

В норме наджелудочковый гребень (НГ) влетает между ножками перегородочно-краевой трабекулы (ПКТ) (нижний край ПКТ показан белой стрелкой, черной стрелкой показано париетальное внедрение НГ). При тетраде Фалло перегородка артериального конуса (ПАК) влетает в переднюю межжелудочковую перегородку левее (на рис. правее) и впереди от ПКТ. Последняя образует основание (нижний край) ДМЖП. Черной стрелкой на рисунке (при тетраде Фалло) отмечены гипертрофированная ПАК и ее париетальное внедрение. Различия в строении и расположении НГ и ПАК (на схемах отмечены звездочками) обуславливают основные различия в строении ПЖ. Линии на обеих схемах — граница между входным и выходным отделами ПЖ. Пунктирные овалы на схемах отражают взаиморасположение выходного отверстия в норме и при патологии.

КЛС — клапан легочного ствола; ТК — трехстворчатый клапан; Ао — аорта.



тыре принципиально различающихся типа сужений), а также стеноза кольца и ствола легочной артерии; 4) нерестриктивный ДМЖП (выделяют три его типа) (рис. 2.138); 5) декстропозиция аорты, под которой следует понимать смещение ее устья по отношению к межжелудочковой перегородке и ротацию артериального конуса против часовой стрелки; 6) наличие митрально-аортального фиброзного контакта; 7) гипертрофия миокарда правого желудочка.

С хирургической точки зрения наибольший интерес при данном пороке представляет четкая ориентация в причинах, обуславливающих сужение путей оттока из правого желудочка. Между тем анатомическая сущность обструкции правого артериального конуса при тетраде Фалло может быть различной, а с учетом того что отдельные структурные элементы, вызывающие обструкцию, могут сочетаться друг с другом в различных комбинациях, становится понятным многообразие форм и вариантов стеноза при этом пороке. Мы различаем четыре основных типа порока: эмбриологический, гипертрофический, тубулярный и многокомпонентный (рис. 2.139).

1. При эмбриологическом типе обструкция выходного отдела правого желудочка обусловлена передне-левым смещением и(или) низким внедрением конусной

перегородки (рис. 2.140). Максимальное сужение, как правило, локализовано на уровне разграничительного мышечного кольца. Клапанное кольцо легочной артерии умеренно гипоплазировано или практически нормально.

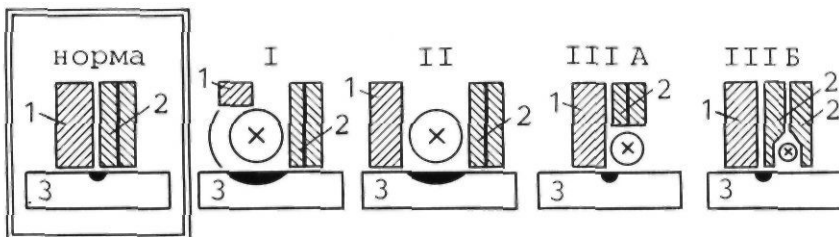
2. При гипертрофическом типе обструкция вызвана передне-левым смещением и(или) низким внедрением конусной перегородки с выраженной гипертрофией ее проксимального сегмента. Максимальное сужение локализовано на уровне входа в выходной отдел правого желудочка и разграничительного кольца. Этот тип характеризуется резкой гипертрофией проксимального сегмента перегородки артериального конуса, которая чаще имеет нормальные размеры или удлинена.

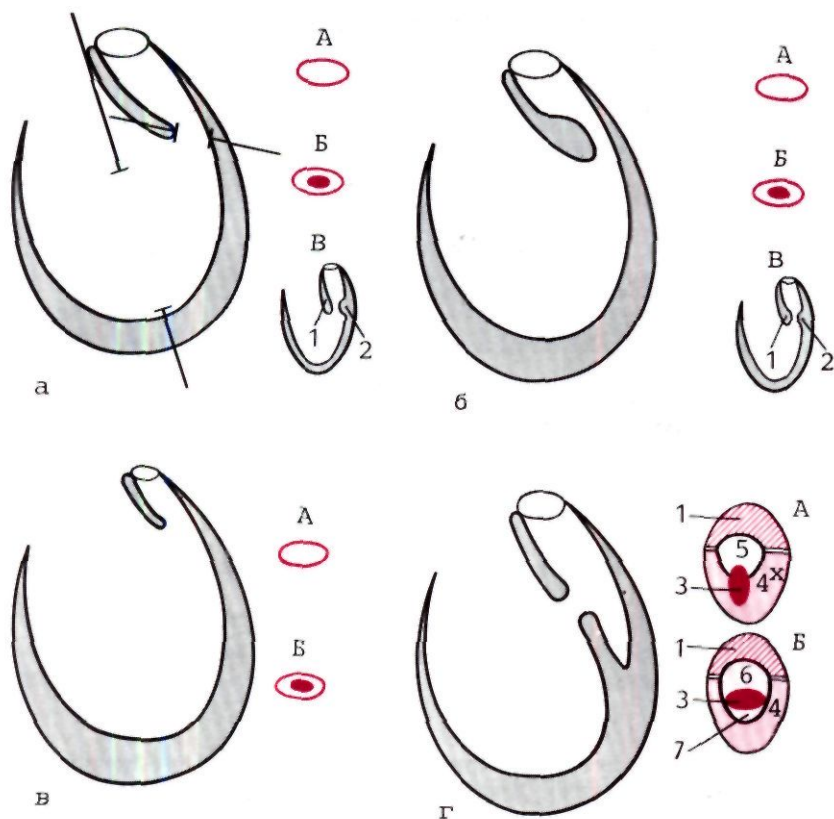
Оба типа имеют три варианта: А — с умеренной гипоплазией клапанного кольца легочной артерии; Б — со стенозом клапана легочной артерии (мембрана с отверстием в центре); В — с выраженной гипертрофией перегородочного внедрения КП или перегородочно-париетальных мышц, отходящих от нее и межжелудочковой перегородки (так называемый третий желудочек).

В соответствии с анатомическими особенностями при первом типе порока показана экономная резекция париетальной ножки артериального конуса, направленная на устране-

2.138. Типы ДМЖП при тетраде Фалло.

1 — бульбарно-вентрикулярная складка; 2 — перегородка артериального конуса; 3 — межжелудочковая перегородка; толстая линия — линия сращения конусных гребней в конусную перегородку; темные полукружия — перепончатая часть межжелудочковой перегородки; крестиком в кружочке обозначены дефекты межжелудочковой перегородки.





2. 139. Типы тетрады Фалло (по типам стеноза легочной артерии) и их варианты.

а — I эмбриологический; б — II гипертрофический; в — III тубулярный; г — IV многокомпонентный (объяснение в тексте).

1 — перегородка артериального конуса; 2 — перегородочно-париетальные мышцы, ограничивающие вход в артериальный конус; 3 — «модераторный тяж»; 4 — париетальная стенка правого желудочка с передней сосочковой мышцей (при IVA типе); 5 — отверстие на границе между входным и выходным отделами правого желудочка, которое при IVE типе разделено на два самостоятельных отверстия — выше (6) и ниже (7) «модераторного тяжа».

ние стеноза, обусловленного изменением ее нормальной ориентации и удлинением. При втором типе необходима массивная резекция париетальной ножки конусной перегородки, поскольку характер изменений в этом случае обуславливает два уровня сужений — на границе между приточным и выходным отделами правого желудочка и в области отверстия, ведущего в правый артериальный конус. При сочетании указанного типа порока с выраженной гипертрофией перегородочного внедрения париетальной ножки конусной перегородки и другими перегородочно-париетальными мышцами в области конуса (в этих случаях отверстие между приточным и выходным отделами правого желудочка со стороны выходного отдела, как правило, представлено точечным отверстием, зачастую трудно определяемым) путем резецирования этих мышц у ряда больных невозможно достичь адекватной проходимости выходного отверстия правого желудочка. В этих случаях показано дополнительное пластическое расширение выходного отдела правого желудочка до фиброзного кольца легочного ствола.

3. При тубулярном типе стеноза обструкция связана с выраженным неравномерным делением артериального ствола, вследствие чего конус резко гипоплазирован — сужен и укорочен. При данном типе порока, как правило, отсутствует гипертрофия перегородки артериального конуса. В зависимости от наличия клапанного стеноза или его отсутствия следует различать два варианта данного типа стеноза: а) с гипоплазией клапанного кольца легочного ствола; б) с гипоплазией и клапанным стенозом легочного ствола.

Таким образом, третий тип порока характеризуется выраженной эксцентричностью деления конотрункуса, что обуславливает резкую гипоплазию легочного артериального конуса и центральных сегментов легочного артериального дерева и, часто, левого желудочка (рис. 2.141).

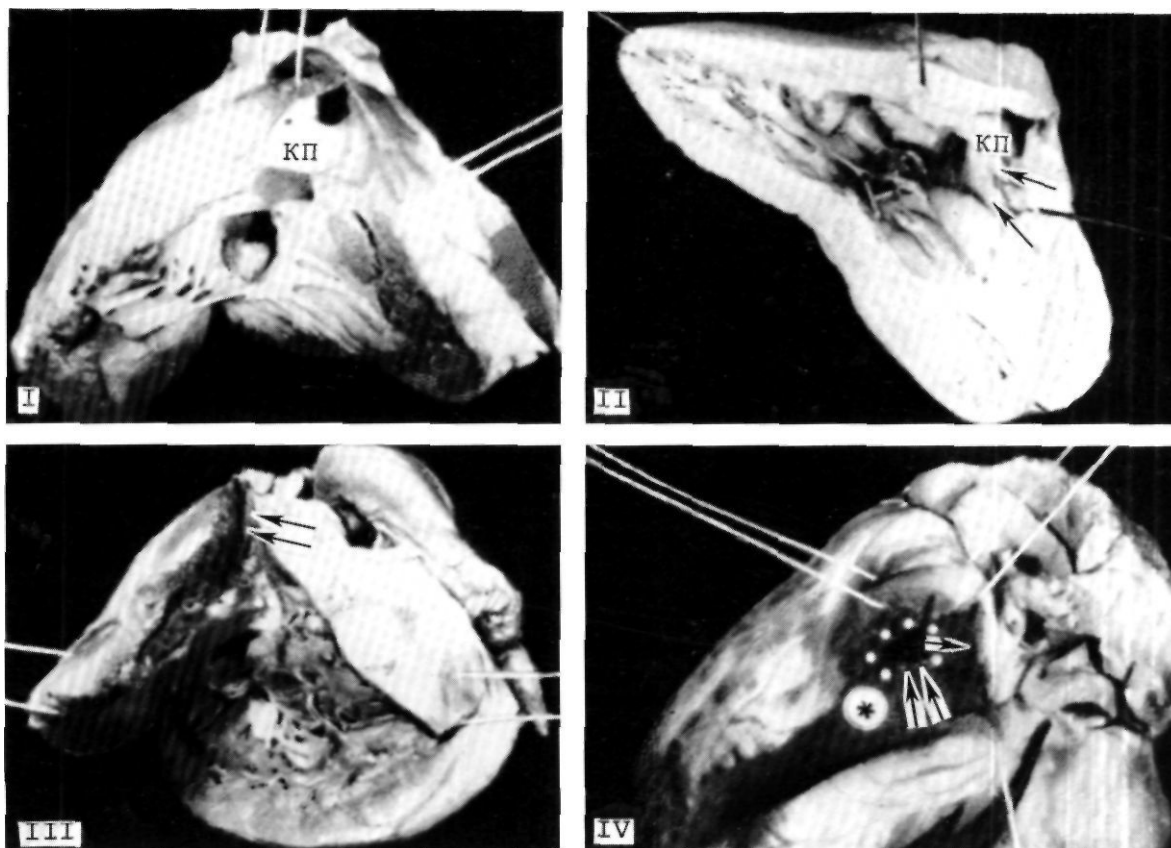
Большим с этим типом порока первичная радикальная коррекция противопоказана, а паллиативная пластика правого артериального конуса, предотвращающая усугубление структурных изменений правого желудочка и позволяющая рассчитывать на рост и центральных, и периферических отделов легочного артериального дерева, а также соответствующую подготовку левого желудочка, имеет преимущество перед межартериальными анастомозами.

4. Многокомпонентное сужение, чаще обусловленное значительным удлинением конусной перегородки либо высоким отхождением «модераторного тяжа» — перегородочно-краевой трабекулы. Существует два основных варианта стеноза. А — указанные признаки сочетаются с гипертрофией перегородочно-краевой трабекулы и передней сосочковой мышцы («двухкамерный правый желудочек»). Выход в отточный отдел — только через узкое разграничительное кольцо. Б — только низкое внедрение конусной перегородки и высокое отхождение резко гипертрофированного «модераторного тяжа». Выход в выходной отдел правого желудочка над и под «модераторным тяжем».

При четвертом типе порока в случае низкого внедрения конусной перегородки, вероятно, достаточным будет массивное иссечение париетальной ножки перегородки артериального конуса. При высоком отхождении «модераторного тяжа», по-видимому, оптимальным следует считать шунтирование выходного отдела правого желудочка с помощью «кондуитов». При некоторых вариантах этого типа порока выполнение радикальной коррекции проблематично.

Важность приводимого деления порока на отдельные типы трудно переоценить в плане хирургической ориентации хирурга, тем более что каждый из них имеет характерную ангиокардиографическую картину,





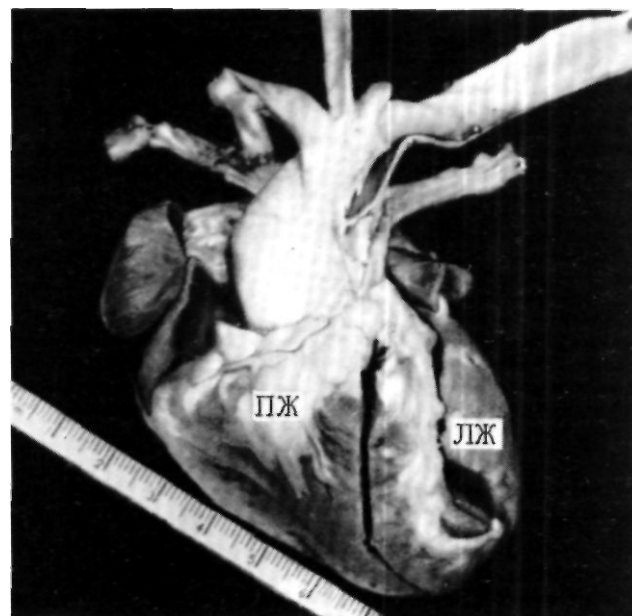
**2.140. Особенности анатомического строения правого желудочка при тетраде Фалло.**

*I—эмбриональный тип с удлинненной перегородкой артериального конуса (ПАК); II—гипертрофический тип с резко гипертрофированной ПАК и выраженными перегородочно-париетальными мышцами в области входа в артериальный конус (черные стрелки); III—тубулярный тип с узким коротким артериальным конусом (черные стрелки); IV—многокомпонентный стеноз, обусловленный сужением артериального конуса гипертрофированной ПАК (вход в узкий выходной отдел показан белой стрелкой) и высоким отхождением «модераторного тяжа» (показан звездочкой). Разграничительное мышечное кольцо, суженное вследствие высокого отхождения гипертрофированного «модераторного тяжа», окаймлено на рисунке белыми точками (показано спаренными черными стрелками). I—III—вид со стороны приточного отдела правого желудочка; IV—вид со стороны выходного отдела правого желудочка.*

что позволяет еще до операции выработать четкий план и надлежащий объем операции при каждом из них.

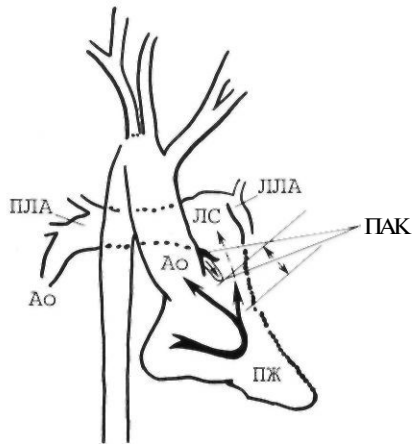
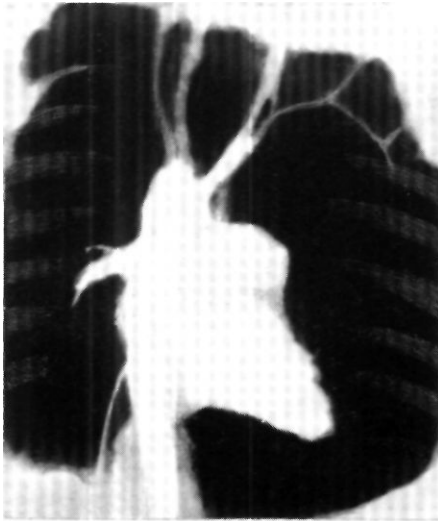
Так, на ангиокардиограммах при первом типе (рис. 2.142) четко выявляется сужение пути кровотока в малый круг кровообращения, создаваемое удлинненной и косорасположенной конусной перегородкой. Легочная артерия при этом типе, как правило, развита нормально или умеренно гипоплазирована.

Как свидетельствуют приведенные выше данные, при втором типе сужение на пути тока крови в малый круг кровообращения обусловлено гипертрофией проксимального



**2.141. Макропрепарат сердца при тетраде Фалло (общий вид).**

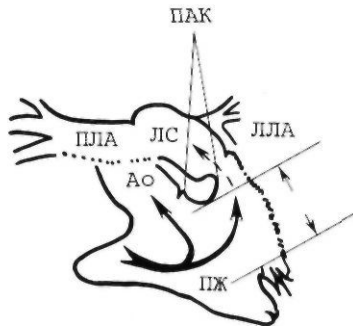
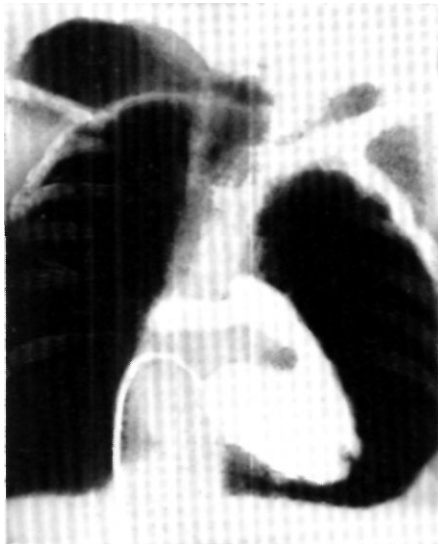*Видны гипоплазированные легочный ствол и легочные артерии и левый желудочек (ЛЖ) при III типе порока. ПЖ—правый желудочек.*



2.142. Ангиокардиограмма и ее схема при I типе тетрады Фалло (правая вентрикулография, передне-задняя проекция).

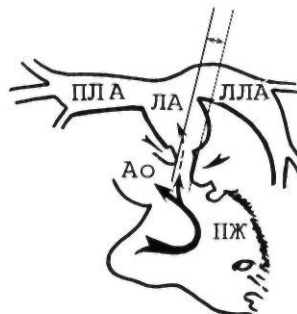
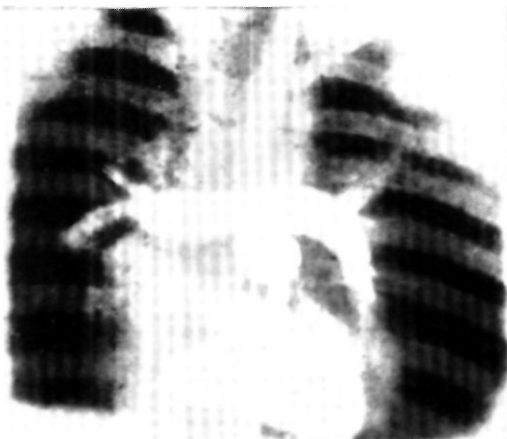Видно сужение, обусловленное удлинением ПАК.

ПЛА — правая легочная артерия; ЛЛА — левая легочная артерия; Ао — аорта; ЛС — легочный ствол; ПЖ — правый желудочек.



2.143. Ангиокардиограмма и ее схема при II типе тетрады Фалло (правая вентрикулография, переднезадняя проекция).

Видно сужение, обусловленное удлинением ПАК и гипертрофией ее проксимального сегмента (симптом «курительной трубки»). Обозначения те же, что и на рис. 2.142.

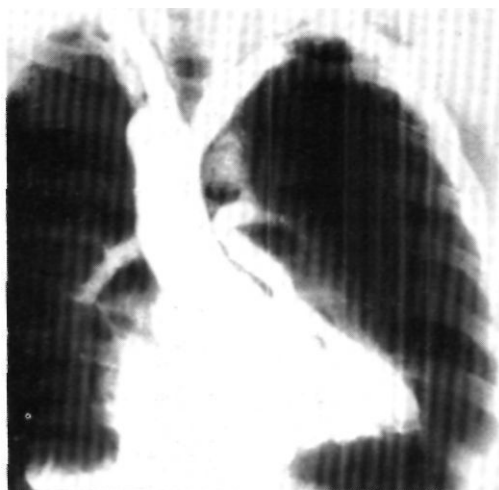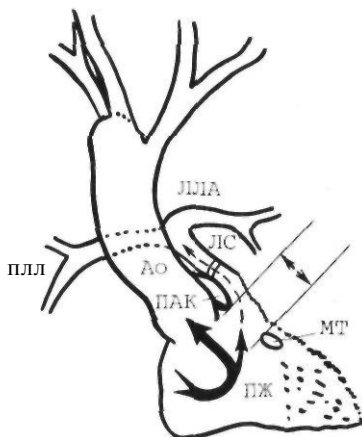


2.144. Ангиокардиограмма и ее схема при IV типе тетрады Фалло (правая вентрикулография, переднезадняя проекция).

Основу сужения создает гипертрофированный проксимальный сегмент ПАК (на схеме — изогнутая стрелка слева). Кроме того, видно дополнительное сужение (на схеме — изогнутая стрелка справа), образованное группой перегородочно-париетальных мышц. Обозначения те же, что и на рис. 2.142.

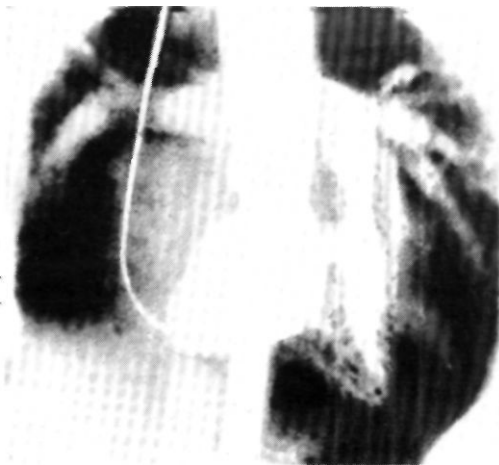
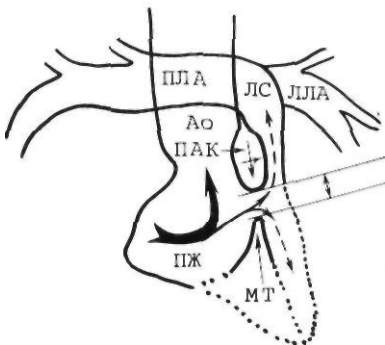
2.145. Ангиокардиограмма и ее схема при III типе тетрады Фалло (правая вентрикулография, передне-задняя проекция).

Видно сужение на пути кровотока в малый круг кровообращения, обусловленное гипоплазией артериального конуса, кольца клапана легочного ствола и всех центральных отделов легочного артериального дерева. Обозначения те же, что и на рис. 2.142.



2.146. Ангиокардиограмма и ее схема при IV типе тетрады Фалло (правая вентрикулография, передне-задняя проекция).

Видно резкое удлинение (вертикальная стрелка на схеме) и гипертрофия (горизонтальная стрелка на схеме) ПАК, высокое отхождение гипертрофированного «модераторного тяжа» (МТ) с «грядой» трабекулярных мышц, создающих выраженное сужение на уровне разграниченного мышечного кольца правого желудочка (двухкамерный правый желудочек). Обозначения те же, что и на рис. 2.142.



сегмента конусной перегородки, что имеет четкое ангиокардиографическое отображение. При этом типе конусная перегородка представлена в виде «курительной трубки» (рис. 2.143). Следует подчеркнуть, что ангиокардиографическая картина при этом типе позволяет четко дифференцировать анатомические варианты описываемого порока. Так, например, при втором В типе порока на ангиокардиограммах четко визуализируется сужение, обусловленное дополнительными структурными элементами выходного отдела правого желудочка.

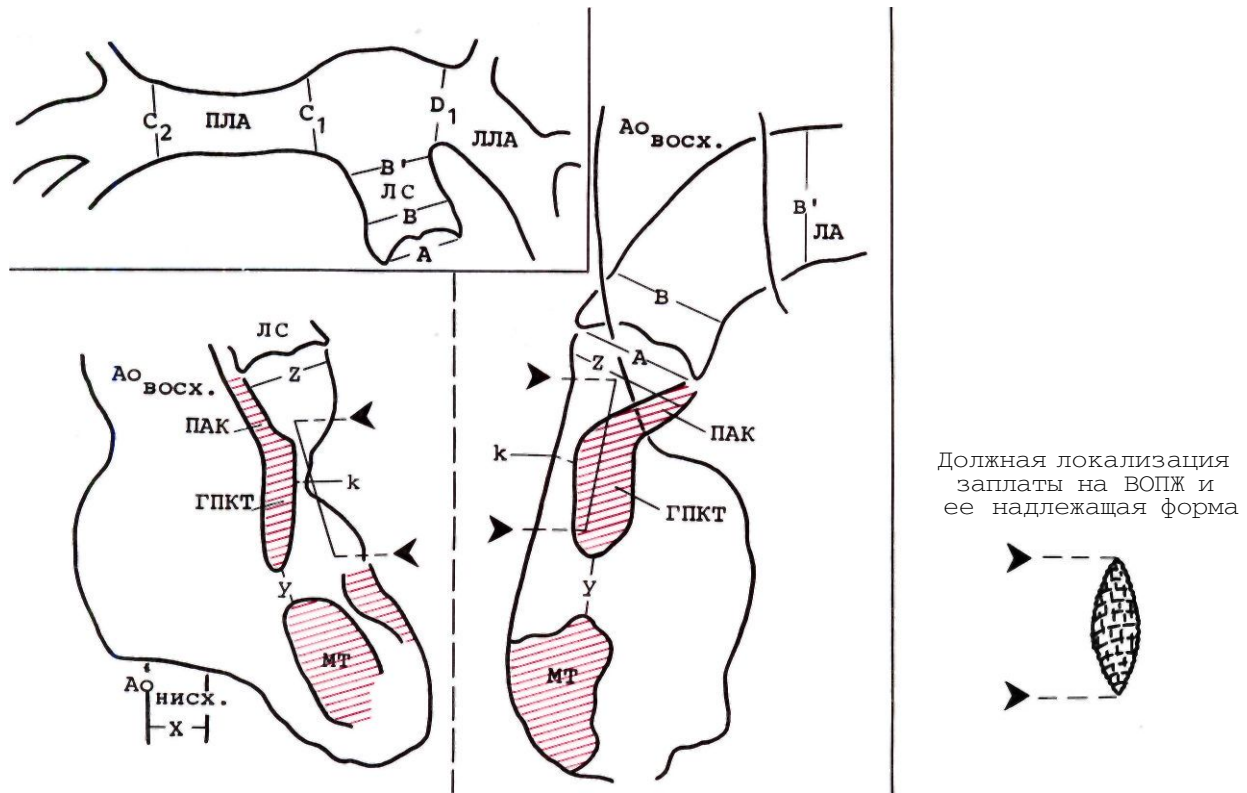
При третьем типе также имеется характерная ангиокардиографическая картина (рис. 2.144) с резкой гипоплазией легочной артерии (клапанного кольца, ствола и ветвей) и конусной части правого желудочка. Причем такая картина не наблюдается ни при одном из прочих вариантов порока.

Четвертый тип порока характеризуется многокомпонентностью факторов, участвующих в обструкции путей кровотока в малом круге кровообращения. Резкая гипертрофия конусной перегородки, как правило, хорошо визуализируется на ангиокардиограммах (характерная форма «теннисной ракетки», рис. 2.145). При этом типе порока в случае наличия

двухкамерного правого желудочка отмечается антеградное (по ходу тока крови) заполнение дистальной камеры правого желудочка (по направлению тока крови) через суженное мышечное кольцо, обусловленное высоким отхождением «модераторного тяжа» (рис. 2.146). Таким образом, как показывает наш опыт [Петросян Ю. С. и др., 19Х3; Киракосян С. В., Беришвили И. И., 1984], ангиокардиографическая детализация анатомических типов порока возможна.

При обследовании больного с тетрадой Фалло хирурги и кардиологи обязаны с предельной точностью установить особенности анатомического строения порока (рис. 2.147). Большое значение имеет расположение проводящей системы. Анатомия проводящей системы при данном пороке изучена рядом исследователей. В ИССХ им. А. Н. Бакулева АМН СССР исследование проводил А. Ф. Синев.

При тетраде Фалло предсердно-желудочковый узел находится в основании правой стороны межпредсер-



2.147. Типичная карта-схема дооперационного ангиокардиографического обследования больного с тетрадой Фалло. У больного идентифицирован IV тип порока, выявлены уровни сужения на пути кровотока в малый круг кровообращения: к — ВОПЖ; у — на границе между ПОПЖ и ВОПЖ и, по данным ангиокардиографии, выработаны рекомендации к необходимому объекту операции — радикальной коррекции порока. Показаний к пластическому расширению клапанного кольца, как и всех других отделов легочного ствола и легочных артерий, — нет (для контроля должный диаметр дилататора Гегара — 14 мм).

При невозможности адекватного устранения обструкции кровотоку ВОПЖ путем его удаления показано использование надлежащей формы и адекватно расположенной заплата. Показано также, что заштрихованная верхняя тень в пределах ПЖ, кроме гипертрофированной ПАК, образована гипертрофированной перегородочно-краевой трабекулой (ГПК) при нормальном расположении «модераторного тяжа».

Кардиометрические показатели:  $A:X > 1,0$ ;  $Z:X > 1,0$ ;  $A-B-V' > 0,7$ ;  $C_2:A > 0,7$ ;  $C_1:A > 0,7$ ;  $D_1:A > 0,7$ . ПЛА и ЛЛА — правая и левая легочная артерии (соответственно);  $Ao_{восх.}$ ,  $Ao_{нисх.}$  — восходящая и нисходящая части аорты (соответственно).

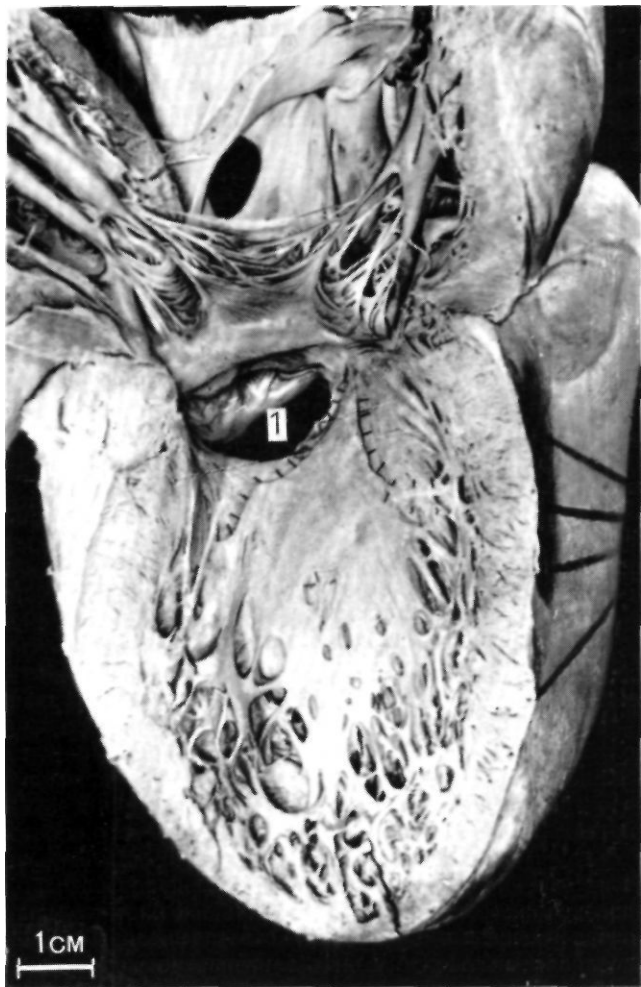
дною перегородки, над передней половиной перегородочной створки трехстворчатого клапана, обычно ближе к отверстию венозного синуса сердца, чем при перимембранозном ДМЖП. От переднего полюса узла отходит пучок Гиса, который через центральное фиброзное тело переходит на левую сторону гребня межжелудочковой перегородки, позади и книзу частично сформированной перепончатой части межжелудочковой перегородки. В этом отделе проводящая система расположена под эндокардом (рис. 2.148). После перехода за фиброзное кольцо пучок Гиса

разветвляется и от него отходит левая ножка, которая веерообразно разветвляется по трабекулярной части межжелудочковой перегородки. Правая ножка пучка отходит с левой стороны межжелудочковой перегородки и, внедряясь в ее мышечный гребень, переходит на правую сторону перегородки. Этот переход осуществляется кпереди от основания конусной перегородки (что соответствует уровню 6 ч циферблата) в наиболее нижней части ДМЖП и почти в прямом направлении внутримышечно проходит до основания передней сосочковой мышцы (рис. 2.149). Следовательно, с точки зрения основ хирургической анатомии тетрады Фалло необходимо учитывать, что предсердно-желудочковый пучок расположен вдоль основания частично сформированной перепончатой части межжелудочковой перегородки. Проекция разветвления предсердно-желудочкового пучка на ножки приходится соответственно на наиболее нижележащую часть кпереди от конусной сосочковой мышцы либо в месте прикрепления комиссуры между передней и перегородочной створками трехстворчатого клапана к гребню межжелудочковой перегородки.

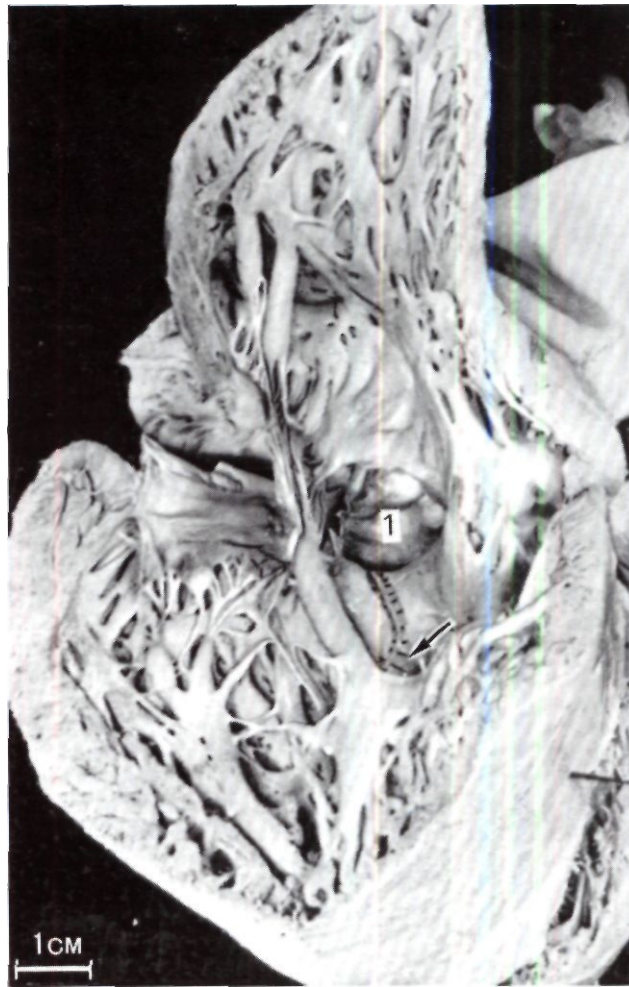Знание этих ориентиров даст возможность хирургу избежать повреждения проводящей системы при пластике ДМЖП.

Тетрада Фалло часто сочетается со значительным развитием коллатерального кровообращения между большим и малым кругом кровообращения. В основном коллатерали образованы мелкими сосудами; имеет также практическое значение значительное расширение бронхиальных артерий у ряда больных. Наличие аномально развитых крупных коллатеральных артерий





2.148. Макропрепарат при тетраде Фалло (вид из левого желудочка сердца).  
 Произведена препаровка проводящей системы сердца. Видно, как левая ножка предсердно-желудочкового пучка проходит под эндокардом по самому краю дефекта (обозначено поперечными полосками). 1—ДМЖП.



2.149. Тот же препарат, что и на рис. 2.148 (вид из правого желудочка сердца).  
 Предсердно-желудочковый пучок из-под перегородочной створки трехстворчатого клапана через край дефекта уходит в толщу перегородки книзу (показано стрелкой). 1—ДМЖП.

иногда значительного диаметра нельзя считать патогномичным признаком тетрады Фалло. Порок с отхождением дополнительных сосудов от нисходящей части аорты к корню легких многие исследователи рассматривают как самостоятельную нозологическую единицу и наблюдают при других пороках сердца.

**Гемодинамика.** Гемодинамические изменения при тетраде Фалло обусловлены степенью препятствия к выбросу крови из правого желудочка в малый круг кровообращения и наличием ДМЖП. Величина сброса крови в первую очередь определяется степенью препятствия к выбросу крови из правого желудочка в легочную артерию и сопротивлением большого круга кровообращения. Диаметр дефекта играет второстепенную роль, так как он, как правило, равен диаметру устья аорты.

У тяжелых больных сброс венозной крови через

дефект в аорту может достигать 70—80%. Сброс венозной крови в артериальную обуславливает развитие гипоксемии.

**Клиника.** По существу степень сужения выходного отдела правого желудочка и легочной артерии и степень гипоксемии определяют всю клиническую картину тетрады Фалло. Поэтому прежде чем приступить к описанию клинической картины, необходимо выделить формы клинического течения болезни.

1. Тяжелая форма с ранним появлением выраженного цианоза и одышки. Иногда цианоз наблюдается с первых месяцев жизни ребенка, но чаще к одному году или позже.

2. Классическая форма тетрады Фалло — цианоз появляется, когда ребенок начинает ходить, бегать.

3. Тяжелая форма тетрады Фалло с одышечно-цианотическими приступами.

4. Тетрада Фалло с поздним цианозом. Окружа-

ющие начинают замечать появление синевы губ у ребенка в возрасте 6—10 лет.

5. Так называемая бледная форма тетрады Фалло.

Такое несколько схематическое выделение различных форм течения болезни оправдано и дает возможность охарактеризовать клиническую картину этого тяжелейшего порока сердца.

У детей с тяжелыми формами тетрады Фалло уже с 3—4 мес при крике и плаче родители замечают появление цианоза губ. У большинства детей этой группы к году выявляется стабильный цианоз слизистых оболочек и кожных покровов, резко усиливающийся при физической нагрузке или эмоциональном напряжении, плаче, крике и т. п.

Наиболее тяжелую форму болезнь принимает при развитии так называемых одышечно-цианотических приступов. Приступы бывают самыми разнообразными по своему клиническому проявлению. У одних больных они короткие и даже не приводят к потере сознания, у других завершаются коматозным состоянием. Описаны случаи смерти или развития тяжелых форм нарушения мозгового кровообращения, возникающих вследствие одышечно-цианотического приступа.

Приступы могут наблюдаться у совсем маленьких детей до года и в течение первых 2—3 лет. Наиболее часто приступы появляются в возрасте 2—5 лет. Во время приступа резко усиливаются цианоз и одышка. Дыхание становится глубоким и частым, развивается тахикардия, возникает резкая слабость, больной часто теряет сознание. После приступа больные в течение нескольких часов чувствуют резкую слабость, вялые, адинамичные. Механизм возникновения такого приступа в настоящее время можно считать выясненным. Еще в прошлом столетии Variot предполагал, что приступ возникает вследствие временного закрытия путей оттока крови из правого желудочка при спазме мышц выходного отдела. И. Литтман и Р. Фоно отмечали, что у больных во время приступа значительно ослабевает интенсивность систолического шума, а при рентгенологическом исследовании выражено обеднение сосудистого рисунка легких. Мы также считаем, что приступ является следствием не острой сердечной недостаточности, а спазма мышц в выходном отделе правого желудочка. При развитии такого спазма венозная кровь из правого желудочка поступает в аорту. В связи с этим резко увеличивается кислородное голодание, вплоть до потери сознания.

Характерным для клиники тетрады Фалло является развитие резчайшей слабости после определенной физической нагрузки. Появляется головокружение, развивается тахикардия, резко усиливается цианоз. Во время физической нагрузки увеличивается сброс венозной крови, усиливается гипоксемия. Это ведет к развитию дополнительного кислородного голодания тканей; в свою очередь в ответ на физическую нагрузку повышается их потребность в кислороде.

Резюмируя данный раздел, следует отметить главное: опытный и внимательный клиницист уже при опросе и осмотре больного может заподозрить тетраду Фалло. Выявление цианоза через определенный промежуток времени после рождения ребенка в отличие от развития цианоза с момента рождения, как это бывает у больных с ТМС, одышки, резкое ухудшение

состояния при физической нагрузке, возникновение одышечно-цианотических приступов дают возможность заподозрить тетраду Фалло.

Осмотр. Оценка общего состояния больных с тетрадой Фалло довольно трудна, поскольку описанные выше проявления порока позволяют заподозрить тетраду Фалло. Осмотр не всегда отражает истинное состояние больного. Нередко можно наблюдать больных с выраженным цианозом, которые достаточно активны, и, наоборот, есть больные с едва заметной синевой губ, которые большую часть времени вынуждены проводить в постели. Поэтому нам представляется не совсем правильной попытка некоторых авторов классифицировать тяжесть состояния больных с тетрадой Фалло на основании количественной оценки выраженности цианоза, содержания гемоглобина, количества эритроцитов, степени деформации концевых фаланг пальцев. Более правильное представление о тяжести течения заболевания можно получить, оценивая состояние физической активности больного. Как удовлетворительное мы оцениваем состояние больных, которые сохраняют в достаточной степени активность, одышка у них появляется только при физической нагрузке. Если больные испытывают одышку даже в покое, определенную часть времени проводят в постели, занимают вынужденное положение на коротких после того, как пройдут 50—100 м, то их состояние мы расцениваем как состояние средней тяжести. Тяжелым мы считаем состояние больных, которые из-за резкого усиления одышки значительную часть времени проводят в постели, не могут пройти более 10—15 метров без того, чтобы не наступило резкое ухудшение самочувствия либо развился тяжелый гипоксический приступ. Развитие одышечно-цианотических приступов является характерной чертой тяжелого течения болезни.

При осмотре больных видимые слизистые оболочки и кожные покровы цианотичны. Цианотическая окраска, интенсивность синевы губ могут быть самыми разнообразными в зависимости от тяжести состояния, развития коллатералей сосудов, степени нагрузки. Принято говорить о цианозе у тяжелейших больных, что цвет губ у них «чугунно-синий». Следует отметить характер цианоза у больных с тяжелыми формами сужения легочной артерии и одновременно хорошо развитым коллатеральным кровообращением между сосудами большого и малого круга. У этих больных, несмотря на тяжесть клинического проявления болезни, цианоз нерезкий. Окраска губ и видимых слизистых оболочек бледно-фиолетовая. Обычно кожные покровы и видимые слизистые оболочки больных с резко выраженным цианозом окрашены неравномерно: более цианотичны дистальные отделы конечностей и мочек ушей. У крайне тяжелых больных кожа приобретает мраморный вид из-за выраженного развития подкожных вен. Цианоз является следствием повышения содержания восстановленного гемоглобина. Если показатели восстановленного гемоглобина достигают 50 г/л, то это ведет к появлению цианотической окраски губ и кожи. Наиболее важную роль в развитии цианоза играет увеличение содержания восстановленного гемоглобина в артериальной крови за счет венозного сброса. Наряду с этим определенное влияние на интенсивность цианоза оказывают замед-

ление кровотока в капиллярах, повышенная отдача кислорода тканям, полицитемия, состояние развития венозной системы, пигментация кожи. У больных со стойким и длительно существующим цианозом отмечается своеобразное утолщение ногтевых фаланг пальцев рук, причем вначале происходит изменение формы ногтей («часовые стекла»), а затем уже деформируются пальцы, приобретая вид «барабанных палочек».

Рентгенологические исследования пальцев рук этих больных показали, что нарушение строения костной основы фаланг не наступает, их утолщение развивается за счет мягких тканей как реакция на длительную гипоксемию.

Характерно для тяжелых больных с тетрадой Фалло их вынужденная поза во время отдыха: они, как правило, часто присаживаются на корточки или лежат с приведенными к животу ногами. Оксиметрические исследования выявили, что при таком положении, как правило, повышается насыщение крови кислородом. Многие авторы считают, что такая поза способствует облегчению их состояния в связи с быстрым возвратом венозной крови из нижней половины тела. В результате ускорения кровотока тканям отдается меньше кислорода и возвращающаяся в сердце более насыщенная кислородом кровь, попадая с шунтом в артериальную систему, уменьшает гипоксемию.

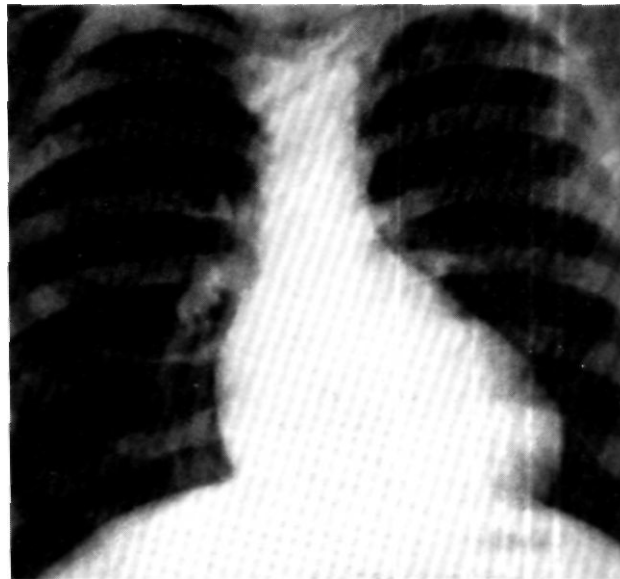Е. Н. Мешалкин считает, что в позе на корточках у больного повышается сосудистое сопротивление в большом круге кровообращения, вследствие этого уменьшается объем венозного сброса крови в аорту.

Больные с тетрадой Фалло часто кахетичны, вялы, адинамичны. Однако это наблюдается не всегда. Некоторые дети с заметным цианозом нормально развиты, упитаны. Деформация грудной клетки у больных с тетрадой Фалло крайне редка. Это объясняется тем, что объем сердца при тетраде Фалло увеличен незначительно.

При перкуссии границы сердца несколько расширены в обе стороны. Резкое расширение границ сердца и декомпенсация кровообращения наблюдаются редко, обычно характерно для терминальных состояний.

При *аускультации* сердца у больного с тетрадой Фалло выявляются определенные признаки. Слева от грудины во втором—третьем межреберье слышен «сухой» грубый систолический шум. Интенсивность его варьирует в зависимости от степени сужения выходного отдела правого желудочка и легочной артерии. У больных с резко выраженным сужением удается выслушать лишь короткий, «сухой», иногда слабый систолический шум. При атрезии легочной артерии шума может не быть. Обычно шум достаточно грубый и занимает всю систолу, II тон над легочной артерией ослаблен. В тех случаях, когда во втором межреберье слева слышен грубый щелчок захлопывания аортальных клапанов, его следует расценивать как II тон, передающийся с расширенной аорты.

Вся аускультативная картина фиксируется на ФКГ. Обычно регистрируется шум ромбовидной формы, занимающий всю систолу и убывающий к концу последней. II тон раздвоен. Резко выраженный щелчок закрытия аортальных клапанов обуславливает значительное колебание амплитуды II тона и очень слабовыраженный, короткий по своей амплитуде вто-



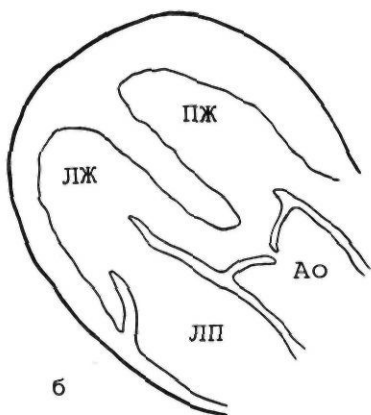
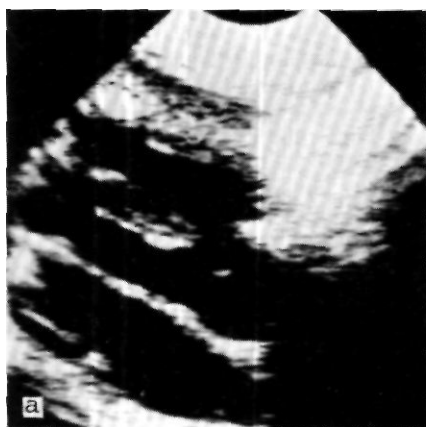
2.150. Рентгенограмма грудной клетки больной с тетрадой Фалло (переднезадняя проекция). Объяснения в тексте.

рой «щелчок», передающийся с устья легочной артерии. Примерно у 4—5% больных с тетрадой Фалло слева между лопатками прослушивается непрерывный дующий систолодиастолический шум над коллатеральными ветвями между большим и малым кругом кровообращения.

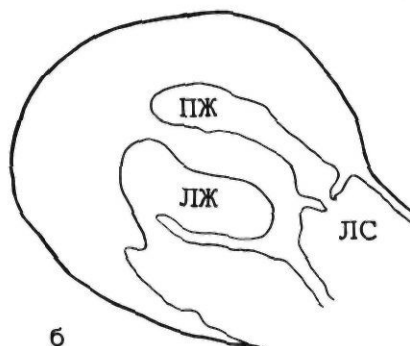
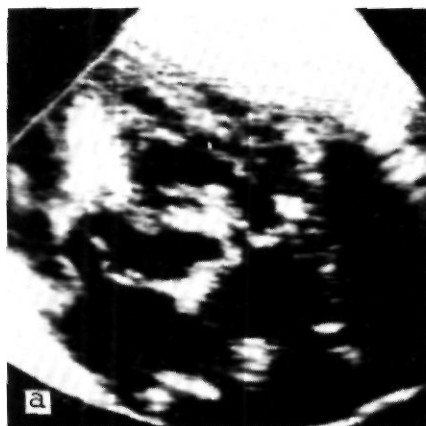Каких-либо особенностей гемодинамики при тетраде Фалло не наблюдается. Артериальное давление или нормальное, или несколько пониженное. Диастолическое давление нормальное. Вследствие тахикардии среднее и пульсовое давление несколько ниже нормы, венозное, как правило, нормальное.

На ЭКГ выявляется значительное отклонение электрической оси вправо. Правый желудочек гипертрофирован, однако симптомов резко выраженной перегрузки и растяжения правого желудочка не наблюдается, как это бывает, например, при ОАВК, сочетающемся со стенозом легочной артерии. Появление признаков «заинтересованности» левого желудочка обязывает искать какие-либо дополнительные аномалии. Зубец *P* у большинства больных увеличен в стандартных отведениях, однако он не такой высокий и расширенный, как при триаде Фалло, аномалии Эбштейна, изолированном стенозе легочной артерии. Очень редко на ЭКГ у больных с тетрадой Фалло отмечается изменение интервала *P—Q*. У 75—70% больных выявляется нарушение проводимости по типу замедления распространения возбуждения в миокарде правого желудочка.

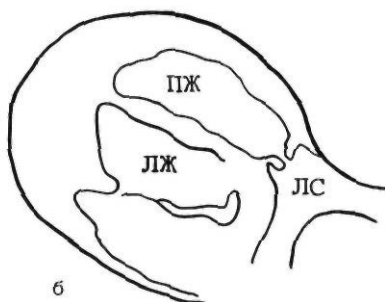
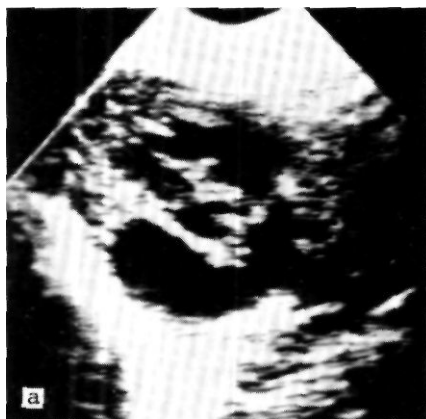На обзорной *рентгенограмме* выявляются достаточно характерные признаки данного порока сердца (рис. 2.150). Отмечается небольшое увеличение размеров сердца. Вследствие гипертрофии стенок правого желудочка и умеренного расширения его полости (последнее бывает не у всех больных) сердце по своей форме напоминает деревянный башмачок. Гипертрофированный правый желудочек обуславливает уме-



2.151. Эхокардиограмма (а) и схематическое изображение сердца (б) при тетраде Фалло (верхушечная проекция длинной оси левого желудочка). Обозначения те же, что и на рис. 2.76.



2.152. Эхокардиограмма (а) и схематическое изображение сердца (б) при тетраде Фалло (парастеральная проекция длинной оси выходного тракта правого желудочка). Резкий стеноз выходного отдела и клапанный стеноз легочного ствола без его гипоплазии. Обозначения те же, что и на рис. 2.76.



2.153. Эхокардиограмма (а) и схематическое изображение сердца (б) при тетраде Фалло (парастеральная проекция длинной оси выходного тракта правого желудочка). Стеноз выходного отдела и клапана легочного ствола, гипоплазия легочного ствола. Обозначения те же, что и на рис. 2.76.

ренное смещение влево как бы заостренного и приподнятого контура левого желудочка. Легочный рисунок выражен нечетко. У некоторых больных отмечается тяжесть корней легких. У больных с хорошо развитыми коллатеральными сосудистый рисунок легких достаточно выражен, а иногда исследователь диагностирует даже усиление сосудистого рисунка. Однако данный признак выявляется довольно редко; как правило, видны повышенной прозрачности легочные поля за счет обеднения сосудистого рисунка. У ряда

больных на рентгенограмме трудно определить ветви легочной артерии, хотя, как правило, именно при тетраде Фалло правую ветвь легко удастся увидеть. Во второй косой проекции выявляется массивный, слегка расширенный гипертрофированный правый желудочек с заостренной верхушкой и левый желудочек, несколько закрывающий контур позвоночника. При исследовании в первой косой проекции у большинства больных наблюдается «западение» в области расположения ствола легочной артерии. Сосудистый пучок во



фронтальной плоскости обычно нормальной ширины или слегка увеличен за счет расширения восходящей части аорты и смещения ее вправо верхней полой веной, а также при наличии добавочной левосторонней верхней полой вены. Наибольшей ширины сосудистый пучок достигает при правосторонней дуге аорты. В решении важного вопроса о расположении дуги аорты существенную помощь оказывает рентгенологическое исследование с контрастированием пищевода сульфата бариевой взвесью. При правостороннем расположении дуги аорты контрастированный пищевод на ее уровне отклоняется влево.

Определенный интерес представляют вспомогательные методы исследования, которые, однако, не решают вопроса о диагнозе. Расширение сосудистой сети, застой в сосудах, увеличение количества дополнительных сосудов наблюдаются при капилляроскопии и при исследовании глазного дна. Определенные данные можно получить при рентгенокимографии: одним из ценных признаков является усиленная пульсация восходящей части аорты, а также ослабленная пульсация сосудов легких.

Из сказанного ясно, что диагноз тетрады Фалло при внимательном клиническом и инструментальном обследовании больных поставить сравнительно нетрудно. Однако для выработки плана операции, выбора метода хирургического лечения необходимо иметь точное представление об анатомической структуре выходного отдела правого желудочка и легочной артерии и данных гемодинамики.

Использование метода *эхокардиографии* позволяет получить важную информацию. У новорожденных и детей первого года жизни, находящихся в критическом состоянии, можно выполнить паллиативную операцию, основываясь только на данных ЭХОКГ. Изучение ЭХОКГ в проекции длинной оси левого желудочка дает возможность сделать заключение о степени декстропозиции аорты, исключить возможность аортального клапанного стеноза (рис. 2.151), а также, что очень важно, возможное сочетание порока с идиопатическим гипертрофическим стенозом выходного отдела левого желудочка. Пропустить наличие подобного стеноза, который, к счастью, очень редко встречается, весьма опасно. У таких больных в послеоперационном периоде может развиваться отек легких.

Парастеральная проекция (рис. 2.152, 2.153) по длинной оси правого желудочка дает возможность получить представление о степени и выраженности стеноза выходного отдела правого желудочка и клапана легочного ствола, а также исследовать и ствол легочной артерии.

Очень важно, что при парастеральной проекции длинной оси выходного тракта правого желудочка можно определить размеры последнего.

Весьма важной при эхокардиографическом исследовании следует считать информацию о состоянии трехстворчатого клапана. Хирург перед операцией обязан знать диаметр правого предсердно-желудочкового отверстия и иметь характеристику всех створок трехстворчатого клапана. При тетраде Фалло может наблюдаться гипоплазия правого предсердно-желудочкового отверстия, что отразится на течении послеоперационного периода. Эхокардиография позво-

ляет достоверно определить размер полости левого желудочка, а также степень гипертрофии как правого, так и левого желудочка, размеры предсердий.

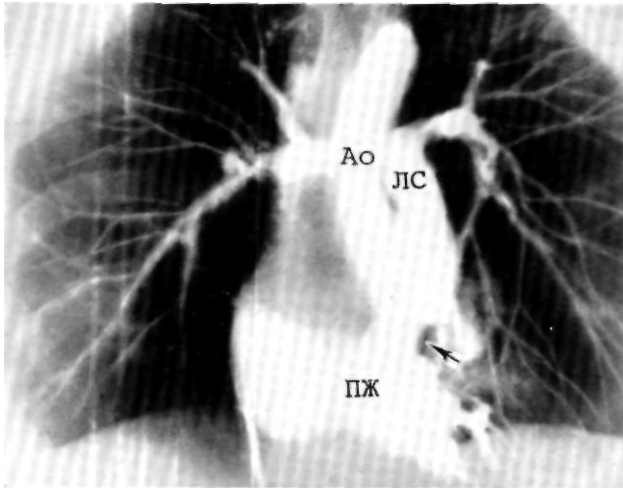
Очень большое диагностическое значение имеет *катетеризация сердца* с записью кривой давления, которую необходимо получить при медленном проведении катетера из ветвей легочной артерии в полость правого желудочка. Обычно давление в легочной артерии составляет 20—25 мм рт. ст. В выходном отделе правого желудочка оно крайне низкое, однако может быть несколько выше, чем в легочной артерии. У ряда больных, у которых нет выраженного сужения на уровне клапана легочного ствола, а в выходном отделе наблюдается резкий стеноз, давление в последнем и в легочной артерии одинаковое. Лишь после низведения конца зонда в правый желудочек за «уровень» стеноза удастся зафиксировать резкое повышение систолического давления, равное давлению в аорте.

При сочетании клапанного стеноза и стеноза выходного отдела достаточно хорошо выраженной полости выходного отдела удастся зарегистрировать три уровня давления. Вначале регистрируются характерная кривая давления в легочной артерии, затем несколько повышенное давление в выходном отделе и после низведения зонда за область стеноза регистрируется высокое систолическое давление, равное давлению в аорте.

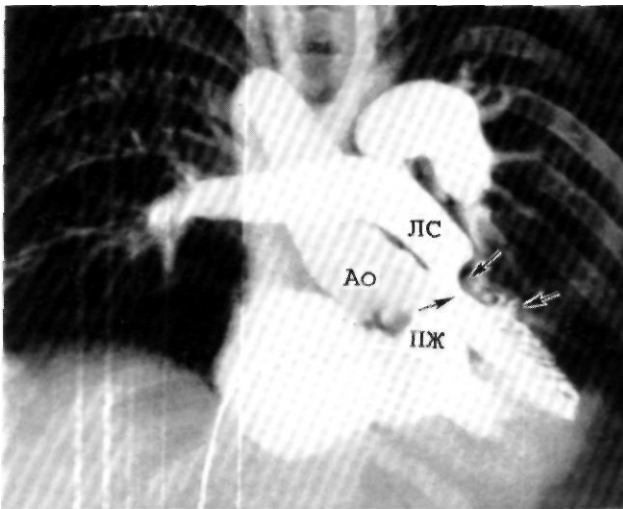
Во время *ангиокардиографии* исследователь обязан получить точную информацию о строении выходного отдела правого желудочка, клапанного кольца легочного ствола, ствола легочной артерии и ее ветвей. Ангиокардиограмма должна быть выполнена эффективно и очень тщательно (рис. 2.154, 155). Необходимо получить «тугое» наполнение всех необходимых анатомических структур. Ангиокардиограммы следует снимать во фронтальной, боковой и аксиальной проекциях.

На сегодняшний день ангиокардиографическое изучение анатомии порока и его топическая диагностика являются важнейшими условиями правильного определения показаний к той или иной операции. Для этих целей исследование проводят по соответствующей программе, позволяющей качественно и количественно идентифицировать анатомию и топоику пороков и на этой основе определить объективно необходимые границы хирургического вмешательства. Поэтому в настоящее время в ИССХ им. А. Н. Бакулева АМН СССР все качественные и количественные параметры правого желудочка и легочной артерии заносятся в специальную карту-схему ангиокардиографического (ангиокардиометрического) исследования, разработанную специально для тетрады Фалло (см. рис. 2.147). Такая стандартизация исследования позволяет получить объективное представление об анатомических изменениях в сердце, произвести их количественную оценку и свести к минимуму возможные ошибки во время операции, что важно для повышения эффективности операций.

**Естественное течение и прогноз.** При тетраде Фалло течение болезни и прогноз в значительной степени определяются степенью легочного стеноза; 25% детей с тетрадой Фалло умирают в течение первого года жизни, из них большинство на первом месяце. Это,



2.154. «Тугое» заполнение правого желудочка (ПЖ), аорты (Ao) и легочного ствола при тетраде Фалло. Ясно виден выраженный и низкий стеноз выходного отдела правого желудочка (показано стрелкой). Легочный ствол (ЛС) развит удовлетворительно и равен примерно диаметру восходящей части аорты.



2.155. «Тугое» заполнение правого желудочка (ПЖ), аорты (Ao) и легочного ствола (ЛС) при тетраде Фалло. Выраженный высокий стеноз выходного отдела правого желудочка и умеренный тубулярный стеноз легочного ствола (показано стрелками). Аорта расширена, расположена справа.

как правило, больные, имеющие тяжелейшую обструкцию выходного отдела правого желудочка и легочной артерии; 40% больных погибают к 3 годам, 70% — к 10 годам и 95% — к 40 годам жизни.

Не менее 25% больных с тетрадой Фалло, не имеющих цианоза в первые недели жизни, становятся синюшными спустя недели, месяцы или годы в связи с увеличением легочного стеноза. Прогрессирование гипоксемии, цианоза и полицитемии связано не только с увеличением степени легочного стеноза, но и свидетельствует о нарастающем тромбозе легочных артери-

ол и артерии с последующей постепенной редукцией легочного кровотока. Одним из крайних проявлений динамики данного процесса являются тромбоз и абсцедирование сосудов головного мозга, что служит частой причиной смерти в первые 10 лет жизни.

Показания к операции при тетраде Фалло фактически носят абсолютный характер. Все больные подлежат хирургическому лечению, особенно не следует откладывать хирургическое вмешательство у больных с цианозом. Цианоз, резчайшая гипертрофия правого желудочка сердца, беспрерывно происходящие перестройки в анатомии правого желудочка, его выходного отдела, в структуре легких — все это обуславливает необходимость возможно раннего оперативного вмешательства.

Особое внимание следует уделять выбору метода оперативного вмешательства, в первую очередь этот вопрос касается хирургического лечения порока у детей раннего возраста. Если порок протекает с резко выраженным цианозом, частыми одышечно-цианотическими приступами, нарушениями в общем развитии, необходима безотлагательная операция. Большинство хирургов при таком состоянии склоняются к выполнению паллиативной операции. У данного контингента больных наиболее целесообразна операция по методу Блелока—Тауссиг. Однако при определенных формах развития легочной артерии или аорты и ее ветвей приходится выполнять либо анастомоз по Ватерстоуну — Кули, или же экстраперикардially создавать соустье между малым и большим кругом кровообращения с использованием тканевого протеза.

Есть хирургические центры, где хирурги предпочитают даже радикальные операции у детей в возрасте до года [Castaneda A., Norwood W., 1983].

Тактика ИССХ им. А. Н. Бакулева АМН СССР следующая. В возрасте до 3 лет детей с тетрадой Фалло оперируют по строгим показаниям, особенно в первый год жизни. У детей первого года жизни и в возрасте 2—3 лет операции выполняются лишь при частых одышечно-цианотических приступах, резком цианозе и нарушении физического развития. Предпочтение отдается анастомозу по методу Блелока—Тауссиг. В последнее время уделяется особое внимание разработке радикальной операции у детей от одного года до 3 лет.

Паллиативные операции у детей в возрасте старше 3 лет выполняются крайне редко. Показаниями к ним являются резчайший цианоз с содержанием гемоглобина выше 140 г/л, ограничение подвижности больного, кахексия. Всем остальным больным рекомендуется радикальная коррекция порока.

**Хирургическое лечение.** В хирургическом лечении тетрады Фалло широко применяются ее радикальная коррекция, а также при определенных показаниях паллиативные операции.

Первая паллиативная операция у больного с тетрадой Фалло выполнена хирургом А. Blalock из Балтимора (США), который работал вместе с педиатром Н. Taussig. Операция выполнена в 1945 г. Именно Эллиен Тауссиг подсказала Блелоку идею соединения (наложения анастомоза) между большим и малым кругом кровообращения для хирургического лечения тетрады Фалло с целью устранения гипоксемии.

В последующем был предложен ряд различных типов анастомозов между артериальной системой и системой сосудов легких [Potts W. et al., 1946; Davidson T., 1955; Waterston D., 1962; Laks H., Castaneda A., 1975; de Leval M. et al., 1981, и др.].

В нашей стране была разработана и долгие годы применялась операция шунтирования подключичной и легочной артерий с помощью сосудистого ксено-трансплантата. Эту операцию разработали А. А. Вишневский и Д. А. Донецкий и впервые применили ее в 1958 г.

Так называемые прямые операции устранения стеноза выходного отдела правого желудочка и легочной артерии закрытым путем были предложены в 1948 г. английскими хирургами Н. Sellors и R. Brock. Радиальная коррекция предложена в 1954 г. С. Lillehei и R. Varco из Миннесотского университета (США). Вместо экстракорпорального кровообращения авторы операции использовали так называемый метод перекрестного кровообращения. В условиях ИК с использованием насоса и оксигенатора первую радикальную коррекцию выполнил в 1955 г. J. Kirklin из клиники Мейо (США). В нашей стране первую операцию с применением ИК сделал А. А. Вишневский в 1957 г.

Паллиативные операции. *Анастомоз между подключичной артерией и легочной артерией по Бледлоку—Тауссиг—«классический анастомоз»* (рис. 2.156). Больного укладывают на операционном столе на левый бок в несколько наклонной плоскости по направлению к хирургу. Выполняется широкая торакотомия в четвертом либо пятом межреберье. Первое, что должен сделать хирург после «обкладывания» легкого, это обнаружить правую верхнюю легочную вену, которая проходит косо над легочной артерией.

Перикард вскрывают в продольном направлении на 1,5–2 см ниже диафрагмального нерва. Легочная артерия в противоположность легочной вене проходит строго перпендикулярно к сагиттальной плоскости. При выделении легочной артерии хирург обязан отпрепаровать ветви, идущие в корень легкого, и подвести под них держалки. Очень часто, особенно у синюшных больных, артерия покрыта клетчаткой, в толще которой залегают большое количество мелких извилистых, легко травмирующихся сосудов (коллатералей).

Разрез плевры средостения производят над непарной веной. Блуждающий нерв отодвигают в латеральном направлении, выделяют аккуратно подключичную артерию и подтягивают ее из-под блуждающего нерва книзу. Подключичную артерию необходимо выделить на всем протяжении до участка ее деления на ветви. После перевязки подключичную артерию рассекают несколько проксимальнее места ее деления на ветви. Строго обязательно освободить переднюю поверхность подключичной артерии от мелких лимфатических желез и клетчатки. Последние могут помешать кровотоку по анастомозу после наложения последнего. После пережатия долевых ветвей легочной артерии и ее проксимального участка в наиболее верхнем отделе производят продольный разрез. Анастомоз между подключичной и легочной артериями у детей моложе 3 лет необходимо накладывать узловыми швами проленовой нитью 7/0–6/0. У детей более старшего возраста можно использовать непрерывный шов

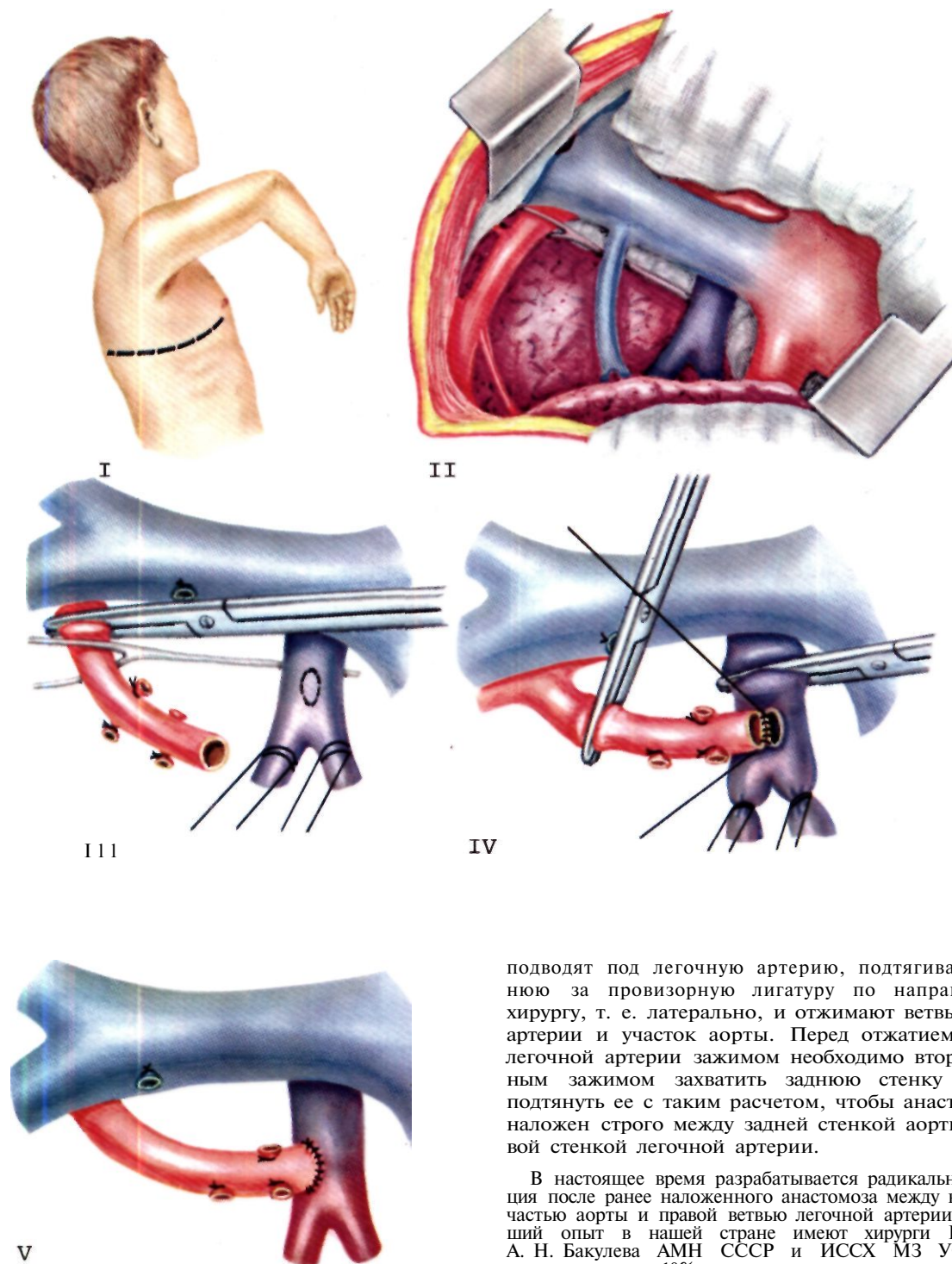
проленовой нитью 6/0–5/0. После наложения анастомоза хирург вначале освобождает провизорные лигатуры, наложенные на магистральные ветви легочной артерии. Очень осторожно придерживают марлевым тупфером в течение 2–3 мин линию анастомоза. Это делается с целью гемостаза и такой порядок восстановления кровотока необходим, чтобы избежать значительной кровопотери, которая особенно опасна у детей младше 2–3 лет. Через 3 мин освобождают от провизорной лигатуры проксимальный отдел легочной артерии, вновь выжидают 2–3 мин и только затем осторожно снимают зажим с подключичной артерии. Функцию анастомоза проверяют мануально по систоло-диастолическому дрожанию над легочной артерией в области наложенного анастомоза.

*Анастомоз по Вишневскому—Донецкому.* Впервые авторы предложили накладывать анастомоз с использованием лиофилизированного гомотрансплантата.

Д. А. Донецкий разработал методику сосудистого шва с применением предложенных им колец. Благодаря этим кольцам можно сделать сосудистый шов без применения специального шовного материала. Заостренные по краю кольца швы позволяют создать герметичное соустье между двумя сосудами. Операция заключается в выделении подключичной и легочной артерий. После того как под сосуды подведут тесемки (шелк № 8), которые берут в турникет, сосуды пережимают и создают отверстие на боковой поверхности подключичной и легочной артерий. Затем с помощью колец Донецкого и лиофилизированного трансплантата создают анастомоз между подключичной и легочной артериями.

Операция модифицирована и в настоящее время применяется широко, но вместо лиофилизированного трансплантата их колец используют обычный тканевый протез: в качестве шовного материала желательнее использовать проленовую нить 5/0–6/0. Эта методика наложения анастомоза получила название анастомоза Шумахера [Schumakher H., 1960]. Однако, несомненно, идея наложения анастомоза с использованием протеза принадлежит А. А. Вишневскому и Д. А. Донецкому.

*Анастомоз между восходящей частью аорты и правой ветвью легочной артерии (по Ватерстоуну—Кули)* (рис. 2.157). Положение больного на операционном столе на боку, с наклоном в сторону хирурга. Выполняется переднебоковая торакотомия в четвертом межреберье. Легкое марлевыми салфетками отесняют книзу, перикард вскрывают спереди от диафрагмального нерва на 1,5–2 см выше него. Накладывают треугольный или остроконечный зажим на аорту и отводят ее осторожно кверху, не нарушая при этом кровообращения и строго следя за уровнем артериального давления. Клетчатку над легочной артерией рассекают в продольном направлении от верхней полой вены до бифуркации легочного ствола и мобилизуют правую ветвь легочной артерии. Для большего удобства желательнее надсечь внутренний листок перикарда над воротами легких, латеральнее от верхней полой вены, и мобилизовать дистальный отдел легочной артерии или долевые ветви. Такой прием позволяет добиться более широкого пространства на легочной артерии, что очень важно при наложении анастомоза. Г-образный зажим (зажим Сатинского) одной браншей



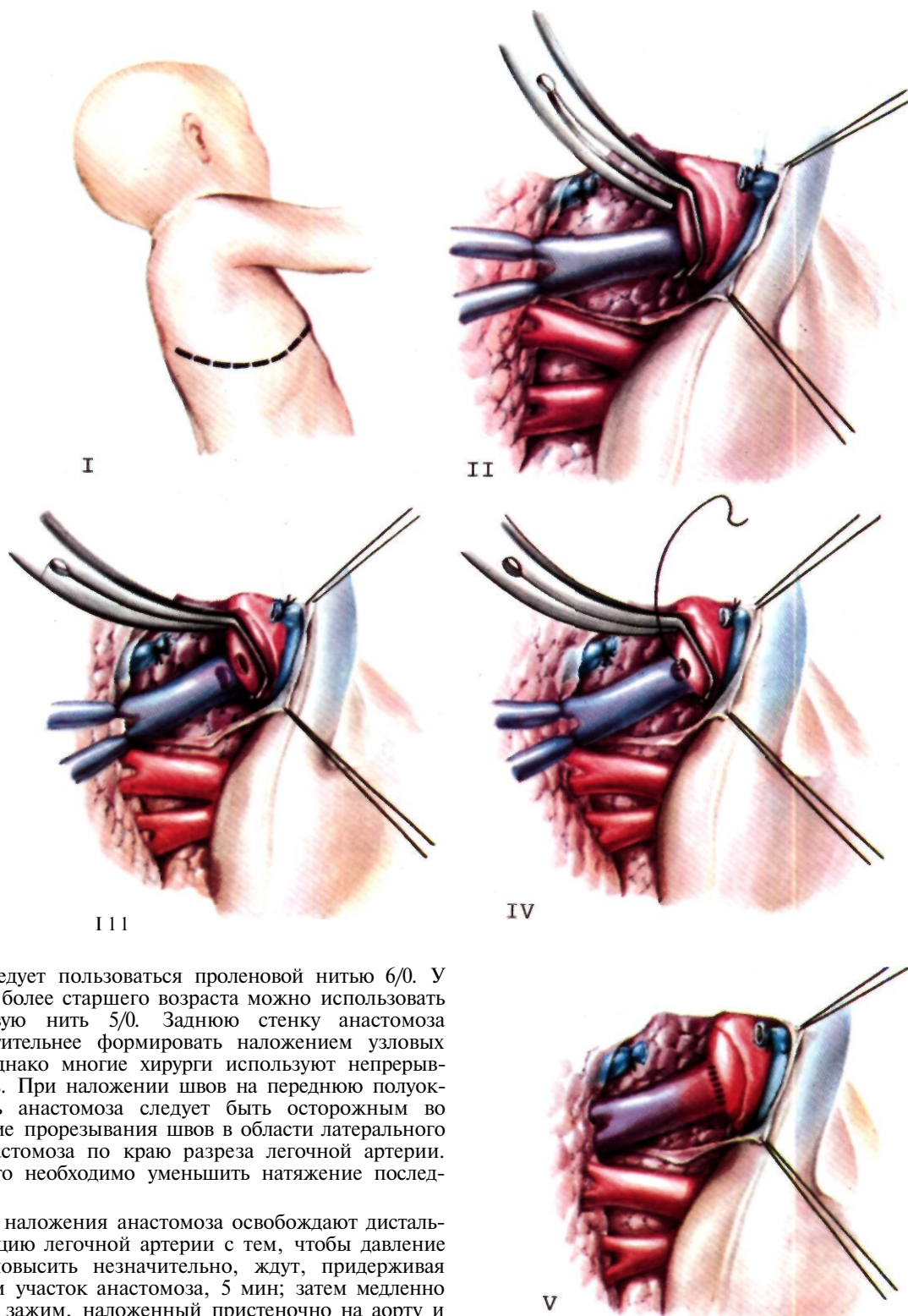
2.156. Схема этапов (I—V) создания анастомоза между подключичной артерией и легочной артерией по методу Блелока — Тауссиг (классический анастомоз).  
Объяснение в тексте.

подводят под легочную артерию, подтягивая последнюю за провизорную лигатуру по направлению к хирургу, т. е. латерально, и отжимают ветвь легочной артерии и участок аорты. Перед отжатием аорты и легочной артерии зажимом необходимо вторым длинным зажимом захватить заднюю стенку аорты и подтянуть ее с таким расчетом, чтобы анастомоз был наложен строго между задней стенкой аорты и боковой стенкой легочной артерии.

В настоящее время разрабатывается радикальная коррекция после ранее наложенного анастомоза между восходящей частью аорты и правой ветвью легочной артерии. Наибольший опыт в нашей стране имеют хирурги ИССХ им. А. Н. Бакулева АМН СССР и ИССХ МЗ УССР. Они доказали, что в 10% случаев при анастомозе между правой ветвью легочной артерии и восходящей частью аорты в отдаленном периоде наблюдения в области наложения анастомоза наблюдаются перегиб и деформация ветви легочной артерии, что требует дополнительной реконструктивной операции во время радикальной коррекции. Хирург, создавая анастомоз, обязан предвосхитить возможную деформацию и перегиб правой ветви легочной артерии.

Анастомоз накладывают строго дозированно, учитывая возраст больного. У больных в возрасте до

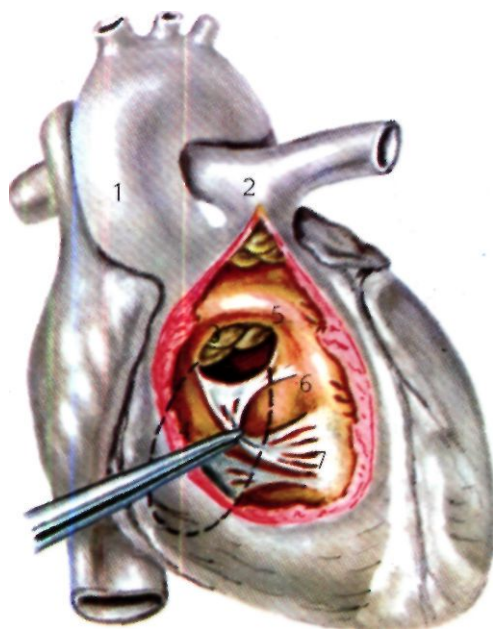




2 лет следует пользоваться проленовой нитью 6/0. У больных более старшего возраста можно использовать проленовую нить 5/0. Заднюю стенку анастомоза предпочтительнее формировать наложением узловых швов, однако многие хирурги используют непрерывный шов. При наложении швов на переднюю полукруглость анастомоза следует быть осторожным во избежание прорезывания швов в области латерального края анастомоза по краю разреза легочной артерии. Для этого необходимо уменьшить натяжение последней.

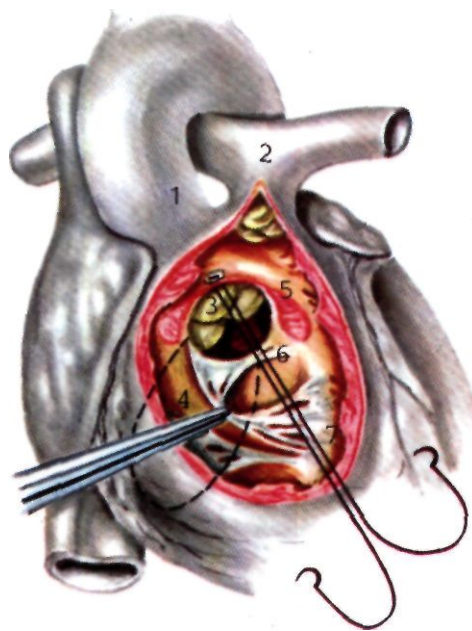
После наложения анастомоза освобождают дистальную порцию легочной артерии с тем, чтобы давление в ней повысить незначительно, ждут, придерживая тампоном участок анастомоза, 5 мин; затем медленно снимают зажим, наложенный пристеночно на аорту и проксимальный участок легочной артерии. Кровотечение следует контролировать лишь после того, как длительное время участок анастомоза был поджат марлевым тампоном. Дополнительные наспех наложенные швы при кровотечении могут быть причиной профузных кровотечений из «линии» анастомоза. Прокходимость вновь наложенного анастомоза, как и при

2.157. Схема этапов (I—V) создания анастомоза между восходящей частью аорты и правой легочной артерией по методу Ватерстоуна—Кули.

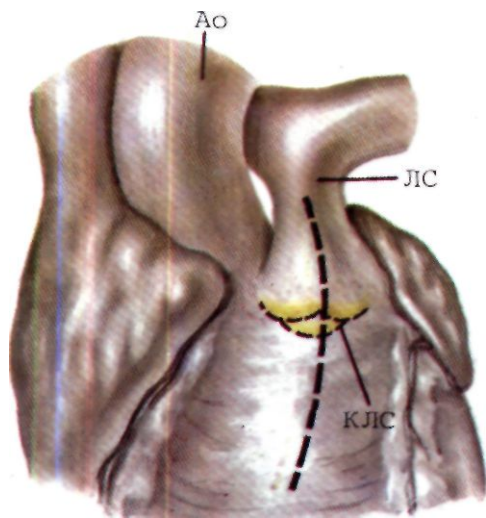


2.158. Хирургическая анатомия ДМЖП при тетраде Фалло. Показано место прикрепления сухожильной хорды сосочковой мышцы Ланцизи (7).

1 — аорта; 2—легочный ствол; 3 — клапан аорты; 4 — трехстворчатый клапан; 5—перегородка артериального конуса с парietальным внедрением; 6—перегородочно-краевая трабекула.



2.160. Схематическое изображение иссечения сужения выходного отдела правого желудочка и наложения первого П-образного шва при тетраде Фалло. Обозначения те же, что и на рис. 2.158.



2.159. Схематическое изображение разреза правого желудочка при радикальной коррекции тетрады Фалло. ЛС—легочный ствол; КЛС—клапан легочного ствола; Ао — аорта.

подключично-легочном соустье, проверяется пальцем по систоло-диастолическому дрожанию в области легочной артерии.

Техника радикальной операции (общие принципы). Методы радикальных операций при тетраде Фалло еще нельзя считать окончательно разрабо-

тайными. Например, в клинике хирургического центра Алабамского университета (Бирмингем, США), руководимой J. Kirklin, хирург А. Pacifico стал выполнять закрытие ДМЖП через предсердие, а устранение стеноза выходного отдела правого желудочка— через маленький разрез под кольцом легочного ствола.

Однако метод радикальной коррекции в целом ряде центров в настоящее время однотипен.

Необходимо тщательное исследование с помощью методов ангиокардиографии и эхокардиографии выходного отдела правого желудочка, ствола и ветвей легочной артерии. Только после того как на основании всего исследования «вырисовывается» схема порока, хирург намечает объем операции. Объем хирургического вмешательства зависит от типа стеноза выходного отдела правого желудочка, состояния кольца и клапанов легочной артерии, диаметра ствола последней и состояния устьев и ветвей легочной артерии и, естественно, расположения ДМЖП. Под расположением ДМЖП следует понимать не его местонахождение, а плоскость, в которой располагается дефект в зависимости от двух точек: верхнего края аорты и нижнего края дефекта при переходе мышечной части в фиброзное кольцо перегородочной створки трехстворчатого клапана. Эта точка обозначается как место прикрепления сосочковой мышцы Ланцизи (рис. 2.158). Начав ИК и пережатие аорты, выполняют кардиоплегию.

При радикальной коррекции тетрады Фалло, даже если удается сделать операцию при пережатии аорты не более чем на 1 ч, необходима тщательная кардиоплегия. Манипуляции на правом желудочке, иссечение выходного отдела правого

желудочка, обуславливающего стеноз, «работа» на межжелудочковой перегородке при подшивании заплаты — все это значительно травмирует миокард. Небрежное выполнение кардиоплегии, грубое использование крючков, чрезмерное иссечение стеноза могут вызвать тяжелую правожелудочковую недостаточность. Недаром до сих пор во многих центрах летальность после радикальной коррекции тетрады Фалло выше 10%. Поэтому кардиоплегию следует выполнять особенно тщательно. Перфузию начинают охлажденным до 10–12° С перфузатом в аппарате ИК. При замедлении сокращений сердца или фибрилляции аорту пережимают, вскрывают правый желудочек в выходном отделе, вводят отсос в легочную артерию и начинают вводить кардиоплегический раствор в корень аорты, одновременно вскрывая правое предсердие.

В первые минуты отсосами вся кровь эвакуируется в АИК. Это делается во избежание кровопотери. Затем, если хирург видит, что через коронарный синус поступает неокрашенный кардиоплегический раствор, его можно отсасывать наружным отсосом. Желательно в это же время обложить сердце слоем салфеток, на который кладется «ледяная масса (каша)». Очень важно, чтобы она полностью не растаяла. Кардиоплегию повторяют через каждые 20 мин. Считаем необходимым повторить, что тщательно выполненная кардиоплегия, бережное отношение к тканям, оптимальный разрез стенки правого желудочка и разумное иссечение стеноза в выходном отделе предотвращают правожелудочковую недостаточность, а следовательно, являются залогом успешной операции.

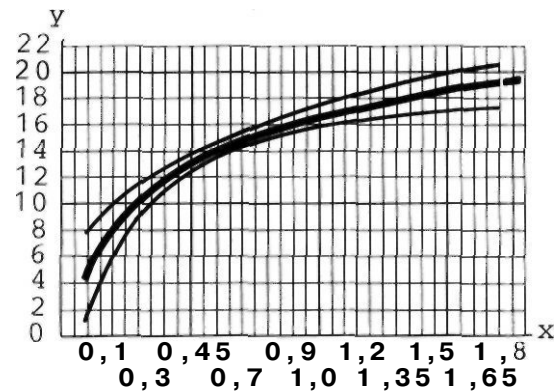
Правый желудочек следует вскрыть на 1–1,5 см ниже кольца ствола легочной артерии. Затем осторожно заведя пинцет, через отверстие, ведущее в полость правого желудочка, медленно рассекают стенку последнего по направлению к верхушке сердца. Хирург обязан в это время строго контролировать расположение коронарных артерий. Разрез необходимо вести, отступя 1,5–2 см от передней нисходящей коронарной артерии, стараясь при этом не повредить магистральных ветвей, отходящих от правой коронарной артерии (рис. 2.159).

Наблюдаются случаи тетрады Фалло с аномальным расположением коронарных сосудов, пересекающих в поперечном направлении переднюю стенку правого желудочка. Повреждение этих сосудов очень опасно, ведет к некрозу миокарда и тяжелой правожелудочковой недостаточности. За последние годы во многих хирургических центрах при значительно развитых сосудах, пересекающих стенку правого желудочка, применяют искусственный ствол легочной артерии.

С этой целью разрез делают в бессосудистой зоне, обычно во входном отделе правого желудочка. Из данного доступа, почти не иссекая выходной отдел, закрывают ДМЖП по обычной методике, а затем создают искусственный ствол легочной артерии.

Таких операций выполнено немного: большинство хирургов все-таки стремятся избежать использование искусственного ствола легочной артерии, так как у ряда больных можно выделить на протяжении ветви коронарной артерии, осуществить доступ под последними и при необходимостишить заплату.

Вскрыв правый желудочек после рассечения места максимального стенозирования выходного отдела, экономно и осторожно, чтобы не повредить межжелудочковую перегородку, иссекают перегородочную ножку гребня. Необходимо непрерывно контролировать свои действия, чтобы не повредить сосочковые мышцы. Затем у самой внутренней стенки сердца аккуратно надсекают париетальный мышечный вал, обуславливающий стеноз выходного отдела. Делать это надо очень осторожно и экономно, далеко не доходя до прикрепления полулунных заслонок клапа-



2.161. Расчет должного диаметра легочного ствола при хирургическом лечении тетрады Фалло [Беришвили И. И. и др., 1985].

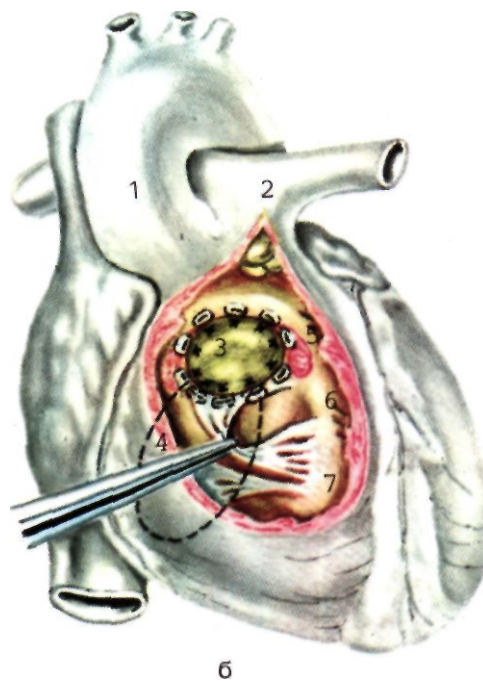
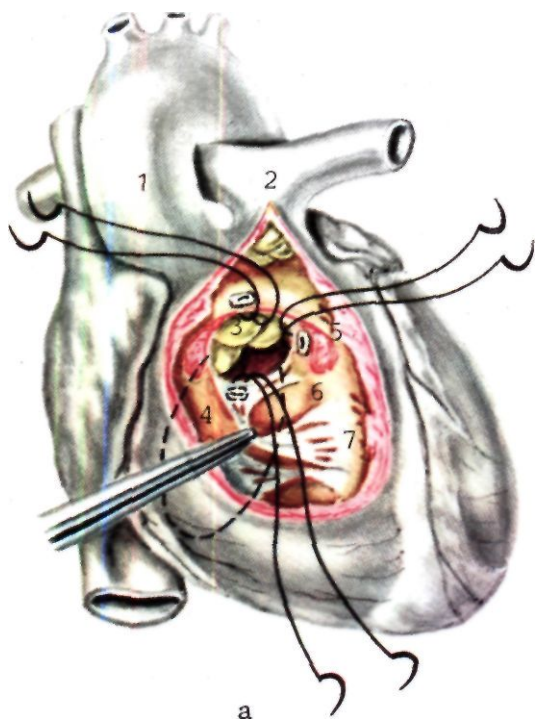
По оси ординат — диаметр легочного ствола, мм; по оси абсцисс — площадь поверхности тела, м<sup>2</sup>;  $y=5,336 \ln x+6,415$ .

на аорты. Затем после надсечения париетального гребня участок мышцы иссекают. Выходной отдел правого желудочка необходимого диаметра после закрытия ДМЖП можно смоделировать с помощью заплаты. Поэтому экономное иссечение мышц в выходном отделе является совершенно необходимым условием успешного выполнения операции (рис. 2.160). Но необходимо сделать операцию таким образом, чтобы давление в правом желудочке после коррекции порока не превышало 50, максимум 60 мм рт. ст. при 90–100 мм рт. ст. в системной артерии.

Необходимо очень внимательно и правильно оценить угол, образованный задней стенкой легочного ствола и приводящим коленом выходного отдела правого желудочка. Неправильная оценка анатомической структуры приведет к неполному устранению сужения на пути выброса крови из правого желудочка в легочную артерию, т. е. к недостаточно эффективному устранению стеноза. Поэтому при плохо развитых и утолщенных полулунных створках клапана легочного ствола, выраженном клапанном стенозе и узком клапанном кольце необходимо немедленно рассечь последнее, продолжая разрез по стенке легочного ствола к его бифуркации, пока буж нужного расчетного диаметра не будет свободно проходить (рис. 2.161).

После надлежащего устранения стеноза выходного отдела правого желудочка необходимо приступить к закрытию ДМЖП. Наиболее оптимальной методикой является прошивание краев дефекта П-образными швами на тефлоновых прокладках. Использование методики подшивания заплаты непрерывным швом допустимо только лишь при большом опыте и высокой квалификации хирурга. Первые П-образные швы целесообразнее всего наложить с противоположного от хирурга края дефекта в перегородке. После наложения двух-трех швов движением руки «от себя» хирург делает П-образный шов в направлении от тела перегородки артериального конуса к фиброзному кону аорты, вкалывая иглу примерно на 4–5 мм от края прикрепления клапана аорты. Подтягивание за нити





2.162. Схема наложения П-образных швов по краю перегородки в зоне расположения проводящей системы сердца (а) и подшивания заплаты П-образными швами (б). Обозначения те же, что и на рис. 2.158.

наложенных швов создает более широкий доступ ко всем, в частности к наиболее нижнему, удаленному от хирурга, отделам дефекта. Особенно тщательно следует накладывать П-образные швы у края перегородки в зоне расположения проводящей системы (рис. 2.162). Швы необходимо накладывать, отступя от края перегородки с вколлом и выколлом по правожелудочковой стенке перегородки.

У большинства больных с тетрадой Фалло не существует определенного участка в виде мышечного валика по нижнему краю ДМЖП. Фактически нижний внутренний край дефекта образован фиброзным кольцом по месту прикрепления перегородочной створки трехстворчатого клапана. В таких случаях П-образные швы следует накладывать, используя методику вкола со стороны правого предсердия. Желательно иглу вкалывать таким образом, чтобы она проходила через фиброзный валик, а не через тонкостенный клапан, иначе в послеоперационном периоде может образоваться фистула между желудочком и правым предсердием.

После подшивания заплаты приступают к окончательному моделированию выходного отдела правого желудочка, а при необходимости—кольца и ствола легочной артерии.

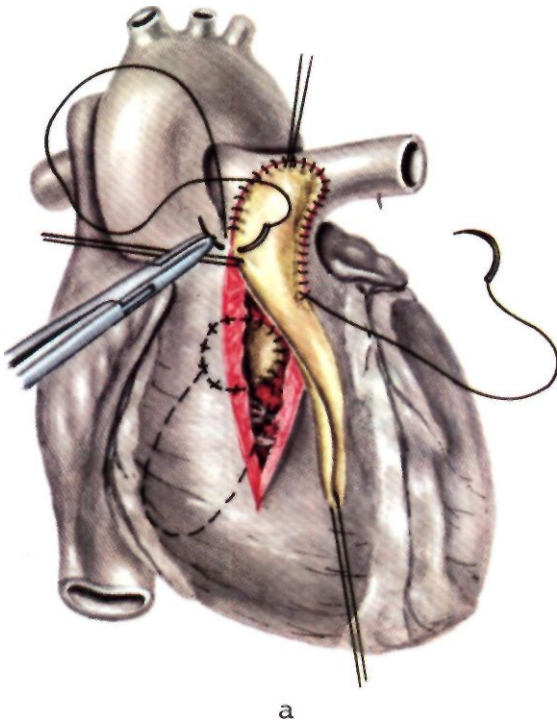
*Особенности техники операции при расширении выходного отдела правого желудочка, кольца и ствола легочной артерии.* После рассечения кольца легочной артерии хирург оценивает состояние клапанов. Очень часто у больных с тетрадой Фалло клапаны

утолщены и обезображены, створки клапанов сращены (клапанный стеноз). У ряда больных приходится иссекать клапаны. Ствол легочной артерии необходимо рассечь по направлению к бифуркации до того момента, пока буж расчетного диаметра не будет абсолютно свободно проходить в дистальный отдел сосуда. При рассечении легочного ствола до его бифуркации необходимо соответствующими бужами проверить проходимость ветвей легочной артерии. В том случае, если наблюдается сужение той или иной ветви устья легочной артерии, разрез продлевают и с целью устранения участка сужения (рис. 2.163).

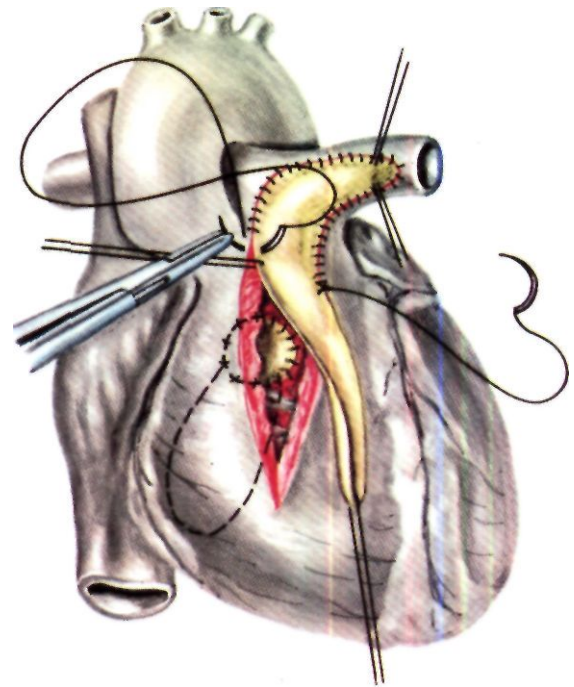
Подшивание заплаты для расширения кольца легочной артерии, ее магистрального ствола, а при необходимости и ветвей следует осуществлять проленовой нитью 5/0—4/0. Во время подшивания заплаты необходимо контролировать бужем формирование легочной артерии и ее кольца.

Заплату к выходному отделу правого желудочка в области кольца легочной артерии и ее ствола необходимо подшить таким образом, чтобы полностью устранить препятствие к выбросу крови из правого желудочка. В ИССХ им. А. Н. Бакулева АМН СССР для пластики выходного отдела правого желудочка применяют заплату из ксеноперикарда, а легочного ствола—из обработанного по методу Карпантье перикарда теленка. Многие из хирургов института используют заплату, снабженную створкой (рис. 2.164). Наличие створки на заплате обуславливает почти полную ликвидацию недостаточности клапанов легочной артерии, что, безусловно, облегчает течение послеоперационного периода. Однако функция створки в отдаленном периоде после операции еще не доказана. Многие хирурги до сих пор для пластики выходного отдела правого желудочка и легочного ствола применяют синтетическую ткань—тефлон, дакрон.





а



б

2.163. Схематическое изображение разреза и наложения заплата (3) для расширения участка сужения легочного ствола (а) и правой легочной артерии (б). Ао—аорта; ЛС—легочный ствол.

Применение заплата из консервированного ксеноперикарда в значительной степени уменьшает опасность аррозивных кровотечений в случае развития медиастинита.

При подшивании заплата к краям легочной артерии на уровне кольца и затем стенки правого желудочка необходимо постоянно контролировать бужом соответствующего размера создаваемый вновь выходной отдел желудочка и легочный ствол.

Во время радикальной коррекции тетрады Фалло хирург обязан тщательно осмотреть межпредсердную перегородку. При наличии открытого овального окна или межпредсердного дефекта необходимо ликвидировать сообщение между двумя предсердиями. Перед освобождением аорты и восстановлением коронарного кровообращения следует освободить турникеты с полых вен, заполнить правые отделы сердца, выпустить воздух, находящийся в правом предсердии, желудочке и легочной артерии, и окончательно фиксировать заплату швами. После этого необходимо вывернуть верхушку левого желудочка и полностью освободить левое сердце и аорту от воздуха. Во время заполнения сердца никакие другие манипуляции недопустимы. Хирург и ассистенты должны соблюдать все меры профилактики воздушной эмболии. Для этого желательнее наложить на верхушку левого желудочка П-образный шов на прокладках, пунктировать его толстой иглой, несколько раз проверить, нет ли воздуха в левом желудочке. Лишь после полного освобождения сердца от воздуха можно приступить к

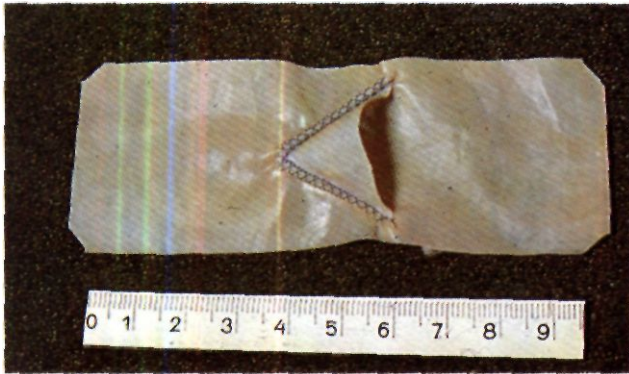
медленному снятию зажима или тесьмы с восходящей части аорты и восстановить коронарное кровообращение.

*Радикальная коррекция тетрады Фалло после ранее наложенного анастомоза по Блелок—Тауссиг.* После торакотомии и вскрытия перикарда отодвигают к середине восходящую часть аорты, благодаря чему становится видной правая ветвь легочной артерии. Рассекают внутренний листок перикарда и отводят кнаружи верхнюю полую вену. После этого расположение правой подключичной артерии легко обнаружить путем пальпации — в области анастомоза определяется систоло-диастолическое дрожание. Выделяют подключичную артерию, под нее подводят две лигатуры, которые затягивают тотчас после начала ИК.

У больных с праволежащей дугой аорты анастомоз расположен слева. Поэтому к подключичной артерии следует подходить с внешней стороны перикарда. Необходимо отпрепарировать кверху вилочковую железу. Под последней обычно расположена подключичная артерия, которую удастся обнаружить путем пальпации по систоло-диастолическому дрожанию. После подведения лигатур под подключичную артерию ее перевязывают в условиях ИК.

*Радикальная коррекция после ранее наложенного анастомоза по Ватерстоуну—Кули.* Операция сложна из-за спаечного процесса. Однако считаем, что выделение сердца из спаек не является дополнительным фактором риска. Например, в ИССХ им. А. Н. Бакулева АМН СССР летальность после радикальной коррекции порока у больных с ранее наложенным анастомозом по Ватерстоуну—Кули равна 4%.

Операция имеет свои особенности. После канюляции сосудов в начале ИК пережимают аорту, и помощник тупфером или пальцем в момент кардиопле-



2.164. Заплата из ксеноперикарда, снабженная моностворкой.

гии поджимает анастомоз между восходящей частью аорты и правой ветвью легочной артерии. После кардиopleгии аорту вскрывают поперечным разрезом, доводя разрез почти до наружного края аортолегочного анастомоза.

В соответствии с дооперационным обследованием больного хирургическая бригада должна отчетливо представлять анатомию правой легочной артерии. При наличии перегиба в области анастомоза или сужения правой ветви легочной артерии необходимо применить один из методов, чтобы при одновременном закрытии анастомоза расширить суженное место правой легочной артерии. После ликвидации анастомоза между восходящей частью аорты и правой легочной артерией зашивают непрерывным швом аорту и осуществляют радикальную коррекцию по описанному выше методу.

Следует отметить, что если спаечный процесс между сердцем, магистральными сосудами и перикардом и осложняет операцию, то наличие анастомоза приводит к расширению ствола и ветвей легочной артерии, а также к гипертрофии левого желудочка и его умеренной дилатации. Эти обстоятельства обуславливают более легкое течение послеоперационного периода после радикальной коррекции.

Непосредственные и отдаленные результаты. Результаты лечения больных с тетрадой Фалло в значительной степени отличаются в разных кардиохирургических центрах мира в связи с тем, что возраст больных, анатомия порока и клиническое состояние оперированных не равнозначны. Огромную роль играют опыт и подготовка хирургов. Однако в последние 20 лет наметилась четкая тенденция к снижению операционной летальности при выполнении радикальной коррекции порока. Так, по данным J. Kirklin и V. Barrat-Boyes (1986), при «первичной» радикальной коррекции или после выполнения операции в два этапа (при условии наложения одного анастомоза) летальность не превышает 5%. Даже такой фактор риска, как коррекция порока в раннем возрасте, в последние годы позволяет добиться хороших результатов у детей первого года жизни. По данным A. Castaneda и W. Norwood (1983), при радикальной коррекции порока у 92 оперированных в возрасте до года летальность составила 8%. Низкая летальность отмечается у боль-

ных, которым осуществлялась двухэтапная коррекция порока.

Однако если стеноз легочного ствола сочетается с диффузной гипоплазией правой и левой легочных артерий, атрезией клапана легочной артерии или же тетрада Фалло сочетается с другими ВПС (так называемые осложненные формы порока), летальность значительно возрастает и составляет 27–50% [Kirklin J., Barrat-Boyes V., 1986].

Отдаленные результаты радикального лечения неосложненных форм тетрады Фалло хорошие [Петросян Ю. С. и др., 1984]. Не менее 93–96% выписанных из клиники больных живут более 10 лет, а 91% — более 20 лет [Fuster V. et al., 1980; Katz N. et al., 1982].

## 2.5.10. АТРЕЗИЯ ЛЕГОЧНОЙ АРТЕРИИ С ДЕФЕКТОМ МЕЖЖЕЛУДОЧКОВОЙ ПЕРЕГОРОДКИ

Атрезия легочной артерии характеризуется отсутствием прямого сообщения между правым желудочком и легочным артериальным руслом в результате полного врожденного отсутствия отверстия на уровне выходного отдела правого желудочка, клапана легочного ствола, правой и левой легочных артерий. При сочетании с ДМЖП эта патология нередко освещается в литературе как «крайняя форма» тетрады Фалло или «ложный» общий артериальный ствол [Литманн И., Фоно Р., 1954; Йонаш В., 1963].

Историческая справка. В связи с тем что от сердца отходит один магистральный сосуд, длительное время атрезия легочной артерии с ДМЖП рассматривали как одну из форм О АС. Однако выполненные на высоком методическом уровне работы А. В. Иванецкого (1977), J. Somerville (1970) убедительно показали, что IV тип общего артериального ствола, по классификации R. Collett и J. Edwards (1949), — это не что иное, как атрезия легочного ствола, сочетающаяся с пороками типа тетрады Фалло, а также с одной из форм ТМС. Следовательно, данная группа пороков представляет собой самостоятельную нозологическую единицу.

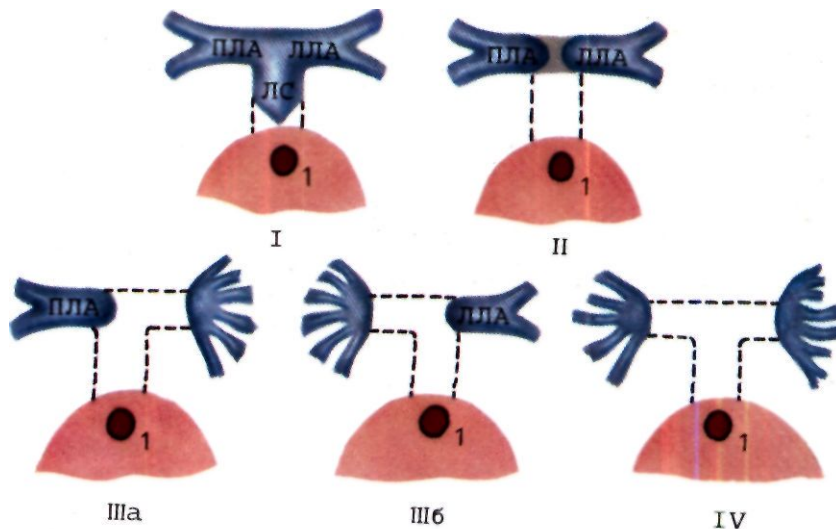
Частота. Атрезия легочной артерии в сочетании с ДМЖП выявляется в 1–3% случаев от числа всех ВПС [Gasul B. et al., 1966; Nadas A., Fyler D., 1972; Keith J. et al., 1978].

Первая успешная радикальная операция при данном пороке выполнена J. Kirklin в 1965 г. Для соединения правого желудочка с легочными артериями хирург использовал сделанную на операционном столе трубку из аутоперикарда [Rastelli G. et al., 1965]. В нашей стране при атрезии легочного ствола с гипоплазией легочных артерий первая удачная операция по соединению правого желудочка с легочными артериями с помощью трубки из аутоперикарда без закрытия ДМЖП выполнена В. П. Подзолковым в 1984 г.

**Этиология и патогенез.** Атрезия легочной артерии в сочетании с ДМЖП относится к порокам конотрункуса. Легочно-артериальное русло состоит из 3 основных сегментов, имеющих различное эмбриональное происхождение: 1) легочный ствол образуется в результате деления общего артериального ствола; 2) правая и левая легочные артерии образуются из 6-й пары аортальных дуг и 3) внутрileгочные артериальные сосуды — из зачатков легких. Отсутствие или нарушение развития одного или нескольких сегментов объясняет многообразие анатомических вариантов порока. В связи с наруше-

2.165. Классификация атрезии легочной артерии с ДМЖП [Somerville J., 1970].

I—атрезия клапана легочного ствола; II—атрезия клапана и легочного ствола; IIIa,б—атрезия клапана легочного ствола и одной легочной артерии; IV—атрезия клапана легочного ствола, легочного ствола и обеих легочных артерий.  
ЛС—легочный ствол; ПЛА и ЛЛА — правая и левая легочная артерии (соответственно); I—ДМЖП.



нием развития артериального конуса не происходит слияния артериальной и межжелудочковой перегородок, что ведет к образованию ДМЖП.

**Классификация.** Наибольшее распространение в клинической практике получили две классификации. Согласно классификации J. Somerville (1970), основанной на степени сохранности легочных артерий, различают 4 типа порока (рис. 2.165): 1) атрезия легочного клапана (сохранены легочный ствол, правая и левая легочные артерии); 2) атрезия легочного клапана и легочного ствола (сохранены правая и левая легочные артерии, которые могут быть соединены и разъединены между собой); 3) атрезия легочного клапана, ствола и одной легочной артерии (сохранена другая легочная артерия); 4) атрезия легочного клапана, ствола и обеих легочных артерий (легкие снабжаются кровью за счет коллатеральных системных артерий).

С. Olin и соавт. (1976) выделяют 5 типов легочной атрезии: 1) атрезия выходного тракта правого желудочка; 2) атрезия легочного клапана; 3) атрезия проксимальной части легочного ствола; 4) диффузную атрезия легочного ствола; 5) атрезия проксимальных частей легочных артерий с отсутствием их соединения.

**Патологическая анатомия.** Анатомические критерии порока включают в себя 5 следующих компонентов: 1) атрезия легочного ствола, ведущую к нарушению сообщения правого желудочка с легочно-артериальным руслом; 2) окклюзированный выходной отдел правого желудочка; 3) большой ДМЖП; 4) наличие какого-либо источника коллатерального кровоснабжения легких; 5) декстروпозицию корня аорты.

Атрезия может быть на уровне выходного отдела правого желудочка, легочного клапана, проксимального отдела легочного ствола или же захватывать весь легочный ствол (который в таких случаях выглядит как узкий тяж) и проксимальные отделы правой и левой легочных артерий, нарушая при этом сообщение между ними (рис. 2.166). В ряде случаев можно отметить гипоплазию легочных артерий или их локальные сужения. Специфическим компонентом порока, отличающим его от общего артериального ствола,

является слепо оканчивающийся выходной отдел правого желудочка и единый клапан только для устья аорты.

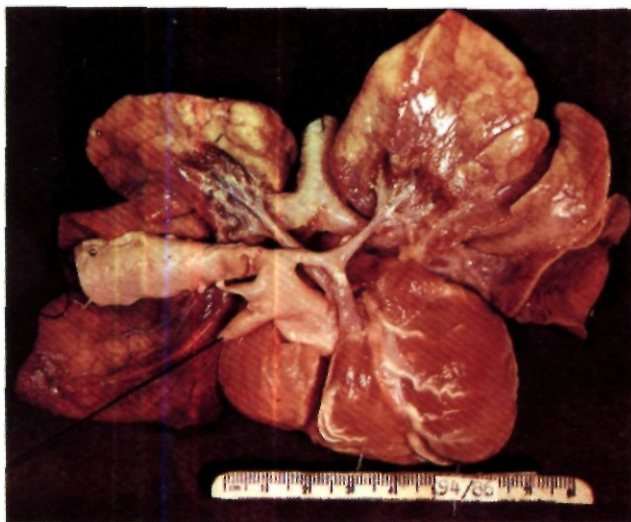ДМЖП, как правило, большой, расположен ниже наджелудочкового гребня, в подаортальной области и аналогичен дефекту, наблюдаемому при тетраде Фалло [Somerville J., 1970]. Реже ДМЖП располагается выше наджелудочкового гребня, соответствуя топографии дефекта при общем артериальном стволе [Bharati S. et al., 1975].

Во всех случаях можно отметить декстропозицию аорты. Аорта всегда значительно расширена. Аортальный клапан обычно содержит три створки, реже, две—четыре. Коронарные артерии в большинстве случаев распределяются нормально. К редким наблюдениям относится сообщение левой коронарной артерии с легочным стволом, что при атрезии легочной артерии расценивается как вариант коллатерального легочного кровоснабжения [Krongrad E. et al., 1972, 1975; Berry V. et al., 1974]. Во всех случаях атрезии легочной артерии отмечается гипертрофия правого желудочка и приблизительно в 40% случаев—умеренная гипоплазия левого желудочка [Bharati S. et al., 1975; Davis G. et al., 1978].

Среди источников кровоснабжения легких у больных с атрезией легочной артерии и ДМЖП отмечают: 1) большие аортолегочные коллатеральные артерии; 2) открытый артериальный проток; 3) бронхиальные коллатеральные артерии; 4) большие медиастинальные коллатеральные артерии; 5) фистулы между коронарной и легочной артериями; 6) смешанные формы [Kirklín J. et al., 1981].

Наибольшие трудности вызывают идентификация системных коллатеральных артерий и выявление закономерностей их соединения с легочно-артериальным руслом. М. Rabinovicht и соавт. (1981) при патологоанатомическом исследовании установили три наиболее часто встречающихся варианта системных коллатеральных артерий и три типа их соединения с легочно-артериальной системой. Авторы показали, что бронхиальные коллатеральные сосуды чаще всего образуют внутрилегочные анастомозы, когда большие коллате-





2.166. Макропрепарат сердца и легких больного с атрезией легочной артерии и ДМЖП. Увеличен правый желудочек (ПЖ) и расширена восходящая часть аорты (Ао). Устье легочного ствола (ЛС) атрезировано; легочный кровоток осуществляется за счет ОАП (указан стрелкой), соединяющегося с левой легочной артерией (ЛЛА). ВПВ — верхняя полая вена.

ральные сосуды, отходящие чаще от нисходящего отдела аорты, соединяются с легочными артериями в корне легкого («прямые» аортальные артерии). Коллатеральные сосуды, отходящие от какой-либо артерии, являющейся ветвью аорты (например, подключичной артерии), образуют экстрапульмональные анастомозы («непрямые» аортальные артерии).

Наиболее частым источником легочного кровотока являются большие системные коллатеральные артерии, отходящие от грудной части аорты или дуги аорты. В 68% случаев коллатеральные артерии содержат локальные сужения, определяющиеся на участке отхождения их от аорты, на протяжении сосуда или же при соединении их с легочной артерией [McGoon D. et al., 1977].

Гемодинамика. Нарушения гемодинамики определяются наличием единственной магистральной артерии — аорты, в которую через ДМЖП поступает кровь из правого и левого желудочков. Условия, в которых функционируют оба желудочка, приблизительно равны, поэтому в них регистрируется одинаковое систолическое давление, равное аортальному.

Поскольку в аорте смешиваются потоки артериальной и венозной крови, то в большой и малый круг кровообращения поступает кровь одинакового газового состава и практически у всех больных определяется выраженная артериальная гипоксемия, степень которой зависит от величины легочного кровотока через коллатерали.

У большинства больных отмечается небольшой ОАП. Кровоток в легких резко обеднен. Сравнительно небольшой объем артериальной крови через легкие возвращается в левый желудочек и вновь поступает в аорту. При большом аортолегочном сообщении, например через ОАП или большие системные коллате-

ральные артерии, кровоток через легкие может быть вполне удовлетворительным или даже увеличенным. У таких больных уровень артериальной гипоксемии может быть умеренным или минимальным.

В редких случаях у больных с сопутствующим большим открытым артериальным протоком может наблюдаться легочная гипертензия со склеротическими изменениями в легочных сосудах [Jefferson K. et al., 1972; Haworth S. et al., 1980, 1981].

В литературе описаны случаи с асимметричным легочным кровотоком, когда одно легкое имеет коллатеральный тип кровоснабжения, а источником кровоснабжения второго легкого является открытый артериальный проток. Следовательно, во втором легком кровоток увеличен [Бухарин В. И. и др., 1979].

Клиника, диагностика. Клиническая картина легочной атрезии с ДМЖП обычно довольно характерна. Преобладают признаки хронического кислородного голодания. Однако одышечно-цианотических приступов нет, что отличает этот порок от большинства форм тетрады Фалло. Наряду с общим цианозом, существующим с рождения ребенка, определяются симптомы «барабанных палочек» и «часовых стекол». Слева от грудины бывает видна деформация грудной клетки в виде «сердечного горба». При аускультации определяется акцент II тона над основанием сердца и при удовлетворительно развитых коллатералях — систоло-диастолический шум во втором—третьем межреберье справа или слева от грудины. Шум хорошо проводится на спину.

Изменения на ЭКГ — нехарактерны. Электрическая ось сердца отклонена вправо, имеются признаки гипертрофии правого желудочка и правого предсердия.

При рентгенологическом исследовании видно обеднение легочного рисунка, корни легких очерчены плохо. При наличии развитых ветвей легочной артерии опытный исследователь видит их и на обзорной рентгенограмме.

Усиление легочного рисунка обычно связано с наличием атипичных теней коллатеральных сосудов. У некоторых больных может наблюдаться асимметрия легочного рисунка (симптом Януса), когда с одной стороны он усилен, а с другой — обеднен. Тень сердца умеренно увеличена в поперечнике, чаще нормальных размеров. В связи с тем что дуга легочной артерии западает, а верхушка сердца приподнята увеличенным правым желудочком, талия сердца подчеркнута и форма сердца аналогична встречаемой при тетраде Фалло, т. е. в виде деревянного башмачка (рис. 2.167). В косых проекциях определяется увеличение правых отделов сердца и уменьшение размеров левого желудочка. Тень восходящей части аорты расширена, амплитуда ее пульсации увеличена. Таким образом, уже на основании неинвазивных методов обследования больного можно с большой точностью поставить диагноз атрезии легочной артерии с ДМЖП.

На ЭХОКГ видна расширенная восходящая часть аорты и большой ДМЖП. При I типе порока можно увидеть резко гипоплазированный легочный ствол (рис. 2.168).

\* Янус — двуликий бог в греческой мифологии.



*Катетеризация сердца* выполняется по той же программе, что и у больных с тетрадой Фалло. Обычно удается провести катетер из правого желудочка через ДМЖП в аорту. Систолическое давление в обоих желудочках и аорте одинаковое. Насыщение артериальной крови кислородом, как правило, снижено. Провести катетер в легочный ствол можно лишь при наличии ОАП. При данном пороке сердца, как правило, возникает необходимость в катетеризации (из просвета аорты) коллатеральных сосудов, снабжающих кровью легкие, для выполнения селективной ангиографии. Для этого катетер в аорту проводят антеградно из правого желудочка или ретроградно — через бедренную артерию.

*Ангиокардиографическое* исследование следует начинать с введения контрастного вещества в правый желудочек. При этом контрастируется окклюзированный выходной отдел этого желудочка, что подтверждает отсутствие прямого сообщения между правым желудочком и легочным стволом, и через ДМЖП контрастное вещество поступает в восходящую часть аорты (рис. 2.169).

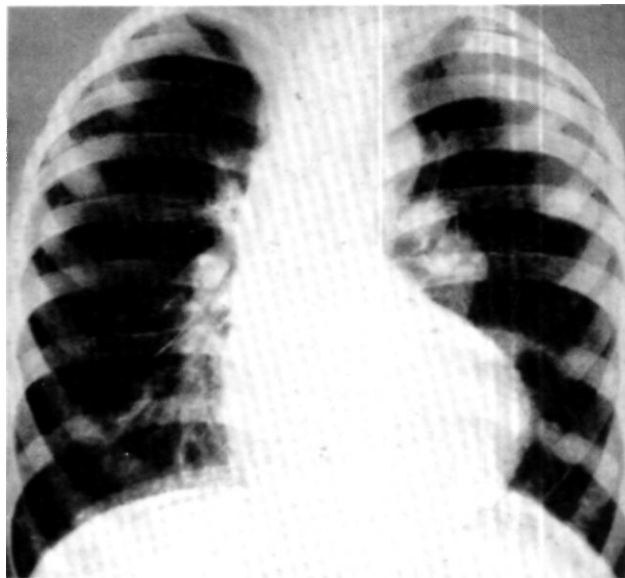Таким образом, с помощью правой вентрикулографии устанавливают диагноз атрезии легочной артерии с ДМЖП и определяют тип желудочково-артериального соединения.

Ангиокардиографическое исследование является единственным методом, который позволяет установить источники снабжения кровью легких. В этих целях производится аортография с введением контрастного вещества в восходящую часть аорты, которая позволяет не только дифференцировать данный порок с ОАС, но и установить или исключить: а) большие коллатеральные артерии, отходящие от брахиоцефальных артерий, и б) открытый артериальный проток. При отхождении больших коллатеральных артерий от нисходящей части аорты контрастное вещество вводят через катетер, кончик которого устанавливают на границе дуги и нисходящей части аорты. На этом этапе исследования определяют место отхождения большой коллатеральной артерии, чтобы на следующем этапе выполнить селективную ангиографию. Этому исследованию придается большое значение, поскольку оно позволяет с большей точностью судить о путях коллатерального кровообращения в левом и правом легком, а также решить вопрос о существовании истинных легочных артерий и, следовательно, о показаниях к операции [Иваницкий А. В., 1977; Подзолков В. П. и др., 1981].

Контрастированные большие коллатеральные артерии, отходящие от брахиоцефальных артерий или нисходящей части аорты, могут быть различного диаметра и длины. По данным M. de Leval (1983), они в 50% случаев имеют локальные сужения, которые особенно часто наблюдаются в месте их соединения с долевой или сегментарной легочной артерией. Это обуславливает довольно частую гипоплазию легочных артерий.

При наличии открытого артериального протока размеры легочных артерий находятся в прямой зависимости от диаметра протока.

В тех случаях, когда с помощью описанных выше методов исследования не удается получить контрастирования истинных легочных артерий, можно ввести



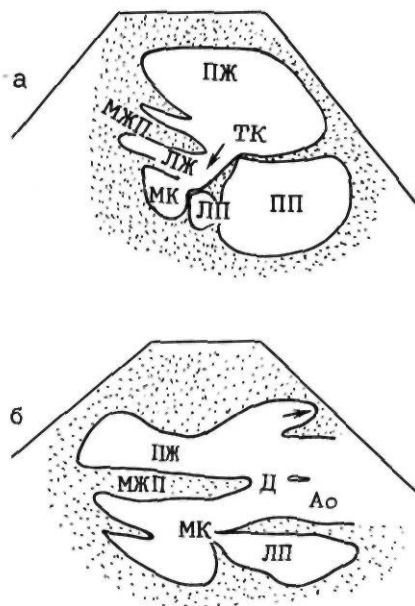
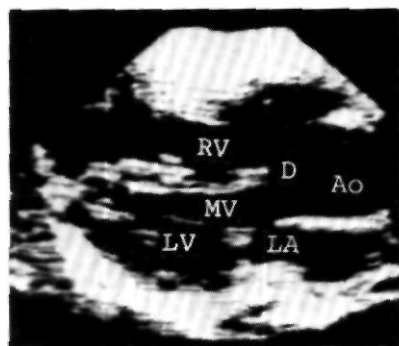
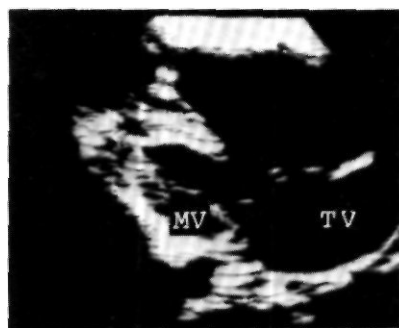
2.167. Рентгенограмма грудной клетки больного с атрезией легочной артерии и ДМЖП (переднезадняя проекция). Легочный рисунок асимметричен, видны коллатеральные сосуды; тень сердца умеренно увеличена, западает дуга легочной артерии.

контрастное вещество против тока крови в легочную вену с целью получения ретроградного контрастирования легочных артерий и их разветвлений [Иваницкий А. В., 1977; Nihill M. et al., 1978].

Естественное течение и прогноз. В первые дни и недели жизни больных с атрезией легочной артерии и ДМЖП смертность связана с закрытием ОАП или прогрессирующим сужением «больших» аортолегочных коллатеральных артерий. Смерть обычно наступает от нарастающей гипоксемии, обусловленной уменьшением или практически полным прекращением легочного кровообращения. Ухудшение состояния в детском возрасте нередко связывают с тем, что отсутствует увеличение размеров коллатеральных артерий соответственно росту больного [Haworth S., Macartney F., 1980].

Вместе с тем больные с большим открытым артериальным протоком и «большими» аортолегочными коллатеральными артериями могут в течение длительного времени находиться в состоянии компенсации.

Показания к операции. Лечение только хирургическое. При данном пороке выполняется два типа операций: паллиативная и радикальная. У больных с I и II типом порока (по классификации, разработанной J. Somerville, 1970) необходимость паллиативной операции в раннем детском возрасте обусловлена прогрессирующим цианозом и небольшими размерами легочных артерий. Поэтому основная цель паллиативной операции состоит в увеличении легочного кровотока посредством выполнения аортолегочного анастомоза, создающего предпосылки для роста истинных легочных артерий, и при возможности — в перевязке аортолегочных коллатеральных сосудов. У больных с III типом порока паллиативная операция является единственно возможным методом лечения. Среди раз-



2.168. Эхокардиограмма больного с атрезией легочной артерии и ДМЖП.

а — верхушечное четырехкамерное сечение: стрелкой обозначен ДМЖП, увеличены полости правого предсердия и правого желудочка; б — парастеральное сечение по длинной оси левого желудочка: видна «сидящая верхом» на ДМЖП расширенная аорта; стрелкой обозначен окклюзированный выходной отдел правого желудочка.

ЛП (LA) — левое предсердие; ПП (RA) — правое предсердие; МК (MV) — митральный клапан; ТК (TV) — трехстворчатый клапан; ЛЖ (LV) — левый желудочек; ПЖ (RV) — правый желудочек; МЖП (IVS) — межжелудочковая перегородка; Ao — аорта; Д(0) — ДМЖП.

личных типов аортолегочных анастомозов предпочтительнее отдается подключично-легочному анастомозу Блелока—Тауссиг.

Поскольку радикальные методы лечения порока еще не разработаны, радикальные операции возможны лишь с применением искусственного ствола и клапанов легочной артерии; следовательно, их предпочтительнее выполнять больным в возрасте старше 5 лет с I и II типами порока при условии удовлетворительного развития легочных артерий.

Хирургическое лечение. В связи с частым выявлением больших аортолегочных коллатеральных артерий хирургическая тактика при атрезии легочной артерии с ДМЖП имеет свои особенности. С одной стороны, если коллатерали не перевязать, то увеличивается легочный кровоток. С другой стороны, перевязка коллатеральной артерии, соединяющейся с долевой легочной артерией, междолевые артерии которой не имеют связи с центральными легочными артериями, может привести к инфаркту легкого. Рациональная тактика хирургического лечения больных с данным пороком разработана Дж. Кирклиным и соавт. (1981).

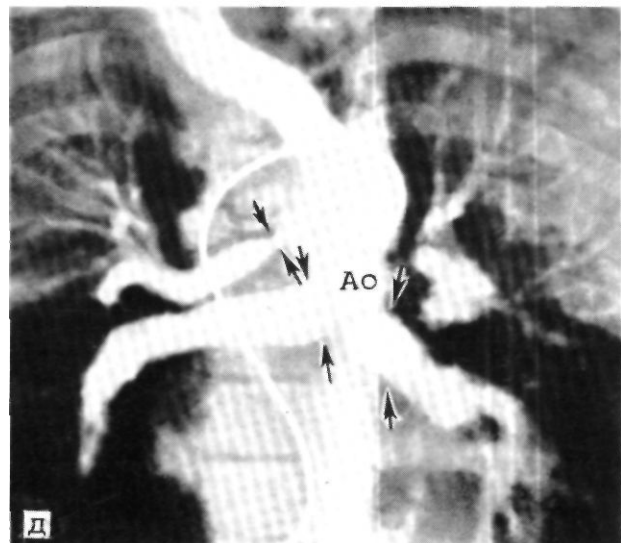
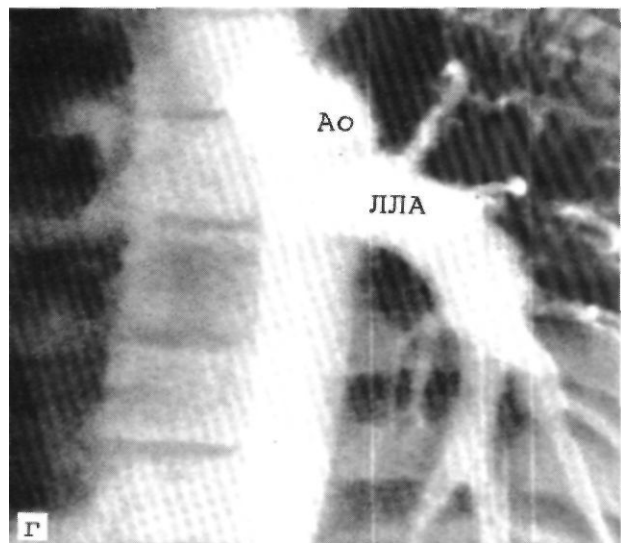
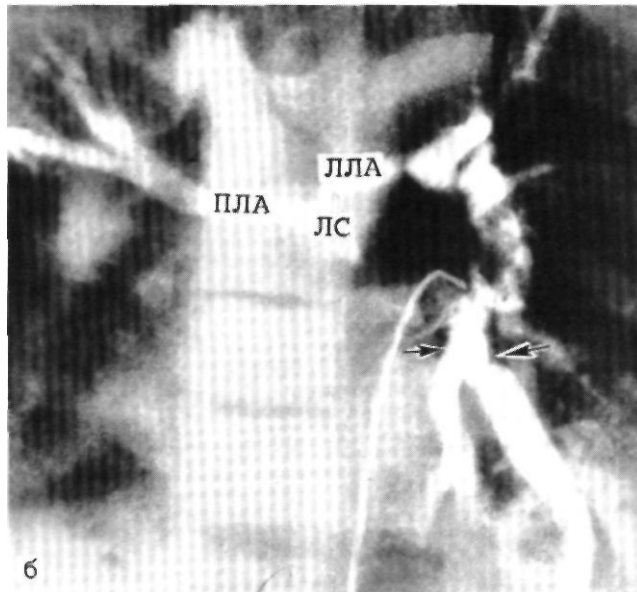
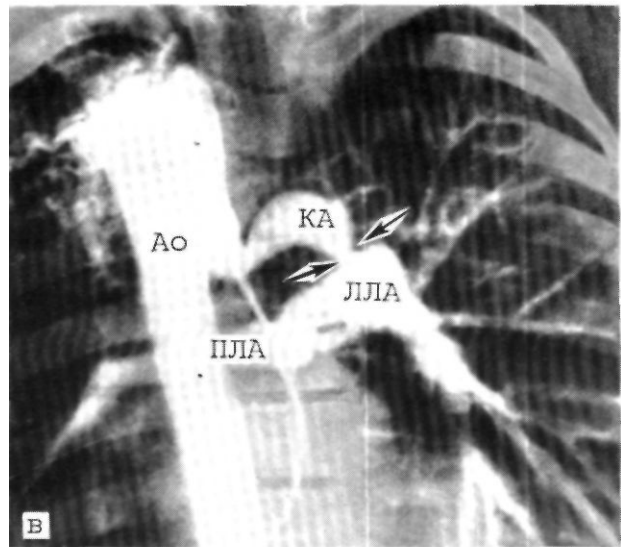
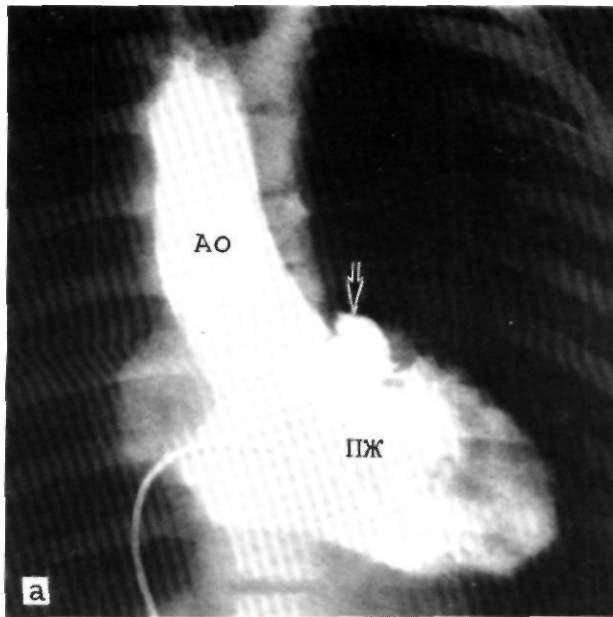
Перед операцией обязательно полное ангиокардиографическое обследование при первом же поступлении больного в клинику. Поскольку в раннем детском возрасте, как правило, наблюдается гипоплазия легочных артерий, этим больным даже при умеренно выраженном цианозе показаны выполнение анастомоза Блелока—Тауссиг и перевязка при необходимости больших аортолегочных коллатералей, кроме тех, которые идут к бронхолегочным сегментам. Благоприятные условия для проведения операции создаются тогда, когда анастомоз выполняется на стороне расположения нисходящей части аорты.

Сразу же после операции больного переводят в кабинет ангиокардиографии, где в подключичную ар-

терию вводят контрастное вещество, чтобы убедиться в том, что кровь поступает во все отделы легкого. Если этого не происходит, больного возвращают в операционную и лигатуру с коллатеральной артерии снимают.

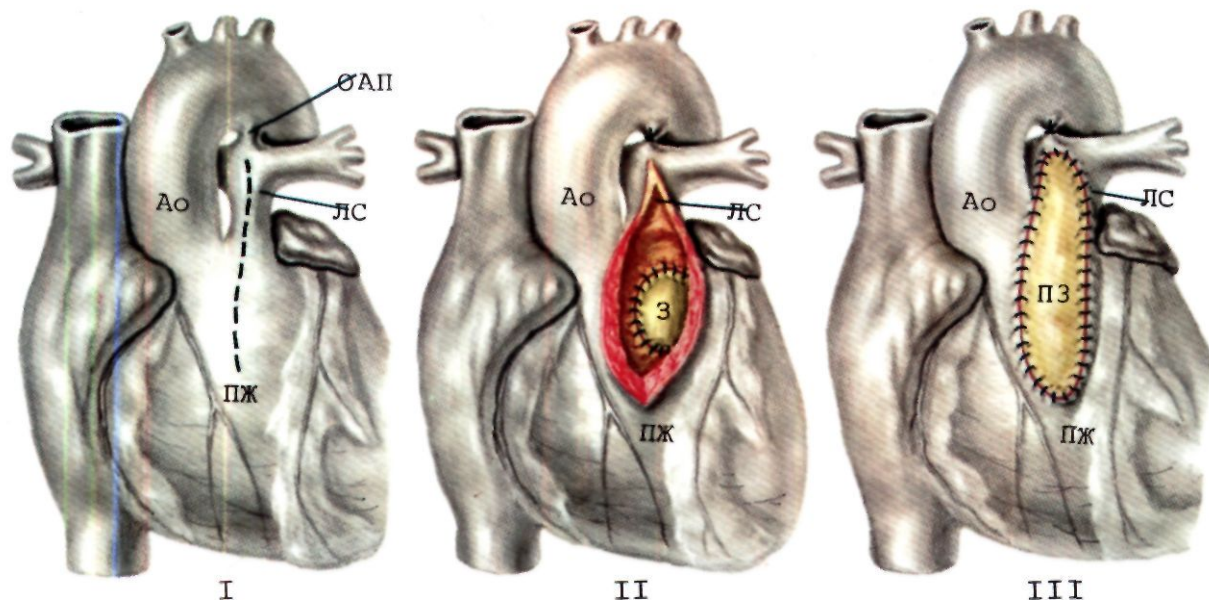
В отдаленные сроки после операции (в возрасте 5—10 лет) проводится повторное полное ангиокардиографическое обследование. Если после наложения анастомоза легочные артерии развиваются нормально, то выполняют радикальную операцию. Причем предполагаемое, рассчитанное до коррекции соотношение величин давления в правом и левом желудочке не должно превышать 0,7. Если после наложения анастомоза не произошло достаточного развития легочных артерий и предполагаемый показатель после коррекции будет больше 0,7, то следует выполнить еще одну паллиативную операцию уже в условиях ИК — создание между правым желудочком и легочными артериями искусственного ствола с помощью бесклапанного или клапаносодержащего протеза без закрытия ДМЖП. Если повторная паллиативная операция способствует развитию и расширению легочных артерий, то в дальнейшем следует еще одна операция — закрытие ДМЖП.

У больных с хорошо развитыми легочными артериями возможна первичная радикальная операция. Перед выполнением радикальной операции необходимо иметь полное представление о размерах легочных артерий, левого желудочка, характере коллатерального кровоснабжения легких. Необходимо точно представить, в какой степени и в каких участках легкого кровоснабжение осуществляется истинными легочными сосудами и какая роль принадлежит аортолегочным коллатеральным артериям. Это обусловлено тем, что перевязка коллатеральных артерий возможна лишь тогда, когда легочные артерии имеют двойной



2.169. Ангиокардиограммы больных с атрезией легочной артерии и ДМЖП.

а — при введении в правый желудочек (ПЖ) контрастное вещество поступает в окклюзированный выходной отдел (обозначен стрелкой) и через ДМЖП в аорту (Ао); б — I тип порока: при селективном введении контрастного вещества выявляются большая коллатеральная аортолегочная артерия (обозначена стрелкой) и гипоплазированный легочный ствол (ЛС), правая (ПЛА) и левая (ЛЛА) легочные артерии; в—II тип порока: контрастирована нисходящая часть аорты (Ао), отходящая от нее большая коллатеральная аортолегочная артерия (КА), правая (ПЛА) и левая (ЛЛА) легочные артерии; коллатеральная артерия в месте соединения с легочными артериями сужена (обозначено стрелками); г — III тип порока: контрастирована нисходящая часть аорты (Ао) и левая легочная артерия (ЛЛА); легочный ствол и правая легочная артерия не контрастируются; д—IV тип порока: контрастированы нисходящая часть аорты (Ао) и большие коллатеральные артерии (обозначены стрелками).



2.170. Схематическое изображение радикальной операции при I типе [Somerville J., 1970] атрезии легочной артерии с ДМЖП.

I—внешний вид сердца: источником легочного кровообращения являются открытый артериальный проток ОАП. Пунктиром обозначена линия разреза на правом желудочке (ПЖ) и легочном стволе (ЛС). II—перевязан ОАП; вскрыты правый желудочек и легочный ствол; заплатой (З) закрыт ДМЖП; III—операция завершена расширением выходного отдела правого желудочка и ЛС перикардиальной заплатой (ПЗ). Ao — аорта.

путь кровоснабжения: через аортолегочные коллатеральные артерии и через истинные легочные артерии. Следовательно, после перевязки коллатеральной артерии должен сохраниться адекватный естественный путь для кровоснабжения легочных артерий [Faller K. et al., 1981].

Радикальная операция. Операцию выполняют через продольную стернотомию в условиях гипотермического ИК и кардиоплегии. Наличие множественных аортолегочных коллатеральных артерий вынуждает снизить объемные скорости перфузии и даже у некоторых больных прибегнуть к остановке кровообращения.

Одним из технически трудных этапов операции является выделение больших аортолегочных коллатералей и бронхиальных артерий. Этот этап можно выполнить из срединного доступа путем вскрытия переднего листка медиастинальной плевры или заднего листка перикарда между верхней полой веной и восходящей частью аорты. При левостороннем расположении нисходящей части аорты для выделения и подведения лигатур под коллатеральные сосуды и бронхиальные артерии нередко требуется дополнительная боковая торакотомия в четвертом межреберье. Срединную стернотомию выполняют лишь после ушивания этой раны и оставления дренажа. Вскрывают передний листок медиастинальной плевры и находят лигатуры, подведенные под коллатеральные артерии [Doty D. et al, 1972; Pacifico A. et al., 1974; McGoon D. et al., 1975].

В начале ИК катюлю для декомпрессии вводят в левый желудочек, перевязывают при необходимости аортолегочные коллатеральные артерии. Если имеются ранее наложенные анастомозы Блелока—Тауссиг, Ватерстоуна—Кули и Поттса, то их устраняют по обычной методике во время ИК. В тех случаях, когда наблюдается большой возврат крови

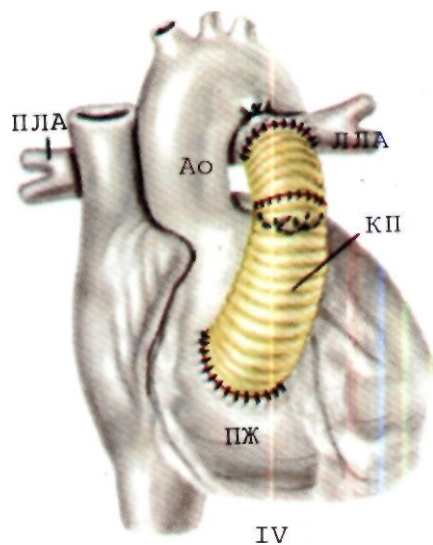
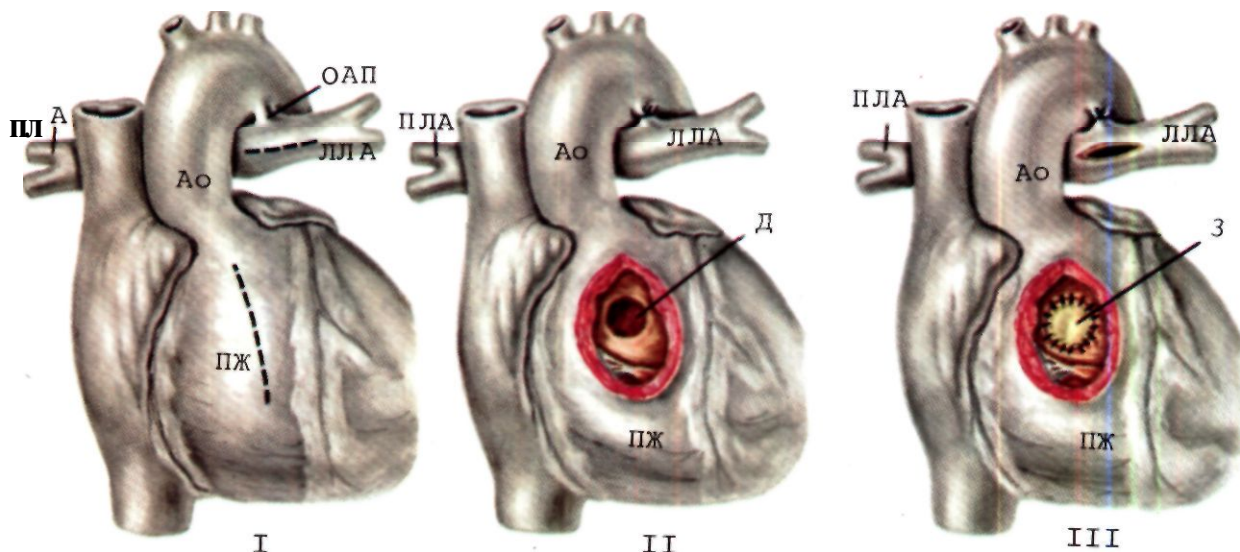
по легочным артериям, можно на время операции выделить и перевязать их дистальные отделы или же после их вскрытия ввести катетер Фогарти и обтурировать просвет артерий.

На следующем этапе продольным разрезом вскрывают правый желудочек и заплатой закрывают ДМЖП (см. описание техники операции в главе 2.19). Далее при I типе порока [Somerville J., 1970] разрез правого желудочка продолжают через клапанное кольцо на легочный ствол и левую легочную артерию. Как и при тетраде Фалло, подшиванием заплаты расширяют суженные отделы и создают сообщение между правым желудочком и легочными артериями (рис. 2.170). Однако 50—60% случаев атрезии легочной артерии (особенно при пороке II типа и в некоторых случаях—I типа) сделать радикальную операцию можно, лишь создав искусственный ствол легочной артерии с применением бесклапанного или клапаносодержащего протеза. С этой целью поперечным разрезом вскрывают место соединения правой и левой легочных артерий и выполняют дистальный анастомоз, а затем и проксимальный с отверстием на правом желудочке (рис. 2.171).

Паллиативная операция—реконструкция путей оттока из правого желудочка без закрытия ДМЖП выполняется у больных с гипоплазией легочных артерий. Отличие от вышеописанной радикальной операции состоит в том, что ДМЖП не закрывают, а у маленьких детей для соединения легочных артерий с правым желудочком используют созданную во время операции трубку из аутоперикарда [Gill C. et al., 1977], F. Alvarez-Diaz и соавт., F. Puga, G. Uretzky (1982) разработали метод соединения правого желудочка с легочным стволом без применения ИК. Операция заключается в подшивании к наружной поверхности правого желудочка и легочной артерии заплаты, под которой производится их вскрытие.

Послеоперационные осложнения. Наиболее частым осложнением после радикальной операции является острая сердечная недостаточность, которая чаще всего обусловлена высоким давлением в правом желудочке в связи с гипоплазией легочных артерий. Дж. Кирклин и соавт. (1981), проведя анализ результатов хирургического лечения больных с данным пороком, пришли к заключению, что даже при успешно выполненной корригирующей операции соотношение величин давления между правым и левым желудочком у больных без больших коллатеральных артерий составило 0,58, а при их наличии 0,87. Данное разли-





чие авторы объясняют аномалиями легочных артерий и гипоплазией терминальных междольевых ветвей у больных последней группы.

Другое осложнение связано с ошибками оценки кровоснабжения легких при перевязке большой аортолегочной коллатеральной артерии, идущей к доле или сегментарной артерии, которые не имеют сообщения с центральными легочными артериями. Это приводит к инфаркту соответствующего отдела легкого с развитием дыхательной недостаточности [Olin С. et al., 1976; Alfieri O. et al., 1978].

**Непосредственные и отдаленные результаты.** Наибольшим опытом хирургического лечения, по видимому, располагают С. Olin и соавт. (1976), которые представили результаты радикальной операции, выполненной у 103 больных; послеоперационная летальность составила 9,7%. О. Alfieri и соавт. (1978) отметили 16% неблагоприятных исходов после 80 радикальных операций, причем среди 48 больных, которым потребовалось вшивание клапаносодержащего протеза, послеоперационная летальность составила 23%, тогда как среди 32 оперированных больных без подшивания протеза—только 6,2%.

Больные, перенесшие операцию, как правило, чувствуют себя хорошо и относятся к I или Нефункциональному классу, по классификации Нью-Йоркской ассоциации кардиологов. В отдаленном периоде наиболее частыми причинами смерти были хроническая сердечная недостаточность, обусловленная оставшимся высоким давлением в правом желудочке, или повторная операция, которая потребовалась в связи со стенозированием клапаносодержащего протеза.

#### 2.5.11. АГЕНЕЗИЯ КЛАПАНА ЛЕГОЧНОГО СТВОЛА

Отсутствие клапана легочного ствола, как правило, встречается в сочетании с другими пороками. Изолированная форма порока редка. Наиболее распространено сочетание порока с ДМЖП и стенозом выходно-

2.171. Схема радикальной операции при II типе (Somerville J., 1970) атрезии легочной артерии с ДМЖП.

I—внешний вид сердца: источником легочного кровообращения является ОАП. Пунктиром обозначена линия разреза на правом желудочке (ПЖ), правой (ПЛА) и левой (ЛЛА) легочных артериях. II—перевязан ОАП; вскрыт правый желудочек, виден ДМЖП (Д). III—ДМЖП закрыт заплатой (З); вскрыто место соединения правой и левой легочных артерий. IV—операция завершена вшиванием между правым желудочком и легочными артериями клапаносодержащего протеза (КП). Ао — аорта.

го отдела правого желудочка. Поэтому в литературе порок нередко называют тетрадой Фалло с отсутствием клапана легочного ствола [Arensman F. et al., 1982].

В настоящее время внимательно анализируется накопленный опыт. Порок явился предметом обсуждения на I советско-французском симпозиуме в г. Париже в 1980 г. и на IV советско-американском симпозиуме в г. Москве в 1981 г. [Бураковский В. И. и др., 1981].

Первое сообщение о пороке принадлежит Crampton (1830). Н. К. Галанкин в 1959 г. описал патологоанатомические изменения при агенезии клапана легочного ствола в сочетании с ДМЖП и открытым овальным окном. Первая в мире успешная операция протезирования клапана при его изолированной агенезии была выполнена В. И. Бураковским в 1962 г.

Частота. Судить о распространенности изолированной формы порока трудно, скорее всего его следует отнести к категории казуистических наблюдений. Однако при тетраде Фалло недостаточность клапана легочного ствола встречается от 2,4 до 6,5% [Rao A. et al., 1978; Calder A. et al., 1980].

По данным В. И. Бураковского и соавт. (1981), порок наблюдался у 21 больного из числа всех обследованных с ВПС; 15 больных были оперированы.

Патологическая анатомия. Отсутствие клапанов легочной артерии обусловлено патологией эмбрионального развития створок. Морфологические последствия этого могут быть различными. Р. Gallo и соавт. (1980), систематизировав большое количество наблюдений, выделили три формы порока: 1-я форма — вместо створок имеется небольшой циркулярно расположенный фиброзный валик; 2-я форма — место неразвившихся створок обозначено маленькими фиброзными бугорками; 3-я форма — створки клапана имеются, но они гипопластичны и синусы не сформированы. Первая форма порока наиболее распространена и встречается в 51,1% случаев, вторая и третья — соответственно в 32,1 и 16,8%.

Фиброзное кольцо легочной артерии, как правило, умеренно гипоплазировано. Ствол и ветви резко расширены. Выходной отдел правого желудочка почти в половине случаев бывает сужен.

ДМЖП может иметь любую локализацию, но чаще всего он расположен ниже наджелудочкового гребня и по топографии схож с дефектами, которые бывают при тетраде Фалло. Правый желудочек увеличен в объеме за счет гипертрофии миокарда и дилатации его полости.

Гемодинамика. Основным фактором нарушения гемодинамики при изолированной недостаточности клапана легочного ствола служит патологический возврат некоторого объема крови в фазу диастолы из легочной артерии в правый желудочек, что вызывает его диастолическую перегрузку. В результате диастолическое давление в легочной артерии резко снижается, а правый желудочек для выброса повышенного объема крови «вынужден» производить дополнительную работу. Это приводит к умеренному возрастанию систолического давления до 40—50 мм рт. ст., а следовательно, и возникновению градиента систолического давления между ним и легочной артерией.

Обычно нарушения гемодинамики при изолированной форме порока длительное время надежно компенсируются умеренным повышением работы правого желудочка, и больные не испытывают физических ограничений. Этот вывод подтвержден в экспериментальной работе R. Burnell (1969). Однако W. Auston (1962), Н. Bender (1963) показали, что после удаления створок легочного клапана у животных в относительно короткий срок развивается дилатация полости правого желудочка и снижается эффективный кровоток в малом круге кровообращения.

При сочетании агенезии клапанов легочной артерии с другими пороками сердца нарушения гемодинамики более выражены и в основном определяются ими.

Клиника. Клиническое течение заболевания целиком зависит от наличия сопутствующих пороков. Изолированная недостаточность клапанов легочного ствола длительное время не вызывает никаких субъективных ощущений и обычно распознается по слабому диастолическому шуму. Только один из 9 наблюдаемых нами больных в возрасте от 4 до 37 лет с изолированным отсутствием клапанов жаловался на одышку; систолическое давление в правом желудочке было 47 мм рт. ст., а градиент между правым желудочком и легочной артерией равен 29 мм рт. ст. Остальные больные практически не предъявляли жалоб; при исследовании гемодинамики обнаруживались только регургитация и некоторое снижение диастолического давления в легочной артерии. В литературе опубликовано наблюдение за больным с данным пороком, который даже в возрасте 73 лет чувствовал себя хорошо [Pouget J., 1967].

*Аускультативная* картина зависит от сопутствующих пороков. При изолированном отсутствии клапана легочного ствола выслушивается слабый диастолический шум над легочной артерией и ниже, над правым желудочком. Шум можно сравнить со звуком, который появляется при распиле бревна, так как компоненты шума не сливаются в единый систоло-диастолический шум.

Изменения *ЭКГ* также зависят от сопутствующих пороков. При изолированной недостаточности клапана легочного ствола ЭКГ мало отличается от физиологической возрастной нормы. В ряде случаев наблюдаются лишь небольшие признаки перегрузки правого желудочка.

*Рентгенологические* данные при изолированном отсутствии клапана легочного ствола малохарактерны. Исследователь видит лишь небольшое расширение легочного ствола. Сердце нормальных размеров, легочные поля не изменены.

При стенозе выходного отдела правого желудочка, небольшом сужении кольца клапана легочной артерии и ДМЖП со сбросом крови слева направо вся картина меняется. Легочный ствол, правая и левая легочные артерии расширены иногда до огромных размеров. Легочный рисунок усилен. Опытному клиницисту достаточно бывает изучить обзорную рентгенограмму, чтобы безошибочно обнаружить порок. Вследствие значительного расширения легочной артерии тень сердца может приобретать форму восьмерки. Характерным для порока является и глубокая пульсация легочной артерии, которая хорошо прослеживается при рентгеноскопии и рентгенокимографическом исследовании (рис. 2.172). Тень сердца обычно увеличена, особенно за счет правого желудочка, но и левый желудочек достаточно расширен и гипертрофирован.

*Эхокардиографическое* исследование дает наиболее достоверную информацию о пороке. При двухмерной эхокардиографии из левой парастеральной длинной оси видно ανεврзматическое расширение главных ветвей легочной артерии (рис. 2.173). Клапан легочного ствола представлен валиком или рудиментарными створками. Доплерография позволяет установить регургитацию, выявляя антеградный

поток крови через клапанное кольцо во время систолы и ретроградный во время диастолы (рис. 2.174).

При *катетеризации сердца* выявляется наиболее патогномичный признак—снижение диастолического давления в легочном стволе. Но так как недостаточность клапана практически всегда сочетается со стенозом выходного отдела правого желудочка, то и этот гемодинамический признак удается установить у всех больных. Катетеризацию сердца необходимо проводить для выявления сопутствующих пороков.

При *ангиокардиографическом* исследовании выявляют сужение фиброзного кольца легочного ствола, заслонки клапана легочного ствола не видны. Ствол и главные ветви легочной артерии резко расширены. Серия снимков с введением контрастного вещества в легочную артерию позволяет выявить регургитацию через кольцо легочного ствола. Кроме того, ангиокардиография дает возможность уточнить наличие и характер сопутствующих пороков.

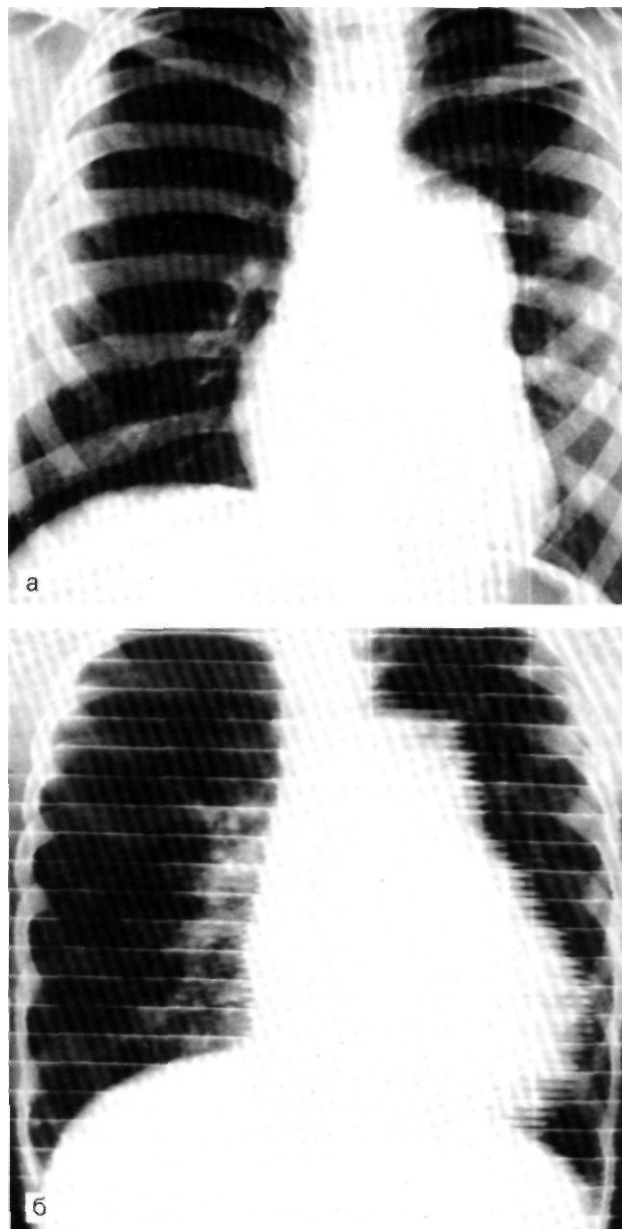
Лечение. Выбор тактики лечения диктуется особенностями сопутствующих В ПС. При изолированной форме порока, который, как правило, протекает благоприятно, операция не показана.

Радикальную коррекцию порока с пластикой ДМЖП и устранением стеноза, как считают большинство авторов, безопаснее выполнять в возрасте старше 3 лет. Однако в ИССХ им. А. Н. Бакулева АМН СССР ее пришлось выполнить у 2 детей младше 3 лет.

По методике выполнения операция практически тождественна радикальной коррекции тетрады Фалло и многие хирурги ее так и выполняют, не обращая внимания на отсутствие клапана легочного ствола. Однако в литературе [Buendia A., Attia F., 1983] все чаще появляются сообщения о том, что остающаяся после таких операций недостаточность клапана легочного ствола приводит к инвалидизации больного и для лечения необходимо выполнение повторной операции протезирования клапана легочного ствола. Этот опыт способствует формированию доминирующей точки зрения о необходимости первичной полной коррекции порока. Для протезирования клапана легочного ствола используют практически с одинаковой частотой механические, биологические клапаны. Судить о непосредственных результатах этих операций сложно, так как опыт хирургов невелик. С. d'Allains и соавт. (1981) сообщили о 13 операциях с двумя летальными исходами. В ИССХ им. А. Н. Бакулева АМН СССР выполнено 15 операций с двумя летальными исходами [Бураковский В. И. и др., 1985].

Сведения об отдаленных результатах только накапливаются. С. d'Allains и соавт, в сроки от 4 мес до 8 лет отмечают хорошие результаты у 9 из 11 наблюдаемых больных. Однако наряду с этими благоприятными результатами появляются сообщения и о том, что в биологических клапанах, имплантированных в область клапана легочного ствола, происходят структурные изменения, приводящие к его стенозу.

Опыт ИССХ им. А. Н. Бакулева АМН СССР по изучению отдаленных результатов операций у детей при протезировании клапанов, расположенных в правых отделах сердца, позволил сделать предваритель-

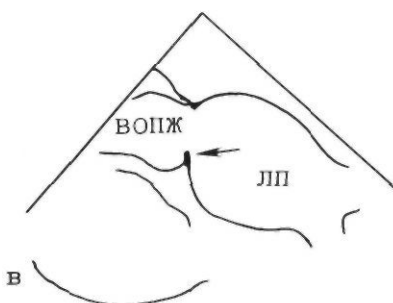
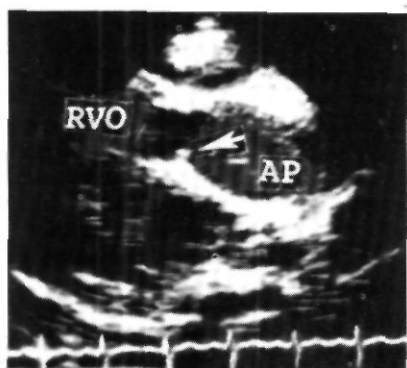
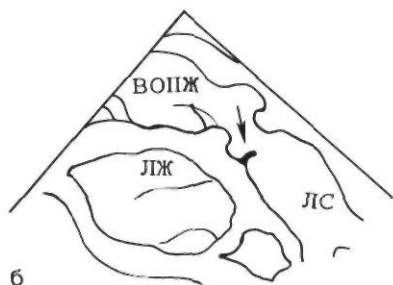
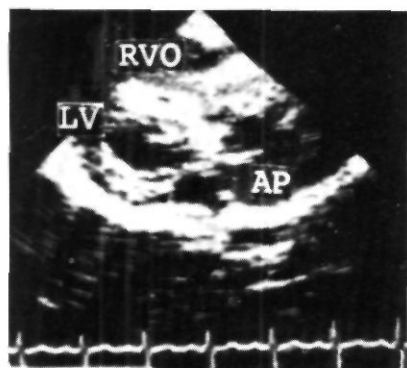
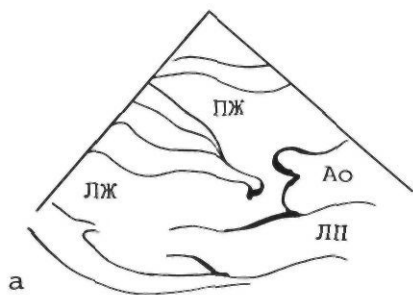
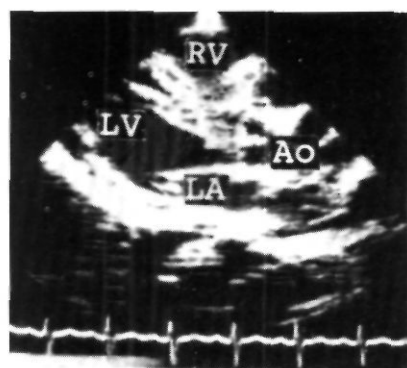


2.172. Рентгенограмма (а) и рентгенокимограмма (б) сердца больного, у которого отсутствует клапан легочного ствола (переднезадняя проекция).

ный вывод. Этот вывод обоснован осложнениями, наблюдающимися в отдаленные сроки после операций. Мы считаем, что при отсутствии клапанов легочного ствола у детей предпочтительнее использовать для протезирования механический клапан.

#### 2.5.12. СТЕНОЗЫ ЛЕГОЧНЫХ АРТЕРИЙ

Данная патология характеризуется стенозирующим поражением легочных артерий дистальнее легочного ствола.



2./73. Эхокардиограммы и их схематическое изображение больного, у которого отсутствует клапан легочного ствола.

а — парастеральная проекция длинной оси левого желудочка: декстропозиция аорты и подаортальная ДМЖП; митрально-аортальное фиброзное продолжение сохранено; б — парастеральная проекция длинной оси выходного отдела правого желудочка: ниже кольца клапана легочного ствола видна гипертрофия отдела правого желудочка, заслонки клапана легочного ствола отсутствуют (стрелкой указан рудимент заслонки клапана); в — проекция длинной оси легочного ствола: узкое кольцо клапана легочного ствола, постстенотическое расширение легочного ствола (стрелкой указан рудимент заслонки клапана легочного ствола).

ВОПЖ — выходной отдел правого желудочка. Остальные обозначения те же, что и на рис. 2.168.

Для обозначения аномалии используют следующие термины: коарктация легочных артерий, стенозы легочных артерий, атрезия, гипоплазия легочных артерий, множественные периферические стенозы легочных артерий и др.

Первое детальное анатомическое описание стеноза легочных артерий опубликовано Е. Oppenheimer в 1938 г. Ранние сообщения об аномалии, которая выявлялась при патолого-анатомическом исследовании, носили казуистический характер. Лишь с внедрением в клиническую практику катетеризации сердца и ангиокардиографии число описанных случаев резко возросло. Большую роль в правильном распознавании аномалии сыграло сопоставление результатов этих методов исследования с операционными и патолого-анатомическими находками. В 1965 г. С. McCue и соавт. сообщили о 339 случаях порока, включив в это число 20 собственных наблюдений.

В СССР наибольшим опытом диагностики и лечения

больных с данной патологией (69 наблюдений) располагают ИССХ им. А. Н. Бакулева АМН СССР и Киевский НИИ сердечно-сосудистой хирургии МЗ УССР.

Частота. Стенозирующие поражения легочных артерий, по данным М. Weinberg и соавт. (1964), составляют 4% от числа В ПС.

Этиология и патогенез. Образование легочного ствола и легочных артерий происходит в норме из четырех основных компонентов: 1) клапаны и проксимальная часть легочного ствола формируются из артериального бульбуса; 2) дистальная часть ствола — в результате деления артериального ствола; 3) главные ветви легочной артерии — из шестых парных аортальных дуг; 4) внутрилегочные сегменты легочных артерий — из зачатка легочного сосудистого сплетения.

Из-за неизвестных причин задержка развития, нарушающая слияние этих компонентов и вызывающая гипоплазию или облитерацию одного из них, может привести к возникновению порока. Развитие гипоплазии легочно-артериального дерева на фоне имеющегося стеноза, по мнению J. Cruz и соавт. (1964), в ряде случаев может носить приобретенный



характер и зависит от пролиферации интимы в связи с формированием внутрисосудистого тромбоза.

**Патологическая анатомия.** Стенозирующие поражения легочных артерий встречаются в любой части легочного артериального дерева дистальнее легочного ствола. Они могут локализоваться в центральных или периферических отделах правой или левой легочных артерий, во вторичных, третичных и небольших ветвях легочных артерий. Чаще всего стенозы локализируются в месте отхождения легочных артерий от легочного ствола или в участке ответвления сегментарных и периферических легочных ветвей.

Стенозы могут быть локальными и протяженными, обусловленными гипоплазией или даже полной атрезией. Стенозирующее поражение может быть односторонним или двусторонним, единственным или множественным, кроме того, встречаются комбинации различных форм поражения, чаще в сочетании с ВПС (как правило, с тетрадой Фалло).

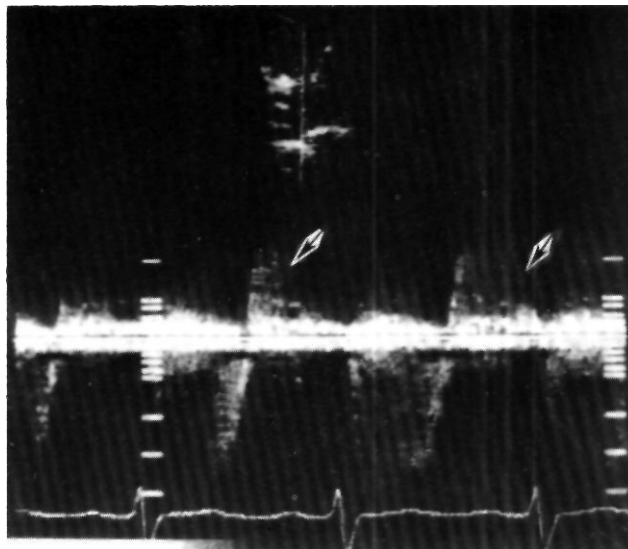
В месте сужения обычно наблюдается утолщение стенки сосуда за счет фиброзного изменения интимы и в меньшей степени меди. При локальном сужении дистальная часть сосуда расширена и имеет тонкую стенку вследствие уменьшения числа эластических волокон меди. При сужении сосуда на протяжении или его гипоплазии постстенотическая дилатация обычно отсутствует. При множественных стенозах сегментарные или периферические ветви легочных артерий могут оканчиваться «слепым мешком» или аневризмой, имеющей круглую или овоидную форму.

При атрезии может наблюдаться ампутация одной из легочных артерий. Кровоснабжение легкого в таких случаях осуществляется за счет открытого артериального протока, больших аортолегочных коллатеральных артерий, бронхиальных артерий, внутренней грудной артерии или аномальных ветвей, отходящих от подпочечной артерии. В зависимости от тяжести стенозирующей патологии легочных артерий наблюдается та или иная степень гипертрофии правого желудочка и правого предсердия.

В 60% случаев стенозирующие поражения легочных артерий комбинируются с ВПС [Franch R., Gay B., 1963], среди которых чаще всего находят тетраду Фалло, клапанный стеноз легочного ствола, реже — ДМПП и ДМЖП, ОАП и т. д.

По мнению E. Coelho и соавт. (1964), атрезии левой легочной артерии нередко сопутствует тетрада Фалло, а атрезия правой легочной артерии чаще встречается как изолированная аномалия. Описаны периферические стенозы легочных артерий, сочетающиеся с надклапанным стенозом аорты и слабоумием [Veigen A. et al., 1964].

**Гемодинамика.** Нарушения гемодинамики обусловлены препятствием к выбросу крови из правого желудочка, которое может быть на любом уровне легочно-артериального «дерева». Степень выраженности препятствия определяет уровень повышения давления в правом желудочке. По мнению J. Rios и соавт. (1969), о стенозе легочных артерий свидетельствуют: 1) систолический градиент давления не менее 10 мм рт. ст. при отсутствии сброса крови слева направо, 2) систолический градиент выше 20 мм рт. ст., но имеется сброс крови слева направо и подтвержден стеноз при ангиокардиографии.



2.174. Доплерограмма при отсутствии клапана легочного ствола. Стрелкой указан турбулентный диастолический поток на клапане легочного ствола.

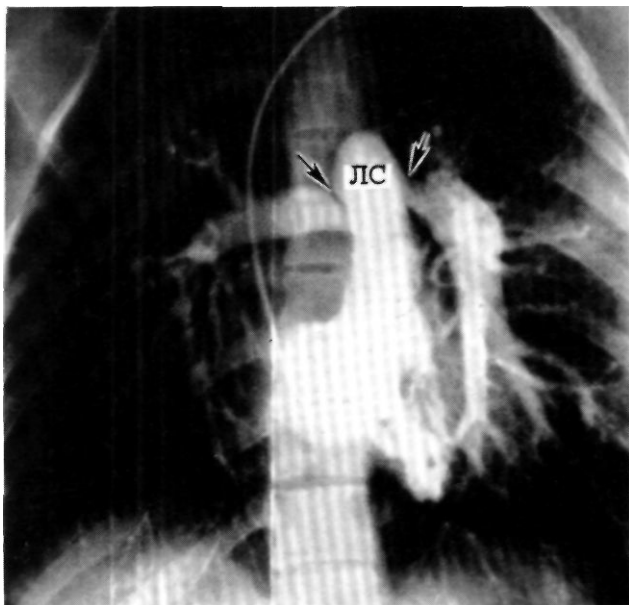
Если у больных с односторонним локальным сужением проксимального отдела одной из легочных артерий или небольшим двусторонним сужением может наблюдаться нормальная величина давления в правом желудочке, то при выраженном двустороннем сужении давление, как правило, повышено соответственно тяжести стеноза. Наряду с этим удлиняется и период изгнания крови из правого желудочка.

**Клиника, диагностика.** Клиническая картина определяется тяжестью стеноза. У больных с односторонним поражением проксимального отдела одной из легочных артерий или незначительным двусторонним сужением жалобы и клинические симптомы заболевания нередко отсутствуют. При «тяжелых» стенозах и при множественных периферических стенозах больные жалуются на одышку при физической нагрузке, повышенную утомляемость, склонность к респираторным заболеваниям. *Аускультативная* картина характеризуется систолическим шумом над основанием сердца.

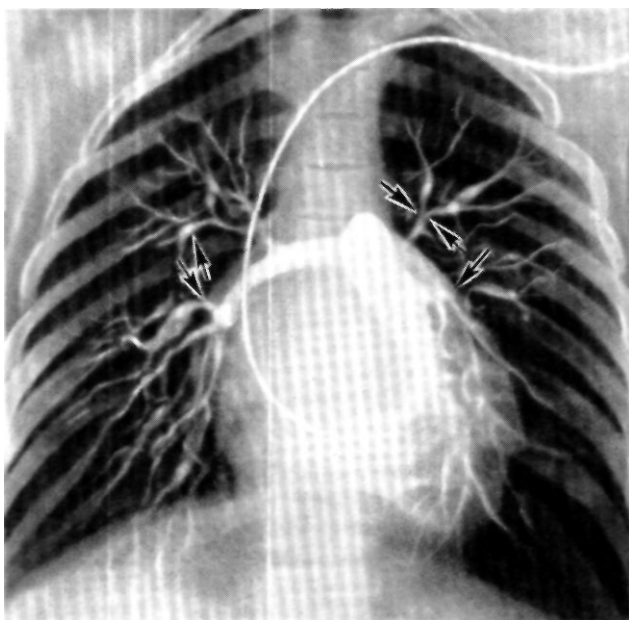
При множественных периферических стенозах легочных артерий выслушивается акцент II тона над легочным стволом и негромкий систолический шум над основанием сердца. Дополнительной находкой являются продолжительные шумы, носящие систолодиастолический характер, выслушиваемые над легкими. Их происхождение объясняют продолжающимся током крови в периферические отделы легочных артерий во время диастолы или увеличенным бронхиальным кровотоком в постстенотической зоне [Gaul V. et al., 1966].

На *ФКГ* систолический шум имеет ромбовидную форму, II тон расщеплен, причем интервал между аортальным и легочным компонентами может изменяться при дыхании, что не наблюдается при клапанном стенозе легочного ствола.

*ЭКГ* при односторонних или легких стенозах может быть нормальной. При тяжелой стенозирующей пато-



2.175. Ангиокардиограмма больной со стенозом обеих легочных артерий. В месте отхождения артерий от легочного ствола (ЛС) имеются локализованные сужения (указано стрелками) с последующим постстенотическим расширением.



2.176. Ангиокардиограмма больного с множественными периферическими стенозами легочной артерии. В местах деления сегментарных и периферических ветвей легочных артерий видны сужения (указано стрелками) с последующим постстенотическим расширением.

логии регистрируются признаки гипертрофии правого желудочка, а нередко и правого предсердия, электрическая ось сердца отклонена вправо.

Данные рентгенологического исследования малоинформативны.

Сужение проксимальных отделов легочных артерий обычно сопровождается постстенотической дилатацией их ветвей в области корней легких. При гипоплазии легочных артерий тени корней легких узкие. При множественных периферических стенозах легочных артерий иногда можно отметить узловатые образования по ходу сосудов [Eldridge F. et al., 1957]. Рентгенологическое исследование позволяет выявить сосудистые аневризмы в виде круглых или веретенообразных плотных теней, являющихся продолжением одной из ветвей легочной артерии.

*Катетеризация сердца* позволяет определить степень и возможные уровни сужения ветвей легочной артерии. Запись давления следует производить в течение всего периода медленного выведения катетера из периферических отделов артерий до правого желудочка. При прохождении кончиком катетера места стеноза на кривой давления регистрируется повышенные систолического давления. При множественных стенозах можно отметить ступенчатое повышение давления. Множественные периферические стенозы легочной артерии препятствуют проведению катетера в легочные капилляры [Мезенцов Г. Д. и др., 1985].

*Ангиокардиографическое* исследование позволяет установить локализацию, протяженность и степень тяжести патологии. При отсутствии других ВПС контрастное вещество предпочтительно вводить в ствол легочной артерии и проводить исследование в аксиальной проекции. Последний чаще имеет нормальный диаметр и крайне редко можно отметить его дилатацию. Постстенотическое расширение легочных артерий наблюдается при сужении их проксимальных отделов (рис. 2.175). Сужению дистальных отделов легочных артерий часто сопутствует их гипоплазия на всем протяжении.

При множественных периферических стенозах легочных артерий контрастное вещество проходит через многочисленные сужения, которые локализуются в области ответвления сегментарных и периферических легочных сосудов с последующим постстенотическим их расширением (рис. 2.176). В клинической практике встречаются случаи, когда контрастное вещество из сегментарных или периферических ветвей легочных артерий поступает в аневризму, имеющую круглые очертания (рис. 2.177).

При атрезии одной из легочных артерий на ангиокардиограммах наблюдается контрастирование ствола и легочной артерии на другой стороне (рис. 2.178). Это подтверждается при сканировании легких, свидетельствующем о полном отсутствии кровотока в одном из легких.

Дифференциальный диагноз. Порок необходимо дифференцировать от изолированного клапанного стеноза легочного ствола, первичной легочной гипертензии, легочной гипертензии, осложняющей клиническое течение дефектов перегородок сердца.

Течение и прогноз. Течение и прогноз заболевания определяются выраженностью стеноза. Умеренно выраженный стеноз (односторонний или двусторонний) длительное время может не сказываться на состоянии больных, но тяжелый стеноз или стеноз, сочетающийся с другими ВПС, рано приводит больных в кардиохирургическую клинику. В литературе описаны слу-

чаи смертельных легочных кровотечений, возникновение которых объясняют разрывом постстенотической аневризмы легочных артерий [Gay B. et al., 1963; Gasul V. et al., 1966].

Своевременно не распознанные сужения легочных артерий могут явиться причиной остаточного высокого давления в правом желудочке и шумов в области сердца после хирургической коррекции сочетающихся с ними ВПС.

**Показания к операции.** Показания к хирургическому лечению ставят с учетом нарушений гемодинамики и степени диффузных поражений периферических разветвлений легочных артерий. При изолированных стенозах левой и правой легочных артерий учитывается как ангиокардиографическая картина, так и градиент систолического давления на участке между легочным стволом и легочной артерией дистальнее стеноза.

Показаниями к реконструкции считаются сужение артерии более чем на половину ее диаметра и градиент давления, превышающий 30 мм рт. ст.

Если стенозы легочных артерий сопутствуют тетраде Фалло, то при составлении плана операции, как правило, ориентируются только на ангиокардиографические данные, так как градиент давления на участке между легочным стволом и легочными артериями записать у больных обычно не удается [Подзолков В. П. и др., 1981]. При сочетании стенозов легочных артерий с дефектами перегородок сердца, сопровождающимися сбросом крови слева направо, показанием к устранению сужения является градиент давления между легочным стволом и легочными артериями не менее 50 мм рт. ст. Множественные периферические стенозы легочных артерий хирургическому лечению не подлежат.

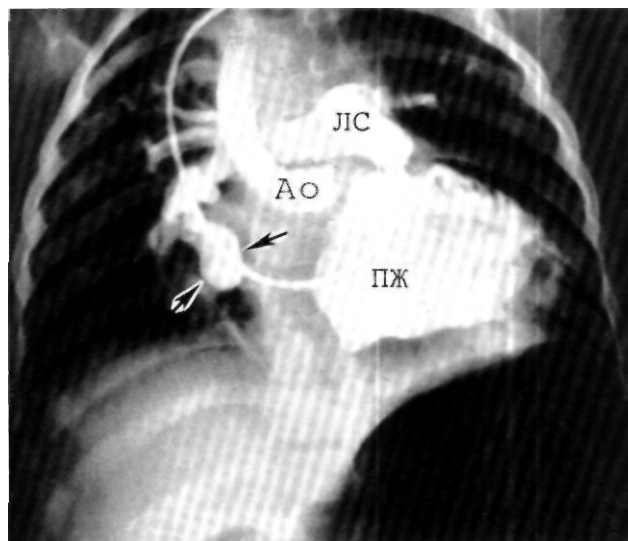
**Хирургическое лечение.** Устранение стеноза достигается рассечением суженного участка и расширением просвета сосуда заплатой из аутоперикарда (рис. 2.179). Операцию выполняют в условиях ИК. При тяжелом стенозе одной из легочных артерий с элементами гипоплазии для адекватной его коррекции иногда необходимо обходное шунтирование с помощью сосудистого протеза, вшиваемого между легочным стволом и легочной артерией дистальнее места сужения. Об одной такой операции сообщают С. Вахтер и соавт. (1961).

В нашей стране первая успешная операция пластики ДМЖП с одновременным восстановлением магистрального кровотока в правой легочной артерии соединением ее со стволом легочной артерии с помощью сосудистого протеза (рис. 2.180) была выполнена В. А. Бухариным в 1978 г. [Плотникова Л. Р., 1979].

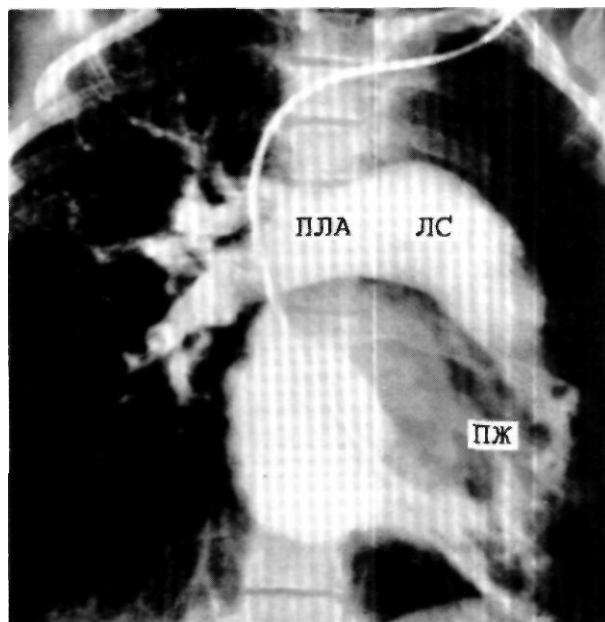
При множественных периферических стенозах легочных артерий, осложненных кровоточащей аневризмой, можно выполнить операцию удаления пораженного сегмента или доли легкого [Delaney T., Nadas A., 1964].

Наряду с этим агенезия одной легочной артерии при сохранившемся нормальном кровотоке в другом легком не может служить противопоказанием к радикальной коррекции внутрисердечных пороков.

**Осложнения.** Осложнения после операции нередко связаны с распространенностью и тяжестью патоло-



гу 77. Ангиокардиограмма больного с тетрадой Фалло и аневризмой в сегментарной ветви легочной артерии. Из правого желудочка (ПЖ) контрастируются легочный ствол (ЛС) и аорта (Ао). Одна из сегментарных ветвей легочной артерии в правом легком заканчивается «слепым мешком» — аневризмой (указано стрелками).



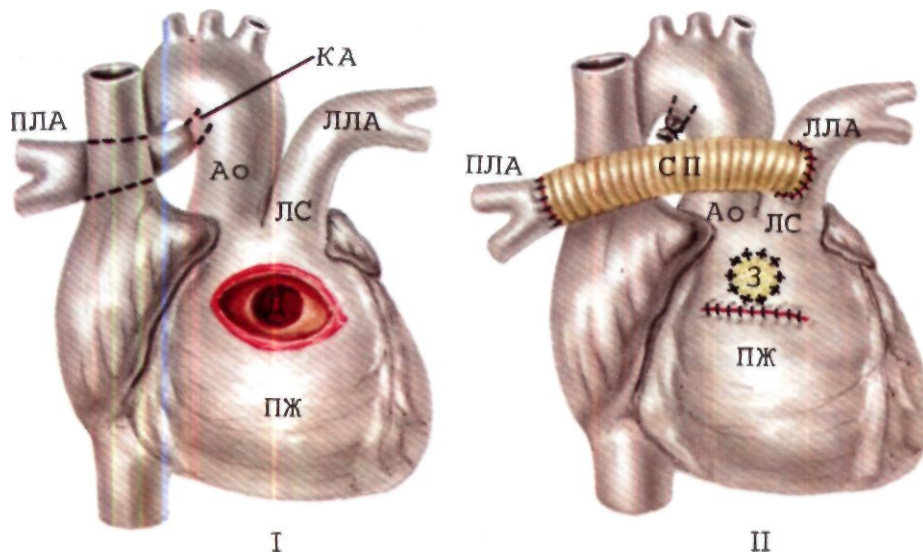
2.178. Ангиокардиограмма больной с ДМЖП и отсутствием левой легочной артерии. Из правого желудочка (ПЖ) контрастируются легочный ствол (ЛС) и правая легочная артерия (ПЛА).

гии, что может приводить к неадекватному устранению сужения или к кровотечению.

Непосредственные и отдаленные результаты. Результаты операций обычно благоприятные. Даже при небольшом сохранившемся градиенте давления (до 20 мм рт. ст.) состояние больных удовлетворительное.



2.779. Схематическое изображение операции устранения локальных сужений обеих легочных артерий. I—пунктиром обозначена линия разреза на легочном стволе (ЛС), которая продолжена на правую (ПЛА) и левую (ЛЛА) легочные артерии. II—суженные участки расширены заплатой (З) из перикарда.



2.180. Схематическое изображение радикальной операции при атрезии проксимального отдела правой легочной артерии, сочетающейся с ДМЖП.

I—внешний вид сердца. Легочный ствол (ЛС) переходит в левую легочную артерию (ЛЛА), правая легочная артерия (ПЛА) начинается от коллатеральной артерии (КА). Вскрыт правый желудочек (ПЖ); виден ДМЖП (Д); II—коллатеральная артерия перевязана двумя лигатурами и рассечена; ЛС и ПЛА соединены сосудистым протезом (СП); ДМЖП закрыт заплатой (З).

### 2.5.13. ДВУХКАМЕРНЫЙ ПРАВЫЙ ЖЕЛУДОЧЕК

Двухкамерный правый желудочек — порок, характеризующийся наличием в полости правого желудочка аномальной мышцы, которая создает препятствие току крови и делит полость на две камеры с различным давлением.

Частота порока, по данным А. Hurtmann и соавт. (1962), составляет 1,5% от числа всех ВПС.

Впервые порок описал А. Tsifutis в 1961 г. Более полное изучение патологии и возможностей клинической диагностики порока проведено R. Lucas (1962), А. Hurtmann (1962). Первое сообщение в отечественной литературе об успешной радикальной коррекции порока принадлежит В. А. Бухарину (1967).

Патологическая анатомия. Происхождение порока принято связывать либо с нарушением нормального процесса резорбции трабекулярного аппарата, либо с его локальной гипертрофией. При двухкамерном правом желудочке обструкция оттока обусловлена аномальным мышечным пучком, берущим начало от центральной части наджелудочкового гребня и прикрепляющимся к передней его стенке (рис. 2.181). В месте прикрепления мышца часто разделяется на два пучка, один из которых сливается с париетальной стенкой желудочка в месте ее соединения с межжелудочковой перегородкой, а другой направляется к основанию передней сосочковой мышцы трехстворчатого клапана. Порок обычно сочетается с другими

ВПС: чаще всего с ДМЖП или стенозом легочной артерии, хотя описаны наблюдения изолированных случаев порока [Warden H. et al., 1966].

Гемодинамика. Наличие аномальной мышцы создает внутри полости правого желудочка препятствие кровотоку, разделяя его на две камеры с разным давлением. Величина градиента давления между ними может быть различной и со временем возрастать [Fellows K. et al., 1977]. При сочетании аномальной мышцы правого желудочка с ДМЖП в большинстве случаев имеет место гемодинамика тетрады Фалло с систолическим давлением в приточном отделе правого желудочка, равным системному. Однако если дефект расположен выше наджелудочкового гребня, давление в приточном отделе намного превышает системное. Когда порок сочетается со стенозом клапана или выходного отверстия клапана легочного ствола, градиент систолического давления возникает на двух уровнях.

Клиника. В изолированном состоянии клиническая картина двухкамерного правого желудочка практически не отличается от такого при изолированном стенозе легочной артерии. При сочетании порока с ДМЖП клиническая картина напоминает тетраду Фалло. Выраженность цианоза зависит как от величины обструкции, так и от положения дефекта по отношению к уровню препятствия в полости правого желудочка [Goog D., 1975].

При *аускультации* и на ФКГ регистрируется систолический шум, аналогичный таковому при подклапан-



ном стенозе с максимумом звучания в третьем — четвертом межреберье слева от грудины; II тон над легочной артерией сохранен или ослаблен. Выявляемая на ЭКГ правограмма с признаками гипертрофии правого желудочка, а нередко и правого предсердия не имеет дифференциально-диагностического значения.

*Эхокардиография* является единственным неинвазивным методом исследования, позволяющим установить точный диагноз порока. Для обнаружения аномальной мышцы предпочтительнее использовать продольное сечение в проекциях длинной оси и «четырёх» камер сердца (рис. 2.182). В результате детального проведенного исследования удастся установить не только тип порока, но и определить места прикрепления мышцы и ее взаимосвязь с важнейшими структурами правого желудочка.

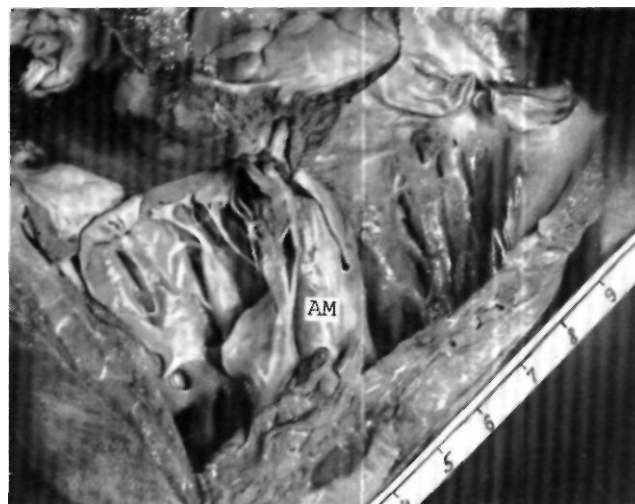
При *рентгенологическом* исследовании в переднезадней проекции не выявляется признаков, характерных для клапанного стеноза, — резкого выбухания и увеличения амплитуды пульсации легочного ствола.

*Катетеризация сердца* позволяет выявить градиент систолического давления внутри полости правого желудочка. Однако в ряде случаев его зафиксировать не удастся в результате выброса катетера из легочной артерии в приточный отдел желудочка. В результате фиксируется кривая, характерная для клапанного стеноза легочного ствола. По мнению J. Forster, J. Humphries (1971), трудности, возникающие при продвижении катетера в правый желудочек, свидетельствуют о наличии в его полости аномальной мышцы.

*Ангиокардиографии* принадлежит наиболее важная роль в диагностике двухкамерного правого желудочка. Введение контрастного вещества в полость правого желудочка позволяет выявить характерный дефект наполнения на границе приточного и выходного отделов (рис. 2.183). Однако даже на основании ангиокардиографических данных диагностировать двухкамерный правый желудочек трудно, так как подобные дефекты наполнения, обусловленные гипертрофией трабекулярных мышц, наблюдаются при других пороках, в частности при тетраде Фалло [Бухарин В. А. и др., 1977].

**Естественное течение.** Развитие порока целиком зависит от степени обструкции, но в раннем возрасте состояние больных обычно не бывает тяжелым. Ухудшение состояния чаще всего наблюдается в результате перегрузки правого желудочка или гипоксемии при сочетании двух пороков двухкамерного правого желудочка и ДМЖП.

**Хирургическое лечение.** Двухкамерный правый желудочек — порок, требующий хирургической коррекции. Показанием к операции служит выраженная обструкция оттока из правого желудочка с градиентом систолического давления выше 50 мм рт. ст. Операция выполняется в условиях гипотермического ИК и кардиоплегии. Полная релаксация сердца является одним из важнейших условий для выполнения радикальной коррекции, во время которой необходимо очень тщательно изучить все структуры полости правого желудочка, что практически оказывается невыполнимым при сокращающемся сердце.



2.181. Макропрепарат сердца с двухкамерным правым желудочком.

Вид со стороны правого желудочка. Аномальная мышца (АМ) расположена на границе приточного и выходного отделов.

1—трехстворчатый клапан; 2—клапан и устье легочного ствола.

**Техника операции.** Доступ — срединная стернотомия. В большинстве случаев порок можно подтвердить при наружном осмотре сердца. При двухкамерном правом желудочке в отличие от других видов обструкции оттока из правого желудочка на передней стенке желудочка, вблизи от передней межжелудочковой борозды, видно углубление, обусловленное прикреплением основания аномальной мышцы. Правый желудочек вскрывают продольным разрезом в выходном отделе. Некоторые хирурги [Walsh E., 1975] отдают предпочтение доступу через правое предсердие. Коррекция порока заключается в иссечении аномальной мышцы и закрытии очень часто сопутствующего пороку ДМЖП.

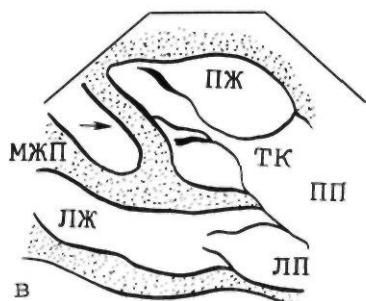
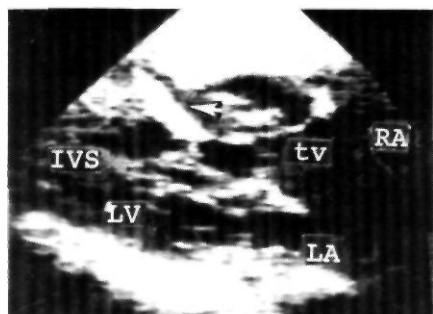
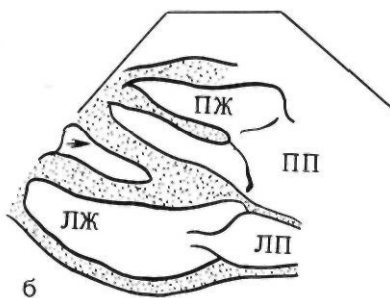
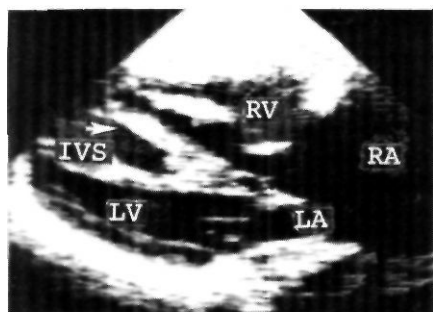
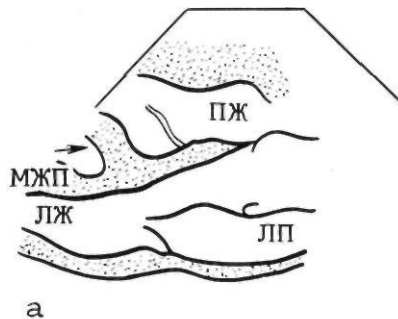
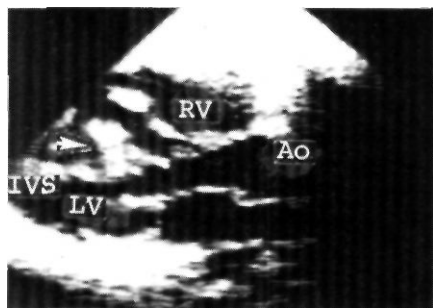
При осмотре через венстрикулотомный разрез видно, что приточная часть правого желудочка перегороджена аномальной мышцей, идущей от внутренней поверхности передней стенки правого желудочка к межжелудочковой перегородке.

Мышца в местах прикрепления к стенке желудочка и перегородке иссекается. После этого можно определить ее отношение к передней сосочковой мышце и хордам трехстворчатого клапана. Возможные мышечные перемычки тщательно удаляют до тех пор, пока не будут освобождены сосочковые мышцы до самого основания. Выполнение этого этапа операции требует наибольшей аккуратности, абсолютного визуального контроля, чтобы избежать повреждения этих структур и не вызвать тяжелой недостаточности трехстворчатого клапана.

Сопутствующий клапанный стеноз легочной артерии можно устранить, осуществляя доступ к клапану через легочный ствол. ДМЖП устраняется с помощью пластики заплатой или ушивания.

Критерием радикальности операции служит снижение градиента давления между приточным и выводным отделами правого желудочка до 25—30 мм рт. ст.

**Результаты.** Летальность при операциях радикальной коррекции двухкамерного правого желудочка составляет 2—6%. Наиболее частая причина смерти — развитие острой сердечной недостаточности в результате иссечения значительной массы миокарда. Из других осложнений следует отметить описанные в литературе случаи перфорации межжелудочковой перегородки [Warden H. et al., 1966] и развитие недоста-



2.182. Эхокардиограммы и их схематическое изображение у больного с двухкамерным правым желудочком, а — продольное сечение сердца по длинной оси: нормальное расположение аорты и левого желудочка (в полости правого желудочка АМ указана стрелкой); б, в — продольное сечение сердца в проекции четырех камер во время систолы и диастолы. МЖП (IVS) — межжелудочковая перегородка; ТК (TV) — трехстворчатый клапан; ЛП (RA) — правое предсердие. Остальные обозначения те же, что и на рис. 2.111.

точности трехстворчатого клапана, так как anomальная мышца может быть тесно связана с его хордальным аппаратом и передней сосочковой мышцей [Coates J. et al., 1964]. D. Goog и C. Lillehei (1975) возражают против чрезмерно радикального иссечения anomальной мышцы, считая, что устранение сопутствующего ДМЖП и стеноза легочного ствола ведет к постепенной инволюции мышцы и исчезновению обструкции.

Наши наблюдения, а также данные Н. Warden и соавт. (1966), А. Hartman и соавт. (1970), изучавших отдаленные результаты операции, свидетельствуют о стойком положительном эффекте при адекватной коррекции двухкамерного правого желудочка.

#### 2.5.14. СИНДРОМ ГИПОПЛАЗИИ ПРАВОГО ЖЕЛУДОЧКА

Гипоплазия правого желудочка—ВПС, характеризующийся уменьшением полости правого желудочка, возникшим вследствие недоразвития приточного или трабекулярного отделов, либо выраженной гипертрофией мышцы в трабекулярном отделе желудочка.

Впервые порок описан R. Cooley и соавт, в 1950 г. Первая успешная операция закрытия межпредсердно-го сообщения при гипоплазии правого желудочка выполнена L. Van der Hauwaert (1971). В нашей стране подобная операция была сделана В. А. Бухариным в 1973 г., а обобщенные результаты изучения патологии опубликованы в 1974 г.

Гипоплазия правого желудочка как изолированная патология встречается редко. В мировой литературе описано всего 29 наблюдений. Однако в сочетании с другими пороками синдром гипоплазии правого желудочка встречается не так уж редко. Представление о распространенности патологии дает статистика S. Bharati и Н. McAllister (1976), которые при морфологическом исследовании 4125 сердец с ВПС разную степень гипоплазии правого желудочка установили в 275 препаратах.

**Патологическая анатомия.** Основные морфологические изменения наблюдаются в правых отделах сердца. Правое предсердие расширено и гипертрофировано. Правый желудочек уменьшен (рис. 2.184). Сосочковые мышцы недоразвиты, величина их не превышает нескольких миллиметров. Некоторые хорды предсердно-желудочкового клапана прикрепляют-

ся к трабекулам. Правый предсердно-желудочковый клапан может быть сформирован правильно, но размеры его уменьшены соответственно узкому предсердно-желудочковому отверстию и небольшому приточному отделу правого желудочка. Реже наблюдаются утолщение створок и спаянность их по комиссурам. Иногда в правом предсердно-желудочковом отверстии располагается мембрана без четкой дифференциации створок с отверстием в центре. Площадь правого предсердно-желудочкового отверстия меньше площади митрального клапана.

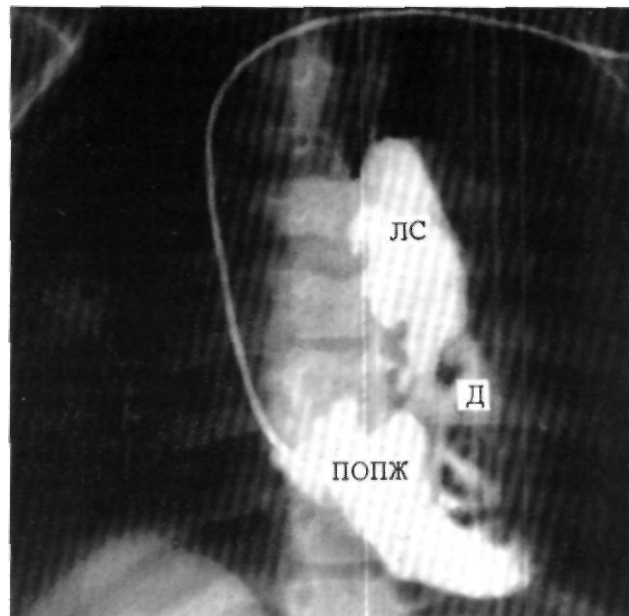
В качестве «компенсирующего» порока всегда имеется открытое овальное окно или ДМПП.

Описательная характеристика все же не может дать полного представления о гипоплазии. Главным в идентификации синдрома являются определенные количественные параметры, исчерпывающее изучение которых было проведено О. А. Махачевым (1983). Установлено, что гипоплазия как фактор, влияющий на гемодинамику, начинает проявляться при уменьшении конечно-диастолического объема правого желудочка менее 80% от должного. Практически, если нет возможности измерить объем желудочка с помощью специального аппарата «волюмата», достоверное представление о степени гипоплазии можно составить по некоторым линейным параметрам сердца. Наиболее точную корреляцию с объемом правого желудочка имеют диаметр правого предсердно-желудочкового отверстия, отношение размеров длины приточного и выходного отделов правого желудочка и некоторые другие линейные размеры сердца. Доступность определения этих размеров по ангио- и эхограммам сердца делает возможным прижизненную диагностику порока.

Основными количественными критериями гипоплазированного правого желудочка являются: 1) отношение длины путей притока и оттока менее 0,75; 2) отношение длины путей притока правого и левого желудочков менее 0,83; 3) отношение площади правого и левого предсердно-желудочковых отверстий менее или равное 0,76.

По морфологическому строению О. А. Махачев выделяет три типа гипоплазии: 1) уменьшение полости желудочка вследствие недоразвития синусной части; 2) приточного и трабекулярного отделов и 3) выраженной гипертрофии мышц в трабекулярном отделе правого желудочка.

Гемодинамика. Нарушение гемодинамики обусловлено уменьшением конечно-диастолического объема правого желудочка и сопротивлением потоку крови гипоплазированного правого предсердно-желудочкового отверстия. В результате возрастает конечно-диастолическое давление в правом желудочке, правом предсердии и вследствие этого возникает веноартериальный сброс крови через имеющееся межпредсердное сообщение. До пубертатного периода конечно-диастолическое давление в правом желудочке может быть нормальным [Sackner M. et al., 1961]. С возрастом правый желудочек отстает в росте и соответственно увеличивается сопротивление току крови на уровне его приточного отдела, что обуславливает возрастание объема сброса крови справа налево. Таков механизм появления цианоза у больных в возрасте 14—17 лет.



2. 183. Ангиокардиограмма больного с двухкамерным правым желудочком (переднезадняя проекция).

ПОПЖ—приточный отдел правого желудочка; Д—дефект наполнения в полости правого желудочка, обусловленный наличием аномальной мышцы (АМ); ЛС—легочный ствол.

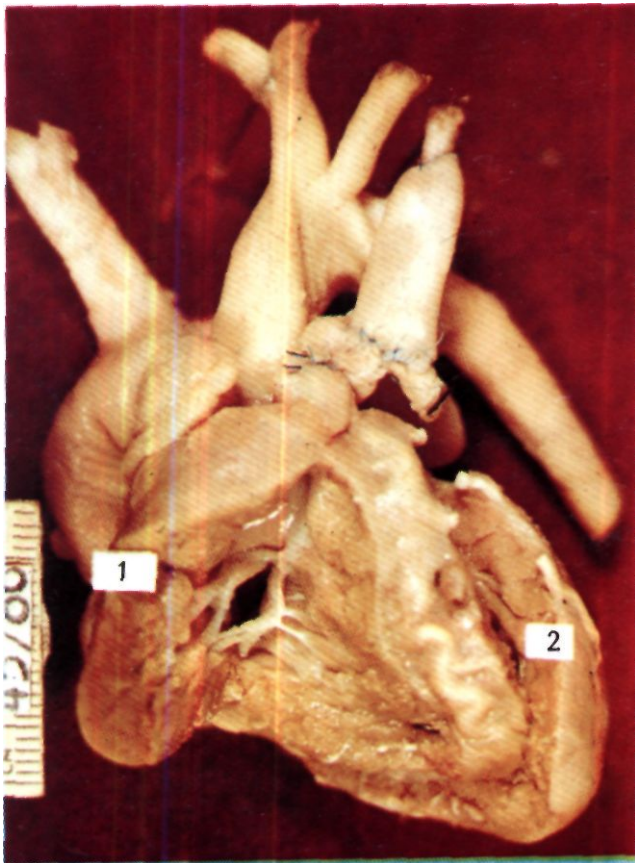
При небольшом сообщении между предсердиями и значительном повышении давления в правом предсердии между правым желудочком и правым предсердием появляется градиент диастолического давления (до 9 мм рт. ст.). При больших ДМПП градиент давления обычно отсутствует.

Клиника и диагностика. Клиническая картина при изолированной гипоплазии правого желудочка зависит в основном от степени гипоплазии и выраженности артериальной гипоксемии. Больные обычно жалуются на быструю утомляемость, одышку при физической нагрузке, цианоз, иногда приступы сердцебиения.

У грудных детей с резко уменьшенной полостью правого желудочка основными симптомами могут быть цианоз, тахикардия и застойная сердечная недостаточность, которая является причиной смерти 62,5% больных, причем 37,5% погибают в возрасте до одного года.

При *осмотре* выявляется цианоз кожных покровов. Область сердца обычно не изменена, пальпаторно дрожание над сердцем не определяется. При аускультации II тон над легочной артерией несколько ослаблен, нередко выслушиваются III и IV тоны. Шум над сердцем может отсутствовать, но чаще выслушивается негромкий систолический шум в третьем—четвертом межреберье у левого края грудины.

На ЭКГ не выявляется четкой закономерности в положении электрической оси сердца, однако в большинстве случаев она отклонена влево. Наиболее характерными электрокардиографическими признаками порока являются высокий зубец P во II стандартном и правых грудных отведениях, свидетельствующих о гипертрофии правого предсердия. У некоторых боль-



2.184. Макропрепарат сердца больного с гипоплазией правого желудочка.  
1— правый желудочек; 2— левый желудочек.

ных могут быть признаки комбинированной гипертрофии предсердий. В правых грудных отведениях отмечаются уменьшенные зубцы  $R$  и глубокие  $S_i$  в отведениях  $V_3$ , причем  $S_2$  обычно глубже  $S_i$ . Эти изменения ЭКГ свидетельствуют о преимущественной гипертрофии левого желудочка. Они характерны для синдрома гипоплазии правого желудочка и не встречаются при других «синих» пороках сердца.

При эхокардиографическом исследовании обнаруживаются два атриовентрикулярных клапана (рис. 2.185). Специфичными признаками, помимо уменьшения полости правого желудочка, являются уменьшение амплитуды движения передней створки трехстворчатого клапана и снижение скорости раннего диастолического закрытия, что свидетельствует о стенозе и гипоплазии кольца трехстворчатого клапана [Митина И. Н., 1981]. В проекции четырех камер выявляют ДМПП.

При рентгенологическом исследовании обнаруживаются нормальный или слегка обедненный сосудистый рисунок легких. Конфигурация сердечной тени не имеет каких-либо признаков, характерных только для синдрома гипоплазии правого желудочка. Обычно отмечается увеличение правого предсердия и левого желудочка. Некоторое значение для диагностики имеют функциональные признаки, выявляемые при рен-

тгеноскопии или рентгенокимографии — увеличение амплитуды сокращений правого предсердия, а также усиление пульсации верхней полой вены.

Одним из вспомогательных методов диагностики является *изотопная радиоангиокардиография* с помощью гамма-камеры. Применяя этот метод, в некоторых случаях удается получить изображение маленького правого желудочка и наблюдать сброс крови справа налево через ДМПП.

*Катетеризация сердца и ангиокардиография* до настоящего времени остаются самыми информативными методами диагностики. При катетеризации сердца определяется повышенное давление в правом предсердии с характерной высокой волной  $a$  на кривой давления и выявляется градиент давления между правым предсердием и желудочком. Определенное диагностическое значение имеет установление высококонечно-диастолического давления при нормальном систолическом давлении в правом желудочке.

По степени насыщения кислородом проб крови, взятой из полостей сердца и аорты, определяют объем венозного сброса.

Наибольшее диагностическое значение имеет ангиокардиографическое исследование с введением контрастного вещества в полость правого желудочка. При этом выявляется основной диагностический симптом — уменьшение конечно-диастолического объема правого желудочка, определяемого с помощью специального аппарата «волломат» или по соотношению длины путей притока и оттока из правого желудочка (рис. 2.186). Четкая связь между этими показателями дает возможность с помощью ангиометрических данных получить объемную характеристику желудочка (рис. 2.187). Исходя из практических целей (выбор метода лечения), выделяют две степени гипоплазии — умеренную и резкую. Первая характеризуется уменьшением конечно-диастолического объема до 70%, а соотношение длины путей притока и оттока из правого желудочка при этом не менее 0,69. Меньшие значения показателей указывают на резкую степень гипоплазии.

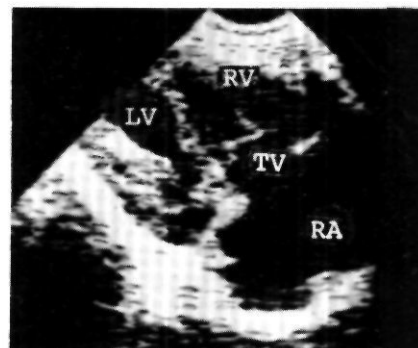
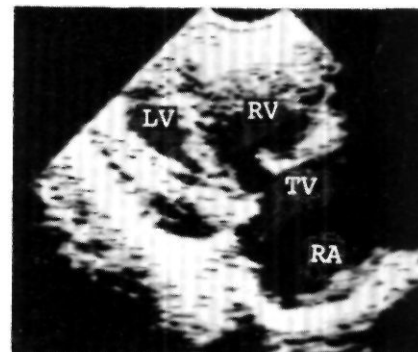
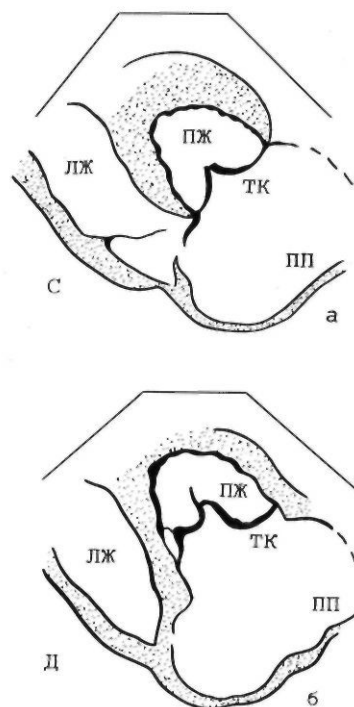
Вторым ангиокардиографическим признаком патологии следует считать смещение выходного отдела и ствола легочной артерии вправо таким образом, что они занимают почти срединное положение.

Диагноз. Обычные клинические методы исследования позволяют лишь заподозрить наличие патологии. И только с помощью эхо- и ангиокардиографического исследования можно выявить прямые признаки гипоплазии желудочка и сопутствующих пороков сердца и поставить точный диагноз.

Дифференциальный диагноз. Порок дифференцируют от атрезии трехстворчатого клапана, аномалий Эбштейна, впадения полых вен в левое предсердие и других «синих» пороков сердца, не имеющих характерной аускультативной симптоматики.

Течение и прогноз. W. Medd и соавт. (1961) описали случаи смерти больных в первые дни после рождения. Продолжительность жизни больных зависит также от величины межпредсердного сообщения. В группе больных с дефектами менее 1 см она не превышает года, а при дефектах большего размера составляет в среднем 18—20 лет, хотя в литературе имеются сообщения о больных, доживших до 39 лет [Enthoven R. et





2.185. Эхокардиограммы и их схематическое изображение у больного с гипоплазией правого желудочка. Продольное сечение сердца во время систолы (С) и диастолы (Д). Обозначения те же, что и на рис. 2.111.

al., 1963] и даже 46 лет [Home D., Rowlands D., 1971]. У больных с менее выраженной гипоплазией желудочка типичные для порока симптомы появляются позднее.

Лечение. В связи с неблагоприятным прогнозом естественного течения болезни показано оперативное лечение. Выбор типа операции определяется прежде всего степенью гипоплазии правого желудочка. При резкой гипоплазии желудочка можно сделать паллиативную операцию, направленную на увеличение легочного кровотока.

У новорожденных детей, находящихся в критическом состоянии из-за недостаточного сообщения между предсердиями в качестве предварительного этапа, можно рекомендовать процедуры Рашкинда или Парка. Однако в дальнейшем, как и всем детям раннего возраста, целесообразно наложение аортолегочного анастомоза Блелока—Тауссиг или другого.

Детям с 5-летнего возраста можно осуществлять гемодинамическую коррекцию по типу операции Фонтена с одновременным закрытием правого предсердно-желудочкового отверстия или наложением кавопульмонального анастомоза.

При умеренной степени гипоплазии, когда уменьшенный правый желудочек все же в состоянии обеспечить должный выброс крови, можно выполнять радикальную коррекцию сопутствующих пороков.

При изолированной форме порока операция состоит в закрытии ДМПП в условиях ИК. Такая степень гипоплазии не препятствует выполнению и более сложных операций [Бухарин В. А., 1977].

Результаты. Непосредственные результаты операции удовлетворительные, однако из-за малочисленности наблюдений трудно судить об операционной летальности.

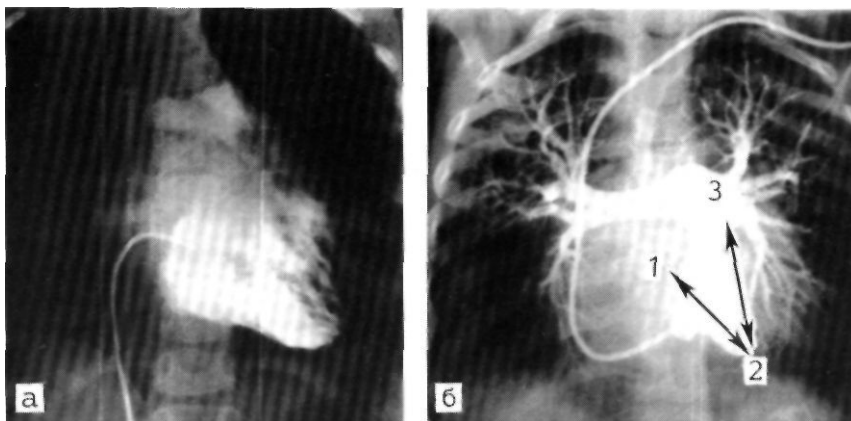
После операции у больных исчезает цианоз, а в отдаленные сроки наблюдения возрастает толерантность к нагрузке, увеличивается желудочек вначале за счет путей оттока с одновременным уменьшением градиента диастолического давления [Бухарин В. А., 1978] и, следовательно, уменьшается сопротивление току крови на уровне приточного отдела желудочка.

## 2.5.15. ПРОСТАЯ ТРАНСПОЗИЦИЯ МАГИСТРАЛЬНЫХ СОСУДОВ

Под транспозицией магистральных (ТМС) сосудов понимают ВПС, при котором имеется дискордантность желудочковоартериального соединения при конкордантности соединения остальных сегментов сердца [Anderson R., 1981]. Иными словами, аорта отходит от морфологически правого, а легочный ствол — от морфологически левого желудочка, т. е. магистральные сосуды перемещены, или транспонированы.

В литературе 60—70-х годов было много споров в отношении этого порока. Вводились и применялись термины «полная» и «неполная» транспозиция, в которые включались все варианты аномального положения магистральных сосудов. В последние годы точки зрения во многом определялись благодаря накоплению опыта, позволяющего утвердить одни положения и отбросить другие. В данном разделе мы касаемся только полной ТМС, т. е. такой аномалии, при которой аорта целиком отходит от анатомически правого (венозного) желудочка, а легочная артерия — от анатомически левого (артериального) желудочка. Предсердно-желудочковые соединения и клапаны при этом не изменены.

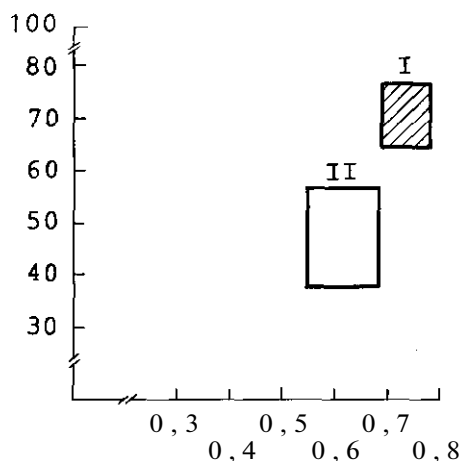
Порок был описан в XVIII веке Baillie, который обнаружил его при вскрытии трупа 2-месячного ребенка (1797). Однако в литературе указывают на более ранние наблюдения Steno (1672) и Morgagni (1761). В прошлом столетии описано около 20 самостоятельных анатомических вариантов ТМС



2.186. Ангиокардиограмма правого желудочка в норме (а) и при его гипоплазии (б).  
1—2—длина путей притока; 2—3—длина путей оттока.

[Shaher R., 1973]. Первая попытка классификации анатомических форм сделана С. Rokitansky (1875). Клиническое распознавание порока впервые осуществлено G. Fanconi в 1932 г. Первые паллиативные операции выполнены А. Blalock и С. Hanlon в 1950 г. Закрытая баллонная атриосептостомия разработана W. Rashkind в 1966 г. Первые операции коррекции порока с перемещением венозных потоков на уровне предсердий выполнены А. Senning (1959) и J. Kirklin (1961) и позднее W. Mustard (1964). Операция коррекции порока с перемещением магистральных сосудов и коронарных артерий впервые была выполнена А. Jatene в 1975 г. В нашей стране первую успешную операцию коррекции по Мастарду у 13-летнего больного произвел Б. А. Константинов в 1974 г., а у грудного ребенка — В. И. Бураковский в 1975 г.

Частота ТМС является одним из самых распространенных ВПС. По данным различных авторов, его частота составляет 7—15% от числа всех ВПС. Данные статистики США отводят пороку 2-е место после ДМЖП (9,9%) [Fyler D. et al., 1980]. Однако во всех руководствах по детской кардиологии отмечают-



2.187. Графическое изображение зависимости конечно-диастолического объема от длины путей притока и оттока крови из правого желудочка у больных с гипоплазией правого желудочка.

I—умеренная гипоплазия (I степень); II—резкая гипоплазия (II степень). На оси абсцисс — отношение длины путей оттока в правом желудочке; на оси ординат — конечно-диастолический объем правого желудочка в процентах от возрастной нормы.

ся, что ТМС — самый частый ВПС, сопровождающийся цианозом и недостаточностью кровообращения у новорожденного ребенка.

**Классификация.** При выборе той или иной классификации, помимо основного определения ТМС, необходимо учитывать особенности анатомических вариантов и наличие сопутствующих пороков. Характерной чертой ТМС является параллельный ход аорты и легочного ствола в отличие от перекрещивающегося в нормальном сердце. При этом аорта находится впереди от легочного ствола в  $2/3$  случаев. В остальных случаях сосуды расположены параллельно в одной плоскости. Крайне редко аорта находится позади легочного ствола. В 60% случаев она локализуется справа от легочного ствола (так называемая D-транспозиция), а в 40% она лежит слева от легочного ствола—L-транспозиция [Carr L, 1968; Van Praagh R., 1976].

С гемодинамических позиций важно отличать **полную** ТМС от так называемой **корригированной** транспозиции. При последней, помимо синистропозиции магистральных сосудов, имеется инверсия желудочков, т. е. предсердно-желудочковая дискордантность. Кровообращение при этом не страдает, если нет сопутствующих пороков. В настоящей главе мы рассматриваем только варианты «полной», некорригированной ТМС. ТМС является пороком, при котором наличие сопутствующих внутри- или внесердечных аномалий является обязательным условием выживаемости новорожденного. Поэтому клинически различают варианты порока в зависимости от присутствия той или иной сопутствующей аномалии.

1. ТМС сосудов с увеличенным или нормальным легочным кровотоком: а) с открытым овальным окном или ДМПП—так называемая простая транспозиция; б) с ДМЖП, в) с ОАП (последний не бывает изолированным, а сочетается с первыми двумя вариантами).

2. ТМС с уменьшенным легочным кровотоком: а) со стенозом выходного отдела левого желудочка; б) с ДМЖП и стенозом выходного отдела левого желудочка.

Эта классификация объединяет большинство вариантов порока.

**Патологическая анатомия.** Основные изменения при ТМС достаточно типичны, хотя могут быть различные

патоморфологические варианты. Предсердия развиты и сформированы правильно и не отличаются от нормальных. Межпредсердная перегородка имеет обычное анатомическое строение и протяженность. Почти всегда овальное окно открыто или имеется дефект перегородки в этой области. Наиболее частой аномалией является так называемая юкстапозиция предсердных ушек. Правое предсердие имеет два отчетливых ушка—одно в обычной позиции (но меньшего размера), а другое—между ним и восходящей частью аорты [Rosenquist С., 1974].

Изучение предсердно-желудочкового соединения показывает определенные отличия от нормы. При осмотре сердца с удаленными предсердиями сверху отмечается более заднее положение клапанов легочной артерии по сравнению с аналогичной позицией аорты в норме. Кольца митрального и трехстворчатого клапанов соприкасаются друг с другом на большем, чем в норме, протяжении. И хотя дефектов перегородки нет, предсердно-желудочковая перегородка отсутствует, вследствие чего возможно прямое разделение входных отделов желудочков без левожелудочково-правопредсердного компонента [Anderson R., 1981].

Анатомия желудочков в основном не отличается от нормальной. Однако в связи с переднеправым положением «подаортального» конуса межжелудочковая перегородка имеет более прямое, чем в норме, направление. «Подаортальный» конус имеет большое сходство с артериальным («подлегочным») нормальным. В левом желудочке конус отсутствует. Задняя створка легочного клапана имеет фиброзное продолжение с передней створкой митрального (легочно-митральный контакт). Клапаны аорты лежат на одном горизонтальном уровне с легочными клапанами. Коронарные артерии отходят от синусов, обращенных к легочной артерии, т. е. оба задних синуса становятся коронарными. Эти типичные анатомические черты изменяются в редких случаях при расположении аорты сзади или наличии «подлегочного» конуса.

Положение идентично таковому в норме. Синусно-предсердный узел расположен на латеральной стенке правого предсердия непосредственно под устьем верхней поллой вены. В толще стенки правого предсердия и в межпредсердной перегородке специализированных проводящих путей нет. Предсердно-желудочковый узел лежит полностью в зоне треугольника Коха, определяемого по обычным ориентирам. Предсердно-желудочковый пучок проходит в области острого угла этого треугольника в передней комиссуре трехстворчатого клапана, прободает перегородку и, делясь на правую и левую ножки, залегает по обе стороны межжелудочковой перегородки.

Артерия синусно-предсердного узла отходит от правой коронарной артерии вблизи ее устья. Затем она проходит в верхнем крае овальной ямки и поднимается к области устья верхней поллой вены [Anderson R., 1981]. Эта зона часто может травмироваться при коррекции ТМС.

Наиболее частым сопутствующим пороком является ДМЖП. Выделяют несколько наиболее типичных вариантов дефекта. Чаще других встречается несращение трабекулярной перегородки и перегородки выхода, иногда с захватом периперепончатой зоны [Van Praagh R. et al., 1976]. Затем по частоте выделяют

мышечные и перимембранозные дефекты перегородки входа (типа предсердно-желудочкового канала) в сочетании с сидящим «верхом» трехстворчатым клапаном [Anderson R., 1981]. Наконец, дефекты могут локализоваться под аортой вследствие гипоплазии перегородки выхода и верхняя их граница образована сливающимися устьями аорты и легочного ствола.

Другой характерной чертой анатомической аномалии при ТМС является сужение выходного тракта левого желудочка, или подлегочный стеноз. Как указывают А. Becker, R. Anderson (1981), стеноз может быть образован любой морфологической структурой, которая вызывает подаортальный стеноз в нормальном сердце. В сердце без ДМЖП стеноз образуется вследствие выбухания утолщенной перегородки выхода, как при гипертрофическом субаортальном стенозе, а также в результате изменений передней створки митрального клапана [Silove E., Taylor J., 1973]. Сужение может быть вызвано наличием мембраны, добавочной фиброзной ткани под клапанами, реже—сращением самих клапанов по комиссурам.

При сочетании с ДМЖП сужение выходного отдела левого желудочка образуется чаще всего в результате смещения перегородки выхода, образующей верхний край дефекта, в сторону левого желудочка.

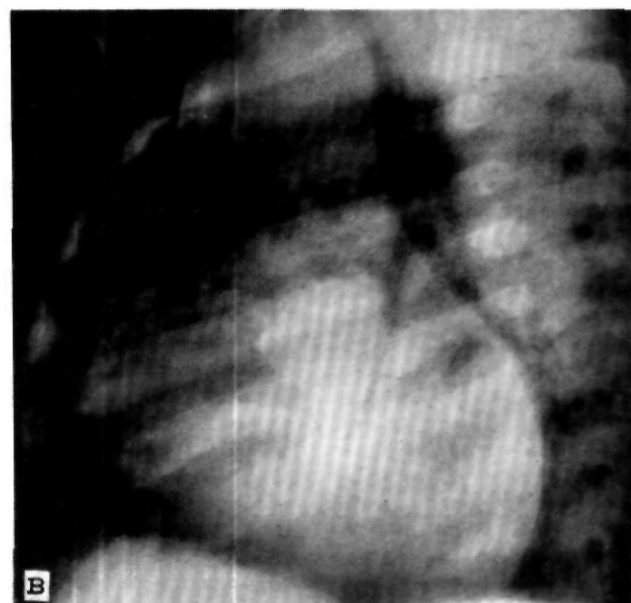
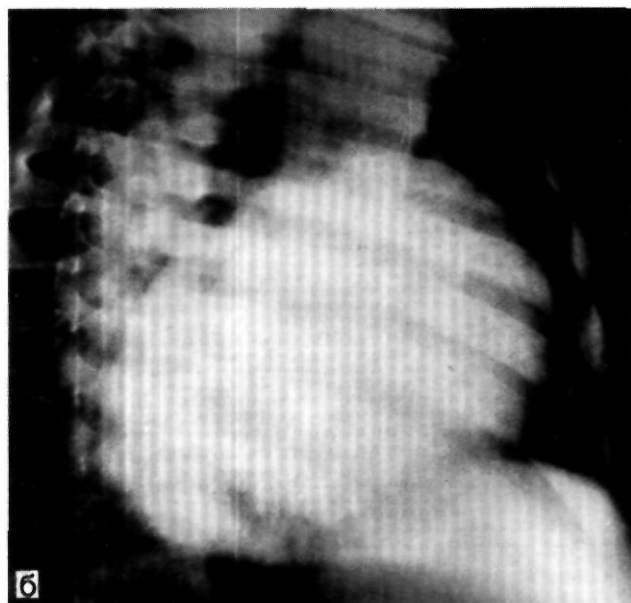
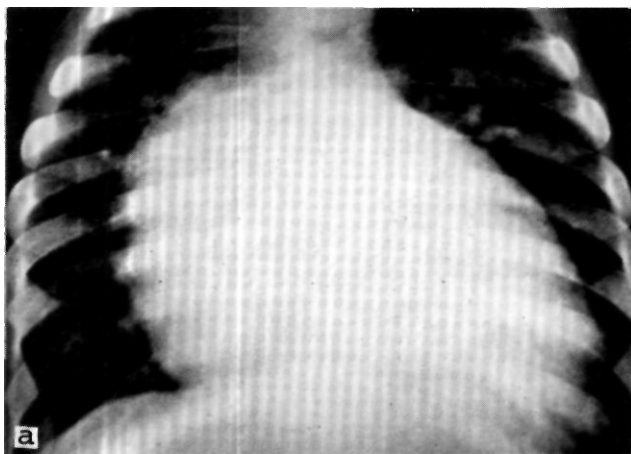Гемодинамика. Нарушения гемодинамики определяются инверсией позиции магистральных сосудов. Если в нормальных условиях большой и малый круг кровообращения связаны между собой последовательной цепью, то при транспозиции они функционируют параллельно, будучи полностью разделены. Жизнь больного зависит исключительно от наличия сообщения между большим и малым кругом кровообращения, естественно существующих или искусственно созданных (открытое овальное окно, ДМЖП, ОАП, бронхиальные сосуды).

Во внутриутробном периоде в восходящую часть аорты и ее ветви кровь поступает из правого желудочка. Эта кровь менее насыщена кислородом, так как правый желудочек (в основном) заполняется кровью из верхней поллой вены. Кровь из нижней поллой вены шунтируется через открытое овальное окно и левый желудочек, таким образом, она более насыщена кислородом. Отсюда кровь поступает в легочную артерию и через ОАП сбрасывается в нисходящую часть аорты. Таким образом, большая часть организма плода получает достаточно оксигенированную кровь. Этим объясняется тот факт, что дети, рождающиеся с ТМС, обычно хорошо развиты, их масса даже превышает среднюю массу тела нормально доношенных [Liebman J., 1969; Voriskova M., 1980].

Головной мозг и миокард получают при этом менее богатую кислородом кровь. В какой степени это сказывается на дальнейшей жизни, пока достаточно точно не установлено [Samanek M., 1981].

Сразу же после рождения ребенка кровь поступает в легкие, минуя окольные пути. Начинают функционировать два разомкнутых круга: из полых вен кровь поступает в аорту, из легочных оксигенированная кровь—снова в легочную артерию. Становится обязательным условием жизни не закрытие физиологических шунтов у плода, которые в обычных условиях в этот момент перестают функционировать.

При простой ТМС открытым остается только оваль-



ное окно. Через него происходит шунтирование крови в двух направлениях: при закрытых предсердно-желудочковых клапанах кровь поступает из малого круга в большой круг кровообращения, а при открытых клапанах—из большого круга в малый (применять в этих условиях обычный термин «справа налево», «слева направо» не следует, так как это может привести к излишней путанице) [Bouham-Carter R., 1967]. Понятно, что количество шунтируемой крови в обоих направлениях должно быть равно. Иначе вся кровь будет вытекать из одного круга кровообращения в другой.

Объем двунаправленного шунта определяется сопротивлением потоку, которое складывается из сопротивления отверстия, т. е. его размера и разницы сопротивления малого и большого круга кровообращения. При изолированном шунтировании на уровне предсердий этот объем зависит от растяжимости предсердий и разницы давления в них в разные фазы сердечного цикла. Очевидно, что при сбалансированном двунаправленном шунте эти условия должны быть равны.

Наличие сброса крови на уровне предсердий определяет степень смешивания венозного и артериального потоков и в конечном счете оксигенацию артериальной крови. Естественно, что даже при большом сообщении на предсердном уровне она далека от нормальных цифр. Для того чтобы обеспечить организм достаточным количеством оксигенированной крови, необходимо увеличить объем циркулирующей крови. Такое увеличение является главным механизмом компенсации. Однако увеличение объема циркулирующей крови в большом круге приводит к недостаточности кровообращения. Но поскольку большой и малый круг кровообращения разобщены, объем шунта должен быть достаточным для обеспечения тканей кислородом; возрастает объем кровотока и в малом круге, причем этот объем значительно превышает объем циркулирующей крови в большом круге. Отсюда при простой ТМС видны признаки переполнения кровью малого круга, хотя давление в нем, как правило, нормальное.

Клиника, диагностика. Диагноз простой ТМС с сообщением только на уровне предсердий устанавливают в большинстве случаев в период новорожденности. При отсутствии сопутствующих пороков новорожденные умирают сразу же после рождения. При наличии сообщения между большим и малым кругом кровообращения тотчас после рождения доношенного ребенка отмечается выраженный общий цианоз. Редкой находкой является дифференцированный цианоз, при котором верхняя половина тела более синюшна, чем нижняя. Этот признак почти патогномичен для ТМС с большим открытым артериальным протоком и преедуктальной коарктацией аорты (достаточно редкое

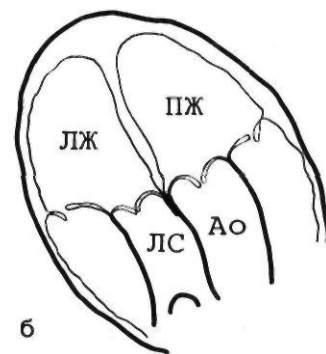
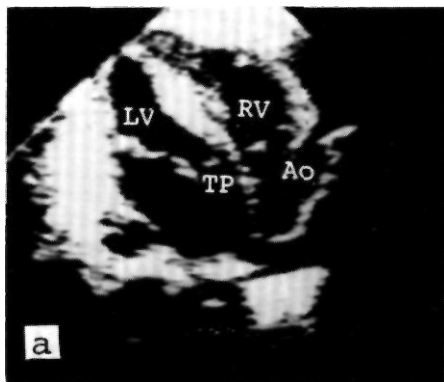
2.188. Рентгенограммы грудной клетки больных с простой ТМС в переднезадней (а), первой (б) и второй (в) косых проекциях.

Легочный рисунок усилен за счет артериального русла. Сердце увеличено в поперечнике. Сосудистый пучок не расширен в переднезадней и значительно расширен в косых проекциях. Увеличены правые отдела сердца.



2.189. Эхо кардиограмма (а) больного и схематическое изображение (б) простой ТМС.

От левого желудочка (ЛЖ) отходит легочный ствол (ЛС), а от правого (ПЖ) — аорта (Ао). Межжелудочковая перегородка интактна. Магистральные сосуды расположены параллельно. Аорта лежит спереди и справа от ЛС.



сочетание). В  $2/3$  случаев новорожденные с ТМС — мальчики (соотношение частоты по полу 3:1). Через несколько дней после рождения обычно появляются симптомы недостаточности кровообращения: тахикардия, одышка, увеличенная печень. Периферические отеки наблюдаются крайне редко. При осмотре видна расширенная грудная клетка вследствие постоянной гипервентиляции. Сердечный толчок усилен, сердце «гиперактивно». Периферическая пульсация хорошая, артериальное давление нормальное. При аускультации выслушивается усиление обоих тонов. Систолический шум при простой ТМС либо короткий, мягкий у левого края грудины, либо отсутствует.

ЭКГ в первые дни и недели может соответствовать возрастной норме, но к 1—1/2 мес появляются признаки гипертрофии правого желудочка и предсердия.

При рентгенографии выявляется характерная картина круглого сердца («яйцо, лежащее на боку») с узким сосудистым пучком в переднезаднем и широким — в боковой проекциях (рис. 2.188). Эти признаки, однако, как и легочная плетора, могут проявиться к концу первого и второго месяцев. Дуга аорты почти всегда находится слева (синистропозиция).

Перечисленные признаки настолько типичны и проявляются так рано и явно, что позволяют достаточно точно поставить диагноз ТМС.

Специальные методы исследования подтверждают диагноз, уточняя топик порока и наличие добавочных аномалий. Следует всегда помнить, что простая ТМС является главной причиной развития критического состояния у новорожденного ребенка с цианозом и признаками недостаточности кровообращения. Если ребенок «переживает» первые 2—3 мес, то на первый план наряду с описанными выступают признаки гипотрофии, задержки моторного развития. Масса тела даже у годовалых детей обычно редко более 6—7 кг, они не сидят, не могут встать на ноги. Цианоз выражен, и с 4—6 мес можно отметить появление симптомов «барабанных палочек» и «часовых стекол». Недостаточность кровообращения выражена. Одышно-цианотических приступов не бывает. Их появление свидетельствует о стенозе выходного отдела левого желудочка.

В возрасте старше 2 лет простая ТМС, как правило, не встречается, так как без хирургической помощи умирают более 90% детей. Имеются единичные на-

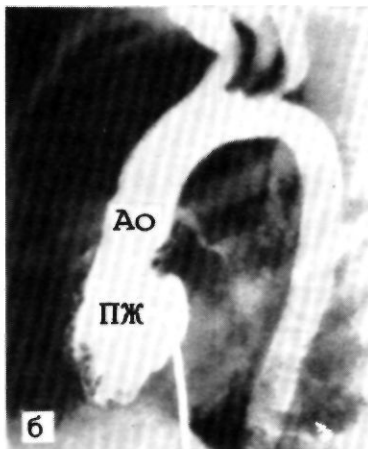
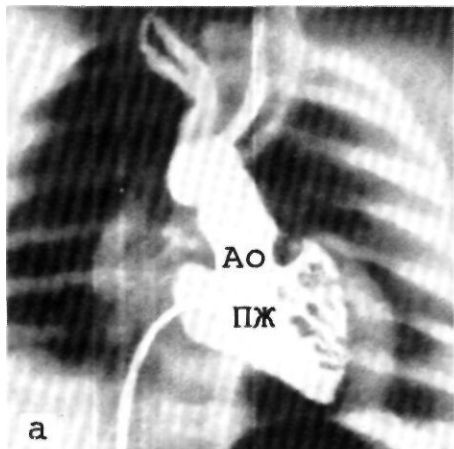
блюдения за детьми, достигшими дошкольного и даже школьного возраста. Обычно при этом отмечаются признаки необратимой легочной гипертензии.

Эхокардиография дает возможность видеть расположенную впереди и справа аорту, которая отходит от правого желудочка, открытое овальное окно или ДМПП (рис. 2.189).

Катетеризацию сердца и ангиокардиографию выполняют в следующем порядке: 1) из правых отделов сердца; 2) из левых отделов сердца после проведения катетера через открытое овальное окно или ДМПП.

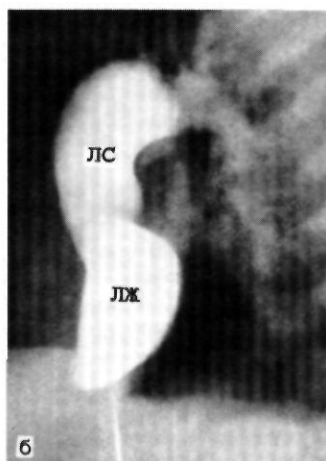
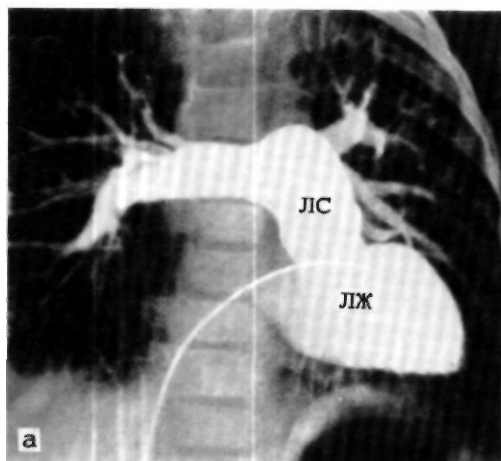
При катетеризации сердца обнаруживают повышение насыщения крови кислородом на уровне правого предсердия и желудочка по сравнению с полыми венами. В легочных венах насыщение нормальное, но в левом предсердии и особенно в левом желудочке — резко снижено, что свидетельствует о веноартериальном сбросе. Показатели насыщения крови кислородом в периферической артерии могут быть очень низкими (менее 30% при  $P_{a_{O_2}}$  менее 20 мм рт. ст.). Давление в предсердиях нормально. Иногда определяют градиент давления между правым и левым предсердием. Давление в правом желудочке и аорте одинаковое, а в левом желудочке и легочной артерии в типичных случаях нормальное (25—30 мм рт. ст.). Повышение давления в малом круге кровообращения выше 50 мм рт. ст. свидетельствует либо о наличии сопутствующих пороков, либо о повышении легочно-сосудистого сопротивления.

Расчеты показывают увеличение легочного кровотока по сравнению с системным, наличие двунаправленного сброса крови. Следует подчеркнуть, что катетеризация сердца у новорожденного, особенно находящегося в критическом состоянии, выполняется не столько в качестве диагностической процедуры, сколько для проведения закрытой баллонной атриосептостомии. Поэтому полную информацию о внутрисердечной гемодинамике получить не удастся, да и стремиться к этому не следует, так как необходимо быстро подтвердить диагноз и сделать срочную операцию. В отдаленные сроки (3—4 мес и более) при зондировании сердца у ребенка, которому предстоит операция, проведение катетера с взятием проб и регистрацией давления во всех полостях сердца и магистральных сосудах, включая легочный ствол и артерии, обязательно. Если это не сделано, то информация о характере сброса крови, его уровне и величине



2.190. Ангиокардиограмма больного с простой ТМС (левая вентрикулография) в переднезадней (а) и боковой проекциях (б).

От левого желудочка отходит широкая легочная артерия. Межжелудочковая перегородка интактна. Ao — аорта, ПЖ—правый желудочек.



2.191. Ангиокардиограмма больного с простой ТМС (правая вентрикулография) в переднезадней (а) и боковой (б) проекциях.

От правого желудочка отходит аорта, расположенная кпереди и справа от легочного ствола (ЛС). Межжелудочковая перегородка интактна.

не, объеме кровотока в большом и малом круге кровообращения, эффективном легочном кровотоке, наличии градиента давления и т. д. будет неполной, и вероятность диагностических ошибок существенно возрастет.

*Ангиографические* признаки порока достаточно характерны; при введении контрастного вещества в правый желудочек видна отходящая от него, расположенная впереди аорта (рис. 2.190). Обычно она лежит справа от легочного ствола (декстропозиция), но может находиться и слева (синистропозиция). При левой вентрикулографии контрастируется полость левого желудочка и отходящий от него расширенный легочный ствол (рис. 2.191). Важно подчеркнуть, что при ангиографии в боковой проекции часто выявляют сужения выходного отдела левого желудочка. Вопрос этот можно решить только при регистрации давления в желудочке, а если оно повышено—и в легочном стволе. Аортография обязательна для исключения часто сопутствующего ОАП.

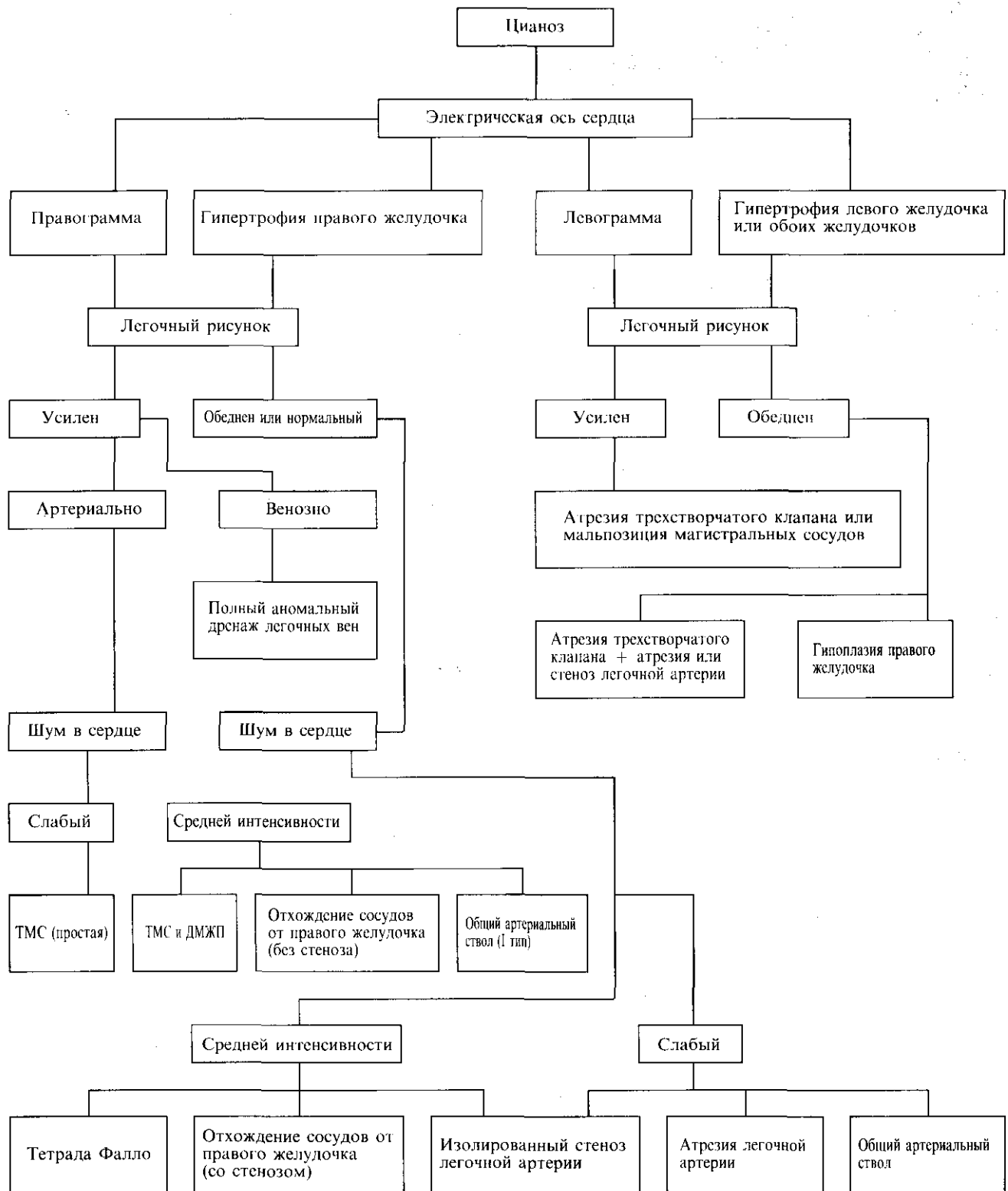
**Дифференциальный диагноз.** Как правило, отличить простую ТМС от других пороков с цианозом несложно, хотя могут возникнуть и затруднения в установлении диагноза.

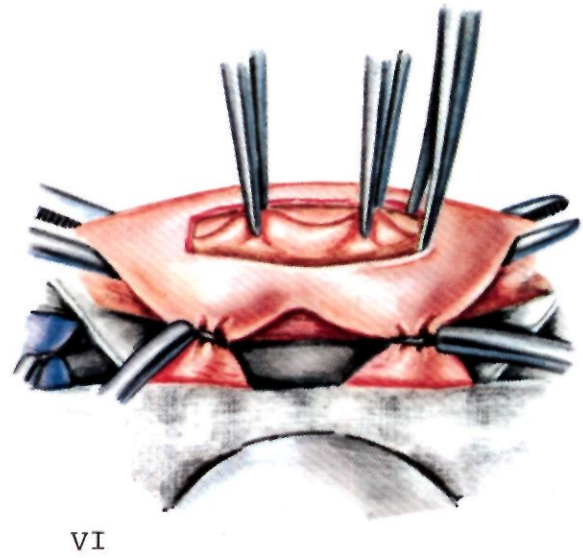
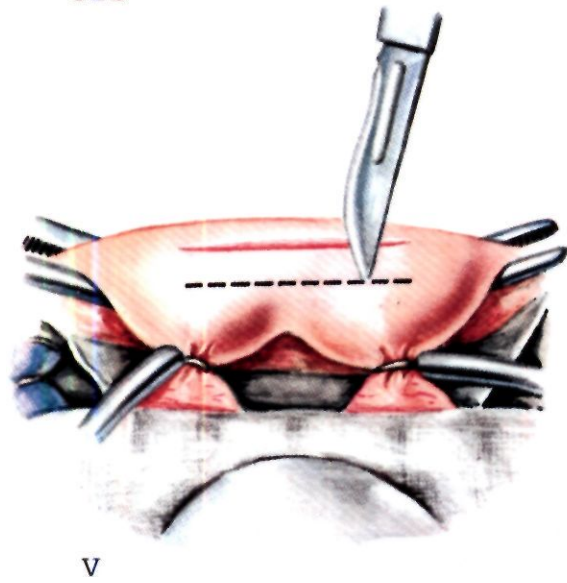
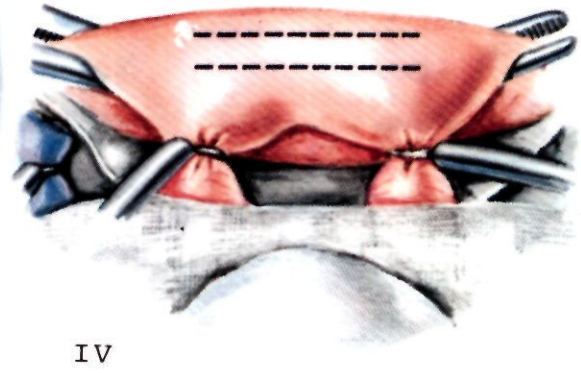
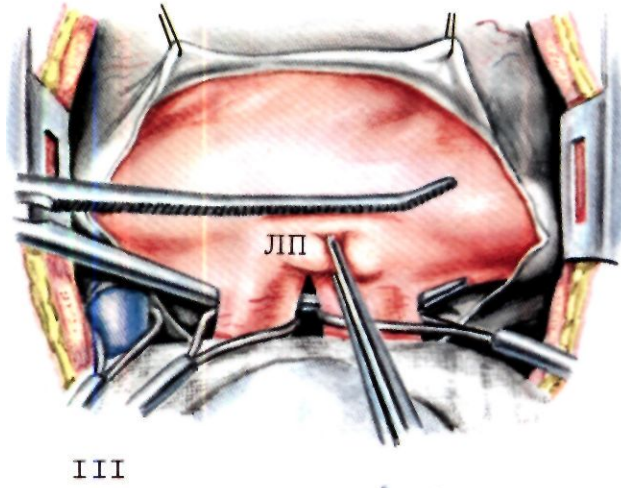
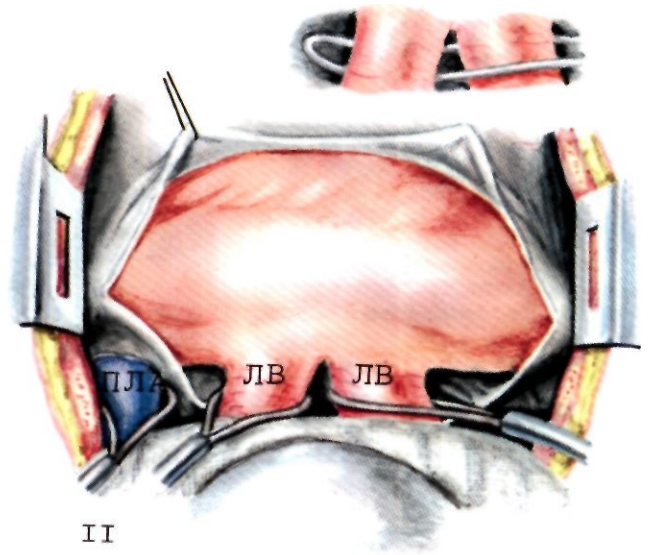
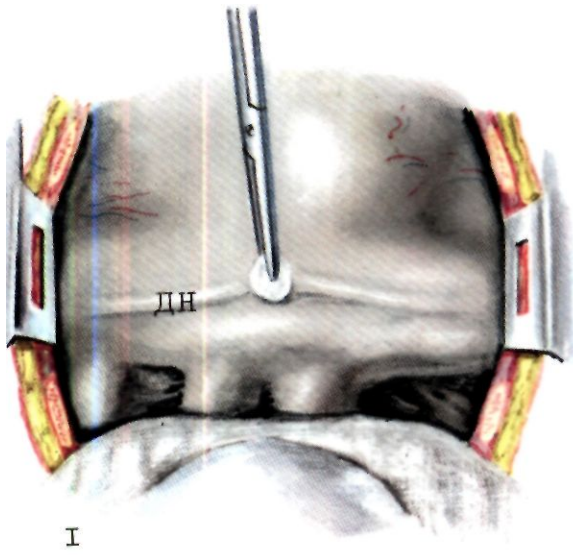
Тотальный цианоз, декомпенсация вскоре после рождения ребенка, характерные электрокардиографи-

ческие и рентгенологические признаки позволяют поставить правильный диагноз. Сходная картина наблюдается у новорожденного с атрезией трехстворчатого клапана. Изучение ЭКГ устраняет все сомнения. Для атрезии трехстворчатого клапана характерно отклонение электрической оси влево, наличие тотального цианоза. Атрезия легочной артерии с интактной межжелудочковой перегородкой сопровождается уменьшением кровотока в малом круге кровообращения. При тетраде Фалло у новорожденного цианоз появляется в возрасте 3—4 мес. Кроме того, тетрада Фалло никогда не сопровождается нарушением кровообращения. Другие пороки, например синдром гипоплазии левых отделов сердца, а также более редкие формы ВПС дифференцируют от ТМС, используя специальные методы исследования. С целью обобщения принципов дифференциальной диагностики ТМС М. Samanek разработал схему основных этапов постановки диагноза, которая приводится ниже (схема 2.2).

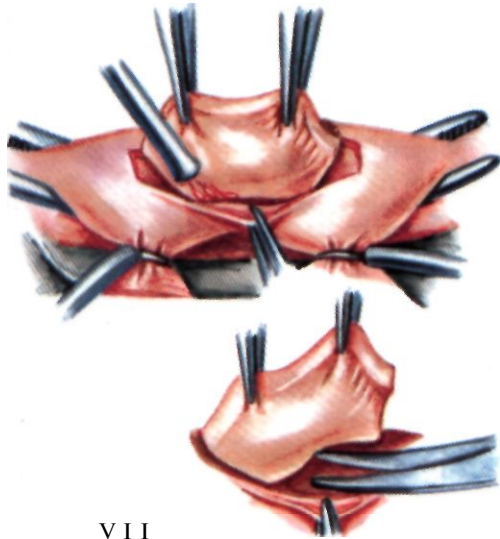
**Естественное течение и прогноз.** В настоящее время установлено, что простая ТМС является пороком, который быстро приводит к гибели новорожденного. Продолжительность жизни зависит от величины ДМПП. Вместе с тем в среднем 50% детей погибают в течение первого месяца жизни и 90%—к концу первого года. Ожидаемая продолжительность жизни у

СХЕМА 2.2. ПРИНЦИПЫ ДИФФЕРЕНЦИАЛЬНОЙ ДИАГНОСТИКИ ПОРОКА У НОВОРОЖДЕННОГО ИЛИ ГРУДНОГО РЕБЕНКА С ЦИАНОЗОМ [SAMANEK M., 1981]

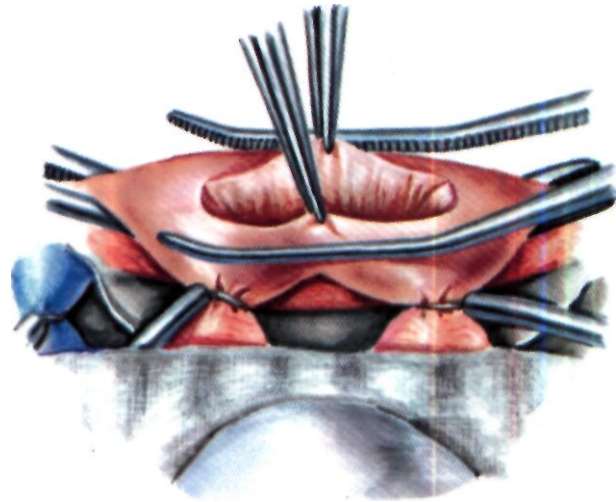




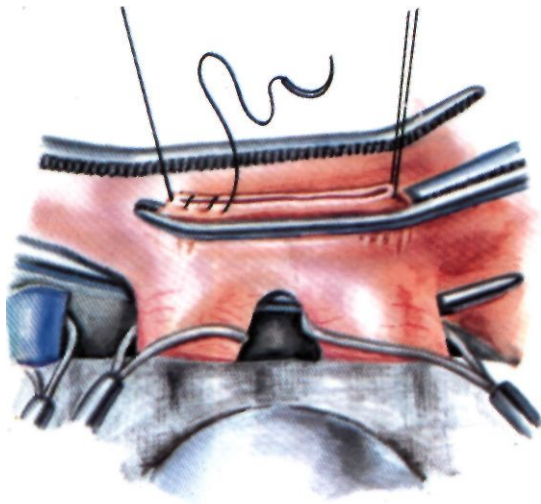




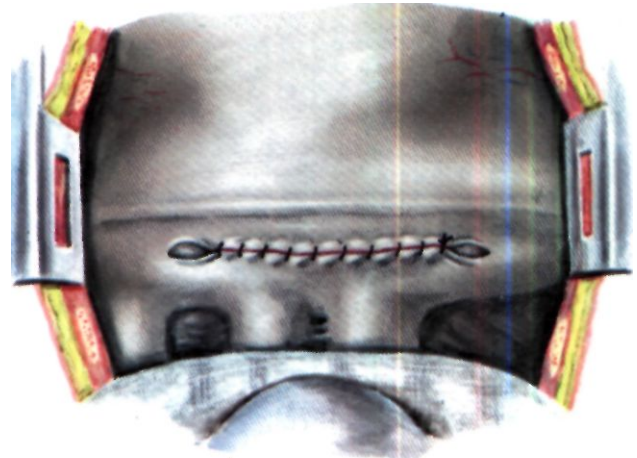
VII



VIII



IX



X

2.192. Схематическое изображение этапов открытой атриосептэктомии по Блеку—Хенлону [Stark J., de Lev al M., 1983].

I—правая боковая торакотомия в пятом межреберье: правое легкое оттянуто книзу, тупфером оттянут вверх правый диафрагмальный нерв (ДН); II—перикард широко вскрыт кзади от диафрагмального нерва и взят на держалки, шелковыми лигатурами обойдены правая легочная артерия (ПЛА) вне перикарда и обе правые легочные вены (ЛВ); III—под стенку левого предсердия (ЛП) и легочной вены подведены бранши зажима, пинцетом оттянута межпредсердная перегородка; IV—легочный ствол и легочные вены пережаты турникетами, зажим закрыт таким образом,

что между его браншами оказываются стенки правого и левого предсердий, а также задний отдел межпредсердной перегородки, пунктирной линией обозначены линии разреза обоих предсердий; V—предсердия вскрыты над зажимом; VI—межпредсердная перегородка отсекается ножницами от места ее внедрения в верхнем и нижнем углах разреза; VII—зажим расслабляют, одновременно вытягивая вверх отпрепарированный участок межпредсердной перегородки; VIII—другим зажимом захватывают стенки предсердий, первый зажим снимают, расслабив турникеты на легочных венах и артерии; IX—X—непрерывным швом ушивают разрез, захватывая в шов стенки правого и левого предсердий.

больных с простой ТМС составляет 0,11 года, т. е. около 1 мес [Liebman J., 1969]. Причинами смерти являются тяжелая гипоксия, недостаточность кровообращения, нарастание ацидоза.

**Показания к операции.** Установление диагноза или подозрение на простую ТМС служат показанием к экстренной помощи ребенку. В редчайших случаях,

когда дети поступают под наблюдение врача в возрасте старше одного года, необходимо исключить сопутствующие пороки, необратимую легочную гипертензию, а также тяжелую степень дистрофии миокарда желудочков.

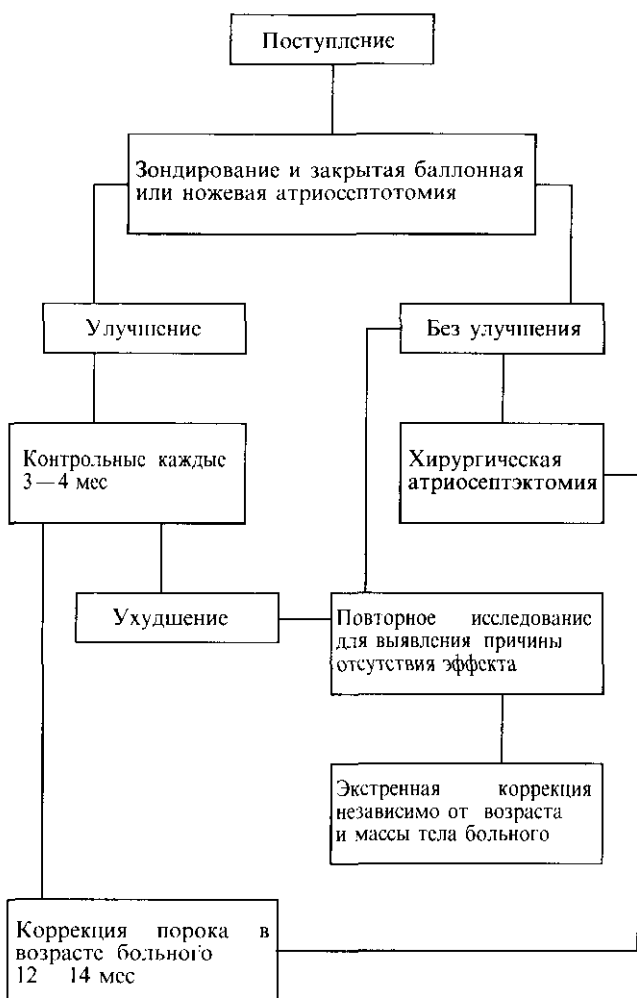**Хирургическое лечение.** Лечебная помощь при простой ТМС заключается в проведении паллиатив-

ных процедур и операции, корригирующих гемодинамику.

*Современный подход к тактике лечения больных с простой ТМС.* Анализ методов паллиативного и корригирующего лечения порока, а также ясное представление о течении заболевания и его прогнозе позволяют выработать четкую программу мероприятий в зависимости от времени поступления больного, тяжести его исходного состояния и возможностей конкретного лечебного центра.

Принципы лечения больных с простой ТМС схематически описаны ниже (схема 2.3.).

СХЕМА 2.3. ТАКТИКА ЛЕЧЕНИЯ БОЛЬНЫХ С ПРОСТОЙ ТМС



Проведение корригирующих операций уже в первые месяцы зависит от подготовленности хирургической бригады. В любом случае применение современных паллиативных методов позволяет продлить жизнь больного на 6—12 мес, когда выполнение коррекции становится более безопасным.

Однако отсрочка операции до более позднего возраста сопряжена с большим риском для больного, так

как на первый план могут выступить последствия длительной хронической гипоксии и повышение легочного сопротивления, т. е. факторы добавочного риска.

*Паллиативные хирургические вмешательства* должны быть направлены на увеличение размера дефекта овального окна. Исторически вначале было выполнено хирургическое иссечение межпредсердной перегородки [Blalock A., Hanlon C., 1950], но затем в 1966 г. W. Rashkind предложил осуществлять разрыв в перегородке катетером с раздувающимся баллоном, проведенным в левое предсердие. Эта процедура явилась в полном смысле слова революционной при лечении детей с ТМС, позволяющей не только продлить им жизнь, но и улучшить состояние на несколько месяцев [Гарибян В. А., 1972; Мусатова Т. И., 1974]. Однако ее можно успешно выполнить лишь в течение первого месяца жизни. Позднее межпредсердная перегородка становится более плотной и разрыв ее баллоном невозможен. В 1978 г. S. Park сконструировал для этих целей катетер со складывающимся на его кончике лезвием ножа. Катетер вводят в левое предсердие, нож раскрывают и, опуская катетер, производят насечку в перегородке. Затем баллоном Рашкинда разрывают ее, увеличивая отверстие. Процедура Парка или Рашкинда бывает весьма эффективна у детей в возрасте 2—3 мес и старше. Вместе с тем при отсутствии эффекта от закрытых атриосептотомий приходится прибегать к хирургическому иссечению перегородки.

*Операция Блелока—Хенлона* (атриосептэктомия) (рис. 2.192) обычно выполняется по экстренным показаниям в тех случаях, когда попытки закрытой баллонной или ножевой атриосептотомии были неэффективны. Поэтому следует принять все меры, необходимые для обеспечения закрытой операции у новорожденного, находящегося в критическом состоянии (постоянное капельное введение жидкости и лекарств, контроль за температурой тела, постоянная регистрация артериального и венозного давления, контроль за КОС, газовым составом крови и т. д.).

Техника операции. Доступ к сердцу — широкая правая боковая торакотомия в пятом межреберье. Легкое отводится латерально. Рассекают перикард книзу от правого диафрагмального нерва, проводя разрез параллельно ему, от верхней до нижней полой вены. Перикард растягивают на держалках. Острым и тупым путем выделяют верхнюю и нижнюю правые легочные вены и правую легочную артерию. Сосуды обходят толстыми лигатурами, которые берут в турникеты. Необходимо освободить заднюю поверхность левого предсердия дальше, к позвоночнику. Это достигается легкой, в основном тупой, препаровкой. На этом этапе четко видны стенки правого и левого предсердий и борозда Ватерстоуна — место заднего внедрения межпредсердной перегородки. Выбирают плоский изогнутый мягкий зажим и нижнюю его branшу подводят под легочные вены и стенку левого предсердия между ними, а верхнюю — над правым предсердием. Перед отжатием участка сердца необходимо: 1) освободить легкое и в течение 2—3 мин осуществлять вентиляцию 100% кислородом; 2) ввести внутривенно 1—2 ммоль/кг натрия гидрокарбоната; 3) пережать легочную артерию и выждать 30—60 с; 4) пережать легочные вены TStark J., 1983].

Затем закрывают branши зажима таким образом, чтобы захватить в него достаточные участки стенок обоих предсердий и межпредсердную перегородку. На стенках предсердий делают два параллельных разреза одинаковой длины. Надсекают участок перегородки в верхних углах разрезов. Необходимо отчетливо увидеть эндокард обеих полостей предсердий

и перегородки. Жажимом подтягивают надсеченный участок перегородки вверх и ослабляют бранши главного зажима, еще более втянув перегородку. Обычно в него попадает край овальной ямки. Отсасывая кровь, иссекают втянутый участок как можно ближе к зажиму. После его иссечения зажим вновь ослабляют, чтобы перегородка опустилась вниз. Здесь можно наложить на края разрезов предсердий другой зажим, который уже не будет захватывать легочные вены. Снимают турникеты с вен и артерии. Разрез зашивают двухрядным швом проленовой нитью 6/0 или 5/0 и окончательно снимают зажим со стенок предсердий. Операция занимает 5—7 мин; в это время анестезиологическое пособие должно быть адекватным, чтобы обеспечить стабильную гемодинамику. Удаляют всю кровь и сгустки из перикарда и зашивают его, оставив небольшие открытые участки сверху и внизу разреза. Это удобно для последующей операции Мастарда, так как предохраняет полость перикарда от развития массивного спаечного процесса. Заканчивают операцию обычно, оставляя дренаж в плевральной полости.

Результаты закрытой атриосептэктомии плохие, по данным первых публикаций 60% летальных исходов у W. Cornell (1948—1964) и 45% — у Ph. Deverall (1958—1968); в последние годы они значительно улучшились (летальность менее 10%) [Katz С., 1977]. В ИССХ им. А. Н. Бакулева АМН СССР за период с 1980 по 1983 г. было выполнено 16 операций, летальность составила 12,5% [Алексиевский В. В., Шарыкин А. С., 1984]. Это позволяет рекомендовать этот метод в экстренных случаях при отсутствии возможности выполнить корригирующую операцию.

**Операции, корригирующие гемодинамику.** Техника операции Мастарда (рис. 2.193). После срединной стернотомии и частичной резекции вилочковой железы перикард очищают от загрудинной фасции и плевральные мешки сдвигают латерально, освобождая его переднюю поверхность. Для того чтобы выкроить заплату из перикарда достаточного размера, обычно вскрывают правую плевральную полость и отсекают перикард вдоль диафрагмы, а затем параллельно и на 1,5 см выше правого диафрагмального нерва. Левую плевральную полость обычно не вскрывают, хотя это не должно лимитировать размер взятого участка перикарда, который должен иметь размеры 6x8 см. Заплату после иссечения растягивают, пользуясь держалками, и тщательно удаляют всю клетчатку. С помощью отдельных шелковых нитей (тесемок) измеряют периметр верхней и нижней полых вен у места впадения их в правое предсердие. На заплате определяют будущие каналы этих вен, ширина которых должна быть равна  $\frac{1}{4}$  периметра вен [Quaegebeur J., Brom J., 1976]. Заплату, таким образом, выкраивают в форме «брюк», угол между каналами равен 25—40°. Подготовленную заплату укладывают в изотонический раствор хлорида натрия.

После канюляции восходящей части аорты производят канюляцию нижней полой вены через стенку правого предсердия как можно ниже, у самой диафрагмы. Канюлировать верхнюю полую вену лучше через ее просвет, отступая на 1—1,5 см от места ее впадения в правое предсердие. После канюляции начинают ИК, снижая температуру тела больного до 18—20° С (при измерении в прямой кишке). При охлаждении, которое занимает обычно 10—15 мин, производят мобилизацию задних стенок полых вен, канюлируют правый желудочек в выходном отделе, пунктируют восходящую часть аорты для удаления воздуха.

Сердечная деятельность спонтанно прекращается обычно при температуре тела 26—24° С. Разрез правого предсердия начинают от основания ушка и ведут вертикально вниз к месту соединения и впадения правых легочных вен в левое предсердие. Обычно разрез не доводят до их устьев, но заднюю часть межпредсердной перегородки непременно рассекают. Четыре держалки, накладываемые на края разреза предсердия и подшиваемые к краям кожного разреза, значительно улучшают экспозицию раны.

Следующим этапом операции является иссечение краев ДМПП для создания единой полости общего предсердия. Вначале иссекают верхний край перегородки таким образом, чтобы в этом месте не образовался мышечный валик, который может стать «шпорой» при последующем создании канала для дренажа верхней полой вены. Затем иссекают нижний край, не доходя нескольких миллиметров до устья коронарного синуса. Иссеченные края «сшиваются» непрерывным швом проленовой нитью 4/0—5/0. Следующим эта-

пом является подшивание взятой из перикарда заплаты. Он начинается с наложения непрерывного шва между «поясом брюк» заплаты и складкой левого предсердия над устьями левых легочных вен. При этом отверстие левого ушка оставляют выше линии шва в будущем предсердии для полых вен. Линию шва продолжают до устьев правых легочных вен, постепенно отступая от них, и заканчивают у краев разреза предсердия на иссеченной перегородке. Затем другой проленовой нитью № 4/0 место соединения венозных каналов на заплате подшивают к середине верхнего края оставшегося участка межпредсердной перегородки, а заплату укладывают так, чтобы ее концы прикрывали будущие каналы полых вен. Этот этап многое решает, так как это самый последний момент, когда можно измерить достаточность ширины и длины каналов. После этого непрерывным швом обшивают будущие каналы от верхней и нижней полых вен. Во избежание пересечения линией нижнего шва треугольника Коха и предсердно-желудочкового узла устье коронарного синуса оставляют в предсердии, в которое впадают легочные вены. После окончания этого этапа снимают один из турникетов и проверяют заплату на герметичность. Начинают согревание больного, и отдельно небольшой прямоугольной заплатой из ауто- или ксеноперикарда, шиваемой в нижний край разреза предсердия, расширяют его полость.

При достижении температуры тела больного 28—29° С сердце, как правило, начинает спонтанно сокращаться. После полного согревания больного заканчивают операцию, оставляя катетер в предсердии, куда дренируются легочные вены, а термодиюционный датчик — в легочном стволе. Обязательно подшивают два сердечных электрода для электростимуляции. Операцию заканчивают обычным путем, оставляя два — три дренажа в полости перикарда, правой плевре и иногда в переднем средостении.

Результаты. По данным нескольких опубликованных работ, основанных на большом статистическом материале, результаты операции Мастарда очень хорошие. Непосредственная госпитальная летальность — 2—10% [Ebert P., 1974, 1985; Delert H., 1977; Stark J., 1980; Trusler G., 1980; Huchin B., 1982].

В ИССХ им. А. Н. Бакулева АМН СССР на первые 50 операций летальность составила 15%. Главными причинами летальных исходов были нарушения сердечного ритма и хирургические ошибки. В последние годы летальность снизилась до 10% [Фальковский Г. Э. и др. 1986].

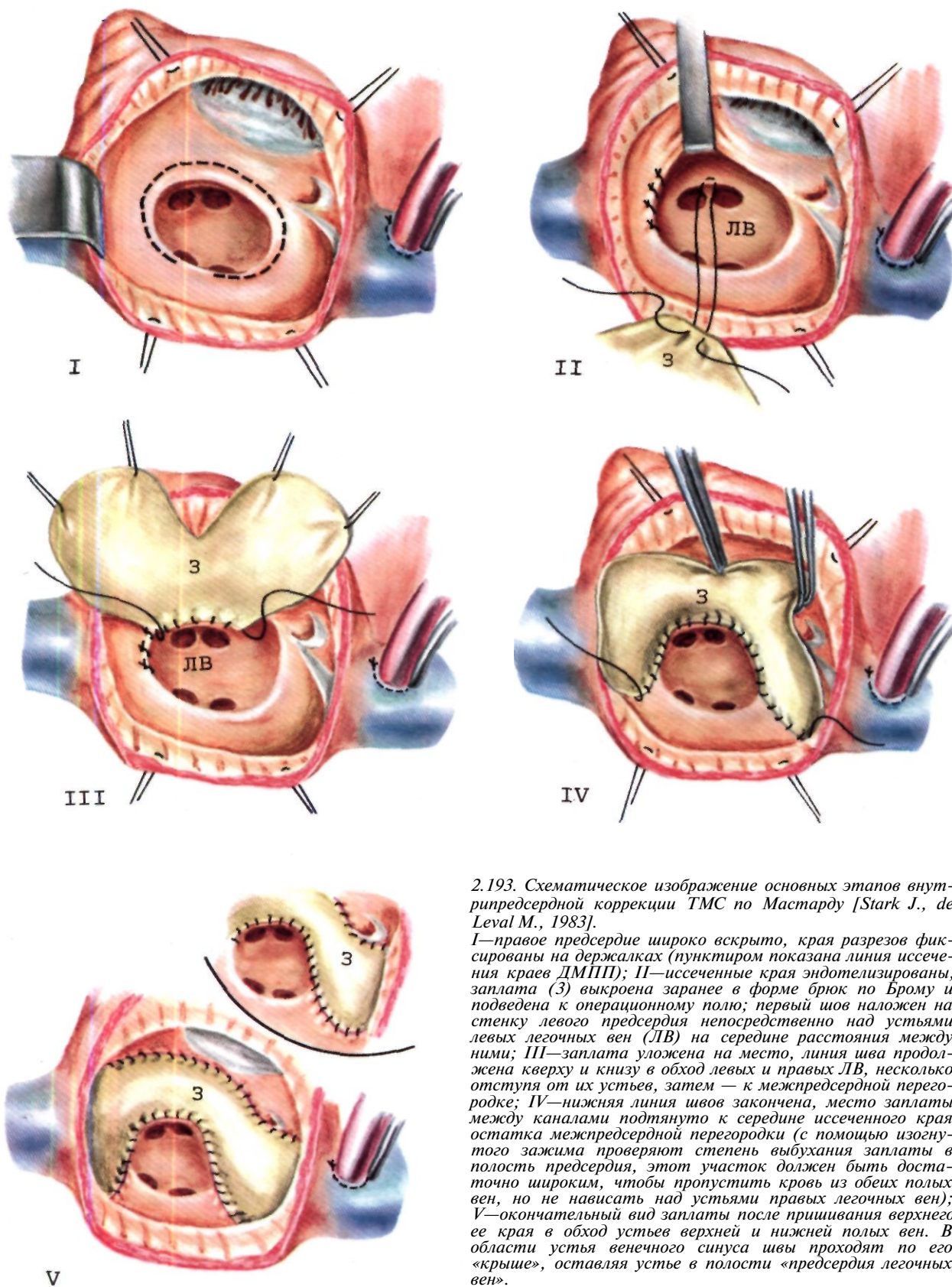
В отдаленные сроки нарушения ритма в виде синдрома слабости синусового узла является одним из главных осложнений. Кроме того, некоторые авторы отмечают постепенно нарастающее сужение устьев полых или легочных вен [Stark J., 1972]. Однако этого осложнения удается избежать, делая правильной формы заплату и расширяя предсердие, в которое впадают легочные вены. В отдаленные сроки после операции Мастарда при простой ТМС получены хорошие и отличные результаты в 85—90% случаев.

Техника операции Сеннинга (рис. 2.194). Операцию выполняют, используя ту же методику ИК, которая описана при выполнении операции Мастарда, или же применяя глубокую гипотермию и частичное ИК.

После срединного доступа и вскрытия перикарда канюлируют восходящую часть аорты и полые вены, как при операции Мастарда, либо правое ушко — одной канюлей (при глубокой гипотермии). Перед началом перфузии измеряют периметры полых вен. В верхней и нижней части межпредсердной борозды у полых вен накладывают два шва-держалки. Третий шов-держалку делают выше нижнего шва на стенке правого предсердия на расстоянии, равном  $\frac{1}{4}$  окружности нижней полой вены.

Начинают перфузию, охлаждают больного и в зависимости от применяемой методики проводят мероприятия, обеспечивающие сухое операционное поле. Межпредсердную бо-





2.193. Схематическое изображение основных этапов внутривнутрипредсердной коррекции ТМС по Матарду [Stark J., de Leval M., 1983].

I—правое предсердие широко вскрыто, края разрезов фиксированы на держалках (пунктиром показана линия иссечения краев ДМПП); II—иссеченные края эндотелизированы, заплатка (З) выкроена заранее в форме брюк по Брону и подведена к операционному полю; первый шов наложен на стенку левого предсердия непосредственно над устьями левых легочных вен (ЛВ) на середине расстояния между ними; III—заплата уложена на место, линия шва продолжена кверху и книзу в обход левых и правых ЛВ, несколько отступая от их устьев, затем — к межпредсердной перегородке; IV—нижняя линия швов закончена, место заплаты между каналами подтянуто к середине иссеченного края остатка межпредсердной перегородки (с помощью изогнутого зажима проверяют степень выбухания заплаты в полости предсердия, этот участок должен быть достаточно широким, чтобы пропустить кровь из обеих полых вен, но не нависать над устьями правых легочных вен); V—окончательный вид заплаты после пришивания верхнего ее края в обход устьев верхней и нижней полых вен. В области устья венозного синуса швы проходят по его «крыше», оставляя устье в полости «предсердия легочных вен».



розду разделяют острым путем в ее центре на 1 см в глубину. Вскрывают правое предсердие на 1 см выше пограничной борозды, соединяя разрез с ранее наложенным третьим швом-держалкой. Нижние края разреза стенки предсердия фиксируют к краям раны.

Следующим этапом является создание «крыши» нового предсердия, в которое впадают легочные вены. В межпредсердной перегородке выкраивают трапециевидный лоскут, который своим основанием должен быть прикреплен к задней части межпредсердной борозды. В дефект перегородки, который теперь занимает верхнеправый угол этой трапеции, вшивают небольшую заплату из ксеноперикарда или синтетической ткани, придавая лоскуту строго трапециевидную форму. Эта небольшая заплата будет единственной инородной тканью, необходимой для выполнения операции.

Лоскут после подготовки подтягивают к устьям левых легочных вен и непрерывным швом фиксируют к внутренней стенке левого предсердия. Устье левого ушка остается при этом выше лоскута, а левые легочные вены — под ним. С правопредсердного лоскута снимают провизорные держалки, которыми его временно фиксировали к краям раны. Непрерывным швом пришивают его на всем протяжении к краю межпредсердной перегородки, от которой был ранее отсечен лоскут. Таким образом, создается канал для полых вен. На этом этапе целесообразно в полые вены провести бужи расчетного диаметра и подшить лоскут на них, предупреждая возможное сужение. Бужи можно удалить перед окончанием линии шва.

В области ранее отсепанованной межпредсердной борозды вскрывают левое предсердие, продолжая линию разреза между двумя швами-держалками, наложенными в начале операции. Примеряют верхний (правопредсердный) лоскут к длине разреза. Если разрез левого предсердия меньше, чем длина лоскута, делают добавочные разрезы над верхней легочной веной или между венами, увеличивая таким образом длину стенки. Кроме того, рекомендуется двумя небольшими разрезами над созданным каналом для полых вен отделить верхний лоскут в медиальном направлении, еще более увеличивая его длину, что исключает избыточное натяжение над каналами для полых вен.

Последним моментом операции является сшивание отдельными или непрерывным швом верхнего правопредсердного лоскута с нижним левопредсердным лоскутом, окончательно формируя тем самым новое предсердие для легочных вен. Согревают больного в условиях ИК, удаляют воздух из полостей сердца и заканчивают операцию по обычным правилам.

Непосредственные и отдаленные результаты, полученные после операции Сеннинга в последние годы, вполне сравнимы с результатами операции Мастарда. Летальность не превышает 2—10%. Оба метода операции выполняют у детей в любом возрасте при наличии показаний к проведению коррекции.

Ранее предложенная операция Сеннинга была на долгое время оставлена и применялась операция Мастарда. Однако в последние годы заметно возрос интерес к первому методу. Более того, многие ведущие хирурги полностью перешли на метод Сеннинга, имея опыт сотен коррекций по методу Мастарда. Преимуществами метода Сеннинга считают сохранение собственных тканей предсердий, возможное функционирование предсерд ног лоскута, меньшую травматичность. Сравнение результатов многих операций как в ближайшие, так и в отдаленные сроки не дает убедительного доказательства преимущества того или иного метода. Результаты операций достаточно хороши при использовании любого метода. Очевидно, что предпочтение, которое хирурги отдают одному из них, во многом зависит от опыта каждого конкретного хирургического центра и сложившегося сугубо индивидуального мнения специалистов.

*Операция перемещения магистральных артерий* (рис. 2.195) с одновременной пересадкой устьев коро-

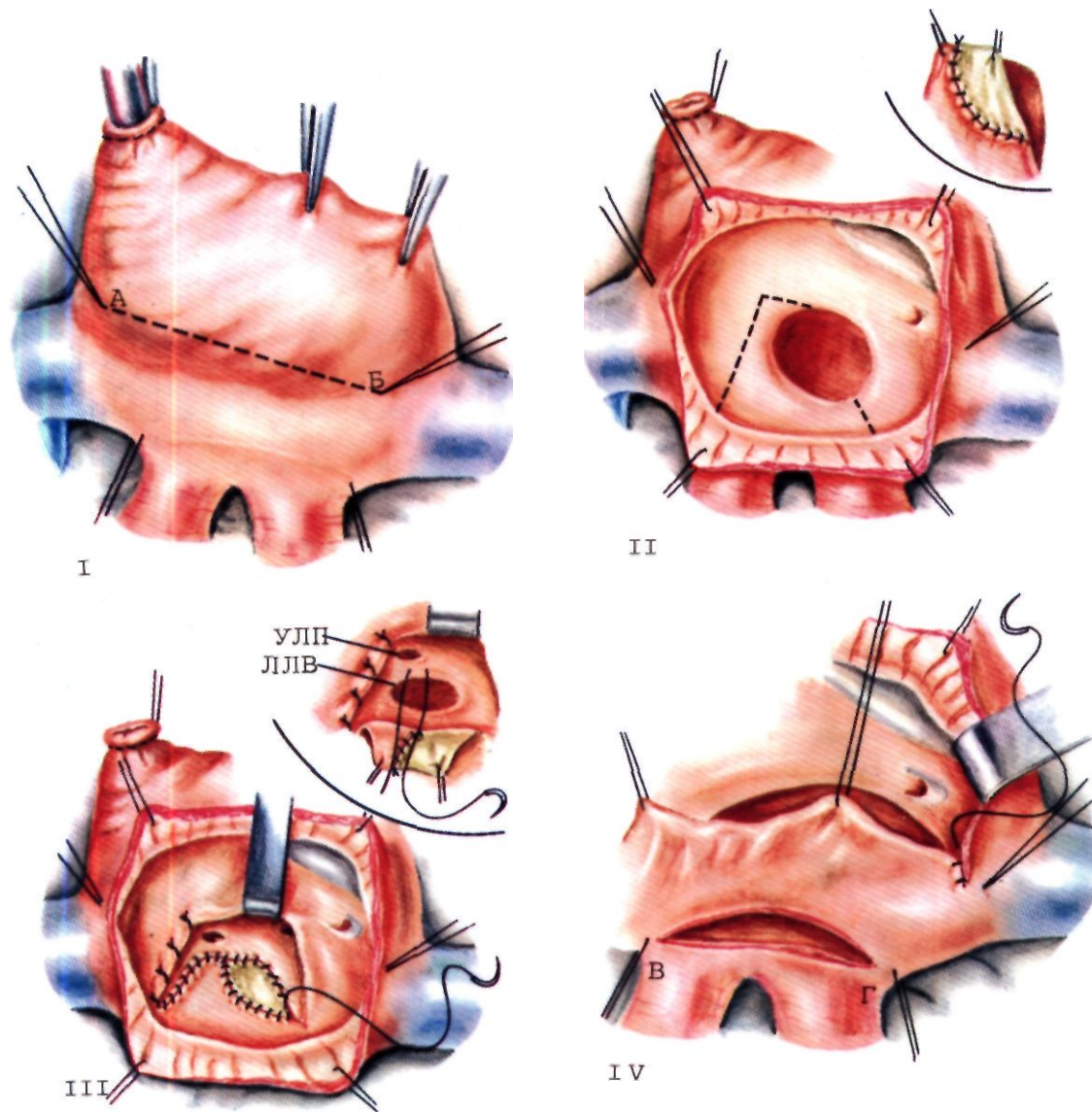
нарных артерий в основание легочного ствола является наиболее анатомически оправданным методом коррекции порока. Начало экспериментальных исследований в этом направлении относится к 1954 г. и связано с именами W. Mustard, C. Bailey, E. Kay, A. Senning и др. Однако потребовалось более 20 лет, чтобы достигнуть первых положительных результатов. Его добился бразильский хирург из г. Сан-Пауло А. Jatene, впервые выполнивший анатомическую коррекцию ТМС с пластикой ДМЖП в 1975 г. Операция была сделана ребенку 40 дней жизни. В дальнейшем принцип Жатене был подхвачен многими хирургами мира; число наблюдений возрастает, особенно в последние годы.

При установлении показаний к этой операции, однако, необходимо учитывать, что левый желудочек будет выполнять роль системного и должен «справляться» с общепериферическим сопротивлением. Это возможно в двух случаях: а) если операция выполняется в первые 3—4 нед жизни, когда внутриутробно выполнивший большие нагрузки левый желудочек еще работает против повышенного, но уже быстро снижающегося сопротивления малого круга кровообращения; б) при наличии факторов, поддерживающих гипертрофию левого желудочка (например, ДМЖП, но с низким сопротивлением сосудов легких, умеренный клапанный стеноз легочного ствола). М. Jасoub, например, выполняет эту операцию в два этапа, накладывая вначале манжетку на легочный ствол, а затем через 3 мес производя анатомическую коррекцию порока.

Отношение к операции Жатене, или, как ее называют, операции «артериального переключения», до сих пор неопределенное. Многие хирурги по-прежнему предпочитают операции по методу Мастарда или Сеннинга, выполняемые в любой ситуации независимо от состояния левого желудочка и сопровождающиеся низкой летальностью. Вместе с тем, по мнению одного из ведущих кардиохирургов мира Дж. Кирклина, превращение анатомической коррекции в операцию выбора при этом пороке — вопрос накопления опыта и времени. Результаты операции свидетельствуют о возможности их стандартного выполнения, при этом отмечается такая же летальность, как и при операциях по методам Мастарда и Сеннинга [Kirklin J., 1986].

Техника операции Жатене. Операцию выполняют из срединного доступа и все предварительные этапы проводят как обычно. После вскрытия перикарда до подключения АИК производят тщательную мобилизацию восходящей части аорты и легочного ствола. Это включает отделение острым путем легочного ствола от аорты, выделение артериальной связки (протока), полное выделение обеих легочных артерий, вплоть до их выхода из полости перикарда. Аортальная канюля вводится как можно дистальнее, у перехода восходящей части аорты в дугу. Исследуют коронарные артерии и их устья. В отличие от нормы при ТМС коронарные артерии расположены значительно выше корня аорты и часто имеют свободный начальный участок, нависающий над стенкой желудочка. В настоящее время считают, что операция выполнима при любых вариантах отхождения коронарных артерий, за исключением случаев отхождения коронарных артерий в виде одного ствола.

Операцию выполняют либо в условиях обычного ИК с глубокой гипотермией (18—20° С) и сниженными объемными скоростями перфузии до 1,2—1,6 л/(мин·м<sup>2</sup>), либо с глубокой гипотермией и остановкой кровообращения. В любом случае нужно рассчитывать на время пережатия аорты в пределах 120—180 мин.

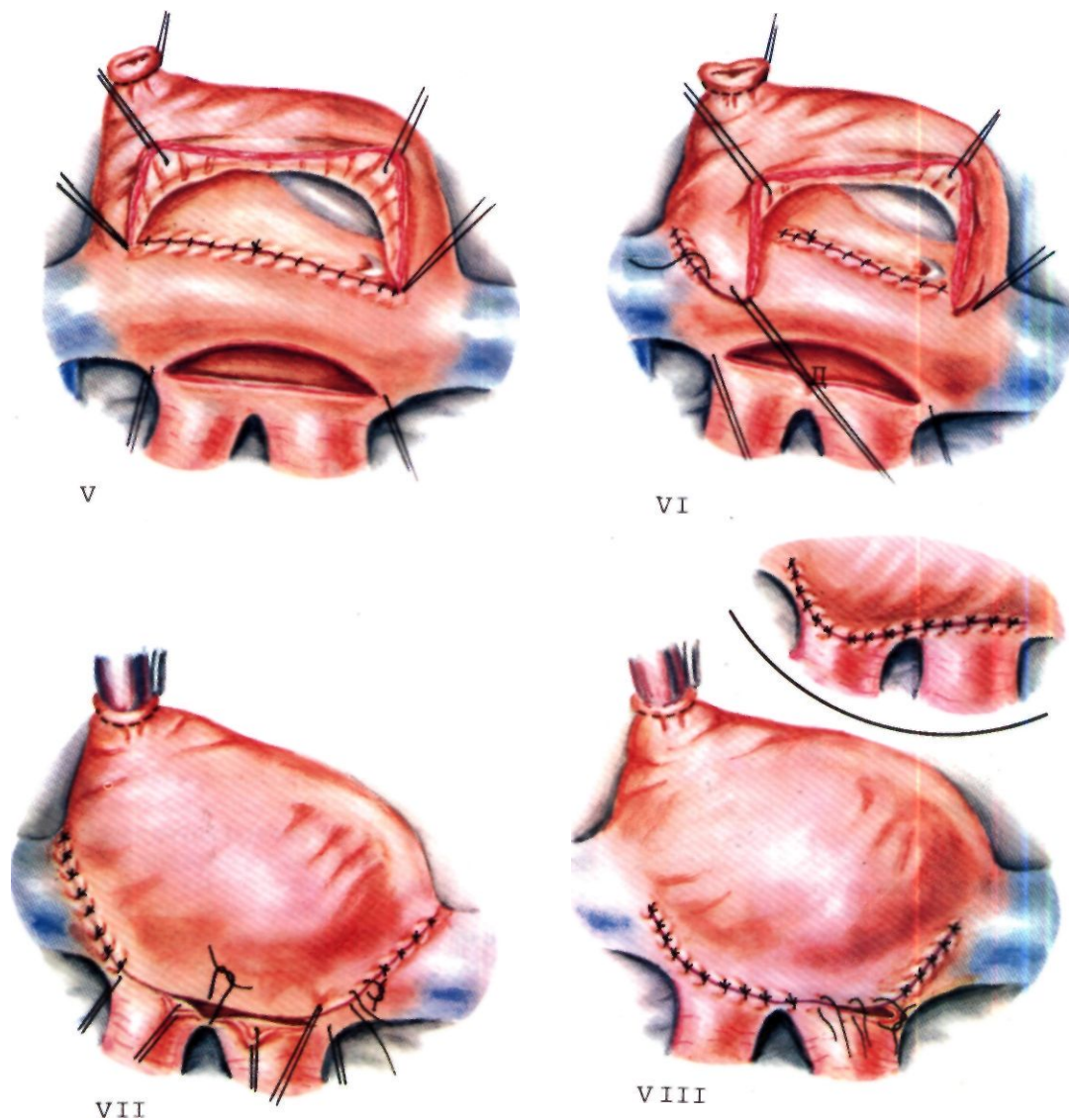


После начала ИК артериальную связку (проток) рассекают между двумя лигатурами, пережимают аорту и производят кардиоплегию. Вскрывают правое предсердие и закрывают через него ДМЖП, если последний имеется. Рассекают поперек восходящую часть аорты примерно посередине, но достаточно далеко от клапанного кольца. Легочный ствол рассекают поперек дистально, ближе к его бифуркации. На легочный ствол снаружи накладывают три шва, маркирующих места полулунных клапанов. Дистальный конец отсеченной аорты проводят под бифуркацией легочного ствола (маневр Лекомпга) и накладывают первый анастомоз между проксимально расположенным легочным стволом и дистально — аортой, создавая таким образом новую аорту. Диаметр аорты может быть меньше, чем легочного ствола, и в этом случае аортальную стенку рассекают вдоль для создания более широкого соустья.

Иссекают устья коронарных артерий с достаточными большими участками аортальной стенки в виде пуговок. На короткое время снимают зажим с аорты и намечают участки стенки «легочного ствола», куда можно вшить устья коронарных артерий без натяжения и перегиба. Вновь пережимают аорту и вырезают отверстия в легочном стволе для имплантации устьев коронарных артерий. Ранее наложенные

2.194. Схематическое изображение основных этапов внутрисердечной коррекции ТМС по Сенингу [Stark J., de Leval M., 1983].

I—правое предсердие оттянуто за ушко и стенку вверх. Пунктиром обозначена линия разреза (А—В), на края которого наложены держалки. Одна венозная канюля установлена в предсердии, через верхушку ушка; II—правое предсердие вскрыто и края разреза фиксированы держалками (пунктиром обозначены линии разреза межпредсердной перегородки подшиты заплата из перикарда для придания лоскуту формы трапеции (см. верхнюю часть рисунка); III—лоскут уложен на место и пришит над устьями левых легочных вен (ЛЛВ), как при операции Мастарда (см. рис. 2.193); IV—нижний край разреза правого предсердия вытянут вверх. Задняя межпредсердная борозда (борозда Ватерстоуна) расслоена и над устьями правых легочных вен произведен разрез на всем протяжении (по линии ВГ, благодаря чему выкроен лоскут из наружной стенки правого предсердия);



2.194. Продолжение.

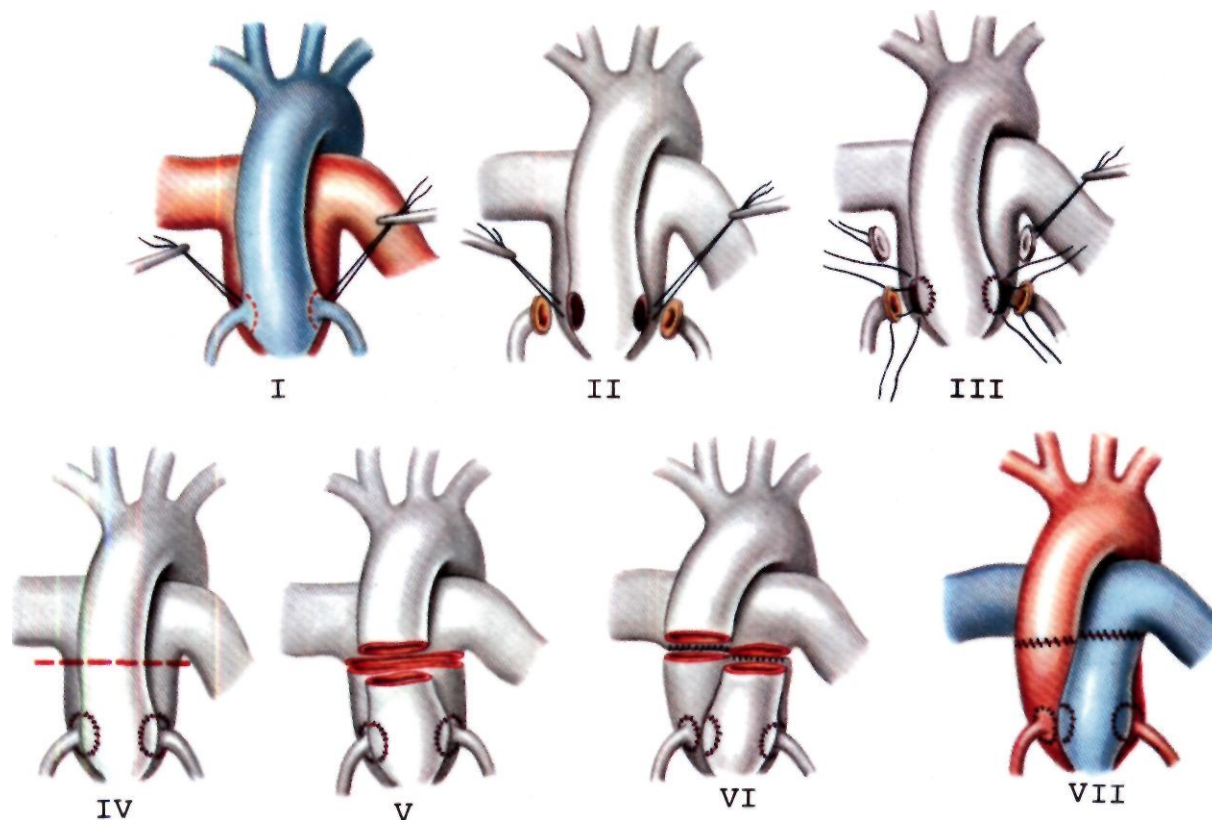
*V*—верхний край лоскута подшит к краям остатка межпредсердной перегородки, таким образом сделаны каналы для полых вен. Устье венечного синуса осталось в предсердии легочных вен; *VI*—начало формирования наружной стенки предсердия легочных вен. Нижний край разреза надсечен посередине (*Д*) между устьями верхней и нижней легочной вены для удлинения нижней линии шва, которая всегда оказывается короче верхней; *VII*—стенка сформирована (вверху она проходит непосредственно вдоль верхней полой вены, через ее наружную стенку; эту линию швов целесообразно формировать отдельными узловыми швами во избежание сужения); *VIII*—окончательный вид операционного поля после наложения всех швов (в верхней части рисунка показана линия шва над правой верхней легочной веной).

швы, маркирующие места комиссур, должны быть обойдены при создании отверстий. Производят имплантацию устьев венечных артерий, накладывая швы с помощью монолитной нити № 6/0 или 7/0. Этот этап операции может быть выполнен до формирования новой аорты, когда лучше видны створки клапанов.

После формирования второго и третьего анастомозов остается сделать новый легочный ствол. Если исходно он был широким, дефицит в аортальной стенке, образовавшийся за счет создания отверстий для устьев коронарных артерий, можно не восстанавливать, а сформировать линию анастомоза фигурными разрезами стенки дистального отдела легочного ствола.

У новорожденных, однако, оба сосуда достаточно узки и отверстия в стенке аорты должны быть восполнены наложением заплат округлой формы из перикарда, как это предложил А. Жатене. В завершение операции (последний этап) накладывают четвертый анастомоз между устьем «бывшей» восходящей части аорты и дистальным отделом легочного ствола. Ушивают открытое овальное окно и зашивают разрез на правом предсердии. Снимают зажим с аорты и удаляют воздух из полостей сердца. Операцию заканчивают обычным путем, но проверку тщательности гемостаза из линий анастомозов лучше производить при согревании боль-





2.195. Схематическое изображение операции непосредственного перемещения транспонированных сосудов с устьями коронарных артерий по Жатене [Jatene A., 1975].

I—устья венечных артерий отсекают вместе с участками стенки аорты; II—III—эти участки вместе с устьями коронарных артерий вшивают в расположенный сзади корень легочного ствола; IV—отверстия в устье аорты закрывают небольшими заплатами; V—восходящую часть аорты и легочный ствол рассекают поперек; VI—лишнюю часть просвета расширенного легочного ствола ушивают; VII—производят анастомозы конце в конец проксимального отдела аорты с дистальным отделом легочного ствола и проксимального отдела легочного ствола с дистальным отделом аорты.

ного на работающем АИК, так как после его отключения аортальный и коронарный анастомозы окажутся труднодоступными.

**Результаты.** В последние годы отмечается улучшение результатов операций. Из 22 оперированных новорожденных A. Castaneda (1984) потерял трех, а F. Idgiss (1985), J. Quaegbeur (1986) сообщили о 100% выживаемости оперированных детей первого месяца жизни.

Отдаленные результаты пока не изучены, хотя имеются сообщения о возможности стеноза легочного ствола. Венечные артерии развиваются удовлетворительно. Как бы то ни было, анатомическая коррекция ТМС, несомненно, займет должное место в арсенале методов хирургического лечения этого порока, оставаясь, прерогативой центров, имеющих возможность выполнения данной операции у детей первых недель жизни.

## 2.5.16. ТРАНСПОЗИЦИЯ МАГИСТРАЛЬНЫХ СОСУДОВ С ДЕФЕКТОМ МЕЖЖЕЛУДОЧКОВОЙ ПЕРЕГОРОДКИ

Сочетание ТМС сосудов с ДМЖП встречается очень часто и составляет от 20 до 50% всех случаев транспозиций.

**Патологическая анатомия.** ДМЖП могут располагаться, как и в нормально сформированном сердце, в любом отделе перегородки, но при сочетании с ТМС их относительная частота несколько другая. В  $\frac{1}{3}$  случаев встречается типичный перимембранозный дефект, расположенный непосредственно под перегородочной створкой трехстворчатого клапана, ближе к передней комиссуре. В отличие от обычно сформированного сердца его верхний край со стороны левого желудочка образован полоской мышечной ткани, отделяющей дефект от легочных клапанов, которые не выпадают в сторону правого желудочка, как аортальные.

В Уз случаях наблюдаются также так называемые дефекты сращения, расположенные между передней и задней ножками перегородочно-краевой трабекулы, верхние участки которых не срослись с перегородкой артериального конуса. Эти дефекты имеют целиком мышечные края, но могут распространяться до трехстворчатого клапана. Важно подчеркнуть, что сама перегородка при этом может быть смещена влево, в результате чего создается сужение путей оттока из левого желудочка, т. е. стеноз его выходного тракта. Если же, напротив, имеется смещение ее вправо, то дефект оказывается подлегочным, а легочная артерия



«сидит верхом» над перегородкой (аномалия Таусиг—Бинга).

Оставшаяся  $\frac{1}{3}$  дефектов равномерно распределяется по частоте между под аортальными, под артериальными, мышечными дефектами, иногда множественными, и дефектами перегородки входа, т. е. типа атриоventрикулярного канала.

Важно подчеркнуть, что, хотя маленькие дефекты и встречаются при ТМС, в большинстве случаев они достаточно большие и имеют диаметр более половины диаметра аорты.

**Гемодинамика.** Само наличие ДМЖП принципиально не меняет гемодинамику ТМС. Дефект является дополнительным сообщением между разобщенными большим и малым кругом кровообращения, улучшая смешивание крови на уровне желудочков за счет перекрестного сброса. Однако роль этого смешивания недостаточно ясна. При небольших дефектах давление в малом круге повышено лишь незначительно, а в остальном гемодинамика идентична таковой при простой форме порока. Наличие больших дефектов, однако, способствует выравниванию давления в том и другом круге кровообращения и развитию высокой легочной гипертензии. Следует отметить, что необратимые изменения в сосудах легких развиваются при транспозиции значительно более бурно, чем при обычных ДМЖП, и уже в первые месяцы жизни можно выявить морфологические изменения в легочных сосудах, характерные для IV—V стадии по Хиту и Эдвардсу.

Относительно гемодинамики важно, что при выравнивании давления и повышении сопротивления в малом круге сброс через дефект, который способствовал бы попаданию большего количества крови в легкие и обратно в большой круг кровообращения, уменьшается. Доля венозной крови, участвующая в газообмене, вначале значительная, затем быстро становится минимальной, что приводит к нарастанию гипоксемии. Если при этом межпредсердное сообщение небольшое, то ситуация становится критической уже в первые годы жизни ребенка, так как количество венозной крови, оксигенируемой в легких и поступающей в большой круг кровообращения через дефекты, мало, а легочная гипертензия продолжает нарастать за счет изменений в сосудах легких, связанных с гипоксемией. Необходимо отметить большую индивидуальную вариабельность течения заболевания, связанную со значительной вероятностью разнообразных сочетаний анатомических вариантов. Наиболее оптимален в гемодинамическом отношении такой вариант—большое межпредсердное сообщение и маленький ДМЖП. Наименее благоприятен—большой ДМЖП и интактная межпредсердная перегородка.

**Клиника, диагностика.** В первые дни и недели жизни состояние детей с наличием ТМС и ДМЖП, как правило, несколько лучше, чем при простой форме порока. Степень гипоксемии бывает значительно меньше и цианоз выражен иногда настолько слабо, что диагноз ТМС можно не заподозрить. Признаки декомпенсации выражены уже с первых дней, однако, состояние редко бывает критическим. Цианоз нарастает к концу первого полугодия жизни. В сочетании с постоянной недостаточностью кровообращения это приводит к значительному отставанию в физическом

развитии. В возрасте 1—2 лет масса тела детей редко более 10 кг, как правило, они садятся с трудом, не могут ходить. Одышно-цианотических приступов не бывает, несмотря на гипоксемию, достигающую значительных степеней.

При осмотре обращают на себя внимание выраженная гипотрофия, цианоз различной степени: «сердечный горб». К 2—3-му году жизни выражена бочкообразная форма грудной клетки. Печень увеличена. Границы сердца расширены. В отличие от простой ТМС выслушивается грубый систолический шум с максимальным звучанием вдоль левого края грудины. В случаях с далеко зашедшей легочной гипертензией шум может быть слабым. Тоны сердца резко акцентированы, но следует помнить, что на передней грудной стенке выслушивается в основном их аортальный компонент.

ЭКГ, характерная для ТМС с типичной правограммой и комбинированной гипертрофией желудочков, позволяет диагностировать случаи пороков с незначительным цианозом.

На ФКГ регистрируется систолический шум различной амплитуды.

На *рентгенограммах* грудной клетки легочный рисунок резко усилен, особенно в прикорневых зонах, что также отличает эти случаи от простой ТМС, где он выражен обычно. У детей 2—3 лет обращают на себя внимание признаки высокой легочной гипертензии с характерным обеднением рисунка по периферии, симптомом «ампутации» сосудистого русла. Сердце увеличено в размерах за счет всех отделов. Сосудистый пучок, узкий в переднезадней проекции, резко расширен в косых.

Как правило, данных обычного клинического обследования бывает вполне достаточно для установления диагноза ТМС с ДМЖП. Основные клинические признаки: гипотрофия, декомпенсация и цианоз при отсутствии приступов, систолический шум, «транспозиционная» ЭКГ и легочная гипертензия на рентгенограммах. Однако для точной дифференциальной и топической диагностики требуются специальные методы исследования.

*Эхокардиография* позволяет увидеть ДМЖП и его локализацию, размеры при «транспозиционном» положении магистральных сосудов.

*Катетеризация полостей сердца* является единственным методом, позволяющим оценить степень и характер гемодинамических изменений. Для получения полной информации необходимо определить газовый состав крови во всех камерах сердца и магистральных сосудах. Специалист, проводящий исследование, должен обязательно пройти катетером в левые отделы и легочный ствол. В противном случае замеры и последующие расчеты могут оказаться неверными, так как при ТМС с ДМЖП кровь в легочном стволе может иметь значительную разницу газового состава с желудочком и это скажется на последующей оценке состояния кровообращения и газообмена.

Значительная разница в давлении между желудочками свидетельствует о наличии небольшого ДМЖП. При больших дефектах, однако, оно бывает равным во всех полостях (правый желудочек—аорта—левый желудочек—легочный ствол). Насыщение крови кислородом низкое в правом желудочке и аорте и

значительно повышено в левом желудочке и легочном стволе.

Поскольку в данном случае представляется чрезвычайно важным определение количества крови, участвующего в газообмене, то мы приводим формулы расчетов сердечных индексов большого и малого круга кровообращения, сопротивлений и так называемого эффективного легочного кровотока, характеризующего именно этот параметр.

В этих формулах приняты следующие сокращения: АВР — артериовенозная разность по кислороду; БКК — большой круг кровообращения, МКК — малый круг кровообращения; СИ — сердечный индекс; ВПВ — верхняя полая вена, НПВ — нижняя полая вена,  $P_{O_2}$  — потребление кислорода; ОЛС — общелегочное сопротивление, ОПС — общепериферическое сопротивление; ЭЛК — эффективный легочный кровоток; ИЭЛК — индекс эффективного легочного кровотока; ДЛА — давление в легочной артерии;  $D_1$  — давление в аорте,  $S_{O_2}$  — насыщение крови кислородом; ЛВ — легочная вена; ЛА — легочная артерия.

За расчетные цифры берутся показатели насыщения крови кислородом в каком-либо отделе сердца или сосуда, определенными методом обычной оксиметрии.

$$АВР \text{ БКК} = S_{O_2 A_0} - S_{O_2} \frac{ВПВ + НПВ}{2};$$

$$АВР \text{ МКК} = S_{O_2 ЛВ} - S_{O_2 ЛА}$$

(за  $S_{O_2 ЛВ}$  иногда принимают 96%);

$$СИ \text{ БКК} \left( \frac{\text{л}}{(\text{мин} \cdot \text{м}^2)} \right) = \frac{P_{O_2} (\text{мл} / (\text{мин} \cdot \text{м}^2))}{АВР \text{ БКК} \cdot 10 \text{ об. \%}}$$

(показатель  $P_{O_2}$  берется из таблиц необходимого потребления для данного возраста и массы тела больного; 10 об. % включены в формулу, поскольку в числителе объем потребляемого кислорода выражен в миллиметрах, а сердечный индекс выражается в литрах).

$$СИ \text{ МКК} = \frac{P_{O_2}}{АВР \text{ МКК} \cdot 10 \text{ об. \%}};$$

$$ОЛС = \frac{ДЛА (\text{среднее})}{СИ \text{ МКК}};$$

$$ОПС = \frac{D_{A_0} (\text{среднее})}{СИ \text{ БКК}};$$

$$АВР \text{ ЭЛК} = S_{O_2 ЛВ} - S_{O_2} \frac{ВПВ + НПВ}{2};$$

$$ИЭЛК = \frac{P_{O_2}}{АВР \text{ ЭЛК}}.$$

При катетеризации сердца и сосудов больных с ТМС и ДМЖП диапазон полученных расчетных данных может быть достаточно большим. Следует помнить, что при значительном сбросе крови будут получены цифры умеренно повышенного легочного сопротивления и большого эффективного легочного кровотока. По мере нарастания легочной гипертензии сопротивление легочных сосудов повышается, а эффективный легочный кровоток уменьшается. В связи с тем что ДМЖП при ТМС нередко сочетается со стенозом выходного отдела левого желудочка, определение давления в легочной артерии и пробы крови из ее просвета являются абсолютно необходимыми компонентами расчетов. Если в формулы подставляются данные катетеризации левого желудочка, то можно неправильно оценить легочный кровоток и допустить диагностическую, а затем и хирургическую ошибку.

*Ангиокардиография* демонстрирует типичную картину D- или L-транспозиции с резко расширенными

стволом и ветвями легочной артерии. ДМЖП обычно хорошо виден, особенно в осевых проекциях при правой вентрикулографии.

Аортография обязательна для исключения часто сопутствующего открытого артериального протока.

**Естественное течение и прогноз.** Клиническое течение порока очень тяжелое. В первые месяцы, однако, состояние редко бывает критическим, несмотря на явления сердечной недостаточности и гипоксемию. К концу первого года жизни ребенка на первый план выступают явления высокой легочной гипертензии. Постепенно цианоз нарастает, увеличиваются степень и темпы отставания в физическом развитии. Дети с сочетанием этих дефектов редко доживают до 5—7 лет.

**Показания к операции.** Совершенно понятно, что показания к операции при сочетании ТМС с ДМЖП абсолютны. Важно отметить, что только данные полного обследования могут служить основой для решения вопроса о возможности закрытия дефекта.

В первом полугодии жизни изменения сосудов легких обычно еще обратимы, и поэтому в этом возрасте рекомендуется коррекция порока, включающая закрытие дефекта и какой-либо вариант внутрипредсердной и артериальной коррекции кровотока. Более того, больные с ДМЖП в возрасте до 3—4 мес • считаются «идеальными кандидатами» для операции, так как левый желудочек, гипертрофированный вследствие наличия дефекта и объемных перегрузок, легче справляется с сопротивлением большого круга кровообращения после операции. Иначе обстоит дело с больными, имеющими высокую легочную гипертензию. В решении вопроса о возможности закрытия дефекта у больных этой группы важное значение придается результатам определения общелегочного сопротивления, эффективного легочного кровотока, а иногда и гистологического исследования участка легкого, взятого путем прямой биопсии. Как считают большинство авторов, пограничными цифрами являются общелегочное сопротивление 10 ед. и более, индекс эффективного легочного кровотока менее  $1,2 \text{ л} / (\text{мин} \cdot \text{м}^2)$ , изменения сосудов легких III степени по Хиту и Эдвардсу. При высоком сопротивлении и небольшом кровотоке ДМЖП закрывать нельзя, так как гемодинамика идентична таковой при комплексе Эйзенменгера.

В любом случае оценка показаний или противопоказаний к радикальной коррекции очень сложна и должна быть основана на комплексе всех данных исследований у каждого конкретного больного.

**Хирургическое лечение.** Хирургическое лечение включает в себя закрытие ДМЖП доступом из правого предсердия и каким-либо из методов внутрипредсердной (по Мастерду или Сеннингу) или артериальной (по Жатене) коррекции порока.

При сочетании порока с высокой легочной гипертензией выполняется только коррекция кровотока без закрытия ДМЖП, так называемая паллиативная операция Мастерда.

Результаты. Результаты хирургического лечения сочетанной ТМС хуже, чем простой ее формы. Летальность даже в клиниках, где хирурги имеют большой опыт, составляет 15—20%, а отдаленные результаты можно считать хорошими лишь у 60% опериро-

ванных больных. Ожидаемый процент 5-летнего выживания равен 67% по сравнению с 85% при простой ТМС.

#### 2.5.17. ТРАНСПОЗИЦИЯ МАГИСТРАЛЬНЫХ СОСУДОВ С ДЕФЕКТОМ МЕЖЖЕЛУДОЧКОВОЙ ПЕРЕГОРОДКИ И СТЕНОЗОМ ЛЕГОЧНОЙ АРТЕРИИ

Этот порок представляет собой «сложную» форму порока прежде всего из-за трудностей, возникающих при его хирургической коррекции.

Длительное время порок считался неоперабельным, а единичные радикальные операции сопровождались высокой летальностью. Лишь с разработкой и внедрением в клиническую практику клапаносодержащих протезов появилась возможность эффективной радикальной коррекции порока с минимальным хирургическим риском.

В 1969 г. G. Rastelli предложил оригинальную методику операции, в основу которой положен анатомический принцип коррекции порока. Сущность ее заключается в создании новых путей оттока крови: из левого желудочка в аорту через ДМЖП и внутрисердечный туннель, созданный внутри полости правого желудочка, и из правого желудочка в легочную артерию через протез, в обход стенозированного участка. Первая удачная операция с использованием данной методики произведена R. Wallace в 1969 г., а в нашей стране—В. И. Бураковским в 1981 г. Успешное развитие данного раздела кардиохирургии стало возможным благодаря разработке клапаносодержащих протезов, которые впервые были созданы F. Vouman (1973)—сотрудником кардиохирургического центра Колумбийского университета (США), а в нашей стране Л. И. Красиковым (1980) под руководством В. С. Чеканова в ИССХ им. А. Н. Бакулева АМН СССР.

Частота. Данное сочетание пороков не является настолько редким, как считалось ранее, и составляет от 7 до 23% от числа всех случаев полной ТМС [Бураковский В. И. и др., 1973; Lev M. et al., 1961; Shaher R. et al., 1967; Imamura E. et al., 1971; Van Gils F. et al., 1978; Van Praagh R., 1978].

Патологическая анатомия. При этом пороке сердца наблюдаются конкордантные предсердно-желудочковые и дискордантные желудочково-артериальные соединения.

Следовательно, в противоположность нормальной анатомической картине выходные отделы обоих желудочков не пересекаются, аорта отходит от правого желудочка, а легочный ствол—от левого. Восходящая часть аорты располагается спереди, чаще справа или слева от легочного ствола, реже—непосредственно перед ним. В связи с этим часто  $1/3$  просвета легочного ствола прикрыты аортой, реже полностью (рис. 2.196).

Дефект обычно расположен ниже наджелудочкового гребня в перепончатой части перегородки, но может располагаться и в субаортальной позиции. Значительно реже он находится в мышечной части перегородки, т. е. на значительном отдалении от магистральных сосудов. В таких случаях дефект обычно пересекают сухожильные хорды. Нередко наблюдается аномальное прикрепление сосочковой мышцы трехстворчатого клапана и видны «сядущие

верхом» над дефектом трехстворчатый и(или) митральный клапаны.

Редко выявляют стеноз клапана легочного ствола. Если же поражается клапан, то он состоит из двух створок, сросшихся по комиссурам. Значительно чаще встречается подклапанный стеноз, локализующийся в выходном отделе левого желудочка [Shrivastava S. et al. 1976]. Наиболее выраженная форма стеноза образована фиброзно-мышечной тканью, которая на протяжении образует выраженное сужение выходного отдела левого желудочка «туннельного» типа. В ряде случаев стеноз обусловлен фиброзной мембраной, локализующейся непосредственно под легочным клапаном. При обеих формах порока дефект в перегородке располагается ниже уровня стеноза. Наряду с этим может встречаться под клапанное мышечное сужение, вызванное выбуханием гипертрофированной межжелудочковой перегородки. Дефект в таких случаях локализуется выше сужения [Shaher R. et al., 1967].

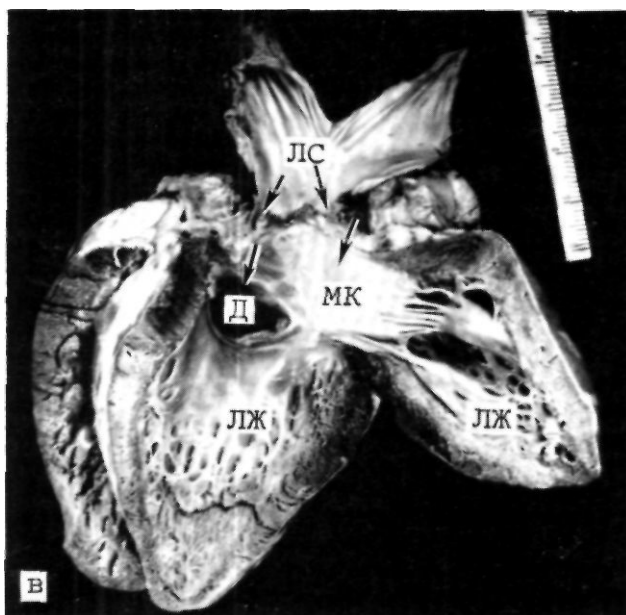
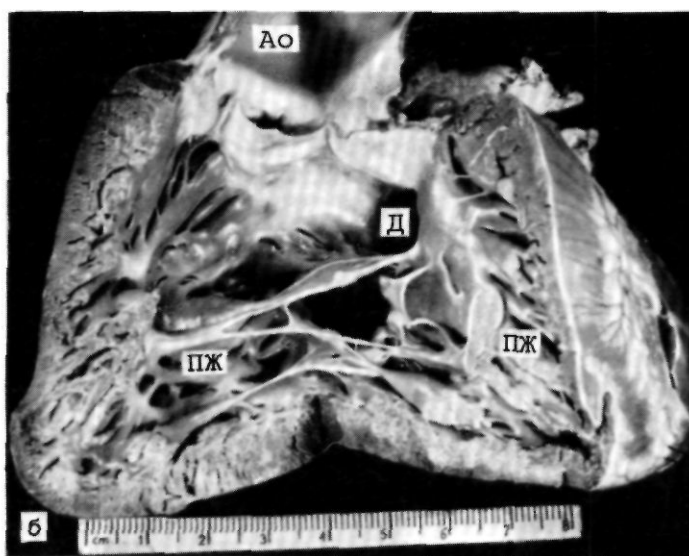
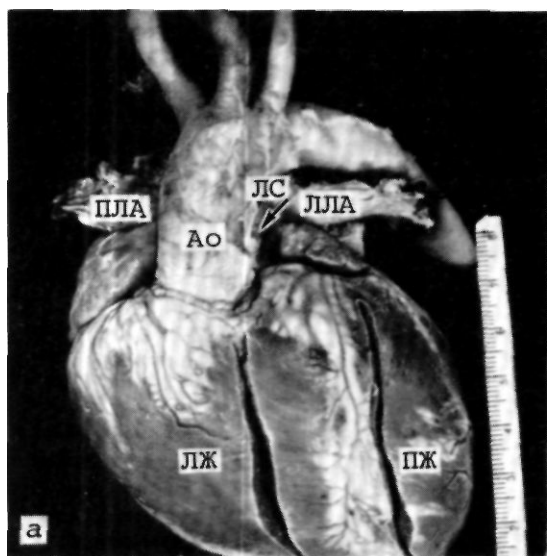
В случаях, описанных T. Riemenschneider (1969), избыточно развитая ткань трехстворчатого клапана через дефект в перегородке выпадала в выходной отдел левого желудочка и вызвала выраженный подклапанный стеноз легочной артерии. Значительную редкость представляет стеноз, обусловленный аномальным прикреплением створок митрального клапана к верхней части межжелудочковой перегородки [Layman T., Edwards J., 1967; Wagner H. et al., 1972; Silove E., Taylor J., 1973] или вызванный аневризмой перепончатой части межжелудочковой перегородки [Wagner H. et al., 1972; Vidue B. et al., 1976].

С точки зрения выбора тактики хирургического лечения большое значение имеют особенности расположения коронарных артерий. При наиболее частом варианте левая коронарная артерия начинается от левого аортального синуса. Ствол ее в отличие от нормы идет кпереди от легочного ствола и дает начало передней нисходящей и левой огибающей ветвям. Правая коронарная артерия отходит от заднего аортального синуса и залегает в правой предсердно-желудочковой борозде. Таким образом, правый аортальный синус при данном пороке—некоронарный [Shaher R., Puddu G., 1966].

При атрезии легочной артерии легочный кровоток осуществляется за счет открытого артериального протока или больших системных коллатеральных сосудов.

Гемодинамика. Наличие стеноза легочной артерии и ДМЖП оказывает влияние на условия гемодинамики, присущие полной ТМС. Величина градиента давления между левым желудочком и легочным стволом зависит от тяжести стеноза легочной артерии. Выраженный стеноз приводит к увеличению кровотока в большом круге кровообращения и соответственно к повышению давления в желудочке. Резко возрастает диастолическое давление. В таких условиях сброс крови справа—налево через дефект осуществляется во время диастолы, а сброс крови слева—направо происходит во время систолы. Выраженный стеноз легочной артерии, значительно уменьшая легочный кровоток, ухудшает также легочный газообмен.

Легкий или умеренный стеноз легочной артерии при наличии ДМЖП снижает легочный кровоток и тем самым предупреждает раннее развитие легочной ги-



2.196. Макропрепарат сердца больного с ТМС, стенозом легочной артерии и ДМЖП.

а — общий вид сердца: аорта располагается спереди от легочного ствола; б — вскрыт правый желудочек и отходящая от него аорта; виден ДМЖП; в — вскрыты левый желудочек и легочный ствол (стрелками показан фиброзно-мышечный вал, приводящий к подклапанному стенозу, черными — двустворчатый легочный клапан, на створках которого имеются бородавчатые наложения вследствие перенесенного бактериального эндокардита). Ao — аорта; ЛС — легочный ствол; ИЛА, ЛЛА — правая и левая легочные артерии; ПЖ — правый желудочек, ЛЖ — левый желудочек; Д — ДМЖП; МК — митральный клапан.

пертензии. Этим объясняется тот факт, что больные с данным пороком иногда доживают до 20—30 лет.

**Клиника, диагностика.** Сочетание ДМЖП со стенозом легочной артерии при полной ТМС проявляется определенными клиническими симптомами. Цианоз

обычно наблюдается с рождения. Одышка связана с дефицитом кровотока в малом круге кровообращения. В отличие от больных с тетрадой Фалло в данной группе наблюдаются одышечно-цианотические приступы крайне редко. У всех больных определяются признаки хронической артериальной гипоксемии, иногда крайне выраженной. Над основанием сердца выслушивается грубый систолический шум и акцент II тона, обусловленный увеличением кровотока через расположенный впереди аортальный клапан. Признаки сердечной недостаточности умеренно выражены или отсутствуют.

На ЭКГ отмечаются отклонение электрической оси сердца вправо, признаки гипертрофии правого желудочка и правого предсердия.

Основными эхокардиографическими признаками порока являются: 1) эхолокация аорты, отходящей от правого желудочка и легочного ствола, находящегося над левым желудочком; 2) наличие митрально-легочного контакта; 3) передняя позиция аорты и задняя легочного ствола; 4) наличие ДМЖП и того или иного типа стеноза легочной артерии (рис. 2.197).

При эхокардиографии определяют локализацию дефекта, состояние атриовентрикулярных клапанов, что имеет большое значение для выбора метода хирургического лечения.

При рентгенологическом исследовании выявляют признаки обеднения легочного рисунка соответственно тяжести поражения легочного ствола. Тень сердца умеренно увеличена в основном за счет правых его отделов. По левому контуру в области сегмента, образованного легочной артерией, определяется «западение». Увеличение размеров сердца выражено меньше, чем у больных предыдущей группы, но в большей степени, чем у больных с тетрадой Фалло.

При катетеризации сердца могут возникнуть трудности с проведением катетера не только в легочный ствол, но и в левый желудочек. Наиболее частый путь их катетеризации — через открытое овальное окно или ДМЖП. Измерение давления в правых и левых отделах сердца и магистральных сосудах позволяет оценить тяжесть стеноза легочной артерии, а более



высокие цифры давления в левом желудочке по сравнению с правым будут свидетельствовать о наличии небольшого дефекта в перегородке. Эти данные следует учитывать при планировании как паллиативной, так и радикальной операции.

*Ангиокардиографию* следует выполнять по определенной программе, которая включает правую и левую вентрикулографию, аортографию и по показаниям — легочную ангиографию и левую атриографию [Алекян Б. Г., 1985]. Обязательным условием является проведение исследований в переднезадней, боковой и в аксиальных проекциях; предпочтение отдают проекции длинной оси [Петросян Ю. С. и др., 1984].

При введении контрастного вещества в правый желудочек наблюдается его поступление в восходящую часть аорты и через ДМЖП — в левый желудочек и легочный ствол. Наиболее информативны данные при исследовании в боковой проекции, позволяющие установить: переднюю позицию восходящей части аорты, отходящей от правого желудочка, локализацию ДМЖП, заднюю позицию легочного ствола, начинающегося от левого желудочка, и в некоторых случаях характер стеноза легочного ствола. Абсолютная диагностическая ценность в установлении типа подклапанного стеноза легочного ствола принадлежит левой вентрикулографии. В тех случаях, когда наложение друг на друга приточного и выходного отделов левого желудочка затрудняет оценку степени и вида стеноза, показана левая вентрикулография в проекции длинной оси (рис. 2.198).

Аортографию выполняют в целях исключения открытого артериального протока и определения состояния коллатерального кровообращения. Для оценки характера стеноза легочных артерий производят легочную ангиографию. Левая атриография, выполняемая с дифференциально-диагностической целью, выявляет митрально-легочный контакт (в отличие от нормального желудочково-артериального соединения, при котором определяется митрально-аортальный контакт, и от отхождения магистральных сосудов от правого желудочка, для которого характерно отсутствие митрально-полулунного контакта).

**Естественное течение и прогноз.** Эти показатели определяются величиной ДМЖП и тяжестью стеноза легочных артерий. Смертность в период новорожденности наблюдается при небольшом ДМЖП и выраженном стенозе легочного ствола или его атрезии, что обычно связано с закрытием ОАП и усугублением гипоксии. Наличие большого дефекта в перегородке и умеренного стеноза легочной артерии способствует удовлетворительному смешиванию крови, а следовательно, большей длительности жизни. В литературе такие сочетания пороков описаны у больных, возраст которых превышал 10 и даже 20 лет [Бураковский В. И. и др., 1984; Taussig H. et al., 1974].

**Показания к операции.** У новорожденных с выраженной гипоксемией предпочтение отдают паллиативным операциям. В данных условиях в целях более эффективного внутрисердечного обмена крови расширяют или создают межпредсердный дефект по методам, предложенным W. Rashkind (1966), A. Blalock, C. Hanlon (1950), а для создания оптимальных условий в малом круге кровообращения — один из типов системно-легочных анастомозов или одновременно ком-

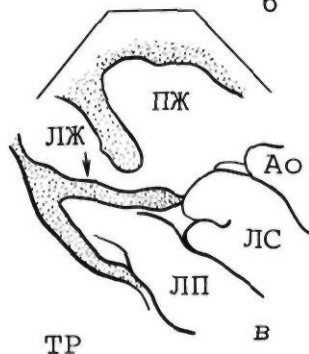
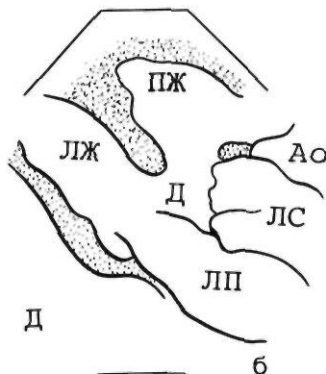
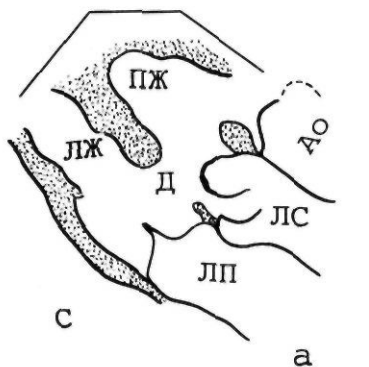
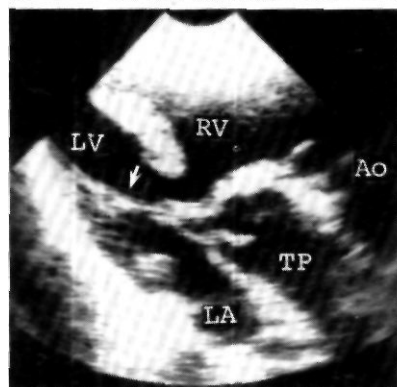
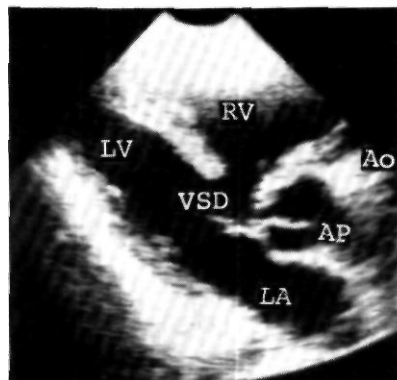
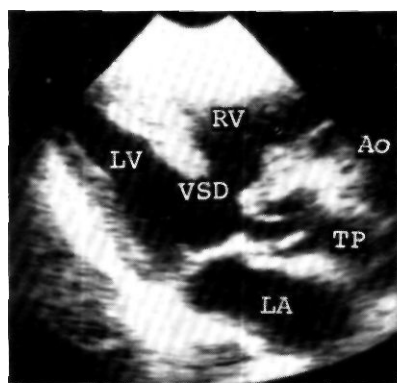
бинацию этих операций. У детей до 5 лет, находящихся в тяжелом состоянии, наряду с высоким риском радикальной операции, которая должна исключить использование клапаносодержащего протеза, можно имплантировать протез лишь небольшого диаметра. Однако по мере роста ребенка возникает функциональная недостаточность имплантированного протеза, требующая его замены на протез большего диаметра. Поэтому у детей до 5 лет даже при самых благоприятных анатомических соотношениях предпочтение отдают паллиативным операциям. У больных старше 5—6 лет обычно уже можно имплантировать протез диаметром 20—22 мм; следовательно, им показана радикальная операция, разработанная G. Rastelli (1969), которую следует считать методом выбора при данной форме полной ТМС.

При установлении показаний к радикальной операции следует учитывать локализацию дефекта в перегородке, состояние легочных сосудов, исходное состояние больных. Операции не подлежат больные с локализацией дефекта в мышечной части перегородки из-за большого расстояния между дефектом и корнем аорты. Невыполнима операция также у больных с «седалищем верхом» над ДМЖП трехстворчатым клапаном. Операция противопоказана больным с гипоплазией легочных артерий, что, как правило, является причиной оставшегося после операции высокого давления в правом желудочке.

**Лечение.** Лечение порока только хирургическое. Предпочтительнее выполнять радикальную операцию. Однако наличие стеноза легочного ствола, особенно его подклапанной формы, в образовании которого часто «принимают участие» трехстворчатый и митральный клапаны, межжелудочковая перегородка, представляет сложную хирургическую проблему. Это связано с тем, что использование традиционных методов: резекции суженного отдела или расширения его заплатой, как это выполняется, например, у больных с тетрадой Фалло, при данном пороке невозможно из-за заднего расположения легочного ствола по отношению к аорте и пересечения основания легочного ствола крупными коронарными артериями.

Методом выбора в настоящее время является операция, предложенная G. Rastelli. Этот метод коррекции полной ТМС обладает рядом преимуществ. Левый желудочек с митральным клапаном включается в гемодинамику большого круга кровообращения. Это позволяет избежать осложнений, наблюдаемых после операций Мастарда или Сеннинга, которые могут быть обусловлены нарушением функции трехстворчатого клапана, работающего в условиях системного давления. Намного реже, чем при внутрисердечной коррекции полной ТМС, встречаются нарушения ритма сердца и осложнения, обусловленные препятствием оттоку крови из полых и легочных вен. Отсутствует необходимость в резекции большого мышечного «массива» при устранении стеноза на путях оттока крови из левого желудочка.

Техника операции (рис. 2.199). Операцию выполняют в условиях ИК, снижая температуру тела больного до 20—22° С, и фармакоологической кардиopleгии с дополнительным обкладыванием сердца «ледяной кашей». Доступ к сердцу осуществляется путем срединной стернотомии. Хирург обязан тщательно осмотреть сердце, изучить распо-



2.197. Эхокардиограммы и схематическое изображение ТМС, стеноза легочной артерии и ДМЖП.

а,б—верхушечная проекция длинной оси левого желудочка. С(С)—систола, Д(Д)—диастола. Магистральные сосуды расположены параллельно, аорта (Ao) находится спереди от легочного ствола—ЛС (ТР). Последний отходит от левого желудочка (ЛЖ), створки его во время систолы открываются не полностью. Определяются митрально-легочное фиброзное продолжение и ДМЖП-Д (VSD); в—при небольшой ротации датчика в полости левого желудочка выявляется аномальная трабекула (мышца), идущая от основания сосочковой мышцы митрального клапана к корню ЛС (показано стрелкой), которая формирует подклапанный стеноз;

жение коронарных артерий, ознакомиться с расположением аорты и легочной артерии, особенно правой, а также измерить давление в полостях сердца и сосудах.

Операция включает в себя три этапа: 1) закрытие ДМЖП; 2) ликвидацию проходимости устья легочного ствола и 3) подшивание искусственного ствола между правым желудочком и легочным стволом или правой легочной артерией.

Необходимо на всем протяжении выделить легочный ствол и аорту. Под легочный ствол, если он расположен далеко сзади от аорты, подводят две шелковые лигатуры. После начала ИК и выполнения кардиopleгии при вскрытом правом предсердии производят ревизию правого предсердно-желудочкового отверстия и трехстворчатого клапана. Желудочек вскрывают в продольном направлении несколько косо, от края устья аорты по направлению к верхушке. Кардиopleгию, вскрытие правого желудочка, работу на межжелудочковой перегородке следует выполнять очень осторожно и тщательно. Операция травматична, и длительность пережатия аорты иногда доходит до 2 ч.

Первый этап операции. После вскрытия правого желудочка производят ревизию дефекта перегородки. В том случае, если диаметр дефекта меньше устья аорты,

дефект следует расширить. Размер дефекта увеличивают, выполняя разрез вправо и вверх, примерно на середине между 12 и 3 часами. После рассечения дефекта по краям разреза экономно резецируют межжелудочковую перегородку. Диаметр дефекта обязательно должен быть больше диаметра устья аорты.

Для заплатки можно использовать аутоперикард или синтетическую ткань. В ИССХ им. А. Н. Бакулева АМН СССР применяют консервированный перикард теленка, обработанный по методу Карпантье. Как и при операции двойного отхождения аорты и легочной артерии от правого желудочка, заплату необходимо подшить с таким расчетом, чтобы сформировать легко проходимый, необходимого диаметра тоннель между ДМЖП и устьем аорты. Для этого выкраивают большую заплату, приближающуюся к ромбовидной форме. Заплату фиксируют по краям дефекта к межжелудочковой перегородке и вокруг устья аорты, пользуясь швами на прокладках. Подшить заплату на большом протяжении к мышечному отделу межжелудочковой перегородки с таким расчетом, чтобы избежать в последующем реканализации, очень сложно. Швы следует накладывать частые, отходя при выколе и выколе примерно на 5—8 мм от края

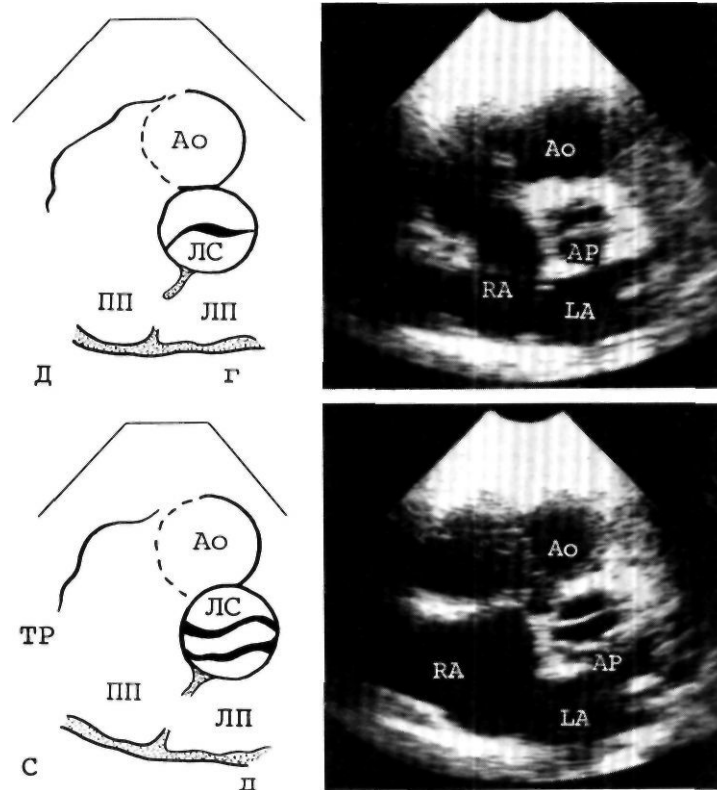


Рис. 197. Продолжение,  
 г-д — парастеральная проекция короткой  
 оси на уровне магистральных сосудов. Виден  
 двустворчатый легочный клапан; открытие  
 створок во время систолы ограничено.

дефекта. В нижнем медиальном отделе приходится использовать фиброзное кольцо медиальной створки трехстворчатого клапана. В этих случаях иглу вкалывают из правого предсердия. Особенно осторожным следует быть при наложении П-образных швов по нижнему краю дефекта. Вкол и выкол иглы производят, отступая 5–7 мм от края дефекта только лишь со стороны правого предсердия.

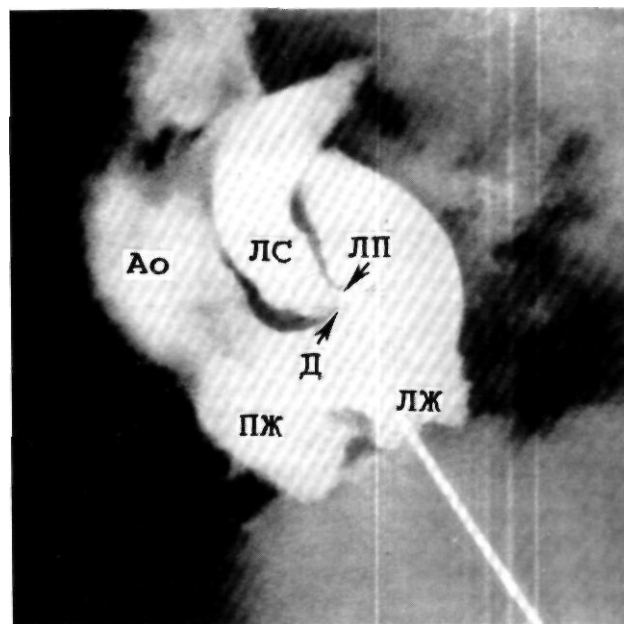
Никакие специальные измерения не могут заменить лично-го опыта хирурга, его умения ориентироваться в сложных условиях создания путей оттока из «артериального желудочка» в аорту через дефект. Созданный из перикарда тоннель не должен быть по всей своей протяженности уже дефектов межжелудочковой перегородки либо устья аорты.

Второй этап операции — перевязка легочного ствола у его устья. Некоторые хирурги рекомендуют ушить П-образными швами устье легочного ствола, используя доступ к сердцу через желудочек. Однако совершенно достаточно перевязать легочный ствол двумя шелковыми лигатурами.

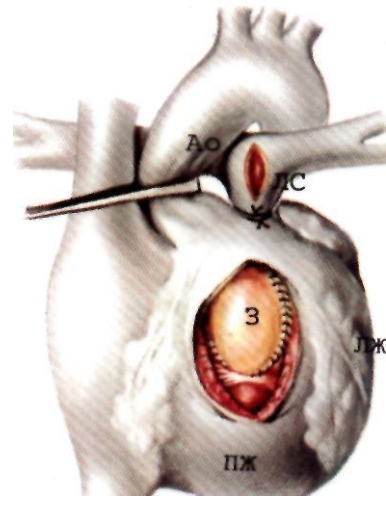
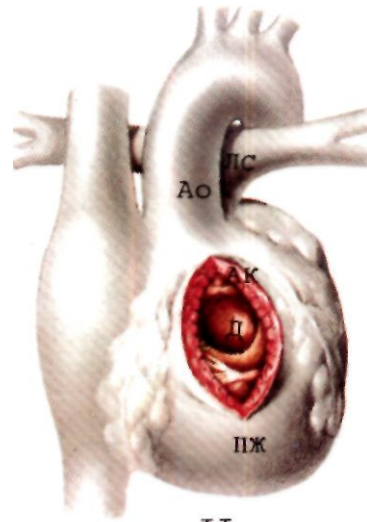
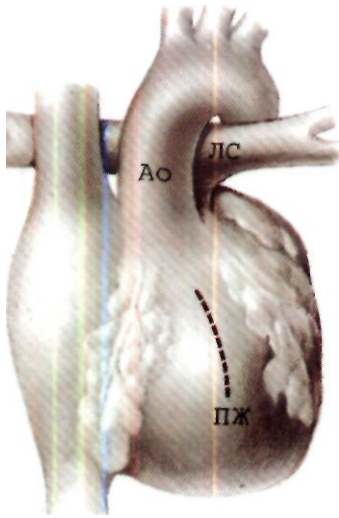
Третий этап операции начинают со вскрытия правой ветви легочной артерии, продолжая разрез до бифуркации легочного ствола и заходя на переднюю стенку левой ветви легочной артерии. Помощник при этом приподнимает аорту кверху, подтягивая ее к себе. Первый шов проленовой нитью 4/5–5/0 накладывают на угол разреза легочной артерии и этим швом фиксируют дистальный отдел искусственного легочного ствола («кондуита»).

Стежки должны быть очень частые, а края легочного ствола и «кондуита» обязательно надежно схвачены. Эта линия шва после наложения проксимального анастомоза труднодоступна для визуального контроля. Развившееся кровотечение трудно будет остановить. По окончании наложения дистального анастомоза приступают к фактически последнему этапу — созданию проксимального анастомоза.

Тщательно двухрядным обвивным швом формируют заднюю стенку анастомоза между правым желудочком и «кондуитом». Затем подшивают переднюю стенку «кондуита» к краю разреза на желудочке. На этом операцию заканчивают.

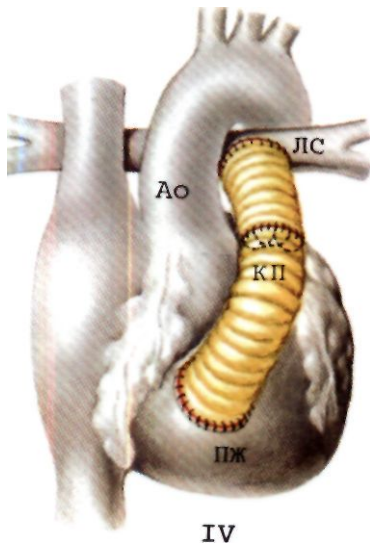


2.198. Ангиокардиограмма больного с ТМС, стенозом легочной артерии и ДМЖП (проекция длинной оси). Контрастное вещество из левого желудочка (ЛЖ) поступает в легочный ствол (ЛС), а через ДМЖП (Д) в правый желудочек (ПЖ) и аорту (Ао). Аорта лежит впереди от легочного ствола (стрелкой обозначен подклапанный стеноз легочной артерии).



II

III



IV

2.199. Схематическое изображение операции по методу Растелли [Rastelli G., 1969].

I—аорта (Ao) располагается спереди от легочного ствола (ЛС). Пунктиром обозначена линия разреза на правом желудочке (ПЖ); II—вскрыт правый желудочек: видны аортальные клапаны (АК) и ДМЖП (Д); III—с помощью заплаты (З) образован тоннель, ведущий из левого желудочка (ЛЖ) в аорту; дефект закрыт. Перевязан легочный ствол и вскрыт его просвет; IV—операция завершена подшиванием клапаносодержащего протеза (КП) между правым желудочком и легочным стволом.

Необходимы ревизия межпредсердной перегородки по показаниям, ушивание открытого овального окна. К моменту снятия зажима с аорты желательнее повысить температуру тела больного до 35—37° С. Во время согревания больного низкая температура сердца поддерживается орошением сердца холодным изотоническим раствором («ледяной кашей»). После ушивания предсердия полностью освобождают все полости сердца от воздуха и медленно снимают зажим с аорты. При хорошо выполненных кардиоплегии и операции вскоре после снятия зажима с аорты восстанавливаются сердечные сокращения и синусовый ритм.

После радикальной коррекции хирург обязан измерить давление в правом желудочке, в правой ветви легочной артерии, а также в левом желудочке.

При идеально выполненной операции градиент давления между правым желудочком и ветвью легочной артерии не должен превышать 20—30 мм рт. ст. Градиента давления между левым желудочком и аортой не должно быть.

Результаты. Результаты операции самые разнообразные. В ведущих клиниках мира операционная летальность снижена до 10%. Однако до сих пор в ряде центров летальность высокая, что обусловлено в первую очередь тяжестью больных, техническими ошибками во время операции, кровотечением.

Из осложнений в отдаленном периоде после операции многие авторы отмечают реканализацию ДМЖП, а также возникновение систолического градиента между правым желудочком и искусственным стволом легочной артерии ниже места расположения клапанов вследствие кальциноза последнего. Летальность в отдаленные сроки после операции составляет 10—19% [Norwood W. et al., 1977; Stark J. et al., 1983]. Разработка совершенного «кондуита», профилактика кальциноза клапанов позволят со временем сделать операцию более безопасной, улучшить отдаленные результаты.

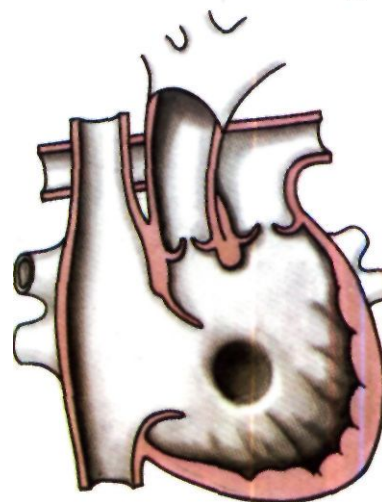
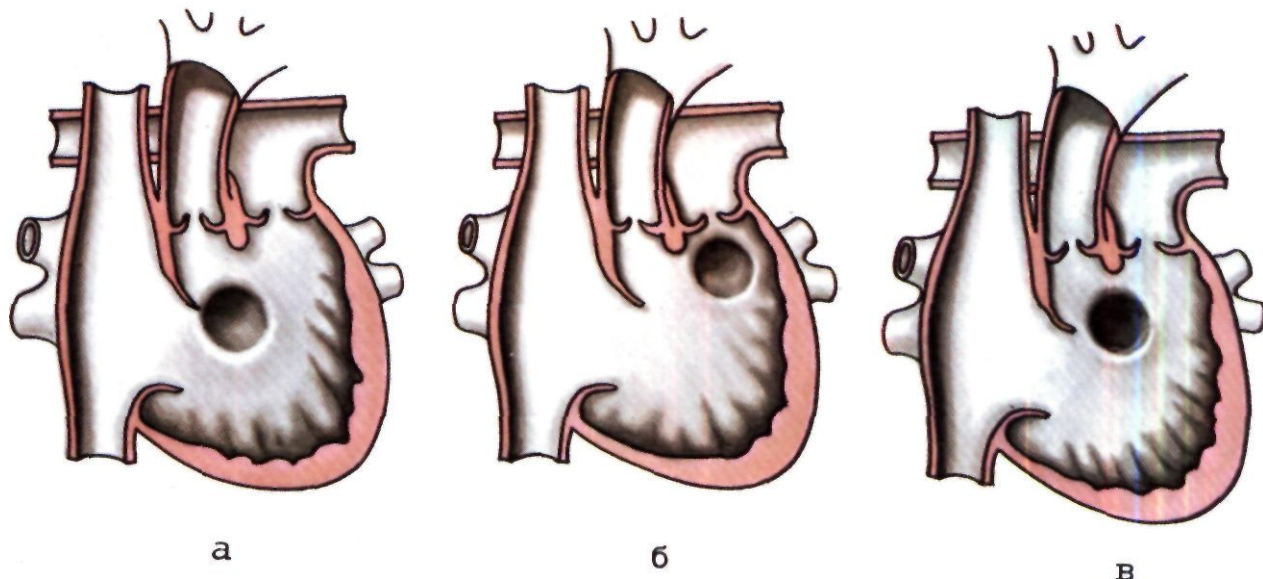
## 2.5.18. ОТХОЖДЕНИЕ АОРТЫ И ЛЕГОЧНОГО СТВОЛА ОТ ПРАВОГО ЖЕЛУДОЧКА

Отхождение аорты и легочного ствола от правого желудочка сердца—«двойное отхождение» от правого желудочка—сложный врожденный порок, при котором обе магистральные артерии отходят от правого желудочка и имеется ДМЖП. Порок впервые описан Т. Раессок в 1866 г.

Частота. Заболевание сравнительно редкое—1% от числа всех ВПС.

Возникновение порока связывают с отсутствием процесса резорбции в примитивной сердечной трубке бульбарноventрикулярного гребня, что не позволяет аорте после деления общего артериального ствола переместиться в левый желудочек. Гребень, представленный миокардиальной тканью, вклинивается между полулунными и митральным клапанами,





образуя внутренний край ДМЖП и обуславливая отсутствие митрально-полулунного фиброзного продолжения [Goog A., Lillehei C, 1975]. Это так называемый классический вариант двойного отхождения, который описан в настоящей главе.

Согласно концепции М. Лев и соавт. (1972), при двойном отхождении обе магистральные артерии полностью или почти полностью отходят от правого желудочка сердца и наличие или отсутствие митрально-полулунного фиброзного продолжения не имеет принципиального значения. Ряд авторов считают, что если более чем половина площади артериальных клапанов сообщается с одним из желудочков сердца, то данный порок необходимо рассматривать как отхождение аорты и легочного ствола от этого желудочка [Pacifico A. et al., 1973; Becker A., Anderson R., 1981]. К примеру, если у больного с тетрадой Фалло более чем половина площади аортального клапана расположена над правым желудочком, то данный порок рассматривается как сочетание тетрады Фалло с отхождением аорты и легочного ствола от правого желудочка.

Эта концепция имеет своих сторонников [Stark J., 1983], однако не позволяет четко определить границы патологии с позиций нарушения развития сердца в эмбриональном периоде.

**Классификация.** Наиболее частыми вариантами «двойного отхождения» являются отхождение магистральных артерий от правого желудочка с субаортальным ДМЖП и стенозом легочной артерии и «двойное отхождение» с подлегочным ДМЖП — синдром Тауссиг—Бинга (рис. 2.200).

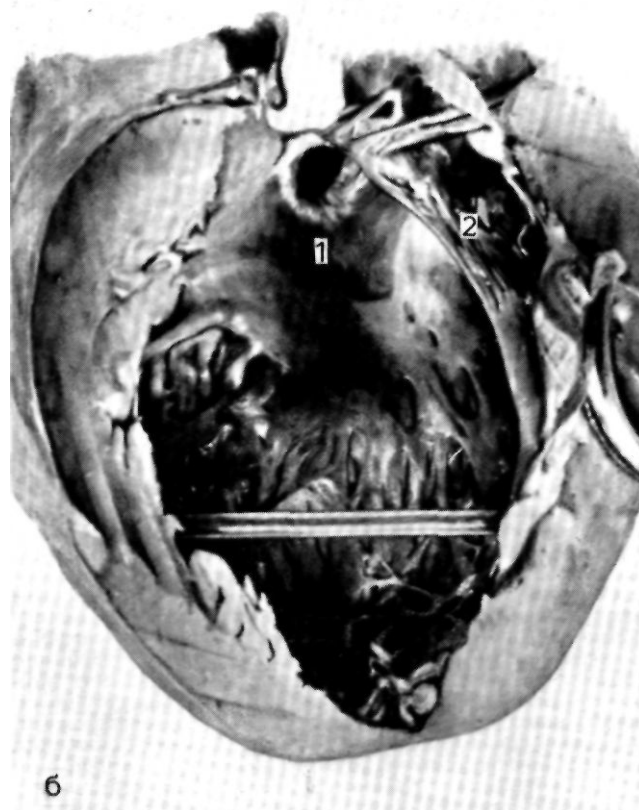
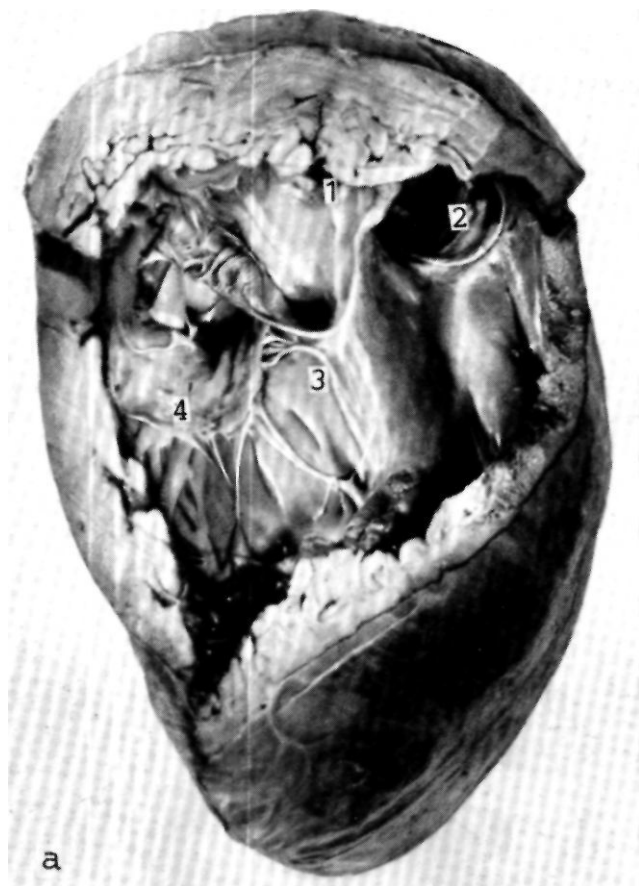В ИССХ им. А. Н. Бакулева АМН СССР придерживаются следующей характеристики порока: 1) истинное «двойное отхождение» от правого желудочка с обязательным нарушением митрально-аортального продолжения (классический вариант); 2) истинное двойное отхождение с подлегочным ДМЖП (синдром Тауссиг—Бинга) и обязательным нарушением митрально-аортального продолжения; 3) истинное «двойное отхождение» с расположением дефекта в перегородке в стороне от устьев аорты и легочного ствола, 4) «двойное отхождение» с анатомией, характерной для анатомии тетрады Фалло; 5) «двойное отхождение» аорты и легочной артерии с ДМЖП, расположенным над наджелудочковым гребнем (обычно больших размеров с вовлечением всего тела гребня).

При всех вариантах двойного отхождения может наблюдаться стеноз легочной артерии.

2.200. Варианты локализации ДМЖП при двойном отхождении аорты и легочного ствола от правого желудочка [Stark J., 1983].

а — подаортальная локализация; б — подлегочная локализация; в — дефект расположен под устьями обеих артерий; г — дефект расположен в стороне от устьев аорты и легочного ствола.

**Патологическая анатомия.** Главным патологоанатомическим признаком порока независимо от его типа является преимущественное отхождение обеих магистральных артерий от правого желудочка сердца с наличием в его полости двух выходных отделов для аорты и легочного ствола (рис. 2.201). При истинной форме двойного отхождения сосудов отсутствует митрально-полулунное продолжение. ДМЖП — единственный путь оттока из левого желудочка сердца. В зависимости от локализации дефект бывает перимембранозным, мышечным, может располагаться под устьями обеих магистральных сосудов, что и обуславливает взаимоотношение дефекта с проводящей системой сердца [Anderson R., Becker A., 1983].



2.201, Макропрепарат сердца больного с отхождением аорты и легочного ствола от правого желудочка сердца (1 классический вариант порока без стеноза легочной артерии).

а — вид со стороны правого желудочка; устье аорты (1); устье легочного ствола (2); ДМЖП (3); трехстворчатый клапан (4); б — вид со стороны левого желудочка; ДМЖП (1), митральный клапан (2).

При перимембранозном дефекте проводящая система расположена так, как при изолированной форме порока. Правая ножка предсердно-желудочкового пучка идет вдоль нижнелатерального края дефекта. При дефекте, расположенном под устьями обоих сосудов, проводящая система проходит вдоль задненижнего края дефекта. Если же дефект мышечный и не находится под устьем одной из магистральных артерий, то он располагается в стороне от проводящей системы сердца.

Стеноз легочной артерии может быть клапанным, подклапанным, «инфундибулярным» (мышечным) или комбинированным. Двойное отхождение сосудов в 60% случаев сочетается с другими В ПС, особенно у детей грудного и раннего возраста. Аномалии правой коронарной артерии в виде необычного распределения ее крупных ветвей встречаются в 25% случаев [Gomes M. et al., 1971; Lincoln C, 1972].

Анатомия порока изучена недостаточно, в особенности варианты развития клапанного аппарата. У ряда

больных наблюдается так называемый сидящий верхом трехстворчатый клапан, хорды которого, а иногда и сосочковые мышцы крепятся за край ДМЖП со стороны левого желудочка. В других случаях может иметь место крепление сосочковых мышц или хорд митрального клапана к правожелудочковой поверхности перегородки.

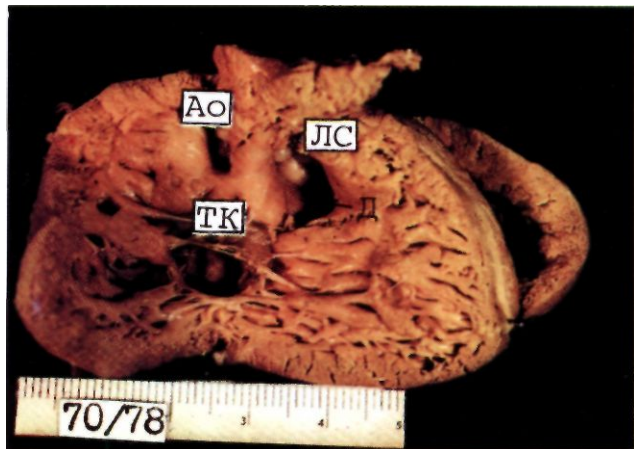
Особую группу составляют больные с креплением хорд и сосочковых мышц, а также перегородочной створки трехстворчатого клапана к верхнему краю дефекта. В таких случаях на пути оттока крови из левого желудочка через дефект в аорту возникает препятствие. Обычная радикальная коррекция порока у этой группы больных невыполнима (рис. 2.202—2.205).

Сложность анатомических особенностей порока зачастую обуславливает диагностические ошибки и отражается на результатах хирургического лечения.

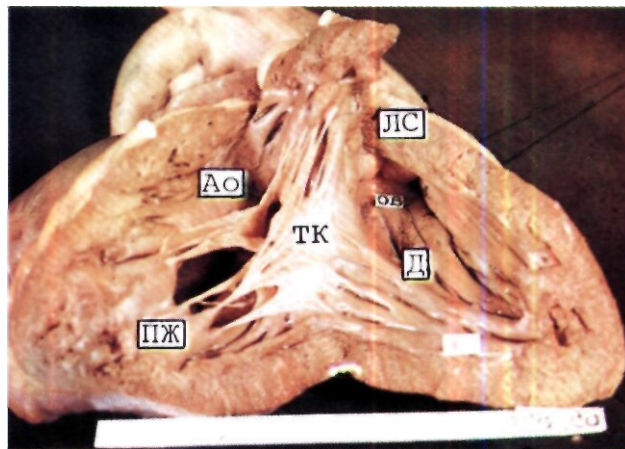
Гемодинамика. Гемодинамика зависит от размеров ДМЖП, его расположения, наличия или отсутствия стеноза легочной артерии, развития подаортального пространства, состояния трехстворчатого клапана и прикрепления хордального аппарата и сосочковых мышц.

При подаортальном расположении ДМЖП венозная кровь поступает в основном в легочную артерию, а артериальная кровь через ДМЖП в аорту, в связи с чем у больных артериальная гипоксемия или отсутствует, или незначительно выражена. Рано появляется





2.202. Макропрепарат сердца больного с отхождением аорты (Ao) и легочного ствола (ЛС) от правого желудочка и с подлегочным ДМЖП (Д).  
ТК—трехстворчатый клапан.



2.203. Макропрепарат сердца больного с отхождением аорты (Ao) от правого желудочка (ПЖ), атрезией легочного ствола (ЛС), ДМЖП (Д), расположенным в стороне от устьев магистральных сосудов.  
ТК—трехстворчатый клапан.

легочная гипертензия. При развитии склеротической формы легочной гипертензии артериальная гипоксемия нарастает. У больных с сопутствующим стенозом легочной артерии гипоксемия выражена с момента рождения (в отличие от больных с тетрадой Фалло).

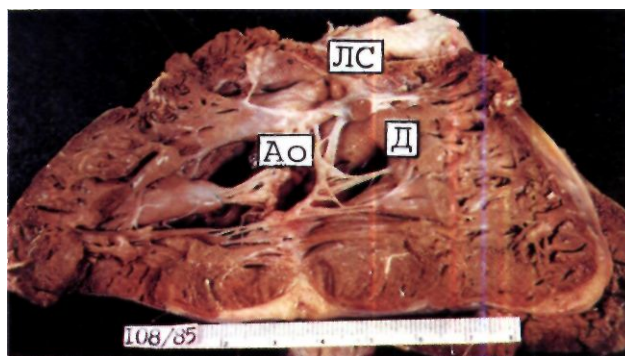
При подлегочном расположении ДМЖП в легочную артерию поступает преимущественно артериальная кровь из левого желудочка, а в аорту—смешанная венозная кровь из правого. Поэтому у подобных больных выявляют значительную артериальную гипоксемию и раннее развитие высокой легочной гипертензии. У больных с небольшим ДМЖП либо выраженным развитием мышечного вала у устья аорты наблюдаются признаки стеноза аорты.

**Клиника.** Клиническое течение всех вариантов заболевания тяжелое, что объясняется ранним развитием тяжелых нарушений кровообращения, легочной гипертензией и артериальной гипоксемией.

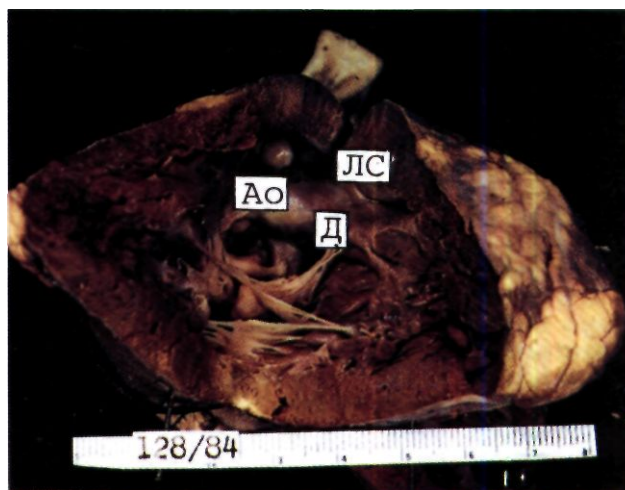Смертность к концу первого года жизни достигает 40% [Fyler D., 1980]. Сочетание двойного отхождения сосудов с другими ВПС значительно ухудшает прогноз. Описаны случаи смерти при спонтанном закрытии ДМЖП [Алексеев-Месхишвили В. В., Подзолков В. П., 1976].

Клиническое течение подаортального ДМЖП напоминает картину у больных с большими изолированными дефектами, высокой легочной гипертензией и значительным артериовенозным сбросом крови. При наличии стеноза легочной артерии клинические проявления идентичны таковым у больных с тетрадой Фалло. При аномалии Тауссиг—Бинга клиническая картина сходна с той, которую наблюдают при полной транспозиции аорты и легочной артерии с ДМЖП. У больных рано развиваются недостаточность кровообращения, цианоз различной степени выраженности и признаки легочной гипертензии.

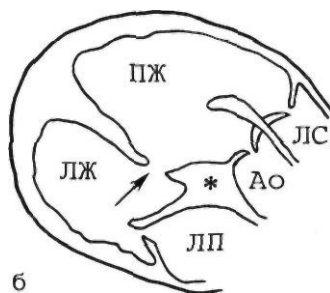
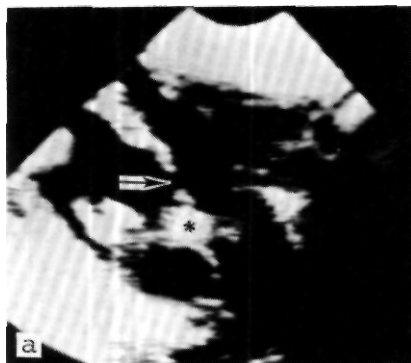
При подаортальном дефекте без стеноза легочной артерии на ЭКГ выявляются признаки комбинированной гипертрофии желудочков сердца с отклонениями электрической оси сердца различной степени. Преимущественная гипертрофия правого желудочка указыва-



2.204. Макропрепарат сердца с отхождением аорты (Ao) и легочного ствола (ЛС) от правого желудочка, ДМЖП (Д), расположенным в стороне от устьев магистральных артерий и компенсированным стенозом легочной артерии.



2.205. Макропрепарат сердца с отхождением аорты (Ao) и легочного ствола (ЛС) от правого желудочка и подаортальным ДМЖП (Д).



2.206. Эхокардиограмма (а) и схематическое изображение сердца (б) с отхождением аорты и легочного ствола от правого желудочка (верхушечная проекция длинной оси желудочка).

Аорта и легочная артерия полностью отходят от правого желудочка сердца (ПЖ). ДМЖП (указан стрелкой) является единственным выходом из левого желудочка сердца. Между задней створкой аорты и передней створкой митрального клапана имеется мышечный тяж (указан звездочкой), обуславливающий отсутствие митрально-аортального фиброзного продолжения. ЛП—левое предсердие; ЛЖ—левый желудочек; ПЖ—правый желудочек; Ао—аорта; ЛС—легочный ствол.

ет на увеличенный легочный кровоток в отличие от больных с изолированными ДМЖП, у которых подобное изменение ЭКГ свидетельствует о развитии склеротической формы легочной гипертензии [Gomes M. et al., 1971].

При двойном отхождении сосудов типа тетрады Фалло в отличие от истинной тетрады Фалло может наблюдаться отклонение электрической оси сердца влево, нарушение атриовентрикулярной и внутривентрикулярной проводимости. Признаки выраженной гипертензии левого желудочка свидетельствуют об obstructивном характере ДМЖП независимо от варианта двойного отхождения сосудов [Magin-Garcia J. et al., 1978].

При аномалии Тауссиг—Бинга изменения ЭКГ сходны с таковыми у больных с транспозицией аорты и легочной артерии в сочетании со стенозом легочной артерии.

На ФКГ выявляются признаки легочной гипертензии, стеноза легочной артерии.

Рентгенологическое исследование не обнаруживает специфических диагностических признаков. Если у больных без признаков стеноза легочной артерии размеры сердца не увеличены, то можно думать о развитии выраженного склероза легочных сосудов.

При стенозе легочной артерии рентгенологические признаки напоминают картину при тетраде Фалло. При аномалии Тауссиг—Бинга наряду с признаками легочной гипертензии отмечается более выраженное выбухание легочной артерии, чем у больных с первым типом порока без стеноза легочной артерии.

При установлении диагноза на ЭХОКГ у больных с отхождением аорты и легочной артерии от правого желудочка необходимо оценить величину и расположение ДМЖП, выходной отдел желудочка в области корня аорты и легочной артерии. Особую трудность представляет диагностика аномалий развития митрального и трехстворчатого клапанов и состояния хорд и сосочковых мышц.

Эхокардиографическому исследованию отводится главная роль среди неинвазивных методов диагностики. С помощью одномерной и двухмерной эхокардиографии можно выявить отхождение обоих магистральных сосудов из правого желудочка, взаиморасположение магистральных артерий, величину ДМЖП, его локализацию. При двухмерной эхокардиографии в проекции длинной оси отсутствует митрально-

аортальное продолжение, а ДМЖП является единственным выходом из левого желудочка (рис. 2.206). В проекции короткой оси оценивают ориентацию и взаимоотношение магистральных артерий. Эхокардиография в наши дни является единственным методом, позволяющим оценить состояние выходного отдела желудочков сердца, развитие митрального и трехстворчатого клапанов, прикрепление хорд и сосочковых мышц.

Катетеризацию полостей сердца и ангиокардиографию осуществляют по той же программе, что и при обследовании больных с тетрадой Фалло. Следует произвести катетеризацию правых и левых отделов сердца с записью кривых давления в каждом из отделов.

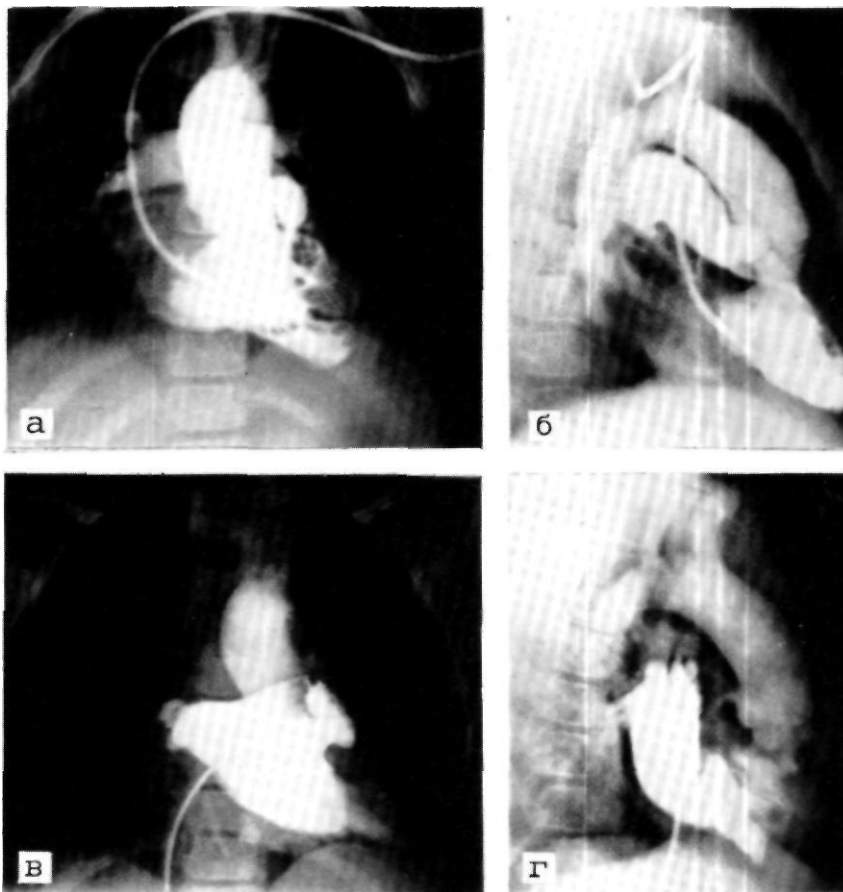
Катетеризация полостей сердца позволяет выявить ряд признаков, помогающих установить диагноз двойного отхождения магистральных сосудов. К ним относится свободное прохождение зонда из правого желудочка в аорту и наоборот. Систолический градиент давления между левым и правым желудочками может указывать на obstructивный характер ДМЖП.

Для аномалии Тауссиг—Бинга характерно более высокое насыщение крови кислородом в легочной артерии, чем в аорте, из-за особенностей гемодинамики (см. выше).

Ангиокардиографию выполняют селективно из правого желудочка в проекции длинной оси сердца и снимают ствол легочной артерии в аксиальной проекции. В обязательном порядке необходимо выполнить левую вентрикулографию для изучения величины и расположения дефекта в перегородке и аортографию для определения возможного отхождения от нисходящей аорты крупных бронхиальных ветвей к легким, а у больных с легочной гипертензией—для исключения ОАП.

При первом типе порока, в том случае, когда отсутствует стеноз легочного ствола, введение контрастного вещества в правый желудочек дает возможность увидеть обе магистральные артерии, причем степень контрастирования аорты зависит от величины легочного кровотока. При значительно увеличенном легочном кровотоке контрастное вещество может поступать полностью в легочный ствол. В прямой проекции часто выявляются два выходных отдела для магистральных артерий, а в боковой проекции видна





2.207. Ангиокардиограммы больного с двойным отхождением магистральных сосудов в сочетании со стенозом легочной артерии и подаортальным ДМЖП.

*а* — контрастное вещество введено в правый желудочек (ПЖ); в переднезадней проекции ангиокардиографические признаки напоминают тетраду Фалло; в боковой проекции отмечается резкое смещение аорты впереди от легочного ствола (ЛС); *в* — контрастное вещество введено в левое предсердие [переднезадняя (*а*) и боковая (*б*) проекции]. Аортальный (Ао) и митральный (МК) клапаны разобщены, т.е. отсутствует митрально-аортальное фиброзное продолжение. Аорта отходит от ПЖ и контрастируется через ДМЖП, который является единственным выходом из левого желудочка (ЛЖ).

выраженная в различной степени декстропозиция аорты, тень которой может накладываться на тень легочного ствола или даже выступать вперед.

При ангиокардиографии из левого желудочка следует оценить величину ДМЖП. Если дефект носит обструктивный характер, то его диаметр меньше диаметра кольца аортального клапана.

Левая вентрикулография, особенно левая атриография, позволяет выявить и состояние митрально-полулунного фиброзного продолжения и степень декстропозиции аорты, что является основным диагностическим критерием при установлении диагноза двойного отхождения сосудов (см. выше).

При сочетании порока первого типа со стенозом легочного ствола ангиокардиографическая картина в прямой проекции может быть идентичной таковой при тетраде Фалло (рис. 2.207). Однако в боковой проекции значительная транспозиция аорты позволяет заподозрить двойное отхождение магистральных сосудов. При левой атриографии отсутствует митрально-аортальное фиброзное продолжение и контрастированная кровь поступает через ДМЖП вначале в правый желудочек, а затем в аорту.

При аномалии Тауссиг—Бинга наблюдается подлегочное расположение ДМЖП; митрально-легочное фиброзное продолжение отсутствует.

При ангиокардиографическом исследовании важно установить характер стеноза легочного ствола и ле-

гочных артерии, наличие сопутствующих пороков предсердно-желудочковых клапанов и состояние дистальных отделов легочной артерии.

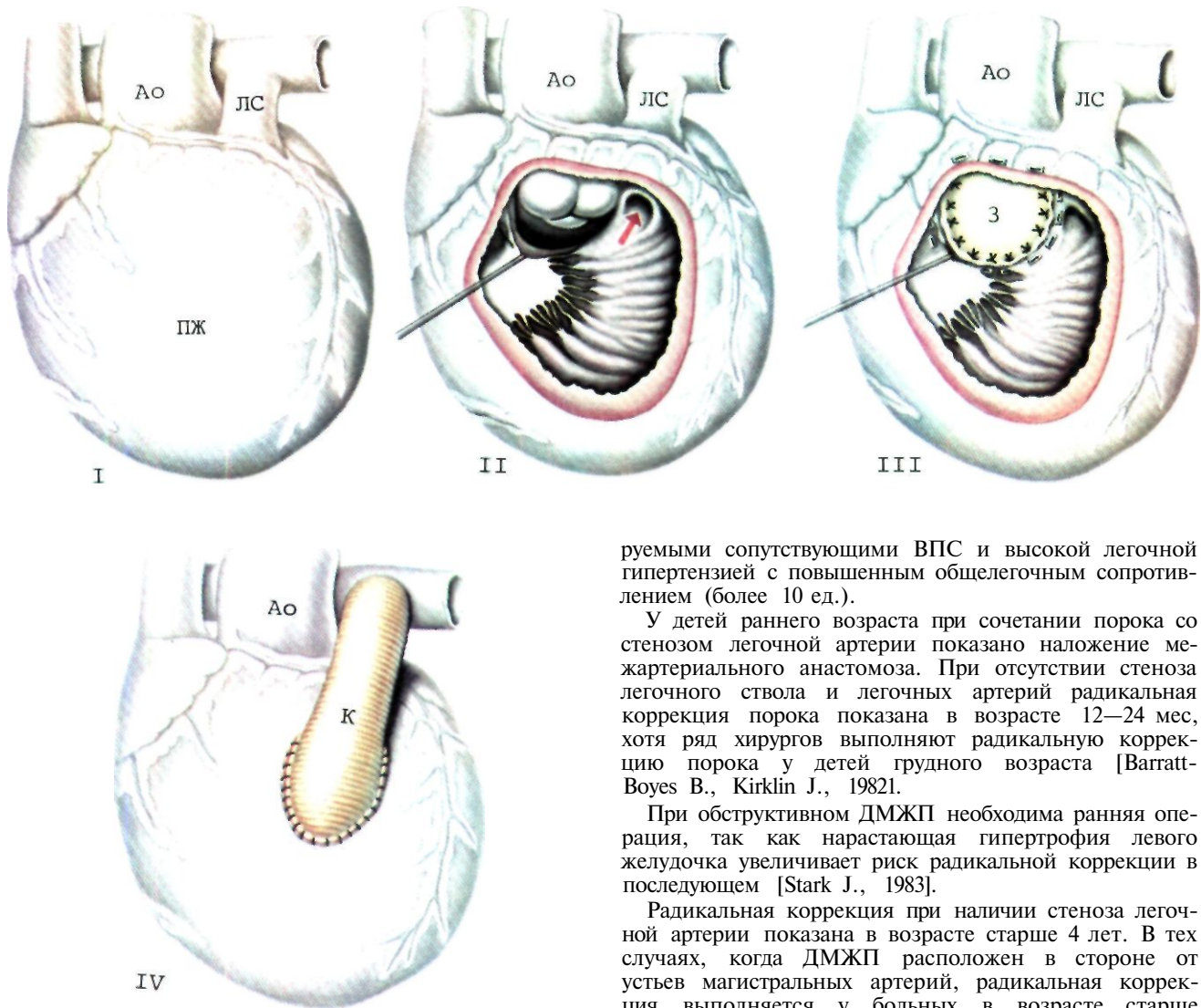
Дифференциальный диагноз. Первый тип порока следует дифференцировать от ДМЖП и других «бледных» пороков, протекающих с высокой легочной гипертензией. При стенозе легочной артерии следует исключить тетраду Фалло и другие пороки, для которых характерно наличие дефекта в перегородке, стеноза легочной артерии и декстропозиции аорты.

Аномалию Тауссиг—Бинга следует дифференцировать от транспозиции аорты и легочного ствола в сочетании с ДМЖП.

Двойное отхождение часто сочетается с другими ВПС: отсутствием одного из предсердно-желудочковых клапанов, полным аномальным дренажем легочных вен, «седловидным» митральным или трехстворчатым клапаном.

Показания к операции. Из 100 больных около 40% неоперабельны, у 30% можно выполнить внутрисердечную коррекцию, а еще у 30% необходимо применить внесердечные клапаносодержащие протезы [Wilcox V. et al., 1981]. В последние годы применяют операцию типа операции Фонтена.

При окончательном установлении диагноза и решении вопроса о возможности и характере операции следует получить ответы на следующие вопросы: величина и взаимоотношение ДМЖП с магистральными-



2.208. Схематическое изображение создания внутрижелудочкового тоннеля при отхождении аорты и легочного ствола от правого желудочка и комбинированном (выходном и клапанном) стенозе легочного ствола.

I — внешний вид сердца при двойном отхождении сосудов от правого желудочка (ПЖ); II — подаортальное расположение ДМЖП; стеноз выходного отдела правого желудочка (обозначен стрелкой); над выходным отделом ПЖ проходит крупная ветвь правой венечной артерии; III — положение заплаты (3) в полости ПЖ; IV — последний этап операции — легочный ствол перевязан в проксимальном отделе и создан новый путь оттока из ПЖ с помощью «кондуита» (К).

ми артериями, взаимоотношение аорты и легочного ствола, наличие или отсутствие стеноза легочной артерии, патологии предсердно-желудочковых клапанов, прикрепление хордального аппарата и сосочковых мышц, степень легочной гипертензии.

Хирургическое лечение. Бесперспективность консервативного лечения и тяжелый прогноз делают показание к хирургическому лечению больных практически абсолютными, за исключением больных с некорректиру-

руемыми сопутствующими ВПС и высокой легочной гипертензией с повышенным общелегочным сопротивлением (более 10 ед.).

У детей раннего возраста при сочетании порока со стенозом легочной артерии показано наложение межартериального анастомоза. При отсутствии стеноза легочного ствола и легочных артерий радикальная коррекция порока показана в возрасте 12—24 мес, хотя ряд хирургов выполняют радикальную коррекцию порока у детей грудного возраста [Barratt-Boyes В., Kirklin J., 1982].

При обструктивном ДМЖП необходима ранняя операция, так как нарастающая гипертрофия левого желудочка увеличивает риск радикальной коррекции в последующем [Stark J., 1983].

Радикальная коррекция при наличии стеноза легочной артерии показана в возрасте старше 4 лет. В тех случаях, когда ДМЖП расположен в стороне от устьев магистральных артерий, радикальная коррекция выполняется у больных в возрасте старше 5—6 лет. До этого возраста производят сужение легочного ствола или наложение межартериального анастомоза [Stark J., 1983].

Операция сужения легочной артерии у больных с двойным отхождением сосудов может сопровождаться значительным усилением цианоза, особенно с исходным насыщением артериальной крови кислородом ниже 70%. Поэтому операцию следует выполнять под контролем насыщения артериальной крови кислородом.

Впервые успешная радикальная коррекция классического типа двойного отхождения магистральных артерий от правого желудочка была выполнена J. Kirklin в 1957 г. [цит. по D. McGoon, 1961]. В СССР первая удачная операция у больного с классическим типом порока, сочетавшегося со стенозом легочного ствола, была выполнена В. А. Бухариным в 1974 г. (Бухарин В. А. и др., 1974). К настоящему времени описаны успешные операции при всех вариантах двойного отхождения магистральных сосудов.

В ИССХ им. А. Н. Бакулева АМН СССР к концу 1986 г. сделано 45 радикальных операций у больных с

отхождением магистральных сосудов от правого желудочка.

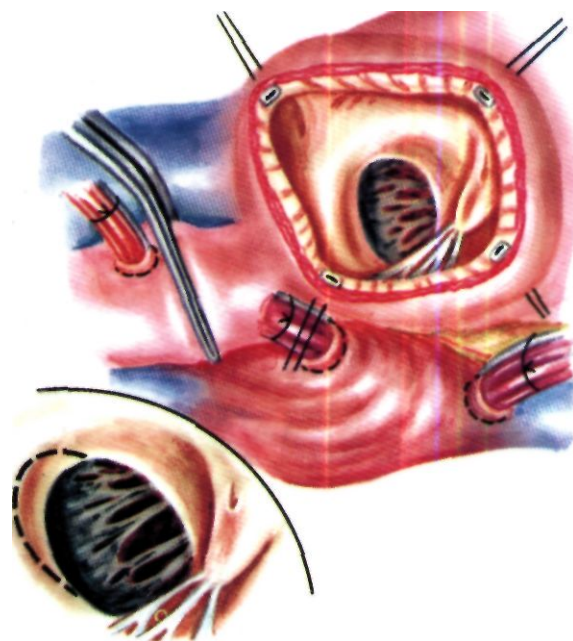
Операция выполняется в условиях гипотермического И К и кардиopleгии (рис. 2.208). При внутрисердечной коррекции порока, помимо устранения всех сопутствующих пороков, необходимо создание широкого сообщения между левым желудочком и устьем аорты с помощью заплаты, наложенной в правом желудочке таким образом, чтобы под ней образовался канал, по которому кровь из левого желудочка через ДМЖП могла бы беспрепятственно поступать в аорту. Непременным условием адекватного выполнения операции является большой диаметр межжелудочкового дефекта. Заплату выкраивают большую в виде ромба. По длине она должна быть больше расстояния между латеральным краем дефекта и верхним отделом фиброзного кольца аортального клапана, а по ширине позволить создать свободный тоннель между дефектом и устьем аорты. Желательно фиксировать заплату П-образными швами на прокладках. Если диаметр дефекта меньше диаметра устья аорты, то необходимо расширить его за счет иссечения верхнелатерального края между 12 и 3 часами. В этой области отсутствует опасность травмы проводящей системы сердца и митрального клапана.

В случае сочетания порока со стенозом легочной артерии порок устраняют обычным путем. При клапанном стенозе выполняют вальвулопластику, а если имеется еще стеноз выходного отдела или выходной отдел правого желудочка уменьшается в результате формирования нового выходного пути из левого желудочка с помощью заплаты, необходимо пластическое расширение его путем подшивания заплаты из перикарда или синтетической ткани к краям вентрикулотомной раны; в ряде случаев продолжают разрез через фиброзное кольцо на переднюю стенку легочного ствола.

В тех случаях, когда в выходном отделе правого желудочка располагаются крупные ветви правой коронарной артерии, не позволяющие выполнить продольную вентрикулотомию, пластическое расширение его с помощью заплаты невозможно и поэтому целесообразно применить клапансодержащий «конduit».

При аномалии Тауссиг—Бинга коррекция порока технически значительно сложнее и успешные операции являются предметом отдельных сообщений [Wedemeyer A. et al., 1970]. При этом варианте двойного отхождения сосудов трудно создать прямое сообщение левого желудочка с аортой из-за отдаленности ДМЖП от устья аорты. Поэтому вначале создают с помощью заплаты сообщение подлегочного дефекта с устьем легочного ствола, образуя таким образом функциональную транспозицию аорты и легочного ствола, а затем производят внутрисердечную коррекцию по методике Сеннинга или Мастарда [Hightower V. et al., 1969; Stark J., 1983]. Дополнительными трудностями при коррекции аномалии Тауссиг—Бинга является высокая частота сопутствующей патологии предсердно-желудочковых клапанов [Kitamura N. et al., 1974], а также то, что правый желудочек, которому после операции приходится поддерживать системное кровообращение, плохо «переносит» вентрикулотомию.

В случаях двойного отхождения сосудов, когда



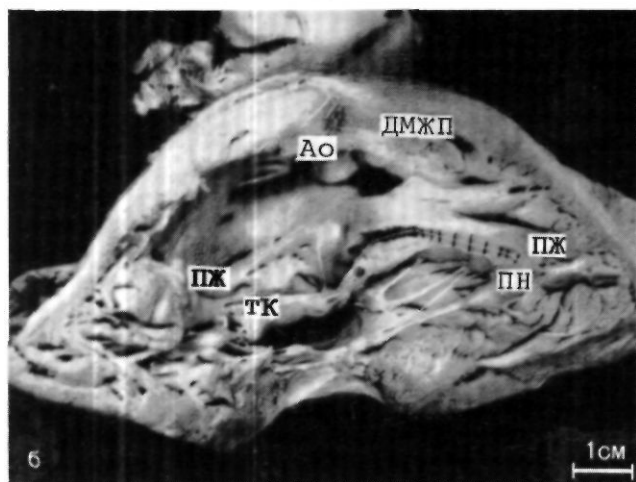
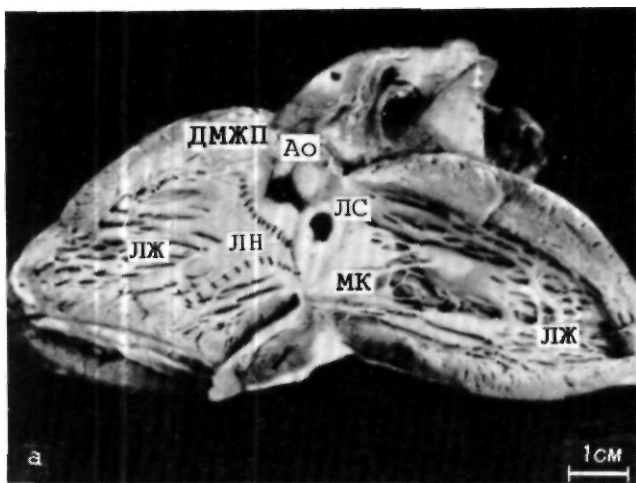
2.209. Область иссечения межжелудочковой перегородки (обозначена пунктиром) при подаортальном дефекте у больного с отхождением аорты и легочной артерии от правого желудочка сердца [Stark J. 1983].

ДМЖП располагается в стороне от устьев магистральных артерий, хирургическая коррекция порока представляет значительные сложности. Поскольку дефект может располагаться в различных участках межжелудочковой перегородки, то и локализация проводящей системы сердца может быть вариабельной, что увеличивает вероятность ее травмы при необходимости увеличения размеров дефекта. Перимембранозные приточные и трабекулярные дефекты необходимо расширять кверху в их верхнемедиальной части [Stark J., 1983] (рис. 2.209). Дефекты в верхней части межжелудочковой перегородки расширяют за счет иссечения их нижнего края.

Вместо внутрисердечной заплаты для создания тоннеля может быть использован сосудистый протез, один край которого подшивают к краям ДМЖП, а другой—к устью аорты.

Клапансодержащий протез («конduit») применяют у больных со стенозом легочного ствола, у которых ДМЖП расположен в стороне от устьев магистральных артерий, когда невозможно создать внутрисердечный тоннель с помощью заплаты, так как она вызывает обструкцию выходного отдела правого желудочка [Stark J., 1983]. Описаны лишь единичные случаи успешного выполнения операций по данной методике.

Осложнениями операции коррекции двойного отхождения магистральных сосудов, кроме характерных для сложных реконструктивных операций, являются гемолиз вследствие использования заплаты из синтетической ткани и обструкция путей оттока из



2.210. Макропрепарат сердца больного с отхождением магистральных сосудов от левого желудочка, а—вскрыт левый желудочек (ЛЖ): от него отходят аорта (Ао) и легочный ствол (ЛС), вход в который сужен (указан ДМЖП). Видны митральный клапан (МК) и отпрепарированная левая ножка предсердно-желудочкового пучка (ЛН); б—вскрыт правый желудочек (ПЖ): указан ДМЖП, над которым нависает аортальный клапан; видны трехстворчатый клапан (ТК) и отпрепарированная правая ножка предсердно-желудочкового пучка (ПН).

левого желудочка в отдаленные сроки после операции [Singh J. et al., 1976].

**Непосредственные и отдаленные результаты.** Сводная статистика, опубликованная J. Stark в 1983 г., охватывает 163 случая с послеоперационной летальностью, составляющей 22,7%. У больных с сопутствующим стенозом легочного ствола летальность выше. По данным М. Gomes и соавт. (1971), А. Pacifico и соавт. (1973), на 33 операции летальность составила 31,5%.

Основными причинами смерти после радикальной коррекции двойного отхождения магистральных сосудов являются острая сердечная недостаточность, обусловленная такими факторами, как оставшаяся после коррекции высокая легочная гипертензия, некорригированные сопутствующие пороки, нарушения

ритма сердца, высокий систолический градиент давления между левым желудочком и аортой, повреждение коронарных артерий.

Отдаленные результаты операций изучены недостаточно. По-видимому, при адекватной коррекции порока значительно улучшается качество жизни больных и увеличивается ее продолжительность.

При отсутствии реканализации ДМЖП отдаленные результаты у больных с подаортальным дефектом без сопутствующего стеноза легочного ствола хорошие, а у больных со стенозом идентичны результатам после радикальной коррекции тетрады Фалло.

#### 2.5.19. ОТХОЖДЕНИЕ МАГИСТРАЛЬНЫХ СОСУДОВ ОТ ЛЕВОГО ЖЕЛУДОЧКА

Двойное отхождение аорты и легочной артерии от левого желудочка сердца—сложный ВПС, при котором обе магистральные артерии отходят от левого желудочка, а правый выбрасывает венозную кровь через ДМЖП.

Первое описание порока принадлежит S. Sakakibara и соавт. (1967), М. Paul и соавт. (1970), а в отечественной литературе—А. В. Иваницкому и соавт. (1985). Первое сообщение о радикальной операции при отхождении магистральных сосудов от левого желудочка представлено S. Sakakibara и соавт. в 1967 г. В нашей стране первая успешная радикальная операция выполнена В. П. Подзолковым в 1983 г. [Зеленикин М. А. и др., 1984].

**Частота.** Порок встречается редко. По данным E. Coto и соавт. (1979), он составляет 0,23% от числа всех ВПС. К 1981 г. D. Murphy и соавт. собрали в литературе сведения о 84 наблюдениях. В ИССХ им. А. Н. Бакулева АМН СССР наблюдалось 7 больных с данным пороком [Бураковский В. И. и др., 1985].

**Этиология и патогенез.** Эмбриогенез порока недостаточно ясен. Существуют две точки зрения, объясняющие причину отхождения магистральных сосудов от левого желудочка.

Согласно первой, которой придерживаются R. Van Praagh и соавт. (1966, 1973), возникновение порока связано с недоразвитием подаортального и подлегочного конусов. В результате аорта и легочная артерия остаются в задней позиции, начинаются от левого желудочка и сохраняются их связь с передней створкой митрального клапана.

Согласно второй, выдвинутой D. Goog и соавт. (1972, 1973) и R. Anderson и соавт. (1974), развитие порока объясняется с точки зрения теории дифференцированной конусной абсорбции, т. е. отхождение магистральных сосудов от левого желудочка является результатом избыточного сдвига левого конуса и артериального ствола. Многообразная морфология выходного отдела, наблюдаемая при данном пороке, объясняется различной степенью абсорбции конуса, в то время как пространственное взаимоотношение магистральных сосудов зависит от различной степени инверсии конуса и артериального ствола (в направлении часовой стрелки или против).

**Патологическая анатомия.** Анатомические критерии отхождения магистральных сосудов от левого желудочка до настоящего времени не установлены. М. Paul и соавт. (1970), А. Kegg и соавт. (1971) считают, что аорта и легочный ствол должны располагаться бок о бок, полностью отходить от левого желудочка, а их клапаны находиться на одном уровне, единственным выходом из правого желудочка должен быть ДМЖП (рис. 2.210). Однако большинство авторов рассматри-



вают отхождение магистральных сосудов от левого желудочка как одну из форм желудочково-артериальной связи, при которой обе магистральные артерии или одна из них полностью, а другая более чем на 50% диаметра просвета расположены над левым желудочком. Наличие или отсутствию фиброзного митрально-полулунного продолжения или контакта авторы не придают существенного значения [Kirklin J. et al., 1973; Anderson R. et al., 1974; Coto E. et al., 1979]. Недостатком данного определения, по мнению R. Van Praagh и P. Weinberg (1977), являются трудности установления степени смещения магистральной артерии и принадлежности ее к тому или другому желудочку, которые могут возникать не только во время операции, но и при патологоанатомическом исследовании.

При этом ВПС наблюдаются нормальное предсердно-желудочковое соединение (когда анатомически левое и правое предсердия соединяются с соответствующими желудочками) и нарушенная желудочково-артериальная взаимосвязь, когда правый желудочек имеет единственный выход через ДМЖП, а из левого желудочка выходят оба магистральных сосуда. Расположение магистральных сосудов вариабельно: аорта может находиться справа, слева, спереди от легочной артерии, кроме того, оба сосуда могут идти параллельно друг к другу. В зависимости от расположения магистральных сосудов ДМЖП может быть под аортальным или подлегочным. Как правило, ДМЖП имеется при двойном отхождении магистральных сосудов от левого желудочка. Морфология артериального конуса также вариабельна. Наличие фиброзного контакта между митральным и обоими полулунными клапанами не вызывает сомнений в диагнозе двойного отхождения сосудов от левого желудочка, но такой вариант порока редок. При подаортальном ДМЖП аорта «сидит верхом» над ним, имеется митрально-аортальный контакт. При этом типе порока очень часто встречается недоразвитие подлегочного конуса с формированием фиброзно-мышечного сужения, располагающегося на перегородке артериального конуса.

При подлегочном сужении нередко выявляют двустворчатый клапан легочного ствола или сужение его фиброзного кольца.

При подлегочном ДМЖП, когда легочная артерия находится впереди от аорты, имеется митрально-аортальный фиброзный контакт. При этом типе порока имеется или отсутствует гипертрофия подлегочного конуса.

Отхождение магистральных сосудов от левого желудочка встречается как при нормальном расположении внутренних органов, так и при их инверсии. Порок может сочетаться с инверсией желудочков, гипоплазией правого желудочка, аномалией Эбштейна, открытым артериальным протоком, правосторонней дугой аорты и другими пороками сердца. Наиболее частым сопутствующим пороком является стеноз легочной артерии, который носит клапанный, подклапанный и комбинированный характер.

Расположение проводящей системы сердца при отхождении магистральных сосудов от левого желудочка определяется топографоанатомическими особенностями ДМЖП [Bharati S. et al., 1978].

Гемодинамика. Нарушения гемодинамики обусловлены отхождением аорты и легочного ствола от левого желудочка, величиной и локализацией дефекта, наличием или отсутствием стеноза легочной артерии.

Клиника, диагностика. Специфические клинические признаки, имеющие абсолютное диагностическое значение, отсутствуют.

При большом ДМЖП клиническая картина идентична таковой при обычном большом «дефекте» с уже наступившим обратным сбросом крови и развитием легочной гипертензии. При стенозе легочного ствола и легочных артерий отмечаются цианоз с рождения ребенка, признаки хронической кислородной недостаточности.

При *аускультации* над областью сердца с максимумом вдоль левого края грудины определяется систолический шум, II тон над основанием сердца ослаблен. Акцент II тона, нередко определяемый во втором межреберье слева, обычно связан с хорошим проведением на грудную клетку тона закрытия аортальных клапанов.

На *ЭКГ* регистрируется отклонение электрической оси сердца вправо, имеются признаки гипертрофии правого желудочка (при стенозе легочного ствола — обоих желудочков).

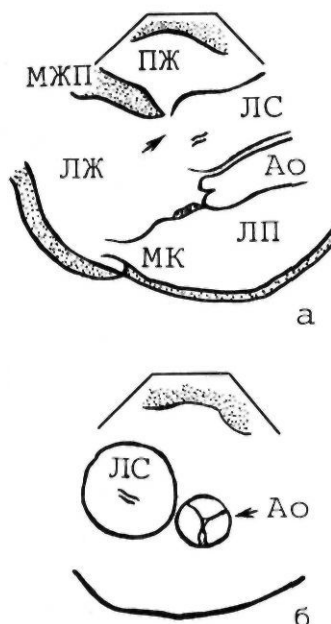
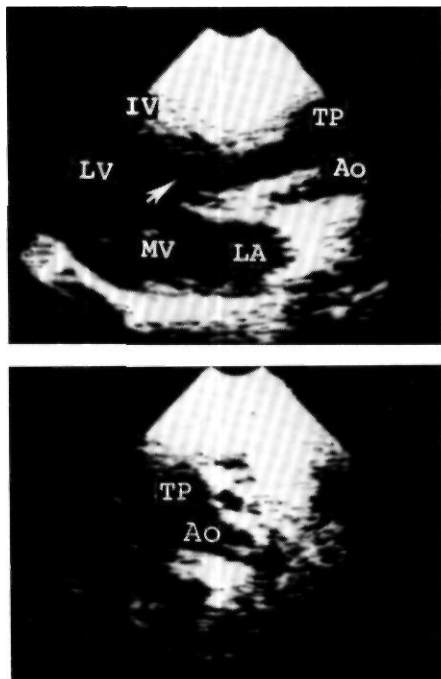
При *рентгенологическом* исследовании не удается обнаружить характерную форму сердца. Легочный рисунок усилен или обеднен в зависимости от наличия или отсутствия стеноза легочной артерии. У детей с гипертензией в малом круге кровообращения легочные поля приобретают специфическую картину, характерную для определенной стадии развития легочной гипертензии. Таким образом, традиционные методы обследования малоинформативны.

*Эхокардиография* дает возможность получить важную информацию. При исследовании в продольной оси оба магистральных сосуда расположены параллельно и находятся над левым желудочком (рис. 2.211).

На основании данных эхокардиографии устанавливают диагноз двойного отхождения аорты и легочной артерии от левого желудочка, определяют величину дефекта в перегородке и его расположение, особенности стеноза легочной артерии.

Большое значение в диагностике порока принадлежит *катетеризации сердца и ангиокардиографии*. У большинства больных отмечаются одинаковые величины давления в правом и левом желудочке. Если давление в правом желудочке выше, чем в левом, то это свидетельствует о затрудненном выбросе крови из правого желудочка вследствие небольшого диаметра дефекта в перегородке. Давление в легочной артерии зависит от степени стеноза легочной артерии. Как правило, наблюдается артериальная гипоксемия, причем в большей степени она выражена у больных со стенозом легочной артерии.

Ангиокардиографическое исследование должно включать правую и левую вентрикулографию, аортографию и по возможности легочную ангиографию. При контрастировании правого желудочка отмечаются синдром окклюзии выхода в легочный ствол и поступление контрастного вещества через дефект в перегородке в левый желудочек и далее — в магистральные сосуды. На основании полученных данных определяют диаметр дефекта и его расположение.



2.211. Эхокардиограммы и схематическое изображение отхождения магистральных сосудов от левого желудочка.

а — проекция продольной оси: аорта (Ао) и легочный ствол ЛС (ТР) расположены параллельно и отходят от левого желудочка ЛЖ (LV). Митрально-полулунное продолжение отсутствует (стрелкой указан ДМЖП). б — проекция поперечного сечения сердца на уровне магистральных сосудов: Ао и ЛС располагаются бок о бок.

Левая вентрикулография позволяет уточнить расположение обоих магистральных сосудов над левым желудочком и их отхождение от последнего. При наличии стеноза легочной артерии определяют его характер (рис. 2.212).

Без хирургического лечения прогноз неблагоприятный.

Лечение. У детей, находящихся в тяжелом состоянии, при двойном отхождении аорты и легочного ствола от левого желудочка в сочетании со стенозом легочной артерии показано наложение анастомоза между системной и легочными артериями.

Детям до 2 лет при развивающейся легочной гипертензии (в зависимости от уровня подготовки хирургов) можно сделать операцию сужения легочного ствола.

Радикальная коррекция порока включает в себя закрытие ДМЖП заплатой (доступ к сердцу через правый желудочек) и создание путей оттока из правого желудочка в легочный ствол подшиванием искусственного клапаносодержащего легочного ствола «кондуита» (рис. 2.213).

В ИССХ им. А. Н. Бакулева АМН СССР успешно выполнены две операции по описанной выше методике [Подзолков В. П. и др., 1986].

У больных с отхождением магистральных сосудов от левого желудочка и сопутствующей гипоплазией правого нельзя выполнить радикальную операцию. В данных условиях теоретически возможна лишь гемодинамическая коррекция по методу Фонтена.

## 2.5.20. ЕДИНСТВЕННЫЙ ЖЕЛУДОЧЕК СЕРДЦА

Основным признаком единственного желудочка сердца (ЕЖС) является сообщение обоих предсердий через митральный и трехстворчатый клапаны с об-

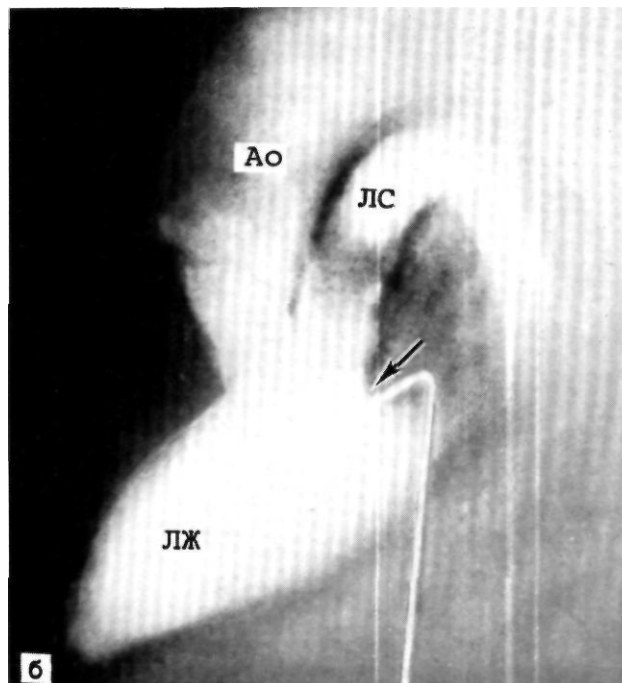
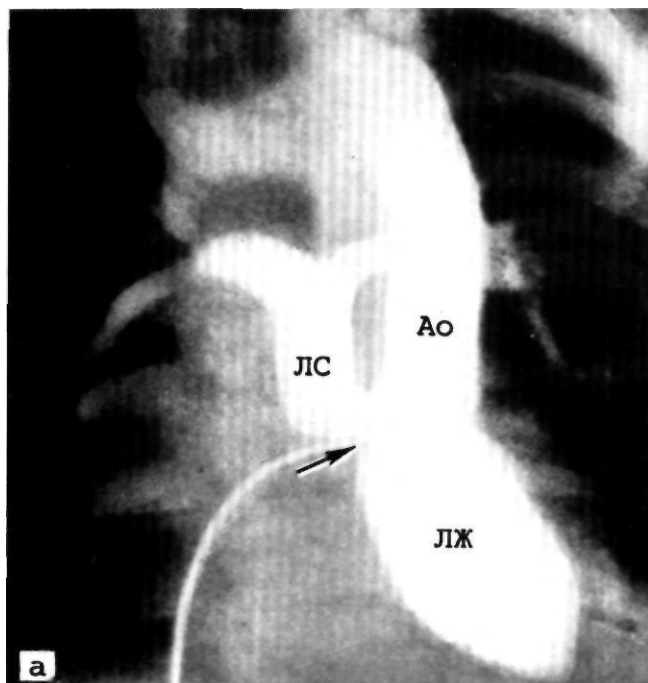
щим, или единственным, желудочком. Следовательно, строение сердца — трехкамерное.

Для обозначения порока используют различные термины: «общий желудочек», «примитивный желудочек», «трехкамерное сердце с двумя предсердиями», «трехкамерное сердце с единственным желудочком», «единственный желудочек с рудиментарной выводной камерой», «одножелудочковое сердце». Наиболее удачным является термин «единственный желудочек сердца». Этот термин менее громоздкий и не включает в себя вторичных несущественных компонентов порока. Полость желудочка чаще всего представлена однотипной анатомической структурой. Не представляя термины «единственный желудочек» и «общий желудочек», целесообразнее пользоваться первым в тех случаях, когда желудочковая полость имеет однотипную анатомическую структуру, и вторым — когда полость желудочка имеет анатомическую структуру, свойственную правому и левому желудочкам.

Первые описания порока сделаны J. Faure (1814) и A. Nolle (1824).

Диагностика порока к настоящему времени изучена достаточно полно и отражена в работах Б. А. Константинова (1967), Ф. Г. Углова и соавт. (1967), В. А. Бухарина и соавт. (1970), В. П. Подзолкова и соавт. (1970), L. Elliott и соавт. (1964); R. Van Praagh и соавт. (1964, 1965); V. Gasul и соавт. (1966), G. Anselmi и соавт. (1968). Опыт радикальной коррекции порока незначителен. Им располагают лишь единичные клиники мира, причем из-за сложности порока отмечалась очень высокая хирургическая летальность как в начальные годы разработки проблемы [Arai T. et al., 1972; Sakakibara S. et al., 1972; Kawashima J. et al., 1976; McGoon D. et al., 1977; Doty D. et al., 1979], так и в последние годы [Feldt R. et al., 1981; Danielson G., 1983; Stefanelli G. et al., 1984].

Первая удачная операция по разделению единственного желудочка выполнена J. Kirklin в 1956 г. [McGoon D. et al., 1977], а в нашей стране создание межжелудочковой перего-



2.212. Ангиокардиограммы больного с отхождением магистральных сосудов от левого желудочка, а — переднезадняя проекция; б — боковая проекция. Контрастное вещество, введенное в левый желудочек (ЛЖ), поступает в восходящую часть аорты (Ао) и легочный ствол (ЛС). Аорта располагается спереди от ЛС. Виден подклапанный стеноз ЛС (указан стрелками).

родки у больной с общим желудочком произведено В. А. Бухариным в 1975 г. [Бухарин В. А. и др., 1977].

**Частота.** Единственный желудочек сердца встречается в 1,7% случаев от числа всех ВПС [Константинов Б. А., 1967].

**Этиология и патогенез.** Возникновение единственного желудочка сердца связывали с агенезией межжелудочковой перегородки [Kjellberg S. et al., 1959; Taussig H., 1960]. Однако исследования, проведенные R. Van Praagh (1964, 1965), показали, что данный механизм не является универсальным, так как представляет лишь один из вариантов возникновения единственного желудочка, а с точки зрения эмбриологического развития и анатомии этот порок чаще возникает тогда, когда происходит задержка развития одного или обоих желудочков сердца.

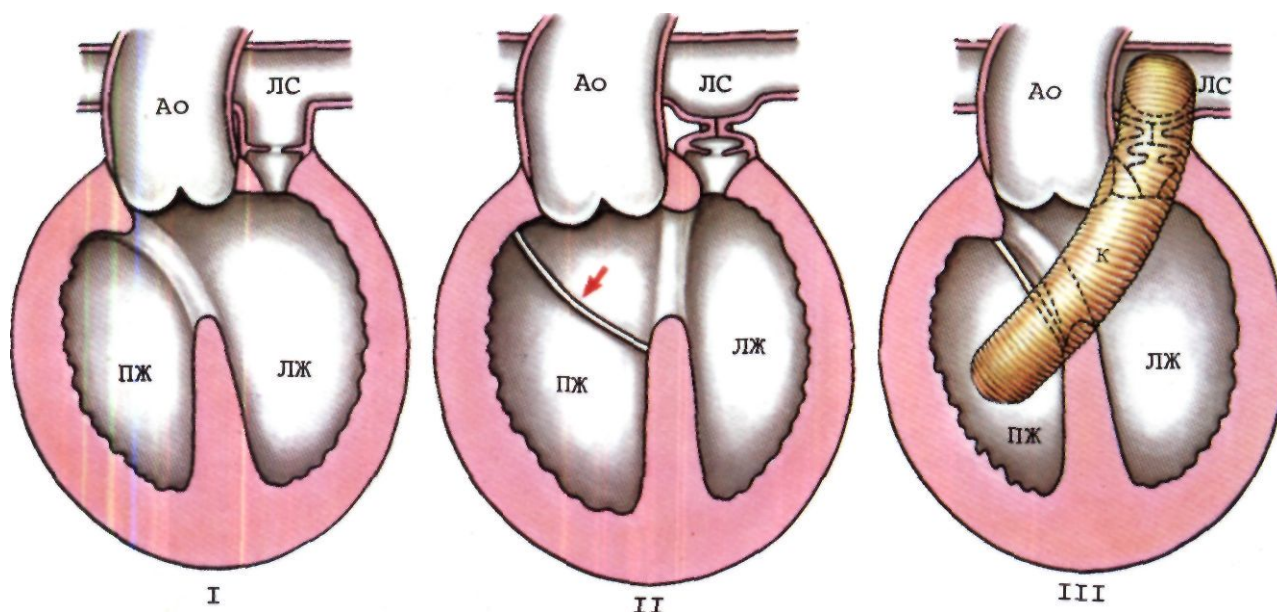
Для понимания механизмов развития различных анатомических вариантов единственного желудочка следует вспомнить некоторые аспекты нормального эмбриогенеза сердца. В ранней стадии развития сердца оба предсердия сообщаются с первичным желудочком, который в свою очередь сообщается с артериальным бульбусом, дающим начало артериальному стволу. Из первичного желудочка образуется левый желудочек, из синусной части артериального бульбуса — приточный и основной отделы правого желудочка, а из конусной части — выходные тракты обоих желудочков [Apselmi G. et al., 1968]. Следовательно, задержка развития синусной части артериального бульбуса приведет к отсутствию правого желудочка, а единственная желудочковая камера приобретает строение левого желудочка. В таких случаях от правого желудочка остается только выходная («инфундибулярная») камера — «выпускник», от которого, как правило, отходит тот сосуд, который должен отходить от правого желудочка: при нормальном расположении магистральных сосудов — легочная артерия, а при транспозиции магистральных сосудов — аорта. При задержке развития первичного желудочка единственная желудочковая камера имеет строение правого желудочка, а магистральные сосуды

независимо от типа их взаимоотношения отходят от выходной камеры. При задержке развития первичного желудочка, синусной части артериального бульбуса и агенезии межжелудочковой перегородки единственная желудочковая полость аналогична по своему внутреннему строению выходному отделу правого желудочка [Van Praagh R. et al., 1965].

**Классификация.** Наиболее совершенная классификация порока разработана К. Van Praagh и соавт. (1964), за основу которой принято анатомическое строение желудочковой камеры и расположение магистральных сосудов, (рис. 2.214). Согласно мнению этих авторов, внутренняя архитектура ЕЖС может иметь строение: 1) левого желудочка; 2) правого желудочка; 3) левого и правого желудочков; 4) выходного отдела правого желудочка, или неопределенное строение. При каждом анатомическом варианте расположение магистральных сосудов может быть нормальным (I тип), аорта может быть расположена справа по отношению к легочному стволу (II тип) либо слева (III тип), отмечается также обратное нормальному положение магистральных сосудов (IV тип). В. А. Бухарин и соавт. (1977) выделяют еще два типа: V тип — расположение магистральных сосудов бок о бок (как при их отхождении от правого желудочка); VI тип — общий артериальный ствол. Указанные варианты могут встречаться в условиях нормального, обратного и неопределенного расположения внутренних органов.

**Патологическая анатомия.** Основной анатомической характеристикой порока служит трехкамерное строение сердца, имеющего два предсердия, которые посредством митрального и трехстворчатых клапанов сообщаются с полостью единственного желудочка.

Полость единственного желудочка, как правило, расширена, стенка его гипертрофирована. При первом, втором и четвертом вариантах внутренняя поверхность желудочка однородна на всем протяжении, резко



2.213. Схематическое изображение экстракардиального метода коррекции отхождения магистральных сосудов от левого желудочка при сочетании комбинированном стенозе легочной артерии.

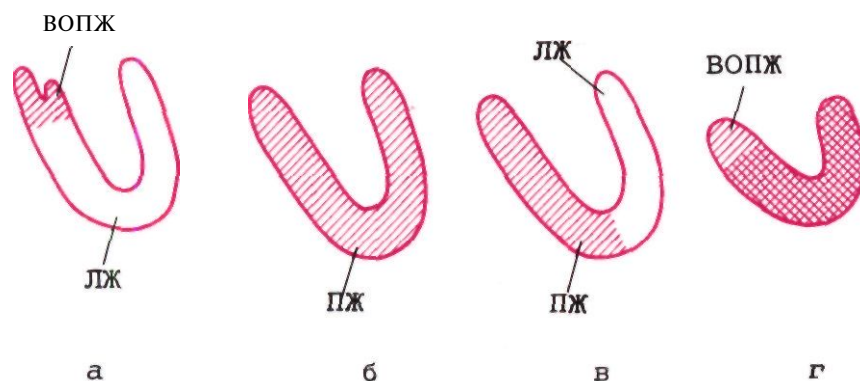
I—до операции; II—заплатой закрыт ДМЖП; в проксимальном отделе перевязан ЛС; III — для создания нового пути оттока из правого желудочка шит бесклапанный сосудистый протез—«конduit» (К).

выражена ее трабекулярность (рис. 2.215, 2.216). Третий вариант порока можно назвать «неразделенным», или «общим», желудочком, так как обнаруживаются анатомические элементы как правого, так и левого желудочка. При третьем анатомическом варианте порока отсутствует «выпускник» и наблюдается резкая гипертрофия наджелудочкового гребня, разделяющего пути оттока из желудочка (рис. 2.217).

При первом варианте порока полость единственного желудочка пересекается мощным мышечным тяжем, ограничивающим вход в выпускник. Последний представляет собой гладкостенную, варьирующую в размерах камеру от 1,5 до 8,5 см<sup>3</sup>, расположенную на передней поверхности сердца, от которой отходит один или оба магистральных сосуда. Мощный мышечный тяж, отделяющий «выпускник» от полости желу-

дочка, вероятно, следует считать неправильно расположенной межжелудочковой перегородкой на основании того, что именно в нем проходит предсердно-желудочковый пучок. «Выпускник» обычно рассматривается как часть выходного тракта единственного желудочка, а не как отдельный желудочек. Это мнение подтверждается тем, что кровь в «выпускник» поступает из полости желудочка, а не из предсердия. Через небольшое отверстие, ведущее в «выпускник», поступает меньшее количество крови, таким образом, создаются условия, характерные для под клапанного стеноза. Чаще всего предсердно-желудочковые клапаны не сообщаются с «выпускником», но в литературе описаны случаи, когда их анатомические структуры прикреплялись к краям отверстия, ведущего в «выпускник» [Lambert E., 1951].

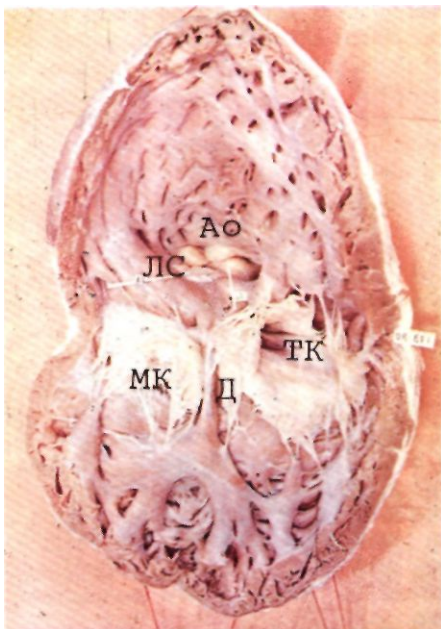
Существует определенная закономерность в отхождении от «выпускника» аорты или легочного ствола в зависимости от их положения. При нормальном расположении магистральных сосудов от «выпускника» отходит легочный ствол (но могут отходить и оба сосуда), а при транспозиции—аорта (или оба сосуда). При декстротранспозиции аорты (сосуды расположены как при полной транспозиции) мышечная полость («выпускник») занимает правое переднее положение, а



2.214. Анатомическая классификация единственного или общего желудочка сердца [Van Praagh R. et al., 1970].

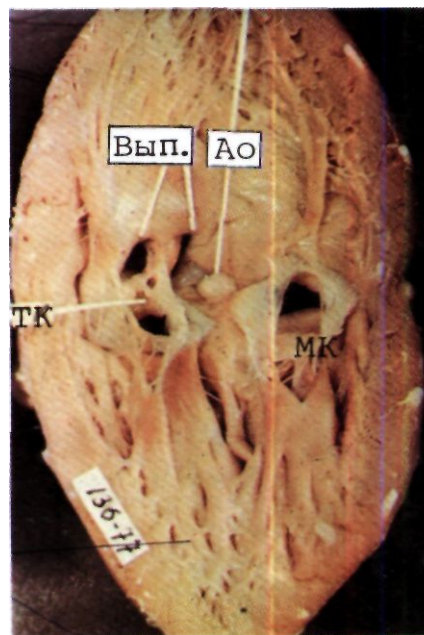
а — тип А. Единственный левый желудочек (отсутствует приточная часть правого желудочка—ПЖ); б — тип В. Единственный правый желудочек (отсутствует приточная часть левого желудочка); в — тип С. Неразделенный или общий желудочек (отсутствует МЖП или имеется рудиментарная МЖП); г — тип Д. Анатомия единственного желудочка неопределенная (отсутствуют приточные части обоих желудочков и МЖП). ЛЖ—левый желудочек; ВОПЖ—выходной отдел правого желудочка.





2.215. Макропрепарат сердца с двуприточным (единственным) правым желудочком сердца.

Внутренний рельеф свободной стенки и соотношение компактного и трабекулярного слоев стенки желудочка, в которой открываются оба предсердно-желудочковых клапана (ТК, МК), характерны для правого желудочка. ЛС—легочный ствол; Д—дефект межжелудочковой перегородки.



2.216. Макропрепарат сердца с двуприточным (единственным) левым желудочком сердца. Внутренняя поверхность свободной стенки и межжелудочковой перегородки имеет строение, характерное для левого желудочка сердца. Оба предсердно-желудочковых клапана открываются в один желудочек. Ао—аорта. ТК—трехстворчатый клапан; МК—митральный клапан; Вып — выпускник.

при синистротранспозиции (сосуды расположены как при корригированной транспозиции)—левое переднее положение.

Значительно реже «выпускник» отсутствует, и оба магистральных сосуда отходят непосредственно от полости единственного желудочка (см. рис. 2.222). Последнее возможно, с одной стороны, при отсутствии развития левого желудочка, обоих желудочков и межжелудочковой перегородки (чаще всего имеется двухкамерное строение сердца) и, с другой стороны, при изолированной агенезии межжелудочковой перегородки.

Расположение магистральных сосудов при ЕЖС может быть нормальным, как при отхождении обоих магистральных сосудов от правого желудочка, полной транспозиции и корригированной ТМС. Согласно нашим данным, последний вариант встречается наиболее часто и составляет 74% от числа всех наблюдений. Крайне редко от единственного желудочка сердца отходит О АС.

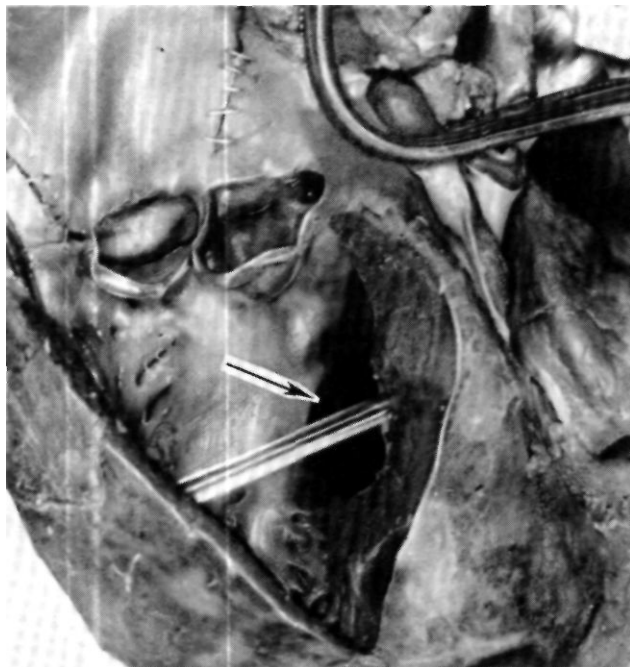При инверсии магистральных сосудов, возникающей вследствие развития в процессе эмбриогенеза аномальной бульбарновентрикулярной петли, нередко отмечается и инверсия предсердно-желудочковых клапанов. В таких случаях правое предсердие сообщается с полостью ЕЖС посредством двустворчатого клапана, а левое предсердие — посредством трехстворчатого клапана.

Топография синусового и предсердно-желу-

дочковых узлов обычно такая же, как в норме. Предсердно-желудочковый пучок входит в желудочек ниже перегородочной створки венозного предсердно-желудочкового клапана и при наличии «выпускника» проходит в толще мышечного тяжа, представляющего остаток межжелудочковой перегородки. При отсутствии «выпускника» предсердно-желудочковый пучок локализуется на задней стенке желудочка между атриовентрикулярными клапанами и простирается вниз приблизительно на 3 см [Edie R. et al., 1973; Krongrad E. et al., 1974].

При единственном желудочке сердца часто наблюдается аномалия отхождения и разветвления коронарных артерий. Это зависит от типа расположения магистральных сосудов. У больных с нормальным расположением магистральных сосудов может наблюдаться нормальное распределение коронарных артерий. Однако в половине случаев последнего типа может отмечаться аномалия, заключающаяся в том, что коронарным становится задний аортальный синус (в одних случаях от него начинается правая коронарная артерия, в других — единственная коронарная артерия) [Под зол ков В. П. и др., 1970].

При расположении магистральных сосудов, как при полной ТМС, правый аортальный синус обычно является некоронарным. Правая коронарная артерия отходит от заднего аортального синуса и идет к правой предсердно-желудочковой борозде на заднюю поверхность сердца, а левая коронарная артерия начинается



2.217. Макропрепарат сердца больного с единственным желудочком сердца и инверсионной транспозицией магистральных сосудов.

Вскрыты восходящая часть аорты и «выпускник»; стрелкой указано отверстие, соединяющее «выпускник» с полостью единственного желудочка сердца.

от левого аортального синуса, пересекает спереди ствол легочной артерии и дает начало передней нисходящей и левой огибающей ветвям.

При расположении магистральных сосудов, как при корригированной ТМС, в отличие от нормы имеются передний аортальный синус (некоронарный) и два задних: правый и левый. В одних случаях правая коронарная артерия отходит от правого аортального синуса и делится на переднюю нисходящую и огибающую ветви; последняя проходит спереди от ствола легочной артерии и направляется в правую предсердно-желудочковую борозду; от левого аортального синуса отходит коронарный сосуд, который идет в левую предсердно-желудочковую борозду, давая начало задней нисходящей ветви. В других случаях правая коронарная артерия начинается от правого аортального синуса и, пересекая спереди ствол легочной артерии, направляется в правую предсердно-желудочковую борозду; левая коронарная артерия отходит от левого аортального синуса и дает начало передней нисходящей и левой огибающей артериям. Последняя залегает в левой предсердно-желудочковой борозде. Реже наблюдается единственный коронарный синус, от которого начинается одна или несколько коронарных артерий [Elliott L. et al., 1966].

Из сопутствующих пороков следует отметить стеноз легочной артерии, встречающийся у 64% больных, ДМПП—у 40%, аномалии расположения сердца—у 14% больных. Реже выявляются открытый артериальный проток и коарктация аорты.

Гемодинамика. В основе нарушений гемодинамики при пороке лежит единственная желудочковая камера, в которой происходит смешивание потоков артериальной и венозной крови. Аорта и легочная артерия, отходящие непосредственно от желудочка либо от «выпускника», имеют одинаковое системное давление. Следовательно, при отсутствии стеноза легочной артерии с рождения ребенка существует гипертензия в малом круге кровообращения. Низкое сопротивление легочных сосудов после рождения ведет к значительной гиперволемии малого круга кровообращения. В связи с увеличением минутного объема малого круга кровообращения увеличивается объем крови, поступающей из левого предсердия в желудочек, который превосходит объем венозной крови, поступающей из правого предсердия. Следовательно, в желудочке смешивается больший объем оксигенированной крови с меньшим объемом венозной крови. У таких больных артериальная гипоксемия незначительная.

Длительное существование увеличенного легочного кровотока приводит к постепенному увеличению сопротивления легочных сосудов и уменьшению легочного кровотока, в связи с чем возрастает уровень гипоксемии.

Наличие стеноза легочной артерии ведет к дефициту легочного кровотока. В желудочке смешиваются уже относительно небольшой объем артериальной крови с большим объемом венозной. Такие больные страдают выраженной гипоксемией.

Исследования, проведенные S. Rahimtoola и соавт. (1966), показали, что в ряде случаев степень артериальной гипоксемии может зависеть не только от стеноза легочной артерии и структурных изменений в сосудах малого круга кровообращения, но и от внутрижелудочкового разделения потоков крови и типа расположения магистральных сосудов. В таких случаях при прочих равных условиях авторы наблюдали большую степень артериальной гипоксемии у больных с расположением магистральных сосудов, как при полной транспозиции, чем при их расположении, как при корригированной транспозиции магистральных сосудов.

**Клиника, диагностика.** Клиническая симптоматика определяется объемной перегрузкой сердца и легочной гипертензией у больных без стеноза легочной артерии и выраженной гипоксемией—у больных со стенозом. На основании анамнеза и общеклинических методов исследования можно установить предварительный диагноз.

При *аускультации* над областью сердца выслушивается систолический шум, причем у больных без стеноза легочной артерии он максимально выражен в третьем—четвертом межреберье. У ряда больных шума фактически может не быть. При стенозе легочной артерии шум носит грубый характер и максимально выражен над основанием сердца соответственно уровню стеноза. В случаях единственного желудочка без стеноза легочной артерии происхождение систолического шума может быть обусловлено увеличенным кровотоком через устье легочной артерии либо прохождением крови из желудочка через дефект в выпускник, а затем в аорту. Самостоятельный систолический шум, выслушиваемый над верхушкой, обычно связан с относительной недостаточностью митральной

ного клапана; II тон у больных без стеноза легочной артерии акцентирован.

На ЭКГ наиболее закономерным является отклонение электрической оси сердца вправо (у 71% больных) с признаками гипертрофии «правого» желудочка (у 94% больных). У 50% больных отмечается также гипертрофия «левого» желудочка (рис. 2.218). Характерными для ЕЖС являются высоковольтная ЭКГ в грудных отведениях, за исключением  $V_1$ , преобладание зубцов  $S$  над зубцами  $R$  или равнозначные комплексы  $RS$  [Шпуга О. Г., 1970]. У больных с инверсионной ТМС В. Gasul и соавт. (1966) отмечали отсутствие зубцов  $Q$  в левых и наличие их в правых грудных отведениях.

Отклонение электрической оси сердца влево с изолированной перегрузкой «левого» желудочка, регистрируемое у больного с цианозом, может рассматриваться как один из вероятных признаков ЕЖС, но в этих случаях необходимо исключить различные формы гипоплазии правого желудочка.

Для больных с ЕЖС в значительной степени характерны нарушения ритма и проводимости различного характера.

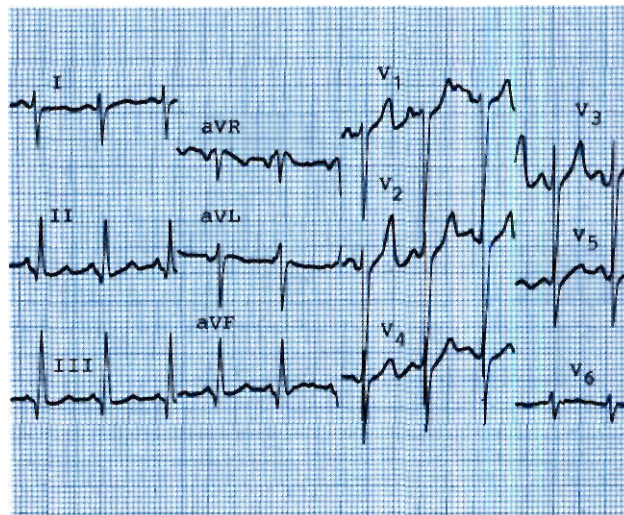
На рентгенограммах у всех больных независимо от типа расположения магистральных сосудов наблюдается увеличение тени сердца в поперечнике. В большей степени оно выражено у больных с увеличенным легочным кровотоком. Создается впечатление, что «правый» желудочек увеличен, а у 23% больных увеличен и «левый». У всех больных увеличено правое предсердие, а у 10%—левое.

У больных без стеноза легочной артерии наблюдается усиление легочного рисунка за счет переполнения артериального русла и расширения корней легких, содержащих крупные округлые тени ортогонально направленных расширенных артериальных ветвей. В периферических отделах легочный рисунок представлен узкими артериальными сосудами и отмечается симптом «ампутации» крупных артериальных ветвей, т. е. имеется картина высокой легочной гипертензии.

У больных с ЕЖС я нормальным расположением магистральных сосудов или расположением их, как при полной транспозиции со стенозом легочной артерии, в переднезадней проекции в области второй дуги отмечается западение, аналогичное тому, которое обычно встречается при тетраде Фалло.

У больных с корригированной ТМС левый контур сердечно-сосудистой тени не дифференцируется на первую и вторую дуги и представлен непрерывной, слегка выпуклой или прямой тенью (весьма характерной для данного порока). Это связано с левосторонним расположением восходящей части аорты. У больных со стенозом легочной артерии по левому контуру сердца определяется выбухание третьей дуги, обусловленное расположением в этой области корня аорты и «выпускника».

Эхо кардиография дает возможность установить диагноз. На эхокардиограммах регистрируется отсутствие межжелудочковой перегородки и наличие двух предсердно-желудочковых клапанов, открывающихся в единственный желудочек. Удастся увидеть «выпускник» и отходящий от него магистральный сосуд (рис. 2.219). При нормальном расположении магистральных сосудов определяется митрально-



2.218. Электрокардиограмма больного с единственным желудочком сердца.

Электрическая ось сердца отклонена вправо. Признаки гипертрофии обоих желудочков и правого предсердия.

аортальный контакт, а при их транспозиции наблюдается митрально-легочный контакт.

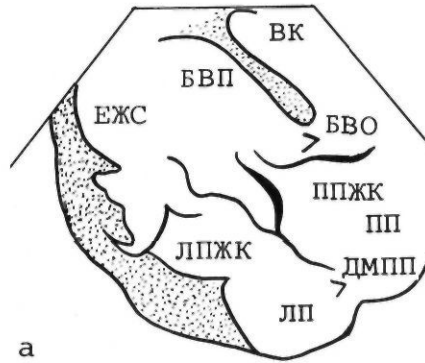
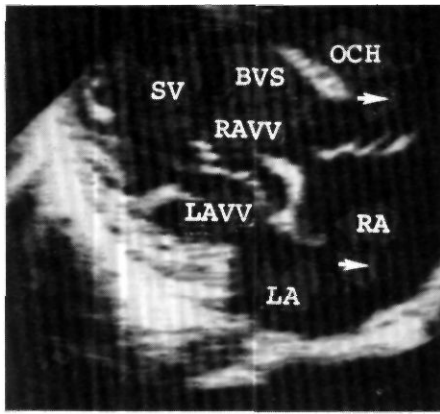
**Катетеризация сердца.** У всех больных в полости желудочка определяется высокое систолическое давление, равное давлению в аорте. Проведение катетера в легочную артерию и запись давления в ней дают возможность диагностировать сопутствующий стеноз легочной артерии. Предположительная диагностика ЕЖС при зондировании основывается на сравнении уровня оксигенации крови в полостях сердца. Наиболее патогномичным комплексом признаков служит: умеренное повышение оксигенации крови в полости желудочка по сравнению с полостью правого предсердия (на 5—25%), различие показателей насыщения крови кислородом в отдельных пробах, взятых из желудочковой камеры, достигающее до 10—17%, и снижение насыщения кислородом артериальной крови. Артериальная гипоксемия в большей степени выражена у больных с резким стенозом легочной артерии и относительно небольшая—при увеличенном легочном кровотоке. В редких наблюдениях артериальная гипоксемия отсутствует. Пробы крови, полученные из полости желудочка и системной артерии, у большинства больных показывают одинаковое насыщение кислородом и реже—насыщение крови кислородом в системной артерии выше на 5—8%.

Абсолютную диагностическую ценность при корригированной ТМС имеет проведение катетера из желудочка в аорту. Катетер занимает такое же положение, как при прохождении его из легочной артерии через ОАП в аорту. Однако у больных с ЕЖС изгиб катетера на левом контуре сердечно-сосудистой тени расположен выше, так как обусловлен изгибом дуги аорты и занимает область первой дуги, а не второй, как при открытом артериальном протоке. Угол изгиба острее.

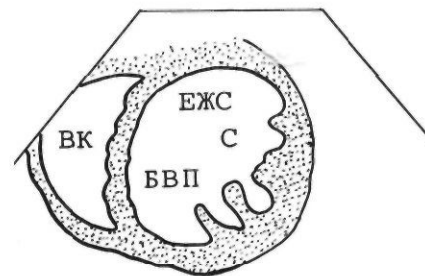
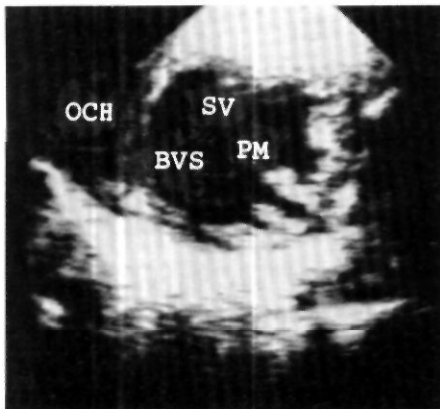
Задача ангиокардиографического исследования:

1) определить анатомическую структуру желудочка;

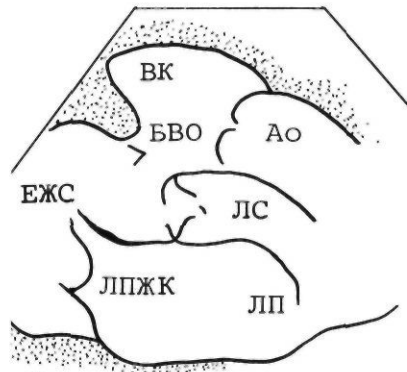
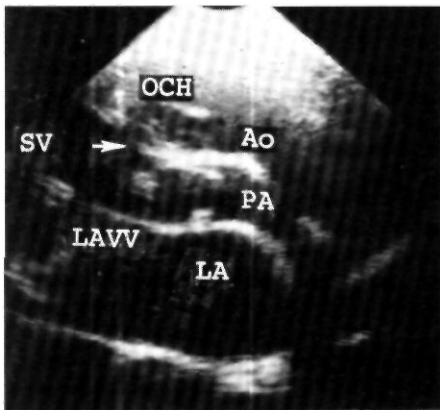




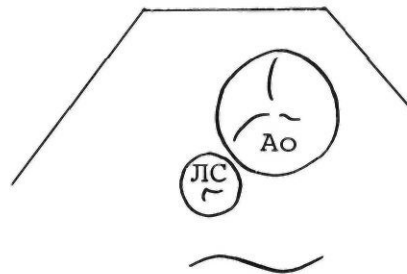
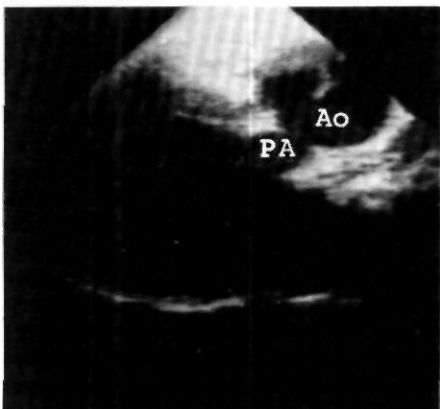
а



б



в



г

2.219. Эхокардиограммы и их схематическое изображение у больного с единственным желудочком сердца и инверсионной транспозицией магистральных сосудов.

а — верхушечное четырехкамерное сечение: левый и правый предсердно-желудочковые клапаны открываются в полость единственного желудочка (ЕЖС); спереди от главной полости лоцируется маленькая полость — выпускная камера (ВК); верхней стрелкой показано бульбарно-вентрикулярное отверстие; нижней — ДМПП; б — короткая ось желудочков у основания (доступ к сердцу парастернальный на уровне сосочковых мышц); видна большая полость ЕЖС и маленькая полость ВК; сосочковые мышцы расположены в главной полости;

в — парастернальное сечение по длинной оси сердца: от ЕЖС отходит легочный ствол (ЛС), от ВК — аорта; видны клапанный и подклапанный стеноз легочного ствола; г — короткая ось магистральных сосудов (доступ к сердцу высокий парастернальный): сосуды располагаются транспозиционно — аорта спереди и слева от легочного ствола, ЕЖС (SV) — единственный желудочек сердца; ВК (ОСП) — выпускная камера; ЛПЖК (LAW) — левый предсердно-желудочковый клапан; ППЖК (RAW) — правый предсердно-желудочковый клапан; ЛП (LA) — левое предсердие; ПП (PA) — правое предсердие; ВВП (BVS) — бульбарно-вентрикулярная перегородка; БВО (BVO) — бульбарно-вентрикулярное отверстие; СМ (PM) — сосочковые мышцы; Ao — аорта; ЛС (TR) — легочный ствол.



2) наличие и положение «выпускника»; 3) определить расположение магистральных сосудов и желудочково-артериального соединения; 4) доказать, что оба предсердно-желудочковых клапана открываются в полость ЕЖС; 5) выявить сопутствующие пороки.

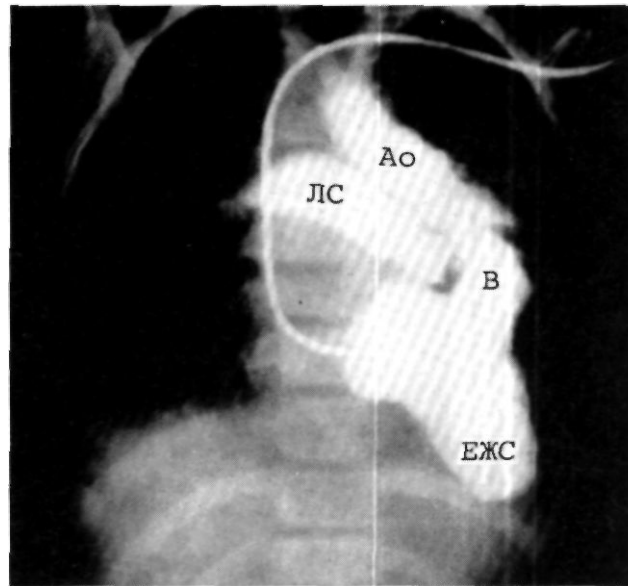
В связи с этим в план ангиокардиографического исследования включают: 1) вентрикулографию; 2) правую или левую атриографию; 3) введение контрастного вещества в «выпускник»; 4) легочную ангиографию в аксиальной проекции легочного ствола. Наибольшую ценность имеет селективная желудочковая ангиокардиография в двух проекциях. При введении контрастного вещества в ЕЖС независимо от наличия или отсутствия стеноза легочной артерии видна большая полость желудочка, занимающая практически всю область сердечной тени. Это видно как в переднезадней, так и в боковой проекции. Значительно чаще в ЕЖС обнаруживаются гладкие внутренние контуры и треугольная форма, т. е. внутренняя архитектура левого желудочка, реже — грубая трабекулярность, свойственная правому желудочку.

В 1973 г. Kozuka и соавт. опубликовали работу, в которой доказана возможность ангиокардиографического выявления «общего» или «неразделенного» желудочка. С этой целью контрастное вещество вводилось в предполагаемое место расположения второго желудочка или в одно из предсердий.

Важное диагностическое значение имеет контрастирование «выпускника» из полости ЕЖС (рис. 2.220). В прямой проекции у больных с нормальным расположением аорты и легочного ствола и корригированной ТМС «выпускник» располагается на передней левой поверхности сердца бок о бок с желудочком (в первом случае от него отходит легочная артерия, во втором — аорта). У больных с расположением магистральных сосудов, как при полной ТМС, «выпускник» контрастируется на передней правой поверхности сердца, тень его накладывается на полость желудочка, от которого отходит аорта. У больных с корригированной ТМС большие размеры «выпускника» могут симулировать ротированный влево артериальный желудочек при корригированной ТМС [Kinsley к. Л al., 1974]. В таких случаях необходимо дополнительное ангиокардиографическое исследование из левых отделов сердца.

**Естественное течение и прогноз.** В литературе имеются сообщения о неблагоприятных течении и прогнозе при данном пороке [Moodie D. et al., 1977]. Почти 75% больных с ЕЖС погибают на первом году жизни [Бураковский В. И., Константинов Б. А., 1970]. Встречаются описания единичных случаев, когда больные доживали до 56 [Metha J., Hewlett R., 1945] и 69 лет [Hudson R., 1965]. Средняя продолжительность жизни больных с ЕЖС, по данным J. Liebman и соавт. (1969), составляет всего 6,7 лет. Более высокая смертность наблюдается в группе больных с легочной гипертензией, чем у больных со стенозом легочной артерии. Частыми причинами смерти являются нарушения сердечного ритма, сердечная недостаточность на фоне пневмонии и прогрессирующая гипоксемия.

**Показания к операции.** Показания к хирургическому лечению обусловлены тяжестью течения заболевания и тяжелым прогнозом при естественном течении порока.



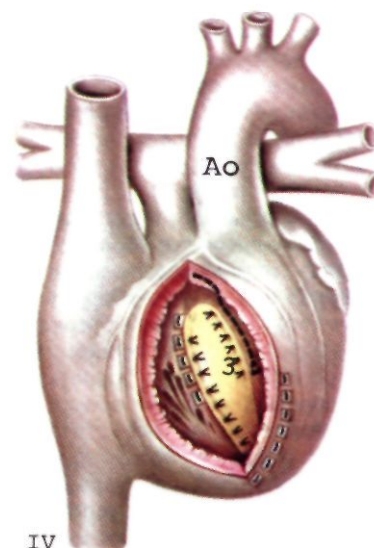
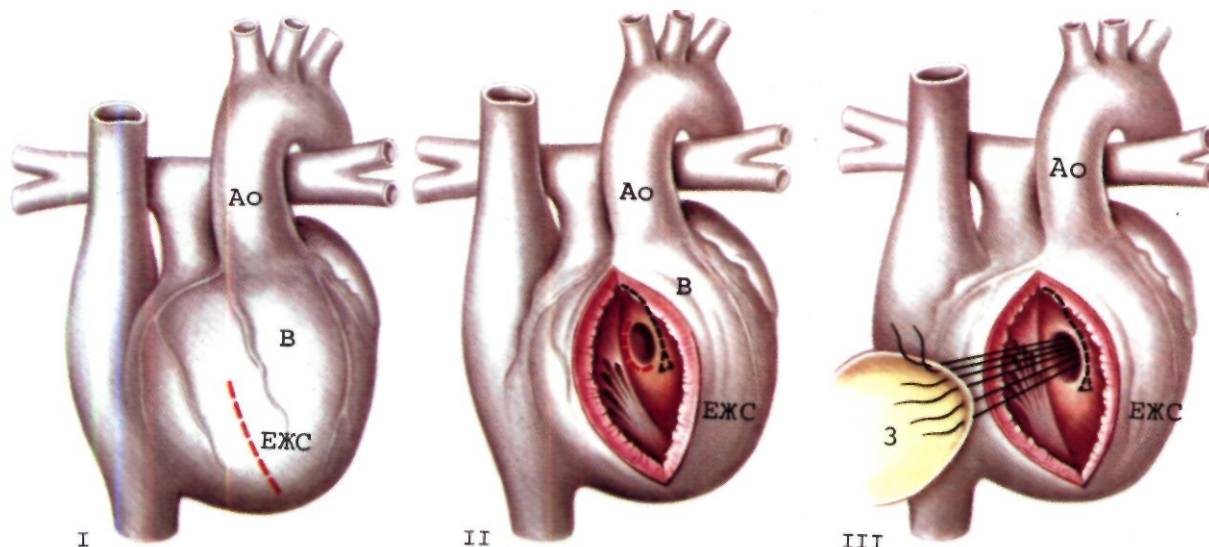
2. 220. Ангиокардиограмма больного с единственным желудочком сердца и инверсионной ТМС.

Из полости единственного желудочка (ЕЖС), имеющей гладкие внутренние контуры, контрастное вещество поступает в легочный ствол (ЛС) и через «выпускник» (В) в аорту (Ао). Аорта расположена слева от легочного ствола (ЛС).

Вопрос о наиболее целесообразном методе хирургического лечения окончательно не решен и во многом зависит от уровня подготовки хирургов. Высокая операционная летальность при радикальной коррекции порока, сложность операции накладывают свой отпечаток на выбор метода лечения. Больным с ЕЖС в настоящее время делают как паллиативные операции, так и радикальную коррекцию порока.

Паллиативные операции предпочитают выполнять у детей раннего возраста и у больных, у которых сопутствующие пороки практически не позволяют осуществить радикальную коррекцию. Выбор паллиативной операции зависит в основном от состояния кровотока в малом круге кровообращения. При резко увеличенном легочном кровотоке и высокой легочной гипертензии необходимо хирургическое сужение легочной артерии. Несмотря на то что данная операция у больных с ЕЖС приводит к усилению артериальной гипоксемии, целесообразность ее выполнения не вызывает сомнений. Операция способствует уменьшению нарушений кровообращения и защищает малый круг от развития склеротической формы гипертензии. У больных с тяжелым стенозом легочной артерии и выраженной артериальной гипоксемией показано наложение анастомозов между системными и легочными сосудами, предпочтительнее по Блеоку—Тауссиг.

Показания к радикальной операции создания межжелудочковой перегородки находятся в стадии разработки, поскольку число их крайне мало и они сопровождаются высокой летальностью. Показанием к операции служит ухудшение состояния больных, обусловленное прогрессирующим увеличением размеров сердца, общелегочного сопротивления, гемоглобина и гематокрита.



Необходимым условием для успешного проведения операции являются достаточно большие размеры единственной желудочковой полости и правильно сформированные предсердно-желудочковые клапаны. В связи с тем что имплантируемая перегородка не растет вместе с сердцем, оптимальным возрастом для операции следует считать 10—13 лет, т. е. возраст, когда практически прекращается рост сердца [Ionescu M. et al., 1973]. У больных без стеноза легочной артерии общелегочное сопротивление не должно превышать 10 ед.

В настоящее время считают, что радикальная операция возможна при единственном левом желудочке с синистротранспозицией аорты по отношению к легочному стволу и при общем или неразделенном желудочке с нормальным расположением магистральных сосудов. При других формах ЕЖС и других типах расположения магистральных сосудов описания случаев радикальной коррекции носят казуистический характер. Если у больных радикальную коррекцию выполнить невозможно (из-за «сидящего верхом» трехстворчатого клапана или из-за недостаточности, гипоплазии или атрезии одного из предсердно-желудочковых клапанов) или она сопряжена с высоким риском, предпочтение отдается гемодинамической коррекции порока типа операции Фонтана [Бухарин В. А., Подзолков В. П., 1977, 1979; Ross D., 1973; Jacoub M., Radley-Smith R., 1976; Gale A. et al., 1979]. Суть операции состоит в том, что функцию нагнетания всей венозной крови в малый круг кровообращения выполняет правое предсердие, а циркуляция оксигенированной крови в большом круге осуществляется ЕЖС.

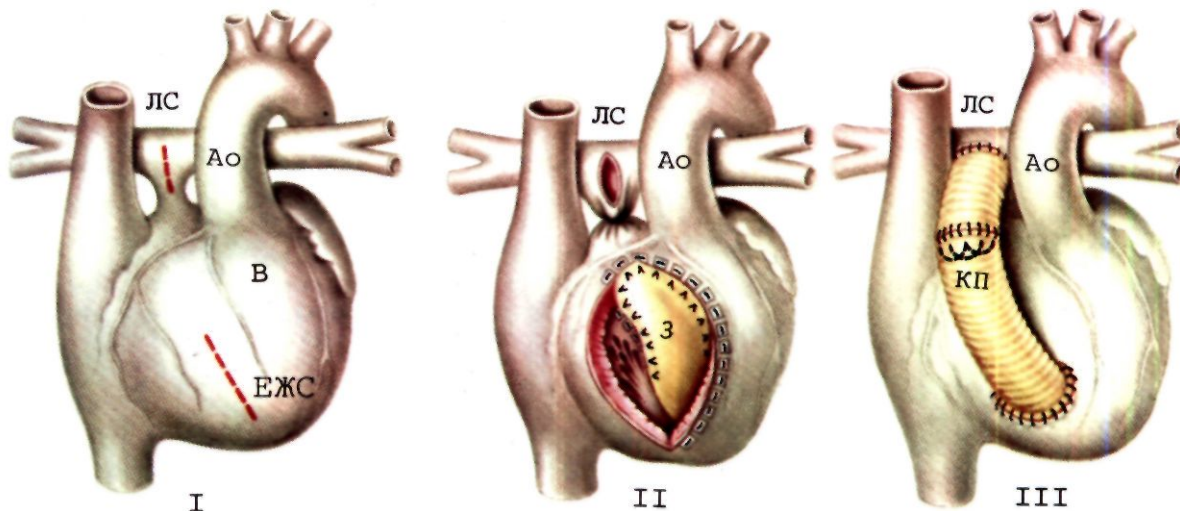
По мнению А. Choussat и соавт. (1978), «идеальный» больной для этой операции должен быть: 1) в возрасте старше 4 лет; 2) с синусовым ритмом на ЭКГ; 3) с нормальным впадением полых вен; 4) с нормальным объемом правого предсердия; 5) со средним давлением в легочной артерии не выше 15 мм рт. ст.; 6) с общелегочным сопротивлением менее 4 ед.; 7) с отношением диаметра легочной артерии к аортальному более 0,75; 8) с нормальной функцией желудочка, имеющего фракцию изгнания не менее 0,60; 9) без

2.221. Схематическое изображение операции формирования межжелудочковой перегородки при единственном левом желудочке с выпускником для леворасположенной аорты.

I — общий вид сердца; пунктиром обозначена линия разреза на желудочке; II — вскрыт единственный желудочек (ЕЖС); черным пунктиром обозначено расположение проводящей системы сердца, белым — край бульбо-вентрикулярной перегородки, за счет резекции которой можно расширить отверстие, ведущее в «выпускник»; III — в области отверстия, ведущего в «выпускник», швы для фиксации заплаты (3) наложены со стороны «выпускника»; IV — заплатой разделен единственный желудочек.

митральной недостаточности; 10) без отрицательного влияния ранее выполненного анастомоза.

**Хирургическое лечение.** В настоящее время известно два метода корригирующих операций при ЕЖС, разграничивающих потоки венозной и артериальной крови. В основе первой, радикальной, операции лежит принцип анатомического восстановления структуры сердца, т. е. создание перегородки, разделяющей желудочек на артериальную и венозную камеры, и



2.222. Схематическое изображение разделения единственно-го левого желудочка с «выпускником» для леворасположенной аорты и стенозом легочного ствола.

I—общий вид сердца: пунктиром обозначены линии разрезов на единственном желудочке (ЕЖС) и легочном стволе (ЛС); II—перевязан и вскрыт ЛС. Подшиванием заплаты (3) разделен ЕЖС; III—между вновь образованным венозным желудочком и ЛС вшит клапаносодержащий протез (КП).

устранение всех сопутствующих пороков. Наибольшее число радикальных операций выполнены по разделению единственного левого желудочка с синистротранспозицией аорты, отходящей от «выпускника».

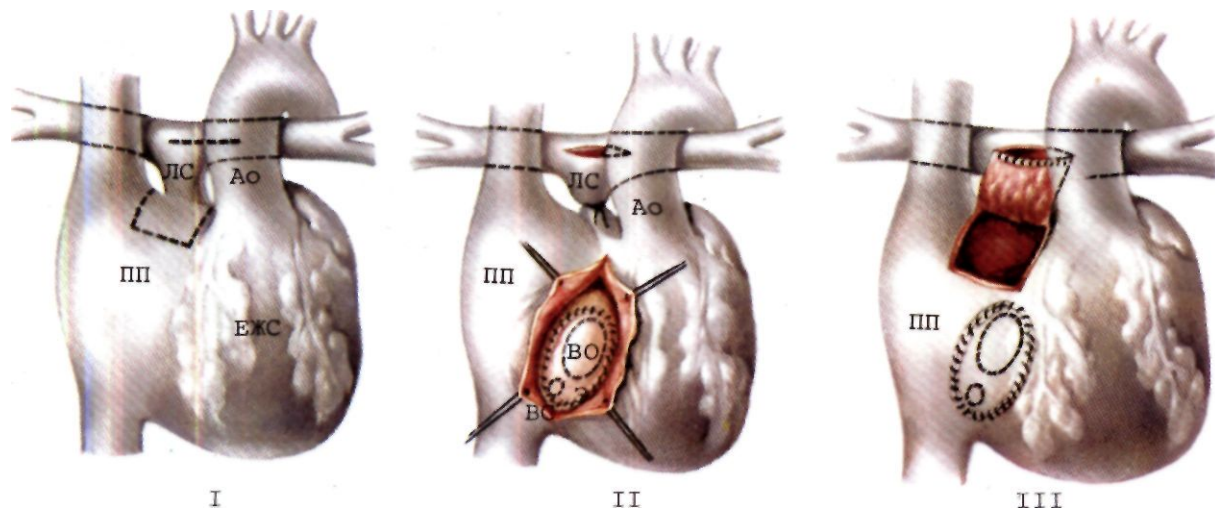
Метод операции. Операция выполняется в условиях гипотермического ИК и кардиopleгии с использованием продольной стернотомии. Продольным или вертикальным разрезом в бессосудистой зоне ближе к верхушке сердца вскрывают желудочек. Для предупреждения повреждения сосочковых мышц, прикрепляющихся к передней стенке желудочка, его вскрывают под контролем пальца или инструмента, введенного через венозное предсердно-желудочковое отверстие. При наличии стеноза входного отверстия в «выпускник» размеры его увеличивают за счет иссечения мышц в области заднего края (рис. 2.221). Благодаря этому избегают повреждения предсердно-желудочкового пучка, который проходит в передневерхней части перегородки, разделяющей желудочек и «выпускник» [Bharati S., Lev M., 1975]. У больных с общим желудочком предсердно-желудочковый пучок обычно локализуется на задней стенке желудочка между предсердно-желудочковыми клапанами. Разделение желудочка планируется таким образом, чтобы образовались две камеры, имеющие достаточные объемы для обеспечения кровью малого и большого круга кровообращения. Наложение швов для фиксации заплаты, разделяющей полость ЕЖС, начинают на задней стенке желудочка между предсердно-желудочковыми клапанами. Некоторые хирурги во избежание полной поперечной блокады подшивают заплату к основанию перегородочной створки трехстворчатого клапана [Eddie R. et al., 1973]. Далее линия шва следует по задней стенке желудочка вниз к верхушке сердца, где заплата размещается между сосочковыми мышцами. Подшивание заплаты к внутренней поверхности передней стенки желудочка осуществляется с помощью П-образных швов, укрепленных тефлоновыми прокладками, накладываемых через всю толщу стенки желудочка с выколом иглы с наружной поверхности и выколом на внутренней. Вверху для разграничения полунных клапанов заплату подшивают ниже клапана легочного ствола и далее в целях профилактики прошивания предсердно-желудочкового пучка швы накладывают со стороны полости «выпускника».

У больных с сопутствующим подклапанным легочным стенозом, который обычно невозможно устранить без повреждения коронарных артерий или венозного предсердно-желудочкового клапана и проводящей системы, коррекция порока имеет свои особенности. В отличие от предыдущей методики заплату смещают вправо и подшивают ее верхний край таким образом, чтобы оба магистральных сосуда под заплатой сообщались с вновь сформированным артериальным желудочком. Далее двумя лигатурами перевязывают проксимальную часть легочного ствола и между вновь образованным венозным желудочком и дистальной частью легочного ствола вшивают клапаносодержащий или бесклапанный протез (рис. 2.222). Операцию заканчивают подшиванием к сердцу электродов для проведения электрокардиостимуляции в случае возникновения атриоventрикулярной блокады.

Вторая методика операции по типу операции Фонтена, хотя и не относится к категории радикальной коррекции порока, однако, позволяет обеспечить полное разделение потоков крови и может выполняться у больных с нормальным или низким легочнососудистым сопротивлением. Смысл операции заключается в том, чтобы венозную кровь, поступающую по полым венам, направить из правого предсердия, минуя желудочек, в легочный ствол, а артериальную кровь, поступающую из левого предсердия, — в желудочек и аорту [Бухарин В. А., Подзолков В. П., 1979; Jacob M., Raddey-Smith R., 1976; Gale A. et al., 1979].

Метод операции. Операцию выполняют в условиях ИК в сочетании с гипотермией. Доступ к сердцу — продольная стернотомия. На всем протяжении выделяют легочный ствол, правую и часть левой легочной артерии. Правую атриотомию производят П-образным разрезом в области ушка с таким расчетом, чтобы сформировать из него лоскут. Правое предсердно-желудочковое отверстие закрывают заплатой, которую фиксируют непрерывным швом на 1 см выше фиброзного кольца и отверстия коронарного синуса (рис. 2.223). Далее двумя шелковыми лигатурами перевязывают проксимальную часть легочного ствола. Вскрывают бифуркацию легочного ствола, продолжая разрез на правую легочную артерию. Наружный край лоскута правого предсердия откидывают кверху и сшивают непрерывным швом с нижним краем разреза на легочной артерии, формируя таким образом заднюю стенку анастомоза. Передняя и боковые стенки соустья создаются посредством подшивания к наружным свободным краям предсердно-легочного сообщения заплаты из аутоперикарда. Диаметр созданного предсердно-легочного соустья должен быть не менее 18 мм.





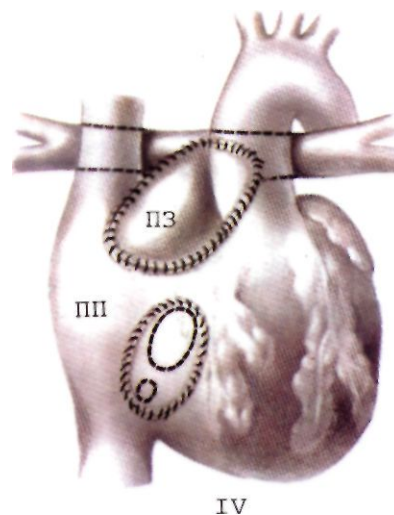
При невозможности сделать прямое соустье между правым предсердием и легочным стволом можношить клапан-содержащий или бесклапанный протез.

В случаях гипоплазии или атрезии левого предсердно-желудочкового отверстия гемодинамическая коррекция дополняется вначале иссечением, а затем созданием искусственной межпредсердной перегородки, размещаемой таким образом, чтобы направить кровь из легочных вен через оба предсердно-желудочковых отверстия или единственное правое в полость ЕЖС. При недостаточности левого предсердно-желудочкового клапана закрывают левое предсердно-желудочковое отверстие заплатой и смещают вновь образованную межпредсердную перегородку вправо так, чтобы кровь из легочных вен направить через правое предсердно-желудочковое отверстие в ЕЖС.

**Осложнения после операции.** После создания межжелудочковой перегородки наиболее частым осложнением операции является острая сердечная недостаточность, которая обычно связана с тяжестью состояния больных, с техническими трудностями коррекции порока, а следовательно, с травматичностью тканей и развитием полной поперечной блокады. По данным G. Danielson (1983), частота развития полной поперечной блокады в группе больных, которым во время операции проводилось электрофизиологическое определение места расположения проводящих путей сердца, составила 20%, в то время как при невозможности определить во время операции расположение проводящих путей она отмечена у всех больных.

Из осложнений гемодинамической коррекции ЕЖС, сочетающегося со стенозом легочной артерии, отмечают острую сердечную недостаточность, обусловленную недостаточной нагнетательной функцией правого предсердия, и почечно-печеночную недостаточность. Если в начальном периоде разработки данной операции заплата, закрывающая правое предсердно-желудочковое отверстие, фиксировалась за основание фиброзного кольца и это в 31% случаев приводило к развитию полной поперечной блокады и углублению сердечной недостаточности, то в настоящее время подшивание заплаты на 1–2 см выше отверстия коронарного синуса практически у всех больных позволяет избежать данное осложнение [Gale A. et al., 1979].

**Непосредственные и отдаленные результаты.** Из-за



2.223. Схематическое изображение гемодинамической коррекции единственного левого желудочка с леворасположенной аортой.

I—общий вид сердца; пунктиром обозначены линии разрезов на правом предсердии (ПП) и легочном стволе (ЛС); II—легочный ствол (ЛС) перевязан, вскрыт его просвет; вскрыто правое предсердие (ПП), заплатой (З), подшитой выше венозного синуса (ВС), закрыто венозное предсердно-желудочковое отверстие (ВО); III—локут ПП откинут кверху и шит с нижним краем разреза на ЛС; IV—подшиванием перикардиальной заплаты (ПЗ) ко всем свободным краям разрезов на ПП и ЛС образовано предсердно-легочное соустье.

технических трудностей радикальное хирургическое лечение порока развивается крайне медленно и сопровождается высокой летальностью. Иллюстрацией могут служить результаты лечения данной группы больных в ведущих клиниках США, располагающих самым большим в мире хирургическим опытом лечения порока. Так, например, в клинике Mayo [Feldt R. et al., 1981] на 45 радикальных операций отмечен 21 летальный исход в раннем послеоперационном периоде и 8—в отдаленном периоде. R. McKay и соавт. (1982)



сообщают о 16 операциях с 7 летальными исходами. Послеоперационная летальность чаще всего наблюдалась в тех случаях, когда требовалось расширение отверстия, ведущего в «выпускник», и были сопутствующие пороки или выполнялась паллиативная операция.

В связи с небольшим числом больных, которые перенесли радикальную операцию, судить об отдаленных результатах трудно. Среди осложнений, наблюдающихся в отдаленном периоде, отмечают частичное отхождение заплата, разделяющей желудочек, с возникновением сброса крови слева направо [Sakakibara S. et al., 1972; Edie R. et al., 1973; Ionescu M. et al., 1973] и нарушения ритма сердца [Danielson G., 1983].

Гемодинамическая коррекция единственного желудочка также сопровождается высокой летальностью. По данным М. Jacoub, R. Radley-Smith (1979), умерли 4 из 8 оперированных больных; А. Gale и соавт. (1979)—4 из 17; G. Stefanelli и соавт. (1984)—4 из 14. Наибольшим опытом лечения данного порока располагает G. Danielson (1984), который оперировал 74 больных с 19 летальными исходами. Причем автор отмечает, что при соблюдении всех показаний к операции, которые разработаны А. Choussat и соавт. (1977), летальность можно снизить до 5—10%. В нашей стране наибольшим опытом располагает ИССХ им. А. Н. Бакулева АМН СССР, в котором на 1.10.84 выполнены три операции без летальных исходов [Подзолков В. П. и др., 1986].

Отдаленные результаты операции Фонтена при ЕЖС благоприятные. Больные становятся активными, повышается толерантность к нагрузке, исчезает цианоз, насыщение артериальной крови кислородом составляет 90—96%. Некоторые больные периодически продолжают получать сердечные гликозиды и диуретики.

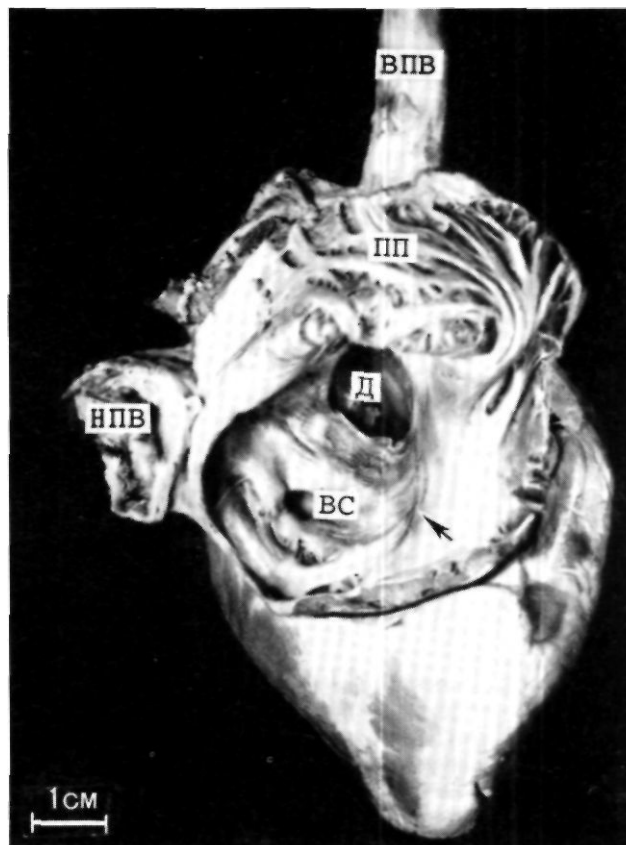
### 2.5.21. АТРЕЗИЯ ТРЕХСТВОРЧАТОГО КЛАПАНА

Атрезия трехстворчатого клапана—врожденный порок сердца, который характеризуется отсутствием сообщения между правым предсердием и правым желудочком.

Впервые порок описан Е. Kreysig в 1817 г. Он встречается в 1,6—3% случаев всех ВПС [Арапов А. Д., 1961; Муравьев М. В. и др., 1962; В. Gasul et al., 1966] и занимает по распространенности третье место (после тетрады Фалло и ТМС) среди пороков цианотического типа. Большая смертность больных с этим пороком сердца, составляющая 75—90% к первому году жизни, по данным В. И. Бураковского и Б. А. Константинова (1970), ведет к уменьшению числа этих больных в более старшем возрасте.

Этиология. В этиологии атрезии трехстворчатого клапана большое значение следует придавать смещению межжелудочковой перегородки относительно предсердно-желудочкового канала, происходящему на ранней стадии эмбриогенеза. В результате этого при отсутствии развития синусной части правого желудочка межжелудочковая перегородка, передвигаясь вправо, приводит к облитерации правого предсердно-желудочкового отверстия [Van Praagh R., et al., 1971].

Патологическая анатомия. Основной анатомической характеристикой порока является отсутствие сообщения между правым предсердием и правым желудочком, наличие межпредсердного сообщения, гипопла-



2.224. Макропрепарат сердца больного с атрезией трехстворчатого клапана. Вскрыто правое предсердие (ПП), на месте трехстворчатого клапана имеется небольшая ямка (указана стрелкой). Д—дефект межпредсердной перегородки.

зия или отсутствие правого желудочка (рис. 2.224). Частым, но не постоянным элементом порока является ДМЖП. При его отсутствии сообщение между большим и малым кругом кровообращения осуществляется за счет открытого артериального протока или больших системных коллатеральных артерий. Выделяют следующие варианты атрезии трехстворчатого клапана: мышечную, мембранную, клапанную, атрезию типа аномалий Эбштейна и ОАВК [Фальковский Г. Э. и др., 1981; Van Praagh R. et al., 1971; Bharati S. et al., 1976; Anderson R. et al., 1977].

При *мышечной форме*, которая встречается в 76—100% случаев, отсутствует сообщение между правым предсердием и правым желудочком, поскольку слепое заканчивающееся дно правого предсердия находится над свободной стенкой левого желудочка, т. е. имеет место предсердно-желудочковая дискордантность.

При *мембранной форме*, которую находят в 7—12% случаев, сообщение между правым предсердием и правым желудочком также нарушено, но дно правого предсердия находится над предсердно-желудочковой частью межжелудочковой перегородки. При обеих формах правый желудочек гипоплазирован за счет отсутствия синусной его части.

*Клапанная форма* порока, выявляемая в 4,8—6% случаев, характеризуется наличием сообщения между правым предсердием и правым желудочком, поскольку между ними находятся фиброзная мембрана или полностью сросшиеся маленькие створки трехстворчатого клапана, т. е. имеется предсердно-желудочковая конкордантность. При данной форме порока правый желудочек гипоплазирован, но полностью сформирован, в нем иногда можно найти рудиментарный клапанный аппарат.

При атрезии *типа аномалии Эбштейна*, которая встречается в 2—8% случаев, определяется неперфорированный трехстворчатый клапан, смещенный в полость правого желудочка, со сросшимися и распластанными по стенке правого желудочка створками.

Атрезия *типа ОАВК*, которую наблюдал Р. Weinberg (1980), встречается исключительно редко и характеризуется тем, что створки общего предсердно-желудочкового клапана «блокируют» выход из правого предсердия.

Полость правого предсердия расширена, стенка гипертрофирована. Степень этих изменений зависит от величины межпредсердного сообщения, без которого жизнь больного с атрезией трехстворчатого клапана невозможна.

Чаще всего межпредсердное сообщение представлено в виде дефекта в области овального окна или вторичного ДМПП, реже можно наблюдать первичный ДМПП или ее полное отсутствие.

В большинстве случаев правый желудочек гипоплазирован за счет отсутствия приточного отдела и представлен «инфундибулярной» камерой. Полость ее уменьшена, стенка несколько утолщена. Полости левого предсердия и левого желудочка, выбрасывающие увеличенный объем крови, расширены, стенки гипертрофированы. В данных условиях один левый желудочек обеспечивает доставку крови в большой и малый круг кровообращения. Отверстие митрального клапана всегда расширено. Левый желудочек через ДМЖП сообщается с гипоплазированным правым желудочком. При нормальном расположении магистральных сосудов от последнего отходит ствол легочной артерии. В 80% случаев определяется сужение, обусловленное клапанным, надклапанным стенозом (механический характер) или небольшим ДМЖП. Аорта отходит от левого желудочка.

В редких случаях ДМЖП отсутствует и полость правого желудочка представлена щелевидным слепым карманом. Обычно этому сопутствует атрезия клапана легочного ствола. Это сочетается с ОАП или большими системными коллатеральными артериями.

При ТМС от левого желудочка отходит легочный ствол, а от гипоплазированного правого желудочка—аорта. Величина ДМЖП и полость правого желудочка в этих условиях несколько больше, чем при нормальном расположении магистральных сосудов. В 60% случаев наблюдается стеноз легочной артерии. В 40% случаев стеноз отсутствует и отмечаются признаки легочной гипертензии. Отсутствие ДМЖП при ТМС ведет к атрезии устья аорты. В этих условиях жизнь больного возможна только при наличии ОАП, через который кровь поступает из легочного ствола в большой круг кровообращения [Polanco G., Powell A., 1955].

При корригированной ТМС от гипоплазированного правого желудочка отходит аорта, расположенная слева и спереди от легочного ствола, который отходит непосредственно от левого желудочка. Поскольку инверсия распространяется и на атриовентрикулярные клапаны, то в левом предсердно-желудочковом отверстии находится трехстворчатый клапан. Данный анатомический тип чаще всего встречается в виде двух анатомических вариантов: 1) с клапанным или подклапанным стенозом легочной артерии и 2) с подклапанным стенозом аорты, за счет небольшого ДМЖП с гипоплазией ее восходящего отдела, коарктацией в типичном месте и легочной гипертензией [Keith J. et al., 1978].

**Классификация.** Многообразие анатомических вариантов атрезии трехстворчатого клапана и сопутствующих ей пороков обуславливает различие гемодинамических нарушений и, следовательно, клинических проявлений порока. В предлагаемой классификации учитываются состояние легочного кровотока, тип расположения магистральных сосудов и характер сопутствующих пороков сердца (рис. 2.225).

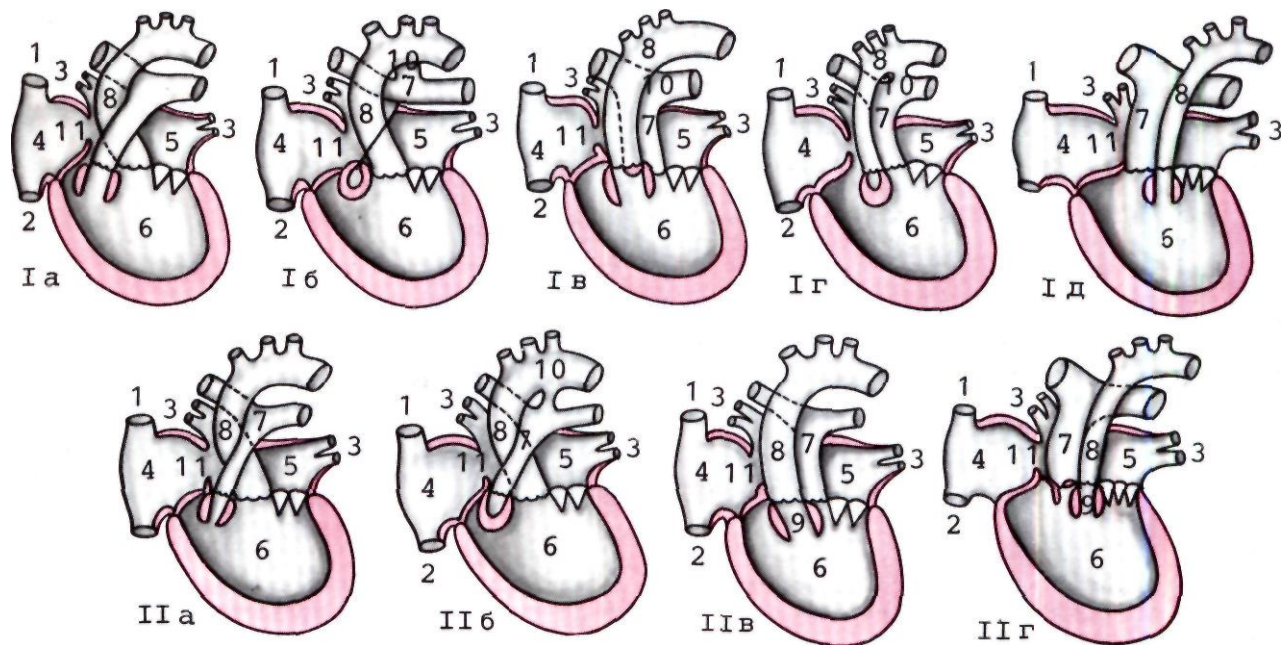
1. Атрезия трехстворчатого клапана с увеличенным легочным кровотоком: а) с нормальным расположением магистральных сосудов и без стеноза легочной артерии; б) с нормальным расположением магистральных сосудов, атрезией легочного ствола и большим ОАП; в) с ТМС и без стеноза легочной артерии; г) с ТМС, атрезией устья аорты и большим ОАП; д) с корригированной ТМС, небольшим ДМЖП, без стеноза, легочной артерии.

2. Атрезия трехстворчатого клапана с нормальным или уменьшенным легочным кровотоком: а) с нормальным расположением магистральных сосудов и клапанным или подклапанным стенозом легочной артерии; б) с нормальным расположением магистральных сосудов, отсутствием ДМЖП, атрезией легочного ствола и небольшим ОАП; в) с ТМС и клапанным или подклапанным стенозом легочной артерии; г) с инверсионной ТМС и клапанным или подклапанным стенозом легочной артерии.

У новорожденных и у детей раннего возраста каждая из представленных форм может сочетаться: а) с небольшим или закрывающимся межпредсердным сообщением и б) с большим межпредсердным сообщением.

**Гемодинамика.** Если во время внутриутробного периода порок существенно не влияет на развитие плода, то вскоре после рождения ребенок может умереть. Это связано с небольшими размерами овального окна или его закрытием (или ОАП при некоторых вариантах порока), что делает невозможным поступление системной венозной крови в малый круг кровообращения.

Гемодинамика при всех анатомических вариантах порока имеет общие черты. Венозная кровь, поступающая в правое предсердие по полым венам, через межпредсердное сообщение направляется в левое предсердие, где она смешивается с оксигенированной кровью, притекающей из легочных вен. При этом величина ДМПП определяет величину и градиент давления между предсердиями. При небольшом межпредсердном сообщении правое предсердие расширяется, стенка его гипертрофируется. В нем повышается



2.225. Схематическое изображение основных анатомических вариантов атрезии трехстворчатого клапана (объяснения в тексте).

1—верхняя полая вена; 2—нижняя полая вена; 3—легочные вены; 4—правое предсердие; 5—левое предсердие; 6—левый желудочек; 7—легочный ствол; 8—аорта; 9—гипоплазированный правый желудочек; 10—ОАП; И—межпредсердное сообщение.

систолическое и среднее давление, эти показатели превышают уровень давления в левом предсердии. Объем крови, изгоняемый правым предсердием через небольшое межпредсердное сообщение, мал, в связи с чем в правом предсердии и полых венах повышается давление, что приводит к венозному застою, сердечной недостаточности и смерти больных. При большом межпредсердном сообщении градиент давления между предсердиями минимальный, правое предсердие обычных размеров, а левое значительно увеличено [Riker W. et al., 1963].

Из левого предсердия смешанная кровь поступает в левый желудочек, далее через ДМЖП в гипоплазированный правый желудочек, а затем в магистральные сосуды. Поскольку в легочном стволе и аорте циркулирует смешанная кровь, то у большинства больных выявляется артериальная гипоксемия, степень которой зависит от объема легочного кровотока и величины межпредсердного сообщения.

При большом ДМЖП независимо от типа расположения магистральных сосудов давление в обоих желудочках одинаковое, поэтому при отсутствии стеноза легочного ствола у большого с рождения существует гипертензия в малом круге кровообращения. В связи с увеличенным легочным кровотоком увеличивается объем оксигенированной крови, притекающей в левое предсердие. Следовательно, в левом предсердии смешивается большой объем артериальной крови с меньшим объемом венозной крови. У таких больных цианоз минимальный. Усиление цианоза связано с

уменьшением легочного кровотока в результате развития склеротических изменений в артериальных сосудах легких.

Наиболее тяжелым вариантом порока, при котором с рождения ребенка существует легочная гипертензия, является атрезия трехстворчатого клапана с ТМС, отсутствием ДМЖП и атрезией устья аорты. В этих условиях основную функцию несет легочная артерия, снабжающая кровью большой и малый круг кровообращения. Кровообращение в большом круге происходит через ОАП. У больных с корригированной ТМС нередко наблюдается небольшой ДМЖП, что способствует формированию под клапанного стеноза аорты. При отсутствии стеноза легочной артерии давление в легочном стволе, отходящем непосредственно от желудочка, всегда повышено.

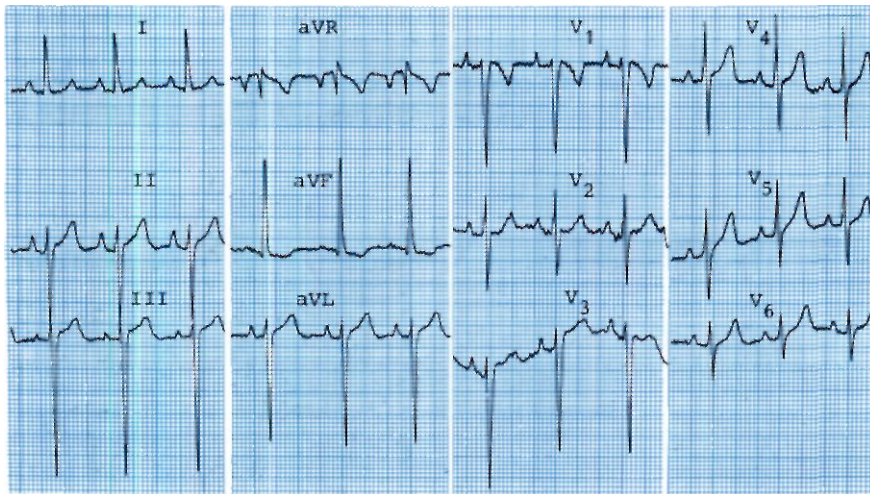
У больных с атрезией трехстворчатого клапана и сопутствующим стенозом легочной артерии независимо от характера расположения магистральных сосудов наблюдается дефицит легочного кровотока. Это приводит к тому, что в левом предсердии смешивается относительно небольшой объем крови, поступающей по легочным венам, и большой объем системной венозной крови. У таких больных наблюдаются значительная гипоксемия и резко выраженный цианоз.

Состояние гемодинамики у больных с атрезией трехстворчатого клапана, отсутствием ДМЖП и атрезией легочного ствола зависит от величины ОАП, а при его отсутствии — от калибра системных коллатеральных артерий. При большом ОАП иногда отмечается легочная гипертензия. Однако в большинстве случаев небольшой диаметр протока обуславливает дефицит легочного кровотока.

**Клиника, диагностика.** Клиническая картина атрезии трехстворчатого клапана зависит в основном от величины ДМЖП и состояния кровотока в малом круге кровообращения.

Большинство детей с этим пороком сердца умирают в течение первого года жизни, так как закрытие





2.226. Электрокардиограмма больной с атрезией трехстворчатого клапана. Электрическая ось сердца отклонена влево, гипертрофия левого желудочка и обеих предсердий.

открытого овального окна или ОАП делает их нежизнеспособными. В то же время известны единичные случаи доживания больных до 30 и даже 60 лет, а именно в тех случаях, когда атрезия трехстворчатого клапана сочетается с умеренным стенозом легочного ствола и легочных артерий и имеются большие ДМПП и ДМЖП [Cooley D. et al., 1950; Chiche P., 1952].

Атрезия трехстворчатого клапана с уменьшенным легочным кровотоком наблюдается у 75—85% больных. У новорожденного отмечают цианоз, который усиливается при движении, крике. Цианоз усиливается по мере увеличения возраста. Одышечно-цианотические приступы отмечают у 10—15% больных; характер их такой же, как при тетраде Фалло. Их возникновение объясняют спазмом выходного отдела правого желудочка при наличии подклапанного легочного стеноза [Gasul V. et al., 1966] или спазмом мышц в области ДМЖП, который приводит к уменьшению поступления крови в легкие [Арапов А. Д., 1961].

Большинство больных беспокоит одышка в покое, которая усиливается при движении. У 70% детей наблюдается отставание в физическом развитии. При осмотре у всех больных отмечают симптомы «бараньих палочек» и «часовых стекол». При наличии небольшого межпредсердного сообщения можно наблюдать набухание вен шеи и их пульсацию. У большинства больных выявляют полицитемию, полиглобулию, увеличивающиеся с возрастом.

ЭКГ весьма характерна: отклонение электрической оси сердца влево, гипертрофия левого желудочка и правого предсердия (рис. 2.226). По мнению В. Gasul и соавт. (1966), признаки гипертрофии правого желудочка или обоих желудочков, выявляемые крайне редко, могут быть обусловлены большим ДМЖП.

При рентгеноскопии в переднезадней проекции видна повышенная прозрачность легочных полей за счет обеднения легочного рисунка. Тень сердца нормальных размеров или слегка увеличена, правый атриовазальный угол смещен вверх, что указывает на увеличение правого предсердия. Левый контур сердца закруглен, верхушка приподнята над диафрагмой, талия сердца подчеркнута. В косых проекциях определяется увеличение правого предсердия и левого желу-

дочка, а также «срезанный» передний контур сердца в месте проекции правого желудочка.

Эхокардиографическое исследование при атрезии трехстворчатого клапана предоставляет целый ряд признаков, позволяющих с высокой степенью достоверности поставить правильный диагноз. Типичная эхокардиографическая картина включает отсутствие эхосигнала от трехстворчатого клапана, локацию небольшой полости правого желудочка, перерыв эхосигнала в области межпредсердной перегородки и наличие увеличенной полости левого желудочка (рис. 2.227).

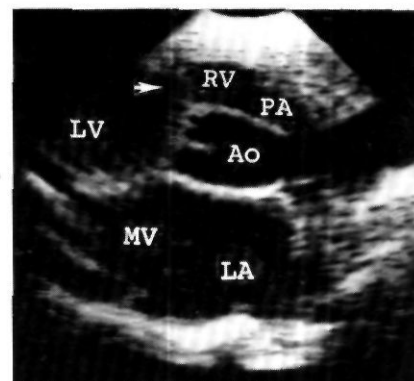
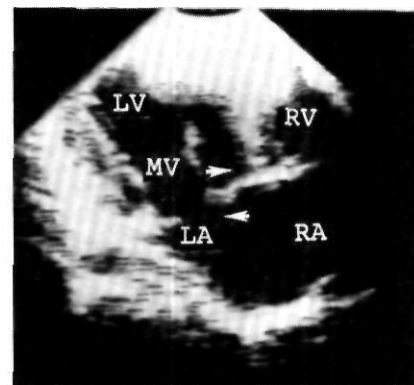
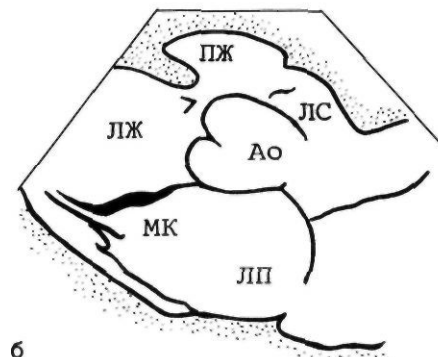
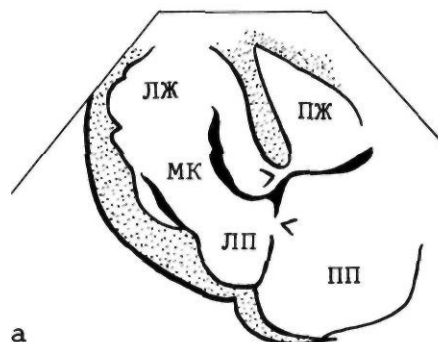
Атрезия трехстворчатого клапана с увеличенным легочным кровотоком встречается значительно реже и характеризуется клинической картиной, отличающейся от представленной выше. Ранняя смертность в этой клинической группе больных зависит от существующих с рождения увеличенного легочного кровотока и легочной гипертензии. Это приводит к повышению давления в левом предсердии и частичному закрытию овального окна, затрудняющему опорочение правого предсердия. Смерть обычно наступает от сердечной недостаточности. Лишь небольшая группа больных переживает возраст 1—2 года.

Цианоз в раннем детском возрасте часто отсутствует или нерезко выражен. Нарастание цианоза у детей старшего возраста обычно связано с прогрессирующим уменьшением легочного кровотока в результате развития морфологических изменений в артериальных сосудах легких.

Многих больных беспокоит одышка, наблюдаются признаки сердечной недостаточности (увеличение печени, тахикардия и др.). Перкуссия выявляет увеличение размеров сердца. При аускультации определяется грубый систолический шум и акцент II тона над основанием сердца. Над верхушкой иногда прослушивается диастолический шум, обусловленный увеличенным кровотоком через митральный клапан. В редких случаях, особенно у больных старшего возраста, шум не выслушивается.

ЭКГ напоминает описанную выше с той лишь разницей, что у больных этой группы чаще регистри-





2.221. Эхокардиограммы и их схематическое изображение при атрезии трехстворчатого клапана, а — верхушечное четырехкамерное сечение: митральный клапан (МК) открыт в левый желудочек (ЛЖ), трехстворчатый клапан атрезирован; виден ДМЖП (верхняя стрелка) и ДМПП (нижняя стрелка); б — парастеральное сечение по длинной оси у основания сердца: сосуды расположены нормально — от левого желудочка (ЛЖ) отходит аорта (Ао), от гипоплазированного правого желудочка (ПЖ) отходит легочный ствол (ЛС); стрелкой обозначен ДМЖП.

руется высокий и расширенный зубец *P* в I и II стандартных отведениях, aVL и левых грудных отведениях, что свидетельствует о гипертрофии левого предсердия.

Рентгенологическое исследование позволяет выявить выраженное усиление сосудистого рисунка легких, иногда пульсацию корней легких. Тень сердца значительно увеличена, преимущественно за счет его левых отделов. При нормальном расположении магистральных сосудов по левому контуру сердца видно выбухание сегмента легочной артерии.

При катетеризации сердца не удается провести катетер из правого предсердия в правый желудочек; его легко проводят в левое предсердие и далее в левый желудочек. При регистрации кривых давления в полостях сердца определяют повышение систолического и среднего давления в правом предсердии, градиента давления между правым и левым предсердиями, величина которого зависит от размеров межпредсердного сообщения. В левом желудочке регистрируют давление, равное систолическому.

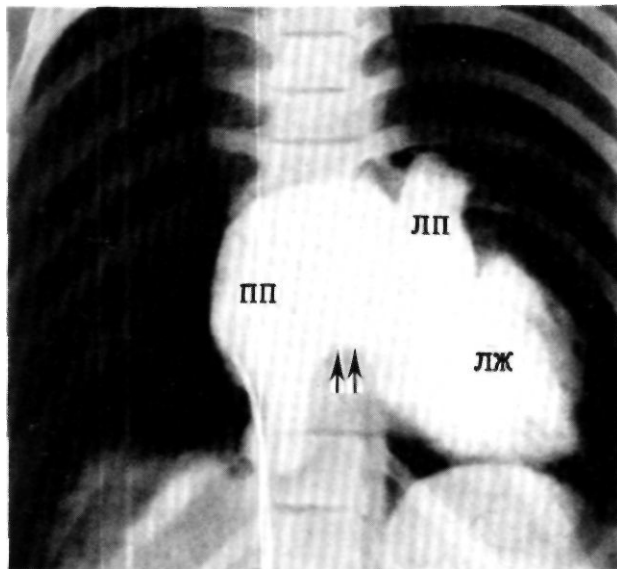
Несмотря на объективные трудности, существующие при стенозе легочной артерии, следует провести катетер в легочный ствол для измерения давления и определения легочно-сосудистого сопротивления, что позволит выбрать хирургическую тактику.

Анализ газового состава крови выявляет снижение насыщения крови кислородом в левом предсердии вследствие сброса венозной крови из правого предсердия, а также одинаковую степень насыщения крови кислородом в левом желудочке и артерии. Если у больных с увеличенным легочным кровотоком степень

гипоксемии минимальная, то при дефиците легочного кровотока определяются крайне низкие цифры насыщения крови кислородом.

Ангиокардиографическое исследование является определяющим в установлении диагноза. Программа обследования больного должна включать: правую атриографию, левую вентрикулографию, легочную артериографию в аксиальной проекции и аортографию. При правой атриографии контрастное вещество, минуя правый желудочек, поступает в полость левого предсердия и далее в левый желудочек. При этом в переднезадней проекции непосредственно над диафрагмой между контрастированными правым предсердием и левым желудочком выявляется неконтрастируемый участок треугольной формы, расположенный в месте приточной части правого желудочка. Это так называемое окно правого желудочка [Cambell M., Hills T., 1950], являющееся характерным признаком атрезии трехстворчатого клапана (рис. 2.228). Размеры межпредсердного сообщения лучше определять в боковой проекции по ширине струи контрастного вещества, поступающего из правого предсердия в левое.

Для решения вопроса о выборе метода хирургического лечения чрезвычайно важна левая вентрикулография. Она позволяет создать представление о величине ДМЖП, объеме полости гипоплазированного правого желудочка, тяжести легочного стеноза, состоятельности митрального клапана, характере расположения магистральных сосудов. У больных с нормальным расположением магистральных сосудов из гипоплазированного правого желудочка всегда контра-



2.228. Ангиокардиограмма больного с атрезией трехстворчатого клапана (переднезадняя проекция).

Контрастное вещество из правого предсердия (ПП), минуя правый желудочек, поступает в левое предсердие (ЛП) и далее в левый желудочек (ЛЖ). Определяется «окно» (обозначено стрелками).

стируется легочная артерия. При ТМС соотношения обратные: из гипоплазированного желудочка контрастируется аорта, а из левого желудочка—легочный ствол, располагающийся сзади и слева от аорты. При корригированной ТМС разница лишь в том, что аорта, отходящая от гипоплазированного правого желудочка, располагается слева и спереди от легочного ствола, который начинается непосредственно от левого желудочка. Легочную ангиографию в аксиальной проекции выполняют в целях получения точных данных о диаметре ствола и ветвей легочной артерии. Аортография позволяет оценить состояние коллатерального кровообращения легких, а у больных с предварительно выполненным аортолегочным анастомозом—его функцию и состояние соответствующей дистальной ветви легочной артерии.

Лечение. Паллиативные операции. Показания к паллиативным операциям определяются размером межпредсердного сообщения, состоянием легочного кровотока, возрастом больных и т. д. У новорожденных и грудных детей с атрезией трехстворчатого клапана и небольшим межпредсердным сообщением во избежание системной венозной недостаточности показана декомпрессия правого предсердия, которая достигается расширением межпредсердного сообщения по методу, предложенному W. Rashkind и W. Miller (1966). После удачного проведения атриосептостомии в зависимости от состояния легочного кровотока выполняют одну из паллиативных операций. При увеличенном легочном кровотоке производят операцию сужения легочного ствола. У больных с дефицитом легочного кровотока в раннем возрасте делают один из видов системно-легочных анастомозов. Среди них предпочтение отдается подключично-легочному

анастомозу по Блеклоу—Гауссиг. Хорошие результаты у больных старше 10—12 лет можно получить при применении кавопульмонального анастомоза, который не создает добавочной нагрузки на левый желудочек, применим у больных с любыми размерами межпредсердного сообщения и увеличивает эффективный легочный кровоток (Таланкин Н. К., 1968]. Операция этого типа не показана у детей раннего возраста.

Проблема возникает при лечении больных с атрезией трехстворчатого клапана и гипоплазией обеих легочных артерий, которым ранее уже был наложен системно-легочный анастомоз с одной или двух сторон. Поскольку в данных условиях выполнение какого-либо дополнительного анастомоза представляет большие технические трудности, а корригирующая операция не показана, предпочтение отдают паллиативной реконструкции путей оттока из правого желудочка [Anecchino F. et al., 1980]. Следует отметить, что о первой операции по устранению стеноза легочной артерии при атрезии трехстворчатого клапана сообщил R. Brock в 1964 г. В нашей стране первая успешная операция по устранению подклапанного стеноза легочной артерии, созданию ДМЖП, расширению заплатай выходного отдела правого желудочка и перевязке подключично-легочного анастомоза произведена В. П. Подзолковым в 1985 г.

Метод операций. Операцию производят через продольную стернотомию в условиях ИК и кардиоплегии. Устраняют прежние межартериальные анастомозы. После продольного вскрытия выходного отдела правого желудочка иссекают участок подклапанного стеноза, делают легочную вальвулопластику, расширяют или создают ДМЖП и расширяют заплатай выходной отдел правого желудочка. Для предупреждения травмы проводящей системы сердца расширение ДМЖП осуществляют посредством резекции перегородки в области передневерхнего края дефекта. Другая, не менее важная проблема — определение оптимальной величины создаваемого ДМЖП. P. Gersbach и соавт. (1981) считают, что во избежание развития легочной гипертензии нельзя избыточно расширять дефект, а в некоторых случаях следует даже оставлять умеренный под клапаный стеноз.

К положительным факторам данной операции следует отнести ее техническую простоту, предпосылки к равномерному расширению обеих легочных артерий и возможность выполнения впоследствии корригирующей операции. Отрицательные факторы — облитерация полости перикарда, возможность развития легочной гипертензии.

Летальность составляет 0—12,5%. Результаты операции, как правило, хорошие: у больных уменьшается цианоз, повышаются насыщение артериальной крови кислородом и толерантность к нагрузке, увеличивается диаметр легочных артерий.

Корригирующая операция носит название гемодинамической коррекции. Начало корригирующим операциям при атрезии трехстворчатого клапана было положено в 1968 г. F. Fontan, E. Bandet. Операция заключалась в закрытии межпредсердного сообщения, соединении правого предсердия с легочным стволом с помощью аортального гомопротеза, имплантации гомоклапана в устье нижней полой вены и создании кавопульмонального анастомоза. Следовательно, при данной методике анатомические изменения, вызванные пороком, не ликвидируются, а благодаря разобщению малого и большого круга кровообращения устраняются лишь нарушения гемодинамики. Вследствие этого методика операции получила название гемодинамической коррекции, или операции Фонтана. В нашей стране первая операция Фонтана выполнена

В. А. Бухариным в 1974 г. [Бухарин В. А. и др., 1976]. Показания к гемодинамической коррекции порока сформулированы А. Choussat и соавт. (1977). Согласно их мнению, на успех операции можно рассчитывать тогда, когда при определении показаний учитываются 10 факторов: 1) минимальный возраст больного—4 года; 2) синусовый ритм на ЭКГ; 3) нормальное впадение полых вен; 4) нормальный объем правого предсердия; 5) среднее давление в легочном стволе не превышает 15 мм рт. ст.; 6) легочно-сосудистое сопротивление не превышает 4 ед/м<sup>2</sup>; 7) соотношение диаметров легочного ствола и аорты не менее 0,75; 8) нормальная функция левого желудочка, имеющего фракцию выброса не менее 0,6; 9) не нарушена функция митрального клапана; 10) отсутствуют повреждения, вызванные предшествующими межсосудистыми анастомозами.

При учете всех указанных факторов результаты операции удовлетворительные. В противном случае результаты операции ухудшаются.

Метод операции. Гемодинамическая коррекция выполняется с использованием продольной стернотомии в условиях гипотермического ИК со снижением температуры поверхности тела больного до 18—20° С, позволяющего при необходимости снизить объемные скорости перфузии, либо с применением фармакоологической кардиopleгии. Артериальную канюлю вводят в восходящую часть аорты, венозные в целях сохранения функциональной способности правого предсердия непосредственно через стенку полых вен (в том числе и у больных с ранее выполненным вавопульмональным анастомозом). После начала ИК устраняют межартериальный анастомоз, если он уже был создан. В зависимости от анатомических особенностей порока в основном применяют два метода операции.

*1. Соединение правого предсердия с правым желудочком.* Данный метод используют при хорошо развитой полости выходного отдела правого желудочка и отсутствии стеноза клапана легочного ствола. При использовании бесклапанного или клапаносодержащего протеза методика операции включает в себя вскрытие по краю ушка правого предсердия и закрытие межпредсердного сообщения. Затем продольным разрезом вскрывают выходной отдел правого желудочка и закрывают ДМЖП. Между правым предсердием и правым желудочком шьют бесклапанный сосудистый или клапаносодержащий протез.

Учитывая трудности имплантации протеза у детей, а также случаи сужения его просвета в отдаленные сроки после операции, в последнее время предпочтение отдают методу прямого соединения правого предсердия с правым желудочком, предложенному в 1979 г. V. Bjork и соавт. (рис. 2.229). Согласно этому методу, из передней стенки ушка правого предсердия выкраивают П-образный лоскут, который откидывают в сторону правого желудочка. Закрывают межпредсердное сообщение. Продольным разрезом на 0,5—1 см ниже клапана легочного ствола вскрывают правый желудочек и закрывают ДМЖП. Далее непрерывным швом сшивают смежные края разрезов стенок правого предсердия и правого желудочка, а ко всем остальным свободным краям создаваемого предсердно-желудочкового соустья под контролем бужей (18—22 мм) подшивают перикардальную заплату, которой придают выпуклую форму.

*2а. Соединение правого предсердия с легочным стволом.* Данную операцию выполняют при сопутствующей ТМС, гипоплазии или атрезии устья легочного ствола и при небольшой полости гипоплазированного правого желудочка, т. е. тогда, когда невозможно сделать предсердно-желудочковое соустье. Соединить правое предсердие с легочным стволом можно спереди от аорты, а также ретроаортально. Чаще применяют второй метод, посредством которого правое предсердие вскрывают вертикальным разрезом в промежутке между аортой и верхней полой веной и закрывают межпредсердное сообщение. Легочный ствол пересекают чуть выше клапана и ушивают его проксимальный конец. Дистальный конец проводят под аортой, пересекая в направ-

лении правой ветви для увеличения отверстия и между ним и отверстием на правом предсердии шьют бесклапанный или клапаносодержащий протез.

В последнее время чаще создают прямые сообщения [Подзолков В. П. и др., 1985; Doty D. et al., 1981]. В этих целях в отличие от предыдущей методики на всем протяжении выделяют легочный ствол и обе легочные артерии. После вскрытия правого предсердия закрывают межпредсердное сообщение, пересекают легочный ствол и ушивают его проксимальный конец. Дистальный конец проводят под аортой и сшивают с разрезом стенки правого предсердия, причем обычно возникает необходимость в расширении создаваемого соустья перикардальной заплатой (рис. 2.230).

При соединении правого предсердия с легочным стволом спереди от аорты чаще используют бесклапанный или клапаносодержащий протез. В этом случае разрезом по краю ушка вскрывают правое предсердие и закрывают межпредсердное сообщение. Далее продольным разрезом вскрывают легочный ствол и ушивают клапанное отверстие. Между правым предсердием и легочным стволом имплантируют бесклапанный или клапаносодержащий протез.

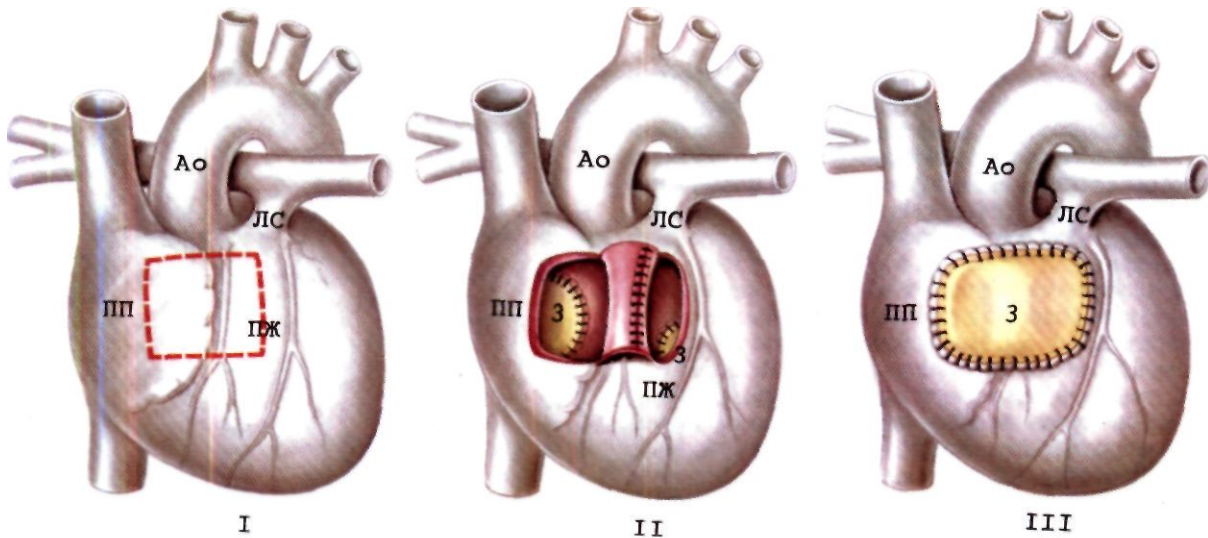
*2б. Соединение правого предсердия с выходным отделом правого желудочка, включающим легочный ствол с клапаном.* Операцию производят при малых размерах полости гипоплазированного правого желудочка, но при нормальном диаметре легочного ствола и при отсутствии клапанного стеноза. По методу операции, предложенному G. Kreutzer и соавт. (1973), мобилизуют легочный ствол и обе легочные артерии. Поперечным разрезом приблизительно на 1 см ниже легочного ствола вскрывают правый желудочек и по линии разреза продолжают острым путем препарировать боковые и заднюю стенки, отсекая их от аортальных синусов и левой коронарной артерии. Отсеченный выходной отдел правого желудочка, содержащий легочный ствол и клапан, спереди от аорты сшивают с правым предсердием, которое вскрывают в области ушка. До создания соустья закрывают межпредсердное сообщение. Образовавшийся дефект в стенке правого желудочка ушивают отдельными П-образными швами, укрепленными тефлоновыми прокладками.

Учитывая опасность сдавления соустья грудиной, В. П. Подзолков и соавт. (1984) предложили делать соустье ретроаортально. В отличие от описанного выше метода правое предсердие вскрывают в промежутке между верхней полой веной и аортой, а выходной отдел правого желудочка, содержащий ствол и клапан, соединяют с правым предсердием, проводя его позади аорты (рис. 2.231).

В нашей стране большинство различных вариантов операций выполнил В. П. Подзолков. В ИССХ им. А. Н. Бакулева АМН СССР к концу 1986 г. было сделано 25 операций при различных формах атрезии трехстворчатого клапана.

Непосредственные результаты. Госпитальная летальность после гемодинамической коррекции порока составляет 5—20% [Bowman F. et al., 1978; Gale A. et al., 1980; de Vivie E. et al., 1981; Fontan F. et al., 1983]. По данным G. Danielson (1983), при соблюдении всех 10 критериев операбельности, представленных А. Choussat и соавт. (1977), летальность составила 4,2%, а при недоучете одного или более факторов—18,9%. По данным ИССХ им. А. Н. Бакулева АМН СССР, общая летальность равна 17,4%.

Из особенностей послеоперационного ведения больных следует отметить частую зависимость адекватного сердечного выброса от необходимости поддержания среднего давления в предсердиях выше 15 мм рт. ст. В связи с этим у многих больных в течение ближайших 1—2 нед наблюдаются увеличение печени, асцит, гидроторакс. Причем необходимость в повышении давления выше 20 мм рт. ст. является неблагоприятным прогностическим признаком [Gale A. et al., 1980]. В меньшей степени эти явления отмечаются у больных с ранее выполненным ваво-



2.229. Схематическое изображение соединения правого предсердия с правым желудочком с помощью перикардиальной заплата при атрезии трехстворчатого клапана.

Ао — аорта; ЛС — легочный ствол.

I — пунктиром обозначены линии разрезов на правом предсердии (ПП) и гипоплазированном правом желудочке (ПЖ); II — из передней стенки ушка ПП выкроен П-образный лоскут, наружный край которого сшит непрерывным швом со смежным краем разреза на ПЖ. Заплатами (3) закрыты ДМПП и ДМЖП; III — к краям разрезов ПП и правого желудочка подшита перикардиальная заплата (3) и тем самым завершено образование предсердно-желудочкового соустья.

пальмональным анастомозом [de Leon S. et al., 1983]. По данным А. Gale и соавт. (1980), Е. de Vivie и соавт. (1981), у 26—31% больных в раннем послеоперационном периоде отмечается острая почечная недостаточность.

В отдаленные сроки после операции больные ведут активный образ жизни, жалоб не предъявляют. У них отсутствует цианоз, повышается толерантность к нагрузке. По данным большинства авторов, функциональные показатели в отдаленные сроки после операции снижены. W. Hellenbrandt и соавт. (1981), G. Shachar и соавт. (1982) при пробе с физической нагрузкой отметили увеличение сердечного индекса, однако констатировали, что его увеличение было ограниченным и не соответствовало увеличивающейся нагрузке. Наряду с этим авторы отметили значительное повышение среднего давления в правом предсердии.

Оригинальные исследования по изучению отдаленных результатов операции с применением дозированной физической нагрузки на велоэргометре выполнены В. П. Подзолковым и Л. М. Зотовой (1986), которые для сравнения в те же сроки обследовали группу больных после радикальной коррекции тетрады Фалло. Авторы показали, что в ранние сроки после операции Фонтена физическая работоспособность составляла 30—42% от возрастной нормы, тогда как у больных после радикальной коррекции тетрады Фалло—50%. Кроме того, показатели центральной гемодинамики у больных после коррекции тетрады Фалло были значительно лучше, чем у больных после

операции Фонтена, а их реакция на физическую нагрузку носила разнонаправленный характер. Через один год после операции физическая работоспособность у больных после операции Фонтена увеличилась до 70%, а после радикальной коррекции тетрады Фалло—до 80%. Показатели центральной гемодинамики в сравниваемых группах в эти сроки уже не отличались настолько, насколько это наблюдалось в ранние сроки после операции, а их реакция на физическую нагрузку была аналогичной.

По наблюдениям других авторов, летальность в отдаленные сроки после операции составляет 6,8—12,5% [Ottenkamp J. et al., 1982; Fontan F. et al., 1983]. Она обусловлена хронической сердечной недостаточностью, развитием цирроза печени [Lemmer J. et al., 1983], необходимостью повторных операций при стенозе или окклюзии бесклапанных или клапаносодержащих протезов [Fontan F. et al., 1983; de Leon S. et al., 1984].

## 2.5.22. АНОМАЛИЯ ЭБШТЕЙНА

Аномалия развития трехстворчатого клапана, характеризующаяся смещением его створок в полость правого желудочка, описана Эбштейном в 1866 г.

Порок встречается редко — в 0,5—1% случаев всех ВПС [Вишневский А. А., Галанкин Н. К., 1962; Амосов Н. М. и др., 1978; de Leval M., 1983].

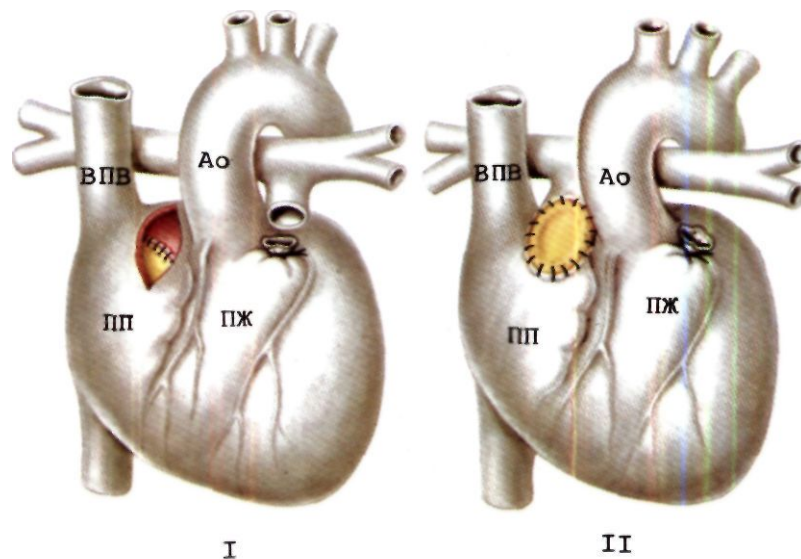
Наибольшим в мире количеством наблюдений и хирургическим опытом располагают клиники нашей страны — ИССХ МЗ УССР, ИССХ им. А. Н. Бакулева АМН СССР, Всесоюзный научный центр хирургии АМН СССР и кафедра госпитальной хирургии Горьковского медицинского института им. С. М. Кирова, где к 1986 г. было сделано около 250 протезирований трехстворчатого клапана при аномалии Эбштейна (это более 50% операций, выполненных во всем мире).

Патологическая анатомия. Основная анатомическая особенность порока заключается в смещении трехстворчатого клапана в полость правого желудочка по направлению к верхушке сердца, обычно до места



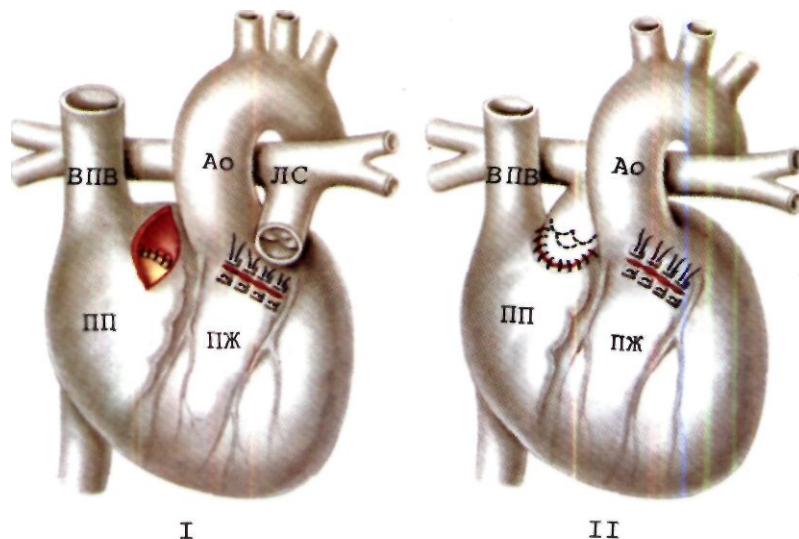
2.230. Схематическое изображение ретроаортального соединения правого предсердия с легочным стволом с помощью перикардиальной заплаты при атрезии трехстворчатого клапана.

I—правое предсердие (ПП) вскрыто между аортой (Ao) и верхней полой веной (ВПВ), заплатай закрыт ДМПП. Легочный ствол (ЛС) перевязан у основания и отсечен; II—легочный ствол проведен позади аорты (Ao), соединен с ПП с помощью перикардиальной заплаты (3); ПЖ—правый желудочек; ВПВ — верхняя полая вена.



2.231. Схематическое изображение ретроаортального соединения правого предсердия с участком выходного отдела правого желудочка и легочного ствола при атрезии правого предсердно-желудочкового отверстия.

I—правое предсердие (ПП) вскрыто между аортой (Ao) и верхней полой веной (ВПВ). Заплатай закрыт ДМПП. Выходной отдел ПЖ вместе с легочным стволом (ЛС) отсечен от сердца. Дефект, образовавшийся в стенке ПЖ, ушит отдельными П-образными швами на прокладках; II—выходной отдел ПЖ вместе с ЛС проведен под аортой (Ao) и подшит к разрезу на ПП. ВПВ — верхняя полая вена.



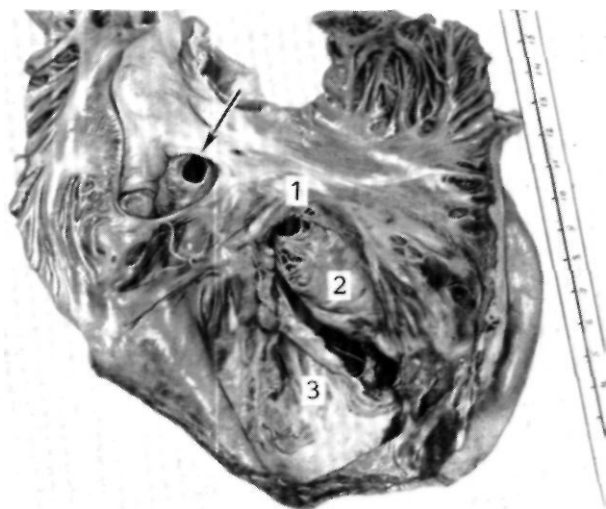
соединения приточной и трабекулярной его частей (рис. 2.232). Степень дисплазии створок и деформации их структур варьирует в широких пределах. Во всех случаях в полость желудочка смещена задняя (нижняя) створка и довольно часто — перегородочная, причем местом наибольшего смещения обычно является комиссура между ними. Смещенные створки обычно резко деформированы, истончены, хорды их укорочены, сосочковые мышцы гипоплазированы. Нередко створки распластаны и приращены к эндокарду правого желудочка или межжелудочковой перегородке, в некоторых случаях они пересекают выходной отдел правого желудочка. Менее выраженные изменения наблюдаются в передней створке, прикрепляющейся к фиброзному кольцу и являющейся чаще всего единственной функционирующей створкой трехстворчатого клапана. Эта створка обычно значительно увеличена, нередко является парусоподобной и в некоторых случаях свободный ее край, прикрепляясь в выходном отделе правого желудочка, вызывает стенозирование

путей оттока, ведущих из приточного в выходной отдел правого желудочка. Подобная патология трехстворчатого клапана сопровождается расширением фиброзного кольца, что приводит к выраженной недостаточности клапана.

В результате смещения створок по направлению к верхушке сердца полость правого желудочка оказывается разделенной на две части: большая, верхняя часть, расположенная над смещенным клапаном, является «атриализованной» частью правого желудочка и образует с правым предсердием общую, большую по объему полость. Меньшая, нижняя часть, расположенная под смещенным клапаном рядом с трабекулярным и выходным отделом, функционирует в качестве правого желудочка.

Полость правого желудочка расширена иногда до гигантских размеров.

Стенка правого предсердия утолщена, гипертрофирована, стенка атриализованного отдела правого желудочка резко истончена (нередко ее толщина составля-



2.232. Макропрепарат сердца с аномалией Эбштейна. Вид со стороны правого предсердия и правого желудочка.

1 — фиброзное кольцо трехстворчатого клапана; 2 — перегородочная створка; 3 — нижняя (задняя) створка; створки смещены в полость правого желудочка. Стрелкой обозначено открытое овальное окно.

ет 1—3 см). Нормальная или несколько утолщенная стенка обнаруживается в дистальной камере правого желудочка.

В 80—85% случаев наблюдается межпредсердное сообщение, которое часто обусловлено растяжением краев овального отверстия, реже — существованием вторичного ДМПП.

Сопутствующие пороки встречаются в 5% всех случаев аномалии Эбштейна [Под зол ков В. П. и др., 1983]. Среди них отмечают ДМЖП, стеноз легочной артерии, ОАП, стеноз или недостаточность митрального клапана. Несмотря на нормальное расположение проводящей системы сердца, в 15—20% случаев аномалии Эбштейна встречаются дополнительные предсердно-желудочковые пути, ведущие к резистентным формам тахикардий [Бураковский В. И. и др., 1984].

Гемодинамика. Изменения гемодинамики определяются степенью смещения и дисплазии трехстворчатого клапана, наличием или отсутствием межпредсердного сообщения. Анатомические изменения приводят к дефициту легочного кровотока, недостаточности трехстворчатого клапана и при существовании межпредсердного сообщения — к сбросу крови справа налево.

Уменьшение легочного кровотока обусловлено тем, что функционирующий правый желудочек, расположенный дистальнее смещенного трехстворчатого клапана, имеет небольшую полость и может выбрасывать соответственно меньший, чем в норме, ударный объем крови. Кроме того, наблюдается ограничение притока крови в дистальный отдел правого желудочка в период диастолы из-за одновременной электрической деполаризации обеих камер. Поэтому во время систолы правого предсердия атриализованная камера правого желудочка находится в фазе диастолы, благодаря чему продвижение крови в дистальную камеру правого

желудочка задерживается и снижается эффективность систолы предсердия [Кисис С. Я., 1967]. Наряду с этим деформация смещенных створок трехстворчатого клапана в сочетании с расширенным фиброзным кольцом часто приводит к недостаточности, реже — к стенозу клапана. Если из-за стеноза трехстворчатого клапана ограничивается приток крови к дистальной камере, то при недостаточности и парадоксальном сокращении атриализованной части правого желудочка во время его систолы большой объем венозной крови вновь возвращается в правое предсердие.

Затруднение опорожнения правого предсердия, а также дополнительный объем возвращающейся крови из-за недостаточности трехстворчатого клапана обуславливают его дилатацию и гипертрофию. Выраженная патология довольно скоро затрудняет способность правого предсердия к дальнейшему расширению, в результате возникает препятствие оттоку крови из полых вен и наступает венозная застой в большом круге кровообращения, сопровождающийся значительным повышением давления в правом предсердии. Последний фактор при наличии межпредсердного сообщения вызывает сброс венозной крови в левое предсердие. Поступление венозной крови в большой круг кровообращения сопровождается артериальной гипоксемией, степень которой зависит от величины градиента давления между предсердиями и размеров межпредсердного сообщения. Следовательно, с одной стороны, сброс крови справа налево разгружает правое предсердие и задерживает развитие системной венозной недостаточности, а с другой — является до некоторой степени компенсаторным механизмом. Кроме того, компенсация осуществляется, очевидно, за счет учащения сердечного ритма, так как величины давления в правом желудочке и легочной артерии несколько снижены или нормальные.

Наиболее тяжелые гемодинамические нарушения развиваются при значительном смещении створок трехстворчатого клапана и небольшом межпредсердном сообщении или его отсутствии. В этих случаях наблюдается резкое расширение правого предсердия, которое вместе с атриализованной частью правого желудочка образует огромную полость, вмещающую до 2000—2500 мл крови.

При небольшом смещении трехстворчатого "клапана" нарушения гемодинамики незначительные.

Клиника и диагностика. Клиническая картина зависит от степени недостаточности трехстворчатого клапана, степени сужения отверстия между приточным и выходным отделами правого желудочка, величины полезно функционирующего правого желудочка, степени парадоксального сокращения атриализованной части правого желудочка, величины сброса крови справа налево на уровне предсердий, нарушений сердечного ритма и т. д.

Больные с аномалией Эбштейна и выраженной клинической картиной порока предъявляют жалобы на одышку и быструю утомляемость при небольшой физической нагрузке. При достижении 20-летнего возраста все больные отмечают появление болей в области сердца; у 80—85% больных периодически возникают приступы сердцебиений, нередко протекающие с потерей сознания.

При осмотре у 75—85% больных виден цианоз,

время появления которого может быть различным. Цианоз часто зависит от сброса крови справа налево на уровне предсердий, реже это акроцианоз, появившийся в результате выраженной недостаточности кровообращения и нарушений функции внешнего дыхания. Нередко можно отметить набухание вен шеи, хотя систолическая пульсация их выявляется обычно в терминальных стадиях. У больных с цианозом наблюдается изменение концевых фаланг пальцев кистей в виде «барабанных палочек» и ногтей в виде «часовых стекол». У 50% больных определяется «сердечный горб», который обусловлен гигантскими размерами правого предсердия и атриализованной части правого желудочка. Верхушечный толчок пальпируется в пятом—шестом межреберье по переднеподмышечной линии, что зависит от смещения левого желудочка резко увеличенными правыми отделами. Перкуторно границы сердечной тупости значительно расширены влево и вправо.

*Аускультативная* картина характеризуется глухими, ослабленными тонами, особенно II тона над легочной артерией. Нередко выслушивается ритм «галопа», т. е. трех- или четырехчленный ритм, обусловленный раздвоением I и II тонов сердца или наличием дополнительных III и IV тонов.

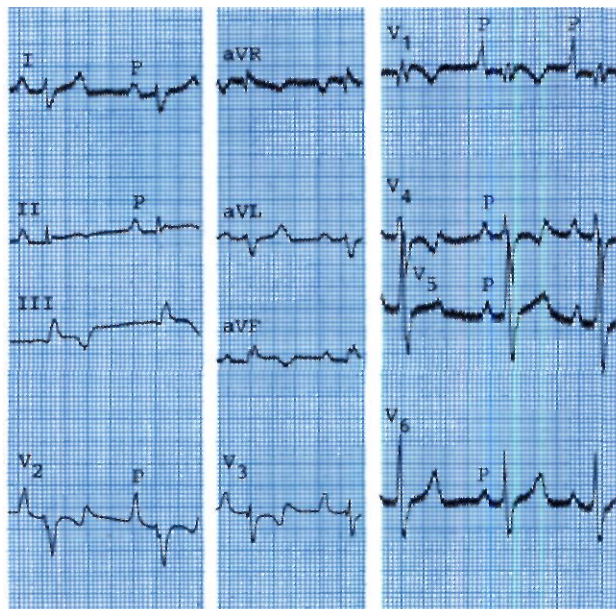
У большинства больных в четвертом межреберье у левого края грудины выслушивается систолический шум мягкого тембра, обусловленный недостаточностью трехстворчатого клапана. Появление там же диастолического шума обычно свидетельствует о стенозе трехстворчатого клапана. У 40% больных увеличена печень.

На ЭКГ отмечается ряд характерных признаков. В типичных случаях независимо от отклонения электрической оси сердца, во II стандартном отведении и правых грудных отведениях регистрируются высокие пикообразные зубцы P, указывающие на гипертрофию и дилатацию правого предсердия (рис. 2.233). Нередко высота зубца P превышает высоту зубца R. Другими признаками являются блокада правой ножки тфедсердно-желудочкового пучка при отсутствии признаков гипертрофии правого желудочка, склонность к расстройствам сердечного ритма и нарушениям предсердно-желудочковой проводимости. Кроме того, характерным для аномалии Эбштейна следует считать синдром Вольфа—Паркинсона—Уайта, при других В ПС он встречается крайне редко [Sodi-Pallares D., 1955].

При *рентгенологическом* исследовании в переднезадней проекции обнаруживаются наиболее постоянные признаки—повышенная прозрачность легочных полей (за счет обеднения сосудистого рисунка) и выраженная кардиомегалия с характерной шаровидной конфигурацией сердца (рис. 2.234). Правый кардиовазальный угол смещен вверх, что свидетельствует об увеличении правого предсердия. Сосудистый пучок узкий, нередко определяется западение сегмента, представленного легочной артерией. Левые отделы сердца обычно не увеличены.

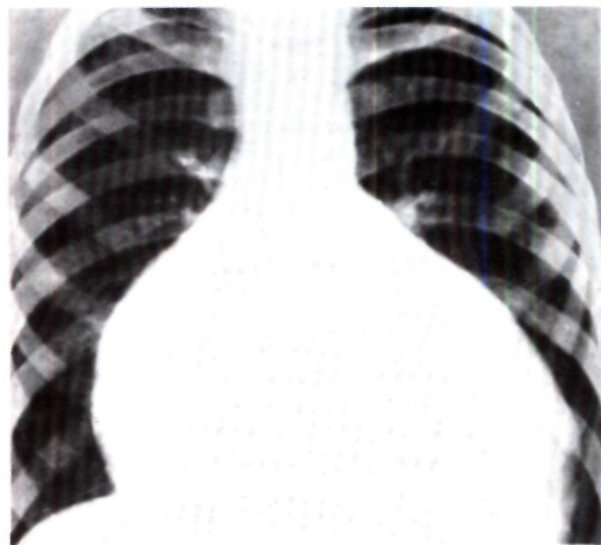
Опытному специалисту после осмотра больного и изучения ЭКГ достаточно ознакомиться с обзорными рентгеновскими снимками, чтобы с достоверностью поставить диагноз аномалии Эбштейна.

*Эхокардиографическое* исследование представляет



2.233. Электрокардиограмма больного с аномалией Эбштейна.

Электрическая ось сердца отклонена вправо, гипертрофия правого предсердия, атриоventрикулярная блокада I степени, неполная блокада правой ножки предсердно-желудочкового пучка.

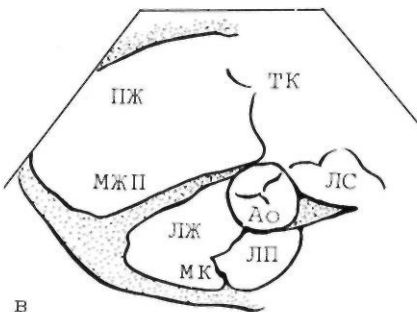
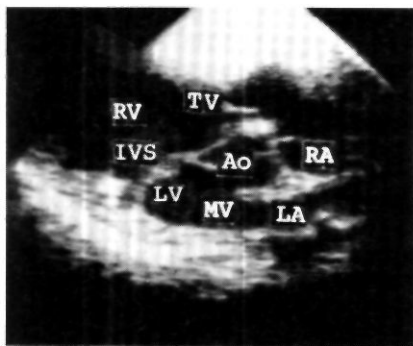
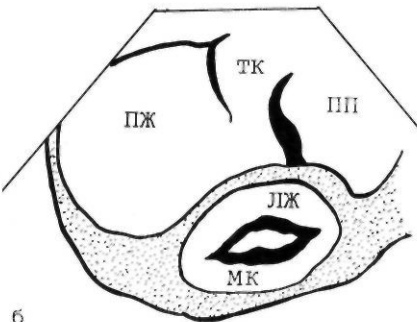
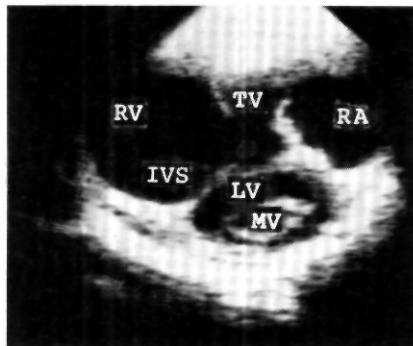
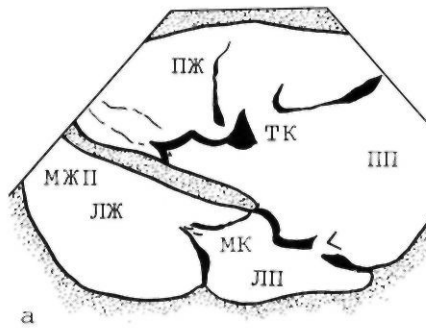
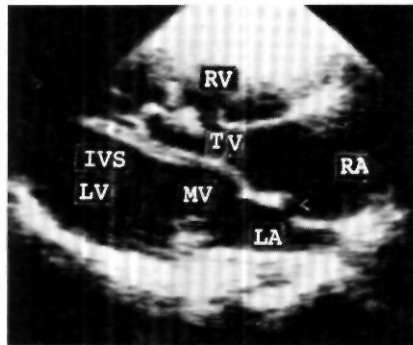


2.234. Рентгенограмма грудной клетки больного с аномалией Эбштейна (переднезадняя проекция).

Легочный рисунок обеднен, выраженная кардиомегалия за счет увеличения правого предсердия.

ряд важных признаков: трехстворчатый клапан лоцируется значительно ближе к верхушке правого желудочка; запаздывает закрытие трехстворчатого клапана по сравнению с митральным; увеличена амплитуда открытия и снижена скорость раннего диастолического закрытия передней створки трехстворчатого клапа-





2.235. Эхокардиограммы и их схематическое изображение у больного с аномалией Эбштейна.

*а* — проекция четырех камер: отмечается смещение створок трехстворчатого клапана (ТК) в полость правого желудочка (ПЖ); стрелкой обозначен ДМПП; *б* — длинная ось притока правого желудочка (ПЖ): створки ТК располагаются на разных уровнях; левый желудочек (ЛЖ) снят по короткой оси; *в* — парастеральное сечение по длинной оси сердца; сосуды расположены нормально — легочный ствол (ЛС) отходит от ПЖ, а от левого (ЛЖ) — аорта (Ao). МЖП — межжелудочковая перегородка.

на, отмечаются деформация эхосигнала от створок и объемное увеличение размеров правого предсердия (рис. 2.235). Если некоторые из этих признаков могут быть косвенным свидетельством порока, то их совокупность позволяет с точностью установить правильный диагноз.

**Катетеризация сердца.** Исследование следует проводить с большой осторожностью, поскольку у многих больных с аномалией Эбштейна вследствие тяжелого исходного состояния нередко развиваются сложные нарушения сердечного ритма, которые могут привести к быстрой остановке сердца.

У всех больных выявляется повышенное давление в правом предсердии, причем высокой может быть не только волна *а*, отражающая усиленное сокращение гипертрофированного правого предсердия, но и волна *у*, обусловленная недостаточностью трехстворчатого клапана. При проведении катетера в выходной отдел правого желудочка нередко регистрируется диастолический градиент, который связан со смещением и дисплазией трехстворчатого клапана или обусловлен

относительным стенозированием отверстия трехстворчатого клапана по сравнению с резко расширенным правым предсердием.

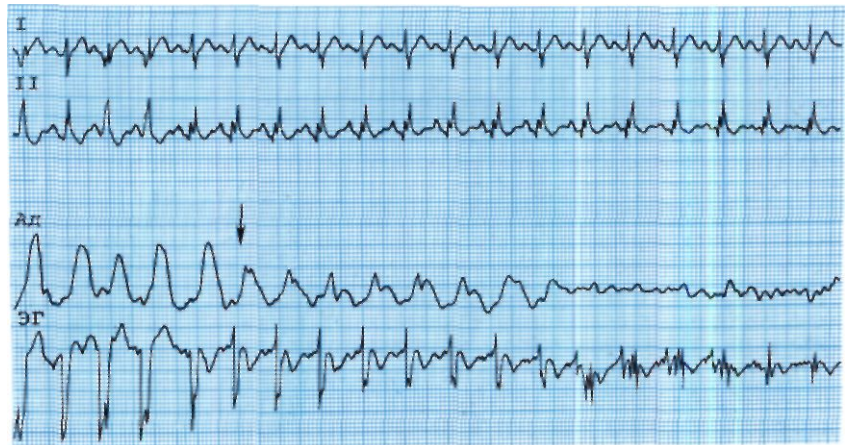
Величины систолического давления в правом желудочке и легочной артерии обычно нормальные или несколько снижены. Сократительная функция выходного отдела правого желудочка снижена, что выражается в медленном подъеме кривой давления во время фазы изометрического сокращения, медленном спуске после закрытия легочных клапанов и повышенном конечно-диастолическом давлении [Волынский Ю. Д., 1969].

Важные диагностические признаки можно получить при одновременной регистрации давления и внутрисердечной ЭКГ. При медленном выведении катетера из дистального отдела правого желудочка в правое предсердие получают абсолютно достоверный признак смещения трехстворчатого клапана, заключающийся в том, что при прохождении катетера в атриализованной части правого желудочка регистрируется давление, по величине приблизительно равное внутрисердечному



2.236. Электрокардиограмма (I и II отведения), кривая внутриволостного давления (АД), внутриволостная электрограмма (ЭГ), зарегистрированные у больной 7 лет с аномалией Эбштейна.

При выведении электрода-катетера из полости правого желудочка в правое предсердие в атриализованной части правого желудочка регистрируется давление, по величине приближающееся к предсердному (указано стрелкой), а на внутриволостной электрокардиограмме определяется желудочковая конфигурация комплекса QRS.

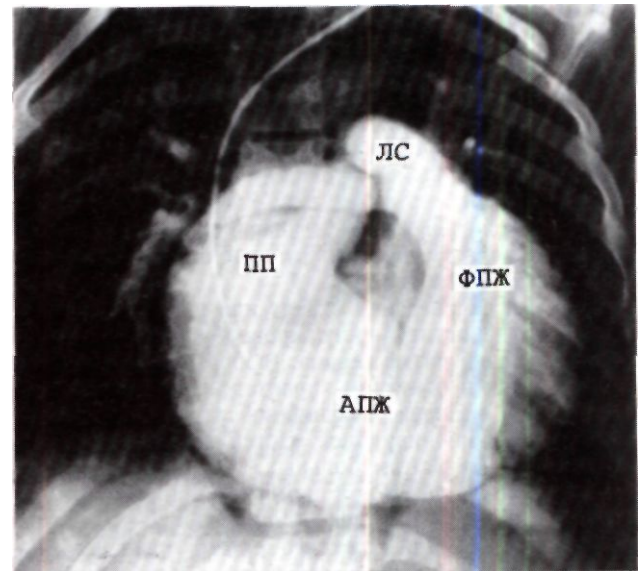


давлению, а на внутриволостной ЭКГ определяется желудочковая конфигурация (рис. 2.236). При выведении катетера в правое предсердие величина давления существенно не меняется, но появляется предсердная конфигурация внутриволостной ЭКГ.

Анализ газового состава крови в большинстве случаев выявляет низкие цифры насыщения крови кислородом в правых отделах сердца, большую артериовенозную разницу и артериальную гипоксемию, степень которой зависит от объема сброса крови справа налево на уровне предсердий. Однако редко наблюдается снижение насыщения крови кислородом в системной артерии ниже 85—80%. В связи с небольшим ударным объемом, выбрасываемым правым желудочком, величина минутного объема в малом круге кровообращения обычно снижена.

Целесообразно проводить ангиокардиографическое исследование. Наиболее информативной является правая атриография. Во всех случаях контрастируется гигантская, резко расширенная полость правого предсердия (рис. 2.237). В связи с длительной задержкой контрастного вещества интенсивность ее контрастирования достаточно плотная и крайне редко можно отметить снижение плотности из-за разведения контрастного вещества большим объемом крови. Наличие недостаточности трехстворчатого клапана и парадоксальной пульсации атриализованной части правого желудочка приводит к позднему, более слабому контрастированию выходного отдела правого желудочка и легочного ствола. Последний имеет нормальную величину или незначительно уменьшенный диаметр.

Одним из специфических ангиокардиографических признаков аномалии Эбштейна является положительный симптом «двух зарубок», который приводит к «трехдолевой» конфигурации нижнего контура сердечной тени [Зубарев Р. П., 1975; Bialostozky D. et al., 1972]. Первая «зарубка» обычно соответствует предсердно-желудочковой борозде и истинному фиброзному кольцу, а вторая — месту прикрепления смещенных створок. Следовательно, правее первой «зарубки» контрастированная полость или доля соответствует правому предсердию; между «зарубками» располагается центральная доля, соответствующая атриализованной части правого желудочка; левее второй «зарубки» контрастируется левая доля, представленная функционирующим правым желудочком.



2.237. Ангиокардиограмма больного с аномалией Эбштейна (переднезадняя проекция).

При введении контрастного вещества в правый желудочек контрастируются: правое предсердие (ПП), атриализованная часть правого желудочка (АПЖ), функционирующая часть правого желудочка (ФПЖ), легочный ствол (ЛС).

При наличии межпредсердного сообщения на ангиокардиограммах определяется поступление контрастного вещества в левые отделы сердца и аорту. Последняя располагается нормально. При введении контрастного вещества в дистальный отдел правого желудочка отмечаются необычные контуры, смещение его влево и выявляется недостаточность трехстворчатого клапана.

Электрофизиологическое исследование производится всем больным с нарушениями сердечного ритма. В задачи этого исследования входят определение вида аномального пути, продолжительности антеградного и ретроградного эффективных рефрактерных периодов аномального пути и установление его локализации.

Естественное течение болезни и прогноз. При значительном смещении и дисплазии створок трехстворчатого

того клапана, вызывающих уменьшение дистального отдела правого желудочка, уже в раннем детском возрасте наблюдаются выраженные признаки порока, которые могут привести к смерти в результате быстро прогрессирующей сердечной недостаточности. У больных старшего возраста частой причиной смерти является медленно прогрессирующая сердечная недостаточность, а внезапная смерть обычно связана с остро развившимися нарушениями сердечного ритма. В. Gasul и соавт. (1966), проведя анализ 120 вскрытий, установили, что в течение первого года жизни умирают 6,5% больных с аномалией Эбштейна, к 5 годам — 14%, к 10—33%, к 20—59%, к 30—79% и к 40—87%. Следовательно, при данном пороке сердца относительно редко наблюдается ранняя детская смертность, а больные в основном умирают в 20—30-летнем возрасте.

В литературе представлены лишь единичные наблюдения за больными с аномалией Эбштейна, дожившими до 60—80 лет, что может быть связано с небольшим смещением трехстворчатого клапана и незначительным уменьшением полезно функционирующей полости правого желудочка.

**Лечение.** Радикальный способ лечения—операция. Она направлена на устранение недостаточности или стеноза трехстворчатого клапана путем увеличения полезной полости правого желудочка и устранения сопутствующих пороков.

**Показания к операции** ставят при наличии цианоза, признаков недостаточности кровообращения и тяжелых нарушений ритма сердца. Выбор метода операции определяется в основном характером патологии трехстворчатого клапана и величиной атриализованной и полезно функционирующей частей правого желудочка, а также возрастом больных.

В настоящее время при аномалии Эбштейна применяются два типа радикальных операций: I — пластическая реконструкция трехстворчатого клапана; II — протезирование клапана. Методика клапансохраняющих операций была разработана S. Hunter и соавт. (1958), K. Hardy и соавт. (1964) и в дальнейшем усовершенствована G. Danielson и соавт. (1979). В нашей стране первый опыт выполнения пластических операций представлен И. К. Охотиним в 1978 г. Первая успешная операция протезирования трехстворчатого клапана при аномалии Эбштейна выполнена С. Bernard, V. Schrire (1963), а в нашей стране — Г. М. Соловьевым в 1964 г. [Соловьев Г. М. и др., 1966].

Пластические клапансохраняющие операции обычно выполняются при аномалии Эбштейна и превалирующей недостаточности трехстворчатого клапана, т. е. когда наблюдаются достаточные размеры полезно функционирующей части правого желудочка. Наоборот, у больных с преобладанием стеноза трехстворчатого клапана чаще встречается большая атриализованная часть правого желудочка и соответственно небольшая функционирующая часть правого. В таких случаях лучше заменить трехстворчатый клапан искусственным протезом [de Leval M., 1983].

В связи с высоким риском протезирования трехстворчатого клапана при аномалии Эбштейна до 15 лет и частыми неудовлетворительными результатами в отдаленном периоде операции у детей носят вынуж-

денный характер и предпочтение отдается реконструктивным хирургическим вмешательствам, которые возможны и у детей в возрасте до 10 лет [Danielson G.: 1983].

При сочетании аномалии Эбштейна с синдромом Вольфа—Паркинсона—Уайта методом выбора должна быть одномоментная операция на трехстворчатом клапане и дополнительных проводящих путях [Kugler J. et al., 1978; Sealy W. et al., 1978].

В нашей стране успешное прерывание дополнительных проводящих путей и закрытие межпредсердного сообщения без коррекции трехстворчатого клапана при аномалии Эбштейна выполнено Ю. Ю. Бредикисом и соавт. (1981), а одномоментное устранение дополнительных проводящих путей и протезирование трехстворчатого клапана—Л. А. Бокерия и соавт. (1983).

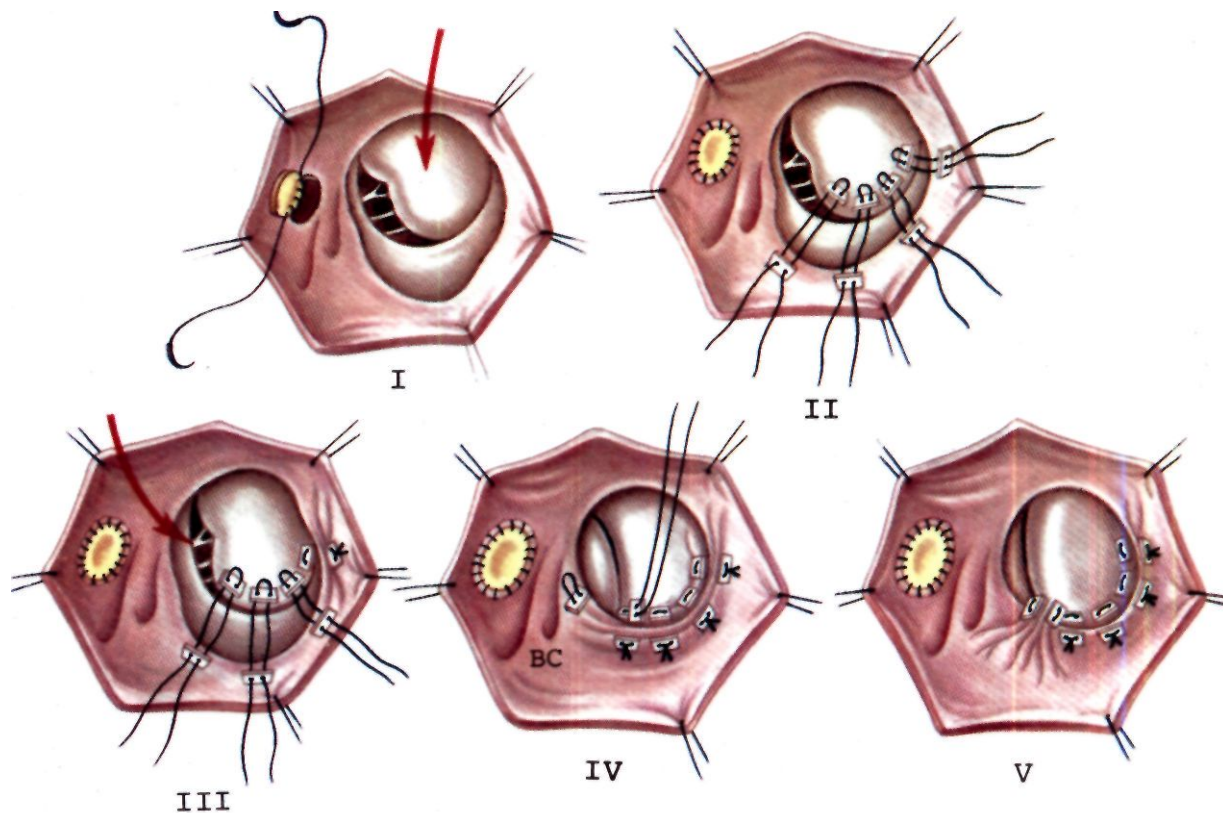
Техника операции. Доступ к сердцу осуществляют путем продольной стернотомии в условиях И К и кардиоплегии.

Продольным разрезом от ушка до нижней полой вены вскрывают правое предсердие. Иссечением его стенки достигают нормализации размеров будущего правого предсердия. Прямыми швами или заплатой закрывают межпредсердное сообщение. Проводят ревизию трехстворчатого клапана и оценивают величину атриализованной и полезно функционирующей частей правого желудочка.

У больных с нарушениями сердечного ритма локализация дополнительных предсердно-желудочковых проводящих путей и, в частности, пучка Кента, обуславливающего синдром Вольфа — Паркинсона — Уайта, устанавливается с помощью электрофизиологического исследования — методом эпискардиального картирования. Определив локализацию пучка Кента, со стороны эндокарда непосредственно над иссеченным фиброзным кольцом трехстворчатого клапана производят окаймляющий разрез длиной 4—6 см с таким расчетом, чтобы в центре разреза оказалась точка наиболее раннего пред возбуждения. Такой же разрез делают со стороны эпикарда и полностью отделяют стенку правого предсердия от правого желудочка, добываясь тем самым хирургического прерывания дополнительных проводящих путей. Затем непрерывным швом, используя проленовую нить, сшивают смежные края эндокарда правого предсердия и правого желудочка.

Дополнительные нодовентрикулярные тракты и эктопические очаги наджелудочковой тахикардии после установления их локализации устраняют методом криодеструкции при температуре  $-60^{\circ}\text{C}$  в течение 2 мин или электродеструкции, используя энергию в 100 Дж [Бокерия Л. А. и др., 1984].

**Пластическая реконструкция трехстворчатого клапана** заключается в создании одностворчатого клапана, пликация атриализованной части правого желудочка, задней аннулопластике трехстворчатого клапана и уменьшении правого предсердия [Danielson G., 1983]. Для этого широкими П-образными швами на прокладках захватывают переднюю створку трехстворчатого клапана, атриализованную часть правого желудочка и правое предсердно-желудочковое отверстие. Затягивая и завязывая швы, трехстворчатый клапан соединяют с предсердно-желудочковым отверстием; одновременно создается одностворчатый клапан, осуществляется пликация атриализованной части правого желудочка и уменьшается диаметр фиброзного кольца. Если оно остается широким, дополнительно выполняют заднюю аннулопластику (рис. 2.238). Во избежание повреждения проводящей системы сердца в швы не захватывается перегородочная створка (т. е. пликация не касается перегородки) и аннулопластика производится кзади от коронарного синуса. Вновь образованное предсердно-желудочковое отверстие должно пропускать не менее двух пальцев хирурга. Завершив реконструкцию, оценивают функцию трехстворчатого клапана, вводя в правый желудочек через катетер под давлением изотонический раствор хлорида натрия, а в последующем уже после восстановления сердечной деятельности и удаления венозных канюль пальцем, введенным в правое предсердие [Danielson G., 1983].



2.238. Схематическое изображение пластической реконструкции трехстворчатого клапана [Danielson G., 1983]. I—межпредсердное сообщение закрывается заплатой; стрелкой показана большая передняя створка трехстворчатого клапана; задняя створка смещена вниз от кольца; перегородочная створка гипоплазирована и не видна; II—«матрачные» швы на прокладках наложены таким образом, чтобы после их затягивания трехстворчатый клапан оказался соединенным с трехстворчатым кольцом и одновременно выполнена пликация атриализованной части правого желудочка; III—последовательно затягиваются швы (стрелкой показана гипоплазированная смещенная перегородочная створка); IV—выполняется задняя аннулопластика. Венечный синус (BC) остается сзади и слева от места аннулопластики во избежание повреждения проводящих путей; V—коррекция порока закончена, отверстие трехстворчатого клапана должно составлять 3,5—4 см.

Операция протезирования трехстворчатого клапана заключается в иссечении деформированного клапана и подшивании искусственного протеза. Последний фиксируют на 1—2 см выше коронарного синуса (рис. 2.239). Этим приемом устраняется возможность повреждения проводящей системы сердца и одновременно увеличивается полость правого желудочка. Наложением П-образных швов с широким основанием обычно удается адаптировать расширенный вход в правый желудочек к муфте протеза. Пликацию атриализованной части правого желудочка выполняют при резком истончении ее стенки. В качестве искусственного протеза можно использовать пол у шаровой, шаровой и дисковый протезы, но в последнее время предпочтение отдается биопротезам [Бураковский В. И. и др., 1984].

Летальность после пластических реконструктивных операций составляет 7,8% [Danielson C., 1983], а после протезирования трехстворчатого клапана — 20—34%

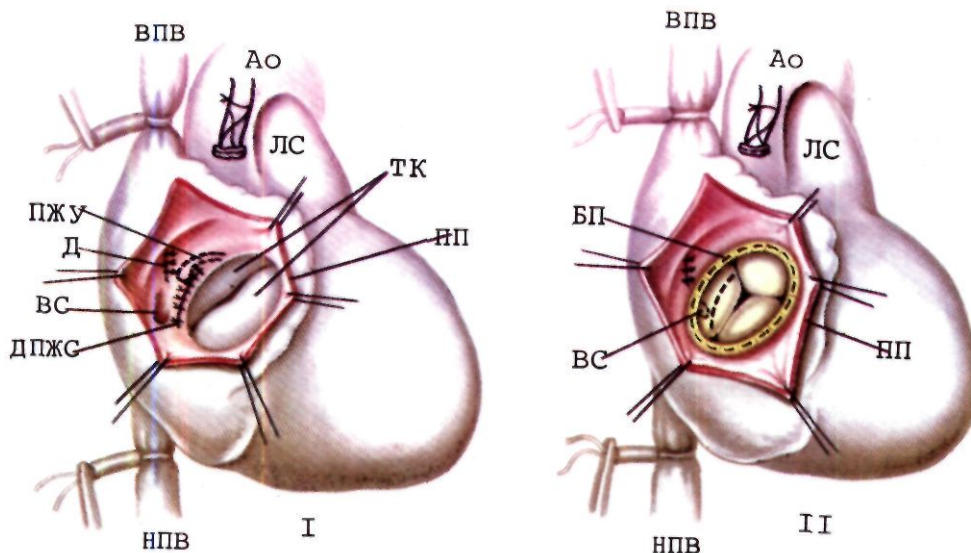
[Амосов Н. М. и др., 1978, 1983; Бураковский В. И. и др., 1981, 1984; Соловьев Г. М. и др., 1983], причем наибольшая отмечалась в период освоения хирургической техники.

В связи с небольшим числом операций по одномоментному устранению дополнительных проводящих путей и коррекции трехстворчатого клапана при аномалии Эбштейна летальность после этих операций, по данным различных авторов, составляет 0—30% [Бокерия Л. А. и др., 1984; Бураковский В. И. и др., 1984; Smith W. et al., 1982; Danielson G., 1983].

Основными причинами летальных исходов обычно являются тяжелое исходное состояние, обусловленное резчайшей кардиомегалией, и выраженные нарушения ритма, возникающие в послеоперационном периоде.

Отдаленные результаты операций у 85—92% больных расцениваются как хорошие и удовлетворительные. Летальность в отдаленном периоде, составляющая 5,5—8,6%, обычно обусловлена нарушениями ритма сердца, возникновением тромбоэмболических осложнений при применении механических клапанных протезов [Сидаренко Л. Н. и др., 1978; Бухарин В. А. и др., 1985]. В литературе представлены единичные наблюдения тромбоза или нарушения функции механического протеза и кальциноза, ведущего к стенозу и деформации ксеноклапана, по поводу которых при аномалии Эбштейна осуществлялось повторное протезирование клапана [Соловьев Г. М. и др., 1979; Подзолков В. П. и др., 1984; Jugdutt B. et al., 1977; Ng R. et al., 1978; Peterffy A., Bjork V., 1979].





2.239. Схематическое изображение одномоментного устранения дополнительного проводящего пути (I) и протезирования трехстворчатого клапана (II) у больного с аномалией Эбштейна и синдромом WPW.

Ао — аорта; ВПВ — верхние полые вены; ЛС — легочный ствол; ПП — правое предсердие; Д — ДМПП; ДПЖС — «пучок Кента»; ПЖУ — предсердно-желудочковый узел и ПЖП; ТК — трехстворчатый клапан; ВС — венечный синус; ВП — имплантированный ксенобологический протез, расположенный над устьем венечного синуса.

### 2.5.23. АНОМАЛИИ ВНУТРИГРУДНОГО РАСПОЛОЖЕНИЯ СЕРДЦА

К числу аномалий внутригрудного расположения сердца относятся: аномалия расположения верхушки сердца, несоответствие ее расположения по отношению к органам брюшной полости и неправильное формирование сердца в виде обратного или неопределенного расположения эмбриологических закладок правого и левого предсердий.

Само по себе существование аномального расположения сердца не сопровождается расстройствами гемодинамики, и лишь наличие сопутствующего порока сердца приводит пациентов в кардиохирургическую клинику.

Первые сообщения об аномалии касались правостороннего расположения сердца при обратном расположении всех внутренних органов [Lesscius; 1643; Riolan; 1652]. Правостороннее расположение сердца как изолированная аномалия, т. е. с нормальным расположением других внутренних органов, было описано значительно позднее [Grunmach E., 1890].

К настоящему времени в литературе накопилось достаточно сведений о различных типах аномального внутригрудного расположения сердца, причем значительный вклад в разработку проблемы внесли работы как отечественных [Рейнберг С. А., Манделъштам М. Э., 1927; Константинов Б. А., Астраханцева Г. И., 1965; Подзолков В. П. и др., 1974; Бухарин В. А., Подзолков В. П., 1979], так и зарубежных авторов [Korth C., Schmidt J., 1953; Lev M., 1954, 1968; Van Praagh R. et al., 1964, 1965; Stanger P. et al., 1968; Anselmi C., 1979].

Частота. Аномалии внутригрудного расположения сердца составляют 1,5% от числа всех ВПС.

Этиология и патогенез. Возникновение данной аномалии связано с нарушением как расположения эмбриональных закладок внутренних органов, так и формирования и пространственного перемещения бульбарно-вентрикулярной петли, причем образование различных типов аномального расположения сердца происходит в разные периоды эмбриогенеза, но не позднее 6-й недели развития плода [Cruz M. et al., 1956, 1971; Shafer R. et al., 1967].

**Классификация.** Из множества ранее предложенных классификаций наибольшее признание получила клас-

сификация декстрокардии, предложенная С. А. Рейнбергом и М. Э. Манделъштамом (1927), согласно которой аномалия подразделялась на четыре типа.

Наиболее полная классификация аномалий внутригрудного расположения сердца была разработана Б. А. Константиновым и Г. И. Астраханцевой (1965), в которой представлен принципиально новый подход к созданию более точных и удобных терминов, характеризующих локализацию основных отделов сердца в зависимости от стороны формирования предсердий и расположения верхушки по отношению к средней линии тела.

Выявление новых форм аномалий и переоценка практической значимости некоторых критериев в свете накопления большего клинического материала и опыта хирургического лечения сопутствующих пороков привели к необходимости модификации и дополнения этой классификации. С учетом основных принципов, разработанных Б. А. Константиновым и Г. И. Астраханцевой, В. П. Подзолковым и соавт. (1974), предложена классификация, в которой указаны наиболее часто встречающиеся варианты расположения органов брюшной полости: 1) правосформированное праворасположенное сердце с нормальным расположением органов брюшной полости; 2) правосформированное срединно-расположенное сердце с нормальным расположением органов брюшной полости; 3) правосформированное леворасположенное сердце с обратным расположением органов брюшной полости или абдоминальной гетеротаксией; 4) левосформированное праворасположенное сердце с обратным расположением органов брюшной полости; 5) левосформированное леворасположенное сердце с обратным расположением органов брюшной полости; 6) неопределенно-сформированное (лево-, право- или срединно-расположенное) сердце с абдоминальной гетеротаксией.

Термины, характеризующие порок сердца, употребляются уже в отдельных конкретных случаях. В связи с тем что место расположения верхушки при неопределенно-сформированном сердце не играет какой-либо существенной роли, больных с данной анома-



лией развития и различной локализацией его верхушки целесообразно объединить в одну группу.

В процессе обследования больных с аномалиями расположения сердца необходимо решить две задачи: определить тип аномалии и диагностировать порок. Каждый тип аномального расположения сердца имеет свои анатомо-топографические особенности и типичные диагностические признаки.

#### 2.5.23.1. Правосформированное праворасположенное сердце

Для обозначения в литературе часто употребляются следующие термины: декстрверсия, изолированная декстрокardia.

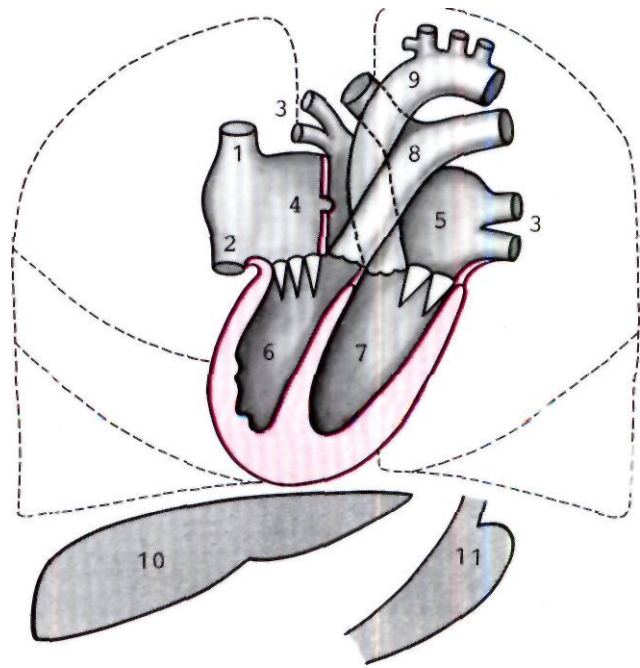
Правосформированное праворасположенное сердце встречается у 54% больных с правосторонним расположением сердца [Подзолков В. П. и др., 1974].

Анатомия. При правосформированном праворасположенном сердце продольная его ось ротирована вправо и образует угол от 30° до 45° с сагиттальной осью грудной клетки в горизонтальной плоскости. Ротация оказывает влияние преимущественно на расположение желудочков, что R. Grant (1958) сравнивал с «переворачиванием страницы книги».

Полые вены и правое предсердие располагаются справа, но медиальнее, чем в норме. Правое предсердие через трехстворчатый клапан сообщается с правым желудочком. Последний расположен кпереди от правого предсердия и поэтому его приточный отдел направлен вперед, вправо и вниз, тогда как выходной отдел — назад, влево и вверх. Левое предсердие, нормально соединяясь с легочными венами, находится слегка кпереди, чем правое, и посредством митрального клапана сообщается с левым желудочком, который лежит справа и кпереди от левого предсердия. Правый желудочек располагается справа, выше и несколько кзади от левого желудочка. Несмотря на заднюю локализацию правого желудочка, его выводной отдел расположен кпереди и вверх, тогда как выход из левого желудочка находится несколько сзади и ниже. Магистральные сосуды отходят от соответствующих желудочков, но вследствие ротации вправо увеличивается окно между восходящей и нисходящей частями аорты. Ствол легочной артерии расположен медиальнее, чем обычно, и кпереди от аорты. Последняя проходит над левым главным бронхом. Дуга аорты чаще расположена слева, верхушка сердца — справа от грудины, она направлена вперед и вниз (рис. 2.240).

Расположение других органов грудной клетки и топография органов брюшной полости в пределах физиологической нормы. В ряде случаев могут наблюдаться признаки висцеральной симметрии.

У 90—98% больных с правосформированным праворасположенным сердцем встречаются ВПС [Schmidt J., Korth C., 1954; Grant R., 1958], которые у 96,7% из них носят множественный характер [Бухарин В. А., Подзолков В. П., 1979]. Чаще всего встречаются корригированная ТМС с ДМЖП и стенозом легочной артерии, сочетание ДМПП с аномальным дренажем легочных вен, ДМЖП, синдром гипоплазии правого желудочка сердца, ЕЖС, атрезия легочной артерии, тетрада Фалло, ОАП и др.



2.240. Схематическое изображение анатомических структур при правосформированном праворасположенном сердце.

1 — верхняя полая вена; 2 — нижняя полая вена; 3 — легочные вены; 4 — правое предсердие; 5 — левое предсердие; 6 — правый желудочек; 7 — левый желудочек; 8 — легочный ствол; 9 — аорта; 10 — печень; 11 — желудок.

Гемодинамика. Гемодинамические нарушения отмечаются в тех случаях, когда правосформированному праворасположенному сердцу сопутствуют ВПС.

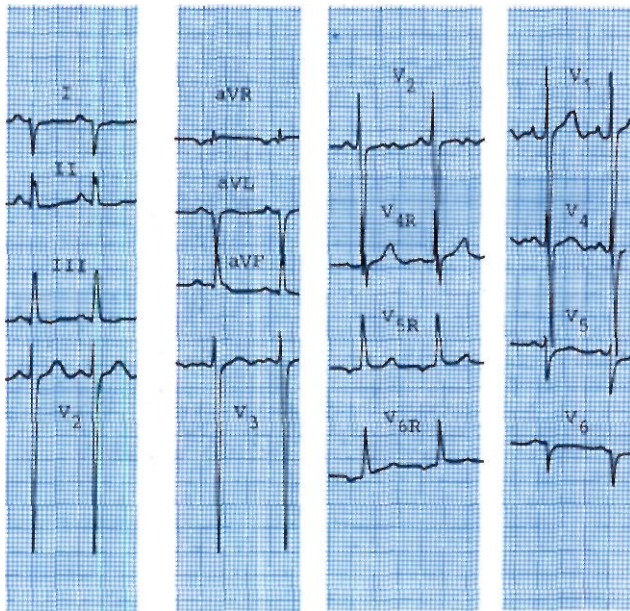
Клиника и диагностика. При клиническом обследовании больных можно заподозрить наличие правосформированного праворасположенного сердца в том случае, если верхушечный толчок и сердечная тупость определяются справа от грудины, а органы брюшной полости расположены нормально, т. е. печеночная тупость определяется справа, а желудочный тимпанит — слева. При существовании ВПС клиническая картина определяется характером патологии сердечно-сосудистой системы и степенью гемодинамических расстройств.

Электрокардиографическая картина характеризуется положительным зубцом *P* в I стандартном отведении, что объясняется нормальным распространением предсердной деполяризации благодаря нормальному расположению предсердий (рис. 2.241). Положительный зубец *P* наблюдается также в отведениях *aVL* и *aVF*, левых грудных и большинстве правых грудных отведений, отрицательный — в отведении *aVR*.

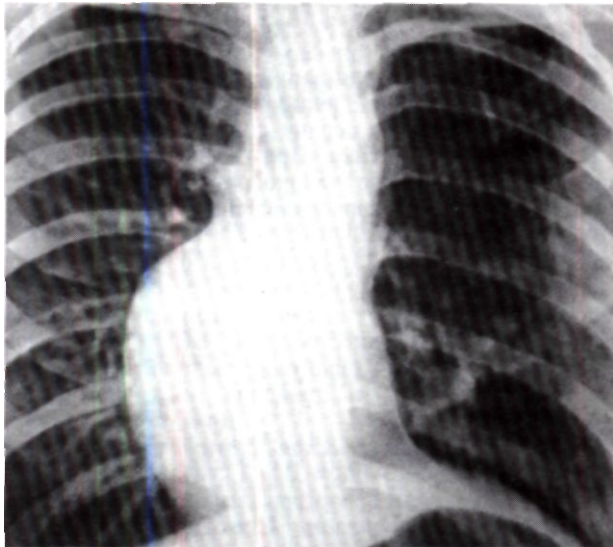
Вольтаж комплексов *QRS* прогрессивно увеличивается в грудных отведениях от *VeR* до *Vi\_2* и далее снижается к *V\_6*, указывая на правостороннее расположение сердца.

Переходная зона смещается вправо, ее потенциалы регистрируются в отведениях *V\_3R* — *Vi*.

При рентгеноскопии выявляется тень сердца, расположенная преимущественно в правой половине грудной клетки, тогда как тень печени и газовый пузырь



2.241. Электрокардиограмма больного с правосформированным праворасположенным сердцем и тетрадой Фалло. Электрическая ось сердца отклонена вправо; признаки гипертрофии правых отделов сердца.



2.242. Рентгенограмма грудной клетки больной с правосформированным праворасположенным сердцем (переднезадняя проекция). Тень сердца определяется в правой половине грудной клетки, тень печени и газовый пузырь желудка в пределах нормы.

желудка определяются в обычных местах (рис. 2.242). Верхушка сердца ориентирована вправо. В противоположность нормальной картине отмечается более низкое расположение правого купола диафрагмы, чем левого.

**Катетеризация сердца и ангиокардиография** позволяют уточнить правостороннее расположение полых вен и правого предсердия (рис. 2.243). Правое предсердие, за исключением верхнелатеральной части, почти полностью прикрывается тенью контрастированного правого желудочка. При поступлении контрастного вещества в левые отделы сердца определяется левое предсердие, образующее левый латеральный край сердца и левый желудочек, смещенный вниз и вправо. Верхушка сердца находится справа от средней линии тела и часто образована правым желудочком. В боковой проекции тени контрастированных желудочков часто накладываются друг на друга. Магистральные сосуды отходят от соответствующих желудочков, дуга аорты—слева.

**Хирургическое лечение.** Операция предпринимается по поводу сопутствующих ВПС. Выбор того или иного радикального или паллиативного метода лечения, как и в обычных условиях, определяется анатомо-гемодинамическим вариантом порока. Аномалия расположения сердца обязывает индивидуально решать вопрос об операционном доступе.

#### 2.5.23.2. Правосформированное срединно-расположенное сердце

Синонимами для обозначения данной аномалии являются «мезокардия», «мезоверсия».

Правосформированное срединно-расположенное сердце составляет 9% от числа всех аномалий расположения сердца [Бухарин В. А., Подзолков В. П., 1979].

**Анатомия.** В отличие от правосформированного праворасположенного сердца ротация вправо в данных условиях менее выражена и продольная ось сердца вместе с межжелудочковой перегородкой располагается по среднесагиттальной оси грудной клетки, в результате чего сердце занимает срединное положение (рис. 2.244).

Среди сопутствующих ВПС чаще всего встречаются тетрада Фалло, ДМЖП, ОАВК, корригирующая ТМС. В связи с тем что развивающийся дивертикул левого желудочка в процессе эмбриогенеза оказывает фиксирующее влияние на верхушку сердца, затрудняя ее движение справа налево, правосформированное срединно-расположенное сердце может считаться специфическим компонентом данного порока.

**Клиника и диагностика.** Смещение сердечной тупости вправо обычно расценивается как увеличение правых отделов сердца, а верхушечный толчок, пальпируемый в подложечной области, может ошибочно приниматься за пульсацию гипертрофированного правого желудочка. При перкуссии печеночная тупость и желудочковый тимпанит определяются в обычных местах.

**Электрокардиографическая картина** характеризуется положительным зубцом *P* в I стандартном отведении, *aVF* и отрицательным в отведении *aVR* (рис. 2.245).

При **рентгенологическом** исследовании в переднезадней проекции выявляется тень сердца, занимающая срединное положение и имеющая шаровидную форму в виде дождевой капли (рис. 2.246). При повороте



пациента в правую косую проекцию на 15° обычно обнаруживается нормальная конфигурация сердца. В переднезадней проекции верхушка сердца не определяется. Тень печени локализуется под правым куполом диафрагмы, причем как правый, так и левый купол диафрагмы располагается на одном уровне.

*Катетеризация сердца и ангиокардиография* уточняют правостороннее расположение полых вен, правого предсердия и правого желудочка. При поступлении контрастного вещества в левое предсердие и левый желудочек определяется их левостороннее расположение. Тень контрастированного левого желудочка находится слева от средней линии тела и частично прикрывает собой левое предсердие. Межжелудочковая перегородка локализуется по средней линии тела (рис. 2.247). В боковой проекции тени желудочков накладываются друг на друга и поэтому нельзя судить о переднем или заднем их положении. Магистральные сосуды контрастируются из соответствующих желудочков.

**Лечение.** Хирургическое вмешательство по поводу ВПС обычно выполняется с использованием тех же доступов к сердцу, что и при нормальном его положении.

### 2.5.23.3. Правосформированное леворасположенное сердце с обратным расположением органов брюшной полости

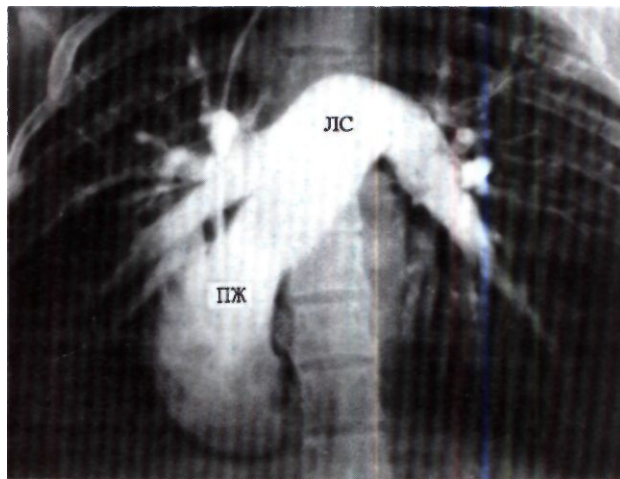
В литературе употребляются следующие термины: «левокардия», «левокардия с транспозицией брюшных органов», «изолированная инверсия брюшных органов», «левокардия situs solitus».

Нарушения соответствия между расположением верхушки сердца, с одной стороны, и правым предсердием и печенью, с другой, явились основанием для отнесения правосформированного леворасположенного сердца с обратным расположением органов брюшной полости, или абдоминальной гетеротаксией, в разряд аномалий расположения сердца [Константинов Б. А., 1967; Подзолков В. П. и др., 1974; Schmidt J., Korth C., 1954].

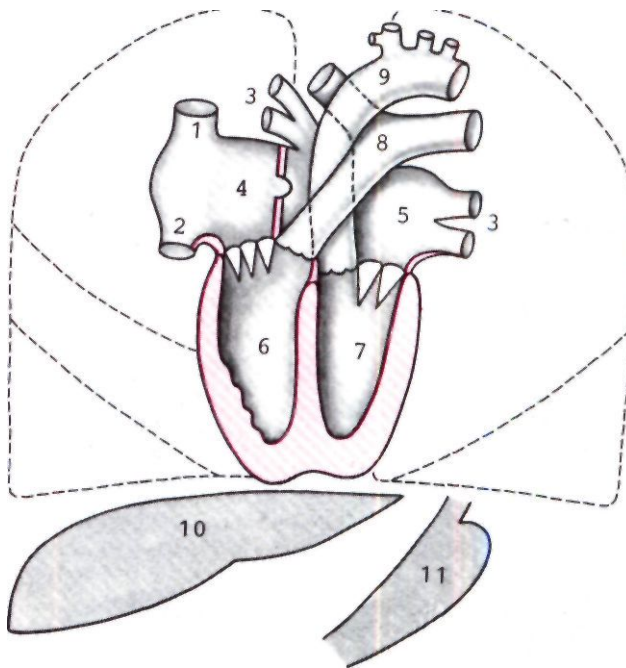
**Анатомия.** Расположение сердца, его камер и магистральных сосудов нормальное. Специфическим компонентом данных условий является наличие аномалий нижней полой вены (рис. 2.248). В одних случаях она располагается слева от позвоночника, затем на уровне печени круто изменяет свой ход и, пересекая среднюю линию тела, направляется косо вверх до соединения с обычно расположенным правым предсердием. В других случаях отсутствует печеночный сегмент нижней полой вены, причем отток венозной крови из нижней половины тела осуществляется по непарной или полунепарной вене, впадающей в верхнюю полую вену. Крайне редко нижняя полая вена находится справа.

Положение органов брюшной полости характеризуется зеркальной топографией, т. е. печень располагается слева, а желудок и селезенка—справа. Нередко можно отметить признаки абдоминальной гетеротаксии.

Отсутствие ВПС отмечается приблизительно у 1/3 больных [Schmidt J., Korth C., 1954]. У остальных 2/3



2.243. Ангиокардиограмма больной с правосформированным праворасположенным сердцем (передне-задняя проекция). Из правого желудочка (ПЖ), расположенного справа от позвоночника, контрастируется медиально лежащий легочный ствол (ЛС).

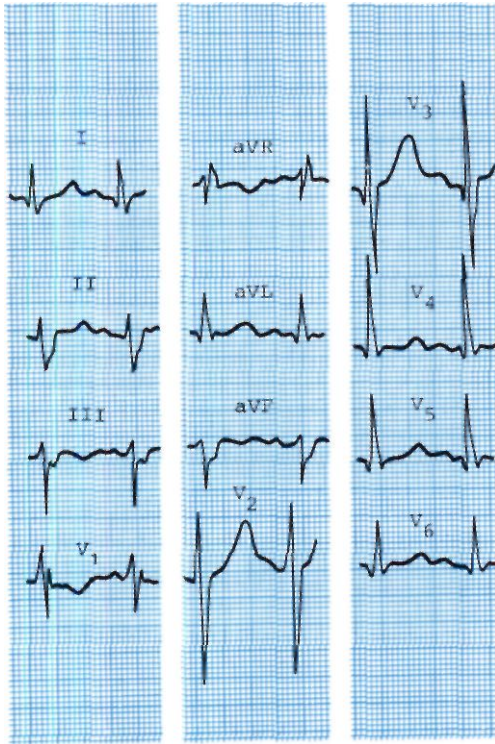


2.244. Схематическое изображение анатомических структур при правосформированном срединно-расположенном сердце.

1—верхняя полая вена; 2—нижняя полая вена; 3—легочные вены; 4—правое предсердие; 5—левое предсердие; 6—правый желудочек; 7—левый желудочек; 8—легочный ствол; 9—аорта; 10—печень; 11—желудок.

больных обычно встречаются тяжелые и множественные пороки типа пентады Фалло, ТМС, единственного желудочка сердца.

**Диагностика.** Диагностика сопутствующих ВПС основывается на учете общепринятых диагностических критериев.



2.245. Электрокардиограмма больного с правосформированным срединно-расположенным сердцем. Электрическая ось сердца отклонена влево. Признаки умеренной гипертрофии обоих желудочков, неполная блокада правой ножки предсердно-желудочкового пучка.

**Лечение.** Хирургическая тактика и техника зависят от анатомо-гемодинамического варианта сопутствующего ВПС, причем при планировании хирургического вмешательства в условиях ИК должны учитываться аномалии нижней полой вены.

#### 2.5.23.4. Левосформированное праворасположенное сердце

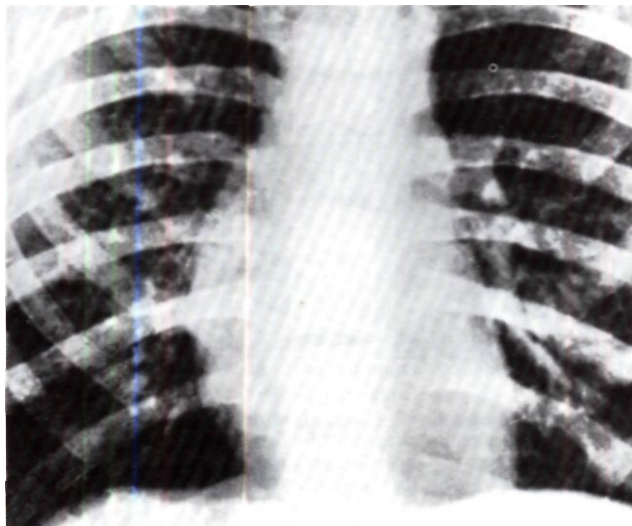
В литературе применяются следующие синонимы: «зеркальная декстрокардия», «истинная декстрокардия».

Левосформированное праворасположенное сердце встречается у 33% больных с правосторонним расположением сердца [Бухарин В. А., Подзолков В. П., 1979].

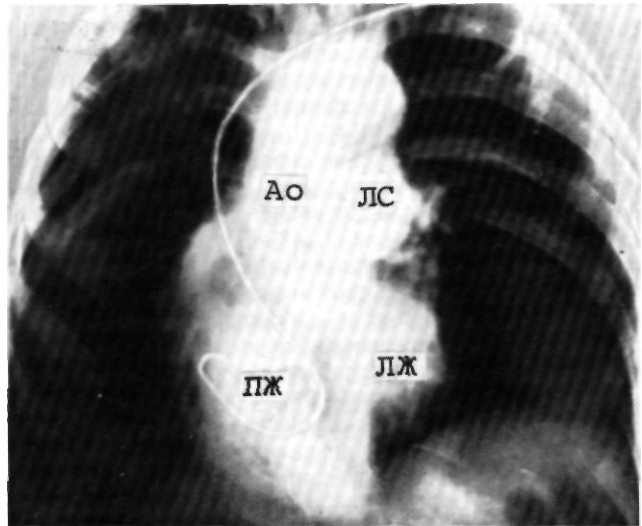
**Анатомия.** Левосформированное праворасположенное сердце представляет точную «зеркальную» копию нормального сердца. За редким исключением, левосформированное праворасположенное сердце является составной частью полного обратного расположения внутренних органов (рис. 2.249).

По данным R. Adams и E. Churchill (1937), A. Olsen (1943), Y. Torgersen (1949), у 16,5—25% больных встречается триада Картагенера [Kartagener M., 1933], которая включает в себя полное обратное расположение внутренних органов с левосформированным праворасположенным сердцем, бронхоэктазы и параназальный синусит.

ВПС при левосформированном праворасположенном сердце наблюдаются значительно реже, чем другие аномалии расположения сердца, но в то же время чаще, чем при обычном положении сердца. Частота их

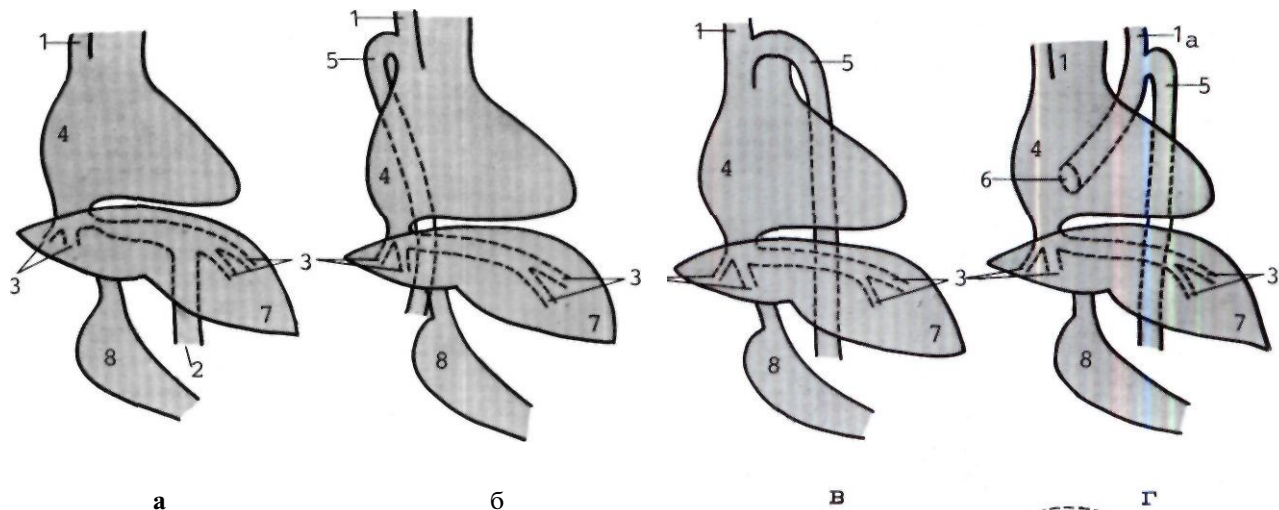


2.246. Рентгенограмма грудной клетки больного с правосформированным срединно-расположенным сердцем и непараллельной формой открытого атриовентрикулярного канала (переднезадняя проекция). Сердце занимает срединное положение. Печень и желудок расположены нормально.



2.247. Ангиокардиограмма больной с правосформированным срединно-расположенным сердцем и тетрадой Фалло (переднезадняя проекция). Из правого желудочка (ПЖ) контрастируются легочный ствол (ЛС) и аорта (Ao). Слабее контрастирован левый желудочек (ЛЖ). Межжелудочковая перегородка занимает срединное положение.





2.248. Схематическое изображение аномалий системных вен при правостороннем леворасположенном сердце с обратным расположением органов брюшной полости или абдоминальной гетеротаксией.

1— верхняя полая вена; 1а — добавочная верхняя полая вена; 2— нижняя полая вена; 3— легочные вены; 4— правое предсердие; 5— ненарная или полуненарная вена; б — коронарный синус; 7— печень; 8— желудок.

составляет 4—8% [Константинов Б. А., Астраханцева Г. И., 1965; Keith J. et al., 1958; Merklin R., Varano N., 1963; Belaisch G., Nouaille Y., 1969].

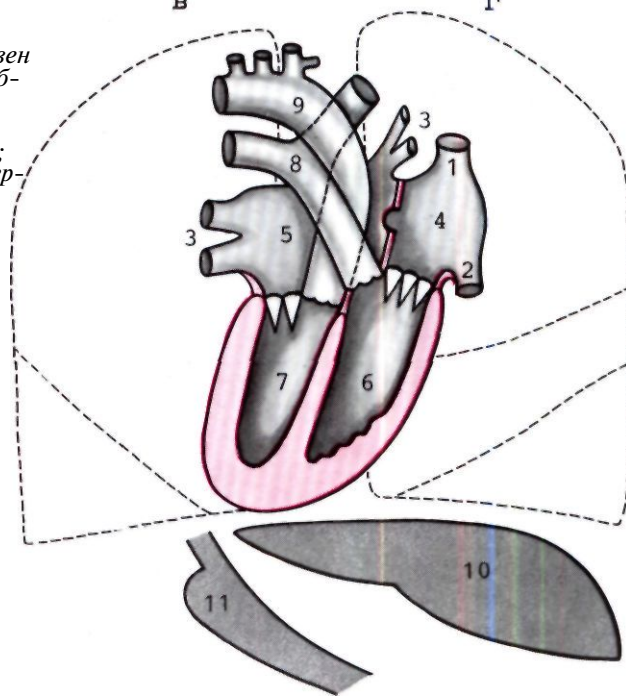
Среди ВПС, которые в данных условиях в 94% носят множественный характер и в 70% сопровождаются цианозом, чаще всего встречается тетрада Фалло, единственный желудочек сердца, корригированная ТМС, открытый общий предсердно-желудочковый канал, стеноз аорты и др. [Бухарин В. А., Подзолков В. П., 1979].

**Клиника и диагностика.** Состояние больных с данной аномалией без сопутствующих пороков сердца обычно благоприятное: жалобы отсутствуют, они нормально физически развиты и доживают до глубокой старости.

При объективном обследовании границы сердечной тупости и верхушка сердца определяются справа от грудины. Там же лучше прослушиваются тоны сердца и при ВПС — шумы. Печеночная тупость определяется слева, желудочковый тимпанит — справа.

ЭКГ характеризуется отрицательным зубцом *P* в I стандартном отведении, что отражает расположение синусового узла в левостороннем предсердии (рис. 2.250). На ЭКГ в I стандартном отведении регистрируются зубцы, имеющие направление, противоположное обычному; II стандартное отведение соответствует нормальному III и, наоборот, III стандартное отведение — II; отведение aVL отражает отведение aVR и, наоборот, aVR — aVL; отведение Vi равноценно V<sub>2R</sub>, V<sub>3</sub> — V<sub>3R</sub>, V<sub>4</sub> — V<sub>4R</sub>, V<sub>5</sub> — V<sub>5R</sub>, V<sub>6</sub> — V<sub>6R</sub>. Отведение aVF не меняется.

Если поменять местами электроды правой и левой руки и наложить грудные электроды таким образом, что их положение будет являться зеркальным отображением нормального сердца, то электрокардиографи-

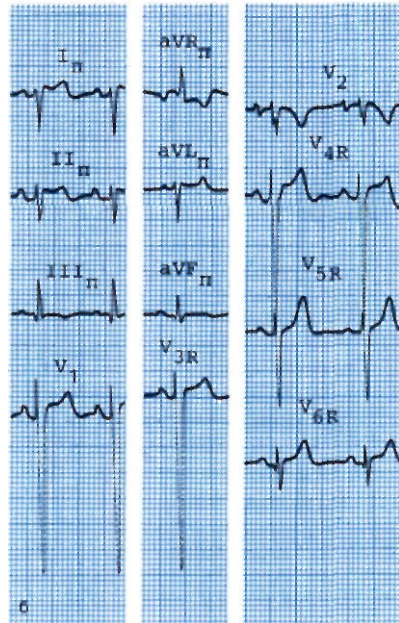
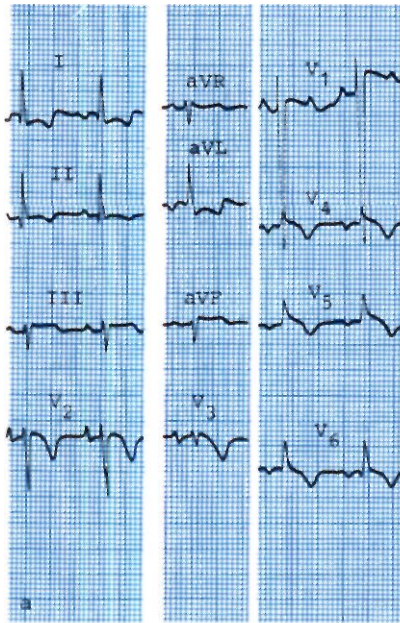


2.249. Схематическое расположение анатомических структур при левостороннем праворасположенном сердце. Обозначения те же, что и на рис. 2.240.

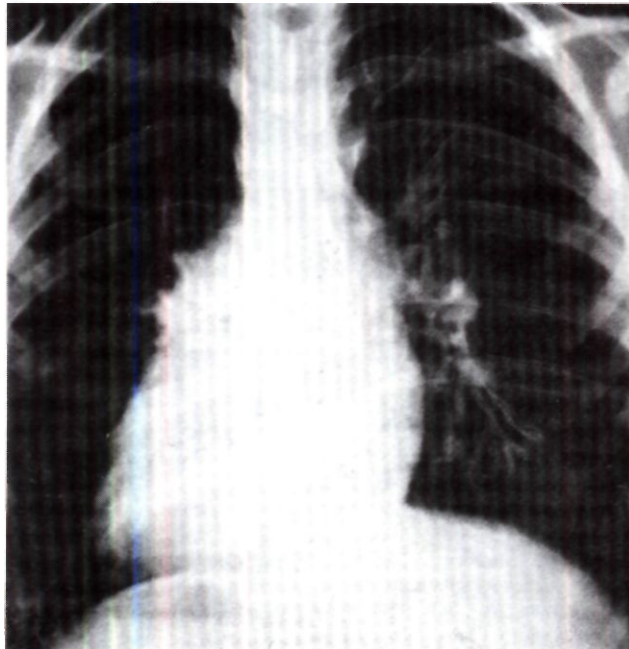
ческая картина будет напоминать таковую у больных с нормальным расположением сердца, т. е. без учета его правосторонней позиции.

При рентгенологическом исследовании в передней проекции силуэт сердца представляет собой зеркальную копию нормально расположенного сердца (рис. 2.251). При катетеризации сердца и ангиокардиографии уточняют левостороннее положение полых вен, топографию сердечных полостей и магистральных сосудов, являющихся зеркальной копией нормального сердца, выявляются сопутствующие пороки сердца (рис. 2.252).

**Лечение.** Хирургическому лечению подлежат лишь больные с сопутствующими пороками сердца.



2.250. Электрокардиограмма больного с левосформированным праворасположенным сердцем, полной формой открытого атриовентрикулярного канала и стенозом легочной артерии (а, б). В I стандартном отведении зубец P отрицательный. Электрическая ось сердца отклонена вправо, признаки гипертрофии обоих желудочков, замедление внутрисердечной проводимости.



2.251. Рентгенограмма грудной клетки больного с левосформированным праворасположенным сердцем (переднезадняя проекция). Тень сердца в правой половине грудной клетки. Отмечается обратное расположение тени печени и газового пузыря желудка.

#### 2.5.23.5. Левосформированное леворасположенное сердце

Аномалия известна в литературе как «левокардия с транспозицией брюшных органов», «левоверсия сердца», «синистроверсия сердца», «смешанная левокардия с инверсией предсердий».

Наибольшим опытом наблюдения данной аномалии располагают В. П. Подзолков и соавт. (1974), К. Momma и соавт. (1964), М. Campbell и D. Deuchar (1965), G. Anselmi (1979).

Левосформированное леворасположенное сердце составляет 10% от числа всех аномалий расположения сердца.

**Анатомия.** При левосформированном леворасположенном сердце полые вены находятся медиальнее и кзади, чем в условиях левосформированного праворасположенного сердца, и соединяются с правым предсердием, расположенным также справа (рис. 2.253). Последнее посредством трехстворчатого клапана сообщается с правым желудочком, который лежит кпереди от правого предсердия. Выходной отдел его направлен медиально, вверх, назад и дает начало легочной артерии. Легочные вены соединяются с правосторонним левым предсердием, которое находится несколько кпереди, чем левостороннее правое предсердие. Через митральный клапан левое предсердие сообщается с левым желудочком, лежащим спереди и слева от левого предсердия, справа и спереди от правого желудочка. Межжелудочковая перегородка ориентирована влево и кпереди. Выходной отдел левого желудочка лежит кзади от выходного отдела правого желудочка и от него отходит восходящая часть аорты, располагающаяся слева и кзади от легочного ствола. Дуга и нисходящая часть аорты также локализируются справа. Верхушка сердца направлена влево, вперед и вниз (см. рис. 2.259).

При левосформированном леворасположенном сердце наблюдается обратное расположение внутренних органов. Однако в данных условиях чаще, чем при ранее описанных типах положения сердца, наблюдаются признаки висцеральной симметрии [Бухарин В. А., Подзолков В. П., 1979].

В литературе описан лишь один подтвержденный патологическим исследованием случай левосформированного леворасположенного сердца без сопутству-



ющих ВПС, опубликованный М. McWhinnie (1840). В большинстве случаев данная аномалия сочетается с тяжелыми дианетическими ВПС, среди которых чаще встречается единственный желудочек сердца с инверсионной ТМС и стенозом легочной артерии, корригированная ТМС с ДМЖП и стенозом легочной артерии, корригированная ТМС с открытым ОАВК и стенозом легочной артерии, двухкамерное сердце [Подзолков В. П. и др., 1974].

Клиника, диагностика. При объективном обследовании определяется левостороннее положение верхушечного толчка и сердечной тупости, тогда как печеночная тупость определяется слева, а тимпанит над желудочком—справа. При сопутствующих пороках сердца клиническая картина зависит от анатомо-гемодинамического варианта порока. Тяжесть сопутствующих ВПС приводит к тому, что 75% больных не доживают до одного года и только 6% живы после 5-летнего возраста [Keith J. et al., 1958].

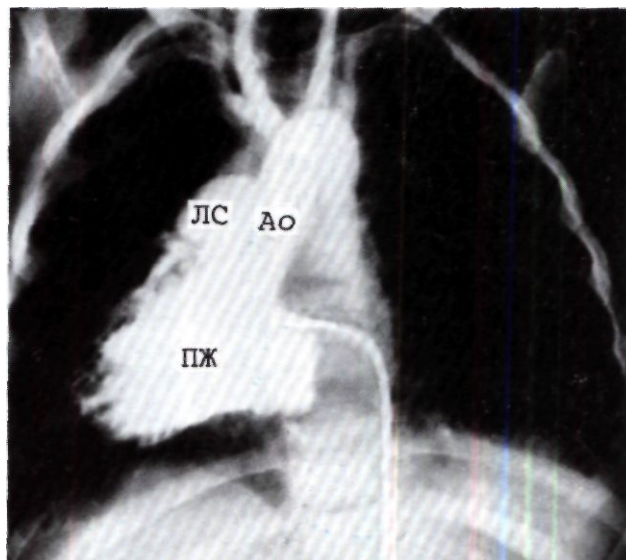Обычно на ЭКГ выявляются отрицательные зубцы *R* в I стандартном и aVL отведениях, свидетельствующие о левостороннем положении правого предсердия (рис. 2.254). В грудных отведениях увеличивается вольтаж комплексов *QRS* от *Ve* до *Vi* и далее снижается к *VeR*.

При рентгенологическом исследовании установление диагноза леворасположенного сердца с обратным расположением органов брюшной полости не представляет больших трудностей, если при нормальном положении тени сердца тень печени определяется под левым куполом диафрагмы, а газовый пузырь желудка—под правым (рис. 2.255). Левый купол диафрагмы находится ниже, чем правый. Однако с помощью рентгенологического исследования установить тип формирования сердца невозможно [Киселева И. П., Подзолков В. П., 1969].

При катетеризации сердца и ангиокардиографии устанавливают левостороннее положение полых вен и правого предсердия. Правое предсердие на значительном протяжении прикрывается тенью контрастированного венозного (анатомически левого) желудочка, образующего верхушку сердца. Выходной отдел его ориентирован вверх, медиально и дает начало легочному стволу (рис. 2.256). В фазу левограммы выявляется левое предсердие, образующее правый латеральный контур сердца и далее—артериальный, анатомически правый желудочек, расположенный справа и ниже от венозного желудочка. Из артериального желудочка контрастируется восходящая часть аорты, занимающая позицию справа от легочной артерии. Дуга ее расположена справа. В боковой проекции выходной отдел венозного желудочка находится в одной плоскости или пересекается с соответствующим отделом артериального желудочка.

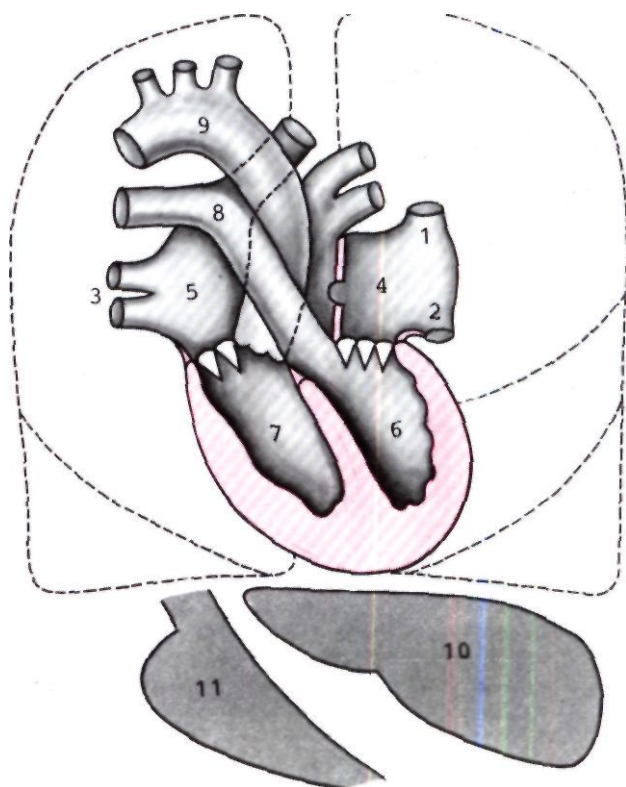
Ангиокардиографическое исследование, как правило, выявляет стеноз легочной артерии и другие ВПС, часто множественные, что нередко требует для их установления повторных введений контрастного вещества в различные отделы сердца.

Лечение. Первая в мире успешная корригирующая операция у больного с левосформированным леворасположенным сердцем выполнена В. И. Бураковским в 1963 г. Сопутствующие ВПС включали корригированную ТМС с ДМЖП и стенозом легочной артерии. В

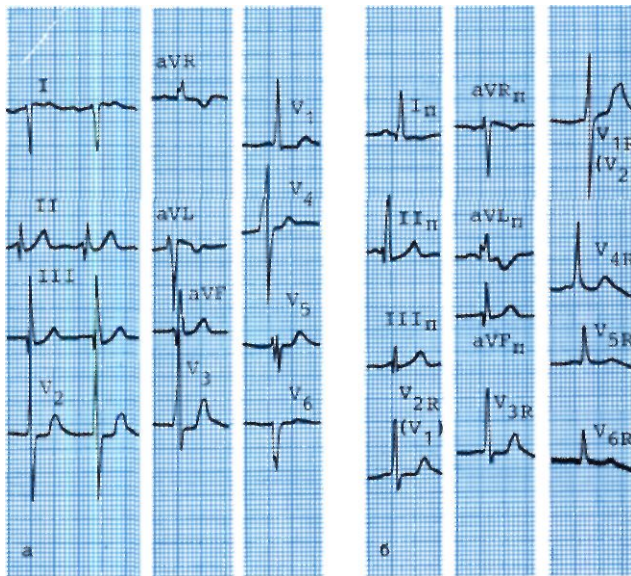

2.252. Ангиокардиограмма больного с левосформированным праворасположенным сердцем и тетрадой Фалло (переднезадняя проекция).

Из правого желудочка (ПЖ) контрастируется легочный ствол (ЛС) и через ДМЖП—аорта (Ао). Дуга аорты атипичная, расположена слева.

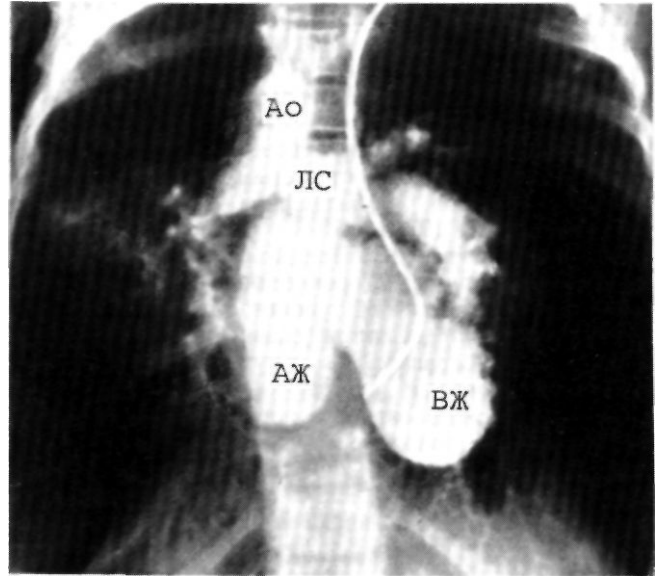


2.253. Схематическое изображение анатомических структур при левосформированном леворасположенном сердце с корригированной ТМС. Обозначения те же, что и на рис. 2.244.



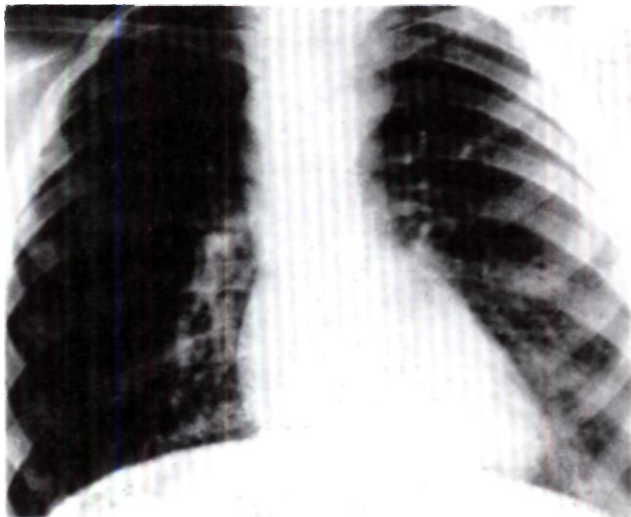
2.254. Электрокардиограмма больной с левосформированным леворасположенным сердцем, полной формой открытого атриовентрикулярного канала и стенозом легочного ствола (а, б).

В I стандартном отведении зубец P отрицательный. Электрическая ось сердца отклонена вправо, признаки гипертрофии артериального, анатомически правого желудочка.



2.256. Ангиокардиограмма больной с левосформированным леворасположенным сердцем, корригированной ТМС, ДМЖП и стенозом легочного ствола (переднезадняя проекция).

Из венозного, анатомически левого желудочка (ВЖ) контрастное вещество поступает в легочный ствол (ЛС) через ДМЖП — в артериальный, анатомически правый желудочек (АЖ) и аорту (Ао).



2.255. Рентгенограмма грудной клетки больного с левосформированным леворасположенным сердцем (переднезадняя проекция).

Тень сердца в левой половине грудной клетки, тень печени — слева, газовый пузырь желудка — справа.

в литературе приведен один случай успешной коррекции пороков при левое сформированном леворасположенном сердце [Billig D. et al., 1968]. Следует отметить, что частое существование сложного ВПС ограничивает возможности хирургической помощи данной категории больных.

#### 2.5.23.6. Неопределенно-сформированное сердце

Неопределенно-сформированное сердце представляет собой комплексное поражение сердечно-сосудистой системы, при котором даже детальное анатомическое изучение предсердной полости, расположения полых и легочных вен не позволяет высказаться о характере формирования сердца. Уже само по себе существование неопределенно-сформированного сердца является признаком тяжелых ВПС.

В литературе для обозначения подобных условий применяются следующие термины: «неопределенный situs сердца», «изомерия предсердий», «синдром висцеральной гетеротаксии», «синдром висцеральной симметрии». Частота аномалии составляет 11% от всех аномалий внутригрудного расположения сердца [Бухарин В. А., Подзолков В. П., 1979].

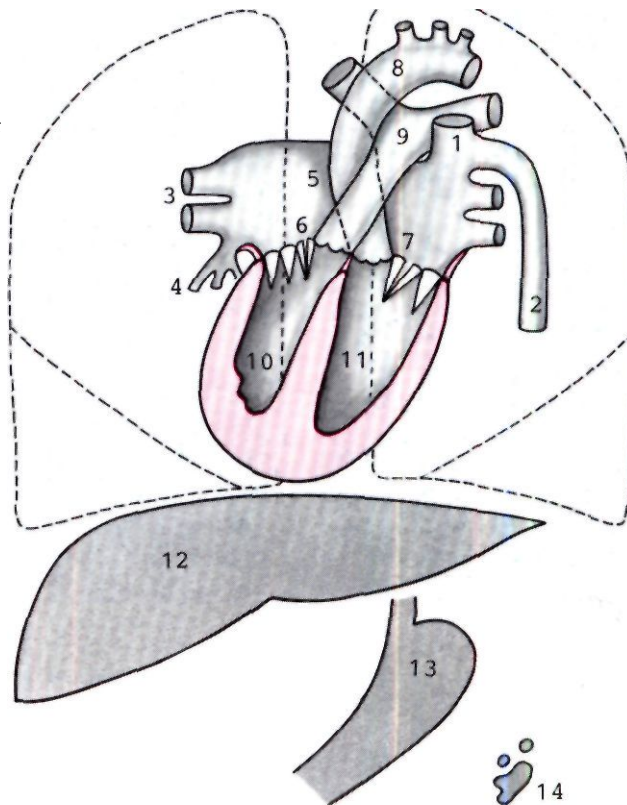
**Патологическая анатомия.** Аномалия обычно протекает в виде двух патологических синдромов [Подзолков В. П. и др., 1974]. Признаки первого из них: 1) общее предсердие; 2) добавочная верхняя полая вена, впадающая в левую половину общего предсердия; отсутствие печеночного сегмента нижней полой вены; 3) ЧАДЛВ или ТАДЛВ, симметрично впадающих в правую и левую стороны общего предсердия; 4) расщепление перегородочных створок предсердно-желудочковых клапанов; 5) часто праворасположенное сердце; 6) часто по две доли в каждом легком; 7) абдоминальная гетеротаксия: тенденция к срединному положению печени, общая брыжейка; 8) полисплеения (рис. 2.257).

Второй патологический синдром, для которого ха-



2.257. Схематическое изображение неопределенно-сформированного праворасположенного сердца (первый патологический синдром).

1— верхняя полая вена; 2— полунепарная вена; 3— легочные вены; 4— печеночные вены; 5— общее предсердие; 6 и 7— расщепление перегородочных створок предсердно-желудочковых клапанов; 8— аорта; 9— легочный ствол; 10— правый желудочек; 11— левый желудочек; 12— печень; 13— желудок; 14— сплитения.



рактен открытый общий предсердно-желудочковый клапан или двухкамерное строение сердца, имеет следующие признаки: 1) общее предсердие; 2) ОАВК или общий предсердно-желудочковый клапан; 3) ДМЖП или единственный желудочек сердца; 4) добавочная верхняя полая вена, впадающая в левую сторону общего предсердия; две нижние полые вены или отсутствие печеночного сегмента нижней полой вены; 5) ТАДЛВ в верхнюю полую вену, в общее предсердие или в портальную венозную систему; 6) часто ТМС; 7) стеноз или атрезия легочной артерии; 8) часто праворасположенное сердце; 9) часто по три доли в каждом легком; 10) абдоминальная гетеротаксия; срединная симметричная печень, общая брыжейка; 11) аспления (рис. 2.258).

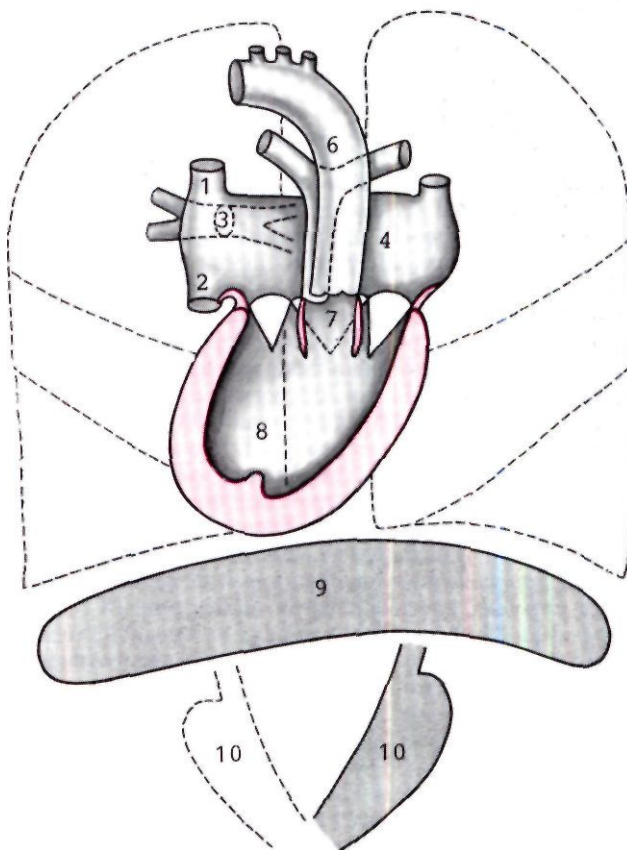
**Гемодинамика.** Независимо от места впадения системных и легочных вен потоки венозной и артериальной крови направляются в полость общего предсердия, где происходит их смешивание. Следовательно, у больных с рождения наблюдается артериальная гипоксемия, которая в большей степени выражена при сопутствующем стенозе легочной артерии.

Существование аномалии предсердно-желудочковых клапанов сопровождается выраженной их недостаточностью, что в значительной степени ухудшает условия гемодинамики и рано приводит к дилатации предсердной и желудочковой полостей.

**Клиника и диагностика.** Оба синдрома характеризуются тяжелым клиническим течением, которое приводит к ранней смертности у детей. Так, например, по данным G. Rothmaler и соавт. (1968), 85,5% больных умирают в течение первого года жизни, а по статистике L. Van Mierop и соавт. (1972)—95%. Основной причиной смерти обычно является присоединившаяся двусторонняя пневмония или сердечно-сосудистая недостаточность.

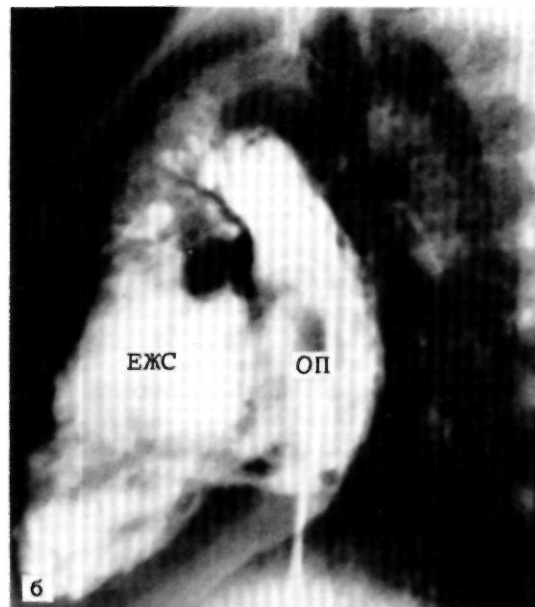
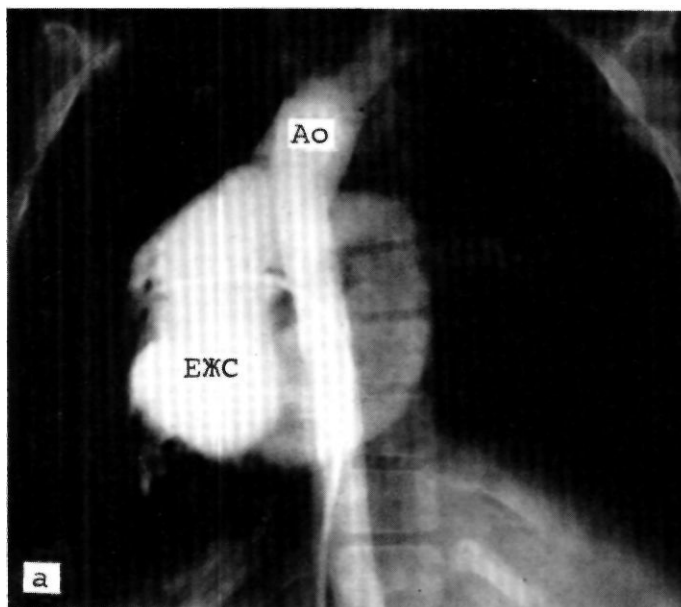
У всех больных с рождения наблюдаются выраженный цианоз, одышка и другие признаки цианотического порока сердца.

**Электрокардиографическое** исследование выявляет частую аномалию зубца P и наличие эктопических ритмов в виде левопредсердного ритма или ритма коронарного синуса. Отклонение электрической оси сердца влево или ее расположение в «немом» секторе наряду с S- или RS-типом ЭКГ и признаками «комбинированной» гипертрофии предсердий и желудочков



2.258. Схематическое изображение неопределенно-сформированного праворасположенного двухкамерного сердца (второй патологический синдром).

1— верхняя полая вена; 2— нижняя полая вена; 3— легочные вены; 4— общее предсердие; 5— легочный ствол; 6— аорта; 7— «впускник» для магистральных сосудов; 8— единственный желудочек сердца; 9— печень; 10— желудок.



2.259. Ангиокардиограммы больной с неопределенно-сформированным праворасположенным сердцем (второй патологический синдром).

*а* — переднезадняя проекция; *б*—боковая проекция. Катетер через нижнюю полую вену проведен в предсердие. Контрастным веществом заполняются общее предсердие, желудочковая полость и аорта. Легочный ствол не контрастируется. Нисходящая часть аорты и нижняя полая вена ниже уровня диафрагмы располагаются справа от средней линии тела. ОП—общее предсердие; ЕЖС—единственный желудочек сердца; Ao — аорта.

позволяет предполагать открытый общий атриовентрикулярный канал, двух- или трехкамерное сердце.

При рентгенологическом исследовании брюшной полости выявляется симметричное, срединное расположение тени печени, что является специфическим рентгенологическим симптомом данной аномалии [Fogde W., Finby N., 1961; Lucas R. et al., 1962]. Контрастное исследование желудочно-кишечного тракта подтверждает сторону расположения желудка и устанавливает неполную ротацию кишечника, включающую общую брыжейку. На холецистограмме желчный пузырь смещен к средней линии тела.

На рентгенограммах грудной клетки в переднезадней проекции тень сердца умеренно увеличена в диаметре и часто располагается в правой половине грудной клетки.

Важный диагностический признак предоставляют суперэкспонированные рентгенограммы грудной клетки, на которых прослеживается симметричная топография трахеобронхального дерева, с большой точностью указывающая на неопределенно-сформированное сердце [L. Van Mierop et al., 1970].

*Катетеризация сердца и ангиокардиография* подтверждают аномалии впадения системных вен. Из полых вен контрастное вещество поступает в предсердную полость круглой формы, занимающую предполагаемую область обоих предсердий, что свидетельствует о наличии общего предсердия.

У больных с первым патологическим синдромом и праворасположенным сердцем верхняя полая вена впадает в левую часть общего предсердия, а печеночные вены — в правую. Нередко отмечается рефлюкс контрастного вещества в правые и левые легочные вены, симметрично впадающие в общее предсердие.

Контрастирующиеся далее желудочки и магистральные сосуды имеют такое же расположение, как у больных с правосформированным праворасположенным сердцем.

У всех больных со вторым патологическим синдромом при поступлении контрастного вещества в предполагаемую область любого из желудочков чаще всего отсутствуют типичные контуры, присущие правому или левому желудочку, и быстро наступает контрастирование всей предполагаемой желудочковой области сердца (рис. 2.259). Вследствие тяжелого стеноза легочной артерии и частой гипоплазии ее ствола и ветвей контрастное вещество из желудочков вначале поступает в резко расширенную аорту и лишь несколько позднее — в легочную артерию. Чаще всего аорта располагается впереди от легочной артерии. У всех больных со вторым патологическим синдромом нисходящая часть аорты и нижняя полая вена ниже уровня диафрагмы располагаются с одной и той же стороны от позвоночника, что является специфическим симптомом врожденной асплении [L. Elliott et al., 1968].

При рассмотрении контуров брюшной части аорты определяется отсутствие селезеночной артерии (еще один признак асплении).

Лечение. Радикальная операция выполнима у больных с первым патологическим синдромом, но возможности хирургической коррекции ограничены у больных со вторым патологическим синдромом, у которых могут выполняться межсосудистые анастомозы и в отдельных случаях гемодинамическая коррекция по методу Фонтена.

#### 2.5.24. КОРРИГИРОВАННАЯ ТРАНСПОЗИЦИЯ МАГИСТРАЛЬНЫХ СОСУДОВ

Корригированная транспозиция магистральных сосудов (ТМС) представляет собой врожденный порок сердца, который характеризуется предсердно-желудочковой и желудочково-артериальной дискордантностью, однако кровоток имеет физиологическое направление, т. е. в легкие поступает венозная кровь, а в большой круг кровообращения — артериальная. Наблюдается транспозиция и инверсия аорты и легочной артерии, которые лежат параллельно и не перекрещиваясь, а также инверсия желудочков и предсердно-желудочковых клапанов. По мнению P. Stanger (1968), — это один из вариантов нормального сердца.

Первое описание порока принадлежит Rokitsky (1875), который, подчеркивая физиологическое направление потоков крови, отметил, что «транспозиция магистральных сосудов была корригирована положением межжелудочковой перегородки таким образом, что венозная кровь поступала в легочную артерию, а артериальная кровь — в аорту».

Частота. Корригированная ТМС составляет 0,4% среди врожденных заболеваний сердца. Поскольку у пациентов без сопутствующих пороков отсутствуют жалобы и симптомы заболевания, то, вероятно, эта аномалия встречается чаще, чем об этом сообщается. A. Shem-Tov и соавт., в 1971 г. собрали в литературе описание 230 случаев. В СССР наибольшим опытом диагностики и лечения сопутствующих пороков располагает ИССХ им. А. Н. Бакулева АМН СССР, где наблюдалось 70 больных. Хирургическое лечение пороков, сопутствующих корригированной ТМС, начато в 1956 г. W. Walker, который первым успешно закрыл ДМЖП [Walker W. et al., 1958], а в нашей стране первая подобная операция выполнена В. И. Бураковским в 1963 г.

**Этиология и патогенез.** Возникновение корригированной ТМС связывают с аномальным изгибом бульбарно-вентрикулярной петли и развитием перегородки конотрункуса без спирального скручивания. Высокая частота аномалии при правостороннем праворасположенном сердце объясняется эмбриологическими особенностями, согласно которым при нормальных зачатках сердца аномальный бульбарно-вентрикулярный изгиб петли должен привести к бульбарно-вентрикулярной инверсии и завершиться поворотом верхушки сердца вправо [Cruz M. et al., 1956—1971; Shaher R., 1967]. В связи с тем что в клинической практике преимущественно встречается корригированная ТМС, представленная бульбарно-вентрикулярной инверсией, случаи порока, наблюдаемые при левостороннем право- и левостороннем сердце, не следует рассматривать как результат синоурикулярной инверсии. Такого мнения ранее придерживались A. Spitzer (1923), B. Cardell (1956). Эти варианты порока следует расценивать как результат бульбарно-вентрикулярной инверсии у пациентов с обратным формированием и расположением внутренних органов, которое является редким вариантом нормального развития [Бухарин В. А., Подзолков В. П., 1979].

**Классификация.** С клинико-анатомической точки зрения целесообразно следующее распределение больных с корригированной ТМС (рис. 2.260): 1) корригированная ТМС при нормальном положении сердца; 2) корригированная ТМС при правостороннем праворасположенном сердце; 3) корригированная ТМС при левостороннем праворасположенном сердце; 4) корригированная ТМС при левостороннем леворасположенном сердце.

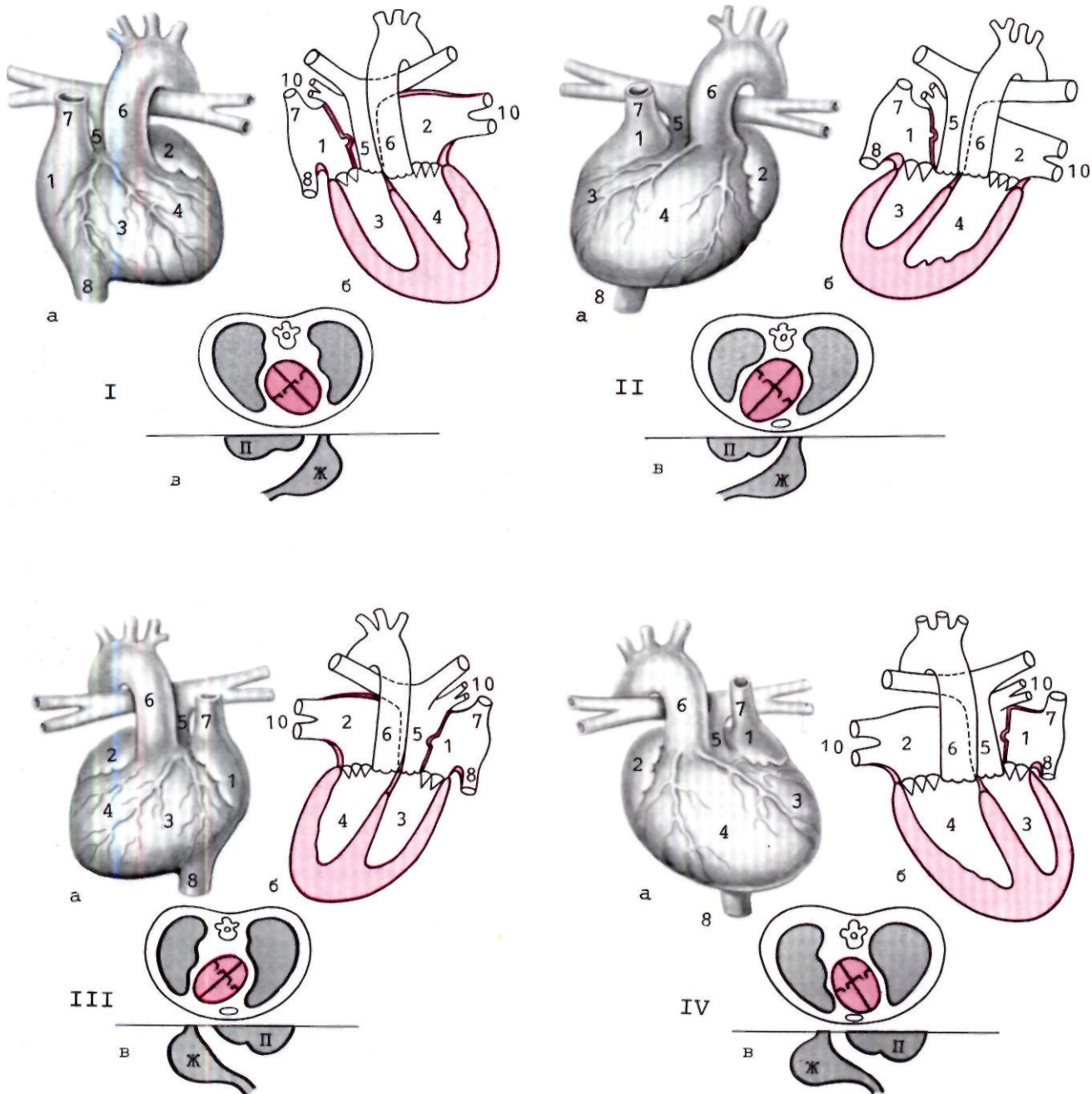
Патологическая анатомия. При корригированной ТМС и нормальном расположении сердца полые вены соединяются с правым предсердием, как в норме (см. рис. 2.266). Правое предсердие через двустворчатый клапан, который по структуре и распределению хордального аппарата аналогичен нормальному митральному клапану, сообщается с венозным желудочком, имеющим морфологическую характеристику нормального левого желудочка (треугольной формы, с гладкими внутренними контурами, особенно в области перегородки). От венозного желудочка отходит легочный ствол, располагающийся сзади и медиально. Фиброзное кольцо легочного ствола находится с перегородочной створкой венозного анатомического митрального клапана в такой же связи, как аортальное кольцо с перегородочной створкой митрального клапана в сердце при его нормальном развитии. Легочные вены соединяются с нормально расположенным левым предсердием, которое сообщается посредством трехстворчатого клапана (имеющего черты нормального), с артериальным желудочком. Последний по своему анатомическому строению является правым желудочком: он содержит наджелудочковый гребень, подразделяющий его полость на приточный и выходной отделы (резко выражена трабекулярность). От артериального желудочка отходит аорта, которая занимает переднелевую позицию по отношению к легочному стволу (рис. 2.261). Оба магистральных сосуда идут параллельно, не перекрещиваются, как в норме, и уровень аортальных клапанов несколько выше, чем легочных. Дуга аорты расположена обычно слева, нисходящая часть ее имеет нормальный ход.

Взаиморасположение венозного и артериального желудочков приближается к нормальному: венозный желудочек лежит спереди и справа, но выходной отдел направлен кзади, а артериальный желудочек расположен слева и несколько кзади, однако его выходной отдел расположен спереди. В связи с этим выходные отделы желудочков пересекаются, что является отличительной особенностью корригированной ТМС от полной IShem-Tov A. et al., 1971].

Инверсия желудочков ведет к нарушению топографии межжелудочковой перегородки. В нормальном сердце верхний край межжелудочковой перегородки достигает правого предсердия несколько правее межпредсердной перегородки, так что правое предсердие соприкасается непосредственно с левым желудочком и они разделяются предсердно-желудочковой частью перепончатой части межжелудочковой перегородки. В отличие от этого при корригированной ТМС межжелудочковая перегородка подходит к предсердиям несколько левее межпредсердной перегородки и тогда участок левого предсердия непосредственно примыкает к венозному, анатомически левому желудочку [Sayed H. et al., 1962].

Изменение топографии межжелудочковой перегородки оказывает влияние на расположение проводящей системы сердца. Предсердно-желудочковый узел и проксимальная часть предсердно-желудочкового пучка расположены нормально (на дне правого предсердия).

В отличие от нормы дистальная часть пучка и его ветви инвертированы вместе с межжелудочковой перегородкой. Анатомически левая ножка лежит с правой



2.260. Схематическое изображение вариантов корригированной ТМС (схема).

I—при нормальном положении сердца; II—при правостороннем расположении сердца; III—при левостороннем расположении сердца; IV—при левостороннем расположении сердца. I—правое предсердие; 2—левое предсердие; 3—венозный (анатомический левый) желудочек; 4—артериальный (анатомически правый) желудочек; 5—легочный ствол; 6—аорта; 7—верхняя полая вена; 8—нижняя полая вена; 9—дуга аорты; 10—легочные вены; П—печень; Ж—желудок; а—внешний вид сердца; б—сагиттальный разрез сердца; в—поперечное сечение грудной клетки.

стороны, а дистальная часть пучка и анатомически правая ножка—с левой стороны межжелудочковой перегородки.

С хирургической точки зрения большое значение представляет положение коронарных артерий. При этом в отличие от нормы имеются передний аортальный синус и два задних—правый и левый [Elliott L. et al., 1966]. От правого аортального синуса отходит коронарная артерия, которая делится на огибающую ветвь и переднюю нисходящую артерию. Огибающая ветвь проходит в поперечном направлении, пересекая спереди основание легочного ствола, и далее направляется в правую предсердно-желудочковую борозду.



Передняя нисходящая ветвь расположена в межжелудочковой борозде. От левого аортального синуса отходит коронарная артерия, которая идет в левую предсердно-желудочковую борозду, давая заднюю нисходящую ветвь.

При корригированной ТМС и правосформированном праворасположенном сердце в отличие от предыдущего типа изменены пространственные взаимоотношения камер и ориентация верхушки сердца, хотя тип предсердно-желудочковой и желудочково-артериальной связи не изменяется.

Полые вены и правое предсердие локализируются справа и более медиально, чем обычно. Легочные вены нормально соединяются с левым предсердием, которое располагается несколько впереди по отношению к правому предсердию. В отличие от корригированной ТМС при нормальном положении сердца в условиях правосформированного праворасположенного сердца межжелудочковая перегородка обычно направлена впереди и расположена параллельно средне-сагиттальной плоскости тела (см. рис. 2.266).

Изменяются также пространственные взаимоотношения артериального и венозного желудочков сердца: венозный желудочек лежит справа и занимает крайне небольшой участок переднебоковой поверхности сердца; артериальный желудочек находится более впереди, чем при нормальном положении сердца, и слева и несколько ниже венозного желудочка. Дуга аорты расположена обычно слева, аортальное окно сужено. Верхушка сердца направлена вправо, вперед и вниз [Бухарин В. А., Подзолков В. П., 1979].

Патологическая анатомия при корригированной ТМС и левосформированном праворасположенном сердце представляет зеркальную копию корригированной ТМС при нормальном положении сердца (см. рис. 2.266).

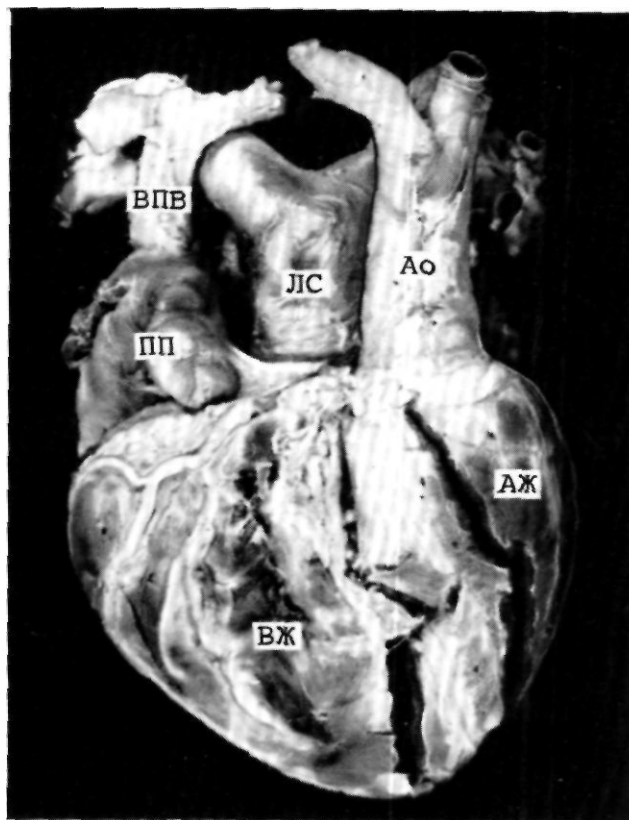
Корригированная ТМС при левосформированном леворасположенном сердце характеризуется тем, что при данной аномалии изменены пространственные взаимоотношения камер сердца и направление его верхушки, хотя тип формирования сердца, а также предсердно-желудочковые и желудочково-артериальные соединения не меняются.

Такой анатомический тип является зеркальным отображением правосформированного праворасположенного сердца с корригированной ТМС.

В заключение следует отметить, что, несмотря на существование инверсии желудочков и магистральных сосудов, кровоток сохраняет физиологическое направление, т. е. в малый круг кровообращения поступает венозная кровь, а в большой—артериальная.

Изолированная форма составляет 14% всех случаев корригированной ТМС [Бухарин В. А. и др., 1975] и может встречаться при любом ее типе, за исключением случаев левосформированного леворасположенного сердца, которые, как правило, сочетаются с ВПС.

Сопутствующие пороки сердца. Наиболее часто выявляется ДМЖП, который может располагаться как выше, так и ниже наджелудочкового гребня, но редко—в мышечной части перегородки. Диаметр дефекта оставляет 2—3,5 см, что при отсутствии стеноза легочной артерии приводит к легочной гипертензии. У 70% больных наряду с ДМЖП определяется стеноз легочной артерии. Иногда он встречает-



2.26/. Макропрепарат сердца больного с корригированной ТМС (общий вид сердца).

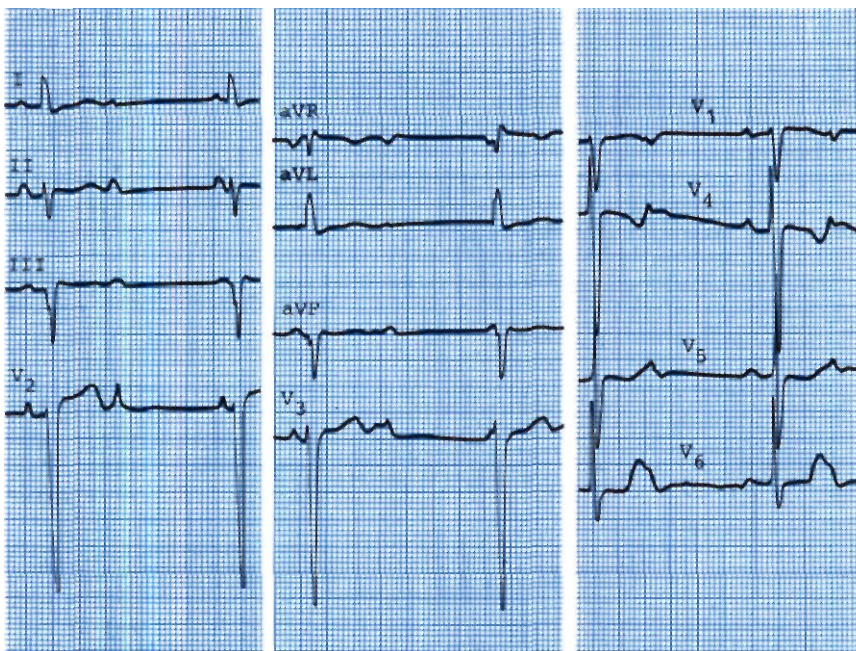
Аорта (Ао) отходит от артериального желудочка (АЖ) и находится спереди и слева от легочного ствола (ЛС), который отходит от венозного желудочка (ВЖ). ВПВ—верхняя полая вена; ПП—правое предсердие.

ся в изолированном виде. Редко стеноз носит клапанный характер, часто—под клапанный.

Следующим по частоте пороком, сопутствующим корригированной ТМС, является недостаточность артериального, анатомически трехстворчатого клапана, работающего в условиях системного давления, которая обусловлена аномальным прикреплением, расщеплением и деформацией створок. Реже встречается выраженное смещение места прикрепления створок ниже фиброзного кольца (как при аномалии Эбштейна) [Бухарин В. А., Подзолков В. П., 1970].

Наряду с этим могут встречаться стеноз и атрезия артериального, анатомически трехстворчатого клапана [Donoso E. et al., 1956; Anderson R. et al., 1957], сидящие верхом над ДМЖП предсердно-желудочковые клапаны [Danielson G., 1983]. Реже встречаются межпредсердное сообщение, аномалии полых вен, ОАП, коарктация аорты. Исключительную редкость представляют случаи аномалии венозного предсердно-желудочкового клапана по типу аномалии Эбштейна [Бухарин В. А. и др., 1974].

Гемодинамика. Корригированная ТМС в изолированном виде не приводит к расстройствам гемодинамики. Последние наблюдаются при сопутствующих ВПС, характер которых и определяет условия гемодинами-



2.262. Электрокардиограмма больного с корригированной ТМС и умеренной недостаточностью артериального предсердно-желудочкового клапана. Полная поперечная блокада, отсутствуют зубцы Q в левых грудных отведениях.

ки. При сопутствующем ДМЖП нарушения гемодинамики такие же, как при ДМЖП в нормальном сердце, а при сопутствующем сочетании ДМЖП со стенозом легочной артерии аналогичны тетраде Фалло. При аномалии развития створок артериального предсердно-желудочкового клапана, ведущей к его недостаточности, расстройства гемодинамики соответствуют недостаточности митрального клапана при нормальном расположении магистральных сосудов.

Клиника, диагностика. Клиническое течение корригированной ТМС без сопутствующих пороков сердца обычно благоприятное, отсутствуют какие-либо жалобы больных, их физическое развитие расценивается как нормальное.

Частой аускультативной находкой является акцент II тона над основанием сердца, который обусловлен передней позицией аортального клапана. Неспецифический негромкий систолический шум, выслушиваемый иногда во втором—третьем межреберье, обычно связан с повышенным ударным выбросом сердца из-за редкого ритма вследствие поперечной блокады. По мнению G. Cumming (1962), шум может зависеть от турбулентного характера кровотока вследствие образования угла между коротким выходным отделом венозного, анатомически левого желудочка и идущим сзади легочным стволом. Систолический шум, определяемый на верхушке или в четвертом межреберье у левого или правого края грудины в зависимости от типа формирования сердца, обычно связан с той или иной степенью недостаточности артериального предсердно-желудочкового клапана.

При сочетании корригированной ТМС с ВПС клиническая картина определяется типом порока и степенью гемодинамических расстройств.

На ЭКГ характерными признаками корригированной ТМС являются неполная или полная атриовентрикулярная блокада, наблюдаемая у 70% больных (рис. 2.262). Нарушения предсердно-желудочковой

проводимости связывают с более длинным предсердно-желудочковым пучком, наблюдаемым при таком пороке вследствие инверсии желудочков, и в результате этого с большими возможностями его поражения [Walmsley T., 1931; Lev M. et al., 1963]. В этих условиях пучок направляется от правого предсердия к левому и затем к межжелудочковой перегородке, тогда как в нормальных условиях — от правого предсердия сразу к межжелудочковой перегородке.

Диагностирование корригированной ТМС, по мнению R. Anderson и соавт. (1957), обуславливает наличие зубцов Q в правых грудных отведениях, III стандартном отведении и aVF и отсутствие его в левых грудных отведениях, а также положительный зубец T во всех грудных отведениях. Такие изменения авторы объясняли существованием инверсии желудочков.

У больных с изолированной корригированной ТМС и с сопутствующими дефектами перегородок нередко на ЭКГ регистрируется отклонение электрической оси сердца влево, определенное диагностическое значение которому придают Б. А. Константинов (1964), Н. Ruttenberg и соавт. (1966).

Определенные трудности при распознавании корригированной ТМС на ЭКГ у больных с аномалиями положения сердца и сочетающихся с ней ВПС даже при нормальном положении сердца в значительной степени уменьшают информативность данного метода.

Данные ФКГ не имеют существенного значения для диагностики порока.

При рентгенологическом исследовании в связи с левосторонним расположением восходящей части аорты верхний левый контур сердечно-сосудистой тени в прямой проекции не дифференцируется на первую и вторую дуги, а представлен сплошной слегка наклонной линией (рис. 2.263).

У больных без сопутствующих пороков и у больных с дефектами перегородок и увеличенным легочным кровотоком эта линия имеет прямой или слегка

вогнутый характер. Поэтому у больных с увеличенным легочным кровотоком возникает парадоксальная картина, заключающаяся в несоответствии между признаками усиления легочного рисунка и отсутствием выбухания второй дуги, т. е. в месте ожидаемой локализации легочного ствола. Это обычно указывает на аномальное положение легочного ствола и позволяет заподозрить ТМС.

Выпуклый характер сплошной линии на левом верхнем контуре сердца, представленный восходящей частью аорты, особенно в сочетании с обедненным легочным рисунком, свидетельствует о выраженном стенозе легочной артерии в комбинации с ДМЖП. Указанная «выпуклость» связана со сбросом крови справа налево и вследствие этого с расширением восходящей части аорты.

При *эхокардиографии* основными признаками аномалии являются: 1) эхолокация расположенного спереди митрального клапана и сзади (за межжелудочковой перегородкой)—трехстворчатого клапана; 2) выявление митрально-легочного контакта, свидетельствующего о ТМС в отличие от митрально-аортального контакта, наблюдаемого при нормальном их положении; 3) левая позиция аорты по отношению к легочному стволу в правосформированном сердце и декстропозиция ее в левосформированном сердце; 4) наличие межжелудочковой перегородки, исключаяющей единственный желудочек сердца (рис. 2.264).

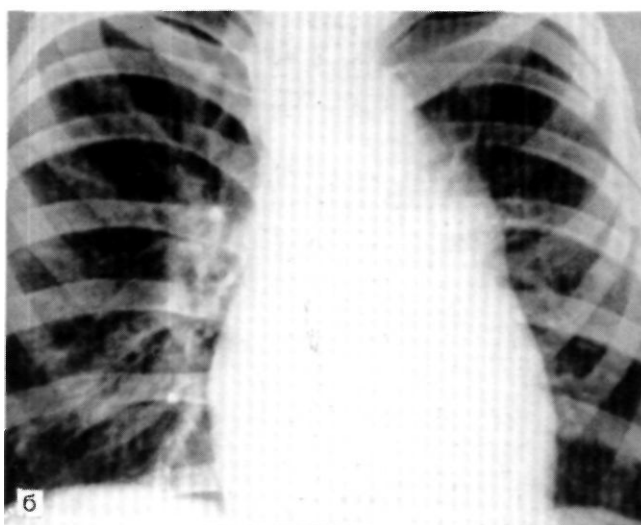
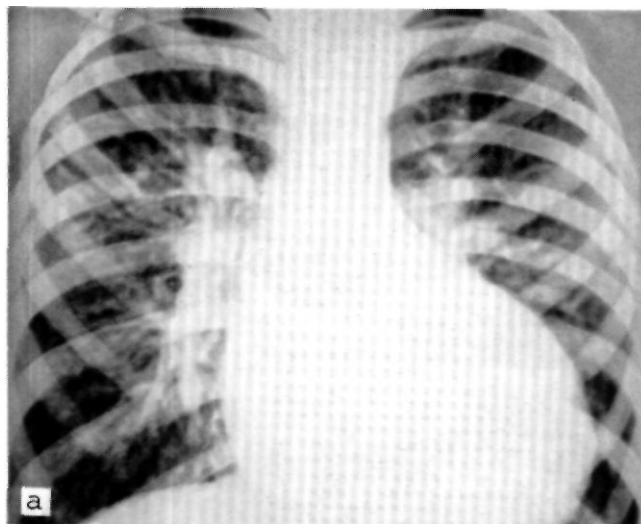
Исключительная ценность принадлежит *эхокардиографическому* методу в выявлении анатомического и функционального субстрата изменений артериального предсердно-желудочкового клапана, степени его смещения в полость артериального желудочка.

При *катетеризации сердца* отмечается особое положение катетера в легочном стволе, впервые отмеченное Н. Helmholtz (1956), которое обусловлено особым взаиморасположением приточного и выходного отделов венозного, анатомически левого желудочка.

У больных с изолированной или корригированной ТМС определяются нормальные величины давления, сопротивления, ударного и минутного объема, что свидетельствует об отсутствии расстройств гемодинамики. У больных с сопутствующими пороками катетеризация сердца дает представление о степени гемодинамических расстройств и способствует их выявлению.

При *ангиокардиографическом* исследовании в переднезадней проекции в контрастированном желудочке, нагнетающем кровь в малый круг кровообращения, обнаруживаются гладкие внутренние контуры и хвостобразный выступ по направлению к верхушке сердца, т. е. отмечаются очертания, типичные для левого желудочка (рис. 2.265).

В отличие от ангиокардиограмм при нормальном положении сердца и при левосформированном праворасположенном сердце наблюдать треугольную или хвостобразную его конфигурацию в условиях правосформированного праворасположенного и левосформированного леворасположенного сердца, как правило, не удается. Венозный желудочек имеет скорее овальную форму. Из венозного желудочка контрастируется легочный ствол, располагающийся медиально. В боковой проекции венозный желудочек расположен спереди, а выходной его отдел и легочный ствол направлены кзади.

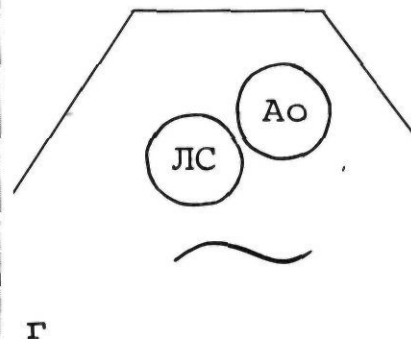
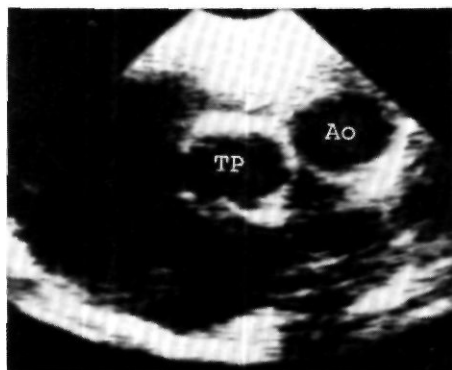
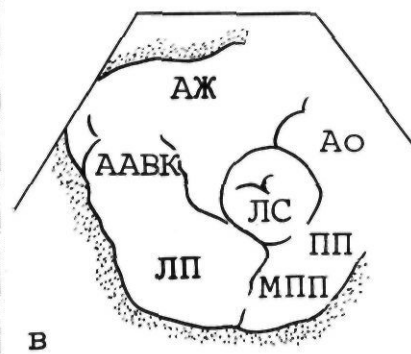
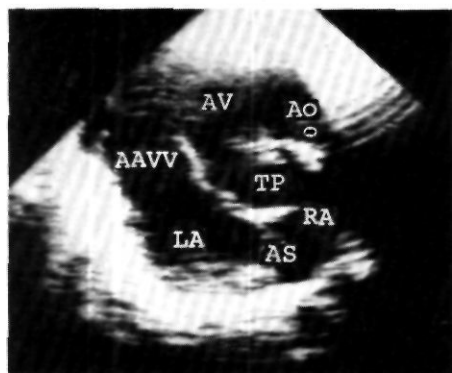
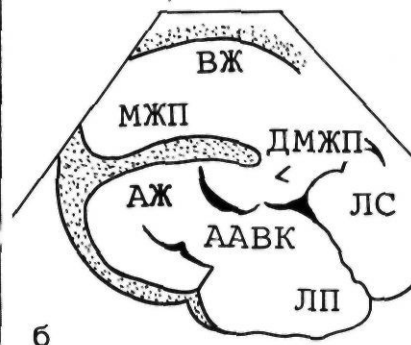
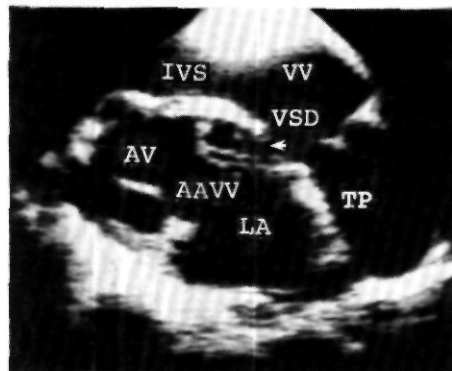
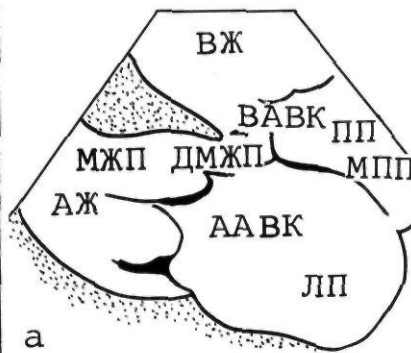
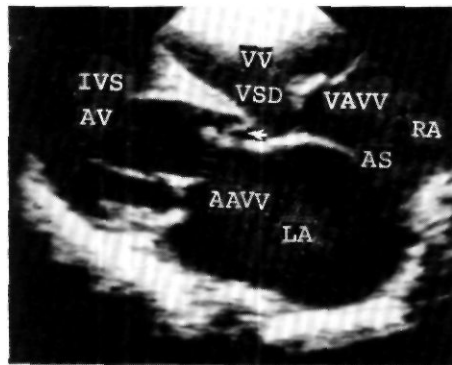


2.263. Рентгенограммы больных с корригированной ТМС (переднезадняя проекция).

а — у больного с увеличенным легочным кровотоком, несмотря на усиление легочного рисунка, отсутствует выбухание дуги легочной артерии по левому контуру сердца; б — у больного с обедненным легочным кровотоком левый контур сердца в области 1-й и 2-й дуг представлен сплошной выпуклой линией.

В переднезадней проекции контрастирование полости артериального желудочка выявляет грушеподобную его форму [Carey L. et al., 1964] с грубой трабекулярностью внутренней поверхности, а также наличием выходного отдела и наджелудочкового гребня. Следовательно, наблюдается анатомия, присущая правому желудочку. Из артериального желудочка контрастируется восходящая часть аорты, которая занимает крайне левое положение и образует левую дугу у больных с правосформированным сердцем и крайне правое положение, образуя правую дугу у больных с левосформированным сердцем.

В боковой проекции основная часть артериального желудочка расположена несколько кзади, но выход-



2.264. Эхокардиограммы и их схематическое изображение при корригированной ТМС и дефекте межжелудочковой перегородки.

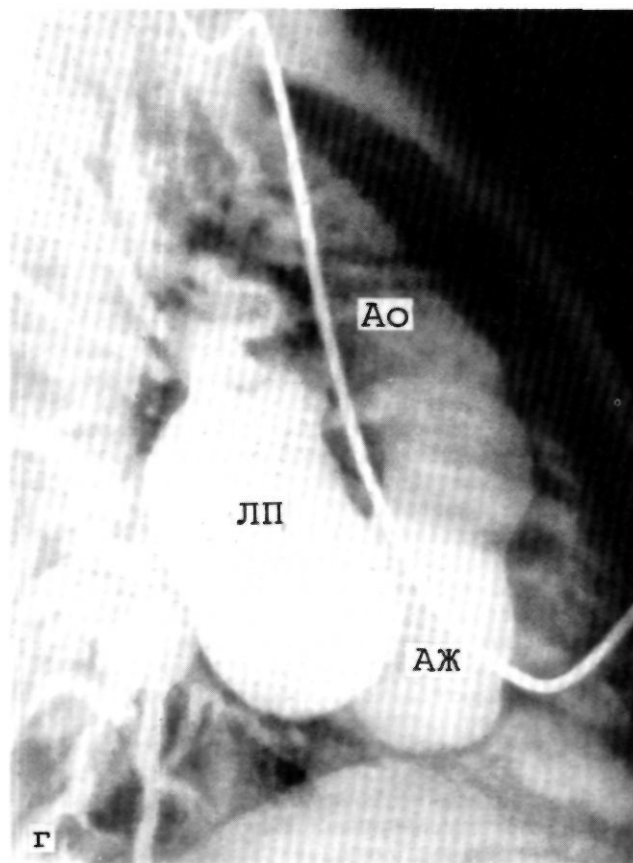
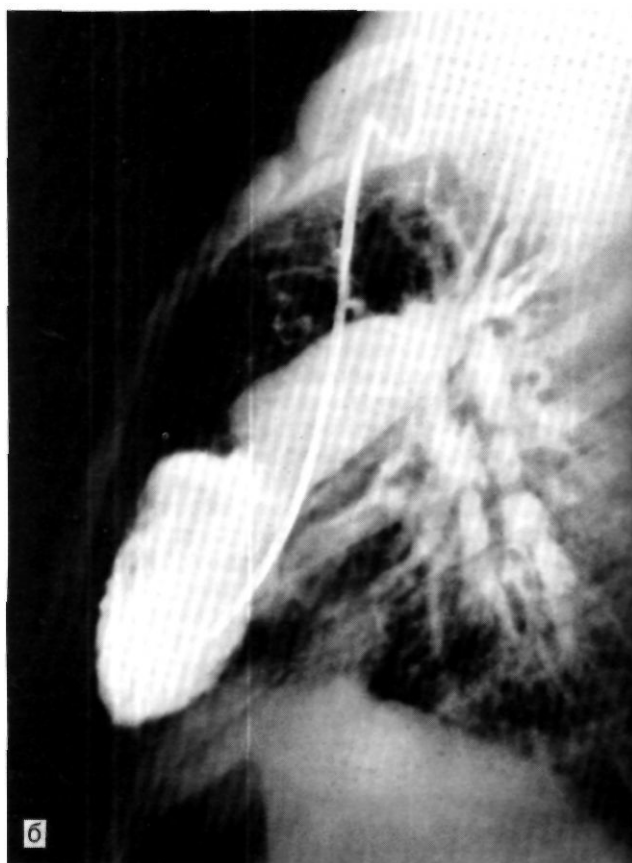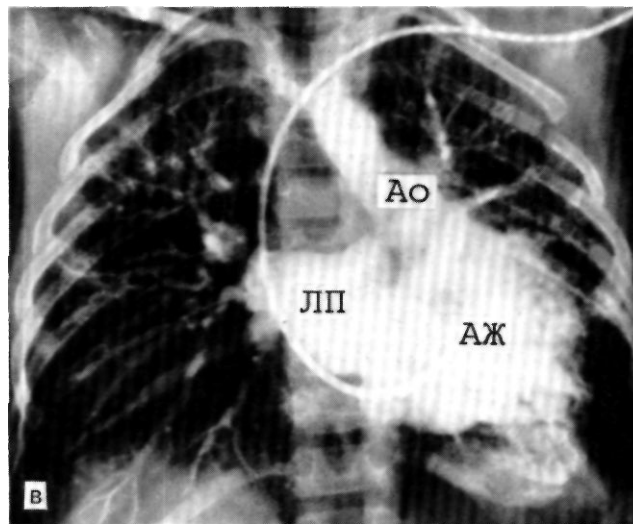
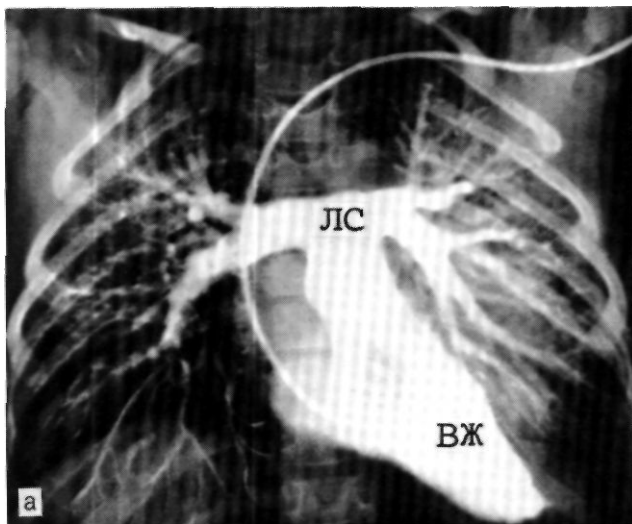
а — верхушечное четырехкамерное сечение: с левой стороны расположен артериальный желудочек (анатомически правый), в который открывается артериальный (анатомически трехстворчатый) клапан с признаками недостаточности; с правой стороны расположен венозный желудочек (анатомически левый), в который открывается венозный (анатомически митральный) клапан (стрелкой обозначен ДМЖП); б — парастеральное сечение по длинной оси сердца: от венозного желудочка отходит легочный ствол (стрелкой обозначен ДМЖП); в — парастеральное сечение по длинной оси у основания сердца: от артериального (анатомически правого) желудочка отходит аорта; г — короткая ось магистральных сосудов при ЭХОКГ из высокого парастерального доступа: аорта находится спереди и слева от легочного ствола. АЖ (AV) — артериальный желудочек; ВЖ (VV) — венозный желудочек; ЛП (LA) — левое предсердие; ПП (RA) — правое предсердие; МПП (AS) — межпредсердная перегородка; ВПЖК (VAVV) — венозный предсердно-желудочковый клапан; АПЖК (AAVV) — артериальный предсердно-желудочковый клапан; МЖП (IVS) — межжелудочковая перегородка; Ао — аорта; ЛС (TP) — легочный ствол; Д (VSD) — дефект межжелудочковой перегородки.

ной отдел направлен кпереди и восходящая часть аорты занимает переднее положение. Оба магистральных сосуда идут параллельно, не перекрещиваясь. Легочный клапан находится ниже, чем аортальный.

Предварительный диагноз. Диагностировать корриги-

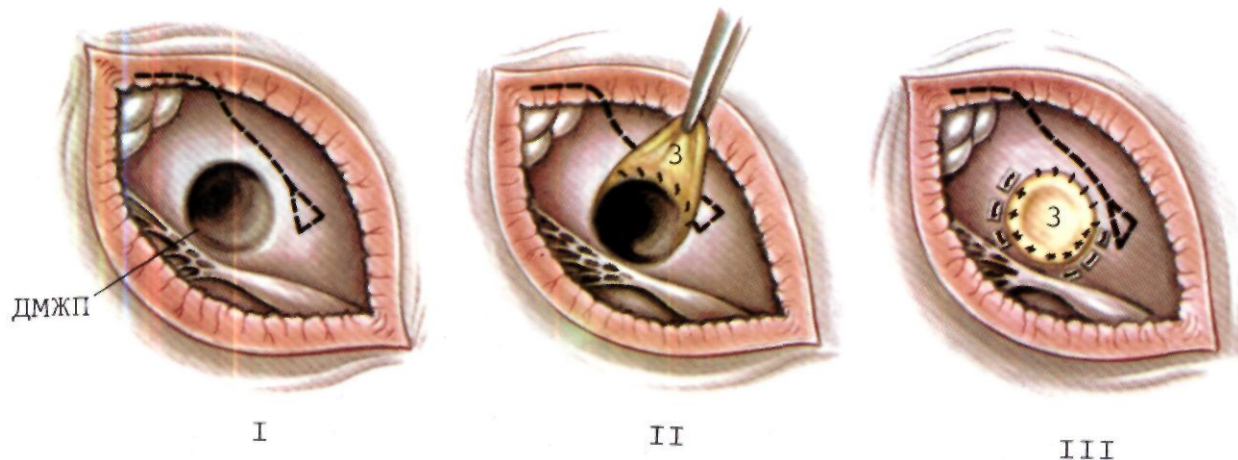
рованную ТМС можно на основании данных клинического обследования. Абсолютная диагностическая ценность в диагностике аномалии и сопутствующих пороков принадлежит ангиокардиографическому исследованию.





2.265. Ангиокардиограммы больного с корригированной ТМС сосудов в переднезадней (а, в) и боковой (б, г) проекциях. Контрастирован венозный желудочек (ВЖ), имеющий гладкие контуры и треугольную форму; выходной его отдел и легочный ствол (ЛС) располагаются медиально. Контрастированы левое предсердие (ЛП), артериальный желудочек (АЖ) и восходящая часть аорты (Ао), занимающая левостороннее и переднее положение.

**Естественное течение и прогноз.** У больных с изолированной корригированной ТМС длительное время может не быть симптомов заболевания. Так, J. Edwards (1954) и J. Nalge и соавт. (1971) сообщили о больных, которые дожили соответственно до 45 и 60 лет. А. Lieberson и соавт. (1969) наблюдали больного, который в молодом возрасте был призван на военную службу, а умер в возрасте 73 лет. Однако у больных часто наблюдаются нарушения предсердно-



2.266. Схематическое изображение операции закрытия ДМЖП при корригированной ТМС.

*I*—вскрыт венозный желудочек: показаны соотношения ДМЖП и проводящей системы сердца (обозначена пунктиром); *II*—для профилактики повреждения проводящей системы сердца швы, фиксирующие заплату (3) к переднелевому краю дефекта, наложены со стороны артериального желудочка; *III*—к оставшимся краям дефекта заплата (3) фиксирована со стороны венозного желудочка.

желудочковой проводимости вплоть до полной поперечной блокады и в той или иной степени недостаточности артериального, анатомически трехстворчатого, клапана. Эти факторы обычно являются основной причиной ухудшения состояния и наступления смерти больных с корригированной ТМС без внутрисердечных дефектов [Cumming G., 1962; Peter B., 1965; Bergman D., Adicoff A., 1969].

У больных с корригированной ТМС, сочетающейся с ВПС, естественное течение и прогноз, как правило, определяются характером пороков и степенью гемодинамических расстройств.

**Показания к операции.** У больных с изолированной корригированной ТМС необходимость в хирургическом лечении возникает только тогда, когда у них развивается полная поперечная блокада, требующая имплантации электрокардиостимулятора.

Показания к хирургическому лечению ВПС, сопутствующих корригированной ТМС, формулируются так же, как и у больных с нормальным развитием сердца. В зависимости от типа порока, тяжести исходного состояния и возраста больных выполняются паллиативные операции и радикальная коррекция пороков.

Показания к закрытию ДМЖП определяются формой легочной гипертензии. Поскольку у больных с сопутствующими ДМЖП и стенозом легочной артерии при радикальной операции необходимо обходное шунтирование области стеноза, то ее предпочтительно выполнять у больных в возрасте старше 5—6 лет.

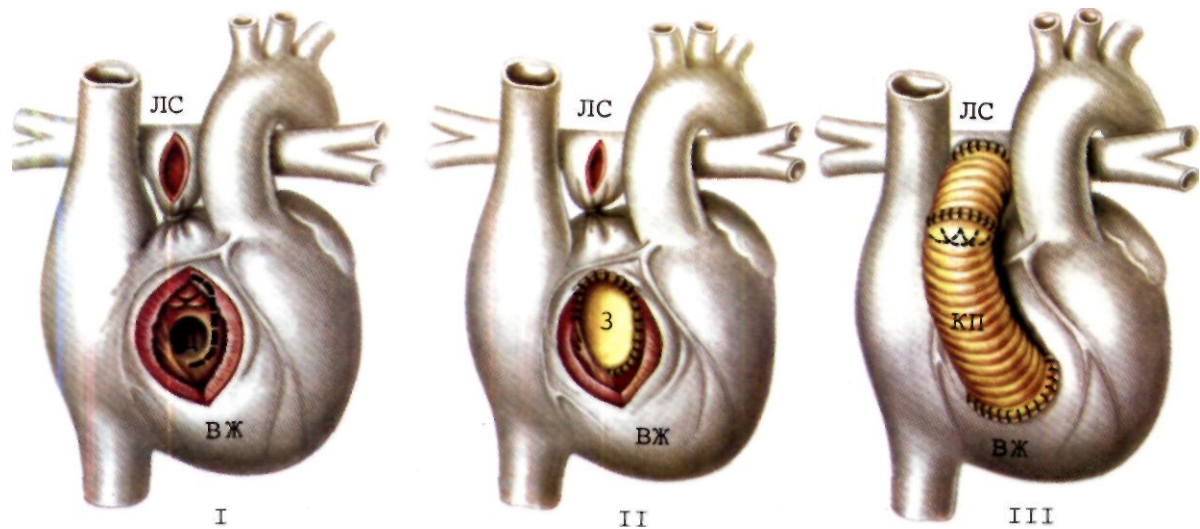
**Хирургическое лечение.** Особенности топографии расположения магистральных сосудов при корригированной ТМС заставляют изменить только доступ в технике паллиативных операций. Радикальная коррекция ВПС при корригированной ТМС имеет ряд особенностей, среди которых большое значение принадлежит правильному выбору доступа к сердцу. Принимая

во внимание тенденцию к развитию нарушения предсердно-желудочковой проводимости, у больных с корригированной ТМС всякая радикальная операция даже при сохранившемся синусовом ритме должна заканчиваться подшиванием к сердцу электродов для проведения электростимуляции в случае необходимости.

Среди пороков, сопутствующих корригированной ТМС, чаще всего подвергается радикальной коррекции ДМЖП, а также ДМЖП в сочетании со стенозом легочной артерии, недостаточность артериального предсердно-желудочкового клапана.

Закрытие ДМЖП можно произвести, осуществляя доступ к сердцу через венозный желудочек, однако возможность его вскрытия часто ограничена расположением коронарных артерий и прикреплением сосочковой мышцы венозного предсердно-желудочкового клапана к передней стенке венозного желудочка. В связи с этим вентрикулотомии следует выполнять на ограниченном участке между межжелудочковой бороздой и окончанием этой мышцы, т. е. как можно ближе к межжелудочковой перегородке. Для закрытия дефекта наиболее шадящим является доступ к сердцу через правое предсердие [Бухарин В. А. и др., 1974; Skow J., Mulder D., 1974]. Однако данный доступ ограничивает возможность определения расположения проводящей системы сердца с помощью электрофизиологического исследования. U. Tesler и соавт. (1974) сообщили, что можно закрыть дефект, осуществляя доступ к сердцу через ствол легочной артерии, а C. Marcelletti и соавт. (1980) — через аорту.

В тех случаях, когда дополнительно требуется протезирование артериального предсердно-желудочкового клапана, ДМЖП можно закрыть через левое предсердие после иссечения этого клапана [Bailey L. et al., 1978; Danielson G., 1983]. У больных с этими же типами аномального положения сердца можно использовать доступ к сердцу через артериальный, анатомический правый желудочек, причем наличие обычных для хирурга ориентиров позволяет с большей степенью надежности избежать повреждения проводящей системы сердца [Kay E. et al., 1965; Kinsley R. et al., 1974]. Однако, по мнению K. Okamura и S. Коппо (1973), при корригированной ТМС хорошая экспозиция ДМЖП через артериальный желудочек достигается только в тех случаях, когда он располагается в теле наджелудочкового гребня, непосредствен-



2.267. Схематическое изображение радикальной коррекции ДМЖП и стеноза легочной артерии, сопутствующих корригированной ТМС.

I—перевязан легочный ствол (ЛС) и вскрыт его просвет; вскрыт венозный желудочек (ВЖ): видны ДМЖП (Д) и проводящая система сердца (обозначена пунктиром); б—заплата (з), закрывающая ДМЖП, подшита кнаружи от его краев так, что под ней остались устье легочного ствола и проводящая система; в—между венозным желудочком и легочным стволом имплантирован клапаносодержащий протез (КП).

но под полулунными клапанами аорты и легочного ствола, причем эти клапаны находятся на одном уровне и им сопутствует гипоплазия париетальной ножки над желудочкового гребня.

R. Anderson и соавт. (1973, 1974) показали, что при сопутствующем ДМЖП предсердно-желудочковый пучок появляется в венозном желудочке кпереди от легочного ствола и спускается вниз вдоль переднего края ДМЖП. Поэтому швы, фиксирующие заплату, в этой области должны накладываться со стороны артериального желудочка, в который игла с нитью проводится через ДМЖП [Danielson G. et al., 1977; de Leval M. et al., 1979]. Вдоль оставшегося края дефекта швы накладывают со стороны венозного желудочка. Следовательно, после закрытия дефекта проводящая система остается снаружи от заплаты (рис. 2.266).

Следует отметить, что знание места расположения проводящей системы и интраоперационное ее определение с помощью электрофизиологического исследования не всегда позволяют избежать ее повреждения при закрытии дефекта.

При сочетании ДМЖП со стенозом легочной артерии устранение клапанного легочного стеноза можно выполнить, осуществляя доступ к сердцу через легочный ствол либо со стороны венозного желудочка перед закрытием ДМЖП. Устранение под клапанного стеноза при корригированной ТМС представляет значительные технические трудности. Это касается прежде всего стенозов, требующих для адекватного их устранения пластического расширения выходного от-

дела венозного желудочка, которое невозможно осуществить вследствие того, что выходной отдел пересекает правая коронарная артерия. Единственным выходом из этой ситуации может быть обходное шунтирование стеноза с помощью клапаносодержащего или бесклапанного трубчатого протеза (рис. 2.267).

Операцию выполняют, используя доступ через венозный желудочек. Ее начинают с закрытия ДМЖП по описанному выше методу и завершают швированием клапаносодержащего или бесклапанного протеза между венозным желудочком и легочным стволом [Fox L. et al., 1976; Krongrad E. et al., 1976; Danielson G., 1983].

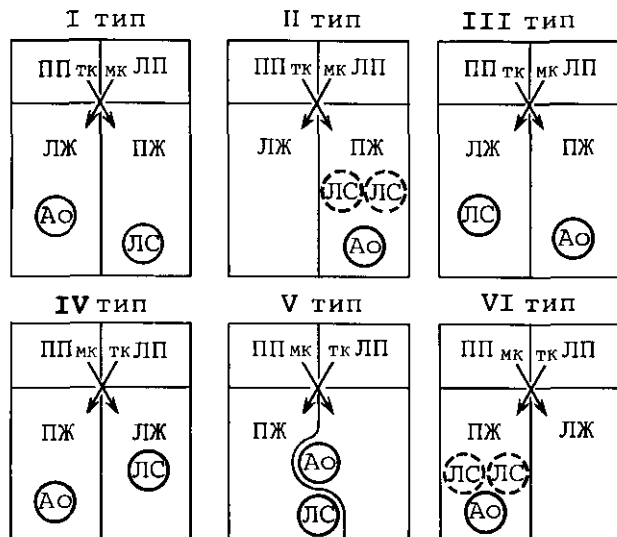
В нашей стране впервые такая операция успешно выполнена В. А. Бухариным в 1978 г.

Для коррекции недостаточности артериального клапана в зависимости от тяжести поражения можно использовать метод протезирования клапана или аннулопластику [Бухарин В. А., Подзолков В. П., 1970; King H. et al., 1964; Bonfils-Roberts E. et al., 1974]. Такую операцию впервые в нашей стране выполнил В. А. Бухарин в 1968 г., а аннулопластику сделал Ю. И. Бондарев в 1979 г. [Бондарев Ю. И., 1981]. По мнению R. Jaffe (1976), больные с аномалией артериального атриовентрикулярного клапана типа аномалии Эбштейна неоперабельны. Автор полагает, что операции подлежат лишь те больные, у которых наблюдается только деформация, а не смещение створок. Однако отличить эти две формы трудно, и этот вопрос требует дальнейшей разработки.

**Осложнения после операции.** Наиболее частыми операционными и послеоперационными осложнениями являются повреждение коронарных артерий, неадекватное устранение стеноза легочной артерии, нарушения ритма сердца, нераспознанная и неустранимая недостаточность артериального предсердно-желудочкового клапана, ведущие к острой сердечной недостаточности [Sayed H. et al., 1962; Vjarke B., Kidd B., 1976].

**Непосредственные и отдаленные результаты.** Хирургическое лечение ВПС, сопутствующих корригированной ТМС, сопровождается значительно большей летальностью, чем после таких же операций при нормальном положении аорты и легочного ствола.

Среди 5 больных, оперированных В. А. Бухариным



2.268. Схема расположения и соединения полостей сердца и магистральных сосудов при различных типах criss-cross сердца.

ПП—правое предсердие; ЛП—левое предсердие; ТК — трехстворчатый клапан; МК—митральный клапан; ПЖ—правый желудочек; ЛЖ—левый желудочек; ЛС—легочный ствол; Ао — аорта.

и соавт. (1974), летальный исход отмечен у двух. E. Bonfils-Roberts и соавт. (1974) сообщили, что из 21 оперированного больного 10 умерли в ближайшем послеоперационном периоде и, следовательно, летальность составила 40%. Еще два летальных исхода отмечено в отдаленном периоде и только у 43% выживших больных результаты операций можно было признать удовлетворительными. L. Fox и соавт. (1976) сообщили о четырех летальных исходах в ближайшие сроки после 17 операций, что составило 23,5%, и о двух (11,8%) в сроки до 5 лет.

Лишь в последние годы отмечено снижение хирургической летальности, которая, по данным G. Westerman и соавт. (1982), составила 9%, а по данным G. Danielson (1983),—13%, причем удовлетворительные результаты отмечены у 80% выживших больных.

## 2.5.25. CRISS-CROSS СЕРДЦА

Врожденный порок criss-cross сердца характеризуется несоответствием пространственного расположения предсердий и желудочков, несмотря на сохранение физиологического сообщения между ними. Термин criss-cross сердца введен R. Anderson и соавт. (1974), которые стремились подчеркнуть характерную особенность аномалии — перекрест потоков артериальной и венозной крови на предсердно-желудочковом уровне.

Впервые о двух случаях несоответствия расположения и соединения полостей сердца сообщили M. Lev и U. Rowlatt в 1961 г. До последнего времени аномалия считалась редкостью: к 1980 г. в мировой литературе описано 36 наблюдений [Losay J. et al., 1980]. В отечественной литературе первое сообщение об аномалии представлено А. В. Иваницким и соавт. (1980), а наибольшим материалом, включающим 9 слу-

чаев, располагают В. А. Подзолков и А. В. Иваницкий (1985).

В эмбриогенезе criss-cross сердца с конкордантными предсердно-желудочковыми соотношениями играет роль дополнительная ротация желудочковой петли на 90° по часовой стрелке вокруг длинной оси в момент образования перегородки [Sato K. et al., 1978], тогда как при дискордантной предсердно-желудочковой связи придается значение ротации петли против часовой стрелки [Anderson K. et al., 1977].

**Патологическая анатомия, гемодинамика.** Основной анатомической особенностью аномалии является пересечение артериального и венозного путей кровотока на предсердно-желудочковом уровне и в связи с этим часто наблюдаемое горизонтальное расположение межжелудочковой перегородки.

В настоящее время известно 6 вариантов criss-cross сердца, встречающихся при нормальном расположении внутренних органов, и столько же вариантов при обратном их расположении (2.268).

**Тип I — criss-cross сердца с конкордантными предсердно-желудочково-артериальными соединениями.** При данном варианте нормально расположенное правое предсердие через трехстворчатый клапан сообщается с правым желудочком, который в отличие от нормы расположен слева, спереди и сверху, и от него отходит занимающий нормальное положение легочный ствол. В результате левосторонней позиции правого желудочка приточный отдел его необычно удлиннен. Нормально расположенное левое предсердие посредством митрального клапана соединяется с левым желудочком, который в отличие от нормальной позиции лежит справа, сзади и книзу от правого желудочка. От левого желудочка начинается аорта, находящаяся справа и сзади от легочного ствола. Межжелудочковая перегородка занимает горизонтальное положение, разделяя правый и левый желудочки на верхний и нижний. Трехстворчатый клапан располагается выше и впереди от митрального клапана.

Таким образом, нормальное соединение камер сердца обеспечивает физиологическое направление потоков артериальной и венозной крови. Нарушения гемодинамики связаны с наличием отсутствующих пороков сердца, среди которых чаще всего встречается ДМЖП [Подзолков В. П., Иваницкий А. В., 1985; Sato K. et al., 1978; Perez-Trevino C. et al., 1980].

**Тип II — criss-cross сердца с конкордантным предсердно-желудочковым соединением и отхождением магистральных сосудов от правого желудочка.** При данной аномалии расположение предсердий, желудочков и межжелудочковой перегородки такое же, как при типе I. Отличие состоит в том, что магистральные сосуды начинаются от правого желудочка, причем аорта может находиться справа, слева и впереди от легочного ствола.

Отхождение магистральных сосудов от правого желудочка определяет характер нарушений гемодинамики, поэтому практически постоянным компонентом порока является ДМЖП [Attie F. et al., 1980; Perez-Trevino C. et al., 1980].

**Тип III — criss-cross сердца с конкордантным предсердно-желудочковым и дискордантным желудочково-артериальным соединением.** В данных условиях нормально расположенное правое предсердие посредством трехстворчатого клапана сообщается с правым желудочком, расположенным слева и спереди, от



которого отходит аорта. Нормально расположенное левое предсердие через митральный клапан соединяется с левым желудочком, который лежит справа, сзади и ниже правого желудочка. От левого желудочка начинается легочный ствол, лежащий справа и сзади от аорты. Ход межжелудочковой перегородки приближается к горизонтальному. Следовательно, нарушения гемодинамики при данном типе соответствуют полной ТМС. Среди сопутствующих пороков чаще всего отмечают ДМЖП, стеноз или атрезию легочной артерии, гипоплазию правого желудочка и трехстворчатого клапана [Иваницкий А. В. и др., 1980; Anderson K. et al., 1974; Van Praagh S. et al., 1980; Van Mill G. et al., 1982; Cabrera A. et al., 1983].

Тип IV—criss-cross сердца с предсердно-желудочковой и желудочково-артериальной дискордантностью. В отличие от предыдущих типов нормально расположенное правое предсердие посредством двухстворчатого (реже трехстворчатого), лежащего сзади клапана, сообщается с левым желудочком, расположенным слева, сзади и внизу, от которого отходит легочный ствол. Левое предсердие посредством трехстворчатого (реже двухстворчатого), лежащего спереди предсердно-желудочкового клапана, соединяется с правым желудочком, находящимся справа, спереди и сверху и дающим начало аорте. Последняя располагается спереди и справа от легочного ствола.

Таким образом, данный анатомический тип сердца аналогичен корригированной ТМС и нарушения гемодинамики обычно обусловлены сопутствующими ВПС. Среди них чаще всего встречается стеноз или атрезия легочной артерии, ДМЖП [Anderson K. et al., 1974, 1977; Tadavarthy S. et al., 1981; Marino V. et al., 1982].

Тип V—criss-cross сердца с предсердно-желудочковой дискордантностью и желудочково-артериальной конкордантностью. При данном варианте правое предсердие посредством митрального клапана сообщается с левым желудочком, который находится слева сзади и снизу и дает начало аорте. Левое предсердие посредством трехстворчатого клапана соединяется с правым желудочком, лежащим справа, спереди и сверху, от которого отходит легочный ствол. Аорта располагается сзади и справа от легочного ствола.

В литературе описано всего 3 случая данного типа criss-cross сердца [Ariza S. et al., 1980; Attie F. et al., 1980; Weinberg R. et al., 1980]. Характер взаиморасположения камер сердца обуславливает нарушения гемодинамики, аналогичные тем, которые наблюдаются при полной ТМС.

Тип VI—criss-cross сердца с предсердно-желудочковой дискордантностью и отхождением магистральных сосудов от правого желудочка. При данной аномалии расположение и соединение предсердий и желудочков такое же, как при типе V. Отличие состоит в том, что магистральные сосуды отходят от правого желудочка, который является артериальным. Аорта располагается спереди слева или справа от легочного ствола. Отхождение магистральных сосудов от артериального, анатомически правого желудочка обуславливает соответствующие нарушения гемодинамики. Необходимым компонентом порока является ДМЖП, часто встречаются аномалии артериального (анатомически трехстворчатого) предсердно-желудочкового клапана по типу аномалии Эбштейна и

легочный стеноз [Lev M., Rowlatt U., 1961; Van Praagh S. et al., 1980; Roberts W. et al., 1982].

**Клиника, диагностика.** При типах I и IV criss-cross сердца нарушения гемодинамики и их клинические проявления зависят от сопутствующих пороков, при типах III и IV — такие же, как при полной ТМС, при типе II соответствуют изменениям, наблюдаемым при отхождении магистральных сосудов от правого желудочка, а при типе IV—от левого желудочка.

Диагностическое обследование должно решить две задачи: определение типа criss-cross сердца и установление сопутствующих ВПС.

Данные объективного обследования, электрокардиографического, рентгенологического методов и катетеризация сердца не предоставляют какой-либо информации в пользу criss-cross сердца, диагноз которого может быть заподозрен с помощью *эхокардиографии*. Решающая роль в диагностике criss-cross сердца и сопутствующих пороков принадлежит *ангиокардиографическому* исследованию. При конкордантных предсердно-желудочково-артериальных соединениях венозный желудочек является анатомически правым желудочком и от него отходит нормально расположенный легочный ствол (рис. 2.269), а артериальный желудочек имеет анатомию, свойственную левому желудочку, и от него начинается аорта. Соответствующие изменения в анатомическом строении и соединении наблюдаются при дискордантных соединениях, но при всех вариантах перекрещивание потоков системной и артериальной крови на предсердно-желудочковом уровне сохраняется.

**Хирургическое лечение.** Из литературы известно об единичных наблюдениях как коррекции ВПС при criss-cross сердца [Подзолков В. П., Иваницкий А. В., 1985; Sieg K. et al., 1977; Perez-Trevino C. et al., 1980], так и выполнения паллиативных операций [Иваницкий А. В. и др., 1980; Tadavarthy S. et al., 1981; Schneeweiss A. et al., 1982].

Трудности выполнения хирургических вмешательств при criss-cross сердца обычно обусловлены аномалиями расположения проводящей системы сердца и распределения коронарных артерий, а также тяжелыми сопутствующими пороками сердца.

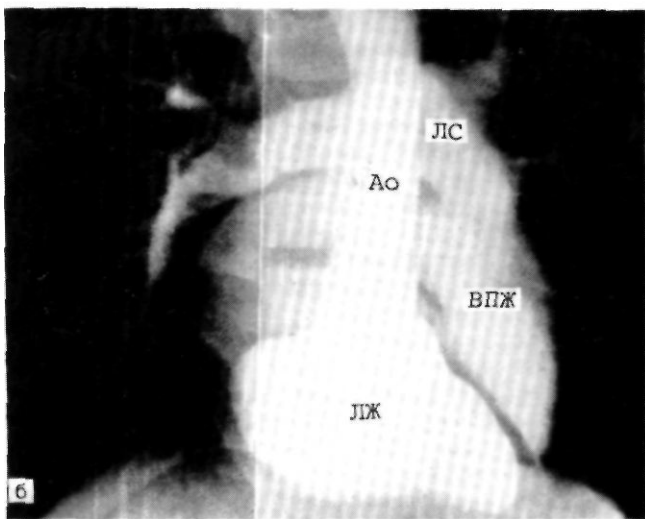
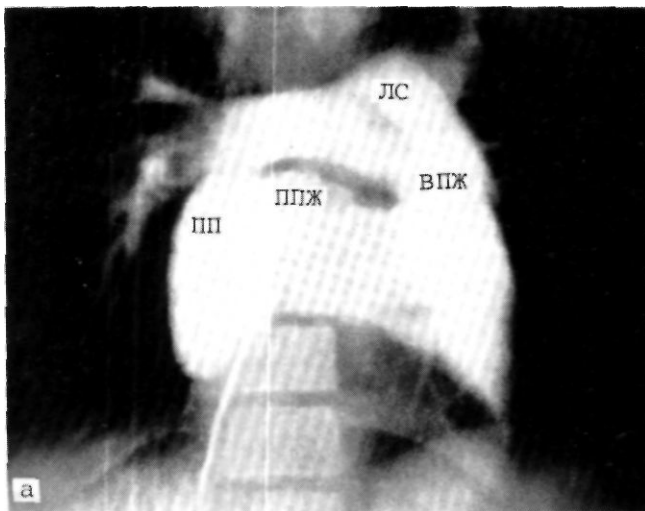
## 2.5.26. СТЕНОЗ АОРТЫ

В понятие «стеноз аорты» входит группа врожденных пороков, проявляющихся препятствием на пути выброса крови из левого желудочка в аорту.

Врожденному стенозу аорты в нашей стране посвящены работы А. Н. Бакулева, Е. Н. Мешалкина (1955), В. И. Бураковского (1958, 1961), В. С. Савельева (1959), В. А. Бухарина (1975), А. М. Марцинквичуса (1975), Б. А. Королева (1979) и других исследователей.

Первое морфологическое описание клапанного стеноза аорты принадлежит Boneti (1700) и Morgagni (1769). Спустя полтора века, анализируя серию наблюдений стеноза аорты, N. Chevers (1842) выделил неизвестную до того времени анатомическую форму—подклапанный стеноз. Надклапанный стеноз с гипоплазией восходящей части аорты впервые был описан L. Mencarelli в 1930 г.

Начало хирургического лечения порока связано с разработкой различных методов «закрытых» операций. A. Smithy (1947) предложил использовать вальвулотом с выдвигающимися ножами, а Ch. Bailey (1950) специальный дилататор,



2.269. Ангиокардиограммы больного с criss-cross сердца и конкордантными предсердно-желудочковыми и желудочково-артериальными соединениями (переднезадняя проекция), а — контрастное вещество, введенное в правое предсердие (ПП), поступает в необычно удлиненный приточный отдел правого желудочка (ППЖ), выходной отдел (ВПЖ) и легочный ствол (ЛС); б — контрастное вещество введено в левый желудочек (ЛЖ), расположенный справа. Через ДМЖП контрастируются выходной отдел правого желудочка (ВПЖ) и легочный ствол (ЛС). От левого желудочка отходит аорта (Ао), восходящий отдел которой находится справа от легочного ствола (ЛС).

которые проводились в аорту через верхушку левого желудочка; с их помощью устраняли стеноз. Однако изучение результатов нескольких сотен операций показало, что все виды закрытых операций недостаточно эффективны и в большинстве случаев осложняются развитием недостаточности клапанов аорты. Впервые подлинно радикальная коррекция клапанного стеноза аорты (вальвулотомия) под контролем зрения с выключением сердца из кровообращения в условиях гипотермии была выполнена Ciovis и Neville в 1955 г. (цитируется по В. И. Бураковскому, 1961). В нашей стране первая успешная операция вальвулопластики при клапанном стенозе аорты в условиях гипотермии выполнена В. И. Бураковским в 1958 г. С. W. Lilihei в 1956 г. предложил выполнять операцию в условиях ИК.

В развитии методов хирургической коррекции подклапанного стеноза можно выделить два этапа. Закрытую операцию разрыва подклапанной мембраны специальным дилататором в 1959 г. впервые выполнил R. Brock. В том же году эту операцию под контролем зрения в условиях ИК сделал J. A. Wad (1962). В нашей стране эта операция впервые была осуществлена в 1960 г. Г. М. Соловьевым.

В 1956 г. D. McGoon в условиях ИК произвел резекцию стенозирующей мембраны при надклапанном стенозе аорты. Он же предложил операцию расширения суженного участка восходящей части аорты овальной заплатой. J. Kirklin разработал метод операции циркулярной резекции гипоплазированного участка. В нашей стране первую операцию по поводу сужения восходящей части аорты в условиях ИК выполнил А. В. Покровский в 1968 г.

Частота. Врожденный стеноз аорты относится к категории распространенных ВПС. По материалам клиник, имеющих большое количество наблюдений, порок встречается от 3 [Campbell M., 1953] до 5,5% [Nadas A., 1972]. По данным ИССХ им. А. Н. Бакулева АМН СССР, примерно в 13% он встречается в сочетании с другими ВПС. Наиболее распространенной анатомической формой порока является клапанный стеноз, который по материалам 100 операций, выполненных в ИССХ им. А. Н. Бакулева, наблюдался в 58%. Под клапанный стеноз был у 24%, а надклапанный у 6% больных. В 12% случаев наблюдалась комбинация различных форм стеноза.

Патологическая анатомия. Основным анатомическим субстратом порока является сужение на пути выброса крови из левого желудочка в большой круг кровообращения. По уровню и специфике анатомических особенностей порока выделяют четыре формы: подклапанный, клапанный, надклапанный стенозы, синдром гипоплазии восходящей части аорты. Некоторые авторы к данной группе пороков относят и идиопатический гипертрофический субаортальный стеноз. Однако в результате многолетнего тщательного изучения большинство из них рассматривают этот порок как особую форму миокардиопатии.

Подклапанный стеноз локализуется в полости левого желудочка и по топографии расположения и морфологической структуре подразделяется на два типа стеноза, условно называемые «ограниченный» и «диффузный».

Первый тип чаще бывает «мембранозным». Он характеризуется наличием в выходном отделе левого желудочка тонкой (1–2 мм) фиброзной циркулярной мембраны, имеющей одно или несколько отверстий, или серповидной фиброзной складкой, закрывающей на  $\frac{2}{3}$  выходной отдел желудочка. Мембрана обычно расположена непосредственно под фиброзным кольцом аорты или чуть ниже, но не более чем на 2 см. Одним краем она прикрепляется вдоль основания передней створки митрального клапана, а другим — к межжелудочковой перегородке под некоронарной и правой коронарной створками аортального клапана.

Второй тип «ограниченного» подклапанного стеноза, получивший название «фибромаскулярный», представлен циркулярным фиброзно-мышечным валом. Сужение располагается ниже на 2–3 см фиброзного кольца устья аорты и имеет контакт с передней створкой митрального клапана. Протяженность сужения может достигать 2–3 см. При этом типе стеноза нередко наблюдаются умеренная гипоплазия корня аорты и фиброзное утолщение створок клапана.

«Диффузный» подклапанный стеноз является крайней степенью предшествующей формы. Отмечается резкая гипертрофия мышцы выходного отдела. Диаметр просвета такого тубулярного стеноза уменьшен из-за значительного утолщения фиброзных напластований. При нем наблюдается резкая степень гипоплазии фиброзного кольца аорты, поэтому для его устранения необходима не только резекция участка стенозирования, но и расширение корня аорты.

*Клапанный стеноз* возникает вследствие деформации клапана из-за сращения свободных краев створок друг с другом. Сращение бывает различным как по протяженности, так и по количеству вовлеченных в процесс комиссур. При этом клапан может быть одно-, двух- и трехстворчатым.

Одностворчатый клапан содержит всего одну комиссуру, которая может располагаться в любом участке устья аорты, а отверстие клапана имеет форму восклицательного знака. На аортальной поверхности створки располагаются один или несколько радикальных валиков, не достигающих до клапанного отверстия и представляющих собой рудиментальные (ложные) комиссуры. Одностворчатый клапан по своему строению, даже независимо от состояния комиссуры, создает значительное сужение аорты.

Двустворчатое строение клапана мы наблюдали у 30% больных с клапанным стенозом. Створки могут занимать правое или переднезаднее положение. При первом типе правая и левая створки имеют синусы Вальсальвы, в которые открываются устья соответствующих коронарных артерий. При втором типе устья обеих коронарных артерий располагаются в синусе передней створки. Как правило, размеры створок различны. На аортальной поверхности большей из них нередко заметен гребень рудиментарной комиссуры.

Само по себе двустворчатое строение клапана практически не создает стенозирования. Однако сращение комиссур даже на незначительном протяжении приводит к резкому ограничению подвижности створок, что вызывает выраженный гемодинамический эффект стеноза. Кроме того, нарушение кинетики створок, повышенная турбулентность потока являются факторами, предрасполагающими к развитию асептического воспаления с последующими спайками и кальцификацией комиссур.

При трехстворчатом строении клапана стеноз обусловлен спайками одной, двух или трех комиссур. В некоторых случаях спайки бывают настолько выраженными, что клапан представляет собой малоподвижную диафрагму с уплощенными синусами и отверстием, расположенным в центре или эксцентрично.

*Надклапанный стеноз* имеет две анатомические формы, названные G. Rastelli (1966) локальной и диффузной.

При локальной форме препятствие образуется циркулярным гребнем (мембраной), расположенным в просвете аорты непосредственно над клапанами. При этом наружный диаметр аорты на уровне сужения может оставаться почти нормальным. Диффузная форма порока характеризуется сужением просвета аорты за счет уменьшения диаметра восходящей части аорты на том или ином протяжении. В наиболее легких случаях сужение имеет ограниченную протя-

женность, но возможно сужение и довольно большого участка. На стенозированном участке стенка аорты изменена. Микроскопически выявляются утолщение интимы, гипертрофия медиального слоя и разрастание фиброзной и эластической ткани.

Нарушение строения аортального клапана при этой форме порока отмечается редко, однако в тех случаях, когда гребень располагается особенно низко, он может прикрывать вход в левый коронарный синус и тем самым вызывать затруднение кровотока в бассейне левой коронарной артерии.

Все другие морфологические изменения сердца у больных с аортальным стенозом носят вторичный характер и обусловлены процессом гипертрофии миокарда в ответ на повышенную работу сердца. В первую очередь развивается гипертрофия миокарда левого желудочка. Увеличивается его масса и сердце постепенно приобретает характерную аортальную конфигурацию.

При клапанном стенозе у большинства больных в результате гидродинамического удара струи и дегенеративных изменений в стенке аорты возникает расширение восходящей части аорты.

Гемодинамика. Нарушение гемодинамики при изолированном аортальном стенозе обусловлено препятствием на пути поступления крови из левого желудочка в аорту.

Наличием стеноза обусловлено препятствие току крови, в результате чего выявляется градиент систолического давления (ГДС) между левым желудочком и аортой. Выраженность стеноза является основным фактором, определяющим тяжесть гемодинамических расстройств и клиническое течение заболевания. Именно поэтому большинство классификаций порока построено с учетом ГДС. Так, в классификации, принятой в ИССХ им. А. Н. Бакулева АМН СССР, выделяют три стадии порока в зависимости от выраженности ГДС: умеренный стеноз (ГДС не превышает 50 мм рт. ст.), выраженный стеноз (ГДС 50—80 мм рт. ст.) и резкий стеноз (ГДС более 80 мм рт. ст.).

Исследованиями В. Gasul (1960) и Ф. З. Меерсон (1968) установлено, что качественные нарушения гемодинамики начинают возникать при сужении просвета аорты на 60—70% и возрастают до критического значения, если площадь проходного отверстия аортального клапана уменьшается до 0,5 см<sup>2</sup> на 1 м<sup>2</sup> поверхности тела [Nadas A., 1972].

Основным механизмом компенсации, обеспечивающим кровообращение при наличии преграды выбросу крови из желудочка в аорту, является повышение работы левого желудочка, реализующееся главным образом возрастанием внутрижелудочкового систолического давления, которое может достигать 200—250 мм рт. ст. На преодоление сопротивления на уровне стеноза, как показали клинические исследования Н. Г. Сердюка (1979), расходуется почти половина работы желудочка. Этим объясняется, что при аортальном стенозе ударный минутный объем и систолическое давление в аорте длительное время остаются в пределах должных величин. Помимо гиперфункции желудочка, определенную роль в компенсации кровообращения имеют изменения продолжительности фаз сердечных сокращений. Удлиняется период изгнания и укорачивается период напряжения. Отмечаемая у

больных с аортальным стенозом тенденция к брадикардии обеспечивает удлинение диастолы, улучшение диастолического наполнения и коронарного кровотока.

Однако длительная гиперфункция желудочка, способствующая гипертрофии миокарда, постепенно приводит к истощению компенсаторных механизмов. Главная роль в этом процессе принадлежит деструктивным изменениям в гипертрофированном миокарде, функционирующем в условиях относительной недостаточности коронарного кровотока. Нарушение сократительной способности миокарда обуславливается миогенной дилатацией сердца, возрастанием конечного диастолического давления в желудочке. Постепенно увеличивается давление в левом предсердии и в малом круге кровообращения, т. е. возникает клиническая картина левожелудочковой недостаточности. В этой стадии желудочек уже не может выполнять достаточную работу по преодолению сопротивления стеноза и обеспечению должного сердечного выброса крови. Поэтому снижается внутривентрикулярное систолическое давление и уменьшается выброс крови в большой круг кровообращения.

Клиника. Клиническая симптоматика порока и состояние больных зависят от степени выраженности стеноза. При резко выраженном стенозе состояние детей при рождении критическое; они нуждаются в неотложной интенсивной терапии и даже в хирургическом лечении. Критические формы стеноза вызывают у новорожденных развитие острой сердечной недостаточности с выраженным застоем в малом и большом круге кровообращения, резкое увеличение размеров сердца.

Естественно, что такое тяжелое течение заболевания с реальной угрозой гибели больных при критическом стенозе аорты диктует необходимость экстренного хирургического вмешательства. В качестве примера приводим наше наблюдение.

Больной Т., 2 мес, при поступлении в институт отставал в физическом развитии, отмечалась одышка. О пороке сердца родителям ребенка известно с его рождения. При поступлении состояние тяжелое, отмечается дефицит массы тела 24%. Кожные покровы бледные, выслушивается систолический шум над верхушкой и вдоль левого края грудины. Тоны сердца отчетливые. Пульс ослаблен на руках и ногах. Печень выходит из-под края реберной дуги на 4 см. АД на руках и ногах 70/40 мм рт. ст. На ЭКГ синусовый ритм 120 в минуту, отклонение электрической оси сердца влево, гипертрофия обоих предсердий и левого желудочка. Рентгенография грудной клетки: сосудистый рисунок легких усилен, сердце значительно увеличено в размерах. Сосудистый пучок широкий.

Ангиокардиография: при помощи прямой пункции произведена левая вентрикулография. Систолидиастолические колебания левого желудочка снижены, фракция выброса 0,41. Узкой струей контрастное вещество поступает через утолщенные створки аортального клапана в расширенную восходящую часть аорты. Давление в левом желудочке 180/6—18, в аорте 66/58 мм рт. ст. (ГСД 114 мм рт. ст.).

На основании данных обследования больного поставлен диагноз: критический стеноз клапанов аорты. Нарушение кровообращения ПБ стадии.

Операция произведена в условиях умеренной гипотермии (33° С). Доступ к сердцу — срединная стернотомия. Вскрыт перикард. Восходящая часть аорты диаметром 22 мм. Обойдены и взяты в турникеты полые вены и аорта. Аорта пристеночно отжата и вскрыта. Пережаты полые вены и аорта. Стеноз аорты обусловлен сращением по двум комиссурам створок клапана, которые утолщены и деформированы. Комиссуры рассечены. Диаметр отверстия аортального

клапана увеличен с 2 до 9 мм. Сняты турникеты с полых вен. Удален воздух из аорты. Снят турникет с аорты. Во время выключения сердца из кровообращения сохранялся синусовый ритм. Разрез аорты ушит проленовым швом. Поставлены дренажи в полость перикарда и средостения. Послойно ушита операционная рана. После коррекции порока давление в левом желудочке 100/22, в аорте 95/50 мм рт. ст.

Послеоперационное течение без осложнений. Больной выписан домой на 14-й день после операции.

При менее выраженном стенозе заболевание протекает благоприятнее.

Первыми и наиболее частыми клиническими проявлениями порока у детей старшего возраста и у взрослых являются утомляемость и одышка, которые у больных с умеренным стенозом возникают только при физической нагрузке, а при более тяжелых формах — постоянно и даже в покое. Больные старшей возрастной группы часто жалуются на боль в области сердца. Нередко они носят ангинозный характер.

Боли в большинстве случаев не связаны с нарушением магистрального коронарного кровотока, а обусловлены относительной коронарной недостаточностью гипертрофированного миокарда.

Наиболее патогномичными признаками стеноза аорты являются приступы головных болей, головокружения и даже обморочные состояния разной продолжительности, которые чаще всего возникают во время физической нагрузки.

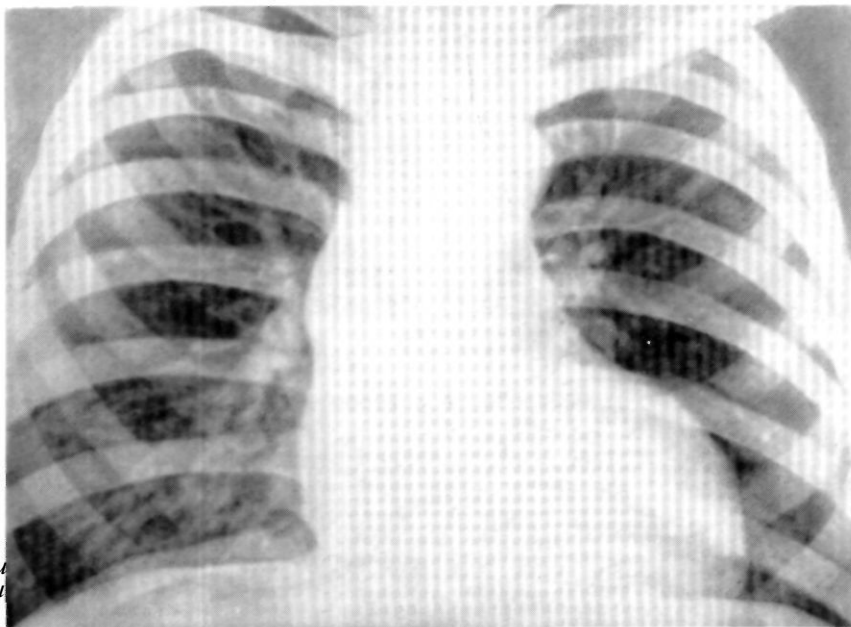
Общее состояние больных длительное время может оставаться удовлетворительным, но после появления основных симптомов и развития сердечной недостаточности оно прогрессивно ухудшается.

Физическое развитие больных в большинстве случаев соответствует возрасту. Исключения составляют лишь больные с иадиальным стенозом, у которых отмечается отставание в физическом развитии. Характерным признаком этого порока является особое строение лица (лицо эльфа) — высокий лоб, широкая верхняя челюсть, торчащие уши. При осмотре можно отметить усиленный приподнимающийся верхушечный толчок в пятом — шестом межреберье, смещенный почти к средней подмышечной линии. Его напряженность особенно четко ощущается при пальпации. Кроме того, над всем сердцем определяется систолическое дрожание, которое наиболее выражено в яремной ямке. Последнее бывает менее отчетливым лишь при диффузном подклапанном стенозе.

Достаточно характерной особенностью является несоответствие между сильным верхушечным толчком и пульсом небольшого наполнения. У больных с иадиальным стенозом нередко можно выявить разную степень наполнения пульса на правой и левой руках. Подобный феномен А. Veuren (1964) объясняет вихревым потоком крови дистальнее стеноза, вследствие чего в конечности поступает разный объем крови. Артериальное давление, как правило, в пределах нормы, хотя и отмечается некоторая тенденция к снижению диастолического давления. Границы сердца обычно расширены влево. Интенсивное расширение размеров сердца, как правило, наблюдается у больных с декомпенсацией.

При *аускультации* над сердцем слева от границы определяется звучный, иногда «скребущий» систолический шум. Шум хорошо проводится на сосуды шеи





2.270. Рентгенограмма грудной клетки больного с клапанным стенозом аорты (переднезадняя проекция).

и отчетливо выслушивается в яремной ямке. При клапанном стенозе эпицентр шума располагается во втором межреберье слева от грудины. Характерно резкое усиление I тона, определяется систолический шелчок или систолический тон изгнания, проявляющийся удвоением I тона над верхушкой сердца. При подклапанном стенозе шум менее громкий и локализуется на одно межреберье ниже. Выраженность II тона над аортой не имеет существенного диагностического значения.

На ФКГ при всех формах стеноза регистрируется высокоамплитудный систолический шум ромбовидной формы. Причем расположение пика шума в определенной степени зависит от величины стеноза. При умеренном и выраженном стенозе пик шума обычно выявляется в начале или середине систолы, а при резком стенозе чаще во второй ее половине. При клапанном стенозе отмечается уменьшение амплитуды I тона над аортой.

На ЭКГ можно выявить признаки перегрузки и гипертрофии левого желудочка. Причем глубина этих изменений соответствует степени стеноза. Электрическая ось сердца может быть нормальной или отклонена влево. Наиболее стабильными признаками следует считать высокий вольтаж зубцов  $R$  в левых грудных отведениях; сумма зубцов  $R_{V_5} + 5v_i$  35 мм или более. При выраженном стенозе отмечается снижение сегмента  $ST_{1,5} - v_6$  ниже изоэлектрической линии более чем на 0,1 мм и появление отрицательных зубцов  $T$  в отведениях  $V_s$  и  $V_6$ .

Рентгенологическое исследование позволяет получить ряд достоверных диагностических признаков. Наиболее информативным является специфическая аортальная конфигурация тени сердца. В переднезадней проекции тень сердца имеет выраженную талию, верхушка закруглена и даже приподнята над диафрагмой и образует с ней острый угол (рис. 2.270). Увеличение левого желудочка отчетливее видно во

второй косо́й проекции, где тень контура желудочка наслаивается на позвоночник. Убедительными рентгенофункциональными признаками аортального стеноза являются глубокая замедленная пульсация желудочка и тени аорты.

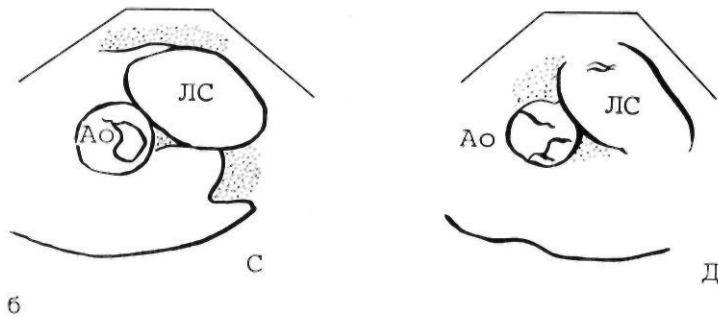
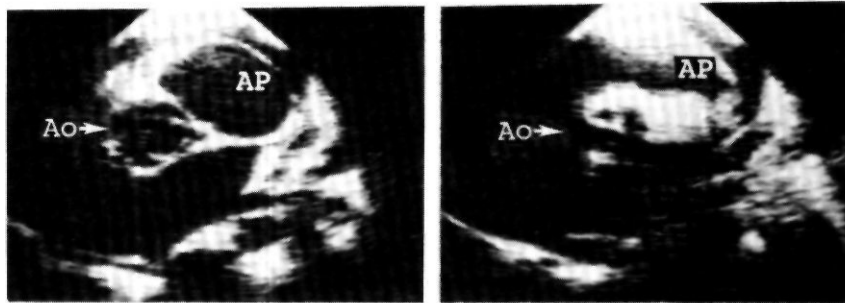
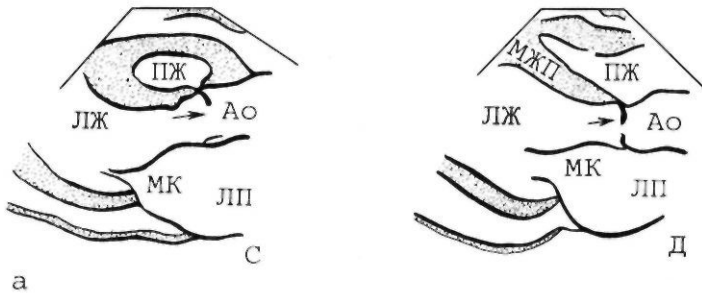
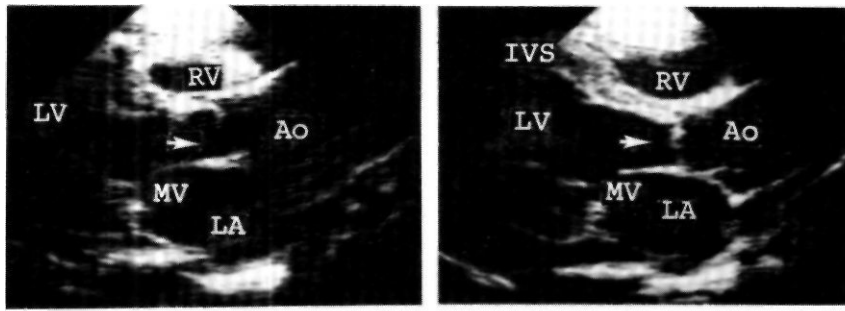
При клапанном стенозе выявляется постстенотическое расширение восходящей части аорты, которое хорошо видно в перед не зад ней и второй косо́й проекциях.

В случаях надклапанного стеноза в этих проекциях выявляется «западение» в области тени сосудистого пучка.

Эхокардиография, проводимая в продольном и поперечном сечении сердца, позволяет обнаружить «абсолютные» признаки порока. При клапанном стенозе удается получить эхосигналы от сросшихся деформированных створок, расположенных в просвете аорты в течение обеих фаз сердечного цикла. Створки не только утолщены, но и ограничены в подвижности (рис. 2.271). В проекции поперечного сечения даже визуализируется отверстие стенозированной аорты.

Так же высока разрешающая способность метода в диагностике подклапанного стеноза. Получение эхосигналов от дополнительной структуры в выходном отделе левого желудочка не только позволяет определить уровень препятствия, но и предположить характер его морфологии (рис. 2.272). Обнаружение дополнительных сигналов линейных эхоотражений в виде полоски, исходящей от межжелудочковой перегородки, в сочетании с ранним систолическим прикрытием створок аортального клапана, и их систолическим дрожанием указывает на мембранозный тип стеноза. При диффузном стенозе можно определить его протяженность.

Катетеризация сердца и ангиокардиография позволяют получить прямые диагностические признаки порока, определить степень выраженности стеноза,

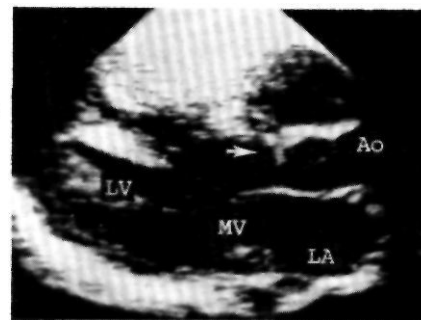
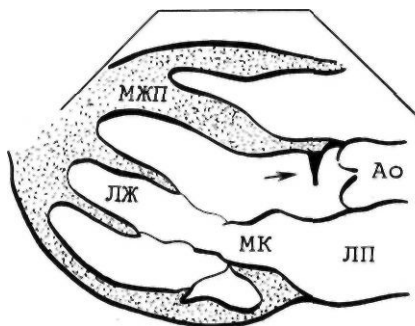


2.271. Эхо кардиограмма и схематическое изображение клапанного стеноза аорты.  
 а — продольное сечение сердца по длинной оси во время систолы (С) и диастолы (Д). Стрелкой указаны утолщенные малоподвижные створки аортального клапана; б — поперечное сечение сердца на уровне сосудов во время систолы (С) и диастолы (Д). Створки аортального клапана утолщены, малоподвижны, отверстие клапана расположено асимметрично. Обозначения те же, что и на рис. 2.264.

характер нарушения гемодинамики и уточнить ряд деталей анатомического строения порока, необходимых для выработки метода операции.  
 Для исследования гемодинамики левых отделов сердца используется несколько методов введения зонда — чрезартериальная ретроградная катетеризация, путем пункции левого предсердия через межпредсердную перегородку или прямая пункция левого желудочка.  
 Катетеризация левого желудочка и аорты, во-первых, дает возможность на основании измерения давления определить степень стеноза, о чем судят по величине систолического давления в желудочке и его градиенте по обе стороны стеноза, во-вторых, охарак-

теризовать уровень препятствия, т. е. анатомическую форму стеноза. Об этом можно судить на основании анализа формы кривой давления, регистрируемой при выведении зонда из аорты в полость левого желудочка. При клапанном стенозе в момент прохождения кончика зонда из аорты в левый желудочек регистрируется подъем систолического и снижение диастолического давления, причем этот перепад происходит резко (рис. 2.273). При подклапанном стенозе на кривой записи давления регистрируются вначале желудочковые комплексы кривой давления с неизменной по сравнению с аортой величиной систолического давления; и только когда зонд минует стеноз, расположенный в полости желудочка, появляется желудоч-

2.272. Эхо кардиограмма и схематическое изображение больного с подклапанным мембранозным стенозом. Парастернальная проекция длинной оси левого желудочка. Видны тонкие створки аортального клапана. Под створками в выходном отделе левого желудочка видна подаортальная фиброзная мембрана (показано стрелкой). Обозначения те же, что и на рис. 2.264.



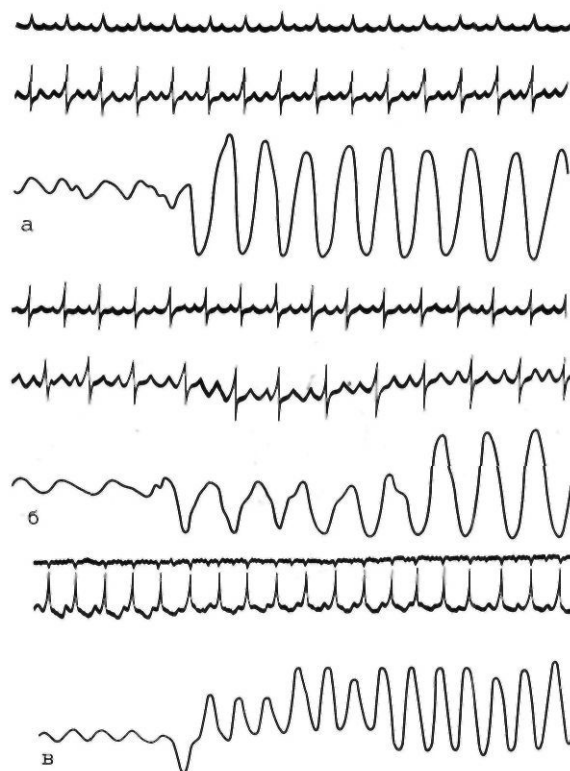
ковая кривая с высоким систолическим давлением (см. рис. 2.273). Для надклапанного стеноза характерен перепад систолического давления в пределах кривой давления, записываемого во время нахождения зонда в аорте (см. рис. 2.273).

Ангиокардиографическое исследование, выполненное при введении контрастного вещества в полость левого желудочка, позволяет увидеть детали анатомического строения стеноза и восходящей части аорты. При клапанном стенозе, помимо постстенотического расширения восходящей части аорты, выявляются сужение на уровне клапанного кольца аорты и утолщение сросшихся створок (рис. 2.274, а).

Подклапанный стеноз типа мембраны виден на ангиограммах в виде узкого, имеющего форму перемычки, дефекта заполнения полости желудочка контрастным веществом непосредственно под основанием синуса Вальсальвы (рис. 2.274, б). В случаях диффузного подклапанного стеноза дефект заполнения находится в полости левого желудочка на 1—3 см от уровня клапана и имеет значительную протяженность (рис. 2.274, в). При надклапанном стенозе аорты на ангиограммах видны сужения аорты различной формы, начинающиеся несколько выше места прикрепления комиссур створок клапана к ее стенкам (рис. 2.274, г).

Диагноз. В типичных случаях диагностика стеноза аорты возможна на основании клинических данных. Уже в процессе осмотра, физикального обследования и опроса больного удастся выявить ряд признаков болезни. Достаточно специфичны жалобы (особенно у больных детского возраста) на боли в области сердца, головные боли, головокружения и обморочные состояния. Характерным признаком порока, выявляемым при осмотре больного, служит приподнимающий верхушечный толчок, сочетающийся с выраженным систолическим дрожанием над областью сердца, в надключичной ямке. Пульс слабого наполнения. Диагностика порока становится более вероятной, если над аортой выслушивается грубый систолический шум, хорошо проводящийся на сосуды шеи, а методы электрокардиографического и рентгенологического исследования позволяют выявить признаки перегрузки и гипертрофии левого желудочка. Совокупность этих признаков дает основание для постановки диагноза стеноза аорты.

Эхокардиография, катетеризация и ангиокардиография не только помогают окончательно уточнить диагноз, но и дают возможность сделать заключение



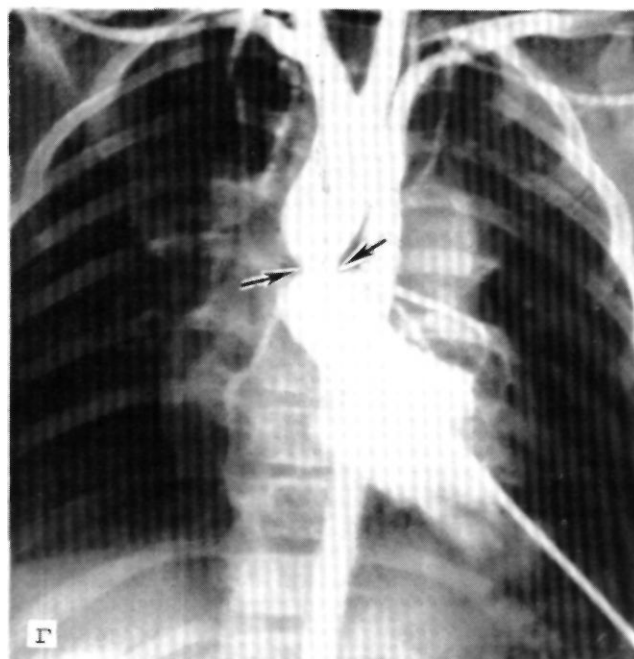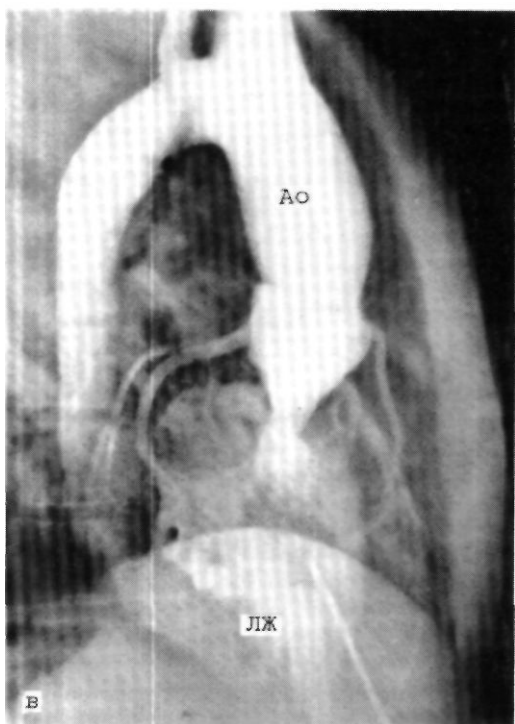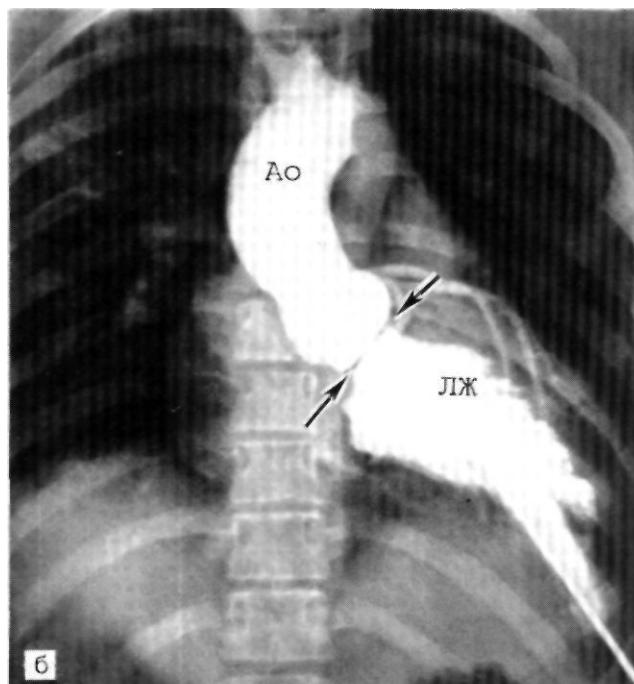
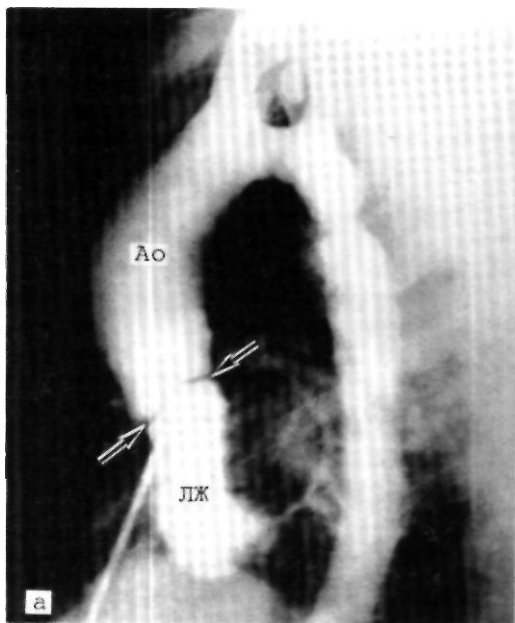
2.273. Кривые записи давления в аорте и левом желудочке при различных формах стеноза. а — клапанный; б — подклапанный; в — надклапанный (объяснение в тексте).

об анатомии порока и степени расстройств гемодинамики для выбора правильного метода хирургического вмешательства.

Хирургу перед операцией необходимо иметь точные сведения о форме стеноза, диаметре стенозированной области, анатомии восходящей части аорты, состоянии аортальных клапанов, фракции выброса и конечно-диастолическом давлении в левом желудочке, градиенте давления.

Дифференциальная диагностика. Врожденный стеноз аорты следует дифференцировать от коарктации аорты, стеноза легочной артерии, ДМЖП, идиопатического гипертрофического субаортального стеноза.

Естественное течение и прогноз. Клиническое течение



2.274. Ангиокардиограммы при различных формах стеноза, а — клапанный; б — подклапанный мембранозный; в — подклапанный диффузный; г — надклапанный. Стрелками указана локализация стенозов. Объяснение в тексте.

ние порока чрезвычайно разнообразно и зависит от степени выраженности стеноза. При незначительном стенозе больные на протяжении всей жизни испытывают лишь незначительные ограничения при физической нагрузке. В случаях резко выраженного стеноза, который в литературе получил название критического,

тяжелая клиническая картина порока с явлениями застойной сердечной недостаточности отмечается сразу после рождения ребенка и нередко приводит к смерти через несколько месяцев. Причем такое тяжелое течение порока не является редкостью. По наблюдениям Бостонского детского госпиталя (США) смертность в ближайшие месяцы после рождения у больных с аортальным стенозом составила 8,5% [Nadas A., Fyler D., 1972].

Тяжелое течение порока у значительного числа новорожденных связано также с наличием фиброэла-



стоа эндокарда левого желудочка, происхождение которого обусловлено ранним развитием субэндокардиальной ишемии.

При менее выраженном стенозе заболевание протекает благоприятнее, однако, по данным М. Campbell (1968), около 0,4% больных погибают в течение каждого последующего года и к 40-летнему возрасту доживают не более 60%. Продолжительность жизни и частота случаев внезапной смерти также во многом зависят от степени выраженности стеноза. В. Н. Гетманский (1984), изучая естественное течение порока у больных с разными гемодинамическими группами порока, установил, что в течение 20 лет наблюдения выживаемость у больных с умеренным и выраженным стенозом соответственно составляет 96,8 и 73,1%, а среди больных с резким стенозом через 7 лет жизни были живы 9% больных.

Показания к операции. Устранение стеноза хирургическим путем является единственным эффективным методом лечения. Однако четких показаний к операции до настоящего времени не имеется и решение вопроса в каждом конкретном случае представляет собой сложную задачу. Это объясняется в первую очередь отсутствием строгого параллелизма между субъективными ощущениями и клиническими данными у многих больных. Кроме того, отдаленные результаты коррекции порока, особенно клапанного стеноза, все же нельзя признать удовлетворительными. В то же время анализ естественного течения порока показывает, что, несмотря на прогрессирование процесса, смертность при умеренном и выраженном стенозе в течение ближайших двух десятилетий незначительна. Поэтому мы придерживаемся дифференцированного подхода при решении вопроса о показаниях к хирургическому лечению.

При I стадии заболевания (ГСД менее 50 мм рт. ст.) операция не показана, но больные нуждаются в динамическом наблюдении. Наиболее сложно решается вопрос о показаниях к операции при II стадии порока. Если ГСД более 50 мм рт. ст., имеется умеренная гипертрофия миокарда левого желудочка и отсутствуют такие жалобы, как головокружение и боли в области сердца, мы придерживаемся выжидательной тактики, проводя тщательное диспансерное наблюдение. Появление у больных новых жалоб, возрастание перегрузки левого желудочка по данным ЭКГ или признаков начинающейся левожелудочковой недостаточности уже является достаточным основанием для решения вопроса о необходимости операции.

Абсолютно показана операция больным с резким стенозом (ГСД более 80 мм рт. ст.) и особенно больным, находящимся в критическом состоянии.

Хирургическое лечение. Выбор метода. Для коррекции каждой из анатомических форм аортального стеноза разработаны специальные виды оперативного вмешательства.

Как уже было сказано выше, начало хирургического лечения порока связано с разработкой закрытых операций устранения клапанного стеноза. В настоящее время вследствие неудовлетворительных функциональных результатов они почти потеряли практическое значение. Лишь некоторые хирурги [Tinkle S., 1978] продолжают выполнять эти операции для ликвидации клапанного стеноза у детей раннего возраста,

находящихся в критическом состоянии. Сознвая, что операция носит паллиативный характер и чревата развитием недостаточности клапанов аорты, целесообразность ее применения они видят лишь в том, что эта относительно малотравматичная операция все же дает возможность устранить стеноз, что в данной ситуации позволяет спасти жизнь больного.

В последние годы для лечения критических состояний у новорожденных с аортальным стенозом получили развитие эндоваскулярные методы лечения [Lababidi Z., 1983]. Суть этих методов состоит в том, что ретроградно через периферическую артерию в область стеноза вводится катетер, снабженный раздутым баллончиком и таким образом устраняется стеноз.

Несмотря на некоторые успехи хирургов, использующих методы закрытых операций, операции, выполняемые под контролем зрения на «сухом» сердце, имеют определенные преимущества.

Техника операции коррекции стеноза в условиях И.К. Для выполнения операций используется гипотермическая перфузия в сочетании с кардиоплегией (температура тела больного снижают до 30–32° С). После вскрытия аорты косым разрезом, спускающимся вниз до комиссуры между некоронарной и левой коронарной створками, нижний край разреза отводят крючком и осматривают клапан. При этом оценивают размер и положение отверстия, количество и состояние створок, их синусов, определяют положение комиссур и протяженность их спаения. Только после того, как сделано полное заключение о состоянии клапана и признано, что после устранения стеноза сохранится его запирательная функция, приступают к комиссуротомии. Реконструкция не осуществима при одностворчатом кальцифицированном клапане и клапане, заслонки которого фиброзно перерождены и не имеют синусов.

Комиссуротомию производят скальпелем осторожно, строго под контролем зрения, причем рассечение комиссур заканчивают несколько не доходя до стенки аорты. Затем, раздвигая створки, необходимо сделать ревизию подклапанного пространства и убедиться, что нет дополнительного стеноза.

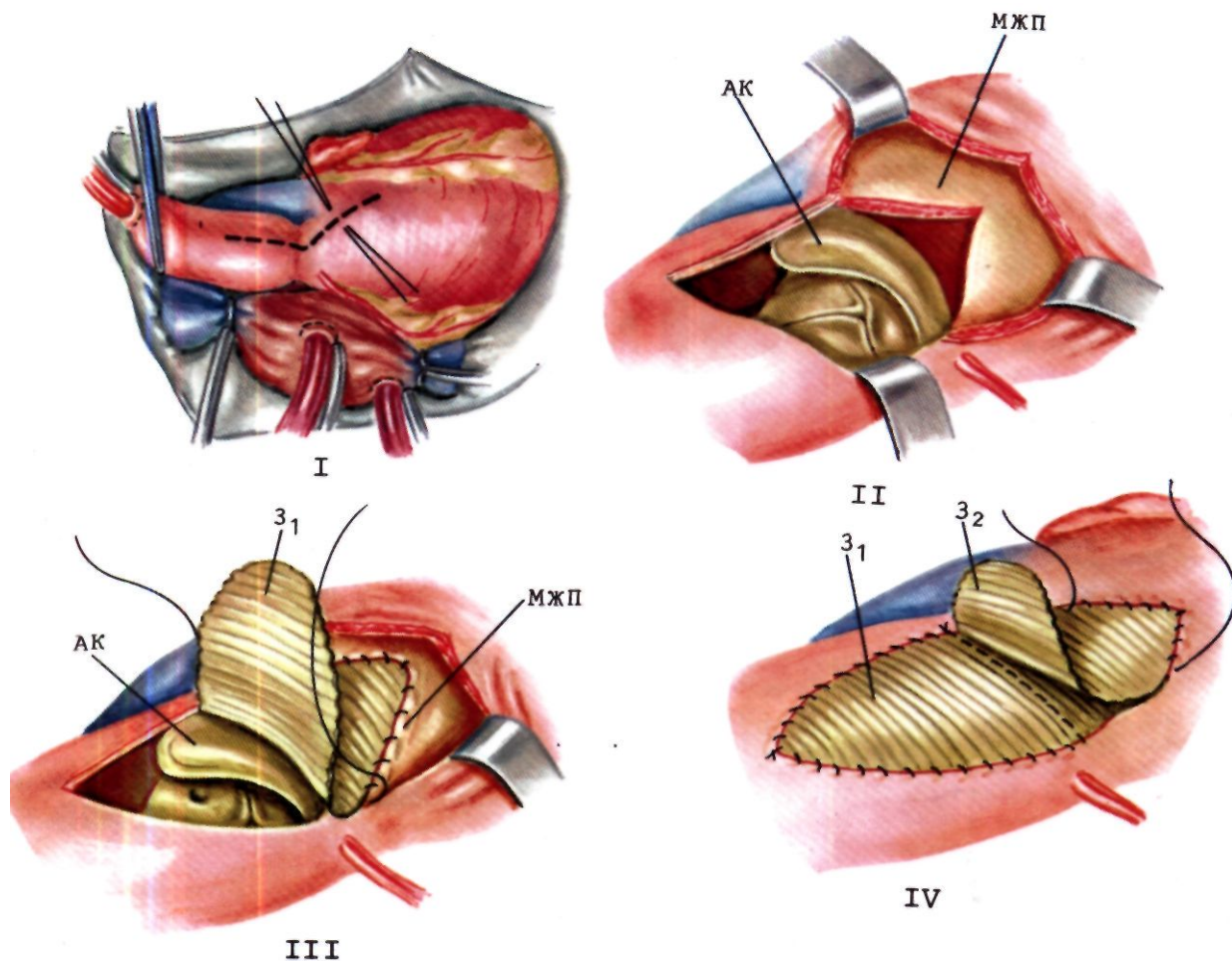
Если клапан функционально признан неполноценным, створки его циркулярно иссекают и по всему периметру оставшегося валика с интервалом не более 2 мм накладываются П-образные швы, свободными концами которых в последующем прошивают муфту выбранного протеза. По нитям протез низводится в ортотопическое положение и швы завязываются.

Разрез стенки аорты зашивают непрерывным швом. При этом одной нитью зашивают правую, а другой — левую его половину. На середине передней поверхности аорты между этими швами оставляют небольшое отверстие, на края которого накладывают П-образный шов, взятый в турникет. Через отверстие при последующем заполнении сердца кровью выпускается воздух. Этот этап операции чрезвычайно ответственный и требует тщательного выполнения.

Техника операции устранения подклапанного стеноза. Доступ, схема подключения аппарата ПК и разрез аорты производят так же, как при клапанном стенозе. Крючком, введенным в устье аорты, раздвигают створки аортального клапана и осматривают подклапанное пространство.

При мембранозном стенозе препятствие выглядит в виде серповидной складки или мембраны, прикрепляющейся с одной стороны к основанию передней створки митрального клапана, а с другой — к межжелудочковой перегородке под некоронарной и правой коронарной створками. За край отверстия мембрану захватывают зажимом и иссекают. Разрез удобнее начинать в перегородочной части и продолжать по направлению к створке митрального клапана.

Фиброзно-мышечный стеноз располагается в выходном отделе желудочка ниже аортальных клапанов на 1–3 см. Для устранения его необходимо провести практически циркулярное иссечение всей фиброзной ткани. Затем выполняют ревизию мышечного участка стеноза. Желательно, отведя



2.275. Схематическое изображение этапов (I—IV) аорто-вентрикулопластики [Копо С., 1975].

I—внешний вид сердца в операционной ране; пунктиром обозначено направление разреза аорты и передней стенки желудочка; II—произведены разрезы аорты, правого желудочка и межжелудочковой перегородки (МЖП); в устье аорты имплантирован протез клапана (АК), часть которого фиксирована к фиброзному кольцу аорты; III—заплатой из синтетической ткани (3) закрыт созданный МЖП и к ней подшита оставшаяся свободная часть муфты протеза; IV—после полной фиксации протеза заплата (30, за счет которой расширен корень аорты, вшита в разрез стенки аорты. Разрез передней стенки правого желудочка закрыт второй заплатой (3?), которая фиксируется к краям раны желудочка и по линии протеза клапана, обозначенной пунктирной линией.

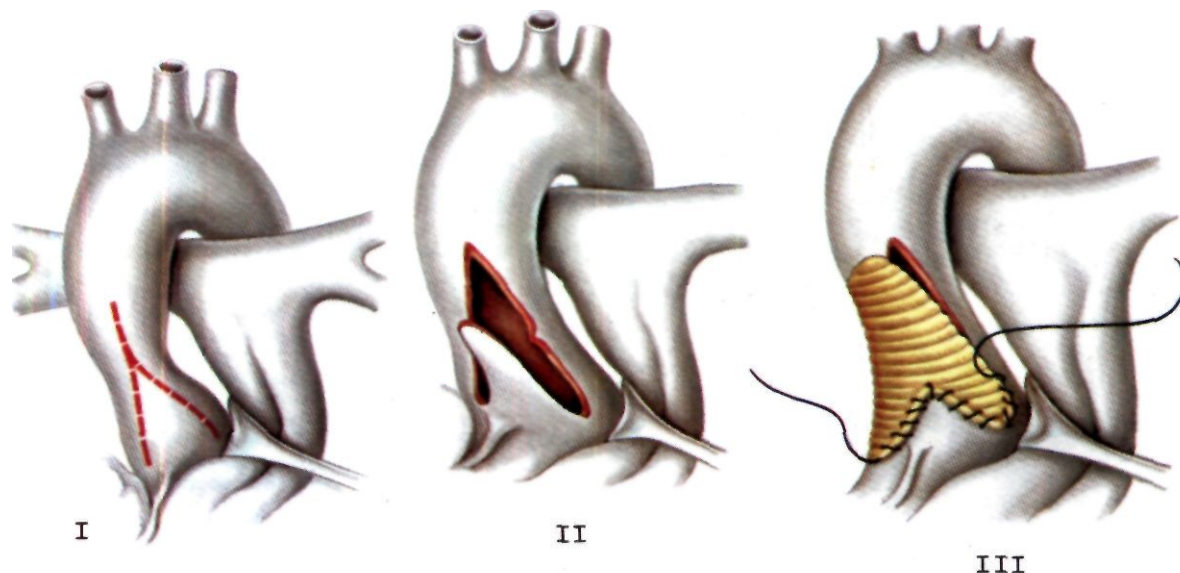
клапан сверху скальпелем, сделать две глубокие насечки. Для предупреждения травмы проводящей системы и предупреждения развития полной поперечной блокады насечки делают в строго определенном месте, ориентируясь на створки клапана. Первый разрез делают в точке на 2—3 мм правее центра правой коронарной створки, а второй параллельно первому, отступив от него на 1 см по направлению к левой коронарной створке. В последующем дилататором расширяют выходной отдел желудочка.

Для устранения диффузного подклапанного стеноза, который всегда сочетается с гипоплазией устья аорты, разработаны две специальные операции. Первая из них, предложенная S. Копо (1975) и получившая название аорто-вентрикулопластики, направлена на расширение выходного отдела левого

желудочка и корня аорты с одновременным протезированием аортального клапана (рис. 2.275). Вторая, разработанная D. Cooley (1976), состоит в создании верхушечно-аортального соустья с помощью клапаносодержащего протеза.

Объем хирургического вмешательства при надклапанном стенозе зависит от его типа и уровня расположения препятствия. В наиболее простых случаях, когда диаметр аорты не изменен, а стеноз обусловлен закрытием просвета вдающимся в него гребнем, операция может ограничиться аортотомией и иссечением этой преграды. Но в большинстве случаев дополнительно приходится расширять и восходящую часть аорты. Для этого делается продольный разрез аорты, который снизу спускается в некоронарный синус Вальсальвы. После иссечения мембраны, если в этом есть необходимость, в разрез аорты вшивают овальную заплату из синтетической ткани, благодаря чему достигают расширения восходящей части аорты до должных размеров. Более совершенный вариант аортопластики в 1977 г. предложил D. Doty. Для ее выполнения делают продольный разрез передней стенки аорты, доходящий примерно до уровня крепления комиссур некоронарной и правой коронарной створок, затем он продолжается двумя лучами — один направлен в сторону некоронарного, а другой — в сторону правого коронарного синуса (рис. 2.276). В этот разрез вшивают заплату, выкроенную в форме «штанишек». Этот вид аортопластики целесообразен при крайне низком расположении стеноза.

Хирургическое лечение диффузной формы (гипоплазии) надклапанного стеноза представляет сложную проблему. Никакой вид аортопластики не может дать удовлетворительный результат и для ее коррекции J. Кеапе (1975) предложил использовать клапаносодержащий конduit, соединяющий верхушку левого желудочка с нисходящей частью аорты.



2.276. Схематическое изображение этапов операции (I—III) поставила 25%, а по данным J. Stark (1971—1980) — и коррекции надклапанного стеноза аорты [Doty D., 1977]. 31%. В последние годы результаты хирургического лечения порока значительно улучшились. Так, в 1984 г. J. Sink (1984) сообщил о 8 операциях с одним летальным исходом в отдаленном периоде, а L. M. Messina (1984) — об 11 операциях с одним летальным исходом.

Непосредственные и отдаленные результаты. Методы хирургической коррекции наиболее распространенных форм аортального стеноза в основном хорошо разработаны и дают неплохие результаты. Если исключить группы новорожденных и детей раннего возраста, которым операция выполняется по неотложным показаниям в связи с критическим состоянием, то суммарно операционная летальность не превышает 3—6%. Так, среди больных, оперированных по поводу клапанного стеноза, по данным J. Ankeney (1983), отмечена 2,8% летальность, а по данным J. Kugelmier (1982) — 3%. В ИССХ им. А. Н. Бакулева АМН СССР в 1973 г. выполнено 24 операции без летальных исходов. Примерно такие же результаты достигнуты и при лечении изолированных форм порока при под- и надклапанных стенозах: по данным E. Nawfeld (1976) — 5%, по данным Ю. М. Ишенина (1981) — 9%. Худшие результаты наблюдаются после операции у больных с диффузными формами стенозов. Так, R. Donato (1984) сообщил о 13 операциях по поводу диффузной (тубулярной) формы подклапанного стеноза с летальностью 30,7%. Высокая летальность сохраняется и после коррекции гипопластической формы надклапанного стеноза. По данным J. R. Vivie (1981), из 45 больных, оперированных по поводу надклапанного стеноза аорты, умерли 7 (15,5%), а в группе больных с изолированной формой стеноза летальность составила 3,2%, а в группе больных с гипопластической формой — 48%.

Анализируя исходы хирургической коррекции аортального стеноза, следует остановиться на результатах операций у новорожденных со стенозом и тяжелой сердечной недостаточностью, находящихся в критическом состоянии. Это новый и наиболее сложный раздел хирургии порока. И, естественно, летальность даже после вальвулотомии в несколько раз выше по сравнению с той, которая бывает при плановой операции у детей более старшего возраста. В серии наблюдений J. Кеапе (1976), включающей 28 операций, она

Основными причинами ранней послеоперационной летальности являются неадекватность коррекции порока, плохая защита миокарда и дистрофические изменения миокарда, наблюдающиеся у очень тяжелых больных.

В целом операции коррекции аортального стеноза дают хорошие стабильные отдаленные результаты. Качество их в первую очередь зависит от адекватности выполненного хирургического вмешательства и в какой-то степени от исходного состояния миокарда.

Технически наиболее просто выполнимы операции устранения ограниченных форм над- и подклапанного стеноза. Отдаленные результаты после этих операций наиболее благоприятны. Почти все авторы [Doty D., 1977; Vivie J., 1981] сообщают о хороших результатах (90—100%) после операции аортопластики по поводу надклапанного стеноза. Большинство авторов [Ишенин Ю. М., 1981; Newfeld E., 1976; Binet J., 1977] отмечают хорошие результаты после устранения ограниченных под клапанных стенозов (у 70—80% больных).

Отдаленные результаты операции аортальной вальвулопластики менее благоприятны. Хорошие результаты с полным восстановлением функции клапана удается получить не более чем у 50% больных. У остальных больных после операции обычно развивается недостаточность аортального клапана той или иной степени выраженности.

Так, В. А. Бухарин (1984) сообщил о хороших результатах у 47,6%, 2 больных умерли через 15 и 22 года, у остальных после операции возникла недостаточность аортального клапана, снижающая функциональный результат коррекции порока.

Примерно о таких же отдаленных результатах сообщают и другие авторы. В. Paton (1979) отметил

недостаточность аортального клапана после вальвулопластики у 61%, N. Thomson (1965) — у 60% больных. Возникновение ее связано с чрезмерным рассечением сросшихся комиссур или с особенностями анатомического строения клапана (двустворчатое строение, фиброзное перерождение створок, уплощение синусов). Нередко она может быть результатом послеоперационного эндокардита.

#### 2.5.27. КОАРКТАЦИЯ АОРТЫ

Коарктация аорты — врожденное сегментарное сужение аорты, располагающееся в области ее перешейка. Порок встречается в изолированном виде или же в сочетании с другими ВПС, что оказывает значительное влияние на характер течения заболевания и прогноз. У детей сегментарное сужение аорты нередко сочетается с гипоплазией перешейка или дуги аорты [Tawes R. et al., 1969].

Заболевание впервые описано Meckel в 1750 г. Термин «коарктация» был предложен в 1838 г. Mercier. В 1903 г. L. Bonnet предложил первую классификацию коарктации, выделив инфантильный и взрослый варианты порока.

Впервые успешная операция по поводу коарктации аорты у 12-летнего мальчика была произведена шведским хирургом С. Crafford в 1944 г. [Crafford C., Nylin G., 1945]. В СССР первую операцию выполнил Е. Н. Мешалкин в 1955 г.

Частота. Коарктация аорты — один из самых частых врожденных пороков развития сердечно-сосудистой системы у детей. Среди детей первого года жизни с ВПС коарктации аорты — четвертый по частоте порок и встречается у 7,5% всех детей, родившихся с ВПС [Fyler D., 1980].

Заболевание в 2—2,5 раза чаще встречается у лиц мужского пола [Fyler D., 1980]. Семейные случаи коарктации аорты наблюдаются редко.

Коарктация аорты, особенно в грудном возрасте, в 60—70% случаев сочетается с другими ВПС, причем подобное сочетание тем чаще, чем меньше возраст ребенка [Sinha S. et al., 1969; Thawes R. et al., 1969]. Нередко наблюдается сочетание коарктации аорты с несколькими ВПС [Keith J. et al., 1978]. Изолированная коарктация аорты наблюдается лишь у 15—18% больных с осложненным течением заболевания в грудном возрасте [Tawes R. et al., 1969].

По данным А. Becker и соавт. (1970), J. Keith и соавт. (1978), D. Fyler (1980), у 70% грудных детей коарктация аорты сочетается с ОАП, у 53% — с ДМЖП, у 14% — со стенозом аорты и у 3—5% — со стенозом или недостаточностью митрального клапана. У 6% детей наблюдается синдром гипоплазии левых отделов сердца. В течение первой недели жизни коарктация аорты сочетается с ВПС у 84% больных, в возрасте 1—4 нед — у 86%, в возрасте 4 нед — 12 мес — у 52% и лишь у 27% больных — старше года, причем тяжесть сопутствующих ВПС находится в обратной зависимости от возраста [Shinebourne E. et al., 1976].

Цианотические ВПС сочетаются с коарктацией аорты значительно реже. Чаше наблюдается ТМС [Becker A. et al., 1970].

У 26% новорожденных с коарктацией аорты имеются тяжелые экстракардиальные врожденные пороки развития, в 14% случаев они не поддаются лечению

[Fyler D., 1980]. Тубулярная гипоплазия дуги или перешейка аорты наблюдается у 60—70% детей первого полугодия жизни с коарктацией аорты [Sinha S., 1969, Becker A., 1970].

Этиология. Причина формирования коарктации аорты неизвестна, но предложено несколько теорий, объясняющих ее происхождение. Классическая теория Шкоды [Skoda J., 1855] объясняет сужение аорты закрытием ОАП, в результате чего в процесс вовлекается прилегающий участок аорты. Такое объяснение недостаточно убедительно.

Согласно мнению R. Anderson и A. Becker (1980), формирование дуги и перешейка аорты — сложный процесс, протекающий как во время внутриутробной жизни, так и в течение определенного времени после рождения ребенка. В период внутриутробной жизни восходящая часть аорты обеспечивает кровотоку в сосудах головы и шеи, а нисходящая часть аорты получает кровь из легочного ствола, через широкий ОАП. Дуга аорты формируется из третьей, четвертой (перешеек аорты) и шестой (артериальный проток) эмбриональных аортальных (преимущественно левосторонних) дуг.

У плода узкий перешеек аорты, после рождения ребенка и закрытия ОАП он должен расширяться, чтобы обеспечить кровотоку из дуги в нисходящую часть аорты. К 3-месячному возрасту проток превращается в артериальную связку, а диаметр перешейка аорты должен достигнуть величины, при которой не наблюдается градиента давления. N. Talner и M. Bergan (1975) полагают, что закрытие ОАП после рождения ребенка начинается с его легочного конца. Вначале это не препятствует кровотоку по аорте, но в дальнейшем по мере закрытия протока при наличии серповидной складки в аорте происходит сужение аорты и возникает градиент давления, что объясняет случаи развития коарктации через 2—3 нед после рождения. Подобный механизм развития коарктации может наблюдаться после хирургической перевязки ОАП.

A. Rudolph и соавт. (1972) предложили гемодинамическую теорию развития коарктации аорты, согласно которой во время внутриутробной жизни в восходящую часть аорты поступает 50% суммарного выброса крови из желудочков сердца, в нисходящую часть — 65%, а через перешеек аорты проходит лишь 25% крови, что обуславливает его узость, которая в определенных условиях может сохраняться и усугубляться после рождения ребенка.

Аорта новорожденного характеризуется несоответствием ее диаметров в области перешейка и нисходящей части [Sinha S. et al., 1969]. Перешеек аорты у новорожденного обычно на 30% уже восходящей и нисходящей частей. В тех случаях, когда вследствие внутрисердечного дефекта в восходящую часть аорты поступает меньше крови, чем в норме, сужение перешейка может сохраняться и усугубляться. По-видимому, поэтому возможно частое сочетание коарктации и гипоплазии перешейка аорты с внутрисердечными пороками и большим артериовенозным сбросом крови [Shinebourne E., Elsed A., 1974]. Этим объясняется и то, что коарктация аорты никогда не сочетается с пороками, протекающими с сужением выходного отдела правого желудочка сердца, при которых во время внутриутробной жизни кровотоку по восходящей части аорты не нарушается.

Классификация. Bonnet (1903) предложил разделять коарктацию аорты на «взрослый» и «инфантильный» варианты. При первом варианте сужение аорты дистальнее протока носит локализованный сегментарный характер, а при втором сочетается с гипоплазией перешейка аорты и располагается проксимальнее протока.

Эта классификация в настоящее время не используется, так как оба варианта сужения встречаются как у новорожденных, так и у взрослых больных, причем тубулярное сужение перешейка аорты очень часто сочетается с сегментарным вследствие наличия внутри просвета аорты стенозирующей мембраны [Shinebourne E., Elsed A., 1974; Becker A., Anderson R., 1981; de Leval M., 1983].



Для практических целей целесообразно выделять четыре варианта коарктации аорты: I — изолированная коарктация аорты; II — коарктация аорты в сочетании с ОАП; III — коарктация аорты в сочетании с ДМЖП; IV — коарктация аорты в сочетании с другими ВПС.

При всех этих вариантах может быть тубулярная гипоплазия перешейка или дуги аорты различной протяженности, а при III и IV — ОАП.

Выделяют также два варианта порока в зависимости от течения заболевания: коарктация аорты у грудных детей и коарктация аорты у подростков и взрослых [Gasul B., Arcilla R., Lev M., 1966; Keith J., 1978; De Leval M., 1983].

Патологическая анатомия. Сужение аорты может располагаться проксимальнее, дистальнее или непосредственно в месте впадения ОАП в аорту. Эти варианты можно разделить на постдуктальный и предуктальный.

*Постдуктальный вариант* коарктации аорты характеризуется локализованным сужением ее просвета, представленным диафрагмой с эксцентрическим отверстием. Внешний диаметр места сужения не определяет степени сужения просвета аорты, так как последнее определяется диафрагмой или серповидной складкой в просвете аорты (рис. 2.277). Вследствие постстенотического расширения диаметр аорты дистальнее сужения значительно шире ее диаметра проксимальнее места сужения. Диафрагма в просвете аорты имеет точечное отверстие диаметром 0,5—2 мм, однако отверстие иногда отсутствует или в редких случаях имеется перерыв дуги аорты.

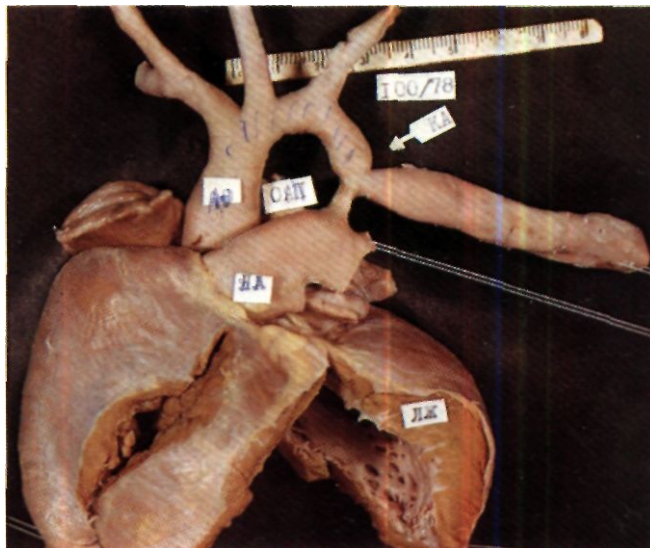
Гистологически диафрагма или серповидная складка образованы внутренней оболочкой, состоящей из соединительной ткани, представленной коллагеном грубой или рыхловолокнистой структуры. Внутренняя эластическая мембрана сохранена на небольших участках, разволокнена и теряется среди интимы и среднего слоя. Средний слой стенки аорты расширен, содержит гипертрофированные мышечные волокна, которые чередуются с коллагеновыми и эластическими волокнами. Уменьшение эластичности ткани с замещением ее соединительной — существенная особенность аорты при ее коарктации [Файнберг М. А., 1966].

Дистальный участок характеризуется изменениями вследствие турбулентного потока крови. В стенке аорты в области коарктации нарастает склеротический процесс, приводящий к утолщению интимы, ее значительным изменениям, особенно хорошо выявляемым методом растровой микроскопии [Крымский Л. Д. и др., 1974].

Левый желудочек сердца значительно гипертрофирован, в том числе и его мышечный и трабекулярный аппарат, что может вызвать сужение пути оттока.

Двустворчатый клапан аорты, часто без признаков стеноза, встречается у 25—50% больных с коарктацией аорты [Tawes R. et al., 1969; Becker A. et al., 1970; Keith J., 1978].

*Преддуктальный вариант* характеризуется сужением аорты проксимальнее впадения в нее ОАП и чаще встречается у больных первого года жизни. Можно выделить три основных анатомических варианта предуктального варианта коарктации аорты [Keith J., 1978]: I—локализованное сужение проксимальнее про-



2.277. Макропрепарат сердца больного 1 мес с постдуктальной коарктацией аорты.

*Сужение аорты носит локальный характер (указано стрелкой). Перешеек и дуга аорты не гипоплазированы. Видно постстенотическое расширение нисходящей части аорты. Миокард левого желудочка резко гипертрофирован. ВАо — восходящая часть аорты; ДАо — дуга аорты; ПА — перешеек аорты; НА — нисходящая часть аорты; ОАП — открытый артериальный проток; ЛС — легочный ствол; ЛЖ — левый желудочек.*

тока (40%); II—диффузное сужение (гипоплазия) всего перешейка аорты от устья левой подключичной артерии до протока (40%); III—диффузное сужение не только перешейка, но и дуги аорты, обычно наблюдаемое до устья левой сонной артерии (20%).

Степень гипоплазии перешейка аорты оценивают, сравнивая его диаметр с диаметром нисходящей части аорты на уровне диафрагмы [Moss A. et al., 1959; Sinha S. et al., 1969].

В норме при отсутствии патологии сердечно-сосудистой системы диаметр перешейка аорты составляет более 80% от диаметра нисходящей части аорты. У детей в возрасте до 3 мес наблюдается физиологическая узость перешейка аорты, что следует учитывать [Clarkson P., Brandt P., 1985]. Зависимости между частотой гипоплазии перешейка аорты и возрастом ребенка в момент рождения не наблюдается. Гипоплазия перешейка уже после 10 лет жизни должна рассматриваться как патология, а индекс гипоплазии менее 0,5 свидетельствует о выраженном сужении перешейка аорты.

Сужение аорты вызывает выраженные изменения в миокарде уже в период внутриутробной жизни, так как правому желудочку сердца приходится преодолевать повышенное сопротивление большого круга кровообращения. Развивается выраженная гипертрофия правого желудочка сердца, которая после рождения ребенка и изменения характера кровообращения сменяется нарастающей гипертрофией левого желудочка [Gasul B., Arcilla R., Lev M., 1966]. У детей, умерших в грудном возрасте, с коарктацией аорты в миокарде часто обнаруживают зоны ишемии и мелко-

очаговых инфарктов и некрозов, что обусловлено развитием относительной коронарной недостаточности [Tawes R. et al., 1969]. Нарастание массы миокарда не сопровождается пропорциональным увеличением его васкуляризации, что ведет к кислородной недостаточности мышцы сердца [Bergu C. et al., 1967; Thawes K. et al., 1969]. Это является основной причиной развития фиброэластоза миокарда у больных с коарктацией аорты, который встречается у 15–20% больных грудного возраста и резко утяжеляет заболевание [Алекси-Месхишвили В. В. и др., 1977].

Сопутствующие ВПС еще более увеличивают нагрузку на миокард. При больших размерах сообщения между большим и малыми кругом кровообращения развивается высокая легочная гипертензия, протекающая злокачественно, если не закрывается ОАП или септальный дефект.

Предуктальный вариант коарктации часто сочетается с другими ВПС, что обуславливает высокую естественную смертность детей грудного возраста [Becker A. et al., 1970; Keith J., 1978].

Редкими вариантами сужения аорты являются двойная, или так называемая тандем-коарктация [Binet J. et al., 1983], коарктация при правосторонней дуге и нисходящей части аорты [Покровский А. В., Казаков Э. Н. 1966; Bowen T. et al., 1980], коарктация при двойной дуге аорты [Pavie A. et al., 1980] и при правосторонней дуге и левой нисходящей части аорты [Honey M. et al., 1975].

Коарктация аорты может сочетаться с аномалией отхождения подключичных артерий (отхождение левой или правой подключичной артерии дистальнее места сужения) [Gasul B. et al., 1966]. В исключительных редких случаях обе подключичные артерии могут отходить дистальнее места сужения, что, конечно, обуславливает диагностические трудности [Keith J., 1978].

Еще в период внутриутробной жизни у больных с коарктацией аорты развивается большая сеть коллатеральных сосудов, выраженность которой зависит от характера сужения аорты [Keith J., 1978]. Сосуды, участвующие в коллатеральном кровообращении (ветви подключичной артерии, межреберные, внутренние грудные, лопаточные артерии, артерии эпигастрия), со временем значительно увеличиваются в диаметре, стенки их истончаются. Возникают аневризмы аорты, коллатеральных артерий, сосудов головного мозга. Особенно часто эти изменения наблюдаются у больных старше 20 лет.

У больных старше 8–10 лет расширенные межреберные артерии могут вызвать деформацию нижних краев ребер, так называемые узуры.

Патогенез артериальной гипертензии при коарктации аорты. Существуют две главные гипотезы, предложенные для объяснения артериальной гипертензии при коарктации аорты: почечная и механическая. Согласно первой гипотезе, причиной артериальной гипертензии является ишемия почек вследствие сниженного кровотока и давления в нисходящей части аорты [Goldblat H. et al., 1939]. В эксперименте Н. Скотт и соавт. (1954) вызывали гипертензию у собак, у которых одна почка была пересажена на шею. Сужение брюшной аорты проксимальнее второй почки сопровождалось развитием гипертензии, которая исчезла при удалении почки.

Изучение почечного кровотока у взрослых больных с коарктацией аорты показало, что у большинства из них он нормальный [Леонтьев Н. С., Покровский А. В., 1963]. Сле-

довательно, гипертензия, как полагают авторы, не обусловлена циркуляцией в крови повышенного уровня вазоконстрикторов. Однако исследования последних лет показали, что активность ренина у больных с коарктацией аорты повышена, что указывает на «заинтересованность» почек в поддержании высокого артериального давления [Kioschos J. et al., 1974]. J. Page (1959) объясняет патогенез гипертензионного синдрома при коарктации аорты изменением характера пульсового давления в почечных артериях, что отражается на функции юктагломерулярного аппарата и включает вазопрессорный механизм, как при вазоренальной гипертензии [Kioschos J. et al., 1974].

При коарктации аорты кровоток в нисходящей части аорты поддерживается на высоком уровне за счет коллатеральных сосудов, что исключает их ишемию почек. Даже у новорожденных с предуктальным вариантом коарктации аорты, у которых кровоток и характер кривой давления в нисходящей части аорты в значительной степени не нарушен, наблюдается повышение артериального давления. Это свидетельствует о том, что почечный фактор не является единственным, обуславливающим гипертензию при коарктации аорты [Keith J., 1978]. Согласно второй гипотезе, причиной гипертензии является препятствие кровотоку в аорте [Blumgart H. et al., 1931].

По-видимому, оба фактора играют определенную роль в происхождении гипертензионного синдрома у больных с коарктацией аорты, однако их значение в различные возрастные периоды не одинаково.

J. Keith (1978) полагает, что почечный фактор играет главную роль у взрослых больных, в то время как у грудных детей основным является механический фактор. Следует отметить, что часть новорожденных с предуктальным вариантом коарктации аорты и закрывающимся ОАП погибают от острой почечной недостаточности, что косвенно указывает на развитие острой ишемии почек [Lenage R. et al., 1981]. По-видимому, однозначного ответа на происхождение гипертензионного синдрома не может быть, и вопрос требует дальнейшего изучения, особенно в возрастном аспекте.

**Гемодинамика.** Коарктация аорты сопровождается развитием двух режимов кровообращения— проксимальнее и дистальнее места сужения. На характер кровообращения оказывают значительное влияние сопутствующие ВПС и сосудов.

Во время внутриутробной жизни кровоток в нисходящей части аорты осуществляется из правого желудочка через широкий проток, в то время как в восходящую часть аорты кровь поступает из левого желудочка. Если сужение аорты находится дистальнее протока, то правый желудочек испытывает перегрузку. У новорожденных с коарктацией аорты признаки гипертрофии левого желудочка наблюдаются значительно реже, чем правого.

После рождения ребенка и снижения легочного сосудистого сопротивления кровоток в нисходящей части аорты через ОАП прекращается и осуществляется из восходящей части аорты, как через суженную область, так и через коллатеральные сосуды. Нагрузка на левый желудочек увеличивается, а на правый снижается. Давление в восходящей части аорты повышено, а в нисходящей снижено. Повышается диастолическое давление во всех участках аорты. Пульсовое давление снижено дистальнее места сужения.

Сердечный выброс при отсутствии признаков сердечной недостаточности повышен или нормальный, в то время как у новорожденных, находящихся в критическом состоянии, могут наблюдаться признаки низкого сердечного выброса.

При сочетании коарктации аорты с большим ДМЖП, как правило, развивается высокая легочная гипертензия, протекающая злокачественно с

быстрым развитием склероза сосудов легких. При большом ДМЖП артериальное давление проксимальнее места сужения аорты может быть нормальным или незначительно повышенным, так как дефект приводит к снижению ударного объема крови.

При небольшом ДМЖП возможно бессимптомное течение коарктации аорты до зрелого возраста.

При сочетании коарктации аорты с большим ОАП отмечается снижение диастолического давления в проксимальном отделе аорты. В то же время систолическое артериальное давление повышено из-за увеличенного ударного объема крови левого желудочка.

Существует мнение, что при сочетании преддуктального варианта коарктации аорты с ОАП наблюдается веноартериальный сброс крови через проток в нисходящую часть аорты. Эту точку зрения нельзя считать обоснованной. Одновременное определение общелегочного сопротивления и сопротивления в аорте дистальнее места сужения показало, что последняя величина всегда выше. Наличие веноартериального сброса крови через ОАП указывает на развитие склеротической формы легочной гипертензии [Golding D. et al., 1957; Fishman N. et al., 1976; Keith J., 1978].

При сочетании коарктации аорты с клапанным стенозом аорты значительно возрастает нагрузка на левый желудочек сердца, повышается давление в левом желудочке, в то время как давление в восходящей части аорты может быть повышено умеренно.

При отхождении одной из подключичных артерий дистальнее места сужения давление на соответствующей руке может быть нормальным или сниженным по сравнению с давлением на другой руке.

Весьма типичные нарушения внутрисердечной гемодинамики наблюдаются у больных с сопутствующим фиброэластозом: на фоне миогенной дилатации сердца и снижения его сократительной способности значительно повышаются конечно-диастолическое давление (до 18—30 мм рт. ст.) и конечно-диастолической объем, снижаются ударный объем крови, фракция выброса.

Сочетание коарктации с другими ВПС (стеноз и недостаточность митрального клапана, ЕЖС и др.) сопровождается сложными нарушениями гемодинамики, требующими анализа в каждом конкретном случае.

Клиника. Течение заболевания различное у детей грудного и более старшего возраста, а также у взрослых. Поэтому целесообразно рассмотреть эти группы отдельно.

#### 2.5.27.1. Коарктация аорты у грудных детей

Проявления коарктации аорты в грудном возрасте характеризуют тяжесть заболевания. Это наиболее критический возраст, в котором наблюдается высокая естественная смертность.

Частое сочетание коарктации аорты с другими ВПС в грудном возрасте обуславливает сложность выбора тактики хирургического лечения. Большинство детей грудного возраста с коарктацией аорты погибают в первые дни и недели жизни от тяжелой сердечно-

легочной недостаточности [Keith J., 1978]. Обычно именно при сочетании коарктации аорты с другими пороками сердца наблюдаются тяжелое течение болезни и развитие критических состояний [Алексиев В. В. и др., 1978].

Порок проявляется развитием выраженной сердечно-легочной недостаточности, отсутствием аппетита, беспокойством ребенка. В крайних случаях могут наблюдаться признаки кардиогенного шока. Нередко дети поступают в терапевтические стационары в связи с развившейся пневмонией, а сужение аорты выявляют лишь после тщательного обследования ребенка.

Наличие пре- или постдуктального вариантов коарктации аорты не оказывает существенного влияния на клинические проявления болезни и лишь сопутствующие ВПС обуславливают клиническую картину.

Цианоз обычно наблюдается при сочетании коарктации аорты с ВПС и веноартериальным сбросом крови. При тяжелой сердечной недостаточности могут наблюдаться небольшая артериальная гипоксемия или же цианотический оттенок кожных покровов вследствие нарушения периферического кровообращения. Дифференцированный цианоз при преддуктальном варианте коарктации встречается лишь при развитии склеротической формы легочной гипертензии [Fishman N. et al., 1976].

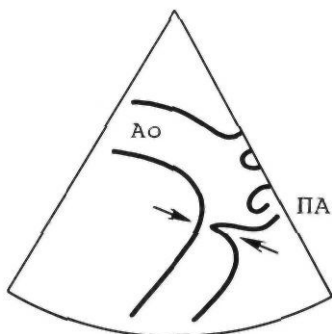
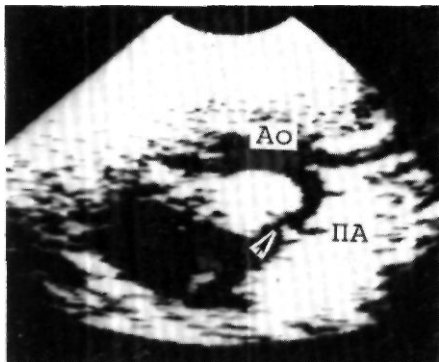
В период новорожденности при тяжелой сердечной недостаточности и сниженном сердечном выбросе шумы над областью сердца иногда не выслушиваются. При изолированной коарктации аорты шумы часто выслушиваются в яремной ямке и во втором—третьем межреберье слева от грудины. При наличии большого ОАП шум иногда не выслушивается из-за легочной гипертензии. Наличие над областью сердца систолического шума различной интенсивности зависит от вида сопутствующих ВПС. Сочетание коарктации аорты с фиброэластозом эндокарда проявляется глухостью тонов сердца и систолическим шумом недостаточности митрального клапана над верхушкой сердца.

Сердечная недостаточность наблюдается у 70% больных, у которых коарктация была выявлена в течение первого года жизни. Одышка у детей может достигать 70—120 дыханий в минуту. Отмечаются увеличение печени, иногда периферические отеки. В легких могут выслушиваться влажные мелкопузырчатые хрипы, свидетельствующие о левожелудочковой сердечной недостаточности. Кардиомегалия особенно выражена при сопутствующем фиброэластозе.

Почечная недостаточность наблюдается у новорожденных с преддуктальным вариантом коарктации аорты и закрывающимся ОАП и проявляется повышением уровня мочевины крови свыше 12 ммоль/л, что является неблагоприятным прогностическим признаком [Leanage R. et al., 1981].

Определение пульсации на периферических артериях и измерение артериального давления на всех конечностях — основа диагностики коарктации аорты. Пульсация на бедренных артериях отсутствует у 60—70% больных. Пульсация ослаблена или сохраняется у детей с юктадуктальной коарктацией аорты и широким ОАП, когда гребень в просвете аорты не препятствует распространению пульсовой волны [Elseid A. et al., 1974].

Систолическое артериальное давление на руках мо-



2.278. Эхокардиограмма и ее схематическое изображение больного 1 мес с коарктацией аорты (супрастернальная проекция длинной оси). Хорошо видно сужение аорты (указано стрелкой) дистальнее левой подключичной артерии.

Ао — аорта; ПА — левая подключичная артерия.

жет достигать 180—220 мм рт. ст. даже у новорожденных детей, хотя в редких случаях гипертензия бывает умеренной.

У больных с большим ДМЖП, резким клапанным стенозом аорты и тяжелой сердечной недостаточностью артериальное давление может быть незначительно повышено. При эффективном лечении сердечной недостаточности артериальное давление может повышаться [Keith J., 1978].

Следует помнить, что у новорожденных и у детей в течение первых двух месяцев жизни из-за физиологической узости перешейка аорты градиент систолического давления между верхними и нижними конечностями может достигать 30 мм рт. ст. [de Swiet M. et al., 1974].

У больных с коарктацией аорты градиент систолического давления в области сужения может быть от 20 до 150 мм рт. ст. При отхождении одной из подключичных артерий дистальнее места сужения давление на соответствующей верхней конечности может быть ниже, чем на противоположной.

Для точного определения артериального давления на ногах целесообразно пользоваться методом Доплера, так как определить его по методу Короткова часто не удается.

Именно отсутствие или ослабление пульсации на нижних конечностях, артериальная гипертензия в верхней половине туловища и градиент систолического давления между верхними и нижними конечностями являются основными признаками коарктации аорты у грудных детей.

Несмотря на кажущуюся легкость диагностики порока, последний часто не выявляется. Дети направляются в терапевтические стационары для лечения сопутствующих заболеваний и осложнений (пневмония, сердечная недостаточность), в то время как им показаны экстренное обследование и хирургическое вмешательство.

ЭКГ у грудных детей в отличие от взрослых больных характеризуется признаками перегрузки правых отделов сердца (60% случаев), изолированной гипертрофией левого желудочка (20% случаев), комбинированной гипертрофией желудочков (5% случаев) и отсутствием признаков гипертрофии миокарда (15% случаев) [Keith J., 1978]. Признаки изолированной перегрузки правых отделов сердца чаще встречаются у больных с предуктальным вариантом коарктации в первые 3 мес жизни ребенка, что обусловлено особен-

ностью внутриутробного кровообращения. В возрасте 6—12 мес у больных преобладают признаки перегрузки левых отделов сердца.

Более чем у 50% больных первого года жизни на ЭКГ выявляют признаки хронической ишемии миокарда в виде деформации конечной части желудочкового комплекса, что свидетельствует о дефиците коронарного кровотока в резко гипертрофированном миокарде левого желудочка [Алексиев М. В. и др., 1977].

Подобные изменения ЭКГ обнаруживают у детей и подростков с первичной артериальной гипертензией и у взрослых больных с коарктацией аорты. Это свидетельствует о важной роли системной гипертензии в развитии хронической коронарной недостаточности у больных с коарктацией аорты.

У грудных детей с сопутствующим фиброэластозом при электрокардиографическом исследовании в 100% случаев выявляют признаки ишемии миокарда левого желудочка (снижение интервала S—T и инверсия зубца T в левых грудных отведениях) и высоковольтные желудочковые комплексы с преобладающей гипертрофией левого желудочка.

Сочетание коарктации аорты с другими ВПС сопровождается усугублением гипертрофии левого или правого желудочка в зависимости от характера порока и степени легочной гипертензии.

Хотя ЭКГ не дает возможности выявить характерные для коарктации или сопутствующих ВПС признаки, однако она помогает определить степень перегрузки тех или иных отделов сердца.

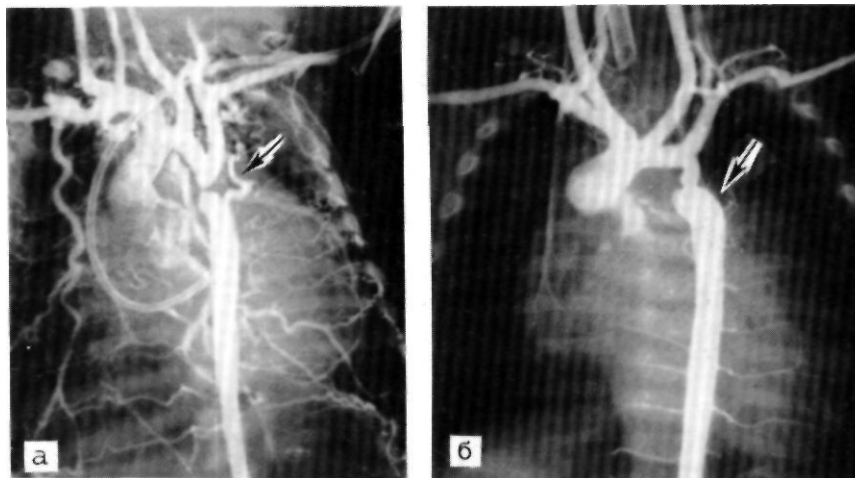
Рентгенологическое исследование выявляет кардиомегалию, усиление легочного сосудистого рисунка, выбухание дуги легочной артерии. Размеры сердца по мере нарастания сердечной недостаточности могут увеличиваться, как и признаки венозного застоя в легких. Увеличение размеров сердца обусловлено при отсутствии фиброэластоза комбинированной гипертрофией желудочков. При сопутствующем фиброэластозе преимущественно увеличен левый желудочек сердца. Кардиоторакальный индекс в этих случаях достигает 70—80%. При контрастировании пищевода можно выявить его отклонение на уровне коарктации вследствие постстенотического расширения аорты.

Эхокардиография принадлежит важная роль в диагностике коарктации аорты и сопутствующих ВПС. Она позволяет установить характер и степень сужения аорты, тип сопутствующих ВПС, оценить сократи-



2.279. Аортограммы больных с коарктацией аорты (переднезадняя проекция).

*а*—аортограмма больного 1 мес. Видно локализованное сужение аорты. Коллатеральная сеть хорошо развита, *б*—аортограмма больного 2 мес. Локализованное сужение аорты сочетается с гипоплазией перешейка аорты. Видно постстенотическое расширение аорты (указано стрелками).



тельную способность миокарда, особенности кровотока в аорте и направление сброса крови. Достоверность исследования достигает 90% и повышается при комбинированном использовании одномерной, двухмерной и доплерографии (рис. 2.278).

*Катетеризацию полостей сердца и ангиографию* рекомендуется производить у взрослых больных при подозрении на сопутствующие ВПС и для решения вопроса о степени легочной гипертензии.

У грудных детей в большинстве случаев диагноз можно установить с помощью эхокардиографического исследования. В тех случаях, когда характер сопутствующего ВПС или пороков сердца неясен или же на доплерэхокардиоангиограмме выявляется полный перерыв аорты, необходимы зондирование и ангиокардиография. Аортографию следует выполнять, используя доступ к сердцу через подлопаточные ветви, что позволяет сохранить проходимость подключичной артерии, которая у грудных детей может тромбироваться при проведении через ее просвет катетера [Гарибян В. А., 1984].

При анализе аортограммы следует оценить степень и характер сужения аорты, наличие и выраженность гипоплазии дуги и перешейка аорты, степень развития коллатеральной сети, дополнительные аномалии дуги аорты и ее ветвей, место впадения в орту ОАП (рис. 2.279).

При левой вентрикулографии у больных с сопутствующим фиброэластозом выявляют резко расширенную полость левого желудочка, небольшие колебания его в периоды систолы и диастолы, что наряду со значительным повышением конечно-диастолического давления (до 22 мм рт. ст.) свидетельствует о нарушении сократительной способности миокарда.

Диагноз. Коарктация аорты может быть заподозрена у грудного ребенка при проявлении тяжелой, резистентной к лечению сердечной недостаточности. Диагноз должен основываться на определении характера пульсации на руках и ногах и измерении артериального давления.

Рентгенологическое исследование помогает выявить сужение аорты при контрастировании пищевода и заподозрить фиброэластоз у больных со значитель-

ным увеличением размеров сердца. Фиброэластоз наблюдается у 20% больных первого года жизни с коарктацией аорты.

Эхокардиография позволяет поставить окончательный диагноз. Следует помнить, что сопутствующие пороки наблюдаются у 80% больных грудного возраста; во всех сомнительных случаях показаны зондирование полостей сердца и аортография.

#### 2.5.27.2. Коарктация аорты у детей старше года и у взрослых

Ю. Е. Березов и А. В. Покровский (1965) выделяют 5 периодов течения заболевания в зависимости от возраста больных.

Первый—критический период, он наблюдается в течение первого года жизни, когда отмечают наиболее высокую смертность больных.

Второй—период приспособления, охватывающий возраст от 1 года до 5 лет. Дети жалуются на головные боли, одышку, утомляемость. Но в большинстве случаев жалобы отсутствуют, а клиническая симптоматика бедна. Родители часто не замечают слабо выраженных признаков заболевания.

Третий—период компенсации, охватывает возраст от 5 до 15 лет. Больные, как правило, жалоб не предъявляют, заболевание часто обнаруживается только при врачебном осмотре.

Четвертый—период относительной декомпенсации, обычно соответствующий периоду полового созревания, у больных появляются различные жалобы, что вынуждает их обращаться к врачу.

Пятый—период декомпенсации, наблюдающийся в 20—40-летнем возрасте больных, т. е. в том возрасте, до которого они доживают. Больные часто предъявляют жалобы, характерные для гипертонической болезни.

Дети в возрасте от 1 года до 15 лет обычно не предъявляют жалоб, коарктация аорты обнаруживается при случайном осмотре и обследовании по другим причинам. При этом обычно находят шум над областью сердца и повышение артериального давления.

Лишь у 5% больных в этом возрасте имеются признаки сердечной недостаточности.

Дети внешне выглядят здоровыми, у них хорошо развита мускулатура верхней половины туловища. Часто видна пульсация в яремной ямке, что является одним из характерных симптомов заболевания. Пульсирующие коллатеральные сосуды у детей и подростков наблюдаются редко, обычно они видны в лопаточной области. Артериальное давление повышено до 140—150 мм рт. ст., но может достигать 220 мм рт. ст. Пульсация на бедренных артериях ослаблена или отсутствует.

При *аускультации* шумы над областью сердца выслушиваются у большинства больных, обычно это систолический шум средней интенсивности, выслушиваемый вдоль левого края грудины. Он хорошо проводится на верхушку сердца и на спину. При отсутствии других ВПС пальпаторно определяемое дрожание над областью сердца отсутствует.

*ЭКГ* у детей и подростков в 70% случаев позволяет выявить признаки гипертрофии левого желудочка сердца.

*Рентгенологически* у 45% больных сердце нормальных размеров, значительно увеличено у 5% и умеренно — у 50% больных. Тень сердца разнообразной конфигурации. При рентгенокимографии выявляют усиление пульсации левого желудочка и восходящей части аорты. Контрастированный пищевод отклонен влево, вследствие постстенотического расширения аорты.

Диагноз. Диагноз коарктации аорты у детей и подростков обычно устанавливают на основании осмотра и клинических исследований. Катетеризация полостей сердца и аортография необходимы лишь для обследования больных с неясным диагнозом и сопутствующими ВПС для установления степени гемодинамических расстройств и показаний к операции.

В IV и V периодах болезни наблюдается определенная клиническая симптоматика.

Жалобы больных можно разделить на три группы: 1) жалобы связаны с гипертонией в проксимальном отделе аорты (головные боли, тяжесть и ощущение пульсации в голове, быстрая умственная утомляемость, ухудшение памяти и зрения, носовые кровотечения); 2) жалобы являются результатом нарастающей перегрузки левого желудочка сердца (боли в области сердца, ощущение перебоев, сердцебиение, одышка); 3) жалобы обусловлены недостаточным кровообращением в нижней половине тела, что особенно отчетливо проявляется при физической нагрузке (быстрая утомляемость, чувство слабости и похолодание нижних конечностей, боли в икроножных мышцах при ходьбе).

При *осмотре* наряду с признаками, описанными у больных в возрасте от 1 года до 15 лет, а также у детей более старшего возраста, часто выявляют симптомы развития коллатерального кровообращения в виде усиленной пульсации межреберных артерий и артерий в лопаточной области. Эти признаки более выражены при наклоне больного вперед с опущенными руками либо при скрещивании рук на груди [Fowler N., 1976].

Иногда коллатеральные артерии обнаруживают в эпигастральной области, где имеются анастомозы

между межреберными артериями и артериями эпигастральной области.

Уровень артериального давления на верхних конечностях превышает возрастную норму. Диастолическое давление умеренно повышено, что в итоге приводит к увеличению пульсового давления. При умеренной гипертонии артериальное давление повышается значительно после пробы с физической нагрузкой.

Артериальное давление на нижних конечностях по методу Короткова часто не определяется, поскольку его необходимо измерять в положении больного лежа.

Обычно давление на верхних конечностях составляет 150—160 мм рт. ст., на нижних 100—110 мм рт. ст. Как правило, гипертония не носит злокачественного характера. Пульсация на бедренных артериях ослаблена; отмечается запаздывание пульсовой волны по сравнению с таковой на артериях верхних конечностей.

Выявление пульсации коллатералей имеет важное значение у взрослых больных для исключения такой патологии, как атеросклеротическая окклюзия брюшной аорты или бедренных артерий.

При *аускультации* вследствие расширения восходящей части аорты и повышения артериального давления у больных часто выслушивают систолический шум (шелчок изгнания) над основанием и верхушкой сердца, на сонных артериях. Ускрещенная пульсация сонных артерий. Систолический шум изгнания над основанием сердца может быть обусловлен как сужением аорты, так и стенозом аортального клапана. У 10—30% больных выслушивают диастолический шум недостаточности клапана аорты, часто обусловленной наличием двустворчатого клапана аорты.

В межлопаточной области при обильно развитой коллатеральной сети выслушивают непрерывный шум. Этот шум может частично зависеть от сужения аорты.

*Рентгенологическое* исследование позволяет получить ряд признаков, свидетельствующих о коарктации аорты. Выявление узурации ребер не является патогномоничным для коарктации, но изредка этот признак может иметь место и при таких заболеваниях, как синдром верхней полой вены, тромбоз брюшной аорты, опухоли межреберных нервов и др. [Keith J., 1978].

На *рентгенограмме* сердце умеренно увеличено в основном за счет левого желудочка, может наблюдаться увеличение левого предсердия. Легочный рисунок обычно выражен. Сосудистый пучок выбухает справа за счет расширения восходящей части аорты, левый контур его сглажен. Контрастированный пищевод отклонен влево в месте сужения аорты (рис. 2.280). Иногда в области расширения дуги аорты по левому контуру сердца выступает расширенная левая подключичная артерия. Усилена пульсация левого желудочка, восходящей части аорты и плечеголовных сосудов.

В первой косой проекции тень сердца имеет обычную конфигурацию, во второй косой увеличена тень левого желудочка, выступает тень расширенной восходящей части аорты с усилением ее пульсации. На правом контуре контрастированного пищевода имеется вдавление Е-образной формы. Этот признак у больных с гипоплазией аорты отсутствует. При кальцино-

зе аорты прослеживается тень ее нисходящего отдела. На томограмме в прямой проекции можно видеть место сужения аорты в виде цифры 3.

На ЭКГ выявляются признаки гипертрофии левого желудочка сердца (иногда в сочетании с блокадой одной из ножек предсердно-желудочкового пучка), а также правого желудочка (у больных с сопутствующими ВПС и высокой легочной гипертензией). У взрослых больных с явлениями сердечной декомпенсации часто можно обнаружить признаки относительной коронарной недостаточности в виде изменения конечной части желудочкового комплекса.

Эхокардиография показана всем больным для уточнения диагноза и выявления сопутствующих пороков.

Аортография выполняется по методу Сельдингера с обязательной записью градиента давления в области сужения аорты. Катетеризация полостей сердца и ангиокардиография необходимы для уточнения характера сопутствующих пороков, а также при подозрении на аневризму и кальциноз аорты. Для установления степени легочной гипертензии производят катетеризацию правых отделов сердца.

При аортографии у взрослых больных выявляют расширение восходящей части аорты, брахиоцефальных сосудов и подключичной артерии. Диаметр последней может достигать диаметра дуги аорты.

При резкой коарктации аорты контрастированная кровь попадает через коллатеральные сосуды (подключичная артерия — внутренняя грудная артерия — межреберные артерии) в нисходящую часть аорты.

Сужение аорты, чаще в виде песочных часов, располагается на уровне IV и V грудных позвонков. Как правило, при проходимой аорте обнаруживают ее постстенотическое расширение, которое может достигать значительных размеров вплоть до развития аневризмы аорты или межреберных артерий.

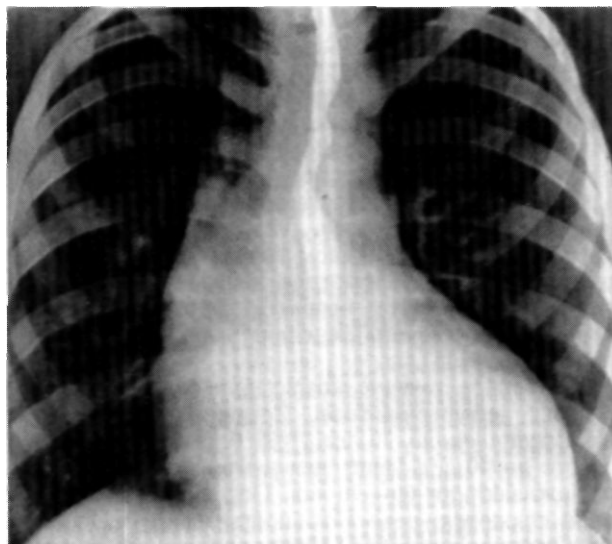
Диагноз. Диагностика коарктации аорты у взрослых больных обычно не представляет трудностей вследствие очень характерной клинической картины: повышение артериального давления на руках в сочетании со снижением артериального давления и ослаблением пульсации на бедренных артериях. Обычно у больных с изолированной формой коарктации аорты диагноз можно поставить без аортографии.

Диагностические трудности могут возникать при аномалиях подключичных артерий в сочетании с коарктацией аорты: отхождением одной или в очень редких случаях обеих подключичных артерий дистальнее места сужения аорты. Поэтому важно измерять артериальное давление на всех конечностях.

Рентгенологическое исследование важно для подтверждения диагноза. Узурация ребер, типичный изгиб контрастированного пищевода в области коарктации, усиленная пульсация левого желудочка, восходящей части аорты и брахиоцефальных сосудов позволяют заподозрить заболевание.

При сочетании коарктации аорты с другими ВПС, особенно у грудных детей, очень информативно эхокардиографическое исследование.

Дифференциальный диагноз. Коарктацию аорты дифференцируют от пороков и заболеваний, вызывающих артериальную гипертензию (вазоренальная гипертензия, эссенциальная гипертензия, аортальный



2.280. Рентгенограмма больного с коарктацией аорты (переднезадняя проекция).

Сердце значительно увеличено в поперечнике, талия выражена, имеется отклонение контрастированного пищевода на уровне пре- и постстенотического расширения аорты (симптом «обратной тройки»).

порок сердца). При этих процессах, кроме сужения аорты, отсутствуют и два режима кровообращения — выше и ниже коарктации, поэтому тщательный осмотр больных позволяет в большинстве случаев поставить диагноз.

Неспецифический аортит имеет сходные с коарктацией аорты проявления: повышение артериального давления на руках и снижение на ногах. Больные часто предъявляют жалобы на боли в брюшной полости. Систолический или непрерывный систолодиастолический шум выслушивается в области поясницы. На рентгенограммах отсутствуют характерные для коарктации аорты признаки.

Естественное течение и прогноз. Коарктация аорты характеризуется крайне неблагоприятным естественным течением. По данным R. Tawes и соавт. (1969), S. Sinha и соавт. (1969), J. Keith (1978), D. Fyler (1980), 56% больных умирают в течение первого года жизни, причем сочетание коарктации аорты с другими пороками обуславливает еще более неблагоприятный прогноз. Даже при изолированной коарктации смертность в течение первого года жизни достигает 34%.

Смертельные исходы наблюдаются чаще в период новорожденности, первые дни и недели жизни. При этом основную роль в этом играет вариант сужения аорты, а также характер и тяжесть сопутствующих ВПС [Keith J., 1978].

В возрасте от 2 до 10 лет смертельные исходы среди больных с коарктацией аорты наблюдаются редко. Лишь 5,6 и 4,4% больных, переживших первый год жизни, умирают в этом возрасте, 19% больных умирают в возрасте 10—20 лет, а 59% — в возрасте 20—50 лет [Keith J., 1978].

Периоды новорожденности и грудного возраста являются критическими для больных с коарктацией

аорты. Смертельные исходы в это время обусловлены тяжелой сердечно-легочной недостаточностью, пневмониями. В возрасте старше 20 лет причины смерти иные. У больных развиваются аневризмы аорты и ее ветвей, расслаивающая аневризма нисходящей части аорты, бактериальный эндокардит, кардиосклероз с сердечной недостаточностью, кровоизлияние в мозг.

Именно на анализе естественного течения заболевания основывается тактика хирургического лечения коарктации аорты в грудном возрасте. Так как большинство больных умирают в течение первого года жизни, именно в этом возрасте и должен решаться вопрос хирургического лечения коарктации аорты у большинства больных.

Естественное течение коарктации аорты у детей и взрослых неблагоприятное. Средняя продолжительность жизни около 30 лет, 70% больных умирают в возрасте до 40 лет, лишь незначительная часть больных доживают до 60—70 лет. Основными причинами смерти являются: недостаточность левого желудочка сердца, разрыв аневризмы аорты или сосудов головного мозга, бактериальный эндокардит, расслаивающая аневризма аорты (часто у беременных с коарктацией аорты).

Сосудистые осложнения со стороны ЦНС редки в детском возрасте, хотя при очень высокой артериальной гипертензии описаны случаи кровоизлияния в мозг [Keith J., 1978]. Бактериальный эндокардит обычно развивается у больных с коарктацией аорты и двусторончим ее клапаном как до, так и после операции по поводу коарктации аорты.

**Показания к операции.** Наличие коарктации аорты является абсолютным показанием к операции, риск которой неодинаков в различные возрастные периоды и зависит от тяжести состояния больных, анатомии порока и расстройств кровообращения. Проявление коарктации аорты в грудном возрасте свидетельствует о тяжести заболевания. Консервативное лечение осложнений (сердечная недостаточность, артериальная гипертензия, гипотрофия), как правило, малоэффективно, особенно при сопутствующих ВПС [Алекси-Месхишвили В. В. и др., 1977]. Операция необходима всем детям грудного возраста с коарктацией аорты и осложненным течением заболевания. При изолированной коарктации аорты операция показана при высокой артериальной гипертензии, кардиомегалии, признаках неконтролируемой сердечной недостаточности и фиброэластоза.

При отсутствии осложнений оптимальным возрастом для операции следует считать период между 3 и 5 годами [de Leval M., 1983]. Именно в этом возрасте может быть наложен прямой аортальный анастомоз достаточного диаметра, не приносящий в дальнейшем увеличению просвета аорты по мере роста ребенка. Эластичность аорты в этом возрасте позволяет избежать применения сосудистых протезов, а диаметр аорты составляет 70% от диаметра аорты взрослого человека [Moss A. et al., 1959].

У взрослых больных в возрасте старше 19—20 лет вопрос о показаниях к операции должен решаться индивидуально: операция необходима больным, у которых отсутствуют склеротическая форма легочной гипертензии и тяжелый кальциноз аорты.

С осторожностью определяют показания к опера-

ции и у взрослых больных с выраженной декомпенсацией кровообращения. В подобных случаях следует выяснить причину сердечной недостаточности и оценить сократительную способность миокарда, так как хирургическое вмешательство связано с большим риском.

В грудном возрасте наилучшие отдаленные результаты дает операция истмопластики аорты левой подключичной артерии, обеспечивающей увеличение просвета аорты с ростом ребенка. Анастомоз по типу конец в конец, сделанный детям грудного возраста, сопровождается развитием рекоарктации у 25% больных [Алекси-Месхишвили В. В. и др., 1978].

Операция не показана больным грудного возраста с некорригируемыми сопутствующими ВПС, например с синдромом гипоплазии левого желудочка.

У детей грудного возраста, особенно в первые 3 мес жизни, операцию выполняют в экстренном порядке, чтобы предупредить прогрессирование сердечной недостаточности и возможность развития критического состояния.

В качестве иллюстрации приводим выписку из истории болезни.

Больной А., 1 мес, поступил в ИССХ им. А. Н. Бакулева в критическом состоянии. Ребенок от первой беременности, протекавшей с токсокозом в первой половине, роды были срочные. Масса тела при рождении 3200 г, рост 49 см. Шум над областью сердца обнаружен на 7-й день жизни, недостаточность кровообращения выявлена в двухнедельном возрасте. С этого времени постоянно получает внутримышечно дигоксин. Кормление через зонд. Кожные покровы бледные, выражена одышка в покое, частота дыхания 80 в минуту, в легких непостоянно выслушиваются влажные хрипы. Тоны сердца ритмичные, частота сердечных сокращений 160 в минуту. Над областью сердца выслушивается систолический шум 2/6, который проводится на верхушку и в межлопаточную область. Пульс на артериях верхних конечностей повышенного наполнения, пульсация на бедренных артериях не определяется. Систолическое АД на руках, измеренное по методу Доплера, 180 мм рт. ст., на ногах — 80 мм рт. ст. Печень выступает из-под края правой реберной дуги на 3 см. На ЭКГ ритм синусовый, нормальное положение электрической оси сердца, признаки перегрузки обоих желудочков и левого предсердия. На ФКГ — увеличение и расщепление II тона в четвертой точке. Во всех точках фиксируется низкоамплитудный убывающий систолический шум.

При рентгенологическом исследовании легочный рисунок не изменен, сердце значительно увеличено в размерах, кардиоторакальный индекс 0,58. В косых проекциях отмечается увеличение левых отделов сердца.

Данные эхокардиографии: полости левого желудочка и левого предсердия увеличены; гипертрофия миокарда. Имеются признаки незначительного пролапса створок митрального клапана. С помощью доплерэхокардиографии выявлен артериовенозный сброс крови через открытое овальное окно. Дуга аорты 5 мм, перешеек аорты 3 мм, нисходящая часть аорты 7 мм. Непосредственно после отхождения левой подключичной артерии имеется резкое сужение аорты (коарктация).

На основании исследования установлен диагноз: коарктация аорты, возможно в сочетании с ОАП, пролапс створок митрального клапана, недостаточность кровообращения IIa стадии, гипотрофия II стадии, критическое состояние.

Учитывая выраженную сердечную недостаточность, артериальную гипертензию, гипотрофию, мы оперировали ребенка на 2-й день после поступления в институт. Операция заключалась в истмопластике аорты левой подключичной артерией и перевязке ОАП (доступ к сердцу левосторонний в третьем межреберье).

Течение операции гладкое, экстубация произведена на операционном столе. Ребенок находился в реанимационном отделении 2 сут, в течение которых его состояние значительно улучшилось: частота сердечных сокращений снизилась до



115 в минуту, частота дыхания до 32 в минуту, печень уменьшилась на 1 см. Выписан из клиники на 11-й день после операции. АД нормализовалось—ПО мм рт. ст. на верхних и нижних конечностях.

**Хирургическое лечение.** Хирургическое вмешательство при коарктации аорты направлено на восстановление полной проходимости грудной аорты. У взрослых больных восстановление проходимости аорты обычно легко осуществляется путем резекции суженного участка аорты и наложения анастомоза конец в конец или же замещения суженного участка сосудистым протезом. Реже используют операцию прямой или непрямой истмопластики аорты.

У грудных и детей раннего возраста резекция суженного участка аорты и восстановление ее проходимости с помощью анастомоза конец в конец технически возможны в большинстве случаев, однако нежелательны, особенно в грудном возрасте, так как не обеспечивают адекватный рост аортального анастомоза по мере роста ребенка, что обуславливает развитие повторного сужения аорты в отдаленные сроки после хирургического вмешательства. Поэтому в этом возрасте получила широкое распространение операция истмопластики аорты лоскутом левой подключичной артерии, предложенная Я. Вальдхаузенем для взрослых больных [Waldhausen J., Nahrwold D., 1966]. У детей раннего возраста эта операция впервые выполнена в ИССХ им. А. Н. Бакулева АМН СССР.

Хирургическая техника устранения коарктации аорты у детей грудного возраста при использовании метода истмопластики аорты лоскутом левой подключичной артерии. В операционной производят катетеризацию лучевой артерии и центральной вены. После интубации трахеи ребенка укладывают на правый бок (как и для операции перевязки ОАП). Производят заднебоковую левостороннюю торакотомию в третьем межреберье без резекции ребра. После торакотомии левое легкое отводят медиально, обнажая нисходящую часть аорты.

Висцеральную плевру над нисходящей частью аорты рассекают строго по середине сосуда, от уровня первой пары межреберных сосудов до середины подключичной артерии. Поверхностную межреберную вену обычно коагулируют. На дистальный от хирурга край рассеченной плевры накладывают 3—4 держалки, с помощью которых отводят висцеральную плевру и легкое медиально. Этот прием позволяет избежать длительной компрессии легкого при его отведении и развития отека легкого, который особенно вероятен у детей с сопутствующими ВПС и легочной гипертензией.

После отведения легкого аорту освобождают от парааортальной клетчатки острым и тупым путем. Аорту выделяют вместе с ОАП и левой подключичной артерией. При выделении последней следует помнить, что от ее задней поверхности часто отходит так называемая артерия Аббот, которую можно повредить при грубой препаровке.

Межреберные артерии не перевязывают. После обнажения аорты перевязывают артериальную связку или ОАП шелковой (№ 8) лигатурой. У новорожденных с предуктальной коарктацией аорты следует перевязывать проток непосредственно перед пережа-

тием аорты, чтобы сократить до минимума время нарушения кровообращения в нижней половине тела.

После выделения аорты (от левой сонной артерии до второй пары межреберных артерий) перевязывают левую подключичную артерию вместе с левой позвоночной артерией, остальные ветви подключичной артерии не перевязывают. Перевязка подключичной артерии необходима для профилактики синдрома перетока «обкрадывания» крови из вертебробазиллярной системы в левую руку.

Аорту пережимают двумя сосудистыми зажимами. Первый зажим накладывают на дугу аорты дистальнее отхождения левой сонной артерии, второй — дистальнее места сужения, одновременно пережимая межреберные артерии (рис. 2.281).

После отсечения подключичной артерии от ее ветвей аорту рассекают дистальнее сужения и продолжают разрез на подключичную артерию. При наличии стенозирующей мембраны в просвете аорты ее иссекают. Рассеченную подключичную артерию вшивают в диастаз разреза аорты таким образом, чтобы дистальный край подключичной артерии оказался проксимальнее места сужения на 5—8 см. Сшивание сосудов производят непрерывным швом.

Этот метод высокоэффективен, он дает хорошие отдаленные результаты, так как использование в месте пластики аутоартерии создает условия для увеличения аорты во всех направлениях при росте ребенка.

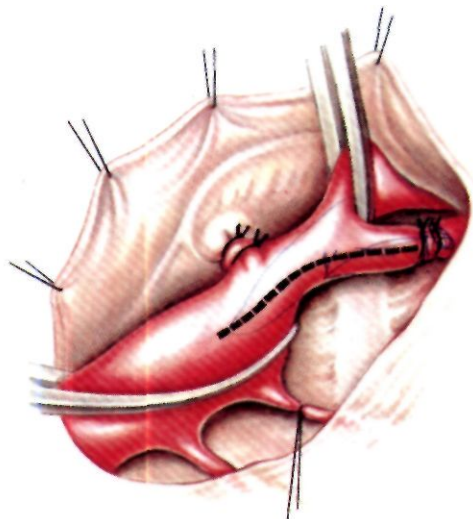
Кроме того, анатомические взаимоотношения подключичной артерии и грудной части аорты позволяют выполнить операцию быстро, что особенно важно для новорожденных.

После истмопластики вначале снимают дистальный зажим с аорты, после чего под контролем артериального давления постепенно снимают проксимальный зажим. Кровотечение из линии шва обычно незначительное, его останавливают прижатием сосуда. Затем сшивают висцеральную плевру над аортой и закрывают рану грудной клетки, оставляя один дренаж.

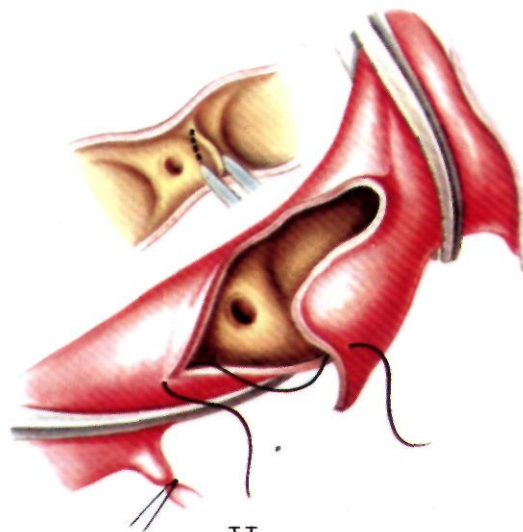У больных с сопутствующим ДМЖП даже при высокой легочной гипертензии сужение легочной артерии производить не следует, так как после устранения коарктации в подавляющем большинстве случаев происходит значительное улучшение состояния больных, а в части случаев дефекты уменьшаются или же закрываются. При сохраняющейся сердечной недостаточности производят коррекцию дефекта в условиях глубокой гипотермии.

Техника операции резекции коарктации аорты с анастомозом конец в конец. У детей старшего возраста и взрослых больных операцией выбора следует считать резекцию суженного участка аорты с последующим наложением анастомоза конец в конец. Доступ к сердцу — боковая торакотомия в четвертом межреберье. Проксимальный зажим на аорту желателно накладывать таким образом, чтобы сохранить проходимость подключичной артерии, что способствует сохранению коллатерального кровообращения. Также целесообразно избегать перевязки крупных межреберных артерий.

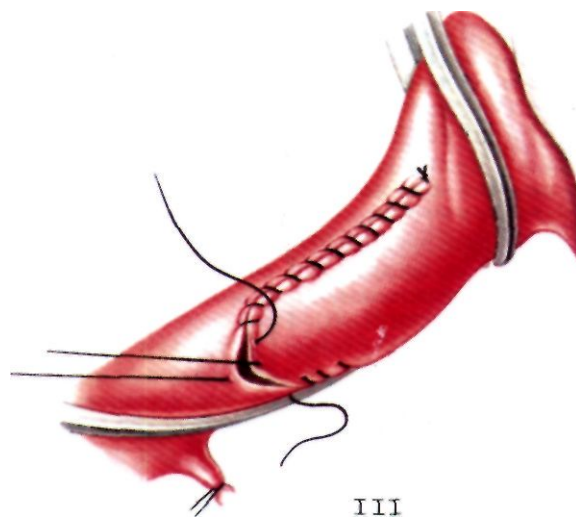
После пережатия аорты производят максимальную резекцию суженного участка вместе с пограничными участками аорты: задача хирурга наложить максимально широкий анастомоз. Минимальный диаметр нисходящей части аорты новорожденного равен 6 мм, ребенка в возрасте 12 мес — 9—К) мм, а взрослого человека — 25 мм.



I



II



III

Свободные концы аорты сводят непосредственно друг к другу и сшивают заднюю стенку анастомоза обвивным швом (рис. 2.282). Переднюю стенку анастомоза для предупреждения стенозирования желательно сшивать отдельными П-образными швами. Если аорта сужена на определенном протяжении и изменения ее стенки не позволяют стянуть концы аорты, то проходимость аорты у взрослых восстанавливают вшиванием между ее концами сосудистого протеза. Концы протеза, который должен быть диаметром не менее 20 мм, соединяют с аортой непрерывным швом.

Непрямая истмопластика аорты заплатой. Операция в настоящее время применяется редко. После пережатия двумя зажимами аорту вскрывают продольным разрезом по ее передней поверхности до устья левой подключичной артерии. Диафрагму в просвете аорты отсекают, в диастаз разреза вшивают непрерывным швом заплату из синтетической ткани (рис. 2.283).

Заслуживает внимания метод устранения коарктации аорты с помощью баллонной ангиопластики. Этот метод эффективен у больных с локализованной формой сужения аорты, обусловленной наличием мембраны в ее просвете. В настоящее время он все шире применяется у детей и подростков с подобной формой коарктации [Lock et al., 1983].

Устранение рекоарктации. Рекоарктация—повторное сужение аорты—основное позднее осложнение после устранения коарктации аорты в грудном возрасте. Операция показана больным со значительным (более 40 мм рт. ст.) градиентом систолического давления. Операция выполняется из левостороннего доступа в четвертом межреберье. Легкое и аорту выделяют из спаек острым путем. Необходимо иметь подготовленный АИК. Если среднее давление в дистальной аорте после ее пережатия ниже 40 мм рт. ст., то для профилактики ишемического поражения спинного мозга рекомендуется выполнять операцию в условиях обходной перфузии [de Leval M., 1983].

Суженный участок аорты расширяют с помощью не прямой истмопластики или же после его резекции накладывают анастомоз конец в конец. При выраженном спаечном процессе, когда затруднено выделение аорты и высока опасность кровотечения, выполняют обходное шунтирование с помощью сосудистого про-

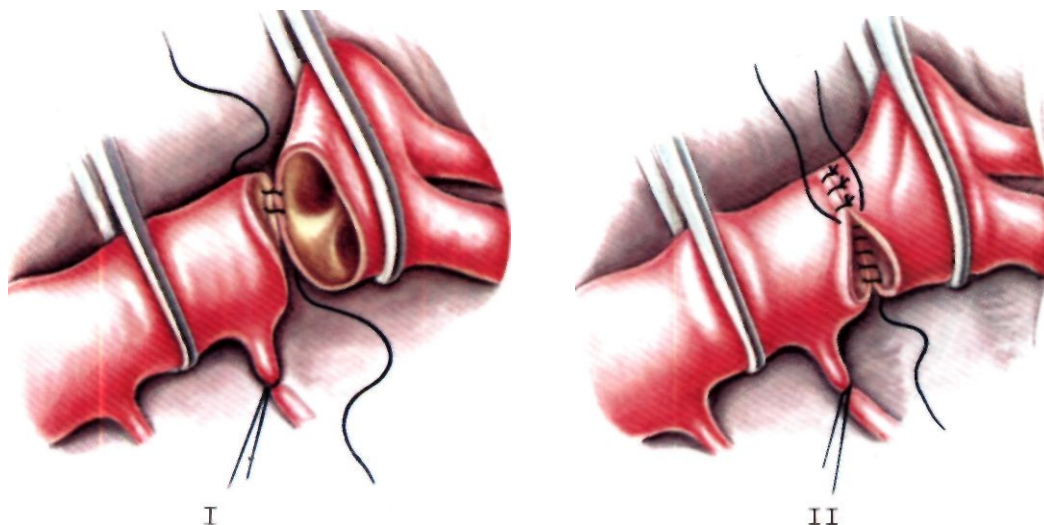
2.281. Схематическое изображение этапов (I—III) истмопластики аорты левой подключичной артерией.

I—аорта пережата сосудистыми зажимами проксимальнее и дистальнее сужения. Пережаты ОАП и ветви левой подключичной артерии. Пунктирной линией указана линия разреза аорты и левой подключичной артерии; II—иссечена стенозирующая мембрана в просвете аорты. Лоскут подключичной артерии вшивается непрерывным швом в диастаз разреза аорты; III—окончательный вид операционного поля.

теза. Протез максимального диаметра вшивают между дугой и нисходящей частью аорты.

**Осложнения.** Ишемическое поражение спинного мозга после резекции коарктации аорты с развитием парапареза или стойкой параплегии наблюдалось в 0,4% случаев на 12 532 операции по поводу коарктации аорты [Brewer L. et al., 1972].

Причиной этого осложнения является острая ишемия спинного мозга вследствие нарушения кровотока по спинномозговым ветвям во время пережатия аор-



2.282. Схематическое изображение этапов (I—II) резекции коарктации аорты с наложением анастомоза конец в конец.

I—после резекции суженного участка аорты задняя стенка анастомоза образована непрерывным швом; II—передняя стенка анастомоза сшивается отдельными узловыми швами.

ты. Сам фактор длительности пережатия аорты не играет существенной роли, так как поражение может развиваться и при кратковременном пережатии, хотя удлинение этого срока увеличивает вероятность парализации. Описаны случаи парализации у неоперированных больных с коарктацией аорты и тромбозом спинномозговых ветвей вследствие ее сдавления расширенной межреберной артерией. Важную роль в развитии осложнения играют индивидуальные особенности в кровоснабжении спинного мозга, в частности аномалии и тип передней спинномозговой артерии, а именно, наличие у больного магистрального ее варианта [Brewer L. et al., 1972].

В норме число корешково-мозговых артерий, участвующих в образовании передней спинномозговой артерии, достаточно велико — от 6 до 15. Калибр их 200—300 мк. Это рассыпной вариант.

При магистральном варианте переднюю спинномозговую артерию составляют 3—5 крупных корешково-мозговых магистралей (диаметр 800—1200 мк).

При хорошо развитом коллатеральном кровообращении опасность развития ишемического поражения спинного мозга меньше, хотя описаны случаи парализации после 30-минутного пережатия аорты и благоприятные исходы после 4-часового пережатия [Brewer A. et al., 1972].

Определение давления проксимальнее пережатия аорты—один из наиболее достоверных способов оценки коллатерального кровообращения.

Если систолическое давление в дистальном отделе аорты падает ниже 50 мм рт. ст., необходимы профилактические меры: обход левого сердца, шунтирование или гипотермия. При повторных операциях по поводу рекоарктации особенно опасно развитие ишемии спинного мозга, так как высока вероятность

длительного пережатия аорты. Следовательно, хирург никогда не может быть уверен, что после операции по поводу коарктации аорты не разовьется ишемическое поражение спинного мозга. Поэтому следует максимально использовать основные пути профилактики осложнения: максимально сокращать время пережатия аорты и применять меры защиты спинного мозга от гипоксии, включая ИК.

Следует остановиться на функции левой руки после перевязки левой подключичной артерии во время истмопластики. Перевязка подключичной артерии не может быть безразличной для организма ребенка. Основным результатом этого является развитие острой или хронической артериальной недостаточности верхней конечности. Для профилактики этого осложнения необходима реимплантация отсеченного дистального участка подключичной артерии в аорту или левую сонную артерию. Однако это возможно лишь у взрослых больных.

После перевязки подключичной артерии давление в лучевой артерии падает до 10—15 мм рт. ст., исчезает пульсирующий кровоток.

Для профилактики ишемии целесообразно при перевязке подключичной артерии не перевязывать ее ветви, за исключением левой позвоночной артерии.

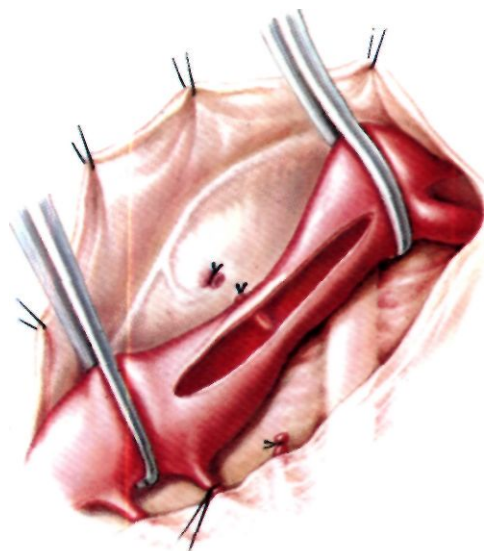
По данным А. Blalock (1948), на 542 операции подключично-легочного анастомоза у больных с цианотическими ВПС не было ни одного случая ишемической гангрены, хотя на стороне перевязанной артерии рука обычно была холоднее, чем на неоперированной стороне.

J. Kirklin и К. Karp (1970) полагают, что вероятность ишемической гангрены после перевязки подключичной артерии равна 0,1%.

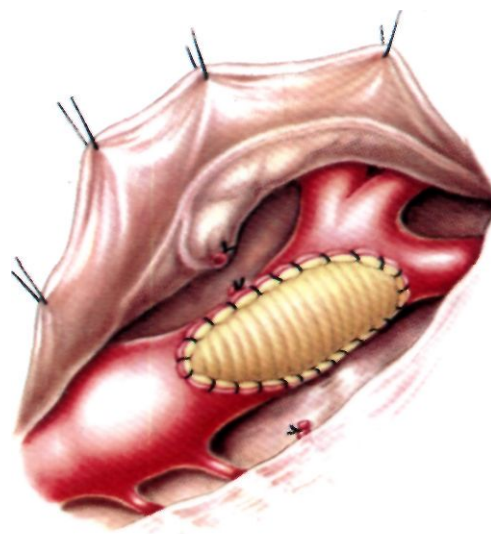
В литературе имеется описание 4 случаев ишемической гангрены левой руки, когда потребовалась ампутация после наложения анастомоза по Блелоку [Geiss D. et al., 1980]. Случаев ишемической гангрены руки после изолированной операции истмопластики коарктации аорты левой подключичной артерии не описано.

P. Todd и соавт. (1983) изучали состояние левой руки после перевязки левой подключичной ар-





I



II

2.283. Схематическое изображение этапов (I—II) непрямой истмопластики аорты заплатой.

I—после пережатия аорты суженный участок рассечен в продольном направлении; II— заплата из синтетической ткани вшита в диастаз разреза аорты.

терии у 16 детей, оперированных по поводу коарктации аорты в сроки от 2 до 9 лет после операции. Ни у одного из них не было признаков нарушений функций левой руки. У 7 детей отмечались минимальные симптомы (похолодание руки, небольшая асимметрия развития левой руки), что не коррелировало с величиной артериального давления на руках. У всех 16 детей отмечалось небольшое укорочение левой руки, которое не носило прогрессирующего характера и выявлялось вскоре после операции. Авторы полагают, что эти изменения компенсируются отличными отдаленными результатами пластики коарктации левой подлопаточной артерии, так как полностью исключается рекоарктация.

Специфическим осложнением для больных после устранения коарктации аорты является развитие послеоперационной так называемой парадоксальной гипертензии, которая встречается у 50—80% больных [Fox S. et al., 1980].

Частота этого осложнения зависит и от качества измерения артериального давления (прямой кровавый метод выявляет большую частоту).

Послеоперационная парадоксальная гипертензия—результат стимуляции симпатических окончаний в стенке аорты, приводящей к выбросу в сосудистое русло норадреналина, а также спинального рефлекса—прямой стимуляции юстагломерулярных клеток и выброса ренина, что в совокупности сопровождается повышением артериального давления [Parker F. et al., 1980; Fox S. et al., 1980; Tawes R. et al., 1984]. Повидимому, в основе этого лежит реакция сосудов дистальнее коарктации аорты после устранения сужения. Выделяют два варианта послеоперационной парадоксальной артериальной гипертензии [Bennet E., Dslal F., 1974]. При первом варианте повышение арте-

риального давления наблюдается в течение первых 12 ч после операции за счет повышения систолического давления. Давление часто нормализуется к исходу первых суток после операции.

Второй гипертензионный период начинается на 2—3-е сутки после операции, когда в отличие от первого наблюдается значительное повышение диастолического артериального давления с уменьшением пульсового давления. Этот период протекает более злокачественно, может длиться от нескольких дней до нескольких недель и сопровождаться такими грозными осложнениями, как абдоминальный синдром и некротизирующий артериит [Downing D. et al., 1958], некротизирующий панкреатит [Grow J. et al., 1956]. Во всех случаях исключают острую непроходимость аорты.

Лечение гипертензионного синдрома заключается в применении вазоплегических препаратов: арфонада, натрия нитропрусида, (3-блокаторов (индерал, обзидан). Применение последних противопоказано больным с высокой легочной гипертензией.

Абдоминальный синдром проявляется вздутием живота, парезом кишечника, а в тяжелых случаях—признаками острого живота, что может потребовать лапаротомии и резекции некротизированных участков кишечника или поджелудочной железы [Grow J. et al., 1956; Downing D. et al., 1956]. При гистологическом исследовании кишечника в подобных случаях обнаруживается выраженный васкулит стенок артерий и артериол.

Профилактика абдоминального синдрома заключается в постоянном контроле артериального давления и коррекции повышения артериального давления после операции. Предупреждение послеоперационной гипертензии важно и для профилактики кровотечения как из самой аорты, так и из пересеченных во время операции коллатеральных сосудов.

Непосредственные результаты хирургического лечения коарктации аорты зависят от ряда факторов.

Летальность грудных детей обусловлена наличием и тяжестью сопутствующих ВПС, обуславливающих дооперационное состояние больных. По сводной статистике Р. Камау (1981), летальность на 1279 операций детей первого года жизни с коарктацией аорты составила 35%. Наиболее высокая летальность отмечается



среди больных первых 3 мес жизни, так как именно в этом возрасте особенно часто наблюдаются сопутствующие ВПС.

В ИССХ им. А. Н. Бакулева АМН СССР летальность составила 12,9% на 156 операций по поводу коарктации аорты, выполненных в 1981—1985 г. у детей первого года жизни. При изолированной коарктации аорты и ее сочетании с ОАП летальных исходов не было. При наличии тяжелых сопутствующих пороков летальность составила 23%. На 148 операций коарктации аорты у грудных детей, по данным M. de Leval (1983), летальность при изолированной коарктации составила 6%, а при сопутствующих пороках — 20%.

Среди больных в возрасте от 1 года до 15 лет летальность не превышает 2—3% [Бураковский В. И. и др., 1970; Францев В. И., Селиваненко В. Т., 1977; De Bakey M., Noon G., 1978]. По данным А. В. Покровского (1979), на 3000 операций по поводу коарктации аорты, выполненных в СССР до 1975 г., летальность составила 3%.

Летальность выше среди больных, оперированных в возрасте 20—30 лет и старше, особенно при наличии сердечной недостаточности, обусловленной снижением сократительной способности миокарда [Liberthson R. et al., 1979].

Отдаленные результаты хирургического лечения коарктации аорты у детей и подростков можно расценивать как отличные. Нормализация артериального давления у больных без патологического градиента давления наблюдается в большинстве случаев, особенно если операция выполнена в первые 5 лет жизни [Hubbel M. et al., 1979]. Снимая гемодинамическую нагрузку на миокард, она, по предварительным данным, способствует также профилактике дальнейшего прогрессирования фиброэластоза и значительно улучшает состояние больных [Алексеев Месхишвили В. В. и др., 1977].

Среди грудных детей, у которых для устранения коарктации использовался метод резекции аорты с анастомозом конец в конец или осуществлялась прямая истмопластика с помощью заплата, рекоарктация в отдаленные сроки развивается в 25—51% случаев [Алексеев Месхишвили В. В. и др., 1978; Hartmann A. et al., 1970; Hesslein P. et al., 1984].

При использовании метода истмопластики левой подключичной артерией частота патологического градиента давления в отдаленные сроки не превышает 1—2% [Pierce W. et al., 1978; Hamilton D. et al., 1978; Fripp R. et al., 1983].

Устранение рекоарктации сопряжено с 5% послеоперационной летальностью [Veerman L. et al., 1981].

В группе больных, оперированных в возрасте старше 25 лет, отдаленные результаты операций хуже. Летальность в отдаленные сроки достигает 35%. У 20% больных нормализации артериального давления не отмечается. Основные причины смерти в отдаленном послеоперационном периоде — сердечная недостаточность и инфаркт миокарда [Rowen J. et al., 1979].

Из других осложнений, наблюдаемых в отдаленные сроки, следует отметить развитие аневризмы в области операции, в частности при применении сосудистых протезов, в том числе и при непрямой истмопластике [Feller A., Seybold-Epting W., 1982].

2.5.28. Врожденные деформации дуги аорты

К этой аномалии относят пороки развития дуги и начального отдела грудной части аорты. Мы специально употребляем термин «деформация», поскольку термин «извитость» не полностью отражает суть данного порока развития.

В литературе данная аномалия аорты носит различное название: «шейная дуга аорты», «длинная грудная аорта с перегибом ее дуги», «псевдокоарктация», «кинкинг дуги аорты», «баклинг дуги аорты», «врожденное удлинение дуги аорты», «высокорасположенная дуга аорты». Практически все эти термины по своей сути — один и тот же порок развития аорты. Однако одна форма отличается от другой анатомическими особенностями, локализацией процесса и т. д. (рис. 2.284). Вопрос терминологии в данном случае не является праздным. Необходимо различать следующие виды деформации дуги аорты: удлинение, извитость, кольцеобразование, петлеобразование, перегиб аорты. Важно помнить, что все виды деформации, за исключением кинкинга (баклинга), т. е. перегиба, обычно не нарушают гемодинамики. Однако турбулентность потока крови при одновременном наличии врожденных и приобретенных изменений в стенке аорты часто приводит к развитию аневризм. Кроме того, выраженное удлинение дуги аорты с ее извитостью, распространяющееся на область шеи, не вызывает расстройств гемодинамики, однако может обусловить синдром компрессии близлежащих органов: трахеи, пищевода, нервов. Вторичные изменения стенки аорты могут привести к развитию перегиба с возникновением синдрома, характерного для коарктации, а в последующем и к аневризме.

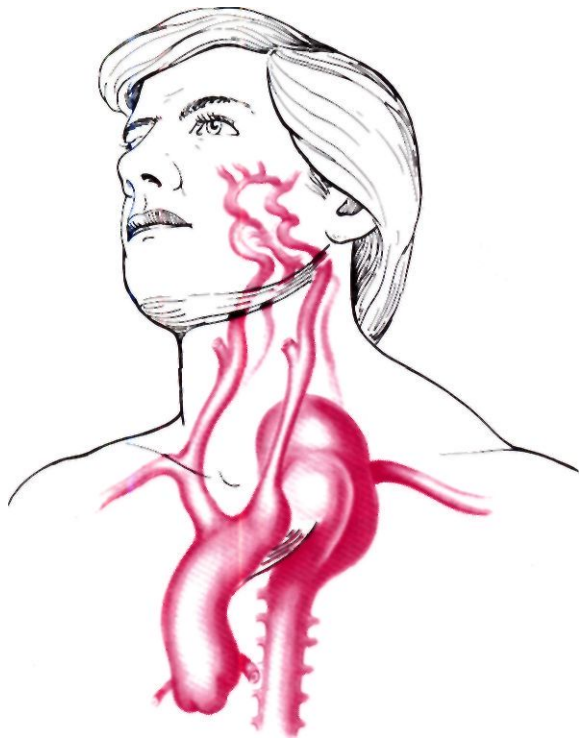
В 1914 г. D. Raid описал правостороннюю удлиненную аномальную дугу аорты у недоношенного плода, выходящую в область шеи справа. В 1931 г. H. Rosier и соавт. описали двух больных с необычно извитой и удлиненной нисходящей частью дуги аорты.

К 1950 г., по данным R. Ross (1959), были опубликованы данные о 50 случаях данной аномалии. В нашей стране первую операцию произвел В. И. Бураковский в 1960 г.

Приводим краткое описание данного клинического наблюдения.

Больная X., 7 лет, поступила в Институт с жалобами на наличие пульсирующего образования на шее справа, одышку при физической нагрузке, осиплость голоса. За год до поступления по месту жительства произведена эксплоративная операция по поводу аневризмы правой сонной артерии. Во время операции в области шеи справа выявлены аномально расположенная дуга аорты, пульсирующее опухолевидное образование, над которым выслушивался систолический шум. При аортографии обнаружена аномально расположенная удлиненная дуга аорты с выходом в область шеи на 6 см выше ключицы и поворотом вниз в виде петли. В условиях гипотермии произведена резекция шейного отдела дуги аорты с анастомозом конец в конец путем наложения механического шва. Больная погибла в послеоперационном периоде от кровотечения.

Такое подробное описание данного случая обусловлено сообщением об ошибочно выполненной операции при подобной аномалии [Beavan T. et al., 1947]. Авторы сделали операцию по поводу «аневризмы правой общей сонной артерии», которая была перевязана.



2.284. Пространственное изображение левосторонней дуги аорты, расположенной в области шеи, с образованием перегиба и аневризмы в сегменте между левой общей сонной и левой подключичной артериями [Сао Р., 1980].

Через 15 мин после окончания операции больной умер от острой левожелудочковой недостаточности. На вскрытии выявлена врожденная извитость правосторонней дуги аорты с выходом ее в область шеи. Таким образом, во время операции была перевязана дуга аорты.

К настоящему времени в литературе описано более 200 случаев данной аномалии дуги аорты, из них 40 больных наблюдались в ИССХ им. А. Н. Бакулева АМН СССР.

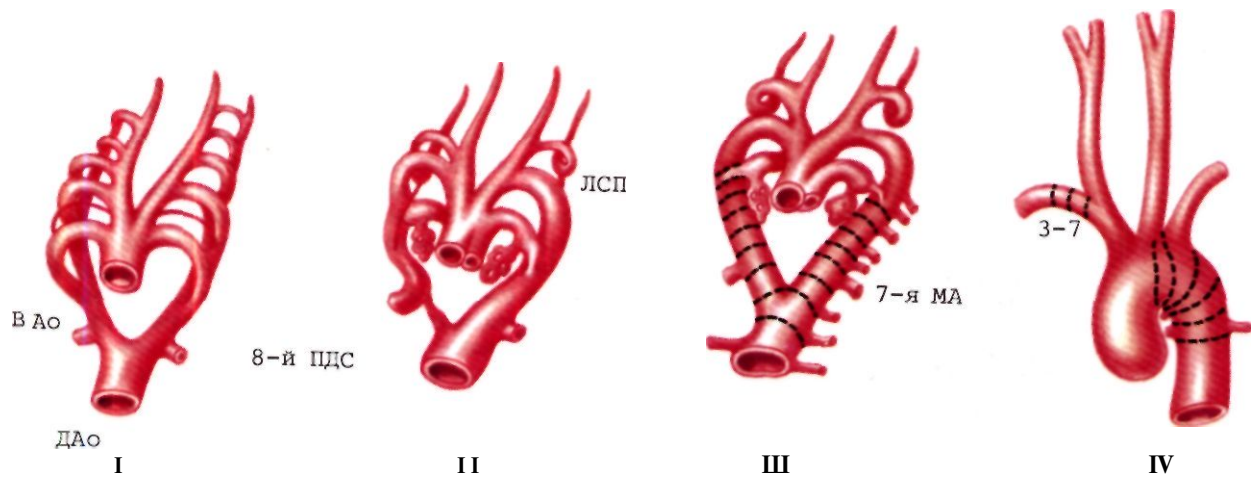
**Частота.** Частота данного порока, по данным литературы, составляет 0,4—0,6% всех сердечно-сосудистых заболеваний. По данным ИССХ им. А. Н. Бакулева АМН СССР, перегибы удлиненной аорты выявлены у 4,6% всех больных, оперированных по поводу коарктационного синдрома, включая типичные коарктации, стенозирующий аортит и врожденную гипоплазию нисходящей части аорты. Врожденный генез данной патологии грудной части аорты подтверждается выявлением ее в комбинации с другими ВПС у недоношенных плодов и у детей раннего возраста. Описаны случаи выявления деформации дуги аорты и у нескольких родственников. А. Вагу (1951) считал причиной данного врожденного порока аорты нарушения на определенных этапах эмбриогенеза. Развитие аорты происходит в период между 5-й и 7-й неделей эмбриональной жизни. После 40-го дня внутриутробной жизни сердце постепенно смещается в каудальном направлении с уровня шеи (где оно закладывается) к месту его обычного распо-

ложения в грудной полости. Во время этого смещения сердца сонные артерии удлиняются. Если этого не происходит, то компенсаторно удлиняется левая четвертая дуга, из которой образуется левосторонняя дуга аорты. Эта гипотеза не полностью объясняет различные варианты удлинения грудной части аорты и по ее сегментам и по локализации основного патологически длинного участка дуги и грудной части аорты. С нашей точки зрения, эмбриогенез удлиненных и изогнутых сегментов аорты в грудном отделе различен.

В развитии деформации дуги аорты между плечеголовным стволом и левой общей сонной артерией основную роль играют компенсаторное удлинение и перегиб аорты вследствие фиксации восходящего сегмента дуги нередуцированным вовремя правым каротидным протоком (при нормальной левосторонней дуге, образующейся из 4-й левой жаберной дуги). При правосторонней дуге правый каротидный проток вызывает удлинение более дистального сегмента дуги аорты (между левой общей сонной и левой подключичной артериями). Наиболее часто аномалия локализуется в этом сегменте дуги как при левостороннем, так и при правостороннем ее расположении. Несвоевременная редукция облитерированного левого каротидного протока не позволяет начальным сегментам 4-й левой жаберной дуги «следовать» за сердцем при его каудальном смещении. При этом и создается типичный перегиб аорты, а клинически—«шейная дуга аорты». Артериальная связка и недостаточная редукция 3—7-го сегментов 4-й левой жаберной дуги приводят к перегибу дуги аорты в области устья левой подключичной артерии и дистальнее ее. Извитость нисходящей грудной части аорты обусловлена несвоевременной редукцией 8-го правого дорсального сегмента у места слияния правой и левой жаберных дуг в дорсальную аорту (рис. 2.285).

**Патологическая анатомия.** Существует два мнения о состоянии стенки дуги аорты при данной аномалии. Одни авторы придерживаются мнения об абсолютной интактности стенки аорты в данном сегменте и вторичном происхождении дегенеративных изменений. Другие считают, что, помимо простого удлинения сегмента аорты, исходно имеются врожденная слабость эластических структур стенки аорты и даже кистозный медионекроз [Сао Р. et al., 1980]. По-видимому, этот спор играет второстепенную роль, так как однозначного ответа на этот вопрос нет. Возможны оба варианта исходного состояния стенки аорты. При врожденном ее поражении вторичные аневризматические изменения аорты возникают в детском возрасте. При интактности стенок аорты их вторичная дегенерация происходит значительно позднее под влиянием турбулентного потока крови и нередко вследствие сопутствующей артериальной гипертензии.

Макроскопически при перегибе аорты и развитии аневризматических расширений в ее просвете определяются участки изгибов, аневризматические углубления, дочерние аневризмы. Стенка аорты в участках аневризм резко истончена (иногда до 1 мм). Внутренняя оболочка (интима) аорты в этих местах белесоватого цвета, бугристая, «балчатого» строения. Под эндотелием обнаруживается очаговое отложение липидов в виде мелких выбухающих желтоватых пятен. Наблюдаются в ряде случаев отдельные атеросклеро-



2.285. Схематическое изображение этапов (I—IV) эмбриогенеза дуги и грудной нисходящей части аорты. ВАО — вентральная аорта; ЛСП—левый сонный проток; ДАО — дорсальная аорта; 8-й ПДС—8-й правый дорсальный сегмент; 7-я МА — 7-я межсегментарная артерия.

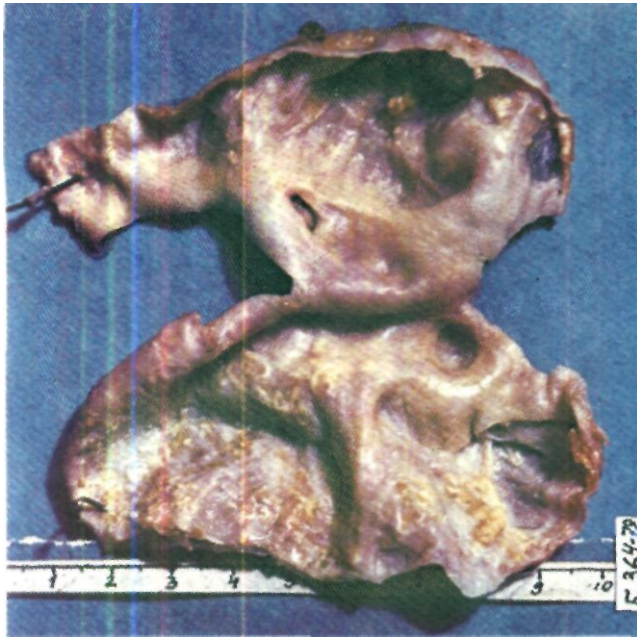
тические бляшки, которые могут быть петрифицированными. В области шейки аневризм может определяться невысокий «гребень», представленный белесоватой тканью (рис. 2.286). При диспластическом процессе в стенке аорты четко прослеживается постепенный переход неизменной стенки аорты в аневризматическое расширение. В области аневризмы отмечается истончение средней мышечной оболочки за счет уменьшения количества гладких мышечных волокон, которые имеют неправильную ориентацию и расположение. В мышечной оболочке отмечается разрастание соединительной ткани. Склероз мышечного слоя может доходить до полного замещения мышечной ткани пучками коллагеновых волокон. Одновременно отмечается распад эластических волокон. «Шпора» представляет собой утолщенную и гиперплазированную среднюю оболочку с эластозом и субинтимальным фиброзом. В наружной оболочке (адвентиции) обнаруживается разрастание соединительной ткани в виде периваскулярного склероза изредка с круглоклеточными фокусами. Вне зоны повреждения аорта имеет нормальную гистологическую структуру; об этом свидетельствует нормальная чувствительность эластических волокон восходящей и брюшной частей аорты на воздействие эластазы.

Морфогенез перегибов аорты представляет собой особый интерес. Деструктивные изменения отмечаются во всех слоях стенки аорты. Выраженные изменения наблюдаются во внутренней эластической мембране, которая резко утолщена, выпрямлена, нередко имеет изгибы и разрывы. Отмечается образование глубоких складок, ограниченных толстыми фрагментами эластической мембраны. В глубине складок выявляется пролиферация интимы, которая как бы скрепляет складку, деформируя стенку аорты. Мышечный слой склерозирован, что снижает эластичность стенки аорты. Наружная оболочка резко утолщена, представлена толстыми коллагеновыми волокна-

ми. В результате этого стенка аорты образует угол с вершиной, направленной в ее просвет, что приводит к стенозу аорты. Контралатеральная стенка аорты атрофичная, тонкая. Подобная картина свидетельствует о дегенеративных изменениях стенки аорты, возникших вследствие длительно существующей артериальной гипертензии. Пролиферации внутренней оболочки не отмечается (как и признаков воспаления), что свидетельствует об отсутствии каких-либо морфологических признаков неспецифического аортоартериита.

Гемодинамика. Удлинение дуги аорты в ее дистальном отделе само по себе не приводит к каким-либо патофизиологическим изменениям гемодинамики. Однако так как фиксация нисходящей части аорты в начальном ее сегменте достаточно хорошо выражена, а с возрастом в норме происходит смещение дуги в каудальном направлении, развивается перегиб дистального сегмента дуги аорты. При перегибе дуги аорты в аорте возникает турбулентный ток крови, поскольку кровоток по дуге малого радиуса пересекает кровоток, идущий по дуге большого радиуса. Скорость движения крови по дуге большого радиуса увеличивается, переходя границы критического числа Рейнольдса. Имеющиеся врожденные изменения стенки аорты (истончение, изменения эластических структур мышечной оболочки), а также вторичные изменения на фоне турбулентного потока крови вызывают развитие аневризм, дегенерации стенки аорты, атеросклероза. Интима скрепляет складки-шпоры, что сопровождается деформацией стенки аорты. Развитие органического стеноза—«шпоры» — в просвете аорты приводит к коарктационному синдрому, характеризующемуся двумя режимами давления. Сужение просвета аорты может достигать 50%. Однако это не вызывает ишемии дистальнее расположенных органов, развития выраженного коллатерального компенсаторного кровообращения. Артериальная гипертензия (если нет других причин) не носит выраженного злокачественного характера. Появление аневризм в области дуги и начального сегмента нисходящей части аорты, особенно при праволежащей и расположенной позади пищевода аорте, приводит к сдавлению пищевода и трахеи. Таким образом, сама по себе деформация дуги аорты чаще всего протекает без выраженных патофизиологических нарушений и не сопровождается какими-





2.286. Резецированный во время операции сегмент дуги аорты с участками перегибов, «шпор», дочерних аневризм (вид со стороны внутренней оболочки аорты).

ми-либо клиническими симптомами. Осложненное течение порока — развитие перегиба приводит к появлению клинической симптоматики и патофизиологических изменений, характерных для коарктационного синдрома, а развитие аневризм дуги аорты — к потере аортой роли компрессионной камеры и симптомов, характерных для компрессии близлежащих органов средостения.

**Классификация.** Деформации дуги аорты следует различать в зависимости от: 1) топографоанатомического типа дуги аорты (правосторонняя, левосторонняя); 2) вида деформации (удлинение, извитость, петле-кольцеобразование, перегиб); 3) локализации измененного сегмента дуги аорты (между плечеголовным стволом и левой общей сонной артерией, между левой общей сонной и подключичной артериями, в области устья левой подключичной артерии, в начальном сегменте нисходящей грудной части аорты); 4) комбинации данной аномалии с другими пороками сердца, а также с различными врожденными аномалиями ветвей дуги аорты (гипоплазия, извитость общих сонных, подключичных, позвоночных артерий); 5) расположения дуги относительно ключицы (шейное, внутригрудное).

Следует выделять также осложненное течение аномалии с развитием аневризм дуги и нисходящей грудной части аорты, ветвей дуги аорты.

**Клиника.** Клиническое течение заболевания классифицируют следующим образом: асимптомное течение; коарктационный синдром; синдром, характерный для аневризм грудной части аорты; компрессионный синдром; мозговая сосудистая недостаточность; симптоматика, обусловленная сочетанными пороками сердца.

Неосложненные перегибом удлинение, извитость, петлеобразование дуги аорты внутригрудной локализации обычно протекают асимптомно и являются случайной находкой при рентгенологическом исследовании, которое дает возможность выявить дополнительную округлую тень в плевральном куполе. Тень обычно принимается за опухоль средостения, легкого, коарктацию аорты или аневризму грудной части аорты. Гемодинамических нарушений при этом виде деформации дуги не отмечается. Подобные деформации дуги аорты могут служить причиной ошибочных эксплоративных торакотомий и даже рентгенорадиотерапии по поводу опухолей.

При гемодинамически неосложненном течении аномалии и при шейной ее локализации в зависимости от расположения дуги (превосторонняя или левосторонняя) возможны жалобы на наличие пульсирующего опухолевидного образования на шее справа или слева. В подобных случаях диагноз носит целенаправленный характер. Иногда клиническая картина аномалии может быть обусловлена сочетанными В ПС и врожденная асимптомная деформация дуги аорты является дополнительной находкой при наличии основного порока сердца.

Как показывает опыт, кардиологи и кардиохирурги мало знакомы с данным пороком развития дуги аорты. Об этом свидетельствует тот факт, что только 20% всех наблюдавшихся нами больных поступили в институт с правильным диагнозом (аномалия грудной части аорты). В остальных случаях направляющий диагноз был следующим: «опухоль средостения» (20%), «коарктация аорты» (22,5%), «опухоль легкого» (10%), различные пороки сердца (15%), «зоб» (2,5%).

При комбинации таких пороков, как деформация дуги аорты и аномалии развития ветвей дуги аорты, возможны умеренные проявления снижения кровотока в головном мозге или в верхних конечностях.

При развитии перегиба дуги аорты с синдромом ее коарктации клиническая картина становится характерной для регионарной гипертензии верхней половины тела: гипертоническая энцефалопатия (головные боли, головокружение, тошнота, рвота), перегрузка левых отделов сердца (боли в области сердца, сердцебиение, одышка, аритмии, чувство «жара» за грудиной). Возможны жалобы общего характера: общая слабость, сниженная работоспособность, быстрая утомляемость (физическая, умственная). Характерных для коарктации жалоб, связанных с гипотензией нижней половины тела и нижних конечностей, обычно не бывает.

При «шейной» локализации порока и при развитии аневризм дистального отдела дуги и нисходящей части аорты характерны жалобы, обусловленные компрессией близлежащих органов: осиплость голоса (сдавление возвратного нерва), кашель, одышка (сдавление трахеи и корня левого легкого), ноющие боли за грудиной и в межлопаточной области, в левой руке, синдром Горнера (компрессия шейного симпатического узла), застойные явления в левом легком и частые пневмонии, межреберные боли, дисфагия в результате компрессии пищевода.

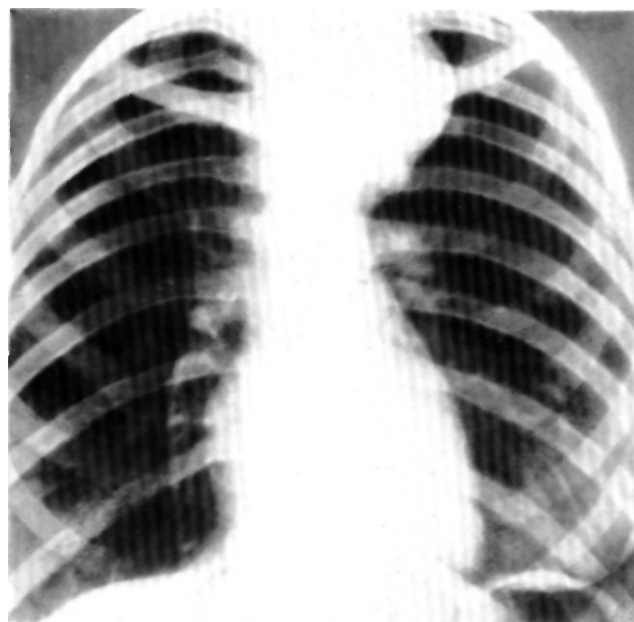**Диагноз.** При осмотре больных может выявляться усиленная пульсация в надключичной ямке или в проекции общих сонных артерий. Над областью сердца, особенно в надключичной, или же в межлопа-



точной области, но выше места при типичной коарктации аорты, выслушивается систолический шум. Интенсивность его может быть различной. Эпицентр шума может быть в области второго межреберья слева. Нередко в левой надключичной области при пальпации можно определить характерное систолическое дрожание. Обязательным является измерение артериального давления на всех конечностях. При деформации дуги аорты с коарктационным синдромом оно повышено на правой руке, снижено на левой руке и нижних конечностях. Градиент систолического давления обычно составляет 20—30 мм рт. ст. между руками и 40—50 мм рт. ст. между правой рукой и ногами.

*Рентгенологически* в прямой проекции при высоком положении праволежащей аорты, дуга которой перекидывается через правый бронх, отсутствует аортальная дуга. В связи с оттеснением верхней полой вены латерально справа сосудистая тень расширена, пульсирует. Тень аорты чаще всего располагается на уровне ключицы и даже выше—в области шеи (рис. 2.287). В левой передней косой проекции аортальное «окно» не фиксируется. Пищевод, контрастированный взвесью сульфата бария, оттеснен влево; виден дефект по правому его контуру. В левой передней косой проекции пищевод оттеснен кзади. На томограмме трахея оттеснена влево, левый бронх является продолжением трахеи, а правый отходит от нее практически под прямым углом. При обычном расположении дуги аорты в прямой проекции выявляется расширение тени верхнего средостения. «Клюв» аорты резко выражен, нередко удлинненная и извитая дуга аорты располагается в левом плевральном куполе. Судить об истинном размере диаметра дуги в левой передней косой проекции трудно, так как она деформирована, извилиста. Контрастированный пищевод в прямой проекции фиксирует два вдавления по левому контуру, а в левой передней косой проекции он отклоняется кпереди расширенной нисходящей грудной частью аорты. При наличии гипертензии отмечаются умеренное увеличение левого желудочка сердца и усиленная пульсация восходящей части аорты. При развитии аневризм дуги и нисходящей грудной части аорты может выявляться кальциноз ее стенки. В левой передней косой проекции нередко можно видеть извитость аорты, идущей кзади, вперед и вниз [Roslek H. et al., 1931; Stevens G., 1958; Cao P. et al., 1980].

Для установления окончательного диагноза показана ангиографическое исследование с записью градиента артериального давления между дугой аорты и нисходящей ее частью. Методом выбора является ангиография по Сельдингеру. Ангиографию следует проводить в двух проекциях для лучшей визуализации весьма разнообразных изгибов и перегибов, а также выявления поражения подключичной и левой общей сонной артерий (рис. 2.288). Основные ангиографические признаки деформации дуги аорты: а) удлинение и смещение влево и вверх грудной части аорты с образованием перегиба в области дуги или непосредственно после отхождения левой подключичной артерии; б) наличие аневризм аорты (чаще дистальнее перегиба) у 40—50% больных; размеры аневризм могут быть достаточно большими (до 14 см), обычно они имеют веретенообразную форму, в процесс диф-

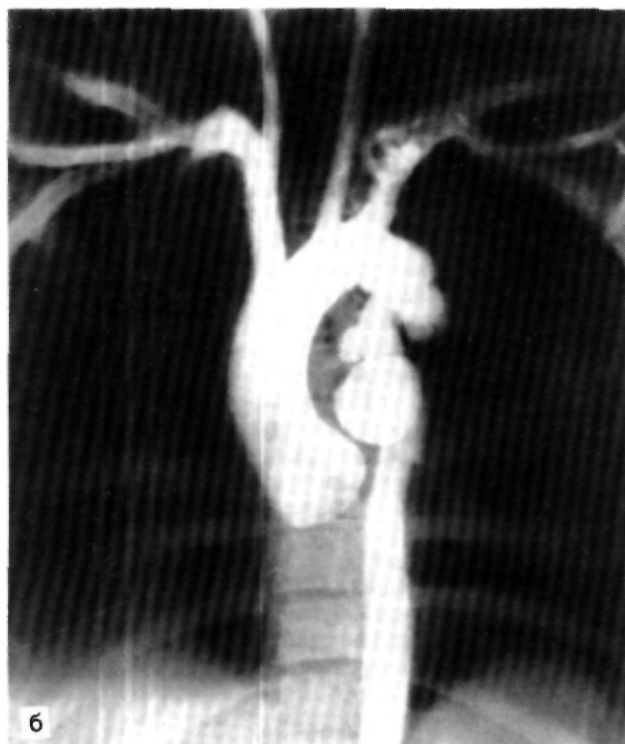
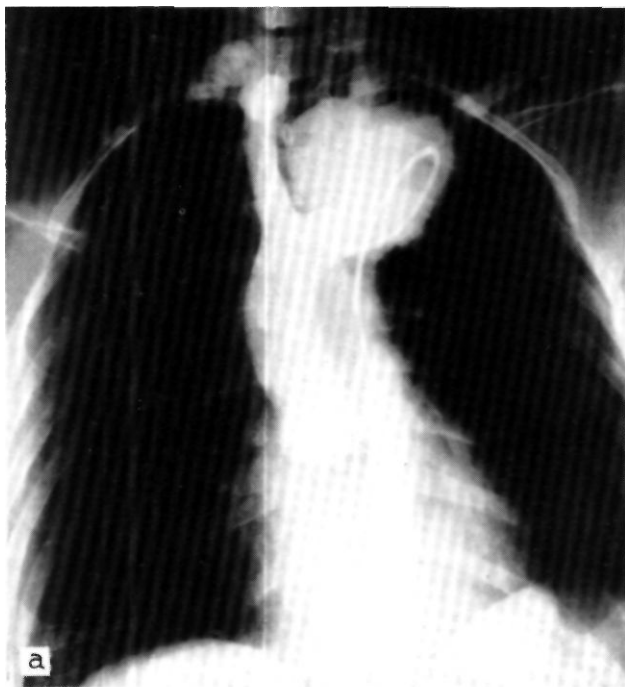


2.287. Рентгенограмма грудной клетки при врожденной деформации дуги аорты (переднезадняя проекция). Перегиб и аневризма в сегменте левосторонней дуги аорты.

фузно вовлекается вся стенка; в) удлинение, извитость, сужение ветвей дуги аорты с формированием аневризматических расширений в их начале; г) отсутствие развитых, характерных для коарктации аорты, коллатералей (внутренняя грудная и межреберные артерии), несмотря на наличие коарктационного синдрома; д) гемодинамически перегиб дуги аорты характеризуется наличием градиента артериального давления в месте перегиба от 15 до 60 мм рт. ст.

**Показания к операции.** При неосложненных формах деформации дуги аорты с нормальной гемодинамикой и малосимптомным течением заболевания операция не показана. Однако больные должны постоянно находиться под строгим диспансерным наблюдением с рентгенологическим контролем и периодической гипотензивной терапией. Такая тактика позволяет своевременно выявить развитие характерных для данной аномалии осложнений и выработать показания для своевременной операции. Таковыми являются: 1) компрессионный синдром; 2) коарктационный синдром с градиентом артериального свыше 20 мм рт. ст.; 3) аневризматическое расширение дуги и нисходящей грудной части аорты; 4) аневризмы, кинкинги ветвей дуги аорты (при соответствующей клинике); 5) сочетание аномалии с другими ВПС, которые следует оперировать в первую очередь.

При аневризмах аорты и ее перегибах операции выполняются либо в условиях общей гипотермии, либо с использованием ИК по схеме шунтирования «левое предсердие — бедренная артерия» для профилактики спинальной и почечной недостаточности, так как коллатеральное кровообращение при данной аномалии развито недостаточно, а продолжительность пережата аорты заранее определить невозможно.



2.288. Аортограммы больных с врожденной деформацией дуги аорты (а) и грудной части аорты с внутригрудным расположением патологического процесса (б).

Доступ к сердцу во время операции при деформациях дуги аорты зависит от ее расположения (справа или слева). Чаще производится широкая боковая торакотомия по четвертому межреберью. Следует

помнить, что большую опасность представляют выделение и мобилизация патологически измененной стенки дуги аорты и ее ветвей. Для облегчения этого этапа операции производят два продольных разреза медиастинальной плевры спереди и сзади от диафрагмального и блуждающего нервов. Условием адекватности операции является иссечение патологически измененного участка в пределах видимых участков аорты. Редко возможен прямой анастомоз между концами аорты (рис. 2.289).

В зрелом возрасте более показана резекция аорты с протезированием. В случаях расположения извитой дуги аорты в области шеи целесообразна срединная стернотомия с продолжением разреза на шею вправо или влево в зависимости от расположения дуги аорты. В этом случае, учитывая вероятную коррекцию ветвей дуги аорты, операция производится в условиях И.К. Осуществляют внутримешковое протезирование аорты для предохранения от пересечения и травматизации блуждающего и возвратного нервов.

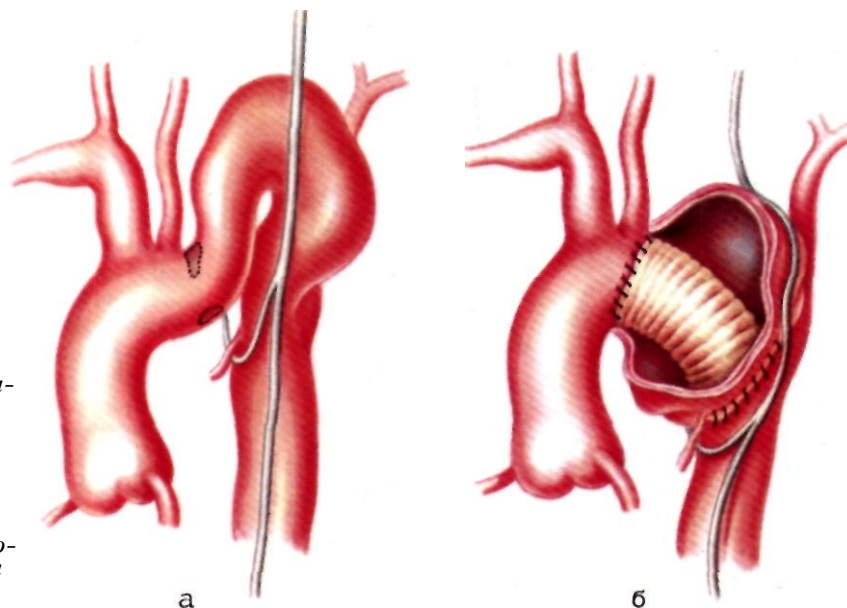
Результаты операции. По данным А. В. Покровского (1979), госпитальная летальность составляет 15%. Отдаленные результаты операций свидетельствуют о стабильности коррекции порока (нормализация гемодинамики) на протяжении 18 лет. Наблюдаются, однако, случаи рекоарктации и повторного развития аневризмы аорты, что свидетельствует о необходимости радикального подхода при резекции измененного сегмента дуги аорты.

#### 2.5.29. СИНДРОМ ГИПОПЛАЗИИ ЛЕВЫХ ОТДЕЛОВ СЕРДЦА

Под синдромом гипоплазии левых отделов сердца понимают группу близких и взаимосвязанных аномалий развития сердца, характеризующихся недоразвитием левых его камер, атрезией или стенозом аортального и/или митрального отверстия и гипоплазией восходящей части аорты. Число таких аномалий достаточно велико, но результаты исследований последних лет позволили выделить синдром гипоплазии левых отделов сердца в четкую клинко-анатомическую единицу [Чернова М. П., 1983; Singha S. et al., 1968; Van Praagh R. et al., 1971; Moodie D. et al., 1972; Mohri H., 1979; Doty D., 1980; Norwood W. et al., 1980, 1981].

Трудность такого выделения заключается в том, что если за критерий порока берется гипоплазия левого желудочка, то в комплекс приходится включать все пороки, при которых левый желудочек может быть плохо развит (некоторые варианты тетрады Фалло, отхождение сосудов от правого желудочка и др.). Единственный желудочек (правый анатомически) с «выпусником» для аорты также можно рассматривать как крайний вариант этой аномалии. Если же взять за критерий аномалии отсутствие или резкое изменение одного из клапанных отверстий левого желудочка, то даже при атрезии митрального клапана с наличием достаточно большого ДМЖП левый желудочек может быть развит почти нормально. Однако эти разнообразные мнения отступают на второй план, когда речь идет о специфическом клиническом синдроме, который сопровождается совершенно четкой

2.289. Схематическое изображение патологического процесса (а) и операции (б) при врожденной деформации дуги аорты, расположенной на шее с локализацией перегибов и аневризмы в сегменте дуги аорты между левой общей сонной и левой подключичной артериями. Произведено внутримешковое протезирование дистального отдела дуги [Cao P. et al., 1980].



клиникой и гемодинамикой и требует определенных хирургических мер, направленных на ее улучшение.

Согласно последним представлениям, к синдрому гипоплазии левого сердца следует относить порок, включающий следующий комплекс аномалий сердца: 1) атрезию или стеноз устья аорты; 2) атрезию или стеноз митрального отверстия; 3) гипоплазию левого желудочка; 4) гипоплазию восходящей части аорты; 5) резкую дилатацию правых отделов и легочного ствола; 6) наличие широкого открытого артериального протока как доминантного пути кровоснабжения сосудов дуги и нисходящей части аорты.

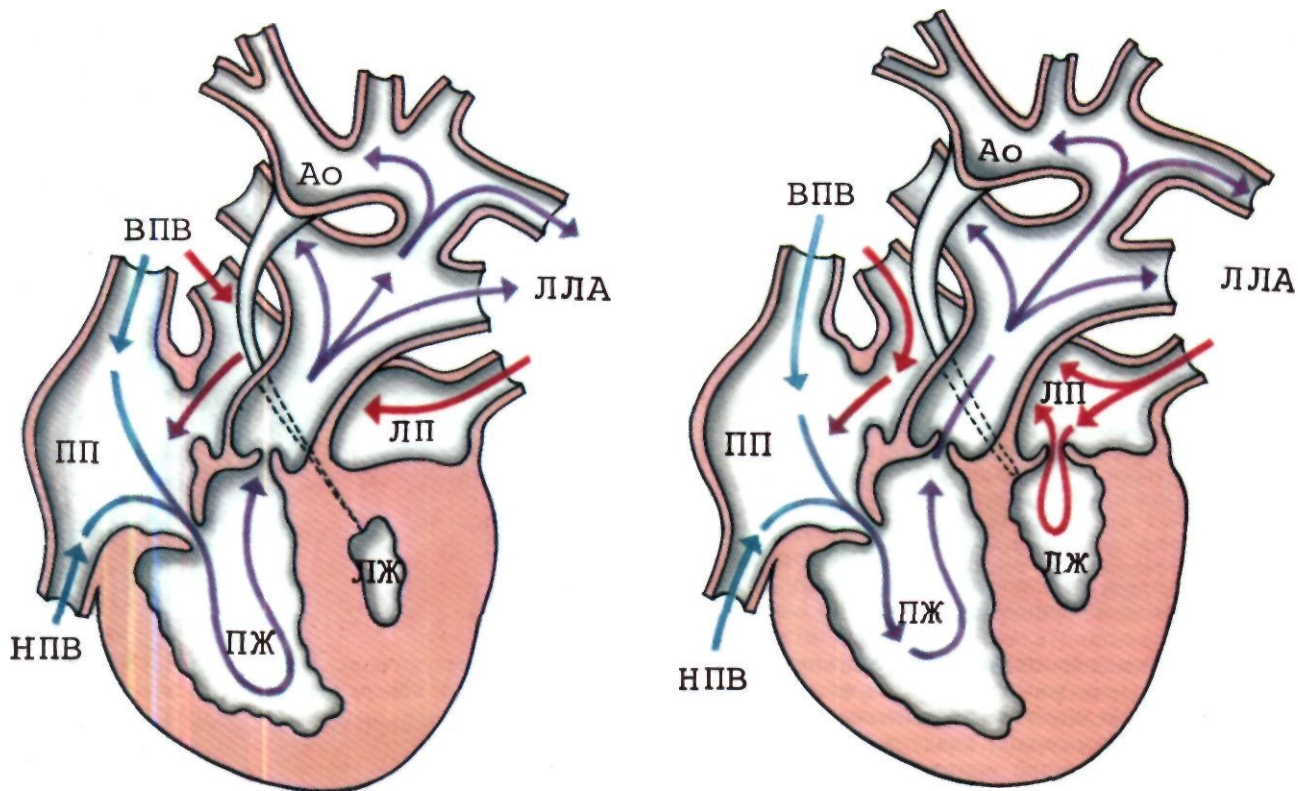
Первое описание анатомической картины атрезии устья аорты в сочетании с гипоплазией левого желудочка принадлежит К. А. Раухфусу (1869). В 1952 г. М. Lev предложил объединить группу пороков с недоразвитием левых отделов в так называемый комплекс гипоплазии аортального тракта. J. Noonan, A. Nadas предложили термин «синдром гипоплазии левого сердца», который прочно закрепился в литературе. В нашей стране наиболее полно этот вопрос изучен М. П. Черновой (1983), обобщившей материалы ИССХ им. А. Н. Бакулева АМН СССР.

Частота. Синдром гипоплазии левого сердца относится к часто встречающимся порокам, он занимает пятое место среди всех ВПС (после ДМЖП, ТМС, тетрады Фалло и коарктации аорты). По данным D. Fuleg и соавт. (1980), синдром гипоплазии выявлен у 7,7% из 2381 новорожденного с пороком сердца (0,163 на 1000 рожденных живыми). По данным М. П. Черновой, синдром гипоплазии левого сердца обнаружен у 20,8% из 125 детей с ВПС, наблюдавшихся в детской клинической больнице № 1 Москвы. По мнению всех авторов, данный синдром является основной причиной смертности новорожденных и детей с ВПС в первые недели жизни (25%). У мальчиков порок встречается в 2 раза чаще, чем у девочек.

Патологическая анатомия. При гипоплазии левых отделов сердца отмечают резкое расширение правого желудочка, от которого отходит огромный ствол легочной артерии. Верхушка сердца целиком образо-

вана правым желудочком. Левый желудочек находится на заднелевой поверхности, и его контуры как бы прилеплены в виде шапочки к задней поверхности межжелудочковой перегородки. Правое предсердие также значительно увеличено в объеме. Аорта находится в обычной позиции, но восходящая ее часть представляет собой узкий тяж диаметром 2—3 мм. У перехода в дугу просвет аорты расширяется, но сама она выглядит гипопластичной. Легочный ствол переходит в широкий ОАП, который продолжается в нисходящую часть аорты, равную ему по диаметру. Ветви легочной артерии расширены. При вскрытии полостей сердца отмечается резкое уменьшение полости левого желудочка. Стенки его утолщены, а размер полости вмещает всего 1—5 мл жидкости. Выход в аорту закрыт. Размеры левого предсердно-желудочкового отверстия, если оно открыто, резко уменьшены. Диаметр митрального клапана в 3—5 раз меньше трехстворчатого. Створки утолщены и изменены. Полость левого предсердия также уменьшена. Имеется открытое овальное окно диаметром от 0,1 до 0,5 см. Восходящая часть аорты представляет собой тяж с просветом 1—2 мм. Межжелудочковая перегородка интактна. Правые отделы резко расширены. Диаметр легочной артерии в 5—7 раз больше диаметра восходящей части аорты. Описанная картина характерна для крайней формы атрезии аорты с атрезией или резким стенозом митрального клапана. При наличии аортального стеноза с проходимым отверстием размеры левых камер и восходящей части аорты несколько больше, но остаются значительно гипоплазированными.

Гемодинамика. Нарушения гемодинамики при синдроме гипоплазии левого сердца наступают уже на ранних стадиях развития плода. В отличие от нормы, когда кровь из полых вен частично проходит через открытое овальное окно в левые отделы и в большой круг кровообращения, при описываемом синдроме вся кровь поступает в правый желудочек и в легочный ствол (рис. 2.290, 2.291). Этим объясняется объемная



2.290. Схематическое изображение «крайнего» варианта гл.291. Схематическое изображение варианта синдрома гипоплазии левого желудочка с атрезией митрального клапана-поплазии левого желудочка со стенозом митрального и устья восходящей части аорты [Чернова М. П., 1983] отверстия и атрезией восходящей части аорты [Чернова М. П., 1983]. Обозначения те же, что и на рис. 2.290.  
 Ао — аорта; ВПВ — верхняя полая вена; НПВ — нижняя полая вена; ПП — правое предсердие; ЛП — левое предсердие; ПЖ — правый желудочек; ЛЖ — левый желудочек; ЛЛА — левая легочная артерия.

перегрузка правых отделов сердца с их дилатацией, наблюдающаяся с момента рождения [Nadas A., Fyler D., 1972]. После рождения состояние кровообращения можно охарактеризовать как гемодинамическую «катастрофу». Венозная кровь поступает из полых вен в правые отделы и легкие обычным путем. Но кровь из легких, поступающая в левое предсердие, может пройти только через открытое овальное окно в правые отделы. Здесь происходит смешение крови, которая затем вновь поступает в легочную артерию. Часть ее через широко открытый артериальный проток поступает в нисходящую часть аорты и в нижнюю половину тела, а другая часть — ретроградно в восходящую часть аорты и брахиоцефальные сосуды. Восходящая часть аорты функционирует как «общая коронарная артерия», так как аортальный клапан закрыт. Таким образом, правый желудочек функционирует как общий для большого и малого круга кровообращения, перекачивая смешанную кровь. В сосуды большого круга поступает кровь недонасыщенная кислородом в объеме, определенном величиной ОАП. В свою очередь сердце снабжается кровью из гипоплазированной аорты; объем крови зависит от величины просвета аорты.

Тяжелейшие нарушения гемодинамики сводятся к резкому застою крови в легких, высокому давлению в

системе сосудов малого круга кровообращения, правом желудочке и предсердии, неадекватному снабжению кровью большого круга, которое выражается в низком артериальном давлении, неадекватной работе сердца вследствие сниженного коронарного кровотока. Артериальная гипоксемия является одним из компонентов нарушений гемодинамики, хотя ее степень может быть не резко выраженной из-за достаточного смещения крови в правом желудочке [Krovetz L., 1970; Miller C, 1971].

Клиника, диагностика. Неспособность сердечно-сосудистой системы справиться с потребностями организма ребенка выявляется в первые же часы и дни после рождения. Возникает так называемое критическое состояние, требующее неотложных мер для спасения жизни.

Ребенок чаще всего доношенный, слабый, адинамичный. Отмечается сероватый оттенок кожных покровов. Выраженный цианоз наблюдается редко. Конечности холодные. Периферический пульс ослаблен. Систолическое артериальное давление 70—60 мм рт. ст., пульсовое давление минимальное. Одышка в покое (до 60—100 дыханий в минуту), тахикардия.

С первых же дней выявляется недостаточность кровообращения (застойные хрипы в легких, увеличенная печень, периферические отеки). Картина, кото-



рую можно охарактеризовать как «кардиогенный шок», характерна для крайних форм синдрома—атрезии устья аорты с атрезией или стенозом митрального клапана. При наличии проходимости клапанных отверстий симптоматика развивается не столь бурно, хотя общие клинические проявления порока носят идентичный характер.

При осмотре область сердца не изменена. Сердечный толчок усилен, что контрастирует со слабым периферическим пульсом. При аускультации тоны приглушены, II тон усилен в половине случаев. Систолический шум слабой или умеренной интенсивности выслушивается над всей областью сердца. Иногда шум полностью отсутствует.

На ЭКГ (в большинстве случаев низковольтной) фиксируются признаки изолированной перегрузки правого желудочка. Электрическая ось сердца отклонена вправо, но может быть вертикальной. Имеются признаки перегрузки правого предсердия.

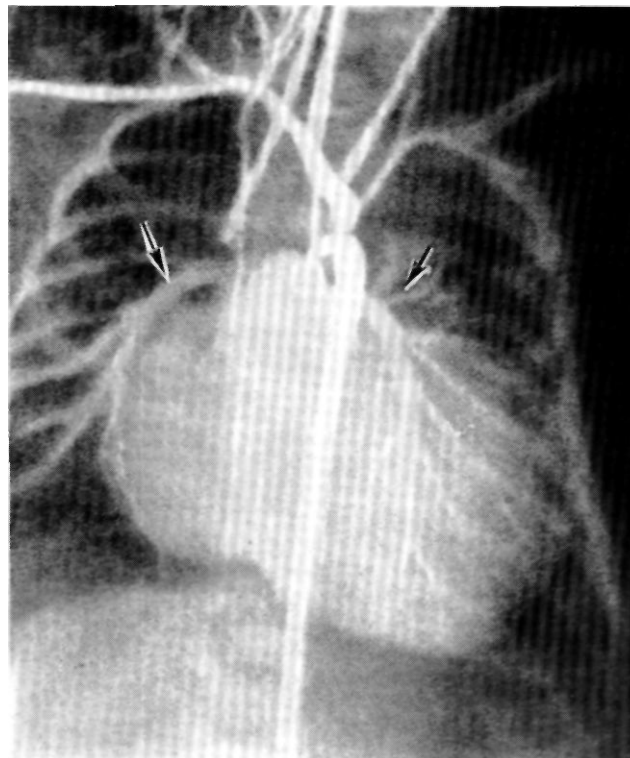
На ФКГ фиксируется низко- или среднеамплитудный систолический шум во всех точках.

При рентгенографии отмечается усиление легочного рисунка из-за артериального и венозного переполнения. Размеры сердца резко увеличены. Контуры сердечной тени шарообразны. У большинства больных кардиоторакальный индекс более 0,65. Следует отметить, что подобная степень кардиомегалии у новорожденных характерна для синдрома гипоплазии левого сердца. Это само по себе может служить отправной точкой для постановки правильного диагноза. Увеличение сердца обусловлено расширением правого желудочка. В первом косом положении ретрокардиальное пространство закрыто. Во втором косом положении тень сердца занимает всю область средостения.

Эхо кардиография дает возможность выявить следующие признаки [Sauer U., 1980]: 1) резкое сужение восходящей части аорты; 2) уменьшение конечно-диастолического размера левого желудочка до 0,4—0,9 см; 3) сужение диаметра устья аорты до 0,6 см и более; 4) увеличение конечно-диастолического размера правого желудочка в среднем до 2,5 см (2,3—3,2 см); 5) соотношение конечно-диастолических размеров левого и правого желудочков менее 0,6; 6) наличие грубых изменений митрального клапана.

Значение эхокардиографической диагностики при данном пороке трудно переоценить, так как состояние больных бывает настолько тяжелым, что проведение обычного внутрисердечного исследования является для них жизненно опасной процедурой. Из 117 детей с синдромом гипоплазии левого сердца, наблюдавшихся в Детском госпитале Бостона (США), 39 погибли во время зондирования и еще 42 в течение двух дней после него [Fyler D., 1980].

Катетеризация сердца позволяет обнаружить сниженное насыщение крови кислородом в периферической артерии, большой сброс крови слева направо на уровне предсердий. Цифры насыщения крови кислородом в правом желудочке, легочной артерии и аорте одинаковы. Давление в правом желудочке и легочной артерии равно 75 мм рт. ст. и выше и значительно превышает цифры давления в плечевой артерии или нисходящей части аорты при их одновременной регистрации. Диастолическое давление в правом желудочке повышено. Отмечается градиент систолического



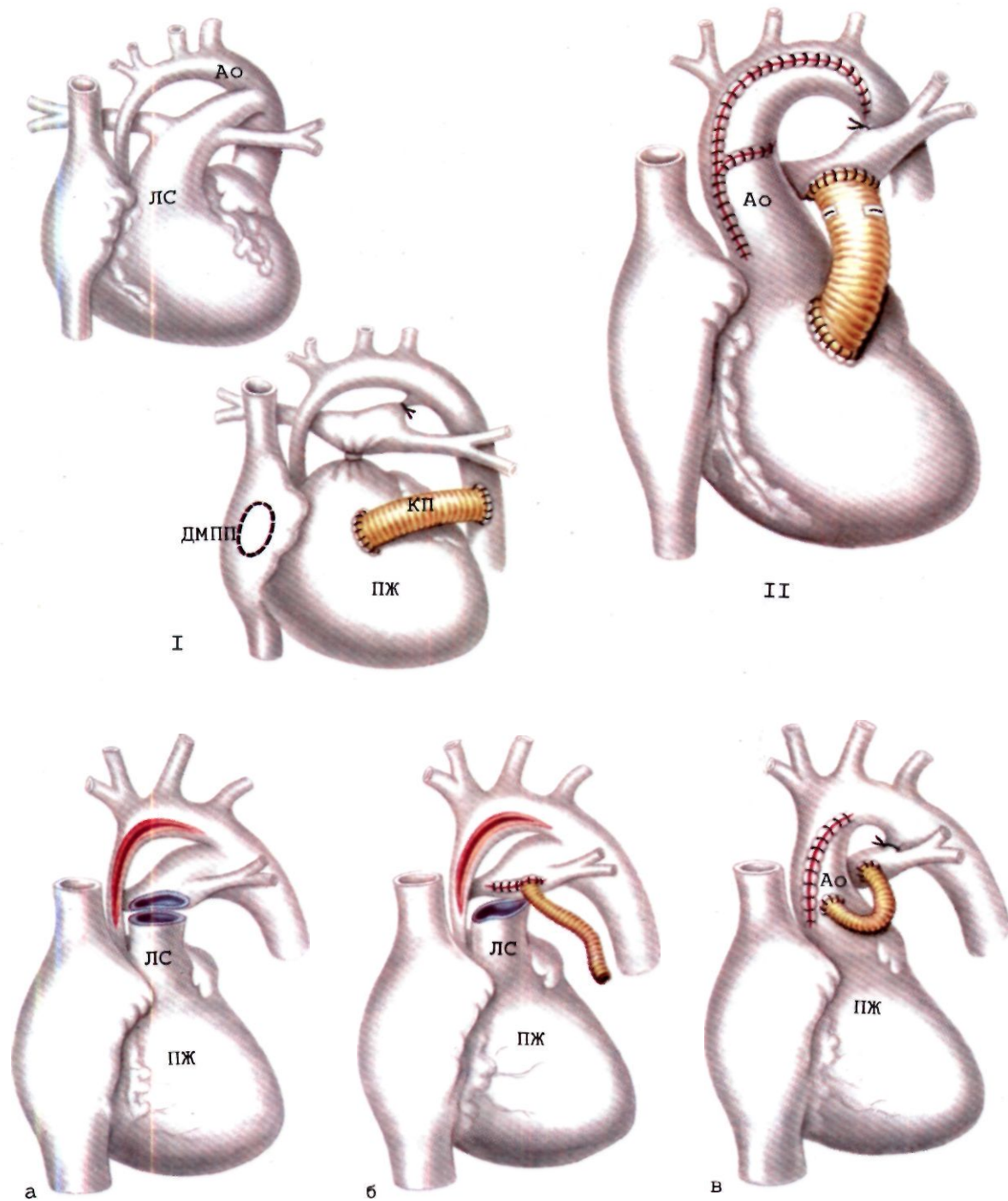
2.292. Аортограмма вольного с атрезией восходящей части аорты.

Контрастное вещество, введенное в аорту, заполняет дугу и нисходящую часть. Через ОАП контрастируются легочный ствол и легочные артерии (указано стрелками). Восходящая часть аорты не видна.

давления в 10—15 мм рт. ст. при выходе катетера из нисходящей части аорты через ОАП в легочный ствол [Singha S., 1968]. Сам маневр прохождения зонда через ОАП может вызвать брадикардию и остановку сердца.

При ангиографическом исследовании выявляют резкую дилатацию правого желудочка, расширение легочного ствола и легочных артерий, а также одновременное контрастирование нисходящей части аорты через ОАП. Восходящая часть аорты в виде нитевидного образования контрастируется ретроградно, после заполнения брахиоцефальных сосудов (рис. 2.292). Если контрастное вещество вводится в левое предсердие, то ангиокардиографическая картина повторяется: вначале заполняются правые отделы, затем проток и аорта. При наличии проходимого левого предсердно-желудочкового отверстия можно увидеть резко уменьшенную полость левого желудочка. Для исследования состояния восходящей части аорты и ее ветвей рекомендуют введение контрастного вещества через катетер в лучевой или пупочной артерии [Norwood W. et al., 1981].

Диагностика и дифференциальная диагностика. При синдроме гипоплазии левого сердца клиническая диагностика базируется на следующих признаках: быстрое развитие признаков недостаточности кровообращения у новорожденного, кардиомегалии, умеренном



111

2.293. Схематическое изображение этапов (I—III) паллиативных и корригирующих операций при синдроме гипоплазии левого желудочка.

I—вариант паллиативной операции: между правым желудочком (ПЖ) и нисходящей частью аорты (Ао) вшивают клапаносодержащий протез (КП); легочный ствол (ЛС) суживают манжеткой; ОАП перевязывают и иссекают межпредсердную перегородку (МПП); II—другой вариант паллиативной операции (Норвуд I); III—этапы (а—в) операции Норвуд II при синдроме гипоплазии левого желудочка (объяснение в тексте).

цианозе, слабом периферическом пульсе, одышке и тахикардии. Данную патологию необходимо дифференцировать от внесердечных аномалий и нарушений ритма, которые могут вызвать критическое состояние (синдром острой дыхательной недостаточности, кровоизлияние в мозг или травма черепа, геморрагический диатез, сепсис, проксимальная суправентрикулярная тахикардия). Из пороков сердца, которые могут вызвать в первые дни жизни критическое состояние,

следует исключить АДЛВ, ТМС, предуктальную коарктацию, критический изолированный стеноз аортального клапана, некоторые варианты ЕЖС.

Естественное течение и прогноз. Быстро развивается критическое состояние и дети погибают через несколько дней после рождения. По данным D. Fyler, 72% детей погибают в течение 1-й недели жизни, из них 38% — в первые 48 ч.

Продолжительность жизни зависит от конкретного варианта порока. При наличии умеренной степени гипоплазии левого желудочка со стенозом (а не атрезией) клапанных отверстий продолжительность жизни может увеличиваться до нескольких недель и месяцев. D. Moodie и соавт. (1972) описали наблюдение, в котором мальчик с атрезией аорты прожил до 3/4 лет. Авторы объясняли такую продолжительность жизни наличием большого межпредсердного сообщения и ДМЖП. Однако при специальном изучении патологоанатомического материала S. Singha и M. П. Чернова не нашли корреляций между величиной открытого овального окна и продолжительностью жизни. Эта зависимость абсолютна. Прогноз любого варианта синдрома гипоплазии левого сердца плохой—97% больных погибают в течение первого года жизни. Непосредственной причиной смерти являлись сердечная недостаточность, пневмония и гипоксическое состояние.

Хирургическое лечение. Несмотря на многочисленные попытки и предложения различных вариантов операций, синдром гипоплазии левого сердца относится к той небольшой группе ВПС, для которых сегодня не существует определенных методов хирургической коррекции.

Показательно, что даже в исчерпывающей книге J. Stark, M. de Leval «Хирургия врожденных пороков сердца», изданной в 1983 г., хирургическое лечение синдрома гипоплазии левого сердца не упоминается вообще. Вместе с тем работы последних лет свидетельствуют о настойчивых поисках путей если не радикальной, то во всяком случае паллиативной коррекции порока. Все эти попытки, безусловно, оправданы в связи с неизбежностью гибели больных в первые дни после рождения J. Keith и R. Row (1967) предполагают, что иссечение межпредсердной перегородки улучшает состояние детей с синдромом гипоплазии левого сердца. В 1969 г. S. Singha предложил добавить к атриосептэктомии двустороннее сужение легочных артерий.

Впервые об удачном исходе паллиативной операции сообщили G. Cayler и соавт, в 1970 г. Больному был наложен анастомоз Ватерстоуна и произведено сужение обеих легочных артерий. Через 7 мес он был жив. В 1971 г. R. Van Praagh предложил накладывать анастомоз с помощью протеза между легочным стволом и нисходящей частью аорты, перевязывать ОАП и суживать обе ветви легочной артерии (так называемая операция Ван Прага). D. Moodie и соавт. (1972) считали обязательным дополнять эту операцию атриосептэктомией.

Однако последующие попытки выполнения этих операций были безуспешными [Mohri H., 1979; Levitsky S. et al., 1980]. D. Doty, H. Knott (1977) попытались разделить малый и большой круг кровообращения с помощью двух клапаносодержащих протезов.

Правый желудочек, как считали авторы, при этом должен выполнять функцию системного. Одномоментная коррекция, однако, не удалась.

В дальнейшей работе авторы предложили другой способ паллиативного вмешательства, рассчитанный на окончательную коррекцию порока [Doty D. et al., 1980]. Первый этап операции заключался в иссечении межпредсердной перегородки, перевязке ОАП и анастомозировании ствола легочной артерии с дугой аорты с помощью протеза. При этом в проксимальном конце протеза создавалось отверстие диаметром 3 мм для ограничения потока крови в легочную артерию. Ребенок, оперированный на 2-е сутки после рождения, был выписан домой, но через 12 нед умер от асфиксии во время кормления.

При вскрытии было найдено, что диаметр отверстия в протезе сузился до 1 мм.

В 1981 г. W. Norwood и соавт, впервые сообщили о своем опыте лечения больных с синдромом гипоплазии левого сердца. У 16 больных был выполнен первый этап операции.

Использовались три метода. 1. У 4 больных произведены операции, предложенные Ван Прагом.

2. Трех другим была сделана операция, получившая название операции Норвуд I. Она заключается в наложении протеза между выходным отделом правого желудочка и дистальным концом (бифуркацией) рассеченной пополам легочной артерии (рис. 2.293).

Техника операции. Проксимальный конец легочного ствола и атрезированную аорту рассекают, сшивают обе стенки, создав таким образом один сосуд. Дефицит ткани ликвидирован синтетической заплатой. ОАП перевязывают. Таким образом, создают ЕЖС с двумя отходящими от него артериальными сосудами. Все оперированные умерли.

3. У 9 детей был выполнен третий вариант операции—операция Норвуд II (см. рис. 2.293).

Техника операции. Между проксимальным отделом легочной артерии, рассеченной и бифуркации, и продольно рассеченной аортой накладывают прямую анастомоз. Дистальный конец легочного ствола ушивают; между ним и вновь созданной аортой накладывают протез диаметром 4 мм. Таким образом, создается ЕЖС с общим артериальным стволом.

Из 9 детей выжили 4. Одному из них в возрасте 14 мес была выполнена модифицированная операция Фонтена, однако ребенок погиб на 2-е сутки. К моменту сообщения 3 больных ожидали второго этапа коррекции порока.

Однако до настоящего времени хирургическое лечение синдрома гипоплазии левого сердца остается открытой главой современной хирургии ВПС.

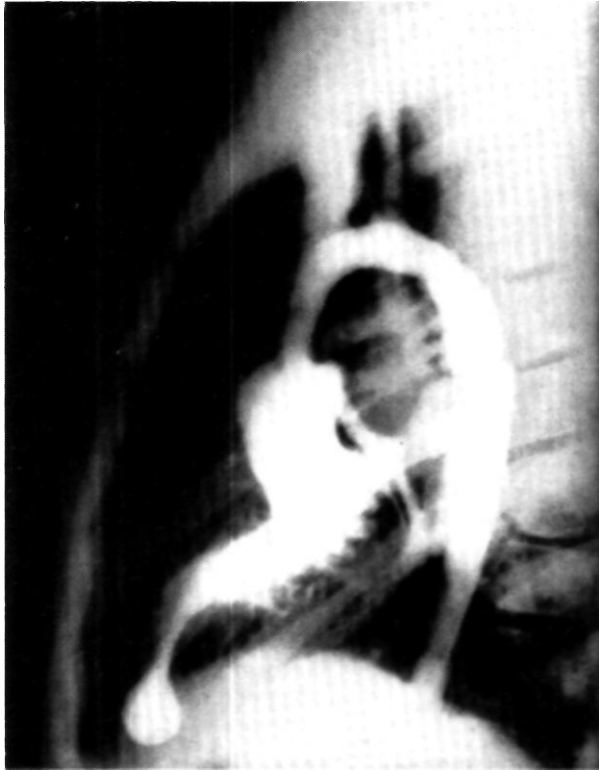#### 2.5.30. СИНДРОМ ГИПОПЛАЗИИ ВОСХОДЯЩЕЙ ЧАСТИ АОРТЫ

Чрезвычайно редкий и мало изученный ВПС.

Порок заключается в гипоплазии восходящей части аорты, ее ветвей и нисходящей части аорты. В наблюдаемых нами случаях гипоплазия начиналась выше отхождения коронарных сосудов.

В ИССХ им. А. Н. Бакулева АМН СССР наблюдали только 3 случая с подобной патологией.

Гемодинамика. Давление в левом желудочке оказы-



2.294. Ангиокардиограмма больного с гипоплазией восходящей и нисходящей частей грудной аорты и брахиоцефальных сосудов (боковая проекция).

вается очень высоким. В аорте и ее ветвях оно несколько снижено (70–80 мм рт. ст.—максимальные цифры).

**Патологическая анатомия.** Нет достаточных данных о строении митрального клапана, развитии левого предсердия и т. д. На патоморфологических препаратах, взятых из участков выше отхождения коронарных артерий, наблюдается резкое сужение восходящей части аорты, которое продолжается на всем ее протяжении; брахиоцефальные сосуды и нисходящая часть аорты также сужены.

**Клиника** идентична таковой при стенозе аорты.

Диагноз устанавливают на основании данных левой вентрикулографии (рис. 2.294).

Лечение порока не разработано.

### 2.5.31. ВРОЖДЕННАЯ НЕДОСТАТОЧНОСТЬ МИТРАЛЬНОГО КЛАПАНА

Врожденная недостаточность митрального клапана—порок, характеризующийся нарушением запирающей функции левого предсердно-желудочкового клапана и регургитацией крови в левое предсердие во время систолы желудочка.

Впервые врожденная изолированная недостаточность была описана J. Seamans, H. Taussig в 1938 г. В наблюдаемом случае порок был обусловлен дилатацией предсердно-желудочкового отверстия. В последующем появились сообщения о том, что в основе порока могут лежать врожденные

нарушения развития других элементов митрального клапана. Так, N. Talmer (1961) описал расщепление передней створки, O. Greech (1962) — задней, J. Edwards (1958) — недоразвитие хорд, а M. Levy (1963) — гипоплазию одной и обеих створок клапана. Одна из наиболее редких форм порока — удвоение митрального клапана — впервые была описана J. Priog (1953). По мере накопления числа наблюдений разрабатывались методы клинической диагностики и делались попытки создания морфологической классификации порока. Наиболее полная классификация всех нетравматических форм недостаточности митрального клапана была предложена F. Gerbode в 1969 г.

Другие классификации отличались лишь по количеством учитываемых анатомических признаков, были громоздкими и неудобными для практического использования.

Основы современной классификации были заложены A. Carpentier (1976), который предложил взять в качестве критериев не анатомические, а функциональные признаки, раскрывающие механизм регургитации в зависимости от подвижности створок клапана.

История развития хирургического лечения врожденной недостаточности митрального клапана неразрывно связана с разработкой проблемы лечения приобретенных пороков сердца.

Основы современного этапа этого раздела хирургии были заложены С. Lillehei (1958), впервые выполнившим в 1956 г. анулопластику, и E. Braunwald (1960), протезировавшим клапан под контролем зрения в условиях ИК. В дальнейшем развитие этих направлений хирургического лечения митральной недостаточности шло по пути совершенствования конструкции искусственных клапанов и разработки новых типов пластических операций. Наиболее рациональная система пластических операций на всех элементах клапана в зависимости от их изменений была предложена A. Carpentier (1969, 1977).

Первая успешная операция протезирования клапана при врожденной недостаточности митрального клапана в нашей стране была выполнена В. И. Бураковским в 1968 г.

**Частота.** Порок встречается редко и, по клиническим данным В. Gasul и соавт. (1966), составляет 0,6% от числа прочих В ПС. В 65% случаев—сочетается с другими ВПС [Carpentier A., 1976]. Наиболее частыми среди них являются ДМПП, ДМЖП, коарктация аорты, ОАП.

**Классификация.** К настоящему времени предложено значительное число классификаций, но все они имеют чисто анатомический характер и их правильнее рассматривать как номенклатуру возможных и встречаемых врожденных нарушений развития элементов митрального клапана.

Классификация, по-настоящему отвечающая запросам клиники, предложена A. Carpentier. В результате сопоставительного изучения 107 анатомических препаратов, результатов ангио- и эхокардиографических исследований и визуального наблюдения за функциями клапана во время 70 операций по поводу врожденной недостаточности он пришел к выводу, что на основании оценки состояния подвижности створок клапана можно выделить три группы порока: митральная недостаточность при нормальной подвижности створок, пролапсе и ограниченной подвижности створок.

### КЛАССИФИКАЦИЯ МИТРАЛЬНОЙ НЕДОСТАТОЧНОСТИ [CARPENTIER A., 1983]

#### Тип I. Нормальная подвижность створок

1. Дилатация предсердно-желудочкового кольца
2. Расщепление створок  
истинное расщепление  
трехстворчатый клапан
3. Дефект в створке



### Тип II. Пропалс створок

1. Отсутствие хорд
2. Удлинение хорд
3. Удлинение сосочковых мышц

### Тип III. Ограничение подвижности створок

- A. Нормальные сосочковые мышцы
  1. Сращение комиссур
  2. Укорочение хорд
  3. Изменение клапана по типу аномалии Эбштейна
- B. Аномалия сосочковых мышц
  1. Парашютообразный клапан
  2. Гамакообразный клапан
  3. Агенезия, гипоплазия сосочковых мышц

Патологическая анатомия. Патоморфологические изменения при пороке чрезвычайно разнообразны, однако они поддаются достаточно четкой систематизации в рамках классификации, предложенной A. Carpentier, который выделяет в зависимости от подвижности створок три группы аномалий.

Наиболее характерной чертой, указывающей на врожденный генез патологии, является отсутствие морфологических изменений элементов клапана, свидетельствующих о перенесенном ранее воспалении.

1. Анатомическими причинами недостаточности митрального клапана при сохраненной нормальной подвижности створок могут быть дилатация или деформация левого предсердно-желудочкового отверстия, расщепление или дефекты створок.

Дилатация предсердно-желудочкового отверстия происходит по переднезадней оси, в результате чего его площадь становится больше суммы площадей обеих створок, и между их свободными краями появляется пространство.

Фиброзное кольцо расширяется главным образом в области задней створки и комиссур, сегмент кольца, к которому крепится передняя створка, обычно не изменяется, так как он фиксируется устьем аорты. При этой форме порока створки клапана могут выглядеть нормально, но в большинстве случаев в результате турбулентности регургитирующего потока они слегка утолщены.

Расщепления и дефекты могут быть в обеих створках. К свободным краям по линии расщепления или краям отверстия в створке обычно прикрепляются тонкие самостоятельные хорды.

2. Морфологическая основа недостаточности митрального клапана при пролапсе створок состоит в том, что из-за увеличенной подвижности одной или обеих створок во время систолы желудочка их свободные края не смыкаются в плоскости предсердно-желудочкового отверстия, а располагаются друг над другом. Щель между ними и является отверстием, через которое происходит регургитация крови. Подобное нарушение функции клапана возможно в случаях отсутствия хордального аппарата, удлинения хорд или сосочковых мышц. Причем эти изменения затрагивают одну, обе створки или некоторые участки. Они могут сопровождаться дилатацией предсердно-желудочкового отверстия.

3. В генезе третьего типа недостаточности митрального клапана основное значение имеет ограничение подвижности створок, возникающее в одних случаях вследствие неполного разделения комиссур или укро-

чения основных или вторичных хорд, в других случаях строение клапана, как при аномалии Эбштейна. Второй причиной, вызывающей ограничение подвижности створок, служат аномалии развития сосочковых мышц, приводящие к формированию парашюто- и гамакообразного клапана. В случаях отсутствия одной или обеих мышц недостаточность обуславливается тем, что края створок крепятся короткими хордами к стенкам желудочка.

Патологические изменения наблюдаются и в других отделах сердца. Полость левого предсердия и левого желудочка, как правило, увеличена. Стенка левого предсердия утолщена, причем заметнее в том месте, куда «бьет» струя обратно поступающей крови. Постепенно все компоненты митрального клапана утолщаются (даже те, которые первоначально не были повреждены).

В соответствии с объемной перегрузкой гипертрофируется стенка левого желудочка, а вслед за этим расширяется фиброзное кольцо.

Правые полости сердца расширяются и гипертрофируются лишь при значительной недостаточности митрального клапана и хронической сердечной недостаточности.

Гемодинамика. Вследствие нарушения герметичности при закрытии митрального клапана создаются условия, при которых левый желудочек в фазу систолы выбрасывает часть крови в левое предсердие.

Распределение по объему потоков крови в двух направлениях определяется соотношением сосудистого сопротивления большого круга кровообращения и сопротивления в отверстии митрального клапана, через которое происходит регургитация. Левое предсердие перегружается обратно возвращающимся объемом крови, увеличивается в размерах.

Однако «эффективный» выброс крови из левого желудочка страдает незначительно и поддерживается на должном уровне увеличением диастолического заполнения желудочка за счет возвращения почти всего объема регургитации во время систолы предсердия; компенсация гемодинамики на этой стадии обеспечивается возрастанием работы желудочка. Желудочек дилатируется и гипертрофируется. И если регургитация не превышает 40–50% выброса крови, компенсация может сохраняться длительное время. Гемодинамика на этой стадии характеризуется увеличением ударного выброса крови из желудочка, часть которой постоянно возвращается в предсердие, повышением среднего давления в левом предсердии до 15–18 мм рт. ст., изменением формы кривой давления в виде появления высокой волны «v».

При дальнейшем возрастании объемной перегрузки или с развитием миокардиальной недостаточности левый желудочек теряет способность обеспечивать выброс большого объема крови, увеличивается его диастолический объем и конечно-диастолическое давление, что в свою очередь обуславливает дальнейшее повышение давления в левом предсердии (20–30 мм рт. ст.) и легочных венах. Постепенно нарастает застой в малом круге кровообращения, развивается легочная гипертензия. Дилатация полостей левого сердца сопровождается расширением фиброзного кольца и, следовательно, возрастанием объема регургитации и перегрузки сердца. Появление легочной

гипертензии приводит к перегрузке, а затем и к недостаточности правого сердца с признаками нарушения кровообращения и в большом круге.

Клиника. Тяжесть клинических проявлений порока находится в прямой зависимости от степени выраженности недостаточности митрального клапана. При значительной недостаточности больные на протяжении всей жизни не предъявляют жалоб и единственным проявлением порока служит шум, выслушиваемый над сердцем. Таких больных немало, однако точной клинической статистики нет. Они, как правило, объединяются в группу больных с так называемыми функциональными шумами. При выраженной недостаточности клинические проявления порока появляются в первые же месяцы после рождения. Дети отстают в физическом развитии, часто болеют простудными заболеваниями.

Наиболее характерны многократные заболевания пневмониями. У больных очень рано появляются признаки нарушения кровообращения, которое очень плохо поддается консервативному лечению. Нарушением кровообращения обуславливают и жалобы больных на утомляемость, одышку при физической нагрузке и даже в покое. Нередко уже в раннем возрасте возникают нарушения ритма сердца. Средняя продолжительность жизни по Г. Банклу (1980) не превышает 10—20 лет. В качестве примера приводим краткую выписку из истории болезни.

Больной И., 4 лет. Порок диагностирован при рождении. В течение первого полугодия отмечались отставание в физическом развитии и повторные респираторные заболевания. В 6-месячном возрасте впервые появились признаки нарушения кровообращения — умеренная тахикардия, увеличение печени. Через 3 мес стали выслушиваться застойные хрипы в легких, и нарушение кровообращения достигло II стадии. В 9-месячном возрасте больной был впервые госпитализирован. В результате проведенной комплексной терапии (дигиталис, диуретики, электролиты) через 2 мес нарушения кровообращения были сведены до минимума, но после прекращения лечения вновь появилась тахикардия, увеличилась печень. С годовалого возраста ребенок нуждается в постоянном проведении поддерживающей терапии сердечными гликозидами, а при возрастании признаков нарушения кровообращения 2—3 раза в год госпитализировался. С этого же возраста течение заболевания осложнилось рецидивирующими пневмониями. Последние полгода больной постоянно находился на стационарном лечении.

При поступлении в институт состояние больного средней тяжести. Ребенок отстает в физическом развитии. В возрасте 4 лет масса тела 12 кг. Кожные покровы бледные. Пульс ПО—120 в минуту. Дыхание 20—22 в минуту в покое, одышка резко возрастает даже при спокойной ходьбе. Печень увеличена, нижний край пальпируется на уровне пупка. Размеры сердца резко увеличены, левая граница смещена к передней подмышечной линии. Выражен «сердечный горб». Над сердцем пальпируется систолическое дрожание и выслушивается грубый систолический шум. АД 110/80 мм рт. ст. На ЭКГ — признаки перегрузки и гипертрофии левого желудочка. При эхокардиографическом исследовании установлено расщепление передней и задней створок и ограничение подвижности митрального клапана. При контрастной вентрикулографии выявлена недостаточность митрального клапана (+ + + +). По результатам радионуклидного исследования объем регургитации крови равен 64 мл, или 66% ударного выброса сердца.

На основании обследования поставлен диагноз — врожденная недостаточность митрального клапана, нарушение кровообращения ИБ стадии.

Во время операции диагноз подтвердился. Произведена резекция хорд, ограничивающих подвижность одной половины расщепленной передней створки. Участок расщепления ушит тремя восьмиобразными швами. Подвижность задней

створки восстановлена путем удлинения хорд. Для сужения кольца, расширенного в области внутренней комиссуры, произведена аннулопластика. При проведении гидродинамической пробы выявлена хорошая замыкательная функция клапана.

Послеоперационный период проходил без осложнений. Систолический шум практически исчез. В течение 3 нед после операции уменьшились размеры сердца и печени. При контрольном осмотре через год состояние больного удовлетворительное, сохраняется хорошая функция клапана, нарушений кровообращения нет.

Факторами, утяжеляющими клиническое течение заболевания и приводящими нередко к смерти в раннем возрасте, являются сопутствующие ВПС и легочная гипертензия.

При *осмотре* больных выявляется отставание в физическом развитии. Кожные покровы бледные. Нередко грудная клетка деформирована и имеется «сердечный горб». Верхушечный толчок приподнимающийся и смещен влево и вниз. При *пальпации* над областью сердца ощущается систолическое дрожание. Печень увеличена. В далеко зашедших стадиях процесса имеется отечность на ногах. Пульс учащен.

*Аускультативная* картина порока весьма характерна. I тон отсутствует, ослаблен или сохранен. II тон над легочной артерией может быть акцентирован и расщеплен, но это бывает, как правило, при значительной митральной регургитации. Расщепление II тона усиливается на вдохе. Самый характерный аускультативный признак — систолический шум, выслушиваемый над верхушкой сердца. Интенсивность шума варьирует в зависимости от выраженности клапанной патологии. Тембр шума также варьирует: от мягкого, дующего до грубого, свистящего. Шум выслушивается над верхушкой, проводится в подмышечную область, на спину и сосуды шеи. В положении лежа на левом боку он выслушивается лучше. Шум начинается вместе с I тоном или сразу же после него. Систолический шум может быть пансистолическим или занимать часть систолы. Чем продолжительнее шум, тем тяжелее недостаточность митрального клапана. Для последней характерно нарастание интенсивности шума во второй половине систолы. При выраженной недостаточности над верхушкой может выслушиваться диастолический шум, возникающий, как установили М. Thiber и соавт. (1975), вследствие усиления кровотока через митральное отверстие во время изгнания большого объема крови из левого предсердия.

На *ФКГ* осцилляции систолического шума обычно начинаются после I тона. Шум высокоамплитудный и высокочастотный. При тяжелой недостаточности он занимает всю систолу и сливается с I и II тонами сердца. Протодиастолический шум низкого или среднего тембра.

Наиболее типичные изменения *ЭКГ* характеризуются признаками гипертрофии и перегрузки левого желудочка и предсердия. При развитии легочной гипертензии появляются изменения, указывающие на перегрузку и правого желудочка. Гипертрофия и перегрузка левого предсердия характеризуются появлением двухвершинных зубцов *P* в отведениях Уг, V4—6, возрастанием его амплитуды в I отведении. Гипертрофия левого желудочка проявляется высокими зубцами *R* в отведениях V5—6 и увеличением зубца *S* в отведениях V<sub>1</sub>—2. Электрическая ось сердца в зависимости от степени перегрузки отделов сердца занимает

нормальное положение или же отклоняется влево или вправо.

*Рентгенологическое* исследование позволяет выявить незначительно усиленный сосудистый рисунок легких за счет переполнения его венозного колена. Размеры сердечной тени варьируют в широких пределах и зависят от степени недостаточности митрального клапана. При незначительной недостаточности размеры сердца и его конфигурация нормальные. В случае выраженной регургитации сердце значительно увеличено в размерах, принимает типичную митральную конфигурацию. В переднезадней проекции на левом контуре закруглена четвертая дуга, выбухает третья дуга, верхушка сердца смещена вниз и влево (рис. 2.295). Легочная артерия и аорта не увеличены. По правому контуру сердца может быть видна тень увеличенного левого предсердия. Увеличение левого предсердия лучше выявляется в левой передней косой проекции (смещение контрастированного пищевода по дуге большого радиуса). В правой передней косой проекции четко определяется увеличение левого желудочка—тень его наслаивается на тень позвоночника. В стадии легочной гипертензии корни легких расширены, усилен сосудистый рисунок легких.

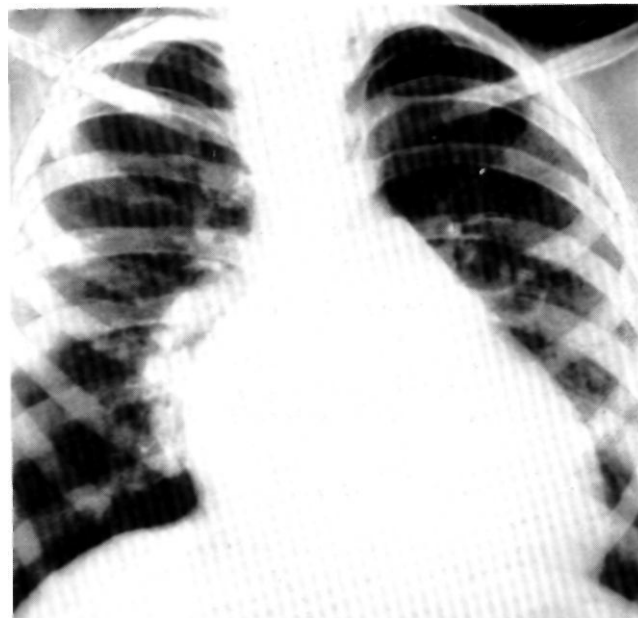Отмечается увеличение амплитуды сокращения левого желудочка. В то же время амплитуда пульсации аорты не изменена. Коромыслоподобные движения в месте соприкосновения контуров левого предсердия и левого желудочка видны в большинстве случаев, причем часто резко выражены.

Для диагностики порока обычно используют два метода эхокардиографического исследования — *доплерографию* и *эхо кардиографию* в *продольном и поперечном сечениях* сердца. Первая дает возможность получить в виде осцилляции различной амплитуды объективное подтверждение регургитации крови через митральный клапан (рис. 2.296), а второе — изучить анатомические причины недостаточности митрального клапана. При проведении исследования в продольном сечении отраженными эхосигналами визуализируются форма, размеры, подвижность створок клапана, длина и толщина основных хорд, вторичные хорды, состояние сосочковых мышц (рис. 2.297) и диаметр предсердно-желудочкового отверстия. Наблюдая за движением створок, можно не только сделать заключение о состоянии клапана, но и определить причины негерметичного его закрытия, т. е. получить практически исчерпывающую информацию для выработки плана операции.

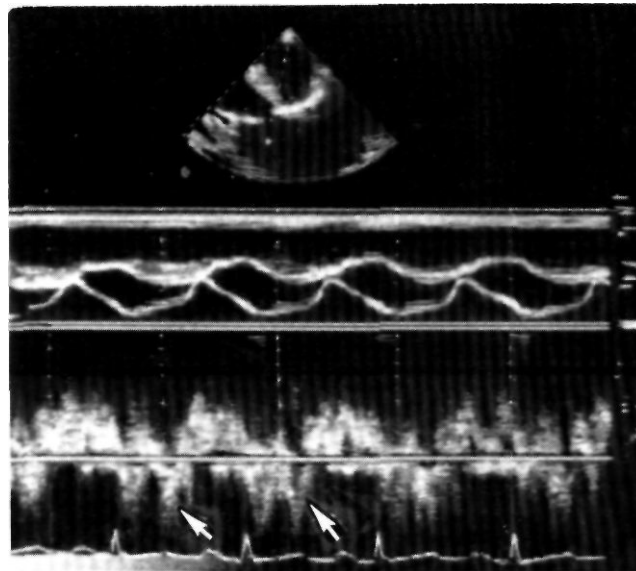
*Радионуклидный метод* исследования дает возможность неинвазивным путем количественно рассчитать объем регургитации и, следовательно, объективно оценить степень недостаточности митрального клапана. Объем регургитации (ОР) в мл/м<sup>2</sup> составляет разницу между общим эффективным и ударным индексом (ОР-УИ об—УИ эф). Эффективный ударный индекс в мл/(уд·м<sup>2</sup>) определяется с помощью стандартной радиографии с <sup>111</sup>I альбумином.

Общий ударный индекс рассчитывается по разнице между индексами конечно-диастолического (КДИ) и конечно-систолического (КСИ) объема, определяемых с помощью радионуклидной ЭКГ-синхронизированной вентрикулографии мечеными <sup>51</sup>Cr эритроцитами.

*Катетеризация сердца* в диагностике порока имеет



2.295. Рентгенограмма грудной клетки при врожденной недостаточности митрального клапана (переднезадняя проекция).

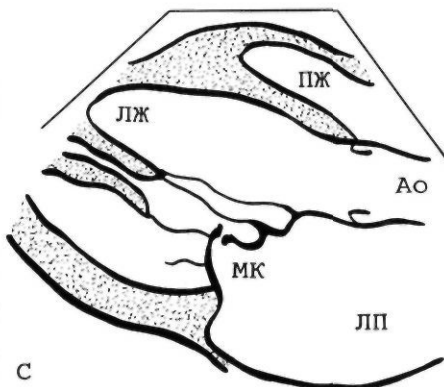
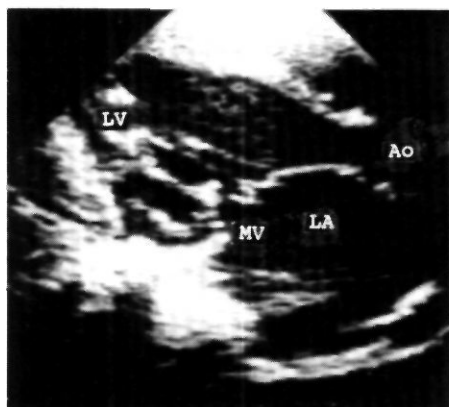
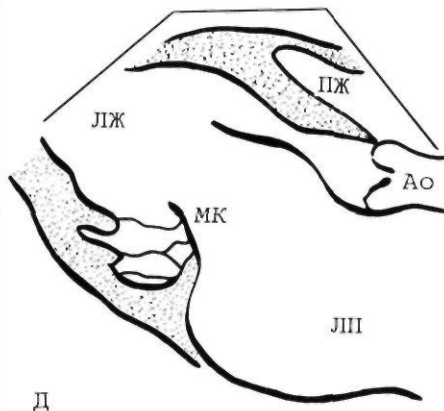
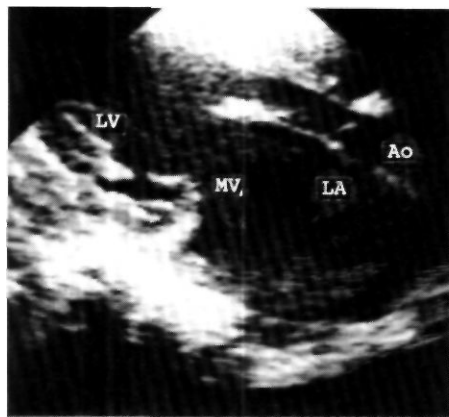


2.296. Импульсная доплерограмма при недостаточности митрального клапана.

В полости левого предсердия в период систолы определяется турбулентный поток крови—регургитация через митральный клапан (указано стрелкой).

вспомогательное значение, но чрезвычайно важна для оценки степени нарушения центральной гемодинамики и прежде всего определения уровня легочной гипертензии.

Наиболее значимый диагностический признак порока выявляется по изменению морфологии кривой давления левого предсердия. Основные изменения



2.297. Эхокардиограммы и их схематическое изображение в периоды систолы (С) и диастолы (Д) при врожденной митральной недостаточности (продольное сечение сердца по длинной оси).

Передняя створка митрального клапана удлинена и в период систолы пролабирует в полость левого предсердия. Видны удлиненная передняя сосочковая мышца, длинные хорды, идущие к обоим створкам клапана. Кольцо клапана расширено. Обозначения те же, что и на рис. 2.264.

претерпевает волна *v*. Она быстро достигает значительной высоты и занимает на кривой доминирующее положение. При значительной недостаточности она превышает волны *a* и *c*. Наиболее наглядно визуализацию регургитации крови при недостаточности митрального клапана можно получить при выполнении контрастной вентрикулографии левого желудочка. Катетер, по которому в полость желудочка вводится контрастное вещество, обычно проводят ретроградно, пунктируя бедренную или какую-либо другую крупную периферическую артерию. Выявленное при ангиографии ретроградное поступление контрастного вещества из левого желудочка в левое предсердие объективно подтверждает диагноз недостаточности митрального клапана (рис. 2.298); по плотности и скорости контрастирования левого предсердия можно сделать заключение и о степени недостаточности. Принято выделять четыре степени — незначительную, умеренную, выраженную и тотальную.

Диагноз. Диагностика порока достаточно проста и в большинстве случаев правильно распознать порок можно на основании обычных клинических методов, среди которых наибольшую информативность имеют аускультация и рентгенологическое исследование. Эхокардиография во всех случаях дает объективную информацию о наличии митральной регургитации и позволяет определить анатомо-функциональные дефекты строения клапана. Количественно определить объем регургитации можно, используя при обследовании больных радионуклидные методы.

Катетеризация полостей сердца и ангиокардиография также выявляют достоверные диагностические признаки, однако их наибольшая ценность состоит в возможности определения степени нарушения центральной гемодинамики.

Лечение. Лечение может быть только хирургическим. Однако показания к операции из-за ее сложности и трудностей прогнозирования отдаленных результатов должны определяться строго дифференцированно; необходимо принимать во внимание возраст больных, анатомию порока и стадию нарушения кровообращения. Операция абсолютно показана в тех случаях, когда заболевание осложняется выраженным нарушением кровообращения (II—III стадии) и не поддается консервативному лечению. В подобной ситуации риск операции вполне оправдан даже у детей раннего возраста. Если же развитие нарушений кровообращения можно контролировать лекарственной терапией, то желательно отложить хирургическое лечение до 5—6-летнего возраста больных [Carpentier A., 1983]. В этом возрасте размеры предсердно-желудочкового отверстия в случае необходимости протезирования уже позволяют использовать искусственный клапан достаточно большого диаметра. У детей более старшего возраста показания к операции шире.

Показаниями к протезированию клапана у детей служат грубые анатомические изменения, не позволяющие произвести адекватную пластическую операцию.



Хирургическое лечение. Для коррекции порока используют различные виды пластических операций либо замещение клапана искусственным протезом. В настоящее время большинство хирургов отдают предпочтение реконструктивным операциям, если для этого имеются соответствующие анатомические предпосылки. Это мнение базируется на том, что госпитальная летальность и летальность в отдаленные сроки после пластических операций несколько ниже, чем после протезирования, меньше возникает тромбоэмболических и инфекционных осложнений, не требуется проведения постоянной антикоагулянтной терапии. В хирургии детского возраста к этому добавляются и еще два принципиальных соображения. Во-первых, использование у детей механических протезов ограничивается размерами предсердно-желудочкового отверстия и неблагоприятной перспективой вынужденной реимплантации протеза по мере роста ребенка; во-вторых, ограниченная возможность выбора типа протеза. Опыт последнего десятилетия показал, что нецелесообразно использовать биологические протезы у детей из-за часто наступающей их кальцификации [Kutsche L. et al., 1979; Thandroyen F. et al., 1980].

Поэтому реконструктивная коррекция при выполнении операций у детей, безусловно, является методом выбора, а к протезированию механическими протезами прибегают как к крайнему средству, когда восстановление анатомии и функции собственного клапана невозможно. Однако такая ситуация возникает не так уж редко. А. Carpentier (1976), обладающий наибольшим хирургическим опытом и являющийся создателем наиболее совершенной системы пластических операций, оперируя 47 больных, у 19,1% из них был вынужден закончить операцию протезированием.

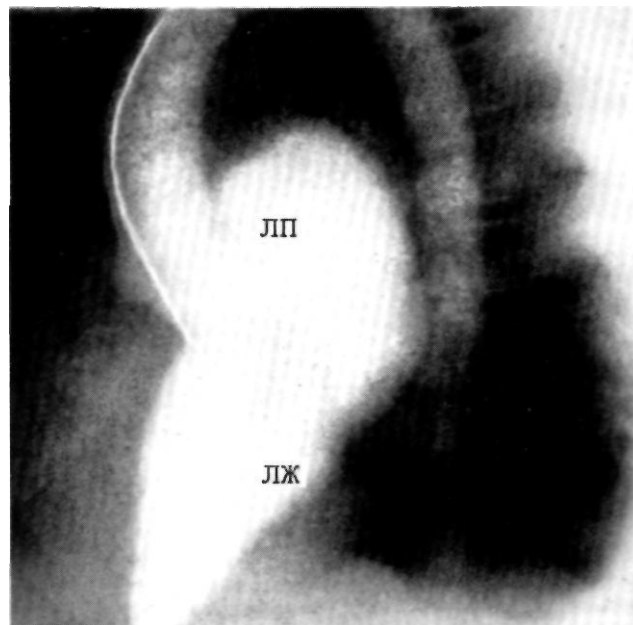
Техника пластических операций. Приемы выполнения пластических операций при врожденной недостаточности клапана совершенно тождественны тем, которые используются в хирургии приобретенных пороков. Цель та же — достичь плотного смыкания свободных концов створок на уровне предсердно-желудочкового отверстия.

Различие, вероятно, состоит лишь в том, что врожденная патология многообразнее. Поэтому исследование клапана во время операции должно проводиться с учетом всех возможных вариантов нарушения анатомии, да и комплекс хирургических приемов при реконструкции включает большее количество технических приемов коррекции.

Если недостаточность клапана вызвана расширением предсердно-желудочкового отверстия, будь то изолированная патология или как один из элементов более сложных анатомических особенностей, коррекция достигается сужением (аннулопластика) его до тех пор, пока не наступит надежное смыкание створок. Естественно, сужение допустимо до пределов, не приводящих к появлению стеноза.

Предложено несколько видов *аннулопластики*. Шовная аннулопластика с целью уменьшения размеров кольца за счет его сужения в области комиссур или задней створки была предложена G. Wooler (1962), G. Reed (1965), J. Kay (1978). Разрабатывались и методы аннулопластики с использованием жестких и эластичных опорных колец, по диаметру которых моделировалось митральное отверстие [Козлов А. А., 1981]. Эти методы сейчас имеют ограниченное применение. Шовную аннулопластику можно эффективно использовать лишь в случаях незначительной дилатации фиброзного клапана в области комиссур.

Наиболее широко и с хорошим результатом в настоящее время используется метод аннулопластики с опорным кольцом Карпантье (А. Carpentier). Размер кольца выбирается с таким расчетом, чтобы его просвет полностью закрывался передней створкой митрального клапана. Разомкнутая часть кольца должна быть обращена в сторону передней створки.




2.298. Ангиокардиограмма больного с врожденной недостаточностью митрального клапана (боковая проекция). При ретроградной левой вентрикулографии контрастное вещество одновременно заполняет и левое предсердие. ЛЖ—левый желудочек; ЛП—левое предсердие.

Для фиксации за фиброзное кольцо клапана накладывают П-образные швы. На участок фиброзного кольца передней створки накладывают четное количество швов с тем, чтобы их было поровну по обе стороны от разомкнутой части опорного кольца. Прошивать нити через муфту опорного кольца на этом участке следует на расстоянии, строго соответствующем ширине П-образного шва. По остальному периметру фиброзного кольца швы накладывают с более широким (5—6 мм) основанием, а расстояние между нитями, которыми прошивается муфта опорного кольца, должно быть меньшим. Таким образом, при затягивании наложенных швов предсердно-желудочковое отверстие уменьшается за счет участка комиссур и задней створки (рис. 2.299). А. Carpentier разработал и другие элементы пластических операций, позволяющие корригировать недостаточность митрального клапана, вызванную врожденной патологией створок, хорд и сосочковых мышц. В случаях расщепления створки она ликвидируется сшиванием их несколькими восьмиобразными швами по всей длине расщепления. Простым ушиванием закрываются небольшие отверстия в створках. Если диастаз между краями расщепленной створки большой, то его можно ликвидировать швением полоски аутоперикарда.

Для ликвидации недостаточности, вызванной пролапсом клапана, выполняют пластические операции на створках и хордально-сосочковых структурах. При пролабировании части края створки из-за отсутствия на этом участке хорд этот сегмент иссекают с последующим сшиванием краев отдельными восьмиобразными швами. Причем при операции на муральной створке резецируют участок трапециевидной формы, а на передней производят клиновидную резекцию. В случаях пролапса створки, вызванного удлинением хорд или сосочковых мышц, удлиненную хорду на необходимую длину укорачивают низведением ее в толщу сосочковой мышцы. Для этого делают продольный разрез тела мышцы глубиной до 2 мм. Вокруг хорды проводят шовную нить, обеими иглами которой изнутри наружу прошивают края разреза мышцы. При затягивании шва хорда укорачивается на две длины расстояния между головкой мышцы и местом вкола игл. Одновременно закрывают разрез мышцы.

Укорочение длинной сосочковой мышцы достигается швением ее участка в разрез стенки желудка, сделанный у основания сосочковой мышцы.



2.299. Схематическое изображение операции аннулопластики по методу Карпантье.

Коррекция недостаточности митрального клапана, в основе которой лежит ограничение подвижности створок, направлена на восстановление необходимого объема их движения. В одних случаях это достигается с помощью комиссуротомии, в других необходимо пересечь вторичные хорды, ограничивающие мобильность одной или обеих створок. При укорочении и утолщении хорд их удлиняют путем продольного расщепления головок сосочковых мышц и разделения массивных межхордальных конгломератов.

Для коррекции парашютообразного клапана производят аннулопластику и продольное расщепление единственной сосочковой мышцы с тем, чтобы образовались две головки с передней и задней группами хорд.

У значительного числа больных недостаточность митрального клапана может быть обусловлена несколькими анатомическими дефектами развития. Поэтому для коррекции порока одновременно используют ряд технических приемов.

Непосредственные и отдаленные результаты. Хирургическое лечение врожденной недостаточности митрального клапана — относительно новый раздел хирургии. Имеющиеся публикации еще крайне незначительные, а результаты операций порой противоречивы. Однако можно констатировать, что летальность после протезирования, по сообщениям большинства хирургов, пока остается высокой. В 1979 г. R. Sade сообщил о 24 операциях митрального протезирования механическим клапаном; летальность составила 24%. В этом году он собрал в литературе сведения о 314 операциях; операционная летальность — 55. Аналогичные данные приводит M. Elliot (1985) — операционная летальность 21%. Наряду с этим в литературе встречаются сведения и о более благоприятных результатах. Так, K. Juerg и соавт. (1984) сообщили о серии операций, где летальность составила 14,7%, а по данным A. Schachner и соавт. (1984) — значительно меньше — 4,6%. Разноречивость этих сведений скорее всего зависит от неоднородности анализируемых групп больных. Риск операции намного выше у детей раннего возраста и у больных, у которых недостаточность митрального клапана сочетается с другими В ПС. Судить о результатах пластических операций из-за их малочисленности трудно. Однако интересен опыт A. Carpentier (1983), который сообщил о 42 операциях с 2% госпитальной летальностью.

Отдаленные результаты пластических операций

вполне удовлетворительные. В наблюдениях A. Carpentier не было случаев смерти и тромбоэмболических осложнений у оперированных больных и лишь трем больным (7%) потребовалась повторная операция. После операции 86% больных находились в I функциональном классе по NYHA.

Отдаленные результаты протезирования митрального клапана намного хуже, чем результаты пластических операций. Основными причинами неудовлетворительных результатов операции являются тромбоэмболические и инфекционные осложнения, кровотечения вследствие передозировки антикоагулянтов, дисфункция протеза.

## 2.5.32. СОСУДИСТЫЕ КОЛЬЦА И СОСУДИСТЫЕ ПЕТЛИ

Сосудистые кольца и сосудистые петли — это аномалии развития дуги и ветвей аорты, а также легочных артерий, в результате которых нарушается их нормальное расположение в средостении; аномальные сосуды окружают пищевод и трахею, сдавливая их.

В процессе эмбриогенеза у плода имеются две аорты — вентральная и дорсальная, соединенные между собой 8 парами сосудистых дуг. При окончательном формировании сосудов часть дуг остается, образуя дугу аорты и легочные артерии, другие, напротив, регрессируют и исчезают. При любом нарушении этого процесса могут развиваться аномалии дуги аорты и ее ветвей. Некоторые из них можно расценить как вариант нормы, так как не наблюдается нарушений нормального кровообращения. Другие могут вызвать компрессию трахеи и пищевода уже в первые месяцы и годы жизни ребенка с соответствующей клинической картиной порока, требующего хирургической коррекции.

Больные с данной патологией редко попадают в специализированные центры сердечно-сосудистой хирургии. Обычно их обследуют в общих педиатрических и детских хирургических отделениях, поскольку основные жалобы сводятся к затруднению дыхания и дисфагии. Однако мы рассматриваем эту патологию, поскольку она является врожденной аномалией сосудистой системы.

Среди разнообразных вариантов патологии мы выделим только те, которые требуют хирургического вмешательства.

Частота. Аномалии развития дуги аорты и ее ветвей по описанию ряда авторов составляют 1—3,8% от числа всех врожденных заболеваний сердечно-сосудистой системы [Вишневский А. А., Таланкин Н. А., 1962; Abbott M., 1936; Gross R., 1964], по данным A. Nadas и D. Fyler (1972) — 1—2%. Они могут встречаться в виде изолированных аномалий, но в 20% случаев В ПС сочетаются с теми или иными вариантами аномалий развития артериальных дуг, особенно с такими пороками, как тетрада Фалло, отхождение сосудов от правого желудочка, единственный желудочек и др. [Stewart J., 1964; Binet J., Langlois S., 1977]. Из 57 больных с аномалией и симптомами компрессии, описанных R. Cross (одна из наибольших серий наблюдений), двойная дуга аорты была у 21, правосторонняя дуга с левым ОАП — у 15, аномалии подключичных артерий — у 12, аномалии плечеголового ствола — у 7 и левой общей сонной артерии — у 2 больных [Gross R., 1953]. Аномальная правая подключичная артерия с клинической картиной «сосуди-

стой петли» или без нее наблюдается у 0,5% населения [de Leval M., 1983].

**Классификация.** Первые анатомические описания различных типов аортальных дуг и сосудистых колец относятся к XVIII в. [Hanault, 1735; Bajford, 1794]. Впервые возможные варианты аномалии систематизировал J. Edwards, который в 1948 г. предложил схему так называемой гипотетической двойной дуги аорты, включающей все эмбриологические сегменты развития нормальных сосудов (рис. 2.300). Атрезия или отсутствие регрессии любого из них приведет к образованию той или иной аномалии. Большинство современных классификаций основано на принципе гипотетической двойной дуги. В каждой из них выделяют основную аномалию и ее подтипы [Stewart J., 1964; Shufard W., 1972; Knight L., Edwards J., 1974; Ciarti I., 1978; Idbers B., 1981]. Все классификации применимы в практической работе.

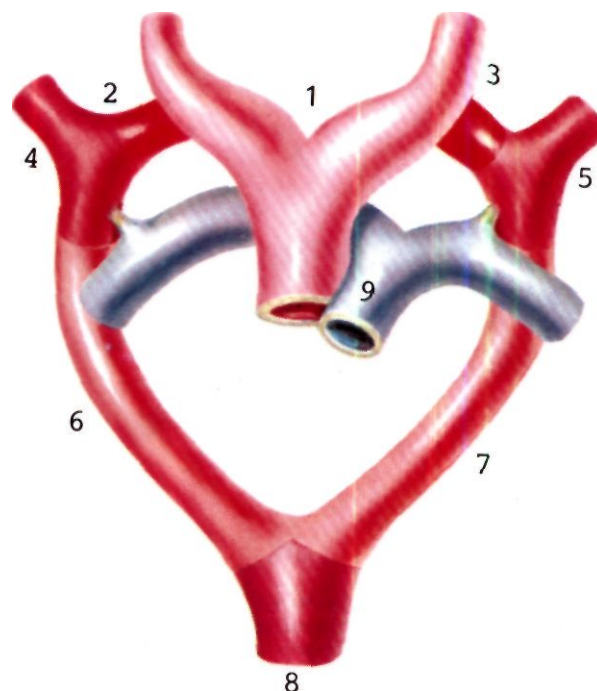
Целесообразно разделить возможные варианты аномалии на сосудистые кольца и сосудистые петли. При сосудистом кольце трахея и пищевод оказываются со всех сторон окруженными сосудистыми образованиями. При сосудистых петлях трахеопищеводная компрессия вызывается аномальным отхождением одного из сосудов дуги аорты или одной из ветвей легочной артерии, охватывающей пищевод и трахею сдавливающей петлей.

**Патологическая анатомия.** Нормально развитая левосторонняя дуга аорты, являясь продолжением восходящей части аорты (последняя лежит справа от позвоночника), проходит в косой плоскости, расположенной справа спереди налево назад. Она перекидывается через правую легочную артерию вблизи бифуркации легочного ствола, а затем через левый бронх и, отдавая три брахиоцефальные ветви (плечеголовной ствол, левую общую сонную и левую подключичную артерии), продолжается в заднем средостении в нисходящую часть аорты, которая располагается слева от позвоночника. При этом на всем пути аорта и брахиоцефальные сосуды находятся спереди от трахеи и пищевода.

Правосторонняя дуга аорты, которая может быть и в норме, является продолжением восходящей части аорты, но целиком расположена справа от позвоночника. Она лежит почти в сагиттальной плоскости, перекидываясь через правую легочную артерию, правый бронх и соединяясь с нисходящей частью аорты в заднем средостении. Нисходящая часть аорты может идти как слева, так и справа от позвоночника. На всем пути трахея и пищевод расположены у левой стенки дуги аорты. Брахиоцефальные сосуды, как правило, имеют зеркальное расположение — сначала отходит левый плечеголовной ствол, лежащий впереди от трахеи и пищевода, затем правая общая сонная и правая подключичная артерии, располагающиеся справа от них. Эти соотношения следует учитывать при рассмотрении патологических вариантов.

#### 2.5.32.1. Сосудистые кольца

1. **Двойная дуга аорты.** Восходящая часть аорты при этом пороке переходит в две дуги — правую и левую (рис. 2.301). Правая дуга, находясь справа от трахеи и



2.300. Схематическое изображение гипотетической двойной дуги аорты по Эдвардсу.

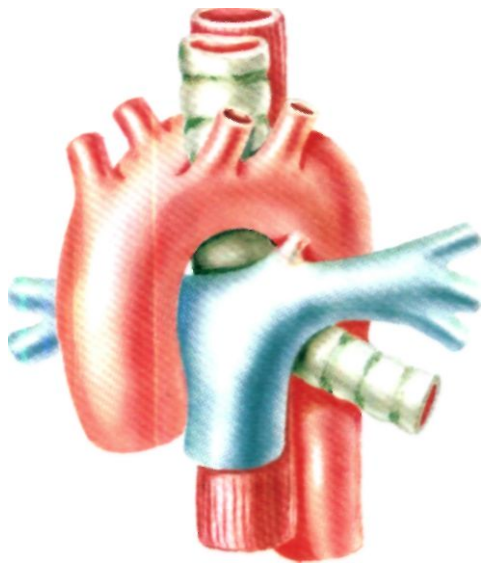
Вентральная аорта (1); правая (2) и левая (3) 4-е аортальные дуги; правая (4) и левая (5) подключичные артерии; правая (6) и левая (7) (8-е сегменты) аортальные дуги. Нисходящая часть аорты (8); легочный ствол (9).

пищевода, перекидывается через правую легочную артерию и правый бронх, огибая трахею и пищевод справа. Левая дуга проделывает аналогичный путь, перебрасываясь через левую легочную артерию и левый бронх. Позади пищевода обе дуги сливаются, образуя нисходящую часть аорты, которая может располагаться как справа, так и слева от позвоночника. Трахея и пищевод оказываются полностью окруженными артериальными дугами. Брахиоцефальные сосуды отходят от дуг отдельными стволами: правые — от правой дуги, левые — от левой. Диаметр дуги редко бывает одинаковым. Как правило, левая (передняя) дуга значительно тоньше правой (задней). Между различными отделами дуг могут быть атрезированные участки просвета, т. е. в этих сегментах дуга непроходима для крови. В зависимости от уровня атрезии сегмента различают типы и подтипы дуги (I, II, а, б, с) [Shufard W., Sybers R., 1982].

2. **Правосторонняя дуга с левосторонним ОАП или артериальной связкой.** При праволежащей дуге аорты ОАП, лежащий между нижней поверхностью аортальной дуги и левой легочной артерией у бифуркации, вызывает образование полного сосудистого кольца (рис. 2.302). Трахея и пищевод оказываются охваченными справа и сзади дугой аорты, спереди — бифуркацией легочного ствола, слева — протоком или связкой.

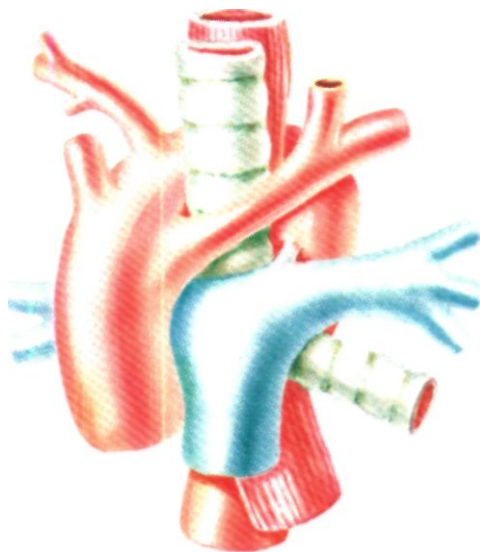
3. **Правосторонняя дуга аорты с aberrантной правой подключичной артерией и левосторонним ОАП.** При этом варианте от правой дуги аорты сосуды отходят отдельными стволами в такой последовательности: левая общая сонная артерия, правая общая





**2.301. Схематическое изображение двойной дуги аорты.** От правой (задней) дуги отходят правая общая сонная и подключичная артерии. От левой (передней) дуги отходят левая общая сонная и подключичная артерии. Пищевод и трахея охвачены сосудистым кольцом.

сонная и правая пол ключичная артерии. Эти сосуды отходят справа от трахеи и пищевода, а левая подключичная артерия отходит последним стволом в заднем средостении, находясь слева от позвоночника, пищевода и трахеи. При наличии ОАП, соединяющего аорту в области отхождения левой подключичной артерии с левой легочной артерией, пищевод и трахея оказываются также заключенными в сосудистое кольцо.



**2.302. Схематическое изображение сосудистого кольца, образованного праволежащей дугой аорты.**

Сосуды отходят в следующем порядке: левый плечеголовный ствол, правая общая сонная и подключичная артерии. Артериальная связка замыкает кольцо, располагаясь слева.

1. *Левосторонняя дуга с праволежащей нисходящей частью аорты.* При этом очень редком варианте расположение дуги аорты обычное. Однако в среднем средостении она резко изгибается вверх и, обходя пищевод сзади, соединяется с нисходящей частью аорты справа от позвоночника. Трахеопищеводная компрессия может быть вызвана этой аортальной петлей, охватывающей их спереди, слева и сзади.

2. *Левосторонняя дуга с aberrантно отходящими брахиоцефальными сосудами.* Правая подключичная артерия, отходя последним стволом от места перехода дуги в нисходящую часть аорты, пересекает слева направо заднее средостение позади пищевода и трахеи, вместе с дугой охватывая их петлей. Такая же ситуация может возникнуть при наличии правого aberrантного плечеголового ствола, который может идти как позади пищевода, так и между ним и трахеей. Аберрантная подключичная артерия у места отхождения может образовывать луковичеобразное расширение аорты (компрессионный дивертикул).

3. *Аберрантная легочная артерия.* При этом варианте аномалии левая легочная артерия отходит не от бифуркации легочного ствола, а от правой легочной артерии справа от трахеи. Она проходит позади трахеи и впереди от пищевода в сторону корня левого легкого. Трахея и правый бронх оказываются заключенными между правой легочной артерией спереди и левой сзади. Обычно расположенный ОАП может превращать петлю в полное сосудистое кольцо.

Клиника, диагностика. Клинически любой вариант аномалии проявляется признаками сдавления трахеи и пищевода. В выраженных случаях у ребенка раннего возраста наблюдается затрудненное дыхание со стридором и явлениями нарушения глотания. Дети слабо развиты, плохо прибавляют в весе. Часто наблюдаются рвоты. Кормление еще более затрудняет дыхание ребенка. Иногда дыхательная недостаточность настолько выражена, что он выглядит цианотичным. Отмечается желание ребенка есть, медленно проглатывая твердую пищу. Иногда можно отметить тенденцию держать голову в откинута состоянии, изогнув шею назад, при этом дыхание становится более свободным. Если клинических симптомов не было в раннем детстве, то в более старшем возрасте могут появиться жалобы на трудности при глотании, регургитацию и рвоту при обильной еде.

Со стороны сердца патологии не отмечается. В легких при аускультации могут выслушиваться сухие и влажные хрипы.

*ЭКГ и ФКГ* без признаков патологии.

*Рентгенологическое* исследование помогает поставить правильный диагноз. При прохождении взвеси сульфата бария через пищевод на его переднем и, как правило, заднем контуре отчетливо определяется вдавление, вызванное внешним пульсирующим образованием. Это исследование может с точностью указать на причину компрессии пищевода и установить диагноз. В диагностике уровня и степени сдавления трахеи значительную роль играют *прямая бронхоскопия*, а также *контрастная рентгенография трахеи*. Окончательный диагноз конкретного варианта сужения можно поставить после *аортографии*, показывающей по-



ложение дуги аорты, аномалии брахиоцефальных сосудов, наличие двойной дуги и т. д. (рис. 2.303). При подозрении на легочно-артериальную петлю показана легочная ангиография в сидячем положении больного.

**Дифференциальная диагностика.** При постановке окончательного диагноза следует иметь в виду опухоли средостения, а также причины, которые могут вызвать у ребенка схожие симптомы компрессии, частые респираторные заболевания и пневмонии (трахеопищеводный свищ, фиброкистоз легких).

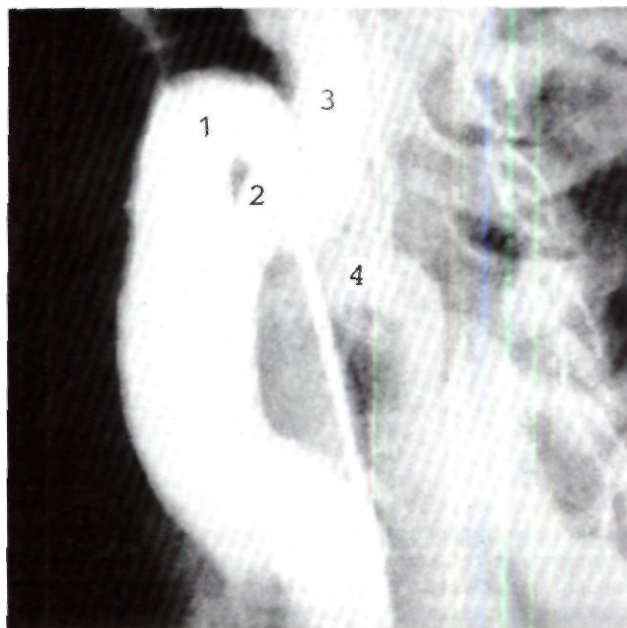
**Естественное течение и прогноз.** Уже в первые месяцы жизни клиническое течение заболеваний может быть очень типичным (особенно при двойной дуге аорты). У детей с другими вариантами аномалий характерную клиническую симптоматику выявляют в возрасте 6—7 лет. При наличии аномальной подключичной артерии обычно нет патологических симптомов, но у взрослых может нарушаться функция глотания.

**Хирургическое лечение.** Основоположником хирургии сосудистых колец, как и хирургии ВПС вообще, был выдающийся детский хирург из Бостона (США) R. Gross. Он впервые в 1945 г. разделил двойную дугу аорты, а в 1948 г. опубликовал данные о первой серии наблюдений. Операция абсолютно показана детям с симптомами компрессии трахеи и пищевода. Отсрочка хирургического вмешательства может вызвать необратимые изменения в стенке трахеи и не дать эффекта. Задача операции — устранить имеющееся сосудистое кольцо или петлю, максимально освободив при этом трахею и пищевод. В большинстве случаев это технически возможно, но необходимо следить за пульсом на шее и руках, чтобы не пересечь плечеголовые сосуды.

**Техника операции при двойной дуге аорты.** Доступ к сердцу осуществляется методом левосторонней горакотомии в четвертом межреберье. Обе дуги аорты и ОАП тщательно мобилизуют. ОАП или артериальную связку рассекают. Если имеется атрезированный сегмент, то дуга рассекается и в этой области. В случаях, когда одна дуга уже другой (обычно передняя), ее рассекают дистальнее левой подключичной артерии, между двумя зажимами. Рассеченные участки ушивают непрерывным швом (рис. 2.304). Затем отделяют трахею и пищевод от дуг методом тупой и острой препаровки. Если просветы дуг примерно одинаковые, то лучше рассечь заднюю дугу, восстановив нормальные анатомические соотношения.

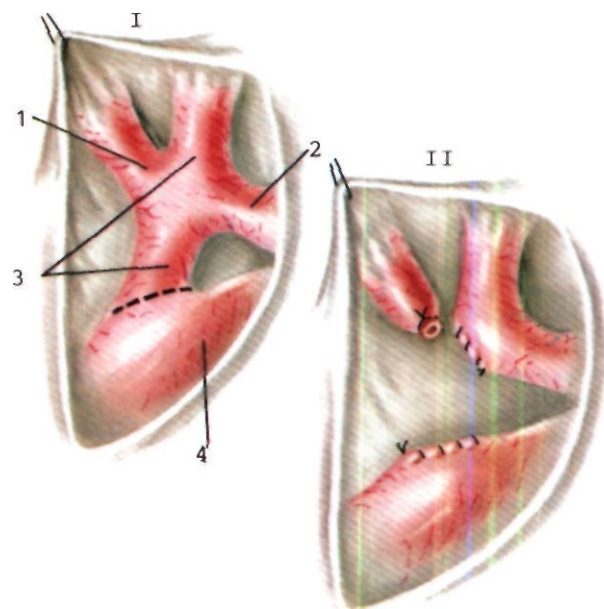
**Техника операции при правосторонней дуге с ОАП.** Доступ к сердцу левосторонний. Выделяют ОАП, который перевязывают и рассекают между двумя лигатурами. Конусы дополнительно прошивают. Производят препаровку трахеи и пищевода, тщательно иссекая их фиброзные связи с дугой и близлежащими образованиями. При aberrантной правой подключичной артерии можно ограничиться пересечением ее у основания и мобилизацией вверх. Как правило, пересадки устья не требуется.

**Техника операции при сосудистых петлях.** При сосудистых петлях, образованных aberrантной правой подключичной артерией, хирургическая тактика аналогична описанной выше. При наличии aberrантную плечеголового сосуда осуществляют его мобилизацию и подтягивание швами за адвентицию к грудной стенке. Более радикальна реимплантация устья в восходящую часть аорты, но для этого требуются специальные методы защиты головного мозга от ишемии. При сосудистой петле, образованной aberrантной левой подключичной артерией, ее отсекают от устья и пересаживают в плечеголовную ствол, выводя из-под бронха и трахеи. Операция впервые была выполнена W. Potts в 1954 г.



2.303. Аортограмма больного с функционирующей двойной дугой аорты (аксиальная проекция).

Катетер расположен в правой дуге. Получено хорошее контрастирование обеих аортальных дуг. От левой дуги отходят левая общая сонная и левая подключичная артерии. 1 — правая дуга; 2 — левая дуга; 3 — левая общая сонная артерия; 4 — левая подключичная артерия.



2.304. Схематическое изображение этапов (I—II) операции при сосудистом кольце.

Рассечение ОАП (или связки) устраняет эффект кольца. 1 — ОАП; 2 — левая подключичная артерия; 3 — передняя дуга аорты; 4 — задняя дуга аорты.

Поскольку вариантов трахеопищеводной компрессии очень много, хирургическая техника варьирует в зависимости от конкретной ситуации. Следует, однако, всегда помнить о необходимости максимальной мобилизации всех сосудистых структур и тщательной проверки наличия пульсации сосудов шеи и верхних конечностей перед рассечением просвета сосуда. Необходимо также после устранения кольца или петли максимально отделить сосуды от пищевода и трахеи, чтобы избежать развития рецидива в связи с формированием сращений.

Результаты. Ближайшие результаты операции достаточны хорошие. Е. Arciniegas (1979) описал 2 летальных исхода на 53 операции, а J. Richardson (1981) — 3 на 42 операции.

Отдаленные результаты отличные, хотя для полной регрессии симптоматики иногда требуется несколько месяцев.

### 2.5.33. ВРОЖДЕННЫЕ БОЛЕЗНИ КРОВЕНОСНЫХ СОСУДОВ

Врожденные болезни кровеносных сосудов правильнее называть врожденными пороками кровеносных сосудов (ангиодисплазиями), так как они по существу являются следствием патологического развития сосудистой системы в процессе ее эмбриогенеза. Образующиеся при этом различные сосудистые аномалии могут вызывать нарушения местной и общей гемодинамики.

Первой основополагающей работой по врожденной сосудистой патологии является монография Trelat и Mowod (1869), в которой авторы, анализируя процесс, протекающий с гипертрофией конечности и варикозным расширением подкожных вен и капилляров, отнесли его к врожденным нарушениям развития сосудов. Klippel и Trenaunaу в 1900 г. более подробно описали клиническую картину данного заболевания. Так, в литературе появился синдром Клиппеля—Треноне, включающий следующие признаки: 1) «невус», захватывающий различные участки конечности; 2) варикозное расширение вен конечности, возникающее в раннем детском возрасте; 3) гипертрофия всех тканей, особенно костей, которые увеличиваются как в длину, так и в ширину. Данные авторы назвали это заболевание остеогипертрофическим варикозным «невусом», отметив, что признаки этой патологии могут появляться в раннем детском возрасте. В 1907 г. P. Weber описал синдром, аналогичный синдрому Клиппеля—Треноне, однако автор к признакам данного синдрома присоединил и другие врожденные изменения сосудов, дав им общее название «гемангиоэктатическая гипертрофия конечности». В 1928 г. С. М. Рубашов также связал данную патологию с наличием у больных множественных врожденных артериовенозных соустьев. Таким образом, заболевание, проявляющееся частичным гигантизмом конечности, сосудистыми пигментными пятнами и варикозным расширением подкожных вен, несомненно, следует связывать с множественными врожденными артериовенозными свищами. Названия этой патологии до сих пор разные: «врожденные артериовенозные свищи», «врожденные артериовенозные аневризмы», «синдром Клиппеля—Треноне», «синдром Паркса—Вебера—Рубашова». Все это — одна и та же врожденная сосудистая патология, а именно врожденные артериовенозные свищи. Другие формы ангиодисплазий — венозные (различные гемангиомы) и артериальные (дисплазии артериальных стволов) в настоящее время хорошо изучены благодаря работам П. П. Алексеева (1969), Н. И. Краковского и соавт. (1962), О. Б. Милонова (1967), Ю. Д. Москаленко (1970), Н. И. Краковского, Р. С. Колесниковой, Г. М. Пивоварова (1978) и др.

Частота. Ангиодисплазий не относятся к казуистическим находкам.

По данным Н. И. Краковского и соавт. (1978), в иностранной литературе описано более 700 случаев врожденных артериовенозных свищей. В отечественной литературе наибольший материал собрали А. А. Вишневецкий и соавт. (1971)—68 случаев ангиодисплазий. Ю. Д. Москаленко (1970) наблюдал 147 подобных больных. Н. И. Краковский и соавт. (1978) приводят результаты наблюдения и лечения 143 больных с артериовенозными свищами конечностей.

Этиология и патогенез. Этиология и патогенез ангиодисплазий до настоящего времени не уточнены. Выдвигается ряд этиологических гипотез, из которых наиболее достоверной и популярной является генетическая [Васильев В. Н., 1964]. Некоторые авторы [Pgorpe A., 1950] рассматривают ангиодисплазии как результат влияния эндо- и экзогенных факторов на эволюцию соматической бластомы в различных фазах онкогенеза. К эндогенным этиологическим факторам относят нарушение метаболизма, гормональные нарушения; к экзогенным — инфекции, интоксикации, травмы. Изменения происходят на уровне хромосом с дальнейшим нарушением развития сосудистой системы. П. П. Алексеев (1961) считает, что развитие артериовенозных свищей связано с врожденным поражением симпатической нервной системы. В. И. Кижаяев (1964) главную роль в образовании ангиодисплазий отводит травме. Ю. Д. Москаленко считает, что травма является лишь катализатором в клиническом проявлении гемангиомы.

В патогенез ангиодисплазий вносит ясность теория эмбриогенеза сосудистой системы. Как известно, сосудистая система эмбриона закладывается на 5—10-й неделе внутриутробного развития в виде массы ангиобластических клеток, из которых в дальнейшем развивается капиллярная сеть, представляющая собой единую недифференцированную первичную сосудистую систему зародыша. Постепенно из нее образуются артериальные и венозные стволы с сохраненными между ними сетями шунтов. Далее некоторые артериальные стволы подвергаются обратному развитию или остаются в рудиментарном состоянии, другие же выливаются во вновь образованные сосуды. Отклонение от нормального развития кровеносных сосудов влечет за собой возникновение количественных и качественных изменений [Robertson D. J., 1965]. Другими словами, под воздействием неблагоприятных экзо- и эндогенных факторов происходит нарушение какой-либо стадии развития сосудистой системы с образованием различных видов пороков кровеносных сосудов. Так, например, задержка регрессии в первичной капиллярной сети влечет за собой развитие гемангиом [Malan E., 1964]. При нарушении образования сосудистых стволов могут возникнуть другие аномалии развития артерий и вен: агенезия, аплазия, артериальные и венозные аневризмы, недоразвитие клапанного аппарата вен.

Классификация. Из множества классификаций ангиодисплазий в настоящее время наиболее полными и обоснованными следует считать классификации, разработанные Е. Malan, А. Puglionisi (1964) и Ю. Д. Москаленко (1970). Так, Е. Malan и соавт. выделяют четыре основные формы ангиодисплазий: 1) венозные дисплазии; 2) стволовые артериальные дисплазии; 3) артериальные и смешанные венозные дисплазии; 4) смешанные ангиодисплазии. Ю. Д. Москаленко в основу своей классификации положил стадии нарушения развития кровеносных сосудов, увязав их клинические формы с анатомическими и патофизиологическими факторами (табл. 2.4).

Приведенная классификация хотя и несколько сложна, но в практическом отношении удобна и отражает многообразие ангиодисплазий.

Патоморфология. Сосуды в период эмбрионального развития имеют вначале лишь один слой эндотелиальных клеток. В дальнейшем их структура усложняется.

Таблица 2.4. Классификация ангиодисплазий

Эмбриональные стадии развития сосудов	Формы дисплазии кровеносных сосудов по анатомической характеристике и нарушению гемодинамики		
	артериовенозная	венозная	артериальная
Первичной капиллярной сети	Гемангиомы: капиллярная кавернозная ветвистая	Гемангиомы: капиллярная кавернозная ветвистая	—
Обратного развития	Микрофистулы Макрофистулы		
Формирования кровеносных стволов	—	Аплазия Агенезия Гипоплазия Аномальные добавочные стволы Порочное формирование стенок (эктазия, аневризма) Отсутствие, недоразвитие клапанов	Аплазия Агенезия Гипоплазия Аномальные добавочные стволы Порочное формирование стенок (эктазия, аневризма)

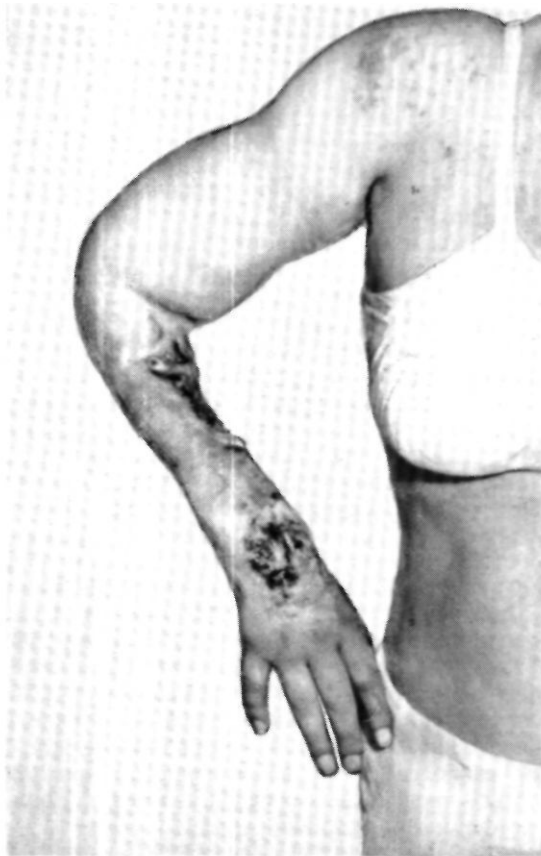Мезенхимальные клетки, развившись в ангиоэндотелиальные, сохраняют способность к дальнейшим превращениям и выработке коллагена для наружных слоев сосудистой стенки. В зависимости от тех или иных условий кровеносные сосуды легко трансформируются, поэтому врожденные дисплазии кровеносных сосудов столь разнообразны и нестабильны. *Капиллярные гемангиомы* представляют собой гладкие или возвышающиеся образования кожи различной локализации, формы, величины, окраски (от красной до синей). Такие образования медленно увеличиваются, при сдавлении бледнеют. При этих формах наблюдается обильное количество расширенных полнокровных капилляров в сосочках дермы, в дерме и жировой клетчатке, а иногда и в мышцах. Капилляры очень тонкие, выстланы одним, реже — двумя слоями эндотелиальных клеток. *Кавернозные гемангиомы* представляют собой тонкостенные сосудистые полости губчатого строения. Локализация и размеры их различны — от небольших до диффузных, с вовлечением всех слоев мягких тканей и даже костей. Кавернозная гемангиома всегда имеет сообщение с артериальными или венозными сосудами. *Ветвистые гемангиомы* по гемодинамическим нарушениям бывают венозными и артериовенозными. Венозные гемангиомы чаще бывают сегментарными, т. е. поражающими часть конечности. Они представляют собой конгломераты тонкостенных порочно сформированных сосудов большого диаметра, без клапанов. *Микрофистульные* поражения возникают в стадии обратного развития первичных капилляров. Для этой формы врожденной сосудистой патологии характерны поражения как диффузные, так и большой протяженности. Поражаются как часть, так и вся конечность, целый орган, половина туловища и т. д. Микрофистульные поражения могут

сочетаться с различными гемангиомами или стволовыми дисплазиями. Увеличение костей конечности является одним из основных симптомов данной патологии. Морфологически наблюдаются анастомозы между артериальной и венозной системами на уровне прекапилляров, артериол, с одной стороны, и венул, вен — с другой. Анастомозы могут быть прямыми, образованными посредством слияния артериол с венами, а чаще — непрямыми (за счет длинных извитых, уродливо сформированных анастомотических каналов между артерией и веной). Встречаются также и прямые крупного калибра анастомотические каналы или соустья между ветвями артерий и вен (макрофистулы). Стволовые дисплазии формируются в виде порочного образования стенки магистральных артерий и вен с наличием истинных аневризм (без артериовенозных свищей), сохранившихся первичными эмбриональными венами, аплазией, гипоплазией артериальных и венозных стволов и врожденного отсутствия клапанного аппарата вен. Артериальные врожденные аневризмы встречаются редко, они обусловлены врожденной «слабостью» артериальной стенки, главным образом за счет «слабости» эластических и мышечных структур. Врожденные венозные аневризмы и яремных флебэктазий также встречаются редко. Стенка подобных венозных аневризм имеет признаки склероза среднего слоя и отсутствия гладкомышечных волокон. При яремных флебэктазиях наряду со склерозом стенки отмечаются очаги дегенерации эластики. Очевидно, наиболее часто встречающейся врожденной патологией кровеносных сосудов являются артериовенозные формы поражения.

#### 2.5.33.1. Врожденные артериовенозные свищи периферических сосудов

В настоящее время в связи с улучшением методов диагностики, особенно ангиографической, врожденные артериовенозные свищи перестали быть редкостью. Многие авторы располагают десятками и даже сотнями наблюдений. Так, Ю. Д. Москаленко (1970) из 147 больных с врожденными дисплазиями кровеносных сосудов наблюдал артериовенозные свищи конечностей, головы и шеи у 63 больных (42,8%) — 31 мужчина и 32 женщины. По данным Н. И. Краковского и соавт. (1978), из 117 больных с врожденными артериовенозными свищами конечностей 64,1% были женщины и 35,9% — мужчины. У большинства больных (107 человек) наблюдалось поражение нижней конечности и только у 8 — верхней.

Клиника. Симптоматика данного заболевания весьма переменчива и зависит от типичных признаков самого порока и от гемодинамики нарушений. Жалобы больных обусловлены наличием болевого синдрома, разнообразными субъективными ощущениями, косметическими дефектами, нарушением местной и общей гемодинамики, а также наличием осложнений. Наиболее характерным признаком врожденного сосудистого заболевания являются различного рода гемангиомы. «Пылающие невусы», по данным Ю. Д. Москаленко (1970), встречаются почти у 2/3 больных, обычно они сочного красного цвета и возвышаются над кожей, иногда могут занимать целый сегмент или даже всю



2.305. Врожденные артериовенозные свищи верхних конечностей.

Конечность гипертрофирована, поверхностные вены варикозно расширены, обширные трофические язвы на предплечье и кисти.

конечность. Реже наблюдаются плоские гемангиомы коричневого цвета, возвышающиеся над кожей, небольших размеров. Другим характерным признаком врожденных артериовенозных свищей является гипертрофия пораженной конечности. Увеличение длины конечности может быть за счет увеличения либо всех ее сегментов, либо только одного из них. Эта разница в длине может колебаться от 1—3 см до 10—15 см. Конечность гипертрофируется за счет увеличения ее объема вследствие утолщения костей или мягких тканей. Очень часто наблюдаются варикозное расширение и извитость подкожных вен конечностей, при значительном артериальном сбросе крови вены напряжены и могут пульсировать. При поднятии конечности варикозные вены не спадаются, как это бывает при обычной варикозной болезни. К частым признакам относится усиленный рост волос на пораженной конечности, что является специфическим симптомом множественных микрофистул. Различной степени нарушения мягких тканей в виде гиперпигментации, гиперкератоза, вплоть до трофических язв, встречаются почти у половины больных. Трофические язвы у подобных больных часто кровоточат, кровь поступает обильной артериальной струей и имеет ярко-красный цвет (рис. 2.305). Характерными ранними признаками

артериовенозного свища являются повышение кожной температуры в области поражения на 2—5° по сравнению со здоровой конечностью и увеличение потливости. При пальпации гемангиом иногда выявляются их пульсация и нежное систолидиастолическое дрожание. При аускультации пораженной конечности определяется систолический шум, а иногда при увеличении сброса крови и систолидиастолический шум.

Диагностика. С 60-х годов одним из основных методов диагностики данной патологии стала *ангиография*. Одинаково часто применяют как артерио-, так и венографию [Malan E., 1965]. При ангиографии используют самые разнообразные методы. Так, Ю. Д. Москаленко (1970) считает, что целесообразна ретроградная катетеризация по методу Селдингера через сосуды здоровой конечности. Прямым ангиографическим признаком врожденных артериовенозных свищей является почти одновременное контрастирование артериального и венозного русла (рис. 2.306). Другой характерный признак — расширение приводящей артерии и ее избыточная длина, иногда по типу патологической извитости. Артериовенозный сброс крови обуславливает симптом неравномерного контрастирования или отсутствие контрастного вещества в магистральной вене — «симптом смыва» на уровне наибольшего сброса крови. *Рентгенологические* методы исследования мягких тканей и кожных структур пораженной конечности также дают ценные дополнительные диагностические данные об артериовенозных свищах. Практически у всех больных на рентгенограммах отмечается утолщение мягких тканей с нарушением дифференциации их слоев. У половины больных выявляются остеопороз и удлинение пораженной конечности, а иногда и утолщение кости. В костной ткани могут наблюдаться участки разряжения, свидетельствующие о внутрикостных гемангиомах, истончение коркового слоя, искривление и деформация костей. В мягких тканях часто обнаруживаются флеболиты.

Широко используют *объемную сфигмографию*. При врожденных артериовенозных свищах на характер кривой объемной сфигмограммы прежде всего влияет их расположение. При локализации свища в проксимальном отделе амплитуда кривой объемной сфигмограммы будет значительно выше, чем в дистальном. При локализации свища в дистальных отделах высота кривой объемной сфигмограммы на всех уровнях будет превосходить таковую на здоровой конечности. Оксиметрия венозной крови, взятой при помощи специальной методики из глубоких вен пораженной и здоровой конечностей на симметричных участках, показывает, что у всех больных с артериовенозными свищами насыщение ее кислородом на 9—29% выше, чем на здоровой стороне. При значительном артериовенозном сбросе оксигенация венозной крови превышает 90%.

Методы исследования общей гемодинамики и поражения сердца при врожденных артериовенозных свищах различны. Наиболее достоверна и демонстративна *радиокардиография* с альбумином<sup>131</sup>. По данным Ю. Д. Москаленко (1970), при врожденных артериовенозных свищах увеличивается скорость кровотока по большому кругу кровообращения при увеличенном объеме циркулирующей крови. Все это приводит к большей нагрузке на мышцу сердца. Признаки гипертро-



фии миокарда левого или обоих желудочков наблюдаются почти у половины больных.

Лечение ангиодисплазий с артериовенозным сбросом направлено, с одной стороны, на коррекцию регионарной гемодинамики, а с другой — на восстановление функции пораженной конечности и сердечной деятельности. Все эти проблемы до сих пор являются одним из сложных и не полностью решенных разделов сосудистой хирургии. Это подтверждается тем, что попытки устранения множественных артериовенозных свищей приводят в конечном итоге к ампутации конечности у 30—70% больных. Причинами ампутаций конечностей являются ишемическая гангрена, возникающая после перевязки магистральных артерий, обильное кровотечение из гемангиом, особенно внутрикостных, и сердечная декомпенсация. Показания к хирургическому лечению больных с данной патологией не унифицированы. Объем оперативных вмешательств может быть различным. Чаще выполняют: иссечение свища, иссечение анастомотической гемангиомы, скелетизацию артерии в сочетании с иссечением гемангиом или экономной ампутацией.

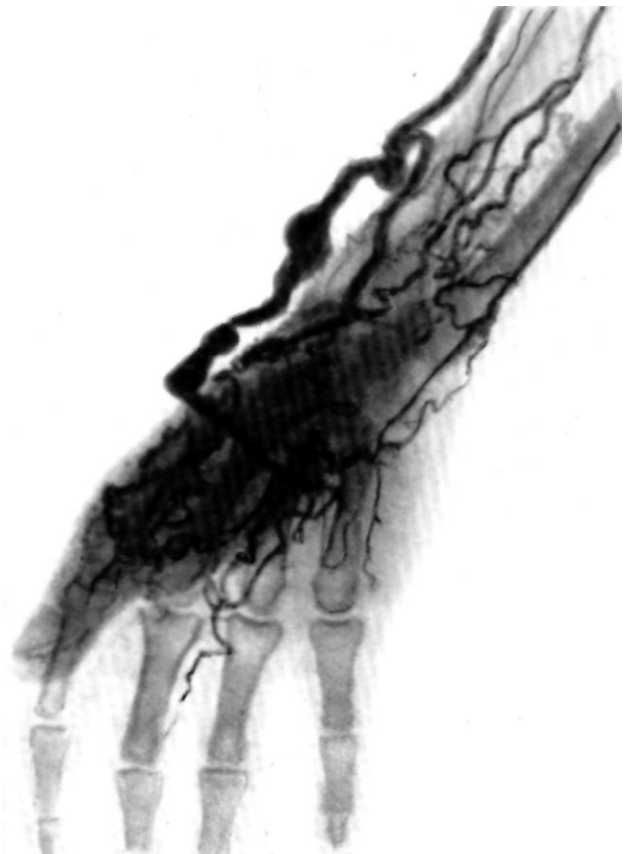Результат. Н. И. Кондрашин (1968) отличные и хорошие результаты в отдаленном периоде после радикальной операции отмечает у 31 из 42 больных с гемангиомами, а О. Б. Милонова (1966) — у 13 из 23. По данным Е. Malan (1965), среди 43 оперированных больных с врожденными артериовенозными свищами отрицательные результаты получены у 28% больных. Ю. Д. Москаленко (1970) сообщает об отдаленных (6 мес — 5 лет) результатах хирургического лечения 46 больных с врожденными артериовенозными свищами.

По данным автора, у 91,7% больных полностью сохранилась функция оперированной конечности.

### 2.5.33.2. Врожденные артериовенозные свищи легких

Помимо описанных выше локализаций артериовенозных свищей, они могут образовываться и в различных внутренних органах — легких, печени, селезенке. Причем, если в печени они встречаются в виде гемангиом казуистически редко, то в легких их диагностируют значительно чаще. Морфологические основы артериовенозных свищей висцеральных органов и их патогенетические основы являются по существу такими же, как и артериовенозных свищей конечности.

Впервые артериовенозные свищи легких в 1897 г. описал Т. Shurton, однако лишь в 1936 г. W. Bowers сообщил об их прижизненной диагностике. Наконец, в 1939 г. J. Smith и соавт. определили и описали клиническую триаду заболевания: цианоз, полицитемия, изменения концевых фаланг пальцев в виде «барабанных палочек». Названия данной патологии в литературе самые различные: аневризмы легкого, телеангиоэктазии легкого, артериальная, кавернозная, ветвистая артериовенозная ангиома или гемангиома легкого и т. д. По данным Ю. Д. Москаленко (1970), наиболее правильно данную патологию называть именно «артериовенозные свищи легкого». К этой патологии автор относит все виды гемангиом (капиллярные, кавернозные, ветвистые), множественные микрофистулы и одиночные макрофистулы. Патологический процесс может занимать сегмент, долю и распределяться на одно и оба легких. М. И. Перельман (1965) собрал в литературе описание свыше 400 случаев врожденных артериовенозных свищей легких.



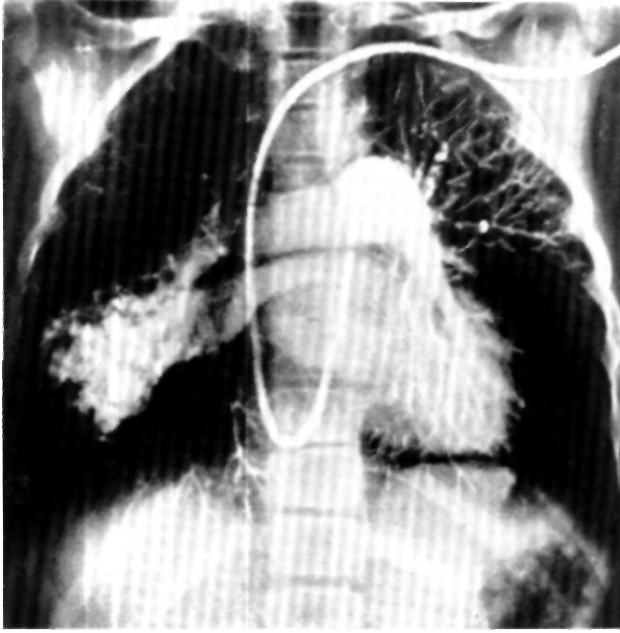2.306. Ангиограмма при врожденных артериовенозных свищах верхней конечности.

Отмечается одновременное контрастирование артериального и венозного русла.

Этиология. Данное заболевание относится к висцеральной форме врожденных ангиодисплазий с поражением сосудистой системы легких эмбриона и характеризуется наличием патологических сообщений между ветвями легочной артерии и вены. Существуют и другие теории о возможности прижизненного развития артериовенозных свищей легких из неполноценно сформированных физиологических легочных сосудов анастомозов под влиянием травмы, воспаления, гемодинамических нарушений.

**Патологическая анатомия.** Артериовенозные свищи легкого представляют собой патологические сообщения между артериальной и венозной системами легкого посредством прямых соустьев, сети шунтов (микрофистулы) или различного рода гемангиом. Микроскопические сосудистые конгломераты (варикозно измененные легочные вены) могут располагаться в субплевральных отделах легкого, его доле или сегменте, в других случаях патологический фокус локализуется в глубине легочной ткани.

**Патологическая физиология.** Артериовенозные свищи легкого, создавая прямые сообщения, позволяют венозной крови из легочной артерии, минуя капиллярную сеть пораженного участка легкого, в больших количествах попадать в легочную вену и, смешиваясь с артериальной кровью, снижать ее кислородное насыщение. Величина артериовенозного сброса может



2.307. Ангиопульмонограмма больного с артериовенозными свищами легкого.

Отмечается одновременное контрастирование легочной артерии, места артериовенозного соустья и легочных вен. Резкое обеднение артериального русла здоровых отделов легких.

колебаться в пределах 20—80% от объема циркулирующей крови, создавая определенную степень выраженности хронической гипоксемии.

Клиника. Больные часто жалуются на одышку, даже при небольших физических нагрузках. Интенсивность одышки зависит от степени гипоксемии, которая в свою очередь обуславливается величиной артериовенозного сброса. Почти все больные отмечают сердцебиение при небольшом физическом напряжении, а иногда и боли в области сердца или за грудиной. Некоторые больные жалуются на кашель с мокротой и периодическое кровохарканье и даже легочное кровотечение, многие — на сонливость, бессонницу, головные боли, головокружение, шум в ушах. При осмотре в большинстве случаев отмечается физическое недоразвитие больных. Наиболее характерным симптомом гипоксемии является диффузный цианоз кожных покровов и, особенно, акроцианоз. Обращает на себя внимание изменение формы ногтей, приобретающих вид «часовых стекол», причем пальцы рук и ног напоминают «барабанные палочки». Одним из постоянных признаков артериовенозных свищей легких являются компенсаторные изменения крови. В ответ на хроническую гипоксемию повышается кислородная емкость крови за счет увеличения количества эритроцитов (полицитемия) и повышения содержания гемоглобина (полиглобулия), причем количество эритроцитов может увеличиваться до  $7,0 \cdot 10^{12}/л$ , а гемоглобин — до 123,0 г/л и более. В ответ на данную перестройку красной крови и угрозу внутрисосудистого тромбообразования (повышение вязкости крови и увеличение гематокрита) возникают нарушения про-

цесса свертывания крови, уменьшается содержание фибриногена, повышается фибринолитическая активность, снижается индекс протромбина. Эти изменения обратимы, и после ликвидации артериовенозных свищей легкого показатели коагулограммы нормализуются [Бураковский В. И., Крымский Л. Д., 1967].

Диагноз. Диагностика артериовенозных свищей легких становится более достоверной после рентгенологического исследования больных. В типичных случаях рентгенологическая семиотика достаточно характерна. Обычно в легком определяется дополнительная тень, различная по величине и форме, чаще в виде конгломерата, напоминающего гроздь винограда. Подобное поражение может локализоваться по протяженности от сегмента до всего легкого и даже обоих легких. Степень интенсивности определяемой тени зависит от величины артериовенозного сброса. Характерным признаком является связь дополнительной тени с корнем легкого, что делает ее похожей на комету. Однако наиболее достоверным видом исследования является ангиопульмонография. Ангиографическая картина при артериовенозных свищах легко складывается из ряда специфических признаков. Прежде всего отмечается расширение легочной артерии и ее ветвей, идущих к месту артериовенозных соустьев. При больших объемах сброса крови значительное количество контрастного вещества направляется в область артериовенозных соустьев, в то время как в пораженные участки легкого попадает соответственно меньшее количество контрастного вещества, что проявляется «обеднением» легочного рисунка в здоровых участках легкого. Ускорение фистулярного кровотока быстро создает картину депонирования контрастного вещества в области поражения, тогда как в других участках легкого наступает лишь артериальная или прекапиллярная фаза контрастирования. Легочная вена на стороне поражения быстрее заполняется контрастным веществом, чем на противоположной стороне, при этом она может быть расширена, извитая, аневризматически изменена. Иногда на одном из серийных снимков одновременно контрастируются легочная артерия, место артериовенозного соустья, легочная вена и даже левое предсердие с резко обедненным артериальным руслом здоровых отделов легких (рис. 2.307).

Лечение. В настоящее время только хирургическое лечение данной патологии считается неоспоримым. Причем наличие артериовенозного свища легкого является прямым показанием к оперативному лечению. Исключением являются лишь больные с генерализованными двусторонними формами поражения. В настоящее время принцип операций складывается из максимального радикализма по поводу удаления артериовенозных свищей легкого при условии минимального повреждения легочной ткани. В связи с этим показанием к пульмонэктомии может служить только тотальное поражение легкого, подтвержденное ангиопульмонографией. Большинство хирургов выполняют при данной патологии экономные резекции легкого в пределах анатомических границ поражения.

Результаты хирургического лечения. Послеоперационная летальность невысока, по данным М. И. Перельмана (1965), она составляет 9%. По данным Ю. Д. Москаленко (1970), к моменту выписки из ста-

ционара (30 дней после операции) у всех оперированных больных исчезли жалобы, которые они предъявляли в предоперационном периоде.

### 2.5.33.3. Врожденные венозные дисплазии конечностей, шеи и головы

В зависимости от стадий формирования порока вен различают венозные гемангиомы и стволовые формы поражения вены, к которым относятся аплазия, гипоплазия венозных стволов и добавочные стволы. Кроме того, выделяют врожденную гипоплазию венозной стенки с развитием флебэктазий и венозных аневризм. Наконец, встречается врожденное недоразвитие клапанного аппарата глубоких, перфорантных и поверхностных вен [Москаленко Ю. Д., 1970].

Венозные гемангиомы делятся на капиллярные, ветвистые и кавернозные. Капиллярные (кожные) гемангиомы могут существовать как в изолированном виде, так и в сочетании с другими формами ангиодисплазий. Капиллярные кожные гемангиомы различаются по цвету—от синюшного до ярко красного. Эти врожденные пятна могут занимать различные участки кожи, иногда поражая всю конечность или значительную часть туловища. Применяют различные методы лечения—крио-д иатермо-рентгено-радиотерапию.

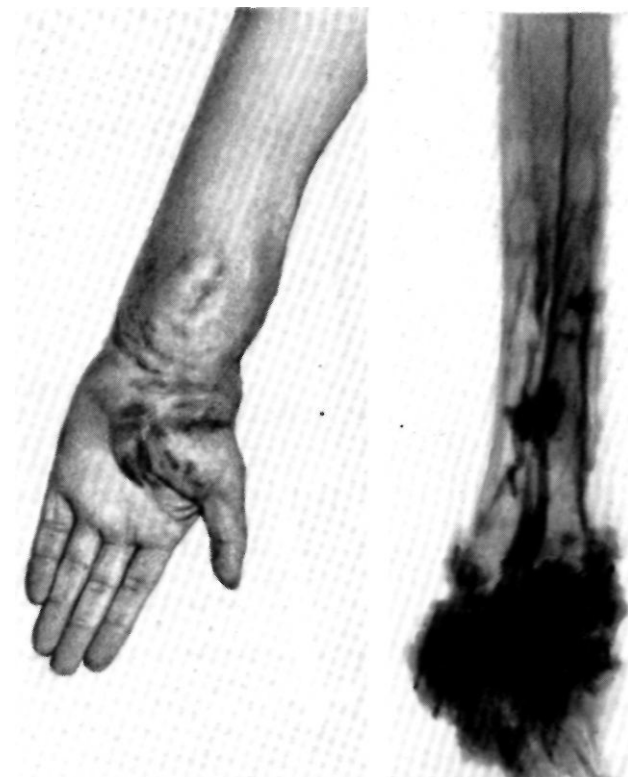Ветвистые и поверхностные гемангиомы склонны к прогрессивному росту и, помимо косметических дефектов, могут вызывать нарушение функции пораженной конечности. Обычно гемангиома представляет собой опухолевидное образование, располагающееся на различной глубине, она может выступать над уровнем кожи и располагаться в подкожной клетчатке. Кожные покровы над гемангиомой при поверхностном расположении истончаются, имеют синюшную окраску. При пальпации гемангиома имеет мягкую консистенцию (рис. 2.308). При кавернозных гемангиомах на флебограммах видны множественные полости различных размеров округлой формы, располагающиеся вдоль венозного тракта (рис. 2.309). При ветвистых гемангиомах на флебограммах виден выраженный венозный рисунок в области поражения. При гипоплазиях и аплазиях магистральных вен кавернозные и ветвистые гемангиомы могут являться единственным коллатеральным путем оттока крови из глубокой венозной системы в поверхностную.

При ветвистых и кавернозных гемангиомах в основном осуществляют склеротерапию или хирургическое лечение.

Результаты. Результаты операций благоприятные. Так, по данным Ю. Д. Москаленко (1970), отдаленные результаты операций в сроки от 6 мес до 8 лет были вполне удовлетворительными.

Врожденные гипоплазии и аплазии глубоких вен конечностей. Врожденная гипоплазия глубоких вен—это значительное сужение, а аплазия—полное отсутствие их проходимости.

Клиника. При данной патологии отмечается хроническая венозная недостаточность в ряде случаев с трофическими нарушениями мягких тканей и костей, которая может сочетаться с различными видами гемангиом, эмбриональными венами, гипертрофией конечности.



2.308. Венозные гемангиомы верхней конечности.

2.309. Флебограмма больного с кавернозной гемангиомой. Видны множественные полости различных размеров округлой формы, располагающиеся вдоль венозного тракта.

Диагностика. Наибольшее диагностическое значение имеет рентгеноконтрастное исследование, но его выполняют на заключительном этапе обследования больного.

Наиболее типичные ангиографические признаки: а) значительное сужение просвета или отсутствие контрастирования определенных сегментов глубокой венозной системы конечностей; б) распространение контрастного вещества по костным лакунам, что наиболее характерно для аплазии глубоких вен; в) наличие расширенных, извитых перфорантных вен с признаками недостаточности клапанов; г) забрасывание контрастного вещества из глубокой венозной системы в поверхностную через перфорантные вены с пораженным клапанным аппаратом.

Лечение. Показания и методы хирургического лечения данной патологии окончательно не разработаны из-за малого числа наблюдений у различных авторов. При выполнении хирургической коррекции регионального венозного кровотока следует стремиться к возможно более радикальному устранению вторичных проявлений заболевания—варикозно расширенных вен, гемангиом, эмбриональных вен, чтобы направить основной венозный кровоток в глубокие вены конечности.

Венозные аневризмы и флебэктазий. Врожденные венозные аневризмы и флебэктазий

встречаются довольно редко. По данным А. Ф. Дудоровой (1969), в литературе описано всего 60 случаев данной патологии. Наиболее часто врожденные аневризмы вен и флэбэктазий встречаются либо на шее, либо поражают большую подкожную вену преимущественно в овальной ямке. В происхождении врожденных аневризм и флэбэктазий существенную роль отводят врожденной гипоплазии среднего слоя и эластических волокон стенки вены и повышенному боковому давлению крови и ее турбулентным завихрениям. Вот почему венозные аневризмы встречаются у больных с врожденными аплазиями проксимального сегмента магистральных вен и с врожденными артериовенозными свищами.

**Клиника.** Наиболее часто врожденные венозные аневризмы или флэбэктазий поражают внутренние и наружные яремные вены. Жалобы больных сводятся к боли, чувству расширения и наличия опухолевидного образования в области яремной вены на шее. При натуживании, кашле это образование увеличивается, становится более напряженным. Кожные покровы над ним могут иметь синюшную окраску. Само образование мягкой консистенции, легко смещается и снижается.

**Диагноз.** Для уточнения локализации, размеров венозной аневризмы и состояния венозного русла пораженной области наиболее ценным диагностическим методом является *флебография*. На флебограммах определяются приводящая вена, аневризматическая полость или (при флэбэктазий) участок расширенной вены и отводящий конец вены.

Яремные аневризмы и флэбэктазий иногда приходится дифференцировать от врожденных кист шеи, лимфангиом, венозных кавернозных ангиом, артериовенозных гемангиом, артериальных аневризм. Аневризмы устья большой подкожной вены дифференцируют от бедренных грыж и опухолей.

**Лечение.** Лечение венозных аневризм должно быть хирургическим, однако необходимо учитывать локализацию аневризмы, ее протяженность, состояние глубокой венозной системы. Оперативное лечение должно предусматривать не только ликвидацию венозной аневризмы или флэбэктазий, но и сохранение проходимости магистральных вен. Наиболее радикальной является циркулярная резекция аневризмы с редрессацией внутренней яремной вены и восстановление магистрального кровотока с помощью прямого анастомоза вены конец в конец.

**Результаты.** Результаты хирургического лечения врожденных венозных аневризм и флэбэктазий хорошие как в ближайшем, так и в отдаленном периоде.

Врожденная недостаточность клапанного аппарата вен. При данной патологии картина хронической венозной недостаточности, как правило, выявляется у больных в более позднем периоде заболевания. В результате недостаточности или отсутствия клапанного аппарата повышается венозное давление и происходит застой крови в венах нижних конечностей; венозный кровоток извращается, в связи с чем кровь из глубоких вен по перфорантным поступает в поверхностную венозную сеть.

**Клиника.** Среди данной категории больных преобладают женщины молодого возраста (18 лет), хотя заболевание у них начинается в детские

годы. Жалобы больных чаще обусловлены косметическими дефектами — наличием родимых пятен и варикозно расширенных подкожных вен. Реже больные жалуются на отечность, чувство жара и жжения в нижних конечностях. Объективно на коже голени или бедра часто видны капиллярные гемангиомы типа пылающего «невуса». Как правило, имеются расширенные поверхностные вены, увеличивается объем голени.

**Диагностика.** Решающее значение в диагностике имеет дистальная внутривенная флебография. На флебограммах, как правило, отмечают расширение перфорантных вен и отсутствие их клапанного аппарата. Контрастное вещество через них свободно сбрасывается в расширенные поверхностные вены. Клапанный аппарат поверхностных и глубоких вен не определяется.

**Лечение.** Наиболее эффективно хирургическое лечение. Методом выбора является операция Линтона. Из консервативных мероприятий целесообразны компрессионные повязки на конечность при помощи эластических бинтов.

#### 2.5.33.4. Врожденные артериальные дисплазии конечностей

К ним относятся агенезия, аплазия, гипоплазия стволов, добавочные стволы и гипоплазия артериальной стенки с развитием аневризм.

Агенезия артериального ствола характеризуется полным его отсутствием; вариант данной патологии встречается редко. Аплазия артерии — это задержка ее развития; артериальный ствол выглядит в виде тонкого тяжа с отсутствием просвета. При данной патологии клинически может развиваться картина хронической артериальной недостаточности, если нет парной артерии или плохо развито коллатеральное кровообращение. Наиболее часто из данного вида врожденного сосудистого порока встречается гипоплазия артерии, характеризующаяся недоразвитием и сужением ствола, но сохранением проходимости.

**Клиника.** Больные жалуются на чувство зябкости и слабости в области пораженной нижней конечности, перемежающуюся хромоту, замедление роста конечности, т. е. предъявляют жалобы, характерные для хронической артериальной недостаточности. Объективно отмечаются бледность кожных покровов, особенно дистальных отделов пораженной конечности, различные виды трофических расстройств, ишемические контрактуры, снижение кожной температуры на голени и стопе; отсутствует или ослаблен пульс на стопе.

**Диагностика.** Наиболее простым неинвазивным методом при обследовании больных является объемная сфигмография, объективно отражающая нарушение артериального кровотока. Однако основной диагностический метод — ангиография. Наиболее применима в данном случае аортоартериография по методу Сельдингера со стороны здоровой конечности и транслюмбальная аортоартериография. На ангиограммах, как правило, определяются значительное сужение калибра магистральной артерии, обеднение сосудистого русла, задержка венозной фазы контрастирования. При апла-



зиях магистральных артерий контрастирование ствола не выявляется, но представлено хорошо развитой коллатеральной сосудистой сетью.

Лечение. Лечение изолированных форм аплазий и гипоплазии представляет трудную задачу. При сегментарных формах поражения, которые встречаются редко, для улучшения кровообращения наиболее рациональными следует признать попытки прямой реконструкции артериального ствола. Однако чаще для уменьшения артериальной ишемии выполняют поясничную симпатэктомию.

Врожденные артериальные аневризмы. Образование врожденных артериальных аневризм связано с гипоплазией и аплазией мышечного слоя и эластического каркаса артериальной стенки. Врожденные артериальные аневризмы, как правило, локализируются в области бифуркаций, а также поражают сосудистую систему головного мозга [Кандель Э. И., Коновалов А. Н., 1968] и висцеральные ветви брюшной части аорты [Березовская Е. К., Коган Р. П., 1950; Кануель Э. И., 1968].

Артериальные аневризмы чаще поражают верхние конечности и сочетаются с врожденными артериовенозными свищами.

Клиника. Клиника сочетанных врожденных артериальных аневризм складывается из симптоматики артериовенозных свищей. Обычно имеется пульсирующее опухолевидное образование в области проекции сосудистого пучка; при множественных аневризмах определяются четкообразные выпячивания артериальной стенки. Над аневризмой, как правило, выслушивается систолодиастолический шум.

Диагностика. Диагноз ставят на основании ангиографического исследования (рис. 2.310).

Лечение. Лечение врожденных артериальных аневризм только хирургическое. Как правило, производится резекция аневризмы с наложением циркулярного шва.


При множественных и распространенных аневризмах резецированный участок артерии может быть замещен аутовеной либо синтетическим протезом.

Непосредственные и отдаленные результаты после реконструктивных операций хорошие.

#### 2.5.34. АНОМАЛЬНОЕ ОТХОЖДЕНИЕ ВЕНЕЧНЫХ АРТЕРИЙ ОТ ЛЕГОЧНОГО СТВОЛА

В литературе описано несколько вариантов полного отхождения одной из коронарных артерий от легочного ствола. Наиболее часто встречается аномальное отхождение левой венечной артерии, которое составляет около 90% от числа всех остальных вариантов. Как правило, левая венечная артерия отходит от левого синуса легочного ствола, находясь на его левой и задней поверхностях. Значительно реже встречается отхождение правой артерии, а также обеих венечных артерий. Описаны единичные случаи изолированного отхождения передней нисходящей, огибающей, конусной артерий от легочной артерии при отхождении стволов двух артерий от аорты.

Эти варианты чрезвычайно редки, хотя их следует иметь в виду при проведении дифференциального диагноза.



2.310. Ангиограмма больного с врожденной аневризмой плечевой артерии.

#### 2.5.34.1. Аномальное отхождение левой венечной артерии от легочного ствола

О пороке впервые сообщил М. Abbott в 1908 г., а в 1911 г. А. И. Абрикосов описал эту аномалию у 5-месячного ребенка. В 1933 г. E. Blant, P. White и J. Garland изучили клинические признаки и электрокардиографическую картину порока у грудного ребенка, которые являются классическими, и до настоящего времени эта аномалия именуется как синдром Бланда — Уайта — Гарланда.

Частота. Порок относительно редок; почти в каждой группе больных имеются публикации в литературе. На 2251 случай ВПС у новорожденных D. Fyler и соавт. (1980) наблюдали 10 случаев аномального отхождения левой коронарной артерии от легочной артерии. Близкие данные о частоте аномалии приводит J. Keith (1969), указывая цифры 1:300 000 родившихся живыми (0,46%) среди всех больных ВПС. В ИССХ им. А. Н. Бакулева АМН СССР за период с 1966 по 1985 г. наблюдался 21 больной с этой аномалией [Фальковский Г. Э. и др., 1983]. D. Sabiston, R. Lowe обобщили к 1983 г. 35 аналогичных наблюдений. На 8283 коронарографии, выполненных у людей в возрасте от 14 до 44 лет, аномалии венечных артерий были обнаружены в 78 случаях (0,95%), а отхождение левой венечной артерии от легочной у 13 больных [Donaldson R. et al., 1982].

Патологическая анатомия. Левая венечная артерия берет начало от левого или правого синуса Вальсальвы легочного ствола. Ее ветвление, ход и распределение такие же, как в норме. Правая венечная артерия при этом имеет нормальное расположение. Имеются в разной степени развитые анастомозы между системами правой и левой артерий. У грудных детей они развиты слабо, а у взрослых иногда весьма выражены. В последнем случае система правой венечной артерии бывает расширенной, сосуды извитыми, иногда местами с аневризматическими участками. Система левой аномальной артерии выглядит при этом тонкой, даже истонченной, а устье ее очень узким.

В сердцах детей, погибших в раннем возрасте, стенка левого желудочка белесоватого цвета, резко истончена. Миокард его плотный на ощупь, тонкий, покрытый множественными рубцами, иногда достигающими значительных размеров на переднелатеральной поверхности желудочка. Часто зона ишемии захватывает сосочковый аппарат митрального клапана, и сердце имеет признаки выраженной митральной недостаточности. У взрослых эти изменения обычно выражены значительно меньше. Полости сердца умеренно увеличены. Видимых зон инфарктирования может не быть.

Гемодинамика. Нарушения гемодинамики при аномальном отхождении венечной артерии от легочной определяются недостаточным снабжением миокарда артериальной кровью. Особенности кровоснабжения миокарда зависят от степени развития коллатералей между системами правой и левой венечных артерий. У многих больных, особенно у новорожденных и первого года жизни, коллатерали развиты весьма слабо. Это так называемый инфантильный тип порока. Во внутриутробном периоде давление и насыщение кислородом крови в аорте и легочном стволе одинаковое. Поэтому на данном этапе порок не сказывается на кровоснабжении миокарда. Вскоре после рождения давление в легочной артерии падает, и через 7—10 дней достигает обычных нормальных цифр для взрослого (25—30 мм рт. ст.). В результате уже через 2 нед после рождения ребенка миокард, снабжаемый левой (аномальной) венечной артерией, получает венозную кровь под низким давлением. Наступает резкое ухудшение в состоянии новорожденного, обусловленное плохим снабжением кровью зоны миокарда. Развивается тяжелая ишемия всей зоны миокарда, снабжаемой левой коронарной артерией. Это—первая фаза нарушения гемодинамики [J. Edwards].

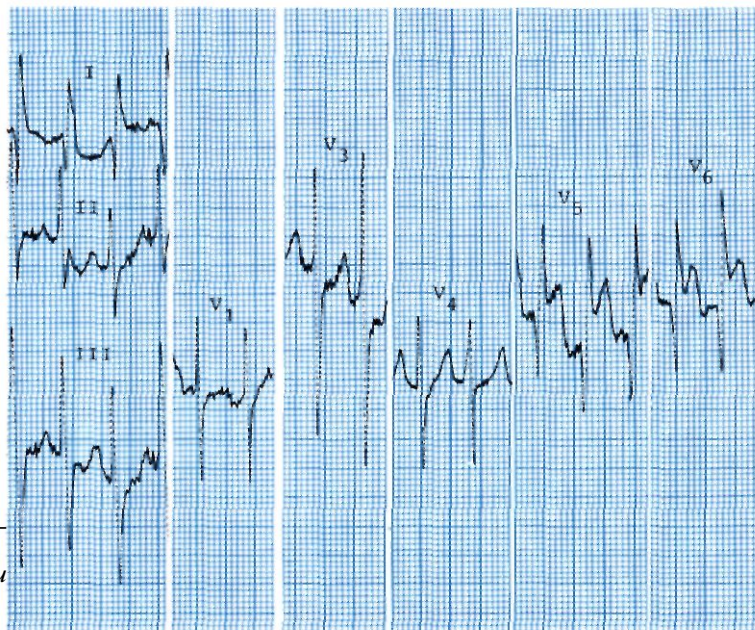
Как показал N. Talner, на этом этапе кровь еще может поступать из легочного ствола в венечную артерию. Если анастомозы между левой и правой венечными артериями отсутствуют, то большой погибает от обширного инфаркта левого желудочка. Однако обычно имеются коллатерали. Кровь из правой венечной артерии через них поступает в систему левой венечной артерии. При инфантильном типе такое кровоснабжение оказывается явно недостаточным и тяжелая ишемия миокарда развивается через 6—8 нед после рождения. Постоянная ишемия быстро приводит к необратимым рубцовым изменениям миокарда левого желудочка и смерти больного в первые месяцы жизни. Из 140 больных, наблюдаемых H. Wesselhof, 108 умерли в течение первых 2 лет жизни. Реже

кровоснабжение миокарда может поддерживаться и даже улучшиться, благодаря увеличению кровотока по анастомозам. Эта фаза превращения левой венечной артерии из сосуда с весьма низким кровотоком в хорошо снабжаемый кровью сосуд отнесена J. Edwards к второй стадии нарушения гемодинамики. Постепенно развиваются коллатерали и кровообращение в миокарде переходит в третью стадию, когда левая венечная артерия через коллатерали, идущие от правой венечной артерии, снабжается кровью достаточно хорошо, причем развивается сброс крови из левой венечной артерии в легочную. Шунтирование может достигать большого объема (до 85%) [Gerbo-de F., Radcliff D., 1973]. H. Wright указывает, что такой сброс крови может вызвать так называемый синдром обкрадывания, выражающийся в признаках ишемии и недостаточности миокарда левого желудочка. Интересно, что о таком характере кровотока из правой венечной артерии в левую, а затем в легочный ствол авторы предполагали ранее [Brooks, 1886; Abbott, 1908]. Однако подтверждение этому факту было получено только после внедрения в практику катетеризации сердца. E. Goldberg в 1960 г. впервые доказал ретроградное заполнение аномальной артерии, а затем легочной при аортографии. D. Sabiston (1960), пережимая ее во время операции, выявил повышение давления в коронарно-артериальном русле с 30 до 75 мм рт. ст. A. Castaneda в 1966 г. показал, что при рассечении артерии на операции из ее дистального отдела поступает артериальная кровь.

Таким образом, при более частом инфантильном типе порока с плохо развитыми коллатералами наличие области ишемии, снабжаемой аномальным сосудом, обуславливает развитие обширного инфаркта миокарда с быстро прогрессирующей недостаточностью кровообращения и гибелью больного. При так называемом взрослом типе порока (т. е. при формировании коллатералей) кровоснабжение миокарда определяется степенью их развития. В типичных случаях имеется умеренная ишемия миокарда левого желудочка вследствие синдрома «обкрадывания» капилляров и сброса крови слева направо на уровне легочного ствола через аномальную артерию.

Клиника, диагностика. Клиническая картина при инфантильном и взрослом типах настолько различна, что их следует описать отдельно.

Аномальное отхождение левой венечной артерии от легочной с плохо развитыми коллатералами (инфантильный тип). Сразу же после рождения у ребенка развивается обширный инфаркт миокарда (у многих с картиной кардиогенного шока и развитием терминального состояния). При более благоприятном течении первые симптомы заболевания обычно появляются между первым и вторым месяцами жизни. Они выражаются в приступах беспокойства, крика, потливости, побледнения или легкого цианоза. Эти эпизоды можно связать с предшествующим кормлением («ангина кормления») или напряжением. Создается впечатление, что ребенок ощущает очень слабую боль. В промежутках между приступами, которые могут повторяться по нескольку раз в день, ребенок выглядит вполне здоровым и бодрым. Вскоре после приступов отмечаются плохой аппетит, одышка, кашель и тахикардия.



2.311. Электрокардиограмма больной с «инфантильным типом» отхождения левой венечной артерии от легочного ствола. Картина ишемии в бассейне левой коронарной артерии у ребенка 1/г лет.

При осмотре это обычно бледный, беспокойный, но хорошо физически развитый ребенок 2—3 мес. Пальпаторно определяется усиление верхушечного толчка и смещение его влево в подмышечную область. Сердце резко увеличено в размерах. Тоны отчетливые. Часто хорошо выслушивается III тон. Шумы в большинстве случаев услышать не удастся. Иногда определяется слабый систолический шум слева от грудины и над верхушкой (признак митральной недостаточности). При присоединении декомпенсации можно отметить увеличение печени, застойные хрипы в легких, выраженную одышку в покое.

Электрокардиографическая картина очень типична и сама по себе может быть основанием для постановки точного диагноза. Для нее характерны признаки ишемии или инфаркта переднебоковой стенки левого желудочка при нормальном положении или отклонении электрической оси сердца влево. У грудного ребенка эти признаки могут быть только при данной патологии. Они сводятся к глубоким и уширенным зубцам Q и отрицательному зубцу T в отведениях I, aVL и левых грудных V<sub>3</sub>—V<sub>6</sub> (рис. 2.311). Сегмент ST обычно ниже изоэлектрической линии. Кроме того, как правило, имеются признаки левожелудочковой гипертрофии (глубокие зубцы S в правых грудных и реже высокие зубцы R в левых грудных отведениях). Нередко выявляются признаки замедления внутрижелудочковой проводимости (расширенные комплексы QRS). У многих детей наблюдаются признаки перегрузки правого желудочка.

ФКГ малоинформативна.

При рентгенологическом исследовании легочный рисунок нормальный или слегка усилен. Тень сердца резко увеличена в размерах. Это увеличение можно отметить у ребенка сразу же после рождения, даже до появления первых симптомов. Талия сердца не выражена. Правые отделы также могут быть увеличены. В косых проекциях видно резкое расширение левого

предсердия и желудочков с оттеснением правую желудочка в ретростернальное пространство. При рентгеноскопии определяются слабые сокращения левого желудочка, иногда отличающиеся от более выраженных сокращений правого.

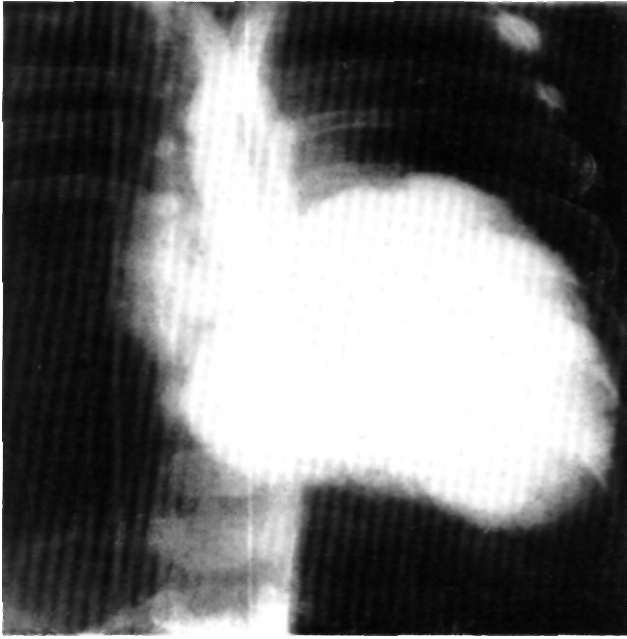
В последние годы появились сообщения о возможности эхокардиографической диагностики данной аномалии [Caldwell R. et al., 1983]. Эти исследования особенно ценны тем, что катетеризация полостей сердца и ангиокардиография больных с этой аномалией являются не безопасной процедурой.

При секторальной двухпроекционной эхокардиографии виден корень аорты с нормально отходящей правой и отсутствием левой венечных артерий. Увидеть изображение левой венечной артерии у легочного ствола труднее, но возможно при правильном положении датчика. В любом случае явная визуализация обоих устьев коронарных артерий у аорты у грудного ребенка с кардиомиопатией неясной этиологии исключает диагноз аномального отхождения.

Катетеризация, ангиокардиография и коронарография окончательно подтверждают или отвергают предварительный диагноз. При зондировании правых отделов давление в предсердии и желудочке нормальное. Цифры давления в легочной артерии нормальные или слегка повышены. Ангиокардиография из правых отделов не информативна.

При левой вентрикулографии видны резко расширенные предсердие и желудочек, признаки митральной недостаточности. Сокращения левого желудочка слабые. Фракция выброса крови снижена. Часто можно отметить почти полное отсутствие сокращений верхушечной зоны сердца с ее выбуханием, напоминающим аневризму левого желудочка (рис. 2.312).

При аортографии или селективной (правая) коронарографии определяют единственную расширенную правую коронарную артерию и быстрое ретроградное контрастирование системы левой со сбросом крови в



2.312. Левая вентрикулограмма, выполненная у больного с «инфантильным типом» отхождения левой венечной артерии от легочного ствола (объяснение в тексте).

легочной ствол. Судить о развитии коллатералей можно по степени расширения и извитости обоих сосудов, скорости заполнения системы левой коронарной артерии и объему сброса крови в легочную артерию. При инфантильном типе аномалии левая коронарная артерия обычно узкая и сброс крови в легочную артерию не превышает 10–20%, а иногда может вообще не определяться.

Дифференциальный диагноз. Инфантильный тип аномалии следует дифференцировать от всех других форм врожденных кардиопатий, которые вызывают раннее увеличение левых отделов сердца и недостаточность кровообращения. Решающим методом исследования для постановки диагноза является электрокардиография, позволяющая выявить при кардиомиопатиях диффузные изменения миокарда. Однако в 10–20% случаев электрокардиографическая картина аномального отхождения левой коронарной артерии от легочного ствола бывает нетипичной: характерные признаки инфаркта отсутствуют. В этих случаях ценными методами исследования становятся эхокардиография и ангиокардиография. В любом случае грудного ребенка, у которого подозревают ишемическое поражение миокарда, необходимо немедленно направить в специализированное лечебное учреждение.

Естественное течение и прогноз. При плохо развитых коллатералях между системами правой и левой коронарных артерий прогноз крайне неблагоприятен. J. Keith (1969) указывает, что 90% детей погибают, не дожив до года. Обычно смерть наступает между 2-м и 8-м месяцем жизни [Gasul B. et al., 1966]. Если ребенок переживает этот критический возраст, то может наступить улучшение с исчезновением ишемических болей, кардиомегалии и т. д. Такие случаи

описаны в литературе. Вместе с тем нередко приходится видеть ребенка 1–2 лет с множественными инфарктами миокарда, плохо развитыми коллатеральями, резко выраженной недостаточностью кровообращения. Левый желудочек практически не сокращается, представляя собой сплошную рубцовую зону. Очевидно, что в таких случаях мы видим далеко зашедшую стадию необратимых изменений в миокарде, вызывающих инвалидизацию больного. Прогноз в таких случаях неблагоприятный.

Аномальное отхождение венечной артерии от легочной с хорошо развитыми коллатеральями (взрослый тип). В отличие от первого типа взрослый тип порока обычно наблюдается у детей более старшего возраста или у взрослых. Больные обычно не предъявляют жалоб, свидетельствующих о болезни сердца. Над областью сердца постоянно выслушивается систолодиастолический шум. При осмотре отмечается умеренное увеличение границ сердца. Тоны отчетливые, но не усилены. Слева от грудины выслушивается систолодиастолический шум с более грубым систолическим компонентом. Шум может усиливаться при вдохе.

На ЭКГ признаки инфаркта отсутствуют. Электрическая ось смещена влево, но остальные изменения не характерны и могут вполне укладываться в рамки возрастных вариаций. Иногда отмечают более глубокие зубцы *Q* в I стандартном и aVL отведениях, высокие зубцы *R* в левых грудных отведениях, т. е. признаки, свидетельствующие об умеренной гипертрофии миокарда левого желудочка. У ряда больных отмечаются признаки рубцовых изменений в передне-верхушечной зоне левого желудочка.

На ФКГ фиксируется постоянный систолодиастолический шум с максимумом в четвертой точке.

При рентгенологическом исследовании сердце умеренно увеличено в размерах, талия его сглажена, легочный рисунок нормален. Отмечается некоторое увеличение левого желудочка.

Эхокардиографические находки при этом варианте порока должны быть идентичны ранее описанному, но более легко уловимы, так как размеры обоих венечных артерий и возраст больших значительно больше.

При катетеризации сердца давление в правых полостях сердца нормальное или слегка повышено. Определяется сброс артериальной крови в легочный ствол (обычно умеренный, но иногда значительный). При левой вентрикулографии не выявляют патологических изменений левого желудочка.

При аортографии или селективной коронарографии из устья правой венечной артерии выявляются резко расширенная и извитая правая венечная артерия, а затем множественные коллатерали. Левая венечная артерия быстро заполняется и имеет вид резко расширенного извивающегося ствола и видно, как через нее контрастируется легочная артерия с ее ветвями. Очень часто у места отхождения левой венечной артерии можно видеть участки аневризматического расширения (рис. 2.313).

Дифференциальный диагноз. Дифференциальную диагностику порока следует проводить с ОАП, коронарно-сердечными свищами, аневризмой синуса Вальсальвы с прорывом в правый желудочек. Во всех случаях применение специальных методов исследования позво-



ляют исключить другие более часто встречающиеся пороки сердца.

Естественное течение и прогноз. У взрослых порок встречается в 15—20% случаев от общего числа всех случаев этой аномалии. И хотя аномалия бывает нередко находкой, следует иметь в виду, что больные могут внезапно погибнуть без каких-либо предшествующих угрожающих причин. Внезапная смерть была причиной гибели больных в возрасте 16, 17, 25 и 40 лет [Gasul B. et al., 1966].

Показания к хирургическому лечению. Лечение аномального отхождения коронарной артерии от легочной артерии может быть только хирургическим. Операция абсолютно показана при вариантах порока с хорошо развитыми коллатеральными. Значительно труднее решить вопрос о показаниях к операции при плохо развитых коллатеральных, особенно когда речь идет о ребенке в возрасте 1—2 лет. Состояние миокарда может быть уже настолько плохим, что даже самое минимальное вмешательство оказывается непереносимым. При установлении показаний к операции следует учитывать величину сброса крови в легочную артерию, а также скорость и степень заполнения аномальной венечной артерии. Если сброс крови значителен (более 20—30% от минутного объема крови в малом круге), то операция может быть эффективной. При отсутствии выраженного сброса крови (по данным газового состава крови) успех операции сомнителен, даже в тех случаях, когда на ангиограммах можно видеть поступление контрастного вещества в легочную артерию. При установлении показаний к операции следует оценивать сократительную функцию левого желудочка. При низких значениях фракции выброса операция не рекомендуется.

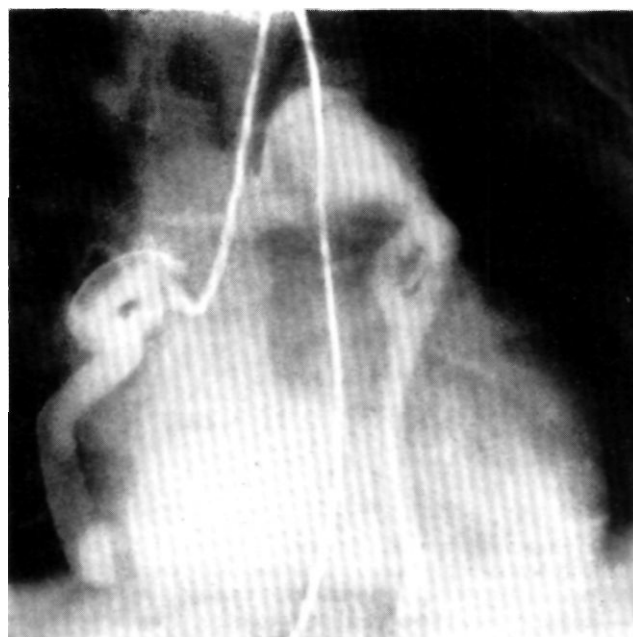Хирургическое лечение. Существует два подхода к хирургическому лечению аномалии отхождения левой венечной артерии от легочного ствола.

Первый—перевязка артерии у ее устья—рассчитан на прекращение сброса крови по ней и повышение давления в коронарно-артериальной системе. Сердце после операции снабжается за счет одной правой венечной артерии.

Второй—реваскуляризация миокарда путем прямой или непрямой имплантации устья венечной артерии в аорту или создание анастомоза между системной и венечной артериями. Первоначально предложенные операции наложения аортолегочного анастомоза в расчете на улучшение оксигенации в легочном стволе и соответственно в коронарном русле [Gasul B., Loeffler E., 1949], сужения легочного ствола дистальнее аномального сосуда для повышения давления в коронарной системе [Kittle C., 1955], а также введение талька в полость перикарда для стимуляции образования коллатералей имеют лишь исторический интерес.

Операция перевязки (ушивания) устья аномальной венечной артерии. Операция впервые была выполнена D. Sabiston в 1960 г. В СССР первая операция выполнена В. И. Бураковским в 1974 г. у ребенка 5,5 лет [Фальковский Г. Э. и др., 1980].

Доступ к сердцу осуществляют методом из левой боковой торакотомии в четвертом межреберье. Перикард вскрывают отступая от диафрагмального нерва и растягивают на держалках. Обычно видна сеть расширенных, извитых вен в виде сплетения, покрывающего переднюю и боковую стенки устья легочной артерии. Само устье умеренно расширено и иногда над ним можно пальпировать систолодиастолическое дрожание.



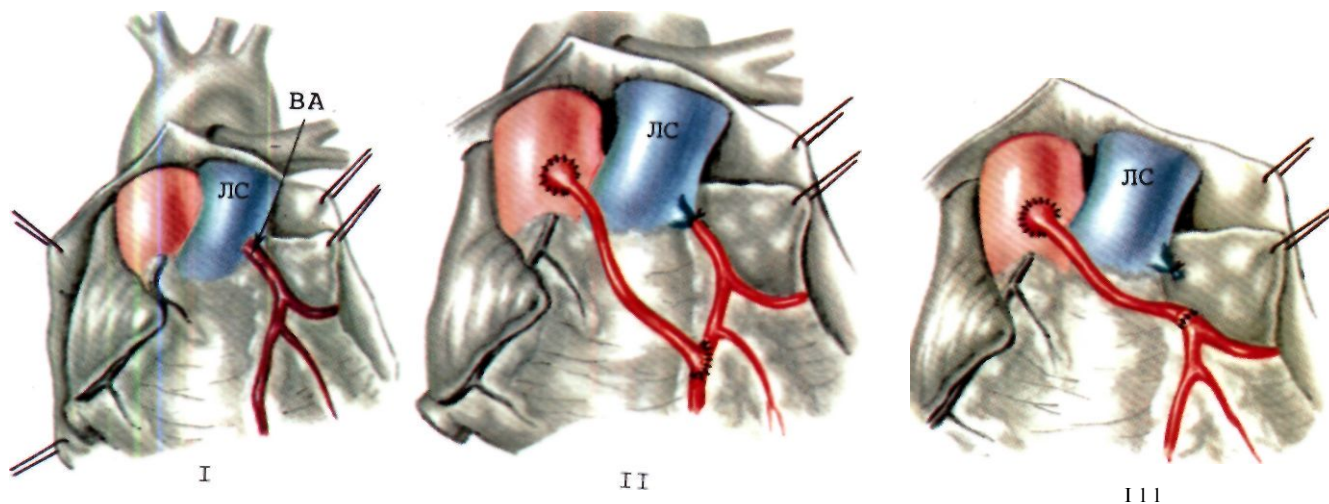
2.313. Ангиограмма при «взрослом типе» отхождения левой венечной артерии от легочного ствола.

Левая венечная артерия заполняется через коллатерали. Она извита, имеет широкий просвет. Отмечается слабое контрастирование легочного ствола.

Аномальная артерия отходит от задней поверхности легочного ствола, поэтому для выделения ее начального отдела необходимо мобилизовать и отвести тупфером легочный ствол вправо. Обнаружить устье аномальной венечной артерии не всегда легко, так как у новорожденных оно часто очень тонкое, залегает в слое клетчатки у корня легочной артерии и покрыто расширенным венозным сплетением. Обнаружив устье, его обходят, делая тупую и острую препаровку, и подводят две лигатуры. Участок между началом артерии и первой ветвью может быть очень коротким (2—3 мм), поэтому следует внимательно следить за тем, чтобы лигатуры охватывали только основной ствол. Проводят пробное пережатие артерии с постоянной регистрацией ЭКГ в течение 3—5 мин. Если признаки ишемии не увеличиваются по сравнению с дооперационными, то обе лигатуры поочередно завязывают и заканчивают операцию обычным путем.

Другим способом устранения сброса крови через аномальную артерию является ушивание устья из просвета легочной артерии в условиях ИК. Обычно этот метод используют либо при необходимости проведения дополнительного хирургического вмешательства (например, ушивание и резекция аневризмы левого желудочка или операция на митральном клапане), либо в случаях, когда попытки проведения реваскуляризации оказались неудачными. После подключения АИК и снижения температуры тела больного до 26—24 °С легочный ствол (над клапанами) вскрывают поперечным разрезом. На задней стенке находят устье аномальной артерии. Его ушивают одним или двумя Z-образными швами, отодвинув створку клапана. Зашивают разрез легочной артерии, «согревают» больного и заканчивают операцию обычным путем.

Результаты. При правильном отборе больных для операции перевязки и ушивания устья аномальной венечной артерии летальность низкая. У детей старше 1—2 лет риск операции составляет 1—2% [Flamm M. et al., 1968; Sabiston D., 1977]. Из первых 6 наблюдавшихся нами больных 4 старше одного года остались



2.314. Схематическое изображение этапов (I—III) аортокоронарного шунтирования при аномальном отхождении левой венечной артерии от легочного ствола.

I—сердце с аномально отходящей венечной артерией (ВА) от переднелевой поверхности легочного ствола; II—возможный вариант операции — перевязка аномальной В А у ее устья и наложение аортоvenoзного шунта по типу бок в бок между восходящей частью аорты и левой нисходящей ветвью левой венечной артерии; III—при достаточной длине главного ствола левой венечной артерии возможно ее отсечение от легочного ствола (ЛС) и наложение шунта с дистальным отделом по типу конец в конец.

живы. Оба умерших ребенка были моложе одного года [Фальковский Г. Э., 1980]. Вместе с тем очевидно, что результат операции определяется не возрастом, а типом аномалии и наличием изменений в миокарде левого желудочка. При инфантильном типе операция перевязки вряд ли может быть успешной.

В отдаленные сроки у выживших больных отмечается значительное улучшение. На ЭКГ признаки ишемии миокарда левого желудочка значительно уменьшаются. Толерантность к физической нагрузке приближается к нормальной [Фальковский Г. Э. и др., 1984].

Операции, направленные на восстановление артериального кровотока. Первую удачную операцию шунтирования аномальной венечной артерии с аортой с помощью протеза выполнил D. Cooley в 1966 г. В нашей стране подобная операция была впервые сделана В. И. Бураковским в 1981 г. Возможно также наложение прямого анастомоза между левой подключичной и венечной артериями. Такая операция была впервые успешно выполнена Meuer в 1968 г. В СССР первая подобная операция удачно произведена В. В. Алекси-Месхишвили в 1985 г. у 3-месячного ребенка.

Подключично-коронарный анастомоз. Доступ к сердцу во время операции можно осуществить, используя метод левой переднебоковой торакотомии без применения ИК или же срединной торакотомии с искусственным кровообращением.

В случае «закрытой» операции после вскрытия перикарда производят мобилизацию устья аномальной венечной артерии позади легочного ствола. Левая подключичная артерия мобилизуется как можно выше, в куполе плевры. Ее выделяют.

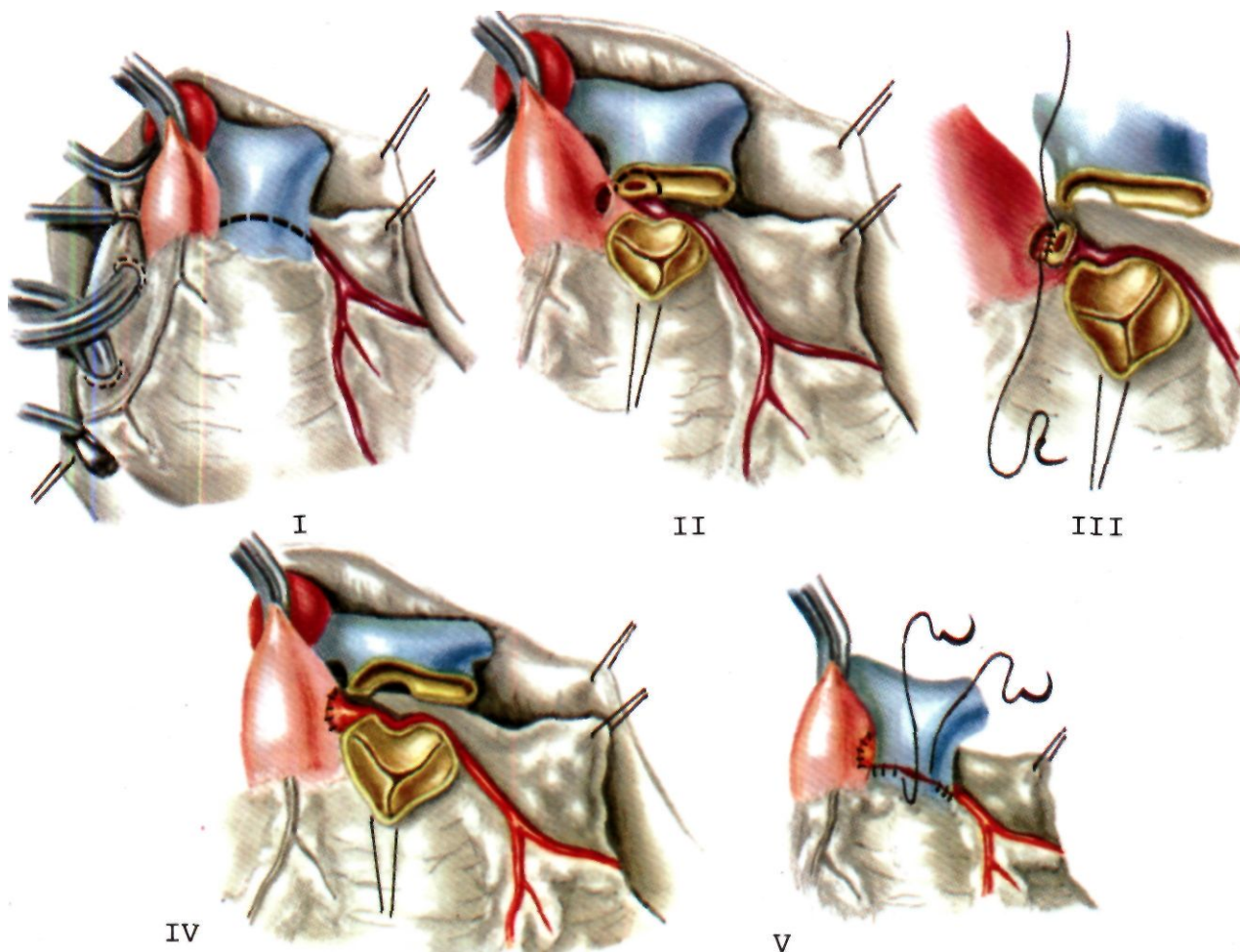
обходят лигатурами и перевязывают ствол проксимальнее отхождения ветвей. Отдельную лигатуру накладывают на позвоночную артерию во избежание так называемого синдрома обкрадывания головного мозга. Подключичную артерию пережимают и отсекают. При хорошей длине артерии ее можно достаточно свободно опустить до места отхождения аномальной венечной артерии. На устье венечной артерии накладывают пристеночный зажим и отсекают ее вместе с участком стенки легочной артерии. Отдельными швами (проленовая нить 6/0 или 5/0) сшивают дистальный конец подключичной артерии с устьем венечной артерии. Перед отжатием сосудов рекомендуется ввести внутривенно гепарин в дозе 1 мг/кг, во избежание формирования тромбов в местах наложения зажимов. Участок иссеченного устья ушивают непрерывным швом. При достаточной длине начального отдела венечной артерии можно наложить анастомоз по типу конец в бок. Результаты операции неплохие: в отдаленные сроки после операции наблюдалось функционирование анастомозов [Pinsky W. et al., 1976]. Однако вероятность перегиба левой подключичной артерии, ее значительного натяжения после сшивания ограничивает возможность широкого применения данного метода [Arciniegas E. et al., 1980].

Прямые и не прямые аортокоронарные анастомозы (рис. 2.314). Описано несколько методов соединения аномальной венечной артерии с аортой. Все они выполняются в условиях ИК пережатой аорты и внутриаортальной кардиоплегии по общим правилам. Единственным отличием этого этапа операции от других является необходимость пережатия устья аномальной артерии в период введения в аорту кардиоплегического раствора. В противном случае раствор может в значительной мере «сброситься» через коллатерали в легочный ствол и кардиоплегия не будет эффективной.

Прямая реимплантация (рис. 2.315). При этой операции легочная артерия рассекается поперечно тотчас над клапанами. Устье венечной артерии отсекают вместе с небольшой «пуговкой» ткани задней стенки. При этом легочный ствол оказывается целиком рассеченным пополам. Артерию проводят позади рассеченного ствола, в левой стенке восходящей аорты создают отверстие и отдельными швами вшивают устье венечной артерии с «пуговкой» ткани в стенку аорты. Операция заканчивается восстановлением целостности просвета легочного ствола [Grace R. et al., 1977]. Метод, однако, не всегда может быть выполнен из-за значительного натяжения коронарного сосуда. Последующее его сужение может свести на нет эффективность анастомоза.

Аортокоронарное шунтирование с помощью аутовены или протеза. После первых операций, выполненных G. Cooley в 1966 г. у детей в возрасте 4 и 5 лет, метод аортокоронарного шунтирования неоднократно применялся при хирургическом лечении аномального отхождения левой венечной артерии от легочной артерии [El Said G., 1973; Arciniegas E., 1980]. В 1985 г. подобная операция была выполнена В. И. Бураковским.

Понятно, что аутовенозное шунтирование возможно у



2.315. Схематическое изображение этапов (I—V) прямой имплантации устья левой коронарной артерии в аорту. I—аномальная артерия отходит от заднеправой поверхности легочного ствола. Пунктиром показана линия разреза легочного ствола непосредственно над клапанами; II—в левой боковой стенке аорты создано отверстие диаметром 5—6 мм. Устье левой венечной артерии пересекают вместе с участком стенки легочного ствола. После мобилизации удается дотянуть венечную артерию до аорты; III—накладывают аномоз между венечной артерией и аортой; IV—аномоз закончен, легочная артерия рассечена поперек; V—непрерывным швом сшивают дистальный и проксимальный отделы рассеченного легочного ствола.

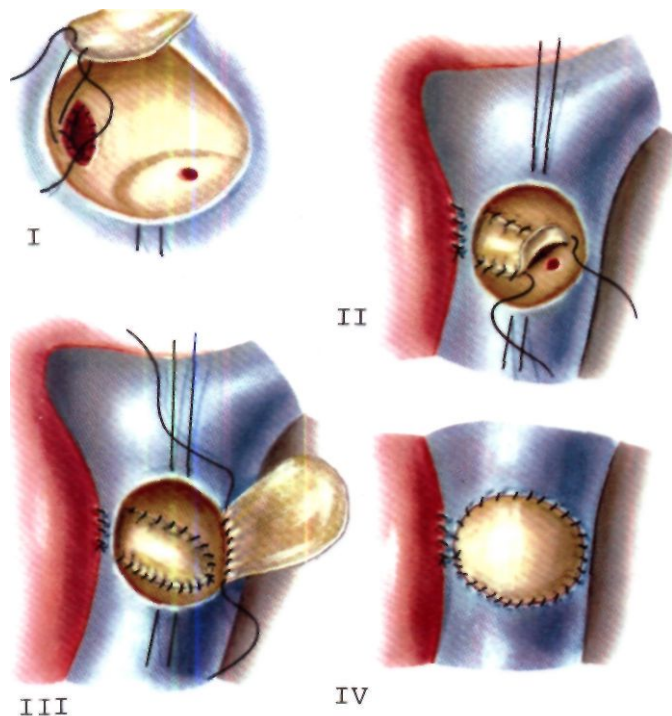
больных более старшего возраста, так как достаточного диаметра вену у детей первого года жизни вряд ли можно получить. Вместе с тем возможность использования протезов диаметром 4—5 мм, а также участка подпочечной артерии [Neches W., 1974] делают этот метод наиболее оптимальным и в подобной ситуации.

Создание внутрилегочного тоннеля (рис. 2.316). Метод предложен японскими авторами [Takeuchi J. et al., 1979] и состоит из нескольких этапов. В начале операции в соприкасающихся стенках восходящей части аорты и легочного ствола делают отверстия диаметром 4—5 мм и накладывают аномоз бок в бок. Из передней стенки легочного ствола на 10 мм выше клапанов выкраивают поперечный лоскут длиной 20 мм и шириной 10 мм с основанием, обращенным к созданному аномозу. Свободные края этого П-образного лоскута фиксируют к задней стенке легочной

артерии, обшивая им аномальное устье и создавая таким образом тоннель между ним и аортолегочным аномозом. Дефект легочного ствола закрывают с помощью синтетической или перикардальной заплатки. Операция была впервые успешно выполнена у ребенка 2 лет, которому одновременно протезировали митральный клапан.

Результаты. Ввиду небольшого числа наблюдений, накопленных в одном центре, трудно дать окончательную оценку различным методам хирургического лечения этой патологии. Главной проблемой остается лечение детей раннего возраста с плохо развитыми коллатеральными и наличием значительных зон повреждения левого желудочка. Результаты лечения в этой группе больных (независимо от применяемого метода) нельзя признать удовлетворительными. Вместе с тем именно у них, видимо, следует стремиться к реваскуляризации миокарда [Askenazi J., Nadas A., 1974]. У больных с достаточно хорошо развитым коллатеральным кровотоком любой из методов применим и может дать хороший эффект. Хотя, как справедливо указывают D. Moodie и соавт. (1983), преимущество шунтирования перед простой перевязкой аномальной артерии именно в этой группе больных еще следует доказать. Очевидно, что эффект операции зависит главным образом от исходной степени повреждения миокарда левого желудочка и сосочкового «аппарата»





2.316. Схематическое изображение перемещения устья аномальной венечной артерии внутри просвета легочного ствола.

Накладывают анастомоз бок в бок диаметром 5—6 мм между восходящей частью аорты и легочным стволом. Между передней стенкой анастомоза и устьем аномальной легочной артерии с помощью заплатки или лоскута из передней стенки легочного ствола создают тоннель шириной 5—6 мм, соединяя таким образом аномальное устье с восходящей частью аорты. Операция заканчивается пластикой легочного ствола.

митрального клапана, что затрудняет сравнение групп больных и окончательную оценку хирургических методов лечения этой патологии.

#### 2.5.34.2. Аномальное отхождение правой венечной артерии от легочного ствола

Порок впервые описан J. Brooks в 1886 г. как случайная находка при вскрытии двух взрослых людей, при жизни не страдавших заболеваниями сердца. Последующие описания порока были также только случайными находками при операциях по поводу сопутствующих пороков [Shumacker H., 1957; Morrow A. et al., 1962; Rowe G., Jong W., 1962].

Первая удачная операция перевязки правой венечной артерии вместе с ушиванием ДМПП выполнена G. Rowe, W. Jong, а способ перемещения ее устья в аорту с ушиванием дефекта аортолегочной перегородки — А. Morrow. В 1972 г. J. Tingelstad описал диагностированный до операции случай аномального отхождения правой венечной артерии от легочной артерии у 12-летнего мальчика с последующим перемещением ее устья в аорту.

В нашей стране первая подобная операция с одновременной пластикой ДМЖП была выполнена у 8-летнего ребенка В. И. Бураковским в 1980 г.

Частота. Порок встречается и диагностируется крайне редко. В 1976 г. D. Vreugman и соавт. сообщили о 11 случаях (по данным литературы), а в 1982 г. J. Coe и соавт. — о 23. Возможно, что редкие случаи

диагностики аномалии связаны с бессимптомным течением заболевания (особенно в раннем возрасте) при отсутствии сопутствующих пороков.

Патологическая анатомия. Правая венечная артерия отходит от передней поверхности легочного ствола и идет, как в нормальном сердце, располагаясь в правой предсердно-желудочковой борозде. По ходу она «отдает» ветви правому желудочку. Артерия тонкостенная, извита и внешне похожа на вену. Однако при гистологическом исследовании ее стенка имеет артериальное строение [Gasul B., 1966].

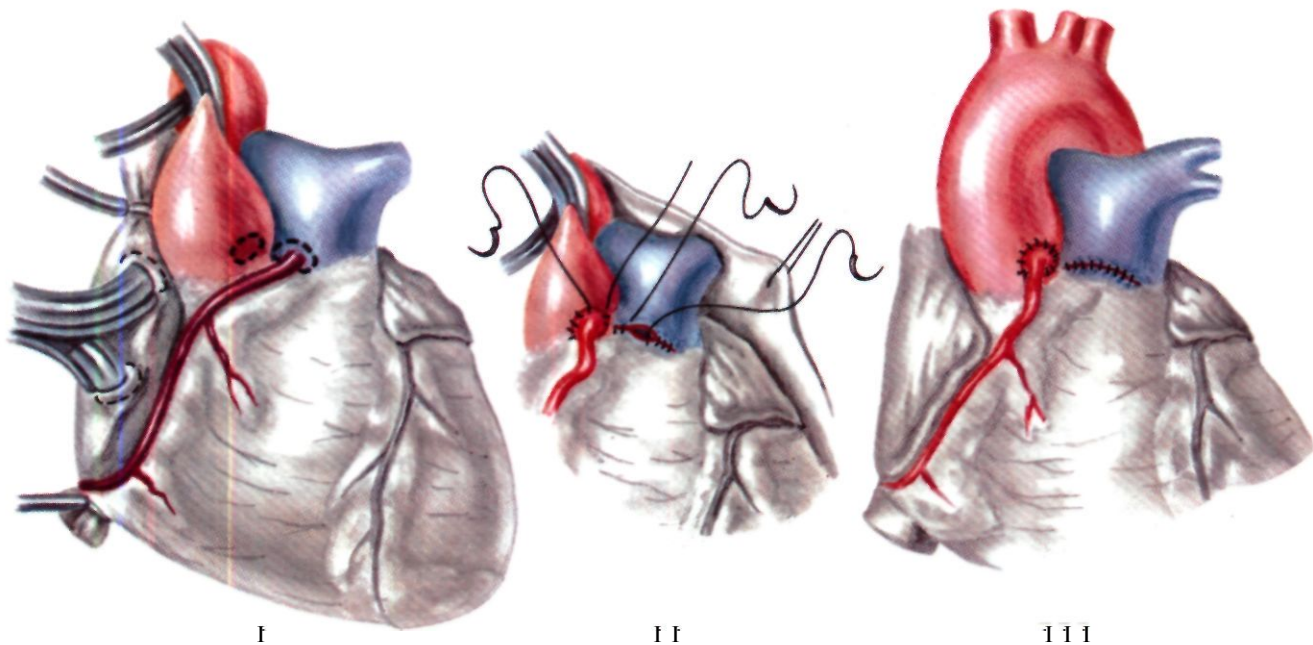
Гемодинамика. Ввиду большой редкости аномалии особенности гемодинамики при ней изучены плохо. Однако можно думать, что она во многом аналогична описанной выше при аномальном отхождении левой коронарной артерии. Вместе с тем нарушения функции сердца при этом выражены существенно меньше, что можно объяснить либо достаточным развитием коллатералей, либо меньшими потребностями в адекватном коронарном кровотоке зоны, снабжаемой правой венечной артерией. Как бы то ни было, изолированное аномальное отхождение правой коронарной артерии от легочной артерии никогда не дает клинической картины ишемической болезни. Следует, иметь в виду высокую вероятность развития у больных внезапной остановки сердца, что было описано у больного в возрасте старше 20 лет [Bregman D. et al., 1976].

При наличии пороков со сбросом крови слева направо и легочной гипертензией (дефект межпредсердной, межжелудочковой и аортолегочной перегородок) оксигенация в кровоснабжаемой ею зоне миокарда улучшается, так как в аномальную артерию под повышенным давлением поступает артериальная кровь. При сочетании с цианотическим пороком она (теоретически) остается такой же, как при нормальном отхождении обеих венечных артерий.

Клиника, диагностика и прогноз. J. Coe, R. Radley-Smith и M. Jasoub предлагают разделить всех больных с аномальным отхождением правой венечной артерии от легочной на две группы: с *простой формой* (изолированный порок) и *сложной*, т. е. сочетающейся с каким-либо другим ВПС. Из последних описаны ДМПП [Blieden L., Mollen J., 1974], ДМЖП [Бураковский В. И. и др., 1981], дефект аортолегочной перегородки [Vigrougs J. et al., 1966], тетрада Фалло [Menq C. et al., 1965; Coe J., 1982], ЕЖС и отхождение сосудов от правого желудочка, ТМС [Elliot L. et al., 1966].

При простом типе порока клиническая симптоматика практически отсутствует, хотя D. Sabiston указывает, что среди собранных им 17 случаев по крайней мере в двух аномальное отхождение коронарной артерии могло быть причиной внезапной смерти [Sabiston D., Lowe R., 1983]. D. Bregman и соавт. (1976) подчеркивают, что у всех 7 описанных в то время в литературе больных диагноз был установлен после 12-летнего возраста, что говорит об отсутствии клинических признаков порока у детей. В их собственном наблюдении порок был выявлен у 25-летней больной, потерявшей сознание во время танцев. После успешной реанимации и 48-часовой ИВЛ больная была обследована, установлен диагноз и аномальная артерия реимплантирована в аорту.





2.317. Схематическое изображение этапов (I—III) пересадки устья anomalно отходящей от легочного ствола правой венечной артерии.

I—правая венечная артерия отходит от правой боковой стенки легочного ствола, пунктиром показаны линии разрезов; II—устье венечной артерии иссекают с участком стенки легочного ствола и имплантируют в левую боковую стенку восходящей части аорты, разрез легочного ствола ушивают непрерывным швом; III—операция закончена.

Поскольку во всех случаях сочетаний с другими пороками диагноз anomalного отхождения правой венечной артерии от легочного ствола был установлен на операционном столе, очевидно, что при сложных формах пороков также не проявляется.

При установлении диагноза хирургическое вмешательство абсолютно показано при простой форме порока. Что касается сложных сочетаний, то очевидно, что реимплантация артерии должна быть обязательным компонентом операции по поводу основного порока. В противном случае операционная травма миокарда может быть усугублена резким падением давления в коронарной системе после устранения сброса крови слева направо и нормализации давления в правых отделах сердца. При сочетании с цианотическими пороками остаточный шунт через артерию также вряд ли скажется благоприятно на функции сердца после операции.

Выбор метода операции—перевязка или реимплантация, видимо, зависит от опыта и оснащения хирургической бригады. Очевидно, что создание коронарного кровотока по двум артериям предпочтительнее.

Техника операции прямой реимплантации артерии в аорту (рис. 2.317) аналогична таковой для левой коронарной артерии, но значительно проще, так как anomalный сосуд отходит от переднеправой поверхности легочного ствола и пересадка его устья в аорту не представляет особых технических трудностей. Ее можно выполнить даже на работающем сердце [Вре-

man D., 1976]. Результаты, описанные в литературе, достаточно хороши, если исключить случаи сочетания anomalии со сложными ВПС [Coe J. et al., 1982].

#### 2.5.35. ДЕФЕКТ МЕЖЖЕЛУДОЧКОВОЙ ПЕРЕГОРОДКИ В СОЧЕТАНИИ С НЕДОСТАТОЧНОСТЬЮ АОРТАЛЬНОГО КЛАПАНА

Первое сообщение о сочетании ДМЖП с аортальной недостаточностью принадлежит Врессиа (1906). Автор описал на основании данных вскрытия маленький мембранозный ДМЖП с перфорацией кальцифицированной правой коронарной створки аортального клапана. Во французской литературе в 1921 г. Laubry и Pezzi описали сочетание ДМЖП с аортальной недостаточностью. Французские врачи называют данный синдром по имени описавших его авторов.

В нашей стране опубликован ряд работ, посвященных данному пороку, вопросам диагностики и его хирургическому лечению. Первая работа принадлежит В. И. Бураковскому и соавт. (1964).

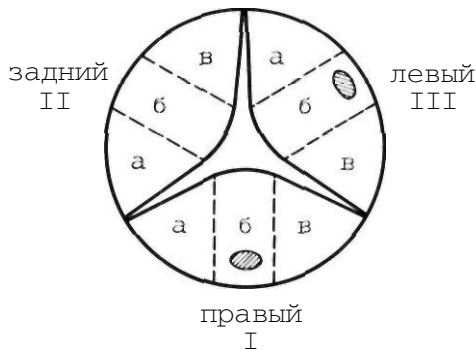
В проблему хирургического лечения порока основной вклад внесен Ф. Spenser и Н. Vanson. Первая операция в нашей стране выполнена В. И. Бураковским.

Частота. Порок встречается в 2—8% случаев среди всех врожденных изолированных ДМЖП [Гаджиев С. А. и др., 1975; Константинов Б. А., 1978; Nadas A. et al., 1964].

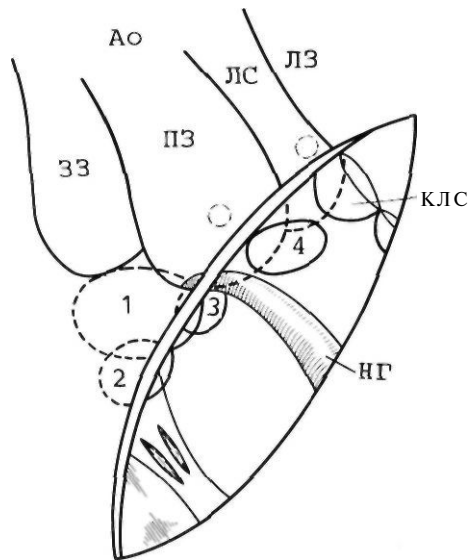
При внимательном изучении порока оказалось, что ДМЖП, расположенный выше наджелудочкового гребня, в Японии встречается в 30% случаев, а в странах Западной Европы только в 6% случаев среди изолированных ДМЖП. В 1974 г. Y. Kawachima и соавт. опубликовали сообщение о 280 операциях.

Этиология и патогенез. Многие авторы выделяют сочетание ДМЖП с аортальной недостаточностью в самостоятельный синдром [Сидоренко Л. Н. и др., 1972; Люде М. Н., 1973; Edwards J. et al., 1957; Somerville G. et al., 1970].

По мнению С. Weldon и соавт. (1973), G. Trusler и соавт. (1973), правая коронарная и некоронарная створки при дефекте, расположенном выше наджелудочкового гребня, лишены опоры из-за нарушения развития в этой области фиброзного кольца и ткани ниже фиброзного кольца. Створ-



2.318. Схема расположения синусов Вальсальвы по отношению к предлежащим отделам сердца и сосудов (объяснение в тексте).



2.319. Схема расположения различных форм ДМЖП и заслонок аортального клапана.

1 — дефект, наблюдаемый при тетраде Фалло; 2 — задний ДМЖП, расположенный глубоко под створкой трехстворчатого клапана; 3 — дефект, расположенный непосредственно ниже правого отдела наджелудочкового гребня; при этой форме дефектов наблюдается провисание заслонок и их свободных краев в левый желудочек; 4 — дефект, расположенный над наджелудочковым гребнем; эта форма дефекта обуславливает аневризматическое расширение правой заслонки аорты, провисание его свободного края в левый, а в поздних случаях развития заболевания — в правый желудочек; при больших дефектах в патологический процесс вовлекается и левая заслонка аорты. КЛС — клапан легочного ствола; НГ — наджелудочковый гребень; ЛЗ — левая заслонка; ПЗ — правая заслонка; ЗЗ — задняя заслонка.

ка (створки) на определенных участках сращена с краем дефекта и испытывает непрерывно гемодинамическую нагрузку во время диастолы, постепенно все больше и больше выпячиваясь в просвет правого желудочка. Считают, что анатомическое несовершенство опорного участка створок аортального клапана и развитие ДМЖП являются в первую очередь результатом неполной задержки развития бульбарных подушек и отсутствия окончательного развития дистальной бульбарной перегородки, причем ДМЖП может быть образован книзу и латеральнее в выходном отделе. Однако,

как правило, у больных оказывается высокий ДМЖП, расположенный, как было указано, выше наджелудочкового гребня.

Большинство авторов так и считают, что обе аномалии в эмбриологическом периоде развития формируются одновременно, но в развитии порока ведущим является ДМЖП, а аортальная недостаточность развивается постепенно в связи с гемодинамической нагрузкой на клапаны, лишенные опоры [Edwards J. et al., 1957; Sakakibara S. et al., 1962, 1963; Somerville G. et al., 1970.].

**Патологическая анатомия.** Для выяснения механизма образования аортальной недостаточности необходимо в первую очередь рассмотреть анатомию корня аорты и верхнего отдела межжелудочковой перегородки.

Пространство между полулунным клапаном и сосудистой стенкой носит название синуса Вальсальвы. Каждое такое пространство делится на три части (рис. 2.318). Отношение каждой из этих частей к образованиям сердца, окружающим корень аорты, различное.

Сосудистая стенка правого синуса предлежит в основном к самому верхнему отделу межжелудочковой перегородки; центральная часть стенки синуса (б) — к наджелудочковому гребню; левая (в) — к верхнему краю последнего к фиброзной ткани, служащей основанием для фиксации полулунного клапана легочной артерии, правая (а) — к межжелудочковой перегородке ниже наджелудочкового гребня. Эта часть может предлежать краем к межпредсердной перегородке у основания перегородочной створки трехстворчатого клапана. Сосудистая стенка заднего синуса правой (в) и центральной (б) частей предлежит к межпредсердной перегородке, а задней (в) — к левому предсердию. Соотношения правой части (а) стенки заднего синуса такие же, как и у аналогичной части (а) стенки правого синуса. Сосудистая стенка левого синуса задней частью (а), как и задняя часть (в) стенки заднего синуса, граничит с левым предсердием. Передняя треть (в) левого синуса предлежит к мышечной части межжелудочковой перегородки и своим нижним отделом — к стенке легочной артерии на уровне расположения левого полулунного клапана легочной артерии. Центральная часть (б) стенки левого синуса свободна, прикрыта снаружи эпикардальным жиром, окружающим устье и начальную часть ствола левой венечной артерии.

Недостаточность клапана аорты, как правило, возникает при ДМЖП, располагающихся над наджелудочковым гребнем — ниже линии прикрепления заслонок клапана легочного ствола (рис. 2.319). Дефекты этой формы ведут к нарушению опоры левой части (в) правого синуса, провисанию створки в полость правого желудочка, удлинению ее свободного края и истончению, особенно в области основания. Обычно в патологический процесс вовлекается и наружная (сосудистая) стенка правого синуса Вальсальвы.

Значительно чаще наблюдаются дефекты, расположенные непосредственно ниже правой (а) части стенки правого синуса. Эти дефекты открываются со стороны межжелудочковой перегородки или в ее перепончатой части, или ниже наджелудочкового гребня, или в области расположения последнего. Указанная форма также часто обуславливает провисание полулунной створки клапана аорты и удлинение ее свободного

края и, следовательно, развитие аортальной недостаточности.

Недостаточность клапана аорты в сочетании с ДМЖП может возникнуть вследствие различных причин. Согласно данным, приведенным в литературе, а также нашим наблюдениям, аортальная недостаточность при ДМЖП бывает следствием пролабирования одной из полулунных створок клапана через дефект в перегородке или удлинения свободного края створки клапана, травмы последней в результате прорезывания ранее наложенных швов при ушивании ДМЖП или ранения, деформации створок вследствие эндокардита, нарушения их запирающей функции из-за расширения устья аорты (относительная недостаточность).

При дефекте, расположенном над наджелудочковым гребнем, развитие недостаточности закономерно. Она возникает вследствие расположения дефекта сразу же ниже прикрепления заслонок клапана легочного ствола. Последнее ведет к лишению опорной стромы стенки нижнего отдела синуса Вальсальвы (выходного отдела перегородки). В результате этого, а также, по-видимому, из-за непрерывной травмы основания створки клапана струей крови, поступающей из левого желудочка в правый, створка начинает выпадать в просвет правого желудочка, расширяется, стенки ее истончаются и, наконец, наступает ее прорыв; при этом через образовавшееся отверстие резко увеличивается струя регургитации из аорты в правый желудочек.

Гемодинамика. В ИССХ им. А. Н. Бакулева АМН СССР разработана классификация, основанная на анатомических критериях и гемодинамических характеристиках порока. Согласно этой классификации, выделены 4 стадии в течении заболевания [Бураковский В. И. и др., 1964].

Первая стадия. Изменения в аортальном клапане минимальные. ДМЖП обычно небольших размеров, так как основная его часть прикрыта приросшей к его краям створкой. В целом расстройства гемодинамики незначительны и заключаются в умеренном сбросе крови через дефект.

Вторая стадия. Изменения в аортальной створке (створках) значительные. Паруса створки (створок) растянуты, провисают в левый желудочек. Сброс крови через ДМЖП сохраняется либо даже уменьшается, так как растянутая створка еще больше прикрывает дефект, чем в первой стадии. У больных при данной стадии наблюдается умеренная аортальная недостаточность (+, ++).

Третья стадия. Аортальная недостаточность резко выражена. Сброс крови через ДМЖП также небольшой. Аортальная створка (створки) резко изменена, истончена, провисает книзу и в полость правого желудочка.

Четвертая стадия. Резкие изменения створки (створок), провисание их как в правый, так и в левый желудочек с частым образованием перфорации по верхушке провисающей створки. Обычно такие расстройства гемодинамики наблюдаются при ДМЖП, расположенном выше наджелудочкового гребня.

Клиника и диагностика. Выделено 3 стадии порока. Клиническая картина порока в каждой из этих стадий зависит от степени нарушения анатомической структу-

ры створки (створок) аортального клапана, расстройств гемодинамики и, естественно, компенсаторных механизмов.

Первая стадия. Расстройства гемодинамики минимальные. Клиническая картина характерна для небольшого ДМЖП. Опытный исследователь может уловить незначительный по звучанию диастолический шум и заподозрить порок.

Лишь аортография позволяет выявить провисание одной из створок аортального клапана.

Вторая стадия. Клиническая картина обусловлена сочетанием ДМЖП с аортальной недостаточностью. При аускультации ясно выслушиваются два шума: систолический (шум ДМЖП) и диастолический (шум аортальной недостаточности). Размеры сердца у больных в этой стадии заболевание увеличены.

*Рентгенологическая* картина достаточно определенная; усиление кровотока в малом круге кровообращения незначительное. Сердце увеличено в размерах в первую очередь за счет левого желудочка, восходящая часть аорты расширена, увеличена амплитуда ее пульсации.

*Катетеризация* позволяет установить умеренный сброс крови из левого желудочка в правый. У ряда больных отмечается небольшой градиент давления между правым желудочком и легочной артерией. При аортографии определяют аортальную недостаточность и провисание створки (створок) в левый и частично в правый желудочек сердца.

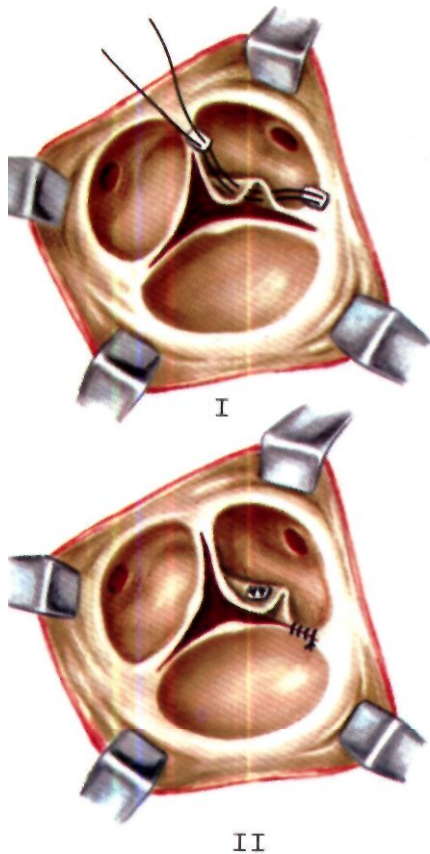
Третья стадия. Состояние больных резко ухудшается. Развивается в первую очередь картина выраженной аортальной недостаточности. Особенно в тяжелом состоянии находятся больные при наличии перфорации в створке аортального клапана. Перфорация открывается в правый желудочек, что ведет к его значительной перегрузке. Легочный рисунок «переполнен». Ствол легочной артерии и ее ветви расширены. Сердце очень больших размеров за счет резкого расширения правого, а также и левого желудочка.

При катетеризации насыщение крови кислородом в правом желудочке значительно повышено в тех случаях, когда имеется перфорация створки, и умеренно, если провисающая створка прикрывает дефект в перегородке. При аортографии отмечается выраженная аортальная недостаточность со значительным сбросом крови из аорты в левый желудочек.

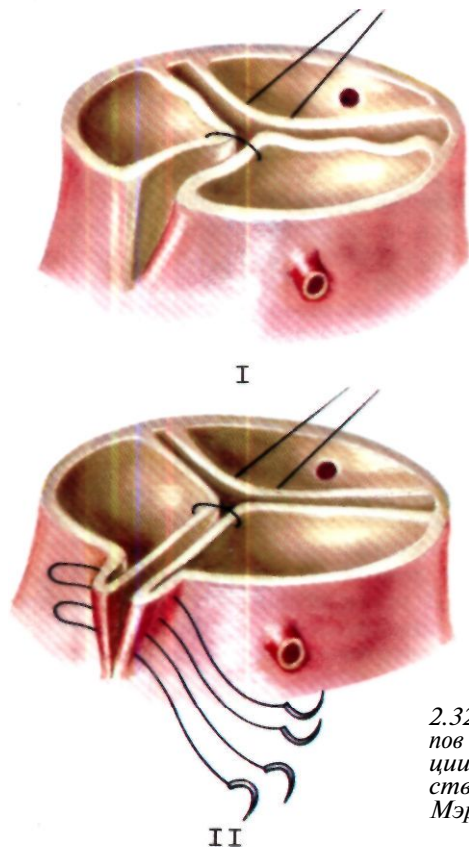
Дифференциальный диагноз. Дифференцировать порок следует в первую очередь от разрыва аневризмы синуса Вальсальвы, аортальной недостаточности, ОАП, небольшого дефекта аортолегочной перегородки, а также коронарно-правожелудочкового свища.

Показания к операции. Рекомендуются ранняя операция, чтобы избежать значительного повреждения створок аортального клапана.

Хирургическое лечение. В первой стадии показано закрытие ДМЖП путем подшивания заплатки к его краю. Следует отметить, что ушивание дефекта в перегородке недопустимо. При ушивании дефекта швами можно деформировать и без того измененную створку аортального клапана. Во время операции хирург обязан строго различать края дефекта. Заплату необходимо подшить к фиброзным краям. Описаны случаи, когда хирург, недостаточно разобравшись и не имея соответствующего опыта, подшивал верхний



2.320. Схема этапов (I—II) пликациии аортальной створки по методу Спенсера.



2.321. Схема этапов (I—II) пликациии аортальной створки по методу Мэрфи.

край заплаты к провисающему краю створки аортального клапана. Заплата, подшитая к краям дефекта, должна в последующем сыграть роль надежной опоры для створки (створок) аортального клапана.

Для устранения аортальной недостаточности предложены два вида операций: протезирование аортального клапана и клапансохраняющая операция, основанная на пластике провисающего края створок (створки) аортального клапана.

Для устранения аортальной недостаточности существуют два вида операций: 1) протезирование аортального клапана и 2) клапансохраняющая операция, основанная на пластике провисающего края створок (створки) аортального клапана. Ряд хирургов-исследователей протезирование аортального клапана при данном пороке считают операцией выбора [Амосов Н. М. и др., 1974; Asano K. et al., 1973; Menu P. et al., 1977]. Однако большинство хирургов подходит к выбору метода хирургического лечения данного порока дифференцированно [Бураковский В. И., Люде М. Н., 1972; Бураковский В. И. и др., 1973; Spenser F. et al., 1962; Lanza S. et al., 1977; Metras D. et al., 1980].

Первую пластическую операцию на аортальном клапане с укорочением провисающей створки выполнили в 1960 г. Н. Spenser и Н. Vanson. Оперирована больная девочка 13 лет (доступ к сердцу осуществлен через аорту). Ушит ДМЖП и с помощью двух швов у комиссур устранено провисание правой коронарной створки книзу.

Операцию пликациии провисающих створок для укорочения провисающего края разработали Е. Spenser и Н. Vanson (1962). Именно первый из этих авторов и предложил фиксировать П-образными швами на прокладках у самых комиссур провисающую створку (рис. 2.320).

В 1972 г. А. Murphy и N. Porrier описали разновидность пликациии створок (рис. 2.321). Для точной оценки фиксации провисающей створки на необходимом расстоянии предложена мобилизация провисающей створки с помощью швом всех трех створок путем провисания аранцевых узелков и подтягивания створки кверху. У ряда больных эта операция давала возможность получить более надежный результат. Однако у некоторых больных в области наложения швов развивался эндокардит, а также наблюдалось прорезывание шва с развитием резко выраженной аортальной недостаточности.

Предложение А. Murphy и соавт, продлевать разрез аорты ниже комиссуры между правой и левой коронарными створками, а затем, ушивая края аорты, одновременно фиксировать вытянутый снаружи свободный край провисающей створки позволяет избежать наложения швов в просвете аорты.

Таким образом, этот метод позволяет надежнее, чем обычная пликациии, фиксировать края провисающей створки и избежать прорезывания швов, а также развитие эндокардита.

Результаты. Непосредственные результаты хорошие. Летальность в последние годы снизилась до крайне низких цифр. Она зависит от тяжести порока и, естественно, уровня подготовки кардиохирургического центра. После изолированного закрытия ДМЖП у 100% больных с первой стадией развития порока



получены хорошие и удовлетворительные результаты [Чиатурели М. Р., 1982].

Отдаленные результаты после пластических восстановительных операций на аортальном клапане в первую очередь зависят от степени изменений и количества пораженных створок клапана. При изменении одной или двух створок у 82,3% больных результат операции хороший и удовлетворительный. При обширном поражении створок аортального клапана у 55,6% больных результат оказался неудовлетворительным.

Бактериальный эндокардит, который у 19,5% больных наблюдался в послеоперационном периоде, в значительной степени ухудшил отдаленные результаты и оказался одной из основных причин неудовлетворительного результата в отдаленном периоде.

Протезирование аортального клапана должно производиться только при выраженном поражении аортальных створок и бактериальном эндокардите.

### 2.5.36. ВРОЖДЕННАЯ АНЕВРИЗМА СИНУСА ВАЛЬСАЛЬВЫ

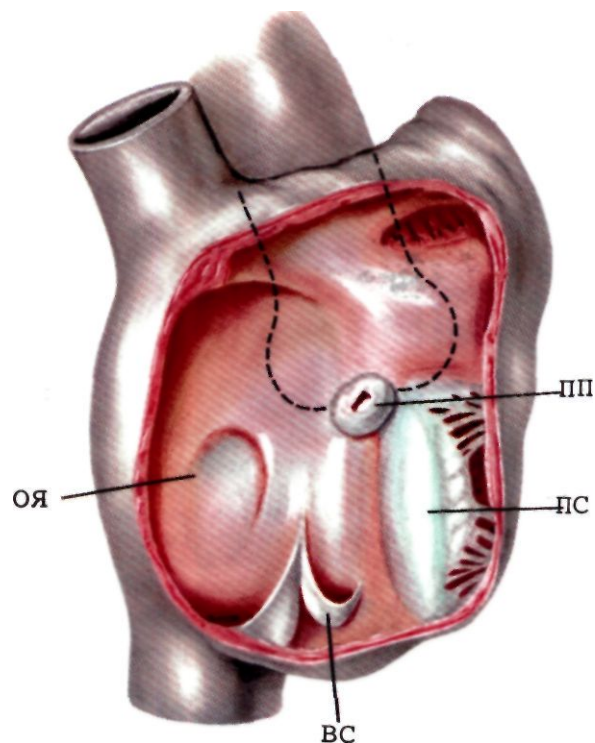
Врожденная аневризма синуса Вальсальвы представляет собой выпячивание (мешкообразной или пальцеобразной формы) аортальной стенки синуса, чаще всего сопровождающееся ее прорывом в подлежащие отделы сердца (рис. 2.322).

Аневризма может выпячиваться в правое предсердие или в правый желудочек. В первом случае она располагается в перепончатой части перегородки (рис. 2.323) над медиальной створкой трехстворчатого клапана, а во втором — под данной створкой и провисает в полость правого желудочка. У ряда больных аневризматическое выпячивание является случайной находкой и наиболее часто обнаруживается при аортографии либо операции по поводу того или иного порока сердца и зачастую обуславливает разрыв с образованием свища между аортой и правым предсердием или аортой и правым желудочком.

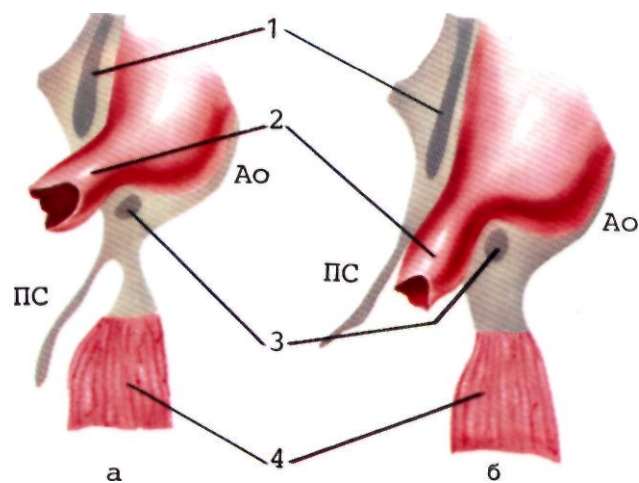
Случай прорыва врожденной аневризмы синуса Вальсальвы в правые отделы сердца впервые описан Норе в 1839 г. В отечественной литературе первое описание больного с данной патологией принадлежит Ф. М. Опенховскому (1894), а сообщения об операциях по поводу врожденных аневризм синуса Вальсальвы впервые сделаны J. Brown и соавт. (1955) и С. Lillehei и соавт. (1957), а в нашей стране — В. И. Бураковским и М. Н. Люде (1973).

Частота. Врожденная аневризма синуса Вальсальвы составляет 0,1—3,5% среди всех ВПС [Некласов Ю. Ф. и др., 1975; Королев Б. А. и др., 1979; Sakakibara S., Konno S., 1962; Tagushi K. et al., 1968; Meyer J. et al., 1975]. Если к концу 1975 г. в литературе имелись сведения о 220 случаях порока [Некласов Ю. Ф., 1975], то к началу 1985 г. мы встретили описание около 300 случаев. Наибольшим материалом в СССР (25 операций) располагает ИССХ им. А. Н. Бакулева АМН СССР.

**Этиология и патогенез.** Согласно гипотезе, которой придерживаются большинство исследователей, предпосылкой к возникновению порока на стадии эмбриогенеза следует считать нарушение соединения мышечного слоя стенки аорты с



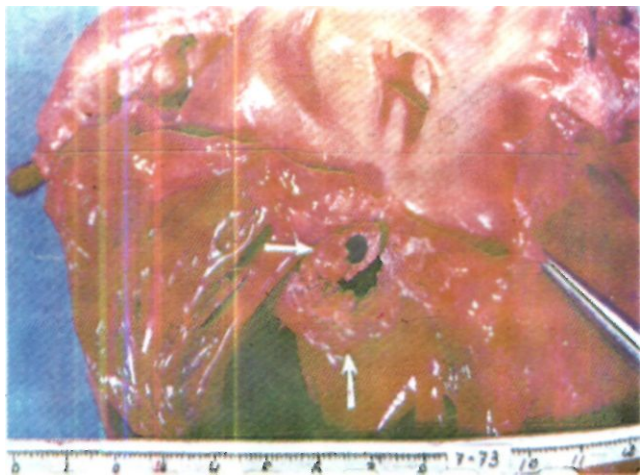
2.322. Схематическое изображение анатомических образований сердца, расположенных рядом с перепончатой частью перегородки (ПП). Вид из полости правого предсердия. ОЯ—овальная ямка; ВС—венечный синус; ПС—перегородочная створка трехстворчатого клапана. Пунктиром обозначены восходящая часть аорты и клапанное кольцо.



2.323. Схематическое изображение прорыва аневризмы синуса Вальсальвы в правое предсердие (а) и правый желудочек (б).

В первом случае она расположена над медиальной створкой трехстворчатого клапана, а во втором — под ней. Хорошо видно, что в обоих случаях аневризма пролабирует над фиброзным кольцом аортального клапана.

1—средняя оболочка стенки аорты; 2—аневризма синуса Вальсальвы; 3—фиброзное кольцо аортального клапана; 4—межжелудочковая перегородка; ПС—перегородочная створка трехстворчатого клапана; Ао—аорта.



2.324. Макропрепарат сердца больного, умершего от септического эндокардита с ДМЖП и разрывом аневризмы синуса Вальсальвы (вид из полости правого желудочка).

Вертикальной стрелкой обозначен ДМЖП, а горизонтальной — аневризма синуса Вальсальвы с прорывом ее в центре. Дефект расположен под клапаном легочной артерии, а в области аневризмы имеются признаки септического эндокардита.

фиброзным кольцом аортального клапана [Edwards J., Burchell H., 1957] и несостоятельность перепончатой части перегородки.

В этиологии прорыва врожденной аневризмы синуса Вальсальвы можно выделить два фактора: первый — это постоянное гемодинамическое воздействие системным давлением, которое ведет к растяжению и истончению стенки аневризмы, и второй (менее вероятной) — одновременное резкое гемодинамическое воздействие при значительном физическом напряжении, приводящее к синдрому Вальсальвы [Aletgas H. et al., 1963].

Патологическая анатомия. Отличительной особенностью врожденных аневризм синуса Вальсальвы является мешкообразное или пальцеобразное их выпячивание в смежные отделы сердца. Аневризма может заканчиваться одним или несколькими перфорационными отверстиями, приводящими к сообщению корня аорты с соответствующей камерой сердца. Размеры аневризматического мешка составляют 0,8—5 см, а диаметр перфорационного отверстия—0,21—1,5 см.

Аневризма исходит из правого коронарного синуса Вальсальвы в 70—75% случаев, по данным В. Gasul и соавт. (1966), и в 95% случаев, по данным S. Sakakibara и S. Коппо (1962).

В 75% случаев аневризма выпячивается в полость правого предсердия [Данович Б. З., 1964; Sakakibara S., Коппо S., 1962; Gasul V. et al., 1966; Tagushi K. et al., 1969].

Аневризма, исходящая из некоронарного синуса, как правило, прорывается в правое предсердие и крайне редко — в правый желудочек. В литературе можно встретить лишь описания единичных случаев прорыва аневризмы в легочную артерию, левое предсердие, левый желудочек и полость перикарда [Данович Б. З., 1964; Михайлов С. С. и др., 1965; Warthen R., 1949; Brown J. et al., 1955; Kay J. et al., 1959; Kieffer S., Winchell P., 1960; Band G., 1980].

Прорыв аневризмы синуса Вальсальвы, как правило, происходит в одну из камер сердца и крайне редко — в две.

Среди сопутствующих ВПС следует отметить ДМЖП, который обычно встречается при аневризмах, исходящих из правого коронарного синуса (рис. 2.324). Дефект располагается выше наджелудочкового гребня и ниже клапана легочного ствола. Частота его при врожденных аневризмах синуса Вальсальвы составляет 40% [Gialloredo O., Loiselto G., 1963].

Гемодинамика. Врожденная аневризма синуса Вальсальвы до прорыва обычно не вызывает гемодинамических нарушений. В редких случаях, выбухая в выходной отдел правого желудочка, она может создавать препятствие току крови в легочный ствол и крайне редко, сдавливая проводящие пути сердца, вызывать нарушения ритма различного характера.

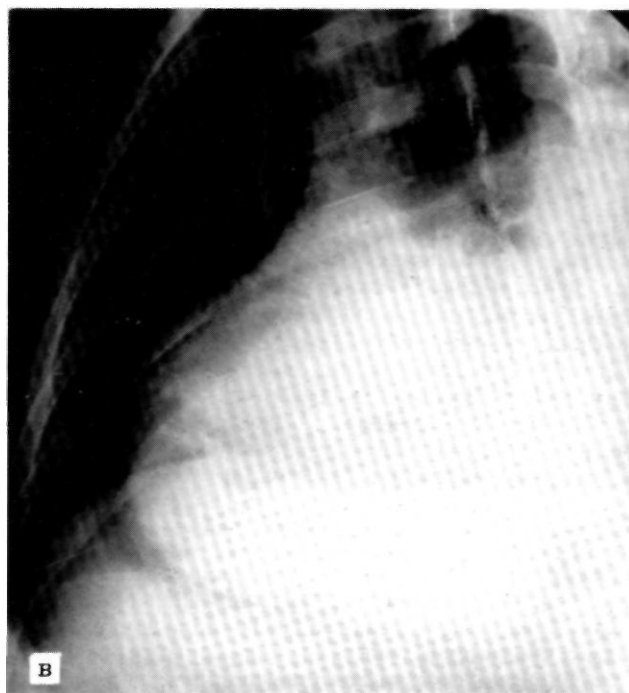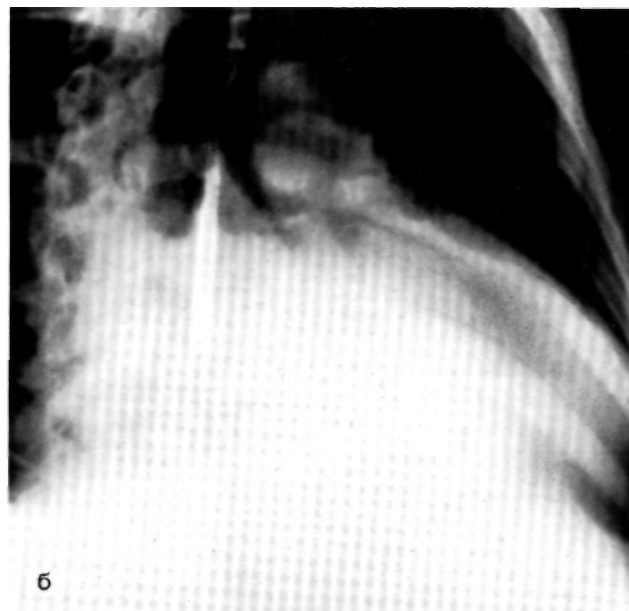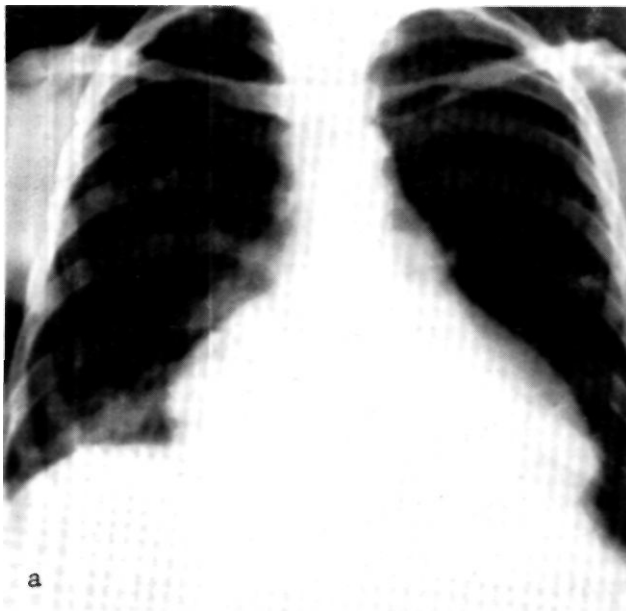Нарушения гемодинамики при прорыве аневризмы обусловлены сбросом крови из аорты в ту или иную камеру сердца, но чаще всего в правый желудочек или правое предсердие. Поступление крови из аорты происходит постоянно, на протяжении всего сердечного цикла, так как систолическое и диастолическое давление в ней значительно выше, чем в правых отделах сердца. Объем сброса крови зависит в первую очередь от диаметра перфорационного отверстия, а также от давления в аорте.

Сброс крови слева направо приводит не только к увеличению легочного кровотока, но и к увеличенному ее возврату в левое предсердие, левый желудочек и, следовательно, возникает объемная перегрузка как правых, так и левых отделов сердца. Давление в малом круге кровообращения составляет менее 70% от аортального. Обычно вскоре после прорыва аневризмы развивается быстро прогрессирующая сердечная недостаточность, которая в случае промедления с операцией приводит к быстрому летальному исходу.

При значительных размерах аневризмы, выбухающей в выходной отдел правого желудочка, может отмечаться систолический градиент давления между правым желудочком и стволом легочной артерии.

Клиника, диагностика. Лица мужского пола среди больных с врожденной аневризмой синуса Вальсальвы составляют 70—80%. Прорыв аневризмы чаще всего происходит в 3—4-ю декаду жизни и значительно реже в 1-ю или 5—7-ю декаду. Среди факторов, предрасполагающих к прорыву аневризмы, следует отметить бактериальный эндокардит. Иногда прорыв аневризмы наступает при резком физическом напряжении.

Аневризма синуса Вальсальвы без фистулы между аортой и полостью сердца обычно ничем себя не проявляет. В момент прорыва аневризмы у больных появляются одышка, тахикардия, боли в области сердца. Нередко больные могут отметить не только день, но и час начала заболевания. Одышка обусловлена внезапно увеличившимся легочным кровотоком, а тахикардия и боли в области сердца — уменьшением минутного объема большого круга кровообращения из-за сброса крови в правые отделы сердца. Одной из основных клинических особенностей прорыва аневризмы является одновременное (с появлением одышки и болей в груди) возникновение продолжительного, «ма-



однообразного», систолодиастолического шума над областью сердца. В отличие от ОАП при прорыве аневризмы в правый желудочек шум локализуется на уровне второго — четвертого межреберья за грудиной, а при прорыве в правое предсердие в третьем — четвертом межреберье над грудиной или справа от нее. Шум грубый. Одновременно определяется дрожание на грудной клетке, определяемое пальпацией. При измерении артериального давления можно отметить умеренное снижение его диастолического компонента до 40 мм рт. ст., а зачастую и до нуля и повышение пульсового давления в среднем до 80 мм рт. ст.

На ЭКГ не отмечается каких-либо специфических признаков. Чаще всего определяются признаки перегрузки обоих желудочков. При прорыве аневризмы в правое предсердие возникает острая перегрузка правого желудочка, а при сообщении аорты с правым желудочком — левых отделов сердца. На ФКГ выявляется высокоамплитудный шум, занимающий обычно всю систолу и диастолу.

При рентгенологическом исследовании легочный рисунок усилен за счет артериального русла, определяется выраженная кардиомегалия, обусловленная увеличением правых и левых отделов сердца (рис. 2.325).

Важные признаки порока предоставляет эхокардиографическое исследование, позволяющее выявить аневризму в выходном отделе правого желудочка или в правом предсердии и определить перерыв эхосигнала в области фистулы (рис. 2.326).

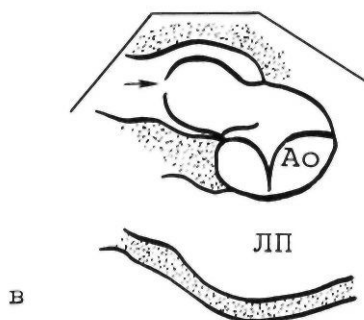
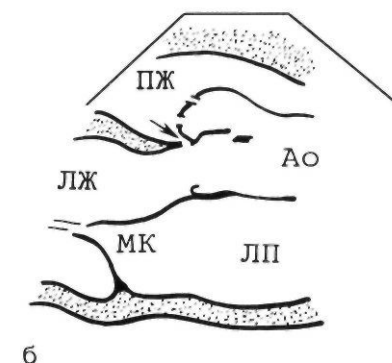
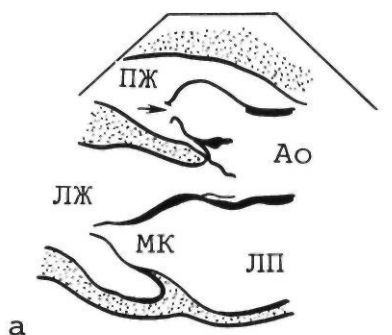
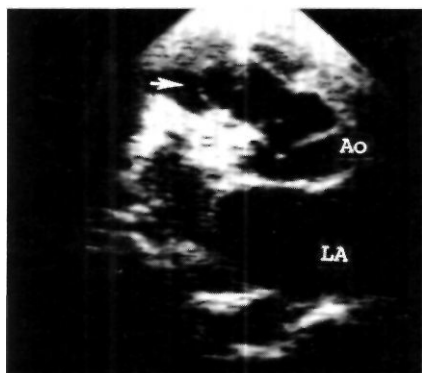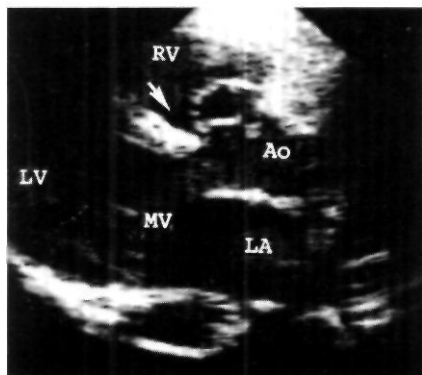
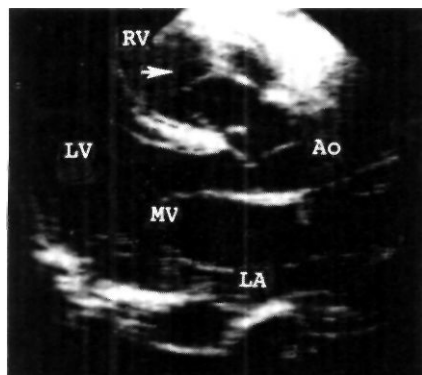
При доплерокардиографии определяется турбулентный поток крови в той камере, в которую произошел прорыв аневризмы.

При катетеризации сердца обычно выявляют умеренную степень легочной гипертензии и артериализацию крови на уровне правого желудочка или правого предсердия в зависимости от того, в какую камеру произошел прорыв аневризмы. При выбухании большой аневризмы в выходной отдел правого желудочка

2.325. Рентгенограммы грудной клетки при прорыве врожденной аневризмы синуса Вальсальвы в правый желудочек, а — переднезадняя проекция; б — первая косая проекция; в — вторая косая проекция.

удается зарегистрировать систолический градиент давления (до 30—50 мм рт. ст.) между правым желудочком и легочным стволом.

Среди различных методов ангиокардиографического исследования предпочтение отдается чрескожной ретроградной аортографии. При введении контрастного



2.326. Эхо кардиограмма и схематическое изображение сердца при прорыве врожденной аневризмы синуса Вальсальвы в правый желудочек и ДМЖП. а — парастеральная проекция длинной оси левого желудочка: видна аневризма, исходящая из правого синуса Вальсальвы, выбухающая в правый желудочек. Отверстие в аневризме обозначено стрелкой; б — из той же проекции виден перерыв эхосигнала между передней стенкой аорты и межжелудочковой перегородкой (показано стрелкой); в — парастеральная проекция короткой оси сердца на уровне корня аорты: видна аневризма, исходящая из правого коронарного синуса Вальсальвы и выбухающая в выходной отдел правого желудочка (показано стрелкой).

вещества в корень аорты контрастируется мешкообразное аневризматическое выпячивание, пролабирующее в выходной отдел правого желудочка или в правое предсердие, через которое контрастное вещество поступает в соответствующий отдел сердца (рис. 2.327). У ряда больных отмечается провисание створок аортального клапана, ведущее к поступлению контрастного вещества в левый желудочек, которое свидетельствует об аортальной недостаточности. При подозрении на сопутствующий ДМЖП необходима левая вентрикулография.

Таким образом, о прорыве врожденной аневризмы синуса Вальсальвы в правые отделы сердца судят на основании изучения анамнеза и данных аускультации и окончательно ставят диагноз по результатам эхокардиографического исследования и аортографии.

Естественное течение и прогноз. Если после прорыва аневризмы возникают сообщения больших размеров

между аортой и правыми отделами сердца и большой артериовенозный сброс крови, то развивается острая сердечная недостаточность, которая может сравнительно быстро закончиться смертью больного. Иллюстрацией может служить наше наблюдение.

Больная К., 35 лет, поступила в институт с жалобами на одышку в покое, слабость, боли в области сердца. Заболевание проявилось остро выраженным загрудинным болевым синдромом, одышкой, головокружением, общей слабостью. Больной была назначена консервативная терапия, несмотря на которую состояние ухудшалось, что потребовало госпитализации.

При поступлении состояние тяжелое. Одышка в покое, число дыханий 24 в минуту. Область сердца не изменена, верхушечный толчок в пятом межреберье, смещен влево и вниз. Границы сердца увеличены в поперечнике. Над всей областью сердца выслушивается грубый систолодиастолический шум с максимальным звучанием над мечевидным отростком. Пульс 100 в минуту, ритмичный, АД 160/40 мм рт. ст. Печень выступает из-под края правой реберной дуги



на 4 см. В брюшной полости определяется асцит. На ЭКГ — отклонение электрической оси сердца влево, замедление атриовентрикулярной проводимости. Нарушение коронарного кровообращения преимущественно в боковой стенке левого желудочка. Перегрузка правого предсердия. При рентгенологическом исследовании правый купол диафрагмы не дифференцируется. Базальный отдел легочного поля занят жидкостью, которая также располагается в главной междолевой щели. Определяется резкое усиление легочного рисунка за счет переполнения артериального и венозного русла. Теш, сердца увеличена в поперечнике, талия сохранена. Умеренно расширен сосудистый пучок. В косых проекциях — признаки увеличения всех полостей сердца, но больше правого желудочка.

Клинический диагноз: прорыв врожденной аневризмы синуса Вальсальвы в правые отделы сердца, скорее всего в правое предсердие.

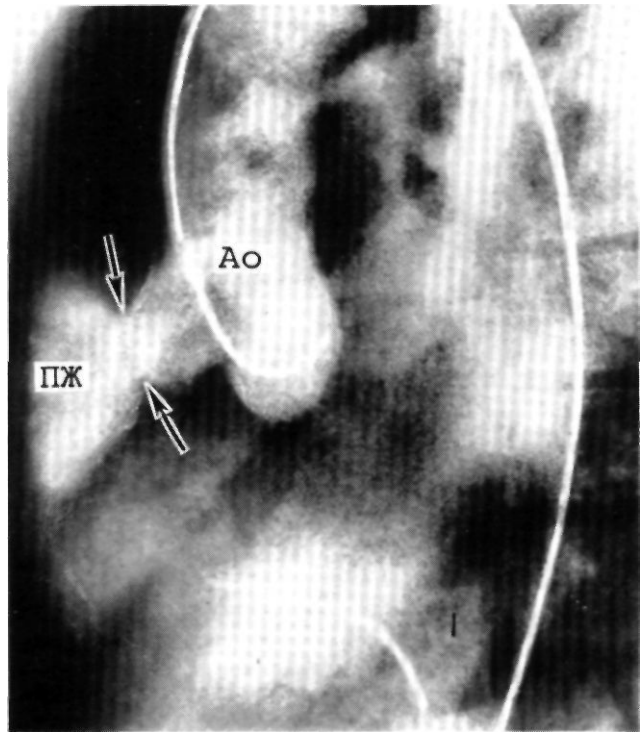
Больная получала массивную лекарственную терапию, однако ее состояние быстро ухудшалось и на 19-й день от начала заболевания она умерла. При вскрытии диагноз прорыва аневризмы в правое предсердие подтвердился. Аневризма исходила из некоронарного синуса. Размер аневризматического мешка 2x1,8 см, диаметр отверстия 0,7 см. Отсутствие достаточного хирургического опыта лечения данного порока послужило причиной ошибочной тактики ведения данной больной.

В тех случаях, когда размеры образовавшегося сообщения небольшие, явления сердечной недостаточности выражены в меньшей степени и могут контролироваться консервативной терапией, больные могут жить в течение длительного времени [Jones A., Langley F., 1949; Magidson O., Kay J., 1963]. Средняя продолжительность жизни больного после разрыва аневризмы составляет 1—2 года [Sakakibara S., Konpo S., 1962]. Однако в этих случаях существует опасность развития бактериального эндокардита и аортальной недостаточности.

**Показания к операции.** Показанием к операции является нарушение гемодинамики, обусловленное сбросом крови слева направо. При остро наступившем разрыве аневризмы и быстро прогрессирующей сердечной недостаточности показана срочная операция. Примером может служить следующее наблюдение.

Больная Р., 25 лет, поступила в институт с жалобами на боли в области сердца, выраженную одышку в покое, вынужденное положение тела в постели. Шум в области сердца и ВПС выявлены в 3-летнем возрасте, но расстройства кровообращения отсутствовали. Среди полного благополучия при быстрой ходьбе появились резкая боль в области сердца и головокружение. В последующем больная постоянно находилась на лечении в различных клиниках, но, несмотря на интенсивную лекарственную терапию, состояние ее прогрессивно ухудшалось.

При поступлении: общее состояние крайне тяжелое, бледность кожных покровов, акроцианоз, пульсация сосудов шеи. Верхушечный толчок определяется в пятом межреберье по задней подключичной линии. Границы сердца расширены в обе стороны. Пульс 90—100 в минуту (*celer et altus*), АД 150/0 мм рт. ст. Над областью сердца выслушивается грубый систолодиастолический шум с максимумом звучания во втором — четвертом межреберье слева от грудины. В легких выслушиваются сухие и влажные хрипы. Асцит, печень выступает из-под края реберной дуги на 7 см. На ЭКГ электрическая ось сердца отклонена вправо, признаки перегрузки правых отделов, умеренной гипертрофии обоих желудочков. ФКГ: амплитуда тонов не изменена, регистрируется высокоамплитудный систолодиастолический шум, занимающий всю систолу и сливающийся с тонами, с максимумом звучания во второй точке. Рентгенологически выявляется значительное усиление легочного рисунка (артериального и венозного). Сердце значительно увеличено в поперечнике в обе стороны, талия не дифференцируется, выбухает дуга легочной артерии. В косых проекциях выражено увеличение как правых (в первую очередь), так и левых отделов сердца.



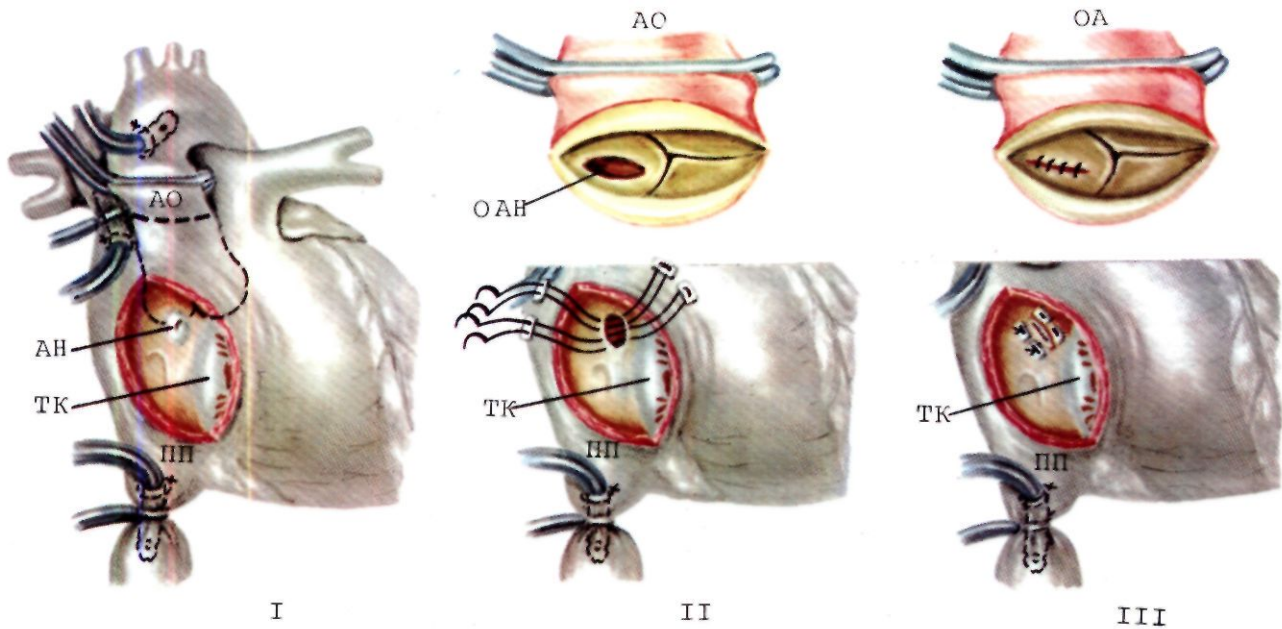
2.327. Аортограмма больного с прорывом врожденной аневризмы синуса Вальсальвы в правый желудочек (боковая проекция).

Контрастное вещество, введенное в корень аорты (Ao), поступает через отверстие аневризмы (обозначено стрелками) в выходной отдел правого желудочка (ПЖ).

На эхокардиограмме расположение сосудов обычное, створки аортального клапана слегка утолщены, определяется аневризматическое выгнчивание, исходящее из правого синуса Вальсальвы в выходной отдел правого желудочка. В области верхушки аневризматического образования имеется прерывание эхосигнала, что соответствует разрыву аневризмы. При осмотре перегородок сердца обнаружено нарушение переи ородочно-аортального контакта, свидетельствующее о ДМЖП. При катетеризации полостей сердца: давление в правом предсердии 36/19 мм рт. ст., в правом желудочке 63/0—6 мм рт. ст., в легочной артерии 66/33 мм рт. ст., в аорте 140/30 мм рт. ст. Обнаружен сброс крови слева направо на уровне желудочков в размере 64% от минутного объема малого круга кровообращения. При аортографии выявляется аневризматическое выбухание в выходной отдел правого желудочка, исходящее из правого коронарного синуса, через которое контрастное вещество поступает в полость правого желудочка и далее — в легочную артерию. При левой вентрикулографии определяется его поступление в правый желудочек через ДМЖП.

Диагноз: прорыв врожденной аневризмы синуса Вальсальвы в правый желудочек, ДМЖП, IV функциональный класс по NYHA.

При операции доступ к сердцу осуществлен методом срединной стернотомии. Широко вскрыт перикард. Сердце значительно увеличено в размерах. Восходящая часть аорты расширена, над выходным отделом правого желудочка определяется систолодиастолическое дрожание. При принятой методике канюлированы аорта и полые вены. Подключен АПК и начата гипотермическая перфузия (26—28° С). Произведена продольная вентрикулотомия, обнаружена аневризма правого коронарного синуса Вальсальвы размером 3,5x2 см с двумя отверстиями размерами 1,5 и 0,6 см. Кроме того, в надгребешковой области, над клапаном легочной артерии обнаружен ДМЖП размером 0,5—0,6 см. Аневриз-



2.328. Схематическое изображение устранения врожденной аневризмы синуса Вальсальвы, прорвавшейся в правое предсердие.

I—вскрыто правое предсердие (ПП), видна мешотчатая аневризма (АН) с отверстием в центре над перегородочной створкой трехстворчатого клапана (ТК); пунктирная линия указывает место разреза на аорте (АО); II—аневризма отсечена, наложены П-образные швы, укрепленные прокладками для ушивания образовавшегося отверстия; вскрыта восходящая часть аорты, видно отверстие, ведущее в аневризму (ОАН); III—аневризма ушита со стороны правого предсердия и аорты.

магическое образование резецировано и образовавшееся отверстие в дефекте ушито четырьмя П-образными швами, укрепленными прокладками. Рана стенки правого желудочка ушита двухрядным швом. Сердечная деятельность (синусовый ритм) восстановлена одним разрядом дефибриллятора. ИК продолжалось 56 мин, аорта пережималась на 17 мин. После коррекции порока давление в правом желудочке 30, в аорте—115/50 мм рт. ст.

Послеоперационное течение гладкое, на вторые сутки исчезли отеки конечностей, асцит и отеки в поясничной области. На третьи сутки произведена экстубация. В дальнейшем отмечалось гладкое течение послеоперационного периода. Рана зажила первичным натяжением. При выписке состояние удовлетворительное, шума в области сердца нет, признаки сердечной недостаточности отсутствуют.

Обследована через 1 год после операции: состояние удовлетворительное, жалоб нет. Большая окончила медицинский институт и работает врачом-иммунологом.

**Хирургическое лечение.** Операция по устранению аневризмы производится через продольную стернотомию в условиях ИК и умеренной гипотермии. Необходимым условием операции является пережатие восходящей части аорты и применение кардиopleгии посредством нагнетания кардиоплегического раствора в корень аорты при условии предварительного вскрытия правых отделов сердца и пережатия основания аневризмы зажимом или непосредственно в коронарные артерии, если произведена поперечная аортотомия.

По мнению J. Edwards и H. Burchell (1957), радикальная операция должна включать не только резекцию аневризмы, но и, учитывая этиологию порока, укрепление места соединения стенки аорты с кольцом аортального клапана.

Следовательно, коррекцию порока целесообразно осуществлять посредством вскрытия той сердечной камеры, в которую произошел прорыв аневризмы, или используя трансаортальный доступ к сердцу [Spencer F. et al., 1960].

Операционный доступ—через правое предсердие или правый желудочек. Выполняют резекцию аневризматического мешка с последующим ушиванием образовавшегося отверстия отдельными швами, укрепленными прокладками или закрытие его заплатой (рис. 2.328).

При сопутствующем ДМЖП закрытие его производят обычным методом, который зависит от размеров и локализации дефекта.

Осуществляя доступ к сердцу через аорту, делают ревизию аортального клапана и при необходимости восстановительную операцию или протезирование клапана.

Осложнения, непосредственные и отдаленные результаты. Летальность после коррекции порока, по данным E. Nowicki и соавт. (1977), составляет 12,7%. Летальные исходы обычно связаны с тяжестью состояния больных, оперированных на фоне быстро прогрессирующей сердечной недостаточности, с развитием бактериального эндокардита или с необходимостью протезирования аортального клапана у детей.

В ИССХ им. А. Н. Бакулева АМН СССР на 01.5.85 оперировано 25 больных с двумя летальными исходами [Бураковский В. И. и др., 1986].

Отдаленные результаты, как правило, хорошие. У ряда больных развитие и обострение бактериального эндокардита может приводить к аортальной недостаточности, требующей замены клапана искусственным протезом.

### 2.5.37. АНЕВРИЗМА ПЕРЕПОНЧАТОЙ ЧАСТИ МЕЖЖЕЛУДОЧКОВОЙ ПЕРЕГОРОДКИ

Аневризма перепончатой части межжелудочковой перегородки представляет собой чаще всего мешковидное выпячивание в полость правого желудочка.

Впервые описаны такие аневризмы Laenes в 1826 г. До последнего времени аневризма перепончатой части межжелудочковой перегородки считалась редкой аномалией. К настоящему времени в мировой литературе насчитывается около 200 наблюдений [Сидоренко Л. Н., Зиньковский М. Ф., 1975; Бухарин В. А. и др., 1976].

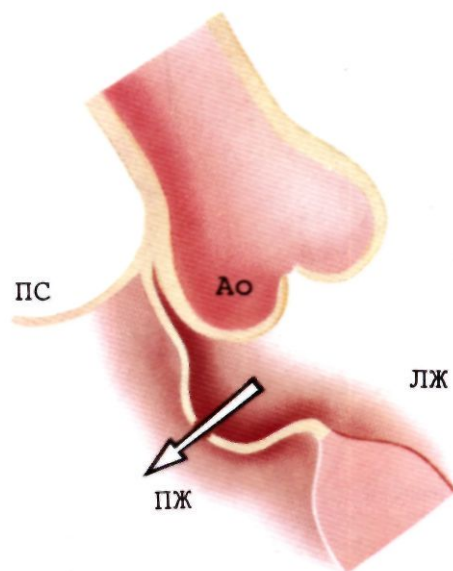
Патологическая анатомия. Аневризма перепончатой части межжелудочковой перегородки обычно пролабирует в полость правого желудочка, располагаясь ниже и сзади наджелудочкового гребня в непосредственной близости от перегородочной створки трехстворчатого клапана. Она приподнимает створку и вдаётся в отверстие трехстворчатого клапана, иногда между створкой и аневризмой образуются сращения. Если аневризма расположена несколько выше, она вдаётся в основание трехстворчатого клапана, а в случае расположения над перегородочной створкой — пролабирует в полость правого предсердия. Диаметр аневризмы обычно не превышает 2 см (рис. 2.329), хотя описаны огромные аневризмы — длиной до 6—10 см [Leckert J. et al., 1950; Saab N. et al., 1966].

Среди причин формирования в эмбриональном периоде аневризм перепончатой части межжелудочковой перегородки могут быть дефекты эндокардиальных валиков [Roger H. et al., 1952; Larsen K. et al., 1960], неправильное слияние их с конусными гребнями и мышечной частью перегородки [Sakikabara, Kopno, 1962]. M. Varon и соавт. (1964) полагают, что аневризма перепончатой части межжелудочковой перегородки развивается в процессе жизни вследствие врожденного ее недоразвития.

Сама аневризма обычно не вызывает нарушения гемодинамики и поэтому чаще всего бывает случайной находкой на операции или вскрытии. Однако нередко происходит разрыв аневризмы, через который осуществляется сброс крови из левого желудочка в правый. Дефект может быть как следствием разрыва аневризмы [Varon M., et al., 1964], так и существовать с рождения [Shumaker H., Glover J., 1963]. В последние годы существует мнение, что аневризма перепончатой части перегородки может являться этапом спонтанного закрытия межжелудочкового дефекта, когда аневризматическое выпячивание происходит за счет тонкой фиброзной ткани, формирующейся вокруг дефекта. P. Varghese и R. Rowl в 1969 г. впервые представили доказательства спонтанного закрытия дефекта перепончатой части межжелудочковой перегородки у ребенка с ранее выявленной аневризмой этой области.

Аневризма может быть местом развития тромбоза [Guccione F., 1926] и бактериального эндокардита, что в свою очередь приводит к ее разрыву [Varon M. et al., 1964].

Несколько иное происхождение аневризмы перепончатой части межжелудочковой перегородки при ОАВК. При этом пороке перепончатая часть межжелудочковой перегородки может отсутствовать [Van Mierop L. et al., 1962]. В результате патологических изменений передней створки митрального клапана и ее



2.329. Аневризма перепончатой части межжелудочковой перегородки (указана стрелкой). Вид из полости левого желудочка.

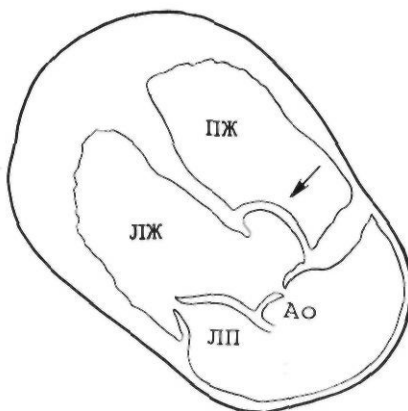
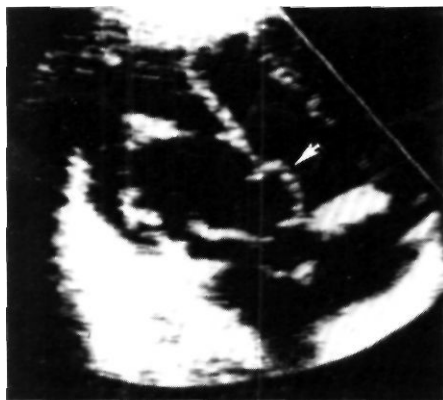ЛЖ — левый желудочек; Ао — аорта; ПЖ — правый желудочек; ПС — перегородочная створка трехстворчатого клапана.

хордального аппарата область перепончатой части межжелудочковой перегородки занята патологическими хордами, соединенными между собой тонкой фиброзной тканью. Последняя иногда пролабирует в сторону правого желудочка, образуя аневризму [Varon M. et al., 1964].

Гемодинамика. Вследствие более высокого давления в левом желудочке аневризма пролабирует в сторону правых отделов сердца. При неосложненном течении она обычно не нарушает гемодинамику, но, достигая больших размеров в случаях выбухания в выходной отдел правого желудочка, может создавать препятствие оттоку крови и обуславливать нарушение гемодинамики с повышением систолического давления в приточном отделе желудочка [Perasola O., 1962; Sammeral S., 1966; Greene R., 1967; Gunawanu A. et al., 1982]. При росте аневризмы может вызывать механическую деформацию прилегающих к ней структур — створок клапанов аорты или медиальной створки трехстворчатого клапана.

Разрыв аневризмы вызывает характерные для этого дефекта гемодинамические изменения: сброс крови из левого желудочка в правый или, что крайне редко, в правое предсердие. В первом случае может наблюдаться та или иная степень легочной гипертензии.

Клиника, диагностика. При неосложненном течении аневризмы перепончатой части межжелудочковой перегородки не дает каких-либо характерных клинических и рентгенологических признаков. В случае дефекта в аневризме наблюдается клиническая картина, по своему течению, аускультативным, фоно-, электрокардиографическим и рентгенологическим признакам тождественная таковой при ДМПЖ или косом ОАВК



2.330. Эхокардиограмма и ее схематическое изображение при аневризме перепончатой части межжелудочковой перегородки (парастеральная проекция короткой оси). Обозначения те же, что и на рис. 2.264.

(в зависимости от величины сброса крови и его направления в правый желудочек или в правое предсердие). При прорыве аневризмы в анамнезе могут отмечаться внезапные ухудшения состояния с возникновением систолического шума. Напротив, если аневризма является этапом спонтанного закрытия межжелудочкового дефекта, систолический шум и другие признаки сброса крови могут иметь место в анамнезе, но отсутствовать при осмотре больного.

На наличие у больного аневризмы перепончатой части межжелудочковой перегородки указывают нарушения ритма сердца (от синусовой тахикардии до полной поперечной блокады).

Данные *катетеризации* сердца не имеют диагностического значения в плане выявления аневризмы, поскольку целиком определяются наличием других пороков сердца, сочетающихся с ней. При дефекте в области аневризмы насыщение крови кислородом в правом желудочке повышено. *Эхокардиографическое* исследование выполняют в прекардиальных проекциях короткой и длинной оси. При субкостальном положении эходатчика хорошо лоцируется перепончатая часть перегородки и аневризма, пролабирующая во время систолы в полость правого желудочка (рис. 2.330). При разрыве аневризмы удастся увидеть дефект в ней. *Ангиокардиография* является достоверным методом дооперационной диагностики аневризмы перепончатой части межжелудочковой перегородки. Исследование выполняют, вводя контрастное вещество в полость левого желудочка. Впервые с помощью ангиокардиографии такой диагноз был поставлен J. Steinberg в 1957 г. Именно благодаря улучшению качества ангиокардиографического исследования аневризма перепончатой части межжелудочковой перегородки перестала считаться пороком [Freedom R. et al., 1974]. Аневризма на киноангиограмме выглядит как образование, выбухающее в полость правого желудочка (рис. 2.331). При дефекте может быть видна струя контрастированной крови, направленная в правый желудочек. Подобная картина, как правило, лучше выявляется при исследовании в боковой или левой передней косой проекции.

Диагноз. Диагностика порока сложна и на основании традиционных клинических методов пока невозможна. Решающее значение в правильном распознавании порока имеют эхокардиография и левожелудочковая

вентрикулография. Аневризму, осложненную разрывом, дифференцируют от ДМПЖ и косоого ОАВК.

Лечение. Хирургическое лечение показано больным лишь с осложненными формами аневризмы. При решении вопроса о показаниях к операции необходимо также учитывать то, что аневризма может быть этапом спонтанного закрытия межжелудочкового дефекта. Хирургическое лечение показано при значительном нарушении гемодинамики: большой сброс крови слева направо, сужение выходного отдела правого желудочка, сужение порока с аортальной недостаточностью. А. Thiede и соавт. (1970), М. Varon и соавт. (1964) рекомендуют операцию при наличии выявленных с помощью ангиокардиографии признаков роста аневризмы. Однако вопрос о показаниях к ней должен решаться строго индивидуально.

Техника операции. Операцию выполняют в условиях ИК в сочетании с кардиopleгией. Через разрез в правом предсердии или в выходном отделе правого желудочка обеспечивается хороший доступ к сердцу. Мы все же предпочитаем вентрикулотомию, так как при этом проще определить взаимоотношения аневризмы с трехстворчатым клапаном и корнем аорты. При малых размерах аневризмы мешок прошивают у самого основания отдельными П-образными швами на синтетических прокладках. Завязывание швов обеспечивает надежную ликвидацию аневризмы и имеющегося дефекта в межжелудочковой перегородке. При больших размерах дефекта аневризматический мешок целесообразнее иссечь, а образовавшийся после этого дефект закрыть так же, как при больших дефектах перепончатой части межжелудочковой перегородки, т. е. используя заплату.

Результаты. Результаты хирургического лечения аневризмы перепончатой части межжелудочковой перегородки хорошие. Летальность исходов мы не имели (18 операций). Осложняющим моментом в непосредственном и отдаленном после операции периодах могут быть нарушения ритма, которые являются одним из характерных последствий развития этой патологии.

#### 2.5.38. СВИЩИ МЕЖДУ ВЕНЕЧНЫМИ АРТЕРИЯМИ И ПОЛОСТЯМИ СЕРДЦА

Порок впервые описан Krause в 1865 г. Накопление основного числа наблюдений относится к 1960—1970 гг. Первая операция устранения коронарно-сердечного свища выполнена

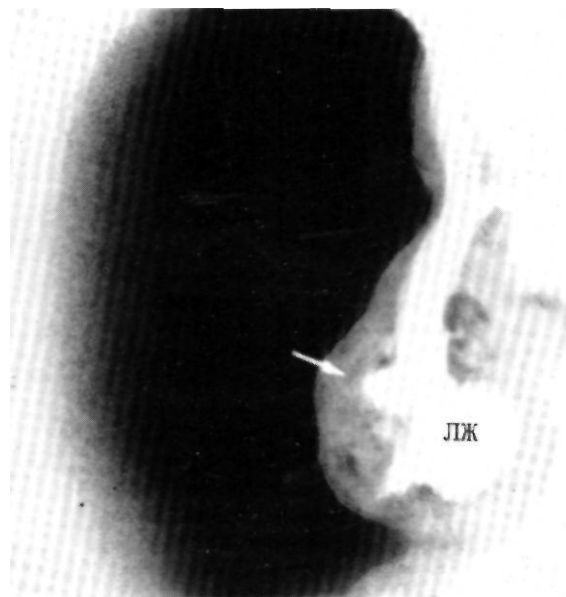

V. Bjork и С. Crafoord в 1947 г. В нашей стране первая подобная операция выполнена В. И. Бураковским в 1964 г. В 1975 г. в обзоре, посвященном этой патологии, Е. Ritterhouse и соавт. собрали данные о 123 оперированных больных, описанных к тому времени в литературе. В ИССХ им. А. Н. Бакулева АМН СССР выполнено 15 операций.

Частота. Врожденные свищи (фистулы) венечных артерий—редкая патология. Частота их, по различным данным, колеблется от 0,08 до 0,4% от числа всех ВПС [Константинов Б. А. и др., 1977; Nora J., McNamara D., 1968]. Теоретически каждая венечная артерия или ее ветвь может дренироваться в любую из сердечных камер. Но в большинстве случаев имеется сообщение между системой правой венечной артерии и правым желудочком [Urshaw С., 1962; Oldham N., 1971]. Затем по частоте следуют сообщения с правым предсердием, легочной артерией [Константинов Б. А., Петросян Ю. С., 1973; Sakakibara S., 1966; Ogden J., 1968]. Сообщения с левыми камерами встречаются значительно реже [Бухарин В. А. и др., 1983; Алекси-Месхишвили В. В., 1979]. Описаны единичные случаи дренирования венечной артерии в коронарный синус [Ogden J., 1972], добавочную верхнюю полую вену [Ogden J., Stausel H., 1974], легочную вену [Dedichen H. et al., 1966]. В статистических исследованиях, приведенных в обзоре J. McNamara, R. Gross (1967), из 97 случаев свищей 59% исходили из правой коронарной артерии, 32%—из левой, 2%—из общих и 7%—из единственной артерии. В отечественной литературе случай коронарорасширения свища единственной коронарной артерии описан в 1979 г. Г. Э. Фальковским и И. И. Беришвили. Свищи заканчивались в правом желудочке у 52% больных, в правом предсердии—у 24%, в легочной артерии—у 14%, в левом предсердии или легочной вене—у 8% и в левом желудочке—у 2% больных.

Патологическая анатомия. Коронаросердечные свищи могут наблюдаться в любом отделе артерии, но чаще они наблюдаются в ее концевых отделах. Вся артерия при этом значительно расширена, извита, стенка ее истончена. Иногда вся передняя поверхность сердца покрыта червеобразно утолщенными ветвями сосуда. В месте сообщения с полостью сердца артерия еще более расширена, стенка истончена и вся зона напоминает сосудистую аневризму. Сообщение с полостью чаще может быть в виде одного отверстия, но иногда имеется несколько отверстий. При этом артерия может продолжать свой ход, значительно истончаясь ниже фистулы, как бы заканчиваясь, не имея дальнейшего видимого продолжения. Аортальное устье артерии значительно расширено. Размеры сообщения с сердечной камерой, как правило, небольшие. Сердце умеренно увеличено. Восходящая часть аорты может быть расширена.

Гемодинамика. Изменения гемодинамики при коронаросердечных свищах определяются наличием сброса артериальной крови непосредственно в сердечную камеру, а также ухудшением кровоснабжения миокарда всей зоны, питаемой патологически измененной артерией. Объем крови, шунтируемой через свищ, может достигать значительных величин—более 50% минутного объема левого желудочка. Лишь небольшая часть этого объема поступает в дистальные отделы артерии. Величина миокардиального кровотока



2.331. Левая вентрикулограмма больного с неполной формой открытого атриовентрикулярного канала и аневризмой перепончатой части межжелудочковой перегородки (бокoвая проекция).

Видна тень аневризмы (обозначена стрелкой), пролабирующая в сторону правого желудочка; ЛЖ—левый желудочек.

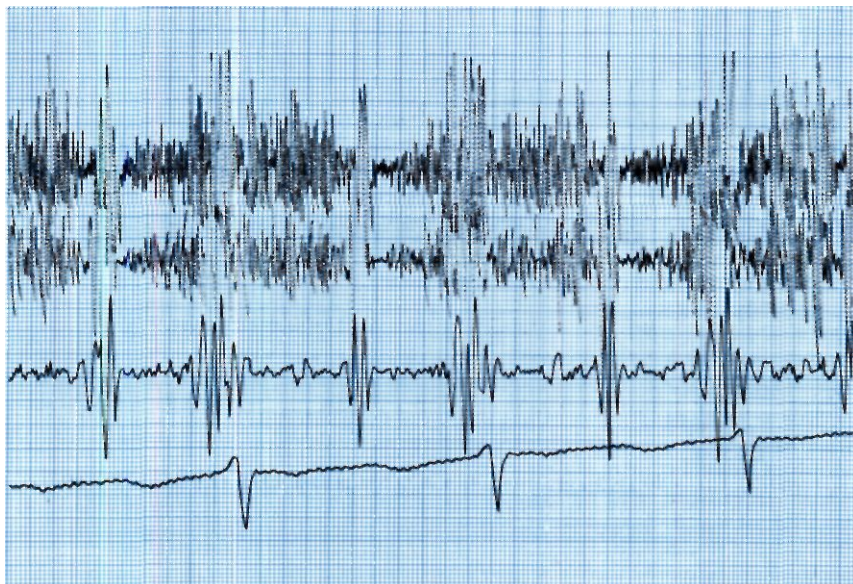
определяется разницей сопротивления отверстия фистулы и интрамуральных миокардиальных сосудов. Поскольку сопротивление последних всегда выше, то при больших размерах свища через него поступает большая часть коронарно-артериальной крови, а миокард кровоснабжаемой зоны плохо снабжается кровью. Сообщение с правыми камерами сердца вызывает сброс крови слева направо в период всего сердечного цикла и соответственно объемную перегрузку правых и левых камер.

Давление в правом желудочке и легочной артерии бывает либо нормальным, либо слегка повышенным.

Сообщение с левым желудочком вызывает перегрузку левых камер и идентичные аортальной недостаточности гемодинамические изменения. Следует отметить, что обычно сердце довольно длительно может без существенного нарушения функции переносить наличие коронарно-сердечного сообщения, хотя признаки очаговой ишемии миокарда отмечались как в зоне, расположенной дистальнее свища, так и во всей кровоснабжаемой артерией зоне [Midell A. et al., 1977; Kiso I. et al., 1978].

При сообщении с системой венозного синуса, помимо местной дилатации, отмечается более раннее и значительное проявление сердечной недостаточности в виде расширения его полостей, ухудшения функций миокарда. Это, видимо, связано с повышением давления в венозной системе сердца и затруднением оттока крови через отверстие коронарного синуса, которое обычно не расширено [Ogden J., Stausel H., 1972].

Клиника, диагностика. Больше половины больных



2.332. Фонокардиограмма больного с коронарно-правожелудочковым свищом.

В первой точке регистрируется систолический шум.

не предъявляют никаких жалоб, но при обследовании выслушивается систолический шум над областью сердца.

У некоторых новорожденных с большими свищами могут быть одышка при нагрузке и быстрая утомляемость [Nora J., McNamara D., 1968]. Жалобы, характерные для ишемической болезни сердца, появляются обычно у больных старше 35–40 лет.

При клиническом обследовании больных могут быть выявлены увеличенные размеры сердца. При *auscultации* выслушивается постоянный систолический шум с максимальным звучанием в третьем—четвертом межреберье, т. е. ниже, чем обычно выслушивается шум, характерный для ОАП. Отмечено, что диастолический компонент шума бывает громче систолического при коронарно-правожелудочковых сообщениях, а при фистулах в левый желудочек выслушиваются два шума—систолический (шум изгнания большого объема крови) и диастолический (шум свища). Недостаточность кровообращения наблюдается редко (в 14% случаев, по данным T. Dapfel). В 80% случаев она появляется у больных старше 20 лет, хотя иногда может быть и в более раннем возрасте.

Изменения *ЭКГ* не характерны. Обычно регистрируют небольшие объемные перегрузки правых и/или левых отделов. Признаки ишемии миокарда и перенесенного инфаркта отмечены у 3% больных [Rittenhouse E., 1975]. Нарушения ритма зафиксированы у взрослых больных при сообщениях с правым предсердием. На *ФКГ* фиксируется систолический шум с усилением к I и ослаблением ко II тону. Локализация максимального шума зависит от места расположения свища (рис. 2.332).

При *рентгенологическом* исследовании выявляют незначительную степень увеличения камер сердца, умеренное усиление легочного рисунка. При свищах в правое предсердие иногда можно видеть необычную тень аневризматического расширения на правом контуре сердца.

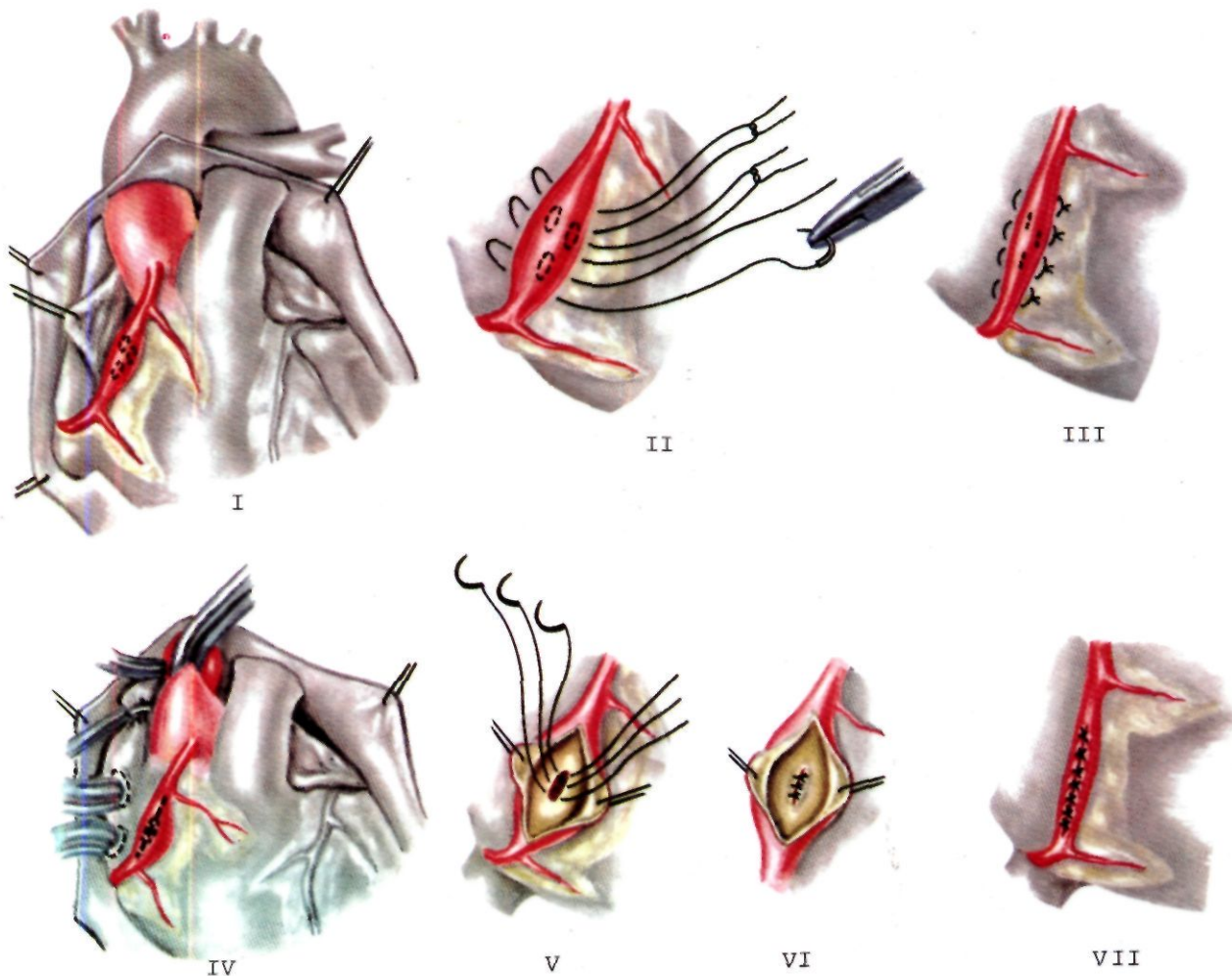
При *катетеризации* полостей сердца отмечается повышение насыщения крови кислородом в той камере, куда открывается свищ, а также увеличение кровотока в малом круге кровообращения, достигающего огромных величин (189% от МОБКК) [Gasul B., 1966]. При свищах в левые отделы катетеризация полостей сердца не дает необходимой информации.

*Ангиокардиография* играет решающую роль для установления диагноза. Ретроградная аортография или селективная коронарография обычно позволяет определить резко расширенную, извитую коронарную артерию, открывающуюся в одну из сердечных камер или в крупный сосуд. Следует отметить, что сообщение с левым желудочком даже ангиографически определить довольно сложно, так как контрастирование его полости из аорты легко принять за недостаточность аортальных клапанов. Мы не нашли описаний эхокардиографической картины коронарно-сердечных свищей, хотя не видим причин, по которым этот метод не мог бы дать значительной информации.

**Дифференциальный** диагноз. Порок следует дифференцировать от любого другого, при котором выслушивается систолический шум (ДМЖК с аортальной недостаточностью, разрыв аневризмы синуса Вальсальвы, отхождение левой коронарной артерии от легочной артерии, артериовенозные свищи легких, аортолевожелудочковый тоннель). В частности, при ОАП шум локализован выше (второе межреберье) и форма его на *ФКГ* иная.

Естественное течение и прогноз. Течение порока в большинстве случаев благоприятное. Однако на второй—третьей декаде жизни могут развиваться явления недостаточности кровообращения, аритмии, признаки ишемической болезни. Кроме того, в 10% случаев свищ способствует формированию бактериального эндокардита.

**Показания к операции.** Совершенно понятно, что у больных с признаками большого сброса крови, недостаточности кровообращения или ишемии миокарда



2.333. Схематическое изображение этапов (I—VII) закрытия коронарно-сердечных свищей.

I— свищ между правой венечной артерией и правым предсердием; II— отдельными П-образными швами прошивают ткани, лежащие под расширенным участком венечной артерии; завязывая швы, ликвидируют свищевые ходы; III— операция выполняется без ИК; IV— вскрытие просвета венечной артерии над расширенным участком и ушивание фистулы из просвета артерии (V—VI) с последующим зашиванием разреза на передней стенке (VII).

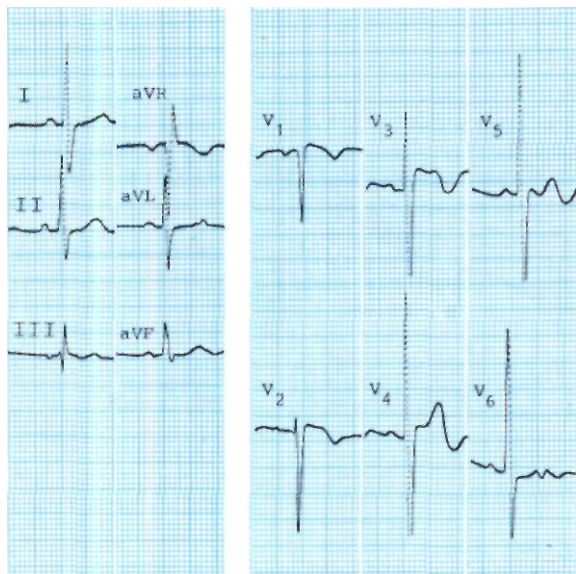показания к операции абсолютные. У «бессимптомных» больных решить вопрос сложнее, так как ряд авторов считают, что небольшие свищи вполне совместимы с обычным образом жизни [Nadas S., Fyler D., 1978]. Вместе с тем показания к операции могут быть расширены, поскольку результаты хирургического лечения хорошие.

Техника операции. Наиболее удобный доступ к сердцу— срединная стернотомия. Операцию следует выполнять под постоянным контролем ЭКГ. В большинстве случаев можно ликвидировать свищ на работающем сердце, однако АИК должен быть готов к подключению. По мнению M. de Leval, к ИК прибегают в тех случаях, когда свищ расположен на задней поверхности сердца и его можно закрыть.

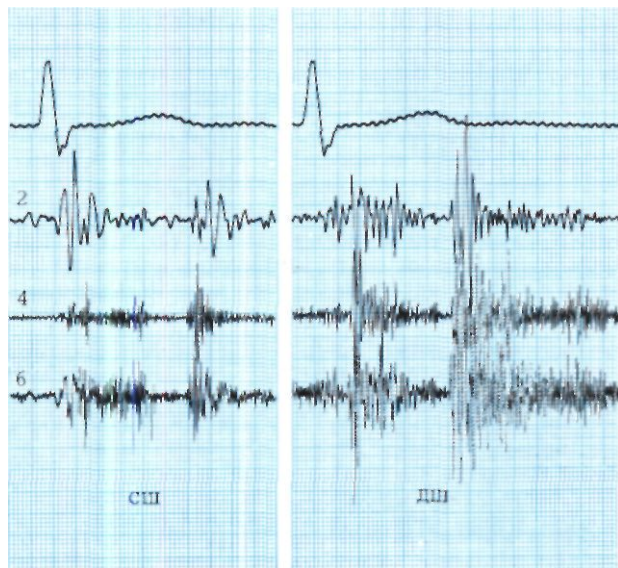
только вскрыв просвет артерии над ним или сердечную камеру, в которую он открывается. Свищ либо перевязывают, что возможно в большинстве случаев, либо ушивают (рис. 2.333). Предварительно при осмотре сердца пальпаторно определяют точку наибольшего систолидиастолического дрожания над расширенной коронарной артерией. Далее хирург обязан тщательно разобраться, какова форма свища. Перевязку свища можно выполнить, если хирург уверен, что он относится именно к свищу, а не артерии или ее ветвь. То же относится и к прошиванию зоны свища швами на прокладках, хотя наложение нескольких рядов швов под артерией с сохранением ее просвета является надежным методом ликвидации свища и даже множественных его отверстий [Cooley D., Ellis P., 1962]. В случае подключения АИК и пережатия аорты сообщение можно ликвидировать, для этого вскрывают просвет расширенной артерии и ушивают отверстие или же осуществляют кардиотомию, находят и ушивают сообщение на стенке сердца. Для удобства локализации просвета свища удобно введение кардиоплегического раствора небольшими порциями.

Результаты. Результаты хирургического лечения коронарно-сердечных свищей следует считать хорошими. Летальность даже в суммарных обзорных сериях наблюдений не превышает 2%, а частота послеоперационных инфарктов составляет 3,6%. ИССХ им. А. Н. Бакулева АМН СССР обладает опытом 15 операций (без летальных исходов) при различных вариантах этой патологии. У 2 больных в отдаленные





2.334. Электрокардиограмма больной с аортолевожелудочковым тоннелем.  
 Нормальное положение электрической оси сердца. Признаки гипертрофии обоих желудочков, особенно левого.



2.335. Фонокардиограмма больного с аортолевожелудочковым тоннелем.  
 Амплитуда тонов не изменена. В первой точке — систолический шум (СШ) средней амплитуды, занимающий всю систолу. Высокоамплитудный диастолический шум (ДШ) во всех точках, особенно в четвертой.

сроки развился бактериальный эндокардит, который был успешно излечен [Бухарин В. А. и др., 1983].

В последние годы в связи с развитием ангиокардиохирургических методов стало возможно закрытие коронарно-сердечных свищей путем эмболизации. Первую подобную процедуру осуществил Ю. С. Петросян в 1982 г. у ребенка 2 лет 4 мес. К 1986 г. он

сделал эмболизацию у четырех больных. Можно предположить, что при наличии одного терминального свища этот метод лечения может весьма успешно конкурировать с другими хирургическими методами.

### 2.5.39. АОРТОЛЕВОЖЕЛУДОЧКОВЫЙ ТОННЕЛЬ

Аортолевожелудочковый тоннель — чрезвычайно редкий В ПС, при котором имеется прямое сообщение между левым желудочком и восходящей частью аорты в обход аортальных клапанов.

В 1961 г. J. Edwards описал больного с аневризмой нижнего отдела восходящей части аорты с прорывом в левый желудочек. В 1963 г. M. Levy и соавт. и J. Edwards сообщили о трех идентичных наблюдениях и дали название пороку «аортолевожелудочковый тоннель». Операции были успешными. Название порока утвердилось в литературе, где к настоящему времени можно найти около 50 случаев. О первых операциях коррекции порока в раннем детском возрасте сообщили в 70-х годах J. Somerville (1974), D. Mair и соавт. (1976).

ИССХ им А. Н. Бакулева АМН СССР располагает тремя подобными наблюдениями. Двое больных были оперированы. О 4 больных сообщили Л. В. Волколаков и соавт. (1980).

Патологическая анатомия. Патоморфологические признаки порока настолько характерны, что позволяют выделить его в отдельную нозологическую форму. Восходящая часть аорты резко расширена. От ее переднелевой поверхности над уровнем коронарных отверстий артерий отходит сосудистое образование, покрытое эпикардом; оно может иметь форму трубки или аневризмы самой стенки аорты шириной 1,5—2 см. Тоннель расположен кнаружи от фиброзного кольца, справа от легочного ствола, где теряется в толще миокарда вблизи межжелудочковой перегородки.

Со стороны аорты это образование имеет устье, расположенное выше или левее устья правой коронарной артерии. При осмотре просвета аорты создается впечатление, что правая и левая створки и комиссура лежат свободно в просвете восходящей части аорты и отделены от наружной стенки отверстием овальной формы шириной 1,5—2 см (аортальное отверстие тоннеля). Створки аортального клапана нормальные или сращены в области комиссур. В нескольких случаях отмечен двустворчатый аортальный клапан.

Далее тоннель уходит в толщу межжелудочковой перегородки, формирующей правую стенку выходного отдела левого желудочка. Здесь и ниже его стенка является задней стенкой выходного отдела правого желудочка.

Нижнее, или левожелудочковое, отверстие тоннеля находится непосредственно под комиссурой между основанием правой и левой створок аорты. Следует подчеркнуть, что, проходя вдоль задней стенки выходного отдела правого желудочка, тоннель и расширенная аорта вызывают значительное выбухание перегородки в сторону правого желудочка, что может быть причиной формирования стеноза на этом уровне.

Гемодинамика. Тоннель не создает препятствия для свободного тока крови во все фазы сердечного цикла.



Определенная часть крови во время систолы поступает назад в левый желудочек. Соответственно левый желудочек испытывает объемную перегрузку. Расширение восходящей части аорты является скорее всего следствием постоянной регургитации, хотя и появляется у детей в возрасте нескольких месяцев.

При отсутствии каких-либо сопутствующих пороков, как это отмечалось в большинстве наблюдений, гемодинамические нарушения связаны с постоянной недостаточностью выхода крови из аорты при сохранности имеющихся аортальных створок. Выбухание выходного отдела перегородки в сторону правого желудочка может обусловить градиент давления между его приточным и выходным отделами.

**Клиника, диагностика.** Порок может быть причиной первичного обращения больного к врачу в возрасте от нескольких месяцев до 7—10 лет. Клинические симптомы порока чаще проявляются в раннем детском возрасте, однако наблюдаются одышка, сердцебиение, отставание в физическом развитии, головные боли. Пульсация периферических сосудов усилена, пульс быстрый, высокий. Диастолическое артериальное давление понижено. Часто над областью сердца можно пальпировать диастолическое дрожание. Границы сердца расширены влево.

При *аускультации* слева от грудины выслушивают систолический и диастолический шумы с определенной паузой (шум «пилищика»), что отличает их от непрерывного систолодиастолического «машинного» шума ОАП. Максимальное звучание — у основания сердца слева и справа от грудины.

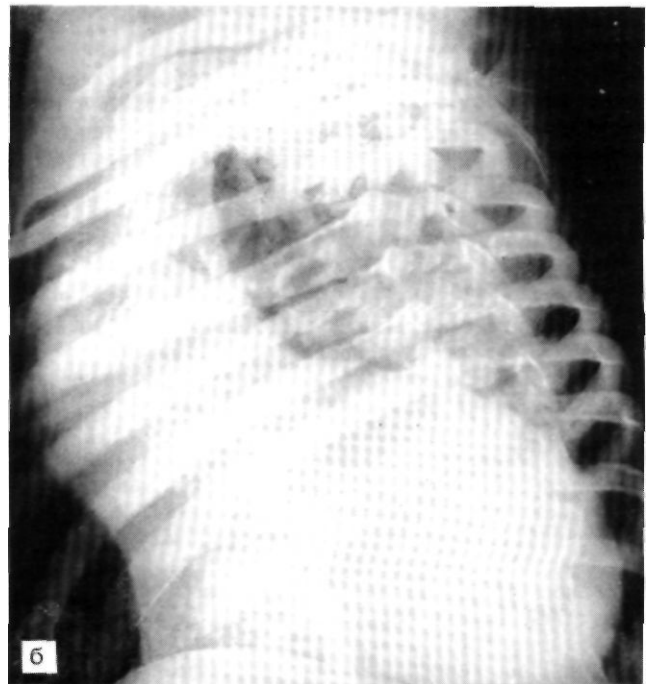
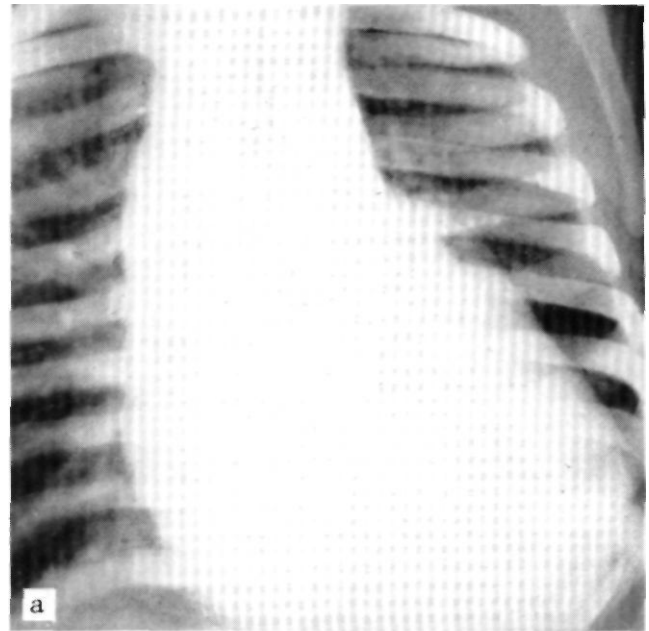
На *ЭКГ* выявляют отклонение электрической оси влево с перегрузкой левого желудочка (рис. 2.334, 2.335).

При *рентгенологическом* исследовании определяется характерная конфигурация сердечной тени в переднебоковой проекции с резким расширением левого желудочка, выраженной талией и широким дугообразно изогнутым в правую от срединной линии сторону сосудистым пучком. В боковых проекциях имеется резкое расширение левого желудочка и восходящей части аорты. Последняя занимает всю верхнюю часть переднего контура во второй косой проекции (рис. 2.336).

При *катетеризации* определяют повышение диастолического давления в левом желудочке. В восходящей части аорты диастолическое давление снижено, но, как правило, выше нуля.

*Левая вентрикулография* является наиболее информативным методом исследования и позволяет выявить расширенную полость желудочка, резко расширенную восходящую часть аорты и на ее левом контуре характерную выбухающую полукруглую или продолговатую тень. Дополнительное образование расположено выше коронарных артерий. При *аортографии* (рис. 2.337) на этом уровне выявляется четкая регургитация контрастированной крови из аорты в левый желудочек, что особенно отчетливо фиксируется при так называемой селективной тоннеграфии. При правой вентрикулографии обнаруживают смещение верхнего контура внутрь правого желудочка выбухающим со стороны левого желудочка образованием.

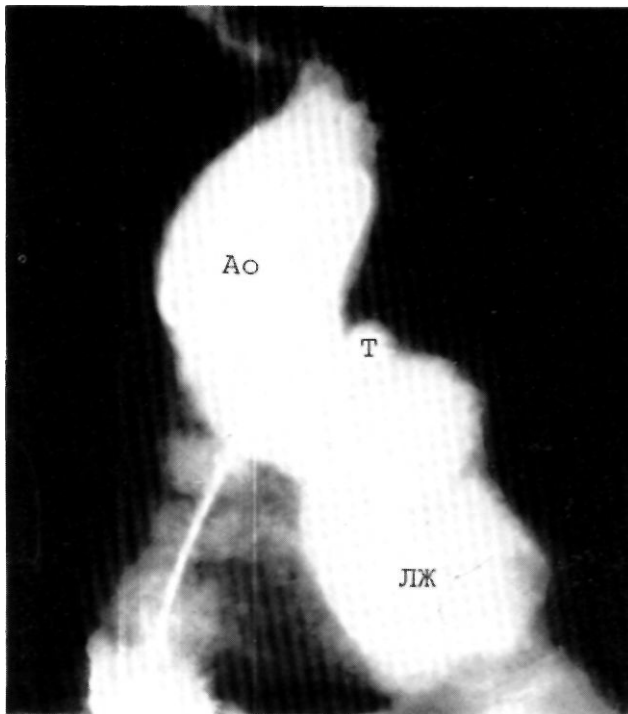
**Естественное течение и прогноз.** В большинстве первых сообщений об этом пороке представлены



2.336. Рентгенограмма грудной клетки больной с аортолевожелудочковым тоннелем в переднезадней (а) и второй косой проекциях (б).

*Легочный рисунок значительно усилен в прикорневой зоне. Тень сердца резко увеличена влево. Сосудистый пучок значительно расширен. На левом контуре имеется дополнительная тень.*

результаты патологоанатомического исследования сердец больных, погибших в возрасте 10—16 мес, что свидетельствует о крайне тяжелом течении процесса. В ряде случаев дети доживают до 4—5 лет и даже до



2.337. Аортограмма больного с аортолевожелудочковым тоннелем.

Резкое расширение восходящей части аорты (Ao). На левом контуре имеется округлая тень аортолевожелудочкового тоннеля (Т.) Одновременно с аортой контрастируется полость левого желудочка (ЛЖ).

более старшего возраста. Однако аортальная недостаточность с ее тяжелыми последствиями диктует необходимость активных лечебных мероприятий.

Показания к операции. Установление диагноза аортолевожелудочкового тоннеля само по себе является показанием к операции.

Дифференциальная диагностика. Дифференцировать порок следует от любого другого порока, вызывающего недостаточность клапанов аорты либо сброс крови из большого круга кровообращения в малый.

Обладая достаточным опытом работы в кардиохирургическом центре, мы можем утверждать, что ни при одной другой форме аортальной недостаточности восходящая часть аорты не бывает так расширена на обычной рентгенограмме, как при аортолевожелудочковом тоннеле.

Хирургическое лечение. Операция выполняется в условиях ИК с гипотермией до 26—24° С, пережатием аорты и кардиоплегией. Проведение последней должно быть продумано, так как введение раствора в восходящую часть аорты, как это обычно делают при ВПС с нормальными аортальными клапанами, приведет к сбросу основной массы раствора в левый желудочек и недостаточной защите миокарда. Поэтому кардиоплегия может быть только наружной, если продолжительность планируемой операции не займет более 30—40 мин, или же необходимо предусмотреть проведение в ходе операции нагнетания кардиopleгического раствора в коронарные артерии.

После вскрытия аорты в поперечном направлении над областью тоннеля определяют устье последнего (рис. 2.338). При выполнении первых операций применяли наиболее надежный метод: отдельными П-образными швами на прокладках закрывали отверстие тоннеля. При этом швы накладывали из стенки тоннеля с выколом через стенку аорты, где затем их завязывали на прокладках. Требуется обычно 4—5 швов, чтобы герметично закрыть отверстие. Следует не упускать из вида устье правой коронарной артерии, чтобы случайно не сузить его. Такое подшивание, однако, может привести к растяжению клапанного кольца аорты и вызвать аортальную недостаточность клапанной этиологии. Поэтому V. Vjork и соавт. (1979) предложили закрывать отверстие тоннеля заплатой, которая фиксируется к его стенке и стенке аорты отдельными П-образными швами. При этом деформация створок, по их мнению, менее вероятна.

Результаты. Знакомство с патологией и относительная простота операции являются залогом успешных непосредственных результатов. Летальные исходы описаны только в период освоения первых операций.

Анализ отдаленных результатов, проведенный W. Serino и соавт. (1983) у 6 больных, показывает, что остаточная аортальная недостаточность была у всех оперированных больных. У 4 больных потребовалась повторная операция протезирования аортального клапана. Результат операции не зависел от особенностей техники операции.

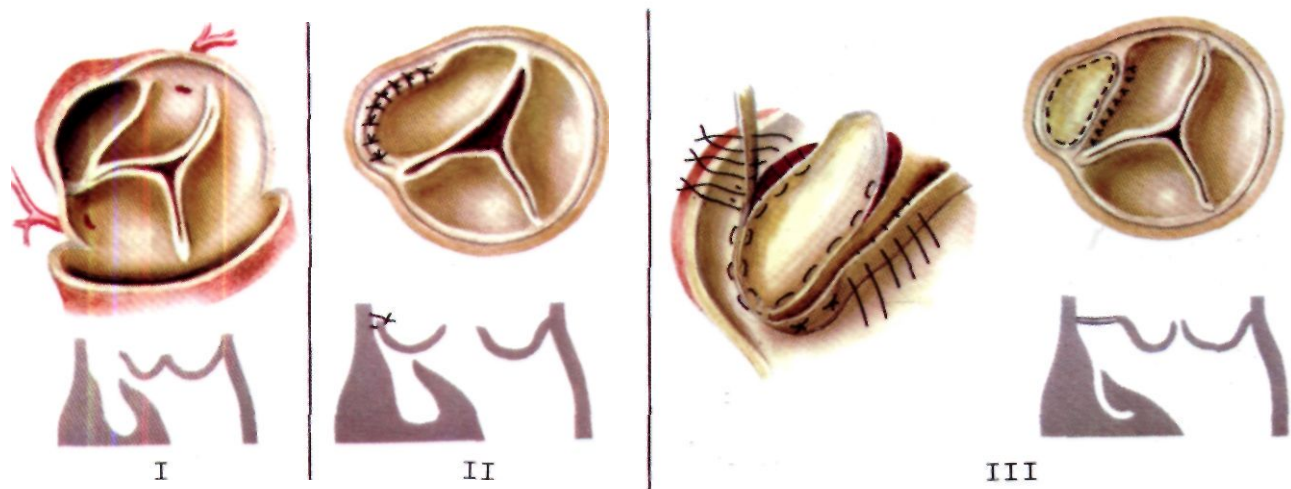
Авторы считают, что поскольку остается врожденная слабость аортальной стенки, то тоннель следует ликвидировать на всем его протяжении, укрепляя при этом основание правой коронарной створки и не ограничиваясь лишь ушиванием одного отверстия тоннеля. Мы склонны разделить это мнение, наблюдая за одной больной в течение 5 лет после операции ушивания аортолевожелудочкового тоннеля. Явление аортальной недостаточности были настолько выражены, что показания к повторной операции мы считаем абсолютными.

Однако результаты операций укрепления стенки аорты и основания правой коронарной створки в литературе пока еще не описаны.

#### 2.5.40. АНОМАЛИИ ВПАДЕНИЯ ПОЛЫХ ВЕН

Врожденные аномалии полых вен могут встречаться в изолированном виде и в сочетании с другими ВПС. В одних случаях полые вены, впадая в правое предсердие и не вызывая расстройств гемодинамики, могут оказывать влияние на ход диагностических исследований и хирургического вмешательства, предпринимаемого по поводу основного порока. В других случаях, когда полые вены впадают в левое предсердие и сами вызывают или усугубляют расстройства гемодинамики, возникают дополнительные проблемы, связанные с вопросами хирургической тактики и техники.

В нашей стране наибольшим опытом по данной проблеме располагает ИССХ им. А. Н. Бакулева АМН СССР, в котором наблюдалось 155 больных с аномалиями впадения полых вен [Бухарин В. А. и др., 1977].



2.338. Схематическое изображение методов хирургического закрытия аортолевожелудочкового тоннеля [Vjork V. et al., 1979].

I—общий вид тоннеля из восходящей части аорты; II—подшивание створки к стенке аорты ликвидирует аортальное отверстие тоннеля, но может способствовать формированию недостаточности аортального клапана вследствие подтягивания створки; III—закрытие устья заплатой не приводит к подтягиванию створки, однако, как и в первом случае (II), не ликвидирует левожелудочковое отверстие тоннеля.

#### 2.5.40.1. Аномалии впадения полых вен в правое предсердие

Венозная кровь у больных данной группы дренируется в правое предсердие и нарушения гемодинамики отсутствуют. Наиболее частыми аномалиями являются впадение левой верхней полой вены в коронарный синус и отсутствие нижней полой вены.

Впадение левой полой вены в коронарный синус. Левая верхняя полая вена встречается в 2—5% случаев ВПС [Campbell M., Deucher D., 1954; Cha E., Khoury G., 1972] и в 82—92% случаев дренируется через коронарный синус в правое предсердие [Бухарин В. А. и др., 1977; Meadows W., Sharp J., 1965; Reineri A. et al., 1979].

Патологическая анатомия. Образование левой верхней полой вены является следствием нарушения процесса облитерации левой передней кардиальной вены, которая через большую сердечную вену и коронарный синус дренируется в правое предсердие. Коронарный синус в таких случаях расширен. Чаще всего левая полая вена является добавочной; в таких случаях ширина правой и левой верхних полых вен может быть различной: при наличии между ними сообщения основная—правая верхняя полая вена чаще шире, а при отсутствии сообщения обе вены обычно одинаковой ширины.

Наряду с отсутствием облитерации левой передней кардиальной вены может наблюдаться правосторонняя облитерация этой вены. Результатом такого развития будет атрезия основной правой верхней полой вены при сохранении левой, впадающей в коронарный синус. Частота выявления единственной левой верхней полой вены составляет около 2%.

Как правило, отсутствует связь левой верхней полой вены с определенными пороками сердца. Однако чаще всего встречаются ДМПП и ДМЖП, тетрада Фалло, стеноз легочной артерии, ОАП и др. [Бухарин В. А. и др., 1977].

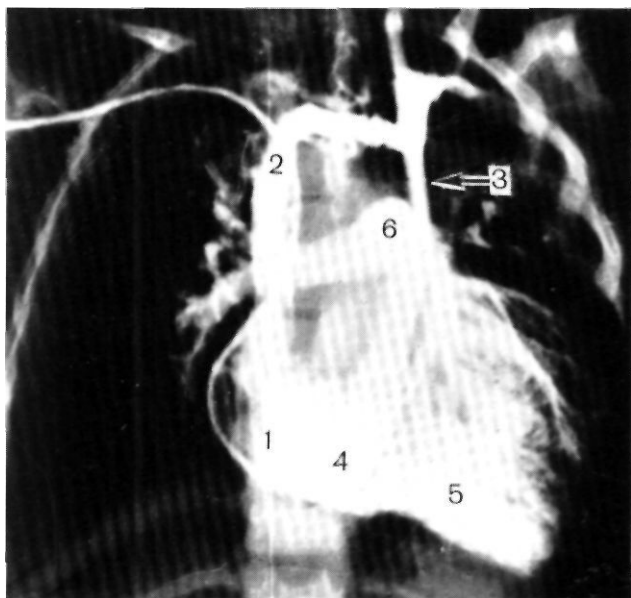
Гемодинамика, клиника, диагностика, хирургическая тактика. У больных с левой верхней полой веной, впадающей в коронарный синус, отсутствуют нарушения гемодинамики и клинически эта аномалия ничем не проявляется.

Электрокардиографическое исследование показывает нормальную картину или отражает изменения, вызванные основным пороком сердца. Однако симметричное расположение двухсторонних полых вен может служить предпосылкой для сохранения билатеральной активности синусовых узлов [Momma K., Linde L., 1969] и регистрации на ЭКГ эктопических ритмов [Гельнтейн Г. Г. и др., 1974].

На рентгенограммах в прямой проекции может выявляться тень левой верхней полой вены по левому контуру сосудистого пучка.

Чаще всего аномалия выявляется как случайная находка при катетеризации сердца или ангиокардиографии. Легче обнаружить левую верхнюю полую вену, если катетеризация производится через вены левой руки. В таких случаях катетер из левой безымянной вены, вопреки норме, приблизительно на уровне левого грудиноключичного сочленения изменяет свой ход, направляясь круто вниз и кзади. В области нижней поверхности сердца он, изгибаясь, направляется вправо и проходит в коронарный синус и правое предсердие. Однако типичное прохождение катетера в правую верхнюю полую вену еще не является свидетельством отсутствия левой верхней полой вены. При катетеризации через вены правой руки и вены нижних конечностей аномальную вену можно выявить ретроградным проведением катетера из полости сердца, а именно—через коронарный синус.

При подозрении на наличие левой верхней полой вены или ее выявление при катетеризации сердца контрастное вещество следует вводить в левую подключичную вену, чтобы получить представление о ширине левой верхней полой вены, наличии или отсутствии ее сообщения с правой верхней полой



2.339. Ангиокардиограммы больного с аномальным впадением добавочной левой верхней полой вены в правое предсердие (переднезадняя проекция).

При селективном введении контраста в левую верхнюю полую вену контрастирующей: правое предсердие (1), правая (2) и левая (3) верхние полые вены. Последняя дренируется в венечный синус (4); видны — правый желудочек (5) и легочный ствол (6).

венной и о месте ее дренирования. При дренировании ее в коронарный синус выявляется значительное расширение последнего (рис. 2.339).

Аномалия не приводит к нарушениям гемодинамики и не требует хирургической коррекции, но ее существование создает определенные сложности при подключении АИК, когда выполняется операция по поводу сочетающихся с ней пороков сердца. При наличии добавочной верхней полой вены, дренирующейся в правое предсердие через коронарный синус, обильное поступление крови в полости сердца мешает, а порой не позволяет создать условия для хорошей экспозиции, а следовательно, и адекватной коррекции внутрисердечного порока. В таких случаях производят пробное пережатие этой вены. Если оно не приводит к повышению давления в верхней полой вене выше 200 мм рт. ст., то можно пережать вену на весь период И К. В противном случае, а также при единственной левой верхней полой вене в нее вводят канюлю непосредственно через стенку верхней полой вены или через правое предсердие и коронарный синус. Во избежание травмы сердца, вызываемой его тракциями, канюляцию целесообразно производить в условиях частичного ИК, осуществляемого с помощью одной венозной канюли или двух, введенных в одну из доступных полых вен или в правое предсердие. В тех случаях, когда место впадения полых вен неизвестно или спаечный процесс затрудняет их мобилизацию, ИК следует начинать с одной венозной канюли, введенной в правое предсердие. Температуру тела больного снижают до 28—24° С, останавливают кровообращение на 3—5 мин, т. е. на время, которое

обычно достаточно, чтобы вскрыть правое предсердие, под контролем зрения уточнить анатомию полых вен и произвести их раздельную канюляцию. Далее возобновляется перфузия и проводится коррекция сопутствующего порока сердца. У детей раннего возраста внутрисердечная коррекция может быть выполнена в условиях глубокой гипотермии и полной остановки кровообращения.

Отсутствие нижней полой вены. Частота выявления отсутствия нижней полой вены составляет 0,6% среди всех ВПС [Anderson R. et al., 1961].

Патологическая анатомия, эмбриогенез. В эмбриогенезе аномалии играет роль нарушение соединения печеночного и преренального сегментов нижней полой вены. В результате возникшего перерыва преренальный сегмент соединяется с непарной или полунепарной веной, которые необычно расширены, так как по ним направляется основной поток венозной крови из нижней половины тела. Непарная вена впадает в верхнюю полую вену, полунепарная вена — в добавочную левую верхнюю полую вену, а печеночные вены самостоятельным устьем соединяются с правым предсердием в месте обычного впадения нижней полой вены.

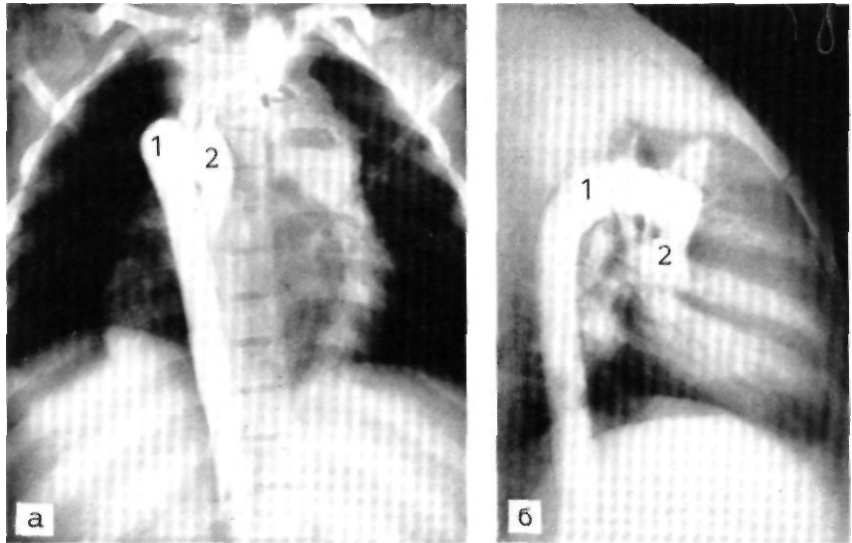
В 40—60% случаев аномалия сочетается с абдоминальной гетеротаксией, симметричной печенью, аномалиями развития селезенки и симметричным строением легких [Campbell M., Deuchar D., 1967].

Аномалии нижней полой вены, по данным В. П. Подзолкова и соавт. (1974), являются специфическим компонентом правостороннего леворасположенного сердца с обратным расположением органов брюшной полости или абдоминальной гетеротаксией. При этом, как правило, наблюдается либо отсутствие печеночного сегмента нижней полой вены, либо левостороннее положение нижней полой вены с последующим переходом ее на правую сторону и впадением в обычном месте в правое предсердие.

Крайне редко отсутствие нижней полой вены встречается как изолированная аномалия (Бухарин В. А. и др., 1971; Иванов А. И. и др., 1976; Stackelberg V. et al., 1952). В большинстве случаев аномалия сочетается со сложными ВПС, среди которых чаще всего встречается атрезия легочной артерии, тетрада Фалло, единственный желудочек сердца, общее предсердие при частичном или общем атриовентрикулярном канале и др. [Бухарин В. А. и др., 1971]. В 50% случаев наблюдаются аномалии верхней полой вены [Campbell M., Deuchar D., 1967] и довольно часто аномалии внутригрудного расположения сердца [Бухарин В. А., и др., 1971; Подзолков В. П. и др., 1974].

Гемодинамика, клиника, диагностика, хирургическая тактика. В связи с отсутствием расстройств гемодинамики аномалия протекает бессимптомно. Данные аускультации и ФКГ в диагностике аномалии малоинформативны. У 50—60% больных с отсутствием нижней полой вены на ЭКГ регистрируется ритм коронарного синуса. При обычном рентгенологическом исследовании в переднезадней проекции в месте впадения непарной вены в верхнюю полую вену можно обнаружить характерную «выпуклость», свидетельствующую о значительном расширении непарной вены и позволяющую заподозрить отсутствие нижней полой вены [Киселева И. П. и др., 1982].





2.340. Ангиокардиограммы больного, у которого отсутствует нижняя полая вена и имеется непарное продолжение в верхнюю полую вену.

а—переднезадняя проекция; б — боковая проекция. Контрастное вещество из нижней половины тела поступает в расширенную непарную вену (1) и далее в верхнюю полую вену (2).

Аномалия распознается, как правило, при *катетеризации сердца*, когда она производится через вены нижних конечностей. В таких случаях катетер проходит справа или слева от средней линии тела и, демонстрируя ход непарной или полунепарной вены, совершает изгиб, попадая сначала в верхнюю полую вену, а через нее в сердце. Методом выбора в диагностике аномалии является *ангиокардиография с введением контрастного вещества* ниже уровня диафрагмы, что позволяет установить отсутствие нижней полой вены на месте обычного впадения ее в правое предсердие и широкую непарную или полунепарную вену, несущую венозную кровь к сердцу от нижней половины туловища (рис. 2.340). Она впадает в верхнюю полую вену и в боковой проекции принимает характерный вид «сахарного тростника».

При катетеризации сердца и ангиокардиографии через вены верхних конечностей отсутствие нижней полой вены может быть не выявлено и аномалию определяют только во время операции или на вскрытии.

В случаях отсутствия печеночного сегмента нижней полой вены с непарным или полунепарным продолжением применяют два способа подключения АИК. Первый заключается во введении одной широкой канюли в верхнюю полую вену через стенку правого предсердия с таким расчетом, чтобы кончик ее располагался ниже впадения непарной или полунепарной вены. В результате через нее осуществляется полный возврат крови из системы верхней и нижней полых вен. Второй способ состоит в раздельной канюляции полых вен: в верхнюю полую вену канюлю вводят обычным путем, в нижнюю—через бедренную вену.

При обоих способах эвакуация крови из печеночных вен осуществляется либо через тонкую короткую канюлю, когда печеночные вены перед соединением с правым предсердием образуют общий ствол, либо с помощью отдельного отсоса, когда впадение этих вен в правое предсердие происходит двумя или тремя устьями.

#### 2.5.40.2. Аномалии впадения полых вен в левое предсердие

Наиболее частой аномалией полых вен, приводящей к сбросу венозной крови в артериальное русло, является впадение левой верхней и нижней полых вен в левое предсердие.

Впадение левой верхней полой вены в левое предсердие. Частота впадения левой верхней полой вены в левое предсердие составляет 18% среди всех случаев врожденных аномалий этой вены [Бухарин В. А. и др., 1977].

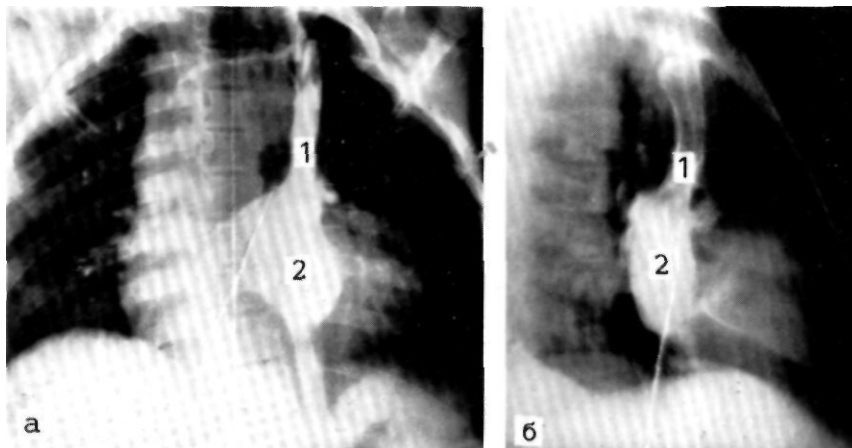
Патологическая анатомия. Возникновение аномалии связано с нарушениями процессов облитерации левой передней кардиальной вены и развития коронарного синуса. В таких случаях, как правило, отсутствует отверстие коронарного синуса.

Изолированное впадение левой верхней полой вены в левое предсердие встречается редко [Tuchman H. et al., 1956; Sherafat M. et al., 1971]. Чаще всего аномалия сочетается с задненижним ДМПП в области коронарного синуса [Raghib G. et al., 1965], с неполной формой ОАВК и в 1/3 случаев—с отсутствием нижней полой вены [Подзолков В. П. и др., 1984]. Добавочная левая верхняя полая вена, впадающая в общее предсердие слева, может являться одним из компонентов неопределенно сформированного сердца, который входит в комплекс синдрома висцеральной симметрии и имеет специфические анатомо-гемодинамические признаки и клинические проявления [Бухарин В. А., Подзолков В. П., 1979].

Гемодинамика. Нарушения гемодинамики обусловлены поступлением венозной крови в артериальное русло и характером сопутствующих ВПС.

Клиника, диагностика. Наличие дренажа левой верхней полой вены в левое предсердие следует предполагать тогда, когда цианоз нельзя объяснить характером гемодинамики какого-либо порока сердца, протекающего с нормальным давлением в правых отделах сердца и малом круге кровообращения.

В. Gasul и соавт. (1966) описали определенный



2.341. Ангиокардиограммы больного с аномальным впадением добавочной левой верхней полой вены в левое предсердие в переднезадней (а) и боковой (б) проекциях.

Контрастированы добавочная левая верхняя полая вена (1) и левое предсердие (2). Наличие правой верхней полой вены установлено при катетеризации сердца.

клинический синдром изолированного аномального дренажа левой верхней полой вены в левое предсердие, характеризующийся цианозом, отсутствием жалоб со стороны сердца, положительным симптомом «барабанных палочек», отсутствием шумов в области сердца и признаками гипертрофии левого желудочка на ЭКГ. Цианоз мало выражен, особенно у больных с сопутствующим ДМПП, приводящим к увеличению легочного кровотока.

Шумы в области сердца, выявляемые при аускультации, и изменения на ЭКГ обычно связаны с сопутствующими пороками сердца.

Рентгенологическое исследование позволяет выявить тень по левому контуру сосудистого пучка, однако определить место впадения левой верхней полой вены невозможно. Диагноз аномалии можно поставить во время катетеризации сердца, когда катетер проводится в левую верхнюю полую вену, а высокие цифры насыщения крови кислородом свидетельствуют о том, что последняя впадает в левое предсердие. Окончательный диагноз устанавливается при помощи ангиокардиографического исследования. При введении контрастного вещества в левую подключичную вену оно поступает в левую верхнюю вену, а затем вблизи устья в заднюю часть левого предсердия (рис. 2.341).

Лечение. Хирургическая тактика определяется анатомическим вариантом порока и зависит от двух факторов: 1) впадает ли в левое предсердие единственная или добавочная левая верхняя полая вена и 2) при наличии добавочной левой верхней полой вены адекватно ли ее сообщение с правой верхней полой веной. Об адекватности сообщения во время операции можно судить, измеряя венозное давление в левой подключичной вене после пробного пережатия добавочной левой верхней полой вены. Если пробное пережатие вены не приводит к повышению венозного давления, то операцию можно ограничить перевязкой вены у места ее впадения в левое предсердие. Если венозное давление поднимается выше 20 мм рт. ст. или имеется единственная левая верхняя полая вена, впадающая в левое предсердие, то для коррекции порока можно воспользоваться двумя методами: экстракардинальной реимплантацией левой верхней полой вены в ушко правого предсердия и

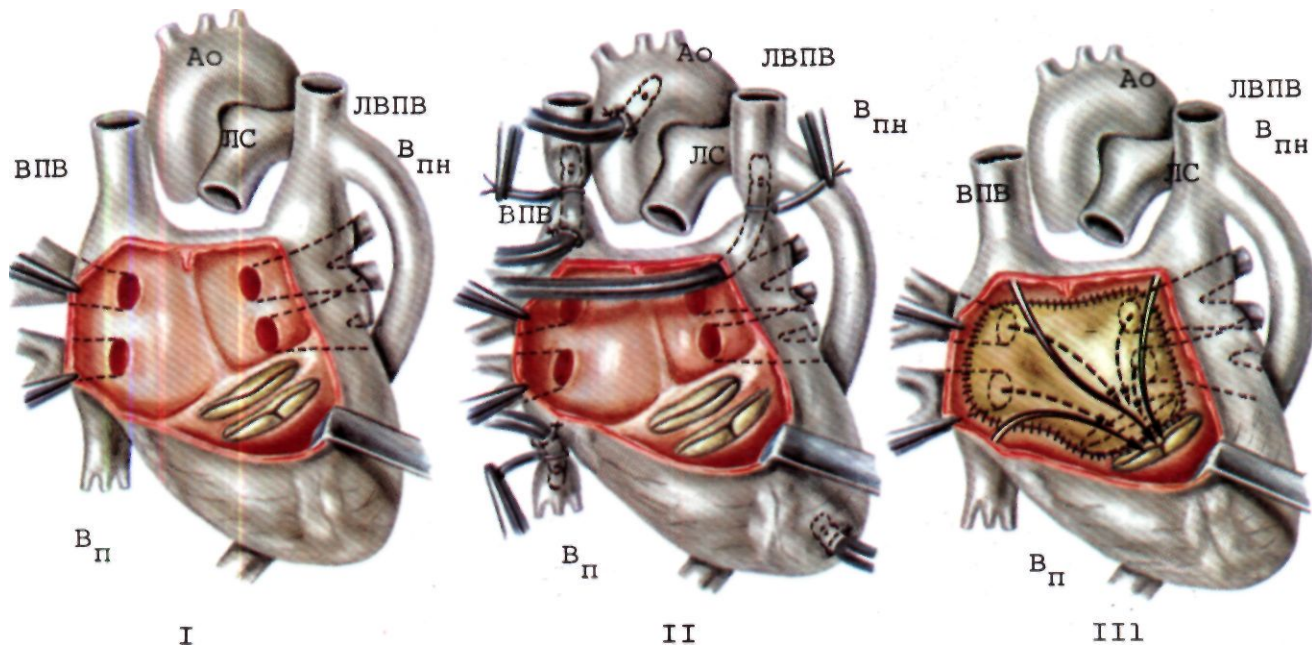
внутрипредсердным перемещением устья левой верхней полой вены в правое предсердие.

Первый метод, описанный Н. Shumaker и соавт. (1967), не получил широкого распространения в связи с небольшой длиной вены (даже если она отсекалась с участком стенки левого предсердия) и опасностью тромбоза перерастянутой вены. Второй метод — внутрипредсердная коррекция — в настоящее время считается наиболее перспективным в лечении порока. Первая успешная операция была выполнена G. Kirklín в 1965 г. [Rastelli G. et al., 1965], а в нашей стране В. П. Подзолковым в 1978 г. [Мальсагов Г. У., 1979].

Ход операции. Доступ к сердцу осуществляется методом продольной стернотомии в условиях ИК и кардиopleгии. Канюли в правую верхнюю и нижнюю полые (или печеночные) вены вводят через стенку правого предсердия. Канюли в левую верхнюю полую вену вводят через правое предсердие и межпредсердный дефект, который, как правило, сочетается с данной аномалией. Артериальную канюлю вводят в восходящую часть аорты. Операция начинается со вскрытия правого предсердия, обязательно включает иссечение межпредсердной перегородки и коррекцию сопутствующих пороков сердца. Внутрипредсердную коррекцию можно сделать, используя два метода [Подзолков В. П. и др., 1984; de Leval M. et al., 1975].

По первому методу подшивание заплата начинают между предсердно-желудочковыми клапанами. При первичном ДМПП это делают с помощью отдельных П-образных швов, которые проводят из правого желудочка через основание перегородочной створки трехстворчатого клапана в предсердие, а при ДМПП типа «коронарного синуса» используют участок перегородки между предсердно-желудочковыми клапанами. В дальнейшем заплата подшивают непрерывным швом. Затем верхняя линия подшивания заплаты проходит по переднебоковой стенке левого предсердия кпереди от левых легочных вен, по основанию ушка левого предсердия и переходит на заднюю стенку левого предсердия ниже канюли, введенной в левую верхнюю полую вену. Подшивание заплата продолжают по задней стенке правого предсердия и кзади от устья правой верхней полой вены и оканчивают на боковой стенке правого предсердия. Внизу линию швов продолжают кзади от устья нижней полой вены или печеночных вен и далее на боковую стенку правого предсердия, где ее соединяют с верхней линией шва и нити завязывают. Таким образом, под заплатай кровь легочных вен начинает дренироваться через митральный клапан в левый желудочек и аорту, а над заплатай кровь полых вен — через трехстворчатый клапан в правый желудочек и легочный ствол (рис. 2.342).

Одно из осложнений данного метода — уменьшение полости вновь созданного левого предсердия, что может затруд-



нять приток к сердцу легочной (венозной) крови. Для профилактики данного осложнения заплату подшивают к боковой стенке правого предсердия, т. е. увеличивают полость левого предсердия за счет правого предсердия. В свою очередь это может потребовать расширения с помощью заплаты полости правого предсердия.

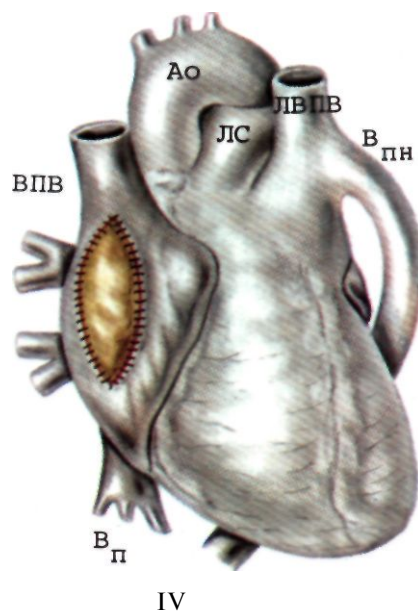
Второй метод операции включает применение двух заплат. Первую подшивают над канюлей, введенной в левую верхнюю полую вену, благодаря чему создается тоннель, сообщающий устье этой вены с правым предсердием, причем заднюю стенку тоннеля будет составлять задняя стенка левого предсердия, а переднюю — заплата. Второй заплатой закрывают ДМПП так, что один из сегментов заплаты подшивают к первой заплате, образующей переднюю стенку тоннеля (рис. 2.343).

Из осложнений операции следует отметить небольшие размеры вновь созданного левого предсердия и нарушения ритма сердца [Подзолков В. П. и др., 1984]. M. de Leval и соавт. (1975) сообщают о 50% летальности, связанной в основном с тяжестью сопутствующих пороков сердца. Описаны случаи затруднения оттока крови из перемещенной вены и частичное отхождение заплаты с возникновением межпредсердного шунта [Sherafat M. et al., 1971; Kabbani S. et al., 1973].

Летальность в отдаленном периоде составляет 11,1% [Подзолков В. П. и др., 1984] и обусловлена нарушениями сердечного ритма.

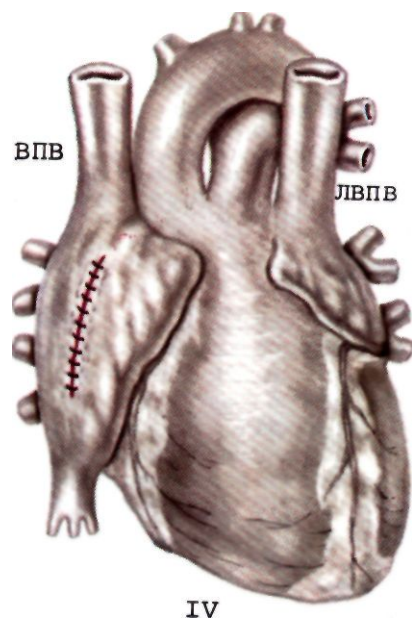
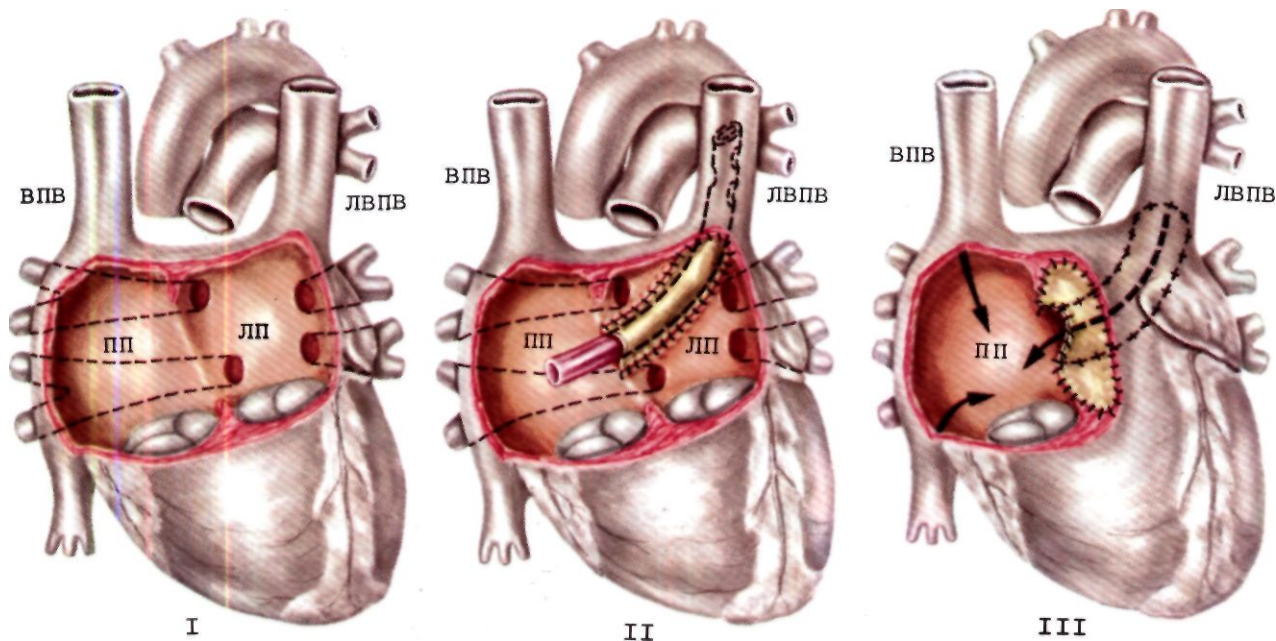
**Впадение нижней полой вены в левое предсердие.** Имеются лишь единичные публикации о впадении нижней полой вены в левое предсердие. Аномалия встречается как в изолированном виде [Gardner D., Cole L., 1955; Venables A., 1963], так и в сочетании с другими пороками сердца [Бухарин В. А. и др., 1977; Gautam H., 1968; de Leval M. et al., 1975].

**Патологическая анатомия.** Возникновение аномалии связано с нарушением развития евстасиева клапана [Бухарин В. А. и др., 1977]. Сопутствующими пороками чаще всего являются ДМПП и ДМЖП [Бухарин В. А. и др., 1977] и тяжелые цианотические пороки в сочетании с аномалиями расположения сердца [Gasul B. et al., 1966].



2.342. Схематическое изображение этапов (I—IV) внутрисердечной коррекции впадения добавочной левой верхней полой вены в левое предсердие с помощью одной заплаты. I—вскрыто правое предсердие, иссечена межпредсердная перегородка. Видно расщепление передней створки митрального клапана. Отсутствует нижняя полая вена, наблюдается полунепарное продолжение в добавочную верхнюю полую вену; II—для подключения АИК артериальная канюля введена в восходящую часть аорты (Ao), венозные канюли — в верхние полые вены (ВПВ, ЛВПВ) и печеночные вены (ВЛ. Декомпрессионная канюля введена в левый желудочек. III—отдельными швами устранено расщепление передней створки митрального клапана. Непрерывным швом подшита заплата, под которой кровь из легочных вен поступает через митральный клапан в левый желудочек и над заплатой кровь полых и печеночных вен поступает через трехстворчатый клапан в правый желудочек. IV—правое предсердие расширено заплатой.  $V_{ин}$  — полунепарная вена.





Гемодинамика, клиника, диагностика. Нарушения гемодинамики обусловлены поступлением венозной крови из нижней полой вены в левое предсердие, что приводит к артериальной гипоксемии различной степени выраженности и цианозу.

Больные, как правило, не предъявляют жалоб. Определяется умеренно выраженный симптом «барабанных палочек». При изолированной форме порока шум в области сердца не выслушивается.

На ЭКГ определяются умеренные признаки гипертрофии левого желудочка. При рентгенологическом исследовании отмечают нормальные размеры сердца и в ряде случаев — отсутствие правого кардиодиафрагмального угла [Kim J. et al., 1971].

Диагноз можно установить при катетеризации сердца, когда при проведении катетера через вены нижних конечностей он проникает из нижней полой вены в левое предсердие, что, в частности, подтверждается высокими цифрами насыщения крови кислородом.

Решающую роль играет ангиокардиографическое исследование, при проведении которого контрастное вещество, введенное в нижнюю полую вену, поступает в левое предсердие.

Лечение. Методика коррекции аномалии — впадения нижней полой вены в левое предсердие определяется взаимным расположением ее устья и ДМПП, который обычно сопутствует данной аномалии. Особенностью подключения аппарата ИК является то, что венозную канюлю в нижнюю полую вену целесообразно вводить непосредственно через ее стенку или через бедренную вену.

При низко расположенном вторичном ДМПП и близком к нему расположении устья нижней полой вены порок можно корригировать наложением швов на края дефекта с захватом дна левого предсердия (левее устья аномальной вены). При затягивании такого шва происходит одновременное закрытие де-

2.343. Схематическое изображение этапов (I—IV) внутрисердечной коррекции впадения добавочной левой верхней полой вены в левое предсердие с помощью двух заплат.

I—открыто правое предсердие, иссечена межпредсердная перегородка. Добавочная левая верхняя полая вена (ЛВПВ) впадает в левое предсердие (ЛП); ВПВ — верхняя полая вена, ПП—правое предсердие. II—над канюлей, введенной в добавочную левую верхнюю полую вену, с помощью заплаты образован тоннель, ведущий из этой вены в правое предсердие. III—ДМПП закрыт заплатой, один из сегментов которой подшит к перикарду, образующему переднюю стенку тоннеля (стрелками показано направление дренирования венозной крови в правое предсердие). IV—ушит разрез на правом предсердии.



фекта и перемещение прилегающего к вене участка межпредсердной перегородки (левее ее устья), в результате чего устье вены начинает открываться только в правое предсердие.

В более сложных случаях пространственных взаимоотношений правого предсердия с устьем вены, открывающимся в левое предсердие, операция технически значительно сложнее. Как правило, расширяют межпредсердный дефект и внутри левого предсердия из перикарда создают тоннель, идущий по его дну от устья аномальной вены к правому предсердию.

Результаты операций, как правило, благоприятные.

#### 2.5.41. ВРОЖДЕННЫЙ СТЕНОЗ ЛЕГОЧНЫХ ВЕН

О врожденном стенозе легочных вен впервые сообщил R. Reje в 1951 г. К настоящему времени описано 25 подобных случаев [Mortenson W., Lundstrom N., 1974; Sade R. et al., 1974].

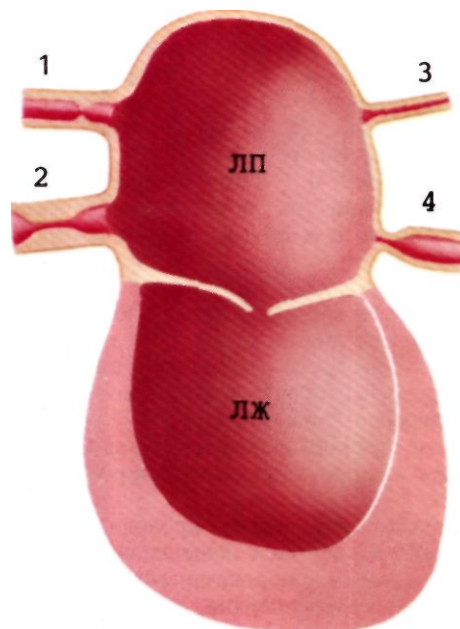
Патологическая анатомия. Возникновение порока связывают с нарушением процесса абсорбции общей легочной вены на поздней стадии эмбрионального периода, что сопровождается атрезией или стенозом одной или нескольких легочных вен [Sade R. et al., 1974]. Чаще встречается стеноз вен только одного легкого, причем иногда в виде поражения одной легочной вены. Реже наблюдается стеноз всех легочных вен или атрезия (стеноз) трех из четырех легочных вен.

Морфологические формы стеноза различны: диафрагма в просвете вены у места ее впадения в левое предсердие или проксимальнее последнего, атрезия внелегочного отдела вены, локальный стеноз вены, полная атрезия вне- и внутрилегочного сегментов вены [Snellen H. et al., 1968; Sade R. et al., 1974] (рис. 2.344). Все виды стеноза могут сочетаться у одного и того же больного, причем иногда степень стеноза усугубляется присоединяющимся тромбозом вены [Bernstein J. et al., 1959; Contius G. et al., 1967; Mortenson W., Lundstrom N., 1974].

При гистологическом исследовании вен выявляют утолщение интимы вследствие разрастания фиброзной ткани [Edwards J., 1960]. Диафрагма в просвете вены может быть образована переплетением мышечных волокон соединительной и фиброзной ткани [Kawashima Y. et al., 1971]. В случае гипоплазии легочной вены она имеет вид фиброзного тяжа [Andrews E., 1957].

В 15 из 25 описанных случаев стеноз легочных вен сочетался с такими ВПС и сосудов, как: ОАП [Emslie-Smith D. et al., 1955], коарктация аорты [Nakib A. et al., 1957], гипоплазия и атрезия легочных артерий [Sade R. et al., 1974], гипоплазия левого сердца [Edwards J., 1960], атрезия трехстворчатого клапана [Andrews E., 1957], дефекты перегородок сердца [Алекси-Месхишвили В. В., 1977], полная форма открытого предсердно-желудочкового канала [Edwards J., 1960], корригированная транспозиция аорты и легочной артерии [Becker A. et al., 1970].

Гемодинамика. В период внутриутробной жизни в легкие поступает лишь одна десятая крови, выбрасываемой из правого желудочка сердца, что не сопровождается нарушением ее оттока из легочных вен. После рождения увеличение кровотока в малом круге



2.344. Схема наиболее часто встречающихся причин стеноза легочных вен.

1 — диафрагма в просвете вены; 2 — тубулярное сужение за счет утолщения внутренней оболочки; 3 — атрезия легочной вены; 4 — локальный стеноз легочной вены. ЛП — левое предсердие; ЛЖ — левый желудочек.

кровообращения сопровождается повышением легочного капиллярного давления, легочной гипертензией и застоем в легких.

Клиническая картина при изолированном стенозе легочных вен характеризуется признаками застоя в малом круге кровообращения. Наблюдаются одышка, частые респираторные заболевания, дыхательная недостаточность, иногда кровохарканье [Binet J. et al., 1972]. Нередко эти симптомы расценивают как проявление хронической пневмонии [Mortenson W., Lundstrom N., 1974]. Цианоз наблюдается лишь при тяжелой недостаточности кровообращения и высокой легочной гипертензии [Kawashima Y. et al., 1971]. Наличие сопутствующих ВПС может значительно влиять на течение заболевания.

Данные аускультации неспецифичны. У больных с легочной гипертензией отмечают усиление легочного компонента II тона и систолический щелчок изгнания.

При электрокардиографическом исследовании выявляют признаки гипертрофии правого желудочка и увеличение правого предсердия, зависящие от степени легочной гипертензии [Binet J. et al., 1972].

Характерным рентгенологическим признаком порока следует считать проявления застоя в малом круге кровообращения при нормальных размерах левого предсердия, указывающие на причину заболевания [Mortenson W., Lundstrom N., 1974]. Степень увеличения правого желудочка зависит от выраженности легочной гипертензии.

Катетеризация полостей сердца и сосудов позволяет установить точный диагноз еще до ангиокардиографического исследования. Целесообразно одновре-

менно определять давление в легочных капиллярах и левом предсердии. Градиент давления между легочными капиллярами и левым предсердием может быть лишь у больного со стенозом легочных вен, трехпредсердным сердцем, опухолями левого предсердия и ПАДЛВ обструктивного характера [Mortenson W., Lundstrom N., 1974]. Легочно-капиллярное давление обычно выше на пораженной стороне, хотя всегда повышено и в другом легком [Binet Y. et al., 1972].

При ангиокардиографии следует вводить контрастное вещество в легочный ствол либо в соответствующую ветвь легочной артерии. При этом выявляется задержка контрастного вещества в пораженном легком, сосудистый рисунок которого может напоминать «мертвое дерево» [Binet J. et al., 1972; Sade R. et al., 1974]. Место сужения иногда не выявляется в связи с наложением на него тени контрастированного левого предсердия.

Дифференциальный диагноз проводят с заболеваниями, сопровождающимися повышением легочного капиллярного давления: пороками митрального клапана, опухолями левого предсердия, приобретенным стенозом легочных вен, трехпредсердным сердцем.

Диагноз порока при наличии сопутствующих ВПС затруднен и представляет большую сложность из-за отсутствия типичных клинических признаков и тяжести нарушения гемодинамики.

Прогноз заболевания неблагоприятный. Большинство больных умирают в раннем возрасте даже при наличии стеноза лишь одной легочной вены в результате частых пневмоний и сердечной недостаточности.

Хирургическое лечение показано всем больным с установленным диагнозом [Sade R. et al., 1974].

*Операция* направлена на устранение сужения и создание адекватного сообщения легочной вены с левым предсердием. Доступ к легочным венам и необходимость применения ИК зависят от локализации поражения и наличия сопутствующих ВПС.

Впервые об успешной коррекции порока сообщили Y. Kawashima и соавт. в 1971 г. Сужение легочных вен было установлено во время операции, предпринятой по поводу ДМПП и ДМЖП. Иссечена диафрагма в просвете правой верхней легочной вены, расширена суженная левая общая легочная вена и закрыты дефекты в перегородках. У двух других успешно оперированных больных суженные легочные вены расширены заплатой из перикарда [Binet J. et al., 1972; Park S. et al., 1973].

В случаях, когда не удается установить адекватный венозный дренаж в результате внутрилегочной локализации сужения, R. Sade и соавт. (1974) рекомендуют производить резекцию пораженного участка легкого, так как даже после перевязки соответствующей легочной артерии может прогрессировать легочная гипертензия вследствие сохраненного коллатерального бронхиального кровотока.

Отдаленные результаты изучены у 3 больных. Наблюдалось улучшение состояния детей, уменьшение явлений застоя в малом круге кровообращения и снижение давления в легочной артерии [Kawashima Y. et al., 1971; Binet J. et al., 1972; Park S. et al., 1973].

## 2.5.42. ДИВЕРТИКУЛ ЛЕВОГО ЖЕЛУДОЧКА

Дивертикул левого желудочка — редкая врожденная аномалия развития.

Первое описание его относится к 1866 г. и принадлежит O'Bryan. J. Vaquez-Perez и соавт. к 1969 г. сделали обзор описанных в литературе сообщений о 69 случаях этого порока и представили 3 собственных наблюдения. Первая успешная операция — резекция дивертикула левого желудочка была произведена W. Roessler в 1944 г. В отечественной литературе случаи дивертикула левого желудочка описаны в сообщениях М. В. Алексеева и Д. И. Хаймовича (1930), Г. Н. Буянова и соавт. (1958), Е. Н. Мешалкина и А. Д. Соболевой (1958), М. М. Басе (1960), Д. Г. Ксензова (1962), И. А. Медведева и соавт. (1970), В. А. Бухарина и В. П. Подзолкова (1979).

Этиология и патогенез. В происхождении дивертикула определенную роль играет близкое расположение во время раннего эмбрионального периода выбухающей верхушечной поверхности бульбарно-вентрикулярной петли и переднего отрезка поперечной перегородки, из которой формируется передний отдел диафрагмы и часть первичного перикарда. В силу неизвестных причин возникновение сращения между соприкасающимися структурами и тракция поперечной перегородки в каудальном направлении могут привести к появлению дивертикула [Bremer J., 1942; Kalfelz N. et al., 1966].

Фиксация сердца в области дивертикула затрудняет нормальную ротацию желудочков и верхушки его влево. В связи с этим правостороннее срединно-расположенное сердце является специфическим компонентом дивертикула сердца и наблюдается в большинстве случаев [Skapinker S., 1951; Potts W. et al., 1953; Galindo L. et al., 1957].

Патологическая анатомия. Дивертикул представляет собой пальцевидное образование, являющееся продолжением верхушки левого желудочка и заканчивающееся слепо. Размер его бывает различным, но редко превышает 10x4 см. Строение стенки дивертикула практически не отличается от строения стенки левого желудочка.

Дивертикул левого желудочка направлен вниз, кпереди и располагается под кожей в эпигастральной области. Дивертикулу обычно сопутствуют дефект в переднем отделе диафрагмы, диастаз прямых мышц живота и расщепление грудины, реже — дефект в передненижнем отделе перикарда. Нередко определяется пупочная грыжа.

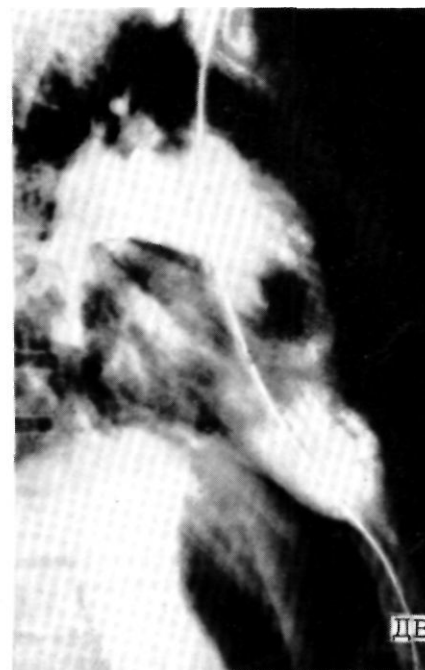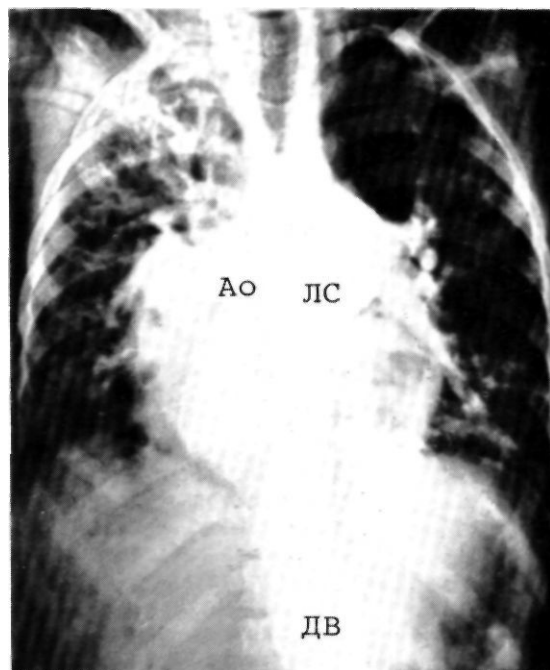
В большинстве случаев дивертикул левого желудочка сочетается с другими ВПС, наиболее часто из которых встречаются ДМЖП и ДМПП, тетрада Фалло, атрезия трехстворчатого клапана. Реже диагностируют митральную недостаточность, изолированный стеноз легочной артерии, стеноз аорты, пентаду Фалло, отхождение обоих магистральных сосудов от правого желудочка.

Гемодинамика. Дивертикул не оказывает существенного влияния на гемодинамику. Поступление в него крови во время фазы изгнания левого желудочка ограничено небольшим объемом полости дивертикула и отсутствием тенденции к ее расширению.

Во время сокращения дивертикула давление в его полости в 2 раза превышает давление в левом желудочке, так как сокращение желудочка в фазе изгнания ведет к сужению отверстия, сообщающего его с дивертикулом. Перемещение крови между дивертикулом и левым желудочком зависит от их асинхронного сокращения. В связи с тем что повышение давления в дивертикуле происходит приблизительно на 0,09 с позднее, чем в левом желудочке, то в начале систолы

2.345. Ангиокардиограмма больной с дивертикулом левого желудочка и ДМЖП (переднезадняя проекция).

Катетер через сонную артерию проведен в дивертикул (ДВ). При введении контрастного вещества последний имеет пальцеобразную форму. Далее контрастирующей левый желудочек (ЛЖ), аорта (Ао), правый желудочек (ПЖ) и легочный ствол (ЛС).



давление в левом желудочке выше, чем в дивертикуле; это и обуславливает ток крови из желудочка в дивертикул. В конце систолы и в начале диастолы давление в левом желудочке ниже, чем в дивертикуле, что способствует оттоку крови из дивертикула в желудочек [Lowe J. et al., 1959].

Клиника, диагностика. Диагностика дивертикула левого желудочка не представляет трудностей, поскольку уже при осмотре больного в эпигастральной области определяется пульсирующее грыжеподобное образование. При пальпации сокращения дивертикула могут запаздывать по сравнению с сокращениями верхушки сердца и быть синхронными или предшествовать пульсации на сонной и плечевой артериях. Нередко над пульсирующим образованием выслушивается систолодиастолический шум, связанный с наполнением и опорожнением дивертикула. Надавливание на место отхождения дивертикула от желудочка может приводить к исчезновению шума, но пульсация его сохраняется. Надавливание на дивертикул нередко вызывает появление экстрасистол.

Дополнительные симптомы (одышка, цианоз, шумы над областью сердца) зависят от сопутствующих ВПС.

Данные ЭКГ свидетельствуют об умеренной ротации сердца вправо. Так, например, потенциалы правого желудочка в виде комплексов *RS* или *rS* регистрируются справа от средней линии тела, а потенциалы левого желудочка в виде комплексов *qR* или *qRS* — слева. Над дивертикулом определяются увеличение длительности комплекса *QRS* и аномальная его конфигурация, что, по мнению В. Gasul и соавт. (1966), обусловлено поздней активацией миокарда дивертикула, а не блокадой левой ножки предсердно-желудочкового пучка.

Рентгенологическое исследование. Состояние легочного рисунка зависит от наличия или отсутствия

дополнительных ВПС. Тень сердца в большинстве случаев занимает срединное положение, одинаково распространяясь в оба легочных поля. При рентгенокимографии по правому нижнему контуру сердца определяются зубцы желудочкового типа. В редких случаях в переднезадней и особенно в левой передней косой проекции можно отметить атипичную тень, являющуюся продолжением тени сердца.

Катетеризацию сердца предпринимают для уточнения степени расстройств кровообращения при сопутствующих ВПС.

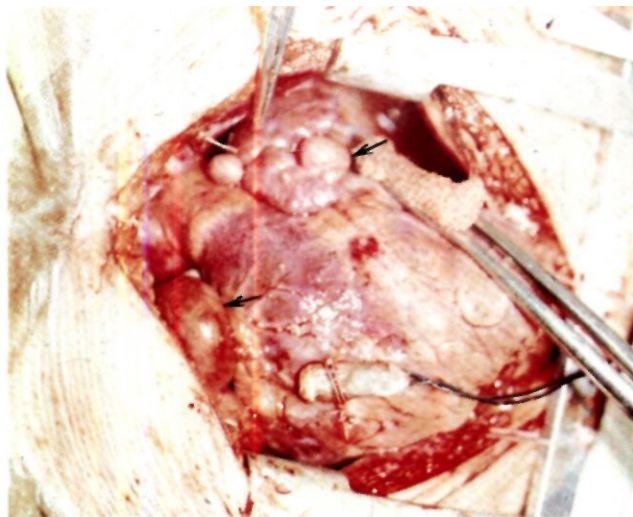
Ангиокардиографическое исследование является окончательным методом прижизненной диагностики. Введение контрастного вещества в дивертикул осуществляют посредством чрескожной его пункции или через катетер, введенный ретроградно по Сельдингеру (через бедренную артерию, аорту и левый желудочек). Контрастированная полость дивертикула имеет пальцеобразную форму и различные размеры (до 10x4 см).

Из дивертикула контрастное вещество поступает в левый желудочек и при наличии ДМЖП — в правый (рис. 2.345).

Дифференциальный диагноз. Порок следует дифференцировать от абдоминального типа эктопии сердца. Проведение различия возможно с помощью рентгенологического метода исследования, которое при эктопии сердца доказывает отсутствие его тени в грудной полости.

Естественное течение и прогноз. По мнению J. Keith и соавт. (1978), 'Д' больных с дивертикулом левого желудочка умирают в раннем детском возрасте. Ухудшение состояния больных обычно связано с тромбозом дивертикула и снижением функции левого желудочка. В литературе описаны случаи разрыва дивертикула [Swyer A. et al., 1950].

Показания к операции. Вероятность возникновения



2.346. Врожденные аневризмы правого и левого предсердий у ребенка 7 мес (указано стрелками).

тромбоза дивертикула и нарушения функции левого желудочка, а также возможный разрыв дивертикула являются показаниями к операции.

Хирургическое лечение. Операция выполняется через срединный разрез, который производится над дивертикулом. Далее накладывается зажим в месте отхождения дивертикула от желудочка и дивертикул отсекают. Наложением П-образных швов на синтетических прокладках ушивают рану левого желудочка. Нередко линию швов дополнительно укрепляют непрерывным обвивным швом. Резекцию аневризмы предпочтительнее выполнять в условиях ИК [Stark J., de Leval M., 1983], хотя это возможно и без применения данного метода [Potts W. et al., 1953]. Одновременно с резекцией дивертикула целесообразно производить радикальную или паллиативную операцию по поводу сопутствующего ВПС. Операцию завершают ликвидацией расхождения прямых мышц живота и устранением пупочной грыжи.

Осложнения после операции, непосредственные и отдаленные результаты. Из послеоперационных осложнений отмечают расстройство ритма сердца, сердечную недостаточность. Смертельные исходы обычно связаны с коррекцией сопутствующих ВПС или, наоборот, с оставшимся сопутствующим пороком. Отдаленные результаты операции хорошие.

## 2.5.43. ВРОЖДЕННЫЕ АНЕВРИЗМЫ ПРЕДСЕРДИЙ

Врожденные аневризмы предсердий встречаются редко. Различают аневризмы левого и правого предсердий (рис. 2.346).

### 2.5.43.1. Врожденные аневризмы левого предсердия

Впервые порок описан J. Palacio (1960). Выделяют две его разновидности [Williams W., 1963]; 1) с интактным перикардом и 2) с частичным отсутствием перикарда.

При дефектах перикарда, вероятно, происходит пролабирование ушка левого предсердия через дефект, а не его истинное расширение.

К настоящему времени описано более 30 случаев аневризм с интактным перикардом [Бухарин В. А., Алекси-Месхишвили В. В., 1969; Константинов Б. А. и др., 1971; Shaner R. et al., 1972; King T. et al., 1973; Srinivasan V. et al., 1980].

Порок чаще встречается у лиц мужского пола. Различают аневризмы собственно предсердия и ушка, которые в свою очередь могут быть как единичными, так и множественными [Godwin T. et al., 1968].

Патологическая анатомия. Морфологически аневризма представляет собой патологическое выбухание стенки предсердий или его ушка. При гистологическом исследовании стенки предсердий выявляют дефекты строения (истончение мышечного слоя с единичными гипертрофированными мышечными волокнами и очаговым утолщением миокарда). Несмотря на истонченность стенки аневризмы, еще не было описано ни одного случая ее разрыва.

Сопутствующие ВПС были обнаружены лишь у 2 больных — вторичный ДМПП [Parmley L., 1962] и фиброэластоз эндокарда [King T. et al., 1973].

Клиника. Клинические проявления заболевания неспецифичны. Больные иногда жалуются на боли в области сердца, не связанные с физической нагрузкой. По мере увеличения возраста больных наблюдаются нарушения ритма по типу мерцательной аритмии и пароксизмальной тахикардии [Varghese P. et al., 1969; Hansen J. et al., 1974]. Приступы суправентрикулярной пароксизмальной тахикардии, особенно затяжные, плохо поддаются лекарственной терапии.

У части больных отмечены в анамнезе эмболии артерий мозга и периферических артерий [Palacio J. et al., 1960; Eie H. et al., 1972; Srinivasan V. et al., 1980].

При аускультации шумы над областью сердца обычно отсутствуют. Иногда выслушивают слабый систолический шум вдоль левого края грудины и над верхушкой [Shaher R. et al., 1972].

На ЭКГ также не выявляют специфических признаков заболевания. Могут регистрироваться нарушения сердечного ритма.

При рентгенологическом исследовании наблюдаются изменения контуров сердечной тени в виде дополнительного образования, прилегающего к ее краю. Иногда отмечают диффузное неспецифическое увеличение размеров сердца.

Применение сканирования или радиокордиоангиографии позволяет подтвердить сосудистое происхождение дополнительной тени в области сердца [Godwin T. et al., 1968; Shaher R. et al., 1972].

Ангиокардиографическому исследованию принадлежит решающая роль в установлении правильного диагноза. Целесообразно вводить контрастное вещество в левое предсердие или легочную артерию. При этом выявляют необычную форму левого предсердия или его ушка, в полости которых контрастное вещество долго задерживается. В остальном сердечная гемодинамика не нарушена [Hansen J., 1974].

Дифференциальный диагноз проводят с пролабированием ушка левого предсердия через дефект перикарда, опухолями перикарда и приобретенными аневризмами левого предсердия.



Лечение порока только хирургическое. Резекция аневризмы является операцией выбора даже у больных без клинических симптомов болезни, так как она позволяет предупредить нарушения ритма и образование тромбов с последующими эмболиями. Первую удачную операцию выполнил J. Palacio в 1960 г. В СССР первая успешная коррекция порока была произведена В. А. Бухариным в 1969 г.

Операцию обычно выполняют без применения АИК, использование которого оправдано лишь при наличии тромбоза левого предсердия или сопутствующих ВПС.

Летальные исходы после операции не описаны. У всех больных с нарушениями ритма после операции восстанавливался синусовый ритм.

В отделении ВПС ИССХ им. А. Н. Бакулева АМН СССР мы наблюдали больного с врожденной аневризмой ушка левого предсердия. Приводим краткую выписку из истории болезни.

Больной К., 19 лет, поступил в отделение с жалобами на периодические боли в области сердца, не связанные с физической нагрузкой. Изменения в сердце обнаружены в 18-летнем возрасте во время рентгенологического обследования. Общее состояние при поступлении удовлетворительное, пульс ритмичный 90 в минуту, АД 115/75 мм рт. ст. Границы сердца не расширены. Слева от грудины в четвертом межреберье и над верхушкой сердца выслушивается слабый систолический шум, тоны сердца не изменены. На ЭКГ — синусовый ритм, вертикальное положение электрической оси сердца. На ФКГ амплитуда тонов несколько снижена, систолический шум очень низкой амплитуды в первой и второй точках. Данные рентгенографии: поперечник сердца не увеличен, по левому контуру видна дополнительная тень, прилегающая к тени сердца (рис. 2.347).

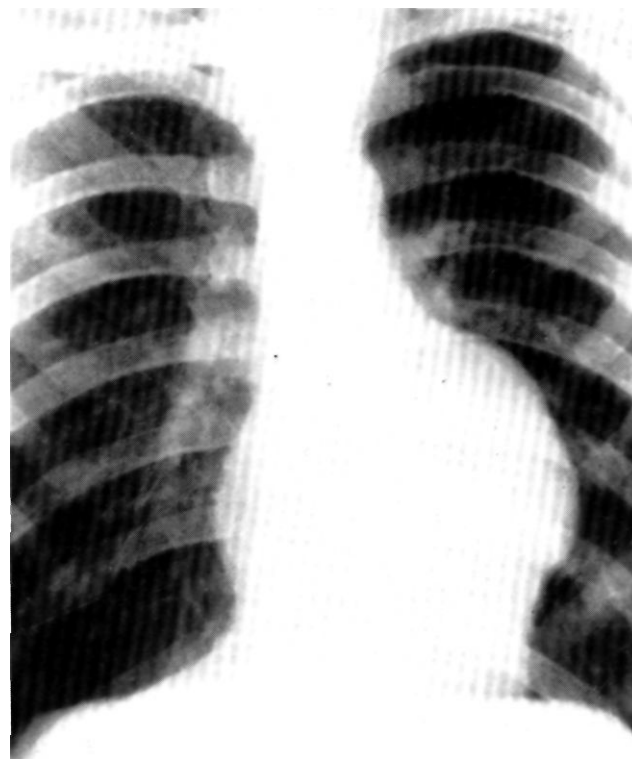С диагнозом «киста перикарда» больной прооперирован. Произведена переднебоковая торакотомия в четвертом межреберье слева, перикард интактен, он широко вскрыт кпереди от левого диафрагмального нерва, опухоль не обнаружена. Ушко левого предсердия аневризматически расширено, прилежит к правому желудочку, последний деформирован в области выходного отдела. Стенка аневризмы тонкостенная, сокращается вяло, в месте ее перехода в левое предсердие отмечается шейкообразное сужение.

При пальцевой ревизии полости аневризмы, левого предсердия и митрального клапана внутрисердечной патологии и тромбов не обнаружено. После пережатия шейки аневризмы нарушений сердечного ритма не возникло. Произведена ее резекция в месте перехода в левое предсердие. Послеоперационное течение гладкое.

#### 2.5.43.2. Врожденные аневризмы правого предсердия

Патология впервые описана В. Pastor и А. Forte в 1961 г. Она чаще встречается у лиц мужского пола [Tenckhoff L. et al., 1969]. Врожденные аневризмы правого предсердия встречаются реже, чем левого.

Клиническая картина. Течение заболевания и изменения ЭКГ в основном сходны с таковыми у больных с аневризмами левого предсердия. В большинстве случаев порок протекает бессимптомно и выявляется случайно во время обычного рентгенологического обследования [Sumner R. et al., 1965; Tenckhoff L. et al., 1969]. У больных наблюдаются нарушения ритма в виде мерцательной аритмии и пароксизмальной суправентрикулярной тахикардии, которая в единичных случаях может быть причиной внезапной смерти [Tenckhoff L. et al., 1969].



2.347. Рентгенограмма грудной клетки больного с врожденной аневризмой левого предсердия (переднезадняя проекция). По левому контуру сердца видна необычной формы тень, образованная аневризмой левого предсердия.

В связи с тем что аневризмы правого предсердия иногда достигают значительных размеров и даже занимают всю переднюю поверхность сердца, у части больных могут отмечаться признаки «хронической тампонады сердца»: утомляемость, цианоз, глухость тонов сердца, парадоксальный пульс, снижение вольтажа зубцов ЭКГ, низкий сердечный выброс [Morrow A., Behrendt D., 1968].

При рентгенологическом исследовании выявляется необычное диффузное увеличение тени сердца, по типу аномалии Эбштейна.

Ангиокардиография с введением контрастного вещества в правое предсердие является основным методом диагностики заболевания. Внутрисердечная гемодинамика при аневризмах правого предсердия не нарушена [Sheldon W. et al., 1969].

Дифференциальный диагноз. Врожденные аневризмы правого предсердия следует дифференцировать с опухолями перикарда, экссудативным перикардитом, аномалией Эбштейна и сходными с нею пороками.

Операцией выбора является резекция аневризмы. Впервые об ее успешном проведении сообщили М. Saigusa и соавт. в 1962 г. Как и у больных с аневризмами левого предсердия, резекция аневризмы при данном пороке способствует нормализации ритма и предупреждает развитие эмболии легочной артерии [Tenckhoff L. et al., 1969; Marin-Garcia J., Allen R., 1983].

#### 2.5.44. СООБЩЕНИЕ МЕЖДУ ПРАВОЙ ЛЕГОЧНОЙ АРТЕРИЕЙ И ЛЕВЫМ ПРЕДСЕРДИЕМ

Прямое сообщение между правой легочной артерией и левым предсердием — очень редкое заболевание, оно впервые было описано в 1953 г. R. Sloan и R. Cooley. К настоящему времени известно приблизительно о 20 подобных случаях [Ярыгин А. С. и др., 1985; Hiroshi O. et al., 1979; Yto T. et al., 1982; Chaeatham J. et al., 1982].

**Патологическая анатомия.** Ряд авторов считают этот порок разновидностью артериовенозных свищей легких [Lucas F. et al., 1961]. В большинстве случаев от задней поверхности правой легочной артерии отходит широкий (диаметром до 2,5 см) аномальный сосуд, который прободает в левое предсердие между устьями правых и левых легочных вен. Нередко в области впадения в левое предсердие аномальный сосуд аневризматически расширен. У одного больного в такую аневризму впадали все 4 легочные вены [Tuncali T., Aytac A., 1967], а в другом случае наблюдалась атрезия правой нижней легочной вены [Abe T. et al., 1972]. У некоторых больных были сопутствующие аномалии правого легкого: отсутствие средней и нижней долей [Lucas F. et al., 1961], секвестрация правого легкого [Kroecker E. et al., 1963], дивертикул правого главного бронха [Abe T. et al., 1972].

**Гемодинамика.** Во время внутриутробной жизни сброс крови из легочной артерии в левое предсердие может быть причиной снижения кровотока в нисходящей части аорты, куда кровь поступает через ОАП из легочной артерии. После рождения ребенка поступление венозной крови из правой легочной артерии в левое предсердие обуславливает артериальную гипоксемию, выраженность которой зависит от величины венозно-артериального сброса крови. При большом объеме сброса крови недостаточность кровообращения развивается уже в период новорожденности [Cheatham J. et al., 1982].

**Клиническая картина.** Проявление заболевания характеризуется цианозом и другими признаками цианотического ВПС (положительные симптомы «часовых стекол» и «барабанных палочек», полиглобулия). Шумы над областью сердца слабо выражены.

**ЭКГ** может быть неизменной [Kroecker E. et al., 1963; Aytac A., Tuncali T., 1967]. Иногда наблюдаются признаки гипертрофии как правого, так и левого предсердия; нарушения ритма сердца в виде мерцания предсердий, нарушения атриовентрикулярной проводимости и желудочковых экстрасистол [Loogen F., Wolter H., 1957; Cheatham J. et al., 1982].

Характерным *рентгенологическим признаком* порока является округлая тень у правого края контура сердца, обусловленная аневризматическим расширением левого предсердия в месте аномального сообщения [Abe T. et al., 1972; Cheatham J. et al., 1982].

**Контрастная эхокардиограмма** в проекции четырех камер выявляет аномальное поступление контрастного вещества через патологическое сообщение из легочной артерии в левое предсердие [Cheatham J. et al., 1982].

При *катетеризации полостей сердца* давление у всех больных нормальное. Характерно снижение оксигенации на уровне левого предсердия до 65—85%.

Применение методики разведения красителя с введением индикатора в различные камеры сердца и магистральные сосуды позволяет установить уровень венозно-артериального сброса крови и произвести целенаправленное ангиокардиографическое исследование [Kroecker E. et al., 1963; Abe T. et al., 1972].

Окончательная диагностика порока возможна лишь после ангиокардиографического исследования. Контрастное вещество целесообразно вводить в легочную артерию. При этом на ангиокардиограмме видно поступление контрастированной крови из правой легочной артерии через аномальный сосуд в левое предсердие (рис. 2.348).

**Дифференциальный диагноз.** При диагностике порок следует различать с артериовенозными свищами правого легкого и аномальным дренажем системных вен в левое предсердие. Для этого необходимо ангиокардиографическое исследование.

**Прогноз.** Большинство больных, по данным литературы, были старше 3 лет, наиболее старший больной был в возрасте 45 лет, а средний возраст составлял 14 лет [Cheatham J. et al., 1982; Yto T. et al., 1982].

У больных с такой аномалией описаны случаи парадоксальной эмболии сосудов головного мозга, поэтому хирургическое вмешательство показано больным с установленным диагнозом [Yto T. et al., 1982].

**Лечение.** Операцией выбора являются перевязка и рассечение аномального сосуда у места его впадения в левое предсердие. Хирургическое вмешательство выполняют, используя правосторонний переднебоковой доступ к сердцу [Abe T. et al., 1972]. При значительных размерах аневризмы ее резецируют [Kroecker E. et al., 1963]. Впервые успешная операция выполнена A. Friedlich в 1950 г.

Выделение аневризматического мешка может быть сопряжено с большими техническими трудностями и сопровождаться массивным кровотечением [Nopouama A. et al., 1966]. Операцию в подобных случаях следует производить в условиях ИК. Аномальный сосуд ушивают из полости левого предсердия [Ярыгин А. С. и др., 1985; Abe T. et al., 1972]. При этом следует помнить о возможном дренировании легочных вен и аномального сосуда общим отверстием в левое предсердие [Aytac A., Tuncali T., 1967].

При «хирургической» патологии в правом легком (секвестрация) пораженный участок резецируют.

Непосредственные и отдаленные результаты лечения. В литературе описано 19 операций с 6 летальными исходами, которые были обусловлены массивной кровопотерей, возникшей при выделении аневризмы, эмболией коронарных артерий и сосудов головного мозга, желудочным кровотечением, отеком легких [Cheatham J. et al., 1982; Ning S. et al., 1985].

У всех выживших больных цианоз и сердечная недостаточность полностью исчезали после операции [Ярыгин А. С. и др., 1985; Yto T. et al., 1982].

#### 2.5.45. «СИДЯЩИЕ ВЕРХОМ» И «СМЕЩЕННЫЕ» ПРЕДСЕРДНО-ЖЕЛУДОЧКОВЫЕ КЛАПАНЫ

Под «сидящим верхом» («straddling») клапаном понимают нарушение развития аппарата прикрепления предсердно-желудочкового клапана, при котором одна

часть его хорд и/или сосочковых мышц берет начало от желудочка, соответствующего этому клапану, а другая — от желудочка, не соответствующего ему. Клапан оказывается «сидящим верхом» на гребне межжелудочковой перегородки. Наличие при этом ДМЖП в приточной части ее является обязательным компонентом аномалии.

Под «смещенным» («overriding») клапаном понимают нарушение развития всего предсердно-желудочкового клапанного отверстия, при котором оно открывается целиком или какой-то своей частью в несоответствующий предсердию желудочек. Отверстие оказывается смещенным в какую-либо сторону. Полость желудочка, соответствующая смещенному клапану, как правило, уменьшена.

Аномалия может затрагивать как митральный, так и трехстворчатый клапан и их хордально-мышечные структуры. «Сидящий верхом» предсердно-желудочковый клапан сочетается либо не сочетается со смещением отверстия в сторону одного из желудочков.

Аномалия была впервые описана в 1952 г. в обзоре наблюдений за больными с ЕЖС. Прижизненная диагностика стала возможной благодаря эхокардиографии [Liberthson R., 1971; Tandon R., 1974]. Первая классификация вариантов и успешные хирургические операции выполнены в клинике Мейо [Danielson G. et al., 1979; Tarby I. et al., 1979].

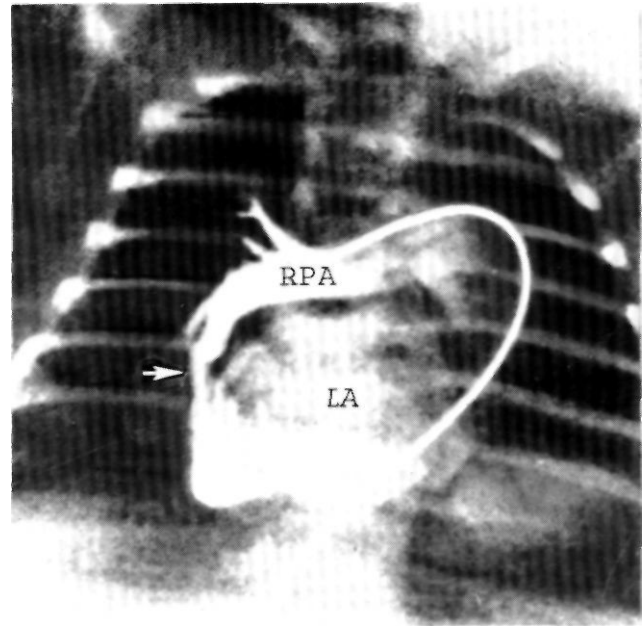
Патологическая анатомия. «Сидящий верхом» клапан, как и смещенное предсердно-желудочковое отверстие, в изолированном виде не встречается. Эти аномалии могут быть компонентами других пороков, из которых наиболее частыми являются: ЕЖС, отхождение магистральных сосудов от правого или левого желудочка, КТМС, сложные формы полной ТМС.

В специальном исследовании, проведенном S. Milo и соавт., на 57 препаратах сердец с «сидящими верхом» клапанами, было выделено четыре подгруппы порока — «сидящие верхом» митральный и трехстворчатый клапаны при предсердно-желудочковой конкордантности и дискордантности. При патологии митрального клапана некоторые его хорды проходят через ДМЖП в правый желудочек, где и прикрепляются, а при патологии трехстворчатого — соответственно в левый.

I. Tarby (1979) различает три типа А, В, С. При типе А часть хорд клапана прикрепляется со стороны противоположного желудочка, но на перегородке и у края ее дефекта. При типе В прикрепление хорд бывает ниже, но все же на перегородочной поверхности. При типе С хорды и сосочковая мышца отходят от париетальной стенки противоположного желудочка.

При смещении предсердно-желудочкового кольца оно как бы относится к обоим желудочкам, находясь над ДМЖП. Но, несмотря на асимметрию, хорда берет начало только от одного из желудочков.

Диагностика. Ввиду наличия сочетаний с другими сложными пороками развития желудочков, перегородки и магистральных сосудов, клиническая картина замаскирована симптоматикой основного заболевания. Патология предсердно-желудочкового клапана или хордального аппарата обнаруживается в качестве находки при эхокардиографическом исследовании. Сле-



2.348. Ангиокардиограмма при сообщении между правой легочной артерией и левым предсердием [Cheatham J. et al., 1982].

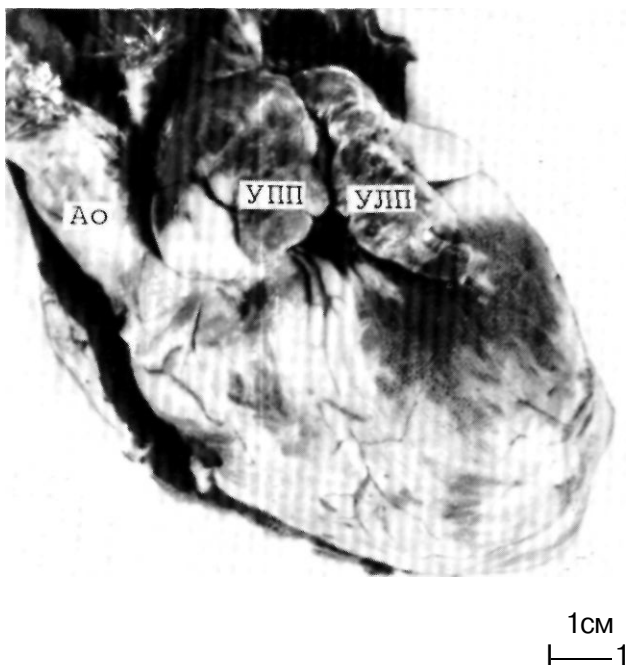
При введении контрастного вещества в легочный ствол видно аневризматическое расширение левого предсердия, обуславливающее округлую тень в нижней части правой контуры сердца (стрелкой указано аномальное сообщение). RPA — правая легочная артерия; LA — левое предсердие.

дует помнить, что наличие «сидящего верхом» клапана или смещения отверстия не только значительно осложняет радикальную коррекцию основного порока, но и может сделать ее технически невыполнимой. Поэтому тщательный эхокардиографический анализ состояния предсердно-желудочкового аппарата, перегородок, оценка размеров отверстий и полости желудочков (или желудочка) является абсолютно необходимым условием при планировании реконструктивных операций при сложных пороках сердца, затрагивающих область предсердно-желудочкового соединения.

Хирургическое лечение. Операции у больных с «сидящим верхом» клапаном чрезвычайно сложны и редки. Аномалия добавляет трудности к коррекции основного порока. При выполнении операции септации единственного желудочка иногда можно обойти хорды, не затрагивая клапанного аппарата и оставляя его справа или слева от заплаты. Однако в ряде случаев протезирование клапана может быть единственным выходом. Если радикальная операция окажется технически не возможной, следует выполнить одну из паллиативных операций.

#### 2.5.46. ЮКСТАПОЗИЦИЯ ПРЕДСЕРДНЫХ УШЕК

Врожденная аномалия сердца — юкстапозиция предсердных ушек — характеризуется тем, что ушки правого и левого предсердий лежат рядом, бок о бок. В зависимости от стороны их расположения по отношению к магистральным сосудам различают левую и правую юкстапозиции предсердных ушек.



2.349. Макропрепарат сердца при юкстапозиции предсердных ушек.

Ушко правого предсердия (УПП) располагается слева от аорты (Ао) и рядом с ушком левого предсердия (УЛП).

Термин «юкстапозиция предсердных ушек» впервые предложен А. Dixon в 1954 г. Для обозначения аномалии в литературе используются также термины: левосторонняя позиция предсердных ушек, синистропозиция ушка правого предсердия, врожденная левосторонняя позиция ушка правого предсердия.

Первое описание аномалии представлено А. Vimin-gham в 1893 г. Клинический диагноз установлен впервые К. Ellis и А. Jameson в 1963 г. с помощью ангиокардиографии.

Частота. Юкстапозиция предсердных ушек встречается довольно редко. К 1973 г. J. Charuzi и соавт. обобщили в мировой литературе публикации о 70 случаях и представили 16 собственных наблюдений. Наибольшим материалом по данной аномалии в нашей стране располагает ИССХ им. А. Н. Бакулева АМН СССР, где наблюдалось 12 больных, причем у всех было аномальное расположение ушка правого предсердия [Бухарин В. А. и др., 1978].

Этиология и патогенез. В возникновении аномалии играют роль нарушения миграции ОАС на ранней стадии эмбриогенеза. Недостаточная его миграция влево чаще наблюдается при нормальной D-бульбовентрикулярной петле и предопределяет развитие ушка правого предсердия слева от магистральных сосудов. Чрезмерная миграция ОАС, по данным литературы, чаще встречается при инверсионной L-бульбовентрикулярной петле, что создает условия для развития ушка левого предсердия справа от магистральных сосудов [Dixon A., 1954; Melhuish B., Van Praagh R., 1968]. Тем не менее существуют исключения из этого правила [Wagner H. et al., 1970]. Примером может служить одно из наших наблюдений, в котором левая юкстапозиция предсердных ушек встретилась при КТМС. В связи с отсутствием в литературе описаний случаев изолированной юкстапозиции предсердных

ушек и закономерным существованием ВПС с тем или иным типом ТМС можно предположить, что аномалия возникает в результате воздействия не одного, а ряда неблагоприятных факторов.

Патологическая анатомия. Суть аномалии заключается в перемещении в необычную позицию одного из предсердных ушек. Аномальное предсердное ушко удлинено, оно расположено позади магистральных сосудов рядом с противоположным нормальным ушком, тогда как основная масса предсердия сохраняет нормальные размеры и форму.

У больных с нормальным расположением внутренних органов при левой юкстапозиции предсердных ушек аномально расположено ушко правого предсердия. Вместо того чтобы располагаться справа и спереди от корня аорты, оно направляется влево и кзади, проходит позади магистральных сосудов и участвует в образовании левого контура сердца. Нижняя поверхность ушка правого предсердия соприкасается с верхним краем нормально расположенного ушка левого предсердия (рис. 2.349). У больных с обратным расположением внутренних органов наблюдается «зеркальная» картина—ушко правого предсердия занимает правостороннюю позицию. J. Charuzi и соавт. (1973) в 9 из 15 случаев левой юкстапозиции предсердных ушек отметили расщепление ушка правого предсердия, причем одна часть его была типично перемещена влево, а другая располагалась нормально. Указанный вариант аномалии авторы обозначили как «частичная» юкстапозиция предсердных ушек.

У больных с нормальным расположением внутренних органов при правой юкстапозиции предсердных ушек аномально расположено ушко левого предсердия. Если в нормальных условиях оно находится слева от магистральных сосудов, то при данной аномалии ушко проходит слева направо позади магистральных сосудов и располагается более кпереди, чем обычно. Верхняя его поверхность соприкасается с нижней поверхностью нормального ушка правого предсердия. У больных с обратным расположением внутренних органов наблюдаются обратные взаимоотношения и ушко левого предсердия при данной аномалии должно располагаться слева.

Левая юкстапозиция предсердных ушек встречается в 6—10 раз чаще, чем правая [Melhuish B., Van Praagh R., 1968].

К настоящему времени установлено, что наличие юкстапозиции предсердных ушек является достоверным признаком тяжелого «комплексного» цианотического ВПС, одним из компонентов которого является ТМС—в 90% случаев [Hunter A. et al., 1973], стеноз или атрезия трехстворчатого клапана—в 40% случаев [Melhuish B., Van Praagh R., 1968], ДМПП и ДМЖП (соответственно в 82 и 88% случаев) [Melhuish B., Van Praagh R., 1968], стеноз или атрезия легочной артерии—в 83% случаев [Бухарин В. А. и др., 1978]. В литературе представлены наблюдения юкстапозиции предсердных ушек при правостороннем положении сердца [Бухарин В. А., Подзолков В. П., 1979; Charuzi J. et al., 1973].

Гемодинамика. Сама по себе юкстапозиция предсердных ушек не вызывает расстройств гемодинамики.



Клиника, диагностика. Клинические, электрокардиографические и рентгенологические признаки целиком определяются сопутствующими ВПС.

Аномалию можно заподозрить во время катетеризации сердца по положению кончика катетера на левом контуре сердца (при левой юкстапозиции), т. е., когда предполагается, что он находится в левом предсердии, а пробы крови показывают такое же насыщение кислородом, как в правом предсердии.

Ангиокардиографическое исследование является единственным методом прижизненной диагностики аномалии. Введение контрастного вещества в правое предсердие (при левой юкстапозиции) выявляет ушко, располагающееся на левом контуре сердца (рис. 2.350). В боковой проекции оно находится кзади от магистральных сосудов. У больных с левосторонним сердцем и обратным расположением внутренних органов вместо ожидаемой левосторонней позиции ушко правого предсердия выходит на правый контур сердца.

Естественное течение и прогноз. Длительность жизни больных с юкстапозицией предсердных ушек зависит от характера сопутствующих ВПС, которые, как правило, сопровождают аномалию и, за редким исключением, являются множественными. Последний фактор определяет высокую смертность в раннем детском возрасте. По статистическим данным патологоанатомических исследований В. Melhuish и R. Van Praagh (1968), средний возраст больных к моменту смерти составил 8 мес, а по наблюдениям Н. Wagner и соавт. (1970) — 4<sup>1</sup>/<sub>г</sub> года.

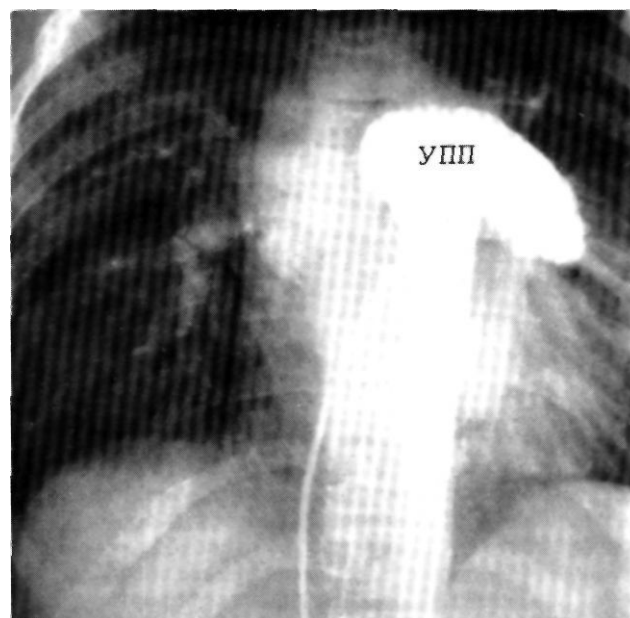
Клиническое значение. Хотя юкстапозиция предсердных ушек не имеет функционального значения, ее существование при ангиокардиографии из правых отделов сердца может затруднять оценку стеноза выходного отдела правого желудочка и величины легочной артерии.

При «неплотном» контрастировании сердца аномальное ушко можно ошибочно принять за ствол легочной артерии.

Аналогичное положение кончика катетера при проведении его в левое предсердие через межпредсердное сообщение и при нахождении его в аномальном ушке правого предсердия создает потенциальную опасность в тех случаях, когда необходима атриосептостомия по методу, предложенному W. Rashkind и W. Miller для новорожденных с полной транспозицией аорты и легочной артерии. При левой юкстапозиции предсердных ушек вытягивание баллончика может привести к выворачиванию ушка правого предсердия и его разрыву [Hunter A. et al., 1973].

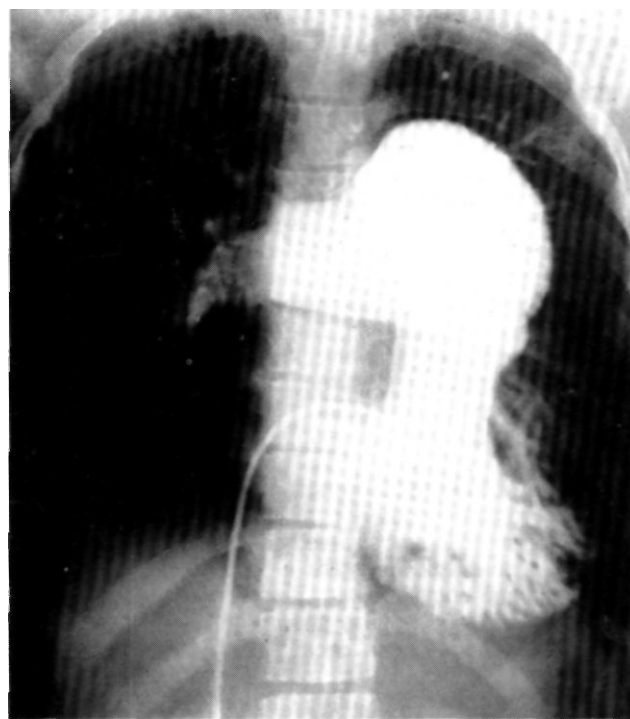
В тех случаях, когда для коррекции основного порока сердца требуется ИК, аномально расположенное ушко правого предсердия может быть использовано для введения канюли в нижнюю полую вену. Проведение канюли через аномальное ушко в верхнюю полую вену обычно затруднительно.

При полной ТМС или атрезии трехстворчатого клапана с небольшими размерами межпредсердного сообщения юкстапозиция предсердных ушек может быть использована для наложения анастомоза между двумя ушками для увеличения сообщения между правыми и левыми отделами сердца [Charuzi J. et al., 1973].



2.350. Ангиокардиограмма при юкстапозиции ушек (передне-задняя проекция).

Контрастировано увеличенное, необычной формы ушко правого предсердия (УПП), располагающееся слева от позвоночника.



2.351. Ангиокардиограмма при идиопатическом расширении легочного ствола и легочных артерий.

При введении контрастного вещества в правый желудочек контрастируются его полость и огромных размеров легочный ствол. Область фиброзного кольца клапана легочного ствола дилатирована, синусы сохранены.

## 2.5.47. ИДИОПАТИЧЕСКОЕ РАСШИРЕНИЕ ЛЕГОЧНОГО СТВОЛА И ЛЕГОЧНЫХ АРТЕРИЙ

Идиопатическое расширение легочной артерии—врожденная аномалия, характеризующаяся расширением ствола, а порой и ветвей легочной артерии при отсутствии порока сердца и патологии в легких.

В литературе аномалия впервые описана P. Wessler в 1923 г.

Для объяснения этиопатогенеза аномалии существует две теории. Согласно первой, сосуд расширяется из-за врожденной неполноценности эластической ткани [Kaplan B., Schlichter J., 1953]; согласно второй, аномалия формируется вследствие неравномерного деления ствола [Desmukh M., Guvenc S., 1960], а это значит, что аорта при аномалии должна быть гипоплазирована.

В литературе описаны подобные случаи, однако гипоплазия встречается не всегда. Кроме того, если иметь в виду, что наличие гипоплазии аорты в основном подтверждалось при рентгенологическом обследовании больных, а не при аортографии, достоверность описываемых случаев гипоплазии аорты сомнительна.

Патологическая анатомия. Морфологическая картина характеризуется значительным расширением ствола легочной артерии. Иногда бывают дилатированные начальные отделы ветвей. Створки клапана легочной артерии сформированы правильно, но из-за дилатации ее устья они не всегда полностью закрывают просвет. Восходящая часть аорты может быть нормальной, а иногда гипоплазированной. При гистологическом исследовании стенки легочной артерии выявляют изменения, аналогичные тем, которые бывают в аорте при синдроме Марфана, т. е. выявляются участки дегенеративных изменений с некрозами и фрагментацией эластической ткани. Гемодинамических изменений аномалия не вызывает.

Клиника и диагностика. При идиопатическом расширении легочной артерии субъективной симптоматики не наблюдается. Естественное течение благоприятное и не влияет на продолжительность жизни. Иногда у больных появляется недостаточность клапанов легочной артерии, которая на 3—4-м десятилетии жизни может проявляться клиническими симптомами. Больные направляются в кардиологическую клинику чаще всего после обнаружения во время рентгенологического обследования значительного увеличения легочной артерии.

Аускультативно у больных над легочной артерией чаще всего определяется негромкий систолический шум, иногда мезодиастолический шум, усиливающийся при физической нагрузке и на вдохе.

Расширение сосуда может привести к недостаточности клапана и обусловить диастолический шум, который обычно также неинтенсивный; II тон может быть нормальным, нередко имеется его широкое фиксированное расщепление. Как предполагают V. Schrire и

L. Vogelpoel (1962), это вызвано снижением эластичности ткани легочной артерии и ее расширением. Приближение дилатированной легочной артерии к передней стенке грудной клетки может обусловить восприятие II тона акцентированным.

Аускультативно порой выявляется систолический тон изгнания [Minhas K., Gasul B., 1959], который от I тона отделен достаточным интервалом (0,1 с) и выслушивается во втором межреберье слева от грудины.

При идиопатическом расширении легочной артерии ЭКГ нормальная. Наличие гипертрофии правого желудочка исключает этот диагноз.

*Рентгенологическое исследование.* Расширение дуги легочной артерии на рентгенограмме является основным признаком аномалии. Легочный рисунок нормален.

При *катетеризации* сердца выявляются нормальные параметры центральной гемодинамики. Нередко регистрируется небольшой (до 15 мм рт. ст.) градиент систолического давления между легочной артерией и правым желудочком. Наличие градиента давления связывают с возникновением относительного стенозирующего эффекта нормального фиброзного кольца по сравнению с расширенной легочной артерией.

Ангиографическое исследование выявляет дилатацию легочной артерии при отсутствии каких-либо внутрисердечных пороков (рис. 2.351).

Диагноз аномалии у больных с расширенным стволом легочной артерии, обнаруженным при рентгенологическом исследовании, можно поставить на основании сочетания специфической аускультативной симптоматики с нормальной ЭКГ. Для окончательной диагностики в некоторых случаях необходима катетеризация сердца.

Аномалию следует дифференцировать от всех пороков, сопровождающихся гиперволемией малого круга, первичной и вторичной легочной гипертензией и недостаточностью клапана легочной артерии.

Идиопатическое расширение легочной артерии следует дифференцировать также от физиологического расширения легочной артерии, которое нередко встречается у детей и подростков. При этом расширение легочной артерии незначительное и отсутствует систолический тон изгнания; II тон нормален.

Кроме того, идиопатическое расширение легочной артерии следует дифференцировать от так называемого синдрома прямого позвоночника fDe Leon et al., 1965], при котором отсутствует физиологический кифоз позвоночника. При этом состоянии из-за уменьшения переднезадних размеров грудной клетки сердце смещается кпереди и влево, в результате смещения легочной артерии влево создается видимость выбухания легочной артерии.

Лечение. Аномалия не вызывает клинических проявлений. Случаев смерти, связанных с расширением легочной артерии, не описано. Поэтому специального лечения не требуется.

# 3

## *Приобретенные болезни сердца и перикарда*

Г.И.Цукерман  
И.И.Скопин

### 3.1. ПРИОБРЕТЕННЫЕ ПОРОКИ КЛАПАНОВ СЕРДЦА

Этиология. Ревматизм и в настоящее время является одной из основных причин развития пороков клапанов сердца. Такие пороки, как стеноз митрального, аортального и трехстворчатого клапана, почти у 100% больных возникают вследствие ревматизма, несмотря на то что у 30—50% из них в анамнезе не отмечалось явных ревматических атак. Более чем у 50% больных причиной недостаточности клапанов сердца также является ревматизм. Однако в последние годы в большинстве развитых стран наметилась тенденция к снижению уровня заболеваемости ревматизмом. В связи с этим возрастает роль других этиологических факторов возникновения пороков клапанов сердца.

Инфекционный эндокардит нередко приводит к разрушению клапанов и формированию их недостаточности. Особенно часто инфекционный процесс поражает аортальный клапан. Так, В. Cherubin (1971) отметил изолированную аортальную недостаточность вследствие разрушения створок у 26,8% больных инфекционным эндокардитом. Примерно у 30—40% предпологающий фактор для развития инфекционного эндокардита — ревматическое поражение клапана. Нередко инфекционный эндокардит выявляется у больных с различными врожденными аномалиями клапанов (двустворчатый аортальный клапан, врожденный пролапс митрального клапана). Все более серьезной проблемой в большинстве западных стран становится инфекционный эндокардит трехстворчатого клапана, развивающийся преимущественно у наркоманов (внутривенные инъекции наркотиков в нестерильных условиях).

В нашей стране инфекционное поражение трехстворчатого клапана наблюдается редко.

Различные дегенеративные и дистрофические изменения соединительнотканной структуры элементов клапанов сердца являются причиной образования пороков. Такое сочетание признаков, как синдромы Марфана, Элерса — Данлоса, нередко ведет к формированию недостаточности митрального и аортального клапанов. Все чаще встречается идиопатический синдром пролапса митрального клапана (синдром Барлоу, синдром пролапса створок митрального клапана), обусловленный миксоматозной трансформацией створок и хорд. Этот синдром, по данным различных авторов, встречается у 1,5—17% населения. Для кардиохирургической клиники имеет значение одна из форм этого синдрома — так называемая флорру mitral valve, характеризующаяся сочетанием пролабирувания створок в предсердие с массивной регургитацией крови.

Ишемическая болезнь сердца может обуславливать дисфункцию сосочковых мышц вследствие их ишемии или инфаркта с развитием недостаточности митрального клапана. Большинство больных с дисфункцией сосочковых мышц в прошлом перенесли инфаркт. Повторные субэндокардиальные ишемии могут способствовать фиброзу сосочковой мышцы и нарушению функции митрального клапана.

В 0,5 — 1% случаев после острого инфаркта миокарда наступает разрыв межжелудочковой перегородки с формированием дефекта. Течение этого заболевания обычно катастрофическое — менее 10% больных переживают 1 год.

Незначительную роль в этиологии пороков клапанов сердца играет атеросклероз, который обычно в преклонном возрасте может привести к формированию кальцинированного стеноза аортального клапана.

Сифилис, в прошлом обуславливавший 70% поражений аортального клапана, в последнее время является причиной не более 1/10 всех случаев аортальной недостаточности.

**Пороки клапанов** сердца могут быть следствием тупой травмы грудной клетки или ранения сердца. Описаны случаи травматической недостаточности клапанов, дефекты перегородок сердца. Однако пороки указанной этиологии встречаются редко.

Кроме органической недостаточности клапанов, т. е. вызванной анатомическими изменениями, встречается относительная или функциональная недостаточность, в основе которой лежит расширение фиброзного кольца в результате гипертонии, миокардита, гемодинамических нарушений, вызванных пороками других клапанов. Относительная митральная и аортальная недостаточность обычно не резко выражена, часто обратима и не представляет интереса в хирургиче-

ском аспекте. Исключение составляет относительная недостаточность трехстворчатого клапана, при которой показана хирургическая коррекция.

Классификация хронической сердечной недостаточности. Хроническая сердечная недостаточность, или хроническая недостаточность кровообращения, может быть исходом практически любого заболевания сердечно-сосудистой системы. В основе этого синдрома лежит нарушение насосной функции одного или обоих желудочков сердца.

Нарушение насосной функции сердца у больных с пороками клапанов может быть обусловлено рядом причин. С одной стороны, это перегрузка сердечной мышцы давлением (стенозы клапанов, гипертония в малом круге кровообращения) или объемом (недостаточность клапанов, внутрисердечные шунты), а также комбинированная перегрузка при сложных пороках сердца, с другой стороны, нарушение насосной функции связано с поражением самой сердечной мышцы кардиосклерозом, т. е. с недостаточностью миокарда.

Хирургическое лечение пороков клапанов направлено на ликвидацию основного пускового звена (ведущего к нарушению насосной функции сердца при данной патологии), т. е. перегрузки давлением и объемом. Операция наиболее эффективна и полностью ликвидирует хроническую сердечную недостаточность в тех случаях, когда собственно миокардиальная недостаточность отсутствует или слабо выражена. Практика показывает, что больных с пороками клапанов сердца следует направлять для хирургического лечения на более ранней стадии развития заболевания, до появления развернутой картины хронической сердечной недостаточности.

Мы не останавливаемся на патогенезе и клинической картине хронической сердечной недостаточности, так как эти вопросы подробно изложены в соответствующих монографиях и учебных пособиях.

Имеется множество классификаций хронической сердечной недостаточности, в том числе и при пороках клапанов сердца. В целях единого подхода кардиохирургами всего мира принята известная классификация хронической сердечной недостаточности Нью-Йоркской ассоциации кардиологов (NYHA), согласно которой выделяют четыре функциональных класса. В основу ее положены признаки сердечной недостаточности, определяемые в покое и при физической нагрузке.

Класс I. Обычная физическая активность не вызывает заметной усталости, сердцебиения, одышки, боли, т. е. физическая нагрузка переносится так же, как до болезни.

Класс II. Болезнь сердца вызывает незначительное ограничение физической активности; в покое жалоб нет. Обычная физическая нагрузка вызывает усталость, одышку, сердцебиение или ангинозные боли.

Класс III. Наблюдается заметное ограничение физической нагрузки, когда незначительная физическая активность вызывает усталость, боль, одышку и сердцебиение. В покое больные чувствуют себя хорошо.

Класс IV. Любая физическая нагрузка затруднена. Субъективные симптомы недостаточности кровообра-



щения имеются даже в покое. При любых нагрузках дискомфорт усиливается.

Согласно этой классификации, понятие «функционального класса» динамично и под влиянием адекватного лечения состояние больного улучшается, т. е. меняется функциональный класс (например, от IV к I или II классу). Это удобно при оценке отдаленных результатов хирургического лечения.

В нашей стране одновременно используют классификацию хронической недостаточности кровообращения, предложенную Г. Ф. Лангом, В. Х. Василенко и Н. Х. Стражеско и принятую в 1935 г. на XII Всесоюзном съезде терапевтов. Выделяют три стадии хронической недостаточности кровообращения.

Стадия I. Начальная, скрытая недостаточность кровообращения проявляется одышкой, сердцебиением и утомляемостью только при физической нагрузке. В покое эти симптомы исчезают. Гемодинамика не нарушена.

Стадия II. В этой стадии выделяют два периода. Период А — признаки недостаточности кровообращения в покое выражены умеренно, толерантность к физической нагрузке снижена; имеются умеренные нарушения гемодинамики в большом и малом круге кровообращения. Период Б — выраженные признаки сердечной недостаточности в покое; отмечаются тяжелые гемодинамические нарушения и в большом, и в малом круге кровообращения.

Стадия III. Конечная, дистрофическая стадия с выраженными нарушениями гемодинамики, нарушением обмена веществ и необратимыми изменениями в структуре органов и тканей.

Эта классификация также достаточно удобна в практическом плане.

### 3.1.1. ПОРОКИ АОРТАЛЬНОГО КЛАПАНА

Первые описания пороков аортального клапана относятся к XVII в. В течение длительного времени эти болезни считались редкими и доброкачественными. Однако исследования, проведенные в последние годы, показали, что патология аортального клапана встречается у 30—35% больных с пороками клапанов сердца, а по частоте поражения ревматическим процессом аортальный клапан занимает второе место после митрального.

Эра хирургического лечения аортальных пороков началась в 50-х годах нашего столетия с разработки методов закрытых операций. Первые операции чрезжелудочковой и транс-аортальной комиссуротомии осуществил С. Bailey в 1952 и 1953 гг., а операции имплантации шарикового клапана в грудную аорту при аортальной недостаточности — Ch. Hufnagel также в 1952 г. Однако период увлечения закрытыми операциями был кратковременным, так как результаты этих операций оказались малоутешительными.

История современных операций на аортальном клапане в условиях ИК началась в 1960 г., когда А. Stagg и D. Harken разработали шаровые искусственные протезы клапанов сердца.

Первую в мире успешную операцию протезирования аортального клапана протезом с эластиковым шариком и металлической клеткой сделал D. Harken в 1960 г.

В нашей стране наибольшим опытом хирургического лечения аортальных пороков сердца располагает ИССХ им. А. Н. Бакулева АМН СССР. Первая успешная операция по замещению аортального клапана трехстворчатым тканевым протезом из тefлона выполнена в СССР С. А. Колесниковым в феврале 1964 г.; в апреле 1964 г. Г. М. Соловьев, а еще через месяц — Г. И. Цукерман имплантировали шариковые аортальные клапаны. К настоящему времени в мире

произведены тысячи операций протезирования аортального клапана, детально разработана хирургическая техника и изучены непосредственные и отдаленные результаты операций.

#### 3.1.1.1. Стеноз аортального клапана

Частота. Изолированные «чистые» аортальные стенозы, по данным Г. Ф. Ланга (1938), Э. М. Гельштейна и В. Ф. Зеленина (1949), встречаются в 1,5—2% случаев приобретенных пороков клапанов сердца. Однако в сочетании с той или иной степенью аортальной недостаточности аортальный стеноз встречается значительно чаще. По данным Б. П. Соколова (1963), аортальный стеноз выявлен у 23% умерших вследствие приобретенных пороков сердца. С. Bailey (1955) обнаружил этот порок у 22,5% больных, оперированных по поводу приобретенных пороков.

**Патологическая анатомия.** Ревматический вальвулит постепенно приводит к утолщению и уплотнению аортальных створок. Этому способствует организация фиброзных наложений на желудочковой стороне клапана, а также разрастание ткани клапана вследствие механического раздражения интенсивным кровотоком. Эти же факторы лежат в основе спаяния свободных краев створок, в результате чего постепенно уменьшается клапанное отверстие. Спаяние комиссур начинается с периферии, у места прикрепления клапанных листков к фиброному кольцу и распространяется к центру. В процессе спаяния комиссур имеют значение завихрения тока крови по обе стороны клапанов, которые являются причиной отложения пластин фибрина на желудочковой поверхности клапана. Эти пластины фиксируются на комиссурах, образуя мостики, связывающие створки клапана между собой и стенкой аорты. В дальнейшем пластины организуются и образуется фиброзная ткань.

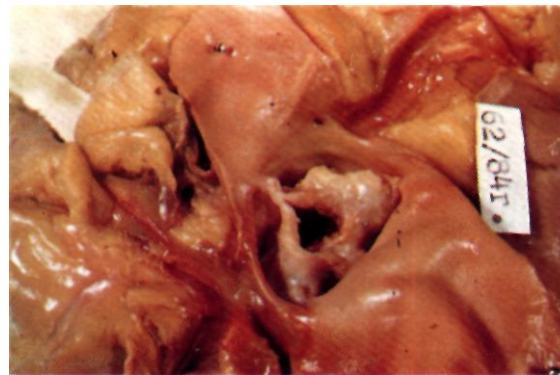
Суженное клапанное отверстие имеет треугольную, щелевидную или округлую форму и располагается обычно эксцентрично. Если фиброз ведет к сморщиванию краев створок, то гемодинамически и клинически выявляется та или иная степень недостаточности аортального клапана. В измененных тканях клапана развиваются дегенеративные процессы с последующим кальцинозом. При грубом обызвествлении клапан выглядит в виде бесформенной глыбы извести, вмурованной в устье аорты (рис. 3.1). Кальциноз может переходить на прилежащие к аортальному клапану структуры — межжелудочковую перегородку, переднюю створку митрального клапана, стенку левого желудочка.

Аортальный стеноз вызывает также значительные морфологические изменения миокарда левого желудочка. Длительная болезнь ведет к прогрессирующей его гипертрофии и развитию относительной коронарной недостаточности. В мышце сердца развиваются дистрофические изменения — белковое и жировое перерождение мышечных волокон, а в дальнейшем — диффузный и очаговый склероз.

**Патологическая физиология.** Площадь нормального аортального клапана составляет 2,5—3,5 см<sup>2</sup>. Гемодинамические проявления аортального стеноза развиваются при уменьшении площади аортального устья до 0,8—1 см<sup>2</sup>, что обычно сочетается с систолическим

градиентом давления между левым желудочком и аортой 50 мм рт. ст. (рис. 3.2). «Критическая» площадь аортального отверстия, соответствующая клинической картине резкого аортального стеноза, составляет 0,5—0,7 см<sup>2</sup> при аортальном систолическом градиенте 100—150 мм рт. ст. и более. Для обеспечения адекватного сердечного выброса левый желудочек должен развивать давление во время систолы до 200—250 мм рт. ст. Обладая мощными компенсаторными возможностями, гипертрофированный левый желудочек усиливает сокращения и долгое время справляется с пороком, обеспечивая неизменный минутный объем. Гиперфункция вначале осуществляется путем полного опорожнения левого желудочка без предшествующей его дилатации. Постепенно возможности первого этапа гиперфункции иссякают, в полости левого желудочка увеличивается количество «остаточной крови» и возрастает диастолическое наполнение. Полость левого желудочка расширяется и возникает тоногенная дилатация. В ответ на растяжение волокон миокарда усиливаются сокращения левого желудочка во время систолы. Дополнительная мобилизация функции миокарда происходит за счет подключения механизма Франка—Старлинга. Когда дальнейшее увеличение длины мышечных волокон перестает сопровождаться усилением сокращений, наступает так называемая миогенная дилатация, в основе которой лежит слабость мышцы сердца. Декомпенсация функции левого желудочка означает начало фазы общей сердечной недостаточности. Длительное существование стеноза аорты и компенсаторной гиперфункции ведет к развитию гипертрофии миокарда левого желудочка, которая носит истинный характер вследствие увеличения массы существующих мышечных клеток. Масса сердца может достигать 1200 г и более вместо 250—300 г в норме.

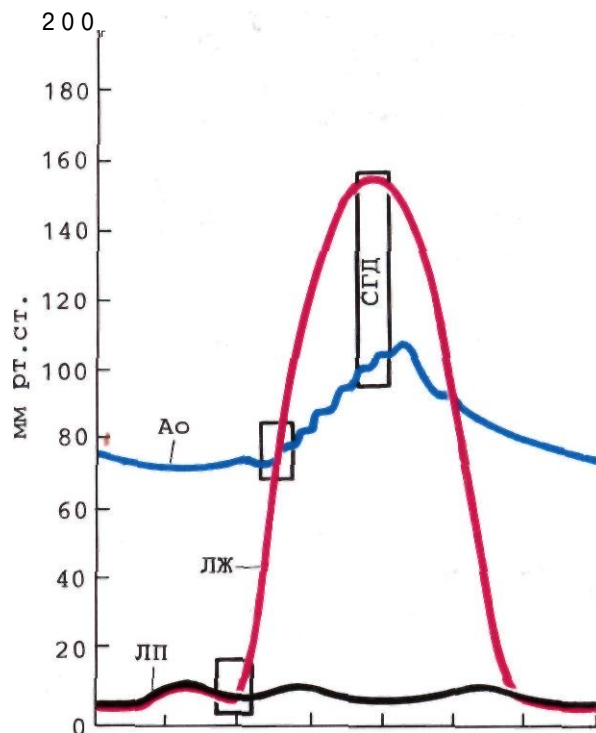
Кровоснабжение мышцы сердца в начальных стадиях гипертрофии обеспечивается существующим коронарным кровообращением. Однако в дальнейшем развивается относительная коронарная недостаточность как результат несоответствия между повышенными требованиями гипертрофированного миокарда и обычным его кровоснабжением. Кроме того, у больных с аортальным стенозом может иметь место не только относительное, но и абсолютное ухудшение кровотока. Это происходит в результате повышения коронарного сосудистого сопротивления, обусловленного резким повышением внутрижелудочкового и внутримышечного давления. При резком стенозе и высоком внутривентрикулярном систолическом давлении, когда кровь выбрасывается в аорту тонкой и сильной струей, наблюдается падение бокового давления у основания аорты, что также затрудняет наполнение коронарных артерий во время систолы. Вследствие развивающейся ишемии миокарда у больных аортальным стенозом высок риск внезапной смерти. Довольно часто аортальный стеноз сочетается с той или иной степенью недостаточности аортального клапана. По данным R. Gorlin (1978), этот сброс даже при резком стенозе (0,3—0,5 см<sup>2</sup>) может достигать 2—5 л/мин. Такое сочетание неблагоприятно отражается на работе левого желудочка, так как затруднение опорожнения сочетается с увеличением ударного объема. Конечно-диастолическое давление в левом желудочке, не



3.1. Макропрепарат сердца при кальцинированном стенозе аортального клапана.

превышающее в норме 10—12 мм рт. ст., при аортальном стенозе может достигать 30 и даже 40 мм рт. ст. Объясняется такое повышение давления дилатацией полости, мышечной слабостью левого желудочка. Для правильного решения вопроса о причинах повышения конечно-диастолического давления следует учитывать величину систолического давления. Повышение диастолического давления при относительно низком систолическом давлении, несомненно, является показателем недостаточности левого желудочка.

Одновременно с нарастанием диастолического давления в левом желудочке повышается давление в



3.2. Кривые давления в левом желудочке и аорте при стенозе аортального клапана.

Систолический градиент давления (СГД) 50 мм рт. ст.; Ао — аорта; ЛЖ — левый желудочек; ЛП — левое предсердие.

левом предсердии, а в дальнейшем — в сосудах малого круга. Появление застоя и гипертензии в малом круге кровообращения относится к поздним проявлениям изолированного аортального стеноза.

**Клиника и диагностика.** В стадии компенсации субъективных ощущений обычно не бывает. Больные узнают о своей болезни, обратившись к врачу по поводу другого заболевания или же при обследовании. Нередко отсутствуют или незначительны субъективные ощущения у больных при выраженности объективных признаков болезни. Длительный бессимптомный период у больных с аортальным стенозом связан с тем, что компенсация в основном осуществляется мощным левым желудочком, обеспечивающим долгое время непрерывную гиперфункцию сердца.

Первой жалобой обычно бывает одышка, которая появляется значительно раньше, чем классические симптомы аортального стеноза. Вначале она возникает при физических нагрузках, но постепенно нарастает и появляется при медленной ходьбе и в покое. В начальных стадиях порока одышка возникает рефлекторно вследствие нарушения мозгового кровообращения, а в условиях декомпенсации сердечной деятельности она вызывается застоем в легких. Часто больных беспокоит одышка, появляющаяся обычно ночью во время сна, в ряде случаев переходящая в приступ сердечной астмы, который может завершиться отеком легких. Причиной возникновения сердечной астмы следует считать слабость миокарда левого желудочка и застой крови в малом круге из-за несоответствия между притоком и оттоком крови из легких. Возникновение ночных пароксизмов одышки может быть связано с повышением тонуса блуждающего нерва в ночное время, что ведет к брадикардии и сужению венечных артерий.

Боли в области сердца — вторая по частоте жалоба при аортальном стенозе, отмечающаяся у 50—80% больных. Часто боли носят характер типично ангинозных, стенокардических приступов. У большинства приступ ангинозных болей возникает после физической нагрузки, реже — в состоянии покоя. Боли могут быть кратковременными и длительными с типичной иррадиацией под лопатку и левую руку. Снять боли можно валидолом или нитроглицерином, однако у тяжелобольных купировать повторные приступы стенокардии трудно даже наркотическими анальгетиками.

Другими характерными жалобами являются головокружения и обмороки. Чаще они возникают при физической нагрузке. Обморочное состояние длится несколько минут. Частота обмороков, по данным различных авторов, значительно варьирует и наблюдается у 4,6—40% больных. Возникновение обморока связано с резким падением периферического сопротивления при физической нагрузке, что приводит к снижению давления в аорте и ишемии мозга. При легком течении эта гипоксия проявляется головокружением, при тяжелом — обмороком. Происхождение последних в покое может быть связано с различными нарушениями ритма сердца — полной поперечной блокадой, пароксизмальной тахикардией и т. д.

У большинства больных отмечаются слабость, повышенная утомляемость, обусловленные отсутствием адекватного возрастания минутного объема сердца при физической нагрузке.

При застойных явлениях в большом круге кровообращения наблюдаются отеки, большие жалуются на тяжесть и боли в области правого подреберья.

Иногда больных беспокоят сердцебиения, перебои или чувство «замирания сердца», что связано с нарушениями сердечного ритма в виде экстрасистолии, тахикардии и т. д.

Подавляющее большинство больных с аортальным стенозом нормостеники или гиперстеники с вполне удовлетворительным физическим развитием, так как наличие порока долгое время не требует ограничения физической нагрузки. Кожные покровы бледные, что отражает спастическую реакцию сосудов кожи на малый сердечный выброс. У некоторых больных при развитии порока в детском возрасте наблюдается небольшой «сердечный горб». Обычно хорошо виден на глаз верхушечный толчок, смещенный влево и вниз. Пальпация области сердца и крупных артерий позволяет получить много ценных диагностических данных. Чем значительно увеличено сердце при стенозе аорты, тем отчетливее выявляется усиленный верхушечный толчок, смещенный влево и вниз, приподнимающий, куполообразный. Часто имеется несоответствие между усиленным верхушечным толчком и относительно малым пульсом. К характерным симптомам аортального стеноза относится систолическое дрожание в области грудины, наиболее выраженное по правому ее краю во втором межреберье, реже — на середине или у левого края. Оно пальпируется также в яремной, надключичной ямках и по ходу сонных артерий. Причина систолического дрожания — завихрение тока крови при прохождении через суженное аортальное отверстие. При перкуссии в период компенсации, а также при легких степенях стеноза перкуторно границы относительной тупости сердца не изменены. При развитии сердечной недостаточности и появлении дилатации левого желудочка левая граница сердца смещается кнаружи. При выраженном постстенотическом расширении восходящей части аорты перкуторно отмечается расширение границ тупости над сосудистым пучком.

*Аускультативно* во втором межреберье справа от грудины и в пятой точке отмечается ослабление или исчезновение II тона, а также определяется систолический шум грубого тембра различной интенсивности и продолжительности. Иногда шум выслушивается на расстоянии (дистанционный шум). Систолический шум хорошо проводится по току крови в подключичные и сонные артерии. В 20% случаев шум лучше выслушивается над верхушкой сердца и тогда его следует дифференцировать от систолического шума недостаточности митрального клапана. У  $1/3$ — $1/2$  больных в четвертом межреберье слева от грудины выслушивается нежный протодиастолический шум сопутствующей недостаточности аортального клапана. Пульс и артериальное давление при легких и умеренных степенях стенозирования остаются нормальными. При выраженном аортальном стенозе систолическое и пульсовое давление снижено, пульс малый, медленный, часто обнаруживается относительная брадикардия, являющаяся одним из факторов компенсации. При выраженной брадикардии появляются или усиливаются головокружения, чувство дурноты, загрудинные боли сжимающего характера.



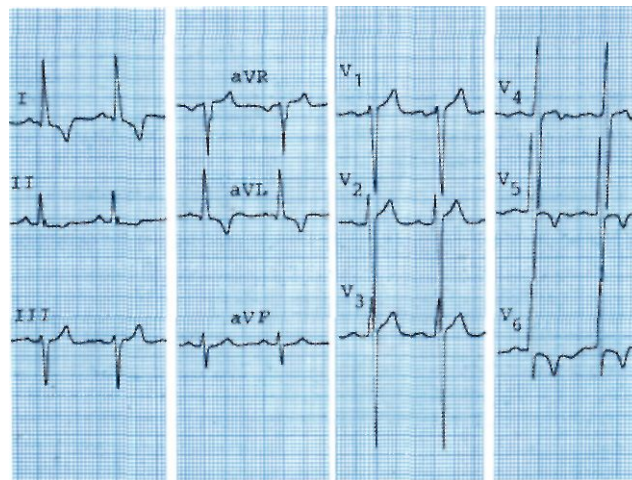
Венозное давление и скорость кровотока у больных с аортальным стенозом изменяются лишь при нарушениях кровообращения в большом и малом круге.

**Диагностика.** Изменения на ЭКГ зависят от степени нарушений в мышце левого желудочка. В начальных стадиях заболевания изменений на ЭКГ обычно не наблюдается. В дальнейшем по мере нарастания перегрузки миокарда левого желудочка и развития в нем дистрофических изменений электрическая ось сердца отклоняется влево, интервалы  $S-T$  смещаются вниз, появляются инвертированные отрицательные зубцы  $T$  в I и II стандартных и левых грудных отведениях. Появление отрицательных зубцов  $T$  свидетельствует об относительной коронарной недостаточности (рис. 3.3). В поздних стадиях заболевания на ЭКГ могут быть изменения, указывающие на перегрузку миокарда левого предсердия, при этом отмечаются высокие расщепленные зубцы  $P_i$  и  $P_n$  и низкие зубцы  $P_{ii}$ . Диффузное поражение миокарда и вовлечение в процесс проводящей системы сердца обуславливают относительно частое нарушение предсердно-желудочковой проводимости, начиная от удлинения интервала  $P-Q$  до полной атриовентрикулярной блокады. Чаше, чем при других клапанных пороках, при стенозе аорты наблюдается блокада левой ножки предсердно-желудочкового пучка.

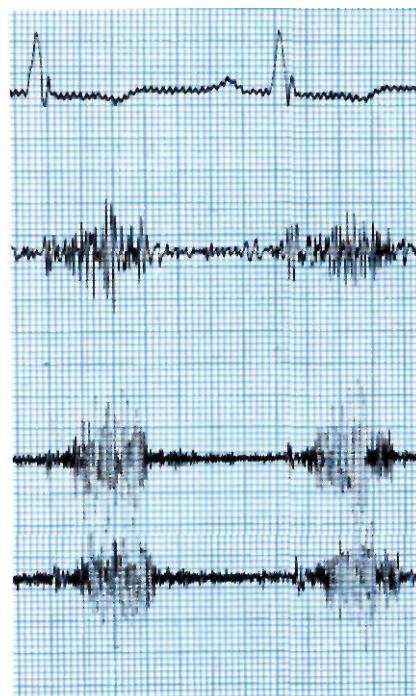
**Фонокардиография.** Характерный для стеноза устья аорты систолический шум регистрируется на ФКГ в виде типичной формы кривой (рис. 3.4). Максимальная интенсивность шума соответствует аускультативным данным. Относительная симметрия в подъеме и затухании колебаний придает шуму типичную ромбовидную или веретенообразную форму. Менее характерны на ФКГ изменения тонов при аортальном стенозе. Во втором межреберье справа от грудины уменьшается или отсутствует амплитуда II тона (аортальный компонент), что чаще совпадает с резким обызвествлением аортальных створок. При аортальной недостаточности рядом с ромбовидным систолическим шумом регистрируется убывающий диастолический шум.

**Рентгенографическое** исследование в диагностике сужения аортального клапана занимает одно из основных мест. На ранних этапах заболевания при умеренных функциональных нарушениях выявляется небольшое расширение сердца влево и удлинение дуги левого желудочка с «закруглением» верхушки. Талия сердца хорошо выражена и корень левого легкого открыт. Нередко отмечается замедленная пульсация сердца при малой амплитуде пульсации аорты. При длительном заболевании и прогрессирующем сужении аортального клапана значительно увеличивается сердце влево, приобретая выраженную аортальную конфигурацию (рис. 3.5). Между степенью тяжести заболевания и выявленным рентгенологическим увеличением левого желудочка нет полного соответствия, так как относительно небольшое сердце не исключает выраженного стеноза аорты.

Более чем у половины больных с приобретенным аортальным стенозом выявляется расширение восходящей части аорты, особенно хорошо заметное в левой косой проекции. Расширение аорты при стенозе ее устья нередко ограничивается начальной частью восходящего колена, благодаря чему аорта может приобретать грушевидную форму.



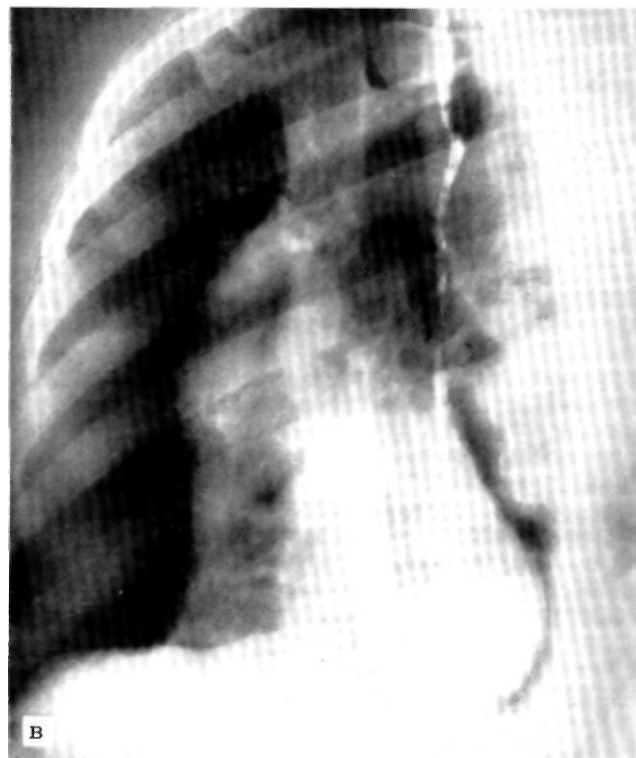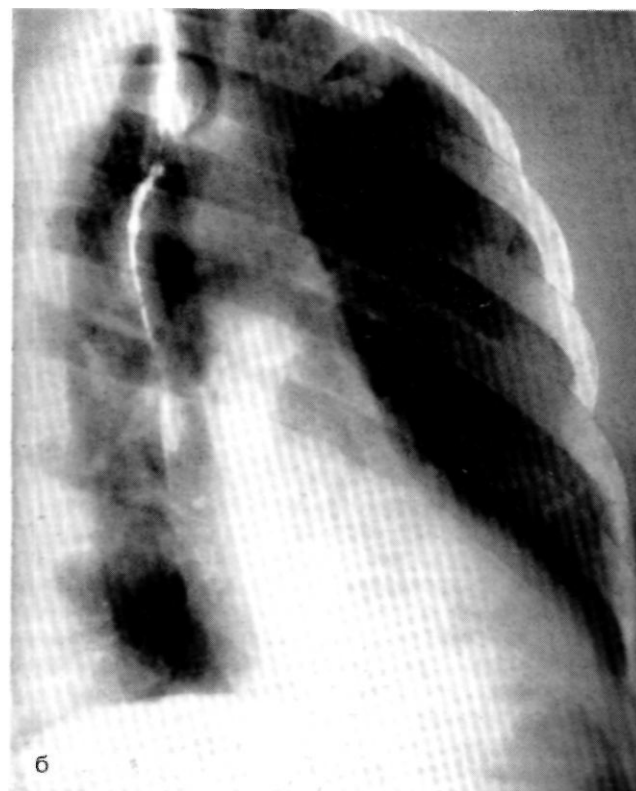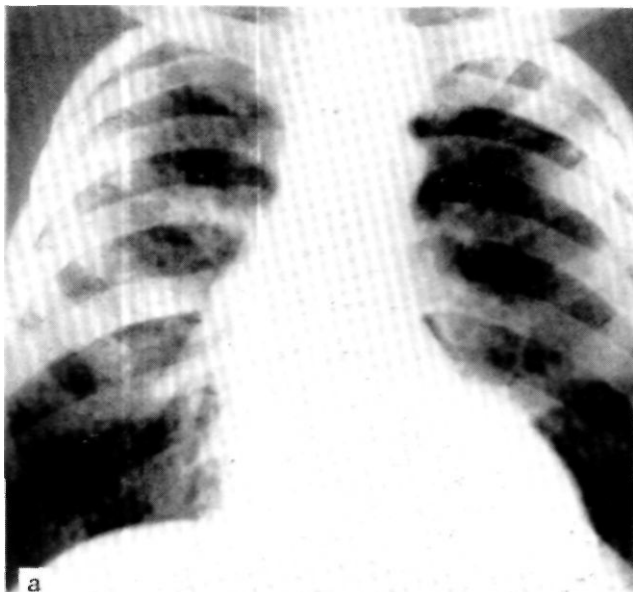3.3. Электрокардиограмма больного со стенозом аортального клапана. Признаки гипертрофии левого желудочка с относительной коронарной недостаточностью и блокадой левой ножки предсердно-желудочкового пучка.



3.4. Фонокардиограмма, зафиксированная в пятой точке при стенозе аортального клапана. Определяется характерный систолический шум ромбовидной формы.

Весьма ценно выявление обызвествления аортального клапана, так как наличие кальциноза позволяет с большим основанием высказаться в пользу органического стеноза устья аорты. Наиболее четко обызвествление клапанов обнаруживается в косых проекциях. Важным признаком наличия тени обызвествления аортального клапана является характерное движение ее во время систолы и диастолы.





В поздней стадии заболевания при развитии сердечной недостаточности в левом предсердии также повышается давление, что приводит к его дилатации. Увеличение левого предсердия и появление рентгенологических признаков застоя в малом круге кровообращения свидетельствуют о развитии относительной недостаточности митрального клапана, т. е. о «митрализации» порока.

У больных с аортальным стенозом эхокардиографическое исследование позволяет определить выраженную гипертрофию стенок левого желудочка с незначительным или умеренным расширением полости желудочка. Большое диагностическое значение приобретает ЭХОКГ, записанная у основания аорты.

В результате обезображивания и обызвествления аортальных створок вместо нормальных клапанов в проекции просвета корня аорты регистрируют множество интенсивных эхосигналов, сохраняющихся на протяжении всего сердечного цикла (рис. 3.6). Регистрация тонких и подвижных створок аортального клапана во время систолы или диастолы почти полностью исключает приобретенный аортальный стеноз. В случаях некальцинированного порока на эхокардиограмме наблюдается неполное систолическое открытие аортальных створок, причем величина их расхождения соответствует степени стеноза (рис. 3.7).

Показания к зондированию полостей сердца устанавливаются индивидуально у каждого больного с аортальным стенозом. Катетеризация правых отделов позволяет определить легочно-капиллярное давление, т. е. косвенно зарегистрировать давление в левом предсердии, в легочной артерии и правом желудочке. Полученные результаты дают представление о степени компенсации порока. Катетеризация левых отделов позволяет по систолическому градиенту между левым желудочком и аортой определить степень стенозирования аортального клапана. При умеренном аортальном стенозе систолический градиент составляет 40—30 мм рт. ст., а при резком превышает 100 мм рт. ст.

3.5. Рентгенограммы грудной клетки больного со стенозом аортального клапана.

Переднезадняя (а); первая косая (б) и вторая косая (в) проекции.

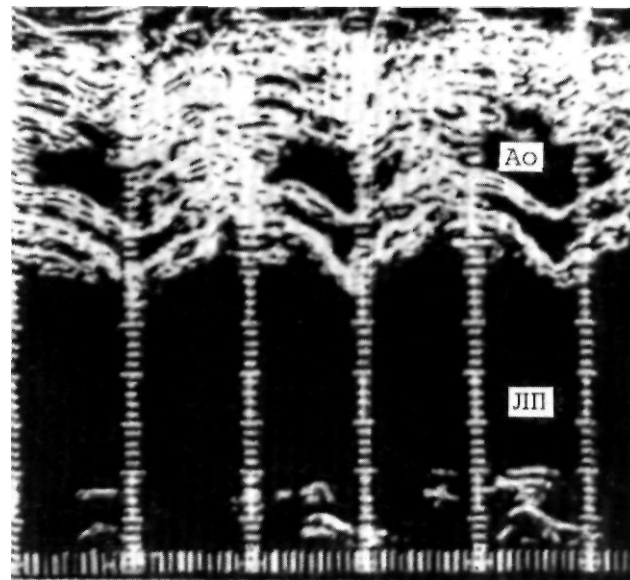
Для исключения недостаточности митрального клапана и сопутствующей недостаточности аортального рекомендуются венгерокулография и аортография. У больных с аортальным стенозом старше 40 лет с выраженными ангинозными приступами для исключения атеросклеротического поражения коронарных артерий показана коронарография.

Диагноз изолированного аортального стеноза основывается на учете трех групп признаков: 1) клапанные (систолический шум, ослабление аортального компонента II тона, систолическое дрожание); 2) левожелудочковые (выявляемые с помощью физикального исследования, ЭКГ, рентгеноскопии, эхокардиографии, зондирования полостей сердца); 3) симптомы, зависящие от величины сердечного выброса (утомляемость, головные боли, головокружение, низкое артериальное давление, медленный пульс). Признаки первой группы позволяют диагностировать порок, а признаки второй и третьей групп дают возможность оценить выраженность стеноза и тяжесть расстройств внутрисердечной гемодинамики.

Ошибки в диагностике порока связаны с тем, что лишь в 20% случаев наблюдаются все его признаки [Василенко В. Х., 1972]; в то же время симптоматика стеноза устья аорты сходна с клинической картиной ряда сердечно-сосудистых заболеваний. Систолический шум приходится дифференцировать от шума, выслушиваемого над основанием сердца при врожденных пороках (коарктация аорты, стеноз устья легочной артерии), от шума, обусловленного относительным стенозом устья аорты при значительном расширении аорты (гипертоническая болезнь, атеросклероз аорты), а также от функционального шума, выслушиваемого над основанием сердца у молодых здоровых лиц. Выраженный болевой синдром может явиться основанием для постановки диагноза ишемической болезни сердца, а порок, протекающий с повышением артериального давления, обычно расценивается как гипертоническая болезнь.

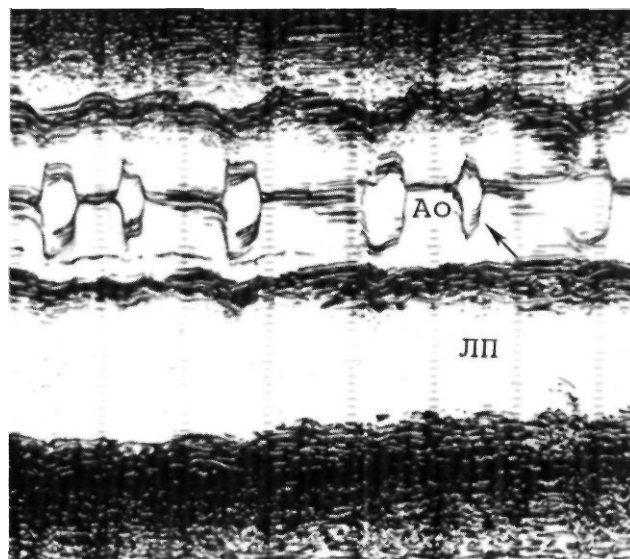
**Классификация.** Немаловажное значение в хирургической практике имеет детализация степени обызвествления аортального клапана. В ИССХ им. А. Н. Бакулева АМН СССР разработана классификация кальциноза аортального клапана: I степень обызвествления — небольшое очаговое отложение солей кальция в толще комиссур или теле створок; II степень — грубое обызвествление створок и комиссур аортального клапана, не распространяющееся на область прикрепления створок; III степень — массивное обызвествление с переходом на фиброзное кольцо, стенку аорты и выходной отдел левого желудочка, переднюю створку митрального клапана.

**Течение заболевания.** Характерной особенностью для аортального стеноза является длительный период компенсации. Больные не предъявляют жалоб, выполняют достаточно тяжелую физическую нагрузку и могут не подозревать о наличии порока сердца. После длительного периода компенсации быстро развивается сердечная недостаточность, протекающая с приступами сердечной астмы. В дальнейшем может присоединиться правожелудочковая недостаточность с увеличением печени, повышением венозного давления, отеками. Со времени появления выраженных симптомов прогноз заболевания резко ухудшается. Средняя иро-



3.6. Одномерная эхо кардиограмма больного с кальцинированным стенозом аортального клапана.

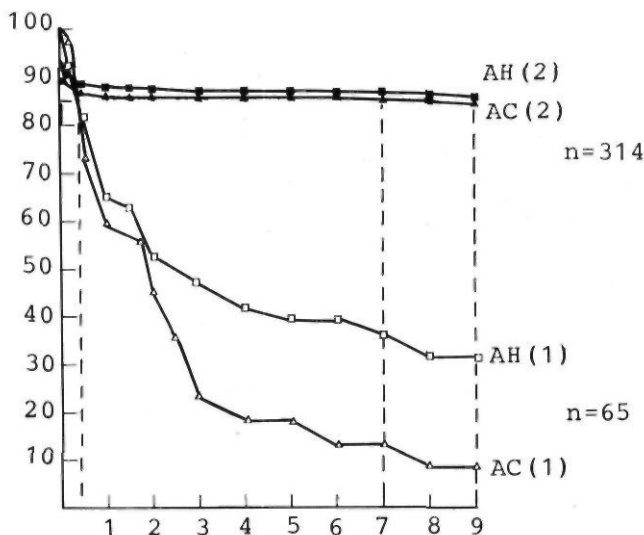
В просвете аорты определяются множественные эхосигналы от обызвествленных створок. Ao — аорта; ЛП — левое предсердие.



3.7. Одномерная эхокардиограмма больного со стенозом аортального клапана.

Определяется неполное систолическое открытие створок аортального клапана (указано стрелкой). Ao — аорта; ЛП — левое предсердие.

должительность жизни после появления выраженного ангинозного синдрома 3 года 11 мес, при левожелудочковой недостаточности — 1 год 11 мес, при общей сердечной недостаточности — 7 мес. Основываясь на анализе многочисленных сообщений, можно отметить, что при аортальном стенозе появление одного из



3.8. Актуарные кривые выживаемости больных со стенозом (АС) и недостаточностью (АН) аортального клапана при лекарственном (1) и хирургическом (2) лечении. На оси абсцисс — годы наблюдения за больными; на оси ординат — число выживших больных (в процентах);  $n$  — число наблюдавшихся [Horstkotta D., Korfer R., 1983].

признаков—обмороков, грудной жабы или недостаточности левого желудочка — означает, что больному осталось жить 2—4 года.

Анализ естественного течения аортального стеноза с использованием актуарного метода показал, что после появления первых симптомов болезни 55% больных умирают в течение 2 лет (рис. 3.8). Смерть больных может наступить не только от недостаточности кровообращения, но и внезапно вследствие коронарной недостаточности или нарушений ритма сердца.

### 3.1.1.2. Недостаточность клапана аорты

**Частота.** По данным патологоанатомических исследований Б. А. Черногубова, основанным на 1088 вскрытиях умерших от различных пороков сердца, недостаточность аортального клапана выявлена в 14% случаев, из них в 3,7% — в изолированном виде, а в 10,3% — в сочетании с другими пороками.

Таким образом, недостаточность аортального клапана часто сочетается со стенозом аорты, пороками митрального и трехстворчатого клапанов.

Данный порок чаще наблюдается у лиц молодого и среднего возраста, преимущественно у мужчин. Наиболее отчетливо это различие проявляется при ревматическом поражении клапанов сердца. Например, по материалам Б. А. Черногубова (1941), изолированное поражение аортального клапана у мужчин наблюдалось в 10 раз чаще, чем у женщин. Из 3323 больных, которые были осмотрены в течение года в поликлиническом отделении ИССХ им А. Н. Бакулева АМН СССР по поводу ревматических пороков сердца, изолированная или преобладающая аортальная недостаточность выявлена у 105 больных (3,1%), причем чаще

у мужчин. Возраст большинства больных был 20—30 лет.

**Патологическая анатомия.** Морфологические изменения при ревматическом пороке возникают преимущественно в соединительной ткани клапанных структур. По мере развития воспаления происходит деформация створок: утолщение краев и их укорочение в продольном и поперечном направлениях. Свободный край нередко подворачивается, в ряде случаев ослабленная ткань створки растягивается и провисает. Эти изменения вызывают несмыкание заслонок во время диастолы. Наряду с этим створки спаиваются между собой, что приводит к развитию той или иной степени стеноза (рис. 3.9). Бедная сосудами рубцовая ткань склерозирована, подвергается гиалиновому перерождению и нередко обызвествляется. При аортальной недостаточности массы кальция в виде мелких гранул скапливаются под эндотелием в области комиссур или у основания створок.

Инфекционный эндокардит может присоединиться к уже существующему пороку, а также развиваться на неизменном клапане. При этом недостаточность клапана возникает в результате перфорации, разрыва створок или разрушения их свободного края (рис. 3.10). После острого инфекционного процесса деформация створок может продолжаться вследствие рубцового сморщивания и обызвествления. При синдроме Марфана и других заболеваниях, связанных с расширением фиброзного кольца аортального клапана, возникает относительная недостаточность ткани створок клапана и последние во время диастолы не могут перекрыть расширенное аортальное устье. Недостаточность аортального клапана при сифилисе нередко связана не только с расширением устья аорты, но и с изменениями створок в виде утолщения, сморщивания и эвентрации.

Травматическая недостаточность клапана аорты встречается редко, однако чаще повреждений других клапанов сердца. Обычно повреждение возникает вследствие резкого тупого удара в грудную стенку, вызывающего мгновенное повышение давления в аорте. Наиболее вероятно, что створки повреждаются в период диастолы, т. е. в период закрытия клапанов. Наиболее предрасположены к разрывам измененные створки. Возможны повреждения одной, двух и трех створок. Характер этих повреждений разнообразен: перфорация, разрыв края, отслойка и смещение створок клапана.

Недостаточность аортального клапана приводит к значительным изменениям сердца. В результате возврата большого объема крови во время диастолы увеличивается объем левого желудочка, что сопровождается наряду с гипертрофией миокарда дилатацией полости левого желудочка. Масса сердца больных нередко достигает 1000—1300 г. Перестройке подвергается система коронарного кровообращения вследствие низкого диастолического давления в аорте и диспропорции между массой миокарда и сетью коронарных сосудов. В сердце находят ряд воспалительных и дегенеративных изменений, которые обусловлены этиологической причиной порока.

**Патологическая физиология.** Недостаточность аортального клапана сопровождается значительными нарушениями центральной и периферической гемодина-

мики, которые обусловлены регургитацией крови из аорты в левый желудочек во время диастолы через поврежденный клапан.

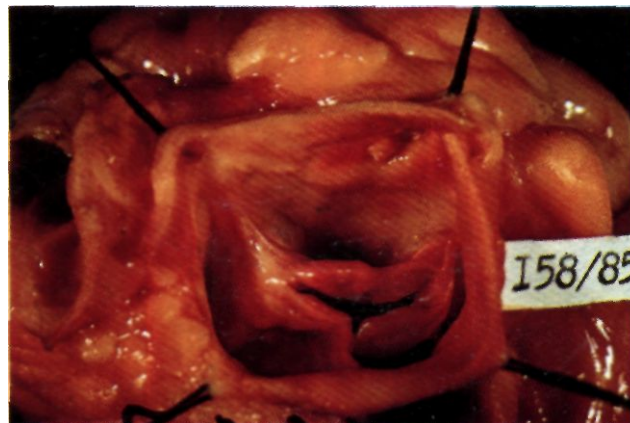
В количественном отношении недостаточность характеризуется тем объемом крови, который возвращается в желудочек. У некоторых больных регургитация составляет 60—75% ударного объема. Величина аортальной регургитации определяется рядом факторов, к которым относятся площадь дефекта створок, величина диастолического градиента давления между аортой и левым желудочком, длительность диастолы. Во время диастолы в левый желудочек поступает кровь как естественным путем (из предсердия), так и из аорты. Увеличение притока крови приводит к расширению полости желудочка. Этот первый этап компенсации обозначается как тоногенная дилатация сердца, так как расширение полости сердца, согласно закону Старлинга, ведет за собой увеличение силы сердечных сокращений, и левый желудочек выбрасывает в аорту увеличенный в 2—3 раза по сравнению с нормой объем крови. Увеличение ударного объема вызывает повышение систолического давления в левом желудочке, аорте и периферических артериях. Диастолическое давление из-за регургитации крови в аорте и артериях значительно снижается, в результате чего пульсовое давление резко увеличивается. При расслаблении желудочка образуется диастолический градиент давления между аортой и желудочком и при имеющемся дефекте клапана возникает регургитация крови. Отток крови на периферию и регургитация приводят к дальнейшему падению давления в аорте. Амплитуда пульсового давления может превышать при этом 80—100 мм рт. ст.

Уровень диастолического давления определяется не только величиной регургитации, но и степенью периферического сопротивления и продолжительностью диастолы. Как правило, периферическое сопротивление у больных с аортальной недостаточностью понижено, что играет компенсаторную роль. Поддержание минутного объема крови достигается благодаря учащению сердечных сокращений, что приводит к повышению диастолического давления в аорте. Вместе с тем тахикардия, укорачивая диастолу, ухудшает питание сердечной мышцы.

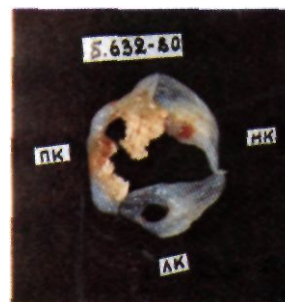
По мере развития порока наступает миогенная дилатация левого желудочка и развивается его недостаточность. Сила мышечного сокращения ослабевает, в полости левого желудочка увеличивается остаточное количество крови и повышаются конечно-диастолический объем и давление. Общий объем аортальной регургитации при развитии левожелудочковой недостаточности может уменьшаться.

Относительная недостаточность митрального клапана, возникающая из-за дилатации левого желудочка, увеличивает застойные явления в малом круге кровообращения. Большое значение в развитии недостаточности левого желудочка, помимо его постоянной перегрузки, имеет неудовлетворительное коронарное кровообращение, которое возникает вследствие низкого диастолического давления и несоответствия обычного коронарного кровотока возросшей массе миокарда.

Клиника и диагностика. В стадии компенсации порока субъективных ощущений обычно не бывает. Наи-



3.9. Макропрепарат аортального клапана при недостаточности клапана ревматической этиологии. Отверстие клапана зияет, небольшие сращения по коммиссурам, заслонки утолщены и укорочены.



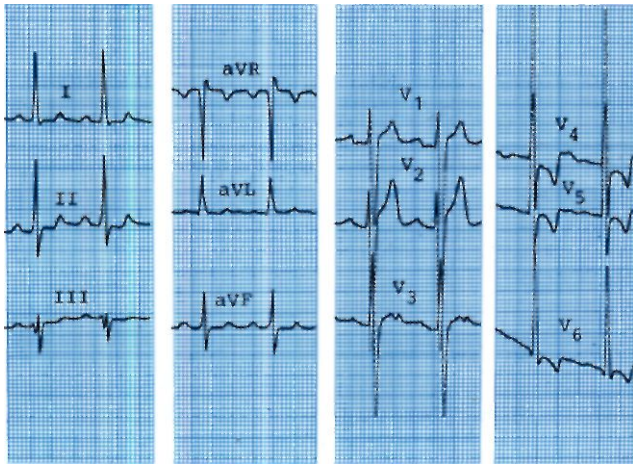3.10. Удаленный во время операции аортальный клапан при инфекционном эндокардите.

Перфорация левой и разрыв тела правой полулунной заслонки. ПК — правая полулунная заслонка; ЛК — левая полулунная заслонка; НК — задняя некоронарная полулунная заслонка.

более ранние и частые жалобы на сердцебиение и одышку. Сердцебиение ощущается в покое и при физической нагрузке. Наряду с ощущением сотрясения грудной клетки больные ощущают сотрясение головы, пульсацию артерий шеи и конечностей. Эти явления обусловлены значительным выбросом крови из левого желудочка и резкими колебаниями давления в артериальной системе. Одышка возникает вначале при значительной физической нагрузке, а затем по мере развития левожелудочковой недостаточности появляется в покое и принимает характер сердечной астмы.

Позднее появляется одна из самых частых жалоб — боли в сердце, свидетельствующие об ухудшении коронарного кровоснабжения. Тупые и колющие боли, иногда проявляющиеся чувством тяжести в области сердца, обычно не связаны с физической нагрузкой и возникают в покое. У некоторых больных они носят характер стенокардии. Во время болевых приступов может наблюдаться значительное повышение систолического давления, достигающее иногда 250—300 мм рт. ст.





3.11. Электрокардиограмма больного с недостаточностью аортального клапана.

Признаки гипертрофии и дилатации левого желудочка с относительной коронарной недостаточностью.

Ряд больных жалуются на головокружение, обмороки, что обусловлено нарушением мозгового кровообращения.

При развитии недостаточности правого желудочка появляются жалобы на тяжесть и боли в правом подреберье, отеки на ногах.

При выраженной недостаточности клапана могут наблюдаться симптомы, связанные с резким колебанием давления в аорте и всей артериальной системе; бледность кожных покровов, зависящая от быстрого оттока крови из мелких артериол, синхронное с пульсацией сонных артерий сотрясение головы (симптом Мюссе), пульсация сонных артерий («плюска каротид»), а также височных и плечевых артерий. К этой группе симптомов относится так называемый капиллярный пульс — изменение интенсивности окраски ногтевого ложа. При *осмотре* и *пальпации* области сердца у больных обнаруживается усиленный и разлитой верхушечный толчок, который часто определяется в шестом межреберье, он смещен влево к средней подмышечной линии, что обусловлено резкой дилатацией левого желудочка. Нередко можно видеть волнообразное движение грудной стенки, которое связано с попеременным западанием и выпячиванием ее соответственно верхушке сердца и расширенной аорте.

При *перкуссии* выявляется расширение сердца влево и вниз, а у некоторых больных еще и притупление в верхней части грудины, обусловленное расширением аорты.

*Аускультация* позволяет выявить характерные признаки: I тон приглушен, II тон значительно ослаблен либо его совсем не слышно. Ослабление II тона соответствует выраженности дефекта клапана. Основной аускультативный признак—диастолический шум, обусловленный обратной волной крови из аорты в левый желудочек.

Чаще и лучше он слышен по левому краю грудины несколько ниже прикрепления III ребра, а иногда над верхушкой сердца, где он слабее. Шум начинается

сразу же за II тоном и нередко заглушает его, затем постепенно ослабевает к концу диастолы. Обычно он тихий, нежный и льющийся, но может быть интенсивным. При перфорации створок диастолический шум приобретает звенящий, «музыкальный» оттенок. Он усиливается в вертикальном положении больного, слабеет или полностью исчезает при учащении сердечных сокращений. У большинства больных с органической недостаточностью аортального клапана определяется систолический шум. Этот шум свидетельствует о сопутствующем аортальном стенозе, если он проводится на сосуды шеи и в яремную ямку. В тех случаях, когда систолический шум выслушивается над верхушкой сердца, его можно объяснить относительной или органической недостаточностью митрального клапана.

У некоторых больных над верхушкой сердца выслушивается мезо- или пресистолический шум Флинта, возникающий вследствие того, что обратный ток крови во время диастолы из аорты в желудочек совершается со значительной силой и оттесняет аортальную створку митрального клапана, что создает относительный стеноз митрального отверстия. Пульс быстрый, определяется высокий подъем и такой же быстрый спуск пульсовой волны. Такой пульс обозначают как быстрый и высокий (*celer et altus*).

Для недостаточности аортального клапана характерно снижение диастолического давления ниже 60 мм рт. ст. Нередко оно снижено до нуля. Систолическое давление чаще повышено до 140—180 мм рт. ст. В результате преимущественного снижения диастолического давления и повышения систолического увеличивается амплитуда пульсового давления: вместо нормальных 40—60 мм рт. ст. она достигает 100—200 мм рт. ст. По мнению Г. Ф. Ланга, величина понижения диастолического давления отражает степень недостаточности аортального клапана, так как является ее прямым следствием.

При выслушивании периферических сосудов (бедренная артерия) иногда определяется двойной тон Траубе и значительно чаще двойной шум Дюрозье, который появляется, если фонендоскопом надавливать на выслушиваемую артерию, создавая тем самым ее «стеноз».

Венозное давление и скорость кровотока изменяются лишь при нарушении кровообращения.

При нерезко выраженном пороке ЭКГ может быть нормальной. При выраженной аортальной недостаточности вследствие гипертрофии левого желудочка выявляется характерное отклонение электрической оси сердца влево. При нарастании гипертрофии и дилатации левого желудочка зубцы R в отведениях I, V4—6 и S в отведениях III, V6 становятся очень высокими, что свидетельствует о перегрузке левого желудочка, интервал 5—Tm повышается, зубец T в отведениях I, V4—6 становится отрицательным или двухфазным в результате недостаточности коронарного кровообращения миокарда (рис. 3.11).

Иногда отмечается удлинение интервала P—Q, указывающее на нарушение атриовентрикулярной проводимости, блокада ножки или ветвей предсердно-желудочкового пучка в виде уширения или зазубривания комплекса QRS. Ритм обычно синусовый. Мерцательная аритмия при недостаточности аортального

**3.12. Фонокардиограмма, зафиксированная в четвертой точке, при недостаточности аортального клапана. Регистрируется «затухающий» диастолический шум.**

клапана бывает редко. При ее возникновении всегда следует иметь в виду сопутствующий митральный порок, при котором в случаях сохранения синусового ритма наблюдается изменение зубца *P*.

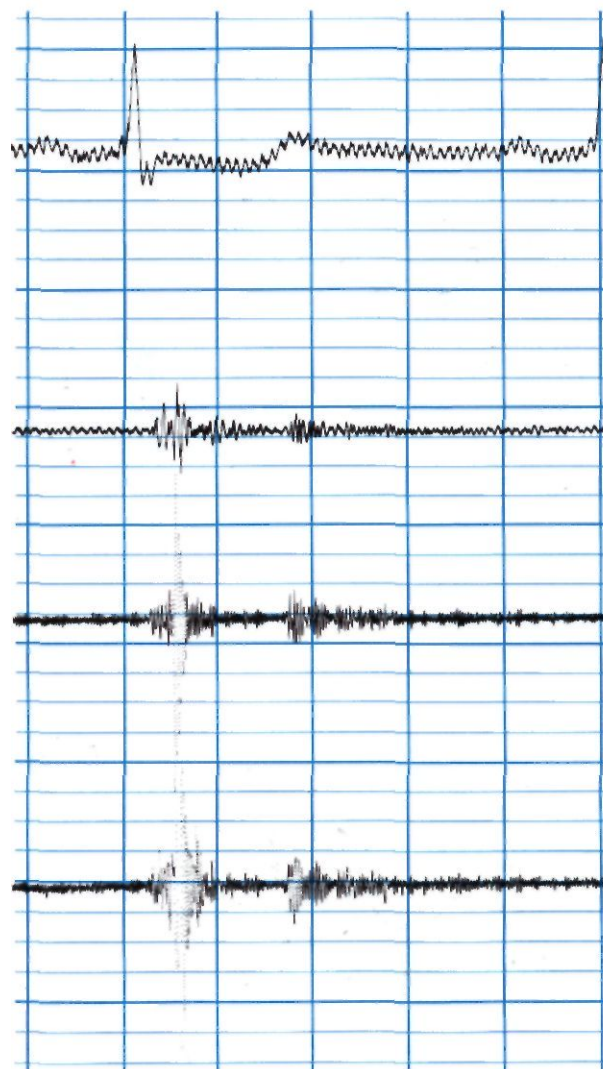
На *ФКГ* при недостаточности клапана аорты регистрируется диастолический шум, который следует сразу же за *II* тоном и может занимать всю диастолу, затухая к ее концу (рис. 3.12). У части больных обнаруживается ромбовидный по конфигурации систолический шум; *I* тон часто не ослаблен, *II* тон сохранен при слабой и средней степени недостаточности, а при выраженной недостаточности ослаблен или полностью отсутствует.

*Эхокардиография* является ценным методом исследования в диагностике порока. Левый желудочек дилатирован и гипертрофирован. Полость левого предсердия увеличивается в стадии декомпенсации. Характерным эхокардиографическим симптомом является мелкоамплитудное диастолическое трепетание передней створки митрального клапана под действием струи регургитации (рис. 3.13). Кроме того, имеет место умеренное расширение просвета и увеличение пульсации стенок корня аорты. Створки клапана не смыкаются во время диастолы.

При *рентгенографии* отмечается увеличение сердца. Левый желудочек массивный, удлинненный, верхушка его закруглена. Восходящая часть аорты расширена, несколько удлинена и выступает по правому контуру тени сердца, а по левому контуру отчетливо видна расширенная дуга аорты. Вследствие горизонтального расположения сердца и расширения его влево, а также расположения первой дуги слева сердце приобретает аортальную конфигурацию (рис. 3.14). Во втором косом положении отмечают расширение восходящей части и дуги аорты, увеличение левого желудочка и преимущественно дуги и нисходящей части грудной аорты. Характерными функциональными признаками недостаточности аортального клапана, по данным М. А. Иваницкой (1964), являются быстрое спадание систолической волны в результате оттока крови в аорту и одновременно в левый желудочек.

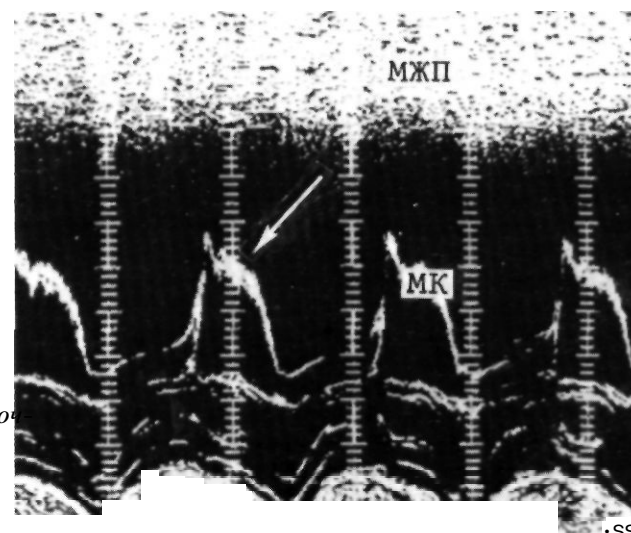
При *катетеризации* правых отделов определяются уровень легочно-капиллярного давления и волна регургитации, которая свидетельствует о недостаточности митрального клапана.

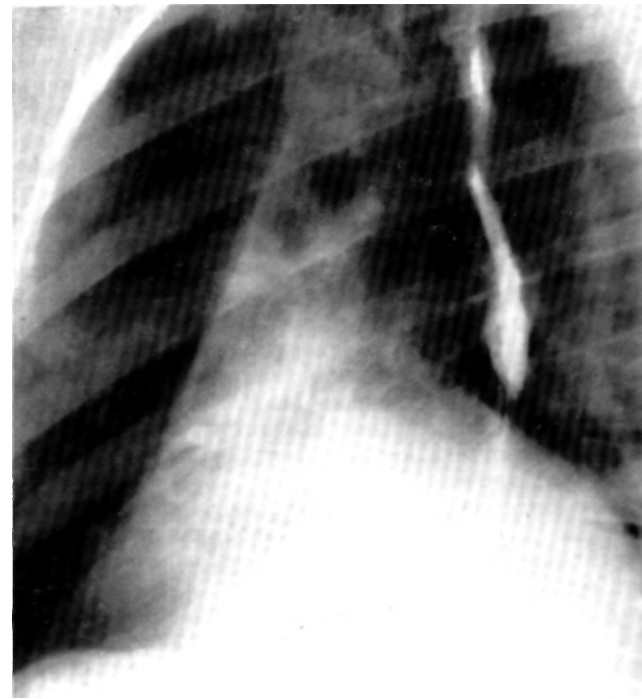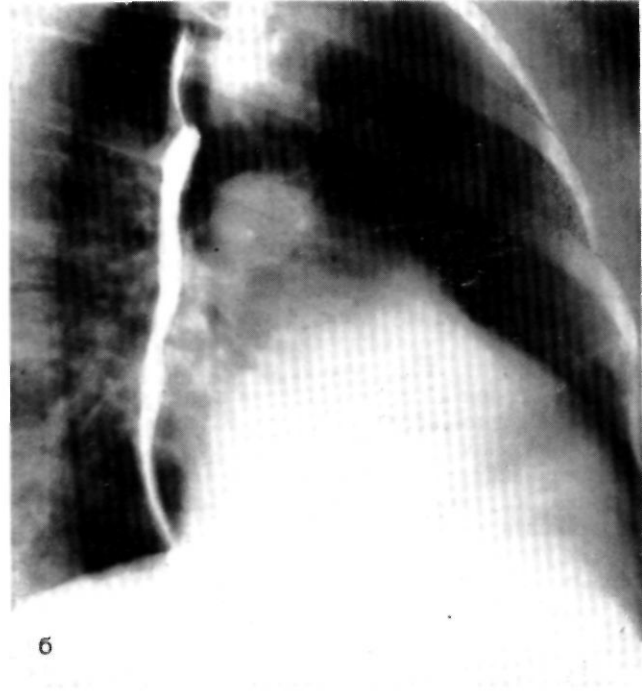
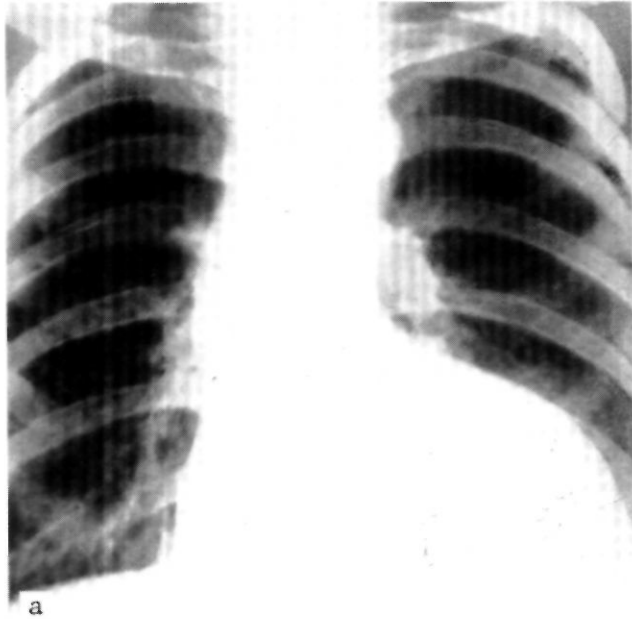Катетеризация левых отделов сердца обычно проводится по методу Селдинера через бедренную артерию. В аорте регистрируется увеличение амплитуды пульсового давления. При продвижении зонда в левый желудочек определяется умеренная разница систолического давления в желудочке и аорте, что свидетель-



**3.13. Одномерная эхокардиограмма больного с недостаточностью аортального клапана.**

Мелкоамплитудное трепетание передней створки митрального клапана (указано стрелкой). МК— передняя створка митрального клапана; МЖП— межжелудочковая перегородка.





свует о сопутствующем стенозе аорты. Повышение конечно-диастолического давления выше 15 мм рт. ст. указывает на развивающуюся недостаточность левого желудочка.

При аортографии видна выраженная регургитация из аорты в левый желудочек. Метод дает возможность оценить размеры аорты, степень расширения устья и объем аортальной регургитации (рис. 3.15). В зависимости от интенсивности аортальной регургитации выделяют незначительную, умеренную, выраженную и резкую регургитацию.

Диагноз аортальной недостаточности и степени ее выраженности основывается на выделении трех групп признаков: 1 — «клапанные» признаки (диастолический шум, ослабление II тона, изменение ЭХОКГ и ФКГ); 2 — «левожелудочковые» признаки (обнаружение гипертрофии и дилатации левого желудочка, выраженности струи регургитации при аортографии); 3 — периферические симптомы, зависящие от снижения давления в аорте (низкое диастолическое давление, боли в области сердца, головокружения, изменение пульса, тон Траубе и шум Дюрозье).

«Клапанные» признаки позволяют диагностировать аортальную недостаточность, признаки 2-й и 3-й групп — оценить выраженность порока и тяжесть расстройств внутрисердечной гемодинамики.

Диагностировать недостаточность аортального клапана можно, выявив характерный диастолический шум, а также отдифференцировав его от шумов, обусловленных другими причинами. По левому краю грудины может выслушиваться протодиастолический шум Грэхема—Стилла в случаях тяжелого митрального стеноза с легочной гипертензией. Диагноз устанавливается на основании анализа мелодии, выслушиваемой над верхушкой сердца, а также при наличии признаков увеличения левого предсердия.

3.14. Рентгенограммы грудной клетки больного с недостаточностью аортального клапана. Переднезадняя (а), первая (б) и вторая (в) косые проекции.



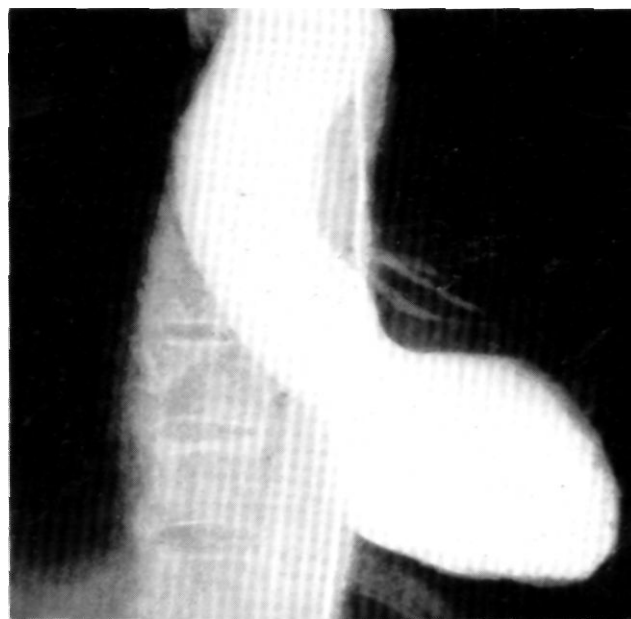Гипердиагностика аортальной недостаточности обусловлена главным образом неправильной оценкой периферических симптомов, которые могут наблюдаться и при других заболеваниях: анемиях, тиреотоксикозе, лихорадочных состояниях (увеличение выброса крови, снижение периферического сопротивления).

**Течение заболевания.** Недостаточность кровообращения при этом пороке длительное время не возникает. Компенсация обеспечивается левым желудочком, являющимся самым мощным отделом сердца. Симптомы левожелудочковой недостаточности могут развиваться остро и довольно быстро нарастают. При аортальной недостаточности от времени появления субъективных симптомов до дня смерти в среднем проходит 6,4 года. Внезапная аортальная недостаточность, обусловленная чаще всего инфекционным эндокардитом, имеет худший прогноз, и средняя продолжительность жизни больных составляет 7 мес. Смерть больных наступает вследствие сердечной недостаточности. Нередки случаи внезапной смерти при явлениях необратимой фибрилляции желудочков. Анализ естественного течения болезни с использованием актуарного метода показал, что 45% больных умирают в течение 2 лет (см. рис. 3.8).

**Показания к хирургическому лечению.** При выраженных аортальных пороках операция показана в III—IV функциональном классе по NYHA. Прямые показания к операции—появление одного или нескольких признаков из так называемой триады симптомов—обмороки, сердечная астма, ангинозные боли. Если жалобы отсутствуют или незначительные, то кардиомегалия и выраженные признаки перегрузки левого желудочка на ЭКГ определяют показания к операции. В сомнительных случаях следует проводить катетеризацию полостей сердца. Наличие систолического аортального градиента более 50 мм рт. ст. при изолированном аортальном стенозе или повышение конечнодиастолического давления в левом желудочке более 15 мм рт. ст. при значительной аортальной недостаточности обязывают предложить операцию. Не следует забывать о важности динамического наблюдения за больными в тех случаях, когда необходимость в операции вызывает сомнения. Более выраженные симптомы болезни и увеличение размеров сердца служат показанием к операции.

Абсолютных противопоказаний к операции нет, если не считать случаев, когда больной страдает тяжелой сопутствующей болезнью, угрожающей его жизни (злокачественная опухоль и т. д.), а также в терминальной стадии недостаточности кровообращения (технику операций см. в главе 3.3.).

**Непосредственные результаты хирургического лечения.** Госпитальная летальность при операциях протезирования аортального клапана в настоящее время невысока (1—3%). Риск летального исхода возрастает, если операция проводится у больных с аортальным пороком с признаками значительной дисфункции миокарда, хронической застойной сердечной недостаточности. При больших размерах сердца остается значительным риск внезапной смерти даже спустя год после операции вследствие нарушений ритма сердца. Поэтому необходимо направлять больных на хирургическое лечение в более ранних стадиях развития аортального порока.



3.15. Аортограмма больного с недостаточностью аортального клапана.

*Интенсивный сброс контрастированной крови в левый желудочек из аорты в период диастолы. Реургитация III степени.*

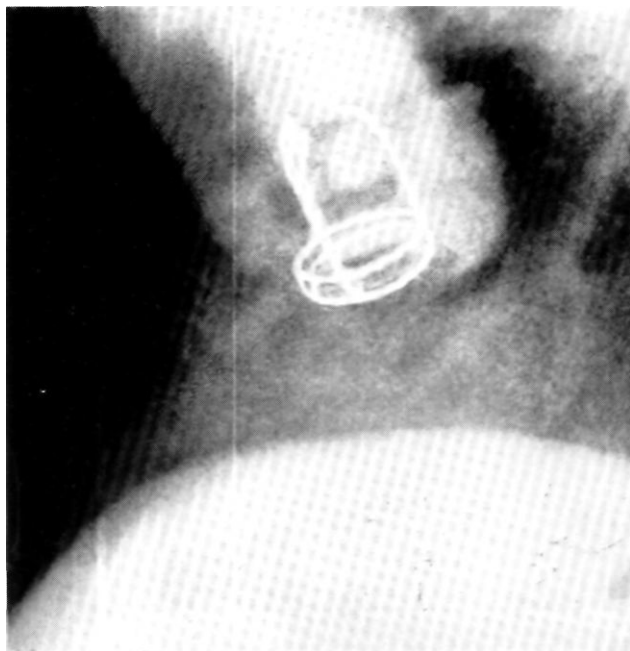Отдаленные результаты. Если операция у больных с аортальным пороком производится своевременно, т. е. когда отсутствуют выраженные нарушения функции миокарда, то ее результаты в отдаленном периоде хорошие. Для иллюстрации приведем пример.

Больной М., 31 года, оперирован в ИССХ им. А. Н. Бакулева АМН СССР по поводу ревматического аортального порока с преобладанием недостаточности (IV функциональный класс). Произведено протезирование аортального клапана протезом АКЧ-02-1. Выписан в удовлетворительном состоянии. Наблюдался в течение 13 лет. Чувствует себя хорошо, работает учителем (I функциональный класс). По данным ЭКГ и рентгенологическим признакам сохраняется положительная динамика. Объем сердца уменьшился с 1044 до 689 см<sup>3</sup>/м. При обследовании произведены пункция левого желудочка по Броку, аортография и катетеризация правых отделов. Систолический градиент давления на протезе равен 12 мм рт. ст. при сердечном индексе 4,9 л/(мин·м<sup>2</sup>). Гемодинамика в малом круге кровообращения в пределах нормы. Функция аортального протеза не нарушена (рис. 3.16).

По данным ИССХ им. А. Н. Бакулева выживаемость больных к 12 годам после протезирования аортального клапана шаровыми протезами, согласно актуарному методу расчета, приближается к 70%. При этом хорошие результаты операции отмечены у 70,1% больных (до операции—III функциональный класс).

Особенно ярко преимущества хирургического лечения выявляются при сравнении с естественным течением аортальных пороков. D. Horstkott и R. Korfer (1983) показали, что выживаемость у больных с аортальным стенозом и после протезирования аортального клапана протезом Бьёрка—Шейли к концу 9-го года составляет 85% и лишь 10% при естественном течении порока (см. рис. 3.8).





3.16. Аортограмма больного через 13 лет после протезирования аортального клапана протезом АКЧ-02-1. Нормальная функция протеза.

Неплохие результаты получены при использовании различных биопротезов для замещения аортального клапана.

Основными причинами ухудшения результатов протезирования являются специфические осложнения: тромбозы, инфекционный протезный эндокардит, параваквулярные фистулы.

Большая часть осложнений чаще встречается в первые 5 лет после операции. В последующие годы риск развития осложнений значительно снижается. В заключение следует отметить, что своевременно и обоснованно выполненная операция коррекции аортального порока сердца значительно облегчает состояние больных, позволяет им чувствовать себя практически здоровыми, возвращает к активному образу жизни и труду.

### 3.1.2. ПОРОКИ МИТРАЛЬНОГО КЛАПАНА

Одним из крупнейших достижений кардиохирургии являются разработка и широкое распространение методов хирургического лечения пороков митрального клапана. Интересно, что идея оперативного лечения митрального стеноза принадлежала знаменитому английскому терапевту L. Brunton (1902). Первые попытки прямого хирургического вмешательства на митральном клапане были осуществлены E. Cutter в 1923 г. и H. Souttar в 1925 г. Последний произвел расширение стенозированного митрального отверстия пальцем, введенным через ушко левого предсердия. Эти операции не были должным образом оценены современниками, и лишь спустя 23 года они привлекли

внимание хирургов. В 1948 г. Ч. Бейли в США успешно произвел митральную комиссуротомию с помощью комиссуротома, а Р. Брок в Англии выполнил пальцевое разделение комиссур митрального клапана. С этого времени операции на митральном клапане получили широкое распространение. В СССР первая операция митральной комиссуротомии произведена акад. А. Н. Бакулевым в 1952 г.

С внедрением в клиническую практику АИК начался этап «открытых» операций на митральном клапане. Впервые коррекция митрального порока в условиях ИК была успешно осуществлена С. Lillehei, а также R. Merendino в 1957 г. Такие хирурги, как R. Merendino, J. Key, G. Reed, A. Carpentier, предложили различные методы пластических операций при недостаточности митрального клапана. Одновременно с пластическими операциями разрабатывались операции с использованием механических протезов для замещения митрального клапана. Впервые створчатый механический клапан был успешно имплантирован в позицию митрального клапана N. Braunwald в 1960 г., а шаровой клапан—A. Starr в 1961 г.

В нашей стране створчатые протезы для замены митрального клапана впервые применены Н. М. Амосовым (1962), а шаровые—Г. М. Соловьевым (1963). Широкое распространение в последнее десятилетие получили биологические клапаны различных типов. Первую имплантацию ксеноаортального биопротеза в позицию митрального клапана в СССР произвел Г. И. Цукерман в 1968 г.

Большой вклад в развитие и становление хирургии митральных пороков внесли отечественные кардиохирурги А. Н. Бакулев, С. А. Колесников, В. И. Бураковский, Н. М. Амосов, П. А. Куприянов, Б. В. Петровский, Г. И. Цукерман, А. М. Марцинкявичус, Б. А. Королев, Б. А. Константинов, В. И. Шумаков, Г. М. Соловьев и др.

К настоящему времени в мире выполнены тысячи операций на митральном клапане, получившие широкую поддержку не только кардиохирургов, но и кардиологов, терапевтов.

#### 3.1.2.1. Недостаточность митрального клапана

Недостаточность митрального клапана—частый клапанный порок сердца. По данным Г. Ф. Ланга, этот порок встречается у 50% больных с различными пороками сердца, причем у детей он наблюдается гораздо чаще, чем у взрослых. В чистом виде недостаточность митрального клапана встречается реже, она обычно сочетается со стенозом митрального клапана или с другими пороками клапанов сердца.

Патологическая анатомия. В начальной фазе ревматического процесса разрушаются ткани створок митрального клапана и образуются краевые дефекты, в результате которых створки не смыкаются во время систолы левого желудочка. В дальнейшем, при склеротической стадии ревматического процесса укорачиваются и спаиваются хорды, что приводит к ограничению подвижности чаще задней створки, образованию подклапанного стеноза. Нередко спаиваются и комиссуры, образуя комбинированный митральный порок (рис. 3.17).

При недостаточности митрального клапана, обусловленной инфекционным эндокардитом, имеются краевые дефекты ткани, а также расположенные в теле створок. Часто обнаруживается отрыв хорд, причем на концах разрыва могут быть свежие или кальцинированные вегетации (рис. 3.18).

Ишемия или инфаркт сосочковых мышц вследствие ишемической болезни сердца могут способствовать склерозу и, реже, разрыву одной из сосочковых мышц, что вызывает острую митральную регургитацию.

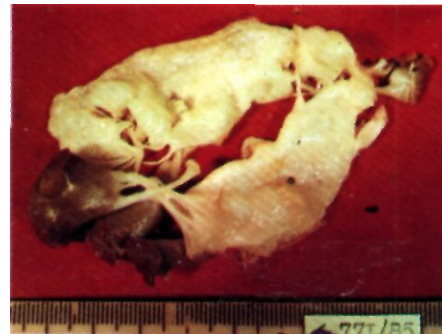
Нарушение строения коллагена и эластина, миксоидная дегенерация клапанного аппарата проявляются в удлинении хорд передней и задней створок, увеличении площади последних. Это нередко приводит к спонтанному разрыву хорд митрального клапана. Обязательным компонентом патологоанатомических изменений при недостаточности митрального клапана являются дилатация и деформация фиброзного кольца. Таким образом, недостаточность митрального клапана обычно связана с комплексным нарушением функции нескольких его элементов.

Патологическая физиология. Нарушения гемодинамики при недостаточности митрального клапана зависят от регургитации крови в предсердие во время систолы левого желудочка.

Обратный ток крови в левое предсердие появляется в фазу систолического изгнания и продолжается в фазу изометрического расслабления, так как в эти периоды давление в левом желудочке превышает давление в левом предсердии. В связи с поступлением увеличенного объема крови миокард растягивается и соответственно становится более мощной систола левого предсердия. Из-за слабо выраженного мышечного слоя оно не может длительное время работать при повышенной нагрузке. Наступает дилатация и предсердие начинает функционировать как полость с низким сопротивлением, вмещая больший объем крови без значительного увеличения фазного и среднего давления. В конце фазы наполнения левого желудочка объем левого предсердия еще остается значительно увеличенным за счет притока крови из легочных вен и объема регургитации.

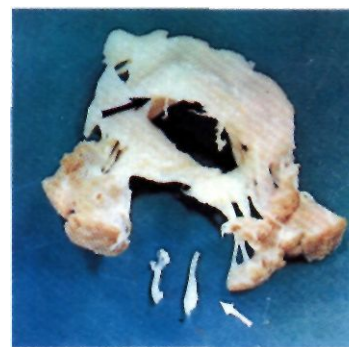
Для сохранения адекватного минутного объема сердца левый желудочек вынужден во время систолы осуществлять выброс увеличенного количества крови — эффективного ударного объема и объема крови, возвращающегося в левое предсердие. В этих условиях сохранение сердечного выброса обеспечивается уже не только увеличением силы сокращения, но и возрастанием объема полости левого желудочка. Таким образом, увеличенная объемная перегрузка сопровождается сначала гипертрофией, затем дилатацией левого желудочка. Развивающаяся недостаточность последнего ведет к увеличению конечно-диастолического давления и объема. Однако в большинстве случаев, исключая остро развившуюся недостаточность митрального клапана, мощный левый желудочек годами поддерживает компенсацию порока.

Расширение левого предсердия сопровождается неполным смыканием устьев легочных вен и в результате к застою крови в предсердии присоединяется застой в легочных венах. Повышение давления в левом предсердии передается на легочные вены и



3.17. Удаленный митральный клапан при комбинированном ревматическом пороке.

*Утолщение створок, укорочение и спаяние хорд и сосочковых мышц.*



3.18. Удаленный митральный клапан при вторичном инфекционном эндокардите (стрелкой показан отрыв двух хорд передней митральной створки).

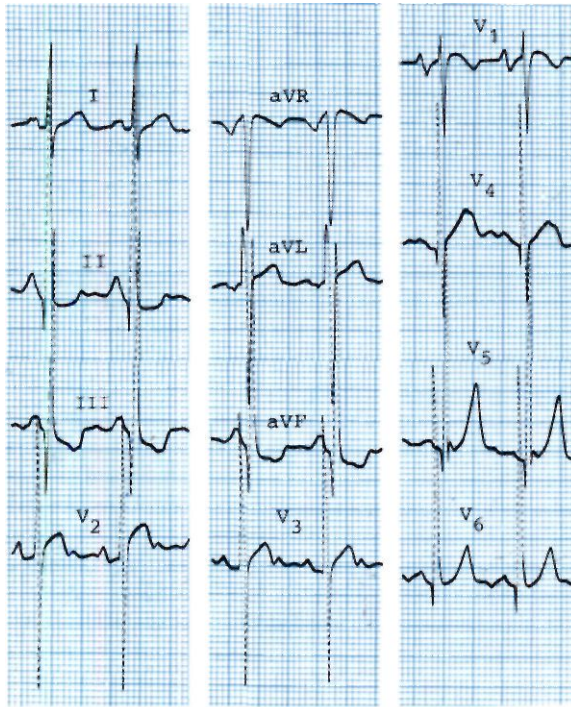
«легочные капилляры». Этому в значительной степени способствует повышенное конечно-диастолическое давление при левожелудочковой недостаточности.

Легочная гипертензия при недостаточности митрального клапана обусловлена не только пассивной передачей левопредсердного давления ретроградно в малый круг кровообращения, но и рефлекторным сужением легочных артериол. Об этом свидетельствует нередкое повышение легочно-артериолярного сопротивления, которое составляет в среднем  $253 \pm 29,6$  дин/(ссм), превышая у некоторых больных  $700$  дин/(ссм<sup>-5</sup>) [Богомолова М. П., 1967; Петросян Ю. С., 1969]. Активное сокращение просвета артериол защищает капиллярное русло легких от переполнения кровью и чрезмерного повышения давления.

При недостаточности митрального клапана гипертензия в малом круге развивается медленно. Она возникает при переходе в стадию декомпенсации, являясь фактором, резко утяжеляющим состояние больных.

В более поздних стадиях недостаточности митрального клапана повышение давления в системе легочной артерии ведет к гипертрофии правого желудочка, а затем к декомпенсации с развитием относительной недостаточности трехстворчатого клапана, увеличением печени, появлением периферических отеков, асцита.





3.19. Электрокардиограмма больного с недостаточностью митрального клапана. Синусовый ритм. Признаки гипертрофии левых предсердия и желудочка.

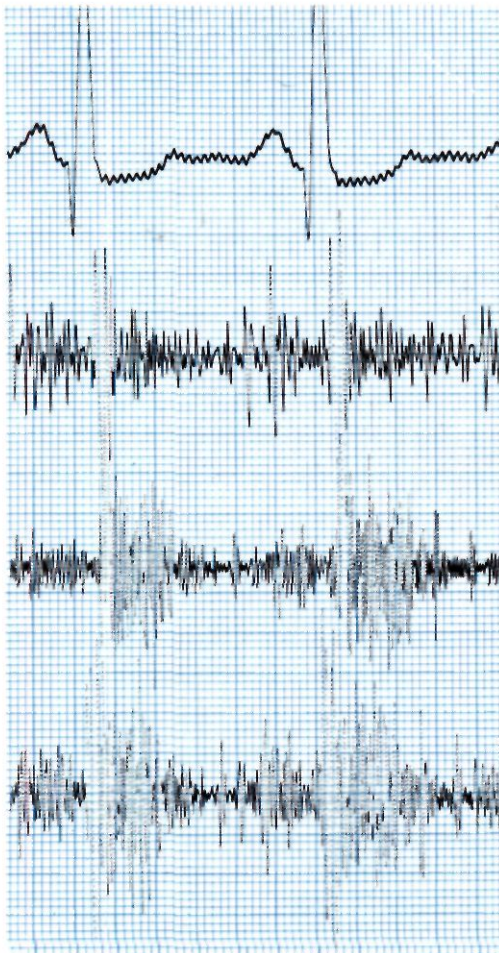
Длительные нарушения кровообращения приводят к стойким изменениям в легких, печени, почках и других органах.

**Клиника и диагностика.** В стадии компенсации больные могут выполнять значительную физическую нагрузку, не предъявляя никаких жалоб. При снижении сократительной функции левого желудочка и развитии легочной гипертензии больные жалуются на одышку при физической нагрузке и сердцебиение. При нарастании застойных явлений возникают одышка в покое и приступы сердечной астмы. У части больных появляется кашель сухой или с отделением слизистой мокроты, иногда с примесью крови. При снижении сократительной функции правого желудочка появляются боли в правом подреберье, а также отеки на ногах. Чаще, чем у больных с митральным стенозом, беспокоят ноющие, давящие, колющие боли в области сердца, не всегда связанные с физической нагрузкой.

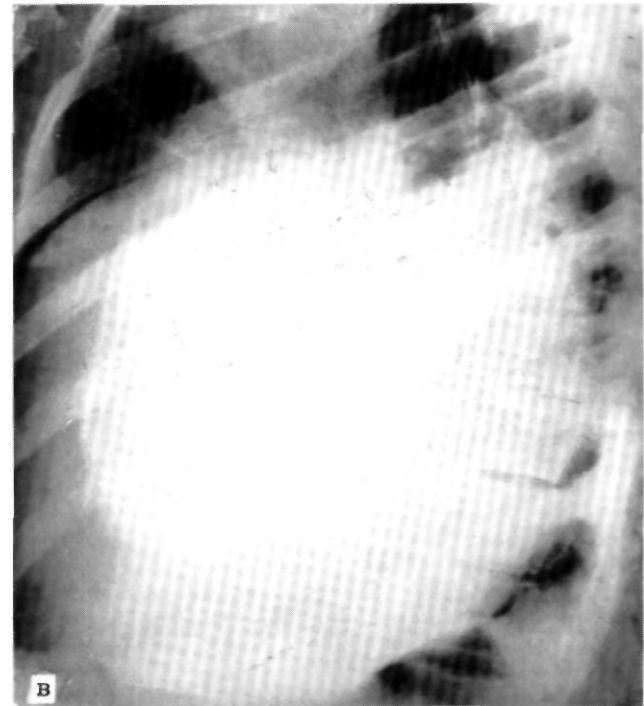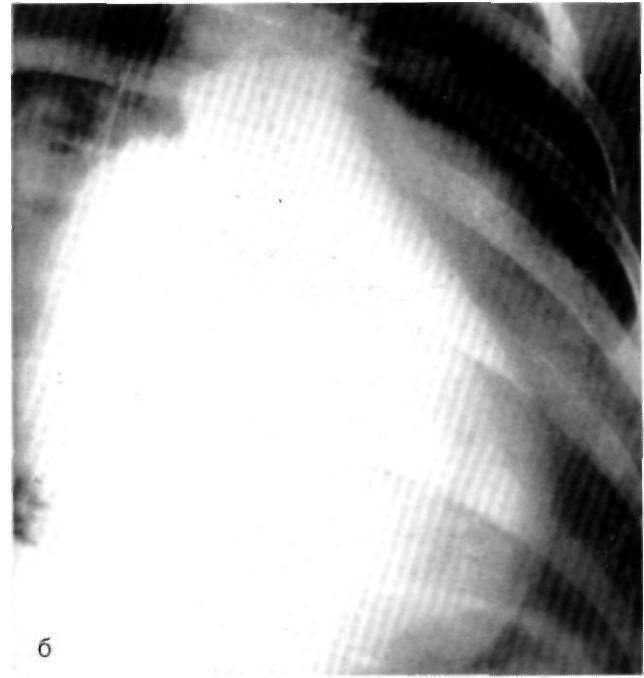
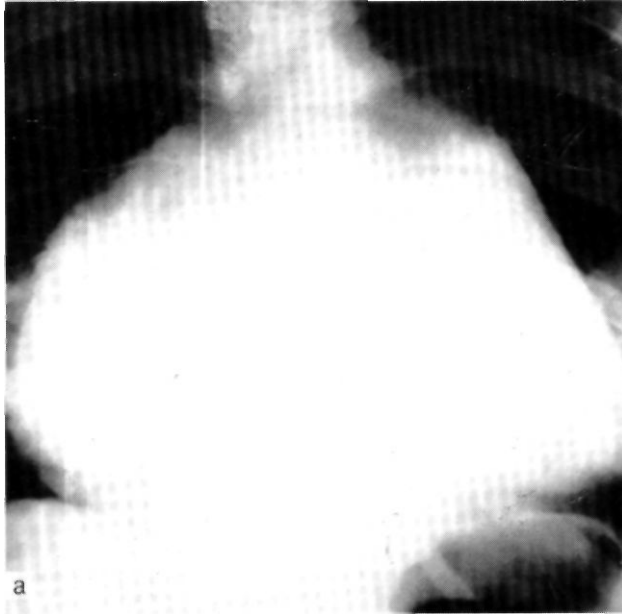
Внешний вид больных обычно не меняется. При нарастании застойных явлений в малом круге кровообращения может отмечаться акроцианоз. При *осмотре* грудной стенки иногда выявляется «сердечный горб», особенно заметный, если порок развился в детском возрасте. При *пальпации* и на глаз определяется усиленный верхушечный толчок, смещенный обычно влево и вниз, который свидетельствует о гипертрофии и усиленной работе левого желудочка. Границы сердца расширены во всех направлениях, но больше влево.

*Аускультация* сердца выявляет наиболее информативные признаки: I тон ослаблен либо отсутствует, что обусловлено нарушением механизма захлопывания митрального клапана, а также регургитации; акцент II тона над легочной артерией обычно умеренно выражен; часто у верхушки сердца выслушивается глухой III тон, возникающий вследствие того, что увеличенное количество крови, поступающее в левый желудочек, вызывает усиленные колебания его стенок.

Наиболее характерным симптомом является систолический шум, выслушиваемый над верхушкой сердца и возникающий вследствие прохождения волны регургитации. Интенсивность шума варьирует в широких пределах и обычно связана с выраженностью клапанного дефекта. Тембр шума различный — мягкий, дующий или грубый, что может сочетаться с пальпаторно ощутимым систолическим дрожанием над верхушкой сердца. При положении больного на левом боку аускультативная симптоматика становится более отчетливой. Шум проводится в левую подмышечную область и вдоль левого края грудины. Пульс и артериальное давление в пределах физиологической нормы.



3.20. Фонокардиограмма, зарегистрированная в первой точке при недостаточности митрального клапана. Высокоамплитудный систолический шум, занимающий всю систолу.



При выраженной недостаточности митрального клапана на ЭКГ наблюдаются признаки гипертрофии левого предсердия и левого желудочка. При развитии легочной гипертензии появляются признаки гипертрофии правого желудочка и правого предсердия (рис. 3.19). Мерцание предсердий выявляется у 30—35% больных.

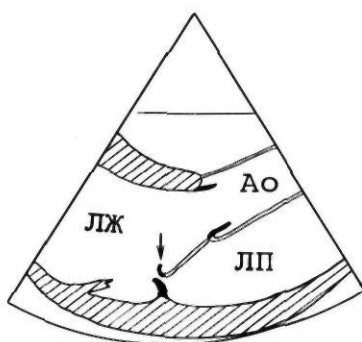
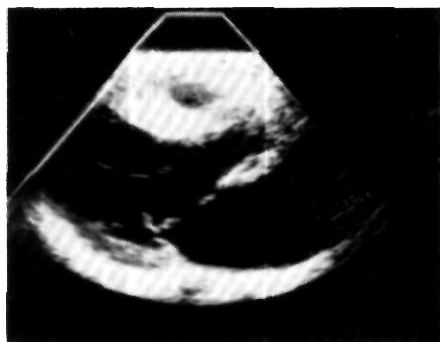При записи ФКГ с верхушки сердца амплитуда I тона значительно уменьшается. Интервал Q—I тон может быть увеличенным до 0,07—0,08 с в результате увеличения давления в левом предсердии и некоторого запаздывания захлопывания створок митрального клапана. Определяется III тон сердца в виде 2—4 резких осцилляции. Систолический шум записывается сразу после I тона и занимает всю систолу или большую ее часть (рис. 3.20).

При рентгенографии в переднезадней проекции сердце расширено в размерах, больше влево. Талия сердца отсутствует за счет значительного увеличения левого предсердия, которое может достигать гигантских размеров (рис. 3.21). В первой косой проекции ретрокардиальное пространство уменьшено за счет увеличения левого предсердия. При этом контрастированный пищевод на уровне предсердий отклоняется назад по дуге большого радиуса (признак Иваницкой). Во второй косой проекции отмечается увеличение левого желудочка. Важным рентгенологическим признаком недостаточности митрального клапана является систолическая «экспансия» в виде коромыслоподобных движений по левому контуру сердца между левым желудочком и предсердием.

*Эхокардиографическое исследование.* При «чистой» ревматической недостаточности митрального клапана выявляют дилатацию левых отделов сердца, избыточную экскурсию межжелудочковой перегородки, разнонаправленное движение утолщенных митральных створок во время диастолы и отсутствие их диастоли-

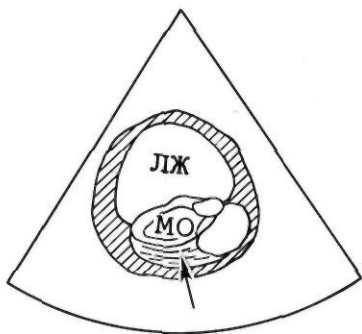
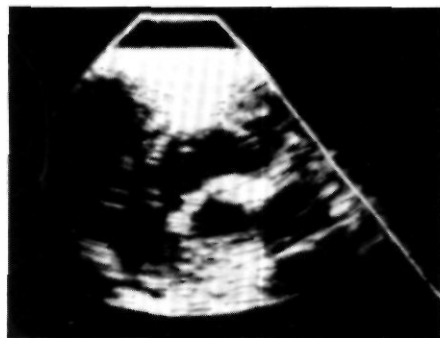3.21. Рентгенограммы грудной клетки больной с недостаточностью митрального клапана и атриомегалией. Переднезадняя (а), первая (б) и вторая (в) косые проекции. Объяснение в тексте.





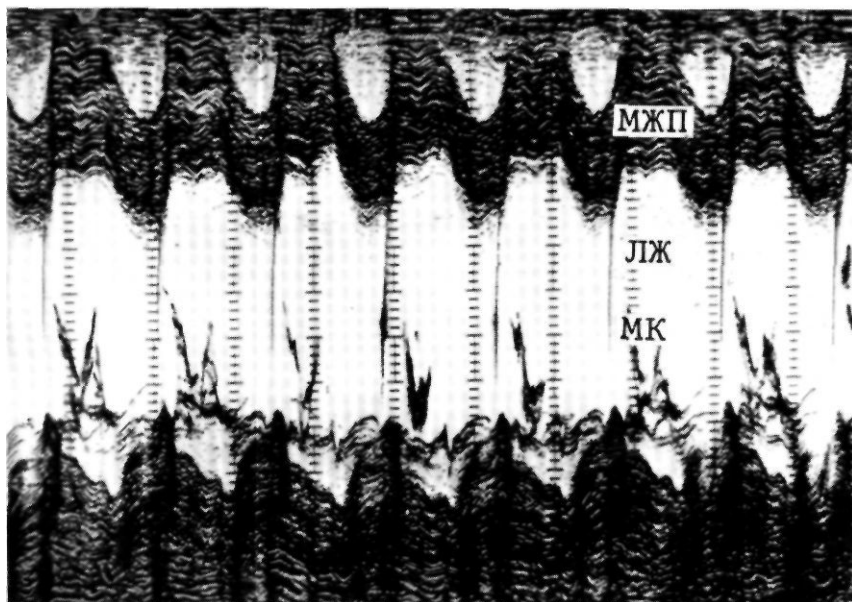
3.22. Двухмерная эхокардиограмма и ее схема при недостаточности митрального клапана (стрелка указывает на пролабирование передней створки митрального клапана).

ЛЖ—левый желудочек; ЛП—левое предсердие; Ао — аорта.



3.23. Двухмерная эхокардиограмма и ее схема при недостаточности митрального клапана (стрелка указывает на выраженные изменения подклапанных структур митрального клапана).

ЛЖ—левый желудочек; МО—митральное отверстие.



3.24. Одномерная эхокардиограмма при отрыве хорд передней створки митрального клапана (стрелкой указано крупноволновое хаотическое трепетание створки в период диастолы с деформацией диастолического наклона).

МЖП—межжелудочковая перегородка; ЛЖ—левый желудочек; МК — митральный клапан.

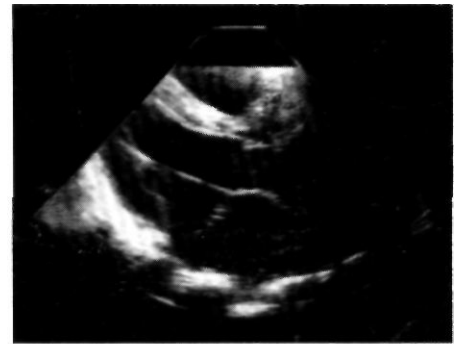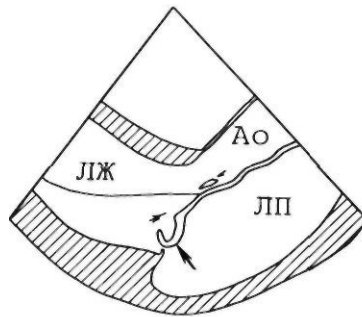
ческого смыкания. При двухмерном изображении отчетливо регистрируются пролабирование створок клапана в левое предсердие, а также изменения подклапанных структур (рис. 3.22, 3.23).

При отрыве хорд от передней створки митрального клапана на одномерной ЭХОКГ появляется крупноволновое хаотическое трепетание створки во время диастолы с деформацией диастолического наклона. На двухмерном изображении видно появление во время систолы створки и оторванных хорд в полости левого

предсердия (рис. 3.24, 3.25). Отрыв хорд от задней створки проявляется грубым беспорядочным трепетанием створки во время диастолы, а во время систолы эхосигнал от створки появляется в левом предсердии (рис. 3.26). При помощи доплерэхокардиографии возможна оценка степени выраженности митральной регургитации.

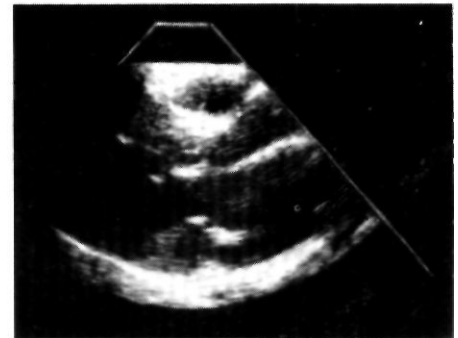
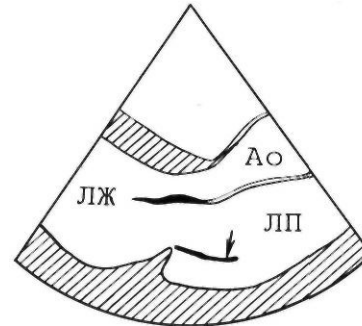
Катетеризация сердца позволяет выявить ряд ценных диагностических признаков. Давление в легочной артерии обычно повышено. На кривой легочно-

3.25. Двухмерная эхокардиограмма и ее схема при отрыве хорд передней створки митрального клапана (стрелкой указана передняя створка митрального клапана в период систолы, находящаяся в левом предсердии).



3.26. Двухмерная эхокардиограмма и ее схема при отрыве хорд задней створки митрального клапана (стрелкой указана задняя створка, находящаяся в период систолы в левом предсердии).

ЛЖ—левый желудочек; Ао — аорта; ЛП—левое предсердие.

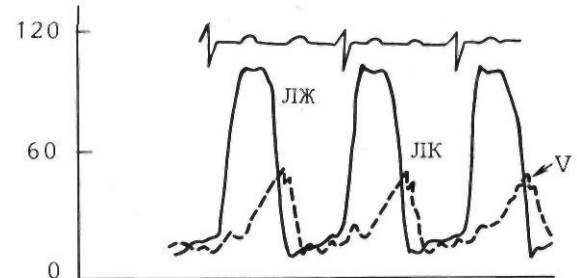


капиллярного давления видна характерная картина недостаточности митрального клапана в виде увеличения волны V более 15 мм рт. ст. с быстрым и крутым падением после нее, что является признаком регургитации крови через отверстие митрального клапана (рис. 3.27). При вентрикулографии видно, как контрастное вещество во время систолы левого желудочка заполняет полость левого предсердия (рис. 3.28). Интенсивность контрастирования левого предсердия зависит от степени недостаточности.

Таким образом, диагностировать недостаточность митрального клапана можно, выявив следующие признаки: 1) систолический шум над верхушкой сердца; 2) ослабление I тона и часто наличие III тона сердца; 3) увеличение левого желудочка и левого предсердия (по данным ЭКГ, ЭХОКГ, рентгенограммы); 4) изменения клапанного аппарата и степени регургитации (по данным ЭХОКГ, зондирования и ангиокардиограммы).

Дифференцировать недостаточность митрального клапана необходимо от стеноза устья аорты, недостаточности трехстворчатого клапана. Следует помнить

мм рт. ст.

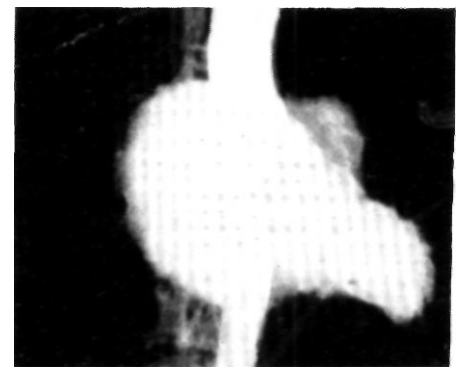
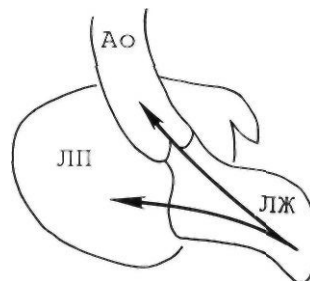


3.27. Кривые давления в левом желудочке (ЛЖ) и легочных капиллярах (ЛК) при недостаточности митрального клапана.

Увеличена волна V («вентрикулизация» кривой).

3.28. Левая вентрикулограмма и ее схема у больного с недостаточностью митрального клапана.

Выраженная регургитация контрастированной крови в левое предсердие. Ао — аорта; ЛЖ—левый желудочек; ЛП—левое предсердие.



также, что существует функциональный систолический шум, выслушиваемый над верхушкой сердца, как и при недостаточности митрального клапана.

**Классификация.** Для определения хирургической тактики при выборе метода коррекции недостаточности митрального клапана целесообразно использовать классификацию, предложенную А. Carpentier (1980), который выделяет три типа «чистой» и преобладающей недостаточности митрального клапана: I тип— нормальная подвижность створок (дилатация кольца, перфорация створок); II тип—пролапс створок (удлинение или разрыв хорд, разрыв сосочковых мышц); III тип—ограничение подвижности створок (сращение комиссур, укорочение хорд, сращение хорд).

**Течение заболевания.** При умеренной недостаточности митрального клапана, редких ревматических атаках компенсация и трудоспособность сохраняются длительное время. Выраженная недостаточность митрального клапана довольно быстро приводит к развитию тяжелой недостаточности кровообращения и смерти больных. Остро возникшая в результате отрыва хорд или дисфункции сосочковых мышц недостаточность митрального клапана может привести к смерти в течение нескольких часов или суток. Консервативное лечение бесперспективно.

Изучив естественное течение митральных пороков, D. Horstkott и R. Korfer показали, что к концу 12-летнего периода после появления первых симптомов заболевания умирает 86% больных с ревматической недостаточностью митрального клапана.

### 3.1.2.2. Стеноз митрального клапана

**Частота.** Митральный стеноз, или сужение левого атриовентрикулярного отверстия, является наиболее частым ревматическим пороком сердца. Он характеризуется сращением краев створок митрального клапана. Вместе с тем возможны рубцовое стяжение краев клапана и клапанного кольца, изменения подклапанных структур, отложение кальциевых масс. Е. М. Петров (1956) на основании анализа патологоанатомических данных установил, что митральный клапан поражается в 90% случаев всех пороков сердца. Изолированный митральный стеноз встречается в 1/3 случаев всех пороков митрального клапана. На 100 000 населения имеется 50—80 больных с митральным стенозом [Василенко В. Х., 1972]. Порок обычно формируется в молодом возрасте и чаще наблюдается у женщин (80%).

**Патологическая анатомия.** Патологические изменения в митральном клапане при ревматическом пороке сложны и многообразны. В основе порока клапана лежат склеротические процессы, в которые вовлечены створки, фиброзное кольцо, хорды и сосочковые мышцы. Стеноз митрального отверстия начинается со склеивания соприкасающихся друг с другом краев створок, в первую очередь по их полюсам, прилежащим к фиброзному кольцу, где подвижность ограничена. Таким образом, формируются две комиссуры, которые, распространяясь от концов створок к центру, вызывают все большее сужение отверстия. Вследствие удлинения створок за счет выпадения и организации фибрина по их краям дополнительно увеличивается сужение отверстия. Одновременно с

сужением размера левого атриовентрикулярного отверстия изменяются структурные элементы клапанного аппарата, при этом створки клапана утолщаются, теряют свою эластичность, становятся ригидными и малоподвижными. В дальнейшем нередко по краям и в толще створок происходит отложение солей кальция (рис. 3.29). Одновременно склерозируется и теряет свою эластичность фиброзное кольцо. Хорды сокращаются и частично склеиваются между собой. Эти изменения подклапанных структур нередко вызывают второе сужение, образуя подклапанный стеноз. При преимущественном поражении только створок клапана митральное отверстие имеет вид очень короткого канала, длина которого определяется толщиной створок. Эта форма стеноза носит название «пиджачной петли». При значительном поражении подклапанного аппарата митральное отверстие нередко превращается в довольно длинный канал воронкообразной формы, стенки которого образуются не только краями створок клапана, но и припаявшимися сосочковыми мышцами. Такая форма стеноза напоминает форму «рыбьего рта».

Поскольку клинические проявления митрального стеноза во многом обусловлены степенью сужения митрального отверстия, целесообразно выделить следующие три группы в зависимости от его диаметра: 1) резкий стеноз—до 0,5 см; 2) значительный стеноз—0,5—1 см; 3) умеренный стеноз—свыше 1 см. Вследствие повышенного давления и замедления кровотока в левом предсердии, особенно при мерцательной аритмии, нередко образуются тромбы в ушке и полости левого предсердия. Тромбы могут достигать больших размеров, иногда заполняя значительную часть левого предсердия.

Наряду с поражением клапанного аппарата при длительном течении ревматического процесса развиваются дистрофические нарушения как в мышце, так и в проводящей системе сердца. Значительные изменения при митральном стенозе происходят в сосудах и стромах легкого. Сужение митрального отверстия ведет к повышению давления в легочных венах и левом предсердии, а в дальнейшем нарастает сопротивление в легочных артериолах, обусловленное не только органическим поражением легочных сосудов, но и нарушениями вазомоторной иннервации с рефлекторным сужением сосудов в артериальной системе легких. В паренхиме легких наблюдаются утолщение межальвеолярных перегородок, пролиферация соединительной ткани, перикапиллярный отек и трансудация в альвеолы. Застой крови в малом круге кровообращения и функциональные нарушения в легких приводят к органическим изменениям в легочной ткани, причем выраженность их зависит от степени и длительности застоя в сосудах легких.

Хроническая гипоксия, обусловленная поражением легких и нарушениями гемодинамики, приводит к глубоким изменениям в остальных органах и тканях больного с митральным стенозом.

Таким образом, патологоанатомические изменения при митральном стенозе определяются в основном двумя факторами: воздействием ревматического процесса на различные органы, в первую очередь на сердце, и наличием препятствия продвижению крови на уровне митрального клапана.

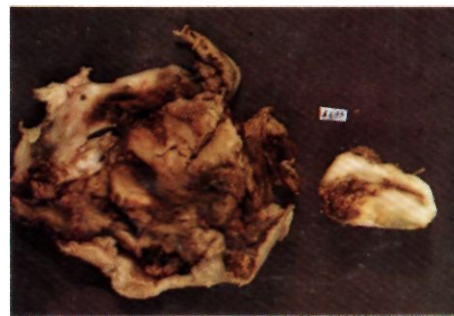
**Патологическая физиология.** В норме митральное отверстие по своей площади равно 4—6 см<sup>2</sup>. Клинические проявления митрального стеноза обнаруживаются при уменьшении площади митрального отверстия до 1,6—2 см<sup>2</sup>, что при круглой форме отверстия соответствует диаметру 1,5 см.

Соппротивление кровотоку, создаваемое суженным митральным отверстием («первый барьер»), приводит в действие компенсаторные механизмы, обеспечивающие достаточную производительность сердца. Из-за переполнения кровью в левом предсердии в несколько раз увеличивается давление. Поскольку левое предсердие—довольно слабый отдел сердца, оно рано перестает справляться с повышенной нагрузкой. Повышение давления в нем передается на легочные вены, а затем на легочные капилляры и терминальные ветви легочной артерии. Вследствие отсутствия клапанов в легочных венах повышенное давление в левом предсердии передается непосредственно легочному капиллярному ложу и выражается в подъеме и легочно-капиллярного давления. При сужении митрального отверстия до 1 см<sup>2</sup> поддержание нормального кровотока потребует повышения давления в левом предсердии почти до осмотического давления плазмы — 25 мм рт. ст. [Петросян Ю. С., 1969]. Превышение этого давления сопровождается у большинства больных развитием отека легких. Однако опасность отека легких уменьшается благодаря особым адаптационным механизмам. При подъеме давления выше определенного уровня из-за раздражения рецепторного аппарата в стенках левого предсердия и легочных вен возникает рефлекторное сужение мелких легочных артерий на прекапиллярном уровне («второй барьер»). Такой нервно-рефлекторный спазм артерий способствует предохранению капиллярной сети легких от переполнения кровью, хотя и не снижает давления в легочных венах и левом предсердии. Этот феномен носит название рефлекса Китаева. Однако длительный сосудистый спазм способствует возникновению новой патологии—органическому перерождению стенок сосудов, вследствие чего препятствие продвижению крови становится необратимым, и возникает стойкий легочный «второй барьер».

В связи с резким ослаблением мышцы левого предсердия сокращения ее становятся малоэффективными. Одновременно из-за перерастяжения стенок предсердия, поражения и рубцевания проводящих путей сердца в результате ревматического процесса часто нарушается нормальный ритм работы сердца и возникает мерцание предсердий. При последней сокращения предсердий становятся полностью неэффективными. Это приводит к застою крови в малом круге кровообращения и еще большему расширению полостей, что создает условия для тромбообразования.

В результате повышения давления в легочной артерии развивается компенсаторная гипертрофия правого желудочка, а затем и правого предсердия. В дальнейшем повышение давления в легочной артерии, а также развитие синдрома изнашивания миокарда обуславливает появление признаков правожелудочковой недостаточности и относительной недостаточности трехстворчатого клапана.

**Клиника и диагностика.** Если митральный стеноз выражен нерезко и компенсируется гиперфункцией



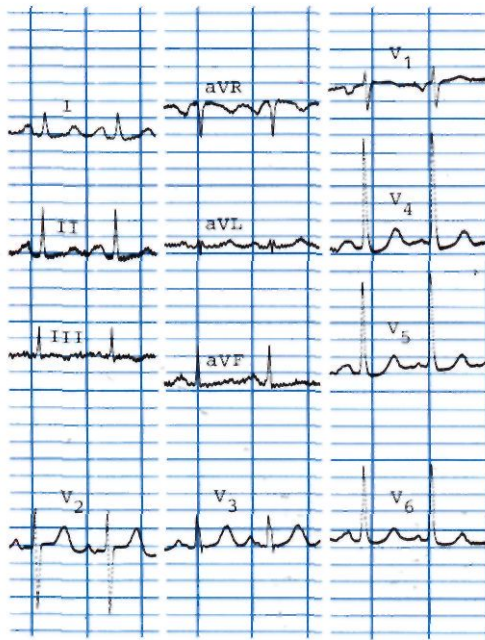3.29. Удаленный митральный клапан при кальцинированном стенозе и тромб, находившийся в левом предсердии.

левого предсердия, то больные обычно не предъявляют жалоб. При повышении давления в малом круге кровообращения появляются жалобы на значительную одышку и сердцебиение при физической нагрузке. При резком повышении давления в легочных капиллярах развиваются приступы сердечной астмы, отек легких. Сильная слабость, утомляемость обусловлены отсутствием адекватного прироста минутного объема сердца из-за наличия «первого», а затем и «второго» барьера. В период, предшествующий развитию мерцательной аритмии, наблюдаются перебои в работе сердца (предсердная экстрасистолия).

Внешний вид больных с умеренно выраженным стенозом обычно не изменен. При нарастании степени стеноза и развитии легочной гипертензии на фоне бледной кожи отмечаются «митральный» румянец, а также цианоз кончиков пальцев, носа и ушных раковин. При физической нагрузке у больных с высокой легочной гипертензией усиливается цианоз, появляется сероватая окраска кожных покровов, что обусловлено низким минутным объемом. Нередко видна пульсация в третьем—четвертом межреберье по левому краю грудины и в эпигастрии, что связано с усиленными сокращениями гипертрофированного правого желудочка. В области верхушки сердца или несколько латеральнее можно при пальпации определить диастолическое дрожание («кошачье мурлыканье»), обусловленное низкочастотными колебаниями при прохождении крови через суженное митральное отверстие.

При *аускультации* над верхушкой сердца в типичных случаях выслушиваются усиление I тона (хлопающий тон) и тон открытия митрального клапана; данное сочетание аускультативных признаков создает характерную мелодию митрального стеноза—«ритм перепела». Вслед за тоном открытия выслушивается протодиастолический шум низкого тембра и различной продолжительности, интенсивность которого постепенно уменьшается. При наличии синусового ритма диастолический шум усиливается в период пресистоли. Если клапанный аппарат грубо изменен, то хлопающий I тон может отсутствовать. Мелодия митрального стеноза особенно хорошо слышна при положении больного на левом боку и задержке дыхания во время выдоха. При таком положении больного точка наиболее громкого звучания шума смещается латеральнее. Диастолические шумы при митральном стенозе выслу-





3.30. Электрокардиограмма больного со стенозом митрального клапана.

Признаки гипертрофии левого предсердия, гипертрофии и перегрузки правого желудочка.

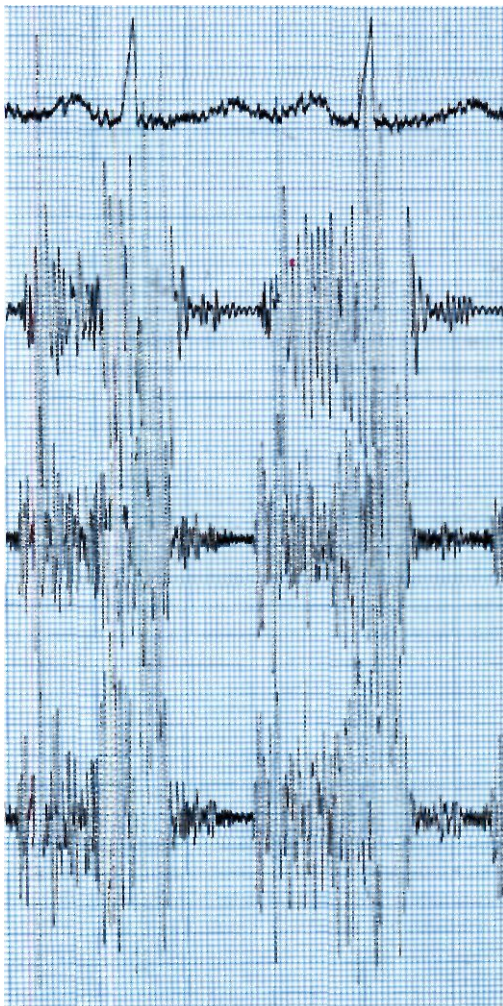
шиваются на ограниченной площади и не проводятся. При наличии высокой легочной гипертензии и относительной недостаточности трехстворчатого клапана во втором межреберье слева определяются усиление и раздвоение II тона, а над мечевидным отростком — систолический шум, усиливающийся на высоте вдоха.

Пульс обычно не меняется. При выраженном стенозе за счет уменьшения сердечного выброса пульс становится малым и мягким. С появлением мерцания пульс становится аритмичным. Артериальное давление чаще остается в пределах физиологической нормы или снижается.

**Диагностика.** При электрокардиографическом исследовании выявляются признаки перенапряжения предсердий, перегрузки и гипертрофии правого желудочка и в далеко зашедших случаях дистрофические изменения в миокарде. Отмечается увеличение зубца P, расширение и иногда раздвоение его верхушки. Такие изменения зубца P расцениваются как признаки перегрузки левого предсердия, что свидетельствует об определенных изменениях его миокарда, т. е. характеризует тяжесть заболевания и степень стеноза. Вторым важным диагностическим признаком у больных с митральным стенозом являются перегрузка и гипертрофия правого желудочка. При этом отмечается смещение интервала S—T вниз от изоэлектрической линии во II и III отведениях. Для распознавания и особенно для дифференциальной диагностики митрального стеноза большое значение имеет отклонение электрической оси сердца вправо, свидетельствующее о перегрузке правого желудочка (рис. 3.30).

**Фонокардиографическое** исследование позволяет выявить характерные признаки митрального стеноза — усиление I тона и запаздывание его появления на ЭКГ по сравнению с моментом регистрации на ЭКГ зубца Q, а также диастолический шум, усиливающийся в период пресистоли при синусовом ритме (рис. 3.31).

При **рентгенографическом** исследовании отмечают расширение тени корней за счет правых отделов и застойный рисунок легких (рис. 3.32). По левому контуру сердца отчетливо дифференцируются все четыре дуги. Обычно более значительно выбухает вторая дуга, что свидетельствует о легочной гипертензии и расширении легочной артерии. Увеличение третьей дуги, характеризующее расширение левого предсердия и его ушка, сглаживает талию сердца, создавая так называемую митральную конфигурацию. По правому контуру отмечают смещение вверх кардиовазального угла, расширение правых отделов сердца и появление добавочной тени за счет расширения левого предсердия. В первой косой проекции отмечается выбухание выходного отдела правого же-



3.31. Фонокардиограмма больного со стенозом митрального клапана, зарегистрированная в первой точке (положение больного на левом боку).

Усилен I тон. Выраженный диастолический шум с пресистолическим усилением.

л уд очка, а контрастированный пищевод отклоняется по дуге малого радиуса увеличенным левым предсердием. Во второй косой проекции видно расширение правых отделов и левого предсердия. Рентгеноскопия с электронно-оптическим преобразователем дает возможность выявить кальциноз митрального клапана.

Метод *эхокардиографии* позволяет с большой достоверностью диагностировать стеноз митрального клапана. Последний на ЭХОКГ характеризуется следующим симптомокомплексом (признаки перечисляются в порядке их значимости): 1) однонаправленное диастолическое движение створок митрального клапана; 2) выраженное снижение скорости раннего диастолического закрытия передней митральной створки; 3) снижение общей экскурсии движения митрального клапана; 4) уменьшение диастолического расхождения митральных створок; 5) умеренное увеличение полости левого предсердия (рис. 3.33). Кроме этого, при использовании двухмерного изображения возможна оценка выраженности изменений под клапанными структурами (рис. 3.34).

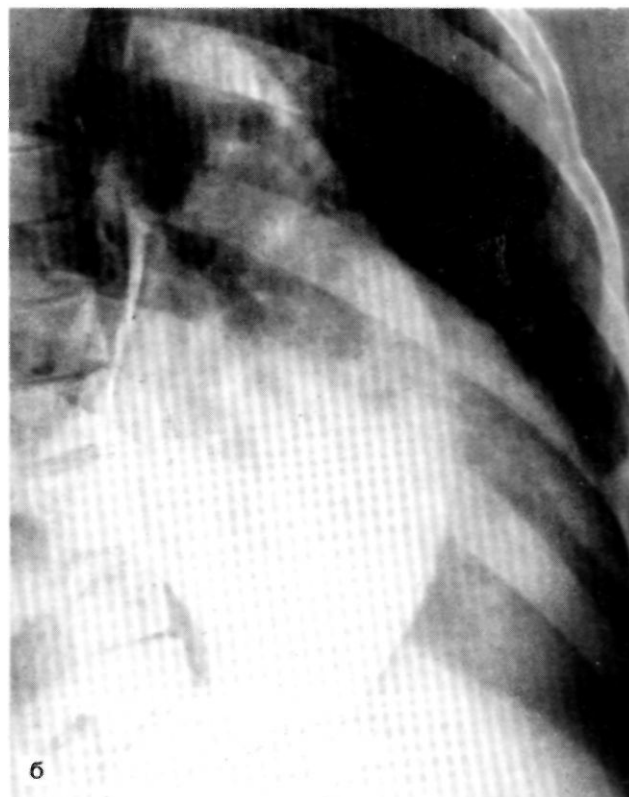
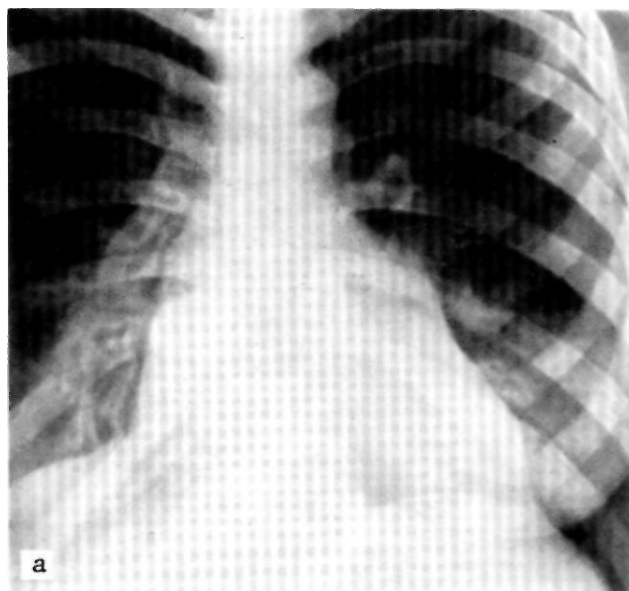
*Катетеризация сердца* играет вспомогательную роль, она показана в случае необходимости определить степень сопутствующей недостаточности митрального клапана или для оценки степени выраженности пороков других клапанов сердца. Катетеризация правых отделов сердца дает возможность определить степень легочной гипертензии, а в сочетании с катетеризацией левого желудочка измерить диастолический градиент на митральном клапане и по его величине судить о выраженности стеноза. Левая вентрикулография позволяет выявить степень сопутствующей митральной регургитации.

Диагноз основывается на обнаружении прямых признаков, обусловленных наличием самого митрального стеноза, к которым относятся: 1) клапанные (усиленный I тон, тон открытия, диастолический шум); 2) левопредсердные (увеличение левого предсердия, выявляемое с помощью различных методов). Другая большая группа признаков — косвенные, обусловленные нарушением циркуляции в малом круге кровообращения и реакцией на это со стороны правых отделов сердца. К их числу относятся: 1) легочные (одышка, приступы отека легких, расширение легочной артерии); 2) правожелудочковые (увеличение правого желудочка, выявляемое с помощью различных методов).

Дифференциальный диагноз чаще всего проводят при сочетании митрального стеноза с митральной недостаточностью, пороком трехстворчатого или аортального клапана сердца.

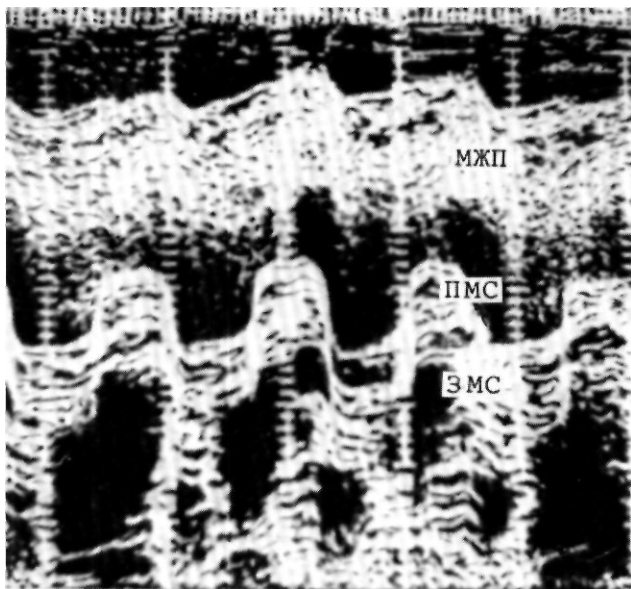
**Классификация.** Для оценки выраженности кальциноза митрального клапана целесообразно пользоваться градацией, принятой в ИССХ им. А. Н. Бакулева АМН СССР, согласно которой выделяют три степени кальциноза митрального клапана: I степень — кальций располагается по свободным краям створок или в комиссурах отдельными узлами; II степень — кальциноз створок без перехода на фиброзное кольцо; III степень — переход кальциевых масс на фиброзное кольцо и окружающие структуры.

Течение заболевания. Течение процесса определяется степенью выраженности стеноза, наличием легочной гипертензии и состоянием сократительной способ-



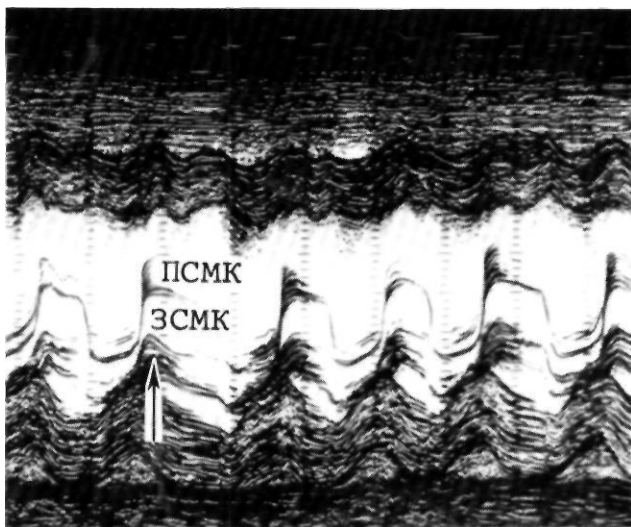
3.32. Рентгенограммы грудной клетки больного с митральным стенозом в переднезадней (а) и первой косой (б) проекциях. Объяснение в тексте.

ности правого желудочка. При умеренных степенях стенозирования, редких ревматических атаках больные длительное время сохраняют трудоспособность. Прогрессирование стеноза, повторные атаки ревматизма, развитие легочной гипертензии, нарушения сер-



3.33. Одномерная эхокардиограмма при митральном стенозе.

Однонаправленное движение передней (МПС) и задней (ЗМС) створок митрального клапана. МЖП—межжелудочковая перегородка.



3.34. Одномерная эхокардиограмма при стенозе митрального клапана.

Склероз и утолщение подклапанных структур (указано стрелкой). ПСМК — передняя створка митрального клапана; ЗСМК — задняя створка митрального клапана.

дечного ритма ухудшают прогноз, снижают трудоспособность вплоть до полной ее утраты.

Кроме того, опасны тромбоэмболические осложнения, которые нередко возникают в результате мерцательной аритмии.

Статистические данные наблюдений за естественным течением заболевания показали, что после появ-

ления симптомов нарушения кровообращения при лекарственном лечении к 5 годам умирает 50% больных [Munoz S. et al., 1975; Rapoport E., 1975].

**Показания к хирургическому лечению.** Показания и противопоказания к операции на митральном клапане в настоящее время следует рассматривать в двух аспектах: 1) в зависимости от тяжести состояния больных и 2) выбора метода коррекции порока.

В I функциональном классе больные не нуждаются в хирургическом лечении, так как развитие компенсаторных механизмов, щадящий режим и сезонная профилактика ревматизма позволяют длительно поддерживать кровообращение в состоянии стойкой компенсации. Во II функциональном классе показания к операции относительны. Возможно выполнение закрытой митральной комиссуротомии или реконструктивных операций, т. е. хирургических вмешательств, гарантирующих больным длительное сохранение жизни без специфических осложнений, наблюдающихся при протезировании клапанов сердца.

В III и IV функциональных классах показания к операции абсолютны, так как лекарственная терапия этой группы больных только при длительном стационарном лечении приносит временное улучшение кровообращения, в то время как расширение режима физической нагрузки после выписки из стационара вскоре приводит к рецидиву нарушения кровообращения, несмотря на постоянный прием сердечных гликозидов и диуретиков.

Активность ревматического процесса не является противопоказанием к операции, что следует из работ J. Vornan и соавт. (1971), A. Straus и соавт. (1974) и других авторов, показавших, что опасность обострения ревмокардита после операции минимальна, а в отдаленном периоде при адекватной коррекции порока рецидивы ревмокардита исключительно редки и имеет тенденция к стиханию ревматического процесса.

Единственным противопоказанием для хирургического лечения является терминальная, дистрофическая стадия болезни, когда далеко зашедшие и необратимые изменения в миокарде и других органах, особенно в печени, не позволяют надеяться на благоприятный исход.

Важно правильно и четко выбрать метод коррекции митральных пороков.

Закрытая митральная комиссуротомия является эффективным методом лечения митрального стеноза. Однако изучение отдаленных результатов этой операции у больных с различной степенью кальциноза [Назаренко В. П., 1972] и недостаточности митрального клапана [Козлов В. А., 1978] показало ее малую эффективность, особенно у больных с кальцинозом или регургитацией II степени и более. После операции улучшения не наступало или оно было кратковременным (до 1,5 лет) у 60—90% больных.

Поэтому в настоящее время закрытая митральная комиссуротомия показана больным с «чистым» митральным стенозом или рестенозом митрального клапана без грубых изменений клапанных структур, а также при сопутствующей митральной недостаточности или кальцинозе I степени.

Закрытая митральная комиссуротомия при митральном стенозе у беременных должна выполняться при сроке беременности 14—26 нед. В более поздние

сроки (37—39 нед) необходимо одновременно делать кесарево сечение.

Показаниями к реконструктивным операциям на митральном клапане являются пороки с преобладающей недостаточностью без грубых изменений створок, хорд, сосочковых мышц и отсутствием кальциноза клапана.

Во всех остальных случаях, включающих клапанный инфекционный эндокардит, постинфарктные пороки, кальциноз II—III степени, операцией выбора является замещение клапана механическим или биологическим протезом (технику операций см. в главе 3.3.).

Результаты хирургического лечения. По мере накопления опыта, улучшения отбора и подготовки больных операционная летальность стала минимальной, а количество больных с восстановленной трудоспособностью увеличилось.

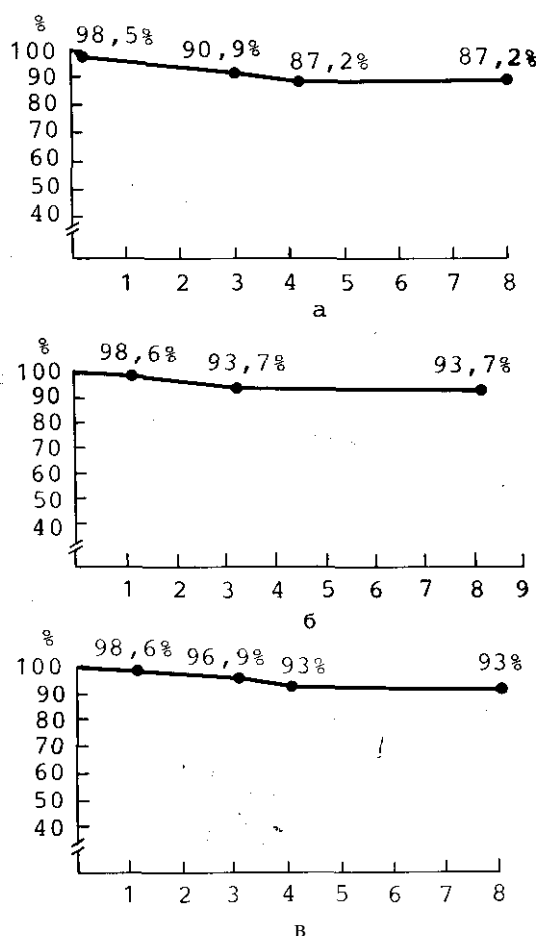
В настоящее время госпитальная летальность при закрытых митральных комиссуротомиях составляет 0,5—1%. Изучение отдаленных результатов операций, проведенное Н. Manabe и соавт. (1983) в сроки до 20 лет, показало, что выживаемость больных составила 58,1%, а повторные операции выполнены у 33% больных в среднем через 13,8 года после первой операции. Подобные результаты имеют и большинство других кардиохирургов, что свидетельствует об эффективности этой операции.

Основной причиной ухудшения результатов закрытой митральной комиссуротомии является развитие митрального рестеноза. Истинная частота рестенозов остается до сих пор неизвестной; по данным различных авторов они возникают в 7—70% случаев [Генни Н. М., 1967; Каров В. В., 1972; Kaith S., 1972].

Рассматривая причины возникновения этого синдрома, следует обратить внимание на ряд закономерностей, хорошо известных клиницистам. Рестеноз чаще возникает после пальцевой комиссуротомии, особенно у больных с длительным «ревматическим анамнезом» при вяло текущем процессе. В развитии осложнения играет роль и такой фактор, как грубые морфологические изменения клапана — фиброз, кальциноз, подклапанные сращения. Следует, по-видимому, признать, что данное осложнение неоднородно и может рассматриваться в одних случаях как рецидив заболевания и как следствие неполного разделения комиссур—в других. Тщательный отбор больных на операцию, адекватная комиссуротомия и регулярная профилактика ревматизма снижают риск развития рестеноза.

Госпитальная летальность при сложных реконструктивных операциях низкая и, по данным A. Carpentier и соавт. (1980), С. Duran и соавт. (1983), составляет 1,5—4%. Непосредственные результаты операции в большинстве случаев хорошие.

Особый интерес представляют отдаленные результаты пластической коррекции митральных пороков. A. Lessana и соавт. (1983) при изучении результатов операций к 7-му году после хирургического вмешательства отметили, что выживаемость больных составила 89,9%; у 91,2% из них не наблюдалось тромбэмболических осложнений (без антикоагулянтной терапии), а у 88% — повторных операций. Подобные показатели получены и в ИССХ им. А. Н. Бакулева АМН СССР (рис. 3.35).



3.35. Актуарные кривые выживаемости (а), отсутствия тромбэмболических осложнений (б) и реопераций (в) после сложных реконструктивных операций на митральном клапане.

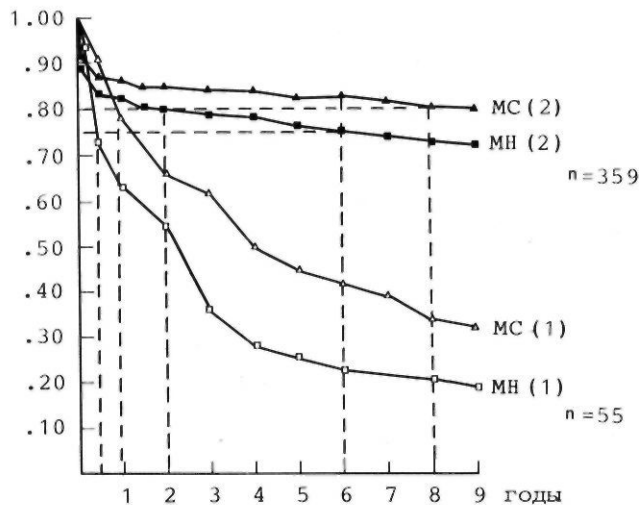
По оси абсцисс—годы наблюдения за больными после операции; по оси ординат — госпитальная летальность.

Приведенные данные неоспоримо доказывают, что при усовершенствованной хирургической технике, правильном подходе к разработке показаний и выбору метода пластической операции сложные реконструктивные операции являются эффективным методом лечения митральных пороков сердца.

В ведущих кардиохирургических центрах мира госпитальная летальность при протезировании митрального клапана колеблется от 1,9 до 8% [Косач Г. А., 1978; Константинов Б. А., 1983; Добротин С. С., 1984; Soyer M. et al., 1975; Rabago G. et al., 1983]. Выживаемость больных при использовании современных типов искусственных и биологических протезов достаточно высокая и составляет к 5-му году наблюдения 75—90%.

Результаты протезирования митрального клапана имеют прямую зависимость от предоперационного состояния больных. При кардиомегалии I степени, т. е. объеме сердца 1000—1500 мл/м<sup>2</sup>, выживаемость после операции к концу 5-летнего периода составляет 30%, тогда как при увеличении объема сердца свыше





3.36. Актуарные кривые выживаемости больных со стенозом (МС) и недостаточностью (МН) митрального клапана при лекарственном (1) и хирургическом (2) лечении [Horstkotte D., Korfer R., 1983]. Остальные обозначения те же, что на рис. 3.8.

1500 мл/м<sup>2</sup> этот же показатель не достигает 63%. Аналогичная картина наблюдается и при легочной гипертензии различной степени выраженности. Иными словами, своевременно выполненная операция обеспечивает предсказуемый благоприятный результат.

В целом протезирование митрального клапана механическими и биологическими протезами, несмотря на ряд специфических осложнений, является спасительной операцией для тяжелого контингента больных и большинству обеспечивает продление жизни, а также восстановление трудоспособности в послеоперационном периоде. На рис. 3.36 приведены актуарные кривые выживаемости больных при естественном течении митральных пороков и после протезирования митрального клапана протезом Бёрка—Шейли, полученные D. Horstkott и R. Korfer (1983).

### 3.1.3. ПОРОКИ ТРЕХСТВОРЧАТОГО КЛАПАНА

Впервые патологию трехстворчатого клапана описал Morgagni в 1712 г. Более чем через столетие Durosies (1868), основываясь на обследовании 10 больных, представил данные о клинической картине стеноза трехстворчатого клапана.

Основоположником хирургического лечения пороков трехстворчатого клапана был С. Bailey, который 16 мая 1952 г. произвел успешную закрытую «трикуспидальную» комиссуротомию у 24-летней больной. В нашей стране первая подобная операция выполнена С. А. Колесниковым в ИССХ им. А. Н. Бакулева 24 марта 1959 г. Разработанные методы закрытых операций позволили получить неплохие непосредственные результаты при коррекции стеноза трехстворчатого клапана. Однако оставалось проблемой лечение недостаточности трехстворчатого клапана, которая, по мнению большинства специалистов, сопутствует стенозу и усиливается после выполнения закрытой комиссуротомии. С развитием метода ИК кардиохирургии отказались от закрытых операций на трехстворчатом клапане в пользу коррекции пороков последнего на «открытом» сердце.

Первое сообщение об аннулопластике при недостаточности трехстворчатого клапана было сделано O. Julian и соавт. в 1959 г. В последующем Н. М. Амосов, А. Карпантьев,

Н. Де Вега, Дж. Кей, А. Бойд предложили свои оригинальные методы пластической коррекции этого порока.

Наряду с развитием реконструктивной хирургии в клинической практике было начато использование механических и биологических протезов для замещения трехстворчатого клапана. Впервые такое протезирование выполнено A. Starg в 1963 г.

В нашей стране впервые операцию протезирования трехстворчатого клапана шаровым протезом сделал Г. М. Соловьев в 1964 г., а замещение ксеноортальным биопротезом произвел Г. И. Цукерман в 1969 г.

Большой вклад в диагностику и разработку методов хирургического лечения пороков трехстворчатого клапана внесли отечественные ученые Н. М. Амосов, А. Д. Левант, Г. И. Цукерман, Ю. С. Петросян, Б. М. Костюченко и др. В последние годы проблема хирургического лечения пороков трехстворчатого клапана широко разрабатывается в нашей стране и за рубежом.

Частота. Длительное время считалось, что пороки трехстворчатого клапана являются редкостью. Это мнение было связано с трудностями диагностики сочетанных поражений клапанов сердца. Материалы вскрытий свидетельствовали, что пороки трехстворчатого клапана встречаются гораздо чаще, чем считали клиницисты. Б. А. Черногубов (1941), приводя данные 588 вскрытий умерших больных с ревматическим поражением клапанов сердца, отмечал, что пороки трехстворчатого клапана выявлены в 32,9% случаев. По мере усовершенствования методов диагностики, а также развития кардиохирургии к настоящему времени окончательно оставлено представление о редкости пороков трехстворчатого клапана. Такие авторы, как Н. М. Амосов (1977), P. Grondin (1977), J. Wada (1975), указывают, что от 12 до 27% больных с ревматическими пороками сердца нуждаются в хирургическом лечении порока трехстворчатого клапана. Представляет интерес и соотношение различных видов поражения клапана. Большинство клиницистов и патологоанатомов отмечают, что резкий стеноз трехстворчатого клапана встречается в 14—15% случаев всех пороков трехстворчатого клапана, причем стенозированию почти всегда сопутствует недостаточность. Более распространенным пороком является недостаточность клапана как органического, так и функционального происхождения.

Наиболее частой причиной приобретенного порока трехстворчатого клапана является ревматизм. Важен тот факт, что подобные ревматические пороки всегда сочетаются с пороками митрального или аортального клапана. В отличие от органических пороков относительная недостаточность трехстворчатого клапана обусловлена не морфологическими изменениями, а гемодинамическими нарушениями, вызванными пороками митрального и аортального\* клапанов. Среди других причин возникновения пороков трехстворчатого клапана следует отметить его травматическое повреждение, инфекционный эндокардит.

Патологическая анатомия. Формирование ревматического порока трехстворчатого клапана начинается со склероза створок, затем фиброзного кольца, сухожильных хорд и верхушек сосочковых мышц, т. е. аналогично развитию митрального порока. В то же время из-за анатома-функциональных особенностей трехстворчатого клапана морфологические изменения его структур менее выражены, сохраняется достаточная подвижность створок, отсутствует кальциноз.

Среди особенностей порока следует отметить почти постоянное выявление недостаточности при пороке трехстворчатого клапана с преобладанием стеноза. При ревматическом поражении трехстворчатого клапана происходит утолщение и укорочение створок, сращение комиссур, больше переднеперегородочной (рис. 3.37). Для органической недостаточности трехстворчатого клапана характерно значительное расширение фиброзного кольца за счет области передней и задней створок и соответствующих комиссур. Часть фиброзного кольца, соответствующая основанию перегородочной створки, не подвергается дилатации, являясь единым целым с перегородочной частью межжелудочковой перегородки. Относительная недостаточность отличается от органической отсутствием фиброзных изменений клапана. Имеется лишь утолщение краев створок, вызванное постоянным воздействием волны регургитации. Расширение фиброзного кольца вследствие дилатации камер правого сердца достигает тех же величин, что и при органической недостаточности трехстворчатого клапана.

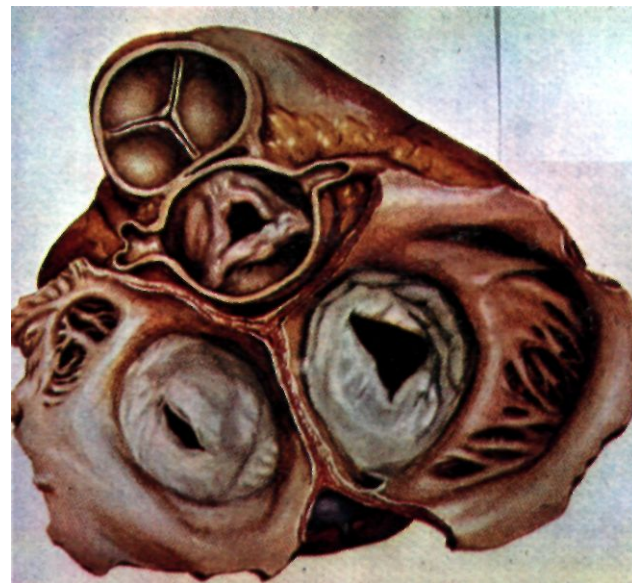
**Патологическая физиология.** При стенозе трехстворчатого клапана среднее давление в правом предсердии может достигать 10—20 мм рт. ст., что соответствует площади отверстия около 1,5 см<sup>2</sup> и среднему диастолическому градиенту между правым предсердием и правым желудочком 5—15 мм рт. ст. Когда среднее давление в правом предсердии превышает 10 мм рт. ст., развивается застой в большом круге кровообращения, появляются периферические отеки, асцит, значительно увеличивается печень.

**Компенсация кровообращения при стенозе трехстворчатого клапана** в известных пределах осуществляется благодаря расширению и гипертрофии правого предсердия. Н. Taussig (1937) описала случай стеноза клапана, когда правое предсердие вмещало 2 л крови. Однако правое предсердие не в состоянии длительное время компенсировать сужение отверстия. Повышенное давление передается на крупные вены, так как между ними нет предохранительных клапанов. Вены и печень, не обладая активной компенсаторной способностью, переполняются массой венозной крови и служат пассивным ее резервуаром. В начале декомпенсации увеличение печени не достигает больших размеров, но по мере развития заболевания в ней развиваются цирротические процессы, приводящие к застою в органах брюшной полости и асциту.

При наличии регургитации в трехстворчатом клапане создаются условия для увеличения как правого предсердия, так и правого желудочка.

Умеренная недостаточность трехстворчатого клапана играет «разгрузочную роль» при выраженном застое в малом круге кровообращения. Это встречается при наличии сопутствующего порока митрального клапана. Объем крови при регургитации поступает в системные вены, не вызывая выраженного застоя в большом круге кровообращения и очень умеренно снижая сердечный выброс. Однако при более выраженной недостаточности трехстворчатого клапана ее влияние на сердечный выброс значительно увеличивается, резко возрастает венозное давление, особенно в условиях повышенных физиологических нагрузок.

**Клиника и диагностика.** Больные не предъявляют каких-либо жалоб, свойственных больным с тем или



3.37. Макропрепарат сердца при митрально-аортально-трехстворчатом пороке. Комиссуры трехстворчатого клапана сращены, отверстие клапана треугольной формы.

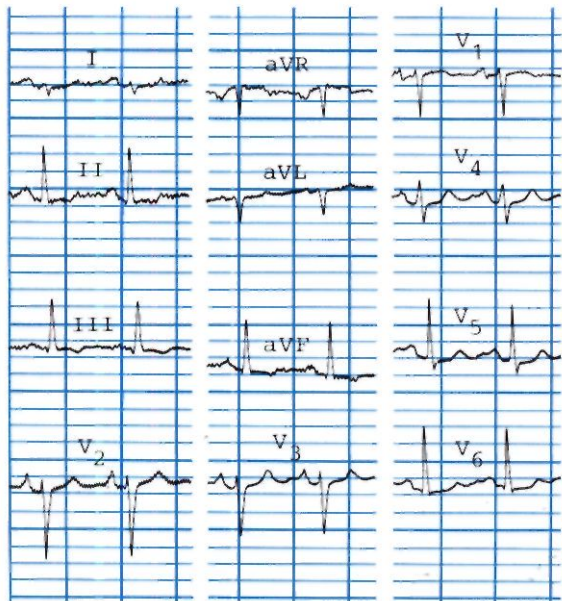
иным пороком трехстворчатого клапана. Жалобы на одышку, сердцебиение, кровохарканье и т. д. обусловлены сопутствующими пороками клапанов левой половины сердца.

При *осмотре* больных с выраженным пороком трехстворчатого клапана обращают на себя внимание набухшие (в виде «веревки») яремные вены. Этот признак служит одним из первых проявлений стеноза трехстворчатого клапана. Однако застойное расширение вен шеи нельзя считать патогномоничным признаком только стеноза трехстворчатого клапана, так как они часто встречаются при недостаточности «правого сердца» и при перикардите.

В большинстве случаев шейные вены пульсируют. Эта пульсация возникает довольно рано и бывает выражена настолько явно, что ее замечают и больные, и их родственники. При стенозе трехстворчатого клапана и сохранившемся синусовом ритме отмечается пресистолическая пульсация вен, а при недостаточности пульсация вен систолическая, что связано с обратным током крови из правого желудочка.

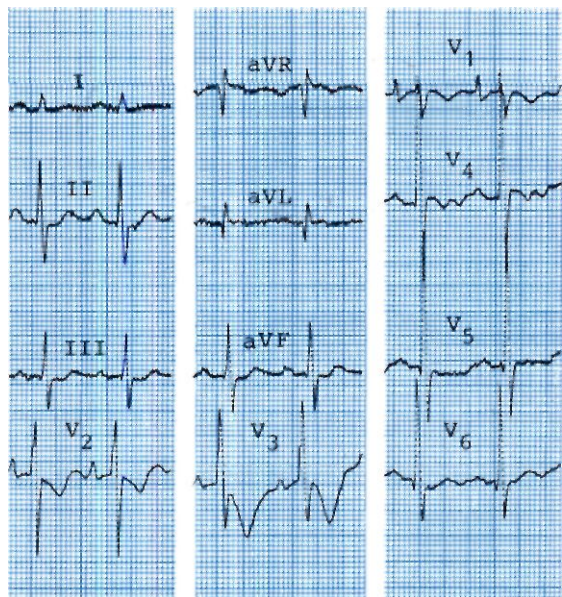
У большинства больных увеличена печень, причем в 40—50% случаев можно заметить ее систолическую пульсацию. Симптомы декомпенсации по большому кругу кровообращения у больных с органическими пороками трехстворчатого клапана обычно стойкие и в отличие от таковых при относительной недостаточности клапана плохо поддаются лекарственному лечению.

Значительную трудность представляет выявление *аускультативной* симптоматики пороков трехстворчатого клапана, которая легко теряется среди шумов, вызванных сопутствующими пороками. Шумы при пороках трехстворчатого клапана выслушиваются над мечевидным отростком и у левого края грудины на уровне пятого—седьмого межреберья. Для стеноза



3J#. Электрокардиограмма больного со стенозом трехстворчатого клапана.

Признаки гипертрофии правого предсердия, умеренная гипертрофия правого желудочка, замедление предсердно-желудочковой проводимости.



3.39. Электрокардиограмма больного с недостаточностью трехстворчатого клапана.

Выраженная гипертрофия и перегрузка правого желудочка

клапана характерен диастолический шум, усиливающийся во время вдоха. Редко, обычно при резком стенозировании правого атриовентрикулярного отверстия, выслушивается щелчок открытия трехстворчатого клапана. Недостаточность клапана проявляется систолическим шумом, также усиливающимся при глубоком вдохе.

При *перкуссии* границы относительной сердечной тупости обычно расширены вправо больше, чем при изолированных пороках митрального клапана. Нередко отмечается пульсация в эпигастральной области, вызываемая усиленными сокращениями гипертрофированного правого желудочка, что чаще встречается при недостаточности трехстворчатого клапана.

При *электрокардиографическом* исследовании характерными признаками стеноза трехстворчатого клапана являются гипертрофия правого предсердия наряду с нерезко выраженной гипертрофией правого желудочка, нормальное расположение электрической оси сердца и удлинение атриовентрикулярной проводимости (до 0,20—0,32 с) при отсутствии активного ревматического процесса (рис. 3.38). Однако при мерцательной аритмии, которая встречается у большинства больных с сочетанными пороками сердца, такой важный диагностический признак, как гипертрофия правого предсердия, не выявляется.

Для недостаточности трехстворчатого клапана характерны более выраженные признаки гипертрофии и перегрузки правого желудочка (рис. 3.39). Неполная блокада правой ножки предсердно-желудочкового пучка (пучка Гиса) может свидетельствовать о поражении трехстворчатого клапана.

*Фонокардиографическое* исследование выявляет ценные диагностические признаки пороков трехстворчатого клапана. Стеноз проявляется увеличением амплитуды I тона в III точке, наличием тона открытия клапана и диастолическим шумом, усиливающимся во время вдоха (рис. 3.40). При синусовом ритме его «максимум» фиксируется в пресистоле. Шум не сливается с I тоном, имеет веретенообразную или ромбовидную форму.

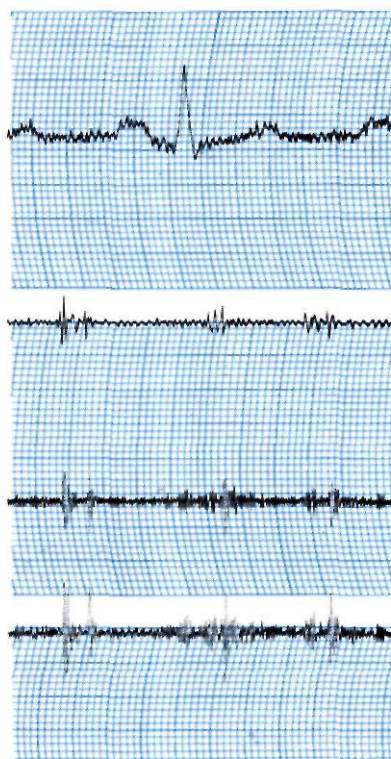
При недостаточности трехстворчатого клапана наблюдается снижение амплитуды I тона над областью проекции клапана. Основным симптомом является систолический шум (рис. 3.41). Обычно систолический шум имеет лентовидную форму и занимает всю систолу. Основным отличием систолического шума при данном пороке от систолических шумов, выслушиваемых при пороках митрального и аортального клапанов, является усиление его на вдохе (симптом Риверо — Карвало) и в положении на правом боку.

При *рентгенологическом* исследовании больных с выраженным стенозом трехстворчатого клапана в большинстве случаев отсутствуют или незначительно выражены характерные для митрального порока застойные явления и легочная гипертензия. В прямой проекции отсутствует выбухание легочной артерии, правое предсердие образует тень значительной интенсивности, контур его отчетливо закруглен и выступает в правое легочное поле. Иногда определяется тень расширенной верхней полой вены. В первом косом положении нижний отдел ретрокардиального пространства сужен или закрыт увеличенным правым предсердием, образующим в ряде случаев перекрест с контуром левого предсердия. Во втором косом положении выбухание верхней половины переднего контура сердца, принадлежащей правому предсердию, выражено больше, чем выбухание контура правого желудочка (рис. 3.42).

При недостаточности трехстворчатого клапана, как правило, наблюдается венозный застой в легких.



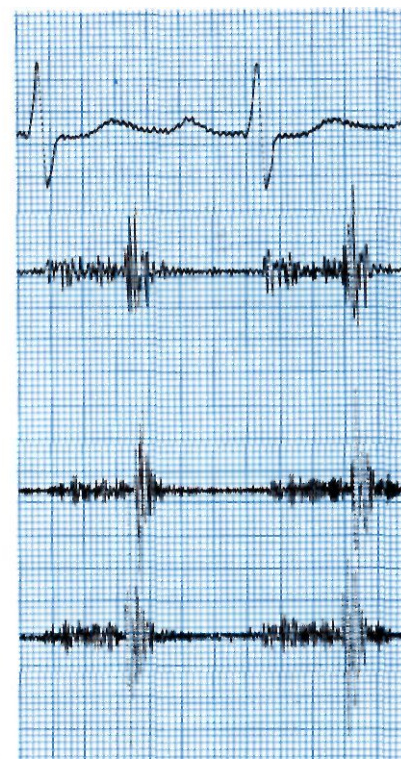
3.40. Фонокардиограмма больного со стенозом трехстворчатого клапана, зарегистрированная в третьей точке. Амплитуда I тона увеличена, веретенообразный диастолический шум.



3.40.

3.41. Фонокардиограмма больного с недостаточностью трехстворчатого клапана, зарегистрированная в третьей точке.

Характерный лентовидный систолический шум.



3.41.

Наиболее достоверными рентгенологическими признаками являются: 1) расширение верхней полой вены; 2) преобладающее увеличение правых отделов сердца; 3) закругление их контуров во всех проекциях; 4) увеличение правых предсердий и желудочка во второй косой проекции (рис. 3.43).

Следует отметить, что при умеренной органической и относительной недостаточности эти симптомы менее выражены.

Наиболее достоверными эхокардиографическими признаками органического поражения трехстворчатого клапана являются выраженная деформация диастолического наклона кривой движения передней створки, сглаженное либо патологическое переднее движение задней створки в сочетании с признаками перегрузки правого желудочка (рис. 3.44). Эхокардиографическая диагностика относительной недостаточности трехстворчатого клапана более сложна, чем при органических пороках, так как при этой форме поражения створки клапана не утолщены и нет признаков стенозирования отверстия. На эхокардиограммах отмечается увеличение амплитуды движения створок и разнонаправленное движение задней створки.

**Катетеризация правых отделов сердца** считается одним из главных методов диагностики ревматических пороков трехстворчатого клапана в хирургической клинике.

Основным гемодинамическим признаком сужения правого венозного отверстия является градиент диастолического давления между правым желудочком и правым предсердием. Максимальный диастолический градиент отмечается при стенозе трехстворчатого клапана и комбинированном пороке (8—15 мм рт. ст.).

При органической и особенно относительной недостаточности трехстворчатого клапана диастолический градиент на клапане не превышает 2—6 мм рт. ст.

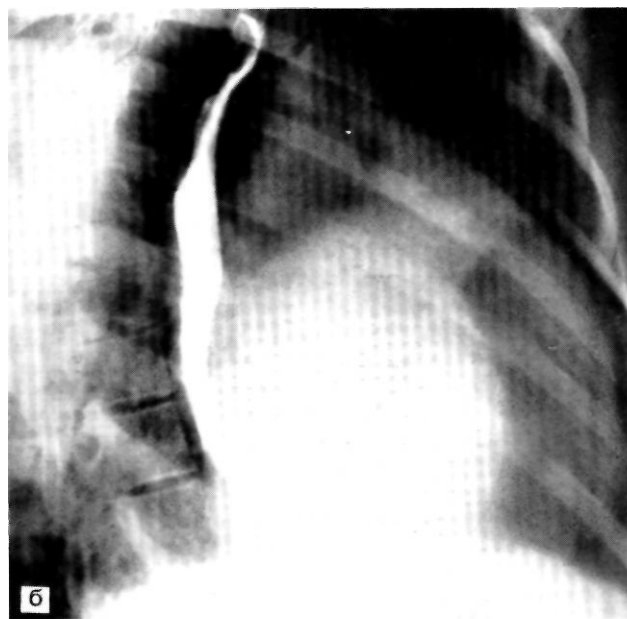
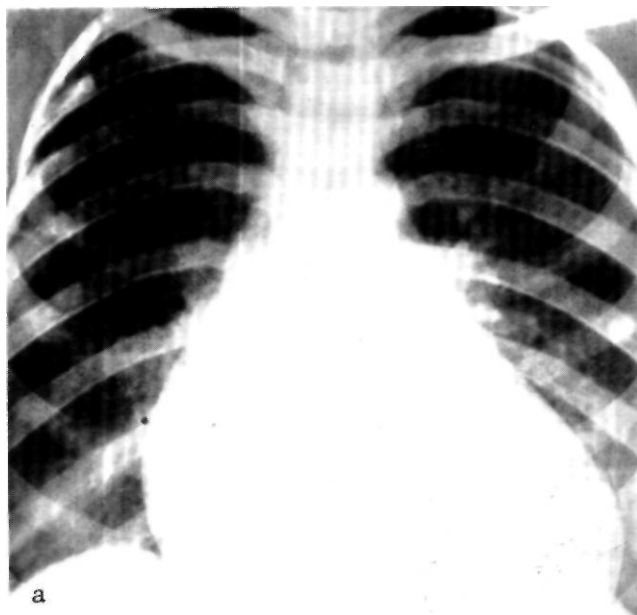
Повышение давления и морфологические особенности кривых давления в правом предсердии являются характерными признаками порока трехстворчатого клапана. У больных со стенозом и синусовым ритмом возрастает волна *a* за счет сокращения предсердий, выражены систолический коллапс, о чем свидетельствует волна *x*, и диастолический коллапс волны *u*, пологий спуск (рис. 3.45).

По кривым давления в правом предсердии можно судить о наличии и выраженности недостаточности трехстворчатого клапана, принимая во внимание «вентрикулизацию» кривой, т. е. увеличение волны *v* (рис. 3.46).

**Вентрикулография**, выполненная из правого желудочка, по данным ряда авторов [Pluth J., Ellis F., 1969; Geschwind H. et al., 1975], не имеет особой диагностической ценности, так как часто дает ложноположительные результаты вследствие искусственной регургитации, вызванной нарушениями ритма, смещением створок катетером и т. д.

В целом следует считать, что косвенные симптомы венозной гипертензии большого круга кровообращения не имеют самостоятельного диагностического значения для выявления порока трехстворчатого клапана. Подобные явления могут быть при правожелудочковой недостаточности любой этиологии. Лишь некоторые из этих симптомов, в частности систолическая и пресистолическая пульсация вен шеи, а также раннее и стойкое увеличение печени, могут настораживать в отношении возможного поражения трех-





створчатого клапана. Комплексная оценка клинических проявлений и данных диагностических методов дает возможность установить наличие и характер порока трехстворчатого клапана более чем в 80% случаев.

Обследование больных следует начинать с использования «бескровных» инструментальных методов, включая эхокардиографию. Для уточнения диагноза в трудных случаях или выяснения степени нарушения внутрисердечной гемодинамики следует производить катетеризацию полостей сердца.

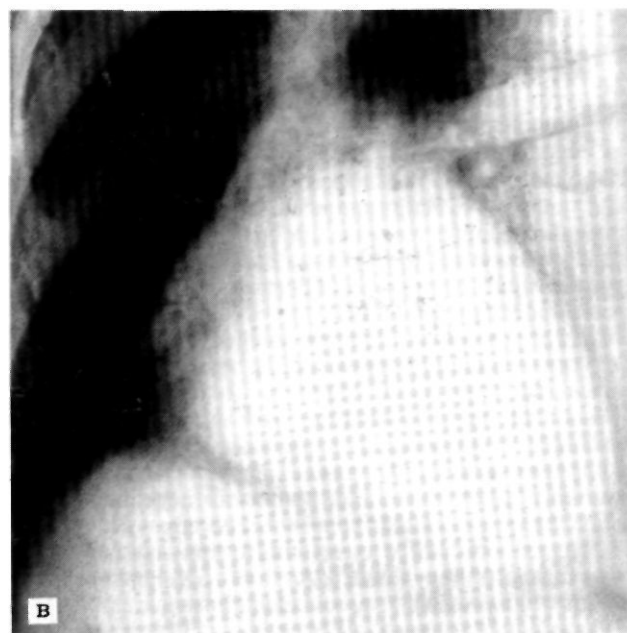Учитывая нередкие ошибки в диагностике пороков трехстворчатого клапана, окончательным этапом следует считать пальцевую ревизию клапана во время операции, сопоставляя полученные результаты с данными дооперационного обследования больного.

**Классификация.** Целесообразно использовать классификацию приобретенных пороков трехстворчатого клапана, принятую в ИССХ им. А. Н. Бакулева АМН СССР, согласно которой выделяют: 1) «чистый» стеноз; 2) преобладающий стеноз; 3) комбинированный порок; 4) относительную недостаточность.

Недостаточность трехстворчатого клапана подразделяют на четыре степени: I степень—едва ощутимая обратная струя крови; II степень—обратная струя ощущается на расстоянии 2 см от клапана; III степень—струя регургитации определяется на расстоянии более 2 см от клапана; IV степень—широкая обратная струя крови определяется на большом протяжении полости правого предсердия.

Стенозирование правого атриовентрикулярного отверстия подразделяется на три степени в зависимости от выраженности сужения отверстия: резкую—до 1,5 см, выраженную—1,5—2,5 см и умеренную—2,5—3 см.

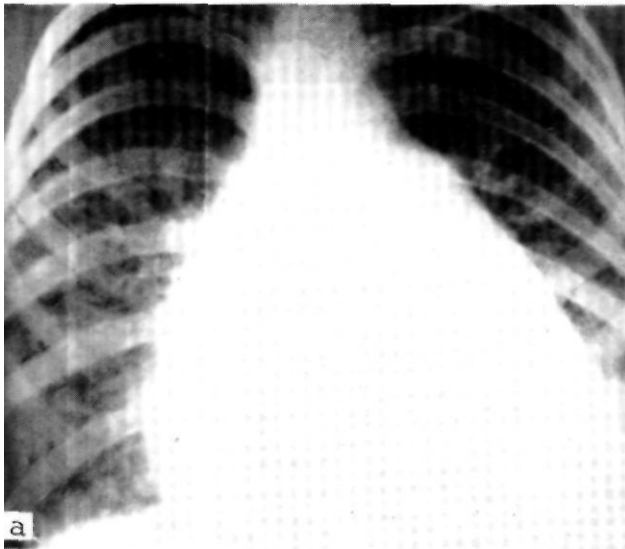
**Показания к хирургическому лечению.** По мере накопления опыта хирургического лечения порока митрального клапана, а затем многоклапанных приобретенных пороков сердца оказалось, что наличие



3.42. Рентгенограммы грудной клетки больного со стенозом трехстворчатого клапана в переднезадней (а), первой (б) и второй (в) косых проекциях. Объяснения в тексте.

некорригированного порока трехстворчатого клапана ведет к снижению эффективности операций. В госпитальном периоде некорригированный порок трехстворчатого клапана снижает минутный объем сердца, увеличивая опасность развития острой сердечной недостаточности; в отдаленном периоде симптомы порока нарастают.

Принимая во внимание тот факт, что результаты закрытых комиссуротомий при пороке трехстворчатого клапана оказались неудовлетворительными из-за



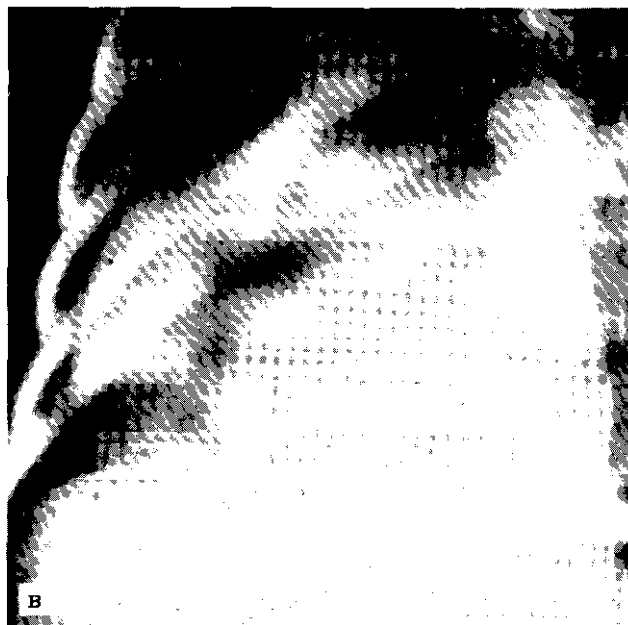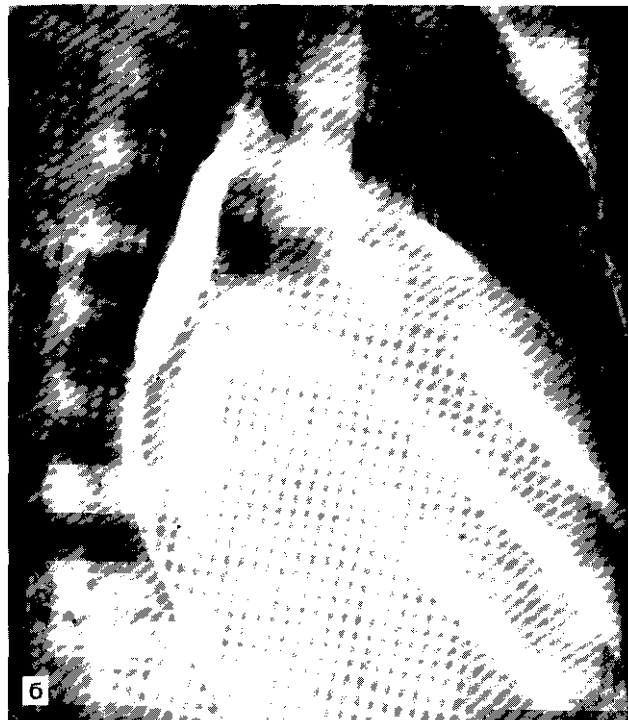
неадекватной коррекции порока, в современных условиях операции проводят только в условиях ИК, используя такие методы, как пластика и протезирование клапана.

В результате многочисленных исследований отечественных и зарубежных кардиохирургов [Амосов Н. М. и др., 1972; Кайдаш А. Н. и др., 1978; Семеновский М. Л. и др., 1981; Starg A., 1974; Boyd A., 1975; De Vega N. et al., 1976, и др.] разработаны определенные показания к хирургической коррекции пороков трехстворчатого клапана с учетом их выраженности и возможных методов операции.

При всех гемодинамически значимых органических пороках, исключая случаи с грубыми морфологическими изменениями клапана, а также относительной недостаточности II—III степени показаны пластические операции. Показания к протезированию трехстворчатого клапана сужены. Эту операцию выполняют только при грубых изменениях створок и подклапанной структуры, что чаще встречается при стенозе трехстворчатого клапана и в случаях ранее произведенной неэффективной аннулопластики (технику операций см. в главе 3.3).

**Непосредственные результаты хирургического лечения.** Широкое использование пластических операций, а также переход к защите миокарда при помощи фармакоолодовой кардиopleгии позволили значительно улучшить результаты операций при многоклапанных пороках сердца.

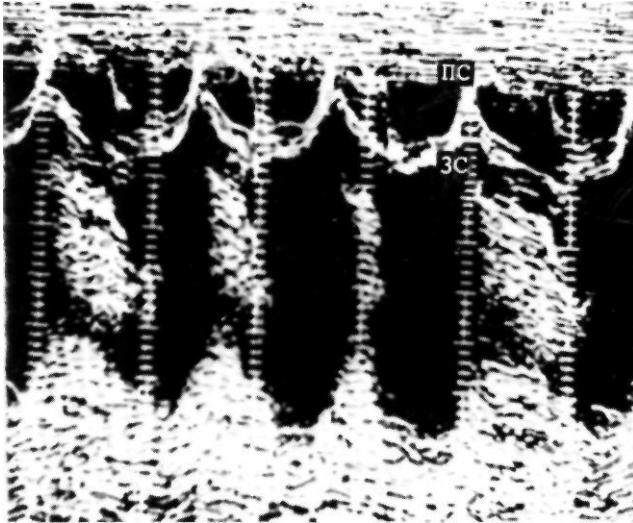
Показательны данные А. Carpentier и соавт. (1974), которые сообщили о результатах протезирования трехстворчатого клапана у 153 больных и кольцевой аннулопластики у 150 человек. Оказалось, что при пластических операциях по сравнению с протезированием госпитальная летальность снизилась с 31 до 9,5% при коррекции пороков митрального и трехстворчатого клапанов и с 45 до 14% при хирургических вмешательствах на трех клапанах. А. Boyd и соавт. (1974) отмечают, что с переходом к пластическим операциям на трехстворчатом клапане госпитальная летальность снизилась с 34 до 14%. В последние годы,



3.43. Рентгенограммы грудной клетки больного с недостаточностью трехстворчатого клапана в передне-задней (а), первой (б) и второй (в) косых проекциях.

по данным U. Jivi и соавт. (1982), наблюдается снижение госпитальной летальности при операциях на трехстворчатом клапане, которая составляет 4—12%.

**Отдаленные результаты** операции, учитывая исходную тяжесть состояния больных с многоклапанными



3.44. Одномерная эхокардиограмма при органическом пороке трехстворчатого клапана.

Деформация диастолического наклона передней створки (ПС), патологическое переднее движение задней створки (ЗС).

пороками сердца, являются обнадеживающими. Н. Windsor и соавт. (1979) отмечают, что у больных с тремя протезами выживаемость к 13-му году наблюдения равна 65%. По данным ИССХ им. А. Н. Бакулева АМН СССР, опубликованным в 1985 г., госпитальная летальность при аннулопластике пороков трехстворчатого клапана составила 12,4%, а пятилетняя выживаемость 70,1%. При этом только у 5% больных имелся рецидив недостаточности трехстворчатого клапана. После протезирования трехстворчатого клапана госпитальная летальность была 14,2%. Пятилетняя выживаемость после биопротезирования составила 65,6%, а протезами МКЧ-27 — 62,2% (рис. 3.47). Летальные исходы в отдаленном периоде не были связаны со спецификой хирургических вмешательств на клапане.

Нередким осложнением, встречающимся после операции протезирования трехстворчатого клапана, является дисфункция клапана вследствие тромбоза (см. гл. 3.2). Этого осложнения можно избежать, используя ксеноаортальные биопротезы.

### 3.1.4. МНОГОКЛАПАННЫЕ ПОРОКИ СЕРДЦА

Длительное время считалось, что многоклапанные пороки сердца встречаются редко. Это мнение было связано с трудностями диагностики сочетанных клапанных поражений, несовершенством хирургической техники и обеспечения операционного процесса, вследствие чего они редко выявлялись во время операции. В связи с усовершенствованием методов диагностики и успехами, достигнутыми при хирургическом лечении изолированных пороков клапанов сердца, многоклапанные пороки стали диагностироваться значительно чаще, а их хирургическое лечение получило широкое развитие.

Первые операции при многоклапанных пороках выполнялись по методам закрытых операций, позволившим получить удовлетворительные непосредственные результаты у большинства больных. Однако в отдаленном периоде состояния оперированных быстро ухудшалось из-за усугубления порока аортального или трехстворчатого клапана. В настоящее

время закрытые аортальные и трехстворчатые комиссуротомии не применяются. Использование в клинических условиях метода ИК позволило приступить к реконструктивным операциям на клапанах и их замещению протезами.

Первая операция одновременного протезирования митрального и аортального клапанов выполнена R. Cartwright и соавт. в 1961 г. В 1963 г. A. Starg и соавт. впервые в мире осуществили одновременное протезирование митрального, аортального и трехстворчатого клапанов шаровыми протезами собственной конструкции. Первую в нашей стране успешную операцию митрально-аортального протезирования выполнил Г. И. Цукерман в 1968 г., а замещение трех клапанов в 1970 г.

В настоящее время операции на нескольких клапанах, в том числе многоклапанное протезирование, производят в ряде клиник, где разрабатываются и основные вопросы хирургии многоклапанных пороков сердца [Амосов Н. М. и др., 1972, 1981; Петровский Б. В. и др., 1972; Марцинквичус А. М. и др., 1976, 1980; Семеновский М. Л. и др., 1979; Цукерман Г. И. и др., 1981, 1982; Stephenson L. et al., 1981].

**Частота.** Материалы вскрытий свидетельствуют, что многоклапанные пороки сердца встречаются у 11—30% больных с ревматическими пороками [Черногузов Б. А., 1941; Зеленин В. Ф., 1962]. Сравнимые цифры получены и клиницистами. По данным ИССХ им. А. Н. Бакулева ВМН СССР у каждого второго больного, поступающего для хирургической коррекции приобретенного клапанного порока сердца, приходится осуществлять хирургическое вмешательство на двух или трех клапанах.

Митрально-аортальные пороки встречаются чаще, чем трехклапанные — соответственно у 15—20 и 5—8% больных. D. Melvin и соавт. (1973) считают сочетание митрального и аортального пороков столь частым, что одновременное протезирование митрального и аортального клапанов является одной из основных операций в кардиохирургии.

**Патологическая анатомия.** Патологические изменения клапанного аппарата сердца и внутренних органов при сочетанных пороках клапанов не отличаются от таковых при изолированных пороках клапанов сердца, описанных в предыдущих разделах.

**Патологическая физиология.** Многоклапанные пороки сердца представляют более серьезное заболевание, чем изолированное поражение одного из клапанов сердца. Тяжесть общего состояния больных прежде всего обусловлена значительно большим поражением миокарда, вследствие чего у них рано наступает декомпенсация сердечной деятельности, которая трудно поддается терапевтическому воздействию. Нарушения гемодинамики и клинические проявления заболевания чрезвычайно разнообразны и зависят от сочетания тех или иных пороков, степени поражения клапанного аппарата, длительности течения процесса и других факторов. При некоторых вариантах многоклапанных пороков сказывается противоположное влияние нарушений кровообращения на различные отделы сердца и сосудов, при других — один порок может усилить влияние другого.

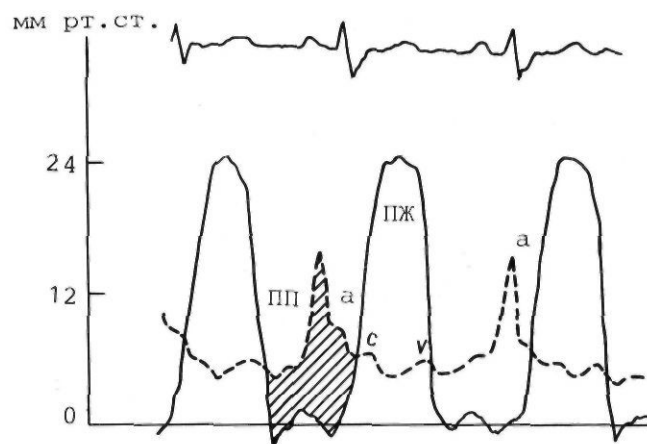
При сочетанном сужении левого предсердно-желудочкового отверстия и устья аорты гемодинамические нарушения существенно отличаются от наблюдающихся при митральном и аортальном стенозах в отдельности. Сопутствующий аортальному стенозу митральный стеноз уменьшает нагрузку на левый желудочек; в полость последнего при этом поступает относительно меньшее количество крови и соответ-

ственно уменьшается ее выброс в аорту. Таким образом, аортальный стеноз приобретает меньшее функциональное значение, чем при той же степени сужения устья аорты, но без сочетания с пороком митрального клапана. Миокард левого желудочка гипертрофируется в меньшей степени, чем при аортальном изолированном стенозе, а тоногенная дилатация его наступает позже. Влияние порока аортального клапана на гемодинамику, характерную для митрального стеноза, сказывается при развивающейся слабости левого желудочка — повышение диастолического давления в левом желудочке способствует еще большему подъему давления в левом предсердии.

Незначительная недостаточность аортального клапана не вызывает существенного нарушения гемодинамики, которая в основном отражает лишь изменения, связанные с митральным стенозом. Но при выраженной аортальной недостаточности происходят значительные гемодинамические сдвиги. Несмотря на то что в результате сужения левого предсердно-желудочкового отверстия левый желудочек получает меньше, чем обычно, крови из предсердия, прогрессирующая недостаточность аортальных клапанов способствует поступлению большого количества крови из аорты. Левый желудочек расширяется и гипертрофируется. В дальнейшем происходит постепенное ослабление левого желудочка, в его полости задерживается некоторое количество крови, что еще больше затрудняет опорожнение левого предсердия. Из-за этих причин недостаточность кровообращения по левожелудочковому типу развивается раньше и чаще, чем у больных с изолированным поражением клапанов.

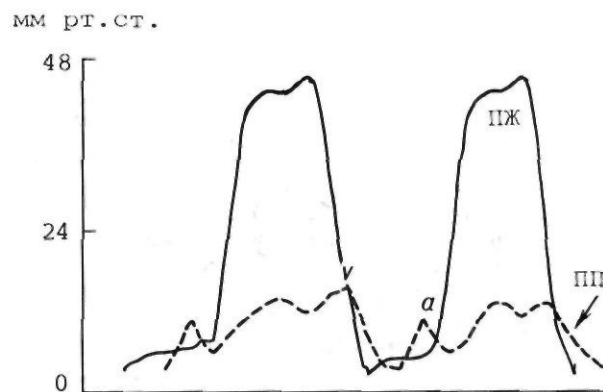
Основные особенности гемодинамических расстройств при стенозе митрального и трехстворчатого клапанов можно представить в виде двух вариантов. I. При более позднем по сравнению с митральным возникновении стеноза трехстворчатого клапана в правый желудочек начинает поступать мало крови, что приводит к снижению давления в нем и легочной артерии, соответственно уменьшаются и их размеры. Выраженность «второго барьера» во многом зависит от степени сужения правого предсердно-желудочкового отверстия и длительности интервала от начала развития митрального стеноза до формирования трехстворчатого. Чем продолжительнее интервал, тем более выраженные изменения возникают в малом круге кровообращения. Наряду с этим резко повышается давление и увеличивается объем крови в правом предсердии и полых венах; затрудняется опорожнение правого предсердия в правый желудочек. II. При одновременном или близком по времени сужении обоих предсердно-желудочковых отверстий защитный механизм стеноза трехстворчатого клапана на малый круг кровообращения проявляется в большей мере, чем при предыдущем. Суженное отверстие трехстворчатого клапана обуславливает разгрузку малого круга кровообращения, сосуды которого долгое время могут сохранять хорошую функциональную подвижность, что нередко предупреждает развитие легочной гипертензии даже при резком сужении левого предсердно-желудочкового отверстия.

При «тройном стенозе» обычно вначале поражается митральный, затем аортальный и, наконец, трехстворчатый клапан.



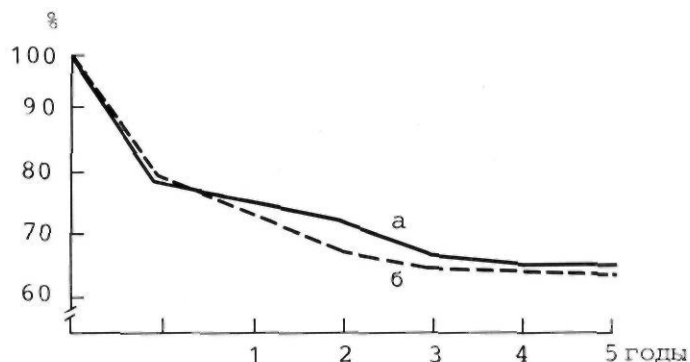
3.45. Кривые давления, зарегистрированные в правых предсердии (ПП) и желудочке (ПЖ) при стенозе трехстворчатого клапана.

Значительно увеличена волна а.



3.46. Кривые давления, зарегистрированные в правом предсердии (ПП) и правом желудочке (ПЖ) при недостаточности трехстворчатого клапана.

Увеличение волны V («вентрикулизация» кривой).



3.47. Актуарные кривые выживаемости при протезировании трехстворчатого клапана биопротезами (а) и полусферическим протезом МКЧ-27 (б).

По оси абсцисс — годы наблюдения за больными после операции; по оси ординат — госпитальная летальность.



При митральном стенозе наиболее резкие изменения наступают в левом предсердии, в малом круге кровообращения и затем в «правом сердце» и венозном колене большого круга кровообращения. С присоединением аортального порока левый желудочек оказывается в неблагоприятных условиях, что ухудшает состояние больного. Формирование сужения на уровне трехстворчатого клапана снижает гипертензию в правом желудочке и легочной артерии, уменьшается перегрузка в правом желудочке и легочной артерии, уменьшается перегрузка и левых отделов сердца, но тем не менее состояние больного еще больше утяжеляется, так как интенсивно развиваются нарушения, вызванные застойными явлениями в венах большого круга кровообращения: резко увеличивается печень, рано наступает сердечный цирроз, развиваются отеки и тяжелая гипоксия.

Сложность нарушений гемодинамики при многоклапанных пороках часто изменяет клиническую картину, свойственную каждому пороку в отдельности, что весьма затрудняет диагностику.

Клиника и диагностика. Клинические проявления многоклапанных пороков характеризуются не простой суммацией признаков каждого порока — почти всегда можно отметить преобладание симптоматики какого-либо одного порока. В этом разделе рассмотрены лишь некоторые часто встречающиеся многоклапанные пороки сердца.

Митрально-аортальный стеноз. Больные с митрально-аортальным стенозом по клиническому течению заболевания во многом напоминают больных с изолированным митральным стенозом. Характерны жалобы на одышку, сердцебиение, слабость, утомляемость, которые по частоте и выраженности мало чем отличаются от жалоб при митральном стенозе. При увеличении застоя в малом круге кровообращения может появиться кровохарканье. Предобморочные состояния и головокружения появляются в ряде случаев при ходьбе. Уменьшение нагрузки на левый желудочек при митрально-аортальном стенозе обуславливает меньшую частоту ангинозных болей.

Внешний вид больных при отсутствии недостаточности кровообращения не изменен. Цианоз появляется при наличии застоя в легких. Границы сердца расширены в основном вверх и вправо. Увеличение сердца за счет левого желудочка влево и вниз выражено значительно меньше, чем у больных с изолированным аортальным стенозом. Непостоянный признак — систолическое дрожание над аортой, которое носит и не такой грубый, скребущий характер, как при изолированном сужении устья аорты. Пресистолическое дрожание над верхушкой сердца — симптом «кошачьего мурлыканья» — определяется так же часто, как и у больных с изолированным митральным стенозом.

Артериальное давление имеет тенденцию к снижению с уменьшением пульсового давления.

При аускультации над верхушкой сердца определяются громкий хлопающий I тон, II тон и отрывистый тон (щелчок) открытия митрального клапана в начале диастолы, создающие характерную для митрального стеноза мелодию, называемую ритмом перепела. У 80% больных над верхушкой сердца выслушивается систолический шум. У ряда больных он является следствием сопутствующей недостаточности митраль-

ного клапана, но чаще проводится с аорты, о чем свидетельствуют небольшая его продолжительность и одинаковый тембр систолического шума и над верхушкой, и над аортой. Над аортой у большинства больных выслушивается систолический шум, но интенсивность его снижена по сравнению с таковой при изолированном стенозе аорты. Интенсивность шума зависит от сужения левого предсердно-желудочкового отверстия и часто встречающейся тахисистолической формы мерцательной аритмии.

Изменения при сочетании митрального и аортального пороков при *электрокардиографическом* исследовании также менее характерны, чем при изолированном стенозе этих клапанов. У большинства больных гипертрофия левого желудочка выражена значительно слабее, чем правого. Чаще наблюдается отклонение электрической оси вправо. Левый тип ЭКГ редко наблюдается при пороке с преобладающим аортальным стенозом. Как правило, признаки перегрузки левого желудочка выражены умеренно и лучше выявляются в левых грудных отведениях ( $V_1$ — $V_6$ ), где соответствующие изменения комплекса *QRS*, интервала *S—T* и зубца *T* появляются рано и более отчетливы, чем в других отведениях. Более чем у 50% больных отмечается мерцательная аритмия.

На *ФКГ* над верхушкой у больных выявляется обычная мелодия митрального стеноза, над аортой — систолический шум в виде ромба, возникающий через 0,04—0,05 с после I тона и не сливающийся со II тоном. У большинства больных пик систолического шума расположен в середине систолы. У некоторых из них систолический шум митральной недостаточности также может проводиться на аорту и распространяться на сосуды шеи, однако этот шум при графической регистрации не имеет ромбовидной формы и усилен к концу систолы.

На *рентгенограммах* в зависимости от степени недостаточности кровообращения выявляется более или менее выраженный застой в легких. Сердце увеличено в поперечнике. Ствол легочной артерии расширен. Талия его слажена. Нижняя дуга левого контура сердца иногда удлинена, верхушка закруглена. Относительно редко наблюдается постстенотическое расширение аорты, столь типичное для изолированного сужения ее устья. Левое предсердие увеличено в размерах и может образовывать правую границу сердца. Правый желудочек, как правило, увеличен, увеличение же левого не всегда удается отметить.

Большую помощь в распознавании митрально-аортального порока оказывает обнаружение обызвествления клапанов. Наличие кальциноза свидетельствует об органическом поражении клапанов, поэтому даже в клинически неясных случаях выявление обызвествления имеет решающее значение в диагностике порока. Рентгенофункциональные признаки аортального стеноза при сочетании его с митральным также выражены меньше, чем при изолированном аортальном пороке. Амплитуда пульсации аорты чаще небольшая.

*Эхокардиография* дает возможность выявить степень поражения каждого из клапанов, определить подвижность и толщину створок, изменения подклапанных структур. Возможно и определение диаметра фиброзных колец митрального и аортального клапа-

нов, необходимое для выбора оптимального для конкретного больного типа искусственных протезов клапанов сердца, что имеет важное значение для многоклапанного протезирования.

При *катетеризации* сердца наиболее важным признаком аортального стеноза является систолический градиент давления между левым желудочком и аортой, величина которого определяется в основном двумя факторами: степенью сужения аортального устья и величиной ударного объема крови. Поэтому становится понятной разница в величинах систолического градиента у больных с изолированным аортальным стенозом и при сочетании его с митральным стенозом. При одинаковой степени сужения устья аорты систолический градиент гораздо выше у больных с изолированным аортальным стенозом. Большое значение в выявлении сопутствующего аортального стеноза имеет также контрастное исследование. Введение контрастного вещества в полость левого желудочка позволяет определить степень сужения устья аорты.

Митральный стеноз в сочетании с аортальной недостаточностью. В клинической картине заболевания почти всегда преобладают признаки митрального стеноза, нерезкая недостаточность аортальных клапанов довольно часто протекает скрыто. Характерные для аортальной недостаточности симптомы проявляются при выраженной патологии клапанов.

Характерные жалобы больных с этим комбинированным пороком: одышка, сердцебиение, частые головные боли, усиленная пульсация сосудов шеи, боли в области сердца, связанные с физическим напряжением.

При внешнем *осмотре* больных отмечается яркий цианотический румянец щек на фоне бледной кожи. Границы сердца увеличены влево и вниз вследствие аортального порока и вверх за счет митрального порока. Сердечный толчок выявляется обычно в шестом межреберье кнаружи от левой среднеключичной линии. Не всегда низки показатели минимального артериального давления, но можно уловить тенденцию к увеличению пульсового давления. Обычно высокие показатели систолического давления и низкие диастолического выявляются при выраженной аортальной недостаточности.

*Аускультация* порока довольно сложна. Над верхушкой сердца обычно выслушивается типичная мелодия митрального стеноза. Но вследствие переполнения кровью левого желудочка I тон над верхушкой сердца не бывает таким громким, как при изолированном митральном стенозе.

Наиболее важным признаком недостаточности аортального клапана является диастолический шум, который отличается продолжительностью, мягким, дующим и убывающим характером. Лучше всего он прослушивается в пятой точке и хуже по правому краю грудины во втором межреберье. Наличие II тона над аортой указывает на меньшую степень поражения аортального клапана по сравнению с митральным.

*Электрокардиографические* признаки гипертрофии левого желудочка усиливаются по мере прогрессирования аортальной недостаточности (отрицательные зубцы T в левых грудных отведениях, смещение

интервала S—T вниз в отведениях V4, V5, V6 наряду с признаками перегрузки левого предсердия и правого желудочка, характерными для митрального стеноза).

*Фонокардиография* позволяет уточнить, что: 1) диастолический шум митрального стеноза начинается через некоторый интервал после II тона или одновременно с тоном открытия митрального клапана, шум же аортальной недостаточности всегда начинается сразу же за II тоном; 2) если оба шума занимают всю диастолу, то диастолический шум митрального стеноза при синусовом ритме имеет пресистолическое усиление, а при мерцательной аритмии — усиление перед I тоном; диастолический шум аортальной недостаточности убывающий; 3) шум митрального стеноза одинаково фиксируется на всех частотных каналах, шум аортальной недостаточности плохо фиксируется на низкочастотном канале.

*Эхо кардиография* дает возможность неинвазивным путем определить выраженность аортальной недостаточности и определить характер поражения митрального клапана.

*Катетеризация* правых отделов сердца позволяет судить о степени поражения митрального клапана, анализ же кривых, записанных в аорте и левом желудочке, дает возможность диагностировать аортальную недостаточность. Однако степень ее выраженности более точно определяется при аортографии. Выраженность недостаточности клапана аорты определяется по степени контрастирования левого желудочка.

Митральн о-а ор т а л ь н о-т р е х с т в о р ч а т ы й стеноз. Больные предъявляют жалобы на значительную одышку без кровохарканья, стенокардические боли, головокружение, обмороки. При пальпации области сердца диастолическое дрожание над верхушкой и систолическое над аортой определяются реже, чем при изолированных пороках митрального и аортального клапанов. Верхушечный толчок обычно смещен влево и вниз. При тройном стенозе рекомендуется мелодию митрального стеноза выслушивать по передней и даже по средней подмышечной линии. На верхушку сердца часто проводятся шумы с других клапанов. Так, систолический шум, который проводится с аорты, может имитировать шум митральной недостаточности. Однако следует иметь в виду, что точка максимального звучания аортального шума — основание сердца, а митрального — верхушка сердца. Кроме того, ФКГ позволяет уловить более «поздний» аортальный шум, который возникает после I тона.

«Мелодию» аортального порока выслушивают во втором межреберье справа от грудины. Систолический шум обычно проводится на сосуды шеи, но он имеет менее интенсивный характер, чем при изолированном сужении устья аорты. Звуковую симптоматику сужения правого предсердно-желудочкового отверстия при тройном стенозе уловить значительно сложнее. По наблюдениям ряда авторов, шумы, присущие стенозу трехстворчатого клапана, лучше выслушиваются слева от грудины в пятом межреберье.

У больных с тройным стенозом обычно наблюдаются *электрокардиографические* признаки перегрузки всех отделов сердца, но степень их выраженности зависит от того, какой из пороков является основным в клинической картине заболевания. У большинства

больных признаки любого из трех пороков в значительной мере нивелируются и теряют свои отличительные черты.

Определенную помощь в диагностике «тройных» стенозов оказывает *фонокардиографическое* исследование. Выяснение фазовых отношений шума, его продолжительности и частотной характеристики позволяет у ряда больных в совокупности с клинической картиной решить вопрос о его происхождении.

Особенностью *рентгенологической картины* у больных с «тройным» пороком сердца является отсутствие выраженных признаков увеличения левых предсердия и желудочка. Рентгенологическая семиотика тройного порока отличается разнообразием признаков в зависимости от степени поражения каждого клапана в отдельности. Нередко один из компонентов тройного порока остается нераспознанным на фоне резко выраженных признаков другого порока. Чаще это наблюдается при сужении правого предсердно-желудочкового отверстия.

Существенную помощь в определении сужения предсердно-желудочковых отверстий оказывает *катетеризация правых отделов сердца*. Однако аортальный стеноз нередко приводит к повышению диастолического давления в левом желудочке, что уменьшает значение получаемых при зондировании правых отделов сердца данных в диагностике митрального стеноза. У больных с митральным стенозом и сопутствующей митральной регургитацией для выяснения степени стенозирования и регургитации приходится прибегать к вентрикулографии. Последняя позволяет судить и о характере сужения устья аорты. У больных с тройным стенозом минутный объем, как правило, снижен, что сказывается на величине систолического градиента «левый желудочек—аорта», последний значительно меньше, чем у больных с изолированным стенозом аорты.

Среди компонентов тройного порока трехстворчатый клапан наиболее труден для локации. Достоверными *эхокардиографическими признаками* органического поражения этого клапана являются выраженная деформация диастолического наклона кривой движения передней створки, сглаженное либо патологическое переднее движение перегородочной или задней створки в сочетании с эхографическими признаками перегрузки правого желудочка.

Течение болезни. Ввиду тяжести общего состояния больных с многоклапанными пороками сердца быстрее наступает декомпенсация сердечной деятельности, причем обычно раньше, чем при изолированном поражении одного из клапанов. Появившаяся однажды сердечная недостаточность быстро прогрессирует и плохо поддается консервативной терапии.

Изучение естественного течения многоклапанных пороков сердца, проведенное в ИССХ им. А. Н. Бакулева АМН СССР, показало, что спустя 10 лет с момента появления признаков недостаточности кровообращения умирают 68,3% больных с митрально-аортальными пороками, 93,8% больных — с пороками митрального и трехстворчатого клапанов и 90,4% больных — с пороками трех клапанов сердца. Все оставшиеся в живых больные были инвалидами, большинство из них имели тяжелые расстройства кровообращения.

Выживаемость зависит от тяжести состояния больных. D. Horstkotte и R. Korfer (1983) отметили, что при естественном течении жизни больных с митрально-аортальными пороками к концу 5-го года живы только 10% больных, отнесенных к IV функциональному классу, и 50% — к III функциональному классу (рис. 3.48).

Таким образом, прогноз заболевания при естественном течении многоклапанных пороков бесперспективный, поэтому хирургическое лечение можно считать единственным способом продления жизни этого контингента больных.

Показания к хирургическому лечению. Правильная оценка показаний и противопоказаний к операции у больных с многоклапанными пороками сердца во многом обуславливает успех операции и ее результаты. Если раньше к вопросу о показаниях к операции в связи с высокой госпитальной летальностью приходилось подходить крайне осторожно, то в настоящее время считается, что хирургическое лечение показано более широкому контингенту больных с многоклапанными пороками сердца.

Больные, относящиеся к I функциональному классу, не нуждаются в хирургическом лечении, так как чувствуют себя хорошо при соблюдении щадящего режима. Профилактика ревматизма позволяет длительное время поддерживать у них кровообращение в состоянии стойкой компенсации.

У больных II функционального класса показания к операции относительные. Несмотря на низкую госпитальную летальность, многие хирурги не решаются оперировать таких больных, чтобы искусственно не вызвать «синдром прбтеза» с возможными специфическими осложнениями. Больные II функционального класса обычно хорошо поддаются лекарственному лечению, поэтому можно допустить выжидательную тактику. У больных III функционального класса показания к операции абсолютные, так как длительное лекарственное лечение приводит лишь к временному уменьшению признаков недостаточности кровообращения. К сожалению, очень часто больные направляются на операцию поздно, когда исчерпаны все возможности консервативной терапии (обычно это больные IV функционального класса), что значительно ухудшает прогноз хирургического лечения.

Дискутабельным является вопрос о показаниях к операции у больных IV функционального класса, имеющих недостаточность кровообращения III стадии по Н. Д. Стражеско и В. Х. Василенко. Если патогенетическим фактором развития тяжелой недостаточности кровообращения являются нарушения внутрисердечной гемодинамики вследствие патологии клапанов, то следует оперировать даже крайне тяжелых больных, так как у большинства из них в дальнейшем уменьшаются или полностью исчезают признаки недостаточности кровообращения. В таких случаях чрезвычайно важно определить значимость миокардиального фактора в возникновении тяжелой недостаточности кровообращения. Если функция миокарда резко снижена, то от операции следует отказаться, так как она не даст положительного эффекта.

Хирургическая коррекция многоклапанных пороков сердца противопоказана при выраженном диффузном коронарокардиосклерозе, тяжелой эмфиземе легких,

гепатите, гломерулонефрите, т. е. при тяжелых заболеваниях других внутренних органов.

У больных с многоклапанными пороками часто трудно решить, следует ли корректировать сопутствующий умеренно выраженный порок. Исследования, проведенные в ИССХ им. А. Н. Бакулева [Цукерман Г. И. и др., 1981, 1982], показали, что консервативная тактика оправдана только при нерезком поражении аортального клапана, тогда как при умеренном митральном пороке худшие отдаленные результаты без соответствующей коррекции диктуют необходимость более активной хирургической помощи (технику операции см. в гл. 3.3).

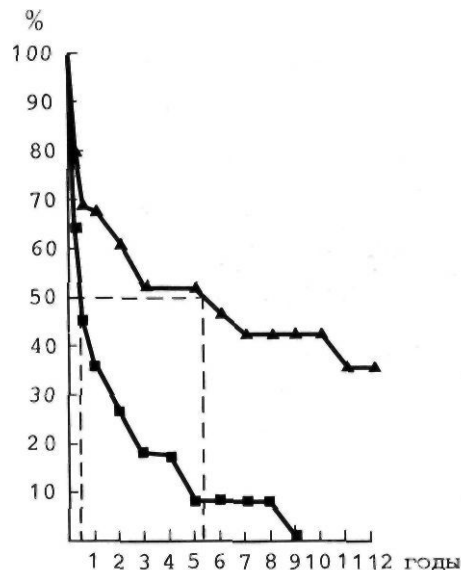
Непосредственные результаты хирургического лечения. Госпитальная летальность при хирургическом лечении двух- и трехклапанных пороков в последние годы, по материалам ведущих отечественных и зарубежных клиник, значительно снизилась и составляет 2—10% при операциях на двух клапанах сердца [Цукерман Г. И. и др., 1982; Parr G. et al., 1979; Piekarski A. et al., 1979; Stephenson L. et al., 1984]. Существенный прогресс в снижении госпитальной летальности достигнут в результате широкого внедрения методов фармакоолодовой кардиоopleгии, пластических операций на клапанах сердца, оптимизации ведения раннего послеоперационного периода.

Анализ госпитальной летальности при операциях на нескольких клапанах показал, что основными ее причинами являются острая сердечная недостаточность, обусловленная исходно тяжелым состоянием или травматичностью операции, нарушения ритма и септические осложнения. Тщательное соблюдение методических основ защиты миокарда, совершенствование техники операций, которая не должна быть травматичной, а также совершенствование всех прочих звеньев операционного процесса должны способствовать значительному уменьшению частоты операционных осложнений, снижению госпитальной летальности и улучшению непосредственных результатов операции. По мнению Ph. Mikaeloff (1974), если избежать хирургических ошибок, летальность при многоклапанном протезировании должна быть менее 5%, т. е. мало отличаться от таковой при протезировании одного клапана.

Отдаленные результаты. Отдаленные результаты хирургического лечения больных с многоклапанными пороками сердца наряду с показателями госпитальной летальности имеют решающее значение в определении показаний к операции.

Хорошие отдаленные результаты после протезирования двух и трех клапанов к 4-му году наблюдения отмечаются у 72—76% больных, причем у многих больных с пороками трех клапанов, относящихся до операции к IV функциональному классу, отмечается значительное улучшение состояния. Марцинкявичус А. И. и соавт. (1980), P. Sanfelippo и соавт. (1976), Н. Windsor и соавт. (1979) сообщают, что у больных с тремя протезами общая выживаемость к 13-му году наблюдения равна 65%.

Приведенное ниже клиническое наблюдение свидетельствует о нормализации гемодинамических нарушений при имплантации трех протезов клапанов сердца и возвращении больной к нормальной жизни и физической активности.



3.48. Актуарные кривые выживаемости больных при естественном течении митрально-аортального порока в зависимости от функционального класса.— ФК (по NYHA) [Hogstikott D., Korfer R., 1983]. Треугольники — III ФК; квадраты — IV ФК.

Больная К., 20 лет, оперирована в ИССХ им. А. Н. Бакулева АМН СССР по поводу митрально-аортально-трехстворчатого порока сердца. Произведено протезирование митрального и аортального клапанов шаровыми протезами, трехстворчатого—полусферическим протезом. Непосредственный и отдаленный результаты операции хорошие. Через 3 года после операции забеременела. Беременность до 3 нед протекала благополучно, а затем появились признаки нефропатии. Родоразрешение — на 40-й неделе беременности путем кесарева сечения. Родилась доношенная здоровая девочка. При обследовании через 6 лет после замещения трех клапанов состояние больной удовлетворительное. Закончила техникум, работает бухгалтером. Функция протезов не нарушена. Объем сердца уменьшился с 1278 до 647 мл/м, отмечается выраженная положительная динамика на ЭКГ по сравнению с дооперационными данными (рис. 3.49).

К специфическим осложнениям, ухудшающим отдаленные результаты, относятся тромбоэмболии, протезный эндокардит и паравальвулярные фистулы. В целом частота их возникновения и сроки не отличаются существенно от таковых при одноклапанном протезировании, а меры профилактики этих осложнений одинаковые.

Таким образом, хорошие отдаленные результаты, полученные в большинстве наблюдений при хирургическом лечении многоклапанных пороков сердца, свидетельствуют о высокой эффективности операций и оправданности их риска у этого тяжелого контингента больных.

### 3.2. ИСКУССТВЕННЫЕ КЛАПАНЫ СЕРДЦА

Проблема протезирования клапанов сердца прочно вошла в клиническую хирургию. В нашей стране и за рубежом ежегодно выполняются тысячи операций замены пораженных естественных клапанов протезами. В истории развития протезирования клапанов сердца можно выделить три периода.



В первый период—1950—1960 гг.— предпринимались попытки создания механических клапанов для экспериментов на животных, в результате которых была показана принципиальная возможность выживания при замене естественных клапанов сердца.

Второй период начинается с 1960 г., когда А. Старт впервые имплантировал в митральную позицию шариковый клапан собственной конструкции. Несколько позднее D. Harken протезировал аортальный клапан. Этот период характеризуется созданием сотен самых разнообразных и невероятных моделей—одно- и многостворчатые клапаны, диски тех или иных видов, пружинные и спиральные клапаны, клапаны в виде бабочки. Все конструкции клапанов испытываются на животных и большинство из них применяются в клинике. Однако оказалось, что при использовании *in vivo* многие клапаны обеспечивают хороший гемодинамический эффект только непродолжительное время. Затем наступает довольно быстрое разрушение клапана, связанное с изменением материала, из которого изготовлен клапан.

Самыми надежными механическими клапанами сердца периода 60-х годов были шариковые клапаны, конструкция которых основана на хорошо известном в технике принципе. В 1962 г. опубликовано сообщение А. Старт и М. Edwards о модели аортального шарикового протеза. Со временем эти клапаны усовершенствовались и до настоящего времени широко применяются в клинике.

В нашей стране шариковый клапан для митральной и аортальной позиций был разработан В. И. Шумаковым и Б. П. Зверевым в 1962 г. Н. М. Амосов и А. Старт независимо друг от друга создали в 1965 г. шариковые клапаны с полностью обшитым седлом. Применение этих клапанов позволило уменьшить количество тромбозомболических осложнений. В том же году Ю. Н. Кривчиков создал полусферический (сферически-сегментарный) клапан, который отличался от шариковых моделей более низкой клеткой за счет формы запирающего элемента.

Популярность шарикового клапана не случайна. Объясняется это прежде всего долговечностью и износоустойчивостью. Клинический опыт подтвердил хорошую функцию шариковых клапанов в большинстве случаев.

Однако шариковому клапану присущ ряд недостатков. К ним относятся стенозирующий эффект, большая инерционность запирающего элемента, турбулентный поток крови, относительная массивность конструкции, наличие тромбозов клапана и системных эмболии.

Недостатки шариковых клапанов послужили основанием для разработки малогабаритных протезов.

Прототипами современных дисковых клапанов явились клапан Давула, клапан Кросса—Йонеса с силиконовым диском, откидной дисковый клапан Вада.

Анализ экспериментального и клинического опыта использования различных моделей механических клапанов позволил выработать комплекс требований к клапанам и перейти к их конструированию с современных позиций.

Третий период истории развития протезирования клапанов сердца берет начало с 1970 г. и характеризу-

ется широким клиническим применением в основном только шариковых и дисковых клапанов. Учет всех преимуществ и недостатков данных моделей позволил разработать наиболее функционально полноценные модели, в которых сохранены долговечность шариковых и малогабаритность дисковых клапанов, центральный поток крови, близкий к потоку в лепестковых клапанах. В 1969 г. появился клапан Бьёрка—Шейли, а несколько позже—клапаны Халла—Кастера, Св. Иуды, отечественные клапаны ЭМИКС и ЛИКС.

Одновременно с поисками оптимального механического протеза развивалась проблема биопротезирования клапанов сердца. Создавая биопротезы, исследователи надеялись избежать свойственного механическим клапанам тромбообразования.

После экспериментального изучения методов заготовки трансплантатов, их стерилизации и хранения D. Ross в 1962 г. впервые успешно имплантировал аортальный клапан человека в субкоронарную позицию больному с аортальным стенозом. Аналогичную операцию независимо от D. Ross выполнил в том же году В. Barrat-Boyes.

Хорошие результаты операций вызвали большой интерес и способствовали дальнейшим экспериментальным исследованиям и клиническому применению метода. Широкому распространению метода аллотрансплантации аортального клапана препятствовали сложность хирургической техники и получение доброкачественных клапанов необходимых размеров. Последнее обстоятельство способствовало расширению исследований по использованию различных биологических тканей для формирования клапанов. Использовались широкая фасция бедра, внутренняя оболочка сосудов, перикард и др.

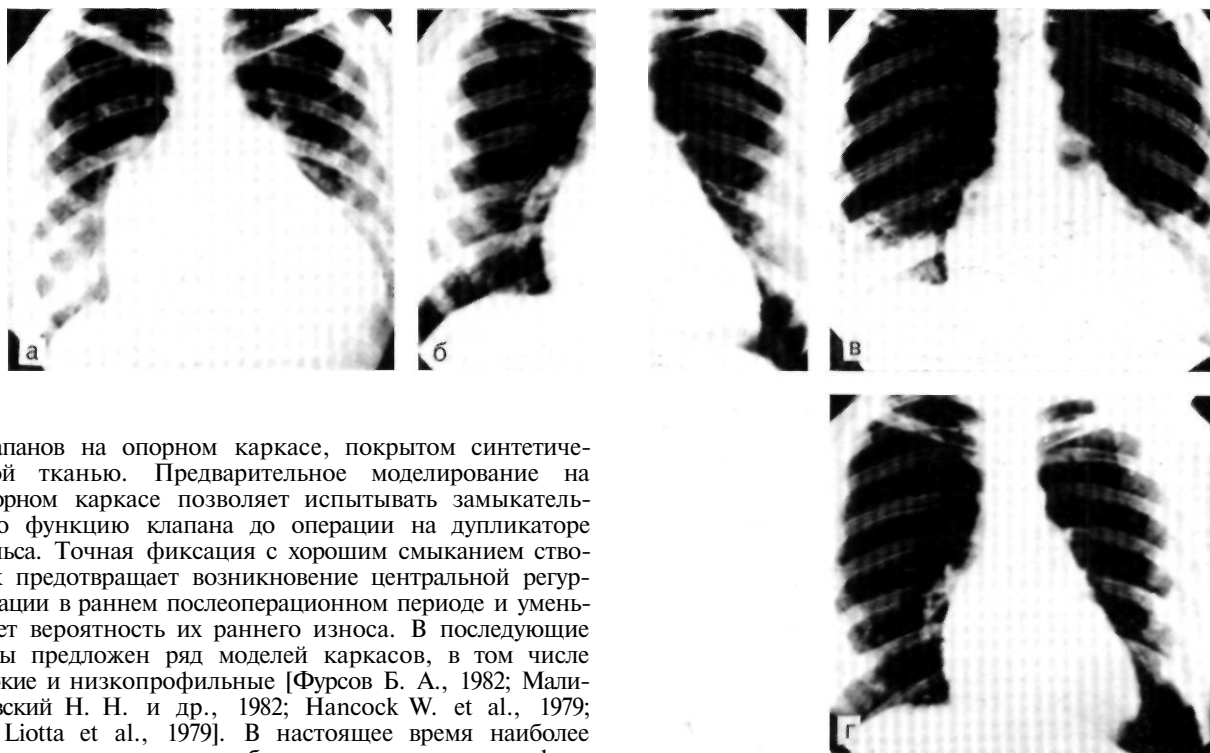Наиболее широкое применение получили клапаны, сформированные из широкой фасции бедра [Марцинкявичус А. М., 1971; Senning A., 1973]. Однако период увлечения подобными операциями был непродолжительным, так как в ближайшие годы после имплантации возникала дисфункция пересаженных клапанов. Применяемые биологические ткани оказались неспособными нести длительную нагрузку.

В настоящее время из всех апробированных биологических тканей применяются перикард теленка и твердая мозговая оболочка человека [Jonescu M. et al., 1974; Puig et al., 1977].

Среди клапанов сердца, взятых от животных, наиболее приемлемыми для клинических целей оказались аортальные клапаны свиньи, которые по анатомическим, структурным и функционально-механическим свойствам в наибольшей степени соответствуют клапанам человека [Цукерман Г. И. и др., 1980; Константинов Б. А. и др., 1981; Carpentier A. et al., 1967; Hancock W. et al., 1979].

Начало клинического применения алло- и ксеноаортальных клапанов характеризовалось частым развитием ранней послеоперационной недостаточности имплантированного клапана. Кроме того, основными причинами неудовлетворительных исходов в отдаленные сроки после операции оказались дегенерация, кальцификация и миксоматозное перерождение ткани **клапанов**, отрыв клапанов от фиброзного кольца.

Совершенствованию методов протезирования способствовала предложенная А. Geha в 1967 г. фиксация



клапанов на опорном каркасе, покрытом синтетической тканью. Предварительное моделирование на опорном каркасе позволяет испытывать замыкательную функцию клапана до операции на дубликаторе пульса. Точная фиксация с хорошим смыканием створок предотвращает возникновение центральной регургитации в раннем послеоперационном периоде и уменьшает вероятность их раннего износа. В последующие годы предложен ряд моделей каркасов, в том числе гибкие и низкопрофильные [Фурсов Б. А., 1982; Малиновский Н. Н. и др., 1982; Hancock W. et al., 1979; D. Liotta et al., 1979]. В настоящее время наиболее приемлемыми признаны биологические клапаны, фиксированные на опорном каркасе.

Важнейшим фактором, влияющим на долговечность функции пересаженных клапанов, является метод их стерилизации, преследующий задачу повышения прочностных свойств ткани клапана. Исследования показали, что наиболее стойкое укрепление структуры коллагена, повышение прочностного «запаса» ткани клапанов и максимальное снижение их антигенной активности достигаются при обработке клапанов глутаровым альдегидом. Этот метод разработан и внедрен в 1968 г. А. Carpentier и вошел в историю биопротезирования под названием метода кондиционирования. В настоящее время почти во всех кардиохирургических центрах отказались от ранее применявшихся консервантов и предпочитают глутаровый альдегид.

Современные типы биопротезов, такие, как ксеноортальные и ксеноперикардальные, клапаны из твердой мозговой оболочки обладают близкими к естественным гемодинамическими качествами, низкой тромбогенной способностью и высокой прочностью. Во многих кардиохирургических центрах созданы лаборатории по изготовлению биопротезов, а в США организовано промышленное производство биоклапанов, благодаря чему метод биопротезирования получил второе рождение и на сегодняшний день выполнены десятки тысяч операций.

В нашей стране проблема биопротезирования активно разрабатывается в ИССХ им. А. Н. Бакулева АМН СССР, ВНИЦ АМН СССР, Кемеровском кардиохирургическом центре и др. Отечественными учеными создан ряд моделей опорных каркасов, усовершенствованы методики моделирования биопротезов, разработаны и внедрены в практику принципиально новые методы консервирования. Значителен и клинический опыт применения отечественных биопротезов.

3.49. Рентгенограммы грудной клетки больной. Протезирование митрального, аортального и трехстворчатого клапанов.

а—до операции; б—через 3 года после операции; в—во время беременности; г—через 6 лет после операции.

За разработку проблемы биопротезирования клапанов сердца коллектив ученых в составе Н. Н. Малиновского, Г. И. Цукермана, Б. А. Константинова, Б. А. Фурсова, В. А. Быковой, С. Л. Дземешкевича, Ю. А. Перимова, В. М. Сагалевича, Н. А. Завалишина и Ф. М. Картошкина, удостоен Государственной премии СССР 1984 г.

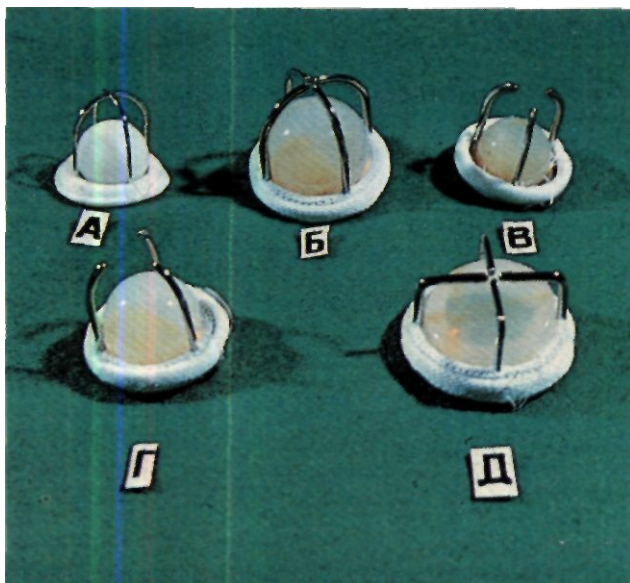
### 3.2.1. МЕХАНИЧЕСКИЕ КЛАПАНЫ СЕРДЦА

Целесообразно разделение механических клапанов по принципу функционирования. Выделяют вентильные, лепестковые и шарнирные клапаны.


К вентильным относятся клапаны, в которых запирающий элемент свободно движется в каркасе с ограничителями движения. Это шаровые клапаны Старра—Эдварса, МКЧ-25, АКЧ-02 и АКЧ-06, а также полушаровой клапан МКЧ-27.

К лепестковым относятся протезы, в которых запирающий элемент представлен створками, связанными с седлом клапана.

И наконец, само название «шарнирные» говорит об особенностях механизма срабатывания этих клапанов, где движение запирающего элемента того или иного вида ограничено шарнирным устройством. К этой группе относятся клапаны Бьёрка—Шейли, Медтроник—Халла, ЭМИКС и др.



3.50. Вентильные клапаны:  
а — Старра—Эдвардса; б—МКЧ-25; в—АКЧ-02; г—АКЧ-06; д — МКЧ-27.



3.51. Шарнирный клапан Бьерка—Шейли. Митральные клапаны с различной формой манжетки (1—3) и аортальный клапан (4).

Кроме того, имеются клапаны, в которых сочетаются особенности основных видов, например двустворчатый шарнирный клапан Св. Иуды.

Клапаны Старра—Эдварса, МКЧ и АКЧ. Эти вентильные клапаны продолжают пользоваться заслуженной популярностью (рис. 3.50). В митральной модели имеется четыре дужки ограничителя хода шарика, которые округло и плавно соединяются между собой. Каркас аортального клапана имеет три дужки,

а на противоположной дужкам стороне седла расположены три маленькие «стопы», дающие возможность увеличить проходное сечение гидравлического отверстия, не боясь заклинивания шарика. Запирающий элемент (шарик) выполнен из силиконовой резины и импрегнирован сульфатом бария для рентгеноконтрастности. Седло как митральное, так и аортальное моделей обшито. В моделях 6400 и 2400 в целях снижения тромбоэмболических осложнений дужки клапана обшиты, а внутренняя сторона обшивки перекрыта защитными металлическими полосками.

Различные модификации клапана Старра—Эдварса разрабатываются и в настоящее время.

Отечественные клапаны МКЧ-25, АКЧ-02 и АКЧ-06 напоминают конструкцию клапана Старра—Эдварса. Дужки каркаса этих клапанов не сомкнуты. Седло обшито, за исключением модели МКЧ-02. Имеются три размера клапана МКЧ-25 и четыре—АКЧ-02. В модели с обшитым седлом (АКЧ-06) клапаны (№ 1 и № 2) обладают более значительным градиентом давления, чем клапаны аналогичных размеров АКЧ-02. Поэтому целесообразно использовать клапаны АКЧ-02 № 1 и № 2, а АКЧ-06 № 3 и № 4.

Клапан МКЧ-27 имеет запирательный элемент в виде полшара. За счет этого уменьшена высота каркаса, что позволяет имплантировать клапан в митральную позицию при малой полости левого желудочка. Однако отдаленные результаты показали, что область применения этого клапана должна быть ограничена только позицией трехстворчатого клапана.

Описанные клапаны обладают достаточной долговечностью, надежностью и обеспечивают удовлетворительную гемодинамику. В зависимости от модели и размера градиент в покое на митральном клапане составляет 4—6 мм рт. ст., а на аортальном клапане — от 10 до 25 мм рт. ст. О недостатках вентильных клапанов сказано выше.

Клапан Бьерка—Шейли. Этот клапан представляет собой шарнирный дисковый клапан (рис. 3.51). Он состоит из каркаса с двумя П-образными ограничителями, расположенными на входе и выходе протеза и запирающего дискового элемента, клапан работает за счет перемещения (опрокидывания) диска между П-образными ограничителями.

В последних моделях входной ограничитель и седло клапана изготовлены из единого металлического блока. Диск имеет выпукловогнутую форму, изготовлен из графита, покрытого пиролитическим углеродом. Диск открывается до угла 60°, манжетка сделана из тефлона.

Имеется 8 номеров митральных и 8 номеров аортальных клапанов (17—31 мм).

Преимуществами клапана Бьерка—Шейли являются низкий профиль, относительно большое эффективное отверстие, близкий к центральному поток крови, достаточная долговечность конструкции. При стендовых испытаниях нет признаков износа клапана через 1020 млн циклов, что эквивалентно 27 годам работы при 72 ударах в минуту.

Недостатком является неравномерное деление диском гидравлического отверстия. Малый поток и небольшие скорости в зоне меньшего отверстия могут сопровождаться чрезмерным разрастанием эндотелия в этой зоне с последующим тромбозом протеза.

Клапаны Медтроник—Халла, Халла—Кастера. Работа по созданию клапана начата в 1975 г. Это дисковый шарнирный клапан с углом открытия 70° в митральной и 75° в аортальной позициях (рис. 3.52).

Каркас протеза изготовлен из титана и представлен седлом и структурными элементами—направляющим стержнем, входными упорами и ограничителями движения диска на выходе. Каркас изготавливается без применения сварки. Диск из пиролитического углерода с центральным отверстием, куда вводится направляющий стержень. Манжетка сделана из тефлона.

Имеется семь размеров митральных и семь аортальных клапанов (от 23 до 31 мм). Максимальная высота клапана 11,4 мм.


Преимущества клапана Медтроник—Халла по сравнению с основными моделями откидных клапанов заключаются в большем эффективном отверстии, более низком профиле, большем угле открытия клапана, что обеспечивает центральный поток крови без турбулентности и стазов.

Клапан ЭМИКС. Отечественный дисковый шарнирный клапан ЭМИКС разработан в 1984 г. коллективом во главе с Н. Б. Добровой и Н. А. Иофисом (рис. 3.53).

Корпус клапана изготовлен из титана без применения спайки или сварки и имеет большую входную дужку и выходной ограничитель овального сечения. Диск из углесситала имеет выпукловогнутую форму и открывается на 60°. Максимальная высота клапана в открытом положении 14 мм.

Вращение диска обеспечивается вокруг центральной оси, что обеспечивает равномерный износ запирающего элемента и значительно повышает его долговечность. Имеется четыре размера митральных и пять размеров аортальных клапанов. Клапан ЭМИКС обладает хорошими гидродинамическими характеристиками (табл. 3.1). Только двустворчатые клапаны Св. Иуды обеспечивают более низкие градиенты давления. Клинический опыт применения этих клапанов пока невелик, но их можно рассматривать как перспективную конструкцию.

Клапан Св. Иуды. Это принципиально новый клапан. Разработан в 1976 г. Клапан—низкопрофильный, двустворчатый, шарнирный, с центральными потоками



3.52. Шарнирный клапан Медтроник—Халла.



3.53. Шарнирный клапан ЭМИКС.

Таблица 3.1. Гемодинамические характеристики митральных искусственных клапанов сердца

Клапан	СГД на клапане, мм рт. ст.		Эффективная площадь см		МОС, л/мин
	в покое	при на- грузке	в покое	при на- грузке	
Старра — Эд вардса, Starr — Edwards THorstkotte D., 1983]	6,3±2,0	11,9±3,6	1,8±0,4	2,0±0,4	4,5
Бьёрка — Шейли, Bjork — Shiley [Tandon A., 1978]	6,2	17,7	1,8	2,2	4,6
Медтроник—Халла, Medtro- nic—Hall THorstkotte D., 1981]	5,6±3,9	16,4±1,7	1,9±0,5	2,3±0,6	4,8
Анжелла — Шейли, Angell — Shiley [Declan J., 1982]	8,0±3	12±4	1,87±0,6	2,2±0,7	4,0
Св. Иуды, St. Jude Medical [Horstkotte D., 1983]	2,5±1,1	—	2,83 ±1,3	—	4,2
ЭМИКС [Бураковский В. И., 1986а	3,03±0,43	4,51±0,3	2,56±0,13	4,02 ±0,3	5,44±0,18





3.54. Двустворчатый клапан Св. Иуды.

(рис. 3.54). Изготовлен полностью из пиролиитического углерода и состоит из каркаса, двух створок и манжетки. Бесшовная манжетка изготовлена из двойного дакронового велюра.

При открытии створок образуются три гидравлических отверстия, поперечное сечение которых достаточно для полного омывания створок в течение сердечного цикла и обеспечивает минимальное сопротивление потоку.

Высота клапана 8,4 мм в открытом состоянии, масса 2,9—4,5 г, максимальное эффективное отверстие для митрального клапана в среднем  $3,2 \text{ см}^2$ , а для аортального— $2,5 \text{ см}^2$ .

Исследования показали, что клапаны этой конструкции обладают ламинарным током крови и гемодинамическими характеристиками, превосходящими таковые на других механических клапанах тех же размеров. Применение во всех деталях этого клапана пиролиитического углерода обеспечивает долговечность и значительно снижает риск тромбообразования, чему способствует также отсутствие вихревых и застойных зон. Клинические испытания клапана SJM начаты в 1977 г.

### 3.2.2. БИОЛОГИЧЕСКИЕ КЛАПАНЫ СЕРДЦА

Биологические клапаны можно разделить на два вида—трансплантаты и биопротезы.

В зависимости от происхождения ткани различают: 1) аутотрансплантаты (биопротезы), ткань которых взята из организма того же индивидуума; 2) аллотрансплантаты (биопротезы), состоящие из ткани донора того же биологического вида; 3) ксенотрансплантаты (биопротезы), состоящие из ткани донора другого вида.

Биопротезы из твердой мозговой оболочки. Клапан разработан в 1970 г. E. Zerbini и L. Puig. Твердую мозговую оболочку забирают у трупов людей в течение 24 ч после смерти при условии хранения трупа в холодильнике. Полученную ткань помещают в 98% раствор глицерина на 2 нед. По истечении этого срока

моделируют клапан на опорном каркасе, который представляет собой титановое кольцо с тремя узкими стойками, расположенными под углом  $120^\circ$  по окружности. Каркас покрыт биологически инертной синтетической тканью.

Для стерилизации и хранения клапанов используют 98% раствор глицерина. Максимальный срок хранения готового клапана 1 год. За 12 ч перед имплантацией клапан помещают в раствор антибиотиков.

Биопротезы из твердой мозговой оболочки обладают хорошими гемодинамическими качествами. В покое систолический градиент давления на митральных клапанах составляет  $3,2 \pm 1,1 \text{ мм рт. ст.}$ , а на аортальных— $10,1 \pm 5,3 \text{ мм рт. ст.}$  По данным ряда авторов, после имплантации этих клапанов сравнительно высок риск развития протезного эндокардита.

Биопротезы из ксеноперикарда. Клапан разработан M. Jenescu и применен в клинике в 1978 г. (рис. 3.55).

Перикард получают от телят 12—18-месячного возраста сразу же после забоя и помещают в 0,625% раствор глутарового альдегида на 2 нед. Моделируют клапан на опорном каркасе. Каркасы для биопротезов из ксеноперикарда и твердой мозговой оболочки одинаковые. Сформированные клапаны помещают в герметичный сосуд с раствором глутаральдегида, где они находятся минимум 2 нед до использования. Максимальный срок хранения 1 год.

Эти биопротезы обладают наилучшими гидродинамическими свойствами, что связано с большей эластичностью створок из ксеноперикарда.

Алло- и ксеноаортальные биопротезы. Аллоаортальные биопротезы разработали D. Ross и B. Barrat-Boyes, а ксеноаортальные—W. Hancock (рис. 3.56). Клапаны для аллопротезов получают от скоропостижно скончавшихся здоровых молодых лиц. Для ксенопротезов клапаны берут от свиней в первые часы после забоя. Применение свиных аортальных клапанов имеет ряд преимуществ. Прежде всего легче решаются организационные вопросы, более широкий диапазон размеров и не существует проблем с количеством трансплантатов. Для моделирования этих биопротезов сконструирован ряд каркасов, в том числе гибкие, полужесткие и низкопрофильные.

В ИССХ им. А. Н. Бакулева АМН СССР и Всесоюзном научном центре хирургии АМН СССР разработаны оригинальные опорные каркасы, превосходящие зарубежные по своим качествам [Фурсов Б. А., 1982; Малиновский Н. Н. и др., 1982]. Обработка и хранение аортальных биопротезов осуществляются в растворе глутаральдегида.

Для достижения биологической инертности и устойчивости клапана к воздействию химических и физических повреждающих факторов предложен метод комбинированной ферментативно-химической обработки ксеноаортальных клапанов [Малиновский Н. Н., 1982]. Стабилизация ткани осуществляется также растворами глутаральдегида.

Разрабатываются методы обработки, направленные на предотвращение кальциноза биопротезов. В основе этих методов лежит использование различных поверхностно активных веществ (сурфактантов), препятствующих проникновению ионов кальция в ткань створок биопротезов.

Алло- и ксеноаортальные биопротезы обладают

хорошими гидродинамическими качествами. Однако малые размеры биопротезов (менее 23 мм) в аортальной позиции имеют высокий систолический градиент давления даже в покое (до 50 мм рт. ст.). Учитывая это обстоятельство, замещение аортального клапана можно выполнять ксеноаортальными биопротезами в случаях, когда диаметр аортального устья больше 23 мм.

### 3.2.3. СПЕЦИФИЧЕСКИЕ ОСЛОЖНЕНИЯ ПРОТЕЗИРОВАНИЯ КЛАПАНОВ СЕРДЦА И ИХ ПРОФИЛАКТИКА

**Тромбоэмболические осложнения.** Основным специфическим осложнением протезирования клапанов сердца являются тромбоэмболии. Несмотря на усовершенствование различных искусственных клапанов, включая биологические, ни один из них не предохраняет от тромбоэмболии в послеоперационном периоде, хотя в настоящее время риск их значительно уменьшен.

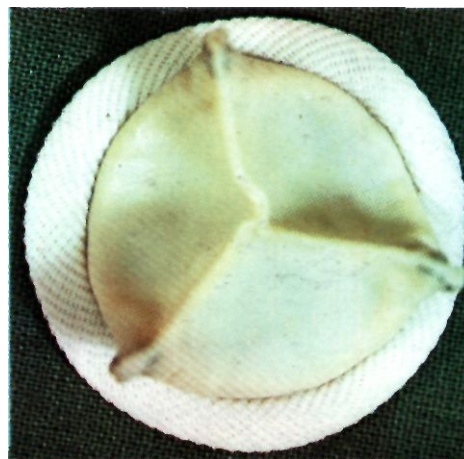Частота тромбоэмболических осложнений при использовании различных типов искусственных клапанов приблизительно одинакова и, по данным линейного анализа, составляет 0,9—2,8 эпизода на 100 пациенто-лет при протезировании митрального клапана и 0,7—1,9 эпизода на 100 пациенто-лет при замещении аортального [Horstkott D. et al., 1982; Starg A. et al., 1982; Soyer M. et al., 1983].

Преимуществом обладают механический клапан Св. Иуды и биопротезы. При имплантации биопротезов в большинстве случаев не требуется антикоагулянтной терапии и в отдаленные сроки более 90% больных не имеют тромбоэмболических осложнений. Следует отметить, что полусферовой протез МКЧ-27, предназначенный для имплантации в митральную позицию при малой полости левого желудочка, использовать не следует. Исследования показали, что эта модель дает наибольшее количество тромбоэмболических осложнений, которые к 3-му году послеоперационного периода отсутствуют только у 60,7% больных [Марцинкявичус А. М и др., 1980]. Имплантировать клапан МКЧ-27 можно только в позицию трехстворчатого клапана, где он реже вызывает подобные осложнения.

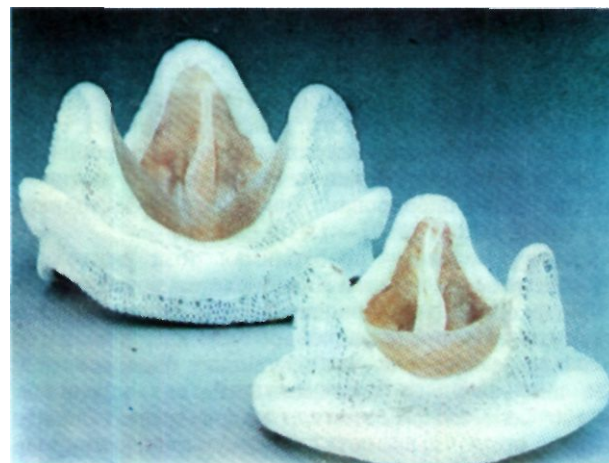
Тромбоз протеза с нарушением функции клапана встречается редко и причиной его развития чаще всего являются нарушения в приеме антикоагулянтов. Однако дисфункция искусственного клапана вследствие тромбоза — основное осложнение, встречающееся после операции протезирования трехстворчатого клапана.

В отдаленные сроки после операции вследствие улучшения внутрисердечной гемодинамики уменьшаются размеры правого желудочка, в связи с чем клапан может оказаться большим для его полости. Дужки клапана внедряются в миокард, что ограничивает движения запирающего элемента и способствует тромбообразованию (рис. 3.57). Такой же механизм тромбообразования возможен и у больных с низкопрофильными клапанами.

При наличии свежих тромбов обструкцию клапана можно иногда устранить тромболитической терапией, но в большинстве случаев показана повторная опера-



3.55. Ксеноперикардиальный биопротез.

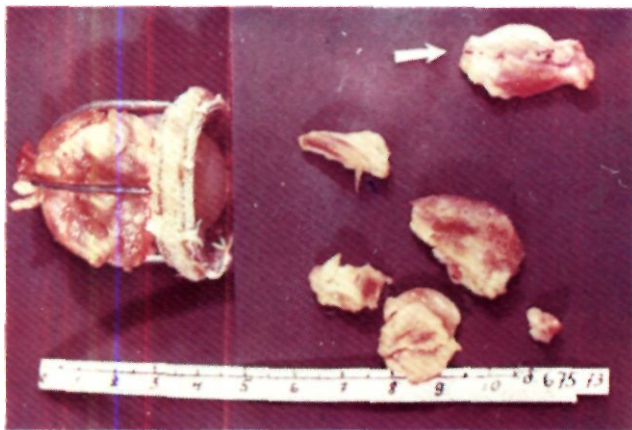


3.56. Ксеноаортальные биопротезы.

ция—замена протеза. Уменьшить опасность развития этого грозного осложнения можно путем подбора оптимальной модели и размера искусственного клапана.

В профилактике тромбоэмболических осложнений решающее значение отводится адекватной антикоагулянтной терапии. Применение антикоагулянтов непрерывного действия начинается со вторых суток после операции и продолжается непрерывно в течение всей жизни больных с механическими протезами. Больные с биопротезами и после пластических операций на клапанах должны принимать антикоагулянты в течение 3 мес после операции, т. е. в течение времени, необходимого для полной эндотелизации синтетической манжеты протеза или опорного кольца. Однако при наличии у этих больных атриомегалии, давней мерцательной аритмии и тромбоэмболии в анамнезе антикоагулянтная терапия должна проводиться пожизненно.

Клинический опыт показал, что даже кратковременный перерыв в приеме антикоагулянтов ставит под угрозу жизнь больных. В нашей стране, согласно



3.57. Тромбоз шарового протеза МКЧ-25, имплантированного в позицию трехстворчатого клапана.

Тромботические массы между стойками протеза, ограничивающие движение запирающего элемента. Стрелкой указаны тромбы в правом предсердии.

постановлению Совета Министров СССР и приказу министра здравоохранения № 387 от 28.05.69, лечение антикоагулянтами непрямого действия больных с искусственными клапанами сердца проводится бесплатно по предъявлению справки учреждения, в котором больной был оперирован (инструкция Минздрава СССР от 09.08.65, № 02—15/10).

Каждому больному необходимая доза антикоагулянтов непрямого действия подбирается индивидуально. Индекс протромбина по Квику рекомендуется поддерживать в пределах 40—50%.

В качестве препарата выбора может быть рекомендован антикоагулянт непрямого действия — фенилин. При его непереносимости или малой эффективности больные могут принимать неодикумарин, синкумар или омефин.

Лечение антикоагулянтами непрямого действия может осложниться кровотечением при резком снижении индекса протромбина. Массивные кровотечения наблюдаются редко. При появлении кровоточивости дозы антикоагулянта следует постепенно уменьшить, избегая полной отмены.

Инфекционный эндокардит протезов. Вторым по частоте серьезным специфическим осложнением у больных с искусственными клапанами является протезный эндокардит, который встречается у 0,7—3,8% больных преимущественно в первые 2—3 года после операции [Quef P. et al., 1977; Blomer H. et al., 1980]. Летальность при этом осложнении составляет 50—100%, по данным ряда авторов. Низкая эффективность антибактериального лечения заключается в том, что инфекция, внедряясь в синтетическое покрытие протеза и шовный материал, становится труднодоступной для непосредственного воздействия антибиотиков. В большинстве случаев эндокардит сопровождается тромбозом и тромбоземболиями, нередко приводит к образованию околопротезных фистул или отрыву протеза.

В большинстве случаев единственным путем санирования очага инфекции является операция — удаление инфицированного протеза с репротезированием.

Для подавления бактериемии и предупреждения протезного эндокардита должны быть предприняты эффективные меры санации очагов инфекции (профилактическая антибиотикотерапия при выполнении любых операций, стоматологических процедур, инвазивных методов обследования). Предпочтение следует отдавать антибиотикам широкого спектра действия.

Тактика лечения при появлении у больного с искусственным клапаном симптомов эндокардита должна быть обязательно своевременно согласована с кардиохирургом.

**Нарушение функции искусственных клапанов сердца.** Нарушения функции механических клапанов из-за разрушения запирающих элементов (шарика, диска) и отлома стоек (дужки клапана Bjork — Shiley) описаны, но встречаются очень редко. В то же время дисфункция биопротезов после нескольких лет функционирования в организме превратилась в проблему биопротезирования клапанов сердца.

Риск развития дегенеративных изменений и кальцификации биопротезов в различные сроки после операции у детей и молодых пациентов выше, чем у людей среднего возраста.

A. Geha (1979) провел анализ результатов применения биопротезов у детей и подростков в трех университетских клиниках США. В сроки наблюдения от 10 до 54 мес у 20% из них развилась тяжелая дисфункция биопротезов, потребовавшая реоперации. Гистологическое исследование выявило обширный очаговый кальциноз и дегенерацию ткани створок протезов.

В то же время кальцификация биопротезов не является уделом лишь молодых больных. Описаны кальцинозы биопротезов у больных в возрасте 33—70 лет без проявлений инфекционного эндокардита в послеоперационном периоде. S. Vachet (1979) имплантировал за 2 года 200 биопротезов и отметил раннюю структурную недостаточность 2% из них. Все протезы имели значительную кальцификацию. Б. А. Фурсов (1982) выявил дисфункцию 3,9% биопротезов в митральной позиции на основе дегенерации и кальциноза створок (рис. 3.58).

Кальциноз биопротезов, как правило, развивается у больных, перенесших почечную недостаточность в послеоперационном периоде.

У большинства больных функция биопротезов не изменяется в сроки до 10 лет после операции, однако после 5-летнего периода количество дисфункций из-за спонтанной дегенерации коллагена и кальцификации биопротезов увеличивается более чем в 3 раза.

Возможно, что наряду с несовершенством конструкции биопротезов и особенностями гемодинамики причиной их дегенерации и кальцификации являются использующиеся в настоящее время методы консервации, которые не препятствуют проникновению ионов кальция в ткань при различных обменных нарушениях в организме больного. В этом направлении ведутся интенсивные научные поиски. В связи с ограниченным сроком функционирования биопротезов в организме многие кардиохирурги используют их только при непереносимости больными антикоагулянтов, а также у лиц старше 60 лет.

**Паравальвулярные фистулы.** Значительно ухудшают результаты протезирования клапанов сердца паравальвулярные фистулы, наблюдающиеся у 1,8—8% боль-



ных. Причинами их образования являются грубый кальциноз фиброзного кольца, наличие инфекции, технические ошибки. Фистулы могут образовываться при токсическом воздействии глутарового альдегида на фиброзное кольцо при вшивании плохо отмытого от консерванта биопротеза. Клинические проявления этого осложнения зависят от величины фистулы и объема регургитации. При прогрессирующем нарушении кровообращения рекомендуется операция — ушивание фистулы или репротезирование.

Пути предупреждения развития этого осложнения — применение швов с прокладками при слабовыраженном или кальцинированном фиброзном кольце, профилактика протезного эндокардита, тщательное отмывание биопротезов от консерванта перед имплантацией.

Внутрисосудистый гемолиз. Современные модели механических и тем более биологических клапанов не вызывают значительной травмы эритроцитов и внутрисосудистый гемолиз не играет большой роли даже при многоклапанном протезировании.

Беременность и роды у больных с искусственными протезами клапанов сердца. Вопрос о сохранении беременности решают совместно кардиохирурги, кардиолог и акушер.

Благоприятное течение беременности наблюдается у больных, которые подверглись одноклапанному протезированию, при синусовом ритме и выраженном гемодинамическом эффекте операции. В этих случаях можно сохранить беременность.

После многоклапанного протезирования, а также при наличии некорригированных пороков сердца, кардиомегалии, легочной гипертензии, специфических осложнений искусственных клапанов сохранение беременности противопоказано.

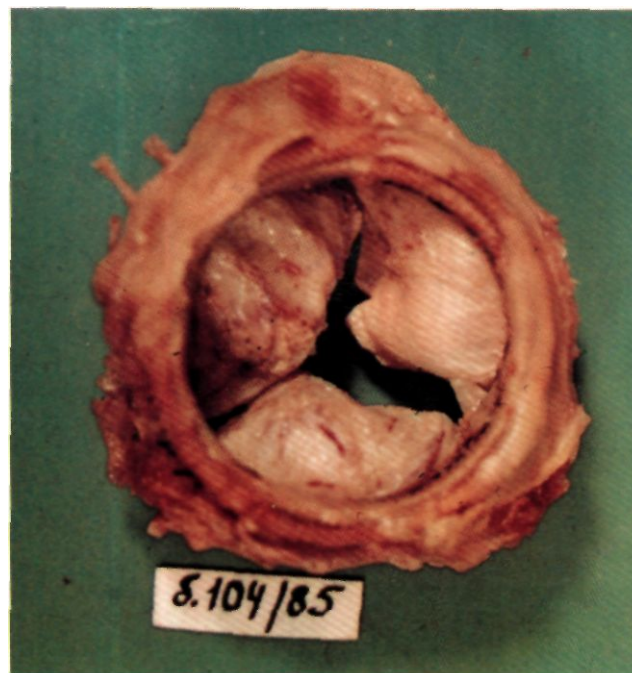При сохранении беременности антикоагулянтную терапию продолжают до наступления родов. Родоразрешение целесообразно проводить в специализированных родильных домах, которые поддерживают непосредственную связь с кардиохирургическими центрами. Для профилактики септических осложнений в начале родов и затем в течение недели следует назначать антибиотики широкого спектра действия. При необходимости кесарева сечения особое внимание следует уделять тщательному хирургическому гемостазу во избежание развития послеоперационного кровотечения или внутритканевых гематом.

### 3.3. ТЕХНИКА ОПЕРАЦИЙ НА КЛАПАНАХ СЕРДЦА

Операции в условиях ИК. К хирургическим вмешательствам, проводимым на клапанах сердца в условиях ИК, или «открытым» операциям относят замещение клапанов различными типами искусственных протезов и пластические (реконструктивные) операции.

Методически операции в условиях ИК, за исключением внутрисердечного этапа, выполняются по данной схеме.

Для подхода к сердцу выполняют срединную стернотомию. Этот доступ признан оптимальным как для



3.58. Кальциноз створок ксеноперикардального биологического протеза, удаленного на реоперации через 4 года после его имплантации.

коррекции порока одного клапана, так и многоклапанных пороков. Внутривентрикулярные сращения, встречающиеся при повторных операциях и после перенесенного перикардита, полностью разделяют только тогда, когда планируется пластическая коррекция. В остальных случаях из сращений выделяют только аорту, полые вены и правые отделы сердца во избежание дополнительной кровопотери из рассеченных спаек и удлинения времени операции.

Для подключения АИК вводят венозные канюли в обе полые вены, а артериальную — высоко в восходящую часть аорты.

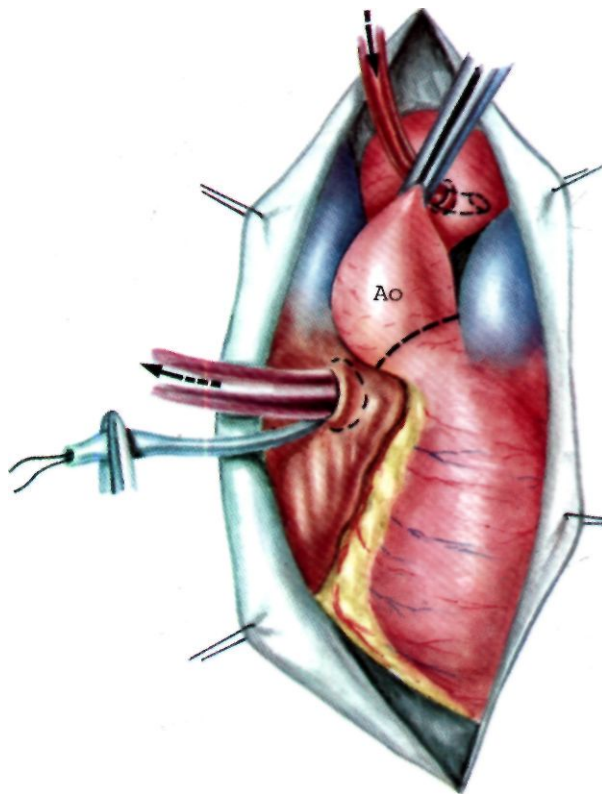
После начала ИК, которое, как правило, осуществляется в гипотермическом режиме с понижением температуры тела до 25—27° С (пищевод), и появления фибрилляции сердца восходящую часть аорты пережимают поперечным зажимом.

Разгрузку сердца производят в зависимости от принятой в данном центре методики. Канюлю дренажа левого желудочка вводят через верхушку сердца либо через левое предсердие. Многие хирурги вводят канюлю через выходной отдел правого желудочка в легочный ствол, что также обеспечивает надежный дренаж левого желудочка. Во время протезирования митрального клапана дренаж проводят в левый желудочек через протез.

Приняв необходимые меры по защите миокарда, приступают к внутрисердечному этапу операции. После окончания этого этапа, герметизации и заполнения кровью полостей сердца снимают зажим с аорты. При необходимости дефибрилляцией восстанавливают деятельность сердца.

Если гемодинамика стабильная, то прекращают ИК





3.59. Схематическое изображение поперечной аортотомии. Ao — аорта.

и производят деканюляцию. Во избежание воздушной эмболии необходимо тщательно соблюдать все меры профилактики этого осложнения: дренирование левого желудочка, заполнение сердца кровью и его массаж при одновременной пункции восходящей части аорты до и после снятия с нее зажима, пункцию верхушки левого желудочка.

С целью профилактики нарушений ритма (брадикардия) к миокарду правого желудочка подшивают два временных электрода для наружной электрокардиостимуляции. Это обязательно следует делать при таких операциях, как протезирование трехстворчатого клапана, многоклапанное протезирование, протезирование клапана при аортальном кальцинированном стенозе.

Операцию заканчивают дренированием полостей перикарда и средостения, наложением редких швов на перикард, ушиванием грудины, подкожной клетчатки и кожи. Края раны целесообразно инфильтрировать раствором антибиотиков.

Протезирование аортального клапана. Экспозиция аортального клапана достигается аортотомией в восходящей части аорты.

Среди различных видов аортотомии выделяют разрезы: продольный, косой, типа хоккейной клюшки, поперечный. Наибольшее распространение получила поперечная аортотомия (рис. 3.59). При проведении разреза аорты следует стремиться, чтобы он шел выше некоронарного синуса, так как, если линия

разреза проходит в области синуса, ушивание аорты может быть затруднено из-за истончения ее стенки в этой области.

Для замещения аортального клапана используют как шаровые, так и различные низкопрофильные механические клапаны, а также ксеноаортальные биопротезы, биопротезы, сформированные из ксеноперикарда или из аллогенной твердой мозговой оболочки. Техника аортального протезирования при использовании механических и биологических клапанов идентична.

Пораженные створки клапана последовательно иссекают ножницами или скальпелем. По возможности у основания створок оставляют узкую каемку ткани для укрепления линии швов при подшивании протеза.

При обызвествленном клапане до иссечения створок в полость левого желудочка вводят марлевую салфетку для предупреждения кальциевой эмболии. В случаях значительного сужения клапана салфетку вводят после частичного отсечения створки, но как можно раньше. Начинать иссечение створок при значительном обызвествлении клапана следует с участков наименьшего поражения створок. При этом надо стараться иссекать клапан целиком, чтобы избежать большого количества известковых крошек. При иссечении обызвествленных створок существуют две опасности. Во-первых, можно ранить стенку аорты и, во-вторых, возможна травма проводящих путей. Чтобы избежать этих тяжелых осложнений, не следует, удаляя участки кальциноза, стремиться к излишнему радикализму. Иногда приходится оставлять отдельные узлы по линии иссечения створок, в толще миокарда и в области межжелудочковой перегородки. Особенно осторожно надо манипулировать вблизи проводящих путей, с которыми тесно связан аортальный клапан. Об этом надо помнить как при иссечении створок, так и при наложении швов.

«Опасная область» располагается в треугольном участке, задней границей которого служит передняя треть прикрепления задней (некоронарной) полулунной заслонки, спереди — задний край правой полулунной заслонки и внизу — линия соединения перепончатой и мышечной частей межжелудочковой перегородки [Зукерман Г. И. и др., 1972; Sud A., 1984].

Место, где шов может вызвать полную блокаду сердца, находится ниже прикрепления задней полулунной заслонки к стенке аорты. Здесь находится участок предсердно-желудочкового пучка перед отхождением его левой ножки. «Опасная зона» указана пунктирной линией на схеме расположения аортального клапана по отношению к различным отделам сердца (рис. 3.60).

Во время иссечения клапана осуществляют профилактику кальциевой эмболии, которая заключается в тщательном удалении мельчайших кусочков извести влажными тупферами, отсосом. Кроме того, сильной струей изотонического раствора хлорида натрия промывают выходной отдел левого желудочка и устье аорты после удаления салфетки с осевшими на ней фрагментами кальция. Промывные воды отсасывают наружу.

Методы наложения швов для фиксации протеза в субкоронарной позиции разнообразны. В ИССХ им. А. Н. Бакулева АМН СССР признано наиболее

целесообразным накладывать три П-образных шва на комиссуры и по 4—5 узловых швов на фиброзное кольцо каждой створки (рис. 3.61). При выраженном кальцинозе клапана или при аортальной недостаточности, обусловленной слабостью фиброзного кольца (синдром Марфана, кистозный медионекроз), следует накладывать П-образные швы с тефлоновыми прокладками по всей окружности фиброзного кольца в целях избежания прорезывания их после фиксации протеза (рис. 3.62). В качестве шовного материала применяются отечественные капроновые плетеные нити с атравматическими иглами АККИ 25-3 либо мерсилен 2/0.

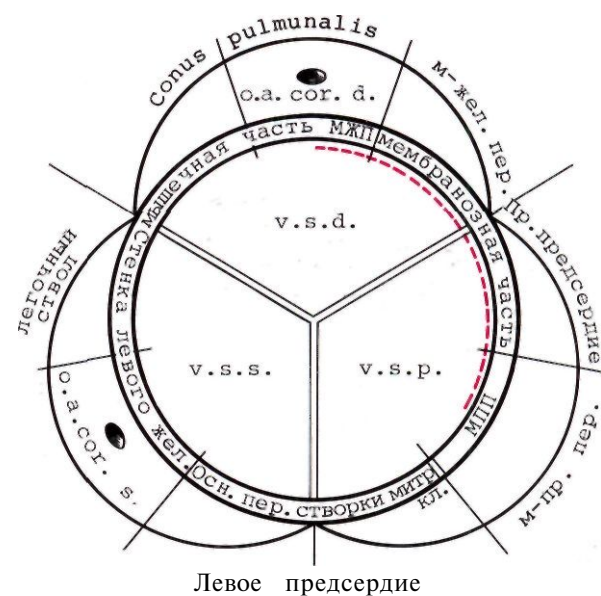
После наложения швов на фиброзное кольцо с помощью специальных измерителей подбирают нужный размер протеза, чтобы он без особого нажима входил в устье аорты. У крупных, физически развитых людей с большой массой тела при прочих равных условиях предпочтение отдается большему клапану. При использовании отечественных шаровых клапанов с обшитым седлом (АКЧ-06) следует применять только № 3 и № 4, так как меньшие размеры этой модели создают высокий систолический градиент давления.

В ряде случаев, когда узкий корень аорты не позволяет имплантировать протез нужного размера, приходится прибегать к расширению корня аорты по методу, описанному W. Seybold-Erting (1980). Поперечный аортотомный разрез продолжают на комиссуру между некоронарной и левой коронарной створками. Рассекают фиброзное кольцо аортального клапана и основание тела передней створки митрального клапана (рис. 3.63). Образовавшийся дефект закрывают заплатой из синтетической ткани или ксеноперикарда, к которой затем фиксируют протез. Этот метод позволяет расширить корень аорты на 15—10 мм и имплантировать протез на 1—2 размера больше.

Следующий этап операции заключается в прошивании манжеты протеза. Когда манжета прошита, поднимают все нити и клапан низводят до устья аорты. Затем удаляют клапанодержатель, завязывают швы, а концы нитей срезают. На этом внутрисердечный этап по имплантации протеза заканчивают. Аортотомный разрез ушивают двухрядным швом.

Протезирование митрального клапана. Для доступа к митральному клапану левое предсердие вскрывают позади межпредсердной перегородки (рис. 3.64). Для лучшей экспозиции клапана разрез стенки предсердия следует продлевать под нижней полую вену. В тех случаях, когда левое предсердие не выходит на правый контур, а расслоение межпредсердной борозды и смещение правого предсердия вверх не увеличивает его площадь, доступ к митральному клапану осуществляют через правое предсердие и межпредсердную перегородку в области овального окна. Целесообразно использовать этот доступ при наличии сопутствующего порока трехстворчатого клапана. Наиболее распространенными механическими протезами для замещения митрального клапана являются шаровые модели, малогабаритные дисковые протезы с запирающими элементами из пиролиткарбона, а также ксеноаортальные и ксеноперикардальные биопротезы, обработанные глутаральдегидом.

Внутрисердечный этап операции протезирования начинается с иссечения патологически измененного мит-



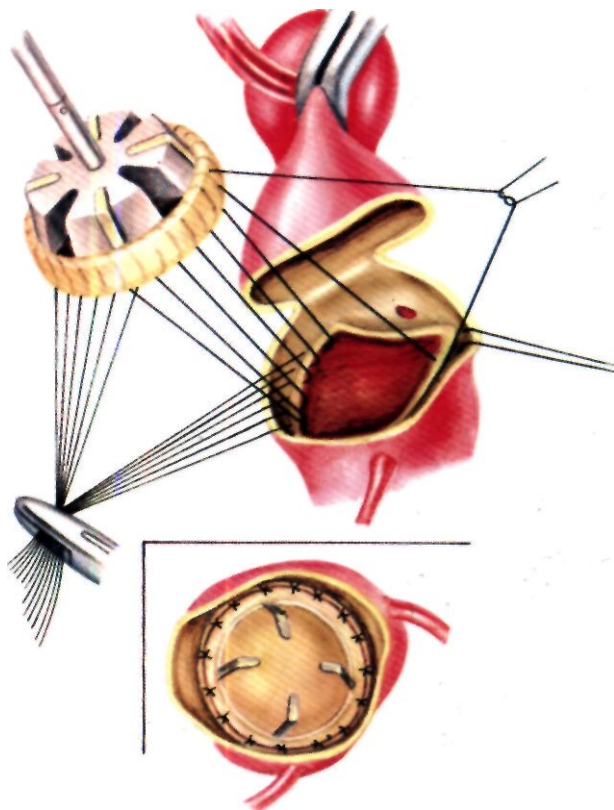
Левое предсердие

3.60. Схема корня аорты с окружающими образованиями сердца (опасная зона указана пунктирной линией).

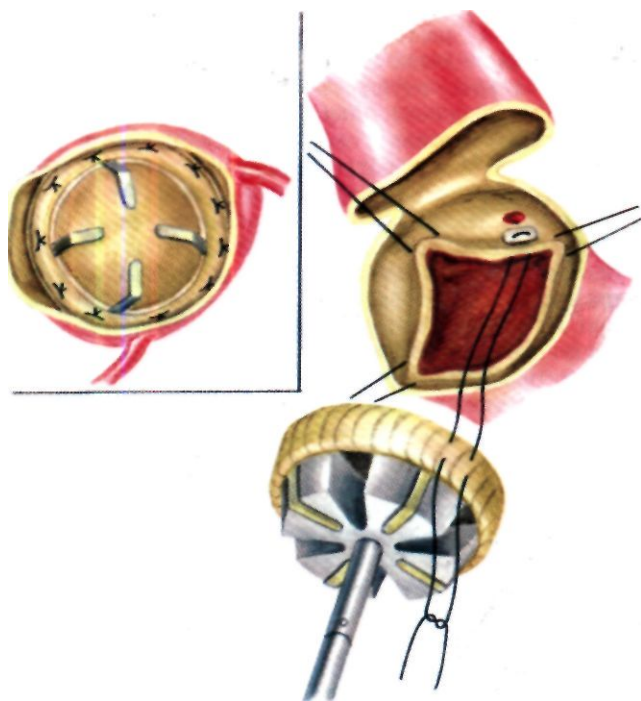
рального клапана. Отступая 2—3 мм от фиброзного кольца, переднюю створку прокалывают скальпелем, а затем отсекают по окружности. После иссечения створок их натяжение создает хорошую экспозицию хорд и сосочковых мышц и облегчает их иссечение. Целесообразно одномоментное пересечение сосочковой мышцы, так как многократные попытки могут быть причиной ее фрагментации. Если планируется имплантация дискового клапана, то во избежание заклинивания диска следует тщательно иссекать вторичные хорды, идущие к фиброзному кольцу. При наличии кальциноза митрального клапана III степени фрагменты кальция, глубоко внедряющиеся в миокард, особенно в области передней комиссуры, где проходит огибающая коронарная артерия, не удаляют. Тотальная декальцинация фиброзного кольца и миокарда может привести к фатальным осложнениям типа лигирования огибающей ветви левой коронарной артерии, разрыва задней стенки левого желудочка. При иссечении кальцинированного клапана в полость левого желудочка помещают салфетку, а после наложения швов на фиброзное кольцо полости левого предсердия и желудочка промывают изотоническим раствором хлорида натрия.

Протез фиксируют швами, накладываемыми на фиброзное кольцо. Предложены различные методы фиксации протеза, начиная от узловых и кончая непрерывным швом [Cooly D. et al., 1966; Hariuchi T. et al., 1969].

Наиболее часто применяют матрацные отдельные швы, которые при истонченном фиброзном кольце во избежание прорезывания используют с тефлоновыми прокладками. Не следует проводить швы через неудаленные кальцинаты. Лучше обходить их широкими стежками. Тефлоновые прокладки на этих участках помещают на фиброзном кольце как со стороны желудочка, так и со стороны предсердия. Накладыва-



3.61. Схематическое изображение имплантации протеза в аортальную позицию узловыми швами.



3.62. Схематическое изображение имплантации протеза в аортальную позицию П-образными швами на тefлоновых прокладках.

ется 12—16 швов на всю окружность фиброзного кольца. При наложении швов необходимо соблюдать осторожность в «опасных зонах», к которым относятся область передней комиссуры, фиброзный треугольник сердца (рис. 3.65). Швы на этих участках не следует накладывать глубоко во избежание травмы отгибающей ветви левой коронарной артерии, проводящих путей и аортального клапана. Размер протеза выбирают таким образом, чтобы «посадочный» диаметр был несколько меньше диаметра фиброзного кольца. После прошивания фиброзного кольца швы проводят через манжету протеза, последний погружают в полость левого желудочка и швы завязывают (рис. 3.66). Необходимо отметить, что дисковые протезы следует ориентировать таким образом, чтобы большое отверстие клапана было направлено к задней стенке левого желудочка, так как это положение обеспечивает лучшие гемодинамические условия для функции клапана.

Левый желудочек дренируется специальным катетером, проведенным через реконструированный клапан или клетку протеза. Разрез левого предсердия ушивают двухрядным швом.

Протезирование трехстворчатого клапана. Операции на трехстворчатом клапане, как правило, проводят у больных с многоклапанными поражениями. Поэтому коррекцию порока трехстворчатого клапана выполняют на последнем этапе при пережатой аорте, когда операции на митральном и аортальном клапанах уже закончены.

Перед началом ИК обязательна пальцевая ревизия клапана через ушко правого предсердия в целях определения характера и степени выраженности порока трехстворчатого клапана. Доступ к клапану осуществляют путем продольного рассечения стенки правого предсердия. Операции выполняют в непосредственной близости от проводящей системы сердца. Поэтому нежелательны хирургические манипуляции вблизи проводящих путей, ибо их повреждение приводит к тяжелым нарушениям ритма сердца.

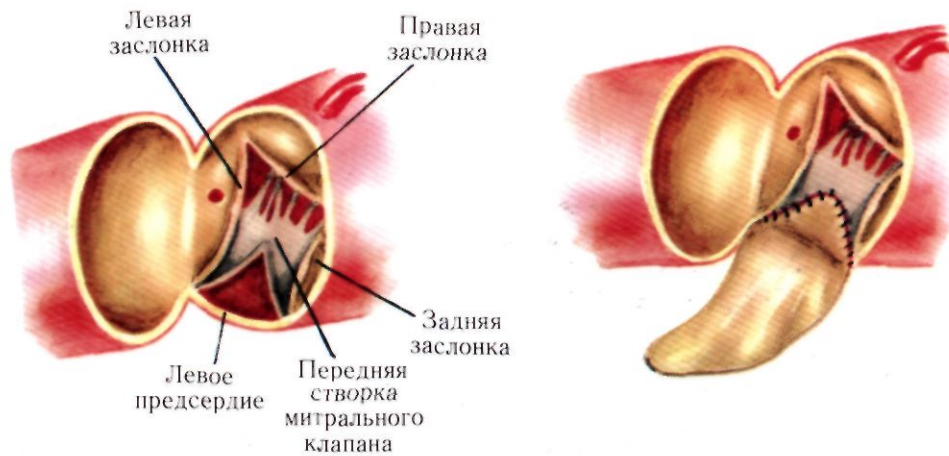
До сих пор продолжается дискуссия о том, какие протезы целесообразно применять в тех случаях, когда производится замещение трехстворчатого клапана. Согласно мнению Г. И. Цукермана и соавт. (1982), D. Me Yoon, P. Sanfilippo (1975), M. Ray et al. (1976) и других авторов, ясно, что трехстворчатая позиция наименее удобна для имплантации шаровых протезов, так как клиновидная полость правого желудочка мало соответствует клетке протеза, вызывая дисфункции и тромбоз. В настоящее время наиболее оправдали себя при замещении трехстворчатого клапана ксеноаортальные биопротезы, обработанные глутаральдегидом, а также низкопрофильные клапаны, включая полусферический клапан МКЧ-27.

Обнадеживающие результаты получены при использовании двухлепесткового клапана Св. Иуды. Высокая пропускная способность, незначительная масса и инерционность запирающих элементов, минимальные градиенты давления обеспечивают малую вероятность тромбозов этих протезов в рассматриваемой позиции [Salvatore D. et al., 1982].

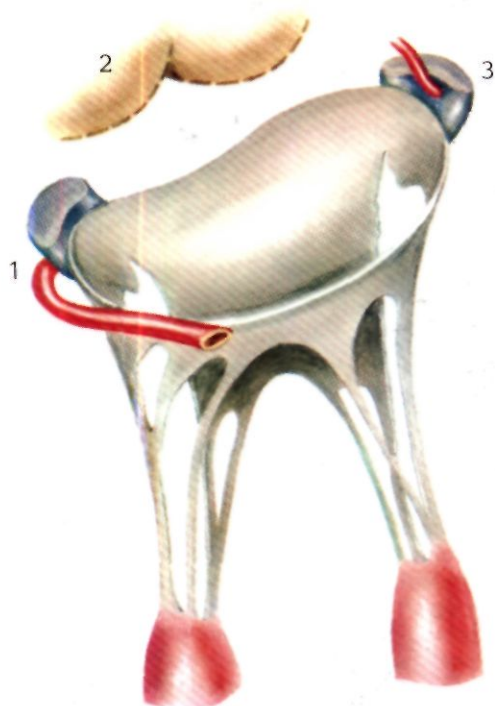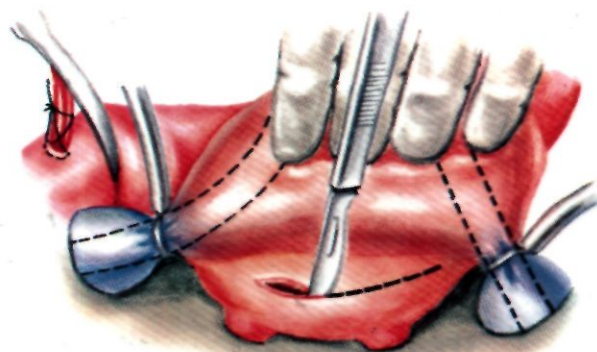
При протезировании трехстворчатого клапана следует соблюдать ряд условий. Клапан иссекают частично, оставляя перегородочную створку, которую



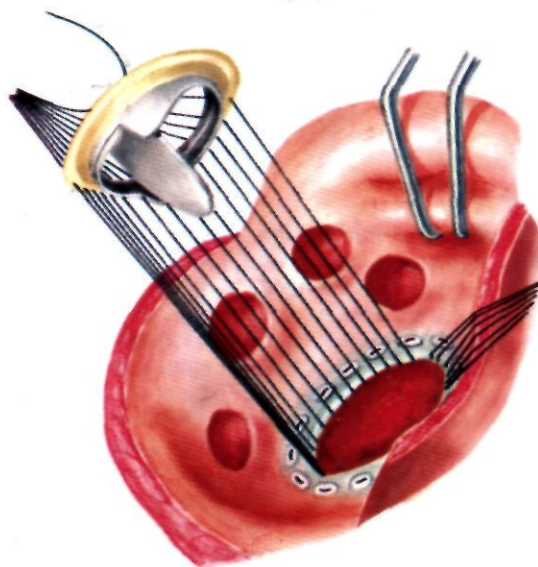
3.63. Схематическое изображение операции расширения корня аорты по Ma-pouigian—Seybold—Eрting, 1980.



3.64. Схематическое изображение оперативного доступа к митральному клапану через левое предсердие позади межпредсердной перегородки.

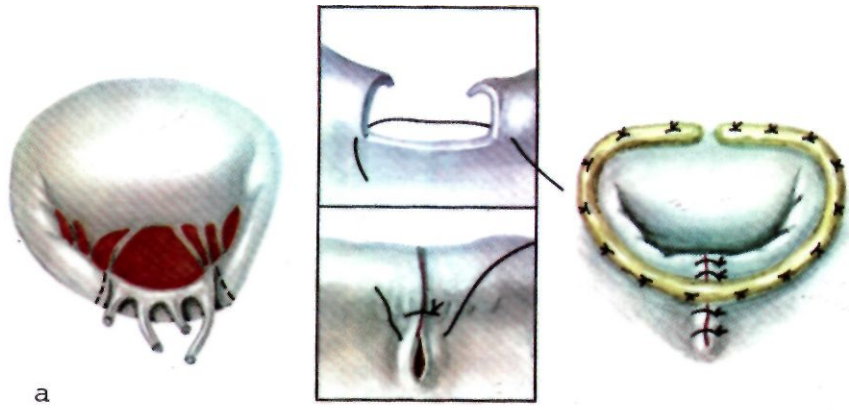


3.65. Схематическое изображение опасных зон при протезировании митрального клапана. 1—огibaющая ветвь левой коронарной артерии; 2—створки аортального клапана; 3—правый фиброзный треугольник.

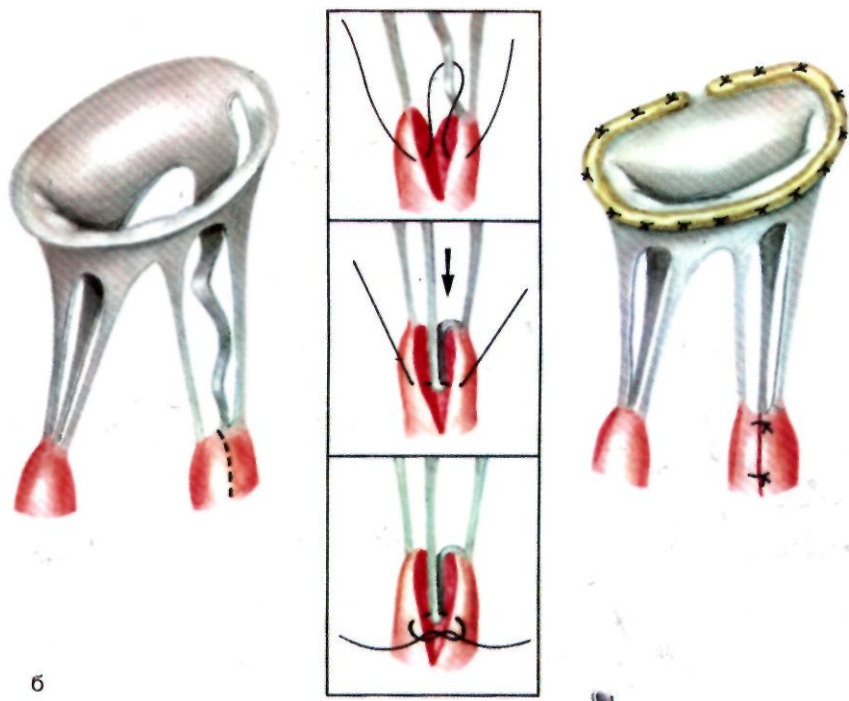


3.66. Схематическое изображение имплантации дискового протеза в митральную позицию II-образными швами на тефлоновых прокладках.

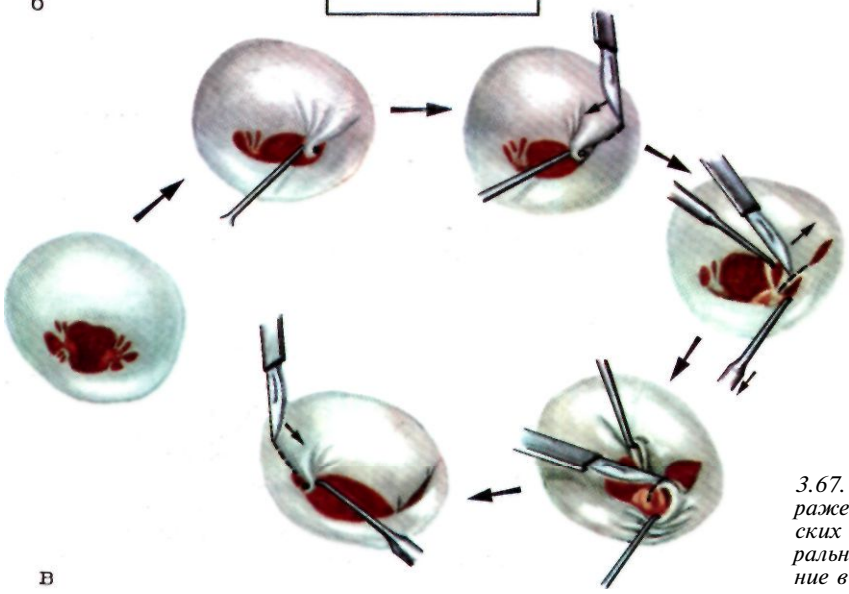




а

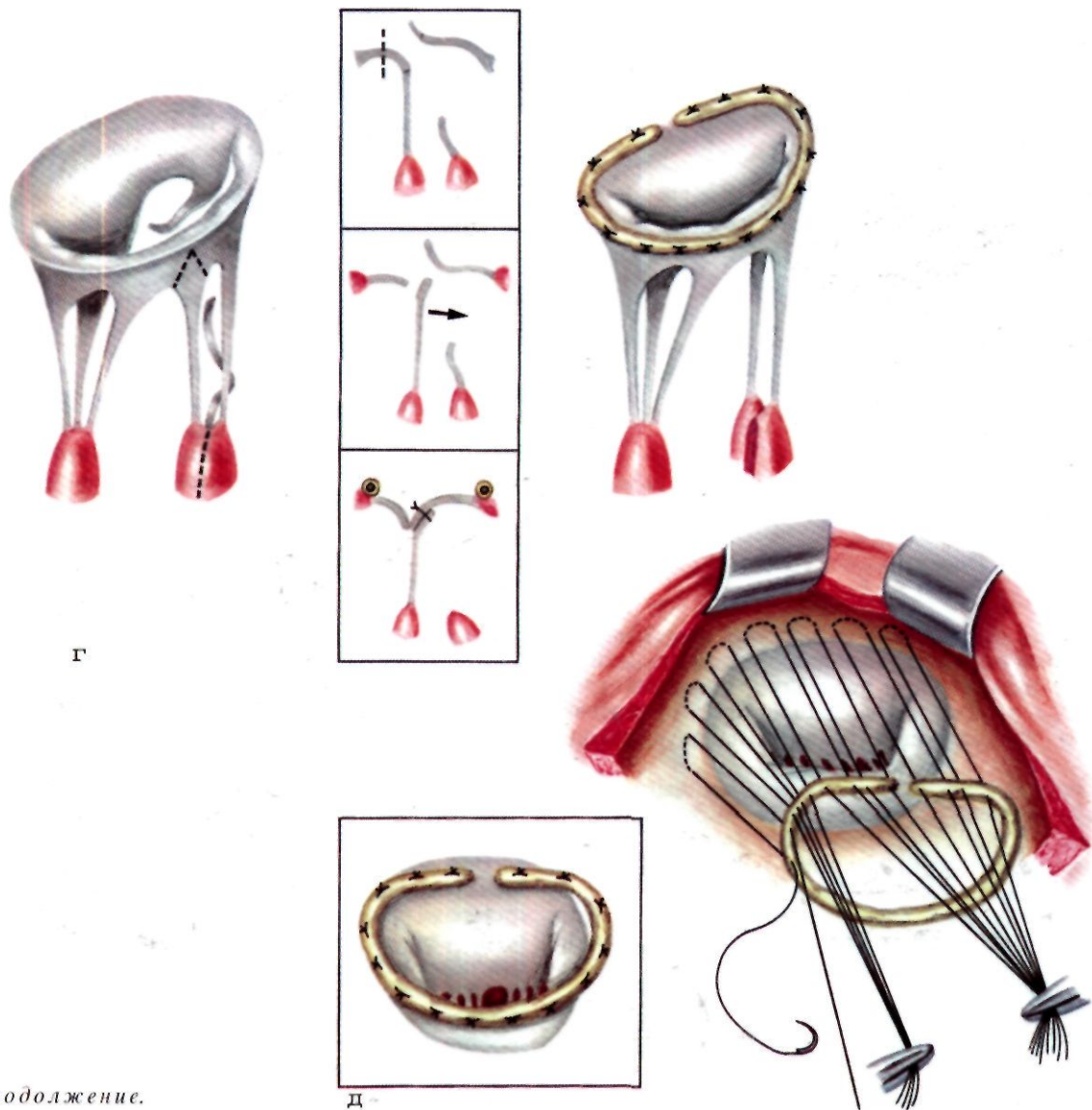


б



в

3.67. Схематическое изображение (а — д) пластических операций на митральном клапане (объяснение в тексте).



3.67. Продолжение.

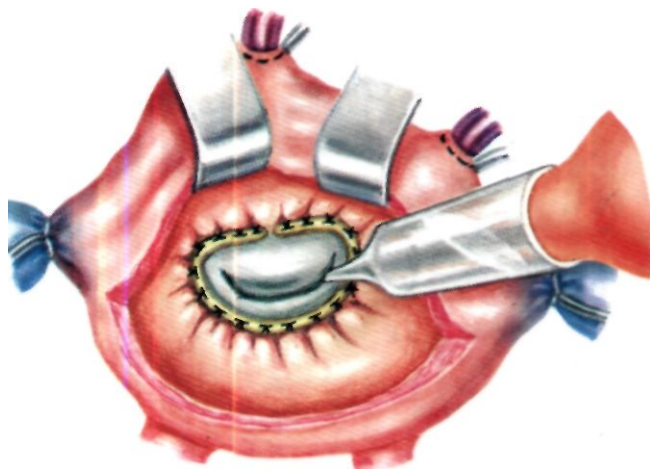
мобилизуют, пересекая поддерживающие хорды. Швы с прокладками накладывают так же, как и при замещении митрального клапана. Особую осторожность соблюдают при наложении швов в области перегородочной створки, вкалывая иглу неглубоко в фиброзное кольцо, чтобы не повредить предсердно-желудочковый пучок. Сохраненная перегородочная створка предохраняет швы в этой области от прорезывания. Протез подбирают с таким расчетом, чтобы он свободно входил в фиброзное кольцо. Разрез стенки правого предсердия ушивают двухрядным швом. В конце операции обязательно подшивают временные электроды для электростимуляции.

Пластические операции на аортальном клапане. Применение пластических операций для коррекции аортальных пороков ограничено. Открытую аортальную комиссуротомию можно выполнять лишь в тех случаях, когда имеется изолированный аортальный стеноз с малоизмененными створками. Техника операции сле-

дующая: подтягивая смежные створки мягкими зажимами, ориентируются в положении комиссур и ножницами или скальпелем рассекают комиссуру, не доводя разрез примерно на 2 мм до стенки аорты. Необходимо осторожно рассекать комиссуры, следуя строго по линии сращения створок. Это позволяет избежать развития недостаточности клапана вследствие пролабирывания створок. Обычно рассекают все три комиссуры. Комиссуротомия при стенозировании двустворчатого аортального клапана, как правило, неэффективна. Поэтому целесообразнее осуществлять протезирование при стенозе двустворчатого клапана аорты.

При значительном краевом утолщении створок возможно выполнение плоскостной резекции утолщенного эндокарда.

Для коррекции умеренной аортальной недостаточности, обусловленной неполным смыканием створок из-за их укорочения, А. Carpentier разработал циркулярную аннулопластику аортального клапана, которая



3.68. Схематическое изображение выполнения гидравлической пробы для оценки адекватности пластических операций на митральном клапане.

заключается в наложении из просвета аорты матрачного шва по периметру фиброзного кольца. Дозированное затягивание шва приводит к смыканию створок. Эта операция, по данным автора, эффективна только в 50% случаев и показана преимущественно детям.

**Пластические операции на митральном клапане.** Эти операции стали широко внедряться в клинику после того, как R. Merendino предложил методику шовной зад немедиальной аннулопластики, которая затем была усовершенствована J. Kay, G. Wooler, G. Reed. Однако надежды на получение хороших результатов этих операций не оправдались, и они в настоящее время не применяются большинством хирургов. Аннулопластика на качественно новой основе была предложена A. Carpentier и соавт. (1971). Они предложили восстанавливать запирательную функцию митрального клапана с помощью жесткого опорного кольца. Метод основан на том, что в механизме развития недостаточности митрального клапана важным фактором является дилатация фиброзного кольца в области комиссур и задней створки. Поскольку часть фиброзного кольца в области основания передней створки митрального клапана является единым целым с корнем аорты, то она в процесс не захватывается. Поэтому при реконструкции фиброзного кольца важно не только уменьшить последнее до физиологических размеров, но и моделировать комиссуры по их физиологической кривизне. Преимущество метода аннулопластики на опорном кольце в том, что сохраняются нормальная площадь отверстия и функция клапана, создаются условия для предотвращения рецидивирования дилатации фиброзного кольца.

В нашей стране аннулопластика митрального клапана на опорном кольце впервые выполнена В. И. Бураковским в 1969 г.

Число сторонников этого метода постепенно растет. С. Duran в 1975 г. предложил использовать полностью гибкое опорное кольцо для того, чтобы уменьшить опасность прорезывания швов и дать возможность

фиброзному кольцу функционировать во время систолы и диастолы. Однако гибкое кольцо не позволяет вернуть нормальную форму деформированного митрального отверстия.

В начале 80-х годов тактика хирургов в отношении реконструктивных операций на митральном клапане изменилась в сторону выполнения сложных реконструктивных вмешательств с максимально радикальной коррекцией всех патологически измененных структур митрального клапана. Родоначальником такого подхода является A. Carpentier. Он же разработал технические варианты операций, широко используемые во всем мире [Константинов Б. А. и др., 1978; Цукерман Г. И. и др., 1985; Duran С. et al., 1983; Lessana A. et al., 1983].

Современные сложные реконструктивные операции включают ряд технических моментов, изображенных на рис. 3.67: а) резекция сегмента задней створки при ее пролапсе, связанном с отрывом хорд; выполняется прямоугольная резекция с ушиванием краев створки атравматичной проленовой нитью 4/0; б) укорочение хорд при пролабирании передней створки достигается погружением хорд в соответствующую сосочковую мышцу; в) резекция вторичных хорд задней створки, ограничивающих ее подвижность, комиссуротомия, папиллотомия для ликвидации подклапанного стеноза; г) транслокация участка задней створки с хордами на место оторванной хорды передней створки; д) имплантация опорного кольца Карпантье для ликвидации дилатации и деформации фиброзного кольца; **этот этап операции обязателен во всех случаях, кроме вальвулопластики при «чистом» митральном стенозе без остаточной регургитации.**

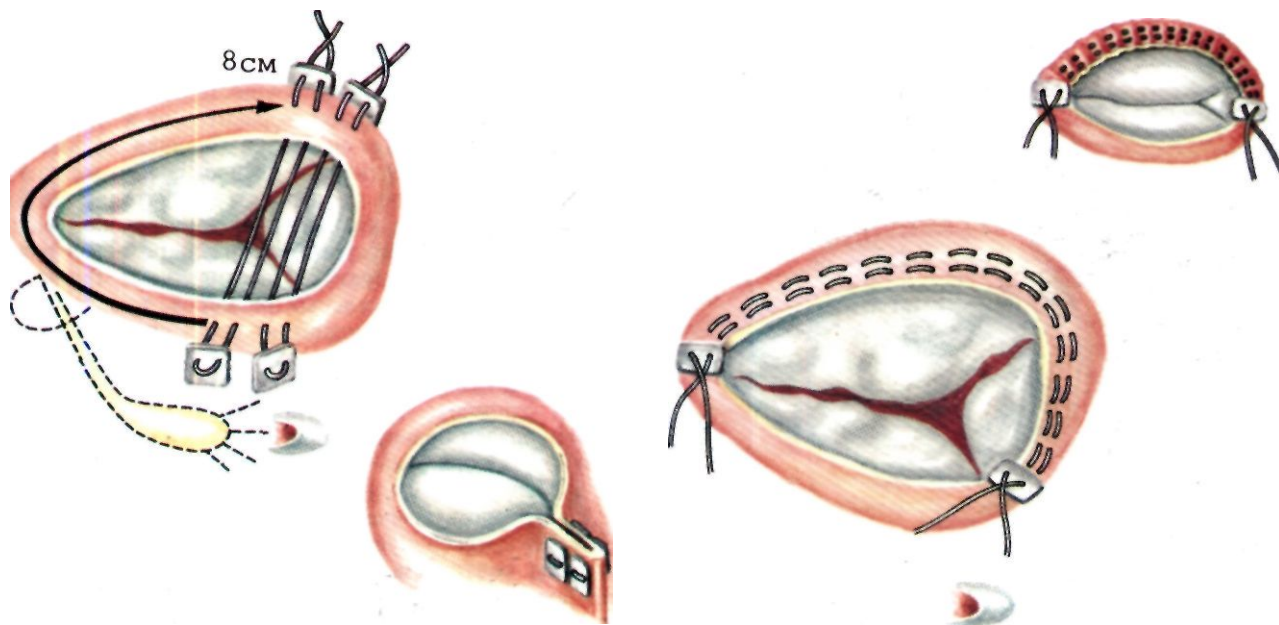
Описанные технические приемы, как правило, используются в комплексе. Например, при пролапсе створок можно сделать резекцию задней створки, укорочение хорд и аннулопластику кольцом. Адекватность проведенной коррекции проверяется гидравлической пробой путем нагнетания раствора через клапан в полость левого желудочка (рис. 3.68). Кроме того, состояние и функция реконструированного митрального клапана должна проверяться пальцем после прекращения И К и стабилизации гемодинамики.

**Пластические операции на трехстворчатом клапане.** Предложено более 15 методов пластических операций на трехстворчатом клапане, но наиболее распространенными являются три из них — «бикуспидализация» клапана по Кею (J. Kay) в модификации Бойда (A. Boyd), аннулопластика по методам Амосова и Де Вега (De Vega) и кольцевая аннулопластика по Карпантье (A. Carpentier).

Шовная аннулопластика («бикуспидализация») предложена J. Kay и модифицирована A. Boyd в 1974 г. (рис. 3.69). Техника операции заключается в наложении П-образного шва проленовой нитью 2/0 с прокладками из тефлона на фиброзное кольцо соответственно задней створке трехстворчатого клапана впереди от коронарного синуса. После затягивания шва диаметр отверстия должен составлять 3,5—4 см, что соответствует длине окружности фиброзного кольца 8 см и площади его более 5 см<sup>2</sup>. При значительном расширении фиброзного кольца можно накладывать два шва.

Полукружная аннулопластика предложена Н. М. Амосовым и N. De Vega в 1972 г. Принцип



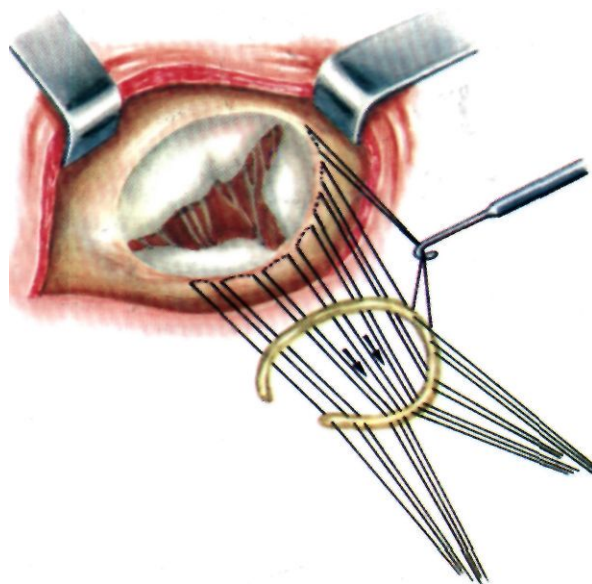


3.69. Схематическое изображение шовной аннулопластики. 70. Схематическое изображение шовной аннулопластики трехстворчатого клапана по Кею в модификации Бойда. 70. Схематическое изображение шовной аннулопластики трехстворчатого клапана по методам Амосова и Де Бега.

заключается в пликацию расширенной части фиброзного кольца, соответствующей передней и задней створкам при помощи полукисетного шва (рис. 3.70). Шов начинается, отступя от переднеперегородочной комиссуры на 1—2 мм, и проводится в толще фиброзного кольца у основания передней и задней створок до основания перегородочной створки. Вторым концом нити накладывают второй стежок параллельно первому, отступя от него на 2 мм. На обоих концах шов проводят через прокладки из тефлона. Используется монолитная проленовая нить 2/0. При завязывании шва фиброзное кольцо суживается до соприкосновения створок.

Метод кольцевой аннулопластики с помощью опорного кольца предложен А. Carpentier в 1971 г. Опорное кольцо состоит из металлической основы, покрытой синтетической тканью, и имеет форму нормального отверстия трехстворчатого клапана. Кольцо разомкнуто в области переднеперегородочной комиссуры для того, чтобы при имплантации избежать травмы предсердно-желудочкового пучка (рис. 3.71). Имплантацию кольца после выбора его соответствующего размера осуществляют наложением П-образных швов нитью 2/0 параллельно фиброзному кольцу, исключая область перегородочной створки у переднеперегородочной комиссуры и отступя от основания створок на 2 мм. Затем прошивают манжету кольца и завязывают швы. Адекватность коррекции проверяют гидравлической пробой.

При наличии стенозирования трехстворчатого клапана перед аннулопластикой обязательно выполняют комиссуротомию. При помощи скальпеля или ножниц обычно разделяют переднеперегородочную комиссуру, не доходя 1—2 мм до фиброзного кольца во избежание повреждения физиологической комиссуры.

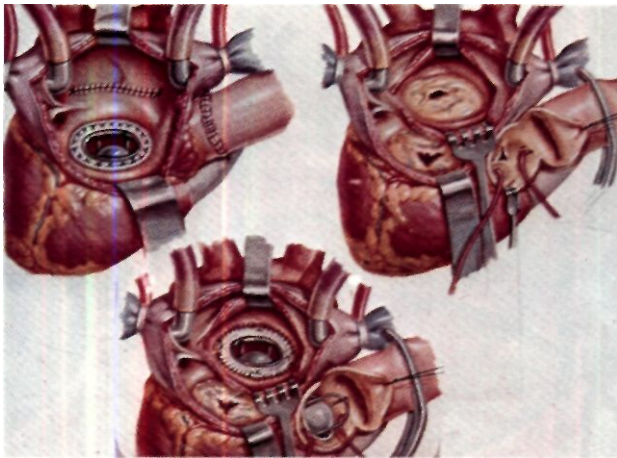


3.71. Схематическое изображение кольцевой аннулопластики трехстворчатого клапана по методу Карпантье.

Это предохраняет от развития травматической недостаточности клапана. Проверка функции клапана осуществляется пальцем после прекращения ИК.

**Операции при многоклапанных пороках сердца.** При коррекции многоклапанных пороков в первую очередь производят операцию на митральном, затем на аортальном и в последнюю очередь на трехстворчатом клапанах (рис. 3.72). Такая последовательность обес-





3.72. Схематическое изображение этапов одновременного протезирования митрального, аортального и трехстворчатого клапанов.

печивает лучшую экспозицию клапана, меньшую травматичность и предупреждает возникновение матеральной эмболии.

Вопрос о характере хирургических вмешательств решается индивидуально у каждого больного. При коррекции аортальных пороков операцией выбора является протезирование клапана. Лишь у небольшого числа больных с аортальным стенозом при незначительных изменениях створок клапана показана открытая аортальная комиссуротомия.

При неосложненном митральном стенозе с отсутствием выраженных изменений подклапанных структур возможна закрытая митральная комиссуротомия. При выраженной регургитации или значительных изменениях подклапанных структур показана коррекция порока под контролем зрения — аннуловальвулопластика. При грубых морфологических изменениях митрального клапана, кальцинозе либо выполненной ранее неэффективно пластической операции следует протезировать клапан.

Вопрос о коррекции порока трехстворчатого клапана решается однозначно. Протезирование клапана производят преимущественно при стенозе, когда створки клапана грубо изменены. В остальных случаях следует выполнять пластическую операцию, используя аннулопластику по методам, предложенным А. Boyd, N. De Vega, Н. М. Амосовым или А. Сargentier; при стенозировании клапана дополнительно делают комиссуротомию.

Протезирование клапанов производят по обычной методике, обращая внимание на оптимальный подбор типа и размера протезов в зависимости от полости левого желудочка и диаметра фиброзных колец клапанов. Не следует стремиться к имплантации максимальных размеров протезов во избежание их последующей дисфункции [Bjork V., 1976; Steptenson L. et al., 1984].

При преобладании стенозирования клапанного отверстия оптимальным является использование низкопрофильных дисковых клапанов или биопротезов, так как они в отличие от шаровых моделей не суживают выходящий отдел желудочков сердца.

Операции без использования АИК. Единственной операцией, выполняемой по «закрытой» методике, является закрытая митральная комиссуротомия.

Доступ к сердцу обычно осуществляют путем левосторонней переднебоковой торакотомии в четвертом межреберье. При этом создается хорошая экспозиция ушка левого предсердия и верхушки левого желудочка. Комиссуротомию производят дилататором Дюбоста под контролем пальца, введенного через ушко (рис. 3.73). При комиссуротомии расширение митрального отверстия следует осуществлять поэтапно по возможности до нормальных размеров, т. е. до 3,5—4 см. Пальцем освобождают от сращений подклапанные структуры. В этом случае освобожденные от страшений створки восстанавливают свою функцию.

При тромбозе левого предсердия и рестенозах целесообразен правосторонний доступ с использованием дилататора на гибком тросе конструкции К. В. Лапкина.

Дилататором, введенным по пальцу через расслоенную межпредсердную перегородку в левое предсердие, под контролем зрения поэтапно расширяют митральное отверстие. Необходимо тщательно оценивать адекватность комиссуротомии. При возникновении травматической митральной регургитации II—III степени абсолютно показана немедленная коррекция порока в условиях ИК.

### 3.4. КЛАПАННЫЙ ИНФЕКЦИОННЫЙ ЭНДОКАРДИТ

Под термином «инфекционный», или «септический», эндокардит подразумевают любую инфекцию, поражающую эндокард, сердечные клапаны и эндотелий прилежащих сосудов. Если ранее «зеленящий» стрептококк являлся основным возбудителем эндокардита, то в настоящее время наряду с различными грамотрицательными и грамположительными бактериями эту роль все чаще играют плесневидные грибы, риккетсии и вирусы. Поэтому правильным термином является «инфекционный», или «септический», а не принятый ранее «бактериальный» эндокардит.

В настоящей главе мы не касаемся хирургического лечения эндокардита протезов клапанов сердца.

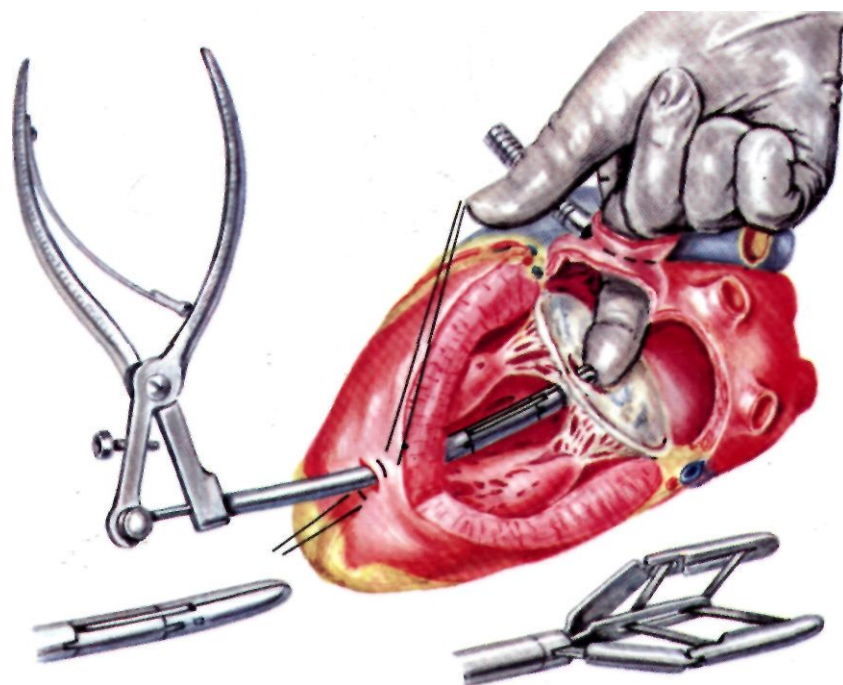
История изучения инфекционного эндокардита началась в 1885 г., когда американский врач W. Osier впервые описал симптоматику, клиническое течение и морфологические основы этого заболевания.

До появления антибиотиков большинство больных умирали от неконтролируемой инфекции и в значительно меньшей степени — от остро развившейся сердечной недостаточности (до этого процесс чаще не успевал развиваться).

Подлинным прогрессом в лечении инфекционного эндокардита явилось внедрение в клиническую практику пенициллина. В 1944 г. А. Loewe, впервые применив внутривенное введение пенициллина, добился 100% выздоровления 7 больных инфекционным эндокардитом. Началась антибиотическая эра лечения этого заболевания.

Значение антибиотикотерапии в лечении инфекционного эндокардита трудно переоценить. У 80% больных достигается положительный эффект — подавляется инфекция без формирования гемодинамически выраженного порока клапанов. Однако у 20% больных лекарственное лечение оказывается безуспешным. Изменилась и структура летальности — основной причиной смерти стала сердечная недостаточность, вызванная разрушением клапанов сердца.

3.73. Схематическое изображение закрытой митральной комиссуротомии с помощью дилатора Дюбоста с использованием чрезжелудочкового доступа.



Применение хирургического метода лечения инфекционного клапанного эндокардита явилось следующей вехой в истории развития этой проблемы. В 1963 г. А. Wallace произвел первую успешную операцию протезирования аортального клапана в неактивной стадии заболевания, а в 1965 г. он же выполнил протезирование митрального клапана при активном инфекционном процессе.

В последующем С. Cardon (1971), F. Fontan (1974), A. Boyd (1977), J. Cachera (1978) показали, что операции при активном инфекционном эндокардите с остро развившимся пороком являются более эффективными методами лечения, чем консервативная терапия. В 1974 г. S. Black, обобщив данные литературы по этому вопросу, сообщил о 235 операциях при активном эндокардите.

В последние годы хирургическое лечение клапанного инфекционного эндокардита получило широкое развитие во всем мире [Cachera J. et al., 1981; Croft C. et al., 1982; Lewis B. et al., 1983, и др.].

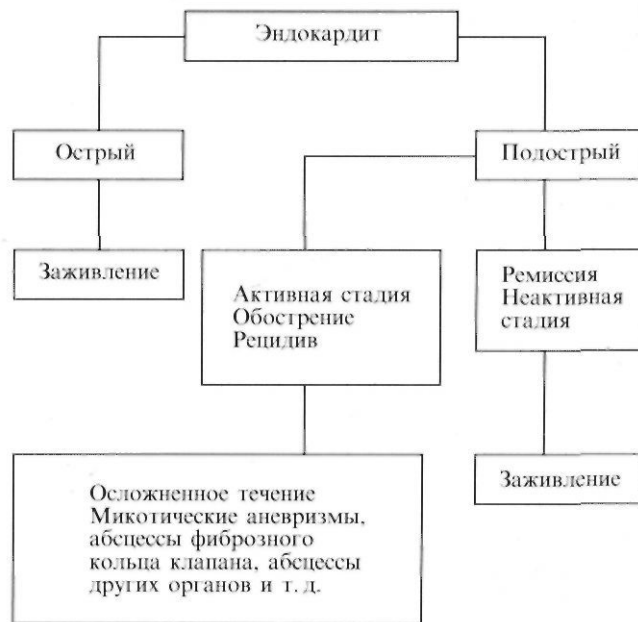В нашей стране наибольшим опытом хирургического лечения клапанного инфекционного эндокардита в активной стадии заболевания располагают ИССХ им. А. Н. Бакулева АМН СССР и Всесоюзный научный центр хирургии АМН СССР и др.

**Классификация.** Для правильного диагноза и рационального лечения врачу необходимо опираться на современную клиническую классификацию болезни. Предложен ряд классификаций инфекционного эндокардита, однако с точки зрения хирургического лечения целесообразно пользоваться классификацией или схемой, принятой в ИССХ им. А. Н. Бакулева АМН СССР (схема 3.1).

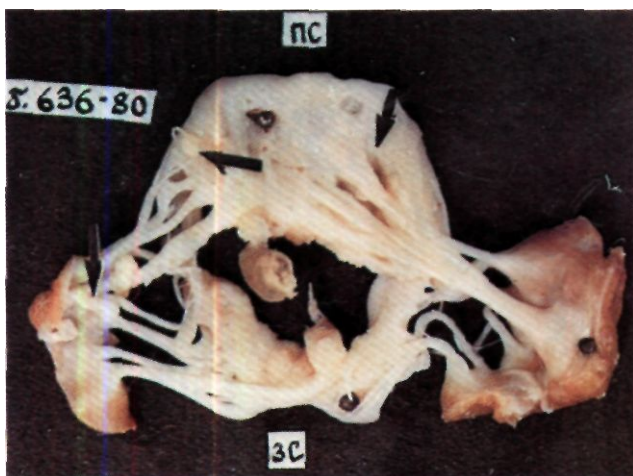
Острым инфекционным эндокардитом считается процесс, протекающий в течение 4–6 нед от начала заболевания с наметившимся эффектом или без эффекта от проводимой антибиотикотерапии. В случае излечения к концу указанного срока наступает заживление процесса. В некоторых случаях больные умирают вследствие остро развившегося порока сердца и интоксикации, однако у большинства из них острый инфекционный эндокардит переходит в подострую

форму заболевания с сохраняющимся септическим синдромом в активной стадии или с периодами ремиссии. В последнем случае различают фазы обострения (возобновление процесса до 6 мес после прекращения лечения антибиотиками) и рецидива (возобновление процесса после 6 мес при отсутствии антибиотикотерапии). В некоторых случаях активный процесс на клапанах при под остром течении излечивается («за-

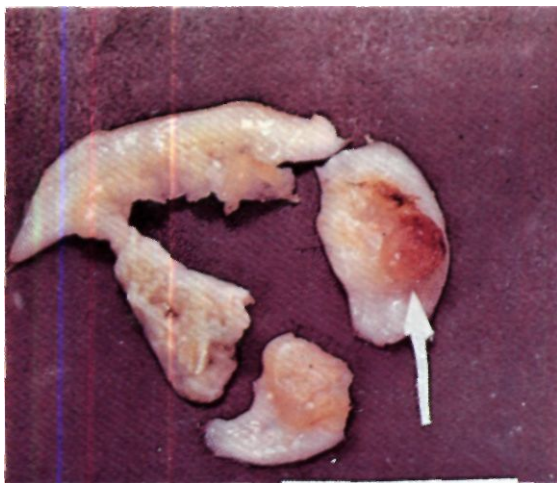СХЕМА 3.1. КЛАССИФИКАЦИЯ КЛАПАННОГО ИНФЕКЦИОННОГО ЭНДОКАРДИТА (ИССХ ИМ. А. Н. БАКУЛЕВА АМН СССР)







3.74. Удаленный на операции митральный клапан при первичном остром инфекционном эндокардите с отрывом хорд передней и задней створок и вегетациями на культях хорд.



3.75. Удаленный на операции аортальный клапан при вторичном остром инфекционном эндокардите с вегетациями на створках (крупная свежая вегетация указана стрелкой).

живший процесс»). Следует выделять группу больных, у которых активный процесс протекает с осложнениями—развитием микотических аневризм, абсцессов фиброзных колец клапанов сердца, абсцессов других органов.

Для активного инфекционного эндокардита характерны один или несколько диагностических критериев: 1) положительные посевы крови незадолго до операции; 2) положительный посев с удаленного во время операции пораженного клапана; 3) абсцессы фиброзного кольца и миокарда, обнаруженные во время операции; 4) гистологические данные о наличии активной инфекции в удаленном клапане— микроабсцессы в ткани створок, колонии бактерий на поверхности вегетации и внутри них и т. д.

Кроме того, выделяют первичный и вторичный

инфекционный эндокардит. Первичная форма развивается на ранее непораженных клапанах сердца. При вторичной форме поражаются ранее измененные клапаны вследствие врожденной патологии или перенесенного ревматизма.

Частота и этиология. Частота заболеваемости инфекционным эндокардитом, по данным различных авторов, неодинакова. Однако в последние годы отмечается тенденция к увеличению количества случаев инфицирования сердечных клапанов. А. А. Демин и Ал. А. Демин (1976) отметили, что частота инфекционного эндокардита среди госпитализированных больных в 1970 г. составила 0,25%, а в 1976 г. возросла до 0,6%. Эти же авторы выявили, что количество больных с первичной формой заболевания увеличилось с 24% в 1939—1951 гг. до 34% в 1973—1976 гг., а частота предшествующих ревматических пороков уменьшилась с 70% до 46% в те же сроки. По данным о хирургическом лечении инфекционного эндокардита, число больных с первичным поражением клапанов несколько выше и составляет до 50%.

Существует клиническое различие в частоте поражения различных клапанов сердца при инфекционном эндокардите. Чаще всего поражается клапан аорты, затем митральный, значительно реже— трехстворчатый и очень редко— клапан легочного ствола.

Мужчины болеют чаще, чем женщины. Больные с предшествующей патологией сердца в большей степени предрасположены к заболеванию инфекционным эндокардитом, чем люди со здоровым сердцем.

Основную роль в этиологии эндокардита в настоящее время отводят стафилококку. Повышение этиологической роли стафилококка в значительной мере объясняется широким внедрением в клиническую практику антибиотиков, а также распространением инвазивных процедур (гемодиализ, гемосорбция), инструментальных методов исследования (катетеризация сердца и др.), инъекционных способов лечения больных и т. д. Среди существующих штаммов стафилококка у больных чаще высевают золотистый стафилококк, реже— эпидермальный и белый.

До применения антибиотиков стрептококк был наиболее частой причиной инфекции и высеивался у 70% больных. В настоящее время частота его высеиваемости снизилась до 10—35%. Среди имеющихся штаммов стрептококка у больных с инфекционным эндокардитом наиболее часто высеивают зеленящий стрептококк; удаётся выделить и другие штаммы этого возбудителя, в том числе и условно патогенные. К ним прежде всего относятся энтерококки.

В возникновении инфекционного эндокардита большое значение имеет также грамотрицательная микрофлора. Кишечная палочка, синегнойная палочка и протей вызывают тяжелые формы заболевания с высокой летальностью.

Тяжело протекает грибковый эндокардит. Наиболее частыми возбудителями грибкового эндокардита являются кандиды, реже— аспергиллы и гистоплазма.

Имеются также сообщения о том, что возбудителями эндокардитов могут быть L-формы микроорганизмов, риккетсии, вирусы, причем именно эти возбудители обуславливают отрицательные посевы крови. Основные причины этого явления лежат в особенностях микроорганизмов, ряд которых плохо растет на обычных средах и требует специальных, а также в том, что в большинстве случаев выделение возбудителя проводят на фоне массивной антимикробной терапии.

Проникновение возбудителей инфекционного эндокардита в организм человека возможно из полости рта, носовой глотки, ушей, внутренних органов, а также через кожу.

Причинами нарушения естественных защитных барьеров чаще всего являются травма или воспалительный процесс.

Патологическая анатомия. Патологоанатомические изменения органов и тканей, особенно сердечных структур, разнообразны и тесно связаны со стадией заболевания.

При первичном остром эндокардите створки или остатки створок клапанов в основном тонкие, лишь свободный край клапанов часто бывает утолщен, что вызвано гемодинамическими нарушениями или воспалительной инфильтрацией. Спаяние комиссур отсутствует, хорды тонкие. По свободному краю клапанов, на хордах, иногда на эндокарде предсердия или на внутренней оболочке восходящей части аорты располагаются рыхлые красно-серые вегетации. При грибковой инфекции вегетации «пышные», белесоватые, а при стафилококковой — с выраженным некротическим компонентом. Чаще в аортальных клапанах наблюдаются надрывы, идущие от свободного края изъязвления, поэтому край створок имеет бахромчатый вид. Кроме того, имеются разрывы створок поперечного и лентовидного характера. Часто наблюдаются единичные и множественные перфорации с неровным, отечным краем и без признаков фиброза.

Отмечаются и разрывы сухожильных хорд с явлениями острого некроза. Разрывы располагаются в области прикрепления к створкам и сосочковым мышцам, а также в центре хорд. На обрывках сухожильных хорд могут быть вегетации (рис. 3.74).

При наличии особо вирулентной флоры в инфекционный процесс могут вовлекаться окружающие клапан ткани. Нередко формируются абсцессы фиброзного кольца с образованием аневризм синусов Вальсальвы или даже отслоением корня аорты. Абсцессы могут располагаться в миокарде левого желудочка, межжелудочковой перегородке, вызывая перфорацию последней.

При вторичном остром эндокардите, когда инфекционный процесс поражает уже измененный ревматизмом клапан, свежие вегетации располагаются на фиброзно измененных или кальцинированных створках (рис. 3.75). Возможен отрыв хорд. В то же время значительно реже встречаются перфорации, надрывы свободного края створок и абсцессы фиброзного кольца.

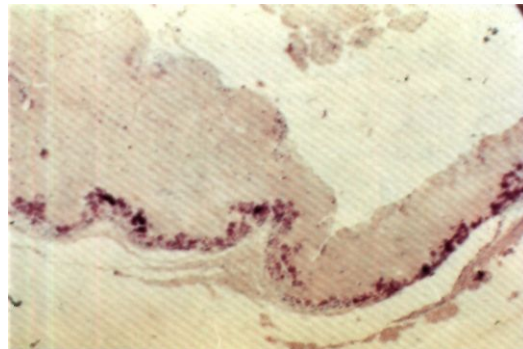
При поражении острым инфекционным процессом врожденно неполноценных клапанов (обычно двустворчатого аортального клапана) патологоанатомические изменения не отличаются от таковых при первичной форме.

Микроскопическое исследование клапанов сердца выявляет ряд признаков, которые можно использовать для определения стадий процесса.

Свежие вегетации состоят из тонких нитей фибрина, среди которых видны эритроциты и в меньшем количестве полиморфно-клеточные лейкоциты, тромбоциты и почти всегда колонии бактерий (рис. 3.76).

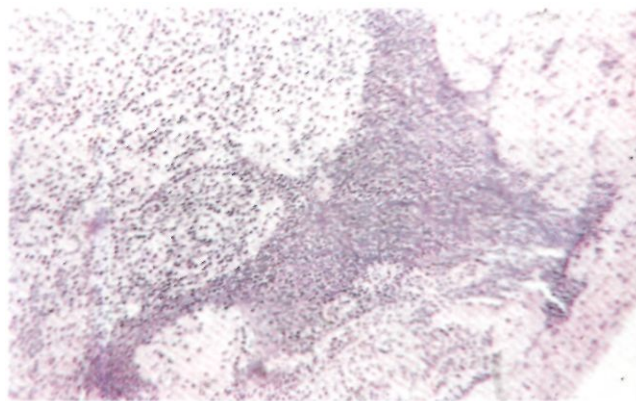
В створках клапанов при активном процессе деструктивные изменения связаны с наличием вальвулита, который выражается в очаговой или диффузной лейкоцитарной инфильтрации ткани створок, иногда с микроабсцессами, распространением клеточной инфильтрации на хорды (рис. 3.77).

При первичном активном подостром эндокардите картина морфологических изменений пестрее вследствие относительно более длительного существования



3.76. Гистологическая картина свежей вегетации. Видны колонии бактерий.

Окрашено гематоксилин-эозином. Ув.х.37.



3.77. Гистологическая картина ткани створки при остром инфекционном эндокардите. Видны лейкоцитарная инфильтрация ткани и микроабсцессы.

Окрашено гематоксилин-эозином. Ув. х 100.

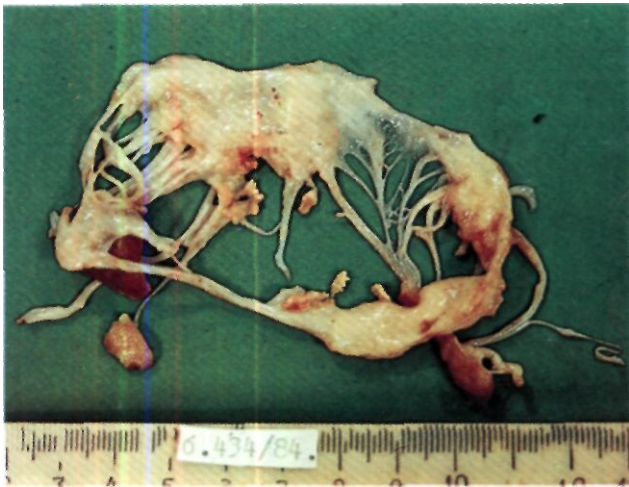процесса. Свежие вегетации более крупных размеров иногда настолько велики, что, как гилянды, свисают в левый желудочек. Наряду с этим имеются вегетации, покрытые фиброзной капсулой, частично или полностью обызвествленные и нередко располагающиеся на ножке (рис. 3.78). Элементы свежей деструкции створок сочетаются с перфорациями, имеющими фиброзные края. Характерно наличие фиброзных утолщений разорванных хорд. Нередко в крае разрыва видны кальциевые массы (рис. 3.79).

При вторичном подостром эндокардите имеются все признаки активного процесса на фоне ранее сформированного ревматического или врожденного порока.

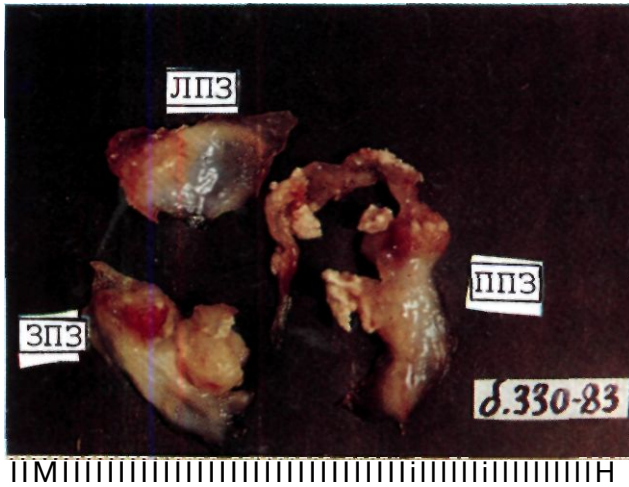При гистологическом исследовании наряду со свежими вегетациями обнаруживаются организованные вегетации с фиброзной структурой, покрытые с наружной поверхности эндотелием. Часто организованные вегетации полностью кальцинированы.

В неактивной стадии инфекционного эндокардита (стадии заживления) видны старые перфорации и разрывы створок с фиброзными краями. Если имеются вегетации, то они представлены фиброзными бугорками или полностью кальцинированы. Встречаются и





3. 78. Удаленный митральный клапан при первичном подостром инфекционном эндокардите с множественными вегетациями на створках и хордах.



3. 79. Удаленный аортальный клапан при первичном подостром инфекционном эндокардите с вегетациями и разрывом правой полулунной заслонки.

Заслонки полулунные: ЛПЗ—левая; ППЗ—правая; ЗПЗ—задняя.

следы абсцессов фиброзных колец. Полость их выстлана эндотелием. При гистологическом исследовании выявляются только фиброзные изменения тканей.

Обнаруживаются изменения и в других органах. Встречаются микотические аневризмы периферических сосудов, являющиеся следствием эмболии инфицированными частичками клапанов сердца. В почках морфологические признаки эндокардита проявляются микроабсцессами и инфарктами различной величины. В печени преобладают циркуляторные и дистрофические изменения. В целом патоморфологическая картина внутренних органов больных, умерших в результате инфекционного эндокардита, носит дистрофический и интоксикационный характер в связи с септициемией.

**Патологическая физиология.** Проникновение в орга-

низм человека возбудителей инфекции и наличие bacteriemia являются необходимым, но не единственным условием для развития инфекционного эндокардита. В большинстве случаев внедрившиеся микроорганизмы обезвреживаются и никакого вреда не причиняют. Для развития инфекционного эндокардита необходимо наличие сопутствующих факторов, обуславливающих избирательное «осаждение» бактерий в эндокарде и снижение общей сопротивляемости организма. К таковым относятся различные состояния, вызывающие макро- или микроскопические изменения в эндотелии сердца. Это прежде всего пороки сердца. Возникающие перепады давления крови в камерах сердца, образование регургитационных потоков при недостаточных или интенсивных токах крови при стенозах — все эти явления способствуют внедрению микроорганизмов в эндокард. Поэтому инфекционный эндокардит чаще наблюдается при пороках левых отделов сердца, чем правых, так как давление и скорость кровотока слева в 4—5 раз выше, чем справа, и указанные патологические процессы в левых отделах сердца протекают значительно интенсивней, чем в правых. Последнее объясняет различие в частоте поражения различных клапанов сердца при первичном эндокардите.

При первичном инфекционном эндокардите инфекция поражает здоровые клапаны. Однако и в этих случаях имеются микроструктурные повреждения эндокарда, являющиеся следствием ряда состояний, сопровождающихся функциональными перегрузками сердца, во время которых усиленная работа клапанов, особенно в местах соприкосновения створок клапанов, особенно при усиленном их захлопывании, вызывает механическую деструкцию эндотелия на клеточном уровне. Однако для возникновения эндокардита необходимо и снижение общей сопротивляемости организма к инфекции. В противном случае при нормальном состоянии ретикулоэндотелиальной системы и защитных реакций макроорганизма даже массивная bacteriemia чаще быстро подавляется, а внедрившиеся бактерии вскоре исчезают из крови.

Своеобразны и гемодинамические изменения при пороках сердца, вызванных инфекционным эндокардитом. Это относится к первичным формам заболевания, когда порок развивается остро в здоровом сердце. Характерно быстрое развитие декомпенсации сердечной деятельности вследствие того, что «неподготовленные» отделы сердца, особенно левый желудочек, не могут справиться с повышенной, остро возникающей гемодинамической нагрузкой. У больных рано развиваются застойные явления в венозной системе легких, легочная гипертензия. Нередки случаи отека легких, тяжелой декомпенсации по большому кругу кровообращения даже при изолированном поражении аортального клапана.

**Клиника и диагностика.** Больные с первичным острым клапанным эндокардитом (особенно аортального клапана) нередко поступают в крайне тяжелом, иногда критическом состоянии с клинической картиной сепсиса и тотальной сердечной недостаточности. Болезнь может протекать остро, с ознобом, profузным потом, высокой лихорадкой и тяжелой интоксикацией. При вторичной форме чаще отмечается постепенное развитие процесса.

Лихорадка является одним из важнейших признаков болезни и может носить различный характер, сопровождаясь потрясающими ознобами и повышением температуры до 39—40° С. Больные бледны, одутловаты. Могут появляться петехиальные высыпания, геморрагическая сыпь, пятна Джейнуэя.

При аускультации определяются признаки поражения того или иного клапана сердца. Если имеет место вторичный эндокардит, то обычно выслушиваются шумы ранее существовавших пороков, но в течение болезни иногда удается обнаружить изменения характера и локализации шумов.

Образование абсцессов фиброзных колец с повреждением проводящих путей ведет к тяжелым нарушениям ритма, вплоть до развития полной поперечной блокады.

Обычно выражены симптомы сердечной недостаточности, обусловленные острой деструкцией клапанов сердца. Быстрое разрушение аортального клапана часто приводит к выраженной левожелудочковой недостаточности и отеку легких. Нередко сердечная недостаточность носит тотальный характер с застойными явлениями в легких, сердечной астмой, увеличением печени, отеками. Острое начало заболевания может быть связано с внезапной эмболией церебральных сосудов.

Разделение клинического течения инфекционного клапанного эндокардита на острое и подострое хотя и закономерно, но во многом носит условный характер, так как состояние больных в подострой стадии может быть не менее тяжелым в связи с дальнейшим разрушением клапана сердца и быстрым нарастанием сердечной недостаточности. В то же время септический синдром может быть ярко выраженным и при подостром течении. Таким образом, различие острого и подострого инфекционного клапанного эндокардита, помимо уже отмеченных особенностей, заключается в более длительном течении подострого процесса, при котором обычно проводится длительная терапия антибиотиками. Яркие проявления септического синдрома в анамнезе нередко чередуются с кратковременными, а иногда более продолжительными периодами ремиссии. К моменту поступления в хирургический стационар у больных с подострым инфекционным эндокардитом сохраняются признаки активности процесса.

В подострой стадии чаще выявляются симптомы, характерные для длительного течения инфекционного процесса.

Это узелки Ослера на ладонях, пальцах и подошвах, пальцы в виде «барабанных палочек», спленомегалия из-за множественных инфарктов и последующего фиброза.

Деструкция клапанов усиливается. Например, в подострой стадии заболевания при поражении митрального клапана септический процесс может привести к отрыву хорд от передней и задней створок клапана, что резко ухудшает состояние больных, и течение заболевания принимает катастрофический характер с быстрым нарастанием явлений декомпенсации кровообращения.

Характерны в клинической картине этой стадии эмболии в различные органы — сосуды мозга, почек, селезенки, нижних конечностей. Бактериальная эмболизация может привести к разрушению участков

сосудистой стенки с образованием так называемых микотических (бактериальных) аневризм, являющихся серьезным осложнением болезни.

Инфаркты легких являются следствием тромбозов легочных сосудов или эмболии при локализации процесса на трехстворчатом клапане. Малые инфаркты часто проходят бессимптомно.

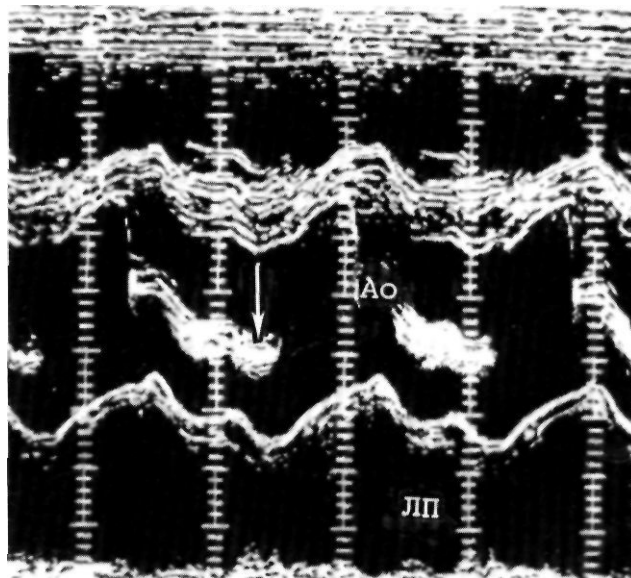
Поражение почек проявляется нефритами и нефритическим синдромом, развивающимися в результате иммунных реакций организма.

Патологические процессы в печени сопровождаются нарушением ее многообразных функций. Увеличение печени происходит не только из-за застойных явлений, но и вследствие инфекционно-токсического процесса. У 1/3 больных содержание билирубина в сыворотке увеличено главным образом за счет его свободной фракции. Сердечная недостаточность усугубляет диффузное поражение печени.

При раннем успешном лечении инфекционного эндокардита антибиотиками может наступить излечение. Процесс на клапанах сердца купируется. Однако при сформировавшемся пороке клапанов спустя более или менее длительный период времени сердечная недостаточность развивается вновь, что обусловлено прогрессирующими нарушениями внутрисердечной гемодинамики.

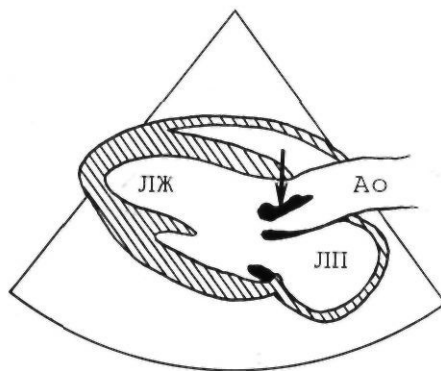
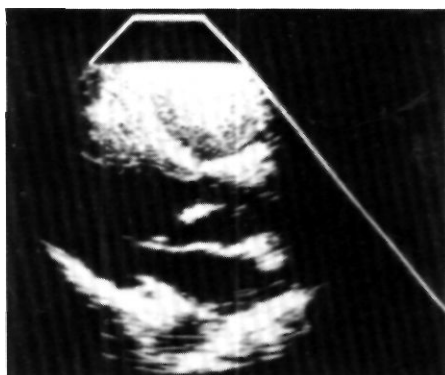Следует отметить, что классические патогномичные симптомы инфекционного эндокардита в настоящее время встречаются реже, и клиническая картина заболевания все чаще носит стертый, неспецифический характер — уменьшались инфекционно-токсические проявления болезни и более выраженными стали иммунно-воспалительные реакции.

*Электро- и фонокардиография, а также рентгенография* дают возможность диагностировать сопутствующие



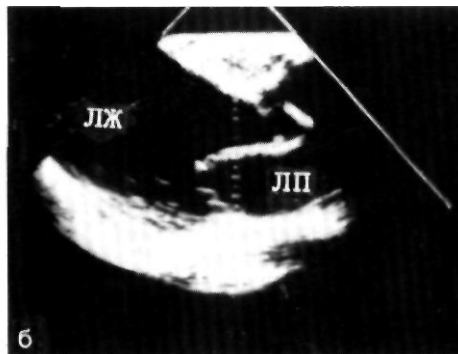
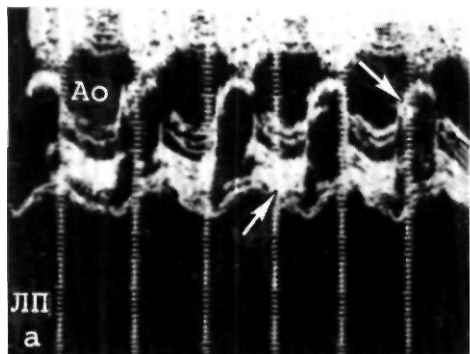
3.80. Одномерная эхокардиограмма больного с инфекционным эндокардитом аортального клапана (стрелкой указаны вегетации на створках).

Ао — аорта; ЛП — левое предсердие.



3.81. Двухмерная эхокардиограмма и ее схема у больного с инфекционным эндокардитом аортального клапана (стрелкой указаны вегетации на створках).

Ао — аорта; ЛП — левое предсердие; ЛЖ — левый желудочек.



3.82. Одномерная (а) и двухмерная (б) эхокардиограммы больного с инфекционным эндокардитом аортального клапана (стрелками указаны разрыв и перфорация створки клапана).

Ао — аорта; ЛП — левое предсердие; ЛЖ — левый желудочек.

ющий порок клапана, пораженного инфекцией. Получаемые при этом данные соответствуют таковым при ревматических пороках сердца.

Вопрос о целесообразности использования катетеризации полостей сердца у больных с инфекционным эндокардитом остается дискуссионным до настоящего времени. Однако большинство исследователей считают, что это исследование ввиду возможных эмболических осложнений противопоказано больным, у которых по данным эхокардиографии определяются вегетации, и может быть назначено лишь в отдельных случаях при наличии ишемической болезни или сложных ВПС, а также если выраженные проявления сердечной недостаточности не соответствуют тяжести клапанного поражения [Цукерман Г. И. и др., 1984; Mills J. et al., 1974; Ronald B. et al., 1979, и др.].

Эхокардиография позволяет выявить не только вегетации, но и разрывы хорд, перфорации, разрушенные створки клапанов [Гельштейн Г. Г., Зубкова Г. А., 1982; Patricia C. et al., 1982].

На ЭХОКГ о наличии вегетации на аортальном клапане свидетельствуют неравномерные утолщения на различных участках его створок. Диффузные наложения выявляются в нечетких, размытых контурах (рис. 3.80). Двухмерная эхокардиография позволяет получить представление о форме и размерах вегетации (рис. 3.81). Лентовидные разрывы и перфорации проявляются на ЭХОКГ в виде высокочастотных колебаний в фазу диастолы, дающих множественный контур движения створок во время диастолы (рис. 3.82).

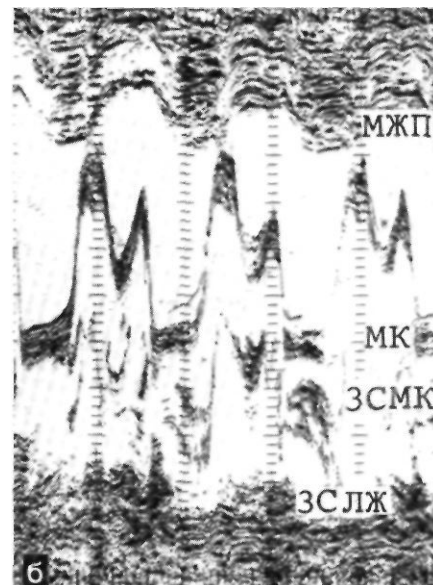
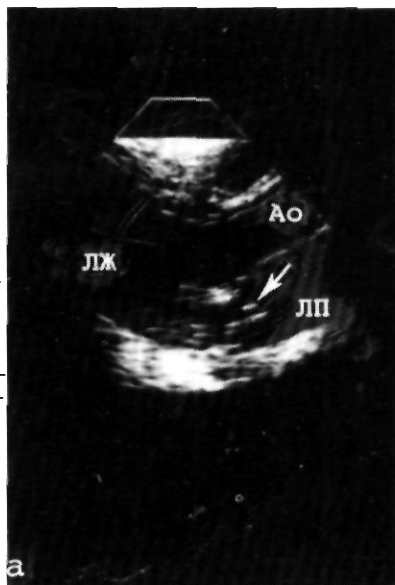
Эхокардиографическое выявление вегетации и диффузных наложений на створках митрального клапана основывается на тех критериях диагностики, которые характерны и для аортального клапана. При отрыве хорд от передней створки митрального клапана на ЭХОКГ появляется крупноволновое хаотическое трепетание створки во время диастолы с деформацией диастолического наклона. Отрыв хорд от задней створки характеризуется появлением грубого беспорядочного и высокоамплитудного трепетания створки во время диастолы. Иногда можно наблюдать появление во время систолы эхосигнала от створок в полости левого предсердия (рис. 3.83). Следует отметить, что вегетации на клапанах выявляются в тех случаях, когда их размеры превышают 2 мм.

Большие трудности при эхокардиографическом исследовании встречаются у больных с имеющимся ранее ревматическим пороком сердца. При этом на фоне грубого фиброза или обызвествления створок можно не диагностировать вегетации.

Бактериологическое исследование является исключительно важным диагностическим подспорьем при инфекционном эндокардите. Однако в последние годы нарастает число негативных культур вследствие широкого применения антибактериальных методов лечения и появления более редких возбудителей эндокардита — L-форм бактерий, вирусов [Lerner Ph., 1966; Jihanna M., 1978]. Для обнаружения возбудителя и определения его чувствительности к антибиотикам необходимо исследование гемокультуры в первые 48 ч наблюдения, а затем ежедневно в течение недели

3.83. Двухмерная (а) и одномерная (б) эхокардиограммы больного с инфекционным эндокардитом митрального клапана и отрывом хорд задней створки. Стрелкой указан эхосигнал от задней створки в полости левого предсердия. На одномерном изображении видно беспорядочное высокоамплитудное трепетание задней створки в период диастолы.

Ао — аорта; ЛП — левое предсердие; ЛЖ — левый желудочек; МЖП — межжелудочковая перегородка; МК — передняя створка митрального клапана; ЗСМК — задняя створка митрального клапана; ЗСЛЖ — задняя стенка левого желудочка.



вплоть до получения ответа. Частота высевания возбудителя увеличивается при заборах крови на высоте лихорадки или за 1—1,5 ч до ее возникновения, если это можно предвидеть на основании предшествующих наблюдений за больным. Кроме того, высеваемость возбудителя можно повысить путем забора для посева артериальной крови. Обязательно бактериологическое и морфологическое исследование всех удаленных во время операции структур клапанов. Для подтверждения диагноза инфекционного эндокардита требуется не менее 2—3 положительных культур крови. На основании единичного положительного результата бактериологического исследования нельзя судить о диагнозе, так как возможно случайное загрязнение гемокультуры. Если через 5—6 дней не выявлен рост микробов, заборы крови осуществляют вновь для специальных культуральных исследований (обогащение, гипертонические среды, анаэробные условия и др.) с целью обнаружения редких микроорганизмов. Соблюдение указанных выше принципов позволяет повысить уровень высеваемости возбудителя до 70—76%.

*Иммунологические методы исследования* у больных с инфекционными эндокардитами необходимы для определения стадии процесса и динамики послеоперационного течения, а также выявления этиологического фактора эндокардита — стафилококка.

Наиболее информативными являются определение циркулирующих иммунных комплексов и состояния Т-системы лимфоцитов. Для установления возбудителя заболевания широко используется иммуноферментативный метод — определение антител к тейхоевым кислотам стафилококка.

Для инфекционного эндокардита в активной стадии процесса характерны следующие изменения иммунологических показателей: 1) высокий уровень иммунных комплексов; 2) увеличение содержания иммуноглобулинов класса М (IgM); 3) угнетение Т-системы лимфоцитов.

Эти признаки позволяют отличить инфекционный эндокардит от ревматизма, при котором показатели

Т-системы лимфоцитов и IgM обычно не отличаются от нормальных, а содержание иммунных комплексов достоверно ниже, чем при инфекционном эндокардите. Успешное хирургическое лечение инфекционного клапанного эндокардита сопровождается постепенной нормализацией иммунного статуса [Цукерман Г. И. и др., 1984].

Наряду с общепринятыми методами определения лейкоцитоза, СОЭ для раннего распознавания инфекционного эндокардита используют такие лабораторные методы исследования, как НБТ-тест — диагностику системных бактериальных инфекций. При бактериальных инфекциях наблюдается увеличенное восстановление краски нитроблутетразолиума (НБТ) нейтрофилами, что позволяет применять этот тест для дифференцировки бактериальных и небактериальных заболеваний, часто протекающих с лихорадкой, лейкоцитозом, СОЭ и другими присущими инфекциям клинико-лабораторными проявлениями. При количестве НБТ-позитивных клеток менее 10% тест считается отрицательным, а более 10% — положительным. У больных с инфекционным эндокардитом НБТ-тест составляет 28—40% [Демин А. А., Демин Ал. А., 1978].

*Течение заболевания.* Течение инфекционного эндокардита может быть различным. При высоковирулентном возбудителе или отсутствии адекватного лечения болезнь развивается быстро, у больных продолжается лихорадка, нарастают признаки тяжелого поражения сердца и других внутренних органов, и в течение 1—2 мес, а иногда и дней наступает смерть в результате прогрессирующей сердечной недостаточности, септического синдрома или эмболии сосудов головного мозга.

При маловирулентном возбудителе болезнь прогрессирует медленнее, однако характеризуется развитием классической картины: лихорадочного состояния, бледности кожи и слизистых оболочек, порока сердца, гепатоспленомегалии и характерных изменений крови. Если лечение неэффективно, то смерть наступает у 80,5% больных к 5-му году от начала



заболевания и обусловлена сердечной недостаточностью, эмболическими и другими осложнениями [McNeill A. et al., 1978].

При раннем рациональном лечении инфекционного эндокардита может наблюдаться abortивный вариант течения с последующим выздоровлением. Чаше заболевание переходит в подострую форму с периодами ремиссии и рецидивов.

**Прогноз.** Прогноз заболевания при терапевтическом лечении инфекционного клапанного эндокардита крайне неблагоприятный—55—60% больных умирают в течение первого года от сердечной недостаточности и эмболических осложнений.

При наличии факторов риска еще более возрастает госпитальная летальность среди больных, леченных консервативными методами. К факторам риска, значительно ухудшающим прогноз заболевания, по данным V. Malquarti и соавт. (1984), относятся: 1) наличие таких возбудителей эндокардита, как стафилококки, грибки; 2) ранняя и выраженная сердечная недостаточность; 3) положительная гемокультура после 15-дневного антимикробного лечения; 4) длительность лихорадки более 10 дней при правильной антимикробной терапии.

Госпитальная летальность при наличии хотя бы одного из этих факторов риска составляет 34,1—83,3%.

**Хирургическое лечение.** Оперируют больных с инфекционным клапанным эндокардитом в тех случаях, когда консервативная лекарственная терапия оказывается неэффективной.

Суммируя опыт ведущих отечественных и зарубежных кардиохирургов по хирургическому лечению активного клапанного инфекционного эндокардита, можно выделить признаки, на которых основываются показания к операции.

Наличие хотя бы одного из указанных ниже признаков диктует необходимость ранней операции. К ним относятся: 1) прогрессирующая сердечная недостаточность; 2) сердечная недостаточность, устойчивая к соответствующей кардиальной терапии; 3) повторные эмболии; 4) бактериемия, несмотря на адекватное лечение антибиотиками; 5) эндокардит, вызванный грибковой флорой; 6) развитие нарушений ритма сердца в виде атриовентрикулярной блокады, перикардита, т. е. осложнений, вызванных переходом процесса на окружающие клапан структуры; 7) рецидив заболевания после адекватного 6—8-недельного курса лечения наиболее эффективными антибиотиками.

Некоторых больных со злокачественным течением болезни необходимо оперировать в экстренном порядке.

Показания к хирургическому лечению клапанных пороков сердца инфекционного происхождения в стадии ремиссии являются абсолютными в тех случаях, когда в анамнезе у больного имеются указания на перенесенные повторные тромбоэмболии либо при эхокардиографическом исследовании выявляются крупные пролабирующие вегетации на клапанах, являющиеся потенциальными источниками эмболии. В других случаях показания к операции такие же, как при пороках другой этиологии.

Основным противопоказанием к операции является тяжелое общее состояние больного. Хирургическое

лечение противопоказано у больных с септическим шоком, не купирующимся лекарственной терапией, а также у находящихся в коматозном состоянии после септической эмболии в сосуды головного мозга.

Техника операций. В активной стадии инфекционного процесса преследуется цель не только коррекции гемодинамических нарушений, но и прерывания текущего инфекционного процесса. При этом хирургическое вмешательство должно быть радикальным в плане устранения всех внутрисердечных очагов инфекции. В «холодной» стадии заболевания выполняется такую же операцию, как при ревматических пороках сердца. Операция заключается в основном в протезировании клапанов сердца по общепринятой методике, однако следует соблюдать некоторые очень важные приемы, основанные на указанных выше особенностях поражения.

Доступ к сердцу осуществляется только путем срединной стернотомии, позволяющей расширить объем хирургического вмешательства. Целесообразно при заполнении АИК добавить антибиотики, которые выбираются в соответствии с результатами чувствительности микробной флоры к ним, обнаруженной до операции. Манипуляции на сердце необходимо выполнять только после кардиоплегии во избежание отрыва вегетации и эмболических осложнений.

При аортальном пороке необходимо произвести тщательный осмотр стенки аорты, синусов Вальсальвы и после иссечения аортальных створок ревизию межжелудочковой перегородки и митрального клапана. Необходима также пальцевая ревизия трехстворчатого клапана.

При поражении митрального клапана производят ревизию левого предсердия и левого желудочка, при подозрении на инфекционное поражение аортального клапана — «открытую» ревизию. При поражении трехстворчатого клапана необходимо осмотреть клапан легочного ствола, так как Сочетанное поражение клапана и артерии наблюдается довольно часто [Cachera J., 1981].

Тезис необходимости тщательной интраоперационной ревизии анатомических структур, прилегающих к пораженному эндокардитом клапану, подтверждает история заболевания больного С, 20 лет, поступившего в ИССХ им. А. Н. Бакулева АМН СССР в крайне тяжелом состоянии.

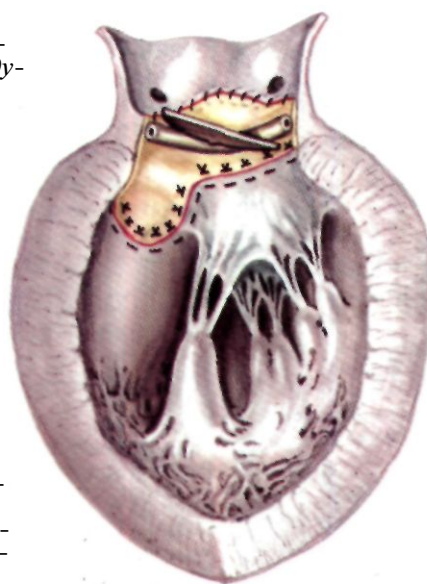
Заболеел остро: без видимой причины стала повышаться температура, появились озноб, слабость, одышка, признаки нарастающей сердечной недостаточности. На основании клинического и лабораторного обследования установлен диагноз—подострый инфекционный эндокардит, активная стадия, аортальная недостаточность, недостаточность кровообращения III (функциональный класс IV). По экстренным показаниям произведена операция протезирования аортального клапана в условиях гипотермического ИК и фармакохолодовой кардиоплегии. Створки удаленного аортального клапана были частично разрушены, покрыты вегетациями. Ревизия митрального клапана не производилась. Послеоперационный период протекал с клиническими признаками сердечной и легочной недостаточности на фоне септического состояния. На 28-е сутки после операции наступила смерть больного.

Патологоанатомический диагноз: первичный инфекционный эндокардит аортального и митрального клапанов с образованием в передней створке митрального клапана двух аневризм с их разрывом.

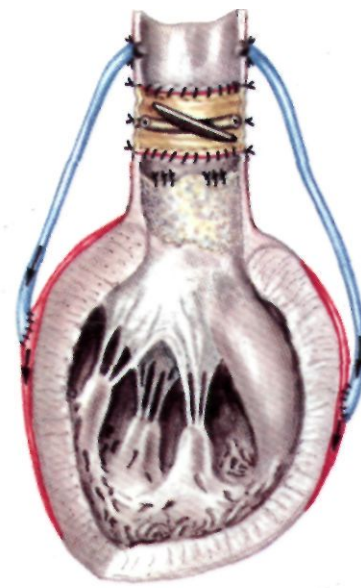
Очевидно, что недиагностированное и некорригированное поражение митрального клапана сыграло решающую роль в развитии послеоперационной острой сердечной недостаточности и поддержании септического синдрома, что послужило причиной летального исхода.

После ревизии полостей сердца иссекают пораженные створки, удаляют наложения и абсцессы, иссекают некротические и воспалительные ткани. Важные анатомические структуры (проводящие пути) могут ограничивать устранение очагов инфекции. Несмотря на это, в пределах возможного необходимо макси-

3.84. Схематическое изображение имплантации клапаносодержащего «кондуита» в субкоронарную позицию при разрушении фиброзного кольца аортального клапана [Gandjbakhch J. et al., 1981].

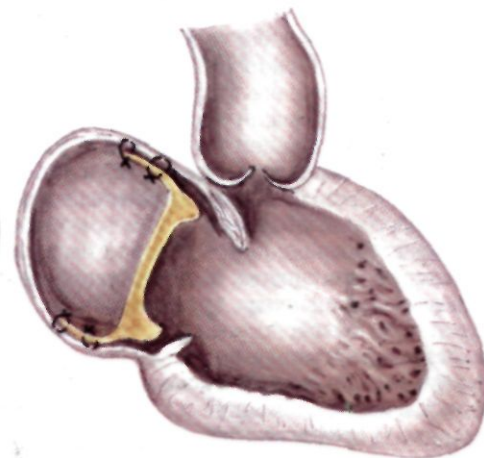
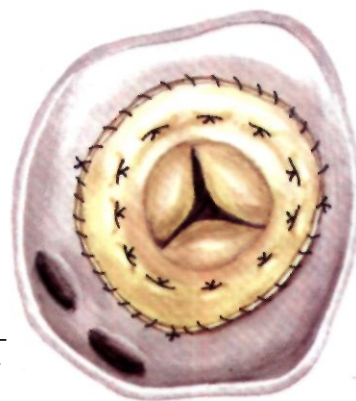


3.84



3.85

3.85. Схематическое изображение имплантации клапаносодержащего «кондуита» и аортокоронарного шунтирования при поражении аортального клапана и области устьев коронарных артерий [Baehrel H. et al., 1982].



3.86. Схематическое изображение операции транслокации митрального протеза при разрушении фиброзного кольца митрального клапана.

мально радикальнее устранять очаги инфекции. Обязательным условием является обработка воспалительных очагов антисептическими растворами, например муравьиной кислотой и спиртовым раствором йода. Удаленный материал обязательно направляют для бактериологического и микроскопического исследований. При митральном и аортальном пороках производят протезирование клапанов. Протезы фиксируют П-образными швами на прокладках во избежание прорезывания рыхлых тканей фиброзного кольца и образования парапротезных фистул.

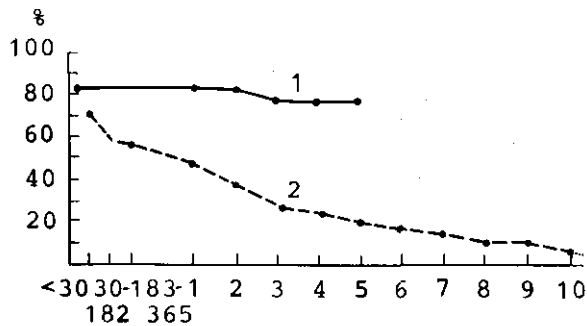
Если имеется обширное поражение клапана и фиброзного кольца с образованием абсцессов, то фиксация протеза оказывается очень сложной. При наличии указанной патологии предложены операции, заключающиеся в подшивании клапаносодержащего «кондуита» в субкоронарную позицию, причем «конduit» фиксируют матрацными швами к основанию передней митральной створки, стенке левого желудочка и межжелудочковой перегородке [Gandjbakhch J. et al., Cabrol S., 1976; Gandjbakhch J. et al., 1981]. Схема выполнения этой операции представлена на рис. 3.84.

При патологии, распространяющейся на устья ве-

нечных артерий, G. Daniel son (1974) предложил операцию, заключающуюся в ушивании устьев венечных артерий, имплантации клапаносодержащего «кондуита» с последующим аортокоронарным шунтированием (рис. 3.85).

Обширные изменения фиброзного кольца митрального клапана вынуждают в ряде случаев прибегать к методике транслокации клапанного протеза— клапан вшивают в манжету из синтетического материала, которую затем двухрядным обвивным швом фиксируют к стенке левого предсердия выше фиброзного кольца митрального клапана (рис. 3.86).

При активном эндокардите трехстворчатого клапана с разрушением его створок используют метод двухэтапной операции [Arbulu A., 1972]. Он заключается на первом этапе в иссечении клапана без замены его протезом. Протезирование клапана осуществляется после ликвидации инфекционного процесса, что показано, по мнению авторов, при оперировании больных, подверженных риску повторного инфицирования (наркоманы). Напротив, при небольших изменениях створок трехстворчатого клапана, поверхностных вегетациях возможна тщательная санация створок с удале-



3.87. Актуарные кривые выживаемости больных после хирургического лечения (1) активного клапанного инфекционного эндокардита. Сравнение с естественным течением болезни (2) [Mc Neill A., 1978].

По оси абсцисс — дни и годы наблюдения за больными; по оси ординат — госпитальная летальность.

нием вегетации и последующей аннулопластикой при функциональной недостаточности [Цукерман Г. И. и др., 1984]. Наконец, при выполнении операций по поводу инфекционного эндокардита должна производиться тщательная профилактика эмболии вегетациями, кальцинированными кусочками створок и т. д.

При инфекционном эндокардите используют механические и биологические протезы клапанов. Нередко возникает необходимость подшивания электродов для временной или постоянной электрокардиостимуляции.

В послеоперационном периоде больным с инфекционным эндокардитом следует проводить целенаправленную массивную антимикробную терапию под контролем посевов крови в течение 4—6 нед и более.

Результаты хирургического лечения. Разработка и уточнение показаний к операции, улучшение техники хирургического вмешательства, методов защиты миокарда во время выключения сердца из кровообращения и другие мероприятия привели к значительному снижению госпитальной летальности до 7,7—14% [Dinubile M., 1982; Croft C. et al., 1983].

Отдаленные результаты оперативного лечения инфекционного эндокардита значительно лучше, чем после консервативной терапии. Так, V. Malqvart и соавт. (1984), изучив результаты операций у 123 больных с активным эндокардитом, отметили, что выживаемость больных к первому году после операции составила 84%, а к 5 годам — 75%. Г. И. Цукерман и соавт. (1984) нашли, что у больных, оперированных в активной стадии болезни, выживаемость к 5-му году наблюдения составила 75,2%, а хорошие результаты отмечены у 77,6% выписанных больных при отсутствии рецидивов заболевания. Выживаемость при «естественном» течении, по данным А. McNeill (1978), к тому же времени составляет лишь 19,5% (рис. 3.87).

Хирургическое лечение показано и при остром инфекционном эндокардите. Интересные данные представили А. Boyd и соавт. (1977), которые за 5 лет наблюдали 22 больных с продолжающимся воспалительным процессом в эндокарде при уже развившемся пороке сердца. Среди 12 больных, оперированных в ранние сроки (7—10 дней от начала заболевания), госпитальная летальность составила 17%, в то время

как из 10 больных, оперированных через 4—6 нед от начала заболевания, 90% умерли.

Таким образом, результаты хирургического лечения пороков сердца, развившихся вследствие инфекционного эндокардита, свидетельствуют о явных его преимуществах перед консервативным методом лечения и необходимости более широкого использования в практике.

### 3.5. ПОРОКИ КЛАПАНОВ И ИШЕМИЧЕСКАЯ БОЛЕЗНЬ СЕРДЦА

Широкое распространение ишемической болезни сердца среди населения развитых стран обуславливает высокую ее частоту и у больных с ревматическими пороками сердца. Хирургическая коррекция клапанных пороков у таких больных без одновременного восстановления коронарного кровообращения сопровождается частым развитием интраоперационных некрозов сердечной мышцы и высокой летальностью. Кроме того, сопутствующая ишемическая болезнь сердца ухудшает как функциональные результаты операции из-за сохранившейся стенокардии, так и выживаемость в отдаленном периоде из-за последующих инфарктов миокарда, что отмечается у 4—5% оперированных больных.

Это обстоятельство послужило основанием для разработки комбинированных операций, при которых наряду с коррекцией пороков клапанов сердца производится аортокоронарное шунтирование. Уже через несколько лет после того, как R. Favaloro (Кливлендский хирургический центр) в 1967 г. выполнил первую успешную операцию аортокоронарного шунтирования аутовенозным трансплантатом, появились сообщения, а затем и обобщающие работы об одновременных хирургических вмешательствах на клапанах и коронарных артериях [Цукерман Г. И. и др., 1983; Hancock E., 1977; Loor F. et al., 1977; Richardson J. et al., 1978; Riner R. et al., 1978;].

В нашей стране А. Н. Кайдаш в 1976 г. произвел первую операцию протезирования аортального клапана с шунтированием одной коронарной артерии при ревматическом аортальном пороке, а первую операцию протезирования митрального клапана с аортокоронарным шунтированием выполнил Б. А. Константинов в 1978 г. при постинфарктном пороке митрального клапана.

Вопросы хирургического лечения сочетанных поражений клапанов сердца и коронарных артерий в последние годы интенсивно разрабатываются в отечественных кардиохирургических центрах ИССХ им А. Н. Бакулева АМН СССР, ВНЦХ АМН СССР, клинике Вильнюсского государственного университета.

Частота и этиология. По данным ряда авторов, ишемическая болезнь сердца у больных с ревматическими пороками не является редкостью и обнаруживается даже чаще, чем в общей популяции населения. Е. Coleman и L. Soloff (1970) при вскрытии 77 больных, умерших после хирургической коррекции ревматических пороков, у 26% обнаружили атеросклеротическое сужение венечных артерий более чем на 50% их просвета, а у 41 больных — стенозы просвета артерий 25—50%. В клиниках, где коронарография стала обязательной составной частью предоперационного обследования больных старше 40 лет, накоплен значительный материал, позволяющий судить о распространенности сочетанного поражения клапанов и коронарных артерий. Например, D. Miller и соавт. (1978), обследовав 271 больного с аортальными пороками, обнаружили стенозирующий коронаросклероз у 132 из них. G. Morrison и соавт. (1980), выполнив коронарографию у 329 больных с ревматическими пороками, выявили тяжелую коронарную патологию у 33% больных с митральными пороками и у 28% — с

аортальными пороками сердца. Обобщая данные литературы, можно считать, что поражение венечных артерий у больных с приобретенными пороками сердца встречается приблизительно у каждого четвертого больного в возрасте старше 40 лет и у каждого второго больного старше 60 лет. Эта сочетанная патология наблюдается чаще у мужчин и у больных с обызвествленным аортальным стенозом и лиц, имеющих факторы риска ишемической болезни сердца.

Этиология клапанных поражений, сочетающихся с ишемической болезнью сердца, разнообразна. В большинстве случаев причиной развития порока является ревматизм, но может быть и клапанный инфекционный эндокардит. Довольно большой контингент составляют лица, у которых порок развился в результате ишемической дисфункции или постинфарктного склероза сосочковых мышц.

Патологическая анатомия. Патологоанатомические изменения в коронарных артериях не отличаются от таковых при изолированных формах ишемической болезни сердца. В случаях перенесенных инфарктов миокарда имеются рубцовые изменения мышцы сердца, нередко постинфарктные аневризмы левого желудочка, которые, как правило, встречаются при сопутствующем пороке митрального клапана.

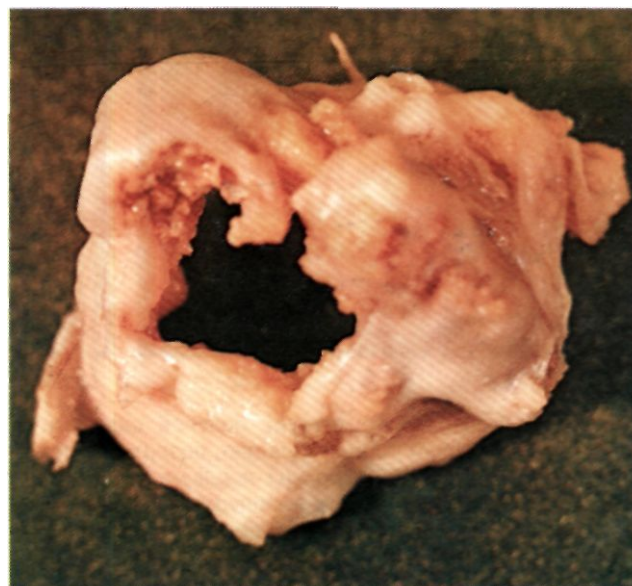
Изменения аортального клапана при сочетанных поражениях часто сопровождаются кальцинозом створок, переходящим на фиброзное кольцо и окружающие ткани (рис. 3.88). Патология митрального клапана не имеет каких-либо характерных особенностей.

Отмечено, что у больных с ревматическими пороками сердца число пораженных атеросклерозом коронарных артерий обычно меньше, чем при постинфарктных пороках. Так, J. Gandjbakhch и соавт. (1979) отметили, что одно- и двухсосудистое поражение встретилось у 79% больных с пороками ревматической этиологии, тогда как при постинфарктной митральной недостаточности у 60% преобладала множественная патология коронарных сосудов.

Возможно сочетание постинфарктной аневризмы левого желудочка, атеросклероза коронарных артерий и ревматического порока. Обычно подобное сочетание встречается при пороках митрального клапана.

Патологическая физиология. Пороки клапанов сердца, вызывая нарушения внутрисердечной и системной гемодинамики, могут быть причиной развития коронарной недостаточности. Согласно данным R. Barteq и соавт. (1978), коронарная недостаточность встречается у 42% больных с аортальными и митральными пороками сердца, причем при аортальном пороке чаще, чем при митральном (соответственно 60 и 33%). При недостаточности аортального клапана происхождение болей в сердце обусловлено низким артериальным давлением во время диастолы и «присасывающим» действием обратного тока крови, вызывающим синдром «обкрадывания» венечных артерий на фоне выраженной гипертрофии миокарда левого желудочка.

Чаще сильные болевые ощущения в области сердца и за грудиной, типичные для стенокардии напряжения и покоя, наблюдаются при клапанном стенозе устья аорты. При этом основное значение в развитии болевого синдрома имеет уменьшение систолического и минутного объема крови, а также снижение венечного кровотока при интенсивной работе гипертрофированного левого желудочка в связи с препятствием на пути оттока. Обычно развивающееся в этих условиях обыз-



3.88. Удаленный на операции по поводу аортального порока в сочетании с ИБС аортальный клапан с грубым кальцинозом створок.

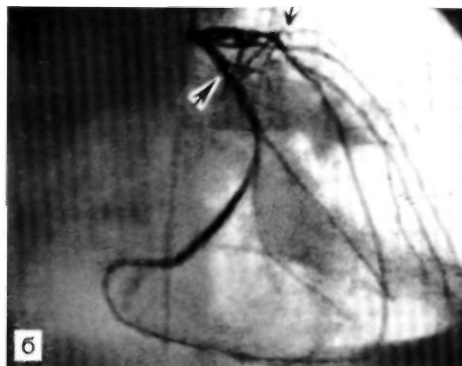
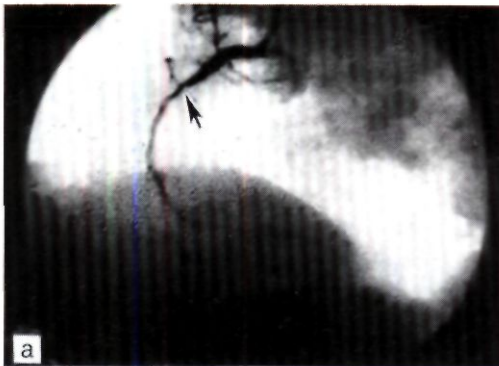
вествление устья аорты ведет к еще большему усугублению коронарной симптоматики.

При митральном стенозе происхождение болевого синдрома связывают также с возможной ишемией гипертрофированного правого желудочка, испытывающего значительную нагрузку при повышении давления в малом круге кровообращения. Таким образом, в механизме развития болевого синдрома при указанных изолированных пороках сердца основную роль играют гемодинамические факторы. Присоединение собственно атеросклеротических изменений коронарных артерий значительно усугубляет клиническую картину и начинает играть ведущую роль в ухудшении уже нарушенного кровоснабжения миокарда и снижении сократительной способности сердечной мышцы.

Клиника и диагностика. Наряду с обычными клиническими проявлениями митрального или аортального порока у больных с сочетанным поражением клапанов и венечных артерий отмечается выраженный болевой синдром, проявляющийся стенокардией напряжения или покоя.

У большинства больных боль носит давящий, сжимающий, жгучий или душащий характер. Боль может иррадиировать в одно (чаще левое) или оба плеча. Стенокардию напряжения провоцирует физическая нагрузка, иногда небольшая, например ходьба. При отдыхе болевые ощущения стихают. При стенокардии покоя описанные выше приступы возникают и без каких-либо физических нагрузок. Если при митральных пороках наличие стенокардии позволяет сразу заподозрить стенозирующий атеросклероз коронарных артерий, то при аортальных пороках этот симптом не считается достаточно специфичным, так как относительная коронарная недостаточность присуща самим порокам клапана без сопутствующего стеноза коронарных артерий.





3.89. Коронарограмма больного со стенозами ПВА в проксимальной трети более 75% (а), ЛМЖВ в проксимальной трети более 75% (б), ВТК в устье более 50% (указано стрелками).

У ряда больных отсутствует болевой синдром. В этих случаях ценную информацию позволяют получить инструментальные методы исследования. Ярким примером бессимптомного клинического течения ИБС может служить следующее наблюдение.

Больной П., 51 года, поступил в ИССХ им. А. Н. Бакулева АМН СССР с жалобами на одышку и сердцебиение при ходьбе, головокружение, подъемы температуры до 39° С, сопровождающиеся ознобом, боли в области сердца нестенокардического характера. Заболел 6 мес назад, когда появились периодические подъемы температуры, ознобы. Вскоре стал выслушиваться шум над областью сердца. В посевах крови обнаружен зеленящий стрептококк. При поступлении состояние больного средней тяжести. Обследование, включающее эхокардиографию, позволило поставить диагноз активного инфекционного эндокардита с поражением митрального клапана. Однако при исследовании с применением электронно-оптического преобразователя определялся кальциноз по ходу коронарных артерий. Эта «находка» послужила основанием для проведения коронарографии, при которой установ-

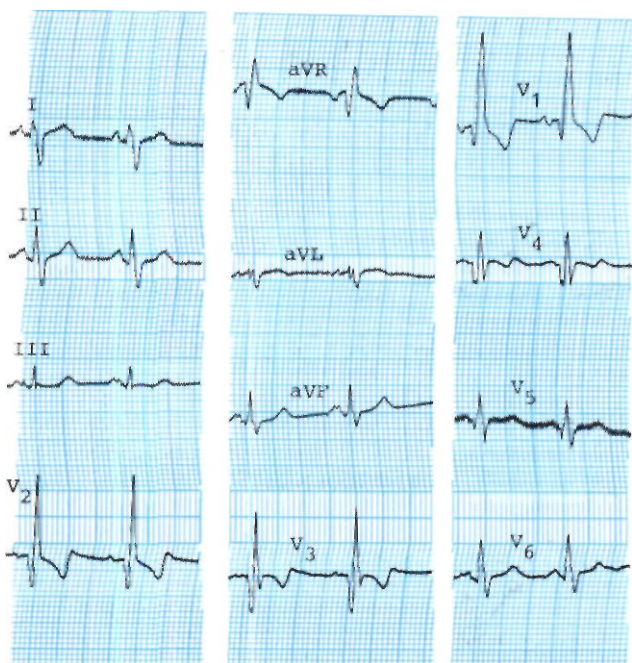лено следующее: стеноз правой венечной артерии (ПВА) в проксимальной трети более 75%; стеноз передней межжелудочковой ветви (ПМЖВ) в проксимальной трети более 75%; ветвь тупого края (ВТК) имеет стеноз в устье более 75% (рис. 3.89). Окончательный диагноз: первичный инфекционный эндокардит, активная фаза. Недостаточность митрального клапана. ИБС. Кальциноз венечных артерий. Функциональный класс IV. Недостаточность кровообращения ЦБ стадии.

Произведена операция — протезирование митрального клапана ксеноаортальным биопротезом на гибком каркасе и аортокоронарное шунтирование ПМЖВ и ВТК. Створки удаленного клапана оказались покрытыми вегетациями, обнаружен отрыв трех первичных хорд передней створки. Послеоперационный период протекал без осложнений. Через 4 мес после операции состояние удовлетворительное, жалобы отсутствуют.

Из приведенного наблюдения видно, что ишемическая болезнь сердца была заподозрена у больного с тяжелым поражением коронарных артерий лишь после обнаружения их кальциноза, которого могло и не быть.

**Электрокардиография** позволяет выявить признаки коронарной недостаточности в покое, а также рубцовые изменения миокарда в результате перенесенных ранее инфарктов (рис. 3.90). Если в покое признаков коронарной недостаточности нет или выявляется относительная коронарная недостаточность у больных с аортальными пороками, то показана электрокардиографическая проба с дозированной физической нагрузкой. Для выполнения пробы с физической нагрузкой, как правило, используют велоэргометрию. Диагностическую пробу с дозированной физической нагрузкой можно считать положительной при возникновении одного или нескольких из симптомов во время выполнения или непосредственно после ее прекращения. К этим симптомам относятся: 1) развитие приступа стенокардии; 2) появление тяжелой одышки или удушья; 3) снижение артериального давления; 4) снижение сегмента S—T «ишемического» типа на 1 мм или более. Особую диагностическую ценность имеет сочетание приступов стенокардии с соответствующими изменениями на ЭКГ.

**Эхокардиография** позволяет получить ценную информацию о состоянии клапанного аппарата и количественную оценку сократительной функции миокарда левого желудочка. Следует подчеркнуть, что обнаружение с помощью эхокардиографии умеренно выраженного клапанного порока при тяжелых клинических проявлениях заболевания свидетельствует о сопутствующей коронарной патологии.

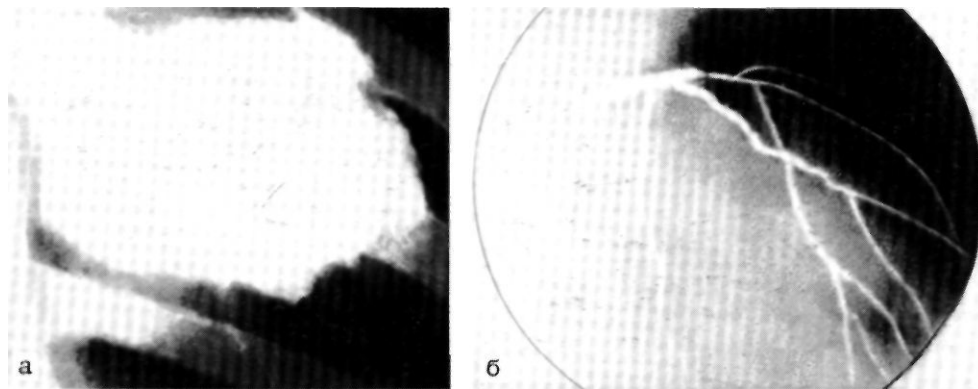


3.90. Электрокардиограмма больного с ревматическим митральным пороком и ИБС.

Рубцовые изменения задней стенки левого желудочка, выраженная гипертрофия обоих желудочков.

3.91. Левая вентрикулограмма (а) и коронарограмма (б) больного с аортальным пороком, постинфарктной аневризмой левого желудочка и поражением двух венечных артерий.

Определяется аневризма левого желудочка, а также стеноз ПМЖВ более 75% и стеноз ДВ более 50%.



Основную роль в диагностике атеросклероза коронарных артерий играет *коронарография*; этот метод позволяет объективно оценить локализацию и степень стенозирования коронарных сосудов.

Коронарографическое исследование показано больным с приобретенными пороками сердца в следующих случаях: 1) возраст старше 40 лет; 2) типичные приступы стенокардии при митральных пороках и стенокардии покоя при аортальных; 3) признаки рубцовых изменений миокарда и коронарной недостаточности в покое на ЭКГ; 4) ишемическая реакция ЭКГ при нагрузочной пробе; 5) тяжелые клинические проявления заболевания, не сопутствующие умеренно выраженному поражению клапанного аппарата.

Наличие хотя бы одного из перечисленных признаков достаточно, чтобы считать коронарографию оправданной. Используя эти признаки, Э. Н. Казаков и соавт. (1985) при коронарографии у 60% больных с приобретенными пороками сердца выявили поражение венечных артерий.

Левая вентрикулография дает возможность оценить степень митральной недостаточности, выявить постинфарктные аневризмы левого желудочка и оценить сократительную способность последнего. На рис. 3.91 приведены вентрикулограмма и коронарограмма больного с аортальным стенозом, постинфарктной аневризмой левого желудочка и выраженным сужением двух венечных артерий.

Хирургическое лечение. У больных с ИБС хирургическая коррекция клапанных пороков сопровождается частым развитием интра- и послеоперационных некрозов сердечной мышцы и высокой летальностью. Г. И. Цукерман и соавт. (1983) отметили, что из 52 больных, умерших после операции по поводу ревматических пороков за период с 1976 по 1980 г., у 11 коронарная патология явилась одной из основных причин летальности.

Отмеченное выше подтверждается историей болезни.

Больной Б., 50 лет, поступил в ИССХ им. А. Н. Бакулева АМН СССР для хирургического лечения в связи с митрально-аортальным ревматическим пороком сердца. В стационаре его беспокоили одышка, сердцебиение, боли в левой половине грудной клетки, носящие приступообразный характер и усиливающиеся при физической нагрузке. Сопутствующая ИБС не была выявлена и больному произведены протезирование аортального клапана протезом АКЧ-02-2 и закрытая митральная комиссуротомия в условиях гипотермического

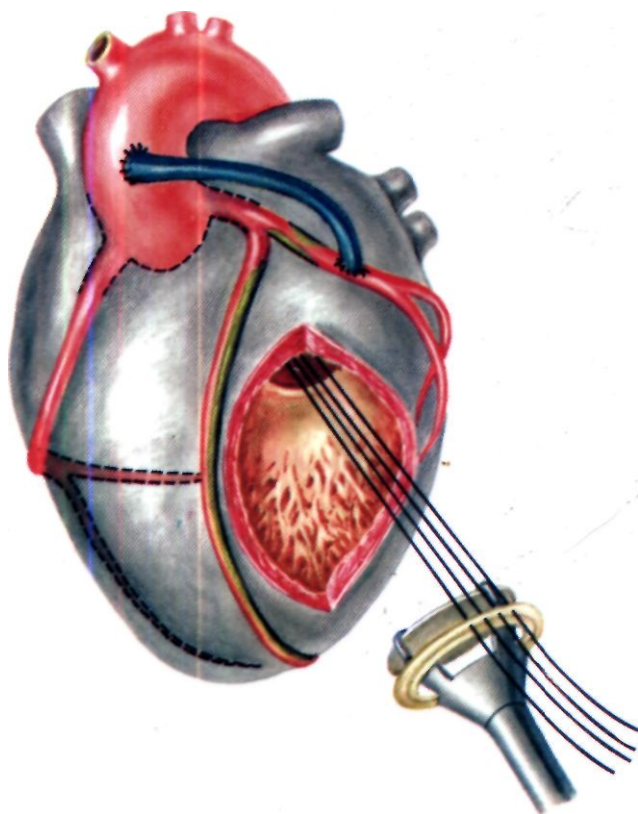
ИК и холодной защиты миокарда. В первые сутки после операции наблюдались клинические признаки умеренно выраженной сердечной недостаточности, потребовавшие введения небольших доз адреналина. На 2-е сутки состояние больного резко ухудшилось — прогрессировала гипотония, развились нарушения ритма в виде тахисистолической формы мерцательной аритмии и желудочковой экстрасистолии. На ЭКГ появились признаки инфаркта переднебоковой стенки левого желудочка. Несмотря на проводимую интенсивную терапию, больной умер при явлениях острой сердечной недостаточности. При патологоанатомическом исследовании обнаружена ишемическая болезнь сердца с сегментарным сужением ПМЖВ в средней трети более 75% и ПВА в средней трети до 75% просвета сосуда. Кроме того, выявлен трансмуральный инфаркт передней стенки левого желудочка, развившийся в послеоперационном периоде. Признаков тромбоэмболии в венечные сосуды не было.

Таким образом, дефицит коронарного кровотока на фоне умеренной сердечной недостаточности привел к инфаркту миокарда и трагическому исходу. Если бы больному, учитывая его возраст и жалобы, была сделана коронарография, диагностирована патология коронарных артерий и наряду с адекватной коррекцией пороков митрального и аортального клапанов произведено аортокоронарное шунтирование ПМЖВ и ПВА, то результат операции был бы совершенно иным.

Помимо характера и распространенности атеросклеротического процесса в коронарных артериях при определении показаний к сочетанным операциям, немалую роль играет и состояние сократительной функции миокарда. Многие кардиохирурги обращают внимание на то, что при фракции выброса менее 40% и сердечном индексе менее 1,8 л/(мин·м<sup>2</sup>) значительно возрастает степень операционного риска.

В целом показания к комбинированным операциям на клапанах и коронарных артериях следующие: 1) наличие клинически и гемодинамически выраженного клапанного порока; 2) сужение более 50% просвета достаточно крупной (диаметром более 1,5 мм) коронарной артерии в проксимальной или средней ее трети при удовлетворительном состоянии дистального русла; 3) достаточно сохраненная функция миокарда [фракция выброса не менее 35%, сердечный индекс не менее 1,8 л/(мин·м<sup>2</sup>), конечно-диастолическое давление в левом желудочке не более 20 мм рт. ст.].

Техника операций. Особое внимание при операциях у больных с сочетанной патологией клапанов и коронарных артерий следует обратить на необходимость тщательного подхода к защите миокарда. Это вызвано, с одной стороны,



3.92. Схематическое изображение имплантации митрального протеза с использованием чрезжелудочкового доступа после иссечения постинфарктной аневризмы левого желудочка.

более длительными сроками пережатия аорты, достигающими 140 мин и более, а с другой — неблагоприятным сочетанием стенозирующего атеросклероза коронарных артерий с гипертрофией миокарда [Цукерман Г. И. и др., 1983].

Операции выполняют в условиях гипотермического ИК с использованием фармакоолодовой кардиopleгии. В первую очередь накладывают дистальные анастомозы между шунтируемыми артериями и аутовенозными трансплантатами, а затем протезируют клапаны. Такая последовательность манипуляций позволяет как можно раньше повторно ввести кардиopleгический раствор не только в устья коронарных артерий, но и через наложенные шунты. Последовательность образования дистальных анастомозов определяется характером поражения коронарного русла — в первую очередь шунтируют артерию с более выраженным стенозом.

Анастомоз между коронарной артерией и аутовеной выполняют непрерывным швом монолитной проленовой нитью 6/0.

Кардиopleгический раствор необходимо вводить часто и в больших количествах: первый раз 1,5–2 л, а затем каждые 20 мин по 0,8–1 л. Одновременно осуществляют наружное охлаждение сердца.

Следует помнить, что при постинфарктной аневризме левого желудочка можно имплантировать митральный протез (рис. 3.92), пользуясь трансвентрикулярным доступом после иссечения аневризмы.

Наложение проксимальных анастомозов аутовенозного шунта с аортой производят после восстановления сердечной деятельности на пристеночно отжатой аорте. Проксимальные анастомозы можно сделать и в условиях кардиopleгии.

Располагая достаточным временем безопасного пережатия аорты, легче осуществить и другой важный принцип хирурги-

ческого лечения сочетанной коронарной и клапанной патологии — максимально полную реваскуляризацию миокарда. Вместе с тем нельзя не принимать во внимание данные Ph. Luxeuau и соавт. (1979), которые отметили, что попытки шунтирования слабо развитых коронарных артерий или имеющих диффузные изменения на всем протяжении сопровождались увеличением летальности до 35,5%.

Важен и правильный подбор имплантируемого протеза. Нередко тяжесть состояния больных в основном определяется коронарной патологией, тогда как поражение клапанного аппарата умеренное, но требует коррекции. В этих случаях гемодинамическую эффективность операции можно обеспечить, используя дисковые модели или биологические протезы клапанов сердца.

**Результаты хирургического лечения.** Совершенствование хирургической техники, методов ИК и защиты миокарда способствовало значительному улучшению результатов хирургического лечения больных с сочетанными поражениями клапанов и коронарных артерий.

В ряде ведущих кардиохирургических клиник госпитальная летальность составляет менее 10% и существенно не превышает таковую после изолированного протезирования клапанов у больных с неизменными коронарными артериями. Отдаленные результаты комбинированных операций при сочетанной патологии клапанов сердца и коронарных артерий значительно лучше, чем при изолированном протезировании клапанов.

D. Miller и соавт. (1978) отмечают значительные различия в уровне трехлетней выживаемости больных. К концу 3-го года после операции были живы только 60% больных с протезом аортального клапана и некорректированными стенозами коронарных артерий и 85% больных, которым одновременно протезировали аортальный клапан и сделали аортокоронарный шунт.

По данным G. Reed и соавт. (1983), трехлетняя выживаемость больных после комбинированных операций составила 86%. У всех больных отсутствовали признаки стенокардии, не было послеоперационных инфарктов миокарда.

Результаты, приведенные выше и полученные другими авторами, неопровержимо свидетельствуют о том, что комбинированные операции значительно улучшают функциональные результаты протезирования клапанов сердца у больных с сочетанной патологией клапанов и венечных артерий (табл. 3.2).

Таблица 3.2. Госпитальная летальность при комбинированных операциях на клапанах и венечных артериях, по данным различных авторов

Авторы	Год публикации	Госпитальная летальность, %
D. Miller	1978	8,3
R. Riner	1978	10
J. Gandjbakhch	1979	17
Ph. Luxeuau	1979	21
J. Richardson	1979	5,5
B. Wisoff	1980	6
V. Dor	1981	13
V. Disesa	1982	10,5
G. Reed	1983	3,8
Сотрудники ИССХ им. А. Н. Бакулева АМН СССР	1985	7,7



### 3.6. БОЛЕЗНИ ПЕРИКАРДА

О патологических изменениях, развивающихся в перикарде, в частности о накоплении жидкости и сращениях, было известно врачам еще в античное время. Как самостоятельное заболевание перикардит впервые описал Albertini (1726). В отечественной литературе впервые описание больного, погибающего от тампонады сердца в результате выпотного перикардита, сделал Л. Нагумович в 1823 г. Диагноз «водяной болезни околосердия» автор установил на основании жалоб больного и особенностей его пульса.

Классическую картину сдавливающего перикардита описал Pick в 1896 г. Автор подчеркнул, что первичными являются воспалительные изменения в перикарде, которые первоначально могут протекать без выраженной симптоматики и с малыми изменениями со стороны сердца, а проявляются сразу асцитом и увеличенной печенью.

История хирургического лечения заболеваний перикарда началась с первых попыток сделать пункцию полости перикарда для эвакуации содержащейся в ней жидкости, что получило распространение в 20-х годах XIX в. после экспериментального изучения тампонады сердца, проведенного Rose. В 1839—1840 гг. В. А. Караваев систематически производил пункцию перикарда во время вспышки чинги в Кронштадте. В тот же период Л. В. Орловым (1882) и Rosenstein (1881) осуществлены первые перикардиотомии по поводу гнойного перикардита. Идея хирургического радикального вмешательства при слипчивом перикардите впервые была высказана в 1895 г. детским врачом из Лиона Weil, который считал, что когда-нибудь от хирургии будет зависеть освобождение сердца от сдавливающего его панциря, а уже в 1898 г. Delort предложил операцию «декортикации» сердца. Успешную операцию патологически измененного перикардита произвел Rehn в 1913 г., назвав ее перикардэктомией. В России перикардэктомия впервые была с успехом выполнена М. М. Трофимовым в 1916 г.

История хирургического лечения кист перикарда началась значительно позднее. Первую операцию выполнил O. Pickhardt в 1934 г., успешно удалив целомическую кисту перикарда у 53-летней больной, а в нашей стране первую подобную операцию произвел Б. К. Осипов в 1952 г. Наиболее обстоятельная работа, касающаяся кистозных образований перикарда, опубликована А. Lambert в 1940 г. Предложенного автором термина «целомическая киста перикарда», а также данного им объяснения патогенеза этих кист придерживаются в настоящее время большинство исследователей.

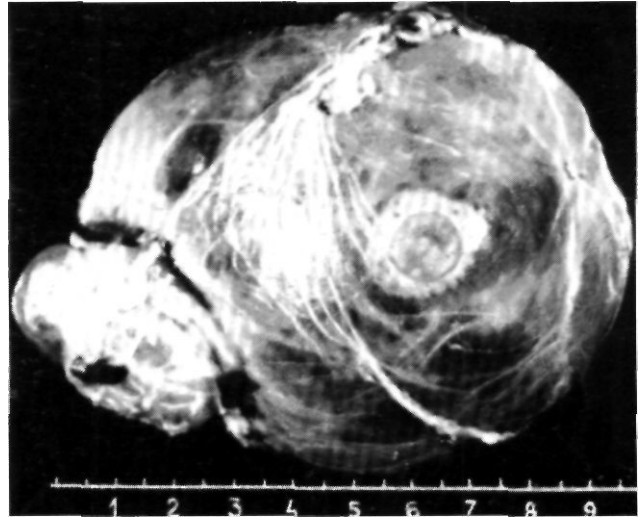
Большой вклад в изучение патогенеза, клиники, диагностики и развитие хирургического метода лечения болезней перикарда внесли отечественные кардиохирурги А. Н. Бакулев, Ю. Ю. Джанелидзе, Ф. Г. Углов, Б. В. Петровский.

#### 3.6.1. КИСТА ПЕРИКАРДА

Целомические кисты перикарда являются довольно редким заболеванием и составляют только 5—6% от числа всех опухолей и кист средостения.

Дивертикулы и кисты перикарда могут быть как врожденными, так и приобретенными. Врожденные дивертикулы и целомические кисты многие авторы отождествляют. В основе их образования лежит порок формирования перикардиального и плевроперикардиального целомов. Макроскопически это тонкостенные полости, наполненные серозной жидкостью, без воспалительных изменений в окружающих тканях. Дивертикулы сохраняют сообщение с полостью перикарда, а кисты соединяются с ней сращениями или ножкой, напоминающей тяж.

Диаметр кист обычно небольшой—6—10 см; в полости их содержится бесцветная или желтоватая жидкость (рис. 3.93). Описаны случаи, когда кисты перикарда достигали значительной величины. Е. С. Лушников (1956) удалил целомическую кисту



3.93. Удаленная киста перикарда.

перикарда, содержащую 4 л жидкости. Гистологически стенка кист напоминает строение перикарда.

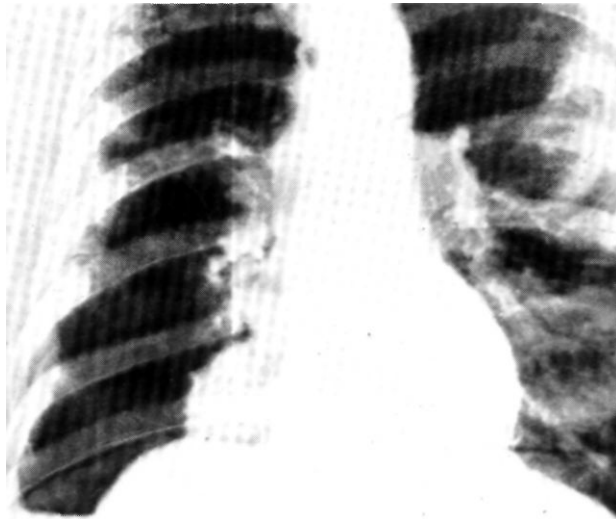Приобретенные кисты перикарда возникают после гематом, перерождения опухолей перикарда или при эхококкозе. Целомические кисты перикарда обнаруживаются у людей в возрасте 20—40 лет. Наиболее частая локализация кист, выявляемая у 60% больных,—правый кардиодиафрагмальный угол, а у 40% они располагаются в левом кардиодиафрагмальном углу или в среднем и верхнем отделах средостения.

Клиника и диагностика. В 1/3 случаев кисты перикарда ни субъективно, ни клинически не проявляются. Нередко они обнаруживаются случайно при рентгенологическом исследовании больного. Если же есть жалобы больных, то они сводятся к неприятным ощущениям в перикардиальной области, одышке, сухому кашлю, возникающему при перемене положения тела, физической нагрузке. При больших кистах или дивертикулах перикарда могут быть симптомы сдавления окружающих органов—пищевода, бронхов, предсердий, коронарных артерий.

Основную роль в диагностике кист и дивертикулов перикарда играет рентгенологическое исследование. Многоосевая рентгеноскопия и рентгенография органов грудной полости позволяют определить локализацию образования, отношение к онедним органам, форму и изменение его положения при дыхательных движениях. Характерным рентгенологическим признаком целомической кисты перикарда является округлая, овальная или грушевидная гомогенная тень с ровными контурами, расположенными в нижних отделах переднего средостения и наиболее часто в правом кардиодиафрагмальном синусе (рис. 3.94). Рентгенологическая картина однообразна. Пульсация кисты носит передаточный характер.

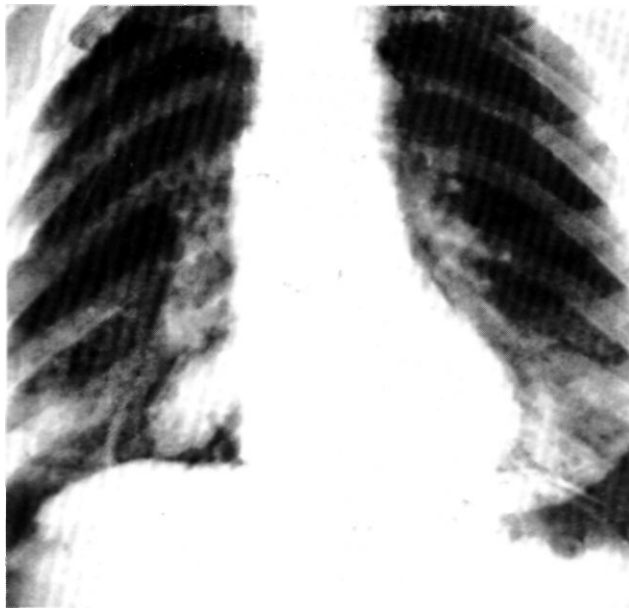Другим ценным диагностическим методом является пневмомедиастинография. Газ, введенный в клетчатку средостения, отодвигает медиастинальную плевру, окаймляет органы средостения и патологические образования, четко выявляя их контуры (рис. 3.95).





3.94. Рентгенограмма грудной клетки больного с кистой перикарда в переднезадней проекции.

В правом кардиодиафрагмальном синусе отмечается однородная тень, сливающаяся с тенью сердца.



3.95. Пневмомедиастинограмма больного с кистой перикарда.

Газ оттесняет тень кисты от теней сердца и диафрагмы, окаймляя ее со всех сторон, за исключением верхнего полюса.

Дифференциальная диагностика кист перикарда довольно трудна. Их следует отличать от дермоидных кист средостения, кист легкого, аневризм аорты. Многопроекционное рентгенологическое и томографическое исследование позволяет исключить большинство из этих заболеваний.

Хирургическое лечение. Показанием к операции удаления кисты или дивертикула перикарда служат угро-

за развития таких осложнений, как нагноения кисты, прорыв ее в соседние полые органы, перерождение стенки, а также возможность более грозного заболевания, которое может скрываться за обнаруженной тенью средостения.

В мировой литературе летальных исходов после операций по поводу удаления целомических кист перикарда не зарегистрировано, а непосредственные и отдаленные результаты хирургического лечения, как правило, благоприятные. Наблюдения свидетельствуют о полном выздоровлении больных и восстановлении их трудоспособности.

### 3.6.2. ЭКССУДАТИВНЫЙ ПЕРИКАРДИТ

Острый экссудативный перикардит чаще всего является следствием инфекционного, а в ряде случаев аллергического воспаления. Обычно острый выпотной перикардит осложняет течение тяжелых инфекционных заболеваний — ревматизма, туберкулеза, стафилококковой и стрептококковой инфекции. Альтерацию перикарда с накоплением жидкости могут вызвать токсические состояния типа уремии, механическое раздражение при трансмуральном инфаркте миокарда, ранениях и операциях на сердце.

Острый экссудативный перикардит значительно отягощает течение основного заболевания, выступая в клинической картине на первый план.

Патологическая анатомия и физиология. При выпотном перикардите в полости перикарда накапливается значительное количество воспалительного экссудата. На серозных листках перикарда откладывается фибрин, нити которого иногда придают эпикарду вид «волосатого» сердца. По характеру экссудата различают геморрагический, серозный, фибринозный, гнойный и гнилостный перикардит. Исходом острого выпотного перикардита может быть частичная или полная организация выпота с образованием перикардиальных сращений.

Накопление жидкости в полости перикарда приводит к постепенному растяжению его наружного листка. В это время имеющиеся нарушения функции систем кровообращения и дыхания носят рефлекторный характер. По мере накопления экссудата преобладающее влияние на гемодинамику начинает приобретать механическое ограничение насосной функции сердца из-за снижения диастолического объема желудочков. Нарушения кровообращения возникают, когда давление внутри перикардиальной полости достигает 50—60 мм вод. ст. Венозное давление повышается, превышая на 20—30 мм вод. ст. внутриперикардиальное, обеспечивая в новых условиях диастолическое наполнение камер сердца. По мере повышения внутриперикардиального давления нарастает сдавление сердца, что приводит к характерным нарушениям гемодинамики, которым Rose (1884) дал название «тампонада» сердца. Состояние больного становится несовместимым с жизнью при повышении внутриперикардиального давления до показателей, соответствующих повышению центрального венозного давления более 400 мм вод. ст.

Клиника и диагностика. Клиническая картина выпотного перикарда зависит от количества жидкости,

скопившейся в перикарде, скорости ее накопления и тяжести инфекционного процесса. На ранних стадиях развития перикардита больные предъявляют жалобы на боли в области сердца, носящие тупой, ноющий характер. По мере накопления жидкости в полости перикарда и возрастания внутриперикардального давления появляются нарушения гемодинамики. Повышается венозное давление (200—300 мм вод. ст.), набухают периферические вены, при вдохе наполнение шейных вен не уменьшается. Появляется цианоз губ, носа и ушей. Увеличивается и становится болезненной печень, нарастают асцит и отеки на ногах. Кроме того, возникает тахикардия, которая сопровождается снижением артериального давления.

При дальнейшем затруднении диастолического расширения сердца вследствие тампонады у больных появляются приступы резкой слабости с очень ослабленным пульсом. Цианоз становится распространенным, кожа покрывается холодным потом. Периодически больной теряет сознание. Если выпот в перикарде носит гнойный характер, заболевание сопровождается высокой гектической температурой тела и ознобами.

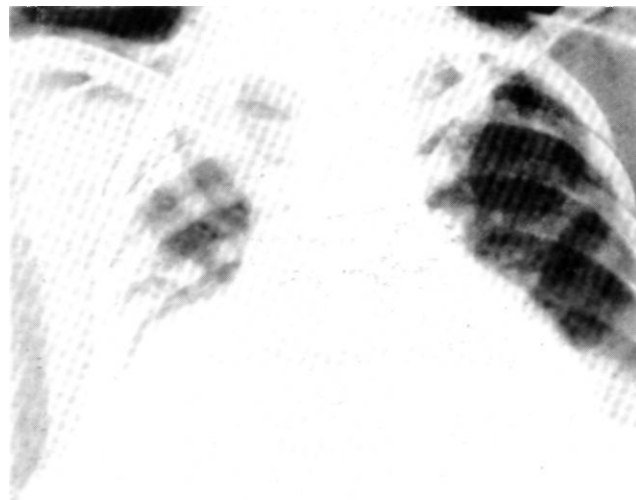
В диагностике экссудативного перикардита важную роль играют перкуссия и аускультация грудной клетки. Перкуторно определяется расширение ее границ во все стороны с расширением зоны абсолютной сердечной тупости. При перемене положения больного изменяется и зона притупления перкуторного звука. В положении больного стоя зона сердечной тупости во втором и третьем межреберьях сокращается, а в нижних отделах грудной клетки расширяется.

При *аускультации* больного с выпотным перикардитом тоны сердца в нижнебоковых отделах грудной клетки, как правило, приглушены и ослаблены, однако медиальнее от верхушечного толчка в ряде случаев сохраняют свою звучность.

Окончательное подтверждение диагноза экссудативного перикардита может быть получено при использовании методов *рентгенологического* исследования и *эхокардиографии*.

При рентгенокопии и рентгенографии увеличение размеров тени сердца выявляется при накоплении в полости перикарда 200—300 мл жидкости. Тень сердца расположена срединно, границы увеличены в обе стороны, а контуры сглажены. При значительном объеме жидкости тень сердца может простирается от одной грудной стенки до другой (рис. 3.96). Амплитуда пульсации контуров сердца резко снижена, вплоть до полного ее исчезновения при сохранении пульсации крупных сосудов. Легочный рисунок остается нормальным и при значительных размерах сердечной тени.

Использование эхокардиографии в целях диагностики выпотных перикардитов дало возможность отказаться от таких инвазивных диагностических методов исследования, как катетеризация полостей сердца, наложение пневмоперикарда и т. д. Эхокардиография позволяет обнаружить выпот в перикардальной полости даже в малых количествах (50—100 мл). Регистрируется «эхоотрицательное» пространство между стенками левого желудочка и оттесненным кзади париетальным листком перикарда. При большом количестве выпота ширина этого пространства может достигать 20 мм и



3.%. Рентгенограмма грудной клетки больного с экссудативным перикардитом в переднезадней проекции. Резкое расширение тени сердца, особенно вправо.

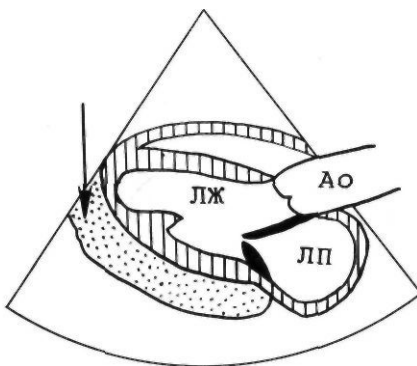
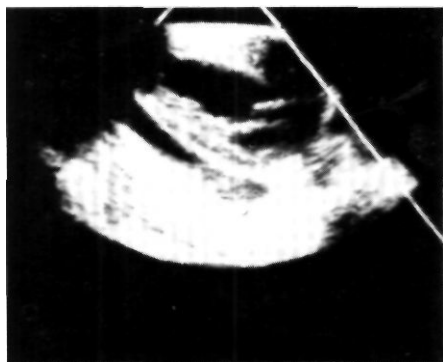более (рис. 3.97). Выявляются также гиперкинезия всего контура сердца и межжелудочковой перегородки, а также нарушения движения предсердно-желудочковых клапанов. Двухмерная эхокардиография выявляет феномен «плавающего» или «качающегося» сердца. Наиболее существенным признаком тампонады сердца, позволяющим по результатам эхокардиографического исследования распознавать это грозное осложнение, является уменьшение диастолического объема левого желудочка на вдохе.

В целях дифференциальной диагностики между экссудативным перикардитом и заболеваниями сердца, сопровождающимися расширением его полостей, можно использовать рентгенокимографию и радиоизотопную ангиографию.

Лечение. При тяжелой клинической картине экссудативного перикардита основной метод лечения — эвакуация жидкости из полости перикарда путем его пункции. Показаниями к пункции являются нарастающие симптомы тампонады сердца, подозрение на гнойный характер процесса, отсутствие тенденции к рассасыванию экссудата, а также уточнение природы заболевания. Для пункции применяют тонкий троакар или длинную иглу. Прокол производят после обработки операционного поля под местной анестезией.

Предложено более десяти способов пункции перикарда. Наиболее безопасными и распространенными являются способы Ларрея и Марфана.

При пункции перикарда по способу Ларрея прокол производят в левом углу, образованном прикреплением VII реберного хряща к основанию мечевидного отростка. При способе Марфана пункцию перикарда делают в надчревной области под мечевидным отростком. Иглу вводят на глубину 1,5 см, затем ее конец



3.97. Двухмерная эхокардиограмма и ее схема у больного с экссудативным перикардитом (стрелкой указан выпот в полости перикарда). ЛЖ—левый желудочек; Ао — аорта; ЛП—левое предсердие.

направляют круто вверх параллельно передней грудной стенке и проводят на глубину 2—3 см, при этом ощущается прохождение наружного листка перикарда и игла оказывается в полости сердечной сорочки.

Гнойный экссудат удаляют, полость перикарда промывают теплым раствором фурацилина или антибиотиков. Пункция по Селдингеру дает возможность сохранить дренаж в полости перикарда для повторных промываний и введения лекарств. Катетер оставляют в полости до 72 ч.

Помимо пункций перикарда, необходимо лекарственное лечение, в котором наряду с антибиотиками определенное место занимают сульфаниламиды, производные нитрофурана. Кроме того, при всех формах перикардитов проводят неспецифическое противовоспалительное лечение кортикостероидными препаратами и салицилатами для подавления экссудативных и пролиферативных компонентов воспалительного процесса. Целесообразно введение гидрокортизона или преднизолона внутривнутриперикардially.

### 3.6.3. ХРОНИЧЕСКИЙ ПЕРИКАРДИТ

Хронический экссудативный перикардит является следующей фазой развития острого перикардита, если не удается различными терапевтическими методами ликвидировать воспалительный процесс в перикарде и в нем продолжается экссудация. Вероятно, что процесс принимает хроническое течение у тех больных, которым пункции начаты в поздние сроки при имеющемся растяжении и утолщении перикарда. Вследствие этого удаление экссудата не приводит к сокращению перикарда и его полости. У таких больных экссудат продолжает накапливаться, что требует повторных пункций перикарда. Для иллюстрации приводим следующее клиническое наблюдение.

Больной Ч., 19 лет, после тупой травмы грудной клетки (удар копытом лошади в грудь) находился на стационарном лечении и был выписан в хорошем состоянии, но с «увеличением» сердца. Состояние медленно ухудшалось и спустя 3 года больной повторно госпитализирован. Диагностирован экссудативный перикардит. Консервативное лечение неэффективно. Значительно увеличилась печень, стали нарастать одышка, асцит и отеки. Трижды произведена пункция перикарда с эвакуацией 0,75; 1,2; 0,8 л серозно-геморрагической жидкости. После каждой пункции в 1-е сутки даже на расстоянии был слышен шум «хлопанья» сердца, или «мельничный плеск». Выпот вскоре накапливался вновь и больному произведена субтотальная перикардэктомия. Последовало выздоровление.

Диагностика. Диагностика хронического выпотного перикардита несложна. Данные анамнеза, указывающие на перенесенный ранее острый перикардит, повторные пункции перикарда, характерная рентгенологическая и эхокардиографическая картина с учетом других клинических признаков позволяют правильно поставить диагноз.

Лечение. При хроническом экссудативном перикардите наиболее эффективным является субтотальная перикардэктомия. Доступ к сердцу осуществляют, используя метод продольной стернотомии. Удаляется большая часть перикарда, а полость переднего средостения дренируется.

Летальность при субтотальных перикардэктомиях, по поводу хронического экссудативного перикардита минимальная, и выздоровление наступает у большинства оперированных больных.

### 3.6.4. СЛИПЧИВЫЙ (СДАВЛИВАЮЩИЙ) ПЕРИКАРДИТ

Наиболее тяжелым заболеванием перикарда является слипчивый сдавливающий перикардит, который возникает в результате ранее перенесенного острого экссудативного перикардита или первичного хронического воспаления перикарда. Слипчивый перикардит встречается довольно часто, однако он не всегда вызывает нарушения кровообращения и часто является находкой патологоанатома. Чаще это заболевание встречается у мужчин, чем у женщин (2,5:1), преимущественно в возрасте 20—50 лет. Однако неоднократно заболевание наблюдалось у детей и у лиц пожилого возраста.

Этиология. Этиологическими факторами слипчивого перикардита являются, как правило, инфекция, закрытые и открытые травмы сердца и перикарда, инфаркт миокарда, заболевание крови, уремия, цинга и т. д. Сдавливающий перикардит развивается чаще всего в итоге ревматического туберкулезного или гнойного воспаления перикарда. Выяснение этиологии перикардита имеет важное практическое значение, особенно при туберкулезной инфекции, поскольку такие больные нуждаются в специфической терапии до операции, длительном наблюдении и лечении в течение последующих нескольких месяцев.

Патологическая анатомия. При сдавливающем перикардите листки перикарда резко утолщены (2—3 см), представлены грубой рубцовой тканью, местами обильно сросшейся с сердцем, которое как бы

«вмонтировано» в массы плотной гиалинизированной ткани, сращенной с диафрагмой, плеврой, включающей соли кальция и даже элементы окостенения. В отдельных случаях основную роль играют известковые отложения, которые могут глубоко проникать в мышцу сердца. На поздних этапах течения констриктивного перикардита развивается глубокое повреждение миокарда. Местные изменения сочетаются с миокардиофиброзом. Мышечные волокна истончаются, наблюдаются их жировое перерождение и атрофия в связи с уменьшением рабочей нагрузки на желудочки. Масса сердца (без сдавливающей капсулы) у больных, умерших от констриктивного перикардита, не превышает 300 г.

При сдавливающем перикардите может наблюдаться патологоанатомическая картина так называемого псевдоцирроза печени с нарушением печеночной циркуляции, портальным застоем, асцитом. Патологоанатомическая картина перикардита, вызванного туберкулезом, имеет свои особенности. Однако следует помнить, что отрицательные данные, полученные при гистологическом исследовании перикарда, не исключают возможности его поражения туберкулезом, так как при длительном туберкулезном процессе в перикарде гистологическая картина не отличается от таковой при перикардите несептической этиологии.

Патологическая физиология. Различают два механизма сдавления сердца—первичный и вторичный. При первичном происходит истинная ретракция рубцовой капсулы. При вторичном сдавлении уменьшения исходного объема перикардиального мешка не наблюдается, но он утрачивает свою растяжимость и при возникновении условий, требующих расширения сердца (формирование порока клапанов, гипертрофия), таковое оказывается невозможным, предельный размер сердца жестко ограничен.

При первичной констрикции нарушения гемодинамики наступают в ранние сроки, чаще через несколько недель после начала заболевания, при вторичной — не имеют быстро нарастающего характера и развиваются в течение ряда лет.

Изменения гемодинамики у больных со сдавливающим перикардитом зависят от нарушения способности желудочков к достаточному диастолическому расширению. Е. Е. Гогин (1978) называет это состояние гиподиастолией. Желудочки не могут вместить к концу диастолы необходимое количество крови. Ограничение диастолического объема компенсируется только тахикардией. Катетеризация полостей сердца у больных со сдавливающим перикардитом позволила установить, что одинаковый уровень давления в правом желудочке, правом предсердии и полых венах устанавливается задолго до конца диастолы. Из этого следует, что пути притока, в частности полые вены и правое предсердие, сохраняют достаточную пропускную способность. Однако повышение венозного давления играет компенсаторную роль, так как от него зависит конечно-диастолическое давление в желудочках сердца.

Особенностью ретроградных расстройств кровообращения при констриктивном перикардите является раннее ухудшение печеночного и портального кровообращения. Часто основными клиническими признаками оказываются цирроз Пика и рано возникающий

асцит. После перикардэктомии функция печени у большинства больных нормализуется, а портальная гипертензия и асцит исчезают.

Клиника и диагностика. Клиническая картина сдавливающего перикардита развивается постепенно, по мере утолщения и ретракции рубцовой капсулы.

Жалобы обусловлены различными проявлениями хронической сердечной недостаточности. Больные постоянно жалуются на одышку, выраженность которой зависит от степени сдавления сердца и декомпенсации кровообращения. Одышка усиливается при малейшем напряжении или движении больного и не бывает приступообразной. Часто больные жалуются на слабость, которая нарастает. Сравнительно рано отмечается асцит. Вначале этот признак преходящий и появляется после физической нагрузки, но в последующем носит постоянный характер.

При осмотре больного определяется цианоз лица, ушей, кистей рук. Лицо и шея становятся утолщенными и отечными. Отчетливо видны пульсация яремных вен и их диастолический коллапс — синдром Фридриха. Вены расширены в положении больного стоя и лежа. При давлении на область правого подреберья усиливается набухание шейных вен.

Главным симптомом сдавливающего перикардита является повышенное венозное давление, которое может достигать 300—350 мм вод. ст., что наиболее ярко свидетельствует о застое в большом круге кровообращения. Этот признак дает возможность исключить такое заболевание, как атрофический цирроз печени.

Артериальное давление находится на нижних границах нормы, верхушечный толчок обычно не определяется. Отмечается постоянная тахикардия в покое до 90—100 в минуту. При сохранении синусового ритма легко устанавливается парадоксальный пульс.

В поздних стадиях заболевания в связи с рубцовыми изменениями миокарда предсердий часто возникает тахисистолическая форма мерцательной аритмии.

У больных со сдавливающим перикардитом наблюдается совпадение границ относительной и абсолютной тупости сердца. При аускультации тоны сердца недостаточно звучны. Почти у 50% больных имеется трехчленный ритм за счет появления дополнительного тона в протодиастолической фазе—тон броска, который представляет собой патологически измененный III тон сердца.

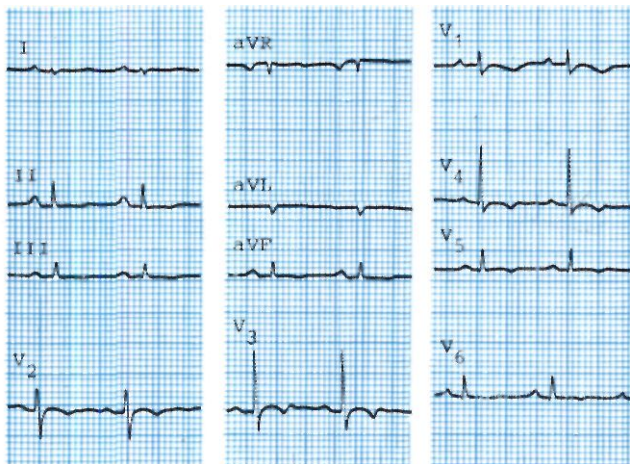
У всех больных увеличена печень, причем чаще всего имеется сопутствующий асцит. Отеки на ногах обычно отсутствуют или слабо выражены и появляются уже на фоне значительного асцита.

Следует остановиться на клинике сдавливающего перикардита у детей. Одышка и другие общие признаки не так остро выражены. Дети ходят, принимают участие в играх. У них часто наблюдается кахексия. Однако асцит, большая печень и другие отмеченные признаки делают диагноз слипчивого перикардита несомненным. Помимо клинической картины в диагностике сдавливающего перикардита важную роль играют инструментальные методы исследования.

Характерны изменения ЭКГ. Зубец P расширен (более 0,1 с), высокий и резко «контрастирует» с низковольтажным комплексом QRS (рис. 3.98).

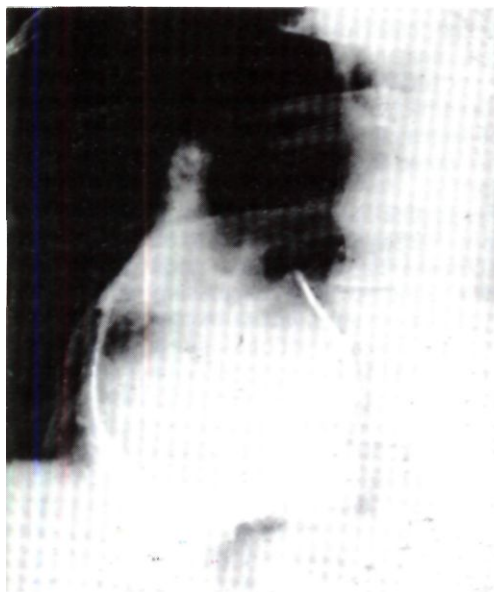Важную роль в диагностике сдавливающего пери-





3.98. Электрокардиограмма больного при сдавливающем перикардите.

Расширенный высокий зубец P и низкий вольтаж желудочковых комплексов.



3.99. Рентгенограмма грудной клетки больного со сдавливающим перикардитом во второй косой проекции. Обызвествление перикарда в виде скобообразной тени, охватывающей желудочки сердца.

кардита играет рентгенологическое исследование. Сращения перикарда проявляются в виде неровности контуров сердца, затусованности ретрокардиального и ретростерального полей. Тень сердца чаще увеличена за счет увеличения предсердий. Постоянный признак — отсутствие талии сердца и дифференциации дуг, так как контуры сердца выпрямляются. Обызвествление перикарда в виде скобообразной тени, охватывающей желудочки, наблюдается у 25% больных и является неопровержимым рентгенологическим симптомом сдавливающего перикардита (рис. 3.99).

Рентгенокимографическое исследование также имеет большое значение в диагностике этого заболевания. Отсутствие зубчатых контуров сердца, а также уменьшение величины зубцов позволяют выявить локализацию пораженных участков перикарда. Кроме изменения величины зубцов, для сдавливающего перикардита характерна их деформация в виде латерального плато на протяжении контура левого желудочка и медиального плато в наиболее выпуклом отделе этого же контура (рис. 3.100).

Использование эхокардиографии значительно расширило возможности неинвазивной диагностики сдавливающего перикардита. При одномерной эхокардиографии отмечается увеличение толщины и интенсивности эхосигналов от листков перикарда с небольшим разрывом между ними. Постоянным признаком является диастолическое движение межжелудочковой перегородки от датчика. Уменьшен диастолический размер левого предсердия. При двухмерной эхокардиографии вокруг сердца определяется плотная ткань и наблюдается гипокинезия сердечного контура (рис. 3.101).

Дифференциальный диагноз. Дифференциальная диагностика сдавливающего перикардита проводится с другими процессами в перикарде, пороками сердца и миокардитами, атрофическими циррозами печени, в клинической картине которых на первый план также выступает асцит.

Хирургическое лечение. Учитывая полную бесперспективность консервативного лечения больных со сдавливающим перикардитом и упорное прогрессирование заболевания, верифицированный диагноз является абсолютным показанием к хирургическому лечению.

К лекарственному лечению прибегают в период подготовки к операции. Необходимо ограничить физическую нагрузку, назначить больному мочегонные средства, уменьшить асцит и попытаться снизить венозное давление. Следует предостеречь от лечения сердечными гликозидами, так как тахикардия является компенсаторным фактором, увеличивающим минутный объем сердца, а снижение частоты сердечных сокращений под влиянием гликозидов может иметь отрицательные последствия.

При перикардитах бактериальной и туберкулезной этиологии назначают длительное антибактериальное лечение. Если рубцовое сдавление сердца отчетливо выражено, то активный процесс не является противопоказанием к операции.

При выборе оперативного доступа исходят из факта тотального поражения перикарда. Ограниченное иссечение перикарда, т. е. частичная перикардэктомия, как выяснилось, не дает стойкого терапевтического эффекта. Поэтому иссекают перикард с большей поверхности сердца, выполняя субтотальную перикардэктомию (рис. 3.102).

Наибольшее распространение получил в настоящее время доступ к сердцу путем продольного рассечения грудины либо чрездвухплевральной торакотомии в четвертом или пятом межребье. При операции следует соблюдать определенную последовательность в освобождении сердца от фиброзно-кальциевой капсулы. Вначале делают небольшой разрез перикарда в области левого желудочка, чтобы обнажить эпикард,

затем нужно обнаружить слой между перикардом и эпикардом. При выявлении этого слоя края перикарда захватывают инструментом и осторожно отслаивают перикард от эпикарда. Если встречаются кальцинированные участки, проникающие в миокард, их оставляют в виде островков. Особую осторожность соблюдают при освобождении полых вен и правого предсердия из-за тонкости их стенки. Вначале иссекают перикард над левым желудочком, а затем над устьем легочного ствола и аорты, правым желудочком, правым предсердием и устьями полых вен. Такая очередность обусловлена опасностью перегрузки правых отделов сердца и развитием отека легких.

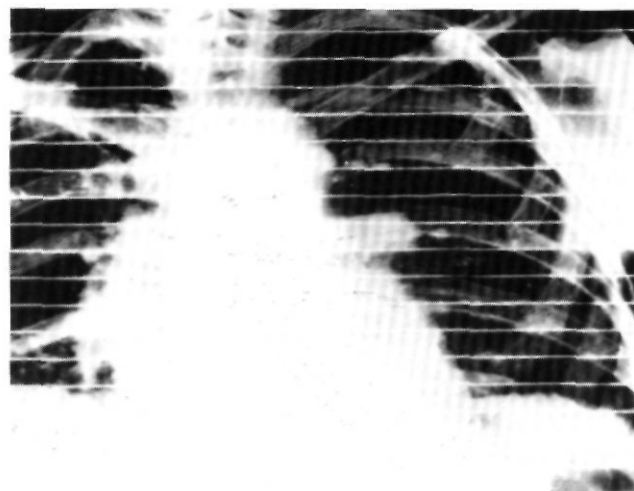
Благоприятным признаком, указывающим на достаточное освобождение сердца от сдавливающего его перикарда, является снижение у больных венозного давления до нормальных или близких к норме цифр уже к концу операции.

**Результаты хирургического лечения.** Госпитальная летальность не превышает в настоящее время 1—3%. Отчетливое улучшение состояния больных наступает в первые 1—2 дня после операции, которое иногда сменяется периодом недостаточности кровообращения из-за исходно сниженной сократительной способности миокарда.

Положительный результат операции выявляется через 3—6 мес, когда сердечная деятельность компенсируется.

Своевременно произведенная субтотальная перикардэктомия приводит не только к выздоровлению, но и к восстановлению трудоспособности у большинства больных. По данным Ф. Г. Углова и соавт. (1978), наблюдавшими за оперированными больными в течение 25 лет, трудоспособными становятся 94%, а 75% из них — практически здоровыми людьми. В то же время при консервативном лечении все больные обречены на гибель от прогрессирующей сердечной недостаточности.

В определенной мере прогноз ухудшают тяжесть и длительность заболевания, необратимость патоморфологических изменений в миокарде, печени, легких, почках, а также сопутствующие заболевания.



3.100. Рентгенокимограмма при сдавливающем перикардите.

Уменьшение пульсации контуров сердца\*

### 3.7. ОПУХОЛИ СЕРДЦА

Различают первичные доброкачественные и злокачественные опухоли сердца. Первичные опухоли — редкие болезни, они выявляются в 0,002—0,05% случаев всех вскрытий, причем 75% среди них представляют доброкачественные опухоли [Hudson R., 1965; Sakaribara Sh. et al., 1965].

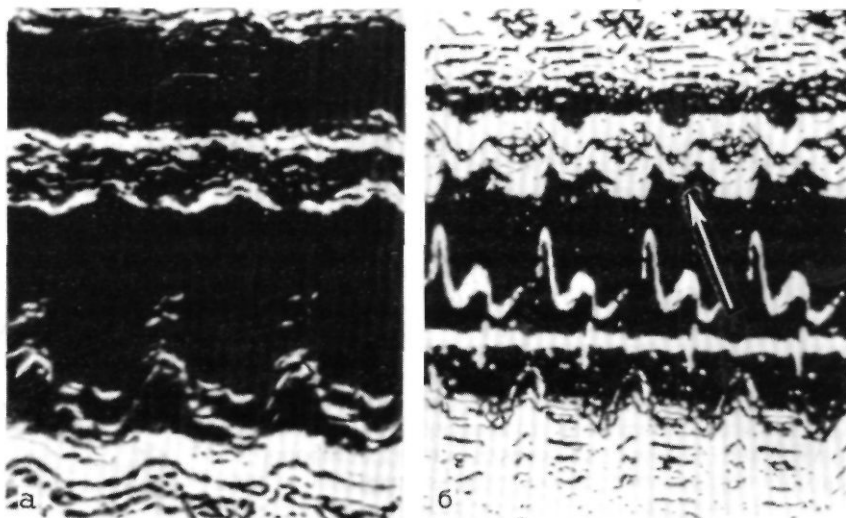
Редкость развития опухолей сердца объясняется особенностями метаболизма миокарда, кровотоком внутри сердца и ограниченностью лимфатических соединений сердца.

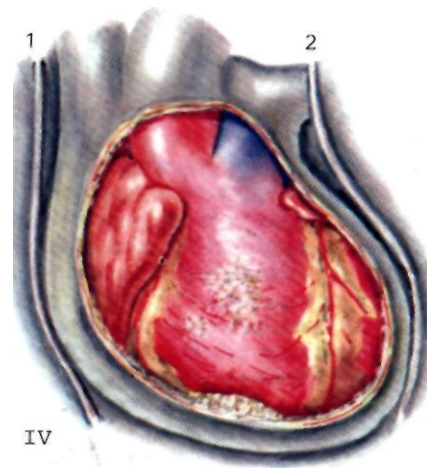
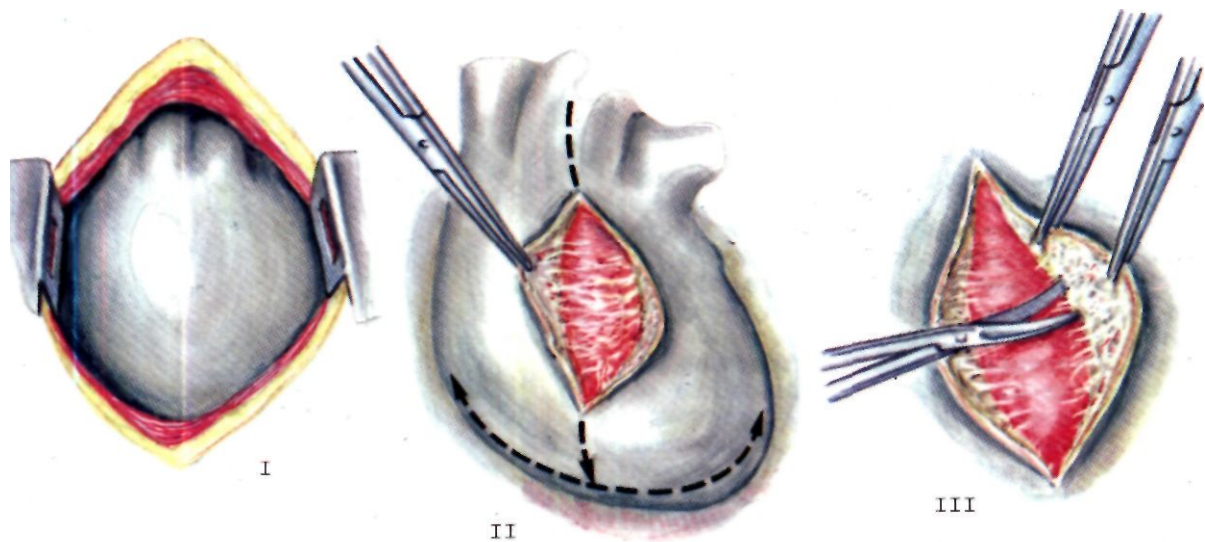
Кроме того, имеет значение также и то, что в ответ на повреждение в сердце происходят дегенеративные изменения, а не регенерация.

К первичным доброкачественным опухолям сердца относятся миксомы, рабдомиомы, фибромы, липомы,

3.101. Одномерные эхокардиограммы при сдавливающем перикарде.

а — утолщение листков перикарда в области задней стенки левого желудочка; б — диастолическое движение межжелудочковой перегородки от датчика (показано стрелкой).





лейомиомы, тератомы и др. Почти единственным «представителем» первичных злокачественных опухолей сердца является саркома.

Для кардиохирургов наибольший интерес представляют миксомы сердца как заболевание, поддающееся хирургическому лечению.

### 3.7.1. МИКСОМЫ СЕРДЦА

Миксома — это первичная внутриполостная, гистологически доброкачественная опухоль сердца. Однако при нераспознанном диагнозе наблюдается клинически злокачественное и даже фатальное течение.

Хирургическое лечение миксом левого предсердия начато в 1954 г., когда С. Crafoord произвел первую успешную операцию удаления опухоли в условиях ИК. W. Bahnson и E. Newman (1953) описали первую удачную операцию удаления миксомы правого предсердия в условиях гипотермии.

В нашей стране впервые успешная операция по удалению миксомы правого предсердия в условиях ИК выполнена С. А. Колесниковым в 1962 г.

В последующие годы появились многочисленные сообщения о результатах хирургического лечения миксом сердца [Зубарев Р. П., 1972; Бухарин В. А. и др., 1974; Волколаков Я. В. и др., 1976; Цукерман Г. И. и др., 1983; Приходько В. С. и др., 1985; Cornet E. et al., 1972; Gerbode F., 1978; Marvasti M. et al., 1984, и др.].

**Частота и этиология.** По данным В. А. Жмур (1959), Н. Collins и J. Collins (1972), миксомы составляют 50% от числа всех доброкачественных опухолей сердца, а F. Gerbode (1978), обобщив материалы литературы, отметил, что миксомы обнаружены более чем в 1/3 случаев среди 600 различных опухолей сердца.

Миксома чаще всего встречается у людей в возрасте 30—60 лет, хотя описаны случаи этого заболевания у грудных детей и глубоких стариков, и в 2—3 раза чаще у женщин, чем у мужчин.

Миксома наиболее часто локализуется в полости предсердий. Причем, по данным многих авторов, 75% миксом образуется в левом предсердии, 20% — в правом и крайне редко — в желудочках сердца.

3.102. Схематическое изображение этапов (I—III) субтотальной перикардэктомии с использованием чрезгрудинного доступа. Объяснение в тексте [Cooley D., 1975].

1 — правый блуждающий нерв; 2 — левый блуждающий нерв.

Этиология миксомы неясна. С помощью электронной микроскопии в цитоплазме звездчатых клеток были найдены антигены вируса Коксаки В4 и частицы, напоминающие вирусы, вирусную культуру из клеток опухоли получить не удалось. Наличие миксом в двух последовательных поколениях одной семьи объясняют генетической трансмиссией по аутосомному доминантному типу.

В настоящее время следует признать, что дискуссия о характере миксом как об организованном тромбе или опухоли представляет исторический интерес. Клинические данные, наличие рецидивов, указание на злокачественное перерождение, наблюдение семейных миксом, миксом у близнецов дают яркие доказательства опухолевой природы заболевания. Имеются и тинкториальные отличия тромба от миксомы при гистохимическом исследовании [Fisher E., 1960], а также идентичность гистологической структуры миксом сердца и миксом других локализаций. Гистогенез опухоли неясен. Предполагают, что клетки опухоли развиваются из эмбриональной мезенхимной ткани или эндотелия с последующей миксоматозной дегенерацией. Преимущественную локализацию миксом в области овального отверстия межпредсердной



перегородки объясняют физиологической склонностью этой зоны тканевой пролиферации, сохраняющейся в неонатальном периоде и даже у взрослых.

**Патологическая анатомия.** Миксома может быть обнаружена в любой полости сердца, но наиболее часто — в левом предсердии, где она, как правило, располагается в области овальной ямки и ее края, реже — в месте впадения легочных вен; кроме того, место прикрепления миксомы может находиться на задней стенке предсердия и в области ушка, а в правом предсердии — в области овальной ямки или других отделов. Миксомы желудочков встречаются редко. В правом желудочке опухоль может исходить из стенок межжелудочковой перегородки, над желудочкового гребня, створок клапана и хордальных нитей, в левом — из межжелудочковой перегородки, его стенок, иногда она связана с анатомическими образованиями митрального клапана. При поражении желудочков в отличие от типичных одиночных миксом предсердий возможен мультицентрический рост опухолей. Известны первично множественные опухоли предсердия и желудочка, обоих предсердий. Опухоль правого желудочка может заполнять выходной его отдел, вызывая стеноз или окклюзию устья легочного ствола, врастая в это устье, доходя до бифуркации (рис. 3.103).

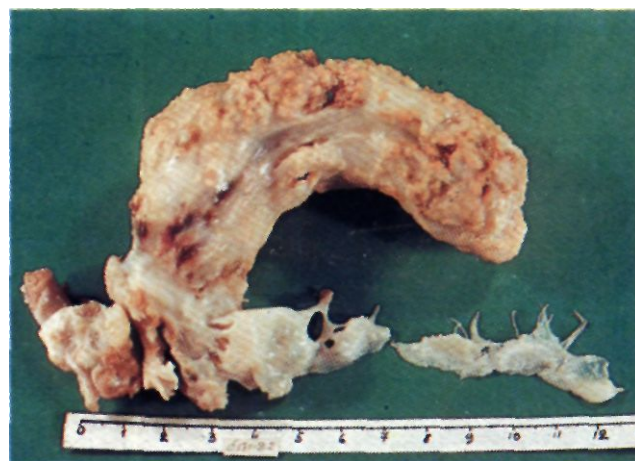Макроскопически миксомы бывают двух видов. В ряде случаев это овальное плотное образование, диаметром от горошины до 8 см и более.

Иногда опухолевые массы настолько велики, что целиком заполняют левое предсердие, что создает впечатление о невозможности кровотока в нем. Поверхность опухоли блестящая, капсула отчетливо выражена (рис. 3.104). Миксома может иметь сосочковое, гроздьевидное строение (рис. 3.105). В этих случаях консистенция ее мягкая, желеобразная. На разрезе и с поверхности цвет опухолей от серого до красно-бурого цвета, они студневидные, иногда с очагами некроза и кровоизлияниями, могут быть очажки обызвествления.

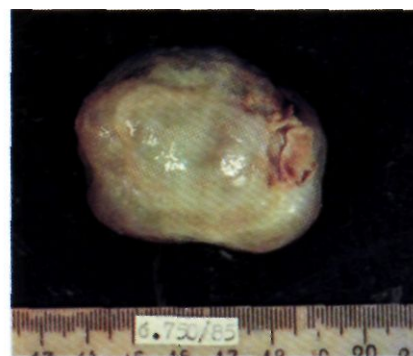Опухоль может иметь широкое основание или длинную ножку. В 80% случаев отмечается наличие ножки. Имеющаяся ножка определяет возможность пролабирования опухоли в предсердно-желудочковое отверстие (рис. 3.106). На вскрытии сердце обычной массы, незначительно увеличено в объеме. При миксомах правого предсердия в 20% случаев встречается межпредсердный дефект [Gerbode F., 1978]. Изменения створок предсердно-желудочковых клапанов встречаются редко и носят вторичный характер. Отмечается также дилатация фиброзного кольца митрального клапана.

Эмболии встречаются в 40% случаев. При миксоме левых отделов сердца эмболии наблюдаются в сосудах большого круга кровообращения: от аорты до мелких внутриорганных ветвей, при миксомах правых отделов — в системе легочной артерии. Имеются сообщения о том, что по гистологической картине удаленного эмбола можно диагностировать миксому сердца, что подтверждалось в дальнейшем во время операции [Kyllonen K., 1976].

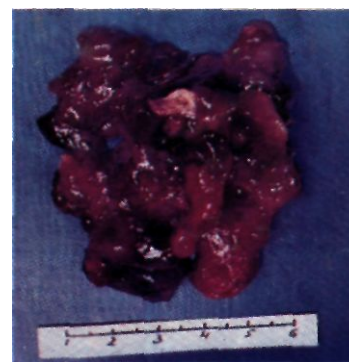Гистологическое строение опухоли неоднородно. Основная субстанция (матрикс) представлена аморфным, оксифильным веществом, в котором рассе-



3.103. Удаленная миксома правого желудочка, пролабирующая в легочный ствол.



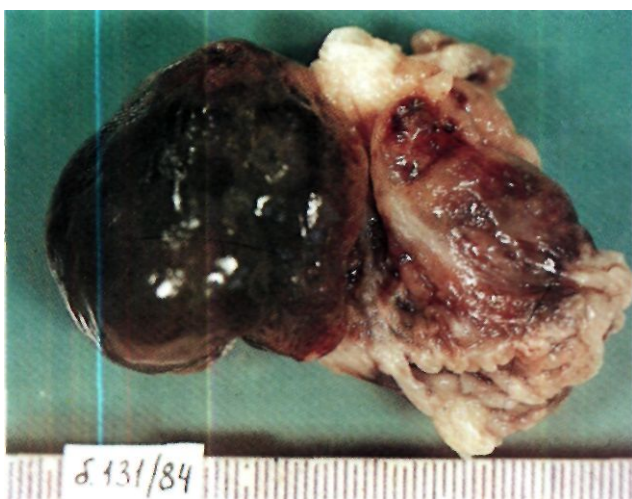3.104. Удаленная миксома левого предсердия с наличием выраженной капсулы.



3.105. Удаленная гроздьевидная миксома левого предсердия.

яны клетки опухоли, причем «взаимоотношения» клеток и матрикса различные (клеток в опухоли мало). Клетки в опухоли веретенообразной формы с круглым или овальным ядром, четким ядрышком, иногда образуют синцитиальные группы (рис. 3.107). Опухолевые клетки похожи на эндотелиальные и могут участвовать в формировании сосудов. Отмечают большое количество глыбок свободно лежащего гемосидерина,





3.106. Удаленная миксома на ножке левого предсердия.

располагающегося внутриклеточно, кровоизлияния. В опухоли много капилляров, видны более крупные сосуды, которые распределены неравномерно.

В ножке опухоли имеются сосуды артериального типа с фиброэластозом; толстостенные сосуды могут входить в ножку из подлежащего эндокарда. Ткань ножки представлена соединительной тканью (рис. 3.108). В опухоли могут происходить дистрофические изменения — некрозы, кровоизлияния, реже происходит ее обызвествление. Отложение извести более характерно для миксом правого предсердия. На рис. 3.109 отчетливо видны включения кальция в ткани миксома, удаленной из правого предсердия.

Патологическая физиология. Размер и локализация опухолей определяют их стенозирующий эффект: левопредсердная миксома суживает левое предсердно-желудочковое отверстие, возможно также нарушение оттока из легочных вен из-за сужения их отверстий. Опухоль правого предсердия стенозирует правое венозное отверстие, а также может затруднять отток из полых вен, создавая, в частности, картину синдрома верхней полой вены. Левожелудочковая опухоль суживает выходной отдел левого желудочка, имитируя картину обструктивной миокардиопатии. Правожелудочковая миксома может стенозировать устье легочного ствола.

При миксомах, располагающихся в предсердиях, имеются два варианта нарушений гемодинамики. Миксома, пролабирующая в левый желудочек, «двигается» во время ранней систолы от желудочка к предсердию, вызывая в последнем значительный подъем давления, что на кривой давления в предсердиях отражается внезапным повышением волны г, схожим с таковым при клапанной недостаточности. Во время ранней диастолы опухоль «проваливается» в полость желудочка, что способствует резкому снижению внутрипредсердного давления и быстрому снижению волны у на кривой давления.

Если же опухоль остается в предсердии и препятствует прохождению крови через предсердно-желудочковый клапан во время диастолы, т. е. если

это непролабирующая опухоль на короткой ножке, то гемодинамика напоминает таковую при стенозе митрального или трехстворчатого клапана с замедленным кровотоком через клапан во время диастолы.

Клиника и диагностика. Клинические признаки миксом: 1) эмболия; 2) обструкция кровотока; 3) конституциональные признаки (реакция организма на миксома).

Одним из тяжелых клинических проявлений у больных с миксомой сердца являются эмболии, возникающие вследствие фрагментации опухоли. Особенно опасна эмболия коронарных артерий, осложняющаяся острым инфарктом миокарда, эмболия сосудов головного мозга, приводящая к гемипарезу или внезапной смерти, а также массивная эмболия легочной артерии. Эмболия периферических сосудов может быть первым признаком миксома. Это часто наблюдается у молодых людей с «коротким анамнезом», у которых от первичных признаков сердечного заболевания до стадии сердечной недостаточности проходит 1—2 года, особенно если эмболия возникает на фоне синусового ритма, а не мерцательной аритмии.

Обструкция кровотоку (механический фактор) обычно проявляется в виде какого-то сердечного заболевания, имитируя нередко картину порока сердца, чаще стеноза, митрального или трехстворчатого клапана, реже комбинированного порока с регургитацией, а иногда клинику трудно объяснимой сердечной недостаточности без какого-либо шума при аускультации.

Очень часто подобные больные наблюдаются врачами с ошибочным диагнозом митрального стеноза, предпринимается даже попытки закрытой митральной комиссуротомии; и только после обнаружения при этом опухоли в левом предсердии устанавливают правильный диагноз. Типичным является следующий клинический пример.

Больная К., 38 лет, поступила в ИССХ им. А. И. Бакулева АМН СССР с жалобами на одышку в покое, сердцебиение, слабость и кровохарканье. Заболела 3 года назад, когда появилась одышка, приступы удушья при физической нагрузке. Через 2 года после начала заболевания при обследовании в другом учреждении поставлен диагноз митрального стеноза. Оперирована. Операция закончилась торакотомией с ревизией левого предсердия, в полости которого обнаружена опухоль над митральным клапаном. В институте, по данным обследования, поставлен диагноз миксома левого предсердия. Произведена повторная операция в условиях ИК. Удалена опухоль грушевидной формы размером 5x8 см, исходящая из овального окна. Гистологическое исследование подтвердило диагноз миксома. Больная выздоровела.

У больных с миксомой левых отделов сердца преобладают жалобы, обусловленные нарушением кровообращения по малому кругу (одышка, кровохарканье), в то время как у больных с опухолью правых отделов доминируют жалобы, характерные для нарушения кровообращения в большом круге (увеличение печени, отеки).

Небольшие миксома, если только они не приводят к эмболии, обычно асимптоматичны. Миксома на ножке могут вызывать перемежающуюся обструкцию, например, при перемене положения тела, проявляющуюся эпизодами потери сознания или внезапной смерти. Большая опухоль может прикрывать отверстия клапанов сердца, обуславливая их функциональ-

ный стеноз. Аускультативно диастолические шумы при миксомах предсердий не отличаются от таковых при ревматических стенозах митрального и трехстворчатого клапанов. Систолический шум появляется только при наличии регургитации, вызванной дилатацией фиброзного кольца клапана.

Для миксом, создающих препятствие выходу крови из желудочков, характерны систолические шумы, похожие на шумы при стенозе аорты или легочного ствола.

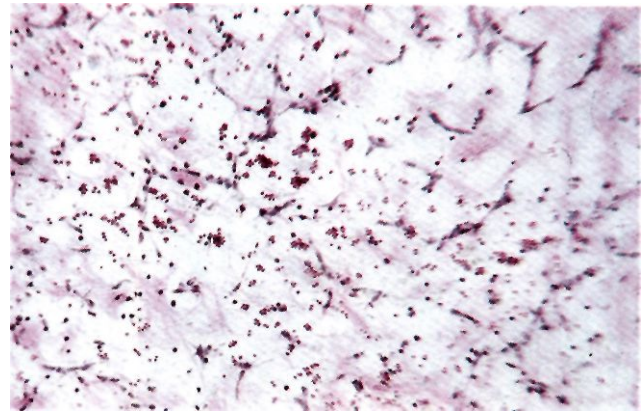
У ряда больных шум не фиксируется. Один из важных клинических признаков миксомы сердца— изменчивость шумов при перемене положения больного— обусловлен смещением опухоли относительно клапана. Поэтому отсутствие шума при наличии других признаков миксомы не означает отсутствие опухоли.

Клинические проявления миксомы сердца определяются и конституциональными особенностями организма, т. е. различными общими реакциями на опухоль. Выделяют пять основных симптомов: лихорадка, которая появляется внезапно и не купируется антибиотиками, высокая СОЭ, снижение массы тела, анемия, изменения состава белков сыворотки крови. Общая конституциональная реакция организма на миксому неясна, но, как указывают L. Selzer и соавт. (1972), это состояние может быть обусловлено множественными микроэмболиями («отравлением» организма миксомой) или аутоиммунной реакцией организма на высвобождение в кровь полисахаридных и белковых субстанций опухоли. Как правило, эти симптомы исчезают после удаления опухоли.

Выделяют основные клинические симптомы, на основании которых можно заподозрить или подтвердить наличие миксомы сердца. К ним относятся: 1) внезапное появление клинических признаков, которые иногда зависят от перемены положения тела больного; 2) быстрое развитие сердечно-сосудистой недостаточности без видимых причин и несмотря на применение кардиальной терапии; 3) небольшая длительность заболевания по сравнению с ревматическими пороками сердца; 4) возникновение эмболии периферических сосудов или сосудов легких на фоне синусового ритма, особенно у молодых людей, при этом эмболектomia с гистологическим исследованием эмбола может облегчить диагностику миксомы; 5) одышка или кратковременная потеря сознания, появляющаяся внезапно; эти признаки возникают при обструкции миксомой отверстий клапанов; 6) изменчивость шумов при перемене положения тела больного; 7) течение заболевания под маской инфекционного эндокардита/ общая слабость, анемия, повышение СОЭ, длительный субфебрилитет, несмотря на лечение антибиотиками.

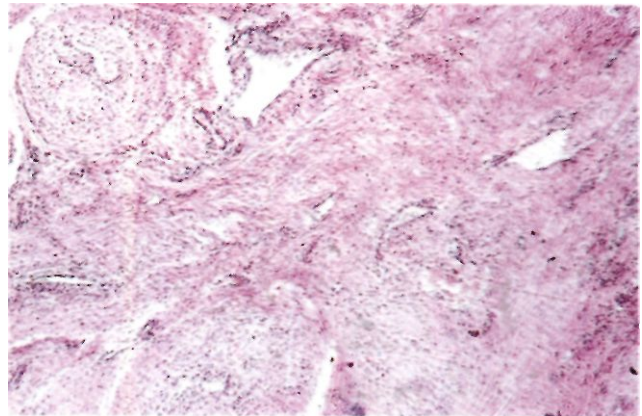
По данным *электрокардиографии* нельзя поставить диагноз. Она имеет большое значение для решения вопроса о функциональном состоянии сердца, отражает степень гипертрофии миокарда. Чаще всего при миксомах на ЭКГ фиксируется синусовый ритм.

При миксомах предсердий на ЭКГ имеются признаки гипертрофии предсердий, реже желудочков. Степень выраженности электрокардиографических изменений зависит от величины стеноза, обусловленного опухолью.



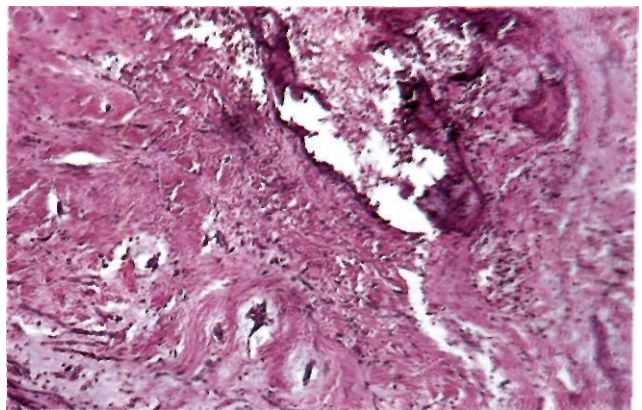
3.107. Гистологическая картина миксомы левого предсердия.

Вяжемном бесструктурном матриксе видны скопления из веретенообразных шидотелиоподобных клеток. Окрашено гематоксилин-эозином. Ув.х80.



3.108. Гистологическая картина ножки миксомы.

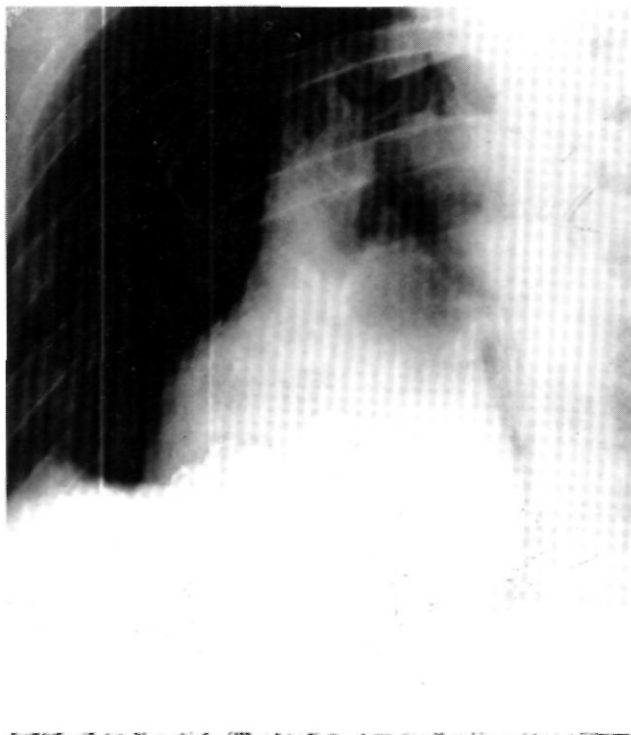В соединительной ткани множество извитых сосудов с утолщенной стенкой. Окрашено гематоксилин-эозином. Ув. х 18,3.



3.109. Гистологическая картина миксомы левого предсердия.

В строме видны очаговые отложения извести. Окрашено гематоксилин-эозином. Ув. х 18,3.





3.110. Рентгенограмма грудной клетки во второй косой проекции больного с множественной миксомой правых отделов сердца.

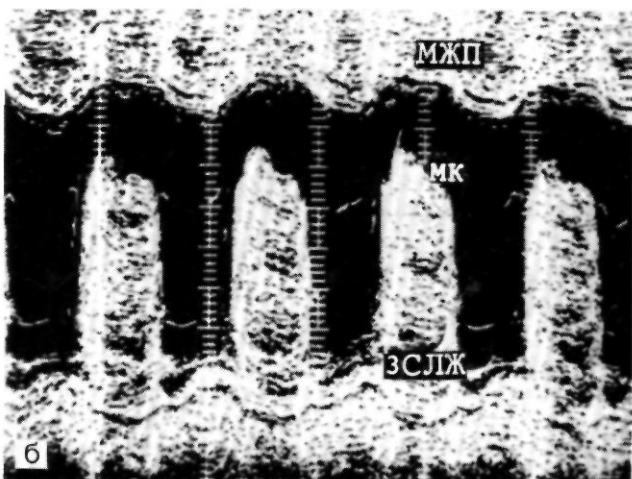
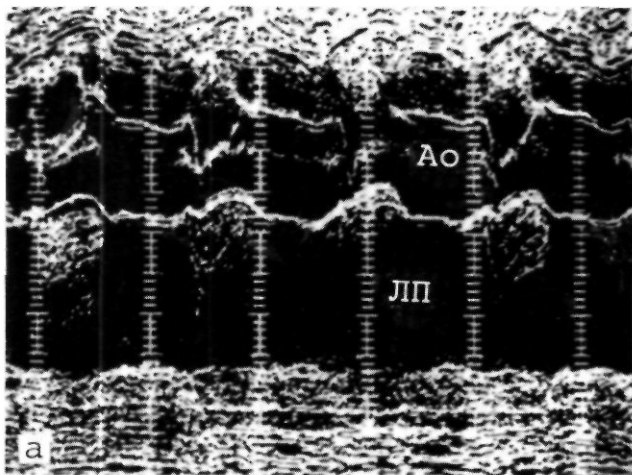
Кальциноз узлов опухоли, располагающихся в правом предсердии.

Данные фонокардиографии имеют существенное диагностическое значение. Для миксом предсердий характерно расщепление I тона, что объясняется затрудненным опорожнением предсердных камер. Наиболее патогномичные звуковые признаки, особенно при миксомах левого предсердия, — отсутствие тона открытия предсердно-желудочкового клапана и наличие диастолического шума соответствующей локализации.

Рентгенологическое исследование, отражая гемодинамические изменения, вызванные миксомой, не дает опорных точек для дифференциальной диагностики между функциональным и органическим стенозом предсердно-желудочковых отверстий. Особенностью рентгенологической картины при миксеме левого предсердия в случаях, когда нарушения гемодинамики соответствуют митральному стенозу, является отсутствие выбухания ушка левого предсердия. Кроме того, полость левого предсердия расширена меньше, чем при митральном стенозе. У ряда больных отмечается равномерное увеличение полостей сердца, схожее с таковыми при диффузных изменениях миокарда. При обызвествлении миксом виден кальциноз на рентгеновских снимках (рис. 3.110).

Метод эхокардиографии обладает высокой разрешающей способностью, он по существу стал основным при предоперационном обследовании больных с данной патологией.

На ЭХОКГ опухоль левого предсердия вызывает появление «облачка» эхосигнала между створками митрального клапана во время диастолы желудочков. Во время систолы желудочков эхосигнал от опухоли виден в полости левого предсердия (рис. 3.111). При линейном сканировании на протяжении сердечного цикла можно проследить за движением «облачка» из левого предсердия в левый желудочек и обратно. Опухоль искажает характер кривой движения передней митральной створки, вызывая деформацию диастолического движения, и приводит к смещению передней митральной створки к межжелудочковой перегородке. По степени деформации диастолического наклона кривой передней митральной створки, амплитуде диастолического движения створок, объему, занимаемому «облачком» эхосигнала по отношению к полости левого предсердия, можно судить о размерах опухоли. Плотная гладкая капсула миксомы дает четкие контуры отраженного эхосигнала, тогда как опухолевые массы без оболочки имеют смазанный контур.

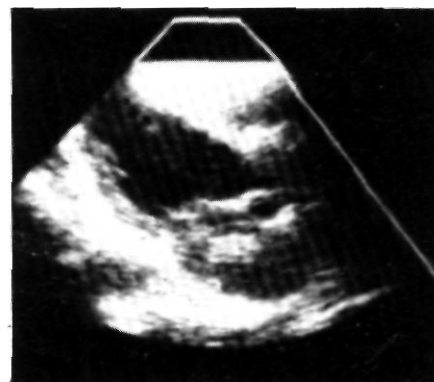
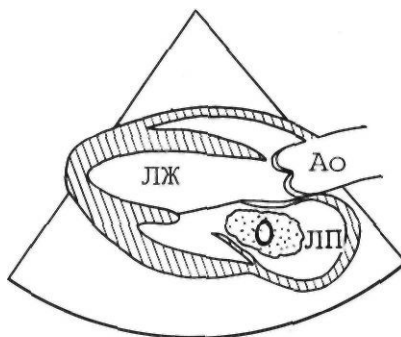


3.111. Одномерная эхокардиограмма больного с миксомой левого предсердия.

а — во время систолы опухоль определяется в левом предсердии; б — во время диастолы опухоль занимает пространство между створками митрального клапана. Ао — аорта; ЛП — левое предсердие; МЖП — межжелудочковая перегородка; МК — митральный клапан; ЗСЛЖ — задняя стенка левого желудочка.

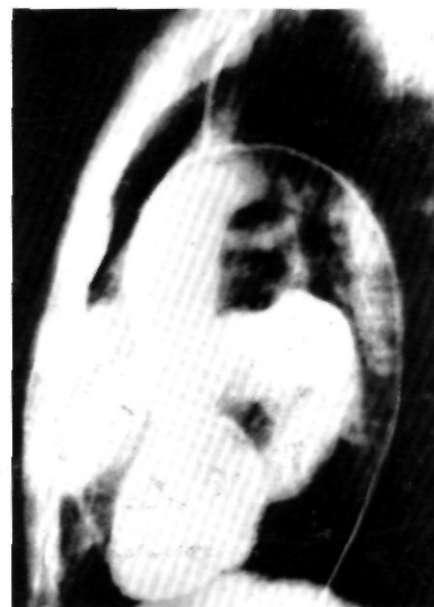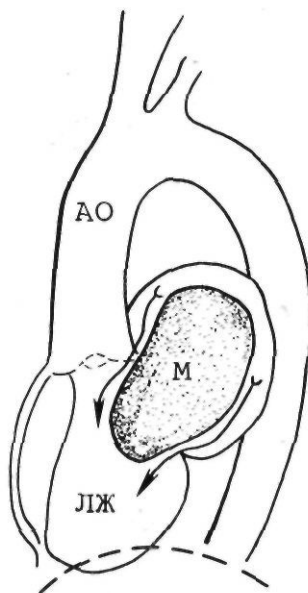
3.112. Двухмерная эхокардиограмма и ее схема при миксеме левого предсердия.

Опухоль расположена в полости левого предсердия, провисая между створками митрального клапана. Ао — аорта; ЛП — левое предсердие; ЛЖ — левый желудочек.



3.113. Левая венгерулограмма и ее схема у больного с миксомой левого предсердия.

Контрастированная кровь в фазу систолы левого желудочка поступает в левое предсердие, где определяется дефект наполнения — миксома (М). Ао — аорта; ЛЖ — левый желудочек.



При двухмерной эхокардиографии опухоль видна в полостях сердца в виде более светлого образования на темном фоне (рис. 3.112). Визуализируется и движение опухоли на протяжении всего сердечного цикла.

Ангиокардиография получила широкое распространение в диагностике миксом сердца. При правостороннем расположении опухоли целесообразно контрастное вещество вводить в правое предсердие. При миксомах левого предсердия или желудочка возможно их выявление при выполнении ангиографии из легочного ствола (в фазе левограммы) либо при помощи левой венгерулографии (рис. 3.113).

Характерным ангиографическим симптомом миксом сердца является выявление стойкого дефекта наполнения округлой формы с ровными и гладкими контурами, обтекаемого контрастированной кровью.

Длительность заболевания миксомой различна. Клиническая картина миксомы сердца на ранних стадиях не сопровождается выраженной симптоматикой, особенно если опухоль маленького размера. В случаях, когда опухоль нарушает нормальную функцию предсердно-желудочкового клапана, клинические признаки

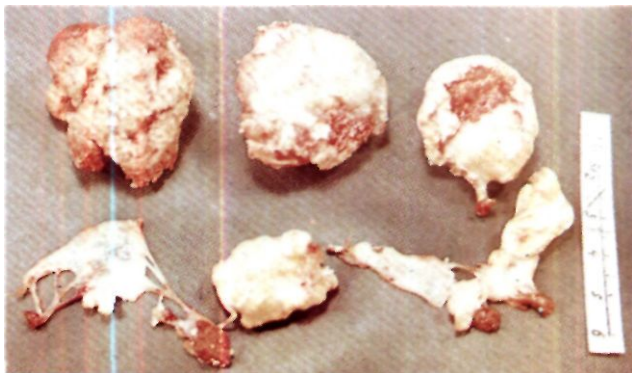быстро нарастают, и, несмотря на применение кардинальной терапии, неуклонно развивается недостаточность кровообращения.

Высоким является и риск внезапной смерти, которая наступает у 30% больных.

Хирургическое лечение. Удаление миксомы является единственным радикальным методом лечения. Консервативная терапия сердечными гликозидами, диуретиками и общеукрепляющими препаратами лишь временно улучшает состояние больных. Ввиду опасности тяжелых осложнений или внезапной смерти отсрочку операций при миксеме сердца надо считать грубой ошибкой.

Техника операции. Хирургическое лечение миксом прошло два этапа. Приблизительно до 1978 г. производилась просто резекция миксомы, так как детальное гистологическое исследование показало, что клетки миксомы не распространялись за пределы эндокарда и не переходили на межпредсердную перегородку или стенку предсердия. Изучение отдаленных результатов не указывало на рецидивы миксом в сроки наблюдения до 4 лет. В настоящее время в связи с сообщениями о рецидивах миксом производится более радикальное удаление опухоли, т. е. иссечение площадки ее прикрепления и ушивания образовавшегося дефекта.





3.114. Удаленные множественные миксомы правых отделов сердца и створки трехстворчатого клапана.

Срединная продольная стернотомия обеспечивает хороший подход ко всем отделам сердца и, как правило, используется при операциях удаления миксом сердца. Хирургическое вмешательство выполняется в условиях ИК и умеренной гипотермии.

Удалять миксому выходного отдела левого желудочка целесообразно, используя доступ к сердцу через аорту (поперечная аортотомия).

При удалении миксом сердца крайне важна профилактика эмболии фрагментами опухоли. Для предотвращения интраоперационных эмболий следует тщательно соблюдать следующие требования: 1) не производить пальцевой ревизии полости предсердий; 2) удалять опухоли очень бережно и единым блоком при пережатой аорте и кардиоплегии; 3) после удаления миксомы необходимо тщательно промыть полость сердца.

**Результаты хирургического лечения.** Госпитальная летальность при современной технике минимальная. У большинства оперированных наступает значительное улучшение состояния или полное выздоровление. O. Bahl и соавт. (1969), F. Georbode и соавт. (1978), R. Read и соавт. (1978) наблюдали единичные случаи рецидива миксом в тех случаях, когда не производилась резекция места прикрепления опухоли. Применение радикальной хирургической техники позволяет избежать этого осложнения. M. Marvasti и соавт. (1984) оперировали 9 больных с миксомомы левого предсердия. Случаев госпитальной летальности не было. В отдаленном послеоперационном периоде с максимальным сроком наблюдения 11 лет рецидивов опухоли не наблюдалось, что подтверждено эхокардиографическим исследованием. Аналогичными результатами располагает ИССХ им. А. Н. Бакулева АМН СССР. В сроки до 20 лет из 37 оперированных по поводу миксом левых и правых отделов сердца ни у одного не было рецидива заболевания. У большинства больных наступает значительное улучшение состояния или полное выздоровление. На протяжении нескольких месяцев легочная гипертензия исчезает. Защита миокарда осуществляется с помощью фармакоологической кардиopleгии. Доступ к миксому левого предсердия осуществляется путем продольного разреза его стенки справа позади межпредсердного валика. Миксомы правого предсердия и желудочка удаляют через разрез правого предсердия. Для этого отсекают место прикрепления опухоли и затем ушивают ДМПП непрерывным **швом**.

При вовлечении в процесс митрального или трех-

створчатого клапана наряду с удалением миксомы производят аннулопластику или замещение клапана протезом.

ИССХ им. А. Н. Бакулева АМН СССР располагает уникальным опытом успешного удаления множественных миксом правых отделов сердца с одновременным протезированием трехстворчатого клапана.

Больной А., 40 лет, поступил в институт с жалобами на одышку, увеличение живота, отеки на ногах. Болен в течение 2 мес. При обследовании поставлен диагноз множественных миксом правого предсердия. Во время операции обнаружено пять частично кальцинированных опухолевых узлов, исходящих из стенки правого предсердия, области овальной ямки, а также из сосочковых мышц и хорд трехстворчатого клапана (рис. 3.114). Опухолевые узлы удалены с иссечением клапана, который протезирован полусферическим протезом МКЧ-27-3. Послеоперационный период протекал без осложнений.

Интерес данного наблюдения заключается в успешной дооперационной диагностике, а также множественном характере миксом, исходящих из различных участков стенки правого предсердия, хорд и сосочковых **мышц** трехстворчатого клапана, что вызвало необходимость протезирования последнего.

### 3.7.2. ПЕРВИЧНЫЕ ЗЛОКАЧЕСТВЕННЫЕ ОПУХОЛИ СЕРДЦА

Наиболее частым представителем первичных злокачественных опухолей сердца, как уже говорилось, является саркома, встречающаяся в любом возрасте.

Саркома может формироваться из любых клеточных элементов стенок, чем определяется многообразие гистологических ее разновидностей. Чаще всего эта опухоль исходит из эндокарда или перикарда. Наиболее частой локализацией саркомы являются правые отделы сердца (рис. 3.115). Первичная саркома сердца может вызвать окклюзию клапанных отверстий и выходных отделов желудочков, сдавливать и прорастать коронарные сосуды, крупные артерии и вены.

Клиническая картина характеризуется неожиданным появлением симптомов с быстро прогрессирующей сердечной недостаточностью и увеличением размеров сердца, гемоперикардом, болями в грудной клетке, аритмиями и внезапной смертью. В 30% случаев саркома сердца дает отдаленные метастазы в другие органы. Смерть наступает через 1—12 мес после появления первых симптомов болезни. Исключительно редко встречаются злокачественные тератомы или мезотелиомы сердца. Последние преимущественно поражают проводящую систему сердца, вызывая атриовентрикулярную блокаду с приступами Морганьи — Адамса — Стокса, фибрилляцию желудочков и внезапную смерть [Лякишев В. А., 1979; Wenger N., 1978].

Первичные опухоли перикарда встречаются реже, чем опухоли сердца. Клинически они проявляются симптомами перикардита геморрагического или серозно-фиброзного, иногда с нагноением. Диагноз опухоли перикарда может быть поставлен путем цитологического исследования пунктата содержимого полости перикарда, введения в полость перикарда углекислого газа, гистологического исследования биоптата перикарда или ангиокардиографии.

Лечение. Лечение злокачественных опухолей сердца чаще всего симптоматическое. Отдельные попытки радикального хирургического лечения саркомы сердца с иссечением пораженных стенок правого предсердия, трехстворчатого клапана с последующей пластикой и протезированием были безуспешными вследствие быстрого рецидивирования опухоли [Wenger N., 1978]. Чаще всего проводят радио- и химиотерапию. Прогноз при злокачественных новообразованиях сердца плохой.

### 3.8. РАНЕНИЯ СЕРДЦА

Среди проникающих ранений грудной клетки ранения сердца и перикарда встречаются в 10–15% случаев, чем объясняется значительный интерес к данной проблеме со стороны врачей-хирургов, оказывающих неотложную помощь.

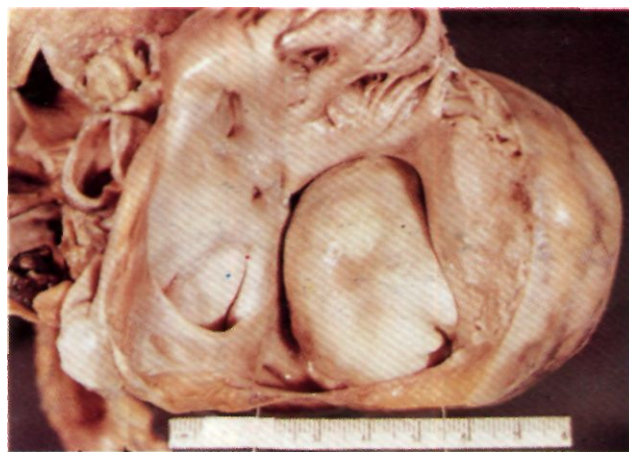
Впервые удачно зашил рану правого желудочка, нанесенную ножом, немецкий хирург Rehn в 1886 г.; на XXVI съезде немецких хирургов в Берлине он продемонстрировал первого выздоровевшего больного после ушивания раны сердца. Аналогичную операцию при ранении левого желудочка произвел в 1897 г. Pettozzani. В России впервые ушил с благоприятным исходом колото-резаные раны сердца В. Шаховский в 1903 г. Затем были сделаны операции Г. Цейдлером, И. Грековым и другими хирургами. Особая роль в развитии хирургии ранений сердца в нашей стране принадлежит Ю. Ю. Джанелидзе, который на основании большого личного опыта хирургического лечения ран сердца в 1927 г. издал монографию «О ранениях сердца». Основные положения этой монографии важны и в настоящее время.

Богатейший опыт в лечении ранений сердца приобрели советские хирурги во время Великой Отечественной войны. Б. В. Петровский, А. П. Куприянов, А. А. Вишневский, используя военный опыт, разработали ряд организационных принципов хирургии органов грудной полости, в том числе хирургии сердца и крупных сосудов. Совершенствование организации медицинской помощи, современные инструментарий и аппаратура, применяемые в анестезиологии и реаниматологии, новые диагностические средства позволили выполнить операции при повреждениях сердца в условиях неспециализированных хирургических отделений.

Частота ранений сердца в мирное время. Повреждения сердца и перикарда при проникающих ранениях грудной клетки—весьма частое явление, не имеющее тенденции к уменьшению. По данным О. Е. Нифантьева и соавт. (1984), ранения сердца отмечены в течение 1976–1980 гг. у 23,6–24,7% пострадавших с проникающей травмой грудной клетки. Частота ранений сердца и перикарда среди больных, поступающих в стационар с ранениями грудной клетки, составляет от 5,1 до 13,4% [Гилевич Ю. С. и др., 1973; Вагнер Е. А., 1981; Кабанов А. Н. и др., 1982].

Нередки сочетанные повреждения сердца и других внутренних органов. Пострадавшие с сочетанными поражениями относятся к наиболее тяжелой категории больных. Значительную частоту сочетанных ранений с повреждением сердца отмечают Ю. Е. Березов и соавт. (1968)—22%, И. А. Петухов и соавт. (1981)—48%, О. Е. Нифантьев и соавт. (1984)—36%. Характер ранящего оружия, локализация и размеры ран нередко определяют тяжесть травмы. Наиболее частыми в мирное время являются колото-резаные раны, реже—огнестрельные.

Патологическая анатомия. В основном колото-резаные раны локализуются на передней поверхности грудной клетки, чаще слева. Это можно объяснить тем, что нападающий, как правило, держит нож в правой руке и стремится нанести удар в область



3.115. Макропрепарат сердца. Рабдомиосаркома правого желудочка.

Опухоль окклюзирует отверстие трехстворчатого клапана.

сердца. При нанесении удара спереди слева могут повреждаться как левый, так и правый желудочек. Левое предсердие чаще повреждается при ударе режущим или колющим предметом сзади, правое предсердие—при нанесении удара справа или в области грудины. Несколько чаще повреждаются правые отделы сердца, чем левые. Одновременно с проникающим ранением стенки сердца может быть повреждение межпредсердной и межжелудочковой перегородок. Такие ранения встречаются редко и сопровождаются очень высокой летальностью. По данным Ю. Ю. Джанелидзе, при вскрытии ранение межжелудочковой перегородки отмечено у 2,4% умерших.

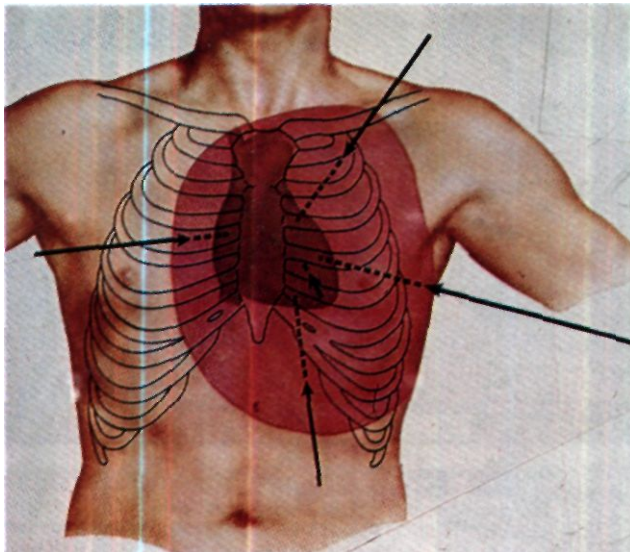
Размеры ран сердца могут быть различными—от точечных до больших—длиной 3 см и более. Ранения желудочков встречаются чаще, чем предсердий.

Коронарные сосуды поражаются довольно редко, причем левая коронарная артерия повреждается в 5 раз чаще, чем правая. Наиболее часто наблюдаются одиночные ранения сердца, но иногда встречаются и множественные повреждения.

Описание расположения ран на грудной стенке, при которых возможно повреждение сердца, дано И. И. Грековым. По его мнению, все раны, находящиеся в области, ограниченной сверху вторым ребром, слева—средней подмышечной линией, справа—окологрудной линией, а снизу левым подреберьем, могут сопровождаться повреждением сердца (рис. 3.116). При колото-резаных ранах возможны повреждения сердца и при локализации входного отверстия вне области, описанной И. И. Грековым. Атипичное расположение входного отверстия затрудняет диагностику ранения сердца, что иногда приводит к запоздалому хирургическому вмешательству.

Патологическая физиология. Патофизиологические изменения, развивающиеся при ранении сердца и перикарда, объясняются поступлением крови в полость последнего, что затрудняет деятельность сердца. При этом вследствие одновременного сдавления коронарных сосудов резко нарушается питание





3.116. Схема «опасной области» грудной клетки, в пределах которой возможны ранения сердца.

сердечной мышцы. Скопление крови в перикарде оказывает влияние на большой и малый круг кровообращения, ограничивая приток крови в предсердия и снижая отток из желудочков. Тампонада сердца сопровождается резким снижением сердечного выброса. Кроме того, причинами циркуляторных нарушений при ранениях сердца могут быть скопление воздуха и крови в плевральных полостях, смещение средостения, перегиб сосудистого пучка и т. д.

Травматический шок, наблюдающийся при открытых повреждениях сердца, развивается в результате кровопотери, гипоксии, перераздражения чувствительных рецепторов плевры, перикарда, нарастающего торможения ЦНС и угнетения дыхательного центра.

Тяжелые расстройства внутрисердечной гемодинамики происходят при повреждении межжелудочковой перегородки, что вызывает сброс крови слева направо, значительно повышает нагрузку на оба желудочка сердца, усугубляя тяжесть состояния больного. Повреждение проводящей системы сердца может привести к различной степени атриовентрикулярной блокады, блокадам ветвей предсердно-желудочкового пучка.

Клиника и диагностика. Больные поступают в лечебное учреждение, как правило, в тяжелом состоянии.

Однако известны случаи и о них необходимо помнить, когда ранения сердца протекают со стертой клинической картиной, и в течение долгого времени почти ничто, кроме наружной раны, не указывает на повреждение сердца. Такие больные могут ходить без посторонней помощи, чувствуют себя довольно неплохо, мало на что жалуются, пока у них постепенно или внезапно не разовьются грозные явления тампонады сердца. В этой связи демонстративно следующее наблюдение Е. А. Вагнера.

Мужчина 36 лет обратился в поликлинику через 60 мин после ножевого ранения в грудь с жалобами на боли в левой половине грудной клетки. Дыхание несколько учащено, тахикардия умеренная, пульс ритмичный, хорошего наполнения. На рану, расположенную на уровне IV ребра по срединно-ключичной линии слева, наложена повязка и внутримышечно введен 1 мл 1% раствора морфина гидрохлорида. Состояние улучшилось — прекратились боли, исчезли тахикардия и одышка. Врач решил, что показаний к направлению больного в хирургическое отделение нет. Через 3 ч состояние пострадавшего резко ухудшилось; в клинику он был доставлен уже в предагональном состоянии с явлениями тампонады сердца. При срочной торакотомии и вскрытии перерастянутого синюшного перикарда обнаружена рана желудочка длиной до 1 см, которая была ушита двумя швами. Больной выздоровел.

Таким образом, незнание врачом вариантов клинического течения ранений сердца едва не привело к трагическому исходу.

Расположение раны в проекции сердца является объективным признаком, дающим возможность заподозрить проникающее ранение сердца. При подобной проекции входного отверстия следует обратить внимание на общее состояние раненого. Бледность, цианоз кожных покровов, холодный пот, обморочное или сопорозное состояние должны насторожить врача. Часто раненые в сердце испытывают чувство страха, тревоги, чувство «приближающейся смерти».

Больные с сохранным сознанием жалуются в первую очередь на слабость, головокружение, одышку, кашель. Больной беспокоен, возбужден, быстро теряет силы. По мере нарастания тампонады сердца усиливается одышка, снижается артериальное давление, учащается и становится нитевидным пульс. Артериальное давление может не определяться у больных, доставленных в терминальном состоянии. Большое значение имеет характер кровотечения. Кровь обычно изливается в перикард, а затем в плевральную полость. Значительного наружного кровотечения не наблюдается.

Уже при наличии в полости перикарда 200 мл крови появляются симптомы сдавления сердца — повышение венозного давления. При значительном гемоперикарде тоны сердца очень глухие, могут не прослушиваться.

*Электрокардиография* имеет существенную диагностическую ценность. Признаком тампонады сердца может служить снижение вольтажа зубцов ЭКГ. Изменения на ЭКГ, напоминающие таковые при инфаркте миокарда, выявляются при ранении желудочков. При этом имеется монофазный характер комплекса *QRST* с последующим снижением интервала *S—T* к изоэлектрической линии и появлением отрицательного зубца *T*.

Быстро ухудшающееся состояние больного при тампонаде сердца часто не оставляет времени для рентгенологического обследования, однако оно дает ценную информацию.

При *рентгеноскопии* тень сердца увеличена, талия сглажена, резко снижена пульсация контуров сердечной тени. Таким образом, клинически острая тампонада сердца проявляется так называемой триадой Бека, включающей резкое снижение артериального давления, быстрое и значительное повышение центрального венозного давления, отсутствие пульсации сердца при рентгеноскопии грудной клетки.

Весьма ценным диагностическим приемом является пункция перикарда, позволяющая выявить кровь в его полости.

Таким образом, в диагностике ранений сердца следует основываться на вероятных и достоверных признаках. К вероятным признакам относятся: кровоточащая рана грудной клетки в области сердца, тяжелое состояние при небольших размерах раны грудной стенки, одышка, снижение артериального давления, учащение и слабое наполнение пульса, бледность кожных покровов, тревожное или полубессознательное состояние, глухие непрослушивающиеся тоны сердца, увеличение его границ, снижение содержания гемоглобина и гематокрита.

Достоверными признаками ранения сердца следует считать тампонаду сердца и изменения на ЭКГ по типу инфаркта миокарда. Следует указать, что осмотр и обследование больного должны проводиться максимально быстро и четко.

Хирургическое лечение. При подозрении на ранение сердца и перикарда показания к операции являются абсолютными.

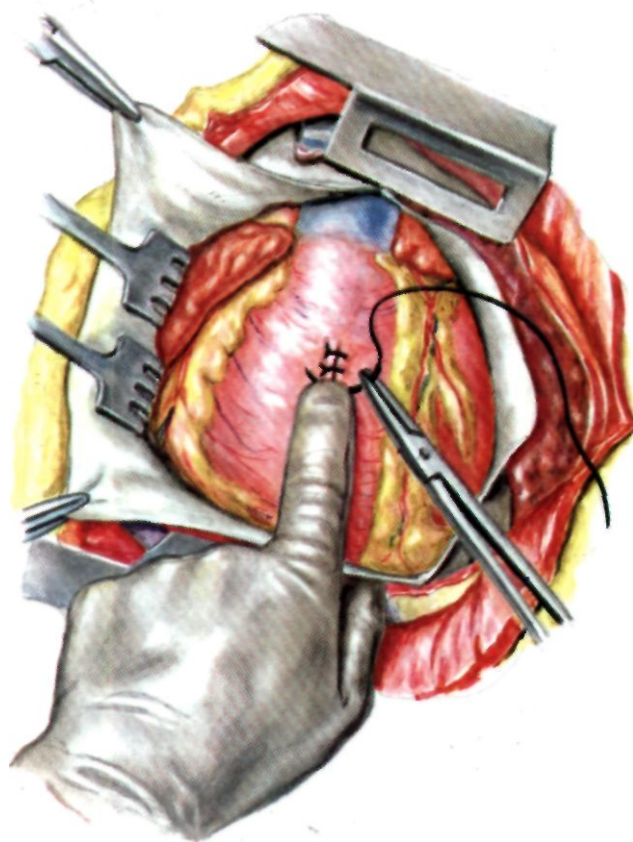
И. И. Греков (1952) указывал на «...особенную важность быстрого вмешательства, от которого не должны удерживать ни отсутствие пульса, ни признаки агонии или наступающей смерти, так как вскрытие перикарда, удаление из него сгустков и крови, наконец, наложение швов и массаж могут вернуть к жизни часто уже безнадежно больных и заставить сокращаться сердце, уже переставшее биться»\*.

Подготовка к операции должна ограничиваться самыми необходимыми гигиеническими мероприятиями и выполнением жизненно важных манипуляций — дренирование плевральной полости при напряженном пневмотораксе, катетеризация центральных вен.

Комплекс хирургических, реанимационных и анестезиологических мероприятий должен проводиться одновременно. Методом выбора является интубационный эндотрахеальный наркоз с применением миорелаксантов.

Операция начинается с торакотомии. Первичная хирургическая обработка раны производится перед зашиванием торакотомного разреза.

В настоящее время наиболее часто производится переднебоковая торакотомия в четвертом или пятом межреберьях. Этот доступ обеспечивает необходимые условия для ревизии внутригрудных органов. Как правило, в плевральной полости находится большое количество крови, перикард растянут и напряжен, пульсация сердца вялая. Перикард вскрывают продольно, впереди от диафрагмального нерва. В момент вскрытия перикарда из его полости при тампонаде выделяется под давлением большое количество крови и сгустков. Рану сердца находят по пульсирующей струе крови и прикрывают пальцем для остановки кровотечения. Швы на рану сердца лучше всего накладывать атрауматическими иглами с монолитной нитью. Можно использовать узловые или матрацные швы на тефлоновых прокладках. Вкол и выкол иглы производят на расстоянии 0,5—0,8 см от краев раны (рис. 3.117). Завязывать швы следует осторожно, без



3. 117. Схематическое изображение наложения швов на рану желудочков сердца.

излишнего натяжения, чтобы избежать прорезывания миокарда. Раны предсердий можно ушивать непрерывным швом, а при повреждении ушка предсердий на его основание следует наложить круговую лигатуру. Существует опасность перевязки коронарных артерий при расположенных рядом с ними ранах. В этих случаях накладывают матрацные швы под коронарной артерией.

При внезапно наступившей остановке или фибрилляции сердца делают прямой массаж сердца, внутрисердечно вводят 0,1 мл адреналина и производят дефибрилляцию.

После ушивания раны сердца осуществляют ревизию его задней поверхности для исключения возможных ранений в этой области. Затем полость перикарда тщательно освобождают от крови и сгустков и промывают теплым изотоническим раствором хлорида натрия. Перикард ушивают редкими узловыми швами, оставляя небольшие «окна» в нижнем отделе. Следует учитывать возможность реинфузии излившейся в перикард крови.

Операцию заканчивают ревизией плевральной полости, ушиванием ран легкого и осмотром диафрагмы, так как нередки случаи торакоабдоминальных ранений.

Плевральную полость дренируют надежно двумя дренажами, особенно при повреждении легкого. Рану

\* Греков И. И. Избранные труды.— Л.: Медгиз, 1952, с. 110—111.



грудной клетки ушивают наглухо, дренажи подключают к аспирационной системе.

Основными задачами послеоперационного периода являются своевременное восполнение кровопотери, сохранение адекватного уровня гемодинамики, улучшение периферического кровообращения, нормализация функции печени и почек.

Результаты хирургического лечения. Несмотря на успехи, достигнутые в лечении открытых поврежденных сердца, летальность в этой группе больных остается высокой.

По данным Е. А. Вагнера (1981), R. Fulton (1978), в настоящее время госпитальная летальность составляет 8,3—20,3%, что зависит от уровня организации скорой медицинской помощи в целом, готовности хирургических бригад к работе в экстремальных условиях.

О. Е. Нифантьев и соавт. (1984) считают, что причинами летальных исходов при ранениях сердца являются: 1) профузное кровотечение из сердца в плевральную полость или во внешнюю среду при больших ранах в перикарде и грудной стенке; 2) тампонада сердца; 3) несовместимые с жизнью ранения сердца и других органов; 4) необратимые изменения в центральной нервной системе в результате длительной ишемии.

Весьма важна настороженность врача в отношении вторичных повреждений сердца, проявляющихся в послеоперационном периоде. Речь идет о травмах перегородок сердца, сосочковых мышц, псевдоаневризмах левого желудочка.

Такие осложнения описаны Е. Н. Мешалкиным и соавт. (1979), Б. А. Королевым и соавт. (1980), Н. Whiseunand и соавт. (1979), М. Fallahneiad и соавт. (1980). Эти осложнения требуют хирургического лечения в условиях ИК.

Приведем клинический пример.

Больной Р., 53 лет, поступил в ИССХ им. А. Н. Бакулева АМН СССР через 4 мес после ножевого ранения сердца. В районной больнице во время экстренной операции, предпринятой в связи с развивающейся тампонадой сердца, рана правого желудочка в выходном отделе ушита двумя П-образными швами на прокладках. Уже во время операции над правым желудочком определялось систолическое дрожание. Послеоперационный период протекал с явлениями декомпенсации по большому кругу кровообращения, при аускультации выслушивался грубый систолический шум с максимумом звучания в четвертом — пятом межреберье слева от грудины. Был заподозрен травматический ДМЖП и больной направлен в институт для решения вопроса об операции. При обследовании, включающем зондирование полостей сердца и левую вентрикулографию, выявлен ДМЖП в мышечной части со сбросом крови слева направо в количестве 6,6 л/мин, а также гипертензия малого круга кровообращения с давлением в легочном стволе 69/24 мм рт. ст.

Во время операции, выполненной в условиях гипотермического ИК и фармакоолодовой кардиоплегии, обнаружен дефект мышечной части межжелудочковой перегородки шелевидной формы (3x1 см) с несколько оmozолелыми краями. Дефект закрыт тефлоновой заплатой. После коррекции давление в легочном стволе снизилось до 40/15 мм рт. ст. Послеоперационный период гладкий. Выздоровление.

Подобная двухэтапная хирургическая тактика единственно возможна и оправдана в тех случаях (а их большинство), когда больной с ранением сердца доставляется в обычное хирургическое отделение. Ушивание наружной раны сердца спасает жизнь больному, а последующая коррекция повреждений внутрисердечных структур проводится в условиях специализированного учреждения.

У большинства выживших после операции больных травма компенсируется в такой степени, что патологические изменения сердца не выявляются. В. А. Павлишин (1968), исследовав 106 больных, отмечает, что в первый год после операции часть больных нуждаются в ограничении трудовой деятельности, после чего 81,1% продолжают выполнять работу, которой занимались до операции.

4

*Нарушения ритма  
сердца*

Л.А.Бокерия

#### 4.1. ХИРУРГИЧЕСКАЯ АНАТОМИЯ ПРОВОДЯЩЕЙ СИСТЕМЫ СЕРДЦА И СВЯЗАННЫХ С НЕЙ ОБРАЗОВАНИЙ

Основными элементами проводящей системы сердца являются синусно-предсердный узел, межузловые пути, предсердно-желудочковый узел, предсердно-желудочковый пучок (пучок Гиса) и его ножки. *Синусно-предсердный узел* — это субэпикардиальная группа высокоспециализированных клеток, расположенных в пограничной борозде в месте соединения верхней полой вены и правого предсердия на переднемедиальной поверхности. Узел имеет яйцевидную форму с широким телом и сужающимся хвостом. Примерные размеры: длина 15 мм, ширина 5 мм, толщина 1,5 мм. Клетки группируются вокруг центральной артерии синусно-предсердного узла. Артерия может быть ветвью правой или левой венечной артерии и проходит спереди или сзади от верхней полой вены. Исследованиями последнего времени установлены три различные области, составляющие синусно-предсердный узел, каждая из которых ответственна за отдельную группу нейрогенных или циркуляторных стимулов.

Взаимоотношение этих областей определяет конечное действие синусно-предсердного узла. В естественных условиях (в здоровом организме) только клетки этого узла сердца спонтанно формируют фазу 4 деполаризации, и таким образом синусно-предсердный узел является местом формирования нормального сердечного импульса.

По краю узла расположены клетки миокарда предсердия. Проводниковые клетки с промежуточными структурными характеристиками вкраплены между клетками водителя ритма и обычным миокардом. Они формируют промежуточные диски на границе узла. Другой тип клеток — бледные (диаметр до 15 мк) — из-за низкого содержания миофибрилл напоминают волокна Пуркинью (миоциты сердечные проводящие). Существование этих клеток, однако, признается не всеми авторами. Таким образом, в составе синусно-предсердного узла имеются узловые, «бледные» проводниковые и клетки миокарда предсердия.

В течение нескольких десятилетий идут споры о том, существуют ли специализированные проводящие пути между синусно-предсердным узлом и предсердно-желудочковым узлом — так называемые межузловые пути. Функционально они существуют совершенно определенно. Известно, что возбуждение от синусно-предсердного узла антеградно проходит по пограничному гребню и лимбу овальной ямки (рис. 4.1). Эти мышечные пучки не являются специализированными изолированными трактами проводящей системы, как это имеет место в желудочках сердца. Электрические импульсы проходят через эти предсердные мышечные пучки быстрее, чем в других отделах предсердий, и одновременное повреждение их приводит к блокаде межузловой проводимости.

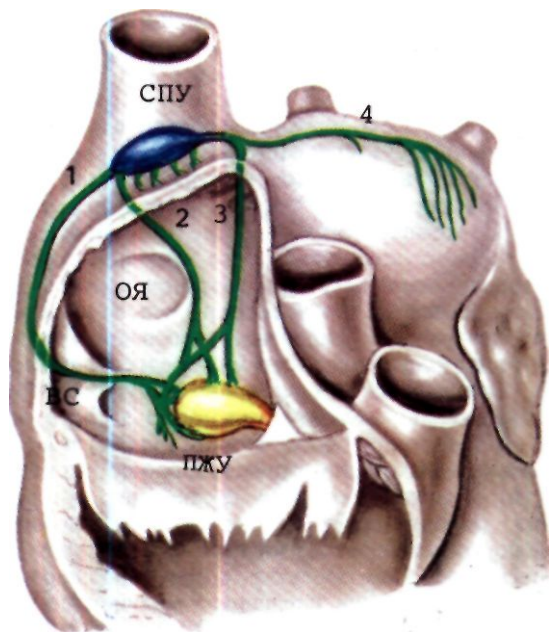
*Предсердно-желудочковый (атриовентрикулярный) узел* — это наиболее сложный анатомический отдел проводящей системы. С функциональных позиций предсердно-желудочковый узел является областью, в которой происходит нормальная задержка атриовентрикулярной проводимости. Эта область анатомически

связана с группой клеток предсердно-желудочкового соединения; эти клетки гистологически отличаются от клеток сократительного миокарда.

Приблизившись к области предсердно-желудочкового узла, предсердный импульс пересекает «переходную зону» специализированных клеток, располагающихся в основании межпредсердной перегородки. Эта переходная зона окружает предсердную часть «компактного» отдела предсердно-желудочкового узла, т. е. того отдела, в котором максимально выражена задержка проведения. Нижняя, продольная часть компактного отдела узла пенетрирует центральное фиброзное тело непосредственно кзади от перепончатой части межпредсердной перегородки, превращаясь в предсердно-желудочковый пучок. Предсердно-желудочковый узел с переходной зоной и пенетрирующим пучком располагается в треугольнике Коха (анатомически хорошо различимой области), границы которого составляют сухожилие Тодаро, заслонка венечного синуса (тебезиев клапан) и кольцо трехстворчатого клапана. Треугольник Коха является надежным ориентиром при выполнении операции криодеструкции предсердно-желудочкового узла у больных с наджелудочковыми тахикардиями, если выполнение другой, более оптимальной операции невозможно.

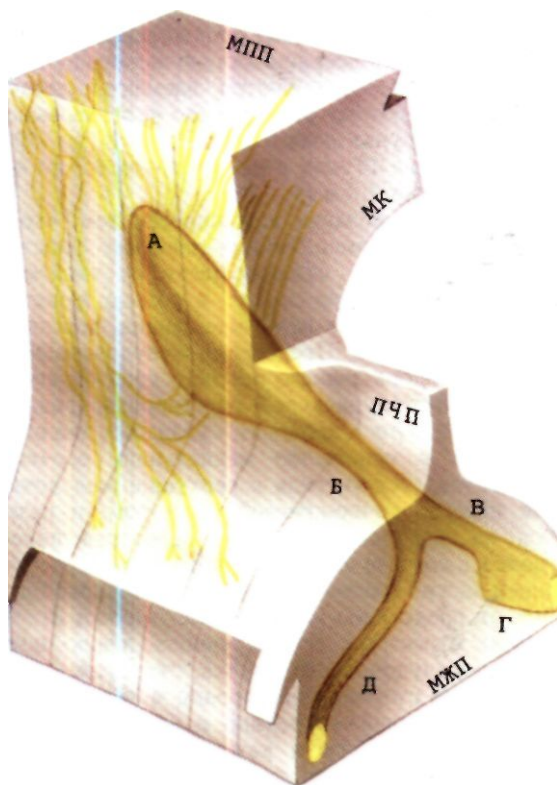
Предсердно-желудочковый узел пенетрирует центральное фиброзное тело в месте сочленения трехстворчатого, митрального и аортального клапана, превращаясь в предсердно-желудочковый пучок. Гистологически трудно определить начало и окончание предсердно-желудочкового пучка. Началом его обычно считается место, где преимущественно встречаются большие клетки типа волокон Пуркинью (миоциты сердечные проводящие), при этом они располагаются параллельно и ориентированы в продольном направлении. Окончанием предсердно-желудочкового пучка является место, где появляются элементы левой и правой ножек. Поэтому размеры его часто вызывают споры. Длина пучка колеблется от 4,5 до 30 мм (средняя величина 10 мм), а диаметр — от 0,7 до 4 мм (средняя величина 1,8 мм).

Анатомия этой области усложняется тем, что соединение правых камер сердца занимает пространственное положение, отличающееся от положения соединения левых камер сердца, а кольцо трехстворчатого клапана ближе к верхушке сердца, чем кольцо митрального клапана. Предсердно-желудочковый пучок проходит вдоль заднего нижнего края перепончатой части межжелудочковой перегородки (рис. 4.2). Правая ножка пучка проходит субэндокардиально и направляется к основанию медиальной сосочковой мышцы, спускается кпереди к верхушке желудочка в составе перегородочно-краевой трабекулы и разветвляется на верхушке, частично пересекая полость желудочка в составе «модераторного тяжа» (рис. 4.3). В нижней части перепончатой межжелудочковой перегородки от предсердно-желудочкового пучка отходит множество отростков, формирующих левую ножку предсердно-желудочкового пучка, которая уходит вниз на левую сторону перегородки и через 1–2 см делится на меньший — передний и больший — задний пучок. Медиальные части каждого из этих пучков формируют в дистальном направлении три сети ана-



4.1. Схематическое изображение расположения заднего (1), среднего (2), переднего (3) межузловых путей и межпредсердного пучка — пучка Бахмана (4).

ОЯ—овальная ямка; СПУ—синусно-предсердный узел; ПЖУ—предсердно-желудочковый узел; ВС—венечный синус.



стомозов: переднюю, среднюю и заднюю ветви. Если смотреть на межжелудочковую перегородку с левой стороны через аортальный клапан, то наиболее уязвимая зона проводящей системы расположена в непосредственной близости от правой коронарно-некоронарной комиссуры (рис. 4.4). Дистальные ветви проводящей системы заканчиваются в пограничной зоне между волокнами Пуркиньи и сократительным миокардом, т. е. там, где клетки постепенно теряют форму волокон Пуркиньи и приобретают черты сократительного миокарда желудочков.

Особое значение для кардиохирурга имеют взаимоотношения различных структур и пространств, относящихся к соединению межпредсердной и межжелудочковой перегородок, предсердно-желудочковой борозды и фиброзного «скелета» сердца. Наиболее мощным образованием последнего является центральное фиброзное тело, где соприкасаются фиброзные кольца митрального, трехстворчатого и аортального клапанов.

Кольца митрального и аортального клапанов в месте своего соединения формируют левый фиброзный треугольник. Левая передняя часть центрального фиброзного тела определяется как правый фиброзный треугольник. Предсердно-желудочковая борозда между двумя треугольниками является частью продолжения между передней створкой митрального клапана и кольцом аортального клапана. Это единственное место в предсердно-желудочковой борозде, где миокард предсердия не состоит в интерпозиции с миокардом желудочка. Поэтому между левым и правым фиброзным треугольниками не бывает добавочных аномальных атриоventрикулярных путей (пучки Кента).

В пирамидальном пространстве, расположенном над приточной перегородкой, находятся задние перегородочные пути при синдроме Вольфа—Паркинсона—Уайта. Основанием (дном) этого пирамидального пространства является верхнезадняя часть межжелудочковой перегородки. Сверху и сбоку оно ограничено расходящимися стенками правого и левого предсердий, а задняя часть покрыта эпикардом, переходящим с предсердия на желудочек над жировой прослойкой атриоventрикулярной борозды.

Пространство содержит терминальную часть венечного синуса, артерию предсердно-желудочкового узла и жировой слой (рис. 4.5). Сложная анатомия этого отдела является непрекращающимся «вызовом» хирургу, стремящемуся прервать добавочное аномальное атриоventрикулярное соединение, проходящее в пирамидальном пространстве.

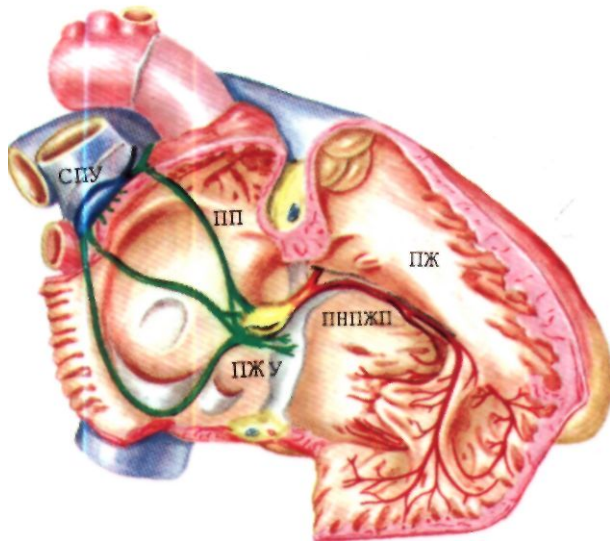
Волокна (пути), шунтирующие проведение возбуждения по миокарду. В норме миокард предсердия отделен от миокарда желудочков фиброзной тканью. У больных с синдромом Вольфа—Паркинсона—Уайта име-

4.2. Схематическое изображение предсердно-желудочкового узла и проксимального отдела специализированной проводящей системы [James T., 1961].

Видно взаиморасположение межпредсердной перегородки (МПП), митрального клапана (МК), перепончатой части перегородки (ПЧП) и предсердно-желудочкового узла (А), пучка (Б), его левой (В, Г) и правой ножек (Д).

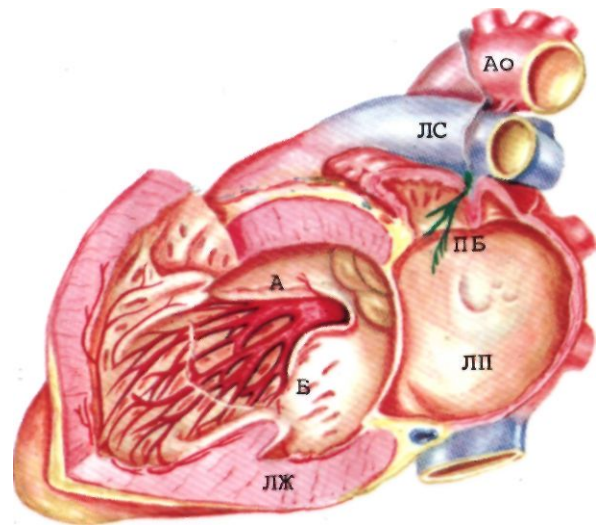
Обе ножки предсердно-желудочкового пучка проходят в составе МЖП: правая субэндокардиально, левая пенетрирует ее, уходя на левую сторону.





4.3. Топографическая анатомия правой ножки предсердно-желудочкового пучка [Netter F., 1970].

СПУ—синусно-предсердный узел; ПЖУ—предсердно-желудочковый узел; ПНПЖП—правая ножка предсердно-желудочкового пучка. Остальные обозначения те же, что на рис. 4.1.



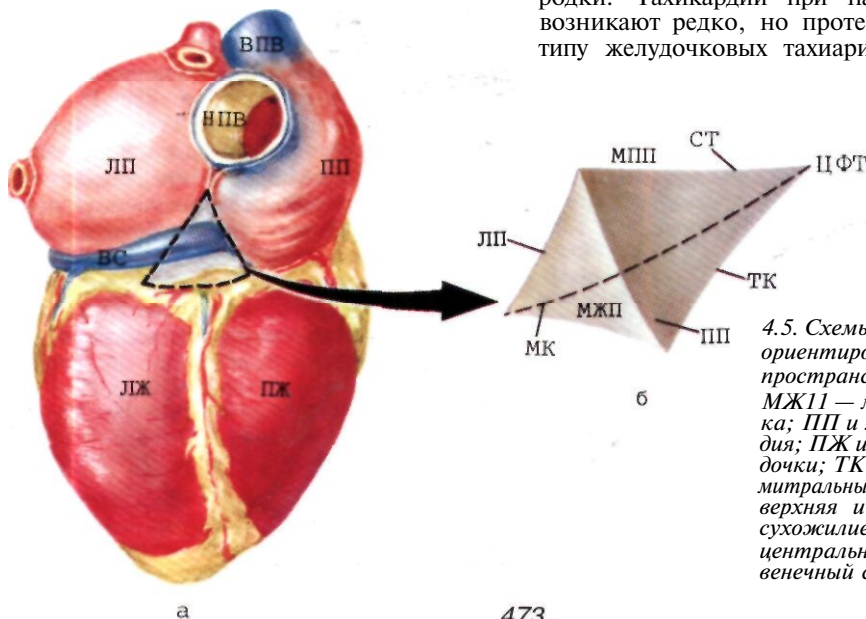
4.4. Топографическая анатомия левой ножки предсердно-желудочкового пучка [Netter F., 1970].

ЛП—левое предсердие; ЛЖ—левый желудочек; А—Б—передняя и задняя ветви левой ножки предсердно-желудочкового пучка; Ао—аорта; ЛС—легочный ствол; ПБ—пучок Бахмана.

ется мышечный мостик, структурно идентичный миокарду предсердия. Размеры его от 1 до 8 мм. Он перекидывается через предсердно-желудочковую борозду, внедряется в миокард желудочка (рис. 4.6) и в определенных условиях является причиной тахикардии по типу повторного входа (риентри). У одного больного возможно наличие нескольких пучков Кента. Пучки Кента встречаются вдоль всего периметра предсердно-желудочковой борозды, за исключением пространства между левым и правым фиброзными треугольниками. W. Sealy, J. Gallagher выделяют четыре основные локализации пучков Кента: правостороннюю, левостороннюю, переднюю и заднюю перегородочные.

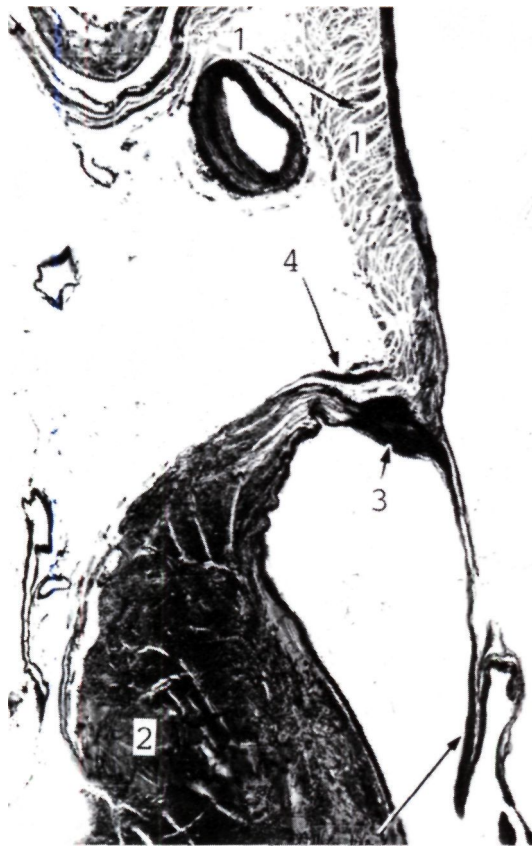Тракт Джеймса описан в 1961 г. Это мышечное образование, происходящее из задних отделов межпредсердной перегородки и шунтирующее предсердно-желудочковый узел, внедряется на уровне дистального отдела узла или проксимального отдела предсердно-желудочкового пучка. Некоторые специалисты отрицают возможность его анатомического существования, которое часто выявляется электрофизиологически.

Волокна Магейма описаны в 1947 г. Они представляют параспецифические образования, соединяющие дистальный отдел предсердно-желудочкового узла или проксимальный отдел предсердно-желудочкового пучка с верхними отделами межжелудочковой перегородки. Тахикардии при наличии волокон Магейма возникают редко, но протекают злокачественно—по типу желудочковых тахикардий.

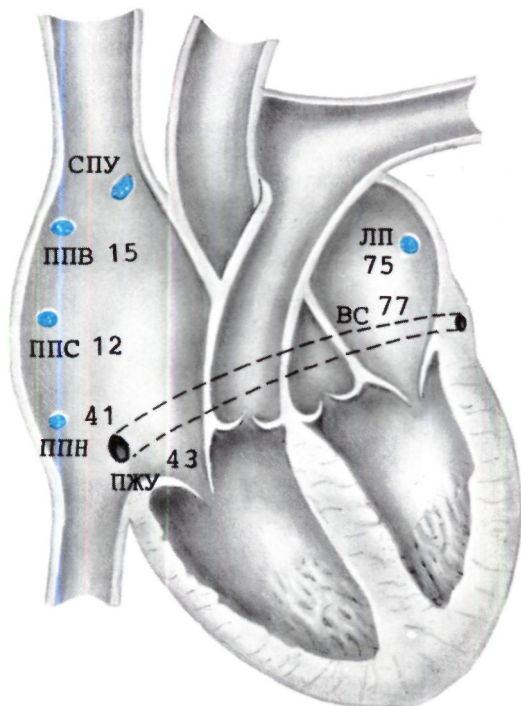


4.5. Схемы топографоанатомических ориентиров (а) и пирамидального пространства (б).

МЖП—межжелудочковая перегородка; ПП и ЛП—правое и левое предсердия; ПЖ и ЛЖ—правый и левый желудочки; ТК и МК—трехстворчатый и митральный клапаны; ВПВ и НПВ—верхняя и нижняя полые вены; СТ—сухожилие Тодаро; ЦФТ—центральное фиброзное тело; ВС—венечный синус.



4.6. Микропрепарат левостороннего добавочного аномального проводящего пути [Anderson R., Becker A., 1981]. 1 — предсердие; 2 — желудочек; 3 — фиброзное кольцо (указана стрелкой створка митрального клапана); 4 — пучок Кента.



## 4.2. ЭЛЕКТРОФИЗИОЛОГИЧЕСКОЕ ИССЛЕДОВАНИЕ

Электрофизиологическое исследование (ЭФИ) стало основным достоверным и окончательным методом топической диагностики сложных нарушений ритма сердца.

Многочисленными исследованиями были установлены временные интервалы проведения (распространения) возбуждения по миокарду (рис. 4.7). Так, время, необходимое для прохождения импульса от синусно-предсердного узла до начальных отделов пограничной борозды, составляет 15 мс, а до ее конечного отдела 41 мс, до коронарного синуса 77 мс. В предсердно-желудочковый пучок возбуждение приходит через 43 мс. В здоровом сердце время проведения между предсердно-желудочковым пучком и желудочком (интервал  $H-V$ ) составляет 40–50 мс. Таким образом, удлинение или укорочение нормальных значений проведения возбуждения в различных отделах проводящей системы сердца позволяет заподозрить препятствие или шунтирование процесса распространения возбуждения в миокарде. Для получения столь ценной информации под рентгенологическим контролем пункционно через вену и/или артерию в сердце вводят 4–5 эндокардиальных электродов, располагая их так, чтобы получить данные о скорости и характере распространения возбуждения (рис. 4.8). Электроды подключают к самописцу и регистрируют электрические потенциалы—электрограммы (ЭГ), осуществляя эндокардиальное картирование (рис. 4.9).

При операциях на открытом сердце исследуют последовательность распространения возбуждения по всему эпикарду — эпикардиальное картирование. Для этого обычно необходимы два электрода: один референтный, показания которого принимаются за нулевое значение, а другой картирующий, позволяющий определить время прихода возбуждения в различные отделы сердца. В условиях операции проводится также трансмуральное (используется игла-электрод с множеством отведений) или эндокардиальное (после вскрытия полостей сердца) картирование.

Электроды. Для эндокардиального картирования наиболее часто применяются биполярные, триполярные или тетраполярные электроды USCI, как правило, трех размеров: 5F, 6F и 7F. Расстояние между полюсами электрода 1 см. Тетраполярные электроды устанавливают в предсердие и коронарный синус, триполярные — в область предсердно-желудочкового узла или предсердно-желудочкового пучка, а биполярные — в желудочки сердца. Некоторые специалисты для электрофизиологического исследования у детей пользуются одним восьми- или девятиполярным электродом, который устанавливают с таким расчетом, чтобы иметь информацию на всем протяжении прово-

4.7. Основные позиции электродов при картировании предсердий и средние величины времени прихода (мс) электрического возбуждения от синусно-предсердного узла к этим точкам.

СПУ—синусно-предсердный узел; ЛП—левое предсердие; ППВ, ППС, ППН—верхний, средний и нижний отделы правого предсердия; ВС—венечный синус; ПЖУ—предсердно-желудочковый узел.

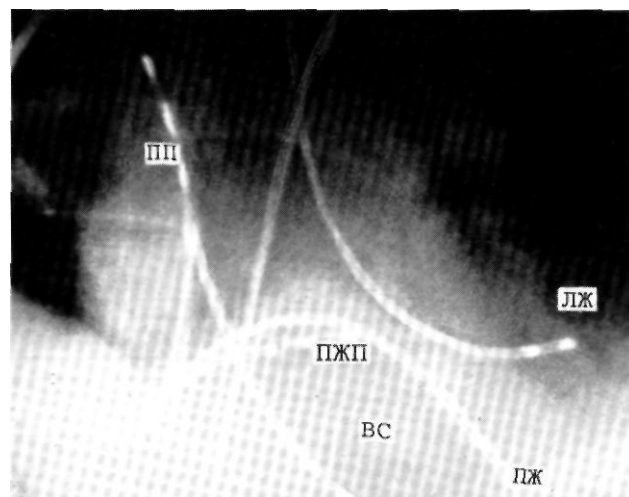
дящей системы. Однако разрешающая способность данного способа диагностики несколько ниже, чем при наличии нескольких многополярных электродов.

Для комбинированных исследований (исследование проводимости, гемодинамики или выявления сброса крови в сердце) часто пользуются электродами с внутренним просветом. Такой электрод удобен тем, что можно одновременно исследовать: 1) гемодинамику при аномалии Эбштейна; 2) записать гисограмму и давление в правом предсердии; 3) при необходимости использовать проводник или транссептальную иглу; 4) исследовать газовый состав крови, в том числе в коронарном синусе для изучения влияния аритмии на сердечный выброс, или определить величину сброса крови и т. д.

Для проведения эпикардиального картирования необходимы референтные и картирующие электроды. В качестве референтных мы используем биполярные электроды в форме прищепки для фиксации на предсердия (ушко) и игольчатые в форме «вил» для фиксации на желудочки. Оптимальная форма картирующего электрода—прямая (длиной 8—10 см для детей и 15—18 см для взрослых). Предложены картирующие электроды в форме кольца, надеваемого на палец, для обследования задней поверхности сердца и некоторые другие формы. При картировании очень важно видеть место, на которое накладывается электрод. «Слепое» картирование всегда может отразиться на результате операции — неустранение или неполное устранение аритмии.

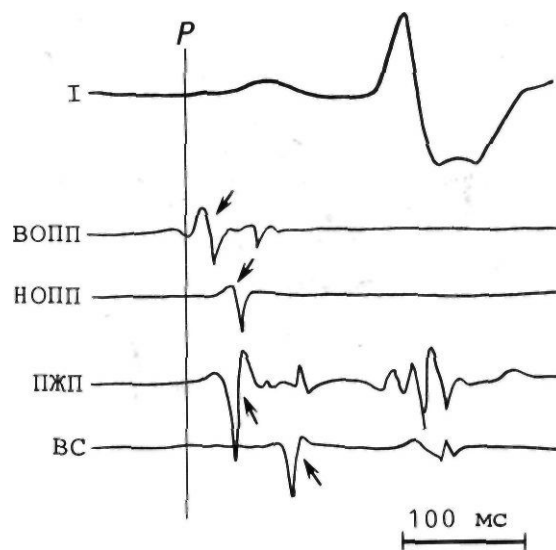
Возбуждение, воспринимаемое электродом, через блок усилителей и преобразователей передается на осциллограф и самописец. В этой схеме крайне желательно иметь многоканальный аналог-магнитофон. В последнее время для диагностики сложных аритмий используются компьютеры. Наиболее типичный вариант организации электрофизиологического исследования представлен на рис. 4.10.

Изложенный материал относился к регистрации информации. Само электрофизиологическое исследование предусматривает искусственное создание условий, при которых развиваются нарушения ритма, наблюдаемые у больного. Такие условия моделируются программируемым электрическим стимулятором сердца, который, таким образом, является важнейшим элементом диагностической процедуры. Программируемый электрический стимулятор сердца—сложное в техническом отношении устройство, предназначенное для диагностических и лечебных целей. Режим работы его предусматривает возможность электрической стимуляции сердца в асинхронном режиме и режиме demand (по требованию). Возможна последовательная (секвенциальная) стимуляция. При электрофизиологическом исследовании он позволяет проводить так называемую программируемую стимуляцию сердца, когда на миокард наносится экстрасимул в различные периоды сердечного цикла через определенное количество сердечных сокращений. В результате этого выявляется экстрасистола, приводящая к развитию приступа аритмии. В некоторых случаях есть необходимость «подать» на сердце серию следующих друг за другом стимулов (от 2 до 20 между двумя сокращениями) и т. д. Прибор позволяет проводить частую и сверхчастую стимуляцию. Диагностическое назначе-



4.8. Рентгенограмма грудной клетки больного при электрофизиологическом исследовании сердца.

Расположение пяти электродов в полостях сердца /при ЭФИ (переднезадняя проекция). ПП—правое предсердие (верхний отдел); ПЖП—предсердно-желудочковый пучок; ВС—венечный синус; ПЖ и ЛЖ—правый и левый желудочек.



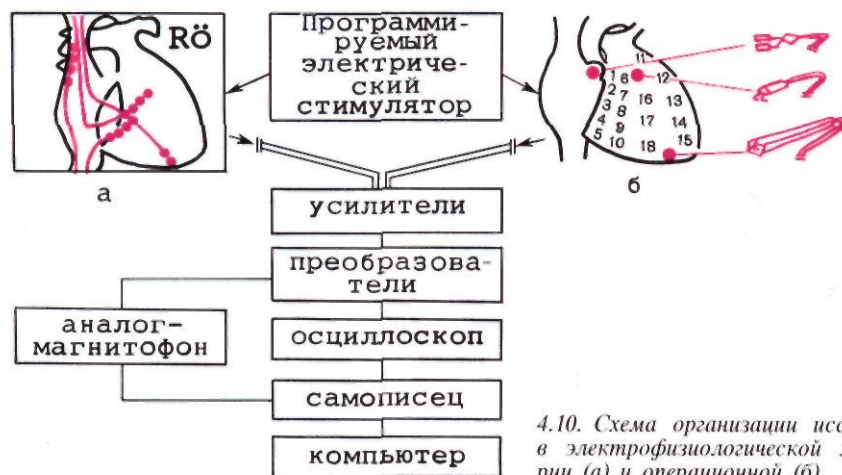
4.9. Электрокардиограмма и электрограммы верхнего (ВОПП) и нижнего (НОПП) отделов правого предсердия, предсердно-желудочкового пучка (ПЖП) и венечного синуса (ВС) при нормальном антеградном распространении возбуждения.

Время локальной активации определяют в момент пересечения изоэлектрической линии первого «быстрого» отклонения электрограммы (указано стрелками). Начало зубца P в I отведении является точкой отсчета (референтная точка).

ние прибора состоит в том, чтобы вызвать, изучить и прекратить имеющуюся у больного тахикардию, а лечебное — в купировании спонтанно развившейся тахикардии.

Измерение интервалов проведения. Регистрация электрограммы предсердно-желудочкового пучка—важнейший метод изучения атриовентрикулярной про-





4.10. Схема организации исследования в электрофизиологической лаборатории (а) и операционной (б).

проводимости, позволяющий более чем в 90% случаев выявить причины патологических изменений в этом важнейшем образовании.

Спайк предсердно-желудочкового пучка имеет двухфазную или трехфазную форму продолжительностью от 15 до 25 мс. Он располагается между спайками предсердной и желудочковой локальной активности.

Гисография позволяет определить интервалы  $A—Я$  и  $Я—V$ , установить соотношение спайка предсердно-желудочкового пучка с другими элементами электрограммы. На качество гисограммы влияют частота фильтров и положение электрода относительно узла. Спайк предсердно-желудочкового пучка особенно хорошо проявляется, если он фильтруется при частоте менее 40 Гц и более 500 Гц.

Положение электрода в области предсердно-желудочкового узла смещает спайк пучка и изменяет его амплитуду. Максимального значения он достигает, находясь в дистальном отделе предсердно-желудочкового пучка, что на гисограмме соответствует срединному положению спайка между волнами  $Я$  и  $V$ .

Интервал  $A—Я$ —это время проведения импульса от нижних отделов межпредсердной перегородки через предсердно-желудочковый узел в предсердно-желудочковый пучок. Таким образом, этот показатель дает ориентировочное представление о времени проведения возбуждения по предсердно-желудочковому узлу. На значения этого показателя влияет как местоположение электрода, так и эмоциональное состояние больного. При усилении тонуса симпатической нервной системы этот интервал укорачивается, при усилении тонуса парасимпатической системы — удлиняется. Видимо, поэтому так разноречивы в литературе данные о нормальных величинах интервала  $A—Я$ : от 45 до 150 мс.

Интервал  $A—Я$  приобретает диагностическое значение при электростимуляции и введении лекарств.

Интервал  $Я—V$  характеризует время проведения от проксимальных отделов предсердно-желудочкового пучка до миокарда желудочков. Нормальные значения у взрослых колеблются от 35 до 55 мс. Вегетативная нервная система не влияет на длительность этой интервала. Не влияют на него

также электрофизиологическое исследование или введение лекарств. Вариант расчета интервалов  $A—H$  и  $Я—V$  приведен на рис. 4.11.

Внутрипредсердная проводимость является недостаточно изученным разделом электрофизиологии. Наиболее часто для ее характеристики используется интервал  $P—A$  (от начала волны  $P$  до начала спайки  $A$  на гисограмме). Однако волна  $A$  может предшествовать зубцу  $P$ . Смещение электрода при регистрации гисограммы книзу искусственно увеличивает интервал. Наконец, интервал  $P—A$  характеризует не всю внутрипредсердную проводимость, а лишь проводимость в нижних отделах правого предсердия.

Поэтому единственным условием для определения характера внутрипредсердной проводимости является наличие нескольких электродов в правом предсердии, в проекции предсердно-желудочкового узла и в венечном синусе. Тогда можно точнее определить последовательность распространения возбуждения по миокарду предсердий.

Программируемая электрическая стимуляция сердца. Учащающая стимуляция и нанесение программированного единичного или множественных экстрасимулов на синусовом или навязанном ритме являются основными методами динамического электрофизиологического исследования.

Такое исследование позволяет: 1) охарактеризовать физиологические свойства проводящей системы, предсердий и желудочков; 2) вызвать аритмию и изучить ее механизм; 3) исследовать влияние лекарств и/или электростимуляции на функцию проводящей системы, предсердий и желудочков, а также определить их эффективность (порознь или вместе) в лечении аритмий.

Стимуляция проводится электрокардиостимулятором, имеющим изолированный источник питания; амплитуда стимулов в 2 раза превышает порог стимуляции.

Учащающая стимуляция позволяет изучить функциональные свойства проводящей системы. Обычно этот вид стимуляции проводят из верхнего отдела правого предсердия вблизи синусно-предсердного узла. Стимуляцию начинают с частоты,



несколько превышающей частоту собственного ритма, прогрессивно уменьшая продолжительность цикла на 50 мс и доводя до цикла с минимальным значением 300 мс. Для сохранения стабильности каждого режима стимуляция на каждом новом цикле должна продолжаться не менее 30 с.

Нормальной реакцией проводящей системы на учащающую стимуляцию является постепенное удлинение интервала А—Я по мере укорочения продолжительности цикла стимуляции с переходом в атриовентрикулярную блокаду (типа периодов Самойлова—Венкебаха). При этом интервал Я—V не изменяется. Продолжение стимуляции приводит к увеличению степени блокады (2:1, 3:1). При отсутствии дополнительных проводящих путей у большинства больных блокада типа периодов Самойлова—Венкебаха развивается при стимуляции с длительностью цикла 500—350 мс. Скорость развития этого феномена зависит от исходной частоты сердечных сокращений и влияния автономной нервной системы. Существует корреляция между интервалом А—Я при синусовом ритме и проявлением периодов Венкебаха при стимуляции. У больных с удлиненным интервалом А—Я блокада узла развивается при низкой частоте стимуляции, а у больных с укороченным интервалом А—Я—при высокой частоте стимуляции. В целом удлинение интервала А—Я выше 400 мс, когда в результате стимуляции развиваются периоды Венкебаха, является патологическим и отмечается при нарушениях внутриузловой проводимости.

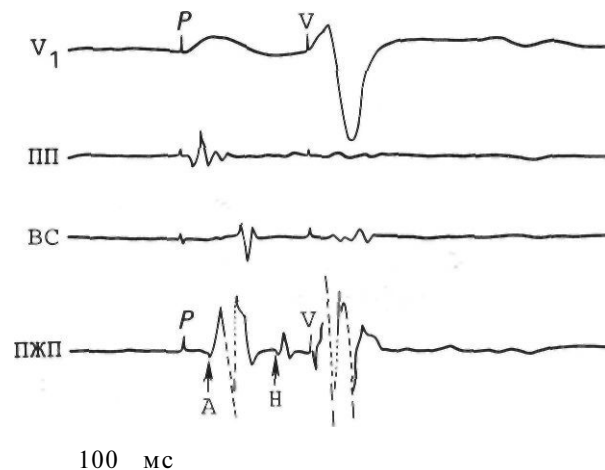
Стимуляция желудочков позволяет изучить ретроградную проводимость по предсердно-желудочковому узлу. По данным различных авторов, она встречается у 40—90% людей.

Считается, что обратная проводимость наиболее часто выявляется при хорошей антеградной проводимости. Это, по-видимому, так, но необходимо помнить, что ретроградная проводимость возникает часто и у больных с полной поперечной блокадой.

Как и при предсердной стимуляции, стимуляцию желудочков начинают с частоты, несколько превышающей частоту исходного ритма. Затем стимуляцию учащают и доводят длительность цикла до 300 мс. Нормальной считается реакция, аналогичная той, которая возникает при стимуляции предсердий. Ретроградная блокада типа периодов Самойлова—Венкебаха и более высокие степени блокады развиваются, однако, при более короткой длине цикла. Экстрасистолы, возникающие при желудочковой стимуляции, называют желудочковыми «эхо». Они возникают при критических степенях задержки желудочково-предсердной проводимости и в ряде случаев свидетельствуют о формировании круга повторного входа в предсердно-желудочковом угле в связи с феноменом продольной диссоциации.

Метод является исключительно важным для определения уровня блокады в узле.

Поскольку при ретроградной стимуляции спайк предсердно-желудочкового пучка выявляется только в 10% случаев, то в большинстве ориентиром при расчете интервалов проведения служит деполаризация предсердий. Для установления уровня задержки можно, например, использовать данные скрытой ретроградной проводимости. Если при желудочковой стиму-



4.11. Пример расчета интервалов на гисограмме с использованием записи электрокардиограммы в отведении V<sub>1</sub>. Стрелками обозначено начало зубца P и спайки деполаризации предсердия (А), предсердно-желудочкового пучка (Н) и желудочков (V). Интервал P—А составляет 35 мс, А—Н—90 мс, Н—V—40 мс. III—правое предсердие; ВС—венечный синус; ПЖП—предсердно-желудочковый пучок.

ляции интервал Я—А не изменяется, значит ретроградный блок находится внутри узла. Аналогичную пробу можно провести с атропином.

Определение рефрактерных периодов. Рефрактерность миокарда определяется его способностью реагировать на экстрасимул. Она может быть относительной, эффективной и функциональной.

**Относительный рефрактерный период (ОРП)**—период полного восстановления, или зона, в течение которой проведение тестирующего и основного (собственного) импульсов идентично. Электрофизиологически—это наиболее продолжительный интервал между ответом на тестирующий стимул и спонтанным (либо навязанным) электрическим ответом соответствующего отдела сердца.

**Эффективный рефрактерный период (ЭРП)**—наиболее продолжительный спаренный интервал между основным ритмом и тестирующим стимулом, не вызвавшим ответа. Поэтому его следует измерять проксимальнее рефрактерной ткани.

**Функциональный рефрактерный период (ФРП)**—минимальный интервал между двумя последовательно проведенными импульсами. Это значит, что поскольку функциональный рефрактерный период измеряет выходные показатели ткани сердца, то и определять его нужно дистальнее этой ткани. Поэтому, например, определение эффективного рефрактерного периода ткани возможно, если функциональный рефрактерный период проксимальных его отделов будет меньше, чем эффективный рефрактерный период дистальных. Таким образом, эффективный рефрактерный период системы Гиса—Пуркинью можно измерить лишь в том случае, если он превышает функциональный рефрактерный период предсердно-желудочкового узла.

Концепция измерения рефрактерных периодов при-

менима к любому отделу проводящей системы. При электрофизиологическом исследовании она определяется нанесением экстрасимулов. Одиночные предсердные или желудочковые экстрасимулы наносятся с непрерывно уменьшающимся спаренным интервалом до тех пор, пока не прекратится ответ ткани. Поскольку рефрактерность ткани сердца зависит от длины цикла, то ее следует измерять при фиксированной (навязанной) частоте в физиологических пределах (1000—600 мс), чтобы исключить влияние синусовой аритмии и/или спонтанно возникших экстрасистол. Для нормализации рефрактерности, которая обычно завершается к 4—5-му собственному сокращению, экстрасимул наносится через каждые 8—10 спонтанных либо навязанных сокращений.

Интраоперационное исследование — картирование сердца. Электрические процессы в сердце характеризуются большим динамизмом последовательности распространения возбуждения по миокарду. Аритмии приводят к нарушению этого динамизма с образованием аритмогенных участков или зон миокарда. Это значит, что к той области сердца, в которой возникает аритмия, возбуждение приходит раньше или позже, чем ко всем остальным отделам. Чтобы локализовать это место, необходимо иметь нулевой сигнал (референтная точка), обычно регистрируемый из легко доступного отдела с устойчивыми характеристиками (ушко предсердия, выходной отдел правого желудочка или место, наиболее близко расположенное к источнику аритмии). Затем картирующим электродом по определенной схеме измеряют время прихода возбуждения в различные отделы сердца и рассчитывают разницу между референтным сигналом и сигналом, регистрируемым в каждой из этих точек. Зоны максимальной разницы и являются очагом аритмии.

Получение информации наиболее благоприятно на фоне той аритмии, которая имеется у больного (конкретные примеры методов картирования сердца приведены в разделе тахикардии).

Приводимые в этом разделе электрофизиологические критерии и способы их определения лишь очень кратко характеризуют современное состояние клинической электрофизиологии сердца. Они нужны для диагностики и объяснения механизмов аритмий, а также для подбора лекарственной терапии и хирургического лечения.

#### 4.3. БРАДИАРИТМИИ

Физиологические пределы частоты сердечных сокращений у взрослого здорового человека в состоянии покоя могут колебаться от 60 до 100 в минуту. Несмотря на то что эти цифры, безусловно, носят очень ориентировочный характер, они приняты в практической медицине и позволяют иметь надежный ориентир в подходе к определению понятия брадикардия и тахикардия. Таким образом, у людей с числом сердечных сокращений менее 60 имеется брадикардия, а с числом более 100 — тахикардия.

За последние годы в лечении брадиаритмий достигнуты большие успехи в основном благодаря развитию исключительно эффективных, долговечных и хорошо управляемых электрокардиостимуляторов. Введение

микропроцессоров в эти аппараты позволило расширить их функциональные возможности. Комбинация операций в некоторых самых современных стимуляторах превышает 5 000 000.

Развитие методов электрофизиологии позволяет подробно исследовать состояние всей проводящей системы. При таком подходе можно очень точно локализовать уровень поражения проведения возбуждения по миокарду. Однако только накопление и обобщение коллективного опыта таких исследований позволит определить тактику лечения в спорных случаях.

В настоящее время совершенно определенной является тактика лечения лишь при состояниях, характеризующихся приступами Морганьи—Адамса—Стокса или при наличии у больного трифасцикулярной блокады. В остальных случаях (тахибрадисиндром, остановка предсердия, атриовентрикулярная блокада II степени) подходы различны. Если читатель обратится к материалам последних международных конгрессов по электростимуляции, то увидит, что некоторые авторы больным с «малой» симптоматикой (слабость, легкое головокружение) имплантируют стимуляторы. При этом учитываются физиологические системы. Другие авторы являются сторонниками традиционных подходов (см. выше).

Наиболее частыми причинами брадиаритмий являются атриовентрикулярная блокада и слабость синусно-предсердного узла (более 95%). Реже встречаются нарушения синоатриальной проводимости, предсердно-узловой (атриовентрикулярной) проводимости и полной межузловой проводимости (остановка предсердий).

Этиология. Слабость синусно-предсердного узла или прекращение его функции (остановка) может быть следствием вовлечения этого узла в ишемический, склеротический или воспалительный процесс. У большинства больных выявляется ИБС (35—51%). К другим наиболее частым причинам слабости синусового узла относят кардиопатию, гипертоническую болезнь, ревматизм, сифилис, ВПС. Имеются также отдельные сообщения о таких заболеваниях, как туберкулезный перикардит, тиреотоксикоз, амилоидоз сердца, дифтерия.

Признаки синдрома на ЭКГ могут быть обусловлены влиянием лекарств: дигиталис, хинидин, новокаиномид, агаприлин. У 40% больных не удается установить этиологию заболевания.

В основе другой распространенной патологии с вовлечением синусового узла — синоатриальной блокады сердца — могут быть такие причины, как: 1) воспаление при активном ревмокардите либо другие формы миокардита; хирургическая травма; 2) дегенеративный процесс (например, постдифтеритический фиброз), коронарный атеросклероз; 3) ишемия, обусловленная инфарктом миокарда в результате окклюзии артерии, питающей синусно-предсердный узел.

Хроническая остановка предсердия — состояние, при котором отсутствует электрическая активность миокарда предсердий в течение месяцев или лет, что обычно наблюдается в терминальных стадиях многих заболеваний. Чаще других это бывает при инфаркте миокарда. Причиной остановки предсердий является гипоксия или гиперкалиемиия.

Более подробно изучена этиология атриовентрикулярной блокады. В ее основе может быть ряд заболеваний — склеродегенеративная болезнь, ИБС, лекарственная интоксикация, в частности антиаритмическими препаратами, воспалительные состояния при ревмокардите и миокардите, ВПС. Наиболее часто атриовентрикулярная блокада возникает вследствие трех первых причин.

Склеродегенеративная болезнь характеризуется прогрессирующим замещением фиброзной тканью специализированных мышечных клеток проводящей системы. При гистологическом исследовании выявляется, что фиброз может

начинается как в области окончаний ветвления ножек предсердно-желудочкового пучка, т. е. дистально, так и в проксимальных отделах системы Гиса — Пуркинье, а затем охватывает всю специализированную проводящую систему. Оказалось, что и электродеструкция предсердно-желудочкового узла, направленная на создание искусственной полной поперечной блокады сердца у больных с наджелудочковыми тахикардиями, характеризуется аналогичными изменениями. Когда поражение проводящей системы первично, болезнь не распространяется на сократительный миокард и коронарные сосуды. Заболевание носит хронический характер, и полная поперечная блокада обычно развивается только в пожилом возрасте. При ИБС блокада сердца является результатом снижения перфузионного объема крови к специализированной проводящей системе. Так как предсердно-желудочковый узел кровоснабжается артерией этого узла, то уменьшение кровотока по ней ведет к нарушениям узловой проводимости. Предсердно-желудочковый пучок и проксимальные отделы правой и левой ножек предсердно-желудочкового пучка кровоснабжаются первой большой перегородочной ветвью левой венечной артерии. Снижение кровотока по этой артерии может приводить к нарушению проводимости в кровоснабжаемой зоне.

Препараты наперстянки и анаприлин уменьшают проводимость по предсердно-желудочковому узлу. В больших дозах, особенно при передозировке, они могут вызвать нарушения проводимости, вплоть до блокады сердца.

Клиника и диагностика слабости синусно-предсердного узла. Синдром встречается одинаково часто у мужчин и женщин, обычно у людей старше 70 лет, но может быть и у детей.

Симптоматика этого синдрома обычно обусловлена снижением перфузии жизненно важных органов, особенно мозга и сердца. Мозговые проявления являются отличительным признаком симптоматики. У больного внезапно появляются головокружения, предобморочные состояния или обморок. Этому могут предшествовать жалобы на повышенную утомляемость, раздражительность, ухудшение памяти. Больные со слабостью синусно-предсердного узла предрасположены к системной эмболизации, что связывают со сменой ритма предсердий. Типичны жалобы на одышку, боли и проявления застойной недостаточности. У больных может быть отек легкого, если слабость синусно-предсердного узла сочетается с тахикардией.

На ЭКГ выявляется синусовая брадикардия (у 90%). У некоторых больных, если наблюдается тахикардия, регистрируется тахикардия. На ЭКГ можно также выявить признаки инфаркта миокарда, блокаду ножек предсердно-желудочкового пучка, гипертрофию миокарда. Однако и нормальная ЭКГ не исключает наличия у больного слабости синусно-предсердного узла. Поэтому необходимо учитывать наиболее типичные клинические проявления: обморок, предобморочные состояния, легкие головокружения, сердцебиения. Обморочные состояния обычно требуют проведения дифференциальной диагностики. Следует провести тщательный анализ приема сердечных препаратов, так как слабость синусового узла может отчетливо проявляться при лечении другой патологии; сердечной недостаточности, ИБС, возвратных тахикардий.

Физикальное обследование дает мало информации для выявления нарушений ритма. Оно, однако, очень важно для исключения других причин обморочных состояний (аортальный стеноз, идиопатический гипертрофический субаортальный стеноз, миксома левого предсердия). Часто стандартная ЭКГ с длительной записью может прояснить ситуацию. Однако аритмия,

обусловленная слабостью узла, на ЭКГ может отсутствовать, что требует проведения дополнительных исследований.

Исключительно информативным методом исследования является холтеровское мониторирование — непрерывная запись ЭКГ на минимагнитофон в течение 24—26 ч с последующим анализом. Даже в отсутствие клинических признаков удается определить характерные изменения на ЭКГ, что позволяет у больных с жалобами на обмороки или предобморочные состояния установить правильный диагноз. Однако чаще всего у больного имеется и клиническая симптоматика, и характерные изменения ЭКГ, выявляемые методом холтеровского мониторирования.

Существует также несколько методов «провокации» для выявления слабости синусно-предсердного узла.

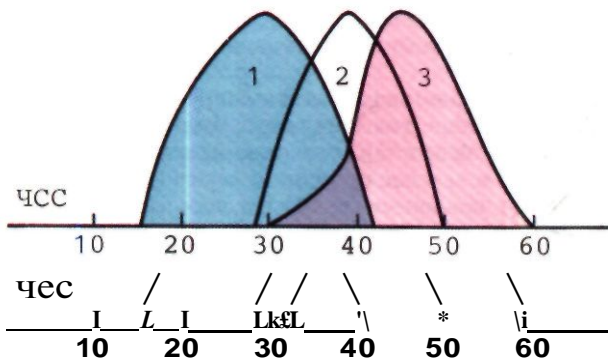
Если после массажа каротидного синуса возникает пауза длительностью более 3 с, то такую реакцию синусно-предсердного узла можно считать неадекватной и подозревать болезнь синусно-предсердного узла. Хотя этот признак не является специфическим, он позволяет заподозрить болезнь и продолжить обследование. Пробу следует проводить при непрерывной записи ЭКГ, соблюдая меры предосторожности, имея под рукой все необходимое для реанимации.

Проба Вальсальвы используется для дифференциальной диагностики слабости синусно-предсердного узла и физиологической синусовой брадикардии. У больных с поражением узла частота сердечных сокращений не меняется. При физиологической синусовой брадикардии происходит ожидаемое учащение ритма в фазу 2 (вдоха) и замедление ритма в фазу 4 (выдоха). Пробы на учащение ритма также можно использовать в процессе обследования больного.

Для исключения парасимпатических влияний как причины синусовой брадикардии внутривенно вводят атропин (1—2 мг). Если после этого число сердечных сокращений не превышает 90 в минуту, а время восстановления синусно-предсердного узла останется прежним, можно говорить об органической природе заболевания.

Предсердная стимуляция для определения времени восстановления синусно-предсердного узла является важнейшим методом установления диагноза. Время восстановления изучают при частой стимуляции (90—150 в минуту), временно подавляющей функцию синусно-предсердного узла. Интервал между последним стимулом и первой волной *P* после прекращения стимуляции определяет искомое время. Если в результате стимуляции возникает остановка предсердия, то интервал определяется от последнего стимула до узлового сокращения. В норме время восстановления синусно-предсердного узла колеблется от 0,8 до 1,1 с (в среднем 0,9 с). Интервал более 1,6 с следует относить к патологической величине. У больных со слабостью синусно-предсердного узла он составляет 1,6—7 с.

Таким образом, несмотря на то что такие методы исследования, как массаж каротидного синуса, проба Вальсальвы, введение атропина и время восстановления синусно-предсердного узла, имеют очень большое значение, тем не менее они приобретают истинно диагностическое значение лишь тогда, когда на ЭКГ регистрируется характерный ритм.



4.12. Зависимость спонтанной частоты сердечных сокращений от уровня блокады проводящей системы сердца. 1 — ниже предсердно-желудочкового пучка; 2 — на его уровне; 3 — на уровне предсердно-желудочкового узла.

По клиническому течению больных со слабостью синусно-предсердного узла можно разделить на три группы. К первой группе относятся те, у которых, несмотря на выраженную брадикардию (35–40 в минуту), сердечный выброс достигает нормальных значений за счет резкого возрастания ударного выброса. Благодаря этому клиническая симптоматика, обусловленная гипоперфузией жизненно важных органов, не развивается. Такие больные в лечении не нуждаются.

Во вторую группу отнесены больные с так называемой малой симптоматикой. Эти больные отмечают небольшую отечность в области лодыжек, которая легко устраняется минимальными дозами диуретиков, предъявляют жалобы на неприятное чувство замедления, ускорения сердечных сокращений или ощущение нерегулярного сердечного ритма. Они также не нуждаются в специфическом лечении. Им проводится симптоматическая терапия. К третьей группе отнесены больные с выраженной, или «типичной», симптоматикой.

Больные жалуются на обмороки, потерю сознания, головокружение, боли в сердце, утомляемость, снижение работоспособности, ухудшение памяти (проявления недостаточности кровообращения или синдрома низкого сердечного выброса). Эта группа больных нуждается в электростимуляции, дополняемой при необходимости лекарственным лечением. Для таких больных физиологическая стимуляция является предпочтительной, поскольку проводимость в предсердно-желудочковом узле сохранена.

**Клинические проявления при полной поперечной блокаде** зависят от типа и длительности расстройств сердечной функции, а также от состояния мозгового кровообращения. Мозговая симптоматика может варьировать от легкого недомогания и головокружения, которые могут быть преходящими, до потери сознания с судорогами или без них. Последнее наблюдается при остановке желудочков или частоте сердечных сокращений менее 20 в минуту. Изредка наблюдается фибрилляция желудочков. Эта аритмия может быть самостоятельной или сочетаться с другими нарушениями сердечного ритма. Однако у больных с церебральным атеросклерозом блокада сердца с частотой менее 40 сердечных сокращений в минуту может сопровождаться клинической картиной мозговой недостаточности. Одновременно появляются симптомы сердечной недостаточности (быстрая утомляемость, одышка). При физикальном обследовании кардинальным признаком

наком полной поперечной блокады сердца (кроме редкого ритма) является изменение интенсивности I тона. Он выслушивается лучше всего над верхушкой, а изменение его тональности связано с изменением соотношений в работе между предсердиями и желудочками. Часто выслушивается самостоятельный тон предсердий. Венозное давление повышено. Пульсация шейных вен не совпадает с сокращениями желудочков; появляются характерные «пушечные волны» на шее в случаях, когда волна P попадает на ЭКГ в интервал QRS (это время, когда предсердие сокращается при закрытом трехстворчатом клапане).

Атриовентрикулярную блокаду классифицируют с учетом локализации и тяжести поражения. Так, I тип блокады относится к поражению самого узла, а II тип — к инфранодальному сегменту. Тяжесть блокады выражают в степенях: I, 2° или 3° (полная поперечная блокада). Наиболее значительно уровень поражения влияет на частоту сердечных сокращений. При блокаде I типа (блокада узла) число сокращений сердца колеблется от 30 до 60. При блокаде II типа, если зона повреждения расположена в предсердно-желудочковом пучке, число сокращений составляет 28–48 в минуту, а если ниже — от 4–5 до 40 (рис. 4.12).

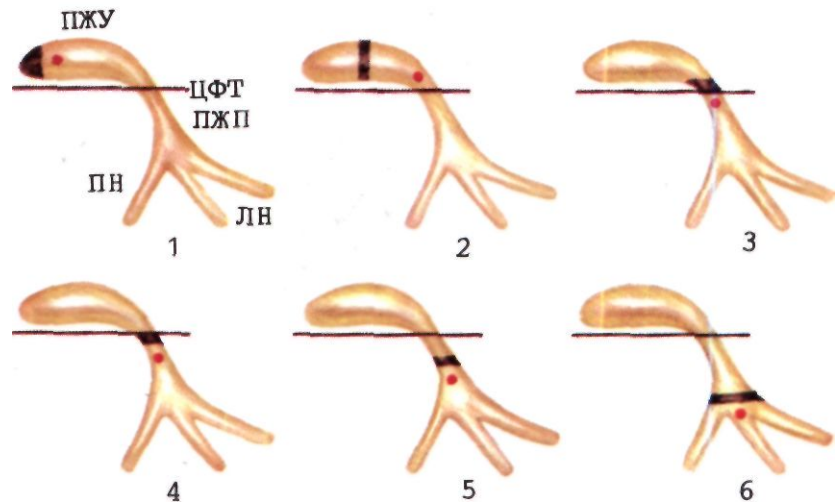
Первая степень блокады протекает благоприятно и на ЭКГ характеризуется удлинением интервала P–Q более 0,21 с, отсутствием сопутствующих поражений (блокады ножек).

При II степени блокады отмечается задержка проведения некоторых предсердных сокращений. На ЭКГ она может быть двух типов.

Тип I блокады Самойлова–Венкебаха или тип I Мобитца характеризуется нарастающим удлинением интервала P–Q, в результате чего наступает блокада и волна P появляется после комплекса QRS, а затем все повторяется. При типе II блокады Самойлова–Венкебаха или типе II Мобитца блокированной волне P предшествует интервал P–Q, который относительно постоянен (как и первый проходящий импульс после заблокированного). Однако при типе II вероятность развития полной поперечной блокады выше, чем при типе I. Поэтому больным с блокадой типа II необходимо проводить интенсивную антиаритмическую терапию.

При III степени атриовентрикулярной блокады (полная поперечная блокада) определяется полная независимость активности предсердий и желудочков: предсердия сокращаются с частотой 60–100 в минуту, желудочки — 20–50. Полная поперечная блокада может развиваться и на фоне мерцания предсердий. Постоянная (хроническая) полная поперечная блокада может периодически прерываться возвращением синусового ритма с частотой предсердно-желудочкового проведения 1:1. При внезапном начале полной поперечной блокады возможна длительная желудочковая асистолия, предшествующая появлению очага желудочкового водителя ритма. В специальной литературе этот период называют «прогреванием» водителя ритма. Такой пароксизмальный эпизод, называемый синдромом Морганьи–Адамса — Стокса, представляет наибольший риск для больного, поскольку сопровождается головокружением, синкопе и внезапной смертью. Больной может быть сильно травмирован из-за паде-





4.13. Возможные места поражения проводящей системы Товара—Гиса (1—6) при полной поперечной блокаде и уровень формирования нового водителя ритма.

Уровень блокады изображен сплошной линией, водитель ритма — кружочком. ПЖУ— предсердно-желудочковый узел; ЦФТ—центральное фиброзное тело; ПЖП— предсердно-желудочковый пучок; ЛН и ПН—левая и правая ножка предсердно-желудочкового пучка.

ния в период синкопе. Еще более опасна фибрилляция желудочков из-за нестабильности миокарда. Поэтому наличие хотя бы одного приступа синкопе в анамнезе является показанием к имплантации стимулятора.

При приобретенной блокаде в 85% случаев имеют место нарушения внутрижелудочковой проводимости. При врожденной блокаде длительность и форма комплекса *QRS* не изменены. Иногда этот комплекс сохраняет нормальный вид. Широкий комплекс *QRS* при блокаде можно объяснить необычной локализацией водителя ритма, а также различными комбинациями блокады ножек предсердно-желудочкового пучка. Изменение в последующем конфигурации комплекса *QRS* у этих больных обычно связано с изменением места расположения водителя ритма. При врожденной блокаде водитель ритма локализован в предсердно-желудочковом пучке, поэтому комплекс *QRS* узкий (рис. 4.13).

Какова реальная угроза больному с полной поперечной блокадой и откуда она исходит? Самая большая опасность—это фибрилляция желудочков. Она может быть следствием нерегулярности желудочкового ритма, что зависит от многих причин. Нерегулярность ритма возникает тогда, когда положение водителя ритма неустойчиво, водитель ритма перемещается из одного фокуса на другой, когда есть желудочковые экстрасистолы или имеется конкуренция двух или более водителей ритма. Подобная электрическая нестабильность отмечается при мерцательной аритмии с проведением отдельных наджелудочковых импульсов или после оживления больного в период приступа Морганьи — Адамса—Стокса с последующим развитием желудочковой тахикардии.

**Показания к имплантации стимулятора.** К имплантации электрокардиостимуляторов имеются ограниченные показания: 1) эпизодическая, частая или фиксированная атриовентрикулярная блокада, сопровождающаяся эпизодами асистолии или желудочковой тахикардии; 2) слабость синусно-предсердного узла (дисфункция узла), проявляющаяся эпизодами синусовой брадикардии, остановки функции узла или над желудочковой тахикардии. Все остальные показания не превышают 10% случаев имплантации стимуляторов.

Изменение подхода к лечению больных с полной поперечной блокадой хорошо известно. Если наблюдается полная поперечная блокада при обратимых состояниях (выраженная лекарственная интоксикация, инфаркт задней стенки миокарда и т. д.), то необходимо имплантировать кардиостимулятор, несмотря на отсутствие симптоматики. Напротив, при врожденных блокадах появление симптомов служит показанием к использованию искусственного водителя ритма, поскольку многие подобные больные длительно не предъявляют жалоб и ведут активный образ жизни. При брадиаритмической форме мерцания предсердий стимулятор имплантируют в том случае, если пауза превышает 3 с или если число сердечных сокращений постоянно менее 50 в минуту.

Дисфункция синусно-предсердного узла редко приводит к летальному исходу; полная поперечная блокада, наоборот, дает очень высокий процент летальности. Поэтому больным с дисфункцией синусно-предсердного узла стимулятор имплантируют в том случае, если появляется соответствующая симптоматика или нарушается нагнетательная функция сердца. Иногда больной не осознает клинических симптомов дисфункции, но их замечают окружающие. В этих случаях следует имплантировать электрокардиостимулятор.

Сложно однозначно ответить на вопрос о том, при какой продолжительности паузы без сопутствующих признаков или симптомов следует проводить электрокардиостимуляцию. Обычно если была хотя бы одна пауза в 3 с и более, то стараются зафиксировать такую паузу еще несколько раз и затем имплантируют стимулятор. Вообще синусно-предсердный узел чувствителен ко многим лекарствам, особенно к бета-блокаторам, а также к дисбалансу электролитов. Поэтому, если имеются эпизоды остановки синусно-предсердного узла во время сопутствующего заболевания, следует повременить с имплантацией электрокардиостимулятора. Кроме того, бывает так, что нарушение баланса электролитов и обусловленную этим остановку синусно-предсердного узла не удается устранить лекарственными средствами и приходится прибегать к имплантации искусственного водителя

ритма. Бессимптомная синусовая брадикардия, особенно во время сна, даже если число сердечных сокращений уменьшается до 30 в минуту и/или сочетается с ускоренным желудочковым ритмом, не является показанием к имплантации электрокардиостимулятора.

Массаж области каротидного (сонного) синуса—это простой и быстрый способ получения ответа на интересующий вопрос. Сначала надо аускультативно и с помощью метода доплерографии убедиться в полной проходимости сонной артерии, так как частичная окклюзия этого сосуда может привести к неврологическим расстройствам. Индуцированная пауза более чем 3 с или появление полной поперечной блокады может коррелировать с недиагностированным синкопе. Положительная проба на гиперчувствительность каротидного синуса у больных с характерными симптомами является показанием к имплантации электрокардиостимулятора. Больные с синусовой брадикардией при частоте сердечных сокращений более 40 в минуту, не сопровождающейся дальнейшим замедлением ритма или остановкой синусно-предсердного узла, обычно жалоб не предъявляют. Но это не правило. У некоторых людей при этой же частоте сердечных сокращений имеются признаки уменьшенного сердечного выброса, апатии, быстрой утомляемости и даже малая психическая симптоматика, обусловленная синусной брадикардией. Несмотря на то что у этих больных нет прямого риска для жизни, они нуждаются в имплантации электрокардиостимулятора.

Для выявления больных с неадекватной стимуляцией желудочков исключительно информативной является временная стимуляция предсердий. Желудочковая стимуляция даже при достаточной частоте сердечного ритма снижает сердечный выброс, создает обратные предсердно-желудочковые соотношения и вызывает появление неприятных ощущений «пушечных волн» на шее и в груди. Так как 2/3 больных с хронически редким синусовым ритмом испытывают дискомфорт от такой ретроградной проводимости, по-видимому, будут расширены показания к применению двухкамерных электрокардиостимуляторов. Надо помнить, однако, что ретроградная проводимость хорошо переносится даже тогда, когда антеградная проводимость частично или полностью нарушена. Со стояние антеградной проводимости по ЭКГ не позволяет однозначно оценить ретроградную проводимость. Если у больного часто появляются эпизоды остановки синусно-предсердного узла, то при сохранности атриоventрикулярной проводимости следует подумать о необходимости искусственной ЭКС из предсердия. Если это не удастся и необходима желудочковая стимуляция, то ЭКС проводят на том же ритме, который защищает от асистолии и синкопе, но в обычном состоянии подавлен.

Больные с атриоventрикулярной блокадой I степени обычно не нуждаются в специальном лечении.

Больные с блокадой II типа, или типа II Мобитца, нуждаются в электростимуляции, даже если отсутствует клиническая симптоматика. Однозначно не определена тактика у больных с бифасцикулярной блокадой (двусторонняя блокада ножек предсердно-желудочкового пучка). По-видимому, больные с бифасцикулярной блокадой, у которых нет неврологиче-

ской симптоматики, но есть клинические признаки, позволяющие заподозрить высокий риск развития фибрилляции или внезапной смерти, и у них документируется высокая степень блокады одним из нижеперечисленных методов: холтеровское мониторирование, проба с физической нагрузкой и гисография, при которой интервал Я—V<sub>2</sub>\*70 с, нуждаются в имплантации стимулятора.

Показанием к имплантации является симптоматика, а не гисограмма. Для больных с синдромом Морганьи—Адамса—Стокса электрокардиостимуляция является методом выбора.

Электрическая стимуляция сердца. Электрокардиостимуляция—выдающееся достижение человечества второй половины XX в. В настоящее время в мире ежегодно имплантируется до 300 000 стимуляторов. Причем выполненная своевременно, по строгим показаниям, с учетом особенностей уровня поражения проводящей системы электрическая стимуляция позволяет больному вернуться к социально полноценному образу жизни.

Впервые идею искусственного водителя ритма реализовал Нуман в 1930 г. Аппарат был использован для стимуляции предсердия и запускался рукояткой магнетогенератора с прерывателем. Прибор был передвижным и использовался у постели больного. В 1950—1951 гг. W. Bigelow разработал электрокардиостимулятор для увеличения частоты сокращений сердца иод гипотермией. В 1952 г. P. Zoll убедительно продемонстрировал клинические возможности электрической стимуляции у больных с полной поперечной блокадой сердца. Стимуляция осуществлялась непосредственно через грудную клетку. Интерес хирургов к этой проблеме резко возрос в связи с развитием проблемы «открытого» сердца и возникновением такого осложнения, как полная поперечная блокада при операциях по поводу приобретенных пороков сердца. С. Lillchei (1963) показал, что прямую стимуляцию сердца можно осуществлять электродом, имплантируемым в желудочек. Однако длительная стимуляция оказалась невозможной из-за инфицирования электрода.

В 1958 г. S. Furman впервые использовал метод чрезвенной стимуляции сердца от громоздкого устройства, работавшего от электрической сети. Электрод проводился через верхнюю полую вену и устанавливался в основание правого желудочка. Таким образом, был разработан простейший метод электрокардиостимуляции. В 1959 г. P. Senning, а в 1960 г. W. Chardack описали полностью имплантируемые электрокардиостимуляторы. Таким образом, появились исключительно благоприятные условия для развития электрокардиостимуляции. Однако только в 1970 г. были созданы герметичные аппараты, а позже литиевые батареи со сроком работы 7—10 лет, что позволило приступить к массовому выпуску надежных и долговечных устройств.

В настоящее время условно можно выделить два основных вида ЭКС. Это, во-первых, наиболее распространенная форма—ретроградная желудочковая стимуляция и, во-вторых, антеградная предсердная стимуляция, которую называют также физиологической. В связи с недостаточной освещенностью вопросов физиологической стимуляции в отечественной литературе мы описываем ее подробно, в том числе у детей.

В настоящее время в международной практике принято специальное кодовое обозначение типов электрической стимуляции сердца.

I. Обозначение камеры сердца, которую стимулируют: A—предсердие (atrium); V—желудочек (ventricle); D—обе камеры (double).

II. Камера сердца воспринимающая: A—предсердие; V—желудочек; D—обе камеры.

III. Ответ восприятия: 0—не воспринимает; Т — трипервый; I — подавленный; D—триггерный и подавленный.

IV. Программирование модуляции ритма: 0 — не программируется; P—простое программирование; M—мультипрограммируемое; C—сочетаемый; R—модуляция ритмов.

IV. Антитахикардийные функции: 0—не функционирует; P—стимуляция с низкой энергией; C—кардиоверсия; D—дефибрилляция.

Рассмотрим виды электрической стимуляции сердца для лечения брадиаритмий (табл. 4.1).

1. Асинхронная ЭКС с фиксированной частотой ритма—простейший вид постоянной стимуляции. Она стимулирует сердце с предопределенной длительностью цикла сердечных сокращений (72 в минуту) независимо от спонтанного ритма сердца больного. Наиболее серьезным осложнением этого вида стимуляции является конкуренция ритмов стимулятора и сердца, что может привести к желудочковой тахикардии или даже к фибрилляции желудочков. В аппаратах новейшей конструкции с преимущественной стимуляцией от катода, укороченными интервалами длительности цикла и уменьшенным выходным значением тока индукция желудочковой тахикардии стимулятором скорее имеет теоретическое значение, чем практическое.

Тем не менее желудочковая тахикардия, обусловленная работой стимулятора, и сейчас встречается у больных с инфарктом миокарда, застойной сердечной недостаточностью.

С учетом этого все больше и больше мы склоняемся к мнению, что не следует использовать асинхронную стимуляцию в течение длительную времени.

2. Неконкурирующая стимуляция по типу demand, синхронизированная с работой желудочков,— это наиболее частый вид лечебной стимуляции (до 90% всех операций при брадиаритмиях). При этом типе воздействия миокард стимулируется только в тот период, когда не происходит спонтанной деполяризации желудочков. Устройство срабатывает на волну R—подавляется ею или запускается от нее. R-упреждающие (R-запрещающие) устройства рассчитаны на восприятие деполяризации желудочков и выдают импульс лишь тогда, когда желудочек не может деполяризоваться в предопределенный период. R-запускаемый вариант аппарата, воспринимающий деполяризацию миокарда, производит (выдает) пульсовой стимул, попадающий на волну R комплекса QRS в период желудочковой рефрактерности. Электрокардиостимулятор стимулирует желудочек лишь в том случае, когда число сердечных сокращений становится меньше, чем минимальное число сокращений, заложенных в программу аппарата.

После срабатывания стимулятора он отключается до тех пор, пока не получит сигнал достаточной силы о деполяризации миокарда. Рефрактерный период в различных моделях неодинаков и колеблется от 200 до 400 мс. Стимуляторы этого типа обычно могут быть временно переведены на фиксированный ритм магнитным устройством, в том числе при наличии конкурентного ритма. В некоторых моделях имеется встроенный частотный гистерезис, позволяющий слегка увеличить длительность цикла последней воспринимаемой деполяризацией (собственная спонтанная деполяризация) и первым навязанным сокращением.

Таблица 4.1. Варианты стимуляции

Тип стимулятора (трехбуквенный код)	Камеры сердца		Способ воздействия
	(стимулируемая)	(воспринимающая)	
	I	II	III
1. Предсердный, асинхронный	A	0	0
2. Предсердный, R-упреждающий (demand inhibited)	A	A	I
3. Предсердный, R-пусковой (demand triggered)	A	A	T
4. Желудочковый, асинхронный	V	0	0
5. Желудочковый, R-упреждающий (demand inhibited)	V	V	I
6. Желудочковый, R-пусковой (demand triggered)	V	V	T
7. Предсердно-желудочковый последовательный (A—V sequential)	D	V	I
8. Желудочковый, синхронизированный с волной P	V	A	T
9. Желудочковый, R-упреждающий, предсердно-синхронизированный	V	D	T/I
10. Полностью автоматизированный	D	D	D (T I/I или D)

Вариантом R-упреждающего стимулятора является R-следовой, который отличается тем, что, восприняв деполяризацию, выдает низковольтный недеполяризующий ток, что позволяет стимулятору работать на низких, очень экономных режимах.

Перечисленные стимуляторы используются для навязывания ритма желудочку. Для стимуляции предсердий они используются редко из-за малой амплитуды спайка предсердия. Несмотря на то что в принципе есть очень чувствительные стимуляторы, тем не менее они не очень эффективны из-за слабой чувствительности к предсердной деполяризации.

Физиологическая стимуляция сердца. Возможны четыре принципиальных типа физиологических пейсмекеров: предсердные водители, которые не являются двухкамерными, но сохраняют предсердно-желудочковую синхронность, предсердно-желудочковые секвенциальные водители, предсердные синхронизированные пейсмекеры, наконец, полностью автоматизированные водители.

Физиологическое ритмовождение имеет очевидные преимущества перед желудочковым, несмотря на то что некоторые из этих преимуществ носят сугубо предположительный характер. ЭКС, если оно синхронизирует сокращение предсердий и желудочков, дает увеличение сердечного выброса более чем на 25% по сравнению с навязыванием ритма только на желудочек. При одном и том же сердечном выбросе физиологическая ЭКС характеризуется более низким конечно-диастолическим и предсердным давлением, чем при

использовании желудочковых электрокардиостимуляторов. Это важно, поскольку такой симптом, как одышка, связан с величинами давления. Синхронизированные предсердные и желудочковые сокращения также предупреждают волну Кеннона и снижают возможность возникновения наджелудочковых и желудочковых тахикардий.

Синхронная предсердно-желудочковая стимуляция была предложена для того, чтобы сохранить функцию предсердий в поддержании сердечного выброса. Кроме того, метод позволяет сохранить реакции синусно-предсердного узла на физическую нагрузку и другие раздражители. Для достижения синхронизации ставят два электрода: на предсердие—воспринимающий, а на желудочек—стимулирующий. Первый электрод улавливает деполяризацию предсердия, «сигнализирует» о ней в стимулятор, который после определенной задержки (120—250 мс) подает сигнал для деполяризации желудочка через второй электрод. В таком устройстве предсердный электрод нельзя использовать в качестве стимуляционного, а желудочковый—в качестве воспринимающего. Это очень серьезное ограничение, несмотря на то что в последнее время роль желудочкового электрода расширилась: он может выполнять и функцию восприятия, и функцию навязывания ритма. Когда после предопределенного интервала не поступает деполяризации предсердий, "устройство посылает сигнал стимуляции. Другой опасностью таких устройств может быть предсердная тахикардия (трепетание или мерцание), которая передается на желудочек. Чтобы этого не происходило, стимулятор воспринимает частоту сердечных сокращений, не превышающую 150 в минуту.

Последовательная (секвенциальная) предсердно-желудочковая стимуляция является разновидностью предыдущего вида ЭКС и применяется тогда, когда предсердная активность является очень важной. Электроды устанавливают на предсердие и желудочек. В отличие от синхронной стимуляции, однако, предсердный электрод несет функцию стимуляции, а не восприятия, а желудочковый электрод может работать и в режиме стимуляции, и в режиме восприятия. Прибор устроен так, чтобы стимулировать предсердие с определенной частотой сокращений, но после установленного интервала деполяризации желудочков (120—250 мс). Несмотря на то что некоторые формы синхронной предсердной стимуляции потенциально могли бы быть использованы более чем у 75% больных с полной поперечной блокадой (именно у стольких больных отмечается синусовый ритм), применение его все еще ограничено. Здесь прослеживается определенная инерция. Размеры этого стимулятора сравнительно больше монофазного стимулятора. Заложенная в нем энергия потребляется быстрее, т. е. они менее долговечны. Существующие электроды не надежны в восприятии деполяризации предсердий. Высок процент (до 50) смещения предсердного электрода. Наконец, есть довольно значительная группа больных, не нуждающихся в постоянной предсердно-желудочковой последовательной стимуляции.

Стимуляция предсердий и венозного синуса. Этот вид стимуляции представляет разновид-

ность предсердно-желудочковой синхронной стимуляции, когда электрод помещают в предсердие (обычно правое) (рис. 4.14) или в венозный синус. С созданием новых типов предсердных электродов, которые хорошо удерживаются в ушке предсердия и в синусе, этот вид стимуляции, безусловно, найдет применение при сохранной проводимости предсердно-желудочкового узла и нарушениях функции возбуждения и проведения в синусно-предсердном узле и межузловых путях.

Новейшим достижением электростимуляционной техники является полностью автоматизированный ЭКС (тип DDD), наиболее приближенный к физиологическим потребностям. Он позволяет стимулировать обе камеры (D, т. е. dual) (рис. 4.15), воспринимать деполяризацию обеих камер (D) и по способу воздействия имеет и механизм упреждения, и механизм подавления (D). Таким образом, этот аппарат может стимулировать предсердие, воспринимать деполяризацию предсердия и следовать за ритмом предсердия. Когда он воспринимает волну предсердия, возможна передача стимула на желудочек. Однако если в это же время возникнет спонтанное сокращение желудочка, аппарат воспримет его и подавит искусственный сигнал. Таким образом, программа DDD наиболее полно реализует нормальную функцию синусно-предсердного и предсердно-желудочкового узла.

Критерии отбора больных для физиологической стимуляции: 1) выбор оптимального электрокардиостимулятора; 2) активный образ жизни (независимо от возраста); 3) дисфункция миокарда; 4) снижение комплаенса миокарда; 5) пейсмеркерный синдром; 6) сопутствующие желудочковые или наджелудочковые аритмии.

Выбор оптимального электрокардиостимулятора. При лечении брадикардии основная задача состоит в увеличении числа сердечных сокращений до нужного уровня. Одним из многих критериев при этом является возраст больного. У детей должно быть более высокое число сокращений, чем у взрослых. Двухкамерные электрокардиостимуляторы все больше используются не только при выраженной брадикардии, но и при брадикардии, сопровождающейся застойной сердечной недостаточностью. Они необходимы как для увеличения частоты сердечных сокращений, так и для оптимизации сердечного выброса.

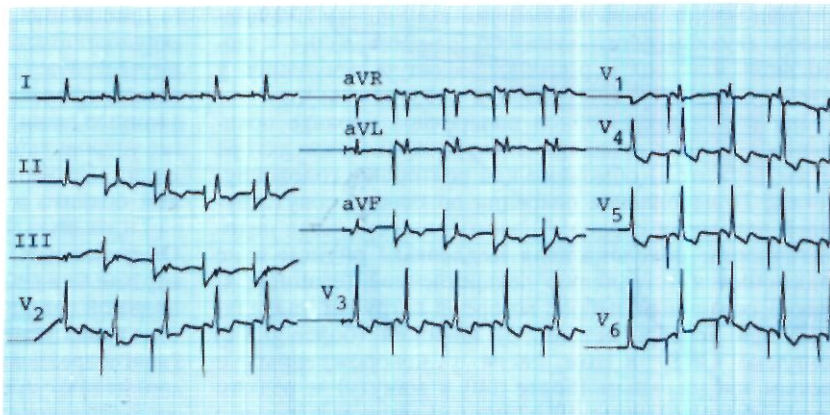
Активный образ жизни. Стимулятор, воспринимающий импульс предсердия и стимулирующий желудочек, целесообразен для больных, привыкших к активному образу жизни. Предсердно-желудочковый секвенциальный стимулятор осуществляет предсердно-желудочковую синхронизацию, но не увеличивает частоту сердечных сокращений при физической нагрузке.

Новые предсердные стимуляторы позволяют увеличить число сокращений желудочков до 150—175 в минуту в ответ на спонтанное учащение ритма предсердий. Врач выбирает один из верхних пределов пульса в зависимости от образа жизни больного.

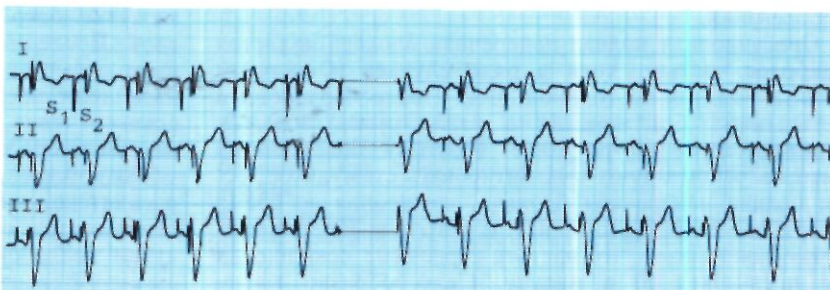
Ранее, когда число предсердных сокращений превышало верхний предел устройства, ответ предсердной синхронизации переставал срабатывать, что приводило к значительному снижению числа сокращений желудочков. Новейшие конструкции ЭКС отвечают по типу феномена Самойлова—Венкебаха и сохраняют число сокращений на верхнем пределе или близко к



4.14. Электрокардиограмма больного синдромом слабости синусно-предсердного узла, которому налажена физиологическая (предсердная) стимуляция.



4.15. Электрокардиограмма при последовательной (секвенциальной) предсердно-желудочковой стимуляции. Желудочковый стимул ( $S_2$ ) следует после запрограммированного интервала (200 мс), отсчитываемого от времени деполяризации предсердий ( $S_1$ ).



нему. Такое число сокращений предсердий необходимо, чтобы исключить внезапное снижение «желудочкового ответа» у больных, занимающихся теннисом, бегом или плаванием.

**Дисфункция миокарда.** В настоящее время у больных с нарушением функции миокарда используются предсердно-желудочковые секвенциальные стимуляторы, а также предсердные электрокардиостимуляторы. Функция миокарда может быть нарушена и у детей, и у взрослых. У детей функция миокарда изменена в результате операции на сердце при сложных пороках. У большой группы больных с дисфункцией синусно-предсердного узла, нарушением атриовентрикулярной проводимости или при их сочетании дисфункция миокарда обусловлена пороком клапана, дефектом перегородки или повторными хирургическими вмешательствами.

В настоящее время благодаря внедрению неинвазивных методов уделяется больше внимания тому, насколько двухкамерный стимулятор улучшает «производительность» сердца у таких больных. Однако и ранее было известно, что при выраженной дисфункции двухкамерные стимуляторы малоэффективны. Необходимо выяснить, насколько синхронизация с предсердием благоприятна для таких больных, поскольку возрастает частота сокращений в ответ на изменение активности больного.

**Снижение комплаенса сердца.** У больных со сниженным комплаенсом сердца гемодинамика нередко улучшается при восстановлении функции предсердия. У больных с идиопатическим гипертрофическим субаортальным стенозом и полной поперечной блокадой (последняя иногда развивается после операции иссече-

ния подклапанного стеноза) стимуляция желудочков редко улучшает состояние. Она становится значительно лучше при восстановлении функции предсердия, поскольку резко возрастает сердечный выброс. Это возможно сделать с помощью бифокального электрокардиостимулятора. Аналогичное положение у больных и с другой патологией — гипертрофической кардиомиопатией, у которых гемодинамическое улучшение также достигается при физиологической или двухкамерной ЭКС.

**«Пейсмекерный синдром».** Синдром электрокардиостимулятора подробно описан нами в разделе осложнений. Он встречается чаще у взрослых, но наблюдается и у детей, несмотря на то что дети не замечают отрицательного действия электрокардиостимулятора (так называемые «пушечные волны» на шее). Взрослые больные, напротив, отмечают снижение давления, неприятные ощущения при растяжении яремных вен при желудочковой стимуляции, вплоть до синкопе. Двухкамерная стимуляция существенно улучшает состояние больных, хотя она, конечно, не является абсолютной гарантией устранения указанных симптомов.

**Сопутствующие желудочковые или наджелудочковые аритмии.** В педиатрической практике у больных со сниженной насосной функцией миокарда часто отмечается желудочковая экстрасистолия. Использование двухкамерных стимуляторов у этой категории больных часто приводит к купированию экстрасистолии. Вероятно, это связано с нормализацией продолжительности предсердно-желудочкового проведения и уменьшением комплаенса желудочка. Подавление сопутствующей желудочковой или наджелудочковой

аритмии может стать важнейшим показанием к применению двухкамерного стимулятора. Показания к постоянной или долговременной электростимуляции у детей отличаются от показаний у взрослых.

При врожденной полной поперечной блокаде показанием к имплантированию электрокардиостимулятора детям служат: 1) обмороки или повторные головокружения; 2) выполнение операции по поводу сопутствующей патологии сердца; 3) застойная сердечная недостаточность, обусловленная медленным ритмом и не поддающаяся устранению лекарственной терапией; 4) низкий сердечный выброс во время нагрузки, выявляемой при велоэргометрии; 5) широкий (более 0,8 с) комплекс *QRS*, в том числе у новорожденных с частым предсердным (более 140 в минуту) и редким желудочковым (менее 50 в минуту) ритмом в связи с неблагоприятным прогнозом естественного течения заболевания.

Операционная полная поперечная блокада является наиболее частым, хотя в ряде случаев и спорным показанием для постоянной ЭКС. Послеоперационная летальность без лечения в этой группе больных колеблется от 60 до 100%. Поэтому большинство авторов рекомендуют имплантировать стимулятор, если полная поперечная блокада, возникшая во время операции, сохраняется 2 нед, а суточное мониторирование показывает, что частота сердечных сокращений не превышает 50 в минуту. Целесообразно также провести гисографию, которая подтвердит наличие блока на уровне предсердно-желудочкового пучка или дистальнее его.

Слабость синусно-предсердного узла часто возникает у детей после коррекции ВПС. Преходящие формы слабости узла у детей могут быть обусловлены влиянием кардиоплегического раствора или манипуляциями вблизи него. Дисфункции, обусловленные названными причинами, могут пройти без последствий в ближайшие дни после операции. У больных с постоянной и выраженной формой слабости синусно-предсердного узла следует провести холтеровское мониторирование и электрофизиологическое исследование. Показанием к операции служат обморочные состояния, документированные случаи выраженной брадиаритмии.

Физиологическая стимуляция у детей предпочтительнее по многим причинам. Во-первых, поскольку им производят миокардиальную стимуляцию, то можно хорошо фиксировать предсердный электрод. Это имеет основное значение в надежной работе аппарата. У детей нет мерцания или трепетания предсердий, что также является благоприятным фактором. Во-вторых, сохранение нормального сердечного выброса, достигаемое при физиологической стимуляции, — это важнейший фактор роста и развития ребенка. Такая стимуляция также служит эффективной мерой профилактики пейсмерного синдрома.

Операция. Существуют два принципиально различных способа хирургического лечения. При закрытом способе электроды проводят через вену (под рентгенологическим контролем) и таким образом осуществляют эндокардиальную стимуляцию. При открытом способе делают торакотомию и электрод или электроды имплантируют в миокард. Эндокардиальный метод применяют у взрослых, миокардиальный — у детей.

Для эндокардиальной стимуляции доступ к сердцу осуществляют через одну из трех вен: наружную, внутреннюю яремную вену или головную вену. В исключительных случаях, если облитерированы названные вены, пунктируют подключичную вену. После установления электрода определяют порог стимуляции. Затем имплантируют стимулятор в подключичной области и проверяют эффективность его работы.

Торакальный доступ к сердцу используется у детей. Оптимальным является левосторонний доступ в четвертом межреберье, позволяющий в условиях хорошо видимой поверхности левого желудочка фиксировать электрод. Многие авторы предпочитают подреберный (эпигастральный) доступ. При бифокальной стимуляции делают срединную стернотомию или правостороннюю торакотомию. При этом предсердный электрод укрепляют следующим образом: в межжазвальной промежутке острым путем (1,5 см) разделяют жировой слой. После обнажения миокарда в последний ввинчивают электрод и дополнительно фиксируют П-образным швом, восстанавливающим целостность эпикардального жира. Желудочковый электрод фиксируют обычным способом.

Подкожное ложе должно быть достаточно точно рассчитано, чтобы исключить произвольное вращение стимулятора; оно должно быть дренировано в первые сутки после операции через катетер, проведенный в самостоятельный разрез, находящийся около основного разреза. Профилактически следует назначить терапию антибиотиками.

Мы придаем важное значение дооперационной нормализации гемодинамики. Эффективна дооперационная стимуляция через временный эндокардиальный электрод. Благодаря этому послеоперационный период протекает гладко. Эта стимуляция позволяет снять явления застойной сердечной недостаточности и таким образом выполнить операцию больному, хорошо подготовленному к ней. Временный электрод также позволяет поддерживать оптимальную частоту сердечных сокращений в период основных манипуляций на сердце.

Выживаемость больных после имплантации электрокардиостимулятора. Хорошо известно, что прогноз у больных, которым электрокардиостимулятор имплантирован в связи с полной поперечной блокадой, хороший (рис. 4.16). Лишь только наличие ранее перенесенного инфаркта миокарда отражается на продолжительности жизни у этой группы больных. Если нет инфаркта миокарда или ИБС, больные с полной поперечной блокадой сердца после имплантации стимулятора живут в среднем 12 лет. К сожалению, такой прогноз не относится к больным, которым ЭКС проводится в связи с атриовентрикулярной блокадой II степени. Изложенное относится не только ко всей суммарной группе больных, но даже и к больным с блокадой II степени, не перенесшим инфаркт миокарда и не страдающим ИБС. Примерно 50% подобных больных умирают в течение 6 лет после имплантации стимулятора. Причиной ранней смерти является тяжелое поражение миокарда, как правило, некоронагенного генеза.

Продолжительность жизни больных, которым электрокардиостимуляция проводилась в связи с нарушениями синоатриального проведения, включая больных

с тахи-брадисиндромом, существенно не отличается от продолжительности жизни больных с полной поперечной блокадой. После установления электрокардиостимулятора она составляет 8—9 лет. Однако продолжительность жизни в этой популяции больных резко снижается, если имеется сопутствующая желудочковая тахикардия. Наличие такого осложнения, как желудочковая тахикардия, приводит к смерти 50% больных в течение одного года после имплантации стимулятора. Таким образом, сопутствующая желудочковая тахикардия при брадиаритмиях является более серьезным фактором снижения продолжительности жизни, чем возраст или коронарная болезнь.

В одной из работ последнего времени [Houser R. et al., 1983] эти выводы подтверждены наблюдениями за 968 больными в течение 18 лет. Сроки выживаемости составили среди больных с полной поперечной блокадой 11,8 года, с атриовентрикулярной блокадой II степени — 6,3 года, с синусовой брадиаритмией — 8,8 года (средние сроки по всей серии 8,9 года).

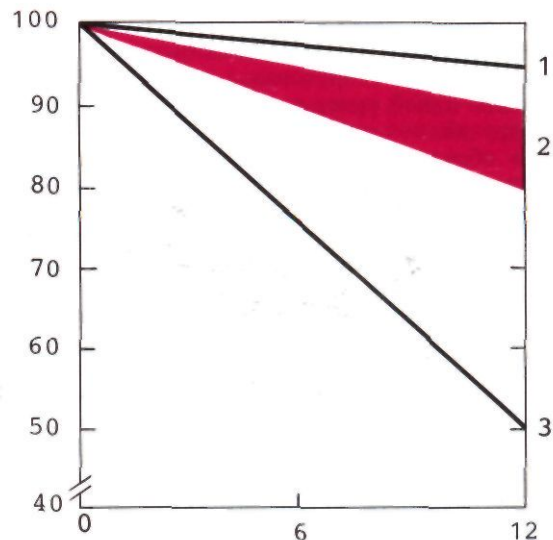
Факторами, снижающими продолжительность жизни, по степени важности являются желудочковая тахикардия, возраст при имплантации стимулятора, ранее перенесенный инфаркт миокарда, застойная сердечная недостаточность, В ПС, хроническая почечная недостаточность.

Вопросы технического обеспечения ЭКС. Тестирование имплантированных систем. Наиболее эффективным методом тестирования имплантированной системы является использование анализатора электрокардиостимуляторов, который искусственно воспроизводит функции восприятия и навязывания ритма электрокардиостимулятора.

Измерение пороговой энергии стимуляции необходимо для определения потенциала навязывания ритма на границе электрод — миокард. Электрическая энергия выходного устройства стимулятора, формирующая пульс больного, характеризуется двумя компонентами. Это компонент амплитуды (напряжение или ток) и компонент времени (ширина импульса, т. е. продолжительность). Порогом энергии стимуляции считают то минимальное значение напряжения или тока, которое при заданной ширине импульса начинает деполяризацию сердца.

Например, имплантируемый электрод рассчитан на ширину импульса 0,5 мс и порог напряжения менее 0,5 в, если при этой ширине импульса требуется порог напряжения более 1 в, то этот вариант стимуляции желудочков считается неудовлетворительным. Предсердный «имплантат» со стандартными электродами при ширине импульса 1 мс рассчитан на порог напряжения менее 1 в, порог более 2 в является неудовлетворительным. Низкий порог гарантирует соответствующую безопасность сохранения порога при постепенном и длительном контакте на границе электрод — миокард. Можно построить кривую сила — продолжительность проверкой повторных измерений порога, меняя ширину импульса. Сопротивление определяют показателем отношения напряжения к силе тока. При этом напряжение должно быть близким к величинам на выходном устройстве электрокардиостимулятора. Так, расчетное сопротивление при 5 в должно быть в пределах 300—800 Ом.

Сигналы деполяризации сердца, волна *P* или



4.16. Актуарные кривые выживаемости здоровых (1) и больных с приобретенной (хронической) полной поперечной блокадой при хирургическом (2) и консервативном (3) лечении.

На оси абсцисс — время наблюдения за больными в месяцах; на оси ординат — выживаемость в процентах.

волна *R* проходят через соединение электрод — миокард, трансформируются в воспринимающем устройстве. Измерение амплитуды и частоты определяемых сигналов важно для того, чтобы подобрать оптимальный режим воспринимающего (сенсорного) устройства. Для измерения этих свойств используют калиброванные эндокардиальные электрограммы и анализаторы систем ЭКС. Амплитуда эндокардиального сигнала предсердия более 1,5 мв, а желудочка — 4 мв достаточна для сенсорного устройства; сигнал длительно сохраняется, несмотря на изменение структуры эндокарда в месте имплантации электрода.

Анализаторы систем ЭКС способны определить соответствующие сигналы с эндокарда и воспроизвести их амплитуду. Калиброванная эндокардиальная электрограмма необходима тогда, когда анализатор не может определить сигнал. Однако обычно анализатор ЭКС и воспроизводит электрограмму, и анализирует ее.

Имплантация двухкамерных стимуляторов с использованием анализатора ЭКС дает идеальную возможность для анализа эндокардиальных сигналов каждой камеры, изучения атриовентрикулярной проводимости и ретроградной проводимости. Ретроградный анализ важен при использовании современных предсердно-синхронизированных стимуляторов (VAT, VDD, DDD), поскольку недостаточный учет ретроградной активности может привести к развитию тахикардии, индуцированной стимулятором. Такое исследование невозможно провести в кабинете зондирования или в операционной, не снабженной электрофизиологическим оборудованием. Простейшая система тестирования двухкамерного электрокардиостимулятора может быть создана, если поставить временные электроды в предсердие и желудочек и через тестирующий кабель соединить их с анализатором работы электрокардио-

стимулятора и электрически изолированным монитором ЭКГ. Больной также должен быть электрически изолирован. Такое оборудование позволяет проводить стимуляцию одной камеры, запись и анализ электрограммы другой.

Таким образом, по мере разработки и внедрения новых уменьшенных и более современных стимуляторов и электродов снижаются препятствия к имплантации предсердных и двухкамерных стимуляторов. Эти преимущества существенным образом отражаются на хирургической технике и отдаленных результатах.

ЭКС зависит от способности стимулятора деполяризовать область вокруг головки электрода, которая была бы достаточной, чтобы начать деполяризацию всего сердца. Минимальный достаточный стимул, вызывающий сокращение сердца, называют порогом стимуляции. Он выражается в единицах напряжения тока или энергии. Порог стимуляции—феномен активный, а не статический и имеет определенные характеристики.

1. Продолжительность (длительность) импульса однонаправленно влияет на порог стимуляции и зависит от амплитуды тока: чем больше длительность, тем меньше ток и наоборот. Однако при уменьшении продолжительности импульса до 0,2—0,4 мс порог не создается независимо от силы тока. Аналогично этому уменьшение силы тока ниже определенных значений (подпороговое) приводит к тому, что удлинение продолжительности импульса не приведет к деполяризации сердца. Возможности получения пороговых значений создаются при длительности импульса 0,5—2 мс. Поэтому во всех клинических стимуляторах эта величина колеблется от 0,6 до 2,7 мс.

2. Поверхность и конфигурация электрода имеет большое значение. Электроды с большой поверхностью вызывают деполяризацию миокарда при меньших значениях силы тока, чем электроды с малой поверхностью. Соответственно этому сферические электроды обладают максимальным по длительности постоянным порогом стимуляции, цилиндрические — минимальным.

3. Контакт электрода с миокардом важен в том отношении, что порог стимуляции возрастает как функция расстояния между электродом и сокращающимся миокардом. Увеличение этого расстояния возникает в результате воспаления в месте введения электрода (особенно сильно оно выражено на 5—10-й день). Порог стимуляции может возрастать в 10 раз. К 3—4 нед воспаление затихает, а порог стимуляции снижается до значений, превышающих истинные (исходные) в 2—5 раз. Затем это значение длительно удерживается. При маленьких размерах электродов хронический порог стимуляции значительно превышает этот показатель в остром периоде. Аналогично этому увеличение продолжительности импульса приводит к уменьшению соотношения между порогом постоянной и временной стимуляции, несмотря на то что чем короче импульс, тем экономнее потребление энергии питания.

4. Анодная стимуляция потребляет энергии в 16 раз больше, чем стимуляция от катода. Поэтому в настоящее время все стимуляторы осуществляют катодную деполяризацию миокарда. Более того, анод на сердце может вызывать его фибрилляцию,

что неоднократно наблюдалось при биполярной стимуляции, когда оба электрода имплантировали в миокард.

5. Следует избегать монофазной стимуляции, так как в месте приложения развивается выраженный фиброз, который не наблюдается при двухфазном импульсе. Все современные стимуляторы используют двухфазный стимуляционный сигнал.

6. Сон, прием пищи, физические нагрузки, гипоксия изменяют порог стимуляции. Наиболее сильно это проявляется во сне, когда порог стимуляции возрастает на 30—40%. Почти на такую же величину увеличивает этот показатель прием пищи. А физическая активность, напротив, снижает порог стимуляции на 10—25% по сравнению с данными, полученными в покое. Гипоксия и гиперкапния также увеличивают порог деполяризации миокарда.

7. Нарушения электролитного обмена, как известно, могут менять работу стимулятора. При этом влияние уровня сывороточного калия часто несущественно. Гораздо важнее соотношение внутри- и внеклеточного калия. Медленная инфузия калия даже при нормальном его содержании приводит к уменьшению порога стимуляции. Быстрое повышение концентрации внеклеточного калия приводит к увеличению порога стимуляции. Изменение концентрации кальция не влияет на этот показатель.

8. Лекарственные препараты по-разному меняют порог ЭКС. Симпатомиметики (кроме изадрина) повышают возбудимость миокарда и снижают порог стимуляции. Изадрин также не противопоказан, однако у некоторых больных он вызывает парадоксальную реакцию. Глюкокортикоиды снижают порог стимуляции, а минералокортикоиды, напротив, повышают его. Антиаритмические препараты (хинин, новокаинамид, ритмилен, пропранолол, изоптин) в терапевтических дозах на 10—15% увеличивают порог стимуляции. Этот эффект усиливается при появлении побочного действия лекарств. Напротив, лидокаин понижает порог стимуляции.

Нарушения функции электрокардиостимулятора. 1. Урежение частоты работы стимулятора — наиболее частая причина смены электрокардиостимулятора. Современные аппараты рассчитаны на устойчивый 7—8-летний период функционирования батареи. Однако иногда уже к исходу первого года ритм урежается до 58—60 мин и возникают конкурентные отношения собственного ритма и ритма аппарата, особенно при физической активности. Если стимулятор не имеет программируемого устройства, позволяющего увеличить частоту, то его надо заменить.

Учащение работы стимулятора—более редкое осложнение. Обычно после имплантации стимуляторов отмечается увеличение или уменьшение частоты на 2—3 импульса в минуту по сравнению с должным. Затем работа стимулятора стабилизируется и сохраняется в этом пределе весь период, вплоть до истощения запаса питающего элемента.

В редких случаях, однако, особенно при раннем истощении батареи, частота его может возрасти, что ведет к развитию желудочковой тахикардии. Такая ситуация является очень тревожной и требует неотложной операции, чтобы предупредить фибрилляцию желудочков.



Иногда в программируемых стимуляторах, особенно в новых моделях, возможно спонтанное изменение программы (перепрограммирование) в сторону учащения. В этих случаях наружным устройством — программатором — следует изменить интервал стимуляции, что достаточно для нормализации работы устройства.

Неустойчивые ритмы отличаются внезапной сменой и чередованием урежения и учащения ритма. Такие изменения могут быть предвестником более серьезной поломки аппарата. Если эти изменения не связаны с перемещением аппарата в ложе, то его следует заменить.

В некоторых моделях стимуляторов, имеющих литиевые батареи (последние считаются лучшим источником питания), обнаруживается повышенная чувствительность к изменению температуры окружающей тканей. В этих устройствах, по-видимому, имеются минимальные отклонения от стандарта. Изменения частоты сердечных сокращений на 1—2 в минуту допустимы и не требуют смены стимулятора.

В практике ЭКС встречаются нарушения чувствительности (восприимчивости), когда в результате недостаточного подавления пейсмекеров типа demand отсутствует деполяризация желудочков. Это может быть обусловлено недостаточностью чувствительности к волнам *P* или *T*, перемежающимся разобщением надорванных эндокардиальных электродов, электромагнитными помехами или подавлением потенциалами мышц. Недостаточная восприимчивость волны *P* обычно обусловлена смещением эндокардиального предсердного электрода.

В связи с улучшением условий экранирования стимуляторов электромагнитные помехи мало влияют на их работу. Наиболее частой причиной появления помех стали в последнее время микроволновые печи, диатермия, промышленные радарные установки, ретрансляционные радио- и телебашни. «Подавление» работы стимулятора потенциалами мышц в основном отмечается при использовании униполярных стимуляторов.

В связи с тем что у людей с имплантированным электрокардиостимулятором источник собственного ритма часто бывает подавлен (пейсмекерная, или ЭКС-зависимость), нарушение работы воспринимающего устройства может иметь серьезные последствия и привести даже к синкопе. Поэтому у таких больных смена электрокардиостимулятора абсолютно необходима и часто выполняется по жизненным показаниям. Простейшее решение, если это стимулятор demand и в экстренных случаях можно перевести работу стимулятора в асинхронный режим с фиксированной частотой с помощью наружного магнитного переключателя.

Одновременное повреждение восприятия и захвата сигнала деполяризации может быть результатом смещения и отхода от эндокарда электрода, повреждения последнего на протяжении, плохого контакта между стимулятором и электродом, выраженного фиброза в области головки электрода. О воспалительном процессе в первые дни после имплантации упоминалось выше. Смещение эндокардиального электрода возникает в любое время, но наиболее часто это происходит в первые 3 дня, а затем в течение первого

месяца. Разрыв или поломка электрода, а также фиброз в месте контакта отмечаются в более поздние сроки.

Следует подчеркнуть, что нарушения чувствительности и захвата редко бывают полными, скорее они носят перемежающийся характер.

Нарушения чувствительности наиболее часто наблюдаются при использовании электродов с малой поверхностью, а также у больных с фиброзом миокарда. Они чаще возникают при использовании биполярных стимуляторов, поскольку униполярные системы подают в стимулятор более крупные по размерам сигналы.

Часто причиной нарушения чувствительности являются сопутствующие желудочковые экстрасистолы с укороченным интервалом сцепления. Нетипичная морфология деполяризации и малая выраженность такой экстрасистолы приводят к неспособности стимулятора воспринять комплекс. В таких случаях возникает конкуренция ритмов.

Потеря способности «захватывать» сигнал также носит интермиттирующий характер и обычно связана либо со смещением катода, либо с разрывом электрода. В изолированном виде этот феномен может быть причиной перфорации сердца эндокардиальным электродом с повышением порога стимуляции, фиброза вокруг электрода, гипер- или гипокалиемии, токсического действия лекарств, блока на входе, т. е. в месте крепления электрода к желудочку. Рецидив дооперационной симптоматики особенно отчетливо проявляется у ЭКС-зависимых больных.

Стимуляция грудной мышцы происходит тогда, когда наблюдается утечка энергии в месте соединения электрода со стимулятором. Иногда это возникает при использовании униполярного устройства в результате его поворота таким образом, что стимул «попадает» прямо на мышцу. Одной из частых причин стимуляции диафрагмы или межреберных мышц является перфорация эндокардиальным электродом стенки правого желудочка. При этом выявляются потеря «захвата» сигнала аппаратом и признаки блокады правой ножки предсердно-желудочкового пучка. Изолированная блокада правой ножки у больного со стимулятором не означает перфорации стенки правого желудочка.

Следует однако отметить, что стимуляция диафрагмы и межреберных мышц описана и без повреждения целостности правого желудочка. Она иногда отмечается при миокардиальной стимуляции у больного в горизонтальном положении, а при изменении положения исчезает. Здесь имеют значение взаимоотношения фиксированного эндокардиального электрода и диафрагмы.

Смещение электрокардиостимулятора наблюдается редко и отмечается обычно у пожилых больных в связи с потерей эластичности кожи и ее тургора. Резкое смещение аппарата книзу вызывает смещение эндокардиального электрода или даже его перелом. Иногда возможен поворот стимулятора, что приводит к потере энергии в месте соединения электрода и аппарата.

Шумовая симптоматика в сердце, обусловленная стимулятором, описывается очень редко, но если она возникает, то может быть обуслов-

лена перфорацией межжелудочковой перегородки или структур трехстворчатого клапана эндокардиальным электродом. Иногда у больных выслушивается высокочастотный пресистолический щелчок, наблюдаемый при диафрагмальной или межреберной стимуляции.

Пейсмекерный синдром характеризуется такими симптомами, как головокружение, утомляемость, обморок или пульсация вен шеи, сочетающимися с гипотонией, и обусловлен работой электрокардиостимулятора. Обычно он наблюдается у больных, которым проводится желудочковая стимуляция (VVI), и купируется после перехода на физиологическую стимуляцию: бисеквенциальную (DVI) или автоматическую (DDD).

Существует два объяснения возникновения пейсмекерного синдрома. Во-первых, сохранная желудочково-предсердная проводимость сопровождается ретроградной активацией предсердий и их сокращением в то время, когда предсердно-желудочковые клапаны закрыты. Это приводит к венозной регургитации в системных и легочных венах и гемодинамической недостаточности наполнения. Установлено также, что такой застой крови ослабляет рефлекторную активность общепериферического сопротивления и давления крови. В соответствии с другой точкой зрения этот синдром вызывается нарушением атриовентрикулярной синхронизации. Но, по-видимому, синдром вызывают оба фактора. Причем при ретроградной желудочково-предсердной проводимости больше страдают больные с нормальной функцией желудочков, а нарушение предсердно-желудочковой синхронизации более выражено отражается на гемодинамике больных со сниженным комплайенсом.

С целью профилактики синдрома электрокардиостимулятора необходимо уметь «распознать» больных, у которых имплантация стимулятора может привести к его развитию. Его можно выявить при имплантации электрокардиостимулятора и не требуется дооперационного гемодинамического или полного электрофизиологического обследования.

Во время операции устанавливают желудочковый электрод и проводят электрическую пробу. Артериальное давление измеряют при «собственном» ритме больного и затем «навязывая» ему несколько более частый ритм в режиме demand (VVI). Если у больного в период стимуляции артериальное давление падает на 20 мм рт. ст. и более, то это значит, что риск развития синдрома электрокардиостимулятора очень высок. Чем больше снижается артериальное давление при пробной стимуляции, тем более выраженными будут симптомы синдрома электрокардиостимуляции в последующем в режиме VVI. Следовательно, больному показана физиологическая стимуляция. Теоретически гемодинамические рефлексы возникают, по-видимому, у всех больных с имплантированными стимуляторами. Однако эти изменения выражены неодинаково у разных больных, и снижение давления компенсируется и при стимуляции в режиме demand.

Дополнительной мерой контроля, позволяющей выявить ретроградную (желудочково-предсердную проводимость), является установка временного предсердного электрода. Его можно провести либо через то же пункционное отверстие, через которое проведен желудочковый электрод, либо через подключичную

вену противоположной стороны. Проводя стимуляцию сердца через желудочковый электрод, определяют наличие ретроградной проводимости. Если у больного при стимуляции в режиме VVI давление не падает и нет признаков ретроградной проводимости, предсердный электрод удаляют и имплантируют стимулятор в режиме VVI. Поиски наиболее оптимальных методов прогноза пейсмекерного синдрома продолжаются. Если у больного сохранена ретроградная ( $V-A$ ) проводимость даже без снижения артериального давления, некоторые хирурги сами ставят физиологические стимуляторы. Они уверены, что при переходе из горизонтального положения в вертикальное давление неизбежно снизится и у больного появятся симптомы синдрома электрокардиостимулятора. Можно использовать вращающийся стол, позволяющий придать больному в процессе тестирования сидячее положение и положение стоя и таким образом определить изменения артериального давления при желудочковой стимуляции. Еще более достоверную информацию можно получить, если больному провести катетеризацию легочной артерии. Тогда можно определить сердечный выброс и давление заклинивания при «собственном ритме» больного и при желудочковой стимуляции и сопоставить эти данные с данными при физиологической стимуляции в режиме предсердной (DDD) или бисеквенциальной стимуляции (DVI).

Диагностика синдрома электрокардиостимулятора у больных с имплантированным электрокардиостимулятором. Если больной с имплантированным стимулятором предъявляет жалобы, характерные для пейсмекерного синдрома, то первое, что нужно сделать, это измерить артериальное давление в положении лежа, сидя и стоя. При этом если установлен программируемый стимулятор, то его следует перепрограммировать так, чтобы у больного некоторое время был синусовый ритм, и в этот период вновь измерить артериальное давление в положении лежа, сидя, стоя.

Проведенное тестирование может выявить гипотензию, обусловленную электрокардиостимуляцией, в таких случаях возможны различные решения. Если «собственный ритм» больного постоянный, то можно уменьшить частоту ритма от стимулятора, что снижает частоту искусственного водителя ритма. Можно также использовать феномен гистерезиса, позволяющий удлинить интервал после воспринимаемого (спонтанного) комплекса *QRS* на интервал больший, чем следующий за электрическим стимулом. Это помогает значительно уменьшить проявления конкуренции в работе пейсмекера и собственного ритма больного. Внедрение в клиническую практику метода холтеровского мониторинга позволяет использовать этот метод с одновременной регистрацией артериального давления.

Другой неинвазивный метод — повышение значимости многоканальной электрокардиографии и тщательности изучения деполяризации предсердий, возникающей в ответ на стимуляцию желудочков. Запись потенциалов с поверхности может дать информацию о наличии ретроградной проводимости. Однако не у всех больных можно получить точную информацию о наличии ретроградной проводимости.

Если диагноз пейсмекерного синдрома сомнителен, а состояние больного этого требует, следует провести

инвазивное исследование в условиях стационара. Устанавливают временный предсердный и постоянный желудочковый электроды на стороне, противоположной стороне ранее имплантированного электрода. Электроды соединяют с устройством, позволяющим проводить последовательную стимуляцию. Сначала определяют ретроградную проводимость. Затем в режиме желудочковой (VVI), секвенциальной (DVI) или предсердной стимуляции (DDD) определяют и сравнивают динамику артериального давления. Если артериальное давление снижается при желудочковой стимуляции и не изменяется при физиологической, убирают ранее имевшийся стимулятор и налаживают последовательную стимуляцию с использованием двухкамерного аппарата. До внедрения стимуляторов типа DDD с удлиненным программируемым рефрактерным периодом предсердий для исключения тахикардии пейсмерного генеза стимуляторы последовательного действия (DVI) использовались у больных с сохранной ретроградной проводимостью. Новейшие стимуляторы DDD легко приспособляются к тому, чтобы избежать такой тахикардии путем удлинения рефрактерного периода предсердий.

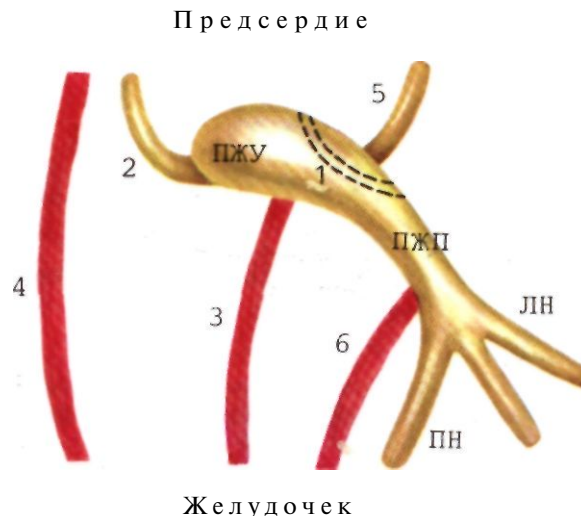
#### 4.4. СИНДРОМЫ ПРЕДВОЗБУЖДЕНИЯ ЖЕЛУДОЧКОВ

В 1930 г. L. Wolff, J. Parkinson, P. White описали электрокардиографический синдром, включающий функциональную блокаду ножки предсердно-желудочкового пучка и короткий интервал  $P-R$ , который наблюдается у молодых, физически здоровых людей, периодически страдающих приступами пароксизмальной тахикардии. Как было выяснено вскоре, синдром WPW может приводить к смерти.

Синдром предвозбуждения желудочков является удобной «моделью» для изучения ритмов повторного входа (риентри). Характерная морфология зубца  $QRS$ , которая наблюдается при предвозбуждении желудочков, возможность выполнения внутрисердечного исследования, включая специализированную проводящую систему сердца, проведение программированной стимуляции сердца, развитие эпикардиального картирования сердца, наличие хирургической техники, необходимой для прерывания аномальных проводящих путей, и выявляемость определенного анатомического субстрата синдрома на патологоанатомическом материале, способствовали более тщательному изучению синдромов предвозбуждения.

Определение и классификация. Предвозбуждение—термин, впервые использованный R. Ohnell (1944), относится к случаям, когда из-за наличия анатомического «шунта» часть или весь миокард желудочка активируется импульсом, возникшим в предсердии и достигшим этого участка раньше, чем возбуждение, приходящее в желудочек через нормальную (специализированную) проводящую систему. Эту концепцию предвозбуждения распространяют и на тех больных, у которых аналогичное анатомическое сообщение и сопутствующая аритмия сочетаются с нормальной ЭКГ (добавочные аномальные пути проводят возбуждение только в обратном ретроградном направлении).

В 1975 г. европейская группа по изучению предвоз-



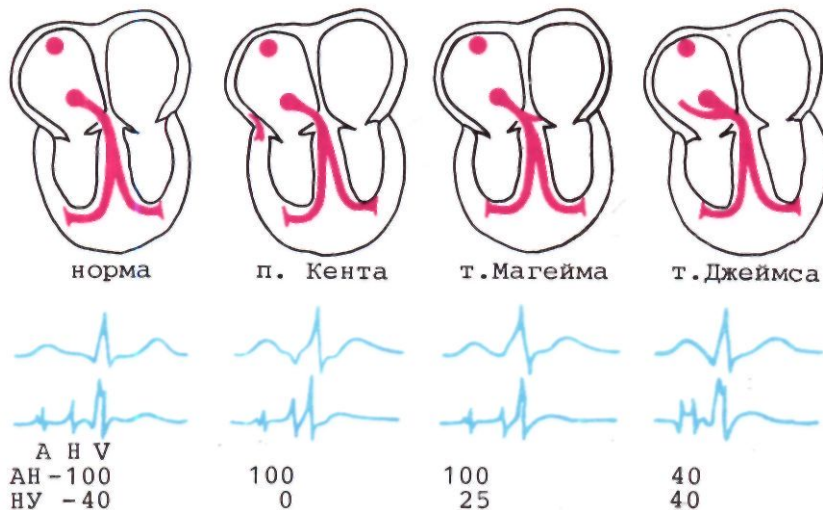
4.17. Анатомические субстраты синдромов предвозбуждения, рекомендованные Европейской группой по изучению предвозбуждения.

1 — путь предпочтительного внутриузлового проведения; 2—задний межузловой тракт; 3—нодовентрикулярный путь; 4—атриовентрикулярный путь; 5—атриопучковый путь; 6—фасцикуловентрикулярный путь; ПЖУ—предсердно-желудочковый узел; ПЖП—предсердно-желудочковый пучок; ЛН и ПН—левая и правая ножки предсердно-желудочкового пучка.

буждения разработала классификацию синдромов предвозбуждения (рис. 4.17). К ним относятся: 1) предсердно-желудочковые соединения, формирующие прямую связь между предсердием и желудочком; 2) нодовентрикулярные волокна, соединяющие предсердно-желудочковый узел с миокардом желудочков; 3) фасцикуловентрикулярное соединение системы Гиса—Пуркинью с миокардом желудочков; 4) обходные (шунтирующие) предсердно-желудочковый узел пути. Функционирующие предсердно-желудочковые соединения (пучок Кента) дают классическую картину синдрома WPW, а нодовентрикулярные и фасцикуловентрикулярные тракты (волокна Магейма)— варианты синдрома WPW. Обходные пути (шунты) предсердно-желудочкового узла (тракт Джеймса) формируют так называемый синдром L—G—L (Lown—Ganong—Le vine).

Эти синдромы характеризуются коротким интервалом  $P-R$ , аномальным комплексом  $ORS$  и их анатомическим субстратом. Наиболее частый вариант этих синдромов—синдром Вольфа—Паркинсона—Уайта. Однако могут быть варианты, включающие короткий интервал  $P-R$ , аномальный комплекс  $QRS$  или полностью неизменную электрокардиограмму.

В соответствии с терминологией, предложенной этой же группой под термином «соединение», обычно используется общий термин для описания аномальных проводящих путей, которые проникают в «работающий» (сократительный) миокард. Термин «тракт» используется для описания аномальных проводящих путей, которые внедряются в специализированную проводящую систему сердца. Поскольку нормальное и аномальное функциональное проявление синдрома все-



4.18. Анатомические соотношения, электрокардиографические признаки и типичные показатели интервалов проведения возбуждения в норме и при наличии добавочных проводящих путей, полностью или частично шунтирующих предсердно-желудочковый узел.

Цифрами обозначены интервалы времени (мс) на гисограмме.

гда основывается на точных анатомических субстратах, следует быть очень осторожным при экстраполяции функциональных проявлений на анатомический субстрат. При синдроме предвозбуждения выявление прямых анатомических признаков с помощью обзорных методов (визуально) затруднительно. Поэтому для клинических целей целесообразно использовать функциональные проявления, которые идентифицируют области, где получена корреляция между структурой и функцией (рис. 4.18).

Функциональные определения предвозбуждения. Добавочные предсердно-желудочковые мышечные соединения, известные в литературе под названием «пучки Кента», начинаются в миокарде и внедряются в сокращающийся миокард. Их называют также мышечными мостиками, поскольку они перекидываются через атриовентрикулярную борозду.

Добавочные предсердно-желудочковые соединения располагаются в свободной стенке (париетально) или в перегородке. Аномалия характеризуется полным шунтированием функции предсердно-желудочкового узла. Поэтому потенциал (спайк) предсердно-желудочкового пучка может быть смещен в желудочковую часть электрограммы, что приводит к дальнейшему стиранию исходной картины (Д-волна) и расширению комплекса *QRS*. Если в предсердно-желудочковом пучке возникает экстрасистола, комплекс *QRS* нормализуется. Он нормализуется также при развитии реципрокной тахикардии, в результате которой добавочный путь «начинает работать» в ретроградном направлении, замыкая таким образом круг повторного входа (риентри). Аналогичная картина (нормализация *QRS*) наблюдается при электростимуляции предсердно-желудочкового пучка.

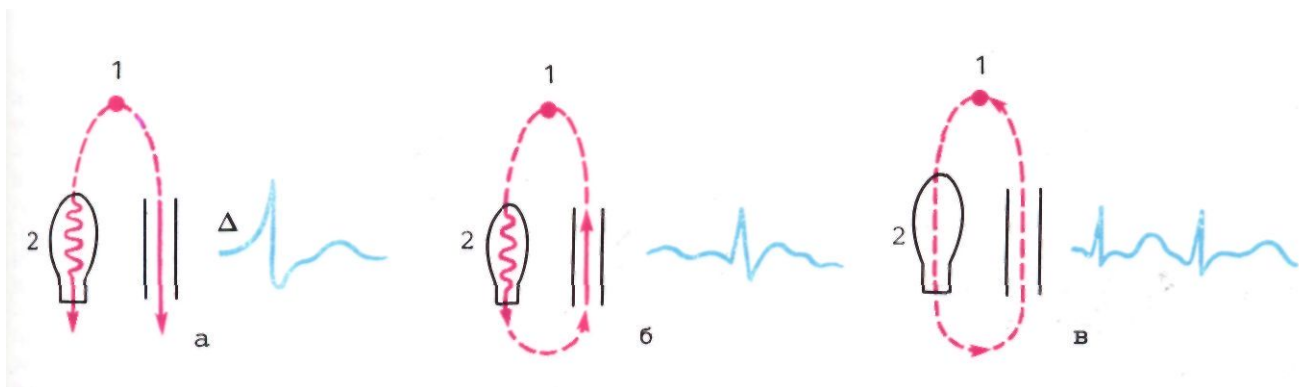
**Особенности усиления проводимости в предсердно-желудочковом узле.** Несмотря на большие достижения клинической электрофизиологии сердца, основные противоречия, сохраняющиеся и до настоящего времени, касаются нарушения проводимости внутри предсердно-желудочкового узла. Как известно, в здоровых сердцах имеются межузловые пути, предсердные тракты, которые в конечной своей части огибают предсердно-желудочковый узел, приближаются к

трехстворчатому клапану и пенетрируют нижнюю часть узла. Таким образом, межузловые пути потенциально представляют собой частичный шунт этого узла. Напротив, волокна, отходящие от предсердия к предсердно-желудочковому пучку (предсердно-узловые волокна) и полностью шунтирующие узел, встречаются очень редко. У ряда больных при стимуляции предсердий предсердно-желудочковая проводимость не удлиняется. Это явление было охарактеризовано рядом авторов как «ускоренная внутриузловая проводимость». Предполагается, что аномалия проведения между предсердием и предсердно-желудочковым пучком может иметь место в следующих случаях: 1) предсердно-гисовский интервал (*A—H*) на синусовом ритме меньше 60 мс (нижний предел нормы); 2) соотношение проводимости между предсердием и предсердно-желудочковым пучком равно 1:1 на фоне стимуляции правого предсердия при длительности цикла менее 300 мс; 3) удлинение интервала *A—H* незначительное и не превышает 100 мс при стимуляции правого предсердия с длительностью цикла 300 мс.

**Добавочное нодовентрикулярное соединение и фасцикуловентрикулярное добавочное соединение** известны в литературе как волокна Магейма. По анатомо-функциональным признакам мы выделяем две подгруппы волокон.

Добавочные нодовентрикулярные соединения начинаются от предсердно-желудочкового узла и внедряются в миокард желудочка. Электрофизиологически при обследовании больных, имеющих такое соединение, наблюдается короткий интервал *H—V* (менее 30 мс), сочетающийся с измененным комплексом *QRS*. В зависимости от того, где соединение внедряется в желудочек, морфология комплекса *QRS* может напоминать блокаду ножки предсердно-желудочкового пучка либо может появиться Д-волна. Может наблюдаться нормальное соотношение интервала *P—R*, когда из-за низкого внедрения соединения в миокард желудочка задержка проведения в предсердно-желудочковом узле отсутствует. В этом случае при стимуляции предсердий значительно увеличивается проведение возбуждения между предсердием и





4.19. Схематическое изображение (а—в) механизма развития тахикардии при синдроме Вольфа—Паркинсона—Уайта. Объяснение в тексте.

желудочком. Поскольку добавочный путь начинается проксимальнее предсердно-желудочкового пучка, то при стимуляции области пучка или возникновении стволовых экстрасистол комплекс *QRS* нормализуется.

У больных с фасцикуловентрикулярным соединением добавочные волокна соединяют специализированную проводящую систему желудочков (предсердно-желудочковый пучок или его ножки) с миокардом желудочка. Как и в предыдущем случае, отмечаются нормальное значение интервала *P—R*, задержка проведения возбуждения проксимальнее предсердно-желудочкового пучка при электростимуляции предсердия, а также укорочение интервала *Я—V* с атипичным комплексом *QRS*. Однако в отличие от нодовентрикулярного соединения стимуляция предсердно-желудочкового пучка или стволовая экстрасистола не нормализуют комплекс *QRS*, а предсердная стимуляция не приводит к усилению изменений комплекса *QRS* при наличии у больного фасцикуловентрикулярных соединений.

**Синдром Вольфа—Паркинсона—Уайта.** Современное представление об анатомическом субстрате и электрофизиологические данные свидетельствуют, что синдром Вольфа—Паркинсона—Уайта обусловлен добавочными проводящими путями. Основным элементом этих путей является сократительный миокард.

Основным методом диагностики синдрома Вольфа—Паркинсона—Уайта остается электрокардиография. Доказательством наличия добавочных проводящих путей служат короткий интервал *P—R* (*P—Q*), уширенный комплекс *QRS* и подъем начального сегмента *QRS*—Д-волна. Диагностические проблемы возникают тогда, когда один или даже все перечисленные признаки отсутствуют. Все признаки на ЭКГ обусловлены преждевременным возбуждением участка миокарда, активируемого пучком Кента. В большинстве случаев миокард возбуждается через оба пути: нормальный и аномальный, а результирующая комплекса *QRS* отражает смещение этих воздействий. Начальная часть *QRS*—это отражение активации какого-то проксимального отдела желудочка, где внедряется добавочный путь.

Раннее возбуждение миокарда желудочков добавочными проводящими путями происходит потому, что

обычные миокардиальные клетки пучка Кента проводят быстрее, чем клетки предсердно-желудочкового узла. Однако если пучок добавочного пути сам по себе активируется позже предсердно-желудочкового узла, то предвозбуждение либо запаздывает, либо вообще не проявляется, что более характерно для левосторонней локализации пучка Кента, чем для правосторонней.

Наиболее частой формой аритмии является реципрокная тахикардия с антеградным проведением через предсердно-желудочковый узел (пучок Гиса) и ретроградным проведением через добавочный путь (пучок Кента). Пусковым моментом, приводящим к тахикардии, обычно является экстрасистола, возникающая в предсердии, желудочке или же предсердно-желудочковом узле. На синусовом ритме импульс проходит одновременно по проводящим путям и по пучку Кента. Для объяснения механизма возникновения реципрокной тахикардии необходимо уяснить некоторые особенности патологической физиологии добавочных проводящих путей. Время, необходимое для восстановления функции проведения по добавочному пути после деполяризации (рефрактерный период), зависит от продолжительности цикла стимуляции или спонтанного ритма. Значение рефрактерного периода может существенно отличаться в зависимости от того, в каком направлении «работает» добавочный путь—в антеградном или ретроградном. У больных с реципрокной тахикардией рефрактерный период добавочного пути часто превышает рефрактерный период проводящей системы. Поэтому при появлении предсердной экстрасистолы последняя блокирует проведение по добавочному пути в антеградном направлении и дает преимущественное проведение к желудочку через нормальную проводящую систему. Это приводит к нормализации комплекса *QRS*. Нормальные и добавочные проводящие пути в этот момент диссоциируют, что способствует возникновению круга повторного входа (рис. 4.19). Возбуждение, распространяющееся на желудочек, «застает» добавочный путь в состоянии, при котором он «работает» только в ретроградном направлении, способствуя возвращению импульса обратно в предсердие. Таким образом, возникает круговой ритм с антеградной проводимостью через нормальную проводящую систему (нормальная *QRS*) и ретроградную проводимость через добавочный проводящий путь. Это и есть ортодромная пароксизмальная тахикардия при синдроме Вольфа—Паркинсона—Уайта.

Реже реципрокный ритм, обусловленный синдромом пред возбуждения, имитирует желудочковую тахикар-

дию. Это бывает тогда, когда возбуждение в антеградном направлении проводится через добавочный путь, а в ретроградном — через предсердно-желудочковый узел. Этот вариант тахикардии назван «антидромная реципрокная тахикардия» и считается редким.

Аритмии, сочетающиеся с синдромом Вольфа—Паркинсона—Уайта. *Мерцательная аритмия* сопутствует синдрому предвозбуждения в 12—40% случаев, как правило, выявляется у хирургических больных. Высокую частоту сочетания синдрома Вольфа—Паркинсона—Уайта и мерцательной аритмии можно объяснить тем, что в хирургические стационары обычно направляют наиболее тяжелых больных, лечение которых в терапевтических стационарах, несмотря на применение всех имеющихся средств, оказывается неэффективным.

Трепетание предсердий практически не сочетается с синдромом преждевременного возбуждения желудочков. Какие же факторы являются причиной развития мерцательной аритмии при наличии у больного синдрома предвозбуждения?

Добавочные проводящие пути играют определенную роль в поддержании реципрокной тахикардии. Этому может способствовать наличие механических или циркуляторных факторов, приводящих к растяжению или гипоксии предсердий, что в свою очередь приводит к нарушению ритма предсердий. Обычно частота сердечных сокращений при реципрокной тахикардии, сочетающейся с синдромом Вольфа—Паркинсона—Уайта, больше, чем при реципрокной тахикардии, обусловленной кругом повторного входа в предсердно-желудочковом узле. Этот более высокий ритм может predisполагать к электрической нестабильности, вызывающей мерцание предсердий. В литературе приводится большое количество наблюдений перехода реципрокной тахикардии в мерцательную аритмию. Наличие частых экстрасистол, которые predisполагают к реципрокной тахикардии, может также явиться начальным этапом заболевания предсердия, что ведет к его мерцанию. Наконец, если имеются добавочные проводящие пути, то единичные или множественные желудочковые экстрасистолы могут изменить ретроградную проводимость. Результирующая волна возбуждения, распространяющаяся ретроградно, «сталкивается» с волной антеградного возбуждения, идущей от синусно-предсердного узла; это приводит к нестандартной деполяризации предсердия и вызывает его мерцание. Аналогичный эффект возможен и тогда, когда волна ретроградного возбуждения «застает» миокард предсердия в уязвимый период — в фазу восстановления.

*Фибрилляция желудочков.* Наличие мерцательной аритмии при синдроме предвозбуждения — очень серьезный аргумент в пользу хирургического лечения больного, поскольку этот вариант аритмии, с одной стороны, сам по себе утяжеляет течение болезни, а с другой — является потенциальным фактором внезапной смерти при синдроме Вольфа—Паркинсона—Уайта. Наличие добавочного пути с коротким рефрактерным периодом, сочетающимся с мерцательной аритмией или с трепетанием предсердий, может приводить к смерти в результате прямого перехода очень частых сокращений предсердий (мерцания) в аналогичные сокращения желудочков (фибрилляция).

На развитие фибрилляции желудочков при сопутствующей мерцательной аритмии у больных с синдромом WPW не влияют пол, возраст больных в момент обследования, их возраст в начале появления симптоматики тахикардии, число лет, прошедших со времени эпизода тахикардии до развития фибрилляции желудочков, или наличие сопутствующих аномалий сердца. Часто бывает так, что первый же эпизод тахикардии переходит в фибрилляцию желудочков, в то время как у большинства больных реципрокная тахикардия существует на протяжении многих лет, а затем неожиданно осложняется фибрилляцией желудочков. И только тщательный анализ электрокардиографической картины вне приступа, во время приступа тахикардии, а также при развитии мерцательной аритмии позволяет выявить группу больных, predisположенных к фибрилляции желудочков. Оказалось, что к фибрилляции желудочков predisположены те больные, у которых интервал R—JR в период мерцательной аритмии менее 200 мс. Таким образом, обследуя больных с синдромом предвозбуждения, у которых бывают эпизоды мерцательной аритмии, всегда следует стремиться получить запись ЭКГ и проанализировать predisположенность больного к развитию желудочковой тахикардии. Однако, по данным литературы, примерно у 10% больных фибрилляция желудочков развивается на фоне реципрокной тахикардии, обусловленной синдромом Вольфа—Паркинсона—Уайта; у этих больных никогда ранее, а также в период развития фибрилляции желудочков не регистрировалась мерцательная аритмия.

Наиболее полное объяснение генеза синдрома предвозбуждения дает теория Джеймса [James T., 1972], согласно которой для этого заболевания характерна продольная диссоциация проводящей системы сердца. Тахикардия обусловлена механизмом повторного входа (риентри), она возникает при блокаде одного «колена» этого круга.

Синдром Вольфа—Паркинсона—Уайта считается простейшей моделью риентри-тахикардии у человека. Пучок Кента является недостающим звеном анатомического круга повторного входа, в состав которого, кроме него, входят предсердия, предсердно-желудочковый узел и пучок, а также желудочки. При синусовом ритме или при электрической стимуляции предсердий возбуждение проходит и по проводящей системе, и по добавочному пути. Однако, если возникает предсердная экстрасистола, это приводит к различному ответу двух путей проведения. Экстрасистола блокируется в пучке Кента, но проводимость по предсердно-желудочковому узлу сохраняется. Это приводит к тому, что пучок Кента проводит импульс в ретроградном направлении, поскольку он сохраняет способность желудочково-предсердного проведения. При условии, что все компоненты круга повторного входа успеют восстановиться ко времени прихода импульса, функционирующий круг приводит к развитию устойчивой тахикардии. Описанный механизм доказан внутрисердечными электрофизиологическими исследованиями, а также результатами операций, доказывающих возможность полного устранения риентри-тахикардии после прерывания проводимости по пучку Кента.

Ряд авторов, в противоположность мнению боль-

шинства сторонников теории врожденного генеза синдрома предвозбуждения, выдвигают версию о приобретенном характере этого заболевания. Позднее проявление болезни (синдрома), однако, не противоречит высказанным ранее предположениям, не исключает врожденного анатомического субстрата тахикардии. Хорошо известно также, что начало аритмии, связанное с синдромом предвозбуждения, требует какого-то изменения в состоянии сердца, например появление экстрасистолии (в случаях реципрокной тахикардии) или мерцательной аритмии, которая чаще всего появляется в более старшем возрасте. Кроме того, чтобы возникла тахикардия по типу ривентри, необходима «блокада» проведения импульса в добавочном проводящем пути или нормальном пути проведения. Появление предсердных или желудочковых экстрасистол способствует этому. Патологические изменения, связанные с возрастом, могут играть не последнюю роль в дифференциации качеств нормальных и проводящих путей сердца, что и может явиться причиной того, что тахикардии у больных с синдромом WPW возникают не в раннем возрасте, а в юношеском или даже в период зрелости.

Электрофизиологическое обследование больных с синдромом Вольфа—Паркинсона—Уайта отличается многоплановостью. В процессе обследования необходимо решить, имеется ли пред возбуждение, какова природа сопутствующей аритмии, достаточно точно локализовать место добавочного проводящего пути, доказать роль добавочного пути в развитии тахикардии, охарактеризовать «функциональное поведение» добавочного пути и определить эффективность лекарственной терапии для конкретного больного.

При электрофизиологическом обследовании прежде всего следует доказать, что имеется предвозбуждение. Для этого необходимо установить начало Д-волны на стандартной ЭКГ и что она предшествует спайку предсердно-желудочкового пучка на электрограмме. На гисограмме при этом выявляется следующая картина. На синусовом ритме комплекс, характеризующий спайк предсердно-желудочкового пучка (Я), находится обычно в начале Д-волны. У здорового человека через 35 мс после этой обычно следует спайк желудочка (V). У больных с синдромом WPW эти два спайка (интервал  $H-V$ ) практически накладываются один на другой ( $H-V = 10-0$  мс), что характерно для синдрома предвозбуждения.

Степень предвозбуждения на фоне синусового ритма может увеличиваться, что проявляется удлинением времени проведения через предсердно-желудочковый узел и достигается учащающейся стимуляцией сердца из близко расположенной к добавочному проводящему пути зоны. Эти факторы приводят к смещению спайка предсердно-желудочкового пучка в желудочковый компонент комплекса *QRS*, поскольку желудочек все больше и больше активируется через добавочный путь.

Несмотря на то что у большинства больных электростимуляция усиливает проявления предвозбуждения, однако есть группы больных, у которых предвозбуждение усиливается по мере удлинения продолжительности сердечного сокращения или на синусовом ритме. Это свидетельствует о том, что физиология синдрома предвозбуждения чрезвычайно сложна.

Есть еще одно исключение, о котором необходимо помнить. Пред возбуждение не всегда выявляется на ЭКГ на фоне синусового ритма при левосторонней локализации пучка Кента. У врача, обследующего больного с возвратными тахикардиями без документированных фактов предвозбуждения, возникает ряд трудностей. На ЭКГ может появляться нормальный интервал *P-Q* и нормальный комплекс *QRS*. Если у такого больного удастся записать ЭКГ во время приступа, то нередко можно обнаружить переход реципрокной тахикардии в мерцательную аритмию с быстрым проведением на желудочек и появлением аномального комплекса *QRS*.

В определенных случаях ЭКС из правого предсердия не выявляет синдрома предвозбуждения. В данном случае это связано с ускоренным проведением по предсердно-желудочковому узлу. Если после этого начать стимуляцию левого предсердия (через венечный синус), то появляется очень ясный признак преждевременного возбуждения желудочков. Электрофизиологическое исследование позволяет изучить функциональные свойства добавочных путей и сопутствующие аритмии. Оно позволяет также определить проведение и рефрактерность структур, составляющих нормальную проводящую систему сердца, а также добавочных путей как в антеградном, так и в ретроградном направлении. Во время этих манипуляций, как правило, удается вызвать тахикардию. При определении рефрактерных периодов ЭКС сердца осуществляется при частоте, которая обычно бывает у больного, а экстрасистолы наносятся с прогрессирующим уменьшением продолжительности цикла. При этом становится возможным определить наиболее короткий последовый интервал, при котором предсердная экстрасистола все еще проводится на желудочек через добавочный путь. Эта величина называется эффективным рефрактерным периодом добавочного пути. Получаемая величина довольно точно соответствует кратчайшему интервалу между двумя сокращениями с признаками предвозбуждения, что позволяет выявить больных с опасностью развития желудочковой фибрилляции при наличии предшествующей ей мерцательной аритмии, обусловленной синдромом Вольфа—Паркинсона—Уайта. Практически, однако, это удается не всегда из-за высокой рефрактерности мышцы предсердия как таковой. Поэтому справедливо считается, что для определения дополнительных путей с быстрым проведением импульса у таких больных более предпочтительно индуцировать трепетание или мерцание предсердий путем сверхчастой стимуляции предсердий.

Внедрение хирургических методов лечения у больных с синдромом предвозбуждения поставило вопрос о необходимости точной топической диагностики добавочных аномальных проводящих путей. Стандартная электрокардиография позволяет в значительном числе случаев определить местоположение пучка Кента. Однако для хирургических целей дооперационное внутрисердечное электрофизиологическое исследование и особенно интраоперационное исследование являются методом установления точной локализации этого образования.

Метод программируемой электрической стимуляции сердца и регистрация электрограмм во время исследо-

вания позволяют точно охарактеризовать состояние нормальных проводящих путей сердца и добавочных проводящих путей у больных с синдромом предвозбуждения, а также установить наличие сопутствующих аритмий. Это же исследование позволяет определить эффективность воздействия различных антиаритмических препаратов на функциональные свойства добавочных проводящих путей. В идеальном случае, конечно, желательнее для выбора лекарственной терапии электрофизиологическое исследование проводить всем больным.

Мы считаем, что целесообразнее использовать этот же метод для изучения естественного течения синдрома предвозбуждения. Он позволит ответить на вопрос о том, в какой степени бессимптомные синдромы с коротким рефрактерным периодом и способные потенциально давать быструю проводимость по добавочному предсердно-желудочковому пути требуют профилактического проведения антиаритмической терапии. Другими словами, ставится вопрос, насколько оправдан профилактический прием препаратов больными с высоким риском внезапной смерти. Совершенно понятно, что такое исследование должно проводиться в тех случаях, когда у больных, несмотря на проводимую антиаритмическую терапию, сохраняются приступы тахикардий. Особое внимание следует обратить на тех, у которых приступы тахикардии сочетаются со снижением артериального давления, ухудшением гемодинамики. Требуют обязательного обследования больные с тахикардиями с высокой вероятностью внезапной смерти, обусловленной быстрой проводимостью по добавочному предсердно-желудочковому пути в момент развития мерцательной аритмии, поскольку такое обследование позволяет сделать единственный правильный вывод о спасении этих больных. Мы считаем, что абсолютным показанием к проведению электрофизиологического обследования является молодой возраст больных, когда возвратные аритмии требуют непрерывного применения антиаритмических препаратов, что ухудшает анатомическое и функциональное состояние миокарда. У таких больных хирургическое лечение, несомненно, предпочтительнее перед другими методами.

**Лечение.** При лекарственной терапии следует основываться на механизме аритмии и особенностях фармакокинетики препаратов. Следует учитывать наличие сопутствующих аритмий и особенности проводимости и рефрактерности предсердия, желудочка и нормального и добавочного проводящего путей в антеградном и ретроградном направлениях.

У больных с реципрокной тахикардией начало аритмии обычно возможно при наличии экстрасистолии (предсердной, узловой или желудочковой), вызывающей диссоциацию процесса активации нормального и добавочного проводящих путей из-за разности рефрактерных периодов, что приводит к формированию круга риентри. Поэтому профилактическая терапия может быть направлена на уменьшение числа экстрасистол или на изменение рефрактерных периодов таким образом, чтобы интервал, следующий за экстрасистолой, способной вызвать диссоциацию, становился короче. Лечение можно направить непосредственно на механизм, с помощью которого формируется аритмия.

Большинство лекарств обладает многофакторным воздействием на организм больного, например такой широко распространенный препарат, как хинидин. Он применяется во всех странах мира. С одной стороны, хинидин удлиняет продолжительность эффективного рефрактерного периода добавочного пути, а с другой — замедляет проведение в нескольких элементах круга тахикардии.

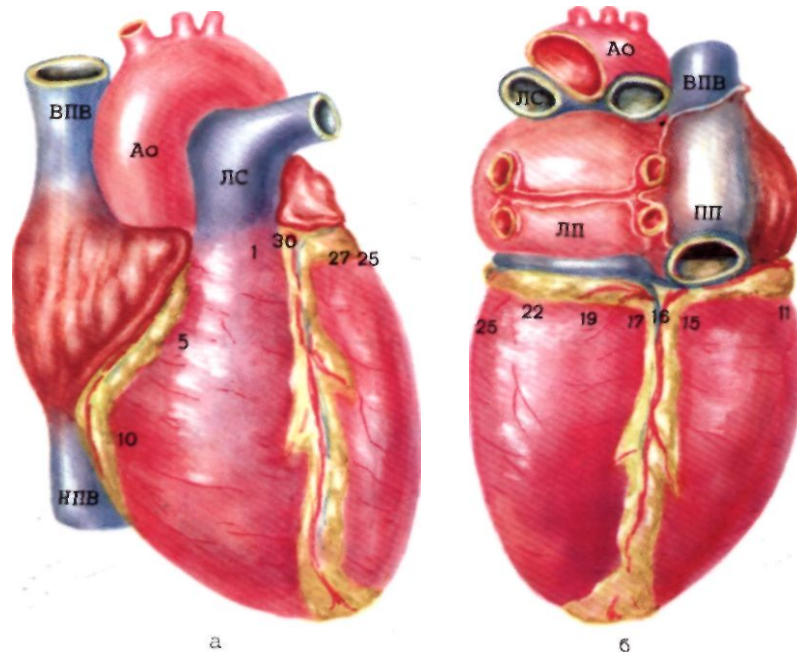
В целом, однако, воздействие лекарства на проводимость и рефрактерность является однотипным. У больных с рефрактерной аритмией целесообразно избрать следующий путь. Электрофизиологическое обследование больных дополняется серийным тестированием лекарств и ежедневным подтверждением эффективности или неэффективности этой терапии при помощи электрода, оставленного в сердце. Лекарства затем систематически тестируются, причем можно тестировать не только один препарат, но и несколько, в результате удастся найти оптимальный состав антиаритмической терапии. При этом оценка терапии, проводимая при электрофизиологическом исследовании, проводится следующим образом: терапия предупреждает тахикардию, урежает частоту приступов, замедляет тахикардию или неэффективна. В последнем случае абсолютно показано хирургическое вмешательство.

Показания к хирургическому лечению. Отбор больных на операцию определяется многими факторами. К ним относятся возраст больного и его общее состояние, характер тахикардии, наличие или отсутствие сопутствующих аномалий сердца, которые сами по себе требуют хирургического вмешательства, характер добавочного предсердно-желудочкового пути и его доступность, уменьшение симптомов болезни в результате лекарственной терапии и т. д. Консервативную терапию необходимо проводить до операции. Однако, у многих больных лекарственная терапия безуспешна. В частности, встречаются больные, которые плохо переносят антиаритмические препараты, иногда даже такие, которые могли бы быть наиболее эффективными. Особую сложность представляет лечение до операции детей. Из литературы известно также, что многие антиаритмические препараты обладают сильным побочным действием. Это вынуждает в определенном проценте случаев определять показания к операции в молодом возрасте.

**Хирургическое лечение.** Первая удачная операция у больного с синдромом Вольфа—Паркинсона—Уайта была выполнена в 1968 г. в Дьюкском медицинском центре W. Sealy. Успех первой операции, как это часто бывает, оказался возможным в результате исключительно правильного подбора больного. У этого больного был правосторонний пучок Кента, благодаря чему оказалось возможным на сокращающемся сердце выделить правую венечную артерию на участке, где проходил этот добавочный путь, и затем рассеять его.

Доступ к добавочным путям со стороны эпикарда длительное время считался нерациональным. Вероятно, это справедливо при расположении пучка Кента с левой стороны. В этом случае он проходит под коронарным синусом и левой коронарной артерией. Отделение их на сокращающемся сердце, несомненно, представляет большие сложности. Что касается пере-





4.20. Схематическое изображение последовательности эпикардального картирования предсердно-желудочковой борозды сердца при синдроме Вольфа—Паркинсона—Уайта.

Передняя (а) и задняя (б) поверхности сердца разделены на 15 зон соответственно. Ao — аорта; ЛС—легочный ствол; ВПВ и НПВ — верхняя и нижняя полые вены; ЛП—левое предсердие; ПП—правое предсердие.

городочной локализации, то доступ к ней со стороны эпикарда оказался еще более трудным. В 1974 г. W. Sealy и соавт. разработали метод устранения добавочных предсердно-желудочковых путей, используя доступ к сердцу со стороны эндокарда. Метод получил наибольшее распространение. Однако первые результаты операции во всех клиниках сопровождаются недостаточно надежной ликвидацией добавочных предсердно-желудочковых путей (от 10 до 20%), большой частотой развития полной поперечной блокады (до 20%), другими хирургическими осложнениями (кровотечение). Поэтому поиск более простых и надежных способов устранения добавочных проводящих путей активно продолжается.

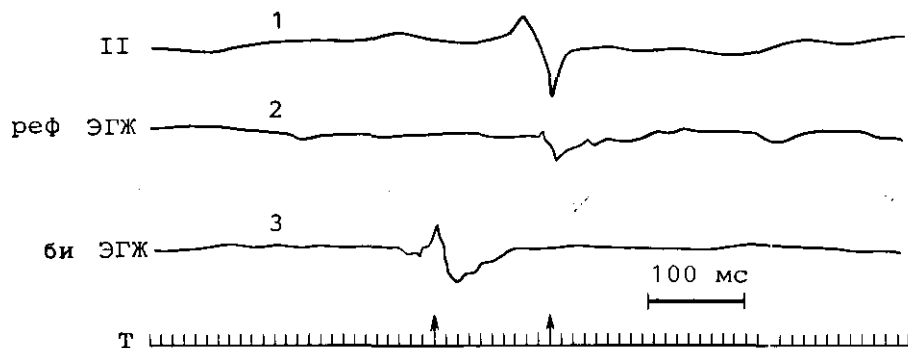
Однако не может быть однотипного подхода к хирургическому лечению синдромов предвозбуждения. Во-первых, при синдроме Вольфа—Паркинсона—Уайта мышечный мостик, пучок Кента проходят в эпикарде. Поэтому, кроме перегородочной локализации, в остальных позициях он более доступен снаружи (в частности, для его устранения электрошоковым воздействием). При перегородочной локализации, вероятно, наиболее целесообразна операция, разработанная Сили. Остановимся кратко на методах оперативного устранения добавочных проводящих путей.

Эндокардиальные методы доступа к сердцу. Операция выполняется в условиях ИК и кардиopleгии (на остановленном сердце).

Срединная продольная стернотомия. Укрепляют два референтных электрода: при правосторонней локализации на ушко правого предсердия и выходной отдел правого желудочка, при левосторонней—на ушко левого предсердия и на доступную бессосудистую зону левого желудочка. Затем «навязывают» ритм на предсердие с частотой, превышающей исходную на 10—15%. Это позволяет, с одной

стороны, усилить предвозбуждение, а с другой—проводить картирование в однотипных условиях. Картируют предсердно-желудочковую борозду, разделенную на 30 точек—по 15 точек на передней и задней поверхности (рис. 4.20) со стороны желудочка. При этом в месте локализации пучка Кента (или пучков Кента) электрограмма будет опережать референтную не менее чем на 50 мс (рис. 4.21). После этого, т. е. когда локализована желудочковая зона предвозбуждения, приступают к локализации предсердной зоны пред возбуждения. Это достигается либо программированной стимуляцией, либо частой стимуляцией. Картируют оба предсердия вдоль предсердно-желудочковой борозды в 30 точках, симметричных точкам на желудочковой стороне. Локализация зоны максимального предвозбуждения характеризуется опережением прихода возбуждения в эту зону по отношению к референтной точке. Затем тахикардию с помощью одного из двух методов прекращают. Индукция и купирование тахикардии доказывают механизм ривентри, а после операции программируемая стимуляция используется для определения ее эффективности.

После этого можно приступить к операции прерывания проводимости по пучку Кента. В аорту, полые вены вводят катетры и подключают АИК, охлаждают больного и останавливают сердце. При правосторонней локализации предсердие широко вскрывается почти на всем протяжении атриовентрикулярной борозды, чтобы хорошо видеть трехстворчатый клапан. Место соединения правого желудочка и предсердия образует острый угол, что отделяет эту часть сердца от эпикарда. Задача хирурга состоит в том, чтобы на расстоянии примерно 4 см (по 2 см с каждой стороны пучка Кента) отделить изнутри предсердие от желудочка в проекции предсердно-желудочковой борозды. Для этого делают разрез эндокарда, отступая на 1—1,5 мм от клапанного кольца, а затем рассекают



4.21. Электрокардиограмма и электрограммы области предвозбуждения желудочков у больного с синдромом Вольфа — Паркинсона — Уайта.

1 — II отведение ЭКГ; 2 — референтная электрограмма (реф ЭГЖ) из области выходного отдела правого желудочка; 3 — электрограмма (би ЭГЖ) из 13-й точки (правая заднепристеночная локализация). Картирующая ЭГ опережает референтную на 120 мс.

подлежащий мышечный слой и отделяют от мышечного слоя предсердия и желудочка жир эпикарда (рис. 4.22).

Если после полного разделения предсердия и желудочка предсердие отвести кверху, то откроется «крыша» желудочка. В этом месте могут оставаться отдельные волокна пучка Кента. Поэтому мышечную часть желудочковой поверхности дополнительно осторожно коагулируют. На этом манипуляции по устранению пучка Кента заканчиваются. Восстанавливают целостность созданного дефекта однорядным непрерывным швом. Ушивают дефект эпикарда и разрез предсердия также однорядным швом. Восстанавливают сердечную деятельность. При адекватно выполненной операции Д-волна исчезает, что является первым признаком отсутствия предвозбуждения. Затем проводят учащающую стимуляцию и определяют проводимость по предсердно-желудочковому узлу — точку Венкебаха. После устранения пучка Кента она возникает при частоте сердечных сокращений 150—170 в минуту. Затем картируют сердце. Для этого при устойчивом синусовом ритме начинают стимуляцию предсердий с частотой ритма, превышающей исходную на 10—15%, и проводят картирование желудочковой стороны артриоventрикулярной борозды. Ранее выявляющиеся точки опережения прихода возбуждения не регистрируются. Все участки эпикарда желудочковой поверхности деполяризуются с одинаковой скоростью.

Невозможность индукции ЭКС тахикардии также является доказательством эффективности выполненной операции.

При левосторонней локализации добавочного проводящего пути доступ к пучку Кента аналогичен доступу к митральному клапану (в межкавальном промежутке). У больных с синдромом WPW сердце обычно нормальных размеров. Поэтому разрез межпредсердной перегородки следует продлить на легочные вены. Тем не менее обзор кольца митрального клапана не всегда бывает достаточным. В этих случаях улучшить доступ к клапану можно смещением всего сердца кверху. Разрез эндокарда в месте расположения пучка Кента делают, отступая от кольца митрального клапана на 1—1,5 мм (рис. 4.23). Разрезают подлежащий мышечный слой на всем протяжении (весь разрез около 4 см). Подэпикардальная клетчатка содержит левую венечную артерию и венечный синус. Мы предпочитаем обнажать эти сосуды частично, чтобы затем под контролем зрения их отвести. Освобождают края

предсердия и желудочка от жира, тщательно отрезают каждое волокно, соединяющее предсердие и желудочек. Очищенные поверхности краев предсердия и желудочка аккуратно коагулируют. При этом наружный слой эпикарда повреждать не следует. Он служит достаточно эффективным барьером для профилактики кровотечения. Рану левого предсердия ушивают однорядным непрерывным швом, а разрез межпредсердной перегородки — двухрядным швом. Проводится тщательная профилактика воздушной эмболии. «Согревают» больного и восстанавливают сердечную деятельность. После нормализации гемодинамики и отключения АИК осуществляют контроль за эффективностью проведенной операции.

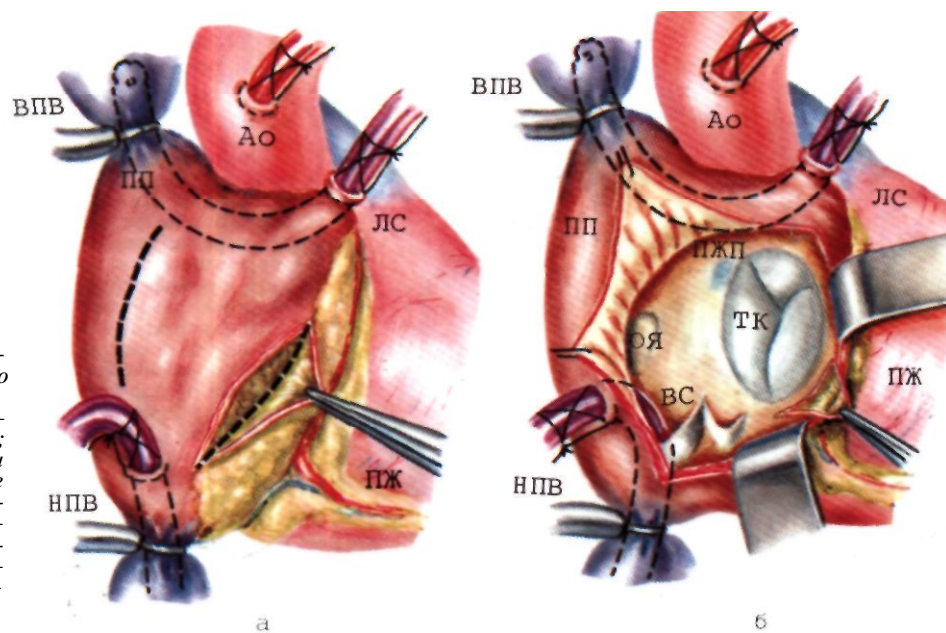
Особенностью операции при переднеперегородочной локализации пучка Кента являются наличие в составе подэпикардального жира правой коронарной артерии и необходимость предпринимать дополнительные меры предосторожности, чтобы ее не повредить. При заднеперегородочной локализации пучка Кента проходит в очень сложных анатомических структурах — заднем пирамидальном пространстве. Основным элементом, вокруг которого проводятся манипуляции, является коронарный синус.

После выполнения операции при перегородочных локализациях пучка Кента контроль за устранением предвозбуждения такой же, как и при других локализациях, описанных выше.

Изложенные методы операций были в основном разработаны W. Sealy. Они являются общепринятыми. К сожалению, некоторые из них технически очень сложны, особенно при левосторонней и заднеперегородочной локализациях пучка Кента.

Эпикардальный доступ. Одним из методов, уменьшающих риск хирургического вмешательства, является эпикардальная электродеструкция. Этот метод в деталях разработан в ИССХ им. А. Н. Бакулева АМН СССР. Применение ее основано на том, что пучок Кента расположен эпикардиально. Локальное электрошоковое воздействие вызывает ограниченную электрокоагуляцию и разрыв тканей с последующим замещением жировой и мышечной ткани нежным соединительнотканым рубцом.

Операция проводится по следующей схеме. После рассечения грудины и вскрытия перикарда осуществляют картирование для установления локализации пучка Кента, вызывают и прерывают тахикардию, определяют точку Венкебаха, антеградную и ретроградную проводимость. Затем вводят канюлю в аорту и



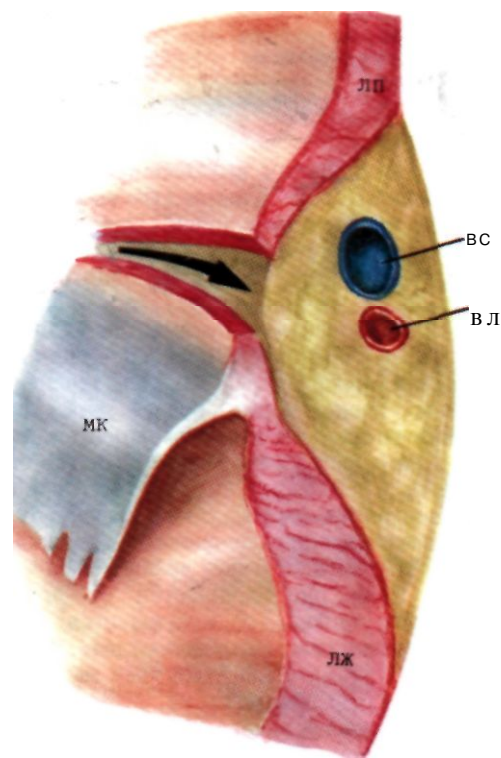
4.22. Схематическое изображение устранения правостороннего пристеночного пучка Кента, а—эпикардальный этап; б—эндокардиальный. Ао—аорта; ЛС—легочный ствол; ВПВ и НПВ—верхняя и нижняя полые вены; ПП и ПЖ—правые предсердия и желудочек; ПЖП—перепончатая часть перегородки; ОЯ—овальная ямка; ВС—венечный синус; ТК—трехстворчатый клапан.

полую вену, подключают АИК и начинают перфузию (при температуре 37 °С, что позволяет сохранить ЭКГ с характерными признаками пред возбуждения). В зоне расположения пучка Кента (после пережатия полых вен) через наконечники шаровой конфигурации диаметром 5 мм наносят электроразряды (рис. 4.24). С предсердной стороны атриовентрикулярной борозды наносят обычно 3—4 разряда с энергией 50 Дж, достаточной для разрушения пучка Кента. Однако в некоторых случаях этой энергии мало. При «глубоком» залегании пучка Кента или разветвленном его варианте мы наносим такое же количество разрядов на желудочковый конец атриовентрикулярной борозды с энергией 150—200 Дж.

Эффект операции определяется незамедлительно по исчезновению Д-волны. Примерно в 10—15% случаев после электровоздействия развивается преходящая полная поперечная блокада. Она продолжается не более 2—5 мин. В этих случаях ИК продолжается и после восстановления синусового ритма проводится проба на эффективность операции, как указано выше. На этом операция заканчивается.

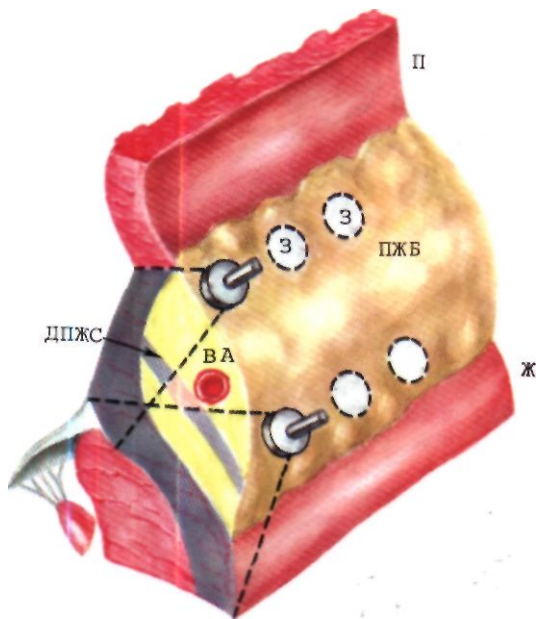
Преимущества этой операции очевидны. Однако решить вопрос о том, насколько она целесообразна при всех локализациях пучка Кента, можно лишь в результате анализа большого числа наблюдений. Пока в пользу этой операции свидетельствуют предельная простота ее выполнения, исключение ряда осложнений, свойственных кардиоплегии, а также безопасность.

Хирургическая коррекция других **форм синдромов предвозбуждения**. Тракт Магейма по анатомическому расположению хотя и отличается от пучка Кента, однако оперативное пособие при его устранении сходно с таковым при синдроме Вольфа—Паркинсона—Уайта. Нодовентрикулярная тахикардия у больных с трактом Магейма обусловлена механизмом риентри с вовлечением в круг предсердно-желудочкового узла.



4.23. Схематическое изображение устранения левого пристеночного добавочного атриовентрикулярного пути. Доступ к сердцу в межкавальном промежутке. ВС—венечный синус; ВЛ—венечная артерия; ЛП—левое предсердие; ЛЖ—левый желудочек; МК—митральный клапан.





4.24. Схематическое изображение метода эпикардального электровоздействия на пучок Кента.

Разряд с энергией в 50 дж со стороны предсердного отдела пучка Кента и в 150 дж со стороны желудочкового конца пучка Кента в месте приложения наконечника вызывает ограниченную коагуляцию и некроз ткани. Это приводит к прекращению проводимости по пучку Кента и выключению составного элемента риентри. П—предсердие; Ж—желудочек; ПЖБ — предсердно-желудочковая борозда; ВА — венечная артерия; З — зона электродеструкции; ДПЖС—дополнительное предсердно-желудочковое соединение

Операция выполняется в условиях нормотермической перфузии. Перед началом ИК вызывают тахикардию и картируют желудочек. При этом область тракта Магейма в перегородке активизируется наиболее рано. Картирование приходится выполнять после подключения ИК. Если добавочный путь локализован, устранить его можно двумя путями: послыльным рассечением эндокарда и миокарда предсердия или криовоздействием при температуре  $-60^{\circ}\text{C}$  в течение 2 мин. Показателем адекватности воздействия являются прекращение тахикардии и невозможность повторного приступа. Наименее разработанной является операция при наличии у больного нодовентрикулярного или фасцикуловентрикулярного тракта. Когда это соединение начинается от предсердно-желудочкового узла, можно предположить, что оно локализовано в правом желудочке. Если оно начинается от предсердно-желудочкового пучка, то локализуется одинаково часто как в правом, так и в левом отделе. Топическая диагностика затруднительна. Поэтому мы выполняем операцию по определенной схеме.

После вскрытия перикарда проводят полное картирование сердца на синусовом ритме, чтобы выявить преждевременную активность. Затем эту процедуру выполняют на фоне индуцированной тахикардии. При этом зона предвозбуждения может регистрироваться в зоне внедрения волокон Магейма в сократительный миокард. Обычно эта область граничит с межжелудочковой перегородкой. Вот почему на современном

этапе наших знаний и диагностических возможностей на операционном столе должна быть выполнена процедура по устранению этого тракта с обеих сторон межжелудочковой перегородки. Приводим пример из нашей практики.

Операция сделана 5-летней девочке. Основным проявлением болезни была непрерывно рецидивирующая желудочковая тахикардия. При внутрисердечном электрофизиологическом исследовании установлено, что у больной имеется добавочное нодовентрикулярное соединение. Из-за непрерывно рецидивирующих приступов тахикардии с ухудшением гемодинамики и неэффективности консервативной терапии была рекомендована операция.

При картировании на операционном столе установлено, что наиболее ранняя активность фиксируется в перегородке. После подключения АИК при нормальной температуре было вскрыто правое предсердие и произведены эндокардиальные разрезы и криовоздействие, которые должны были изолировать тракт Магейма, если бы он располагался справа. Проведение программированной стимуляции показало, что добавочный путь не устранен: тахикардия сохранилась. Операция продолжалась в условиях ИК. Температура тела больного снижена до  $28^{\circ}\text{C}$ . После кардиоплегии вскрыта межпредсердная перегородка изнутри, благодаря чему стал доступен митральный клапан и часть левого желудочка. Сделан разрез и осуществлено криовоздействие, изолирующее тракт Магейма слева. Ушит разрез перегородки, а затем предсердия. Восстановлена сердечная деятельность. Восстановился синусовый ритм. Тесты на вызывание тахикардии отрицательные. Операция закончена обычным путем. В последующие два года у больной приступов не наблюдается.

В настоящее время рано говорить о результатах хирургического лечения синдромов предвозбуждения. Суммарный опыт операций при синдроме Вольфа—Паркинсона—Уайта не превышает 1000 операций. Количество операций при тахикардиях, обусловленных наличием трактов Магейма или Джеймса, вообще исчисляется единицами. Результаты хирургического лечения непрерывно улучшаются. Большое значение имеет локализация пучка Кента. При правосторонней пристеночной локализации получены почти 100% оптимальные результаты во всех специализированных отделениях.

При левосторонней пристеночной локализации положительные результаты составляют 90—95%, при перегородочной — 80—95%. В этой последней группе больных чаще бывают полная поперечная блокада и повторные операции. Это связано с близким расположением пучка Кента к предсердно-желудочковому узлу.

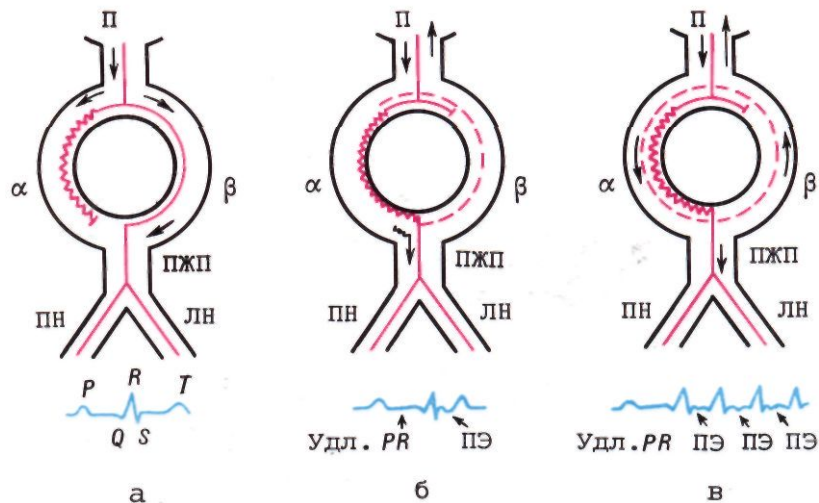
Вместе с тем адекватное устранение добавочных проводящих путей полностью излечивает больного, освобождает его от приступов и приема антиаритмических препаратов.

#### 4.5. НАДЖЕЛУДОЧКОВАЯ ТАХИКАРДИЯ

Наджелудочковая тахикардия характеризуется учащением сердечного ритма более 100 ударов в минуту с неизменной формой комплекса *QRS*.

Изложение данного раздела мы условно разделили на две части. В первой освещены над желудочковые тахикардии (риентри-тахикардии): синусно-предсердная, внутрипредсердная и внутри узловая предсердно-желудочковая, так называемая пограничная тахикардия, а также эктопическая предсердная





4.25. Электрокардиограмма и схематическое изображение механизмов формирования узловой предсердно-желудочковой тахикардии (а–в).

Повторный вход возбуждения обусловлен продольной диссоциацией предсердно-желудочкового узла на а- и β-пути (двойные пути). Объяснение в тексте.

тахикардии. Во второй дан анализ современного состояния проблемы изучения трепетания предсердий.

Клиническое течение всех наджелудочковых тахикардий определяется состоянием сердечного выброса в момент приступа. Последний, особенно при отсутствии сопутствующей кардиальной патологии, зависит от числа желудочковых сокращений. Поэтому самочувствие больного бывает однотипным при разных тахикардиях. Механизмы развития могут отличаться. Выявление их важно для выбора методов лечения.

Несмотря на то что тахикардия как патологическое состояние была известна еще в прошлом веке, истинное разграничение тахикардий на наджелудочковые и желудочковые стало возможным лишь после появления электрокардиографии. Неудивительно, что и в настоящее время бывают ситуации, когда только квалифицированное электрофизиологическое исследование позволяет определить, находится ли очаг аритмии выше или ниже предсердно-желудочкового узла.

Мерцательная аритмия (фибриляция предсердий) впервые упоминается в научной литературе в работе Вулпиана (1874), который наблюдал ее в эксперименте на собаке и назвал *mouvement fibrillaire*. В клинической практике эта патология впервые упомянута Герингом в 1908 г. под названием *pulsus irregularis perpetuus*. Он отметил отсутствие волны P, но не сумел доказать идентичности этой аритмии с мерцательной аритмией. В 1909 г. Левайс, а также Ротбергер и Вантерберг впервые в клинической практике описали мерцательную аритмию как исключительно частую патологию. Трепетание предсердий в эксперименте на собаках впервые наблюдал Мак Виллиам в 1887 г. Клиническое описание данной патологии впервые приведено Джолли и Ритчи в 1911 г. Синусно-предсердная реентри-тахикардия впервые описана более 40 лет назад Баркером и соавт. (1943). Однако диагностика этого заболевания и в настоящее время очень трудна и возможна только с помощью программируемой электрической стимуляции сердца.

Внутриузловая (атриовентрикулярная) реентри-тахикардия была впервые описана в 1913 г. Mines. Тогда же он высказал предположение, что этот механизм является основной причиной наджелудочковых тахикардий. Уже в 60-е годы XX в. были установлены факты продольной диссоциации предсердно-желудочкового узла на два пути, приводящей к поддержанию тахикардии. Этот механизм оказался наиболее типичным при наджелудочковых тахикардиях у людей. Эктопические тахикардии, в основе которых лежит механизм повышенного автоматизма, описали Венкебах и Витенберг в 1927 г.

В структуре заболеваемости частота наджелудочковых тахикардий составляет  $\frac{4}{5}$  от всех тахикардий.

Она регистрируется у 1,1% всех госпитализируемых больных. Абсолютные значения распространенности отдельных форм наджелудочковых тахикардий изучены недостаточно полно. Большую роль должен сыграть метод холтеровского мониторирования в амбулаторных условиях. Он значительно повышает процент выявляемых тахикардий.

Из возвратных наджелудочковых тахикардий наиболее часто встречается узловая тахикардия, затем синусовая и, наконец, внутрисердечная. Мерцательная аритмия—наиболее частая форма тахикардий. Мерцательной аритмией страдает 0,4% всего населения земного шара. Особенно часто мерцательная аритмия наблюдается при заболеваниях, способствующих увеличению размеров левого предсердия (митральный стеноз, ДМПП). У этого контингента больных частота мерцательной аритмии достигает 25—40% [Coulmel P., 1984].

Этиология. Наджелудочковые тахикардии могут проявляться на фоне ревмокардита, ишемической болезни сердца, гипертонической болезни, тиреотоксикоза, эмболии легочной артерии, ВПС (ДМПП), пролапса митрального клапана, острого перикардита, острого инфаркта миокарда. Часто наджелудочковая тахикардия является симптомом синдрома предвозбуждения желудочков. В наименее выраженной форме наджелудочковая тахикардия является индивидуальной реакцией на гипервентиляцию, эмоциональный стресс, алкогольную интоксикацию, частое курение, прием кофе.

Патогенез наджелудочковых тахикардий. В основе большинства наджелудочковых тахикардий лежит механизм повторного входа возбуждения (реентри). Примерно в 70% случаев в круг повторного входа вовлечен предсердно-желудочковый узел, в 20%—одновременно синусно-предсердный узел и предсердие, в 6—9%—только синусовый узел, в 1—4%—только предсердие.

Узловая предсердно-желудочковая реентри-тахикардия возникает при продольной диссоциации предсердно-желудочкового узла на два пути: медленный путь (а-путь) и быстрый (р-путь) (рис. 4.25). Рефрактерный период медленного пути короче, чем быстрого. Во время синусового ритма импульс из предсердия проходит по быстрому пути и вызывает формирование единичного комплекса QRS. Распространяясь по медленному пути, импульс достигает предсердно-желудочкового пучка вскоре после того, как произошла его деполаризация и установилась рефрактерность от воздействия импульса, пришедшего по быстрому пути. При возникновении предсердной экстрасистолы импульс блокируется в быстром пути из-за его более длинной рефрактерности, но продвигается по медленному пути. В тех случаях, когда

движение импульса по медленному пути настолько замедленно, что другой, быстрый путь успевает восстановиться, на ЭКГ отмечается лишь так называемая предсердная эхоинвентированная волна *P* после комплекса *QRS*.

Ранняя предсердная экстрасистола также блокируется в быстром пути; но продвижение импульса по медленному пути еще более замедляется, что создает условия для ретроградной активности р-пути. Поэтому на ЭКГ регистрируется эховолна предсердия. Однако из-за большей продолжительности времени проведения в антеградном направлении время восстановления а-пути становится достаточным. Импульс из быстрого пути вновь входит в а-путь и развивается тахикардия. Концепция двойных путей проведения в предсердно-желудочковом узле и взаимосвязь процессов проводимости и рефрактерности—двух путей внутриузлового проведения—доказаны в клинических условиях методом программируемой электрической стимуляции сердца.

Механизм повторного входа возбуждения в синусно-предсердном соединении принципиально схож с тем, который наблюдается в предсердно-желудочковом узле. В синусно-предсердном узле при определенных условиях развивается функциональная диссоциация с блокадой синоатриального проведения, что может приводить к развитию тахикардии. Имеются клинические наблюдения, доказывающие, что предсердная экстрасистола приводит к развитию синусовой тахикардии.

Органическим субстратом, принимающим участие в формировании круга риентри, является зона между синусно-предсердным узлом и пограничным гребнем, содержащая синоатриальные перинодальные волокна. В этой зоне происходит задержка входа и выхода волны нормального возбуждения. Доказана также возможность функциональной диссоциации пучка Бахмана в возникновении риентри и реципрокной наджелудочковой тахикардии.

Как и при синусовой риентри-тахикардии, при внутрипредсердной тахикардии повторного входа возбуждения возникновение и продолжение тахикардии возможны на фоне атриовентрикулярной блокады, что указывает на то, что в ее формировании могут не участвовать отделы проводящей системы, расположенные ниже предсердно-желудочкового узла. Внутрипредсердная тахикардия всегда развивается на фоне органических изменений миокарда предсердия. Время проведения импульса по предсердию во время приступа отличается от времени, регистрируемого при синусовом ритме или антеградной стимуляции. Время активации верхнего отдела предсердия, области венечного синуса и предсердно-желудочкового пучка при тахикардии может отличаться, что исключает участие этих отделов в тахикардии, но устанавливает пассив-

ную активацию этих участков из зоны риентри. Особое значение при исследовании следует уделять изучению зубца *P* на ЭКГ. При синусовой или внутрипредсердной тахикардии характерной особенностью являются идентичность волны *P* во время синусового ритма и тахикардии, нормальное значение интервала *A—H*. Частота сокращений сердца обычно меньше, чем при реципрокной тахикардии предсердно-желудочкового узла. Характерной особенностью наджелудочковой риентри-тахикардии является возможность ее индукции или купирования предсердной или желудочковой экстрасистолой при программированной стимуляции (табл. 4.2). Если это происходит при критическом значении интервала *P—R*, то, следовательно, в круг вовлечен предсердно-желудочковый узел. Длительность цикла при возникновении пароксизма всегда одна и та же. Продолжительность цикла тахикардии остается одной и той же в течение всего приступа.

Если при пароксизме тахикардии зубец *P* экстрасистолы не отличается от предыдущего, фиксируемого при синусовом ритме, то причиной возникновения пароксизма можно считать автоматическую (эктопическую) активность миокарда предсердий. Если же зубец *P* экстрасистолы и предыдущего сокращения не похожи, то следует думать о механизме риентри. Очень важна для диагностики конфигурация зубца *P* и комплекса *QRS*. Так, отсутствие зубца *P* во время приступа тахикардии свидетельствует о риентри в предсердно-желудочковом узле. Сказанное справедливо и для случаев инвертированного зубца *P*. У больных с нормальным значением интервала *P—R* во время основного ритма тахикардия является либо повторным входом возбуждения в синусно-предсердном узле, либо внутрипредсердной тахикардией. Полезны для дифференциальной диагностики лекарственные и физиологические пробы. Так, если при надавливании на каротидный синус тахикардия сохраняется, но развивается и атриовентрикулярная блокада, то участие предсердно-желудочкового узла в риентри-тахикардии маловероятно. Если эта проба прекращает приступ тахикардии, то можно думать об участии в круге повторного входа возбуждения синусового либо предсердно-желудочкового узла.

Таблица 4.2. Дифференциальная диагностика наджелудочковых риентри-тахикардий (НЖТ)

Узловая (предсердно-желудочковая) НЖТ	Узловая (синусно-предсердная) НЖТ	Внутрипредсердная НЖТ
<ol style="list-style-type: none"> <li>1. Вызывается и прекращается ПЭСС</li> <li>2. Наличие двойных (узловых) кривых рефрактерности</li> <li>3. Возникновение НЖТ зависит от критического значения интервала <i>A—H</i> во время функционирования медленного пути</li> <li>4. Ретроградный зубец <i>P</i> сливается с комплексом <i>QRS</i> или отмечается удлинение интервала <i>R—P</i></li> <li>5. Ретроградная предсердная проводимость имеет центробежное распространение</li> <li>6. Участие предсердия или желудочка обязательно</li> <li>7. Вагусные пробы замедляют, а затем внезапно обрывают НЖТ</li> </ol>	<ol style="list-style-type: none"> <li>1. Вызывается и прекращается ПЭСС и не зависит от задержки внутрипредсердного и внутриузлового проведения</li> <li>2. Зубец <i>P</i> идентичен тому, который наблюдается при синусовом ритме и по морфологии, и по времени активации</li> <li>3. Интервал <i>P—R</i> связан с частотой НЖТ</li> <li>4. Возможна атриовентрикулярная блокада, не влияющая на частоту тахикардии</li> <li>5. Вагусные пробы замедляют, а затем внезапно обрывают НЖТ</li> </ol>	<ol style="list-style-type: none"> <li>1. Вызывается ПЭСС предсердий</li> <li>2. Время активации предсердий при НЖТ отличается от времени активации на синусовом ритме</li> <li>3. Значение интервала <i>P—R</i> зависит от частоты НЖТ</li> <li>4. Атриовентрикулярная блокада не отражается на частоте НЖТ</li> <li>5. Вагусные пробы обычно не прекращают НЖТ, но могут вызвать атриовентрикулярную блокаду</li> </ol>

Диагноз эктопической тахикардии (табл. 4.3) ставят, если: 1) тахикардия начинается спонтанно с «разогрева», т. е. периода учащения ритма в начале пароксизма; 2) тахикардию невозможно вызвать или прекратить программированной стимуляцией; 3) при электрофизиологическом исследовании не удается установить наличие двойного проведения (двойных путей).

Таблица 4.3. Дифференциальная диагностика ригентри- и эктопической предсердной тахикардии

Ригентри	Эктопическая
1. ПЭСС вызывает и прекращает	1. ПЭСС не вызывает и не прекращает
2. Зубец <i>P</i> отличается от такового при синусовом ритме	2. Зубец <i>P</i> отличается от такового при синусовом ритме
3. Интервал <i>P—R</i> связан с частотой н ж т	3. Интервал <i>P—K</i> связан с частотой НЖТ
4. Возможен <i>A—V</i> блок, не отражающийся на частоте НЖТ	4. Возможен <i>A—V</i> блок, не отражающийся на частоте НЖТ
5. Вагусные пробы не прекращают НЖТ, но могут вызвать <i>A—V</i> блок	5. Вагусные пробы не прекращают НЖТ, но могут вызвать <i>A—V</i> блок
	6. НЖТ имеет особенность «разгоняться»

Клиника. Клинически пароксизмы предсердной тахикардии начинаются и обрываются внезапно и могут продолжаться от нескольких секунд до нескольких часов или дней. Частота сердечных сокращений во время приступа различна и может колебаться от 160 до 260 в минуту. В анамнезе у больного бывает упоминание о предсердных экстрасистолах, частота которых со временем увеличивается и однажды провоцирует приступ тахикардии. Приступы могут возникать эпизодически (один раз в неделю, месяц или еще реже) или очень часто (несколько раз в день). Во время приступа желудочковые сокращения носят регулярный характер.

Симптоматика типична для любого быстрого ритма и зависит от состояния сердечной мышцы, способности последней приспособляться к тахикардии, от продолжительности приступа, эмоционального состояния больного. Короткие пароксизмы могут даже не беспокоить больного, он лишь отмечает сердцебиение.

При длительных приступах с большой частотой желудочковых сокращений, особенно при наличии порока сердца или ИБС, симптоматика становится ярко выраженной. Она характеризуется различной степенью дискомфорта или даже болями за грудиной, одышкой, слабостью, головокружением, обмороком.

Признаки пароксизмальной тахикардии обусловлены ускоренным правильным ритмом. Пульс быстрый, слабого наполнения. В этот период возможны падение артериального давления, острое развитие недостаточности кровообращения и сердечной недостаточности. Такая симптоматика и присоединяющаяся стенокардия особенно часто наблюдаются на фоне ИБС. Типична полиурия, которая наблюдается во время приступа тахикардии. Повышенный диурез (до 8 л) появляется сразу после начала пароксизма и может длиться 30—90 мин. Он обусловлен подавлением секреции АКТГ. Влияние тахикардии на сердечную гемодинамику зависит от частоты сердечных сокращений,

продолжительности приступа, сохранения синхронизации функции предсердий и желудочков, а также от сопутствующей кардиальной патологии. В здоровом сердце тахикардия с сохранением антеградного проведения с частотой сердечных сокращений не более 140 в минуту приводит к увеличению сердечного выброса. При дальнейшем учащении ритма период наполнения желудочков укорачивается, а ударный выброс уменьшается. При сопутствующей патологии снижение сердечного выброса происходит и при менее выраженной тахикардии. Таким образом, над желудочковая тахикардия без органической патологии сердца первоначально незначительно изменяет сердечный выброс. Однако длительный пароксизм ухудшает гемодинамику. Постепенно снижается систолическое, диастолическое и пульсовое артериальное давление, увеличивается левопредсердное давление и падает ударный выброс. В отличие от этого при тахикардии, обусловленной физической нагрузкой, ударный выброс не изменяется или возрастает, что приводит к значительному увеличению сердечного выброса.

На ЭКГ комплексы *QRS* обычно не расширены, число сердечных сокращений 160—240 в минуту. Волна *P* очень характерна по конфигурации — она обычно наслаивается на волну *T* предыдущего сокращения, поэтому их трудно различить. В этих случаях, чтобы установить характер ЭКГ, необходимо зафиксировать либо начало тахикардии, либо ее конец. Если это не удастся, можно сделать массаж каротидного синуса, что очень часто дает возможность установить генез предсердных аритмий. Дальнейшее смещение волны *P* и ее слияние с комплексом *QRS* наблюдаются при узловой, «пограничной» тахикардии. При пароксизмальной наджелудочковой тахикардии комплекс *QRS* обычной продолжительности. Возможно, однако, его расширение, если импульс поступает в проводящую систему в период относительной рефрактерности. Это может усложнить диагностику предсердной тахикардии. Дифференциальная диагностика такой тахикардии с желудочковой тахикардией приобретает исключительно важное значение, так как методы лечения и прогноз различны. У больных, предрасположенных к развитию наджелудочковой тахикардии, на фоне синусового ритма обычно выявляются частые или спаренные предсердные экстрасистолы.

Большое значение имеет переходный период между приступом и синусовым ритмом, поскольку в это время возможно развитие либо асистолии, либо переходящей желудочковой тахиаритмии. Период переходной аритмии зависит от метода восстановления исходного ритма (массаж каротидного синуса, электрическая дефибриляция). Переходная ЭКГ может иметь различный вид: 1) асистолия до 6 с с восстановлением синусового ритма; 2) едва уловимое замедление ритма, за которым следует внезапный переход к нормальному ритму; 3) внезапное восстановление ритма; 4) замедление, асистолия и затем восстановление ритма; 5) желудочковая тахикардия; 6) предфибрилляторная желудочковая аритмия и экстрасистолия с дальнейшей нормализацией ритма. Врач должен помнить об этом полиморфизме изменений ЭКГ ритма, чтобы не растеряться и не сделать ошибки.

Многоочаговая, или хаотическая, предсердная тахикардия — это тахикардия с частотой более 100 в мину-

ту, изменяющейся формой зубца *P* и интервалов *P—R*, *P—P* и *R—R*, она обычно наблюдается у людей старшего возраста с сопутствующей патологией (чаще всего с легочным сердцем). Многоочаговая тахикардия может быть предвестником мерцательной аритмии, с которой ее часто путают. Она может сочетаться с атриовентрикулярной блокадой I—II степени, особенно развивающейся в результате приема препаратов дигиталиса. Эту тахикардию очень важно отличать от мерцательной аритмии, поскольку дигиталис эффективен при мерцании и не эффективен при хаотической предсердной тахикардии.

Ритм обычно не очень частый, но трудно поддается коррекции. Тахикардия устойчива не только к ваготоническим и холинергическим препаратам, хинидину, новокаиному, лидокаину, изоптину, но и плохо купируется электрической дефибрилляцией.

Возвратная предсердная тахикардия характеризуется короткими пароксизмами предсердной тахикардии (3—8 сокращений), изредка прерываемыми 1—2 синусными сокращениями. Она еще более рефрактерна к лекарственной терапии, чем непрерывно рецидивирующая предсердная тахикардия.

Диагностика. Пароксизмальную наджелудочковую тахикардию можно заподозрить у больного, предъявляющего жалобы на внезапное учащение работы сердца, внезапно начинающиеся и внезапно прекращающиеся пароксизмы. Наличие предсердных экстрасистол на фоне регулярной тахикардии с частотой 160—240 в минуту дополняет диагноз пароксизмальной наджелудочковой тахикардии. Изменения ЭКГ характерны: 1) зубец *P* во время приступа отличается от такового при синусовом ритме, приближается и/или сливается с предшествующей волной *T*; 2) ритм во время приступа правильный; 3) комплекс *QRS* обычно не изменен (иногда возможна абберация); 4) первое нормальное сокращение после пароксизма возникает после паузы. Иногда бывает трудно определить истинный механизм тахикардии либо из-за очень быстрого ритма и недостаточной выраженности предсердного комплекса на ЭКГ, либо из-за широких комплексов *QRS*. В этом случае полезно сделать массаж каротидного синуса. Электрофизиологическое исследование позволяет, во-первых, установить механизм тахикардии (эктопическая или риентри), а во-вторых, определить уровень нахождения аритмогенной зоны. Если при программируемой стимуляции или сверхчастой стимуляции удается «запустить» или прекратить тахикардию, то риентри-тахикардия считается доказанной.

Для доказательства уровня аритмогенной зоны в сердце вводят несколько электродов, располагающихся в области синусно-предсердного узла, верхнего, среднего и нижнего отделов правого предсердия, левого предсердия (венечный синус), в проекции предсердно-желудочкового пучка. Это позволяет локализовать область, из которой раньше всего регистрируется электрограмма, а также определить, участвует ли синусно-предсердный или предсердно-желудочковый узел в круге повторного входа возбуждения.

Естественное течение наджелудочковых тахикардий изучено недостаточно. Оно резко осложняется и ухудшается прогнозу при: а) длительных приступах (несколько часов и более); б) сопутствующем поражении миокарда, наличии порока сердца или ишемической

болезни сердца; в) наличие приступов, несмотря на проводимую терапию; г) появлении за грудины боли, вплоть до коллапса в момент тахикардии.

Показания к операции ограничены. Только при рефрактерности к лекарственной терапии ставят вопрос о хирургическом лечении больного с наджелудочковой тахикардией.

Лечение. Следует подходить дифференцированно к лечению больного во время приступа и в межприступном периоде. Приступ тахикардии можно устранить вагусной пробой, внутривенным введением антиаритмического препарата, программированной стимуляцией, наконец, электрической дефибрилляцией.

Консервативное лечение направлено на удлинение проводимости в предсердно-желудочковом узле, уменьшения его рефрактерности. При всех уровнях возникновения наджелудочковой тахикардии такое лечение может иметь самостоятельное или существенное вспомогательное значение.

В межприступном периоде можно рекомендовать: антитахикардические стимуляторы, трансвеннозную катетерную электродеструкцию предсердно-желудочкового узла (создание полной поперечной блокады с имплантацией ЭКС), хирургическое лечение — закрытые (трансвеннозный доступ к сердцу) и открытые операции.

К числу новейших методов лечения рефрактерной и лекарственной терапии наджелудочковой тахикардии относят антитахикардические стимуляторы. Их действие не излечивает больного, но снимает пароксизмы. Для определенной группы больных (больные старческого возраста, с тяжелыми сопутствующими заболеваниями сердца или других органов) применение таких стимуляторов вполне оправдано.

Хирургическое лечение. При органической синусовой тахикардии «создают» полную поперечную блокаду с имплантацией электростимулятора или делают резекцию синусно-предсердного узла с начальным отделом пограничного гребня. Клинический опыт очень мал, поэтому судить о преимуществах той или иной операции пока трудно.

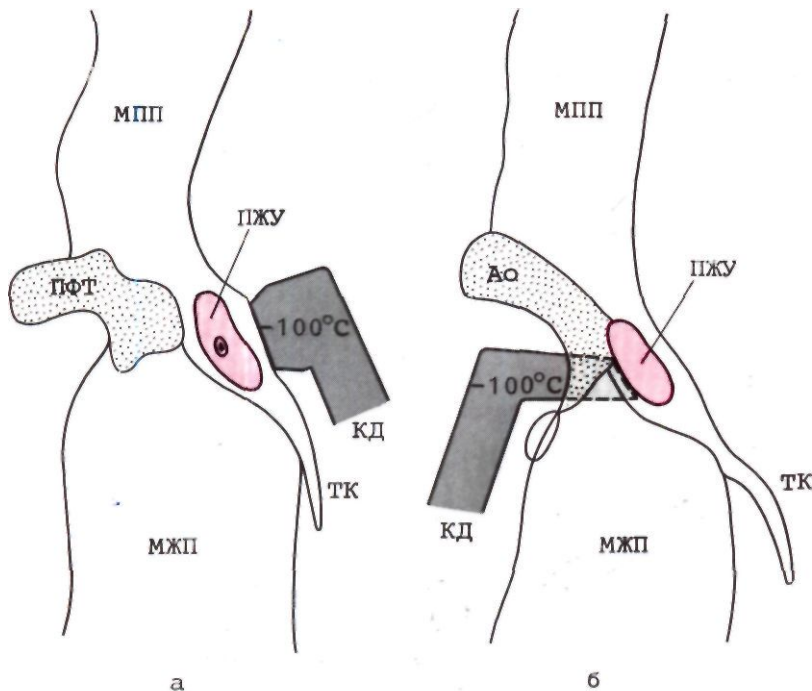
При локализации очага аритмии в предсердиях или в межпредсердной перегородке независимо от того, является ли эта тахикардия тахикардией повторного входа возбуждения или эктопической тахикардией, возможны следующие операции: а) трансвеннозная электродеструкция зоны аритмии; б) изоляция, резекция или криодеструкция этой зоны под контролем зрения; в) изоляция предсердно-желудочкового узла или криодеструкция его с созданием полной поперечной блокады и последующей имплантацией электрокардиостимулятора.

При «пограничных» узловых тахикардиях предложены операции электродеструкции (трансвеннозный метод) или криодеструкции (под контролем зрения) предсердно-желудочкового узла. Разновидностью этих операций является операция изоляции предсердно-желудочкового узла (криодеструкция межзловых путей).

В последнее время привлекла внимание хирургов идея использования у больных с наджелудочковыми тахикардиями катетерной электродеструкции аритмогенной зоны. Она проводится с использованием электрофизиологического исследования. Первоначально







4.27. Схема продольного сечения сердца через предсердно-желудочковый узел, а — взаиморасположение: правого фиброзного треугольника и предсердно-желудочкового узла; б — правого фиброзного треугольника и корня аорты. МПП — межпредсердная перегородка; МЖП — межжелудочковая перегородка; ПЖУ — предсердно-желудочковый узел; ПФТ — правый фиброзный треугольник; ТК — трехстворчатый клапан; Ао — аорта; КД — криодеструктор.

иметь хороший обзор задней и перегородочной створки трехстворчатого клапана, коронарного синуса и фиброзного треугольника. Этапы этой операции представлены на рис. 4.27. В области предсердно-желудочкового узла делают «окно» в эндокарде. Разрез эндокарда проводят от верхнего края коронарного синуса к фиброзному треугольнику параллельно перегородочной створке трехстворчатого клапана. Затем от краев разреза делают еще два перпендикулярных разреза до фиброзного кольца трехстворчатого клапана. Эндокард отсепаарывают от жира. Прошивают и перевязывают артерию предсердно-желудочкового узла. На область «окна» ставят криодеструктор при температуре  $-100^{\circ}\text{C}$  в течение 2 мин. Обычно эффект наступает уже в первые 10—15 с замораживания. По окончании воздействия восстанавливают целостность эндокарда однорядным непрерывным швом. Частота сокращений желудочков снижается до 40—60 в минуту. «Навязывают» ритм через временные электроды с частотой 84—88 в минуту. Ушивают рану предсердия. Прекращают перфузию. После деканюляции и восстановления показателей свертывающей системы крови имплантируют постоянный миокардиальный электрод на верхушку левого желудочка, а затем и стимулятор типа demand. В первые 2 сут после операции мы рекомендуем ритм сердца «навязывать» от наружного стимулятора через временные электроды, чтобы обеспечить высокий сердечный выброс за счет частых сокращений сердца (84—88 в минуту).

Искусственную полную поперечную блокаду при трансвенозной электродеструкции создают следующим образом. В сердце вводят два эндокардиальных электрода. Один, биполярный, устанавливают в правом желудочке. Он служит для «навязывания» ритма после создания блокады. Другой, тетраполярный, устанавливают в области предсердно-желудочкового

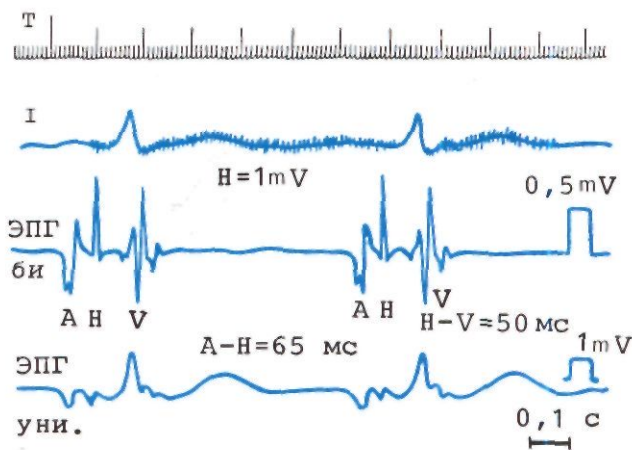
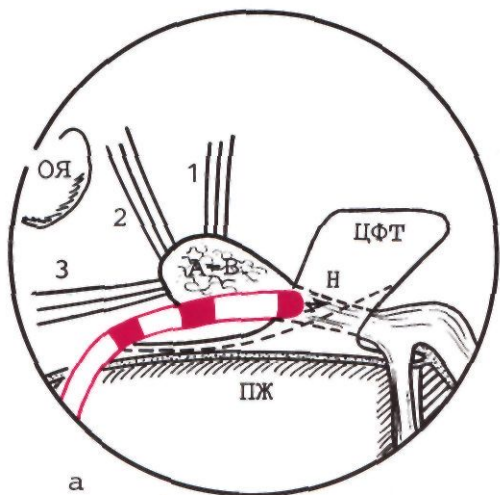
пучка (рис. 4.28). В этом месте наносится электрический разряд энергией 250—300 Дж, приводящий к развитию полной поперечной блокады. Электрод служит анодом, пластинка дефибриллятора под спиной больного — катодом. В зависимости от уровня блокады число сокращений желудочков различное — от полной асистолии до 60 в минуту (рис. 4.29) (следует стремиться к созданию высокой блокады). В течение 2—3 дней ЭКС осуществляют через эндокардиальный электрод от наружного стимулятора. Убеждаются, что блокада имеет стойкий эффект, и после этого имплантируют постоянный стимулятор.

Осложнения после операций устранения очага наджелудочковой тахикардии не описаны. Однако число наблюдений незначительно. По нашему мнению, в небольшом проценте случаев следует ожидать рецидивы тахикардии эктопического генеза.

При искусственном создании полной поперечной блокады или электродеструкции предсердно-желудочкового узла трансвенозным методом описаны единичные наблюдения рецидива тахикардии. В этих случаях процедуру повторяют на уровне предсердно-желудочкового пучка. Другое осложнение этой операции — «отказ» электрокардиостимулятора. Реальная угроза для жизни больного создается при очень редком сердечном ритме (5—10 в минуту), что допустимо теоретически, однако в литературе не описано. Непосредственные и отдаленные результаты по данным литературы хорошие.

#### 4.6. ТРЕПЕТАНИЕ ПРЕДСЕРДИЙ

Трепетание предсердий — электрокардиографический термин, который характеризует так называемые волны трепетания, представляющие собой регулярные



**4.28. Процедура трансвенозной электродеструкции предсердно-желудочкового узла для создания полной поперечной блокады.**

*а*—электрод, установленный в проекции предсердно-желудочкового узла или предсердно-желудочкового пучка, служит для нанесения электрического разряда, приводящего к перерыву проведения на уровне электровоздействия; *б*—ЭКГ и ЭПГ при проведении электродеструкции. Электрограмма предсердно-желудочкового пучка зарегистрирована в биполярном (би) и униполярном режиме (уни).

двухфазные осцилляции одинаковой формы. Частота сокращений предсердий при этом колеблется от 200 до 400 в минуту и сочетается с различной степенью блокады сердца. Изоэлектрическая линия на ЭКГ отсутствует, а трепетание предсердий лучше всего определяется в отведениях II, III, aVF и Vi. Трепетание предсердий проявляется как установившееся нарушение ритма или чаще как пароксизмальное, преходящее состояние.

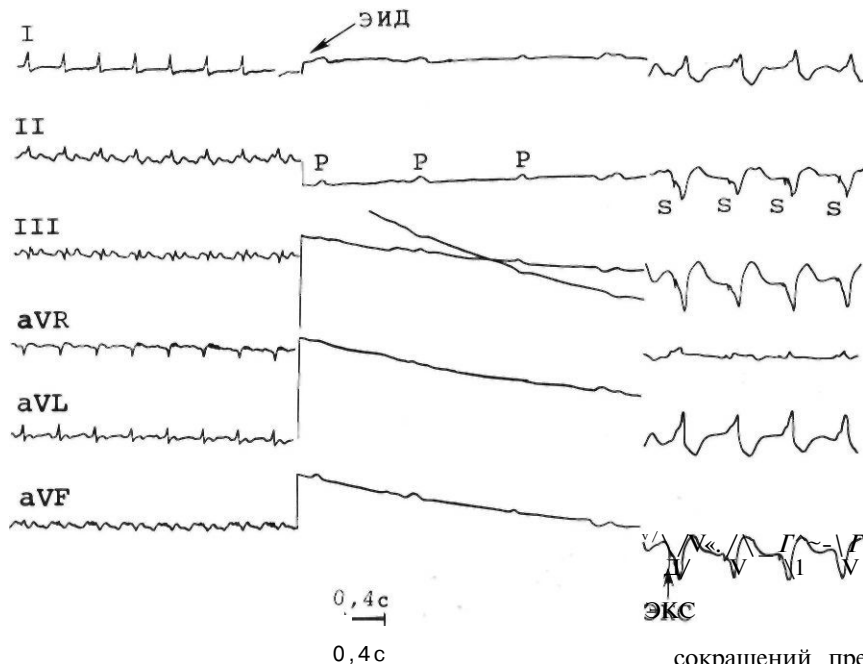
Этиология и предрасполагающие факторы. Трепетание предсердий может сочетаться с любым сердечным заболеванием, но наиболее часто оно наблюдается при ревматическом поражении митрального клапана. Трепетание предсердий нередко наблюдается при ИБС, артериальной гипертензии, при перикардитах, ВПС, особенно пролапсе митрального клапана, кардиомиопатиях. Трепетание предсердий осложняет течение синдрома тахикардии-брадикардии при слабости синусно-предсердного узла.

Патогенез. В основе трепетания предсердий могут лежать два механизма: механизм повторного входа возбуждения (риентри) или эктопический очаг. При повторном входе возбуждения активация предсердия происходит в основном вокруг кольца ткани между двумя полыми венами. Импульс распространяется в одном направлении в замкнутом пространстве, образуя непрерывный цикл. Это движение теоретически можно прекратить, если изменить рефрактерность любой части круга. На этом принципе основано применение хинидина при трепетании предсердий. В настоящее время есть разнообразные доказательства механизма риеентри при трепетании предсердий. С. Leier (1978) убедительно показал, что у людей, страдающих этой патологией, имеется поражение проводящей системы предсердий.

Классификация. В классической литературе выделяют типичную (общую) и нетипичную (редкую) формы трепетания предсердий. Деление это зависит от морфологии волн трепетания предсердий. Для типичной

формы характерно наличие отрицательных волн F, для нетипичной—положительных. Предполагается, что различны субстраты активации предсердий. При общем типе трепетания активация предсердий происходит против часовой стрелки: каудоцефальная активация нижних отделов перегородки и левого предсердия и цефалокаудальная — правого предсердия. При нетипичной форме трепетания распространение процесса активации имеет обратное направление. Различие в активации предсердий не объясняет механизма аритмии, поэтому большого практического значения не имеет. Согласно другой теории, трепетание предсердий обусловлено быстрой сменой ритма из эктопического (одного) фокуса предсердия. При этом разница между трепетанием предсердий и эктопической предсердной тахикардией состоит в скорости импульсации из фокуса. В пользу этой теории приводят и клинические наблюдения. У ряда больных на ЭКГ возникновению трепетания предсердий предшествуют одна или две спаренные предсердные экстрасистолы. Нужны веские аргументы, чтобы установить истину. Возможно, однако, что оба механизма взаимодействуют и формируют этот вид аритмии.

J. Wells и соавт. (1979) различают два типа трепетания предсердий: I (классический) и II (выделенный по электрофизиологическому принципу) [Wells J. et al., 1979]. В классификации не учитываются морфология и полярность волн трепетания предсердий на ЭКГ. Оба типа характеризуются исключительно постоянной морфологией волн F от сокращения к сокращению, полярностью, амплитудой и продолжительностью цикла. Отличие I от II типа состоит в том, что I тип трепетания удается купировать частой предсердной стимуляцией из верхних отделов правого предсердия. В некоторых случаях учащающаяся стимуляция предсердий приводит к переходу I типа трепетания во II тип; II тип трепетания предсердий переходит в I тип спонтанно. Кроме электрофизиологической характеристики, эта классификация предусматривает и точный критерий выраженности тахикардии: при I типе трепетания число сокращений предсердий колеблется от 240 до 340 в минуту, при II типе—от 340 до 433 в минуту. Авторы не исключают, что нижний и верхний пределы трепетания предсердий могут быть и иными.



4.29. Электрокардиограмма до и после трансвенозной электродеструкции предсердно-желудочкового узла. Собственный ритм желудочков 54 в минуту; ЭКС «навязывает» устойчивый ритм 72 в минуту.

Но частота сокращений 340 в минуту служит важным электрофизиологическим критерием разделения двух типов этой формы тахикардии.

Клиника. Выраженность симптоматики при трепетании предсердий зависит от следующих причин; а) тяжести основного заболевания сердца, вызвавшего трепетание; б) частоты желудочковых сокращений; в) продолжительности аритмии. Симптоматика варьирует от нерезко выраженных приступов головокружения до отека легких с гипотонией и остановкой сердца.

фией левого желудочка, возможна утрата роли предсердий в наполнении желудочков кровью со снижением сердечного выброса более чем наполовину от исходной величины. К таким заболеваниям относятся гипертоническая болезнь, клапанный или подклапанный аортальный стеноз, гипертрофическая кардиомиопатия. Частота желудочковых сокращений имеет важное значение при определении тяжести состояния больного. При частоте сокращений свыше 150 в минуту симптоматика становится более отчетливой. Выраженная недостаточность кровообращения развивается очень быстро при проведении импульсов с предсердий на желудочки в отношении 1:1. Это и неудивительно: примерно в 85% больных число сокращений предсердий превышает 300 в минуту, а нередко достигает 350 в минуту. Состояние больного, наоборот, значительно улучшается при переходе трепетания предсердий в мерцание, поскольку при этом уменьшается число желудочковых сокращений.

Диагностика. Диагностируют трепетание предсердий обычно на основании типичной картины ЭКГ, на которой регистрируется предсердная активность в форме зубов акулы или в форме пилы. Вектор направлен книзу, поэтому трепетание особенно хорошо видно в отведениях II, III, aVF и нередко V<sub>j</sub>. Изоэлектрическая линия не фиксируется. Атриовентрикулярная проводимость изменяется по-разному, но наиболее часто она составляет 2:1. При этом число

сокращений предсердий в минуту составляет 300, а желудочков—150. Поэтому, когда на ЭКГ число сокращений сердца составляет 150 в минуту, всегда следует исключить у больного трепетание предсердий. Это особенно важно, когда комплекс QRS или зубцом T.

Иногда при трепетании предсердий возможно проведение импульса из предсердий в желудочки по предсердно-желудочковому узлу в соотношении 1:1. При аберрации проведения из-за очень высокой частоты сокращений желудочков такую форму трепетания

хикардию. Не исключается наличие у одного и того же больного трепетания предсердий и желудочковой тахикардии. В частности, такое возможно в случаях, когда больного с трепетанием предсердий начинают лечить не препаратами, удлиняющими проведение по предсердно-желудочковому узлу, как, например, дигиталис, а хинидином. Поэтому у больного с тахикардией 260—300 в минуту при регулярном (правильном) ритме трепетание предсердий необходимо дифференцировать с пароксизмальной предсердной тахикардией. Последняя характеризуется меньшей частотой сокращений (160—240 в минуту). Пищеводное отведение ЭКГ позволяет от дифференцировать зубец P предсердной тахикардии от волн F трепетания предсердий. При трепетании предсердий нет изоэлектрической линии на ЭКГ, а при предсердной тахикардии она сохранена. Целесообразно использовать тест стимуляции каротидного синуса. При проведении массажа каротидного синуса блуждающий нерв усиливает блокаду проведения по предсердно-желудочковому узлу, и типичная картина волн F становится отчетливой. При предсердной тахикардии массаж каротидного синуса «срабатывает» по закону «все или ничего». Обычно тахикардия внезапно обрывается и восстанавливается синусовый ритм или эта процедура на нее никак не влияет.

Все остальные виды тахикардии, в том числе и желудочковая, не представляют сложности при про-



ведении дифференциальной диагностики трепетания предсердий.

*Электрофизиологическое исследование* при трепетании предсердий позволяет: 1) изучить состояние проводимости по предсердию и определить субстрат трепетания; 2) разработать метод, устанавливающий пути активации трепетания; 3) установить электрофизиологический механизм трепетания и клиническое значение этого состояния у больного; 4) определить возможность прекращения трепетания электрической стимуляцией; 5) отдифференцировать трепетание предсердий от желудочковой тахикардии в сложных случаях.

Вместе с тем современные технические возможности лишают электрофизиолога возможности точно локализовать источник трепетания предсердий. Отсутствие изоэлектрической линии на ЭКГ не позволяет иметь референтную точку, которая могла бы служить источником отсчета распространения возбуждения по предсердию. Только тогда, когда удастся снять трепетание путем учащающей стимуляции, а затем вызвать его программируемой стимуляцией (одиночным стимулом), удастся установить место, где «зарождается» эта тахикардия. Но для проведения этого метода необходимо установить в разных отделах сердца одновременно до 8 электродов.

Электрофизиологическое исследование позволяет установить, что у таких больных имеется нарушение внутрисердечной проводимости. У большинства больных внутрисердечное исследование позволяет выявить изменение рефрактерное™ миокарда предсердий и функции синусно-предсердного узла.

Лечение. Многие годы для лечения трепетания предсердий используют ряд фармакологических препаратов и электрическую дефибрилляцию сердца. Необходимо соблюдать основной принцип лечения—последовательность: сначала назначить лекарственную терапию, а затем дефибрилляцию, однако он в интересах больного не всегда соблюдается. При трепетании предсердий с проведением импульса 1:1 показана электрическая дефибрилляция. Дефибрилляцию выполняют и при меньшем числе желудочковых сокращений с быстро нарастающей сердечной недостаточностью. При устойчивом состоянии больного начинают лечение с больших доз препаратов дигиталиса из расчета 0,05 мг/кг, чтобы уменьшить проводимость по предсердно-желудочковому узлу. Если эффект проявился в переходе трепетания предсердий в мерцание, лечение дигиталисом дополняют хинидином. Обратная последовательность назначения препаратов недопустима, так как может привести к развитию желудочковой тахикардии.

В последние годы для лечения трепетания предсердий в сочетании с препаратами дигиталиса назначают анаприлин (обзидан, индерал, пропранолол). Он уменьшает число сокращений желудочков. Следует, однако, помнить, что этот препарат является р-блокатором и может усугубить сердечную слабость, бронхиальную астму, хронические обструктивные легочные заболевания. Поэтому мы рекомендуем использовать его лишь после насыщения организма сердечными гликозидами. В последнее время при тяжелом течении заболевания, когда консервативное лечение неэффективно, электрическая дефибрилляция кратковременна,

а клиника заболевания остается выраженной, используют хирургическое лечение. Оптимальными являются случаи, когда удается точно локализовать очаг трепетания предсердий и под контролем зрения устранить его методом крио- или электровоздействия. Если это не удастся (в большинстве случаев), прибегают к созданию полной поперечной блокады сердца методом трансвенозной электродеструкции предсердно-желудочкового узла с последующей имплантацией электрокардиостимулятора. У больных, которым показана одномоментная коррекция порока сердца или аортокоронарное шунтирование, процедура создания полной поперечной блокады сердца выполняется методом криодеструкции под контролем зрения.

Прогноз. Прогноз при трепетании предсердий зависит от проводимости по предсердно-желудочковому узлу (частота пульса). Имеет значение характер основного заболевания, эффективность терапии которого уменьшает частоту приступов тахикардии и ее выраженность. Прогноз лучше в молодом возрасте и у лиц с неосложненными формами болезни.

Устранение очага трепетания предсердий, особенно при ее идиопатической форме, позволяет максимально увеличить продолжительность жизни больных.

При искусственном создании полной поперечной блокады актуарная выживаемость в течение 10 лет составляет 75%.

#### 4.7. ЖЕЛУДОЧКОВЫЕ ТАХИКАРДИИ

Желудочковая тахикардия—патологическое состояние, клинические проявления которого обусловлены низким сердечным выбросом.

При желудочковой тахикардии частота сердечных сокращений превышает 100 в минуту. Функция синусового узла сохранена, он функционирует самостоятельно или вовлекается в ритм желудочков при ретроградной проводимости.

Частота. Желудочковые тахикардии бывают врожденными и приобретенными. Врожденные желудочковые тахикардии встречаются в 15% случаев, приобретенные— в 85%.

Желудочковые тахикардии чаще встречаются у мужчин (69%), чем у женщин (31%). Большинство случаев приходится на возраст от 40 до 70 лет.

Пароксизмальная рецидивирующая желудочковая тахикардия обычно выявляется на фоне какого-то другого тяжелого сердечного заболевания, наиболее часто ИБС. Примерно 35% больных с желудочковой тахикардией имеют в анамнезе инфаркт миокарда, а у 60% больных течение острого инфаркта миокарда в разные периоды болезни осложняется желудочковой тахикардией. Еще выше процент желудочковой тахикардии у больных с хронической аневризмой сердца.

Второй очень частой причиной желудочковой тахикардии является интоксикация препаратами дигиталиса (25%). В частности, при лечении других форм тахикардий может возникнуть исключительно опасная форма желудочковой тахикардии типа «пируэт». В последнее время, особенно в связи с внедрением в клиническую практику метода эхокардиографии и улучшением диагностики, высокий процент желудочковой тахикардии (до 10% случаев) выявляется при

пролапсе митрального клапана. Также часто причиной желудочковой тахикардии называют кардиомиопатию и несколько реже—ревмокардит, гипертонию, амилоидоз.

Примерно у 5—17% больных причина заболевания сердца, приведшая к развитию желудочковой тахикардии, не выявляется. В этих случаях говорят о психосоматической природе, однако эмоциональный стресс как причина желудочковой тахикардии описывается в литературе исключительно редко. Желудочковые тахикардии представляют большую опасность для жизни.

Этиология и патогенез. Для практических целей выделяют четыре основные группы причин, вызывающих желудочковые тахикардии. В первую группу выделяют постинфарктные желудочковые тахикардии. Ко второй группе относят тахикардии, обусловленные рубцовыми изменениями миокарда вследствие перенесенной операции на сердце (обычно по поводу врожденной патологии), локализованного гранулематоза (саркоидоз, дисплазия желудочков, истонченный «бумажноподобный» желудочек). В третью группу объединены тахикардии при диффузном поражении миокарда. Это может быть гипертрофия миокарда в результате аортального стеноза либо алкогольная или вирусная кардиомиопатия. К четвертой группе относят тахикардии, первичную фибрилляцию желудочков, развивающиеся при физической нагрузке. Ни в анамнезе, ни в момент исследования изменения на ЭКГ не регистрируются. В большинстве случаев выявляют тотальную окклюзию коронарных сосудов. В формировании тахикардии основное значение имеет фактор электрической нестабильности, приводящий к изменению времени проведения возбуждения в зонах, определяемых как аритмогенные и являющихся причиной желудочковой тахикардии.

Классификация. Для желудочковой тахикардии, как и для других видов тахикардии, нет общепринятой классификации. Для ее характеристики в основном описывают особенности ритма либо механизм, вызывающий тахикардию.

Ритмы тахикардии: пароксизмальная, непароксизмальная, устойчивая, возвратная, медленная тахикардия, мономорфная, полиморфная, типа «пируэт» (*torsade de pointes*).

Механизмы желудочковой риентри-тахикардии (повторного входа возбуждения), эктопическая, «триггерная».

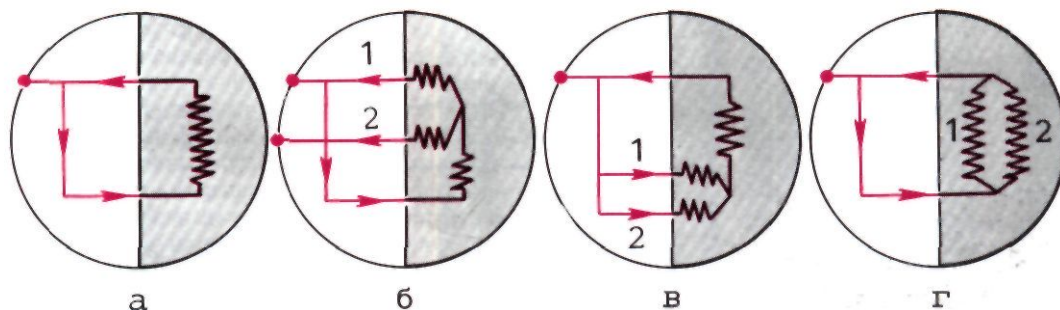
Патологическая анатомия. С современных позиций врожденная желудочковая тахикардия—аритмогенная дисплазия, в основе которой лежит генетический фактор. Аномалия структуры миофибрилл сократительного миокарда, которая выявляется при аритмогенной дисплазии, наблюдается даже у эмбрионов. Заболевание часто носит семейный характер. Аритмогенная дисплазия как заболевание проявляется с течением времени, не сразу. Этот период совпадает со временем замещения миофибрилл жировой тканью. Процесс захватывает медиомуральный и субэпикардальные слои. Это позволяет заподозрить травматическое повреждение, обусловленное сокращениями сердца. Когда патологический процесс завершен, нормальная структура сохранена только в субэндокардиальном слое. Все остальные слои замещены жировой тканью. При микроскопическом исследовании отмечают истончение стенки желудочка и разрастание слоя эпикардиального жира. Гистологическое исследование выявляет зоны вкрапления нормальных или частично дегенерированных фибрилл. Последние, име-

ющие несколько причудливую форму с перемежающимися нормальными очертаниями миокарда, являются основой формирования «задержанной» проводимости и круга повторного входа возбуждения (риентри). При этом структура сохранена только в субэпикардиальном слое, в эндокардиальном слое выявляют неспецифические изменения.

При электрофизиологическом исследовании в зоне дисплазии регистрируется задержанная, двойная и фрагментированная активность. Частая стимуляция приводит к возрастанию спаренных потенциалов. Такая реакция миокарда этой зоны объясняет механизм повторного входа возбуждения, так как задержанная активность превосходит рефрактерный период здоровой ткани. Наиболее приемлемой теорией, объясняющей механизм повторного входа при аритмогенной дисплазии желудочков, в настоящее время считается та, согласно которой измененный миокард проводит возбуждение только в одном направлении. Таким образом возникает механизм с блокадой проведения возбуждения в обратную сторону, что очень напоминает механизм повторного входа возбуждения при синдроме Вольфа—Паркинсона—Уайта.

Патологическая анатомия инфаркта миокарда и постинфарктного периода описана в литературе очень подробно. До настоящего времени, однако, неясно, почему у одних больных тахикардия развивается, а у других нет. Есть объяснение причин возникновения устойчивой и неустойчивой тахикардии, а также самого механизма желудочковой тахикардии коронарогенного генеза. Исследованиями последнего времени установлено, что при формировании патологического процесса в эпикардиальном слое развивается желудочковая тахикардия по типу кратковременных пароксизмов или «пробежек». Устойчивая желудочковая тахикардия возможна при трансмуральном поражении миокарда с образованием фиброза миокарда. Фиброз становится «твердым остовом», по краям которого происходит неравномерное растяжение миокарда. Электрическая нестабильность этой зоны обусловлена наличием островков нормальных миоцитов в зоне акинезии. Таким образом, аритмогенный субстрат напоминает тот, который выявляется при аритмогенной дисплазии. Вот почему при аневризме сердца или рубцовых изменениях очаг аритмии всегда локализован на границе здорового и перерожденного миокарда. При этом в островках миоцитов формируется анатомический субстрат желудочковой тахикардии.

При моделировании желудочковой тахикардии особое внимание обращают на внутримыокардиальную проводимость. При этом необходимо иметь в виду такие важные факторы, как наличие одного или одновременно двух источников возбуждения в желудочках. Значение внутримыокардиальной проводимости для формирования количества очагов тахикардии и направления волны возбуждения видно на рис. 4.30. В отличие от пути проведения, соединяющего зоны с быстрой и медленной проводимостью только в одной точке, проведение возбуждения из пораженной ткани в здоровую возможно по двум разным зонам. В ряду случаев возникновение нестабильности миокарда приводит к изменению места наиболее ранней активации здоровой ткани, что изменяет частоту сокращений сердца во время тахикардии и комплекс *ORS*. Этих



4.30. Формирование риентри при желудочковой тахикардии [Fontaine G. et al., 1979].

Измененный миокард отмечен точками и отделен от здорового зоной недеполяризованных волокон, за исключением участков проведения возбуждения (1,2). Из ишемизированной зоны в область здорового миокарда проходят один (а) или два (б) пути проведения возбуждения. Поэтому возможны одна или две зоны активации неизмененного миокарда. В зависимости от скорости проведения возбуждения и длины проводящего пути развиваются два вида тахикардии: мономорфная или полиморфная. Представлен вариант тахикардии (в), когда, несмотря на наличие двух путей проведения, из здоровой ткани в измененный миокард отмечается лишь один «прорыв» возбуждения. В связи с наличием двух различных путей проведения в ишемизированной ткани длительность цикла тахикардии может меняться без изменения ее «морфологии». Аналогичный результат имеет место, если в измененном миокарде изменяется скорость проведения возбуждения от сокращения к сокращению (г).

изменений не происходит, если свойства проведения нового пути идентичны свойствам старого, несмотря на то что траектории их прохождения могут отстоять друг от друга на значительном расстоянии.

Аналогичным образом наличие двух точек контакта между здоровой тканью и тканью с замедленной проводимостью не приводит к изменению комплекса *QRS* во время тахикардии. Если свойства проводимости нового пути аналогичны свойствам ранее существовавшего, то ритм не изменится, а ЭКГ останется прежней. Подобное происходит и при изменении траектории прохождения пути, но она сохраняется в зоне поражения. В этом случае меняется ритм, а характер ЭКГ остается прежним.

Локализация очага желудочковой тахикардии. У больных ИБС область возникновения желудочковой тахикардии независимо от характера ЭКГ локализована либо в левом желудочке, либо в межжелудочковой перегородке с левой стороны.

Если нет ИБС, очаг может быть локализован как в правом желудочке, так и в левом. Так, у больных с послеоперационным рубцом миокарда правого желудочка (тетрада Фалло) тахикардия развивается в правом желудочке в его выходном отделе. У больных с кардиомиопатией она обычно локализована в левом желудочке или в перегородке. Без органических поражений сердца аритмогенная зона находится в правом желудочке. Идиопатическая желудочковая тахикардия с комплексом *QRS* типа блокады левой ножки предсердно-желудочкового пучка на ЭКГ происходит из правого желудочка, изредка из межжелудочковой перегородки.

#### 4.7.1. «ВРОЖДЕННАЯ» ЖЕЛУДОЧКОВАЯ ТАХИКАРДИЯ

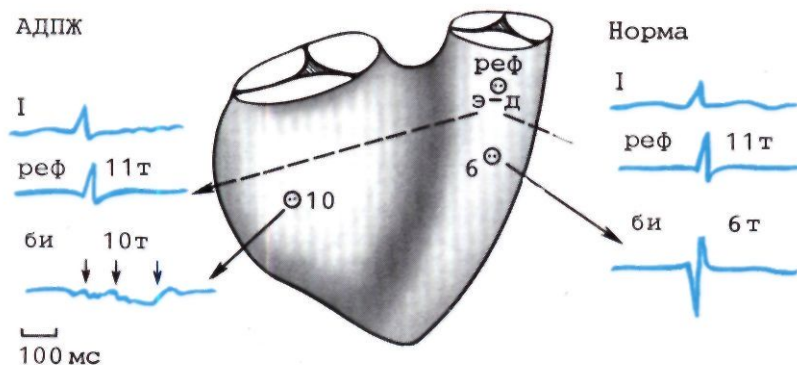
Основной формой «врожденной» желудочковой тахикардии является аритмогенная дисплазия желудочков. Типичным проявлением заболевания являются повторные эпизоды желудочковой тахикардии, наблюдаемые преимущественно в юношеском возрасте. Аритмогенная дисплазия встречается у мужчин примерно в 2 раза чаще, чем у женщин. В большинстве случаев патологический процесс локализован в правом желудочке. Поэтому заболевание называют аритмогенной дисплазией правого желудочка. Однако наличие такой дисплазии и в левом желудочке, и в перегородке сердца не исключается.

На ЭКГ у больных во время приступа желудочковой тахикардии регистрируется блокада левой ножки предсердно-желудочкового пучка. Это обусловлено задержкой распространения возбуждения на левый желудочек. Ось сердца меняется в зависимости от того, где находится участок дисплазии. Если он находится в выходном отделе правого желудочка, то ЭКГ имеет нормальную ось или смещена вправо. Если зона аритмии располагается на диафрагмальной поверхности и на верхушке правого желудочка, то на ЭКГ регистрируется левограмма.

При синусовом ритме выявляются признаки, характерные для поражения правых камер сердца: увеличение зубца *P* более чем на 2,5 мм, инверсия сегмента *ST* в отведении *Vi—Vj* и задержка проведения возбуждения по правому желудочку. Этим проявлениям часто сопутствует блокада правой ножки предсердно-желудочкового пучка с низким вольтажем, быстрой фазой смены потенциалов. Исследованиями последнего времени было установлено, что это обусловлено блокадой париетальной ножки без определенной альтерации ножек предсердно-желудочкового пучка.

В 1/3 случаев наблюдается очень специфический признак—феномен желудочкового поствозбуждения—волна эpsilon, которая располагается после комплекса *QRS* до начала сегмента *ST*. Этот так называемый задержанный потенциал лучше всего регистрируется при картировании сердца (рис. 4.31). Локализация этого потенциала во время внутрисердечного исследования позволяет очень точно определить топик поражения.

При рентгенологическом исследовании выявляется умеренное, диффузное увеличение сердца, преимущественно между дугой аорты и левым желудочком. Легочный рисунок не изменен. Кардиоторакальный индекс обычно менее 0,6. При эхокардиографическом



4.31. Электрограмма и схематическое изображение сердца у больного с аритмогенной дисплазией.

Задержанный и фрагментированный потенциалы (обозначены стрелками). Порог стимуляции в этой зоне очень высокий. АДПЖ — аритмогенная дисплазия правого желудочка. Норма — здоровый миокард.

исследовании видно изолированное расширение правых камер сердца, особенно правого желудочка. Увеличивается соотношение правый желудочек/левый желудочек. При рентгеноконтрастном внутрисердечном исследовании — вентрикулографии — выявляется увеличение полостей правых отделов, особенно правого желудочка. Одновременно отмечается снижение сократительной функции этой камеры сердца. Изменения локализованы преимущественно в выходном отделе и проявляются в форме небольших дивертикулов. Такие же дивертикулы могут локализовываться на верхушке правого желудочка и на заднедиафрагмальной поверхности его стенки, непосредственно под трехстворчатым клапаном. Описанные аномалии могут носить изолированный характер или быть во всех трех отмеченных отделах, они формируют своеобразный треугольник дисплазии (рис. 4.32). Специфическим ангиографическим признаком заболевания является длительная задержка контрастного вещества в обозначенных местах, которая может продолжаться до 20 сокращений сердца и более. Контрактильный статус области дисплазии существенно отличается от такового в других отделах правого желудочка, которые быстро освобождаются от контрастного вещества.

Электрофизиологическое исследование у таких больных следует проводить после уточнения положения этих дивертикулов с помощью ангиокардиографического исследования. Это позволяет при электрофизиологическом исследовании очень детально изучить зону дисплазии. В том случае, если больному с помощью ранее выполненных исследований удалось локализовать очаги дисплазии, проведение катетера в эти участки позволяет точно отдифференцировать их значение в происхождении тахикардии. На электрограммах регистрируется так называемый задержанный потенциал активности, который располагается на сегменте ST, предшествуя зубцу T. Если из этого участка проводить стимуляцию желудочков, то интервал между стимулом и сокращением желудочка может достигать 80 мс. В этой зоне порог стимуляции очень высокий. Следует отметить, что такие методы электрофизиологического исследования, как программируемая или частая стимуляция, не вызывают и не прекращают желудочковую тахикардию. Вызвать тахикардию у этих больных вообще бывает трудно. Поэтому программируемую стимуляцию следует проводить из нескольких мест правого желудочка, используя различные методики электрофизиологическо-

го исследования. Однако достаточно желудочковую тахикардию вызвать однократно, чтобы в последующем ее можно было вызвать легко.

#### 4.7.2. «ПРИБРЕТЕННАЯ» ЖЕЛУДОЧКОВАЯ ТАХИКАРДИЯ

Наиболее частой причиной ее развития, как указывалось выше, является ИБС. Желудочковая тахикардия, сочетающаяся с ИБС, может иметь в своей основе три очень важных этиологических механизма: автоматический желудочковый фокус (эктопический очаг), круг повторного входа возбуждения (риентри) и триггерный автоматизм. Долгое время считалось, что желудочковая тахикардия, сочетающаяся с ИБС, первично обусловлена автоматическим фокусом из-за чрезмерной возбудимости миоцитов, располагающихся по краям плохо перфузируемой зоны миокарда — рубца или аневризмы. Экспериментальными исследованиями и клиническими наблюдениями в 70-х годах было установлено, что в большинстве случаев желудочковая тахикардия, сочетающаяся с коронарной болезнью сердца, имеет в своей основе механизм повторного входа возбуждения. Круг повторного входа может быть обусловлен либо механизмом микрориентри, когда в него включается очень незначительное количество клеток миокарда, либо макрориентри, когда в круг включаются элементы специализированной проводящей системы сердца и свободная стенка желудочка. В развитии рефрактерной желудочковой тахикардии не установлено значения триггерного механизма.

С практической точки зрения в клинической классификации этиологических типов рефрактерной ишемической желудочковой тахикардии можно выделить две группы: эктопические аритмии и аритмии повторного входа (риентри). Совершенно эмпирически эктопической желудочковой тахикардией считается такая, которую нельзя вызвать и прекратить программированной электрической стимуляцией сердца и другими электрофизиологическими методами, в частности сверхчастой стимуляцией. Тахикардию повторного входа возбуждения можно вызвать и прекратить, используя электрофизиологические методы. Несмотря на то что существует различная реакция на программируемую стимуляцию при эктопической и риентри-тахикардии, тем не менее все еще не удалось доказать



наличие одного или другого механизма. Тем не менее существующая классификация принята повсеместно, поскольку она позволяет, с одной стороны, определить показания к хирургическому лечению, а с другой—надеяться на успех такого лечения в одном случае и не рассчитывать в другом. Поскольку эктопическая тахикардия не вызывается электрофизиологическими методами и легко подавляется общей анестезией, ее трудно индуцировать во время операции.

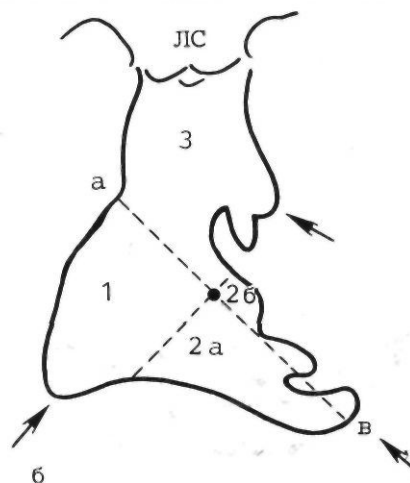
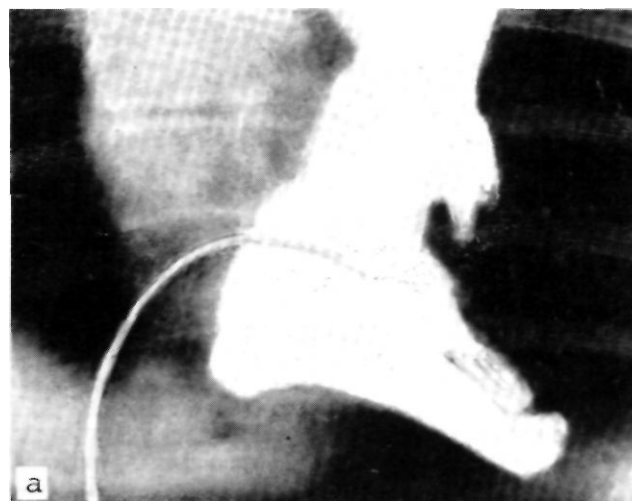**Клиника.** Клинические проявления желудочковой тахикардии аналогичны проявлениям других форм тахикардии, но выраженность их больше, так как значительно нарушается гемодинамика и тахикардия развивается на фоне другого серьезного сердечного заболевания.

Больные жалуются на загрудинные боли, одышку, синкопальные состояния. Периодически возможны обмороки с переходом в гемодинамический шок. При кратковременных приступах тахикардии некоронарного происхождения больные жалуются на сильное сердцебиение, общую слабость, загрудинные боли. Если приступ затягивается, появляется одышка. Течение заболевания осложняется появлением нарушений функций жизненно важных органов (почки, сердце, мозг) и прогноз становится неблагоприятным: возможна внезапная смерть.

Физикальные признаки во время желудочковой тахикардии переменны и существенно зависят, во-первых, от функции предсердий в этот период, а во-вторых, от сопутствующей сердечной патологии. Если при желудочковой тахикардии возникает предсердно-желудочковая диссоциация, то аускультативно отмечают изменение интенсивности I тона, интерmittирующие тоны Короткова (изменение систолического артериального давления от сокращения к сокращению), прерывистые пушечные волны *a* на сфигмограмме, регистрируемой с области яремной вены. Все это является результатом разобщения функций предсердий и желудочков. А если желудочковая тахикардия сочетается с ретроградной проводимостью в отношении 1:1, то наблюдаются постоянное усиление I тона и постоянная волна *a* на кривой венозного давления.

При исследовании гемодинамических изменений было выявлено, что при одной и той же частоте наджелудочковой и желудочковой тахикардии сердечный выброс, коронарный кровоток и среднее артериальное давление изменяются одинаково. Однако желудочковую тахикардию больные переносят труднее. Обычно желудочковая тахикардия приводит к снижению артериального давления (рис. 4.33). Продолжение приступа вызывает различные нарушения кровообращения. Приступы желудочковой тахикардии особенно опасны у «коронарных» больных, у которых снижение коронарного кровотока на фоне его исходной недостаточности может иметь фатальные последствия. Пароксизм тахикардии приводит к снижению не только сердечного выброса, но и мозгового и печеночного кровотока. Сказанное, по-видимому, объясняет, почему эта тахикардия развивается у больных с выраженной патологией миокарда и часто сочетается с тяжелыми изменениями гемодинамики.

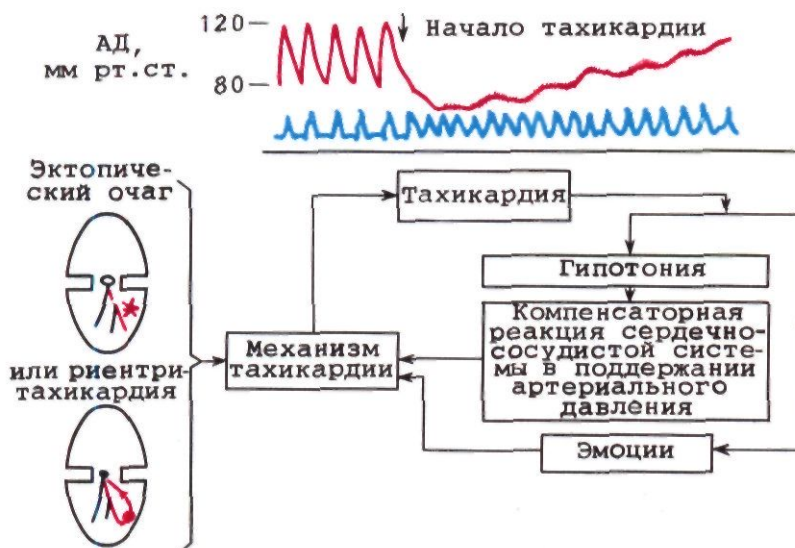
Электрокардиографические признаки довольно типичны, но не являются абсолютно патогномичными:



4.32. Ангиокардиограмма (а) и ее схема (б) при аритмогенной дисплазии правого желудочка.

«Дивертикулы», которые могут быть источником тахикардии, обычно локализованы в выходном отделе (3), но могут располагаться и на верхушке (2,а,б), и на диафрагмальной поверхности желудочка под трехстворчатым клапаном (1). Дивертикулы во всех трех участках называют треугольником дисплазии.

- 1) желудочковый комплекс ушрен (0,14 с и более);
- 2) желудочковые сокращения правильные, частота их обычно колеблется от 140 до 250 в минуту;
- 3) предсердно-желудочковая диссоциация отчетливо выражена и характеризуется тем, что предсердия сокращаются реже, чем желудочки. Однако эта диссоциация не позволяет исключить полностью узловой ритм с аберрантной проводимостью;
- 4) изменения комплекса *QRS* часто аналогичны таковым при предшествующей или последующей желудочковой экстрасистолии на ЭКГ;
- 5) диагноз становится более определенным, когда на ЭКГ удается обнаружить редкие узкие комплексы *QRS*. Это так называемые сокращения захвата, проводимые с предсердия. Они возможны, если возбуждение с предсердий приходит в тот момент, когда ни узел, ни желудочки не находятся в состоянии рефрак-



4.33. Схематическое изображение реакции сердечно-сосудистой системы на тахикардию.

Тахикардия независимо от ее механизма (эктопическая или ринтри) приводит к снижению артериального давления, обусловленного снижением сердечного выброса. Гипотония мобилизует компенсаторные реакции сердечно-сосудистой системы для поддержания артериального давления.

терности. Комплекс *QRS* в такой период занимает промежуточное положение между нормальным сокращением и комплексом тахикардии. Эти сокращения исключительно точно характеризуют желудочковую тахикардию.

Выделяют три типа ЭКГ при желудочковой тахикардии. При I типе желудочковая тахикардия имеет устойчивый характер, а все желудочковые комплексы совершенно однотипны. Число сердечных сокращений колеблется от 140 до 250 в минуту, имеется высокая вероятность перехода в фибрилляцию желудочков. Ко II типу относят повторные тахикардии в форме групповых экстрасистол от 3 до 6 комплексов. Они могут продолжаться неопределенное время — от нескольких минут до нескольких месяцев. К III типу относят ускоренный идиовентрикулярный ритм — так называемую медленную желудочковую тахикардию. Частота сердечных сокращений составляет 100—140 в минуту. Обычно тахикардия наблюдается на фоне острого инфаркта миокарда и обусловлена образованием задержанной активности в сети волокон Пуркинье (в последующем возможно формирование эктопического фокуса). Она продолжается обычно в течение 30 сокращений сердца (блок входа возбуждения носит непостоянный характер).

Такой тип тахикардии описан также при дигиталисной интоксикации, ревмокардите, миокардите, гипертонической болезни.

При анализе ЭКГ желудочковую тахикардию нередко принимают за наджелудочковую или узловую. Причиной такой ошибки бывает уширенный комплекс *QRS*.

При наджелудочковой тахикардии широкий комплекс *QRS* обусловлен неполным восстановлением волокон проводящей системы желудочков ко времени прихода следующего импульса из предсердия или предсердно-желудочкового узла. Поэтому для того чтобы дифференцировать наджелудочковую тахикардию от желудочковой, надо иметь в виду, что наджелудочковая тахикардия: 1) начинается с предсердной или узловой экстрасистолы; 2) интервал

*QRS—P* очень короткий; 3) конфигурация *QRS* не изменена; 4) аритмию можно прекратить, надавливая на каротидный синус.

**Дифференциальный диагноз.** Желудочковую тахикардию трудно отличить от наджелудочковой тахикардии с aberrантной проводимостью. Поэтому в критических случаях всегда необходимо электрофизиологическое исследование. Оно позволяет установить, в каком отделе сердца находится источник возбуждения сердца. В остальных случаях электрокардиографические критерии и выявление основного заболевания позволяют точно дифференцировать желудочковую тахикардию от наджелудочковой.

**Естественное течение и прогноз.** Несмотря на актуальность этого вопроса, данные литературы скудные. По-видимому, это обусловлено трудоемкостью исследования и сложностью обоснования получаемых результатов. Кроме того, необходимы такие сложные и не всегда доступные методы, как внутрисердечное электрофизиологическое исследование, ангиография, в том числе коронарография, холтеровское мониторирование, исследование гемодинамики.

При ИБС желудочковая тахикардия наиболее опасна, если она появляется в остром периоде инфаркта миокарда. Так, когда устойчивая желудочковая тахикардия появляется в течение первых 8 нед после развития инфаркта миокарда, то летальность достигает 85%. Максимальная продолжительность жизни составляет при этом 4 года, а средняя — только 0,7 года. Если желудочковая тахикардия впервые появляется через 2 мес от времени развития инфаркта миокарда, то летальность также очень высока, но не превышает 50%. Продолжительность жизни колеблется от 0 до 13 лет, составляя в среднем 2,8 года.

При идиопатической желудочковой тахикардии без лечения 78% больных умирают в первые 4 года от времени появления первого приступа. Лекарственная терапия позволяет увеличить продолжительность жизни в среднем до 8,8 года.

В настоящее время хорошо известно, что на исход заболевания не влияют длительность интервала *Q—T*,

конфигурация комплекса *QRS*, наличие блокады левой или правой ножки предсердно-желудочкового пучка. Лишь патология, вызывающая тахикардию, а точнее объем поражения миокарда сказываются на длительности жизни, поскольку отражается на продолжительности приступа и частоте сокращений сердца во время тахикардии и состояния гемодинамики во время него. Прогноз ухудшается при удлинении приступа и особенно при возвратных тахикардиях.

*Электрофизиологическое исследование.* Хирургическому лечению больного с желудочковой тахикардией должно предшествовать полное внутрисердечное обследование—рентгеноконтрастное и электрофизиологическое. Это относится в равной мере и к больным с врожденной патологией, приводящей к развитию желудочковой тахикардии, и к больным, у которых тахикардия является следствием приобретенного заболевания сердца. Ангиокардиографическое исследование (в том числе коронарография) дает возможность решить вопрос о необходимости операции и ее объемах при патологии, вызвавшей тахикардию. Так называемая врожденная желудочковая тахикардия может быть обусловлена аритмогенной дисплазией желудочков, опухолью желудочка в период новорожденности, пролапсом митрального клапана, болезнью У ля, аномалией Эбштейна. Эти болезни диагностируются методами ангиокардиографии и эхокардиографии. При рефрактерной ишемической желудочковой тахикардии коронарография и вентрикулография позволяют определить объем хирургического вмешательства. Внутрисердечное дооперационное электрофизиологическое исследование преследует цель установить, что: 1) аритмия является желудочковой, а не наджелудочковой; 2) аритмию можно вызвать и прекратить программированной электрической стимуляцией сердца, что доказывает наличие механизма повторного входа; 3) установить, что желудочковая тахиаритмия начинается из области патологически измененного миокарда (дисплазия, опухоль, инфаркт миокарда или аневризма сердца); 4) выполнить катетерное картирование, чтобы предельно точно локализовать специфическую область в пределах границы патологически измененной и здоровой ткани—непосредственный источник желудочковой тахикардии.

Дооперационное электрофизиологическое обследование больных с рефрактерной желудочковой ишемической тахикардией позволяет установить, что желудочковая тахикардия может быть нескольких типов. Наиболее часто она имеет единственный морфологический субстрат и начинается из определенного места в левом желудочке. Эта мономорфная желудочковая тахикардия обычно достаточно продолжительна, что позволяет выполнить эндокардиальное картирование для определения места ее происхождения. Реже мономорфная желудочковая тахикардия недостаточно устойчива, что не позволяет провести полное обследование больного в дооперационном периоде.

В этих случаях используют специальные приемы, чтобы локализовать очаг тахикардии (электрическая стимуляция из различных отделов с одновременной записью всех 12 отведений ЭКГ и сопоставление ее с ЭКГ при ранее зарегистрированном приступе). Другой тип желудочковой тахикардии, который обычно сочетается с ИБС,— это полиморфная желудочковая тахи-

кардия. К этому типу относится тахикардия, которая начинается из нескольких областей левого желудочка, что проявляется различными типами тахикардии. Сюда же относятся и тахикардии, которые начинаются из левого желудочка, но электрофизиологически характеризуются «пируэтом» (рис. 4.34). Полиморфная желудочковая тахикардия также может быть устойчивой или неустойчивой, но обычно она переходит в желудочковую фибрилляцию. Переход тахикардии в желудочковую фибрилляцию во время внутрисердечного исследования может быть обусловлен первичной электрической нестабильностью сердца или связан с гемодинамическими нарушениями, типичными для желудочковых тахикардии. Третий тип рефрактерной ишемической желудочковой тахикардии— это первичная фибрилляция желудочков, которая возникает при внутрисердечном электрофизиологическом исследовании. Фибрилляция желудочков возникает без предшествующей тахикардии, а синусовый ритм без предвестников переходит в желудочковую фибрилляцию при программированной электрической стимуляции или при кратковременной сверхчастой ЭКС.

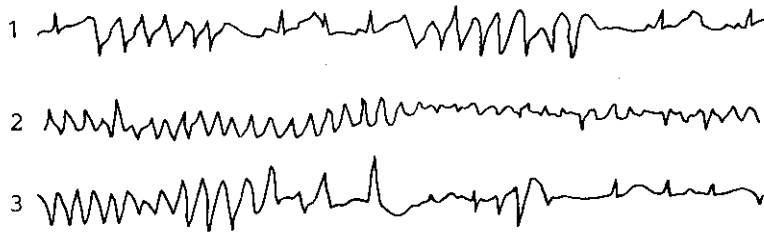
Лечение пароксизмальной желудочковой тахикардии. В типичных случаях подход к лечению желудочковой тахикардии определяется клиническим состоянием больного и predisposing факторами (аритмогенная дисплазия, ИБС и т. д.). Последовательность лечения желудочковой тахикардии включает использование лекарств, электрическую дефибрилляцию, программированную электрическую стимуляцию сердца, включая автоматическую дефибрилляцию от имплантированных кардиостимуляторов, хирургическое лечение.

При консервативном лечении препаратом выбора является лидокаин. Он эффективен, безопасен, легко вводится (внутривенно) и быстро насыщает миокард. В терапевтических дозах не ухудшает сократительной функции миокарда, как это нередко бывает при использовании других антиаритмических препаратов. Вводят внутривенно струйно из расчета 1 мг/кг (в течение 3—4 мин). Эффект наступает через 2 мин и продолжается 20 мин. В дальнейшем внутривенное введение продолжают со скоростью 1—4 мг в минуту. При неэффективности лидокаина следует использовать новокаинамид. В острых случаях его вводят внутривенно по 100 мг каждые 5 мин (не более 25 мг в минуту) (до 1000 мг). Этот препарат, однако, более эффективен как профилактическое средство.

В последние годы из антиаритмических препаратов широко применяют амиодарон (кордарон) 5 мг/кг внутривенно медленно в 250 мл 5% раствора глюкозы. У больных с рефрактерной желудочковой тахикардией он позволяет перевести быструю форму тахикардии (180—240 в минуту) в медленную (120—130 в минуту).

Если, несмотря на введение антиаритмических препаратов, особенно лидокаина, состояние больного не улучшается, следует провести электрическую дефибрилляцию сердца. Эта процедура эффективна в 90% случаев. К сожалению, часто дефибрилляция приводит лишь к кратковременной нормализации ритма сердца с последующим возобновлением пароксизма. В таких случаях электрическую дефибрилляцию приходится повторять неоднократно.

II



4.34. Электрокардиограмма при желудочковой тахикардии типа «пируэт». Характерные признаки; частота сокращений более 200 в минуту, меняется полярность комплекса QRS («петляет» вдоль изоэлектрической линии). 1, 2, 3 — записи II отведения ЭКГ проведены с интервалом не более 3 мин.

В тех случаях, когда лекарственная терапия и электрошоковое воздействие неэффективны, необходимо срочно провести программированную электрическую стимуляцию. Для этого под рентгенологическим контролем в желудочек вводят тетраполярный электрод, который позволяет проводить и стимуляцию сердца, и одновременную регистрацию электрограмм.

Пароксизм тахикардии снимают либо учащающей, либо программированной стимуляцией.

Для прекращения тахикардии достаточно провести стимуляцию желудочков с частотой, превышающей пароксизм на 5—30 в минуту, в течение 10—15 с, а затем внезапно «оборвать» стимуляцию. Метод бывает успешным примерно в 90% случаев. Поскольку электрическая дефибрилляция и учащающая стимуляция являются наиболее эффективными методами прекращения желудочковой тахикардии, в настоящее время предпринимаются попытки для создания имплантируемых систем, основанных на этих принципах. В литературе приводятся единичные случаи использования учащающей стимуляции при желудочковой тахикардии от имплантированных стимуляторов. Последние стимуляторы, в конструкции которых использованы микропроцессоры (микрокомпьютеры), реагируют фактически на совершенно определенную тахикардию и имеют программу учащающей стимуляции и внезапного «обрыва» стимуляции. Метод электрической дефибрилляции в имплантированных системах также нашел применение в опытных разработках. Идея его применения основана на следующем принципе. Электрическая активность ткани в месте стимуляции, удаленная от очага тахикардии, недостаточна для проведения возбуждения в этот очаг. При развитии тахикардии стимулятор посылает «дефибриллирующий» импульс с такой силой тока, которая достаточна для того, чтобы он проник в очаг аритмии. Этого импульса бывает достаточно для прекращения тахикардии.

Основной недостаток имплантированных систем состоит в том, что они не предупреждают приступ тахикардии. Поэтому показания к их применению ограничены.

Показания к хирургическому лечению. Основными показаниями к хирургическому лечению больных с ишемической желудочковой тахикардией являются: 1) рефрактерность лекарственного лечения; 2) непереносимость больным эффективного консервативного лечения; 3) тяжелое соматическое состояние больного; 4) нестабильная стенокардия, необходимость аортокоронарного шунтирования у больного с сочетанной желудочковой тахикардией; 5) застойная сердечная

недостаточность, обусловленная аневризмой левого желудочка, требующей резекции, которая сочетается с желудочковой тахикардией.

Основные противопоказания к хирургическому лечению рефрактерной ишемической желудочковой тахикардии определяются при электрофизиологическом исследовании: 1) неиндуцируемая желудочковая тахикардия; 2) непродолжительная полиморфная желудочковая тахикардия; 3) эктопическая желудочковая тахикардия; 4) тахикардия третьего типа с переходом в первичную фибрилляцию желудочков. Независимо от анамнеза больного и несмотря на наличие зарегистрированной на ЭКГ желудочковой тахикардии, от операции следует воздержаться, если аритмия не может быть индуцирована во время эндокардиального катетерного электрофизиологического исследования, поскольку вызвать ее во время операции, по-видимому, невозможно. Аналогичным образом следует подходить к случаям с неустойчивой полиморфной желудочковой тахикардией. Возможность индукции этой тахикардии и определения места ее происхождения сомнительна.

Необходимо, однако, отметить, что если неустойчивая полиморфная желудочковая тахикардия угрожает жизни больного, то операцию можно выполнить, используя один из методов эндокардиальной деструкции очага аритмии, не требующих применения интраоперационного картирования. Не рекомендуется оперировать больных с эктопической желудочковой тахикардией, поскольку результаты хирургического лечения оказались неудовлетворительными. Точно так же, по-видимому, не следует прибегать к хирургическому лечению тахикардии, протекающей в форме первичной желудочковой фибрилляции.

Правда, один электрофизиологический прием, активно изучаемый в настоящее время, может уменьшить число противопоказаний. Он относится к случаям, когда у больного имеется приступ зарегистрированной желудочковой тахикардии на ЭКГ в 12 отведениях. Эту запись можно сделать вне стационара или во время короткого приступа при электрофизиологическом исследовании. В этом случае допустимо проведение учащающей стимуляции с частотой истинной желудочковой тахикардии из различных отделов сердца с записью ЭКГ в 12 отведениях (стимуляционное картирование). Такое картирование позволяет очень точно локализовать аритмогенный участок. Тогда у больных с желудочковой тахикардией по жизненным показаниям можно сделать операцию. Если тахикардия не индуцируется, можно воспользоваться методом стимуляционного картирования. Этот метод можно применить и во всех других случаях, если



большого с желудочковой тахикардией необходимо оперировать в связи с другой патологией (аортокоронарное шунтирование, аневризмэктомия, протезирование клапана).

Хирургическое лечение. Радикальное хирургическое лечение желудочковых тахикардий начато в конце 70-х годов, когда были предложены патогномичные методы операций. Методы лечения коронарогенной тахикардии принципиально не отличаются друг от друга, но в специальной литературе каждый из них принято называть раздельно по имени автора. G. Guiraudon (1978) предложил метод круговой эндокардиальной вентрикулотомии. Н. Harken (1979) и соавт. разработали операцию эндокардиальной резекции миокарда, а J. Moran (1982) модифицировал ее, назвав расширенной резекцией эндокарда. J. Cox и соавт. (1983) при желудочковых тахикардиях выполняют операцию эндокардиальной криодеструкцией. До появления прямых методов устранения желудочковой аритмии применялись операции грудной симпатэктомии, аортокоронарного шунтирования, резекции стенки желудка, включая инфарцированный миокард или аневризмэктомия и аортокоронарное шунтирование в сочетании с резекцией стенки желудка. J. Cox, проанализировав результаты 171 непрямой операции (по данным литературы), установил, что операционная летальность составляет 27%; в 17% случаев операция была безуспешной. Таким образом, суммарный положительный результат непрямым операциям был 56%. Неудовлетворенность хирургов результатами непрямого хирургической техники, с одной стороны, и достижения клинической электрофизиологии — с другой, привели к развитию электрофизиологической техники устранения желудочковых тахикардий. Это в свою очередь стимулировало развитие прямых хирургических методов лечения этого тяжелого заболевания.

Несколько иначе совершенствовалась хирургическая техника врожденной желудочковой тахикардии, обусловленной аритмогенной дисплазией правого желудка. Она была описана G. Fontaine и G. Guiraudon (1976), которые изучили механизмы развития тахикардии и в 1976 г. разработали метод простой вентрикулотомии при лечении больных с желудочковой ригидной тахикардией.

Радикальные операции. Прямое хирургическое вмешательство в очаге аритмии может быть успешным в двух случаях — при изоляции или разрушении очага аритмии. Хирургическая изоляция устраняет патологическое воздействие аритмии, так как ограничивается ее выход в проводящие пути. После выполнения такой операции аритмия может возникнуть с той же частотой, как и до операции, но она ограничена сравнительно маленькой областью сердца и не может выйти за пределы области, ограниченной скальпелем хирурга. Таким образом, сердце не вовлекается в этот процесс. Прямое разрушение очага аритмии (деструкция) возможно методом хирургической резекции или термического воздействия (криодеструкция, электродеструкция, лазердеструкция).

В 1978 г. французский хирург G. Guiraudon предложил и разработал метод операции круговой эндокардиальной вентрикулотомии для больных с рефрактерной ишемической желудочковой тахикардией. Он

предположил, что круговая эндокардиальная вентрикулотомия может либо изолировать аритмогенный очаг миокарда от всего сердца, либо разрушить желудочковую тахикардию путем хирургического разреза по меньшей мере одного колена круга повторного входа возбуждения. Однако установлено, что циркулярная резекция миокарда вызывает глубокие изменения регионарного кровотока, особенно в субэндокардиальном слое. Развивается ишемия, которая приводит к повреждению большинства нормальных, неизмененных полей электрической активности в окружающем миокарде. Поэтому предполагают, что круговая эндокардиальная резекция миокарда приводит к изменению локальной проводимости в аритмогенной области, что таким образом достаточно для прерывания круга ригидности. Несмотря на то что такой механизм абсолютно эффективен для прерывания тахикардии, тем не менее снижение регионарного миокардиального кровотока приводит к непосредственной депрессии региональной функции миокарда в любой окружающей ткани, ранее не содержащей фиброза. Изменения региональной функции могут остаться без последствий, если имеющаяся у больного аневризма или инфаркт невелики. Но если иссекаемая область миокарда имеет значительные размеры, то в послеоперационном периоде наблюдается снижение нагнетательной функции сердца.

В 1979 г. Н. Harken для лечения рефрактерной ишемической желудочковой тахикардии предложил метод резекции эндокарда. Для выполнения такой операции необходимо точно локализовать аритмогенную зону у больных с инфарктом миокарда или аневризмой сердца. Такое интраоперационное картирование возможно, если во время операции удастся вызвать тахикардию, по продолжительности достаточную для проведения электрофизиологического исследования. Таким образом, если во время операции удастся вызвать устойчивую желудочковую тахикардию, которая не приводит к резкому ухудшению гемодинамики, то установление истинного очага аритмии с последующим его иссечением может считаться наилучшим способом лечения желудочковой тахикардии.

Точный механизм действия эндокардиальной резекции не известен, но предполагается, что во время операции резецируется весь круг повторного входа возбуждения, вызывающий желудочковую тахикардию. Если у больного невозможно выполнить процедуру картирования на операции (не индуцируется тахикардия, сильно нарушена гемодинамика), то делают расширенную эндокардиальную резекцию с учетом механизма желудочковой тахикардии.

Прямые операции на эндокарде для лечения ишемической желудочковой тахикардии намного эффективнее, чем не прямые. По последним данным, обобщающим мировой опыт 160 операций, положительные результаты получены у 87% больных, неудовлетворительные — у 1%. Операционная летальность составила 12%.

Несмотря на улучшение результатов операции после внедрения методов круговой эндокардиальной вентрикулотомии, эндокардиальной резекции миокарда или расширенной эндокардиальной резекции, ни один из перечисленных методов не может быть использо-

ван абсолютно у всех больных. Использование перечисленных методов затруднительно, если желудочковая тахикардия начинается в передней или задней сосочковой мышце или в задней части выходного отдела межжелудочковой перегородки. Резекция эндокардиального фиброза, распространяющегося на сосочковую мышцу, приводит к необходимости замещения митрального клапана, несмотря на то что клапанный аппарат может быть абсолютно сохранным.

Если желудочковая тахикардия возникает в верхнем отделе межжелудочковой перегородки в области соединения фиброзных колец митрального и аортального клапанов, то возникают различные технические проблемы. Первая состоит в трудности картирования этих больных, поскольку даже тогда, когда желудочковая тахикардия является устойчивой, приходится сердце «вывихивать» из перикарда. А это, как правило, останавливает приступ. Продольную венку левого желудочка можно сделать между основанием задней сосочковой мышцы и задним отделом межжелудочковой перегородки, а картирование эндокарда задних отделов межжелудочковой перегородки должно выполняться после задней венкулотомии. При такой значительной ретракции сердца обычно развивается выраженная аортальная недостаточность, что в свою очередь отражается на точности выявления места (источника) аритмии. Другая техническая проблема, связанная с использованием эндокардиальной резекции, состоит в том, что возможен разрыв клапана аорты или митрального клапана во время самой процедуры эндокардиальной резекции. Во избежание повреждения клапанов делается экономная резекция зоны эндокардиального фиброза (в пределах 3—5 мм над клапанными кольцами), что, однако, не всегда приводит к прерыванию тахикардии.

Исходя из того, что перечисленные выше методы, с одной стороны, не всегда безопасны, а с другой — могут быть недостаточно эффективными для лечения рефрактерной ишемической желудочковой тахикардии трудной анатомической локализации, возникла идея в качестве основного элемента прерывания тахикардии, возникающей в задней или передней сосочковой мышце, а также высоко в межжелудочковой перегородке, использовать метод эндокардиальной криодеструкции.

Ход операции не отличается от такового при эндокардиальной резекции или круговой резекции миокарда. Во время ИК на вскрытом сердце производится картирование и устанавливается место, откуда происходит желудочковая тахикардия. Затем эту зону замораживают криодеструктором. Очень важно использовать специальный игольчатый электрод — термистор для измерения температуры в толще миокарда. Электрод проводят в зону возникновения тахикардии. Записывая интрамуральную электрограмму в период приложения замораживателя, можно вовремя остановить процесс криодеструкции, если температура здоровых тканей начинает приближаться к критической. Температурный режим в период криодеструкции должен зависеть от того, при каком состоянии миокарда выполняется эта работа. Известно, что оптимальное воздействие криодеструкции бывает в режиме  $-60^{\circ}\text{C}$ . При применении криодеструкции на работающем сердце (температура миокарда  $37^{\circ}\text{C}$ ) на кончик подается температура

$-100^{\circ}\text{C}$ . Если же эта процедура выполняется в условиях кардиopleгии, когда температура сердца составляет  $8-10^{\circ}\text{C}$ , то температура кончика составляет  $-70^{\circ}\text{C}$ .

Важно правильно выбрать метод операции в зависимости от локализации зоны тахикардии. Существующий опыт позволяет рекомендовать эндокардиальную резекцию для лечения всех случаев рефрактерной ишемической желудочковой тахикардии. Однако эта операция возможна не у всех больных. Поэтому интраоперационная тактика зависит от двух факторов: 1) от интраоперационной электрофизиологической характеристики желудочковой тахикардии и 2) от хирургической анатомии (локализации) желудочковой тахикардии. Интраоперационное электрофизиологическое проявление тахикардии может быть трех типов: 1) устойчивая мономорфная желудочковая тахикардия; 2) неустойчивая мономорфная желудочковая тахикардия; 3) полиморфная желудочковая тахикардия.

Устойчивая мономорфная желудочковая тахикардия легко картируется во время операции и место ее происхождения находят легко. Точная локализация неустойчивой мономорфной желудочковой тахикардии во время операции может быть чрезвычайно затруднительной и возможна при использовании многоканальной одномоментной регистрации электрограмм со всей поверхности сердца. В целом для этих типов аритмий допустимо использовать методы с менее уточненной методикой интраоперационного поиска, чем в предыдущем случае (когда аритмия во время операции является устойчивой и легко локализуется).

Если аритмогенный участок локализован в передней стенке левого желудочка, а тахикардия устойчива и имеет мономорфный характер, то наилучшей операцией является прицельная (локальная) эндокардиальная резекция. Если тахикардия неустойчива и трудно картировать, по-видимому, можно ограничиться операцией круговой эндокардиальной резекции, чтобы избежать рецидива тахикардии в послеоперационном периоде. Если же тахикардия имеет полиморфный характер, то мы рекомендуем резецировать всю зону эндокардиального фиброза и дополнить его эндокардиальной криодеструкцией в той области, где отмечается наибольшая степень фрагментации электрической активности, выявляемой при картировании сердца на синусовом ритме. Хирургическая тактика при тахикардии из передней и боковой стенок левого желудочка, несмотря на свою доступность, зависит от двух факторов: во-первых, от того, как легко она вызывается и, во-вторых, насколько полно возможно картирование. С учетом этого решается вопрос об операции. Если в процесс вовлечена передняя сосочковая мышца, то независимо от того, носит тахикардия устойчивый характер или она неустойчива, следует выполнить эндокардиальную криодеструкцию основания сосочковой мышцы. Когда тахикардия этой области носит полиморфный характер, следует резецировать весь эндокардиальный фиброз, распространяющийся с аневризмы, и произвести криодеструкцию на  $2/3$  ее величины, начиная от основания сосочковой мышцы. Если аритмогенная зона обнаружена в задней сосочковой мышце, то предпочтительнее выполнить процедуру криодеструкции. Однако если тахикардия не носит постоянного характера и нет полной уверен-

ности в том, что аритмогенная зона находится в задней сосочковой мышце, то следует выполнить круговую эндокардиальную вентрикулотомию вокруг всей границы фиброза задней стенки левого желудочка, сосочковой мышцы, межжелудочковой перегородки по задней ее поверхности. Круговая эндокардиальная вентрикулотомия проводится медиально к кольцу аортального клапана и латерально к кольцу митрального клапана и по глубине распространяется примерно на 5 мм. Наконец, проводят эндокардиальную криодеструкцию по краям зоны круговой эндокардиальной вентрикулотомии для полной электрической изоляции всей зоны измененного миокарда.

При полиморфной желудочковой тахикардии, исходящей из задней стенки левого желудочка, выполняют аналогичную операцию. Однако если аритмогенную зону удастся локализовать очень точно в задней стенке левого желудочка, то можно сделать эндокардиальную резекцию. В случае неустойчивой тахикардии, возникающей из этой области, можно выполнить эндокардиальную резекцию и круговую эндокардиальную вентрикулотомию как первичную процедуру с дополнительной эндокардиальной криодеструкцией, выполняемой недалеко от аортального и митрального клапанов. Если источник тахикардии возникает в межжелудочковой перегородке по задней поверхности левого желудочка, можно выполнить эндокардиальную резекцию.

В области кольца аортального клапана дополнительно проводят криодеструкцию. В тех случаях, когда источник тахикардии в пределах задней части перегородки со стороны левого желудочка локализовать не удается, следует резецировать весь участок фиброза и дополнить операцию эндокардиальной криодеструкцией вдоль аортального и митрального клапанов.

Таким образом, выбор метода операции для каждого конкретного больного с рефрактерной ишемической желудочковой тахикардией должен быть обоснован анатомическими и электрофизиологическими характеристиками, полученными в процессе дооперационного внутрисердечного электрофизиологического исследования и интраоперационного картирования. При этом очень важно выполнить операцию на фоне индуциро-

ванной желудочковой тахикардии, чтобы сразу же после этого сделать все электрофизиологические пробы, которые позволят судить об эффективности или безуспешности выполненной операции.

Если операция выполняется без кардиоплегической остановки сердца, то это позволяет исключить многие факторы, которые могут временно маскировать желудочковую тахикардию (гипотермия, кардиоплегия). Если у 20% больных после операции не удается вызвать тахикардию, то через 7—10 дней тахикардия индуцируется у каждого пятого оперированного больного. Число рецидивов резко уменьшилось при выполнении операций на сокращающемся сердце.

Таким образом, за последние 5 лет произошло существенное изменение представлений о возможностях диагностики и хирургического лечения желудочковых тахикардий, рефрактерных к лекарственной терапии. В первую очередь это связано с развитием прямых хирургических вмешательств непосредственно на участках, являющихся источником тахикардии.

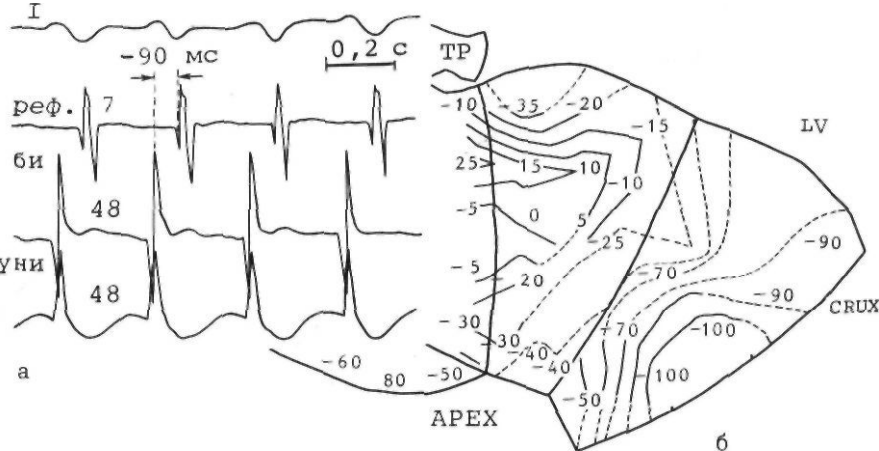
Приводим краткое описание клинического наблюдения успешного хирургического лечения больной с рефрактерной к консервативной терапии желудочковой тахикардией.

Больная Ш., 62 лет, переведена в отделение нарушений ритма сердца ИССХ им. А. Н. Бакулева АМН СССР из НИИ скорой помощи им Н. В. Склифосовского, где в течение 3 сут не удавалось купировать приступ пароксизмальной желудочковой тахикардии и был поставлен вопрос о немедленной хирургической операции.

При поступлении состояние больной тяжелое. Жалобы на резко учащенное сердцебиение, головокружение, слабость, позывы на мочеиспускание. Из анамнеза больной и беседы с лечащим врачом установлено, что год назад больная перенесла обширный трансмуральный инфаркт миокарда, осложнившийся аневризмой сердца. Впоследствии было пять эпизодов желудочковой тахикардии, четыре из них удалось купировать лишь электрической дефибрилляцией. В межприступный период состояние относительно удовлетворительное. Лечение хорошо купирует проявления ИБС, но не предупреждает приступов тахикардии.

Кожные покровы влажные. Умеренная иктеричность склер. Пульс частый (200 в минуту), ритмичный, ослаблен. АД 100/85 мм рт. ст. В легких дыхание проводится равномерно с обеих сторон, выслушиваются застойные хрипы в нижних отделах. В проекции верхушки сердца выслушивается систолический шум, проводящийся в подмышечную об-

4.35. Электрокардиограмма, электрограммы, эпикардальная карта и схема при электрофизиологическом исследовании больной с пароксизмальной левожелудочковой тахикардией, а — / стандартное отведение ЭКГ, референтная ЭГ (реф) из 7-й зоны миокарда, биполярное (би) и униполярное отведения (уни) ЭГ в зоне 48. Электрическая активность в зоне наиболее раннего возбуждения (48-я зона) регистрируется за 90 мс до активации в зоне референтного электрода (длительность цикла R-R=300 мс); б—изохронная карта распространения электрического возбуждения сердца во время пароксизма желудочковой тахикардии, построенная на графопостроителе. Область «прорыва» очага тахикардии на эпикардальную поверхность определяется в той же 48-й зоне (-100 мс).



ласть. Печень выходит из-под нижнего края реберной дуги на 4,5 см. Живот мягкий, участвует в акте дыхания.

Приступ тахикардии был купирован программированной стимуляцией и проведено обследование. На ЭКГ ритм синусовый, 60—80 в минуту. Рубцовые изменения в передне-перегородочно-верхушечной области с признаками аневризмы. На ФКГ амплитуда I тона в первой и второй точках снижена. Шумы не зарегистрированы. Рентгенологически определяется нарушение сократительной функции миокарда. Аневризма в области верхушки и передней стенки левого желудочка. Эхокардиография: створки митрального клапана тонкие, не изменены, открытие их полное. Митральный клапан смещен к задней стенке левого желудочка. Аневризма левого желудочка. Во время холтеровского мониторирования выявлена бифокальная левожелудочковая экстрасистолия по типу единичной, би- и тригеминии. Радионуклидное исследование (сцинтиграфия миокарда): характер перераспределения препарата позволяет предположить наличие в верхушке и в переднеперегородочной области постинфарктного кардиосклероза, а в области заднебоковой стенки — очаги ишемии. При приеме нитроглицерина сцинтиграфическая картина не меняется. Проведены коронарография и вентрикулография.

Отмечается выраженная патология коронарных артерий. Левая коронарная артерия в дистальном отделе сужена на 50%. Передняя межжелудочковая ветвь (ПМЖВ) и огибающая ветвь (ОВ) левой коронарной артерии в проксимальных отделах сужены более чем на 75%. Правая коронарная артерия (ПКА) сужена на трех уровнях более чем на 75%. При контрастировании левого желудочка отмечается аневризматическое выпячивание передневерхушечной области левого желудочка. Регургитация контрастного вещества в полость левого предсердия (++). Общая фракция выброса левого желудочка 0,20, фракция сокращающейся части 0,31. После приема нитроглицерина отмечается улучшение сокращения по заднебазальной стенке левого желудочка. Общая фракция выброса возросла до 0,27, а фракция сокращающейся части до 0,39.

На основании данных объективного обследования был поставлен диагноз: хроническая ИБС. Атеросклероз коронарных сосудов с сужением ПМЖВ, ОВ и ПКА более чем на 75%. Постинфарктный кардиосклероз с образованием аневризмы по передне-перегородочно-верхушечной области с переходом на боковую стенку. Митральная недостаточность (++). Пароксизмальная желудочковая тахикардия, рефрактерная к лекарственной терапии. Недостаточность кровообращения ПА стадии.

При выборе тактики лечения мы были вынуждены принимать во внимание ряд соображений. Консервативное лечение с применением антиаритмических препаратов оказалось безрезультатным, а приступы пароксизмальной тахикардии носили упорный характер и снимались лишь электрической дефибрилляцией. Таким образом, встал вопрос о хирургическом лечении. В пользу операции было также следующее: наличие у больной хронической аневризмы левого желудочка, множественные стенозы коронарных артерий, умеренная митральная недостаточность. Анализ коронарографии показал, что ПМЖВ и ОВ левой коронарной артерии проходят в рубце аневризмы и эффект от шунтирования этих артерий будет минимальным. Наличие стеноза ПКА на трех уровнях делает нецелесообразным шунтирование и этой артерии. А если не шунтировать артерии, перенесет ли больная операцию? По-видимому, удовлетворительная реакция на нитроглицерин до определенных пределов позволит компенсировать коронарный кровоток нитратами. Вопрос относительно коррекции митрального клапана решали непосредственно во время операции после пальцевой ревизии клапана. Принято решение сделать этой немолодой больной операцию, направленную на устранение тахикардии и аневризмы, не изменив при этом коронарного кровотока. Это было сложное, не оптимальное, но вынужденное решение. По-видимому, такие ситуации нередко встречаются при коррекции сочетанной патологии.

Во время операции доступ к сердцу осуществлен путем срединной стернотомии. Сердце значительно увеличено в

размерах за счет аневризматического образования по переднебоковой стенке левого желудочка. Выявленный спасательный процесс. Сердце полностью выделено из сращений (вынужденная процедура для проведения картирования сердца). Проведено эпикардальное картирование на синусовом ритме, а затем при индуцированной желудочковой тахикардии (тахикардия вызвана и прекращена программированной электрической стимуляцией сердца). При картировании на синусовом ритме выявлена обширная зона «задержанной активности». После индукции тахикардии была локализована аритмогенная область в 41—42—43-й точках желудочков сердца. В этих зонах возбуждение опережало приход возбуждения в референтную область на 90—100 мс (рис. 4.35). Далее была проведена ревизия коронарных артерий и пальцевая ревизия митрального клапана. Обнаружена умеренная центральная регургитация, обусловленная растяжением кольца клапана. ПМЖВ и ОВ втянуты в аневризматический рубец, в ПКА определялся кальциноз на протяжении. Введены катетеры в аорту и полые вены. Начата гипотермическая перфузия при температуре 25° С. Продольным разрезом вскрыт левый желудочек через аневризматическое выпячивание. Зона наиболее раннего возбуждения локализована в переходной области — на границе фиброза и здоровой ткани. Произведена резекция аневризмы, а затем трехкратное воздействие на аритмогенную область в течение 3 мин (каждое) при температуре 70° С. Дополнительно произведен разрез рубцовой 3 мм для ограничения всей зоны фиброза. Разрез левого желудочка ушит П-образным и непрерывным швом. Больная согрета. Сердечная деятельность через синусовый ритм восстановлена одним разрядом дефибриллятора. Отключен АИК. Проведено электрофизиологическое исследование. В послеоперационном периоде желудочковая тахикардия не индуцируется. Послеоперационное течение без особенностей. Заживление послеоперационной раны первичным натяжением. Через год после операции приступов желудочковой тахикардии не наблюдалось. Больная принимает сустак-мите по 2,6 мг и дигоксин по 0,00125 г 3 раза в день. Состояние удовлетворительное. Она активна, выполняет значительный объем физической работы дома и на даче.

Разработанные методы исключительно эффективны, когда они логичны и выполнены с учетом особенностей воздействия на пораженный миокард.

Осложнения после операции. Основным осложнением операции следует считать неустранение очага аритмии. Рецидив тахикардии в раннем послеоперационном периоде, как правило, приводит к смерти. Другим грозным осложнением является острая сердечная недостаточность, которая наиболее часто наблюдается при круговой эндокардиальной резекции по методу Гирадона.

К другим осложнениям относятся осложнения, связанные с неадекватной защитой миокарда, неадекватной реваскуляризацией, повышенной травматичностью миокарда и т. д. Вот почему только в стационарах, где хирурги имеют большой опыт практической работы, можно получить результаты, отражающие широкие возможности кардиохирургии в лечении желудочковой тахикардии.

Непосредственные и отдаленные результаты. Суммарный клинический опыт, имеющийся в литературе, свидетельствует о том, что наилучшие результаты достигаются при резекции всего фиброзного эндокарда. При этом госпитальная летальность составляет 12, а поздняя — 10%. Пятилетняя актуарная выживаемость составляет 68%, а для больных I и II класса, по классификации Нью-йоркской ассоциации кардиологов, — 78%.



# 5

## *Ишемическая болезнь сердца*

В.И.Бураковский  
В.С.Работников  
Д.Г.Иоселиани

По определению группы экспертов Всемирной организации здравоохранения (1971), «ишемическая болезнь сердца представляет собой острую или хроническую дисфункцию сердца, возникшую вследствие относительного или абсолютного уменьшения снабжения миокарда артериальной кровью».

Патогенез. В патогенезе ишемической болезни сердца (ИБС) основную роль играет нарушение баланса между потребностью миокарда в кислороде и доставкой его к мышце сердца.

При всей сложности механизмов регуляции коронарного кровообращения и многообразия факторов, влияющих на него, в патогенезе ИБС можно рассматривать два основных периода или два этапа развития болезни: 1) ангиоспастический и 2) период неадекватного кровоснабжения. Однако деление этих периодов весьма условно, поскольку в большинстве случаев функциональные и анатомические изменения взаимосвязаны [Шхвацабая И. К., 1975].

Патологическая анатомия. Более чем в 90% случаев анатомической основой ИБС является стенозирующее поражение артерий сердца, которое может быть следствием множества патологических процессов—от артериита при коллагеновых заболеваниях до эмболии при бактериальном эндокардите. Но наиболее частой и хорошо изученной причиной поражения коронарных артерий является атеросклероз. Атеросклеротические изменения обнаруживаются в артериях крупного и среднего калибра и поражают в первую очередь внутреннюю стенку сосуда. В зависимости от проявлений, видимых невооруженным глазом, атеросклеротические поражения можно разделить на три типа: 1) липидные пятна; 2) фиброзные бляшки; 3) сложные поражения. Микроскопическая картина всех этих изменений клеточных и соединительнотканых структур весьма многообразна.

Клинические симптомы появляются при развитии фиброзных бляшек или сложных поражений сосудистой стенки. Фиброзные бляшки растут в просвет сосуда. Они состоят из липидного ядра, свободно лежащего в сосудистой стенке и выстланного со стороны просвета сосуда слоем фибринозно-мышечной ткани, которая иногда представляет собой утолщенную оболочку сосуда. Такие изменения обычно появляются прежде всего в аорте, коронарных и сонных артериях в возрасте 25—30 лет с последующим прогрессированием по мере увеличения возраста. Увеличение фиброзной бляшки предположительно происходит за счет трех различных механизмов—накопления липидов, геморрагии и пристеночного тромбоза (рис. 5.1). Эти механизмы скорее всего действуют одновременно. Не исключено также обнаружение и других факторов, ведущих к росту бляшки. В большинстве случаев атеросклероз поражает проксимальные отделы основных венечных артерий, особенно в начальной стадии заболевания. А. В. Смольяников и соавт. (1963) считают, что атеросклеротические бляшки в начале заболевания локализируются в местах изгибов либо отхождения от артерий крупных ветвей или в зоне погружения артерий в толщу миокарда. В системе левой коронарной артерии в 70% случаев стенозирующие атеросклеротические бляшки расположены в 4 см от устья коронарных артерий, тогда как в правой коронарной артерии атеросклеротический процесс имеет тенденцию распространяться дистальнее. Он не

распространяется на те участки венечных артерий, которые располагаются в толще миокарда.

Ранее других атеросклерозом поражается передняя межжелудочковая ветвь левой венечной артерии (ПМЖВ ЛВА) (рис. 5.2). Она одинаково часто поражается при любом типе коронарного кровоснабжения. Эта артерия кровоснабжает переднюю стенку левого желудочка, а также переднюю часть межжелудочковой перегородки, переднюю ветвь левой ножки предсердно-желудочкового пучка.

Второе место по частоте поражения атеросклерозом занимает правая венечная артерия (ПВА). Она вовлекается в процесс почти исключительно при правом и среднеправом типах коронарного кровообращения и значительно реже при левом типе. ПВА кровоснабжает правый желудочек, заднюю и частично боковую стенки левого желудочка и заднюю часть межжелудочковой перегородки. Она кровоснабжает синусно-предсердный и предсердно-желудочковый узлы, а также заднюю ветвь левой ножки предсердно-желудочкового пучка.

Важную роль в васкуляризации сердца играет огибающая ветвь левой венечной артерии (ОВ ЛВА). Она кровоснабжает боковую стенку левого желудочка и в зависимости от типа коронарного кровоснабжения может васкуляризировать синусно-предсердный узел и заднюю стенку левого желудочка (рис. 5.3).

Значительно реже наблюдается поражение ствола левой коронарной артерии, но клиническое течение заболевания крайне тяжелое, прогноз плохой.

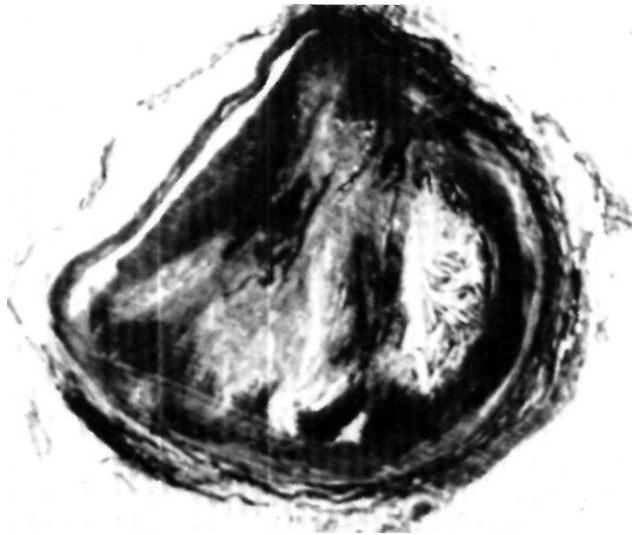
Вслед за стенозирующим атеросклеротическим процессом в системе венечного кровообращения сердца происходит компенсаторное развитие функционально значимых коллатеральных сообщений. Именно от выраженности анастомозов между венечными артериями во многом зависит течение заболевания. Коллатерали смягчают клиническое проявление стенокардии, предотвращают развитие инфаркта миокарда и продлевают жизнь. Весьма вероятно, что нарушение компенсации коллатерального кровообращения в результате прогрессирования стенозирующего поражения сосуда или по другой причине играет также важную роль в патогенезе ИБС.

Еще одним патогенетическим фактором ИБС является спазм венечных сосудов сердца (рис. 5.4). Функциональная транзиторная «обструкция» коронарного русла также играет немаловажную роль в патогенезе ИБС, особенно при таких ее формах, как стенокардия в состоянии покоя при сохраненной высокой толерантности к физическим нагрузкам, «вариантная стенокардия», стенокардия, возникающая от холода при интактных коронарных артериях и т. д. А. Maseri (1982) считает, что даже у одного и того же больного могут быть разные механизмы возникновения приступов стенокардии. Возникновение ишемии миокарда и приступа стенокардии из-за несоответствия потребности миокарда в кислороде и невозможности компенсации ввиду стенозирующего поражения венечных артерий объясняет классический механизм стенокардии. Однако нельзя исключить и другой вариант—возникновение ишемии миокарда без повышения потребности в кислороде, т. е. в результате транзиторно возникшего препятствия венечному кровотоку, например, при спазме венечных артерий.

В большинстве случаев в патогенезе заболевания имеется комбинация перечисленных выше факторов с преобладанием того или иного в зависимости от формы заболевания.

Классификация ишемической болезни сердца. В настоящее время нет единой классификации ИБС.

Наиболее широкое распространение получила клиническая номенклатура, разработанная и предложенная в 1979 г. рабочей группой экспертов ВОЗ. Согласно этой номенклатуре выделяют пять форм ИБС.

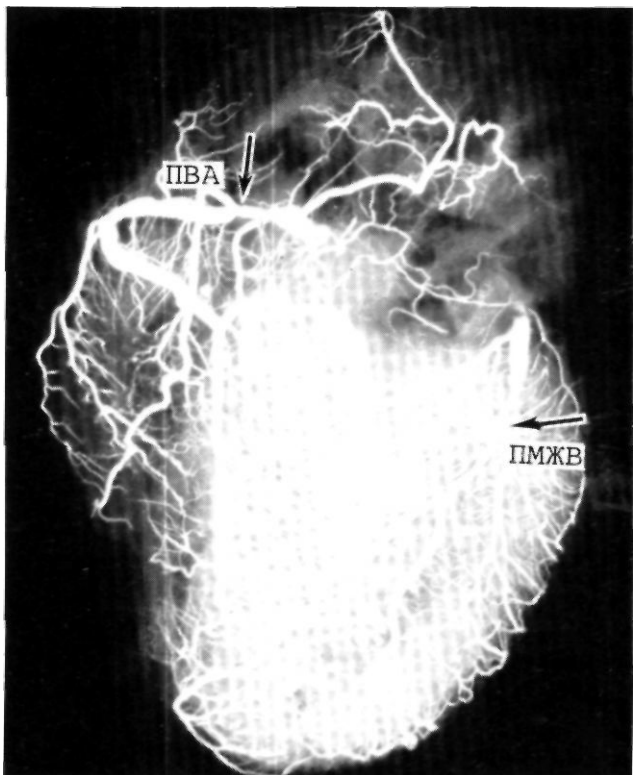


5.1. Поперечный срез венечной артерии больного, страдавшего ИБС.

Виден участок окклюдированного атероматоза сосуда с организованным тромбом и очагами обызвествления.

5.2. Посмертная ангиограмма сердца больного, страдавшего ИБС.

Имеется тяжелый стенозирующий атеросклероз основных ветвей венечного русла. Стрелками указаны участки стенозирующего поражения проксимальных отделов передней межжелудочковой ветви левой венечной артерии (ПМЖВ) и правой венечной артерии (ПВА).

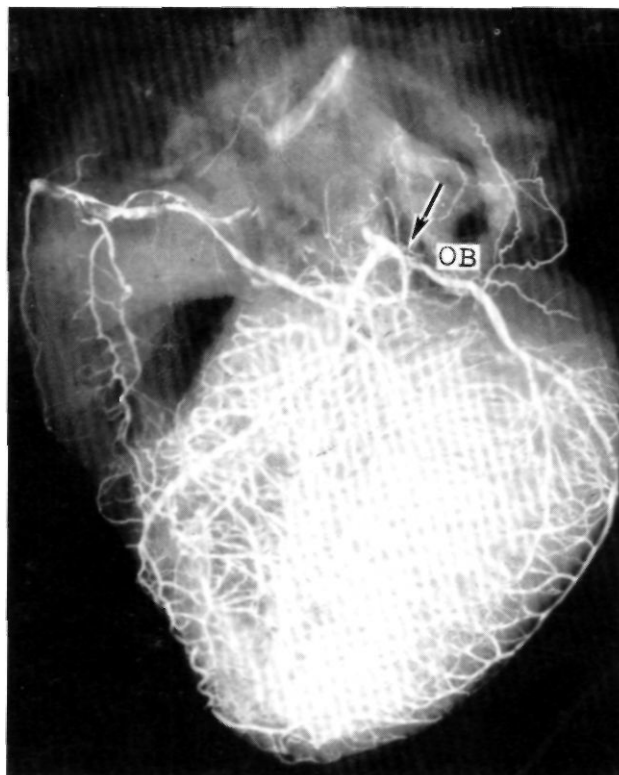


1. Первичная остановка кровообращения
2. Стенокардия
  - 2.1. Стенокардия напряжения
    - 2.1.1. Впервые возникшая
    - 2.1.2. Стабильная
    - 2.1.3. Прогрессирующая
  - 2.2. Стенокардия покоя (спонтанная стенокардия)
    - 2.2.1. Особая форма стенокардии
3. Инфаркт миокарда
  - 3.1.1. Определенный
    - 3.2.1. Возможный
  - 3.3. Перенесенный инфаркт миокарда
4. Сердечная недостаточность
5. Аритмия

Эта классификация достаточно полно включает в себя наиболее распространенные формы. Между тем в ней не нашел полного отражения такой синдром, как нестабильная стенокардия. Представляется также не совсем оправданным выделение в отдельную форму перенесенного инфаркта миокарда и сердечной недостаточности. Эти состояния могут быть у больных как со стенокардией, так и с инфарктом миокарда. Следовательно, они могут наблюдаться у больных, относящихся к каждой из указанных групп.

В 1984 г. в нашей стране предложена классификация ИБС, разработанная сотрудниками ВКНЦ АМН СССР на основе приведенных выше предложений Комитета экспертов ВОЗ. В нее входит шесть клинических форм.

5.3. Посмертная ангиограмма сердца больного, страдавшего ИБС. Виден тяжелый стенозирующий, окклюдированный атеросклероз трех венечных сосудов сердца. Стрелкой указан участок окклюдированного атеросклероза проксимального отдела огибающей ветви (ОВ) левой венечной артерии.



*1. Внезапная коронарная смерть (первичная остановка сердца).*

Первичная остановка сердца — внезапное событие, предположительно связанное с электрической нестабильностью миокарда, если нет признаков, позволяющих поставить другой диагноз.

*2. Стенокардия.*

*2.1. Стенокардия напряжения.*

Стенокардия напряжения характеризуется проходящими приступами загрудинных болей, вызываемых физической или эмоциональной нагрузкой или другими факторами, ведущими к повышению метаболических потребностей миокарда (повышение артериального давления, тахикардия). Как правило, боль быстро исчезает в покое или при приеме нитроглицерина под язык.

*2.1.1. Впервые возникшая стенокардия напряжения.*

Продолжительность до 1 мес с момента появления. Полиморфна по течению и прогнозу: может регрессировать, перейти в стабильную стенокардию или принять прогрессирующее течение.

*2.1.2. Стабильная стенокардия напряжения.*

Продолжительность более 1 мес. В диагнозе необходимо указывать функциональный класс больного в зависимости от способности выполнять физические нагрузки.

**Класс I.** Больной хорошо переносит обычные физические нагрузки. Приступы стенокардии возникают только при нагрузках высокой интенсивности.

**Класс II.** Небольшое ограничение обычной физической активности. Приступы стенокардии возникают при ходьбе по ровному месту на расстояние более 500 м, при подъеме более чем на один этаж. Вероятность возникновения приступа стенокардии увеличивается при ходьбе в холодную погоду, против ветра, при психоэмоциональном возбуждении или в первые часы после пробуждения.

**Класс III.** Выраженное ограничение обычной физической активности. Приступы возникают при ходьбе в нормальном темпе по ровному месту на расстояние 100—500 м, при подъеме на один этаж.

**Класс IV.** Стенокардия возникает при небольших физических нагрузках, ходьбе по ровному месту на расстоянии менее 100 м. Характерно возникновение приступов стенокардии в покое, обусловленных, так же как и приступы стенокардии напряжения, повышением метаболических потребностей миокарда (повышение артериального давления, тахикардия, увеличение венозного притока крови к сердцу при переходе больного в горизонтальное положение). Редкие приступы стенокардии в покое не являются обязательным критерием отнесения больного к IV функциональному классу.

*2.1.3. Прогрессирующая стенокардия напряжения.*

Внезапное увеличение частоты, тяжести и продолжительности приступов стенокардии в ответ на обычную для данного больного нагрузку.

*2.2. Спонтанная (особая) стенокардия.*

Приступы стенокардии возникают без особой связи с факторами, ведущими к повышению метаболических потребностей миокарда. Спонтанная стенокардия может существовать как синдром, проявляющийся только в покое, но чаще сочетается со стенокардией напряжения.

*3. Инфаркт миокарда.*

Диагноз инфаркта миокарда ставится на основании клинической картины, измененной ЭКГ и активности ферментов в сыворотке крови.

*3.1. Крупноочаговый (трансмуральный) инфаркт миокарда.*

Диагноз ставится при наличии патогномичных изменений ЭКГ при активности ферментов в сыворотке крови даже при нетипичной клинической картине.

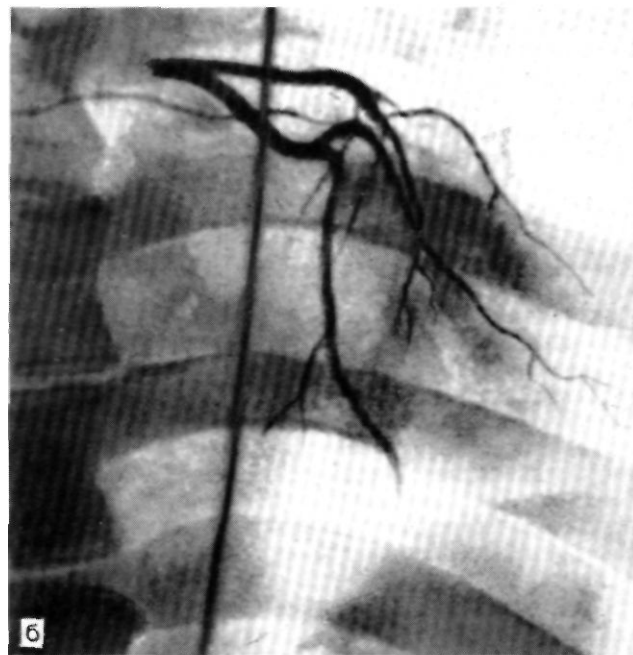
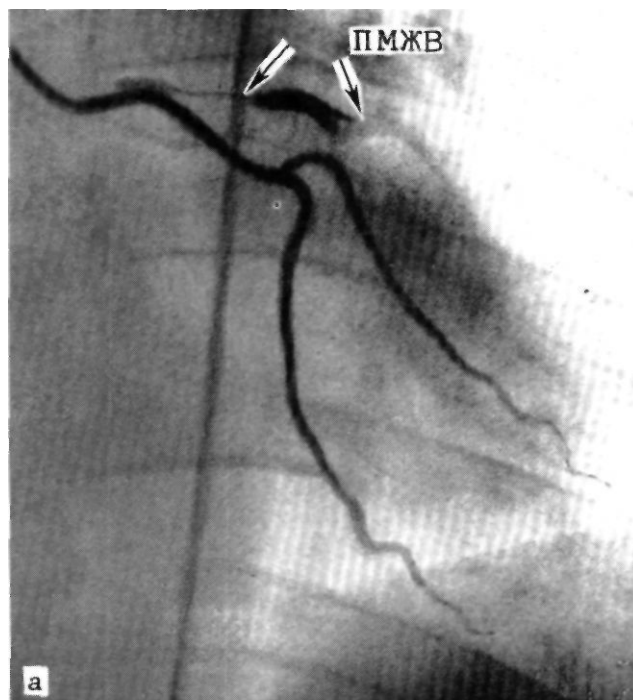
*3.2. Мелкоочаговый инфаркт миокарда. Синонимы: «нетрансмуральный», «субэндокардиальный», «интрамуральный».*

*4. Постинфарктный кардиосклероз.*

Диагноз ставится не ранее чем через 2 мес с момента возникновения инфаркта миокарда.

*5. Нарушение сердечного ритма (с указанием формы).*

Обычно нарушения проводимости и сердечного ритма осложняют другие формы ИБС, но иногда могут быть и единственным проявлением заболевания. В этих случаях диагноз ИБС требует уточнения при проведении функциональных проб с нагрузкой, селективной коронарографии.



*5.4. Прижизненная селективная ангиограмма левой венечной артерии сердца больного с ИБС, вазоспастическая форма (а). Стрелкой указан окклюзирующий спазм проксимального участка передней межжелудочковой ветви (ПМЖВ).*

*После внутривенного введения нитроглицерина (б) отмечается контрастирование передней межжелудочковой ветви на всем протяжении. Сосуд без существенных стенозирующих изменений просвета.*



6. Сердечная недостаточность (с указанием формы и стадии).

Сердечная недостаточность может осложнить любую форму ИБС. Если у больного с сердечной недостаточностью нет клинических или электрокардиографических признаков ИБС (в настоящее время или в анамнезе), диагноз ИБС остается сомнительным.

Мы считаем целесообразным наряду с перечисленными формами ИБС отдельно рассматривать синдром нестабильной стенокардии. Это особенно важно для кардиохирургических клиник, поскольку при нестабильной стенокардии нередко отмечается рефрактерность к лекарственной терапии. Последняя требует использования других методов, в том числе ангиопластики венечных артерий, внутриаортальной контрпульсации, операции аортокоронарного шунтирования и т. д.

## 5.1. ХРОНИЧЕСКАЯ ИШЕМИЧЕСКАЯ БОЛЕЗНЬ СЕРДЦА

Клиника. Основным и частым симптомом ИБС является приступ грудной жабы, описанный Геберденом [Heberden, 1772]. Приступ характеризуется ощущением давления в области грудины, появляющегося при физическом усилии, нарастающего по выраженности и распространенности. Обычно боль сопровождается чувством дискомфорта в груди, иррадирует в левое плечо, руку или обе руки, шею, челюсть, зубы. В этот момент больные обычно испытывают затрудненное дыхание, страх, перестают двигаться и застывают в неподвижной позе до прекращения приступа. У них может появляться бледность кожных покровов, а при сильном приступе выступает холодный пот на коже лба.

Важное диагностическое значение имеет такой признак, как быстрое исчезновение описанных ощущений после приема нитроглицерина или устранения физического напряжения и других условий и факторов, спровоцировавших приступ.

При прогрессировании заболевания может наступить момент, когда происходит срыв существующей относительной компенсации, и для возникновения приступа стенокардии становится достаточной минимальная нагрузка или же приступы могут возникать в условиях физического покоя. Стенокардия покоя, присоединившаяся к стенокардии напряжения, обычно сочетается с ней.

У части больных приступы стенокардии покоя могут возникать без предшествующих приступов стенокардии напряжения. Важно отметить, что у большинства больных приступы стенокардии покоя могут иметь место при сравнительно высокой толерантности к физическим нагрузкам. К этой группе больных следует отнести и больных с так называемой вариантной стенокардией, или стенокардией типа Принцметала. Для этой формы стенокардии характерны приступы ангинозных болей, возникающих в покое, которые сопровождаются преходящими электрокардиографическими признаками повреждения субэпикардиальных отделов миокарда.

Имеются убедительные доказательства того, что в патогенезе стенокардии Принцметала важное, если не

решающее, значение имеет периодически наступающий спазм венечных артерий сердца. Коронарспазм может возникать у больных как с неизменными и малоизмененными венечными артериями, так и при распространенном стенозирующем атеросклеротическом процессе в коронарных артериях [Maseri A. et al., 1976—1982].

Обнаружена достоверная корреляционная зависимость между частотой приступов стенокардии и количеством пораженных стенозирующим атеросклерозом венечных артерий. Такая же высокая корреляционная зависимость обнаружена между частотой приступов стенокардии и суммарной тяжестью поражения атеросклерозом венечных артерий.

Особо следует выделить больных со стенозирующим поражением ствола левой коронарной артерии. У них отмечаются крайне тяжелое клиническое течение заболевания и неблагоприятный прогноз.

Одним из наиболее грозных клинических проявлений ИБС является сердечная недостаточность, которая ведет к временной или стойкой утрате трудоспособности, инвалидности и смерти. Сердечная недостаточность настолько часто развивается при хронической ИБС, что ее проявления можно считать типичными для этого заболевания. Одной из причин развития недостаточности кровообращения у больных ИБС является изменение метаболизма миокарда вследствие недостаточной доставки кислорода к миокардиальным клеткам. Второй важной причиной снижения функциональной способности сердца у больных ИБС является истощение резервов уменьшенного объема функционирующей сердечной мышцы в результате постинфарктного или атеросклеротического кардиосклероза либо их комбинаций. У больных, перенесших инфаркт миокарда, почти в каждом случае можно выявить недостаточность сократительной функции миокарда. В патогенезе сердечной недостаточности у больных ИБС важное значение имеет обширность постинфарктных рубцовых изменений миокарда. Снижение фракции выброса левого желудочка наблюдается при асинергии более чем 17% миокарда левого желудочка [Lea P. et al., 1972]. Стойкие нарушения внутрисердечной гемодинамики и сократительной способности миокарда наступают при рубцовых изменениях, занимающих более 15% миокарда левого желудочка, а при поражении более 40% развивается необратимая рефрактерная сердечная недостаточность [Ideker R. et al., 1978].

Диагностика. В диагностике стенокардии важная роль принадлежит выяснению анамнеза заболевания. Во многих случаях диагноз можно установить только на основании жалоб больного. Однако у некоторых больных заболевание протекает со стертой, атипичной симптоматикой или бессимптомно. Следовательно, врачу необходимо найти как можно больше объективных признаков ИБС.

С этой целью используют ряд диагностических методов, среди которых важное место занимает электрокардиографическое исследование.

ЭКГ позволяет диагностировать заболевание, оценить его тяжесть, выявить локализацию и обширность недостаточности кровоснабжения миокарда и постинфарктного кардиосклероза, а также обнаружить нарушения ритма и проводимости сердца. Всем больным с

подозрением на ИБС следует проводить электрокардиографическое исследование в 12 общепринятых отведениях.

Выявление признаков ишемии миокарда или Рубцовых изменений дает возможность считать диагноз ИБС достоверным.

Одним из ранних признаков хронической ИБС является изменение формы сегмента *ST* с четко видимым крутым переходом его в зубец *T*. При горизонтальном смещении сегмента *ST* от изоэлектрической линии на 1 мм и более можно уверенно говорить об ИБС (рис. 5.5).

При хронической ИБС могут наблюдаться различные изменения зубца *T*. Наиболее специфичен для этого заболевания отрицательный симметричный «коронарный» зубец *T* заостренной формы, хотя могут регистрироваться также двухфазные зубцы *T*.

Для уточнения диагноза и выявления компенсаторных возможностей коронарного кровообращения можно использовать нитроглицериновую пробу при электрокардиографии. Положительная динамика сегмента *ST* и зубца *T* после применения нитроглицерина указывает на обратимость гипоксических изменений миокарда (рис. 5.6).

У 35% больных ИБС на ЭКГ, зарегистрированной в состоянии покоя, не выявляются признаки гипоксии миокарда. В этих случаях для уточнения диагноза и определения резервных возможностей коронарного кровообращения следует выполнять ряд дополнительных электрокардиографических исследований, среди которых наиболее важными являются пробы с физической нагрузкой и 24-часовое непрерывное мониторирование ЭКГ.

Проба с физической нагрузкой представляет собой один из основных методов диагностики и используется для выявления ишемических расстройств миокарда, нарушений ритма гипоксического происхождения, а также определения функционального резерва венозного кровоснабжения. Чувствительность нагрузочных проб колеблется от 48 до 84%, а специфичность — от 80 до 100%.

Наиболее широкое распространение получил метод велоэргометрии со ступенеобразной непрерывно возрастающей нагрузкой. Электрокардиографический контроль в 12 общепринятых отведениях должен осуществляться до, в период и в течение 10 мин после прекращения нагрузки. Клинико-электрокардиографическими критериями прекращения нагрузки являются: 1) возникновение приступа стенокардии; 2) выраженная общая слабость; 3) значительные нарушения ритма и проводимости сердца; 4) характерные изменения сегмента *ST* на ЭКГ (смещение более чем на 1 мм от изоэлектрической линии); 5) достижение во время нагрузки числа сердечных сокращений, составляющих 85% от максимальной величины.

Пробу расценивают как положительную, если в момент нагрузки отмечают: 1) возникновение приступа стенокардии; 2) появление удушья; 3) смещение сегмента *ST* «ишемического» типа от изоэлектрической линии на 1 мм и более. Наиболее убедительным и приемлемым критерием оценки пробы с физической нагрузкой является «горизонтальное» смещение сегмента *ST* от изоэлектрической линии (рис. 5.7). Для определения толерантности к физической нагрузке

используют показатели мощности и общего объема выполненной работы. При выполнении физической нагрузки мощностью от 150 до 450 кгм/мин (25—75 Вт) толерантность к нагрузке расценивается как низкая, при мощности 600—750 кгм/мин (100—125 Вт) как средняя и при 750 кгм/мин и более (125 Вт) как высокая.

Сопоставление данных велоэргометрии и селективной коронарографии показало, что имеется четкая зависимость между тяжестью поражения венечных артерий стенозирующе-окклюзирующим атеросклерозом и снижением толерантности к физической нагрузке, а также достоверная обратная зависимость между мощностью выполненной работы при физической нагрузке и суммарной тяжестью поражения коронарного русла стенозирующим атеросклерозом.

Таким образом, проба с физической нагрузкой позволяет в большинстве случаев выявить признаки скрытой коронарной недостаточности, оценить компенсаторные возможности венозного кровообращения и, что очень важно для кардиохирургической клиники, определить тяжесть поражения коронарных артерий.

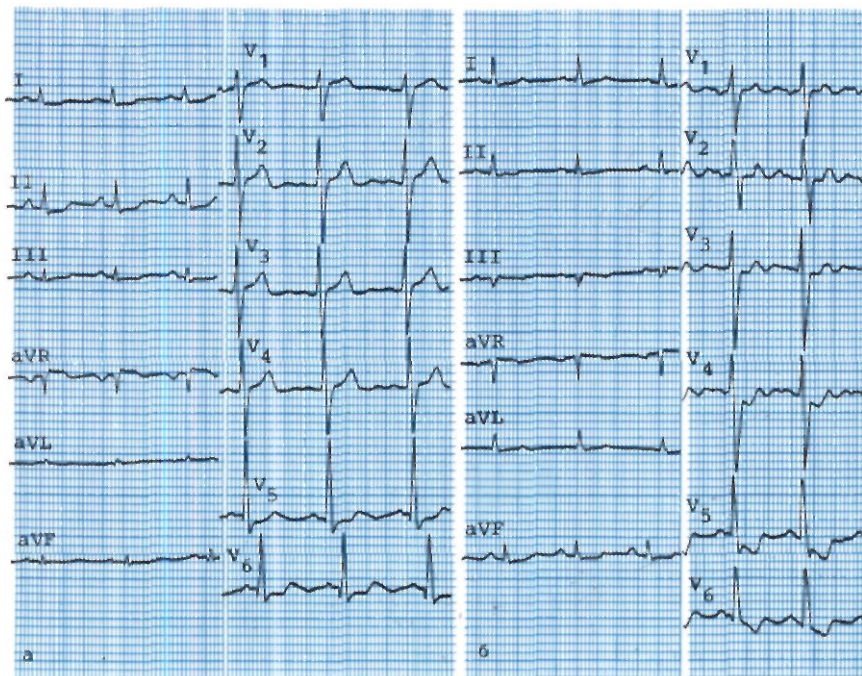
Если в основе коронарной недостаточности лежит функциональное нарушение васкуляризации миокарда—спазм венечных артерий, то проба с физической нагрузкой не может способствовать уточнению диагноза. В этих случаях более действенным диагностическим тестом является эргометриновая (эргоновиновая) проба.

Эргометрина малеат (эргоновин) вводят внутривенно струйно начиная с 0,05 мг, увеличивая дозу до 0,15 и 0,3 мг. Между введением очередной дозы нужно выдерживать интервал в 5 мин. Суммарная доза эргометрины не должна превышать 0,5 мг. Пробу с эргометрином проводят под электрокардиографическим контролем, который продолжают еще 15 мин после введения последней дозы.

Критериями положительной пробы являются смещение сегмента *ST* от изоэлектрической линии и появление приступа стенокардии. В случаях положительной эргоновиновой пробы ее следует повторить при ангиографическом исследовании для документации факта спазма венечных артерий и определения его локализации. При коронарографии введение препарата начинают с той дозы, при которой была в первый раз получена положительная реакция (рис. 5.8).

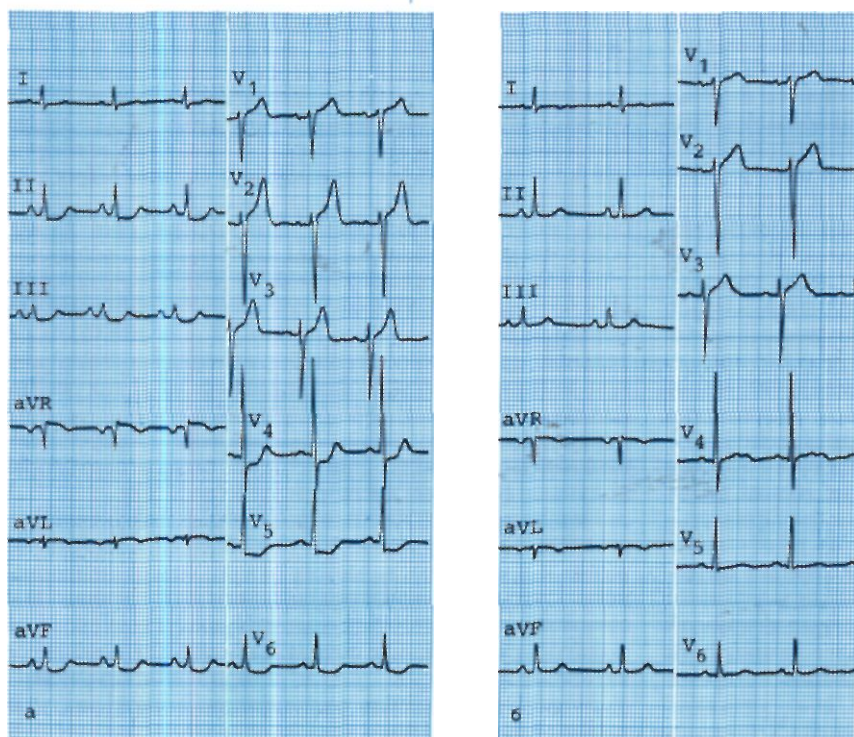
Незаменимую помощь в постановке диагноза ИБС, а также в оценке характера стенокардии и нарушений ритма и проводимости может оказать метод непрерывного суточного мониторирования ЭКГ с помощью специальных аналоговых магнитофонов (холтеръевское мониторирование). Он позволяет зафиксировать транзиторные нарушения ритма и проводимости, как и преходящие нарушения реполяризации миокарда, связанные с ишемией миокарда, и сопоставить во времени выявленное отклонение с суточной активностью обследуемого и его ощущениями. Особенно ценно это исследование у больных со стенокардией типа Принцметала. Метод обладает 91% чувствительностью и 78% специфичностью в диагностике гипоксии миокарда.

Рентгенологическое обследование больного ИБС включает рентгеноскопию органов грудной клетки и рентгеноэлектрокимографию сердца. Эти методы мо-



5.5. Электрокардиограммы больного с ИБС.

Исходная ЭКГ больного с умеренными признаками гипоксии миокарда (смещение сегмента ST на 1 мм ниже изоэлектрической линии в I, II, III, V<sub>5</sub>, V<sub>6</sub> отведениях; а—ЭКГ, зарегистрированная во время приступа стенокардии. Отмечаются усугубление признаков гипоксии миокарда в тех же отведениях и появление признаков ишемии миокарда дополнительно в отведениях V<sub>3</sub>, V<sub>4</sub>.



5.6. Электрокардиограммы больного с ИБС до выполнения нитроглицериновой пробы (а) и после нее (б).

После нитроглицериновой пробы отмечается уменьшение признаков гипоксии миокарда, заключающееся в реверсии сегмента ST к изоэлектрической линии и появлении двухфазных зубцов T.

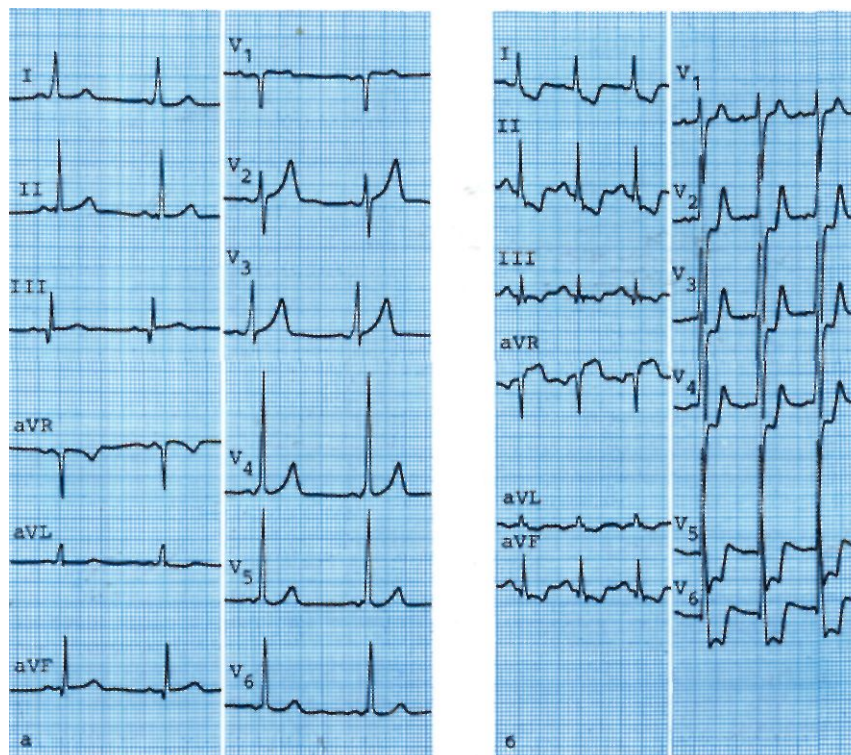
гут дать представление о наличии осложнений ИБС (аневризма сердца, постинфарктные ДМЖП) и сопутствующих заболеваний органов грудной клетки.

Важное место в диагностике ИБС заняли методы, позволяющие изучать функционально-морфологическое состояние миокарда левого желудочка. Особенно важна дифференциальная диагностика меж-

ду обратимым (гипоксическим) и необратимым (некротическим, рубцовым) повреждением миокарда. В этом отношении представляются ценными радионуклидные методы исследования.

Сцинтиграфия миокарда с <sup>201</sup>Tl, выполненная в состоянии покоя, нередко не выявляет каких-либо отклонений от нормы у больных со стенозирующим





5.7. Электрокардиограммы больного с ИБС до проведения велоэргометрической пробы (а) и после нее (б).

После велоэргометрической пробы наблюдается выраженная гипоксия, проявляющаяся смещением сегмента ST ниже изолинии практически во всех отведениях.

атеросклерозом венечных сосудов, поскольку имеется относительная компенсация васкуляризации миокарда благодаря коллатеральному кровообращению. В этих случаях большую помощь в постановке правильного диагноза оказывает скинтиграфия миокарда, выполненная в период пробы с физической нагрузкой. В результате несоответствия между потребностью миокарда в кислороде и его поступлением в миокарде возникает локальная зона преходящей ишемии, проявляющаяся на скинтиграммах как новый «холодный» очаг или как расширение имевшейся ранее зоны нарушения перфузии.

Важное место в изучении функциональной способности левого желудочка занимает радионуклидная вентрикулография. Несомненным достоинством метода являются его высокая информативность, безопасность, атравматичность и возможность проведения повторных исследований с применением дозированной физической нагрузки или медикаментозных тестов.

Радионуклидные методы исследования позволяют изучить ударный и минутный объем сердца, объем циркулирующей крови, время кровотока в малом круге кровообращения и объем циркулирующей крови в легких.

Эхокардиография сердца позволяет неинвазивным методом исследовать структуры сердца и функцию миокарда. Метод эхокардиографии используют для изучения функциональной способности левого желудочка и внутрисердечной гемодинамики, а также для диагностики таких осложнений ИБС, как постинфарктный ДМЖП или недостаточность митрального клапана в результате постинфарктной дисфункции сосочковой мышцы, постинфарктная аневризма левого

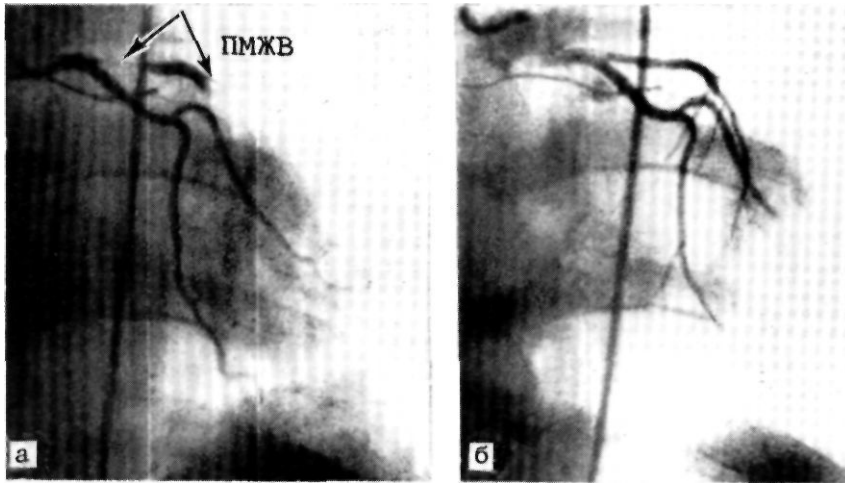
желудочка и другие нарушения структурной целостности сердца.

Эхокардиография позволяет также проводить дифференциальную диагностику с заболеваниями, которые по клинике и электрокардиографическим данным сходны с ИБС. К таким заболеваниям относятся гипертрофическая кардиомиопатия и пролапс митрального клапана.

При изучении левого желудочка эхокардиография позволяет получить информацию о внутренних размерах полости, толщине передней и задней стенок левого желудочка, кинетике задней стенки, движении межжелудочковой перегородки, конечно-систолическом и конечно-диастолическом объеме левого желудочка, фракции выброса, ударном объеме.

При изучении методом эхокардиографии функциональной способности левого желудочка и кинетики стенок можно использовать фармакологические пробы. Например, при оценке локальных нарушений сократимости миокарда используют фармакологический тест с нитроглицерином. Исчезновение зоны гипоксии после приема нитроглицерина, проявляющееся в увеличении амплитуды систолического движения миокарда, указывает на ишемический характер изменений. Скорость утолщения стенки миокарда не изменяется в непораженных областях и в участках дискинезии, обусловленных Рубцовыми изменениями миокарда [Feigenbaum H., 1981]. После хирургической реваскуляризации улучшение сократительной способности миокарда, как правило, наблюдают лишь в тех участках, в которых до операции при эхокардиографическом исследовании была получена положительная реакция на нитроглицерин [Schamroth L., 1975].





5.8. Коронарограммы при спазме венечной артерии, спровоцированном введением малеата эргоновина.

а — до введения препарата; б — после внутривенного введения 0,3 мг препарата отмечается окклюзирующий спазм передней межжелудочковой ветви (ПМЖВ) левой венечной артерии (указан стрелками).

Особенно ценным в диагностике локальных нарушений кинетики стенок левого желудочка является секторальное сканирование (двухмерная эхокардиография), позволяющее выявлять сегментарные нарушения сократимости миокарда (рис. 5.9).

*Катетеризация левых отделов сердца* позволяет измерить конечно-диастолическое давление в левом желудочке, которое имеет важное значение для оценки его функциональной способности, особенно если это исследование сочетать с измерением сердечного выброса. В результате этих исследований можно построить кривую функции левого желудочка.

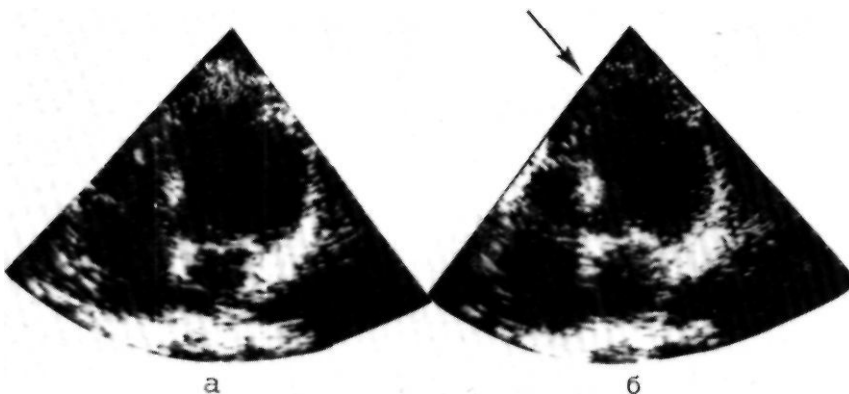
*Левая вентрикулография* является составной частью оценки состояния больного ИБС при катетеризации сердца, она позволяет изучить движение стенок и их кинетику, а также рассчитать объемы и толщину стенок левого желудочка. С целью проведения дифференциальной диагностики между нарушением функции левого желудочка, в основе которого лежат обратимые (гипоксия) и необратимые (рубцовые) изменения миокарда, можно выполнить левую вентрикулографию до и после приема нитроглицерина.

Если фракция выброса не изменяется после приема нитроглицерина, можно с высокой вероятностью считать, что в основе нарушения функции левого желудочка лежат рубцовые (необратимые) изменения миокарда. Имеется достоверная обратная корреляцион-

ная зависимость между **фракцией выброса левого желудочка** и размером постинфарктных рубцовых изменений миокарда.

Для выявления более ранних и менее выраженных изменений функциональной способности левого желудочка целесообразно изучить сегментарную фракцию выброса, т. е. условное разделение левого желудочка на определенные сегменты и фракции выброса отдельно в каждом из этих сегментов (Flecker R. et al., 1978). Снижение фракции выброса в отдельных сегментах не всегда приводит к изменению общей фракции выброса, следовательно, метод изучения сегментарной функции левого желудочка является более чувствительным и может выявить нарушения сократительной способности миокарда на более ранних стадиях заболевания.

*Селективная коронарография*, разработанная и внедренная в клиническую практику F. Sones в 1959 г., предназначена для объективной визуализации коронарных артерий и основных ветвей, изучения их анатомического и функционального состояния, степени и характера поражения атеросклеротическим процессом, компенсаторного коллатерального кровообращения, дистального русла венечных артерий и т. д. Селективная коронарография в 90—95% случаев объективно и точно отражает анатомическое состояние венечного русла.



5.9. Двухмерная эхокардиограмма больного с постинфарктной аневризмой левого желудочка.

а — диастола; б — систола (стрелкой указано парадоксальное выпячивание контура левого желудочка в верхушечно-перегородочной области, что подтверждает наличие аневризмы левого желудочка в этой области).

При оценке ангиограмм венечных сосудов можно использовать классификацию атеросклеротических поражений коронарных артерий [Петросян Ю. С., Зингерман Л. С., 1974], которая включает анатомический тип кровоснабжения сердца, локализацию, распространенность, степень поражения и коллатеральное кровообращение.

#### КЛАССИФИКАЦИЯ АТЕРОСКЛЕРОТИЧЕСКИХ ПОРАЖЕНИЙ ВЕНЕЧНЫХ (КОРОНАРНЫХ) АРТЕРИЙ

##### *А. Анатомический тип кровоснабжения сердца:*

- а) левый;
- б) правый;
- в) сбалансированный.

##### *Б. Локализация поражения:*

1. ЛКА — ствол левой коронарной артерии.
2. ПМЖВ — передняя межжелудочковая ветвь.
3. ОВ — огибающая ветвь.
4. ДВ — диагональная ветвь.
5. ПКА — правая коронарная артерия.
6. КВ — краевая ветвь правой коронарной артерии.

##### *В. Распространенность поражения:*

- Л — локализованное;  
Д — диффузное;  
п/з — в проксимальной трети артерии;  
с/з — в средней трети артерии;  
д/з — в дистальной трети артерии.

##### *Г. Степень сужения просвета артерии:*

- 0 — без сужения просвета;  
I — умеренное (до 50%);  
II — выраженное (до 75%);  
III — резкое (более 75%);  
IV — окклюзия.

##### *Д. Коллатеральный кровоток:*

1. Анастомозы между ПМЖВ и ПКА в области верхушки сердца.
2. Анастомозы между ПМЖВ и ОВ ЛКА.
3. Анастомозы между ОВ и ПКА.
4. Анастомозы круга Вьессена.
5. Прочие анастомозы.

Для суммарной оценки тяжести поражения венечно-го русла удобен метод, предложенный Ю. С. Петросяном и Д. Г. Иоселиани (1976), учитывающий сумму стенозирующих поражений всех основных венечных артерий на разных уровнях при разных типах венечно-го кровообращения.

**Показания к коронарографии и левой вентрикулографии.** Коронарографию следует выполнять больным: 1) при относительной рефрактерности к консервативной терапии с целью оценки тяжести и характера нарушения коронарного кровообращения и выбора дальнейшей тактики и метода лечения; 2) для уточнения диагноза в тех случаях, когда другие методы исследования не могут полностью подтвердить или исключить диагноз ИБС; 3) с целью проведения дифференциального диагноза между ИБС и другими заболеваниями сердца.

Противопоказания к выполнению селективной коронарографии и левой вентрикулографии: 1) тяжелые органические поражения паренхиматозных органов; 2) не поддающаяся лечению эритремия; 3) резко выраженная непереносимость препаратов йода.

Противопоказания к коронарографии, по-видимому, будут сужаться по мере расширения показаний к использованию этого метода.

**Общие принципы лечения больных хронической ИБС.** Патологический основой стенокардии является гипоксия миокарда, возникающая в результате несоот-

ветствия между потребностями миокарда в кислороде и его доставкой, следовательно, эффект лечения во многом будет зависеть от того, насколько удастся изменить нарушенный баланс в благоприятную сторону. Учитывая также, что основными клиническими проявлениями хронической ИБС являются стенокардия, сердечная недостаточность и выраженные нарушения ритма, нередко приводящие к фибрилляции желудочков и «внезапной» смерти, основные лечебные мероприятия должны быть направлены на ликвидацию или облегчение перечисленных клинических проявлений.

Лекарственная коррекция нарушенного баланса между потребностью в кислороде и доставкой его к сердечной мышце может осуществляться двумя основными путями: 1) улучшением перфузии ишемизированного миокарда с помощью усиления кровотока в коронарных артериях; 2) уменьшением потребности ишемизированного миокарда в кислороде.

С целью улучшения коронарного кровотока за счет сосудорасширяющего эффекта наиболее эффективным является использование нитроглицерина и других органических и неорганических нитросоединений. Важнейшими звеньями действия препарата являются снижение потребности миокарда в кислороде за счет уменьшения напряжения миокарда и повышение доставки кислорода к ишемизированной зоне благодаря перераспределению коронарного кровотока и устранению спазма венечных артерий. Несмотря на сложность и недостаточную изученность фармакологического действия нитроглицерина, абсолютно ясно, что у большинства больных этот препарат в дозе 0,3—0,6 мг под язык купирует приступ стенокардии по меньшей мере на 30 мин. Для достижения более стойкого и длительного эффекта в настоящее время используют пролонгированные нитросоединения, которые делятся в основном на две группы: 1) нитриты неорганические: амилнитрит, натрия нитрат и др.; 2) нитраты органические: препараты депо нитроглицерина (сустанг, нитронг, тринитролонг), производные нитроглицерина (эринит, нитропентон, нитросорбид).

Оптимальные дозы препаратов, подобранные под контролем артериального давления и частоты сердечных сокращений, могут быть эффективными в течение 6—8 ч.

Наряду с нитросоединениями широко используются для лечения стенокардии препараты, блокирующие (3-адренергические рецепторы. Они оказались эффективными для улучшения сердечной функции при ИБС благодаря уменьшению потребности миокарда в кислороде за счет снижения контрактильности миокарда, частоты сердечных сокращений и системную артериального давления.

Наибольшее распространение в клинической практике среди препаратов, блокирующих Я-адренергические рецепторы, получил анаприлин (пропранолол, обзидан, индерал). В настоящее время считается доказанным, что предохраняющее действие анаприлина на миокард достигается не только за счет снижения потребности сердечной мышцы в кислороде, но и благодаря повышению доставки кислорода и энергии к ней [Frischman W. et al., 1975]. Эффект и продолжительность действия анаприлина во многом зависят от его дозы. Начальная доза анаприлина должна быть

небольшой — до 40 мг/сут. В дальнейшем при необходимости суточную дозу повышают до 80—100 мг/сут (максимальная—до 240 мг/сут, крайне редко—300 мг/сут). Если высокие дозы препарата не дают желаемого эффекта, то дальнейшее использование его нецелесообразно и нужно искать другие пути лечения. Длительное применение анаприлина может привести к увеличению размеров сердца, что предрасполагает к хронической сердечной недостаточности. Анаприлин следует с осторожностью назначать больным с брадикардией, со сниженной сократительной функцией миокарда.

В последние годы все более широкое применение в лечении ИБС приобретают антагонисты кальция [Rosen M., Hoffman B., 1984]. Механизм их действия заключается в задержке или значительном замедлении обратного возврата некоторых положительно заряженных ионов в гладкомышечные клетки сердца и сосудов, в результате чего снижается контрактильность миокарда, замедляется преобразование импульса в синусно-предсердном узле, его проведение и увеличивается эффективный рефрактерный период клеток предсердно-желудочкового узла. За счет урежения частоты сердечных сокращений и снижения контрактильности миокарда антагонисты кальция уменьшают потребность миокарда в кислороде, а периферическая вазодилатация снижает постнагрузку на сердце и улучшает доставку кислорода к миокарду.

Антагонисты кальция являются высокоэффективными препаратами при лечении стенокардии, в основе которой преобладает спазм венечных артерий. Фенигидин (нифедипин, коринфар) в дозе 40—120 мг/сут эффективен примерно у 90% больных со спастической формой стенокардии. Верапамил (изоптин, фенотпин) назначают в дозе 120—300 мг/сут. Эти препараты эффективны также и при классической форме стенокардии.

Ангиопластика венечных артерий. В последние 10—15 лет в лечении ИБС используют реваскуляризацию миокарда путем транслюминальной баллонной дилатации (ангиопластики) стенозированных венечных артерий. В кардиологическую практику метод был внедрен в 1977 г. A. Gruntzig.

Показанием к ангиопластике венечных артерий у больных ИБС служит гемодинамически значимое поражение коронарной артерии в ее проксимальных отделах при условии отсутствия выраженного кальциноза и поражения дистального русла этой артерии.

За сутки до процедуры с целью профилактики острого тромбоза назначают ацетилсалициловую кислоту в суточной дозе 1—1,5 г или этот препарат в комбинации с дипиридамом. Эту терапию продолжают и после процедуры в течение 3 дней. Непосредственно перед началом процедуры большинство авторов рекомендуют внутривенное или внутриартериальное введение 5000—10 000 ЕД гепарина, внутривенное или внутрикоронарное введение 0,12—0,5 мг нитроглицерина, прием 20 мг фенигидаина (нифедипина) под язык. Хотя нет единого мнения относительно тактики лекарственной терапии в отдаленные сроки после проведения процедуры, большинство исследователей считают, что применение антикоагулянтов непрямого действия или же ацетилсалициловой кислоты снижает риск рестеноза и окклюзии дилатированного сосуда.

Необходимым условием выполнения ангиопластики венечных артерий является наличие готовой операционной и хирургической бригады для выполнения экстренной операции аортокоронарного шунтирования в случае появления осложнений при выполнении процедуры. Такими осложнениями могут быть: острая окклюзия венечной артерии, расслоение внутренней оболочки коронарной артерии без полной окклюзии, острая ишемия миокарда в случае отсутствия эффекта от ангиопластики и т. д.

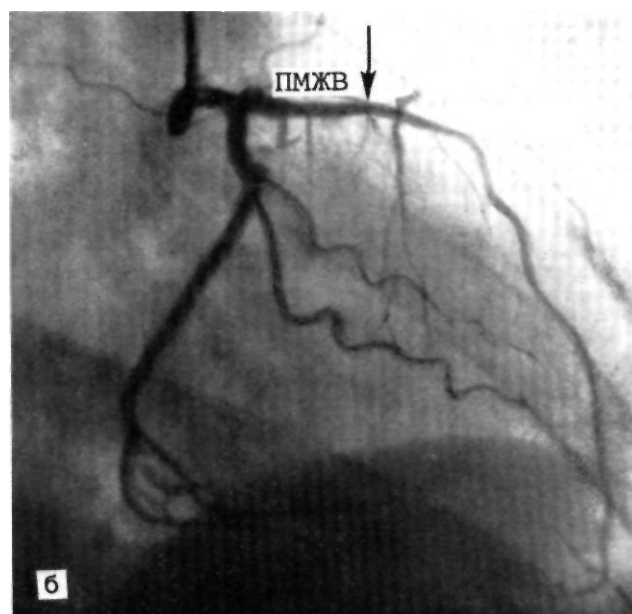
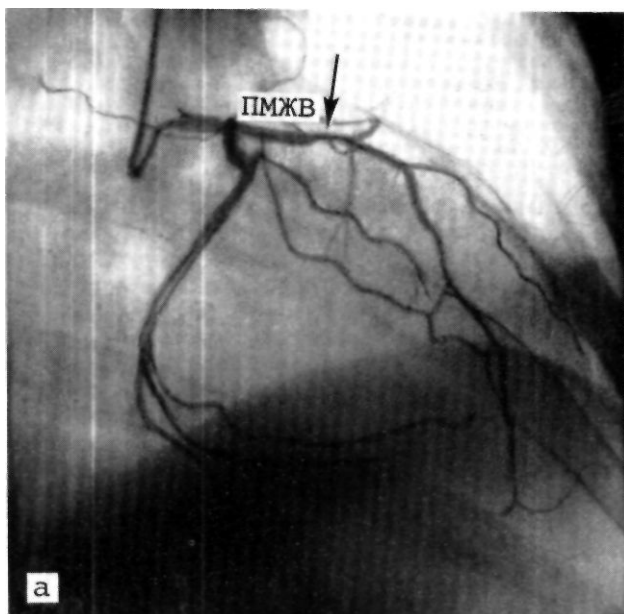
Метод ангиопластики. Для выполнения ангиопластики венечных артерий используют систему двух катетеров: катетер-проводник (наружный диаметр 8—9F) и дилатационный катетер (диаметр 4F). После выполнения коронарографии обычным методом ангиографический катетер заменяют катетером-проводником, через который проводят дилатационный катетер в стенозированную венечную артерию. Максимальный диаметр баллончика 3—3,7 мм при его наполнении, в спавшемся состоянии его диаметр составляет 1,2—1,3 мм. Катетер проводят в стенозированную артерию. Дистальнее области стеноза антеградное давление в артерии падает и тем самым фиксируется перфузионное давление дистальнее стеноза (за счет коллатерального кровотока). При достижении баллончиком стенозированного сегмента последний под давлением 5 атм заполняют 30% раствором контрастного вещества. В таком состоянии баллончик находится в течение 5—60 с, после чего его опорожняют и вновь измеряют перфузионное давление ниже стеноза. При необходимости баллончик можно наполнить несколько раз. Уменьшение градиента давления служит основным ориентиром для прекращения процедуры. Повторный ангиографический контроль позволяет определить степень остаточного стеноза (рис. 5.10). Основным критерием успеха считается уменьшение степени стеноза после ангиопластики более чем на 20%.

По сводным данным национального института сердца, легких и крови (США), суммарный положительный результат баллонной дилатации коронарных артерий достигается примерно у 65% больных. Вероятность успеха при этой процедуре возрастает у больных молодого возраста с непродолжительным анамнезом стенокардии и при проксимальных поражениях артерий.

Основными осложнениями ангиопластики венечных артерий является острый инфаркт миокарда (5,3%), окклюзия коронарной артерии (4,6%), спазм коронарной артерии (4,5%), фибрилляция желудочков (1,8%). Госпитальная летальность составляет 1,2%.

Клинический эффект ангиопластики венечных артерий заключается в исчезновении или значительном урежении приступов стенокардии примерно у 80% больных с успешным результатом процедуры, в повышении толерантности к физическим нагрузкам более чем у 90%, улучшении сократительной способности миокарда и его перфузии. Все это прослеживается и в отдаленные сроки наблюдения, причем эффективность процедуры через 3 года составляет 67% [Ischinger T. et al., 1982].

Прогноз при консервативном лечении. Как видно из табл. 5.1, ежегодная летальность колеблется от 3 до 8,8%. Такое существенное различие можно объяснить тем, что в этих исследованиях были изучены разные по своей тяжести больные. Различной была, по всей вероятности, и лекарственная терапия, так как с годами меняется ассортимент используемых препаратов. Хорошо известно, что прогноз у больных ИБС в значительной степени зависит от состояния коронарных артерий и миокарда, а также от многих других факторов.



5.10. Коронарограммы до проведения ангиопластики венечной артерии (а) и после нее (б).

а — ангиограмма левой венечной артерии дольного с ИБС [стрелкой указан участок выраженного стенотического поражения в проксимальной трети передней межжелудочковой ветви (ПМЖВ) левой венечной артерии]; б — после проведения ангиопластики восстановлен нормальный просвет ПМЖВ (стрелкой указан участок бывшего стеноза ПМЖВ).

Внедрение в широкую Практику препаратов, блокирующих р-адренергические рецепторы, пролонгированных нитратов и антагонистов кальция значительно изменило прогноз жизни больных ИБС. Так, по данным McIntosh H., Garcia J. (1978), при поражении одного венечного сосуда выживаемость больных ИБС спустя 7 лет составила 78,9%, при стенозе двух сосудов — 51,5%, а трех сосудов — 37%. Аналогичные данные приводят J. Norman и соавт. (1975). В зависимости от тяжести поражения коронарных артерий и функциональной способности миокарда авторы выделили две группы больных: первая — больные с «низким» риском и вторая — больные с «высоким» риском. Оказалось, что в первой группе смертность за 5 лет составила 6%, тогда как во второй группе только за первый год — 25%, а к концу 4-го года — 67%.

В заключение следует отметить, что смертность

Таблица 5.1. Ежегодная летальность больных хронической ИБС при консервативной лекарственной терапии

Автор исследования	Год исследования	Ежегодная летальность, %
W. Zukel	1959	3
W. Kannel	1972	4
G. Burggraf	1975	6
R. Seldon	1975	8,8
В. С. Гасилин	1983	3,8

больных ИБС в 2—3 раза выше, чем лиц данной возрастной группы, не страдающих ИБС.

#### История разработки хирургических методов лечения ишемической болезни сердца.

Идея создать обходной шунт между аортой или системной артерией и коронарным сосудом в обход пораженного и суженного атеросклерозом участка клинически была реализована Рене Фавалоро в 1967 г. Ранее, в 1962 г., Дэвид Сабистон (Дьюкский университет), используя в качестве сосудистого протеза большую подкожную вену, наложил шунт между аортой и коронарной артерией. Однако сообщение об этой операции появилось в 1973 г., т. е. через 9 лет.

В 1964 г. ленинградский хирург В. И. Колесов создал анастомоз между внутренней грудной артерией и левой коронарной артерией.

Операция аортокоронарного шунтирования стала логичным завершением многочисленных экспериментальных и клинических исследований по изучению патологии и диагностике ИБС.

Поэтому прежде чем перейти к описанию операции аортокоронарного шунтирования, целесообразно остановиться на основных исторических моментах развития хирургических методов лечения ИБС.

Операции, направленные на устранение стенокардии, были сделаны в начальном периоде развития коронарной хирургии. Авторы ставили цель — устранить болевой синдром воздействием на афферентные нервные пути сердца: удаление симпатических узлов — Т. Jonnesco (1916), пересечение задних корешков спинного мозга, периартериальная симпатэктомия коронарных артерий — М. Fauteux (1946).

Операции на симпатическом отделе нервной системы при стенокардии реализуют свое действие тремя возможными путями: а) блокадой передачи сосудосуживающих импульсов по вазомоторным нервам; б) перерывом передачи кардиопрессорных рефлексов и снижением в результате этого работы миокарда; в) блокадой эфферентных импульсов [Ploz M., 1957].

Н. Blumgart в 1933 г., а затем А. П. Герцен использовали гиреоидэктомия для лечения стенокардии, сочетая ее с шейной симпатэктомией. Считалось, что эта операция позволяет снизить метаболизм миокарда, а следовательно, и уменьшить его работу.

Однако указанный подход не дал удовлетворительных результатов при лечении стенокардии.

Исходя из представления о необходимости создания дополнительного источника кровоснабжения миокарда, С. Hudson в 1932 г. предложил использовать перикард. С. Beck в



1935 г. первым произвел скарификацию эпикарда, полагая, что в результате образования сращений между перикардом и эпикардом произойдет прорастание эпикардиальных сосудов в миокард. В 1935 г. наибольшее распространение получил метод Томпсона [Thompson S., 1939], названный кардиоперикардиопексией (распыление талька в полости перикарда). Были использованы сочетанные операции, например комбинация методов Фиески и Томпсона.

Слабая васкуляризация развивающихся спаяк и сомнительные результаты кардиоперикардиопексии привели в дальнейшем к отказу от этого вмешательства.

В 1937 г. L. O'Shaughnessy впервые использовал тканевый трансплантат для реваскуляризации миокарда. Он подшил к эпикарду лоскут сальника на ножке. С этой же целью хирурги использовали: ткань легкого, грудные мышцы, медиастинальный жир, кожный лоскут и даже участок тонкой кишки.

Другим методом стимуляции окольного кровообращения в миокарде была операция перевязки внутренних грудных артерий, предложенная итальянским хирургом D. Fieschi в 1939 г. L. Coob и соавт. (1959), D. G. Dimond и соавт. (1960) показали, что положительные результаты операции обусловлены эффектом плацебо.

Неудачи всех перечисленных методов реваскуляризации миокарда, по мнению R. Gorlin (1978), обусловлены тем, что авторы «не учитывали размеров дефицита кровотока при коронарной болезни, строгой локализованное™ этого дефицита, а также того факта, что уменьшение перфузии наблюдается главным образом в глубоких, а не в поверхностных слоях миокарда [Gorlin R., 1978].

Для улучшения васкуляризации миокарда были предложены различные методы сужения коронарного синуса. С. Beck (1948) описал операцию сужения коронарного синуса с одновременным нанесением насечек на эпикард, распылением талька в полости сердечной сорочки и введением в перикард медиастинального жира. A. Bakst и соавт. (1955) доказали неэффективность этой операции.

В 1948 г. С. Beck предложил операцию артериализации коронарного синуса, получившую впоследствии его имя (Бек-П). Операция выполнялась в 2 этапа, при первом накладывался аутовенозный шунт или прямой анастомоз между аортой и коронарным синусом, а при втором производилось сужение коронарного синуса. Операция была вскоре оставлена, в том числе и самим Бексом, так как она давала плохие результаты и сопровождалась высокой летальностью.

Прямой реваскуляризации миокарда предшествовала операция, предложенная M. Vieneberg, — имплантация внутренней грудной артерии в толщу миокарда. Однако эта операция также не получила широкого распространения из-за травматичности и отсутствия немедленного эффекта.

Прямая реваскуляризация миокарда. Одновременно с разработкой методов непрямого реваскуляризации миокарда были разработаны и применены методы прямого восстановления кровотока в пораженных атеросклерозом коронарных артериях. Впервые Бейли выполнил эндартерэктомию из коронарной артерии [Bailey C. et al., 1957]. W. Longmire (1958) модифицировал метод, A. Senning (1962) и D. Effler (1964) дополнили эндартерэктомию аутовенозной и аутоперикардиальной пластикой. Операции давали плохие результаты и высокий процент летальности. Точная диагностика локализации коронарного атеросклероза и соответственно целенаправленное хирургическое вмешательство стали возможными только после разработки метода селективной коронарографии.

В 1962 г. D. Sabiston выполняет, по-видимому, первое обходное аутовенозное шунтирование коронарной артерии у человека, при этом проксимальный анастомоз был наложен с восходящей частью аорты, а дистальный — конец в конец с правой венечной артерией. Больной умер в результате нарушения мозгового кровообращения.

В 1964 г. M. DeBakey выполнил успешное аортокоронарное шунтирование сегментом большой подкожной вены. Сообщение об этой операции было опубликовано в 1967 г. [DeBakey M. et al., 1967]. R. Favaloro выполнил первую операцию в 1967 г., и с этого времени он начинает систематически осуществлять аортокоронарное шунтирование [Favaloro R., 1970]. Вслед за ним W. Johnson (1970) пропагандирует операцию, используя множественное шунтирование.

Эффективным методом прямой реваскуляризации миокарда является маммарно-коронарный анастомоз. В. И. Колесов

впервые в мире наложил маммарно-коронарный анастомоз у человека в 1964 г. Доступ к работающему сердцу осуществлен посредством левосторонней торакотомии.

В нашей стране первые операции аортокоронарного аутовенозного шунтирования были выполнены в 1970 г. во Всесоюзном научном центре хирургии [Князев М. Д., 1971] и в ИССХ им. А. Н. Бакулева [Бураковский В. И., Покровский А. В., 1971].

Показания к хирургическому лечению. Показания к аортокоронарному шунтированию за последнее десятилетие претерпели определенную эволюцию. При рассмотрении реваскуляризации миокарда в историческом аспекте видно, что первые операции выполнялись при поражении только одного коронарного сосуда. Шунтированию или эндартерэктомии подвергались обычно правая коронарная артерия и передняя межжелудочковая ветвь, значительно реже огибающая ветвь ЛКА. С 1971 г., когда W. Johnson, D. Lepley предложили «агрессивный подход» к хирургии больных ИБС, имея в виду необходимость шунтирования всех пораженных коронарных артерий, ситуация изменилась и показания к операции были расширены главным образом за счет применения множественного шунтирования.

В настоящее время основой для определения показаний к хирургическому лечению являются следующие факторы.

1. Клиника заболевания, т. е. выраженность стенокардии, ее устойчивость к лекарственной терапии.
2. Анатомия поражения коронарного русла: степень и локализация поражения коронарных артерий, количество пораженных сосудов, тип коронарного кровообращения.
3. Сократительная функция миокарда.

Этими факторами, из которых два последних имеют особо важное значение, определяется прогноз заболевания при естественном течении и лекарственной терапии и степень операционного риска. На основании оценки данных факторов ставятся показания и противопоказания к операции аортокоронарного шунтирования.

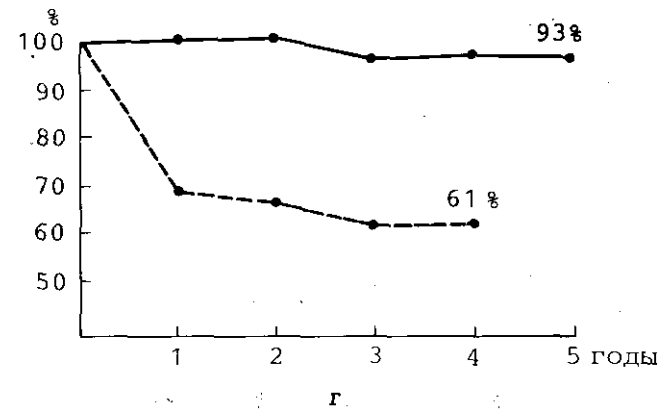
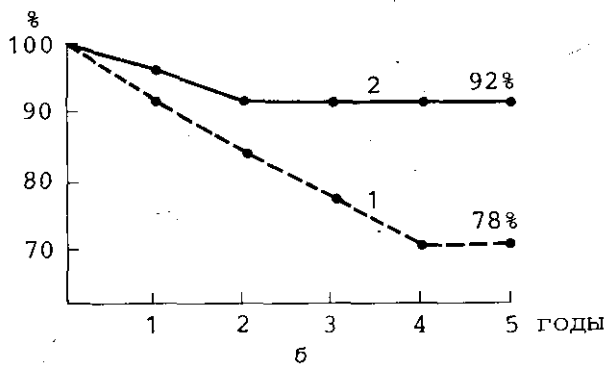
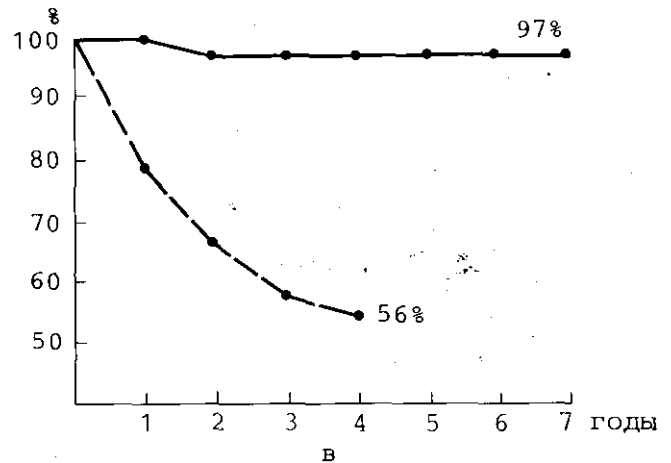
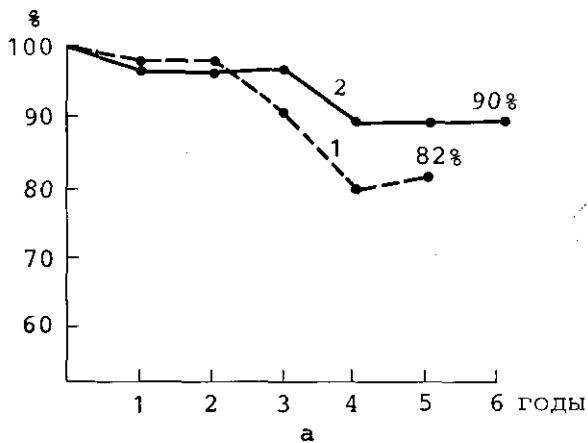
Клинические факторы. В настоящее время большинство авторов считают показанием к операции стенокардию покоя и напряжения, резистентную или плохо поддающуюся лекарственной терапии.

Признаки ишемии миокарда могут обнаруживаться в покое, но вероятность их выявления значительно повышается при воздействиях, вызывающих функциональное напряжение. Такими воздействиями могут быть физическая нагрузка, тахикардия, вызванная искусственной стимуляцией или катехоламинами.

Положительная проба с физической нагрузкой и низкая толерантность к нагрузке (менее 50 Вт) указывают на низкий коронарный резерв и являются объективным критерием тяжести стенокардии.

Наряду с этим следует иметь в виду эффективность и целенаправленность лекарственной терапии. Несмотря на то что в настоящее время у большинства больных с помощью современных антиангинальных средств удается уменьшить интенсивность стенокардии, необходимость постоянного приема больших доз препаратов, обладающих побочным действием, создает дополнительный дискомфорт для больных.

Поражение венечных артерий по данным коронарографии является показанием к хирургическому



5.11. Актуарные кривые выживаемости при лекарственном (1) и хирургическом (2) лечении больных ИБС. Поражение: а — одного сосуда, б — двух сосудов, в — трех сосудов, г — ствола левой венечной артерии. На оси абсцисс — годы наблюдения ш больными; на оси ординат — выживаемость в процентах.

му лечению при проксимально расположенных стенозах коронарных артерий с сужением 75% и более просвета и проходимым дистальным руслом.

Сравнение отдаленных показателей выживаемости при лекарственном и хирургическом лечении ИБС показало, что у больных с поражением ствола левой коронарной артерии и трехсосудистым поражением результаты консервативного лечения значительно хуже, чем результаты хирургической реваскуляризации миокарда (рис. 5.11). При двухсосудистом поражении эти показатели различаются несколько меньше [Такаго Т. et al., 1982].

Наиболее дискуссионным остается вопрос о целесообразности операции при поражении одного сосуда. При однососудистом поражении большинство авторов не находят разницы в отдаленных показателях выживаемости при лекарственном и хирургическом лечении больных.

Однако нельзя объединять и рассматривать как равноценные группы больных с одиночным поражением каждой из коронарных артерий. При однососуди-

стом поражении необходимо в первую очередь выделить группу больных, имеющих критический стеноз передней межжелудочковой ветви левой коронарной артерии выше отхождения первой перегородочной ветви. Развитие тромбоза в этой области часто ведет к обширному инфаркту миокарда, нередко с образованием аневризмы, фибрилляцией желудочков, и может заканчиваться смертью больных. Поэтому изолированное поражение передней межжелудочковой ветви левой коронарной артерии в проксимальной трети должно служить показанием к операции, которая у этих больных проста и безопасна и дает хороший результат.

Больные с изолированным поражением правой коронарной артерии, как правило, могут получать лекарственную терапию, если она эффективна. Однако нередко, особенно при правом типе коронарного кровоснабжения и мощно выраженной правой коронарной артерии с резким сужением, может развиваться обширный инфаркт миокарда с нарушениями ритма и проводимости. Поэтому показания к операции в этой группе больных должны быть строго индивидуализированы с учетом клинической картины заболевания и анатомической выраженности правой коронарной артерии.

При изолированном поражении огибающей ветви левой коронарной артерии, которое само по себе встречается относительно редко, показания к хирургическому лечению также определяются строго индиви-

дуально. Они зависят главным образом от типа коронарного кровоснабжения и выраженности ветвей огибающей артерии.

Большинство авторов согласны с тем, что если операция у больных с однососудистым поражением не всегда улучшает прогноз жизни, то «качество жизни» улучшается в большинстве случаев. Операция нередко полностью избавляет больного от приступов стенокардии и необходимости постоянного приема антиангинальных средств [Работников В. С. и др., 1983].

С учетом имеющейся информации о естественном течении коронарной болезни в зависимости от локализации и распространенности поражения целесообразно ввести понятие «прогностически неблагоприятный характер поражения коронарного русла». Этому понятию отвечают следующие локализации стенозов коронарных сосудов.

1. Поражение ствола левой венечной артерии встречается у 8% больных и сужение его просвета более 75% приводит к смерти при естественном течении у 64% за 10 лет наблюдения [Hurst J. W., 1980].

Кроме того, при развитии инфаркта миокарда у больных с поражением основного ствола левой коронарной артерии поражение обычно занимает очень большую площадь с частым формированием постинфарктной аневризмы левого желудочка и развитием застойной сердечной недостаточности, быстро прогрессирующей и приводящей к смерти. В большинстве случаев больные с поражением ствола левой коронарной артерии умирают в остром периоде инфаркта миокарда в результате критического снижения контрактильной функции левого желудочка и развития кардиогенного шока.

Перечисленные факторы, а также сравнение результатов лекарственного и хирургического лечения при поражении ствола левой коронарной артерии в рандомизированных группах больных показывают, что поражение ствола левой коронарной артерии является одним из важнейших показаний к проведению оперативного лечения.

Многие авторы считают необходимым оперировать больных с поражением ствола левой коронарной артерии менее чем на 50% [Fabian J. et al., 1982].

Больным без симптомов стенокардии, но с ангиографически выявленным стенозом ствола левой коронарной артерии также рекомендуется реваскуляризация миокарда [Favaloro R., 1979].

2. У 85% больных наблюдается множественное поражение венечных сосудов как при хроническом течении, так и при острых расстройствах коронарного кровообращения. Выживаемость больных с многососудистым поражением за 4-летний период наблюдения составляет 50% [Hurst J. W., 1980]. У большинства больных с трехсосудистым поражением коронарных артерий имеются выраженные клинические признаки ИБС и низкий порог толерантности к физической нагрузке [Думчюс А. С и др., 1985].

Сравнение результатов лекарственного и хирургического лечения в этой группе больных показало, что операция аортокоронарного шунтирования в значительной степени улучшает прогноз [Hurst J. W., 1980].

3. Высокое изолированное поражение передней межжелудочковой ветви не все авторы рассматривают как прогностически неблагоприятное.

Мнения о необходимости хирургического лечения в данной группе больных расходятся, однако, по-видимому, высокий риск развития инфаркта миокарда и аневризмы левого желудочка у этих больных должен служить показанием к хирургическому лечению. Следует еще иметь в виду, что операция избавляет больных от приступов стенокардии, нередко очень тяжелой, и практически не дает летальных исходов [Работников В. С. и др., 1983].

Фактор проходимости дистального коронарного русла является решающим при определении показаний к хирургическому лечению. При этом основным условием возможности успешного выполнения операции являются проходимость коронарной артерии дистальнее участка обструкции и ее диаметр, который должен составлять не менее 1,5 мм [Lesperance J. et al., 1972]. В зависимости от состояния дистального коронарного русла можно выделить три группы больных: а) «идеальные кандидаты» на реваскуляризацию — с локализованным проксимальным стенозом и свободным неизмененным дистальным руслом; б) условно операбельные больные — с проксимальным стенозом и изменениями в дистальном отделе сосуда; в) неоперабельные больные, у которых имеет место диффузное далеко зашедшее поражение дистального русла (рис. 5.12).

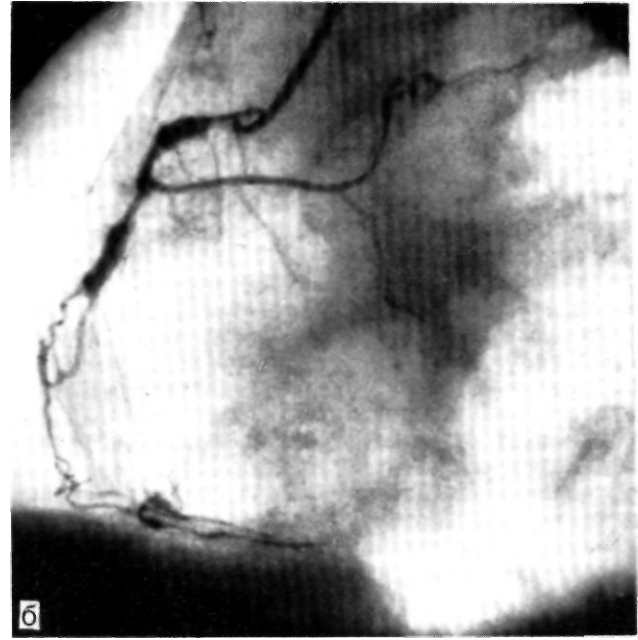
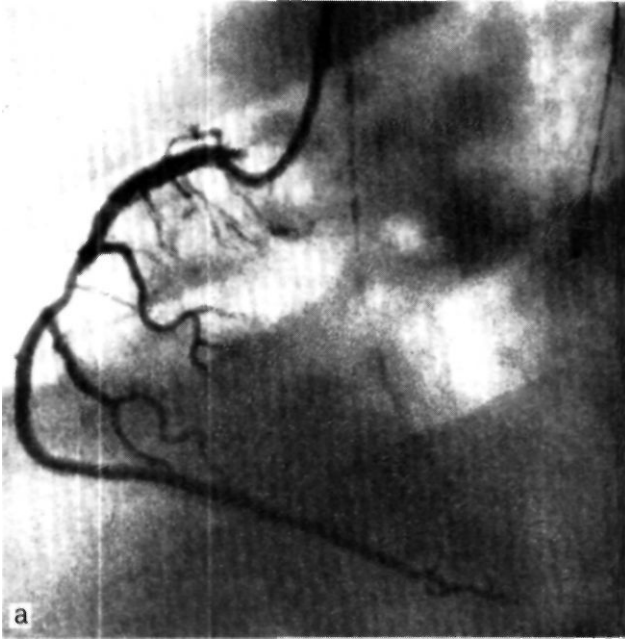Однако в связи с тем, что за последние годы в клиническую практику все более широко внедряется эндартерэктомия из коронарных артерий с последующим наложением аортокоронарного шунта, четкая дифференциация больных по состоянию дистального русла затруднительна.

Оценка состояния дистального русла затруднена у больных, имеющих полную окклюзию коронарных артерий. Развитие коллатерального кровообращения, от которого зависит степень заполнения периферических отделов сосуда, не всегда позволяет достоверно определить состояние дистального русла [Cohn P., Braunwald E., 1984].

Вопрос о показаниях к реваскуляризации миокарда у больных с окклюзией коронарных артерий занимает особое место. Наличие трансмурального рубца в зоне кровоснабжения окклюзированной артерии в большинстве случаев является противопоказанием к реваскуляризации этого бассейна. Нетрансмуральные рубцовые изменения, а тем более наличие ишемической дисфункции миокарда в этом месте требуют осуществления реваскуляризации.

Кальциноз коронарных артерий не является противопоказанием к операции, поскольку он распространяется в дистальном направлении не на всем протяжении артерии. Кроме того, участки передней стенки сосуда часто остаются свободными от включений кальция.

Сократительная функция (контрактильность) миокарда. Функциональное состояние миокарда левого желудочка имеет решающее значение для определения показаний к хирургическому лечению. Интегральным показателем, характеризующим сократительную функцию миокарда, является фракция изгнания левого желудочка, наиболее достоверно определяемая контрастной вентрикулографией. Увеличение конечного диастолического давления и конечного диастолического объема также является важным показателем снижения контрактильности левого желудочка.



5.12. Коронарограммы больных с различной проходимостью дистального венечного русла.

*a* — стеноз правой венечной артерии с проходимым дистальным руслом; *б*—поражение правой венечной артерии на всем протяжении.

В ранних работах, посвященных риску операций на открытом сердце, было показано, что фракция изгнания является основным фактором, определяющим послеоперационную летальность и частоту развития послеоперационной острой левожелудочковой недостаточности [Cohn P. et al., 1974]. В то же время сниженная фракция изгнания является плохим прогностическим признаком при естественном течении ИБС.

Снижение фракции изгнания может быть обусловлено двумя основными причинами: 1) Рубцовыми изменениями миокарда — постинфарктным или атеросклеротическим кардиосклерозом; 2) ишемической дисфункцией миокарда, выражающейся асинергией, акинезией или дискинезией.

Общепризнано, что уменьшение фракции изгнания ниже 40% резко увеличивает риск развития послеоперационной сердечной недостаточности и операционную летальность.

Однако если снижение контрактильности миокарда обусловлено главным образом ишемической дисфункцией, то адекватная реваскуляризация должна привести к повышению сократительной способности левого желудочка. В этой связи очень важную проблему представляет дооперационная дифференциация ишемической дисфункции миокарда от его рубцового поражения. При этом важнейшими критериями являются: 1) наличие или отсутствие рубцовых изменений на ЭКГ; 2) результаты контрастной вентрикулографии или эхокардиографического исследования с нитроглицериновой пробой [Pine R. et al., 1973]; 3) результаты скинтиграфии миокарда, особенно в условиях физической нагрузки.

Больным с хорошим контрактильным резервом, у которых снижение контрактильности миокарда обусловлено преимущественно ишемической дисфункцией, реваскуляризация показана даже при наличии застойной сердечной недостаточности, несмотря на высокий риск хирургического вмешательства, так как отдаленный прогноз для жизни у них очень плохой [Spenser F. et al, 1971; Nesto K. et al., 1982].

Не всегда имеется корреляция между снижением контрактильности миокарда левого желудочка и клиническими проявлениями сердечной недостаточности. Нередко у больных со снижением фракции изгнания не отмечается признаков сердечной недостаточности и не снижается сердечный выброс. Это особенно характерно для больных с крупноочаговыми Рубцовыми изменениями миокарда и с наличием сегмента акинезии на вентрикулограмме, поскольку до определенного предела изменения локальной контрактильности не влияют на системную гемодинамику благодаря компенсаторному удлинению волокон непораженного миокарда и увеличению силы его сокращений. Расчеты показали, что при площади рубцового поля до 22% от всей площади миокарда левого желудочка, несмотря на снижение фракции изгнания и появление зоны акинезии на вентрикулограмме, системная гемодинамика не нарушается и признаков сердечной недостаточности не наблюдается [Reddy S., Cooley D. et al., 1981].

Однако такая компенсация имеется обычно только в спокойном состоянии. Для выявления скрытой сердечной недостаточности большое значение имеет исследование в условиях физической нагрузки. Нагрузка приводит к срыву компенсации, в результате чего могут появляться клинические признаки сердечной недостаточности (одышка, застойные хрипы в легких и др.).

Левая вентрикулография в условиях тахикардии, вызванной искусственной стимуляцией, которая в оп-



ределенной степени является аналогом нагрузки, может показать значительное снижение фракции изгнания, свидетельствующее о наличии скрытой сердечной недостаточности [Gorlin R., 1976].

К клиническим факторам, влияющим на показания к хирургическому лечению ИБС, следует отнести: 1) наличие инфаркта миокарда в анамнезе; 2) застойную сердечную недостаточность (ишемическую кардиопатию); 3) нарушения ритма сердца.

Инфаркт миокарда. Более половины больных со стабильной стенокардией, которым показано хирургическое лечение, перенесли в прошлом инфаркт миокарда [McNeer J. et al., 1974], однако у ряда больных с инфарктом миокарда в анамнезе не отмечалось стенокардии. Наличие в прошлом инфаркта миокарда является показанием к коронарографии. При обнаружении прогностически неблагоприятных поражений коронарных артерий показана операция.

Застойная сердечная недостаточность. Термин «ишемическая кардиопатия» был введен G. Burch и соавт. (1970) для обозначения выраженной дисфункции миокарда, сопровождающейся сердечной недостаточностью, которую иногда трудно отличить от истинной кардиомиопатии. При этом нередко стенокардия отсутствует или нерезко выражена. Больным, у которых причина развивающейся сердечной недостаточности неясна, показано коронарографическое исследование для выявления возможного коронарогенного происхождения дисфункции миокарда. Если эта дисфункция носит преимущественно ишемический характер и потенциально обратима, то больным показано аортокоронарное шунтирование [Nesto K. et al., 1982].

Нарушения ритма сердца. Нарушения ритма сердца даже без стенокардии могут быть следствием поражения коронарных артерий. При наличии у больного аритмии, генез которой неясен, наряду с электрофизиологическим исследованием показано детальное обследование, включая коронарографию, с целью выявления или исключения коронарного генеза аритмии.

Ряд авторов указывают, что больным, перенесшим в прошлом фибрилляцию желудочков и успешно реанимированным, необходима коронарография, так как у них высокая вероятность развития прогностически неблагоприятных поражений коронарного русла.

Показания к хирургическому лечению у больных без клинических проявлений поражения коронарных сосудов. Этот вопрос до настоящего времени является дискуссионным. В ряде работ показано, что при асимптомном течении болезни прогноз лучше, чем у больных с приступами стенокардии и таком же анатомическом поражении коронарных артерий [Cohn P. et al., 1981]. Однако ряд авторов признают, что при наличии прогностически неблагоприятных анатомических поражений коронарных сосудов (многососудистое поражение, поражение ствола левой коронарной артерии) показано оперативное лечение.

Общее состояние здоровья больного следует иметь в виду при решении вопроса о хирургическом лечении. Так как коронарная болезнь нередко наблюдается в пожилом возрасте, то естественно, что у многих больных имеются сопутствующие заболевания. Эти заболевания могут служить противопоказанием к операции, так как в значительной степени увеличивают

риск ее проведения в условиях общей анестезии и ИК [Ehrlich J., 1975].

Основными сопутствующими заболеваниями, которые определяют противопоказания к аортокоронарному шунтированию, являются следующие.

1. Хронические неспецифические заболевания легких (хроническая пневмония, пневмосклероз, эмфизема легких). Искусственная вентиляция легких и коллапсирование их во время ИК создают ряд проблем у таких больных: ателектазы, гипоксемию, что может значительно ухудшить прогноз.
2. Заболевания печени (цирроз печени, хронический гепатит, дистрофические процессы в печени) приводят к нарушению функций печени и снижению толерантности организма к большому количеству анестетиков, что значительно увеличивает риск операции.
3. Почечная недостаточность, которая может быть обусловлена хроническим гломерулонефритом и пиелонефритом, нефросклерозом, является также фактором, резко повышающим риск аортокоронарного шунтирования.
4. Неконтролируемая артериальная гипертензия. Помимо того что тяжелая артериальная гипертензия усложняет ведение операции и послеоперационного периода, была показана значительно более высокая частота ранних окклюзий аортокоронарных шунтов у больных гипертензией. Таким образом, неконтролируемая артериальная гипертензия может служить относительным противопоказанием к операции.

Являясь системным заболеванием артерий, атеросклероз может поражать одновременно несколько сосудистых бассейнов. Лечебная тактика при сочетанных поражениях требует специального обсуждения и будет рассмотрена ниже.

Возраст больных сам по себе не может служить противопоказанием к аортокоронарному шунтированию при отсутствии тяжелых сопутствующих заболеваний. При правильном отборе больных можно достигнуть увеличения продолжительности жизни и ликвидации симптомов заболевания.

Степень операционного риска. Любой хирургический метод оправдан в том случае, если он имеет преимущества по сравнению с лекарственным лечением, и риск операции может быть сведен к минимуму.

R. Favaloro считает, что при хирургическом лечении коронарной болезни, послеоперационная летальность не должна превышать 2%. Однако, как указывает автор, существуют группы больных, у которых этот показатель значительно выше [Favaloro R., 1979].

Поэтому при определении показаний к хирургическому лечению важно рассмотреть для каждой группы больных факторы операционного риска. Перечисленные выше показания и противопоказания к операции следует рассматривать комплексно. Взаимосвязь этих факторов имеет решающее значение, и целесообразно ввести понятие «степень операционного риска», включающее в себя сведения о локализации поражений коронарных артерий, состоянии дистального русла, сократительной функции миокарда, а также тяжести клинической картины и наличии тяжелых сопутствующих заболеваний для отдельных групп больных.

Известно, что риск хирургического вмешательства значительно выше, чем в общей группе больных, у пациентов с поражением ствола левой коронарной

артерии, с выраженным снижением контрактильной способности левого желудочка, с относительно «плохим» дисгалльным руслом, при выраженной стенокардии или клинике сердечной недостаточности и сопутствующих поражениях легких, печени, почек.

У каждого пациента следует тщательно оценить все указанные параметры и «взвесить» все «за» и «против» операции, прежде чем рекомендовать ее (табл. 5.2).

В целом степень операционного риска не должна превышать риск при естественном течении и лекарственной терапии.

Повторные операции аортокоронарного шунтирования при ишемической болезни сердца. Известно, что частота избавления от симптомов стенокардии при первичных операциях аортокоронарного шунтирования достигает 90%.

У части больных возникают показания к повторной операции. Повторная операция необходима или оправдана при: 1) отсутствии эффекта от аортокоронарного шунтирования вследствие тромбоза шунта (из-за технических ошибок), прогрессирования атеросклероза в шунтированном сосуде или поздней окклюзии шунта; 2) прогрессировании атеросклероза в нешунтированных сосудах; 3) комбинации первых двух причин.

Независимо от причин, перечисленных выше, основным показанием к повторной операции является тяжелая стенокардия, плохо поддающаяся лекарственному лечению, при операбельном поражении коронарных артерий и удовлетворительной сократительной функции миокарда левого желудочка.

Большинство больных (62%) подвергаются повторной операции в связи с тромбозом шунта после первичной операции, 11% — в связи с резко выраженным поражением коронарных артерий, в которых ранее не было выявлено атеросклеротического поражения, и 27% — при сочетании этих причин [Forster D. et al., 1984].

Таблица 5.2. Определение показаний к операции стабильной стенокардии в зависимости от клинических (I) и анатомических (II) факторов и контрактильной функции миокарда

Факторы	Показана	Не показана
I. Тяжесть стенокардии	Средней тяжести, тяжелая	Легкая, отсутствует
Устойчивость к лекарственной терапии	Резистентная или плохо поддающаяся	Хорошо поддающаяся
II. Степень поражения	75% и более	50% и менее
Локализация и количество пораженных артерий	Проксимальные отделы сосудов, ствол ЛКА, двух- и трех-сосудистое поражение, высокое поражение ПМЖВ	Дистальные отделы сосудов, однососудистое поражение (кроме высокого поражения ПМЖВ)
Состояние дистального русла	Проприодимость диаметром не менее 1,5 мм	Поражение диаметром менее 1 мм
III. Фракция изгнания ЛЖ	Более 30%	Менее 30%
Конечное диастолическое давление	Менее 16 мм рт. ст.	Более 20 мм рт. ст.
Характер поражения	Ишемическая дисфункция	Диффузное рубцовое поражение

Обычно средний интервал между первичной и повторной операцией составляет около 3 лет.

После повторных операций у 80% больных наблюдается улучшение или исчезают приступы стенокардии [Keon W. et al., 1984].

Хирургическое лечение ишемической болезни сердца. Для обеспечения хороших результатов хирургического лечения и снижения частоты тромбозов необходимы стандартизация техники операции, определенный набор инструментов и шовного материала.

Наряду с обычными инструментами, применяемыми в сердечно-сосудистой хирургии для выполнения операций в условиях ИК, используют специальные инструменты. К ним относятся: узкий коронарный скальпель или бритводержатель, в который закрепляется режущая часть бритвы для выделения и вскрытия коронарной артерии; угловые и обратные угловые ножницы для продольного рассечения передней стенки коронарного сосуда; коронарные бужи различных диаметров, в частности желобоватые бужи, облегчающие наложение анастомозов и служащие для проверки их проходимости; пинцеты и иглодержатели, позволяющие работать с небольшой атравматической иглой.

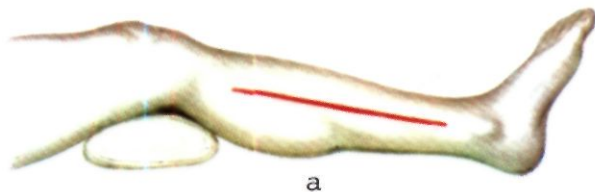
В качестве шовного материала используют монолитные синтетические нити (полипропилен, пролен) с атравматической иглой. Для наложения дистальных анастомозов с коронарными артериями применяют проленовые нити 6/0 и 7/0. Для наложения проксимальных анастомозов наиболее удобны нити 5/0.

Операцию необходимо выполнять в условиях хорошего освещения операционного поля. Наиболее удобны при этом бестеневые лампы, которые не разогревают операционного поля, или налобная лампа-осветитель.

Для улучшения качества анастомозов используют оптику с увеличением в 2/г—4 раза. Применяют различные модификации очков, некоторые из них комбинируют с источником освещения, например отечественную бинокулярную лупу с осветителем.

В настоящее время наиболее широко используют два метода операций на коронарных артериях: перемежающееся пережатие восходящей части аорты в сочетании с локальной гипотермией и кардиоплегическую технику. Ряд исследований, посвященных сравнительной оценке этих методов, показал, что оба дают хорошие результаты, но кардиоплегическая техника имеет некоторые преимущества [Sanders J. et al., 1980; Flameng W. et al., 1984].

Техника аортокоронарного шунтирования. Операцию осуществляют в несколько этапов: 1) доступ к сердцу, осуществляемый обычно путем срединной стернотомии; 2) забор аутовеиозных трансплантатов, выполняемый другой бригадой хирургов одновременно с производством стернотомии; 3) канюляция восходящей части аорты и полых вен и подключение ИК; 4) пережатие восходящей части аорты с кардиоплегической остановкой сердца; 5) наложение дистальных анастомозов с коронарными артериями; 6) снятие зажима с восходящей части аорты; 7) профилактика воздушной эмболии; 8) восстановление сердечной деятельности; 9) наложение проксимальных анастомозов; 10) отключение ИК; 11) деканюляция; 12) ушивание стернотомического разреза с дренированием полости перикарда.



а




б



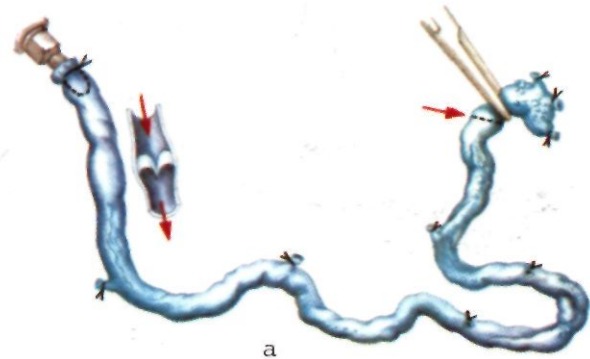
в




г




д



а



б



в



г



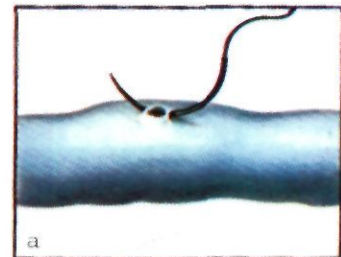
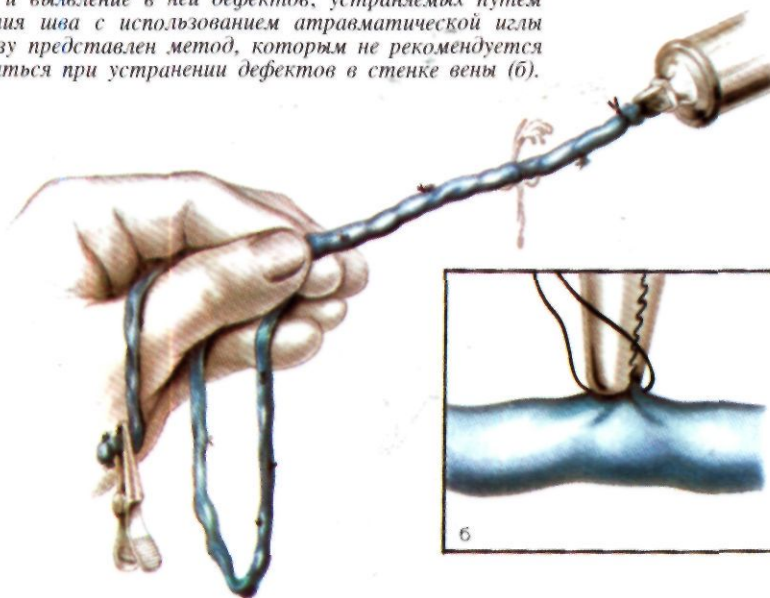
д

**5.13. Техника забора аутовены с голени.**

а—разрезы на голени для выделения вены; б—правильно наложенная лигатура на боковую ветвь вены; в — неправильно наложенная лигатура, суживающая просвет вены; г—неправильно ушитое отверстие в стенке вены, вызвавшее ее сужение; д — стандартная техника ушивания стенки вены при отрыве боковой ветви.

**5.15. Метод подготовки дистального конца анастомоза (а—д), которым служит проксимальный конец аутовены.**

5.14. Подготовка аутовены для аортокоронарного шунтирования и выявление в ней дефектов, устраняемых путем наложения шва с использованием атравматической иглы (а). Внизу представлен метод, которым не рекомендуется пользоваться при устранении дефектов в стенке вены (б).



а



б

В последовательности указанных этапов могут быть некоторые изменения. Так, например, ряд хирургов предпочитают накладывать проксимальные анастомозы до начала ИК. Это несколько сокращает время ИК.

Некоторые хирурги накладывают проксимальные анастомозы с восходящей частью аорты до восстановления сердечной деятельности в условиях поперечного пережатия аорты и кардиopleгии.

Возможны также вариации в технике подключения ИК (одна венозная канюля, канюляция бедренной артерии).

Остановимся на некоторых особенностях проведения операции.

Восходящую часть аорты необходимо выделить до места отхождения плечевого ствола, чтобы обеспечить максимально большую площадь передней стенки аорты для последующего наложения проксимальных анастомозов с шунтами.

В качестве *трансплантата* для аортокоронарного шунтирования следует использовать большую подкожную вену бедра или вены голени.

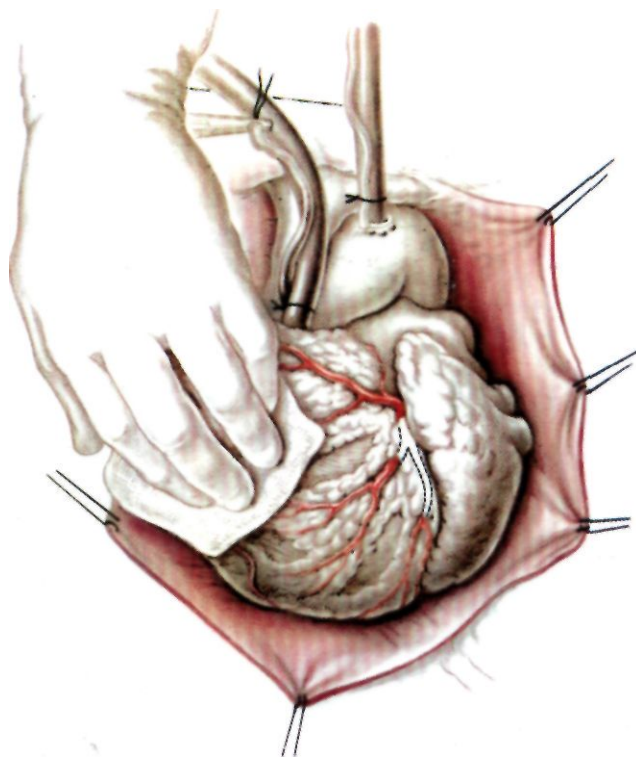
Аутовену забирают из отдельных разрезов с небольшими кожными мостиками между ними (рис. 5.13). После обнажения в перивазальную клетчатку для предупреждения спазма сосуда вводят слабый раствор папаверина гидрохлорида.

Затем тщательно перевязывают все впадающие ветви на расстоянии 1 мм от стенки вены, чтобы не деформировать ее просвет. После полной мобилизации ствол вены пересекают проксимально и дистально. Изолированную вену промывают под давлением 120—150 мм рт. ст. охлажденной гепаринизированной кровью для выявления дефектов в ней и растяжения суженных участков (рис. 5.14). При наличии дефектов в стенке вены их ушивают атравматической нитью, причем стежки проводят в продольном направлении, чтобы не сузить просвет сосуда. Проксимальный конец вены, который будет служить дистальным концом аортокоронарного шунта, помечают (рис. 5.15).

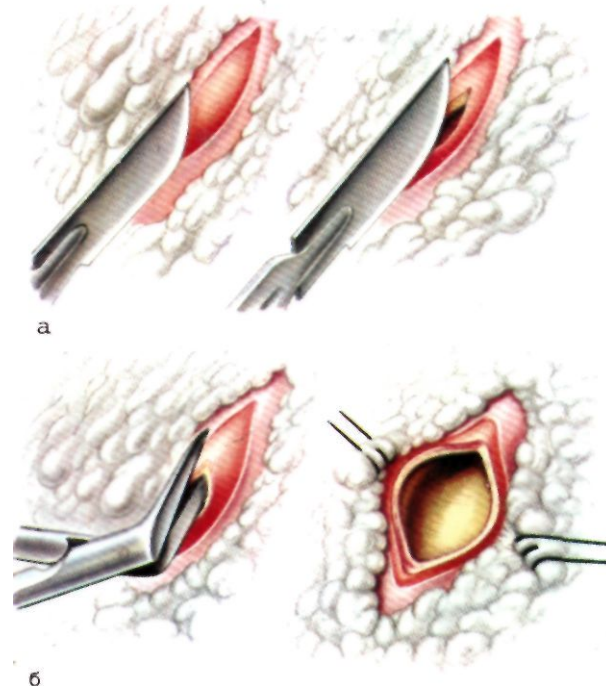
ИК осуществляют по обычному методу. Температуру тела больного снижают до 28—30° С, пережимают аорту, производят сочетанную фармакоологовую кардиopleгию и дренируют левый желудочек.

При наложении анастомоза с передней межжелудочковой ветвью сердце «вывихивают» в рану путем подкладывания под его заднюю поверхность больших салфеток, смоченных холодным изотоническим раствором хлорида натрия. Обычно удается добиться того, чтобы все сердце находилось в холодном растворе, за исключением небольшого участка передней стенки, на котором выделяют артерию.

Доступ к венечным артериям, расположенным на задней поверхности сердца (рис. 5.16). На задней поверхности сердца расположены ветви огибающей артерии, а при правом типе венечного кровообращения—задняя межжелудочковая ветвь, отходящая от правой венечной артерии. Обычно имеется три крупные ветви огибающей артерии: ветвь тупого края, заднебоковая и задняя межжелудочковая ветвь. Для обеспечения доступа к этим ветвям сердце необходимо «вывихнуть» из полости перикарда так, чтобы верхушка его была обращена

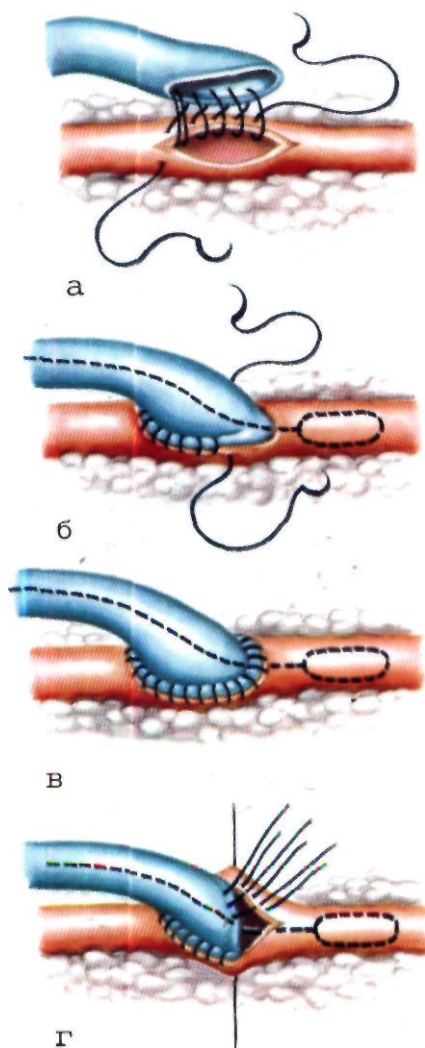


5.16. Доступ к венечным артериям, расположенным на задней поверхности сердца.



5.17. Этапы подготовки (а, б) венечной артерии для наложения дистального анастомоза с шунтом.





5.18. Различные модификации наложения анастомоза шунта с венечной артерией.

а, б, в — непрерывный обвивной шов; г — комбинированный непрерывный и узловой шов. Отдельные узловые швы накладывают на дистальный угол анастомоза.

вправо и краниально. Удерживать сердце в таком положении может ассистент рукой или специальной сеткой, свободные концы которой проводят позади нижней полой вены и через поперечный синус. Для облегчения манипуляций на задней поверхности сердца операционный стол слегка наклоняют в сторону хирурга.

Техника наложения дистальных анастомозов. Артерию выделяют в удобном для наложения анастомоза месте и обнажают ее переднюю стенку на протяжении 1,5 см. Артерию вскрывают коронарным скальпелем или бритвой, фиксированной в иглодержателе (бритводержателе). Разрез удлиняют до 6—10 мм в проксимальном и дистальном направлениях

с помощью угловых ножниц (рис. 5.17). Конец вены косо срезают и заднюю стенку надсекают продольно так, чтобы отверстие соответствовало длине разреза.

При наложении анастомозов используется три вида швов.

1. *Непрерывный обвивной шов* (рис. 5.18). Он является наиболее распространенным. Шов используют на артериях диаметром более 1,5 мм. Техника его наложения различна: шов можно накладывать с завязыванием первого узла и без такового. Можно начинать шить анастомоз с «пятки» или дистального угла в зависимости от удобства того или иного метода в конкретном случае и от привычек хирурга.

2. *Отдельные узловые швы* (рис. 5.19). Их обычно накладывают на артериях малого диаметра (менее 1,5 мм). Отдельные швы не деформируют анастомоз, однако их наложение занимает больше времени и они не всегда обеспечивают герметичность. Тем не менее узловые швы при операциях на коронарных артериях используют в ряде крупных центров. Обычно накладывают 12—14 швов на стенку артерии, затем концами нитей прошивают соответствующие участки стенки вены. Вену прикладывают к артерии и узлы завязывают. Вколы иглы производят со стороны просвета сосуда как при прошивании артерии, так и при прошивании вены.

3. *Комбинация узловых и непрерывного швов*. При использовании этого метода узловые швы накладывают на наиболее «ответственную» часть анастомоза: обычно 2—3 узловых шва на дистальный и проксимальный углы. По обеим полуокружностям накладывают непрерывный шов [Stiles Q., 1976].

При всех видах швов следует придерживаться общих хирургических принципов: 1) вкол иглы в артерию следует производить со стороны внутренней стенки сосуда, так как при обратном движении иглы может произойти отслоение склерозированной внутренней оболочки; 2) расстояние между стежками должно быть около 1 мм и стежки должны накладываться через равные промежутки; 3) глубина вкола иглы в стенку артерии зависит от диаметра сосуда и составляет обычно около 1,5 мм; 4) не следует создавать толстый «валик» из швов, так как это может привести к деформации анастомоза [Ochsner J., Mills N., 1978].

Большинство хирургов не выделяют коронарную артерию из эпикарда, за исключением участков передней стенки. При наложении швов ряд хирургов обязательно подхватывают эпикард (особенно при анастомозировании с ветвями левой коронарной артерии). Другие предпочитают прошивать только артериальную стенку.

При завязывании нитей непрерывного шва следует иметь в виду возможность эффекта «кисета». Для профилактики деформации анастомоза в результате этого эффекта рекомендуют завязывать узел на буже, выведенном в анастомоз через свободный конец аутовены. Проходимость анастомоза проверяют бужом, а герметичность — путем введения гепаринизированной крови. При наличии дефектов анастомоза накладывают дополнительные швы.

При наложении последнего дистального анастомоза начинают согревать больного. Отверстие, через которое вводят кардиоплегический раствор, используют

для удаления воздуха из аорты и полостей сердца и для дренирования левых отделов. Только после тщательного проведения мер профилактики воздушной эмболии восстанавливают сердечную деятельность.

Наложение проксимальных анастомозов. Проксимальные анастомозы накладывают обычно на пристеночно отжатой восходящей части аорты при работающем или фибрилирующем сердце. Однако некоторые хирурги накладывают их до снятия зажима с восходящей части аорты на фоне кардиopleгии.

Проксимальные анастомозы с шунтами к системе левой коронарной артерии накладывают на левой полуокружности аорты, к правой — на правой ее полуокружности. Необходимо до наложения проксимального анастомоза точно оценить нужную длину шунта. Шунты к системе левой коронарной артерии должны отходить под прямым или даже тупым открытым книзу углом по отношению к продольной оси аорты и лежать на передней стенке легочного ствола. При слишком коротком шунте к системе огибающей артерии во избежание натяжения шунт можно провести через поперечный синус перикарда. В этом случае проксимальный анастомоз накладывают на правой полуокружности аорты, ближе к задней стенке [Gron din C, Limet R., 1976].

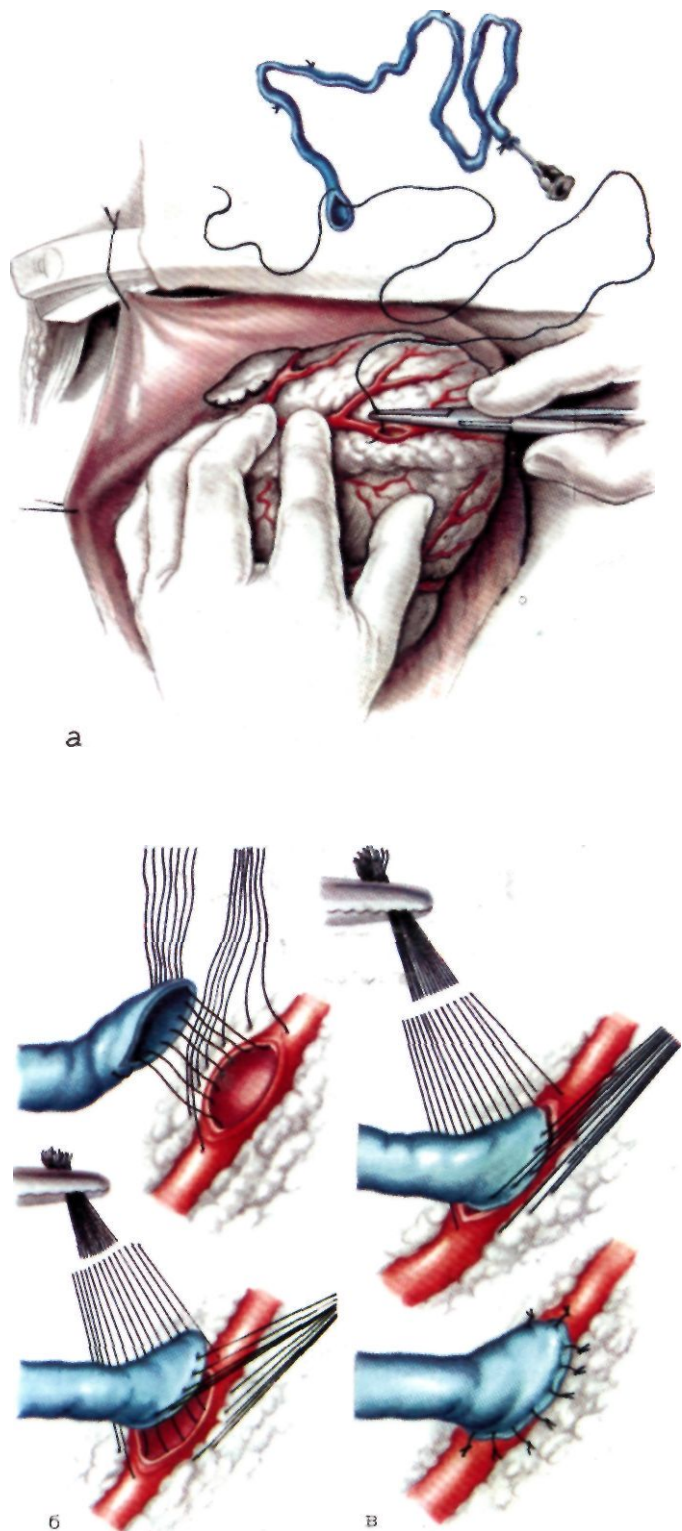
При формировании проксимального анастомоза можно использовать три вида отверстий в аорте: 1) линейный разрез; 2) треугольное отверстие; 3) отверстие овальной или округлой формы. Для создания отверстия пользуются обычными инструментами или специальным «выкусывателем». Наиболее удобно треугольное отверстие, острый конец которого должен быть обращен к задней стенке аорты. Необходимо следить, чтобы размеры аортального отверстия соответствовали срезу вены. При слишком большом отверстии в аорте вена может быть «втянута» в анастомоз, что ухудшает гемодинамические характеристики шунта.

Проксимальный анастомоз накладывают обычно непрерывным обвивным швом проленовой нитью 5/0. При восстановлении кровотока по шунту необходимо тщательно удалить из него воздух, что достигается либо ретроградным заполнением шунта, либо путем пункции его тонкой иглой.

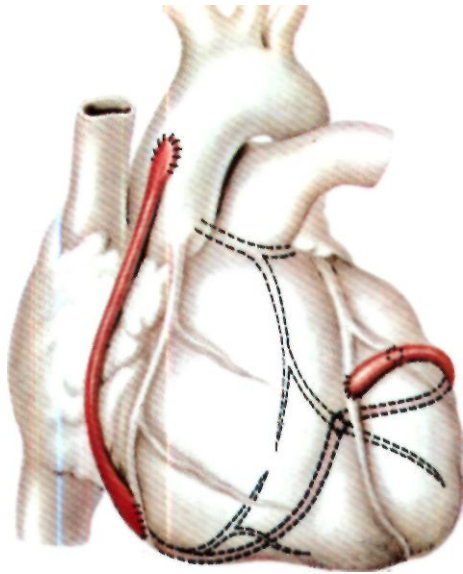
Интраоперационная оценка эффективности наложенных аортокоронарных шунтов. Существует несколько методов интраоперационной оценки функции наложенного аортокоронарного шунта.

1. О функции шунта можно судить по результатам «сжеживания» крови из него. Для этого пальцами левой руки шунт пережимают в проксимальном отделе, а пальцами правой руки кровь из него «сжеживают» в дистальном направлении. Если кровь «сжеживается» свободно и выраженного сопротивления не отмечается, это свидетельствует о проходимости дистального анастомоза и наличии удовлетворительного периферического русла.

2. Изменения эпикардиальной электрограммы до и после шунтирования также позволяет дать оценку качества шунта. Исчезновение или уменьшение ишемических изменений в зоне шунтированной артерии после наложения шунта свидетельствует о хорошей его функции.



5.19. Этапы наложения отдельных узловых швов при создании дистального анастомоза шунта с передней межжелудочковой ветвью левой венечной артерии (а, б, в).



5.20. Змеевидный (мостовидный, секвенциальный) шунт. Использован один шунт для наложения анастомозов с четырьмя венечными артериями.

3. Наиболее точным методом, позволяющим судить о функциональном состоянии аортокоронарного шунта, является интраоперационная флоуметрия (электромагнитная или ультразвуковая). Обычно объемный кровоток по аортокоронарному шунту составляет 50—130 мл/мин. При этом отмечено, что чем проксимальнее наложен шунт, тем больше кровотоков.

4. Для оценки функции шунта и определения вероятности тромбоза его в послеоперационном периоде используют также функциональные тесты (пробы с реактивной гиперемией и с введением в шунт вазодилаторов).

При проведении пробы с реактивной гиперемией выполняют флоуметрию, затем шунт пережимают на 10—20 с; после снятия зажима вновь производят флоуметрию. Увеличение кровотока по шунту после временной окклюзии его свидетельствует о наличии хорошего дистального русла и высокой вероятности того, что шунт будет проходим в отдаленном периоде.

Установлено, что прямое введение папаверина гидрохлорида в аортокоронарный шунт может приводить к увеличению объемного кровотока в 1/г—2 раза и что степень увеличения этого кровотока коррелирует с частотой проходимости шунта в отдаленном послеоперационном периоде [Grondin C. et al., 1971].

Технические варианты аортокоронарного шунтирования. Ряд авторов предложили технические модификации аортокоронарного шунтирования. Некоторые из этих модификаций приобрели принципиальное значение.

1. «Прыгающий» шунт (skip graft, jumped graft). Используют при поражениях одной коронарной артерии на двух уровнях. Посредством венозного трансплантата обходят верхнее сужение анастомозом бок в бок между веней и артерией, а более дистально расположенное сужение — тем же трансплантатом с анастомозом конец в бок.

2. «Змеевидный», «мостовидный», или секвенциальный, шунт, или шунт с последовательными анастомозами (snake graft, bridge graft). Применен в 1970 г. Th. Bartley, J. Bigelow. Идея операции заключается в том, что посредством одного венозного трансплантата осуществляют реваскуляризацию сразу нескольких коронарных артерий. При этом накладывают последовательные анастомозы бок в бок между трансплантатом и реваскуляризуемыми коронарными артериями и один дистальный анастомоз конец в бок (рис. 5.20). Применение этой техники сыграло принципиальную роль при операциях множественного аортокоронарного шунтирования, поскольку резко возросла скорость объемного кровотока по такому шунту с множественными боковыми анастомозами. Это в свою очередь привело к улучшению отдаленных результатов и повышению проходимости шунтов. Было показано, что секвенциальные шунты имеют более высокую проходимость по сравнению с обычными отдельными шунтами — 87% против 80% за 5-летний период наблюдения [Grondin C. et al., 1978].

Секвенциальное шунтирование имеет и другие преимущества: уменьшается время операции за счет наложения только одного проксимального анастомоза, сокращается и суммарное время наложения анастомозов (пережатия восходящей части аорты), поскольку анастомозы бок в бок накладываются быстрее, чем анастомозы конец в бок.

Вместе с тем возникают и технические сложности, связанные с необходимостью правильного подбора длины трансплантата между анастомозами и с возможностью перекрута шунта. Чтобы избежать этих осложнений, целесообразно маркировать переднюю стенку трансплантата, а также тщательно определять расстояние между анастомозами.

Принципиально важно, накладывая «змеевидный» шунт, выполнять конечный анастомоз шунта с наиболее крупной венечной артерией.

Th. Bartley и соавт. (1972) сообщают о применении так называемого циркулярного шунта, снабжающего кровью одновременно все пораженные коронарные артерии; однако целесообразнее накладывать полуциркулярные шунты, каждый из которых снабжает кровью 2—3 артерии.

Наиболее частым вариантом секвенциального шунтирования является реваскуляризация одним трансплантатом передней межжелудочковой и диагональной ветвей, ветвей системы огибающей артерии (ветви тупого края и задней межжелудочковой ветви), правой венечной артерии и задней межжелудочковой ветви от левой венечной артерии. Дистальные анастомозы обычно накладывают с передней межжелудочковой и правой коронарной артериями. Циркулярные шунты окружают сердце в направлении справа налево, первый анастомоз накладывают с правой венечной артерией, последующие — с ветвями огибающей артерии и дистальный — с передней межжелудочковой ветвью.

3. Шунт Y-образный, ветвистый (Y-graft, branched graft). Этот тип шунтов может быть использован, в частности, при значительном истончении стенки восходящей части аорты или при небольшой площади аорты и большом количестве реваскуляризуемых сосудов. Было показано, что Y-образные шунты чаще тромбируются в отдаленном периоде, чем обычные одиночные шунты, хотя высказывались и противоположные мнения.

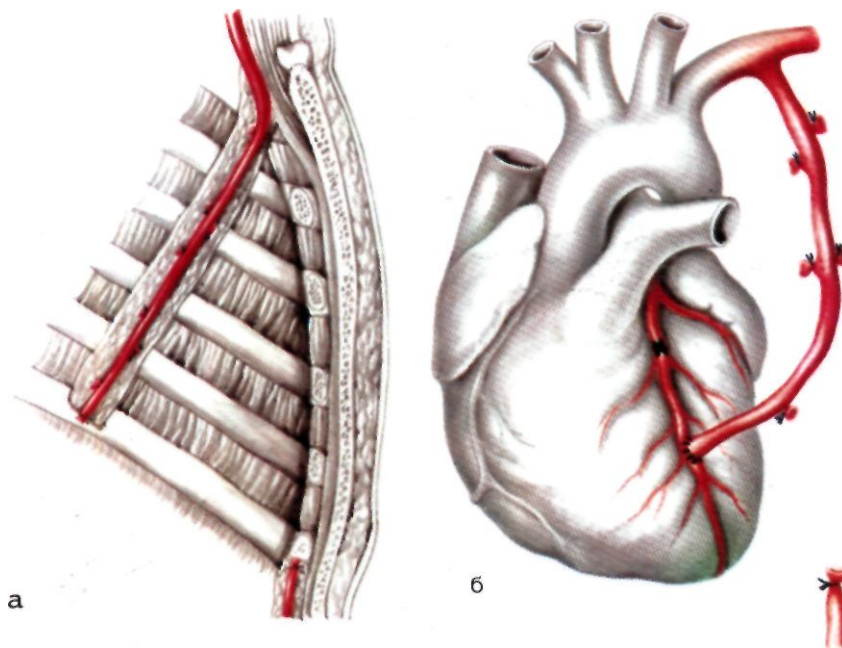
4. «Подковообразный» шунт с одним аортальным анастомозом и двумя коленами, идущими к венечным артериям. Наложение такого шунта возможно лишь в том случае, если одно из колен венозного трансплантата не содержит клапанов или они разрушены.

Маммарно-коронарные анастомозы. В. И. Колесов впервые применил маммарно-коронарный анастомоз в клинической практике в 1964 г. Первый больной, оперированный в г. Ленинграде, хорошо себя чувствовал после операции в течение нескольких лет [Колесов В. И., 1977].

В настоящее время применение маммарно-коронарного анастомоза для реваскуляризации миокарда является общепринятым методом, однако он имеет положительные и отрицательные стороны.

Преимущества метода: а) большее соответствие диаметров внутренней грудной и коронарной артерии;





5.21. Схематическое изображение маммарно-коронарного анастомоза, а—выделение внутренней грудной артерии; б—наложение анастомоза между трансплантатом и венечной артерией.

б) анастомоз накладывают между однородными артериальными тканями; в) вследствие небольшого диаметра внутренней грудной артерии объемный кровоток по ней меньше, чем по аутовенозному шунту, но линейная скорость кровотока больше, что теоретически должно снизить частоту тромбозов; г) нужно накладывать только один анастомоз, поэтому отпадает необходимость наложения проксимального анастомоза, что сокращает время операции и уменьшает вероятность технической ошибки при проведении операции; д) внутренняя грудная артерия редко поражается атеросклерозом; в ней не происходит таких изменений, как субинтимальная гиперплазия, которая весьма часто наблюдается в аутовенозных шунтах; е) в аутовенозных шунтах часто наблюдаются флебит и тромбоз при развитии у больного перикардита и медиастинита, тогда как внутренняя грудная артерия не подвергается таким изменениям. Существуют определенные *ограничения к применению маммарно-коронарного анастомоза*: а) если диаметр правой внутренней грудной артерии значительно меньше, чем правой коронарной артерии, а диаметр левой внутренней грудной артерии меньше, чем передней межжелудочковой ветви левой коронарной артерии; б) имеются только две внутренние грудные артерии, что ограничивает возможность реваскуляризации нескольких артерий; в) выделение внутренней грудной артерии является более сложной процедурой, чем забор аутовены, производящийся одновременно с торакотомией. Технически наложение анастомоза внутренней грудной артерии с венечной артерией более сложно, чем аутовены с венечной артерией из-за меньшего диаметра и тонкой стенки внутренней грудной артерии [Mills N., 1984].

В настоящее время разработаны следующие методы наложения маммарно-коронарного анастомоза: 1) антеградный; 2) ретроградный; 3) использование внут-

ренней грудной артерии в качестве «прыгающего» шунта.

*Оперативная техника наложения маммарно-коронарного анастомоза* (рис. 5.21). После срединной стернотомии выделяют внутреннюю грудную артерию от уровня шестого или пятого межреберья, почти до места ее отхождения от подключичной артерии, где диаметр артерии нередко составляет 2—2,5 мм. Не следует выделять артерию непосредственно до устья, так как в дальнейшем она может перегнуться у места отхождения. Артерию выделяют вместе с венами и подкожной клетчаткой. Боковые ветви перевязывают. С целью облегчения выделения артерии R. Favaloro предложил специальный ретрактор.

Во избежание развития спазма внутренней грудной артерии ее пережимают у места отхождения, в пересеченный дистальный конец вводят слабый раствор папаверина гидрохлорида. Затем измеряют путем кровопускания свободный кровоток по внутренней грудной артерии, отмечая время. Он должен составлять не менее 100—120 мл/мин для обеспечения проходимости анастомоза [Mills N., Wagner H., 1984].

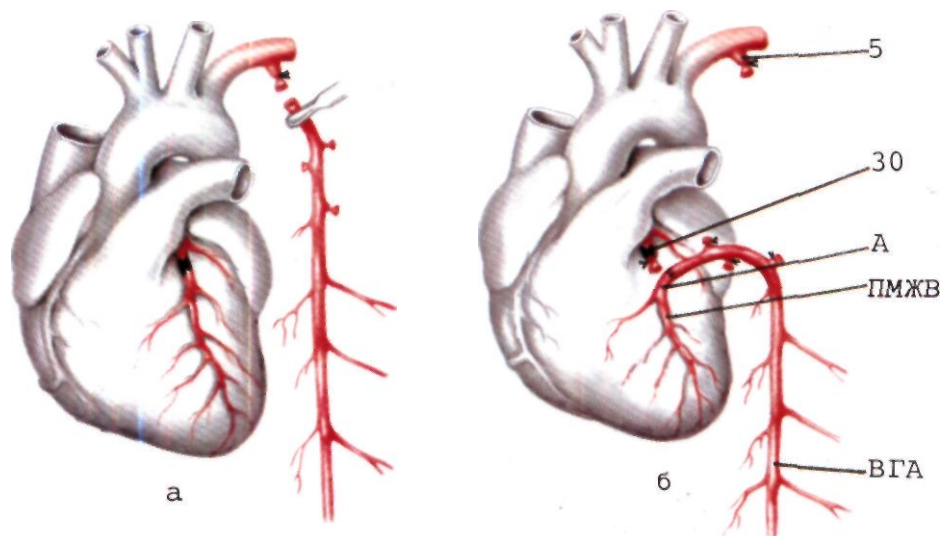
До начала ИК необходимо определить, соответствует ли длина трансплантата месту наложения анастомоза.

Левую внутреннюю грудную артерию используют для наложения анастомоза с левой венечной артерией, а правую — для реваскуляризации правой венечной артерии. Однако нередко правую внутреннюю грудную артерию, используют для реваскуляризации передней межжелудочковой артерии, тогда как левую анастомозируют с огибающей артерией [Jahnke E., et al., 1976].

Анастомозируемый конец внутренней грудной артерии на протяжении 1,5—2 см освобождают от окружающих тканей и наружной оболочки. Венечную артерию вскрывают по передней стенке продольно на 4—8 мм. Анастомоз накладывают отдельными узловыми швами или непрерывным швом. Большинство авторов накладывают несколько узловых швов по углам анастомоза и затем сшивают полукруглости анастомозирующих сосудов непрерывным швом. Рекомендуется фиксировать внутреннюю грудную артерию за окружающие ее ткани к эпикарду для предупреждения перегиба артерии и натяжения анастомоза [Suzuki A., 1973].

При окклюзии коронарной артерии маммарно-коронарный анастомоз может быть наложен конец в конец с коронарной артерией, благодаря чему при пересечении венечной артерии значительно облегчается выполнение операции на работающем сердце. Этот метод рекомендует В. И. Колесов.





5.22. Схематическое изображение наложения ретроградного маммарно-коронарного анастомоза.

*а* — пересечение внутренней грудной артерии (ВГЛ) у места отхождения от подключичной артерии; *б* — сформирован ретроградный маммарно-коронарный анастомоз с передней межжелудочковой ветвью (ПМЖВ) левой венечной артерии; 30—зона окклюзии; А—анастомоз.

Ретроградный маммарно-коронарный анастомоз (рис. 5.22). В ряде случаев при мобилизации внутренней грудной артерии выявляется, что на уровне пятого — шестого межреберья диаметр ее слишком мал и она непригодна для анастомозирования с коронарной артерией. В этих случаях можно использовать метод ретроградного маммарно-коронарного анастомоза. Мобилизованную артерию пересекают у места ее отхождения от подключичной артерии, где диаметр ее составляет 2—2,5 мм. Дистальный конец анастомозируют с коронарной артерией по методу конец в бок или конец в конец.

Ретроградный кровоток по внутренней грудной артерии значительно ниже антеградного, однако при полной окклюзии коронарной артерии он может быть вполне достаточным для перфузии ишемизированного миокарда.

В. И. Колесов (1977) считает, что лучше наложить достаточно широкий ретроградный, чем слишком узкий антеградный, маммарно-коронарный анастомоз.

Маммарно-коронарный анастомоз по типу «прыгающего» шунта. В последнее время внутреннюю грудную артерию используют не только для шунтирования одной коронарной артерии, но и в качестве секвенциальных шунтов для двух коронарных артерий. В этих случаях чаще всего одной внутренней грудной артерией шунтируют переднюю межжелудочковую и диагональную ветви или две ветви огибающей артерии [Kabbani S., 1983; McBridgе L., 1983].

*Противопоказания к наложению маммарно-коронарного анастомоза:* 1) поражение начального отдела подключичной артерии; 2) снижение артериального давления на руке; 3) выраженная эмфизема легких, затрудняющая выделение внутренней грудной артерии.

В ряде случаев, для того чтобы выработать обоснованные показания к применению внутренней грудной артерии для реваскуляризации миокарда и избежать опасности осложнений, целесообразно сделать ангиографию подключичной артерии.

В заключение следует сказать, что специальные показания к применению маммарно-коронарного анастомоза имеются у больных с ранее произведенной флебэктомией, с выраженным варикозным расширением вен, при повторных операциях реваскуляризации миокарда, при тромбозе ранее наложенных коронарных шунтов.

Широко распространены комбинированные процедуры, когда множественная реваскуляризация миокарда осуществляется у одного больного посредством как аутовенозного шунта, так и маммарно-коронарного анастомоза.

Эндартерэктомия из венечных артерий. Впервые коронарная эндартерэктомия была произведена в клинике Бейли в 1956 г. [Bailey C. et al., 1957].

Механическая эндартерэктомия сопровождалась частыми осложнениями и высоким процентом летальности.

В связи с этим эндартерэктомию как самостоятельную операцию перестали использовать, ее выполняют лишь в сочетании с аортокоронарным шунтированием.

С целью более полного очищения сосуда от атеросклеротического слепка В. Sobel в 1966 г. предложил метод газовой эндартерэктомии.

На коронарных артериях газовая эндартерэктомия была впервые выполнена в клинике Р. Sawyer в 1967 г. В нашей стране газовая эндартерэктомия впервые была произведена в ИССХ им. А. Н. Бакулева АМН СССР в 1977 г. Показания к плановой эндартерэктомии по ангиографическим критериям: 1) полная окклюзия сосуда с контрастированием его дистальных отделов через коллатерали; 2) окклюзия сосуда с резко измененными дистальными отделами из-за атеросклеротических бляшек; 3) диффузные изменения с резким сужением просвета до концевых отделов сосуда.

Кроме плановой эндартерэктомии, необходимость в этом вмешательстве может возникнуть во время операции после интраоперационной оценки сосуда и в тех неожиданных ситуациях, которые возникают после того, как сделана артериотомия.

Такого рода незапланированная эндартерэктомия может потребоваться вследствие: а) недооценки ангиографических изменений; б) при расслоении стенки коронарной артерии или отслоении бляшек в области артериотомии; в) при обнаружении резких изменений дистального русла сосуда.

Наиболее частым объектом применения механической и газовой эндартерэктомии является поражение правой коронарной артерии. Более редко эндартерэктомию выполняют на ветвях левой коронарной артерии. В некоторых центрах одновременно выполняют эндартерэктомию из всех пораженных артерий [Keop W. S. et al., 1975; Cheanvechai L., 1985].

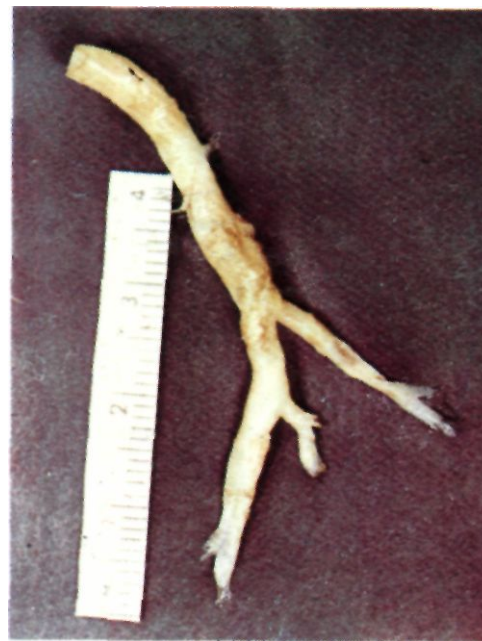Метод механической эндартерэктомии. После выделения артерии производят продольную артериотомию длиной 1,5–2 см. Циркулярно шпателем отслаивают внутренний измененный слой сосуда по ходу всего артериотомного разреза. Далее у проксимальной части разреза отсекают отслоенную интиму.

В дистальном направлении этот цилиндр отслаивают шпателем или петлей, одновременно потягивая на себя утолщенную внутреннюю оболочку. После удаления слепка его тщательно осматривают, если обнаруживается обрыв внутренней оболочки у дистального конца, необходимо продлить артериотомический разрез до участка обрыва, затем, очистив дистальное русло, на всем его протяжении пришивают аутовенозный трансплантат.

В ряде случаев длина такого анастомоза может составить 5–6 см. Для очищения дистального русла от обрывков интимы предложены специальные щетки.

Метод газовой венечной эндартерэктомии. Обоснованием для применения газовой эндартерэктомии послужили работы, посвященные изучению физико-химической структуры стенки коронарной артерии при ее атеросклерозе. Эта стенка представлена несколькими слоями с достаточно свободной матрицей, состоящей на 66% из свободного пространства. Углекислый газ при введении в толщу стенки сосуда легко продвигается по ходу свободного пространства, отслаивая пораженную часть сосуда, и далее прорывается в просвет артерии. Молекулы углекислого газа не вызывают отека тканей, не вызывают эмболии, так как углекислый газ быстро растворяется в крови.

Разработанная техника включает следующие этапы: экспозиция коронарной артерии и введение газа под наружную оболочку сосуда путем нескольких проколов иглой. Через иглу углекислый газ под давлением 300–400 мм рт. ст. со скоростью 15–20 л/мин, попадая между слоями пораженной артерии, отслаивает наружную оболочку сосуда и проходит в дистальном направлении. Затем рассекают наружный слой сосуда продольным разрезом и в образовавшуюся щель между слоями артерий вводят шпатель для подачи углекислого газа. Шпатель проводят дистально, непосредственно под артериотомическим разрезом. Артерию берут на турникет и пережимают ее вместе со шпателем. Благодаря затянутому турникету газ не уходит наружу, а распространяется дистально и отслаивает внутренние слои до того места, где заканчивается атеросклеротически измененный участок сосуда. Необходимо через шпатель 2–3 раза ввести газ по передней и задней стенкам сосуда, после этого шпатель удаляют. Если извлечь слепок не удастся, повторяют введение углекислого газа.



5.23. Удаленный из венечной артерии атеросклеротический слепок после газовой эндартерэктомии.

О правильно выполненной эндартерэктомии свидетельствует наличие конических, сходящихся на нет концов слепка и его ветвей (рис. 5.23). При газовой эндартерэктомии длина удаленных слепков может составлять 6–10 см, тогда как при механической эндартерэктомии она значительно меньше.

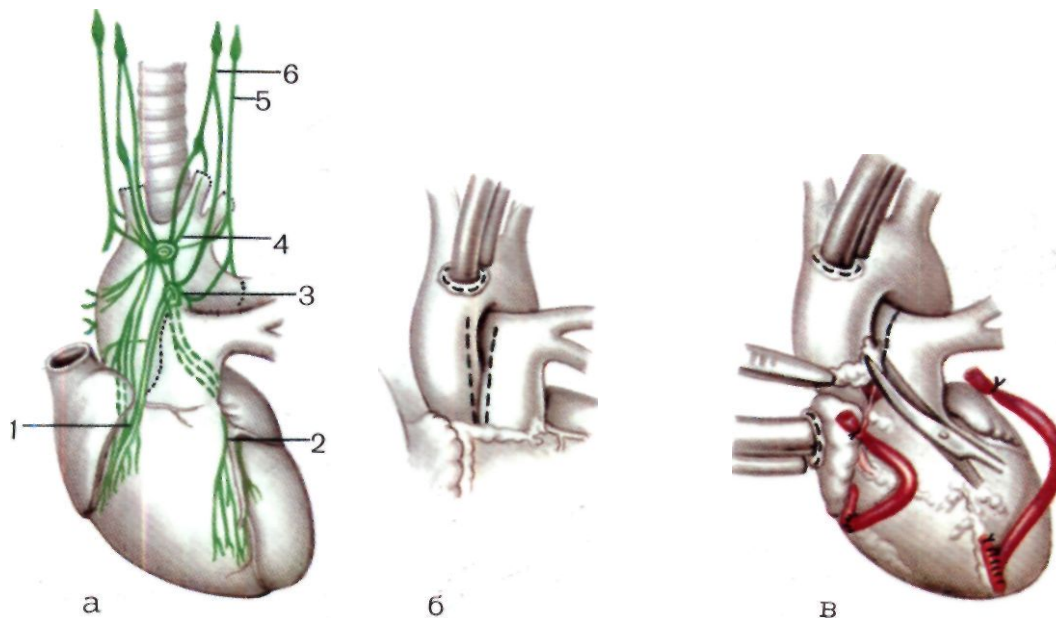
**Периаортальная нейрэктомия, или плексэктомия, в сочетании с аортокоронарным шунтированием.** Для лечения больных ИБС, у которых доминируют проявления спазма коронарных артерий в сочетании со стенозирующим атеросклерозом, в течение ряда лет применяется периаортальная денервация, или плексэктомия [Vrana M., 1976; Bertrand M. et al., 1980].

Механизм действия этой операции может быть двояким: с одной стороны, периаортальная нейрэктомия может устранить спазм коронарной артерии, с другой стороны, ее эффект может быть обусловлен пересечением афферентных болевых путей.

Эта операция, впервые предложенная N. Arnulf (1958), а затем модифицированная M. Bertrand и соавт. (1980), применима у больных с вазоспастической стенокардией.

В тех случаях, когда имеются атеросклеротические сужения коронарных артерий, она сочетается с аортокоронарным шунтированием.

**Оперативная техника периаортальной плексэктомии** (рис. 5.24). По левой полуокружности аорты вертикально надсекают наружную оболочку и отслаивают циркулярно в обе стороны. Ее удаляют над всей передней поверхностью восходящей части аорты, вплоть до устья безымянной артерии. При этом пересекают все правые сердечные нервы. Для удаления ветвей сплетения, расположенных между аортой и легочной артерией, продольным разрезом надсекают наружную оболочку над передней стенкой легочного ствола и удаляют ее вместе с клетчаткой как можно дальше по направлению к задней стенке легочного ствола. До выполнения периаортальной плексэктомии в условиях ИК по



**5.24. Схематическое изображение периаортальной плексэктоми.**

*а* — схема иннервации сердца; *б* — на передней поверхности аорты и легочном стволе удаляют сердечные сплетения (плексэктомиа); *в* — наложение анастомозов.

*1* — правые сердечные нервы; *2* — левые сердечные нервы; *3* — поверхностные сердечные сплетения; *4* — глубокое сердечное сплетение; *5* — блуждающий нерв; *6* — верхний шейный узел.

описанному методу накладывают дистальные анастомозы аутовенозных трансплантатов с коронарными артериями, а после окончания нейрэктомии — проксимальные анастомозы шунтов с аортой [Cooley D., 1984]. Для выполнения проксимальных анастомозов в связи с обширным удалением наружной оболочки возникает опасность прорезывания стенки аорты, поэтому целесообразно на восходящей части аорты оставить островки адвентициальной ткани, в области которых и накладывают анастомозы.

Отдаленные результаты операции аортокоронарного шунтирования. Оценка отдаленных результатов аортокоронарного шунтирования и роль этой операции в лечении ИБС были предметом многочисленных исследований. В этих исследованиях проведено сравнение лекарственного и хирургического лечения больных в рандомизированных и нерандомизированных группах. При оценке операции аортокоронарного шунтирования наиболее важными факторами являются: 1) влияние операции на стенокардию, ЭКГ и толерантность к физической нагрузке; 2) влияние операции на сократительную функцию миокарда и гемодинамику в условиях покоя и нагрузки; 3) предупреждение инфаркта миокарда путем операции; 4) увеличение продолжительности жизни и улучшение ее качества; 5) функция аортокоронарных шунтов в послеоперационном периоде.

Влияние аортокоронарного шунтирования на стенокардию. Результаты большинства исследований показали, что уменьшение приступов

или полное исчезновение стенокардии наблюдается у 75—95% оперированных больных. По данным F. Loop и соавт. (1981), обобщивших наибольший опыт хирургического лечения ИБС в одной клинике, у 87% больных после операции исчезли приступы стенокардии. Стабильность клинического улучшения больных после операции связана с двумя факторами: проходимость шунтов и полнотой реваскуляризации.

Несмотря на очевидные доказательства того, что аортокоронарное шунтирование устраняет стенокардию благодаря улучшению перфузии миокарда, были высказаны критические суждения, о механизмах воздействия операции. В качестве факторов, которые рассматривали как возможные механизмы устранения стенокардии, были изучены, 1) периваскулярная денервация коронарных артерий; 2) эффект плацебо; 3) интраоперационный инфаркт миокарда.

Эти факторы были изучены в связи с тем, что у ряда больных, несмотря на окклюзию шунтов, сохранялся положительный эффект операции. При последовательном рассмотрении этих факторов было установлено, что денервация коронарных артерий в процессе операции не оказывает существенного влияния на клинические результаты.

Эффект плацебо был получен у ряда коронарных больных при лекарственном лечении. Однако он был непродолжительным и на протяжении 6 мес полностью исчезал. Поэтому влияние эффекта «плацебо» при хирургической реваскуляризации миокарда нельзя рассматривать как длительный и стойкий фактор избавления от стенокардии.

Интраоперационный и послеоперационный инфаркты миокарда можно рассматривать как возможный механизм избавления от стенокардии. Однако необходимо иметь в виду, что частота интраоперационных и послеоперационных инфарктов миокарда составляет 4—6%, тогда как «избавление» от стенокардии наступает в 95% случаев. Рецидив стенокардии у оперированных больных составляет 3,5% в год и, по име-

ющимся данным, тесно связан с двумя факторами: 1) сужением или закрытием шунта; 2) прогрессированием атеросклероза как в шунтированных, так и в нешунтированных артериях или с сочетанием этих факторов [Roskamm H. et al., 1984].

Основным механизмом, вызывающим устранение стенокардии или значительное уменьшение ее тяжести, является улучшение перфузии миокарда. Об этом свидетельствуют исследования перфузии миокарда с  $^{201}\text{Tl}$  в условиях покоя и нагрузки [Pitt V. et al., 1983].

Улучшение состояния оперированных больных имеет высокую корреляцию с изменением ЭКГ во время нагрузочных тестов. Сравнение результатов дооперационной и послеоперационной велоэргометрии показало, что у 80% больных увеличивается толерантность к физической нагрузке [Amsterdam E., 1980].

Выявлена прямая корреляция между нагрузочными тестами и проходимостью шунтов. При окклюзии шунтов толерантность к физической нагрузке снижается; во время пробы наблюдаются ишемические изменения ЭКГ и возникает боль.

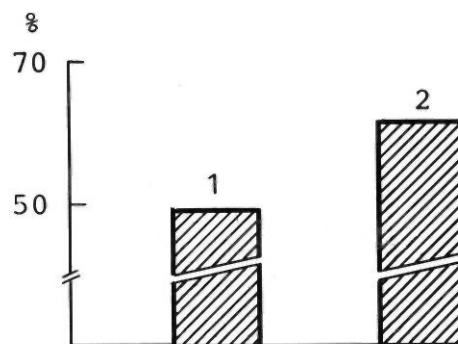
Влияние операции на сократительную функцию миокарда. Изучение фракции выброса как интегрального показателя общей систолической функции левого желудочка является наиболее распространенным методом оценки влияния аортокоронарного шунтирования на сократительную функцию миокарда [Hammermeister K., 1983]. При рассмотрении имеющихся в настоящее время данных следует выделить несколько групп больных: 1) больные с нормальной функцией миокарда до операции; 2) больные со сниженной функцией миокарда вследствие его ишемической дисфункции и рубцовых изменений; 3) больные с сердечной недостаточностью.

В группе больных с ишемической дисфункцией миокарда отмечается улучшение показателей сердечного и ударного индексов, снижается конечное диастолическое давление в левом желудочке и повышается фракция выброса (рис. 5.25).

У 53% больных с сердечной недостаточностью смешанного генеза (диффузные рубцовые изменения в сочетании с ишемической дисфункцией) отмечается увеличение фракции выброса после аортокоронарного шунтирования. Таким образом, улучшение сократительной функции миокарда после операции наступает в том случае, если исходное снижение фракции выброса связано с ишемией миокарда, а не с рубцовым поражением. Изучение контрактильной функции миокарда в условиях физической нагрузки не выявило определенных закономерностей, но была установлена четкая зависимость контрактильности миокарда от проходимости шунтов [Hammermeister K., 1983].

Изучение сегментарной контрактильности до и после операции было проведено с помощью различных методов, включая левую вентрикулографию, подшивные рентгеноконтрастных или ультразвуковых маркеров в различных зонах миокарда.

L. Samreau и соавт. показали, что сегментарная асинергия ишемического генеза исчезает после операции в 73% случаев. Функция гипокинетических сегментов остается неизменной или ухудшается в тех случаях, когда кровоток по шунту к этим сегментам составляет 40 мл/мин. Если кровоток был выше 60 мл/мин, сократительная функция ишемизированных



5.25. Графическое изображение изменения фракции изгнания из левого желудочка до (1) и после (2) аортокоронарного шунтирования (в процентах).

сегментов улучшалась. При окклюзии шунтов сегментарная функция миокарда ухудшалась. Таким образом, динамическая асинергия сегментов миокарда может быть обратима, если эти сегменты содержат достаточное количество сохраненного миокарда и кровоток по шунту обеспечивает нормальную перфузию этого миокарда.

Отсутствие эффекта от реваскуляризации связано с: 1) увеличением рубцовой ткани в зоне реваскуляризации; 2) низким кровотоком по шунту; 3) окклюзией шунта; 4) перенесенным инфарктом миокарда в этой области.

Предупреждение инфаркта миокарда. Известно, что при стабильной стенокардии у 8% больных ежегодно возникает инфаркт миокарда. Частота инфаркта миокарда после аортокоронарного шунтирования в сроки до 5 лет составила менее 1% в год. Послеоперационный инфаркт, как правило, возникал в первый год после операции [Spray T., 1977; Kouchoikos N., 1980].

Развитие инфаркта миокарда в послеоперационном периоде связано в первую очередь с проходимостью шунтов. В многочисленных исследованиях было показано, что у большинства больных тромбоз или закрытие шунта происходит в течение первого года после операции. Фатальные инфаркты миокарда в послеоперационном периоде составляют 1,7% в год. Таким образом, операция аортокоронарного шунтирования является профилактической процедурой, снижающей риск развития острого инфаркта миокарда и особенно фатального инфаркта. Поздние инфаркты миокарда после операции аортокоронарного шунтирования с летальным исходом наблюдаются с частотой менее 1% в год за 5-летний период наблюдения.

Продолжительность жизни и улучшение ее качества. Наиболее дискуссионным вопросом в литературе последних лет оказался вопрос о том, увеличивает ли операция аортокоронарного шунтирования продолжительность жизни.

Основное внимание было направлено на решение именно этого вопроса. Как уже было отмечено, решающим критерием эффективности операции стала не столько ее роль в устранении стенокардии, что уже доказано, сколько оценка того, в каких группах



Таблица 5.3. *Выживаемость больных с поражением основного ствола левой венечной артерии при хирургическом (I) и лекарственном (II) лечении*

Место исследования	Выживаемость в течение 3 лет наблюдения, %	
	I	II
Европа (ECSS)	95	80
США (CASS)	92	68
Госпиталь администрации ветеранов (VA)	84	60
ИССХ им. А. Н. Бакулева АМН СССР	93	56

больных хирургическое лечение может увеличить продолжительность жизни по сравнению с лекарственной терапией.

В настоящее время общепризнано, что хирургическое лечение повышает показатели выживаемости больных с поражением основного ствола левой коронарной артерии [Oberman A., 1976].

Суммарные данные об улучшении прогноза при хирургическом лечении больных с поражением ствола левой коронарной артерии приведены в табл. 5.3.

Особенно отчетливо увеличение продолжительности жизни наблюдается у больных с сочетанным поражением ствола левой и правой коронарных артерий.

Аналогичным образом было доказано, что хирургическое лечение значительно улучшает прогноз больных с трехсосудистым поражением коронарных артерий. Например, по данным Европейского кооперативного исследования коронарной хирургии (ECSS), в хирургической группе выживаемость за 5-летний период составила 96%, тогда как при лекарственном лечении она составила только 60% у больных с поражением трех коронарных артерий.

В группе больных с поражением двух сосудов отдаленные показатели выживаемости при хирургическом лечении составили за 6-летний период 94,6% и были несколько выше, чем при лекарственном лечении [Hammermeister K., 1983].

При поражении одного сосуда хирургическое лечение дает отличные результаты, так как послеоперационная летальность равна нулю, однако отдаленные показатели при лекарственном лечении близки к результатам хирургического лечения [Hammermeister K., 1983; Spampinato N. et al., 1984].

Увеличение продолжительности жизни при многососудистом поражении тесно связано с полнотой реваскуляризации. При полной или, что более точно, удовлетворительной реваскуляризации показатель выживаемости в течение 6 лет наблюдения составил 94% с годовой летальностью 0,8%, тогда как при неполной реваскуляризации этот показатель в течение 6 лет составил 88,4% при годовой летальности 1,4% [Hammermeister K., 1983].

Следующим фактором, влияющим на продолжительность жизни при хирургической реваскуляризации, является нарушение контрактильной функции миокарда.

При нормальной исходной контрактильной функции левого желудочка отдаленные показатели выживаемости после операции составляют 92%, а при сниженной

контрактильной функции—78% и менее [Kouchoukos N., 1980].

Особенно убедительные данные в пользу хирургического лечения у больных с обратимо сниженной сократительной функцией миокарда левого желудочка представлены J. Pigott и соавт. (1985). Отмечено, что у наиболее тяжелой группы больных с фракцией изгнания левого желудочка около 25% показатель выживаемости за 7-летний период наблюдения при хирургическом лечении составляет 64%, а при лекарственном лечении аналогичных больных—36%.

Наиболее прогностически неблагоприятными являются тяжелые нарушения ритма у больных ИБС, главным образом желудочковая экстрасистолия высокой градации по Лауну. У этих больных хирургическое лечение способствует повышению процента выживаемости почти в 2 раза по сравнению с лекарственным [Фитилева Л. М., Бадалян Е. А., 1984].

Наряду с увеличением продолжительности жизни аортокоронарное шунтирование обеспечивает повышенную функциональную способность больного. В значительной степени это находит отражение в изменении функционального класса больных после операции (рис. 5.26). По данным F. Spenser (1971), улучшение функциональной способности больных сопровождается повышением их трудоспособности. Так, из 1117 оперированных больных 44% после операции работают полный рабочий день, 6% имеют ограниченный рабочий день, 30% больных ушли на пенсию еще до операции и не работают после операции.

Улучшение состояния больных и отказ от лекарственного лечения влияют на социальное положение больных, снижают частоту повторных госпитализаций на 25% [Hamilton A. et al., 1983].

В какой степени аортокоронарное шунтирование способствует возврату больных к работе, точно определить в настоящее время еще трудно. Данные, имеющиеся на этот счет, представлены в табл. 5.4.

Функция аортокоронарных шунтов в послеоперационном периоде. Длительная функция аортокоронарного шунта является основным фактором, определяющим эффективность операции.

Для оценки функции шунта используют инвазивные и неинвазивные методы. К числу неинвазивных методов, позволяющих косвенно судить о функции шунта, относятся нагрузочные пробы. Велоэргометрия, выполненная до и после операции, дает возможность оценить перфузию различных зон миокарда, на основании чего можно предположительно судить о наличии функционирующего шунта. К неинвазивным методам оценки функции шунта относятся также сцинтиграфия в условиях физической нагрузки, доплерография, компьютерная томография [Albrechtsson U. et al., 1981].

Таблица 5.4. *Возвращение к трудовой деятельности больных ИБС после аортокоронарного шунтирования*

Автор исследования	Год	Страна	Возвращение к труду, %
L. Benesch	1979	ФРГ	50
G. Blumchen	1981	ГДР	36
S. Westaby	1980	Великобритания	75
H. Mcintosh	1982	США	80—90

Наиболее точным методом, контролирующим работу шунта, являются коронарография и шунтография в послеоперационном периоде.

В. С. Работников и соавт. (1985), В. Bulkley (1980) показали, что в сроки от 6 до 12 мес основной причиной закрытия шунта являются технические ошибки, допущенные во время операции. В большинстве случаев шунты закрываются в течение первых 6—12 мес после операции вследствие тромбоза. В последующем причинами закрытия шунта могут быть: а) фиброзная пролиферация внутренней оболочки; б) прогрессирование атеросклероза в сосуде дистальнее шунта; в) атеросклеротические изменения в самом шунте [Bulkley В., 1980].

Выявлена взаимосвязь между частотой окклюзии шунта и объемным кровотоком по шунту, измеренным во время операции. В шунтах, по которым кровоток составлял 30 мл/мин и менее, быстро возникает тромбоз.

#### КЛАССИФИКАЦИЯ ПРИЧИН ТРОМБОЗА АОРТОКОРОНАРНЫХ ШУНТОВ

##### 1. Технические ошибки.

- 1.1. Повреждение стенки трансплантата при заборе и обработке.
- 1.2. Сужение или ушивание анастомоза.
- 1.3. Чрезмерная длина трансплантата и перегиб шунта.
- 1.4. Перекрут шунта по оси.
- 1.5. Натяжение шунта из-за его недостаточной длины.
- 1.6. Деформация трансплантата при перевязке боковых ветвей.
- 1.7. Сужение просвета артерии обрывками внутренней оболочки после эндартерэктомии.
- 1.8. Неправильный выбор места наложения дистального анастомоза.

##### 2. Анатомические факторы.

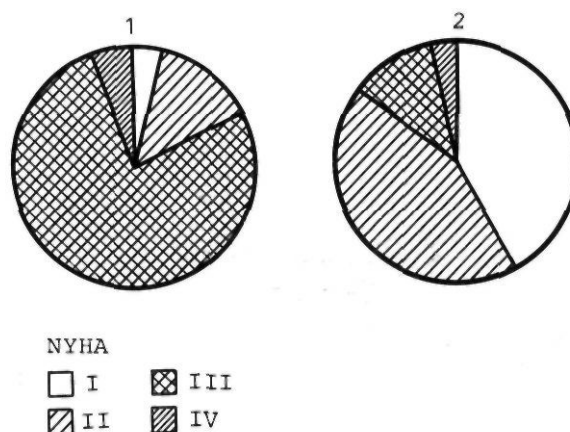
- 2.1. Малый диаметр артерии.
- 2.2. Выраженный стенозирующий атеросклероз артерии на всем ее протяжении.
- 2.3. Крупноочаговый постинфарктный кардиосклероз.
- 2.4. Аневризма или острый инфаркт миокарда в бассейне шунтированной артерии.
- 2.5. Несоответствие диаметров просвета трансплантата и вены.
- 2.6. Аномалия клапанного аппарата венозного трансплантата.

##### 3. Общие факторы.

- 3.1. Нестабильность общей гемодинамики.
- 3.2. Низкая объемная скорость кровотока по шунту.
- 3.3. Перифлебит и флебит аутовенозного трансплантата вследствие медиастинита или перикардита.
- 3.4. Массивные сращения в полости перикарда.
- 3.5. Гиперкоагуляция крови.

За последнее десятилетие отдаленные показатели проходимости шунтов значительно улучшились в результате совершенствования техники наложения анастомозов. Для передней межжелудочковой ветви проходимость аортокоронарных шунтов составляет 92%, правой коронарной артерии — 80%, проходимость шунтов к системе огибающей артерии составляет 70% в течение года наблюдения [Samraeu L. et al., 1978]. Суммарные данные о проходимости шунтов, к 5 годам после операции составляют 80% (рис. 5.27).

Отмечена лучшая проходимость маммарно-коронарных анастомозов в серии длительных наблюдений — 95% [Liddle H. et al., 1984; Lytle В. et al., 1985].

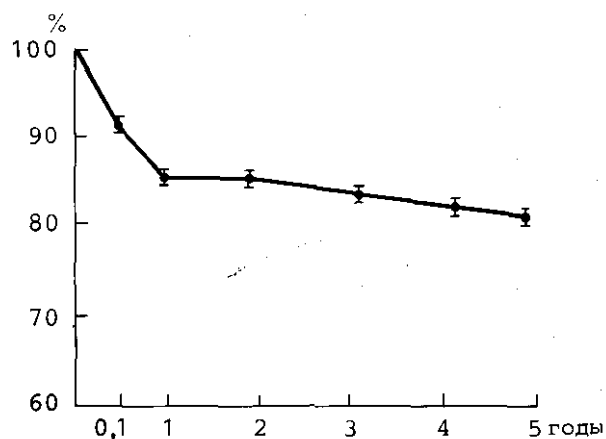


5.26. Графическое изображение изменений функционального класса больных по NYHA после аортокоронарного шунтирования.

Проходимость секвенциальных шунтов по сравнению с отдельными шунтами к каждой коронарной артерии также оказалась хорошей [Grondin С. et al., 1978].

Поскольку закрытие шунта в поздние сроки обусловлено фиброзной пролиферацией внутренней оболочки, то можно предположить, что усовершенствование техники забора и подготовки шунта, уменьшение травмы будут способствовать сохранению его функции более длительное время.

Для предупреждения тромбоза шунта в послеоперационном периоде целесообразно назначать гепарин, однако, как показали исследования ряда авторов, дипиридамо, ацетилсалициловая кислота или другие антиагреганты уже в первые сутки после операции снижают частоту окклюзии шунтов в течение первых 4 мес [Chesebro J. et al., 1982].



5.27. Графическое изображение проходимости аортокоронарных шунтов в отдаленные сроки после операции, по данным шунтографии [Tyras J. et al., 1979]. По оси абсцисс—годы после операции; по оси ординат — проходимость шунтов в процентах по отношению к общему количеству наложенных шунтов.

Изменения в коронарных артериях после аортокоронарного шунтирования. После включения кровотока по шунту в коронарных артериях наблюдается два типа изменений: 1) прогрессирующие атеросклеротического процесса в шунтированных артериях; 2) регресс атеросклеротических изменений в шунтированных сосудах.

Второй тип изменений наблюдается в сосудах после эндартерэктомии, сохранивших проходимость в отдаленном периоде наблюдения за больными. В шунтированных сосудах прогрессирование атеросклероза наблюдается чаще в проксимальных отделах по отношению к шунту и реже в области самого анастомоза и дистальнее его.

Как показали R. Palas и соавт. (1981), развитие атеросклероза дистальнее шунта за 5 лет не так значительно, как в проксимальных по отношению к шунту отделах артерии. В тех случаях, когда атеросклеротический процесс дистальнее анастомоза быстро прогрессирует, наступает рецидив стенокардии и может потребоваться повторная операция [Campeau L. et al., 1979].

## 5.2. НЕСТАБИЛЬНАЯ СТЕНОКАРДИЯ

В настоящее время нет общепринятого определения понятия «нестабильная стенокардия». Между тем с каждым годом растет количество публикаций о больных с острыми расстройствами коронарного кровообращения, которых известный кардиолог С. Conti (1977) объединил в группу больных с нестабильной стенокардией.

Ранее в отношении больных с этим синдромом использовали самые разные определения, в том числе такие, как «прединфарктная стенокардия», «угрожающий инфаркт миокарда», «промежуточный синдром», «острая коронарная недостаточность» и т. д.

Нестабильная стенокардия—это временное клиническое состояние, заключающееся в появлении приступов стенокардии у лиц, не страдавших ранее ИБС, или же ухудшении их состояния с предшествующей стабильной стенокардией. Ранний возврат приступов стенокардии у больных с острым инфарктом миокарда в период восстановления (реабилитации) также следует рассматривать как нестабильное состояние. Нестабильная стенокардия может завершиться полным выздоровлением больного, переходом в стабильную стенокардию, развитием острого инфаркта миокарда и внезапной смертью от острой коронарной недостаточности.

Патогенез нестабильной стенокардии до настоящего времени является предметом интенсивных споров и разногласий, что объясняется отсутствием четких, присущих только этому синдрому патогномичных признаков. Доказано, что анатомической основой нестабильной стенокардии, как и стабильной, является стенозирующий атеросклероз венечных артерий сердца, который, по данным разных авторов, наблюдается при этом синдроме в 90—95% случаев [Adelman E. et al., 1981; Balakumar K. et al., 1981]. Однако характер и тяжесть поражения коронарных сосудов у больных с нестабильной и стабильной стенокардией могут быть идентичными. При нестабильной стенокардии могут быть множественные тяжелые поражения практически всех основных венечных артерий, но у некоторых больных существенных изменений коронарных сосудов не наблюдается. По нашим данным, основанным на наблюдении более чем 400 больных с неста-

бильной стенокардией, у 6% венечные сосуды не были поражены атеросклерозом, у 25% было поражение одной венечной артерии сердца, у 37% — двух сосудов и у 32% — трех венечных сосудов и более. У 7—10% больных при нестабильной стенокардии наблюдалось поражение ствола левой коронарной артерии. Частота и степень поражения отдельных венечных артерий при нестабильной стенокардии примерно такие же, как и при других формах хронической ИБС.

Таким образом, в настоящее время нет оснований говорить о каких-либо характерных особенностях поражения коронарных сосудов при этом синдроме. Правда, некоторые авторы считают, что у больных с нестабильной стенокардией поражение венечных артерий локализуется проксимальнее, а площадь стенозирующего атеросклеротического поражения значительно превышает таковую у больных со стабильной стенокардией [Roberts W. et al., 1981]. Другие авторы важную роль в патогенезе нестабильной стенокардии отводят функциональной неполноценности компенсаторного коллатерального кровообращения в ответ на прогрессирующий стенозирующий атеросклеротический процесс [Blumgart H. et al., 1973]. Существенное значение в патогенезе нестабильной стенокардии имеет также спазм венечных артерий. Подтверждением сказанному может служить исследование А. Maseri и соавт. (1982), которые показали, что спонтанные приступы стенокардии, весьма характерные для нестабильной стенокардии, часто не обусловлены повышением «метаболических запросов» миокарда, превышающих возможности коронарного резерва; кроме того, порой эти приступы возникают у больных без ангиографически видимых поражений коронарных артерий. В этих случаях причиной приступа стенокардии, по мнению авторов, может быть спазм венечных артерий, который изменяет потребность миокарда в кислороде и возможность доставки крови к мышце сердца. Спазм венечных артерий может возникать как в значительно пораженных коронарных сосудах, так и в нормальных.

Таким образом, можно считать, что в основе развития нестабильной стенокардии важную роль играют те же факторы, что и при хронической ИБС, а именно: 1) стенозирующий атеросклероз коронарных артерий; 2) спазм венечных сосудов сердца; 3) отсутствие или функциональная неполноценность компенсаторного коллатерального кровообращения в ответ на стенозирующий атеросклеротический процесс в коронарных артериях.

Классификация. В настоящее время нет общепринятой классификации нестабильной стенокардии. Это в значительной степени усложняет интерпретацию данных разных авторов, посвященных этому синдрому. Из множества предложенных классификаций наибольшее распространение получили классификации Паркера (1976) и Конти (1977), включающие следующие формы: 1) впервые или вновь возникшая стенокардия; 2) стенокардия напряжения с тенденцией к прогрессированию заболевания (*crescendo*); 3) стенокардия покоя; 4) постинфарктная стенокардия.

Наиболее целесообразным является выделение тех форм нестабильной стенокардии, которые в значительной степени различаются между собой по клиническому течению и прогнозу, но схожи тем, что у всех имеется обострение ИБС. Руководствуясь этим положением, мы выделяем три формы нестабильной стенокардии; 1) впервые или вновь возникшая стенокардия, т. е. появление признаков стенокардии с тенденцией к прогрессированию у больных без предшествующего анамнеза стенокардии или длительного ее отсутствия; 2) прогрессирующая стенокардия, т. е. значительное ухудшение клинического состояния больных ИБС (учащение приступов стенокардии, изменения их характера и ответа на прием нитроглицерина); 3) постинфарктная стенокардия, т. е. возобновление приступов стенокардии в ближайшие дни или недели после острого инфаркта миокарда.

Постановка диагноза нестабильной стенокардии, по мнению большинства авторов, является правомерным в течение первых двух месяцев после появления вышеперечисленных признаков.

Клиника. В клинике нестабильной стенокардии, как и обычной стабильной стенокардии, основным является болевой синдром. Меняются лишь интенсивность и характер его, так же как и реакция на коронароактивные препараты. Как правило, при нестабильной стенокардии наблюдаются тяжелые приступы стенокардии напряжения и покоя, особенно у лиц с хронической ИБС. Они могут носить нарастающий характер по интенсивности, частоте и длительности с расширением областей иррадиации боли. Коронароактивные препараты не всегда оказывают купирующее действие, в то время как до обострения они были эффективными в большинстве случаев. Некоторые авторы указывают на волнообразный характер болевого синдрома, т. е. приступ стенокардии с кратковременными (2—5 мин) ослаблениями боли продолжается 1/г—2 ч.

При нестабильной стенокардии наблюдаются приступы стенокардии напряжения и покоя, кроме того, характерно расширение зоны иррадиации боли. Для больных с впервые возникшей стенокардией характерны интенсивность, упорство и длительность приступов с первых дней.

У многих больных непосредственной причиной, провоцирующей нестабильную стенокардию, является нервно-психическое или физическое перенапряжение. Нередко возникновению нестабильной стенокардии способствуют обострения сопутствующих заболеваний (грипп, ангина, респираторные заболевания и др.). Большое значение в возникновении продромальных состояний имеет внезапное и резкое увеличение физической или умственной нагрузки.

Диагностика. При постановке диагноза следует помнить, что нестабильная стенокардия — это исключительно клинический синдром без каких-либо четких патномониторных лабораторно-инструментальных признаков. Следовательно, именно клиническое состояние больных должно определять диагноз нестабильной стенокардии, все остальные методы диагностики должны играть лишь дополняющую роль.

При установлении диагноза нестабильной стенокардии важное значение имеет тщательно собранный анамнез. Целенаправленный опрос больного позволяет в большинстве случаев не только поставить диагноз нестабильной стенокардии, но и определить ее тип. Важное значение в диагностике имеет изучение продолжительности приступа стенокардии. Если обычный приступ стенокардии, как правило, длится недолго и проходит сразу же после приема нитроглицерина, то при нестабильной стенокардии часто имеет место длительный и порой не купирующийся нитроглицерином приступ [Conti S. et al., 1973]. При нестабильной стенокардии меняются также характер и частота приступов стенокардии.

*Электрокардиографическая диагностика* при нестабильной стенокардии позволяет у большей части больных выявить усугубление признаков гипоксии миокарда, появление новых участков ишемии, нередко нарушения ритма. Однако у части больных отсутствуют изменения на ЭКГ в покое, и признаки гипоксии миокарда могут появляться лишь при приступах или

фармакологических пробах. Метод *суточного мониторинга ЭКГ* может оказать существенную помощь в диагностике нестабильной стенокардии и оценке тяжести клинического состояния больного. Он позволяет регистрировать частоту и выраженность смещения сегмента *ST* от электрической изолинии, т. е. помогает выявлять транзиторные электрокардиографические признаки гипоксии миокарда, регистрировать нарушения ритма и проводимости, оценить их выраженность и характер. Метод также важен для оценки результатов лечения нестабильной стенокардии.

Вопрос об электрокардиографическом исследовании с использованием фармакологических и нагрузочных проб в диагностике нестабильной стенокардии является спорным. Некоторые авторы используют велоэргометрию при нестабильной стенокардии для выявления электрокардиографических признаков гипоксии миокарда и изучения резервных возможностей коронарного кровообращения, а эргоновиную пробу — для изучения роли спазма сосудов в этиологии приступов стенокардии. Однако к указанным выше исследованиям не следует прибегать в тех случаях, когда диагноз нестабильной стенокардии не вызывает сомнений. Их можно рекомендовать лишь для дифференциальной диагностики.

*Применение радионуклидной томографии* сердца с использованием  $^{201}\text{Tl}$  и вращающейся гамма-камеры увеличивает разрешающую способность скинтиграфии миокарда в выявлении дефектов перфузии при нестабильной стенокардии. Методы радионуклидной диагностики необходимы также для проведения дифференциальной диагностики между нестабильной стенокардией и острым инфарктом миокарда. Использование для этих целей  $^{99\text{m}}\text{Tc-Sn}$  позволяет диагностировать свежие очаговые повреждения миокарда [Balakumar K. et al., 1981]. Радионуклидная вентрикулография позволяет оценить функциональное состояние левого желудочка путем изучения фракции выброса левого желудочка.

*Эхокардиография* позволяет оценить сократительную функцию левого желудочка при нестабильной стенокардии, а также транзиторные нарушения регионарной сократимости миокарда, которые могут сопровождать приступ стенокардии.

*Биохимические исследования* позволяют выявлять повышенную активность ряда ферментов в крови, в частности креатинфосфокиназы, лактатдегидрогеназы и их изоферментов, что свидетельствует о необратимых изменениях в миокарде. Следовательно, эти исследования необходимы для проведения дифференциального диагноза между нестабильной стенокардией и острым инфарктом миокарда. Следует помнить, что для выявления повышенной активности ферментов однократных исследований крови недостаточно, и лишь серийные анализы являются адекватными для точной диагностики повреждения миокарда. Они выявляют повышение активности ферментов на 19% чаще, чем однократные заборы крови.

*Ангиография венечных артерий сердца и левая вентрикулография* при нестабильной стенокардии преследуют цель — изучение степени и характера поражения венечного русла, изучение функционального состояния коронарного кровообращения и левого же-



луд очка. У части больных, которая, по мнению авторов составляет 5—10% [Hecht H. et al., 1982], отсутствует ангиографическая картина поражения коронарных артерий. В таких случаях для уточнения патогенетических механизмов стенокардии целесообразно выполнять ангиографию в сочетании с эргоновиновой пробой. В результате этого исследования можно доказать наличие спазма венечных артерий и его роль в возникновении гипоксии миокарда и приступов стенокардии. Спазм венечных артерий у больных с нестабильной стенокардией может возникать как в пораженных, так и в здоровых участках коронарных артерий [Kronzon J. et al., 1982]. Оценка данных ангиографии при нестабильной стенокардии производится таким же образом, как и при других формах ИБС.

Левая вентрикулография при нестабильной стенокардии позволяет оценить как общую, так и регионарную сократительную функцию миокарда левого желудочка. С целью определения нарушений кинетики стенок левого желудочка следует широко использовать данные левой вентрикулографии до и после назначения нитроглицерина и других коронароактивных препаратов. Исчезновение или значительное уменьшение асинергии стенок левого желудочка после приема нитроглицерина может указывать на обратимый гипоксический характер повреждения функции миокарда.

Показания к коронарографии и левой вентрикулографии при нестабильной стенокардии те же, что и при хронических формах ИБС. Остается лишь спорным вопрос о сроках выполнения исследования после возникновения синдрома. Учитывая, что примерно у 80% больных с нестабильной стенокардией удается при консервативной терапии стабилизировать состояние, целесообразно дожидаться относительной стабилизации состояния и лишь после этого выполнить ангиографию венечных артерий и левую вентрикулографию. Однако в тех случаях, когда, несмотря на проводимую интенсивную лекарственную терапию, состояние больного не улучшается или же быстро ухудшается, целесообразно сделать urgentную коронарографию и левую вентрикулографию, не дожидаясь стабилизации процесса. Исследования необходимо выполнять при полной готовности к проведению экстренной операции аортокоронарного шунтирования. При тяжелых затяжных приступах стенокардии с нарушением внутрисердечной гемодинамики и функциональной способности левого желудочка коронарографию и левую вентрикулографию целесообразно сочетать с внутриаортальной контрпульсацией.

Современные принципы лекарственной терапии нестабильной стенокардии. При выборе тактики лечения больных с нестабильной стенокардией надо учитывать ряд факторов, среди которых наиболее важными являются возраст, пол, общее состояние больных, сопутствующие заболевания, функциональное и органическое состояние левого желудочка и коронарного кровообращения. Все это приобрело особо важное значение с тех пор, как получили широкое распространение коронарная хирургия, транслюминальная ангиопластика коронарных артерий, внутриаортальная контрпульсация и др. Это поставило кардиологов перед сложной задачей выбора наиболее адекватного

метода лечения в каждом отдельном случае на самых ранних этапах заболевания. Сам факт выделения синдрома нестабильной стенокардии из общей нозологии больных ИБС был продиктован необходимостью особо интенсивного наблюдения и лечения этих больных. Существует множество схем лечения больных с нестабильной стенокардией. В ИССХ им. А. Н. Бакулева АМН СССР разработана определенная тактика лечебно-диагностических мероприятий при нестабильной стенокардии (схема 5.1).

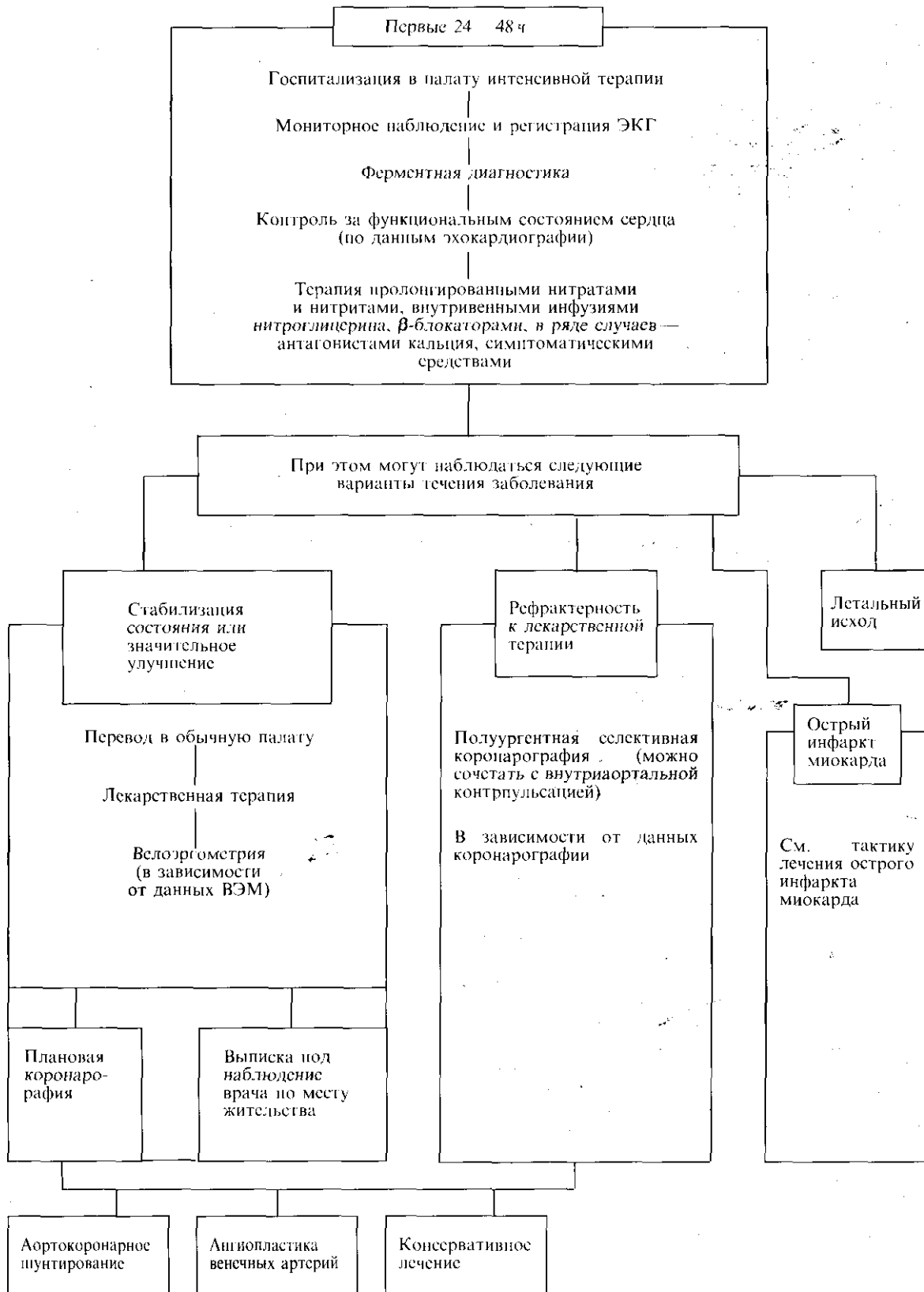
Как видно из этой схемы, больных с диагнозом нестабильной стенокардии следует госпитализировать в палаты интенсивной терапии, где проводят тщательное электрокардиографическое, биохимическое и гемодинамическое наблюдение и подбор оптимальной терапии. Лекарственная терапия должна начинаться с пролонгированных нитратов и препаратов, блокирующих  $\beta$ -адренергические рецепторы (при этом следует помнить, что нежелательно допускать урежение пульса ниже 50 в минуту, снижение артериального давления у нормотоников ниже 100 мм рт. ст., а у больных с артериальной гипертензией — ниже чем на 20—30 мм рт. ст. от исходного). При подозрении на наличие у больного спастического компонента венечных артерий к проводимой терапии следует добавить антагонисты кальция. В случае отсутствия желаемого эффекта при пероральной терапии к проводимой терапии следует добавить внутривенную инфузию нитроглицерина, начиная с 4 мг/ч. При инфузии этого препарата в тех или иных дозах в большинстве случаев прекращаются приступы стенокардии.

При лечении нестабильной стенокардии таблетированными нитратами, блокаторами  $\beta$ -адренергических рецепторов удается достичь стабилизации состояния у 45% больных, а при добавлении к терапии внутривенных вливаний нитроглицерина и антагонистов кальция число таких больных увеличивается до 80%. После улучшения состояния больных терапевтическая тактика такая же, как и при стабильной стенокардии.

Примерно у 20% больных с нестабильной стенокардией, несмотря на проводимую интенсивную лекарственную терапию, не удается достичь стабилизации состояния. В этих случаях целесообразно использовать такие инвазивные методы, как внутриаортальная контрпульсация, ангиопластика венечных артерий и т. д.

Использование внутриаортальной контрпульсации при нестабильной стенокардии позволяет улучшить перфузию коронарных артерий и снизить постнагрузку на сердце [Nichols A. et al., 1975; Adelman E. et al., 1981]. Примерно у 65% больных с нестабильной стенокардией, рефрактерной к лекарственной терапии, удается добиться положительных результатов при использовании внутриаортальной контрпульсации. Однако эффект внутриаортальной контрпульсации в большинстве случаев нестойкий и прекращается после завершения процедуры. В связи с этим целесообразно использовать ее как промежуточный этап лечения перед аортокоронарным шунтированием. Внутриаортальная контрпульсация рекомендуется в тех случаях, когда больные не переносят те или иные необходимые для лечения стенокардии препараты [Adelman E. et al., 1981].

СХЕМА 5.1. ТАКТИКА ЛЕЧЕБНО-ДИАГНОСТИЧЕСКИХ МЕРОПРИЯТИЙ ПРИ НЕСТАБИЛЬНОЙ СТЕНОКАРДИИ



Если перечисленные выше мероприятия не приводят к желаемому результату и у больных прогрессирует ухудшается состояние, то необходимо сделать коронарографию для решения вопроса о возможности выполнения аортокоронарного шунтирования, а также транслюминальной ангиопластики венечных артерий. По мнению R. Maier и соавт. (1982), при нестабильной стенокардии чаще, чем при стабильной стенокардии, имеются условия для успешного выполнения ангиопластики венечных артерий, так как при этом синдроме, особенно при впервые возникшей форме, атеросклеротический процесс начал развиваться сравнительно недавно и имеется меньшая вероятность кальциноза и ригидности бляшки. По мнению этих авторов, транслюминальная ангиопластика венечных артерий при нестабильной стенокардии в 83% случаев дает положительный эффект с хорошими отдаленными результатами. Однако в ряде случаев при этой лечебной процедуре могут наблюдаться такие серьезные осложнения, как острая коронарная недостаточность, острый инфаркт миокарда и т. д. В связи с этим ангиопластику венечных артерий рекомендуется выполнять в тех центрах, где имеются все условия для urgentных операций аортокоронарного шунтирования [Masegi A., 1981].

Прогноз при консервативном лечении нестабильной стенокардии. При лекарственной терапии удается достичь относительной или полной стабилизации у 70—80% больных с нестабильной стенокардией в период стационарного лечения. У 7—38% больных, несмотря на интенсивную лекарственную терапию, не удается стабилизировать состояние и у них развивается острый инфаркт миокарда [Norman J. et al., 1976; Adelman E. et al., 1981]. В период стационарного лечения также наблюдается высокий процент летальности (7—46%). У больных с нестабильной стенокардией острый инфаркт миокарда в течение первого года развивается у 32% больных, наступает смерть у 14%. В дальнейшем судьба больных с нестабильной стенокардией существенно такая же, как и у больных с другими формами хронической ИБС.

Хирургическое лечение нестабильной стенокардии. Поскольку нестабильная стенокардия представляет собой переходную форму между стабильной стенокардией и острым инфарктом миокарда, применение аортокоронарного шунтирования, направленного на улучшение кровообращения миокарда, должно улучшить прогноз. Однако на протяжении 15 лет с момента выполнения первой реваскуляризации миокарда при нестабильной стенокардии [Hall D., 1970] вопрос о необходимости хирургического лечения и показаниях к операции остается дискуссионным. Это обусловлено рядом факторов.

Прежде всего следует указать, что в ранний период развития хирургического лечения нестабильной стенокардии большинство операций выполнялось в urgentном порядке на фоне резко нарушенного коронарного кровообращения и тяжелой ишемии миокарда, что приводило к частому развитию послеоперационных инфарктов и смерти—10—20% [Conti C. et al., 1973].

Усовершенствование методов лекарственной терапии значительно улучшило прогноз при консервативном лечении, в связи с чем операции у большинства больных стали проводить после относительной стаби-

лизации коронарного кровообращения, т. е. в «холодном» периоде. При этом некоторые авторы рекомендуют выписывать больных из стационара после стабилизации их состояния на фоне лекарственной терапии и оперировать лишь в том случае, если стенокардия рецидивирует [Braunwald E., 1984].

Необходимо также отметить, что группа больных с нестабильной стенокардией неоднородна и состоит из лиц с различными клиническими формами заболевания (впервые возникшая стенокардия, прогрессирующая стенокардия, постинфарктная нестабильная стенокардия) и неодинаковыми изменениями в коронарных артериях, что и определяет различный прогноз при лекарственном и хирургическом лечении.

В связи с наличием перечисленных выше факторов, затрудняющих анализ результатов хирургического и лекарственного лечения нестабильной стенокардии, возникла необходимость в выделении групп больных с плохим прогнозом при консервативном лечении для выполнения у них реваскуляризации миокарда.

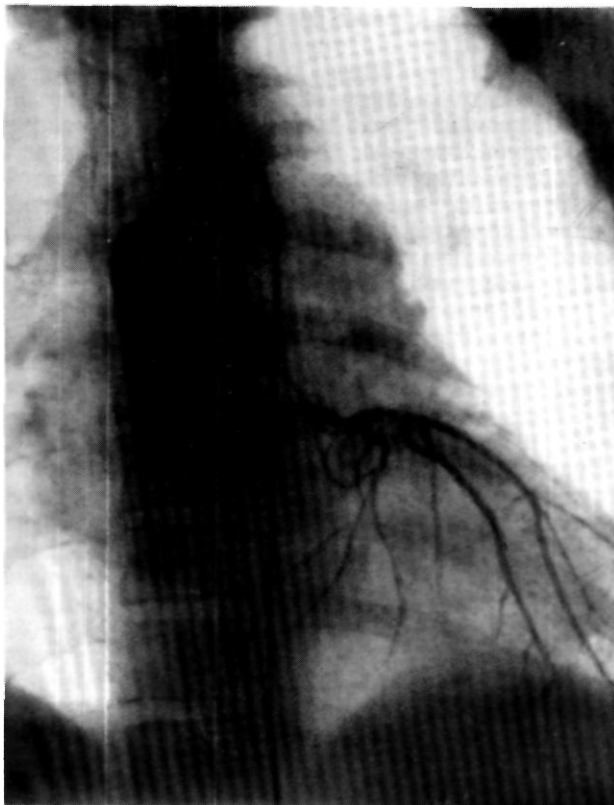
Показания и выбор срока хирургического вмешательства. Показания к хирургическому лечению при нестабильной стенокардии и выбор срока операции определяют такие факторы, как 1) эффективность лекарственной терапии и 2) тяжесть поражения коронарных сосудов.

Оба фактора в известной мере взаимосвязаны, так как именно тяжесть поражения коронарных артерий в значительной части случаев определяет тяжесть клинического течения нестабильной стенокардии и резистентность ее к консервативной терапии.

У большинства больных с нестабильной стенокардией на фоне оптимальной лекарственной терапии удается добиться стабилизации состояния и прекращения болей. Однако часть больных остается резистентной к проводимому лечению и в этих случаях может возникнуть необходимость в применении внутриаортальной баллонной контрпульсации, которая в большинстве случаев купирует болевой синдром. Применение контрпульсации для стабилизации состояния больного обуславливает в свою очередь необходимость экстренной коронарографии для решения вопроса об операции, так как у таких больных после прекращения контрпульсации возникает рецидив болей. Если у такого больного выявлено операбельное поражение коронарных артерий, то необходима экстренная реваскуляризация миокарда.

В других случаях на фоне максимальной лекарственной терапии удается добиться лишь частичной стабилизации состояния: сохраняется значительное количество болевых приступов, на ЭКГ часто отмечаются признаки острой ишемии миокарда. Таким больным показаны коронарография сразу же после относительной стабилизации состояния и при наличии операбельного поражения коронарных артерий срочная реваскуляризация миокарда.

Еще одну группу больных представляют собой больные, у которых на фоне лекарственной терапии удается добиться стабилизации состояния и прекращения болей. Таким больным показано коронарографическое исследование в течение 1—2 нед после поступления в стационар. При операбельном поражении коронарных сосудов можно сделать операцию в плановом порядке.



5.28. Коронарограмма больного с резким стенозом ствола левой венечной артерии.

Виден стеноз более 75% в проксимальной трети левой коронарной артерии.

В период ремиссии процесса и исчезновения симптомов больных можно выписать из стационара и оперировать при рецидиве стенокардии.

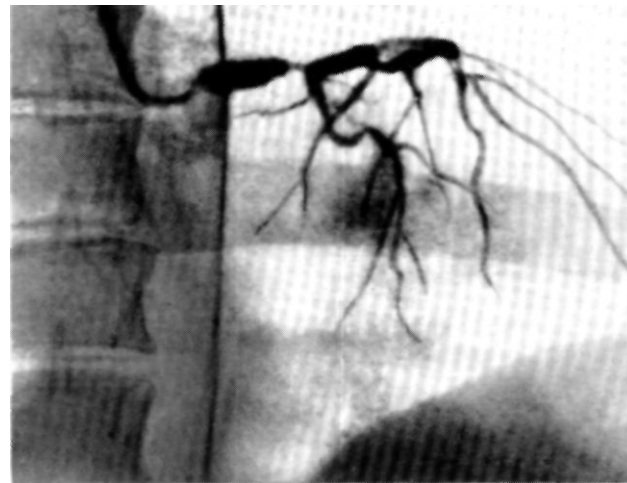
Характер поражения коронарных артерий у больных с нестабильной стенокардией имеет большое значение для прогноза.

Наиболее тяжелую группу представляют собой больные с нестабильной стенокардией, у которых выявлено гемодинамически значимое (более 50%) поражение основного ствола левой коронарной артерии. Это является показанием к немедленной операции независимо от типа нестабильной стенокардии как в период нестабильного состояния, так и после стабилизации процесса на фоне лекарственной терапии.

Более того, задержка с операцией у больного с нестабильной стенокардией и поражением основного ствола левой коронарной артерии может привести к гибели больного [Cohn P., Braunwald E., 1984].

Указанные факты можно проиллюстрировать клиническим примером.

Больной М., 48 лет, поступил в институт с приступом сильных впервые возникших загрудинных болей, не купирующихся нитроглицерином. На ЭКГ выявлены признаки ишемии в области всей переднебоковой стенки левого желу-



5.29. Коронарограмма другого больного с резким стенозом ствола левой венечной артерии.

дочка. Диагноз: нестабильная стенокардия. На фоне максимальной лекарственной терапии, включавшей внутривенное капельное введение нитроглицерина, прием  $\beta$ -блокаторов и антагонистов кальция, состояние больного стабилизировалось, болевой приступ был купирован. На 4-е сутки после поступления выполнены селективная коронарография и левая вентрикулография (рис. 5.28). Выявлен стеноз более 75% основного ствола левой коронарной артерии с удовлетворительной сократительной функцией левого желудочка (фракция выброса 52%).

В связи с тем что состояние больного было стабильным, операция отложена на следующий день. Ночью у больного возник приступ интенсивных загрудинных болей, не купирующийся лекарственными средствами, обнаружена выраженная ишемия переднебоковой стенки на ЭКГ, а затем фибрилляция желудочков сердца. Реанимационные мероприятия не были эффективными.

Больной Г., 65 лет, поступил в институт с клинической картиной нестабильной стенокардии. На фоне интенсивной лекарственной терапии болевой синдром удалось купировать и больному была сделана срочная коронарография (на следующие сутки после поступления), выявившая резкое поражение основного ствола левой коронарной артерии и критический стеноз правой коронарной артерии (рис. 5.29). Решено экстренно оперировать больного. После вскрытия полости перикарда возникли нарушения ритма и фибрилляция желудочков сердца. Произведена экстренная канюляция правого предсердия и восходящей части аорты на фоне прямого массажа сердца, продолжавшегося 15 мин. Операция выполнялась в условиях ИК, фармакоологической кардиоплегии.

Произведено аортокоронарное шунтирование четырех коронарных артерий — передней межжелудочковой, диагональной, ветви тупого края огибающей артерии, правой коронарной артерии.

Сердечная деятельность восстановлена. Послеоперационное течение без осложнений. Больной выписан из стационара в удовлетворительном состоянии без приступов стенокардии.

При наблюдении в течение 5 лет отмечено хорошее самочувствие; стенокардии нет.

Приведенные клинические примеры иллюстрируют плохой прогноз болезни, при которой наблюдалось поражение ствола левой венечной артерии и возникли приступы нестабильной стенокардии; реваскуляризация миокарда оказалась эффективной.

Другую группу больных, у которых прогноз болезни при лекарственном лечении также плохой, пред-



ставляют собой больные с ангиографически доказанным субкритическим стенозом крупной коронарной артерии, кровоснабжающей значительную массу миокарда. Полная окклюзия артерии в этом случае приводит к развитию массивного некроза миокарда, который может оказаться фатальным. Наиболее опасно проксимальное сужение передней межжелудочковой ветви левой коронарной артерии. Таким больным также показано срочное хирургическое лечение для предупреждения осложнений.

Поражение многих коронарных артерий у больного с нестабильной стенокардией также является прогностически неблагоприятным. При обнаружении значительного поражения трех коронарных артерий и более, ухудшающего гемодинамику, показано хирургическое лечение в течение первых 7 дней, несмотря на полное исчезновение болей на фоне массивной лекарственной терапии.

Коронарография позволяет выделить две дополнительные группы среди больных с нестабильной стенокардией, не подлежащих хирургическому лечению. Одна из них — это больные, у которых при ангиографическом исследовании не выявляется выраженных изменений коронарных артерий (около 5% среди всех больных с нестабильной стенокардией). Клиническая картина болезни обусловлена спазмом коронарной артерии, что можно подтвердить эргоновиновой пробой во время коронарографии.

К другой группе больных, не подлежащих хирургическому лечению, относятся больные с распространенным дистальным поражением коронарных артерий; операция невозможна (10—25%) [Alison H. et al., 1978].

Ряд специальных исследований позволил установить, что прогноз болезни при лекарственном лечении во многом зависит от клинической формы нестабильной стенокардии, а отдельные формы различаются между собой по частоте развития инфарктов миокарда, госпитальной летальности, отдаленному прогнозу и др.

В связи с этим целесообразно дифференцированно рассмотреть показания к хирургическому лечению при различных клинических формах нестабильной стенокардии.

1. Впервые возникшая стенокардия. У больных с этой формой болезни стенокардия возникает не ранее чем в течение трех предшествующих месяцев. Среди них целесообразно выделить больных с резко сниженной физической активностью или с относительно сохраненной физической активностью: прогноз болезни бывает разным [Favaloro R., 1979].

На ангиограммах в первой группе обычно выявляется множественное поражение коронарных артерий; госпитальная летальность при лекарственном лечении составляет 19%, тогда как во второй группе—13%. В связи с этим больные с впервые возникшей стенокардией и резким снижением физической активности должны рассматриваться как «кандидаты» на хирургическое лечение после стабилизации их состояния.

2. Прогрессирующая стенокардия. Больным с этой формой болезни показано хирургическое лечение при рецидивах стенокардии на фоне проводимой лекарственной терапии или при наличии «острой

персистирующей ишемии» миокарда, по определению R. Favaloro.

3. Постинфарктная стенокардия. В эту группу входят больные, у которых стенокардия возникает или рецидивирует в течение 30 дней после острого инфаркта миокарда. Особенности этой группы являются наличие некроза со значительной зоной перинфарктной ишемии, перфузируемой критически суженной коронарной артерией. Около 60% больных с постинфарктной нестабильной стенокардией являются «кандидатами» на операцию реваскуляризации миокарда по состоянию периферического коронарного русла.

Больные с постинфарктной нестабильной стенокардией обычно плохо поддаются лекарственному лечению, и у них наблюдается высокий процент госпитальной летальности и отдаленных осложнений [Krauss K., 1972; Hammermeister K., 1983].

Так, например, T. Bianchi и соавт. (1984) приводят следующие сравнительные данные о результатах лекарственного и хирургического лечения этой группы больных (табл. 5.5).

Таблица 5.5. Результаты лечения больных с постинфарктной нестабильной стенокардией

Лечение	Число больных, абс.	Летальность, %	Исчезновение симптомов болезни, %	Сердечная недостаточность, %	Рецидив острого инфаркта, %
Лекарственное	41	9,8	26,8	7,3	7,3
Хирургическое	38	2,6	94,7	0	0

У больных с постинфарктной нестабильной стенокардией операция позволяет предупредить рецидивы инфаркта миокарда и стенокардию в отдаленном периоде наблюдения.

Хирургическое лечение не показано больным при эффективности лекарственного лечения, быстром исчезновении симптомов болезни и нерезко выраженном поражении коронарных сосудов.

Количество пораженных сосудов у больных с нестабильной стенокардией не является критерием для определения показаний к оперативному лечению.

Необходимо отметить, что при впервые возникшей стенокардии практически отсутствует коллатеральное кровообращение в миокарде при наличии резких сужений коронарных артерий, тогда как при прогрессирующей стенокардии коллатерали бывают хорошо развиты почти у половины больных. Эти факторы также следует учитывать при определении показаний к хирургическому лечению.

Суммируя показания к хирургическому лечению больных с нестабильной стенокардией, необходимо еще раз отметить, что аортокоронарное шунтирование необходимо при отсутствии эффекта от интенсивной лекарственной терапии и при наличии опербельного поражения коронарных артерий.

Факторы операционного риска. При определении показаний к хирургическому лечению больных с нестабильной стенокардией необходимо также учитывать факторы операционного риска.

Предложена специальная формула, разработанная на основе мультивариантного анализа и математической модели [Weifel R. et al., 1979].

В эту формулу включены факторы, которые могут влиять на частоту развития инфаркта миокарда как при лекарственном, так и при хирургическом лечении: 1) клиническая форма нестабильной стенокардии; 2) функциональный класс по классификации Нью-Йоркской ассоциации кардиологов; 3) индекс поражения коронарного русла; 4) индекс поражения сократительной функции миокарда левого желудочка; 5) время ИК.

Эта формула выглядит следующим образом:

$1\text{§}(p)$ -степени ишемии миокарда+0,23 (индекс поражения венечных артерий)—индекс снижения функции левого желудочка)+функциональный класс по NYHA+0,02 (время ИК).

Для примера автор приводит следующий расчет: у больного с острой ишемией миокарда индекс поражения венечных артерий 9, IV степень нарушения сократительной функции левого желудочка, IV функциональный класс по классификации NYHA. Для такого больного может потребоваться во время операции 140 мин ИК. При подсчете по формуле риск развития инфаркта миокарда для данного больного составит 76%. Поэтому в связи с высокой степенью операционного риска не следует рекомендовать больному хирургическое лечение.

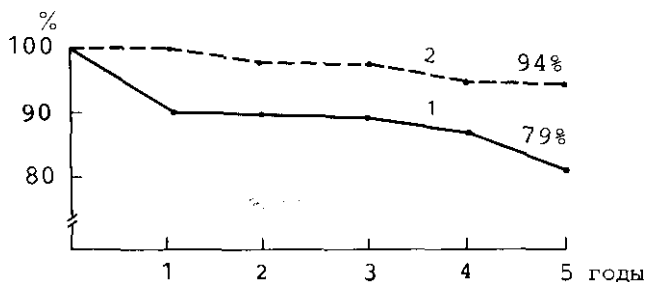
Результаты хирургического лечения. Хирургические вмешательства при нестабильной стенокардии принципиально не отличаются от таковых при стабильной стенокардии. Однако существует ряд факторов, которые определяют особенности течения нестабильной стенокардии.

К числу этих факторов относятся: характер предоперационной лекарственной терапии, заключающейся в применении больших доз В-блокаторов и нитроглицерина; выраженная ишемия миокарда или инфаркт миокарда (при постинфарктной нестабильной стенокардии) у значительной части больных к моменту операции; применение предоперационной контрпульсации внутриаортальным баллоном.

Интра- и послеоперационный инфаркт миокарда является основным и наиболее тяжелым осложнением операций при нестабильной стенокардии. Развитие интра- и послеоперационного инфаркта миокарда связано с исходной ишемией миокарда и трансформацией ее в некроз.

В первых опубликованных сериях операций интраоперационный инфаркт миокарда встречался с частотой до 45%. За последнее пятилетие частота послеоперационного инфаркта миокарда у больных с нестабильной стенокардией снизилась до 6%, а по некоторым данным—до 4% [Burton J., 1981]. Выявлена зависимость частоты развития инфаркта миокарда от времени операции и предшествовавшей лекарственной терапии.

Так, в группе больных без предшествовавшего лекарственного лечения частота инфаркта миокарда составила 7,5%, а при лекарственной терапии—около 4% [Cohn P., Conn L., 1979]. Интра- и послеоперационный инфаркт миокарда с развитием острой сердечной недостаточности служил причиной летальных исходов у 6,9% больных [Cohn P., Cohn L., 1979].



5.30. Актуарные кривые выживаемости больных с нестабильной стенокардией при лекарственном (1) и хирургическом (2) лечении.

По оси абсцисс — годы наблюдения; по оси ординат — выживаемость в процентах.

Применение больших доз (3-блокаторов ранее рассматривалось как одна из возможных причин депрессии функции левого желудочка в послеоперационном периоде, поэтому клиницисты рекомендовали отменять или снижать дозу препарата за 24—48 ч до операции. В настоящее время нет оснований для отмены Э-блокаторов, так как послеоперационное применение допамина и контрпульсации внутриаортальным баллоном снижает риск развития тяжелой сердечной недостаточности, обусловленной депрессией функции миокарда на фоне (3-блокаторов.

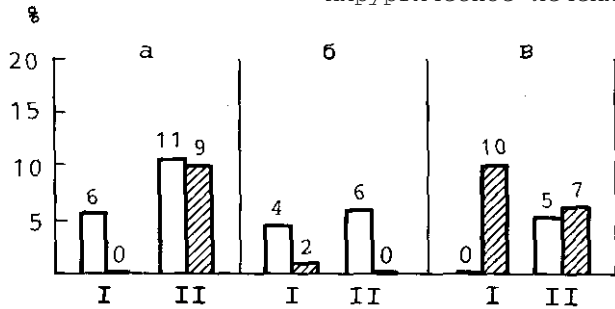
Оценка результатов хирургического лечения нестабильной стенокардии проводилась в ряде центров в различные периоды изучения этой проблемы (рис. 5.30). Для правильной оценки результатов необходимо точно знать в первую очередь критерии отбора в группу больных с нестабильной стенокардией, а также сроки выполнения операции.

В настоящее время летальность при экстренных операциях, по данным CASS, составляет при неотложных операциях 10,9%, а при экстренных вмешательствах у больных с выраженным поражением основного ствола левой венечной артерии—40%, тогда как операционная летальность у больных с поражением основного ствола левой венечной артерии при операциях, выполненных в плановом порядке, составляет 4,4%.

Высокий процент летальности при экстренной операции обусловлен резкой ишемией миокарда, возможностью быстрой трансформации ее в инфаркт во время операции до начала ИК, а также неадекватной кардиоплегией в связи с недостаточной перфузией миокарда кардиоплегическим раствором в результате резкого поражения коронарных сосудов у больных.

Следует отметить, что хотя, по данным большинства рандомизированных исследований, процент операционной и госпитальной летальности при хирургическом и лекарственном лечении нестабильной стенокардии приблизительно одинаков, отдаленные показатели выживаемости и осложнений значительно ниже в группе оперированных больных (рис. 5.31).

В настоящее время можно сделать определенные выводы о хирургическом лечении больных с нестабильной стенокардией.



5.31. Госпитальная (I) и отдаленная (II) летальность при лекарственном и хирургическом лечении больных с нестабильной стенокардией (данные кооперативного исследования по коронарной хирургии в США — CASS) [Russet R. et al., 1978].

Поражение: а — одного сосуда; б — двух сосудов; в — трех сосудов. По оси ординат — летальность в процентах.

1. Операции, выполненные в течение первых 24 ч после поступления больных, сопровождаются более высоким процентом летальности и развитием периоперационного инфаркта миокарда, чем операции, выполненные в более отдаленные сроки [Scanlon P., 1981].

2. Показатели госпитальной летальности больных, оперированных в ранние сроки после поступления (в течение 1—2 нед), соответствуют таковым при лечении лекарственными средствами.

3. После хирургического лечения отдаленный прогноз лучше (исчезают симптомы болезни, выше показатели выживаемости), чем в результате только лекарственной терапии.

4. У большинства больных, получавших лекарственную терапию, в дальнейшем возникает необходимость в хирургическом лечении из-за развития повторных приступов нестабильной стенокардии [Cohn P., Braunwald E., 1981].

### 5.3. ОСТРЫЙ ИНФАРКТ МИОКАРДА

Инфаркт миокарда представляет собой ишемический некроз определенного участка мышцы сердца. По распространенности процесса выделяют два типа инфаркта миокарда: 1) трансмуральный и 2) субэндокардиальный, или интрамуральный.

По клиническому течению различают неосложненный и осложненный инфаркт миокарда. Под неосложненным подразумевают «гладкое» течение болезни — отсутствие рецидивирующих приступов стенокардии, тяжелых нарушений ритма, выраженных признаков сердечной недостаточности.

Основными факторами, определяющими клиническую картину острого инфаркта миокарда, являются степень и характер окклюзирующего поражения венечных артерий и выраженность коллатерального кровообращения, от чего во многом зависят обширность и локализация повреждения мышцы сердца. По

локализации острого инфаркта миокарда различают передний, перегородочный, боковой и задний.

Изменения гемодинамики. На основании наблюдения за внутрисердечной гемодинамикой W. Rodgers и соавт. (1982) выделяют три группы больных с различным течением заболевания и прогнозом.

Первая группа: конечно-диастолическое давление в легочной артерии 12 мм рт. ст., небольшой участок инфаркта миокарда (по данным определения содержания креатинкиназы в крови), функция сердца не нарушена. Госпитальная летальность 5%.

Вторая группа: конечно-диастолическое давление в легочной артерии 12—20 мм рт. ст., слегка снижены сердечный индекс и индекс ударной работы левого желудочка; средних размеров инфаркт миокарда. Госпитальная летальность 21%.

Третья группа: конечно-диастолическое давление в легочной артерии 20 мм рт. ст., значительно снижены показатели сердечного индекса и индекса ударной работы левого желудочка; обширный инфаркт миокарда. Госпитальная летальность 60%.

Диагностика. Диагноз острого инфаркта миокарда основывается на совокупности данных анамнеза и клинико-лабораторных исследований. Электрокардиография является незаменимым методом диагностики острого инфаркта миокарда. В зависимости от продолжительности, локализации и обширности повреждения миокарда на ЭКГ выявляются разнообразные изменения комплексов QRS и ST—T.

При трансмуральном инфаркте на ЭКГ появляются патологический зубец Q и соответствующие изменения комплекса ST—T (рис. 5.32). Патологический (инфарктный) зубец Q в отличие от непатологического имеет продолжительность 0,04 с или более и соответствует по глубине 25% величины зубца R в этом же отведении.

Патологическим можно считать зубец Q в отведениях: 1) V<sub>1</sub>, или V<sub>1</sub> и V<sub>2</sub>; 2) V<sub>3</sub> — V<sub>6</sub>; 3) aVL.

Важным электрокардиографическим признаком острого инфаркта миокарда является реципрокность изменения сегмента ST в разных отведениях. При инфаркте миокарда передней стенки левого желудочка наряду с повышением сегмента ST выше изоэлектрической линии в отведениях I, aVL, V<sub>1</sub>—V<sub>6</sub> имеется депрессия сегмента ST в отведениях II, III и aVF. Наоборот, при остром инфаркте миокарда задней стенки левого желудочка, когда в отведениях II, III и aVL имеется повышение сегмента ST выше изоэлектрической линии, отмечается реципрокная депрессия сегмента ST в отведениях I, aVL и V<sub>1</sub> — V<sub>6</sub>.

Если подъем сегмента ST выше изоэлектрической линии наблюдается длительное время (несколько недель и более), можно предполагать развитие постинфарктной аневризмы левого желудочка.

Интрамуральный, или субэндокардиальный, инфаркт миокарда, не влияя на процессы деполаризации, нарушает реполяризацию миокарда, что на ЭКГ отражается в виде депрессии сегмента и глубокой инверсии зубца T.

**Ферментная диагностика.** При некрозе мышцы сердца миокардиальные ферменты высвобождаются и попадают в кровеносное русло. Количественный анализ этих ферментов в сыворотке крови позволяет поставить диагноз и определить степень повреждения

мышцы сердца. Наиболее часто определяют содержание креатинкиназы (КФК), аспаратаминотрансферазы (АСТ), лактатдегидрогеназы (ЛДГ).

В диагностических целях определяют в сыворотке крови миокардиальную функцию изофермента КФК, который является высокоспецифичным для миокардиальной клетки. В норме его активность в сыворотке составляет 2—3% от общей фракции. При инфаркте миокарда повышается активность миокардиальной фракции до 20%.

Радиоизотопную диагностику острого инфаркта миокарда осуществляют двумя способами.

При первом способе используют  $^{99m}\text{Tc}$ , который имеет свойство накапливаться в некротизированном участке миокарда, создавая тем самым очаг повышенной радиоактивности («горячее пятно»). «Горячие пятна» появляются спустя 24—28 ч после развития заболевания.

При втором способе используют  $^{201}\text{Tl}$ , который не накапливается в некротизированном участке миокарда, в связи с чем образуются так называемые холодные пятна. Такая картина наблюдается при радиоизотопном исследовании в первые 24 ч. после развития острого инфаркта миокарда.

Значение других методов исследования в диагностике острого инфаркта миокарда. Для инфаркта миокарда характерен «перекрест» между количеством лейкоцитов и величиной СОЭ, который заключается в снижении лейкоцитоза и возрастании СОЭ. Такая картина наблюдается к концу 1-й недели.

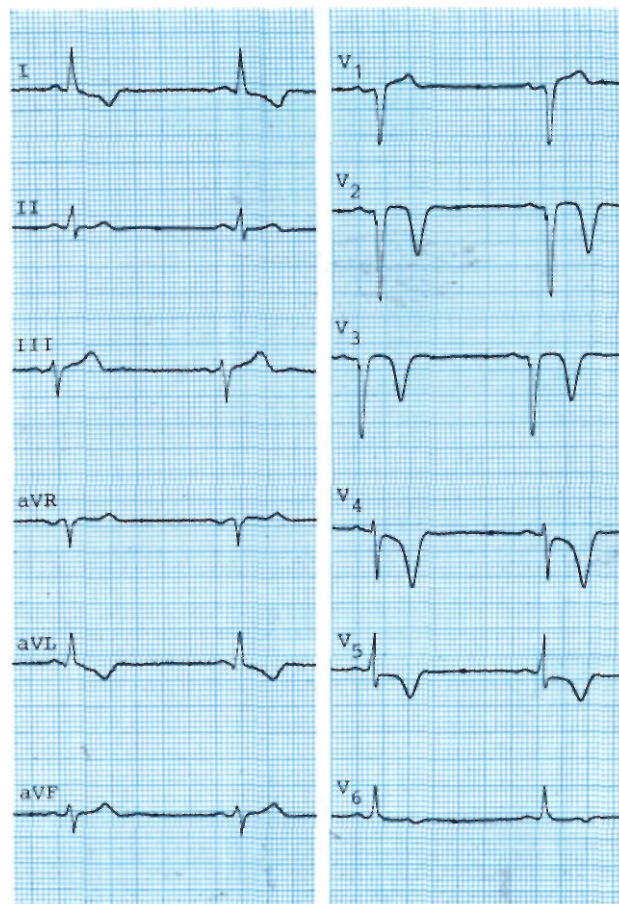
Диагностическое значение может иметь повышение содержания миоглобина в сыворотке крови в течение первых 4 ч острого инфаркта миокарда.

Рентгенологическая диагностика позволяет в некоторых случаях выявить по контуру тени левого желудочка сердца в прямой или в левой косой проекции участки гипокинезии, акинезии или дискинезии миокарда. Рентгено- и электрокимография способствуют также выявлению участков сниженной кинетики стенок левого желудочка.

Метод эхокардиографии имеет важное значение в диагностике острого инфаркта миокарда. Хотя и не существует патогномичных эхокардиографических признаков острого инфаркта миокарда, однако с помощью этого метода можно изучить функциональное состояние левого желудочка, выявить нарушения кинетики его стенок и обширность поражения, как и обратимость нарушений контрактильности (нитроглицериновые пробы и наблюдение в динамике). Эхокардиография позволяет также диагностировать постинфарктные осложнения.

Селективную коронарографию целесообразно проводить для получения истинной картины коронарного кровообращения при внутривенном капельном введении нитроглицерина.

Характерной ангиографической картиной при остром инфаркте миокарда (особенно при трансмуральном) является культя сосуда, васкуляризирующего инфарцированную область (рис. 5.33). Для проведения дифференциальной диагностики между спазмом и тромбозом коронарной артерии следует интракоронарно струйно ввести 200 мкг нитроглицерина. Если после этого не открывается просвет сосуда, то необходима интракоронарная тромболитическая терапия.



5.32. Электрокардиограмма больного с острым инфарктом миокарда переднеперегородочной области левого желудочка. Видны характерные признаки: патологический зубец Q в левых грудных отведениях, отрицательный зубец T и умеренный подъем сегмента ST вверх от изоэлектрической линии в I, aVL и левых грудных отведениях.

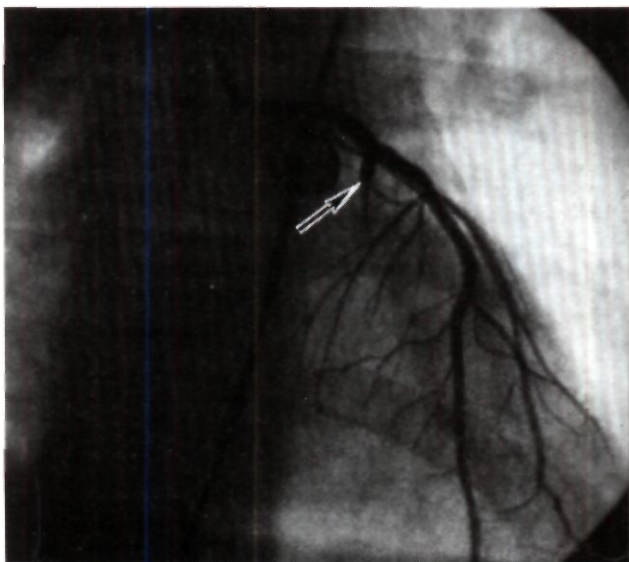
Левая венгерулография при остром инфаркте миокарда позволяет выявить асинергию стенок левого желудочка, определить его объемы и фракцию изгнания.

По данным R. Ideker и соавт. (1978), при повреждении не более 0,4% миокарда левого желудочка кинетика стенок не нарушается, при повреждении 6,3% миокарда отмечается гипокинезия, при некрозе до 14,3% миокарда в большинстве случаев может быть акинезия стенок левого желудочка, а при поражении более 30,1% практически всегда наблюдается дискинезия, т. е. парадоксальная пульсация левого желудочка.

Современные принципы лечения. Лечебные мероприятия при остром инфаркте миокарда должны быть направлены на поддержание сердечной деятельности и кровообращения, профилактику осложнений, ограничение зоны повреждения и сохранение большей части жизнеспособного миокарда.

Больных с острым инфарктом миокарда госпитализируют в палаты интенсивной терапии кардиологиче-





5.33. Прижизненная ангиограмма венечного сосуда, васкуляризирующего инфарктированную область при остром инфаркте миокарда.

Стрелкой указана окклюзированная огибающая ветвь левой венечной артерии при заднебоковом инфаркте миокарда. Сосуд представлен в виде культи.

ских отделений, где они должны находиться до полной стабилизации состояния. В палатах интенсивной терапии больным следует сделать все лечебные и диагностические процедуры.

Терапию начинают с купирования болевого приступа. С этой целью можно назначить наркотические анальгетики (морфин, пантопон, омнопон) или синтетические препараты (промедол). В настоящее время для обезболивания при инфаркте миокарда широко используется нейролептаналгезия, которая осуществляется комбинированным введением мощного синтетического анальгетика фентанила в дозе 0,05—0,1 мг и нейролептика дроперидола в дозе 5 мг. Эти препараты в большинстве случаев снимают ангинозный приступ. При наиболее тяжелых и стойких ангинозных приступах можно использовать наркоз смесью закиси азота (80%) и кислорода (20%). По мере достижения эффекта снижают концентрацию закиси азота и увеличивают содержание кислорода.

Оксигенотерапия осуществляется подачей кислорода через носовой катетер в количестве 6—8 л/мин. Терапия должна продолжаться в течение 24—28 ч после начала ангинозного приступа.

Важное место в лечении острого инфаркта миокарда должны занимать мероприятия, направленные на ограничение зоны повреждения. В зависимости от механизма действия их делят на две группы: 1) улучшающие коронарную перфузию инфарктированной и перинфарктной зон и 2) снижающие потребность миокарда в кислороде.

Улучшения перфузии инфарктированной области можно достичь медикаментозным, эндоваскулярным (инвазивным) и хирургическим путем.

Для улучшения перфузии инфарктированной и перинфарктной зоны назначают препараты антиагрегатного действия или уменьшающие агрегацию форменных элементов крови.

При непрекращающихся приступах стенокардии, застойной сердечной недостаточности, повышенном артериальном давлении и признаках расширения зоны повреждения необходимо применять нитроглицерин как в таблетках, так и внутривенно капельно.

Внутривенную капельную инфузию нитроглицерина следует проводить из расчета 4 мг/ч. При этом нельзя допускать снижения артериального давления ниже 100—105 мм рт. ст. Дозы таблетированных нитратов и нитритов должны быть такие же, как и при других формах ИБС.

При терапии острого инфаркта миокарда препаратами, блокирующими (β-адренергические рецепторы, необходим постоянный гемодинамический и мониторинг контроль для своевременного предупреждения таких осложнений, как застойная сердечная недостаточность, синусовая брадикардия и атриовентрикулярная блокада.

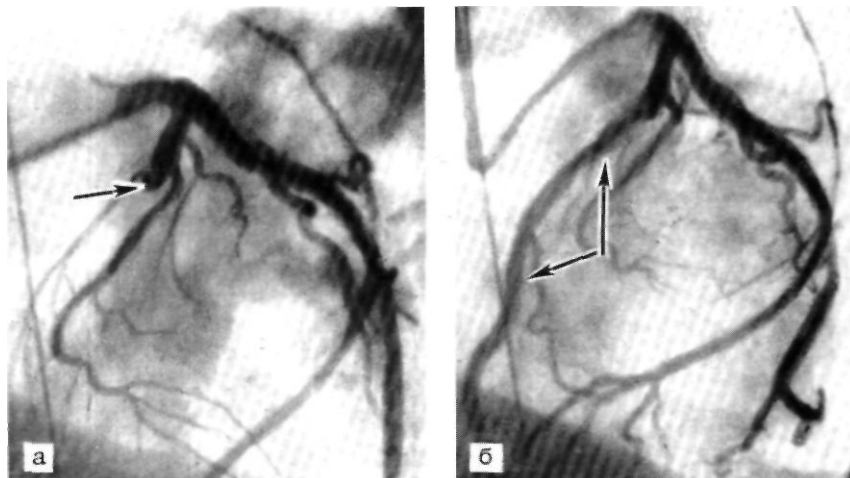
Ограничения зоны некроза при остром инфаркте миокарда можно достичь при использовании антагонистов кальция [Snyder D., 1984]. Эти свойства послужили основанием для использования антагонистов кальция (нифедипин, верапамил, коринфар, изоптин, сензит) в лечении острого инфаркта миокарда. Посредством этих препаратов можно достичь вазодилаторного эффекта, улучшения функции левого желудочка и толерантности к нагрузке за счет уменьшения постнагрузки и изменения соотношения «доза—запрос кислорода», а также ограничения проникновения кальция в миокардиальную клетку.

Наряду с консервативной терапией существует ряд эндоваскулярных и хирургических методов восстановления нарушенного коронарного кровотока в инфарктированной области и ограничения размеров повреждения сердечной мышцы. Среди них наиболее эффективными являются внутрикоронарная тромболитическая терапия, внутриаортальная контрпульсация и аортокоронарное шунтирование.

Первое сообщение об использовании внутрикоронарного введения тромболитических препаратов принадлежит Е. И. Чазову и др. (1975). Эта лечебная процедура направлена на реканализацию тромбированного венечного сосуда, восстановление кровотока в нем, ограничение зоны повреждения, сохранение жизнеспособности перинфарктной ишемизированной области миокарда и снижение летальности от острого инфаркта миокарда. Успешно выполненная интракоронарная тромболитическая процедура в первые 6 ч заболевания снижает летальность, ограничивает зону повреждения и улучшает функциональную способность левого желудочка по сравнению с контрольной группой больных, которым не выполнялась внутрикоронарная тромболитическая терапия [Ganz W. et al., 1961; Rentrop P. et al., 1981].

Показаниями к выполнению внутрикоронарной тромболитической процедуры служат крупноочаговый острый инфаркт миокарда (развившийся в течение 6 ч после ангинозного статуса), продолжающиеся приступы стенокардии, рефрактерные к лекарственной терапии, стойкое повышение сегмента ST на ЭКГ выше

5.34. Прижизненная селективная ангиограмма левой венечной артерии больного с острым инфарктом миокарда передней стенки левого желудочка, а — до проведения внутрикоронарной тромболитической терапии: имеется окклюзия передней межжелудочковой ветви левой венечной артерии (в проксимальной части, сосуд представлен в виде культы); б — после внутрикоронарного капельного введения 250 000 ЕД стрептазы. Отмечается восстановление проходимости сосуда на всем протяжении. Стрелками указано место «резидуального» стеноза.



изоэлектрической линии, акинезия стенки левого желудочка в области инфаркта миокарда по данным двухмерной эхокардиографии [Rutsch W. et al., 1983].

Противопоказаниями к выполнению внутрикоронарной тромболитической процедуры являются повторный инфаркт миокарда в области постинфарктного рубца, возраст больного старше 70 лет, непереносимость больным тромболитических препаратов (стрептаза, авелизин, стрептодеказа и др.), тяжелое поражение периферических артериальных сосудов [Rentrop P. et al., 1981; Rutsch W. et al., 1983].

Подготовительный период должен включать активную лекарственную терапию с целью ликвидации нарушений ритма и коррекции нарушения внутрисердечной гемодинамики. У больных с выраженными признаками сердечной недостаточности внутрикоронарную тромболитическую терапию можно выполнять на фоне внутриаортальной контрпульсации.

Перед процедурой желательны назначить больному антагонисты кальция для ликвидации или профилактики спазма венечных сосудов. Внутривенная кортикостероидная терапия позволяет снять аллергическую реакцию на тромболитические препараты. Гепарин в дозе 7500 ЕД вводят внутривенно для предотвращения тромбообразования на поверхности ангиографических катетеров.

При выявлении ангиографической картины острой окклюзии венечного сосуда, которая имеет характерную форму в виде культы, следует ввести внутрикоронарно 0,1 мг нитроглицерина с целью проведения дифференциальной диагностики между спазмом и тромботической окклюзией сосуда. Если после введения нитроглицерина не раскрывается просвет сосуда, приступают к интракоронарной тромболитической терапии. Для этого к окклюзированному венечному сосуду посредством мягкого проводника подводят ангиографический катетер (2F). Через этот катетер вводят тромболитические препараты (стрептаза, авелизин) в дозе 20 000—40 000 ЕД, затем капельно из расчета 2000—6000 ЕД/мин таким образом, чтобы суммарная доза препарата не превышала 200 000—240 000 ЕД. Вся процедура занимает примерно 1 ч.

Тромболитическая терапия в первые 6 ч после начала инфаркта позволяет примерно в 75—80% достичь реканализации окклюзированного сосуда (рис. 5.34). Восстановление кровотока в венечной артерии, васкуляризирующей инфарцированную область, сопровождается ограничением зоны некроза, улучшением функциональной способности левого желудочка и уменьшением рецидивов инфаркта миокарда [Rentrop P. et al., 1979].

После успешной тромболитической терапии длительное время (до 2—3 мес) проводят лечение антикоагулянтами.

Из осложнений следует отметить нарушения ритма сердца, которые сопровождают реперфузию инфарцированной области. Возможно возникновение фибрилляции желудочков, которая купируется электрической дефибрилляцией. Крайне редко при этой процедуре наступает летальный исход.

Как правило, он наблюдается у больных с тяжелой сердечной недостаточностью и рефрактерной к терапии аритмией.

После успешной тромболитической терапии, заключающейся в реперфузии инфарцированной области, практически всегда наблюдается «резидуальный» стеноз венечных артерий, который обусловлен атеросклеротическими бляшками или неполным лизированием тромба. Возможна комбинация этих двух факторов. Для более полного восстановления кровотока в венечных артериях эту процедуру сочетают с ангиопластикой коронарных артерий или аортокоронарным шунтированием. Это необходимо больным с продолжающимися приступами стенокардии, признаками расширения зоны повреждения, рецидивами острого инфаркта миокарда, низкой толерантностью к физической нагрузке и т. д.

Во многих кардиологических клиниках с целью ограничения зоны некроза при остром инфаркте миокарда широко используют внутривенное введение тромболитических препаратов. Наиболее часто применяют активатор фибринолиза стрептокиназу. Препарат вводят внутривенно капельно в количестве 250 000 ЕД в 20 мл изотонического раствора хлорида натрия в течение 15 мин. В дальнейшем стрептокиназу

Таблица 5.6. Терапевтические мероприятия при разных гемодинамических вариантах острого инфаркта миокарда

Вариант гемодинамики	ЛА <sub>д</sub>	ЛА <sub>дзк</sub>	СИ	Лечебные мероприятия	Замечания
Нормальная	15	12	2,7—3,5	Не требуются	Можно использовать К-блокаторы
Гиподинамическое состояние	15	12	3,0	( $\beta$ -Блокаторы)	Для этой группы характерна тахикардия
Гиповолемическая гипотония	15	9	2,7	Восполнение сосудистого русла жидкостью	После введения жидкости увеличивается ЛА <sub>д</sub> до 14—18 мм рт. ст., затем следует вновь оценить вариант гемодинамики
Умеренная левожелудочковая недостаточность	22	18—22	2,5	Мочегонные	Одышка, гипоксемия, умеренный венозный застой в легких
Выраженная левожелудочковая недостаточность	25	22	1,8	Вазодилататоры +/- мочегонные	Венозный застой и отек легких. Можно использовать сердечные гликозиды, ИВЛ с положительным давлением или вспомогательное кровообращение
Кардиогенный шок	22	8	1,8	Вспомогательное кровообращение	Можно использовать симптоматические препараты с положительным инотропным эффектом (допамин или добутамин)

Примечание. ЛА<sub>д</sub> — среднее давление в легочной артерии, мм рт. ст.; ЛА<sub>дзк</sub> — среднее давление «заклинивания» в легочных капиллярах, мм рт. ст.; СИ — сердечный индекс, л/(мин $\times$ м<sup>2</sup>).

вводят внутривенно капельно со скоростью около 100 000 ЕД/ч. Лечение продолжают в течение 12—16 ч. По окончании введения стрептокиназы продолжают антикоагулянтную терапию гепарином по обычной схеме. Своевременно начатая фибринолитическая терапия у больных с острым инфарктом миокарда дает хорошие результаты. Отмечаются уменьшение интенсивности болевого синдрома, более быстрая динамика ЭКГ, меньшее повышение активности трансфераз в крови. Летальность больных, получавших лизирующие препараты, по мнению некоторых авторов, почти в 2 раза меньше, чем в контрольной группе [Чазов Е. И. и др., 1964].

Остается спорным вопрос о роли антикоагулянтной терапии при лечении острого инфаркта миокарда, о ее влиянии на ограничение зоны повреждения мышцы сердца. Основными показаниями к применению антикоагулянтов при остром инфаркте миокарда являются гиперкоагуляция крови, частый тромбоз венечных артерий и пристеночный тромбоз в полостях сердца, тромбоэмболии периферических и легочных артерий.

Имеются определенные противопоказания к проведению антикоагулянтной терапии при остром инфаркте миокарда: сопутствующая язвенная болезнь и другие процессы с склонностью к кровотечениям, болезни почек и печени, крови и т. д.

Более полную информацию о борьбе с этими осложнениями можно получить в работах, посвященных инфаркту миокарда [Чазов Е. И., 1982; Braunwald E., 1984]. Основной причиной остановки сердца при остром инфаркте миокарда является фибрилляция желудочков. В этих случаях необходима немедленная электрическая дефибрилляция сердца. Если причиной остановки сердца явилась асистолия, следует выпол-

нить чрезгрудинную или трансвенозную электрокардиостимуляцию.

Лечение гемодинамических нарушений при остром инфаркте миокарда. У больных с острым инфарктом миокарда могут наблюдаться следующие варианты гемодинамики: 1) нормальная гемодинамика; 2) гипердинамическое состояние кровообращения; 3) гиповолемическая гипотония; 4) левожелудочковая недостаточность; 5) кардиогенный шок. Терапия нарушений гемодинамики и «поддержка» сердечной деятельности определяются в зависимости от типа гемодинамики. В табл. 5.6 приведены основные терапевтические мероприятия в зависимости от состояния гемодинамики больных с острым инфарктом миокарда [Braunwald E., 1984]. Эта схема применима лишь в тех случаях, когда осуществляется мониторингное наблюдение. Вопрос о том, у каких больных следует выполнять мониторингное наблюдение за гемодинамикой, решается на основании тщательного анализа клинико-инструментальных данных.

Прогноз при консервативном лечении острого инфаркта миокарда. Летальность при остром инфаркте миокарда, по данным разных авторов, составляет 18,5—40%. По данным W. Rudolph и соавт. (1981), в ближайшие часы острого инфаркта миокарда на догоспитальном этапе погибает 20%, 15% умирают в период стационарного лечения и 10% — вскоре после выписки из стационара (в пределах первых 6 мес). В дальнейшем ежегодная смертность больных составляет 3—6%, т. е. как и при хронической стадии.

Однако следует помнить, что прогноз при остром инфаркте миокарда как в период стационарного лечения, так и на внебольничном этапе зависит от множества факторов. Так, например, госпитальная леталь-

ность при кардиогенном шоке и тяжелых формах сердечной недостаточности достигает 80%, тогда как при интрамуральных и субэндокардиальных поврежденных миокарда не превышает 5–8%.

Хирургическое лечение. Со времени использования методов непрямого реваскуляризации для лечения ИБС эти операции были применены у больных с острым инфарктом миокарда. А. Н. Бакулев в начале 60-х годов в ИССХ АМН СССР ввел в практику операцию Фиески—Томпсона при остром инфаркте миокарда.

Ряд авторов попытались применить другие методы непрямого реваскуляризации и коронарной эндартерэктомии при остром инфаркте миокарда. В 1968 г. В. И. Колесов впервые в мире произвел успешную операцию прямой реваскуляризации миокарда при остром инфаркте миокарда. На работающем сердце без ИК был наложен маммарно-коронарный анастомоз с передней межжелудочковой ветвью левой коронарной артерии. Послеоперационный период протекал гладко; в отдаленном периоде у больного не было приступов стенокардии и не отмечалось рецидивов инфаркта.

После использования в клинической практике методов маммарно-коронарного и аутовенозного аортокоронарного шунтирования при остром инфаркте миокарда метод прямой реваскуляризации у больных получил определенное развитие, однако не столь широкое, как можно ожидать, исходя из теоретических предпосылок.

Это обуславливалось такими факторами, как отсутствие четких показаний к аортокоронарному шунтированию у больных с острым инфарктом миокарда и адекватных методов интраоперационной защиты миокарда. Это привело к тому, что операции сопровождались высоким процентом летальности и большим количеством осложнений.

В дальнейшем разработка показаний к операции и индивидуальный подход к больным с острым инфарктом миокарда, а также внедрение в клиническую практику метода калиевой кардиopleгии привели к значительному улучшению непосредственных и отдаленных результатов реваскуляризации миокарда при остром инфаркте.

Анализ данных литературы [Ким В. Ф., 1986] показал, что к концу 1984 г. в мире было выполнено 1679 операций аортокоронарного шунтирования при остром инфаркте миокарда в первые сутки от начала развития инфаркта. Операционная летальность среди больных, оперированных в течение 6 ч от начала приступа, составила 4,9%.

Патофизиологическим обоснованием операции реваскуляризации миокарда при остром инфаркте в настоящее время считают: 1) обратное развитие повреждения (если реперфузия осуществляется в сроки до 6 ч от начала инфаркта); 2) улучшение кровоснабжения периинфарктной зоны (при операциях в более поздние сроки).

Показания к аортокоронарному шунтированию. Одной из наиболее важных проблем в хирургии острого инфаркта миокарда является проблема ранней госпитализации больных. Как известно, обратное развитие повреждения может произойти лишь при реперфузии в течение максимум 6 ч от начала приступа. Поэтому за такой короткий промежуток времени нужно доста-

вить больного в специализированный центр, провести все необходимые исследования, включая коронарографию, и успеть подключить АИК, что практически трудно осуществить.

В настоящее время можно выделить ряд показаний к экстренному аортокоронарному шунтированию при остром инфаркте миокарда. К ним относятся: 1) *тромбоз венечной артерии* после коронарографии и транслюминальной ангиопластики, а также развитие острого инфаркта миокарда у больного, ожидающего плановой операции аортокоронарного шунтирования, которому ранее уже была сделана коронарография. В этих ситуациях требуется минимум времени, так как больной уже полностью обследован и можно ожидать хорошего эффекта от операции [Favaloro R. et al., 1971; Akins C. et al., 1983]; 2) *выраженные гемодинамические нарушения и кардиогенный шок*. Лекарственная терапия обычно не предупреждает очень высокую летальность больных, их оперируют вынужденно в связи с отсутствием перспектив при консервативном лечении [Работников В. С. и др., 1978]. В ряде работ сообщалось о достаточно высоком проценте выживаемости больных при экстренной реваскуляризации миокарда [Князев М. Д., 1975; Mundth E. et al., 1971]. На результатах операции больных сказываются сроки проведения хирургического вмешательства; 3) *различные осложнения в раннем постинфарктном периоде* (расширение зоны ишемии и некроза, проявляющееся рецидивом загрудинных болей, нарушениями ритма и проводимости, клиническими признаками постинфарктной нестабильной стенокардии, сочетанием указанных осложнений). У таких больных операция может предупредить и приостановить расширение зоны инфаркта и его рецидив, предотвратить сложные нарушения ритма [DeWood M. et al., 1984; Lindenau K. et al., 1983].

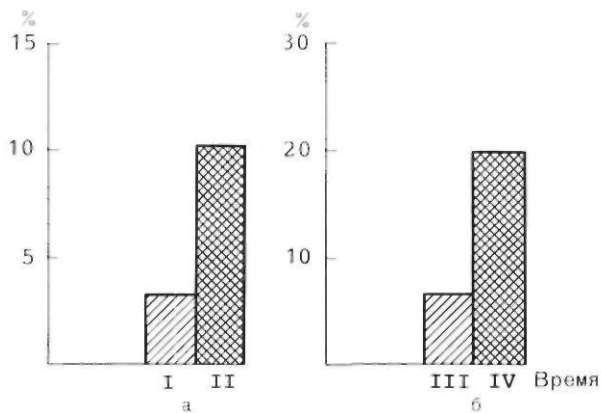
В литературе длительное время дискутируется вопрос о том, при каких формах инфаркта миокарда (крупноочаговых или мелкоочаговых) наиболее показана и оправдана хирургическая реваскуляризация.

В настоящее время установлено, что хирургическая реваскуляризация не показана больным с неосложненным течением трансмурального инфаркта миокарда [Sobel B., Braunwald E., 1984]. При мелкоочаговом инфаркте миокарда, когда отмечается стеноз крупного венечного сосуда, снабжающего кровью значительную массу миокарда (особенно при поражении передней межжелудочковой ветви), реваскуляризация целесообразна для предупреждения расширения зоны инфаркта и его рецидивов [Loop F., 1974; Mills N. et al., 1975].

При трансмуральном инфаркте миокарда операцию нужно проводить только в ранние сроки (до 6 ч от момента развития приступа), когда еще возможно обратное развитие процесса повреждения миокарда. Операция в более поздние сроки оправдана лишь при возникновении серьезных осложнений.

Существует, однако, ряд трудностей при определении показаний к операции у больных с острым инфарктом миокарда. Прежде всего важно точно установить характер инфаркта миокарда до операции (трансмуральный, мелкоочаговый). Четкие электрокардиографические признаки трансмурального инфаркта (например, формирование зубца Q) обычно не успевают развиться в течение первых 6 ч от начала приступа. М. DeWood (1979), в частности, считает.





5.35. Графическое изображение летальности при лекарственном и хирургическом лечении больных с острым инфарктом миокарда [De Wood M. et al., 1979].

а — зависимости летальности от сроков операции; б — летальность в отдаленном периоде после хирургического и лекарственного лечения. Летальность при выполнении операции: I — в первые 6 ч от начала инфаркта миокарда; II — через 6 ч от начала инфаркта миокарда; в отдаленные сроки: III — после хирургического лечения; IV — после лекарственного лечения. По оси ординат — летальность в процентах.

что повышение сегмента S—T на 2 мм выше изоэлектрической линии свидетельствует о трансмуральном повреждении миокарда даже при нормальном комплексе QRS [DeWood M. et al., 1979]. Однако и такой подход позволяет отнести ряд больных с непроникающим инфарктом к числу больных с трансмуральным инфарктом.

К особой группе относятся больные с острым инфарктом миокарда, которым проведена успешная интракоронарная тромболитическая терапия. После лечения у них обычно сохраняется резидуальный стеноз сосуда (75% и более), снабжающего кровью зону инфаркта. При растворении тромба, открытии периферического русла и наличии признаков обратного развития процесса повреждения на ЭКГ необходимо окончательно нормализовать кровоток в коронарной артерии, чтобы избежать ретромбоза. По некоторым данным, частота ретромбоза составляет 30—70% в первые дни после тромболитизиса [Rentrop P. et al., 1981]. Окончательную реваскуляризацию можно осуществить методом транслуминальной коронарной ангиопластики, а при ее неудаче — операцией аортокоронарного шунтирования [Krebbel H. et al., 1982; Lolliev D. et al., 1983].

Этот метод был впервые предложен в 1980 г. [Krebbel H. et al., 1983].

Такой подход к ренерфузии при остром инфаркте миокарда с теоретической точки зрения наиболее оправдан и дает хорошие результаты [Loitz K. et al., 1980]. Ниже представлены показания к хирургической реваскуляризации при остром инфаркте миокарда (табл. 5.7).

Результаты. В оценке результатов хирургического лечения острого инфаркта по-прежнему нет однозначных ответов на вопросы: 1) может ли операция улучшить результаты лечения острого инфаркта ми-

окарда за счет ограничения зоны некроза; 2) улучшает ли операция отдаленные показатели выживаемости; 3) предотвращает ли операция рецидивы инфаркта миокарда?

Как указывают большинство авторов, снижение летальности является наиболее точным критерием достигнутого ограничения зоны некроза при хирургическом лечении острого инфаркта миокарда [DeWood M., 1979]. В настоящее время летальность при операциях, выполненных в течение 6 ч от начала развития инфаркта, составляет 3,1%, а при операциях, сделанных в более поздние сроки, — 10,3% [DeWood M. et al., 1979], причем в первом случае она значительно ниже, чем при лекарственном лечении, тогда как во втором такая же, как и при лекарственной терапии (рис. 5.35).

Летальность после операции зависит не только от сроков ее проведения, но и от характера инфаркта миокарда: при трансмуральном инфаркте она значительно выше, чем при мелкоочаговым. Показатели выживаемости в отдаленные сроки гораздо выше у оперированных больных, чем у леченных лекарственными средствами. Так, по данным М. DeWood и соавт. (1979), летальность к 56-му месяцу после операции у хирургических больных составила 6%, тогда как после консервативного лечения — 20,5%.

У оперированных больных значительно реже развиваются повторные инфаркты миокарда и стенокардии, чем у больных, леченных лекарственными средствами [Vermeulen F. et al., 1984].

Данные литературы об ограничении зоны инфаркта миокарда (по данным ЭКГ), исчезновении зубца Q, особенностях сократительной функции миокарда, со-

Таблица 5.7. Показания к аортокоронарному шунтированию при остром инфаркте миокарда

Показания	Оптимальные сроки операции
<b>Установленные</b>	
Тромбоз венечной артерии после коронарографии или ангиопластики	Немедленно
Острый инфаркт миокарда у больного, ожидающего планового аортокоронарного шунтирования	»
Постинфарктная нестабильная стенокардия	1-е сутки — 1-й месяц
Резидуальный стеноз венечной артерии после тромболитизиса	1—7-е сутки
<b>Возможные</b>	
Крупноочаговый инфаркт миокарда	Первые 6 ч
Осложненный инфаркт миокарда (нарушения гемодинамики, расширенные зоны некроза, нарушения ритма)	При развитии осложнений
Неосложненный мелкоочаговый инфаркт миокарда у больного со стенозом крупного венечного сосуда	1—30-е сутки
<b>Нет показаний</b>	
Неосложненный трансмуральный инфаркт миокарда	—
Отсутствие «хирургических» изменений в венечных артериях	—
Неоперабельное поражение дистального венечного русла	—

держании ферментов в динамике и других показателях после реваскуляризации миокарда противоречивы и требуют дальнейшего анализа.

Хирургическая реваскуляризация миокарда после успешной внутрикоронарной тромболитической терапии сопровождается более низкой операционной летальностью, и результаты такого этапного хирургического метода лечения значительно лучше, чем только экстренной хирургической реваскуляризации без тромболитика.

Таким образом, можно сделать ряд конкретных выводов.

1. При остром инфаркте миокарда операция оправдана и показана в случае нетрансмурального инфаркта при поражении крупной венечной артерии в сроки до 30 сут от начала его развития.

2. Операцию при трансмуральном инфаркте миокарда можно сделать не позднее чем через 6 ч от начала приступа, а в более поздние сроки—при появлении ранней постинфарктной стенокардии и гемодинамических осложнений.

3. В настоящее время наиболее оправдано Сочетанное применение тромболитической терапии и ангиопластики или аортокоронарного шунтирования у больных с инфарктом миокарда, обусловленным тромбозом сосуда.

4. Больным с инфарктом миокарда, обусловленным только стенозом сосуда, рекомендуется ангиопластика и аортокоронарное шунтирование.

#### 5.4. КАРДИОГЕННЫЙ ШОК

Кардиогенный шок — это клинический синдром острого расстройства кровообращения, когда сердце не в состоянии обеспечить минутный объем кровообращения, достаточный для адекватной перфузии органов и тканей.

Причины кардиогенного шока: 1) острое нарушение коронарного кровообращения с повреждением значительной массы миокарда; 2) нарушение механической функции сердца вследствие его наружного разрыва, разрыва межжелудочковой перегородки, возникновения острой митральной регургитации или внезапной обструкции кровотока; 3) токсическое или тяжелое механическое повреждение миокарда, вызванное, например, операционной травмой; 4) конечная стадия кардиомиопатии с нарастанием сердечной недостаточности.

Кардиогенный шок при инфаркте миокарда, как правило, возникает вследствие острого нарушения коронарного кровообращения и выключения из насосной функции значительной массы миокарда. Эта форма кардиогенного шока встречается наиболее часто.

Частота. В специализированных отделениях кардиогенный шок наблюдается у 10—15% больных с инфарктом миокарда. Определение истинной частоты этого состояния, по-видимому, довольно затруднительно, так как исследователи нередко используют различные критерии для оценки этого состояния. Кроме того, определенное количество больных с инфарктом миокарда погибают от кардиогенного шока на догоспитальном этапе.

Летальность от кардиогенного шока составляет 80—100% [Sobel B., 1984]. Применение адреномиметиков в сочетании с нитратами и препаратами, снижающими периферическое сопротивление, и особенно примене-

ние за последние 15 лет вспомогательного кровообращения в виде контрпульсации внутриаортальным баллоном позволило несколько снизить летальность.

Кроме того, значительное число больных, выведенных из состояния кардиогенного шока, погибают от осложнений.

Патогенез. Как показали многочисленные исследования, кардиогенный шок развивается при поражении более 40% массы миокарда левого желудочка [Сметнев А. С., 1971; Йоселиани Д. Г., Мовелидзе Т. А., 1978; Allonso D. et al., 1973].

Выделяют три фазы (стадии) кардиогенного шока. Первая фаза — острая недостаточность левого желудочка — развивается вскоре после окклюзии коронарной артерии. Вторая фаза — фаза частичного восстановления гемодинамики за счет включения различных компенсаторных механизмов. Третья фаза — острая прогрессирующая недостаточность кровообращения в результате истощения механизмов компенсации и включения ряда дополнительных патологических механизмов.

В первой фазе наблюдается острая миокардиальная недостаточность, кроме того, возникают кардиогенные рефлексы, играющие компенсаторную роль.

Во время второй фазы компенсаторные механизмы позволяют в определенной степени восстановить контрактильную способность миокарда, улучшить коронарную перфузию и повысить артериальное давление. Это осуществляется благодаря повышению активности симпатической нервной системы, направленной на улучшение коронарной перфузии за счет стимуляции периферических  $\alpha$ -рецепторов и соответственно вазоконстрикции, а также путем непосредственной стимуляции контрактильного статуса миокарда в результате воздействия на сердечные Э-рецепторы.

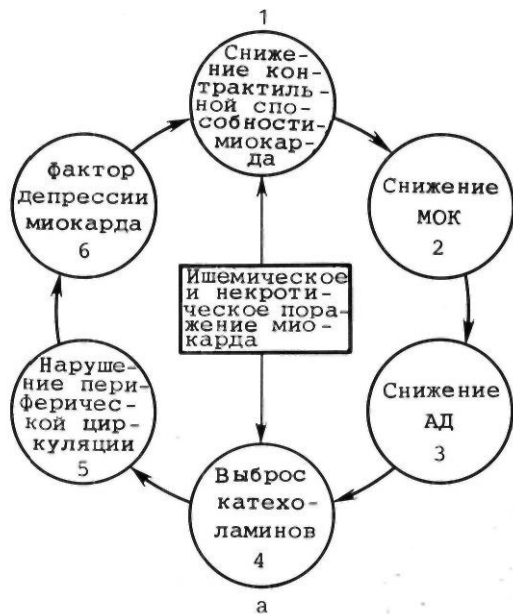Повышение активности симпатической нервной системы играет компенсаторную роль. Однако в то же время повышается потребление кислорода ишемизированным миокардом, увеличивается частота сердечных сокращений и постнагрузка, что может вызвать расширение зоны инфаркта.

Если масса пораженного миокарда превышает 40—45%, то компенсаторные механизмы становятся недостаточными для обеспечения как коронарной, так и периферической циркуляции. Вследствие этого наступает быстро прогрессирующая третья фаза острой циркуляторной недостаточности. Между условно выделенными второй и третьей фазами находится граница необратимости шоковых изменений нарушения процессов гомеостаза.

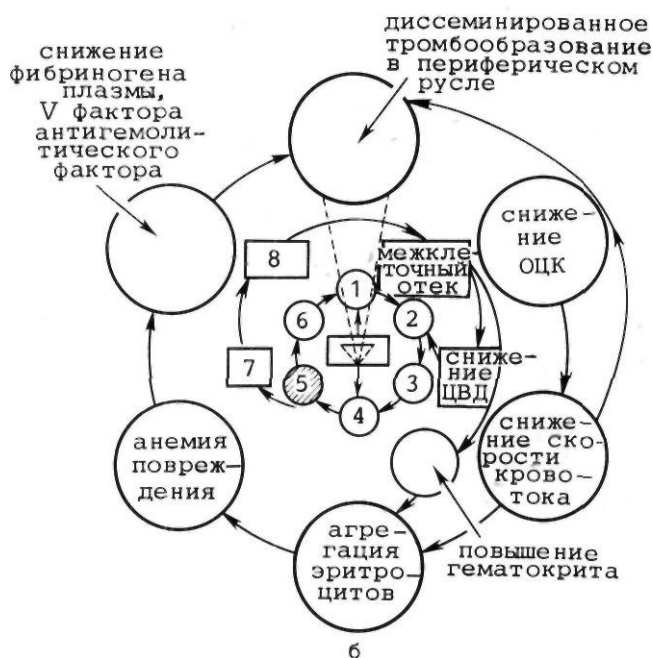
Принято различать пять основных вариантов «порочного круга» при кардиогенном шоке: 1) резкое снижение контрактильной способности миокарда способствует падению артериального давления и резкому ухудшению коронарной перфузии, что в свою очередь способствует дальнейшему повреждению миокарда; 2) снижение контрактильной способности миокарда левого желудочка сопровождается повышением конечно-диастолического давления в нем, в левом предсердии и легочных венах, что приводит к вентилиционно-перфузионным нарушениям, снижению оксигенации крови и в конечном итоге вызывает еще более выраженную гипоксию миокарда; 3) снижение артериального давления вызывает компенсаторное возбуждение симпатической нервной системы и спазм периферических сосудов; ухудшение перфузии периферических тканей способствует развитию метаболического ацидоза, который оказывает кардиодепрессивное действие; 4) спазм периферических сосудов вызывает трансудацию жидкости из сосудистого русла в ткани, повышение гематокрита и вязкости крови, что сопровождается микро-тромбозами в сосудах сердца и нарушением микроциркуляции; 5) ухудшение перфузии органов и тканей в результате сосудистого спазма способствует выбросу лизосомальных ферментов, главным образом в кишечнике и поджелудочной железе; развивающаяся токсинемия также оказывает кардиодепрессивное действие.

Общая схема патогенеза кардиогенного шока представлена на рис. 5.36.

Развиваясь «по спирали», указанные патогенетические механизмы приводят в конце концов к фатальному снижению функции миокарда и развитию третьей — необратимой — фазы кардиогенного шока.



а



б

5.36. Схема патогенеза кардиогенного шока. а — общие расстройства кровообращения при шоке; б — нарушение органной и тканевой перфузии [Барвынь В. Г., 1979].

Клиника. При бурном развитии кардиогенного шока клиническая картина настолько типична, что его невозможно спутать с другими проявлениями левожелудочковой недостаточности при остром инфаркте

миокарда. Вместе с тем для более точной идентификации кардиогенного шока необходим строгий контроль и учет всех гемодинамических параметров.

Клиника кардиогенного шока складывается из следующих синдромов: 1) инфаркт миокарда; 2) наличие собственно шока (падение артериального давления, тахикардия и т. д.); 3) симптомы нарушения периферической и органной циркуляции.

Шок может развиваться одновременно с инфарктом, но может возникать и в последующие дни (2–5-й) в связи с расширением зоны инфаркта или возникновением аритмии. У  $\frac{2}{3}$  больных с кардиогенным шоком инфаркт миокарда имеет переднюю локализацию. Имеются обычно боли в груди и признаки острого инфаркта миокарда на ЭКГ.

Гемодинамические критерии шока. К критериям, позволяющим охарактеризовать нарушение сердечного выброса и гемодинамики при кардиогенном шоке, относятся: 1) систолическое артериальное давление ниже 80 мм рт. ст.; 2) диастолическое артериальное давление ниже 50 мм рт. ст.; 3) среднее артериальное давление ниже 60 мм рт. ст.; 4) центральное венозное давление выше 9 мм рт. ст. (120 мм вод. ст.); 5) давление заклинивания или диастолическое давление в легочной артерии выше 18 мм рт. ст.; 6) частота сердечных сокращений более 95 в минуту; 7) сердечный индекс менее 1,8 л/(минм<sup>2</sup>); 8) общее периферическое сопротивление более 2000 дин/(с·см<sup>-2</sup>).

Мониторирование всех этих показателей необходимо для идентификации шока и контроля за его течением, а также для оценки эффективности проводимой терапии.

Симптомы нарушения периферической циркуляции проявляются в виде похолодания кожных покровов и конечностей, развития пятен дисциркуляции на коже, снижения или исчезновения периферического пульса.

Нарушение кровоснабжения головного мозга приводит к спутанности сознания, возбуждению, а в терминальной фазе шока — к сопорозному или коматозному состоянию.

Снижение перфузии кишечника может давать абдоминальный болевой синдром. Нарушение циркуляции в легких сопровождается артериальной гипоксемией, что требует постоянного контроля за концентрацией газов крови. Наряду с понижением оксигенации артериальной крови исследование артериовенозной разницы по кислороду может служить показателем, отражающим тяжесть сердечной недостаточности. Для тяжелой картины шока характерны снижение напряжения кислорода в венозной крови и низкая артериовенозная разница в насыщении крови кислородом.

Снижение перфузии почек приводит к развитию олигурии и анурии. Критерием кардиогенного шока является олигурия менее 30 мл/ч. При наблюдении за больным с кардиогенным шоком необходимо тщательное почасовое измерение диуреза.

**Физикальные симптомы:** глухие тоны сердца, нередко определяется систолический шум над верхушкой сердца и кардиомегалия. В легких могут выслушиваться влажные хрипы. При исследовании отмечаются метаболический ацидоз, гиперферментемия, гипокалиемия, гиперазотемия, нередко лейкоцитоз, гипоксемия и гиперкапния.

Принято различать отдельные клинические формы кардиогенного шока. Так, М. Mattlof и соавт. (1973) выделяют три группы больных с кардиогенным шоком: а) больные без предшествовавшего анамнеза ИБС, у которых шок развивается остро при первом массивном инфаркте миокарда; шок протекает бурно и быстро приводит к фатальному исходу; б) больные, у которых шок наблюдается в процессе острого инфаркта миокарда (на 2—5-е сутки) и связан с развитием механических осложнений (разрыв сердца, разрыв межжелудочковой перегородки, недостаточность митрального клапана, острая аневризма); в) больные, имеющие длительный анамнез ИБС, перенесшие ранее инфаркт миокарда, у которых свежий инфаркт миокарда, иногда даже небольшой, приводит к резкому ухудшению контрактильной способности миокарда левого желудочка с развитием кардиогенного шока.

Различают также торпидную и бурно протекающую форму кардиогенного шока [Сметнев А. С., 1971].

Состояния, осложняющие течение шока. Необходимо выделить группу больных с наличием факторов, осложняющих течение кардиогенного шока. Это прежде всего больные с отеком легких на фоне кардиогенного шока. У таких больных наблюдаются большее угнетение гемодинамики и худшие показатели сердечного выброса, давление «заклинивания» в легочной артерии и индекса ударной работы левого желудочка, чем при кардиогенном шоке без отека легких [Аронов А. Е., 1981].

Другим фактором, осложняющим течение шока, является аритмия. Хотя различные формы аритмии нередко наблюдаются при кардиогенном шоке, тяжелые формы аритмии (тахисистолическое мерцание предсердий, частая желудочковая экстрасистолия, пароксизмы желудочковой тахикардии) значительно осложняют его течение и являются неблагоприятными прогностическими факторами.

Дифференциальный диагноз. Дифференцировать кардиогенный шок следует с острой левожелудочковой недостаточностью без развития шока, которая обычно не соответствует гемодинамическим критериям шока: среднее артериальное давление, показателя сердечного выброса (сердечный и ударный индексы) выше, чем при шоке. Общее периферическое сопротивление ниже  $1800 \text{ дин}/(\text{с}\cdot\text{см}^5)$ . Индекс ударной работы левого желудочка при кардиогенном шоке составляет  $14\text{--}16 \text{ гм}/\text{м}^2$ , тогда как при острой левожелудочковой недостаточности без шока— $25\text{--}27 \text{ гм}/\text{м}^2$ .

Дифференциальный диагноз шока при инфаркте миокарда и шока, развивающегося в результате других механических нарушений в системе циркуляции, сложен.

Другие наиболее частые состояния, с которыми приходится дифференцировать истинный кардиогенный шок: 1) острая недостаточность правой желудочка в результате инфаркта миокарда; 2) тромбоэмболия легочной артерии; 3) разрыв межжелудочковой перегородки или острая митральная недостаточность в процессе развития острого инфаркта миокарда; 4) наружный разрыв сердца при инфаркте миокарда; 5) тампонада сердца при остром перикардите; 6) внезапная обструкция митрального отверстия миксомой левого предсердия, острая циркуляторная недостаточность в результате прогрессирующего стеноза аор-

тального клапана или перфорация его при септическом эндокардите; 7) острая циркуляторная недостаточность как конечный результат длительно существовавшей кардиопатии; 8) расслаивающаяся аневризма грудных отделов аорты.

Общий принцип дифференциальной диагностики этих состояний заключается в том, что при инфаркте миокарда имеются клинические и электрокардиографические признаки инфаркта и отсутствуют симптомы указанных заболеваний. При шоке, обусловленном одним из указанных состояний, отмечаются признаки, характерные для этих состояний, и нет симптомов массивного инфаркта миокарда.

Дифференциально-диагностические трудности иногда могут возникать при шоке и коме несердечного генеза (токсический шок, септический шок, шок при перитоните, анафилактический шок). Иногда трудно дифференцировать кардиогенный шок с коматозными состояниями, развивающимися в результате гиперили гипогликемии, мозгового инсульта, особенно при наличии у больного электрокардиографических признаков ИБС или острого нарушения коронарного кровообращения.

Лечение. Одним из наиболее оптимальных и результативных методов лечения, который можно применить даже во время транспортировки больного в кардиологическое отделение, является метод контрпульсации. Метод транспортной контрпульсации был впервые в мире применен в ИССХ им. А. Н. Бакулева. При этом использовали портативный транспортный контрпульсатор. Применение этого метода позволило снизить смертность от кардиогенного шока на догоспитальном этапе на 50%. Существует также транспортная наружная контрпульсация [Шумаков В. И., 1979]. Однако такие условия имеются далеко не всегда.

В настоящее время разработаны достаточно четкие принципы ведения больных с кардиогенным шоком.

Начальная терапия кардиогенного шока заключается в инфузии плазмозамещающих растворов (альбумин, протеин, полиглюкин) в тех случаях, когда давление наполнения левого желудочка относительно низкое ( $5\text{--}17 \text{ мм рт. ст.}$ ). Такая инфузионная терапия позволяет максимально исследовать механизм Старлинга, но, как показали исследования многих авторов, улучшения состояния при этом можно добиться лишь в  $7\text{--}22\%$  больных, однако все больные остаются в состоянии кардиогенного шока.

В ряде случаев терапия, проводимая без достаточного контроля, может вызвать отек легких. При отеке легких начальная инфузионная терапия плазмозамещающими растворами противопоказана.

Адекватные дозы адреномиметиков—адреналина, дофамина (допамина) назначают в соответствии с исходными параметрами гемодинамики и сердечного ритма. Терапевтическая доза адреналина—до  $0,1\text{--}0,2 \text{ мкг}/(\text{кг}\cdot\text{мин})$ , а допамина— $2\text{--}10 \text{ мкг}/(\text{кг}\cdot\text{мин})$ .

Хотя применение адреномиметиков почти у половины больных с кардиогенным шоком позволяет улучшить показатели артериального давления и сердечного выброса, однако адреномиметики в то же время оказывают отрицательные влияния: повышение общего периферического сопротивления с усугублением периферического сосудистого спазма, тахикардия и



аритмии. В отличие от адреналина допамин не угнетает, а даже несколько улучшает почечный кровоток, что при кардиогенном шоке имеет большое значение.

У 15% больных гемодинамические параметры при лечении адреномиметиками не меняются, отмечается лишь увеличение общего периферического сопротивления, а еще у 35% больных вообще отсутствует реакция или наступает ухудшение гемодинамики на фоне их введения [Аронов А. Е., 1981].

Так как отрицательное действие адреномиметиков связано в значительной степени с увеличением потребления кислорода миокардом, в последнее время предприняты попытки комбинированного использования адреномиметиков и препаратов, снижающих потребление миокардом кислорода, прежде всего периферических вазодилататоров и небольших доз б-блокаторов.

Наиболее разработана в настоящее время комбинированная терапия адреномиметиками и периферическими вазодилататорами — натрия нитропруссидом, нитроглицерином.

Дозы нитроглицерина и натрия нитропрussa определяются методом титрования, т. е. нужная доза подбирается постепенно. Сначала назначают минимальную дозу 1 мкг/(кг·мин) натрия нитропрussa и 0,8 мкг/(кг·мин) нитроглицерина. Затем, если эффекта не наблюдается, дозу медленно увеличивают до максимальной—6—7 мкг/(кг·мин) натрия нитропрussa и 5—6 мкг/(кг·мин) нитроглицерина и добиваются сбалансированной реакции, с одной стороны, на адреналин, а с другой — на вазодилататоры.

Основными критериями эффекта при такой терапии является снижение общего периферического сопротивления, повышение артериального давления, сердечного выброса и индекса ударной работы левого желудочка и снижение повышенного давления «заклинивания» в легочной артерии.

Необходимыми препаратами при лечении кардиогенного шока являются антиаритмические средства.

Диуретические препараты в комбинации с препаратами калия назначают при отеке легких. Терапия диуретиками способствует снижению токсинемии.

Кроме перечисленных лекарственных средств, для лечения кардиогенного шока применяют такие инотропные стимуляторы, как хлорид кальция и глюкагон. В ряде работ сообщалось о применении в лечении кардиогенного шока преднизолона, простагландинов, однако полной оценки эффективности их применения в настоящее время еще нет.

Вопрос об использовании сердечных гликозидов при кардиогенном шоке решается отрицательно, поскольку гликозиды нецелесообразно применять при нарушениях внутрижелудочковой проводимости, экстрасистолии, гипокалиемии, кроме того, они повышают потребление кислорода миокардом.

В то же время гликозиды необходимо назначать в период реканвалесценции после кардиогенного шока в связи с сердечной недостаточностью.

Все больные с кардиогенным шоком должны получать кислород через маску или носовой катетер. Искусственная вентиляция легких показана при одышке и снижении  $P_{O_2}$  артериальной крови ниже 60 мм рт. ст. при дыхании кислородом.

Токсинемия является важным фактором в патогенезе шока. В связи с этим детоксикацию следует широко проводить при этом состоянии [Бердичевский М. С., 1985].

Значение хирургических методов лечения кардиогенного шока. Несмотря на разработку ряда новых методов терапии кардиогенного шока, летальность при этом состоянии, даже при использовании контрпульсации, составляет 80%. Поэтому были разработаны методы хирургического лечения кардиогенного шока. В клинической практике при кардиогенном шоке была применена ранняя инфарктэктомия, однако результаты ее были неутешительными [Mulder D., Kattus A., 1973]. Тем не менее ранняя инфарктэктомия в сочетании с аортокоронарным шунтированием артерий, снабжающих кровью неинфарцированный миокард, позволила добиться снижения летальности при кардиогенном шоке [Mundth E., 1975; Johnson S., 1977].

Первое хирургическое вмешательство при кардиогенном шоке — аортокоронарное шунтирование — выполнил канадский хирург W. Кеоп в 1971 г.

Теоретическое обоснование операции аортокоронарного шунтирования при кардиогенном шоке заключается в возможности обратного развития инфарктных изменений, если операция выполняется в первые 6 ч от начала инфаркта миокарда, и в улучшении перфузии периинфарктной зоны в более поздние сроки. При развитии механических осложнений острого инфаркта миокарда (ДМЖП недостаточности митрального клапана) операция направлена на устранение этих осложнений и нормализацию внутрисердечной гемодинамики.

По сводной статистике к 1984 г. в мире оперировано 230 больных с кардиогенным шоком, 178 из них одновременно проводилась контрпульсация. Средняя послеоперационная летальность составила 48,7%, что значительно ниже среднестатистической летальности при лекарственном лечении этого синдрома.

Реваскуляризация миокарда при кардиогенном шоке не приводит к немедленному восстановлению сократительной функции. Она восстанавливается в течение 2—3 сут, иногда 5 сут «под прикрытием» вспомогательного кровообращения.

Таким образом, результаты хирургического лечения кардиогенного шока в настоящее время следует считать обнадеживающими. При тщательном отборе больных хирургическое лечение, проводимое в ранние сроки, особенно с использованием вспомогательного кровообращения, может давать лучшие результаты, чем лекарственное.

Основными методами лечения кардиогенного шока являются контрпульсация внутриаортальным баллоном и другие методы вспомогательного кровообращения.

## 5.5. ВСПОМОГАТЕЛЬНОЕ КРОВООБРАЩЕНИЕ ПРИ СЕРДЕЧНОЙ И КОРОНАРНОЙ НЕДОСТАТОЧНОСТИ

Одним из наиболее распространенных методов вспомогательного кровообращения является контрпульсация внутриаортальным баллоном.

Метод артериальной контрпульсации был разработан D. Harken в 1958 г. и R. Claus в 1961 г. Принцип метода заключается в удалении определенного объема крови из артериального русла и возвращении этого объема в артериальное русло в фазу диастолы.

В 1962 г. S. Moulouropoulos предложил использовать специальный внутриаортальный баллон, который в фазу диастолы быстро раздувался и спадался в фазу систолы сердца (рис. 5.37).

В 1968 г. A. Kantrowitz сообщил о применении контрпульсации внутриаортальным баллоном у больных с кардиогенным шоком с достоверным улучшением показателей выживаемости благодаря улучшению гемодинамики.

D. Vregman и соавт. в 1971 г. разработали двухкамерный внутриаортальный баллон. Были предложены также трехкамерные внутриаортальные баллоны, которые увеличивали эффективность контрпульсации.

В нашей стране метод контрпульсации внутриаортальным баллоном разработали и применили В. И. Бураковский, В. Г. Барвынь, В. И. Шумаков и В. Е. Толпекин, М. Я. Руда в 1968—1971 гг.

**Гемодинамический эффект контрпульсации.** Контрпульсация у больных с сердечной недостаточностью вследствие ишемического поражения миокарда, обусловленного коронарной недостаточностью, приводит к следующим изменениям показателей гемодинамики: систолическое артериальное давление снижается, диастолическое повышается; сердечный индекс увеличивается с 15 до 40%; давление «заклинивания» в легочных капиллярах уменьшается в среднем на 18%; увеличивается индекс ударной работы левого желудочка; снижается потребность миокарда в кислороде.

Основная роль контрпульсации заключается в разгрузке левого желудочка, улучшении коронарной перфузии и оксигенации миокарда (схема 5.2).

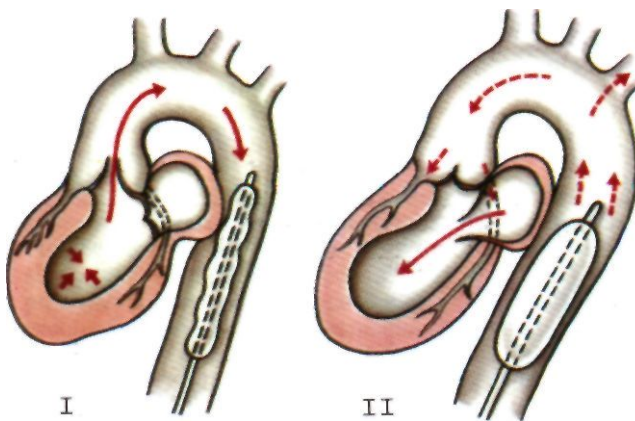
**Показания.** Внутриаортальная контрпульсация применяется для лечения сердечной недостаточности, вызванной острым нарушением коронарного кровообращения, или для механической поддержки сердца, если его сократительная функция нарушена в результате операции или других причин. Выделяют абсолютные, относительные и возможные показания для использования этого метода [Носов Ю. В., 1979, 1981, 1983; Vregman D., 1979] (табл. 5.8).

Таким образом, контрпульсация может быть использована для профилактики расстройств коронарного кровообращения и лечения острой сердечной недостаточности.

У больных с кардиогенным шоком или с рецидивирующим ангинозным статусом, а также при моделировании острой коронарной недостаточности (или левожелудочковой недостаточности), т. е. на фоне выраженных метаболических нарушений в миокарде, контрпульсация заметно увеличивает коронарный кровоток [Руда М. Я., 1971; Шумаков В. И. и др., 1971; Jacobey J., 1971; Vogel J., 1971].

Отсутствие эффекта при применении контрпульсации внутриаортальным баллоном свидетельствует не об отсутствии положительного действия этого метода вспомогательного ИК, а о тех ограничениях, которые он имеет. Эти ограничения целиком обусловлены тяжестью поражения миокарда и неспособностью его обеспечить минимальный сердечный выброс.

Ниже представлены гемодинамические и другие показатели при острой сердечной недостаточности, при которых показана контрпульсация.



5.37. Схема работы внутриаортального баллона.

I—систола; II—диастола.

Артериальное давление	Менее 90 мм рт. ст.
Давление «заклинивания» в легочных капиллярах	Более 20 мм рт. ст.
Диастолическое давление в легочной артерии	Более 20 мм рт. ст.
Сердечный индекс	Менее 2 л/(мин·м <sup>2</sup> )
Ударный индекс	Менее 40 мл/м <sup>2</sup>
Индекс ударной работы левого желудочка	Менее 10 гм/м <sup>2</sup>
Адреналин	Более 0,5 мкг/(кг·мин)
Дофамин	Более 5 мкг/(кг·мин)
Мочевыделение	Менее 50 мл/ч
Кожные покровы	Выраженный периферический спазм

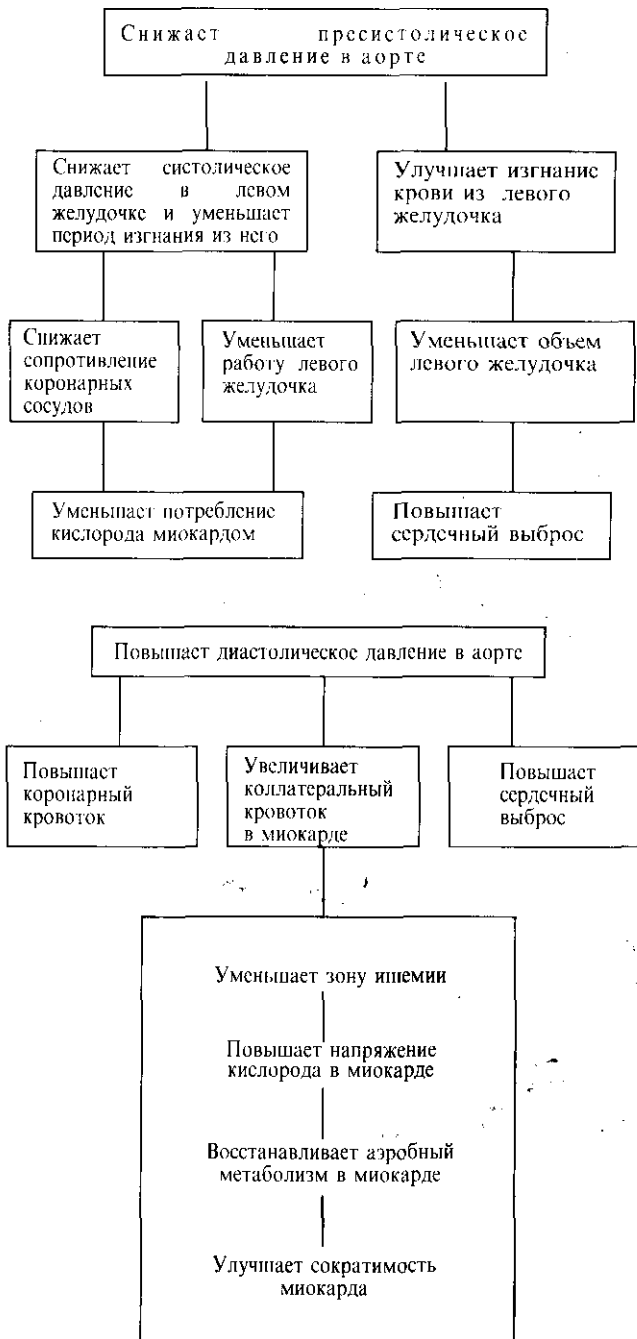Дополнительными факторами служат нарастание ишемии миокарда, нарушение ритма сердца, необходимость увеличения дозы адреномиметиков при восстановлении показателей объема циркулирующей крови.

**Предоперационная контрпульсация.** При реваскуляризации миокарда у больных с высокой степенью операционного риска и у больных с исходно резко нарушенной контрактильной функцией миокарда применение контрпульсации перед операцией направлено на снижение частоты развития ишемии миокарда, тяжелых нарушений ритма и гемодинамики в период индукции в наркоз и до подключения АИК.

Клинические и гемодинамические параметры, определяющие показания к контрпульсации в предперфузионном периоде: а) стеноз ствола левой коронарной артерии более 75% в сочетании с окклюзией правой коронарной артерии; б) нестабильная стенокардия; в) снижение показателей сердечного выброса (менее 2,5 л/(мин·м<sup>2</sup>), фракции изгнания левого желудочка (менее 40%) и конечно-диастолического давления левого желудочка более 18 мм рт. ст. Эффективность предоперационной контрпульсации определяют по индексу жизнеспособности эндокарда. При эффективной контрпульсации он возрастает почти в 2 раза.

**Послеоперационная контрпульсация.** Сердечная недостаточность после операций на сердце—наиболее

**СХЕМА 5.2. ФИЗИОЛОГИЧЕСКИЕ ИЗМЕНЕНИЯ, ХАРАКТЕРНЫЕ ДЛЯ КОНТРПУЛЬСАЦИИ [ШУМАКОВ В. И., ТОЛПЕКИН В. Е., 1980]**



частое показание для использования метода контрпульсации.

Время начала контрпульсации имеет большое значение, так как от ее своевременного проведения зависят конечные результаты.

Если при отключении АИК выявляется сердечная недостаточность и необходимо использовать адреналин в дозе более 0,5 мкг/(кг·мин), следует попытаться

Таблица 5.8. Показания к контрпульсации (КП) в клинике

Абсолютные	Относительные	Возможные
1. Острая сердечная недостаточность после операций на сердце	1. Сердечная недостаточность при остром инфаркте миокарда	1. Септический шок
2. Кардиогенный шок: транспортная КП стационарная КП	2. Нестабильная стенокардия	2. КП при ИК
	3. Предоперационная КП у больных с высокой степенью операционного риска	3. Сохранение миокарда до трансплантации сердца
	4. Рефрактерная желудочковая тахикардия	4. Полостные операции у больных с тяжелым поражением коронарных артерий

восстановить контрактильную функцию миокарда. Для этого при пережатых полых венах дренируют левый желудочек и проводят перфузию в течение 30 мин. При отсутствии эффекта необходимо продолжить ИК, ввести внутриаортальный баллон, начать контрпульсацию и, постепенно снижая производительность аппарата, закончить перфузию. В лечении таких больных используют инотропные стимуляторы в сочетании с вазодилаторами, что на фоне контрпульсации улучшает показатели гемодинамики. По нашим данным, сердечный индекс возрастает на 20%, ударный индекс — на 18%, а ОПС снижается на 15%.

Контрпульсация при синдроме нестабильной стенокардии используется у больных непосредственно перед операцией аортокоронарного шунтирования или у больных с постинфарктной нестабильной стенокардией для стабилизации коронарного кровообращения.

**Контрпульсация при остром инфаркте миокарда, осложненном кардиогенным шоком.** На протяжении ряда лет большинство исследователей пришли к выводу, что после того, как поставлен диагноз кардиогенного шока, необходимо начинать как лекарственное лечение, так и контрпульсацию [Аронов А. Е., 1981].

В ряде работ была показана зависимость показателей выживаемости больных от срока применения контрпульсации при кардиогенном шоке. Они оказались гораздо выше в группе больных, которым контрпульсация была начата немедленно.

Физиологические и гемодинамические эффекты контрпульсации имеют совершенно противоположную направленность по сравнению с эффектом от применения адреномиметиков.

При лечении кардиогенного шока контрпульсация оказывает гемодинамический эффект, который проявляется во времени. Это позволило выделить понятие «первичный гемодинамический эффект», который характеризуется увеличением сердечного индекса, снижением общего периферического сопротивления и давления «заклинивания» в легочной артерии, повыше-

нием артериального давления и в целом уменьшением работы левого желудочка приблизительно на 10%.

Положительный первичный гемодинамический эффект—это улучшение или нормализация кровообращения у 45% больных через 12—23 ч после начала вспомогательного кровообращения; если это улучшение наступает, то его можно расценивать как положительный вторичный гемодинамический эффект. Однако у 55% больных вторичный гемодинамический эффект отрицательный. Его выявляют методом пробного отключения контрпульсации на 20—30 мин.

Если показатели гемодинамики остаются стабильными или уменьшаются незначительно, можно судить о положительном вторичном гемодинамическом эффекте; если же после отключения контрпульсации они вновь резко снижаются, то это свидетельствует об отрицательном вторичном гемодинамическом эффекте. Отсутствие положительного вторичного гемодинамического эффекта в течение 3 сут указывает то, что возможности контрпульсации как средства борьбы с кардиогенным шоком практически исчерпаны.

При положительном вторичном гемодинамическом эффекте отключение контрпульсации у больного с кардиогенным шоком следует производить постепенно. Вначале контрпульсация переводится на режим 1:2, затем 1:4, после этого вспомогательное кровообращение прекращают. Если гемодинамические показатели остаются стабильными, то внутриаортальный баллон удаляют через 6—8 ч после отключения вспомогательного кровообращения.

При отрицательном вторичном гемодинамическом эффекте больной становится полностью зависимым от контрпульсации. Возникновение «баллонозависимости» объясняется отсутствием резервов контрактильной функции миокарда, и в этих случаях может встать вопрос о других более эффективных методах вспомогательного кровообращения (обход левого желудочка сердца) или о замене сердца как насоса.

У больных, выведенных из шока, в последующем наблюдается ряд осложнений: левожелудочковая недостаточность, пневмония, почечная и печеночная недостаточность, осложнения контрпульсации.

Хотя с помощью внутриаортальной баллонной контрпульсации из шока можно вывести около 50% больных, 30% из них погибают от осложнений имеющегося инфаркта миокарда, последствий кардиогенного шока, нарушения функций жизненно важных органов вследствие изменений органной перфузии.

По данным различных авторов, летальность от кардиогенного шока после применения контрпульсации составляет 70—85%. Таким образом, контрпульсация позволяет снизить летальность на 15—20%.

**Другие методы вспомогательного кровообращения.** В тех случаях, когда насосную функцию желудочков сердца нельзя восстановить с помощью контрпульсации, используют механические системы, которые практически полностью заменяют их функцию.

Эти системы можно условно разделить по принципам их работы: 1) внутривентрикулярный баллон; 2) механический прямой кардиомассаж; 3) подсадка второго сердца в качестве вспомогательного насоса; 4) механические устройства обхода желудочков сердца.

Все эти системы пока находятся в стадии экспериментально-клинической апробации.

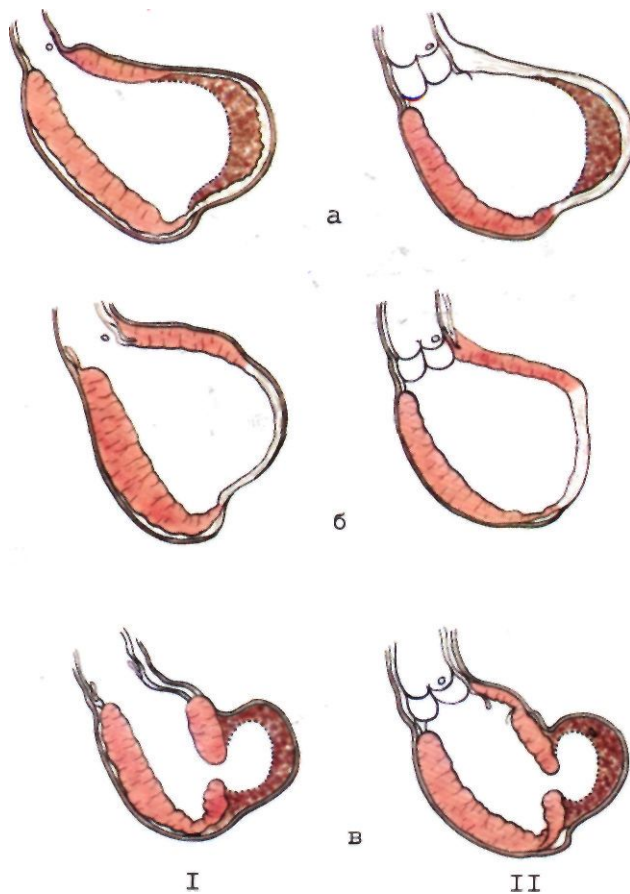
## 5.6. ПОСТИНФАРКТНАЯ АНЕВРИЗМА СЕРДЦА

Аневризма сердца впервые описана в конце XVIII в. [Hunter J., 1757; Galeati D., 1757].

В 1914 г. М. Sternberg отметил связь между развитием аневризмы сердца, поражением коронарных артерий и инфарктом миокарда.

Анатомически аневризму сердца определяют как участок истонченной рубцовой ткани с выпячиванием стенки желудочка в этой области. Функциональная аневризма представляет собой зону миокарда, потерявшую сократительную способность и выбухающую при систолических сокращениях. Функциональная аневризма представлена фиброзно-мышечной или истонченной мышечной тканью. Ложная аневризма желудочка образуется при разрыве инфарктированного миокарда и формировании полости, ограниченной сращениями в перикарде (рис. 5.38).

**Частота.** По патологоанатомическим данным, частота выявления постинфарктной аневризмы составляет 8,5—34% [Колобутина О. М., 1961; Петровский Б. В.,



5.38. Различные виды постинфарктной аневризмы левого желудочка.

а — истинная аневризма; б — функциональная аневризма; в — ложная аневризма.

В период систолы (I) и диастолы (II) истинная аневризма совершает парадоксальные движения.



Козлов И. З., 1965; Davis A., et al., 1971]. В клинике после обширного трансмурального инфаркта аневризма формируется в среднем у каждого пятого больного [Успенский Ю. Н. и др., 1974].

У мужчин аневризма сердца встречается в 5—7 раз чаще, чем у женщин. Среди лиц, перенесших инфаркт миокарда в возрасте до 40 лет, аневризма встречается у 13%, а старше 60 лет—у 5,5% [Аронов Д. М., 1974]. Это объясняется тем, что в молодом возрасте развиваются более обширные трансмуральные инфаркты.

**Этиология и патогенез.** Различают врожденные и приобретенные аневризмы сердца. При врожденных аневризмах, по-видимому, формируются дивертикулы правого и левого желудочков, о чем свидетельствуют описания единичных наблюдений.

Приобретенные аневризмы сердца делят на посттравматические и постинфарктные. Посттравматические аневризмы встречаются редко—после ранения сердца холодным или огнестрельным оружием в области поврежденной стенки левого желудочка, а также при тупой травме сердца.

Формирование постинфарктной аневризмы возможно как в остром периоде инфаркта миокарда, так и в отдаленном—через несколько месяцев.

Предрасполагающими факторами в формировании аневризмы являются: артериальная гипертензия в остром периоде инфаркта, несоблюдение постельного режима, применение кортикостероидов [Schlichter J. et al., 1954; Bulkley B. et al., 1974].

**Патологическая анатомия.** Выделяют три формы аневризмы сердца: диффузную, мешковидную и расслаивающую.

Диффузная аневризма представлена участком рубцовой ткани, постепенно переходящим в зону нормального миокарда. Мешковидная аневризма характеризуется наличием «шейки», которая, расширяясь, образует мешковидную полость. Расслаивающая аневризма образуется вследствие разрыва эндокарда и формируется мешок в толще миокарда под эпикардом. Нередко наблюдаются множественные аневризмы или дочерние аневризмы из стенки аневризматического мешка.

**Локализация аневризмы.** В 85% случаев аневризма располагается по передней, переднебоковой стенке левого желудочка или в области его верхушки. Такая доминирующая локализация аневризмы соответствует частоте атеросклеротического поражения и тромбоза передней межжелудочковой ветви ЛВА. Тромбоз полости аневризматического мешка наблюдается у 40% больных [Davis R. et al., 1971], но мелкие пристеночные тромбы встречаются гораздо чаще. Степень организации тромба неодинакова. Его поверхностные пласты часто представлены свежими красными тромбами.

**Структура аневризматического мешка.** Различают мышечные, фиброзно-мышечные и фиброзные аневризмы сердца. В стенке мешка, как правило, выявляются воспалительные изменения—тромбоэндокардит. При длительно существующих аневризмах нередко встречаются очаги кальциноза. Фиброзные аневризмы плотно сращены с перикардом, нередко полость перикарда заражена. Структура сохранившегося миокарда левого желудочка отражает функциональные перегрузки—он гипертрофирован, утолщен. При длительном течении аневризмы развиваются дистрофические изменения в мышечных волокнах [Горнак К. А., Копьева Т. Н., 1971].

Гемодинамика. При аневризме вследствие замещения миокарда рубцовой тканью нарушается нормальный механизм сокращения левого желудочка. Для характеристики нарушения сокращения стенок желудочка был предложен термин «асинергия» [Gorlin R. et al., 1967; Klein M. et al., 1967]. Для аневризмы сердца характерны две формы асинергии—акинезия и дискинезия. Основными факторами, нарушающими гемодинамику при наличии постинфарктной аневризмы, служат: а) снижение систолической функции; б) нарушение диастолической функции; в) митральная регургитация.

Снижение систолической функции левого желудочка наступает вследствие выключения из процесса сокращения большого участка миокарда, превышающего 20—22% площади левого желудочка в период диастолы. При этом кривая Франка—Старлинга смещается вниз и вправо. В результате снижаются напряжение и сила сокращения левого желудочка во время систолы [Gauzet R. et al., 1978].

Нарушение диастолической функции обусловлено нарушением взаимоотношения «давление—объем», что ведет к непропорциональному увеличению конечно-диастолического давления.

Митральная регургитация обусловлена чаще всего дилатацией митрального кольца, повреждением сосочковых мышц, что является **причиной** дальнейшего увеличения объема левого желудочка, снижения выброса крови [Cheng T., 1971].

Дополнительными факторами, нарушающими внутрисердечную гемодинамику, являются флотация крови из полости левого желудочка в аневризму и обратно, рубцовое поражение и нарушение функции межжелудочковой перегородки, ухудшение контрактной способности сокращающейся части левого желудочка.

Компенсаторные механизмы, связанные с гипертрофией сохранившегося миокарда и дилатацией полости левого желудочка, по мере увеличения размеров аневризмы также нарушаются. Причины нарушения компенсаторных механизмов заключаются в нарушении доставки кислорода к гипертрофированному миокарду при множественном поражении коронарных артерий, а также в нарушении субэндокардиальной перфузии из-за увеличения напряжения стенки левого желудочка и высокого конечно-диастолического давления [Рабкин И. Х и др., 1985; Шабалкин Б. В. и др., 1985].

**Клиника.** У всех больных с аневризмой сердца, как правило, в анамнезе отмечается инфаркт миокарда. Характер течения перенесенного инфаркта миокарда указывает на возможность развития постинфарктной аневризмы по следующим признакам: наличие сердечной недостаточности, синдрома Дресслера, несоблюдение постельного режима в первые дни инфаркта, высокое артериальное давление, эпизоды артериальной тромбоэмболии.

Жалобы больных разнообразны. При развитии сердечной недостаточности появляется одышка. Позднее к ней присоединяются отеки, увеличение печени, приступы удушья. Больных постоянно беспокоят тупые боли в области сердца. Типичная стенокардия покоя и напряжения отмечается у 60% больных, различного рода аритмии—у 30% больных.

При *осмотре* отмечаются усиленная пульсация верхушки сердца и слабый пульс на лучевой артерии. Парадоксальная пульсация в прекардиальной области является патогномоничным симптомом аневризмы сердца, но только при ее локализации в области верхушки сердца или передней стенки левого желудочка. Аневризмы задней стенки не вызывают феномена парадоксальной пульсации. Следует определять парадоксальную пульсацию в положении больного на спине и на левом боку. При повороте больного на левый бок сердце несколько приближается к грудной стенке и пульсация становится более ощутимой. При небольших размерах аневризмы эти симптомы могут отсутствовать.

Систолический шум у больных с аневризмой сердца, хотя и обнаруживается довольно часто, является результатом относительной недостаточности митрального клапана или дисфункции клапанов в связи с поражением сосочковых мышц и дилатацией фиброзного кольца митрального клапана.

Стенокардия может развиваться в результате атеросклеротического поражения коронарных артерий, увеличения диастолической «жесткости» левого желудочка и нарушения перфузии субэндокардиальных слоев миокарда. По мере нарастания сердечной недостаточности и дилатации левого желудочка интенсивность ангинозных приступов уменьшается [Бусленко Н. С, 1974; Cabin M. et al., 1980]. Причины этого явления неясны.

Сердечная недостаточность наблюдается у 58—76% больных [Cosgrove D. et al., 1978; Harlan B. et al., 1981]. У одних больных она выражена отчетливо, у других ее форма скрытая, выявляется при пробах с физической нагрузкой.

Основными причинами сердечной недостаточности являются снижение фракции выброса сокращающейся части миокарда левого желудочка, повышение конечно-диастолического объема и давления, дилатация полости левого желудочка.

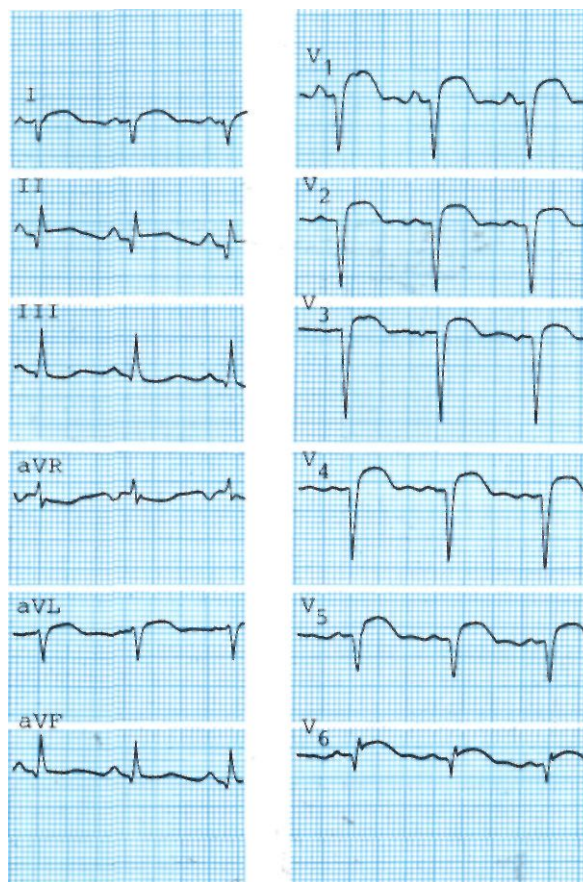
У ряда больных наблюдаются приступы кардиальной астмы с картиной отека легких, что обусловлено увеличением постнагрузки и ишемической дисфункцией функционирующей части миокарда левого желудочка.

Нарушения ритма встречаются в виде желудочковой экстрасистолии, приступов пароксизмальной желудочковой тахикардии и фибрилляции желудочков. В основе пароксизмальной желудочковой тахикардии, которая затем может перейти в фибрилляцию желудочков, лежит механизм ригидности. Зона ригидности, по данным катетеризации и интраоперационного картирования, находится в субэндокардиальной части на границе рубца и жизнеспособного миокарда [Harlan B. et al., 1981; Josephson M. et al., 1983].

Фибрилляция желудочков связана как с нарушением коронарного кровообращения, так и с наличием желудочковых экстрасистол.

Тромбоэмболия встречается у 2—5% больных. Основным источником эмболии является тромб в полости аневризмы. Наиболее часто тромбоэмболия происходит в бедренно-подколенный или подвздошный сегмент, реже — в плечеголовную ствол.

Причиной относительно редкой тромбоэмболии при частом тромбозе являются характер тромба и его



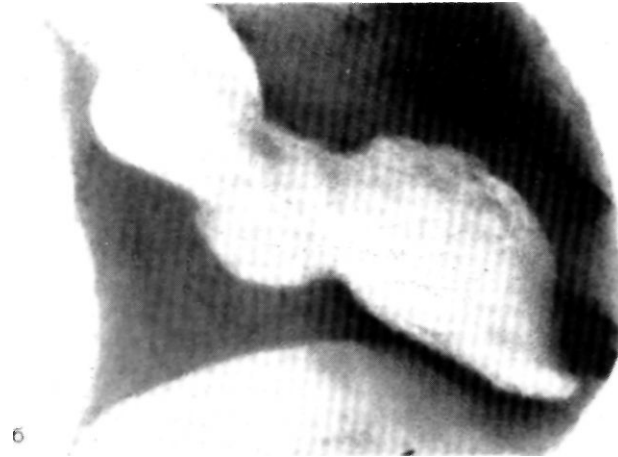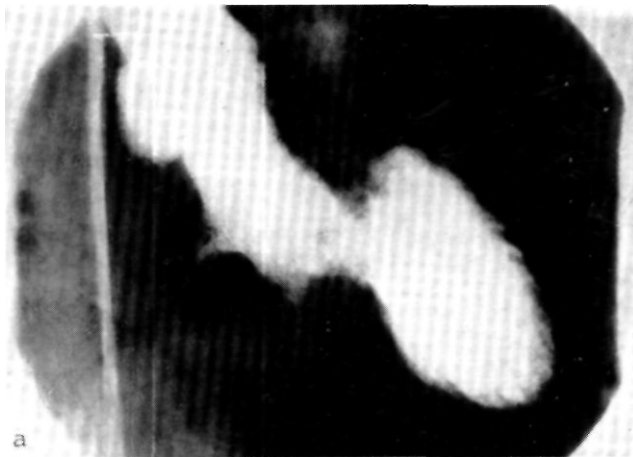5.39. Электрокардиограмма больного с хронической постинфарктной аневризмой переднеперегородочно-верхушечной области левого желудочка с переходом на боковую стенку.

фиксация. При аневризме тромб имеет широкую площадку прикрепления и не выступает в полость левого желудочка.

Диагностика. Патогномоничных признаков аневризмы сердца при электрокардиографии не выявляется. Все изменения на ЭКГ отражают картину перенесенного инфаркта миокарда. Для аневризмы сердца наиболее характерна стабильная картина: отсутствует зубец *R*, глубокие зубцы *Q* в трех грудных отведениях или более; это выражено особенно отчетливо, когда дугообразные сегменты *ST* переходят в глубокий зубец *T* (рис. 5.39). Подобное можно обнаружить у больных с диффузной гипокинезией без развития аневризмы.

*Велоэргометрия* повышает возможность диагностики аневризмы. Особую ценность метод приобретает для выявления скрытых гемодинамических нарушений и определения порога толерантности к нагрузке как критерия коронарного резерва.

Одномерная *эхокардиография* имеет ограниченное значение в диагностике аневризмы сердца, но позволяет оценить конфигурацию и объем левого желудочка. Двухмерная эхокардиография позволяет визуализировать весь левый желудочек, оценить его объем, фракцию изгнания, диагностировать внутрисполостной



5.40. Вентрикулограмма больного с постинфарктной аневризмой левого желудочка.  
а — систола; б—диастола.

тромбоз, изучить показатели контрактильной функции. Результаты двухмерной эхокардиографии имеют высокую степень корреляции с рентгеноконтрастной вентрикулографией.

Увеличение размеров сердца и изменение контуров левого желудочка при рентгеноскопии грудной клетки в прямой проекции дают представление о размерах левого желудочка. Кардиомегалия не является признаком аневризмы, но может служить косвенным доказательством ее существования. При рентгеноскопии сердца в нескольких проекциях можно выявить парадоксальную пульсацию. Для мешковидной аневризмы сердца характерна деформация левого контура, появление «горба» или удлинение дуги левого желудочка.

**Рентгенокимография** выявляет «немые» зоны по контуру левого желудочка и смещение фаз кимографических зубцов. При **электрокимографии** видна парадоксальная пульсация. Функциональное состояние миокарда оценивают по анализу фазы изометрического напряжения, времени изгнания крови из левого желудочка и времени заполнения аорты [Коган Б. М., 1969]. При недостаточности кровообращения рентгенологически обнаруживаются признаки застоя в легких и увеличение левого предсердия.

**Радионуклидные методы исследования.** Изотопная вентрикулография позволяет судить о локализации, протяженности аневризмы в покое и при нагрузке и определить основные параметры контрактильной функции левого желудочка.

Для определения локализации размеров аневризмы левого желудочка, тромбоза ее полости и оценки сократительной функции миокарда **вентрикулография** имеет решающее значение (рис. 5.40). Основные признаки аневризмы обусловлены нарушением подвижности стенки левого желудочка в виде парадоксальной систолической экспансии или акинезии. Размеры аневризмы имеют прямую корреляцию со степенью нарушения сократительной функции миокарда левого же-

лудочка: конечно-диастолический объем и диастолическое давление увеличиваются, а фракция изгнания снижается.

При анализе данных вентрикулографии решающее значение имеет площадь аневризмы и сокращающейся части левого желудочка, поскольку общая фракция изгнания не отражает степени нарушения функции. Площадь аневризмы наиболее удобно рассчитать по методу центрального угла, используя формулу, предложенную М. Klein и соавт. (1967), или метод графической интеграции D. Crawford (1971). Значение рассчитанной площади аневризмы относят к величине внутренней поверхности сердца в конце диастолы и выражают в процентах (рис. 5.41).

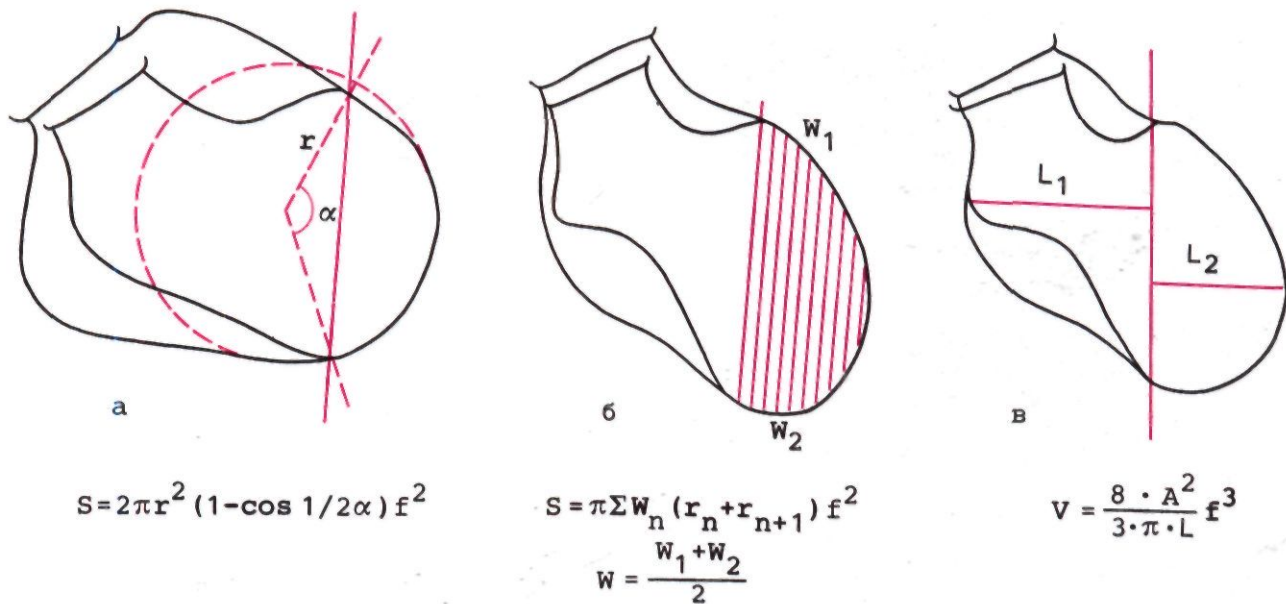
Снижение фракции изгнания сокращающейся части левого желудочка менее 40% является плохим прогностическим признаком.

При **коронарографии** локализация аневризмы четко коррелирует с атеросклеротическим поражением коронарных артерий. Аневризмы передней и верхушечной областей левого желудочка формируются при окклюзии передней межжелудочковой артерии и ее диагональной ветви. Аневризма боковой и передней боковой стенок левого желудочка обусловлена поражением передней межжелудочковой ветви и огибающей ветви ЛВА.

Аневризма задней стенки левого желудочка образуется при поражении правой венечной артерии или огибающей ветви ЛВА.

Степень атеросклеротического поражения коронарной артерии, в бассейне которой образовалась аневризма, может быть различной. Чаще всего наблюдаются окклюзия и диффузное поражение всей артерии. В 2% случаев наблюдается удовлетворительная проходимость артерии, в зоне которой образовалась аневризма, что позволяет думать о реканализации тромба в коронарной артерии [Roberts W., 1976]. Частота поражения одного сосуда составляет 6—12,5%, поражение двух сосудов—13—43%, трех артерий—44—80% [Шахов Б. Е., 1979; Gerbode F et al., 1974; Rittenhouse E. et al., 1982]. Коллатеральное кровообращение в зоне аневризмы обычно отсутствует.

Течение постинфарктной аневризмы. При лекарственном лечении за 5-летний период наблюдения показатель выживаемости составил примерно 20%



5.41. Определение площади аневризмы левого желудочка и расчет фракции изгнания,

*a* — по методу центрального угла [Klein M. et al., 1967]; *S*—площадь аневризмы; *r*—радиус круга, дуга которого соответствует кривизне несокращающегося сегмента;  $\alpha$ — угол между радиусами, проведенными к границам зоны акинезии;  $\pi$  3,14; *f*—коррекционный коэффициент увеличения; *б*—по методу графической интеграции [Crawford D. et al., 1971]; *W*—длина и *г*—высота усеченных конусов, на которые разделена вся площадь аневризмы; *в*—расчет фракции изгнания левого желудочка и его сокращающейся части; *V*—объем; *A* — площадь в сантиметрах; *L*—максимальный перпендикуляр к разделительной линии; остальные обозначения те же, что на рис. 5.41а.

[Schlichter J. et al., 1954; Dubnov M. et al., 1965; Roberts W. et al., 1980]. Основными факторами, определяющими показатель выживаемости, являются выраженность сердечной недостаточности, размеры аневризмы, фракция выброса, конечно-диастолическое давление и желудочковые аритмии.

Хирургическое лечение. Первая операция при аневризме левого желудочка была выполнена в 1944 г. Бекк. Однако больной умер. С. Bailey в 1955 г. сделал первую операцию по закрытому методу.

В 1958 г. D. Cooley впервые выполнил резекцию аневризмы в условиях ИК. В настоящее время ИК стало основным методом, применяемым при таких операциях, что позволяет осуществить операцию радикальнее, обеспечить реваскуляризацию миокарда и резко снизить частоту тромбоэмболических осложнений.

Показания к хирургическому лечению постинфарктной аневризмы обоснованы теоретически: 1) иссечение рубцового поля увеличивает направленный внутрь желудочка вектор сокращения за счет иссечения несокращающейся части левого желудочка; 2) нормализация объема левого желудочка снижает напряжение его стенок, необходимое для развития нужного внутрижелудочкового давления, которое по закону Лапласа тем выше, чем больше объем; 3) снижение напряжения стенок при уменьшении объема

способствует увеличению степени и скорости сокращения мышечных волокон.

Операция показана при больших аневризмах, превышающих 22% площади левого желудочка, и при недостаточности кровообращения I—II стадии по Стражеско-Василенко. При недостаточности кровообращения III стадии операция не ликвидирует гемодинамических расстройств и не улучшает контрактильную функцию миокарда.

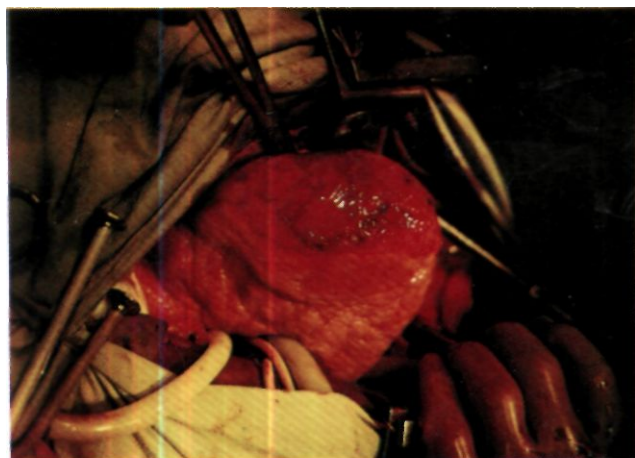Основная задача хирургического лечения заключается не только в иссечении аневризмы, но и в реваскуляризации миокарда, поэтому показания к операции аортокоронарного шунтирования при постинфарктной аневризме совпадают с таковыми при хронической ИБС.

При сердечной недостаточности и стенокардии необходима комбинированная операция—иссечение аневризмы и аортокоронарное шунтирование.

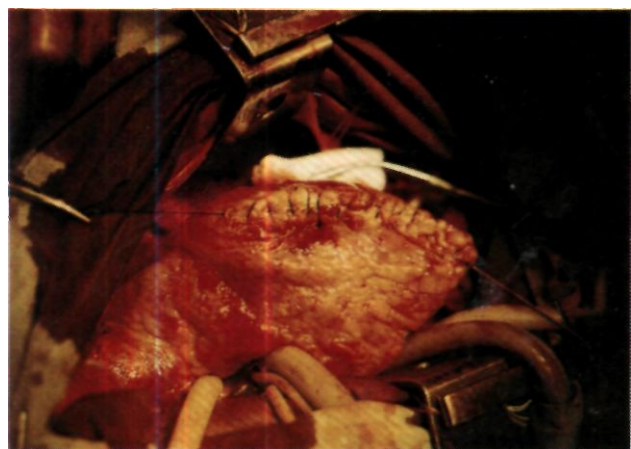
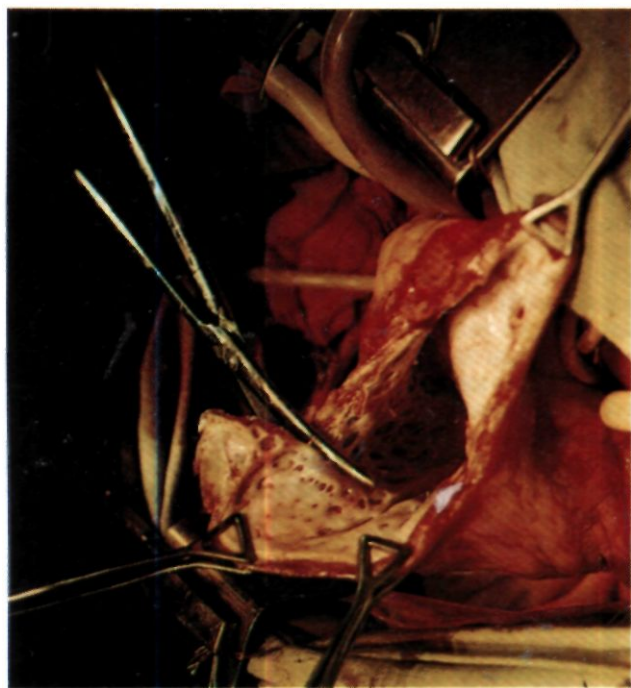Техника операции. Доступ к сердцу осуществляется путем срединной стернотомии. У ряда больных имеются массивные сращения между перикардом и сердцем, особенно в области аневризмы. Поэтому для подключения АИК освобождают только восходящую часть аорты и участок правого предсердия. Выделение аневризмы и полную мобилизацию сердца не производят, пока не будет начато ИК, таким образом фактически исключается опасность тромбоэмболии из аневризмы.

В условиях гипотермической перфузии (28 °С) пережимают аорту и вводят кардиopleгический раствор. Затем выделяют из сращений сердце и область аневризмы. Сердце выводят в рану. Аневризму вскрывают линейным разрезом по передней стенке. После тщательного удаления тромбов осуществляют ревизию сердца со стороны полости левого желудочка (рис. 5.42). Чтобы избежать попадания тромбов в полость левого предсердия или аорту, в левый желудочек ниже тромба вводят влажную салфетку. При осмотре полости левого желудочка выявляют границу между миокардом и рубцовой тканью. Аневризму иссекают с оставлением рубцовой ткани до 1,5 см с каждой стороны. Более полное иссечение аневризмы в пределах здорового миокарда опасно из-за повреждения сосочковых мышц и уменьшения полости левого желудочка. При уменьшении полости левого желудочка резко ухудшается его функция и может развиться сердечная недостаточность.





а



Ушивание разреза левого желудочка осуществляют двухрядным швом. Первый ряд состоит из П-образных швов на тефлоновых прокладках, второй ряд непрерывный обвивной.

Тщательно удаляют воздух из полости левого желудочка, снимают зажим с аорты и восстанавливают коронарную перфузию. После стабилизации гемодинамики прекращают И К и заканчивают операцию.

**Септопластика.** При наличии аневризмы межжелудочковой перегородки иссечение стенки аневризмы не приводит к ликвидации гемодинамических нарушений, так как аневризматически измененная перегородка продолжает нарушать контрактильную функцию левого желудочка. В связи с этим разработан ряд методов коррекции парадоксальной подвижности межжелудочковой перегородки. D. Cooley и соавт. (1980) предложили использовать пластику перегородки с помощью тефлоновой ткани, которую подшивают непрерывными швами к перегородке и передней стенке левого желудочка (рис. 5.43). Создание такой искусственной перегородки позволяет уменьшить или прекратить парадоксальную пульсацию истонченной межжелудочковой перегородки.

Второй метод рептопластики заключается в укорочении перегородки за счет наложения П-образных швов на тефлоновых прокладках через края вентрикулотомического разреза с захватом в эти швы межжелудочковой перегородки. Выколы иглы производят в области передней межжелудочковой борозды. При завязывании таких швов перегородка натягивается и ее парадоксальная подвижность резко уменьшается (рис. 5.44).

**Резекция аневризмы и аортокоронарное шунтирование.** Во время стернотомии выделяют большую подкожную вену и подготавливают ее в качестве трансплантата. Вначале выполняют резекцию аневризмы по описанному методу. Полость левого желудочка ушивают, оставляя левожелудочковый дренаж. Затем накладывают дистальные анастомозы между венозным трансплантатом и коронарными артериями, которые необходимо шунтировать. Все эти этапы операции осуществляют при пережатой аорте в условиях фармакоологической кардиopleгии.

Сделав все дистальные анастомозы, удаляют дренаж из левого желудочка, предупреждая возможность развития воздушной эмболии, снимают поперечный зажим с аорты и восстанавливают сердечную деятельность. Затем накладывают на пристеночно отжатую аорту проксимальные анастомозы с шунтами. После пуска крови по шунтам и нормализации гемодинамики прекращают ИК.

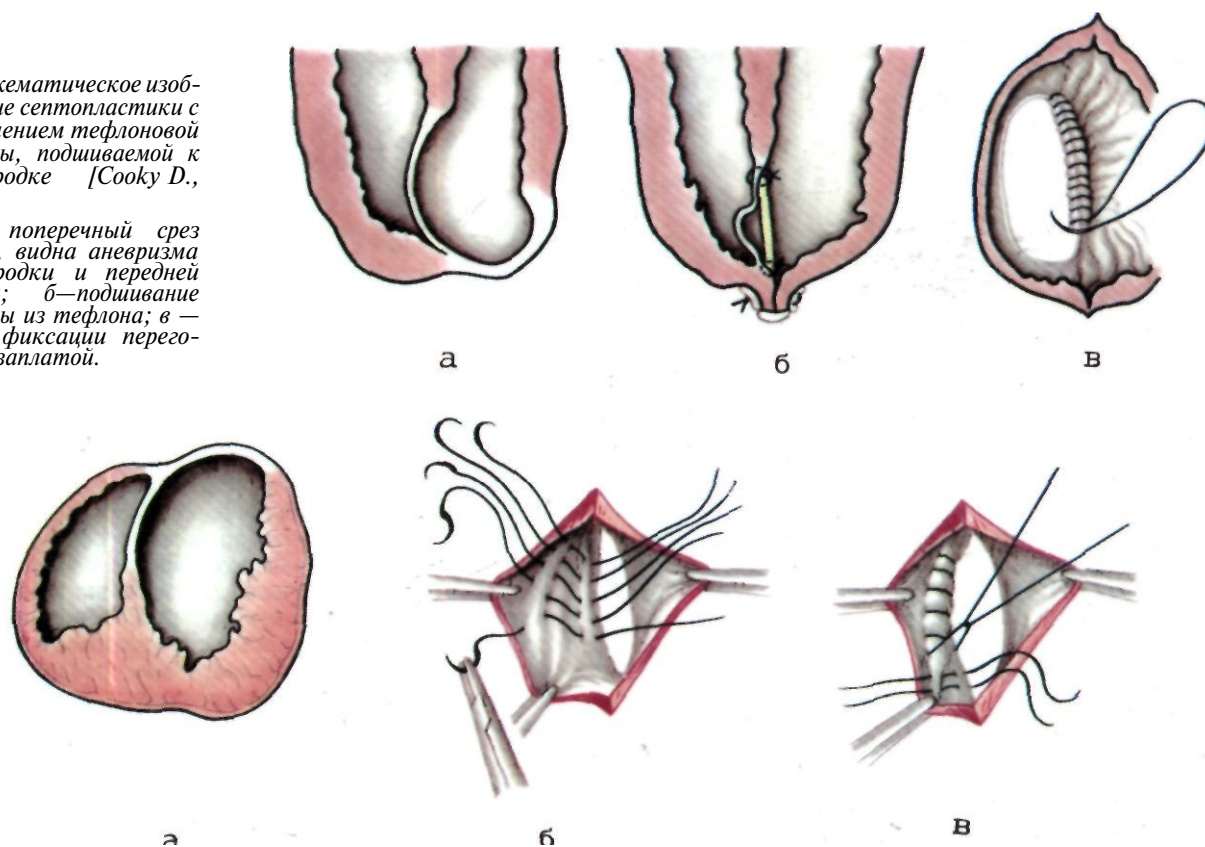
Операции при некоторых разновидностях аневризмы левого желудочка. При формировании ложных аневризм левого желудочка стенки ее образуются за счет организованного тромба, прочно сращенного с перикардом. Выделить такую аневризму, отделить ее от перикарда невозможно. В связи с этим операция имеет ряд технических особенностей. После подключения АИК осуществляют кардиopleгию. На остановленном сердце выделяют пе-

5.42. Резекция постинфарктной аневризмы сердца.

а — общий вид аневризмы; б — вскрыта полость аневризмы, удаление тромбов; в — ушивание разреза левого желудочка.

5.43. Схематическое изображение септопластики с применением тefлоновой заплаты, подшиваемой к перегородке [Cooley D., 1985].

а — поперечный срез сердца, видна аневризма перегородки и передней стенки; б—подшивание заплаты из тefлона; в — схема фиксации перегородки заплатой.



5.44. Септопластика с применением отдельных швов для укорочения межжелудочковой перегородки [Cooley D., 1985]. а — поперечный срез сердца, рубцовые изменения перегородки и передней стенки левого желудочка (заштриховано); б—накладывают отдельные швы с захватом перегородки; в — при завязывании швов происходит пликация перегородки, что устраняет ее парадоксальную пульсацию.

реднюю поверхность перикарда и непосредственно через перикард вскрывают полость левого желудочка. Со стороны полости левого желудочка из вскрытой аневризмы удаляют тромбы. Мобилизацию задней стенки левого желудочка выполняют, контролируя края разреза желудочка с внутренней и наружной сторон. Резекция аневризмы в этих случаях не производится, а опорожняется полость ложной аневризмы и ушивается отверстие в стенке желудочка с помощью П-образных швов на тefлоновых прокладках.

**Травматическая аневризма левого желудочка.** Если травматическая аневризма образуется в результате острого повреждения левого желудочка, операцию выполняют по методу, описанному для ложной аневризмы левого желудочка. В этих случаях иссечение аневризмы как таковой невозможно. Техника операции заключается в освобождении полости аневризматического мешка от тромбов и ушивании краев дефектов стенки левого желудочка.

**Наружный разрыв левого желудочка в остром периоде инфаркта.** Разрыв париетальной стенки левого желудочка является причиной смерти 24% больных в остром периоде инфаркта миокарда [Moran J. et al.,

1980]. Это осложнение встречается почти в 10 раз чаще, чем разрывы сосочковых мышц или разрыв перегородки. В большинстве случаев разрыв происходит в течение первых 3—5 сут, острого периода инфаркта, но может наблюдаться и в более поздние сроки. Разрыв наблюдается при трансмуральном инфаркте миокарда из-за некроза, интрамуральной гематомы или вследствие интрамурального формирования острой аневризмы с резким истончением стенки (рис. 5.45). Чаще всего он происходит на границе некротической и сокращающейся части миокарда. В большинстве случаев происходит разрыв париетальной стенки левого желудочка, крайне редко—правого желудочка или предсердия.

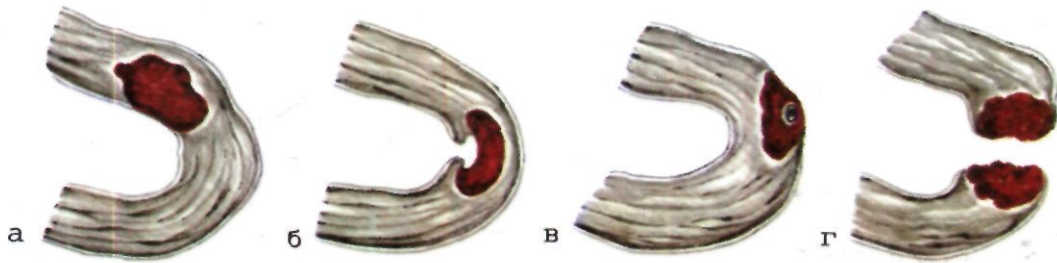
Диагностика разрывов крайне затруднительна. Однако существует ряд признаков, свидетельствующих о разрыве в остром периоде инфаркта миокарда.

**Клиническая картина наружного разрыва.** Факторы, увеличивающие риск разрыва: 1) рецидив боли без изменений на ЭКГ, характеризующих повторный инфаркт миокарда или расширение инфаркта; 2) артериальная гипертензия после инфаркта миокарда; 3) первичный инфаркт миокарда; 4) трансмуральный инфаркт миокарда в первые 3—5 дней.

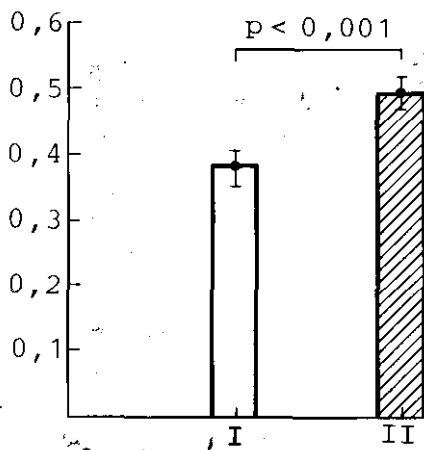
Симптомы, позволяющие заподозрить разрыв инфаркта миокарда: 1) жидкость в полости перикарда, выявляемая при эхокардиографии; 2) повторяющиеся тяжелые боли без развития повторного инфаркта; 3) М-комплекс на ЭКГ.

Терминальные симптомы: 1) тампонада и кровь в полости перикарда; 2) электромеханическая

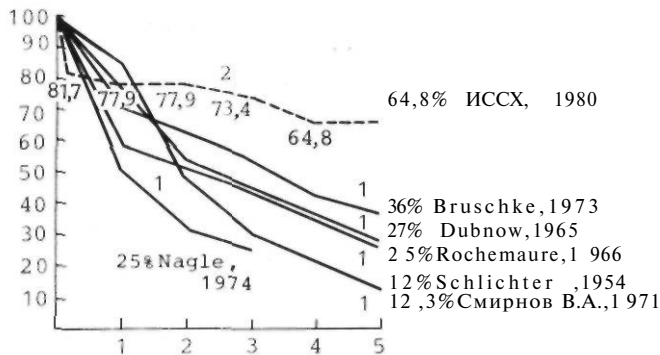




5.45. Схема формирования разрыва париетальной стенки левого желудочка при инфаркте миокарда, а, б—интрамуральная гематома с истончением стенки левого желудочка; в—интрамуральная гематома вследствие аррозии субэпикардальной ветви коронарной артерии; г—разрыв стенки левого желудочка в области гематомы и некроза.



5.46. Графическое изображение фракции изгнания до резекции постинфарктной аневризмы левого желудочка (I) и после нее (II) [Василидзе Т. В., 1979].



5.47. Актуарные кривые выживаемости при лекарственном (1) и хирургическом (2) лечении больных с постинфарктной аневризмой сердца, по данным ряда авторов и исследовательских групп.

По оси абсцисс — годы после инфаркта миокарда; по оси ординат — выживаемость в процентах.

диссоциация; 3) отсутствие эффекта от наружного массажа сердца.

По данным большинства авторов, разрыв миокарда чаще наблюдается у женщин, чем у мужчин. В большинстве случаев разрыв приводит к тампонаде сердца и внезапной смерти больных. Однако в ряде случаев из-за падения артериального давления и формирования тромба кровотечение может на некоторое время остановиться, что позволяет после установления диагноза взять больного в операционную и ушить наружный разрыв. Точный диагноз можно установить только путем пункции перикарда. В этом случае проводятся реанимационные мероприятия, постоянно удаляется кровь из полости перикарда; больного срочно доставляют в операционную, где после стернотомии продолжают открытый массаж сердца, подключают АИК и ушивают разрыв. Операцию можно выполнить без подключения АИК. В 1972 г. G. Fitzgibbon и соавт. сообщили о первом случае хирургического лечения постинфарктного разрыва.

Госпитальная летальность составляет 3—16% [Работников В. С. и др., 1984; Moran J. et al., 1980]. Основными факторами, влияющими на госпитальную летальность, являются низкая фракция выброса сокращающейся части миокарда, тяжелое атеросклеротическое поражение коронарных сосудов и застойная сердечная недостаточность. Ряд авторов указывают, что госпитальная летальность снижается благодаря улучшению реваскуляризации миокарда [Loop F. et al., 1981; Rittenhouse E., 1982].

Отдаленные результаты хирургического лечения. Клиническая оценка состояния больных после резекции постинфарктной аневризмы свидетельствует о том, что основная роль операции заключается в нормализации внутрисердечной гемодинамики, предотвращении развития сердечной недостаточности и в улучшении контрактильной функции миокарда и реваскуляризации миокарда (рис. 5.46). Гемодинамика улучшается в том случае, когда после иссечения аневризмы конечно-диастолический и ударный объем приближается к норме и соответственно снижается КДД левого желудочка.

По данным D. Cosgrove (1978), 92% больных получают симптоматическое улучшение благодаря устранению стенокардии. Операция уменьшает степень сердечной недостаточности. При оценке отдаленных показателей выживаемости большую роль играет определение прогностических факторов, к которым относятся: 1) состояние контрактильной функции миокарда и тяжесть сердечной недостаточности; 2) степень поражения коронарного русла; 3) влияние аортокоронарного шунтирования и другие технические особенности операции.

Общие отдаленные показатели выживаемости при резекции постинфарктной аневризмы в сочетании с аортокоронарным шунтированием составляют 76%. При наличии сердечной недостаточности отдаленные показатели выживаемости ниже—около 60% [Burton N. et al., 1979], при поражении одного сосуда—85%, тогда как при множественном поражении коронарных артерий и достаточной реваскуляризации—66% (рис. 5.47).

Применение септопластики по D. Cooley (1980) повышает процент выживаемости больных с 63 до 78. В целом хирургическое лечение позволило улучшить показатели выживаемости за 10-летний период наблюдений на 60% по сравнению с таковыми при лекарственном лечении.

### 5.7. ПОСТИНФАРКТНЫЙ ДЕФЕКТ МЕЖЖЕЛУДОЧКОВОЙ ПЕРЕГОРОДКИ

Постинфарктный ДМЖП—это одно из наиболее тяжелых осложнений инфаркта миокарда с разрывом перегородки и формированием внутрисердечного шунта со сбросом крови слева направо.

Впервые анатомическое описание постинфарктного ДМЖП дал P. Latham в 1845 г. Долгое время этот диагноз ставили только после патологоанатомического исследования. Впервые прижизненный диагноз установил F. Brunn (1923).

Частота. Разрыв межжелудочковой перегородки, по данным вскрытий, встречается у 1—2% больных, умерших от острого инфаркта миокарда [Radford M. et al., 1984]. Однако истинная частота разрыва перегородки при инфаркте может быть несколько больше, так как часть больных переживают инфаркт, а в дальнейшем многим из них проводится хирургическое лечение [Alpert J. et al., 1984].

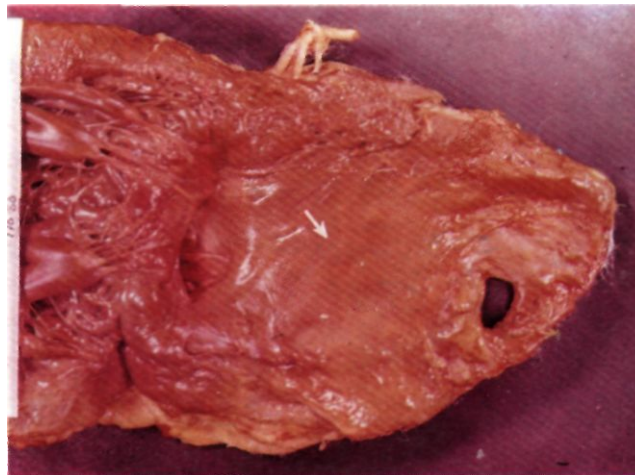
Среди всех разрывов стенок сердца при инфаркте В. Edwards и соавт. (1984) обнаружили ДМЖП в 20% случаев, т. е. на каждые 5 наружных разрывов приходится один разрыв перегородки.

Патоморфология. У 70% больных наблюдается переднее расположение дефекта перегородки, соответствующее переднему или передневерхушечному инфаркту миокарда. У остальной части больных развиваются задние ДМЖП.

Диаметр дефекта составляет 1—3 см. Края его фиброзно изменены или же представлены некротизированным миокардом, что зависит от сроков развития инфаркта (рис. 5.48).

Дефекты перегородки могут быть единичными и множественными. Последние наблюдаются в 30—40% случаев [Sabiston D., 1981]. А. Oyamadi и соавт. (1961) на основании больших статистических исследований выявили, что частота локализации дефектов в апикальной части перегородки составляет 86%, в средней—11%, в базальной—3%.

Выделяют два типа дефекта: простой и сложный. Простой тип дефекта характеризуется наличием прямого сообщения между правым и левым желудочком. При этом края отверстия между двумя камерами сердца находятся на одном уровне. В самой перегородке отсутствуют кровоизлияния и ее расслоение. При сложном типе дефекта обнаруживается извили-



5.48. Макропрепарат сердца с постинфарктным дефектом межжелудочковой перегородки, расположенным в ее апикальной части (вид со стороны левого желудочка).

стый ход в перегородке и отверстия находятся на разных уровнях. Вокруг дефекта в перегородке наблюдаются расслоения, очаги кровоизлияния и некроза [Edwards V. et al., 1984].

Частота. Частота выявления простой и сложной форм дефекта почти одинаковая. Простой тип дефекта наблюдается при передней и верхушечной локализации инфаркта миокарда, а сложный тип чаще при задней локализации инфаркта.

Очень часто в зоне инфаркта миокарда наблюдается формирование острой аневризмы сердца. Одновременно с разрывом перегородки встречаются дополнительные повреждения: у 17% больных—разрыв свободной стенки сердца, у 4% больных—разрыв сосочковых мышц [Murphy T., DeBoer A., 1980].

Для большинства больных с постинфарктным ДМЖП характерно множественное поражение коронарных артерий [Vlodavez Z. et al., 1977].

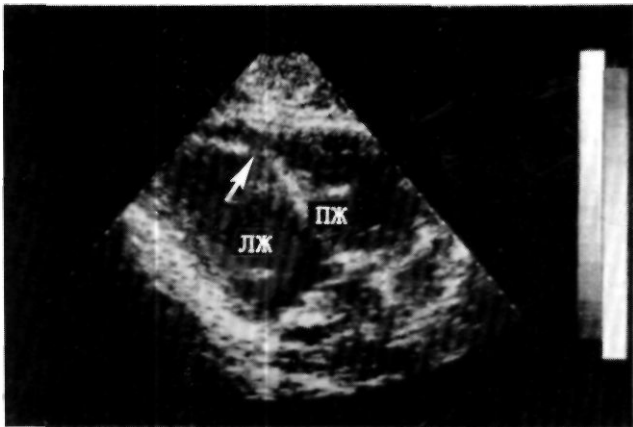Кроме того, В. Edwards отметил наличие тромбоза в артерии, снабжающей кровью зону инфаркта, у 40% больных, а у остальных 60% были стенозы и окклюзии без тромбоза артерий.

Основной причиной разрыва межжелудочковой перегородки служат нарушение ее кровоснабжения по перегородочным ветвям и задержка формирования коллатерального кровоснабжения.

Гемодинамика. Развитие постинфарктного дефекта ведет к сложным гемодинамическим нарушениям, которые обусловлены следующими факторами: 1) величиной сброса крови слева направо; 2) размерами пораженного участка миокарда левого желудочка; 3) острой постинфарктной аневризмой левого желудочка; 4) состоянием перфузии миокарда в его интактной зоне; 5) развитием кардиогенного шока; 6) наличием дополнительных повреждений, таких как некроз сосочковых мышц, отрыв хорд.

Величина сброса крови слева направо зависит от размеров дефекта и контрактильной функции миокарда левого желудочка. Сброс крови может составлять 60—70% от ударного объема левого желудочка. След-





5.49. Эхокардиограмма больного с постинфарктным дефектом межжелудочковой перегородки (ДМЖП). ПЖ—правый желудочек; ЛЖ—левый желудочек. Стрелкой указан постинфарктный ДМЖП.

ствием сброса крови является значительное повышение давления в легочной артерии, достигающее 50—70 мм рт. ст. Отношение величины давления в легочной артерии к системному артериальному давлению колеблется от 0,30 до 0,65 [Murphy T. et al., 1980].

Развитие недостаточности кровообращения при ДМЖП имеет в своей основе следующие механизмы: 1) сброс крови, перегрузка правых отделов; 2) обширная зона инфаркта и наличие острой или подострой аневризмы левого желудочка.

Чем больше масса пораженного миокарда, тем выраженнее проявления недостаточности кровообращения. Если масса пораженного миокарда составляет 35—40% от массы левого желудочка, то у больного развивается кардиогенный шок.

**Клиника и диагностика.** Перфорация перегородки во время острого инфаркта миокарда происходит в сроки от 12 ч до 14 дней. Дефект чаще наблюдается у женщин в возрасте около 70 лет.

Основными клиническими признаками, позволяющими заподозрить ДМЖП, служат: 1) внезапное ухудшение состояния больного (возобновление болей, одышка); 2) тяжелая левожелудочковая недостаточность вплоть до отека легких или быстрое развитие застойной сердечной недостаточности; 3) резкое ухудшение центральной гемодинамики вплоть до кардиогенного шока; 4) появление ранее отсутствовавшего шума в области сердца. Обычно это грубый систолический шум, который лучше всего выслушивается между верхушкой сердца и нижним концом грудины. Шум может проводиться в подмышечную впадину; 5) дрожание грудной стенки; 6) ЭКГ указывает на изменение перегородки желудочка; 7) нарушение ритма и проводимости. Разрыв межжелудочковой перегородки у 6% больных сопровождается развитием атриовентрикулярной блокады [Donahoo J. et al., 1975].

Блокады чаще наблюдаются при задней локализации инфаркта и соответственно при заднебазальной локализации дефекта перегородки.

**Инструментальные методы исследования.** Эхокардиография в сочетании с доплерографией позволяет наиболее точно локализовать дефект и провести дифференциальный диагноз с постинфарктной недостаточностью митрального клапана (рис. 5.49). **Контрастная эхокардиография** дает возможность очень точно выявить локализацию дефекта и судить о его размерах. Кроме того, этот метод дает возможность оценить контрактильную функцию миокарда желудочков и величину сброса крови.

Увеличение насыщения крови кислородом в правом желудочке и легочной артерии, определяемое при катетеризации сердца, указывает на наличие дефекта и позволяет исключить постинфарктную недостаточность митрального клапана.

**Вентрикулография** выявляет дефект с быстрым контрастированием правого желудочка и легочной артерии. Решающая роль вентрикулографии заключается в выявлении аневризмы левого желудочка передней или задней локализации, а также в оценке контрактильной функции миокарда.

Большинство авторов рекомендуют выполнять коронарографию у больных со стабильной гемодинамикой, а у остальных добиваться ее стабилизации с помощью внутриаортальной контрпульсации и после этого проводить коронарографию.

**Клиника.** Развитие ДМЖП резко ухудшает прогноз состояния здоровья больного. А. Oyamadi и соавт. (1961), изучив истории болезни 157 больных, установили, что 24% погибают в течение первых суток, 65%—в течение 2 нед, а 81,5%—в течение 2 мес.

Через год после образования дефекта при лекарственном лечении в живых остается только 7% больных.

В остром периоде инфаркта миокарда при развитии ДМЖП можно выделить три группы больных в зависимости от течения болезни: 1) с умеренно выраженной сердечной недостаточностью, поддающейся лекарственному лечению, 2) с быстрым прогрессированием сердечной недостаточности и отеком легких; 3) с кардиогенным шоком, который развивается в ближайшие часы после разрыва перегородки, отеком легких и олигурией.

**Основные принципы ведения больных с постинфарктным ДМЖП.** В соответствии с клиническим течением в остром периоде болезни и тяжестью гемодинамических расстройств необходима дифференцированная тактика ведения больных.

В 1-й группе больных с умеренно выраженной сердечной недостаточностью проводится лекарственное лечение, включающее периферические вазодилататоры, нитраты пролонгированного действия или внутривенную инфузию нитроглицерина, диуретики, препараты калия. Осуществляется лечение нарушений ритма.

Во 2-й группе больных с быстрым прогрессированием сердечной недостаточности в комплекс лекарственного лечения должна быть включена внутриаортальная контрпульсация, которая чаще всего сочетается с применением допамина, адреналина и нитропруссиды натрия.

Для лечения 3-й группы больных, когда развивается кардиогенный шок, также необходима внутриаортальная контрпульсация, но при этом как можно скорее

должен быть решен вопрос о возможности хирургического лечения.

**Хирургическое лечение.** Основная цель хирургического вмешательства заключается в ликвидации сброса крови, реваскуляризации миокарда методом аортокоронарного шунтирования и устранении других механических нарушений, если они имеются (иссечение постинфарктной аневризмы сердца, протезирование митрального клапана при выраженной регургитации).

Впервые пластику постинфарктного ДМЖП заплатой из айвалона выполнил D. Cooley в 1956 г. В нашей стране первую успешную операцию при постинфарктном ДМЖП сделал В. И. Бураковский в 1969 г.

Выбор сроков хирургической коррекции постинфарктного ДМЖП в первую очередь зависит от тяжести гемодинамических нарушений. В 1-й группе больных целесообразно выполнять операцию в стадии рубцевания инфаркта миокарда в плановом порядке.

Во 2-й группе с быстро нарастающей сердечной недостаточностью используются два варианта лечения. Первый заключается в проведении хирургического вмешательства вскоре после того, как установлен диагноз [Murphy T., DeBoer A., 1980]. Второй — в максимальном использовании лекарственной терапии в сочетании с внутриаортальным баллонированием. В ряде случаев удается проводить контрпульсацию на протяжении 2—3 нед. Такая выжидательная тактика направлена на ограничение зоны повреждения и формирование рубца, в настоящее время считают, что такая выжидательная тактика недостаточно оправдана [Daggett W., Buckley M., 1980]. Операция у больных 3-й группы выполняется срочно по витальным показаниям. Однако риск операции резко возрастает. Необходим крайне осторожный и правильный подход при оценке резервных возможностей сократительной функции работающего миокарда и определении критериев операционного риска у больных, находящихся в критическом состоянии.

**Принципы предоперационной подготовки.** У больных с быстрым прогрессированием сердечной недостаточности, отеком легких и олигурией, низкими показателями сердечного выброса крови проводят мониторингирование МОС с использованием катетера Свана—Ганза. Вводят внутриаортальный баллон и начинают контрпульсацию. Как показал опыт, контрпульсация способствует уменьшению сброса крови через дефект, увеличению перфузии миокарда, уменьшению легочно-капиллярного давления. Если на фоне контрпульсации и лекарственного лечения удастся добиться стабилизации клинических и гемодинамических показателей, то такую комплексную терапию можно продолжить в течение 5—7 дней, а иногда и более. При продолжающейся контрпульсации можно сделать коронарографию и вентрикулографию, при этом необходимо иметь подготовленную операционную и сразу же после исследования направить больного на операцию.

Больным с кардиогенным шоком также проводят внутриаортальную контрпульсацию, под защитой которой выполняют ангиографическое исследование. Необходимо отметить, что у таких больных ряд авторов ограничиваются проведением только вентрикулографии, не выполняя коронарографию [Kaplan M. et al., 1976]. Подобный подход мотивируется тем, что послеоперационная летальность не зависит от того,

выполнена или нет реваскуляризация миокарда [Murphy T., DeBoer A., 1980].

Некоторые авторы рекомендуют оперировать больных через 24 ч после ангиографического исследования [Buckley M. et al., 1973]. Эти же авторы считают, что многодневное проведение контрпульсации является «спекулятивным» приемом, не достигающим конечной цели, а только оттягивающим ее.

Хирургическая техника. При первой операции, которую выполнил D. Cooley, был использован доступ к дефекту перегородки через правый желудочек, аналогично тому, как это делается при коррекции врожденного дефекта перегородки. В 1971 г. S. Katamura и соавт, и в 1972 г. H. Javid и соавт, предложили лучший доступ к дефекту через левый желудочек, отметив возможность более тщательного его закрытия. В 1978 г. W. Daggett предложил использовать доступ к дефекту через зону инфаркта, т. е. при задней локализации дефекта через заднюю стенку, при передней — через переднюю стенку левого желудочка.

Операция при заднем дефекте перегородки. Больным, находящимся в критическом состоянии, вначале подключают АИК через бедренную артерию и вену для стабилизации гемодинамики. После стернотомии переходят на полное ИК с гипотермией до 25 °С и выполняют кардиоплегию.

Экспозицию задней поверхности сердца осуществляют путем «вывихивания» верхушки сердца в краниальном направлении. Рассекают или иссекают при наличии аневризмы зону повреждения миокарда, расширяя доступ в полость желудочка для лучшего обзора дефекта.

Техника подшивания тефлоновой заплаты, которую выкраивают на 2—3 см больше размера дефекта, зависит от состояния перегородки и стенки желудочка. Заплату укладывают на перегородку со стороны полости левого желудочка и подшивают П-образными швами на прокладках из тефлона. При наложении швов необходимо использовать участки здоровой ткани, часть швов проводят через края вскрытого левого желудочка. После того как заплата подшита, ушивают разрез стенки левого желудочка, используя технику, описанную при резекции постинфарктной аневризмы сердца.

Пластика переднего дефекта. Доступ к дефекту осуществляют через разрез передней стенки левого желудочка. При наличии аневризмы последнюю иссекают. Подшивают заплату к краям дефекта со стороны левого желудочка отдельными П-образными швами на тефлоновых прокладках.

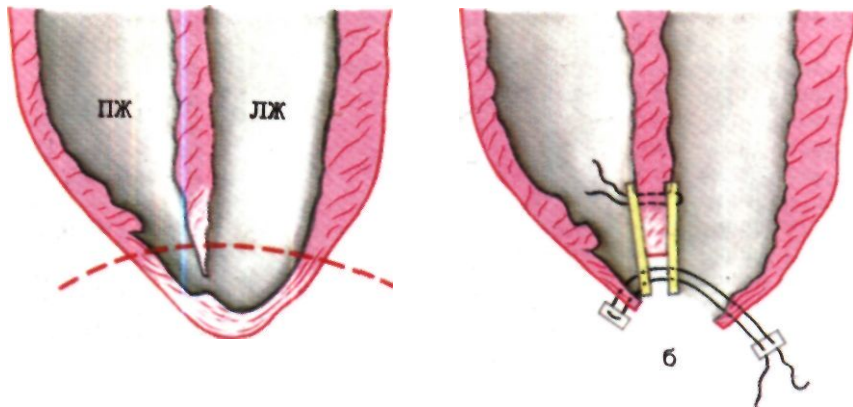
Другие варианты техники ушивания дефекта обусловлены особенностями его локализации и размерами. Так, предложено использовать две заплаты с каждой стороны перегородки [Radford M. et al., 1978].

При локализации обширного инфаркта миокарда в области верхушки с ДМЖП предложена техника ампутации верхушки с замещением перегородки двумя тефлоновыми прокладками J Daggett W. et al., 1978J (рис. 5.50). В тех случаях, когда зона инфаркта велика и ушивание полости левого желудочка может значительно уменьшить его объем, используют заплату на свободную стенку левого желудочка. Замещение стенки желудочка особенно важно при резекции задней аневризмы и ушивании заднего дефекта, так как заднюю стенку желудочка особенно опасно стягивать с большим натяжением.

Аортокоронарное шунтирование показано больным с сегментарными окклюзиями коронарных артерий и является важным элементом соблюдения принципа полной коррекции патологии. Техника выполнения этой операции описана ранее.

Результаты. Результаты хирургического лечения постинфарктного ДМЖП зависят от локализации дефекта и тяжести поражения миокарда. Госпитальная летальность составляет 15—50%. Она выше при заднем расположении дефекта. Основными причинами летального исхода являются сердечная недостаточность и кардиогенный шок.

В отдаленном периоде выживают к 10-му году 80% от числа выписанных больных [Краковский А. А.,



5.50. Схематическое изображение операции с использованием ампутации верхушки сердца (а) и замещения перегородки двумя тefлоновыми прокладками (б).

1984]. Операция полностью нормализует практически все показатели внутрисердечной гемодинамики. Однако контрактильная функция миокарда у большинства больных полностью не восстанавливается и фракция изгнания левого желудочка остается сниженной до 40—45% [Lukacs L. et al., 1985].

### 5.8. ПОСТИНФАРКТНАЯ НЕДОСТАТОЧНОСТЬ МИТРАЛЬНОГО КЛАПАНА

Среди различных форм поражения митрального клапана и подклапанных структур особое место занимает его постинфарктная недостаточность. Клинически эта патология представляет собой синдром, обусловленный нарушением функции клапанного аппарата и подклапанных структур ишемического генеза или перенесенным инфарктом миокарда и некрозом сосочковой мышцы.

**Частота.** Различной степени выраженности недостаточность митрального клапана проявляется как в острой фазе инфаркта миокарда, так и в постинфарктном периоде у 20% больных [Tere N., Edmunds L., 1985].

Таблица 5.9. Анатомические формы поражения сосочковых мышц при постинфарктной недостаточности митрального клапана

Форма поражения	Этиология	Прогноз
I Разрыв мышцы разрыв тела отрыв головок	Острый инфаркт То же	Быстрая смерть Тяжелая острая сердечная недоста- точность
II Некроз мышцы с по- следующим фибро- зом	Инфаркт миокар- да	Хроническая серд- ечная недоста- точность
III Фиброз мышцы диффузный очаговый	Ишемия миокар- да	То же
IV Фиброз стенки ле- вого желудочка	То же	» »
V Дилатация фиброз- ного кольца	Аневризма серд- ца	Тяжелая хрониче- ская сердечная не- достаточность

Прижизненный диагноз разрыва сосочковой мышцы после инфаркта миокарда впервые установил S. Davison в 1948 г.

Выделяют три формы митральной регургитации: 1) развившаяся в результате дисфункции сосочковой мышцы (без ее разрыва) [Burch G., 1968]; 2) вызванная разрывом сосочковой мышцы; 3) возникшая в результате дилатации фиброзного кольца.

**Патоморфология.** Инфаркт миокарда, локализуемый по задней стенке левого желудочка, часто приводит к некрозу задневыступившей сосочковой мышцы. Поскольку правый тип коронарного кровоснабжения доминирует примерно у 70—80% людей, то заднебазальный инфаркт с повреждением задней сосочковой мышцы возникает чаще при поражении правой венечной артерии (рис. 5.51).

Выделяют две формы поражения сосочковой мышцы: 1) некроз или фиброз без разрыва мышцы; 2) некроз или фиброз с ее разрывом.

Кроме того, в зависимости от локализации W. Roberts (1980) выделяет два типа поражения сосочковой мышцы: 1) только с вовлечением дистальной (апикальной) части мышцы; 2) с диффузно-очаговым поражением всей мышцы.

Эти типы поражения сосочковых мышц, протекая без разрывов, часто приводят к различной по тяжести течения острой сердечной недостаточности. В табл. 5.9. представлены анатомические формы поражения сосочковых мышц при ИБС.

**Патогенез недостаточности митрального клапана или дисфункции сосочковой мышцы.** Появление митральной регургитации связано не только с поражением сосочковой мышцы, но и с нарушением подвижности свободной стенки левого желудочка.

Дисфункция сосочковой мышцы проявляется при разрыве тела, отрыве головок или хорд. Чаще всего митральная регургитация особенно выражена при сочетании повреждения сосочковой мышцы с дилатацией фиброзного кольца.

**Клиника и диагностика.** Разрыв сосочковой мышцы чаще всего происходит в течение первых дней острого инфаркта миокарда, в среднем на 4-е сутки [Sanders R. et al., 1957]. В большинстве случаев митральная регургитация связана с локализацией инфаркта в области задней стенки и с поражением задней мышцы, реже — с инфарктом передней стенки и соответственно с поражением передней мышцы.

Клинические проявления постинфарктной недостаточности митрального клапана можно разделить на три формы: 1) стабильная — через 10—14 дней от начала инфаркта выслушивается слабый систолический шум митральной недостаточности, не сопровождающийся гемодинамическими расстройствами; 2) медленно прогрессирующая, развивающаяся в различные сроки инфаркта миокарда и проявляющаяся признаками сердечной недостаточности; 3) злокачественная, характеризующаяся внезапным острым началом, тяжелой сердечной недостаточностью, отеком легких, нередко заканчивающаяся кардиогенным шоком и смертью больного.

Основные клинические проявления недостаточности митрального клапана: систолический шум над верхушкой сердца, влажные хрипы в легких, отек легких и симптомы развивающегося кардиогенного шока.

Регистрирующийся над сердцем пансистолический шум типа crescendo — decrescendo может проводиться к основанию шеи, что свидетельствует о дисфункции передней створки, или в подмышечную область вплоть до лопатки, что указывает на поражение задней створки [Tommaso C., Lesch M., 1980].

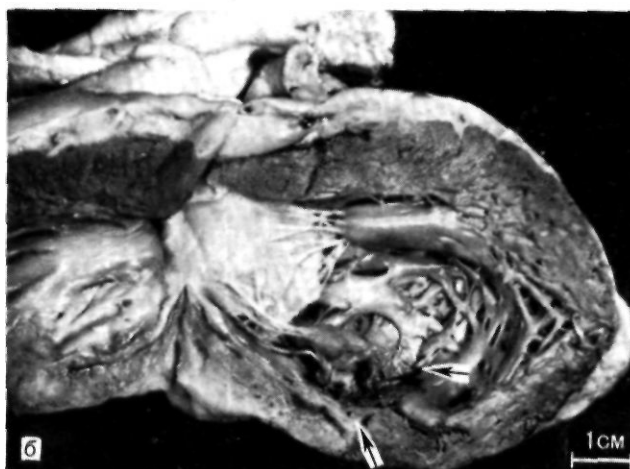
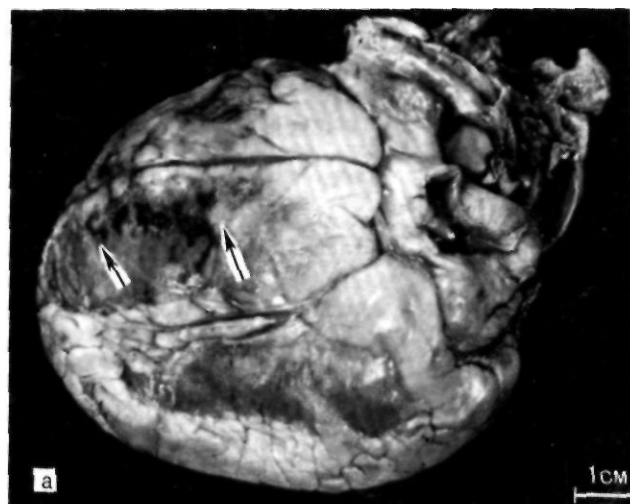
На ЭКГ выявляются характерные для острого инфаркта миокарда изменения, причем инфаркт может быть как трансмуральным, так и очаговым. Часто на ЭКГ видны признаки перегрузки левого предсердия.

Эхокардиография является основным методом диагностики митральной регургитации и дифференциальной диагностики причин сердечной недостаточности при остром инфаркте миокарда. Она позволяет выявить изменение объема левых камер сердца, рассчитать показатели сократимости миокарда.

В период систолы створка митрального клапана пролабирует в левое предсердие; в период диастолы ее движения направлены в сторону, противоположную движениям здоровой створки. Полость левого предсердия обычно не увеличена. Секторное ультразвуковое сканирование позволяет выявить нарушенную структуру сосочковой мышцы. Во время диастолы пораженная створка западает в полость левого желудочка, во время систолы — в полость левого предсердия. Благодаря этому методу исследования можно констатировать нарушения регионарной и общей сократимости, а использование метода доплерографии дает возможность количественно оценить поток регургитации. Рентгенологическое исследование выявляет увеличение размеров сердца в основном за счет левого желудочка и различной степени выраженности застойные явления в малом круге кровообращения вплоть до картины, характерной для отека легких.

Левая вентрикулография позволяет количественно определить объем регургитации крови в левое предсердие и дать точную оценку регионарной и общей контрактильной функции левого желудочка.

Коронарография выявляет атеросклеротическое поражение венечных артерий и состояние дистальных отделов сосудов, что позволяет судить о необходимости и возможности реваскуляризирующих вмешательств. У 70% больных с острой постинфарктной недостаточностью митрального клапана отмечены окклюзия или резкий стеноз правой коронарной артерии на фоне атеросклеротического поражения других коронарных артерий.



5.51. Макропрепарат сердца при обширном заднебазальном инфаркте миокарда (а) с переходом на основание сосочковой мышцы и ее отрывом (б) (указан стрелками).

Течение болезни зависит от двух основных факторов, которые ведут к развитию тяжелой недостаточности кровообращения. 1) выраженности митральной регургитации; 2) массы пораженного инфарктом миокарда и компенсаторных возможностей жизнеспособной части левого желудочка.

Масса пораженного миокарда у этих больных может составлять 1—50% от массы левого желудочка [Wei J. et al., 1979]. Прогноз жизни больного со значительным поражением миокарда, превышающим 40% от массы левого желудочка, уже сам по себе не зависит от наличия недостаточности митрального клапана, а определяется кардиогенным шоком, приводящим больного к быстрой смерти. У остальной части больных целесообразно выделить два варианта течения: острое и хроническое. При остром течении болезни возникает необходимость в быстрой хирургической коррекции порока. При хроническом течении возможно поддержание гемодинамики и предупрежде-



ние развития сердечной недостаточности с помощью лекарственной терапии, не исключаяющей замещение клапана в плановом порядке.

**Хирургическое лечение.** Первая успешная операция была выполнена W. Austen и соавт, в 1965 г.

Основными показаниями к операции являются тяжелая недостаточность митрального клапана и стенозирующий атеросклероз коронарных артерий, а также сопутствующие механические поражения левого желудочка—постинфарктный ДМЖП и постинфарктная аневризма сердца.

Операция противопоказана в том случае, если нет условий для реваскуляризации пораженных коронарных артерий и имеется значительное рубцовое замещение массы миокарда левого желудочка.

Техника операции. Замещение митрального клапана протезом проводится по принципам протезирования митрального клапана у больных с ревматическим пороком сердца. Отличие заключается в отсутствии выраженного фиброза митрального кольца и малых размерах левого предсердия, что обуславливает трудности в подшивании протеза. У ряда больных с наличием аневризмы сердца доступ к митральному клапану осуществляется через полость левого желудочка после иссечения аневризмы.

Предпочтение отдается механическим протезам, а биологические клапаны используются редко. Ряд хирургов предпочитают выполнять пластические операции, которые дают меньший процент тромбоземболии [Kay J. et al., 1980].

Послеоперационная летальность зависит от исходного состояния больных и сроков, прошедших от начала острого инфаркта миокарда. При хронической постинфарктной недостаточности митрального клапана летальность после операции достигает 8,5%, а при острой недостаточности, сопровождающейся декомпенсацией кровообращения,—25% [Najafi H. et al., 1980].

Летальность среди больных, оперированных на фоне кардиогенного шока, составляет 60% [Tere N., Edmunds L., 1985].

Процент выживаемости больных в отдаленные сроки в значительной степени зависит от выполнения реваскуляризации миокарда, которая улучшает прогноз. При пластических хирургических вмешательствах на клапане в сочетании с аортокоронарным шунтированием показатель выживаемости к 7-му году составляет 81% [Kay J. et al., 1980]. При замещении клапана протезом отдаленные показатели выживаемости оказались в 2 раза хуже.

Необходимо отметить, что при естественном течении постинфарктной недостаточности митрального клапана летальность к 5-му году составляет 90%. Это позволяет считать хирургическое лечение постинфарктной недостаточности митрального клапана в сочетании с аортокоронарным шунтированием лучшим методом.

## 5.9. СОЧЕТАННЫЕ ПОРАЖЕНИЯ ВЕНЕЧНЫХ И МАГИСТРАЛЬНЫХ АРТЕРИЙ (ВЫБОР ТАКТИКИ ХИРУРГИЧЕСКОГО ЛЕЧЕНИЯ)

Атеросклероз, являясь универсальным заболеванием сосудистой системы, часто поражает наряду с венечными артериями и другие сосуды.

G. Backmann (1979) при использовании метода тотальной ангиографии у больных ИБС выявил также поражения других сосудистых бассейнов: брахиоцефальных сосудов—у 16,2%, брюшной аорты—у 39%, сосудов таза—у 36%, бедренных артерий—у 58,4% больных.

У больных с сочетанными поражениями коронарных и других артерий выбор тактики лечения и подход к выполнению реконструктивных операций на сосудах нескольких бассейнов сложны.

Целесообразно выделить несколько групп больных, имеющих Сочетанное поражение ряда сосудистых бассейнов.

**Сочетанное поражение коронарных и брахиоцефальных сосудов.** Эту группу в свою очередь можно разделить на две подгруппы: 1) больные с клинически выраженными симптомами ишемии мозга (ТИА, перенесенный ишемический инсульт) и 2) больные с асимптомным поражением экстракраниальных отделов сонных артерий.

В 1978 г. J. Morris и E. Crawford показали, что при каротидной эндартерэктомии у больных ИБС летальность достигает 18%. Неблагоприятный исход обусловлен развитием в послеоперационном периоде острой коронарной недостаточности и инфаркта миокарда.

Очевидно, что при сочетанной патологии операция на брахиоцефальных сосудах дает высокий процент летальности. Кроме того, аортокоронарное шунтирование часто сопровождается тяжелыми расстройствами мозгового кровообращения. Современный подход к проблеме лечения больных должен включать ряд положений.

I. Неинвазивный скрининг больных ИБС на предмет выявления бессимптомных поражений брахиоцефальных сосудов, основными диагностическими критериями которых являются шум на брахиоцефальных сосудах, данные доплерографии и окулярной пневмоплетизмографии.

Частота выявления бессимптомных поражений брахиоцефальных сосудов при проведении скрининга составляет 6,4% [Balderman S., 1983].

При положительных скрининговых тестах больным показана ангиография брахиоцефальных сосудов, позволяющая решать вопрос о наличии гемодинамически значимых стенозов брахиоцефальных сосудов, чаще всего сонных артерий.

II. При наличии симптомов мозговой сосудистой недостаточности у больных ИБС необходимы ангиография брахиоцефальных сосудов и также выявление гемодинамически значимых стенозов.

Определив степень тяжести ишемии головного мозга и миокарда, вопрос о хирургической тактике решают в соответствии с установившимися правилами.

1. Каротидную эндартерэктомию выполняют в первую очередь, а затем (второй этап операции) производят реваскуляризацию миокарда [Moran J., 1981; Hertzner N., 1983].

2. В начале операции выполняют аортокоронарное шунтирование, а затем (второй этап)—операцию на сосудах, снабжающих кровью головной мозг.

Эта тактика мотивирована тем, что риск коронарных осложнений во время каротидной эндартерэкто-

мии выше, чем риск мозгового инсульта при операции аортокоронарного шунтирования.

Несмотря на то что в большинстве случаев мозговые нарушения после операций с использованием ИК обусловлены эмболиями и гипоксией, определенный процент их связан с гипоперфузией головного мозга в связи с наличием стенозов сонных артерий [Skinner J. et al., 1982].

3. Одномоментное выполнение каротидной эндартерэктомии и аортокоронарного шунтирования.

Например, такая операция целесообразна при наличии у больного интраторакального расположения поражений брахиоцефальных сосудов и ИБС, поскольку имеются все условия для ее осуществления. При этом в первую очередь устраняют поражение брахиоцефальных сосудов, а затем выполняют аортокоронарное шунтирование. Наиболее типичной и часто выполняемой операцией у этой группы больных является эндартерэктомия из плечеголового ствола или резекция его с протезированием.

У больных с поражением развилки общей сонной артерии одномоментная операция показана в тех случаях, когда степень поражения коронарных сосудов может обусловить высокий риск развития инфаркта миокарда в послеоперационном периоде (поражение основного ствола левой коронарной артерии, патологические изменения многих коронарных артерий, нестабильная стенокардия). У таких больных имеется выраженная клиника ИБС.

У остальных больных целесообразно выполнять операцию в два этапа. Вначале каротидную эндартерэктомию, а через 1—2 нед — аортокоронарное шунтирование.

Сочетанные поражения коронарных артерий, брюшной аорты и магистральных артерий нижних конечностей. Все исследователи подчеркивают, что тяжесть ИБС является фактором, определяющим показатели летальности в ближайшем и отдаленном периоде после больших сосудистых операций.

Исследования, проведенные во многих центрах сердечно-сосудистой хирургии показали, что как в раннем, так и в отдаленном периоде после сосудистых операций причиной смерти больных является ишемическая болезнь сердца (главным образом, острая коронарная недостаточность и инфаркт миокарда).

В связи с этим всем больным, направляемым для выполнения операции на сосудах, брюшной аорте и ее ветвях, необходимо сделать коронарографию, а при выявлении резких сужений коронарных артерий — сначала аортокоронарное шунтирование, а затем операцию на сосудах [Hertzer N., 1983].

Такая тактика ведения больных с сочетанной патологией позволила снизить частоту острого инфаркта миокарда в послеоперационном периоде и улучшить ближайшие и отдаленные результаты операций.

Для этой группы больных одномоментная реконструктивная операция рекомендуется лишь при выраженной ишемии нижних конечностей. После выполнения только аортокоронарного шунтирования у них быстро может прогрессировать ишемия и развиваться гангрена нижних конечностей.

Как этап после операции аорто-коронарного шунтирования у таких больных может быть выполнена

транслюминальная ангиопластика периферических артерий, если она возможна. Однако, в большинстве случаев необходимо выполнять одномоментную операцию на коронарных артериях и периферических сосудах.

Для сокращения времени операции целесообразно, чтобы ее выполняли две бригады хирургов.

У остальных больных необходимо выполнять аортокоронарное шунтирование, а затем, вторым этапом, через некоторое время реконструкцию пораженных сосудов нижних конечностей.

Сочетание ишемической болезни сердца с вазоренальной гипертензией. Ишемическая болезнь сердца встречается у 65—75% больных с вазоренальной гипертензией атеросклеротической этиологии. Развитию ишемической болезни сердца способствует резкое повышение артериального давления (до 240—260/110—170 мм рт. ст.), создающее условия для прогрессирования коронарного атеросклероза.

Объем оперативных или эндоваскулярных вмешательств на почечных артериях определяется степенью выраженности (стеноз, окклюзия), протяженностью и распространенностью (вовлечение в процесс стенки брюшной аорты), атеросклеротических поражений почечных артерий. Показания к выполнению аортокоронарного шунтирования определяют на основании данных селективной коронарографии и результатов оценки сократительной функции миокарда. Хирургическая тактика ведения этой группы больных разработана недостаточно. Сложность выбора метода лечения определяется тремя факторами.

I. Наличие стеноза почечной артерии и тяжелая артериальная гипертензия способствуют более тяжелому и быстрому течению атеросклеротического процесса в венечных артериях.

II. Устранение артериальной гипертензии оперативным путем или с помощью транслюминальной ангиопластики приводит к снижению артериального давления, но при этом возможно ухудшение перфузии коронарных артерий. Для исключения риска развития ишемии или даже инфаркта миокарда после устранения стеноза почечной артерии таким больным до операции проводят гипотензивные пробы под контролем ЭКГ.

III. Реваскуляризация миокарда при существовании стеноза почечной артерии может привести к развитию почечной недостаточности.

Для исключения риска развития ишемии или даже инфаркта миокарда больным с ухудшением коронарного кровотока в ответ на снижение артериального давления (данные «каптоприловой пробы») целесообразно выполнять на первом этапе аортокоронарное шунтирование, а вторым этапом — устранение стеноза почечных артерий [Бузиашвили Ю. И., 1986]. В предоперационном периоде этим больным необходимо пройти курс гипотензивной терапии для снижения АД на 20—30% от исходного.

У больных с отсутствием или улучшением показателей ЭКГ в ответ на снижение АД после пробы с каптоприлом целесообразно выполнять в зависимости от показаний ангиопластику или реконструктивные операции на почечных артериях (I этап) и в последующем аортокоронарное шунтирование (II этап).

6

*Трансплантация  
сердца*

В.И.Бураковский  
Л.А.Бокерия

Эта проблема рассматривается в отдельной главе в связи с большим интересом к ней. В 1987 г. в мире было выполнено 2200 трансплантаций сердца, а суммарный опыт (с 1967 г. по март 1988 г.) превысил 6800 операций пересадки сердца, более 130 трансплантаций сердца и легких, более 50 операций имплантации второго сердца, 124 имплантации искусственного сердца.

Определились показания к операции пересадки сердца, уточнены критерии отбора реципиентов и доноров, на качественно новый уровень поднялись диагностика, профилактика и лечение реакции отторжения.

Клиническое значение в связи с пересадкой сердца имеют операции аутотрансплантации, гетеротопической ортотопической трансплантации, трансплантации сердца и легких (сердечно-легочного комплекса), пересадки второго сердца в грудную клетку. Наименьшее распространение имеют операции аутотрансплантации сердца и пересадки второго сердца, наиболее — ортотопическая трансплантация сердца.

В 1905 г. А. Carrel и С. Guthrie провели первую гетеротопическую трансплантацию сердца в эксперименте на собаке. Они взяли донорское сердце собаки и переместили на шею более крупному животному. Через час после подключения донорского сердца к кровотоку реципиента оно спонтанно заработало и продолжало функционировать в течение 2 ч. Остановка пересаженного сердца наступила в результате развития внутриполостного тромбоза донорского сердца. Затем, вплоть до 1933 г., никаких специальных исследований по этому вопросу не проводилось. F. Mann и соавт. в 1933 г. начали систематическое изучение вопросов технического обеспечения гетеротопической трансплантации сердца к шейным сосудам реципиента. Эти сердца работали от 1 до 8 дней. При вскрытии было обнаружено, что донорское сердце отчетливо и имеется выраженная инфильтрация лимфоцитами, моноцитами и полиморфно-ядерными клетками. На этом основании сделано важное заключение, что наблюдаемая реакция не является результатом технических ошибок, а имеет биологический характер. В дальнейшем внимание ученых было направлено на разработку техники операции, которая позволила бы привести к длительной выживаемости трансплантированного сердца, на изучение вопросов метаболизма, физиологии, патологии и иммунологии. Были созданы технически простые модели, не требующие ИК.

Заключения, сделанные на основании исследований с гетеротопической моделью, однако, не могут быть однозначно перенесены на модель ортотопической трансплантации, так как в первой из них часть кровотока принимает на себя второе сердце, находящееся в грудной клетке. Наиболее весомый вклад в разработку гетеротопической пересадки сердца внес советский исследователь В. П. Демихов. Он разработал несколько моделей, в одной из которых без прекращения кровотока создавался анастомоз конец в бок между полыми венами донора и реципиента, между легочными артериями и аортами. Анастомозировались также ушки левых предсердий. Затем, когда донорское сердце становилось достаточно активным, сердце реципиента исключали из кровотока. Это достигалось перевязкой крупных сосудов реципиента проксимальной анастомоза и наложением сужающего шва вокруг митрального клапана. Эксперименты В. П. Демихова, выполненные в 1951 — 1952 гг., показали, что донорское сердце способно «взять на себя» все кровообращение реципиента. Так была доказана состоятельность насосной функции полностью денервированного сердца.

Новая эра в проблеме трансплантации сердца начинается в конце 50-х годов, когда в клинической практике получило широкое распространение ИК. В 1960 г. R. Lower и N. Shumway описали первую успешную ортотопическую пересадку сердца в эксперименте. Восемь животных прожили от 6 до 21 дня после операции. На вскрытии в миокарде этих животных отмечались явления воспаления, характеризующиеся инфильтрацией крупными клетками, кровоизлиянием

и отеком. Новым в этой работе по сравнению с работами предшествующих авторов, выполнявших свои эксперименты в конце 50-х годов также с применением ИК, было следующее.

Во-первых, авторы для защиты миокарда использовали холод (в периоде, предшествующем трансплантации). Во-вторых, чтобы сократить время операции, вместо анастомозов полых вен для анастомозирования сердца донора и реципиента использовали части левого и правого предсердий с межпредсердной перегородкой.

Ортотопическая трансплантация в эксперименте на собаках не потеряла своего значения и в настоящее время. Она широко применяется для изучения физиологических и иммунологических аспектов трансплантации. В частности, с помощью таких экспериментов было выявлено, что трансплантированное сердце адекватно функционирует в покое, а также может обеспечить умеренные нагрузки. Кроме того, было выявлено, что применение иммунодепрессивной терапии в минимальных дозах позволяет удлинить сроки функционирования донорского сердца с 7 до 17 дней. Если же своевременно диагностировать криз отторжения, то применение иммунодепрессивной терапии позволяет удлинить жизнь животного до 75 дней. Позже R. Lower и соавт. использовали у животных весь арсенал диагностических пособий и лекарств, применяемых в клинической практике, и добились выживаемости собак до 1 года.

Первая клиническая операция пересадки сердца была выполнена в 1964 г. J. Hardy человеку, находящемуся в терминальной стадии кардиогенного шока. В связи с отсутствием донорского сердца человека хирург предпринял попытку пересадить больному сердце обезьяны шимпанзе. Как только был отключен АИК, оказалось, что венозный возврат превышает возможности этого небольшого сердца, появилась компенсаторная тахикардия, снизилось артериальное давление и, несмотря на всю проводимую терапию, через 1 ч после ИК сердце остановилось, и больной погиб.

Первая успешная операция ортотопической трансплантации сердца была выполнена в декабре 1967 г. С. Barnard. Кристиан Барнард — крупнейший кардиохирург и прогрессивный ученый незадолго до выполнения своей исторической операции в течение нескольких месяцев стажировался в Москве, изучая опыт В. П. Демихова и других советских специалистов по трансплантации сердца. В нашей стране опубликованы его труды по трансплантологии, а также ряд мемуарных и художественных произведений. Первая операция была выполнена больному 54 лет с крайне выраженным атеросклеротическим поражением венечных артерий. Операция и послеоперационный период протекали гладко. Однако в ближайшие дни у больного развилась пневмония, приведшая к смерти на 17-й день. Второй больной, оперированный через 1 мес, прожил 2 года. Последующие несколько лет характеризуются исключительно высоким уровнем хирургической активности в разных странах мира. Этот период можно скорее назвать периодом освоения хирургической техники. Стало совершенно ясным, что основные достижения в области трансплантации сердца следует искать на пути преодоления иммунологического конфликта между донорским сердцем и организмом реципиента. Одна из самых «эмоциональных» страниц кардиохирургии трансплантация сердца, конечно, пока еще не дописана. Вместе с тем необходимо отметить, что сейчас, в конце 80-х годов XX в., наступил благоприятный период, обещающий быстрый прогресс трансплантации сердца. В большинстве стран мира разрешен этический вопрос о заборе сокращающегося сердца у пациента со смертностью мозга. Исключительно важное значение для развития проблемы имело внедрение в клиническую практику циклоспорина А — препарата, позволившего снизить актуальность проблемы иммунологического конфликта. В связи с последними успехами трансплантации сердца следует упомянуть имя профессора N. Shumway из Стенфордского университета (США), где к 1985 г. выполнено более 1000 операций трансплантации сердца. Благодаря усилиям этого хирурга и возглавляемого им коллектива трансплантация сердца в техническом, иммунологическом и социологических аспектах продвинулась вперед. К началу 1988 г. в мире было выполнено 6800 пересадок сердца. Только за 1987 сделано 2200 таких операций.

Дальнейшее развитие метода трансплантации сердца было сделано также группой врачей под руководством N. Shum-



way. Ими начато выполнение операций трансплантации комплекса сердца — легкое больным, страдающим одновременно поражением сердца и легких [Reitz B. et al., 1983].

Однако необходимо отметить, что первые исследования по этой проблеме проведены в нашей стране. Еще в 1940 г. В. П. Демихов выполнил первую успешную пересадку сердечно-легочного комплекса в эксперименте на собаках. Затем он обосновал и выполнил многочисленные модификации своей операции. Вскоре выяснилось, что тотальная денервация приводит к неадекватной вентиляции в послеоперационном периоде. И только в 1972 г. А. Castaneda и соавт., используя оригинальный метод трансплантации сердца и легких в едином комплексе, сумели доказать возможность «переживания» денервированного легкого. V. Reitz и соавт., используя в эксперименте на обезьянах современные методы иммунодепрессивной терапии с применением циклоспорина А, добились длительного выживания животных с пересаженным сердечно-легочным комплексом. Первая успешная клиническая операция была выполнена, как указывалось выше, группой врачей, руководимой N. Shumway [Reitz V. et al., 1982]. В нашей стране первая успешная операция пересадки сердца выполнена В. И. Шумаковым в 1987 г.

Показания и противопоказания к операции. Заключение о том, нуждается ли больной в пересадке сердца, может быть сделано только в том случае, если имеются факторы, указывающие на то, что он по состоянию миокарда находится в терминальной стадии декомпенсации кровообращения. Обследование такого больного включает тщательный сбор анамнеза. При этом надо обязательно выявить факторы, приведшие к ускорению и утяжелению заболевания. Физикальное обследование, типичные лабораторные методы исследования, ЭКГ и рентгенологическое исследование позволяют наметить план дальнейшего специального обследования. Важнейшим из них является внутрисердечное исследование. Необходимо, чтобы больному было проведено исследование обеих половин сердца: *зондирование и ангиокардиография правого и левого желудочков*, а также *селективная коронарография*. У предполагаемого реципиента следует очень детально оценить проводившееся ему ранее консервативное лечение. Необходимо также доказать, что ни один метод хирургического лечения не способен излечить этого больного. По сводной статистике [Fragomeni S., Кае Р., 1988] сердце пересаживают в 51,7% случаев при кардиомиопатиях, в 30,2% — при ИБС, а в 18% — при В ПС, клапанной патологии или отторжении трансплантата.

Если окажется, что единственной альтернативой для больного является операция пересадки сердца, то следует очень скрупулезно разобраться в том, какие имеются противопоказания к этой операции. Абсолютным противопоказанием к трансплантации сердца являются выраженная легочная гипертензия, инфекционное заболевание или другие болезни, представляющие угрозу для жизни (например, новообразования). У больных с высокой легочной гипертензией, когда давление в легочной артерии превышает 60 мм рт. ст., а общее легочное сопротивление превышает 6 ед., ранний послеоперационный период характеризуется развитием острой правожелудочковой недостаточности, возникающей вслед за трансплантацией сердца. Это происходит потому, что нормально развитый правый желудочек не в состоянии выполнять свою нагнетательную функцию в условиях повышенного общелегочного сопротивления; его функция прекращается обычно в первые 72 ч после операции. Сходная

ситуация наблюдается у больных, которым трансплантацию сердца производят на фоне активно протекающего инфекционного процесса: при этом наблюдается активизация процесса и неизбежна гибель больного в течение нескольких дней и недель после трансплантации.

Противопоказанием к трансплантации сердца является возраст больного. Большинство авторов считают допустимым возраст реципиента 50 лет. В последнее время в клиниках, накопивших большой опыт трансплантации сердца, этот возраст увеличен до 60 лет. Сейчас уже совершенно ясно, что пожилые больные, особенно страдавшие заболеванием сердца в течение нескольких лет, очень плохо переносят не саму операцию, а иммунодепрессивную терапию, несмотря на то что в этой группе больных реакция отторжения развивается не чаще, чем в более молодой группе. Однако у пожилых больных на фоне сниженных иммунных защитных сил легче развиваются инфекционные осложнения. Смерть у них наступает в первые 3 мес после операции.

Противопоказанием к операции трансплантации сердца являются повторные инфаркты легкого. Как показывает опыт многих центров, у больных с инфарктом легкого, предшествующим трансплантации сердца, очень часто развиваются инфекционные осложнения, не совместимые с жизнью больного. При этом инфекция «гнездится» в инфарцированном участке легкого. Неблагоприятными кандидатами на трансплантацию сердца являются также больные с инсулинзависимым диабетом. С одной стороны, это обусловлено трудностями подбора терапии диабета в период, когда больные вынуждены получать кортикостероиды. С другой стороны, у таких больных обычно выражена хроническая ишемия нижних конечностей.

Доноры. Потенциальными донорами на пересадку сердца являются сравнительно молодые пациенты, страдающие необратимым повреждением головного мозга, но у которых сердце продолжает сокращаться. По мнению большинства клиницистов, имеющих значительный опыт трансплантации, возраст доноров-мужчин не должен превышать 35 лет, доноров-женщин — 40 лет. Потенциальные доноры на трансплантацию сердца могут быть в одной из четырех диагностических категорий: тупая травма головы, огнестрельное повреждение головы, внутричерепное кровоотечение и опухоль головного мозга.

Заключение о смерти делает группа врачей, не зависящих от центра трансплантации. Неврологическое исследование основывается на истории болезни, физикальном обследовании, ангиографии головного мозга, оперативных находках и электроэнцефалографии. Основное, что следует соблюдать при установлении изменений головного мозга, это то, что все врачи, принимающие участие в консилиуме, должны быть единодушны в том, что смерть мозга необратима. Естественно, что это заключение делается в соответствии с существующей инструкцией, утвержденной правительством.

Решающим для констатации смерти мозга являются следующие признаки: 1) отсутствие сознания и реактивности на внешние раздражители; 2) полное отсутствие рефлексов и дыхания, мышечная атония; 3) прямая линия на электроэнцефалограмме (отсутствие

биоэлектрической активности в течение 2 ч); 4) при ангиографии сосудистой системы мозга контрастное вещество не проникает далее основания мозга, т. е. контрастируется лишь экстракраниальный участок артерий, снабжающих мозг.

Следующий вопрос, который необходимо решить, — необходимость исключить какой-либо патологический процесс в донорском сердце. С этой целью необходимо очень внимательно собрать анамнез и расспросить врача, который наблюдал больного. Затем проводят физикальное обследование сердца, включая электрокардиографию, фонокардиографию, рентгенологическое исследование. Если имеется подозрение на патологические изменения в сердце потенциального донора, то следует выполнить катетеризацию сердца и ангиографию. Кроме того, в настоящее время признано целесообразным всем потенциальным донорам мужского пола старше 30 лет и женского пола старше 35 лет сделать селективную коронарографию. Это позволяет исключить атеросклеротические изменения венечных артерий и предотвратить плохой прогноз операции. Следует также отметить, что функция трансплантированного сердца в послеоперационном периоде не зависит от продолжительности госпитализации, длительности искусственной вентиляции легких и лекарственной «поддержки» сердца, максимального систолического давления и изменений сегмента *ST* на ЭКГ.

Одним из важных обстоятельств сохранения донорского сердца является улавливание момента, при котором полностью выключается функция регуляции кровообращения со стороны всех отделов мозга. Если это происходит незамеченным, то внезапно наступает глубокая вазодилатация и падает венозный приток, что приводит к остановке сердца. Но даже эту ситуацию нельзя считать безнадёжной. В таких случаях можно быстро ввести большие объёмы жидкости (от 2 до 10 л коллоидного раствора) с небольшими дозами  $\alpha$ -адренергических веществ, чтобы восстановить сосудистый тонус и кровообращение. Гипотермию использовать не следует.

У потенциального донора может наблюдаться диабетический статус, который достаточно легко поддается лечению внутримышечным введением антидиуретического гормона.

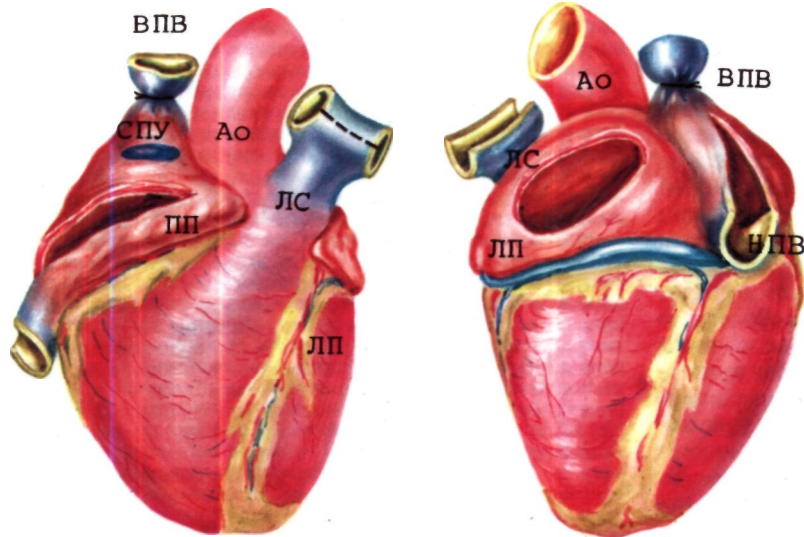
Техника операции. Техника операции близка к той, которая подробно разработана в эксперименте. Реципиента готовят к операции по принятой методике операций с использованием ИК. Доступ к сердцу осуществляется из срединной стернотомии. Полые вены каниюлируют через правое предсердие несколько выше межжазвального промежутка, а аорту — максимально отступая от ее корня. После начала ИК последовательно пережимают полые вены, аорту и отсекают пораженное сердце. Этот этап операции имеет некоторые особенности. Целесообразно оба предсердия отрезать максимально близко к предсердно-желудочковой борозде и оставить часть межпредсердной перегородки. Аорту и легочную артерию пересекают как можно ближе к полулунным клапанам. Достаточный участок ткани предсердий необходим для облегчения наложения анастомоза и сохранения афферентной иннервации предсердий, что играет существенную роль в поддержании гомеостаза в послеоперационном периоде. Кровоснабжение резецированных стенок предсердия обеспечивается бронхиальными артериями. Это, однако, не значит, что при выкраивании остаточных отделов стенок предсердий и межпредсердной перегородки следует оставлять излишки. Обязательным условием операции является удаление ушек обоих предсердий. Замечено, что оставление

излишков предсердий и особенно их ушек может привести к ишемии, стазу и тромбозу. В процессе операции большое значение имеет мобильность магистральных сосудов. Поэтому после иссечения сердца следует разделить на достаточном расстоянии (не менее 1,5 см) восходящую часть аорты и легочную артерию реципиента, прокоагулировать жировой слой и очень ровно сформировать края сосудов для последующего формирования анастомозов.

Забор донорского сердца осуществляет вторая хирургическая бригада. Доступ к сердцу выполняют из срединной стернотомии. Вскрывают перикард и берут его на держалки. Внимательно осматривают сердце, чтобы исключить наличие травматического повреждения, врожденного или приобретенного порока сердца. Аорту выделяют на широком протяжении, вплоть до плечеголового ствола. Также на всем протяжении выщипывают верхнюю полую вену. Под нижнюю полую вену подводят турникет или толстую лигатуру. На восходящей части аорты накладывают кисетный шов для проведения кардиоплегии. Вводят гепарин из расчета 200 ЕД/кг массы тела донора. Пункцируют аорты для выполнения кардиоплегии. Перевязывают верхнюю полую вену и пережимают ее зажимом. Пережимают аорту у основания плечеголового ствола. Вскрывают частично нижнюю полую и верхнюю (правую) легочную вены и сразу же начинают кардиоплегию (при температуре 4 °С вводят раствор, содержащий 10 мэкв/л  $K^+$ ). Вводят около 1000 мл кардиоплегического раствора, одновременно орошая наружную поверхность сердца и промывая полость перикарда холодным изотоническим раствором хлорида натрия. Все это занимает примерно 2 мин. Отрезают верхнюю и нижнюю полые вены. Проксимальнее зажима отсекают аорту. Сердце поднимают за верхушку и отсекают легочные вены. Последним пересекают легочный ствол на уровне правой и левой легочной артерии. Сердце освобождают от остатков перикарда и вынимают из грудной клетки. Иссеченное сердце немедленно помещают в изотонический раствор хлорида натрия при температуре +4 °С, чтобы обеспечить холодную защиту на периоды транспортировки и трансплантации. К трансплантации донорское сердце готовят в условиях его нахождения в специальной холодильной ванне. После подготовки аорты и легочного ствола готовят левое и правое предсердия (рис. 6.1). Подготовка левого предсердия проста: она состоит в том, что ровно соединяют отверстия всех легочных вен и края. При подготовке правого предсердия к наложению анастомоза необходимо быть очень аккуратным при выполнении разрезов на нем. Уже при выполнении первых операций было замечено, что если разрез провести от нижней полой вены к верхней полой вене по задней границе предсердия, то в послеоперационном периоде синусовый ритм не восстанавливается, а наблюдается узловый ритм или ритм коронарного синуса. Поэтому правильным является разрез, проводимый по переднебоковой поверхности. Таким образом исключается повреждение межузловых путей. Кроме того, при таком разрезе синусно-предсердный узел оказывается очень далеко (несколько сантиметров) от линии шва, что уменьшает его натяжение. При соблюдении этих условий синусовый ритм восстанавливается сразу же после восстановления деятельности сердца.

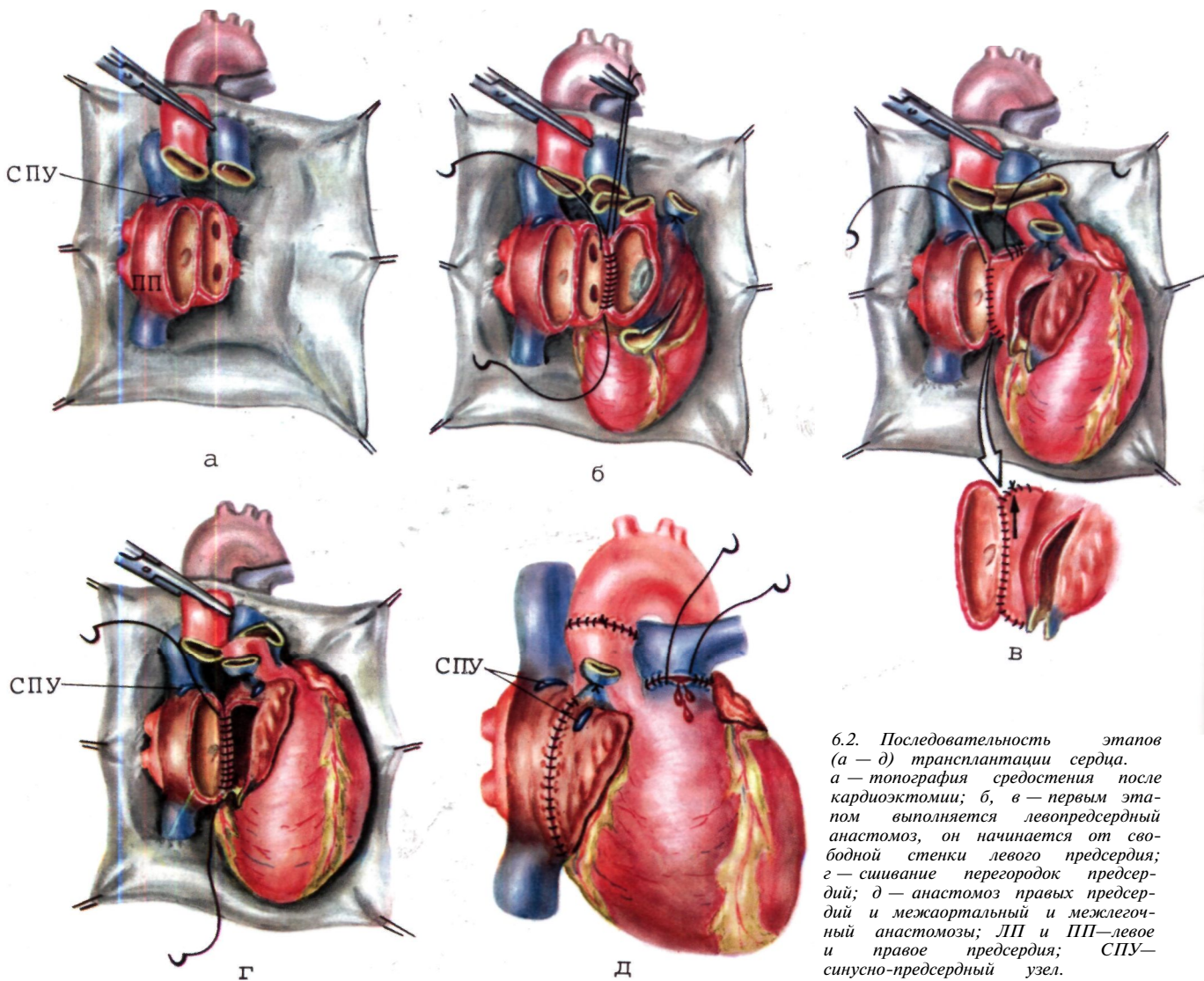
Защита миокарда трансплантируемого сердца за истекшие 20 лет значительно улучшилась. На начальных этапах развития трансплантации сердца одинаково часто использовались антеградная аортальная или ретроградная коронарная перфузия кардиоплегического раствора. В настоящее время, однако, большинство специалистов предпочитают использовать перфузию в условиях глубокой гипотермии с одновременным орошением сердца холодным изотоническим раствором хлорида натрия при температуре +4 °С. Так как время трансплантации составляет 35–75 мин, то для защиты миокарда на этот период обычно достаточно наружного орошения сердца холодным раствором или однократного введения кардиоплегического раствора после пришивания предсердий.

Операция пришивания донорского сердца выполняется в следующей последовательности: пришивают левое предсердие, межпредсердную перегородку, правое предсердие, легочную артерию и аорту (рис. 6.2). После имплантации донорского сердца перед пуском кровотока следует внимательно осмотреть все швы и провести очень тщательную профилактику воздушной эмболии. После снятия зажима с аорты и согревания больного ритм сердца, как правило, восстанавливается спонтанно, однако в ряде случаев прихо-



6.1. Подготовка донорского сердца к трансплантации.

а — в правом предсердии разрез от нижней полой вены на ушко правого предсердия проводят параллельно предсердно-желудочковой борозде, избегая повреждения заднего межузлового пути и синусно-предсердного узла; б — в левом предсердии острым путем соединяют отверстия легочных вен и формируют одно отверстие. Ао — аорта; ЛС — легочный ствол; ВПВ и НПВ — верхняя и нижняя полые вены; СПУ — синусно-предсердный узел; ПП и ЛП — правое и левое предсердия.



6.2. Последовательность этапов (а — д) трансплантации сердца.

а — топография средостения после кардиоэктомии; б, в — первом этапе выполняется левопредсердный анастомоз, он начинается от свободной стенки левого предсердия; г — сшивание перегородок предсердий; д — анастомоз правых предсердий и межартериальный и межлегочный анастомозы; ЛП и ПП — левое и правое предсердия; СПУ — синусно-предсердный узел.

дится дефибриллировать сердце. Операцию заканчивают по принятой методике с оставлением дренажей в полости перикарда и переднего средостения.

Хирург, трансплантирующий сердце, должен быть знаком с некоторыми особенностями, обусловленными патофизиологическим состоянием малого круга кровообращения реципиента, а также особенностями консервации и техники самой операции.

Во-первых, следует иметь в виду, что у большинства больных, которым произведена трансплантация сердца, повышено общелегочное сосудистое сопротивление. Высокое общелегочное сопротивление у этих больных имеет вторичное происхождение и обусловлено длительно существующей левожелудочковой недостаточностью.

Во-вторых, следует очень внимательно ревизовать межпредсердную перегородку донорского сердца и исключить наличие овального окна или другого межпредсердного сообщения, поскольку это может привести к развитию выраженной гипоксемии в раннем послеоперационном периоде.

В-третьих, вследствие повышенного общелегочного сопротивления из-за длительного периода консервации сердца в ближайшее время после трансплантации может появиться необходимость проведения вспомогательного кровообращения. В этих случаях исключительно эффективной оказывается контргипоксемия.

В-четвертых, кроме основного назначения, которое направлено на профилактику воздушной эмболии сосудов головного мозга, профилактика и удаление оставшегося воздуха преследуют цель исключить его попадание в правую коронарную артерию. Такие случаи в литературе описаны. Попадание воздуха после снятия зажима с аорты в правую коронарную артерию, питающую правый желудочек, который в раннем послеоперационном периоде испытывает дополнительные нагрузки, крайне нежелательно. Наконец, следует уделить особое внимание периоду «вхождения» реципиента в ИК. Этот этап исключительно важен — он определяет исход операции; анестезиолог должен сделать все, чтобы гемодинамика в этот период была стабильной, не допускать ее падения до уровня, требующего проведения массажа сердца. Известно достаточно много случаев, когда во время торакотомии у реципиента наступала остановка сердца и ведение больного до начала ИК осуществлялось с помощью прямого массажа сердца. Это в последующем приводило к неоднократным случаям операции тромбэктомии периферических сосудов. Причиной тромбозов периферических артериальных сосудов являются тромбы в левых камерах сердца примерно у 60% реципиентов. Если операция выполняется с учетом перечисленных рекомендаций, то сердечная деятельность восстанавливается быстро и при небольшой инотропной поддержке хорошо стабилизируется.

## 6.1. ГЕМОДИНАМИКА И ПАТОФИЗИОЛОГИЯ ТРАНСПЛАНТИРОВАННОГО СЕРДЦА

Гемодинамика у больного, которому произведена трансплантация сердца, в раннем послеоперационном периоде имеет некоторые особенности. В 1-е сутки

после операции сердечный индекс обычно снижен и не превышает 1,6—2 л/Смин·м<sup>2</sup>). Затем в течение недели этот показатель повышается и обычно к 7-му дню после операции он достигает 3 лДмин·м<sup>2</sup>), что соответствует практически нормальным значениям. Характерно, что некоторые общепринятые способы увеличения сердечного выброса не дают эффекта на донорском сердце. Например, замечено, что увеличение частоты сердечных сокращений электрической стимуляцией желудочков не приводит к увеличению сердечного выброса, если число сердечных сокращений в покое менее 60 в минуту. Стимуляция предсердий увеличивает сердечный выброс в том случае, если исходное «ритмовождение» началось при частоте более 80 в минуту. При предсердной стимуляции с частотой 120—130 в минуту сердечный индекс возрастает примерно на 20%. Наиболее эффективной оказалась лекарственная терапия. Так, небольшие дозы андреналина увеличивают сердечный выброс в 3 раза. Оказалось также, что реципиент очень хорошо приспосабливается к этому препарату и для улучшения состояния больного в раннем послеоперационном периоде его следует вводить в течение нескольких дней в небольших дозах. Это позволяет снять возможные осложнения, которые характерны для синдрома низкого сердечного выброса. В отдаленные сроки внутрисердечная гемодинамика нормализуется. Сердечный выброс, как правило, бывает не ниже 2,5 л/мин, достигая у большинства больных 5 л/мин при небольшой физической нагрузке.

Особый интерес представляет изучение реакции денервированного сердца на физическую нагрузку и введение препаратов. Детально этот вопрос был изучен на материале W. Mason и D. Harrison (1979). Исследования проведены на 145 больных, которым произведена 151 трансплантация сердца. В правое предсердие вводили электрод, что позволяло проводить подробные электрофизиологические исследования трансплантированного сердца. Для определения автономной функции трансплантированного сердца осуществляли массаж каротидного синуса, пробу Вальсальвы, ингаляцию амилнитритов и внутривенное введение атропина. Оказалось, что у всех больных, оперированных в сроки от 1 года до 5 лет, отмечаются отчетливая реакция остаточных отделов предсердий реципиента и полное отсутствие реакции на эти тесты в донорской части сердца. Эти данные позволяют говорить о том, что, несмотря на довольно длительный срок, прошедший после пересадки сердца, иннервация его не восстанавливается.

Каким же образом денервированное сердце отвечает на повышенные запросы организма при физической нагрузке? Таких механизмов два. В первые 3 мин нагрузки частота сердечных сокращений изменяется очень умеренно. Однако сердечный выброс увеличивается значительно, что достигается благодаря увеличению ударного объема сердца в ответ на повышение конечно-диастолического давления в левом желудочке. В последующие несколько минут соотношение названных показателей изменяется: отмечается дальнейшее увеличение частоты сердечных сокращений, однако не меняется ударный выброс. Затем, по мере того как возрастает сократительная способность желудочков, конечно-диастолическое давление левого



желудочка возрастает, стабилизируется на максимальном уровне и медленно снижается. Таким образом, в денервированном сердце увеличение ударного выброса связано с механизмом Старлинга; увеличение частоты сердечных сокращений и усиление сократительной функции миокарда обусловлены эффектом действия катехоламинов. В нормальном сердце этот процесс происходит одновременно. Предполагают, что выявленная разница—следствие задержки адренергического эффекта денервированного сердца в связи с тем, что поступление катехоламинов в кровотоки происходит несколько позже, чем в норме.

После стабилизации кровообращения наиболее грозным осложнением у больного с трансплантированным сердцем является отторжение донорского сердца. В вопросе установления иммунологического баланса между сердцем донора и организмом реципиента нельзя полностью ориентироваться на данные, полученные при трансплантации других органов, в частности почек. Трансплантированное сердце иммунологически подавлено меньше, чем трансплантированная почка, поскольку последняя попадает в организм больного, длительно страдающего уреимией, и, следовательно, принимавшего более высокие дозы иммунодепрессивных средств. Вплоть до внедрения в клиническую практику циклоспорина А, практически у каждого больного появлялась реакция отторжения. Применение этого препарата существенно изменило возможности трансплантации сердца, уменьшив остроту реакции отторжения. Однако основные проявления внутриорганного конфликта сердца донора и организма реципиента до настоящего времени сохраняют свои черты, а поэтому требуют применения всего комплекса мер диагностики, профилактики и лечения.

Выделяют несколько типов реакции отторжения.

1. Молниеносное отторжение проявляется в первые часы после операции, обусловлено гуморальными факторами, вызывающими гибель трансплантата, и характеризуется массивным повреждением эндотелиальных клеток.

2. Острое отторжение наблюдается в сроки от 7 дней до 3 мес, клинически характеризуется «кризисом». Криз острого отторжения связан с ответом иммунекомпетентных клеток.

3. Хроническое отторжение возникает через 12 мес после трансплантации или в более поздние сроки и обусловлено воздействием антител. Опыт последних лет позволяет установить временные закономерности развития кризов отторжения. Оказалось, что один эпизод острого отторжения наблюдается примерно на 33-й день после трансплантации сердца. В последующем в течение первого года после пересадки сердца следующий эпизод возникает примерно на 90-й день после операции. Наконец, в группе больных, наблюдавшихся в течение 5 лет, такой наиболее грозный период наблюдается примерно на 465-й день после трансплантации сердца. Имеется достаточное количество косвенных признаков, указывающих на начинающуюся реакцию отторжения. С внедрением метода эндомикардиальной биопсии стало возможным очень точно ставить диагноз реакции отторжения и благодаря этому принимать своевременные меры, направленные на его профилактику. Одним из наиболее удобных и достаточно достоверных косвенных признаков

начинающейся реакции отторжения может служить систематическая запись ЭКГ. Больному с трансплантированным сердцем 2 раза в день записывают ЭКГ в 12 стандартных отведениях. Один раз в день записывают ФКГ. Проводят анализ ЭКГ. При этом суммируют вольтаж в первых трех стандартных отведениях и в I и VI грудных отведениях. Если суммарный показатель вольтаж ЭКГ в названных отведениях уменьшается на 10—20% и одновременно появляются аритмии или ритм галопа, то это может служить ранним признаком реакции отторжения. В этом случае следует немедленно выполнить эндомикардиальную биопсию. Если клинические признаки реакции отторжения очевидны, то следует начать лечение, а затем уже сделать биопсию. Если признаки отторжения не очевидны, то следует сначала выполнить эндомикардиальную биопсию и на основании полученных результатов сделать заключение о необходимости усиления терапии, направленной на предотвращение реакции отторжения. В этот период, т. е. в период развивающейся реакции отторжения, эндомикардиальную биопсию выполняют каждые 5—7 дней.

Гистологическая картина реакции отторжения в остром периоде типична и характеризуется периваскулярной, интерстициальной и подэндокардиальной круговой клеточной инфильтрацией и отеком. Анализ состояния мелких сосудов выявляет повреждение эндотелиальных клеток, а в некоторых случаях миоцитоз и миоцитонекроз.

Лечение острой реакции отторжения: внутривенное введение 500—1000 мг метилпреднизолона и 200—500 мг актиномицина D, который вводят 1—2 раза в день. Эти препараты назначают до тех пор, пока не наступит отчетливого регресса реакции. При лечении наиболее острых форм отторжения следует вновь начать введение антилимфоцитарного глобулина или увеличить его дозу. Одновременно вводят гепарин, так как в остром периоде реакции отторжения отчетливо наблюдается повышение функции свертывающей системы крови и накопление субстратов, приводящих к тромбозу мелких сосудов. В остром периоде реакции отторжения или при несвоевременном распознавании этой реакции может наблюдаться значительное подавление функции миокарда. Поэтому следует проводить активную инотропную поддержку деятельности сердца для улучшения функции миокарда. Целесообразно вводить в этот период адреналин и дигоксин. Больному рекомендуется постельный режим, строго следят за температурой тела и при ее появлении начинают симптоматическое лечение. Современные средства позволяют эффективно бороться с реакцией отторжения. Однако необходимо подчеркнуть, что, если реакция отторжения не распознана или распознана чрезвычайно поздно, когда у больного появились признаки острой сердечной недостаточности, обусловленной длительным низким сердечным выбросом, лечение может стать неэффективным, и больные умирают от сердечной недостаточности. Поэтому своевременная диагностика и лечение реакции отторжения имеют исключительно важное значение при пересадке сердца.

Внедрение современных методов лечения позволило продлить жизнь больных с трансплантированным сердцем. Это поставило на очередь необходимость

выявления реакций хронического отторжения. Она характеризуется сужением просвета коронарных сосудов в трансплантированном сердце. Таким образом, хроническое отторжение представляет собой не что иное, как артериосклероз трансплантата. Гистологически отличаются пролиферацию клеток внутренней оболочки. У некоторых больных этот процесс осложняется увеличением количества жира и формированием атероматозных бляшек. Результатом хронической реакции отторжения является ишемия миокарда, которая заканчивается смертью. Смерть больного наступает на фоне инфаркта миокарда или аритмии. Еще на начальном этапе разработки проблемы трансплантации сердца было отмечено, что при хроническом отторжении наблюдаются внутрисосудистые микротромбозы, а гиперлипидемия обуславливает формирование атероматозных бляшек. В этой связи была разработана специфическая терапия, направленная на профилактику тромбоза (антикоагулянты). Определение содержания липидов и назначение специальной диеты под контролем массы тела позволили снизить частоту образования микротромбов. Назначение антикоагулянтов и специальной диеты снижает частоту реакции отторжения до 4,5%. В контрольной группе артериосклероз в трансплантате развивался в 100% случаев.

## 6.2. ПРОФИЛАКТИКА И ЛЕЧЕНИЕ РЕАКЦИИ ОТТОРЖЕНИЯ

Несмотря на то что вопросы профилактики и лечения реакции отторжения обычно детально рассматриваются в руководствах по иммунологии, мы тем не менее считаем необходимым привести краткую характеристику некоторых основных препаратов, применяемых при трансплантации сердца.

Приводим краткую характеристику препаратов, применяемых при трансплантации сердца.

Аналоги пурина. *Азатиоприн* (имуран) — пуриновый аналог, наиболее широко используется в качестве иммунодепрессивного препарата при клинической трансплантации органов. Он обеспечивает «защиту» лабильных сульфгидрильных групп. Используются в комбинации с другими препаратами.

Антибиотики. К антибиотикам-иммунодепрессантам относятся такие, которые обладают способностью подавлять внутриядерный синтез кислот либо взаимодействовать с синтезом клеточных белков. К сожалению, ни один из таких антибиотиков, включая актиномицин D и митоминин C, не имеет клинического значения, как иммунодепрессивный препарат при трансплантации.

Циклоспорины. Циклоспорины — циклические пептиды, которые представляют принципиально новый класс важных иммунодепрессивных препаратов. На клеточном уровне их действие оказывается исключительно специфичным и направлено на субпопуляцию Т-лимфоцитов. В клинической практике *циклоспорин А* сыграл важную роль при трансплантации сердца, а также сердца и легких. В сочетании с умеренными дозами преднизолона его клиническое значение эквивалентно сочетанному действию антилимфоцитарного глобулина, иммурана и преднизолона или превышает его.

Кортикостероиды. Независимо от механизма действия стероиды необходимы для успешной трансплантации органов у человека. Известно множество механизмов действия стероидов. Один из важнейших — лизис клеток (цитоллиз), в частности С-лимфоцитов. Антилимфоцитарное действие кортикостероидов состоит в их способности разрушать лимфоциты, благодаря этому нарушается их активация антигенами. Стероиды самостоятельно не предотвращают отторжения трансплантата, однако в сочетании с другими медикаментами они не только предотвращают развитие реакции отторжения, но и приостанавливают ее.

Антилимфоцитарный глобулин. Использование антилимфоцитарных антител для подавления иммунного ответа все еще остается противоречивым, несмотря на очевидные доказательства эффективности приема этого препарата для предотвращения, так и для лечения реакции отторжения.

Действие антилимфоцитарного глобулина направлено преимущественно против Т-лимфоцитов. Антилимфоцитарный глобулин усиливает действие имурана и кортикостероидов против быстро развивающейся реакции отторжения; при этом суммарная токсичность препаратов не увеличивается. Лейкоциты, соединившиеся с антилимфоцитарным глобулином, лизируются или удаляются из организма фагоцитирующими макрофагами печени и селезенки. Более длительный прием этого препарата освобождает паракортикальные области лимфатических узлов, где находятся Т-лимфоциты, а при назначении больших доз уменьшается количество и В-лимфоцитов в мозговом слое и в фолликулах лимфатических узлов. Эти свойства антилимфоцитарного глобулина послужили основанием для широкого применения его в клинической практике для профилактики и лечения реакции отторжения.

Несмотря на то что опыт трансплантации сердца нельзя назвать недостаточным, единой схемы иммунодепрессивной терапии пока не разработано. Приводим наиболее типичную схему этой терапии. В операции перед прекращением перфузии больному вводят 125 мг преднизолона. Повторно препарат в той же дозе вводят через 4 ч, а затем в той же дозе еще 2 раза каждые 8 ч.

Важнейшим препаратом является циклоспорин А. Больному до операции вводят насыщающую дозу препарата, которая определяется по его концентрации в крови (до 1000 мкг/мл). После операции для поддержания необходимой концентрации 6—14 мкг/кг его вводят ежедневно. Необходимо исключить токсическое влияние препарата на печень и почки, поэтому определяют содержание билирубина, креатинина и контролируют диурез. К 5—7-му дню концентрацию препарата в крови снижают до 500—300 мкг/мл. В дальнейшем препарат принимают внутрь постоянно.

Преднизолон назначают с первого послеоперационного дня в дозе 0,5 мг/кг 2 раза в день. Каждую неделю дозу уменьшают на 0,1 мг/кг, пока она не составит 0,2 мг/кг (примерно к 2-му месяцу после операции). Препарат принимают постоянно. Имуран принимают в комбинации с преднизолоном и антилимфоцитарным кроличьим глобулином. Дозу имурана регулируют по показателям лейкограммы.

Имунодепрессивная терапия требует большой осторожности. Поэтому подготовка больного начина-

ется в дооперационном периоде с санации очагов инфекции и профилактического введения антибиотиков. После операции обычно назначают цефазолин (цефамезин, кефзол), который вводят внутримышечно по 1 г каждые 6 ч. После удаления эндотрахеальной трубки и мочевого катетера следует сделать с них посев, определить чувствительность к флоре и провести дополнительную антибиотикотерапию.

При развитии реакции отторжения в течение 3 дней внутривенно вводят по 1000 мг метилпреднизолона. Если реакция отторжения не останавливается, начинают лечение антилимфоцитарным глобулином из расчета 2,5 мг/(кг·сут). Препарат вводят внутривенно 2 раза в сутки. Одновременно проводят активную симптоматическую терапию. При неэффективности комплекса перечисленных мер единственным выходом из кризиса становится повторная операция трансплантации сердца.

Инфекция (37,8%), реакция отторжения (33,1%) и сердечная недостаточность (24,8%) являются наиболее частыми причинами смерти больных после операции трансплантации сердца.

### 6.3. ТРАНСПЛАНТАЦИЯ СЕРДЦА И ЛЕГКИХ (СЕРДЕЧНО-ЛЕГОЧНОГО КОМПЛЕКСА)

Показанием к одномоментной трансплантации сердца и легких является терминальная стадия болезни и возможность восстановления у реципиента функций кровообращения и дыхания после операции. Конкретная группа больных, которой предполагается выполнить операцию трансплантации сердца, стоит перед угрозой несостоятельности донорского сердца из-за наличия у них высокой легочной гипертензии. Правый желудочек донорского сердца очень быстро теряет нагнетательную функцию в связи с препятствием току крови по малому кругу кровообращения. В другой группе больных, находящихся в терминальной стадии болезни, поражение легких может сочетаться с легочным сердцем. Лечение таких больных оказывается более успешным, если одновременно с легким пересадить и сердце. Остаются неповрежденными коронарно-бронхиальные анастомозы, которые сразу же по окончании операции обеспечивают кровоснабжение трахеобронхиального дерева. Достоинством метода операции является и то, что облегчается диагностика реакции отторжения, поскольку возможна биопсия миокарда.

Отбор донора и реципиента для трансплантации сердечно-легочного комплекса. Подбор донора для этой операции очень труден, так как искусственная вентиляция даже в течение нескольких часов при необратимых изменениях мозга приводит к развитию инфекционных осложнений в легких и другим нарушениям соотношения вентиляции—перфузии. Поэтому прежде всего необходимо осуществлять вентиляцию легких. Интубационная трубка должна быть предельно широкой, а содержание кислорода во вдыхаемой смеси не должно превышать 40%. При ИВЛ используют положительное давление в конце выдоха для

профилактики коллапса легкого. Для профилактики нейрогенного отека легких центральное венозное давление должно быть очень низким (менее 100 мм вод. ст.), а среднее артериальное давление—в пределах 70—80 мм рт. ст.

При трансплантации сердечно-легочного комплекса резко сокращается допустимое время консервации легкого—оно не должно превышать 2 ч.

Методы операции. Предложены два принципиально различных метода. Группа хирургов, руководимая N. Shumway, на операции полностью удаляют трахеобронхиальное дерево реципиента. При этом особое внимание уделяют сохранению целостности диафрагмального и блуждающего нервов. Анастомозирование сердечно-легочного комплекса проводится в следующей последовательности: трахея, правое предсердие, аорта.

В послеоперационном периоде у этих больных, если не превышены сроки ишемии (до 2 ч), не наблюдается острой сердечной недостаточности. Реакция отторжения может иметь преимущественное проявление как со стороны сердца, так и со стороны легких. Эндомиокардиальная биопсия позволяет уточнить преимущественное поражение миокарда. Наиболее типичными послеоперационными осложнениями при этой операции являются: нарушение газообмена, уменьшение комплайенса легкого и выявляемое рентгенологически «затемнение» в легком. Последнее расценивается как реакция отторжения легкого. Лечение состоит в строжайшем ограничении введения жидкости и приеме диуретиков. При реакции отторжения сердца лечение проводится по описанной выше методике.

Результаты трансплантации сердца большинство авторов анализируют до и после периода внедрения циклоспорина А. Так, до 1977 г. выживаемость больных в течение 1 года составляла 60%, а к 1987 г.—80,6% [Кaye M., 1987]. Среди больных, оперированных после внедрения в клиническую практику циклоспорина А, более 5 лет жили 78,3%, до применения этого препарата—только 27%. Опыт трансплантации сердечно-легочного комплекса сравнительно невелик. Наибольшим опытом располагает группа хирургов из Стенфордского университета. В течение 1986—1988 гг. в мире выполнена 281 операция пересадки сердечно-легочного комплекса. Выживаемость в течение 2 лет повысилась с 52% в 1985 г. до 62% в 1987 г.

Отдаленные результаты после операции пересадки сердца, а тем более сердечно-легочного комплекса, требуют серьезного изучения. Операция, несомненно, улучшает «качество» жизни больных, совершенно «прикованных» к постели до операции. Многие из них возвращаются к прежней работе. Из 75 больных, оперированных группой Шамвея, 89% отметили улучшения «качества» жизни, а 82% выразили «высочайшее удовлетворение» нынешним статусом (по прошествии 1—14 лет после операции) [bought M. E., 1985]. Однако нам бы не хотелось, чтобы у читателя складывалось впечатление, что проблема пересадки сердца решена полностью. Скорее всего, именно нынешний уровень трансплантации сердца ставит ряд серьезных вопросов, решение которых будет зависеть и от накопления клинического опыта.

# 7

## *Болезни сосудов*

А.А.Спиридонов

Л.И.Клионер



## 7.1. СИНДРОМ АТИПИЧНОЙ КОАРКТАЦИИ НИСХОДЯЩЕЙ ЧАСТИ АОРТЫ

Под этим термином следует понимать в основном два совершенно различных по своей этиологии процесса: неспецифический аортоартериит и врожденную сегментарную гипоплазию нисходящей части аорты, известные в литературе как «атипичные коарктации аорты», «коарктации абдоминальной аорты», «синдром средней аорты».

В 1733 г. Т. Morgagni впервые выявил гипоплазированную брюшную часть аорты у 33-летнего монаха [цит. по J. Palmer et al., 1983]. В 1949 г. Н. Vahnsen и соавт. описали ангиографическую картину данного заболевания. В том же 1949 г. С. Olim выполнил резекцию супраренального сегмента аорты с ее протезированием. В нашей стране первую резекцию нисходящей части грудной аорты сделали Е. Н. Мешалкин и соавт. (1957), а Г. М. Соловьев и соавт. (1965) первыми произвели торакоабдоминальное шунтирование. Наибольшим опытом хирургического лечения данного синдрома располагает ИССХ им. А. Н. Бакулева АМН СССР [Спиридонов А. А. и др., 1986].

**Частота.** По данным вскрытий, частота стенозирующих поражений нисходящей части аорты составляет 1:62 500 [Onat T. et al., 1969]. На долю «атипично расположенных коарктации» приходится 0,5—3,8% всех коарктации аорты [Saveuse N. et al., 1983].

**Патологическая анатомия врожденной сегментарной гипоплазии нисходящей части аорты.** Характерно уменьшение наружного и внутреннего диаметра с сохранением нормального строения аортальной стенки и возможной вторичной пролиферацией внутренней оболочки. Просвет в аорте обычно расположен центрально (рис. 7.1). Утолщенная внутренняя оболочка имеет слоистое строение: у ее основания находится более зрелая соединительная ткань, нередко с сосудами, а ближе к просвету — более рыхлая и молодая. Эти слои иногда разделяются эластическими волокнами. Подобное строение внутренней оболочки свидетельствует о постепенном прогрессировании пролиферативных процессов вследствие турбулентного кровотока. Иногда наблюдается ее гиперэластоз преимущественно у основания аорты. Средняя оболочка состоит как бы из двух слоев, в одном из которых имеется нормальный ход гладкомышечных волокон, а в другом он нарушен, видны признаки склероза, что, по-видимому, является следствием нарушения слияния дорсальных аорт. Наружная оболочка всегда носит совершенно нормальный вид (см. рис. 7.1).

Этиология и патогенез неспецифического аортоартериита. По классификации В. В. Серова и соавт. (1982), неспецифический аортоартериит относится к первичным васкулитам с преимущественным поражением аорты и ее крупных ветвей и гигантоклеточной гранулематозной реакцией. Этиология большинства первичных васкулитов практически неизвестна. В ряде случаев можно связать их с переохлаждениями, перенесенными инфекциями, приемом лекарственных средств, профессиональными вредностями. Эту группу болезней можно считать полиэтиологичными. Патогенез связан с иммунными реакциями замедленного типа. При гиперчувствительности данного типа сенсibilизированные лимфоциты при «встрече» с тканевым антигеном высвобождают фактор, ингибирующий миграцию макрофагов, что приводит к скоплению в просвете и в стенке артерий моноцитарных клеток с последующей их трансформацией в макрофаги. Последние, выделяя лизосомальные ферменты, вызывают повреждение артериальной стенки. Сами макрофаги превра-

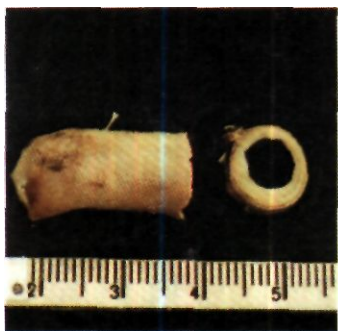
щаются в эпителиоидные и гигантские клетки, что лежит в основе образования гранулем.

Макроскопически аорта и ее ветви носят следы перенесенного воспаления — спаяние с периаортальной клетчаткой, наличие плотной фиброзной капсулы, увеличение парааортальных лимфатических узлов. Диаметр аорты может быть даже увеличен за счет утолщения наружных слоев стенки аорты (рис. 7.2). Просвет аорты на разрезе, напротив, сужен. Внутренняя оболочка бугристая, толстая, имеются наплывы оболочки белесоватой окраски. Характерна четкая граница измененной и неизменной зон. Гистологически наружная оболочка представлена соединительнотканной муфтой в виде гиалинизированных пучков коллагена. Имеются очаги клеточного скопления, располагающиеся вокруг мелких сосудов и состоящие из лимфоидных, плазматических круглых клеток и полинуклеаров. Клеточные инфильтраты выявляются на границе наружной и средней оболочек. В *vasa vasorum* утолщен мышечный слой, отмечаются пролиферация и гиперэластоз средней оболочки. В ней также отмечается воспалительный процесс с клеточными инфильтратами из таких же клеток, реже встречаются гигантские клетки типа Лангханса и клетки инородных тел. Клеточные элементы богаты рибонуклеопротеидами. Гладкие мышцы и эластические мембраны фрагментированы, между ними выявляется грануляционная ткань. В местах отсутствия эластической мембраны видны участки фиброза с накоплением кислых и нейтральных мукополисахаридов (см. рис. 7.2).

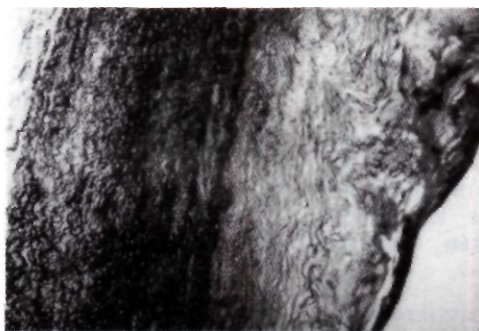**Патологическая физиология.** Любой коарктационный синдром характеризуется наличием шлюза в супра- или интерренальном сегменте аорты, проявляющегося развитием режима артериальной гипертензии проксимальнее участка сужения и артериальной гипотензии дистальнее него с развитием комплекса присущих данному синдрому определенных патофизиологических изменений.

Стенозированный сегмент может иметь различную локализацию. Различают стенозы сред негрудной, диафрагмальной, интервисцеральной, интерренальной и инфраренальной локализации. Компенсация кровотока осуществляется через висцеральные и париетальные пути. При этом окольное кровообращение получает такое мощное развитие, какое никогда не наблюдается при атеросклерозе. Это обусловлено хорошими адаптационными пластическими возможностями молодого организма и длительным течением процесса. При всех локализациях стенозирующего процесса в аорте, кроме инфраренального, развивается артериальная гипертензия. Генез гипертензии обусловлен изменением характера магистрального почечного кровотока. Наряду с этим коарктационным синдромом нисходящей части аорты дополняется новыми клиническими симптомами, обусловленными хронической ишемией органов пищеварения, почек, тазовых органов, нижних конечностей. Злокачественной становится артериальная гипертензия. В отличие от типичной коарктации аорты отмечается значительное повышение диастолического давления. При аортите, как правило, присоединяется общее воспаление.

Аортит нисходящей части аорты в изолированном виде следует относить по общепризнанной классифи-



а



б

7.1. Макро- (а) и микропрепарат (б) резецированного участка аорты у больного с сегментарной врожденной гипоплазией в нисходящем грудобрюшном отделе.

а — наружная оболочка аорты без признаков воспаления, стенка аорты тонкая, наружный диаметр на разрезе уменьшен, внутренняя оболочка умеренно гиперплазирована; б — наружная оболочка без признаков воспаления, тонкая; средняя оболочка не изменена, виден обычный эластический каркас аорты. Окрашено орсеином. Ув.х18.

кации, разработанной Е. Lupi-Negrera и соавт. (1977), к II типу. В данной классификации выделяют: I тип—поражение дуги аорты и ее ветвей; II тип—поражение торакоабдоминальной аорты и ее ветвей; III тип—генерализованное поражение; IV тип—поражение легочного ствола и легочных артерий. Достаточно часто аортит нисходящей части аорты сочетается с поражением других артериальных бассейнов и тогда его следует относить к III типу данной локализации.

**Клиника.** В анамнезе больных аортитом отмечается период острого воспаления, сопровождающийся общими, кардиальными и легочными симптомами. К общим симптомам относятся: гипертермия, слабость, потливость, анорексия, дисменорея, артралгии, системные кожные реакции, сопровождающиеся воспалительной реакцией со стороны крови. Кардиальные симптомы являются следствием переносимого миокардита и перикардита [Saito V. et al., 1972] и включают в себя тахикардию, нарушения ритма, кардиомегалию. В  $2/3$  случаев отмечаются легочные; симптомы, обусловленные поражением сосудов малого круга кровообращения, пневмониями и плевритами: кашель, кровохарканье, боли в грудной клетке [Nakao K. et al., 1967; Moriga S. et al., 1972]. В ангиологические стационары больные поступают обычно в хронической стадии заболевания, когда на первый план выступают сосудистые жалобы, немотивированная температура, общее недомогание, похудание, кардиалгии могут встречаться и в этой стадии; у 25% больных выявляют стадию обострения хронического воспалительного процесса, о чем свидетельствуют лабораторные данные.

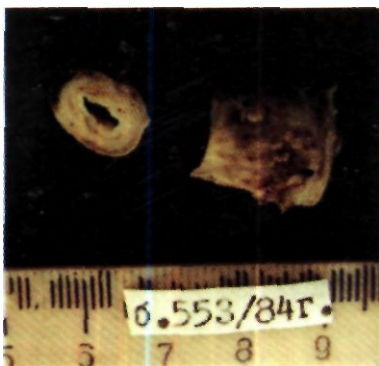
У больных с врожденными сегментарными гипоплазиями нисходящей части аорты все эти явления отсутствуют. Опорными пунктами диагноза являются жалобы, характерные для артериальной гипертензии, наряду с умеренной картиной ишемии нижних конечностей, хронической ишемией органов пищеварения и тазовых органов.

При *осмотре* нет выраженной гипертрофии плечевого пояса и гипотрофии мышц нижних конечностей. Пульсации сонных артерий усилена, как у гипертоников. Видимой на глаз пульсации межреберных артерий нет.

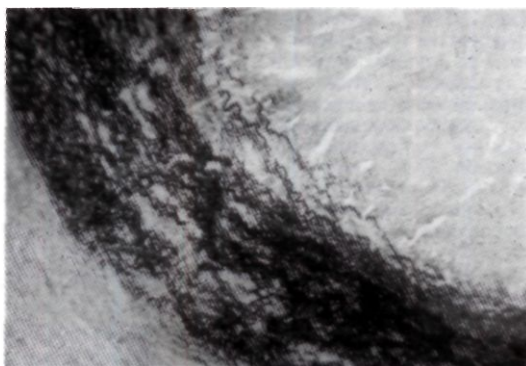
Пульс на руках — отчетливый, напряжен, на бедренных артериях—резко ослаблен, реже не определяется. При сочетанных вариантах аортита с поражением ветвей дуги аорты выявляется асимметрия пульса на сонных артериях и на руках. Патологический градиент артериального давления на руках и ногах при гипоплазии обычно составляет в среднем около 70 мм рт. ст. При аортите артериальное давление на ногах часто не определяется.

*Перкуторно* определяется увеличение границ относительной тупости сердца влево с расширением границ сосудистого пучка во втором межреберье с обеих сторон.

При *аускультации* определяется акцент II тона над аортой. Над областью сердца выслушивается систолический шум малой интенсивности. Эпицентр шума фиксируется со спины на уровне тел восьмого—одиннадцатого грудных позвонков паравертебрально слева, а спереди — в области эпигастрия. Аускультативные данные подтверждаются на ФКГ: фиксируется



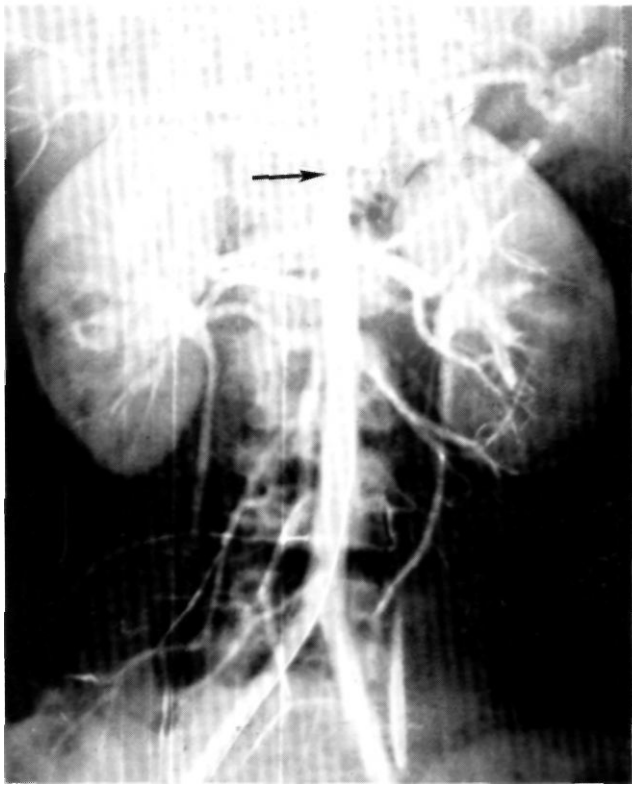а



б

7.2. Макро- (а) и микропрепарат (б) резецированного участка, пораженного неспецифическим аортоартериитом.

а — наружная оболочка аорты утолщена, имеет вид муфты, на поперечном разрезе отмечается выраженная пролиферация внутренней оболочки с резким сужением просвета аорты; б — наружная и внутренняя оболочки утолщены, средняя — с разрывом эластических волокон, местами отсутствует, разрушена, содержит воспалительные инфильтраты. Окрашено орсеином. Ув. х 18.

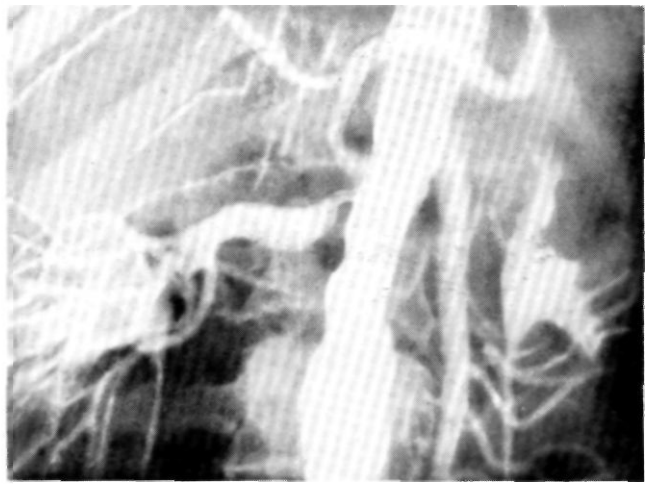

7.3. Ангиограмма больной с сегментарным стенозом супраренального сегмента брюшной части аорты (указано стрелкой).

веретенообразный или ромбовидный систолический шум в эпигастрии и паравертебральной области. На ЭКГ отмечается отклонение электрической оси сердца влево, обусловленное перегрузкой и гипертрофией миокарда левого желудочка сердца. При аортите наблюдается выраженная гипертрофия миокарда практически у всех больных наряду с явлениями относительной коронарной недостаточности. Истинная коронарная недостаточность, обусловленная коронаритом, выявляется у 25% больных.

Методы функциональной диагностики (объемная сфигмография, осциллография, реография и доплерография конечностей) отражают особенности гемодинамики, т. е. два режима кровообращения: на руках — магистральный характер кровотока с большой амплитудой колебаний, на ногах — пологие, запаздывающие волны, свидетельствующие о снижении магистрального или коллатерального кровотока.

При рентгенологическом исследовании определяется гипертрофия левого желудочка сердца. Сердце аортальной конфигурации, восходящая часть, дуга и начальный отдел нисходящей части аорты расширены, пульсация их усилена. «Клюв аорты» по левому контуру сохранен, «симптома тройки» нет. Во второй косой проекции контрастированный пищевод имеет прямолинейный ход. При аортите в 1/3 случаев фиксируется кальциноз стенок аорты. Узурация ребер встречается при аортите крайне редко, напротив, при

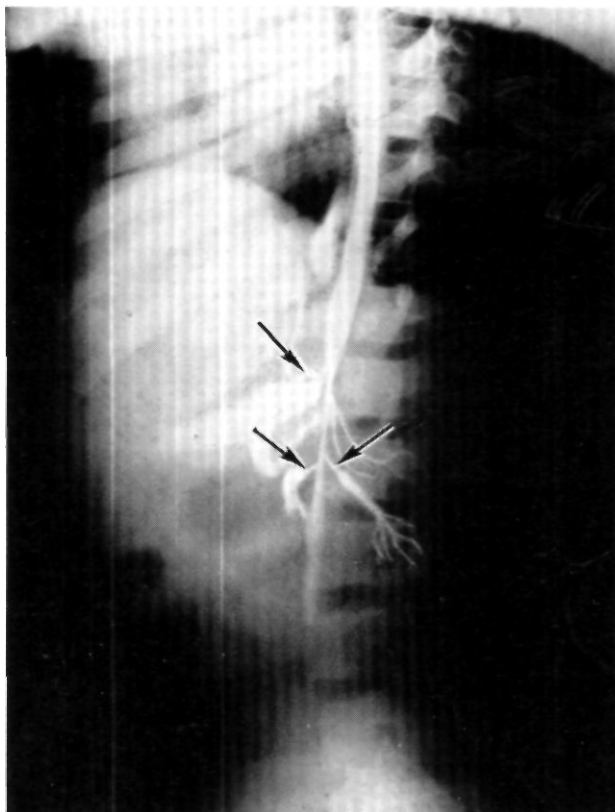


7.4. Ангиограмма больного с врожденной гипоплазией инфраренального сегмента брюшной части аорты.

врожденной гипоплазии часто видна узурация восьмого—десятого ребер с обеих сторон.

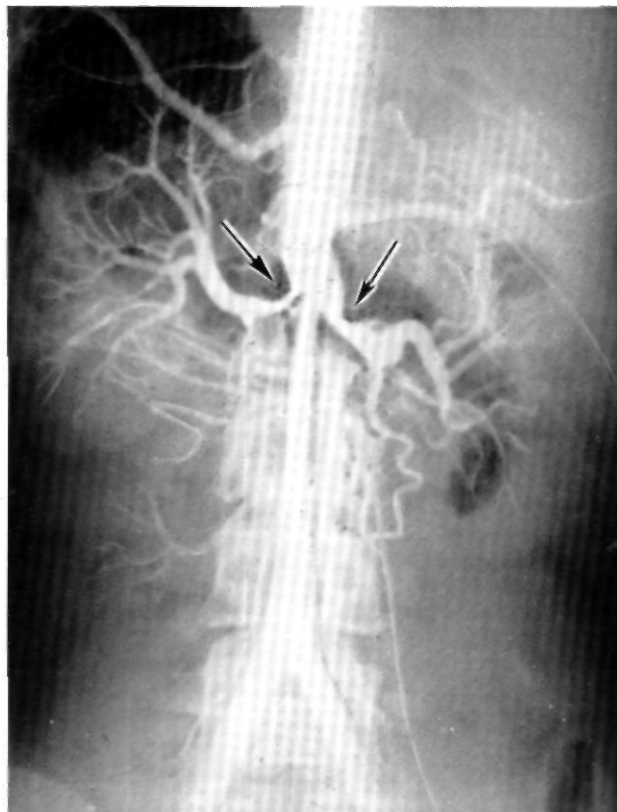
Ангиографическое исследование в отличие от типичной коарктации аорты при аортите обязательно. Детальный неинвазивный этап обследования определяет «заинтересованность» различных артериальных бассейнов при аортите. Тщательное изучение ангиографии позволяет выбрать оптимальный вариант хирургического лечения. При сохраненном сниженном магистральном кровотоке на бедренных артериях показана трансфеморальная ангиография по Сельдингеру с обязательной записью артериального давления и его градиента с целью выявления функционально значимого стеноза. Ангиография брюшной части аорты производится обязательно в двух проекциях для выявления стенозирования висцеральных ветвей. При окклюзии терминальной части аорты показана ангиография. Доступ к ней осуществляется через подмышечные артерии.

Ангиографическая картина врожденной гипоплазии позволяет выделять следующие два варианта патологии аорты: фокальный, или сегментарный (менее 3 см по протяженности—рис. 7.3); тубулярный, или пролонгированный (рис. 7.4). Чаще встречается тубулярная форма, причем длина сужения может достигать 20 см и более. Ангиографическая картина изолированного торакоабдоминального поражения аорты при неспецифическом аортоартериите в значительной степени отличается от картины врожденной гипоплазии. При гипоплазии переход от нормального диаметра аорты к стенозированной происходит более плавно, стенки аорты ровные (рис. 7.5). При аортите отмечается диффузная неровность контуров аорты с дефектами наполнения (рис. 7.6). Нередко поражается торакоабдоминальный сегмент нисходящей части аорты с ее ветвями; изолированного поражения аорты практически не бывает. При гипоплазии в 40% случаев выявляется изолированный стеноз аорты в грудном и диафрагмальном сегментах без вовлечения в процесс ее ветвей. При аортите в 1/3 случаев отмечается

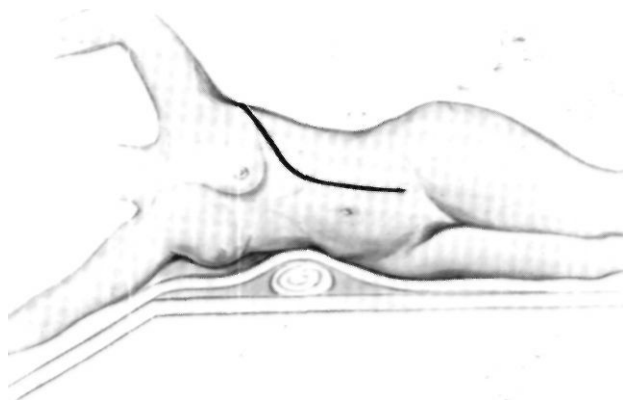


7.5. Интраоперационная ангиограмма грудобрюшного отдела нисходящей части аорты, произведенная во время левосторонней торакотомии по поводу предполагаемой коарктации аорты.

Сужения аорты в области перешейка не выявлено. Резкая гипоплазия среднего сегмента аорты со стенозом и постстенотической аневризмой чревного ствола, стенозом верхней брыжеечной и обеих почечных артерий (стрелки).



7.6. Ангиограмма больной со стенозирующим неспецифическим аортоартериитом брюшной части аорты и ее ветвей. Четко видны дефекты наполнения самой аорты, резкий стеноз правой и окклюзия левой почечных артерий (указано стрелками).



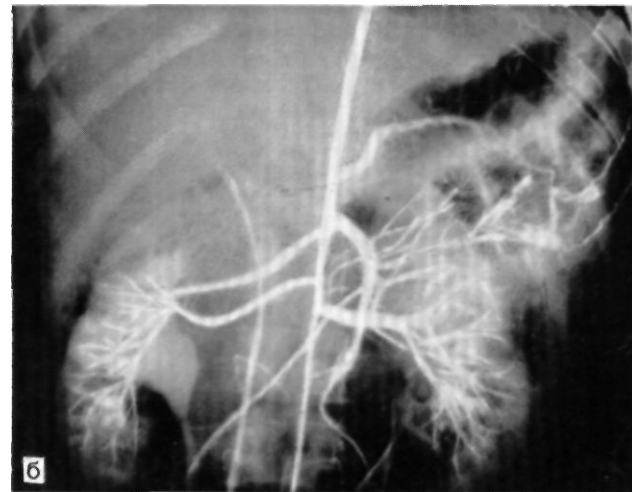
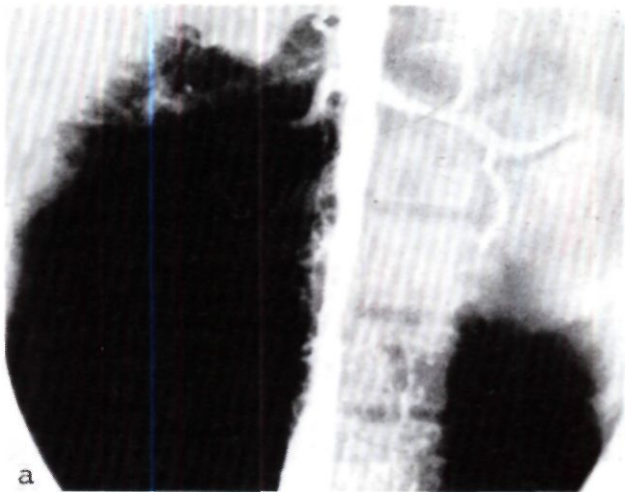
7.7. Схематическое изображение единого оперативного доступа к грудной и брюшной частям аорты, разработанного в ИССХ им. А. Н. Бакулева АМН СССР.

Положение больного на правом боку с валиком под девятым-десятым ребром. Производится левосторонняя торакофренолюмботомия в пятом-седьмом межреберье (в зависимости от уровня проксимального поражения) с пересечением реберной дуги и переходом разреза в параректальный.

полная окклюзия инфраренального сегмента аорты, почечные артерии стенозируются при аортите в 85% случаев, имеется обычно поражение ветвей дуги аорты, коронарных артерий и артерий малого круга кровообращения, чего не бывает при врожденной гипоплазии.

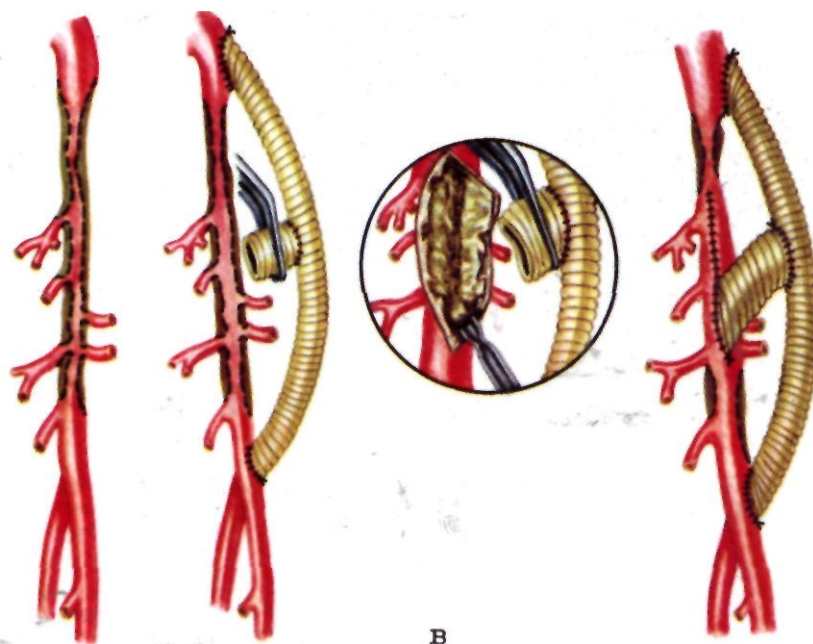
**Прогноз и естественное течение болезни.** Острый период аортита развивается обычно в возрасте 6—20 лет, а сосудистые проявления — в третьей декаде жизни — к 25—30 годам. К 15-му году заболевания, несмотря на лекарственное лечение, от мозговых и почечных осложнений умирают 82% больных [S. Mogska et al., 1972]. Врожденная гипоплазия в связи с отсутствием сочетанных поражений коронарных артерий и ветвей дуги аорты — заболевание менее злокачественное. И аортит, и гипоплазия нисходящей части аорты — процессы прогрессирующие и их основной клинический симптом — артериальная гипертензия — неизбежно приводит к типичным осложнениям со стороны мозга и миокарда. Поэтому наличие коарктационного синдрома является показанием к операции. При поражении ветвей брюшной части аорты необходима одновременная реваскуляризация ишемизирован-





7.8. Ангиограмма нисходящей части аорты (а, б) и схема поражения нисходящей части аорты и операции (в) у больной, оперированной по поводу неспецифического стенозирующего аортоартериита с синдромом атипичной коарктации нисходящей части орты:

а — в грудной части аорты четко виден пролонгированный стенозирующий участок; б—в брюшной части аорты в переднезадней проекции четко видно пролонгированное сужение всего абдоминального сегмента со стенозом двух правых и левой почечных артерий. Имеются косвенные признаки стенозирования чревного ствола и верхней брыжеечной артерии; в — схематическое изображение успешно произведенной оригинальной операции шунтирования грудной и брюшной частей аорты с реваскуляризацией висцеральных ветвей и почечных артерий за счет тромбоздартерэктомии и создания специального приводящего коллектора к брюшной части аорты.

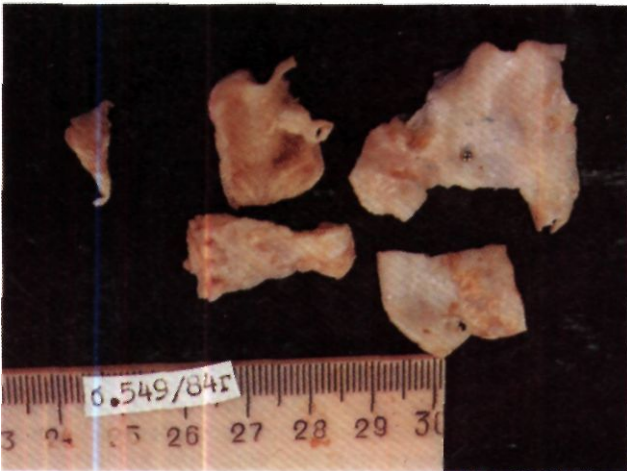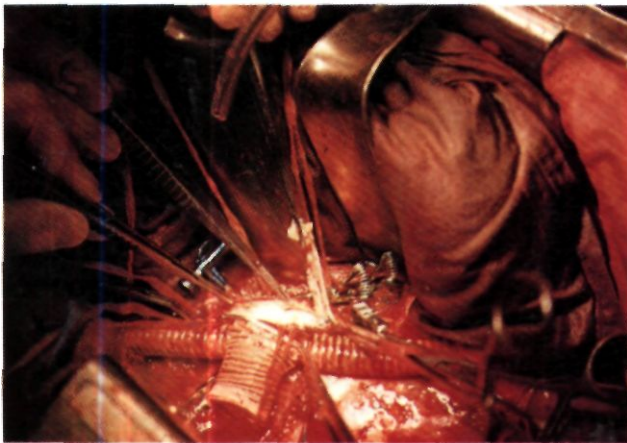
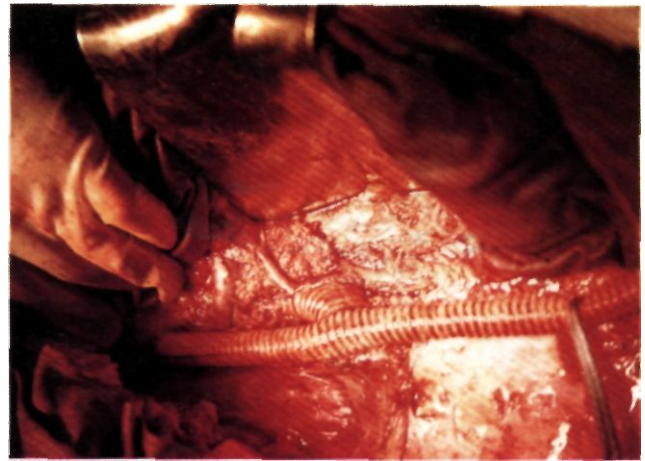
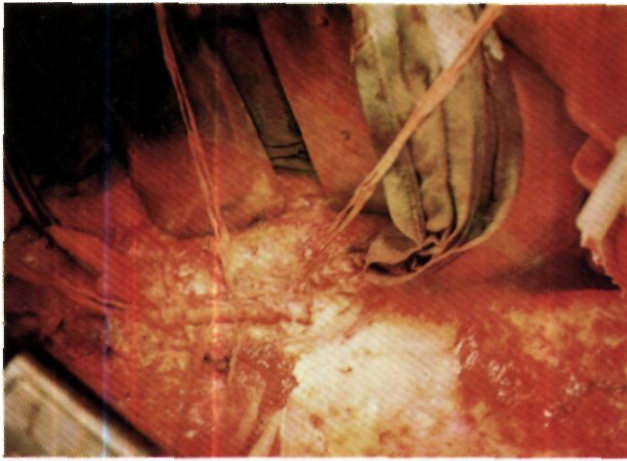


ных органов. Не следует оперировать больных аортитом в стадии острого воспаления или при подостром течении процесса.

Хирургическое лечение. Оперативные доступы зависят от локализации стеноза, его протяженности и сопутствующих процессов. При изолированном поражении среднегрудного отдела аорты показана левосторонняя боковая торакотомия в пятом—шестом межреберье. При диафрагмальной локализации процесса показана заднебоковая торакотомия в восьмом межреберье. При сужении верхнего сегмента брюшной части аорты показана левосторонняя торакофренолюмботомия в девятом межреберье. Этот же доступ целесообразно использовать при интерренальном поражении аорты. При инфраренальной локализации поражения можно сделать операцию, используя метод полной

срединной лапаротомии или косой забрюшинный доступ. При диффузном поражении всей нисходящей части аорты в ИССХ им. А. Н. Бакулева АМН СССР разработан и применяется единый доступ—левосторонняя торакотомия в пятом—седьмом межреберье с пересечением реберной дуги и переходом разреза в параректальный вплоть до лобковой области (рис. 7.7). Приводим краткое описание клинического наблюдения.

Больная Т., 17 лет, поступила в институт с жалобами на общую слабость, субфебрильную температуру, дисменорею, головные боли, одышку. Больна в течение 2 лет со времени выявления повышенного АД до 180/100 мм рт. ст. При поступлении пульсация на брахиоцефальных сосудах отчетливая, шумов над ними нет. С уровня брюшной части аорты и дистальнее пульсация не определяется. Выслушивается



систолический шум в межлопаточной области, проводящийся паравертебрально до поясничной области, а также в эпигастрии. На нижних конечностях АД не определяется. Доплерографически выявлен градиент давления на верхних и нижних конечностях 60 мм рт. ст. На ангиограмме (рис. 7.8) грудная и брюшная части аорты резко сужены. Правая почка снабжается кровью двумя почечными артериями.

#### 7.9. Этапы (I—IV) операции шунтирования.

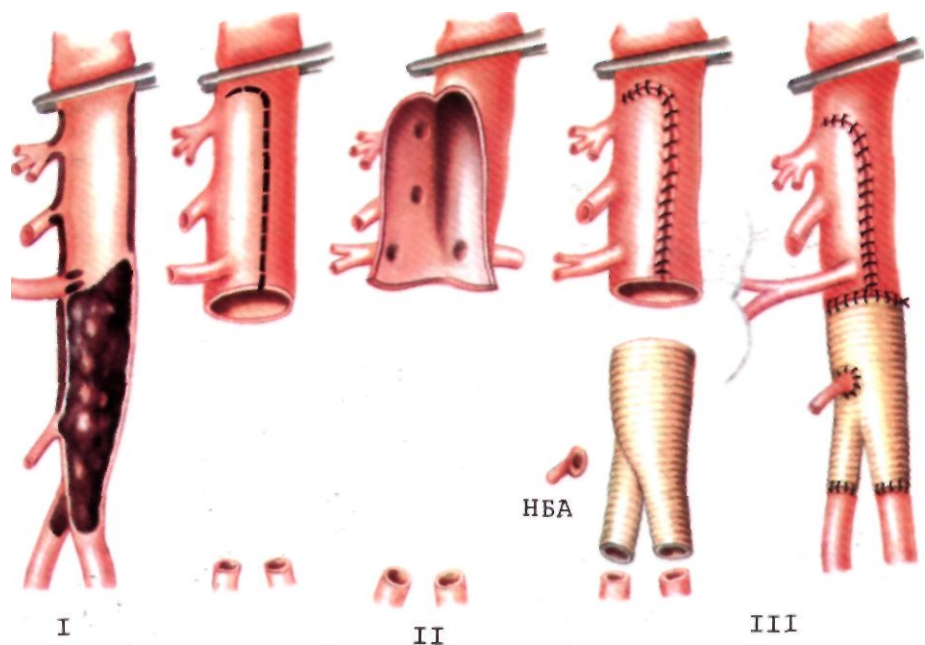
I—выделены брюшная часть аорты и ее ветви; II—произведены торакоабдоминальное шунтирование аорты (в шунт вшит приводящий коллектор для реваскуляризации ветвей брюшной части аорты), заднебоковая аортотомия и тромбозэндоартерэктомия из среднего сегмента аорты и устьев чревного ствола, верхней брыжеечной, двух правых и левой почечной артерий; III—препарат удаленной внутренней оболочки из аорты и устьев висцеральных и почечных артерий; IV—Заключительная картина произведенной операции, представленной на рис. 7.8 в.

левая — одной. Во всех почечных артериях имеются участки резкого сужения в области устьев. Иммунологическое исследование позволило выявить наличие процесса аутоиммунной природы. Клинический диагноз: неспецифический аортоартериит; пролонгированный стеноз нисходящей части аорты; синдром антипичной коарктации нисходящей части аорты; вазоренальная гипертензия. Операция произведена в условиях общей гипотермии (28° С). Левосторонняя торакофренолюмботомия по седьмому межреберью. Пульсация аорты сохранена до седьмого грудного позвонка, далее резко ослаблена. Выделен участок аорты на уровне тела пятого грудного позвонка. При ревизии брюшной части аорты выявлены участки резкого стеноза чревного ствола, верхней брыжеечной артерии, двух правых и левой почечной артерий. Нижняя брыжеечная артерия и дистальнее нее аорта имеют мягкие стенки, признаков воспаления нет. После пережатия грудной части аорты проксимальнее стеноза в ее стенке по левой полуокружности выкроено овальное окно диаметром по длиннику 30 мм, в которое вшит протез диаметром 16 мм. Протез пережат, восстановлен кровоток в аорте. В передней стенке протеза на уровне висцеральных ветвей в созданное «окно» вшит дополнительный коллектор из протеза диаметром 22 мм, длиной 35 мм (рис. 7.8, 7.9). Брюшная часть аорты пережата выше бифуркации, в боковой стенке ее проксимальнее нижней брыжеечной артерии выкроено окно, в которое вшит дистальный конец основного протеза. Пережат ранее вшитый общий коллектор и после «замачивания» протеза по шунту пущен кровоток. Отмечена отчетливая пульсация общих позвздошных артерий (рис. 7.9). Брюшная часть аорты пережата выше чревного ствола и нижней левой почечной артерии, пережаты все указанные ветви брюшной части аорты. Произведена задняя аортотомия и удалена резко утолщенная склерозированная внутренняя оболочка как из просвета аорты, так и из устьев чревного ствола, верхней брыжеечной, двух правых почечных и левой почечной артерий. Получен хороший ретроградный кровоток из всех ветвей. В дистальном участке аорты внутренняя оболочка фиксирована. Ушит протез в аорте от чревного ствола до уровня верхней брыжеечной артерии, а в оставшийся участок аортотомического разреза вшит в косом направлении общий коллектор. Длина анастомоза коллектора с аортой 40 мм. После пуска кровотока получена отчетливая пульсация всех



7.10. Схематическое изображение этапов (I—III) операции при стенозирующем аортите интервисцерального, интерренального сегментов брюшной части аорты с окклюзией инфраренального сегмента вплоть до бифуркации.

I—схема патологического окклюзионного поражения аорты; II—модификация аортотомического разреза по типу «люка»; III—после тромбэндартерэктомии аортотомическое отверстие ушивается и производится протезирование брюшной части аорты бифуркационным протезом с имплантацией по методу Карреля устья нижней брыжеечной артерии в основную браншу протеза. НБА—нижняя брыжеечная артерия.



реконструированных ветвей брюшной части аорты. Симптом дрожания над ними не определяется. Послеоперационный период протекал гладко, восстановился пульс на артериях стоп, градиента давления на верхних и нижних конечностях нет. Артериальное давление стабильное (ПО—120/60 мм рт. ст.) без гипотензивной терапии. Выписана домой через 3 нед после операции с рекомендациями проводить противоспазмолитическую терапию.

Для ликвидации стеноза аорты и устранения коарктационного синдрома возможны следующие виды пластических операций: 1) резекция стенозированного участка аорты с замещением его синтетическим протезом; 2) шунтирование аорты в обход стенозированного сегмента; 3) боковая пластика аорты с помощью «заплаты» из синтетической ткани. При аортите следует предпочесть радикальное иссечение измененного участка аорты в пределах здоровых тканей, с его протезированием. При одновременном поражении ветвей брюшной части аорты (склеротическая стадия аортита) показаны тромбэндартерэктомия из аорты и ее ветвей или реплантация ветвей в протез, или их резекция с протезированием. Учитывая опасность выключения функционирующих нижегрудных и верхних поясничных артерий из кровотока, для профилактики ишемии спинного мозга следует стремиться к их сохранению путем наложения проксимального и дистального анастомозов по типу длинных, косых «заплат» либо использовать метод, аналогичный методу реваскуляризации спинальных артерий при операциях по поводу торакоабдоминальных аневризм. Перевязка нижегрудных межреберных артерий может производиться только в случае отсутствия по ним ретроградного кровотока, выявляемого при аортотомии. При врожденной гипоплазии аорты операция интимэктоми не производится. Если имеется стеноз верхнебрюшного отдела аорты без вовлечения в просвет устьев ветвей аорты, возможна боковая пластика аорты «заплатой». Если ветви аорты вовлечены в

процесс, необходима их имплантация в протез. При этом удобнее сначала имплантировать из левостороннего доступа правую почечную артерию, затем чревной ствол и верхнюю брыжеечную артерию и лишь затем левую почечную артерию.

Техника операции при стенозирующем аортите интервисцерального и интерренального сегментов аорты с вовлечением в процесс устьев ветвей при окклюзии инфраренального сегмента аорты, вплоть до бифуркации, заключается в следующем. Производится левосторонняя торакофренолюмботомия по девятому межреберью, переходящая в паракостальный разрез, вплоть до лобковой области. Рассекают диафрагму до аортального кольца. Брюшину и левую почку отводят медиально. Аорту выделяют выше чревного ствола вместе со всеми ветвями (рис. 7.10). При окклюзии аорты дистальнее почечных артерий аорту пересекают и дистальный ее отрезок ушивают. Ретроартериально выделяют правую почечную артерию. Выше чревного ствола аорту пережимают. От инфраренального сегмента аорты рассекают по заднебоковой поверхности в краниальном направлении. Зондами останавливают ретроградный кровоток из межреберных и поясничных артерий. Утолщенная склерозированная внутренняя оболочка отслаивается лопаточкой и единым блоком производится тромбэндартерэктомия из аорты и ее ветвей. Проксимальный край внутренней оболочки отсекают. Аортотомический разрез ушивают проленовой нитью 3/0—4/0. Если сужения наружного диаметра аорты нет, то разрез ушивают полностью. Если сужение наружного диаметра имеется, то анастомоз аорты с протезом лучше создавать по типу косой «заплаты». Дистальный отрезок протеза анастомозируют по показаниям. Пластику устья нижней брыжеечной артерии производят в случае необходимости по методу Карреля.

Результаты операций. Летальность при реконструкции нисходящей части аорты при врожденной гипоплазии в настоящее время равна нулю [Graham L. et al., 1979]. По данным А. А. Спиридонова и соавт. (1985), все 26 оперированных больных перенесли операцию. В отдаленные сроки у 88,9% больных сохранялся хороший гипотензивный эффект операции. Операции по поводу неспецифического аортоартериита длительное

время сопровождалось высокой летальностью. Лишь в последние годы, по данным А. В. Покровского и соавт. (1984), летальность снизилась до 8,9%. Положительный эффект операции в отдаленные сроки наблюдения зафиксирован у 72,9% больных.

## 7.2. АНЕВРИЗМЫ ГРУДНОЙ ЧАСТИ АОРТЫ

Под аневризмами грудной части аорты понимают локальное или диффузное расширение ее просвета, превышающего нормальный диаметр аорты в 2 раза и более. Хирургическое лечение аневризм артериального русла составляет 10% всей оперативной деятельности наиболее активных хирургов [Rutherford R., 1984].

Первые сообщения относительно аневризм грудной части аорты появились в XVI веке. В 1557 г. Везалий сообщил о мешковидной, по-видимому, травматической аневризме грудной части аорты [цит. по L. Parmley et al., 1958]. Описание сифилитической диффузной аневризмы грудной части аорты встречено у Фернеля в 1581 г. [цит. по R. Reemtsma, 1978]. Реконструктивная хирургия аневризм грудной части аорты получила свое начало, однако, лишь в 40-х годах нашего столетия, когда в 1944 г. J. Alexander, F. Угон первыми произвели резекцию мешковидной аневризмы грудной части аорты. Их начинание продолжили в 1948 г. Н. Shumacker и соавт., которые первыми резецировали аневризму при коарктации аорты с анастомозом аорты конец в конец. О первой успешной резекции аневризмы грудной части аорты с замещением трансплантатом сообщили в 1953 г. М. DeBakey, D. Cooley. 1955 год ознаменовался двумя новыми победами в хирургическом лечении аневризм грудной части аорты — D. Cooley и соавт. сообщили о полном замещении аневризмы дуги аорты, а F. Ellis и соавт. и независимо от них S. Etteredge осуществили успешные операции по поводу торакоабдоминальных аневризм. Первую успешную операцию раздельного протезирования аортального клапана и восходящей части аорты осуществил в 1964 г. R. Wheat. В дальнейшем М. Bentall (1968), J. Edwards (1974) и С. Cabrol (1981), учитывая вовлечение в патологический процесс фиброзного кольца, синусов Вальсальвы и устьев венечных артерий, предложили различные модификации одновременно протезирования аортального клапана и восходящей части аорты клапаносодержащим «кондуитом» с реимплантацией венечных артерий.

В СССР первую успешную операцию резекции посттравматической аневризмы грудной части аорты в условиях И К выполнил 17 апреля 1962 г. М. Н. Аничков. 28 декабря того же года успешную резекцию мешковидной аневризмы восходящей части аорты с наложением краевого шва аорты в условиях ИК выполнил А. В. Покровский. Первые успешные операции супракоронарной резекции аневризмы восходящей части аорты с раздельным протезированием аорты и аортального клапана, а также вмешательства по методике Бентала и Каброя при синдроме Марфана выполнил Г. И. Цукерман соответственно в 1973, 1978 и 1983 гг.

Частота. По данным Р. Parsche и соавт. (1980), на материале более чем 67 000 аутопсий аневризмы аорты были выявлены в 516 случаях (0,7%), причем только в 70 случаях аневризмы были диагностированы прижизненно. Соотношение аневризм аорты разной локализации было следующим: аневризмы восходящей части аорты — 22,9%, дуги аорты — 18,9%, нисходящей части аорты — 19,5%, брюшной части аорты — 37,2%. Таким образом, аневризмы грудной части аорты составляют почти  $\frac{2}{3}$  всех случаев аневризм аорты. По данным ИССХ им. А. Н. Бакулева АМН СССР, аневризмы восходящей части аорты с аортальной недостаточностью встречаются у 1,7% больных с аортальными пороками сердца и в 44% всех аневризм грудной части аорты.

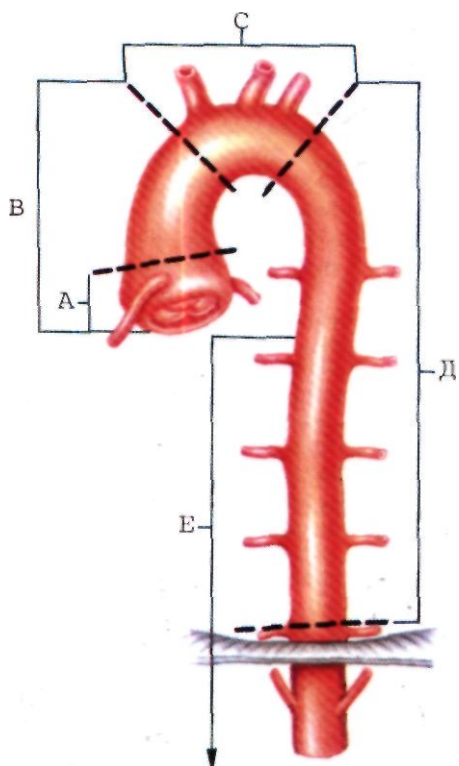
**Классификация.** Классификация аневризм грудной части аорты достаточно сложна, поскольку требуют своей оценки не только локализация аневризмы по сегментам аорты, но и ее этиология, форма, структура стенки аневризмы, клиническое течение самого заболевания (бессимптомное, неосложненное и осложненное).

Сегментарная классификация аневризм грудной части аорты представляется наиболее целесообразной, так как во многом позволяет дифференцировать клинические симптомы и тактику оперативного лечения. Выделяют аневризмы: 1) синуса Вальсальвы (см. гл. 2.34); 2) восходящей части аорты; 3) дуги аорты; 4) нисходящей части аорты; 5) грудной и брюшной частей аорты; 6) комбинированные аневризмы (по локализации) (рис. 7.11).

**Этиология.** Классификация аневризм грудной аорты по этиологии может быть представлена в настоящее время следующим образом: 1) врожденные заболевания стенки аорты (болезнь Марфана, синдром Элерса — Данлоса, фиброзная дисплазия); 2) приобретенные заболевания: а) воспалительные — специфические и неспецифические аортиты, микотические аневризмы, послеоперационные (обусловленные инфекцией); б) невоспалительные, дегенеративные (атеросклероз, аневризмы трансплантатов, послеоперационные, обусловленные дегенеративными изменениями стенки аорты, дефектами протезов и шовного материала); в) механические (гемодинамические-постстенотические, в том числе после наложенных анастомозов, и травматические); г) идиопатические (медioneкроз Эрдгейма, медioneкроз во время беременности). В зависимости от локализации аневризм соотношение их по этиологии носит различный характер. В более ранних сообщениях доказано, что сифилитический аортит, поражающий аорту на всем протяжении, клинически чаще проявляется в виде аневризм восходящей части аорты и ее дуги. Однако R. Campmeier (1938) показал, что среди 596 случаев сифилитических аневризм их локализация была практически одинаковой как в восходящей части аорты, так и в дуге и в нисходящей части (соответственно в 36, 34 и в 30% случаев). По данным М. DeBakey (1958), среди 50 аневризм дуги аорты 70% были сифилитической этиологии и лишь 20% — атеросклеротической. Аневризмы нисходящей части аорты (73 наблюдения) распределялись по этиологии несколько иначе: 47% составили атеросклеротические аневризмы, 32% — сифилитические, 12% — посттравматические. В последние годы, однако, среди аневризм нисходящей части аорты первое место по своей частоте занимают травматические аневризмы (42%), затем атеросклеротические (25%), реже встречаются сифилитические (12%), коарктационные (8%). С увеличением частоты операций на грудной части аорты увеличилось количество и послеоперационных аневризм [Shilberg T. et al., 1971].

**Патогенез.** Развитие аневризм грудной части аорты, помимо самого фактора заболевания стенки аорты, определяется и двумя другими факторами — гемодинамическим и механическим. Гемодинамические факторы (скорость кровотока, крутизна пульсовой волны и форма ее) особенно выражены в восходящей части аорты и тотчас дистальнее левой подключичной артерии, где дуга аорты делает значительный изгиб. Кроме того, грудная часть аорты имеет 3 наиболее функционально напряженных и подвергавшихся хронической, а нередко и острой травматизации сегмента — корень, перешеек и диафрагма (рис. 7.12). При внезапной остановке человека слабо фиксированные участки аорты продолжают инерционное движение вперед, в то время как более фиксированные участки аорты препятствуют этому смещению аорты. При большой скорости движения, в острой ситуации (авто-, мото-, авиакатастрофы, падение с высоты, спортивные игры) этот механизм травмы стенки аорты приводит к ее разрыву (рис. 7.13) или чаще надрыву внутренней оболочки с образованием субинтимальной гематомы, а в последующем — посттравматической аневризмы. При хронической травматизации аорты могут возникнуть в ее стенке своеобразные морфологические изменения, которые аналогичны изменениям выявляемым при медioneкрозе Эрдгейма. Травма *vasa*

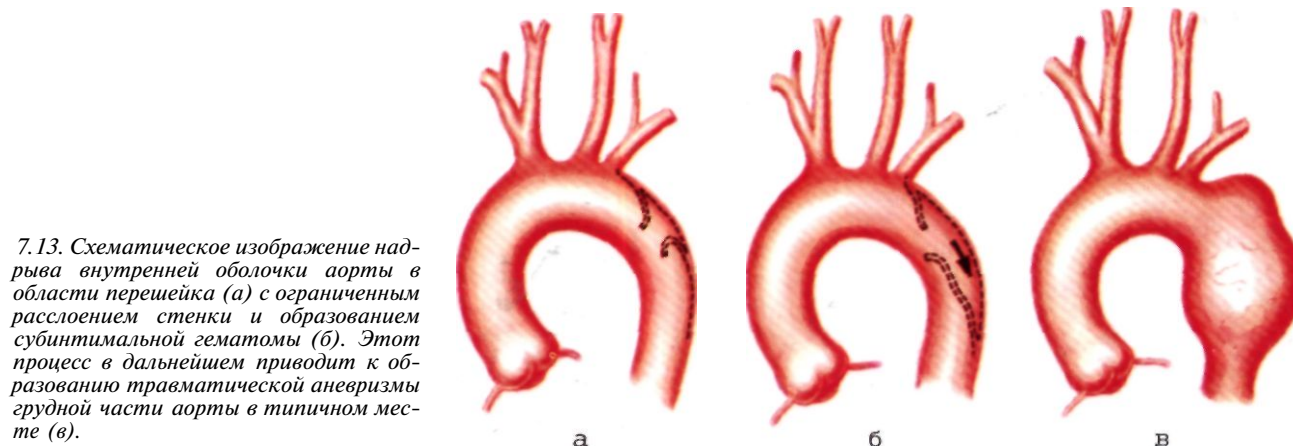
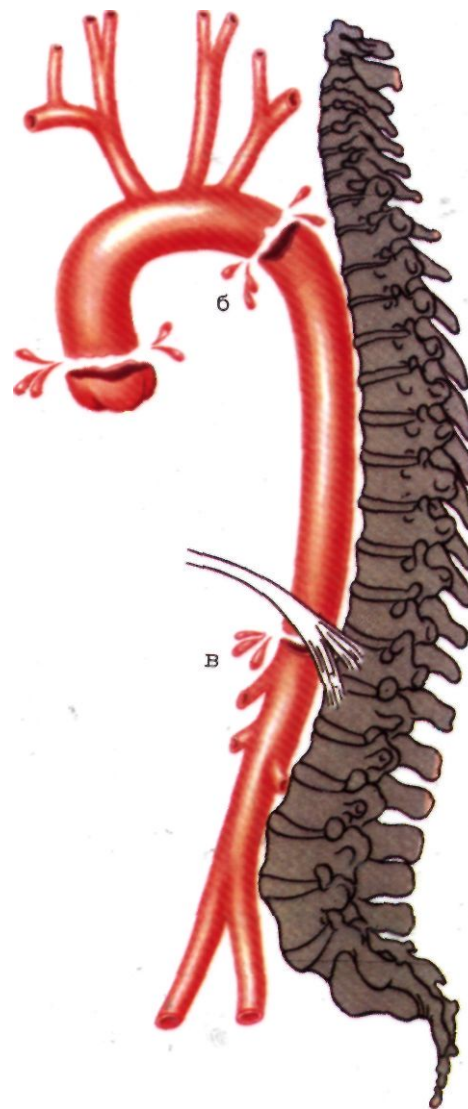




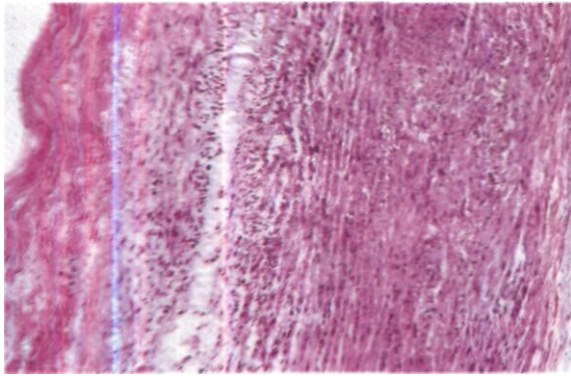
7.11. Схема классификации аневризм грудной части аорты по сегментам.

>

7.12. Схематическое изображение трех наиболее уязвимых сегментов аорты, в которых происходит повреждение стенки аорты при тупых травмах, а — корень; б — перешеек; в — уровень диафрагмы.



7.13. Схематическое изображение надрыва внутренней оболочки аорты в области перешейка (а) с ограниченным расслоением стенки и образованием субинтимальной гематомы (б). Этот процесс в дальнейшем приводит к образованию травматической аневризмы грудной части аорты в типичном месте (в).



7.14. Синдром Марфана. В наружных отделах средней оболочки восходящей части аорты видна линейной формы киста, заполненная базофильной субстанцией (кистозный медионекроз). Окрашено гематоксилин-эозином. Ув.У.18.

vasorum приводит в травматическому медионекрозу с дегенерацией стенки, что, с нашей точки зрения, может обуславливать развитие истинных приобретенных дегенеративных аневризм в грудной части аорты, не характерной для локализации атеросклероза. Этот же генез развития аневризм, по видимому, имеет определенное значение и в образовании аневризм грудной и брюшной части аорты, где причиной хронической травмы стенки аорты является диафрагма, так как аорта фиксирована аортальным каналом.

Патологическая анатомия. При синдроме Марфана основные изменения отмечаются в соединительной ткани, что связано с врожденными нарушениями метаболизма хондроитинсерной кислоты и основной субстанции соединительной ткани. Для этого заболевания характерны дегенерация эластических волокон и дезорганизация средней оболочки сосудов эластического типа. При гистологическом исследовании всегда имеются очаги разрушения эластических, гладкомышечных и коллагеновых структур стенки аорты с образованием заполненных мукоидным содержанием кист Эрдейма (рис. 7.14). Аналогичные изменения имеются и при идиопатическом медионекрозе. Для сифилитического мезаортита характерно разрушение мышечного и эластического каркаса стенки аорты. При неспецифическом аортите отмечаются выраженный периаортит, утолщение наружной оболочки, продуктивное воспаление в наружных слоях меди и дезорганизацией наружной эластической мембраны, разрушением гладкомышечных структур. Внутренняя оболочка обычно утолщена, но без признаков воспаления. В хронической стадии *vasa vasorum* обычно облитерированы. Толщина стенки аорты в ряде случаев составляет 0,8—1 см.

Патологическая физиология заболевания обусловлена в первую очередь потерей аорты своей роли компрессионной камеры. Снижение пропульсивной способности грудной части аорты извращает нормальный пульсовой характер волны в более дистальных ее отделах. Изменяется и характер возвратной диастолической волны. Кровоток приобретает турбулентный характер. Сопутствующее поражение аортального кольца приводит к его дилатации и развитию аортальной недостаточности с регургитацией крови в левый

желудочек, снижением диастолического давления и гемодинамически обусловленным изменением характера и величины венечного кровотока. При аортите утолщение интимального слоя аорты также нередко приводит к стенозированию устьев венечных артерий или их поражению на протяжении с развитием истинной коронарной недостаточности приводит к перегрузке левого желудочка с развитием его гипертрофии и последующей дилатации. Сердечная недостаточность, помимо развития аортальной недостаточности, может быть обусловлена при аневризмах больших размеров компрессией выходных отделов левого, а иногда и правого желудочка, легочного ствола и венечных артерий. При осложненном течении аневризм восходящей части аорты разрыв аневризмы в полости сердца, легочный ствол, верхнюю полую вену приводит к специфическим патофизиологическим изменениям, характерным для значительного и остро развившегося сброса крови слева направо или справа налево.

Клиника аневризм грудной части аорты чрезвычайно вариабельна и обусловлена в основном размерами аневризматического мешка, его локализацией и протяженностью, а также этиологией заболевания. В ряде случаев аневризмы могут протекать практически бессимптомно и стать случайной находкой при профилактическом осмотре. В других случаях клиника носит весьма скудный характер. Ведущим симптомом аневризм грудной части аорты является боль, обусловленная либо самим заболеванием стенки аорты (сифилитический мезаортит, неспецифический аортит), либо растяжением стенки аорты, либо компрессией близко расположенных органов. При аневризме восходящей части аорты боли обычно локализуются в области сердца и за грудиной. Типичные стенокардитические боли обычно обусловлены либо компрессией венечных артерий, либо их стенозированием, сопутствующим основному процессу (атеросклеротическому или воспалительному). Симптомы сердечной недостаточности (одышка, сердцебиение, головокружение и пр.) обычно характерны для больных с недостаточностью аортального клапана. При больших аневризмах восходящей части аорты, вызывающих компрессию верхней полой вены, больных беспокоят обычно головные боли и отечность лица, шеи и рук. При аневризмах дуги аорты больные жалуются на боль за грудиной и в межлопаточной области, что обусловлено растяжением и сдавлением аортальных нервных сплетений. Компрессия пищевода приводит к явлениям дисфагии, а в дальнейшем к нарушению питания стенки пищевода, небольшим пищеводным кровотечениям — предвестникам прорыва аневризмы грудной части аорты в пищевод. У трети больных одним из ведущих симптомов являются одышка и стридор, которые обусловлены компрессией трахеи, левого бронха, легочных сосудов. Компрессия корня левого легкого приводит к застойным явлениям, частым пневмониям. Вследствие сдавления возвратного нерва возможно развитие характерной симптоматики с осиплостью голоса, сухим кашлем. Сдавление блуждающего нерва вызывает брадикардию, слюнотечение. Эти же симптомы могут развиваться и при аневризме начального сегмента нисходящей части аорты. Раздражение периаортального симпатического сплетения приводит к развитию аортально-плечевого синдрома, проявля-

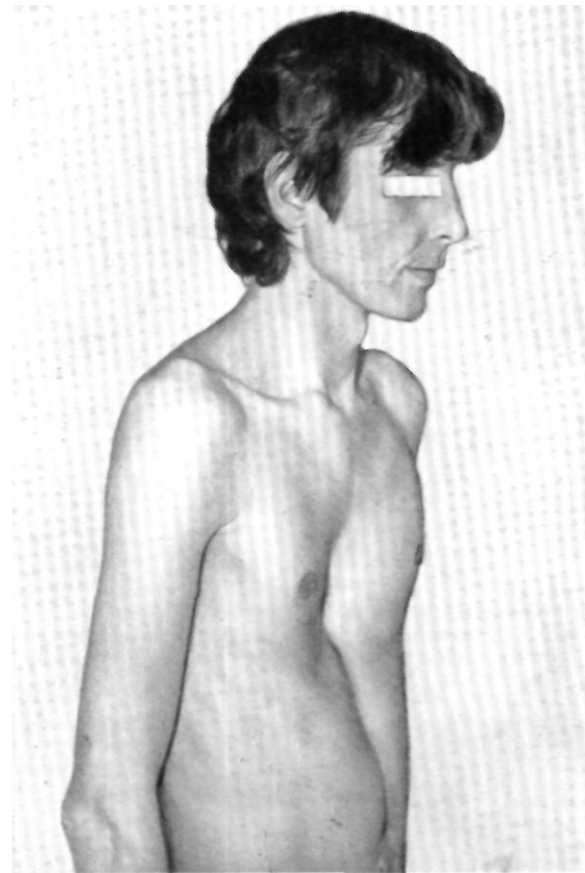ющегося болями в левой лопатке, плече и в предплечье. Вовлечение в процесс межреберных артерий на значительном протяжении с их окклюзией может привести к ишемии спинного мозга, вплоть до развития нижних парапарезов и параплегии. Реже возможно сдавление лимфатического протока с развитием отека верхней половины левого плечевого пояса. Компрессия тел позвонков может вызвать их узурацию, дегенерацию, смещение с образованием кифоза. Компрессия нервов и сосудов приводит к радикулярным и межреберным невралгиям.

Клиника аневризм грудной и брюшной части аорты обусловлена несколькими факторами: компрессией соседних тесно расположенных органов—кардиального отдела желудка, двенадцатиперстной кишки, вовлечением в процесс висцеральных артерий. Основными жалобами являются боли в животе, отрыжка, ощущение переполнения желудка, тяжесть в эпигастрии. Боли могут быть связаны с приемом пищи. Одновременно отмечаются тошнота, рвота, явления дисфункции кишечника, похудание. Больные отмечают усиленную пульсацию в животе. Если аневризма не распространяется на инфраренальный сегмент аорты, пальпировать пульсирующее образование в животе не удается. В тех случаях, когда удается пальпировать пульсирующее образование в эпигастрии, оно практически неотделимо от реберной дуги, плотное, напряженное, неподвижное и болезненное.

Осложнения аневризм грудной части аорты с их разрывом или прорывом в соседние органы обычно возникают остро, приводят к шоку и сердечно-сосудистому коллапсу или же к острой сердечной недостаточности. Таковы случаи прорыва аневризмы в верхнюю полую вену, пищевод, трахеобронхиальное дерево, а также в полость перикарда, в плевральную полость, забрюшинное пространство. При прорыве аневризмы в систему верхней полой вены остро развиваются картина синдрома верхней полой вены, усиленная пульсация сосудов шеи и сердечная недостаточность. При прорыве аневризмы в трахеобронхиальное дерево развивается картина массивного легочного кровотечения, при прорыве в пищевод—рвота кровью, а в двенадцатиперстную кишку.—мелена. Симптомы эмболизации периферических артерий не столь характерны, однако, могут иметь место вследствие отрыва тромботических масс из аневризматического мешка или вследствие изъязвления атеросклеротических бляшек. Редко картина эмболии периферических артерий может быть первым симптомом аневризмы.

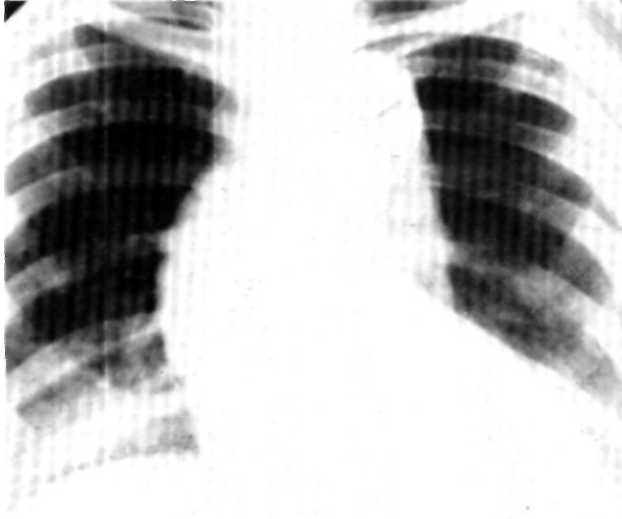Диагностика. Тщательно собранный анализ позволяет выявить в ряде случаев у родственников больного синдром Марфана, синдром Элерса—Данлоса. Важным является установление факта заболевания сифилисом, тупой или острой травмы грудной клетки, а также периода острого системного воспалительного заболевания, характерного для неспецифического аортоартериита.

Внешний осмотр дает мало информации для предположительного диагноза аневризмы грудной части аорты. Тем не менее характерный внешний вид больных с синдромом Марфана, усиленная пульсация дуги аорты в области рукоятки грудины, а также редкие случаи видимого на глаз выпячивания аневризматического

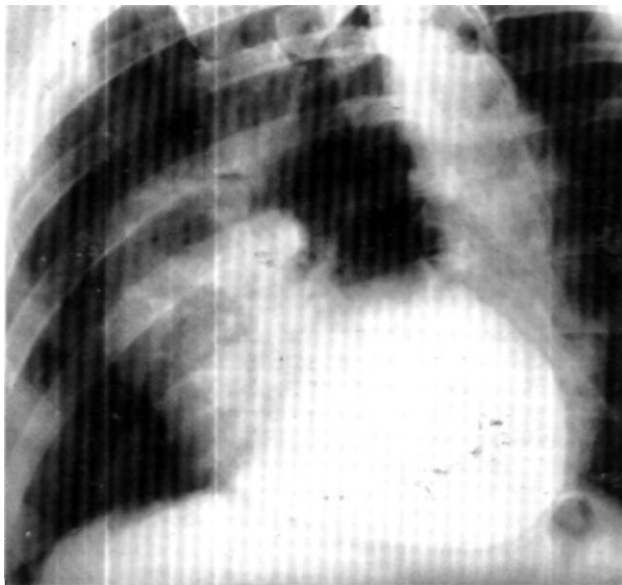


7.15. Внешний вид больного с синдромом Марфана и аневризмой грудной части аорты.

мешка в области грудины или сзади паравертебрально (характерные для поздних стадий аневризм и обусловленные узурацией грудины и ребер) могут позволить врачу заподозрить данную патологию. В типичных случаях больные с синдромом Марфана обычно отличаются высоким ростом, худощавостью, необычно длинными руками, арахнодактилией, воронкообразной грудной клеткой, кифосколиозом, нарушениями зрения (вследствие эктопии хрусталика), повышенной слабостью связочного аппарата суставов (рис. 7.15). При аневризмах дуги аорты отмечаются обычно усиленная пульсация аорты в яремной вырезке, а также положительный симптом Коломнина—Оливера—Кардарелли—при подтягивании перстневидного хряща кверху четко ощущаются его синхронные с пульсом движения вниз, что обусловлено интимным прилеганием дуги аорты к левому главному бронху. При аневризмах грудной и брюшной части аорты иногда определяется пульсация расширенной аорты в эпигастрии, причем образование плотно спаяно с реберной дугой. Ряд больных с атеросклеротическими аневризмами грудной части аорты вследствие системности патологии могут иметь признаки поражения периферических артерий, доступных для обычного ангиологического обследования (асимметричность пульса, арте-



7.16. Рентгенограмма грудной клетки у больного с аневризмой восходящей части аорты (переднезадняя проекция). Расширение тени средостения вправо за счет выбухания восходящей части аорты.



7.17. Рентгенограмма грудной клетки у больного с аневризмой восходящей части аорты (вторая косая проекция). Восходящая часть аорты резко расширена до уровня отхождения плечеголового ствола.

риальная гипертензия, систолический шум в проекции сонных, подключичных и бедренных артерий). При сдавлении аневризмами восходящей части аорты и ее дуги верхней полой вены для больного характерны одутловатость шеи и лица, их синюшность, компенсаторно расширенная сеть подкожных вен плечевого пояса, гиперемия склер.

Систолический шум, который выслушивается над аневризматически расширенными участками аорты, обычно достаточно мягок и, по утверждению F. Robicsek (1984), не патогномоничен для данного заболевания. А. В. Покровский (1979), однако, придает данному симптому большое значение и считает его одним из наиболее ценных симптомов, встречающихся в 75% случаев. Если во втором межреберье справа (в проекции восходящей части аорты) выслушивается выраженный систолический шум, следует думать в первую очередь о стенозе аортального клапана. В подобных случаях, однако, встречается наиболее типичная ошибка, когда больному ставится диагноз аортального стеноза и не диагностируется аневризма восходящей части аорты. Диастолический шум, выслушиваемый во втором межреберье справа и в точке Боткина, наряду со снижением диастолического давления свидетельствует об аортальной недостаточности вследствие дилатации аортального кольца при диффузном расширении восходящей части аорты. Продолжительный систоло-диастолический шум в проекции аортального клапана обычно характерен для прорыва аневризма синуса Вальсальвы в одну из полостей сердца. Перкуторно можно выявить расширение сосудистого пучка вправо при аневризмах восходящей части аорты и влево при аневризмах нисходящей части аорты.

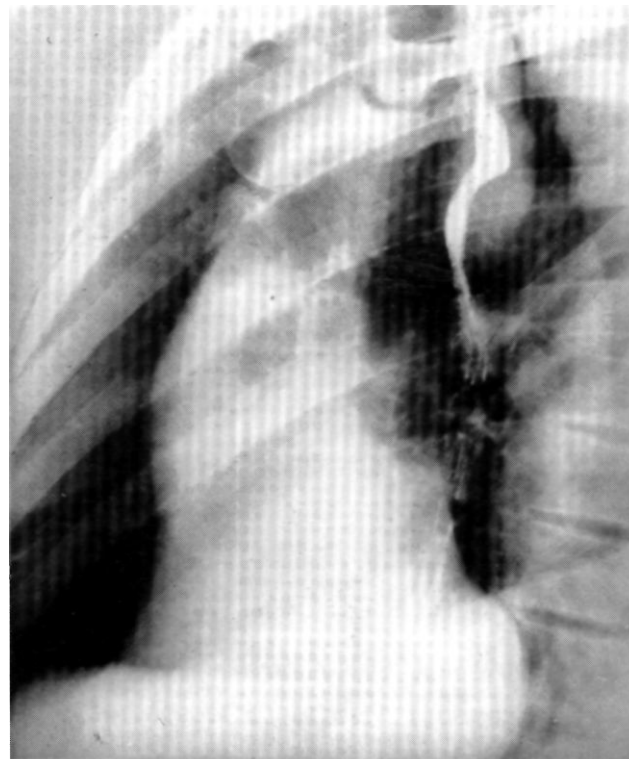
Одним из самых доступных и информативных инструментальных методов исследования является *рентгенологический*. Достаточно сказать, что около 50% аневризм грудной части аорты были выявлены при рентгенологическом исследовании, произведенном по совершенно другим поводам или профилактически [Robicsek F., 1984]. В переднезадней проекции на первый план выступают изменения контуров средостения: четко выраженные контуры однородной полуокруглой тени, примыкающей к обычной тени средостения справа и слева, иногда с обеих сторон. Выявление патологической тени справа чаще всего свидетельствует об аневризме восходящей части аорты (рис. 7.16). Расширение восходящей части аорты выявляется и во второй косой проекции, причем при этом можно определить уровень распространения аневризмы на дугу (рис. 7.17). При наличии выраженной аортальной недостаточности видна усиленная пульсация расширенной восходящей части аорты. Увеличение тени средостения слева свидетельствует об аневризме нисходящей части аорты. Если эта тень расположена выше третьего ребра, то это свидетельствует о заинтересованности дистального отдела дуги. Двустороннее расширение тени средостения свидетельствует о диффузном поражении всех трех сегментов грудной части аорты. Во второй косой проекции тень расширенной нисходящей части аорты обычно хорошо видна и заходит на тень позвоночника. В этой же проекции выявляются и размеры дуги аорты. Следует сказать, что веретенообразные аневризмы небольших или средних размеров обычно описываются рентгенологами как расширение тени аорты. Веретенообразные аневризмы больших размеров, а также мешковидные аневризмы обычно описываются как дополнительная тень, примыкающая к контуру аорты или наслаивающаяся на него. Рентгенодиагностика аневризм аорты строится на неотделимости дополнительного образования от аорты при многоосевом исследовании больного



и зависит от локализации, размеров и формы аневризмы. Легче распознаются веретенообразные аневризмы, чем мешковидные, а также аневризмы восходящей и нисходящей части аорты, чем аневризмы дуги. Ценным диагностическим признаком может служить выявление участков кальциноза стенки аорты в виде линейных теней по контуру патологического образования. Это позволяет дифференцировать данную патологию аорты от злокачественных новообразований средостения и легких. Следует, однако, помнить, что тератомы также могут подвергаться обызвествлению. Дополнительными признаками аневризмы аорты могут быть смещение трахеи и бронхов, их сужение с ателектазом легкого или его гиповентиляцией. Важные сведения рентгенологи могут получить при одновременном контрастировании пищевода: изменения положения пищевода всегда наблюдаются при аневризмах дуги и нисходящей части аорты. В тени смещенного пищевода отмечается вдавление с сужением просвета (рис. 7.18). Локализация этого «дефекта наполнения» пищевода позволяет установить локализацию и протяженность аневризмы.

Опухоль, расположенная вблизи от аорты, может создавать видимость экстенсивной пульсации при рентгеноскопии и этот симптом может стать фальш-позитивным. При затруднительном дифференциальном диагнозе между аневризмой аорты и опухолью грудной полости заключение рентгенолога может быть двойным: а) выявленное образование не есть опухоль или б) выявленное образование несомненно является аневризмой аорты. В тех случаях, когда диагноз затруднен, ни в коем случае не следует идти по пути назначения таким больным пункционной биопсии, медиастиноскопии или бронхоскопии, так как эти процедуры могут стать фатальными при аневризме дуги аорты. Единственно правильным будет проведение в подобных случаях ангиографии. Достаточно редким рентгенологическим признаком может быть узурация грудины при аневризмах восходящей части аорты и ее дуги, а также узурация тел грудных позвонков при аневризмах нисходящей части аорты. Этот признак обычно фиксируется во второй косой проекции. В тех случаях, когда аневризмы грудной части аорты являются следствием коарктации или врожденной деформации дуги аорты, рентгенологическая картина характерна для указанных врожденных пороков развития аорты с учетом особенностей, характерных для аневризм данной локализации. При *рентгенокимографическом* исследовании можно отличить активную сосудистую пульсацию стенки аорты от пассивной (передаточной) пульсации опухолей средостения. Зубцы кимограммы в подобных случаях в области экстенсивной пульсации аорты имеют вид «копья». Однако следует помнить, что при тромбозе мешка на рентгенокимограмме может отмечаться значительное снижение амплитуды зубцов по контуру аневризмы.

В план рентгенологического обследования больных с аневризмами грудной и брюшной части аорты необходимо обязательно включить рентгеноскопию и рентгенографию желудка, пищевода и двенадцатиперстной кишки. Эти методы позволяют выявить смещение пищевода и кардии желудка вправо и впереди. Нередко видны сдавление двенадцатиперстной кишки в силу ее фиксированности, а также картина дуодено-



7.18. Рентгенограмма грудной клетки больного с аневризмой грудной части аорты (вторая косая проекция).

Расширение тени нисходящей части аорты и отклонение контрастированного пищевода вперед.

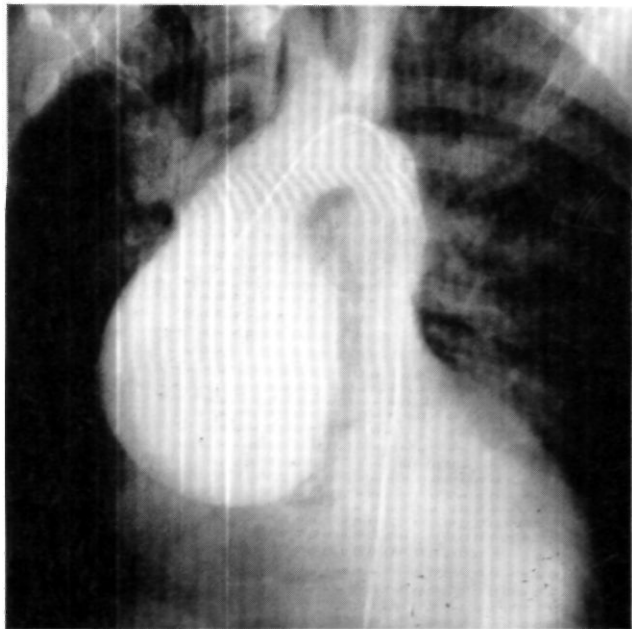
стаза, что может быть ошибочно расценено как опухоль головки поджелудочной железы.

В настоящее время большое значение в распознавании аневризм восходящей части аорты имеет *эхокардиография*. Метод позволяет определить диаметр аорты, наличие расслоения, диаметр аортального кольца, а при аортальной недостаточности выявить несмыкание створок в диастоле, дрожание передней створки митрального клапана.

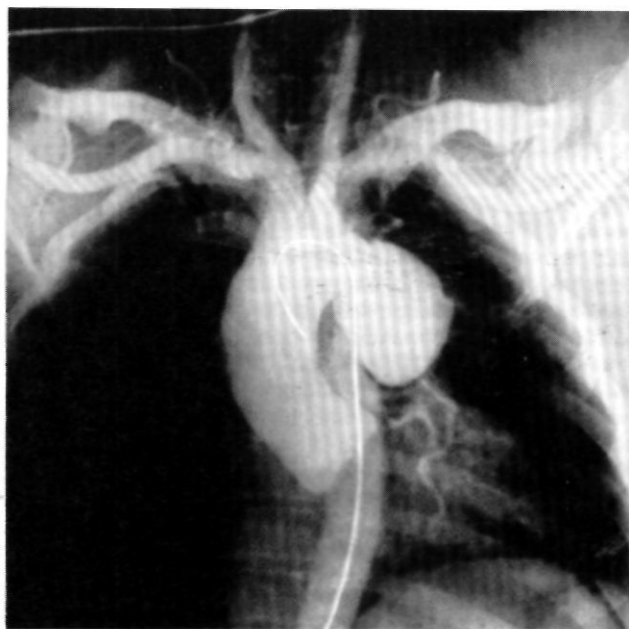
*Компьютерная томография* с внутривенным введением контрастного вещества позволяет достаточно наглядно выявить расширение просвета аорты, наличие в ней тромботических масс, расслоения, парааортальную гематому, очаги кальциноза.

Диагностика аневризм грудной части аорты достаточно сложна. Об этом свидетельствует хотя бы тот факт, что  $\frac{2}{3}$  больных, поступивших в ИССХ им. Бакулева АМН СССР, уже перенесли ошибочную торакотомию по поводу опухолей средостения и легкого. Это происходит не только из-за трудностей диагностики, но и отсутствия целенаправленной схемы обследования больных с заболеваниями аорты.

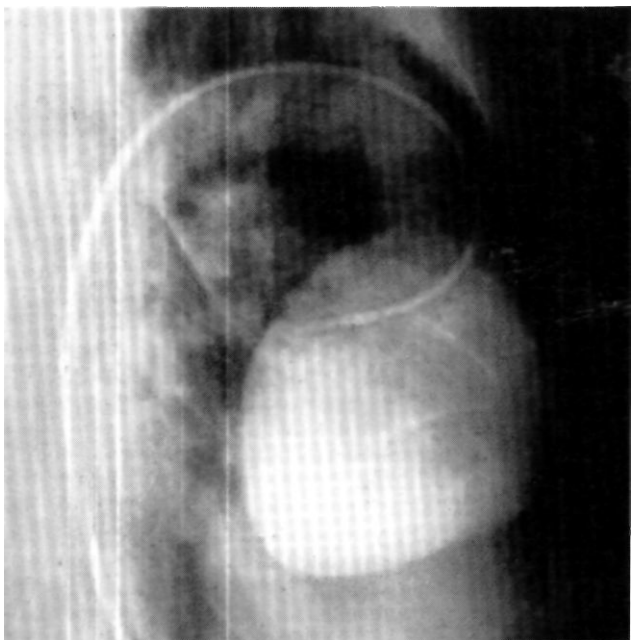
*Аортография*. Методом выбора является трансформальная аортография по Сельдингеру. При поражении терминальной части аорты, когда катетер провести невозможно или опасно, целесообразно использовать трансаксиллярный доступ. В первой серии исследования изучают состояние корня аорты, восходящей



7.19. Аортограмма больного с аневризмой восходящей части аорты и аортальной недостаточностью (переднезадняя проекция). Аневризма берет начало непосредственно от фиброзного кольца аортального клапана. Определяется одновременное контрастирование левого желудочка.



7.21. Аортограмма больного с травматической аневризмой грудной части аорты в области перешейка.



7.20. Аортограмма больного с аневризмой восходящей части аорты и аортальной недостаточностью (боковая проекция). Аневризма переходит в нормальную аорту проксимальнее плечеголового ствола. Определяется аортальная регургитация с контрастированием полости левого желудочка.

ее части и дуги с брахиоцефальными ветвями. Лучше производить аортографию в двух проекциях с тугим заполнением аорты контрастным веществом. Обычно аневризма восходящей части аорты, сочетающаяся с аортальной недостаточностью, начинается непосредственно от фиброзного кольца аортального клапана (рис. 7.19).

В боковой проекции, как правило, проксимальнее плечеголового ствола виден переход аневризмы в аорту нормального диаметра (рис. 7.20). Заполнение контрастным веществом полости левого желудочка свидетельствует о наличии аортальной недостаточности.

Аневризмы дуги аорты лучше видны во второй косой проекции. При этом важным является изучение состояния устьев ветвей дуги аорты.

Для аневризмы нисходящей части грудной аорты наиболее характерной локализацией является сегмент аорты дистальнее левой подключичной артерии, расположенной на расстоянии 2—3 см от ее устья (рис. 7.21). Чаще в этом сегменте выявляются мешковидные аневризмы, однако, встречаются и веретенообразные, занимающие весь грудной отдел нисходящей части аорты. Нередко аневризмы данной локализации захватывают и дистальный отдел дуги аорты— между устьем левой сонной и подключичной артерий. Этот факт чрезвычайно важен, так как определяет хирургическую тактику. Если проксимальная граница аневризмы начинается со среднего сегмента грудной части аорты, следует думать о наличии аневризмы грудной и брюшной части аорты. Поэтому в подобных случаях показано проведение брюшной аортографии в двух проекциях.

**Естественное течение и прогноз.** По сводной статистике Т. Shilberg и соавт. (1971), через 3 года после

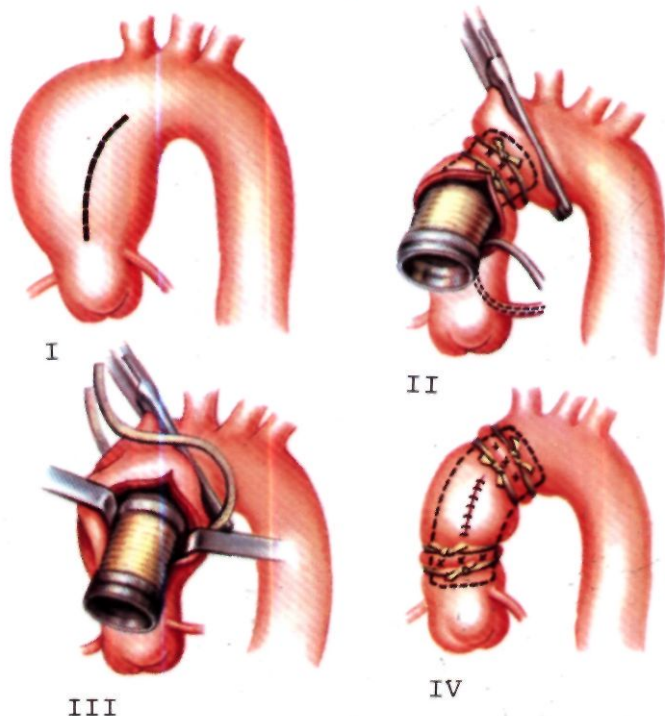
установления диагноза аневризмы грудной аорты умирают 37,5% больных. К 5-му году остаются живыми 46% больных. Причины смерти различны, но 35—40% больных умирают от разрыва аневризмы, около 1/3 больных — от сердечной недостаточности, 14—20% — от легочных осложнений и пневмонии. Это относится в основном к аневризмам нисходящей части аорты. Аневризмы же восходящей части аорты, особенно у больных с синдромом Марфана, приводят к разрыву, расслоению или сердечной недостаточности в течение 1—3 лет при современном лекарственном лечении. В прежние годы средняя продолжительность жизни при аневризмах грудной части аорты составляла лишь 6,3—8,9 мес и 98% больных умирали от осложнений аневризмы в течение двух лет [Kampmeier R., 1938].

Хирургическое лечение. Показания к операции. После установления диагноза аневризмы грудной части аорты ввиду неблагоприятного прогноза жизни больного необходима плановая операция. Динамическому наблюдению подлежат лишь больные с изолированными истинными небольшими по размерам веретенообразными аневризмами, развившимися на почве атеросклероза и аортита, не сопровождающиеся симптомами мозговой недостаточности, хронической ишемии органов пищеварения и почек, а также кальцинированными по всему периметру аневризмы. Такие аневризмы обычно протекают асимптомно и выявляются случайно при профилактических осмотрах. Все мешковидные аневризмы, даже небольших размеров, подлежат хирургическому лечению. Операции подлежат также все большие с аневризмами, протекающими с болевым синдромом, или с симптомами компрессии соседних органов и нарушениями системной и регионарной гемодинамики. Особенному вниманию и обязательному оперативному лечению подлежат больные с аневризмами врожденной и инфекционной этиологии, а также с послеоперационными аневризмами. Срочному оперативному вмешательству подлежат больные с аневризмами, осложнившимися эмболизацией периферических артерий, кровохарканьем, меленой, а также при увеличении тени аневризмы, по данным рентгенографии, и при усилении болевого синдрома. При кровотечении показана экстренная операция по жизненным показаниям.

Методы защиты внутренних органов во время операции. Условия, в которых проводятся операции, обычно зависят от локализации аневризмы и вида операции. Паллиативные операции наружного окутывания аневризмы, а также резекция небольших мешковидных аневризм аорты с четко выраженной шейкой аневризмы проводятся без каких-либо мер защиты жизненно важных органов. Не требуют проведения ИК различные варианты шунтирующих операций с последующим «выключением» аневризмы из кровотока.

Особое внимание необходимо уделять условиям операций у больных с аневризмами нисходящей части аорты. Основной задачей хирурга при этом является предупреждение: 1) кровотечения при выделении аневризматического мешка; 2) перегрузки левого желудочка при пережатии аорты; 3) ишемии спинного мозга и почек; 4) развития «синдрома снятия зажима с аорты». Е. Crawford и соавт. (1973) считают, что основной причиной спинномозговых нарушений после

операций по поводу аневризм нисходящей части аорты являются нестабильная гемодинамика и ишемия спинного мозга во время пережатия аорты. Т. Schilberg и соавт. (1971), напротив, считают, что часто развитие параплегии зависит от величины резецированного сегмента аорты, количества перевязанных межреберных артерий и особенностей кровоснабжения спинного мозга и плохого развития коллатералей. Для защиты спинного мозга и почек при протезировании нисходящей части аорты применяются различные методы. М. DeBaKey и соавт. (1965) оперируют в условиях ИК, используя шунт «левое предсердие—бедренная артерия». W. Кеоп и соавт. (1968) применяют внутренний шунт из силиконовой трубки, на которую «надевается протез». По окончании наложения анастомозов внутренний аортальный шунт извлекают из аорты через поперечный разрез в протезе. В последние годы находят применение гепаринсодержащие наружные шунты, тромборезистентные и не требующие применения насосов. Проксимальную канюлю при этом можно ввести либо в левый желудочек, либо в восходящую часть аорты, либо в левую подключичную артерию. Дистальную канюлю шунта обычно вводят в нисходящую часть аорты или подвздошную артерию. Гепарин в таких случаях не вводят, чтобы избежать дополнительной кровопотери. I. Мау и соавт. (1977) вводят поливинил графитовую трубку через правую бедренную вену в правое предсердие, откуда с помощью насоса, а также через аналогичную трубку кровь нагнетают в бедренную артерию. Одновременно осуществляют вентиляцию 100% кислородом. В ИСХХ им. А. Н. Бакулева АМН СССР чаще использовали метод общей умеренной гипотермии и лишь при предполагаемом коротком сроке пережатия аорты операции осуществляли при нормотермии. Е. Crawford и соавт. (1980), имеющие самый большой опыт операций на нисходящей части аорты и высокую хирургическую технику, проводят операции без каких-либо методов защиты спинного мозга при нормотермии. Полное ИК обычно применяется в тех случаях, когда необходимо пережатие аорты проксимальнее левой подключичной артерии. Этот метод позволяет проводить адекватный контроль за кровообращением в органах и легко манипулировать на дуге аорты. Недостатком данного метода является необходимость системной гепаринизации, что увеличивает опасность большой кровопотери. Во время операции полые вены канюлируют через правое предсердие. Артериальную канюлю вводят в бедренную артерию. Обязательна защита миокарда методом фармакоолодовой кардиоплегии, а также декомпрессия левого желудочка. Уровень гипотермии тела при ИК различен. При операциях полного замещения дуги аорты показана гипотермия 13—15° С в пищеводе, в результате чего возможна полная остановка кровообращения на 45 мин. При операциях на восходящей части аорты, аортальном клапане и венечных артериях в ИСХХ им. Бакулева АМН СССР применяют гипотермическое ИК, снижая температуру тела больного до 20—22° С. Защита миокарда осуществляется путем наружного охлаждения сердца «ледяным» изотоническим раствором хлорида натрия и периодического введения в обе венечные артерии кардиоплегического раствора.

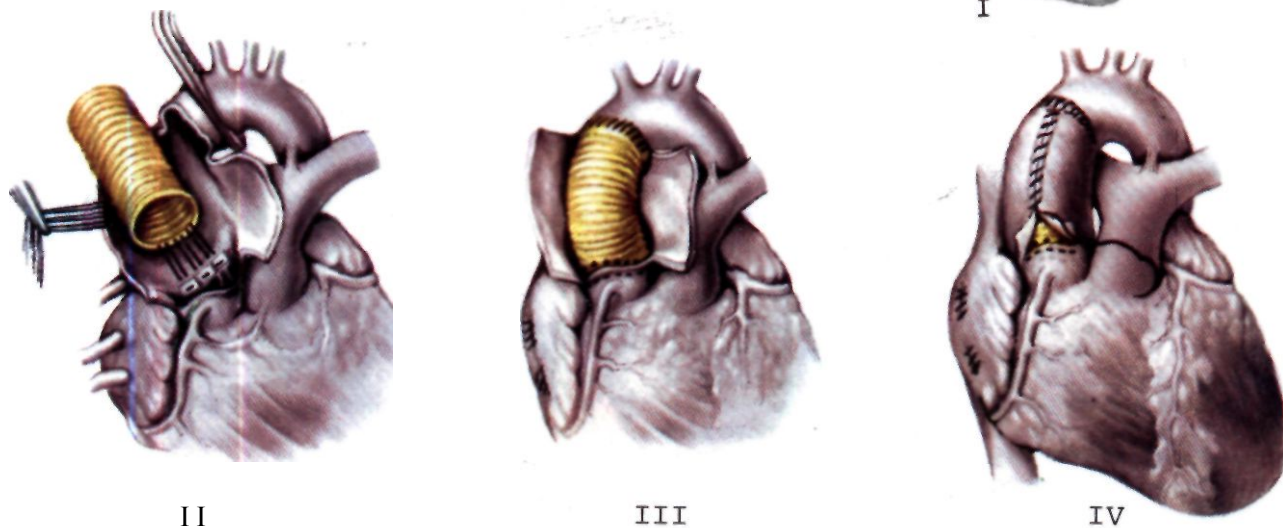


7.22. Схематическое изображение этапов (I—IV) резекции аневризмы восходящей части аорты с эндопротезированием эксплантатом на ригидных кольцах.

I—продольная аортотомия; II—введение в расширенную аорту эндопротеза на кольцах; III—фиксация дистального кольца тесьмой; IV—фиксация проксимального кольца тесьмой и ушивание стенки аорты вокруг протеза.

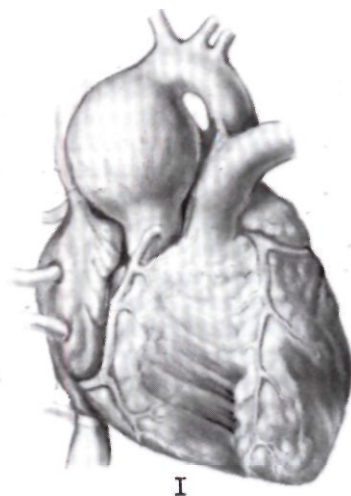
7.23. Схематическое изображение этапов (I—IV) резекции изолированной супракоронарной аневризмы восходящей части аорты с протезированием.

I—внешний вид сердца. Я—начальный этап наложения проксимального анастомоза с помощью трех П-образных швов на заднюю стенку; III—закончено наложение обоих анастомозов без пересечения задней стенки; IV—ушивание аневризматического мешка над протезом.

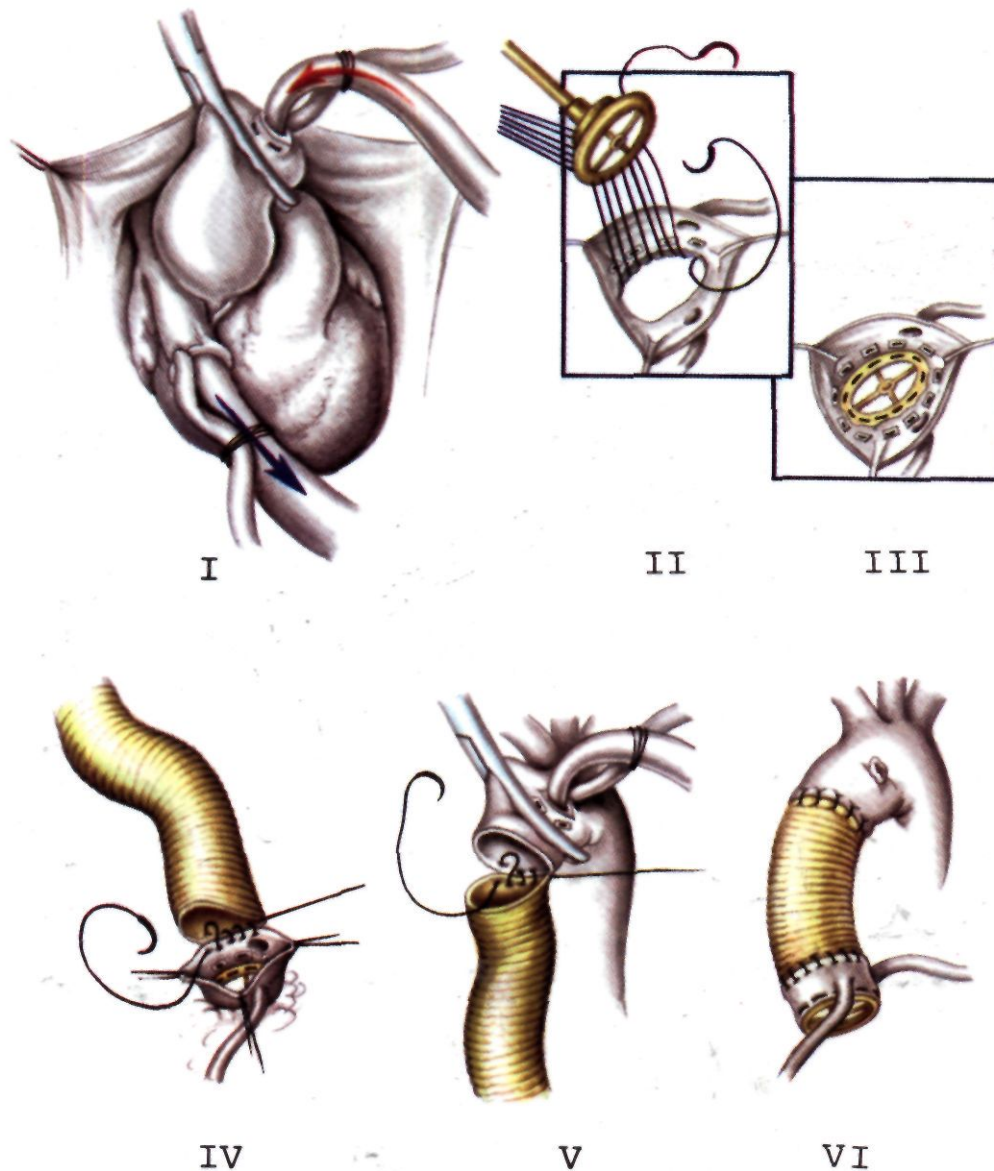


При изолированных аневризмах восходящей части аорты в настоящее время применяют два типа операций. Первый тип операции заключается в резекции аневризмы восходящей части с протезированием. При выполнении второго типа операции применяют специальные протезы на ригидных кольцах и не сшивают протез с аортой. Протез в этих случаях фиксируют с помощью наружных тесемок. Период пережатия аорты в этих случаях значительно короче (рис. 7.22). Обычный метод протезирования восходящей части аорты проводится в настоящее время с применением внутримешкового наложения анастомоза без пересечения задней стенки аорты. Протез обязательно изолируется с помощью стенок аневризматического мешка (рис. 7.23).

Операции, применяемые для коррекции аневризм восходящей части аорты с сопутствующей аортальной недостаточностью, подразделяются на две группы в зависимости от способа хирургической «обработки» устьев венечных артерий и синусов Вальсальвы. К первой группе относится метод отдельного протезирования аортального клапана и восходящей части аорты (рис. 7.24). Устья венечных артерий при этой операции остаются интактными. Такую операцию можно выполнять при атеросклеротических аневризм-







7.24. Схематическое изображение этапов (I—IV) раздельного протезирования аортального клапана и супракоронарного протезирования восходящей части аорты. Объяснение в тексте.

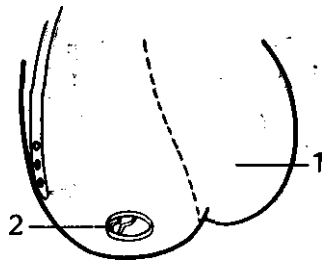
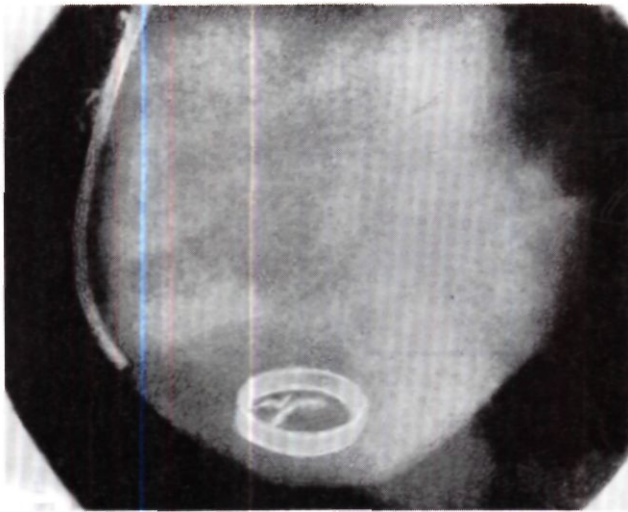
мах восходящей части аорты, особенно при нормальном взаиморасположении венечных артерий и фиброзного кольца аортального клапана и при незначительном расширении синусов Вальсальвы. В оставшемся участке аорты при атеросклерозе не образуются послеоперационные ложные аневризмы и паравальвулярные фистулы.

Техника операции. После пережатия аорты и остановки сердца аневризму вскрывают продольно. Створки аортального клапана иссекают и с помощью П-образных швов на прокладках имплантируют аортальный протез. Аорту циркулярно рассекают на 5—10 мм выше устьев венечных артерий и накладывают проксимальный анастомоз между сосудистым протезом и аортой. Затем выполняют дистальный анастомоз. Следует обращать внимание на то, чтобы в шов захватывались все слои стенки аорты.

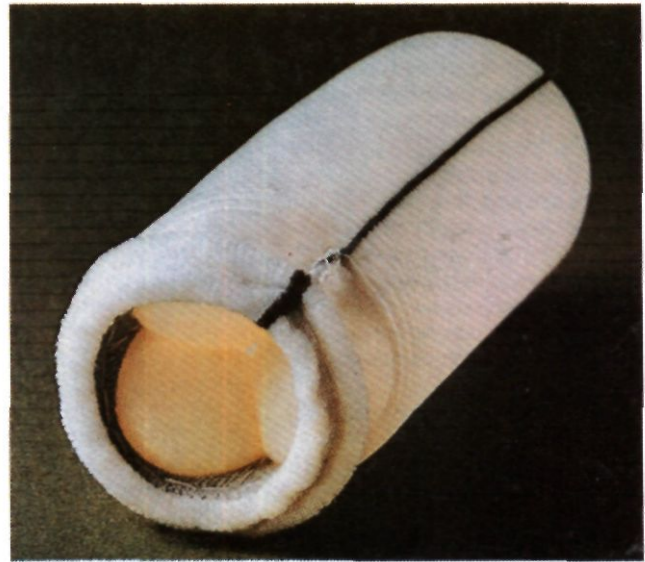К преимуществам этой операции относится ее относительная простота. В то же время при дистрофических изменениях стенки аорты раздельное протезирование не позволяет полностью резецировать пораженную аорту, что может привести к рецидиву аневризмы ниже линии проксимально наложенных швов. Иллюстрацией подобного осложнения является следующее клиническое наблюдение.

Больному Н., 29 лет, в ИССХ им. А. Н. Бакулева АМН СССР по поводу аневризмы восходящей части аорты с аортальной недостаточностью была произведена операция раздельного протезирования аортального клапана и восходящей части аорты.

Гистологическое изучение удаленного участка аорты показало наличие кистозного медионекроза. В течение 4 лет самочувствие было хорошим, однако затем появились жалобы на одышку при физической нагрузке, боли в сердце, сердцебиение. Больной госпитализирован. При рентгенологическом исследовании обнаружено увеличение размеров сердечной тени. Аортография выявила рецидив аневризмы восходящей части аорты (10x14 см) с вовлечением



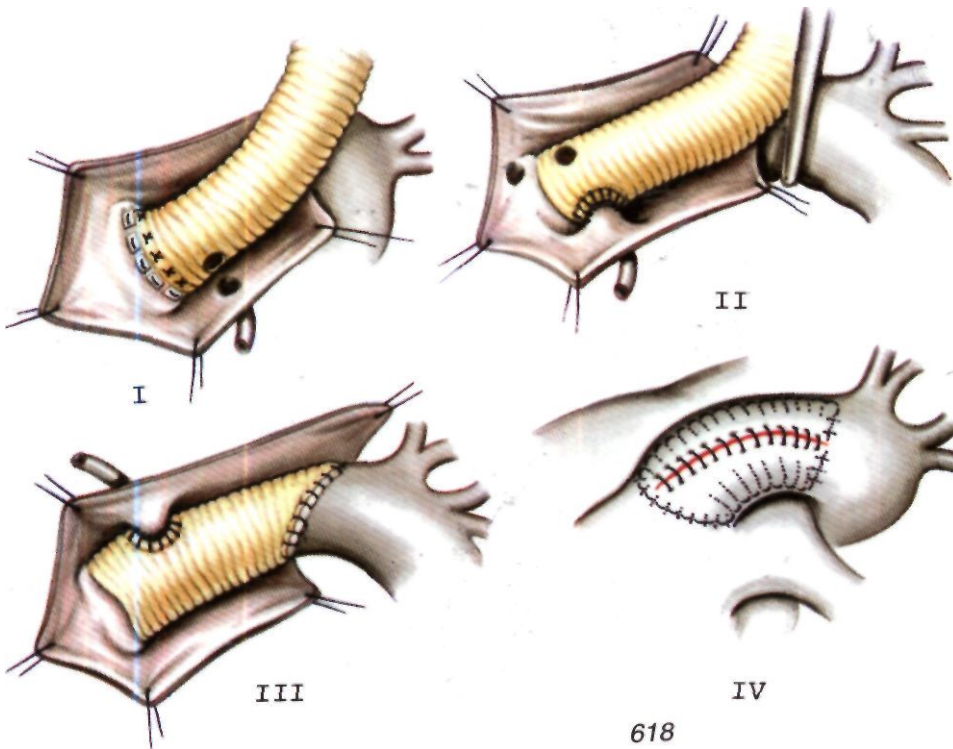
7.25. Аортограмма и ее схема у больного через 4 года после раздельного протезирования восходящей части аорты и аортального клапана по поводу аневризмы восходящей части аорты с аортальной недостаточностью. Определяется рецидив аневризмы восходящей части аорты с вовлечением синусов Вальсальвы (1). Функция аортального протеза (2) не нарушена.



7.26. Клапаносодержащий «конduit» для протезирования восходящей части аорты и аортального клапана.

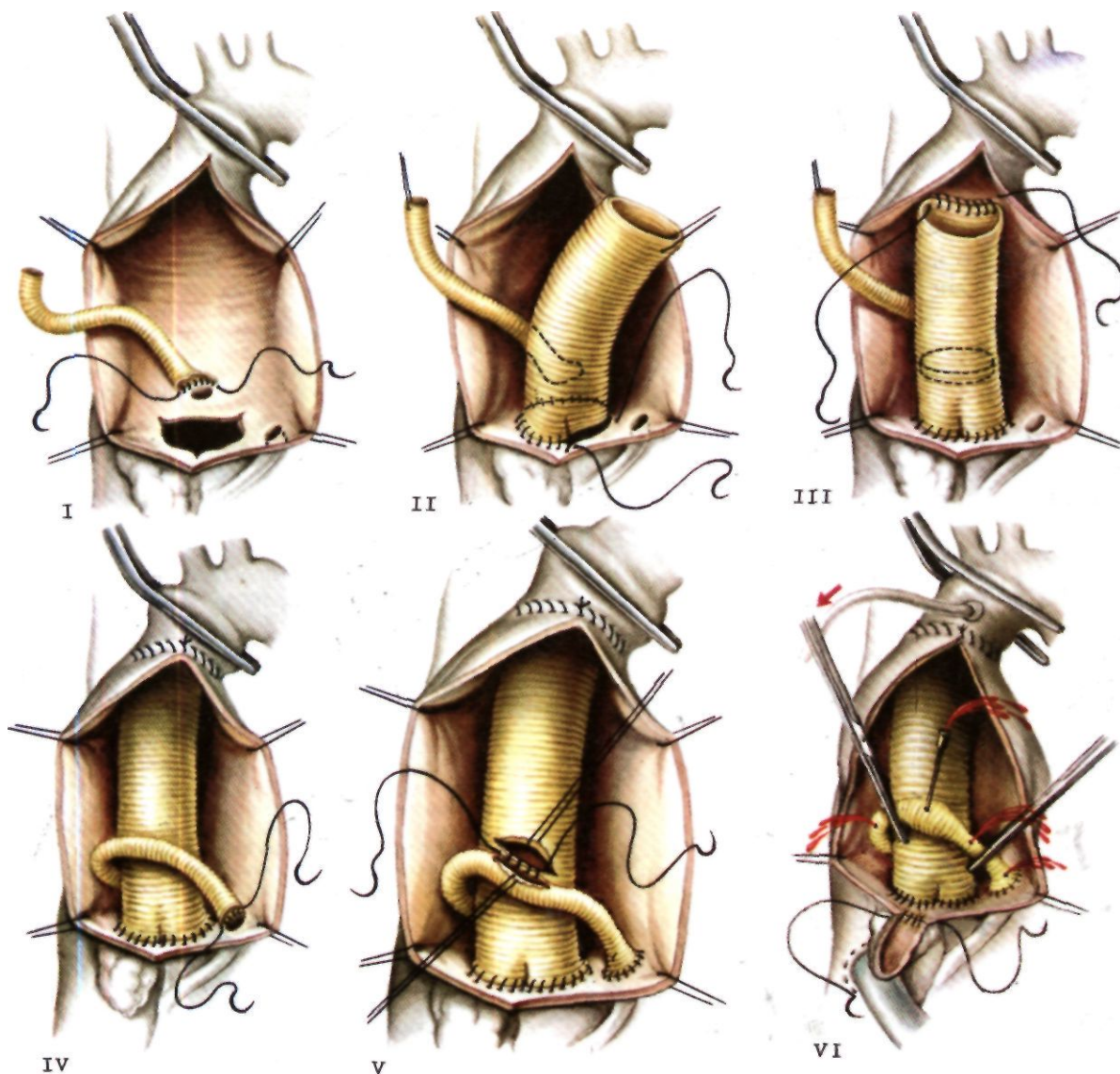
синусов Вальсальвы (рис. 7.25). Функция аортального клапана не нарушена. Во время повторной операции, которая проводилась в условиях ИК с глубокой гипотермией и фармакоолодовой кардиopleгией, обнаружено, что аневризма развилась из участка аорты между сосудистым протезом и фиброзным кольцом. Выполнено репротезирование аортального клапана и восходящей части аорты с реимплантацией устьев венечных артерий (операция Бентала). Послеоперационный период протекал с явлениями умеренной сердечной недостаточности. Больной выздоровел.

Операции второй группы основаны на применении клапаносодержащего «кондуита» (рис. 7.26). «Конduit»



7.27. Схематическое изображение этапов (I—IV) операции по методу Бентала при аневризмах восходящей части аорты с аортальной недостаточностью. Объяснение в тексте.





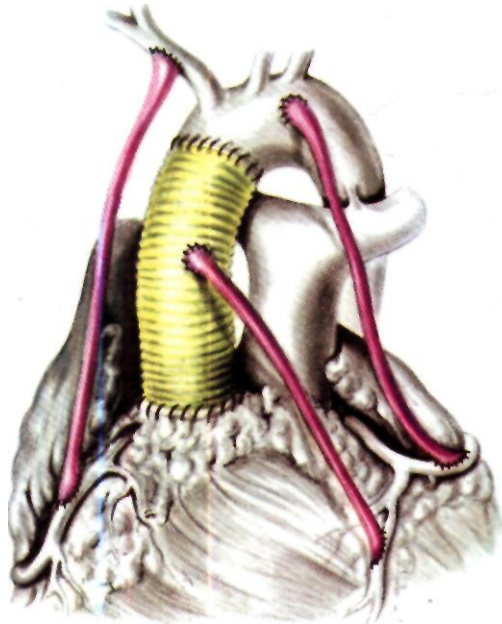
7.28. Схематическое изображение этапов (I—VI) операции по методу Каброя при аневризмах восходящей части аорты с аортальной недостаточностью. Объяснение в тексте.

можно изготовить непосредственно перед операцией путем подшивания аортального механического или биологического клапана к сосудистому протезу либо использовать «конduit» фабричного изготовления. Непосредственно перед имплантацией для уменьшения порозности сосудистого протеза его следует замачивать в аутоплазме или крови, затем осуществляют автоклавирование.

Если после вскрытия аневризматического мешка обнаруживается, что устья венечных артерий располагаются на расстоянии 2 см и более от уровня фиброзного кольца аортального клапана, целесообразно выполнить операцию Бентала (рис. 7.27). После иссечения створок аортального клапана П-образными швами на прокладках имплантируют «конduit». Затем в

сосудистом протезе с помощью электроножа создают два отверстия в проекции устьев венечных артерий. Не выделяя устья из стенки аорты, поочередно, начиная с левой венечной артерии, создают анастомозы с отверстиями в сосудистом протезе. Накладывают дистальный анастомоз. Избытки стенки аневризматического мешка иссекают и «конduit» окутывают оставшимися тканями. При выполнении этой операции следует очень тщательно и правильно реимплантировать венечные артерии в «конduit» во избежание кровотечения и образования псевдоаневризм.

При низком отхождении венечных артерий, когда прямые анастомозы технически трудно выполнимы, можно сделать операцию Каброя, которая состоит из нескольких этапов (рис. 7.28): 1) наложение анастомоза между устьем левой венечной артерии с малым сосудистым протезом длиной 10 см и диаметром 8 мм; 2) подшивание «кондуита» к фиброзному кольцу; 3) наложения дистального анастомоза «кондуита» с аортой; 4) наложение анастомоза между устьем правой венечной артерии с сосудистым протезом; 5) нало-



7.29. Схематическое изображение протезирования восходящей части аорты с шунтированием венечных артерий с помощью аутовенозных трансплантатов (представлены три варианта наложения проксимальных анастомозов).

жение анастомоза бок в бок между сосудистым протезом и «кондуитом»; б) создание анастомоза между ушком правого предсердия и полостью аневризмы и окутывание «кондуита» остатками аневризматического мешка.

Помимо описанных технических приемов реимплантации венечных артерий, можно выкраивать их устья на площадке из аорты и имплантировать в протез или выполнять аутовенозное аортокоронарное шунтирование в тех случаях, когда имеется проксимальное поражение венечных артерий. При аортокоронарном шунтировании анастомозы аутоветви можно накладывать как «с кондуитом», так и со стенкой арты в дистальных ее отделах (рис. 7.29).

С целью предупреждения кровотечения создается анастомоз между ушком правого предсердия и полостью, образовавшейся после окутывания «кондуита» остатками стенки аневризматического мешка. По такому анастомозу происходит сброс крови в правые отделы сердца. Как правило, анастомоз закрывается на 2–3-й день после операции. Описанный технический прием широко применяется в ИССХ им. А. Н. Бакулева АМН СССР, он снижает опасность развития кровотечений и медиастинита.

При аневризмах дуги аорты используют несколько типов операций. Наиболее простым методом, не требующим применения ИК, является метод, предложенный М. DeBakey (1957).

Доступ к сердцу путем срединной стернотомии. Путем пристеночного отжатия восходящей части аорты в созданное «окно» вшивается протез диаметром не менее 16 мм, после

чего дистальный конец этого протеза вшивается в «окно», созданное в нисходящей части аорты после ее пристеночного отжатия. По аортоаортальному шунту пускается кровоток. От данного протеза поэтапно с помощью отдельных протезов диаметром 10–8 мм шунтируют ветви дуги аорты. Может быть использован и бифуркационный шунт с основной branшей 14 мм для реваскуляризации плечеголового ствола и левой общей сонной артерии, от которого отдельным протезом 7–8 мм шунтируют левую подключичную артерию. После пуска кровотока по шунтам операция заканчивается последним этапом — выключением аневризмы дуги аорты из кровотока (рис. 7.30). Второй вариант операции заключается в радикальном иссечении аневризмы дуги аорты с прямым протезированием дуги и ее ветвей под прикрытием описанных выше шунтов, которые, таким образом, являются временными и после окончания операции удаляются. В настоящее время этот метод резекции аневризмы дуги аорты применяется редко, но ряд хирургов его использует [Urschel H. et al., 1982].

В 60–70-х годах нашего столетия стал применяться метод радикального иссечения аневризм дуги аорты в условиях ИК, когда для профилактики ишемии головного мозга проводилась его селективная перфузия. С 1975 г., начиная с работ R. Gierр и соав., большинство подобных операций проводится в условиях глубокой гипотермической перфузии (13–15° С) и остановки кровообращения.

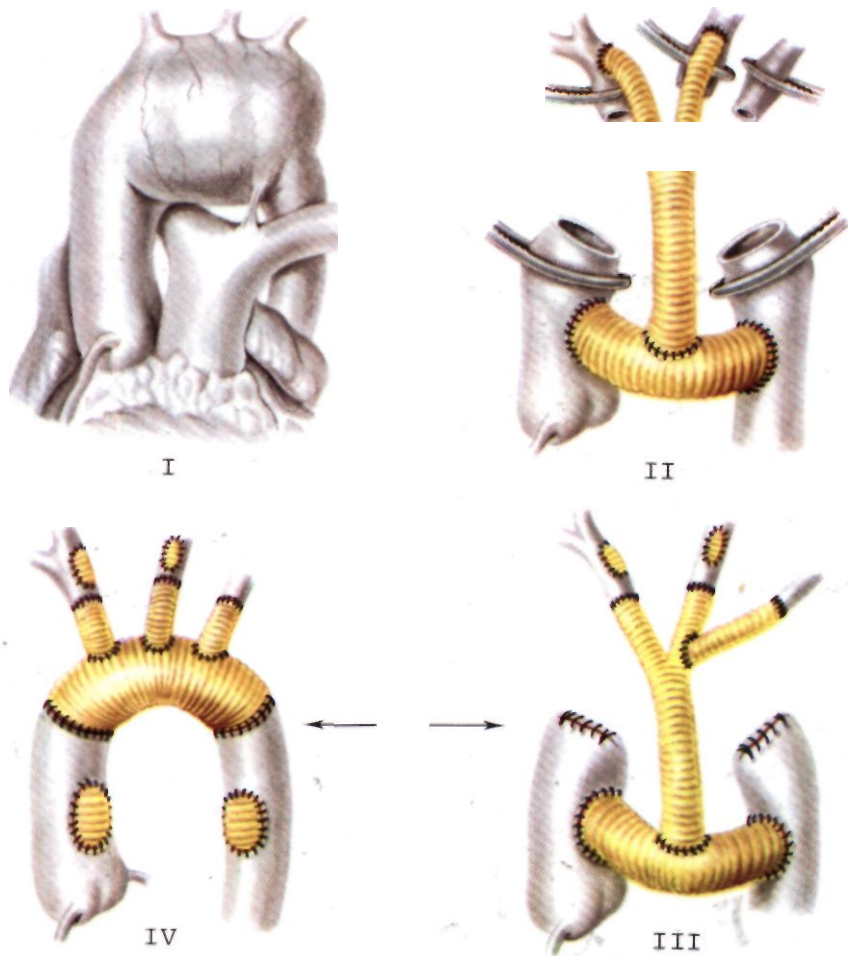
После стернотомии используется стандартный метод канюляции полых вен и бедренной артерии. После снижения температуры тела больного путем перфузии до 13–15° С восходящую часть аорты пережимают проксимальнее плечеголового ствола, в корень аорты для защиты миокарда вводят холодный кардиоплегический раствор (рис. 7.31). Восходящую часть аорты пересекают циркулярно и накладывают проксимальный анастомоз с протезом, предварительно замоченным в крови. Останавливают ИК, продольно вскрывают аневризму дуги аорты и накладывают дистальный анастомоз протеза с нисходящей частью аорты (без пересечения задней стенки аорты) дистальнее устья левой подключичной артерии. Если позволяет взаиморасположение анатомических структур, ветви дуги аорты имплантируют на единой площадке в созданное «окно» в верхней стенке протеза, что в значительной степени укорачивает сроки данного этапа операции. В противном случае устья ветвей дуги аорты имплантируют раздельно. Далее производится тщательное удаление воздуха из протеза, восстановление кровотока, согревание больного и восстановление сердечной деятельности. Для облегчения наложения дистального анастомоза некоторые хирурги применяют два раздельных протеза, которые затем сшивают. После окончания протезирования дуги аорты и ее ветвей протез укутывают стенками аневризматического мешка.

Если аневризма восходящей части аорты и ее дуги сочетается с аневризмой грудной части аорты, возможен вариант операции, предложенный Н. Worst (1983), — так называемый метод протезирования аорты подобно «хоботу слона».

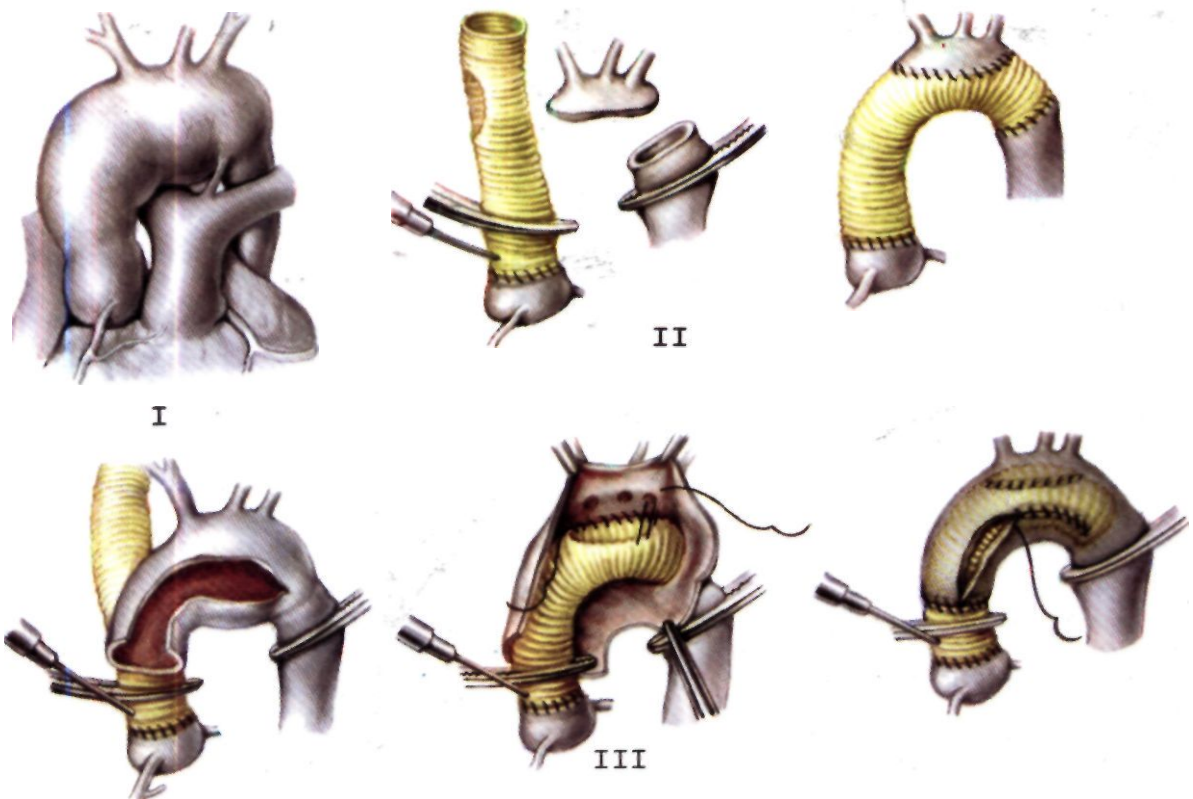
Первым этапом в условиях гипотермической перфузии и кардиopleгии одним протезом замещают восходящую часть аорты (рис. 7.32). Затем пережимают начальный отдел нисходящей части аорты, останавливают ИК и аневризму дуги аорты рассекают вдоль. Для замещения дуги аорты применяется сосудистый протез, дистальный отрезок которого инвагинирован в проксимальный. Дистальный конец инвагинированного протеза анастомозируется с нисходящей частью аорты без пересечения задней стенки. После окончания анастомоза инвагинированный конец протеза выворачивается и проводится, как «хобот слона», свободно в грудную часть аорты. В верхней полуокружности протеза дуги выкраивается «окно», куда на единой площадке имплантируют все устья ветвей дуги аорты. Протез дуги аорты анастомозируется конец в конец с протезом восходящей части аорты, Тщательно удаляют воздух из протеза, восстанавливают кровообра-

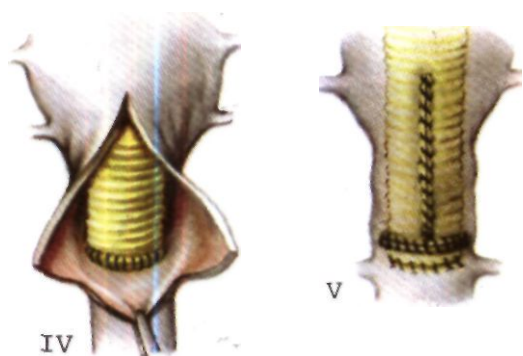
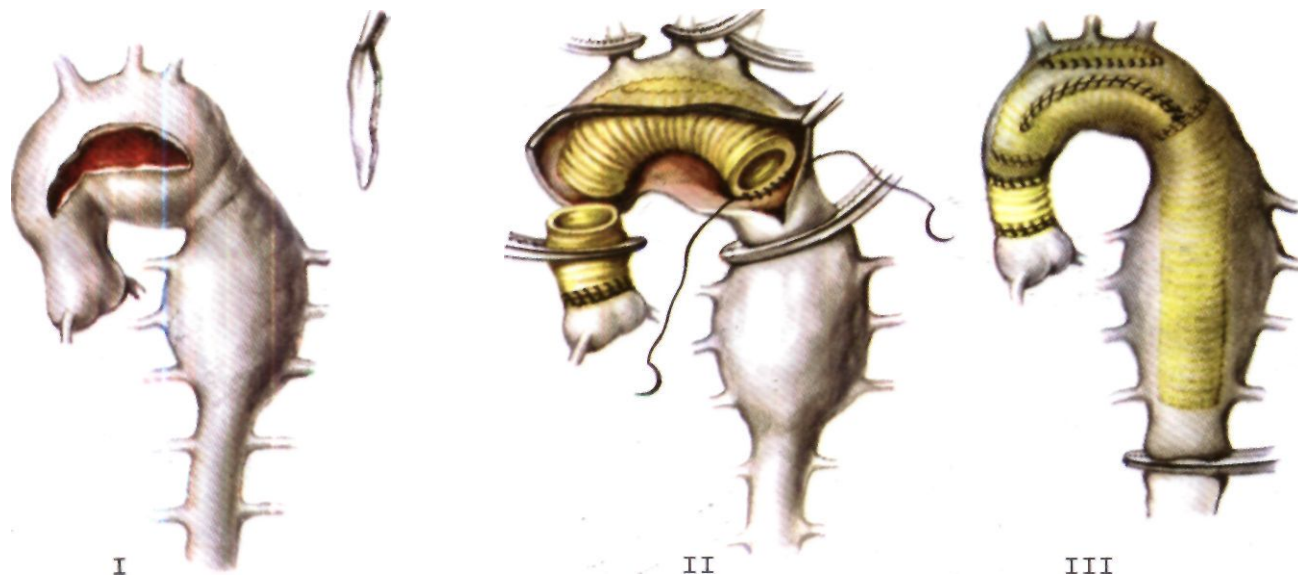


7.30. Схематическое изображение этапов (I—IV) резекции аневризмы дуги аорты по методу Де Бейки. Операция проводится без применения ИК с помощью шунта от восходящей к нисходящей части аорты. Объяснение в тексте.

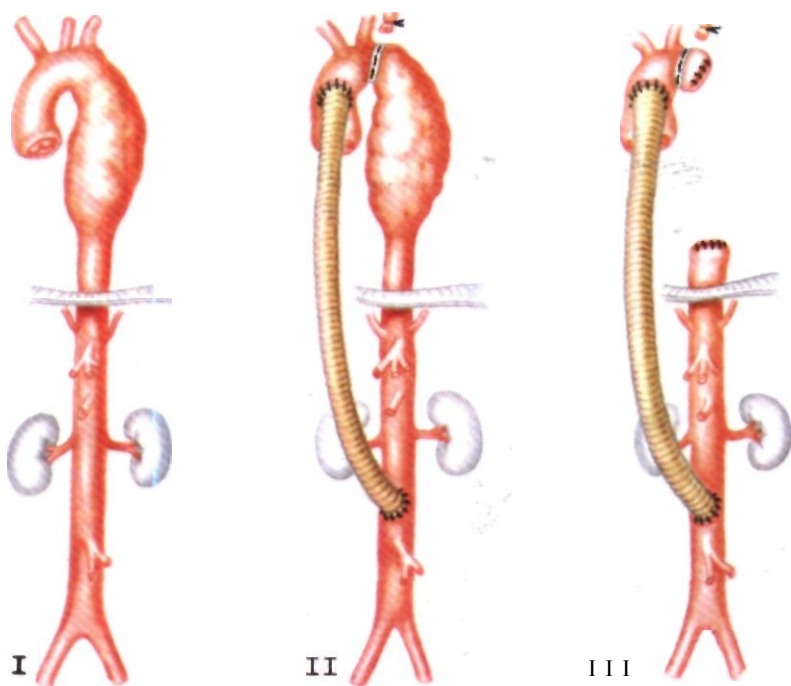


7.31. Схематическое изображение этапов (I—III) резекции аневризмы дуги аорты с протезированием и реплантацией всех ветвей дуги аорты на единой площадке в условиях глубокой гипотермической перфузии. Объяснение в тексте.



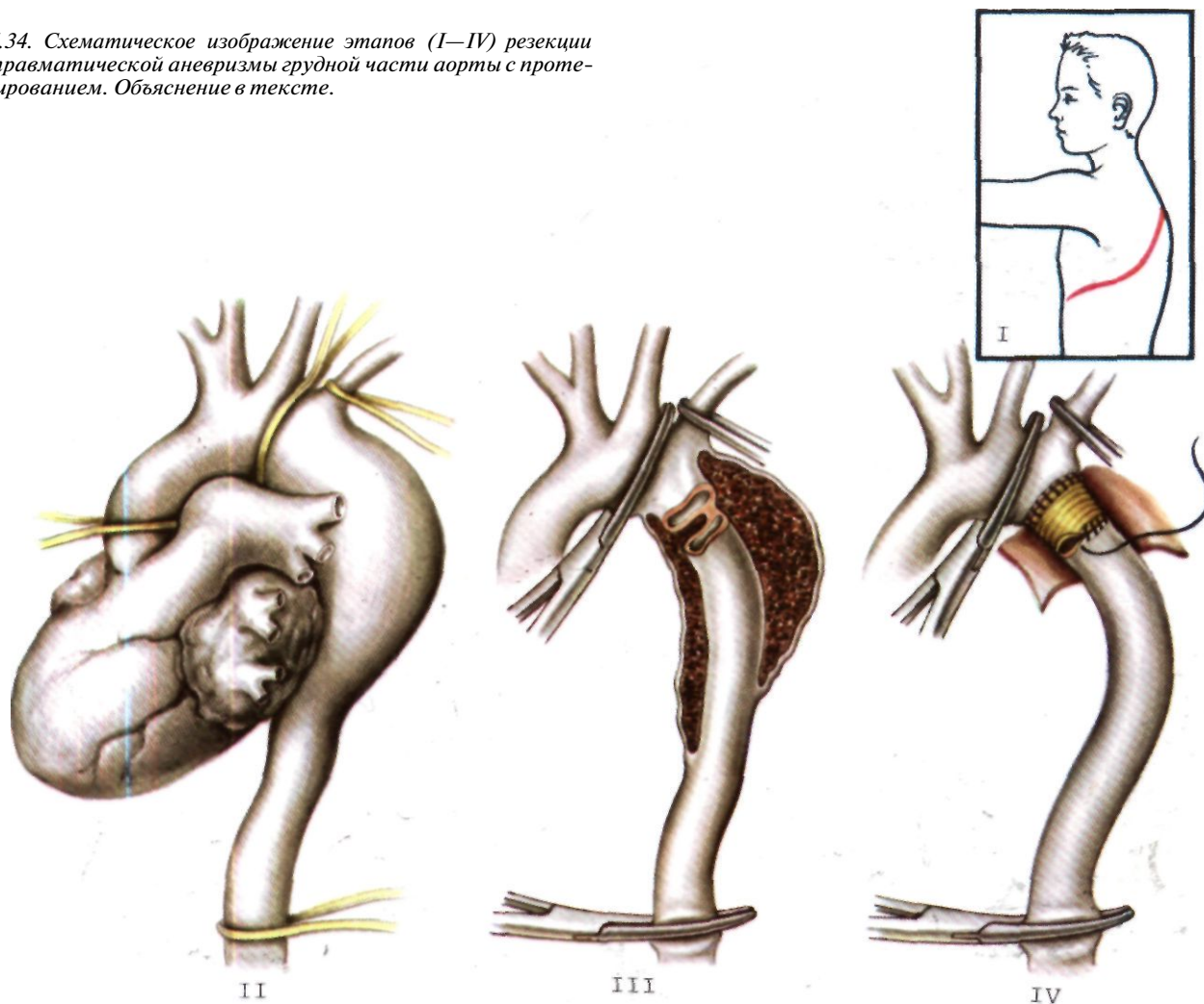


7.32. Схематическое изображение этапов (I—V) операции при аневризме восходящей части дуги и грудной части аорты по методу Борста. Объяснение в тексте.



7.33. Схематическое изображение этапов (I—III) выключения аневризмы дистального отдела дуги и грудной части аорты с помощью шунта от восходящей части аорты к брюшной части с прошиванием дуги аорты дистальнее левой общей сонной артерии и последующей резекцией грудной части аорты. Объяснение в тексте.

7.34. Схематическое изображение этапов (I—IV) резекции травматической аневризмы грудной части аорты с протезированием. Объяснение в тексте.



шение по аорте после согревания больного. Дистальный отрезок протеза дуги аорты при этом свободно находится в просвете нисходящей части аорты. Протез восходящей части аорты и дуги укутывают стенками аневризматического мешка. Через несколько недель после этого этапа операции производится левосторонняя заднебоковая торакотомия, выделяется и пережимается нисходящая часть аорты дистальнее аневризмы. Просвет аорты рассекается вдоль и свободно лежащий в ее просвете протез анастомозируется с нормальным просветом аорты по типу конец в конец без пересечения задней стенки аорты. Протез также укутывается аневризматическим мешком.

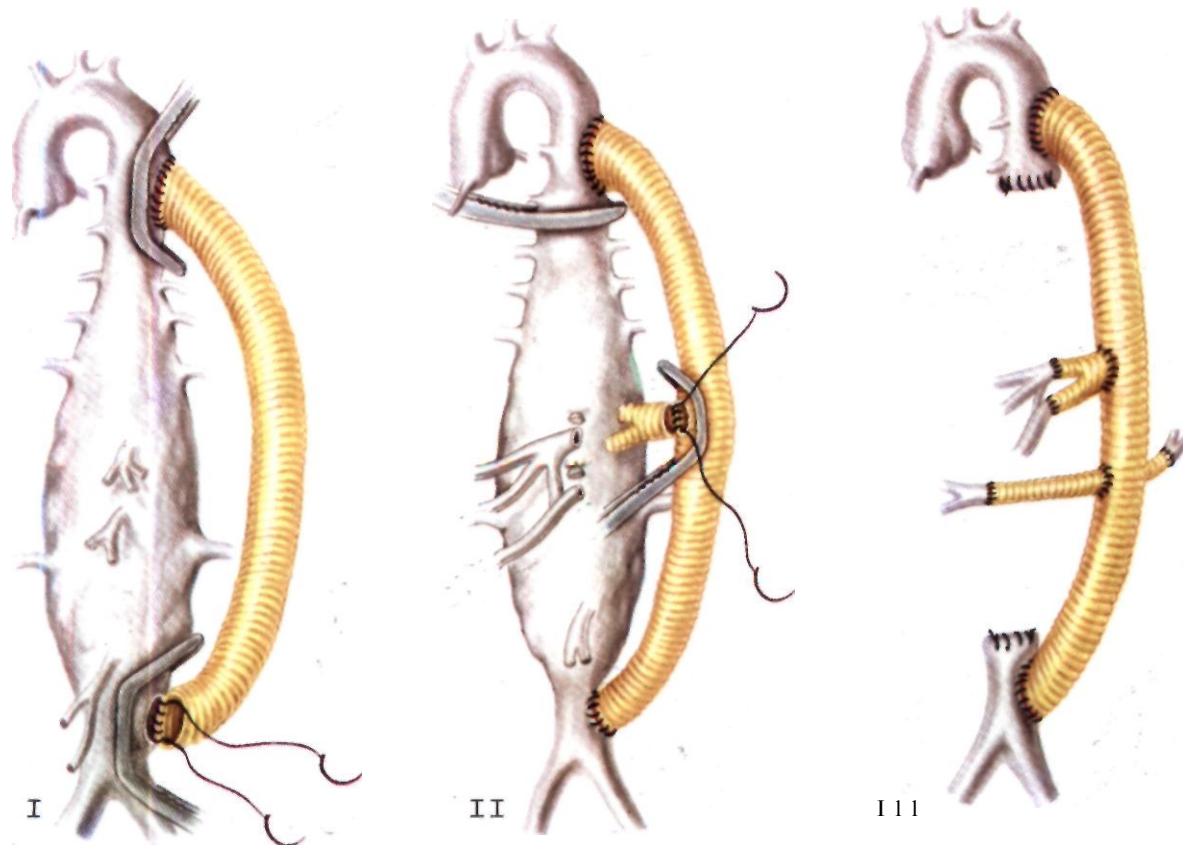
Наконец, при аневризмах дистального отдела дуги аорты между левой общей сонной и левой подключичной артериями с переходом аневризмы на нисходящую часть аорты, когда операция связана с определенными трудностями пережатия дуги аорты и прекращением антеградного кровотока по левой сонной артерии, можно применить двухэтапную операцию без ИК.

Первым этапом путем срединной стернотомии и верхней срединной лапаротомии обнажаются восходящая часть аорты и ее дуга, а также инфраренальный сегмент аорты. Путем пристеночного отжатия восходящей части аорты производят шунтирование аорты протезом диаметром более 16 мм. Затем протез по типу конец в бок вшивают в инфраренальный сегмент брюшной аорты (рис. 7.33). После пуска кровото-

ка по шунту дугу аорты пережимают зажимами или прошивают отдельными матрацными швами на тефлоновых прокладках непосредственно дистальнее устья левой общей сонной артерии. Левую подключичную артерию перевязывают. Если в процесс вовлечено устье левой общей сонной артерии, аорту пережимают или прошивают между устьем плечеголового ствола и левой общей сонной артерии, но перед этим левую общую сонную артерию шунтируют с помощью протеза диаметром 8 мм, анастомозируя его с основным протезом. На этом операцию заканчивают. Через несколько недель производят второй этап операции. Методом левосторонней торакотомии обнажают грудную часть аорты, пережимают или прошивают ее дистальнее аневризмы, которая таким образом «выключается» из кровообращения. В другом варианте дистальный отрезок аневризмы можно вскрыть продольно и прошить все межреберные артерии.

С 1986 г. в отделении хирургии сосудов ИССХ им. А. Н. Бакулева АМН СССР применяют аналогичный метод шунтирования аорты от восходящей к нисходящей части при повторных операциях на аорте в случае синдрома рекоарктации, развившегося после протезирования аорты. Однако для подобной операции применяется иной доступ — правосторонняя торакотомия в четвертом межреберье. Этот принцип операции значительно легче и безопаснее повторной левосторонней торакотомии и прямой резекции нисходящей части аорты.





7.35. Схематическое изображение этапов (I—III) операции при аневризме грудобрюшного отдела аорты по методу Де Бейки.

I—путем пристеночного отжатия аорты производится грудобрюшное шунтирование аорты синтетическим протезом по типу конца протеза в бок аорты; II—III—поэтапная реваскуляризация всех ветвей брюшной части аорты путем их резекции и протезирования. Спинномозговые ветви не реваскуляризируются.

Для резекции аневризмы грудной части аорты доступом выбора является левосторонняя заднебоковая торакотомия в четвертом—пятом межреберье (рис. 7.34). Целесообразна при этом раздельная интубация бронхов. Левое легкое на момент выделения колабируют и не травмируют.

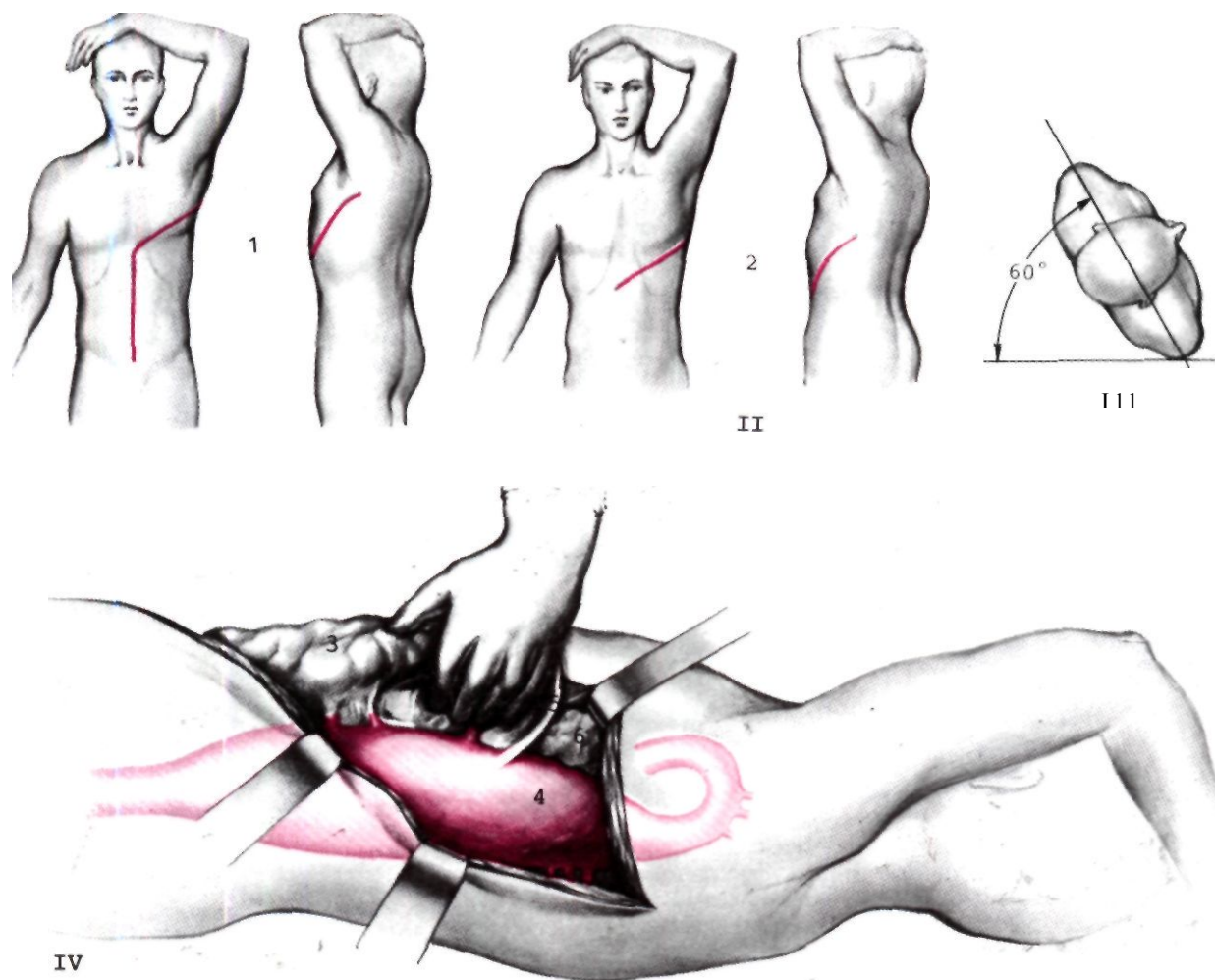
Выделения аневризматического мешка не производят. Выделяют левую подключичную артерию, затем дугу аорты между левой общей сонной и левой подключичной артериями. Выделяют дистальные участки нисходящей части аорты. Для уменьшения кровопотери при вскрытии мешка перевязывают заранее четыре верхние левые межреберные артерии. Медленно, согласованно с анестезиологической бригадой пережимают дугу аорты проксимальнее левой подключичной артерии или, если позволяют анатомические условия и границы аневризмы, нисходящую часть аорты дистальнее левой подключичной артерии. Пережимают аорту дистальнее аневризмы. Аневризму вскрывают продольно электроножом, быстро удаляют тромботические массы, в случае необходимости ушивают функционирующие правые межреберные артерии. Стенку аневризмы в проксимальном и дистальном отделах рассекают в поперечном направлении. Накладывают проксимальный анастомоз проленовой нитью 3/0, после чего проверяют его герметичность. Если пережи-

малась левая подключичная артерия, зажим перекалывают на протез и восстанавливают антеградный кровоток по ней. Аналогичным способом без пересечения задней стенки аорты накладывают дистальный анастомоз. Его герметичность проверяют путем снятия дистального зажима на аорте. Протез заполняют кровью, вытесняют воздух, после чего медленно поэтапно снимают проксимальный зажим. При условии хорошей экспозиции и отсутствии осложнений подобная операция длится 30—45 мин и может быть проведена без каких-либо мер по защите спинного мозга и почек от ишемии. Однако такую тактику могут себе позволить лишь опытные хирурги в специализированных сосудистых центрах.

В последние годы применяется метод эндопротезирования аорты специальными протезами на ригидных кольцах-каркасах, как при операции на аневризмах восходящей части аорты. Длительность пережатия аорты при этом составляет 15—20 мин.

При резекции аневризм грудной и брюшной части аорты в отличие от ранее применявшегося метода раздельного протезирования ветвей брюшной части аорты в настоящее время используют метод имплантации висцеральных ветвей на единой площадке (рис. 7.35). Большинство хирургов при выполнении операции на брюшной части аорты используют методы шунтирования или гипотермию. Для контроля за гемодинамикой во время операции необходимы мониторинг артериального и центрального венозного давления, а также определение давления в легочной артерии, давления «заклинивания» и МОС с помощью катетера Свана—Ганза. Во время пережатия аорты нормальную сердечную гемодинамику поддерживают путем введения натрия нитропрусида. Проксимальный зажим на аорту накладывают посте-



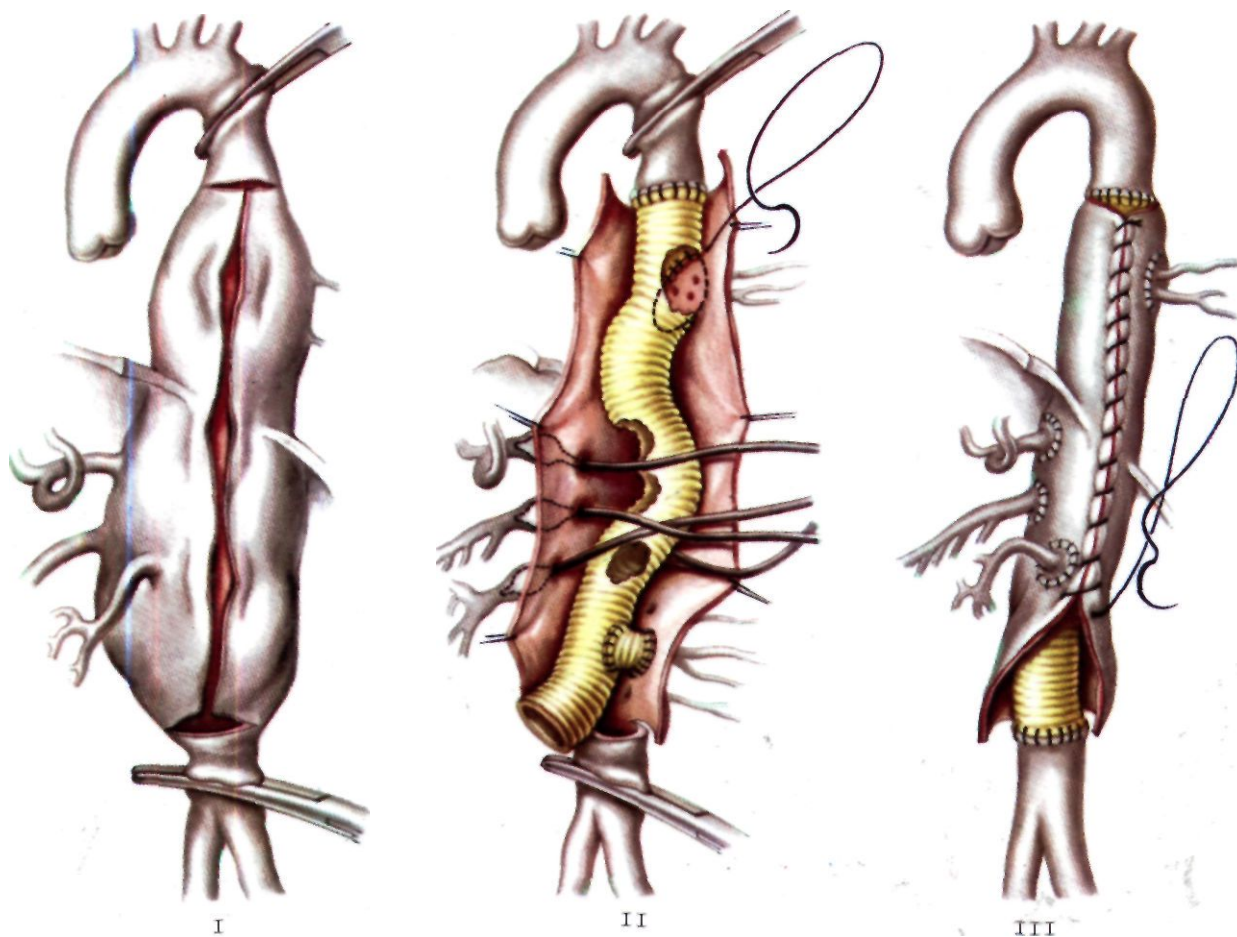


7.36. Схематическое изображение операционных доступов (I—IV), применяемых Крауфорд при аневризмах грудной и брюшной частей аорты.

I—левосторонняя торакофренолапаротомия в шестом межреберье при локализации аневризмы преимущественно в грудной и брюшной частях аорты; II—косой торакоабдоминальный доступ при супраренальных аневризмах брюшной части аорты; III—положение больного на операционном столе — на боку под углом  $60^\circ$ ; IV—общий вид операционной раны при аневризме грудной и брюшной частей аорты; легкое колабировано, диафрагма рассечена вплоть до аортального кольца, все внутренние органы отведены медиально. 1—доступ в шестом межреберье; 2—доступ в восьмом межреберье; 3—внутренние органы; 4—аневризма; 5—диафрагма; 6—легкое.

пенно, чтобы избежать резких колебаний артериального давления и давления «заклинивания» в малом круге кровообращения. По мере введения натрия нитропруссиды вводят дополнительные объемы крови и жидкости. Когда протезирование аорты закончено, перед снятием зажима с аорты прекращают введение вазодилататоров. По мере постепенного снятия зажима с аорты увеличивается скорость введения крови и электролитов.

Операцию проводят в положении больного на боку под углом в  $60^\circ$  к поверхности стола (рис. 7.36). Разрез торакоабдоминальный, но его направление и уровень зависят от локализации и протяженности аневризмы. Если аневризма занимает всю нисходящую часть аорты вплоть до подвздошных артерий, разрез начинают, как широкую срединную лапаротомию с последующим пересечением реберной дуги и с переходом разреза в шестое—седьмое межреберье. Если поражены дистальный отдел грудной и проксимальный сегмент брюшной части аорты, возможен разрез в восьмом межреберье с переходом его выше пупка на правую переднюю поверхность передней брюшной стенки (см. рис. 7.36). Если аневризма захватывает в основном брюшную часть аорты, делают разрез в девятом межреберье, а косой абдоминальный разрез — на 3 см ниже пупка. Диафрагму рассекают непосредственно по направлению к аортальному кольцу. Левое легкое колабируют с помощью раздельной интубации бронхов. Брюшную часть аорты мобилизуют после предварительной мобилизации толстой кишки, селезенки, желудка, поджелудочной железы и левой почки, которые отводят вправо. Для выделения правой общей подвздошной артерии в ряде случаев применяют отдельный трансперитонеальный доступ. После медленного пережатия аорты выше и ниже аневризмы ее стенку вскрывают продольно на всем протяжении электроножом, что предотвращает кровотечение из стенок. Тремя—четыре швами держалками стенки аневризмы отводят в стороны (рис. 7.37). Ретроградный кровоток из ветвей брюшной части аорты останавливают с помощью баллонных катетеров Фогерти № 4. Функционирующие межреберные и верхние поясничные артерии окклюзируют баллонными катетерами Фогерти № 3. Протез вшивают



7.37. Схематическое изображение этапов (I—III) одномоментной резекции аневризмы грудной и брюшной частей аорты с имплантацией всех ветвей, включая спинномозговые на площадках по методу Крауфорда. Объяснение в тексте.

в аорту методом внутримешкового протезирования (без пересечения задней стенки аорты) проленовой нитью 2/0—3/0. После проверки герметичности анастомоза частичным снятием зажима аорту вновь пережимают, протез натягивают и против основных межреберных артерий по задней поверхности в нем создают «окно», куда единым блоком вшивают всю площадку задней стенки аорты с устьями межреберных артерий. Протез вновь натягивают и против висцеральных ветвей и почечных артерий в нем создают «окно» в передней стенке, куда вшивают все указанные ветви, если их устья расположены концентрированно. Если устья расположены далеко друг от друга, их также на площадках отдельно имплантируют в протез. Из ветвей брюшной части аорты удаляют катетеры Фогерти. Опускают головной конец операционного стола, протез пережимают дистальнее почечных артерий и восстанавливают кровоток во все ветви брюшной части аорты. Еще раз подчеркиваем, что снятие зажима с аорты следует производить медленно, в соответствии с показателями центральной гемодинамики. В дальнейшем, если это необходимо, в протез имплантируют верхнюю пару поясничных артерий на площадке и нижнюю брыжеечную артерию. Затем накладывают дистальный анастомоз с аортой или с общими подвздошными артериями. Этот вопрос должен быть решен заранее для выбора моно- или бифуркационного протеза. После пуска кровотока столу придают

горизонтальное положение. Стенки аневризмы ушивают над протезом, предотвращая кровотечение и изолируя протез от близлежащих органов.

В ряде случаев при умеренном диффузном расширении дистального отдела восходящей части аорты, дуги и нисходящей части аорты без симптомов компрессии соседних анатомических образований и ишемии головного мозга для предотвращения дальнейшего увеличения аневризм аорты и ее разрывов не исключается вариант паллиативной операции «окутывания грудной аорты протезом» [Robicsek F., 1984]. Показанием для подобных паллиативных операций служит также отсутствие тромбов в аневризме и изъязвлений стенки аорты по данным ангиографии. Эти операции не требуют применения ИК и гипотермии. Однако, с нашей точки зрения, кажущаяся простота подобных операций в действительности требует высокого хирургического мастерства при выделении аневризмы по всему ее периметру.

Результаты операций. По данным И. Н. Гришина и соавт. (1981), летальность после операций по поводу аневризм грудной части аорты составляет 7—30% и зависит от локализации аневризмы. Летальность после операций по поводу аневризм восходящей части аорты и ее дуги достаточно высока—20—75% [Комаров Б. Д., 1967; M. DeVakey, 1968]. После операций по поводу аневризм грудной части аорты, по сводным

данным Т. Schilberg и соавт. (1971), общая летальность составила 17%. После операций по поводу травматических аневризм летальность равна 7%, а по поводу аневризм другой этиологии — 20%. Е. Crawford и соавт. (1973) сообщили, что после операций резекции аневризм нисходящей части аорты с применением ИК умерли 25% больных. С 1974 г. они проводят серию операций без каких-либо мер защиты спинного мозга и почек. К 1980 г. опыт этих авторов составил 145 операций с послеоперационной летальностью 8%.

Ch. Cabrol и соавт. (1981), наблюдая за больными, оперированными по его методу по поводу аневризм восходящей части аорты с аортальной недостаточностью в течение 6 лет после операции, не отметили летальных исходов. У всех больных отсутствовали признаки коронарной недостаточности. Коронарография показала хорошую проходимость реимплантированных венечных артерий. По данным большинства хирургов, пятилетняя выживаемость превышает 70%. По данным ВНИЦХ АМН СССР, пятилетняя выживаемость оперированных больных, рассчитанная по актуарному методу, составляет 89%. По данным Т. Schilberg и соавт. (1971), в сроки до 13 лет живы 74% больных, оперированных по поводу аневризм нисходящей части аорты.

### 7.3. АНЕВРИЗМЫ БРЮШНОЙ ЧАСТИ АОРТЫ

Под аневризмой брюшной части аорты понимают локальное или диффузное расширение ее диаметра более 3 см.

Первые случаи патологоанатомических наблюдений и клинических описаний аневризм брюшной части аорты относятся к XVI в. В 1817 г. А. Соорег первым произвел перевязку брюшной части аорты по поводу аневризмы. Первую успешную резекцию аневризмы брюшной части аорты с протезированием гомотрансплантатом сделали С. Dubost и соавт, в 1952 г. Общепринятой в настоящее время резекцию аневризмы с внутримешковым протезированием выполнили Н. Javid и соавт, в 1962 г. В нашей стране первую операцию сделал Б. В. Петровский (1959).

Частота. На основании анализа 12 различных серий вскрытий (145 000 случаев) Gore и соавт. (1973) выявили аневризмы брюшной части аорты в 1,2% случаев. Соотношение числа мужчин и женщин составило при этом 5:1. С увеличением возраста частота заболевания резко возрастала — для мужчин, умерших в возрасте до 50 лет, частота аневризм брюшной части аорты составила 6%, свыше 60 лет — 10%, свыше 70 лет — 12%. Среди аневризм аорты аневризмы брюшной части аорты составляют большинство — 80%.

Этиология. Болезнь в основном носит приобретенный характер и обусловлена атеросклерозом, неспецифическим аортоартериитом, специфическими артериитом (туберкулез, сифилис, ревматизм, сальмонеллез). В последние годы увеличилось число травматических аневризм, в том числе ятрогенных — после реконструктивных операций на брюшной части аорты, ангиографии и баллонной дилатации. Среди врожденных причин образования аневризм брюшной части аорты выделяют фиброзно-мышечную дисплазию.

Приводим одно из таких наблюдений.

Девочка 1 года 4 мес в 3-месячном возрасте перенесла краснуху, с 5 мес стала беспокойной, перестала лежать на животе. При осмотре выявлено опухолевидное образование в

области живота. Обследована в онкологическом отделении, поставлен диагноз — неорганный забрюшинная опухоль.

Большая поступила в ИССХ им. А. Н. Бакулева АМН СССР. При осмотре живот обычной формы, на 2 см ниже реберной дуги пальпируется образование тугоэластической консистенции, пульсирующее, умеренно болезненное, с неровными контурами, размером 6x8 см. Над образованием выслушивается систолический шум.

На эхограмме на 3 см дистальнее левой почечной артерии видно расширение аорты, доходящее до бифуркации. При компьютерной томографии (рис. 7.38) отчетливо фиксируется большая аневризма брюшной части аорты с кальцинозом стенок и ротацией левой почки. На ангиограмме видна аневризма инфраренального отдела брюшной части аорты размером 6,5x5,5 см. Слева дистальнее левой почечной артерии и над бифуркацией брюшной части аорты видны две ложные дочерние аневризмы. Стеноз правой почечной артерии.

Диагноз: фибромускулярная дисплазия брюшной части аорты, аневризма брюшной части аорты инфраренальной локализации, стеноз правой почечной артерии.

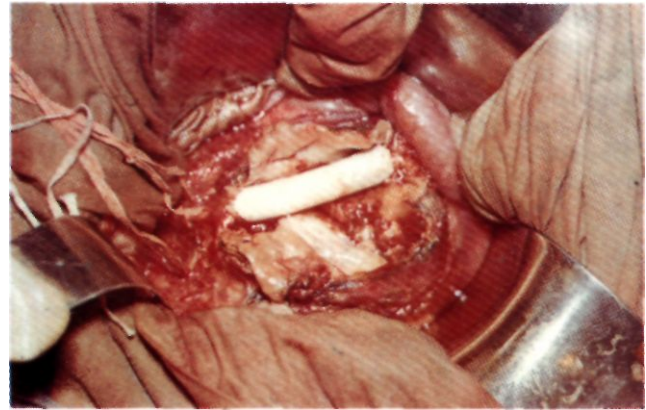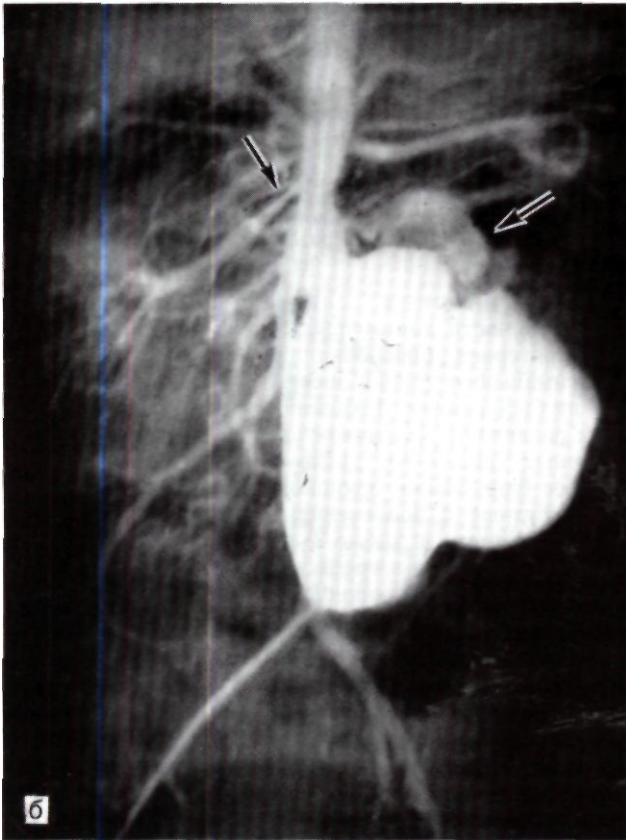
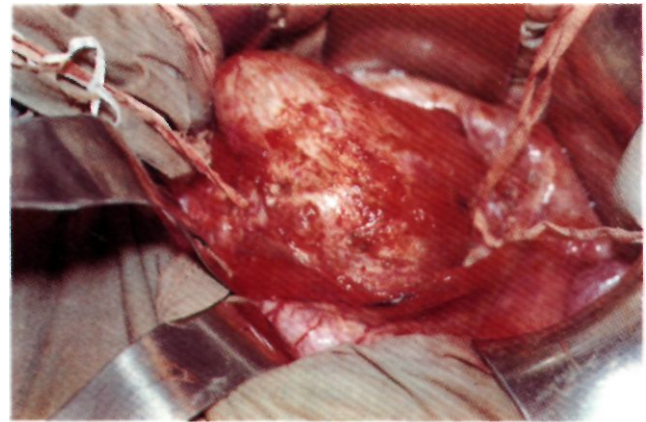
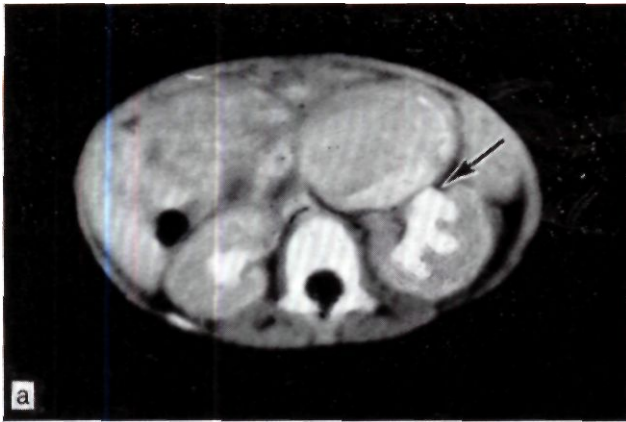На операции после срединной лапаротомии выявлено, что диаметр аорты выше образования равен 8 мм. Пережаты аорта и обе общие подвздошные артерии, аневризма вскрыта продольно. В верхнем отделе аневризмы виден разрыв ее стенки диаметром 2,5 см с образованием ложной аневризмы. В нижнем отделе имеется аналогичный разрыв диаметром 1,5 см. Произведена резекция аневризмы с протезированием брюшной части аорты протезом Гортекс диаметром 8 мм. Анастомозы накладывались без пересечения задней стенки аорты. Послеоперационный период протекал гладко. Швы сняты на 12-й день, заживление первичным натяжением. Выписана в удовлетворительном состоянии. Девочка осмотрена через год: жалоб нет, развивается нормально.

Хирургическая классификация аневризм брюшной части аорты представлена с учетом основных критериев, определяющих оперативную тактику проксимального уровня аневризмы и ее распространения на бифуркацию брюшной части аорты. В связи с этим различают: 1) *супраренальные* аневризмы изолированные (рис. 7.39), диффузные без вовлечения в процесс бифуркации брюшной части аорты (рис. 7.40) и диффузные с вовлечением в процесс бифуркации брюшной аорты, а также 2) *инфраренальные* аневризмы без вовлечения в процесс бифуркации и с вовлечением бифуркации брюшной части аорты (рис. 7.41).

Супраренальные аневризмы достаточно редки, они могут возникать в результате аортита, атеросклероза, ангиографии, баллонной дилатации и операции. Инфраренальные аневризмы, как правило, носят атеросклеротический характер и встречаются в 95—96% случаев всех аневризм брюшной части аорты.

Патогенез. Развитие аневризм брюшной части аорты, по мнению большинства исследователей, обусловлено в первую очередь дегенеративными или воспалительными изменениями стенки аорты. Наиболее частое поражение инфраренального сегмента аорты зависит от следующих факторов: 1) резкого уменьшения кровотока по брюшной части аорты дистальнее почечных артерий, поскольку около 23% от минутного объема крови поступает к внутренним органам, а 22% — к почкам; 2) нарушение кровотока по *vasa vasorum*, вызывающего дегенеративные и некротические изменения в стенке аорты с замещением ее рубцовой тканью; 3) постоянной травматизации области бифуркации брюшной части аорты о близлежащие костные образования (промонториум); 4) бифуркация брюшной части аорты — практически первое непосредственное препятствие на пути кровотока, где впервые возникает «отраженная волна», что повышает гемодинамическую нагрузку на стенку аорты, и наряду с повышенным периферическим сопротивлением в артериях нижних конечностей приводит к увеличенному боковому давлению в инфраренальной части аорты.



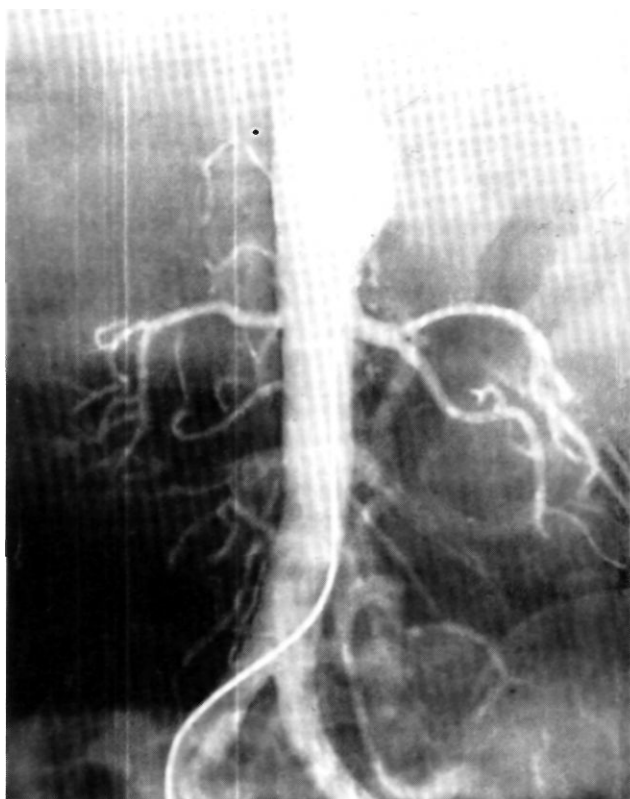


7.38. Результаты диагностических исследований и этапы операции у больной с аневризмой брюшной части аорты, а — на компьютерной томограмме брюшной части аорты представлен поперечный срез через аневризматический мешок. Видны кальциноз стенок аневризматического мешка, ротация и пиелоктазия левой почки (указано стрелками); б — аортограмма брюшной части аорты с истинной аневризмой инфраренального сегмента брюшной части аорты, надрывом ее стенки и образованием ложной дочерней аневризмы (указано стрелкой); стеноз правой почечной артерии (указан стрелкой); в — интраоперационный снимок — выделены аневризма брюшной части аорты, супраренальный сегмент брюшной части аорты и общие подвздошные артерии; г — интраоперационный снимок — произведена резекция аневризмы брюшной части аорты с прямым протезированием протезом.

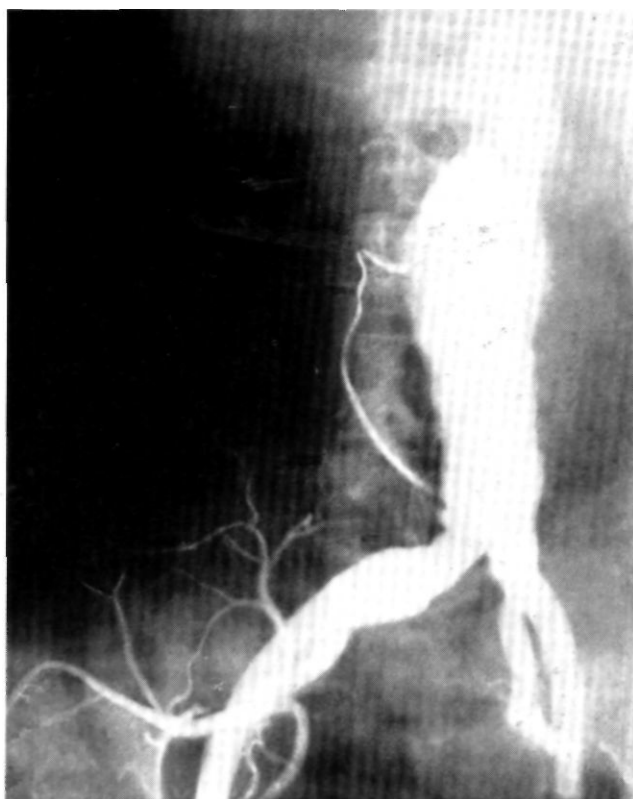Клинически хорошо известны факты дистального смещения бифуркации брюшной части аорты, возникающей в связи с этим девиации подвздошных артерий и развития аневризмы брюшной части аорты в форме лягушки (рис. 7.42). Все эти факторы приводят к дегенерации и фрагментации эластического каркаса стенки аорты и атрофии ее средней оболочки. Основную роль каркаса аорты начинает выполнять наружная оболочка, которая не может адекватно предотвратить постепенное расширение просвета аорты. Отмечено также, что стенка аневризмы содержит меньше

коллагена и эластина, нежели нормальная стенка аорты. Выявляется значительная фрагментация эластина. D. Summer (1970) выявил, что передняя стенка аневризмы в норме содержит больше коллагеновых и эластических волокон, чем и обусловлена ее большая прочность. Задняя и боковые стенки аорты содержат меньше эластических структур и поэтому менее прочны. Разрывы аневризм брюшной части аорты в связи с этим происходят в основном в забрюшинное пространство. Напряжение стенки сосуда зависит, по закону Лапласа, от радиуса сосуда, поэтому возмож-

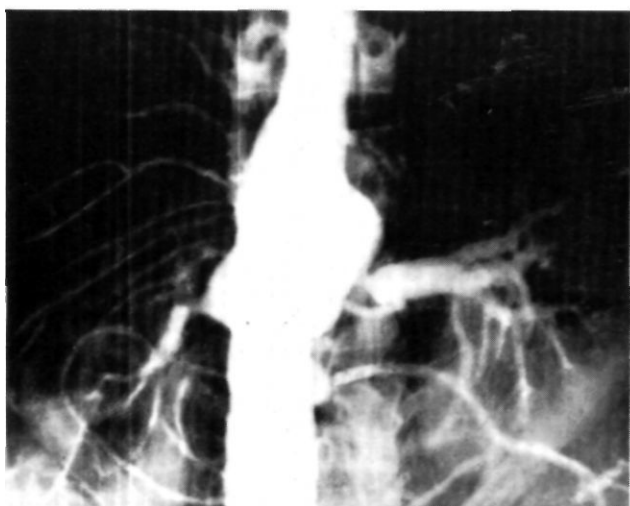



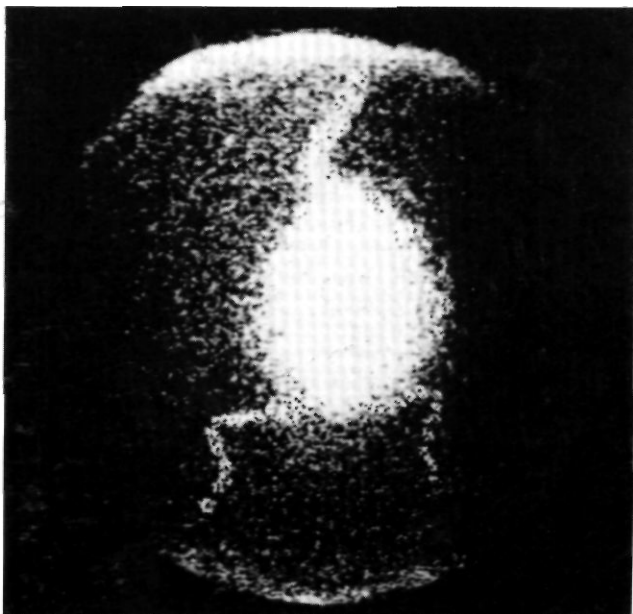
7.39. Ангиограмма больного с изолированной аневризмой супраренального сегмента брюшной части аорты.



7.41. Ангиограмма больного с частично тромбированной аневризмой инфраренального сегмента брюшной части аорты и аневризматическим расширением правой общей подвздошной артерии.



7.40. Ангиограмма больного с супраренальной аневризмой брюшной части аорты со стенозированием обеих почечных артерий без вовлечения в процесс подвздошных артерий.



7.42. Радионуклидная ангиограмма больного с аневризмой брюшной части аорты «типа лягушки» инфраренальной локализации.

ность разрыва аневризмы большого диаметра увеличивается.

Патологическая анатомия. Форма аневризмы (мешотчатая или веретенообразная) зависит от степени и распространенности изменений стенки аорты. Мешотчатые аневризмы возникают при локализованном изменении одной из стенок аорты. При этом образуется добавочная полость—мешок, стенки которого составляют измененные стенки аорты. Веретенообразная аневризма — это диффузное расширение брюшной части аорты по всему периметру в связи с более обширным циркулярным поражением всех слоев стенки аорты. Макроскопически внутренняя поверхность аневризмы представлена атероматозными бляшками, нередко изъязвленными и кальцинированными. Внутри полости аневризмы пристеночно располагаются уплотненные массы фибрина, тромботические и атероматозные массы. Они составляют «тромботическую чашку». Последняя обычно легко отделяется от внутренней поверхности аорты, так как происходит некротическое расплавление как тромботических масс, так и самой стенки аневризмы.

Микроскопически внутренняя оболочка выглядит в виде утолщенного слоя за счет атероматозных масс и атеросклеротических бляшек. Средний слой истончен, в нем отмечаются фиброз, гиалиноз, очаговые скопления гистиоцитарных инфильтратов. Последние чаще выражены по ходу *vasa vasorum*. Обе эластические мембраны резко изменены, фрагментированы. Изменения среднего слоя могут быть настолько выражены, что местами полностью исчезает средняя оболочка. Наружная оболочка также изменена и истончена. Аневризматический мешок может быть тесно спаян с соседними органами, развивается асептическое воспаление.

Патологическая физиология кровообращения. При аневризме брюшной части аорты отмечаются резкое замедление линейной скорости кровотока в мешке, его турбулентность. Это хорошо видно на рентгенокинемаграмме, а также подтверждается данными электромагнитной флоуметрии, кривая которой приближается к кривой, характерной для полной окклюзии аорты. Площадь положительной волны становится равной площади отрицательной волны. В дистальное русло артерий нижних конечностей поступает лишь 45% объема крови, находящейся в аневризме. Такой застой крови подтверждается и данными среднего времени циркуляции, что обнаруживается при радионуклидной ангиографии. Механизм замедления кровотока в аневризматическом мешке обусловлен тем, что основной поток крови, проходя по аневризматической полости, устремляется вдоль стенок. Центральный поток при этом замедляется вследствие возврата крови, что обусловлено турбулентностью кровотока, наличием тромботических масс в аневризме и близким расположением бифуркации аорты.

Клиника неосложненных форм аневризм брюшной части аорты. В 24% случаев [Berstein E. et al., 1978] аневризмы брюшной части аорты протекают бессимптомно и выявляются случайно при пальпации живота на профилактических осмотрах, при рентгенографии органов брюшной полости (при условии кальцификации стенок аневризмы) либо при лапаротомии, произведенной по другому поводу. Нередко аневризмы

выявляются посмертно как случайная находка, не являясь причиной смерти. В последние годы аневризмы брюшной части аорты часто выявляются при ангиографии брюшной части аорты и ее ветвей. В связи с внедрением в клиническую практику (3-сканирования, компьютерной томографии бессимптомные формы аневризм стали выявляться чаще.

Выделяют характерные (типичные) и косвенные клинические признаки болезни. Типичные симптомы, выявляющиеся в среднем у 76% больных, — пульсирующее образование и боли в области живота. Боли носят тупой, ноющий характер, локализуются обычно в мезогастррии или слева от пупка. Они могут иррадиировать в спину, поясницу, крестец. Характер болей разнообразен — от интенсивных мучительных, острых, требующих применения наркотиков и анальгетиков, до постоянных и слабо выраженных. Очень часто эти жалобы в первую очередь побуждают врача ошибочно диагностировать более распространенные и известные ему болезни органов брюшной полости.

Косвенные клинические признаки аневризмы брюшной части аорты складываются из ряда синдромов.

1. *Абдоминальный синдром* (анорексия, отрыжка, рвота, запоры) развивается в результате вовлечения в стеноцистический процесс висцеральных ветвей брюшной части аорты, а также механической компрессии двенадцатиперстной кишки и желудка с ложной картиной опухоли головки поджелудочной железы.

2. *Урологический синдром* обычно обусловлен смещением почки, сдавлением лоханки, мочеточника, нарушенным пассажем мочи и проявляется тупыми болями в поясничной области, ощущением тяжести в ней, дизурическими расстройствами, гематурией, приступами, напоминающими почечную колику. Компрессия тестикулярных артерий и вен нередко вызывает болевой симптомокомплекс в яичках, а также развитие варикоцеле. Это нередко приводит к ошибочному диагнозу орхоэпидидимита.

3. *Ишиорадикулярный синдром* связан с компрессией позвоночника, нервных корешков поясничного отдела спинного мозга и проявляется болями в пояснице с характерной иррадиацией, чувствительными и двигательными расстройствами в нижних конечностях.

4. *Синдром хронической ишемии нижних конечностей* обусловлен стагнацией крови в аневризматическом мешке или вовлечением в окклюзионный процесс артерий нижних конечностей. Проявляется типичной картиной перемежающейся хромоты и нарушениями трофики нижних конечностей.

Диагностика. Пульсирующее образование в животе пальпируется обычно в мезо- или эпигастррии по срединной линии или слева от нее. Если не удается определить верхнюю границу мешка, можно думать о супраренальной локализации аневризмы. Если между реберной дугой и аневризматическим мешком удается расположить ребро ладони, следует предполагать инфраренальную локализацию аневризмы. Пульсация обычно носит экстенсивный характер. Образование имеет эластическую консистенцию, овальную форму, чаще бывает неподвижным, в редких случаях легко смещается вправо и влево от срединной линии; у женщин его можно принять за кисту брыжейки или гениталий. Пальпация образования достаточно неприятна для больного и даже болезненна. Редко у худых

больных и у детей можно выявить дочерние аневризматические выпячивания. После обнаружения пульсирующего образования в животе следует произвести его поэтапную аускультацию (эпигастрии, мезогастрий, гипогастрий, подвздошные и бедренные артерии), а затем стандартный ангиологический осмотр всех магистральных артерий.

Систолический шум над аневризмой брюшной части аорты выслушивается в 50—60% случаев [Шалимов А. А. и др., 1979]. Он может быть обусловлен турбулентным потоком крови, стенозированием ветвей брюшной части аорты, отклонением аорты резко вперед, сразу же дистальнее почечных артерий. У худых больных не следует прижимать фонендоскоп плотно к передней брюшной стенке, так как компрессия самого мешка или ветвей брюшной части аорты может вызвать артефактный шум. Необходимо обязательно обратить внимание на наличие «язвенного анамнеза» у больного, так как, по данным Р. Kester и соавт. (1981), почти в 20% случаев аневризмы брюшной части аорты сочетаются с язвенной болезнью двенадцатиперстной кишки, что является отягощающим моментом в ближайшем послеоперационном периоде с возможной активизацией процесса и кишечным кровотечением.

Кроме осмотра, необходимо провести *рентгенологическое обследование больного*.

1. Рентгенография органов брюшной полости и забрюшинного пространства в прямой и боковой проекциях осуществляется для выявления кальциноза или тени самого мешка обычно слева от позвоночника. Важным симптомом является «раздвинутость» кишечника в стороны от центра брюшной полости. Редким признаком аневризмы брюшной части аорты может быть узурация передней поверхности тел поясничных позвонков (II—V) в боковое проекции.

2. Томография органов забрюшинного пространства на фоне пневморетроперитонеума позволяет отдифференцировать аневризму брюшной части аорты от опухолей забрюшинного пространства, информирует о размерах, положении и форме почек.

3. Внутривенная урография выявляет пиелэктазию, компрессию мочеточников, а также необычный ход мочеточников, что косвенно свидетельствует об аневризмах подвздошных артерий. Благодаря этому методу можно диагностировать подковообразную почку, опухоль или кисту почек.

В предварительный диагностический комплекс исследований включают *радиоизотопные методы исследования*.

1. Сцинтиграфия почек позволяет отдифференцировать подковообразную почку от аневризмы, выявляет функциональное состояние почек.

2. Радионуклидная ангиография с  $^{99}\text{Tc}$  помогает выявить расположение аневризмы, ее размеры, наличие тромботических масс.

При *компьютерной томографии* видны структура аневризмы, ее наружный и внутренний контуры, тромботические массы, участки расслоения. Определяются продольные и поперечные размеры аневризмы, вовлечение в процесс ветвей брюшной части аорты. С целью изучения кровотока по аорте компьютерная томография сочетается с внутривенным введением контрастного вещества.

Непрерывное *ультразвуковое сканирование* позволяет отдифференцировать девиацию аорты от ее расширения, отличить опухоль, тесно прилегающую к стенке аорты, выявить расслоение стенки аорты, ее разрыв, состояние подвздошных артерий, точно установить размеры аневризматического мешка, зафиксировать пристеночный тромбоз, а также толщину аортальной стенки, состояние парааортальной клетчатки, что важно для диагностики аневризм, возникших в результате аортоартериита. Точность определения размеров аневризмы составляет 3 мм.

Современный комплекс диагностических неинвазивных методов исследования позволяет не проводить *ангиографию*. Следует, однако, помнить, что только ангиографическое исследование дает полную и достоверную информацию, а значит, обеспечивает выбор оптимального хирургического доступа, объема операции, ее радикализм и минимальную травматичность. Методом выбора следует считать трансфemorальную ангиографию по Селдингеру в двух проекциях. Однако необходимо помнить о неудачах и опасности данного метода при извитости и поражении подвздошных артерий и возможных осложнениях (перфорации стенки, тромбозы и тромбоземболии и расслоения).

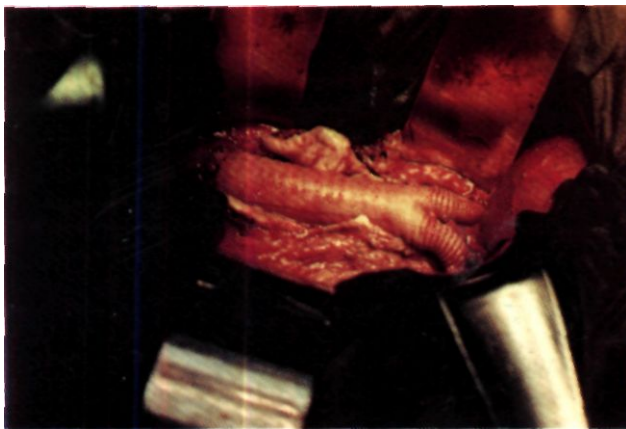
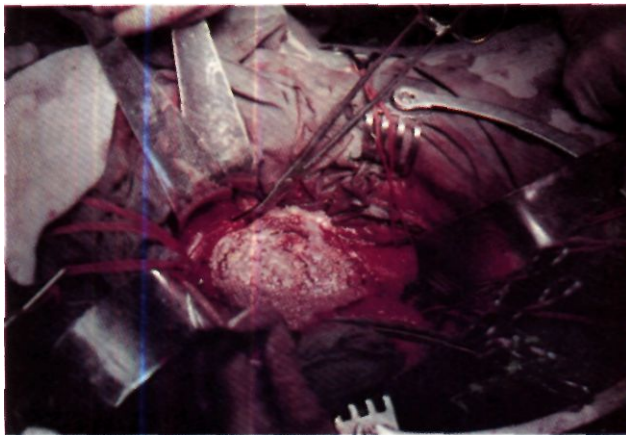
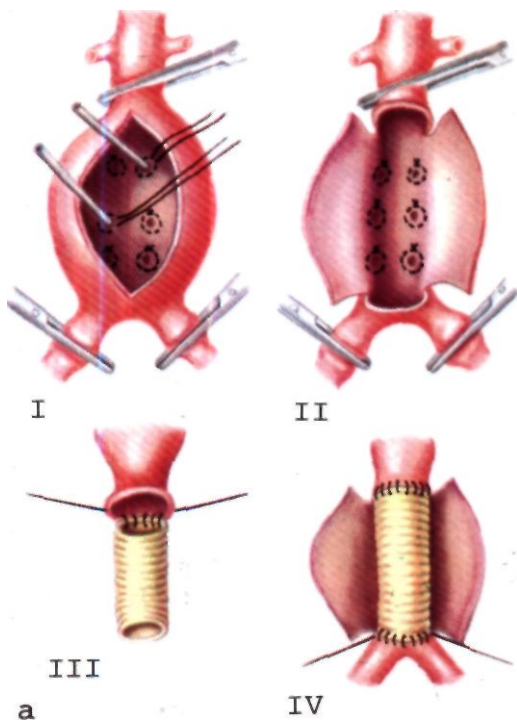
Если известно расположение проксимального уровня аневризмы, возможно проведение высокой транслюмбальной ангиографии. При супраренальной локализации аневризмы показан метод ангиографии через подмышечную артерию.

Трактовка ангиограмм должна быть направлена на установление размеров аневризмы, ее точной локализации, определение состояния проксимального сегмента аорты и путей оттока, а также ветвей брюшной части аорты и степени их вовлечения в процесс.

Малыми следует считать аневризмы диаметром до 3—5 см, средними—до 5—7 см. Все аневризмы, диаметр которых превышает 7 см, расценивают как аневризмы большого диаметра и крайне опасными в плане разрыва. По данным Е. Bernstein (1978), 76% подобных аневризм подвергаются разрыву. Существуют и «гигантские» размеры аневризм, превышающие нормальный диаметр инфраренального сегмента аорты в 8—10 раз.

Предоперационная оценка состояния каждого конкретного больного с аневризмой брюшной части аорты важна не только в связи с возрастом, но и наличием у большинства из них сопутствующих заболеваний. К. Scobie и соавт. (1977) установили, что 73% больных имеют по два сопутствующих заболевания—коронарная недостаточность, артериальная гипертензия, мозговая сосудистая недостаточность, ишемия органов пищеварения, хроническая ишемия верхних и нижних конечностей, болезни почек, желудочно-кишечного тракта, легких).

Показания к операции. Если установлен диагноз «аневризма брюшной части аорты», то это уже является показанием к операции, которую можно осуществлять в любом возрасте. Противопоказания к операции: острые расстройства коронарного, мозгового кровообращения с выраженным неврологическим дефицитом и недостаточность кровообращения ПБ—III стадии. Перенесенный 3 мес назад инфаркт миокарда при стабильных показателях ЭКГ, а также 6 нед назад инсульт при отсутствии выраженного



неврологического дефицита не являются противопоказанием к операции. Необходимо детально оценить состояние дыхательной функции легких и исключить «скрытую почечную недостаточность». Обязательно выясняют состояние дистального русла артерий нижних конечностей, так как невозможность адекватной реваскуляризации хотя бы глубоких артерий бедра является противопоказанием к операции. При наличии выраженной коронарной недостаточности проводят коронарографию и определяют функцию миокарда для решения вопроса о первоочередном выполнении аортокоронарного шунтирования. В ряде случаев длительная интенсивная лекарственная терапия позволяет подготовить больных к операции.

За 24 ч до операции больным начинают терапию антибиотиками, к которым чувствительны стафилококки и кишечная палочка. Всем больным необходимо интраоперационное мониторирование артериального давления, центрального венозного давления, газового состава крови, а также некоторым из них — введение катетера Свана—Ганза с поэтапной фиксацией сердечного выброса крови, определением давления в легочной артерии и давления «заклинивания».

Метод резекции аневризмы инфраренального отдела брюшной части аорты. Полная срединная лапаротомия. После рассечения заднего листа брюшины пересекают связку Трейтца, затем тонкую и двенадцатиперстную кишку отводят вправо и вверх. Может оказаться необходимой мобилизация левой почечной вены, распластанной на аневризматическом мешке. При тесном спаянии двенадцатиперстной кишки почечной вены с аневризматическим мешком их не выделяют. Необходимо выделить лишь переднюю и боковые стенки аорты выше аневризмы и общие подвздошные артерии. Ревизией бифуркации аорты определяют возможность прямого протезирования аорты. После внутривенного введения 5000 ЕД гепарина прямым мощным зажимом постепенно, медленно под контролем артериального давления пережимают аорту выше аневризматического мешка и общие подвздошные артерии. Аневризму вскрывают продольно электроножом, из мешка удаляют тромботические массы (рис. 7.43): Устья функционирующих поясничных артерий прошивают Z-образными или кистетными швами, благодаря чему достигается полный гемостаз. Если функционирует нижняя брыжечная артерия, ее имплантируют в протез, поэтому временно пережимают зажимом типа «бульдог». Для удобной экспозиции при наложении обоих анастомозов стенку аневризмы рассекают поперек, кроме задней поверхности. Протез анастомозируют с аортой непрерывным швом проленовой нитью 3/0. Диаметр протеза обычно должен быть равен 20—22 мм. После окончания проксимального анастомоза проверяют его герметичность и замачивают протез кровью. Для предотвращения избыточной длины протеза последний пережимают в дистальном отделе и заполняют кровью. Намечают точную линию пересечения протеза. Вновь пережимают аорту или протез сразу же дистальнее

7.43. Схематическое изображение этапов (I—IV) резекции аневризмы брюшной части аорты инфраренальной локализации.

Пережата аорта, продольно вскрыт аневризматический мешок, ушиты устья функционирующих поясничных артерий с дальнейшим протезированием брюшной части аорты внутримешковым методом. I, II, б—интраоперационный снимок — вскрыт продольно аневризматический мешок. Видны тромботические массы внутри просвета мешка; III, IV, в — интраоперационный снимок—исходный этап операции резекции инфраренальной аневризмы брюшной части аорты с протезированием бифуркационным протезом, видны протез и стенки аневризматического мешка, которым «укрывают» протез.

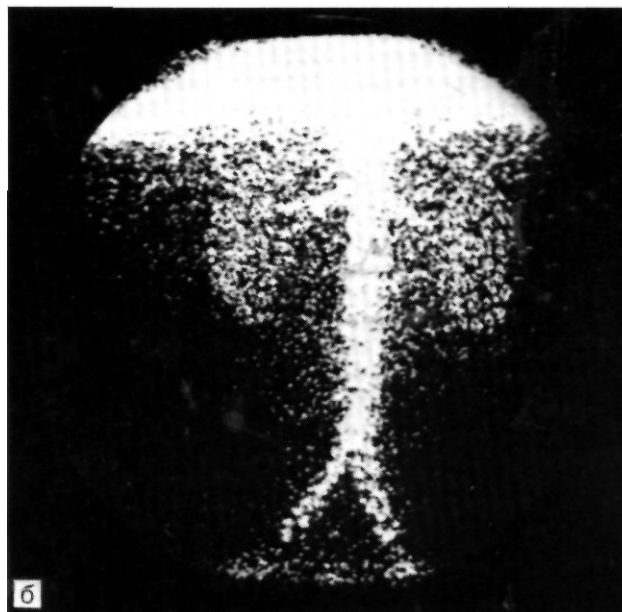
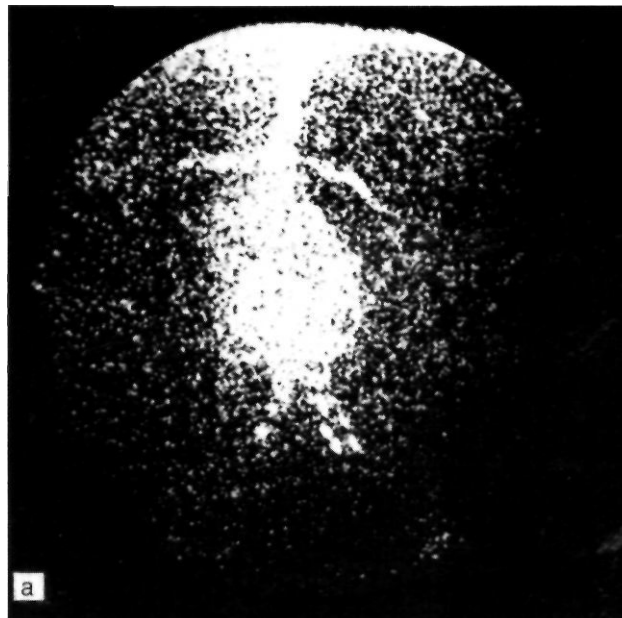


наложенного анастомоза с аортой и по описанному методу накладывают дистальный анастомоз протеза с аортой. Снимают зажимы с подвздошных артерий, протез заполняют кровью, проверяют герметичность дистального анастомоза, вытесняют воздух из протеза, после чего постепенно под контролем артериального давления приоткрывают центральный зажим с аорты. Для профилактики снижения артериального давления протез сначала отжимают на  $\frac{2}{3}$  диаметра, затем после стабилизации давления — на  $\frac{1}{3}$  и лишь после этого полностью пускают кровь по протезу. При необходимости имплантации нижней брыжеечной артерии протез пристеночно отжимают и артерию имплантируют по методу Карреля в «окно» в протезе округлой формы. Используют проленовую нить 4/0—5/0. После пуска кровотока по нижней брыжеечной артерии стенки аневризматического мешка ушивают над протезом, изолируя его от кишечника. При поражении общих подвздошных артерий и при интактности наружных подвздошных артерий производится интраабдоминальное бифуркационное протезирование. При поражении подвздошных артерий операцию следует начинать с обнажения бедренных артерий для решения вопроса о возможности реваскуляризации нижних конечностей ниже пупартовой связки.

Метод резекции аневризмы супраренальной локализации с протезированием. При изолированном сегментарном поражении поддиафрагмального отдела брюшной части аорты без вовлечения в процесс ее нижегрудного отдела и с вовлечением висцеральных ветвей используют доступ по девятому межреберью (левосторонняя торакофренолюмботомия). После рассечения диафрагмы в области аортального канала выделяют нижегрудной, инфраренальный сегменты аорты, чревный ствол, верхнюю брыжеечную и левую почечную артерии. С целью уменьшения кровопотери перевязывают левые поясничные артерии в зоне аневризмы. После пережатия аорты выше чревного ствола и ниже почечных артерий аневризматический мешок вскрывают продольно и широко. У верхней и нижней границ мешка стенки аневризмы пересекают поперечно, оставляя заднеправую поверхность аорты. В устье правой почечной артерии вводят катетер Фогарти для остановки ретроградного кровотока. Висцеральные ветви и левую почечную артерию пережимают зажимами. Устья межреберных и поясничных артерий ушивают изнутри. Протезирование аорты производится внутримешковым способом протезом диаметром 20—22 мм. При близком расположении устья висцеральных ветвей их и правую почечную артерию имплантируют в «окно» в протезе на единой площадке. При одновременном стенозировании устьев ветвей производят тромбоздартеректомию. Если ветви находятся на значительном расстоянии друг от друга, их также имплантируют в протез, но отдельно на площадках по методу Карреля. После предварительной проверки анастомозов на герметичность постепенно производят пуск кровотока по протезу. Если супраренальная аневризма диффузно захватывает весь терминальный отдел аорты, хирургический доступ расширяют за счет продления кожного разреза по параректальной линии практически до лобковой области.

При интактности бифуркации осуществляют прямое или бифуркационное протезирование аорты.

Результаты операций. Еще 15—20 лет назад летальность после операций по поводу инфраренальных неосложненных аневризм брюшной части аорты была 10% [De Bakey M. et al., 1964; May A. et al., 1968; Couch N. et al., 1970]. К 1976 г. она снизилась до 3—5% [Mannick J., 1978]. Нельзя полностью согласиться с мнением А. В. Покровского (1979), что оперированные больные практически живут так же долго, как все люди их возраста. Это не совсем так. Приводим средние показатели выживаемости в течение 5 лет трех групп наблюдавшихся в 7 крупнейших центрах США лиц одного возраста: здоровых больных с аневризмами брюшной части аорты, лечившихся консервативно и оперированных [Bernstein E. et al., 1978] (табл. 7.1).



7.44. Радионуклидная ангиограмма больного с аневризмой инфраренального отдела брюшной части аорты до операции (а) и после нее (б). На послеоперационной ангиограмме видны проходимые почечные артерии, протез и обе подвздошные артерии.

Следует, однако, отметить явные преимущества хирургического метода лечения аневризм брюшной части аорты перед консервативным (рис. 7.44). Госпитальная летальность при хирургическом лечении составляет 5.4%.

Клиника осложненных форм аневризм брюшной части аорты. Аневризмы брюшной части аорты — болезнь постоянно прогрессирующая.

Таблица 7.1. *Выживаемость (в процентах) трех групп лиц одного возраста*

Группа наблюдавшихся	Показатели	
	средний	минимальный и максимальный
Здоровые	81	—
Больные с аневризмами брюшной части аорты, лечившиеся консервативно	29	17—36
Больные, оперированные по поводу аневризм брюшной части аорты	51	47—58

Однако существуют различные мнения относительно темпов увеличения размеров аневризм и наступления разрывов. Какой размер аневризм следует считать опасным с точки зрения разрыва? Этот вопрос носит риторический характер, поскольку известны случаи разрывов асимптомных аневризм диаметром не более 4 см. Принято, однако, считать, что частота разрывов аневризм брюшной части аорты следующим образом увеличивается в зависимости от ее диаметра: при диаметре аневризмы менее 5 см средняя частота разрывов равна 5%, менее 6 см—16%; 7 см и более—76% [Berstein E. et al., 1978]. Эти авторы в группе больных (49 человек) с аневризмами брюшной части аорты диаметром 3 см провели динамическое наблюдение с помощью ^-сканирования каждые 3 мес на протяжении ряда лет. Больных не оперировали из-за высокой степени риска. Оказалось, что в среднем диаметр аневризм увеличивался ежегодно на 4 мм. Следовательно, диаметр аневризм через 7,5 года должен увеличиться до опасной границы—6—7 см. Однако наблюдались и совершенно непредсказуемые быстрые темпы увеличения аневризм, что требовало срочных операций. Эти данные свидетельствуют о необходимости «агрессивного» подхода в отношении больных с данным диагнозом. J. Bergan и соавт. (1980) считают, что больной с аневризмой диаметром до 6 см имеет 75% шансов выжить без операции в течение 1 года и 50% — в течение 5 лет. Это положение резко меняется у больных, имеющих диаметр аневризмы свыше 6 см. Они имеют 50% шансов выжить в течение года и только 6% — в течение 5 лет.

Разрыв аневризматического мешка с кровотечением в брюшную полость, забрюшинное пространство или близлежащие органы—закономерная заключительная стадия развития каждого аневризматического процесса, если другие причины не приведут ранее больного к смерти. Выше было отмечено, что при операциях, сделанных в плановом порядке, летальность составляет менее 5%. Однако летальность больных после операций по поводу разорвавшихся аневризм высокая и до настоящего времени (30—70%). Поэтому для улучшения результатов операций при аневризмах брюшной части аорты возможны следующие меры: 1) производство операций в бессимптомной или моносимптомной стадиях болезни (пульсирующее образование в животе), после соответствующей подготовки и тщательного всестороннего обследования больных; 2) квалифицированный ранний диагноз разрыва аневризм брюшной части аорты и правильные организационные мероприятия, направленные на своевременное поступление больного в специализированный стац-

онар; 3) квалифицированная анестезиологическая, хирургическая и послеоперационная реаниматологическая помощь.

До настоящего времени значительная часть больных погибают дома или в стационарах разного профиля от недиагностированного разрыва аневризм брюшной части аорты. Такие больные могут быть ошибочно госпитализированы в терапевтические и кардиологические отделения, а также в отделения интенсивной терапии с диагнозом «абдоминальная форма инфаркта миокарда», или «кардиогенный шок»; 50% больных оперируют в общих хирургических стационарах по поводу «тромбоза мезентериальных сосудов», «острого панкреатита», «перфорации язв желудка». Часть больных поступают в урологические отделения с диагнозом: «паранефрит», «почечная колика» и даже в ортопедические и неврологические стационары с диагнозом «ущемление межпозвонкового диска» [Stephen-son H. et al., 1977]. В то же время существует одно принципиальное положение: моментальная смерть при разрыве аневризм брюшной части аорты—крайне редкое явление. У хирурга всегда есть время для оказания больному urgentной квалифицированной хирургической помощи. Темпы развития сосудистой катастрофы обусловлены анатомическими особенностями органа: локализацией кровоизлияния, величиной разрыва, уровнем артериального давления, показателями свертывающей системы крови, общим состоянием больного и его компенсаторными возможностями. За исключением очень остро протекающего разрыва аневризмы в брюшную полость в течение данного urgentного состояния, следует выделять период временной стабилизации процесса, который в зависимости от ряда перечисленных причин имеет различную продолжительность [Углов Ф. Г. и др., 1970]. Стабилизация состояния обычно обусловлена прекращением кровотечения вследствие тромбоза, артериальной гипотензией, тампонадой места разрыва стенки аорты. По данным Н. Shumacker (1977), шок возникает в каждом случае разрыва аневризмы брюшной части аорты, но выраженность его может быть различной: тяжелый (артериальное давление менее 65 мм рт. ст.) наблюдается у 50% больных, средней тяжести—у 20% больных. У 30% больных протекает сравнительно легко.

Среди осложненных форм аневризм брюшной части аорты следует различать: *неполный разрыв—надрыв*, вернее *расслоение*, стенки аневризмы брюшной части аорты с образованием субадвентициальной гематомы, иногда с дистальной фенестрацией в области бифуркации и *полный разрыв* с кровоизлиянием в забрюшинное пространство, свободную брюшную полость, органы желудочно-кишечного тракта и в систему нижней полой вены.

Клиническая картина надрыва стенки аневризмы характеризуется появлением острых резких болей в животе или поясничной области, но без коллапса и анемии. Умеренная гипотензия и тахикардия обычно обусловлены болевым фактором. Одновременно, если больной наблюдался в динамике, отмечаются увеличение размеров аневризмы, усиление ее пульсации, изменение конфигурации пульсирующего образования. В ряде случаев можно отметить, что местами стенка пульсирующего образования более податлива и как бы

пролабирует вследствие образования дочерних тонкостенных аневризм. Боли требуют введения анальгетиков и наркотиков. Надрыв может принять хроническое течение при условии достаточно прочных наружных слоев стенки аневризматического мешка. На операции в таких случаях по заднебоковым стенкам обычно выявляются места разрывов внутренней оболочки с заполненными тромбами полостями «дочерних аневризм». В острых случаях отмечается инфильтрация стенок аневризмы, иногда полное отсутствие задней стенки аорты, которую заменяют узурированные тела поясничных позвонков.

Особенности клинической картины разрывов аневризм брюшной части аорты различной локализации. *Разрыв аневризмы в свободную брюшную полость* — самый острый и самый трагический вариант разрыва, так как кровотечение идет быстрыми темпами, эффект тампонады не возникает. Такой разрыв встречается в 10—14,4% всех случаев разрывов [Darling R., 1970; Stephenson H. et al., 1977]. В клинической картине преобладают острые боли по всему животу, симптомы острого массивного кровотечения в большую полость (коллапс, шок, бледность, анемия, холодный пот, тахикардия). Несколько позднее появляются симптомы раздражения брюшины, вздутие живота, тошнота. На фоне гипотензии развивается олигурия и даже анурия. При обследовании, если больной наблюдался в динамике, отмечаются уменьшение размеров пульсирующего образования и нечеткость его контуров, перкуторно в отлогих частях живота — тупость, при исследовании через прямую кишку — нависание передней стенки прямой кишки, при влагалищном исследовании — нависание заднего свода у женщин. Перистальтика вялая, определяются симптомы раздражения брюшины по всему животу. В анализах крови — нарастающая анемия. Если ранее уже был установлен диагноз аневризмы брюшной части аорты, то данная клиническая картина служит показанием к срочной операции. Если ранее больной не наблюдался по поводу данного заболевания, то показаны срочное проведение ^-сканирования, компьютерной томографии или дигитальной субтракционной ангиографии и операция.

*Разрыв аневризмы брюшной части аорты в забрюшинное пространство* — наиболее частый и наиболее удобный для транспортировки и операции вариант, так как кровотечение не бывает столь быстрым и массивным, всегда имеет место эффект тампонады и тромбоза отверстия, что на фоне гипотензии приводит к временной остановке кровотечения. Однако не следует забывать, что эта стабилизация состояния — явление временное, отодвигающее катастрофу на неопределенный, достаточно кратковременный период времени. В клинической картине отмечаются острые интенсивные боли в левой половине живота и левой поясничной области. Боли могут симулировать почечную колику, тем более что параренальная гематома может вызвать гематурию. Коллапс менее выражен, нежели при кровоизлиянии в брюшную полость. Однако болевой синдром на фоне кровотечения приводит к достаточно выраженному шоку с падением артериального давления, тахикардией, анемией, олигурией. При осмотре: в брюшной полости больше слева определяется пульсирующее образование значительных размеров, без четких границ, над ним выслушивается систолический шум, перкуторно — притупление в левой половине живота. Позднее может выявиться картина ишемии нижних конечностей за счет сдавления подвздошных артерий и их тромбоза на фоне гипотензии или, наоборот, картина венозного стаза в нижних конечностях за счет компрессии подвздошных вен. В дальнейшем появляется синюшность нижних боковых отделов передней брюшной стенки, поясницы, бедра, мошонки. Рентгенологически в прямой проекции отмечается исчезновение тени большой поясничной мышцы. В боковой проекции выявляется смещение газов в кишечнике кпереди. При даче взвеси сульфата бария желудок также смещен кпереди. При наличии пульсирующего образования в животе диагноз достаточно ясен и больному показана ургентная операция. При неясной клинической картине показаны неинвазивные методы диагностики аневризм брюшной части аорты, а если позволяет общее состояние больного, то и экстренная рентгеноконтрастная ангиография.

*Прорыв аневризмы брюшной части аорты в органы желудочно-кишечного тракта* также позволяет хирургу оценить ситуацию и подготовить больного к ургентной операции, поскольку, по данным J. Reckles и соавт. (1979), у 41% больных между первым и вторым обильным кровотечением в желудочно-кишечный тракт проходит менее суток, у 26,9% больных — от 1 до 7 дней и у 32,1% — более 7 дней. Наиболее часто прорыв происходит в двенадцатиперстную кишку (76—81%). У 5—16% больных аневризма может прорваться в желудок, у 3—10% — в тощую кишку и крайне редко — у 3—5% — в толстую кишку. Установить диагноз помогают следующие признаки: 1) наличие в анамнезе пульсирующего образования в животе; 2) «продромальный период» разной продолжительности, заключающийся в усилении болей в мезогастррии, гипертермии, лейкоцитозе, повышении СОЭ; 3) развитие острого болевого синдрома в эпимезогастррии, рвота кровью, икота наряду с явлениями коллапса (бледность, холодный пот, тахикардия, анемия); 4) мелена — более поздний признак кишечного кровотечения. Прорыв в двенадцатиперстную кишку происходит чаще в связи с тесным прилеганием этого отдела кишки к брюшной части аорты. Перистальтика кишки обычно способствует тромбозу и прикрытию отверстия в ее стенке на фоне снижения артериального давления.

Уточнить диагноз позволяют неинвазивные методы исследования, дуоденоскопия, а в крайних случаях — рентгеноконтрастная ангиография.

*Прорыв аневризмы брюшной части аорты в бассейн нижней полой вены* может быть: 1) непосредственно в ствол нижней полой вены; 2) в левую почечную вену; 3) в правую подвздошную вену. Это осложнение встречается лишь в 1% случаев всех операций по поводу аневризм брюшной части аорты. Основные симптомы прорыва: 1) наличие пульсирующего образования в животе; 2) дрожание при пальпации живота в проекции нижней полой вены и систолодиастолический шум при аускультации пульсирующего образования; 3) остро развивающаяся картина сердечной недостаточности (одышка, сердцебиение, а позднее прогрессирующая недостаточность правой по-

ловины сердца — увеличение печени, асцит); 3) развитие синдрома нижней полой вены за счет повышения венозного давления в ее системе. Указанная картина не сопровождается проявлениями внутреннего кровотечения. Дополнительно к описанной клинической картине вследствие увеличения печени у больных может отмечаться чувство тяжести в правом подреберье, а также в ногах и в тазу за счет венозного стаза и аноксии тканей. Нередко отмечается расширение подкожных вен передней брюшной стенки и нижних конечностей. При катетеризации нижней полой вены выявляется повышение венозного давления и насыщения кислородом венозной крови.

Осложненные формы аневризм брюшной части аорты требуют срочной операции, однако для обеспечения положительного результата необходимо детальное соблюдение предоперационной тактики и принципов хирургической помощи данным контингентам больных [Tarhan S. et al., 1982]: 1) не следует стремиться к повышению систолического артериального давления выше 80 мм рт. ст.; 2) нельзя вводить вазопрессоры; 3) исключить все процедуры, которые могут провоцировать натуживание больных (клизмы, катетеризация мочевого пузыря, введение зонда в желудок, нежелательны даже кашель и чиханье); 4) больной должен быть полностью подготовлен для операции до момента введения в наркоз, а бригада хирургов должна быть готова к экстренным хирургическим мероприятиям, поскольку на фоне вазодилатационного эффекта вводимого наркоза и интубации кровотечение может прогрессировать. При наркозе тампонадный эффект ликвидируется.

Как только дан наркоз, бригада хирургов начинает полную срединную лапаротомию. Основная задача — пережатие аорты выше аневризмы с целью прекращения кровотечения. Остановка кровотечения из аорты возможна несколькими путями: 1) рекомендуемый рядом авторов метод прижатия аорты через переднюю брюшную стенку кулаком малоэффективен; 2) трансфemorальное введение в аорту обтурирующего баллона типа баллона Фолея выполнимо редко в связи с изгибами и стенозами подвздошно-бедренного сегмента. Кроме того, этот метод опасен возможностью эмболизации периферического русла из аневризматического мешка; 3) более радикален метод введения обтурирующего баллона через подмышечную артерию; 4) метод компрессии проксимальной аорты после быстрой лапаротомии специальным зеркалом-компрессором, предложенный J. Ellia и соавт. в 1959 г., нашел широкое применение в клинической практике; 5) идеальный вариант — быстрое выделение шейки аневризмы и пережатие ее вертикально наложенным зажимом — не всегда выполним из-за наличия гематомы и опасен возможностью ранения крупных венозных стволов, что увеличивает кровопотерю и усложняет операцию; 6) надежным и малотравматичным является метод рассечения передней стенки аневризмы и введения баллонного катетера типа Фолея в проксимальное русло аорты, а затем и в обе подвздошные артерии; 7) H. Schumacker (1974) и H. Stephenson (1977) предложили использовать метод предварительной торакотомии в шестом межреберье с целью пережатия аорты в грудном отделе над диафрагмой пальцами ассистента, в то время как хирург с

помощью других хирургов производит лапаротомию. Преимущества данного метода заключаются в следующем: во-первых, аорта может быть перекрыта быстро и надежно, после чего следует начать мероприятия по восстановлению объема циркулирующей крови и т. д.; во-вторых, операционное поле не заполняется кровью, поэтому легче и быстрее можно выделить шейку аневризмы без дополнительной травмы почечных сосудов, поджелудочной железы, венозных стволов. Наконец, чрезвычайно важен визуальный и пальпаторный контроль за деятельностью сердца, так как в 30—80% случаев во время операции по поводу разрыва аневризмы брюшной части аорты происходит остановка сердца. Критическими периодами для остановки сердца являются индукция в наркоз, которая провоцирует вазодилатацию, а также переливание большого количества несогретой крови, что снижает температуру миокарда и в сочетании с нарушениями кислотно-основного равновесия приводит к остановке сердца. Если это осложнение произошло в момент введения в наркоз, необходимо срочно начать вентиляцию легких, как можно быстрее — интубацию трахеи больного, внутривенную массивную гемотрансфузию, приподнять ножной конец стола, что позволяет уменьшить количество переливаемой крови на 500—1000 мл, произвести быструю торакотомию, пережать аорту над диафрагмой и сделать прямой массаж сердца, позволяющий улучшить перфузию миокарда и мозга. Открытая грудная клетка дает возможность произвести, если это необходимо, прямую дефибрилляцию сердца. Переливаемая кровь и жидкости должны быть согреты до нужной температуры.

В ИССХ им. А. Н. Бакулева АМН СССР в настоящее время в ряде случаев при супраренальных и осложненных аневризмах брюшной части аорты применяется широкая левосторонняя торакофренолтомия с продолжением разреза в параректальный. Этот доступ позволяет при необходимости контролировать и нижнегрудной отдел аорты, легче выделять шейку аневризматического мешка, практически исключает опасность ранения крупных венозных стволов, при этом сохраняются все преимущества торакотомии. Поэтому данный метод можно рекомендовать в случае urgentных операций при разрывах брюшной части аорты.

После пережатия аорты выше аневризмы и остановки кровотечения проводятся мероприятия, направленные на стабилизацию гемодинамики, профилактику почечной недостаточности и шока: массивная трансфузия свежесконсервированной и подогретой крови до нормализации центрального венозного давления, введение глюконата кальция, диуретиков (лазикс), бикарбоната натрия для ликвидации метаболического ацидоза, гидрокортизона. По возможности желательна подготовка больного за 2 сут до операции путем введения больших доз антибиотиков.

Техника самой операции мало отличается от техники операции в «холодном» периоде аневризмы брюшной части аорты. Сообщение с нижней полой веной ушивается изнутри аневризматического мешка. При наличии фистулы с двенадцатиперстной кишкой отверстие ушивают из просвета мешка двух- или трехэтажным швом. Можно ушивать фистулу после дуоденотомии или даже произвести резекцию двенадцатипер-



стной кишки. Обязательным условием является надежное укрытие протеза от места ушивания фистулы с помощью стенки мешка или салъника.

Результаты операций зависят от тяжести состояния больных и выраженности шока. А. Young и соавт. (1977) собрали данные о летальности больных в 9 крупнейших центрах США. Оказалось, что при развившемся шоке летальность составляла 77%, а без него—29%. Некоторые авторы [Darling R., 1970; Shumacker H., 1973] добились снижения летальности до 8—10% при невыраженном шоковом состоянии. Отдаленные результаты операций аналогичны таковым у больных, оперированных по поводу неосложненных аневризм брюшной части аорты.

#### 7.4. РАССЛАИВАЮЩИЕ АНЕВРИЗМЫ АОРТЫ

Под термином «расслаивающая аневризма аорты» подразумевают внезапное образование вследствие различных причин дефекта внутренней оболочки стенки аорты с последующим проникновением потока крови в дегенеративно измененный средний слой, образованием внутрстеночной гематомы и продольным расслоением стенки аорты преимущественно в дистальном или реже в проксимальном направлении.

Расслоение аорты впервые было описано в 1761 г. Morgagni, а затем в 1802 г. Maunoz. В 1819 г. французской школой Laennec в клиническую практику был введен термин «anévrisme diséquant» (расслаивающая аневризма), сохранившийся до настоящего времени, поскольку само по себе расширение аорты в ряде случаев носит умеренный характер и не затрагивает ее внутреннего слоя. Этот термин нельзя считать абсолютно правильным, но он тем не менее является общепринятым.

Первая попытка коррекции расслоения аорты была предпринята D. Gurin и соавт. в 1935 г/ путем создания дистальной фенестрации на уровне наружной подвздошной артерии. В 1955 г. R. Shan повторил эту операцию уже на уровне брюшной части аорты. Оба больных умерли от почечной недостаточности. Первая успешная операция создания дистальной фенестрации на уровне грудной нисходящей части аорты была произведена также в 1955 г. M. DeBakey. В 1955 г. M. DeBakey произвел успешную операцию резекции расслаивающей аорты с ее протезированием, проксимальная фенестрация которой локализовалась дистальнее левой подключичной артерии. В 1959 г. M. DeBakey выполнил первую операцию по поводу расслаивающей аневризмы восходящей части аорты. В нашей стране подобную операцию впервые сделал в 1964 г. Б. В. Петровский. В 1965 г. А. В. Покровский выполнил операцию протезирования грудной нисходящей части аорты при ее расслоении. Наибольший опыт в лечении расслаивающих аневризм грудной части аорты накоплен в ИССХ им. Бакулева АМН СССР.

**Частота.** Не следует считать расслоение аорты казуистически редким заболеванием. Об этом свидетельствуют данные статистики. Среди острых заболеваний аорты ее расслоение может считаться самой частой катастрофой [Sorensen H. et al., 1964], причем оно наблюдается в 2—3 раза чаще, чем, например, разрыв аневризм брюшной части аорты [Wheat M., 1973]. Расслоение аорты встречается у 1 из 10 000 госпитализированных больных. Однако значительная часть больных погибают на догоспитальном этапе. Расслаивающие аневризмы аорты в 1,1% случаев бывают причиной внезапной смерти. По данным В. С. Смоленского (1964), суммарный материал лите-

ратуры свидетельствует о том, что с 1909 по 1956 г. 1 случай разрыва или расслоения аорты приходится в среднем на 400 вскрытий. По данным M. Wheat (1973), частота расслоения аорты составляет 5—10 случаев на 1 млн населения ежегодно. Среди аневризм аорты расслаивающие аневризмы составляют 6%, а среди аневризм грудной части аорты—20% [DeBakey M., 1961].

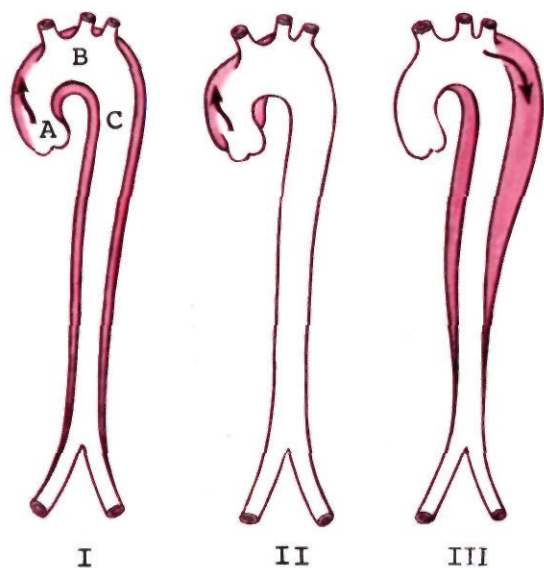
**Классификация.** Классификации расслаивающих аневризм аорты обычно основаны на локализации проксимального разрыва внутренней оболочки аорты и протяженности расслоения стенки аорты. Поскольку принципиально разрыв внутренней оболочки аорты может произойти в любом сегменте аорты и бывает множественным, теоретически варианты расслоения аневризмы могут быть разнообразными. Ch. Dubost выделяет, например, три формы расслоения грудной части аорты с местом расположения дефекта внутренней оболочки в восходящей части аорты, в области ее дуги и в начальном сегменте нисходящей части аорты (рис. 7.45). На практике, однако, разрыв внутренней оболочки чаще всего происходит в передней стенке восходящей части аорты на границе проксимальной и средней трети, а также в начальном сегменте нисходящей части аорты дистальнее устья левой подключичной артерии. Именно на этом принципе и основана классификация M. DeBakey, которой придерживаются большинство отечественных хирургов (рис. 7.46). Однако, с нашей точки зрения, в клинической практике для определения прогноза болезни и выработки консервативной и оперативной тактики более удобной является модификация этой классификации, которую предложил в 1984 г. F. Robicsek (рис. 7.47, 7.48).

Тип I—разрыв внутренней оболочки локализуется в восходящей части аорты, а расслоение ее стенок распространяется до брюшной части аорты. Патологический процесс имеет два варианта: а) расслоение стенки аорты заканчивается слепым мешком в дистальных отделах аорты; б) имеется второй—дистальный—разрыв аорты (дистальная фенестрация).

Тип II—разрыв внутренней оболочки локализуется в восходящей части аорты, расслоение заканчивается слепым мешком проксимальнее плечевого ствола.

Тип III—разрыв внутренней оболочки аорты локализуется в начальном отделе нисходящей части грудной аорты дистальнее устья левой подключичной артерии. Процесс расслоения имеет 4 варианта: а) расслоение заканчивается слепым мешком выше диафрагмы; б) расслоение заканчивается слепым мешком в дистальных отделах брюшной части аорты; в) расслоение направлено не только дистально, но и распространяется ретроградно на дугу и восходящую часть аорты, заканчиваясь слепыми мешками; г) расслоение аорты распространяется на брюшную часть аорты с развитием дистальной фенестрации.

Частота выявления различных типов расслоения аорты лучше всего демонстрируется на большой серии клинических наблюдений, приведенных M. DeBakey в 1982 г.: расслаивающие аневризмы I типа составляют 26,2%, II типа—10,8%, III—типа—63% от числа всех случаев. По данным ИССХ им. А. Н. Бакулева АМН СССР, частота выявлений I типа расслоения аорты



7.45

составляет 24%, **II типа**—21%, **III типа**—55% от числа всех расслаивающихся аневризм грудной части аорты. Данные вскрытий свидетельствуют о значительном преобладании расслаивающихся аневризм I—II типа (80%), т. е. о высокой догоспитальной летальности больных с расслоением аневризм именно этих типов.

**Этиология.** Принято считать, что основной причиной расслоения стенки аорты является артериальная гипертензия, поскольку 84% больных имеют повышенные цифры артериального давления. Однако артериальная гипертензия и гемодинамические особенности различных сегментов аорты могут привести к расслоению, стенки только при дегенеративных изменениях ее средней оболочки, мышечных и эластических ее структур. Последнее может быть вызвано различными этиологическими факторами: атеросклерозом, фиброзной дисплазией, идиопатическим медионекрозом, генетическим дефектом эластических структур (болезнь Марфана), гормональными изменениями в них, характерными для последнего триместра беременности. В последние годы в связи с развитием ангиографии и методов баллонной дилатации выделяют еще одну группу расслаивающихся аневризм аорты и ее ветвей — ятрогенные аневризмы.

**Патогенез.** Аорта имеет три наиболее уязвимых сегмента — корень, перешеек и диафрагму. Гемодинамическое напряжение указанных зон и их хроническая травматизация приводят к дегенеративным изменениям средней оболочки аорты. Экспериментально подтвержден следующий механизм расслоения аорты: длительное повышение артериального давления всегда ведет к той или иной степени дилатации аорты. Известно также, что внутренняя оболочка по своей структуре менее растяжима, чем средняя и наружная оболочки, обладающие большей эластичностью. Именно поэтому при одном из очередных «критических» повышений артериального давления происходит разрыв внутренней оболочки. Особенности формы потока крови в восходящей части и начальном отделе нисходящей части аорты, скорость кровотока и характер пульсовой волны — эти гемодинамические параметры и определяют закономерность в развитии разрыва внутренней оболочки аорты в указанных отделах. Однако гидравлический удар о стенку аорты и разрыв внутренней оболочки сами по себе могут привести лишь к развитию внутрестеночной гематомы. Дальнейшее расслоение происходит лишь при наличии патологического процесса в средней оболочке аорты (рис. 7.49).

При разнообразных процессах в аорте этиологические факторы повышения артериального давления и дегенератив-



7.45. Схема классификации расслаивающихся аневризм аорты по Дюбосту (I—III). Объяснение в тексте.

7.46. Схема классификации расслаивающихся аневризм аорты по Де Бейки. Объяснение в тексте.

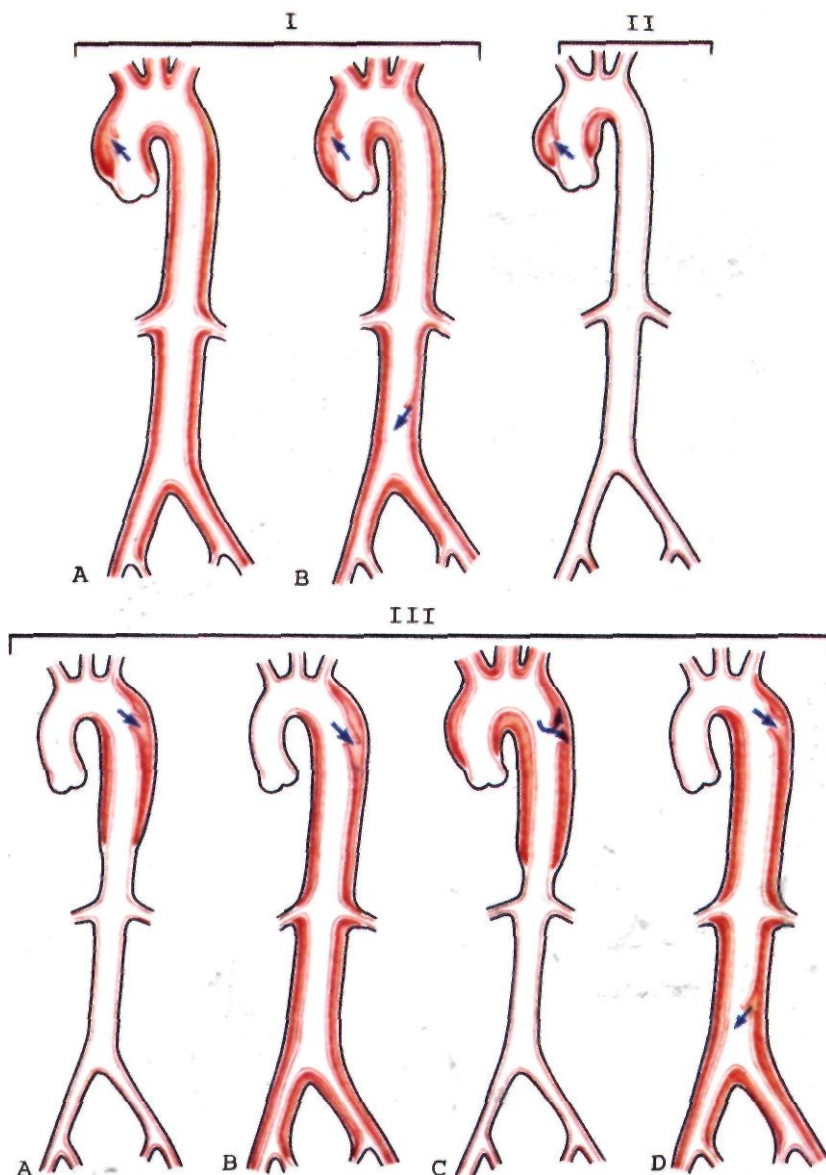
7.46

ных изменений средней оболочки имеют различное значение. Так, например, расслоение аорты при беременности, болезни Кушинга, феохромоцитоме в основном обусловлено «кризовыми» подъемами артериального давления. Расслоение аорты при коарктации, так же как и при атеросклерозе, обусловлено обычно и высоким артериальным давлением, и дегенеративными изменениями стенки аорты. У больных моложе 40 лет расслоение аорты чаще всего обусловлено врожденными и генетическими изменениями в стенке аорты, нежели нарушениями гемодинамики. Ятрогенные причины расслоения аорты (при ангиографии, баллонной дилатации, канюляции аорты при проведении ИК или введении кардиоплегического раствора) зависят только от технических погрешностей и не связаны ни с уровнем давления, ни с дегенеративными изменениями стенки аорты.

**Патологическая анатомия.** При гистологическом исследовании аорты больных, страдающих артериальной гипертензией, Л. Н. Попов (1956) отметил надрывы внутренней и средней оболочек аорты. При хронической травматизации стенки аорты возникают своеобразные морфологические изменения, аналогичные медионекрозам Эрдгейма. При идиопатическом медионекрозе, описанном Эрдгеймом (1929—1930 гг.), наблюдающимся обычно в возрасте старше 40 лет, образуются очаги некроза в мышечном слое средней оболочки, фрагментация эластических мембран и характерные кисты-полости, заполненные желеобразной массой. Некоторые считают, что этот процесс развивается в результате инфекции, интоксикации и даже ревматизма. При болезни Марфана отмечается разрежение соединительнотканых, эластических структур с замещением их мукоидным веществом. Гистологическая картина напоминает патологические изменения при идиопатическом медионекрозе.

**Патологическая физиология.** Выделяют три основных фактора: 1) расслоение стенки аорты; 2) развитие обширной внутрестеночной гематомы; 3) сдавление или отрыв многочисленных ветвей аорты, снабжающих кровью жизненно важные органы (миокард, головной или спинной мозг, почки), с последующей их ишемией. Само по себе внезапное расслоение стенки аорты даже при отсутствии выраженной кровопотери

7.47. Схема расслаивающихся аневризм I (A, B) и II типа по классификации Робичека. Объяснение в тексте.

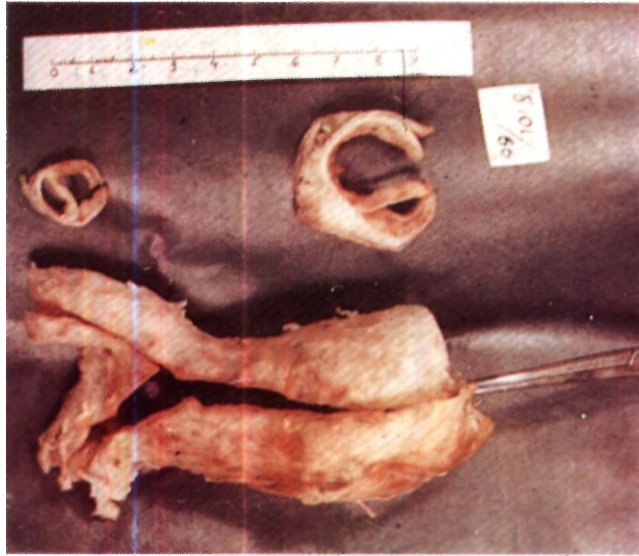

7.48. Расслаивающиеся аневризмы III типа (A—D) по классификации Робичека. Объяснение в тексте.

вызывает болевой синдром. Образование гематомы в области восходящей части аорты и нередко ее корня приводит к компрессии коронарных артерий, выходного отдела левого желудочка сердца, что обуславливает развитие острой сердечной недостаточности. Кроме того, истинный просвет аорты нередко стенозируется на 50—60%, что создает своеобразный проксимальный коарктационный синдром с постнагрузкой на левый желудочек, развитием выраженной артериальной гипертензии. Это увеличивает размеры гематомы и способствует дальнейшему процессу расслоения аорты с переходом на дугу, нисходящую часть с компрессией или отрывом ветвей дуги аорты, межреберных артерий, ветвей брюшной части аорты, что также резко меняет условия как центральной, так и регионарной гемодинамики. Обширная внутрстеночная гематома вмещает достаточно значительный объем циркулирующей крови, причем это депо крови создает своеобразный «олигемический синдром», утя-

желая шоковое состояние больного. Кроме того, расстройства нормальной адаптационной деятельности организма обусловлены нарушением кровоснабжения центральной и вегетативной нервной системы, эндокринных органов.

Возможны несколько вариантов течения расслоения стенки аорты: 1) ложный просвет аорты полностью заполняется тромбом и при отсутствии симптомов компрессии соседних органов может наступить «самоизлечение»; 2) расслоение стенки аорты прекращается на том или ином уровне аорты с неизменной стенкой, однако всегда имеется опасность расширения ложного просвета аорты с последующим разрывом наружных стенок аорты; 3) при расслоении стенки аорты может произойти вторичный—дистальный—разрыв внутренней оболочки аорты с образованием дистальной фенестрации; некоторые авторы считают этот факт благоприятным и говорят о «самоизлечении» болезни. Мы, однако, не согласны с этим



7.49. Макропрепарат расслаивающей аневризмы аорты. Отчетливо видны ложный и истинный просветы аорты.

мнением; вторая фенестрация в действительности снижает «напряженность» внутрстеночной гематомы и прекращает процесс более дистального расслоения стенки аорты. Однако это важно только в период острой стадии развития процесса. В хронической стадии фактор сохранения кровотока по ложному просвету аорты всегда создает опасность увеличения его размеров и разрыва, даже в случае устранения проксимальной фенестрации оперативным путем; 4) больной может умереть либо вследствие разрыва стенки аорты и внутреннего кровотечения, либо вследствие острой ОККЛЮЗИИ магистральных артерий, снабжающих кровью миокард, мозг, почки, органы брюшной полости.

Клиника. Симптомы расслоения аорты разнообразны и могут имитировать практически все сердечно-сосудистые, а также неврологические, урологические заболевания. Клиническая картина обусловлена локализацией первичной фенестрации аорты и протяженностью процесса расслоения. Расслоение аорты — процесс динамический и при более или менее продолжительном наблюдении за больным в финальной стадии болезни клиническая картина может значительно отличаться от первоначальной.

Процесс расслоения может иметь три формы течения: острую (до 2 сут), подострую (до 2—4 нед) и хроническую (месяцы и даже годы).

В анамнезе обычно отмечается артериальная гипертензия. Наиболее частым симптомом расслоения аорты является боль. Боль настолько интенсивна, что нередко вызывает коллаптоидное состояние. Падение артериального давления в свою очередь приостанавливает процесс расслоения аорты, что несколько снижает интенсивность боли и стабилизирует общее состояние больных. Однако это лишь видимость благополучия. Волнообразное течение болезни вновь приводит к повышению артериального давления и продолжению расслоения стенки аорты. При этом характер болевого

синдрома по своей первичной локализации и иррадиации в значительной степени меняется.

При II типе расслоения аорты боль обычно локализуется за грудиной и имитирует острый инфаркт миокарда. Эта ситуация особенно часто наблюдается в тех случаях, когда расслоение в действительности распространяется на корень аорты и способствует компрессии коронарных артерий. Болевой синдром действительно имеет коронарный генез. При дальнейшем расслоении аорты I типа боль «перемещается» в межлопаточную область, а затем постепенно «спускается» по позвоночнику в поясничную область.

При аневризмах III типа первоначально боль локализуется в межлопаточной области. Больные сравнивают ее с кинжальным ударом в спину. Боль иррадирует в левую руку, левую половину грудной клетки, распространяется на поясницу. При распространении процесса расслоения на брюшную часть аорты при аневризмах I и III типа боль появляется в области эпигастрии, гипогастрия или же локализуется в поясничной области. При ретроградном расслоении аневризм III типа боль может носить загрудинный инфарктоподобный характер и иррадиировать в шею, что обусловлено расслоением дуги аорты. Значительно реже расслоение аорты протекает с малоинтенсивными болями. У ряда больных (по данным ИССХ им. Бакулева АМН СССР, в 14% случаев) расслоение аорты протекало практически асимптомно и первыми признаками болезни были симптомы ишемии головного или спинного мозга, аортальной недостаточности, ишемии почек, органов пищеварения и нижних конечностей. Нередко первым признаком расслоения бывает развитие пульсирующего образования в животе, трактующееся как аневризма брюшной части аорты. В. С. Ермолаев (1981) утверждает, что болевой синдром в животе является патогномичным для расслаивающих аневризм аорты I и III типа. Однако, по данным автора, этот симптом был выявлен лишь у 10% больных с аневризмами I типа и у 17% больных с аневризмами III типа, поэтому данный признак считать патогномичным нельзя. Мы считаем, что без болевого течения процесса не бывает; необходимо более тщательно и целенаправленно собирать анамнез.

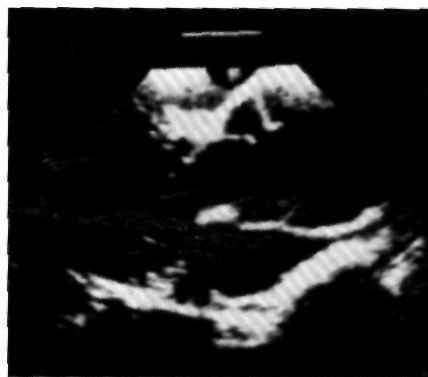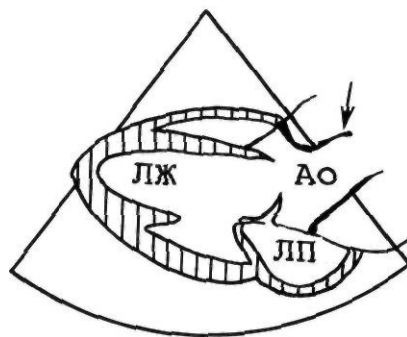
Расслоение ветвей дуги аорты и нисходящей грудной и брюшной частей аорты может сопровождаться: 1) острой, а затем хронической ишемией головного или спинного мозга; 2) острой ишемией органов пищеварения; 3) стабильной вазоренальной гипертензией или инфарктом почки; 4) острой ишемией нижних конечностей. В связи с этим больным могут ставить самые различные диагнозы — инсульт, тромбоз мезентериальных сосудов, почечная колика, тромбоз эмболия бифуркации аорты — и госпитализировать их в стационары различного профиля: кардиологические, неврологические, урологические, гастроэнтерологические и общехирургические.

При остром развитии болезни и прорыве аневризмы в полость перикарда, плевральную полость или забрюшинное пространство первыми клиническими признаками могут быть боль и типичная картина внутреннего кровотечения.

Симптомы компрессии соседних органов, характерные для истинных аневризм грудной части аорты, могут развиваться и при расслаивающих аневризмах



7.50. Двухмерная эхокардиограмма больного с расслаивающей аневризмой восходящей части аорты и аортальной недостаточностью и ее схема. Определяется резкое расширение фиброзного кольца аортального клапана и восходящей части аорты. Стрелкой отмечен отрыв внутренней оболочки восходящей части аорты. Ао — аорта; ЛП — левое предсердие; ЛЖ — левый желудочек.



аорты. При аневризмах II типа нередко отмечаются симптомы венозной гипертензии головы, шеи, верхних конечностей, связанные со сдавлением верхней полой вены. При аневризмах I типа с расслоением дуги аорты могут появляться симптомы, связанные с компрессией трахеи, левого бронха (одышка, стридор, частые пневмонии) и возвратного нерва (осиплость голоса, сухой кашель).

**Диагностика.** Типичны острое начало болезни, указания в анамнезе на артериальную гипертензию, имеются внешние признаки болезни Марфана. При стандартном ангиологическом *осмотре* более чем у половины больных отмечается асимметрия пульсации и уровня артериального давления на верхних и нижних конечностях. В ряде случаев пульс не определяется; отмечаются признаки острой или хронической ишемии. Чаще снижение пульса и давления отмечается на левых конечностях. При *перкуссии* может определяться расширение тени средостения вправо или влево. *Аускультативно* над восходящей частью аорты при I—II типе расслоения аорты выслушивается систолический шум. Почти у половины таких больных отмечаются признаки аортальной недостаточности — диастолический шум и снижение уровня диастолического артериального давления. В ряде случаев над областью сердца выслушивается шум трения перикарда. При распространении расслоения на нисходящую часть аорты систолический шум может определяться сзади в межлопаточной области и паравerteбрально слева в поясничной области. При этом шум выслушивается над брюшной частью аорты и в области эпигастрия. Выявление пульсации сонных артерий и систолического шума над ними позволяет определить вовлечение в процесс ветвей дуги аорты. Важным для постановки диагноза аневризм I и III типа с распространением расслоения на брюшную часть аорты является пальпаторное определение ее пульсации, которая может быть усилена. Аорта при пальпации расширена, мягкая на ощупь, податлива за счет увеличения в основном ложного просвета. Могут определяться и большие ложные аневризмы брюшной части аорты, обычно неотделимые от реберной дуги.

Результаты *электрокардиографии* служат в основном двум целям: установить или исключить острый инфаркт миокарда (данный диагноз ставится практически у 90% больных с расслоением аорты). Если

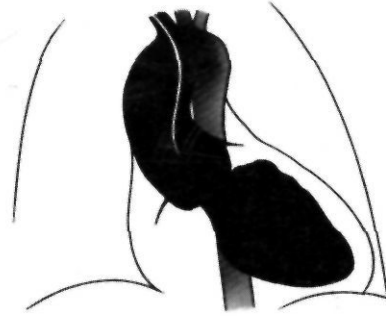
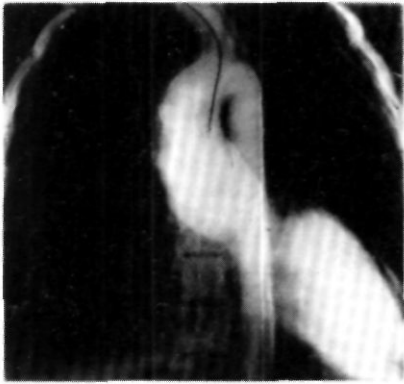
имеются признаки острого инфаркта миокарда, данные ЭКГ обязательно необходимо сопоставить с данными рентгенографии органов грудной клетки, поскольку расширение тени восходящей части аорты позволяет предположить у больного расслаивающую аневризму I—II типа с вовлечением в процесс устьев коронарных артерий. Кроме того, признаки острой коронарной недостаточности определяют как тактику подготовки больного к операции при наличии расслоения аорты, так и ее характер.

*Фонокардиография* подтверждает данные аускультации и позволяет зафиксировать у больного развитие аортальной недостаточности. Объемная сфигмография и ультразвуковая доплерография позволяют выявить «заинтересованность» магистральных артерий конечностей, уточнить распространенность процесса, особенности кровоснабжения головного мозга, а также вовлечение в процесс расслоения сонных и позвоночных артерий.

Большое значение в диагностике расслаивающих аневризм грудной части аорты имеет *рентгенологический метод*. Практически у всех больных выявляется расширение тени верхнего средостения. Расширение восходящей части аорты лучше фиксируется в левой косой проекции. В той же проекции хорошо видна и тень нисходящей части аорты. Расширение ее тени наблюдается, по нашим данным, у 50% больных с I типом расслоения и у 100% больных с III типом расслоения. При этом отмечаются неровность контуров нисходящей части аорты и деформация ее тени. Рентгенологически может выявляться жидкость в полости перикарда и в плевральной полости, причем даже в хронической стадии процесса. Для уточнения диагноза большую роль имеет динамическое рентгенологическое исследование.

*Эхокардиография* позволяет достаточно четко фиксировать двойной просвет восходящей аорты, а также состояние аортального клапана и наличие перикардального выпота при угрожающем разрыве аорты (рис. 7.50).

Высокими информативными возможностями обладает в диагностике расслаивающих аневризм аорты и *компьютерная томография* с одновременным введением рентгеноконтрастного вещества. Она позволяет дифференцировать тромбоз обычной аневризмы грудной части аорты от тромбоза ложного просвета при ее расслоении.



7.51. Аортограмма и ее схема у больного с расслаивающей аневризмой восходящей части аорты (переднезадняя проекция) и ее схема. Катетер находится в истинном просвете аорты, который сдавлен и расположен медиально от ложного просвета.

Заключительным методом диагностики является тотальная *аортография*. Ее особенности заключаются в том, что при трансфеморальном доступе катетер в ряде случаев не попадает в истинный просвет аорты, в связи с чем информативность метода значительно снижается. В подобных случаях лучше использовать трансаксиллярный доступ справа. Цель ангиографического исследования — определить точное место проксимальной фенестрации, протяженность расслоения, «заинтересованность» ветвей аорты и наличие или отсутствие дистальной фенестрации. Не все ангиографические признаки расслоения аорты могут быть получены в 100% случаев. Наиболее достоверный признак — расширение и деформация тени аорты. Этот признак позволяет диагностировать проксимальный уровень расслоения и его протяженность. Частым признаком (примерно у 75% больных) является одновременное контрастирование истинного и ложного просветов аорты. Чаще удается фиксировать ложный просвет в нисходящей части аорты. Истинный просвет аорты нередко значительно сужен. В 10—15% случаев ложный просвет может быть тромбирован, причем вероятность тромбоза возрастает в дистальном направлении. Однако наличие в этом сегменте стенозирования истинного просвета свидетельствует о тромбировании ложного просвета. Истинный просвет обычно носит спиралеобразный ход в нисходящей части аорты, что характерно для расслоения. У 1/3 больных при аортографии фиксируется четкая разделительная полоса—отслоенная внутренняя оболочка—между истинным и ложным просветом. Уровень проксимальной фенестрации обычно определяется наличием сброса рентгеноконтрастного вещества в резко расширенный ложный просвет. В ряде случаев этот сброс не удается фиксировать, и по контуру истинного просвета аорты выявляется лишь небольшой дефект наполнения.

Одним из признаков расслоения является отрыв ветвей дуги аорты и брюшной части аорты от истинного просвета. Если ветви аорты контрастируются одновременно с контрастированием истинного просвета, то это свидетельствует об их нормальном отхождении. Если контрастирование запаздывает или вообще отсутствует, следует думать об их отрыве. В подобных случаях необходимо дополнить исследование контрастированием ложного просвета аорты. Во-первых, это четче позволит определить размеры лож-

ного просвета, степень его тромбоза и, во-вторых, выявить проходимость отходящих от ложного просвета ветвей аорты. При ангиографии корня аорты удается фиксировать регургитацию контрастного вещества из аорты в левый желудочек, что свидетельствует о той или иной степени аортальной недостаточности. Это осложнение мы обнаружили примерно у 50% больных с расслоением восходящей части аорты. При II типе расслоения аортальная недостаточность встречается в 2 раза чаще, чем при I типе (рис. 7.51).

Естественное течение расслаивающих аневризм грудной части аорты у 1000 больных проанализировали M. Wheat и соавт. (1973): 28% больных погибли в течение 24 ч, только 10% были живы в течение 3 мес. Интересным является тот факт, что 80% больных, переживших острую и под острую стадии болезни, были живы в течение 1—3 лет наблюдения. Что касается отдельной группы больных с развитием проксимальной фенестрации в восходящей части аорты, то в течение 3 нед погибли все больные. Интересные в этом отношении данные были представлены в 1976 г. A. Appelbaum и соавт., которые сравнили две группы оперированных и лечившихся консервативно больных с расслоением грудной части аорты (табл. 7.2).

Таблица 7.2. Госпитальная летальность больных с различными типами расслаивающих аневризм грудной части аорты после хирургического и консервативного лечения

Тип	Госпитальная летальность, %	
	лечившиеся консервативно	оперированные
I—II	88	23,5
III	31,8	36,4

Авторы сделали вывод об эффективности хирургического лечения больных с расслоением аорты I—II типа и его неэффективности у больных при III типе расслоения аорты.

Различными были у этих групп больных основные причины смерти и при лекарственном лечении. Основной причиной смерти больных с I—II типом расслоения аорты была тампонада сердца, менее частой причиной была окклюзия магистральных ветвей аорты. У больных с III типом расслоения аорты основной

причиной смерти были кровотечение в левую плевральную полость и почечная недостаточность. Последняя развилась не только в результате окклюзии почечных артерий из-за расслоения брюшной части аорты, но и воздействия проводимой гипотензивной терапии.

М. DeBakey (1965) не выявил существенной разницы в послеоперационной летальности у больных, оперированных в острой и хронической стадиях болезни. Этот факт позволил автору сделать вывод о необходимости операции без учета стадии заболевания, что в последующем оказалось верным лишь для I—II типа расслоения.

Хирургическое лечение. В настоящее время при остром расслоении грудной части аорты наиболее рациональным является дифференцированный подход к тактике лечения в зависимости от типа расслоения и развития осложнений. По мнению М. Wheat и соавт. (1980), лекарственная терапия показана больным с различными типами расслоения аорты как начальный этап лечения, до момента проведения ортографии и обеспечения оперативного лечения. Срочная операция необходима при угрожающем разрыве аневризмы, прогрессирующем расслоении, выраженной аортальной недостаточности, при образовании мешковидной аневризмы, а также при неэффективности проводимой терапии, не снимающей болевого синдрома, и при «неуправляемой» гипертензии. Показанием к операции является также наличие крови в перикарде или плевральной полости.

Лекарственная терапия в острой и подострой стадиях болезни рекомендуется больным с III типом расслоения аорты, у пациентов с предполагаемым I типом расслоения, но при стабильном течении процесса у больных с высокими факторами риска (обычно старше 50 лет), а также в тех случаях, когда место фенестрации не удается выявить на ортограмме и при отсутствии контрастирования ложного канала. Следует также придерживаться консервативного метода лечения при ее эффективности у больных, у которых с момента расслоения прошло более 14 дней. Основной целью лекарственной терапии являются предотвращение прогрессирования расслоения аорты и нормализация гемодинамики и гомеостаза. Для этого проводится управляемая гипотензия с помощью арфонада, гигрония, натрия нитропрусида, индерала, обзидана, каптоприла. Необходимы постоянный контроль за уровнем артериального давления, диуреза, мониторинговое ЭКГ. Каждые 12 ч проводится рентгенологический контроль грудной клетки с целью выявления динамики размеров аневризмы и наличия жидкости в плевральных полостях и перикарде. Как показывает опыт, риск операций, производимых в хронической стадии процесса при стабилизации гемодинамики и гомеостаза, а также вследствие укрепления наружных слоев аорты в сегменте расслоения, значительно уменьшается, чем в острой и подострой стадиях.

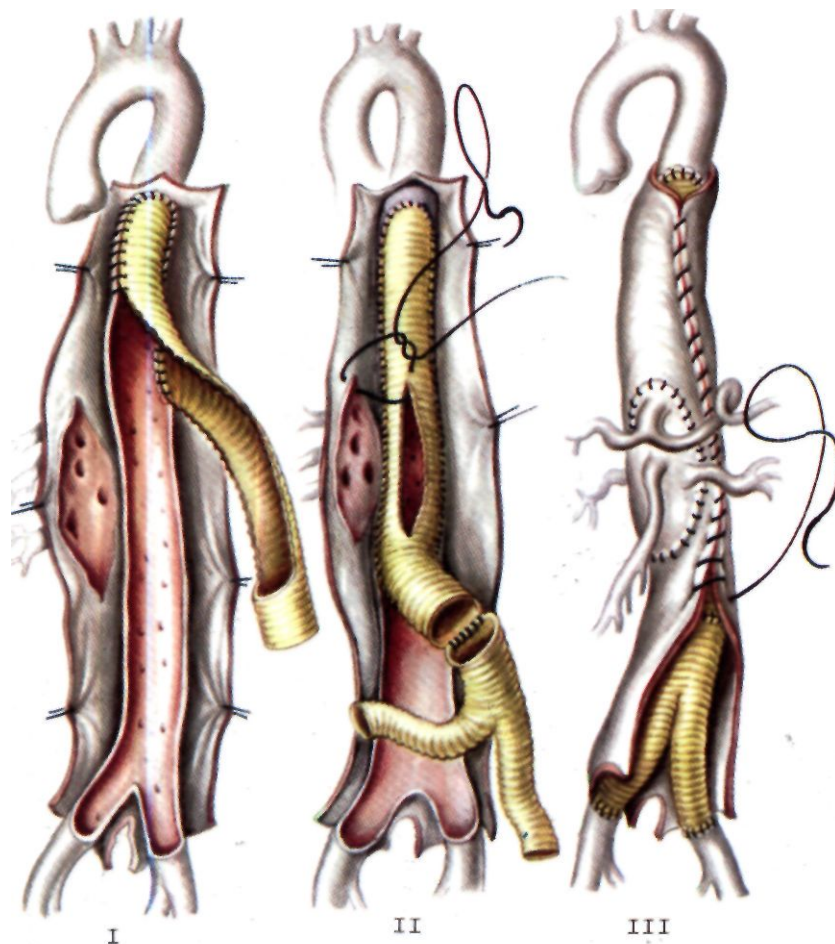
Тем не менее хирургическое лечение показано больным с I—II типом расслоения сразу же после стабилизации гомеостаза в связи с непредсказуемым развитием осложнений. Помимо указанных признаков угрожающих осложнений, важным симптомом для решения вопроса о срочной операции являются симптомы острой окклюзии ветвей аорты, снабжающих

кровью жизненно важные органы (мозг, почки, висцеральные органы). При угрозе разрыва аорты операция показана по витальным показаниям. Для больных с III типом расслоения операцией чаще следует производить в хронической стадии процесса, преимущественно у больных не старше 50 лет, при аневризме только грудной части аорты либо мешковидных аневризмах брюшной части аорты, сочетающихся с болевым синдромом, при синдроме хронической ишемии органов пищеварения, вазоренальной гипертензии и ишемии нижних конечностей. При тяжелых сопутствующих заболеваниях у больных пожилого возраста следует предпочесть лекарственную терапию, если она эффективна.

Техника операций при расщепляющихся аневризмах I—II типа аналогична таковой при обычных аневризмах восходящей части аорты. При наличии расслоения аорты швы накладывают так, чтобы ликвидировать ложный просвет в ее стенке. Операции направлены на устранение проксимальной фенестрации в аорте. При развитии острой аортальной недостаточности восходящую часть аорты протезируют с помощью специального «кондуита», содержащего протез клапана. Для лучшей герметизации швов дистального анастомоза можно использовать специальный клей, заливаемый между расслоенными слоями аортальной стенки.

При расслоении аорты I типа, симптомах ишемии мозга вследствие окклюзии ветвей дуги аорты показано одновременное протезирование восходящей части аорты и ее дуги с имплантацией брахиоцефальных сосудов в протез или их протезирование. При симптомах, характерных для расслоения брюшной части аорты и ее ветвей, не исчезающих и даже усугубляющихся после устранения проксимальной фенестрации расслоения, вторым этапом показана операция на брюшной части аорты и ее ветвях. Второй этап операции направлен обычно на резекцию больших ложных аневризм брюшной части аорты, а также на реваскуляризацию почек, органов брюшной полости и нижних конечностей.

При расщепляющихся аневризмах III типа устранение только проксимальной фенестрации в аорте с протезированием грудной части аорты следует считать радикальной при ограниченном участке расслоения, не переходящем на брюшную часть аорты. Если расслоение распространяется на брюшную часть аорты, то устранение ложного просвета при протезировании грудной части аорты приводит часто к ишемии почек вследствие редуции кровотока по ложному просвету, от которого чаще отходит левая почечная артерия. Современная тактика при подобных операциях должна заключаться в одномоментной реконструкции всей нисходящей части аорты и ее магистральных ветвей. Метод операции при этом по доступу к аорте и условиям ее проведения практически не отличается от такового при аневризме грудной и брюшной частей аорты, но требует некоторой детализации. В грудной части аорты межреберные артерии обычно не вовлечены в процесс расслоения, так как ложный просвет аорты расположен по переднелатеральной стенке аорты. В брюшной части аорты ложный просвет в 85% случаев располагается слева. Именно поэтому левая почечная артерия значительно чаще отходит от ложного просвета аорты, чем правая. Устья висцеральных артерий могут быть вовлечены в процесс расслоения, но чаще отходят от истинного просвета. Они обычно



7.52. Схематическое изображение этапов (I—III) одномоментной резекции аневризмы III типа по Де Бейки по методу Крауфорда.

I — продольная аортотомия: наложен проксимальный анастомоз протеза с грудной частью аорты, в широкое окно по задней стенке протеза на единой площадке имплантируются устья межреберных и поясничных артерий; II — на единой площадке имплантируются в протез близко расположенные висцеральные ветви и почечные артерии; III — дистальный анастомоз в данном случае накладывается с бифуркационным протезом с общими подвздошными артериями, так как расслоение аорты распространилось на бифуркацию брюшной части аорты.

расположены близко друг к другу и поэтому могут быть имплантированы в протез на одной площадке.

Аорту пережимают и рассекают в продольном направлении. Внутреннюю оболочку между истинным и ложным просветом иссекают на всем протяжении. Площадку с межреберными артериями вшивают в окно протеза по задней его поверхности. По описанному методу на площадке имплантируют ветви брюшной части аорты. Отдельно вшивают на площадке устье левой почечной артерии. В случаях острого расслоения в связи со слабостью стенок аорты производится устранение проксимальной фенестрации аорты (рис. 7.52).

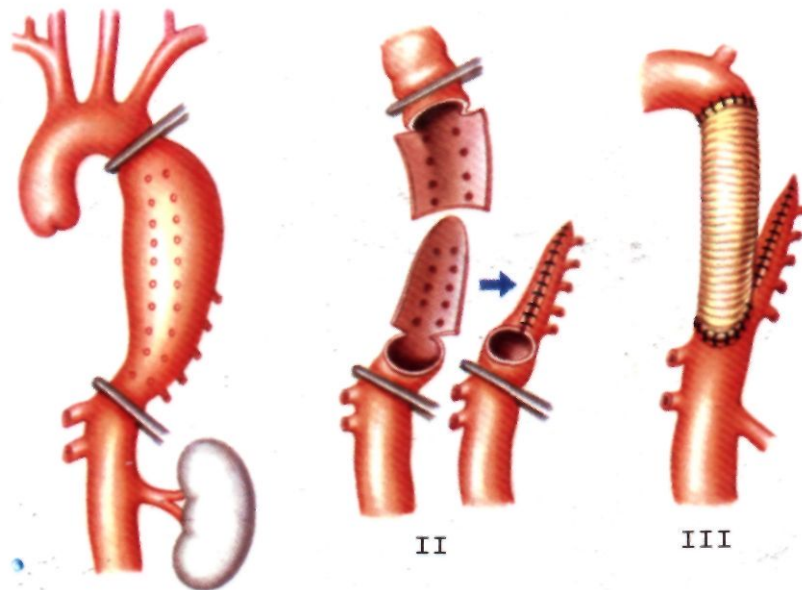
Учитывая, что кровоснабжение спинного мозга в основном осуществляется через артерию Адамкевича, которая чаще всего расположена на уровне X—XI грудного позвонка, можно использовать несколько видоизмененный метод сохранения кровотока по спинномозговым ветвям. Четыре — пять пар верхних межреберных артерий можно перевязать. Из площадки нижнего сегмента грудной части аорты с устьями межреберных артерий на уровне VIII—XII грудных позвонков создается слепой канал, открытый в просвет аорты. Именно в этом месте накладывается дистальный анастомоз протеза с аортой (рис. 7.53) [Guilmet D. et al., 1968]. В тех случаях, когда винтообразный ход расслоения грудной аорты выглядит таким образом, что нижние межреберные и верхние поясничные артерии, а также чревный ствол и верхняя

брыжеечная артерия отходят от истинного просвета аорты, радикальную коррекцию расслаивающей аневризмы грудной и брюшной частей аорты производят одномоментно. При этом можно отдельно протезировать грудную часть аорты с целью ликвидации ложного просвета и проксимальной фенестрации, а затем произвести резекцию аневризмы брюшной части с протезированием и реваскуляризацией почек.

Больной Л., 33 лет, поступил в институт с жалобами на умеренные боли в межлопаточной области и в животе, наличие громадного пульсирующего образования в животе. После умеренной физической нагрузки появились сильнейшие острые боли в межлопаточной области. Больной госпитализирован с диагнозом инфаркта миокарда. Объективно при поступлении: больной астенического телосложения, отмечаются арахнодактилия, подвывих хрусталика. АД 110/60 мм рт. ст. В брюшной полости пальпируется опухолевидное образование, болезненное, пульсирующее, размером 20x15 см, над которым выслушивается систолический шум. На сцинтиграмме почек — значительное снижение функции левой почки. На аортограмме видна аневризма восходящей части аорты, расслаивающая аневризма ШВ типа по Робичеку с отрывом устья левой почечной артерии. Диагноз: болезнь Марфана, аневризма восходящей части аорты с аортальной недостаточностью, расслаивающая аневризма нисходящей части аорты с отрывом устья левой почечной артерии (рис. 7.54).

11 декабря 1985 г. в условиях общей гипотермии (29°С) произведена радикальная ликвидация расслаивающей аневризмы грудобрюшной части аорты. Произведена торакофре-





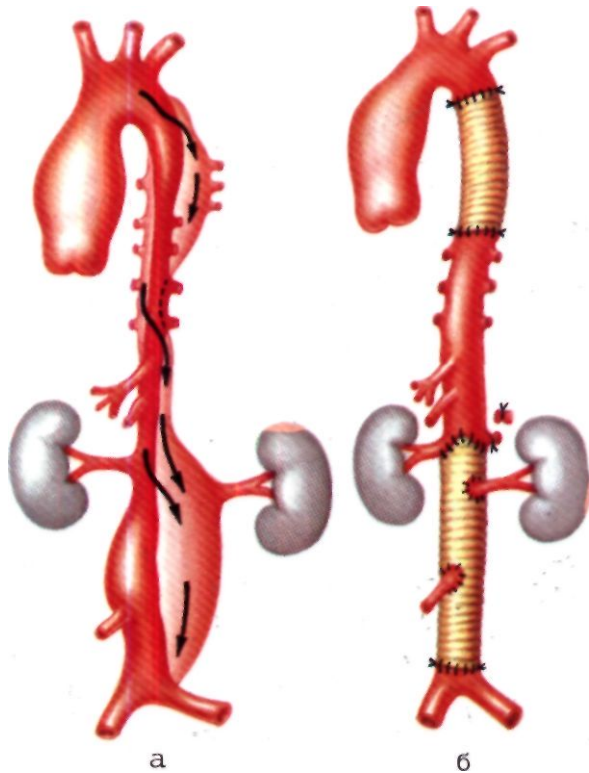
7.53. Схематическое изображение этапов (I—III) резекции аневризмы грудной части аорты с протезированием и реваскуляризацией спинномозговых ветвей по методу Гилмета. Объяснение в тексте.

I

нолюмботомия по пятому межреберью слева с пересечением реберной дуги и переходом разреза в параректальный. Расслоение аорты начинается непосредственно дистальнее левой подключичной артерии. Диаметр аорты на протяжении 10 см равен 7 см, далее до устья верхней брыжеечной артерии — 3 см. Дистальнее верхней брыжеечной артерии видна аневризма брюшной части аорты диаметром до 17 см с отхождением левой почечной артерии и нижней брыжеечной от ложного просвета аорты. После пережатия грудной части аорты проксимальнее левой подключичной артерии и над диафрагмой вскрыты продольно истинный и ложный просветы аорты. Проксимальная фенестрация выявлена на 3 см дистальнее устья левой подключичной артерии. Прошиты три пары межреберных артерий. Выше места проксимальной фенестрации в аорту вшит тefлоновый протез диаметром 25 мм и длиной 10 см. Дистальный анастомоз наложен с грудной частью аорты после ликвидации ее ложного просвета. Время пережатия грудной аорты 48 мин. Через 20 мин после пуска кровотока аорта вновь пережата между чревным стволом и верхней брыжеечной артерией. Пережаты также верхняя брыжеечная, левая почечная и левая подвздошная артерии. Правая почечная и правая общая подвздошная артерии после вскрытия аневризмы продольным разрезом окклюзированы катетерами Фолея и Фогерти. Прошиты устья трех поясничных артерий. Сначала наложен дистальный анастомоз протеза диаметром 22 мм с брюшной частью аорты в области ее бифуркации. Непосредственно ниже устья правой почечной артерии наложен косой проксимальный анастомоз протеза с аортой. Время пережатия брюшной части аорты 43 мин. Все анастомозы протезов с аортой наложены без пересечения правой стенки аорты. После пуска кровотока по аорте протез пристеночно отжат и в «окно» протеза по левой его поверхности имплантирована на площадке левая почечная артерия. Аналогично в протез имплантирована и нижняя брыжеечная артерия. Длина протеза

7.54. Аортограмма грудной (а) и брюшной (б) частей аорты больного с расслаивающей аневризмой нисходящей части аорты III типа по Де Бейки.

а — истинная аневризма восходящей части аорты и фенестрация в области перешейка аорты с контрастированием двух просветов аорты (указано стрелкой); б — два просвета брюшной части аорты; левая почечная артерия (ЛПА) отходит от ложного просвета аорты.



7.55. Схематическое изображение патологического процесса (а) и одномоментной ликвидации проксимальной фенестрации с протезированием всей грудной части аорты и резекцией громадного ложного аневризматического мешка брюшной части аорты с ликвидацией дистальной фенестрации и одновременной пластикой на площадке устья левой почечной и нижней брыжеечной артерий (б).

Через 6 мес больному произведена резекция аневризмы восходящей части аорты и протезирование аортального клапана.

за в абдоминальной позиции 15 см. Протезы грудной и брюшной частей аорты «окутаны» стенками аневризматических мешков. Больной экстубирован на 4-е сутки после операции. Отмечался «гладкий» послеоперационный период. Швы сняты на 12-й день после операции (рис. 7.55). Через 4 мес после первой операции больному успешно произведена операция резекции веретенообразной аневризмы восходящей части аорты с протезированием восходящей части и аортального клапана по методу Бентала в условиях ИК.

Результаты операций. В 1965 г. М. DeVakey проанализировал результаты операций у 179 больных. При операциях по поводу расслоения аорты I типа летальность составила 33%, II типа — 29%, III типа — 20%. Причем автор указывает, что удалось снизить летальность с 41 до 12% за анализируемый период. Несколько иные результаты получили А. Appelbaum и соавт. (1976): при расслоении аорты I—II типа летальность составила 23,5%, III типа — 36,4%. В то же время, по данным G. Rheul и соавт. (1975), летальность после операций, произведенных по поводу расщепляющихся аневризм III типа, составила 6,5%.

По данным G. Rheul и соавт. (1975), выживаемость больных в течение года составляет 88%. По данным ВНЦХ, в отдаленные сроки после операции живы 80% больных.

## 7.5. ХРОНИЧЕСКАЯ ИШЕМИЯ ГОЛОВНОГО МОЗГА

Под этим термином следует понимать как очаговую, так и диффузную хроническую недостаточность артериального кровообращения головного мозга, обусловленную окклюзией магистральных ветвей дуги аорты — сонных и позвоночных артерий.

В 1908 г. японский офтальмолог М. Takayasu впервые описал характерный клинический синдром — отсутствие пульса на руках, усиленную пульсацию на ногах и сосудистые изменения на глазном дне. Первую успешную реконструктивную операцию при тромбозе внутренней сонной артерии выполнили R. Sate и соавт. (1951), а пластику позвоночной артерии W. Sate и соавт. (1957). В нашей стране первые операции на плечеголовном стволе выполнили Б. В. Петровский и соавт. (1962) и В. С. Савельев и соавт. (1962).

Частота. По данным R. Kester и соавт. (1981), 13% всех летальных исходов обусловлено «мозговыми катастрофами», причем 70—80% из них связаны с последствиями окклюдированных поражений ветвей дуги аорты. С возрастом частота инсульта резко возрастает: в среднем у 2 из 1000 человек ежегодно возникает инсульт, старше 55 лет — у 3,5, старше 65 лет — у 9, старше 75 лет — у 20 человек.

Этиология. Нарушение магистрального кровотока в ветвях дуги аорты может быть обусловлено врожденными и приобретенными факторами. Среди них различают аномалии развития ветвей дуги аорты, их патологическую извитость, разнообразные компрессионные повреждения, приобретенные окклюзии (атеросклероз, неспецифический аортоартериит, другие виды артериитов). В зависимости от уровня окклюзии выделяют интраторакальные, цервикальные, интракраниальные и «многоэтажные» поражения.

Окклюзионное поражение внутригрудного сегмента ветвей дуги аорты носит название «синдрома дуги аорты». Существует закон Фуа, согласно которому чем дистальнее окклюзия, тем сильнее «страдает» мозг, поскольку возможности коллатерального кровообращения ограничиваются. С этой точки зрения проксимальные окклюзии носят наиболее благоприятный характер и ишемия мозга, как правило, развивается лишь при одновременном множественном поражении проксимальных ветвей дуги аорты (рис. 7.56) или при «многоэтажном» поражении одной и той же магистральной артерии. При стенозировании нескольких артерий мозга уменьшается суммарная площадь просвета артерий, снабжающих кровью мозг, снижаются возможности коллатеральной компенсации и саморегуляции церебральной гемодинамики. В результате возникает зависимость мозгового кровотока от центральной гемодинамики. Артериальная недостаточность мозга — это диспропорция между потребностями и возможностями обеспечения головного мозга кровью. Клинические проявления болезни возникают на фоне постоянной недостаточности кровоснабжения мозга при дополнительном факторе депрессии кровотока. Стенозы и окклюзии экстракраниальных артерий мозга встречаются в 2—5 раз чаще, чем интракраниальные.

Патологическая анатомия. Наиболее частым процессом, поражающим ветви дуги аорты, является атеросклероз. Он в 4 раза чаще встречается у мужчин, чем у женщин (обычно в возрасте 50—60 лет). Поражение носит обычно сегментарный характер, более частая локализация — бифуркация общей сонной артерии. Ре-

же поражается устье безымянного ствола, подключичной артерии, общих сонных артерий, позвоночных артерий. В 20% случаев это неспецифический аортоартериит, который обычно поражает ветви дуги аорты на протяжении (общие сонные артерии поражены на всем протяжении, вплоть до бифуркации, однако внутренняя сонная артерия, первый и второй сегменты подключичной артерии проходимы). У  $\frac{2}{3}$  больных аортоартериитом процесс поражает несколько ветвей дуги аорты, а также нисходящую часть аорты и ее ветви. Из редких сосудистых заболеваний следует отметить фибромускулярную дисплазию сонных артерий, которая чаще наблюдается в экстракраниальном сегменте внутренней сонной артерии, а также в позвоночных артериях.

**Патологическая физиология.** Для нормальной функции головного мозга необходимо, чтобы интенсивность мозгового кровотока была не менее 55 мл/(100 гмин), т. е. не менее 55 мл крови на 100 г мозгового вещества в минуту. Снижение регионарного кровотока ниже 40 мл/(100 гмин) вызывает недостаточность кровоснабжения головного мозга. Компенсация сниженного кровотока по ветвям дуги аорты осуществляется несколькими путями: а) за счет компенсаторного увеличения кровотока по неповрежденным ветвям дуги аорты (так, например, при окклюзии подключичной артерии кровотоки по противоположной позвоночной артерии увеличивается на 78%, а в сонной артерии — на 23%); б) благодаря коллатералем всех четырех уровней коллатерального кровообращения мозга — экстракраниальный, артериальный круг большого мозга (виллизиев круг), анастомозы поверхности мозга и внутримозговые коллатерали; в) путем ауторегуляции мозгового кровотока — миогенной, метаболической, нейрогенной и нейрогуморальной.

Сужение просвета артерий, снабжающих кровью мозг, приводит к нарушению мозгового кровообращения за счет ряда процессов.

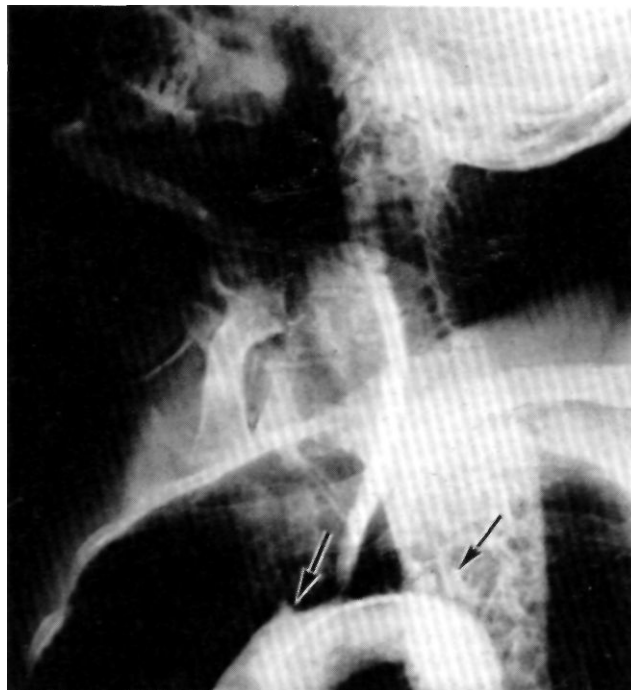1. В атеросклеротической бляшке возникают распад, кровоизлияние, тромбообразование, тромбоэмболии. Тромбоз в основном распространяется в дистальном направлении, блокируя коллатеральные пути кровотока.

2. При стенозе артерии и повышении артериального давления ускоряется кровотоки и происходит его временная функциональная окклюзия. При стенозировании 70–80% просвета сосуда возникает состояние неустойчивого турбулентного кровотока, уменьшается объемный кровотоки.

3. В постстенотических участках сосуда наблюдается резкое замедление кровотока, приводящее к агрегации форменных элементов крови и микроэмболиям.

4. Снижение артериального давления в постстенотическом отрезке артерии создает условия для развития ретроградного кровотока в дистальных участках артерии, застоя и тромбоза.

В патогенезе расстройств мозгового кровообращения, помимо органических стенозов артерий, значительную роль играют деформации ветвей дуги аорты — перегибы, образованные локальными органическими изменениями наружной оболочки, что почти полностью прекращает антеградный кровотоки. Величина просвета в области перегиба в зависимости от поворота или положения головы и уровня артериаль-



7.56. Ангиограмма больного с множественным атеросклеротическим стенозирующим поражением ветвей дуги аорты. Все проксимальные отделы артерий поражены («синдром дуги аорты»): окклюзия плечеголового ствола, левой подключичной артерии, стеноз левой общей сонной артерии (указано стрелками).

ного давления изменяется мгновенно. При повышении давления угол изгиба уменьшается, при снижении — увеличивается. При этом возможна практически остановка кровотока дистальнее перегиба. Развитие ретроградного кровотока приводит к тромбозу.

Выделяют несколько стадий хронической мозговой недостаточности.

1. *Стадия начальных проявлений* артериальной недостаточности головного мозга развивается в виде очаговых неврологических нарушений, а также диффузной артериальной недостаточности.

2. *Стадия субкомпенсации* проявляется клинически очаговыми транзиторными ишемическими «атаками» или церебрастениями. Преходящие нарушения мозгового кровообращения при наличии начальных признаков мозговой сосудистой недостаточности могут быть следствием экстрацеребральных факторов, вызывающих дополнительное снижение кровотока в стенозированной артерии.

3. В стадии декомпенсации возможны нарушения мозгового кровообращения в виде «малых инсультов», или пролонгированного обратимого ишемического неврологического дефицита, длительность очаговых расстройств при котором составляет 24 ч — 2 нед. При этом клиника диффузной недостаточности кровоснабжения мозга соответствует таковой при энцефалопатии средней степени выраженности. Другим проявлением декомпенсации могут быть прогрессирующий «законченный инсульт» и остаточные явления после

него. Этой стадии процесса при диффузном поражении соответствует клиническая картина выраженной энцефалопатии. Очаговая симптоматика нередко сочетается с диффузными проявлениями мозговой недостаточности.

**Клиника.** О начальных признаках недостаточности кровоснабжения головного мозга свидетельствуют жалобы на головную боль, головокружение, шум в ушах, ухудшение памяти, снижение работоспособности. Основанием для установления диагноза является наличие двух симптомов и более, часто повторяющихся или наблюдающихся определенный промежуток времени. Обычно симптомы недостаточности кровоснабжения головного мозга усиливаются в условиях гипоксии (например, в душном помещении) или во время работы, требующей умственного напряжения.

В стадии относительной компенсации мозгового кровотока развиваются *транзиторные ишемические атаки* (ТИА). Под этим термином, по решению ВОЗ, понимают остро развившееся расстройство мозгового кровообращения с быстро проходящей (до 24 ч) очаговой и(или) общемозговой симптоматикой. В вертебробазилярном бассейне ТИА встречаются в 3 раза чаще, чем в каротидном. Это объясняется тем, что центры мозга, «реагирующие» на минимальную степень ишемии в стволовой части, расположены намного теснее, чем в полушариях, где выявляется достаточное количество «немых» участков. Ишемия каротидного бассейна в 60% случаев проявляется онемением и парестезиями конечностей, корковыми монотемипарезами, преходящей афазией, корковой дизартрией, преходящей слепотой одного глаза, односторонним синдромом Горнера, перекрестным окулопирамидным синдромом. Клиническая картина вертебробазилярной недостаточности более чем у 40% больных выражается в головных болях, приступах потери сознания, диплопии, системных головокружениях, нарушениях статики и походки, звоне в ушах, появлении «пелены» или «сетки» перед глазами. Реже развиваются преходящие глухота и амвроз, тотальная амнезия, двигательнo-чувствительные альтернирующие симптомы, бульбарные нарушения, метаморфопсии, гомонимная гемианопсия, вегетативно-сосудистые пароксизмы. Отмечается сходство клинических проявлений у больных этой группы и перенесших инсульт с обратимым синдромом «неврологического дефицита». По данным компьютерной томографии мозга, при ТИА выявляются мелкие очаги деструкции мозговой ткани, идентичные таковым при «малых инсультах». Поэтому «граница» между ТИА и «малым инсультом» чисто временная (24 ч и 14 дней) по срокам редукции очагового неврологического синдрома.

*Диффузные нарушения* кровоснабжения головного мозга после стадии начальных признаков недостаточности переходят в стадию относительной компенсации— *церебрастению*, а затем— в *энцефалопатию*, для которой характерны ипохондрическое состояние, замкнутость, невозможность выполнения работы, связанной с быстрым переключением внимания. При неврологическом обследовании можно обнаружить рассеянные микросимптомы: миоз, вялость зрачковых реакций, асимметрию напряжения нижнелицевой мускулатуры, оральные рефлексы, повышение и асимметрию сухожильных рефлексов, тремор пальцев, паре-

стезии. В стадии декомпенсации развивается выраженная энцефалопатия с нарастанием описанных симптомов, появляются расстройство интеллекта, снижение критики к своему состоянию, дизартрия в виде смазанности речи и др. Появляются симптомы амиостатического характера, связанные с патологией экстрапирамидной системы: замедленность движений, бедность мимики, монотонная речь, а позже — мозжечковые симптомы, парезы, нарушения памяти, выраженное слабодушие, уплощение эмоций, признаки глубокой деменции. Возможны два варианта течения: с преобладанием психических нарушений и минимальной неврологической симптоматикой или с «массивной» пирамидной и экстрапирамидной недостаточностью при минимальных изменениях психики. При данной клинической форме болезни в ткани мозга морфологически обнаруживаются участки ишемически измененных нервных клеток с развитием глиоза, мелких очажков некроза и соединительнотканых рубцов. Нервная ткань приобретает вид губчатой ткани.

*Стадия декомпенсации* с развитием ишемических инсультов также протекает различно как до инсульта, так и после него. Инфаркт мозга может наступить на фоне бессимптомного течения стеноза ветвей дуги аорты, начальных признаков недостаточности кровообращения или же ТИА. Течение инсульта может быть острым, подострым и псевдотуморозным. Постинсультный период протекает с быстрым регрессом «неврологического дефицита» без ТИА или же с периодическим возникновением ТИА, а также в виде декомпенсированной стадии заболевания с выраженным неврологическим дефицитом на фоне ТИА или без них.

**Диагностика.** Необходимо детально остановиться на анамнезе больного (диабет, артериальная гипертензия, болезни сердца). Осмотр больного следует начинать с определения пульсации обеих сонных, височных, подмышечных и лучевых артерий. При этом необходимо учитывать несколько своеобразных симптомов: а) наличие болей в лице при окклюзии внутренней сонной артерии, что обусловлено дилатацией наружной сонной артерии вблизи крылонебного узла; б) болезненность сонных артерий, что наблюдается при неспецифическом аортоартериите в стадии обострения; в) усиленная пульсация височной артерии как признак окклюзии внутренней сонной артерии. Важными являются провокационные пробы, позволяющие диагностировать различные варианты синдрома обкрадывания. Если при интенсивной работе рукой, на которой снижены пульсация лучевой артерии и артериальное давление, возникают головокружения и головные боли, следует думать о стенозе или окклюзии подключичной артерии с позвоночным стил-синдромом. Интенсивная работа жевательной мускулатуры и появление головных болей и головокружения свидетельствуют о перетоках крови из системы внутренней сонной артерии в наружную из-за окклюзии общей сонной артерии и проходимости ее бифуркации. Аускультация ветвей дуги аорты должна включать в себя аускультацию общих сонных артерий и их бифуркаций, подключичных артерий в надключичной области и в подмышечной впадине, позвоночных артерий.

**Функциональные методы исследования.** *Прямая сфигмография* с общих сонных и височных



артерий позволяет фиксировать снижение амплитуды и запаздывание вершины кривой по сравнению с контралатеральными артериями. *Реоэнцефалография* в типичных отведениях позволяет на основании формы волны, индекса, наличия асимметрии кровенаполнения, скорости кровотока и состояния сосудистого тонуса выявить одностороннее поражение внутренней сонной артерии. При множественных поражениях ветвей дуги аорты на реоэнцефалограмме фиксируется резкое снижение волн во всех отведениях, что характеризует диффузную ишемию мозга. *Электроэнцефалография* демонстративна при проведении компрессионных проб до операции и во время операции. Отсутствие появления патологических дельта- и тета-волн при пережатии сонной артерии свидетельствует о хорошей компенсации кровотока в исследуемом каротидном бассейне. Обратная картина характерна для декомпенсации коллатерального кровотока. Необходим во время операции внутренний шунт. Выявляется наиболее важная в функциональном отношении сторона поражения, что определяет показания к операции и его этапы при двустороннем стенозировании внутренних сонных артерий. *Термография* при одностороннем поражении сонных артерий выявляет гипотермию тканей. Ишемизированные участки практически не дают инфракрасного излучения: на черно-белых термограммах фиксируется темный фон, на цветных — синяя гамма. *Ультразвуковая доплерография* позволяет регистрировать величину скорости импульса и направления кровотока в общих сонных и над блоковых артериях. Уменьшение кровотока в общей сонной артерии на 30% и более по сравнению с контралатеральной свидетельствует о стенозе, а отсутствие кровотока — об окклюзии. Основным тестом являются компрессионные пробы при фиксации направления кровотока в надблоковых артериях. В норме кровотоков по надблоковой артерии направлен из черепа в бассейн наружной сонной артерии. При стенозе внутренней сонной артерии он уменьшается, а при резком стенозе или окклюзии приобретает ретроградное направление.

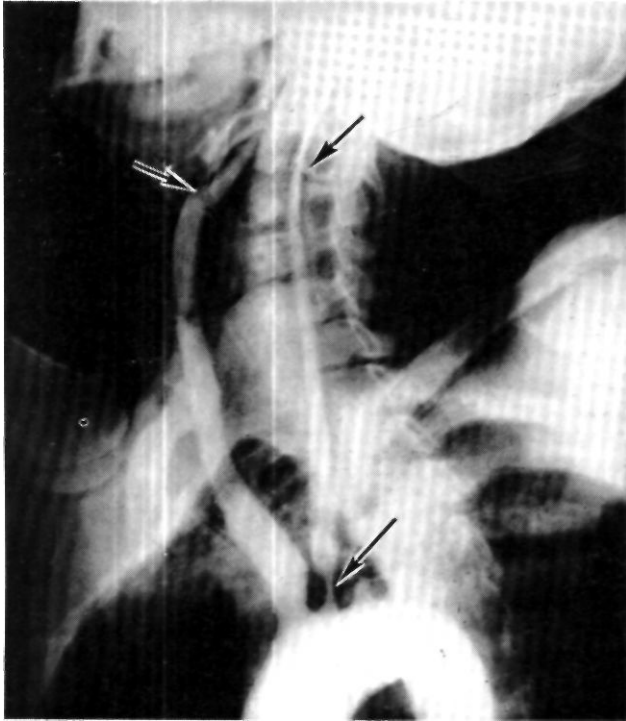При компрессии височных и лицевых артерий эти показатели изменяются: при умеренном стенозе внутренней сонной артерии увеличивается антеградный кровотоков, а при окклюзии ретроградный кровотоков меняется на антеградный (за счет виллизиева круга и глазничного анастомоза). Если при компрессии ветвей наружной сонной артерии и окклюзии внутренней сонной артерии ретроградный кровотоков уменьшается или исчезает, можно думать о несостоятельности передней соединительной артерии виллизиева круга. При компрессии общей сонной артерии появление антеградного кровотока с более низкой линейной скоростью свидетельствует о нормальной функции виллизиева круга. Если кровотоков исчезает или становится ретроградным — виллизиев круг разомкнут, а переток крови осуществляется из противоположной наружной сонной артерии. Доплерография позволяет определять линейную скорость кровотока и его направление. Благодаря этому принципу можно выявить лишь гемодинамически значимые стенозы, т. е. более 50% просвета артерий.

Объемная скорость кровотока данным методом не определяется из-за отсутствия информации о поперечном сечении артерии.

С помощью метода ультразвуковой ангиографии можно увидеть бифуркацию сонной артерии в трех проекциях и рассчитать объемные скорости кровотока, а также получить графическое отображение профиля скорости каждые 25 м/с. Спектральный анализ звука доплеросигнала позволяет выявить стенозы бифуркации до 50% просвета сосуда.

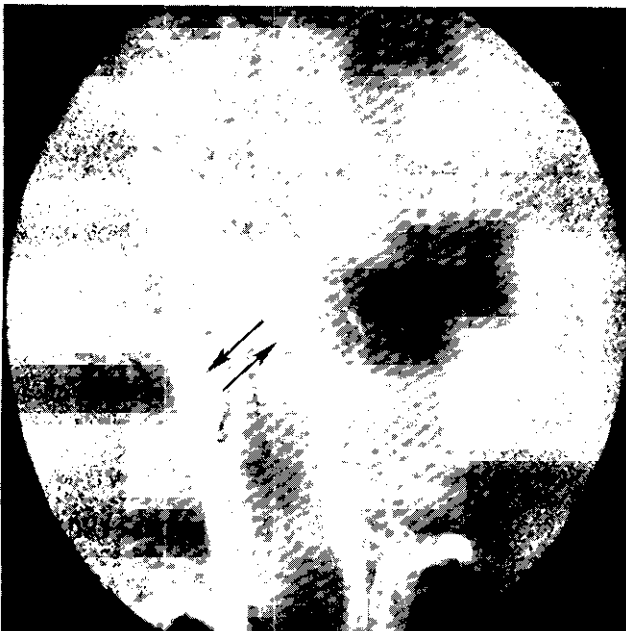Основным методом диагностики является *рентгеноконтрастная ангиография*. Методом выбора при синдроме дуги аорты является трансформальная пункционная ангиография по Сельдингеру (рис. 7.57). При поражении цервикального уровня ветвей дуги аорты более демонстративна селективная ангиография или пункционная каротидная ангиография. Для ангиографии позвоночных артерий показано селективное введение контрастного вещества в устье подключичных артерий. Прямая пункционная ангиография, как и селективная ангиография позвоночных артерий, не должна применяться. При получении информации о состоянии дистального русла артерий, снабжающих кровью головной мозг, особенно важна трактовка состояния интракраниальных отделов как каротидного, так и базилярного бассейнов. При окклюзии плечеголового ствола и левой подключичной артерии в интраторакальном сегменте необходимо сделать серию ангиограмм для получения информации о характере и выраженности синдрома «обкрадывания» головного мозга по позвоночным артериям. Большой интерес для диагностики стенолитических процессов ветвей дуги аорты представляет метод цифровой субтракционной ангиографии, позволяющий выявить с достаточной разрешающей способностью даже умеренные стенозы и патологическую извитость (рис. 7.58).

Хирургическое лечение. Применявшиеся ранее методы прямых реконструктивных операций при «синдроме дуги аорты», предусматривавшие выполнение стернотомии или торакотомии, в настоящее время сохранили свое значение практически только при реконструкции плечеголового ствола. Включение антеградного кровотока непосредственно из аорты является более оправданным. При поражении других артерий в основном выполняются «операции переключения» с использованием экстраторакального доступа, что позволяет избежать в большинстве случаев протезирования. Эти операции могут проводиться у соматически и неврологически крайне тяжелых больных, а также у больных пожилого возраста. Ранее предполагали, что при «операциях переключения» может развиваться «синдром обкрадывания» в бассейне «артерии донора». Однако флоуметрические исследования при имплантации подключичной артерии в сонную показали, что снижения кровотока по донорской артерии не наблюдается. Единственным условием для успешного исхода подобных операций является полная интактность «артерий донора», поскольку, например, стеноз бифуркации сонной артерии при операции имплантации в нее подключичной артерии вызывает выраженный сброс крови в систему артерий верхней конечности, в 2—3 раза превышающий норму. В связи с этим в настоящее время при изолированном поражении левой общей сонной артерии и обеих подключичных артерий в проксимальном сегменте необходимо использовать во время операции экстраторакальный доступ независимо от состояния больных. Целесообразнее рекомен-



7.57. Панартериография дуги аорты у больного с хронической мозговой сосудистой недостаточностью, произведенная по методу Сельдингера.

Видны стеноз плечеголового ствола, окклюзия обеих подключичных артерий и резкий стеноз устья левой общей сонной артерии (указано стрелками). Помимо внутригрудного поражения ветвей дуги аорты имеется поражение обеих бифуркаций сонных артерий: стеноз внутренней артерии справа и окклюзия левой внутренней сонной артерии (указано стрелками).



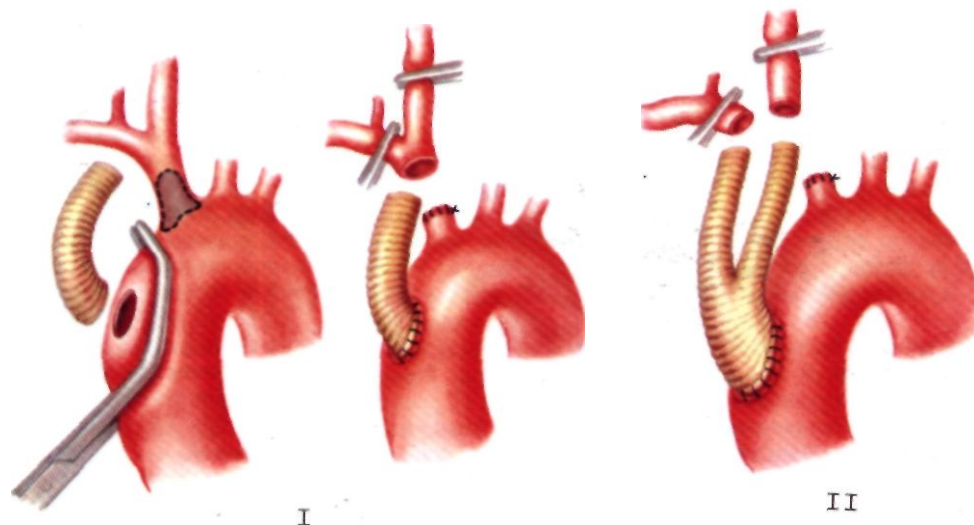
довать операцию прямой имплантации «артерии реципиента» в «артерию донора» по типу конец в бок на стороне поражения.

Таким образом, при изолированных окклюзиях подключичных артерий предпочтительнее их имплантировать в ипсилатерально расположенную общую сонную артерию и, наоборот, при изолированных окклюзиях проксимальных сегментов общих сонных артерий — в ипсилатерально расположенные подключичные артерии. Основными условиями для осуществления прямых операций имплантации являются изолированный и непротяженный окклюдизирующий сегмент поражения «артерии реципиента» и полная интактность «артерии донора». «Операции переключения» выполняют с учетом ряда положений: 1) при наличии адекватных «артерий доноров», равнозначных снабжаемому кровью бассейну, предпочтение отдается артерии на ипсилатеральной стороне; 2) при отсутствии адекватной «артерии донора» на инсилатеральной стороне в связи с ее поражением в дистальном отделе это поражение корректируют в первую очередь, т. е. «артерия донора» должна быть подготовлена к «операции переключения». Эту подготовку можно сделать в начале «операции переключения» или одновременно с ней, но всегда перед ней; 3) при отсутствии «артерии донора» на ипсилатеральной стороне можно сделать операцию перекрестного шунтирования. Однако следует избегать объединения в один бассейн двух сонных артерий. В вынужденных ситуациях этот вариант операции не исключен. Предпочтительнее для ревазуляризации бассейна сонной артерии выбирать бассейн подключичной артерии с контралатеральной стороны. Для ревазуляризации бассейна подключичной артерии при необходимости перекрестного шунтирования лучше выполнить операцию подключично-подключичного или подмышечно-подмышечного шунтирования.

Методы пластики плечеголового ствола и левой общей сонной артерии с использованием интраторакального доступа. Универсальным хирургическим доступом является срединная стернотомия. Если имеется пролонгированное поражение общих сонных артерий, то этот разрез продолжают на шею справа или слева перед грудиноключично-сосцевидной мышцей. Необходимо вскрывать перикард для широкой экспозиции восходящей части аорты. Если бифуркация ствола интактна, то при протезировании используют монопротез диаметром 10—12 мм. Аорту пристеночно отжимают по переднюю поверхность. В стенке аорты выкраивают «окно» и в него вшивают кососрезанный протез, причем направление протеза должно быть гемодинамически адекватным — по ходу кровотока. Протез «замачивают» в крови, проверяют герметичность анастомоза, пережимают протез, снимают зажим с аорты. Пересекают плечеголовный ствол. В случае необходимости производят тромбэндартерэктомию из дистального отдела, проверяют ретроградный кровоток

7.58. Дигитальная субтракционная ангиография ветвей дуги аорты, четко выявляющая стенозирование обеих бифуркаций сонных артерий (указано стрелками) и окклюзию левой позвоночной артерии.

7.59. Схематическое изображение этапов (I, II) резекции плечевого ствола с протезированием прямым протезом и бифуркационным протезом при поражении бифуркации ствола.



из сонной и подключичной артерии раздельно и накладывают дистальный анастомоз протеза с бифуркацией ствола. Протез следует проводить под безымянной веной. Пускают ретроградный кровоток и проверяют герметичность анастомоза, а также удаляют воздух из протеза. Антеградный кровоток в первую очередь направляется в подключичную артерию, а затем в сонную. Аналогично производится бифуркационное протезирование правой общей сонной и подключичной артерий, а также обеих сонных артерий, если подключичная артерия не подлежит реконструкции из-за поражения на протяжении. Диаметр основной ветви бифуркационного протеза должен быть 14 мм (рис. 7.59). При окклюзии устья общей сонной артерии ее пластику можно осуществить, используя экстраторакальный доступ.

Положение больного на спине, голова повернута в сторону, противоположную операции. На расстоянии 1 см и параллельно ключице проводится разрез, проксимальный конец которого должен заходить за грудиноключично-сосцевидную мышцу, а латеральный — до середины ключицы. Обнажаются подключичная и общая сонная артерии на протяжении. Общая сонная артерия пересекается, проксимальный ее сегмент прошивается. Проверяется адекватность ретроградного кровотока по ней, после чего артерия имплантируется в верхнюю полуокружность подключичной артерии дистальнее устья позвоночной артерии. Если натяжение артерии достаточно велико, не следует прибегать к операции прямой имплантации, а целесообразнее выполнить операцию аутовенозного или синтетического шунтирования. При окклюзии внутренней сонной артерии производится реваскуляризация наружной сонной артерии с помощью аутовены или протеза, проксимальный сегмент которого имплантируется в подключичную артерию. В подобных случаях возможна эверсионная тромбэндартерэктомия из ствола общей сонной артерии с последующей имплантацией эверсированной артерии в подключичную.

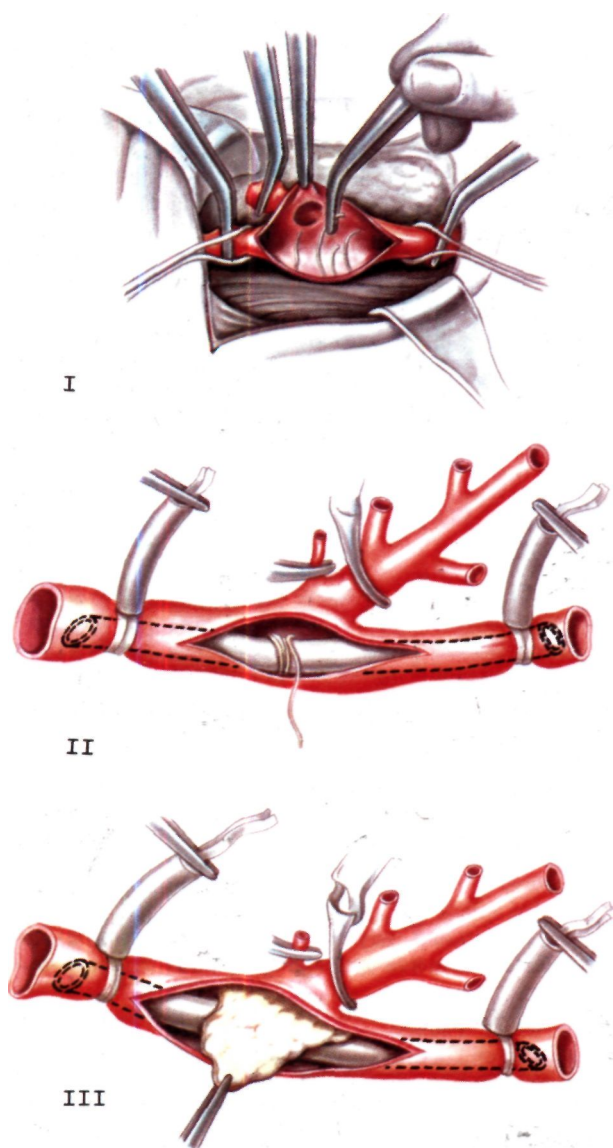
Среди всех операций на ветвях дуги аорты чаще используют *каротидную тромбэндартерэктомию* из бифуркации сонной артерии. В зависимости от этиологии стеноза можно сформулировать следующие показания к операции: 1) неровности контуров внутренней сонной артерии при наличии ТИА в бассейне пораженной артерии; 2) изъязвленная, по данным ангиографии, атеросклеротическая бляшка; 3) стеноз внутрен-

ней сонной артерии более 50% ее просвета; 4) стеноз внутренней сонной артерии в результате фибромускулярной дисплазии; 5) перегиб (кинкинг) общей или внутренней сонной артерии на стороне, где имеются неврологические симптомы поражения; 6) выраженный стеноз внутренней сонной артерии у больных с «законченным» инсультом и полным восстановлением неврологического дефицита.

При асимптомном течении стеноза внутренней сонной артерии операция показана в следующих случаях: 1) стеноз более 70% ее просвета при необходимости проведения общехирургической операции или операции на брюшной части аорты и ее ветвях; 2) окклюзия контралатеральной внутренней сонной артерии. Эти операции проводятся для профилактики инсульта.

Факторы риска при каротидной тромбэндартерэктомии. *Общие*: стенокардия, инфаркт миокарда давностью менее 3 мес, артериальная гипертензия более 180/105 мм. рт. ст, выраженная сердечная недостаточность, хронический обструктивный процесс в легких, возраст больных старше 70 лет, ожирение; *неврологические*: прогрессирующий инсульт, инсульт давностью менее 2 нед, частые ежедневные ТИА, повторные ишемические инсульты; *ангиографические*: стеноз внутренней сонной артерии в области сифона, обширное поражение артерии (3 см дистальнее бифуркации и 5 см проксимальнее), высоко расположенная бифуркация на уровне II шейного позвонка при короткой и толстой шее, мягкий свежий тромб на поверхности изъязвленной бляшки, окклюзия контралатеральной внутренней сонной артерии и множественные поражения ветвей дуги аорты.

В зависимости от факторов риска Т. Sundt (1975) распределил всех больных с поражением сонных артерий в области бифуркации на пять групп: 1) «неврологически стабильные» больные, у которых не выявляется каких-либо общесоматических факторов риска (в том числе на ангиограммах), имеющих односторонние или двусторонние стенозы внутренних сонных артерий с изъязвлениями; 2) «неврологически стабильные» больные, общесоматическое состояние которых хорошее, но имеются выраженные факторы риска на ангиограммах; 3) «неврологически стабильные» больные, у которых имеются или отсутствуют общесоматические факторы риска, а также выявляют-



7.60. Схематическое изображение этапов каротидной эн-  
дартерэктомии без применения внутреннего шунта (I) и с  
применением внутреннего шунта (II, III).

I—этап тщательного удаления циркулярных обрывков сред-  
ней оболочки после удаления атеросклеротической бляшки,  
которые могут вызвать ишемический послеоперационный  
инсульт; II—продольная артериотомия общей сонной ар-  
терии с переходом на переднюю поверхность внутренней  
сонной артерии, в просвете сонной артерии виден внут-  
ренний шунт; III—под защитой головного мозга от ишемии с  
помощью шунта производится удаление атеросклеротиче-  
ской бляшки.

ся значительные ангиографические изменения;  
4) «неврологически нестабильные\*» больные при нали-  
чии или отсутствии ангиографических признаков фак-  
торов риска; 5) «неврологически нестабильные» боль-  
ные с выраженными поражениями венечных артерий и  
нестабильной стенокардией.

В последних двух группах с наибольшей степенью  
риска целесообразно отложить плановую операцию по

поводу каротидной ишемии на 6 мес, избегать опера-  
ций у больных 4-й группы, за исключением тех  
случаев, когда эта операция является операцией по  
жизненным показаниям; тщательно и всесторонне  
обследовать больных, контролировать и устранять  
факторы риска; проводить тщательное монитори-  
рование больных во время операции; в предоперационном  
периоде обследование обязательно должно включать в  
себя проведение велоэргометрии, сцинтиграфию ми-  
окарда, эхокардиографию, изотопную вентрикулогра-  
фию и коронарографию.

Полезно использовать в практической работе следу-  
ющий алгоритм: 1) отрицательные данные обследо-  
вания состояния венечных артерий позволяют опериро-  
вать больного с поражением внутренних сонных арте-  
рий; 2) при получении данных, свидетельствующих о  
коронарной и сердечной недостаточности, больного  
следует оперировать, проводя тщательное монитори-  
рование с введением внутриаортального баллона,  
контрпульсацию; 3) при умеренном поражении коро-  
нарных артерий первый этап операции—каротид-  
ная эндартерэктомия на фоне контрпульсации; 4) при  
выраженном поражении коронарных артерий  
вначале осуществляется аортокоронарное шунтиро-  
вание.

При двусторонних поражениях бифуркации сонных  
артерий, когда ТИА наблюдаются на одной стороне,  
операцию выполняют на той стороне, где выявляется  
неврологическая симптоматика. Если на другой сторо-  
не стеноз сосуда превышает 50% его просвета, он  
ликвидируется после первой операции, но не ранее  
чем через 15 дней. Двухэтапные операции следует  
предпочитать одноэтапным двусторонним в связи с  
возможными осложнениями: отеком гортани, преходя-  
щими парезом подъязычного нерва и отеком мозга,  
тахикардией, артериальной гипертонией, обусловлен-  
ными интраоперационной травмой таротидных сплете-  
ний.

Метод каротидной тромбэндартерэктомии.  
Кожный разрез может быть либо продольным—вдоль гру-  
диноключично-сосцевидной мышцы, либо косым «косметиче-  
ским» [O'Maга С. et al., 1980]. При продольном разрезе  
проекция бифуркации общей сонной артерии должна на-  
ходиться в средней трети разреза, что можно определить на  
боковой ангиограмме по отношению к углу нижней челюсти.  
Задняя поверхность бифуркации не выделяется, что сводит к  
минимуму опасность эмболии и предохраняет от травматиза-  
ции верхний гортанный нерв.

При высоком отхождении наружной и внутренней сонных  
артерий кожный разрез следует заранее продлить вверх по  
направлению к углу нижней челюсти на 2—3 см. Общую  
сонную артерию выделяют на 4—5 см проксимальнее бифур-  
кации. На протяжении выделяют наружную сонную артерию  
и ее проксимальные ветви, а также внутреннюю сонную  
артерию дистальнее атеросклеротической бляшки. Бляшку  
пальпируют осторожно из-за опасности эмболии. Если опера-  
ция производится без внутреннего шунта, то манипуляции в  
области бифуркации артерии начинают с субадвентициально-  
го введения в ее область новокаина или лидокаина с целью  
блокирования патологических рефлексов с каротидного спле-  
тения. По возможности дистальнее сначала пережимают  
внутреннюю сонную артерию, затем общую и наружную  
сонные артерии. Артериотомию осуществляют с передней  
стенки общей сонной артерии по направлению к стенке  
внутренней сонной артерии как можно дальше от устья  
наружной сонной артерии, чтобы избежать пересечения  
сонного гломуса. Дистальный конец артериотомического  
разреза должен заканчиваться дистальнее бляшки. Первый  
этап операции—отслоение бляшки в общей, затем в наруж-  
ной сонной артерии. После снятия дистального зажима с



наружной сонной артерии бляшку удаляют до получения адекватного кровотока по артерии и ее ветвям.

Максимальное внимание следует уделять отслоению бляшки из просвета внутренней сонной артерии, особенно на границе ее перехода во внутреннюю оболочку сосуда. Последняя обычно фиксирована, но при ее отслоении необходима фиксация узловыми швами или непрерывным швом проленовой нитью 7/0. Обязательно удаляют циркулярные обрывки внутренней оболочки в просвете артерий. Тщательно вымывают тромбы и обрывки внутренней оболочки путем поэтапного «пуска» ретроградного кровотока из внутренней, наружной сонных артерий и антеградного кровотока из общей сонной артерии. Просвет артерии заполняют изотоническим раствором хлорида натрия с гепарином. Артериотомическое отверстие ушивают с дистального конца разреза проленовой нитью 6/0. Перед завершением шва снимают зажим с внутренней сонной артерии для вымывания тромбов и удаления воздуха. Шов завязывают. Пережимают внутреннюю сонную артерию и снимают зажим с наружной, после этого снимают зажим с общей сонной артерии и антеградный кровоток направляют на 10–15 с в систему наружной сонной артерии для профилактики эмболии бассейна внутренней сонной артерии (рис. 7.60). Операцию можно проводить при введении гепарина в дозе 5000 ЕД внутривенно или непосредственно в просвет сонной артерии. Ряд хирургов осуществляют все операции, обязательно вшивая аутовенозные или синтетические заплатки в артериотомическое отверстие. При использовании внутреннего шунта его удаляют таким образом: сначала центральный конец шунта из общей сонной артерии и ее пережимают, затем дистальный конец шунта из внутренней сонной артерии, которую также пережимают.

Артерию «промывают» изотоническим раствором хлорида натрия с гепарином, швы затягивают и производят «пуск» кровотока в описанном порядке.

Все реконструктивные операции на ветвях дуги аорты сопровождаются пережатием магистральных артерий и прекращением антеградного кровотока (исключение составляют случаи полной окклюзии артерии). В настоящее время основным методом «защиты» головного мозга является применение внутреннего силиконизированного шунта. Показания к применению шунта: а) ретроградное давление менее  $\frac{1}{3}$  от величины центрального артериального давления у больных с ТИА и менее  $\frac{2}{3}$  от центрального АД у больных с асимптомным течением процесса; б) появление 8- и Ф-волн на интраоперационных электроэнцефалограммах или по данным компрессированного анализа мозговой деятельности на аппарате Берга — Фурье; в) шунт показан больным, перенесшим инсульт давностью менее 1 мес до операции, а также всем больным, которым предстоит длительная операция.

При окклюзии внутренней сонной артерии и стенозе наружной реваскуляризацию мозга можно осуществлять путем пластики последней, благодаря этому возможно компенсаторное восстановление адекватного кровотока в области ишемии (помимо артерий виллизиева круга). Расширить просвет устья наружной сонной артерии можно путем аутоартериальной боковой пластики стенкой внутренней сонной артерии после тромбэндартерэктомии или аутовенозной пластики заплатой. Данная операция является самостоятельной при реваскуляризации бассейна внутренней сонной артерии при ее окклюзии, и, кроме того, создает адекватный проксимальный приток крови в систему наружной сонной артерии при проведении экстра-интракраниального анастомоза. Микрососудистый анастомоз между поверхностной височной и средней мозговой артериями предложил невропатолог

М. Fisher в 1951 г., а в 1967 г. эту операцию успешно выполнил М. Jasargil (1969). К 1981 г. в мире было сделано более 10 000 подобных операций [Kester R. et al., 1981]. Возможны различные типы анастомозов: а) имплантация поверхностной височной артерии в кортикальную ветвь средней мозговой артерии; б) имплантация затылочной артерии в заднюю нижнюю мозжечковую артерию; в) аутоартериальное шунтирование (из сегмента лучевой артерии) между позвоночной и задней нижней мозжечковой артериями; г) поверхностная височная артерия имплантируется в верхнюю мозжечковую артерию.

Показания к операции: 1) окклюзия внутренней сонной артерии при неадекватности коллатерального русла; 2) недостижимый для реконструкции стеноз внутренней сонной артерии при неадекватности коллатерального русла; 3) окклюзия средней мозговой артерии со средним неврологическим дефицитом и плохими коллатералами; 4) стеноз средней мозговой артерии с неадекватными коллатералами вследствие атеросклероза, опухоли, дисплазии; 5) профилактика предполагаемой ишемии мозга после операции по поводу аневризмы внутренней сонной артерии или при осложнении каротидной тромбэндартерэктомии, закончившейся лигированием внутренней сонной артерии (рис. 7.61).

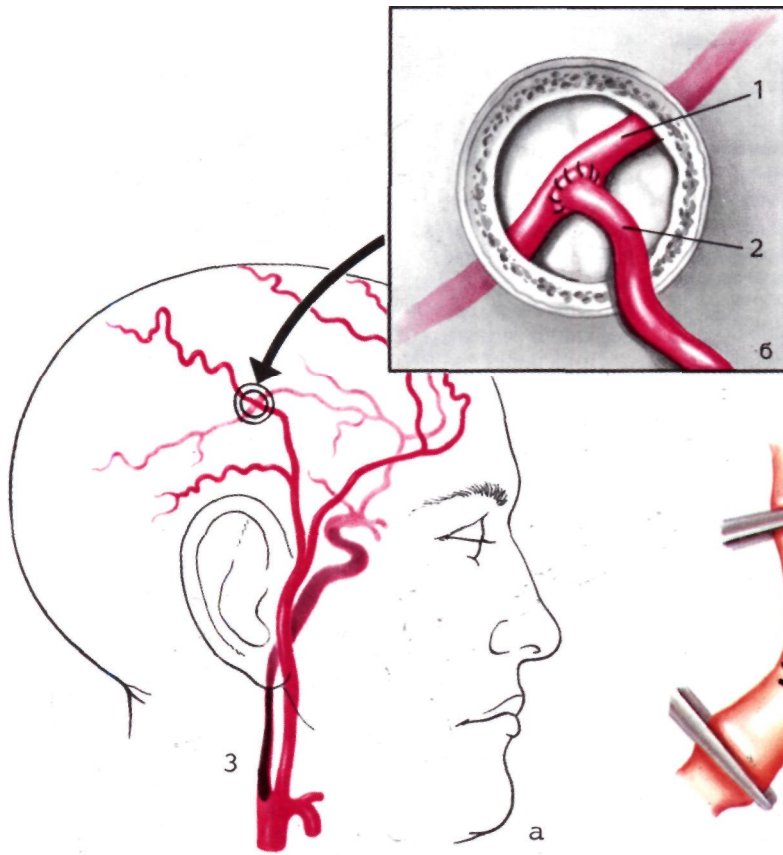
Показания и метод операции на позвоночной артерии. В изолированном виде «позвоночный синдром» встречается достаточно редко. Чаще он сочетается с «подключичным синдромом» и развивается вследствие феномена Перетока крови ретроградно по позвоночной артерии сосудов верхней конечности.

В ряде случаев изолированный «позвоночный синдром» может быть обусловлен перегибом позвоночной артерии (рис. 7.62).

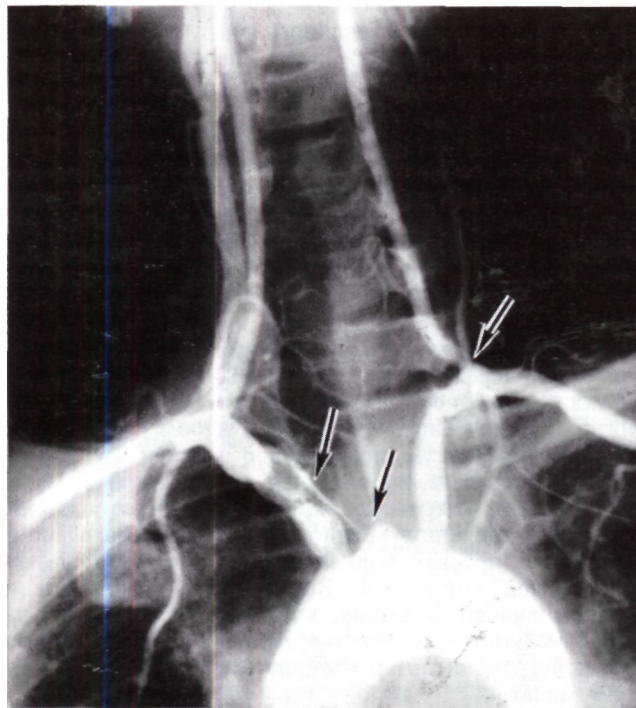
Среди реконструктивных операций непосредственно на позвоночной артерии следует отметить основную и наиболее распространенную операцию — трансподключичную тромбэндартерэктомию из устья позвоночной артерии. Доступ к области операции надключичный, как и при обнажении II сегмента подключичной артерии. Позвоночная артерия выделяется до входа в позвоночный канал.

После введения гепарина больному подключичную артерию пережимают проксимальнее и дистальнее устья позвоночной артерии и артерию вскрывают либо путем продольной артериотомии, либо дугообразной, окаймляющей устье позвоночной артерии (рис. 7.63). При достаточной мобилизации позвоночной артерии возможна ее умеренная эверсия. Осторожно удаляют бляшки и после получения адекватного ретроградного кровотока просвет подключичной артерии ушивают проленовой нитью 6/0. За рубцом выполняют и второй вариант операции, когда разрез переходит на стенку самой позвоночной артерии. При этом, помимо прямой тромбэндартерэктомии, осуществляют вшивание заплатки.

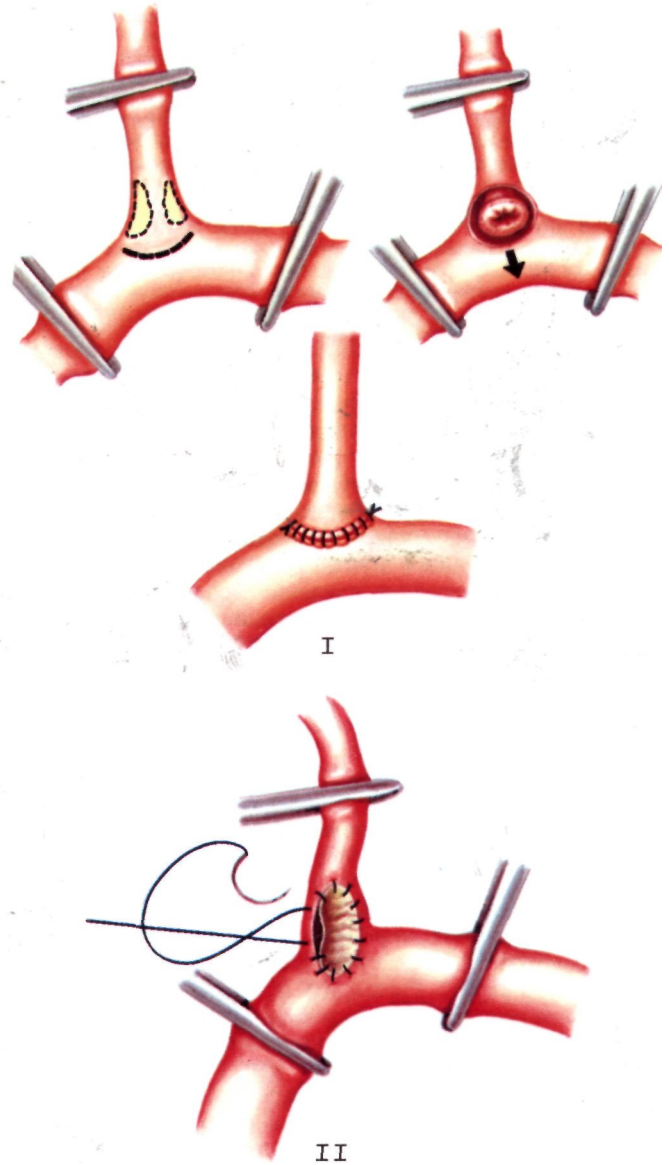
Результаты операций. В группе общесоматически здоровых, «неврологически стабильных» больных с односторонними и двусторонними стенозами каротидных бифуркаций летальность после операции каротидной эндартерэктомии составляет 1% [Kester R. et al.,



7.61. Схематическое изображение экстраинтракраниального анастомоза между поверхностной височной артерией и корковой частью средней мозговой артерии при окклюзии внутренней сонной артерии, а — видны соотношение поверхностной височной артерии и место трепанационного отверстия в проекции корковой части средней мозговой артерии; б — микрососудистый анастомоз после его наложения по типу конец в бок.  
1 — корковая часть средней мозговой артерии; 2 — поверхностная височная артерия; 3 — область окклюзии внутренней сонной артерии.



7.62. Ангиограмма больного с хронической мозговой сосудистой недостаточностью в каротидном и вертебробазиллярном бассейнах, обусловленной стенозом плечеголового ствола, окклюзией левой общей сонной артерии и стенозом устья левой позвоночной артерии (указано стрелками).



7.63. Схематическое изображение этапов тромбэндартерэктомии из устья позвоночной артерии путем чресподключичной эверсионной эндартерэктомии (I) и чреспозвоночной открытой продольной тромбэндартерэктомии с пластикой устья позвоночной артерии заплатой (II).

1981]. В группе больных с множественными осложненными стенозами летальность равна 2%. Среди «неврологически стабильных» больных, но имеющих общесоматические факторы риска (ИБС, артериальная гипертония, легочные заболевания) летальность составляет 7%. В группе «неврологически нестабильных» больных летальность равна 10%. В отдаленные сроки наблюдения (от 6 мес до 13 лет) полное выздоровление или улучшение мозгового кровообращения отмечено у 92,7% больных, оперированных в асимптомной стадии, в стадии ТИА — у 96,7%, в стадии «малого инсульта» — у 88,9%, при диффузной ишемии мозга — у 55,5%.

При операциях экстра-интракраниального шунтирования, по данным R. Rodriges и соавт. (1979), летальность минимальная, а при послеоперационной ангиографии шунты проходимы у 97% больных.

Сопоставление хирургического и лекарственного методов лечения у одних и тех же групп больных показало, что при одностороннем стенозе внутренней сонной артерии из числа больных ТИА, перенесших каротидную эндартерэктомию, через 42 мес были живы, по данным R. Kester и соавт. (1981), 84%, а после консервативного лечения — лишь 64%. При наличии синдрома «неврологического дефицита», обусловленного инсультом, через 42 мес после каротидной эндартерэктомии были живы лишь 47% больных, а после лекарственного лечения — 76%. Среди больных с двусторонним поражением бифуркаций каротидных артерий (наблюдалась окклюзия одной из внутренних сонных артерий) при наличии ТИА через 42 мес после эндартерэктомии были живы 56% больных, а среди лечившихся различными препаратами — 49%. Хирургическое лечение больных, оперированных после инсульта, позволило сохранить жизнь через 42 мес наблюдения 24% из них, а получавшим лекарственные средства — 89%.

Таким образом, у больных, перенесших инсульт и имевших большой «неврологический дефицит», при любом варианте поражения сонных артерий консервативное лечение было более эффективным, кроме того, отмечались лучшие показатели выживаемости.

## 7.6. ХРОНИЧЕСКАЯ ИШЕМИЯ ВЕРХНИХ КОНЕЧНОСТЕЙ

Клиническая картина ишемии верхних конечностей в значительной мере отличается от ишемии нижних конечностей как по этиологии и частоте, так и по клиническим проявлениям. Она может быть обусловлена окклюзией проксимальных и дистальных сегментов магистральных артерий, компрессией сосудисто-нервного пучка при выходе его из грудной клетки, болезнью Рейно.

Первые случаи отсутствия пульса на руках описаны еще в 1839 г. J. Davis. Первые реконструктивные операции произвели в 1956 г. J. Davis и соавт. (тромбэндартерэктомию из плечевого ствола); в 1958 г. M. De Wakey и соавт. (1959) сделали тромбэндартерэктомию из левой подключичной артерии, а I. Paroty (1964) — имплантацию подключичной арте-

рии в сонную. В нашей стране первую операцию на плечево-ловном стволе и подключичных артериях выполнили Б. В. Петровский и соавт. в 1960 г.

**Частота.** Хроническая артериальная недостаточность верхних конечностей наблюдается редко и составляет, по данным R. Welling (1981) и R. Gordon (1984) 0,5% от числа всех случаев ишемии конечностей и 0,9% хирургических вмешательств на артериях.

Этиология. Среди причин развития хронической ишемии верхних конечностей, помимо поражения собственно артериальной стенки в результате атеросклероза, неспецифического аортоартериита (1/3 наблюдений), облитерирующего тромбангита, значительную роль играют острые и тупые травмы сосудов с тромбозом артерий, ятрогенные тромбозы, хронические травматические и пострадиационные артерииты, фибромускулярная дисплазия, а также лекарственные поражения стенки артерии. Под компрессией сосудисто-нервного пучка верхних конечностей подразумевают невровазкулярные синдромы, обусловленные сдавлением сосудисто-нервного пучка в области шейно-подмышечного канала. Данные синдромы носят названия «синдром компрессии при выходе из грудной клетки», «синдром выхода из грудной клетки». Наиболее точным термином, с нашей точки зрения, следует считать такой: «синдром компрессии сосудисто-нервного пучка при выходе его из грудной клетки». По данным Б. В. Петровского и соавт. (1970), этот процесс составляет 8—10% от числа всех окклюзий ветвей дуги аорты. Однако совершенствование современных методов диагностики и лучшее понимание механизмов компрессии, обусловленных различными врожденными и приобретенными факторами, должно способствовать более тщательной диагностике и выявлению больных с данным синдромом.

В развитии синдромов играют роль ряд факторов врожденного, профессионального, возрастного и травматического характера. К *врожденным факторам сдавления* сосудисто-нервного пучка относятся: 1) особенности строения плечевого сплетения, которое образуется из верхних грудных сегментов спинного мозга, вследствие чего нижней его ствол перегибается через нормально расположенное I ребро; 2) изменения в структуре передней лестничной мышцы в месте прикрепления ее к I ребру, где она представляет собой широкое сухожилие, смещенное латерально и кзади. Если при этом медиальная ножка средней лестничной мышцы смещена кпереди в месте прикрепления к ребру, то между двумя участками прикрепления этих мышц имеется множество сухожильных пучков, создающих узкое межлестничное пространство, через которое проходит как плечевое сплетение, так и артерия; сплетение при этом как бы висит на остром плотном сухожильном образовании; 3) врожденные добавочные шейные ребра. К *приобретенным факторам* компрессии относятся сужение реберно-ключичного пространства вследствие искривления шейно-грудного отдела позвоночника; переломы ключицы и I ребра с образованием избыточной мозоли опухоли ключицы и мягких тканей реберно-ключичного пространства; физиологическое возрастное опущение плечевого пояса, что способствует высокому расположению I ребра; травма шеи, переохлаждение, приводящее к шейному радикулиту и спазму лестничных мышц, которые как бы приподнимают I ребро; шейный остеохондроз, вызывающий постоянные ирритации со спазмом лестничных мышц и дистрофические, фиброзные изменения в них; травма грудной клетки, приводящая к дистрофическим и дегенеративным изменениям малой грудной мышцы, особенно в дистальной ее части — в области прикрепления сухожильной части к клювовидному отростку лопатки.

К *профессиональным факторам* компрессии относятся гипертрофия лестничных и малых грудных мышц у спортсменов и лиц физического труда; постоянное ношение тяжести на плечах с отведением плечевого пояса (ношение рюкзака), приводящее к уменьшению ключично-реберного пространства; все виды работ, связанные с необходимостью находить длительное время с поднятыми руками (малые, слесарные по ремонту автомобилей, преподавание).

**Патологическая анатомия.** Наиболее частым органическим заболеванием артерий верхних конечностей является *атеросклероз*, который встречается в 3 раза

чаще, чем артериит. Он в основном локализуется в I внутригрудном сегменте подключичной артерии, при этом устья позвоночной артерии нередко остаются интактными. Эта особенность локализации процесса способствует лучшей компенсации сниженного артериального притока к верхним конечностям за счет ретроградного кровотока по позвоночной артерии. Атеросклеротические бляшки могут локализоваться также в гемодинамически ответственных сегментах магистральных артерий верхних конечностей — в области устья глубокой артерии плеча и бифуркации плечевой артерии. Для *неспецифического аортоартериита* наиболее характерно поражение дистальных (II—III) сегментов подключичных артерий. На основании комплекса гистологических, гистохимических и морфометрических исследований неспецифический аортоартериит в острой стадии характеризуется деструкцией внутренней эластической мембраны и инфильтрацией наружной и средней оболочек лимфоидными и плазматическими клетками. В более поздних стадиях болезни (подострой) отмечается продуктивное воспаление. В финальной склеротической стадии остаются остатки внутренней эластической мембраны в зоне поражения, организация тромботических масс, васкуляризация средней оболочки. Воспалительные изменения наружной оболочки в основном обнаруживаются в местах наиболее выраженных участков стенозов. Склероз, диффузная лимфоидно-макрофагальная инфильтрация с наличием плазматических клеток преимущественно вокруг *vasa vasorum*. Изменения во внутренней оболочке неоднородны. В прогрессировании процесса стенозирования важнейшую роль играет нарастание пристеночного тромбоза. Закономерным финалом поражения *vasa vasorum* и реактивного утолщения внутренней оболочки является превращения  $\beta$ -липидных бляшек в липидно-фиброзные и атероматозные вследствие гипоксии ее внутренних слоев и вторичного перерождения.

*Облитерирующий тромбангиит*, напротив, выявляется в основном в дистальных сегментах артерий верхних конечностей; процесс поражает артерии предплечья и кистей. Картина ишемии при этом выражена в большей степени и проявляется значительно раньше. Процесс встречается в основном у молодых мужчин, злоупотреблявших курением, он чаще носит двусторонний характер, сочетается, как правило, с поражением дистальных артерий нижних конечностей.

Патологическая физиология. Состояние верхних конечностей при окклюзии магистральных артерий, в частности подключичной, определяется двумя основными факторами: ишемией тканей как таковой и нарушением иннервации руки вследствие ишемии нижнешейных и верхнегрудных сегментов спинного мозга. Кровоснабжение спинного мозга осуществляется сегментарными передними и задними корешково-спинальными артериями, которые впадают в продольно идущие спинальные артерии. Бассейн подключичной артерии является основным источником кровоснабжения шейного утолщения спинного мозга. Адекватной компенсации нарушений кровообращения не происходит.

Хорошо развитые предуготовленные коллатерали магистральных артерий верхних конечностей обычно

компенсируют ограничение или полное прекращение магистрального кровотока. При атеросклерозе основные коллатерали обычно не вовлечены в окклюзионный процесс, поэтому выраженная ишемия может быть обусловлена либо наличием второго (дистального) блока, либо артериоартериальной эмболией в артерии кисти или предплечья. При артериите клинические проявления обычно более выражены в связи с тем, что окклюзионный процесс имеет более дистальную локализацию с перекрытием основных коллатералей, в частности глубокой артерии плеча. Кроме того, перекрытие устьев позвоночной артерии и реберно-шейного и шитшейного стволов ликвидирует основные предуготовленные коллатерали. Окклюзия указанных стволов увеличивает также ишемизацию шейного утолщения спинного мозга с последующими нарушениями иннервации руки.

Большую роль играет переход воспалительного процесса на расположенные близко нервные стволы. Выраженная ишемия верхних конечностей может быть обусловлена и присоединением спастического компонента в связи с резкими нарушениями регуляции сосудистого тонуса (чаще у женщин). Окклюзия проксимального отдела подключичной артерии и плечевого ствола, помимо нарушения магистрального кровотока в верхних конечностях, приводит к своеобразному феномену — «*феномену обкрадывания мозгового кровотока*» — путем ретроградного тока крови по позвоночной артерии. При этом мозговой кровоток может снижаться на 40% [Reivich M., 1961]. При окклюзии II сегмента подключичной артерии и устья позвоночной артерии (при артериите) «синдром обкрадывания головного мозга» происходит опосредованно за счет ретроастиоидального анастомоза, который образован ветвями позвоночной, затылочной артерий (ветвью наружной сонной артерии) и шитшейным и реберно-шейным стволами. При окклюзии плечевого ствола возможны различные варианты «обкрадывания»: сонно-позвоночно-подключичные или позвоночно-подключичные «обкрадывания» с реверсированным кровотоком в общую сонную артерию. Патология «синдрома компрессии сосудисто-нервного пучка при выходе из грудной клетки» требует специального анализа. В клинической картине могут быть три разные категории симптомов: артериальная недостаточность, венозная недостаточность и неврологическая симптоматика со стороны верхних конечностей. Эти симптомы могут комбинироваться между собой, носить острый и хронический характер.

Артериальная недостаточность имеет различный генез: первичное раздражение симпатических нервов плечевого сплетения вызывает стабильное спастическое состояние дистального периферического русла. Этот стойкий спазм распространяется и на *vasa vasorum* артериальной стенки, что приводит к дистрофической дегенерации с развитием травматического артериита и утолщением стенок подключичной артерии, стенозом ее просвета, развитием постстенотического расширения артерии. Турбулентный характер кровотока, пристеночный тромбоз в артерии нередко сопровождаются либо артериально-артериальными эмболиями в периферическое русло, либо острым тромбозом артерии в месте прогрессирующего стеноза. Микроэмболии на первых этапах могут вызывать



лишь острую ишемию отдельных пальцев, повышенную чувствительность к холоду и изменениям температуры, а также умеренные трофические расстройства. При повторных эмболиях возможны окклюзия и тромбоз артерий предплечья, острая ишемия верхних конечностей, вплоть до гангрены пальцев. Аномалия костных и сухожильных образований в межлестничном и реберно-ключичном пространстве может «существовать» и быть асимптомной до момента травмы плеча, руки, шеи, грудной клетки, переохлаждения, воспалительного процесса в области плечевого сплетения. В результате перечисленных предрасполагающих факторов происходит мышечный спазм. Врожденная фибромускулярная ткань, которая имеет вид «петли», «пращи», располагается под плечевым сплетением, образуя нижнюю границу межлестничного пространства. При спазме мышц происходит натяжение этих фиброзных тяжей и плечевое сплетение и артерия как бы подвешиваются на этой «петле», приобретающей вид струны. Болевой синдром приводит к еще более выраженному спазму; так замыкается порочный круг.

**Клиника.** В развитии ишемии верхних конечностей выделяют четыре стадии:

I—*стадия компенсации* кровообращения, или стадия начальных проявлений окклюзионного заболевания (зябкость, парестезии, повышенная чувствительность к холоду с вазомоторными реакциями).

II—*стадия относительной компенсации*, или стадия недостаточности кровообращения при функциональной нагрузке верхних конечностей (пребывающие симптомы — похолодание, онемение, чувство быстрой усталости и утомляемости в пальцах и кисти, мышцах предплечья либо развитие на фоне функциональной нагрузки преходящих симптомов вертебробазилярной недостаточности).

III — *стадия недостаточности* кровообращения в верхней конечности в состоянии покоя (постоянное похолодание, боли, онемение пальцев кисти, атрофия мышц плечевого пояса, предплечья, снижение мышечной силы, потеря возможности выполнения тонких движений пальцами рук — чувство неловкости в пальцах).

IV—*стадия язвенно-некротических изменений* в верхних конечностях (отечность, синюшность пальцев рук, болезненные трещины, участки некрозов в области ногтевых фаланг, гангрена пальцев).

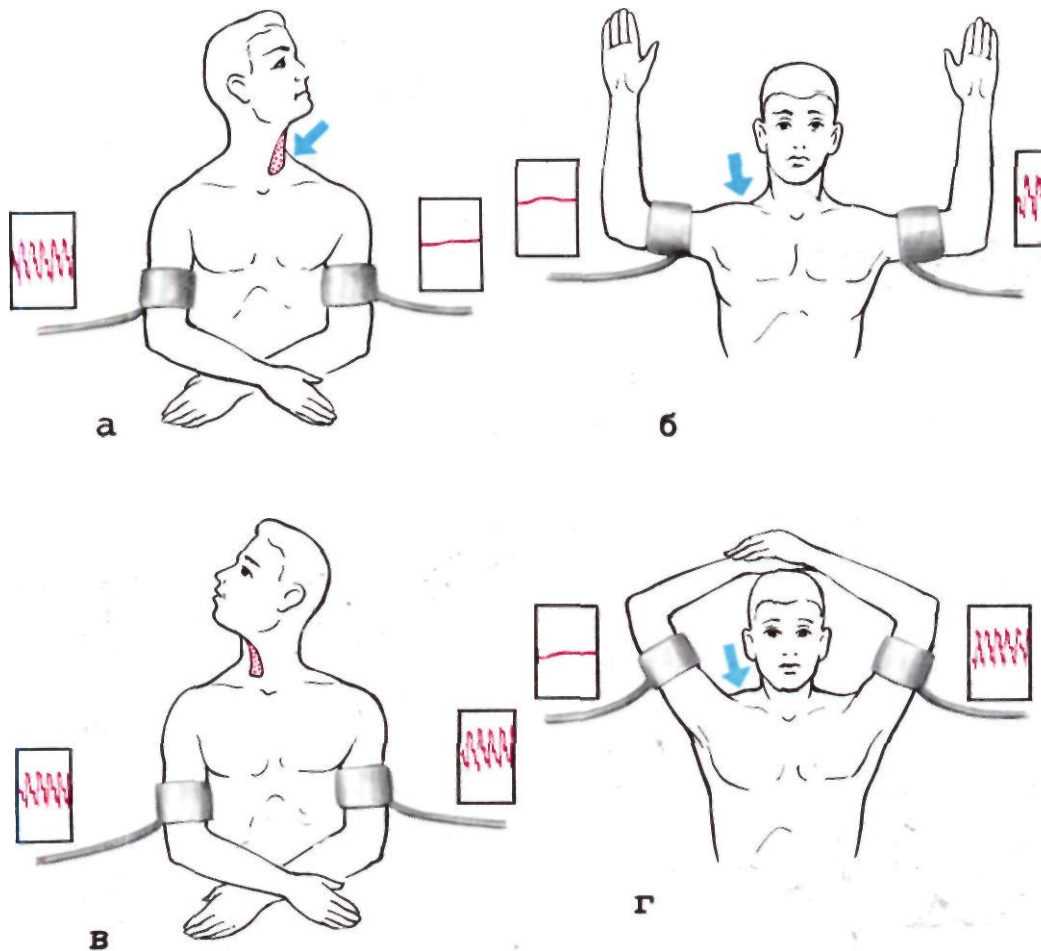
Наиболее ранним симптомом ишемии верхних конечностей являются повышенная чувствительность к низким температурам воздуха и воды, сопровождающаяся выраженными вазомоторными реакциями и болями в дистальных фалангах пальцев, скованностью их движений, неловкостью, гиподисфункцией при выполнении упражнений и движений. Особенностью ишемии верхних конечностей является то, что боли в покое наблюдаются реже, чем язвенно-некротические изменения. Это обусловлено достаточным коллатеральным кровотоком верхних конечностей в покое и частыми микро- и макроэмболиями из проксимальных сегментов артерий в дистальные вследствие большей подвижности верхних конечностей.

Клиническая картина различных вариантов синдрома компрессии сосудисто-нервного пучка при выходе его из грудной клетки зависит от места компрессии и превалирования артериального, венозного или невро-

логического компонента. При самой проксимальной компрессии в межлестничном пространстве («скаленус-синдром» и «синдром добавочного шейного ребра») неврологическая симптоматика характеризуется в основном болевым синдромом. Боли локализуются в области шеи и надплечья, иррадиируют по плечевой поверхности руки, вплоть до кисти. Характер болей разнообразный: ноющие, ломящие, изредка весьма интенсивные, носящие каузальгический характер. Интенсивность болей зависит от движений шеи, головы, рук, туловища. Их иррадиация может быть самой разнообразной: кзади в лопатку, кпереди в область грудной мышцы, к сосцевидному отростку, в затылочную часть головы. Головные боли носят характер мигрени, обычно они не поддаются консервативному лечению. Наряду с болевым синдромом наблюдаются парестезии. Они носят преходящий характер, ощущаются в основном в кисти, чаще всего в области IV—V пальцев. Постепенно появляются онемение, слабость в руке, снижаются некоторые функции пальцев, больные жалуются на быструю утомляемость. Кроме того, они отмечают ряд основных признаков компрессии — нарастание симптоматики при любых движениях, сопровождающихся сокращением или напряжением шейных или плечевых мышц (работа или сон с поднятой рукой, поднятие тяжелых предметов, воздействие холодного ветра на область шеи и плеча). Только при полном физическом и эмоциональном покое (релаксация), воздействии горячих компрессов и массаже наступает облегчение. Рецидив возникает при нормальных движениях. Характерные симптомы — ограничение движений рук, головы, шеи, вегетативные расстройства (гипергидроз кожи рук, их отечность). Для добавочного шейного ребра характерны некоторые внешние конституциональные особенности: конусообразная толстая шея, утолщение ее переднезаднего диаметра, низко опущенные плечи являются как бы продолжением шеи. При компрессии сосудисто-нервного пучка в реберно-ключичном пространстве чаще наблюдаются отечность и боли в руке. При «синдроме малой грудной мышцы» возникают боли и парестезии по переднебоковой поверхности грудной клетки и в области лопатки, иррадиируют в плечо, предплечье, кисть, провоцируются при отведении руки.

Неврологическая симптоматика обычно превалирует в клинической картине. В поздних стадиях развивается атрофия мягких тканей предплечья и кисти, наблюдаются синюшность и влажность кожи кистей, трофические расстройства кожи пальцев, что также обусловлено раздражением симпатических нервов.

**Диагностика.** Диагноз основывается на детальном сборе жалоб, анализе характерных факторов, провоцирующих обострение, а также на осмотре больного и проведении ряда клинических проб. Особенно важны неврологические тесты: а) болезненность при перкуссии надключичной ямки, парацервикальных мышц и трапециевидной мышцы; б) появление выраженной болезненности и парестезии при надавливании большим пальцем руки на область плечевого сплетения; в) слабость при сжатии кисти, слабость трехглавых и межкостных мышц предплечья; г) снижение кожной чувствительности в области иннервации плечевого нерва при нормальной чувствительности кожи в обла-



7.64. Схемы проведения основных провокационных проб. а — положительная проба при «синдроме передней лестничной мышцы» слева; б — отрицательная проба при этом же синдроме справа; в — положительная проба при «реберно-ключичном синдроме» справа; г — положительная проба при «синдроме малой грудной мышцы» справа.

сти иннервации лучевого и срединного нервов. Характерен провокационный тест с поднятием рук: больной держит плечи под углом  $90^\circ$  в положении отведения и наружной ротации и одновременно медленно, но регулярно сжимает и разжимает кисть в течение 3 мин. При наличии синдрома компрессии больной рано ощущает тяжесть и усталость в руке, боли в трапециевидной мышце и мышцах плеча, потерю силы в кисти, парестезии пальцев. Постепенно плечевой пояс опускается и рука падает, как плеть (до истечения 3 мин). Кроме того, при таком положении руки больной предъявляет жалобы, характерные для периода обострения болезни.

Изучение состояния сосудов заключается в определении пульсации артерий на верхних конечностях в обычном положении и при проведении специальных проб, осмотре ногтей ногтевого ложа, цвета и формы пальцев, аускультации ветвей дуги аорты. Артериальное давление на больной руке снижено на 20 мм рт. ст. и более, что является признаком стено-

за артериальных сосудов. О недостаточности артериального кровотока свидетельствуют снижение или отсутствие пульсации на лучевой артерии. Обычно врачи уделяют меньше внимания окклюзиям локтевой артерии, пульсация которой не определяется на поверхности. Однако существует простой и достаточно демонстративный клинический тест для определения состояния локтевой артерии: после прижатия лучевой артерии пальцем больного просят сжимать и разжимать кисть до тех пор, пока кожа не станет бледной и не появится ощущение усталости в кисти. Двигательные упражнения прекращаются, но компрессию лучевой артерии продолжают. Если локтевая артерия проходима, то у больного быстро восстанавливается нормальная окраска кожных покровов кисти. Если имеется окклюзия в локтевой артерии, то бледность кожи сохраняется до момента декомпрессии лучевой артерии [Jueergens J. et al., 1980].

Проба Эдсона позволяет выявить компрессию подключичной артерии передней лестничной мышцы: при глубоком вдохе, запрокидывании головы и наклоне ее в сторону больной руки лестничная мышца напрягается, что проявляется снижением пульсации на лучевой артерии, снижением артериального давления и появлением систолического шума в надключичной области. Диагностическая проба для выявления реберно-ключичного синдрома заключается в следующем: при отведении рук и плечевых пояса назад, смыкании рук

сзади в замок или в положении по стойке «смирно» у больных появляются болезненность, парестезии, побледнение и ощущение усталости в руке. Аускультативно при этом в подключичной области может фиксироваться систолический шум. При «синдроме малой грудной мышцы» проводят отведение руки вертикально вверх, что вызывает снижение пульсации на лучевой артерии и артериального давления, а также появление систолического шума в подмышечной области (рис. 7.64).

*Рентгенологическое обследование* больного осуществляется для выявления костных аномалий: апофизомегалии VII шейного позвонка, шейных ребер II—III—IV степени, переломов ключицы, аномалий ребер. Если ранее костные аномалии идентифицировались с компрессионным синдромом, то в последние годы стало ясно, что отсутствие костных аномалий не свидетельствует об отсутствии компрессии, так как сдавление плечевого сплетения и магистральных сосудов возможно за счет фибромускулярных тканей. Эти аномально расположенные образования может видеть только оперирующий хирург, причем только тогда, когда целенаправленно ищет причину компрессии. Высокое стояние I ребра определяется на снимках в прямой и боковых проекциях. В боковых проекциях можно определить, что тело I грудного (и даже II грудного) позвонка находится выше уровня ключицы. Важными признаками являются также величина дуги I ребра в боковой проекции и величина угла ключицы по отношению к горизонтальной и фронтальной проекциям.

*Функциональные методы исследования* важно проводить как в обычном положении рук, так и при проведении описанных диагностических проб. Информативными обычно являются объемная сфигмография верхних конечностей, а также ультразвуковая доплерография, с помощью которой можно определить состояние магистральных сосудов верхних конечностей (рис. 7.65), а также провести картирование пальцевых артерий для выявления эмболизации дистального русла. Для диагностики ишемических состояний верхних конечностей важными методами являются *термометрия* и *термография*, а также тепловидение, особенно в сочетании с диагностическими пробами.

Заключительным методом диагностики является *рентгеноконтрастная ангиография*, которая направлена на изучение состояния как проксимального, так и дистального русла верхних конечностей. Методом выбора является трансфеморальная ангиография по Сельдингеру с проведением панаортографии дуги аорты, а затем (по показаниям) селективной ангиографии подключичных артерий. Ангиография позволяет выявить уровень окклюзии, наличие ретроградного кровотока по позвоночным артериям или признаков опосредованного «стил-синдрома», состояние коллатерального кровотока, протяженности стенотического процесса, а также постстенотические аневризмы подключичных артерий, дистальные блоки артерий. Важной особенностью ангиографии верхних конечностей при наличии компрессионных синдромов является проведение ангиографии в обычном положении руки и при диагностических пробах (рис. 7.66).

Хирургическое лечение. Показания к хирургическому лечению окклюзии артерий верхних конечностей

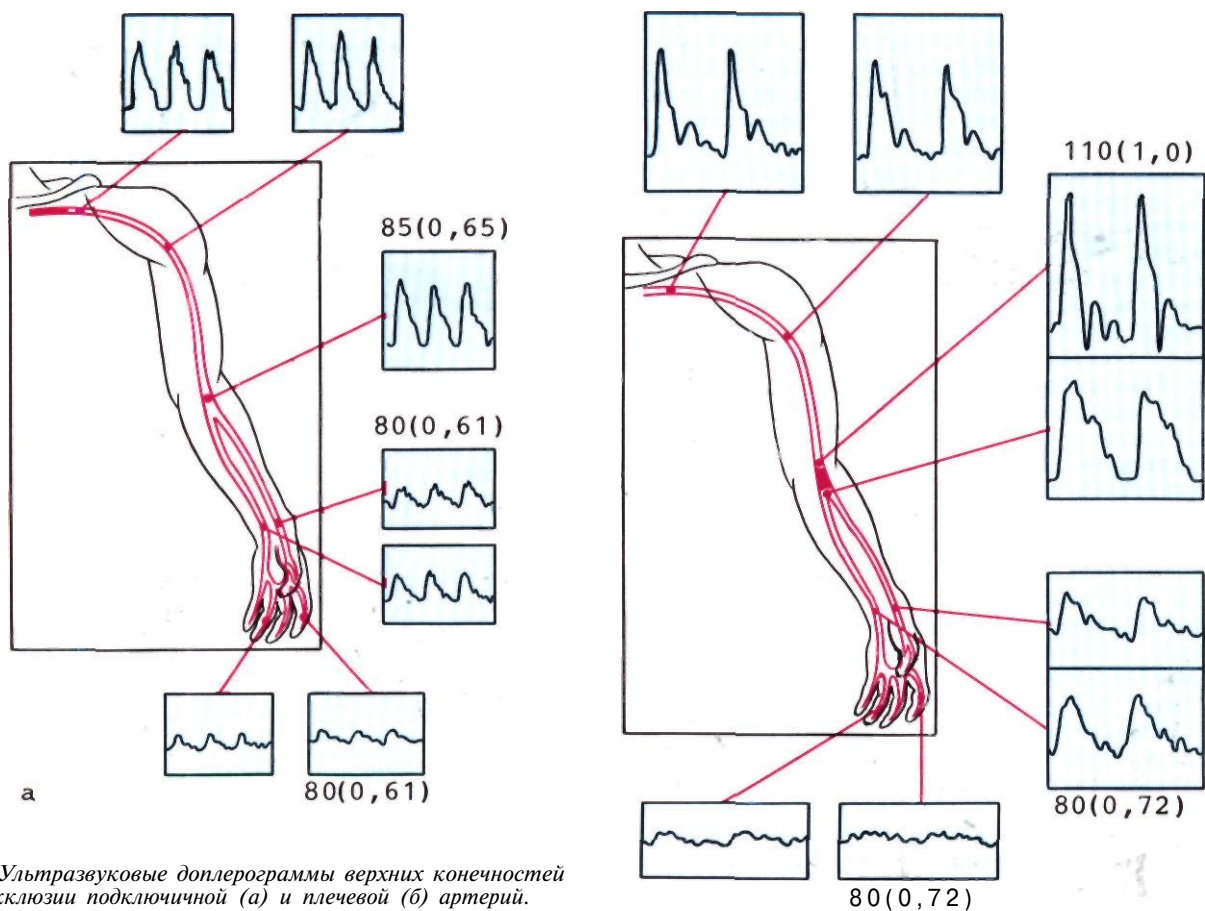
Таблица 7.3. Реконструктивные операции при хронической ишемии верхних конечностей

Вид операции	Окклюзии подключичной артерии	Окклюзии подмышечной, плечевой артерий и артерий предплечья
Интраоракальные	Пластика плечеголового ствола (резекция с протезированием, тромбэндартерэктомия) Пластика подключичной артерии (аорто-подключичное шунтирование, резекция с протезированием, тромбэндартерэктомия)	-
Экстраторакальные	Резекция подключичной артерии с имплантацией в сонную Сонно-подключичное шунтирование Сонно-подкрыльцовое шунтирование  Подключично-иодключичное перекрестное шунтирование	Подключично-подмышечное шунтирование Подкрыльцово-плечевое шунтирование Плечелучевое или плечелоктевое шунтирование Тромбэндартерэктомия с аутовенозной заплатой

благодаря внедрению экстраоракальных операций в настоящее время расширены. При асимптомном течении окклюзии или в стадии начальных проявлений процесса операция показана только при наличии признаков вертебробазилярной недостаточности, обусловленной «синдромом обкрадывания». В стадии относительной компенсации операцию выполняют только в случае отсутствия каких-либо осложняющих моментов.

Реваскуляризация верхних конечностей может быть произведена с помощью ряда операций (табл. 7.3).

Описание принципов реконструкции плечеголового ствола приведено в главе, посвященной хронической ишемии головного мозга. Для изолированной резекции первой порции левой подключичной артерии оптимальной является экстраоракальная операция *имплантации левой подключичной артерии* в левую общую сонную артерию, т.е. создание левого плечеголового ствола (рис. 7.67). Кожный разрез проводят на 1 см выше ключицы и параллельно ей. Проксимальный его конец должен заходить за грудиноключично-сосцевидную мышцу, латеральный—до середины ключицы. Обнажают грудиноключично-сосцевидную мышцу, пересекают ее ключичную часть, затем обнажают и резецируют переднюю лестничную мышцу (следует помнить о диафрагмальном нерве). Обнажают и выделяют вторую порцию подключичной артерии с ее ветвями. В проксимальном углу раны выделяют позвоночную артерию на видимом протяжении и проксимальный отдел подключичной артерии. Левую общую сонную артерию обнажают (используя тот же разрез) после отведения латерально грудиноключично-сосцевидной мышцы. Проксимальный сегмент подключичной артерии пережимают, пересекают и ее



7.65. Ультразвуковые доплерограммы верхних конечностей при окклюзии подключичной (а) и плечевой (б) артерий.

культю ушивают непрерывным обвивным швом. Дистальный отрезок подключичной артерии имплантируют в общую сонную артерию. Пережимают сонную артерию для измерения ретроградного давления в ней. Если оно не ниже 60 мм. рт. ст., то имплантацию подключичной артерии в сонную производят без внутреннего шунта. После внутривенного введения 5000 ЕД гепарина в латеральной стенке пережатой общей сонной артерии выкраивают «окно», куда имплантируют подключичную артерию. При необходимости перед этим из устья стенозированной позвоночной артерии производят эндартерэктомию.

В тех случаях, когда имеется окклюзия второго сегмента подключичной артерии и имплантация невозможна, следует произвести операцию сонно-подключичного шунтирования аутовеной или протезом. При отсутствии сонной «артерии донора» на ипсилатеральной стороне можно сделать операцию перекрестного подключично-подключичного шунтирования или подмышечно-подмышечного шунтирования.

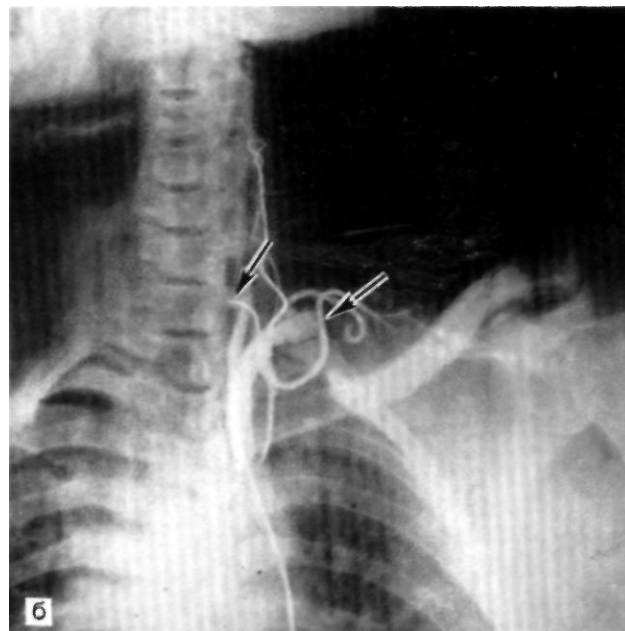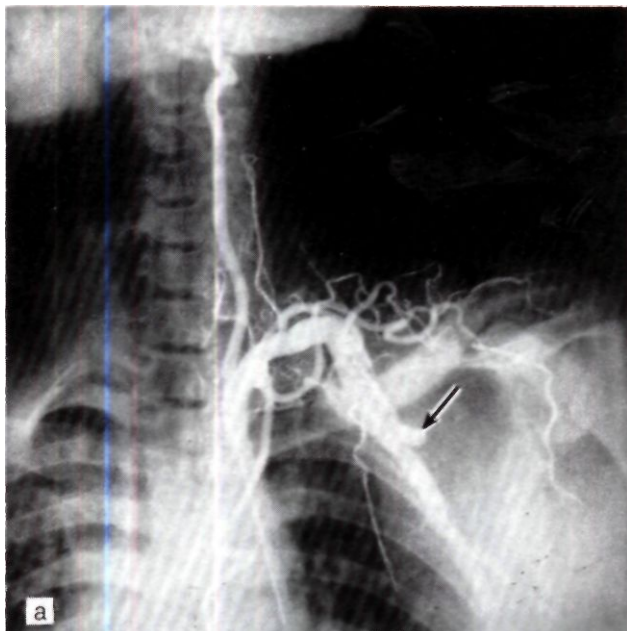
Шунтирование дистальных артерий верхних конечностей обычно производится аутовенозным трансплантатом, лучшим из которых является подкожная вена бедра. В тех случаях, когда этот трансплантат применить невозможно, используют латеральную подкожную вену другой руки или атромбогенный протез. Трансплантаты обычно проводят по ходу сосудисто-

нервного пучка. Подкожно пересекают трансплантаты реже. Для наложения анастомозов следует использовать проленовую нить 6/0. Лучший вид анастомоза — конец в бок.

Показания к лечению синдрома компрессии сосудисто-нервного пучка при выходе из грудной клетки.

Если симптомы болезни выражены слабо и состоят в проходящей парестезии и дискомфорте в руках и кистях, больному рекомендуют предохраняться от факторов внешней среды, провоцирующих обострение болезни. В ряде случаев полезно назначить анальгетики, транквилизаторы и мышечные релаксанты. Более раннее выявление синдрома компрессии и своевременно начатое лечение дают больше шансов на его успех. Рекомендуется похудеть тучным больным, часто лежать на животе со свисающими по бокам руками. Если установлен профессиональный фактор компрессии, целесообразно сменить профессию. Лекарственное лечение: витамины группы В, прозерин, галантамин, дибазол. Необходим специальный комплекс гимнастических упражнений. При безуспешности проведенного комплекса лечебных мероприятий показано хирургическое лечение. Если больной жалуется на бессонницу, снижение функции кисти, слабость в руке, ограничение профессиональной деятельности, то показано хирургическое лечение.





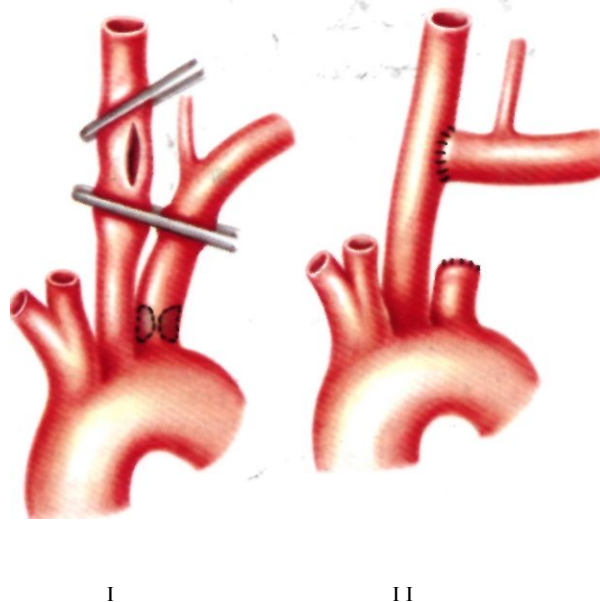
Наиболее распространенной операцией является **трансаксиллярная резекция I ребра с резекцией передней и средней лестничных мышц**, артериолизом, флебололизом и иссечением фибромускулярных тяжей между передней и средней лестничными мышцами.

Техника операции. Больной лежит на боку, ассистент поддерживает руку больного в приподнятом положении своими руками, сложенными в замок. Время от времени необходимо опускать руку больного, чтобы не создавать постоянного перерастяжения плечевого сплетения, поэтому ручное отведение руки следует предпочесть механической фиксации. Поперечный разрез делают в проекции III ребра ниже волосистой линии подмышечной впадины между передними пучками широчайшей мышцы спины и задними пучками большой грудной мышцы. Длина разреза у женщин должна быть 8–10 см, у мужчин — на 2–3 см длиннее. Следует максимально щадить переднюю ветвь межреберно-плечевых нервов, так как ее травма вызывает послеоперационные боли, которые длятся несколько недель. После пересечения передней лестничной мышцы (рис. 7.68) у места ее прикрепления к I ребру осторожно выделяют подключичную артерию и вену, впереди которой пересекают подключичную мышцу и сухожилие. Под контролем пальцев левой руки распатором выделяют I ребро. Следует быть максимально внимательным, чтобы не повредить плечевое сплетение. После отсечения средней лестничной мышцы от задней поверхности  $1/3$  первого ребра пересекают межреберную мышцу между I и II ребрами (не повреждая плевры), I ребро следует резецировать вместе с надкостницей максимально близко к поперечному отростку, чтобы избежать в дальнейшем сдавления плечевого сплетения на уровне тела I грудного позвонка. Переднюю лестничную мышцу следует максимально натянуть и резецировать.

Эффективность подобной операции зависит от ряда факторов: 1) устойчивый спазм передней и средней лестничных мышц устраняется при удалении I ребра; 2) в поднятом положении руки происходит компрессия сосудистого нервного пучка между I ребром и ключицей, если ребро удалено, компрессионный фактор ключицы устраняется; 3) при обычной скаленотомии лестничная мышца за счет рубцовых тканей может вновь прикрепляться к I ребру с естественным рециди-

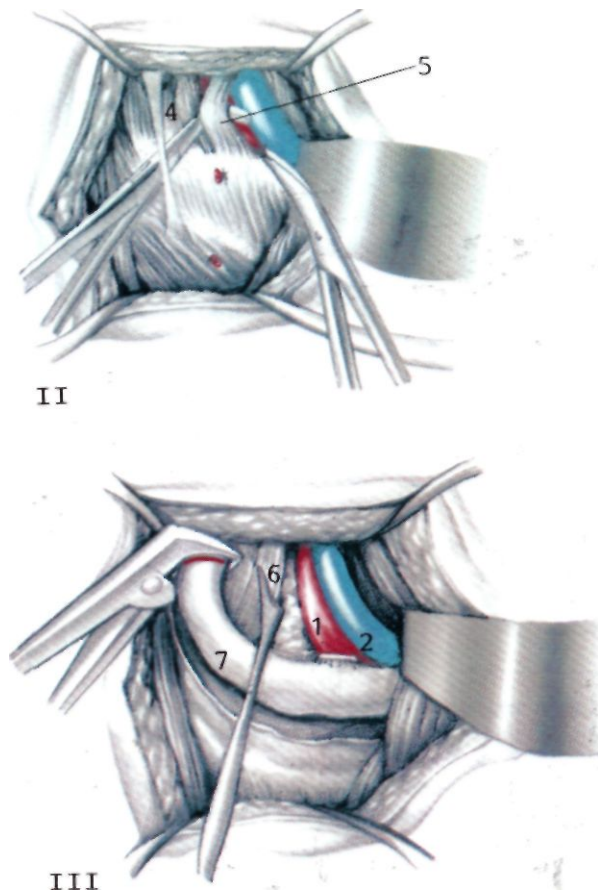
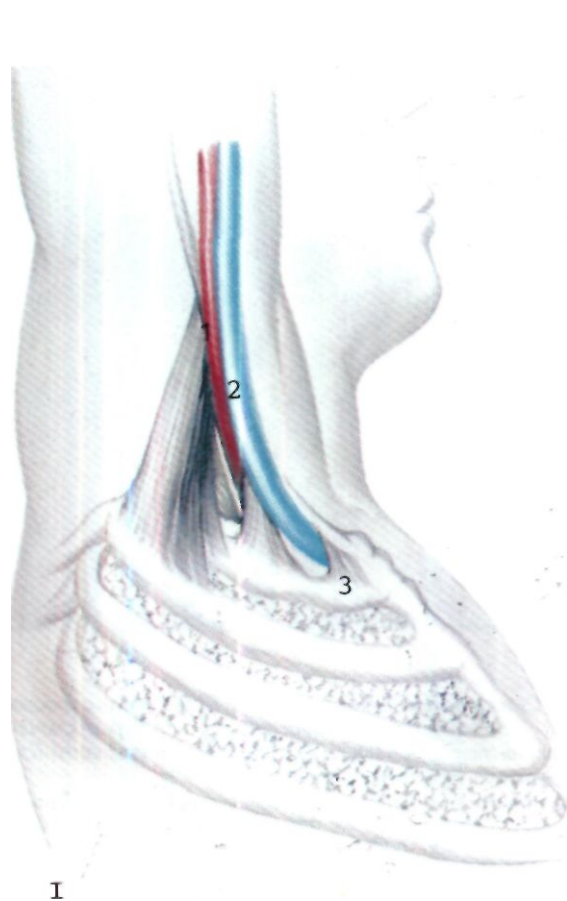
7.66. Селективные ангиограммы (а, б) больного с окклюзией левой подключичной артерии в реберно-ключичном пространстве с обильным развитием коллатералей (стрелкой указано место тромбоза).

При проведении пробы на наличие «синдрома лестничной мышцы» (б) слева также отмечается более проксимальная окклюзия левой подключичной артерии и одновременно окклюзия левой позвоночной артерии (указано стрелками).



7.67. Схематическое изображение этапов (I, II) создания левого плечеголового ствола при окклюзии левой подключичной артерии.

I—расположение левых общей сонной и подключичной артерий; все артерии выделены, сонная артерия пережата, в «окно» предполагается имплантировать ствол левой подключичной артерии; II—создан «левый плечеголовный ствол».



7.68. Схематическое изображение этапов (I—III) операции трансаксилярной резекции первого ребра.

I—анатомическое взаиморасположение элементов сосудисто-нервного пучка и костно-мышечного аппарата при выходе из грудной клетки; II—этап резекции передней лестничной мышцы; III—после перенесения средней лестничной мышцы производится резекция первого ребра. I—артерия; 2—вена; 3—реберно-ключичная мышца; 4—средняя лестничная мышца; 5—передняя лестничная мышца; 6—плечевое сплетение; 7—первое ребро.

вом заболевания в 60% случаев, при удалении I ребра опасность рецидива заболевания исключается; 4) после резекции I ребра хирург может видеть весь сосудисто-нервный пучок; визуальный контроль позволяет устранить все аномальные фибромускулярные тяжи.

При сопутствующей спастической артериальной недостаточности целесообразно одновременно сделать грудную симпатэктомию. В послеоперационном периоде не рекомендуется резко поднимать руку вверх. Ее можно поднять только до уровня плеча или вперед, чтобы снять напряжение мышц плечевого пояса.

Результаты операций. У больных с хорошим состоянием дистального русла адекватный артериальный кровоток восстанавливается в 85% случаев [Gordon R. et al., 1984]. Отдаленные тромбозы трансплантатов весьма редки, так же как и развитие аневризм аутовенозных трансплантатов, что доказано проведением ангиографии через 10 лет после операций [Gross W. et al., 1978]. Показатели выживаемости

больных с атеросклерозом артерий верхних конечностей аналогичны таковым у больных после операций в связи с атеросклерозом нижних конечностей и составляют, по данным W. Gross и соавт. (1978), 62% в течение 5 лет. После декомпрессивных операций, по данным R. Devin и соавт. (1976), отличные и хорошие результаты отмечаются в отдаленные сроки после операции у 88% больных.

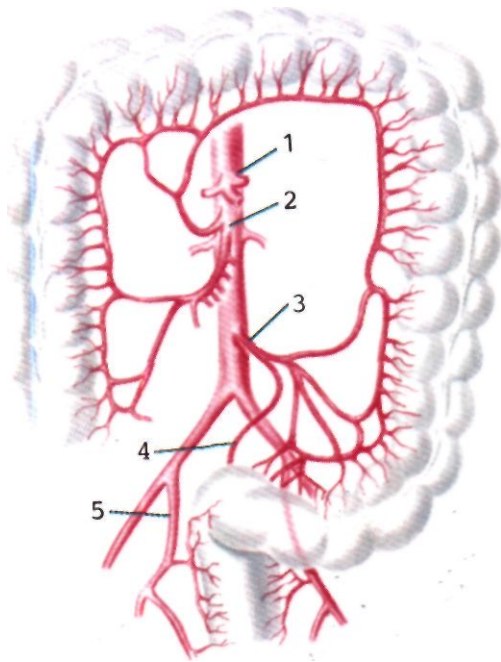
## 7.7. ХРОНИЧЕСКАЯ ИШЕМИЯ ОРГАНОВ ПИЩЕВАРЕНИЯ

Хроническая ишемия органов пищеварения обусловлена окклюзией висцеральных ветвей брюшной аорты и развивается в связи с дефицитом кровотока в том или ином сегменте желудочно-кишечного тракта на различных этапах пищеварения. Она начинается обычно с функциональных расстройств и приводит к органическим изменениям.

Первое сообщение об инфаркте кишечника, которому предшествовала хроническая ишемия кишечника, сделал Despre в 1834 г. Термин «angina abdominalis», сохранившийся до наших дней, ввел в клиническую практику G. Vacelli (1905). Первую успешную операцию на верхней брыжеечной артерии (тромбэндартерэктомию) произвели в 1957 г. R. Shaw и соавт. (1958).

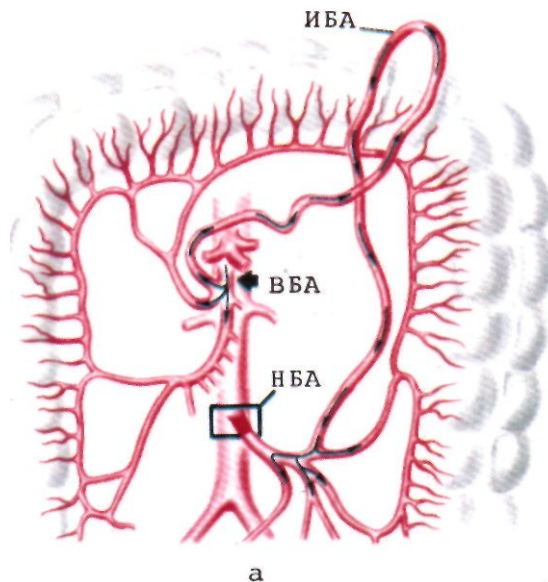
Вопрос о терминологии не устоялся до настоящего времени. Известно более 20 терминов, определяющих данный симптомокомплекс. Наиболее известными из них являются «брюшная ангина», «интестинальная ангина», «мезентериль-



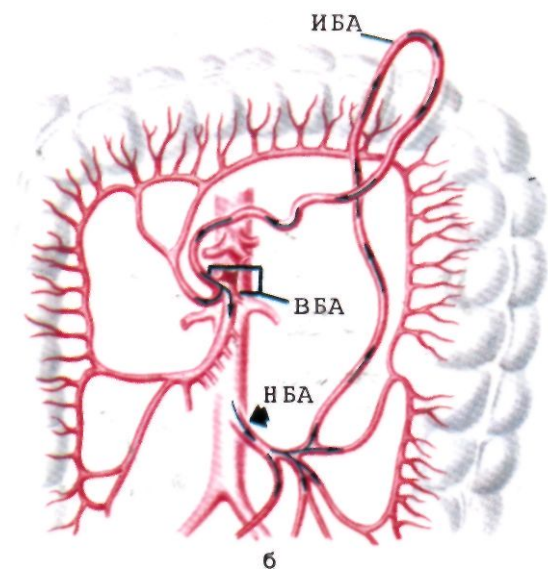


7.69. Схематическое изображение артериального кровоснабжения толстой кишки в норме.

1 — чревный ствол; 2 — верхняя брыжеечная артерия; 3 — нижняя брыжеечная артерия; 4 — верхняя артерия прямой кишки; 5 — внутренняя подвздошная артерия.



а



б

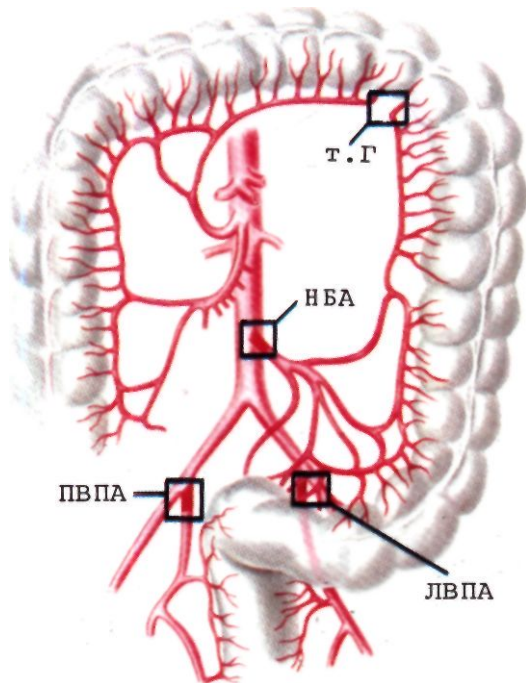
7.70. Схематическое изображение кровотока по извитой брыжеечной артерии (ИБА) в каудальном направлении (а) при окклюзии нижней брыжеечной артерии (НБА) и в краниальном направлении (б) при окклюзии верхней брыжеечной артерии (ВБА).

ная артериальная недостаточность», «хроническая ишемия кишечника», «абдоминальный ишемический синдром», «висцерально-ишемический синдром». Термин «хроническая ишемия органов пищеварения», введенный в 1974 г. Г. С. Кротовским, наиболее точно отражает суть заболевания.

**Частота.** Частота стенозирующих поражений висцеральных ветвей брюшной аорты, по данным вскрытий, составляет 19,2—70% [Derrick J. et al., 1958; Debray Ch. et al., 1961], а по данным ангиографии, — 4,1—53,5% [Minister W., 1967; Buchart-Hunsen H. et al., 1977]. Операции при этой патологии составляют лишь 2% от числа всех операций на брюшной части аорты и ее ветвях [Kieny R., 1973]. Кровоснабжение органов пищеварения осуществляется тремя непарными висцеральными ветвями брюшной части аорты (рис. 7.69): чревным стволом, верхней брыжеечной артерией и нижней брыжеечной артерией. Все три указанных самостоятельных артериальных бассейна тесно объединены между собой коллатеральными. Наиболее важ-

ными из них являются чревно-брыжеечный анастомоз и межбрыжеечный анастомоз. Прямой межбрыжеечный анастомоз известен в литературе как дуга Риолана, встречающаяся в норме у  $\frac{2}{3}$  людей [Moskowitz M. et al., 1964] (рис. 7.70). Важным связующим звеном верхней и нижней брыжеечных артерий является краевая, маргинальная артерия Дрюмонда. В селезеночном углу левая ободочная ветвь средней ободочной артерии из системы верхней брыжеечной артерии анастомозирует с левой ободочной артерией из системы нижней брыжеечной артерии. Это так называемая точка Гриффита — критический сегмент толстой кишки. У 5% людей кровоснабжение в этой точке разомкнуто, что создает предпосылки для ишемии именно селезеночного угла толстой кишки при любом снижении перфузионного давления в системе брыжеечных артерий (рис. 7.71).

Следует различать *острую* и *хроническую ишемию* органов пищеварения.



7.71. Схематическое изображение артериального кровоснабжения толстой кишки при окклюзии нижней брыжеечной (НБА) и обеих внутренних подвздошных артерий (ПВПА и ЛВПА) в условиях разомкнутого кровообращения по марианальной артерии. В данном случае в селезеночном углу толстой кишки в так называемой точке Гриффита (т. Г), возникает выраженная ишемия стенок кишки, приводящая к инфарктам этой зоны.

Причинами острой ишемии могут быть тромбоз, эмболия, травма, лигирование висцеральных артерий, послеоперационный «синдром обкрадывания» висцерального кровотока при реваскуляризации артерий нижних конечностей, спазм или разрыв артериол в системе верхней брыжеечной артерии после резекции коарктации аорты. Причинами хронической ишемии органов пищеварения могут быть органические, функциональные и комбинированные изменения. К функциональным нарушениям следует отнести артериоспазм, гипотензию центрального происхождения, гипогликемию, лекарственные заболевания, полицитемию. Органические изменения могут быть обусловлены внеартериальными *компрессионными факторами* (врожденные и приобретенные) и заболеваниями и аномалиями развития висцеральных ветвей. Врожденные компрессионные факторы: аномалии отхождения и положения артерий, серповидная связка диафрагмы, медиальные ножки диафрагмы, элементы солнечного сплетения. К приобретенным компрессионным факторам относятся опухоли, аневризмы брюшной аорты, периартериальный и ретроперитонеальный фиброз. *Врожденные аномалии* развития висцеральных ветвей: аплазия, гипоплазия артерий или самой аорты в интервисцеральном сегменте, фибромускулярная дисплазия, врожденные артериовенозные свищи и гемангиомы. Факторами *приобренного* характера являются атеросклероз, артерииты, расслаивающие аневризмы нисходящей части аорты, травматические артериовенозные свищи и аневризмы.

**Патологическая анатомия.** Наиболее часто висцеральные артерии поражаются атеросклерозом и неспецифическим аортоартериитом. Атеросклеротические бляшки, как правило, локализируются в проксимальных сегментах артерий. Чаше поражается самая дисталь-

ная артерия—нижняя брыжеечная, реже — чревный ствол. При неспецифическом аортоартериите изолированных поражений висцеральных ветвей практически не бывает, они всегда поражаются вместе со средним сегментом аорты. Поражение обычно бывает более протяженным. Особого внимания заслуживает экстравазальная компрессия чревного ствола серповидной связкой диафрагмы. Аортальное отверстие диафрагмы образуется спереди и с боков сухожильными краями ножек диафрагмы, которые соединены серповидной связкой; сзади располагаются тела позвонков. По данным Л. В. Поташова и соавт. (1985), мышечные пучки ножек диафрагмы взаимно перекрещиваются и располагаются над чревным стволом в несколько слоев, образуя угол, открытый книзу от 10° до 90°. Сокращение ножек диафрагмы как бы низводит серповидную связку в каудальном направлении и создает временную компрессию чревного ствола при физической нагрузке или ходьбе; этим объясняется ослабление болей в положении больного на боку с согнутыми коленями (рис. 7.72).

**Патологическая физиология.** На долю сосудов органов брюшной полости приходится около 25% минутного объема крови. Около 1/3 крови поступает при этом по печеночной артерии. Печень, таким образом, получает крови больше, чем любой другой крупный орган абдоминальной полости. Если бы все сосуды брюшной полости оказались одновременно расширенными в процессе пищеварения, то общий кровоток в них составил бы 4—5 л/мин, т. е. весь объем циркулирующей крови оказался бы в абдоминальном русле. Именно поэтому главной особенностью кровообращения в органах желудочно-кишечного тракта является последовательное участие в функциональном напряжении его различных бассейнов [Фолков Б., Нил Э., 1976].

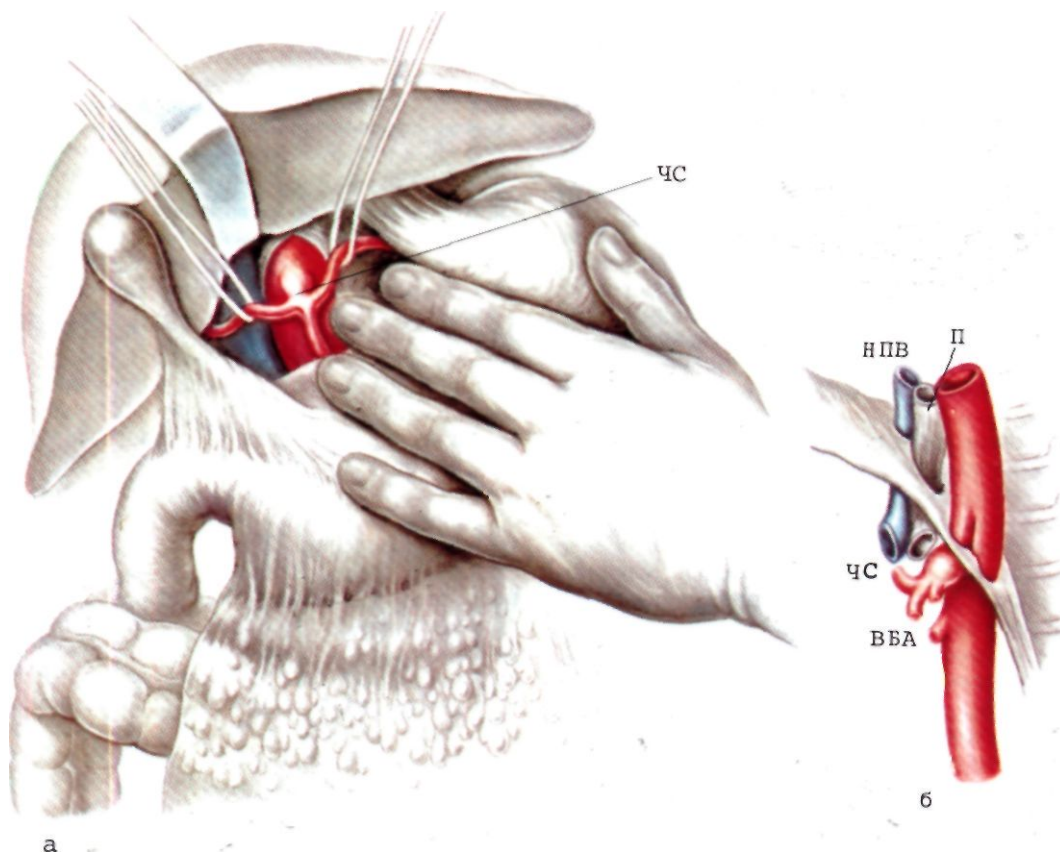
Различают четыре стадии развития хронической ишемии органов пищеварения.

#### КЛАССИФИКАЦИЯ ХРОНИЧЕСКОЙ ИШЕМИИ ОРГАНОВ ПИЩЕВАРЕНИЯ ПО СТАДИЯМ ЗАБОЛЕВАНИЯ

- I. Стадия компенсации: а) бессимптомное течение; б) стадия микросимптоматики — ишемия в результате функциональной перегрузки органов пищеварения.
- II. Стадия субкомпенсации — ишемия вследствие функциональной нагрузки на органы пищеварения.
- III. Стадия декомпенсации — ишемия функционального покоя органов пищеварения.
- IV. Стадия язвенно-некротических изменений в органах пищеварения: особая популяция язв желудка и двенадцатиперстной кишки [Поташов Л. В. и др., 1985], энтериты, колиты, постинфарктные стриктуры тонкой и толстой кишки.

Следует отметить, что стадия микросимптоматики является пограничной со стадией субкомпенсации. В этот период внимательный и детальный распрос больного позволяет выявить ряд клинических признаков ишемии органов пищеварения, ускользающих из поля зрения. Эти жалобы больные обычно связывают с «отравлениями», обильным приемом пищи и употреблением алкоголя. После пограничной стадии спорадических проявлений абдоминальных болей или дисфункции кишечника наступает стадия *субкомпенсации*, т. е. стадия постоянных кли-





7.72. Схематическое изображение анатомического взаиморасположения серповидной связки диафрагмы, брюшной части аорты и чревного ствола.

*а* — вид спереди; *б* — вид слева? ЧС — чревной ствол; НПВ — нижняя полая вена; ВБА — верхняя брыжеечная артерия; П — пищевод.

нических проявлений абдоминального симптомокомплекса. В этой стадии еще нет определенных клинических проявлений болезни и щадящий диетический режим, прием пищи малыми порциями избавляют больных от выраженных симптомов болезни. Нарастание циркуляторных расстройств приводит к *декомпенсации* кровотока в том или ином бассейне, когда после приема любой пищи и в любых количествах развивается абдоминальный синдром. Он может сохраняться и в состоянии «покоя» органов брюшной полости, что свидетельствует о развившихся органических изменениях в самих органах: гастродуоденитах, энтеритах, колитах и т. д. При этом отчетливо выявляется *классический симптомокомплекс ишемии органов пищеварения: боли, дисфункция кишечника, похудание.*

Анализ исследований Л. В. Поташова и соавт. (1985) показал, что при язвенных поражениях желудка и двенадцатиперстной кишки на фоне ишемии органов пищеварения отмечается снижение активности железистого эпителия желудка, что нехарактерно для обычной язвенной болезни. Установлено нарастание дегенеративно-атрофических изменений железистого эпителия одновременно с увеличением ишемии желу-

дочной стенки. Л. В. Поташов и соавт. (1985) считают развитие язв в желудке и двенадцатиперстной кишке следствием этой ишемии и относят их к особой популяции язв. В поджелудочной железе развивается состояние дистрофической панкреатопатии.

Патоморфологические изменения в стенке кишки при хронических циркуляторных нарушениях многообразны. Во всех слоях стенки кишки выявляются дегенеративные процессы, характерные для вялотекущего энтерита с выраженной атрофией слизистой оболочки. Развивается дегенерация нервных интрамуральных образований, появляются грубые соединительнотканые элементы в подслизистом и мышечном слоях кишки. Эта структурная перестройка является компенсаторной, но очень грубые изменения влекут за собой функциональные расстройства — абсорбционную и моторную дисфункцию, которые обуславливают клинику алиментарных нарушений и энтероколитов.

Клиника. В понятие «хроническая ишемия органов пищеварения» объединены признаки ишемии трех различных бассейнов: чревного ствола, верхней и нижней брыжеечных артерий. При полной изоляции этих бассейнов, по-видимому, клиническая картина ишемии каждого из них была бы более очерченной, яркой. Однако наличие единой системы висцерального кровообращения в значительной степени смешивает клинику ишемии этих бассейнов, создает затруднения при проведении дифференциального диагноза за счет «синдромов обкрадывания». Тем не менее можно выделить по преимущественным клиническим проявлениям че-

Т а б л и ц а 7.3'. Классификация болевого синдрома при хронической ишемии органов пищеварения

Форма	Частота, %	Источник болей	Начало болей	Локализация	Характер
<b>Чревная</b>	76	Печень	Через 15—20 мин после приема пищи	Эпигастрии, правое подреберье	Интенсивные судорожные
Проксимальная брыжеечная	40	Тонкая кишка	Через 30—40 мин после приема пищи	Мезогастрий	Ноющие, тупые, диффузные
Дистальная брыжеечная	8	Нисходящий отдел толстой кишки	При дефекации	Левая подвздошная область	Ноющие

тыре формы заболевания: чревную (болевою), проксимальную брыжеечную (дисфункция тонкой кишки), дистальную брыжеечную (дисфункция толстой кишки) и смешанную.

*Болевой синдром* носит разнообразный характер при поражении различных висцеральных ветвей, различна и частота его (табл. 7.3').

*Дисфункция кишечника* — второй частый признак хронической ишемии органов пищеварения, особенно при окклюзии верхней брыжеечной артерии. Клинически она проявляется картиной динамической кишечной непроходимости: неустойчивый стул, неоформленный, жидкий, зловонный стул или мучительные поносы плохо переваренной пищей, позывы на дефекацию вскоре после еды, «капризность» аппетита, чувство переедания, **ощущение** дискомфорта в кишечнике, метеоризм. Проксимальная дисфункция тонкой кишки имеет три стадии: а) ишемическая функциональная энтеропатия, когда наблюдаются повышенная моторика, нарушение абсорбции и метеоризм на фоне усиленной перистальтики; б) ишемический энтерит с различными болями в животе, паралитической непроходимостью, рвотой, меленой, повышением СОЭ, лейкоцитозом, нейтрофилезом (изъязвление слизистой оболочки, отек подслизистого слоя; кровотечения); в) переходящая ишемия тонкой кишки, формирование стриктур; или мезентериальный инфаркт. Дистальная дисфункция толстой кишки также имеет три стадии развития процесса: а) функциональная ишемическая колопатия (вздутие живота, упорные запоры, овечий кал); б) ишемический колит (изъязвления слизистой оболочки, отек подслизистого слоя, кровотечения). Исходом этих процессов могут быть переходящий ишемический колит, ишемические стриктуры и гангрена толстой кишки. Трех клиническим формам поражения кишки соответствует глубина поражения ее стенки. Ишемия только слизистой оболочки приводит к обратимым процессам — энтериту и колиту, ишемия слизистой оболочки и мышечного слоя — к фиброзу, рубцеванию и стриктурам, трансмуральная ишемия — к необратимому повреждению стенки кишки с гангреной и перфорацией.

Третий классический симптом — *похудание* является следствием болевого синдрома и дисфункции кишечника. К нему приводят три основных фактора: а) алиментарный (из-за отказа от еды, страха перед едой и нарушений секреторно-абсорбционной и моторной функции кишечника); б) обезвоживание организма вследствие поносов, искусственно вызываемой рвоты, приема слабительных средств и в) болевой фактор. Н. Buchart-Hansen (1977) установил, что только у 16,6% больных диагноз хронической ишемии органов

пищеварения был поставлен при первом же стационарном обследовании. В остальных случаях этот диагноз был установлен лишь после повторных длительных обследований в поисках различных функциональных и органических заболеваний органов брюшной полости. Обычно больные «проделявают» до специализированного сосудистого стационара несколько вариантов обследования, чем бывает обусловлена и различная трактовка болезни: 1) длительные, повторные диагностические поиски общеизвестных незлокачественных процессов в органах пищеварения с безуспешной стандартной консервативной, санаторно-курортной терапией и тем не менее прогрессирующим течением болезни; 2) длительное обследование и нередко пробные лапаротомии по поводу предполагаемого злокачественного новообразования органов желудочно-кишечного тракта (однако даже во время операции ревизия висцеральных артерий не производится, диагноз остается неясным); 3) детальное обследование больных, выявляющее язвенную болезнь желудка или двенадцатиперстной кишки (производится паллиативная или пластическая операция; клинический эффект операции невелик, послеоперационная клиническая картина трактуется как «пострезекционный синдром», «агастральная астения», «демпинг-синдром», «постваготомический синдром», «язва культи желудка», «посттолецистэктомический синдром»); 4) из-за несоответствия предъявляемых жалоб и объективных данных хорошо известным заболеваниям желудочно-кишечного тракта больных причисляют к категории больных с абдоминальной формой психоневроза; 5) характерную для дистальной колопатии клиническую картину, обусловленную окклюзией нижней брыжеечной артерии, и больные, и врачи связывают с естественной инволюцией организма, старением и возрастными особенностями.

**Диагностика.** Перечисленные характерные анамнестические данные, жалобы, признаки нарушения кровообращения в других артериальных бассейнах, а также выслушиваемый в проекции висцеральных ветвей брюшной аорты систолический шум позволяют предположить диагноз хронической ишемии органов пищеварения. Частота выявления систолического шума в проекции висцеральных артерий составляет 14—92,6% [Beger H., 1975]. Эпицентр шума при стенозе чревного ствола локализуется на 2—4 см ниже мечевидного отростка, при стенозе верхней брыжеечной артерии — на 2—3 см ниже. Шум свидетельствует о возможном поражении артерий, но его отсутствие не является поводом для исключения ишемии. Не следует прижимать плотно фонендоскоп к передней брюшной стенке, так как у истощенных больных это

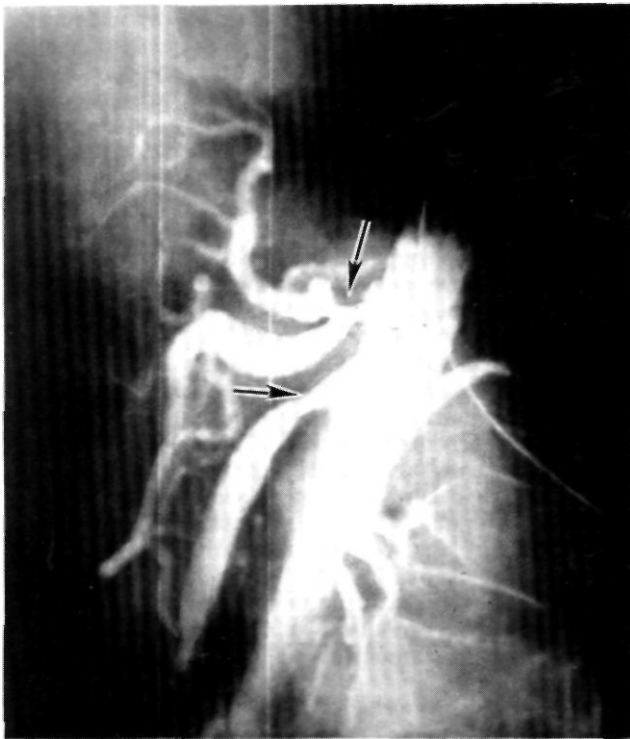искусственно может вызвать появление систолического шума. Необходимо аускультировать больных в вертикальном положении и даже в положении на корточках, так как при экстравазальной компрессии в этих позициях может появиться шум в проекции чревного ствола. Алиментарные *провокационные пробы* основаны на тесной взаимосвязи болевого синдрома или дисфункции кишечника с приемом пищи: 1) проба Миккельсена [Mikkelsen W. et al., 1962]—в течение 1 ч больной должен выпить 1 л молока. Появление болей свидетельствует об ишемическом генезе заболевания. Проба применяется как дифференциальный тест хронической ишемии органов пищеварения и язвенной болезни желудка и двенадцатиперстной кишки; 2) проба «насыщенного кормления» [Fry W. et al., 1963] основана на ежедневном приеме высококалорийной пищи (5000 ккал), провоцирующей типичную клинику ишемии; 3) проба регулярного приема пищи обычной калорийности [Шальков Ю. Л., 1971] с исключением острых блюд (четырёхразовое питание). Л. В. Поташов и соавт. (1985) предлагают проводить физические пробы—поднятие тяжестей, длительный физический труд в наклонном положении (стирка белья, мытье полов), быстрая ходьба, бег, подпрыгивание на месте, велоэргометрическая проба для выявления экстравазальной компрессии чревного ствола. Существуют также лекарственные пробы, провоцирующие синдром (вазоспастические средства) и ликвидирующие его (вазодилаторы).

*Лабораторные методы исследования.* Общепринятые биохимические методы исследования функционального состояния печени выявляют нарушение соотношения белковых фракций, снижение количества альбуминов и повышение содержания глобулинов. Повышена также плотность дифениламиновой реакции (ДФА), увеличены показатели АЛТ, суммарной активности ЛДГ и 5-оксииндолуксусной кислоты в моче. Проба с «-ксилозой определяет состояние абсорбции в проксимальном отделе тонкой кишки. В дистальных отделах тощей кишки состояние абсорбции определяется методом выведения витамина В<sub>12</sub>, меченного <sup>58</sup>Со. Проба с а-ксилозой положительная у 1/3 больных, а витамином В<sub>12</sub>—у 40% [Vragale G. et al., 1974]. *Изучение желудочной секреции* методом внутрижелудочной рН-метрии в состоянии покоя и на фоне максимальной стимуляции гистамином выявляет нарушение ощелачивающей функции привратниковой пещеры (угнетение функций пилорических желез у больных с поражением чревного ствола и верхней брыжеечной артерии). При гастроскопии Л. В. Поташов и соавт. (1985) отметили преобладание гастритов над дуоденитами. Частота атрофических гастритов и дуоденитов четко коррелирует со степенью стенозирования и ишемии проксимальных отделов желудочно-кишечного тракта. При атрофическом гастрите происходит перестройка желудочного эпителия, который становится похожим на кишечный. В 50% случаев обнаруживаются язвенные поражения слизистой оболочки желудка. При *радиоизотопной гепатографии* выявляется нарушение функции полигональных клеток у 54% больных. *Ирригоскопия* выявляет неравномерное распределение и фрагментацию взвеси сульфата бария, длительную задержку его в кишке, исчезновение гаустрации в стенозированных отделах кишки.

S. Schwartz и соавт. (1964) описали рентгенологические признаки ишемии стенки кишки: дефекты наполнения, вызванные отеком слизистой оболочки и кровоизлияниями в подслизистом слое, которые напоминают «отпечатки пальцев» или «дымящую трубу». Между стенкой кишки и взвесью сульфата бария могут проследиваться щелевидные участки просветления, обусловленные сегментарными спазмами и ригидностью кишки, находящейся в состоянии ишемии. Возможны сегментарные стенозы. В толстой кишке эти сегментарные стенозы выявляются в основном в селезеночном углу, в точке Гриффита. В стенозированных участках кишки исчезает гаустрация, резко замедляется опорожняемость ее от взвеси сульфата бария. При *колоноскопии* обнаруживаются диффузный или сегментарный колит с избыточной продукцией слизи, атрофия слизистой оболочки и нередко полипы. Реже видны эрозии в месте перехода нисходящей кишки в сигмовидную, сегментарные стенозы кишки с исчезновением гаустрации. Перифокальные изменения при эрозиях отсутствуют. При гистологическом исследовании биоптатов выявляются отек собственной пластинки слизистой оболочки, уменьшение количества крипт, развитие участков фиброза, дилатация и ангиоэктазия сосудов подслизистого слоя. Свидетельством диффузного хронического колита являются очаговые лимфоидно-клеточные инфильтраты в поверхностных слоях слизистой оболочки и подслизистого слоя. Копрологическое исследование свидетельствует о наличии в кале больных большого количества слизи, нейтрального жира, непереваренных мышечных волокон, соединительной ткани.

Заключительным и наиболее информативным методом диагностики является *ангиография висцеральных ветвей*. Метод выбора—*трансфеморальная ангиография* в двух проекциях. Селективная целиакография показана для выявления поражения трифуркации и ветвей чревного ствола. Селективная мезентерикография информативна при поражении дистального отдела верхней брыжеечной артерии, при наличии второго блока, перетоков в систему чревного ствола и нижней брыжеечной артерии. По состоянию чревной брыжеечной анастомоза можно судить о гемодинамике в области стеноза чревного ствола. Для улучшения качества изображения провести ангиографию целесообразно, заполнив желудок газом. Для этого за 1–2 мин до исследования больной выпивает газообразующую смесь (4–5 г двууглекислой соды и 0,4–0,5 г лимонной кислоты растворяют в 100 г воды комнатной температуры), после этого делают серию ангиограмм в двух проекциях.

Ангиографические признаки поражения висцеральных ветвей могут быть абсолютными (деформация, стенозы, окклюзии, аневризмы) (рис. 7.73) и косвенными, фиксирующими перестройку висцерального кровообращения, развитие коллатерального русла. При экстравазальной компрессии чревного ствола аорта и ее ветви обычно интактны. В боковой проекции ствол искривлен и образует угол, открытый кверху и кпереди. По переднему контуру фиксируется стеноз в виде выемки. Задний контур ствола обычно ровный. Дистальнее стеноза определяется постстенотическое расширение и возможен перегиб ствола, направляющегося краниально. Данный вид ангиограмм



7.73. Ангиограмма брюшной части аорты (боковая проекция) при хронической ишемии органов пищеварения вследствие атеросклеротических стенозов чревного ствола и верхней брыжеечной артерии (указано стрелками).

характерен для компрессии чревного ствола срединной связкой диафрагмы. При сужении сосуда на протяжении можно предположить его компрессию медиальными ножками диафрагмы или нейрофиброматозной тканью и чревными ганглиями. Часть чревного ствола, располагающаяся проксимальнее сужения, как бы прижата к аорте, исчезает присущее ему в норме расположение параллельно верхней брыжеечной артерии. Признаки атеросклеротических стенозов, окклюзии и поражений, обусловленных неспецифическим аортоартериитом, не отличаются от таковых в других бассейнах, но при артериите обычно отмечается широкий и хорошо выраженный межбрыжеечный извитой анастомоз.

Косвенные признаки стеноза: 1) гипоконтрастирование пораженной артерии по сравнению с другими ветвями аорты; 2) компенсаторное расширение смежной коллатерали при ее интактности; 3) увеличение диаметра печеночной артерии по сравнению с диаметром селезеночной; 4) более длительное контрастирование дистальных отделов пораженной артерии; 5) расширение ветвей чревно-брыжеечного и межбрыжеечного анастомозов; 6) реверсированный кровоток по ветвям окклюзированной висцеральной артерии.

Хирургическое лечение. Показания к операции. При бессимптомном поражении висцеральных ветвей операции рекомендуются только при окклюзии в среднем или терминальном отделе аорты, вазоренальной гипертензии, поскольку нормализация артериаль-

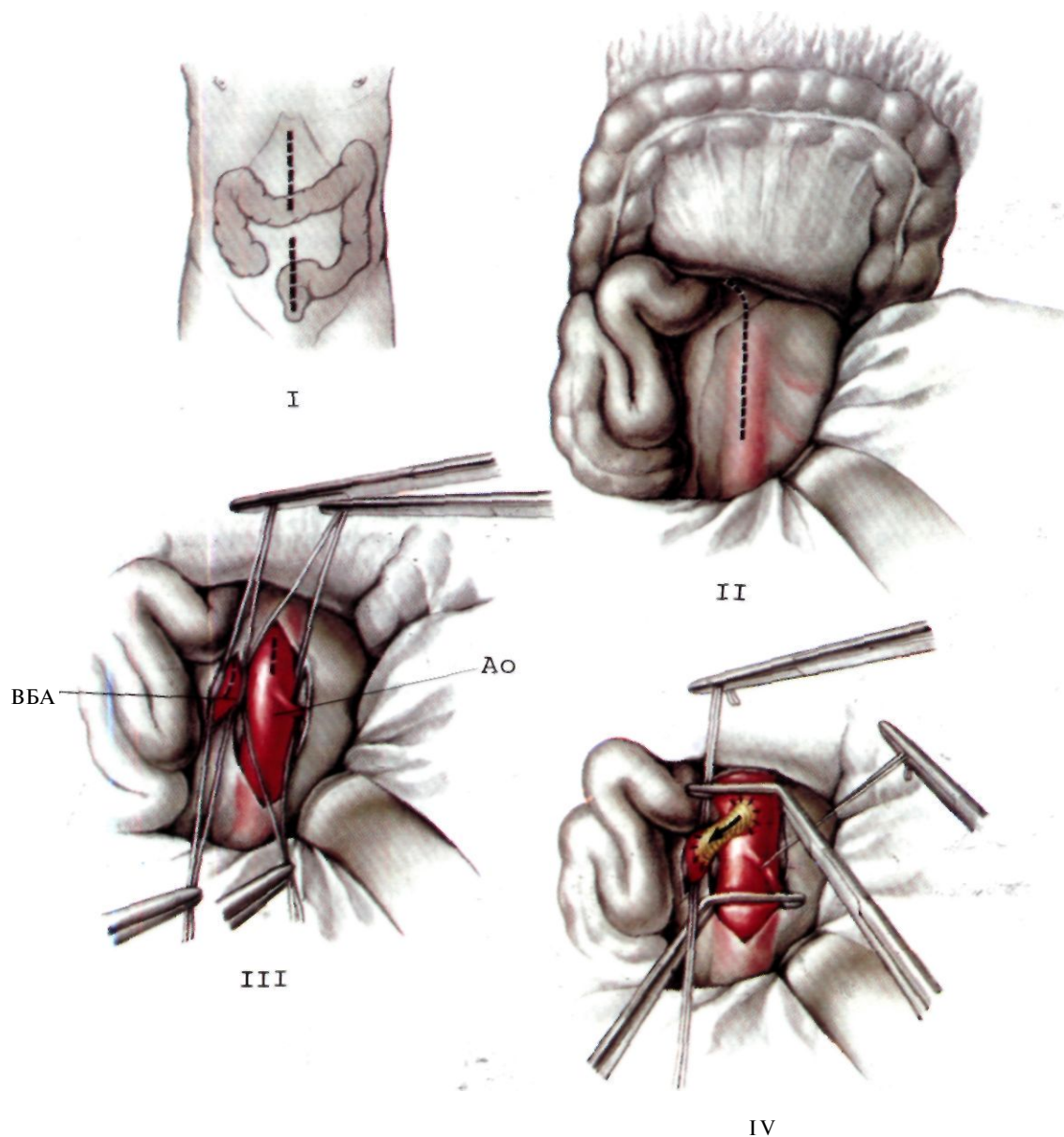
ного давления после реваскуляризации почек или реваскуляризации нижних конечностей может привести к развитию ишемии органов пищеварения. Декомпрессия чревного ствола должна рассматриваться как профилактика ишемических гастритов, дуоденитов, хронических панкреатопатий, нарушений функции и морфологии печени [Поташов В. П. и др., 1985]. Рассматривая декомпрессию чревного ствола как патогенетическое лечение особой популяции язв желудка и двенадцатиперстной кишки ишемического генеза, мы считаем, что следует отметить новое направление в хирургии хронической ишемии органов пищеварения: если ранее оперативное лечение окклюзии висцеральных ветвей брюшной части аорты осуществлялось лишь в случаях полного исключения болезней органов пищеварения (язвы, энтериты, язвенные колиты, панкреатиты и гепатопатии), то в настоящее время установленные в результате исследований поражения магистральных сосудов, кровоснабжающих данные органы, являются показанием к реконструктивным операциям. Такой подход оправдан и логичен, так как практика гастроэнтерологии показывает, что определенный процент язвенных процессов желудка и двенадцатиперстной кишки не поддается консервативному лечению на протяжении длительного времени. Если у данного контингента больных при ангиографии выявляется поражение висцеральных ветвей, то понятна бесперспективность консервативного лечения. Целесообразнее устранить ишемический фактор, затем на фоне восстановленного кровоснабжения попытаться провести консервативное лечение болезни и в случае неэффективности—оперативное лечение язвенной болезни желудка и двенадцатиперстной кишки.

Методы операций: 1) паллиативные; 2) операции декомпрессии чревного ствола; 3) реконструктивные.

*Паллиативные операции* спланхниканглионэктомии и периартериальной десимпатизации выполняются при дистальных формах поражения висцеральных артерий, вторичных изменениях поджелудочной железы, что основано на успешном проведении новокаиновых блокад (в случаях хронического панкреатита) в область полулунных ганглиев и больших и малых чревных нервов. *Декомпрессионные операции* составляют 55,7% от общего числа операций [Heberer G. et al., 1972].

Следует различать три вида таких операций: срединная лигаментотомия, круротомия, десоляризация и ликвидация различных приобретенных компрессионных факторов (удаление опухолей, аневризмы, фиброзных тяжей, резекция поджелудочной железы). Для декомпрессии чревного ствола используют два оперативных доступа: верхняя срединная лапаротомия и левосторонняя торакофренолюмботомия. Преимуществом лапаротомии является меньшая травматичность и возможность ревизии органов желудочно-кишечного тракта. Обязательным условием является переразгибание туловища с помощью валика на уровне мечевидного отростка. Желудок отводится вниз и влево. В бессосудистой зоне продольно рассекается печеночно-желудочная связка и вскрывается полость малого сальника. При ретроградном выделении чревного ствола обнаруживается одна из двух ветвей—печеночная или левая желудочная артерия. Их выде-





7.74. Схематическое изображение этапов (I—IV) аортоверхнебрыжеечного шунтирования с использованием лапаротомного доступа.

I—полная срединная лапаротомия (намечена пунктирной линией); II—рассечение заднего листка брюшины (указано стрелкой); III—выделение аорты (Ao) и ствола верхней брыжеечной артерии (ВБА); IV—наложены оба анастомоза аутовенозного шунта между аортой и верхней брыжеечной артерией.

ляют до трифуркации, рассекая неурофиброматозные ткани, лимфатические узлы и коронарную вену желудка. Благодаря этому обнажается дистальная треть ствола. Рассечение связки—основной этап декомпрессии чревного ствола. Связка отводится от ствола, пережимается и рассекается на зажимах, а затем перевязывается. Если необходимо, то для освобожде-

ния ствола пересекается одна или обе ножки диафрагмы.

Операцию торакофренолюмботомии выполняют при глубоком расположении висцеральных ветвей и интраоперационных находках, требующих расширения объема операции с реконструкцией чревного ствола. При этом должна быть хорошая экспозиция для пластики. Разрез проводят по девятому межреберью от задней подмышечной до параректальной линии на уровне пупка. Диафрагмотомия производится вплоть до аортального кольца. Брюшина и левая почка отводятся медиально, рассекается и резецируется левая медиальная ножка диафрагмы. Чревный ствол выделяется антеградно вплоть до трифуркации. При этом полностью резецируется серповидная связка диафрагмы.

Возможны три варианта реконструкции висцеральных ветвей брюшной части аорты: J) восстановление

антеградного кровотока путем тромбэндартерэктомии, резекции артерии с реплантацией в аорту или протезирования артерии аутоотрансплантатом или синтетическим протезом; 2) создание обходных «шунтирующих» путей притока; 3) операция переключения (аортовисцеральные и артериовисцеральные анастомозы). Последняя операция выполняется редко—в случаях трудного выделения пораженных артерий и прилежащего сегмента аорты при кальцинозе или при повторных оперативных вмешательствах (аортоселезеночный анастомоз, почечно-селезеночный анастомоз, подвздошно-верхнебрыжеечный анастомоз).

*Трансаортальная тромбэндартерэктомия* производится при стенозировании устья чревного ствола или верхней брыжеечной артерии в проксимальном сегменте. При поражении одной из артерий можно сделать операцию из дугообразной задней аортотомии. При стенозе верхней брыжеечной артерии эта операция производится реже вследствие более протяженного участка поражения. При стенозе обеих ветвей идеальным вариантом тромбэндартерэктомии является использование при операции «люкообразного» доступа. При «люкообразном» доступе устья артерий как бы откидываются и отслоение бляшки значительно облегчается. После проверки ретроградного кровотока аортотомическое отверстие ушивается непрерывным швом проленовой нитью 4/0. Время пережатия аорты обычно не превышает 15—20 мин. Это позволяет производить операцию в условиях нормотерапии. Тромбэндартерэктомия из устья одной из висцеральных артерий может производиться при пристеночном отжатии аорты. Аналогичная операция из нескольких ветвей требует обязательного полного пережатия аорты выше и ниже реконструируемых артерий. Противопоказанием к подобным операциям являются хроническая ИБС, гипокинетический тип кровообращения, кальциноз аорты. При стенозировании ствола висцеральной артерии на протяжении наиболее адекватной операций является резекция артерии с ее реплантацией в старое или новое устье аорты. При проксимальном поражении верхней брыжеечной артерии операцию целесообразно выполнять путем срединной лапаротомии (рис. 7.74). Артерию выделяют ниже, поперечной ободочной кишки. Последняя отводится сверху и подтягивается. Благодаря этому поднимается ствол верхней брыжеечной артерии, который пересекает впереди нижнюю горизонтальную порцию двенадцатиперстной кишки. Отводят тонкую кишку вправо и рассекают задний листок брюшины над двенадцатиперстной кишкой у ее перехода в тонкую кишку. Разрез продолжают влево по нижнему краю поджелудочной железы. Мобилизуют левую почечную вену, после этого обнажают переднюю поверхность аорты. Реплантация верхней брыжеечной артерии в аорту производится в инфраренальном сегменте.

Пластика нижней брыжеечной артерии чаще всего производится одновременно с реконструкцией терминального сегмента аорты по поводу ее окклюзии или аневризмы. При этом оптимальным видом операции является метод реплантации устья артерии — на «венчике» из аортальной стенки. Преимуществом этой операции является то, что шов накладывается вне просвета самой нижней брыжеечной артерии. Автором этого метода является А. Carrel (1906).

При пролонгированном поражении висцеральных ветвей показана операция резекции и замещения пораженного сегмента артерии с помощью либо аутовенозного трансплантата, либо синтетического протеза. Для пластики верхней брыжеечной артерии, а также более мелких ветвей печеночной и селезеночной артерий используют шунтирующие операции. Главным в создании адекватных аортоверхнебрыжеечных шунтирующих операций является наложение гемодинамически адекватных анастомозов и исключение возможности перегибов протеза.

Результаты операций. По сводным данным Г. Небергер и соавт. (1972), летальность среди оперированных 357 больных с хронической ишемией органов пищеварения была равна 6,5%. В отдельных сообщениях летальность сведена к минимуму — 2,4% [Stoney R., 1979]. В ИССХ им. А. Н. Бакулева АМН СССР при изолированной реконструкции висцеральных ветвей летальность равна нулю [Покровский А. В. и др., 1982]. Отдаленные результаты в 50—93% случаев свидетельствуют о полной ликвидации клинических проявлений абдоминальной ишемии, а в 6—22% случаев отмечается уменьшение жалоб. Неэффективность операции или частичная ликвидация проявлений хронической ишемии органов пищеварения объясняется рядом факторов: 1) отсутствием патогенетической связи поражения ветвей брюшной аорты с клиникой заболевания; 2) необратимыми органическими изменениями в органах пищеварения на фоне выраженной и длительной ишемии; 3) неадекватностью произведенной операции; 4) рестенозом или ретромбозом реконструированного сегмента артерии. Устранение этих факторов позволит улучшить результаты оперативного лечения хронической ишемии органов пищеварения.

## 7.8. ВАЗОРЕНАЛЬНАЯ ГИПЕРТЕНЗИЯ

Под термином «вазоренальная гипертензия» (ВРГ) подразумевают вторичную симптоматическую артериальную системную гипертензию, развивающуюся вследствие нарушения магистрального кровотока в почках без первичного поражения паренхимы и мочевыводящих путей.

Впервые о роли уменьшения кровотока в почечных артериях в патогенезе артериальной гипертензии сообщил С. В. Левашов (1884) — ученик С. П. Боткина. Первую успешную нефрэктомия по поводу ВРГ у ребенка 5 лет произвели W. Leadbetter и соавт. (1938), а реконструктивную операцию (спленоренальный анастомоз) — R. Smithwick в 1951 г. В нашей стране первую операцию ПО поводу ВРГ с длительным хорошим результатом осуществили А. Я. Пытель и соавт. (1961).

Частота. Вторичные хирургически излечиваемые симптоматические артериальные гипертензии распределяются следующим образом: коарктация аорты — 0,1—0,2%; феохромоцитома—0,1—0,2%; синдром Иценко—Кушинга—0,1—0,2%; первичный альдостеронизм—0,5—3%; односторонние паренхиматозные заболевания почек—1%, вазоренальная гипертензия—5—10% [Kester R. et al., 1981].

Этиология. Нарушения магистрального почечного кровотока могут быть обусловлены врожденными (фибромускулярная дисплазия, врожденные артериовенозные свищи и аневризмы почечных сосудов, гипоплазия аорты и почечных

артерий), а также приобретенными заболеваниями (атеросклероз, неспецифический аортоартериит, нефроптоз, инфаркт почки, отрыв устья артерии при расслоении аорты), ятрогенными повреждениями, экстравазальной компрессией. В среднем атеросклероз поражает почечные артерии в 30–83% случаев, артериит — в 8–26%, фибромускулярная дисплазия — в 11–68% случаев. Другие причины более редки (4–24%) [Князев М. Д. и др., 1974; Арабидзе Г. Г. и др., 1985; Morris G. et al., 1966].

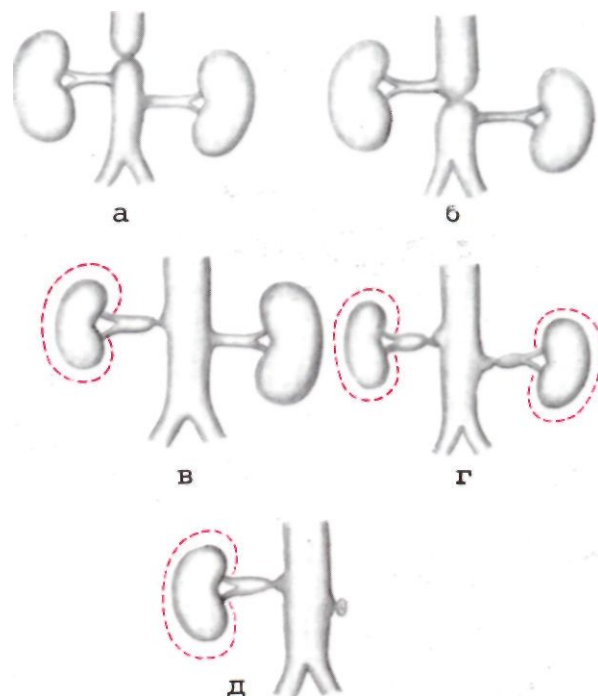
**Патологическая анатомия.** Фибромускулярная дисплазия относится к врожденным заболеваниям. Дефицит эластики на фоне почек и таких состояний, как беременность, нарушение эндокринного статуса, сопровождается фрагментацией внутренней эластической мембраны и разрастанием миоцитов и соединительной ткани. Различают следующие типы процесса: 1) первичная и вторичная пролиферация внутренней оболочки; 2) дисплазия среднего слоя (гиперплазия среднего слоя, перимедиальная фиброзная дисплазия, дисплазия с образованием микроаневризм, расслоение среднего слоя); 3) субадвентициальная фиброплазия.

Морфологически важно отличать артериит и фиброзную дисплазию, поскольку некоторые исследователи считают фибромускулярную дисплазию результатом перенесенного коллагеноза, артериита, эндартериита. Между тем артериит — воспаление, а фибромускулярная дисплазия — проявление регенерации гладкомышечных клеток.

**Патологическая физиология.** Сужение почечной артерии активирует юкстагломерулярный аппарат. Активация происходит двумя путями — снижение артериального давления в постстенотическом сегменте почечной артерии приводит к выделению ренина, а редуцированный кровоток в почке вызывает снижение концентрации натрия в петле нефрона, что также активирует юкстагломерулярный аппарат. Ренин превращает поступающий из печени ангиотензиноген в ангиотензин I (декапептид). Последний под воздействием конвертирующего фермента превращается в ангиотензин II. Ангиотензин II — сильный вазопressор, который непосредственно воздействует на системные артериолы и резко увеличивает периферическое сопротивление. Опосредованно через корковое вещество надпочечников ангиотензин II приводит к гиперальдостеронизму, ретенции натрия в организме и повышению объема внеклеточной жидкости. Периферический спазм, гипернатриемия и гиперволемиа вызывают артериальную гипертензию.

Одновременно конвертирующий фермент кининаза II превращает лизилбрадикинин в неактивную форму. Таким образом кининаза II реализует гипертензивный механизм почки и ликвидирует антигипертензивный механизм.

До настоящего времени мало учитывается влияние различных вариантов нарушения почечного кровотока на особенности развития вазоренальной гипертензии. При супраренальной коарктации аорты, стенозе аорты между устьями двух почечных артерий, одностороннем стенозе почечной артерии, двустороннем стенозе почечных артерий и при стенозе артерии единственной почки участие ренин-ангиотензиновой системы почек и депрессорной эндокринной системы почек будет различным (рис. 7.75). В одном случае обе почки находятся в режиме гипотензии, защищены от воздействия высокого артериального давления. Ситуация



7.75. Схематическое изображение пяти основных экспериментальных моделей вазоренальной гипертензии.

а — супраренальная коарктация аорты; б — интерренальная коарктация аорты; в — стеноз обеих почечных артерий; г — стеноз одной из двух почечных артерий; д — стеноз единственной почечной артерии.

изменяется, когда одна из почек находится в режиме гипертензии (проксимальнее места коарктации). Почечный кровоток резко увеличен как за счет гипертензии, так и за счет чисто механического гемодинамического фактора. Эти условия вызывают переход почки на особый режим работы, «заставляют» эту почку, по терминологии Ю. В. Постнова (1979), стать «почкой переключения». Высокое артериальное давление приводит к усилению диуреза с большими потерями организмом натрия. Однако почка «переключается» на новый режим работы и, несмотря на высокое артериальное давление, осуществляет экскрецию натрия и воды вполне адекватно и предохраняет организм от их потери. До развития нефросклероза и сопутствующей ему атрофии почечной паренхимы с уменьшением массы почки (первичное сморщивание) почка заметно гипертрофируется и масса ее увеличивается на 10–20%. Механизм ауторегуляции предохраняет «аппарат» фильтрации мочи от тонического сокращения приводящих артериол, обусловленного гипертензией. Не происходит нарушения проксимальной реабсорбции. Однако этот механизм не может быть абсолютным; проксимальная реабсорбция усиливается. Это и увеличивает массу почки. В петле Генле (петля нефрона), расположенной в мозговом веществе почки, объем фильтрата мало увеличен. Однако кинин-простагландиновая система подавляет реабсорбцию в этой петле. Экскреторный аппарат и определяет «переключение» почки: он обеспечивает нормальный объ-

Таблица 7.4. Классификация вазоренальной гипертензии по стадиям болезни

Стадия	Особенности течения артериальной гипертензии	Функция почки
Компенсации	Нормотензия	Нормальная
Относительной компенсации	Умеренная гипертензия, корригируемая лекарствами	Умеренное снижение функции и размеров почки
Декомпенсации	Стабильная	Значительное снижение функции и уменьшение размеров почки на 4 см
	Тяжелая, рефрактерная к гипотензивной терапии	Угнетение функции и уменьшение размеров почки на 5 см и более
	Злокачественная	

ем экскреции при более высоком уровне артериального давления. Напомним, что кора почки обладает способностью ауторегуляции, а мозговое вещество не имеет такой функции. Если на фоне возникшего «переключения» почки снижается уровень артериального давления, то уже данная функционально перестроенная почка явится тем органом, который станет причиной гипертензии, отражающей целостность механизма водно-солевого гомеостаза.

При одностороннем стенозе почечной артерии причиной артериальной гипертензии являются ренопресорные механизмы ишемизированной почки (гиперренинемия). Со временем контралатеральная (интактная) почка переключится на новый режим артериального давления и уже сама будет регулировать его уровень, поддерживая гипертензию даже в тех случаях, когда первоначальный источник гипертензии удален или реваскуляризован. При двустороннем стенозе почечных артерий поэтапная их ликвидация приводит, как правило, к положительному эффекту операции. То же наблюдается и при адекватной реваскуляризации артерии единственной почки.

В данном разделе впервые ставится вопрос о дифференцированной оценке результатов хирургического вмешательства при различных клинических вариантах ВРГ. При указанных клинических моделях ВРГ создается различный гормональный уровень, а в ряде случаев предполагается неэффективность операции при необратимых изменениях в «почке переключения», а также возможность медленной нормализации артериального давления после адекватной реваскуляризации почки.

Клиника. В обширной литературе о вазоренальной гипертензии нарушения кровоснабжения почек не классифицируются по степени ишемии и клиническим проявлениям. Фактически сужения почечных артерий развиваются так же, как аналогичные в других артериальных бассейнах; при этом наблюдается несколько стадий: стадия компенсации (доклиническая), стадия относительной компенсации и стадия декомпенсации. Бессимптомное течение ВРГ может быть истинным,

когда стеноз почечной артерии не приводит к повышению артериального давления и ложным, когда у больного имеет место «скрытая гипертензия», обусловленная поражением подключичных артерий и нисходящей части аорты или магистральных артерий нижних конечностей (табл. 7.4).

Жалобы больных можно сгруппировать следующим образом: 1) жалобы, характерные для церебральной гипертензии,— головные боли, чувство тяжести в голове, приливы к голове, шум в ушах, боли в глазных яблоках, снижение памяти, плохой сон, раздражительность, мелькание «мушек» перед глазами; 2) жалобы, связанные с перегрузкой левых отделов сердца и относительной или истинной коронарной недостаточностью— боли в области сердца, сердцебиение, одышка, чувство тяжести за грудиной; 3) чувство тяжести в поясничной области, неинтенсивные боли, гематурия в случаях инфаркта почки; 4) жалобы, характерные для ишемии других органов, магистральные артерии которых поражены одновременно с почечными артериями,— симптомы, характерные для хронической мозговой недостаточности, ишемия верхних и нижних конечностей, ишемия органов желудочно-кишечного тракта; 5) жалобы, характерные для синдрома общего воспаления (при неспецифическом аортоартериите); 6) жалобы, характерные для вторичного гиперальдостеронизма,— мышечная слабость, парестезии, приступы тетании, изогипостенурия, полиурия, полидипсия, никтурия; 7) жалобы, характерные для кризового надпочечникового течения артериальной гипертензии.

Рефрактерных к лекарственному лечению случаев ВРГ становится все меньше, так как появились гипотензивные препараты с выраженным антирениновым действием (каптоприл). Наряду с этим современная комплексная патогенетическая терапия артериальной гипертензии позволила в значительной степени уменьшить число злокачественных форм течения вазоренальной гипертензии. Существуют «определяющие» и «сопутствующие» признаки злокачественности артериальной гипертензии. К «определяющим» относятся диастолическое артериальное давление 130—140 мм рт. ст., тяжелые поражения сосудов глазного дна типа нейроретинопатии, органические изменения сосудов почек (фибриноидный некроз). К «сопутствующим» признакам относятся гипертоническая энцефалопатия, нарушения мозгового кровообращения, острая левожелудочковая недостаточность, почечная недостаточность. Злокачественное течение встречается в 17—20% случаев, но отмечается тенденция к уменьшению их числа. На приводимые критерии следует обратить внимание, так как в большинстве хирургических клиник за злокачественную форму гипертензии принимается рефрактерная стабильная артериальная гипертензия. Для «злокачественной фазы» артериальной гипертензии типичны быстрое начало и прогрессирование всех проявлений: стойкое, не снижающееся артериальное давление, астения, бледность, отсутствие аппетита, тошнота, рвота, боли в животе, похудание. Отмечается выраженная гипертоническая энцефалопатия: резкие головные боли, неукротимая рвота, нарушения зрения, головокружения, судороги, вплоть до ступорозного коматозного состояния. Могут наблюдаться преходящие нарушения мозгового кровообращения с очаговой неврологической



симптоматикой. Острая левожелудочковая недостаточность характеризуется выраженной одышкой, ритмом галопа, симптомами отека легких, кардиомегалией. Нарастающая почечная недостаточность сопровождается протеинурией, микро- и макрогематурией, цилиндрурией, увеличением содержания азота, мочевины и креатинина.

Диагностика. Важны следующие анамнестические данные: 1) развитие стабильной гипертензии у детей и подростков; 2) стабилизация и рефрактерность к лечению гипертензии у лиц старше 40 лет, у которых заболевание ранее протекало вполне доброкачественно, а гипотензивная терапия была эффективной, появление признаков перемежающейся хромоты или хронической мозговой недостаточности; 3) связь начала гипертензии с беременностью, родами (но без нефропатии); 4) связь начала гипертензии с инструментальными исследованиями или манипуляциями в области почек, с операциями на брюшной аорте или почках; 5) развитие гипертензии после приступа болей в пояснице и гематурии у больных с пороком сердца, аритмиями или у больных с постинфарктным кардиосклерозом и эпизодами эмболии в других артериальных бассейнах.

При первичном осмотре больного необходимо изменить артериальное давление на руках и ногах, что позволит исключить коарктационный синдром и выявить поражения артерий верхних и нижних конечностей, а также в горизонтальном и вертикальном положении. Если в ортостатическом положении оно увеличивается, то можно думать о нефроптозе. Необходимы аускультация поверхностно расположенных артерий — сонных, подключичных и бедренных, а также пальпация всех доступных артерий — височных, сонных, подмышечных, бедренных, артерий стоп. Выслушивание шума в проекции почечных артерий и брюшной аорты производится в эпигастрии, в латеральных отделах эпигастрия, а также на 2 см выше пупка и на ладонь — от срединной линии живота. На этапе амбулаторного обследования больного целесообразна оценка результатов анализов мочи (сахар, белок, осадок, лейкоциты, эритроциты, соли) и анализов крови (сахар, гемоглобин, эритроциты, креатинин, мочевина, электролиты, холестерин, триглицериды, тироксин). Обязательны консультация окулиста и электрокардиографический контроль степени гипертрофии миокарда, выявление признаков коронарной недостаточности. На этапе стационарного специализированного обследования обязательно определение активности ренина в периферической венозной крови, уровня катехоламинов в плазме и моче и альдостерона в моче.

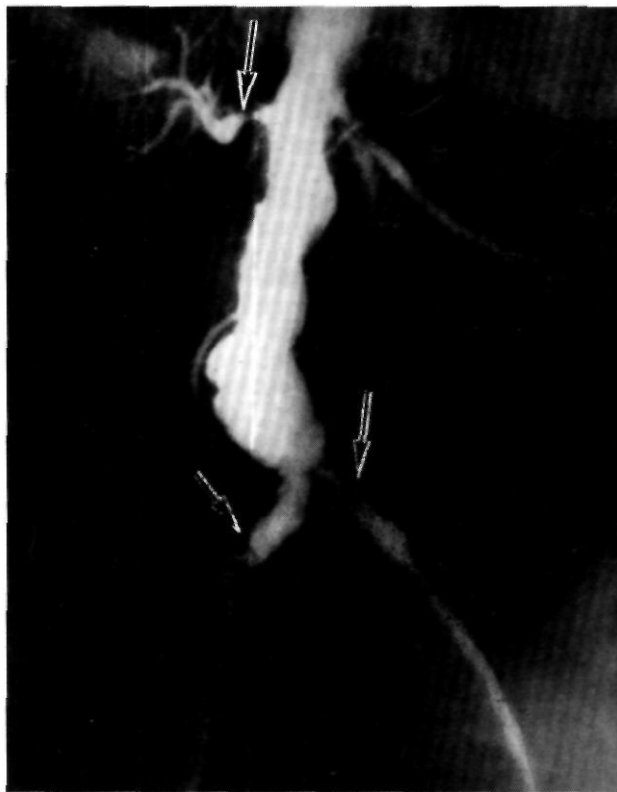В комплекс обязательных предварительных тестов включаются следующие методы диагностики: 1) функциональная урография, позволяющая улавливать при внутривенном введении контрастного вещества даже небольшие изменения функции почек на основании уменьшения продольных размеров почек на 1 — 1,5 см, снижения плотности фазы нефрограммы по сравнению с контралатеральной почкой, запаздывания времени начального появления фазы урограммы на 3—4-й минуте, снижения плотности пиелограммы в первые минуты и увеличения степени контрастирования чашечек и лоханок и замедления выведения конт-

растного вещества из почки на 15—20-й минуте исследования; 2) радиоизотопная ренография, с помощью которой можно получить информацию о почечном кровотоке, секреции канальцевого эпителия и состоянии мочевыводящих путей. При проведении гипотензивной пробы с арфонадом ренография позволяет выявить у больных с односторонним стенозом почечных артерий состояние функции контралатеральной почки и прогнозировать результаты операции; 3) сканирование почек, благодаря которому можно получить характерное для ишемии генерализованное равномерное уменьшение размеров почки при ровности наружных контуров; 4) сцинтиграфия почек, которая позволяет, помимо формы, размеров, положения и функционального состояния почек, выявить суммарный эффективный почечный кровоток. При стенозе почечной артерии кровоток в среднем составляет 376 мл/мин при норме 1226 мл/мин. Сцинтиграфия позволяет также диагностировать аномалии положения почек (нефроптоз, нефроторзию), наличие подковообразной почки. Радионуклидная ангиография определяет среднее время циркуляции и индекс перфузии (отношение активности препарата, поступающего в почку, к суммарной активности препарата, поступающего в обе почки за определенное время). В норме среднее время циркуляции препарата от аорты до почки равно 2 с. При стенозе оно в среднем увеличивается в 5 раз; 6) рентгеноконтрастная ангиография, являющаяся заключительным методом диагностики (рис. 7.76). Большие перспективы открывает применение субтракционной ангиографии (рис. 7.77). Для увеличения информативности ангиографии возможно проведение управляемой гипотензии и селективной ангиографии с введением в почку фармакологически вазоактивных препаратов (адреналин, ацетилхолин), а также рентгенокимографии.

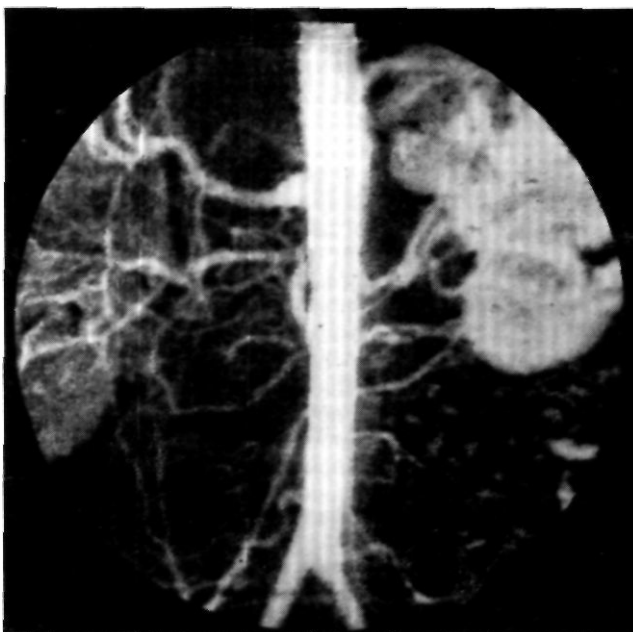Изучение уровня активности ренина в венозной крови почки из периферической вены, взятой 5 раз в течение суток (6—10—14—18—22), свидетельствует о том, что содержание ренина в крови является периодической функцией. В отличие от гипертонической болезни и хронического гломерулонефрита при ВРГ показатели активности ренина имеют два пика — в 10 и в 22 ч [Арабидзе Г. Г. и др., 1981]. Поэтому в клинической практике можно заменить катетеризацию почечных вен трехкратным определением содержания ренина в периферической венозной крови: в 6—10 ч и 22 ч. Гиперренинная форма ВРГ встречается лишь в 73 случаев, наряду с этим в клинике наблюдаются случаи норморенинной и гипоренинной ВРГ. Ориентируясь на клинические модели ВРГ, следует считать, что при модели «две почки — один стеноз» чаще можно ожидать гиперренинанию, при модели «две почки — два стеноза» — норморенинанию, а при модели «одна почка — один стеноз» — гипоренинанию.

Показания к операции. В настоящее время вопрос о показаниях к операции при ВРГ в значительной мере изменился. Это связано с появлением новых гипотензивных препаратов и внедрением в клиническую практику метода баллонной дилатации почечных артерий.

Однако лекарственная терапия, даже достаточно успешная, не снимает остроты вопроса, поскольку снижение уровня артериального давления при стенозе почечной артерии для почки нефизиологично. Оно



7.76. Ангиограмма больной с атеросклеротической аневризмой инфраренального сегмента брюшной части аорты, стенозом правой почечной артерии и подвздошных артерий (указано стрелками).



7.77. Дигитальная субтракционная аортография больной с вазоренальной гипертензией. Четко фиксируются атеросклеротический стеноз левой почечной и тубулярное поражение правой почечной артерий.

приводит к декомпенсации кровообращения в ней и сморщиванию. Таким образом, длительное лекарственное лечение проводят только в случаях заболевания в пожилом возрасте и при системном поражении артериального русла, включая коронарное. Баллонная дилатация — метод перспективный, но в настоящее время еще трудно предсказать его истинную эффективность. Однако этот метод может быть хорошим диагностическим критерием последующей операции: если после адекватной дилатации происходит даже временная нормализация артериального давления, можно с уверенностью говорить о прямой зависимости стеноза почечной артерии — артериальная гипертензия.

Противопоказания к операции: двустороннее протяженное поражение почечных артерий, сморщивание обеих почек, общехирургические противопоказания, острый инфаркт миокарда (до 6 мес), инсульт с выраженным синдромом неврологического дефицита и терминальная стадия почечной недостаточности.

Показания к транслюминальной баллонной дилатации стенозов почечных артерий: 1) устойчивая к терапии артериальная гипертензия у больных старше 60 лет с ангиографически выявленными стенозами почечных артерий; 2) факторы риска у больных (стеноз сонных, коронарных артерий, сердечная недостаточность, легочная недостаточность); 3) почечная недостаточность, обусловленная стенозами почечных артерий; 4) рестенозы почечных артерий после их реваскуляризации или трансплантации почек; 5) как диагностическая процедура для выяснения зависимости стеноза почечной артерии и артериальной гипертензии.

Хирургические доступы к почечным артериям. В настоящее время используют два наиболее удобных доступа: боковую торакофренолюмботомию и срединную лапаротомию. Торакофренолюмботомия показана при односторонних поражениях почечных артерий, особенно во II—III сегментах, при поражении ветвей почечных артерий, при одновременном поражении среднего сегмента аорты и висцеральных ветвей. Лапаротомия рекомендуется при одновременной реконструкции терминального отдела аорты и одномоментной пластике обеих почечных артерий.

В настоящее время основными операциями для пластики почечных артерий являются: 1) резекция артерии с реплантацией в аорту, резекция с анастомозом конец в конец или трансаортальная эндартерэктомия; 2) аутопластика почечных артерий свободными трансплантатами или путем спленоренального анастомоза слева; 3) пластика синтетическими антитромбогенными протезами.

Реплантация (или реимплантация) почечной артерии в аорту может быть проведена не только после резекции первого сегмента артерии, но и при резекции третьего сегмента при тубулярном поражении всего проксимального участка. Главное для успеха операции — радикальное иссечение пораженного участка артерии. В таких случаях необходима мобилизация почки вместе с капсулой. Артерия пересекается косо и накладывается широкий косой анастомоз с окном в аорте. Следует накладывать анастомоз так, чтобы кровоток по артерии был гемодинамически адекватным. Задняя от оператора полуокружность анастомоза накладывается «на расстоянии» проленовой нитью

7.78. Схематическое изображение этапов (I—IV) тромбэн-дартерэктомии из аорты и ее абдоминальных ветвей из люкообразного аортотомического разреза.

Мобилизация брюшной части аорты путем перевязки пояс-ничных артерий с целью адекватной мобилизации правой почечной артерии из левостороннего доступа.

5/0, и лишь затем после приведения почки к аорте шов затягивается и циркулярным обвивным швом заканчивается передняя к оператору стенка анастомоза. Операция резекции артерии с анастомозом конец в конец показана при интактности устья артерии и ее бифуркации. Анастомоз при этом должен быть косым. При поражении ветвей почечной артерии можно сделать пластику почечной артерии по методу, разработанному в отделении сосудистой хирургии ИССХ им. А. Н. Бакулева АМН СССР.

При двустороннем поражении почечных артерий и висцеральных ветвей мы применяем метод ретроаортального выделения правой почечной артерии путем левостороннего доступа (разработан в институте) и люкообразную аортотомию, позволяющую производить адекватную тромбэндартерэктомию из аорты и всех перечисленных ветвей аорты (рис. 7.78).

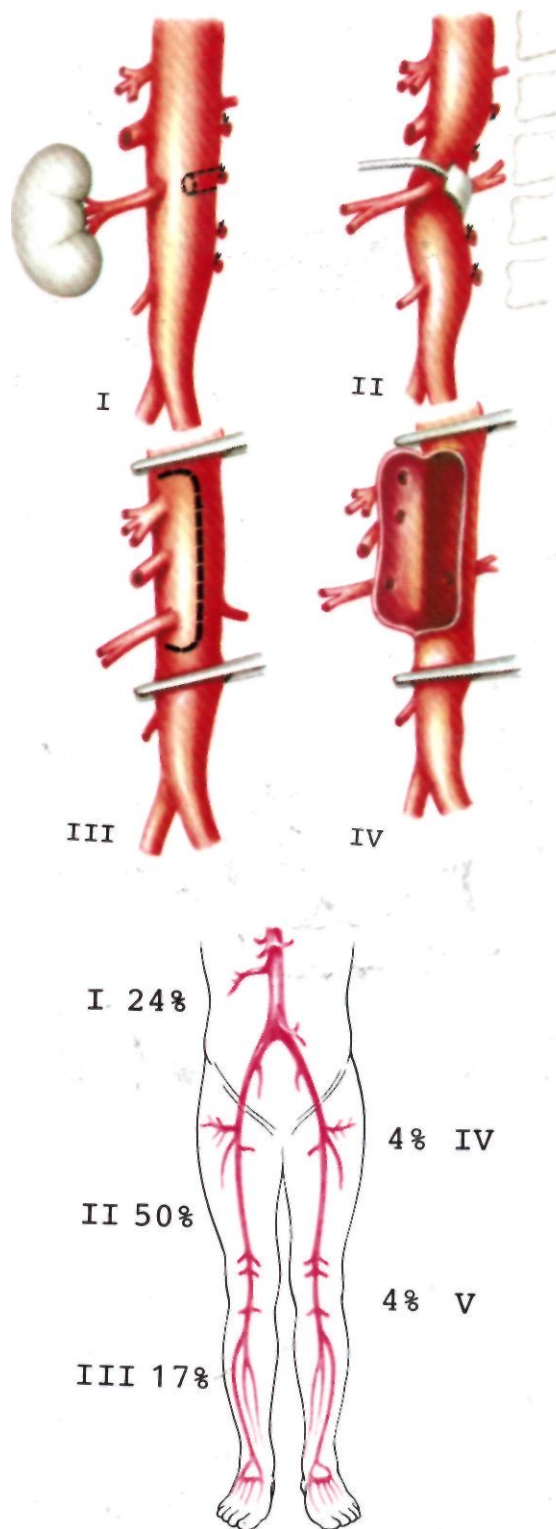
Число нефрэктомий при хирургическом лечении вазоренальной гипертензии составляет 16—20%, что объясняется либо невозможностью, либо нецелесообразностью пластических операций.

Результаты операций. За последние годы значительно улучшены результаты операций на почечных артериях. Летальность при изолированных реконструкциях почечных артерий равна нулю, при сочетанных реконструкциях (одновременно с брюшной аортой) летальность, по данным R. Dean и соавт. (1984), составляет 6%. В кооперативном исследовании отдаленных результатов двух учреждений—ВКНЦ и ИССХ им. А. Н. Бакулева АМН СССР [Шхвацабая И. К., Арабидзе Г. Г., Спиридонов А. А., 1985]—положительные результаты операций при атеросклерозе наблюдались у 62% больных и 73%—при фибромускулярной дисплазии. Дальнейшее совершенствование операций зависит от ранней диагностики вазоренальной гипертензии, выявления сопутствующих паренхиматозных и нефроангиосклеротических изменений, правильных показаний к реконструктивным и органосоносящим операциям, а также к адекватной реконструкции почечных артерий.

### 7.9. ХРОНИЧЕСКАЯ ИШЕМИЯ НИЖНИХ КОНЕЧНОСТЕЙ

Клиническая картина хронической ишемии нижних конечностей может быть обусловлена как изолированными, так и сочетанными окклюзиями брюшной части аорты, ее бифуркации, подвздошных и бедренных артерий, а также артерий голени и стоп. Показатели частоты поражения указанных магистральных артерий представлены на рис. 7.79.

Окклюзию бифуркации аорты как причину ишемии нижних конечностей описал в 1814 г. Graham. Р. Лериш (R. Lesiche) в 1923 г. описал, а в 1940 г. детально проанализировал



7.79. Частота стенозирующих и окклюдующих поражений артерий нижних конечностей атеросклеротическим процессом.

Сегменты: I—аортоподвздошный; II—бедренно-подколенный; III—артерии голени; IV—подвздошно-бедренный; V—подколенный.

серию наблюдений за больными молодого возраста, у которых ряд клинических симптомов был обусловлен окклюзией терминальной части аорты. Это заболевание он назвал «*arthritis terminalis*» и обосновал оптимальный метод лечения — резекцию облитерированного сегмента аорты с последующей пластикой. Описанный Р. Леришем симптомокомплекс включал пять признаков: 1) нестабильная и неполная эрекция; 2) выраженная утомляемость нижних конечностей; 3) диффузная мышечная атрофия нижних конечностей; 4) отсутствие трофических расстройств; 5) бледность голеней и стоп даже в вертикальном положении больного. J. Oudot (1950) первым осуществил резекцию бифуркации аорты с пластикой ее гомогрансплантатом. В 1913 г. W. Jeger описал принцип шунтирования при периферических аневризмах, а в 1948 г. G. Künlin воплотил идею аутовенозного шунтирования при окклюзии бедренной артерии. Первую тромбэндартэректомию из аортоподвздошного сегмента призвел в 1946 г. Y. Dos Santos. В нашей стране пионерами подобных операций были А. Н. Филатов и соавт. (1958). Первую резекцию бифуркации брюшной части аорты с протезированием произвели В. С. Савельев и соавт. в 1960 г.

**Частота.** По данным Н. Naimovici (1984), атеросклероз артерий нижних конечностей ежегодно выявляется у 1,8 мужчин и 0,6 женщин (на 1000 обследованных) в возрасте 45—54 лет, 5,1 и 1,9 соответственно — в возрасте 55—64 лет и 6,3 и 3,8 — в возрасте 65—74 лет.

**Этиология.** Основными причинами ишемии нижних конечностей является атеросклероз (около 90%), неспецифический аortoартериит, облитерирующий тромбангиит, диабетическая ангиопатия, постэмболические и травматические окклюзии. Реже встречаются врожденные заболевания: гипоплазия брюшной части аорты и наружных подвздошных артерий.

**Патологическая анатомия.** Чаще всего окклюзия возникает в области бифуркации брюшной части аорты и общей подвздошной артерии. Проксимальное развитие тромбоза приостанавливается на уровне бифуркации до тех пор, пока не произойдет резкого стенозирования и снижения кровотока по контралатеральной подвздошной артерии. Лишь при тромбозе противоположной подвздошной артерии создаются условия для окклюзии бифуркации брюшной части аорты и восходящего тромбоза аорты по мере редукции кровотока в поясничных артериях. Считается, что «излюбленная» локализация атеросклероза в области бифуркации аорты и подвздошных артерий, а также в инфраренальном сегменте брюшной части аорты обусловлена тем, что дистальнее почечных артерий происходит значительное уменьшение кровотока, а также тем, что развивается хроническая травма аортальной и артериальной стенок сосудов из-за «систолических ударов» о близко расположенные жесткие ткани (*promontorium*), а также в местах разветвлений сосудов при артериальной гипертензии с поражением *vasa vasorum*, ишемией стенки аорты и артерий и дегенеративными изменениями в ней.

Для тромбангиита в отличие от атеросклероза характерен восходящий тип окклюзионного поражения от дистальных отделов к более проксимальным. Морфологическая картина характеризуется тромбами в просвете сосудов и полинуклеарной инфильтрацией стенок артерий и вен, а также околососудистой клетчатки. Вокруг тромба обычно выявляются разрастания эндотелия и милиарные гранулемы. Макроскопически тромбы имеют вид плотного тяжа, далеко распространяющегося в коллатеральные ветви.

**Патологическая физиология.** При окклюзии магистральной артерии главную роль в компенсации кровотока играют мышечные коллатерали, которые должны не только увеличивать фильтрационную повер-

хность, но и обеспечивать переток крови к более дистально расположенным тканям. Ф. Пртези (1980) считает, что одним из наиболее важных факторов прогрессирования ишемического синдрома является сокращение объемной скорости кровотока. Обмен между капиллярами и клетками происходит только при «надкритическом» давлении в магистральных артериях (больше 60 мм рт. ст.).

При снижении перфузионного давления, способного преодолеть периферическое сопротивление, исчезает градиент давления между артериальным и венозным руслом и нарушается процесс микроциркуляции. При снижении перфузионного давления ниже 20—30 мм рт. ст. обменные процессы между кровью и тканями прекращаются, развивается атония капилляров, в мышечных тканях накапливаются продукты метаболизма и развивается ацидоз, что оказывает раздражающее действие на нервные окончания и обуславливает болевой симптомокомплекс, а затем и трофические нарушения. Просвет большинства капилляров становится неровным, с участками облитерации, выявляются гипертрофия эндотелия капилляров, утолщение базальной мембраны, что нарушает проницаемость сосудистой стенки. Однако нарушения микроциркуляции обусловлены не только поражением капиллярного русла, но и выраженными нарушениями гидродинамики крови. Снижается деформирующая способность эритроцитов. Их жесткость наряду с замедлением скорости тока крови приводит к динамической агрегации, увеличению периферического сопротивления, уменьшению снабжения тканей кислородом. Компенсация местной ишемии за счет усиления анаэробного гликолиза, увеличения образования лактата и пирувата в сочетании с местными тканевыми ацидозом и гиперосмолярностью еще больше усиливает жесткость мембраны эритроцитов. Таким образом, регионарное кровообращение конечностей представляет собой суммарную величину, определяемую степенью нарушения магистрального, коллатерального кровотока и состоянием микроциркуляции.

**Клиника.** Клиническая картина ишемии нижних конечностей зависит от степени ишемических расстройств. Выделяют 4 стадии процесса: 1) *начальных проявлений* окклюзии (зябкость, чувство похолодания, парестезии, бледность кожных покровов, повышенная потливость); 2) *недостаточности кровообращения при функциональной нагрузке* конечностей (главный симптом — перемежающаяся хромота); 3) *недостаточности кровообращения в покое*; 4) *язвенно-некротических изменений конечностей*. Третья и четвертая стадии относятся к стадиям декомпенсации кровообращения. Стадию перемежающейся хромоты оценивают по степени субъективной выраженности.

Степень А. Больной проходит без болей определенную дистанцию, после чего отмечает незначительные боли, чаще в икроножных мышцах, но это не ограничивает темпа ходьбы. Больной продолжает ходьбу с прежней скоростью, после чего боли самостоятельно прекращаются. Это свидетельствует о хорошем развитии коллатеральной системы, компенсирующей метаболические потребности тканей в конечности.

Степень Б. Больной проходит в определенном темпе до появления болей в мышцах, что заставляет его



замедлить скорость продвижения. Снижение темпов ходьбы приводит к исчезновению болей, что свидетельствует о функциональной недостаточности коллатеральной системы.

Степень В. Большой проходит определенную дистанцию до момента появления выраженных болей, вынуждающих его останавливаться и отдыхать до момента исчезновения болей. Это свидетельствует не только о функциональной, но и об анатомической недостаточности контралатерального русла.

Болевой синдром в нижних конечностях может провоцироваться форсированной физической нагрузкой: быстрой ходьбой, бегом, подъемом в гору или по лестнице. Симптом «перемежающейся хромоты» описал молодой французский студент-ветеринар G. Voleu (1831) у лошади, вынужденной при беге переходить на медленную ходьбу и начинавшей хромать. Автор правильно установил причину этой хромоты — окклюзию бедренной артерии и применил впервые термин «клаудикация» от латинского слова *claudicare* — хромота.

При декомпенсации кровообращения возникают боли в покое. Вначале они возникают при небольшой физической нагрузке, затем по ночам, в горизонтальном положении нижних конечностей, сопровождаются чувством онемения. Постепенно боли усиливаются, пациент вынужден постоянно массировать стопу, спать сидя или с опущенной ногой, что вызывает венозный стаз, отечность стопы и голени. Эти явления сначала играют роль компенсирующего фактора, но в дальнейшем усугубляют ишемию. Кожа пальцев стопы в этой стадии болезни имеет мраморный оттенок, синюшная, багровая (атония капилляров). Боли объясняются ишемическим или воспалительным (при тромбангиите) невритом, изменениями рецепторного аппарата чувствительных Нереве.

Нарастают трофические нарушения кожи: выпадение волос, появление болезненных трещин, дистрофия ногтей, атрофия мышц. В этих условиях минимальная травма (механическая или физическая — переохлаждение, гипертермия) приводит к некротическим изменениям пальцев, а затем и стопы. Некроз кожи, как правило, осложняется инфекцией, прогрессирующим воспалением тканей. Присоединяющийся лимфангит вблизи некротических очагов усиливает ишемию тканей и болевую реакцию. Язвенно-некротический процесс носит вялотекущий характер. Вторичная инфекция и воспаление могут привести к вторичному тромбозу, общей интоксикации, быстрому прогрессированию гангренозного процесса.

Атеросклероз нижних конечностей чаще наблюдается у мужчин (соотношение мужчин и женщин 10:1) в возрасте старше 45—50 лет, курящих, ведущих малоподвижный образ жизни, имеющих избыточную массу тела. Болезнь протекает медленно, одновременно с развитием ИБС, артериальной гипертензией, мозговой артериальной недостаточностью, эректильной импотенцией. Локализация процесса обычно проксимальная: аортоподвздошный сегмент и бедренные артерии.

Неспецифическим аортоартериитом мужчины и женщины болеют примерно одинаково часто. Возраст больных обычно не превышает 40 лет, профессия часто связана с влиянием вредных веществ (ксенобиотиков), течение процесса волнообразное, в анамнезе

отмечают синдромы общего воспаления, реакции на аллергические факторы. Из сопутствующих болезней часто выявляют полиартриты, полиневриты, плевриты, пневмонии, миокардиты. Локализация поражения — средний сегмент аорты, ее бифуркация и подвздошные артерии. Явления перемежающейся хромоты всегда симметричны, выражены мало. Часто наблюдается асимметрия артериального давления на руках и скрытая артериальная гипертензия.

Облитерирующим тромбангиитом болеют только мужчины моложе 30 лет, много курившие. В анамнезе они отмечают переохлаждение, инфекцию, интоксикацию, травму головы, психическую травму. Профессия нередко связана с воздействием вредных веществ. Течение болезни волнообразное, в анамнезе имеются указания на ее связь с аллергическими факторами. Из сопутствующих болезней часто имеет место язвенная болезнь желудка и двенадцатиперстной кишки. Нередко отмечают психические отклонения, наркоманию. Часто наблюдаются тромбозы. Процесс локализуется в основном в дистальных артериях стопы и голени, поражение, как правило, симметричное. Перемежающаяся хромота носит «низкий» характер, рано появляется, больные жалуются на судорожные боли при ходьбе.

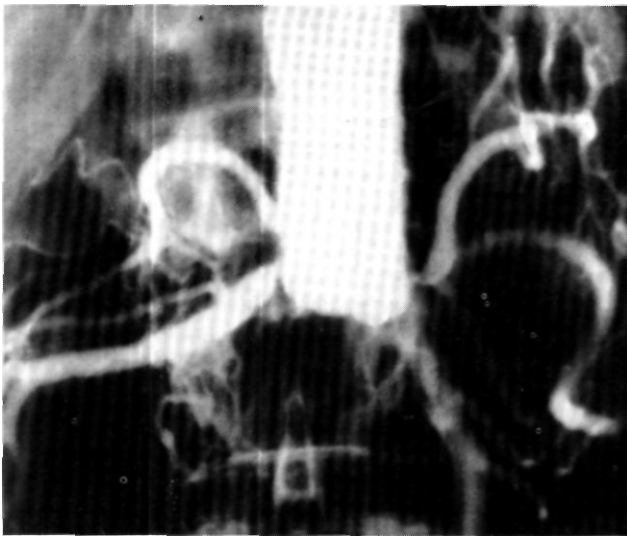
Диабетические ангиопатии одинаково часто наблюдаются у лиц обоего пола в возрасте старше 50 лет. Течение болезни прогрессирующее, сочетается с диабетом, выражены почечные и глазные симптомы. Поражение обычно захватывает дистальные отделы артерий, симметричное, прогрессирующее.

**Диагностика.** При *осмотре* нижних конечностей большого констатируют симметричность изменений окраски кожи, атрофию мышц, трофические расстройства, изменения формы ногтей и выпадение волос. Бледность кожных покровов обусловлена спастическим состоянием капилляров. При атонии капилляров кожные покровы принимают багрово-цианотичную окраску, особенно при диапедезе эритроцитов через стенку паретичных капилляров. Функциональные пробы, проводимые при осмотре, позволяют оценить состояние кровообращения в конечностях.

После поднятия ноги под углом 45° при одновременных сгибательно-разгибательных движениях в голеностопных суставах со скоростью одно движение в секунду через 5—10 с при ишемии конечностей выявляется побледнение кожи стоп и голени. При последующем опускании ноги вниз заполнение подкожных вен стопы (которое в норме происходит через 5—7 с) запаздывает, а гиперемия кожных покровов держится более 3 с.

Важным диагностическим критерием является быстрая появления болевых ощущений при поднятии ноги и проведении сгибательно-разгибательных движений в голеностопном суставе. Если боли появляются через 60 с, это свидетельствует о стенозирующем поражении магистральных артерий, если через 20 с — о диффузном и выраженном поражении.

В норме при пальцевой компрессии пальцев стопы белое пятно после декомпрессии исчезает через 2—4 ч. Если для этого требуется более длительный промежуток времени, это свидетельствует о снижении циркуляции в капиллярах. Если при цианотичной окраске кожных покровов пальцев стопы компрессия



7.80. Ангиограмма больного с высокой окклюзией брюшной части аорты с одновременным стенотическим поражением устьев обеих почечных артерий.

не вызывает побледнения, значит имеется выраженная декомпенсация капиллярного кровотока.

Компрессия тканей позволяет выявить уровень дистальной окклюзии: после проведения тупым предметом по передней поверхности ноги дистальнее уровня окклюзии артерии остается белая линия. Изучение зоны побледнения кожных покровов позволяет выявить участок поражения: при окклюзии передней большеберцовой артерии бледнеют тыл стопы и область предплюсны, при окклюзии задней большеберцовой артерии — пяточная область. Симптом мышечной атрофии сопровождается снижением мышечного тонуса, мышечной силы и работоспособности. Степень атрофии мышц может привести к уменьшению периметра голени на 3—5 см.

Изучение пульсации артерий нижних конечностей производится поэтапно: бедренные, подколенные артерии, артерии стопы. При стенозе подвздошных артерий в проекции бедренных артерий выявляется дрожание. Пульсацию следует определять симметрично. Необходимо помнить, что у 6—24% людей пульсация тыльной артерии стопы может отсутствовать. Обязательно сравнивают характер пульсации артерий на стопах с пульсацией лучевых артерий. Аускультируют брюшную часть аорты, подвздошные артерии, бедренные, сонные, позвоночные, подключичные артерии и нисходящую часть аорты. Обязательно измерение артериального давления на руках и ногах.

Методы функциональной диагностики. *Электротермометрия* уже на ранних стадиях ишемии выявляет асимметрию температуры, а также ее снижение при физической нагрузке. В норме асимметрия температуры не превышает 1,5° С. Участок ишемии хорошо фиксируется с помощью *тепловидения*, улавливающего инфракрасное излучение кожной поверхности. С помощью *реовазографии* фиксируют регулярность пульсовых колебаний, реографический

индекс, реографический коэффициент. В норме реографический индекс равен 0,8—0,9%, а реографический коэффициент—10,5—11%. *Артериальная осциллография* отражает состояние магистрального кровотока. Следует оценивать, кроме абсолютной величины показателей осциллограммы, показатели симметричных участков ног. Асимметрия может достигать 4 мм в верхней трети голени и 1,5 мм—в нижней трети голени. Для определения спастического компонента применяется нитроглицериновый тест с повторной осциллографией. С помощью *капилляроскопии* и *капиллярографии* можно выявить поражение капиллярного звена системы кровообращения. Оцениваются индекс открытых капилляров (в норме он равен 60%), синдром запустевания капилляров, степень реактивности капилляров на холод и тепло.

*Объемная сфигмография* регистрирует пульсовые колебания артерий и объем тканей конечностей с помощью пневматической манжеты с четырьмя уровнями: средней трети бедра, верхней и средней трети голени и стопы. Основные показатели сфигмограммы: форма, амплитудный градиент пульса, скорость распространения пульсовой волны, время анакроты. За единицу амплитуды берется показатель сфигмограммы, регистрируемой с плеча. Для определения состояния периферического русла проводится проба с нитроглицерином, которая выявляет замедление сосудистой реакции при атеросклерозе и ее отсутствие при тромбангиите (сосудистая арефлексия).

*Ультразвуковая доплерография* на основании аускультативной картины и морфологии доплерографической волны, а также величины линейной скорости кровотока и регионарного артериального давления и индекса давления обеспечивает точную топическую диагностику окклюзии артерий нижних конечностей. При ишемии II степени индекс давления в дистальных отделах нижних конечностей составляет  $0,59 \pm 0,04$ , при ишемии III степени— $0,41 \pm 0,03$ , при IV— $0,22 \pm 0,06$ . *Определение тканевого кровотока* по клиренсу радиоактивного  $^{33}\text{Xe}$  является чрезвычайно

Таблица 7.5. Ангиографические признаки атеросклероза и тромбангиита

Признак	Атеросклероз	Тромбангиит
Поражение аорто-подвздошного сегмента	Часто	Редко
Извитость и расширение проксимальных сегментов аорты и подвздошных артерий	»	Нет
Равномерное сужение проксимальных сегментов	Нет	Часто
Состояние бедренных артерий	Неровность контуров, стеноз бифуркации	Равномерное сужение
Характер окклюзии	Сегментарный	Диффузный
Пройодимость артерий голени	Чаше сохранена	Отсутствует
Форма культи Коллатерали	Булавовидная Крупные, прямые хорошо развитые	Коническая Мелкие, извитые

важным, так как его количественные показатели (количество крови, протекающее через единицу массы ткани) являются одним из главных факторов, определяющих степень нарушения кровообращения. В норме клиренс  $^{51}\text{Cr}$  равен 2,5 мл/(10 г-мин). Особенно ярко фиксируются сниженные компенсаторные возможности тканей при физической нагрузке и реактивной гиперемии, когда он должен значительно увеличиваться.

Для получения полноценной информации целесообразно проведение рентгеноконтрастной *аортоартериографии* всей брюшной части аорты и артерий нижних конечностей, вплоть до стопы. А. В. Покровский и А. А. Спиридонова (1982) различают три уровня окклюзии аорты: высокую (на уровне почечных артерий) (рис. 7.80), среднюю (проксимальнее устья нижней брыжеечной артерии) и нижнюю (дистальнее устья нижней брыжеечной артерии).

Окклюзии магистральных артерий нижних конечностей атеросклеротического характера и вследствие облитерирующего тромбангиита имеют различную ангиографическую картину, что важно учитывать при дифференциальной диагностике этих заболеваний (табл. 7.5).

Развитие метода цифровой субтракционной ангиографии позволит проводить панаортоартериографию нижних конечностей, а также тотальную ангиографию, что даст возможность выявлять сочетанные поражения коронарных и мозговых артерий.

Последнее обстоятельство играет большую роль в определении прогноза болезни и показаний для операции (рис. 7.81).

Прогноз естественного течения окклюзионных процессов в артериях нижних конечностей малоблагоприятен. По данным Н. Heine (1972), через несколько лет после появления первых признаков ишемии нижних конечностей 2—3 больных либо умирают, либо подлежат хирургическому лечению — ампутации конечности.

Показания к операции в настоящее время значительно расширены (табл. 7.6). Абсолютным показани-

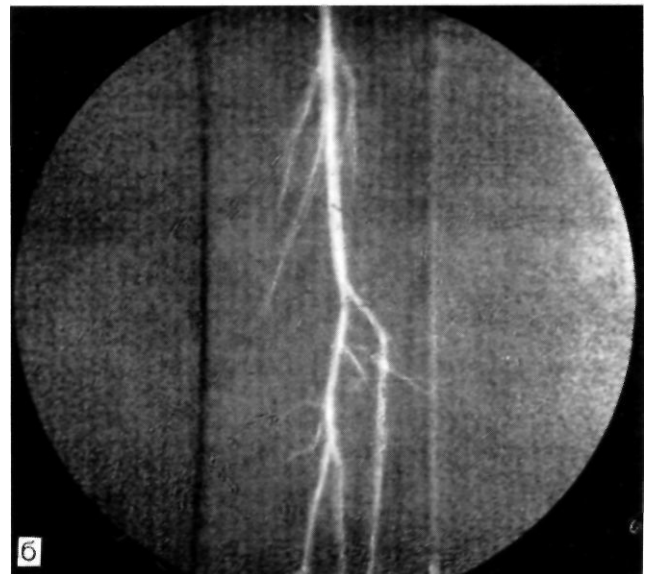
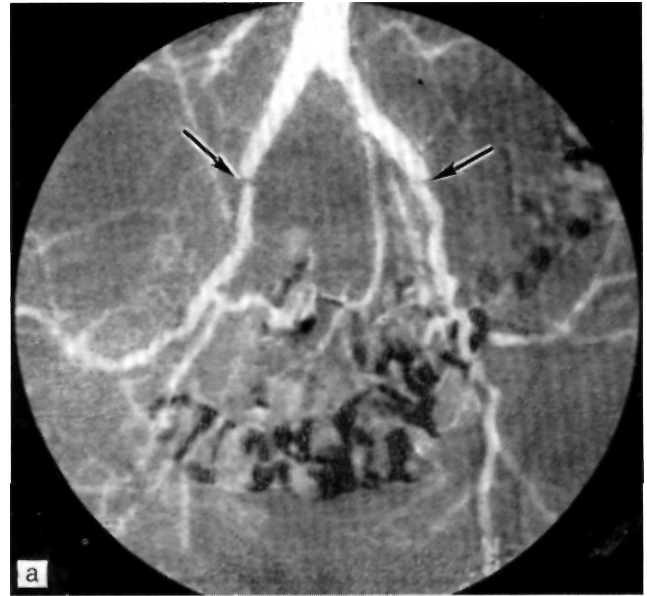


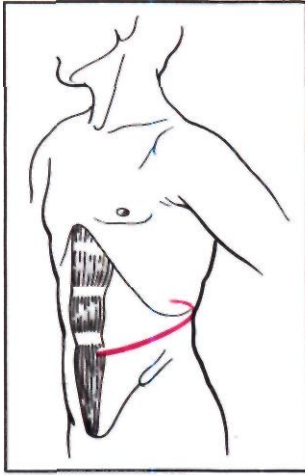
Таблица 7.6. Виды реконструктивных операций при хронической ишемии нижних конечностей

Вид операции	Аортоподвздошный сегмент	Бедренно-подколенный сегмент
Прямые операции	Высокая резекция брюшной аорты с аортобедренным бифуркационным протезированием	Бедренно-подколенное шунтирование
	Аортоподвздошное (аортобедренное) одностороннее или двустороннее бифуркационное протезирование или шунтирование	Тромбэндартерэктомия из бедренных артерий
Непрямые операции	Тромбэндартерэктомия из аортоподвздошного сегмента	Пластика глубокой бедренной артерии
	Подключично-бедренное шунтирование	Перекрестное бедренно-бедренное шунтирование

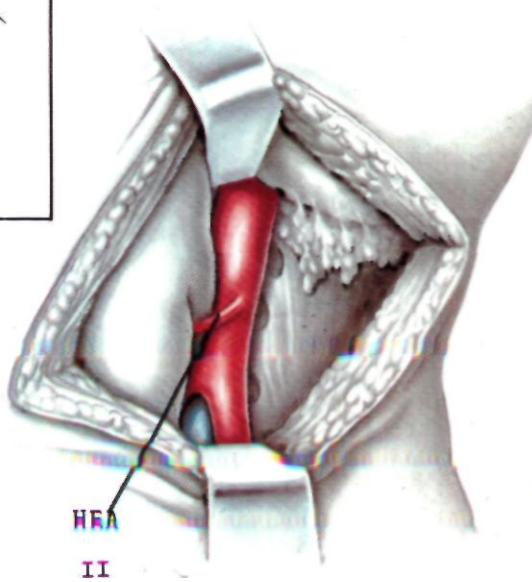
7.81. Дигитальная субтракционная ангиография брюшной части аорты и артерий нижних конечностей (а, б) с клинической картиной синдрома Лериша.

Окклюзия обеих наружных подвздошных артерий, стенозирование устьев обеих внутренних подвздошных артерий (указано стрелками) и проходимые бедренно-подколенные сегменты.

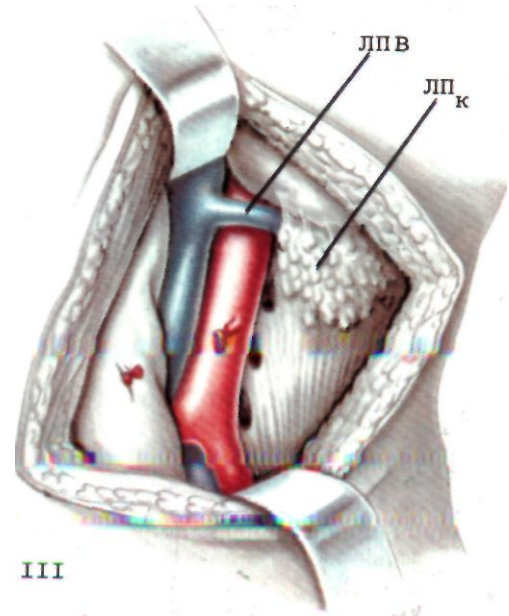
ем являются боли в покое и язвенно-некротическая стадия ишемии нижних конечностей, а также выраженная перемежающаяся хромота ИВ степени, свидетельствующая об анатомической и функциональной недостаточности коллатерального русла. При ишемии I—IIА и IIБ стадии показаны консервативное лечение и наблюдение. Ориентировка на степень выраженности перемежающейся хромоты по длительности про-



I



II



III

7.82. Схематическое изображение левостороннего бокового экстраперитонеального доступа для операций на инфраренальном сегменте брюшной части аорты.

I—кожный разрез; II—экстраперитонеально обнажены брюшная часть аорты и нижняя брыжеечная артерия (НБА); III—при расширении доступа к аорте вправо возможно адекватное обнажение левой почечной вены (ЛПВ), нижней полой вены и бифуркации брюшной части аорты. В верхнем углу раны видны левая почечная вена и жировая капсула левой почки (Лпк).

хождения расстояния без боли 200 м достаточно условна и зависит от «юраш жизни, профессии и даже характера больного.

Противопоказания к операции: инфаркт миокарда (давностью менее 3 мес), недостаточность кровообращения III степени, выраженная легочная недостаточность, цирроз печени, почечно-печеночная недостаточность. Возраст больных не может служить противопоказанием. В ряде случаев можно пересмотреть противопоказания в зависимости от общего статуса больных в связи с возможностью проведения внеполостных реконструктивных операций.

Операцию реваскуляризации нижних конечностей при окклюзии аортоподвздошного сегмента следует начинать с обнажения бедренных артерий с целью их ревизии, выяснения характера дистального анастомоза и производства интраоперационной ангиографии дистального отдела.

При высокой резекции брюшной части аорты наилучшие условия создает левосторонняя торакофренолюмботомия в девятом—десятом межреберье.

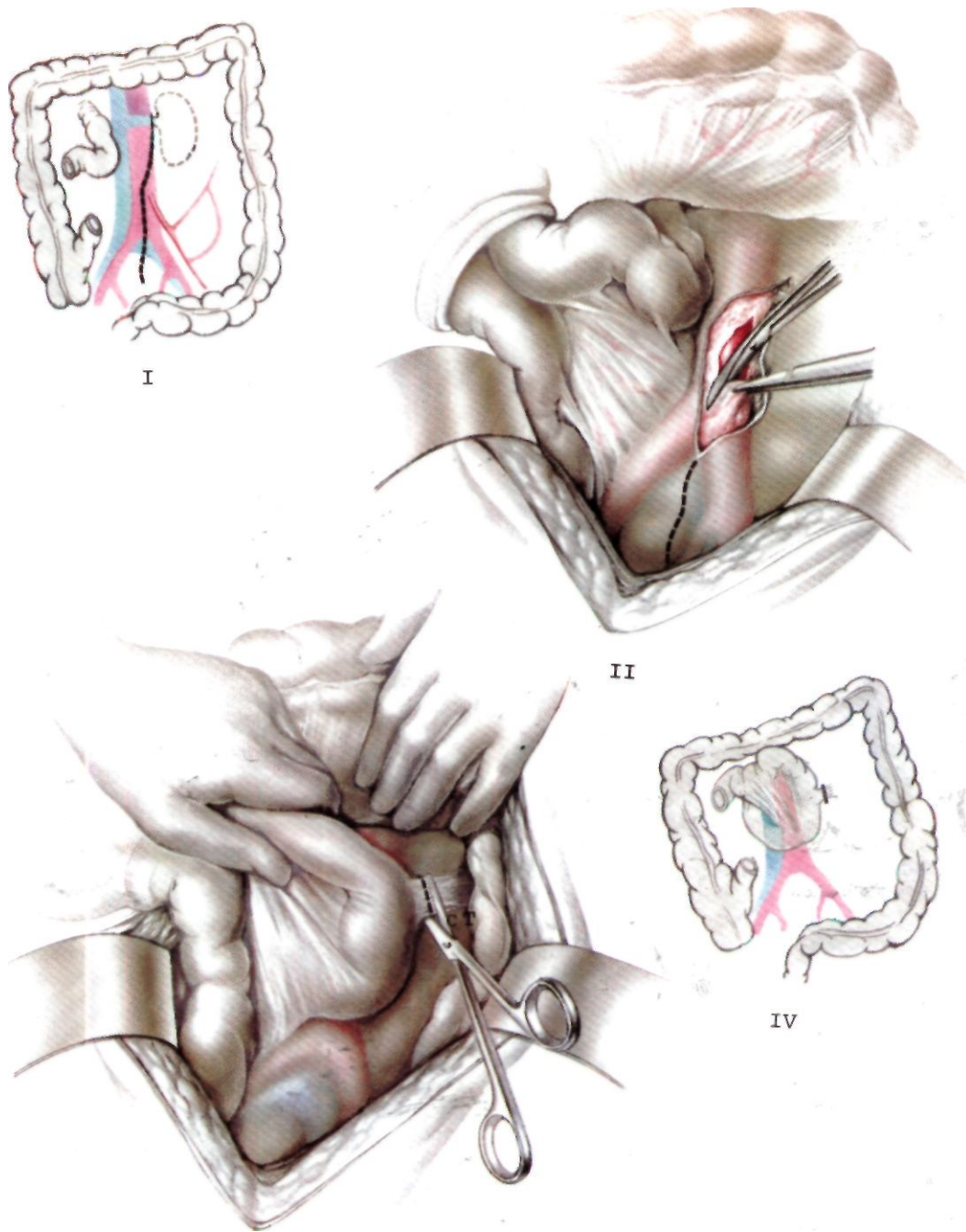
Приводим описание операции высокой резекции брюшной части аорты с бифуркационным протезированием, тромбэндартерэктомией из чревного ствола, обеих почечных артерий и супраренального сегмента аорты, с протезированием верхней брыжеечной артерии.

Произведена левосторонняя торакофренолюмботомия по девятому межреберью с продолжением разреза параректально вниз. После рассечения диафрагмы выявлена окклюзия

брюшной части аорты на уровне почечных артерий, пальпаторно НПАДМШНЫ ГЖИУКП в УМЫ и6-ан ПП'11111111 up • uplift и чревном стволе. Верхняя Орыжеечная артерия полностью окклюзирована. Произведена электроманометрия в чревном стволе и в аорте: градиент артериального давления составил 50 мм рт. ст. Аорта пережата выше уровня чревного ствола и пересечена на 2 см дистальнее почечных артерий. Продольная заднелатеральная аортотомия в краниальном направлении до уровня чревного ствола. В просвете аорты — атероматоз и старый организованный тромб, устья обеих почечных артерий и чревный ствол стенозированы атеросклеротическими бляшками. Выполнена тромбэндартерэктомия из супраинтерренального сегмента аорты, чревного ствола и обеих почечных артерий. Получен хороший ретроградный кровоток. Аортотомический разрез ушит наглухо, зажим перенесен дистальнее почечных артерий. Время пережатия аорты выше чревного ствола составило 45 мин. При восстановлении кровотока наложен косой проксимальный анастомоз бифуркационного (длиной 16 мм) протеза с аортой по типу конец в конец. Резецирована верхняя брыжеечная артерия на протяжении 1,5 см от ее устья и наложен дистальный анастомоз (6 мм) протеза с дистальной частью верхней брыжеечной артерии по типу конец в конец. Проксимальный конец протеза вшит в основную ветвь бифуркационного протеза. Пущен кровоток по верхней брыжеечной артерии, пережаты раздельно ветви бифуркационного протеза. Дренирована левая плевральная полость, ушиты диафрагма и торакотомный разрез. Наложены провизорные швы на разрез передней брюшной стенки. Больной повернут на спину, обнажены бедренные артерии. Ветви протеза выведены забрюшинно на бедра и анастомозированы по типу конец в бок с общими бедренными артериями. Послеоперационное течение гладкое.

При средних окклюзиях брюшной части аорты оптимален доступ посредством полной срединной лапаротомии или косой внебрюшинный доступ слева.





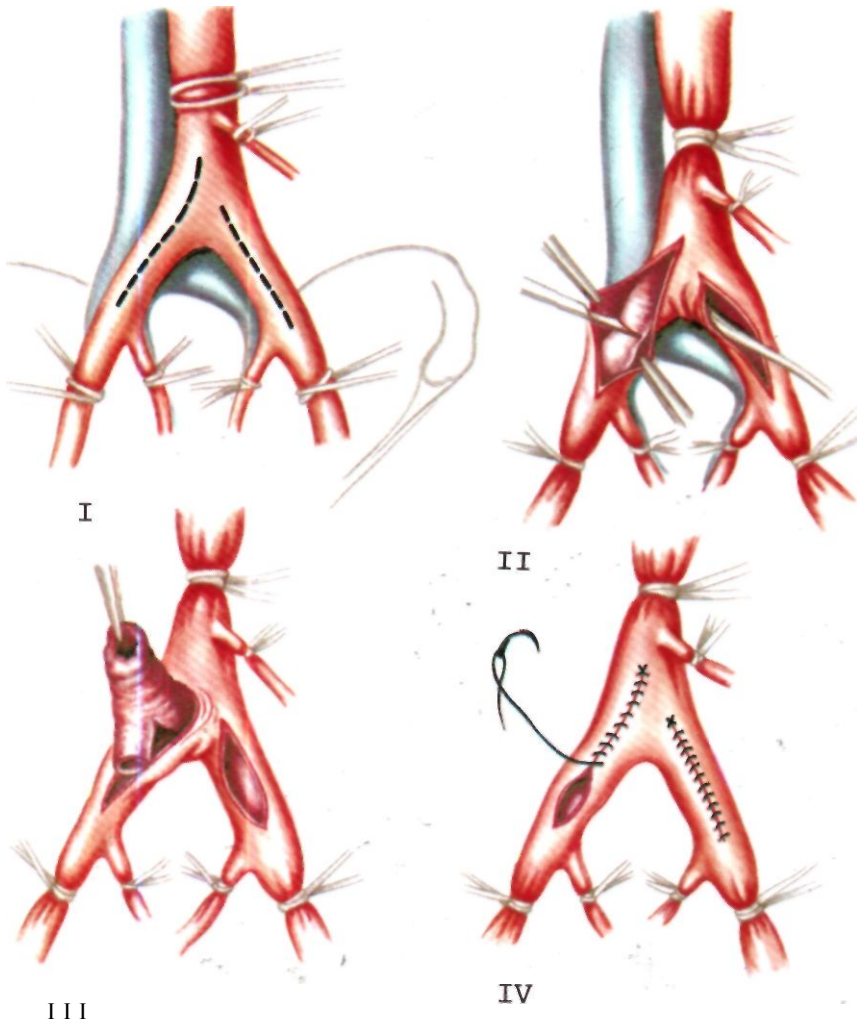
111

7.83. Схематическое изображение этапов (I—IV) обнажения инфраренального сегмента брюшной части аорты с использованием лапаротомного доступа.

I—пунктирная линия показывает направление рассечения заднего листа брюшины; II—выделение инфраренального сегмента аорты с рассечением преаортальной клетчатки; III и IV—пересечение связки Трейца (с T), являющейся «ключом» при выделении инфраренального сегмента аорты для мобилизации двенадцатиперстной кишки и левой почечной вены как при окклюзионных, так и при аневризматических поражениях брюшной части аорты дистальнее почечных артерий.

Латеральный край разреза при этом начинается от XII ребра. Разрез идет косо вниз и медиально, пересекает левую прямую мышцу живота и доходит до срединной линии живота ниже пупка на 2 см (рис. 7.82). Использование внебрюшинных доступов не вызывает парезов кишечника, обеспечивает раннюю активизацию больных, не ограничивает брюшное дыхание, режé наблюдается эвентрация. Экспозиция инфраренального сегмента аорты при этом хорошая.

При низких стенозах и окклюзиях брюшной части аорты (ниже нижней брыжеечной артерии) следует



7.84. Схематическое изображение этапов I—IV тромбэндартерэктомии из бифуркации брюшной части аорты и общих подвздошных артерий. I—линия аортоартериотомического разреза (указана пунктиром); II—///—выделение пораженной внутренней оболочки из бифуркации аорты и общих подвздошных артерий; IV—ушивание разрезов непрерывным швом.

оперировать больных, пользуясь доступом путем полной срединной лапаротомии. По вскрытии брюшной полости вся тонкая кишка изолируется либо влажной пленкой, либо помещается в целлофановый пакет и отводится вправо и вверх. Сигмовидную кишку отводят влево (рис. 7.83). Рассекают задний листок брюшины, пересекают третичную связку и мобилизуют дистальную порцию двенадцатиперстной кишки. Аорта должна быть выделена по передней и боковым поверхностям. Подвздошные артерии также полностью не выделяют и не мобилизуют из-за опасности ранения одноименных вен. Пережимают аорту и обе подвздошные артерии. Осуществляют продольную аортотомию на уровне нижней брыжеечной артерии длиной, превышающей в 2 раза диаметр аорты. Лучше создать эллипсоидное окно в аорте. Производят тщательную тромбэндартерэктомию из аорты. Анастомоз начинают с каудальной части. Иглу вкалывают из просвета аорты, что позволяет фиксировать внутреннюю оболочку и накладывать выворачивающий шов. Проверка анастомоза на герметичность производится путем снятия зажимов с подвздошных артерий, а затем и с аорты. Снятие зажимов с аорты следует

делать не одновременно с целью поддержания стабильной гемодинамики. Бранши протеза выводят ретроперитонеально на бедра. Они должны идти под мочеточниками. Важно не травмировать брыжейку сигмовидной кишки. После пережатия бедренных артерий вскрывают продольно общую бедренную артерию, причем разрез должен быть длиной не менее 2,5—3 см. После тромбэндартерэктомии, если в этом есть необходимость, просвет артерии промывают и заполняют изотоническим раствором хлорида натрия с гепарином. Перед промыванием обязательно проверяют адекватность ретроградного кровотока. Анастомоз осуществляют проленовой нитью 5/0. После пуска кровотока и стабилизации гемодинамики производится аналогичная операция на противоположной стороне. Тщательно ушивают задний листок брюшины и, если необходимо, изолируют протез от кишки салъником. Раны послойно ушивают наглухо. Необходимо активное дренирование в области послеоперационной раны.

При полной окклюзии аорты проксимальный анастомоз целесообразнее накладывать по типу конец в конец. При окклюзии бедренной артерии дистальный анастомоз также должен выполняться по типу конец в

конец либо с бедренной артерией, либо с глубокой артерией бедра (при непроходимости поверхностной), причем данный анастомоз лучше накладывать с площадью из стенки бедренной артерии.

Одностороннее аортобедренное или подвздошно-бедренное шунтирование или протезирование показано при окклюзии общей и наружной подвздошной артерий с проходимыми сосудами контралатеральной стороны. При наличии клинически компенсированного стеноза противоположных подвздошных артерий показана двусторонняя реконструкция.

*Тромбэндартерэктомию из аортоподвздошного сегмента* выполняют при ограниченной окклюзии дистального сегмента аорты или общей подвздошной артерии. Абсолютным противопоказанием являются аневризматическое расширение данного сегмента и кальциноз (рис. 7.84).

*Непрямые реконструктивные операции* при окклюзиях аортоподвздошного сегмента выполняются при: 1) тотальном кальцинозе аорты и подвздошных артерий; 2) проксимальном тромбозе аорты, когда ее выделение затруднено и представляет определенный риск; 3) гнойно-воспалительных процессах в паховой области, передней брюшной стенке, брюшной полости и забрюшинном пространстве; 4) общих противопоказаний к выполнению прямой операции (тяжелый сердечный или легочный статус) у больных с ишемией нижних конечностей III—IV стадии. Обязательным условием является абсолютная интактность артерии донора (подключичной или бедренной). Первой обнажается бедренная артерия на стороне ишемии для выяснения состояния путей оттока и операбельности больного. При бедренно-бедренном шунтировании возможны два варианта проведения трансплантата—подкожное или более глубокое—в залобковом пространстве (пространство Ретциуса).

*Доступ к подключичной артерии.* Подмышечную артерию обнажают на протяжении 5 см. После продольной артериотомии (длина разреза 1,5—2 см) вшивается протез диаметром 8 мм по типу конец в бок. Протез проводится позади вены в туннель между большой и малой грудными мышцами в отдельный разрез по нижнему краю большой грудной мышцы по среднеподмышечной линии и далее подкожно на бедро (рис. 7.85).

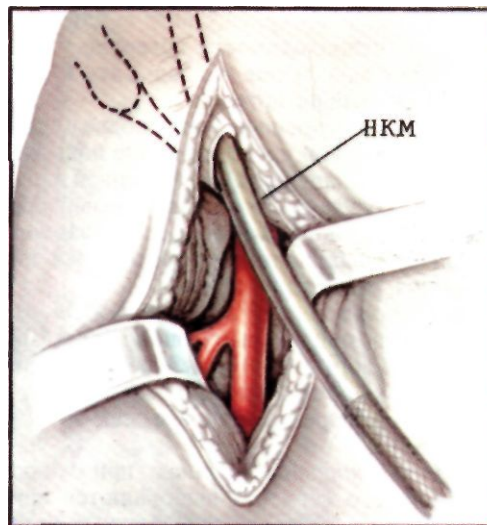
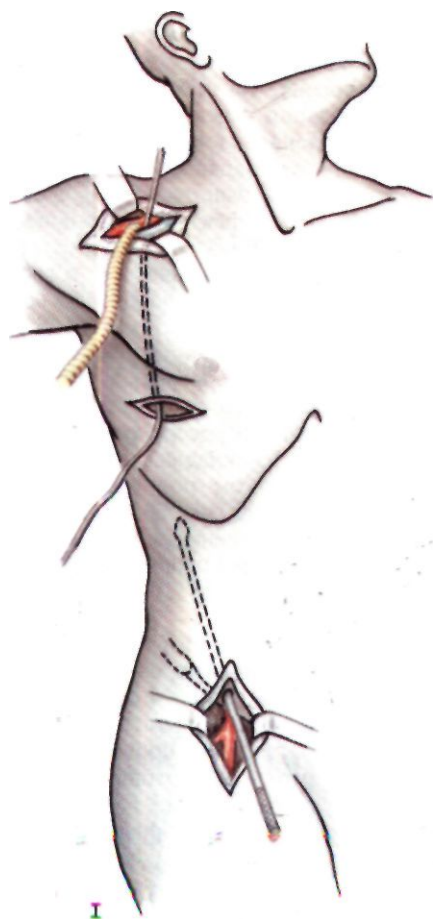
*Реконструктивные операции при поражениях бедренно-подколенного сегмента.* Различают несколько типов поражения бедренно-подколенного сегмента: 1) сегментарная окклюзия поверхностной бедренной артерии в дистальной части приводящего канала (гунтеров канал); 2) сегментарная окклюзия проксимального сегмента поверхностной бедренной артерии; 3) окклюзия поверхностной бедренной артерии на всем протяжении; 4) окклюзия поверхностной бедренной и подколенной артерий в проксимальном сегменте последней, но без поражения бифуркации подколенной артерии; 5) окклюзия поверхностной бедренной и подколенной артерий, включая бифуркацию последней; 6) окклюзия поверхностной бедренной артерии и устья глубокой артерии бедра; 7) диффузное стенотическое поражение бедренных, подколенной артерий и артерий голени.

В большинстве случаев окклюзионные поражения бедренно-подколенного сегмента сочетаются со стено-

зирующими поражениями аортоподвздошного сегмента, его извитостью и аневризмами, которые могут носить «скрытый» характер, но обязательно должны быть выявлены, так как меняют хирургическую тактику. Показания к реконструктивной операции в бедренно-подколенной зоне: 1) ишемия III—IV стадии и выраженная перемежающаяся хромота; 2) ограничение активности и выполнения профессиональных обязанностей; 3) неэффективность проведенной консервативной терапии. Риск операции невысокий при хороших анатомо-ангиографических условиях.

*Операция бедренно-подколенного шунтирования* может быть произведена с помощью аутовены [Шалимов А. А. и др., 1979], современных антитромбогенных протезов, гетерогенных трансплантатов, вены пуповины. Наиболее распространен метод аутовенозного шунтирования реверсированным трансплантатом. Первым следует накладывать дистальный анастомоз с интактным участком подколенной артерии. Проксимальный анастомоз накладывают с бедренной артерией. Обе раны дренируют и экссудат отсасывают. Следует помнить некоторые правила: 1) трансплантат проводится подкожно; 2) после иссечения аутовены она сокращается на 'А—h часть; 3) длина трансплантата не должна быть избыточной или короткой; в норме при сгибании коленного сустава подколенная артерия сокращается на 4 см; 4) минимально пригодный диаметр трансплантата из аутовены 4 мм; 5) трансплантат следует проводить в туннеле после заполнения аутовены изотоническим раствором хлорида натрия с гепарином; 6) адекватность операции подтверждают данными флоуметрии и ангиографией после завершения анастомозов.

*Показания для пластики глубокой артерии бедра:* 1) окклюзии бедренно-подколенного сегмента на всем протяжении с поражением дистального русла; 2) реконструкция аортоподвздошного сегмента при одновременном поражении бедренно-подколенного сегмента, если одномоментная операция невыполнима по каким-либо причинам; 3) операции бедренно-бедренного шунтирования, если имеется одновременное поражение поверхностной бедренной артерии на стороне ишемии, а также при выполнении внеполостной операции при подмышечно-бедренном шунтировании в аналогичной ситуации. Варианты восстановления проходимости проксимального сегмента глубокой артерии бедра различны и включают в себя 1) тромбэндартерэктомию (эверсионную или открытую последующей пластикой заплатой), 2) расширение ствола артерии аутовенозной заплатой, аутоартериальным трансплантатом из поверхностной артерии бедра; 3) резекцию ствола глубокой артерии бедра с замещением его аутоартерией или аутовеной. Существенным недостатком изолированной пластики глубокой артерии бедра является сохранение после операции высокого периферического сопротивления в ее системе, что приводит в отдаленные сроки после операции к рецидиву ишемии у 60% больных. Только у 1/3 больных после подобных операций ликвидируется перемежающаяся хромота. При сочетанных поражениях аортоподвздошного и бедренно-подколенного сегментов операциями выбора в настоящее время следует считать одновременную реконструкцию как проксимального, так и дистального блока.



II

7.85. Схематическое изображение этапов (I, II) проведения подмышечно-бедренного шунта.

I—протез вшит (конец в бок) в подмышечную артерию. В подкожной ттчатт проводится ттчатт III инстру-мент дм создания тоннеля; II — а паховой области прота должен проходить под наружной косой мышцей живота (НКМ) о пану на дедрс. е&е накладманнт вНОСтОМОЗ с бедренной артерией,

Результаты операций. Летальность после операций составляет 2—13%, а частота ампутаций после реконструктивных операций—10% [De Weese G. et al., 1972]. В сроки до 10 лет проходимость протезов сохраняется в аорто-подвздошном сегменте у 80—90% больных. Результаты внеполостных операций при данной локализации окклюзии хуже: через 3 года проходимы 60—70% бедренно-бедренных шунтов и 64% подмышечно-бедренных шунтов [Kester R. et al., 1981]. Реконструктивные операции в бедренно-подколенной зоне свидетельствуют о том, что при соблюдении основных правил определения показаний и условий операции проходимость аутовенозных трансплантатов сохраняется у 80—85% больных через 3 года после операции [Kester R. et al., 1981].

#### 7.10. ОСТРАЯ АРТЕРИАЛЬНАЯ НЕДОСТАТОЧНОСТЬ КРОВООБРАЩЕНИЯ КОНЕЧНОСТЕЙ

Острая недостаточность кровообращения конечностей, как правило, обусловлена острыми тромбозами и эмболиями бифуркации аорты и артерий конечностей и травматическими повреждениями магистральных сосудов.

#### 7.10.1. ОСТРЫЕ ЭМБОЛИИ И ТРОМБОЗЫ БИФУРКАЦИИ АОРТЫ И АРТЕРИЙ КОНЕЧНОСТЕЙ

В 1856 г. R. Virchow ввел понятие «эмболия» и теоретически обосновал эмболическую непроходимость артерий. Вирховская триада тромбообразования (замедление тока крови, изменение или повреждение внутренней оболочки сосуда и повышение свертываемости крови) до сих пор сохраняет свое патогенетическое значение.

В России в 1863 г. появилось сообщение (диссертация) И. Ф. Клейна «О тромбозе, эмболии и ихоремии», в котором автор рассматривает данную патологию не как механическое нарушение кровотока в магистральных сосудах, а как общее заболевание. В 1895 г. И. Ф. Сабанев попытался удалить эмбол из бедренной артерии в клинике; к сожалению, попытка окончилась неудачно, пришлось ампутировать конечность. Через 2 года русский хирург Р. Р. Вреден успешно осуществил ретроградную эмболектомию из бифуркации аорты через бедренную артерию. В 1936 г. шведский хирург Е. Кеу собрал в литературе материал о 382 эмболектомиях, правда, результаты этих операций были малоутешительными—выздоровели лишь 22,5% больных, гангрена развилась у 18,1%, а летальность составила 59,4%. В нашей стране наибольшим клиническим материалом по эмболектомиям располагает факультетская хирургическая клиника П ММ И. Лучшие результаты лечения удается получить при адекватном сочетании консервативного и хирургического лечения; и даже в этой ситуации ампутации по поводу развившейся гангрены выполняют у 20% больных, а летальность больных достигает 20—35% [Савельев В. С., 1975].



Частота. Наиболее часто поражаются бедренные артерии (33,7% от числа всех эмболии), затем подвздошные артерии (24,3%), бифуркация аорты (17,3%), подколенная артерия (10,5%), плечевая (4,5%) и т.д. [Князев М. Д., Белорусов О. С., 1977]. Множественные эмболии наблюдаются в 12,8% случаев. Эмболии чаще встречаются у женщин, особенно в возрасте 40—60 лет.

Этиология. Основной причиной артериальной эмболии считают мигрирующие тромбы, образующиеся в левых отделах сердца, артериальном русле или же в легочных венах. Кроме перечисленных заболеваний, эмболия артерий может возникать в результате аневризмы сердца, септического эндокардита. Среди причин острого артериального тромбоза в первую очередь следует назвать атеросклероз, особенно в сочетании с сахарным диабетом. Другой причиной острых артериальных тромбозов является облитерирующий эндартериит (20% случаев).

Патогенез артериальной эмболии известен хорошо. Обычно после образования тромба в том или ином отделе сердечно-сосудистой системы происходит его частичный или полный отрыв и дальнейшее передвижение уже в виде эмбола в какую-то часть сосудистой системы, где он фиксируется и постепенно нарастает; в результате наступает острая непроходимость артерии с развитием ишемических изменений в конечности.

Клиника. Клиническая картина эмболической закупорки артерий конечности имеет характерные признаки: сильные боли в пораженной конечности, резкая бледность и похолодание кожных покровов ее, изменение сначала поверхностной чувствительности, а затем глубокой, нарушение функции, исчезновение пульса дистальнее места закупорки. Боль при эмболии беспокоит 95% больных. Обычно она появляется внезапно и интенсивность ее постепенно нарастает. При эмболии бифуркации аорты боль может вызывать шок. Цвет кожных покровов пораженной конечности меняется. Вначале возникает резкая бледность, затем появляются цианоз и мраморность. Кожная температура снижается на несколько градусов (до 8°), и разница в температуре здоровой и пораженной конечностей легко определяется на ощупь. Обычно кожная температура снижается не с уровня эмболизации, а сантиметров на 10 ниже его локализации. Изменения чувствительности также выявляются почти у всех больных. Сначала появляется поверхностная гиперестезия, затем исчезают тактильная температурная и болевая чувствительность и, наконец, наступает почти полная поверхностная и затем глубокая анестезия. Исчезают также поверхностные и глубокие рефлексы. Функция конечности нарушается по-разному: от ограничения движения в пальцах до контрактуры всей конечности. Мышечная контрактура развивается, как правило, в первые 8—12 ч болезни. К постоянным симптомам артериальной эмболии относится исчезновение пульса дистальнее закупорки сосуда, при неполной блокаде пульс не исчезает, а значительно ослабевает. Выше эмболии пульсация сосуда, наоборот, усилена.

Клиническая картина острых тромбозов артерий конечности связана с развитием типичного ишемического синдрома и поэтому имеет ту же симптоматику, что и эмболия, но развивается она не так бурно, зависит от вида поражения сосудов, возможности развития коллатеральной сети. Известно несколько классификаций данной патологии. В. С. Савельев и

Таблица 7.7. Максимальный верхний уровень ишемии конечности в зависимости от локализации эмбола

Локализация	Область ишемии
Бифуркация аорты	Нижние конечности и нижние отделы живота
Артерии: подвздошные бедренные подколенные подмышечные плечевые	Нижняя конечность до: пулпартовой связки средней трети бедра коленного сустава верхней трети плеча средней трети плеча

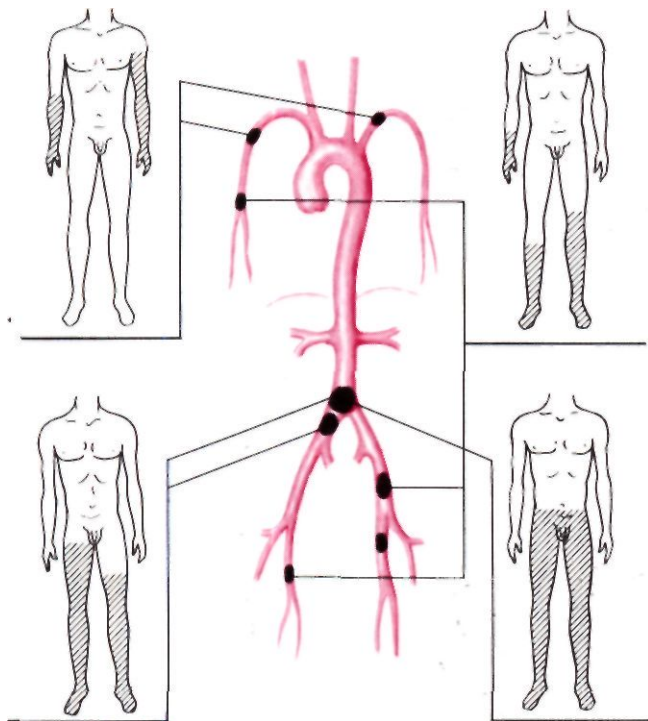
соавт. (1970) различают ишемию напряжения и ишемию I, II, III степени, каждая из которых подразделяется на стадии А и Б. Кроме того, по клиническому течению выделяют: 1) прогрессирующую ишемию с исходом в гангрену; 2) умеренно стабильную и 3) регрессирующую с переходом в хроническую артериальную недостаточность. М. Д. Князев и О. С. Белорусов (1977) выделяют три степени ишемии и три степени компенсации острого нарушения кровообращения: компенсацию, субкомпенсацию и декомпенсацию. А. А. Шалимов и Н. Ф. Дрюк (1979) выделяют четыре степени ишемии тканей конечности: I—легкую, II—среднюю, III—тяжелую и IV—гангрены, или необратимых изменений тканей. Основная идея состоит в том, что характер нарушения кровообращения конечности определяется главным образом локализацией эмбола. Так, по данным М. Д. Князева и О. С. Белорусова (1977), при закупорке бифуркации аорты, подвздошно-бедренного сегмента артерий, подключичной и плечевой артерий кровообращение в конечности, как правило, нарушается. В работе авторы приводят схему наиболее типичных эмболических закупорок и примерный верхний уровень ишемии конечностей (рис. 7.86, табл. 7.7).

При эмболических закупорках бифуркации аорты могут наблюдаться нарушения функции тазовых органов. В ряде случаев восходящий тромб может перекрыть нижнюю брыжеечную и даже почечные артерии, в результате развиваются некроз толстой кишки и почечная недостаточность.

Диагностика. Если клинические данные не позволяют установить диагностические критерии данной патологии, то используют комплекс инструментальных методов исследования. Наиболее ценным из них является *ангиография*.

Ангиографическая семиотика при эмболиях артерий достаточно характерна: при полной закупорке отмечается резкий обрыв тени сосуда с выпуклой верхней поверхностью эмбола. При неполной обтурации артерии эмбол на ангиограмме имеет вид овального или круглого образования (см. раздел «Повреждение сосудов»). При невозможности трактовки единственной ангиограммы необходима серия ангиограмм.

В последние годы в клиническую практику все шире внедряется неинвазивный метод *ультразвуковой и электромагнитной флоуметрии*, позволяющий определить линейную скорость кровотока, установить локализацию закупорки и определить степень проходимости магистральных сосудов ниже окклюзии, вплоть до артерий стопы и кисти. Метод очень удобен



7.86. Локализация наиболее типичных эмболических закупорок и примерный верхний уровень ишемии конечностей [Князев М. Д., Белорусов О. С., 1977].

в экстренной сосудистой хирургии, так как движущийся на коже вдоль сосуда датчик издает звуковой сигнал, прекращение которого при закупорке артерии легко улавливается на слух исследователем. Кроме того, звуковые сигналы сопровождаются соответствующей графической записью. Электромагнитные флуометры определяют объемный кровоток и необходимы для оценки восстановительных операций и выявления «многоэтажных» окклюзии. В подвздошных артериях нормальный объемный кровоток составляет 600–700 мл/мин, в общей бедренной артерии—400–450 мл/мин, в подколенной артерии—около 100 мл/мин. Уменьшение объемного кровотока в оперированном сосуде на 40–50% должно настораживать хирурга, так как свидетельствует о возможности развития ретромбоза в таком сосуде.

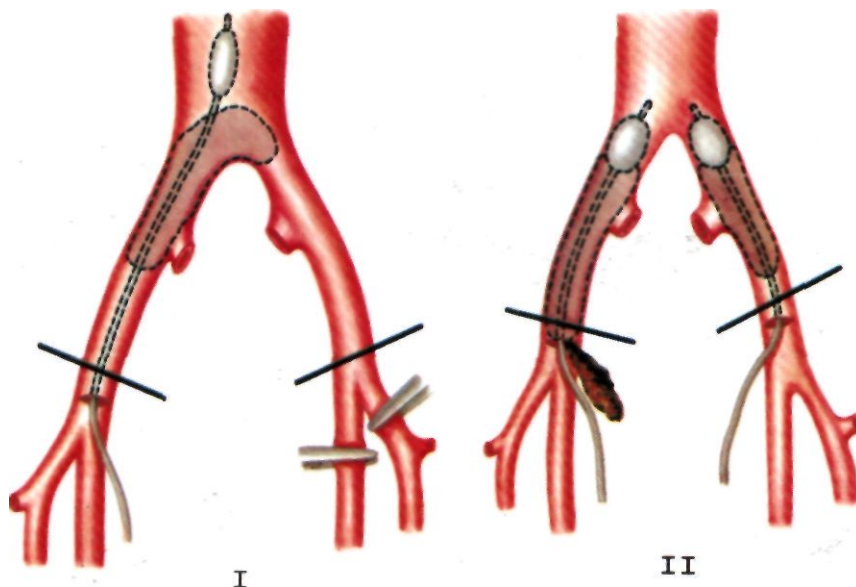
Как дополнительные методы исследования при острых артериальных эмболиях и тромбозах могут быть использованы *объемная сегментарная сфигмография и продольная сегментарная реография*.

**Лечение.** Лечение острых артериальных тромбозов и эмболии представляется трудной задачей, и, хотя большинство хирургов считают методом выбора оперативное лечение, использование лекарственных средств должно быть одним из этапов этого лечения. В настоящее время существует единое мнение, что консервативную терапию в качестве пробного лечения следует проводить в течение 2–4 ч при субкомпенсации кровообращения конечности. Для снятия болей, ангиоспазма, раскрытия коллатералей и

профилактики развития продолженного тромбоза больному сразу же после установления диагноза вводят 1–2 мл 2% раствора промедола или морфина, 4 мл 1% раствора но-шпы, 2 мл 2% раствора папаверина гидрохлорида, 15 000–20 000 ЕД гепарина и 15 000–30 000 ЕД фибринолизина. Если наступило видимое улучшение кровообращения конечности, то следует продолжить такую терапию до ликвидации ишемических проявлений. Если же за это время явного улучшения не наступило, следует ставить вопрос о немедленном оперативном лечении. Как самостоятельный плановый вид лечения консервативную терапию сразу же можно назначить больным при острой артериальной закупорке в тех случаях, когда имеется компенсированное кровообращение в конечности. Наконец, консервативная терапия как вынужденный самостоятельный вид лечения применяется у крайне тяжелых больных, у которых операция невыполнима.

Профилактика восходящего и нисходящего вторичного тромбоза осуществляется в основном при помощи антикоагулянта прямого действия — гепарина. Назначают также антикоагулянты непрямого действия (фенилин, пелентан, неодикумарин) под контролем индекса протромбина, содержание которого должно быть не выше 30–40%. Для лизиса эмбола или тромба применяют препараты, повышающие фибринолитическую активность крови. Наибольшим распространением пользуется фибринолизин, который успешно применяется как при острых артериальных тромбозах, так и при эмболиях. Препарат применяют в суточной дозе 20 000–40 000 ЕД. При необходимости дозу можно увеличить до 70 000–80 000 ЕД. Препарат применяют в течение 2–4 сут. В последнее время в клиническую практику все шире внедряется для лечения острых артериальных закупорок активатор профибринолизина—стрептокиназа (стрептаза). По данным Е. И. Чазова (1966), стрептокиназа медленнее, но более стойко, чем фибринолизин, повышает фибринолитическую активность крови. Поэтому для ускорения повышенной фибринолитической активности рекомендуется введение 1/2 разовой дозы быстро, в течение 20–30 мин. Стрептокиназа вводится внутривенно капельно в дозе 200 000–300 000 ЕД с 10 000–15 000 ЕД гепарина в течение 3–4 ч. Суточная доза составляет 500 000–750 000 ЕД.

**Хирургическое лечение.** Операции у больных с острыми артериальными окклюзиями конечностей, к сожалению, дают много неудовлетворительных результатов. И если вопрос о методе восстановительных и реконструктивных операций решен окончательно, то сроки их выполнения до сих пор четко не определены, хотя общая тенденция к проведению операций в ранние сроки не вызывает споров. Многие хирурги считают, что предельным сроком для выполнения операций является 12 ч после возникновения эмболии. R. Fontaine приводит такие цифры: в сроки до 10 ч с момента закупорки артерии кровоток удалось восстановить у 66% больных, вторичная ампутация произведена у 25,9%; в сроки от 10 до 24 ч восстановлен кровоток у 43% больных, вторичная ампутация сделана у 19% больных; после 24 ч кровоток восстановлен у 31%, а вторичная ампутация выполнена также у 31% больных.



7.87. Схематическое изображение ретроградной эмболектомии из бифуркации аорты (I) и подвздошных артерий (II) катетером Фогерти.

Операцией выбора при эмболиях является эмболектотомия в «чистом» виде, хотя чаще приходится выполнять эмболтромбэктомию, так как почти всегда имеется вторичный тромб на значительном протяжении сосуда. При склеротически измененных сосудах эмболтромбэктомию может сочетаться с эндартерэктомией, боковой пластикой артерии или даже операцией шунтирования. Долгое время хирурги применяли метод прямой эмболектотомии. Однако прямая эмболектотомия возможна при поражении поверхностно расположенных сосудов, бедренных, подмышечных и плечевых артерий. При закупорке глубоко лежащих сосудов — бифуркации аорты, подвздошных, подколенных и подключичных артерий — прямая эмболектотомия сложна и трудоемка, так как требует выделения и обнажения этих сосудов. Эти факторы и способствовали разработке методики не прямой эмболектотомии, когда ретроградно или антеградно удаляется эмбол из труднодоступного сосуда через поверхностно расположенную непораженную артерию. Так, обычно при не прямой эмболектотомии из бифуркации аорты, подвздошных артерий и подколенной артерии эмбол удаляют через бедренную артерию, а на верхних конечностях — через плечевую или подмышечную. Методы не прямого удаления эмболов различны: используются зонды, катетеры, пинцеты, зажимы, петли и т. п.

Большим достижением в сосудистой хирургии явилось внедрение в практику атравматических балонных катетеров [Fogarty T., 1963].

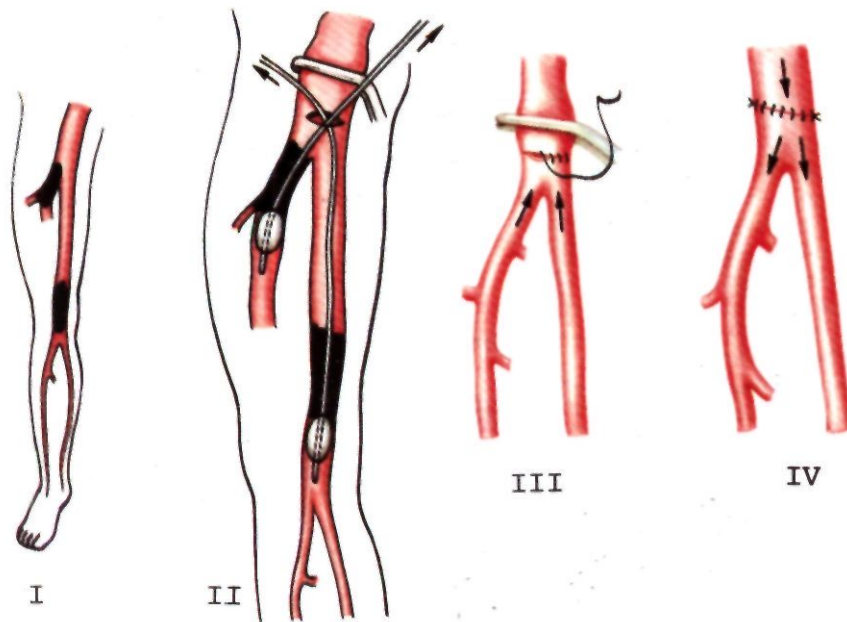
Эмболектотомия из бифуркации аорты и подвздошных артерий в настоящее время чаще выполняется с использованием катетера Фогерти (доступ чрезбедренный).

Операцию можно выполнить под наркозом или под местной анестезией (рис. 7.87). Делают продольные разрезы под пупартовой связкой, достаточно широко выделяют общую, глубокую и поверхностную бедренную артерии с обеих сторон. Производят

периартериальную симпатэктомию. После пережатию сосудистыми зажимами или турникетами осуществляют поперечную артериотомию общей бедренной артерии на  $1/3$  ее окружности, в просвет сосуда вводят катетер Фогерти и продвигают его в центральном направлении на 20—25 см. При прохождении катетера через эмбол хирург ощущает небольшое препятствие. После этого баллончик катетера раздувают путем введения в катетер 3—4 мл изотонического раствора хлорида натрия или новокаина и катетер медленно извлекают из артерии вместе с эмболом. Иногда для полного удаления эмбола и получения пульсирующего кровотока данную манипуляцию повторяют. При восстановлении кровотока по подвздошной артерии катетер поочередно вводят в глубокую и поверхностную бедренные артерии до получения хорошего ретроградного кровотока. То же самое делают и на противоположной стороне. Стенку артерии ушивают непрерывными швами атравматическими иглами.

При эмболии общей бедренной артерии операцией выбора является прямая эмболектотомия. Доступ к артерии на уровне и ниже пупартовой связки. Обнажают общую поверхностную и глубокую бедренную артерии и каждую из них берут на держалки. Затем общую бедренную артерию пережимают выше места расположения эмбола и поперечно ее рассекают на  $1/3$  диаметра. Зажим на бедренной артерии приоткрывают — эмбол может «вымываться» из сосуда током крови; если этого не произойдет, его осторожно удаляют каким-либо инструментом или выдавливают. Артериометрическое отверстие ушивают непрерывным обвивным швом с использованием атравматических игл 4/0.

При эмболии поверхностной бедренной артерии в ее средней трети, а также глубокой артерии бедра и подколенной артерии методом выбора является эмболектотомия катетером Фогерти через бедренную артерию (рис. 7.88). Возможна и прямая эмболектотомия из подколенной артерии, которая осуществляется из за-



7.88. Схема патологии (I) и этапов (II—IV) эмболектомии катетером Фогерти из глубокой артерии бедра и подколенной артерии.

дно доступа на бедре и внутренней поверхности верхней трети голени.

Эмболектомия из артерий верхних конечностей принципиально ничем не отличается от таковой на нижних конечностях. Как правило, при закупорке плечевой и подмышечной артерии операцией выбора является прямая эмболектомия. При эмболиях подключичной артерии эмболектомия осуществляется зондом Фогерти через плечевую и подмышечные артерии.

Результаты лечения. Результаты эмболектомии значительно улучшились с применением катетера Фогерти. Так, М. Д. Князев и О. С. Белорусов (1977) отметили, что до использования метода баллонной эмболектомии они имели 8,6% ампутаций и 27,2% летальных исходов, а после эмболектомии катетером Фогерти число ампутаций снизилось до 3,1%, а летальность до 18%.

По данным этих же авторов, эмболектомия, выполненная в первый 12 ч от момента закупорки артерии, дала хорошие результаты в 76% случаев (ампутации составили 2,1%). При эмболектомиях через 12—24 ч хорошие результаты получены у 69% больных (ампутации выполнены у 4,6% больных).

При эмболектомиях, выполненных через 24 ч, хорошие результаты составили 56% (выполнены у 15% больных). Общая летальность при эмболектомиях артерий независимо от их локализации составляет 20,3%.

При операциях по поводу острых тромбозов аорты и артерий верхних и нижних конечностей хорошие результаты получены у 60,5% больных, летальность составила 10,3%.

А. А. Шалимов и Н. Ф. Дрюк (1979) при лечении больных с острой артериальной ишемией верхних и нижних конечностей с использованием для эмболектомии баллонных катетеров получили хорошие результаты у 76,4% больных, послеоперационная летальность составила 18%.

## 7.11. ПОВРЕЖДЕНИЯ МАГИСТРАЛЬНЫХ СОСУДОВ

**Частота и характер повреждения сосудов.** До недавнего времени сосудистый травматизм считался прерогативой военного времени. Тем не менее многие отечественные и зарубежные авторы—Я. В. Волколаков, С. Н. Тхор (1979); А. А. Шалимов, Н. Ф. Дрюк, И. И. Сухарев (1979, 1984); М. Д. Князев, А. В. Алексеев (1980); Н. А. Шор (1984); D. Under, J. Vollmar (1965)—приводят убедительные данные о значительном росте сосудистого травматизма в мирное время, который в общей структуре травматизма составляет до 2%. Среди причин травматизма 51,1% приходится на колото-резаные раны, в большинстве случаев полученные в быту такими предметами, как нож, стекло, гвоздь, и 35,5% составляют тупые травмы. Более половины травм имеет закрытый характер [Шор Н. А., 1984]. В мирное время повреждение сосудов носит ятрогенный характер и у детей встречается в 50% случаев от общего числа травм сосудов [Комаров Б. Д., Лемнев В. А., 1975]. Огнестрельные ранения в мирное время встречаются в 13,9% случаев, большинство из них—это ранения сосудов дробью, мелкими осколками детонаторов и редко—пулями.

В целом в мирное время на долю повреждений магистральных сосудов верхних конечностей приходится 32,3%, нижних конечностей—58,8%, шеи—5,63%, груди—0,3%, живота и забрюшинного пространства—2,97%.

**Классификация.** Большинство известных классификаций не соответствует современному уровню развития сосудистой хирургии, они построены на материалах военных лет и отражают в основном патологию огнестрельных ранений [Плоткин Ф. М., 1946; Арутюнов А. И., 1949; Петровский Б. В., 1949]. Наибольший интерес представляет классификация М. И. Лыткина и В. П. Коломейца (1973).



Варианты наиболее типичных повреждений сосудов, по М. И. Лыткину и В. П. Коломейцу: 1) травматическая дистония артерии с артериальным спазмом; 2) слепое огнестрельное ранение, проникающее в просвет сосуда; 3) контузия артерии с кровоизлиянием в стенку сосуда; 4) сквозное огнестрельное ранение с разрушением всех слоев противоположных участков стенки сосуда; 5) ранение стенки сосуда с образованием пульсирующей гематомы; 6) ранение близлежащих артерий и вены с образованием свища.

Интерес представляет и классификация Н. А. Шора. Автор различает ранения и закрытые повреждения сосудов, которые по клиническому течению могут быть свежими и осложненными. Кроме того, он выделяет последствия повреждений магистральных сосудов: травматические артериальные и артериовенозные аневризмы (артериовенозные свищи), болезнь перевязанного сосуда, ишемическую («фолькмановскую») контрактуру.

Клинические признаки повреждения сосудов. Это прежде всего кровотечение, появление гематомы, отсутствие пульса дистальнее области повреждения, различные ишемические проявления. Однако частота всех этих симптомов неодинакова, некоторые из них в ряде случаев выражены слабо. Кроме того, следует учитывать, что диагностика сосудистой травмы почти всегда связана с экстренной ситуацией. Очевидно, в силу этого как в военное, так и в мирное время часто допускаются роковые ошибки при диагностике травмы магистральных сосудов. Так, по данным Б. В. Петровского (1949), во время Великой Отечественной войны у 34% раненых диагноз повреждения магистральных сосудов был поставлен лишь тогда, когда образовались пульсирующие гематомы или аневризмы. В мирное время при сосудистой травме количество диагностических ошибок также превышает 30% [Ратнер Г. Л., 1965; Захарова Г. Н., 1975].

Наличие раны в проекции сосуда является одним из частых и постоянных симптомов повреждения магистральных сосудов. Этот признак при открытых повреждениях наблюдается в 76—83% случаев. Расположение раны в зоне сосудистого пучка в большинстве случаев является одним из вероятных признаков повреждения.

Кровотечение из раны — следующий наиболее часто встречающийся симптом повреждения магистрального сосуда при открытых травмах. Данный признак наблюдается у 50—80% пострадавших. Но следует учитывать тот факт, что при поступлении в стационар кровотечения уже может не быть, поэтому необходимо всегда тщательно расспросить пострадавшего или сопровождавших его лиц о наличии и величине кровотечения на месте происшествия и правильно оценить полученные данные.

Гематома является характерным признаком повреждения магистрального сосуда и встречается в 43—56% случаев как при открытой, так и при закрытой травме. Как правило, непосредственно после травмы гематома имеет разлитой характер и не пульсирует, хотя встречаются пульсирующие гематомы и непосредственно после повреждения сосуда. Однако в большинстве случаев пульсирующая гематома с четкими контурами формируется через несколько дней после ранения сосуда.

Над областью поврежденного сосуда выслушивается шум, что также является одним из достоверных признаков повреждения. Как правило, шум наиболее отчетливо выслушивается в период формирования пульсирующей гематомы, однако в ряде случаев он аускультативно определяется и при свежих ранениях сосудов.

Изменение пульса дистальнее места повреждения является, пожалуй, наиболее постоянным симптомом как открытых, так и закрытых повреждений сосудов и встречается в 85—96% случаев. Однако отсутствие или ослабление пульса в каждом отдельном случае следует оценивать дифференцированно.

Ишемические проявления при повреждении сосудов складываются из ряда отдельных симптомов, указывающих на нарушение кровоснабжения в поврежденной конечности. К подобным симптомам относятся бледность кожных покровов, их похолодание, снижение чувствительности, боль, ишемическая контрактура и, наконец, гангрена дистальных отделов конечности. Подобные симптомы встречаются у 49% больных при открытой травме и у 70% — при закрытых повреждениях.

Диагностика. В последние годы такие методы исследования, как осциллография, кожная термометрия, капилляроскопия, используются редко. Возрастает роль и расширяются показания к применению высокоинформативных методов исследования, таких, как контрастная ангиография, ультразвуковая доплерография.

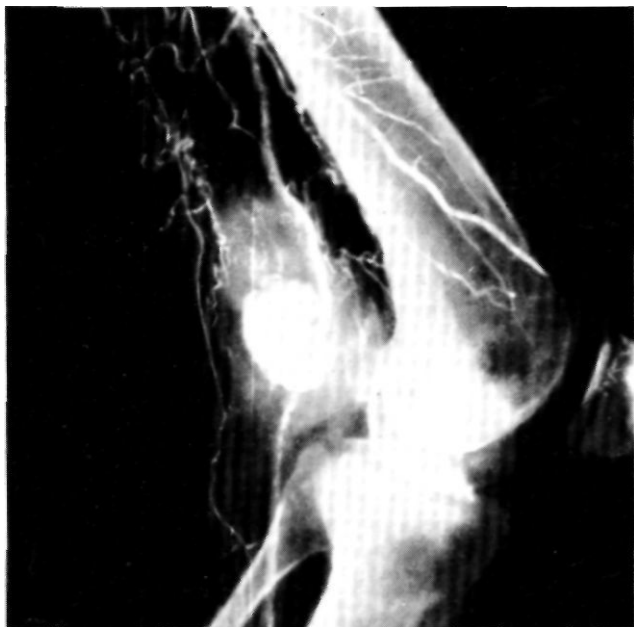*Рентгеноконтрастные методы исследования* рекомендуются во всех сомнительных случаях, особенно при закрытой травме, сочетающейся с повреждением костей и мягких тканей.

Наиболее достоверным признаком нарушения целостности сосуда и его проходимости является отсутствие его контрастирования на определенном уровне. При полном пересечении сосуда отмечают полное прекращение поступления контрастного вещества, которое как бы обрывается по прямой поперечной линии; при травматическом же тромбозе линия обрыва контрастного вещества имеет неровный характер за счет «обтекания» контрастированной кровью тромба. Причем в обоих случаях при ангиографии выявляют сеть хорошо выраженных коллатералей, идущих дистальнее места повреждения (обрыва). Достоверным ангиографическим признаком повреждения сосуда является поступление контрастного вещества за пределы сосуда и скапливание его в мягких тканях в виде «депо» (рис. 7.89).

При сочетанном повреждении артерии и вены и образовании между ними фистулы оба сосуда контрастируются одновременно (рис. 7.90).

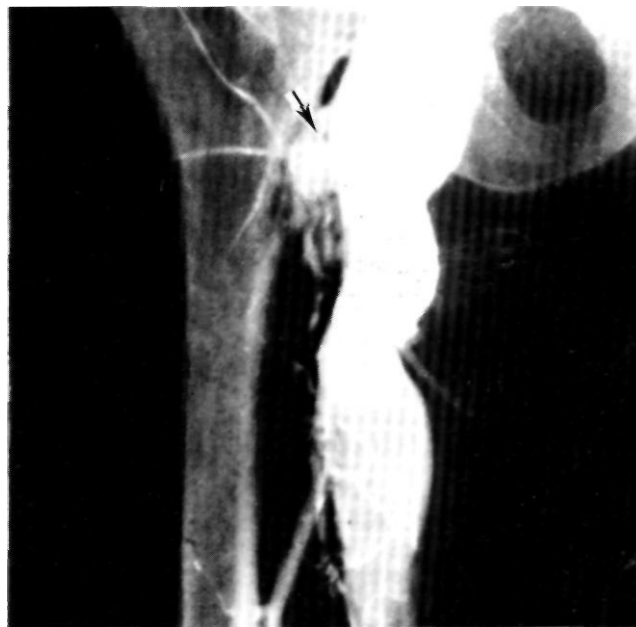*Ультразвуковая доплерография* позволяет определить линейную скорость кровотока в исследуемом сосуде на слух или записать соответствующие кривые и измерить их высоту. Сам по себе данный неинвазивный способ весьма прост, может неоднократно использоваться у одного и того же больного на различных этапах исследования. Этот метод позволяет измерить и регионарное кровяное давление в различных сосудах конечности.

*Реографические исследования* также относят к числу неинвазивных методов, хорошо изученных и приме-



7.89. Ангиограмма при повреждении магистральных сосудов.

Определяется выхождение контрастного вещества из поврежденного сосуда с формированием депо.



7.90. Ангиограмма при повреждении магистральных сосудов. Одновременно контрастирующей артерии и вены при сочетанном повреждении и наличии травматического свища (указано стрелкой).

няемых при обследовании больных с патологией сосудов.

Хирургическое лечение. Хирургическая тактика в лечении повреждений сосудов прежде всего должна зависеть от сроков и особенностей травмы. Принципиально следует различать свежие повреждения сосудов, которые встречаются значительно чаще — в 65—76% случаев [Бабовников В. Г., 1975], и осложненные повреждения сосудов и их последствия. По данным М. Д. Князева (1975), показаниями к экстренной операции являются продолжающееся кровотечение, острый тромбоз артерий с выраженной ишемией конечности. По данным Б. Д. Комарова и В. Л. Леменева (1975), наиболее благоприятные исходы от восстановительных операций можно получить в сроки до 6 ч. Если же с момента травмы прошло 8—10 ч и при этом имеются частичная потеря чувствительности, отек и контрактура мышц, то результаты оперативного лечения, как правило, бывают неудовлетворительными; порой развивается тяжелая смертельная интоксикация, а операции, выполненные через 10—12 ч, как правило, не могут восстановить жизнедеятельность конечности. Американские хирурги L. Vizer (1969) и R. Hewitt (1969) также считают 6-часовую отсрочку максимальной для хорошего эффекта при восстановительных операциях. Эти данные, несомненно, относятся и к ятрогенным повреждениям сосудов, особенно связанным с катетеризацией сосудов в диагностических и лечебных целях. На основании собственного опыта Л. И. Клионер, В. Р. Мамулашвили (1985) считают, что раннее оперативное лечение ятрогенного повреждения сосуда необходимо. Так, среди оперированных 56 больных с ятрогенным повреждением сосудов среднее время до начала операции составило 4,8 ч. У 49 больных удалось выполнить «чистую»

тромбэктомии, у 2—резекцию бедренной артерии с анастомозом конец в конец и у 5—тромбэктомии с резекцией бедренной артерии и ауто- или аллопротезированием последней.

В настоящее время во многих клиниках проводят *регионарную перфузию*, направленную на удаление и нейтрализацию токсических веществ из ишемизированной конечности. Г. Н. Захарова (1975) сообщает о целесообразности сочетания изолированной регионарной перфузии с одновременным включением в замкнутую систему аппарата «искусственная почка». В последние годы благодаря работам Ю. М. Лопухина и его школы для дезинтоксикации успешно используется метод *гемосорбции*.

Особенно сложен вопрос о хирургической тактике при сочетанных повреждениях сосудов, костей, нервных стволов. Считается, что при переломе костей целесообразно выполнять остеосинтез до восстановления магистрального кровотока, так как прочное скрепление костных фрагментов облегчает выполнение последующих этапов восстановительных операций. При небольших сочетанных повреждениях сосудов и нервов многие авторы применяют первичный шов нервов [Шалимов А. А., Дрюк Н. Ф., 1979]. При значительных сочетанных повреждениях первичный шов нервов можно накладывать через 8—К) дней [Шор Н. А., 1984]. В последние годы с развитием микрохирургической техники стали возможны операции реимплантации отторгнутой верхней конечности, пальцев и кисти. В нашей стране накоплен достаточный опыт подобных операций [Петровский Б. В., Крылов В. С., 1976].

Общие принципы оперативной техники при повреждении артериальных сосудов. Даже при небольших повреждениях и ранениях в области проек-

ции сосудов тактика хирурга должна оставаться активной и экстренной. Следует стремиться к выполнению операции до развития тяжелых ишемических и интоксикационных расстройств. Все подобные раны подлежат первичной хирургической обработке с ревизией сосудистого пучка. Иногда следует широко рассечь мягкие ткани и провести тщательную ревизию прилежащих сосудов. В сомнительных случаях необходимо прибегнуть к использованию специальных диагностических методик и прежде всего ангиографии. Хирург в любых случаях должен стремиться к выполнению восстановительной операции на сосудах, естественно при правильной оценке всех элементов данного повреждения. Противопоказанием к реконструктивно-восстановительной операции на сосудах, особенно с использованием синтетических материалов, является гнойная инфекция в ране [Князев М. Д., Белорусов О. С., 1975]. Инфицированная рана, как правило, вызывает вторичные арозивные кровотечения, смертельные исходы.

Оперативная тактика при повреждениях артериальных сосудов начинается с выделения артерий выше и ниже места повреждения и наложения на нее сосудистых зажимов. В ряде случаев при наличии обширной гематомы, особенно с признаками пульсации, артерию с проксимального конца следует выделить на протяжении и взять на держалку или в турникет. Затем производят тщательную ревизию сосудов, прилежащих к ране.

Если травма закрытая, то, используя соответствующий типичный доступ, обнажают сосудистый сегмент и после остановки кровотечения осуществляют тщательную ревизию поврежденного сосуда. При ревизии сосуда необходимо определить протяженность его повреждения, наличие и величину тромба, состояние окружающих тканей. Если имеется подозрение на повреждение внутренней оболочки сосуда, необходимо произвести частичную или циркулярную артериотомию и соответствующую ревизию. Если повреждение сосуда сопровождается тромбозом, необходимо выполнить тромбэктомию из проксимального и дистального концов сосуда до получения хорошею анти-ретроградного кровотока. Тромбы, как правило, удаляют баллонными катетерами типа катетера Фогерти, а из мелких сосудов (а также у детей) — катетерами типа Грюнцига, т. е. баллонами меньшего диаметра. Все эти манипуляции, начиная с первого этапа, следует проводить после введения 5000 ЕД гепарина во избежание вторичного тромбоза поврежденного сосуда. Само оперативное вмешательство на поврежденном артериальном сосуде заключается чаще всего в наложении бокового или циркулярного шва. Так, при боковых (пристеночных) ранениях без разможжения сосуда накладывается боковой поперечный или продольный шов; если он суживает просвет сосуда, то на рану в нем целесообразнее наложить аутовенозную заплату. При полном разрыве сосуда и незначительном разможжении краев последние должны быть экономно освежены и соединены при помощи циркулярного шва по принципу конец в конец. Если имеется значительное натяжение сосуда, то перед наложением анастомоза сосуд следует достаточно иммобилизовать и перевязать мелкие ветви. При значительном повреждении сосуда на протяжении более

3—5 см показана реконструктивная операция путем пластического замещения дефекта аутовенозным трансплантатом или синтетическим сосудистым протезом. При подозрении на возможное инфицирование раны синтетические протезы лучше не делать; применение аутовенозного трансплантата допустимо. При наложении анастомозов между артериями среднего калибра лучше формировать «скошенные» анастомозы для увеличения их диаметра.

Общие принципы оперативной тактики при повреждении магистральных вен. До недавнего времени при ранениях магистральные вены перевязывают. Но перевязка магистральных вен, особенно в бассейне нижней полой вены, влечет за собой тяжелые осложнения (развитие хронической венозной недостаточности конечностей). При перевязке самого ствола нижней полой вены ниже почечных вен развивается тяжелейший «синдром нижней полой вены», практически не поддающийся хирургическому лечению. Поэтому в настоящее время признано необходимым восстанавливать проходимость вен как при изолированном повреждении ствола, так и при одновременном повреждении артерий. Характер восстановительных операций на венах принципиально не отличается от операций восстановления артериальных стволов, хотя и имеет свои особенности. При пристеночных ранениях вены также накладывают боковой шов в поперечном или продольном направлении; правда, в данном случае опасность сужения просвета вены невелика, поскольку ее диаметр намного больше, чем диаметр артерии.

Циркулярное пересечение вены и дефект в ее стенке устраняются наложением циркулярного шва и соединением концов поврежденной вены по принципу конец в конец. При значительном дефекте в одной из венозных стенок его закрывают при помощи аутовенозной «заплаты». Гораздо сложнее осуществить пластическое замещение участка вены при ее обширном повреждении. В данном случае особенности венозной гемодинамики не позволяют применять аллопротезы из-за их раннего тромбирования. Аутовенозные трансплантаты более пригодны для пластики вен, но их часто нельзя использовать вследствие небольшого диаметра и протяженности. Тем не менее существует ряд стандартных операций, главным образом аутовенозного шунтирования, которые применимы при значительных нарушениях магистральных венозных стволов. При одновременном поражении артерий и вен вопрос о последовательности восстановления сосудов окончательно не решен. Очевидно, в данном случае это зависит от степени ишемии конечности. При тяжелых формах ишемии III степени в первую очередь восстанавливают артерии. При нерезко выраженной ишемии I—II степени можно в первую очередь восстановить венозный отток. В послеоперационном периоде при ранении вен важны ранняя активизация больного и антикоагулянтная терапия, которая, как и при артериальной травме, должна продолжаться длительное время после выписки больного из стационара. При невозможности выполнения реконструктивной операции, что чаще всего наблюдается при инфицированных, разможженных ранах с повреждением артерий и вен на протяжении, приходится перевязывать артерии. При этом в ряде случаев развивается острая

артериальная недостаточность с переходом в гангрену конечности. Гангрена конечности может развиваться при перевязке наружной подвздошной артерии (у 20—25% больных), бедренной (у 6—10%), подколенной (у 10—26% больных). При лигировании подключичной артерии гангрена развивается реже—8—9% больных, подмышечной—у 9—10%, плечевой—у 2—3%.

Последствия повреждения сосудов бывают ранними, выявляющимися в сроки от 3 дней до нескольких недель (пульсирующие гематомы, вторичное кровотечение, нагноение), и относительно поздними, возникающими в результате нераспознанного свежего дефекта сосуда и неправильно выбранного метода консервативного метода лечения [Шор Н. А., 1984].

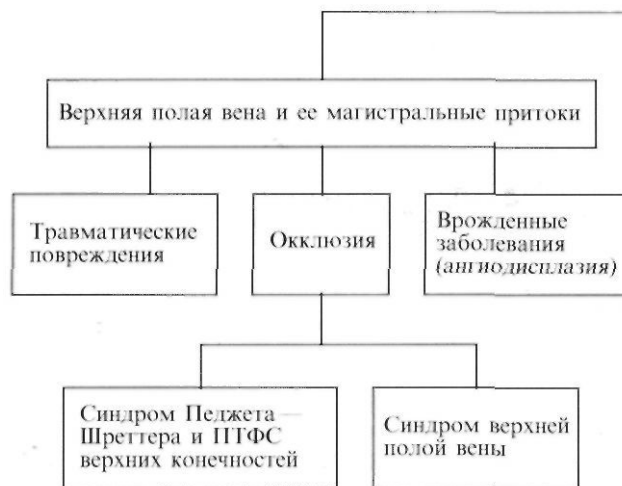Артериальная аневризма, как правило, бывает ложной, развивающейся из пульсирующей гематомы. Аневризмы сдавливают окружающие ткани, а также нервные стволы, что может вызвать нарушение функции конечности. Главная опасность состоит в их внезапном разрыве и профузном угрожающем жизни кровотечении. Поэтому хирургическое лечение травматической артериальной аневризмы должно быть ранним—сразу же после установления диагноза. В настоящее время, как правило, выполняют реконструктивные операции с резекцией аневризмы и восстановлением целостности сосуда.

Артериовенозные фистулы или аневризмы, возникающие вследствие сочетанного повреждения артерий и вен, также развиваются через определенное время после ранения сосудов. Клинические признаки артериовенозной фистулы: систолидиастолический шум над фистулой, симптом Добровольской, нарушения венозного оттока различной степени выраженности. Восстановительная операция при данной патологии заключается в перевязке артериовенозного свища или резекции артериовенозной аневризмы. Если у больного уже развилась хроническая венозная недостаточность, то вторым этапом можно сделать операцию на венах (типа операции Линтона).

Посттравматическая окклюзия, развивающаяся при перевязке сосуда или его тромбозе, как правило, занимает обширную зону, гораздо большую, чем зона первичного повреждения. Локализация и протяженность посттравматической окклюзии определяются на ангиограммах. При выраженных клинических симптомах хронической ишемии конечности в виде перемежающейся хромоты, болей, различных видов нарушения трофики показано оперативное лечение. Используют различные варианты шунтирования или, реже, протезирование непроходимого участка сосуда (как при хронических облитерирующих процессах в артериях).

**Непосредственные и отдаленные результаты.** Лечение повреждений магистральных сосудов сопровождается многочисленными осложнениями, частота которых достигает 27—50%. Так, по данным Н. А. Шора (1984), непосредственно в послеоперационном периоде у 32,3% больных наблюдались различные осложнения: шок, интоксикация, кровотечение, ишемическая гангрена конечности, тромбозы оперированного сосуда, тромбофлебит, нагноение раны.

По данным А. А. Шалимова и Н. Ф. Дрюка (1979), из 70 оперированных ампутировать конечности пришлось у 28,5% больных, умерли 7,1%.



В отдаленные сроки наблюдения (до 12 лет) проходимость сосуда сохранялась у 85,1% больных, а тромбоз сосуда с коллатеральной компенсацией—у 14,9%. Функциональные результаты были хорошие у 75,2% пострадавших, удовлетворительные—у 20,8% и плохие—у 4% [Шор Н. А., 1984].

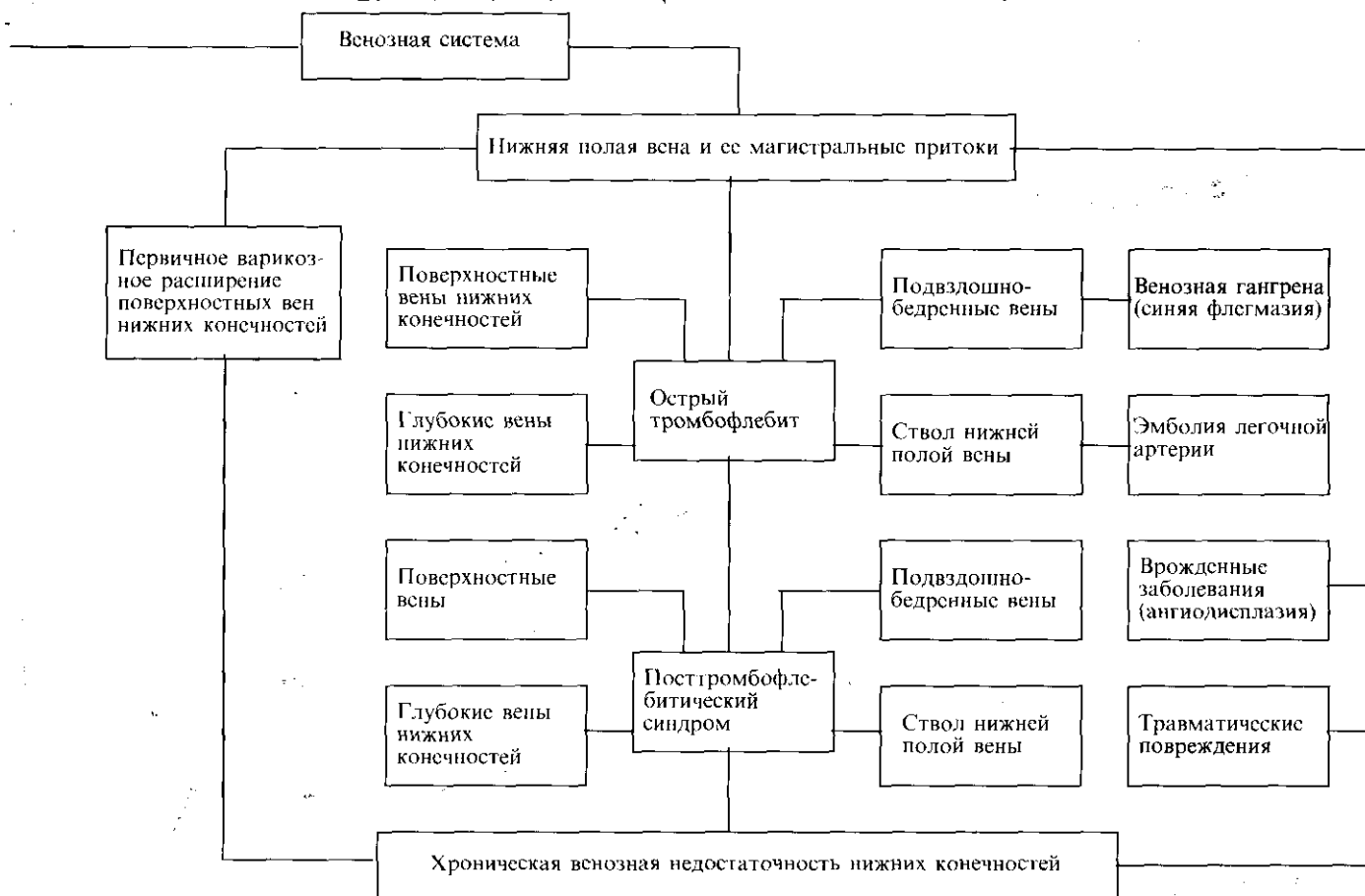
## 7.12. КЛАССИФИКАЦИЯ ЗАБОЛЕВАНИЙ ВЕНОЗНОЙ СИСТЕМЫ

Какой-либо общей классификации заболеваний вен в настоящее время не существует. Многие предложенные классификации [Кузин М. И., Васютков В. Я., 1966; Аскерханов Р. П., 1969; Клионер Л. И., 1969; Савельев В. С. и др., 1972; Климов В. Н. и др., 1979; Шалимов А. А., Сухарев И. И., 1984] отражают отдельные стороны патологического процесса при острых и хронических заболеваниях различных уровней венозной системы. Такие классификации оправданы, они нужны для практической работы врачей многих специальностей и особенно хирургов-флебологов. Однако для правильной ориентации в многообразии форм патологических процессов в венах предлагается общая классификация, в которой вся венозная система разделена на две части—систему верхней полой вены и ее магистральных притоков и систему нижней полой вены (схема 7.1). Обе венозные системы патологии поражаются различно.

Нижняя полая вена и ее магистральные притоки отличаются значительно большим числом заболеваний. Патологические процессы в ней характеризуются острыми тромбозами. Последние имеют тенденцию трансформироваться в посттромбофлебитический синдром (ПТФС)—хроническую стадию. При этом поражаются глубокие и поверхностные сегменты системы, что приводит к развитию хронической венозной недостаточности нижних конечностей. Кроме того, острые тромбозы глубокой системы нижней полой вены в ряде случаев вызывают тяжелейшие осложне-



СХЕМА 7.1. КЛАССИФИКАЦИЯ ЗАБОЛЕВАНИЙ ВЕНОЗНОЙ СИСТЕМЫ



ния, к которым в первую очередь относятся эмболия легочной артерии и венозная гангрена, так называемая синяя флегмазия. Другим очень распространенным заболеванием системы нижней полой вены является варикозное расширение поверхностных вен нижней конечности, которое также может вызвать хроническую венозную недостаточность.

Верхняя полая вена и ее магистральные притоки поражаются значительно реже. Непроходимость этих вен чаще связана не с острым тромбозом, а с внесосудистыми факторами. В большинстве случаев опухоли, располагающиеся в верхних долях легкого или средостения и постепенно сдавливающие ствол верхней полой вены или безымянные вены, вызывают так называемый синдром верхней полой вены. Пожалуй, единственным венозным сегментом системы верхней полой вены, в котором развивается острый тромбоз, является подключично-подмышечный. Острый тромбоз этого сегмента, называемый синдромом Педжета—Шреттера—наиболее часто встречающееся поражение системы верхней полой вены. Однако его острое начало не всегда бывает отчетливо выражено, и часто больные обращаются за помощью уже в хронической стадии этого заболевания, т. е. в стадии ПТФС верхних конечностей. Таким образом, при непроходимости самого ствола верхней полой вены и безымянных вен, т. е. при «синдроме верхней

полой вены», так же, как и при синдроме Педжета—Шреттера, в целом ряде случаев отсутствует острое начало, характерное для острого тромбоза с четким разграничением хронической стадии. Поэтому разделить окклюзирующие заболевания верхней полой вены и ее магистральных притоков на острые и хронические трудно. Наиболее правильно объединять их под названием «окклюзии системы верхней полой вены».

Кроме указанных выше заболеваний, выделяют врожденные заболевания сосудов (ангиодисплазии) вообще и венозной системы в частности. К ним относятся чисто венозные формы (гемангиомы, аплазии и гипоплазии венозных стволов, венозные аневризмы), а также артериовенозные формы (гемангиомы, микро- и макростомы). Такие врожденные заболевания могут наблюдаться в обеих венозных системах и их магистральных протоках. Наконец, в равной степени могут быть поражены обе венозные системы и при повреждении сосудов вообще и вен в частности. Наиболее часто это отмечается при различного рода травмах, послеоперационных повреждениях и ятрогенных, которые особенно участились в настоящее время в связи со сложными методами исследования сердечно-сосудистой системы и длительным использованием вен для трансфузии крови и кровезамещающих жидкостей.

### 7.13. ОСТРЫЕ ТРОМБОЗЫ СИСТЕМЫ НИЖНЕЙ ПОЛОЙ ВЕНЫ

Идею тромбэктомии при остром подвздошно-бедренном тромбозе предложил R. Leriche в 1928 г., однако она была осуществлена лишь в 1937 г., когда Lawen выполнил операцию 3 больным с этой локализацией тромбоза с хорошим послеоперационным результатом. В настоящее время над данной проблемой активно работают многие клиники.

**Этиология и патогенез.** Венозный тромбоз является, как правило, острым заболеванием, в основе которого лежит образование тромба в просвете вены, связанное с воспалительным процессом (тромбофлебит) и нарушением оттока венозной крови. Для возникновения тромба в вене необходимы три условия: 1) замедление тока крови; 2) изменения состава крови и 3) повреждение сосудистой стенки. Однако степень значимости каждого из них трактуется по-разному. Одной из причин тромбофлебита является инфекция. По данным различных авторов, связь тромбозов с инфекцией выявлена у 37,2—84% больных [Сидорина Ф. И., 1959]. Многие клиницисты придают большое значение фактору аллергии при тромбофлебите. Пример аллергического тромбофлебита — болезнь Бюргера. Считается, что она развивается в результате сенсибилизации организма каким-либо аллергеном, в связи с чем возникают спазм сосудов и пролиферация эндотелия. Не менее важным в этиологии тромбофлебита является повреждение сосудистой стенки. Оно возникает не только при травме, но и при воспалении или изменении сосудов эндотелия в ответ на резорбцию раздражителя. В свою очередь состояние эндотелия вен имеет большое значение в этиологии тромбофлебита, так как эндотелиальные клетки выделяют в кровяное русло гепарин, а при повреждении сосудистой стенки эта функция нарушается. В ряде случаев решающим этиологическим фактором в развитии тромбофлебита может стать изменение физико-химического состава крови [Александрова Н. П. и др., 1977]. Нередко приходится наблюдать возникновение тромба и при нормальных показателях свертываемости крови и протромбина.

Важную роль в патогенезе тромбофлебитов, особенно в тканевом обмене, играет состояние лимфатической системы. А. Т. Лидский (1958) считает, что речь идет не только о нарушении оттока крови от конечности, сколько о глубоких нарушениях лимфообразования.

Частота первичной локализации процесса тромбообразования и пути его распространения. Большинство авторов считают, что при любой локализации тромбоза в системе нижней полой вены исходной точкой тромботического процесса являются вены, дренирующие мышцы голени [Зеленин Р. П., 1964; Фишман А. Г., 1964].

Так, например, А. Ochsner (1948) категорически утверждает, что не существует тромбоза бедренной вены без тромбоза задней большеберцовой вены. Другие авторы [Sapirstein W. et al., 1964], наоборот, считают, что в большинстве случаев тромбоз начинается в тазовых венах, и в дальнейшем процесс имеет нисходящий характер. Е. Г. Яблоков (1967), Л. И. Клионер (1969) полагают, что возможны оба пути развития этого заболевания. И наконец, ряд авторов [Courtly L. et al., 1962] считают возможным «биполярный тромбоз», когда тромбоз одновременно начинается в венах голени и таза.

Распространение тромботического процесса с поверхностных и глубоких вен голени на бедренную вену можно представить таким образом. Прежде всего оно может произойти с поверхностной венозной системы голени на бедренную вену либо через большую подкожную вену бедра, либо через коммуникационные вены. Такой тромб имеет первоначально меньший диаметр, чем просвет бедренной вены. Он не обтурирует вену и приобретает характер «флотирующего тромба», длина которого может достигать 15—20 см.

В этот период «флотирующий тромб» не дает клинической картины развития подвздошно-бедренного тромбоза, так как кровотока в этих венах сохранен. Однако в данной стадии процесса имеется высокая степень вероятности эмболии. S. Gjores (1962) считает, что при данной форме тромба легочные эмболии наблюдаются в 12,5% случаев, а летальность составляет до 5%. При первичном тромботическом процессе в глубоких венах голени и развитии восходящего тромбоза наиболее опасен момент перехода тромбоза с глубоких вен голени на подколенную вену, так как диаметр тромба меньше подколенной вены, что создает условия для легочной эмболии. «Флотирующие тромбы» в системе нижней полой вены являются основной причиной массивной тромбоэмболии легочной артерии, причем наиболее часто такой тромб локализуется в илеокавальном сегменте (76,9%), реже в подколенно-бедренном сегменте (23,1%). Савельев В. С. и соавт. отмечают, что первичный тромботический процесс может локализоваться в общей, наружной или внутренней подвздошных венах. В то же время большой диаметр общей подвздошной вены (1,5—1 см) и высокая скорость кровотока в ней (400 мл/мин) создают неблагоприятные условия для ее тромбирования. По-видимому, для тромбоза этой вены должны существовать дополнительные местные факторы, препятствующие кровотоку. Из внутрисосудистых факторов, способствующих первичному тромбозу общей подвздошной вены, прежде всего следует отметить перегородки и спайки, нарушающие кровотока в ней. Однако эти факторы являются только предрасполагающими, а не вызывающими тромбоз, так как для его развития необходимо сочетание ряда факторов (нарушение свертывающей и антисвертывающей систем крови, повреждение сосудистой стенки, нарушение гемодинамики и пр.). И наконец, последним фактором, от которого зависит локализация первичного тромботического процесса в системе нижней полой вены, является сама вена.

Первичный тромбоз нижней полой вены из-за ее большого диаметра и высокой скорости кровотока представить еще труднее, чем первичный тромбоз общей подвздошной вены. Лишь у некоторых больных развитие непроходимости нижней полой вены может быть первичным. Это лица с врожденными аномалиями нижней полой вены в виде перегородок, диафрагм, атрезий. Таким образом, у большинства больных тромбоз нижней полой вены является следствием восходящего илеофemorального тромбоза.

Классификация тромбофлебита и стадии развития тромботического процесса. Наиболее распространенной является классификация тромбофлебитов по клиническому течению. Выделяют острую, подострую и хроническую стадии тромбофлебита [Лидский А. Т., 1958; Алексеев П. П., 1967]. Спорным остается вопрос о сроке, в течение которого тромбофлебит следует считать острым. В настоящее время основными критериями для определения тромбофлебита как острого процесса должны быть хирургическая тактика и локализация первичного тромботического процесса, так как в острой стадии болезни можно выполнить тромбэктомиию без значительного повреждения внутренней оболочки сосуда и повторного ретромбоза. Продолжительность этой стадии крайне индивидуальна у различ-

ных больных и зависит прежде всего от локализации первичного тромботического процесса. По мнению В. С. Савельева (1972), она может длиться от нескольких дней до 1 мес. А. А. Шалимов, И. И. Сухарев (1984) считают, что продолжительность острой стадии обычно 7—14 дней, затем она переходит в подострую и через 3 мес начинается хроническая стадия. Л. И. Клионер (1969) предложил более широкую трактовку этиопатогенеза и клиники тромбофлебита, обобщив свои наблюдения в новой классификации:

*1. По локализации первичного тромботического процесса и путям его распространения.*

1. Система нижней полой вены: а) вены, дренирующие мышцы голени; б) илеофemorальный сегмент; в) подпочечный, почечный, надпочечный сегменты и т. д. или весь ствол нижней полой вены; г) сочетанный кавалеофemorальный отдел; д) сочетанный тотальный тромбоз всей глубокой венозной системы нижней конечности.

2. Система верхней полой вены: а) сегменты выше устья ствола верхней полой вены, на его уровне, ниже устья; б) весь ствол верхней полой вены; в) ствол верхней полой вены и безымянные вены (одно- и двустороннее поражение); г) подмышечно-подключичный сегмент; д) сочетанный тотальный тромбоз всей глубокой венозной сети верхней конечности.

*II. По этиологическому признаку.* Тромбозы в результате: 1) инфекций; 2) травм; 3) операций; 4) родов; 5) варикозно измененных вен; 6) аллергических состояний и обменных нарушений процессов; 7) интравазальных врожденных и приобретенных факторов (перегородки, диафрагмы, спайки, атрезии); 8) экстравазальных врожденных и приобретенных факторов (сдавления венозной стенки артериями, опухолями, аневризмами аорты, медиастиниты).

*III. По клиническому течению.*

1. Острый тромбофлебит.

2. Под острый тромбофлебит.

3. Посттромбофлебитический синдром (ПТФС).

4. Острый тромбофлебит, развивающийся на фоне ПТФС.

*IV. По степени возникновения трофических нарушений и расстройства гемодинамики.*

1. Легкая форма.

2. Средняя форма.

3. Тяжелая форма.

В. С. Савельев и соавт. (1972) предлагают различать острый тромбоз:

1. *По локализации:* а) тромбоз магистральных вен нижних конечностей — нижний сегмент; б) тромбоз наружной и общей подвздошной вен — средний сегмент; в) тромбоз нижней полой вены — верхний сегмент.

2. *По этиологическому фактору:* первичный и врожденный.

3. *По клиническому течению:* стадия компенсации и стадия декомпенсации.

Приведенные выше классификации, хотя их нельзя назвать универсальными, отражают основные этиологические и клинические особенности болезни и могут быть использованы в повседневной практике.

**Клиника.** Клиническая картина острых тромбозов системы нижней полой вены зависит прежде всего от первичной локализации тромба.

Клиническая картина острого тромбоза глубоких вен голени довольно бедна, так как при непроходимости одной или двух вен остальные глубокие вены голени остаются проходимыми и значительных расстройств гемодинамики не наступает. Наиболее часто возникают боли в икроножных мышцах, усиливающиеся при движениях в голеностопном суставе. Частым и важным симптомом заболевания является повышение температуры кожных покровов пораженной голени за счет усиления кровотока по поверхностным

венам. Наиболее типичный клинический признак — болезненность при пальпации мышц голени. Из клинических проб наиболее характерен симптом Хоманса: при движении стопами в тыльном направлении появляются боли в икроножных мышцах. Однако этот симптом не всегда достоверен. W. Moses (1946) предложил тест для диагностики тромбоза глубоких вен голени: при сдавлении голени в переднезаднем и боковых направлениях возникает боль. R. Lowenberg (1955) с этой целью использовал манжету сфигмоманометра. Если боль появляется в икроножных мышцах при давлении ниже 150 мм рт. ст., то симптом считается положительным. Вторым по частоте признаком тромбоза глубоких вен голени является отек стопы, лодыжек и голени. При сомнительных клинической картине и клинических пробах больному показано флебографическое исследование (дистальная флебография), которое помогает поставить правильный диагноз.

Клиническая картина острого подвздошно-бедренного тромбоза зависит от стадии болезни. В. С. Савельев и соавт. (1972) выделяют стадии компенсации и декомпенсации. В стадии компенсации, как правило, гемодинамических нарушений не бывает. Обычно наблюдаются как бы беспричинное повышение температуры, боли в пояснично-крестцовой области, внизу живота или в нижней конечности на стороне тромбоза. Одним из грозных осложнений этого периода являются эмболии легочной артерии. Е. Г. Яблоков (1977) сообщает, что, по данным илеокавальной флебографии, «флотирующие тромбы» наиболее часто (29,9%) располагаются в нижней полой вене и исходят из устья левой общей подвздошной вены в 29,9%, а в 7,6% случаев — из правой подвздошной вены. Длительность стадии компенсации зависит от локализации тромба и может продолжаться от 1 сут до 1 мес. Клиническая диагностика этого периода сложна.

В стадии декомпенсации боли резко усиливаются, локализуются либо в паховой области, либо на медиальной поверхности бедра и в икроножных мышцах. Выражен резкий отек всей нижней конечности, вплоть до паховой складки. У некоторых больных он распространяется на мошонку, ягодицу и переднюю брюшную стенку на стороне поражения. Резко меняется окраска кожи на пораженной конечности, она может быть либо бледно-молочной, либо фиолетово-цианотичной. Подкожные вены на бедре, особенно в паховой области, и на передней стенке на стороне поражения могут быть расширенными. По данным В. С. Савельева и соавт. (1972), острые подвздошно-бедренные венозные тромбозы могут протекать в легкой, среднетяжелой и тяжелой формах.

Клиника острых тромбозов нижней полой вены достаточно яркая и характерная. На первое место выступают отек нижних конечностей, половых органов, нижней половины туловища. Поверхностные вены передней брюшной стенки резко расширяются. Степень выраженности симптомов зависит от уровня тромбоза ствола нижней полой вены. Обычно выделяют тромбозы подпочечного, почечного и печеночного сегментов нижней полой вены. При остром неполном тромбозе подпочечного сегмента нижней полой вены болезнь вначале может протекать почти бессимптомно.

но. Этот период очень опасен тем, что сохраненный венозный кровоток в тромбированной вене создает благоприятные условия для возникновения эмболии легочной артерии. Клинические признаки тромбоза подпочечного (дистального) сегмента нижней полой вены появляются, когда нисходящий тромботический процесс распространится на другую подвздошную вену. При тромбозе почечного сегмента нижней полой вены, часто приводящем к смерти больных, первым клиническим признаком является боль в области поясницы в проекции почек. Затем присоединяются олигурия, иногда анурия с признаками уремии. Тромбоз печеночного сегмента нижней полой вены приводит к развитию тяжелой клинической картины, обусловленной нарушением функции печени, портальной гипертензией, тромбозом воротной вены, т. е. к симптоматике так называемой болезни Хиари, которая развивается при первичном тромбозе печеночных вен. Клиническая симптоматика при тромбозе печеночного сегмента нижней полой вены характеризуется увеличением печени, селезенки, асцитом, выраженным расширением поверхностных вен передней брюшной стенки и нижней половины грудной клетки, отеками нижних конечностей, изменением окраски кожи, вплоть до желтухи, диспепсическими расстройствами.

**Диагностика.** Основным методом специальной диагностики остается рентгеноконтрастная флебография. *Флебографические* признаки тромбоза: блокада вен, дефект наполнения вен, «ампутация» глубоких вен, обтекание тромба, отсутствие контрастированных магистральных вен, окольный кровоток. По массивности тромботического процесса различают флотирующий окклюзионный и неокклюзионный тромбы. Свежий неорганизованный тромб на флебограмме не obtурирует просвет вены, а свободно «плавает» в ней. Частично организованный тромб суживает просвет вены, а организованный окклюзирует венозный просвет. По данным А. А. Шалимова, И. И. Сухарева (1984), наиболее характерным признаком острого тромбоза, выявленного у 62% больных, был флотирующий тромб, при котором на флебограммах определялись интенсивные пристеночные контрастированные вены с наличием участков неомогенного распределения контрастного вещества. У 6,5% больных выявлен симптом окклюзии, у 7,2%—симптом дефекта наполнения вен. У 20,1% было сочетание симптомов флотации и окклюзии вен, у 3,6%—симптом окклюзии и дефекта наполнения вен. Кроме того, у 97% больных выявлено нарушение регионарного кровообращения, выражающееся в замедленной эвакуации контрастного вещества из вен конечностей при дозированной мышечной нагрузке, что косвенно свидетельствует о нарушении функции «мышечного насоса» и венозной системы в целом.

В последние годы применяются и другие высокоинформативные функциональные методы диагностики острых венозных тромбозов. К ним прежде всего относятся *радиоиндикационный метод* с использованием меченого фибриногена. Тест считается достоверным в 96% случаев. Особая его ценность заключается в том, что он выявляет ранние стадии тромбоза [Савельев В. С. и др., 1979].

*Ультразвуковые методы* диагностики острого ве-

нозного тромбоза используются с 1967 г. [Strandner D.]. Методы неинвазивные, основаны на эффекте Доплера. Ультразвуковой датчик, состоящий из двух пьезоэлектрических кристаллов, двигается по коже больного в проекции лоцируемых вен—подвздошной, бедренной и др. При этом один кристалл посылает ультразвуковой сигнал в ткани, а другой принимает отраженную волну от движущейся крови. Частота отраженного сигнала от движущейся крови в венах изменяется в зависимости от скорости ее движения. Эти звуковые сигналы можно изобразить графически. Существует ряд неинвазивных диагностических методов, ценность которых неодинакова. Так, А. А. Шалимов, И. И. Сухарев (1984) дают высокую оценку *импедансной окклюзионной плетизмографии*, основанной на том, что изменение объема венозной крови в нижней конечности приводит к изменению электрического сопротивления, регистрируемого графически.

**Лечение.** Основным методом лечения венозных тромбозов является консервативный. Однако даже при использовании фибринолизин-гепариновой терапии положительный результат наблюдается лишь у 36—39,7% больных [Климов В. Н., 1977]. По данным А. А. Шалимова и соавт. (1984), при этой терапии у 27% больных развилась эмболия легочной артерии со смертельным исходом. А. В. Покровский, Л. И. Клионер (1977) после консервативной терапии у 70—95% больных отметили развитие посттромботического синдрома. Однако при оперативном лечении с летальным исходом тромбоэмболии наблюдалась в 10 раз реже, чем при консервативном. В. С. Савельев и др. (1979) считают хирургическое лечение острого тромбоза глубоких вен системы нижней полой вены методом выбора, причем тромбэктомия является основным методом лечения тромбоза глубоких вен, развившегося в результате эмболии. Спорным остается вопрос о сроках выполнения тромбэктомии, и все же, по мнению большинства хирургов, тромбэктомия при остром подвздошно-бедренном тромбозе показана через 4—7 дней с момента его возникновения [Савельев В. С. и др., 1972]. В результате тромбэктомии, выполненной в эти сроки, у 80—90% больных наблюдаются хорошие результаты.

Доступы к магистральным глубоким венам для тромбэктомии разные и зависят от локализации тромботического процесса. При его локализации в подвздошных и бедренных венах рекомендуется применять бедренный доступ или сочетать его с лапаротомией [Савельев В. С. и др., 1972]. А. А. Шалимов, И. И. Сухарев (1984) в данных ситуациях сочетают бедренный доступ с забрюшинным, который, по их мнению, позволяет лучше видеть подвздошные вены.

При хирургическом лечении острого тромбоза самого ствола нижней полой вены всегда следует учитывать, что флотирующий тромб в нижней полой вене является потенциальным эмболом легочной артерии и в любое время может вызвать ее тромбоэмболию. Поэтому наличие флотирующего тромба является абсолютным показанием для хирургического лечения. Операция при остром тромбозе ствола нижней полой вены может быть радикальной и паллиативной.

При *радикальной операции* выполняют тромбэкто-



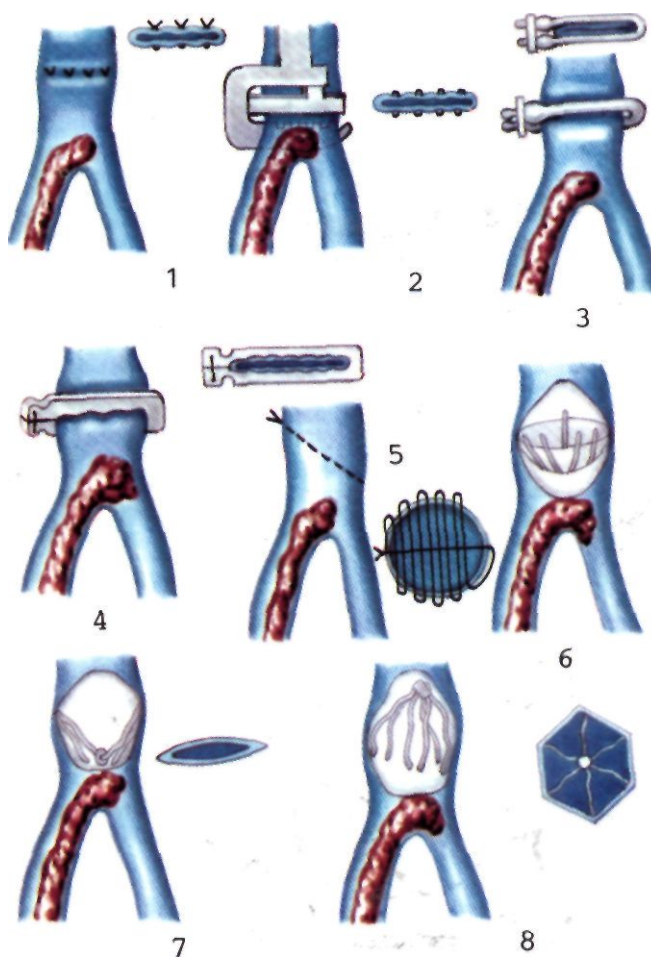
мию из нижней полой вены с восстановлением кровотока по ней. Доступ к нижней полой вене либо забрюшинный, либо лапаротомный. Тромбэктомия производится при помощи катетера Фогерти. Первые подобные операции в нашей стране выполнил В. С. Савельев в 1964 г.

*Паллиативные операции*, применяемые при остром тромбозе нижней полой вены, прошли несколько этапов развития—от полной перевязки нижней полой вены до современных методов ее частичной окклюзии. Перевязка нижней полой вены выполнена впервые в 1906 г. Тренделенбургом. Летальность при этой операции достигала 39%, поэтому в настоящее время она практически не применяется. С 60-х годов началось новое прогрессивное направление в хирургии—пликация нижней полой вены. Сущность операции состоит в создании в вене «фильтров», сохраняющих магистральный кровоток и задерживающих продвижение к легочной артерии крупных эмболов. Первым эту операцию осуществил F. Spencer в 1959 г., предложив прошивать нижнюю поую вену в поперечном направлении 3—4 матрацными швами с интервалом 5 мм один от другого. Позже было предложено множество модификаций этой операции (рис. 7.91). В настоящее время наиболее принятой является имплантация кава-фильтра конусовидной формы, фиксирующегося к стенке вены при помощи специальных крючков. Этот фильтр, созданный L. Greenfield (1978), можно имплантировать через яремную и бедренную вены. При его имплантации только у 5% пациентов в отдаленном периоде после операции наблюдалось развитие окклюзии нижней полой вены.

Техника имплантации зонтичного фильтра состоит из выделения правой внутренней яремной вены, через разрез в ее стенке вводят капсулу с фильтром, которую проводят через безымянную верхнюю поую вену, правое предсердие в нижнюю поую вену под рентгенологическим контролем на уровень между II—III поясничными позвонками.

Консервативное лечение тромбоза глубоких вен нижних конечностей и таза преследует ту же цель, что и хирургическое. Обычно консервативную терапию делают на активную с применением тромболизирующих препаратов и пассивную с использованием антикоагулянтов прямого и непрямого действия, низкомолекулярных декстранов, противовоспалительных препаратов и компрессионных повязок.

Результаты. Большинство авторов считают, что тромбэктомия из глубоких вен системы нижней полой вены, проведенная при помощи катетера Фогерти, дает 58—90% хороших и удовлетворительных непосредственных результатов [Ермолаев В. Л., 1975]. В то же время другие авторы определяют неудовлетворительные результаты у 30—32% больных, считая их причиной поздние сроки операции. Таким образом, успех операции обратно пропорционален времени, прошедшему от начала тромбоза [Сепп Э. И. и др., 1977]. По данным А. А. Шалимова, И. И. Сухарева (1984), наилучшие результаты наблюдаются при тромбэктомии в первые 24—120 ч болезни (у 81,5% больных отмечено полное восстановление кровообращения в конечности). При тромбэктомии из ствола нижней полой вены в случае эмболических тромбозов в ближайшем после -



7.91. Схематическое изображение различных способов парциальной окклюзии нижней полой вены [Шалимов А. А., Сухарев И. И., 1984].

*Прошивание нижней полой вены в поперечном направлении тремя-четырьмя матрацными швами (1) или механическими швами с помощью аппарата УКБ-25 (2). Пликация нижней полой вены при помощи наружного зажима из гладких тefлоновых клемм (3); наружного зажима с зубчатыми клеммами (4); сетки-фильтра, имплантируемой в просвет нижней полой вены (5); зонтичного кава-фильтра (6); стальной пружины с дакроновым покрытием (7); кава-фильтра конусовидной формы со специальными крючками для фиксации (8).*

операционном периоде ретромбоз развивается у 5,5% больных.

При отдаленном наблюдении в сроки от 3 мес до 6 лет хроническая венозная недостаточность нижних конечностей развивается у 30,8% больных. При операциях парциальной окклюзии нижней полой вены с целью профилактики тромбоэмболии легочной артерии хорошие результаты наблюдаются у 80% больных, послеоперационная летальность составляет 3,7%, рецидив смертельной тромбоэмболии легочной артерии достигает 1,6%, хроническая венозная недостаточность определяется у 13,3% больных [Савельев В. С. и др., 1979].

### 7.13.1. ТРОМБОФЛЕБИТ ПОДКОЖНЫХ ВЕН СИСТЕМЫ НИЖНЕЙ ПОЛОЙ ВЕНЫ

В 1939 г. А. Ochsner и М. Debaquey предложили термин «тромбофлебит» для обозначения тромботического процесса в подкожных венах, связанного с воспалительным процессом венозных стенок. Данный термин «привылся» в литературе и практической медицине именно для характеристики тромботического процесса в подкожных венах в отличие от термина «тромбоз», который чаще применяется при тромбофлебитах глубоких вен. Тромбофлебит подкожных вен является очень частым заболеванием. Считается, что он может наблюдаться у 55,9—69,6% больных [Аскерханов Р. П., 1973].

Этиология и патогенез. Этиология и патогенез тромбофлебита подкожных вен практически не отличаются от таковых при тромбозе глубоких вен. Развитию тромбофлебита способствуют в первую очередь всевозможные травмы, в том числе и операционные, инфекция, гинекологические заболевания, новообразования. В частности, послеоперационный тромбофлебит наблюдается у 13—21,3% больных. Заболевание чаще наблюдается у женщин в системе большой подкожной вены бедра — в 30% случаев, на голени — в 56,4%. Малая подкожная вена поражается гораздо реже — в 5,5% случаев. Основная опасность восходящего тромбофлебита большой подкожной вены — его распространение через сафенобедренное соустье на бедренную вену с образованием эмбологенного тромба. Недаром устье большой подкожной вены называют «инкубатором» смертельной легочной эмболии.

**Клиника.** Наиболее часто встречаются такие формы заболевания, как *острый травматический тромбофлебит*, *острый тромбофлебит варикозно расширенных вен*, *мигрирующий тромбофлебит*.

Клиническая симптоматика травматического тромбофлебита характеризуется появлением плотного болезненного тяжа по ходу вены в области травмы. Над областью тяжа видны выраженные воспалительные изменения: гиперемия, припухлость, болезненность.

Острый тромбофлебит варикозно расширенных вен, как правило, осложняет варикозную болезнь у 33,6—64,8% больных [Аскерханов Р. П., 1973]. Развитие данного вида тромбофлебита связано также с травмой или инфекцией. Но у некоторых больных он возникает как бы самостоятельно в местах с выраженным варикозным расширением вен, что, очевидно, связано со стазом крови. Клинические признаки также довольно характерны. В области ранее мягких узелков варикозно расширенных вен появляется плотный болезненный тяж или инфильтрат, кожа над которым гиперемирована, уплотнена. Клиническая картина мигрирующего тромбофлебита также достаточно характерна: обычно внезапно по ходу подкожных вен, чаще вен нижних конечностей, появляются небольшие уплотнения длиной 2—3 см, овальной формы, болезненные, с признаками воспаления кожи над ними. Конечности могут поражаться поочередно.

Наблюдаются и другие более редкие формы острых тромбозов поверхностных вен. Это прежде всего острый тромбофлебит подкожных вен передней грудной стенки и молочной железы — болезнь Мондора, впервые описавшего данную патологию в 1939 г. Она встречается редко, причины ее появления связывают с опухолями органов грудной полости, молочной железы, инфекциями, травмами. Болезнь Мондора поражает чаще женщин молодого и среднего возраста и клинически проявляется образованием плотных болезненных тяжей с перифокальным воспалением в надчревной области и по реберному краю, а также на переднелатеральной области молочных желез.

Лечение. Большую часть больных лечат консервативно.

Консервативное лечение направлено на снятие боли и перифокального воспаления, предотвращение развития эмболии легочной артерии. Важнейшим условием лечения данной патологии являются активный режим и эластическое бинтование конечности, соблюдаемые с первых дней болезни. Длительное содержание таких больных в постели является ошибкой. Крайне важна и противовоспалительная терапия. Обычно назначают внутрь бутадилон, реопирин по 3 таблетки в день или 5 мл 30% раствора реопирин внутримышечно 2—3 раза в день в течение 7—10 дней. Эффективен венорутон (троксевазин) по 1 капсуле в день в течение месяца. Антибиотики, как правило, не применяют. Антикоагулянты непрямого действия назначают только при осложненных формах заболевания. Местно полезно применять противовоспалительные повязки с гепариновой, бутадилонной, венорутоновой мазями или спиртовые компрессы. Показанием к хирургическому лечению являются: 1) острый прогрессирующий тромбофлебит большой подкожной вены на уровне бедра; 2) острый тромбофлебит малой подкожной вены на уровне верхней трети голени; 3) острый тромбофлебит варикозно расширенных подкожных вен бедра и верхней трети голени; 4) острый тромбофлебит подкожных вен, не поддающийся консервативной терапии. В нашей стране хирургическое лечение острого тромбофлебита подкожных вен началось в 1930 г. В. А. Оппелем, который рекомендовал перевязывать вену выше тромба и удалять ее на всем протяжении вместе с тромбом. Эти хирургические приемы по существу сохранились и выполняются в настоящее время. После хирургического лечения острых тромбофлебитов подкожных вен хорошие результаты получены у 90% больных [Клемент А. А., 1976].

### 7.13.2. ОСЛОЖНЕНИЯ ОСТРЫХ ТРОМБОЗОВ МАГИСТРАЛЬНЫХ ВЕН

Венозная гангрена считается крайне тяжелым и редко встречающимся осложнением острого подвздошно-бедренного тромбоза. Впервые венозную гангрену описал Лее в 1834 г. За прошедшие годы эта патология имела множество названий: «голубой флебит», «псевдоэмболический флебит», «венозная гангрена», «массивный венозный тромбоз», «ишемизирующий тромбоз». Однако наиболее распространенным в литературе является термин «синяя флегмазия» (phlegmasia caerulea dolens), предложенный в 1938 г. R. Gregoire. Практически до сих пор ряд авторов рассматривают синюю флегмазию как одну из клинических форм подвздошно-бедренного венозного тромбоза. Но на основании патогенетических особенностей данную патологию правильнее отнести не к форме или стадии острой подвздошно-бедренной тромбоза, а к его осложнению, т. е. точно так же, как и эмболию легочной артерии.

**Частота и этиология.** По данным различных авторов, синяя флегмазия встречается в 1,7—15,7% случаев острых венозных тромбозов глубоких вен нижних конечностей и таза. И. И. Сухарев (1977) наблюдал данную патологию у 8,2% больных с тромбозом системы нижней полой вены. В основе венозной гангрены лежит тотальная окклюзия как магистральных, так и коллатеральных путей венозного оттока из

пораженной конечности. При тяжелых формах острого подвздошно-бедренного венозного тромбоза некоторые коллатеральные пути сохраняются. Это и является основным отличием данной патологии от венозной гангрены или синей флегмазии. Чаще венозная гангрена встречается у пациентов 40—70 лет.

Одним из факторов, предрасполагающих к развитию тромбоза, осложненного венозной гангреной, могут быть злокачественные заболевания у этих больных. В других случаях синяя флегмазия наблюдается после операций, родов, травм, инфекций. По данным А. А. Шалимова и И. И. Сухарева (1984), причиной развития синей флегмазии у 33,3% больных были гинекологические операции, у 26,3% — роды, у 20% — хирургические операции и у 20,4% — новообразования.

**Патологическая физиология.** В основе патофизиологических изменений при синей флегмазии лежит тотальный тромбоз магистральных глубоких вен нижних конечностей и таза и основных коллатеральных путей оттока венозной крови, вследствие чего резко повышается гидростатическое давление в капиллярной венозной сети, уровень ею превышает коллоидно-осмотическое давление, и происходит фильтрация плазмы крови в интерстициальное пространство. Далее изменяется или исчезает систолический градиент между артериальной и венозной системами. Если венозное давление повышается в среднем в 10 раз, то сокращается артериальный приток и прекращается капиллярный кровоток. Жидкость накапливается в тканях, что ведет к повышению тканевого давления и уменьшению трансмурального давления. В последующем развивается коллапс артериального колена капилляра.

При нарушении внутриартериального давления нарушается и лимфообразование. При переходе большого количества плазмы крови в интерстициальное пространство происходит депонирование крови, резко сокращается объем циркулирующей крови, что в свою очередь приводит к гиповолемическому шоку у 20—30% больных. В пораженной конечности при синей флегмазии может накопиться до 4—5 л жидкости. По данным Т. Fogarty (1963), при синей флегмазии у 40,8% больных наблюдается тромбоземболия легочной артерии, которая у 6,8% заканчивается смертью.

**Клиника.** Клиническая картина венозной гангрены обычно складывается из симптомов тяжелой формы острого подвздошно-бедренного венозного тромбоза с наличием некротических изменений в различных, чаще дистальных, отделах нижней конечности. Общее состояние больных, как правило, тяжелое. Наиболее распространенными симптомами являются цианоз, отеки, боль, гангрена дистальных отделов конечности. Цианоз — характерный и наиболее постоянный признак венозной гангрены. Обычно цвет кожных покровов пораженной конечности может варьировать от красно- или багрово-синего до темно-синего. Отеки нижних конечностей также бывают резко выраженными, распространяются на мошонку, ягодицы, переднюю брюшную стенку. Отек может сопровождаться различного рода серозно-геморрагическими высыпаниями. Боли интенсивные, мучительные, наблюдаются почти у всех больных, причем у большинства из них боли появляются остро. Некротические изменения

тканей пораженной конечности появляются на 3—7-й день заболевания. Чаще наблюдается влажная гангрена, реже — сухая. Наиболее часто поражаются стопа и пальцы стоп, реже — голень и очень редко — бедро. Иногда наблюдается поверхностная очаговая гангрена.

По сводным статистическим данным В. С. Савельева и соавт. (1972), гангрена развивается у 62% подобных больных. А. А. Шалимов и И. И. Сухарев (1984) наблюдали гангренозные изменения у 13,4% больных синей флегмазией. Венозная гангрена часто сопровождается артериальной недостаточностью.

**Лечение.** Лечение синей флегмазии расценивается всеми авторами как весьма трудное, зависящее от его своевременности и радикальности. Так, J. Alemany, L. Helmin (1977) считают тотальную тромбэктомию методом выбора. В свою очередь Фогерти, выполняя тромбэктомию, сочетает ее с пликацией нижней полой вены. Г. Л. Ратнер, И. И. Стрельников (1970) выполняют ампутацию конечности при синей флегмазии для спасения жизни больного, А. А. Шалимов, И. И. Сухарев (1984) считают, что в комплекс лечения синей флегмазии должны быть включены терапевтические и хирургические методы. Консервативное лечение следует проводить в порядке неотложной помощи; хирургическое лечение при данной патологии абсолютно показано всем больным. Авторы, имеющие опыт в лечении венозной гангрены [Савельев В. С. и др., 1972], считают, что при наличии признаков начинающейся венозной гангрены (поверхностные некрозы, нарушение питания и иннервация дистальных отделов конечности) тромбэктомию не показана, поскольку она не избавляет от тромбоза венозные капилляры, вены и мелкие вены, следовательно, не восстанавливает венозный отток. При наличии напряженного отека показана фасциотомия.

Консервативное лечение заключается в придании конечности возвышенного положения, местной гипотермии, выведении больного из шока, улучшении микроциркуляции путем введения одного из препаратов декстрана. Если эти мероприятия по выведению больного из шока не дают эффекта, показана ампутация конечности. В случае относительно удовлетворительного состояния больного ампутация при венозной гангрене показана лишь после появления демаркационной линии.

**Результаты лечения.** По данным ряда авторов [Наимовичи Н., 1962], летальный исход наступает у 17% больных еще до появления признаков некроза конечности. В случае развившейся гангрены летальность составляет 62%. При лечении синей флегмазии антикоагулянтами гангрена развивается у 73% больных, 43% из которых необходима ампутация, у 30% наступает смерть.

В то же время отечественные хирурги приводят более оптимистичные данные. Так, А. А. Шалимов и И. И. Сухарев (1984) успешно выполнили радикальную тромбэктомию у 13 из 15 больных, поступивших в первые 7 сут болезни, сохранив больным не только жизнь, но и конечность; 2 больным пришлось выполнить ампутацию конечности на уровне бедра, впоследствии один из них, поступивший на 16-е сутки болезни, умер от интоксикации.

### 7.13.3. ТРОМБОЭМБОЛИИ ЛЕГОЧНЫХ АРТЕРИЙ

Впервые тромбоэмболию легочной артерии в сочетании с инфарктом легкого описал J. Cruveilhier (1829), а геморрагический инфаркт легкого под названием «легочная апоплексия» — R. Laennec в 1919 г.

Частота и этиология. Тромбоэмболия легочной артерии как причина смерти, по данным различных авторов, составляет 2—15% [Савельев В. С. и др., 1979; Шалимов А. А., Сухарев И. И., 1984; Gray F., 1979]. В США от тромбоэмболии легочной артерии ежегодно умирает 200 000 человек [Dalen J., Alpert J., 1975].

Основным источником эмболии легочной артерии являются тромбоз глубоких вен конечностей, правых отделов сердца, легочной артерии, а также септические и жировые эмболы. В. С. Савельев и соавт. (1979) при изучении 731 случая тромбоэмболии легочной артерии выявили следующие источники эмболизации: система верхней полой вены — 0,4%; правые отделы сердца — 10,4% и система нижней полой вены — 84,5%. Эти же авторы считают, что по локализации эмболия мелких ветвей легочной артерии наблюдается в 27,1%, долевых и сегментарных ветвей — в 17,1% и массивная эмболия ствола и главных ветвей — в 55,8% случаев.

Причем эмболия мелких ветвей, как правило, не вызывает смертельного исхода, эмболия сегментарных и долевых ветвей была причиной смерти у 6,4 больных. Массивная же эмболия легочной артерии вызывает молниеносную смерть у 61,3% больных.

Патологическая анатомия. В большинстве случаев при патологоанатомическом обследовании в том или ином отделе легочной артерии выявляется тромб. Иногда удается обнаружить его остаток в каком-либо венозном сегменте — истинный источник эмболии. К эмбологенным формам тромбоза обычно относят флотирующий (плавающий) тромб. Он имеет одну точку фиксации в дистальном отделе, а остальная, большая, часть тромба свободно плавает в вене и не связана с ее стенкой. Длина таких тромбов может достигать 20 см и более. Форма тромба — цилиндрическая, с закругленной верхушкой. Диаметр основания флотирующего тромба меньше, чем свободной части, что, собственно, и придает тромбу подвижность.

Патологическая физиология. В основе патофизиологических изменений при эмболии легочной артерии лежит обтурация (эмболом или тромбом) легочной артерии с развитием гипоксемии и легочной артериальной гипертензии. В результате этого происходит перегрузка правой половины сердца с исходом в острую или подострую правожелудочковую недостаточность. Патофизиологической основой инфаркта легкого является также обтурация легочной артерии и ее мелких ветвей при отсутствии выраженного коллатерального кровотока. В ряде случаев, очевидно, инфаркт легкого развивается при обтурации бронхиальных артерий и их ветвей. В клинической практике эмболия легочной артерии и ее ветвей чаще наблюдается без инфаркта легкого. А. А. Шалимов и И. И. Сухарев (1984) наблюдали инфаркт легкого у 25% больных с эмболией легочной артерии и ее ветвей. Инфаркт легкого, как правило, развивался в среднем через 24—48 ч после эмболии легочной артерии. Спустя 7 дней начиналась его организация, которая у 90% больных закончилась пневмонией, у 30% — ателектазом легких, у 5—10% — абсцедированием и развитием эмпиемы плевры.

Клиника. Клиническая картина эмболии легочной артерии разнообразна, что и создает большие диагностические трудности. По данным В. С. Савельева и Е. Г. Яблокова (1982), у 60% больных эмболия легочной артерии возникает раньше, чем проявляются клинические признаки тромбоза. Каких-либо специфических клинических признаков для эмболии легочной артерии не существует. В ряде случаев она вообще протекает бессимптомно. Поэтому при клинической диагностике данного заболевания следует ориентироваться на совокупность симптомов. Так, В. С. Савельев, Е. Г. Яблоков, А. И. Кириенко (1979) выделяют следующие наиболее характерные синдромы: легочно-плевральный, кардиальный и церебральный. Легочно-плевральный синдром характеризуется в первую очередь одышкой, которая, очевидно, связана с нарушением перфузии и вентиляции легких. Исключение составляют лишь одышка и цианоз, являющиеся ранним признаком эмболии. Цианоз лица, шеи и верхней половины туловища является характерным симптомом массивной эмболии и наблюдается у 44,4—75% больных [Мазаев П. К., Куницын Д. В., 1973; Шалимов А. А., Сухарев И. И., 1984]. Боли — также частый симптом тромбоэмболии легочной артерии. По данным Н. А. Малиновского и В. А. Козлова (1976), они наблюдаются у 20—87% больных, носят острый характер и локализуются в задненижних отделах грудной клетки. Кашель наблюдается гораздо реже, приблизительно у 20% больных, обычно он сопровождается выделением кровянистой мокроты.

Физикальные данные при легочно-плевральном синдроме — притупление перкуторного звука при инфарктной пневмонии или плевральном выпоте, влажные хрипы в легком и шум трения плевры — обычно непостоянные и появляются достаточно поздно, на 3—4-е сутки, так как в основном являются следствием развития инфаркта легкого. Кардиальный синдром характеризуется болью и чувством дискомфорта за грудиной, тахикардией и гипотонией, вплоть до коллаптоидного состояния. Эти симптомы большинство авторов объясняют коронарной недостаточностью и повышением давления в легочной артерии. Абдоминальный синдром встречается реже и не является типичным для эмболии легочной артерии. Он характеризуется болями в верхней правой половине живота и, очевидно, зависит от раздражения правого купола диафрагмы при плевральном выпоте или от растяжения глассоновой капсулы печени при развитии правожелудочковой недостаточности. Церебральный синдром характеризуется потерей сознания, гемиплегией и судорожными явлениями. Он наблюдается чаще у пожилых больных и зависит от гипоксии мозга. Почечный синдром (секреторная анурия) чаще наблюдается после выведения больных с эмболией легочной артерии из шока. Анурия, как правило, зависит от длительной гипоксии почек, встречается довольно редко. Таким образом, эмболия легочной артерии постоянно имеет ряд характерных симптомов, но классическая клиническая картина (одышка, цианоз лица и верхней половины туловища, ангинозные боли, системная гипотензия) встречается лишь у 16% больных. Поэтому ошибки при диагностике эмболии мелких ветвей легочной артерии наблюдаются в 36,2% случаев, а при массивной эмболии — в 29,9%. W. Кар-

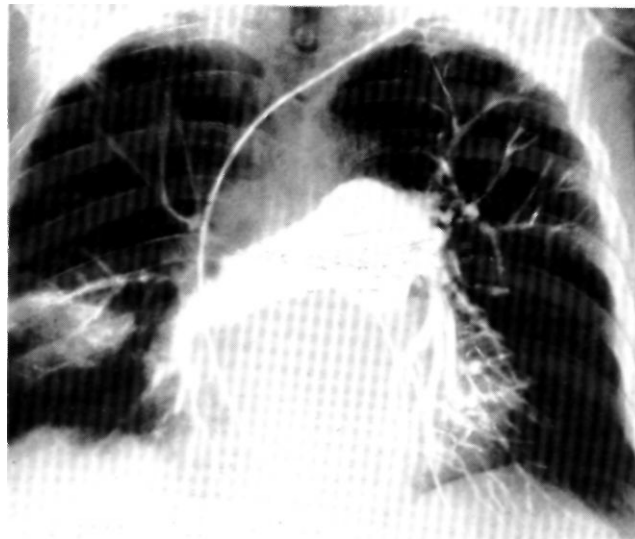


gal (1978) по степени тяжести различает четыре формы эмболии легочной артерии: I — скоротечная, злокачественная (заканчивается смертью в течение 15 мин); II — смертельная (заканчивающаяся смертью от правосторонней сердечной недостаточности в течение нескольких часов или дней); III — несмертельная с сокращением сердечно-легочного резерва; IV — несмертельная без сокращения сердечно-легочного резерва. Наиболее распространенной является классификация В. С. Савельева, Е. Г. Яблокова, А. И. Кириенко (1979). Авторы в зависимости от объема и тяжести поражения легочной артерии делят тромбоэмболии на 3 группы: I — массивная эмболия ствола и главных ветвей легочной артерии; II — субмассивная эмболия долевых и более мелких ветвей легочной артерии; которая по объему поражения, т. е. по степени перфузии, соответствует массивной; III — эмболия ветвей легочной артерии (долевых, сегментарных и более мелких). Данная классификация в каждом конкретном случае определяет тактику лечения больных.

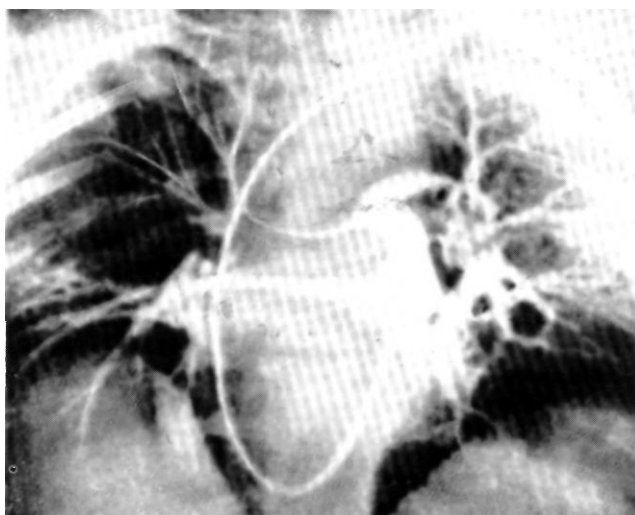
Диагностика. Обычно при тромбоэмболии и инфаркте легкого наблюдается ряд типичных рентгенологических признаков. Характерно для инфаркта легкого расширение корня легкого и обеднение сосудистого рисунка на всем протяжении легочного поля в зоне разветвления затромбированных артерий — симптом Вестермарка [Westermark N., 1958]. Этот симптом, по мнению Н. П. Мазаева, Д. В. Куницына (1979), наблюдается в 16,5% случаев, а изменение корня легкого на стороне поражения — в 78% случаев. Патологические тени в легких некоторые авторы считают наиболее патогномичными и постоянными признаками инфаркта легкого. Это, например, широко известная тень треугольной формы; однако при инфаркте она может выглядеть различно: от дисковидных ателектазов Флейшнера до довольно больших затемнений. Плевральный выпот часто сопровождает инфаркт легкого и находится в костодиафрагмальном синусе. Это так называемый медиастинальный плеврит, хотя жидкость может располагаться и в междолевой борозде при интерлобарном плеврите. Высокое стояние купола диафрагмы и ограничение ее подвижности — также характерный признак тромбоэмболии легочной артерии.

По данным В. С. Савельева и соавт. (1979), наиболее достоверные признаки тромбоэмболии легочной артерии на ЭКГ отмечены у 14% больных. К ним относятся синдром Мак-Джина — Уайта (5,1%), остро возникшая блокада правой ножки предсердно-желудочкового пучка (5,1%), перегрузка правого предсердия (3,8%).

Ангиопульмонография является одним из самых информативных методов диагностики тромбоэмболии легочной артерии. К наиболее достоверным прямым признакам эмболии относится дефект наполнения в тех или иных ветвях легочной артерии. Центральный дефект наполнения характерен для свежего эмбола, краевой — для старого эмбола, спаянного с сосудистой стенкой (рис. 7.92). О давности поражения также свидетельствует извитость легочных сосудов, изъеденность их контуров. Другой прямой признак эмболии легочной артерии — «ампутация» ветвей легочной артерии с зоной отсутствия контрастирования ниже




7.92. Ангиопульмонограмма при тромбоэмболии легочной артерии. Дефекты наполнения в верхнедолевой ветви правой легочной артерии и нижнедолевой — левой легочной артерии при тромбоэмболии [Савельев В. С. и др., 1979].



7.93. Ангиопульмонограмма при тромбоэмболии легочной артерии. «Ампутация» долевых и сегментарных ветвей правой и левой легочных артерий [Савельев В. С. и др., 1979].

этого уровня — обнаруживается в долевых и сегментарных ветвях (рис. 7.93). Косвенные ангиографические признаки — расширение ствола и главных ветвей легочной артерии, клиновидное сужение мелких сосудов, неравномерность их контрастирования, задержка контрастного вещества в артериях, запаздывание венной фазы контрастирования. К симптомам следует относиться сдержанно, так как они могут выявляться и при другой патологии.



7.94. Сканограмма легких при тромбоэмболии легочной артерии. Зоны снижения радиоактивности слева при эмболии ветвей легочной артерии (Савельев В. С. и др., 1979).

При измерении давления в легочной артерии и правых полостях сердца выявлено его увеличение у большинства больных. Величина систолического давления в легочной артерии и правом желудочке колеблется в широких пределах — от 35 до 80 мм. рт. ст. Диастолическое давление повышено незначительно.

Метод инфузионного сканирования легких менее травматичен и проще, чем ангиопульмонография, он позволяет оценить состояние легочного кровотока. Обычно при зондировании ветвей легочной артерии на перфузионной сканограмме видны очаги неравномерного распределения радиоактивности, чаще имеющие двустороннюю локализацию. Радиоактивность неизменных отделов легких бывает выше, чем в норме, за счет неперфузируемых участков, т. е. эмболия легочной артерии и ее ветвей на сканограммах характеризуется снижением радиоактивности или образования «немых зон» (рис. 7.94).

Опыт хирургического лечения тромбоэмболии легочной артерии небольшой. В 1907 г. впервые в мире эмболэктомию из легочной артерии выполнил Ф. Тренделенбург. Впервые в нашей стране операцию по методу Тренделенбурга сделал Н. Н. Малиновский (1967).

Показания к эмболэктомии из легочной артерии делят на абсолютные и относительные. Абсолютные показания: а) тромбоэмболия ствола и главных ветвей легочной артерии; б) тромбоэмболия главных ветвей легочной артерии (с одной и обеих сторон) при стойкой системной гипотензии, не поддающейся коррекции.

Относительным показанием служит тромбоэмболия главных ветвей легочной артерии при достаточно стабильной гемодинамике большого круга кровообращения и выраженной гипертензии в легочной артерии и правых отделах сердца.

Методы эмболэктомии. Операция Тренделенбурга, выполняемая с использованием внеплеврального доступа, с пережатием аорты и легочной артерии в настоящее время не применяется.

В 1956 г. Р. Marion, К. Estanove предложили метод эмболэктомии через ветви легочной артерии. Операция выполняется из левосторонней переднебоковой торакотомии по третьему межреберью или правосторонней по четвертому межреберью. Внутривнутрикардиально выделяется правая легочная артерия и внеперикардиально — левая легочная артерия. Далее выделяются долевые ветви, и кровообращение во всех сосудах прекращается путем наложения и затягивания турникетов. Эмболэктомия осуществляется через продольный или косой разрез, произведенный на правой или левой легочной артерии. В 1959 г. К. Vosschulte и Н. Stiller предложили производить эмболэктомию из легочной артерии в условиях временного пережатия полых вен. Это позволяло избежать дилатации правого желудочка и провести операцию под контролем зрения.

Операцию выполняют из срединной стернотомии. Подводят турникеты под полые вены и пережимают их. Вскрывают легочный ствол продольно и удаляют эмболы. Зажимом производят краевое отжатие области разреза на легочном стволе и восстанавливают кровообращение. Ушивают разрез на легочном стволе. Операцию заканчивают обычным путем.

Из-за ограниченности допустимого времени выключения сердца из кровообращения в последнее время эта операция выполняется в условиях ИК (рис. 7.95). Проведение операции в условиях ИК позволяет избежать дилатации правого желудочка, нормализовать центральную гемодинамику и сердечный выброс, восстановить и нормализовать напряжение артериальной крови кислородом, исключить гипоперфузию жизненно важных органов, нормализовать метаболизм в тканях организма и, наконец, сама операция может быть выполнена в оптимальных условиях с удалением всех тромбов.

Торакотомию производят после канюлирования бедренной артерии и вены и начала ИК. Затем канюлируют полые вены и переходят на полное ИК. Легочный ствол окклюдуют турникетом и через продольный разрез в нем производят удаление эмболов отсосом, массажем легких и т. д.

Продолжается также разработка методов трансвенозной эмболэктомии. Для этого через бедренную вену в легочный ствол и легочные артерии под контролем экрана проводят катетер с двойным просветом, баллончиком и чашечным устройством на конце. Эмболэктомия осуществляется всасыванием эмбола в чашечку и обратной тракцией катетера.

Консервативное лечение. Консервативные методы лечения при эмболии долевых, сегментарных и субсегментарных ветвей легочной артерии должны занять соответствующее место. Они должны быть комплексными, включающими в себя мероприятия, направленные на предупреждение развития тромбоза, лизиса эмбола, на улучшение деятельности сердечно-сосудистой и дыхательной систем. Очевидно, всем этим требованиям отвечают антикоагулянтная, тромболитическая и неспецифическая терапия. Антикоагулянтная терапия включает в себя прямые и непрямые антикоагулянты. Среди антикоагулянтов прямого действия наиболее употребим и эффективен гепарин. Начальная его доза чаще всего бывает равной 5000 ЕД, но при показаниях может быть увеличена до 10 000 ЕД и даже до 20 000 ЕД. В дальнейшем в

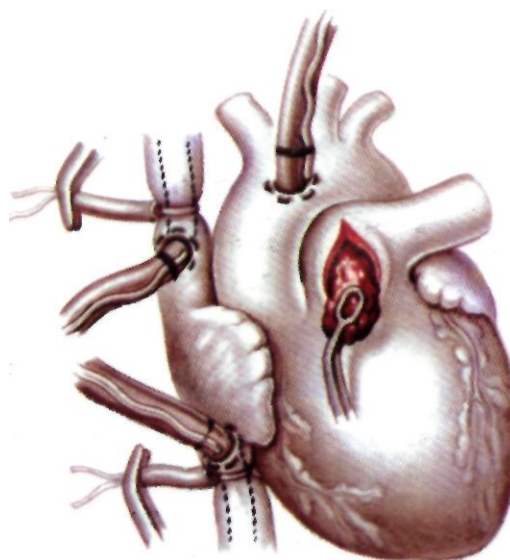
течение 7—10 дней поддерживающая суточная доза его должна быть не менее 30 000—40 000 ЕД и вводиться внутривенно непрерывно, лучше всего в физиологическом растворе или растворе реополиглокина (800 мл), снижающего агрегацию эритроцитов. В последние дни лечения гепарином обычно назначают непрямые антикоагулянты, дозы которых регулируют снижением индекса протромбина до 30—50%. При данном низком индексе протромбина постепенно через 10—12 дней отменяют прямые антикоагулянты, оставляя непрямые на многие месяцы и после выписки из стационара.

Тромболитическая терапия показана при наиболее тяжелых случаях субмассивной эмболии легочной артерии. Все имеющиеся в настоящее время тромболитические средства можно разделить на препараты, обладающие непосредственным литическим действием (фибринолизин, аспергамин) и на активаторы эндогенного фибринолизина (стрептаза, урокиназа, никотиновая кислота). Фибринолизин с гепарином обычно вводят внутривенно в течение 3—4 дней. Многие авторы считают, что наиболее целесообразно фибринолизин вводить непосредственно в область локализации тромба.

Суточная доза фибринолизина составляет 80 000—100 000 ЕД, причем гепарин добавляют из расчета 5000 ЕД на 10 000 ЕД фибринолизина. Через 4—5 ч после окончания введения фибринолизина назначают гепарин на 7—10 дней. Его суточная доза должна быть не менее 30 000—40 000 ЕД. Однако наибольшим литическим действием при эмболии легочной артерии обладают активаторы эндогенного фибринолизина — стрептокиназа (стрептаза) и урокиназа. Тромболитический эффект этих препаратов более выражен при раннем применении. В первые несколько суток заболевания тромболитический эффект наблюдается у 75% больных. Препарат может быть введен как внутривенно, так и регионарно в легочную артерию. Обычно после восстановления стабильного кровообращения назначают капельное введение стрептокиназы или стрептазы в течение 1—3 сут. Предварительно в течение 30 мин вводится пробная доза (250 000—750 000 ЕД). Постоянно поддерживающей дозой является 100 000 ЕД/ч. После курса стрептокиназы в течение 7—10 дней вводят гепарин в суточной дозе не менее 30 000—40 000 ЕД, а затем в течение 1 мес и более — непрямые антикоагулянты. Положительный эффект от введения стрептокиназы отмечают в 73—76% случаев; летальность снижается на 7—9% [Наградзе Д. А., 1975; В. С. Савельев и др., 1979; А. А. Шалимов и др., 1984]. Однако, по данным тех же авторов, наряду с положительным действием стрептокиназа в 50—72% случаев вызывает кровотечение.

Другим эффективным препаратом тромболитического действия является урокиназа, которая значительно легче переносится больным, чем стрептокиназа. Урокиназа, как правило, вводится регионарно в легочную артерию через катетер. Пробная доза составляет 50 000—100 000 ЕД, поддерживающая доза — 40 000 ЕД и обычно вводится в течение 8—24 ч. Урокиназу целесообразно вводить вместе с гепарином.

Неспецифическая терапия включает в себя комплекс мероприятий и препаратов, которые приме-



7.95. Схематическое изображение эмболизации из легочной артерии в условиях искусственного кровообращения.

няют в зависимости от состояния сердечно-сосудистой и легочной систем организма. На основании всех \* приведенных выше данных комплексность терапии эмболии легочной артерии не вызывает сомнений, тем более что даже при правильном и всестороннем лечении у 43% больных, благополучно перенесших тромбоэмболию легочной артерии, существует вероятность ее повторения.

#### 7.14. ХРОНИЧЕСКАЯ ВЕНОЗНАЯ НЕДОСТАТОЧНОСТЬ НИЖНИХ КОНЕЧНОСТЕЙ

Хроническую венозную недостаточность нижних конечностей вызывают в основном два заболевания — варикозное расширение вен нижних конечностей и посттромбофлебитический синдром нижних конечностей и таза. Другие заболевания — врожденные ангиодисплазии и повреждения вен, которые могут сопровождаться хронической венозной недостаточностью нижних конечностей, — описаны в соответствующих главах.

##### 7.14.1. ВАРИКОЗНОЕ РАСШИРЕНИЕ ВЕН НИЖНИХ КОНЕЧНОСТЕЙ

Варикозным расширением вен называется их необратимое расширение и удлинение, наступающее в результате грубых патологических изменений венозных стенок и клапанного аппарата. В организме человека подобное варикозное расширение вен может наблюдаться в любой области, но чаще ему подвергаются поверхностные вены нижних конечностей. По данным массовых обследований населения [Червяков И. В., 1958; Мамаматаврашвили Д. Г., 1964], варикозное расширение вен нижних конечностей встречается у

9—22% всех обследованных. Наиболее выраженное клиническое проявление болезни наблюдается преимущественно у лиц 25—55-летнего возраста.

Этиология и патогенез. Этиология и патогенез варикозного расширения поверхностных вен нижних конечностей до настоящего времени полностью не раскрыты. Однако почти всеми авторами признается влияние ряда факторов: неустойчивость стенок вен, выражающаяся в истончении их мышечных и соединительнотканых элементов; расстройство иннервации с потерей тонуса и первичной или вторичной недостаточностью клапанов вен, а также повышением внутривенного давления. Некоторые авторы [Шайнис В. Н., 1958] считают возможным наследственную передачу неполноценного строения вен и их варикозного расширения. Кострамов И. А. (1951) отмечает появление врожденной слабости соединительной ткани всего организма, когда варикозное расширение вен нижних конечностей сочетается с грыжами, геморроем, плоскостопием. Третьи авторы большое значение в этиологии варикозного расширения вен нижних конечностей придают эндокринному фактору. Как уже отмечалось выше, женщины в зрелом возрасте гораздо чаще имеют первичное варикозное расширение вен нижних конечностей, чем мужчины. Это объясняется анатомическими и функциональными особенностями женского организма: более широкий таз у женщин с большим перегибом вен конечностей при впадении их в тазовые вены, переполнение тазовых вен кровью во время менструации. Тонкостенные вены у женщин имеют «слабую опору» со стороны окружающих мягких тканей, что ведет к более частому заболеванию женщин. Основным фактором является беременность и особенно частая беременность с коротким интервалом.

Патологическая анатомия. Варикозному расширению подвергаются преимущественно подкожные вены нижних конечностей, входящие в систему большой подкожной вены. Очень редко варикозному расширению подвергаются ветви малой подкожной вены. В начале болезни происходят гипертрофия и новообразование клеточных элементов, что приводит к значительному утолщению венозной стенки. В дальнейшем параллельно с гипертрофией мышечных элементов происходит их гибель с последующим размножением соединительных клеток. Растяжение венозной стенки, возникающее в результате гибели мышечных клеток подкожных вен, стимулирует продуцирование коллагеновых волокон фибробластами. Нервные элементы, расположенные в стенке вены, вовлекаются в процесс вторично и создают новый отрицательный фактор, приводящий к потере функции гладкой мускулатуры венозной стенки — атонии. Стенка варикозной вены резко утолщается, но это утолщение неравномерно и чередуется со значительным истончением стенки в отдельных местах. Вена удлиняется, делается извилистой, в ней образуются множественные выпячивания, достигающие иногда диаметра 2—3 см. Кроме того, у подавляющего большинства больных (85%) с варикозным расширением вен нижних конечностей имеется выраженная недостаточность клапанов по всему стволу большой подкожной вены.

Патологическая физиология. Давление в венах нижних конечностей значительно изменяется с изменением положения тела при движении. В начальных стадиях расширения вен, когда отсутствуют признаки недостаточности клапанов, венозное давление, определяемое при вертикальном положении больного, соответствует нормальным цифрам — 75—120 мм вод. ст. При дальнейшем течении болезни и особенно при наличии признаков клапанной недостаточности давление в варикозных венах возрастает до 500—800 мм

вод. ст. и более. Повышение венозного давления в поверхностных венах ведет к дальнейшему раскрытию физиологически неактивных артериовенозных прекапиллярных анастомозов, через которые происходит сброс артериальной крови в вены, что в свою очередь еще более повышает венозное давление. В положении стоя и при ходьбе у этих больных возникает нарушение оттока крови из вен нижних конечностей, застой ее в венах в количестве до 500—1000 и даже 2000 мл. Давление в венах голени и стоп может быть выше артериального давления. Это приводит к затруднению перехода крови из капилляров кожи и подкожной клетчатки в венулы и вены с развитием стаза в артериолах и капиллярах и переходом жидкой части крови в ткани, кожу и в подкожную клетчатку с последующим развитием трофических изменений на голених и стопах.

Клиника. Клиническая картина варикозного расширения вен нижних конечностей различна и зависит главным образом от стадии заболевания. Выделяют две стадии варикозного расширения поверхностных вен нижних конечностей: стадию компенсации (А, Б) и стадию декомпенсации (без трофических нарушений, с трофическими нарушениями) [Савельев В. С. и др., 1972]. В стадии компенсации, которая может длиться годами и десятилетиями, больные обычно не предъявляют жалоб или же их жалобы незначительны и сводятся к ощущению тяжести и полноты в ногах, иногда ноющих болей, судорожных сокращений мышц ночью. У некоторых больных после длительной ходьбы появляется пастозность на внутренней поверхности нижней трети голени. Стадия декомпенсации при соответствующем лечении может продолжаться довольно длительно, не переходя в фазу осложнений. Фаза осложнений всегда характеризуется выраженной хронической венозной недостаточностью. Быстро нарастают отеки, усиливается кожный зуд, лиша больные покоя и сна, на коже голени появляются трофические расстройства, выпадают волосы, развивается экзема или возникают язвы. Подкожная клетчатка индурируется, присоединяются тромбозы, лимфангоиты, возникают кровотечения из лопнувшей вены, реже присоединяется слоновость с частыми рецидивами рожистого воспаления.

Диагностика. Начинать исследование больного необходимо с осмотра пораженной конечности. При этом следует обращать особое внимание на состояние кожных покровов, степень их трофических изменений, определять разность в объеме конечностей, измерять кожную температуру. Особое внимание следует уделять варикозным венам, их расположению, калибру, степени извитости, напряженности. Определение функциональной способности клапанного аппарата поверхностных и перфорантных вен, а также проходимость глубоких вен проводится с использованием *классических функциональных проб*. Для выявления клапанной недостаточности поверхностных вен чаще используется проба Броди—Троянова—Тренделенбурга. Для выявления несостоятельности перфорантных вен наиболее демонстративными являются проба Претта и трехжгутовая проба Барроу—Купера—Шейниса. Среди проб, выявляющих проходимость и функциональное состояние глубоких вен, наиболее известна проба Мэйо—Претта или проба Дельбе—Пертеса.



Особую диагностическую ценность представляет рентгеноконтрастное исследование вен—*флебография*.

Лечение. Операция показана в тех случаях, когда первичный варикоз сопровождается хронической венозной недостаточностью, и при явлениях расстройства кровообращения в нижних конечностях с присоединением к варикозу различных осложнений — экзем, дерматита, язв, тромбфлебита варикозных узлов. Существующие способы лечения варикозного расширения вен нижних конечностей можно разделить на 4 группы: 1) консервативные; 2) склерозирующие (инъекционные); 3) хирургические; 4) комбинированные.

Консервативные методы лечения варикозных вен нижних конечностей малоперспективны и по существу сводятся к компрессионной терапии, достигаемой постоянным ношением эластических чулок и бинтов. Естественно, что какого-либо излечения при этом не наступает. Поэтому консервативную терапию следует рекомендовать только тем больным, для которых оперативное лечение противопоказано.

В последние годы в нашей стране и за рубежом стала широко применяться склерозирующая терапия, основанная на том, что некоторые вещества, введенные в просвет вены, вызывают деструкцию интимы и коагуляцию крови с последующим развитием склероза стенки сосуда и облитерацией его просвета. Склеротерапия завоевывает широкое поле применения. Популярность этого метода лечения объясняется, с одной стороны, его простотой, возможностью осуществления в поликлинических условиях, неплохим косметическим эффектом и, с другой стороны — появлением новых надежных специальных склерозирующих веществ типа «Тромбовар» и «Склеровен». Склерозирующая терапия может применяться как самостоятельный метод только по строгим показаниям при начальных формах варикозного расширения вен нижних конечностей.

Наибольшее распространение в настоящее время имеют оперативные способы лечения. К операции предъявляется следующее требование — она должна полностью ликвидировать обратный ток крови в систему большой или малой подкожной вен из подвздошной или бедренной вен, ликвидировать ток крови из глубоких вен в подкожные вены через перфорантные вены с пораженными клапанами и, наконец, обеспечить отток крови из нижних конечностей, в основном по глубоким венам. Подобная операция должна быть радикальной и предусматривает полное иссечение варикозно измененных подкожных вен с их нефункционирующим клапанным аппаратом, вплоть до места их впадения в бедренную или подколенную вену, а также пересечения всех перфорантных вен, имеющих несостоятельные клапаны. Поэтому хирурги при оперативном лечении используют комплекс из нескольких оперативных вмешательств. Наиболее часто применяют операцию Троянова — Тренделенбурга в сочетании с операцией Беккока или Моделунга и лигатурными методами или операцию Беккока в сочетании с инъекционным склерозирующим лечением в послеоперационном периоде.

При трофических расстройствах и язвенных осложнениях для ликвидации у больных хронической венозной недостаточности необходимо корректировать

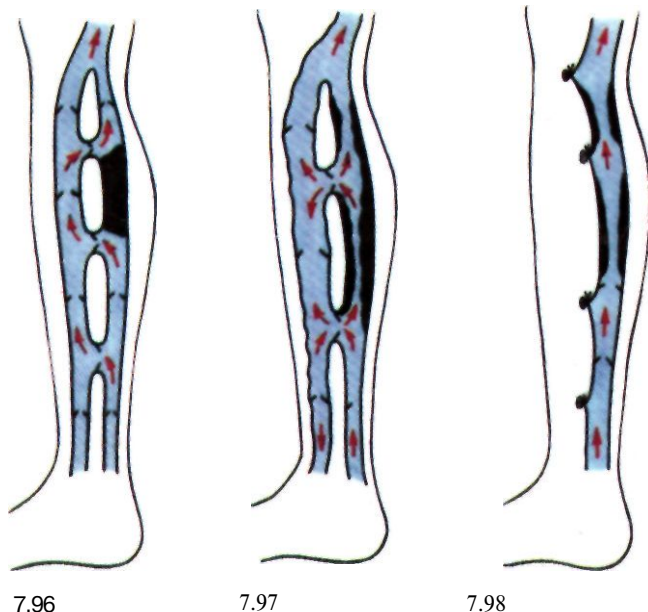
кровоток не только в поверхностных венах, но и в глубокой и межоточной системах. Таким больным показана операция Линтона, включающая в себя полное иссечение большой и малой подкожной варикозно расширенных вен тем или иным способом (чаще всего по методу Беккока), широкое вскрытие апоневроза на медиальной или задней поверхности голени, перевязку и рассечение перфорантных вен под апоневрозом и в ряде случаев дубликаторное восстановление целостности апоневроза. В 1955 г. чешские хирурги П. Фирт и Л. Гейгал начинают применять разработанный ими новый метод эндоваскулярной электрокоагуляции варикозных вен нижних конечностей. Этот метод в настоящее время нашел ряд сторонников, которые, постоянно совершенствуя его, получают хорошие непосредственные и отдаленные результаты. После операции больного укладывают в постель с приподнятым ножным концом на 15—20°; головной конец кровати должен находиться в горизонтальном положении. Сразу после операции разрешается двигать ногами, а на следующий день больной может начать ходить. С первых дней после операции необходимо туго бинтование ног эластическими бинтами, которые больной должен носить не менее 2 мес после операции.

Результаты. В ближайшем послеоперационном периоде у больных, перенесших операцию по поводу варикозного расширения вен нижних конечностей, наиболее серьезными осложнениями следует считать возникновение тромбоза и тромбфлебита глубоких вен. Рецидивы варикозного расширения вен нижних конечностей после современных радикальных операций возникают относительно редко. Большинство авторов отмечают рецидивы в 8—10% случаев.

#### 7.14.2. ПОСТТРОМБОФЛЕБИТИЧЕСКИЙ СИНДРОМ НИЖНИХ КОНЕЧНОСТЕЙ И ТАЗА

Этиология. В 95% случаев хроническую венозную непроходимость обуславливают острые тромбфлебиты. Они переходят в свою дальнейшую стадию развития или стадию осложнений, вызывая хроническую непроходимость магистральных вен с образованием так называемой хронической недостаточности и развитием ПТФС. Наиболее частой его локализацией является система нижней полую вены, но и в различных отделах этой венозной системы он также имеет «излюбленные» локализации, сочетающиеся с хронической венозной непроходимостью этих венозных стволов. По нашим данным (Л. И. Клионер), больные с поражением системы нижней полую вены и наиболее часто встречающимися локализациями ПТФС делятся на три группы. Наибольшую группу составляют больные с поражением глубоких вен нижних конечностей, на втором месте — больные с хронической непроходимостью илеофemorального сегмента и на третьем — больные с хронической непроходимостью отдельных сегментов или всего ствола самой нижней полую вены.

Патогенез и гемодинамика. При ПТФС наблюдается ряд особенностей патогенеза и гемодинамики. Хорошо известно, что в нормальных условиях основной отток венозной крови (85—90%) происходит через глубокие вены нижней конечности. Часть крови в глубокую венозную систему поступает из подкожных вен через перфорантные вены. Они имеют клапаны, часто одиночные, расположенные как раз на месте впадения перфорантной вены в глубокую полую вену. Эти клапаны в обычных условиях пропускают кровь только в одну сторону — от поверхностных вен в глубокие. При возникновении острого тромбоза участка глубокой венозной системы отток крови из пораженной конечности грубо извращается. Ввиду того что отток венозной крови уже не



7.96. Схема венозного кровообращения при тромбозе глубоких вен.

Кровоток извращен — венозная кровь дистальнее места тромбоза оттекает из глубокой венозной сети по перфорантным венам в поверхностные вены.

7.97. Схема венозного кровообращения при реканализации глубоких вен голени.

Кровоток извращен — венозная кровь по перфорантным и глубоким венам с недееспособными клапанами движется в разных направлениях, застаивается в пораженной конечности.

7.98. Схематическое изображение операции создания оттока венозной крови по глубоким венам при реканализованном тромбозе (операция Линтона).

Поверхностные вены удалены. Перфорантные вены перевязаны и пересечены. Кровоток осуществляется по реканализованным глубоким венам.

может осуществляться через глубокие вены, вся масса крови устремляется через перфорантные вены в обратном направлении в поверхностную венозную сеть. При этом под напором крови происходит расширение просвета перфорантных и подкожных вен, их клапанный аппарат, хотя анатомически еще сохраняется, функционально становится недееспособным (рис. 7.96). Стенки подкожных вен гипертрофируются, но сохраняют свою прямолинейность и осуществляют компенсаторную роль по разгрузке конечности от венозной крови. В дальнейшем испытывая постоянное высокое давление, стенки подкожных вен истончаются, мышечные волокна заменяются соединительнотканными, и начинается сегментарное варикозное расширение подкожной венозной сети, одновременно происходит и разрушение клапанного аппарата. В свою очередь тромботические массы в глубоких венах начинают также подвергаться изменениям: они могут либо организоваться с прорастанием соединительной тканью, либо редко подвергаются септическому расплавлению, однако чаще всего подвергаются реканализации. И чем выраженнее реканализация, тем больше выражены разрушения клапанного аппарата глубоких и перфорантных вен. При выраженной реканализации глубокие вены представляются ригидными склерозированными трубками, лишенными клапанного аппарата. В этот период варикозного расширения подкожных вен, разрушения клапанного аппарата и реканализации тромбов происходит наибольшее извращение кровотока. Кровь по перфорантным венам идет в том и другом направлениях: при

сокращении икроножных мышц струя крови выталкивается из нижней конечности, при их расслаблении — возвращается обратно, так как клапанный аппарат как поверхностных, так и глубоких вен значительно изменен. Кровоток как бы баллотирует в поверхностных и глубоких венах конечности (рис. 7.97). В этот период у ряда больных варикозно измененные подкожные вены с разрушенным клапанным аппаратом только усугубляют явления венозного застоя. Они полностью теряют свою компенсаторную роль, создают порочный круг, усугубляющий хроническую венозную недостаточность конечности. И несмотря на то что реканализованные глубокие вены также лишены клапанного аппарата и функционируют как полые ригидные трубки, направление основного кровотока через них, создаваемого даже искусственным, оперативным путем, значительно уменьшает явления венозной недостаточности конечности, в какой-то степени приближает венозный кровоток к «физиологическому» (рис. 7.98).

Клиника. Основной контингент больных с преимущественным поражением глубоких вен нижних конечностей составляют лица молодого и среднего возраста от 20 до 50 лет. Что касается распределения больных по полу, то большинство авторов считают, что у женщин ПТФС развивается чаще, чем у мужчин. Это объясняется более частым возникновением у женщин острых тромбофлебитов, связанных с родами, абортми. Наиболее типичный симптомокомплекс складывается из боли, отека, вторичного варикозного расширения подкожных вен на голени и бедре, пигментации и истончения кожных покровов, индурации подкожной клетчатки, дерматита и изъязвлений на голени. По мнению И. М. Тальмана (1961), на долю больных с ПТФС приходится 60% всех язв голени. Хорошие результаты лечения подобных язв зависят не от иссечения рубцовой ткани вокруг язвы, а от перевязки и удаления порочных подкожных и перфорантных вен, поддерживающих венозную гипертензию.

Больные с подвздошно-бедренной локализацией ПТФС встречаются реже, чем с поражением глубоких вен нижних конечностей. Поражение левой нижней конечности наблюдается значительно чаще, чем правой, двустороннее поражение — очень редко. Причина преобладания левой нижней конечности связана с особенностями топографо-анатомического расположения артерии и вены и часто правая общая подвздошная артерия сдавливает левую общую подвздошную вену. Клиническая симптоматика при подвздошно-бедренном тромбозе остается в основе такой же, как и при поражении глубоких вен нижней конечности, но имеет некоторые особенности. Боли чаще локализуются в паховой области, на переднезадней поверхности бедра или икроножных мышцах, чаще носят распирающий, тянущий характер. Иногда боли в конечностях сопровождаются болями в пояснично-крестцовой области. Характерной особенностью отека при данной локализации ПТФС является его распространение не только на всю конечность на стороне поражения, но иногда и на половые органы и ягодицу, однако наиболее выражен отек всегда на бедре. При резких степенях отека окружность бедра может увеличиваться на 10 см и более. У некоторых больных с длительно существующим подвздошно-бедренным тромбозом отмечается значительное варикозное расширение подкожных вен передней брюшной стенки на стороне поражения и над лобком. Этот симптом обусловлен развившейся системой анастомозов между наружными срамными венами обоих бедер [Клио-

нер Л. И., 1969]. Среди данного контингента больных язвы наблюдаются реже и то при сочетанном ПТФС, поражающем как глубокие вены голени, так и подвздошно-бедренные вены.

Закупорка нижней полой вены — одна из наиболее тяжелых по своему клиническому течению и исходам форм хронической венозной непроходимости. Данная группа больных составляет приблизительно 7% всех больных с поражением системы нижней полой вены. Как правило, развитие непроходимости ствола нижней полой вены сочетается с илеофemorальным тромбозом, являясь его продолжением или осложнением при восходящих формах процесса. Клиническая картина синдрома нижней полой вены, так же как и синдрома верхней полой вены, складывается из симптомокомплекса, особенности которого зависят в основном от уровня закупорки ствола нижней полой вены. Наиболее тяжелые формы этого синдрома наблюдаются при высоких окклюзиях ствола, когда закупорка нижней полой вены сочетается с непроходимостью печеночных или почечных вен и с развитием синдрома Хиари или нефротического компонента. При поражении нижнего, инфраренального сегмента нижней полой вены в сочетании с поражением глубокой венозной сети конечностей клиническая картина складывается из проявлений наиболее тяжелых симптомов ПТФС, захватывающего всю конечность. В отличие от двух предыдущих видов локализации первичного тромботического аффекта (в глубоких венах голени или илеофemorальном сегменте) закупорка нижней полой вены всегда обуславливает развитие двустороннего поражения нижних конечностей. Боли носят разлитой характер, распространяясь на нижнюю конечность, паховую область, ягодицы и брюшную полость. Отек выражен: у большинства больных окружность бедра и голени увеличивается на 8—10 см и более. Отек распространяется равномерно на всю нижнюю конечность, вплоть до стопы, нередко захватывает половые органы, ягодицы и переднюю брюшную стенку. Подкожные вены варикозно расширены на голени, меньше — на бедре, особенно сильно — над лобком и по переднебоковым отделам брюшной стенки. Направляясь вверх, они анастомозируют с поверхностными венами грудной стенки. Множественные трофические язвы на обеих ногах характерны для закупорки нижней полой вены.

Классификация ПТФС. Наиболее популярна классификация Г. Н. Pratt (1964), внедренная в отечественную флебологию М. И. Кузиным и В. Я. Васютковым (1966). Авторы делят ПТФС на отечно-болевую, варикозную и язвенную формы. Наиболее полную классификацию предлагают В. С. Савельев и соавт. (1972). Они делят ПТФС по локализации: нижний (бедренно-подколенный), средний (подвздошно-бедренный), верхний (нижняя полая вена) сегменты; по типу: локализованный, распространенный; по форме: отечный, отечно-варикозный; по стадиям: компенсация, декомпенсация (без трофических нарушений, с трофическими нарушениями).

Л. И. Клионер и В. И. Русин (1980) классифицируют ПТФС: А — по локализации: 1) весь ствол НПВ или его сегменты (надпочечный, почечный, подпочечный); 2) подвздошный; 3) подвздошно-бедренный; 4) бедренный сегменты. Б — по состоянию проходимо-

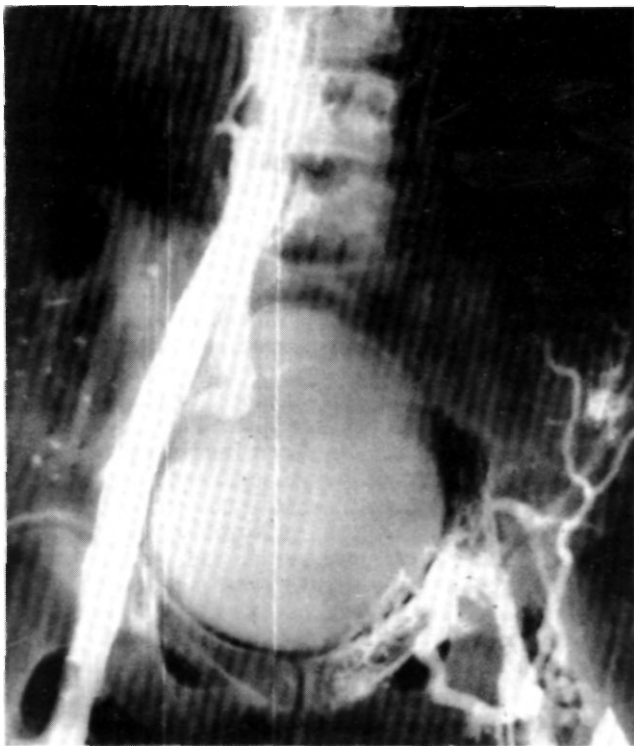сти сосуда: облитерация, частичная и полная реканализация. В — по степени нарушения кровотока, субкомпенсированная, компенсированная.

Диагностика. Для диагностики хронической недостаточности магистральных вен системы нижней полой вены используют функциональные клинические пробы и различные инструментальные методики.

*Функциональные пробы* позволяют выявить недостаточность клапанов поверхностных и перфорантных вен, проходимость и функциональное состояние глубоких вен.

*Среди проб, выявляющих клапанную недостаточность поверхностных вен*, распространена проба Броди—Троянова—Тренделенбурга. Для ее выполнения у больных в положении лежа поднимают исследуемую конечность до опорожнения варикозно расширенных поверхностных вен. Далее, место впадения большой подкожной вены в бедренную прижимают пальцем или на верхнюю треть бедра накладывают жгут. Больной становится на ноги. Через некоторое время жгут снимается, при этом спавшиеся варикозные вены сверху быстро и туго заполняются обратным током крови. Это положительный результат пробы, указывающий на недостаточность клапанного аппарата устья и ствола большой подкожной вены при ее быстром ретроградном заполнении. При отрицательном результате поверхностные вены быстро (в течение 5—10 с) заполняются кровью до снятия компрессии в овальной ямке, причем их наполнение не увеличивается при устранении компрессии. В данном случае клапанный аппарат большой подкожной вены сохранен, но клапаны перфорантных вен поражены, ибо заполнение поверхностных вен произошло из глубокой венозной сети через перфорантные вены с недееспособными клапанами.

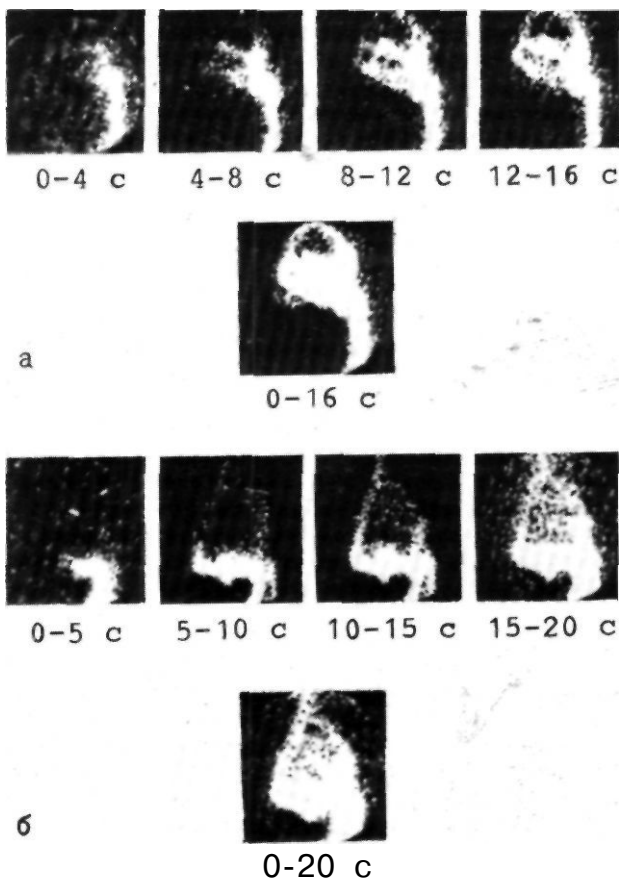
Наиболее часто используемой *пробой, выявляющей несостоятельность перфорантных вен*, является проба Претта. В положении больного лежа после опорожнения варикозно расширенных вен в верхней трети бедра накладывается резиновый жгут, сдавливающий большую подкожную вену. Затем на конечность накладывают эластический бинт от пальцев до жгута, и больной становится на ноги. Эластический бинт начинают снимать сверху, виток за витком. При образовавшемся промежутке между жгутом и бинтом в 10—15 см сверху накладывают второй эластический бинт, которым постепенно сверху вниз обвивают конечность вслед за сжимающимися турами первого бинта. Появление напряженного сегмента варикозной вены между двумя бинтами свидетельствует о несостоятельности клапанного аппарата перфорантной вены, через которую заполняется из глубокой венозной сети данный сегмент подкожной вены. Проба Барроу—Купера—Шейниса или трехжгутовая проба основана на том же принципе, что и проба Претта. На исследуемую конечность накладывают 3 жгута: в верхней трети бедра, над коленным суставом и ниже коленного сустава. Наполнение сегмента поверхностной вены между жгутами при переводе большого в вертикальное положение свидетельствует о несостоятельности перфорантных вен в этом сегменте. При смещении жгутов навстречу друг другу можно более точно определить локализации несостоятельной перфорантной вены.



7.99. Флебограмма при окклюзии левых подвздошных вен.

Наиболее распространена проба Мейо — Претта, выявляющая проходимость и функциональное состояние глубоких вен, при которой больному в горизонтальном положении накладывают резиновый жгут на верхнюю треть бедра. Затем эту конечность туго бинтуют эластическим бинтом от пальцев стопы до верхней трети бедра. Больной ходит 20—30 мин. Если неприятных и болевых ощущений у него нет, то это свидетельствует о хорошей проходимости глубоких вен и, наоборот, появление распирающих болей в области голени говорит о нарушении проходимости глубоких вен. Ряд авторов отдают предпочтение функциональной пробе Дельбе — Пертеса, при которой в вертикальном положении при максимальном заполнении поверхностных вен на верхнюю треть бедра накладывают жгут. Затем больной ходит 5—10 мин. Быстрое (в течение 1—2 мин) опорожнение поверхностных вен свидетельствует о хорошей проходимости глубоких вен и полноценности клапанного аппарата перфорантных вен. Если при ходьбе поверхностные вены не спадаются и, наоборот, их наполнение увеличивается, появляются распирающие боли, это свидетельствует о непроходимости глубокой венозной системы.

Наиболее ценной диагностической методикой при исследовании данной патологии больных является рентгеноконтрастная флебография. В данном случае дистальная флебография может сочетаться с тазовой при исследовании больных с подвздошно-бедренной локализацией ПТФС и тазовая флебография — с ретроградной каваграфией при подвздошно-кавальной локализации хронической венозной непроходимости. В последние годы часто используют одномоментную ретро- и антеградную флебографию, позволяющую добиться одновременного контрастирования подвздошных вен и вен нижних конечностей. Дистальная флебография выполняется обычно введением контрастного вещества в тыльную вену межпальцевого промежутка стопы путем ее венесекции. Тазовую обтурационную флебографию осуществляют с помощью двух катетеров, вводимых по Сельдингеру через коллатеральную бедренную вену. Один катетер с баллоном устанавливается над бифуркацией нижней полой вены, дистальнее устья почечных вен, затем баллон заполняется физиологическим раствором и полностью окклюзирует просвет нижней полой вены. Второй катетер используется для введения контрастного вещества, так что его конец устанавливается в общей подвздошной вене на стороне пораженной конечности. Для определения верхней границы тромбоза при поражении нижней полой вены выполняется



7.100. Различные варианты радионуклидной флебографии при тромбозе подвздошных вен после введения препарата в глубокую (а) и поверхностную (б) венозные системы нижней конечности.

а — кровоток по бедренной вене (препарат введен после наложения жгута); б — кровоток по поверхностной вене (препарат введен без наложения жгута).



ретроградная илеокаваграфия через левую подключичную вену путем ее пункции. Флебографическая семиотика при ПТФС складывается в основном из: а) неровности контуров и неравномерности заполнения контрастным веществом того или иного венозного сегмента («симптом резинки»); б) дефектов наполнения; в) частичного отсутствия заполнения участков в системе глубоких вен; г) полного отсутствия заполнения участков магистральных вен; д) наличия избыточной коллатеральной сети (рис. 7.99).

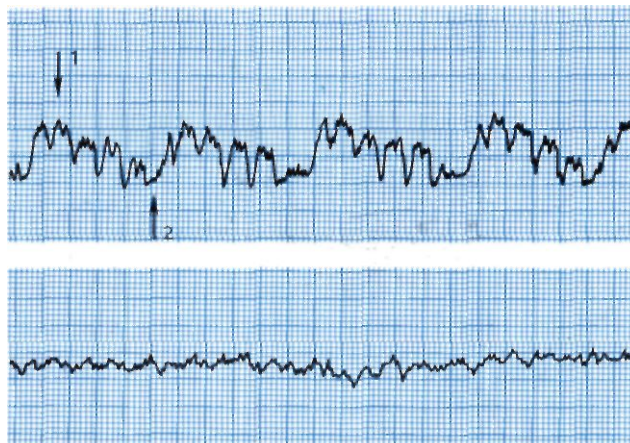
*Радионуклидная флебография* является малотравматичным, высокоинформативным методом определения скорости и характера венозного кровотока (рис. 7.100).

*Ультразвуковая флоуметрия*, основанная на эффекте Доплера, впервые была применена для исследования больных с ПТФС подвздошно-бедренной локализации Л. И. Клионером, В. И. Русиным (1982). Она определяет линейную скорость кровотока по принципу восприятия и усиления сдвига частот, происходящих при прохождении ультразвука через движущуюся кровь. Метод неинвазивный, поэтому очень удобен и безвреден при многократном исследовании больных на разных до- и послеоперационных этапах. Об изменениях скорости кровотока судят по звуковому сигналу, возможна и графическая запись (рис. 7.101).

*Флебоданометрия* является одним из дополнительных тестов при определении хронической непроходимости магистральных вен. При выраженном варикозном расширении вен нижних конечностей цифры венозного давления увеличиваются до 150–170 мм вод. ст., а при ПТФС могут достигать 200 мм вод. ст. (норма 100–120 мм вод. ст.). В положении стоя венозное давление колеблется в широких пределах — от 750 до 1300 мм вод. ст.

Лечение. Несмотря на то что в вопросах клиники и специальных методов диагностики при ПТФС различной локализации имеются общие подходы, методы хирургического лечения данной патологии совершенно различны. Если у наиболее многочисленной группы больных с ПТФС глубоких вен нижней конечности в настоящее время успешно выполняют операции типа Линтона, то при всех других типичных локализациях ПТФС (подвздошно-бедренной, тазовидно-кавальной) производят совершенно иные виды пластических операций.

Всю модифицированную операцию Линтона можно условно разделить на три этапа: 1) иссечение всей системы большой и малой подкожных вен; 2) перевязка и пересечение или иссечение перфорантных вен на голени под апоневрозом; 3) пластика апоневроза. Первый этап операции по существу ничем не отличается от операций по удалению варикозно расширенных вен. В зависимости от навыков хирурга в данном случае можно воспользоваться любым из применяемых способов удаления варикозных вен. Нужно учесть, что следует удалять только варикозно расширенные вены. Если, например, на голени имеется варикоз, а на бедре стенки подкожных вен без видимых изменений, то на бедре подкожные вены удалять не следует, так как они играют определенную компенсаторную роль по оттоку венозной крови от пораженной конечности у больного с ПТФС. Второй этап операции начинается широким кожным разрезом по внутренней поверхно-

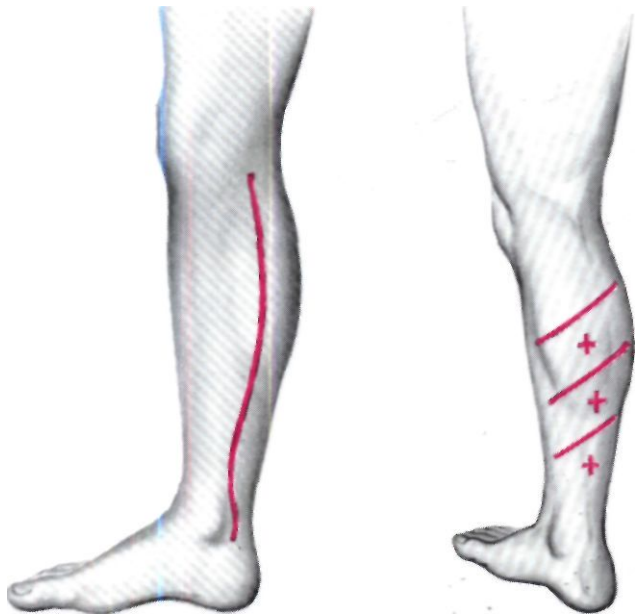

7.101. Вид кривой линейной скорости кровотока у больного с тромбозом левой общей подвздошной вены, записанной при помощи ультразвукового флоуметра.

Верхняя кривая — с правой непораженной бедренной вены: ясно видны волны венозного кровотока и циклические респираторные колебания; 1 — пик выдоха; 2 — пик вдоха.

Нижняя кривая — на стороне поражения с левой бедренной вены: кровоток имеет постоянную линейную скорость, пульсовые волны венозного кровотока отсутствуют.

сти голени, начиная чуть ниже коленного сустава и почти до внутренней лодыжки (рис. 7.102). Образуется обширная рана длиной 20 см и более, дном которой является, как правило, довольно мощный слой индуцированной, склерозированной очень плотной клетчатки. В пределах раны необходимо иссечь эту патологически измененную клетчатку, после чего обнажается апоневроз, охватывающий мышцы голени. Далее по длине раны широко вскрывается апоневроз, под ним обнажаются перфорантные вены, которые располагаются главным образом по внутренней задней поверхности голени, обычно в количестве 5–8, в различной степени расширенные и измененные, диаметр их может достигать в отдельных случаях 8–10 мм, приближаясь к диаметру большой подкожной вены на голени. По мере тупой препаровки и обнажения перфорантные вены перевязываются двумя лигатурами, между которыми рассекаются. После второго этапа в типичной операции Линтона рана послойно зашивается наглухо и операция заканчивается. В ряде случаев мы предпочитаем производить еще третий этап операции, направленный на пластику апоневроза. При некотором сужении апоневроза и «усилении» его стенки мышцы голени получают лучшую точку опоры, что приводит к их более полному и мощному сокращению. Поэтому края апоневроза не просто сшиваются, а создается дубликатура его точно так же, как это делается при пластике пахового канала по С. И. Спасокукоцкому. При определении показаний к операции Линтона следует учитывать наличие трофических язв. При неподдающихся консервативному лечению язвах следует оперировать после тщательной и длительной (не менее 1 нед) предварительной санации язв различными антисептическими растворами. Во время операции нужно стремиться к тому, чтобы кожный разрез прошел как можно дальше от язвенной поверхности, ибо зона



7.102

7.103

7.102. Проекция кожного разреза на голени при операции Линтона.

7.103. Схема разрезов для пересечения и перевязки перфорантных вен (указаны крестами) при операции Линтона в модификации Де Пальма.

язвы является зоной наибольших трофических изменений тканей, которые плохо срастаются в послеоперационном периоде. В данном случае лучше использовать доступ по Фельдеру, проходящий строго по задней поверхности голени от ахиллова сухожилия до подколенной ямки. В других случаях для доступа к перфорантным венам при выраженных трофических нарушениях может быть использована операция R. De Palma (1974), который вместо продольного разреза Линтона производит несколько косых поперечных небольших разрезов по линиям, параллельным кожным складкам (рис. 7.103).

**Хирургическое лечение больных с различной локализацией ПТФС в венах крупного калибра.** У больных с непроходимостью магистральных вен крупного калибра лучшей операцией является аутовенозное шунтирование, несмотря на все свои недостатки, главными из которых являются трудности подыскания шунта нужного диаметра и длины. Единственным «свободным» трансплантатом может быть большая подкожная вена бедра на всем ее протяжении.

При подвздошно-бедренном тромбозе выполняются различные шунтирующие операции. В одних случаях накладывается сафенобедренный шунт (операция Де Пальма), в других — подвздошно-бедренный или бедренно-бедренный шунт. При изолированных подвздошно-бедренных тромбозах оптимальным является сафенобедренный шунт с использованием в качестве шунта большой подкожной вены «на ножке» (рис. 7.104). При небольших по протяженности тромбозах, возникших вследствие сдавления вены рубцами

после ножевого ранения или травмы вены во время операции, хорошее впечатление оставляют короткие свободные аутовенозные шунты, которые анастомозируются своими концами с пораженной веной выше и ниже места закупорки (бедренно-бедренные, подвздошно-бедренные, подвздошно-подвздошные шунты).

За последние годы предложены новые варианты пластических операций. Так, А. Н. Введенский (1979) рекомендует накладывать анастомозы между бедренной веной после ее частичной резекции и глубокой веной бедра, так как клапанный аппарат глубокой вены бедра меньше страдает при ПТФС.

Последнюю группу больных составляют лица с непроходимостью ствола нижней полой вены. Изолированный тромбоз ствола нижней полой вены так же, как и его отдельных сегментов (надпочечного, почечного и подпочечного), встречается довольно редко. Хирургическое лечение таких больных возможно только в тех случаях, когда, во-первых, распространение тромбоза к периферии заканчивается где-то на уровне бедренных вен, и чем выше, тем лучше. Во-вторых, проксимально тромб не должен доходить до почечных вен, ибо необходим участок подпочечными венами для наложения проксимального анастомоза при выполнении операции аутовенозного шунтирования. В данном случае можно наложить аутовенозный бедренно-кавальный или подвздошно-кавальный одно- и двусторонние шунты. Однако, к сожалению, подобная «идеальная» локализация тромбоза встречается довольно редко.

При пластических венозных операциях в последние годы стали пользоваться временным, сроком на 3—4 нед, наложением артериовенозных свищей, повышающих в 5—7 раз скорость венозного кровотока и тем самым препятствующих раннему тромбозу шунтов [Клионер Л. И., Русин В. И., 1983]. Искусственные артериовенозные свищи создаются различными способами: с помощью анастомоза бок в бок, с использованием коллатеральной ветви и наложением анастомоза конец в бок, с использованием аутовенозной надставки. Для этой же цели используют и шунтирование по методу Скрибнера, применяемое при гемодиализе, когда часть силиконовой трубки находится на поверхности кожи. Чаще при ПТФС подвздошно-бедренной локализации при перекрестном сафенобедренном шунтировании накладывают артериовенозный свищ при помощи большой подкожной вены пораженной стороны. Анастомоз между трансплантатом (большая подкожная вена) и бедренной веной накладывается бок в бок, а избыточная культя трансплантата вшивается конец в бок в поверхностную бедренную артерию (рис. 7.105) по типу «рукоятки корзинки».

Результаты. Непосредственные хорошие результаты после выполнения операции Линтона получены у 86% больных. Отдаленные результаты через 6 лет были хорошими и удовлетворительными у 84% оперированных больных [Клионер Л. И., 1969]. При восстановительных операциях аутовенозного шунтирования в непосредственном послеоперационном периоде основная масса больных имела гладкое течение (81,5%), у 10,4% отмечен тромбоз шунта. В отдаленные сроки наблюдения от 1 до 5 лет тромбоз шунта наступал

еще у 19% больных. Следовательно, общее количество тромбозов шунтов в ближайшем и отдаленном послеоперационном периоде равнялось 29,4% по отношению ко всем операциям аутовенозного шунтирования.

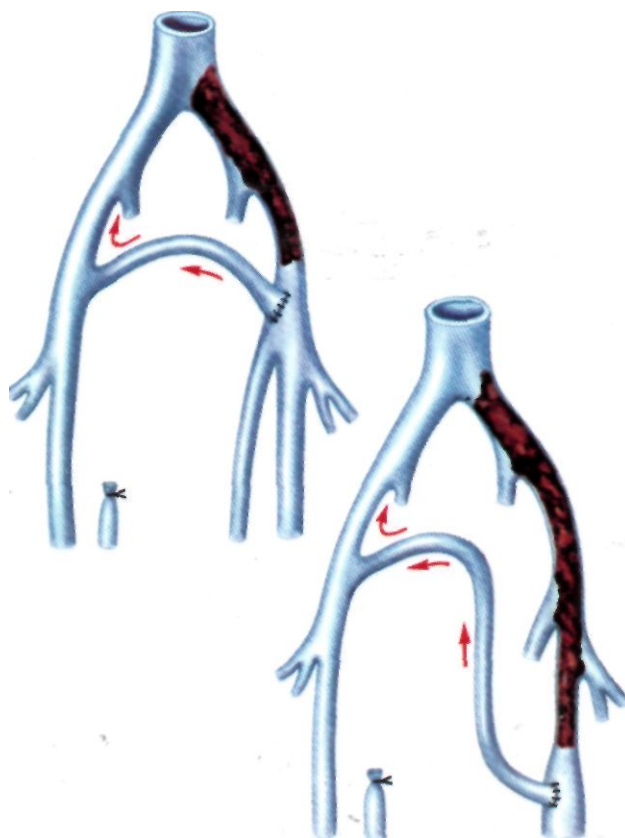
## 7.15. ОККЛЮЗИИ СИСТЕМЫ ВЕРХНЕЙ ПОЛОЙ ВЕНЫ

Острая и хроническая венозная недостаточность в системе верхней полой вены развивается гораздо реже, чем в системе нижней полой вены, и соответствует соотношению 1:5 [Клионер Л. И. и др., 1984]. Причины развития острой и хронической венозной непроходимости в системе полых вен также различны. Так, если в системе нижней полой вены как острая, так и хроническая венозная непроходимость является, как правило, следствием венозного тромбоза, то в системе верхней полой вены развитие непроходимости часто связано с различными внесосудистыми факторами. Ствол верхней полой вены как в изолированном виде, так и в сочетании с безымянными венами крайне редко поражается первичным острым тромботическим процессом. Непроходимость этих венозных сегментов развивается постепенно вследствие сдавления их извне чаще всего злокачественными опухолями легких или средостения. Острый венозный тромбоз чаще развивается в подключично-подмышечном венозном сегменте и носит название синдрома Педжета—Шреттера. Однако истинный острый тромбоз подключичной вены, связанный с физической нагрузкой, отмечается лишь у части больных с синдромом Педжета—Шреттера. Другие больные этой группы, как правило, остро начала болезни не отмечают, с каким-либо определенным фактором его не связывают и соответственно поступают в клинику уже в хронической стадии болезни, которую более правильно называть ПТФС верхних конечностей. Таким образом, с этиопатогенетической и методологической точек зрения в данной главе совместно описываются все стадии синдрома Педжета—Шреттера и так называемого синдрома верхней полой вены, поэтому данная глава и называется не «острая» или «хроническая венозная недостаточность», а «окклюзии системы верхней полой вены».

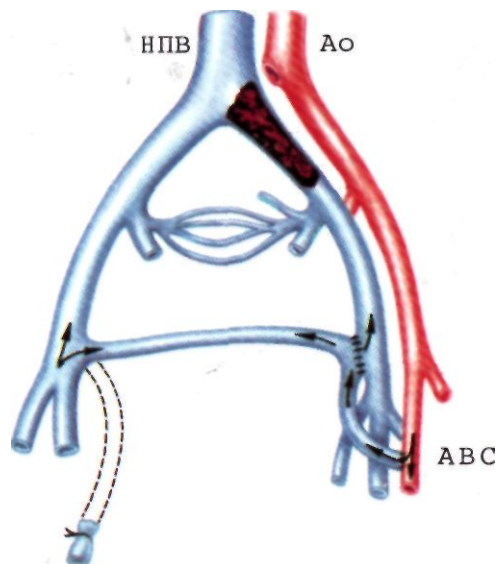
### 7.15.1. СИНДРОМ ПЕДЖЕТА-ШРЕТТЕРА И ПТФС ВЕРХНИХ КОНЕЧНОСТЕЙ

Впервые в 1875 г. J. Paget описал два случая заболевания с явлениями нарушения венозного оттока в верхних конечностях, связанного с тромбозом магистральных вен. L. Schroetter (1884) впервые высказал предположение о том, что причиной заболевания является травматическое повреждение глубокой вены верхней конечности с последующим тромбозом. Таким образом, приоритет первого описания заболевания остается за L. Schroetter, отметившим связь его с физическим усилием, хотя в литературе данную патологию чаще называют синдромом Педжета—Шреттера, признавая заслуги обоих авторов. Большой литературный материал собрал E. S. R. Hughes (1949). Он обобщил 320 наблюдений исследователей различных стран мира. Впервые в отечественной литературе синдром Педжета—Шреттера описал А. Я. Пытель (1934) и назвал его тромбозом от усилия.

Частота. Всего в мировой литературе описано более 900 наблюдений синдрома Педжета—Шреттера. Ста-

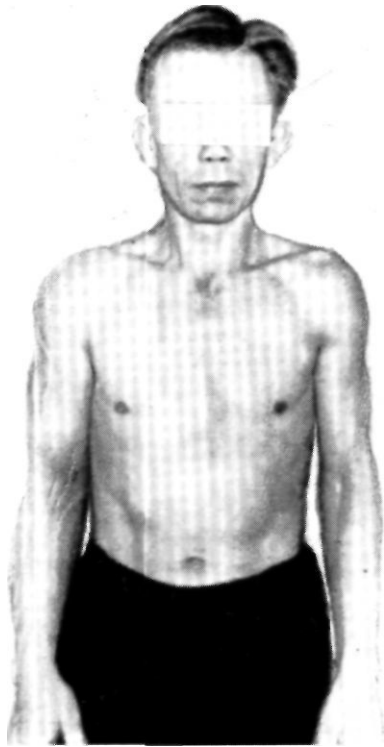

7.104. Варианты сафенобедренного шунтирования при подвздошно-бедренном тромбозе с использованием трансплантата на ножке (операция по методу Де Пальма).



7.105. Схема операции перекрестного сафенобедренного шунтирования с созданием артериовенозного свища (ABC) при помощи избыточной культы большой подкожной вены по типу «рукоятки корзины». НПВ — нижняя полая вена; Ао — аорта.





7.106. Больной с правосторонним синдромом Педжета—Шреттера.  
Правая верхняя конечность отечна, увеличена в объеме.

тистические данные свидетельствуют о том, что мужчины болеют чаще, чем женщины (4:1). Обычно этим заболеванием страдают люди физического труда и спортсмены в возрасте 20—40 лет с хорошо развитой мускулатурой. Заболевание в основном одностороннее.

Этиология и патогенез. Из гипотез, объясняющих причины и механизм развития синдрома Педжета—Шреттера, заслуживают внимания травматическая, инфекционная и нейрогенная. Согласно травматической гипотезе, непрямая травма подключичной и подмышечной вен во время физического усилия ведет к повреждению внутренней оболочки вены и образованию в этой зоне тромба [Schroetter L., 1884]. Нет единого мнения о характере и первичной локализации повреждения вен при физическом усилии. Так, W. Rosental (1962) считал основной причиной тромбоза подмышечной вены отрыв мелких венозных веточек при физическом усилии. Другие авторы [Cadenat P. M., 1970] предполагают, что тромбообразование в вене происходит на фоне разрыва ее стенки при резком подъеме венозного давления, связанного с внезапным мышечным сокращением. J. Sampson (1963) объясняет причину заболевания сужением щели между ключицей и I ребром, где, по его мнению, происходит сдавление подключичной вены. Многие авторы большое значение в развитии заболевания придают различным аномалиям развития плечевого пояса, не исключая деформацию ключицы и I ребра. Выявление во время операции сужения подключичной вены при наличии шейных симпатических узлов послужило основанием для выдвигания нейрогенной гипотезы, сущность которой заключается в наличии патологического очага раздражения в перивенозных тканях, что приводит к нарушению вазомоторного равновесия [Cottalorda J., 1932]. Странники инфекционной гипотезы [Lampe C, Lester J.,

1967] большое значение в развитии процесса придают неспецифической инфекции. Теория основана на повышении температуры во время болезни, лейкоцитозе и увеличенной СОЭ. Как видно из сказанного, основное значение в этиологии и патогенезе болезни придается анатомо-топографическим особенностям подключичной и подмышечной вен и их взаимодействию с окружающими костными образованиями. В этой связи заслуживает интерес теория развития синдрома Педжета—Шреттера, выдвинутая в 1982 г. В. С. Савельевым и Е. Г. Яблоковым. Авторы считают, что при данной патологии происходит травматизация проксимального отдела подключичной вены в реберно-подключичном промежутке, в результате чего образуются внутрисосудистые изменения в виде гипертрофии стенки подключичной вены, а также гипертрофии и ригидности терминального клапана внутренней оболочки. В дальнейшем все это приводит к тромбозу подключичной вены.

**Клиника.** Клиническая картина заболевания развивается очень быстро вследствие острой закупорки магистральной вены и проявляется различными симптомами. Основные из них: прогрессирующий отек конечности, сильные боли и цианоз, нарушение кровообращения в конечности, видимое развитие коллатералей, прощупывание по ходу вены плотного тромба, повышение температуры (рис. 7.106). По степени и распространенности отека P. Cadenat (1970) выделил две формы болезни: частичную, когда отек имеется только на конечности, и распространенную, когда он переходит на грудную клетку и подключичную область. Кроме того, по тяжести заболевания автор различает легкую и тяжелую формы. Последняя, прогрессируя, приводит больных к инвалидности.

По характеру развития заболевания E. Loelsen (1969) различает тромботическую и нетромботическую формы. А. Я. Пытель (1934), Б. Ф. Соколовский (1961) придерживаются клинической классификации, выделяя острую и хроническую стадии заболевания. В. Л. Прикупец (1971) выделяет острую и хроническую стадии заболевания, а в острой стадии—три формы: легкую, средней тяжести и тяжелую.

Течение болезни Л. И. Клионер и соавт. (1984) также разделяют на две стадии: острую (болезнь Педжета—Шреттера) и хроническую (ПТФС верхних конечностей). В острой стадии болезни Педжета—Шреттера при развившемся окклюзирующем тромбозе подключичной вены симптомы заболевания становятся постоянными, а интенсивность их быстро нарастает до максимума в течение 24—36 ч. У 11% больных они развиваются сразу после физической нагрузки, у 37% — в течение первого часа, у 37% — в течение последующих часов первых суток и лишь у 15% — по истечении 24 ч. Продолжительность острой стадии болезни Педжета—Шреттера не превышает 2—3 нед. В этот период полностью стихают острые явления, развивается коллатеральная сеть в области плеча и передней грудной стенки соответствующей стороны. В дальнейшем течение заболевания носит стабильный характер с периодическими ухудшениями состояния, т. е. переходит в ПТФС верхних конечностей.

Прогноз жизни при болезни Педжета—Шреттера и ПТФС верхних конечностей абсолютно благоприятен. Однако полного выздоровления не наступает. Такие осложнения заболевания, как эмболия легочной артерии и венозная гангрена, исключительно редки.

**Диагностика.** Рентгенологическое исследование при болезни Педжета—Шреттера и ПТФС верхних конеч-

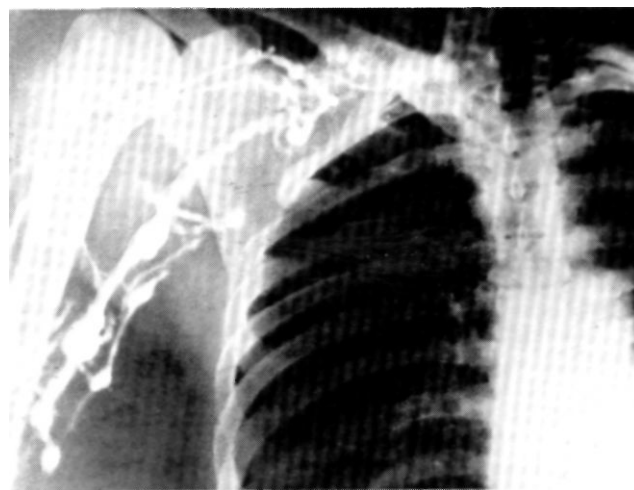

ностей позволяет исключить внутригрудинные процессы, ведущие к венозной закупорке. Кроме того, диагностическая ценность его состоит в возможности выявления шейного ребра, наличие которого некоторые исследователи связывают с возникновением непроходимости подключичной артерии.

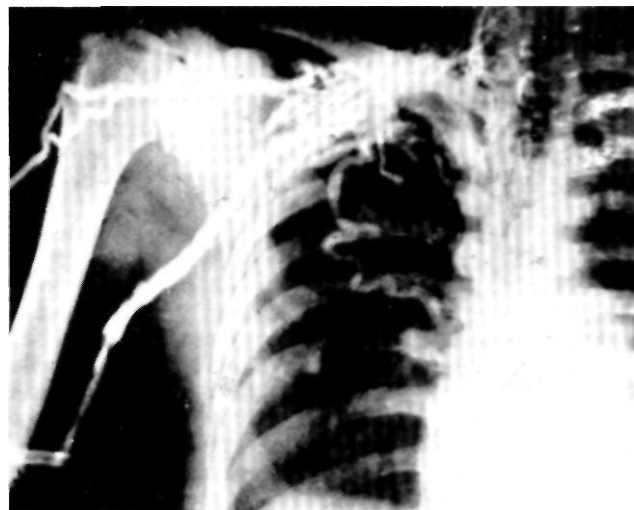*Флебтонометрия* имеет диагностическое значение. При синдроме Педжета—Шреттера венозное давление на пораженной конечности в зависимости от степени тяжести болезни может подниматься до 200—400 мм вод. ст. (в норме — не выше 150 мм вод. ст.).

Исключительно ценно для установления локализации тромбоза, протяженности его и степени развития коллатеральных путей оттока крови *флебографическое исследование*. Оно выявляет ампутацию магистральной вены и отсутствие ее контрастирования, что характерно для всех случаев тромбоза подключичной, подмышечной и плечевой вен (рис. 7.107). Дефекты наполнения магистральной вены при болезни Педжета—Шреттера и ПТФС верхних конечностей являются частыми симптомами тромботической окклюзии вены и объясняются пристеночным тромбозом. Нередко вена перед местом окклюзии оказывается конически суженной циркулярным пристеночным тромбом (рис. 7.108). Множественные дефекты наполнения вены и неравномерность ее контрастирования весьма характерны для тромбоза большой давности с явлениями реканализации и острого пристеночного (неокклюзирующего) тромбоза подключичной вены. Характерным признаком венозной окклюзии наряду с одним или несколькими перечисленными симптомами являются множественные коллатерали, которые в виде сети сопровождают ствол магистральной вены, распространяясь в под- и надключичные области, на боковую поверхность шеи и подмышечную впадину.

Хирургическое лечение. Если функция конечности удовлетворительная или отсутствуют неприятные субъективные ощущения (боль, отек, парестезии и тяжесть в руке), хирургическое лечение не показано. Хирургическое лечение болезни Педжета—Шреттера и ПТФС верхних конечностей, применяющееся в клинической практике, складывается из тромбэктомии при болезни Педжета—Шреттера и венозной пластики в виде аутовенозного шунтирования при ПТФС. Кроме того, в обеих стадиях могут быть предприняты паллиативные операции: венолизис и иссечение различных экстравазальных образований, окружающих и сдавливающих подключичную и подмышечную вены. При необходимости ревизии подключичной вены в тех случаях, когда патологический процесс локализуется в пространстве между I ребром и ключицей и распространяется в сторону венозного угла, L. M. Mc Cleery и соавт. (1961) рекомендуют комбинированный под- и надключичный доступ (рис. 7.109). Этот подход обеспечивает хороший обзор подключичной вены на всем протяжении. Однако существенным недостатком этого доступа является ломаная линия кожного разреза. Лучше использовать дугообразный разрез, начинающийся у медиального края грудноключично-сосцевидной мышцы на 2—3 см выше ключицы, пересекающий последнюю на границе внутренней и средней трети и заканчивающийся на 2—3 см ниже ключицы по передней подмышечной линии (см. рис. 7.109).

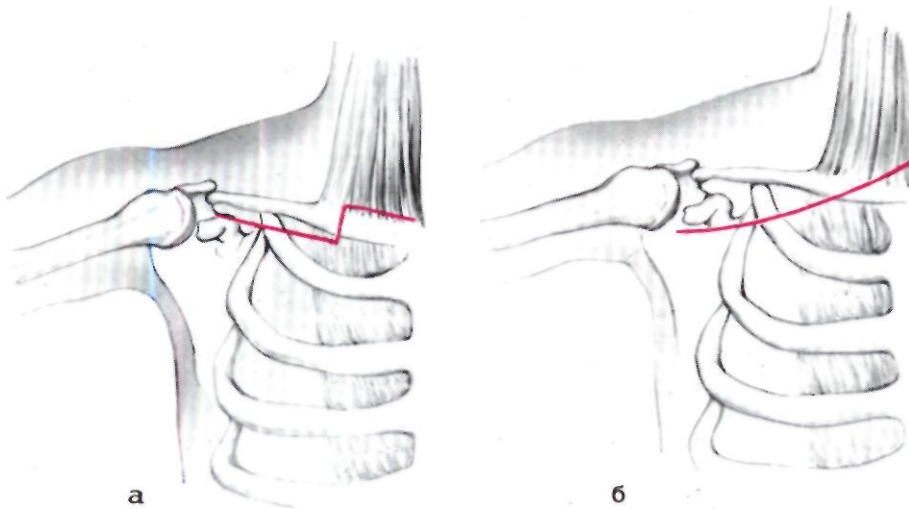


7.107. Флебограмма больного с правосторонним синдромом Педжета—Шреттера. Определяется «ампутация» правой подключичной вены.



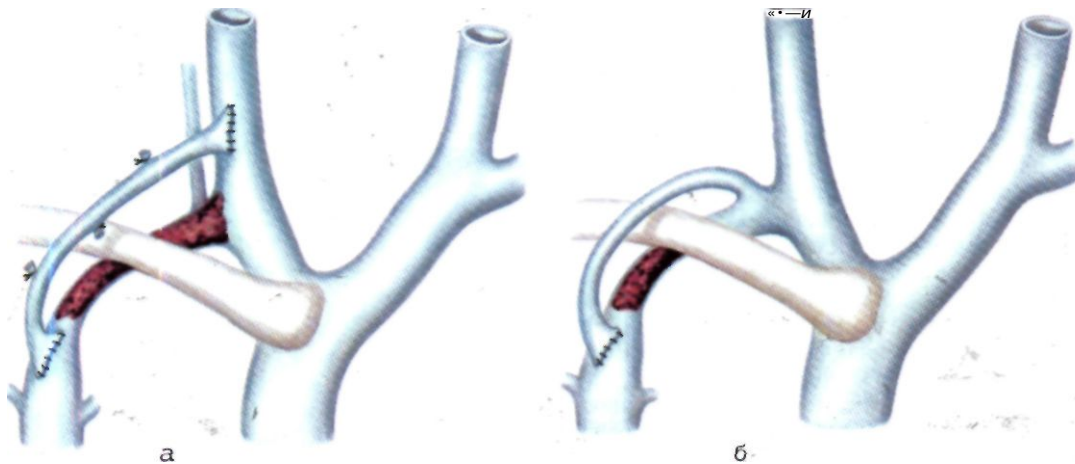
7.108. Флебограмма больного с правосторонним синдромом Педжета—Шреттера. Определяются дефекты наполнения подключичной вены, неравномерность ее контрастирования и широкая коллатеральная сеть венозных сосудов.

Тромбэктомия, к сожалению, еще не нашла широкого применения из-за преувеличения опасности последующих эмболии и повторных тромбозов. Длительное время сообщения о подобных операциях носили казуистический характер. Лишь в последние годы эта операция привлекает все большее число сторонников. Исследования ряда авторов [Бакулев А. Н. и др., 1967; Шалимов А. А., Сухарев И. И., 1984] показали, что при острых тромбозах, подмышечной и подключичной вен тромбэктомия должна быть операцией выбора. Оптимальными сроками операции являются первые дни от момента развития клинической картины



7.109. Доступы к подключичной вене.

*а* — комбинированный под- и надключичный доступ для ревизии подключичной вены; *б* — дугообразным доступ для ревизии подключичной вены.



7. ПО. Схематическое изображение подключично-яремного шунтирования с использованием сегмента большой подкожной вены бедра в качестве трансплантата (*а*) и прямого подключично-наружной яремного шунтирования (*б*). В качестве шунта использована наружная яремная вена. :

заболевания. Хирургическое вмешательство при остром тромбозе подключичной и подмышечной вен должно быть направлено на восстановление проходимости подключичной и подмышечной вен (тромбэктомия) и устранение факторов, определяющих первичную локализацию тромбозов подключичной вены в области реберно-ключичного промежутка (декомпрессия вены — рассечение реберно-ключиковидной связки, иссечение подключичной мышцы, иссечение деформированных клапанов). Только выполнение полного объема операции гарантирует радикальность предпринятого хирургического вмешательства.

**Венозная пластика.** При хронических венозных окклюзиях тромбэктомия невыполнима. Восстановление нарушенной гемодинамики у больных возможно при помощи пластических и реконструктивных операций, которые в последние годы применяют ряд хирургов [Клионер Л. И., 1969; 1984; Клемент А. А. и др., 1969;

Введенский А. Н., 1979; Шалимов А. А. и др., 1984]. Клиническое применение нашли операции следующих видов: 1) шунт между подключичной или подмышечной венами (дистальнее места окклюзии) и яремной веной (внутренней) с использованием сегмента большой подкожной вены [Клионер Л. И., 1969] (рис. 7.110); 2) прямой анастомоз между наружной яремной веной и подключичной веной или подмышечной венами [Клемент А. А. и др., 1969]. Для лучшего и более длительного функционирования шунта Л. И. Клионер, А. А. Апсаров (1971) стали применять при пластических операциях в хронической стадии синдрома Педжета-Шреттера дополнительное наложение дистальных временных артериовенозных свищей на верхнюю конечность обычно при помощи V-образной канюли из набора Скрибнера. Свищ, как правило, накладывался между лучевой артерией и проходящей вблизи подкожной веной.

Консервативное лечение в острой стадии заболевания должно быть направлено на ликвидацию спазма сосудов, уменьшение отека конечности, предупреждение образования и распространения тромбоза.

**Результаты.** После пластических операций в хронической стадии синдрома Педжета-Шреттера в отдаленные сроки наблюдения до 12 лет А. Н. Введенский

отмечает у ряда больных проходимость шунта и хорошие результаты операции. Данные Л. И. Клионера и соавт. (1984) свидетельствуют о том, что на отдаленных сроках наблюдения хорошие результаты после аутовенозного шунтирования наблюдаются у 33,3% больных.

### 7.15.2. ОККЛЮЗИИ ВЕРХНЕЙ ПОЛОЙ И БЕЗЫМЯННЫХ ВЕН

Группа симптомов, возникающих при нарушении кровотока по стволу верхней полой вены и объясняющихся наличием регионарной венозной гипертензии верхней половины туловища, получила название «синдрома верхней полой вены». Вопрос о приоритете в описании этого синдрома окончательно не решен. F. McIntire и E. Sykes (1949) пишут, что в 1740 г. Т. Бартолинус описал случай смерти от удушья, когда на вскрытии было найдено инородное тело («маленький кусочек мяса») в устье полой вены. Они же отмечают, что в 1757 г. Hunter сообщил о смерти больной в связи со сдавлением верхней полой вены аневризмой аорты. Среди первых отечественных ученых, собравших значительные сведения о клинике синдрома верхней полой вены, следует упомянуть Э. К. Вагнера (1914), А. Д. Минца (1919), Г. Г. Глухонького (1924) и др. Среди наших современников диагностикой и радикальным лечением «синдрома верхней полой вены» занимались В. А. Жмур (1960), Б. В. Петровский (1962), А. Н. Бакулев, В. С. Савельев, Э. П. Думпе (1967), Л. И. Клионер (1969), А. А. Шалимов, Н. Н. Сухарев (1984) и др.

Вопрос о частоте данного заболевания остается открытым. Так, Н. С. Hinshaw и соавт. (1942) сообщает, что из 85 000 больных, госпитализированных последовательно в клинику, только у четырех наблюдался «синдром верхней полой вены». В свою очередь W. Bruckner (1958) считает, что больной с синдромом верхней полой вены встречается в среднем один раз в год в больнице на 200—300 функционирующих коек. Другие авторы сообщают о гораздо большей частоте данного заболевания. Так, W. Richter (1959) за 8 лет наблюдал 97 больных с синдромом верхней полой вены. А. Н. Бакулев, В. С. Савельев, Э. П. Думпе (1967) за 4 года наблюдали 34 подобных больных. За 10 лет Л. И. Клионер (1969) наблюдал 23 больных с синдромом верхней полой вены, причем в отделении заведомо не госпитализировали больных с этим синдромом. Большинство авторов считают, что болезнь чаще встречается в возрасте 30—50 лет. Мужчины, по данным литературы, болеют в 3—4 раза чаще, чем женщины.

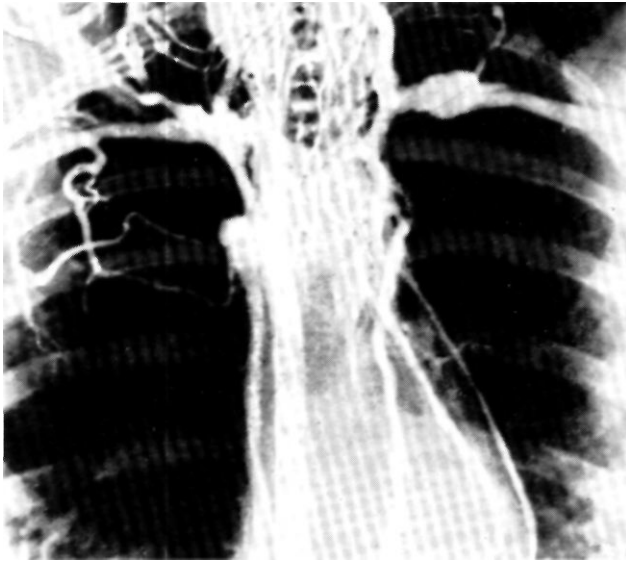Этиология и патогенез. Первичный тромбоз верхней полой вены встречается довольно редко. Так, по данным А. Н. Бакулева, В. С. Савельева и Э. П. Думпе (1967), только у одного больного из 34 они наблюдали первичный тромбоз верхней полой вены. Н. Junge (1956), по данным литературы, изучил синдром верхней полой вены у 600 больных и только у 5% отметил местные тромбофлебиты. Среди множества внесосудистых факторов, которые могут обусловить непроходимость верхней полой и безымянных вен, на первое место следует поставить злокачественные опухоли средостения и бронхолегочный рак. Внутривенные доброкачественные опухоли являются причиной непроходимости верхней полой вены гораздо реже, в 1% случаев. Кроме того, причинами синдрома верхней полой вены могут быть сифилитические аневризмы аорты и артерий и, наконец, довольно часто медиастиниты различной этиологии [Шалимов А. А., Сухарев И. И., 1984]. Патогенетически все эти внесосудистые образования могут либо сдавливать верхнюю полую вену, либо прорасти ее, обтурировать и вызывать вторичный тромбоз.

Патологическая физиология. Очевидно, что тяжесть данного заболевания зависит от места закупорки верхней полой вены, обычно выделяют три этапа: 1) закупорка проксимальнее непарной вены; 2) закупорка дистальнее устья непарной вены; 3) закупорка на уровне непарной вены. Принципиальное значение данной классификации состоит в том, что она отражает компетенцию оттока из верхней половины туловища при закупорке верхней полой вены, так как основными путями коллатерального кровотока являются непарная и полунепарная вены, позвоночная вена, внутренние грудные и подкожные вены. При окклюзии верхней полой вены и устья непарной вены наблюдается ретроградный кровоток по непарной и полунепарной венам через поясничные вены в нижнюю полую вену. Из позвоночных вен кровь через позвоночные сплетения направляется к поясничным и седалищным венам, а затем через непарные вены и восходящие поясничные вены — в нижнюю полую вену. Из внутренних грудных вен кровь оттекает в нижние надчревные и наружные подвздошные вены. Степень эффективности коллатерального кровообращения связана с его развитием, которое зависит в свою очередь от быстроты развития синдрома верхней полой вены.

Клиника. Жалобы больных с синдромом верхней полой вены весьма характерны и зависят от двух патогенетических моментов. Одни жалобы (отеочность лица, шеи, верхних конечностей, цианоз, расширение подкожных вен) связаны с венозным застоем в поверхностных глубоких венах лица, туловища и верхних конечностей. Другие (головная боль, шум в голове, приступы удушья, быстрая утомляемость, шум в ушах, снижение слуха, быстрая усталость глаз, слезоточивость) обусловлены венозным застоем в головном мозге. Основная клиническая симптоматика также зависит от этих двух факторов. Если классическая триада ведущих признаков синдрома верхней полой вены — цианоз головы, шеи и верхней половины туловища, расширение венозной подкожной сети этих же областей — связана с застоем в глубоких и поверхностных венах той же локализации, то целый ряд других симптомов — общемозговых, корковых, глазных — обусловлен нарушением мозгового кровообращения.

Для контингента больных с хронической непроходимостью верхней полой или безымянной вен подходит деление по тяжести клинического течения и расстройств венозной гемодинамики на три стадии: легкую, среднюю и тяжелую [Клионер Л. И., 1969].

Диагностика. *Флебография* является основным диагностическим методом, определяющим локализацию окклюзии, ее особенности, степень функционирования коллатеральной венозной сети при синдроме верхней полой вены. Показаниями к флебографическому исследованию являются случаи, имеющие клиническую симптоматику, подозрительную на синдром верхней полой вены. Методика флебографии при исследовании больных с поражением верхней полой и безымянной вен в отличие от синдрома Педжета — Шреттера требует только серийного производства флебограмм в прямой и боковой проекциях. Наиболее ярко флебографическая картина проявляется и зависит от уровня окклюзии верхней полой вены, описанного выше в разделе патофизиологии. Действительно, на флебог-



7.111. Флебограмма больного с окклюзией верхней полой вены.

Виден коллатеральный отток с участием непарной, полунепарной и внутренних грудных вен.

раммах отчетливо видны уровень закупорки верхней полой вены и степень участия в оттоке коллатеральной сети (рис. 7.111), в первую очередь непарной, затем полунепарной и, наконец, внутренних грудных вен.

**Манометрия.** Картина величины венозного давления также непосредственно связана с уровнем и обширностью окклюзии верхней полой и безымянных вен и степенью развития коллатеральной сети. Обычно давление у больных с синдромом верхней полой вены колеблется от 200 до 500 мм вод. ст.

Хирургическое лечение окклюзионных процессов в системе верхней полой вены—одна из труднейших и не до конца разрешенных проблем современной флебологии. Пластические операции на верхней полой вене выполняются лишь немногими хирургами и количество их у каждого исчисляется единицами, в лучшем случае десятками [Жмур В. А., 1961; Петровский Б. В., 1962; Бакулев А. Н. и др., 1967; Покровский А. В., Клионер Л. И., 1977; Шалимов А. А., Сухарев И. И., 1984]. Хирургическим доступом к верхней полой и безымянным венам является продольная стернотомия, если же процесс ограничивается лишь стволом верхней полой вены, можно использовать правостороннюю торакотомию в четвертое межреберье справа. У очень тяжелых больных со злокачественными опухолями, для того чтобы как-то разгрузить резко выраженный венозный застой верхней половины туловища, при синдроме верхней полой вены выполняется обходное шунтирование длинными аутовенозными шунтами, которые проводятся подкожно и соединяют крупные венозные магистрали верхней и нижней полых вен [Клионер Л. И., 1969]. Таким образом накладываются бедренно-подключичные и бедренно-яремные аутовенозные шунты, используя выделенную для этого большую

подкожную вену на всем протяжении и проведя ее подкожно на животе и грудной клетке к подключичной или яремной вене. Подобные шунты, как правило, делают двусторонними. Однако функциональная деятельность этих шунтов недолговечна.

Внутригрудная пластика верхней полой вены наиболее перспективна, особенно с применением полубиологических и других тромборезистентных протезов. Как правило, через продольную стернотомию выделяется верхняя полая вена. Дистальный анастомоз протеза накладывается по принципу конец в конец после рассечения верхней полой вены, в непосредственной близости от места слияния безымянных вен, проксимальный анастомоз также по принципу конец в конец накладывается с ушком правого предсердия после его внутривенного выделения и иссечения его верхушки. Кроме того, у ряда больных для улучшения венозной гемодинамики создаются временные артериовенозные свищи на предплечье в различных модификациях [Покровский А. В., Клионер Л. И., 1977]. Обычно при подобной фистуле скорость объемного кровотока в вене увеличивается в 5—7 раз, что в значительной мере предохраняет шунт или протез от тромбоза. Предложен и успешно выполняется целый ряд и других пластических внутригрудных операций. Так, В. С. Савельев и соавт. (1972) наиболее обоснованной операцией при синдроме верхней полой вены, особенно в случаях расположения окклюзии верхней полой вены ниже устья непарной вены, считают операцию обходного анастомоза между непарной веной и ушком правого предсердия. А. А. Шалимов и И. И. Сухарев (1984) выполняли подобные операции, используя аутовенозные трансплантаты, смоделированные из большой подкожной вены.

**Результаты лечения.** При изучении непосредственных результатов А. В. Покровский, Л. И. Клионер (1977) отметили, что при использовании длинных аутовенозных шунтов у 70% больных получено гладкое послеоперационное течение, в отдаленном периоде все эти шунты тромбировались. В свою очередь у больных с внутригрудными операциями, которым была выполнена пластика верхней полой вены полубиологическими протезами, непосредственные результаты были хорошими, в отдаленные же сроки наблюдения до 2 лет протезы функционировали у 60% больных.

А. А. Шалимов, И. И. Сухарев (1984) у всех оперированных ими И больных отметили хороший непосредственный результат. У 3 из 7 больных, оперированных радикально, тромбоз шунта наступил через 3—4 мес.

## 7.16. ОСНОВЫ АНГИОМИКРОХИРУРГИИ

Выдающимся достижением реконструктивной хирургии мелких сосудов и нервов следует считать микрохирургию. Это новое направление активно развивается в последние 20 лет как за рубежом, так и у нас в стране, и сфера его приложения постоянно расширяется. Дополнительно к существующим операциям по реплантации, свободной пересадке на микрососудистой ножке кожи, сальника, пальцев с каждым годом прибавляются все новые операции. В нашей стране





7.112. Триплоскоп 7-Р/Н Карла Цейса Ю'Брайн Б.. 19811.

ряд клиник и отдельных авторов располагают уже десятками и даже сотнями подобных микрохирургических операций [Петровский Б. В., Крылов В. С., 1976, 1985; Шалимов А. А., Дрюк Н. Ф., 1979, 1984].

Микрохирургия — это обычная хирургическая техника, выполняемая специальными микрохирургическими инструментами под микроскопом. Искусство хирургии постепенно возрастает. Применение микрохирургического инструментария и шовного материала позволяет максимально щадить анатомические структуры и восстанавливать их с почти абсолютной точностью. Если атравматическая хирургия заменила сантиметры на миллиметры, то микрохирургия ознаменовала собой новую эру — хирургию микрона [O'Brier В., 1981]. В хирургии сосудов микрохирургический метод впервые применили J. Jacobson и E. Suarez в 1960 г.

Операционный микроскоп должен соответствовать определенным требованиям. Во-первых, давать увеличение от 6 до 40 раз и иметь источник холодного освещения, причем регулировка увеличения и фокусного расстояния должна производиться рукой или ногой хирурга. Во-вторых, микроскоп должен передвигаться в любом направлении до 3 см в горизонтальной плоскости и наклоняться во всех плоскостях. В-третьих, бинокулярная система для ассистента должна давать обзор того же операционного поля, что и у хирурга, с расположением ассистента в любой точке напротив хирурга. В-четвертых, микроскоп должен быть снабжен фото-, кино- или телекамерой. Наконец, штатив микроскопа должен быть либо настольным, либо иметь удобное потолочное крепление. В настоящее время в клинической практике применяются различные операционные микроскопы фирмы «Карл Цейс». Наилучшим считается триплоскоп 7Р/Н. Zeiss — он дает освещение большого операционного поля под несколькими углами (рис. 7.112). Увеличительные лупы могут также применяться при выполне-


нии микрохирургических операций. Наибольшее применение находит лупа Keeler с 4-кратным увеличением и откидывающимися телескопическими линзами.

**Микрохирургические инструменты и шовный материал.** Если от операционного микроскопа требуется создание увеличения операционного поля, то от микрохирургических инструментов наоборот, их миниатюрность и удобства. Для обеспечения большей разносторонности J. Parel и соавт. (1970) создали группу электрических автоматизированных инструментов со сменными головками (рис. 7.113). Такой набор включает ножницы, иглодержатели, электронож, микродрель и т. п. В нашей стране создан специальный набор микрохирургических инструментов (рис. 7.114). Наиболее ценным шовным материалом для микрососудистой хирургии является нейлон, так как он не разволокняется при протягивании через ткань. Соотношение между диаметром нити и иглы должно быть практически равным. Для сосудов диаметром от 0,5 до 1 мм диаметр иглы должен быть 60—80 мкм, а нейлоновой нити — 20 мкм. Весь шовный материал маркируется по диаметру иглы и нити (мкм), длине иглы (мкм) и кривизне иглы ( $1/n$  окружности).

**Морфологические особенности микрососудистых анастомозов.** Одним из первых условий для адекватного состояния микрососудистого анастомоза является точное сопоставление краев пересеченного сосуда, так как последующее заживление происходит посредством организации пристеночного тромба и сгустка, расположенного между краями сосуда. Параллельно с этим поверхность тромба эндотелизируется" путем пролиферации клеток [Murray M. et al., 1966]. Процесс заживления зависит главным образом от активности средней оболочки, ее минимальное повреждение является важ-



7. /13. Электрический микрохирургический вращающийся инструмент со сменными головками [О'Брайн Б., 1981]. а—микроиглодержатель; б—микроножницы; в—микродрель; г—микрогильотина (офтальмологическая); д—микроном для пересечения нерва.



7.114. Набор микрохирургических инструментов {Петровский Б. В., Крылов В. С., 1976}.

нейшим условием для успешного восстановления сосуда. В свою очередь даже при самой филигранной хирургической технике ткани стенки сосуда всегда подвергаются заметному повреждению. В артериях эндотелий начинает покрывать пристеночный тромб со стороны просвета сосуда в сроки от 8 до 12 дней, в венозных анастомотах этот процесс удлиняется до 4 нед [Nomura J., 1970]. Новые эндотелиальные клетки, покрывающие пристеночный тромб, образуются либо за счет разрастания неповрежденных клеток эндотелия, расположенных по краям повреждения, либо непрерывность эндотелиального клеточного слоя просвета сосуда восстанавливается за счет циркулирующих мононуклеарных клеток [Ghani A., 1963].

#### 7.16.1. МИКРОХИРУРГИЧЕСКИЕ ОПЕРАЦИИ НА АРТЕРИЯХ ГОЛЕНИ

Показания для реконструктивных операций на сосудах голени — тяжелые степени ишемии конечности, прегангрена и даже гангрена дистальных отделов стопы при наличии окклюзии бедренной, подколенной артерий и артерий голени, выявляющихся на ангиограмме. В данном случае благодаря успехам микрохирургии стала перспективной операция аутотрансплантации большой подкожной вены в виде свободного трансплантата-шунта значительной протяженности, например аутовенозное шунтирование между общей бедренной и задней большеберцовой артериями на уровне мышелка или аутовенозное шунтирование между поверхностной бедренной артерией в средней трети бедра и задней большеберцовой артерией на уровне голеностопного сустава. Операции на сосудах голени осуществляют также при неудачно выполненных ра-

нее реконструктивных операциях на бедренно-подколенном сегменте. По данным Б. В. Петровского, В. С. Крылова (1976), основной причиной окклюзии сосудов голени является не атеросклероз, а артериит (болезнь Бюргера). Авторы считают, что при выработке показаний к хирургическому лечению нет необходимости в проходимости всех трех сосудов голени, достаточно проходимости хотя бы одного из них. Таким образом, наиболее часто выполняемой операцией при поражении сосудов голени является аутовенозное бедренно-тибиальное шунтирование. В качестве трансплантата-шунта, как правило, используется большая подкожная вена. Далее накладывается проксимальный анастомоз, от которого в основном зависит хороший кровоток по шунту. Проксимальный анастомоз между трансплантатом и поверхностной или общей бедренной артерией накладывается по принципу конец в бок. Адекватную функцию данного анастомоза желательно проверить флоуметром. Средняя величина объемного кровотока не должна быть меньше 120—150 мл/мин. Чрезвычайно важным фактором является адекватная укладка трансплантата в подкожном туннеле. Следует избегать перегибов и перекрутов трансплантата по оси и его чрезмерного натяжения по длине. Дистальный анастомоз может быть наложен с любой из артерий голени, но предпочтительной является задняя большеберцовая артерия, которая обнажается из медиального продольного разреза, идущего на 2—3 см кнутри и кзади от внутреннего края большеберцовой кости. Длина разреза зависит от уровня закупорки артерии. Сюда же через подколенную ямку, лучше в подкожной клетчатке, протягивается трансплантат. Дистальный анастомоз между аутовеной и артерией, имеющей диаметр 3 мм и менее, накладывается также по принципу конец в

бок с помощью микрохирургической техники, обеспечивающей точность наложения сосудистого шва и минимальную травматизацию стенки артерии и вены. Некоторые авторы дистальный анастомоз накладывают первым. Обычно для оптического увеличения используют микроскоп или чаще лупу-очки, при наложении анастомоза — микрохирургический инструмент и соответствующий шовный материал. Обычно обвивной сосудистый шов накладывают иглой с проленовой нитью 8/0.

К малоберцовой артерии существуют медиальный и латеральный доступы. Чаще используют медиальный, при котором кожный разрез проводится, отступя 5 см от нижнего края медиального мыщелка большеберцовой кости, вдоль ее внутреннего края длиной 15 см. Аутовенозный трансплантат при данном доступе укладывается после пересечения части волокна медиальной головки икроножной мышцы, прикрепляющейся к медиальному надмыщелку. Эта манипуляция уменьшит угол, создаваемый при проведении трансплантата. Из-за глубокой раны операционный микроскоп у таких больных использовать не всегда возможно, поэтому пользуются очками-лупой. В качестве шовного материала при наложении анастомоза по принципу конец в бок используют атравматичный шовный материал — проленовые нити 7/0—8/0.

Переднюю большеберцовую артерию обнажают разрезом, проходящим на 2—3 см кнаружи от латерального края большеберцовой кости, с верхним краем разреза конечности на 2—3 см ниже головки малоберцовой кости. Проведение шунта к передней большеберцовой артерии осуществляется из подколенной ямки кнаружи к головке малоберцовой кости и далее под головкой по ходу расположения малоберцового нерва вниз в переднем ложе голени к передней большеберцовой артерии. Проведение шунта в данном случае — дело очень ответственное и сложное. Наложение анастомоза-шунта с передней большеберцовой артерией производится с помощью микроскопа или лупы-очков по принципу конец в бок атравматичными иглами с проленовыми нитями 7/0—8/0.

Результаты операций шунтирования артерий голени с использованием микрохирургической техники у 72% больных благоприятные, сохранить конечность от ампутации удается у 65%. Послеоперационная летальность составляет 3—7% [Imprato A., 1974]. По данным Б. В. Петровского и В. С. Крылова (1976), в отдаленные сроки наблюдения тромбоз шунта наблюдается у 50% больных, оперированных с использованием микрохирургической техники на артериях голени. Летальных исходов не было.

#### 7.16.2. РЕПЛАНТАЦИЯ КОНЕЧНОСТИ

Реплантационная хирургия существует немногим более 20 лет, в основном это реплантация конечностей и пальцев. Н. Е. Kleinert и соавт. (1963) сообщают о реплантации не полностью оторванной верхней конечности. С. W. Ch'en (1972) сообщает, что с 1963 по 1971 г. было произведено 94 реплантации (10% у детей) верхних и нижних конечностей с приживлением конечностей у 84% больных. Ишемия ампутированной конечности длилась от 6 до 10 ч и более. У 41

больного была достигнута такая функция конечности, которая позволила им вернуться к прежней профессии. При реплантации оторванной конечности большое значение имеют условия сохранения оторванного органа до трансплантации. При правильном хранении трансплантат сохраняется до 10 ч и более. Наилучшим средством сохранения оторванной конечности является ее охлаждение — поверхностное или с помощью холодных растворов, перфузирующих через сосуды этой конечности. Без подобного охлаждения сроки возможной реплантации сокращаются до 6 ч. В качестве охлаждающих растворов для перфузии отторгнутой конечности используют декстран, гепарин и антибиотики. Охлаждение продолжают до тех пор, пока не наложат артериальные анастомозы. Этапы операции реплантации сводятся к следующему: 1) фиксация костных отломков внутрикостными штифтами или пластинками до их полной неподвижности; 2) восстановление проходимости артерий; 3) восстановление проходимости вен. Венозные анастомозы выполняются после снятия зажимов с артерий и заполнения кровью всей кровеносной системы конечности. Обычно на одну шитую артерию восстанавливается проходимость двух вен. Восстановление нервов и сухожилий может быть отсрочено на несколько недель. При восстановлении непрерывности нервов сохраняется сосудистый принцип — поврежденные и разможенные участки нервов иссекаются. Обезболивание при реплантации конечности чаще общее.

Для данной операции необходимы травматологические и микрохирургические наборы инструментов. Сосуды на кисти и на уровне лучезапястного сустава сшиваются атравматическими иглами с проленовыми нитями 10/0, а на предплечье — нитями 8/0—9/0. Первичная хирургическая обработка в начале операции выполняется под увеличительной лупой-очками. Затем используют два микроскопа для тщательного изучения культи и ампутированной конечности, где отыскивают и подготавливают для соединения поврежденные сосуды, нервы и другие ткани. Необходимое укорочение костей позволяет правильно сопоставить сосуды и нервы. Для фиксации костей используют самые различные способы остеосинтеза: пластинки, спицы, внутрикостные гвозди. Обычно укорочение костей составляет 3—10 см, при этом их рост в реплантационной конечности не нарушается [Ch'en C. W., 1972]. При ампутации на уровне лучезапястного сустава удаляется проксимальный ряд костей запястья, а при ампутации на уровне запястья иссекается дистальный ряд костей с сохранением лучезапястного сустава. Крупные мышцы на предплечье лучше восстанавливать в начале операции во избежание повреждения крупных сосудистых анастомозов. В тех же случаях, когда в ампутированной части конечности имеется много мышц, артериальные анастомозы следует накладывать сразу же после остеосинтеза, так как сами мышцы очень чувствительны к длительной ишемии. Сосудистые анастомозы накладывают с соблюдением всех принципов микрососудистой хирургии: 1) сшивать можно только нормальные сосуды с хорошим кровотоком. Оценка состояния сосуда должна определяться только под микроскопом. Если сосуд поврежден, его необходимо резецировать до здоровых участков; 2) сшивают только сосуды одинакового диаметра, для

этой цели можно накладывать косые анастомозы; 3) как правило, анастомозы накладывают конец в конец и лишь при невозможности осуществить такую операцию — конец в бок. Если имеется сосудистый дефект, то его замещают, как правило, венозным трансплантатом, который чаще всего берут с внутренней поверхности противоположного предплечья, тыла стопы или паховой области. Все сосудистые анастомозы накладывают отдельными узловатыми швами в отличие от операций аутовенозного бедренно-тибиального шунтирования, где возможен обвивной шов. Если срок небольшой, то вначале анастомозируют крупные вены. Количество восстановленных вен должно превышать в 2 раза количество анастомозированных артерий. Если же срок ишемии продолжительный, то первыми восстанавливают артерии.

Первичное восстановление нервов определяется индивидуально. Оно может быть отсрочено на довольно длительный срок. Но всегда следует помнить, что основной задачей реплантационной хирургии является первичное соединение пересечения тканей во всех случаях, где это возможно, так как вторичные операции приходится делать в плотных рубцовых тканях, что представляет большие трудности. Хотя чаще нервы сшивают эпинеурально, ряд авторов [O'Brien В., 1981] предпочитают полиневральный шов, т. е. сшивание отдельных нервных пучков. В послеоперационном периоде необходимо почасовое наблюдение за окраской и температурой конечности. В течение 10 дней назначают антибиотики. Антикоагулянты при больших реплантациях назначают не всегда. Запрещается курение. Благоприятное влияние оказывает гипербарическая оксигенация. Имобилизацию конечности сохраняют в течение 6—8 нед, а затем разрешают движения в пальцах, лучезапястном и локтевом суставах. Результаты реплантации конечности пока разносочны из-за немногочисленных наблюдений. Так, В. O'Brien (1981) сообщает, что у 13 из 17 оперированных получены хорошие результаты; у 7 из них осуществлена успешная реплантация кисти, причем у 5 достигнуто хорошее сгибание и разгибание пальцев и лучезапястного сустава.

### 7.16.3. РЕПЛАНТАЦИЯ ПАЛЬЦЕВ

Реплантация пальцев имеет характерные особенности. Начальное приживление ампутированного пальца зависит от состояния сосудистых анастомозов, его же функциональные способности — от хорошего восстановления нервов, сухожилий и костей. Первый результат реплантации полностью ампутированного пальца с наложением микрососудистых анастомозов опубликовали S. Komatsu и соавт. (1968). Авторы успешно реплантировали большой палец кисти. В 1974 г. Y. Tatsumi и соавт. сообщили о 57 реплантациях ампутированных пальцев с приживлением в 81,4% случаев. В нашей стране публикации о реплантации пальцев сделаны Б. В. Петровским, В. С. Крыловым (1976). Основным показанием реплантации пальцев служит травма нескольких пальцев и ампутация одного большого пальца. Показания для реплантации одного полностью ампутированного пальца, включая и указательный, у взрослых должны решаться индивидуально.

Если при травме сосуды оторваны слишком дистально, то реплантация пальца не показана. Наибольший срок с момента травмы, позволяющий сделать операцию, составляет 8 ч. Методы охлаждения пальцев в предоперационном периоде такие же, как при операциях на крупных сегментах конечностей. При неполной ампутации пальцев их шинируют во избежание повреждения интактных сосудов.

Технические особенности операции реплантации пальца. Для оценки повреждения сосудов и нервов ампутированного пальца и культи используют два микроскопа. Иссечение всех нежизнеспособных тканей производится под микроскопом с сохранением кожных мостиков, по которым обеспечивается венозный и лимфатический отток. Края кожи разводятся с помощью швов-держалок, наложенных по обе стороны раны. При множественной ампутации наиболее важный палец реплантируется в первую очередь.

Обработка кости. Обычно кость укорачивается на 0,5—1 см для того, чтобы мягкие ткани сопоставлялись без натяжения.

Этапы реплантации пальца складываются из остеосинтеза, восстановления сухожилия разгибателя и тыльных вен в удвоенном количестве по отношению к артериям, сшивания кожи на тыльной поверхности и нервов на ладонной поверхности. Затем восстанавливаются артерии пальцев, сухожилия глубокого сгибателя и кожа на ладонной поверхности. Если на ладонной поверхности пальца сохранились кожные мостики, то этапы операции следует проводить в обратном порядке, т. е. начинать с восстановления сухожилия глубокого сгибателя и заканчивать операцией ушиванием кожи на тыльной поверхности. При ампутации большого пальца его артерия с локтевой стороны труднодоступна на уровне пястно-фалангового сустава, поэтому к ней удобнее подойти с тыльной поверхности. Сухожилия разгибателя, как правило, сшивают матрачными швами, используя проленовые нити 4/0.

Сосудистые анастомозы. Поврежденные концы сосудов иссекают острыми ножницами до появления под микроскопом нормальной стенки. Тыльные вены восстанавливают при помощи описанной выше микрососудистой техники; обычно они находятся по лучевому и локтевому краям тыльной поверхности пальца; если эти вены не подходят, то следует искать крупные вены на ладонной поверхности. Первоначально вены проще отыскать в культе, а затем уже в оторванном пальце. Если вены найти не удастся, то реплантацию прекращают. Венозные анастомозы при реплантации пальца накладывают отдельными узловатыми швами с использованием металлизированной нейлоновой нити толщиной 19 мкм или атравматичной иглой с проленовой нитью 10/0.

Нервы. Оба пальцевых нерва сшивают прежде чем артерию, поскольку она закрывает операционное поле. Чаще применяется эпинеуральный метод шва атравматичной иглой с нитью 10/0 или металлизированной нейлоновой нитью толщиной 19 мкм.

Восстановление артерий производится также после иссечения их концов до образования хорошего кровотока. Иногда для восстановления кровообращения следует выполнять единственно возможный вариант поперечного анастомоза с противоположной пальцевой артерией. При необходимости использования венозного трансплантата его укладывают над сухожилием сгибателя. При наложении артериального анастомоза используют 6—7 узловых швов. Охлаждение пальца прекращают сразу после восстановления артерий.

Сухожилие глубокого сгибателя сшивают обычным сухожильным швом, проленовой нитью 4/0 и добавляют непрерывный шов атравматичной иглой с нитью 6/0. Кожу на ладонной поверхности ушивают атравматичной иглой с нитью 5/0 без какого-либо натяжения. Палец покрывают марлей, а не круговой повязкой и укладывают ладонной поверхностью в шину чуть в согнутом положении, тыльная поверхность должна быть открыта. Во время операции гепарин, как правило, не применяют. Операция реплантации одного пальца занимает не менее 2 ч.

В послеоперационном периоде требуется постоянное наблюдение за окраской и температурой реплантированного пальца. Конечности придают возвышенное



положение на срок не менее 10 дней. С первого дня назначают антибиотики. Запрещают курение. Через 24 ч после операции назначают гепарин по 25 000—30 000 ЕД/сут. Антикоагулянты применяют до 12 дней. Имобилизацию прекращают через 4 нед и начинают разработку пальца.

Результаты. Как сообщает В. О'Brien (1981), при реплантации 103 пальцев у 73 пострадавших приживление полностью ампутированных пальцев наступило у 63% больных, а при неполных ампутациях — у 80%. Возраст пострадавших был от 13 мес до 70 лет, уровень ампутации пястно-фаланговый и дистальный межфаланговый.

Автор считает, что для восстановления хорошей функции пальца требуется не менее 3 лет.

#### 7.16.4. МИКРОХИРУРГИЯ ЛИМФАТИЧЕСКИХ ПУТЕЙ

Микрохирургия лимфатических путей имеет еще более короткую историю, немногим более 10 лет. В 1973 г. L. Ciodius и соавт., экспериментально доказали, что первоначальные признаки блокады лимфооттока возникают в глубокой лимфатической системе. Развивающаяся несостоятельность анастомоза между глубокими и поверхностными лимфатическими сосудами приводит к расширению последних, так как они расположены в более податливых подкожных тканях. В свою очередь расширение поверхностных лимфатических сосудов происходит задолго (месяца, годы) до появления отека. Кожный ретроградный лимфоотток развивается медленно. В настоящее время при лечении слоновости конечности основное внимание исследователей направлено на создание оттока лимфы в венозную систему, так как многими авторами лимфенозные анастомозы были установлены как в норме, так и при патологии [Ohara J. et al., 1973, и др.]. Поэтому естественно желание исследователей создать искусственные лимфенозные анастомозы с целью дренирования избыточной лимфы при лимфедеме, вызванной нарушением проходимости лимфатических путей. Наиболее простым оказался путь анастомозирования пересеченных лимфатических узлов с веной. Так, G. Calderon и соавт. (1966) имплантировали бедренный лимфатический сосуд в бедренную вену, а также соединили их конец в конец, используя микроскоп и микрохирургическую технику.

Таким образом, экспериментальные и клинические исследования показали, что наложение лимфенозных анастомозов технически вполне выполнимо, их непосредственная проходимость составляет 74—90%, а через 1—2 мес—66—72%. При лимфедеме, где лимфатическое давление выше, можно получить более высокий процент проходимости анастомозов, тем более что большинство авторов считают, что давление в лимфатических сосудах бывает выше, чем в венах, особенно во время мышечных сокращений [Yamada Y., 1969, и др.].

Клиническое применение. Микролимфенозные анастомозы в клинике в основном необходимы для лечения вторичной лимфедемы, однако его следует начинать своевременно—до существенного разрушения периферических лимфатических сосудов повышенным давлением и повторными инфекциями. До настоящего времени эти операции еще широко не используются. Наибольшее клиническое применение лимфенозные анастомозы получили при лечении лимфедемы, вызванной нарушением проходимости путей оттока лимфы после мастэктомии (так называемого синдрома постмастэктомической руки), и лимфостазе

нижних конечностей. Создание прямых лимфенозных анастомозов у таких больных позволяет ликвидировать гипертензию в лимфатической системе, т. е. причину отека конечности.

Предоперационное обследование больных, помимо общеклинических методов, должно включать лимфографию и флебографию. Основные сведения для планирования операции дает лимфография, так как именно она определяет уровень создания лимфенозного анастомоза (для анастомоза целесообразно брать участок лимфатического сосуда вблизи его впадения в соответствующий лимфатический коллектор). Б. В. Петровский и В. С. Крылов (1976) оперировали 10 больных, страдающих лимфостазом нижних конечностей. В подколенной ямке авторы выделяли малую подкожную вену и лимфатический сосуд. Прямой лимфенозный анастомоз по принципу конец в бок накладывали 10 отдельными узловыми швами нитью 10/0. Все этапы создания анастомозов выполнялись под микроскопом с увеличением в 20 раз. Обычно длительность подобных операций составляет 5—10 ч. Трансфузии крови, как правило, не требуется, так как кровопотери минимальные.

Лимфенодулонозные анастомозы также приводят к уменьшению отека при первичной и вторичной лимфедеме. L. Ciodius (1973) считает, что для успеха операции следует стремиться к наложению большого количества соустьев в паховой или подмышечной области между лимфатическими узлами и веной, используя увеличительную оптику. Техника данной операции заключается в пересечении лимфатического узла со стороны приводящего лимфатического протока, удаления содержимого лимфатического узла с оставлением только капсулы и отводящего лимфатического протока. Капсулу подшивают по типу бок в бок к продольному разрезу в близлежащей крупной вене. Анастомоз осуществляют непрерывным швом нейлоновой нитью 6/0. Очевидно, можно анастомозировать и подколенные лимфатические узлы с прилежащими венами.

В послеоперационном периоде больные получают антибиотики; конечности придают возвышенное положение. Антикоагулянты, как правило, не применяют.

Результаты операций прямых лимфенозных анастомозов изучены более детально, чем лимфенодулонозных. Так, В. О'Brien (1981) сообщает, что он оперировал 21 больного; благодаря созданию лимфенозных анастомозов объем конечности у 76% из оперированных уменьшился почти вдвое (все операции выполнены на верхних конечностях). Б. В. Петровский, В. С. Крылов (1976) опубликовали хорошие результаты операций у двух больных, которым были сделаны лимфенозные анастомозы нижних конечностей, причем у одного больного хороший результат прослежен в течение 6 мес.

Микрососудистая пересадка свободного кожного лоскута.

Первая микрососудистая пересадка свободного кожного лоскута в эксперименте была осуществлена R. M. Goldwyn и соавт. в 1963 г., но жизнеспособность трансплантата сохранилась только 2 сут. Однако была доказана возможность подобной трансплантации свободного кожного лоскута, снабжаемого кровью через анастомозированные артерию и вену. K. Napp и соавт. в 1972 г. произвели первую успешную

пересадку лоскута на микрососудистой ножке у человека. Для этого они использовали скальпированный лоскут размером 15x3 см, снабжаемый кровью через поверхностные височные сосуды. С тех пор появились сообщения других авторов [Narii K. et al., 1974; O'Brien B., 1975] о серии успешных пересадок свободного кожного лоскута или, точнее, «микрососудистого свободного лоскута» (одномоментный перенос на расстояние участка кожи с подкожными тканями с применением микрососудистой хирургии). Подобная одномоментная пересадка производится при анастомозировании одной артерии и вены лоскута с артерией и веной той области, куда пересаживается лоскут. В лоскут могут включаться при необходимости любые ткани, мышцы, нервы и даже кость.

Техника операции. Прежде всего необходимо проверить пригодность сосудов донора и реципиента. Лучший вариант — иметь две бригады хирургов. Диаметр сосудов реципиента не должен быть менее 0,5 мм. Для питания большого микрососудистого лоскута, площадью в несколько сот квадратных сантиметров достаточно одной артерии и одной вены. Из сосудов реципиента должен быть получен пульсирующий кровоток. Сосудистую ножку лучше располагать по проксимальному краю дефекта, но это правило не является обязательным. Артериальные и венозные анастомозы могут располагаться и на противоположных сторонах лоскута. Перед пересадкой лоскута место для пересадки должно быть полностью очищено от всех нежизнеспособных тканей. Операция по забору лоскута начинается с ревизии места расположения, диаметра и количества сосудов (до его разделения). Лоскут обычно выкраивают по шаблону, снятому с дефекта, превышая его размеры на 25—30%. Лоскут удерживают на своих сосудах до тех пор, пока полностью не

подготовлена область реципиента. Перед пересечением сосуда лоскута перевязывают — сначала артерию, затем вену. Лоскут никогда не перфузируют. Его сразу переносят в область реципиента и подшивают на месте несколькими швами. Затем сшивают сосуды конец в конец (в первую очередь вену). После сшивания артерии и восстановления кровообращения в лоскуте его подшивают полностью, следя за тем, чтобы сосуды не перегибались. При заборе лоскута из паховой области для сосудистых анастомозов используют поверхностную артерию, окружающую подвздошную кость, или поверхностную нижнюю надчревную артерию и сопровождающие вены. Диаметр этих сосудов около 0,8 мм. Анастомозы осуществляются наложением 10—12 отдельных узловых швов на артерию и 5—6 — на вену нитью 10/0 под операционным микроскопом с 8—12-кратным увеличением.

**Послеоперационный период.** Лоскут остается открытым, закрывается только линия швов и дренажная трубка, которая удаляется через 48 ч. Антикоагулянты, как правило, не назначают.

**Результаты.** По данным В. О'Brien (1981), из 38 пересаженных микрососудистых свободных лоскутов полностью прижились 30; в 2 случаях наблюдался частичный некроз. Наиболее часто донорским объектом была паховая область, реципиентным — кисть и предплечье, голова и шея. Основной причиной неудач являлся артериальный тромбоз. Возраст больных составлял 4—79 лет.

## СПИСОК ОСНОВНОЙ ЛИТЕРАТУРЫ

### к разделам 1, 2

- Алекси-Месхишвили В. В., Подзолков В. П.* Отхождение аорты и легочной артерии от правого желудочка // Кардиология.—1976.—№ 3.—С. 146—151.
- Алекси-Месхишвили В. В.* Врожденный стеноз легочных вен // Грудная хир.—1977.—№ 1.—С. 102—104.
- Алекси-Месхишвили В. В., Бузинова Л. А., Мусатова Т. И.* Хирургическое лечение коарктации аорты у детей первого года жизни // Грудная хир.—1977.—№ 2.—С. 11—21.
- Алекси-Месхишвили В. В., Бузинова Л. А., Белоконь Н. А. и др.* Коарктация аорты в сочетании с фиброэластозом эндокарда у детей раннего возраста // Кардиология.—1977.—№ 5.—С. 70—75.
- Алекси-Месхишвили В. В., Терлецкий О. В., Мусатова Т. И.* Отдаленные результаты хирургического лечения коарктации аорты у детей первого года жизни // Грудная хир.—1978.—№ 4.—С. 18—24.
- Алекси-Месхишвили В. В.* Врожденные свищи коронарных артерий: Обзор // Кардиология.—1979.—№ 11.—С. 108—112.
- Алекян Б. Г.* Антикардиографическая диагностика основных форм полной транспозиции магистральных сосудов // Грудная хир.—1985.—№ 1.—С. 24—29.
- Амелин А. З.* О первичной легочной гипертонии // Клин. мед.—1960.—№ 6.—С. 77—81.
- Амосов Н. М., Сидоренко Л. Н., Ситар Л. Л.* Опыт хирургического лечения аномалии Эбштейна // Грудная хир.—1978.—№ 2.—С. 9—15.
- Бакулев А. Н.* Лечение незаросшего боталлова протока // Хирургия.—1950.—№ 1.—С. 15—22.
- Бакулев А. Н., Мешалкин Е. И.* Врожденные пороки сердца. Патология, клиника, хирургическое лечение.—М.: Медгиз, 1955.—415 с.
- Бершвили И. И., Фальковский Г. Э.* Тетрада Фалло // Арх. пат.—1983.—№ 4.—С. 23—29.
- Бершвили И. И., Фальковский Г. Э., Киракосян С. В.* Хирургическая анатомия выводного тракта правого желудочка при тетраде Фалло // Грудная хир.—1983.—№ 4.—С. 15—22.
- Бокерия Л. А., Ревшвили А. Ш., Левант А. Д. и др.* Первый клинический опыт хирургической коррекции разветвленных форм тахикармий, обусловленных синдромом предвозбуждения при аномалии Эбштейна // Грудная хир.—1984.—№ 2.—С. 5—10.
- Бокерия Л. А.* Тахикармий: современные методы лечения и результаты // Последние достижения хирургии на открытом сердце: Материалы I Советско-Индийского симпозиума.—Москва, 1988.—С. 113—123.
- Бондарев Ю. И.* Корригированная транспозиция аорты и легочной артерии (хирургическое лечение сопутствующих пороков сердца) // Грудная хир.—1981.—№ 3.—С. 16—21.
- Бондарев Ю. И., Иванецкий А. В.* Правосторонняя дуга аорты при корригированной транспозиции аорты и легочной артерии // Кардиология.—1978.—№ 11.—С. 133.
- Бузинова Л. А., Ильин В. Н., Серегин К. О. и др.* Большой 11-месячного возраста с полной транспозицией аорты и легочной артерии после операции по способу Мастарда // Грудная хир.—1976.—№ 5.—С. 108—109.
- Бураковский В. П., Бухарин В. А., Голиков Т. Г. и др.* Клиника, диагностика и лечение методом протезирования недостаточности клапанов легочной артерии // Хирургия.—1963.—№ 2.—С. 46—53.
- Бураковский В. И., Константинов Б. А., Плотникова Л. Р.* Дефект аортолегочной перегородки (распознавание и хирургическое лечение) // Хирургия.—1965.—№ 10.—С. 82—84.
- Бураковский В. И., Покровский А. В., Бухарин В. А., Алексеев Г. И.* Хирургическое лечение коарктации аорты у детей // Хирургия.—1970.—№ 6.—С. 80—88.
- Бураковский В. И., Алексеев Г. И.* Методика непрямой истмопластики подпочечной артерии при коарктации аорты у детей раннего возраста // Грудная хир.—1970.—№ 2.—С. 25—28.
- Бураковский В. И., Бузинова Л. А., Гордонова М. И.* Операция сужения легочной артерии у детей раннего возраста с дефектом межжелудочковой перегородки // Грудная хир.—1974.—№ 5.—С. 3—10.
- Бураковский В. И., Бухарин В. А., Подзолков В. П. и др.* Клиника, диагностика и хирургическое лечение полной транспозиции магистральных сосудов // Грудная хир.—1973.—№ 1.—С. 3—13.
- Бураковский В. И., Люде М. Н.* Аневризмы аортальных синусов и фистулы между аортой и полостями сердца // Грудная хир.—1973.—№ 6.—С. 3—12.
- Бураковский В. И., Бокерия Л. А., Петросян Ю. С.* Частичный аномальный дренаж левой верхней легочной вены в аномальную вертикальную вену // Грудная хир.—1975.—№ 5.—С. 22—29.
- Бураковский В. И., Чернова М. П., Голонзко Р. Р. и др.* Синдром гипоплазии левого желудочка // Грудная хир.—1976.—№ 2.—С. 3—13.
- Бураковский В. И., Шарыкин А. С., Гарибян В. А.* Аномальное отхождение правой коронарной артерии от легочной артерии в сочетании с дефектом межжелудочковой перегородки // Грудная хир.—1981.—№ 2.—С. 5—10.
- Бураковский В. И., Амосов Н. М., Бухарин В. А. и др.* Основные принципы хирургического лечения аномалии Эбштейна // Грудная хир.—1981.—№ 3.—С. 86—87.
- Бураковский В. И., Бухарин В. А., Чеканов В. С., Бондарев Ю. И.* Врожденное отсутствие клапанов легочной артерии // Операции на клапанах сердца.—М., 1982.—С. 122—134.
- Бураковский В. И., Алекси-Месхишвили В. В., Блинова Е. П., Гетманский В. Н.* Диагностика и хирургическое лечение врожденного аортального стеноза у детей первого года жизни // Грудная хир.—1984.—№ 1.—С. 5—9.
- Бураковский В. И., Подзолков В. П., Зеленикин М. А., Красиков Л. И.* Радикальная коррекция полной транспозиции магистральных сосудов, сочетающейся с дефектом межжелудочковой перегородки и стенозом легочной артерии // Грудная хир.—1984.—№ 3.—С. 14—20.
- Бураковский В. И., Бухарин В. А., Бокерия Л. А. и др.* Радикальная хирургическая коррекция аномалии Эбштейна—опыт 54 протезирований трикуспидального клапана // Грудная хир.—1984.—№ 6.—С. 5—10.
- Бураковский В. И., Алекси-Месхишвили В. В., Блинова Е. И.* Лечение детей 1-го года жизни с врожденными пороками сердца в критическом состоянии // Кардиология.—1984.—№ 7.—С. 10—14.
- Бураковский В. И., Бершвили И. И., Киракосян С. В., Фальковский Г. Э.* Анатомическое обоснование тактики хирургического лечения тетрады Фалло // Советско-американский симпозиум по врожденным порокам сердца.—5-й: Доклады.—М., 1984.—С. 227—258.
- Бураковский В. И., Лищук В. А., Столяр В. Л.* Компьютеризованная история болезни кардиохирургического профиля.—Вестник АМН СССР, 1986, 2, с. 8—21.
- Бураковский В. И., Подзолков В. П., Наседкина М. А. и др.* Разрыв врожденной аневризмы синуса Вальсальвы // Грудная хир.—1986.—№ 6.—С. 18—24.
- Бураковский В. И., Подзолков В. П., Сабиров Б. И. и др.* Разрыв врожденной аневризмы синуса Вальсальвы (клиника, диагностика и лечение) // Грудн. хир., 1987, № 1, с. 5—11.
- Бураковский В. И., Бухарин В. А., Подзолков В. П. и др.* Радикальное хирургическое лечение тетрады Фалло // Грудн. хир., 1988, № 1, с. 21—32.
- Бухарин В. А., Ромашов Ф. Н.* Трехпредсердное сердце (клиника, хирургическое лечение) // Грудная хир.—1965.—№ 3.—С. 9—13.
- Бухарин В. А., Алекси-Месхишвили В. В.* Врожденное аневризматическое расширение ушка левого предсердия // Грудная хир.—1969.—№ 6.—С. 93—95.
- Бухарин В. А., Подзолков В. П., Голонзко Р. Р. и др.* Клиника и диагностика единственного желудочка сердца. // Грудная хир.—1970.—№ 2.—С. 43—50.

- Бухарин В. А., Подзолков В. П. Аномалии развития створок артериального атриовентрикулярного клапана при сопутствующей корригированной транспозиции аорты и легочной артерии // Кардиология.—1970.—№ 5.—С. 81—86.
- Бухарин В. А., Подзолков В. П., Маралов А. Н. Классификация единственного желудочка сердца // Кардиология.—1970.—№ 6.—С. 129—133.
- Бухарин В. А., Иваицкий А. В., Подзолков В. П., Кисилева И. П. Отсутствие нижней полой вены: диагностика и клиническое значение аномалии // Грудная хир.—1971.—№ 1.—С. 3—12.
- Бухарин В. А., Подзолков В. П. Хирургическое лечение врожденных пороков сердца при аномалиях его расположения // Советско-американский симпозиум по врожденным порокам сердца.—1-й.—Вашингтон: 1973.—С. 599—609.
- Бухарин В. А., Чеканов В. С., Махмудов М. М. и др. Клиника, диагностика и хирургическое лечение истинного общего легочного артериального ствола // Грудная хир.—1974.—№ 1.—С. 3—11.
- Бухарин В. А., Алекси-Месхишвили В. В., Крымский Л. Д. и др. Отхождение аорты и легочной артерии от правого желудочка // Грудная хир.—1974.—№ 4.—С. 117—118.
- Бухарин В. А., Люде М. Н., Пронина М. А., Чуева Л. Ф. Лечение открытого артериального протока, осложненного бактериальным эндокардитом и эндартериитом // Грудная хир.—1975.—№ 3.—С. 22—27.
- Бухарин В. А., Подзолков В. П., Бондарев Ю. И. и др. Изолированная корригированная транспозиция магистральных сосудов сердца // Кардиология.—1975.—№ 12.—С. 30—36.
- Бухарин В. А., Подзолков В. П., Бондарев Ю. И., Красиков Л. И. Гемодинамическая коррекция атрезии трикуспидального клапана // Грудная хир.—1976.—№ 6.—С. 3.
- Бухарин В. А., Иваицкий А. В., Чачава Т. М. и др. Аневризма мембранной части межжелудочковой перегородки // Кардиология.—1976.—№ 6.—С. 61—67.
- Бухарин В. А., Подзолков В. П., Плотникова Л. Р. Хирургическое лечение единственного или общего желудочка сердца // Кардиология.—1977.—№ 1.—С. 72—80.
- Бухарин В. А., Иваицкий А. В., Плотникова Л. Р., Галанкина И. Е. Двухкамерный правый желудочек // Грудная хир.—1977.—№ 2.—С. 3—11.
- Бухарин В. А., Подзолков В. П., Мальсагов Г. У., Иваицкий А. В. Врожденные аномалии и пороки полых вен и коронарного синуса // Грудная хир.—1977.—№ 5.—С. 22—31.
- Бухарин В. А., Чеканов В. С., Красиков Л. И., Махмудов М. М. Протезирование ствола и клапанов легочной артерии: типы искусственных стволов // Грудная хир.—1977.—№ 6.—С. 83—90.
- Бухарин В. А., Бондарев Ю. И., Иваицкий А. В. Синдром гипоплазии правого желудочка: клиника, диагностика и возможности хирургического лечения // Советско-американский симпозиум по врожденным порокам сердца.—3-й.—Бетезда, 1977.—С. 609—620.
- Бухарин В. А., Подзолков В. П., Иваицкий А. В. и др. Юкстапозиция предсердных ушек: диагностика и клиническое значение аномалии // Грудная хир.—1978.—№ 1.—С. 24—29.
- Бухарин В. А., Подзолков В. П. Гемодинамическая коррекция единственного желудочка сердца // Грудная хир.—1979.—№ 2.—С. 3—8.
- Бухарин В. А., Плотникова Л. Р., Джафаров Д. Х. Фистулы коронарных артерий с левым желудочком // Грудная хир.—1983.—№ 3.—С. 11—16.
- Бухарин В. А., Гетманский В. П., Движанинова Н. Б. Хирургическая тактика при врожденном клапанном стенозе аорты на основании изучения ближайших и отдаленных результатов лечения // Грудная хир.—1984.—№ 2.—С. 8—12.
- Бухарин В. А., Махмудов М. М., Митина И. И. и др. Отдаленные результаты замещения трикуспидального клапана биологическими протезами при аномалии Эбштейна // Грудная хир.—1985.—№ 3.—С. 34—40.
- Вишневецкий А. А., Галанкин Н. К., Крымский Л. Д. Тетрада Фалло.—М.: Медицина, 1969.—224 с.
- Воллолаков Я. В., Лаица А. Т., Озиелс А. Я. Аортолевожелудочковый тоннель // Грудная хир.—1980.—№ 4.—С. 11—15.
- Галанкин Н. К., Рубецкой Л. С. Врожденное отсутствие клапанов легочной артерии при нормальном диаметре ее устья // Экспер. хир.—1959.—№ 6.—С. 43—45.
- Гельштейн Г. Г., Подзолков В. П., Погорелова А. А. Эктопические ритмы при левосформированном праворасположенном сердце (зеркальной декстрокардии) // Кардиология.—1974.—№ 9.—С. 82—89.
- Голозко Р. Р., Беришвили И. И., Джигоев А. Н. Атрезия легочной артерии с интактной межжелудочковой перегородкой // Вестн. рентгенол.—1985.—№ 1.—С. 46—50.
- Довженко Ю. М. Автоматизированная система обработки медицинских данных московской городской клинической больницы им. С. П. Боткина.—В кн.: Перспективные направления развития информатики и компьютерной технологии в здравоохранении. М., 1986.
- Зеленикин М. А., Иваицкий А. В., Рагимов Ф. Р. Большая после успешной радикальной коррекции отхождения аорты и легочной артерии от левого желудочка // Грудная хир.—1984.—№ 6.—С. 92.
- Иваицкий А. В. Ангиокардиографическая диагностика общего артериального ствола и атрезии легочной артерии // Грудная хир.—1977.—№ 6.—С. 14—22.
- Иваицкий А. В., Гарибян В. А., Синев А. Ф., Фальковский Г. Э. Полная транспозиция с инверсией желудочков и магистральных сосудов // Грудная хир.—1980.—№ 6.—С. 39—43.
- Иваицкий А. В., Алекси-Месхишвили В. В., Крымский Л. Д. и др. Отхождение аорты и легочной артерии от левого желудочка // Грудная хир.—1985.—№ 2.—С. 51—55.
- Иванов А. М., Макаровская Е. С., Багирова Р. Д. Диагностика и хирургическое лечение осложненных и атипичных форм открытого артериального протока // Грудная хир.—1974.—№ 2.—С. 18—23.
- Иванов А. М., Гвоздок И. И., Самарин И. П. Случай отсутствия нижней полой вены // Грудная хир.—1976.—№ 1.—С. 109—110.
- Ищенко А. Н., Пройдаков Э. М., Столяр В. Л. Методология построения автоматизированных рабочих мест медицинского работника.—Медицинская техника, 1987, 6, с. 13—18.
- Казнин В. П., Жидовская В. М., Каримов Д. С. О первичной легочной гипертонии // Сов. мед.—1964.—№ 11.—С. 34—37.
- Киракосян С. В., Беришвили И. И. Тетрада Фалло: ангиокардиографическая анатомия выводного отдела правого желудочка // Кардиология.—1984.—Л» 7.—С. 46—48.
- Кисилева И. П., Подзолков В. П. К рентгенодиагностике левосформированного леворасположенного сердца (изолированной левокардии) // Грудная хир.—1969.—№ 5.—С. 28—34.
- Кисилева И. П., Подзолков В. П., Иваицкий А. В., Мальсагов Г. У. Рентгенологическое исследование в диагностике отсутствия печеночного сегмента нижней полой вены // Вестн. рентгенол.—1982.—№ 4.—С. 53—58.
- Колесов А. П. Аневризма межжелудочковой перегородки сердца // Грудная хир.—1963.—№ 5.—С. 86—88.
- Константинов Б. А. Корригированная транспозиция аорты и легочной артерии (клиника, диагностика и хирургическое лечение сопутствующих пороков) // Грудная хир.—1964.—№ 1.—С. 36—44.
- Константинов Б. А., Астраханцева Г. И. Аномалии расположения сердца // Грудная хир.—1965.—№ 6.—С. 18—29.
- Константинов Б. А., Чернова М. П., Алексеев Г. И. Некоторые клинико-анамнестические особенности врожденных пороков сердца у детей раннего возраста // Педиатрия.—1966.—№ 12.—С. 3—7.
- Константинов Б. А., Рышкин В. С., Таричко Ю. В., Штейнбок М. Демонстрация больного, оперированного по поводу идиопатической аневризмы левого предсердия // Хирургия.—1971.—№ П.—С. 151.
- Константинов Б. А., Черепенин Л. П. Радикальная коррекция гемодинамики при полной транспозиции аорты и легочной артерии // Грудная хир.—1973.—№ 6.—С. 18—24.
- Константинов Б. А., Петросян Ю. С. Хирургическое лечение врожденных свищей коронарных артерий // Советско-американский симпозиум по врожденным порокам сердца.—1-й.—Вашингтон, 1973.—С. 550—567.



- Константинов Б. А., Голозко Р. Р., Абрамишвили Г. Г., Ярошинский Ю. И. Врожденный порок-трехкамерное сердце с единственным желудочком // Грудная хир.—1975.—№ 3.—С. 13—18.
- Константинов Б. А., Мещеряков А. В., Ходас М. Я. и др. Защита миокарда при хирургической коррекции приобретенных пороков сердца // Всесоюз. конф. серд.-сосуд. хир.—2-я: Тез. докл.—М., 1978.—С. 123—124.
- Королев Б. А., Охотин И. К., Дынник И. Б., Стратьев Б. А. Клиника и диагностика дефектов венозного синуса // Хирургия сердца и сосудов.—Горький, 1969.—С. 3—10.
- Королев Б. А., Охотин И. К., Белоусов Ю. В. Аневризмы синусов Вальсальвы // Операции на открытом сердце.—Горький, 1979.—С. 95—105.
- Крымский Л. Д., Нестойко Г. В., Голосовская М. А. Внутренняя поверхность аорты при ее коарктации по данным растровой электронной микроскопии // Кардиология.—1974.—№ 9.—С. 44—50.
- Мальсагов Г. У. Внутриведерная коррекция добавочной верхней полой вены, дренирующей в левое предсердие и частично-открытого атриовентрикулярного канала // Грудная хир.—1979.—№ 2.—С. 80—81.
- Медведев И. А., Финкельсон Е. Н., Левинсон Ю. М. Дивертикул сердца и его хирургическое лечение // Грудная хир.—1970.—№ 4.—С. 103—104.
- Мезенцев Г. Д., Клепалов А. И., Викторова А. И. и др. Клинические проявления и диагностика множественных периферических стенозов легочной артерии // Грудная хир.—1985.—№ 5.—С. 23—27.
- Мещалкин Е. И., Соболева А. Д. Редкий случай дивертикула сердца у девочки 6 лет // Арх. пат.—1958.—№ 9.—С. 74—78.
- Митина И. Н., Бондарев Ю. И. Возможности эхокардиографии в диагностике синдрома гипоплазии правого желудочка // Кардиология.—1981.—№ 2.—С. 97—101.
- Некласов Ю. Ф., Никитина Н. И., Качан Л. В. Множественные периферические стенозы легочной артерии // Грудная хир.—1972.—№ 5.—С. 95—97.
- Некласов Ю. Ф., Никитина Н. И., Качан Л. В. и др. Разрыв аневризмы синуса Вальсальвы // Грудная хир.—1975.—№ 1.—С. 34—41.
- Охотин И. К. Аномалия Эбштейна (опыт коррекции без протезирования). // Грудная хир.—1978.—№ 2.—С. 15—19.
- Петросян Ю. С., Гарибян В. А. Закрытая атриосептостомия при транспозиции аорты и легочной артерии у новорожденных и детей грудного возраста // Грудная хир.—1972.—№ 1.—С. 8—13.
- Петросян Ю. С., Фальковский Г. Э., Бершвили И. И., Киракосян С. В. Анатомо-ангиокардиографические сопоставления при тетраде Фалло // Вестн. рентгенол.—1983.—№ 4. С. 21—26.
- Петросян Ю. С., Алякян Б. Г., Иваницкий А. В. Аксиальная киноангиокардиография в диагностике врожденных пороков сердца // Вестн. рентгенол.—1984.—№ 1.—С. 56—60.
- Плотникова Л. Р. Дефект межжелудочковой перегородки с различными режимами кровообращения в обоих легких // Грудная хир.—1979.—Х» 2.—С. 81—82.
- Подзолков В. П. Внутриведерный анастомоз между восходящей аортой и левой легочной артерией при врожденных пороках сердца // Грудная хир.—1972.—№ 5.—С. 32—34.
- Подзолков В. П., Иваницкий А. В., Киселева И. П. и др. Диагностика врожденных пороков сердца при аномалиях его внутригрудного расположения // Вестн. АМН СССР.—1974.—№ 6.—С. 41—46.
- Подзолков В. П., Иваницкий А. В., Зиньковский М. Ф. Стенозирующие поражения легочных артерий: особенности анатомии, диагностики и хирургического лечения // Советско-американский симпозиум по врожденным порокам сердца.—4-й.—М., 1981.—С. 110—130.
- Подзолков В. П., Махмудов М. М., Чеканов В. С. и др. Аномалия Эбштейна и сопутствующие врожденные пороки сердца // Грудная хир.—1983.—№ 6.—С. 72—75.
- Подзолков В. П., Махмудов М. М., Странин В. Г. и др. Случай успешной замены ранее имплантированного ксеноаортального протеза при аномалии Эбштейна // Грудная хир.—1984.—№ 5.—С. 84—86.
- Подзолков В. П., Зиньковский М. Ф., Иваницкий А. В., Мальсагов Г. У. Хирургическая коррекция впадения верхней полой вены в левое предсердие внутриведерным доступом // Грудная хир.—1984.—№ 4.—С. 5.
- Подзолков В. П., Иваницкий А. В. Закрытие дефекта межжелудочковой перегородки у больного с criss-cross сердцем // Грудная хир.—1985.—№ 2.—С. 87—89.
- Подзолков В. П., Чаураели М. Р., Алякян Б. Г., Заец С. Б. Коррекция атрезии трехстворчатого клапана с помощью прямых анастомозов правого предсердия с правым желудочком и правого предсердия с легочной артерией. // Кардиология.—1985.—№ 7.—С. 35—39.
- Подзолков В. П., Чаураели М. Р., Иваницкий А. В. и др. Выбор метода гемодинамической коррекции гипоплазии или атрезии трикуспидального клапана и единственного желудочка сердца // Грудная хир.—1986.—№ 1.—С. 80—81.
- Подзолков В. П., Иваницкий А. В., Алекси-Месхишвили В. В. и др. Отхождение аорты и легочной артерий от левого желудочка (анатомия, диагностика и хирургическое лечение) // Грудная хир.—1986.—№ 6.—С. 15—22.
- Подзолков В. П., Чаураели М. Р., Махачев О. М. и др. Гемодинамическая коррекция атрезии трикуспидального клапана и единственного желудочка сердца // Грудн. хир., 1986, № 4, с. 10—17.
- Подзолков В. П., Иваницкий А. В., Барчуков А. Ю. и др. Анатомия, клиника, диагностика и вопросы хирургического лечения атрезии легочной артерии с дефектом межжелудочковой перегородки // Грудн. хир., 1986, № 5, с. 74—75.
- Подзолков В. П., Иваницкий А. В., Алякян Б. Г. и др. Отхождение аорты и легочной артерии от левого желудочка (анатомия, диагностика и хирургическое лечение) // Грудн. хир., 1986, № 6, с. 15—23.
- Подзолков В. П., Махачев О. М., Чаураели М. Р. Методы гемодинамической коррекции единственного желудочка сердца // Кардиология, 1987, № 6, с. 32—38.
- Покровский А. В., Казаков Э. С. Большой после резекции коарктации аорты при правосторонней дуге и нисходящей аорте // Грудная хир.—1966.—№ 6.—С. 110.
- Покровский А. В. Заболевания аорты и ее ветвей.—М.: Медицина, 1979.—326 с.
- Сердюк Н. Г., Антонов О. С., Бравеев И. Ю. Ударный объем и сократительная способность миокарда при перегрузке левого желудочка давлением у больных врожденным аортальным стенозом // Кровообращение.—1979.—№ 2.—С. 11—14.
- Сидаренко Л. И., Зиньковский М. Ф. Межжелудочковые дефекты с аневризмой мембранной части перегородки // Грудная хир.—1975.—№ 3.—С. 33—36.
- Сидаренко Л. И., Ситар Л. Л., Паничкин Ю. В., Брусок Л. А. Отдаленные результаты радикальной коррекции аномалии Эбштейна // Кардиология.—1978.—№ 7.—С. 23—27.
- Стекольников В. В., Флеров Е. В., Толмачева М. Ю. Организация автоматизированного сбора, накопления и обработки анестезиологической информации.—В кн.: Применение математических методов и ЭВМ в медико-биологических исследованиях, М., 1985, с. 304—305.
- Соловьев Г. М., Зубарев Р. Л., Шумаков В. И. Первый опыт радикальной коррекции аномалии Эбштейна // Грудная хир.—1966.—№ 4.—С. 3—11.
- Фальковский Г. Э., Бершвили И. И. Единственная левая коронарная артерия со свисом в правый желудочек // Кардиология.—1979.—№ 9.—С. 115—116.
- Фальковский Г. Э., Алекси-Месхишвили В. В., Бершвили И. И. Перевязка устья левой коронарной артерии у больных при ее отхождении от легочного ствола // Кардиология.—1980.—№ 2.—С. 45—51.
- Фальковский Г. Э., Бершвили И. И., Гарибян В. А. и др. Сложные врожденные пороки сердца: 1. Атрезия правого атриовентрикулярного отверстия. 2. Атрезия легочной артерии с интактной межжелудочковой перегородкой (анатомо-ангиографическое исследование) // Советско-американский симпозиум по врожденным порокам сердца.—4-й: Материалы.—М., 1981.—С. 149—180.
- Фальковский Г. Э., Чернова М. П., Файнберг М. А., Гарибян В. А. Атрезия легочной артерии с интактной межжелудочковой перегородкой // Грудная хир.—1981.—№ 5.—С. 14—20.

- Фальковский Г. Э., Алекси-Месхишвили В. В., Бузинова Л. А., Гордонова М. И. Радикальное хирургическое лечение дефектов межжелудочковой перегородки в раннем детском возрасте // Достижения и актуальные проблемы современной хирургии сердца и сосудов.—М., 1982.—С. 84—96.
- Фальковский Г. Э., Петросян Ю. С., Бураковский В. И. и др. Аномальное отхождение коронарной артерии от легочной артерии. Анализ опыта лечения и отдаленных результатов // Советско-американский симпозиум по врожденным порокам сердца.—5-й: Материалы.—М., 1984.—С. 11—12.
- Фальковский Г. Э., Ильин В. Н., Бузинова Л. А., Крамер В. С. Хирургическое устранение транспозиции магистральных сосудов // Грудная хир.—1985.—№ 4.—С. 53—56.
- Францев В. И., Селиваненко В. Г. Проблемы хирургического лечения коарктации аорты // Грудная хир.—1977.—№ 4.—С. 23—25.
- Чернова М. П. Клиническая картина и течение атрезии легочной артерии с интактной межжелудочковой перегородкой // Педиатрия.—1980.—№ 4.—С. 10—13.
- Черепенин Л. П., Долотов В. К. Аортолевожелудочковый туннель (клиника, диагностика, хирургическое лечение) // Грудная хир.—1985.—№ 2.—С. 78—80.
- Шарыгин А. С. Простагландины и лечение врожденных пороков сердца // Педиатрия.—1981.—№ 3.—С. 66—68.
- Ярыгин А. С., Малышев М. Ю., Рябчиков П. В. Свищ между правой ветвью легочной артерии и левым предсердием // Грудная хир.—1985.—№ 2.—С. 85—86.
- Abe T., Kuribayashi R., Sato M., Nieda S. Direct communication of the right pulmonary artery with left atrium: A case report and review of the literature // J. thorac. cardiovasc. Surg.—1972.—Vol. 64.—P. 38-44.
- Alfieri O., Blackstone E., Kirklin J. et al. Surgical treatment of tetralogy of Fallot with pulmonary atresia. // J. thorac. cardiovasc. Surg.—1978.—Vol. 76.—N 3.—P. 321-335.
- Anderson R. H., Wilkenson J. L., Arnold R., Lubkiewicz K. Morphogenesis of bulboventricular malformations. I. Consideration of embryogenesis in the normal heart // Brit. Heart J.—1974.—Vol. 36.—P. 242-255.
- Anderson R., Galbraith J., Gibson R., Miller G. Double outlet left ventricle // Brit. Heart J.—1974.—Vol. 36.—P. 554-558.
- Anderson R. H., Becker A. E. The surgical anatomy of Fallot's tetralogy // The current status of cardiac surgery / Ed. D. B. Longmore.—Lancaster, 1975.—P. 49-61.
- Anderson K., Lie J., Sieg K. et al. A criss-cross heart. Detailed anatomic description and discussion of morphogenesis // Mayo Clin. Proc.—1977.—Vol. 52. N 9.—P. 569-575.
- Ankeney J. L., Tzeng T. S. Surgical therapy for congenital aortic valvular stenosis // J. thorac. cardiovasc. Surg.—1-1983.—Vol. 85, N 1.—P. 41-48.
- Anyanwu E., Klemm C., Achatzky R. et al. Surgery of coarctation of the aorta: A Nine-year review of 253 patients // Thorac. cardiovasc. Surg.—1984.—Vol. 32.—P. 350-357.
- Appelbaum A., Bergeron L., Pacifico A., Kirklin J. Surgical treatment of truncus arteriosus with emphasis on infants and small children // J. thorac. cardiovasc. Surg.—1976.—Vol. 71.—P. 437-440.
- Aral T., Ando M., Takao A., Sakakibara S. Intracardiac repair for single or common ventricle: creation of a straight artificial septum // Asian-pacific congress of cardiology.—5 th.: Abstr.—Singapore, 1972.—P. 81-93.
- Arciniegas E., Farooki Z., Hakimi M., Green E. Management of anomalous left coronary artery from the pulmonary artery // Circulation.—1980.—Vol. 62.—Suppl. 1.—P. 1-180.
- Arensman F., Francis P., Benz'ng G. Early medical and surgical intervention for tetralogy of Fallot with absence of pulmonary valve // J. thorac. cardiovasc. Surg.—1982.—Vol. 84.—P. 430-436.
- Ashar M. Fate of long-term survivors of Mustard procedure (inflow repair) for simple and complex transposition of the great arteries // Ann. Thorac. Surg., 1986, vol. 42, p. 385-389.
- Aubert J. V., Jarry J. M., Pannetur A. et al. Chirurgie de la tetralogy de Fallot Pendant la premiere anne de la vie // Chir. Pediat.—1980.—Vol. 21.—P. 23-28.
- Awarije S., Clarke D., Pappas G. Surgical approach to critical pulmonary valve stenosis in infants less than six months of age. // J. thorac. cardiovasc. Surg.—1983.—Vol. 85.—P. 375-387.
- Bailey W., Kirklin J., Bergeron L. et al. Late results with synthetic valved external conduits from venous ventricle to pulmonary arteries // Circulation.—1977.—Vol. 56.—P. 73-79.
- Becker A., Becker M. Juxtaposition of atrial appendages associated with normally oriented ventricles and great arteries // Circulation.—1970.—Vol. 41, N 4.—P. 685-688.
- Becker A. E., Anderson R. H. // Pathology of congenital heart disease.—London.—1981.—P. 321-338.
- Becker A. E., Aberdeen E., Waterstone D. Total anomalous pulmonary venous drainage in infants // Circulation.—1976.—Vol. 46.—P. 347-356.
- Bender H. W., Graham T. P., Boucek R. J. et al. Comparative results of the Senning and Mustard procedures for transposition of the great arteries // Circulation.—1980.—Vol. 62, N 2.—Pt 2.—P. 1197-1203.
- Bergdahl L., Blackstone E. H., Kirklin J. W. et al. Determinants of early success in repair of aortic coarctation in infants // J. thorac. cardiovasc. Surg.—1982.—Vol. 83.—P. 736-742.
- Berger T., Kirklin J., Blackstone E. et al. Primary repair of complete atrioventricular canal in patients less than two years old. // Amer. J. Cardiol.—1978.—Vol. 41.—P. 906-913.
- Berger T. J., Blackstone E. H., Kirklin J. W. et al. Survival and probability cure without and with operation in complete atrioventricular canal // Amer. thorac. Surg.—1979.—Vol. 27.—P. 104-111.
- Berry B., McGoon D., Ritter D., Davis G. Absence of anatomic origin from heart of pulmonary arterial supply: clinical application of classification // J. thorac. cardiovasc. Surg.—1974.—Vol. 68, N 1.—P. 119-125.
- Bharati S., Lev M. The course of the conduction system in single ventricle with inverted (L-) loop and inverted (L-) transposition // Circulation.—1975.—Vol. 51.—P. 723-730.
- Bharati S., Paul M., Jdriss F. et al. The surgical anatomy of pulmonary atresia with ventricular septal defect: pseudotruncus // J. thorac. cardiovasc. Surg.—1975.—Vol. 69, N 5.—P. 713-721.
- Bharati S., McAllister H. Anatomic variations in underdevelopment right ventricle related to tricuspid atresia and stenosis // J. thorac. cardiovasc. Surg.—1976.—Vol. 72.—P. 383-400.
- Bharati S., Lev M., Stewart R. et al. The morphologic spectrum of double outlet left ventricle and its surgical significance // Circulation.—1978.—Vol. 58, N 3.—P. 558-565.
- Bland E. F., White P. D., Garland J. Congenital anomalies of coronary arteries: Report of an unusual case associated with cardiac hypertrophy // Amer. Heart J.—1933.—Vol. 8.—P. 787-801.
- Blieden L. C., Moller J. H. Aortico-pulmonary septal defect.—An experience with 17 patients // Brit. Heart J.—1974.—Vol. 36.—P. 630-635.
- Bonfils-Roberts E. A., Guller B., McGoon D. C., Danielson G. K. Corrected transposition: Surgical treatment of associated anomalies // Ann. thorac. Surg.—1974.—Vol. 17, N 2.—P. 200-209.
- Bove E. L., Bull C., Stark K. et al. Congenital heart disease in the neonate: results of surgical treatment // Arch. Dis. Child.—1983.—Vol. 58.—P. 137-141.
- Bove E. Senning's procedure for transposition of the great arteries // Ann. Thorac. Surg., 1987, vol. 43, P. 678-680.
- Braimbridge M., Chayen J., Bitensky L. et al. Cold cardioplegia or continuous coronary perfusion? // J. thorac. cardiovasc. Surg.—1975.—Vol. 70.—P. 1073-1087.
- Brandt P. W., Colder A. L., Barratt-Boyes B. G., Neutze J. M. Double outlet left ventricle. Morphology, cineangiographic diagnosis and surgical treatment // Amer. J. Cardiol.—1976.—Vol. 38.—P. 897-909.
- Bregman D., Brennan J., Singer A. et al. Anomalous origin of the right coronary artery from the pulmonary artery // J. thorac. cardiovasc. Surg.—1976.—Vol. 72, N 4.—P. 626.
- Breitschneider H., Hubner G., Kroll D. Myocardial resistance to ischemia: physiological and biochemical basis // J. cardiovasc. Surg. Torino: 1975.—Vol. 16.—P. 241-260.
- Buendia A., Attie F. Congenital absence of pulmonary leaflets // Brit. Heart J.—1983.—Vol. 50.—P. 31-41.

- Bull C, deLeval M., Mercanti C. et al.* Pulmonary atresia and intact ventricular septum. A revised classification // *Circulation*.—1982.—Vol. 66.—P. 266-272.
- Buckberg G. D.* Strategies and logic of cardioplegic delivery to prevent, avoid and reverse ischemic and reperfusion damage // *J. Thorac. Cardiovasc. Surg.*, 1987, vol. 93, p. 127-140.
- Castaneda A. R., Lamberti J., Sade R. et al.* Open-heart surgery during the first three months of life // *J. thorac. cardiovasc. Surg.*—1974.—Vol. 68.—P. 719-731.
- Castaneda A. R., Freed M. D., Williams R. G., Norwood W. J.* Repair of tetralogy of Fallot in infancy. Early and late results // of tetralogy of Fallot in infancy. Early and late results // *J. thorac. cardiovasc. Surg.*—1977.—Vol. 74.—P. 372-381.
- Castaneda A. R., Norwood W. J.* Closure of ventricular septal defects in infancy with deep hypothermia circulatory arrest technic // *Mod. Techn. cardiac / thorac. Surg.*—1979.—Vol. 1.—P. 1-10.
- Carpentier A., Branchini B., Cour J. et al.* Congenital malformations of the mitral valve in children // *J. thorac. cardiovasc. Surg.*—1976.—Vol. 72.—P. 854-866.
- Chamness M., Inman I.* How to prepare for you hospital information system.—*Computers in healthcare*, 1984, no. 8, p. 24-39.
- Cheatham J. P., Barnhart D. A., Gutgesell H. P.* Right pulmonary arrium communication // *Pediat. Cardiol.*—1982.—Vol. 2.—P. 149-152.
- Chin A., Keane J., Norwood W., Castaneda A.* Repair of complete common atrioventricular canal in infancy // *J. thorac. cardiovasc. Surg.*—1982.—Vol. 84.—P. 437-445.
- Clarkson S., Sade R. M., Hohn A.* Clinical and hemodynamic results of extracardiac conduit reconstruction of the pulmonary artery // *Clin. Cardiol.*—1980.—Vol. 3.—P. 42-46.
- Clarkson P. M., Brand P. W. T.* Aortic diameters in infants and young children: Normative angiographic data // *Pediat. Cardiol.*—1985.—Vol. 6.—P. 3-6.
- Coe J. Y., Radley-Smith R., Yacoub M.* Clinical and hemodynamic significance of anomalous origin of the right coronary artery from the pulmonary artery // *J. thorac. cardiovasc. Surg.*—1982.—Vol. 30.—P. 84-87.
- Cooley D., McNamara D., Latson J.* Aorticopulmonary septal defect: diagnosis and surgical treatment // *Surgery*, 1957.—Vol. 42.—P. 101-120.
- Cooley D., Ochsner A.* Correction of total anomalous pulmonary venous drainage technical consideration // *Surgery*, 1957.—Vol. 42.—P. 1014-1021.
- Cooley D., Norman J., Reul G. et al.* Surgical treatment of left ventricular outflow tract obstruction with apicoaortic valved conduit // *Surgery*.—1976.—Vol. 80.—P. 674-688.
- Cooper D., deLeval M., Stark J.* Results of surgical correction of persistent complete atrioventricular canal // *Thorac. cardiovasc. Surg.*—1979.—Vol. 27.—P. 111-115.
- Coto E. O., Jimenez M. Q., Castaneda A. R. et al.* Double outlet from chambers of left ventricular morphology // *Brit. Heart J.*—1979.—Vol. 42, N 1.—P. 15-2L
- Coto E. O., Norwood W. J., Lang P., Castaneda A. R.* Modified Senning Operation for treatment of transposition of the great arteries // *J. thorac. cardiovasc. Surg.*—1979.—Vol. 78.—P. 721-729.
- De la Cruz M. V., Anselmi G., Munos-Castellanos G. et al.* Systematization and embryological and anatomical study of mirror-image dextrocardias, dextroversions, and levoversions // *Brit. Heart J.*—1971.—Vol. 33, N 6.—P. 841-853.
- Culpepper W., Koff J., Lin C Y., Vitullo D. et al.* Complete common atrioventricular canal in infancy—surgical repair and postoperative hemodynamics // *Circulation*.—1978.—Vol. 58.—P. 550-558.
- Danielson G., Moloney J., Devloo R.* Surgical repair of Ebstein's anomaly // *Mayo Clin. Proc.*—1979.—Vol. 54.—P. 185-192.
- Danielson G.* Surgical management of Ebstein's anomaly // *Congenital heart disease. 5th USA-USSR Joint Symposium*.—Williamsburg, Virginia, May, 1983.—P. 121-134.
- Danielson G.* Corrective surgery for tricuspid atresia // *Mod. Probl. Paediat.*—1983.—Vol. 22.—P. 76-78.
- Davis G. D., Fulton R., Ritter D. et al.* Congenital pulmonary atresia with ventricular septal defect: angiographic and surgical correlates // *Radiology*.—1978.—Vol. 128, N 1.—P. 133-144.
- Donaldson R., Raphael M., Yacoub M., Ross D.* Hemodynamically significant anomalies of the coronary arteries // *Thorac. cardiovasc. Surg.*—1982.—Vol. 30.—P. 7-13.
- Di Donato R., Danielson G., McGeon D.* Left ventricle aortic conduits in pediatric patients // *J. thorac. cardiovasc. Surg.*—1984.—Vol. 88.—P. 89-91.
- Di Donato R., Fyfe D., Puga F. et al.* Fifteen-year experience with surgical repair of truncus arteriosus // *J. thorac. cardiovasc. Surg.*—1985.—Vol. 89.—P. 414-422.
- Doty D., Polansky D., Jensen C.* Infravalvular aortic stenosis. Repair by extended aortoplasty // *J. thorac. cardiovasc. Surg.*—1977.—Vol. 74.—P. 362-369.
- Doty D. B., Schieken R. M., Lauer R. M.* Septation of the univentricular heart // *J. thorac. cardiovasc. Surg.*—1979.—Vol. 78.—P. 423-430.
- Doty D., Marvin W., Schieken R., Lauer K.* Hypoplastic left heart syndrome. Successful palliation with new operation // *J. thorac. cardiovasc. Surg.*—1980.—Vol. 80.—P. 148-152.
- Doty D., Marvin W., Laver R.* Modified Fontan procedure: methods to achieve direct anastomosis or right atrium to pulmonary artery // *J. thorac. cardiovasc. Surg.*—1981.—Vol. 81, N 3.—P. 470-475.
- Doty P. B., McGoan P. C.* Closure of perimembranous ventricular-septal defects // *J. thorac. cardiovasc. Surg.*—1983.—Vol. 85.—P. 781-790.
- Edwards J.* Structural changes of the pulmonary vascular bed and their functional significance in congenital cardiac disease // *Proc. Inst. med. Chir.*—1950.—Vol. 18.—P. 134-147.
- Eie H., Semb G., Midler O.* Aneurysm of the left atrial appendage // *Scand. J. thorac. cardiovasc. Surg.*—1972.—Vol. 6.—P. 149-153.
- Engle M. A., Garutti R. J., Raptoulis A. S., Steiner L. J.* Recent advances in the diagnosis and treatment of congenital heart disease // *Southern Med. J.*—1977.—Vol. 70.—P. 597-603.
- Elliott M., de Leval M.* Valve replacement in children // *Word. J. Surg.*—1985.—Vol. 9.—P. 568-578.
- Falcone M., Perloff J., Roberts W.* Aneurysm of the nonpatent ductus arteriosus // *Amer. J. Cardiol.*—1972.—Vol. 29.—P. 422-426.
- Fuller K., Haworth S., Taylor J., Macartney F.* Duplicate sources of pulmonary blood supply in pulmonary atresia with ventricular septal defect // *Brit. Heart J.*—1981.—Vol. 46.—P. 263-268.
- Feldt R. H., Mair D. D., Danielson G. K. et al.* Current status of the septation procedure for univentricular heart. // *J. Thorac. cardiovasc. Surg.*—1981.—Vol. 82.—P. 93-97.
- Fallows K., Martin E., Rosenthal A.* Angiography of obstructing muscular bands of the right ventricle // *Amer. J. Roentgenol.*—1977.—Vol. 128.—P. 249-256.
- Ferrari J.* Idiopathic pulmonary hypertension // *Amer. Heart J.*—1963.—Vol. 66.—P. 128-142.
- Foker J., Braulin E., Cyr J. et al.* Management of pulmonary atresia with intact ventricular septum // *J. Thorac. Cardiovasc. Surg.*, 1986, vol. 92, p. 706-715.
- Fontan F., Baudet E.* Surgical repair of tricuspid atresia // *Thorax*, 1971.—Vol. 26, N 3.—P. 240-248.
- Fontan F., Deville C., Quaegebeur J. et al.* Repair of tricuspid atresia in 100 patients. // *J. thorac. cardiovasc. Surg.*—1983.—Vol. 85, N 5.—P. 647-660.
- Fox L. S., Kirklind J. W., Pacifico A. D. et al.* Intracardiac repair of cardiac malformations with atrioventricular discordance // *Circulation*.—1976.—Vol. 54, N 1.—P. 123-127.
- Freedom R., Pongiglione G., Williams W. et al.* Palliative right ventricular outflow tract construction for patients with pulmonary atresia, ventricular septal defect and hypoplastic pulmonary arteries // *J. thorac. cardiovasc. Surg.*—1983.—Vol. 86, N 1.—P. 24-36.
- Fripp R. R., Whitman V., Werner J. C. et al.* Blood pressure response to exercise in children following the subclavian flap procedure for coarctation of the aorta // *J. thorac. cardiovasc. Surg.*—1983.—Vol. 85.—P. 682-685.
- Fyler D., Buckley L. P., Hellenbrand W. et al.* Report of the New England regional infant cardiac program // *Pediatrics*.—1980.—Vol. 65, N 2—Pt 2.—Suppl.—P. 377-481.
- Gale A., Danielson G. K., McGoan D. G.* Fontan procedure for tricuspid atresia // *Circulation*—1980.—Vol. 62, N 1.—P. 91-96.

- Gersbach P., Friedil B., Hahn C. Treatment of tricuspid atresia with small pulmonary flow (type Ib) by surgical enlargement of the ventricular septum defect // *Thorac. cardiovasc. Surg.*—1981.—Vol. 29, N 2.—P. 82-87.
- Goor D. A., Lillechei C. W. Congenital malformations of the heart.—Crune a. Stratton, 1975, p. 312-339.
- Griffiths S. P., Zarula B. M., Courthey D. et al. Trends in cardiovascular surgery (1961 to 1977). Review of the New York City and stage experience // *Amer. J. Cardiol.*—1979.—Vol. 44.—P. 555-562.
- Griffith B., Hardesty R., Siewers R. Pulmonary valvulotomy alone for pulmonary stenosis: results in children with and without muscular infundibular hypertrophy // *J. thorac. cardiovasc. Surg.*—1982.—Vol. 83.—P. 577-583.
- Gross R., Hubbard J. Surgical ligation of a patent ductus arteriosus // *J.A.M.A.*—1939.—Vol. 112.—P. 729-734.
- Gunawan A., Krajcer Z., Leachman R. D. Aneurysm of membranous septum causing outflow obstruction of the venous ventricle in corrected transposition of the great arteries // *Tex. Heart Inst. J.*—1982.—Vol. 9.—P. 91-95.
- Hamilton D. I., Di Eusanio G., Sandrasagra F. A., Donnelly R. J. Early and late results of aortoplasty with a left subclavian flap for coarctation of the aorta in infancy // *J. thorac. cardiovasc. Surg.*—1978.—Vol. 75.—P. 699-704.
- Hammon J. W. Coarctation of the aorta in infants: continuing questions // *Ann. Thorac. Surg.*, 1986, vol. 42, p. 485-486.
- Hansen J., Rygg I., Efsen F. Intrapericardial left atrial aneurysm // *Amer. Heart J.*—1974.—Vol. 87.—P. 113-116.
- Hartman A. F., Goldring D., Hernandez A. et al. Recurrent coarctation of the aorta after successful repair in infancy // *Amer. J. Cardiol.*—1970.—Vol. 25.—P. 405-410.
- Haworth S., Macartney F. Growth and development of pulmonary circulation in pulmonary atresia with ventricular septal defect and major aortopulmonary collateral arteries // *Brit. Heart J.*—1980.—Vol. 44.—P. 14-24.
- Haworth S., Rees P., Taylor J. et al. Pulmonary atresia with ventricular septal defect and major aortopulmonary collateral arteries. Effect of systemic pulmonary anastomosis // *Brit. Heart J.*—1981.—Vol. 45.—P. 133-141.
- Hazan E., Bex J. P., Chetochine F. L. et al. Los tubes valvules sur la voie pulmonaire. Resultats d'une serie de 45 interventions // *Arch. Mai. Coeur.*—1979.—Vol. 72.—P. 470-477.
- Hesslein P., McNamara D. G., Morriss J. et al. Comparison of resection versus patch aortoplasty for repair of coarctation in infants and children.—*Circulation.*—1981.—Vol. 64.—P. 164-168.
- Hiroshi O., Naoki K., Yasunori O. et al. Direct communication between the right pulmonary artery and the left atrium // *J. thorac. cardiovasc. Surg.*—1979.—Vol. 77.—P. 742-747.
- Hunter A., Henderson C Urquhart W., Farmer M. Left-sided juxtaposition of the atrial appendages. Report of 4 cases diagnosed by cardiac catheterization and angiocardiography // *Brit. Heart J.*—1973.—Vol. 35, N 11.—P. 1184-1189.
- Ilbawi M., Idriss F. S., DeLeon S. Y. et al. Unusual mitral valve abnormalities complicating surgical repair of endocardial cushion defects // *J. thorac. cardiovasc. Surg.*—1983.—Vol. 85.—P. 697-704.
- Isom O., Spencer F., Feigenbaum H. et al. Prebypass myocardial damage in patients undergoing coronary revascularization: an unrecognized vulnerable period // *Circulation.*—1975.—Vol. 51.—Suppl. II.—P. 111-119.
- Ito T., Izukura M., Murata H. et al. Direct communication between the pulmonary artery and the left atrium // *J. Jap. Ass. thorac. Surg.*—1982.—Vol. 30.—P. 103-108.
- Jacoub M. H., Radley-Smith R. Use of valved conduit from right atrium to pulmonary artery for "correction" of single ventricle // *Circulation.*—1976.—Vol. 54, N 6. Suppl. III. P. III63-III69.
- Jaffe R. P. Systemic atrioventricular valve regurgitation in corrected transposition of the great vessels. Angiographic differentiation of operable and nonoperable valve deformities // *Amer. J. Cardiol.*—1976.—Vol. 37, N 3.—P. 395-402.
- Jatene A. O., Fontes V., Paulista P. et al. Successful anatomic correction of transposition of the great vessels. A preliminary report. // *Arq. Bras. Cardiol.*—1975.—Vol. 28.—P. 461-464.
- Jatene A. D., Foutes V. F., Sonza R. C. B. et al. Anatomic correction of transposition of the great arteries // *J. thorac. cardiovasc. Surg.*—1982.—Vol. 83.—P. 20-26.
- Jugdutt B., Brooks C., Sterns L. et al. Surgical treatment of Ebstein's anomaly // *J. thorac. cardiovasc. Surg.*—1977.—Vol. 73, N 1.—P. 114-119.
- Kabbani S. S., Feldman M., Angelini P. et al. Single (left) superior vena cava draining into the left atrium. Surgical report // *Ann. thorac. Surg.*—1973.—Vol. 16, N 5.—P. 518-525.
- Kamau P., Miles V., Toews W. et al. Surgical repair of coarctation of the aorta in infants less than six months of age. Including the question of pulmonary artery banding // *J. thorac. cardiovasc. Surg.*—1981.—Vol. 81.—P. 171-179.
- Kawashima Y., Mori T., Matsuda H. et al. Intraventricular repair of single ventricle associated with transposition of the great arteries // *J. thorac. cardiovasc. Surg.*—1976.—Vol. 72, N 1.—P. 21-27.
- Kawashima Y. Surgical treatment of complete atrioventricular canal defect with an endocardial cushion prosthesis // *Circulation.*—1983.—Vol. 68.—Suppl II.—P. 139-143.
- Kay Y., Anderson R., Lewis R., Reiberg M. Successful repair of sinus of Valsalva-left atrial fistula // *Circulation.*—1959.—Vol. 20.—P. 427-429.
- Keith J. D. Coarctation of the aorta // *Heart disease in infancy and childhood* / Ed. J. D. Keith, J. D. Rowe, P. Vlad.—New York, 1978.—P. 736-760.
- King T. D., Gnarr D., Stanford W. Endocardial fibroelastosis and aneurysmal dilatation of the left atrial appendage // *Amer. J. Dis. Child.*—1973.—Vol. 125.—P. 721-723.
- Kirklin J. Surgical treatment of anomalous pulmonary venous // *Mayo Clin. Proc.*—1953.—Vol. 28.—P. 476-484.
- Kirklin J. W., Karp R. B. // *Tetralogy of fallot.*—Philadelphia: W. B. Saunders Co., 1970.—P. 147-148.
- Kirklin J. K., Blackstone E. H., Kirklin J. W. et al. Intracardiac surgery in infants under age 3 months. Incremental risk factors for hospital mortality // *Amer. J. Cardiol.*—1981 (a).—Vol. 48.—P. 500-506.
- Kirklin J. K., Blackstone E. H., Kirklin J. W. et al. Intracardiac surgery in infants under age 3 months: predictors of postoperative in-hospital cardiac death // *Amer. J. Cardiol.*—1981 (b).—Vol. 48.—P. 507-512.
- Kirsch U., Rodewald G., Kalmal R. Induced ischemic arrest: clinical experience with cardioplegia in open-heart surgery // *J. thorac. cardiovasc. Surg.*—1972.—Vol. 63.—P. 121-130.
- Konno S., Imai G., Nakayama M. A new method for prosthetic valve replacement in congenital aortic associated with hypoplasia of the aortic valve ring // *J. thorac. cardiovasc. Surg.*—1975.—Vol. 70.—P. 909-917.
- Kreutzer G., Galinder E., Bono H. et al. An operation for the correction of tricuspid atresia // *J. thorac. cardiovasc. Surg.*—1973.—Vol. 66, N 4.—P. 613-621.
- Krongrad E., Ellis K., Steeg C. N. et al. Subpulmonary obstruction in congenitally corrected transposition of the great arteries due to ventricular membranous septal aneurysms // *Circulation.*—1976.—Vol. 54, N 4.—P. 679-683.
- Kugelmeier J., Egloff I., Real F. et al. Congenital aortic stenosis // *Thorac. cardiovasc. Surg.*—1982.—Vol. 30.—P. 91-95.
- Lababidi Z. Aortic balloon valvuloplasty // *Amer. Heart J.*—1983.—Vol. 106.—P. 751-752.
- Leanage R., Taylor J. F. N., DeLeval M. R. et al. Surgical management of coarctation of aorta with ventricular septal defect. Multivariate analysis // *Brit. Heart J.*—1981.—Vol. 46.—P. 269-277.
- Da Leen S., Koopot R., Mair D. et al. Surgical management of occluded conduits after the Fontan operation in patients with Glenn shunts // *J. thorac. cardiovasc. Surg.*—1984.—Vol. 88, N 4.—P. 601-605.
- Lemmer J., Coran A., Behrendt D. et al. Liver fibrosis (cardiac cirrhosis) five years after modified Fontan operation for tricuspid atresia // *J. thorac. cardiovasc. Surg.*—1983.—Vol. 86.—P. 757-760.
- DeLeon S., Idriss F., Ilbawi M. et al. The role of the Glenn shunt in patients undergoing the Fontan operation // *J. thorac. cardiovasc. Surg.*—1983.—Vol. 85.—P. 669-677.
- Lev M., Bharati S., Meng C. C. L. et al. A concept of double outlet right ventricle.—*J. thorac. cardiovasc. Surg.*—1972.—Vol. 64.—P. 271-281.
- De Leval M. R., Ritter D. G., McGoon D. C., Danielson G. K. Anomalous systemic venous connection. Surgical considerations // *Mayo Clin. Proc.*—1975.—Vol. 50, P. 599-610.



- De Leval M., Bull C Stark J. et al. Pulmonary atresia and intact ventricular septum: surgical management based on revised classification // *Circulation*.—1982.—Vol.66.—P. 272-280.
- De Leval M. Coarctation of the aorta and interruption of the aortic arch // *Surgery for congenital heart defects* / Ed. J. Stark a. M. de Leval—London, 1983.—P. 213-225.
- De Leval M., Bull C, Hopkins R. et al. Decision making in the definitive repair of the heart with a small ventricle // *Circulation*, 1985.—Vol. 72.—Suppl. II.—P. 52-60.
- Levitsky S., Van der Horst R., Hastreiter A. et al. Surgical palliation of aortic atresia // *J. thorac. cardiovasc. Surg.*—1980.—Vol. 79.—P. 456-461.
- Lewis F., Taufic M., Varco R., Niazi S. The surgical anatomy of atrial septal defects: experiences with repair under direct vision // *Ann. Surg.*—1955.—Vol. 142.—P. 401-417.
- Lewis A., Wells W., Lindesmith G. Evaluation and surgical treatment of pulmonary atresia and intact ventricular septum in infancy // *Circulation*.—1983.—V. 67.—P. 1318-1323.
- Liberthson R. R., Pennigton D. G., Jacobs M. L., Daggett W. M. Coarctation of the aorta: review of 234 patients and classification of management problems // *Amer. J. Cardiol.*—1979.—Vol. 43.—P. 835-840.
- Lincoln C. Total correction of d-loop double outlet right ventricle with bilateral conus, l-transposition and pulmonary stenosis // *J. thorac. cardiovasc. Surg.*, 1972.—vol. 64.—P. 435-440.
- Llorens R., Areas R. Aortico-left ventricular tunnel: a late report and review of literature // *Tex. Heart Inst. J.*—1982.—Vol. 9.—P. 169-175.
- Macartney F. J., Taylor J. F. N., Graham G. R. et al. The fate of survival of cardiac surgery in infancy // *Circulation*.—1980.—Vol. 62.—P. 80-91.
- Mair D., Mc Goon P. Surgical correction of atrioventricular canal during the first year of life // *Amer. J. Cardiol.*—1977.—Vol. 40.—P. 66.
- Marcelletti C., Moloney J. D., Ritter D. G. et al. Corrected transposition and ventricular septal. Surgical experience // *Ann. Surg.*—1980.—Vol. 191.—P. 751-759.
- Marin-Garcia J., Neches W. H., Park S. C. et al. Double-outlet right ventricle with restrictive ventricular septal defect // *J. thorac. cardiovasc. Surg.*—1978.—Vol. 76.—P. 853-857.
- Marin-Garcia J., Allen R. G. Idiopathic dilatation of the right atrium. Postoperative follow-up in a child // *J. Pediat. Surg.*—1983.—Vol. 18.—P: 196-198.
- Marino B., Chiariello L., Bosnian C. et al. Criss-cross heart with discordant atrioventricular connections // *Pediat. Cardiol.*—1982.—Vol. 3.—P. 315-318.
- Marx G. Transposition of the great arteries with intact ventricular septum: results of Mustard and Senning operations in 123 consecutive patients // *J. Amer. Coll. Cardiol.*—1983.—Vol. 1. N 2.—P. 476-483.
- Mavroudis C, Weinstein G., Turley K., Ebert ft A. Surgical management of complete atrioventricular canal.// *J. thorac. cardiovasc. Surg.*—1982.—Vol. 83.—P. 670-679.
- Mavroudis C. Anatomical repair of transposition of the great arteries with intact ventricular septum in the neonate: guidelines to avoid complications // *Ann. Thorac. Surg.*, 1987, vol. 43, p. 495-501.
- McCaughan B., Danielson G., Driscoll D., McGoon D. Tetralogy of Fallot with absent pulmonary valve // *J. thorac. cardiovasc. Surg.*—1985.—Vol. 89.—P. 280-287.
- McGoon D., Wallace R., Danielson G. The Rastelli operation. Its indications and results // *J. thorac. cardiovasc. Surg.*—1973.—Vol. 65.—P. 65-75.
- Mc Goon D., Baird D., Davis H. Surgical management of large bronchial collateral arteries with pulmonary stenosis or atresia // *Circulation*.—1975.—Vol. 52.—P. 109.
- McKay R., Pacifico A. D., Blackstone E. H. et al. Septation of univentricular heart with left anterior subaortic outlet chamber // *J. thorac. cardiovasc. Surg.*—1982.—Vol. 84.—P. 77-87.
- Menahem S. Anomalous left coronary artery from the pulmonary artery: a 15-year sample // *Brit. Heart. J.*, 1987, vol. 58, p. 378-384.
- Merritt T. A., DiGessa T. G., Feldman B. H. Closure of the patent ductus arteriosus with ligation and indomethacin: a consecutive experience // *J. Pediat.*—1978.—Vol.93.—P. 639-646.
- Messina L., Turley K., Stanger P. et al. Successful aortic valvotomy for severe congenital valvular aortic stenosis in the newborn infant // *J. thorac. cardiovasc. Surg.*—1984.—Vol. 88.—P. 92-96.
- Meyer J., Wukash D., Cooley D., Hallmen H. Aneurysm and fistula of the sinus of Valsalva (clinical considerations and surgical treatment in 45 patients) // *Ann. Thorac. Surg.*—1975.—Vol. 19, N 2.—P. 170-179.
- Mohri H., Horiuchi T., Haneda K. Surgical treatment for hypoplastic left heart syndrome // *J. thorac. cardiovasc. Surg.*—1978.—Vol. 79.—P. 223-228.
- Moodie D. S., Fyle D., Gill C. et al. Anomalous origin of the left coronary artery from the pulmonary artery in adult patients // *Amer. Heart J.*—1983.—Vol. 106, N 2.—P. 381-388.
- Moore C, Lombardo T., Allums J., Cordon F. Left main coronary artery stenosis hemodynamic monitoring to reduce mortality // *Ann. thorac. Surg.*—1978.—Vol. 26.—P. 445-451.
- Mortenson W., Lundstom N.-R. Congenital obstruction of the pulmonary veins at their atrial junction. Review of the literature and a case report // *Amer. Heart J.*—1974.—Vol. 87.—P. 359-362.
- Moulton A., de Leval M. R., Macartney F. et al. Rastelli procedure for transposition of the great arteries, ventricular septal defect, and left ventricular outflow tract obstruction. Early and late results in 41 patients (1971 to 1978) // *Brit. Heart J.*—1981.—Vol. 45.—P. 20-28.
- Murphy D. A., Gillis D. A., Sridhara K. S. Intraventricular repair of double-outlet left ventricle // *Ann. Thorac. Surg.*—1981.—Vol. 31, N 4.—P. 364-369.
- Neutze J., Clarkson P. M. Transposition of the great arteries in infancy // *Heart disease in infancy* / Ed. B. Barratt-Boyes.—Edinburgh, 1973.—P. 266-279.
- Neveaux J., Dreyfus G., Leca F. et al. Modified technique for correction of tricuspid atresia // *J. thorac. cardiovasc. Surg.*—1981.—Vol. &2, N 3.—P. 457-460.
- Norwood W., Kirklin J., Sanders S. Hypoplastic left heart syndrome. Experience with palliative surgery // *Amer. J. Cardiol.*—1980.—Vol. 45.—P. 87-90.
- Norwood W., Land P., Castaneda A., Campbell D. Experience with operations for hypoplastic left heart syndrome // *J. thorac. cardiovasc. Surg.*—1981.—Vol. 82.—P. 511-519.
- Olin C, Ritter D. G., McGoon D. et al. Pulmonary atresia: surgical considerations and results, in 103 patients undergoing definitive repair // *Circulation*.—1976.—Vol.54, N 6.—Suppl. III.—P. 111-35—111-40.
- Opie J., Sandor G., Ashnore P. Successful palliation by pulmonary artery banding in absent pulmonary valve syndrome // *J. thorac. cardiovasc. Surg.*—1983.—Vol. 85.—P. 125-128.
- Otenkamp J., Rohmer J., Quaeghebeur J. et al. Nine years experience of physiological correction of tricuspid atresia: longterm results and current surgical approach // *Thorax*. 1982.—Vol. 37, N 10.—P. 718-726.
- Pacifico A. D., Kirklin J. W., Bargeran L. M., Soto B. Surgical treatment of double-outlet left ventricle. Report of four cases // *Circulation*.—1973.—Vol. 47.—Suppl. III.—P. 111-19—111-23.
- Park S. C., Neches W. H., Lenox C. C. et al. Successful preoperative diagnosis and surgical repair of pulmonary vein stenosis // *Circulation*.—1973.—Vol. 48.—Suppl. 4.—P. 33-35.
- Park S. C., Neches W. H., Mullins C. E. et al. Blade atrial septostomy: collaborative study // *Circulation*.—1982.—Vol. 66.—P. 258-266.
- Pavie A., Escande G., Baehrel B. et al. Coarctation sur double arc aortique // *Arch. Mai. Coeur.*—1980.—Vol. 73.—P. 542-547.
- Pelisle G., Ando M., Galder A. L. Total anomalous pulmonary venous connection. Report of 93 autopsied cases with emphasis on diagnostic and surgical considerations // *Amer. Heart J.*, 1976.—Vol. 91.—P. 99-122.
- Perez-Martinez V., Quero M., Castro C. et al. Aortico-left ventricular tunnel // *Amer. Heart J.*—1973.—Vol. 85. N 2.—P. 237-245.
- Piehler J., Danielson G., McGoon D. et al. Management of pulmonary atresia with ventricular septal defect and hypoplastic pulmonary arteries by right ventricular outflow construc-

- tion // *J. thorac. cardiovasc. Surg.*—1980.—Vol. 80, N 4.—P. 552-567.
- Puga F., Uretzky G.* Establishment of right ventricle to hypoplastic pulmonary artery continuity without the use of extracorporeal circulation. A new technique // *J. thorac. cardiovasc. Surg.*—1982.—Vol. 83.—P. 74-80.
- Rabinovitch M., Haworth S. G., Castaneda A. et al.* Lung biopsy in congenital heart disease: a morphometric approach to pulmonary vascular disease // *Circulation.*—1978.—Vol. 58.—P. 1107-1122.
- Rabinovitch M., Herrera-deLeon V., Castaneda A., Reid L.* Growth and development of the pulmonary vascular bed in patients with tetralogy of Fallot with or without pulmonary atresia // *Circulation.*—1981.—Vol. 64, N 6.—P. 1234-1249.
- RasteUi G., Ongley P., Kirklin J., McGoon D.* Surgical repair of complete form of persistent common atrioventricular canal // *J. thorac. cardiovasc. Surg.*—1968.—Vol. 55.—P. 299.
- RasteUi G., Wallace R., Ongley P.* Complete repair of transposition of the great arteries with pulmonary stenosis. A review and report of a case corrected by using a new surgical technique // *Circulation.*—1969.—Vol. 39, N 1.—P. 83-95.
- RasteUi G., McGoon D., Wallace R.* Anatomic correction of transposition of the great arteries with ventricular septal defect and subpulmonary stenosis // *J. thorac. cardiovasc. Surg.*—1969.—Vol. 58, N 4.—P. 545-552.
- Reinery A.* Persistent left superior vena cava connected to the right atrium // *Bull. Soc. ital. Cardiol.*—1979.—Vol. 24.—P. 151-158.
- Richardson J., Doty D., Siewers R., Zuberbuhler J.* Cor triatriatum. // *J. thorac. cardiovasc. Surg.*—1981.—Vol. 81.—P. 232-238.
- Rittenhouse E., Doty D., Ehrenhaft J.* Congenital coronary artery-cardiac chamber fistula // *Ann. Thorac. Surg.*—1975.—Vol. 20.—P. 468-485.
- Roberts W., Spray T., Shemin R., Moron B.* Crisscrossed atrioventricular valves and prolonged survival // *Amer. J. Cardiol.*—1982.—Vol. 50.—P. 1436-1439.
- Roe B.* Posterior approach to correction of total anomalous pulmonary venous return // *J. thorac. cardiovasc. Surg.*—1970.—Vol. 59.—P. 748-753.
- Roe B., Hutchinson J., Fishman N. H. et al.* Myocardial protection with cold, ischemic, potassium-induced cardioplegia // *J. thorac. cardiovasc. Surg.*—1977.—V. 73.—P. 366-374.
- Rowen J. P., Baird R. J., Olley P. M. et al.* Surgical repair of coarctation of aorta in adults: success or failure // *Amer. J. Cardiol.*—1979.—Vol. 34.—P. 362-363.
- Sakakibara S., Konno S.* Congenital aneurysm of the sinus of Valsalva: anatomy and classification // *Amer. Heart J.*—1962.—Vol. 63.—P. 405-424.
- Samaneck M.* Transposition of great arteries // *Acta univ. Carolinae Med.*—1981.—Vol. 27.—P. 1-148.
- Schachner A., Solomon J., Levinsky R.* Prosthetic valve replacement in infants and children // *J. thorac. cardiovasc. Surg.*—1984.—Vol. 25.—P. 537-544.
- Schaff H. V., DiDonato R., Danielson G. et al.* Reoperation for obstructed pulmonary ventricle-pulmonary artery conduits. Early and late results // *J. thorac. cardiovasc. Surg.*—1984.—Vol. 88.—P. 334-343.
- Shineboume E. A., Tain A. S. Y., Elseed A. M. et al.* Coarctation of the aorta in infancy and childhood // *Brit. Heart J.*—1976.—Vol. 38.—P. 375-380.
- Selden R., Schaefer R. A., Kennedy B. J., Neill W. A.* Corrected transposition of the great arteries simulating coronary heart disease in adults // *Chest.*—1976.—Vol. 62, N 2.—P. 188-191.
- Serino W., Arnade J., Ross D. et al.* Aorto-left ventricular communication after closure. Late postoperative problems // *Brit. Heart J.*—1983.—Vol. 49.—P. 501-506.
- Silove E., Taylor J.* Angiographic and anatomical features of subvalvular left ventricular outflow obstruction in transposition of the great arteries // *Pediat. Radiol.*—1973.—Vol. 1.—P. 87-91.
- Silver M., Pollock J., Silver M.* Calcification in porcine xenograft valves in children // *Amer. J. Cardiol.*—1980.—Vol. 45.—P. 685-689.
- Sink J., Smallhorn J., Macartney F. et al.* Management of critical aortic stenosis in infancy // *J. thorac. cardiovasc. Surg.*—1984.—Vol. 87.—P. 82-86.
- Srinivasan V., Levinsky L., Udheis B. et al.* Congenital diverticulum of the left atrium // *Bull. Tex. Heart Inst.*—1980.—Vol. 7.—P. 405-410.
- Stark J., Smallhorn J., Hunta J. et al.* Surgery for congenital heart defects diagnosed with cross-sectional echocardiography // *Circulation.*—1983.—Vol. 68.—Suppl. II.—P. 11-129-11-138.
- Stefanelli G., Kirklin J. W., Nafiel D. C. et al.* Early and intermediate-term (10-year) results of surgery for univentricular atrioventricular connection ("single ventricle") // (*Amer. J. Cardiol.*—1984.—Vol. 54.—P. 811-821.
- Stegmann T., Oster H., Bissenden Y. et al.* Surgical treatment of double-outlet left ventricle in 2 patients with D-position and L-position of the aorta // *Ann. Thorac. Surg.*—1979.—Vol. 27, N 2.—P. 121-129.
- Stewart S., Alexson C., Manning J.* Partial atrioventricular canal defect: the early and late results of operation // *Ann. Thorac. Surg.*, 1987, vol. 43, p. 527-529.
- Studer M. S., Blackstone E. H., Kirklin J. W. et al.* Determinants of early and late results of repair of atrioventricular septal (canal) defects // *J. thorac. cardiovasc. Surg.*—1982.—Vol. 84.—P. 523-542.
- Tadavarthy S., Formanek A., Castaneda-Zuniga W. et al.* The three types of criss-cross heart: a simple rotational anomaly // *Brit. J. Radiol.*—1981.—Vol. 54.—P. 736-743.
- Thiene G.* Postoperative pathology of complete atrioventricular defects // *J. thorac. cardiovasc. Surg.*—1982.—Vol. 83, N 6.—P. 891-900.
- Todd P. J., Dangerfield P. H., Hamilton D. I., Wilkinson J. L.* Late effects of the left upper limb of subclavian flap aortoplasty // *J. thorac. cardiovasc. Surg.*—1983.—Vol. 85.—P. 678-681.
- Trivellano M., Angelini P., Leachman R.* Variations in coronary artery anatomy: normal versus abnormal // *Bull. Tex. Heart Inst.*—1980.—Vol. 7, N 4.—P. 357-367.
- Truster G. A.* Current results with the Mustard operation in isolated transposition of the great arteries // *J. thorac. cardiovasc. Surg.*—1980.—Vol. 80.—P. 381.
- Turley K., Ticker W. Y., Ullyot D. J., Ebert P. A.* Total anomalous pulmonary venous connection in infancy: influence of age and type of lesions // *Amer. J. Cardiol.*—1980.—Vol. 45.—P. 92-97.
- Turley K., Tucker W. Y., Ebert P. A.* The changing role of palliative procedures in the treatment of infants with congenital heart disease // *J. thorac. cardiovasc. Surg.*—1980.—Vol. 79.—P. 194-201.
- Tyers G., Williams E., Hughes H., Todd G.* Effect of perfusate temperature on myocardial protection from ischemia // *J. thorac. cardiovasc. Surg.*—1977.—Vol. 73.—P. 766-771.
- Urban A. E., Anderson R. H., Stark J.* Double outlet left ventricle associated with situs inversus and atrioventricular concordance // *Amer. Heart J.*—1977.—Vol. 94.—P. 91.
- Van der Hauwaert L., Michaelsson M.* Isolated right ventricular hypoplasia // *Circulation.*—1971.—Vol. 44.—P. 466-474.
- Van Mill G., Moulart A., Harinck E. et al.* Subcostal two-dimensional echocardiographic recognition of a criss-cross heart with discordant ventriculo-arterial connection // *Pediat. Cardiol.*—1982.—Vol. 3.—P. 319-323.
- Van Praagh R.* Classification of truncus arteriosus communis // *Amer. Heart J.*—1976.—Vol. 92.—P. 129-132.
- Van Praagh R., Weinberg P. M.* Double outlet left ventricle // *Heart disease in infants, children and adolescents* / Ed. A. Y. Moss, F. H. Adams, G. C. Emmanouilides.—Baltimore, 1977.—P. 367-380.
- Varquez-Perez J., Gautier M., Mercier J. H. et al.* Diverticule du ventricule gauche (a propos de 3 cas). // *Arch. Mai. Coeur.*—1969.—Vol. 61, N 7.—P. 922-941.
- Villain M., Lipscombe S., Ross D. N.* Double outlet left ventricle How should we repair it?—Anatomical details and report of two successful surgical cases // *J. cardiovasc. Surg.*—1979.—Vol. 20, N 4.—P. 413-418.
- Waldhausen J. A., Nahrwold D. L.* Repair of coarctation of the aorta with subclavian flap // *J. Thorac. Cardiovasc. Surg.*—1966.—Vol. 51.—P. 533-537.
- Weinberg P. M.* Anatomy of tricuspid atresia and its relevance to current form of surgical therapy // *Ann. Thorac. Surg.*—1980.—Vol. 29, N 4.—P. 306-311.
- Weldon C., Hartmann A., McKnight R.* Right ventricle with pulmonary atresia or critical pulmonary stenosis and intact ventricular septum // *Ann. Thorac. Surg.*—1984.—Vol. 37.—P. 12-22.

- Westerman G. R., Lang P., Castaneda A. R., Norwood W. J.* Corrected transposition and repair of associated intracardiac defects // *Circulation.*—1982.—Vol. 66.—Suppl. 1.—P. 1197-1202.
- Whight C., Barratt-Boyes B. C.* Total anomalous pulmonary venous connection. (Long-term results following repair in infancy).—*J. thorac. cardiovasc. Surg.*—1978.—Vol. 75.—P. 52-63.
- Wilcox B. R., Ho S. Y., Macartney F. J. et al.* The surgical anatomy of double-outlet right ventricle with situs solitus and atrioventricular concordance // *J. Thorac. Cardiovasc. Surg.*—1981.—Vol. 105.—P. 405-410.
- к разделам 3—7**
- Абрикосов Л. И.* Основы частной патологической анатомии.—М.: Медгиз, 1950.—55с.
- Амосов Н. М., Сидоренко Л. Н.* Первый опыт хирургического лечения митральной недостаточности // *Хирургия сердца и сосудов.*—Киев, 1965.—С. 53—60.
- Амосов Н. М., Якимец Л. С., Кышов Г. В., Атаманюк М. Ю.* Протезирование при многоклапанных ревматических пороках сердца // *Грудная хир.*—1972.—№ 1.—С. 3—8.
- Амосов Н. М., Кышов Г. В., Атаманюк М. Ю., Якимец Л. С.* К вопросу о хирургическом лечении больных с трикуспидальным пороком и сопутствующей митральной недостаточностью // *Хирургия сердца и сосудов.*—Киев, 1972.—Вып. 5.—С. 54—58.
- Амосов Н. М., Бендет Я. А., Верич Н. М.* и др. Функциональные исходы протезирования клапанов сердца // *Грудная хир.*—1978.—№ 1.—С. 3—8.
- Амосов Н. М., Кышов Г. В., Ситар Л. Л.* и др. Протезирование клапанов в хирургическом лечении приобретенных пороков сердца // *Кардиология.*—1981.—№ 11.—С. 12—16.
- Аничков М. Н., Лев И. Д.* Клинико-анатомический атлас патологии аорты.—Л.: Медицина, 1967.—211 с.
- Бакулев А. Н., Савельев В. С., Думле Э. П.* Хирургическое лечение окклюзии верхней полой вены и ее основных протоков.—М.: Медицина, 1967.—203 с.
- Барейн В. Г., Горюков В. Г.* и др. Транспортировка больных инфарктом миокарда, осложненным кардиогенным шоком, с использованием контрапульсации внутриортальным баллоном // *\*Кардиология.*—1978.—№ 1.—С. 56—62.
- Березов Ю. В.* Хирургия ранений сердца и перикарда // *Грудная хир.*—1968.—№ 3.—С. 50—55.
- Бредикис Ю. Ю.* Электрическая стимуляция сердца при тахикардиях и тахикармиях.—М.: Медицина, 1976.—152 с.
- Бредикис Ю. Ю., Думлюс А. С.* Эндокардиальная электростимуляция сердца.—Вильнюс: Мокслас, 1979.—163 с.
- Бредикис Ю. Ю.* Хирургическое лечение наджелудочковой тахикардии.—Вильнюс: Мокслас, 1985.—190 с.
- Бураковский В. И., Барейн В. Г.* Лечение больных инфарктом миокарда с кардиогенным шоком и острыми расстройствами кровообращения методами контрпульсации // *Актуальные вопросы терапии.*—Киев, 1976.—С. 98—100.
- Бураковский В. И., Фролова М. А., Фальковский Г. Э.* Пересадка сердца. Вопросы клиники и теории.—Тбилиси: Сабчота Сакартвело, 1977.—236 с.
- Бураковский В. И., Работников В. С., Иоселиани Д. Г.* Хирургическое лечение ишемической болезни сердца (опыт 1200 операций) и перспективы его развития // *Грудная хир.*—1985.—№ 5.—С. 5—10.
- Бусленко Н. С., Василькова Л. С.* Диагностические критерии, классификация нестабильной стенокардии и поражение при ней коронарного русла // *Кардиология.*—1982.—№ 1.—С. 32—37.
- Бухарин В. А., Петросян Ю. С., Подзолков В. П.* Миксома правого желудочка // *Грудная хир.*—1974.—№ 4.—С. 31—35.
- Ванер Е. А.* Хирургия повреждений груди.—М.: Медицина, 1981.—250 с.
- Василенко В. Х.* Приобретенные пороки сердца.—Киев: Здоров'я, 1972.—304 с.
- Веденский А. Н.* Пластические и реконструктивные операции на магистральных венах.—Л.: Медицина, 1979.—223 с.
- Власов Г. П., Работников В. С., Можина А. А.* Подготовка аутовенозного трансплантата для аортокоронарного шунтирования // *Грудная хир.*—1984.—№ 6.—С. 26—31.
- Волколаков Я. В., Лацис Р. Я.* Миксома левого предсердия // *Грудная хир.*—1976.—№ 5.—С. 95—100.
- Волколаков Я. В., Тхор С. Н.* Реконструктивная хирургия сосудов у детей.—Л.: Медицина, 1979.—168 с.
- Вольнский Э. М., Гогин Е. Е.* Заболевания перикарда.—Л.: Медицина, 1964.—304 с.
- Гасилин В. С.* Хирургическая форма ишемической болезни сердца.—М.: Медицина, 1976.—168 с.
- Гельштейн Г. Г., Зубкова Г. А., Ярошинский Ю. Н.* и др. Эхокардиографическая диагностика пороков, вызванных инфекционным эндокардитом // *Хирургическое лечение острого инфекционного эндокардита. Вопросы защиты миокарда: Материалы 3-го Советско-Венг. симпозиума.*—Будапешт, 1982.—С. 2.
- Гогин Е. Е.* Особенности клиники констриктивного перикардита и их гемодинамический анализ // *Тер. арх.*—1978.—№ 8.—С. 123—128.
- Гогин Е. Е., Корытников К. И., Корнеев Н. В.* Эхокардиографическая диагностика перикардитов // *Тер. арх.*—1983.—№ 4.—С. 66—70.
- Греков И. И.* О лечении колото-резанных ран грудной клетки. // *Избранные труды.*—Л., 1952.—С. ПО—112.
- Демичов В. П.* Пересадка жизненноважных органов в эксперименте.—М.: Медицина, 1960.—260 с.
- Демин А. А., Демин Ал. А.* Бактериальные эндокардиты.—М.: Медицина, 1978.—165 с.
- Джанелидзе Ю. Ю.* Раны сердца и их хирургическое лечение // *Собр. соч.*—М., 1953.—Т. 2.—С. 59—442.
- Дроздовский Б. Я., Астапов Б. М., Цыб А. Ф.* Методика пункции и чрезкожная катетеризация перикарда // *Вест. хир.*—1978.—№ 5.—С. 56—59.
- Жмур В. А.* Опухоли сердца и его оболочек и их хирургическое лечение // *Хирургия.* 1959.—№ 1.—С. 133—137.
- Зарский В. В., Бобков В. В., Ольбинская Л. И.* Клиническая эхокардиография.—М.: Медицина, 1979.—244 с.
- Зеленин В. Ф.* Пороки сердца // *Руководство по внутренним болезням.*—М., 1962.—Т. 1.—С. 399—498.
- Зубарев Р. П., Шилов А. М., Караматов А. Ш.* Случаи прижизненной диагностики миксома правого предсердия и ее успешное хирургическое лечение // *Грудная хир.*—1972.—№ 5.—С. 94—95.
- Иваницкая М. А.* Рентгенодиагностика митрального порока сердца.—М.: Медгиз, 1963.—132 С.
- Иваницкая М. А., Михина В. С.* Рентгенодиагностика сложных приобретенных пороков сердца // *Хирургия сердца и сосудов: Труды ин-та ССХ АМН СССР.*—М., 1963.—Вып. 8.—С. 355—370.
- Ильина В. Е., Нетесина И. С.* Естественное течение заболевания у больных ревматическими многоклапанными пороками сердца // *Ревматология.*—1985.—№ 3.—С. 5—9.
- Инфаркт миокарда.* Новые перспективы в диагностике и лечении / Под ред. Э. Кордэя, Х. Дж. Свона.—М.: Медицина, 1977.—2% с.
- Иоселиани Д. Г., Петросян Ю. С., Крымский Л. Д.* Сопоставление данных прижизненной селективной коронарографии и анатомического исследования коронарных сосудов сердца // *Кардиология.*—1975.—№ 6.—С. 34—36.
- Иоселиани Д. Г., Работников В. С., Крымский Л. Д., Мовелидзе Т. А.* Клинико-анатомическое обоснование возможности выполнения аортокоронарного шунтирования при кардиогенном шоке // *Кардиология.*—1982.—№ 10.—С. 82—86.
- Иоселиани Д. Г.* Нестабильная стенокардия // *Сов. мед.*—1984.—№ 9.—С. 38—42.
- Иоселиани Д. Г., Работников В. С., Ким В. Ф.* Аортокоронарное шунтирование в лечении осложненных форм острого инфаркта миокарда // *Сов. мед.*—1986.—№ 2.—С. 16—20.
- Иоселиани Д. Г., Аронов А. Е., Филатов А. А.* и др. Современные принципы лечения острых расстройств коронарного кровообращения // *Вестн. АМН СССР.*—1986.—№ 2.—С. 74—79.
- Иоселиани Д. Г., Мшвидобадзе Т. А., Василдидзе Т. В., Мовелидзе Т. А.* Результаты консервативного лечения больных с нестабильной стенокардией // *Кардиология.*—1986.—№ 5.—С. 40—44.

- Истманова Т. С., Дорохов П. Н., Иоффе Я. Г. Хроническая ишемическая болезнь сердца.— Л.: Медицина, 1977.— 190 с.
- Казakov Э. Н., Малащенко А. П., Воронцов С. И. и др. Некоторые особенности диагностики и хирургического лечения при сочетанных поражениях коронарных артерий и клапанов сердца // Симпозиум по хирургическому лечению врожденных и приобретенных пороков сердца.— 2-й.— Тезисы.— Ереван, 1985.— С. 149—153.
- Кайдаш А. Н., Могилевский Э. Б., Волинский Ю. Д. Одномоментные операции на клапанах сердца и аортокоронарное шунтирование у больных ревматическими пороками // Клин. мед.—1977.—№ 10.—С. 94—97.
- Кайдаш А. Н. Хирургическая тактика при пороках трикуспидального клапана // Совершенствование хирургического лечения пороков сердца.— Киев, 1978.— С. 184—187.
- Клиническая классификация ишемической болезни сердца // Кардиология.— 1984.—№ 10.—С. 111—113.
- Клионер Л. И., Русин В. И. ПТФС илеофemorальной локализации и современные аспекты его диагностики и хирургического лечения // Актуальные вопросы сердечно-сосудистой патологии: Тезисы науч.-практ. конф.— М., 1983.—С. 63—64.
- Клионер Л. И., Расулов Х. Х., Салимов А. С., Шамуратов Х. Ш. Хирургическое лечение посттромбофлебического синдрома верхних конечностей и болезни Педжета—Шреттера в свете отдаленных результатов.—Ташкент: Медицина, 1984.— 135 с.
- Князев М. Д., Кротовский Г. С. Хирургическое лечение окклюзионных поражений почечных артерий.— Воронеж: Изд-во Воронежского Уни-та, 1974.— 149 с.
- Князев М. Д., Стегайлов Р. А. Неотложная прямая реваскуляризации миокарда при остром инфаркте // Вестн. хир.—1975.—№ 10.—С. 50—57.
- Князев М. Д., Белорусов О. С. Острые тромбозы и эмболии бифуркации аорты и артерий конечностей.— Минск: Беларусь, 1977.—158 с.
- Козлов В. А. К хирургическому лечению митрального стеноза // Кардиология.— 1978.—№ 1.—С. 32—36.
- Колесников И. С., Путоев Н. В., Гребенникова А. Г. Хронические перикардиты.—Л.: Медицина, 1964.—227 с.
- Колесников С. А., Генин И. М., Левант А. Д., Петросян Ю. С. Хирургическое лечение трикуспидального стеноза // Грудная хир.—1959.—№ 5.—С. 16—23.
- Колесников С. А., Иваницкая М. А., Цукерман Г. И. О прижизненной диагностике и хирургическом лечении миксомы сердца // Грудная хир.—1963.—№ 1.—С. 40—46.
- Колесников С. А., Цукерман Г. И., Голиков Г. Т. и др. Опыт применения искусственного трехстворчатого клапана при хирургическом лечении аортальной недостаточности // Грудная хир.— 1964.—№ 5.—С. 3—8.
- Колесов В. И. Хирургия венечных артерий сердца.—Л.: Медицина, 1977.—359 с.
- Константинов Б. А., Прелатов В. А., Козлов В. А. Операция аннулопластики митрального клапана с помощью опорного полужесткого металлического кольца // Груд. хир.—1972.—№ 1.—С. 9—15.
- Константинов Б. А., Таричко Ю. В., Алексеева Л. А. Клиника, диагностика и хирургическое лечение митральной недостаточности у больных с ишемической болезнью сердца // Грудная хир.—1979.—№ 1.—С. 3—10.
- Константинов Б. А., Гуинн Г. А., Гарсии Р. Острая патология сердца (кроме коронарной) // Экстренная хирургия сердца и СОСУДОВ / Под ред. М. Е. Де Бэки (США), Б. В. Петровского (СССР).—М., 1980.—С. 194—233.
- Константинов Б. А., Шабалкин Б. В. Вена 10. Н. Внутриаортальная контрпульсация при хирургическом лечении ишемической болезни сердца // Грудная хир.—1983.—№ 6.—С. 13—17.
- Королев Б. А. Хирургическое лечение дефектов межжелудочковой перегородки на почве проникающих ранений сердца // Вестн. хир.—1980.—№ 10.—С. 114—116.
- Краковский Н. И., Колесникова Р. С., Пивоварова Г. М. Врожденные артериовенозные свищи.—М.: Медицина, 1978.—176 с.
- Ланг Г. Ф. Болезни системы кровообращения.— М.: Медгиз, 1957.—250 с.
- Лыткин М. И., Коломиец В. П. Острая травма магистральных кровеносных сосудов.—М.: Медицина, 1973.—216 с.
- Лякшев А. А. Опухоли сердца // Тер. арх.— 1979.—№ 10.— С. 112—116.
- Мазев П. П., Куницын Д. В. Клинико-рентгенологическая диагностика тромбоэмболии легочных артерий.—М.: Медицина, 1979.—200 с.
- Маколкин В. М. Болезни аортального клапана // Руководство по кардиологии / Под ред. Е. И. Чазова.—М., 1982.— С. 280—300.
- Малащенко А. И., Косач Г. А., Скопин И. И. и др. Показания к пластическим операциям и протезированию при пороках митрального и трикуспидального клапанов // Хирургическое лечение врожденных и приобретенных пороков сердца.— М., 1985.— С. 52—57.
- Малое Г. А., Сабиров Б. В. Радионуклидная аортоартериография.—М.: Медицина, 1982.— 104 с.
- Марцинкявичус А. М., Палюцкая М. А., Сирвидис В. М. и др. Отдаленные результаты протезирования трех клапанов сердца // Грудная хир.—1980.—№ 6.— С. 17—20.
- Марцинкявичус А. М., Сирвидис В., Жилинскас В. и др. Хирургическое лечение аневризм восходящей аорты и недостаточности аортального клапана // Грудная хир.— 1984.—№ 4.—С. 11—17.
- Мешалкин Е. Н., Литасова Е. Е., Девятьяров Л. Травматический дефект межжелудочковой перегородки // Грудная хир.—1981.—№ 5.—С. 3—8.
- Назаренко В. П. Отдаленные результаты хирургического лечения кальцинированного митрального стеноза // Сов. мед.—1972.—№ 9.—С. 110—115.
- Нифантьев О. Е., Уколов В. Г., Грушевский В. Е. Ранения сердца. Красноярск: Изд-во Красноярского Уни-та, 1984.—98 с.
- Орлов В. Н. Руководство по электрокардиографии.— М.: Медицина, 1983.—523 с.
- Осипов Б. К. Целомочевые кисты перикарда // Хирургия.— 1952.—№ 1.—С. 63—67.
- Павлишин В. А. Отдаленные результаты и трудовая экспертиза после ранений сердца // Врач. дело.— 1968.—№ 7.— С. 8—12.
- Петровский Б. В. Ранения сосудов грудной полости // Опыт советской медицины в Великой Отечественной войне 1941—1945 гг.—М., 1955.—Т. 19.—С. 306—319.
- Петровский Б. В. Хирургия средостения.—М.: Медгиз, 1960.—284 с.
- Петровский Б. В. Техника митральной комиссуротомии // Вопросы хирургии сердца и сосудов.—М., 1960.— С. 30—34.
- Петровский Б. В., Соловьев Г. М., Шумаков В. И. Протезирование митрального клапана.—М.: Медицина, 1966.— 230 с.
- Петровский Б. В., Зубарев Р. П., Козлов В. А. и др. Многоклапанное протезирование при сочетанных ревматических пороках сердца // Грудная хир.— 1972.—№ 5.— С. 3—7.
- Петровский Б. В. Хирургическое лечение ранений сосудов.—М.: Изд-во АМН СССР, 1949.—249 с.
- Петровский Б. В., Беличенко И. А., Крылов В. С. Хирургия ветвей дуги аорты.—М.: Медицина, 1970.— 351 с.
- Петровский Б. В. Наш опыт в экстренной хирургии сосудов // Хирургия.—1975.—№ 4.—С. 9—17.
- Петровский Б. В., Крылов В. С. Микрохирургия.— М.: Наука, 1976.—187 с.
- Петровский Б. В., Князев М. Д., Шабалкин Б. В. Хирургия хронической ишемической болезни сердца.—М.: Медицина, 1978.—272 с.
- Петровский Б. В., Малиновский Н. П., Константинов Б. А. и др. Хирургическая тактика при расслаивающих аневризмах грудной аорты // Хирургия.— 1983.—№ 10.—С. 10.
- Петросян Ю. С., Зингерман Л. С. Коронарография.— М.: Медицина, 1974.—152 с.
- Петухов И. А. Опыт лечения ранений сердца в мирное время // Грудная хир.—1981.—№ 5.—С. 28—32.
- Покровский А. В., Клионер Л. И., Ансатаров Э. А. Пластические операции на магистральных венах.—Алмата: Казахстан, 1977.— 172 с.
- Покровский А. В., Клионер Л. И. Хирургия хронической непроходимости магистральных вен.—М.: Медицина, 1977.—144 с.
- Покровский А. В. Заболевания аорты и ее ветвей.—М.: Медицина, 1979.—326 с.



- Покровский А. В., Спиридонов А. А., Казанчян П. О., Каримов Ш. И. Хронические окклюзионные заболевания брюшной аорты и ее ветвей.—Ташкент, Медицина, 1982.—319 с.
- Покровский А. В., Казанчян П. О., Варава Б. И. Хирургия неспецифического аортоартериита торакоабдоминальной локализации // Неспецифический аортоартерит / Под ред. М. И. Кузина, А. В. Покровского.—М., 1984.—С. 74—75.
- Постное Ю. В. Почка при хронической артериальной гипертензии: «переключения» и роль почечной медуллы в его развитии // Кардиология.—1979.—№ 12.—С. 30—38.
- Потапов Л. В., Князев М. Д., Игнатов Л. М. Ишемическая болезнь органов пищеварения.—Л.: Медицина, 1985.—216 с.
- Почуев Г. Н., Василлидзе Т. В., Черников В. С., Ансит С. О. Показания к предоперационной контрпульсации у больных ишемической болезнью сердца // Анест. и реаниматол.—1984.—№ 6.—С. 7—9.
- Приходько В. С., Чугаенко Е. С., Бугара Н. В. Клиника и диагностика миксом левого предсердия у детей // Кардиология.—1985.—№ 3.—С. 107—109.
- Работников В. С., Йоселиани Д. Г., Кериман В. П., Барвинь В. Г. Хирургическое лечение острого инфаркта миокарда, осложнившегося кардиогенным шоком // 2-я Всесоюз. конф. сердечно-сосудистых хирургов: Тезисы докладов.—М., 1978.—С. 250—251.
- Работников В. С., Маелакелидзе Н. В., Нестойко Г. В. Сократительная функция и ультраструктура миокарда при острой ишемии и реперфузии в эксперименте // Грудная хир.—1979.—№ 5.—С. 29—37.
- Работников В. С., Казаков Э. И., Йоселиани Д. Г., Керцман В. П. Одиночное аортокоронарное шунтирование // Грудная хир.—1983.—№ 1.—С. 15—19.
- Рейнберг Г. А. Абдоминализация сердца — новый принцип хирургического лечения коронарной болезни // Хирургия.—1957.—№ 1.—С. 16—19.
- Руда М. Я., Трубецкой А. В., Чазов Е. И. Применение вспомогательного кровообращения при острой сердечной недостаточности, осложняющей инфаркт миокарда // Сердечная и коронарная недостаточность.—М., 1956.—С. 229.
- Руда М. Я., Зыско А. П. Инфаркт миокарда.—2-е изд.—М.: Медицина, 1981.—268 с.
- Руководство по кардиологии. В 4-х т. / Под ред. Е. И. Чазова.—М.: Медицина, 1982.—Т. 1—672 с—Т. 623 с—Т. 3—623 с—Т. 4—627 с.
- Савельев В. С., Затевахин И. И. Эмболии бифуркации аорты и магистральных артерий конечностей.—М.: Медицина, 1970.—166 с.
- Савельев В. С., Думпе Э. П., Яблоков Е. Г. Болезни магистральных вен.—М.: Медицина, 1972.—440 с.
- Савельев В. С., Петросян Ю. С., Зингерман Л. С. Ангиографическая диагностика заболеваний аорты и ее ветвей.—М.: Медицина, 1975.—268 с.
- Савельев В. С., Яблоков Е. Г., Кириенко А. И. Тромбоэмболия легочных артерий.—М.: Медицина, 1979.—260 с.
- Семеновский М. Л., Скопин И. И., Дубровский В. С. и др. Непосредственные результаты пластических операций при пороках трикуспидального клапана // Грудная хир.—1979.—№ 6.—С. 31—37.
- Сметнев А. С. Кардиогенный шок при инфаркте миокарда.—М.: Медицина, 1971.—231 с.
- Смольяников А. В., Надачина Т. А. Вопросы патологической анатомии и патогенеза коронарной недостаточности.—М.: Медгиз, 1963.—247 с.
- Соколов Б. П. Клиникоанатомические сопоставления при стенозе устья аорты // Клин. мед.—1963.—№ 1.—С. 38—43.
- Соловьев Г. М., Шумаков В. И. Протезирование клапанов сердца // Труды 28 Всесоюз. съезда хирургов.—М., 1967.—С. 481—484.
- Соловьев Г. М., Шумаков В. И. Доступы к клапанам левых отделов сердца и условия выполнения на них операций с применением искусственного кровообращения // Грудная хир.—1968.—№ 5.—С. 22—27.
- Спасокукоцкий А. Ю., Валько А. С. Инфекционный эндокардит.—Киев: Здоров'я, 1983.—96 с.
- Спиридонов А. А., Черкасов А. П., Корсак В. В., Голосовская М. А. Гипоплазия торакоабдоминальной аорты с коаркгационным синдромом (клиника, диагностика, хирургическое лечение // Вестн. АМН СССР.—1986.—№ 2.—С. 79—83.
- Углов Ф. Г. Кисты перикарда // Вестн. хир.—1953.—№ 7.—С. 57—58.
- Углов Ф. Г., Самойлова В. А. Диагностика и лечение слипчивого перикардита.—Л.: Медгиз, 1962.—176 с.
- Углов Ф. Г., Зубовский В. Н., Соловьев В. А. Результаты хирургического лечения слипчивого перикардита // Хирургия.—1979.—№ 1.—С. 3—6.
- Цукерман Г. И. Многоклапанные ревматические пороки сердца.—М.: Медицина, 1969.—230 с.
- Цукерман Г. И., Быкова В. А., Фурсов Б. А. Первый опыт замены митрального и трикуспидального клапанов сердца аортальными гомо- и гетеротрансплантатами // Грудная хир.—1969.—№ 4.—С. 3—10.
- Цукерман Г. И., Бураковский В. И., Гликов Г. Т., Семеновский М. Л. Пороки аортального клапана.—М.: Медицина, 1972.—283 с.
- Цукерман Г. И., Семеновский М. Л., Станишевский Ю. А. Протезирование восходящей аорты и аортального клапана при синдроме Марфана // Грудная хир.—1976.—№ 6.—С. 16—23.
- Цукерман Г. И., Семеновский М. Л., Дубровский В. С. и др. Хирургическое лечение многоклапанных пороков сердца // Кардиология.—1981.—№ 2.—С. 21—25.
- Цукерман Г. И., Семеновский М. Л., Петросян Ю. С. и др. Хирургическая тактика при ревматическом пороке трикуспидального клапана // 9-й Всемирный конгресс кардиологов: Тезисы докладов.—М., 1982.—Т. 1.—С. 354—354.
- Цукерман Г. И., Семеновский М. Л., Дубровский В. С. и др. Непосредственные и отдаленные результаты протезирования трикуспидального клапана // Грудная хир.—1982.—№ 4.—С. 20—25.
- Цукерман Г. И., Казаков Э. Н., Малащенко А. И. и др. Первый опыт комбинированных операций протезирования клапанов сердца и аортокоронарного шунтирования // Грудная хир.—1983.—№ 6.—С. 8—12.
- Цукерман Г. И., Голосовская М. А., Яворская Л. А. Диагностика и оперативное лечение миксом сердца // Клин. мед.—1983.—№ 10.—С. 67—72.
- Цукерман Г. И., Семеновский М. Л., Петросян Ю. С. Клиникогемодинамическая оценка отечественных аортальных шаровых протезов при длительных сроках наблюдения—Грудная хир.—1984.—№ 1.—С. 31—35.
- Цукерман Г. И., Семеновский М. Л., Дубровский В. С. и др. Опыт хирургического лечения клапанных пороков сердца при инфекционном эндокардите // Клин. мед.—1984.—№ 2.—С. 26—29.
- Цукерман Г. И., Малащенко А. И., Скопин И. И. и др. Пластические операции при приобретенных пороках сердца // Грудная хир.—1985.—№ 1.—С. 12—17.
- Чазов Е. И. Тромбозы и эмболии в клинике внутренних болезней.—М.: Медицина; Варшава: Гос. мед. изд., 1966.—263 с.
- Чазов Е. И., Трубецкой А. В., Руда М. Я. Опыт экспериментального применения противопульсации // Кардиология.—1966.—№ 2.—С. 38—42.
- Чазов Е. И. Очерки неотложной кардиологии.—М.: Медицина, 1973.—176 с.
- Чазов Е. И. Проблемы борьбы с сердечно-сосудистыми заболеваниями // Кардиология.—1973.—№ 2.—С. 5—10.
- Чазов Е. И. Возможные пути ограничения и уменьшения размеров инфаркта миокарда // Тер. арх.—1977.—№ 4.—С. 3—7.
- Чазов Е. И. Коронарная недостаточность.—М.: Медицина, 1977.—208 с.
- Чазов Е. И., Лакин К. М. Антикоагулянты и фибринолитические средства.—М.: Медицина, 1977.—311 с.
- Черногузов Б. А. Статистические данные о пороке сердца // Пороки сердца.—М., 1950.—Вып. 20.—С. 8—11.
- Чечулин Ю. С. Поврежденное сердце.—М.: Медицина, 1975.—287 с.
- Шалимов А. А., Дрюк Н. Ф. Хирургия аорты и магистральных артерий.—Киев: Здоров'я, 1979.—384 с.
- Шалимов А. А., Сухарев И. И. Хирургия вен.—Киев: Здоров'я, 1984.—250 с.
- Шумаков В. И., Зверев Б. П. Искусственные шариковые клапаны сердца // Хирургия.—1966.—№ 4.—С. 26—29.

- Шумаков В. И., Толтекин В. Е. Вспомогательное кровообращение.— М.: Медицина, 1980.—248 с.
- Шхвацабая И. К. Ишемическая болезнь сердца.— М.: Медицина, 1975.—250 с.
- Шхвацабая И. К., Арабидзе Г. Г., Спиридонов А. А. Итоги 25-летних исследований и программа мероприятий, направленных на улучшение диагностики и результатов лечения больных вазоренальной гипертензией // Кардиология.— 1985.—№ 10.—С. 12—76.
- Янушкевичус З. И., Бредикис Ю. Ю., Лукошявичюше А. И., Забела П. В. Нарушения ритма и проводимости сердца.— М.: Медицина, 1984.—288 с.
- Akins C, Block P. Urgent myocardial revascularisation following unsuccessful percutaneous transluminal coronary angioplasty // *Circulation*.—1983.—Vol. 68.—P. 111—120.
- Albrechtsson U., Stahl E., Fylen U. Evaluation of coronary artery bypass graft patency with computed tomography // *J. Сотр. Ass. Tomog.*—1981.—Vol. 5.—P. 822—830.
- Allen E. Van N., Juergens J., Spittell J., Fairbairn J. Peripheral vascular diseases.— Philadelphia: W. B. Saunders Company. 1980.—981 p.
- Allen W., Maloney J., Hartzler G. et al. Resection of ventricular aneurysm modified by electrophysiologic assessment in patients with intractable ventricular tachycardia and left ventricular aneurysm // *Amer. J. Cardiol.*—1980.—Vol. 45.—P. 417—426.
- Alonso D., Scheldt S., Post M. et al. Pathophysiology of cardiogenic shock: quantification of myocardial necrosis, clinical, pathologic and electrocardiographic correlations // *Circulation*.—1973.—Vol. 48.—P. 588—596.
- Amsterdam E., DeMaria A., Hughes J. et al. Myocardial infarction shock: Mechanism and management // *Congestive heart failure: Mechanisms, evaluation and treatment* / Ed. D. Mason.—New York, 1976.—P. 365—372.
- Antunes M., Magalhaes M., Colsen P., Kinsley R. Valvuloplasty for rheumatic mitral valve disease // *J. Thorac. Cardiovasc. Surg.*, 1987, vol. 94, p. 44—56.
- Arbulu A., Thomas N. W., Wilson R. F. Valvectomy without prosthetic replacement // *J. Thorac. Cardiovasc. Surg.*—1972.—Vol. 64.—P. 103—107.
- Bahl O. P., Oliver G. C., Ferguson T. B. Recurrent left atrial myxoma. Report of a case // *Circulation*.—1969.—Vol. 40.—P. 673—675.
- Bahnson H. T., Newan E. V. Diagnosis and surgical removal of intracavitary myxoma of the Right Atrium.—*Bull.—Johns Hopkins Med. J.*—1953.—Vol. 93.—P. 150—154.
- Balakumar K., Hugenholtr P. Unstable angina pectoris: Speculations on enigma // *Unstable angina.—The Hague etc.*, 1981.—P. 15—74.
- Bardet J., Masquet C., Kahn C. et al. Clinical and hemodynamic results of intraaortic balloon counterpulsation and surgery for cardiogenic shock // *Amer. Heart J.*—1977.—Vob 93.—P. 280—291.
- Barnard C., Wolpowitz A. A clinical application of implanted natural auxiliary hearts // *Assisted circulation* / Ed. F. Unger.—Berlin, 1979.—P. 397—405.
- Barnard C.N. The operation // *S. Afr. med. J.*—1967.—Vol. 41.—P. 1271—1274.
- Barrat-Boyes B. G., Roche A. H., Whitlock R. G. Six-years of the results of Freehand valve aortic replacement using anantibiotic sterilisation Honograft Valve // *Circulation*.—1977.—Vol. 55.—P. 553—560.
- Baxter R. H., Reid J. M., Mc Juiness J. B., Stevenson J. G. Relation of angina to coronary artery disease in mitral and in aortic valve disease. // *Brit. Heart. J.*—1978.—Vol. 40.—P. 918—922.
- Berg R., Selinger S., Leonard J. Immediate coronary artery bypass for acute evolving myocardial infarction // *J. thorac. Cardiovasc. Surg.*—1981.—Vol. 81.—P. 493—498.
- Bergman J., Flinn W., Rudo H. et al. Technique of aortic aneurysm resection // *Operative techniques in vascular surgery* / Ed. J. Bergman., J. Yao.—New York, 1980.—P. 1—6.
- Bernstein E. The natural history of abdominal aortic aneurysms // *Vascular surgery* / Ed. J. Najarian, J. Delaney.—Stuttgart, 1978.—P. 441—452.
- Bertrand M., Lablanche J., Rousseau M. et al. Surgical treatment of variant angina. Use of plectomy with aorto-coronary bypass // *Circulation*.—1980.—Vol. 61.—P. 377—382.
- Bianchi T., Invernizzi G., Burgarella F. Myocardial revascularisation for early postinfarction angina // *Coronary artery surgery.* / Ed. F. Unger. Berlin, 1984.—P. 40—54.
- Bjork V. O. Experience with surgery of the heart valves // *Ann. Surg. Gyneac. Firm.*—1976.—Vol. 65.—P. 75—81.
- Bjork V. O., Henze A. Ten years experience with the Bjork-Shiley tilting disc valve // *J. thorac. Cardiovasc. Surg.*—1979.—Vol. 78.—P. 331—337.
- Black S., O'Rourke R. A., Karlimer S. S. Role of surgery in the treatment of primary infective endocarditis.—*Ann. J. Med.*—1974.—Vol. 56.—P. 357—369.
- Block P., Baughman R., Pasternak R. Transluminal angioplasty: correlation of morfologic and angiographic finding in an experimental model // *Circulation*.—1980.—Vol. 61.—P. 778—785.
- Blomer H., Delins W., Klein R. et al. Langzeittherapieergebnisse bei erworbenen Herzklappenfehlern // *Therapiewoche*.—1980.—Bd 30.—S. 2371—2377.
- Bockeria L. A., Revishvili A. Sh. Surgical treatment of tachycardia in children // *New trends arryt.*—1988.—Vol. 4.—P. 989—999.
- Bockeria L. A., Revichvili A. Sh., Polyakova I. P. Noninvasive topical diagnosis in patients with Wolff-Parkinson-White syndrome // *CV world report*.—1988.—Vol. 4.—P. 216—221.
- Bodenheimer M., Banka V., Hermann G. et al. Reversible asynergy. Hystopathological and electrocardiographic correlations in patient with coronary artery disease // *Circulation*.—1976.—Vol. 53.—P. 792—797.
- Bolooki H., Vargas A. Myocardial revascularisation after acute myocardial infarction // *Arch. Surg.*—1976.—Vol. 111.—P. 1216—1224.
- Royd A. D., Engelman R. M., Isom D. W. et al. Tricuspid annuloplasty five and one-half years' experience with 78 patients // *J. thorac. Cardiovasc. Surg.*—1974.—Vol. 68.—P. 344—351.
- Boyd A. D., Spencer F. C., Isom O. W. et al. Infective endocarditis. An analysis of 54 surgically treated patients // *J. thorac. Cardiovasc. Surg.*—1977.—Vol. 73.—P. 23—30.
- Braunwald E. Heart disease.—Philadelphia: W. B. Saunders Company, 1984.—1844 p.
- Braunwald N. S., Cooper T., Morrow A. G. Complete replacement of the mitral valve: successful clinical application of a flexible polyurethane prosthesis // *J. thorac. Cardiovasc. Surg.*—1960.—Vol. 40.—P. 1—11.
- Bregman D., Casarella W. Percutaneous intra-aortic balloon pumping: Initial clinical experience // *Ann. thorac. Surg.*—1980.—Vol. 29.—P. 156—158.
- Block R. C. The surgery and pathological anatomy of the Mitral valve // *Brit. Heart J.*—1948.—Vol. 14.—P. 489—513.
- Bruschke A., Proudft W., Sones F. Progress study of 590 consecutive nonsurgical cases of coronary disease following 5—9 years. I. Arteriographic correlations, 11. Ventriculographic and other correlations // *Circulation*.—1973.—Vol. 47.—P. 1147—1163.
- Bryant A. Internal mammary artery graft // *J. Thorac. Cardiovasc. Surg.*, 1987, vol. 94, p. 451—457.
- Bulckley B. Why coronary bypass grafts fail: early and late pathologic changes // *J. Cardiovasc. Med.*—1980.—Vol. 5.—P. 1025—1040.
- Bulckley M., Mundth E., Daggett W. et al. Surgical management Of ventricular septal defect and mitral regurgitation complicating acute myocardial infarction // *Ann. thorac. Surg.*—1973.—Vol. 16.—P. 598—602.
- Burton J., Fitzgibbon G., Keon W., Leach A. Perioperative myocardial infarction complicating coronary bypass. Clinical and angiographic correlations and prognosis // *J. thorac. Cardiovasc. Surg.*—1982.—Vol. 82.—P. 758—767.
- Burton N., Stinson E., Oyer Ph., Shumway N. Left ventricular aneurysm: preoperative risk factors and long term postoperative results // *J. thorac. Cardiovasc. Surg.*—1979.—Vol. 77.—P. 65—75.
- Cabrol C., Pavie A., Gandjbakhek J. et al. Complete replacement of the ascending aorta with reimplantation of the coronary arteries // *J. thorac. Cardiovasc. Surg.*—1981.—Vol. 81.—P. 309—315.
- Cachera J. P. The surgical treatment of bacterial endocarditis undergoing emergency surgery during the acute phase // *Nouv. Presse Med.*—1978.—Vol. 7.—P. 3213—3216.

- Cachera J. P., Aubry Rh., Yuvin A. M.* et al. Traitement chirurgical des endocardites bacteriennes operees d'urgence a la phase aige // Ann. Chir. thorac. cardiovasc.—1981.—Vol. 35.—P. 155—156.
- Cadenat P.* Les thrombo-phlebitis du membre superier // Paris med.—1970.—Vol. 35.—P. 253—259.
- Cameron A., Kemp H., Shimomura S.* et al. Aorto-coronary bypass surgery. A 7 year follow up. // Circulation.—1979.—Vol. 60.—P. 9—15.
- Campeau L., Lesperance J., Corbaria F.* et al. Aortocoronary saphenous vein bypass graft changes 5 to 7 years after surgery // Circulation.—1978.—Vol. 58.—P. 170—178.
- Cao P., Angelini P., Colonna L.* et al. Cervical aortic arch with medioeystic necrosis // Bull. Texac Heart Inst.—1980.—Vol. 7.—P. 188—193.
- Cardon C.* Sa chirurgie precoce ou cours des endocardites bacteriennes // Arch. Union Med. Balkan.—1971.—Vol. 9.—P. 717—720.
- Carpentier A., Deloche A., Dauptain M.* et al. A new reconstructive operation for correction of mitral and tricuspid insufficiency // J. thorac. cardiovasc. Surg.—1971.—Vol. 61.—P. 1—13.
- Carpentier A., Deloche A., Hanania G.* et al. Surgical management of acquired tricuspid valv disease // J. thorac. cardiovasc. Surg.—1974.—Vol. 67.—P. 53—60.
- Carpentier A., Deloche A., Relland J.* et al. Six-year follow-up of Glutaraldehyde—preserved heterografts.—J. thorac. cardiovasc. Surg.—1974.—Vol. 68.—P. 771—780.
- Carpentier A., Chauvand S., Fabiani Y. N.* Reconstructive Surgery of mitral Valve incompetence. Ten-year appraisal // J. thorac. cardiovasc. Surg.—1980.—Vol. 79.—P. 338—348.
- Carpentier A.* Cardiac valve surgery—"French correction" // J. thorac. cardiovasc. Surg.—1983.—Vol. 86.—P. 323-337.
- Cartwright R., Palich W., Ford W. B.* et al. Combined replacement of aortic and mitral valves // J. A. M. A.—1962.—Vol. 180.—P. 6-10.
- Chaux A., Blanche C.* Technical aspects of valvular replacement with the St. Jude prothesis. // J. Cardiovasc. Surg.. 1987, vol. 28, p. 363-368.
- Chaitman B., Fisher L., Bourassa M.* Effect of coronary bypass surgery on survival patterns in subsets of patients with left main coronary artery surgery (CASS) // Amer. J. Cardiol.—1981.—Vol. 48.—P. 765-780.
- Cipriano R., Cuthener D., Orlich A.* et al. The effects of ergonovine maleate on coronary arterial size // Circulation.—1979.—Vol. 59.—P. 82-90.
- Cohn L.* Surgical management of acute and chronic cardiac mechanical complications due to myocardial infarction // Amer. Heart J.—1974.—Vol. 102.—P. 1049-1062.
- Colleman E. H., Soloff L. A.* Incidence of significant coronary artery disease in rheumatic valvular heart disease // Amer. J. Cardiol.—1970.—Vol. 25.—P. 401-404.
- Collins H. A., Collins J. S.* Clinical experience with cardiac Myxoma // Ann. thorac. Surg.—1972.—Vol. 13.—P. 450-458.
- Coll-Mazzei J., Jegaden O., Janody P.* et al. Results of triple valve replacemnt perioperative mortality and long term results // J. Cardiovasc. Surg., 1987, vol. 28, p. 369-373.
- Conn W.* Epidemiology of throboembolism // Ann. Surg.—1977.—Vol. 186.—P. 149-169.
- Cooley D.* Cardiac valve replacement without blood transfusion // Amer. J. Surg.—1966.—Vol. 112.—P. 743-751.
- Cornet E., Dupon H., Michaud J. L.* Myxome de l'oreillette gauche et embolies arterielles // Ann. Chir. thorac. cardiovasc.—1973.—Vol. 12.—P. 291-299.
- Cowgill L., Addonizio V., Hopemen A., Harken A.* A practical approach to prosthetic valve endocarditis // Ann. Thorac. Surg., 1987, vol. 43, p. 450-457.
- Cox J.* Treatment of ventricular arrhythmias: Surgery // Cardiac Pacing. Proc. VII World Symp. on cardiac pacing / Ed. K. Steinbach.—Darmstadt, 1983.—P. 909-919.
- Crawford E., Salen S.* Thoracoabdominal aortic aneurysms. Surgical techniques // Operative techniques in vascular surgery / Ed. J. Bergman, F. Yao—New York, 1980.—P. 23-35.
- Croft C. H., Woodward W., Elliott A.* Analysis of surgical versus medical therapy in active complicated native valve infective endocarditis // Amer. J. Cardiol.—1983.—Vol. 51.—P. 1650-1655.
- Daggett W.* Surgical technique for early repair of posterior ventricular septal rupture // J. thorac. cardiovasc. Surg.—1982.—Vol. 84.—P. 306-312.
- Daggett W., Guyton R., Mundth E.* et al. Surgery for postmyocardial infarct ventricular septal defect // Ann. Surg.—1977.—Vol. 186.—P. 260-267.
- Dalen J., Alpert J.* Natural history of pulmonary embolism // Progr. cardiovasc. Dis.—1975.—Vol. 17.—P. 259-270.
- Danilsson G. K., Titus J. L., Du Shane J. W.* Surgical treatment of Aortic valve endocarditis and aortic root abscesses by inserted of prosthetic valve grafts to coronary arteries // J. thorac. cardiovasc. Surg.—1974.—Vol. 67.—P. 443-444.
- David P., Boulay F., Bourassa M.* On peut ameliorer le retour au travail apres pontage aorto-coronaire // J. Acad. nat. Med.—1982.—Vol. 166.—P. 85-91.
- De Bakey M. E., Crawford E., Colley D.* Aneurysm of the abdominal aorta analysis of results of graft replacement therapy one to eleven years after operation // Ann. Surg.—1964.—Vol. 160.—P. 622-628.
- De Bakey M. E., Henly W. S., Cooley D. A.* et al. Surgical management of dissecting aneurysms of the aorta // J. thorac. cardiovasc. Surg.—1969.—Vol. 49.—P. 130-138.
- De Bakey M. E., Garrett H., Dennis E.* Aorto-coronary bypass with saphenous vein graft. Seven-year follow-up // J.A.M.A.—1973.—Vol. 223.—P. 792-796.
- De Bakey M. E., McCollum C.* Dissection and dissecting aneurysms of the aorta. Twenty-year follow up of five hundred twenty seven patients treated surgically // Surgery.—1982.—Vol. 92.—P. 1118-1123.
- Deloche A., Fabian J., Camilleri J.* et al. The effect of coronary artery reperfusion on the extent of myocardial infarction // Amer. Heart. J.—1977.—Vol. 93.—P. 358-362.
- De Palma R.* Surgical therapy for venous status // Surgery.—1974.—Vol. 75.—P. 915-924.
- Der V., Mermet B., Kreitman P.* et al. Chirurgies valvulare et coronaire associes Problems tactiques, techniques et resultats // Arch. Mai. Coeur.—1981.—Vol. 74.—P. 1045-1052.
- De Vega N. G., Rabago G., Moreno T.* et al. The surgical treatment of tricuspidal valve disease our results in 190 cases treated by an original technique // Thoraxchirurgie.—1976.—Bd 24.—S. 12-18.
- De Vries W., Anderson J., Joyce L.* et al. Clinical use of the total artificial heart // New Engl. J. Med.—1984.—Vol. 310.—P. 273-279.
- De Wood M., Rudy L., Spores J.* et al. Surgical reperfusion during acute myocardial infarction.—Cardiovasc. Rev. Rep.—1984.—Vol. 5.—P. 623-629.
- De Wood M., Notske R., Hensley G.* et al. Intraaortic ballon counterpulsation with and without reperfusion for myocardial infarction shock // Circulation.—1980.—Vol. 61.—P. 1105-1110.
- Dinubile M. J.* Surgery in Active Endocarditis // Ann. Intern. Med.—1982.—Vol. 96.—P. 650-659.
- Di Sesa V. F., Cohn L. H., Collins J. J.* et al. Determinants of operative survival following combined mitral valve replacement and coronary revascularisation // Ann. thorac. Surg.—1982.—Vol. 34.—P. 482-488.
- Duran C. M., Nistal P., Revuelta S. M.* Stability of reconstructive mitral valve Surgery // J. cardiovasc. surg.—1983.—Vol. 24.—P. 387-394.
- Edwards J. E., Kerr A. R.* A safes technique for replacement of the entire ascending aorta and aortic valve // J. Thorac. cardiovasc. Surg.—1970.—Vol. 59.—P. 837-839.
- Fallahneiad M., Kutty A. C. K., Wallace H. W.* Secondary lesions of penetrating cardiac injuries // Ann. Surg.—1980.—Vol. 191.—P. 288-293.
- Favaloro R. G.* Saphenous vein graft in the surgical treatment of coronary artery disease // J. thorac. cardiovasc. Surg.—1969.—Vol. 58.—P. 178-184.
- Favaloro R.* Direct myocardial revascularisation: A ten year journey. Myths and realities // Amer. J. Cardiol.—1979.—Vol. 43.—P. 109-130.
- Fisher E. ?., Hellstron H. R.* Evidens in support of the neoplastic nature of cardiac Myxome // Ann. Heart J.—1960.—Vol. 60.—P. 630-637.
- Fitzgibbon J., Hopper J., Heggveit H.* Successful surgical treatment of postinfarction external cardiac rupture // J. thorac. cardiovasc. Surg.—1972.—Vol. 63.—P. 622-630.
- Flameng W., Van der Vusse G., De Meyere R.* et al. Intermittent aortic cross-clamping versus St. Thomas Hospital cardiople-

- gia in extensive aorto-coronary bypass grafting // J. thorac. cardiovasc. Surg.—1984.—Vol. 88.—P. 164-173.
- Pogarty T., Cranky J., Krause K. et al. Surgical management of phlegmazia coerulea dolens // Arch. Surg.—1936.—Vol. 86.—P. 256-263.
- Fontan F. Chirurgie des endocardites bacteriennes // Ann. Chir. thorac. cardiovasc.—1974.—Vol. 13.—P. 47-52.
- Fontaine G., Guiraudon G., Frank R. et al. Epicardial mapping and surgical treatment in 6 cases of resistant ventricular tachycardia, not related to coronary artery disease // The conduction system of the heart / Ed. H. Wellens.—Leiden, 1976.—P. 545-563.
- Foster E., Fishier L., Kaiser G., Myers W. Comparison of operative mortality and morbidity for initial and repeat coronary artery bypass grafting: The Coronary Artery Surgery Study (CASS) Registry experience // Ann. thorac. Surg.—1984.—Vol. 38.—P. 563-575.
- Frank G., Amende I., Dednarzka E. et al. Late investigation after use of intraaortic balloon pump in cardiac surgery // Abstr. VII] Europ. Congr. of Cardiology. Paris, June 22-26, 1980.—Bern etc., 1981.—P. 26-27.
- Fulton R. Penetrating Wounds of the heart // Heart a. Lung.—1978.—Vol. 7.—P. 261-268.
- Finman S., Robinson G. Stimulation of the ventricular endocardial surface in control of complete heart block // Ann. Surg.—1959.—Vol. 159.—P. 841-843.
- Gandjakhch J., Cabrol C. Reconstitution de l'anneau aortique apres endocardite bacterienne. Nouv. Presse Med.—1976.—Vol. 5.—P. 35-40.
- Gandjakhch J., Pavil A., Baehrel B. et al. Aspect technique et indications de la chirurgie combinee coronarienne et valvulaire // Ann. Chir.—1979.—Vol. 33.—P. 578-581.
- Gandjakhch J., Vilumot J. P., Barra J. et al. Traitement chirurgical des endocardites sur protheses valvulaires aortiques // Ann. Chir.—1981.—Vol. 35.—P. 158-162.
- Gaudiani V., Miller D., Stinson E. et al. Postinfarction ventricular septal defect. Argument for early operation // Surgery.—1981.—Vol. 89.—P. 48-52.
- Gam W., Bachbinder N., Marcus H. et al. Intracoronary thrombolysis in evolving myocardial infarction // Herz.—1981.—Vol. 6.—P. 37-43.
- Geh C. S., Hall D. P., Ellison R. G. Surgical treatment of aortic valve perforation to bacterial endocarditis // Ann. Surgeon.—1984.—Vol. 30.—P. 766-769.
- Geha A. S., Titus J. L. Fixation of Aortic valve homografts with metal Ring // J. thorac. cardiovasc. Surg.—1979.—Vol. 54.—P. 605-615.
- Gerbode F., Oshorn J. J., Robson G. D. et al. Left atrial Myxoma: successful removal with the aid of extracorporeal circulation // Ann. Surg.—1978.—Vol. 147.—P. 320-327.
- Gesehwind H., Terailon A., Sanaii K. et al. Evaluation des lesions tricuspidiennes // Coeur.—1975.—Vol. 6.—P. 687-693.
- Gordon R., Garret H. Atheromatous and aneurysmal disease of upper extremity arteries // Vascular surgery / Ed. R. Rutherford—Philadelphia, 1984.—P. 688-692.
- Graham L., Levenock G., Erlangson E. Abdominal aortic coarctation and segmental hypoplasia // Surgery.—1979.—Vol. 86.—P. 519-529.
- Graver J. M., Ring S. B., Daoglee J. S. et al. Late hemodynamic evaluation of Hancock modified orifice bioprothesis // Circulation.—1979.—Vol. 60.—P. 1-5.
- Greenfield L., Elkins R., Brown P. Treatment of acute massive pulmonary embolism by trasvenous catheter embolectomy and a new silter device // Bull. Soc. Intern. Chir.—1975.—Vol. 34.—P. 57-60.
- Greenhalgh R., Jamieson C., Nicolaidis A. Vascular surgery. Issues in cuurrent practice // Grune and Stratton, London, 1986.—475 p.
- Grey D. P., Off D. A., Cooley D. A. Surgical treatment aneurysms of the ascending aorta with aortic regurgitation // J. thorac. cardiovasc. Surg.—1983.—Vol. 86.—P. 623-630.
- Grondin C., Vouche P., Bourassa M. et al. Optimal patency rates obtained in coronary artery grafting with circular veins grafts.—J. thorac. cardiovasc. Surg.—1978.—Vol. 75.—P. 165.
- Grondin P., Limet R. et al. Annulus and de Vega annuloplasty: The end of tricuspid challenge // J. thorac. cardiovasc. Surg.—1975.—Vol. 70.—P. 852-860.
- Gross W., Frannigan D., Kraft R. Chronic upper extremity ischemia: Etiology manifestations and operative management // Arch. Surg.—1978.—Vol. 113.—P. 419-424.
- (Gruntzig A., Kuhlman U.) Грюнциг А., Кульман У. Чрескожное транслюминальное расширение стенозированной почечной артерии // Гормоны и сосудистые заболевания / Под ред. Р. Гринхалга.—М., 1984.—С. 66-78.
- Guiraudon G., Fontaine G., Frank R. et al. Encircling endocardial ventriculotomy: a new surgical treatment for life-threatening ventricular tachycardias resistant to medical treatment following myocardial infarction.—Ann. thorac. Surg.—1978.—Vol. 26.—P. 438-444.
- Haimovici H. Vascular surgery.—Norwald: Appleton—Century—Crof.—1984.—1187 p.
- Hammermeister K. The effect of coronary bypass surgery on survival // Progr. cardiovasc. Dis.—1983.—Vol. 15.—P. 297-302.
- Hancock E. W. Aortic stenosis angina pectoris and coronary artery disease // Amer. Heart J.—1977.—Vol. 93.—P. 382-383.
- Harken H., Josephson M., Horowitz L. Surgical endocardial resection for the treatment of malignant ventricular tachycardia // Ann. Surg.—1979.—Vol. 190.—P. 456-460.
- Harken H. E., Soroff H. S., Taylor W. J. Partial and complete prosteses in aortic insufficiency // J. thorac. cardiovasc. Surg.—1960.—Vol. 40.—P. 744-751.
- Harrison L., Gallagher J., Casell J. et al. Cryosurgical ablation of the A-V node—His bundle // Circulation.—1977.—Vol. 55.—P. 463-468.
- Hauser R., Jones J., Moss K. et al. Survival after pacemaker implantation // Cardiac Pacing. Proc. VII World Symp. on Cardiac Pacing / Ed. K. Steinbach—Darmstadt, 1983.—P. 483-489.
- Henning H., Gilpin E., Covell J. et al. Prognosis after myocardial infarction: A multivariate analysis of mortality and survival // Circulation.—1979.—Vol. 59.—P. 1124-1130.
- Horstkotte D., Korfer R. The 30 influence of prosthetic valve replacement on the natural history of severe acquired heart valve lesions // Advances in cardiac valves: clinical perspectives / Ed. M. DeBakey.—New York, 1983.—P. 47-86.
- Hudson R. S. Tumors of the pericardium and heart // Cardiovascular pathology.—London, 1965.—P. 1567.
- Hufnagel Ch. Aortic insufficiency // Munch, med. Wschr.—1961.—Bd 103.—S. 42-47.
- Hunt G., Chard R., Johnson D. et al. Comparison of early and late dimensions and arrhythmogenicity of cryolesions in the normothermic canine heart // J. thorac. cardiovasc. surg.—1989.—Vol. 97.—P. 313-319.
- Ideker R., Behor V., Wagner G. et al. Evaluation of asynergy as a indicator of myocardial fibrosis // Circulation.—1978.—Vol. 57.—P. 715-720.
- Ionescu M. I., Tandon A. P., Mary D. A., Abid A. Heart valve replacement with the Ionescu—Shiley percardial xenograft // J. thorac. cardiovasc. Surg.—1977.—Vol. 73.—P. 31-42.
- James T. Heuristic thoughts of the Wolff-Parkinson-White syndrome // Advances in electrocardiography / Ed. R. Schlant, J. Hurst.—New York, 1972.—P. 259-274.
- Jarvic R., Oster M., Olsen D. et al. Design of an elliptical ventricle and results of 26 implantations in calves // Proc. Amer. Soc. Artif. Intern. Organs.—1974.—Vol. 20.—P. 34-40.
- Jivi U., Bortolotti U. Surgical treatment of patients with triple heart valve disease. Results and analysis of factors affecting the surgical outcome // Thorac. cardiovasc. Surg.—1982.—Vol. 30.—P. 288-294.
- Josephson M., Seides S. Clinical ardiac electrophysiology. Techniques and interpretations.—Philadelphia: Lea & Febiger, 1979.—318 p.
- Julian O. C., Kopes-Bello M., Dye W. et al. Simultaneous repair of mitral and tricuspid valves through right atrium and interatrial septum // Arch. Surg.—1959.—Vol. 78.—P. 745-751.
- Kahbani S., Nanna E., Bashour T. et al. Sequential internal mammary-coronary artery bypass // J. thorac. cardiovasc. Surg.—1983.—Vol. 86.—P. 697-705.
- Kakkar V. Deep vei thrombosis Detection and Prevention // Circulation.—1975.—Vol. 51.—P. 8-19.
- Karp R. B., Syrus R. L., Blakstone E. N. et al. The Bjork-Shiley valve // J. thorac. cardiovasc. Surg.—1981.—Vol. 81.—P. 602-609.



- Kay J. H., Tsuji H. K. Surgical treatment of tricuspid insufficiency // Ann. Surg.—1965.—Vol. 162.—P. 53-60.
- Keith S., Fowler B. Closed mitral commissurotomy: complications and their effection survival // Chest.—1972.—Vol. 61.—P. 24-31.
- Kester R., Levenson S. A practice of vascular surgery.—London: Pitman, 1981.—372 p.
- Kieny R., Cinqualbre J. Indications et resultats de la chirurgie des stenoses et obliterations des arteres digestives // Ann. Radiol.—1976.—Vol. 19.—P. 387-393.
- Kouchoukos N., Oberman A., Kirklin J. et al. Coronary bypass surgery, analysis of factors affectory hospital mortality // Circulation.—1980.—Vol. 82.—P. 84-92.
- Kreber H., Mathey D., Schofer J. et al. Early aorto-coronary bypass following intracoronary trombolysis (ICL) // J. cardiovasc. Surg.—1983.—Vol. 24.—P. 353-370.
- Kyllonen K. E., Tala P., Mericalio E., Kala R. Cardiac Myxoma. A report of eight cases // J. Thorac. Cardiovasc. Surg.—1976.—Vol. 17.—P. 392-397.
- Laird-Meeter K., Van Vomburg R., Bos E., Mugeholtz P. Survival at 5 to 10 years after aorto-coronary bypass operations in 1041 consecutive patients // Europ. Heart J., 1987, vol. 8, p. 449-456.
- Lagneau P. Surgical treatment of Takayasu disease // Ann. Surg., 1987, vol. 205, p. 157-166.
- Lambert A. V. Etiology of thin-walled thoracic cysts // J. thorac. Surg.—1940.—Vol. 10.—P. 1-7.
- Lan J., Juinn G., Beall A. Operative techniques in infective endocarditis // Ann. thorac. Surg.—1981.—Vol. 32.—P. 347-356.
- Leier C., Meacham J., Shaal S. Prolonged atrial conduction circulation // Circulation.—1978.—Vol. 57.—P. 2-9.
- (Lepedat P.) Ленедат П. Инфаркт кишечника.—Бухарест: Мед. из-во, 1975.—282 с.
- Lerner Ph. Infective endocarditis in the antibiotic era // New Engl. J. Med.—1966.—Vol. 274.—P. 199-206.
- Lessana A., Tu Tranviet, Ades A. et al. Mitral reconstructive operations // J. thorac. cardiovasc. Surg.—1983.—Vol. 86.—P. 553-561.
- Lewis B. S., Agathangelou N. E., Colsen P. R. et al. Cardiac operation during active infective endocarditis // J. thorac. cardiovasc. Surg.—1982.—Vol. 84.—P. 579-584.
- Lillehei C., Sellers R., Bonnabeau R. et al. Chronic postsurgical complete heart block: with particular references to prognosis, management and a new P-wave pacemaker // J. thorac. cardiovasc. Surg.—1963.—Vol. 46.—P. 436-441.
- Lillehei C. W., Gott V. L., De Wall R. A. et al. The surgical treatment of stenotic or regurgitant lesions of the mitral and aortic valves by direct vision utilizing a pump-oxygenator // J. thorac. Surg.—1958.—Vol. 35.—P. 154-191.
- Lolley D., Fulton R., Hamman J. et al. Early coronary artery surgery after intracoronary streptokinase trombolytic therapy // J. Amer. Col. Cardiol.—1983.—Vol. 1.—P. 632-640.
- Loogen F. Resultats a long terme des remplacements valvulaires mitraux chez les malades porteurs de lesion mitrale et mitrotricuspidienne // Coeur.—1980.—Vol. 11.—P. 223-230.
- Loop F., Cosgrove D., Kramer J. Late clinical and arteriographic results in 500 coronary artery reoperations // J. thorac. cardiovasc. Surg.—1981.—Vol. 81.—P. 675-680.
- Loop F. D., Phillips D. F., Poy M. et al. Aortic valve replacement combined with myocardial revascularisation // Circulation.—1977.—Vol. 55.—P. 169-175.
- Lown B., Ganong W., Levine S. Syndrome of short PR interval, normal QRS complex and paroxysmal heart action // Circulation.—1952.—Vol. 5.—P. 693-698.
- Lupi-Herrera E., Soncher-Torres G. Takayasu arteritis. Clinical study of 107 cases // Amer. Heart J.—1977.—Vol. 93.—P. 94-103.
- Luxerean Ph., Vasile N., Geshwind M. et al. Le role de l'atherome coronarien dans L'angor des valvulopathies mitral et aortiques // Coeur.—1978.—Vol. 9.—P. 777-786.
- McGoon D. C., Sanfelippo P. M. Replacement polyvalvulaire on particulier de la valve tricuspide // Coeur.—1975.—Vol. 6.—P. 643-651.
- Mcintosh H., Buccino R. Editoria-Emergency coronary artery revascularisation of patients with acute myocardial infarction // Circulation.—1979.—Vol. 60.—P. 247-254.
- Malquarti V., Saradarian W., Etienne J. et al. Prognosis of native valve infective endocarditis: a review of 253 cases // Europ. Heart J.—1984.—Vol. 5.—Suppl. C—P. 11-20.
- Manabe U., Kawashima Y., Fvilita T. et al. Actuarial analysis of the results of closed mitral commissurotomy performed in 469 patient between 1951 and 1971 // J. cardiovasc. Surg.—1983.—Vol. 24.—P. 386.
- Manougian S., Seybold-Epting W. Patch enlargement of the aortic valve ring by extending the aortic incision into the anterior mitral leaflet // J. thorac. cardiovasc. Surg.—1979.—Vol. 78.—P. 402-501.
- Marvasti M. A., Obeid A. J., Potts J. et al. Approach in the management of atrial myxoma with Long-term follow-up. // Ann. thorac. Surg.—1984.—Vol. 38.—P. 53-56.
- Mason W., Harrison D. Electrophysiology and electropharmacology of the transplanted human heart // Cardiac arrhythmias / Ed. O. Narula.—New York, 1979.—P. 66-81.
- Melvin D. B., Teckleuberg P. L., Hollingsworth J. F. et al. Computer-based analysis of preoperative and postoperative prognostic factors in 100 patients with combined aortic and mitral valve replacement // Circulation.—1973.—Vol. 48.—Suppl. 3.—P. 56-62.
- Merendino R. A., Thomas G. J., Jesseph J. E. et al. The open correction of reumatic mitral regurgitation and for stenosis with special reference to regurgitation treated by posteromedial annuloplasty using a pump-oxygenator // Ann. Surg.—1959.—Vol. 150.—P. 5-22.
- Mickleborough L., Harris L., Downar E. A new intraoperative approach for endocardial mapping of ventricular tachycardia // J. thorac. cardiovasc. surg.—1988. 6 Vol. 95.—P. 271-280.
- Mikaeloff Ph., Dupant J., Lorie R. et al. La perfusion des coronaires dans la chirurgie de remplacement d'aortique et polyvalvulaire // Arch. Mai. Coeur.—1974.—Vol. 67.—P. 1023-1037.
- Milles D. C., Stinson E. B., Oyer P. B. et al. Surgical implications, risk-benefit analysis and long-term results of combined aortic valve replacement and myocardial revascularisation // Amer. J. Cardiol.—1978.—Vol. 41.—P. 411-420.
- Mills J., Viley J., Abbott J. Heart failure in infective endocarditis—predisposing factors course and treatment // Chest.—1974.—Vol. 66.—P. 151-157.
- Moran J., Kehoe R., Loeb J. et al. Extended endocardial resection for the treatment of ventricular tachycardia and ventricular fibrillation // Ann. throac. Surg.—1982.—Vol. 34.—P. 538-552.
- Norris R., Angew T., Brandt P. Coronary surgery after recurrent myocardial infarction. Progress of a trial comparing surgical with nonsurgical management for asymptomatic patients with advanced coronary disease // Circulation.—1981.—Vol. 63.—P. 795-806.
- Morrison G. W., Thomas R. D., Brimmer S. F. et al. Incidence of coronary artery disease in patients with valvular heart disease // Brit. Heart J.—1980.—Vol. 44.—P. 630-637.
- Morton J., Tolan K. Activity level and employment status after coronary bypass surgery // Amer. J. Surg.—1982.—Vol. 143.—P. 417-420.
- Mundth E. Mechanical and surgical interventions for the reduction of myocardial ischemia // Circulation.—1976.—Vol. 53.—P. 176-183.
- Munoz S., Gallardo J., Dix-Gorin J. R. et al. Influence of Surgery on the natural history of rheumatic mitral and aortic valve disease // Amer. J. Cardiol.—1975.—Vol. 35.—P. 234-242.
- Najafi H. Aneurysm of cystic mediomecrotic aortic root. A modified surgical approach // J. thorac. cardilvasc. Surg.—1973. Vol. 66.—P. 77-82.
- Oberman A., Harrell R., Russel R. Surgical versus medical treatment in disease of the left main coronary artery // Lancet.—1976.—Vol. 2.—P. 591-612.
- Oberman A., Finklea J. Return to work after coronary artery bypass grafting // Ann. thorac. Surg.—1982.—Vol. 34.—P. 353-355.
- O'Brien B., Morrison W., Ishida H. et al. Free flap transfer with microvascular anastomoses // Brit. J. plast. Surg.—1974.—Vol. 27.—P. 220-230.
- (O'Brien B.) О'Брайен Б. Микрососудистая восстановительная хирургия: Пер. с англ.—М.: Медицина, 1981.—422 с.

- Ohnell R.* Pre-excitation a cardiac abnormality pathophysiological, patho-anatomical and clinical studies of an excitatory spread phenomenon bearing upon the problem of WPW electrocardiogram and paroxysmal tachycardia // *Acta med. scand.*—1944.—Suppl. 152.—P. 1-152.
- Oyer P. S., Stinson E. B., Jrieppl P. B.* et al. Valve replacement with the Starr—Edwards and Hancock prostheses // *Ann. Surg.*—1977.—Vol. 186.—P. 301-310.
- Oyer P. S., Stinson E. B., Riets B.* et al. Long-term evaluation of the porcine xenograft bioprosthesis // *J. thorac. cardiovasc. Surg.*—1979.—Vol. 78.—P. 343-352.
- Pae W., Pierce W.* Combined registry for the clinical use of mechanical ventricular assist pumps and the total artificial heart: second official report—1987 // *J. Heart transpl.*—1989.—Vol. 8.—P. 1-5.
- Palac R., Hwang M., Meadows W.* et al. Progression of coronary artery disease in medically and surgically treated patients 5 years after randomization // *Circulation.*—1981.—Vol. 64.—P. 11-47.
- Palac R., Meadows W., Hwang M.* et al. Risk factors related to progressive narrowing of aortocoronary vein grafts studied 1 and 5 years after surgery // *Circulation.*—1982.—Vol. 66.—Suppl. 1.—P. 40-46.
- Palmer P., Carson S., Hunter C.* Male hypoplastic infrarenal aorta and primature atherosclerosis // *Surgery.*—1983.—Vol. 94.—P. 91-94.
- Parr G. V. S., Fox S., Waldhausen J. A.* et al. Improving results in combined aortic and mitral valve replacement us using cold cardioplegia // *J. Cardiovasc. Surg.*—1979.—Vol. 20.—P. 457-466.
- Patricia C Randi E. J., Marilyn F. R.* Diagnostic accuracy of M-mode echocardiography in active infective endocarditis and prognostic implications of ultrasound detectable vegetations // *Amer. Heart J.*—1982.—Vol. 103.—P. 839-847.
- Peduzzi P., Hultgren H., Thomson J., Detre U.* Ten-year effect of medical and surgical therapy on quality of life: veterans administration cooperative stude of coronary artery surgery // *Amer. J. Cardiol.*, 1987. vol. 59, p. 1017-1024.
- Pickhardt O. C.* Pleuro-diaphragmatic cyst. // *Ann. Surg.*—1934.—Vol. 99.—P. 814-820.
- Piekarski A., Dewilde J., Dumoulin P.* et al. Les triples remplacements valvulaires // *Arch. Mai. Coeur.*—1979.—Vol. 72.—P. 1196-1202.
- Phillips S., Kongtahworn C., Zeff R.* et al. Emergensi coronary artery revascularisation: a possible therapy for acute myocardial infarction // *Circulation.*—1979.—Vol. 60.—P. 241-245.
- Pierce W.* Artifical hearts and blood pumps in the treatment of profound heart failure // *Circulation.*—1983.—Vol. 68.—P. 883-888.
- Pitt B., Kalf H., Rabinovitch M.* et al. Impact of radionuclide techniques on evaluation of patients with ischemic heart disease // *J. Amer. Coll. Cardiol.*—1983.—Vol. 1.—P. 63-70.
- Pluth J. R., Ellis F. H.* Tricuspid insufficiency in -patient undergoing mitral valve replacement coservative, management annuloplasty or replacement // *J. thorac, cardiovasc. Surg.*—1969.—Vol. 58.—P. 484-491.
- Rahago G., Frail J., Martinell J.* et al. Early Surgical Results of the Medtronic—Hall valve // *Thorac. cardiovasc. Surg.*—1983.—Vol. 31.—P. 59-60.
- Rapaport E.* Natural history of aortic and mitral disease // *Amer. J. Cardiol.*—1975.—Vol. 35.—P. 221-227.
- Reddy P. S., Leon D. F., Shaves J. A.* Pericardial disease.—New York: Raven Press, 1982.—380 p.
- Reed G. E., Pooley R. W., Maggio R. A.* Durability of measured mitral annuloplasty // *J. thorac. cardiovasc. Surg.*—1980.—Vol. 79, P. 321-325.
- Reed G. E., Sonomatos G. M., Tooley R. W.* et al. Results of combined valvular and myocardial revascularisation // *J. thorac. cardiovasc. Surg.*—1983.—Vol. 85.—P. 422-426.
- Reemtsma K., Bregman D.* Aneurysms of the thoracic aorta // *Vascular surgery / Ed. .I. Najarian, J. Delaney.*—Stuttgart. 1978.—P. 415-420.
- Reitz B., Wallwork J., Hunt S.* et al. Heart-Lung transplantation: successful therapy for patients with pulmonary vascular disease // *New Engl. J. Med.*—1982.—Vol. 306.—P. 557-564.
- Rittenhousen E., Sauvage J., Mansfield P.* et al. Results of combined left ventricular aneurysmectomy and coronary artery bypass: 1974 to 1980. // *Amer. J. Surg.*—1982.—Vol. 143, N 3.—P. 575-578.
- Robertson D.* Congenital arteriovenous fistulae of the extremities // *Cardiovasc. Surg.*—1965.—Vol. 5.—P. 237-240.
- Rodriguer R., Brambilla L., Papandred L., Paoletti P.* The STA-MCA. Bypass as a surgical treatment of the brain ishemic disease // *Bibethca Anat.*—1979.—Vol. 18.—P. 225-228.
- Ronald B. M., Willam F., Robert W. M.* Surgery for mitral valve endocarditis // *Chest.*—1979.—Vol. 75.—P. 314-319.
- Rosen M., Hoffman B. II* Cardiac therapy.—Boston, 1983.—P. 85-120.
- Sacacibara Sh., Scana M., Ronno S.* et al. Myxoma of the Right ventricle of the heart: report of a Case with successful removal and review of the literature // *Amer. Heart J.*—1965.—Vol. 69.—P. 382-386.
- Salvatore D. L., Paolini G., Beneditti M.* et al. More than 30 months experience with the St. Jude prosthesis in tricuspid position // *Advances in cardiac valves: clinical perspectives / Ed. M. E. De Bakey.*—New York, 1983.—P. 164-169.
- Sanfelippo P. N., Ginliani E. R., Danielson F.* et al. Tricuspid valve prosthetic replacement, early and late results with the Starr—Edwards prosthesis // *J. Thorac. cardiovasc. Surg.*—1976.—Vol. 71.—P. 441-445.
- Savense N., Goupil—Collard M., Bacourt R., Tcherdokoff P.* Coarctation of the abdominal aorta: diagnosis, pathogenesis, medical or surgical treatment. 7 cases // *Presse med.*—1983.—Vol. 12.—P. 1475-1478.
- Schamroth L.* // *The electrocardiography of coronary artery disease.*—Oxford, 1975.—P. 344-350.
- Schaefer J., Schillings H., Ehlers C.-Th.* Goettingen Information System for Intensive Care (GIS).—Proc. Symp. "Experiences of Computer based management of cardiac units", Bergamo. 19X8. p. 7-8.
- Shulte H., Birks W., Krian A., Matejic B.* Coronary and valvular surgery ia elderly patients // *Thorac. Cardiovasc. Surgeon*, 1987, vol. 35, p. 143-147.
- Scobil K., McPhail N., Hubard C.* Early and late results of resection of abdominal aortic aneurysms // *Canad. Med. Ass. J.*—1977.—Vol. 117.—P. 147-151.
- Sealy W., Hauler B., Blumenschein S.* Surgical treatment of the Wolff—Parkinson—White syndrome // *Ann. thorac. Surg.*—1969.—Vol. 8.—P. 1-11.
- Sealy W., Wallace A., Ramming K.* An improved operation for definitive treatment of the Wolff—Parkinson—White syndrome // *Ann. thorac. Surg.*—1974.—Vol. 17.—P. 107-115.
- Sealy W., Gallagher J.* Surgical problem with multiply accessory pathways of atrioventricular conduction // *J. thorac. cardiovasc. Surg.*—1981.—Vol. 81.—P. 707-712.
- Seybold-Epting W., Hoffmeister H.-E.* Clinical experience with enlargement of the aortic annulus by extension of the aortic incision into the anterior mitral leaflet // *Thorac. cardiovasc. Surgeon.*—1980.—Vol. 28.—P. 420-422.
- Shumacker U.* The management of ruptured infrarenal aortic aneurysms // *Bull. Soc. Intern. Chir.*—1977.—Vol. 4.—P. 315-323.
- Shrader J. A.* et al. Computerized medical records for resident training clinics.—M. D. Computing, 1987, no. 3, p. 16-21.
- Solis E., Kaye M.* The registry of the international society for heart transplantation: third official report—June 1986. // *J. Heart Transplant.*—1986.—Vol. 5, N 1.—P. 2-5.
- Sperelakis N.* Physiology and pathophysiology of the heart.—Boston: Martinus Nijhoff Publishing, 1984.—836 P.
- Starr A., Edwards M. Z.* Mitral replacement clinical experience with a ball valve prosthesis // *Ann. Surg.*—1961.—Vol. 154.—P. 726-740.
- Starr A., Edwards M. Z.* Mitral replacement: late results with a ball valve prosthesis // *J. cardiovasc. Surg.*—1963.—Vol. 4.—P. 435-447.
- Starr A. M., Edwards M. Z., Colin B. S.* et al. Multiple valve replacement // *Circulation.*—1964.—Vol. 29.—P. 30-38.
- Starr A. M., Pierie W. R., Raible D. A.* et al. Cardiac valve replacement. Experience with the Durability of silicone rubber // *Circulation.*—1966.—Vol. 33.—Suppl. 1.—P. 115-122.
- Starr A. M.* Replacement valvulaire tricuspide // *Coeur.*—1975.—Vol. 6.—P. 671-679.
- Starr A. M., Macmanus S., Houseman L.* et al. Resultats a long terme des protheses mitrales a bille de Starr—Edwards // *Coeur.*—1980.—Vol. 12.—P. 205-212.

- Stephenson L. W., Edie R. N., Harken A. H., Edmunds L. H.* Combined aortic and mitral valve replacement: changes in practice and prognosis // *Circulation*.—1984.—Vol. 69.—P. 640-644.
- Stern S., Tzivoni D., Stern Z.* Diagnostic accuracy of ambulatory ECG monitoring as validated by coronar arteriography // *Circulation*.—1975.—Vol. 52.—P. 1045-1047.
- Stinson E., Philip E., Stuart J.* et al. Operative technique for heart-lung transplantation // *J. thorac. cardiovasc. Surg.*—1984.—Vol. 87.—P. 930-936.
- Stoney R.* Celliac axis, superior mesenteric artery and inferior mesenteric artery occlusion: surgical consideration // *Surgey*.—1977.—Vol. 82.—P. 856-861.
- Strauss A., Goldring D., Rissane J.* et al. Valve replacement in Acute Reumatic Heart Disease // *J. thorac. cardiovasc. Surg.*—1974.—Vol. 67.—P. 659-670.
- Sud A., Parker F., Magilligan D. S.* Anatomy of the aortic roof // *Ann. thorac. Surg.*—1984.—Vol. 38.—P. 76-84.
- Sundt T., Sandoek B., Whisnaut J.* Carotid endarterectomy: complications and preoperative assesment of risk // *Mayo Clin. Proc.*—1975.—Vol. 50.—P. 301-308.
- Surawicz B., Reddv P., Prystowsky E.* Tachycardias.—Boston: Martinus Nijhoff Publishing, 1984.—676 p.
- Sutherland D.* Transplantation // *Bull. Amer. Col. Surg.*—1986.—Vol. 71.—P. 50-54.
- Takao T., Hultgren H., Detre K., Peduzzi P.* The veterans administration cooperative study of stable angina: Current status // *Circulation*.—1982.—Vol. 65.—Pt. 2.—P. 60-70.
- Vaislic C., Servet G., Tasrini J., Gerene A.* Clinical result of the aortic Medtronic—Hall prothesis // *Thorac. cardiovasc. Surgeon*.—1983.—Vol. 35.—P. 57-65.
- Vermeulen F., Alfieri O., Defaun J.* et al. Long-term results after early revascularisation for impending infarction // *Coronary artery surgery* / Ed. F. Unger.—Duseldorf. 1984.—P. 235-239.
- Van der Bel-Kahn J. M., Watanakunakorn Ch., MeneFee M. G.* et al. Chlamydia trachomatis endocardites // *Amer. Heart J.*—1978.—Vol. 95.—P. 627-636.
- Wada V., Komatsu S., Tanaka N.* Prosthetic valve surgery in tricuspid area // *J. Cardiovasc. Surg.*—1977.—Vol. 18.—p. 401-409.
- Wallace A. G., Young W. G., Osterhout S.* Treatment of acute bacterial endocarditis by valve excision and replacement // *Circulation*.—1965.—Vol. 31.—P. 450-453.
- Waters D., Chaitway B., Bouressa M., Tuhan J.* Clinical and angiographic correlates of exercise-induced ST-segment elevation // *Circulation*.—1980.—Vol. 61, N 2.—P. 286-296.
- Watson L., Dickhaus D., Martin R.* Left ventricular aneurysm: prospective hemodinamics, chamber volume and results of aneurysmectomy // *Circulation*.—1975.—Vol. 52, N 5.—P. 868-873.
- Wei J., Hutchins G., Bukley B.* Rapillary muscle rupture and fatal acute myocardial infarction // *Ann. Intern. Med.*—1979.—Vol. 90.—P. 149-153.
- Welleing R., Cranley J., Krause R.* et al. Obliterative arterial disease of upper extremity // *Arch. Surg.*—1981.—Vol. 116.—P. 1593-1598.
- Wells J., Maclean W., James T., Waldo A.* Characterization of atrial flutter: studies in man after open heart surgery using fixed atrial electrodes // *Circulation*.—1979.—Vol. 50.—P. 665-671.
- Wenger N. K.* Tumors of the heart // *The heart: Arteries a. viens.* / Ed. J. W. Hurst.—New York etc., 1978.—P. 1668-1682.
- Wheat M.* Acute dissecting aneurysms of the aorta: diagnosis and treatment // *Amer. Heart J.*—1980.—Vol. 99.—P. 373.
- Whiseunand H. H.* Surgical management of traumatic intracardiac injuries // *Ann. thorac. Surg.*—1979.—Vol. 28.—P. 530.
- Windson H. M., Shanahan M. X., Chang V. P.* Cardiac valve replacement // *Med. J. Aust.*—1979.—Vol. 2.—P. 53-56.
- Wisoff B. G., Fogel R., Weis Z. D.* et al. Combined valve and coronary artery surgery // *Ann. thorac. Surg.*—1980.—Vol. 29.—P. 440-443.
- Wolff L., Parkinson J., White P.* Bundle branch block with short P-R interval in healthy jong people prone to paroxysmal tachycardia // *Amer. Heart J.*—1930.—Vol. 5.—P. 685-704.
- Wood P.* Discasa of the heart and ciruclation.—London: Eyre & Spottiswoode, 1956.—1005 p.
- Wooler G. H., Nizon P. F., Grimshaw V. A.* et al. Experiences with the repair of the mitral incompetence // *Thorax*.—1962.—Vol. 17.—P. 49-57.
- Yasargil M.* Microsurgery applied to neurosurgery.—New York: Acad. Press, 1969.—321 p.
- Zoll P.* Resuscitation of the heart in ventricular standstill by external electric stimulation.—*New Engl. J. Med.*—1952.—Vol. 274.—P. 768-779.

# ОГЛАВЛЕНИЕ

Предисловие

*В. И. Бураковский,  
Л. А. Бокерия*

## 1. ОБЩИЕ ВОПРОСЫ СЕРДЕЧНО-СОСУДИСТОЙ ХИРУРГИИ

1.1.	Общая анестезия.....	11
1.1.1.	Методы анестезии.....	13
1.1.1.1.	Анестезия при закрытых операциях у взрослых.....	13
1.1.1.2.	Анестезия при паллиативных операциях у больных с врожденными пороками сердца в возрасте до 3 лет.....	14
1.1.1.3.	Анестезия при паллиативных неосложненных операциях у больных с врожденными пороками сердца в возрасте до 1 года.....	14
1.1.1.4.	Анестезия у больных с врожденными пороками сердца, оперируемых в условиях искусственного кровообращения.....	14
1.1.1.5.	Анестезия у детей с врожденными пороками сердца, оперируемых в условиях искусственного кровообращения и нуждающихся в искусственной вентиляции легких в течение 1—2 сут после операции.....	15
1.1.1.6.	Анестезия у больных с пороками клапанов сердца и ишемической болезнью сердца без тяжелых нарушений гемодинамики, оперируемых в условиях искусственного кровообращения.....	15
1.1.1.7.	Анестезия у больных с высокой степенью операционного риска, нарушениями коронарного кровообращения, оперируемых в условиях искусственного кровообращения.....	15
1.1.1.8.	Анестезия при операциях, выполняемых в условиях умеренной гипотермии.....	16
1.2.	Хирургические особенности доперфузионного периода.....	16
1.3.	Искусственное кровообращение.....	18
1.4.	Защита миокарда (кардиоплегия).....	20
1.5.	Гипербарическая оксигенация.....	25
1.6.	Гипотермия.....	26
1.7.	Особенности ведения больного после перфузии.....	27
1.8.	Осложнения после операций на сердце.....	35
1.8.1.	Осложнения со стороны сердца.....	35
1.8.2.	Осложнения со стороны легких.....	38
1.8.3.	Осложнения со стороны центральной нервной системы.....	39



1.8.4.	Осложнения со стороны почек . . .	<b>39</b>
1.8.5.	Осложнения со стороны печени	<b>40</b>

*В. И. Бураковский,  
В. А. Бухарин,  
В. П. Подзолков,  
Г. Э. Фальковский,  
В. В. Алекси-  
Месхишвили*

## **2. ВРОЖДЕННЫЕ ПОРОКИ СЕРДЦА**

2.1.	Хирургическая анатомия сердца . . . . .	<b>45</b>
2.2.	Классификация врожденных пороков сердца . . . . .	<b>58</b>
2.3.	Больной с врожденным пороком сердца . . . . .	<b>66</b>
2.3.1.	Основные патофизиологические сдвиги и патоморфологические изменения в организме в случае нарушений кровообращения . . . . .	<b>67</b>
2.3.2.	Легочная гипертензия . . . . .	<b>70</b>
2.3.2.1.	Первичная легочная гипертензия . . . . .	<b>72</b>
2.4.	Основы организации экстренной помощи, диагностики и хирургического лечения врожденных пороков сердца у новорожденных и детей в критическом состоянии . . . . .	<b>74</b>
2.5.	Частная хирургия врожденных пороков сердца и сосудов . . . . .	<b>82</b>
2.5.1.	Открытый артериальный проток . . . . .	<b>82</b>
2.5.2.	Пороки развития межпредсердной перегородки и аномалии впадения легочных вен . . . . .	<b>88</b>
2.5.2.1.	Дефект межпредсердной перегородки . . . . .	<b>88</b>
2.5.2.2.	Трехпредсердное сердце . . . . .	<b>96</b>
2.5.2.3.	Дефект межпредсердной перегородки в сочетании со стенозом левого предсердно-желудочкового отверстия (синдром Лютембахера) . . . . .	<b>99</b>
2.5.2.4.	Аномальный дренаж легочных вен . . . . .	<b>100</b>
2.5.2.4.1.	Частичный аномальный дренаж легочных вен . . . . .	<b>100</b>
2.5.2.4.2.	Тотальный аномальный дренаж легочных вен . . . . .	<b>106</b>
2.5.3.	Дефект межжелудочковой перегородки . . . . .	<b>114</b>
2.5.4.	Открытый атриовентрикулярный канал . . . . .	<b>130</b>
2.5.4.1.	Частично открытый атриовентрикулярный канал . . . . .	<b>135</b>
2.5.4.2.	Общий открытый атриовентрикулярный канал . . . . .	<b>140</b>
2.5.4.3.	Промежуточные формы открытого атриовентрикулярного канала (косой открытый атриовентрикулярный канал) . . . . .	<b>145</b>
2.5.5.	Дефект аортолегочной перегородки . . . . .	<b>146</b>
2.5.6.	Общий артериальный ствол . . . . .	<b>150</b>
2.5.7.	Стеноз легочной артерии с интактной межжелудочковой перегородкой (изолированный стеноз клапана легочного ствола) . . . . .	<b>157</b>
2.5.8.	Атрезия легочной артерии с интактной межжелудочковой перегородкой . . . . .	<b>162</b>

2.5.9.	Тетрада Фалло.....	167
2.5.10.	Атрезия легочной артерии с дефектом межжелудочковой перегородки.....	188
2.5.11.	Агенезия клапана легочного ствола.....	195
2.5.12.	Стенозы легочных артерий.....	197
2.5.13.	Двухкамерный правый желудочек.....	202
2.5.14.	Синдром гипоплазии правого желудочка.....	204
2.5.15.	Простая транспозиция магистральных сосудов.....	207
2.5.16.	Транспозиция магистральных сосудов в сочетании с дефектом межжелудочковой перегородки.....	222
2.5.17.	Транспозиция магистральных сосудов в сочетании с дефектом межжелудочковой перегородки и стенозом легочной артерии.....	225
2.5.18.	Отхождение аорты и легочного ствола от правого желудочка.....	230
2.5.19.	Отхождение магистральных сосудов от левого желудочка.....	238
2.5.20.	Единственный желудочек сердца.....	240
2.5.21.	Атрезия трехстворчатого клапана.....	251
2.5.22.	Аномалия Эбштейна.....	258
2.5.23.	Аномалии внутригрудного расположения сердца.....	266
2.5.23.1.	Правосформированное праворасположенное сердце.....	267
2.5.23.2.	Правосформированное срединнорасположенное сердце.....	268
2.5.23.3.	Правосформированное леворасположенное сердце с обратным расположением органов брюшной полости.....	269
2.5.23.4.	Левосформированное праворасположенное сердце.....	270
2.5.23.5.	Левосформированное леворасположенное сердце.....	272
2.5.23.6.	Неопределенно-сформированное сердце.....	274
2.5.24.	Корригированная транспозиция магистральных сосудов.....	277
2.5.25.	Criss-cross сердца.....	286
2.5.26.	Стеноз аорты.....	287
2.5.27.	Коарктация аорты.....	298
2.5.27.1.	Коарктация аорты у грудных детей.....	301
2.5.27.2.	Коарктация аорты у детей старше года и у взрослых.....	303
2.5.28.	Врожденные деформации дуги аорты. <i>А. А. Спиридонов</i> .....	311
2.5.29.	Синдром гипоплазии левых отделов сердца.....	316
2.5.30.	Синдром гипоплазии восходящей части аорты.....	321
2.5.31.	Врожденная недостаточность митрального клапана.....	322
2.5.32.	Сосудистые кольца и сосудистые петли.....	328
2.5.32.1.	Сосудистые кольца.....	329
2.5.32.2.	Сосудистые петли.....	330
2.5.33.	Врожденные болезни кровеносных сосудов. <i>Л. И. Клионер</i> .....	332
2.5.33.1.	Врожденные артериовенозные свищи периферических сосудов.....	333

2.5.33.2.	Врожденные артериовенозные свищи легких.....	335
2.5.33.3.	Врожденные венозные дисплазии конечностей, шеи и головы.....	337
2.5.33.4.	Врожденные артериальные дисплазии конечностей.....	338
2.5.34.	Аномальное отхождение венечных артерий от легочного ствола.....	339
2.5.34.1.	Аномальное отхождение левой венечной артерии от легочного ствола.....	339
2.5.34.2.	Аномальное отхождение правой венечной артерии от легочного ствола.....	346
2.5.35.	Дефект межжелудочковой перегородки в сочетании с недостаточностью аортального клапана.....	347
2.5.36.	Врожденная аневризма синуса Вальсальвы.....	351
2.5.37.	Аневризма перепончатой части межжелудочковой перегородки.....	357
2.5.38.	Свищи между венечными артериями и полостями сердца.....	358
2.5.39.	Аортолевожелудочковый тоннель.....	362
2.5.40.	Аномалии впадения полых вен.....	364
2.5.40.1.	Аномалии впадения полых вен в правое предсердие.....	365
2.5.40.2.	Аномалии впадения полых вен в левое предсердие.....	367
2.5.41.	Врожденный стеноз легочных вен.....	371
2.5.42.	Дивертикул левого желудочка.....	372
2.5.43.	Врожденные аневризмы предсердий ...	374
2.5.43.1	Врожденные аневризмы левого предсердия.....	374
2.5.43.2	Врожденные аневризмы правого предсердия.....	375
2.5.44.	Сообщение между правой легочной артерией и левым предсердием.....	376
2.5.45.	«Сидящие верхом» и «смешенные» предсердно-желудочковые клапаны....	376
2.5.46.	Юкстапозиция предсердных ушек.....	377
2.5.47.	Идиопатическое расширение легочного ствола и легочных артерий.....	380

*Г. И. Цхкерман,  
И. И. Скотт*

### **3.ПРИОБРЕТЕННЫЕ БОЛЕЗНИ СЕРДЦА И ПЕРИКАРДА**

3.1.	Приобретенные пороки клапанов сердца.....	383
3.1.1.	Пороки аортального клапана.....	384
3.1.1.1.	Стеноз аортального клапана.....	384
3.1.1.2.	Недостаточность клапана аорты.....	390
3.1.2.	Пороки митрального клапана.....	396
3.1.2.1.	Недостаточность митрального клапана.....	396
3.1.2.2.	Стеноз митрального клапана.....	402
3.1.3.	Пороки трехстворчатого клапана.....	408
3.1.4.	Многочлапанные пороки сердца.....	414
3.2.	Искусственные клапаны сердца.....	419

3.2.1.	Механические клапаны сердца .....	421
3.2.2.	Биологические клапаны сердца .....	424
3.2.3.	Специфические осложнения протезирования клапанов сердца и их профилактики.....	425
3.3.	Техника операций на клапанах сердца .....	427
3.4.	Клапанный инфекционный эндокардит.....	436
3.5.	Пороки клапанов и ишемическая болезнь сердца.....	446
3.6.	Болезни перикарда.....	451
3.6.1.	Киста перикарда.....	451
3.6.2.	Экссудативный перикардит.....	452
3.6.3.	Хронический перикардит.....	454
3.6.4.	Слипчивый (сдавливающий) перикардит.....	454
3.7.	Опухоли сердца.....	457
3.7.1.	Миксомы сердца.....	458
3.7.2.	Первичные злокачественные опухоли сердца.....	464
3.8.	Ранения сердца.....	465

**Л. А. Бокерия 4. НАРУШЕНИЯ РИТМА СЕРДЦА**

4.1.	Хирургическая анатомия проводящей системы сердца и связанных с ней образований.....	471
4.2.	Электрофизиологическое исследование.....	474
4.3.	Брадиаритмии.....	478
4.4.	Синдромы предвозбуждения желудочков.....	491
4.5.	Наджелудочковая тахикардия.....	500
4.6.	Трепетание предсердий.....	506
4.7.	Желудочковые тахикардии.....	509
4.7.1.	«Врожденная» желудочковая тахикардия.....	511
4.7.2.	«Приобретенная» желудочковая тахикардия.....	512

**В. И. Бураковский, В. С. Работников, Д. Г. Иоселиани 5. ИШЕМИЧЕСКАЯ БОЛЕЗНЬ СЕРДЦА**

5.1.	Хроническая ишемическая болезнь сердца.....	526
5.2.	Нестабильная стенокардия.....	552
5.3.	Острый инфаркт миокарда.....	560
5.4.	Кардиогенный шок.....	567
5.5.	Вспомогательное кровообращение при сердечной и коронарной недостаточности.....	570



5.6.	Постинфарктная аневризма сердца . . . . .	1573
5.7.	Постинфарктный дефект межжелу- дочковой перегородки.....	581
5.8.	Постинфарктная недостаточность митрального клапана.....	584
5.9.	Сочетанные поражения венечных и магистральных артерий (выбор такти- ки хирургического лечения).....	586

*В. И. Бураковский,  
Л. А. Бокерия*

## 6. ТРАНСПЛАНТАЦИЯ СЕРДЦА

6.1.	Гемодинамика и патофизиология трансплантированного сердца . . . . .	595
6.2.	Профилактика и лечение реакции от- торжения.....	597
6.3.	Трансплантация сердца и легких (сер- дечно-легочного комплекса).....	598

*А. А. Спиридонов,  
Л. И. Клионер*

## 7. БОЛЕЗНИ СОСУДОВ

7.1.	Синдром атипичной коарктации нисхо- дящей части аорты.....	601
7.2.	Аневризмы грудной части аорты. <i>Г. И. Цукерман, А. А. Спиридонов. . . . .</i>	608
7.3.	Аневризмы брюшной части аорты. . . . .	627
7.4.	Расслаивающие аневризмы аорты. <i>А. А. Спиридонов, Г. И. Цукерман. . . . .</i>	637
7.5.	Хроническая ишемия головного моз- га.....	646
7.6.	Хроническая ишемия верхних конеч- ностей.....	655
7.7.	Хроническая ишемия органов пищева- рения.....	662
7.8.	Вазоренальная гипертензия.....	670
7.9.	Хроническая ишемия нижних конеч- ностей.....	675
7.10.	Острая артериальная недостаточность кровообращения конечностей . . . . .	684
7.10.1.	Острые эмболии и тромбозы бифурка- ции аорты и артерий конечностей. . . . .	684
7.11.	Повреждения магистральных сосу- дов.....	688
7.12.	Классификация заболеваний венозной системы.....	692
7.13.	Острые тромбозы системы нижней полной вены.....	694
7.13.1.	Тромбофлебит подкожных вен систе- мы нижней полной вены.....	698
7.13.2.	Осложнение острых тромбозов маги- стральных вен.....	698
7.13.3.	Тромбоэмболии легочных артерий. . . . .	700

7.14.	Хроническая венозная недостаточность нижних конечностей.....	703
7.14.1.	Варикозное расширение вен нижних конечностей.....	703
7.14.2.	Посттромбофлебитический синдром нижних конечностей и таза.....	705
7.15.	Окклюзии системы верхней полых вен.....	711
7.15.1.	Синдром Геджета — Шреттера и ПТФС верхних конечностей.....	711
7.15.2.	Окклюзии верхней полых и безымянных вен.....	715
7.16.	Основы ангиомикрохирургии.....	716
7.16.1.	Микрохирургические операции на артериях голени.....	718
7.16.2.	Реплантация конечности.....	719
7.16.3.	Реплантация пальцев.....	720
7.16.4.	Микрохирургия лимфатических путей.....	721
	Список основной литературы.....	723

# CONTENTS

Preface

*V. I. Burakovski*  
*L. A. Bokeria*

## 1. GENERAL QUESTIONS OF CARDIO-VASCULAR SURGERY

1.1.	General anesthesia.....	11
1.1.1.	Methods of anesthesia.....	13
1.2.	Surgical peculiarities of preperfusion period.....	16
1.3.	Artificial circulation.....	18
1.4.	Myocardium protection (cardioplegia). ...	20
1.5.	Hyperbaric oxygenation.....	25
1.6.	Hypothermia.....	26
1.7.	Peculiarities of patient management after perfusion.....	27
1.8.	Complications after operations on the heart.....	35
1.8.1.	Complications on the heart.....	35
1.8.2.	Complications on the lungs.....	38
1.8.3.	Complications on the central nervous system.....	39
1.8.4.	Complications on the kidneys.....	39
1.8.5.	Complications on the liver.....	40

*V. I. Burakovski*  
*V. A. Bukharin*  
*V. P. Podzolkov*  
*G. E. Falkovski,*  
*V. V. Aksi-Meskhi-*  
*shvili*

## 2. CONGENITAL HEART DISEASES

2.1.	Surgery anatomy of the heart.....	45
2.2.	Classification of congenital heart diseases.....	58
2.3.	Patient with congenital heart disease. . . .	66
2.3.1.	Common pathologic deviations and pathomorphology changes of the organism in circulation disorders.....	67
2.3.2.	Pulmonary hypertension.....	70
2.4.	Administration of emergency medical care, diagnosis and surgical treatment of congenital heart disease in newborns and children in critical states.....	74
2.5.	Particular surgery of congenital heart and vessel diseases.....	82
2.5.1.	Patent ductus arteriosus.....	82
2.5.2.	Defects of development of the interatrial septum and anomalies of pulmonary veins confluence.....	88
2.5.3.	Ventricular septal defect.....	114
2.5.4.	Atrioventricular canal.....	130
2.5.5.	Aorticopulmonary septal defect.....	146
2.5.6.	Persistent truncus arteriosus.....	150

2.5.7.	Pulmonary artery stenosis with the intact interventricular septum.....	157
2.5.8.	Atresia of the pulmonary artery with the intact interventricular septum.....	162
2.5.9.	Tetralogy of Fallot.....	167
2.5.10.	Atresia of the pulmonary artery with defect of the interventricular septum, . . .	188
2.5.11.	Agenesis of the pulmonary trunk valve.....	195
2.5.12.	Stenosis of the pulmonary artery. . . . .	197
2.5.13.	Two-chamber right ventricle. . . . .	202
2.5.14.	Syndrome of hypoplasia of the right ventricle.....	204
2.5.15.	Complete transposition of the great arteries.....	207
2.5.16.	Complete transposition of the great arteries with ventricular septal defect . . . . .	222
2.5.17.	Complete transposition of the great arteries with ventricular septal defect and pulmonary artery stenosis. . . . .	225
2.5.18.	Double—outlet right ventricle. . . . .	230
2.5.19.	Double—outlet left ventricle. . . . .	238
2.5.20.	Single ventricle of the heart . . . . .	240
2.5.21.	Tricuspid atresia.....	251
2.5.22.	Ebstein's anomaly.....	258
2.5.23.	Malpositions of the heart and cardiac apex.....	266
2.5.24.	Congenitally corrected transposition of the great arteries.....	277
2.5.25.	Criss-cross heart.....	286
2.5.26.	Aortic stenosis.....	287
2.5.27.	Coarctation of the aorta . . . . .	298
2.5.28.	Congenital deformation of the aorta arch. <i>A. A. Spiridonov</i> .....	311
2.5.29.	Hypoplastic left heart syndrome. . . . .	316
2.5.30.	Hypoplasia of the aortic arch . . . . .	321
2.5.31.	Mitral valve regurgitation.....	322
2.5.32.	Vascular rings and vascular ansaes. . . . .	328
2.5.33.	Congenital diseases of the vessels. . . . . <i>L. I. Klioner</i> .	332
2.5.34.	Anomalous pulmonary origin of the coronary artery.....	339
2.5.35.	Defect of the interventricular septum in conjunction with deficiency of the aortal valve.....	347
2.5.36.	Congenital aneurism of the Valsalv's sinus.....	351
2.5.37.	Aneurism of the membranous part of the interventricular septum.....	357
2.5.38.	Fistulas between the coronary arteries and heart cavities.....	358
2.5.39.	Aorta-left-ventricular tunnel.....	362
2.5.40.	Anomalous of systemic veins confluence.....	364
2.5.41.	Congenital stenosis of the pulmonary veins.....	371
2.5.42.	Deverticulum of the left ventricle. . . . .	372
2.5.43.	Congenital aneurisms of the auricles. . . . .	374
2.5.44.	Communication between the right pulmonary artery and left auricle.....	376
2.5.45.	"Straddling" and "overriding" atrioventricular valve.....	376



2.5.46.	Juxtaposition of the auricular atries. . . . .	377
2.5.47.	Idiopathic pulmonary trunk and pulmonary artery dilatation.....	380

*G. I. Tsukerman  
I. I. Skopin*

### **3. ACQUIRED HEART AND PERICARDIUM DISEASES**

3.1.	Acquired defects of the heart valves. . . . .	383
3.1.1.	Defects of the aortic valve. ....	384
3.1.2.	Defects of the mitral valve. ....	396
3.1.3.	Defects of the tricuspid valve. ....	408
3.1.4.	Multivalvular defects of the heart. . . . .	414
3.2.	Artificial valves of the heart. ....	419
3.2.1.	Mechanical valves of the heart. ....	421
3.2.2.	Biological valves of the heart. ....	424
3.2.3.	Specific complications of valve prosthetics and their prophylaxis. ....	425
3.3.	Operation technique on the heart valves. ....	427
3.4.	Valvular infectious endocarditis. . . . .	436
3.5.	Valve defects and ischemic heart disease. ....	446
3.6.	Pericardium diseases. ....	451
3.6.1.	Pericardium cyst. ....	451
3.6.2.	Exudative pericarditis. ....	452
3.6.3.	Chronic pericarditis. ....	454
3.6.4.	Adhesive pericarditis. ....	454
3.7.	Heart tumors. ....	457
3.7.1.	Heart mixoma. ....	458
3.7.2.	Primary malignancy tumors of the heart. ....*	464
3.8.	Heart wounds. ....	465

*L. A. Bokeria*

### **4. RHYTHM DISORDERS OF THE HEART**

4.1.	Surgical anatomy of the heart conduction system and its formations. ....	471
4.2.	Electrophysiological examination. . . . .	474
4.3.	Bradycardia. ....	478
4.4.	Syndrome of ventricle preexcitation. . . . .	491
4.5.	Supraventricular tachycardia. ....	500
4.6.	Atrial flutter. ....	506
4.7.	Ventricular tachycardia. ....	509
4.7.1.	"Congenital" ventricular tachycardia. . . . .	511
4.7.	"Acquired" ventricular tachycardia. . . . .	512

V. I. Burakovski  
V. S. Rabotnikov  
D. G. Ioseliani

## 5. ISCHEMIC HEART DISEASE

5.1.	Chronic ischemic heart disease.....	526
5.2.	Unstable stenocardia.....	552
5.3.	Acute myocardial infarction.....	560
5.4.	Cardiogenic shock.....	567
5.5.	Auxiliary circulation in cardiac and coronary insufficiency.....	570
5.6.	Postinfarctional aneurism of the heart....	573
5.7.	Postinfarctional defect of the interventricular septum.....	581
5.8.	Postinfarctional insufficiency. of the mitral valve.....	584
5.9.	Combined lesions of the coronary and main vessels.....	586

V. I. Burakovski  
L. A. Bokeria

## 6. TRANSPLANTATION OF THE HEART

6.1.	Hemodynamics and pathophysiology of the transplanted heart.....	595
6.2.	Prophylaxis and treatment of rejection reaction.....	597
6.3.	Transplantation of the heart and lungs.....	598

A. A. Spiridonov  
L. I. Klioner

## 7. VESSEL DISEASES

7.1	S yndrome of atypical coarctation—	601
7.2.	Aneurisms of the thoracic aorta. <i>G. I. Tsukerman, A. A. Spiridonov. . . . .</i>	608
<b>7.3.</b>	Aneurisms of the abdominal aorta. . . . .	<b>627</b>
<b>7.4.</b>	Dissecting aortic aneurism. <i>A. A. Spiridonov<sup>^</sup>. I. Tsukerman. . . . .</i>	<b>637</b>
7.5.	Chronic ischemia of the brain. . . . .	646
7.6.	Chronic ischemia of the upper extremities.....	655
<b>7.7.</b>	Chronic ischemia of the digestive organs.....	<b>662</b>
7.8.	Vasorenal hypertension.....	670
7.9.	Chronic ischemia of the lower extremities.....	675
7.10.	Acute arterial insufficiency of extremity circulation.....	684
7.10.1.	Acute embolism and thrombosis of extremity aorta and artery bifurcation. . . . .	684
7.11.	Injuries of the main vessels.....	688
7.12.	Classification of venous system disorders.....	692
7.13.	Acute thrombosis of the vena cava inferior.....	694

7.13.1.	Thrombophlebitis of the subcutaneous veins of the vena cava inferior.....	<b>698</b>
7.13.2.	Complications of systemic vein acute thrombosis.....	<b>698</b>
7.13.3.	Thromboembolism of the pulmonary artery.....	<b>700</b>
7.14.	Chronic venous deficiency of the lower extremities.....	<b>703</b>
7.14.1.	Varicose vein dilation of the lower extremities.....	<b>703</b>
7.14.2.	Postthrombophlebitic syndrome of the lower extremities and pelvis.....	<b>705</b>
7.15.	Occlusions of the vena cava superior system.....	<b>711</b>
7.15.1.	Pedjet—Shretter syndrome.....	<b>711</b>
7.15.2.	Occlusions of the vena cava superior. . . .	<b>715</b>
7.16.	Essential angiomicrosurgery.....	<b>716</b>
7.16.1.	Microsurgical operations in the arteries cruralis.....	<b>718</b>
7.16.2.	Replantation of the extremities.....	<b>719</b>
7.16.3.	Replantation of the digiti.....	<b>720</b>
7.16.4.	Microsurgery of the lymphatic ducts. . . . .	<b>721</b>
	References.....	<b>723</b>

•

РУКОВОДСТВО

СЕРДЕЧНО-СОСУДИСТАЯ  
ХИРУРГИЯ

*Зав. редакцией*

канд. мед. наук Ю. В. Махотин

*Редактор*

канд. мед. наук Д. И. Губкина

*Художественный редактор*

С. М. Лымина

*Оформление художника*

В. С. Сергеевой

*Технический редактор*

В. И. Табенская

*Корректор*

Н. П. Проходцева

*Младший редактор*

„Т. Г. Бухтеева

ЙБ № 5185

Сдано в набор 15.07.88 г. Подписано к печати 22.04.89.

Формат бумаги 84x108'Л6- Бумага мелованная офсетная.

Гарнитура тайме. Печать офсетная.

Усл. печ. л. 78,%. Усл. кр.-отт. 294,42. Уч.-изд. л. 108,09.

Тираж 25 000 (2-й завод 15 001—25 000) экз. Заказ № 3485. Цена 18 р. 50 к.

Ордена Трудового Красного Знамени издательство «Медицина».  
101000 Москва, Петроверигский пер., 6/8.

Ордена Октябрьской Революции и ордена Трудового Красного Знамени  
МПО «Первая Образцовая типография» Государственного комитета СССР по печати  
113054, Москва, Валовая, 28.