

Н. М. МИХЕЛЬСОН

Г. В. КРУЧИНСКИЙ, Л. А. КРИКУН,
Г. И. ПАКОВИЧ, К. Ф. СИБИЛЕВА

К КОСМЕТИЧЕСКИЕ ОПЕРАЦИИ ЛИЦА

Под редакцией

проф. Н. М. МИХЕЛЬСОНА



Издательство «Медицина»

Москва — 1965

Ко времени выхода в свет этой книги советская медицина понесла тяжелую утрату — скончался один из основателей челюстно-лицевой хирургии и стоматологии лауреат Государственной премии профессор Николай Михайлович Михельсон.

Проф. Н. М. Михельсон один из первых в нашей стране начал заниматься косметическими операциями, которые получили развитие благодаря его неиссякаемой деятельности,

Мы надеемся, что книга эта, в которую вложено немало труда проф. Н. М. Михельсона, окажет влияние на дальнейшее развитие косметической хирургии в нашей стране.

Авторы

ПРЕДИСЛОВИЕ

Выход в свет книги «Косметические операции лица» вызван самой жизнью.

До сего времени в нашей отечественной литературе таких книг не было. Это объясняется тем, что до революции подобными операциями могли воспользоваться только имущие люди, которые прибегали в основном к услугам врачей зарубежных стран, где в начале XX столетия начали делать такие операции.

После революции, в период становления социалистического строя, все, естественно, были озабочены тем, чтобы создать прежде всего такие условия жизни, которые обеспечивали бы успешный труд, хорошее здоровье, быт.

В настоящее время, когда благосостояние населения нашей Родины достигло большой высоты, когда введен сокращенный рабочий день, хорошо обеспечена старость, т. е. ко да жизнь советского человека стала радостной, интересной, красивой, когда государство взяло на себя заботу следить за здоровьем людей, естественно, у каждого здорового человека все это ассоциируется с красивым окружающим миром, ему хочется самому быть красивым, сильным, стройным.



Проф. Н. М. Михельсон (1881—1963).

Если консервативная врачебная косметика имеет у нас сейчас довольно широкое распространение, то косметическая хирургия находится только в начальной стадии развития, так как число хирургов-косметологов невелико и отечественная литература по косметическим операциям отсутствует.

Все сказанное дает нам право считать выход руководства по косметической хирургии вполне своевременным.

Данная работа основана на опыте хирургического отделения Института врачебной косметики Министерства здравоохранения РСФСР, накопленном за последние 10 лет. За этот период в институте произведено более 10000 косметических операций.

В составлении руководства, помимо врачей хирургического отделения, приняли участие физиотерапевты А. Ф. Ахабадзе, Н. С. Малышева и хирург И. С. Карапетян.

Основная задача работы состоит в уточнении показаний к косметическим операциям на лице, в детальном описании методики этих операций с тем, чтобы сделать их доступными широкому кругу челюстно-

лицевых хирургов, стоматологов, отоларингологов, общих хирургов и других специалистов.

В книге мы касаемся не только всевозможных деформаций лица, требующих сравнительно обширных косметических операций, но и некоторых незначительных дефектов его, устранение которых можно отнести также к косметическим операциям.

Чтобы дать читателю более ясное представление о характере деформаций и дефектов лица, с которыми обращаются к нам больные за помощью, мы приводим здесь несколько примеров наиболее часто встречающихся деформаций.

Мы будем весьма признательны читателям, которые выскажут свое мнение о книге и тем самым помогут в дальнейшем исправить имеющиеся в ней недостатки.

Проф. Н. М. МИХЕЛЬСОН

ВВЕДЕНИЕ

Огромные достижения пластической хирургии за последние десятилетия дали возможность добиться того, что восстановление не только отдельных частей какого-нибудь органа, но и всего его в целом стало делом, обычным для хирургов.

Для успешного развития восстановительной хирургии много сделано нашими соотечественниками. Так, почти 100 лет назад, в 1865 г. проф. Ю. К. Шимановский написал свой замечательный труд «Операции на поверхности человеческого тела». В этом труде Ю. К. Шимановский систематизировал все методы восстановительных операций, существовавших до его времени, дал схематические рисунки почти всех видов операций и описал их самым подробным образом. Книга эта до сего времени является настольной книгой всех хирургов, занимающихся восстановительными операциями.

Восстановительная хирургия стала особенно быстро развиваться после того, как наступил период асептики, который дал возможность широко и с успехом применять такие операции, как свободная пересадка кожи, хряща и других тканей.

Книги В. Л. Покотило «Основные методы пластической хирургии» (1908) и В. Н. Павлова-Сильванского «Ринопластика» (1912) явились первыми в нашей литературе, где подробно описывались методы пластических операций и свободной пересадки тканей.

Первая мировая война оставила многие тысячи раненных в лицо, что послужило сильным толчком для более бурного развития пластической хирургии лица.

Обезображенное лицо не только мешало человеку свободно чувствовать себя в обществе, но он становился замкнутым, необщительным. Все это настолько сильно нарушало психику больного, что он делался неработоспособным.

После победы Октябрьской революции, с ростом культуры в нашей стране, с повышением требований населения к медицине вообще и к хирургам в частности люди стали стремиться к тому, чтобы у них были устранены не только бросающиеся в глаза обезображивания лица, но даже его незначительные дефекты и деформации, т. е. они стали заботиться об устранении чисто косметических недостатков.

Таким образом, в 20-х годах текущего столетия у нас стала развиваться косметическая хирургия.

Косметическую хирургию не следует понимать как какую-то малую, незначительную по своему удельному весу область хирургии. Наоборот, косметическая хирургия является как бы завершающим этапом восстановительной хирургии лица. Хирург, занимающийся косметической хирургией, должен в совершенстве знать восстановительную хирургию, т. е. он должен обладать умением восстанавливать органы лица не только в грубой форме, но создавать их такими, чтобы они отвечали эстетическому требованию больного. Он должен, конечно, знать в деталях анатомическое строение лица, строение кожи, клетчатки, опорных тканей. Ему хорошо должны быть знакомы измерения отдельных органов лица и соотношения их с другими окружающими органами.

Несомненно также, что хирург, кроме знания анатомии, должен обладать известным эстетическим чутьем, чтобы не идти на поводу у больного, который иногда предъявляет врачу требования, выполнение которых может ему только повредить.

Хирург, занимающийся косметическими операциями, должен хорошо знать анатомические особенности каждого типа лица. Так, например, для монгольского типа лица характерны резко выдающиеся скуловые кости и несколько уплощенная спинка носа. Было бы ошибкой при этом типе лица поднимать спинку носа. Наоборот, при резко выраженной спинке носа, иногда даже с горбинкой, у людей восточного типа не следует уплощать нос очень резко, так как он не будет гармонировать с окружающими органами лица.

Только хорошо зная строение отдельных тканей, хирург легко может решить также вопрос, какие ткани надо взять и откуда, чтобы устранить имеющиеся дефекты и деформации. Не рекомендуется брать, например, кожу для кончика носа с бедра, спины, живота. Ее лучше взять в заушной области, где кожа по своей фактуре подходит ближе к коже кончика носа, не следует для поднятия спинки носа использовать кость, так как она может рассосаться, надо брать хрящ или пластмассу и т.д.

Хирург, занимающийся косметической хирургией, должен уметь хорошо «чувствовать» ткани, с которыми ему приходится иметь дело. Он должен делать разрезы кожи так, чтобы они оставляли малозаметные рубцы, для чего необходимо использовать имеющиеся у больного складки кожи, старые рубцы и пр.

О всех этих деталях будет сказано подробно в соответствующих разделах. Наконец, хирург должен быть знаком не только с оперативными методами устранения того или иного недостатка на лице, но и с другими видами лечения. Так, современная врачебная косметика обладает эффективными методами устранения небольших пигментных пятен, сосудистых пятен, некоторых видов рубцов, татуировок, доброкачественных опухолей и др. путем применения диатермокоагуляции, что во многих случаях избавляет больных от хирургического вмешательства, на которое они далеко не всегда идут охотно. Во всех таких случаях хирург должен направить больного к врачу-косметологу.

ОБЩАЯ ЧАСТЬ

Определение понятия и особенности косметической хирургии

«Косметика» — греческое слово, которое в переводе означает «украшение». Корни учения о косметике (косметология) уходят в глубокую древность. Косметология имела целью сделать человека более красивым с помощью всевозможных мазей, втираний, красок, массажа и прочих мероприятий.

Однако устранить многие из недостатков лица косметического порядка существовавшими и существующими лечебными способами возможно далеко не всегда. Врожденные сосудистые, волосистые и другие пятна лица, втянутые рубцы, неправильная форма носа, губ, резко выраженные складки кожи (морщины) — все это требует хирургического вмешательства.

Было бы ошибочно считать, что косметическая хирургия является только «украшающей» хирургией, наподобие средств, применяемых в консервативной врачебной косметике. Главная задача косметической хирургии состоит в том, чтобы устранять имеющиеся недостатки лица, обезображивающие его. При этом все нужные операции должны проходить с наименьшей травмой для больного.

Все операции косметического порядка должны быть безопасными для здоровья и жизни больного.

Никогда не следует прибегать к косметическим операциям даже при малейшем подозрении на возможность каких-либо осложнений.

Для облегчения операции хирург должен при выборе, например, опорного материала для пересадки отдать предпочтение такому, который можно получить не от самого больного. Так, при западении спинки носа лучше использовать хрящ консервированный, чем от больного. Для избежания лишних рубцов разрезы следует делать, если нет противопоказаний, не на коже, а со стороны слизистой оболочки носа, полости рта, переходной складки и др. Через такие разрезы можно не только ввести опорный материал, но и удалить доброкачественную опухоль (фиброма, сосудистая опухоль) и др. Если необходим кожный разрез, то надо соблюдать известные правила, которые дадут возможность сделать рубцы как можно менее заметными, что составляет одно из важных требований к косметической операции. Для выполнения этой задачи каждый разрез должен производиться очень острым ножом, строго перпендикулярно к поверхности кожи.

Следует избегать повторных движений лезвием ножа по одному и тому же месту, так как потом точное их совпадение будет почти невозможно и приведет к образованию глубокого некрасивого рубца. При наложении швов на рану края ее должны совершенно точно прилегать друг к другу.

Если при отпрепаровке кожи при ее разрезе выявилась необходимость наложить лигатуры, то последние должны быть по возможности из самого тонкого кетгута, концы их следует оставлять как можно короче.

Отслойку кожи также нужно производить острым ножом и обязательно в одном слое, что дает возможность получить минимальные кровотечения. После отслойки кожи необходим самый тщательный гемостаз. Захватывая сосуды, надо брать в зажим как можно меньше клетчатки.

Для получения хорошего рубца следует избегать натяжения кожи, для чего необходимо тщательно сшивать подкожную клетчатку кетгутом.

Швы на кожу предпочтительно накладывать из конского волоса — он не оставляет после себя заметных следов. При наложении шва на кожу следует вкол и выкол иглы делать близко от края на обеих сторонах раны на одинаковом расстоянии и на одинаковую глубину, захватывая все слои кожи.

С целью наибольшей асептичности при зашивании раны целесообразно пользоваться аподактильным (беспальцевым) способом, при котором пальцы хирурга не соприкасаются с шовным материалом (рис. 1).

В некоторых случаях, если нет натяжения, можно наложить внутрикожный шов, который оставляет после себя еще менее заметный рубец. Какой бы шов хирург ни накладывал и какую бы операцию на лице он ни делал, он всегда должен соблюдать основное правило — опе-

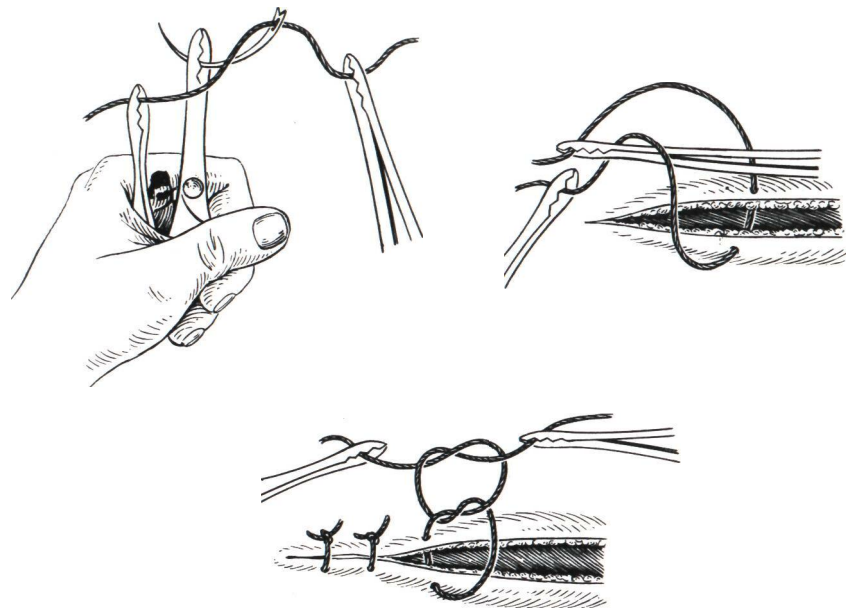


Рис. 1. Наложение швов на кожу.

ризовать атравматично. Травма краев кожной раны сказывается на качестве рубца, она ведет к кровоизлияниям, частичному некрозу тканей. Следует избегать многократного захватывания кожи пинцетами, особенно зубчатыми.

Показания и противопоказания к косметическим операциям на лице

Каждая деформация, каждый даже незначительный дефект на лице требует устранения. Однако такая упрощенная установка, если не подходить к больному индивидуально, может нанести ему вред.

Мы различаем два вида показаний:

1) абсолютные, когда деформация или дефект резко выражены и заметны при первом взгляде на больного;

2) относительные, когда дефект или деформация выражены незначительно и мало заметны, но больной фиксирует на них внимание.

При первом виде, если со стороны общего состояния больного нет никаких препятствий, операция может быть произведена, но врач дол-

жен обследовать больного в отношении состояния не только его внутренних органов, но и нервной системы и особенно психики. При отсутствии острого процесса в легких, тяжелых изменений сердечно-сосудистой системы (порок сердца, декомпенсация, недавно перенесенный инфаркт и др.), каких-либо инфекционных болезней, заболеваний кожи противопоказаний к операции нет.

При обследовании больного со стороны его нервно-психического состояния мы соглашаемся на операцию, если больной спокоен, если он осознает, что операция может даже оказаться безрезультатной, если он не ставит перед врачом никаких невыполнимых условий. Таких больных подавляющее большинство. Однако нередко мы встречаемся с больными — обладателями малозаметных деформаций, которые уверяют, что им это мешает учиться или работать и настойчиво требуют операции. Некоторые из них даже угрожают, что при отказе в операции они покончат с собой. Сравнительно редко таких больных удается убедить, что операция им не нужна, а сделать это необходимо, так как они никогда не удовлетворятся сделанной операцией, всегда будут находить другие едва заметные недостатки. Таких больных следует направлять к психиатру. Отказывать им нужно очень осторожно, так как они реагируют на отказ или усилением подавленного состояния, или, наоборот, очень бурно и угрожающе держат себя по отношению к врачу. Подобным больным приходится уделять много времени, чтобы они ушли от врача в более или менее спокойном состоянии. При невозможности договориться приходится назначать им повторное посещение, чтобы они привыкли к мысли об отказе.

Вообще с больными, у которых имеются незначительные дефекты на лице, врач должен быть сугубо осторожен. Почти всегда необходимо наводящими вопросами узнать, какими заболеваниями он раньше болел, не было ли у родственников психических заболеваний и т. д. Если для врача-хирурга состояние нервной системы больного не вполне ясно, то он поступит правильно, направив больного к невропатологу, который решит, подлежит ли такой больной лечению у психиатра или нет.

Все же следует указать, что больным, имеющим очень незначительные деформации отдельных органов лица, мы иногда делаем операции, если видим, что больной спокоен, логично рассуждает, сознает, что имеющийся у него недостаток мало заметен, но ему просто желательно избавиться даже от него.

Наконец, остается сказать еще об одной группе больных — это больные, у которых нет на лице вообще никаких изъянов, но они недовольны своим лицом и хотели бы изменить его вид. В этих случаях больной фиксирует свое внимание на каком-нибудь одном органе, который якобы портит ему все лицо. Чаще всего больные бывают недовольны своим носом: одни просят укоротить его, другие, наоборот, удлинить. Они просят иногда поднять спинку носа или уменьшить его крылья и пр. Во всех этих случаях величина и форма носа у больных вполне гармонируют с другими окружающими органами лица. Нам пришлось на-

блюдать больного, которому было отказано в операции. Этот больной явился через некоторое время и просил удалить ему гвоздь из-под кожи спинки носа, куда он сам ввел его, скусив предварительно шляпку гвоздя.

Есть больные, которым кажется, что у них сильно выступает подбородок или утолщены губы, или некрасивая форма ушей. Нам встречались больные, которые приносили множество фотоснимков, сделанных ими самими, и схематические рисунки, требуя сделать форму, например, губ согласно рисункам. Однажды на прием явилась больная с собственными хирургическими инструментами, уверяя врача, что только при помощи их можно сделать необходимую операцию.

Интересно, что на некрасивую форму ушей женщины жалуются чаще, чем мужчины, хотя, казалось бы, им легче скрыть недостаток волосами.

В отношении всех этих больных врач должен вести себя вполне определенно: если у больного нет никаких изъянов на лице, если все органы лица гармонируют между собой по цвету, форме и величине, то в операции должно быть отказано.

Наблюдения показывают, что таких больных очень часто удается отговорить от операции, доказав им, что лицо будет некрасивым, что оно потеряет выразительность и т. д. В упорных случаях больного приходится направлять к невропатологу.

Учитывая, что многие наши больные страдают повышенной реакцией на недостаток своего лица, что они легко возбудимы и склонны к преувеличению имеющихся у них изъянов, врач должен быть осторожен и в отношении предсказаний об исходе операции. Всегда следует придерживаться принципа: лучше меньше обещать, но больше сделать, чем наоборот. Врач не может ручаться за хороший результат даже при самой незначительной операции. В противном случае он не только потеряет доверие к себе, но может нанести больному тяжелую психическую травму.

Приходится отметить еще одну деталь, характерную для наших больных: например, больной обращается с жалобой на некрасивый нос, а врач находит у него еще торчащие уши, которые обезображивают его значительно больше, чем нос. Иногда больная просит избавиться ее от морщин лица, а врач находит у нее увеличение щитовидной железы, и т. д.

Благодаря лабильности нервной системы больные очень резко реагируют на такие находки врача, волнуются, спрашивают об опасности заболевания, теряются и пр. Врач всегда должен осторожно говорить больному о своих находках и не фиксировать на них его внимание, если только это не угрожает больному осложнениями.

При обсуждении показаний к косметическим операциям возникает еще один весьма существенный вопрос: когда можно оперировать больного и в каком возрасте? Показания к операции - в зависимости от состояния местных тканей находятся полностью в связи с планом пред-

стоящей операции, что лучше всего будет понятно, если привести несколько примеров. Так, если у больного на лице имеется некрасивый рубец, который необходимо заменить нормальной кожей, мы можем прибегнуть после его иссечения или к свободной пересадке кожи, или к пересадке лоскута на ножке и др. Если у больного имеются свежие, неокрепшие рубцы, например, в области кончика носа, а необходимо создать внутренний слой за счет отвертывания рубца внутрь, то операцию следует отложить до окончания полного рубцевания. Гранулирующая поверхность в настоящее время, при наличии антибиотиков, не служит препятствием к косметическим операциям: мы можем иссечь грануляции и раневую поверхность закрыть лоскутом на ножке или свободным кожным лоскутом. Свободный кожный лоскут можно помещать и на гранулирующую поверхность, без предварительного ее иссечения.

Разумеется, все эти операции проводят при условии отсутствия каких-либо воспалительных явлений в ране и вокруг нее.

При планировании косметических операций носа следует решить вопрос о гармонировании его с остальными частями лица.

Под гармонированием в косметической хирургии лица следует понимать соразмерное сочетание отдельных частей лица и соответствие их лицу в целом. Так, например, если у больного округлое лицо и не гармонирующий с ним длинный узкий нос, то для восстановления гармонии, помимо устранения деформации самого носа, показано его оперативное укорочение. И, наоборот, если удлиненное лицо гармонирует с носом соответствующей формы, то производить операцию по укорочению носа не рекомендуется. Такой нос не будет гармонировать с лицом. Он будет выделяться благодаря своей непропорциональности, и больной, который настаивал в свое время на подобной операции, вскоре заметит эту непропорциональность и предъявит претензии хирургу.

Мы считаем вопрос о гармонии одним из важных вопросов при определении показаний к косметическим операциям носа.

Несколько слов о противопоказаниях к косметическим операциям. Местными противопоказаниями являются все воспалительные заболевания придаточных пазух (фронтит, гайморит) и полости носа, атрофический ринит и озена, а также гнойничковые заболевания кожи лица и носа.

Косметическая операция на носу не показана при нарушении носового дыхания (полипы, искривление носовой перегородки, атрезия носовых ходов). В таких случаях в первую очередь должна быть устранена причина, затрудняющая носовое дыхание. Косметическая операция может быть произведена лишь после восстановления дыхательной функции носа.

Большую роль при данных операциях играет толщина кожи носа, стоящая в прямой связи с ее способностью к сокращению. Отслоенная толстая кожа носа, пронизанная большим количеством выводных протоков сальных желез, практически очень слабо сокращается. Поэтому при

операциях с уменьшением костно-хрящевого остова носа (уменьшение длины носа, устранение костно-хрящевого горба, укорочение носа с одновременным устранением горба) получающиеся избытки толстой кожи очень плохо распределяются и, как правило, при сращении с подлежащими тканями образуют неровности в виде бугров и валиков на спинке и кончике носа. Наличие толстой кожи является противопоказанием к операциям такого рода.

Принципиально косметические операции желательно производить только взрослым людям, т. е. старше 19—20 лет. Условие это необходимо соблюдать особенно строго при восстановлении опорных тканей (пересадка хряща, пластмассы), которые после пересадки не будут расти вместе с ростом ребенка и поэтому в дальнейшем не будут выполнять свое назначение. Кроме того, при пересадке кожи у детей (мальчиков) не всегда возможно заранее определить, будут ли расти волосы в том месте, где берется трансплантат. Описаны случаи, когда пересаженная, например, на кончик носа кожа давала в будущем рост волос.

Что же касается целесообразности косметических операций в пожилом возрасте (старше 55 лет), то это зависит от общего состояния больного, характера операции и показаний к ней. Нам приходилось не раз делать косметические операции лицам в возрасте 60—70 лет.

В заключение следует указать, что хотя большинство косметических операций можно провести в соответствующих поликлинических условиях, все же с целью предупреждения возможных осложнений (обморок, явления сердечной слабости, кровотечения и др.) желательно всех больных помещать в стационарные условия не менее чем на 1—3 дня.

Обезболивание

Большинство косметических операций можно провести в поликлинических условиях, однако выбор того или иного вида обезболивания имеет большое практическое значение и он может определить необходимость проведения операции только в условиях стационара.

Несомненно, что такие операции, как иссечение поверхностных, не спаянных с костью рубцов, иссечение небольших по площади пятен (пигментных, сосудистых), удаление небольших доброкачественных опухолей и т. д., могут быть проведены под местной инфильтрационной анестезией. Что же касается спаянных с костью рубцов, обширных пятен, глубоких гемангиом, операций по поводу морщин, операций, сопровождающихся пересадкой кожи, и др., то вопрос об обезболивании должен решаться индивидуально, в зависимости не только от характера заболевания, но и от состояния больного.

Больной должен быть всегда предупрежден о виде обезболивания, а врач должен всегда учитывать состояние нервной системы больного, его возбудимость, страх перед операцией и пр. Это важно и потому, что

все косметические операции, которые обычно требуют аккуратного наложения швов и других условий, должны протекать в обстановке полного покоя.

Таким образом, если больной волнуется, боится операции, если операция по своему объему довольно велика или сложна, то правильнее будет делать такую операцию в стационаре под общим обезболиванием. Если операция проводится под местной анестезией, то должна быть обеспечена полная безболезненность.

Мы проводим все несложные и небольшие операции под анестезией 1 % раствором новокаина. Для более обширных операций, требующих большого количества обезболивающего вещества, мы применяем 0,5% раствор новокаина. Что касается добавления раствора адреналина, то это полностью зависит от вида операции. При таких, например, операциях, как иссечение пятен, рубцов, удаление опухолей и др., мы добавляем адреналин 1:1000 из расчета одна капля на каждые 5 мл раствора новокаина, но не более 10 капель на всю операцию.

При операциях пересадки кожи, образования филатовского стебля, удаления морщин, при пластике лоскутом на ножке адреналин мы не применяем, так как опасаемся, что после операции и прекращения сосудосуживающего действия адреналина возникнет кровотечение, которое может вызвать отслойку пересаженного лоскута или гематому в стебле и т. д.

Несмотря на все достоинства, местная анестезия имеет некоторые недостатки, главный из которых — изменение формы мягких тканей после инфильтрации их раствором. При косметических операциях это обстоятельство мешает точной ориентировке в проведении кожных разрезов, что особенно важно при операциях, например, по поводу деформации верхней губы, когда требуется очень точно соединить края кожи с красной каймой.

Во избежание такой помехи следует или до операции наметить краской на коже *линии* разрезов или выждать после инъекции несколько минут, пока инфильтрация тканей не исчезнет, что можно несколько ускорить, массируя эту область.

Раствором новокаина (1 %) мы пользуемся при всех эндоназальных операциях для устранения деформаций хрящевого и костного отдела носа. Для усиления обезболивания смазываем слизистую оболочку носа 5—10% раствором дикаина.

При долго длящихся операциях можно прибегнуть к потенцированному (продолгованному) обезболиванию, который состоит в том, что, вводя в разные сроки до операции больному различные ганглиоблокаторы, доводим его до полусонного состояния, после чего проводим инфильтрационную анестезию. Обычно при этих условиях больной даже продолжительную операцию переносит совершенно спокойно. Естественно, что потенцированное обезболивание возможно только в условиях стационара.

В условиях стационара проводят и общее обезболивание.

В настоящее время из всех видов общего обезболивания наилучшим является интратрахеальный наркоз. Не исключена возможность прибегнуть к наркозу через прямую кишку или интравенозному — все виды этих наркозов подробно описаны в общих хирургических руководствах, к которым мы и отсылаем читателя.

Заключая раздел об обезболивании, необходимо сказать, что практически огромное большинство косметических операций не только можно, но и нужно проводить под местной анестезией, так как она не только обеспечивает полную безболезненность операции, но и психологически более приемлема для больного. Общее обезболивание в понимании больного всегда связано с тяжестью операции, с ее опасностью и пр.

СПЕЦИАЛЬНАЯ ЧАСТЬ

В специальной части мы рассматриваем различные деформации и дефекты отдельных органов и частей лица и разбираем методы устранения этих деформаций и дефектов, применяемые в косметической хирургии в настоящее время.

Учитывая, что большую часть больных, обращающихся к хирургу с просьбой сделать косметическую операцию, составляют лица, имеющие тот или иной недостаток носа, мы сочли необходимым начать описание всех косметических операций с деформаций и дефектов носа.

Успех большинства косметических операций на наружном носе требует знания деталей его анатомии. Поэтому мы считаем, что представленные нами данные из анатомии наружного носа помогут врачам, занимающимся операциями на носу, в производстве ряда необходимых косметических операций, а также привлекут внимание хирургов пограничных областей — челюстно-лицевых хирургов, оториноларингологов, офтальмологов. Это будет способствовать развитию в нашей стране косметической хирургии лица.

Хирургическая анатомия наружного носа

Наружный нос по своей форме имеет некоторое сходство с трехгранной пирамидой, одна из граней которой прилежит к лицевому скелету. Спинка носа начинается от корня, или переносицы, и продолжается к кончику, образуя переднее ребро этой пирамиды.

Костный остов наружного носа образует ряд костей. Носовая кость — парная, неправильной прямоугольной формы, имеет выпуклую по длине

наружную поверхность и вогнутую внутреннюю. Соединяясь под большим или меньшим углом с такой же костью противоположной стороны, носовые кости образуют верхнюю часть спинки носа.

Наружными краями носовые кости соединяются с лобными отростками верхней челюсти, верхними — с носовой частью (*pars nasalis*) лобной кости, где имеют наибольшую толщину. Изнутри носовые кости в своих верхних отделах и лобные отростки верхней челюсти значительно укреплены основанием лобной ости (*spina frontalis*) носового отдела лобной кости и образуют массивное костное соединение.

Последнее обстоятельство необходимо учитывать при операциях по поводу стойких деформаций костного отдела носа, связанных с остеотомией в области носовых костей или носо-лобного шва. Естественная твердость лобной и носовых костей и плотность их костных соединений после травмы еще усиливаются массивной костной мозолью.

Чтобы освободить носовые кости, иногда вместе с частью лобных отростков верхней челюсти, от лобной кости и поставить их в правильное положение, необходимо применить острые стальные пилки, крепкие тонкие долота, молоток. Операция эта требует значительных усилий и считается травматичной для больного.

Сзади и снизу к лобной ости примыкает (будучи с ней тесно спаяна) костная часть носовой перегородки, являющаяся перпендикулярной пластинкой решетчатой кости (*lamina perpendicularis ossis ethmoidalis*). Эта костная пластинка, достигающая 2 мм толщины, имеет форму неправильного четырехугольника. Она служит как бы опорой для свода носовых костей.

Передний край костной части носовой перегородки соединяется с хрящевой перегородкой носа. Задненижним краем костная часть носовой перегородки соединена с передневерхним краем сошника (*vomer*), задним — с основной костью. В верхнем отделе костная пластинка прикреплена к нижней поверхности решетчатой кости (*os ethmoidale*). В своем передневерхнем отделе костная часть носовой перегородки, находясь по средней линии, прилегает к лобной ости и находится под носовыми костями, укрепляя их шов, и дополнительно связывает обе кости. Передний край костной части носовой перегородки не доходит на 6—9 мм до нижнего свободного края носовых костей, которые выступают над ним в виде нацеса.

Нами отмечены многочисленные случаи различных искривлений перпендикулярной пластинки, отклонений в стороны ее отделов. Между тем отклонение в сторону ее передневерхнего отдела, проходящего под швом носовых костей, мы наблюдали чрезвычайно редко. Поэтому при срединной остеотомии носовых костей и последующем отделении их от лобной кости и лобных отростков верхней челюсти очень часто носовые кости остаются неподвижными. Это объясняется тем, что, пройдя межкостный шов носовых костей, пилка внедряется в костную часть носовой перегородки, которая находится по средней линии и продолжает связывать обе носовые кости.

Выстояние нижнего, свободного края носовых костей над передним краем костной части носовой перегородки дает возможность при некоторых видах западения спинки носа поместить верхний конец хрящевого трансплантата под край носовых костей.

Основанием костной части наружного носа являются лобные отростки верхнечелюстных костей, положением которых определяется ширина основания носа в его костной части. Передние края лобных отростков в области соединения с наружными краями носовых костей довольно тонкие (до 1 мм), что позволяет при сужении спинки носа сравнительно легко производить остеотомию части лобных отростков вместе с носовыми костями. В то же время сузить основание носа путем остеотомии всего лобного отростка верхней челюсти не представляется возможным, так как это сопряжено с опасностью повреждения внутреннего края глазницы и нарушения функции слезнопроводящего аппарата, имеющих между собой тесную связь.

Хрящи, придавая концевому отделу наружного носа ту или иную форму, несут также опорную функцию. Хрящ носовой перегородки (*cortilago septi nasi*), или четырехугольный хрящ, представляет собой сагиттально расположенную пластинку, имеющую вид неправильного четырехугольника, толщина которого у разных субъектов колеблется от 1 до 2 мм. Задний край четырехугольного хряща находится в желобе переднего края костной части носовой перегородки, продолжением которой он является.

Задняя часть нижнего края четырехугольного хряща помещается в желобе сошника, а ближе кпереди желоб образуется на нижнем крае хряща. В этом желобе помещается носовой гребень (*crista nasalis*), образованный от соединения внутренних поверхностей верхнечелюстных костей. Эта часть хряща располагается в виде седла на носовом гребне. При резких боковых ударах хрящевого отдела носа четырехугольный хрящ, будучи соединен с носовым гребнем соединительной тканью, соскакивает с него. Образуется вывих хряща.

Передневерхний край четырехугольного хряща в своем верхнем отделе на протяжении 6—9 мм закрыт носовыми костями, далее книзу он выстоит свободно. Передненижний край хряща закрывает кожная часть носовой перегородки.

Четырехугольный хрящ принимает участие в образовании спинки носа, являясь опорой его хрящевого отдела. При разрушении этого хряща происходит деформация носа с образованием западения в хрящевой его части.

Верхнебоковые хрящи носа (*cortilagines nasi lateralis*), или так называемые треугольные хрящи носа, являются парными и располагаются начиная от переднего края четырехугольного хряща, в обе стороны, представляя как бы его разветвление. Эти хрящи имеют вид тонких пластинок приблизительно треугольной формы, располагающихся на боковых поверхностях носа. Вверху треугольные хрящи соединены с нижними краями носовых костей посредством плотной соединительной тка-

ни. Своими нижними краями пластинки треугольных хрящей с помощью соединительнотканых тяжей соединяются с верхними краями больших крыльных хрящей.

Большие крыльные хрящи (*cartilagine alares majores*) также парные. Они представляют собой тонкие пластинки, по форме напоминающие теннисные ракетки, согнутые в рукоятке под острым углом, в связи с чем различают две ножки этого хряща: боковую и срединную. Боковая ножка широкая, овальной формы, образует основу крыла носа. Срединная ножка удлиненной формы, прилежит к одноименной ножке у нижнего края четырехугольного хряща, соединяясь с ней соединительноткаными волокнами.

Место перехода боковой ножки в срединную является сводом начальной части носового хода.

Положением больших крыльных хрящей, их формой и размерами определяются форма и размеры концевого отдела носа. Величина угла между боковыми и срединными ножками больших крыльных хрящей определяет ширину носовых ходов и, следовательно, ширину носа, а степень расхождения срединных ножек в области перехода в боковые определяет ширину кончика носа.

Малые крыльные хрящи (*cartilagine alares minores*), расположенные в толще тканей основания крыльев носа, очень плотно спаяны как со слизистой, так и с кожей. Поэтому отслойка кожи в этой области требует известных усилий и особенной осторожности, так как не исключена возможность ее перфорации.

Кожа носа в различных его отделах неодинакова. На спинке носа, в ее костном отделе и в области треугольных хрящей она тонка, легко подвижна, жировая ткань здесь выражена особенно слабо. На боковых отделах носа, ближе к щекам, кожа постепенно утолщается. В области крыльев и кончика носа кожа имеет значительную толщину и прочно прикреплена к подлежащим хрящам. Здесь находятся многочисленные крупные сальные железы (большой частью у мужчин) с глубоко расположенными выводными протоками.

Эту особенность кожи концевого отдела носа нужно всегда иметь в виду, так как во время операции, при слишком поверхностной отслойке кожи, пересеченные протоки сальных желез могут явиться входными воротами инфекции.

Подкожножировая клетчатка этой области выражена слабо, за исключением участка в месте перехода срединных ножек в боковые (между срединных ножек), где в некоторых случаях она встречается в довольно большом количестве.

В области переносицы имеется резкий переход наиболее тонкой кожи спинки носа в толстую кожу, покрывающую лобную кость.

Кожа переднего отдела носовой перегородки значительно тоньше, чем в области ее основания, где она переходит в кожу верхней губы, и тоньше кожи кончика носа. Здесь также имеется довольно резкий переход. Это необходимо учитывать при операциях укорочения чрезмерно

длинного носа с толстой кожей. Толстая кожа очень плохо сокращается. Поэтому ее образовавшийся избыток следует иссечь (о форме иссекаемого участка см. в разделе «Длинный нос»).

Иссечение избытка, исходя из косметических соображений, производят в месте перехода толстой кожи в тонкую (см. ниже, разрез «птичьей»). Получаются края раны с разной толщиной кожи. При сшивании краев такой раны впоследствии, из-за выстояния одного края, может получиться резко заметный, плотный, некрасивый рубец. Возможно образование и келоидного рубца. Поэтому при сшивании таких разных по толщине кожных краев раны следует тщательно их адаптировать по поверхности кожи без образования уступа.

Кожа кончика носа, крыльев и носовой перегородки переходит в слизистую оболочку, очень плотно соединенную с крыльными и треугольными хрящами. Отделение ее от хрящей во время операции является весьма сложным и кропотливым делом, требующим определенных навыков.

Наружный нос обильно снабжен многочисленными мелкими сосудами, чем объясняется хорошее заживление ран носа.

Кожа носа питается главным образом за счет веточек угловой артерии, являющейся концевой ветвью лицевой артерии.

Кровоснабжение глубже лежащих тканей осуществляется как из угловой артерии, так и конечных ветвей глазничной артерии и анастомозирующей с ними артерии спинки носа.

Слизистая оболочка носовой перегородки снабжается кровью из передних артерий носовой перегородки (*aa. nasales anteriores*), являющихся конечными ветвями решетчатых артерий (*a. ethmoidales*), и задних артерий носовой перегородки (*aa. nasales posteriores*), являющихся конечными ветвями основно-небной артерии (*aa. sphenopalatina*).

Незначительный диаметр сосудов наружного носа дает возможность даже при самом обширном оперативном вмешательстве не прибегать к помощи кровоостанавливающих пинцетов. Гемостаз осуществляется с помощью марлевых тампонов, которыми прижимают снаружи на несколько минут отслоенную кожу носа.

Некоторые сведения из антропометрии лица и носа

Определенных, установленных размеров носа, как мужских, так и женских, не существует. Нос по своим размерам и форме должен соответствовать лицу, частью которого он является.

Так, например, человеку с широким лицом, полными округлыми щеками и выраженными скуловыми областями не подойдет тонкий, длинный нос, да еще с горбинкой. Такой нос не будет соответствовать

широкому лицу. Это резкое несоответствие будет бросаться в глаза. С круглым лицом будет гармонировать нос с широкой спинкой, плавно переходящей в чуть вздернутый округлый кончик, ширина которого должна несколько превышать ширину костно-хрящевого отдела.

В течение веков в ряде стран художники, скульпторы, писатели, философы, поэты и хирурги придавали форме носа определенное значение, сопоставляя ее даже с чертами характера человека. Так, по выражению Аристотеля, храбрым человеком считался тот, у кого нос изогнут от основания лба и подобен клюву орла. Нос является центральной темой ряда больших литературных произведений. Шекспир упоминает о носе 75 раз. Немецкий философ и поэт Иоганн Гердер (1744—1803) писал: «Нос придает солидность и единство всей внешности».

Нос не играет первостепенной роли как орган активного выражения лица, но его присутствие, как пишет известный американский профессор ринологии Селтцер (A. Seltzer, 1944), увеличивает выразительность физиономии. Далее автор пишет: «Считается научным фактом, что не существует на свете двух людей с совершенно одинаковой формой носа». Носы, по его мнению, разнообразны, как рисунки калейдоскопа.

Хирургу, занимающемуся пластическими операциями на лице, должно быть присуще художественное чутье, благодаря которому восстановленные или исправленные части лица будут гармонировать с лицом в целом. В выполнении успешной ринопластики заключается как искусство, так и наука. Однако правильность принципа при корректирующих операциях на носу в сочетании с данными антропометрии имеет большее значение, чем техника самой операции.

Так как в настоящей работе речь идет не о восстановлении утраченного носа, а об изменении его формы, мы коснемся лишь некоторых данных о размерах носа и положении его отдельных частей. Эти данные в известной степени помогают ориентироваться при корректирующих косметических операциях носа, позволяя создавать более или менее соответствующую лицу форму носа.

Известный немецкий художник и скульптор Готтфрид Шадов (G. Schadow) в 1850 г. изложил в своем классическом труде «Polikle oder von den Massen des Menschen» основные данные о пропорциях и размерах человеческого лица и тела, известные в литературе и живописи как канон Шадова (цит. по И. Иозефу).

По Шадову, длина носа от переносицы до кончика должна быть приблизительно равна одной трети длины лица. За длину лица принимается расстояние от края волосистого покрова головы до нижнего выступающего отдела подбородка. Ширина носа у основания его крыльев равна расстоянию между внутренними углами глаз.

По среднеарифметическим данным Ф. М. Хитрова (1954), длина лица находится в пределах от 162 до 212 мм.

Путем измерений лиц людей в возрасте 20—45 лет Ф. М. Хитров установил средние размеры носа и окружающих его органов лица (рис. 2):

1. Расстояние между наружными углами век 85—100 мм.

2. Расстояние между внутренними углами век 30—40 мм.

3. Ширина спинки у корня носа 8—15 мм.

4. Ширина спинки в костном отделе 12—15 мм.

5. Ширина спинки у кончика носа 10—20 мм.

6. Ширина кожной перегородки у кончика носа 6—10 мм.

7. Высота кожной перегородки от ее основания до кончика носа 6—17 мм.

8. Ширина дна носовых ходов от основания крыла до кожной перегородки 2—8 мм.

9. Ширина кожной перегородки у ее основания 7—15 мм.

10. Расстояние между углами рта 45—60 мм.

11. Расстояние между основаниями крыльев носа 21—30 мм.

12. Расстояние между основанием кожной перегородки и подбородком 65—75 мм.

13. Расстояние от корня носа до основания перегородки 47—67 мм.

14. Высота лба от корня носа до края волосистых покровов головы 50—70 мм.

Для ширины крыльев носа Ф. М. Хитров дает среднюю цифру — 34—38 мм, для высоты ноздри 10—20 мм.

Нос длиной менее одной трети длины лица принято считать укороченным. Если же длина носа превышает одну треть длины лица, нос считается удлинненным. Однако некоторое уменьшение длины носа не так бросается в глаза, как его удлинение.

Выстояние носа кпереди определяется величиной профильного угла, образованного между линией, соединяющей лоб с подбородком, и линией спинки носа. По данным ряда авторов [Иозеф, 1931; Селтцер, 1951; Фомон (S. Fomon), 1948, и др.], этот угол должен быть не менее 20° и не более 40° (рис. 3, а, в).

Идеальным профильным углом считается угол, равный 30° (рис. 3, б). Если этот угол даже немного превышает 40°, нос будет торчащим. При уменьшении профильного угла менее 20° нос будет низким, уплощенным.

Угол между кожной частью носовой перегородки и верхней губой, так называемый носогубный угол, в норме равен 90°. Независимо от длины носа этот угол придает последнему, а следовательно, и всему лицу определенное выражение. Если данный угол меньше 90°, то кон-

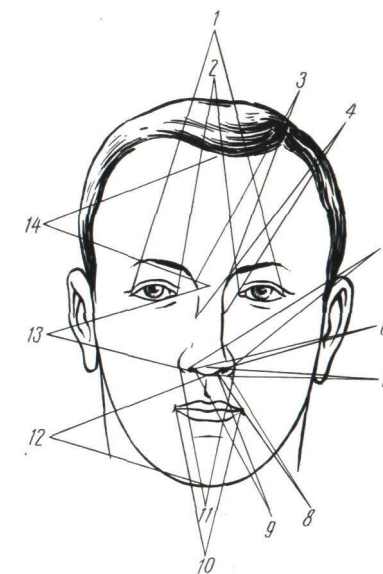


Рис. 2. Размеры отдельных органов лица по Хитрову.

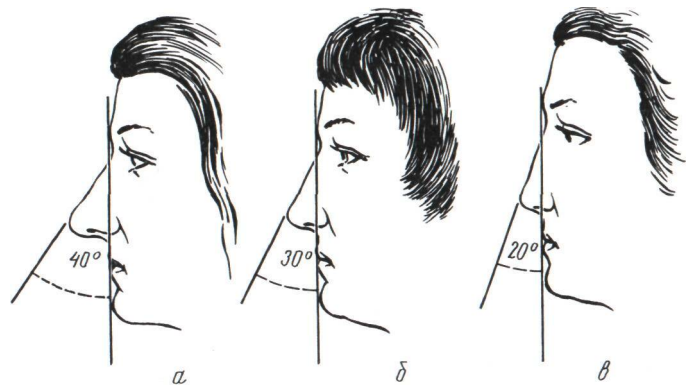


Рис. 3. Влияние величины профильного угла на выстояние носа (схема).

чик носа будет нависающим и весь нос от этого будет казаться удлиненным, независимо от его действительной длины.

На рис. 4, а, б показана схема двух одинаковых по длине носов, однако первый кажется значительно короче второго вследствие того, что здесь носогубный угол значительно больше 90° .

Сильвер (A. Silver, 1952) и др. считают, что носогубный угол у мужчин должен быть приблизительно равным 90° , у женщин — около 100° . Другие, например Рети (A. Rethi, 1948) и Браун (J. Brown, 1951), определяют его у мужчин свыше 90° , а у женщин — $100-110^\circ$.

Считается общепринятым, что наиболее благоприятное впечатление производит нос, у которого носогубный угол несколько более 90° .

Следует всегда иметь в виду, что размеры и форма носа и их отклонение от нормы разбираются только при наличии правильного строения лицевого скелета, а именно при правильной форме лобной кости и нормально развитом подбородке.

При наличии покатого лба с одновременно имеющейся микрогенией любой нос при самых минимальных его размерах будет казаться чрезмерно выступающим. И естественно, что при указанной форме лицевого профиля уменьшение длины носа, даже с максимальным понижением высоты его спинки, не даст желаемого результата. Нос все равно будет казаться увеличенным и резко выступающим.




Рис. 4. Влияние носогубного угла на кажущуюся длину носа (схема).

Кожная часть носовой перегородки должна быть расположена несколько ниже свободного края крыльев носа (рис. 5, б). При чрезмерно опущенной кожной части перегородки (рис. 5, а) носовые ходы становятся широко открытыми. Такой нос производит неприятное впечатление.

Если кожная часть носовой перегородки укорочена настолько, что совсем не видна из-за свободного края крыла носа (рис. 5, в), такой нос вследствие не видимых в профиль носовых ходов называют «слепым», он имеет неестественный, как бы незавершенный вид.

Нельзя создавать совершенно прямую спинку носа, как бы обрывающуюся кончиком. Такой нос будет шаблонным. Он упрощает лицо, лишая его индивидуальности. При создании формы носа необходимо учитывать пол пациента и его возраст. Например, молодой женщине или девушке будет более подходить нос с едва возвышающимся над спинкой кончиком. Такой нос обычно называют несколько вздернутым. Он омолаживает лицо.

Спинка носа у мужчин может иметь незначительную пологую горбинку. Это придает лицу большую выразительность и некоторую мужественность.

Хирург, занимающийся корригирующими операциями носа, должен умело сочетать данные анатомии и антропометрии с особенностями лица, гармонией его отдельных частей, а также с полом и возрастом пациентов.

Некоторые сведения из анатомии и антропометрии лица, представленные нами, помогут в дальнейшем при разборе отдельных деформаций носа.

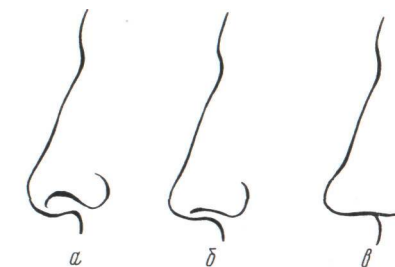


Рис. 5. Различные типы кожной части носовых перегородок.

ВРОЖДЕННЫЕ ДЕФОРМАЦИИ НОСА

В связи с тем что методика оперативных вмешательств при врожденных деформациях носа зависит от формы деформации и локализации ее, мы приводим классификацию, которой руководствуемся в своей работе.

Деформации наружного носа по их виду можно разделить на пять основных групп:

- 1) западение спинки носа (седловидный нос);

- 2) длинный нос;
- 3) горбатый нос;
- 4) комбинированные деформации носа (длинный и горбатый нос);
- 5) деформации концевого отдела носа.

В зависимости от локализации деформации в каждой из этих групп нами выделены подгруппы. В целом классификация врожденных деформаций наружного носа выглядит так:

- 1) западение спинки носа: а) в костном отделе; б) в хрящевом отделе; в) в костном и хрящевом отделах (комбинированное западение);
- 2) длинный нос: а) удлинение всего носа; б) удлинение за счет нависания кончика носа; в) удлинение за счет чрезмерного выстояния кончика носа.
- 3) горбатый нос: а) костный горб носа; б) костно-хрящевой горб носа;
- 4) комбинированные деформации носа (длинный и горбатый нос): а) удлинение носа с костно-хрящевым горбом; б) свисание кончика носа с костно-хрящевым горбом;
- 5) деформации концевого отдела носа: а) утолщение кончика носа; б) расширение кончика носа; в) провисание носовой перегородки; г) деформации носовой перегородки.

Такая классификация позволяет объединить наиболее часто встречающиеся виды врожденных деформаций наружного носа, для устранения которых необходимы определенные методы оперативного вмешательства. В дальнейшем материал по клинике и лечению деформаций наружного носа будет изложен согласно приведенной нами классификации, поэтому в первую очередь рассмотрим так называемые седловидные носы. Клинику и лечение седловидных носов мы вынесли на первое место еще и потому, что данная деформация наиболее распространена.

Наши наблюдения показали, что около 50% всего числа больных с различными врожденными деформациями носа, по нашей классификации, составляют люди с западением спинки носа различной локализации. Кроме того, седловидная деформация носа наиболее часто беспокоит больного.

Седловидный нос

Западение спинки носа может располагаться как в костном отделе, так и в хрящевом. Нередко оно распространяется на оба сразу, т. е. на костный и хрящевой.

При западении спинки носа в костном отделе в большинстве случаев отмечаются широко расставленные лобные отростки верхнечелюстных костей и резкое уплощение носовых костей. Если при нормально выстоящей спинке носа носовые кости располагаются друг к другу под некоторым углом, то при описываемой деформации они соединены

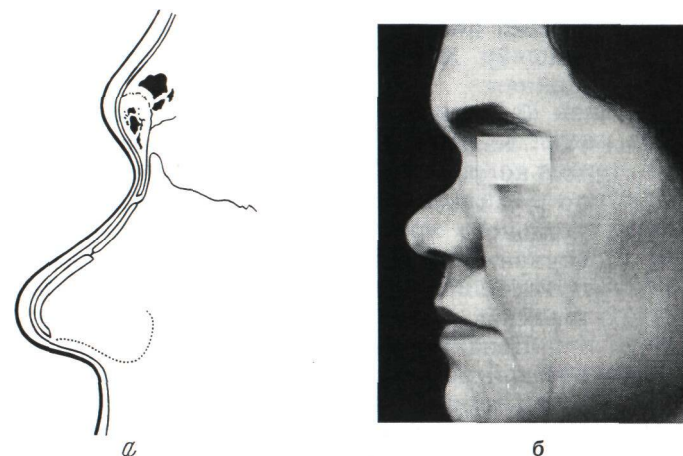


Рис. 6. Седловидная деформация носа.
а — схема западения носа в костном отделе; б — больная с типичным западением носа.

приблизительно в одной плоскости. Угол соединения близок к 180°. Костная часть носовой перегородки, являющаяся опорой для носовых костей, укорочена в переднезаднем направлении на величину, равную высоте нормальной спинки носа в костном отделе.

Хрящевая часть носовой перегородки при этой деформации также укорочена в верхнем отделе, где она отходит от костной части. И только в месте соединения с нижними отделами треугольных хрящей принимает обычную высоту. Далее к кончику носа размеры хрящевой перегородки не изменены. Положение и форма больших крыльчатых хрящей при описываемой деформации обычно не меняются. Кожа переносицы при врожденном западении не изменена, легко подвижна и имеется в избытке (рис. 6, а, б).

Западение спинки носа в хрящевом отделе обычно не отражается на форме костной части. Переносица, боковые отделы костной и в подавляющем большинстве хрящевой части носа не изменены.

Деформация располагается между нижним краем носовых костей и кончиком носа. В основе деформации лежит изменение формы переднего края четырехугольного хряща. Здесь хрящ имеет более или менее глубокую выемку — седловину, которая распространяется на треугольные хрящи, прикрепленные по бокам. Крыльчатые хрящи при западении

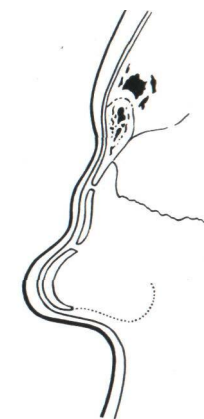

Рис. 7. Схема западения носа в хрящевом отделе

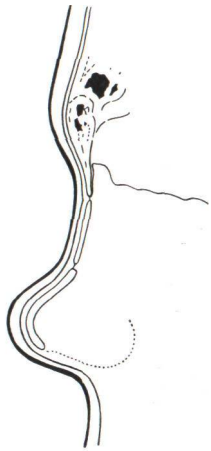

Рис. 8. Схема западения носа в костно-хрящевом отделе.

спинки носа в хрящевом отделе обычно не изменены (рис. 7). Кожа здесь наиболее тонкая, хорошо подвижная.

Западение в костно-хрящевом отделе носа, или так называемое комбинированное западение, не только распространяется на область носовых костей, но и захватывает почти весь передний край четырехугольного хряща с треугольными хрящами. В этих случаях имеется укорочение в переднезаднем направлении костной и хрящевой части носовой перегородки.

Неизменный концевой отдел хрящевой части носовой перегородки вследствие западения остальной части спинки носа занимает выстоящее положение. Крыльчатые хрящи, связанные с концевым отделом хрящевой перегородки своими медиальными ножками, возвышаясь в большинстве наблюдаемых нами случаях над запавшей спинкой, еще более подчеркивают западение, создавая курносый нос (рис. 8).

Эта деформация в отдельных случаях осложняется уплощением кончика носа вследствие недоразвития четырехугольного хряща. Не имея опоры, каковой является четырехугольный хрящ, концевой отдел носа поддерживается только за счет упругости крыльчатых и частично треугольных хрящей. Поэтому даже при небольшом давлении слабые крыльчатые хрящи прогибаются и кончик носа легко придавливается к коже верхней губы (рис. 9).

Для поднятия запавшей спинки носа с начала XIX столетия многими отечественными и зарубежными хирургами применялись различные аллопластические материалы. После различных разрезов под кожу спинки носа помещались смоделированные вкладыши из золота, платины, свинца, каучука, целлулоида, слоновой кости, пробки, нержавеющей стали, камня, плексигласа, стекла и серебра. Такой обширный ассортимент аллопластических материалов для целей ринопластики применялся до начала XX столетия. И даже в отечественной научной медицинской литературе до 1951 г. появлялись отдельные сообщения о применении слоновой кости, пробки, стекла, камня, стали каучука и др.

Между тем, как показали наблюдения (Н. Н. Петров, 1922; Ю. Ю. Джанелидзе, 1933;

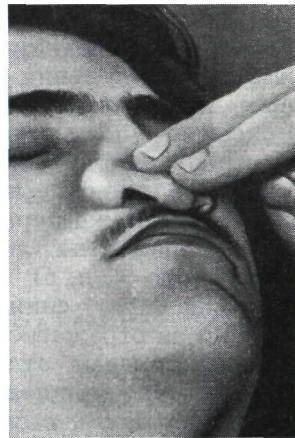


Рис. 9. Отсутствие концевого отдела четырехугольного хряща. Кончик носа, лишенный опоры, придавливается к верхней губе.

Н. М. Михельсон, 1952, и др.), первоначальное вживление различных инородных тел в дальнейшем, как правило, оканчивается их выведением из организма.

Установлено, что причины, обуславливающие некроз кожи и выведение инородного тела из организма, связаны с двумя факторами: инфекцией и механическим влиянием. Инфекция может быть внесена с самим вкладышем или током крови, а также вследствие расположенного вблизи воспалительного очага. Если введенное инородное тело расположено близко к поверхности кожи, то его могут инфицировать кожные железы и волосные мешочки, содержащие бактерии.

Механическими причинами являются различные травмы, мышечные сокращения, вес введенного под кожу спинки носа вкладыша, играющий роль в развитии пролежня, нередко имеющиеся острые края вкладыша, прорезающие кожу. В то же время избежать кровоизлияний, травм, пролежня, подвижности инородного тела обычно не удается.

Проф. Н. М. Михельсон (1952), критикуя методы подсадки инородных тел под кожу спинки носа, писал: «Применение инородных тел в наше время надо считать явно ошибочным, иногда даже вредным для больного и биологически не оправданным. Метод этот тянет нас назад на сотни лет».

В 1895 г. Израэль (S. Israel) предложил свободную пересадку кости. Им была пересажена костная пластинка из большеберцовой кости больного под кожу спинки носа.

В России свободную костную пластику стали применять М. М. Кузнецов (1900), П. И. Дьяконов (1902), В. Н. Павлов-Сильванский (1912), В. А. Перимов (1913), Н. Д. Мареев (1914), Н. Н. Петров (1922), В. А. Гусынин (1927) и др. Однако этот способ, завоевавший вначале признание среди хирургов, имел свои недостатки: во-первых, сама операция — выпиливание кости — тяжело переносится больными, во-вторых, взятие трансплантата из большеберцовой кости значительно ослабляет кость как опору и ведет иногда к ее перелому. Такие переломы были в свое время отмечены проф. Н. М. Михельсоном.

Наконец, наблюдения Н. Н. Петрова (1929), А. А. Вечтомова (1931), Ю. Ю. Джанелидзе (1933) и И. А. Костромова (1934) показали, что костные трансплантаты, помещенные под кожу спинки носа, постепенно рассасываются.

Успех трансплантации, как пишет М. Г. Призонт (1937), зависит от ряда условий (строгая асептика, тщательный гемостаз, минимальная травма и правильная в дальнейшем функция трансплантата). Поэтому естественно, что костная пластинка из большеберцовой кости, которая в норме несет большую физиологическую и статическую нагрузку, очутившись в необычных условиях под кожей спинки носа и будучи лишена этой нагрузки, быстро атрофируется.

Чрезвычайно быстрое распространение получил метод Герзуни (R. Gtersuny), который предложил в 1899 г. всprysкивать с помощью шприца расплавленный парафин под кожу запавшей спинки носа. Метод

Обезболивание производят 1% раствором новокаина. Более слабые растворы (0,25 и 0,5%) не всегда обеспечивают полное обезболивание. Помимо этого, большое количество раствора слабой концентрации при введении его под кожу спинки носа, носовую перегородку и слизистую оболочку резко изменяет форму носа, что затрудняет окончательное точное моделирование хрящевого трансплантата.

Со стороны кончика легко произвести анестезию всех отделов носа. Но кончик носа весьма чувствителен к болевым ощущениям. Поэтому первый вкол мы рекомендуем производить с помощью очень тонкой иглы. После получения анестезии небольшого участка кожи и подлежащих тканей иглу меняют на более длинную и с большим диаметром. Вслед за струей новокаина иглу проводят в различных направлениях под кожей носа. Таким путем достигается необходимая анестезия части или всего носа.

Для введения хрящевого трансплантата необходим разрез кожи носа с последующей ее отслойкой.

Мы пользуемся разрезом на кончике носа в виде «птички», разработанным А. Э. Рауэром (рис. 10). Такой разрез применяется в ряде клиник нашей страны. Он дает возможность не только ввести трансплантат под кожу спинки носа, но и произвести ряд других косметических операций — укорочение носа, устранение костно-хрящевого горба и др.

После разреза на кончике носа с помощью скальпеля мобилизуют кожу у нижнего края раны на ширину 1—1,5 мм. Это необходимо для предотвращения

образования в дальнейшем втянутого рубца. Отслойку кожи спинки носа вначале (на протяжении 1—1,5 см) производят скальпелем. Затем отпрепаровку кожи лучше продолжить с помощью небольших тупоконечных ножниц (прямых или изогнутых).

Работа ножницами менее опасна, так как, пользуясь скальпелем, можно прорезать кожу спинки носа. Кроме того, с помощью ножниц сравнительно легко отслоить кожу в одном слое, чего трудно добиться, применяя скальпель.

Отслаивать кожу следует всегда несколько шире запавшего участка. Это необходимо для равномерного распределения кожи после введения хрящевого трансплантата. Кожа над трансплантатом не должна быть слишком натянута. Если она натянута и плотно облегает трансплантат, то его края впоследствии будут резко заметны под кожей. Большую роль при устранении западения спинки носа играет глубина, точнее, толщина отслойки кожи.

Кожу носа нужно отслаивать не только во всю ее толщину, но и с некоторым количеством подкожножировой клетчатки. При такой отслойке кожи менее всего нарушается кровообращение, так как сохраняется сосудистая сеть, расположенная непосредственно под кожей. Наоборот, при тонко отслоенной коже можно наблюдать ее побледнение,

а иногда и синюшность в связи с застойными явлениями вследствие нарушения венозного оттока. Помимо явлений застоя венозной крови, под тонко отслоенной кожей могут быть видны контуры хрящевого трансплантата.

При нерезких западениях спинки носа угол, образованный между поверхностью носовых костей и линией, характеризующей высоту желаемой спинки носа, обычно небольшой. В таких случаях после отслойки кожи спинки носа с целью фиксации верхнего конца трансплантата по нижнему краю носовых костей разрезают надкостницу, отслаивают ее распатором, образуя карман, куда вводят верхний конец хрящевого трансплантата (рис. 11, а). При резком западении носовых костей угол между упомянутыми линиями обычно большой, и надкостницу, которая очень мало растяжима, не удастся приподнять до требуемой высоты, в связи с чем под нее не может быть введен верхний конец хрящевого трансплантата. В таких случаях верхний конец трансплантата будет находиться под кожей носа на надкостнице носовых костей (рис. 11, б).

Как показали многочисленные наблюдения, тщательно смоделированный хрящевой трансплантат, точно соответствующий по конфигурации запавшему участку, хорошо приживает без каких-либо смещений, создавая правильную переносицу и спинку носа.

Кусок хряща, необходимый для заполнения запавшей части носа, извлекают из физиологического раствора с пенициллином и кладут для обработки на стерильный деревянный брусок. Реберные хрящи имеют различную толщину, зависящую от пола, возраста и степени физического развития человека.

Но независимо от длины хряща, толщины и изогнутости его поперечное сечение имеет обычно вид овала. Учитывая высоту требуемого вкладыша, кусок хряща обрабатывают в разных положениях. Если для устранения западения спинки носа требуется

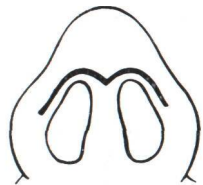


Рис. 10. Разрез «птичкой» на кончике носа по А. Э. Рауэру.

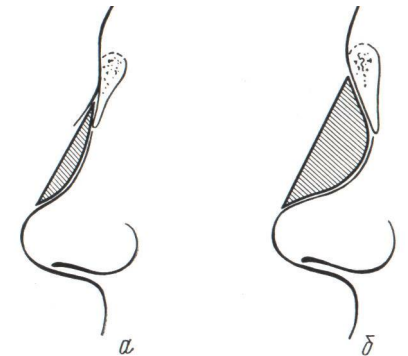


Рис. 11.

а — небольшое западение спинки носа; верхний конец трансплантата введен под надкостницу носовых костей; б — резкое западение спинки носа; трансплантат помещен на надкостницу носовых костей.

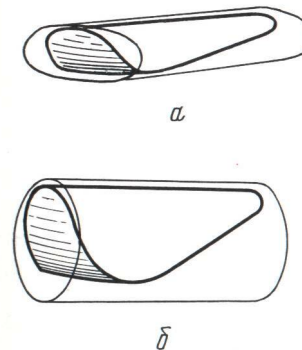


Рис. 12.

а — положение куска хряща при моделировке широкого, низкого вкладыша; б — положение куска хряща при моделировке высокого вкладыша.

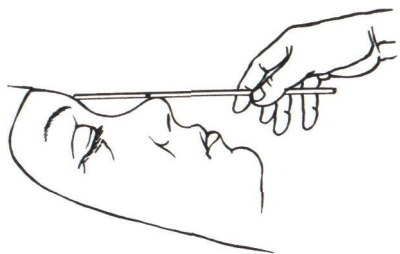


Рис. 13. Определение длины хрящевого вкладыша при помощи палочки.

широкий и низкий вкладыш, не превышающий по высоте толщину хряща, то хрящ обрабатывают обычно, как показано на рис. 12, а. При резком западении спинки носа необходим более высокий вкладыш. Для его моделировки кусок хряща целесообразней положить на ребро, т. е. узкой частью

(рис. 12, б). Для облегчения моделировки требуемой формы трансплантата можно пользоваться заранее изготовленным восковым шаблоном. Для изготовления такого шаблона берут мягкий пче-

линый воск, тщательно его разминают и, накладывая на запавший участок, формируют желаемую форму спинки носа. Обычно изготовление воскового шаблона производят перед зеркалом, согласовывая форму будущего носа с большим.

Предварительное изготовление воскового шаблона перед операцией мы рекомендуем начинающим врачам. Таким образом, они смогут избежать в дальнейшем конфликтов с больными, не удовлетворенными созданной во время операции формой носа.

Такая восковая модель вкладыша после 25—30-минутного пребывания в спирте, обработанная раствором пенициллина или крепким йодом, может находиться на стерильном столике.

Простым методом определения длины хрящевого трансплантата является измерение длины седловины с помощью палочки. Такие стерильные палочки с накрученной на конце ватой всегда имеются в операционной. Палочку накладывают в виде мостика над западением. Определив необходимую длину, на палочке делают насечку (рис. 13). Такой метод избавляет от прикладывания куска обрабатываемого хряща к коже спинки носа с целью определения его длины и формы и, следовательно, исключает лишнюю возможность его инфицирования.

При моделировке трансплантата из куска реберного хряща с целью также наименьшего его инфицирования необходима определенная последовательность. Вначале создают ровную поверхность для будущей спинки носа. Для этого по всей длине срезают часть хряща вместе с надхрящницей (рис. 14, а). Второй момент — срезание боковых участков хряща так, чтобы получился брусок, имеющий на срезе форму усеченной пирамиды. Далее следует сглаживание верхних острых граней трансплантата (рис. 14, б). Затем кусок хряща переворачивают для обработки противоположной стороны, предварительно подложив кусок стерильной марли, сложенный в несколько слоев (рис. 14, в). Этой стороне придают форму, соответствующую конфигурации запавшего участка спинки носа. На этой же стороне вырезают продольный желобок

(рис. 14, г) для придания трансплантату устойчивости на закругленной спинке носа.

Заключительным этапом является окончательная моделировка трансплантата (рис. 14, д), состоящая в сглаживании неровностей, и введение его под кожу спинки носа.

В последующем в отдельных случаях отмечаются деформации подсаженных хрящевых трансплантатов, заключающиеся в изгибах и скручивании хряща.

Джибсон и Дэвис (Т. Gibson, W. Davis, 1958) объясняют деформации сокращением наружного слоя хряща, если трансплантат вырезан таким образом, что часть его поверхности представляет наружный слой, состоящий из сплюснутых хондроцитов. Для предотвращения возможных деформаций хрящевых трансплантатов их следует вырезать из центральной части куска реберного хряща, равномерно удаленной от надхрящницы.

Исследования, проведенные проф. Н. М. Михельсоном, показали, что центральная часть хряща, наиболее удаленная от надхрящницы, в естественных условиях получает питание только за счет диффузии тканевых соков. Следовательно, в условиях пересадки эта часть хряща менее прихотлива в отношении измененного питания.

В зависимости от длины трансплантата, его толщины и формы не всегда представляется возможным вырезать его так, чтобы он был равномерно удален от надхрящницы и у него бы со всех сторон равномерно отсутствовал плотный фиброзный слой. Поэтому не исключена возможность его последующей деформации.

Для предупреждения различных изгибов хряща мы рекомендуем на изготовленном хрящевом трансплантате производить насечки, перерезая ножом его толщину на одну треть. Насечки производят на расстоянии 1 мм одна от другой со всех сторон трансплантата. Они устраняют оставшееся натяжение наружного слоя.

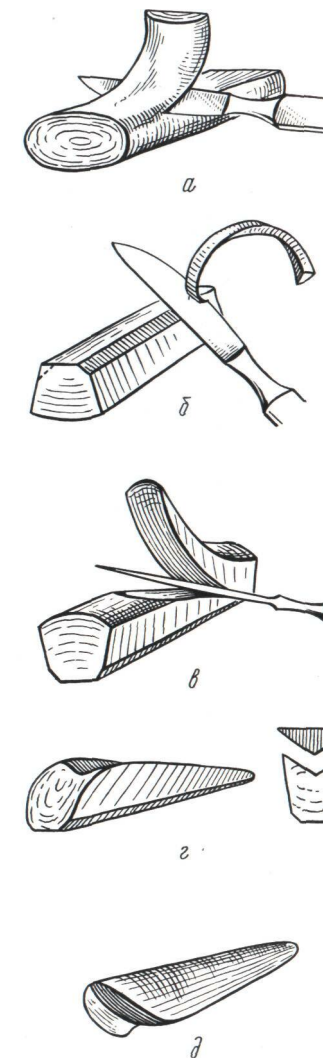


Рис. 14. Этапы моделирования хряща из ребра.

а — срезание верхней поверхности хряща; б — срезание боковых поверхностей и закругление краев; в — хрящ повернут и ему придается форма, соответствующая запавшей спинке носа; г — создание желобка на нижней поверхности; д — окончательная форма хряща.

Трансплантат после таких насечек полностью сохраняет свою форму. Деформации хряща как в послеоперационном периоде, так и в отдаленные сроки после произведенных насечек не отмечаются.

Проф. Т. П. Виноградовой проведены наблюдения над трещинами реберных хрящей. Трещины хряща заполняются фиброзной соединительной тканью, которая через длительные сроки существования может замещаться волокнистым хрящом.

Это дает основание считать, что аналогичные явления происходят в насеченных хрящах. Клинические наблюдения подтверждают правильность этого вывода.

Мы отметили, что насеченные хрящевые трансплантаты становятся неподвижными, плотно приросшими через меньший промежуток времени, чем трансплантаты без насечек. Приготовленный таким образом хрящевой трансплантат вводят хирургическим пинцетом (чтобы не выскользнул) в подготовленное ложе, после чего края раны сводят швами из тонкого волоса, тампонируют носовые ходы и фиксируют трансплантат при помощи коллодийной повязки, о которой подробнее мы скажем ниже.

Тампонаду носа производят с целью предотвращения гематомы, которая может возникнуть между отслоенными тканями. Тампоны в носовых ходах обычно оставляют на 1—2 суток. Как показали наблюдения, этого срока вполне достаточно.

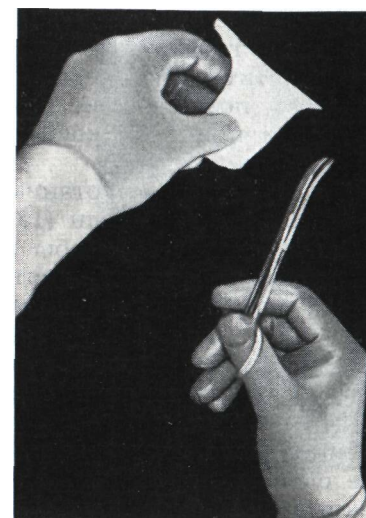
В отдельных случаях (при особо сложных западениях спинки носа, помещении верхнего конца трансплантата под край носовых костей, а также при применении эндоназального метода) описанную последовательность этапов операции приходится несколько изменить. В таких случаях хрящевой трансплантат изготавливают перед анестезией носа. Видя все тонкости не измененных введением раствора новокаина контуров носа (в профиль и анфас), можно более точно изготовить соответствующей формы трансплантат.

Однако некоторые хирурги опасаются длительного нахождения трансплантата до пересадки вне ложа и сначала готовят ложе, а затем трансплантат. Наш опыт подтверждает, что такие опасения напрасны.

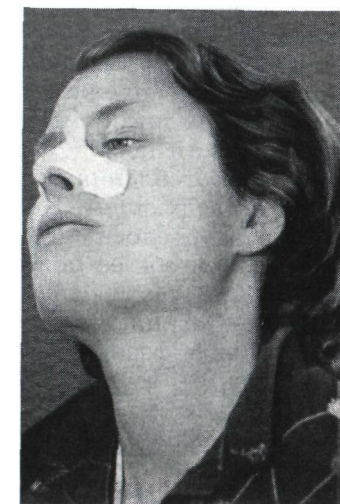
Коллодийная повязка

Косметические операции на носу, производимые по поводу запавшей спинки носа, костно-хрящевого горба, удлиненного носа и пр., должны завершаться наложением надежной моделирующей, отчасти фиксирующей, повязки, которая сохраняла бы на определенный срок приданную носу форму.

Отечественными и зарубежными хирургами предложен ряд мягких, полужестких и жестких повязок для носа, а также шин с пелотом и налобными повязками. Следует отметить, что предложенные мягкие



а



б

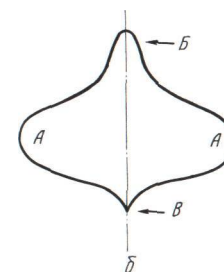


Рис. 15. Коллодийная повязка.

а — выкраивание повязки из сложенных пополам кусков марли; б — повязка развернута; в — пропитанная коллодием повязка расположена на лице.

повязки, состоящие из лейкопласта и марли, слабо фиксируют ткани и не придают носу желаемую форму. Повязки с вмонтированными жесткими пластинками и все полужесткие повязки хорошо фиксируют ткани, но не могут облегать нос в той рельефной форме, которая создается после корригирующей операции наружного носа. Гипсовые повязки, предложенные Н. М. Арбузовым (1951) и др., очень тяжелы. При наложении таких повязок можно легко нарушить созданную форму носа. Кроме того, гипсовая повязка, закрывающая половину головы, нелегко переносится больным.

Повязка, накладываемая на нос после корригирующей операции, должна быть легкой, простой в изготовлении, в достаточной степени фиксировать ткани носа в определенном положении и, что особенно важно, точно воспроизводить созданную форму носа. Этим требованиям, по нашему мнению, отвечает коллодийная повязка.

Заимствовав частично опыт челюстно-лицевого отделения Центрального института травматологии и ортопедии, мы применили коллодийную повязку при многочисленных косметических операциях. При этом выявились ее положительные качества, позволяющие рекомендовать ее как необходимое мероприятие почти при всех косметических операциях в области носа.

Методика изготовления коллодийной повязки, разработанная нами, заключается в следующем. Квадратные салфетки из марли (15X15 см) складывают в 4—8 слоев и тщательно разглаживают. Чтобы при выкраивании повязки обе ее половины были симметричными, взятые слои марли перегибают по средней линии. Из сложенных пополам кусков марли вырезают ножницами фигуру (рис. 15, а), несколько напоминающую шляпу. После разворачивания марли получается повязка в форме бабочки (рис. 15, б). В этой повязке различают два щечных отдела (А), лобный (Б) и отдел для кончика носа (В).

Повязку накладывают непосредственно после операции, на операционном столе. Для этого вырезанные слои марли опускают в стакан с коллодием и по извлечении слегка отжимают. Повязку накладывают на сухую поверхность кожи носа и щек. Пальцами повязку моделируют по форме носа, воспроизводя его рельеф (рис. 15, в).

Отвердевает повязка через 5—8 минут после наложения. Такая повязка является достаточно жесткой для того, чтобы удержать в правильном положении не только трансплантат, но и костные части наружного носа. Плотнo облекая ткани носа, она не дает развиться гематоме. Следует также отметить, что коллодийная повязка, приготовленная из стерильного материала и коллодия в стерильной посуде, является асептической. Повязка удобна для больных. Она не закрывает глаз, не затрудняет акта жевания и позволяет проводить туалет лица.

Снимают коллодийную повязку на 6—10-й день. Для этого пропитывают слои марли эфиром или спиртом, смотря по тому, что легче переносит больной. Снятию повязки способствует отделяемое сальных желез, постепенно скапливающееся тонким слоем под повязкой.

Устранение западения спинки носа в костном отделе

Врожденные западения спинки носа в костном отделе наблюдаются довольно часто. К этой группе мы относим тех больных, у которых западающая часть спинки располагается главным образом в костном отделе носа.

Моделированный описанным выше способом хрящевой трансплантат, соответствующий запавшему участку, с произведенными на нем множественными поперечными насечками обрабатывают 5% йодной настойкой. Затем захватывают нижний край трансплантата хирургиче-

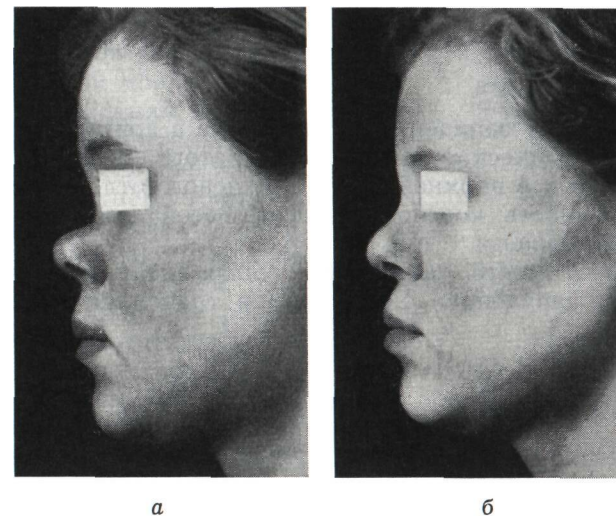


Рис. 16. Западение спинки носа в костном отделе. Большая до (а) и после (б) лечения.

ским пинцетом, приподнимают векоподъемником или небольшим тупым крючком край отслоенной кожи на кончике носа и вводят трансплантат в место западения. Рукой проверяют через кожу носа плотность его прилегания, устойчивость. В случае какого-нибудь несоответствия или неровности на трансплантате последний извлекают и устраняют избытки или неровности.

При устранении западения в костном отделе носа необходимо учитывать введенный новокаин, который инфильтрирует и приподнимает всегда имеющуюся в избытке толстую кожу переносицы.

Через 7—9 дней после операции, при исчезновении отека, может оказаться, что трансплантат был недостаточно высок и западение устранено не полностью. И, наоборот, считая, что кожа переносицы приподнята новокаином, можно ошибиться и ввести в запавшую область слишком высокий трансплантат. Нос получится со слабо выраженной переносицей, спинка его будет удлинена (рис. 16, а, б).

Необходимо учитывать, что многократное введение и извлечение хряща из раны при его моделировке весьма нежелательны ввиду возможности его инфицирования.

По достижении полного соответствия трансплантата запавшему участку и его хорошей устойчивости на края раны накладывают швы. Фиксацию трансплантата производят с помощью коллодийной повязки. При наложении повязки и формировании повязки отжимают остаточную кровь из раны, капли которой выходят между швов.

Устранение западения спинки носа
в хрящевом отделе

При устранении западения спинки носа в хрящевом отделе следует учитывать анатомические особенности этого отдела. Кожа спинки в костном отделе и в верхней части хрящевого отдела наиболее тонкая. Малейшая неровность костно-хрящевого остова носа будет в этой области особенно заметна.

Введенный в место западения трансплантат должен очень точно соответствовать западению. Если размер трансплантата будет больше,

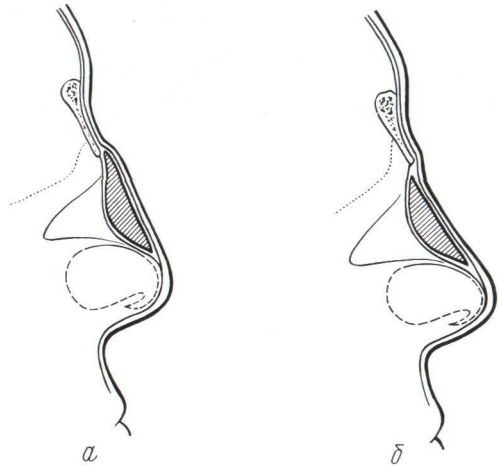


Рис. 17.

а — выступание под кожей верхнего конца трансплантата; б — выступание носовых костей при смещении трансплантата вниз.

то обычно верхняя часть его, накладываясь на край носовых костей, образует выступ, обращенный в сторону переносицы. Этот выступ (рис. 17, а) всегда будет резко заметным под тонкой кожей этой области. При помещении трансплантата меньшего размера, чем седловина, носовые кости будут выступать над ним, образуя выступ в сторону кончика носа (рис. 17, б).

Нижний отдел хрящевой части носа наиболее подвижен и поэтому подвергается частому изменению своего положения (при умывании лица, вытирании носа и т. д.). Поэтому трансплантаты, даже очень точно соответствующие западению, могут постепенно смещаться в стороны, вверх или вниз, образуя неровности спинки носа в виде упомянутых выступов.

Обычно нижние концы смещенных книзу трансплантатов не заметны под толстой, упругой кожей кончика носа.

Для предупреждения бокового смещения трансплантата, а также образования выступов над и под носовыми костями мы предлагаем на верхнем конце хрящевого трансплантата образовывать шип и уступ (рис. 18). Шип помещают под нижний свободный край носовых костей, над отслоенной со стороны слизистой оболочки надкостницей. Уступ плотно прилегает к краю носовых костей по всей их толщине, создавая стыковое соединение. Линия спинки носа при этом способе получается ровной, без видимых выступов.

Длину трансплантата определяют с помощью описанной выше палочки: форму его лучше всего моделировать по восковому шаблону. Длина трансплантата будет считаться от его нижнего конца до уступа. Образованный шип должен превышать длину на 6—8 мм. Высота уступа должна точно соответствовать толщине нижнего края носовых костей (1,5—2 мм).

Передняя сторона трансплантата соответственно желаемой форме спинки носа может быть округлена. На задней его поверхности для устойчивости делают желобок. В заключение на изготовленном трансплантате, по всей его длине, исключая шип, производят частые поперечные насечки.

После отслойки кожи описанным выше способом под концевым отделом носовых костей образуют тоннель. Для этого находящийся под нижним краем носовых костей участок четырехугольного хряща срезают скальпелем. Далее разрезают надкостницу в поперечном направлении по краю носовых костей и отслаивают ее с помощью распатора, как показано на рис. 19. После этого трансплантат вводят под кожу

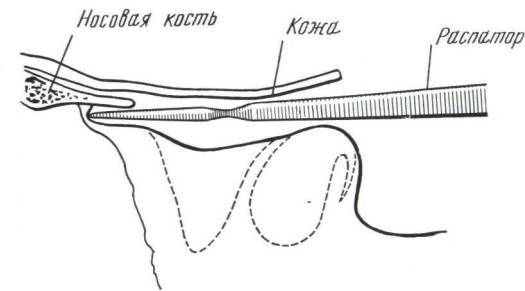


Рис. 19. Положение распатора при образовании углубления под носовыми костями.

спинки носа, а его шип помещают в образованный тоннель. Кожу носа укладывают на место и края раны сводят швами волоса (рис. 20, а, б).

Итак, положение вкладыша будет определяться следующими анатомическими образованиями. Над вкладышем располагается кожа спинки носа, шип его находится под нижним краем носовых костей на отслоенной надкостнице, достигая иногда нижнего края

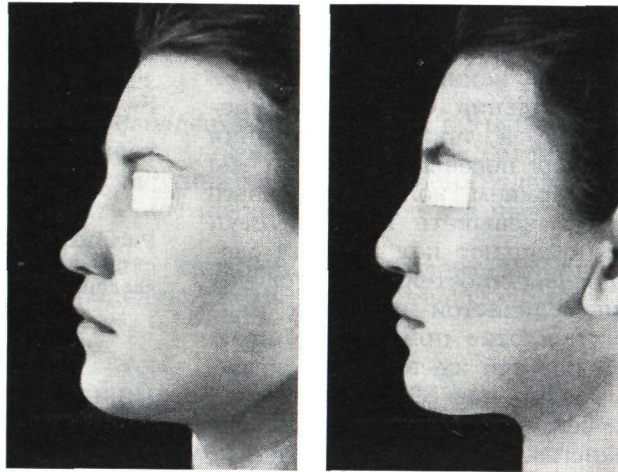


Рис. 20. Западение спинки носа в хрящевом отделе. Больная до (а) и после (б) операции.

костной части носовой перегородки. В желобке вкладыша помещается передний край четырехугольного хряща с прикрепленными к нему треугольными хрящами. Нижний отдел вкладыша вплотную прилежит к верхним краям латеральных ножек больших крыльчатых хрящей. Нижний край носовых костей имеет стыковое соединение с уступом вкладыша (над шипом), образующим род «замка» с костным отделом.

Устранение западения спинки носа в костном и хрящевом отделах

Этот вид западения характеризуется постепенным переходом неизменной части носа в западающую область. По протяжению оно занимает большую часть спинки носа. Для устранения такого западения требуется более тонкий и длинный хрящевой трансплантат:

Описанный выше угол между поверхностью носовых костей и желаемой линией (высотой) спинки носа при данной деформации будет небольшим. Это дает возможность ввести верхний конец трансплантата под надкостницу носовых костей, что обеспечивает лучшую его фиксацию.

На тонком трансплантате не всегда можно произвести достаточной глубины насечки, так как не исключена возможность его полного пере-

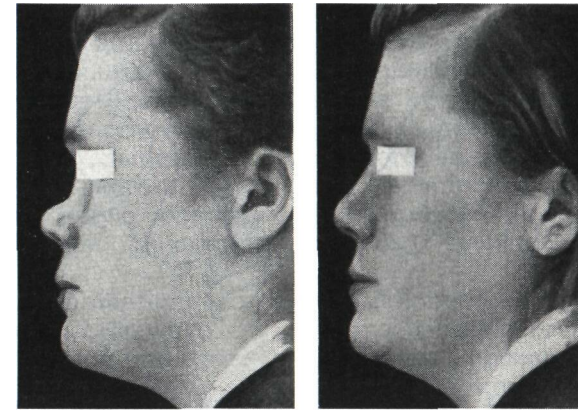


Рис. 21. Западение спинки носа в костном и хрящевом отделах. Больная до (а) и после (б) операции.

сечения. Поэтому для предотвращения возможной деформации нужно стараться вырезать трансплантат из центральной части куска хряща, равномерно удаленной от надхрящницы. Сила натяжения отдельных хрящевых волокон подсаженного трансплантата не может преодолеть сопротивления находящейся над ним кожи. Поэтому деформации тонких хрящевых трансплантатов мы не наблюдали.

Операцию заканчивают наложением швов, тампонадой носа с последующей фиксацией трансплантата коллоидной повязкой. На рис. 21, а, б представлены фотографии больной до и после операции по поводу западения спинки носа в костном и хрящевом отделах по описанному способу.

У некоторых больных с западением спинки носа в костно-хрящевом отделе одновременно отмечается врожденное отсутствие, вернее недоразвитие, четырехугольного хряща в передненижнем его отделе.

Хрящевой трансплантат, помещенный при такой деформации под кожу спинки носа, получает опору только в костном отделе. Нижняя, более длинная его часть из-за отсутствия четырехугольного хряща не получает опоры и опускается. Этому способствует давление кожи хрящевого отдела носа, особенно кончика, где кожа особенно толста и упруга. В таких случаях хрящевой трансплантат подобен рычагу первого рода. Его длинное плечо расположено в хрящевом отделе носа. Точкой опоры является нижний край носовых костей. Короткое плечо введено под отслоенную надкостницу и находится на носовых костях. При опускании длинного плеча рычага верхний конец трансплантата, являясь коротким плечом, разрывает надкостницу, поднимается и

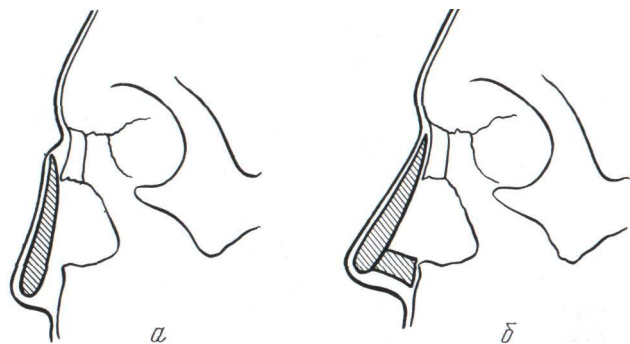


Рис. 22.

а — верхний конец трансплантата, сместившись, образует выступ в костном отделе носа; *б* — стропилка, введенная в расщепленную кожную часть перегородки носа, удерживает трансплантат в правильном положении.

выступает под кожей костного отдела носа в виде горба или бугра (рис. 22, а, б). Для предотвращения опускания хрящевого трансплантата в концевом отделе необходимо создать ему опору.

Из литературных данных известно, что способы замещения отсутствующей хрящевой перегородки существовали еще в конце прошлого столетия. Так, в 1893 г. М. М. Красин в своей диссертации описал пластику носа при помощи золотой стропилки. С введением в практику хрящевой ткани было предложено много способов замещения четырехугольного хряща. Г. Р. Курбанов (1944) при западении спинки носа и одновременном отсутствии носовой перегородки применил две стропилки, которые он вводил под отслоенную кожу крыльев носа. Передние концы стропилок сходились в области кончика носа. Хрящевой трансплантат, устранявший западение спинки, не был связан со стропилками. Как показали наблюдения ряда авторов [Иозеф, 1931; Шиен (J. Sheehan, 1937), Мессерклингер (W. Messerklinger, 1950) и др.], трансплантат, помещенный под кожу спинки носа, соскальзывает со своей подпорки (стропилки), что приводит к последующей деформации носа. Викстром (Wiekstrom, 1950) при отсутствии хрящевой части перегородки и одновременном западении спинки носа пользуется Г-образным трансплантатом, который выпиливает из гребня подвздошной кости. Длинную сторону этого угольника он помещает под кожу спинки носа, а короткую вводит в тоннель, образованный путем расщепления кожной части носовой перегородки. Короткая сторона трансплантата является стропилкой, составляя единое целое с длинной его стороной. Дингмен (R. Dingman, 1956) при западении спинки носа и отсутствии хрящевой опоры применяет два отдельных трансплантата, смоделированных также из гребня подвздошной кости. Один из них служит стропилкой и помещается в кожной части носовой перегородки. Другой вводится

в западную область, нижний конец его опирается на стропилку. Во избежание соскальзывания конца трансплантата со стропилки автор фиксирует его к стропилке с помощью нержавеющей проволоки.

О нашем отрицательном отношении к устранению западения спинки носа с помощью костного трансплантата было сказано выше. Остается лишь добавить, что вырезание Г-образного вкладыша из гребня подвздошной кости больного с целью ринопластики представляет дополнительную травматичную операцию и сопряжено с большим риском ввиду чрезвычайной хрупкости костного трансплантата указанной формы.

Применяемый в настоящее время хрящевой материал имеет то основное преимущество, что он легко обрабатывается и не рассасывается. Это его свойство дает возможность производить соединение стропилки с трансплантатом спинки носа с помощью шипа по модифицированному нами методу проф. Ф. М. Хитрова (1950).

Стропилка, вырезаемая из куска хряща, представляет собой прямоугольную пластинку толщиной 2,5—3 мм. Длина этой хрящевой пластинки должна соответствовать высоте отсутствующего четырехугольного хряща в концевом отделе носа (что равно расстоянию от носового гребня верхней челюсти до перехода медиальных ножек больших крыльчатых хрящей в латеральные). На конце стропилки, обращенной к носовой ости верхней челюсти, формируют треугольной формы желобок. С помощью желобка стропилку насаживают в виде седла на носовой гребень верхнечелюстных костей (рис. 23). Таким образом осуществляется фиксация стропилки с верхнечелюстной костью. Желобок должен быть достаточно глубоким (до 4—5 мм), чтобы не смог соскользнуть с носового гребня.

Фиксируя хрящевую стропилку указанным способом, мы не отмечали в дальнейшем случаев ее смещения.

На противоположном конце стропилки, обращенном к кончику носа, вырезают выступ или шип. Шип должен быть вырезан таким образом, чтобы его площадь составляла примерно $\frac{1}{3}$ этой стороны стропилки, т. е. 3X3 мм. Длина шипа, как будет видно ниже, не играет роли. По обе стороны от шипа располагаются бортики, или плечики. Эти плечики являются основной опорой для нижнего конца трансплантата, а шип надежно удерживает его от смещения.

На нижнем конце трансплантата, помещаемого под кожу спинки носа, вырезают углубление или, что еще лучше, сквозное отверстие квадратного сечения 3X3 мм.

Последовательность при операции такова. Формируют соответствующей формы трансплантат для спинки носа, затем производят анесте-

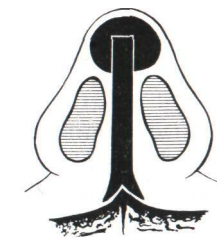
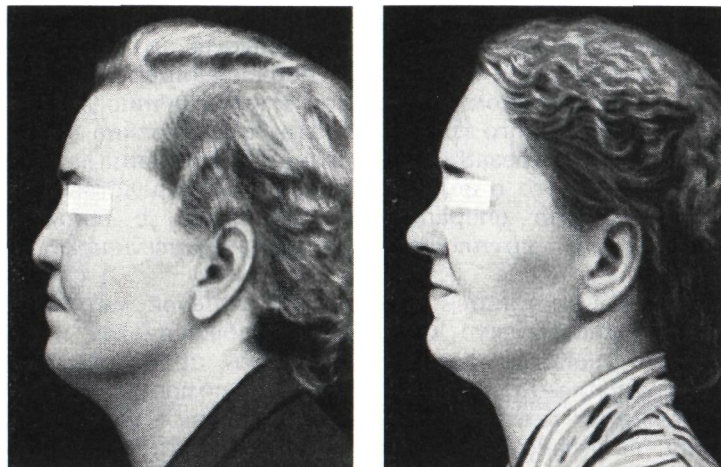
Рис. 23. Положение трансплантата и стропилки по отношению к верхней челюсти и мягким тканям носа.



а

б

Рис. 24.

а — больная с отсутствием хрящевой части носовой перегородки;
б — она же после восстановления перегородки и спинки носа гомохрящом.

зию и отслаивают кожу носа. Особо широкая отслойка должна производиться в области концевой отдела носа. Приподнимают и оттягивают кверху край отслоенной кожи у кончика носа. Тонким узким скальпелем расщепляют кожную часть носовой перегородки до носовой ости. Узкими тупоконечными ножницами осторожно отслаивают ткани в области носового гребня. Удлиняют щель до ширины необходимой хрящевой пластинки (стропилки) — 7—10 мм. Между расщепленных листков вводят узкий тонкий инструмент (глазной пинцет, тонкий распатор) и измеряют глубину щели, чтобы соответственно создать требуемую высоту стропилки. После этого моделируют стропилку и помещают ее в подготовленное ложе. Проверяют устойчивость, плотность прилегания к носовому гребню. Затем вводят трансплантат под отслоенную кожу спинки носа, помещая его верхний конец под отслоенную и приподнятую надкостницу носовых костей. В отверстие нижнего конца трансплантата помещают стропилку (рис. 24, а, б).

Если шип слишком длинный и выходит из отверстия, то его избыток срезают скальпелем вровень с поверхностью трансплантата. Кожу опускают, проверяют неровности, форму носа. Далее сводят края раны волосом, тампонируют носовые ходы и накладывают легкую (4—6 слоев марли) моделирующую коллодийную повязку.

Нижний конец трансплантата можно смоделировать любой формы: узкий, широкий, тонкий, высокий, в зависимости от желаемой формы кончика носа. При нормально развитых крыльных хрящах и правиль-

ной форме кончика носа (исключая западение спинки носа и отсутствие хрящевой части носовой перегородки) его можно сделать узким и поместить в бороздку между крыльными хрящами.

При широком и уплощенном кончике носа перед помещением трансплантата можно отсечь крыльные хрящи в месте перехода в медиальные ножки и затем сшить их над трансплантатом. После этого кончик носа поднимется и станет округлым. Когда крыльные хрящи слабо выражены или резко деформированы, концевой отдел трансплантата можно смоделировать толстым, округлым. Он создаст необходимую форму кончику носа.

Таким образом, описанная операция является прежде всего восстановительной, так как введение стропилки в виде хрящевой пластинки создает отсутствующую хрящевую часть носовой перегородки. Соединение переднего конца стропилки и трансплантата с помощью шипа и отверстия квадратного сечения дополнительно (вместе с желобком) надежно укрепляет хрящевую пластинку в сагиттальном положении.

Метод раздельного введения стропилки и трансплантата под кожу спинки носа и в перегородку описан в главе о приобретенных деформациях носа.

Эндоназальный метод введения трансплантата

Впервые эндоназальный (со стороны полости носа) разрез для корригирующей операции носа был применен Диффенбахом (J. Dieffenbach) в 1845 г. И. Иозеф пользовался им для введения вкладышей из слоновой кости при запавшей спинке носа.

Учитывая устойчивость гомогенного хряща к инфекции, мы применяем эндоназальный разрез для введения и гомохрящевого трансплантата.

Следует помнить, что этот метод может быть применен в тех случаях, когда западение спинки носа находится выше больших крыльных хрящей, т. е. в костном или костно-хрящевом отделе, занимая только верхнюю часть хрящевого отдела. При более низком расположении седловины хрящевой трансплантат следует вводить только через разрез кожи на кончике носа.

Сказанное объясняется тем, что при более низком расположении седловины необходим разрез слизистой и латеральной ножки крыльного хряща от носовой перегородки до основания крыла носа, т. е. по всей ее длине с последующей отслойкой ее верхней части от кожи. Введение трансплантата через узкую щель в тонкой хрящевой пластинке, каковой является латеральная ножка, нарушит ровные края разрезов. Части хряща могут оторваться от слизистой оболочки и деформироваться.

Такая операция оканчивается, как правило, рубцовой деформацией крыла носа.

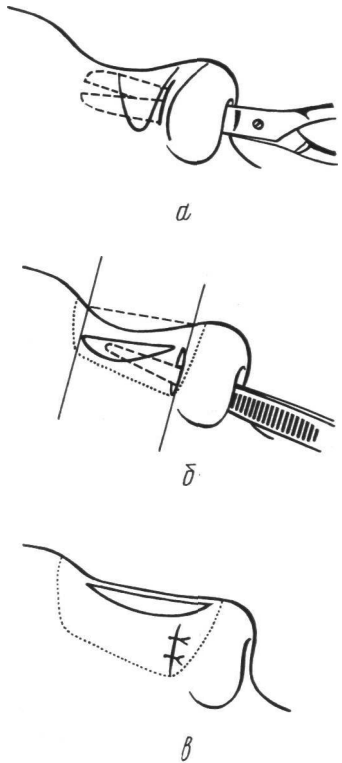


Рис. 25.

а — отслойка кожи ножницами; б — схема границы отслойки кожи; в — правильное положение вкладыша.

Техника операции. После обычной подготовки кожи и слизистой оболочки приступают к анестезии. Вкол иглы делают со стороны слизистой носа на границе между большим крыльным и треугольным хрящом и анестезируют область спинки и боковые поверхности носа до кончика. Разрез длиной 1,5—2 см производят в поперечном направлении на границе между указанными хрящами. Такой разрез не нарушает целостности хрящевых пластинок крыльных и треугольных хрящей. Небольшими изогнутыми тупоконечными ножницами отслаивают кожу над треугольным хрящом и далее над запавшим участком спинки, кончика и боковых поверхностей носа (рис. 25, а). Длина отслоенного участка кожи должна превышать длину трансплантата. Это позволяет свободно вводить трансплантат и устанавливать его в правильное положение (рис. 25, б).

В случаях, если нижний край седловины расположен ниже разреза слизистой оболочки, отслойку кожи следует производить еще выше. Это необходимо делать для того, чтобы трансплантат мог быть введен полностью под кожу над разрезом. Лишь после того, как нижний конец трансплантата пройдет разрез слизистой, обратным движением, минуя разрез, помещают его в запавший участок (рис. 25, в).

При устранении западения спинки носа эндоназальным методом необходимо моделировать хрящевой трансплантат с особой точностью. Для этого лучше воспользоваться заранее изготовленным восковым шаблоном. При такой операции необходимо учитывать, что многократное введение и извлечение трансплантата для доделки его формы через разрез слизистой оболочки носа может повести к инфицированию как самой раны, так и вводимого хряща. Верхний конец трансплантата следует помещать под надкостницу носовых костей, как и при операциях с наружным разрезом.

После введения трансплантата края раны слизистой оболочки сводят кетгутowymi швами. Носовые ходы на 2—3 дня тампонируют марлевыми тампонами. Снаружи накладывают фиксирующую коллодийную повязку.

Для длинного носа характерно равномерное удлинение всех его отделов, как костного, так и хрящевого, включающего треугольные и крыльные хрящи (рис. 26).

Длина костного отдела носа обычно определяется длиной носовых костей (расстояние от носо-лобного соединения до нижнего свободного края носовых костей). При удлинении всего носа носовые кости также соответственно удлинены. Треугольные хрящи, формой оправдывающие свое название, в норме приближаются к равно-стороннему треугольнику (рис. 27, а). При удлинении всего носа треугольные хрящи имеют удлиненную форму за счет стороны, лежащей медиально и представляющей гипотенузу или, в некоторых случаях, основание тупоугольного треугольника (рис. 27, б).

Крыльные хрящи при удлинении всего носа соответственно увеличены как в продольном, так и в поперечном направлении. Наибольшая ширина их отмечается у основания крыльев носа. Пропорционально удлинена и хрящевая часть носовой перегородки. В целом весь нос не гармонирует с лицом, так как его длина превышает $\frac{1}{3}$ длины лица или, в лучшем случае, близка к ней.

Хотя длина носа складывается из длины его костного и хрящевого отделов, однако оперативное уменьшение носа производится только за счет его хрящевого отдела (четырёхугольного хряща, больших крыльных и треугольных хрящей).

Доступ к указанным хрящам и последующее их выделение для частичной резекции или коррекции можно осуществить как с помощью наружного кожного разреза, так и эндоназально.

В обширной иностранной литературе, посвященной корригирующим операциям наружного носа, существуют самые противоречивые мнения о разрезе и технике операции при уменьшении длины носа.

Селтцер (А. Seltzer, 1949), Лемонт (Е. Lament, 1944) и др., ссылаясь обычно

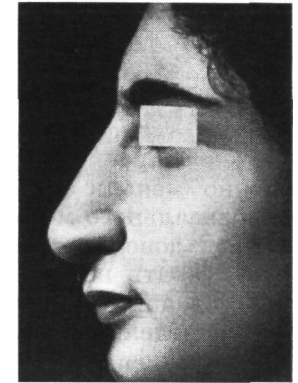


Рис. 26. Длинный нос.

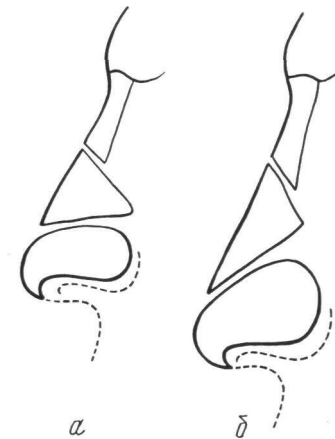


Рис. 27. Соотношение анатомических элементов носа.

а — нос нормальной длины; б — длинный нос.

на И. Иозефа, применяют при различных корригирующих операциях носа исключительно эндоназальный метод. Между тем следует отметить, что Иозеф, разработавший эндоназальный метод, широко применял также наружные разрезы с последующим иссечением полученных избытков кожи. Поэтому Э. Эйтнер (1936), Браун (J. Brown, 1951) и Фомон (S. Fomon, 1955) в ряде случаев пользуются наружными разрезами.

Мы полностью согласны с авторами, считающими, что при операции на носу, преследующей исключительно косметическую цель, нужно как можно меньше производить наружных разрезов. Однако применение эндоназального метода при укорочении носа имеет свои границы, к сожалению, довольно узкие. Этот метод не дает возможности в ряде случаев убрать необходимое количество хрящевой ткани, а также иссечь образовавшиеся в результате укорочения избытки кожи. Поэтому стремление отдельных хирургов избавиться от наружных разрезов, особенно при укорочении носа, нередко приводит к неудовлетворительным послеоперационным результатам, которые приходится наблюдать.

К таким результатам прежде всего относится деформация концевого отдела носа, его асимметрия, втянутость носовой перегородки с провисанием кончика носа вследствие рубцевания неправильно адаптированных и сместившихся участков хрящевой и мягких тканей. Нередко отмечается бугристость спинки и боковых поверхностей концевого отдела носа — результат малой отслойки кожи и плохого ее сокращения.

Отмеченные послеоперационные осложнения встречаются в большинстве случаев после операций у малоопытных врачей, знакомых в основном с отдельными сообщениями по данному вопросу иностранной медицинской литературы.

Мы считаем целесообразным при значительном удлинении носа производить широкий наружный разрез (в виде «птички») на кончике носа. Рекомендую наружный разрез, мы исходим из следующих соображений: наружный разрез, производимый на кончике носа, дает еле заметный послеоперационный рубец. В то же время сложная операция, производимая под контролем глаза, приносит хороший косметический эффект. Врачам, начинающим производить косметические операции на носу, будет особенно наглядно осваивать технику таких операций. Зная анатомию наружного носа и свойства его тканей, в дальнейшем в отдельных случаях можно применить и эндоназальную методику.

Техника операции. Производят наружный разрез с последующей широкой отслойкой кожи спинки и боковых поверхностей носа до лобной кости. После широкой отслойки можно с помощью крючков отвести кожу концевого отдела носа в сторону переносицы и проводить иссечение избытков хрящевой ткани и наложение швов под контролем глаза. Затем выделяют концевой отдел четырехугольного хряща. Для этого небольшими изогнутыми остроконечными ножницами по обе стороны от концевого отдела хряща на протяжении 2—2,5 см осторожно отделяют кожу и слизистую оболочку, доходя до носового гребня.

После этого иссекают избытки хряща вместе с покрывающей его с двух сторон надхрящницей на необходимую для укорочения величину в виде клина, основанием обращенного в сторону спинки носа (рис. 28).

Следует отметить, что отслоенная от концевого отдела четырехугольного хряща и оставленная с двух сторон под листками слизистой оболочки надхрящница представляет собой довольно упругую ткань, которая значительно затрудняет сокращение слизистой оболочки при подтягивании кожной части

носовой перегородки. Плохо сокращаясь при укорочении носа, она нередко создает выбухания слизистой оболочки над кожной частью носовой перегородки. Поэтому мы рекомендуем иссекать ее вместе с хрящом.

Иссечение хряща следует производить до верхнечелюстной кости. После извлечения иссеченного участка хряща избыток кожной части носовой перегородки с двумя листками слизистой оболочки представляется в виде кармана.

При перемещении кверху концевого отдела носа избытки широко отслоенной слизистой оболочки с помощью тампонов равномерно распределяются и в дальнейшем сокращаются.

Нельзя согласиться с авторами [Ленц (L. Lenz, 1954), Лоренц (O. Lorentz, 1955) и др.], которые при уменьшении длины носа довольствуются иссечением только концевого отдела четырехугольного хряща. При этом Ленц отмечает в ряде случаев через некоторое время возвращение носа к первоначальной длине. Он считает, что это явление происходит за счет упругости кожи. Несомненно, что кожа здесь играет некоторую роль, но главное то, что автор не учитывает особенности анатомического строения носа.

Наши наблюдения показали, что для укорочения носа недостаточно иссечь только концевой отдел четырехугольного хряща, так как при этом еще остается неизменной хрящевая основа свода носа. Она состоит из больших крыльных и треугольных хрящей, связанных между собой соединительной тканью. Чтобы укоротить нос, необходимо также уменьшить длину его хрящевого свода путем резекции клиновидных участков хряща.

Для этого отдельные хирурги [Уолф (M. Wolfe, 1940), Уоткинз (A. Watkins, 1951) и др.] иссекают треугольные участки из латеральных ножек больших крыльных хрящей. В то же время Ричарде (V. Richards, 1956) и ряд других считают, что крыльные хрящи с их




Рис. 28. Иссеченные части хрящей.

а — концевой отдел четырехугольного хряща;
б и в — клиновидные участки из треугольных хрящей.

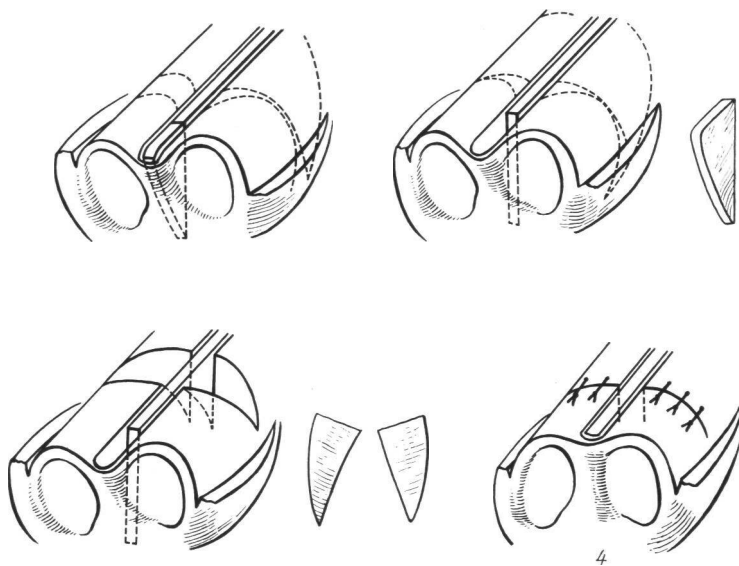


Рис. 29. Последовательность операции при укорочении носа.

латеральными ножками придают форму кончику и крыльям носа и деформировать их во время операции не рекомендуют.

«Кончик делает нос». Это выражение Голдмана (J. Goldman, 1957) вполне справедливо, так как правильная форма кончика носа характеризует весь нос в целом.

Мы полностью присоединяемся к мнению Сафьяна, Ричардса и Голдмана и при укорочении носа стараемся не нарушать целостности его кончика, за исключением тех случаев, когда кончик носа деформирован, расширен или утолщен.

Мы достигаем укорочения хрящевого свода носа путем иссечения клиновидных участков из треугольных хрящей. При недоразвитии последних (что нам часто приходится наблюдать) мы иссекаем из этой области (между латеральными ножками больших крыльчатых хрящей и носовыми костями) клиновидные участки фиброзной ткани. Ширина оснований этих треугольников соответствует ширине основания клина, иссекаемого из концевой части четырехугольного хряща.

Сближение краев возникших треугольных дефектов с помощью кетгутовых швов позволяет свободно подтянуть концевую часть носа вверх. Этому способствует широко мобилизованная слизистая оболочка с обеих сторон оставшейся части четырехугольного хряща.

Концевой отдел носа укорачивается на длину, равную основанию клина, иссеченного из хрящевой перегородки, или основанию треугольников, иссеченных из треугольных хрящей.

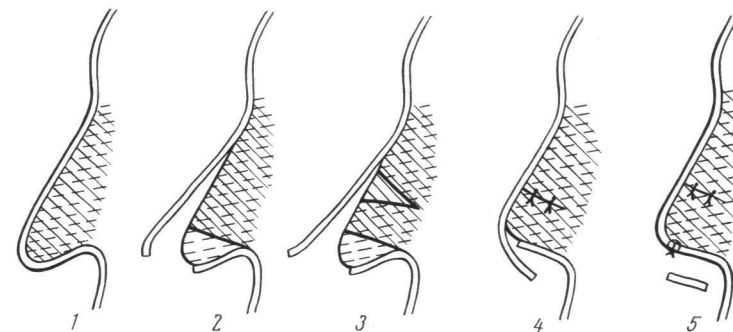


Рис. 30. Последовательность операции при укорочении носа.

На рис. 29 представлены схемы, наглядно демонстрирующие последовательность этапов операции при укорочении носа. Показан концевой отдел носа без кожного покрова. На первой схеме виден отслоенный от слизистой оболочки и надхрящичной концевой отдел четырехугольного хряща, штриховой линией обозначены границы его иссечения (1). На второй схеме показан иссеченный участок хряща. Виден не заполненный хрящом отдел кожной части носовой перегородки и частично слизистой оболочки в виде кармана (2). На третьей схеме представлены иссеченные клиновидные участки из треугольных хрящей (3). И, наконец, четвертая схема демонстрирует укороченный хрящевой свод носа путем сближения кетгутовыми швами краев треугольных дефектов и перемещения вверх кожной части носовой перегородки вместе с крыльчатыми хрящами (4).

На рис. 30 показаны профильные схемы вышепредставленных этапов операции, дополняющие рис. 29. Четырехугольный хрящ обозначен непрерывной штриховкой; хрящевой свод, состоящий из больших крыльчатых и треугольных хрящей, представлен пунктирной штриховкой; 1 — нос перед операцией; 2 — кожа на кончике разрезана, широко отслоена и приподнята, удален участок концевой части четырехугольного хряща в виде клина (отсутствие непрерывной штриховки); 3 — иссечен клиновидный участок из области треугольного хряща (отсутствие пунктирной штриховки); 4 — укорочение хрящевого свода носа; края треугольного дефекта сведены кетгутовыми швами; уложенная на место кожа имеет избыток; 5 — иссеченный кусочек кожи; края кожной раны сведены волосом.

При значительном укорочении носа получаются довольно большие избытки кожи. В ряде случаев эти избытки иссекают в форме «птички», в последовательности, указанной на рис. 31.

Показания к иссечению кожи зависят от ширины отслойки кожи, величины ее избытка и качества кожи.

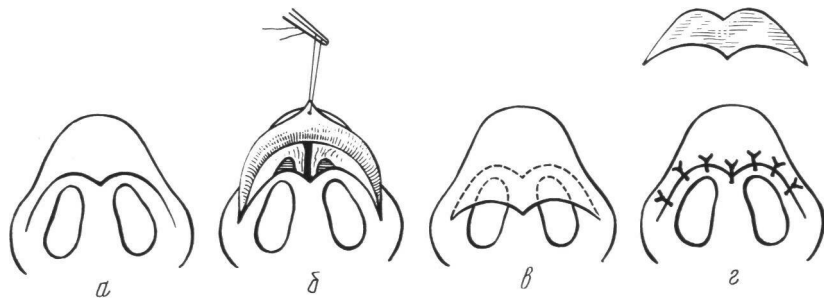


Рис. 31.

а — разрез кожи; б — кожа отслоена и приподнята; в — избыток кожи после иссечения хрящей; г — избыток кожи удален.

Широкая отслойка кожи носа способствует в дальнейшем ее равномерному распределению и значительному сокращению. Большой избыток кожи, образовавшийся после укорочения носа, является прямым показанием к его иссечению. Наблюдения показывают, что толстая, пористая кожа, мало эластична и очень плохо сокращается. В этих случаях кожные избытки следует иссекать.

Тонкая, эластичная кожа носа обычно хорошо сокращается. Нередко к концу операции при широкой отслойке такой кожи ее избыток становится совсем незначительным.

После сближения краев кожной раны швами из волоса производят тампонаду носа. Тампонируют марлевыми полосками до границы костного отдела носа с хрящевым, равномерно распределяя марлю в носовых ходах.

Некоторые хирурги, чтобы не лишать носа в первые 2—3 дня после операции дыхательной функции, вставляют в носовые ходы вместе с некоторым количеством марли резиновые трубочки. Наш опыт показал, что трубочки диаметром до 3 мм через некоторое время забиваются слизью. Трубочки более крупного диаметра (5—8 мм) не позволяют после широкой отслойки кожи и слизистой правильно сформировать носовые отверстия, имеющие в норме форму узкого овала.

Мы убедились в том, что достаточно плотно введенная в носовые ходы марля равномерно придавливает отслоенную слизистую оболочку вместе с хрящами к коже. Снаружи созданную форму кончика носа фиксирует плотная коллодийная повязка. Таким образом, марлевые тампоны в течение 2—3 суток как бы отштамповывают правильной формы носовые отверстия. Тампонада носа на 2—3 суток легко переносится больными. Неприятные ощущения, связанные с отсутствием носового дыхания, как, например, сухость во рту, полностью окупаются полученным хорошим косметическим эффектом после операции.

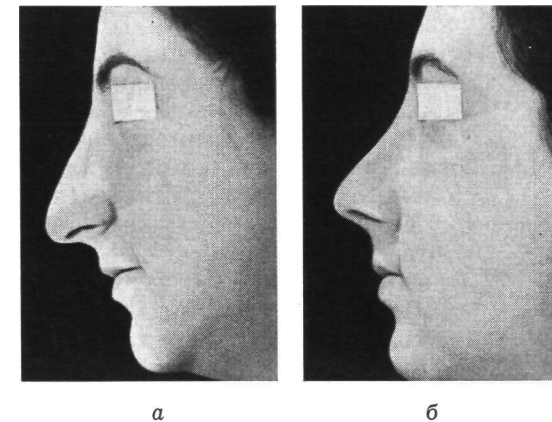


Рис. 32. Больная до (а) и после (б) операции укорочения носа.

После тампонады носа, легко сдавливая через марлевые салфетки спинку и боковые поверхности носа, выжимают из-под кожи остаток крови. Такое легкое отжатие способствует также лучшей адаптации тканей и равномерному распределению кожи. Операция завершается наложением коллодийной повязки (рис. 32, а, б).

Удлинение носа за счет нависания его кончика

Такой нос прежде всего внешне характеризуется общим удлинением. При этой деформации угол, образованный между кожной частью носовой перегородки и верхней губой, всегда бывает острым. Кожная часть носовой перегородки в большинстве случаев имеет провисание и только в отдельных случаях весьма слабо выступает из-под выреза крыльев носа (рис. 33).

Нависание кончика носа может быть связано в одних случаях с удлинением концевого отдела четырехугольного хряща, образующим острый угол у кончика носа (от 60 до 45°) между его передним и нижним краями. В этих случаях при легком надавливании пальцем на кончик носа и кожную часть носовой перегородки с целью подтянуть их кверху можно ощутить нижний отдел четырехугольного хряща. Форма крыльчатых хрящей при этом может быть не изменена или изменена весьма незначительно.

В других случаях удлинения концевого отдела четырехугольного хряща не наблюдается, а свисание кончика носа связано с формой латеральных ножек крыльчатых хрящей и с углом между латеральными и

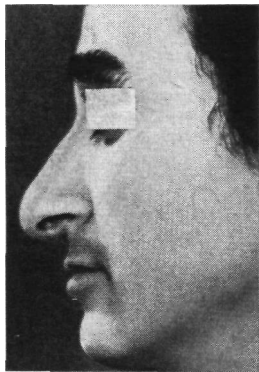


Рис. 33. Длинный нос за счет нависания кончика.

медиальными ножками. При этом нижний край четырехугольного хряща не упирается в кожную часть носовой перегородки, как в первом случае, а находится выше на 5—8 мм. Кожная часть носовой перегородки вместе с кончиком носа, не встречая сопротивления нижнего края четырехугольного хряща, подтягивается кверху на 4—6 мм.

Изменение формы крыльчатых хрящей выражается в расширении места перехода (сдвиге) медиальных ножек в латеральные.

При свисании кончика носа следует понимать не угол, под которым отходят латеральные ножки от медиальных, а угол смещения в сагиттальной плоскости. Форма и размеры треугольных хрящей при нависании кончика носа обычно не меняются. Лишь в отдельных случаях нами наблюдалось их незначительное удлинение в верхненижнем направлении.

Соотношение отдельных элементов хрящевого отдела нормального носа (а) и носа с нависающим кончиком (б) видно на схеме (рис. 34). Операцию по устранению нависания кончика носа можно производить двумя способами.

Первый способ применяют в тех случаях, когда свисание кончика носа происходит в основном вследствие удлинения концевой части четырехугольного хряща, при котором передний край хряща стоит под острым углом к нижнему краю. Заключается он в следующем. Производят широкий наружный разрез на кончике носа, переходящий на свободные края крыльев. Широко отслаивают кожу спинки и боковых поверхностей носа до середины носовых костей. Иссекают избыток концевой части четырехугольного хряща в виде клина. В большинстве случаев иссекают также клиновидные участки из треугольных хрящей.

Второй способ применяют в случаях, когда нависание кончика носа не связано с удлинением концевой части четырехугольного хряща, а зависит от ширины хрящевых пластинок латеральных ножек крыльчатых хрящей в месте их перехода на медиальные и от угла смещения самих латеральных ножек по отношению к медиальным. Производят следующее. На слизистой оболочке носовой перегородки с обеих сторон, от-

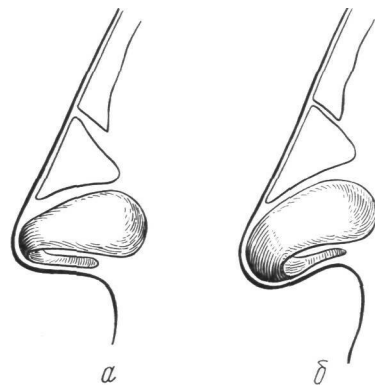


Рис. 34. Соотношение крыльчатых хрящей нормального носа (а) и носа с нависающим кончиком (б).

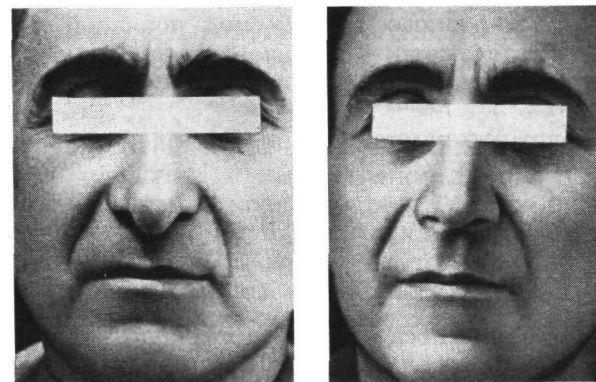


Рис. 35. Длинный нос за счет нависания кончика. Большой до (а) и после (б) операции.

ступая на 3—4 мм от границы ее с кожной частью, производят дугообразные разрезы, обращенные выпуклостью книзу. Из этих разрезов с помощью тонкого распатора и небольших тупоконечных ножниц широко отслаивают кожу концевой части носа, слизистую оболочку хрящевой части носовой перегородки и расслаивают кожную часть носовой перегородки вместе с медиальными ножками крыльчатых хрящей. Затем рассекают места перехода медиальных ножек в латеральные. В случаях большого угла смещения латеральных ножек по отношению к медиальным иссекают в этих местах небольшие треугольники хрящевой ткани. После этого из концов первых разрезов производят вторые дугообразные разрезы, выпуклостью обращенные в полость носа. Таким образом окаймляют с двух сторон веретенообразные участки слизистой оболочки, которые иссекают.

Расслоенную посередине кожную часть носовой перегородки вместе с медиальными ножками крыльчатых хрящей и кончиком носа подтягивают 3—4 швами тонкого кетгута с каждой стороны кверху.

Расслоенная кожная часть носовой перегородки глубже насаживается на концевой отдел четырехугольного хряща. Широкая отслойка кожи концевой части носа при этой операции облегчает перемещение кверху опущенного кончика носа.

Ткани носа фиксируют на 7—8 суток коллодийной повязкой. Наложение повязки начинают с кончика носа. Приклеив ее концевой отдел к кончику носа, натягивают повязку в сторону переносицы. Широко отслоенная кожа спинки и боковых поверхностей носа перемещается кверху.

Постепенно повязку прижимают к хрящевому, затем к костному отделам носа, доходя до переносицы. При этом очень важно не допу-

стить складок или неровностей кожи под повязкой. Повязка должна только несколько уплотнять мобилизованную кожу, которая, сокращаясь под ней, равномерно распределяется по спинке и боковым поверхностям носа.

Производят плотную тампонаду носа марлей на 2 суток (рис. 35).

Удлинение носа
за счет чрезмерного выстояния
его кончика

Выдвижение спинки носа вперед происходит в основном за счет увеличения размеров четырехугольного хряща в переднезаднем направлении. Носовые кости несколько расширены только в нижних отделах. Крыльные и треугольные хрящи при данной деформации, связанные с вытянутым кпереди четырехугольным хрящом, соответственно удлинены. Если у нормально выстоящего носа высота кожной части носовой перегородки от ее основания до кончика, по данным Ф. М. Хитрова, не превышает 17 мм (см. сведения из антропометрии лица и носа), то при чрезмерно выстоящем кончике носа эти размеры увеличиваются до 20—25 мм. Соответственно увеличивается и длина ноздри (от начала дна носового хода до перехода крыла в кожную перегородку), достигая 22—25 мм.

Форма профиля такого носа приближается к равностороннему треугольнику (рис. 36, а, б).

Коррекцию чрезмерно выстоящего носа целесообразнее производить после широкого наружного разреза на кончике носа. Особенности формы такого носа, приближающие его к равностороннему треугольнику, позволяют приподнять широко отслоенную кожу носа к переносице и проводить всю операцию под контролем глаза.

Техника операции. Анестезия. Широкая отслойка кожи спинки и боковых поверхностей носа до лобной кости. Далее следует понизить спинку носа на величину узкого клина, вершина которого находится у переносицы, а основание — у кончика носа. Для этого нижние края носовых костей, входящие в верхнем отделе в состав клина, спиливают пилочкой Воячека или подобной ей. Затем, начиная от нижнего края носовых костей до кончика носа, срезают скальпелем из-

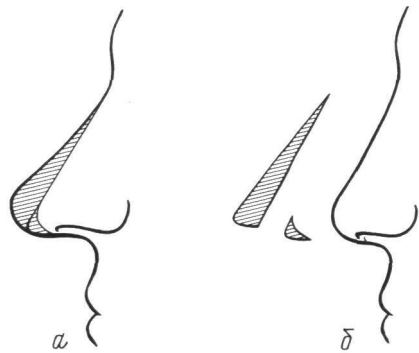


Рис. 36. Удлинение носа за счет чрезмерного выстояния его концевого отдела.

а — заштрихованы участки хрящей, подлежащие удалению; б — иссечен избыток хряща.

быток переднего края четырехугольного хряща вместе с прикрепленными к нему по линии среза треугольными хрящами. Иссекают выступающие участки крыльных хрящей в местах перехода медиальных ножек в латеральные.

Для уменьшения ноздрей необходимо иссечь узкие клиновидные участки слизистой оболочки в направлении длины носа. Основанием клиньев являются свободные края ноздрей. Такие клинья целесообразнее удалить под иссеченными участками крыльных хрящей. Края ран слизистой оболочки сшивают тонким кетгутом.

Мы не рекомендуем сшивать оставшиеся части треугольных хрящей с передним краем четырехугольного хряща. Их надежно прижимает и фиксирует коллодийная повязка.

Перед наложением швов проверяют округлость и правильность линии спинки носа. Затем накладывают швы. Рыхло тампонируют носовые ходы и накладывают коллодийную повязку.

Горбатый нос

Костный горб носа в большей своей части образуется за счет носовых костей. В зависимости от величины угла, под которым носовые кости находятся по отношению к лобной кости, их длины и формы, костный горб бывает более высоким или низким (пологим).

Анатомически изолированный врожденный костный горб носа, состоящий только из костной ткани, не встречается. Такие изолированные костные горбы имеют травматическое происхождение и являются следствием избыточного образования костной мозоли.

Обычно в состав врожденного, так называемого костного горба входят в основном носовые кости вместе с нижним отделом костной части носовой перегородки (см. хирургическую анатомию) и с небольшой частью верхнего отдела четырехугольного хряща с прикрепленными к нему по бокам верхними участками треугольных хрящей. Разделение на костные и костно-хрящевые горбы сделано нами только с целью указать, где локализуется основная масса горба, и в зависимости от этого применить надлежащий инструмент при его удалении.

Костно-хрящевой горб носа также состоит из костной и хрящевой ткани. Однако основную часть такого горба составляет передний отдел или ребро четырехугольного хряща с треугольными хрящами. Костная ткань, представленная носовыми костями и передненижним краем костной части носовой перегородки, занимает только часть верхнего отдела горба.

Наличие костного или костно-хрящевого горба не отражается на форме кончика носа.

Устранение костного горба носа

Отечественными и зарубежными авторами при удалении костного горба применяются самые различные инструменты: рашпили, пилочки, долота и кусачки. Производятся разрезы как со стороны кожи кончика носа, так и со стороны слизистой оболочки.

Наши многочисленные клинические наблюдения с изучением рентгенограмм до и после операции в разные сроки показали, что процесс спиливания костного горба переносится больными значительно легче, чем удаление горба с помощью долота и молотка. При спиливании горба исключается возможность расщепления или перелома кости в нежелательном месте. Линии спилов получаются ровные. Метод удаления костных избытков долотом и кусачками более травматичен.

Устранение костного горба различными рашпилями недопустимо, так как при этом резко травмируется надкостница, что может повлечь за собой в дальнейшем образование избыточной костной мозоли.

Изолированный костный горб удаляют следующим образом. Из описанных выше эндоназальных разрезов широко отслаивают кожу спинки и боковых поверхностей носа. Затем в разрезы вводят тонкую узкую пилочку и производят с двух сторон спиливание костного горба вместе с надкостницей, как показано на рис. 37. Носовые кости пропиливают вместе со связанным с ними передним отделом костной части носовой перегородки. Хрящевую часть горба (если таковая имеется) срезают с помощью скальпеля, вводимого также поочередно в каждый из эндоназальных разрезов. С помощью хирургического пинцета спиленные и срезанные части горба извлекают. Если костная горбинка незначительная, а спинка носа в костной и хрящевой части узкая, то после извлечения спиленного участка производят сглаживание острых граней носовых костей с помощью рашпиля. Раны слизистой оболочки зашивают кетгутом. Производят тампонаду носа и накладывают коллодийную повязку.

Однако в ряде случаев после удаления массивного горба спинка носа становится широкой. Нос напоминает усеченную пирамиду. В таких случаях для сужения спинки носа необходимо сблизить оставшиеся части носовых костей.

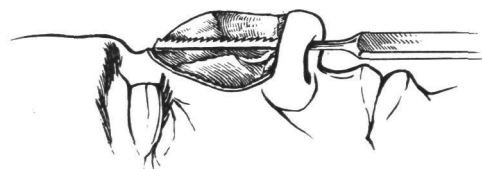


Рис. 37. Спиливание горба носа через разрез со стороны слизистой оболочки

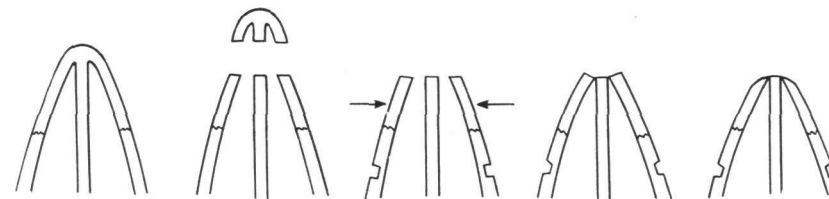


Рис. 38. Последовательность устранения костного горба.

По описанию И. Иозефа, Л. Дюфурмантеля (L. Dufourmentel, 1950), С. Фомона и ряда других авторов, сближение носовых костей достигается с помощью сквозных пропилов между носовыми костями и лобными отростками верхнечелюстных костей с последующим надламыванием их в области носо-лобного соединения.

Мы не рекомендуем производить сквозные пропилы остатков носовых костей, так как не исключена возможность, что с костной тканью будет перерезана надкостница и слизистая оболочка, покрывающая кости изнутри. Носовые кости в этих случаях при попытке сблизить их могут сместиться в полость носа. Поэтому при производстве пропилов необходимо оставлять тонкую пластинку внутреннего кортикального слоя, которая легко надламывается. Кость при этом, получая нужное положение, остается хорошо фиксированной на надкостнице и слизистой оболочке.

После спиливания костного горба остаются узкие пластинки носовых костей, занимающие только передний край костного отдела носа. Сближение этих узких пластинок играет незначительную роль в сужении костного отдела носа.

Для сужения костного отдела носа мы рекомендуем производить пропилы не на границе между носовыми костями и лобными отростками верхних челюстных костей, как советуют указанные авторы, а ближе к основанию костного отдела носа, точнее, в передних отделах или даже на середине лобных отростков (рис. 38). Такие пропилы с дальнейшим сближением костей позволяют производить сужение большей части костного отдела носа, нередко вплоть до его основания, так как включают большие участки костной ткани.

Надламывание костей производят надавливанием введенного в пропилы долота или распатора. Когда для надламывания требуется большое усилие, то лучше всего захватить носовые кости узким костодержателем или иглодержателем и произвести надломы.

Сближенные носовые кости по линии спила костного горба имеют острые грани. Эти грани, видимые под тонкой кожей костного отдела носа, сглаживают с помощью рашпиля.

Однако не всегда удается завершить операцию по устранению костного горба носа без применения долота. Как известно, носовые кости, помимо соединения с лобными отростками верхних челюстных костей,

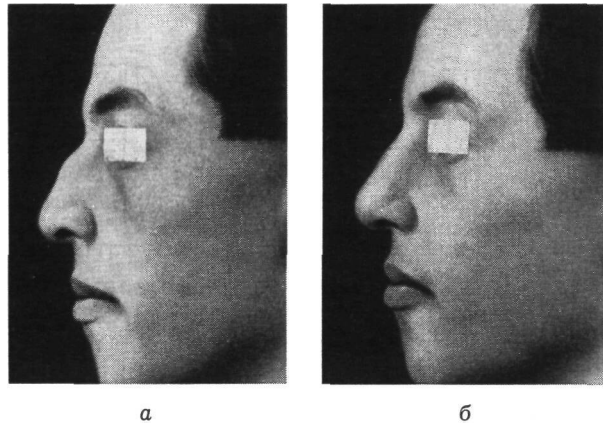


Рис. 39. Больной до (а) и после (б) удаления костного горба.

еще имеют соединение с носовой частью лобной кости и лобной остью. Поэтому в ряде случаев продольного пропила для сближения носовых костей бывает недостаточно. Это относится к носам с недостаточно выраженной переносицей, а также к тем случаям, когда продольные пропилы произведены у самого основания костного отдела носа. При этом остаются узкие участки костной ткани, связывающие лобные отростки верхних челюстных костей и частично носовые кости с лобной костью. Поэтому части носовых костей и лобные отростки необходимо дополнительно отделять от связывающей их лобной кости с помощью узкого долота.

Долото вводят через разрезы. Его рабочую часть ставят в место соединения лобной и носовых костей и 1—2 ударами молотка отделяют кости друг от друга. Затем производят сближение костей.

Итак, мы рекомендуем производить устранение самого горба методом спиливания, а при отделении носовых и лобных отростков верхней челюсти от лобной применять узкое долото (рис. 39, а, б).

Такое поперечное рассечение небольших костных участков с помощью узкого тонкого долота не сопряжено с травмой для большого и опасностью повреждения или перелома кости в нежелательном месте.

Костные опилки из-под кожи носа удаляют с помощью ложечек, которые вводят в разрезы с обеих сторон. Накладывают кетгутовые швы на края ран слизистой оболочки. Производят тампонаду носа и завершают операцию наложением повязки. При устранении изолированного горба без последующей остеотомии и сближения носовых костей достаточно наложить повязку, состоящую из четырех слоев марли. Снятие такой повязки производят через 6—7 суток. Операция, оканчивающаяся остеотомией и сближением костей, должна завершаться более

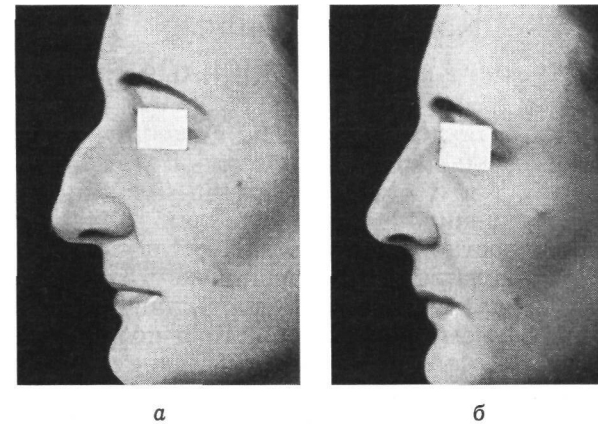


Рис. 40. Больная до (а) и после (б) удаления костно-хрящевого горба.

жесткой повязкой. Здесь применяют не менее 8 слоев марли. Снимают повязку в таких случаях не ранее чем через 9—10 суток.

Устранение горба, распространяющегося на костный и хрящевой отделы носа, не может быть полностью осуществлено с помощью эндоназального разреза.

Эндоназальный разрез производят выше верхнего края большого крыльчатого хряща. Это соответствует средней части хрящевого отдела носа. Хрящевая же часть комбинированного горба располагается в большинстве случаев значительно ниже. Вводить режущий инструмент в рану и поворачивать его для устранения нижней части горба почти на 180° технически невозможно, поэтому мы применяем широкий разрез на кончике носа. Отслоенную кожу приподнимаем тупым крючком кверху, что позволяет хорошо видеть операционное поле.

В первую очередь спиливают костную часть горба, состоящую из нижних участков носовых костей и переднего отдела костной части носовой перегородки. Хрящевую часть горба, состоящую из переднего отдела четырехугольного хряща и прикрепленных к нему с двух сторон треугольных хрящей, срезают ножом. Широкий разрез на кончике носа и широкая отслойка кожи позволяют производить при показаниях под контролем глаза пропила для сближения носовых костей и отделение последних вместе с частью лобных отростков от лобной кости. Затем после сближения носовых костей производят устранение острых граней и сглаживание неровностей.

Благодаря тонкости и большой эластичности кожи спинки носа ее избытки, получающиеся после устранения костно-хрящевого горба, расположенные в поперечном направлении, легко сокращаются под коллоидной повязкой (рис. 40).

Комбинированные деформации носа (длинный и горбатый нос)

Эта комбинированная деформация по существу объединяет две разобранные выше по отдельности деформации. Вовлечены в деформацию избытки как костной, так и хрящевой ткани и располагаются они в переднезаднем и в верхненижнем направлениях. При удлинении всего носа с костным или костно-хрящевым горбом носовые кости удлинены (удлинение носа), их нижние части расширены в переднезаднем направлении (горб носа). Четырехугольный хрящ удлиннен (удлинение носа) и расширен в переднезаднем направлении (горб носа).

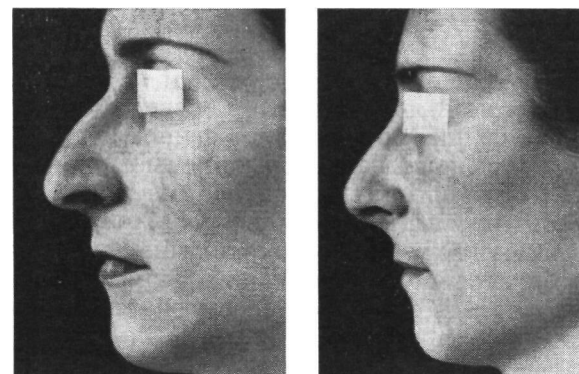
Принципиально увеличение костной и хрящевой ткани не отличается при удлинении носа за счет нависания его кончика и наличия костного горба от изложенной выше, а также других вариаций. Важно то, что описываемая комбинация двух деформаций (кончик носа, нависающий над верхней губой, и наличие горба) придает носу довольно непривлекательный вид, особенно при наличии ее у молодых субъектов, и ни в какой мере не удовлетворяет их эстетических вкусов.

Последовательность операции при такой деформации такова: 1) разрез на кончике носа с широкой отслойкой кожи; 2) устранение горба описанным выше способом; 3) укорочение носа по описанной выше методике. Если же имеется изолированный костный горб с одновременным только нависанием его кончика, а не удлинением всего носа, то устранение такой деформации может быть произведено без нарушения целостности кожных покровов носа.

Эти по существу две отдельные операции производят следующим образом. После проведения эндоназальных разрезов отслаивают кожу спинки и боковых поверхностей носа. Спиливают костный горб. При показаниях производят пропилю и остеотомию и сближают кости. Раны слизистой оболочки зашивают. Затем приступают ко второму этапу операции — устранению нависания кончика носа. Для этого производят разрезы со стороны слизистой оболочки носовой перегородки (см. описание устранения нависания кончика носа, второй способ).

Следовательно, при нависании кончика носа, не связанного с удлинением концевого отдела четырехугольного хряща, с одновременным наличием изолированного горба производят со стороны слизистой оболочки две пары разрезов: 1) между крыльчатыми и треугольными хрящами для удаления горба; 2) веретенообразные разрезы с иссечением слизистой оболочки для подтягивания свисающего кончика носа кверху. При наличии костно-хрящевых горба и нависания кончика носа, а также при изолированном горбе, но с одновременным удлинением всего носа необходимо производить наружный разрез.

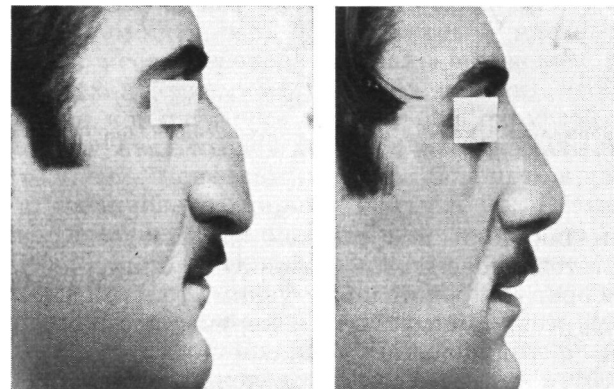
Нередко у больных одновременно с разобранный выше комбинированной деформацией, а также с отдельным костным, костно-хрящевым горбом или удлинненным носом имеется деформация кончика носа.



а

б

Рис. 41. Больная до (а) и после (б) операции укорочения носа и удаления костно-хрящевого горба.



а

б

Рис. 42. Больной до (а) и после (б) операции укорочения носа, устранения провисавшего кончика и удаления костно-хрящевого горба.

Необходимо помнить, что любая операция на носу должна завершаться коррекцией его кончика. Поэтому независимо от методики, применяемой при производстве той или иной операции, если последняя завершается коррекцией кончика носа, требующей наружного разреза, применяют наружный разрез на кончике носа. Если, например, при удалении изолированного костного горба применяют эндоназальный разрез, то при сочетании изолированного горба с расширенным кончиком носа показан наружный разрез. В первую очередь устраняют горб, затем производят коррекцию кончика носа (рис. 41 и 42).

Деформации концевого отдела носа

Концевой отдел носа, включающий кончик, крылья и кожную часть носовой перегородки, представляет единое целое. Поэтому деформации концевого отдела носа нами объединены в одну группу.

Под этими деформациями следует понимать все отклонения концевого отдела носа от нормы, выражающиеся в утолщении кончика, его расширении, связанном с крыльными хрящами, провисании и деформации носовой перегородки. Под правильной формой кончика носа понимают его гармоничность с остальной частью носа. Длинный или корот-

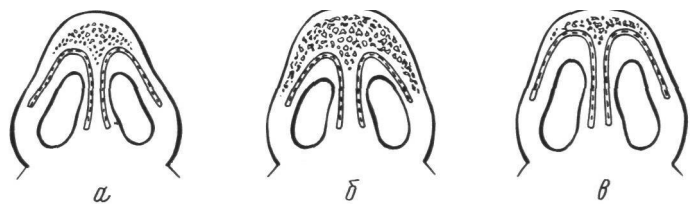


Рис. 43.

а — нормальный кончик носа; б — утолщенный кончик носа за счет избытка жировой клетчатки; в — широкий кончик носа.

кий, узкий или широкий нос должен завершаться соответствующим кончиком. Неестественно выглядит узкий нос с широким, толстым кончиком или, наоборот, широкий нос с узким, тонким кончиком.

Задачей хирургов, занимающихся корригирующими операциями на носу, является формирование кончика носа, соответствующего его остальной части и имеющего определенной величины правильный округлый кончик носа (рис. 43, а).

Если выполнить эти условия, задача в основном будет решена.

а) Утолщенный кончик носа. Внешне утолщенный кончик носа напоминает вид оливы. При пальпации под толстой кожей не прощупываются хрящевые элементы кончика носа. Носовые отверстия в этих случаях не имеют своей обычной овальной формы; они более округлы.

Утолщение кончика носа связано с наличием избытка мягких тканей между медиальными ножками больших крыльных хрящей и в области перехода медиальных ножек в латеральные. К таким мягким тканям мы относим подкожножировую клетчатку и соединительную ткань. Форма и положение больших крыльных хрящей при этом обычно не изменены или изменены в незначительной степени.

Утолщение кончика носа варьирует от незначительного до резко выраженного.

На рис. 43, б виден утолщенный кончик носа за счет избытка жировой клетчатки. Последняя располагается основной массой между кожей и дугами больших крыльных хрящей, постепенно истончаясь к основанию крыльев носа. Жировая клетчатка как бы отдавливает крыльные хрящи, округляя носовые отверстия.

Устранение лишней жировой клетчатки и соединительной ткани обычно производят после широкого разреза на кончике носа над носовыми отверстиями. Мобилизация кожи при такой деформации должна производиться с помощью тупоконечных ножниц. Инфильтрация новокаином рыхлой ткани, каковой является жировая клетчатка, способствует более легкому отделению кожи. Отпрепарованную кожу отводят вверх с помощью крючка, векоподъемника или шелковой нити («держалки»).

Следующим этапом является иссечение избытков жировой клетчатки и соединительной ткани. Их обычно захватывают глазным хирургическим пинцетом и отделяют от хрящей с помощью ножниц. Жировая клетчатка при этом легко отделяется, обнажая крыльные хрящи. Для иссечения соединительной ткани чаще прибегают к помощи скальпеля. Необходимо помнить, что часть жировой клетчатки или соединительной ткани в месте перехода медиальных ножек в латеральные, точнее, между расхождением медиальных ножек, необходимо оставлять для придания кончику носа правильной округлой формы.

В единичных случаях после удаления избытка мягких тканей обнаруживают расхождение медиальных ножек больших крыльных хрящей, которые могут увеличивать ширину кончика носа. Разошедшиеся медиальные ножки крыльных хрящей сводят с помощью 2—3 матражных швов из кетгута (№ 4, № 5). Накладывать швы нужно таким образом, чтобы узелки кетгута оказались погруженными между медиальных ножек. Затем следует обычное зашивание кожной раны волосом, тампонада носа и наложение коллоидной моделирующей повязки.

б) Широкий кончик носа. Под широким кончиком носа следует понимать увеличение его размеров во фронтальном направлении. Толщина крыльев и кончика при этой деформации остается нормальной, даже в ряде случаев несколько уменьшена. Такой кончик носа менее округлен и имеет угловатый вид. В ряде случаев имеется уплощение спинки носа.

Если смотреть на нос с широким кончиком со стороны носовых ходов, то носовые отверстия при этой деформации обычно удлинены, узки. Кожа кончика носа тонка, под ней прощупываются медиальные и латеральные ножки больших крыльных хрящей.

Расширение кончика носа обусловлено только формой и положением больших крыльных хрящей (рис. 43, в). При данной деформации в одних случаях увеличен угол, образованный между их медиальными и латеральными ножками. Отходя от медиальных ножек под большим углом, латеральные ножки крыльных хрящей как бы раздвигают кончик в боковые стороны.

В других случаях расширение зависит от ширины дуг, образованных переходом медиальных ножек в латеральные. Две широкие дуги, расходясь в противоположные стороны под относительно тонкой кожей без достаточной жировой прослойки, будут создавать расширение кончика носа с некоторым его уплощением.

Так как форма кончика носа определяется формой и расположением больших крыльных хрящей, естественно, что коррекция кончика носа заключается в коррекции крыльных хрящей.

Большинством зарубежных авторов эта операция производится с помощью эндоназального разреза. Так, Уолф делает разрез со стороны слизистой оболочки носовой перегородки, Конверс (J. Converse, 1950) производит коррекцию кончика носа через разрезы со стороны слизистой оболочки между крыльными и треугольными хрящами. Дюфурмантель для этой цели пользуется разрезами как со стороны носовой перегородки, так и по краю крыльев носа. Кликпера (L. Klicpera, 1953) производит полукруглые разрезы на границе кожи и слизистой оболочки носовой перегородки, переходящие на края крыльев носа. Ленц и Голдмен при коррекции кончика носа производят разрез со стороны слизистой оболочки у края крыла носа и доводят его до кожной части носовой перегородки в верхнем отделе.

Все указанные авторы считают, что внутренние разрезы способствуют лучшему косметическому эффекту, так как не оставляют видимых послеоперационных рубцов.

Между тем наш опыт показал, что внутренние разрезы, применяемые при коррекции кончика носа, значительно усложняют эту довольно простую в техническом отношении операцию. Разрезы, проводимые по краям носовых ходов, из-за своих ограниченных размеров не дают возможности широко раздвинуть ткани.

Во время операции края такой раны множество раз травмируются вводимым и выводимым инструментом и многократным выведением края хряща для его коррекции.

Операция, производимая с помощью эндоназальных разрезов, не может обеспечить в ряде случаев округлой формы кончика носа. Округлость нарушается образованием различных бугорков и вмятин, так как операция проходит вслепую. Бугорки, как объясняет Ленц, становятся видимыми через несколько дней после операции, когда проходит послеоперационный отек. Они являются остатками медиальных или латеральных ножек больших крыльных хрящей.

Наконец, эндоназальные разрезы требуют выведения наружу участков хряща, подлежащих коррекции или иссечению. Для выведения через разрезы участков хряща необходимо почти полное их отделение как со стороны кожи, так и со стороны слизистой оболочки. Все это значительно усложняет операцию, а также может привести в дальнейшем к смещению хряща под кожей кончика носа. Наоборот, рассечение кожи острым инструментом и бережное отношение к краям раны дают возможность получить хороший, малозаметный послеоперацион-

ный рубец, а операция, проводимая под контролем глаза, всегда дает хороший результат.

Коррекция расширенного кончика носа сводится к иссечению избытков больших крыльных хрящей или к сшиванию разошедшихся медиальных ножек.

Иссечение избытков крыльных хрящей в местах перехода медиальных ножек в латеральные производят в случаях, если эти участки образуют широкие дуги. Иссечение части этих хрящевых дуг показано на рис. 44, а. Кожу укладывают на место, края раны сводят волосом (рис. 44, б), носовые ходы тампонируют и с помощью коллодийной повязки придают определенную форму кончику носа.

После иссечения отдельных участков крыльных хрящей сшивание их остатков производить не рекомен-

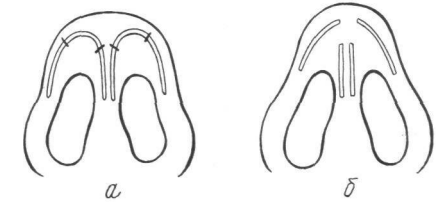


Рис. 44. Коррекция широкого кончика носа.

а — границы иссечения крыльных хрящей; б — кончик носа после иссечения части хрящей.

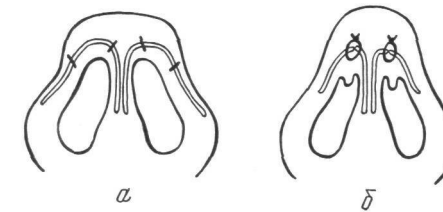


Рис. 45. Коррекция широкого кончика носа.

а — граница иссекаемого участка хряща; б — складки слизистой оболочки, выступающие в полость носа после сшивания остатков хрящей.

дуем по следующим соображениям: 1) при сшивании остатков хрящей образуются избытки слизистой оболочки, которые в виде складок выступают в носовые ходы (рис. 45), кроме того, при этом нередко деформируется кончик и уменьшаются носовые ходы; 2) узелки кетгута в области кончика носа очень медленно рассасываются и в отдельных случаях обрастают соединительной тканью, выступая под кожей в виде бугорков.

В ряде случаев расширение кончика носа зависит от расхожде-

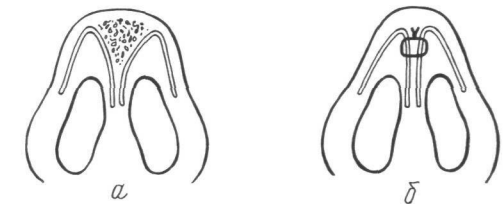


Рис. 46. Коррекция широкого кончика носа.

а — расхождение медиальных ножек крыльных хрящей; б — жировая клетчатка иссечена, ножки сведены матрацным швом.

ния медиальных ножек крыльных хрящей. При этом ширина дуг и угол между ножками не увеличены (рис. 46, а). Для устранения этой деформации необходимо иссечь клетчатку, расположенную между разошедшимися "медиальными ножками". Последние сшивают, как было сказано выше, одним или двумя матрацными швами кетгута. В этих случаях узелки кетгута следует рас-

полагать в углублении между хрящами, чтобы они не выступали под кожей (рис. 46, б). Следует помнить, что при этой операции также необходимо оставлять небольшое количество жировой клетчатки или соединительной ткани в области медиальных ножек для придания кончику носа округлой формы.

Не всегда удается сделать кончик носа менее широким путем иссечения расширенной части крыльных хрящей. Это бывает при наличии сильно развитых, массивных крыльных хрящей, а также в случаях их широкого расположения у оснований крыльев носа. В таких случаях оставшиеся участки хрящей (после частичного их иссечения) благодаря упругости мешают придать кончику носа желаемую форму. Нами отмечены такие случаи, когда после снятия коллодийной повязки (через 7 суток) ширина кончика носа принимала первоначальные размеры.

Чтобы избежать возвращения ширины кончика носа к первоначальной величине, мы рекомендуем в таких случаях производить полное иссечение крыльных хрящей, оставляя лишь их медиальные ножки с небольшими участками перехода в латеральные.

Медиальные ножки являются опорой кончика носа, поэтому их полное иссечение может повлечь за собой уплощение и свисание кончика носа.

Наружный разрез на кончике носа позволяет достаточно отпрепаровать кожу и полностью иссечь латеральные ножки крыльных хрящей. Такое иссечение крыльных хрящей у взрослых, как правило, не вызывает западения крыльев носа.

Носовые ходы после операции плотно тампонируют марлей, равномерно распределяя ее в области крыльев носа. Затем накладывают повязку. При этой довольно тонкой и ответственной операции еще раз подтвердились все положительные свойства модифицированной нами коллодийной повязки. С помощью такой повязки можно легко придать любую желаемую форму кончику носа, лишенному хрящевой опоры (рис. 47, а, б).

Смену носовых тампонов производят через 2 суток. Окончательное извлечение их при описываемой операции производят не ранее чем через шесть суток. Моделирующую повязку снимают на 8-е или 9-е сутки. Удлинение сроков тампонады носа и снятия коллодийной моделирующей повязки необходимо для образования рубцовой ткани по заданной форме между кожей и слизистой оболочкой носа вместо иссеченных латеральных ножек крыльных хрящей, которая позволяет сохранить созданную форму кончику носа. Проверка отдаленных результатов в течение нескольких лет у оперированных нами больных с полным иссечением латеральных ножек подтвердила целесообразность такой методики.

Деформаций крыльев носа нами отмечено не было. Необходимо знать, что иссечение латеральных ножек можно производить только у взрослых, когда части их лица полностью сформировались. В детском возрасте подобная операция противопоказана, так как по мере роста и

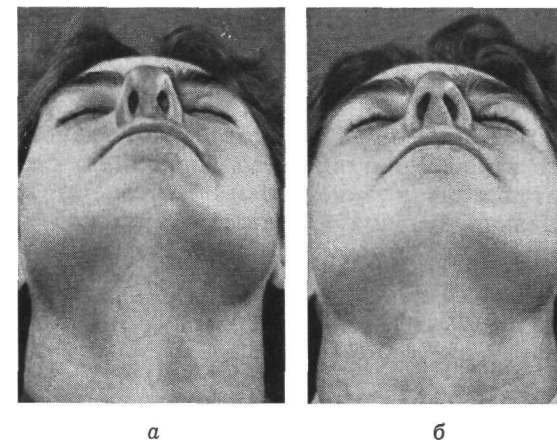


Рис. 47. Больная до (а) и после (б) операции по поводу утолщения кончика носа.

формирования костно-хрящевого отдела носа кончик будет отставать в развитии и в дальнейшем может деформироваться.

в) Провисание носовой перегородки. Провисание носовой перегородки почти во всех случаях происходит за счет ее кожной части. Провисающая перегородка удлиняет нос, придавая его концевому отделу неприятный с эстетической точки зрения вид. Носовые ходы открыты, иногда даже зияют, через них видна часть слизистой оболочки носа. Открытая часть слизистой оболочки под действием низкой температуры рефлекторно усиливает отделяемое.

При рассматриваемой деформации концевой отдел четырехугольного хряща в подавляющем большинстве случаев не удлинен. Провисание кожной части носовой перегородки происходит за счет утолщения самой кожи, так и наличия жировой клетчатки, расположенной между нижним краем четырехугольного хряща и кожей.

Устранение провисания носовой перегородки является в техническом отношении сравнительно простой операцией и производится следующим образом. С двух сторон на слизистой оболочке носовой перегородки, отступая от кожной ее части на 3—4 мм, делают полулунные разрезы, обращенные выпуклостью кнаружи, от основания носового хода до его свода. Из этих разрезов с помощью скальпеля или небольших тупоконечных ножниц расслаивают кожную часть носовой перегородки. Затем от концов первых разрезов на слизистой оболочке проводят вторые полулунные разрезы, которые выпуклостью обращены в глубину носового хода.

Окаймленные с каждой стороны веретенообразные участки слизистой оболочки иссекают. Края ран сближают с помощью швов из кет-

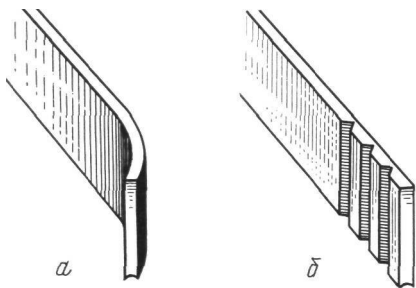


Рис. 50. Схема искривленного участка хряща.

а — искривленный участок хряща; б — искривление устранено при помощи насечек с вогнутой стороны хряща.

После этого отдельные участки хряща удерживают с помощью тампонов.

Мы наблюдали у отдельных больных отдаленные результаты после подобных операций. Отмечались поперечные выступы и неровности хрящевой части носовой перегородки. Покрывающая перегородку слизистая оболочка во многих местах была рубцово изменена. Это произошло в результате нарушения непрерывности хряща во время операции и неправильного сращения его отдельных частей.

Для устранения изгиба достаточно сделать на хряще глубокие насечки, частично сохраняя его непрерывность,

так как известно, что хрящевая ткань весьма слабо регенерирует. Направление насечек перпендикулярно линии спинки носа. Производить насечки следует только с вогнутой стороны хряща во всю его ширину (рис. 50) и перерезать его толщу более чем на половину. Мы рекомендуем делать частые насечки на расстоянии не более 1—1,5 мм одну от другой. Этим достигается более ровная линия перегородки и уменьшается упругость хряща. Края раны слизистой оболочки сшивают тонким кетгутом. Плотнo тампонируют носовые ходы. Тампоны меняют через 2 суток. Общие сроки тампонады обычно не превышают 8 суток. К этому времени исчезает послеоперационный отек.

Устранение желобообразной с)эормы искривления четырехугольного хряща

Методика устранения этой деформации не отличается от методики, применяемой при устранении бокового смещения четырехугольного хряща.

При устранении желобообразной формы искривления разрез слизистой оболочки производят также с вогнутой стороны хряща. Слизистую широко отслаивают. Искривленный участок хряща отсекают подслизисто от соединения с носовым гребнем верхней челюсти, а также от крыльных и треугольных хрящей. Затем на вогнутой стороне хряща производят насечки в пределах всего деформированного участка, параллельно линии спинки носа. Края раны слизистой оболочки сшивают кетгутом и производят тампонаду носа. Тампонируя носовые ходы, придают носовой перегородке положение гиперкоррекции, т. е. бывшую выпуклую сторону делают несколько вогнутой.

Мобилизованная и насеченная носовая перегородка легко принимает заданное положение. Для усиления фиксации концевого отдела носа в ряде случаев, помимо тампонов, мы накладываем коллодийную повязку.

Разбор в настоящей работе всего многообразия деформаций наружного носа не представляется возможным. Нами описаны основные, наиболее часто встречающиеся врожденные деформации наружного носа и предложены методы их устранения. Зная в принципе методы устранения той или иной деформации носа, каждый хирург в частном случае может применить свою модификацию метода.

Еще в 1949 г. Н. А. Богораз писал «... При ринопластике, особенно частичной, каждый случай должен быть индивидуализирован. Застывших законов в этой области хирургии быть не может и не должно. Эстетическое чувство и знание свойств живой ткани нередко вынуждают хирурга отступать от общепринятых правил и вносить в методику некоторые изменения».

В заключение кратко скажем о послеоперационном течении у больных с различными врожденными деформациями носа.

Сразу после операции общее состояние больных обычно вполне удовлетворительное. Через несколько часов в некоторых случаях начинаются тупые боли в оперированной области. После приема анальгина с пирамидоном боли исчезают.

Больные с затампонированными носовыми ходами, как правило, теряют аппетит и ощущают сухость во рту. После извлечения тампонов сухость во рту исчезает и самочувствие больных улучшается.

Наружные швы из конского волоса обычно снимают через 5 суток.

Врожденные расщелины носа

Расщелины носа, особенно резко выраженная их форма, относятся к редким порокам развития. Так, за период с 1954 по 1961 г. в Центральном институте травматологии и ортопедии находилось на лечении 20 человек, а в Институте врачебной косметики за 1960—1962 гг. — 15 больных с выраженными расщелинами носа.

Эмбриогенез срединных расщелин носа

Лицо плода развивается между 5-й и 8-й неделями беременности. Естественно поэтому, что для возникновения грубых уродств носа необходимо, чтобы воздействие «вредного начала» (нарушающего правильный ритм развития) произошло в период первых недель эмбрионального развития (в период гастрюляции). Нос развивается из носо-лобного

отростка, однако его конфигурация в значительной мере зависит и от обонятельных ямок. Выступающий вначале сверху носо-лобный отросток (который образуется выступом переднего мозга) постепенно разделяется двумя овальными вдавлениями (обонятельными ямками). Те части носо-лобного отростка, которые находятся по бокам обонятельных ямок, называются латеральными носовыми отростками.

Часть носо-лобного отростка, находящаяся между двумя обонятельными ямками, называется медиальным носовым отростком.

Зачаток носовой перегородки образуется таким образом, что от медиальных носовых отростков вырастают две пластинки, которые вначале широко разделены. Затем они сливаются между собой и превращаются вместе с другими частями черепа в хрящ, а потом частично окостеневают (В. И. Воячек и др.). Если две носовые пластинки не сливаются, наступает срединная расщелина носа.

Таким образом, различные степени срединной расщелины носа являются результатом прекращения развития носо-лобного отростка. Предполагают, что этиологическим моментом, способным вызвать такого рода уродства, могут явиться внутриутробная травма плода, внутриутробные инфекции плода (корь, краснуха), различные эндокринные нарушения.

Существуют различные степени расщелины носа, начиная с небольшого углубления в виде борозды на кончике и небольшой уплощенности спинки носа, вплоть до полного раздвоения всего носа. Такие раздвоенные носы следует отличать от двойных носов, для которых характерным является наличие 4 ноздрей, 4 (хотя бы рудиментарных) полостей носа и даже 2 перегородки носа.




Рис. 51. Срединная расщелина носа в хрящевом и костном отделах.

Расщелины могут локализоваться в хрящевом отделе носа или распространяться на костный и хрящевой его отделы.

Различают три степени раздвоенности (расщелины) носа.

* степень характеризуется небольшой бороздой на его кончике, образовавшейся за счет расхождения крыльчатых хрящей в области их арок (рис. 51). При этой степени раздвоенности носа части его костно-хрящевого скелета обычно не изменены.

Описанная форма раздвоенности носа встречается сравнительно часто.

II степень сопровождается значительным уплощением и расширением спинки носа в костном и хрящевом отделах (рис. 52).

III степень характеризуется почти полным разделением носа глубокой бороздой на две половины («нос дога») (рис. 53).

При II и III степени раздвоенности носа имеются значительные изменения его костного скелета. Носовые кости и лобные отростки верхней челюсти обычно уплощены и недостаточно выражены (особенно лобные отростки). Часто наблюдается их асимметричное положение. У корня носа наблюдается широкое стояние носовых костей. Между носовыми костями определяется углубление (борозда) в связи с отсутствием соединения обеих носовых костей костным швом по средней линии.

Изменения хрящевого отдела носа при II и III степени его раздвоенности выражаются в том, что крыльчатые хрящи часто бывают недоразвиты, о чем свидетельствуют не только их недостаточные размеры, но и значительное истончение самого хряща. Борозда между арками крыльчатых хрящей бывает заполнена жировой тканью.

При II и III степени раздвоенности носа срединная борозда проходит также через кожный отдел перегородки носа, так как разошедшимися оказываются в этих случаях не только арки крыльчатых хрящей, но и их медиальные ножки. Последнее обстоятельство приводит к значительному расширению кожного отдела перегородки, в 2—2½ раза шире обычного (рис. 54). В этих случаях медиальные ножки крыльчатых хрящей у их основания оказываются вывихнутыми в полость носа, закрывая вход в нос и затрудняя носовое дыхание.

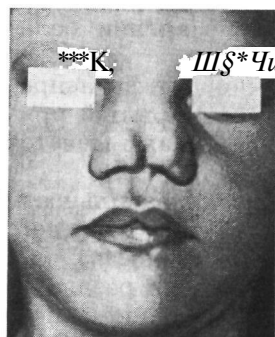


Рис. 53. Резкая степень расщелины носа — «нос дога».

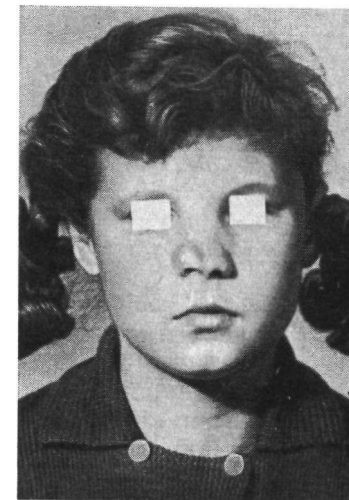

Рис. 52. Срединная расщелина носа в хрящевом и костном отделах.

При выраженных формах расщелин носа медиальные ножки почти полностью заворачиваются в полость носа навстречу латеральным ножкам крыльчатых хрящей.

Треугольные хрящи, соединенные верхним отделом у края грушевидного отверстия с разошедшимися костями носа, также оказываются разъединенными и между ними определяется борозда. Передний отдел четырехугольного хряща (у спинки носа), с которым соединяются треугольные хрящи по средней линии, обычно не выражен.

Наконец, при полном раздвоении (III степень) наружный нос полностью разделен глубокой бороздой. В этих случаях каждая половина включает весь крыльчатый и треугольный хрящи,

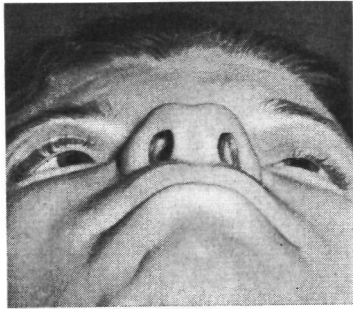


Рис. 54. Расширенная кожная перегородка носа.

а каждая половина кожного отдела перегородки включает одну медиальную ножку.

На рентгенограмме придаточные пазухи носа обычно не изменены. В случаях срединных расщелин носа II и III степени расстояние между глазницами значительно увеличено и заполнено пневматической костной тканью (гипертрофия решеток). Грушевидное отверстие увеличено в поперечном диаметре и имеет раздвоенную вершину.

Помимо этих типичных особенностей разбираемого уродства, срединные расщелины носа часто сопровождаются другими порочными изменениями. Так, часто отмечается наличие костной борозды, идущей с каждой стороны от надбровных дуг к верхней части лобной кости, выраженные лобные бугры, башенный череп и пр.

В редких случаях имеются дефекты костей носа, обычно связанные с наличием мозговых грыж.

У значительной группы больных с выраженной степенью раздвоенности носа отмечалось увеличение расстояния между глазными щелями.

Так, в то время как в норме расстояние между внутренними углами глаз равно в среднем 2,8 см (у женщин) и 3,5 см (у мужчин), у больных с раздвоенным носом оно равняется в среднем 4 см у женщин и 4,5 см у мужчин. Помимо этого, глазные щели иногда располагаются асимметрично. Увеличено расстояние и между зрачками до 90 мм. В связи с отсутствием конвергенции (вследствие большого расстояния между зрачками) у некоторых больных отмечается расходящееся косоглазие.

Причина гипертелоризма, сопровождающего все случаи выраженных срединных расщелин носа, связана с патологическим развитием основной кости (усиленное развитие в поперечном направлении больших и особенно малых ее крыльев).

Раздвоенность носа II и III степени часто сопровождается неправильной формой и положением зубов. Нередко имеется открытый прикус, увеличено расстояние между резцами. В редких случаях имеется начальная форма расщелины верхней губы.

Поскольку невозможно устранить все имеющиеся неправильности развития, становится очевидным, насколько трудно добиться хорошего косметического эффекта при II и III степени раздвоенности носа.

Оперативное вмешательство с целью устранения раздвоенности носа состоит в следующем. При I степени раздвоенности носа задача хирурга состоит в устранении борозды, располагающейся только на кончике носа. После обычного разреза кожи на кончике носа в виде «птички» кожу кончика носа отслаивают и крыльчатые хрящи в области их арки сшивают по средней линии тонким кетгутом. В некоторых

случаях с целью сужения кончика носа бывает целесообразно резецировать жировую клетчатку, заполняющую борозду между крыльчатыми хрящами.

При II степени раздвоенности носа необходимо устранить расширение носа в костном отделе, раздвоенность и уплощенность кончика носа, уплощенность спинки носа и раздвоенность и расширение кожного отдела носовой перегородки.

Оперативное вмешательство осуществляется следующим образом:

1. Сужение костного отдела. После разреза кожи на кончике носа в виде «птички» и отслаивания кожи кончика и спинки производят двустороннюю остеотомию костных боковых стенок носа по трем линиям: а) между основанием лобного отростка верхней челюсти и точкой, расположенной спереди от внутреннего угла глаза; б) по линии перехода боковой стенки в уплощенную спинку носа (от грушевидного отверстия до корня носа); в) у корня носа, соединяя первые две линии остеотомии. Мобилизованные таким образом костные фрагменты боковых стенок носа перемещают к середине.

2. Устранение раздвоенности и уплощенности кончика носа. В связи с тем что уплощенность кончика носа вызвана в этих случаях недоразвитием крыльчатых хрящей и переднего отдела четырехугольного хряща, обычного сшивания крыльчатых хрящей по средней линии бывает недостаточно. С целью коррекции этого недостатка необходимо произвести пластику перегородки носа гомохрящом. После максимальной мобилизации крыльчатых хрящей от подлежащей слизистой оболочки между их медиальными ножками образуют узкий тоннель до передней носовой ости верхней челюсти, в который помещают столбик гомохряща, после чего крыльчатые хрящи сшиваются над хрящевым трансплантатом.

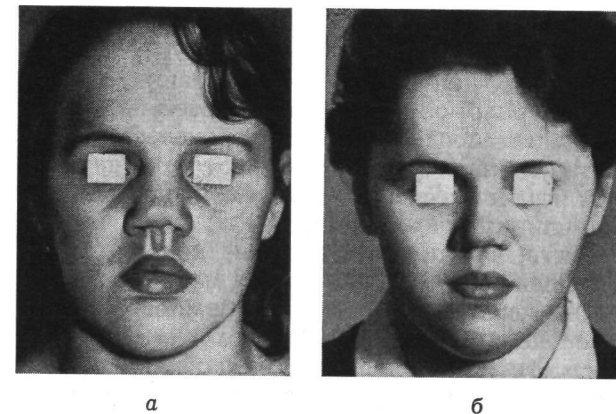


Рис. 55. Расширенная перегородка носа. Больная до (а) и после (б) операции.

(Более подробно техника этой операции изложена в разделе устранения искривлений носа).

3. Устранение уплощенности спинки носа производится с помощью гомохряща, помещаемого в область уплощения носа.

4. Сужение кожного отдела перегородки носа производят путем иссечения эллипсоидного участка кожи по борозде перегородки (рис. 55).

В тех случаях, когда расширение кожного отдела перегородки носа сопровождается подвывихом медиальных ножек крыльчатых хрящей во вход в полость носа, производят иссечение этих отделов медиальных ножек вместе с участками находящейся над ними кожи.

После операции накладывают на 9—11 дней коллодийную повязку. Тампоны со стрептоцидом вводят в нос на 2—3 дня.

Оперативное вмешательство при III степени раздвоенности носа включает все моменты, разобранные выше.

Случаи, когда разбираемый порок сопровождается дефектами костей носа, черепа и мозговыми грыжами, случаи комбинации более обширных уродств, как, например, расщелина носа с расщелиной верхней и нижней челюсти, двойные носы, а также случаи грубого порочного развития полости носа выходят за рамки косметических вмешательств и относятся к компетенции нейрохирургов, хирургов челюстно-лицевой области и оториноларингологов.

ПРИБРЕТЕННЫЕ ДЕФОРМАЦИИ НОСА

Искривления носа

Искривления носа наиболее часто являются следствием неправильно сросшихся переломов костей и хрящей, а также результатом их порочного развития после травмы, перенесенной в детстве.

Наиболее часто искривления возникают при переломах в результате смещения отломков костей и хрящей в одну сторону при ударе, направленном на спинку носа сбоку.

Следует отметить, что процесс костной консолидации при переломах костей носа происходит значительно медленнее, чем при переломах других костей скелета, и наступает много позже клинической неподвижности костных отломков. Об этом, в частности, свидетельствует хорошо заметная линия перелома, обнаруженная на рентгенограммах даже через 11 месяцев после травмы у больного с полной неподвижностью костных отломков (рис. 56).

Таким образом, основанием для того, чтобы отнести имеющуюся деформацию носа к «свежим» и устранять ее ручным вправлением или

к «стойким» и пользоваться хирургическими методами, описанными ниже, должно являться не наличие линии перелома на рентгенограмме, а подвижность или неподвижность костных отломков, определяемая клинически путем пальпации. Помимо этого, при искривлениях носа на рентгенограммах отмечается утолщение и уплотнение костных структур (которые клинически выявляются в виде избыточных костных мозолей), видна также изогнутая наружу или кнутри линия боковой костной стенки носа и раздвоение линии носовых костей (в профиль).

Костная перегородка при искривлениях носа, как правило, остается недеформированной. Незначительную деформацию костной перегородки удается обнаружить только у больных с грубыми деформациями в костном отделе носа. Этот факт подтверждает известные литературные данные, говорящие о чрезвычайно редком повреждении костной перегородки при переломах носа (М. Самойленко, 1913, и др.).

В значительной части случаев (45%) стойкие искривления носа сопровождаются функциональными нарушениями и прежде всего нарушениями носового дыхания, ведущими к явлениям анемии, кислородному голоданию, катару слизистых оболочек глотки, ушей. Эти функциональные изменения обычно бывают обусловлены деформациями четырехугольного хряща.

Искривление носа может локализоваться: 1) только в костном отделе; 2) только в хрящевом отделе; 3) в костном и хрящевом отделах одновременно («тотальное»).

Искривления костного отдела носа. Изолированные искривления костного отдела носа наблюдаются редко. Эти искривления обычно захватывают область носовых костей и чаще бывают двусторонними (рис. 57). Носовое дыхание при изолированных искривлениях в костном отделе почти всегда остается свободным, так как сохраняется достаточно широкий нижний отдел полости носа.

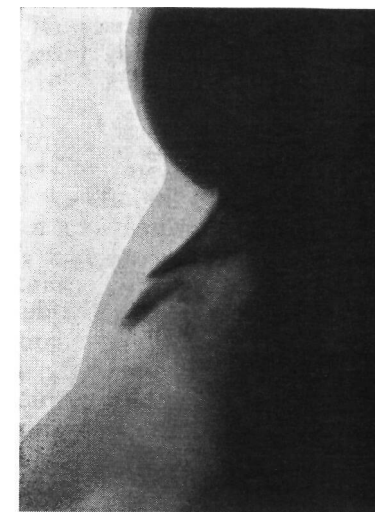

Рис. 56. Перелом костей носа через 11 месяцев. На рентгенограмме костная мозоль не видна.

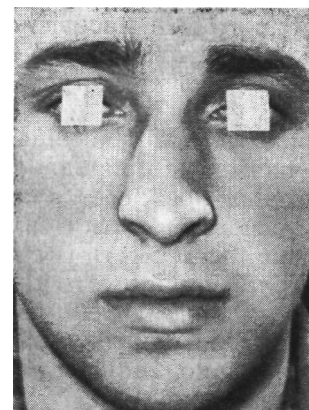


Рис. 57. Искривление носа в костном отделе.

В основе оперативной техники, которая применяется в настоящее время для устранения искривления костного отдела, лежит способ мобилизации костей носа, который применялся хирургами еще во второй половине XIX века. Так, Диффенбах еще в 1845 г. производил устранение искривления костного отдела носа через разрез кожи вдоль его спинки, отделял мягкие ткани от костного скелета, а кости наружного носа перебивал долотом.

Способ Диффенбаха в свое время считали одним из лучших при коррекции, искривленных носов. Однако с позиций настоящего времени он является грубым, оставляющим рубец на коже спинки носа.

Тренделенбург (Trendelenburg; цит. по Н. М. Михельсону) производил разрез кожи у основания крыльев, после чего кости наружного носа пробивались снизу вверх, начиная от края грушевидного отверстия по направлению к внутреннему углу глаза. В отличие от Диффенбаха Тренделенбург обязательно заканчивал полную мобилизацию костей наружного носа отделением носовых костей от лобной кости, для чего производил небольшой разрез кожи у корня носа.

Монкс (Monks) производил коррекцию искривления через наружные разрезы кожи вдоль спинки носа. Однако, в отличие от Диффенбаха и Тренделенбурга, он не применял полной мобилизации костей наружного носа, а ограничивался сбиванием костных выступов. Клод и Мартин (1912) заменили пропилом носовых костей просверливанием ряда отверстий, после чего производили надлом.

Л. Е. Комендантов осуществлял остеотомию костей носа по Тренделенбургу, однако наружный разрез он заменял разрезом слизистой оболочки по переходной складке верхней челюсти. Преимущество этого разреза, по мнению автора, заключается в лучшей обзорности лобных отростков, чем при эндоназальном методе.

Впервые эндоназальный подход при коррекции искривленных носов был предложен в 1887 г. РОЭ (Roe; цит. по Фомону), который производил разрез слизистой оболочки между треугольным и крыльным хрящом. После отслойки мягких тканей спинки носа костные выступы удалялись долотом.

Значительные заслуги в деле корригирующей ринопластики вообще и хирургического лечения искривленных носов в частности принадлежат И. Йозефу. Его методика устранения искривлений носа состояла в том, что он производил эндоназальный разрез у основания крыльев, отслаивал кожу боковых стенок и спинки носа и пропиливал кости носа у их основания (с обеих сторон), начиная от края грушевидного отверстия к верхнему отделу боковой стенки носа (отступя от внутреннего угла глаза на 0,5 см). На широкой стороне ската он производил второй пропилом, идущий под углом к первому, а клин кости, находящийся на широкой стороне между двумя пропилами, резецировал (рис. 58).

Метод Йозефа имеет некоторые преимущества перед операцией Тренделенбурга. Операция производится эндоназально, линия пропила костей носа менее опасна в смысле возможности повреждения слезно-

носового канала, так как идет не к внутреннему углу глаза, а отстоит от него на 0,5 см кнутри. Однако этот способ имеет и свой недостаток: кости носа не отделяются долотом от лобной кости, а надламываются давлением пальцев, что не так легко осуществить.

В связи с этим не всегда обеспечена полная мобилизация носовых костей и, следовательно, возможны рецидивы искривлений.

В дальнейшем мало кто придерживался точного выполнения метода, предложенного Йозефом. Многие хирурги отказались от удаления клина кости с широкой стороны и производили его в крайних случаях (Ленц и др.).

Оригинальный способ удаления излишка кости при кривой спинке носа без иссечения клина предложил в 1937 г. Шиен (Sheehan): после эндоназального межхрящевоего разреза слизистой оболочки и двусторонней остеотомии носовые кости сдвигают к середине, а избыток кости на спинке носа с широкой стороны удаляют долотом (рис. 59).

В настоящее время многие хирурги (В. И. Воячек, 1959; Селтцер) считают, что для полной мобилизации искривленных костей носа недостаточны только боковая и срединная остеотомия; необходимо отделение носовых костей от носового отростка лобной кости (поперечная остеотомия).

Селтцер предложил для поперечной остеотомии специальную угловую пилу, которая вводится под кожу и носовые кости пропиливаются поперечно на уровне глаз.

Однако часть хирургов производит мобилизацию костей носа без поперечной остеотомии, ограничиваясь надломом носовых костей у корня носа давлением пальцев (Шиен и др.).

С целью устранения искривлений костного отдела носа мы рекомендуем применять следующие три вида оперативных вмешательств, в зависимости от характера имеющейся деформации.

1. В случае небольших деформаций отдельных участков костного скелета носа в виде выступов, когда все остальные кости носа имеют правильную форму и занимают пра-

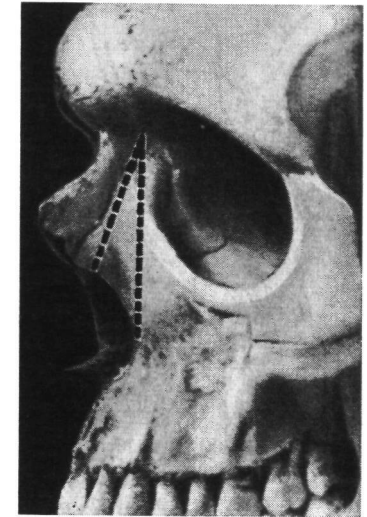


Рис. 58. Схема операции по Йозефу.

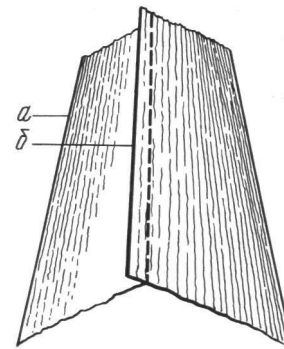


Рис. 59. Операция по Шиену.

а — носовая кость; б — участок кости, подлежащий резекции.

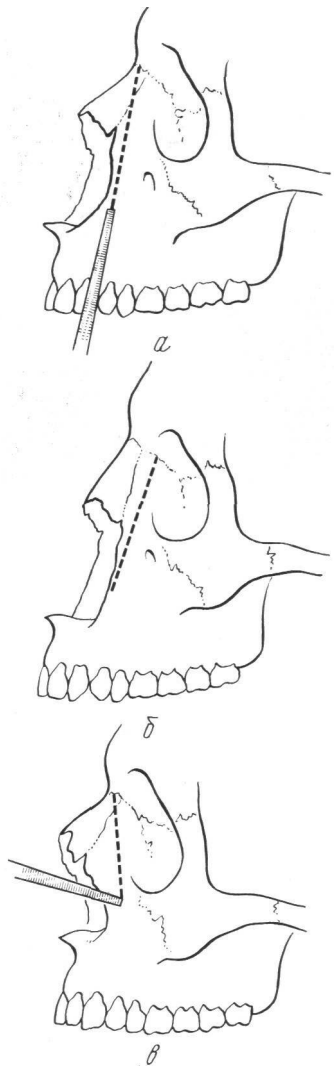


Рис. 60. Схема операции.

а — пунктиром обозначена правильная линия боковой остеотомии; б — остеотомия произведена неправильно (близко к углу глаза); в — долото установлено неправильно.

вильное положение, мы производим скальпелем разрез слизистой оболочки в полости носа между нижним краем треугольного и верхним краем крыльчатого хряща на стороне деформации. Тупоконечными ножницами или скальпелем, введенным в рану, отслаиваем мягкие ткани боковой стенки носа над областью деформации. Острым скальпелем надсекаем надкостницу и отделяем ее от кости распатором, после чего костный выступ удаляем прямым долотом (средних размеров), а оставшиеся небольшие неровности сглаживаем рашпилем. Во избежание образования избыточной костной мозоли все костные опилки удаляем ложечкой, полость раны промываем раствором пенициллина и на рану слизистой оболочки накладываем 2—3 кетгутовых шва.

В случае двустороннего нерезко выраженного искривления костного отдела носа такое вмешательство производится с обеих сторон. При удалении даже небольших костных выступов лучше пользоваться долотом, так как спиливание рашпилем, в связи с возможностью оставления костных опилок и раздражения надкостницы, может привести впоследствии к образованию избыточной костной мозоли.

2. При более выраженном искривлении костного отдела носа в виде смещения его костных стенок кнаружи или кнутри необходима полная мобилизация всей смещенной боковой стенки, которая производится следующим образом: после разреза слизистой оболочки полости носа между треугольным и крыльчатым хрящом на стороне деформации и отслаивания надкостницы и кожи по способу, описанному выше, долотом или пилкой Воячека производят разъединение носовых костей по средней линии. Во избежание повреждения слезно-носового канала, проекция которого на кожу соответствует линии, проведенной между *lig. palpebrale mediale* и началом

носогубной складки, второй пропилен костной боковой стенки носа следует производить от основания лобного отростка (не углубляясь в толщу

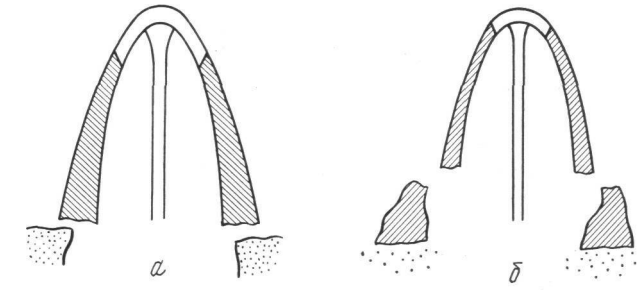


Рис. 61. Лобные отростки мобилизованы правильно (а) и неправильно (б).

верхней челюсти) к носовой кости впереди внутреннего угла глаза (рис. 60, а, б, в). Этот пропилен необходимо осуществлять у самого основания лобного отростка, т. е. в наиболее толстой его части, для чего мы предпочитаем пользоваться долотом, а не пилкой. В противном случае основание отростка, оставшееся немобилизованным, будет резко выступать под кожей носа (рис. 61, а, б). Учитывая, что наружная часть основания лобного отростка граничит с передней стенкой верхнечелюстной пазухи, долото при мобилизации лобного отростка у основания необходимо держать не отвесно, а параллельно передней ее стенке.

В последний момент носовые кости перебивают у носо-лобного шва долотом, подведенным к корню носа.

В редких случаях, при неблагоприятных анатомических соотношениях (узкая полость носа, «высокий» нос), приходится производить отделение носовых костей от лобной через небольшой поперечный разрез кожи у корня носа.

Когда полная мобилизация боковой костной стенки носа закончена, следует произвести ее перемещение в правильное положение.

Если боковая стенка смещена кнаружи, надавливанием больших пальцев обеих рук перемещают ее кнутри. Если боковая костная стенка носа смещена кнутри, ее выталкивают кнаружи с помощью обернутых марлевой салфеткой или резиной браншей купферовских ножниц или кровоостанавливающего зажима, введенных в полость носа.

В случаях двустороннего смещения костных боковых стенок носа подобная операция производится с обеих сторон.

3. При резкой деформации костных боковых стенок носа (аркообразного или трапециевидного типа) следует произвести остеотомию типа фрагментации (рис. 62): после разреза слизистой оболочки полости носа, отслаивания кожи и надкостницы по способу, описанному выше, прямым долотом перебивают кость боковой стенки носа у самого основания, а затем еще в двух—трех местах наибольшей деформации (параллельно первой линии остеотомии), чтобы получить свободно перемещаемые костные фрагменты.

Мобилизованную и переформированную таким образом костную боковую стенку носа перемещают в правильное положение (рис. 63, а, б). Все острые костные выступы подлежат обычному удалению перед остеотомией.

Искривления хрящевого отдела носа. Существуют различные виды искривлений хрящевого отдела наружного носа в зависимости от характера деформаций хрящевого отдела перегородки. Особенно резко изменяют форму наружного носа искривления четырехугольного хряща, расположенные под самой спинкой носа или на уровне треугольных хрящей.

При смещении хрящевого отдела наружного носа в сторону четырехугольный хрящ оказывается смещенным в отношении передней носовой ости верхней челюсти, и свободный его край выступает иногда в полости носа, выталкивая при этом одну из медиальных ножек крыльчатого хряща. Кончик носа, лишенный хрящевой опоры, поворачивается в сторону. Такое смещение хрящевого отдела носа возникает наиболее часто в результате вывиха четырехугольного хряща из борозды в сошнике или его перелома над бороздой. Особенно часто происходит смещение только переднего отдела четырехугольного хряща из передней носовой ости верхней челюсти, где он особенно слабо фиксирован с помощью фиброзной капсулы.

Помимо этого, часто отмечается серпообразное или S-образное искривление хрящевого отдела носа.

Последняя форма искривления особенно неблагоприятна в смысле дальнейшего корригирования.

При искривлениях хрящевого отдела носа особенно часто наблюдается нарушение носового дыхания, наиболее резко выраженное при S-образных деформациях четырехугольного хряща. Слизистая оболочка полости носа в случаях его искривления часто оказывается отечной, на-

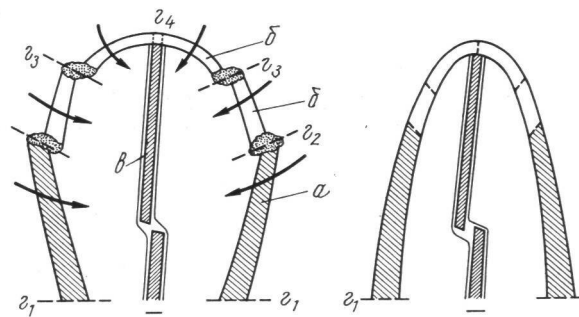


Рис. 62. Схема фрагментации костей носа.
а — лобный отросток верхней челюсти; б — носовая кость; в — носовая перегородка; z₁, z₂, z₃, z₄ — линии остеотомии.

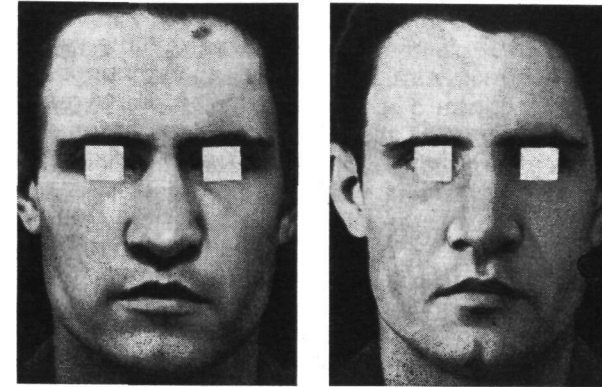


Рис. 63. Трапециевидная деформация носа. Большой до (а) и после (б) операции.

бухшей вследствие застоя там крови. В области гребней и шипов четырехугольного хряща слизистая оболочка резко истончена и рубцово изменена. Эти гребни наиболее часто располагаются во фронтальной плоскости (идушие от спинки до дна полости носа).

В настоящее время большинство хирургов считает, что коррекция искривленной перегородки является ключом для устранения искривления в хрящевом отделе носа и восстановления его функции.

Первые вмешательства на перегородке носили бескровный характер и заключались в давлении на нее при помощи протезов. Такой метод показан лишь при свежих деформациях.

В дальнейшем наметились еще два метода оперативного вмешательства на перегородке: способ, который предусматривал только восстановление проходимости воздуха в полости носа (для чего в перегородке носа проделывалось отверстие для сообщения одной половины носа с другой), и метод редрессации перегородки без отслойки ее слизистой оболочки.

Методом редрессации при операциях на искривленной перегородке пользовались Диффенбах, Нелатон и Омбретан. Однако еще в 1845 г. Диффенбах произвел подслизистую резекцию перегородки через разрез кожи на спинке носа.

Впервые подслизистая резекция перегородки эндоназальным путем была произведена Ингалсом (Ingals; цит. по Гольдмену) в 1882 г. Первые оперативные вмешательства на перегородке ограничивались коррекцией только хрящевой ее части. Позже начали резецировать и костную ее часть. В усовершенствовании этого метода подслизистой резекции перегородки особенно большие заслуги принадлежат Киллиану.

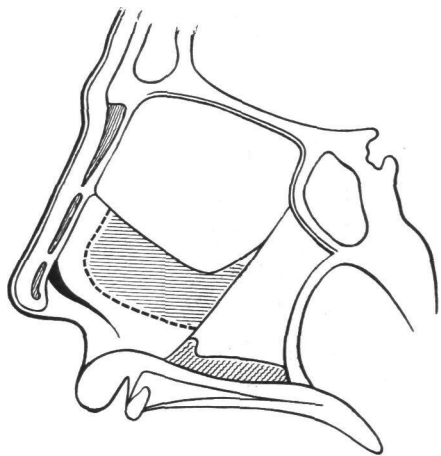


Рис. 64. Схема операции по Киллиану. Участок хряща, подлежащий удалению, заштрихован.

Способы вмешательств на носовой перегородке в связи с деформациями наружного носа представляют собой значительные отличия от тех методов, которые широко применяются оториноларингологами в случаях, когда имеется только нарушение носового дыхания. Широко распространенный метод резекции перегородки носа по Киллиану оказывается непригодным, если искривление четырехугольного хряща расположено под самой спинкой носа или в переднем его отделе, т. е. там, где хрящ перегородки по этому способу не резецируется (рис. 64).

В настоящее время большинство хирургов считает, что при пластических операциях на хрящевой перегородке в связи с искривлениями наружного носа следует пользоваться

такими методами, которые по возможности оставляли бы большую часть перегородки не резецируемой, что необходимо для достаточной опоры будущего носа [В. И. Воячек; Вильяме (Williams) и др.].

Все способы оперативных вмешательств на искривленном хрящевом отделе перегородки, применяемые с целью устранения деформаций наружного носа, подразделяются на методы ее рассечений с последующей мобилизацией и перемещением четырехугольного хряща и различные методы резекций, начиная от небольшого участка до полного удаления с последующим замещением. Применение того или иного метода зависит как от вида и степени деформации, так и от установок и техники хирурга.

К методам первой группы, заключающимся в мобилизации хрящевого отдела перегородки, относится предложенный в 1915 г. М. Ф. Цитовичем способ «временной резекции» носовой перегородки, заключающийся в отслойке ее слизистой оболочки и надхрящницы с одной стороны и рассечения четырехугольного хряща у основания с перемещением его в сторону. Хотя операция предусматривалась для удобства оперативного подхода при эндоназальных вмешательствах, ее можно считать началом метода корригирования искривленной перегородки без резекции, который мы применяем в настоящее время при смещениях хрящевого отдела перегородки в одну сторону.

Дальнейшим развитием этого метода явился предложенный в 1944 г. Селтцером способ мобилизации хрящевого отдела перегородки по типу «лоскута-створки» (более подробное описание этого способа будет дано ниже).

Метценбаум в 1929 г. предложил метод коррекции при искривлениях носа, связанных с подвывихом переднего свободного края четырехугольного хряща. Техника оперирования заключается в том, что хрящ после отслойки слизистой оболочки с надхрящницей с одной стороны рассекают по гребню и у основания. Образованный сегмент переднего отдела хрящевой перегородки укладывают в кожную перегородку по средней линии и укрепляют между медиальными ножками крыльных хрящей матрацным швом. Последняя манипуляция необходима для сохранения опоры кончика носа.

Большие заслуги в усовершенствовании шадящих методов резекции перегородки принадлежат В. И. Воячеку, который предложил два оригинальных метода восстановления правильной формы перегородки. Первый метод циркулярной резекции заключается в том, что после отслойки слизистой оболочки с надхрящницей с одной стороны выкраивают диск из четырехугольного хряща, который остается связанным со слизистой оболочкой противоположной стороны. Все грубо деформированные участки четырехугольного хряща отслаивают с обеих сторон и удаляют. В дальнейшем (второй метод) автор приходит к выводу, что для коррекции перегородки достаточно резецировать только те ее отделы, которые мешают остальным принять правильное положение, а именно: соединение четырехугольного хряща с костным скелетом, где он удаляет небольшие полоски хряща, после чего четырехугольный хрящ принимает правильное положение.

Селинджер (Selinger) в 1944 г. сообщил о своем способе консервативной резекции четырехугольного хряща при искривлениях носа. После сквозного разреза на границе кожной и хрящевой части перегородки он отслаивает слизистую оболочку и надхрящницу только с одной выпуклой стороны. В области искривления производится резекция узкой полосы хряща. Этот метод показан при относительно небольших искривлениях, где можно ограничиться удалением узкой полоски хряща.

Предложено много модификаций способов оперативных вмешательств на носовой перегородке при стойких деформациях носа. Все они при умеренном искривлении носят консервативный характер: мобилизация, частичная резекция (Конверс, Браун и др.).

В случаях более резкой деформации четырехугольного хряща консервативные методы вмешательств на перегородке являются недостаточными и заменяются радикальными. К ним относятся способ резекции четырехугольного хряща по Киллиану и методы полного удаления хрящевой перегородки с последующей пластикой трансплантатом. Конверс при грубых деформациях четырехугольного хряща производит полное его удаление, искривленные участки удаляет из него, а оставшийся хрящ вставляет обратно.

К полному удалению грубо измененного четырехугольного хряща с последующим его возмещением из оставшихся частей хрящевой перегородки или с помощью трансплантата прибегают Броун и Макдауэлл (Braun, McDowell), Селинджер, Л. Дюфурмантель.

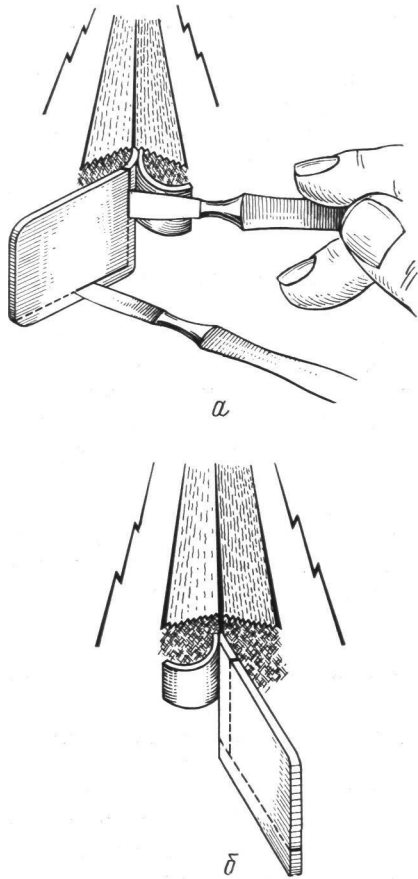


Рис. 65. Операция исправления положения смещенного четырехугольного хряща.

хрящей. Для этого маленькими тупоконечными ножницами, введенными через тот же разрез слизистой оболочки носовой перегородки, расслаивают соединение медиальных ножек крыльных хрящей по средней линии. В образованное таким образом ложе помещают свободный край четырехугольного хряща, который укрепляют в этом положении с помощью кетгутового матрацного шва, проведенного насквозь через обе медиальные ножки и четырехугольный хрящ.

2. При S-образном (серповидном) искривлении хрящевого отдела носа после разреза и отслаивания слизистой оболочки и надхрящницы носовой перегородки по способу, описанному выше, рассекают хрящ но-

С целью устранения искривлений хрящевого отдела носа мы применяем следующие вмешательства:

1. При смещении хрящевого отдела носа в сторону производим операцию, которая у американских авторов (Селтцер и др.) получила название операции с образованием «лоскута-створки».

Техника этой операции состоит в следующем. После смазывания слизистой оболочки носовой перегородки 5% раствором кокаина и последующего введения под надхрящницу перегородки 5 мл 1% раствора новокаина производят разрез слизистой оболочки и надхрящницы по свободному краю четырехугольного хряща. Тупым плоским распатором отслаивают слизистую оболочку и надхрящницу только с одной стороны и четырехугольный хрящ сквозным разрезом (до надхрящницы противоположной стороны) отсекают от костного отдела перегородки сзади и у основания (рис. 65, а). Отсеченная хрящевая часть носовой перегородки, которая сохраняет связь со слизистой оболочкой и надхрящницей одной стороны, становится подвижной и ее, как створку двери, поворачивают в правильное положение (рис. 65, б). Для профилактики повторного смещения четырехугольного хряща необходимо свободный его край укрепить между

своей перегородки в месте искривления несколькими сквозными (до надхрящницы противоположной стороны) разрезами, идущими от спинки ко дну полости носа (рис. 66, а, б). Искривленный отдел хрящевой перегородки становится податливым, и появляется возможность выпрямить его и установить в правильное положение.

Если четырехугольный хрящ продолжает пружинить, на месте искривления резецируют узкую (в 2—3 мм) полоску хряща. Сбивание костных шипов в переднем отделе перегородки на дне полости носа лучше откладывать на конец операции в связи с возможностью более сильного кровотечения, которое обусловлено наличием здесь анастомозов между конечными ветвями основно-небной и передней небной артерий через резцовый канал.

Следует еще раз подчеркнуть, что показанием к применению описанных выше операций мобилизации рассечения и ограниченной резекции хрящевого отдела перегородки являются только умеренные ее деформации (рис. 67). Попытки устранить грубые обезображивания хрящевого отдела перегородки, применяя эти методы, приводят к рецидивам искривлений.

3. При S-образных и других грубых обезображиваниях хрящевой части перегородки, особенно в области спинки носа, лучше полностью удалить четырехугольный хрящ с последующим частичным его замещением в области спинки и переднего отдела перегородки гомохрящом. Операцию следует производить в два этапа. В первый этап удаляют хрящ перегородки, а через 4—6 недель, в течение которых листки слизистой оболочки перегородки достаточно «спаялись», что необходимо для создания между этими листками узкого тоннеля, предназначенного для хрящевой стропилки, производят пластику перегородки и спинки носа гомохрящом. Делают разрез кожи кончика носа в виде «птички», мягкие ткани кончика и спинки носа отслаивают и откидывают вверх. Соединение крыльных хрящей по средней линии рассекают и ножницами между листками слизистой оболочки перегородки образуют узкий тоннель до передней носовой ости верхней челюсти (рис. 68, а). Крыльные хрящи в области арок освобождают от рубцов и максимально поднимают

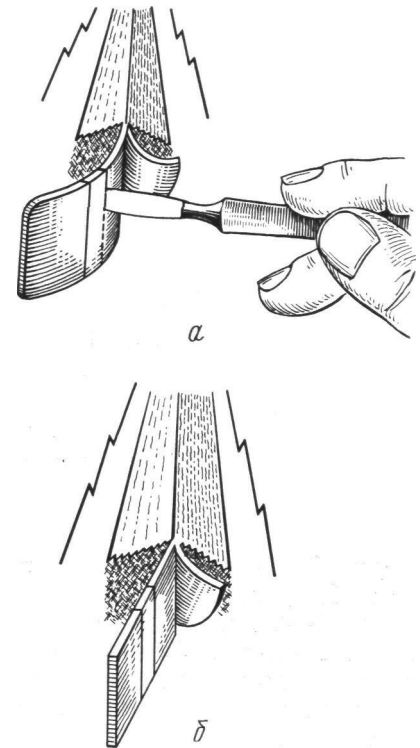


Рис. 66. Устранение S-образного искривления четырехугольного хряща.

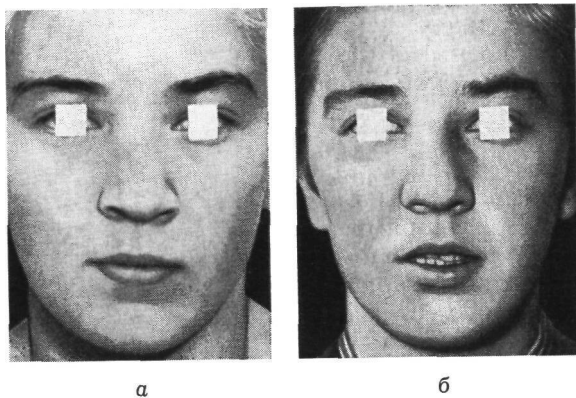


Рис. 67. С-образное искривление четырехугольного хряща. Больная до (а) и после (б) операции.

вверх. В тоннель помещают заготовленную стропилку из гомохряща (рис. 68, б), которая представляет собой столбик шириной 4—5 мм и толщиной 2—3 мм. Длина ее зависит от расстояния между передней носовой остью верхней челюсти и приподнятыми до нормального положения арками крыльных хрящей (обычно от 1,5 до 2,5 см). Поднятые крыльные хрящи сшивают над стропилкой несколькими кетгутовыми швами (рис. 68, в).

Только после этого приступают к формированию вкладыша для устранения западения, которое становится значительно более выраженным в результате «выдвижения» вперед кончика носа. Трансплантат, помещенный в область западения, доводят нижним концом только

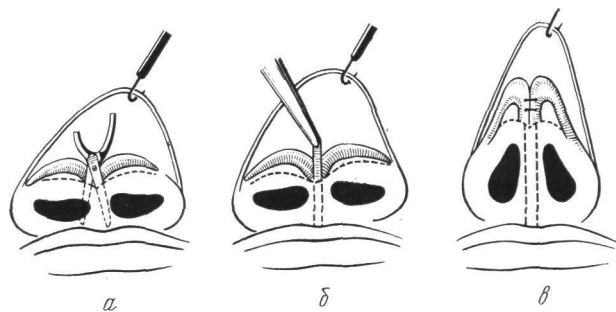


Рис. 68.

а — образование тоннеля в кожной части перегородки; б — в тоннель вводят хрящевой столбик; в — крыльные хрящи над столбиком сшивают.

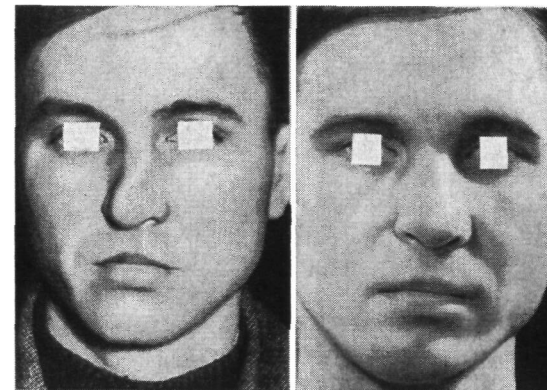


Рис. 69. Искривление спинки носа. Больной до (а) и после (б) операции.

до крыльных хрящей. Верхний конец трансплантата помещают или поднадкостнично (на носовые кости), или под них (рис. 69, а, б).

Тотальные искривления носа. Тотальное искривление носа, т. е. искривление, распространяющееся на костный и хрящевой отделы, представляет собой наиболее частую деформацию.

Основой восстановления формы и функции носа при тотальных искривлениях являются корригирующие операции как на перегородке, так и на костях наружного носа. В. Н. Павлов-Сильванский еще в 1912 г. сообщил о результатах оперативного вмешательства у 12 больных с тотальными искривлениями носа. Коррекцию этих деформаций он производил с обязательным вмешательством как на костях наружного носа, так и на перегородке. В клинике В. И. Воячека отказались от устранения искривлений по способу Иозефа (без вмешательств на искривленной носовой перегородке), так как этот способ, хотя и предусматривает длительное ношение специального аппарата для удержания костных отломков в послеоперационном периоде в правильном положении, наиболее часто дает рецидивы (А. М. Андреев, 1934). Ф. А. Попов (1951) сообщает, что коррекция искривлений носа по способу Иозефа (без вмешательств на перегородке) дает 33 % рецидива.

Во всех доступных нам работах, вышедших за последние годы, указывается на необходимость вмешательства при искривлениях в костном и хрящевом отделах носа как на перегородке, так и на костях наружного носа. Однако до сих пор нет единого мнения относительно последовательности этих вмешательств. Значительное большинство хирургов (И. Ф. Бохон, А. М. Андреев, В. И. Воячек, Селтцер и др.) рекомендуют оперативную коррекцию при тотальных искривлениях носа начи-

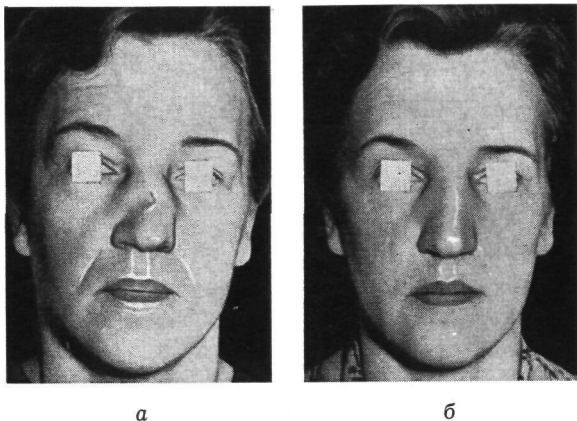


Рис. 70. Тотальное искривление носа. Больная до (а) и после (б) операции.

нать с вмешательства на перегородке. Некоторые хирурги (Селинджер, Соммер) начинают коррекцию искривленного носа с остеотомии или производят одновременное вмешательство как на костях наружного носа, так и на хрящевой части перегородки.

Восстановление носового дыхания и формы носа, другими словами, вмешательства на костном и хрящевом отделе носа, мы производим, как правило, одноэтапно (рис. 70, а, б). В случае двухэтапного устранения искривления, к чему мы прибегаем очень редко (только в случаях, требующих полного удаления четырехугольного хряща), операцию следует начать с вмешательства на перегородке, а через 2—3 недели произвести остеотомию костей.

Методы оперативных вмешательств при искривлениях носа в костном и хрящевом отделах зависят от вида деформации и складываются из коррекции костного и хрящевого отделов носа, описанных ранее в соответствующих отделах. При незначительных искривлениях за счет смещения кнутри одной боковой стенки носа деформацию можно корригировать с помощью трансплантата, помещенного под надкостницу в область смещения. Техника этой операции такая же, как и при устранении западения носа.

В заключение следует подчеркнуть важность сохранения нормального строения слизистой оболочки полости носа (при эндоназальных вмешательствах) для полноценной его функции. В связи с этим при эндоназальных операциях, связанных с необходимостью произвести разрез слизистой оболочки, следует добиваться плотного сведения краев раны при помощи швов. Необходимо воздерживаться от широкой отслойки слизистой оболочки на перегородке носа, так как это в последующем ведет к ее атрофии.

Послеоперационное ведение больных с искривлением носа. Описанные выше методы устранения искривлений носа, основанные на принципах полной мобилизации его костно-хрящевого скелета, в значительной мере гарантируют сохранение фрагментов этого скелета в правильном положении без применения специальной фиксирующей аппаратуры.

Исходя из этого, для удержания отломков костей носа после операции в правильном положении мы пользуемся только коллодийной повязкой, которую удерживаем 10—12 дней (наружная фиксация), а также передней тампонадой носа (внутриносовая фиксация). Тампонада носа осуществляется с помощью марлевых полосок шириной 1,5 см, смазанных 5% синтомициновой эмульсией или вазелиновым маслом со стрептоцидом. Первую смену тампонов лучше производить не ранее 3-го дня после операции, чтобы не сместить костные и хрящевые фрагменты. Тампоны удаляют на 5—8-е сутки. Следует учесть, что рецидивы искривления обычно зависят от недостаточно полного переформирования костно-хрящевого скелета носа.

Повторную операцию, при необходимости, можно произвести через 3—4 недели.

Комбинированные деформации носа

Комбинированные деформации представляют наиболее значительные изменения формы носа и особенно часто сопровождаются выраженными функциональными нарушениями. Эти деформации, как правило, являются следствием травмы, ведущей к смещению отломков костей и хрящей носа одновременно в нескольких направлениях.

Мы различаем следующие основные виды комбинированных деформаций носа: 1) искривление носа с западением; 2) искривление носа с горбом; 3) западения носа с горбом; 4) западения с горбом и искривлением носа.

Наибольшее обезображивание носа отмечается при комбинации всех трех основных видов стойких деформаций: искривление, западение и горб. При этой деформации в измененном положении находятся обычно почти все анатомические части носа: носовые кости, лобные отростки верхней челюсти, треугольные, крыльчатые и четырехугольный хрящи.

Нарушение носового дыхания при комбинированных деформациях носа в связи с особенно грубыми изменениями хрящевой части перегородки выражено значительно резче, чем при других видах деформации.

Методы оперативных вмешательств при комбинированных деформациях носа складываются из отдельных способов хирургического лечения более простых деформаций, описанных выше в соответствующих

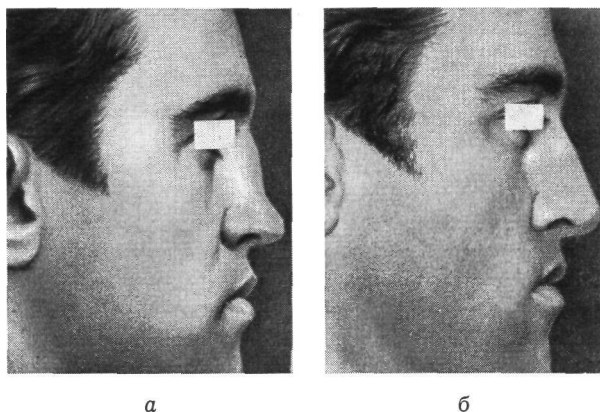


Рис. 71. Западение в хрящевом и искривление в костном отделах носа. Больной до (а) и после (б) операции.

разделах (искривления, западения, горбины). При комбинированных деформациях носа восстановительные операции не всегда удается выполнить в один этап.

Больные, подвергающиеся многократному оперированию, значительно резче реагируют на малейшие неприятные ощущения при повторных вмешательствах. С другой стороны, необходимо учитывать неизбежное развитие после первой операции рубцовой ткани, которая в значительной степени затрудняет выполнение последующего этапа.

Учитывая эти обстоятельства, при комбинированных деформациях носа необходим особенно тщательный анализ имеющихся нарушений для того, чтобы выработать наиболее целесообразный план последовательности восстановления формы и функции носа.

1. Устранение искривления носа с западением. Восстановительная операция при этом виде деформации производится одно- или двухэтапно в зависимости от локализации искривления и причины функциональных изменений.

При деформациях, сопровождающихся изменениями перегородки носа, рекомендуется восстановление функции и формы носа произвести в два этапа. В первый этап производят устранение искривления носа (в том числе и вмешательство на перегородке), а во второй этап ликвидируют западение и, если это необходимо, помещают трансплантат в перегородку носа (рис. 71).

Соединение этих операций в один этап нецелесообразно в связи с возможностью инфицировать гомохрящ в результате длительного манипулирования в полости носа, неизбежного при вмешательстве на перегородке.

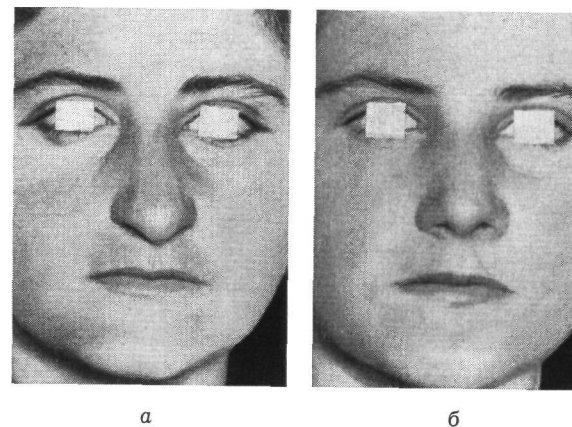


Рис. 72. Искривление носа с горбом. Больная до (а) и после (б) операции.

При западении и искривлении только костного отдела операцию производят одноэтапно, если искривление нерезко выражено и для его устранения достаточно произвести сбивание костного выступа долотом и введение подкожно трансплантата. Точно так же оперативная коррекция этой деформации производится одноэтапно, если искривление устраняется с помощью трансплантата.

В тех случаях, когда искривление костного отдела более резко выражено и остеотомия костей носа неизбежна, мы рекомендуем устранять деформацию в два этапа, начав ее с остеотомии, а спустя 1—2 месяца устранить западение при помощи пересадки хряща.

2. Устранение искривления носа с горбом. При комбинации горбины со значительным искривлением хрящевого отдела носа, вызванным грубой деформацией четырехугольного хряща (что требует его резекции), оперативное восстановление необходимо начать с удаления горбины (рис. 72, а, б). В противном случае может появиться опасность западения спинки носа в хрящевом отделе в связи с удалением во втором моменте операции вместе с горбиной мостика хрящевой перегородки, оставленного у спинки носа после резекции перегородки по Киллиану.

3. Устранение западения носа с горбом. Коррекция этих деформаций может быть произведена одноэтапно — методами, описанными выше в соответствующих разделах (если нет нарушения носового дыхания, связанного с деформацией четырехугольного хряща, которая требует самостоятельного вмешательства).

4. Устранение горба носа с западением и искривлением его. Восстановление формы и функции при этих деформациях

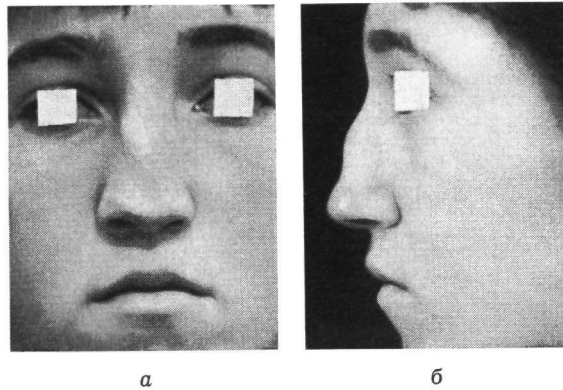


Рис. 73. Западение с искривлением и горбом носа. Больная до операции.

(рис. 73, 74), как правило, удается выполнить лишь в два этапа. Поскольку опасаться западения в хрящевом отделе в этом случае не приходится (так как оно уже есть), мы рекомендуем начинать операцию с резекции перегородки, которая при этих деформациях бывает настолько изменена, что ее для упора будущего носа обычно использовать не удается.

Таким образом, план последовательности операции будет таким: первый этап — устранить искривление и горб носа, второй этап (через 1—1 1/2 месяца) — устранить западение. Оба момента описаны выше.

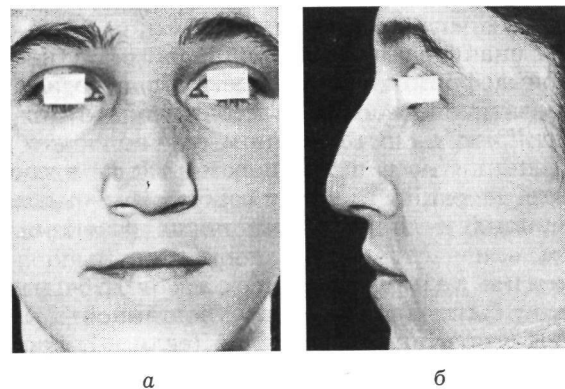


Рис. 74. Та же больная, что на рис. 73, после операции.

К хирургу-косметологу нередко обращаются больные с дефектами концевой отдела носа. Причиной таких дефектов являются перенесенная травма, воспалительные заболевания (волчанка, корь), а также последствия удаления опухолей и др. В большинстве случаев это частичные или полные дефекты крыльев, кончика или перегородки носа. Дефекты эти, не причиняя функциональных расстройств, носят в основном косметический характер.

Прежде чем решить, каким способом замещать недостающие части носа, необходимо учесть ряд важных обстоятельств. Следует принять во внимание причину и время, которое прошло после образования дефекта носа, общее состояние организма и состояние тканей, окружающих дефект.

Если после повреждения прошло мало времени, края дефекта инфильтрированы и условия для приживления тканей неблагоприятные, если организм больного ослаблен перенесенным общим заболеванием или другой причиной, то рассчитывать на успех восстановительной операции трудно и вмешательство необходимо отложить.

Дефекты носа, образовавшиеся после травмы, укуса и других причин подобного характера, можно устранять или непосредственно после травмы (до 24 часов, так называемая первичная пластика), или после полного заживления раны. Известно, что чем больше прошло времени после эпителизации раны, тем лучше условия для приживления тканей. Мы считаем, что оперировать можно не раньше 10—12 месяцев после повреждения, когда исчезнет инфильтрация тканей по краю дефекта и процесс рубцевания заканчивается.

В отдельных конкретных случаях, в зависимости от местных условий и предполагаемого метода операции, сроки вмешательства могут быть сокращены. И наоборот, у больных с дефектами после специфических воспалительных процессов (волчанка, пендинская язва, состояние после удаления опухолей и рентгенотерапии и др.) сроки восстановительных операций должны быть значительно отдалены и устанавливаться индивидуально при консультациях соответствующих специалистов.

Приступая к оперативному замещению дефекта носа, необходимо хорошо изучить его особенности. Следует учесть локализацию, размеры, состояние краев дефекта и окружающих тканей.

Помимо недостатка тканей, сохранившиеся части носа могут быть неправильно расположены и смещены рубцами, что имеет существенное значение при выборе наиболее подходящего способа операции.

Вопросом устранения дефектов концевой части носа хирурги занимались давно. Предложено для этой цели большое число способов. Часть из них устарела и теперь не применяется. Поэтому мы будем касаться только тех оперативных методов, которые в настоящее время в практике хирургов используются наиболее часто.

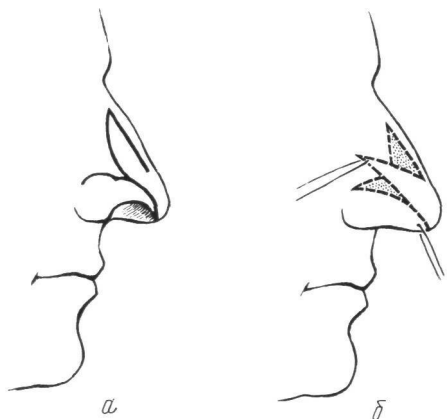


Рис. 78. Пластика крыла носа лоскутом со спинки.

Михельсоном: остаток крыла носа отсекают у основания, разрез продлевают книзу и крыло фиксируют в правильном положении, предварительно выкроив небольшой лоскут кожи на щеке, как изображено на рис. 79, а. Этот лоскут поворачивают на 90° и закрывают рану, образовавшуюся над крылом носа.

Перечисленные способы следует применять с известной осторожностью, учитывая величину раны, закрываемой однослойным лоскутом кожи. Если рана окажется слишком большой, то в процессе рубцевания со стороны полости носа может наступить сморщивание восстановленного крыла носа. Поэтому при значительных дефектах необходимо создавать крыло носа, имеющее не только наружный, но и внутренний эпителиальный слой.

С этой целью хирурги раньше пользовались лоскутом со лба, подшиваемым на выстилку, образованную из окружающих тканей (Ю. Шимановский, Йозеф и др.).

Однако в настоящее время преобладающее большинство хирургов использует для пластики крыла носа кожу со щеки. Принимая во внимание, что после такой операции остается рубец, предпочтительно этим методом пользоваться у мужчин и пожилых людей с выраженными носогубными складками. Предложено много вариантов операции.

нительно однослойный лоскут кожи вдоль спинки носа. Для этого сохранившуюся часть крыла носа сквозным дугообразным разрезом отсекают, перемещают книзу в правильное положение и фиксируют швами. Вдоль спинки носа выкраивают и отслаивают лоскут кожи по форме, соответствующей образовавшемуся дефекту. Треугольный лоскут, возникший на боковой поверхности носа, также отслаивают и, взаимно переместив, как представлено на рис. 78, а, б, раны зашивают.

При наличии краевого дефекта в области основания крыла носа целесообразно пользоваться способом, описанным А. Э. Рауэром и Н. М. Михельсоном.

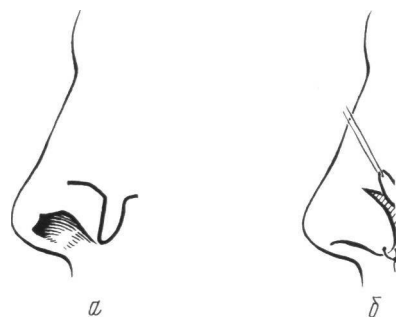


Рис. 79. Замещение дефекта крыла носа лоскутом со щеки.
а — схема разрезов; б — вид после перемещения тканей.

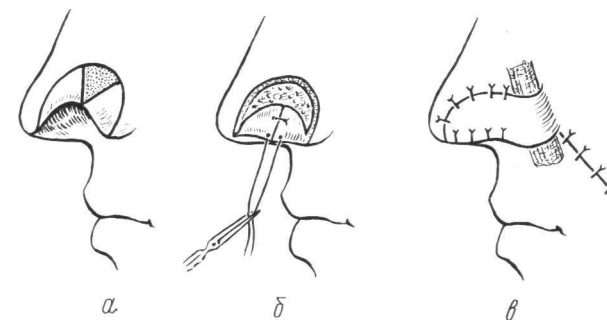


Рис. 80. Образование внутренней выстилки местными тканями. Снаружи рана закрыта лоскутом со щеки.

Заслуживает внимания способ, описанный А. Э. Рауэром и Н. М. Михельсоном. Авторы пользовались длинным лоскутом со щеки, конец которого подгибался для образования выстилки крыла носа.

Выстилку крыла носа можно создать также из тканей, опрокинутых с краев дефекта. Для этого, отступя от края на ширину дефекта, дугообразным разрезом выкраивают и отворачивают книзу кожный лоскут. Во избежание нарушения кровоснабжения лоскут на месте перегиба не следует особенно истончать. Когда лоскут оказывается отвернутым, как правило, возникает избыток тканей, иссекают который обычно в виде клина в средней части лоскута. Удалять излишки кожи именно в средней части лоскута лучше из тех соображений, что эта часть наиболее отдалена от края дефекта и является менее надежной в смысле кровобращения. Кровотечение останавливают давлением. Края лоскутов сшивают кетгутowymi швами, концы которых до конца операции оттягивают на зажиме (рис. 80, а, б, в).

По ходу носогубной борозды соответственно форме раны носа намечают и выкраивают лоскут кожи на ножке, располагающейся несколько выше основания крыла носа. Лоскут выкраивают таким образом, чтобы нижний разрез проходил по носогубной борозде и не заходил на верхнюю губу. Важно, чтобы лоскут был достаточным по длине и ширине, при этом особенно следует учитывать способность кожи сокращаться после разрезов. Избегая травмы инструментом, лоскут прошивают нитью и отводят в сторону. Рану на щеке зашивают послойно, стягивая ее края в горизонтальной плоскости. Непосредственно в области питающей ножки лоскута рану не зашивают. Затем лоскут укладывают на рану крыла носа и пришивают волосом, добиваясь хорошей адаптации краев раны.

Под ножкой лоскута оставляют марлевый тампон. На оперированную область лица в течение нескольких дней назначают холод (пузырь со льдом). Если в первые дни после операции возникает синюшность

подшитой части лоскута вследствие застойных явлений, целесообразно произвести на нем несколько насечек узким скальпелем до появления капель крови.

Спустя 15—16 дней после операции ножку лоскута отсекают и заканчивают пластику носа.

Следует, однако, заметить, что крыло, восстановленное таким образом, нередко оказывается слишком толстым и не удовлетворяет больных. Помимо этого, неизбежность дополнительного рубца на щеке (о чем больной должен быть предупрежден) в известной степени ограничивает применение этого способа, особенно у женщин.

Некоторые хирурги пользовались для пластики крыла носа филатовским стеблем. Мы считаем круглый стебель для таких операций наименее пригодным, так как крыло, восстановленное из стебля, обычно отличается по цвету от окружающих тканей и бывает толще нормального, не говоря уже о продолжительности лечения.

Лучше всего для пластики крыла носа пользоваться свободной пересадкой кожи или части ушной раковины. Эти способы, как подтверждает практика, позволяют создать крыло носа, близкое по форме к естественному.

Для восстановления крыла носа путем свободной пересадки кожи выстилку формируют из тканей, опрокинутых с краев дефекта.

Поэтому следует иметь в виду, что наличие больших по глубине дефектов крыла носа, а также истонченных рубцов на большом расстоянии вокруг дефекта является неблагоприятным условием для этого метода операции. Объясняется это тем, что при больших дефектах приходится создавать выстилку из отвернутых на большом пространстве тканей, жизнеспособность которых находится в обратной зависимости от размеров лоскутов, особенно если они представляют собой рубцовую ткань.

После образования внутренней выстилки выкраивают из куска отмытой рентгеновской пленки или по отпечатку на марле шаблон для трансплантата необходимой формы.

Наилучшим местом взятия кожного трансплантата является заушная область, где кожа близка по фактуре и цвету к коже лица. Кроме того, рубец после взятия кожи в заушной области остается малозаметным. Шаблон для трансплантата укладывают на кожу и скальпелем выкраивают лоскут кожи во всю толщу без жировой клетчатки (Ф. М. Хитров). Еще до полного отделения лоскута его прошивают двумя—тремя волосяными нитями, при помощи которых трансплантат переносят к дефекту. Редкими волосяными швами, избегая травмы инструментами, трансплантат подшивают к краям дефекта. Снаружи накладывают легкую повязку из мелких кусочков марли, укладывая их на подобие черепицы. Швы снимают на 10-й день.

Недостатком этого способа является необходимость использования части неповрежденной кожи для образования выстилки, а также риск гибели пересаженной кожи.

Способ свободной пересадки
части ушной раковины
для замещения десректа крыла носа

Наиболее подходящими для замещения свободным лоскутом из ушной раковины являются изолированные дефекты крыльев носа. Крыло в этом месте очень близко по строению к фактуре и толщине тканей ушной раковины.

Дефекты крыла, сочетающиеся с дефектами кончика и особенно перегородки, менее удобны для этого метода.

Особенность метода свободной пересадки части ушной раковины состоит в том, что здесь, как правило, нет необходимости создавать внутреннюю выстилку, и таким образом удается сохранить кожу по краям дефекта. Только в отдельных случаях при восстановлении части кончика и перегородки необходимость образования части внутренней выстилки из окружающих тканей оказывается неизбежной.

Впервые свободную пересадку части ушной раковины для замещения дефекта крыла носа применил в 1898 г. К. П. Сулов.

Спустя четыре года немецкий хирург Кениг сделал подобную же операцию больной с дефектом крыла носа после волчанки.

Тем не менее во многих руководствах эта операция приписывается Кенигу. Позже Кениг собрал статистические данные о свободных пересадках с уха, из которых приживление трансплантатов наступило примерно в половине случаев (25 из 47).

В поисках более надежной методики некоторые хирурги предпринимали попытки пересадки части уха на питающей ножке. Для этой цели использовали ткани боковой части лица (В. А. Перимов), скальп головы (Браун), палец руки (Иванисевич), а также филатовский стебель (А. А. Вечтомов, А. А. Лимберг и др.).

Однако в связи с длительностью и травматичностью указанные методы не получили распространения. Большинство хирургов применяло свободную пересадку участка ушной раковины, стремясь при этом создать более широкую раневую поверхность для подшивания трансплантата. С этой целью делали подстилку из тканей, опрокинутых с краев дефекта (В. Л. Абражанов, М. П. Жаков, Лексер, Иозеф). Некоторые авторы для увеличения раневой поверхности косо срезали края дефекта и трансплантата (М. В. Костылев и др.) или формировали края дефекта в виде клина, вшивая его в специальное ложе, образованное в трансплантате. Наоборот, другая группа хирургов помещала трансплантат в специальный карман, образованный по краю дефекта.

Б. Е. Франкенберг и А. Н. Литвиненко предложили брать хрящ с избытком и фиксировать его в специальном ложе по краю дефекта с помощью матрачных швов. Пользуясь этой методикой с некоторыми дополнениями в течение нескольких лет, мы убедились в ее надежности.

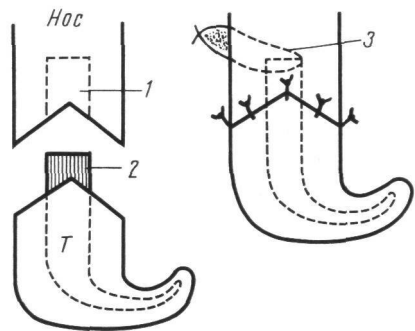


Рис. 81. Схема образования кармана и формирования трансплантата при подшивании в дефект крыла носа.

1 — карман по краю дефекта; 2 — выступающий хрящ трансплантата; 3 — матрацный шов; Т — трансплантат.

Подведя трансплантат к дефекту, край хряща прошивают в трех основных направлениях П-образными швами из волоса. Концы этих швов со стороны кармана выводят на кожу, отступя 10—12 мм от края раны, и временно фиксируют зажимами (рис. 82, а). Затем, отвернув трансплантат внутренней поверхностью кверху, проводят несколько швов из тонкого кетгута или волоса между кожей трансплантата и слизистой оболочкой носа. Подтягивая за П-образные швы, трансплантат укладывают на место. Концы волосяных швов лучше завязывать над небольшими валиками из марли снаружи. Кетгутовые швы со стороны полости носа завязывают, как обычно. Трансплантат при этом оказывается прочно фиксированным в ложе и одновременно обеспечивается большая площадь соприкосновения раневых поверхностей. Кожную рану зашивают редкими волосяными швами. Снаружи накладывают легкую повязку без тампонады носа.

Первую перевязку производят на 4—5-е сутки. Повязку следует снимать очень осторожно, смачивая ее стерильным вазелиновым маслом.

После операции трансплантат можно оставить вовсе без повязки. Трансплантат вначале приобретает синюшную окраску, появляющиеся иногда пузыри отслоенного эпидермиса следует осторожно вскрыть, рану слегка припудрить порошком стрептоцида или синтомицина. Синюшная окраска трансплантата постепенно бледнеет. П-образные швы снимают на 4—5-й день.

В зависимости от расположения дефекта операция пересадки части ушной раковины имеет некоторые особенности. В частности, при дефекте крыла, достигающего кончика носа, необходимо создать плавный

Методика операции. На всем протяжении дефекта края носа иссекают рубцовую ткань и края раны расслаивают, образуя карман глубиной до 5 мм. Одновременно в области свободного края остатка крыла носа иссекают небольшой клиновидный участок кожи, куда будет вшита кожа саженца (рис. 81).

Из кусочка отмытой рентгеновской пленки выкраивают шаблон необходимой формы. Затем из ушной раковины в наиболее подходящем месте, чаще всего в задневерхнем отделе завитка раковины, выкраивают трансплантат, который должен быть больше дефекта на 2—3 мм во всех направлениях. Кожу трансплантата с обеих сторон осторожно отслаивают от хряща в пределах 3—4 мм, после чего становится хорошо виден хрящ.

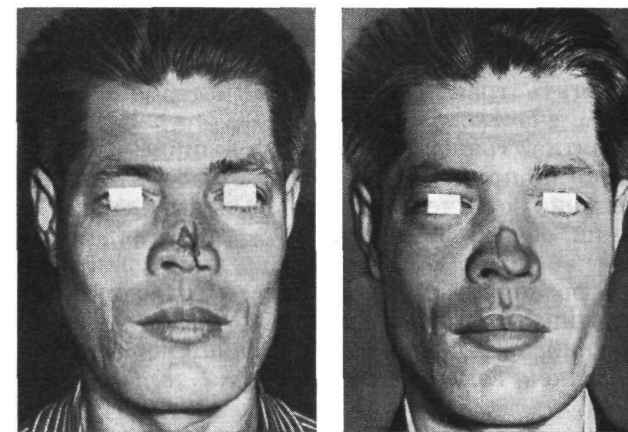
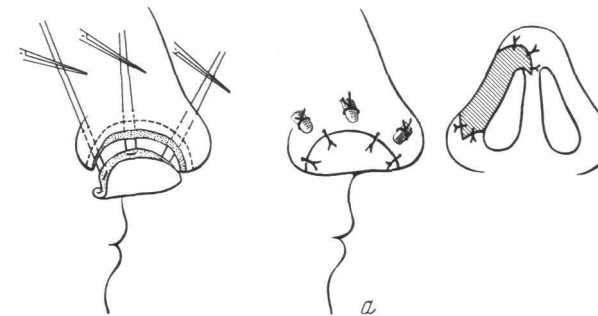


Рис. 82. Методика подшивания трансплантата из ушной раковины (а). Больной до (б) и после (в) операции.

переход тканей крыла на перегородку. Для этого разрез следует дугообразно продлить на перегородку соответственно изгибу на здоровой стороне. Кожу трансплантата, заранее взятую с небольшим избытком в виде клина, плавно загибая, вшить в рану на перегородке носа.

При наличии дефекта крыла носа со смещением его основания вначале рассекают рубцы, остаток крыла перемещают в правильное положение и, обнаружив таким образом истинные размеры дефекта, определяют форму трансплантата. Заканчивают операцию, как описано.

При замещении дефектов основания крыла носа трансплантат следует брать в задневерхнем участке завитка ушной раковины противоположной стороны. Выпуклость трансплантата в этом месте позволяет создать форму основания крыла, близкую к естественной.

Помимо дефекта крыла носа, иногда отсутствует верхняя часть перегородки и кончика носа. При этом остатки тканей кончика носа оказываются смещенными в большую сторону. Недостаток тканей носа у таких больных в действительности больше, чем кажется на первый взгляд. В таких случаях ткани кончика носа следует освободить, переместив их в правильное положение. Недостающую часть перегородки мы заменяем местными тканями при помощи дублированного лоскута, взятого из остатков слизистой оболочки в области свода ноздри. Питающая ножка такого лоскута является продолжением слизистой оболочки перегородки носа.

Образовавшийся сквозной дефект крыла и частично кончика носа замещаем трансплантатом из уха.

В некоторых случаях, когда рядом с дефектом крыла носа имеется обезображивающий рубец, его можно иссечь и одновременно с дефектом крыла носа заместить трансплантатом из ушной раковины, выкроенным с дополнительным участком кожи (рис. 82, б, в). Край раны ушной раковины после взятия трансплантата в большинстве случаев послышно зашивают, но иногда приходится иссекать части хряща и кожи во избежание образования стоячего конуса из этих тканей. Однако иногда, особенно у мужчин, если приходится брать значительной величины кусок раковины, дефект ее можно заместить лоскутом кожи на ножке с заушной области. Это позволяет избежать заметной деформации ушной раковины после выкраивания трансплантата.

А. А. Кьяндский предложил в образовавшийся дефект ушной раковины вшивать кусочек, взятый из второго уха, только в два раза меньше размером.

Из осложнений, встречающихся после пересадки части ушной раковины, можно указать на разницу в окраске трансплантата от окружающих тканей. Иногда по линии приживления трансплантата возникает келоидный рубец. Полных некрозов трансплантата, применяя описанную методику, мы не наблюдали.

В дальнейшем, после приживления трансплантата, иногда требуются корригирующие операции в виде иссечения избытков ткани, исправления втянутых рубцов и т. п. Эти операции производят спустя несколько месяцев после пересадки с уха. Наиболее типичными из них являются удаление выпуклости завитка по краю восстановительного крыла носа, а также исправление втянутого рубца по линии приживления трансплантата.

Для предупреждения возникновения втянутости мы в последнее время кожу трансплантата в момент основной операции стали вшивать в расщепленный край остатка крыла в виде клина. А. А. Лимберг для коррекции втянутого рубца рекомендует перемещать встречные треугольные лоскуты по краю крыла носа.

Иногда пересаженный из уха участок оказывается плоским и выделяется, напоминая площадку. Для исправления этого производят разрез в виде «птички» на кончике носа. Кожу и слизистую оболочку ниже хря-

ща отслаивают и, в зависимости от величины уплощения, иссекают большие или меньшие части хряща по окружности или удаляют полоски хряща, после чего можно придать кончику необходимую выпуклость. Снаружи в таких случаях целесообразно наложить коллодийную повязку.

Дефекты кончика носа

Замещение дефектов кончика носа всеми хирургами относится к числу технически трудных задач. Предложен ряд способов пластики кончика носа. В прошлом для этой цели хирурги пользовались лоскутами кожи со лба (П. И. Дьяконов, Диффенбах). Отрицательной стороной этого способа является образование дополнительных рубцов в области лба.

Иозеф для замещения небольших дефектов кончика, крыльев и перегородки носа предложил пользоваться лоскутом со щеки. Способ этот получил широкое распространение. Особенно удобно пользоваться им у мужчин и лиц с хорошо выраженной носогубной бороздой.

Операцию выполняют следующим образом. Измерив расстояние от края дефекта до предполагаемого места расположения кончика носа и отступив соответственно на кожу спинки кверху, производят дугообразный разрез А—В, как указано на рис. 83, а, б. Далее по средней линии дополнительно производят вертикальный разрез В—Г до края дефекта на перегородке носа. Образовавшиеся лоскуты с каждой стороны, не истончая, отпрепаровывают книзу. Оба лоскута отворачивают эпителиальной поверхностью в сторону полости носа и сшивают с краями раны на перегородке, а также между собой. Так образуется выстилка всей недостающей части носа

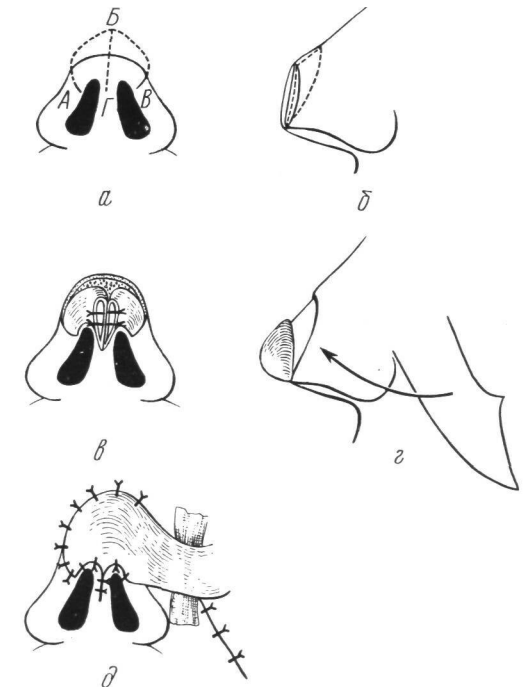
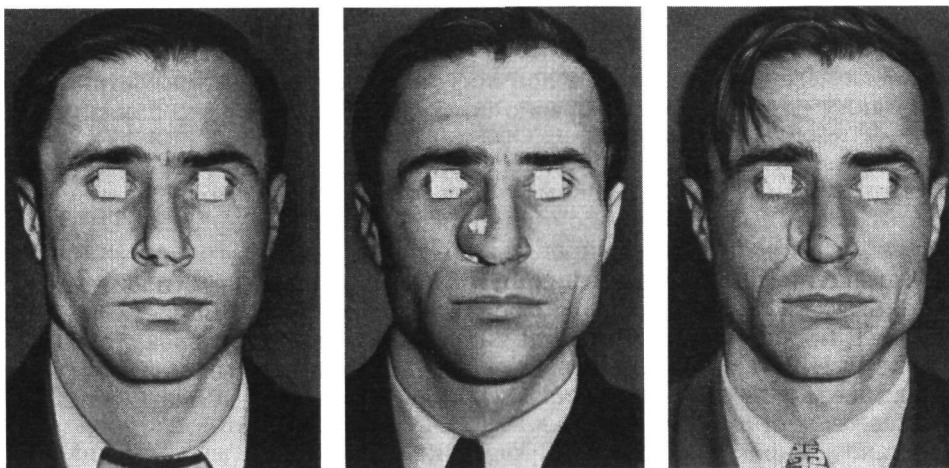


Рис. 83. Этапы пластики кончика носа лоскутом со щеки.

а — схема разрезов для образования выстилки; б — вид сбоку; в — выстилка сформирована; г — рана снаружи закрыта лоскутом со щеки.



а

б

в

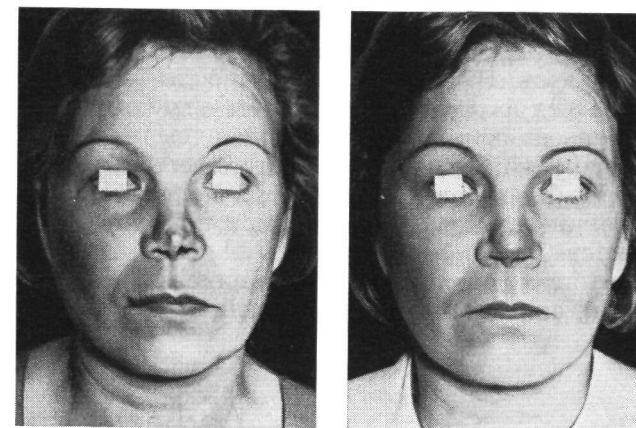
Рис. 84.

а — дефект кончика носа; б — дефект замещен лоскутом со щеки; в — больной после окончания лечения.

(рис. 83, в). В области щеки выкраивают лоскут кожи на питающей ножке, расположенной у основания крыла носа. Концевая часть лоскута по своей форме должна соответствовать форме раны на кончике носа (рис. 83, г). Для этого, производя верхний разрез на щеке, целесообразно выкроить небольшой дополнительный клин кожи, который после перемещения лоскута на место должен совпасть с соответствующей раной на перегородке носа (рис. 83, д).

В случае значительного уплощения кончика носа кожу в нужном месте необходимо взять с избытком клетчатки, чтобы придать таким образом выпуклость кончику носа (рис. 84).

При условии хорошего приживления лоскута, восстановления нормального цвета кожи через 15–16 дней можно произвести второй этап операции — отсечение питающей ножки и пластику кончика носа. Для этого лоскут рассекают с таким расчетом, чтобы большая часть его оставалась на кончике носа. На щеке под основанием остатка ножки по направлению послеоперационного рубца иссекают грануляционную ткань и частично кожу в виде небольшого клина, основание которого обращено в сторону лоскута. Кожу остатка ножки расправляют при помощи нескольких продольных разрезов, производимых со стороны гранулирующей раны. Затем избытки кожи соответственно форме клиновидной раны, образованной на щеке, иссекают, лоскут укладывают на место и фиксируют швами. Следует тщательно расправлять ткани и удалять рубцовые складки на месте питающей ножки лоскута. В противном слу-



а

б

Рис. 85. Дефект кончика носа. Больная до (а) и после (б) операции свободной пересадки кожи.

чае там может остаться выбухание кожи, которое в дальнейшем потребует дополнительной операции.

В области кончика носа рану под лоскутом на материнской почве освежают и мобилизуют края, затем иссекают грануляционную ткань, часть клетчатки и кожи подшитого лоскута соответственно форме раны носа. ^Следует, однако, стремиться сохранить некоторый избыток подшитой кожи, учитывая тенденцию ее к сокращению в будущем. Некоторое выбухание кончика носа по мере сокращения кожи уменьшается, исчезает, и нос принимает в большинстве случаев нормальную форму. Иногда выбухание не исчезает полностью, и может потребоваться дополнительная операция, однако спешить с этим не следует; операцию производят не раньше чем через год после коррекции носа.

Небольшие дефекты кончика носа, когда самая выступающая его часть уплощена незначительно, можно заместить путем свободной пересадки кожи. Выстилку при этом образуют из окружающих тканей, а наружную часть раны закрывают лоскутом кожи во всю толщу, выкроенным в заушной области (рис. 85, а, б).

Предложенный К. П. Суловым метод свободной пересадки участка ушной раковины для восстановления крыла носа начал успешно применяться также и для пластики кончика носа. Кусочки ушной раковины (кожа и хрящ) лучше всего пересаживать на выстилку, образованную из тканей, опрокинутых с краев дефекта.

Значительно обогатились способы пластики кончика носа после предложения филатовского стебля. Так, М. С. Рабинович рекомендовал дефекты кончика носа замещать Т-образным стеблем с шеи. По мнению

многих хирургов, лучшим материалом для пластики кончика носа в настоящее время является филатовский стебель (А. Э. Рауэр, Н. М. Михельсон, Ф. М. Хитров, Н. Н. Блохин). Наиболее целесообразно в этих случаях пользоваться филатовским стеблем с груди у мужчин и с плеча у женщин. Стебель из этих участков удобен тем, что кожа здесь тонкая и близка по цвету к коже лица. Кроме того, стебель из указанных областей можно сразу переносить к дефекту, чем сокращается лечение.

Пластику кончика носа производят при помощи дубликатуры кожи из филатовского стебля по Хитрову.

Подробности этих операций, относящихся к разделу восстановительной хирургии, описаны в соответствующих работах.

Дефекты кожной части перегородки носа

Раньше для восстановления перегородки хирурги пользовались лоскутами кожи, выкраенными в области лба, а также на спинке или боковых поверхностях носа (Диффенбах, Ю. К. Шимановский, Иозеф). Позже большинство методов было основано на заимствовании тканей из верхней губы. Так, Диффенбах для пластики перегородки носа выкраивал лоскут в области филтрума во всю толщу верхней губы и подшивал к кончику носа так, чтобы кожа была обращена кнаружи.

Иозеф, оперируя таким образом, предварительно подсаживал под кожу губы костную пластинку из большеберцовой кости. Спустя некоторое время он выкраивал лоскут, включающий пластинку кости, на раневую поверхность его пересаживал кожу по Тиршу и укладывал на прежнее место. После приживления кожи лоскут подшивали к кончику носа. Рану в области верхней губы закрывали небольшим лоскутом кожи, взятым со щеки.

А. Э. Рауэр и Н. М. Михельсон восстанавливали перегородку носа при помощи мостовидного лоскута со щеки. Раневую поверхность лоскута закрывали свободным лоскутом кожи по Тиршу. После приживления кожи нижний конец лоскута отсекали и подшивали к кончику носа, затем верхний конец переносили на губу.

В 1910 г. Лексер предложил замещать дефекты перегородки носа лоскутом из слизистой оболочки верхней губы. Лоскут после выкраивания сворачивали в трубку и, проводя через сквозное отверстие у основания губы, подшивали к кончику носа.

Существенным недостатком приведенных способов восстановления перегородки носа является неизбежность дополнительных рубцов в области верхней губы, щеки или спинки носа.

Небольшие дефекты кожной части перегородки носа можно также заместить путем свободной пересадки части мочки уха.

В настоящее время многие хирурги для восстановления перегородки носа пользуются тонким филатовским стеблем. З. И. Карташев образовывал перегородку носа при помощи круглого стебля с плеча. А. Э. Рауэр (1936) для пластики носовой перегородки применял тонкий филатовский стебель с предплечья. Вначале он подшивал ножку стебля на верхнюю губу, для чего на конце стебля снимал манжетку кожи длиной 3—4 мм. Оставшаяся культия из жировой клетчатки втягивалась швом в линейный разрез на верхней губе. Концы этого шва выводили на кожу по соседству с раной и завязывали на валике. Спустя 2—3 недели вторую ножку стебля подшивали к кончику носа.



Рис. 86. Восстановление перегородки носа тонким филатовским стеблем.

а — стебель подшит к верхней губе; б — стебель подшит к кончику носа и сформирована перегородка.

В 1956 г. при операции у больной с дефектом перегородки и деформацией крыльев носа после волчанки, воспользовавшись идеей, высказанной проф. Ф. М. Хитровым, мы применили следующий способ пластики перегородки носа из филатовского стебля. На внутренней поверхности левого предплечья из ленты кожи размером 2,5X7 см сформировали филатовский стебель. Через 2 недели периферическая ножка стебля в виде развилки была перенесена на верхнюю губу (рис. 86, а). Руку фиксировали к голове с помощью гипсовой повязки. Спустя 2 недели филатовский стебель был отсечен от руки. По краю кончика и крыльев носа произведены разрезы, освобождены подвернутые рубцами края крыльев и кончика носа, после чего на внутренней поверхности крыльев и кончика носа возникла довольно широкая раневая поверхность.

Конец филатовского стебля рассечен продольно на две части до необходимой высоты перегородки носа. После удаления на нем избытка кожи стебель в виде развилки шит в рану кончика и крыльев носа (рис. 86, б). Боковые части стебля выстлали собой внутреннюю поверхность крыльев и кончика носа.

В послеоперационном периоде на протяжении 7—10 дней в носовые ходы вводили резиновые трубки и полость носа заполняли марлевыми тампонами для формирования внутренней выстилки крыльев носа.

Применение расщепленной ножки филатовского стебля позволяет одновременно с восстановлением перегородки носа устранить деформацию крыльев и кончика носа, что обычно трудно сделать, пользуясь другими способами.

ДЕФОРМАЦИИ ГУБ

Деформации губ бывают как врожденные, так и приобретенные.

Преобладающее число деформаций губ может быть устранено только оперативным путем.

Прежде чем приступить к операции, следует определить, какой отдел губы изменен и нуждается в исправлении. Важно обращать внимание, в частности, на соотношение верхней губы и носа, так как часто из-за увеличенных размеров носа создается впечатление недостатка губы, которого в действительности нет, а просто перегородка носа располагается очень низко. В таких случаях укорочение носа или перемещение перегородки дает наилучший косметический результат.

Операции исправления губ относительно просты, но требуют тщательного соблюдения симметрии и высокой точности. Разрезы при таких операциях следует по возможности располагать со стороны полости рта. Однако в ряде случаев наружные разрезы неизбежны.

Существенное значение при исправлении губ имеет правильное и точное сопоставление краев кожи и красной каймы губ. Невыполнение этого правила ведет к возникновению значительного косметического недостатка.

Неудобством, связанным с операциями на губе, является необходимость приема больными пищи, что важно учитывать при определении объема операции. Питание больных после вмешательства на губах часто осуществляется при помощи специальных поильников или через трубку жидкой или полужидкой пищей.

Врожденные деформации губ

К изменениям формы губ врожденного характера относятся утолщенная губа или красная кайма, высокая губа, увеличенная ротовая щель, свищи губ и др.

Утолщенная губа. Размеры губы могут превышать обычную норму во всех отделах или только в области красной каймы.

К кажущемуся утолщению верхней губы относится так называемая двойная губа. Она имеет вид складки слизистой оболочки, идущей

параллельно розовой кайме губы и обусловленной образованием свисающей складки слизистой оболочки и подслизистой ткани вследствие врожденного избытка их.

Избытки тканей по типу двойной губы чаще всего встречаются на верхней губе в виде двустороннего утолщения. Значительно реже наблюдается одновременно верхняя и нижняя или только нижняя двойная губа. Нам пришлось оперировать больного с двойной верхней губой только на одной стороне, что встречается крайне редко. Двойная губа обнаруживается обычно при разговоре, улыбке и других движениях губ.

Общепринятый способ коррекции двойной губы состоит в иссечении избытка слизистой оболочки и подслизистой ткани в виде клина, идущего горизонтально от одного угла рта до другого. Перед операцией следует точно обозначить границы избыточных тканей губы. Поэтому еще до введения обезболивающего раствора краской намечают точки в местах наибольшей ширины выбуханий и у углов рта. Губу во время операции удерживает ассистент, сдавливая и растягивая углы рта двумя руками при помощи указательных и больших пальцев. Иссекают обычно две полосы слизистой оболочки, по форме напоминающие овал с тонкой перемычкой в области уздечки губы (рис. 87).

Необходимо удалять строго симметрично одинаковые участки тканей как по площади, так и в глубину.

Фиксация губы во время операции пальцами в отличие от фиксации различными зажимами удобнее в том отношении, что ткани не травмируются и имеется возможность спокойно и последовательно перевязать

все кровоточащие сосуды. Рану зашивают отдельными узловатыми швами из кетгута, причем вначале накладывают швы (не срезая концов) по средней линии и в углах рта. Растянув затем рану между указанными швами, накладывают остальные швы. Можно также зашивать рану частым непрерывным швом, который очень удобен при этой операции.

Из осложнений, встречающихся после операции двойной губы, следует отметить остаточные выбухания слизистой оболочки главным образом в области углов рта, требующие повторного вмешательства.

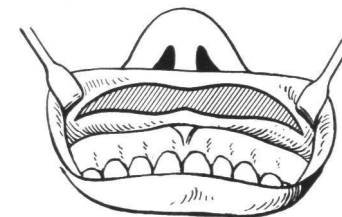

Рис. 87. Иссечение слизистой оболочки при двойной губе.

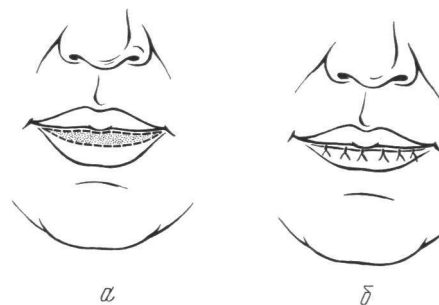


Рис. 88. Иссечение избытка слизистой оболочки при утолщении нижней губы по Иозефу.

а — до операции; б — после операции.

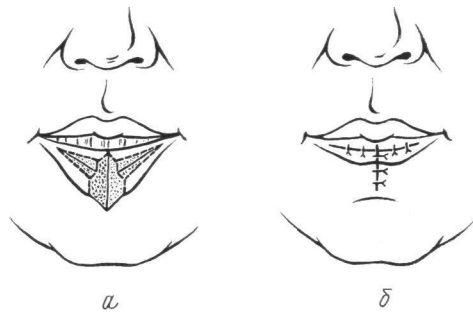


Рис. 89. Удаление избытков слизистой оболочки в горизонтальном и вертикальном направлении при увеличении нижней губы.

а — до операции; б — после операции.

рации по Иозефу представлена на рис. 89. Прибегать к такой операции следует только в случаях значительно выраженной деформации губы. Например, в некоторых случаях она бывает показана при утолщении и увеличении нижней губы при ангиомах.

Наблюдаются иногда деформации нижней губы, характеризующиеся чрезмерным отвисанием губы без значительного утолщения. В частности, такая деформация отмечается в случаях длительно существующего двустороннего паралича лицевого нерва.

Для коррекции такой губы можно рекомендовать клиновидное иссечение тканей губы в средней ее части. Обычно края раны послойно сшивают встык. Между тем наблюдения показали, что впоследствии на месте удаленного участка нередко образуется втянутый рубец и губа в этом участке оказывается короче. Предупредить этот недостаток можно двумя способами:

1) после клиновидной резекции губы образовывать на месте видимой части красной каймы дополнительно два встречных треугольника и взаимно перемещать их, как показано на рис. 90, в, г;

При утолщении всей красной каймы губы для коррекции иногда бывает достаточно иссечь соответствующий овально-вытянутый участок тканей губы, несколько отступя от ее края и параллельно ему (рис. 88). Значительно реже при сильном утолщении и отвисании губы показано комбинированное удаление тканей губы в двух направлениях: в поперечном направлении иссекают соответствующий клиновидный участок во всю толщину губы, а в продольном — овальный участок слизистой оболочки и частично мышечной ткани. Схема такой операции

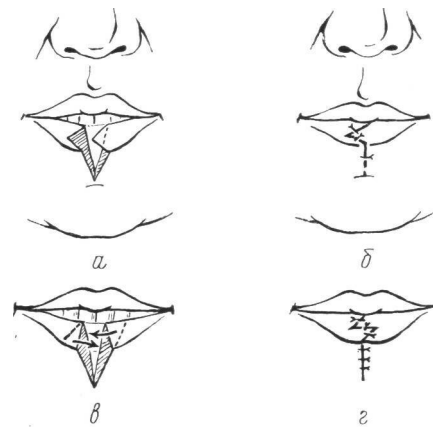


Рис. 90. Схема операции уменьшения нижней губы путем клиновидной резекции (два варианта).

а, б — образование клиновидного лоскута красной каймы в момент резекции губы; в, г — образование встречных треугольных лоскутов красной каймы после резекции губы.

2) в момент клиновидной резекции губы на месте красной каймы с одной стороны оставлять клиновидный участок слизистой оболочки, а с другой — дополнительно удалять соответствующей формы участок слизистой оболочки с таким расчетом, чтобы линия швов на красной кайме и на коже не совпадала.

Эта операция показана на рис. 90, а, б.

В некоторых случаях при необходимости одномоментного уменьшения обеих губ можно иссечь клиновидные участки кожи, мышц и красной каймы. На верхней губе такие участки удаляют по обеим сторонам от филтрума, начиная от дна носового хода до края губы. На нижней губе клин иссекают по средней линии (рис. 91). Следует указать, однако, что прибегать к наружным разрезам, рубцы после которых трудно скрыть, рекомендуется только в исключительных случаях при наличии достаточно определенных показаний к операции.

Высокая верхняя губа. Высоту верхней губы можно считать увеличенной в тех случаях, когда во время открывания рта или разговора коронки верхних зубов не видны или верхняя губа даже закрывает режущие края нижних зубов.

Для уменьшения высоты губы обычно иссекают сквозные полосы кожи в горизонтальном направлении выше красной каймы. Чтобы рубцы были менее заметными, мы иссекали полосу кожи у самого основания губы. Разрез при этом идет по верхней границе губы у основания крыльев, частично вдаваясь на перегородку носа, как представлено на рис. 92.

Полосу кожи и подлежащие мышцы удаляют вплоть до слизистой оболочки, сохраняя последнюю. Ширина иссекаемой части кожи зависит от степени избыточной высоты губы и намечать ее следует до операции. Мышцы нижней части губы двумя швами из кетгута подшивают к клетчатке и мышцам у основания крыльев носа. Клин кожи, образованный на верхней губе по средней линии, вшивают в соответствующее углубление на перегородке носа. Затем зашивают остальные участки раны.

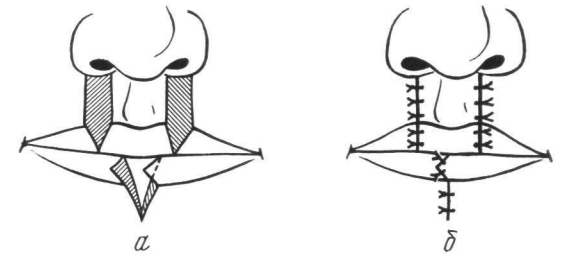


Рис. 91. Одномоментное уменьшение нижней и верхней губы.

а — до операции; б — после операции.

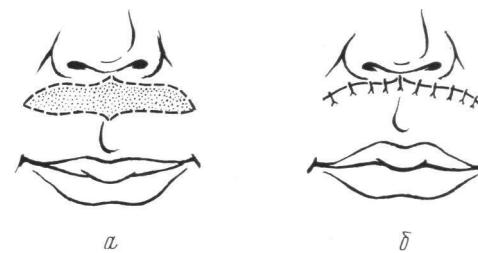


Рис. 92. Уменьшение высоты верхней губы.

а — до операции; б — после операции.

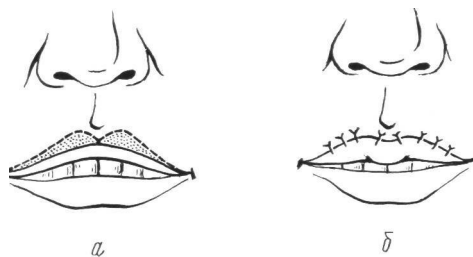


рис. 93. Коррекция линии Купидона — границы кожи и красной каймы.
а — до операции; б — после операции.

него разреза (Фомон). Затем слизистую оболочку губы мобилизуют и подшивают к коже, создавая при этом правильную форму губы. Особое значение при этой операции имеет соблюдение правильной формы и симметрии разрезов, а также адаптация краев кожи и слизистой оболочки, так как ткани эти различные по толщине.

Укороченная верхняя губа. Врожденное укорочение губы наблюдается редко. В этом случае можно воспользоваться операцией, описанной Фомоном. В области верхней губы, над приподнятым ее участком выкраивают сквозной клинообразный лоскут губы. Внизу разрезы продлевают на 1—1,5 см в обе стороны по границе красной каймы. Связь выкроенного лоскута с губой сохраняется только посредством полос слизистой оболочки верхней губы (рис. 94).

Лоскут перемещают книзу, восполняя тем самым недостающую часть губы. Рану над лоскутом по бокам, а также со стороны полости рта зашивают волосом и кетгутотом.

Иногда при нормальных размерах верхней губы красная кайма оказывается очень тонкой, что обычно не нравится больным, так как нормальная губа в своей средней части толще, чем на краях. Чтобы придать губе правильную форму, разрез ведут по границе красной каймы, иногда заходя на кожную часть с целью создать более выраженную линию Купидона. Разрез должен проникать в полость рта. Отделенную таким образом слизистую оболочку губы сшивают в средней части несколькими поперечными швами так, чтобы получить необходимое утолще-

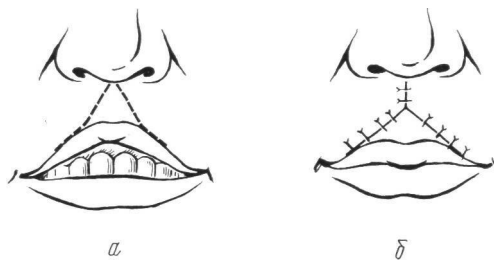


рис. 94. Увеличение высоты верхней губы опусканием клиновидного лоскута.
а — до операции; б — после операции.

Наблюдаются случаи, когда высота губы нормальная, а красная кайма совершенно не видна, как бы подвернута в полость рта. При такой деформации красную кайму можно восстановить путем иссечения полосы кожи выше края слизистой оболочки, однако с таким расчетом, чтобы верхний разрез напоминал по форме линию Купидона, как представлено на рис. 93. Нижний разрез, проводимый на границе кожи и слизистой оболочки губы, должен повторять форму верх-

него губы. Если при этом возникает избыток слизистой оболочки (складка), его следует иссечь. Затем красную кайму, соблюдая симметрию, подшивают к коже губы, а также зашивают рану со стороны полости рта. Этапы такой операции представлены на рис. 95, а, б, в.

Увеличенная ротовая щель (макростомия). Значительное увеличение ротовой щели — сравнительно редкий порок развития, однако и в менее выраженных случаях операция сужения рта может оказаться желательной. Для незначительного сужения ротовой щели в пределах нескольких миллиметров обычно ограничиваются иссечением небольших участков слизистой обо-

лочка в области углов рта и сшивают края кожи между собой. При необходимости более обширного вмешательства следует определить правильные размеры ротовой щели, т. е. точно установить, насколько сузить ротовую щель с каждой стороны.

Обычно правильное расположение углов рта ограничено вертикальными линиями, идущими через зрачки прямо смотрящих глаз (А. И. Евдокимов). Исходя из этого, при неплотно сомкнутом рте предлагают больному смотреть прямо перед собой и, ориентируясь на зрачки, при помощи линейки проводят вертикальные линии и в точках пересечения их с границей кожи и красной каймы верхней и нижней губ делают отметки краской. Положение отметок на обеих сторонах рта сравнивают между собой — они должны располагаться одинаково. От правильности измерений во многом зависит симметричное расположение углов рта после операции. Приведенная методика определения правильного положения углов рта не лишена недостатков в смысле точности, однако дает возможность лучше ориентироваться.

Методика операции. Дугообразным несквозным разрезом отделяют слизистую оболочку углов рта, при этом разрез проводят медиальнее отмеченных точек на 0,5 см. Слизистую оболочку углов рта мобилизуют. Мышцы и кожу сшивают, начиная от обозначенных точек. Избытки слизи-

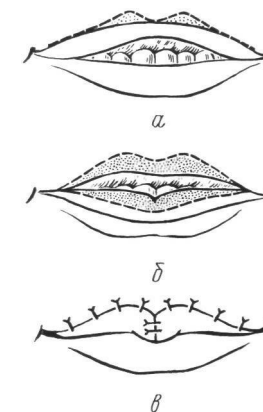


рис. 95. Увеличение красной каймы верхней губы (Фомон).
а, б — этапы операции; в — после операции.

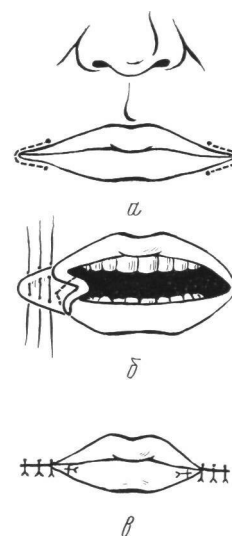


рис. 96. Этапы сшивания углов рта при макростомии.

а — точками обозначено правильное положение углов рта; пунктиром — направление разрезов; б — слизистая оболочка угла рта мобилизована; пунктиром очерчен клинообразный участок слизистой оболочки, подлежащий иссечению; в — вид после зашивания ран.

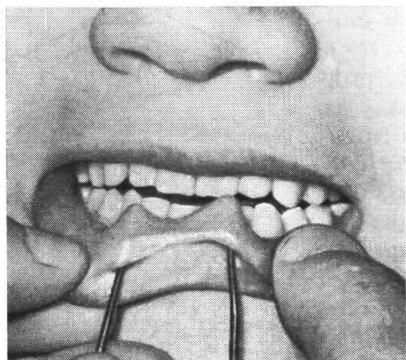


Рис. 97. Свищи нижней губы.

стой оболочки угла рта, собирающиеся в складки, искают в виде клина в области нижней точки с таким расчетом, чтобы слизистая оболочка выстилала рану угла рта, а линии швов на коже и слизистой оболочке не совпадали (рис. 96). Таким же способом сшивают угол рта на второй стороне. Иногда после операции остается некрасивый рубец, являющийся продолжением ротовой щели. Для его устранения можно рекомендовать операцию, состоящую в перемещении кожи углов рта по типу встречных треугольников, но следует учитывать появление после этого дополнительных рубцов.

Свищи губ. В области губ свищи наблюдаются редко и представляют собой довольно большие слепые мешки, выделяющие слизь (рис. 97). Лечение свищей губ оперативное — удаление свища. Край слизистой оболочки свища, окаймленного разрезом, прошивают нитями, образующими держалки, подтягивая которые по зонду, введенному в свищ, иссекают выстилающую его слизистую оболочку.

После удаления свища зашивают не только слизистую оболочку, но предварительно стягивают швами подслизистую ткань, что предупреждает возникновение втянутого рубца.

Приобретенные десформации и десректы губ

Из приобретенных деформаций губ, возникших на почве травмы, воспалительных и других процессов, мы остановимся только на смещении углов рта, небольших выворотах и ограниченных дефектах слизистой оболочки губ, беспокоящих больных главным образом с эстетической точки зрения. По поводу обширных дефектов и деформаций губ, сопровождающихся функциональными расстройствами, адресуем читателя к руководствам по восстановительной хирургии.

Для исправления смещенного угла рта предложено несколько способов, схематическое изображение которых представлено на рис. 98. Наиболее подходящий из них следует использовать в зависимости от конкретных условий.

Существенное значение при каждом из этих способов имеет правильное обозначение точки расположения угла рта и определение в связи с этим размеров лоскута. Во избежание рецидива смещения угла рта следует хорошо отделить его от окружающих тканей, сохраняя непрерывность слизистой оболочки.

Вывороты губ. Небольшие вывороты слизистой оболочки губ, обусловленные обычно рубцами на самой губе или подбородке, устраняют двумя способами.

Первый способ — пластика встречными треугольными лоскутами. Рубцовые вывороты губ, перемычки и тяжи в большинстве случаев рассредоточиваются после разреза, образующего симметричную фигуру треугольных лоскутов. При этом средняя, основная часть разреза должна совпадать с ребром рубца. В более редких случаях может потребоваться применение более сложных комбинирован-

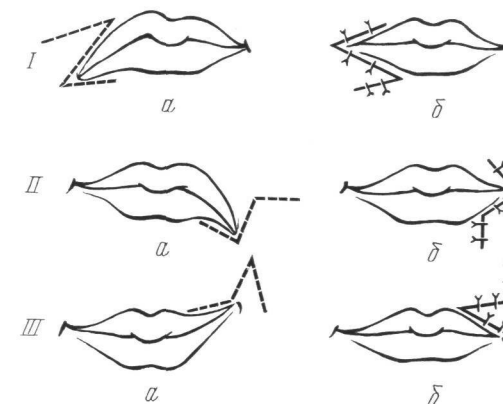


Рис. 98. Три варианта исправления положения углов рта при помощи встречных треугольников (I, II, III).

a — до операции; *b* — после операции.

ных фигур местной пластики, детально разработанных А. А. Лимбергом.

В некоторых случаях вывороты слизистой оболочки губы можно устранить путем использования лоскутов кожи на ножке, выкроенных по соседству (второй способ). Схема операции представлена на рис. 99. Варианты таких операций многочисленны, выбор их зависит от локализации выворота и многих других причин. При вывороте губы, когда использование встречных треугольных лоскутов или лоскутов на ножке почему-либо невозможно (большая ширина рубца), целесообразно воспользоваться свободной пересадкой кожи. Для этого слизистую оболочку губы отслаивают, не истончая, и

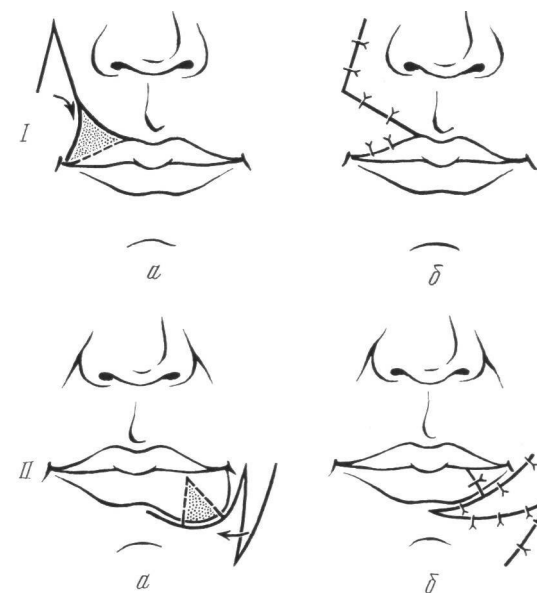


Рис. 99. Вывороты нижней и верхней губы.

I — коррекция губы лоскутом на ножке: *a* — до операции; *b* — после операции; II — коррекция верхней губы: *a* — до операции; *b* — после операции.

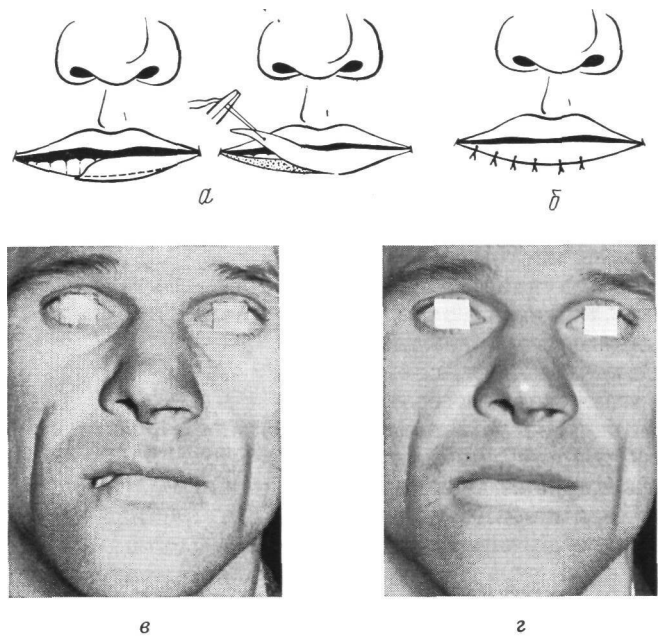


Рис. 100. Частичный дефект слизистой оболочки нижней губы.
 а, б — схема пластики губы путем мобилизации слизистой оболочки. Больной до (в) и после (г) такой операции.

перемещают в правильное положение, даже с некоторой гиперкоррекцией, а рану закрывают свободным лоскутом кожи во всю толщу из позадишной области или шеи. Перфорировать трансплантат не следует.

У некоторых больных вследствие хронического воспаления губ наблюдаются поперечные втянутые рубцы на красной кайме, некрасивые с косметической точки зрения и имеющие склонность к трещинам. В этих случаях при отсутствии уплотнения и других признаков, требующих более радикального лечения, рассредоточить такой рубец проще всего путем иссечения самого рубца и перемещения тканей в виде двух встречных треугольных лоскутов, причем длинная ось Z-образного разреза должна совпадать с направлением втянутого рубца.

В случае небольшого дефекта слизистой оболочки губы наиболее простой метод восстановления формы губы состоит в использовании слизистой оболочки на здоровой стороне. Схема такой операции представлена на рис. 100, а. По краю дефекта на границе кожи производят разрез до угла рта, края раны отделяют кверху. Разрезами по границе красной каймы и параллельно им со стороны полости рта слизистую

оболочку на здоровой стороне губы мобилизуют и вшивают на место дефекта до угла рта, следя за хорошей адаптацией краев раны. Рубцовую ткань, ранее отвернутую в области дефекта кверху, пришивают к лоскуту слизистой оболочки на внутренней стороне губы, чем создается большая полнота восстановительной ее части (рис. 100, а, б, в, г). Приведенный способ эффективен только при сравнительно небольших дефектах красной каймы.

Больной с дефектом красной каймы нижней губы после операции описанным способом представлен на рис. 100, в, г.

Остаточные деформации после операций по поводу врожденных расщелин верхней губы и носа

Врожденные расщелины верхней губы представляют собой наиболее частые пороки развития в области лица.

Расщелины верхней губы в настоящее время устраняются чаще всего в первые 6 месяцев жизни ребенка или в первые 2 дня после рождения (Л. Е. Фролова).

В связи с тем что расщелины верхней губы, распространяющиеся на твердое небо, выходят за границы косметических операций и что операции по поводу полных расщелин верхней губы производятся в настоящее время, как правило, в раннем детстве, хирургам-косметологам обычно приходится иметь дело с последствиями этих операций. Данные последних лет говорят о том, что около 80 % всех больных, оперированных по поводу врожденных расщелин верхней губы, нуждаются в последующем в дополнительных корригирующих вмешательствах (Н. М. Михельсон).

Наиболее частой причиной таких послеоперационных деформаций являются: неправильная оперативная техника, отсутствие своевременного вмешательства по поводу деформации носа, неправильное развитие мягких и костно-хрящевых тканей лица в связи с наличием порочного рубцового натяжения, неполноценные в косметическом отношении рубцы, являющиеся последствием заживления вторичным натяжением, и пр. (А. Э. Рауэр, Н. М. Михельсон, В. С. Дмитриева и др.).

Изолированные деформации верхней губы. Эти деформации могут выражаться в неправильности линии «лука Купидона», несовпадении краев красной каймы по обе стороны рубца, ограничении подвижности верхней губы, связанной с наличием стягивающих рубцов, или укорочении высоты губы.

С целью устранения неправильности линии красной каймы, являющейся последствием плохой адаптации краев раны, а также для устра-

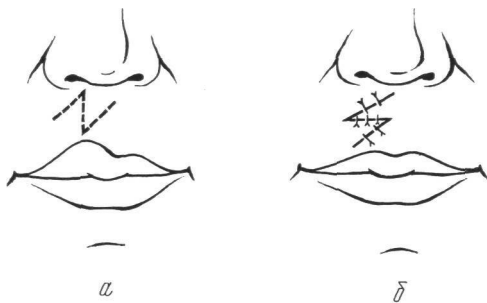


Рис. 101. Схема удлинения кожной части верхней губы.

а — до операции; б — после операции.

мация губы во всю ее толщ, иссекают круговую мышцу рта по рубцу и слизистую оболочку губы. Наложение швов начинают на границе красной каймы и кожи, где ранее намечены две точки, после чего кладут швы на слизистую губы (предварительно отпрепаровав ее края). После наложения швов на слизистую оболочку приступают к наложению швов на мышцу. Накладывать обычно приходится не более 2—3 швов, но швы эти должны захватывать всю толщ, чтобы не получить снова втянутый рубец. До наложения швов на кожу желательно соединить 2—3 швами подкожную клетчатку, чтобы уменьшить натяжение при сшивании краев кожи.

Слизистую оболочку, мышцу и подкожную клетчатку сшивают кетгутowymi швами. Последними накладывают швы из конского волоса на кожу, тщательно соблюдая симметрию при вколе иглы по обе стороны раны как в отношении расстояния от ее краев, так и глубины.

Только при соблюдении всех этих деталей можно рассчитывать на получение малозаметного рубца.

Если имеющийся кожный рубец ведет к уменьшению высоты губы, то для увеличения кожной части верхней губы (помимо иссечения рубца) производят пластику при помощи встречных треугольных лоскутов (рис. 101).

Если имеется резко втянутый рубец на красной кайме, то простое сшивание ее краев после иссечения рубца не дает эффекта, почему следует образовать по обе стороны разреза

нения западения верхней губы в связи с расхождением круговой мышцы рта (сшивание краев которой не было своевременно проведено) применяют следующие оперативные вмешательства. До инъекции новокаина производят два вкола тонкой иглой по обе стороны от послеоперационного рубца на границе кожи и красной каймы или намечают эти точки краской (бриллиантовой зеленью), чем гарантируются точные совпадения границы кожи и красной каймы при наложении швов. Затем, если имеется резкая дефор-

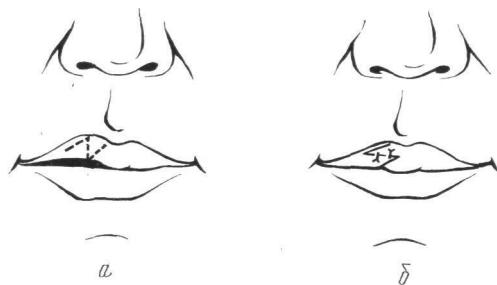


Рис. 102. Схема устранения втянутого рубца красной каймы.

а — до операции; б — после операции.

два встречных треугольных лоскута, мобилизовать их и переместить навстречу друг другу (рис. 102). Треугольные лоскуты могут быть как симметричными, так и несимметричными (образующие их углы определяются в зависимости от требуемого восстановления рельефа губы).

При ограничении подвижности верхней губы, причиной которого может явиться недостаточная глубина преддверия полости рта, производят отсечение слизистой оболочки верхней губы от слизистой альвеолярного отростка верхней челюсти. На края раны слизистой оболочки верхней губы накладывают кетгутые швы в поперечном направлении. Дефект слизистой на альвеолярном отростке верхней челюсти эпителизируется самостоятельно. При избытке слизистой оболочки верхней губы последнюю иссекают с внутренней поверхности губы овальными разрезами.

При неодинаковой высоте красной каймы на обеих сторонах губы следует иссечь полоску кожи на границе с красной каймой на той стороне, где каймы недостаточно, и после отпрепаровки слизистой закрыть ею образовавшийся дефект кожи губы (рис. 103).

Часто наблюдаемая остаточная деформация красной каймы в виде вклинивания части ее в кожу губы устраняется встречными треугольными лоскутами (рис. 104) или простым иссечением.

Резкое западение верхней губы, являющееся последствием удаления межчелюстной кости, в настоящее время встречается редко, поскольку проведение такой калечащей операции с позиций настоящего

времени считается грубейшей ошибкой. При наличии указанной деформации верхней губы следует применить операцию Аббе—Эстлендера, которая заключается в следующем. Рассекают сквозным разрезом верхнюю губу по средней линии и в образовавшийся треугольный дефект вшивают лоскут нижней губы, выкроенный таким образом, чтобы он включал все слою и части нижней губы с одной стороны, и только кожную ее часть — с другой. После этого лоскут нижней губы, красная кайма которого составляет его ножку, поворачивают на 180° и вшивают вершиной, обращенной кверху, в дефект верхней губы. Через 12 дней ножку лоскута отсекают и производят формирование красной каймы верхней и нижней губы (рис. 105). В течение этого времени больной питается только жидкой пищей через поильник.

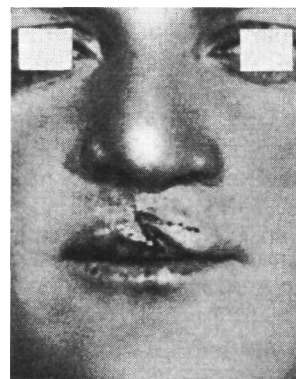


Рис. 104. Коррекция красной каймы при помощи перемещения кожных лоскутов.

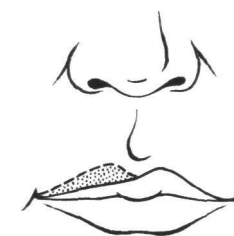

Рис. 103. Схема удлинения красной каймы.

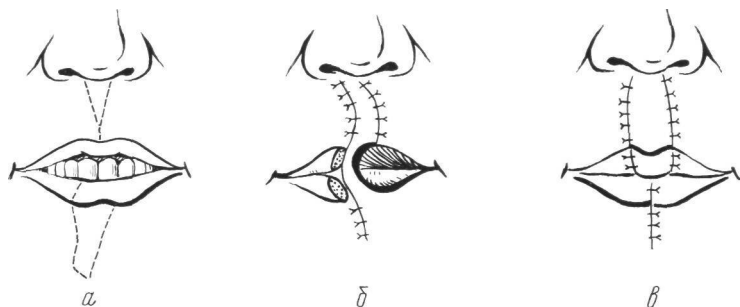


Рис. 105. Схема операции Аббе—Эстлендера.

а — выкраивание лоскута из нижней губы; б — лоскут перемещен на верхнюю губу; в — вид после коррекции на II этапе операции.

Остаточные деформации носа. Устранение деформаций носа является значительно более сложной задачей, чем коррекция верхней губы. В выраженных случаях эта деформация представляет собой следующее: крыло носа резко уплощено и его основание сдвинуто не только кнаружи, но и кзади, что связано с недоразвитием верхней челюсти в области грушевидного отверстия (И. В. Бердюк), ноздря с этой стороны имеет поперечно-овальную форму, а основание входа в нос расположено значительно глубже, чем на здоровой стороне. Кончик носа асимметричен за счет уплощения на стороне расщелины, где крыльчатый хрящ в значительной мере потерял свою обычную форму: он резко уплощен, особенно в области арки, которая расположена много ниже арки крыльчатого хряща здоровой стороны, а его медиальная ножка вместе с кожной частью перегородки перемещена в здоровую сторону. Одновременно с уплощением крыльчатого хряща нередко наблюдается и уплощение треугольного. В значительной части случаев имеется смещение всей хрящевой перегородки в переднем отделе в здоровую, а в заднем — в больную сторону. Такое смещение четырехугольного хряща еще более усиливает уплощение крыльчатого хряща на стороне расщелины и выстояние кончика носа на здоровой стороне. Иногда имеется и укорочение кожной перегородки, особенно при двусторонней расщелине.

Наибольшие трудности при устранении указанных деформаций связаны с коррекцией крыльчатого и четырехугольного хрящей, которые после операции стремятся принять прежнюю форму и занять старое положение.

В связи с изложенным для устранения указанной деформации носа необходимо:

а) создать достаточную опору для крыльчатых хрящей со стороны хрящевого отдела перегородки носа (за счет ее перемещения);

б) создать правильную форму и положение крыльчатого хряща и при необходимости удлинить кожный отдел перегородки;

в) устранить при необходимости уплощенность в области треугольного хряща;

г) устранить западение мягких тканей у входа в нос (у края грушевидного отверстия).

Методика операции заключается в следующем:

а) Устранение искривления четырехугольного хряща. Для этой цели применение резекции перегородки по методу Киллиана не показано, поскольку этот способ предусматривает сохранение в неизменном положении переднего и верхнего отделов четырехугольного хряща, смещение которых является в данном случае причиной деформации наружного носа.

С целью устранения искривления четырехугольного хряща мы, так же как Гольдмен и др., в этих случаях производим мобилизацию хрящевого отдела перегородки. Под местной анестезией (10% кокаин для смазывания и 1% новокаин для инъекции) после разреза слизистой оболочки по переднему краю четырехугольного хряща, отслаивания ее вместе с надхрящницей на всем протяжении хрящевого отдела перегородки с обеих сторон производим отсечение четырехугольного хряща от костного отдела перегородки сзади и у основания, после чего хрящ перемещаем в медиальное положение, а на рану слизистой накладываем кетгутовые швы. Операция производится так же, как и при устранении искривления хрящевого отдела носа.

б) Создание правильного положения и формы крыльчатого хряща и устранение укорочения кожного отдела перегородки носа. Под местной анестезией производим разрез кожи на кончике носа в виде «птички», кожу носа широко отслаиваем в области его кончика и уплощенных треугольных хрящей. Для того чтобы крыльчатый хрящ с пораженной стороны мог свободно сместиться в правильное положение, его арку и латеральную ножку на всем протяжении отделяем от подлежащей слизистой оболочки. Крыльчатый хрящ можно легко выделить, если подлежащую слизистую оболочку отслоить от него вместе с надхрящницей. В этом случае удобно пользоваться маленькими («глазными») остроконечными ножницами, которые вводят над надхрящницей нижней поверхности крыльчатого хряща (рис. 106).

Чтобы сделать крыльчатый хрящ легко подвижным, его медиальную ножку следует отделить от такой же ножки здорового хряща на всем протяжении, отвернув предварительно жировую клетчатку между ними в виде треугольного лоскута вверх. Для лучшего высвобождения крыльчатого хряща иногда бывает целесообразным произвести ряд насечек на его медиальной ножке или полностью отсепаровать эту ножку от кожи и слизистой оболочки перегородки и преддверия носа.

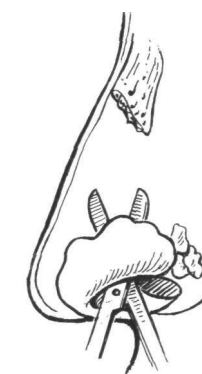

Рис. 106. Выделение крыльчатого хряща.

Крыльный хрящ становится совершенно подвижным, так как он остается связанным соединительной тканью только с треугольным хрящом на стороне расщелины.

Выделенный таким образом крыльный хрящ перемещают кверху и подшивают к четырехугольному хрящу. Шов накладывают так, чтобы при подтягивании арки к четырехугольному хрящу она встала на одной высоте с аркой другой стороны. Можно при этом ее поднять и несколько выше здоровой стороны, учитывая, что она имеет тенденцию несколько опускаться книзу в результате послеоперационного рубцевания. Затем накладывают 1—2 шва тончайшим кетгутом между крыльными хрящами (в области их арок и медиальных ножек). Отвернутый вверх лоскут жировой клетчатки возвращают на свое место (что способствует созданию округлости кончика носа) и укрепляют его одним швом. Для придания выпуклости крыльному хрящу необходимо сделать на нем скальпелем ряд мелких сквозных насечек.

в) Устранение резкой уплощенности в области треугольного хряща производится с помощью тонкой пластинки гомо- или аутохряща, помещаемой под кожу в область деформации. Аутохрящ лучше брать из ушной раковины. Если имеется небольшое укорочение кожного отдела перегородки, накладывают 1—2 шва на края кожной раны перегородки в поперечном направлении. Кожу сшивают волосом.

г) Устранение неправильного положения основания крыла и мягких тканей входа в нос. Под местной анестезией иссекают рубец на коже верхней губы и отпрепаровывают края кожи. Рассекают рубец на мышце. Мягкие ткани основания крыла носа отслаивают от грушевидного отверстия узким распатором, заходя им за основание крыла и отделяя последнее для того, чтобы крыло носа легко можно было сдвинуть к средней линии. Затем с помощью двойной капроновой или шелковой нити, вдетой в крупную хирургическую иглу, накладывают шов между крылом носа и основанием хрящевой перегородки. При этом вкол иглы делают между крылом носа и щекой, а выкол — на перегородке носа со здоровой стороны. Концы нитей во избежание пролежней лучше укрепить на маленьких марлевых валиках. Если у входа в нос имеется резкое западение тканей, то под крылом носа выкраивают треугольный лоскут. На коже перегородки носа производят линейный разрез, в который вшивают этот треугольный лоскут (рис. 107).

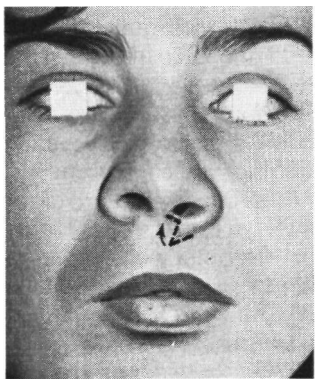


Рис. 107. Перемещение треугольного кожного лоскута у входа в нос.

После операции крыло и ноздря принимают правильное положение, а мягкие ткани у основания входа в нос в результате перемещения кожного треугольного лоскута становятся на один уровень с аналогичным участком здоровой стороны.

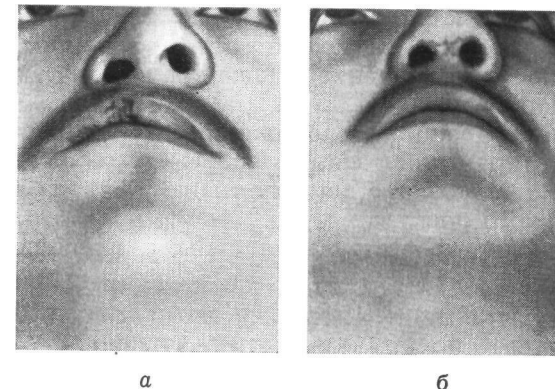


Рис. 108. Больной до (а) и после (б) операции по поводу остаточной деформации носа.

Следует отметить, что при резкой атрофии кости в области грушевидного отверстия основание крыльного хряща бывает иногда настолько резко запавшим, что для поднятия его приходится через тот же разрез кожи, через который производилась отслойка основания крыла носа, вводить гомохрящ соответствующей толщины. В полость носа помещают тампоны таким образом, чтобы один из них, помещенный со здоровой стороны, надавливал на мобилизованную хрящевую перегородку носа, а другой, помещенный под уплощенный крыльный хрящ, максимально поднимал его кверху.

Тампоны удаляют на 7—8-е сутки (меняют их через 2—3 дня). Швы снимают на 5—6-е сутки (рис. 108).

Учитывая, что при устранении указанных деформаций обычно приходится иметь дело с их комбинацией, оперативное вмешательство по поводу изменения формы губы, крыла носа и его кончика лучше производить одновременно и в такой последовательности:

- 1) разрез по переднему краю четырехугольного хряща;
- 2) отпрепаровка слизистой оболочки и надхрящницы от хрящевого отдела перегородки носа;
- 3) перемещение четырехугольного хряща в правильное положение путем отсечения его от костного отдела перегородки; швы на рану;
- 4) разрез кожи кончика носа по Рауэру и отпрепаровка ее в области хрящевого отдела носа;
- 5) отпрепаровка и мобилизация уплощенного крыльного хряща и укрепление этого хряща в правильном положении с помощью швов;
- 6) нанесение насечек на мобилизованном крыльном хряще;
- 7) устранение уплощенности треугольного крыльного хряща с помощью хрящевого трансплантата и наложение швов на кожную рану носа;

- 8) иссечение рубца кожи верхней губы;
- 9) рассечение мышцы и мобилизация основания крыла носа со стороны расщелины и укрепление основания крыла носа в правильном положении с помощью шва;
- 10) устранение глубокого расположения основания крыла носа с помощью хрящевого трансплантата;
- 11) устранение западения мягких тканей у входа в нос с помощью перемещения кожного лоскута;
- 12) окончательное формирование губы с послойным наложением швов на рану.

ДЕФОРМАЦИИ И ДЕФЕКТЫ УШНЫХ РАКОВИН

В настоящем разделе мы будем касаться лишь тех дефектов и деформаций наружного уха, устранение которых не требует больших оперативных вмешательств, являющихся областью восстановительной хирургии.

Ушная раковина относится к числу тех немногих органов, дефекты и деформация которых беспокоят больного не с точки зрения нарушения их функции, а в связи с косметическим недостатком.

Наличие отклонений формы или недостаток тканей ушной раковины нередко является причиной психических переживаний. У детей уродливое ухо часто является предметом обидных прозвищ, причиняющих этим ребятам и их родителям моральные переживания. Дети становятся замкнутыми, необщительными, плохо успевают в учебе и чувствуют себя «хуже других». Постоянное состояние депрессии тормозит интеллектуальное развитие ребенка и может привести к психическим расстройствам, наблюдающимся в практике. Между тем не только дети, но и взрослые страдают из-за неправильности формы ушных раковин. Интересно отметить, что даже женщины, имеющие возможность скрыть недостатки ушных раковин при помощи волос, нередко обращаются за помощью к хирургу.

Все сказанное свидетельствует о том, что вопросы коррекции ушных раковин важны не только с косметической точки зрения, но также с целью предупреждения и лечения связанных с этим расстройств нервной системы, в особенности у детей.

Ушная раковина представляет собой своеобразной формы хрящевую воронку, дно которой переходит в наружный слуховой проход. На раковине различают наружную (переднюю) поверхность — вогнутую и медиальную (заднюю), обращенную к черепу поверхность — выпуклую. Скелет верхних двух третей раковины составляет эластический хрящ, который и придает чрезвычайно сложную форму ушной раковине. Нижняя треть — «мочка» — не содержит хряща и образована двумя листками

кожи, между которыми находится жировая клетчатка. Свободный край раковины, завернутый на ее переднюю поверхность, образует завиток. Передний конец завитка, расположенный над наружным слуховым проходом, называется ножкой завитка. Нижний конец его называется хвостовым отделом, переходящим в мочку уха.

Параллельно завитку на вогнутой поверхности раковины расположено второе возвышение — противозавиток, который ограничивает углубление ушной раковины. Противозавиток сверху расходуется, образуя две ножки — нижнюю (переднюю) и верхнюю (заднюю), между которыми находится треугольная ямка.

Завиток и противозавиток разделены ладьевидной ямкой. Кпереди от противозавитка находится углубление ушной раковины, разделенное ножкой завитка на два отдела. Спереди углубление ограничено выступом — козелком, сзади — противокозелком. Козелок и противокозелок разделены вырезкой.

Форма, величина и положение ушной раковины подвержены индивидуальным колебаниям. В основном различают врожденные и приобретенные деформации ушных раковин.

Врожденные деформации ушных раковин

Врожденные деформации крайне разнообразны, но все же их можно объединить в следующие группы: увеличенная ушная раковина, недоразвитая ушная раковина, оттопыренные или торчащие уши, острокопечные уши, складывающиеся уши, привески уха, расщепления и сращения.

Увеличение ушной раковины (макротия)

Ненормальное увеличение ушной раковины (макротия) может быть выражено либо увеличением всей раковины, либо увеличением отдельных ее частей, причем увеличение бывает чаще за счет верхней половины ушной раковины.

Уменьшить такую ушную раковину можно способом Тренделенбурга. Операция заключается в иссечении треугольного куска ушной раковины через все слои, начиная от наружного края до ножки завитка. Для устранения выпуклости, которая получается у верхушки треугольника, иссекают дополнительно два треугольных кусочка, по обе стороны, как показано на рис. 109. Края раны тщательно сшивают. Целесообразно накладывать кетгутные швы на надхрящницу задней поверхности раковины во избежание расхождения хрящей в дальнейшем, так как по линии разреза хряща образуется только фиброзная спайка.

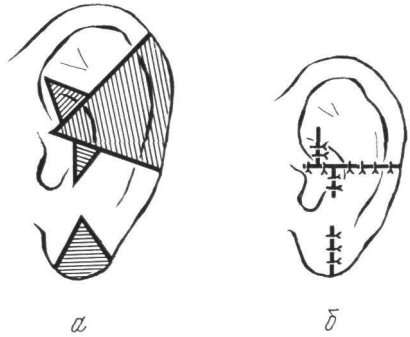


Рис. 109. Уменьшение уха по Тренделенбургу.

а — до операции; б — после операции.

Нередко макротия сочетается с оттопыренностью ушных раковин. В этих случаях дополнительные треугольные участки хряща следует иссекать по ходу противозавитка и его нижней ножки, продлив разрезы хряща в этих направлениях. Наложение матрацных швов на хрящи с задней поверхности по линии разреза противозавитка и нижней ножки позволяет прижать ушные раковины. При увеличении только верхнего отдела ушной раковины хороший результат дает способ Герзуни (Gersuny), при котором через все слои ушной раковины под завитком иссекают серповидный участок, начиная от самого высокого места завитка до нижнего конца его. При этом способе рубцы совершенно не видны (рис. 110).

Эйтнер предлагает для уменьшения ушной раковины иссечение всех слоев раковины в верхней части и в области мочки, как указано на рис. 111.

Лоренц при врожденном увеличении ушной раковины предлагает свой метод: край раковины в верхнем отделе рассекают у основания. Разрез продолжают дугообразно в раковину под завитком, в результате чего

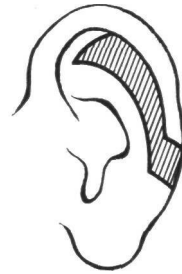

Рис. 110. Способ уменьшения уха по Герзуни.

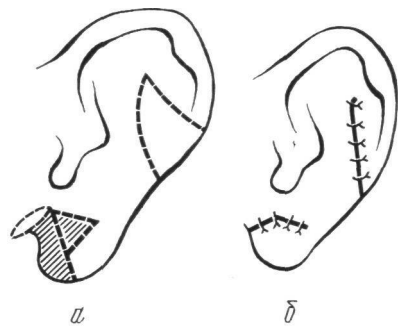


Рис. 111. Способ уменьшения уха по Эйтнеру.

а — до операции; б — после операции.

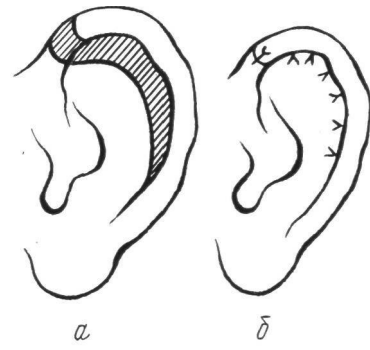


Рис. 112. Способ уменьшения уха по Лоренцу.

а — до операции; б — после операции.

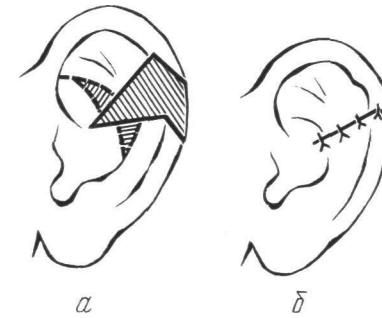


Рис. 113. Уменьшение ушной раковины по Тренделенбургу с выкраиванием треугольного лоскута в области завитка.

а — до операции; б — после операции.

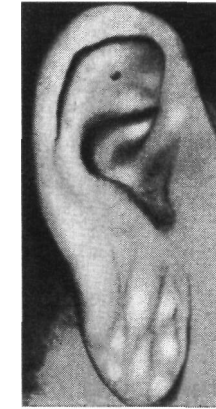

Рис. 114. Увеличенная мочка уха.

При всех случаях иссечения участков ушной раковины с иссечением части завитка лучше в области завитка выкраивать небольшой треугольный лоскут на одной стороне разреза и вшивать его в разрез на противоположной стороне, что позволяет создать плавный переход (рис. 113).

Иозеф в случае увеличения мочки иссекает клиновидный участок во всю толщину, сшивая оставшиеся части через все слои. Большую мочку, которая свисает в виде фартука (рис. 114), он уменьшает, иссекая клиновидный участок и дополнительный треугольник по линии медиального разреза (рис. 115).

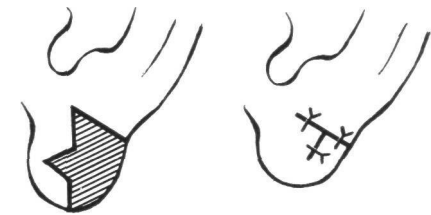


Рис. 115. Уменьшение мочки по Иозефу.

Недоразвитие ушной раковины (микротия)

Различают три степени микротии. При микротии первой степени ушная раковина и ее отдельные части имеют более или менее нормальное строение, но несколько уменьшены. При микротии второй степени ушная раковина представлена только валиком, напоминающим завиток; при третьей степени микротии на месте ушной раковины имеются бесформенные комочки.

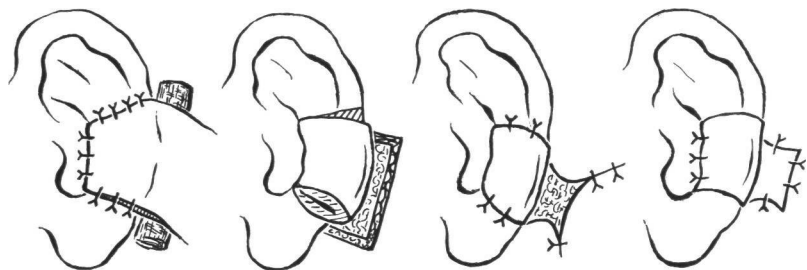


Рис. 116. Операция восстановления средней части уха по Дюфурмантелю.

Микротия может быть одно- и двусторонней. Большой частью она сопровождается частичным или полным заращением (атрезией) наружного слухового прохода и редко недоразвитием среднего уха. Помимо недоразвития наружного уха иногда наблюдается одновременно недоразвитие соответствующей половины лица.

Атрезия слухового прохода сопровождается понижением слуха. Оперативное восстановление слухового прохода может принести успех в функциональном отношении только при наличии нормального внутреннего уха (сохранение слуха) и при наличии барабанной полости. При односторонних аномалиях большинство хирургов воздерживается от такой операции, так как слуховая функция второго уха не нарушена.

Более целесообразным считается такое оперативное вмешательство при двусторонних поражениях.

При микротии первой степени форму ушной раковины можно несколько улучшить, расслоив по ее краю два листка кожи и введя между ними хрящевой трансплантат по форме завитка.

Дюфурмантель предлагает рассекать раковину на две части: верхний полюс и часть мочки, а среднюю часть восстанавливать лоскутом на ножке с широким основанием в области сосцевидного отростка (рис. 116).

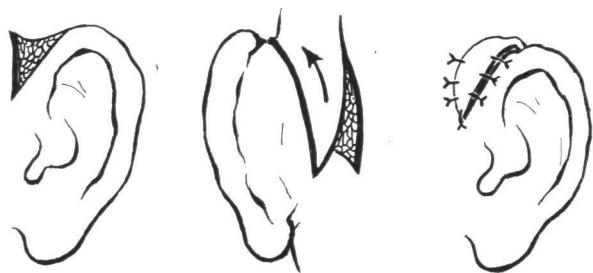


Рис. 117. Операция восстановления верхней части основания уха по Беккеру.

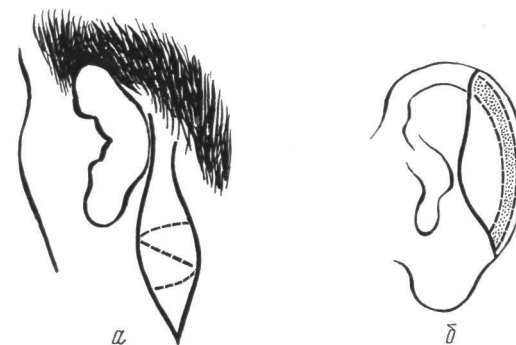


Рис. 118. Операция по Рауэру—Михельсону.

a — восстановление части уха лоскутом с заушной области; *б* — формирование уха с подсадкой хряща.

Беккер (O. Becker, 1949) рекомендует удлинять завиток, для чего отделяет его от кожи височной области, а в заушной области выкраивает лоскут на ножке, который поворачивает кпереди и вшивает в дефект. Рану за ухом он закрывает свободным кожным трансплантатом (рис. 117).

Для увеличения ушной раковины при микротии первой степени можно с успехом использовать кожу заушной области и переднебоковой поверхности шеи. Ушную раковину в среднем отделе рассекают на две части: верхний отдел и мочку, что приводит к образованию в средней части треугольного дефекта. Книзу от уха выкраивают лоскут на ножке у основания дефекта. Ширина выкраиваемого лоскута должна быть несколько больше ширины дефекта. При выкраивании лоскута на ножке необходимо соблюдать соотношение ширины лоскута к длине его. Оно не должно превышать отношения 1:3. Отслаивая лоскут вместе с подкожножировой клетчаткой, нельзя истончать его, особенно у ножки.

После тщательного гемостаза вшивают вершину лоскута в треугольный дефект. Рану на материнской почве, после отслойки ее краев, зашивают послойно. Под ножку лоскута вводят тампон, который меняют через 7—8 дней. Через 2 недели питающую ножку отсекают и подшивают к краям дефекта на задней поверхности (рис. 118, а, б).

В последующем, после того как ткани среднего отдела ушной раковины, созданного лоскутом, станут эластичными, производят ее коррекцию. На задней поверхности раковины, соответственно среднему отделу, делают разрез. Ткани отпрепаровывают кпереди, иссекают избыток жира и в область завитка вводят полоску гомохряща; последний подшивают к концам ушного хряща. Для удержания хрящевого трансплантата можно наложить матрацные швы на валиках, которые удерживают

8—10 дней (рис. 118). А. К. Чаргейшвили предлагает для пластики хрящом использовать четырехугольный хрящ, удаленный у другого больного при операции по поводу искривления перегородки носа. Этот хрящ приживает и сохраняет свою эластичность. Можно ввести измельченный хрящ по способу Аллы А. Лимберг. При микротии второй и третьей степени речь может идти только о полном восстановлении ушной раковины, описание которого не входит в нашу задачу.

Торчащие уши (лопоухость)

Наиболее распространенная врожденная деформация, по поводу которой больные обращаются к помощи хирурга, является чрезмерное отстояние ушной раковины от головы (лопоухость). Лопухость может быть односторонней и двусторонней, последняя бывает еще чаще. Некоторые считают, что в раннем детском возрасте иногда эту деформацию удается устранить ношением постоянной повязки в течение длительного времени (от нескольких месяцев до нескольких лет). У детей школьного возраста и тем более у взрослых устранение лопухости без хирургического вмешательства невозможно.

Производить операцию раньше окончания роста больного не рекомендуется, так как при хирургическом вмешательстве удаляется только часть ушного хряща, а оставшаяся часть, продолжая расти, может привести к рецидиву деформации. Если деформация настолько значительна, что угнетает психику ребенка, операцию в отдельных случаях можно произвести в дошкольном возрасте.

Методы хирургического исправления торчащих ушных раковин многочисленны. Старый способ, при котором иссекали участок кожи на задней поверхности ушной раковины, в настоящее время не имеет распространения, так как кожа после операции растягивается и ушная раковина постепенно занимает прежнее положение.

Стойкий результат можно получить только после вмешательства на самом хряще. Выбор метода операции определяется видом деформации. Деформации при торчащих ушных раковинах весьма разнообразны, из них можно выделить три основные группы:

1) первая группа — ушная раковина нормальной формы, но отстоит от сосцевидного отростка за счет увеличенного углубления раковины;

2) вторая группа — торчащие уши вызваны отсутствием противозавитка;

3) третья группа — сглаженность противозавитка в комбинации с углублением ушной раковины.

1. При устранении оттопыренности ушной раковины, вызванной увеличением ее углубления, производят иссечение эллипсоидного участка кожи и хряща вдоль всей задней поверхности ушной раковины у ее основания. Операцию начинают с иссечения участка кожи на зад-

ней поверхности ушной раковины. В иссекаемый участок включают кожу заушной борозды. После иссечения кожи в месте наибольшей выпуклости ушного хряща, соответствующем углублению ушной раковины, иссекают эллипсоидный участок хряща. Целесообразно сначала сделать поперечный разрез надхрящницы и хряща, через этот разрез отслоить кожу передней поверхности ушной раковины в области углубления и иссечь треугольные участки хряща вместе с надхрящницей выше и ниже линии поперечного разреза до тех пор, пока при придавливании ушной раковины к сосцевидному отростку не перестанет ощущаться сопротивление.

Иссекают полоску хряща шириной от нескольких миллиметров до 1,2—1,5 см в зависимости от величины углубления ушной раковины. Удалять более широкую полоску хряща не следует, так как это приводит к уплощению ушной раковины (рис. 119).

При хорошо развитой ножке завитка, проходящей в углублении раковины, после иссечения полоски хряща у основания иногда остается хрящевой выступ, который необходимо срезать. Края хряща после иссечения сшивают кетгутowymi швами. Мы (К. Ф. Сибилева) дополнительно накладываем два отдельных матрацных шва, один из которых проводим через хрящ в верхней части ушной раковины и надкостницу области сосцевидного отростка, другой — в средней части. Матрацные швы накладываем снаружки от швов, наложенных по линии иссечения хряща у основания ушной раковины.

После операции накладываем давящую повязку, которую рекомендуем носить в течение 3—4 недель.

Иозеф предлагает иссекать полоску кожи и на передней поверхности раковины в связи с тем, что после иссечения хряща здесь может образоваться кожная складка. Мы этого не делаем. Достаточно широко отпрепаровать кожу на передней поверхности в области углубления и обязательно затампонировать его после операции на 6—7 дней, не меняя тампона в первые 3—4 дня. Если небольшая кожная складка и образуется, то она постепенно расправляется сама.

Операция устранения лопухости, обусловленной увеличением углубления ушного хряща, является наиболее простой и дает хороший, стойкий косметический эффект (рис. 120, а, б).

2. Наиболее трудной задачей нужно считать устранение оттопыренности ушных раковин, вызванной сглаженностью противозавитка и его ножек. Трудно создать противозавиток естественной округлой формы.

Операций для создания противозавитка и его ножек предложено много. Мы приведем наиболее распространенные.

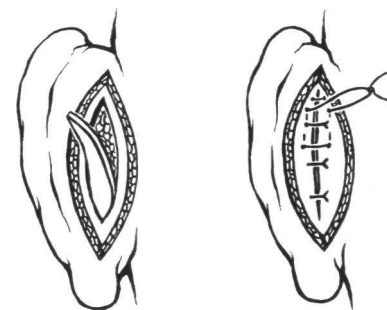
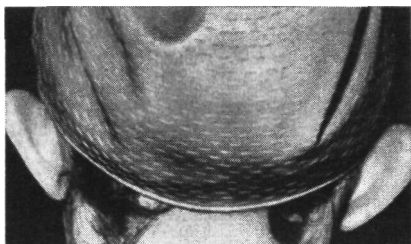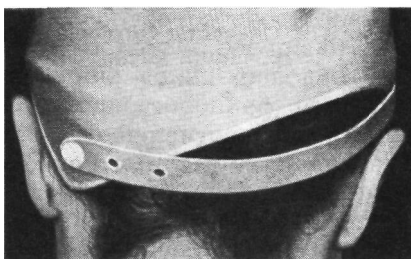


Рис. 119. Операция Эйтнера при торчащих ушах.



а



б

Рис. 120. Торчащие уши. Больной до (а) и после (б) операции.

Еще в 1919 г. Люкетт (Lockett) предложил иссекать кусочки хряща и кожи на задней поверхности ушной раковины по ходу предполагаемого противозавитка. После наложения швов на кожу хрящ заворачивался кзади, при этом возникала складка, имитирующая противозавиток. Дальнейшие операции являлись модификацией этого метода. Авторы стремились к созданию противозавитка округлой формы, так как при методе Люкетта образовывалась острая грань по ходу вновь образованного противозавитка.

Применяли ряд параллельных разрезов хряща на расстоянии 1 мм друг от друга по ходу противозавитка, не рассекая надхрящницу передней поверхности. Иногда удаляли 2—3 полоски хряща между этими разрезами. Истонченный, потерявший упругость хрящ сшивали швами в складку. Избыток кожи на задней поверхности ушной раковины иссекали.

Нужно отметить, что этот способ может быть применен лишь при тонком и податливом хряще ушной раковины и в тех случаях, когда имеется лишь умеренная сглаженность противозавитка и его ножек.

В тех случаях, когда имеется резкая сглаженность противозавитка и его ножек, чаще верхней, нужно отдать предпочтение методам, при которых производится рассечение и иссечение хряща по ходу противозавитка и его ножек.

Л. Дюфурмантель намечает краской на передней поверхности ушной раковины двумя параллельными линиями противозавиток и его ножки (верхнюю и нижнюю), иссекает веретенообразный кусок кожи на задней поверхности ушной раковины от контура противозавитка до заушной борозды. Хрящ он рассекает по контурам, намеченным ранее, не нарушая передней поверхности надхрящницы.

Разрезы хряща делаются на таком расстоянии друг от друга, чтобы при сшивании кожи полоска противозавитка могла сама свернуться в складку (рис. 121). Если хрящ

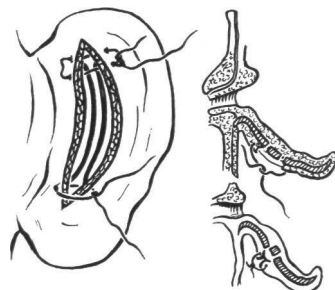


рис ш о Дю—
фурмантеля при лопо—
ухости.

очень упругий, то его следует истончить зубным бором. При увеличении углубления ушного хряща необходимо произвести незначительную резекцию хряща у основания ушной раковины. Операция Л. Дюфурмантеля проста в исполнении, но имеет и отрицательные стороны. После этой операции значительно уменьшается заушная борозда; кроме того, по ходу ножек нового противозавитка часто образуются острые грани. Нередко хрящевая полоска в области противозавитка, вначале имеющая вид округлой складки, в силу упругости хряща со временем расправляется и противозавиток теряет свой естественный вид.

Барский (А. Barsky, 1943) модифицировал операцию Люкетта. Он производил два параллельных разреза по ходу противозавитка, надсекая промежуточную полоску, но не удаляя ее. Края хрящей сшивались под полоской так, чтобы последняя находилась над линией шва. Барский рекомендовал также иссекать эллипсовидный участок ушного хряща (рис. 122).

Браун достигает коррекции торчащей ушной раковины рассечением ушного хряща по линии противозавитка, иссечением эллипсовидного участка хряща по линии вновь образуемого противозавитка и созданием складки последнего двумя способами: а) складывание обеих тыльных поверхностей и закрепление их матрацными швами; б) образование складки с задвиганием боковой части хряща за проксимальную и сшивание их так, чтобы передняя поверхность дистальной части стала параллельной задней поверхности проксимальной части. Избыток кожи на задней поверхности иссекается в виде эллипса (рис. 123). Передняя поверхность ушной раковины со всеми углублениями тампонируется ватой или марлевыми подушечками, накладывается повязка на 7—10 дней.

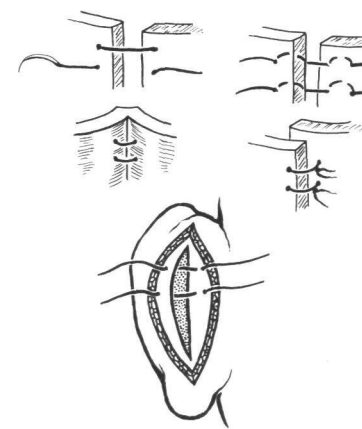


Рис. 123. Операция Брауна.

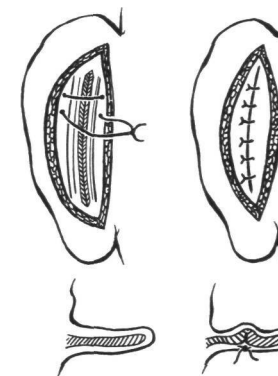


Рис. 122. Операция Барского.

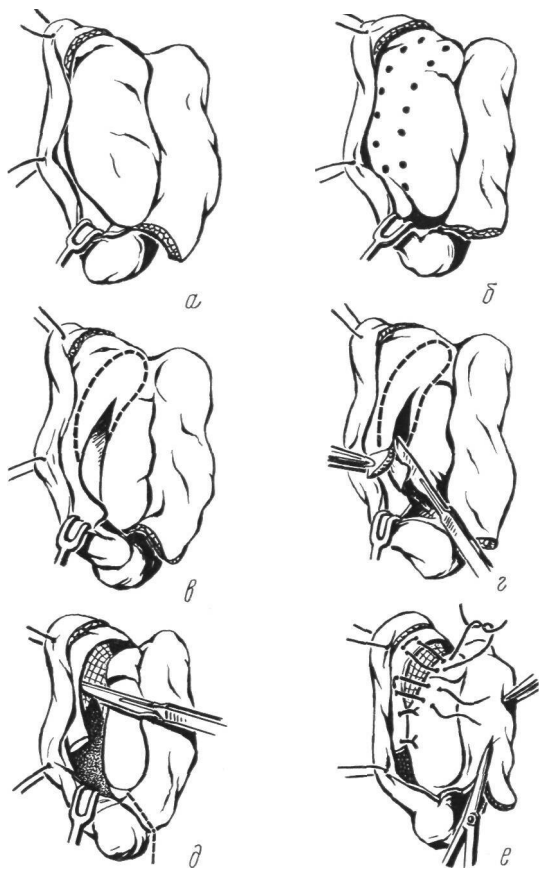


Рис. 124. Операция Беккера.

знать лучшими те методы, при которых одновременно создаются и противозавиток и сглаженная ножка противозавитка (чаще верхняя).

Метод Беккера. Намечают место расположения противозавитка и его верхней ножки краской. Делают разрез через кожу и надхрящницу задней поверхности раковины по борозде, соответствующей противозавитку, и иссекают полоску кожи. Кожу и надхрящницу отпрепаровывают с обнажением почти всей задней поверхности ушной раковины (рис. 124, а). Контуры противозавитка и верхней ножки прокалывают иглами, для чего кончики игл смазывают синькой. После извлечения их на задней поверхности хряща ушной раковины остаются окрашенные точки (рис. 124, б). Через эти точки делают два надреза хряща. Из противозавитка, начиная от козелка и до начала нижней ножки, хрящ удаляют (рис. 124, в, г). В области нижней ножки его пересекают. В области верхней

ножки пружинистость хряща нарушается нанесением продольных и поперечных надрезов (рис. 124, д). Из верхней и нижней ножек (под завитком) удаляют небольшой поперечный участок хряща в месте его соединения с завитком. Этим уменьшается пружинистость противозавитка и верхней ножки в месте соединения с хрящом завитка.

Когда ушная раковина большая и выпячивание мочки и нижней части уха не исправляется иссечением хвостового отдела завитка, дополнительно иссекают противокозелок или удаляют полоску хряща из-под нижней поверхности его. Удаление противокозелка не вызывает деформации уха.

Через надхрящницу вдоль краев первоначальных разрезов на хряще накладывают 3—4 шва, после завязывания которых образуется новая

складка противозавитка (рис. 124, е). В извилины уха закладывают тампоны, накладывают давящую повязку.

Метод Стрейта (Streith). Красящим раствором намечают положение противозавитка и отсутствующей ножки. Противозавиток и ножку прокалывают иглами. На задней поверхности ушной раковины иссекают эллипсоидный участок кожи и полоску хряща в 2—3 мм по контурам, намеченным иглами. Место соединения противозавитка и ножки не разрезают на участке 2—3 мм. После удаления хрящевой полоски край срезают и накладывают непрерывный матрацный шов, который дает одинаковое натяжение на всем протяжении линии разреза (рис. 125).

При создании передней (нижней) ножки матрацные швы на нее наложить не удастся, поэтому здесь ограничиваются наложением узловых швов.

Оценивая описанные методы, надо сказать, что операция Беккера позволяет не только устранить чрезмерное отстояние ушной раковины от головы, но и создать противозавиток и верхнюю ножку естественной формы. Но этот метод отличается травматичностью: обнажается хрящ почти на всей задней поверхности ушной раковины, иссекаются значительные участки хряща, что может привести к возникновению гематом после операции. Операция сопровождается иссечением поперечного участка хряща из верхней и нижней ножки под завитком, что усложняет ее, так как иссечение хряща у нижней ножки представляет значительные трудности. На наш взгляд, метод Беккера незаменим только в случаях резкой деформации ушной раковины.

При методе Стрейта получается острый выступ в области верхней ножки, но он привлекает своей простотой и тем ценным качеством, что место перехода противозавитка в ножку не рассекается. Это создает на месте перехода более широкую складку, что соответствует естественной форме противозавитка и его ножек в нормальном ухе.

Мы (К. Ф. Сибилева) использовали методику Стрейта, внося в нее ряд дополнений. После прижатия ушной раковины к голове намечаем зеленой краской контуры противозавитка и той ножки, которая сглажена. На задней поверхности ушной раковины иссекаем эллипсоидный участок кожи шириной 1—1,5 см (в зависимости от размеров уха), начиная от места соединения ушной раковины с виском и до задней поверхности мочки. Нижний разрез проходит по заушной борозде (рис. 126). Кожу задней поверхности ушной раковины латерально отслаиваем до обнажения борозды между завитком и противозавитком. Проколами игл переносим контуры противозавитка и ножки на заднюю поверхность ушной раковины, где кончики игл смазываем краской. После извлечения игл по намеченным линиям производим иссечение

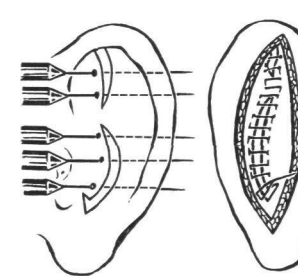


Рис. 125. Схема операции по Стрейту.

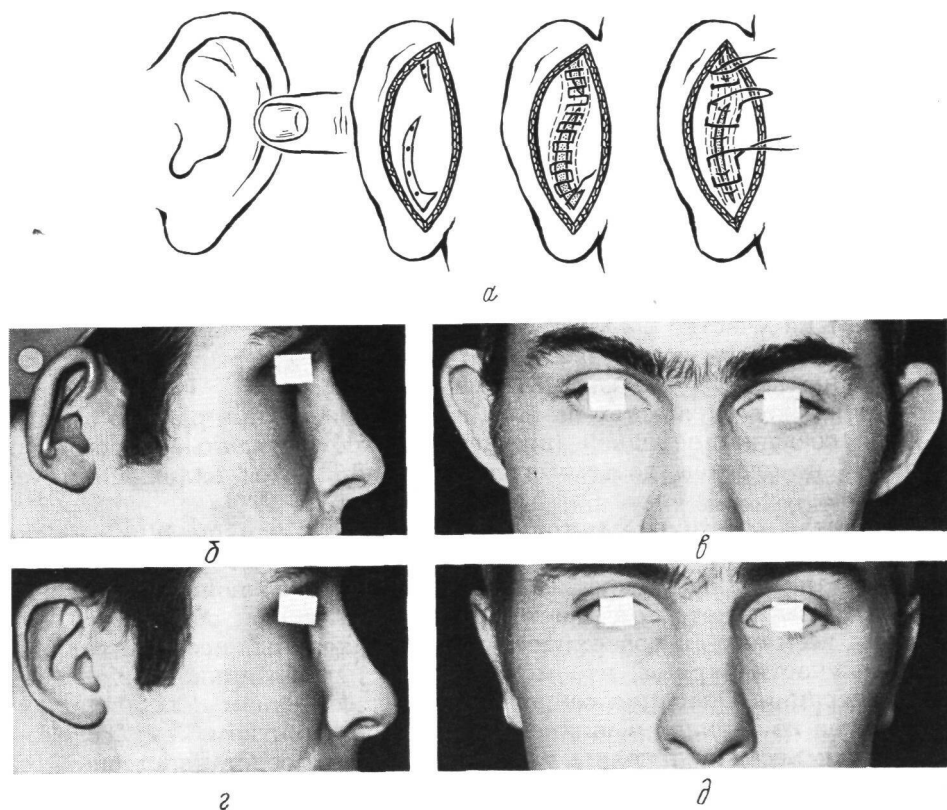


Рис. 126. Модификация К. Ф. Сибилевой операции Стрейта.
 а — схема операции; б, в — больной до операции; г, д — больной после операции.

полосок хряща шириной 1—2 мм, не рассекая места соединения противозавитка и его ножки на протяжении 3—4 мм. Разрезы хряща продолжаем вверх до места соединения ножки с завитком и вниз до уровня противозавитка.

После иссечения полосок хряща мы считаем необходимым для устранения упругости хряща нанести насечки рядом с линией разреза в области верхней ножки на всем участке уплощения ее, в месте соединения противозавитка и ножек, и 3—4 ряда насечек параллельно разрезу на месте предполагаемого противозавитка. Если хрящ тонкий, то в области верхней ножки можно ограничиться только насечками.

Если при торчащих ушных раковинах имеется отстоящая мочка, то иссекаем часть противокозелка и участок хряща под противокозелком. На края разрезов накладываем непрерывный матрацный шов. Но для

создания четкой и округлой складки по ходу противозавитка одного этого шва бывает недостаточно. Поэтому после закрепления непрерывного шва мы накладываем еще ряд отдельных матрацных швов, отступая от первой линии шва на 3—4 мм. Участок с насечками включается в шов. Первый шов делается в области верхней ножки, второй — в месте перехода противозавитка ножки, третий — на границе среднего и нижнего отдела противозавитка. Этот ряд швов прочно фиксирует созданную складку по линии противозавитка и его ножки, приближая боковые участки ушной раковины к задней поверхности ее углубления.

Если ушная раковина значительно деформирована, отсутствуют противозавиток и его ножки и ухо имеет вид створки, направленной вперед, то не лишним является наложение одного шва толстым кетгутом, проведенным через надкостницу сосцевидного отростка и через надхрящницу и хрящ в верхней части ушной раковины. Описанная методика дает стойкие хорошие результаты.

3. При сочетании сглаженности противозавитка и его ножек с увеличением углубления ушного хряща мы пользовались методикой создания противозавитка и его ножек, присоединяя к ней резекцию эллипсоидного участка хряща шириной до 1 см у основания ушной раковины. Кожу углубления на передней поверхности широко отслаивают. Прежде чем накладывать швы на края раны противозавитка, нужно наложить отдельные узловатые швы в области иссечения полоски хряща у основания через надхрящницу задней поверхности ушной раковины. Перед наложением этих швов выступающие участки хряща, чаще в месте прохождения ножки завитка через углубление ушного хряща, надо срезать.

Существенное значение имеет хорошая тампонада углубления ушной раковины с целью профилактики гематомы и для лучшего распределения отслоенной кожи. Для этой цели лучше использовать ватный тампон и первые 3—4 дня во время перевязок не менять его. После операции накладывают тугую повязку, поэтому первую перевязку производят на другой день. Тампон в углублении удерживают до недели.

В последние годы опубликовано значительное число работ, посвященных коррекции торчащих ушей. Коротко остановимся на наиболее оригинальных из них.

Конверс с соавторами (J. Converse, A. Nicro, P. Wilson, N. Johnson, 1955) для формирования противозавитка рассекает ушной хрящ по переднему и заднему краю будущей складки; разрезы внизу почти сходятся, напоминая по форме слегка изогнутую кпереди латинскую букву Y. Расстояние между нижними концами разрезов соответствует толщине складки противозавитка, расширяясь кверху. Края хряща, окаймленного разрезами, несколько мобилизуют и сшивают между собой с таким расчетом, чтобы на месте противозавитка образовалась трубка, напоминающая «рог избытия». Для преодоления упругости хряща его предварительно истончают при помощи металлической щетки или фрезы.

Холмс (E. Holmes, 1959) для преодоления упругости ушного хряща при формировании противозавитка предложил делать несковозные конусообразные насечки под острым углом с помощью специального ножа. Насечки располагают в шахматном порядке значительно шире границ участка, где должен располагаться противозавиток.

Маклеод-Клутье (A. Mac Leod-Cloutier, 1961), формируя противозавиток, рассекает ушной хрящ вдоль будущей складки и, освободив хрящи с обеих сторон, истончает края их при помощи бритвы. Хрящи истончают со стороны наружной поверхности уха. Будучи истонченными, края хрящей становятся более мягкими, частично подгибаются и, укладываясь друг на друга, образуют, по мнению автора, складку противозавитка с гладкой и выпуклой поверхностью.

Рубин с соавторами (L. Rubin, B. Bromberg, R. Walden, A. Adams, 1962) для формирования противозавитка иссекает по ходу предполагаемой складки удлиненные полудлунные участки хряща, напоминаящие по форме латинскую букву V. При этом наиболее узкое место соответствует ответвлению ножек противозавитка, разрезы в области передней (нижней) ножки не производят. Края хряща сгибают в складку и сшивают матрацными швами из медленно рассасывающегося хромированного кетгута.

Питанджи и Робело (J. Pitanguy, C. Rebello, 1962) опубликовали способ коррекции торчащих ушей, назвав его «островковым». Способ состоит в том, что по краям предполагаемой складки противозавитка дугообразно производят два параллельных разреза, края хрящей по обеим сторонам полоски хряща стягивают непрерывным швом с таким расчетом, чтобы полоска хряща, располагавшаяся в центре, оказалась вытолкнутой под кожу наружной поверхности ушной раковины и создала выпуклость на месте противозавитка.

Старк и Сандерс (R. Stark and D. Saunders, 1962) весьма оригинально фиксируют хрящ при образовании складки противозавитка. Для преодоления упругости хряща авторы вначале истончают его при помощи металлической щеточки, вращающейся от бормашины. Истонченный таким способом хрящ легко собирается в складку. Для удержания его в согнутом состоянии завиток при помощи матрацных швов фиксируют к надкостнице и тканям заушной области. Для этого на наружной поверхности ушной раковины в желобке между завитком и противозавитком делают небольшой (3—4 мм) разрез кожи до хряща, где накладывают П-образный шов, концы которого выводят со стороны раны на внутренней поверхности уха и, захватив ткани заушной области, швы завязывают с таким расчетом, чтобы образовалась складка хряща на месте противозавитка. Всего накладывают 3—4 шва.

К недостаткам перечисленных способов следует отнести сложность истончения хряща щеткой; кроме того, противозавиток получается толстым, без рельефных ножек, нанесение несковозных насечек, как, например, предлагает Холмс, не обеспечивает достаточной гибкости хряща. В то же время рассечение хряща по ходу противозавитка или удаление

узкой полоски хряща, как предлагают некоторые авторы, приводят к образованию противозавитка с неестественно острыми контурами. Поэтому поиски эффективного способа формирования противозавитка при коррекции торчащих ушей продолжают.

Весьма интересные для практики хирурга статистические данные о вариантности размеров и положения ушных раковин у человека привел Рубин с соавторами (1962). Эти данные основаны на многочисленных измерениях у взрослых и детей. Авторы учитывали пол, возраст, высоту и ширину уха, размеры мочки, угол между поверхностью головы и ушной раковиной, расстояние ушной раковины от сосцевидного отростка до завитка уха, углубление ушной раковины и др. Обращалось также внимание на наличие или отсутствие складки противозавитка, наличие или отсутствие верхней ножки, характер прикрепления мочки к голове и др.

Авторы подтвердили, что стандартной формы ушной раковины нет, однако имеющиеся средние данные могут помочь хирургу определить соответствие размеров и формы уха в отдельных конкретных случаях. Установлено, что средняя длина уха (от верхнего края завитка до конца мочки) равна 6,5 см, ширина (от края козелка до бугорка Дарвина) — 3,5 см, среднее расстояние от завитка до сосцевидного отростка — 1,8 см, средний угол между поверхностью головы и плоскостью уха, открытый кзади, — 30°, длина мочки (от верхнего края козелка до края мочки) — 1,5—2 см, средняя глубина впадины раковины — 1,5 см.

Особой разницы в форме и положении ушной раковины в зависимости от пола не отмечено.

В возрасте до 5 лет уши несколько меньше среднего размера, мочки ушей в это время уже нормальных размеров. У пожилых людей ушные раковины, в том числе и мочка, несколько больше средней длины.

Выпуклость складки противозавитка у разных людей различна и в среднем по высоте равна 0,5 см. Возможны различия между формой противозавитка левого и правого уха даже у одного и того же человека.

Ушные раковины обычно располагаются между горизонтальными линиями на уровне бровей и основания носа. Если завиток уха выше линии бровей, то ухо можно считать увеличенным, если мочка ниже основания носа, то ее можно считать больше средней величины. Возможно равномерное увеличение всех отделов ушной раковины, тогда необходимо хорошо взвесить, какие отделы в косметическом отношении выгодно уменьшить. У детей с такими операциями спешить не следует.

Средняя ширина от козелка до бугорка Дарвина — 3,5 см, ширина уха редко кого смущает и практически не требует изменений.

Средний угол между поверхностью головы и раковиной, как уже указывалось, равен 30°, поэтому ухо, отступающее больше чем на 30°, можно считать оттопыренным или торчащим. Следует при этом также учитывать расстояние между сосцевидным отростком: если оно превышает 2—2,5 см, то имеются показания для оперативного вмешательства.

Приведенные сведения, как мы имели возможность убедиться, в значительной степени помогают ориентироваться при определении показаний и составлении плана операции исправления торчащих ушей.

В нашей практике были использованы отдельные технические приемы из приведенных работ и внесены некоторые собственные дополнения.

На основании наблюдения мы пришли к заключению, что наиболее просто и надежно коррекцию торчащих ушей можно осуществить при помощи серии частых сквозных разрезов ушного хряща по ходу противозавитка с последующей фиксацией созданной складки хряща матрацными швами на марлевых валиках. Эту методику в нашей модификации (Г. В. Кручинский) приводим ниже.

Подготовка к операции. Тщательное мытье головы с мылом и общегигиенические мероприятия проводятся накануне операции. Волосы перед операцией фиксируют при помощи повязки из бинта.

Обезболивание. При операциях у детей следует пользоваться общим эндотрахеальным наркозом, а у взрослых — местной анестезией. Для этого на задней поверхности почти в центре раковины производят вкол через кожу. Из этой точки во всех направлениях инфильтрируют подкожную клетчатку всего уха. Затем ушной хрящ прокалывают насквозь, проникая под кожу передней поверхности уха. В этом месте при нагнетании обезболивающего раствора вначале появляется бугорок кожи. В этот момент иглу обычно следует еще несколько продвинуть с тем, чтобы весь срез ее прошел границу хряща. Следует иметь в виду, что в некоторых случаях прохождение раствора через иглу может быть затруднено вследствие закупорки пробкой, образующейся в игле при прокалывании хряща. Обезболивающий раствор вводят медленно до тех пор, пока он не распространится под кожей всей передней поверхности ушной раковины. После такой анестезии хрящ раковины оказывается как бы окруженным с обеих сторон своеобразной подушкой из инфильтрированной клетчатки. Обстоятельство это в значительной степени обеспечивает сохранность кожи в процессе рассечения ушного хряща. Поэтому такую «гидравлическую препаровку» тканей необходимо производить даже в случаях операции под общим наркозом.

Методика операции. На задней поверхности ушной раковины, отступя от края завитка на 1—1,5 см (в зависимости от величины уха), иссекают полоску кожи шириной примерно 1—1,5 см, по форме несколько напоминающую латинскую букву S (рис. 127, а). Небольшими изогнутыми тупоконечными ножницами отслаивают кожу в обе стороны, не доходя до края завитка и до основания ушной раковины. Затем при помощи краски и иголок отдельными точками намечают со стороны раны направление будущего противозавитка. Для этого при помощи пальцев ухо складывают так, чтобы образовалась складка противозавитка и ухо приняло правильное положение. По гребню этой складки со стороны передней поверхности ухо прокалывают иглами в 5 точках так, чтобы концы их вышли со стороны раны. Для сохранения точности

важно, чтобы иглы располагались перпендикулярно по отношению к поверхности кожи. Две иглы располагают в местах проекции ножек, а остальные — по ходу самой складки противозавитка. Концы игл, торчащие со стороны раны, смазывают бриллиантовой зеленью и иглы извлекают. В момент удаления игла должна располагаться перпендикулярно к поверхности раны, в таком случае точки, остающиеся от краски, оказываются ограниченными и четкими (рис. 127, б).

Обозначив основное направление противозавитка, приступают к рассечению ушного хряща. Для этого ушную раковину фиксируют между пальцами левой руки и, руководствуясь чувством осязания и наблюдая за глубиной разреза, хрящ рассекают по обе стороны от линии, намеченной точками. Рассекать хрящ необходимо насквозь по всему ходу противозавитка, начиная от верхнепереднего края завитка и до противокозелка. Ширина полоски хряща должна быть не больше 1,0—1,5 мм (рис. 127, в).

В верхнем отделе уха на месте ответвления верхней ножки линии разрезов должны загигаться кпереди, плавно повторяя изгиб завитка. Соблюдение этого условия очень важно, так как обеспечивает создание более естественной формы противозавитка. Кнаружи от первых двух разрезов на таком же расстоянии и параллельно им производят еще два разреза, а медиальнее — один разрез.

После насечек ухо складывают, добиваясь образования складки противозавитка без особого сопротивления со стороны хрящей уха. В случае, если ухо пружинит, необходимо искать место, где хрящ не полностью рассечен. Чаще это бывает по краю углубления ушной раковины и особенно в области противокозелка, где хрящ наиболее толстый и упругий.

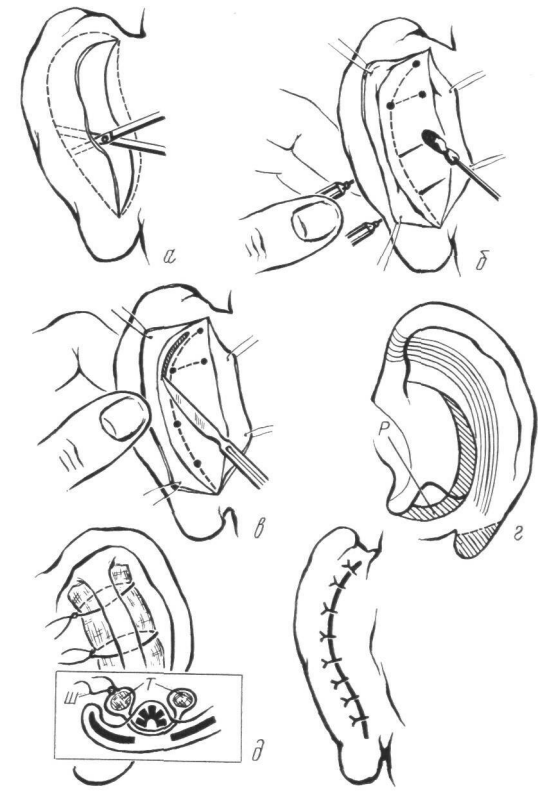


Рис. 127. Схематическое изображение этапов операции коррекции торчащих ушей в модификации Г. В. Кручинского (подробности в тексте).

р — участки хряща, подлежащие удалению; т — марлевые тампоны; ш — матрацные швы.

По краю углубления ушной раковины обычно приходится дополнительно иссекать полоску хряща. Ширина такой полоски зависит от глубины самой ямки и в среднем равна 2—3 мм. Помимо этого, часто оказывается необходимым удалить выступающую часть хвоста завитка.

Почти во всех случаях для окончательного преодоления чрезмерного отстояния нижней части ушной раковины необходимо также иссечь узкую полоску хряща у основания противокозелка, чтобы «осадить» его, однако это обстоятельство не всегда учитывается хирургами.

На рис. 127, г дана схема передней поверхности ушного хряща без кожного покрова и отмечено расположение насечек и участков хряща, подлежащих удалению.

Достигнув свободного складывания ушной раковины в правильном положении, рану позади ушной раковины зашивают кетгутотом. Перемещая при помощи пальцев хрящи под кожей, окончательно формируют противозавиток и укрепляют его 2—3 сквозными матрацными швами из шелка на марлевых валиках. Швы проводят у самого основания восстановленного противозавитка, причем нити должны проходить ниже полосок хряща, из которых образован сам противозавиток (рис. 127, 9). Выраженной складки в области передней ножки противозавитка добиваться не следует, так как существенной роли она не играет.

Сшивать хрящи, как рекомендуют некоторые хирурги, обычно нет необходимости. Если упругость хряща насечками преодолена в достаточной степени, то фиксация при помощи валиков вполне достаточна и восстановленная форма противозавитка сохраняется.

Предполагаемое расположение полосок хряща в противозавитке после наложения матрацных швов представлено на рис. 127, 3 в рамке.

Помимо валиков, места углублений сформированного уха выкладывают влажной или пропитанной вазелиновым маслом ватой. Особенно плотно заполняют углубление ушной раковины. В заушной области оставляют прокладку из нескольких слоев марли для изоляции кожных покровов. Уши фиксируют тугой повязкой из бинта. У детей с целью сохранения созданной формы уха и обеспечения покоя ране ватно-марлевую повязку лучше фиксировать к коже несколькими швами (впереди уха, у мочки и к коже головы). Дети хорошо переносят такую повязку, в то время как другие виды повязок ввиду большой подвижности ребят себя не оправдывают, так как повязки плохо удерживаются на голове и их приходится часто поправлять.

Снимают повязку и швы вместе с валиками на 10-й день после операции. К этому времени форма уха в достаточной степени стабилизируется. Однако чтобы больше закрепить полученный результат, больным рекомендуют еще в течение 2 недель на ночь накладывать повязку из бинта.

В качестве иллюстрации приводим фотографии больного, оперированного описанным способом (рис. 128).

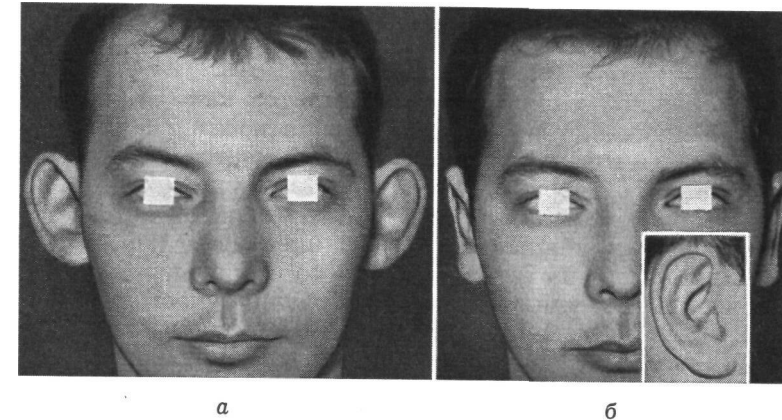


Рис. 128. Торчащие уши. Больной К., вид до (а) и после (б) операции. В рамке показан вид сформированного противозавитка уха.

Деформация торчащих ушей иногда сопровождается одновременным увеличением самой раковины или мочки уха.

В этих случаях, особенно у детей, целесообразно ограничиться формированием противозавитка, откладывая уменьшение уха на второй этап, тем более что по мере роста ребенка увеличение ушной раковины постепенно становится менее заметным и необходимость в операции вообще может отпасть.

В случаях, когда такая операция оказывается желательной, мы пользовались способом клиновидного иссечения верхней части ушной раковины в модификации К. Ф. Сибилевой.

Осложнения после коррекции ушных раковин наблюдались редко. Из них необходимо обратить внимание на следующее:

- 1) кровоизлияния под кожей в области углубления ушной ямки, возникающие в результате недостаточной тампонады после операции;
- 2) чрезмерное прижатие или неодинаковое положение ушных раковин. В этих случаях не следует спешить с повторным вмешательством. Мы с успехом применяем массаж в виде легкого надавливания согнутым указательным пальцем по ходу заушной борозды. Постепенно в результате податливости и растяжения тканей асимметрия ушных раковин исчезает;

3) острый край сформированного противозавитка мы наблюдали у нескольких больных, оперированных в начале работы, когда иссекали полоску хряща по ходу противозавитка; впоследствии и мы от этого отказались.

Уп্লощенные уши¹

При уплощенной ушной раковине завиток как бы развернут. Резко выраженное уплощение производит неприятное впечатление. Если завиток развернут, а в верхней части на нем имеется свободно выступающий бугорок Дарвина, то такое ухо принято называть «ухом макаки».

Для устранения уплощения Иозеф предлагает иссекать узкие полосы из ушного хряща со стороны передней поверхности ушной раковины. Один участок шириной 2—3 мм иссекают, отступя 2 мм от завитка параллельно ему, вторую полосу, более длинную, иссекают, отступя 2 мм от первой. Тогда оставшаяся по краю часть хряща западает вперед и таким образом возникает искусственный завиток. Кожу сшивают обычным путем (рис. 129).

Остроконечные ушные раковины в верхней части имеют чаще всего треугольную форму с одновременным уплощением завитка («ухо сатира») или резко выраженным бугорком на верхушке (бугорок Дарвина). При остроконечных ушных раковинах хороший результат можно получить путем иссечения клиновидного участка в области верхушки вместе с бугорком (рис. 130).

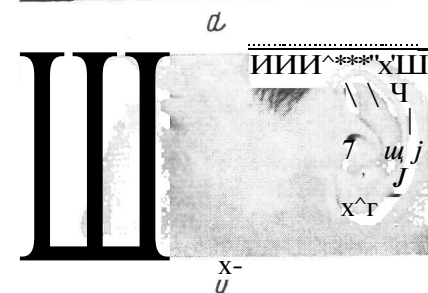
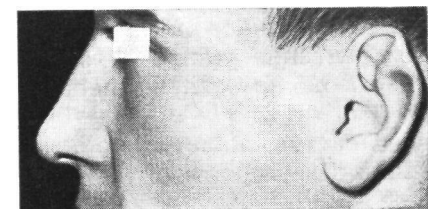


Рис. 130. Большой до (а) и после (б) операции при «ухе сатира».



Рис. 129. Схема операции при уплощении уха.

Если имеется только бугорок Дарвина, обычно расположенный на восходящей части завитка, то его иссекают окаймляющими разрезами вместе с эллипсовидным участком кожи и хряща. Разрезы производят со стороны ввернутой части противозавитка, рубец остается незаметным (рис. 131).

К врожденным деформациям противозавитка относятся так называемое ухо Вильдермута и ухо Штала (рис. 132). Первое характеризуется тем, что противозавиток значительно выдается над поверхностью завитка, при втором необычный валик прохо-

дит по ходу верхней ножки к завитку, точнее к бугорку Дарвина.

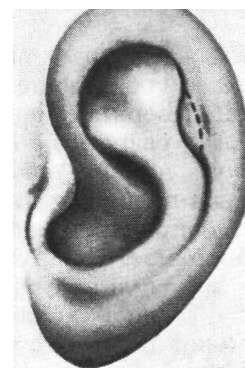


Рис. 131. Ухо с бугорком Дарвина.

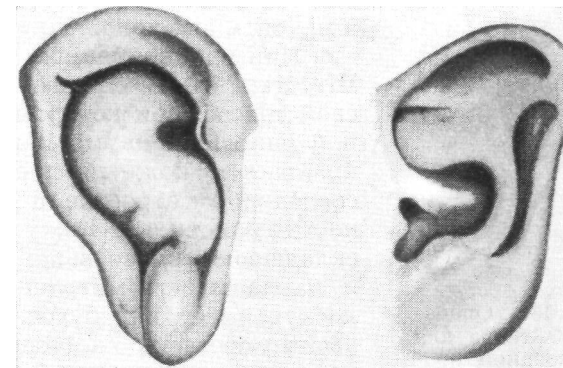


Рис. 132. Ухо Вальдермута и ухо Штала.

Гипертрофированный завиток можно уменьшить иссечением полоски хряща с задней поверхности ушной раковины с последующим наложением швов на надхрящницу и кожу. Ухо Штала исправляют, как и остроконечное ухо, клиновидным иссечением валика.

Складывающиеся уши

Наиболее резкая деформация ушных раковин наблюдается при складывающихся ушах, когда верхняя часть раковины перегибается вперед и книзу. Это обусловлено неправильной формой или ненормальной мягкостью хряща. Складывающиеся уши иногда называют «кошачьими» ушами, хотя это название устарело и не соответствует форме ушей у кошки.

Встречаются различные степени складывающихся ушей — от слабого закручивания верхнего края завитка до высокой степени уродства, вплоть до сращения завитка с козелком. Обычно складывающиеся ушные раковины в верхней части увеличены и сглажены. Если складывающееся ухо не уплощено, то бывает достаточно иссечения эллипсовидного участка кожи и хряща на задней поверхности ушной раковины в месте перегиба хряща, причем участок кожи иссекают больших размеров, чем участок хряща. После иссечения хряща накладывают швы кетгуттом через надхрящницу и хрящ задней поверхности ушной раковины. Мы (К. Ф. Сибилева) в этих случаях на переднюю поверхность уха в области верхнего полюса накладывали коллоидную повязку, а в заушную борозду закладывали марлевый валик на 10—12 дней. При наложении повязки верхняя часть ушной раковины перегибается на валике, прижимаясь краем уха к коже сосцевидного отростка. Такое положение

¹ Новая методика исправления уплощенного уха описана на стр. 154.

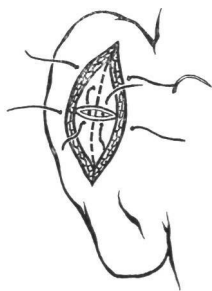


Рис. 133. Операция Эйтнера для образования противозавитка.

ушной раковины способствует удержанию хряща в правильном положении.

При одновременном уплощении ушной раковины Штеттер (Stetter; цит. по Эйтнеру) рекомендовал свой способ, при котором на задней поверхности ушной раковины двумя параллельными разрезами выкраивается кожный лоскут. Лоскут начинается на сосцевидном отростке, а кончается на задней поверхности раковины. Кожу лоскута отпрепаровывают, складывают вдвое обнаженной поверхностью внутрь и накладывают матрацный шов, в результате чего лоскут имеет вид бугра. Через 12—14 дней кожный выступ срезают. Уплотнение устраняют по Иозефу — иссечением полосок хряща на передней поверхности.

Некоторые хирурги делают разрез по верхнему краю свисающей вниз части ушной раковины, отпрепаровывают кожу, оставляя надхрящницу, затем иссекают полукруглый кусок хряща, слегка уменьшают его и пришивают узловатыми швами, перевернув его верхним концом книзу и нижним кверху. Кожу на месте разреза сшивают. При этом методе достигается увеличение размеров ушной раковины и устранение свисающей части (рис. 134).

При сглаженных ушных складках правильное положение ушной раковины достигается образованием противозавитка.

Эйтнер для образования противозавитка при складывающемся ухе применял следующий метод. Ушную раковину приводят в желаемое положение. На задней поверхности края уха отмечают направление образующейся при этом складки, а также точки соприкосновения ее краев. Кожу на протяжении ширины складки иссекают в форме эллипса. В средней части образуемой складки поперечно рассекают надхрящницу, отслаивают хрящ и рассекают его по направлению длины складки на всем ее протяжении. По линии рассечения хряща, соответствующей противозавитку, образуют складку, сшивают надхрящницу и кожу (рис. 133).

Устраняя складывающееся ухо при наличии сглаженности противозавитка, мы пользуемся тем же методом, как и при устранении оттопы-



Рис. 134. Операция Александра при складывающемся ухе.

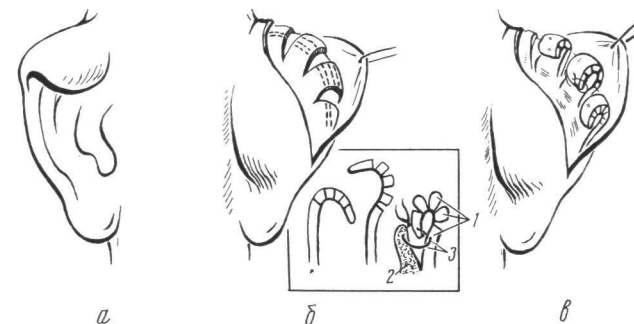
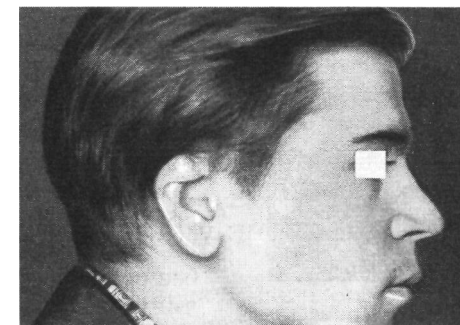


Рис. 135. Схема коррекции уплощенного уха способом Г. В. Кручинского.

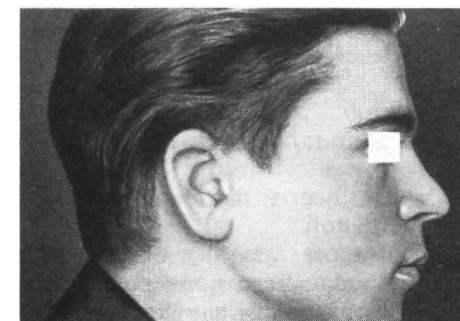
а — уплощенное ухо; б — радиальные разрезы на деформированном хряще (вид сзади); в рамке представлены расположение насечек и этапы расправления хряща, сшивание их в виде кольца для образования каркаса верхнего полюса уха; 1 — участки рассеченного хряща; 2 — кожа задней поверхности уха; 3 — шов, укрепляющий хрящи между собой и к подкожной клетчатке; в — образован каркас верхнего полюса уха.

ренности ушной раковины, обусловленной сглаженностью противозавитка и его ножек, с наложением матрацного шва в верхней части ушной раковины к надкостнице сосцевидного отростка.

В последнее время методика коррекции уплощенных ушей описана Стефенсон (K. L. Stephenson, 1960). Преимущество этого метода в том, что автор стремится исправить форму самого ушного хряща с помощью радиальных разрезов, рассчитывая при этом на расправление и некоторое расширение верхнего полюса раковины. Однако на практике одних радиальных разрезов оказалось недостаточно, так как ушной хрящ, будучи рассеченным на отдельные полосы, все же остается резко согнутым книзу. Поэтому у нас эта операция была усовершенствована. Помимо радиальных разрезов для создания устойчивого каркаса из деформированных полосок



а



б

Рис. 136. Уплощенное ухо. Больной до (а) и после (б) операции.

хряща на передней (вогнутой) стороне хрящей, он производит поперечные насечки, начиная от места перегиба хряща.

Концы хрящевых полосок, освобожденные таким образом, поднимают, изгибают дугой и сшивают наружными поверхностями друг к другу, одновременно фиксируя к клетчатке кожи задней поверхности уха. Хрящевые полоски при этом подтягиваются и принимают почти вертикальное положение. Так создается хрящевой каркас для верхнего отдела уха с утолщением для завитка (рис. 135).

Кожу возвращают на место и после иссечения избытков рану зашивают. Под вновь созданным завитком укладывают тонкий марлевый валик, который фиксируют несколькими матрацными швами к коже волосистой части головы выше уха. На рис. 136 представлен больной со складывающимся ухом до и после операции.

Привески уха

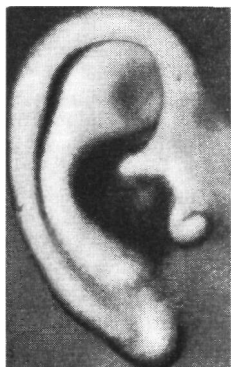


Рис. 137. Привески уха.

Привески уха (придатки ушной раковины) образуются при неправильном зарастании первой жаберной щели и могут находиться в области околоушной железы, на щеке или даже на шее (рис. 137). Чаще они встречаются впереди ушной раковины и обычно сопутствуют другим уродствам лица. В придатках часто находят хрящевую ткань, поэтому их надо удалять вместе с хрящом. Если хрящ идет далеко в глубину тканей, то можно его срезать.

Некоторые авторы рекомендуют удалять его без остатка. Иногда привески имеют большую величину и производят впечатление добавочных ушей. Они встречаются также в виде удвоенной мочки.

Сращения и расщепления ушной раковины

Чаще всего наблюдается сращение мочки с козелком или мочки уха со щекой.

Сращение козелка с мочкой может быть устранено простым рассечением, после чего края ран на козелке и на мочке зашивают отдельно.

При сращении завитка ушной раковины с козелком уродство также может быть ликвидировано рассечением участка сращения.

Надо отметить, что если операцию производят детям до 3—5 лет, то достаточно после операции ношение повязки в течение нескольких не-

дель для закрепления уха в нормальном положении. У взрослых такое ухо приобретает форму складывающегося уха и для его исправления, помимо рассечения участка сращения, необходимо устранить и складывание уха.

Полное сращение мочки со щекой следует рассматривать как отсутствие мочки и для ее создания следует использовать методы, приведенные ниже в разделе «Частичные дефекты ушной раковины».

Мы наблюдали случай приращения всего верхнего полюса обеих ушных раковин к коже височных областей (рис. 138). Для устранения приращения был произведен разрез кожи на границе с волосистой частью головы в области верхней части ушной раковины. Верхняя часть ушной раковины полностью отпрепарована. Так как передний отдел верхнего полюса имел тенденцию погружаться под кожу впереди ушной раковины, были наложены фиксирующие швы через надхрящницу и хрящ ушной раковины к надкостнице сосцевидного отростка. Раневая поверхность, образовавшаяся на задней поверхности ушной раковины и сосцевидном отростке, была закрыта свободным кожным трансплантатом. По ходу заушной борозды трансплантат укреплен рядом швов. Асептическая повязка с валиком из марли в заушную борозду. Результат вполне успешный.

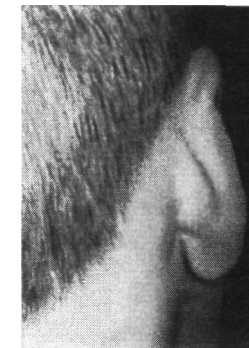

Рис. 138. Приростшая верхняя половина уха.

Расщепления ушной раковины

Расщепление ушной раковины встречается редко, чаще оно ограничивается расщеплением мочки и ее основания или места перехода мочки в край завитка. Описаны продольные и поперечные расщелины. Расщелины могут быть и частичными, в этих случаях они имеют вид вдавлений края уха или сквозных отверстий в различных отделах уха.

Устранение расщепления простым сшиванием после освежения краев дает рубец с небольшим втяжением по нижнему краю мочки, поэтому лучше пользоваться методом Пассова, который приведен на рис. 139.

Расщепление мочки может быть в результате прорезания ее серьгой. Оно устраняется, так же как и врожденное, по Пассову. При разрезом отстояния мочки от поверхности щеки производят разрез кожи "подкожной клетки на боковой поверхности щеки под козелком. Длина разреза на щеке соответствует длине

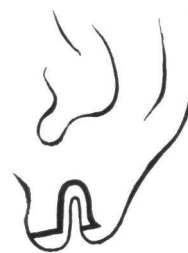

Рис. 139. Расщепление мочки. Операция по Пассову.

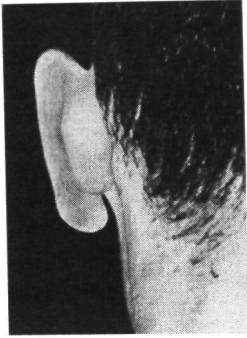


Рис. 140. Отстояние мочки.

основания мочки. По краю основания мочки иссекают узкую полоску кожи (во избежание подворачивания краев), ткани мочки расслаивают и мочку подшивают к разрезу под козелком швами на переднюю и заднюю поверхность (рис. 140).

Более сложно устранение сочетания врожденной деформации уха с расщеплением какого-либо отдела ушной раковины. Примером может служить больной, описанный Л. А. Крикун.

У больного имелось увеличение верхних отделов ушных раковин со сглаженностью их поверхностей и выраженная лопухость, которые сочетались с наличием неполной расщелины в виде выемки у места перехода мочки в край завитка. Для устранения такой деформации был произведен сквозной разрез ушной раковины в верхнем отделе параллельно завитку и отступя от него 1 см. У перехода в нижний отдел (на уровне козелка) линия разреза продолжена под прямым углом к краю уха; второй сквозной разрез, начинающийся от верхней точки первого, произведен параллельно ему на расстоянии 1,5 см. Участок раковины, расположенный между двумя разрезами, резецирован. На края хряща наложены швы таким образом, чтобы образовалась выпуклость на передней поверхности ушной раковины, соответствующая противозавитку. В результате операции, помимо образования отсутствующего противозавитка, край уха был завернут кзади, чем была ликвидирована его лопухость.

Для устранения выемки в области перехода мочки в край завитка по заднему краю завитка в области выемки произведен линейный разрез кожи. В области мочки этот разрез переходил в сквозной, отступя 0,5 см от ее заднего и нижнего края с тем, чтобы образовать лоскут на ножке. Лоскут вшили в линейный разрез, произведенный в области выемки (рис. 141).

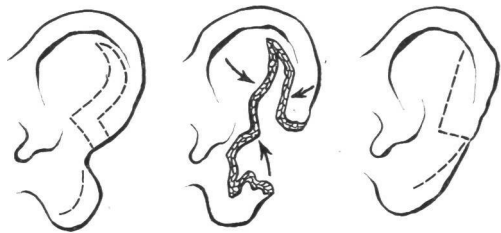


Рис. 141. Операция по Л. А. Крикун при сочетании врожденной деформации уха с расщеплением ушной раковины на границе нижнего и среднего ее отделов.

По методу Герзуни иссекается участок раковины под самым завитком. При комбинации же увеличения раковины с ее отстоянием, обусловленным отсутствием противозавитка, целесообразнее произвести разрез, отступя от края завитка, что дает возможность одновременно уменьшить размеры ушной раковины и устранить лопухость, создав противозавиток, как было сделано в описанном случае.

Приобретенные десформации ушной раковины

К приобретенным деформациям относятся: 1) сморщивание ушной раковины; 2) сращения ушной раковины; 3) утолщение ушной раковины.

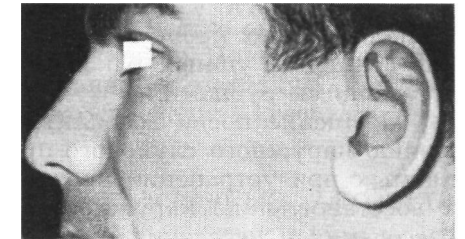
Сморщивание ушной раковины вызывается каким-либо воспалительным процессом, в результате которого возникает перихондрит, сопровождающийся гибелью хряща и, реже, кожи.

Перихондрит может возникнуть в результате общего заболевания (тиф, скарлатина, туберкулез) и таких местных причин, как травма, укусы насекомых и др. Деформация раковины бывает выражена сильнее, когда вследствие отслойки надхрящницы и нарушения питания хрящ полностью расплавляется и ушная раковина превращается в бесформенное образование.

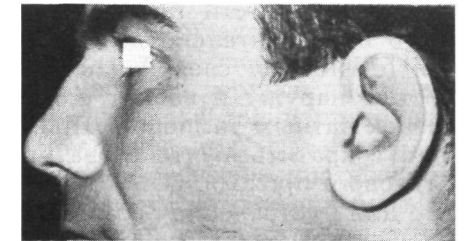
После отморожения или ожога наблюдается сморщивание отдельных участков кожи ушной раковины в результате ее рубцового перерождения или истончение всей ушной раковины, деформирование хрящевого остова, который покрыт тонкой атрофичной кожей. Истонченная кожная пленка легко трескается и изъязвляется.

При сморщенной ушной раковине хирургическое лечение состоит в расправлении ее расслойкой кожи и введении тонкого хрящевого трансплантата. Не поддающиеся расправлению сморщенные участки кожи и выступы деформированного хряща следует иссекать частично или полностью.

Иссечению подлежат также отдельные участки обызвествленного хряща, встречающиеся после перенесенного перихондрита (рис. 142).



а



б

Рис. 142. Ушная раковина после перихондрита. Больной до (а) и после (б) операции.

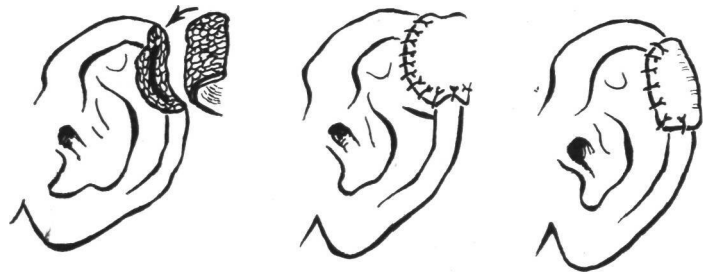


Рис. 145. Схема операции при замещении частичного дефекта уха.

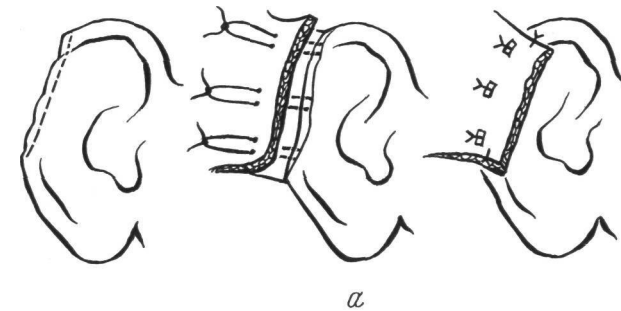
Для создания завитка используют лоскуты, выкроенные на широком основании в волосистой части головы против дефекта завитка. Лоскут образуется двумя параллельными разрезами, идущими от волосистой части головы до основания ушной раковины, где его отрезают и подшивают к слегка отвернутой коже края дефекта. Через 2 недели питающую ножку отсекают и подшивают к заднему краю дефекта. Рана в заушной области после мобилизации ее краев может быть ушита. Если это не удастся, то раневую поверхность закрывают свободным кожным трансплантатом (рис. 145).

Для восстановления формы завитка можно по его краю во второй этап операции наложить матражные швы на валике, которые, надавливая, придадут лоскуту форму завитка.

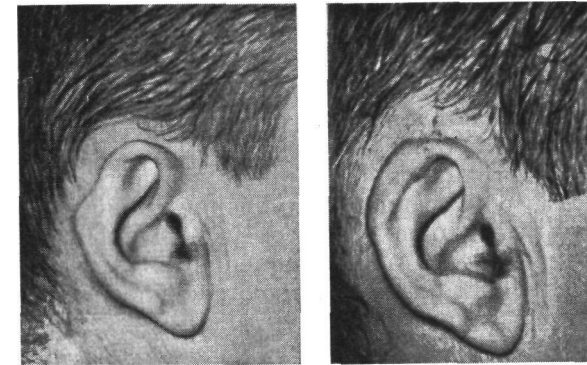
При подшивании лоскута, выкроенного в заушной области, к освещенным краям дефекта завиток получается округлой формы, но без естественной выпуклости.

Для формирования приподнятого завитка Левин (Lewin) предложил способ, основанный на подворачивании рубцующейся поверхности. Иссекают рубец по краю дефекта завитка. В заушной области двумя параллельными разрезами выкраивают лоскут, который у основания раковины отсекают и отпрепаровывают на 3 см. При этом верхний край лоскута делают длиннее, а нижний короче. На кожу передней поверхности по краю разреза накладывают редкие матражные швы. Отпрепарованный лоскут заушной области подводят к краю дефекта завитка и обнаженную нижнюю поверхность заушного лоскута накладывают на неповрежденную кожу передней поверхности ушной раковины, покрывая ее на 3—6 мм. В верхнем отделе накрывается более широкий участок, чем в нижнем (рис. 146).

Переднюю поверхность ушной раковины матражными швами погружают под отпрепарованный заушный лоскут. Матражные швы, проведенные через лоскут, укрепляют на валиках. Под лоскут на неделю вводят тампон. Через 3 недели нижняя поверхность заушного лоскута, наложенная на кожу передней поверхности, эпителизируется и передний край лоскута заворачивается, образуя завиток.



а



б

в

Рис. 146. Восстановление завитка уха; операция Левина (а); больной до (б) и после (в) операции.

Через 3 недели с момента операции лоскут отсекают от сосцевидного отростка и подшивают к задней поверхности ушной раковины. Раневую поверхность сосцевидного отростка закрывают свободной кожей.

При более широких дефектах края раковины в заушный лоскут включается и часть прилежащей кожи задней поверхности уха. Пирер при дефектах завитка после ожога производит разрез на задней поверхности ушной раковины параллельно краю уха на расстоянии не менее 1,5 см, соответственно отсутствующему завитку. После отслойки кожи задней поверхности отслаивают кожу и передней поверхности, чтобы можно было сдвинуть кожу кпереди и создать кожную складку по ходу завитка.

Кожная складка закрепляется сквозными швами. В эту складку можно вложить хрящевую полоску, взятую из противоположного уха (рис. 147).

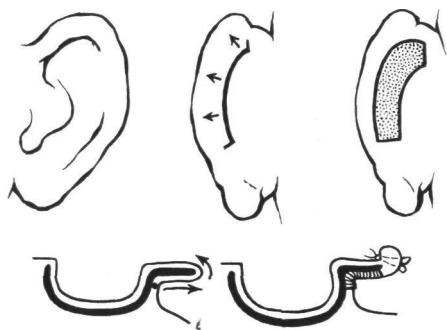


Рис. 147. Операция Пирера при дефекте завитка.

Не всегда для восстановления отсутствующей части ушной раковины можно воспользоваться заушными лоскутами на широком основании, так как безволосистая полоса за основанием уха часто бывает узкой. Поэтому при дефектах края ушной раковины используются предложенные Тальякоцци (Tagliacossi) сдвоенные по длине лоскуты на ножке. Лоскут выкраивают позади уха с основанием у края дефекта. Выкроенный лоскут складывают пополам (сдваивают) и вшивают в освеженные края дефекта.

Так как лоскут складывают пополам, то его ширина должна быть вдвое больше ширины дефекта (рис. 148).

Для устранения ограниченных дефектов завитка и противозавитка, а также части уха, образующей углубление ушной раковины, можно использовать кожу, лежащую книзу от уха, выкроив лоскут на ножке за ухом у основания дефекта по направлению вниз. Для опоры во вновь созданный участок ушной раковины вводят в область завитка хрящевую полоску.

Казаньян (Kazanjan) для этой цели предложил использовать участок хряща, взятый из противоположного уха в области углубления ушной раковины под противозавитком. После введения полоски хряща в область завитка на последний накладывают матричные швы.

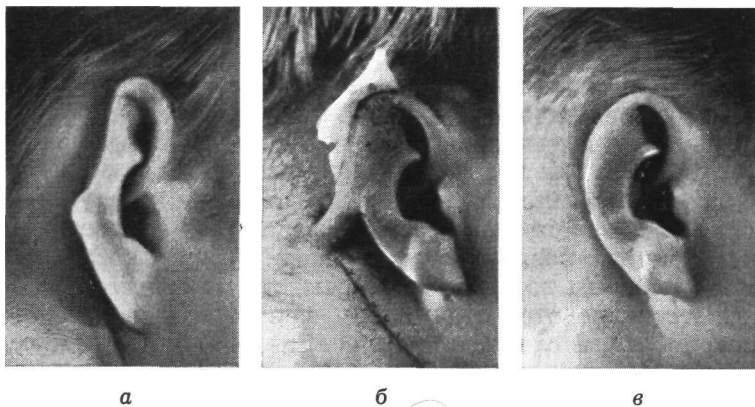


Рис. 148. Операция Тальякоцци при дефекте уха.

а — дефект завитка; б — лоскут с шеи подшит к краю дефекта уха; в — после операции.

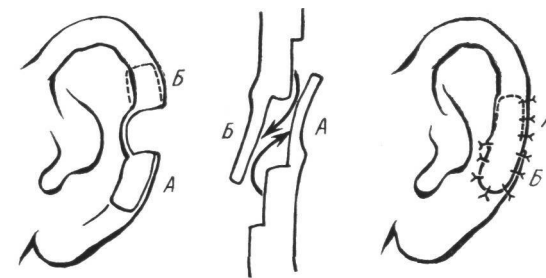


Рис. 149. Закрытие дефекта ушной раковины двумя прямоугольными лоскутами.

При значительном размере здоровой ушной раковины можно произвести свободную пересадку ее части, вырезав клиновидный кусок из наружного края и перенеся его на дефект больного уха. Таким образом, увеличивая больную ушную раковину, мы уменьшаем здоровую. При свободной пересадке участков ушной раковины нужно бережно относиться к трансплантату, для чего следует взять пересаживаемый трансплантат на волосяные швы, на которых и удерживать трансплантат во время операции.

Прежде чем брать трансплантат, необходимо подготовить ложе, расщелив края дефекта, чтобы края хряща трансплантата хорошо вошли между ними встык с хрящом ушной раковины. На края трансплантата и уха накладывают волосяные швы.

Небольшие дефекты завитка и противозавитка можно устранить, сшивая края дефекта после их освежения или после клиновидного иссечения части ушной раковины. Небольшое уменьшение ушной раковины практически мало заметно.

Подобные дефекты могут быть устранены перемещением двух прямоугольных лоскутов на ножке. Один из лоскутов выкраивают на передней поверхности участка, прилежащего к краю дефекта с одной стороны (рис. 149, А), другой — на задней поверхности участка на противоположной стороне (рис. 149, Б).

Основание лоскутов расположено по краю дефектов. Ширина их соответствует ширине дефекта. Лоскуты отпрепаровывают и по краю дефекта, в результате чего лоскут, выкроенный на передней поверхности, становится продолжением задней поверхности ушной раковины в области дефекта, а лоскут, выкроенный на задней поверхности, — продолжением передней поверхности. Свободный край лоскута передней поверхности подшивают к краям дефекта на задней поверхности, а край лоскута, выкроенного на задней поверхности, — к краям дефекта передней поверхности ушной раковины. После этого лоскуты сшивают между собой. Эта операция не уменьшает величины ушной раковины, что яв-

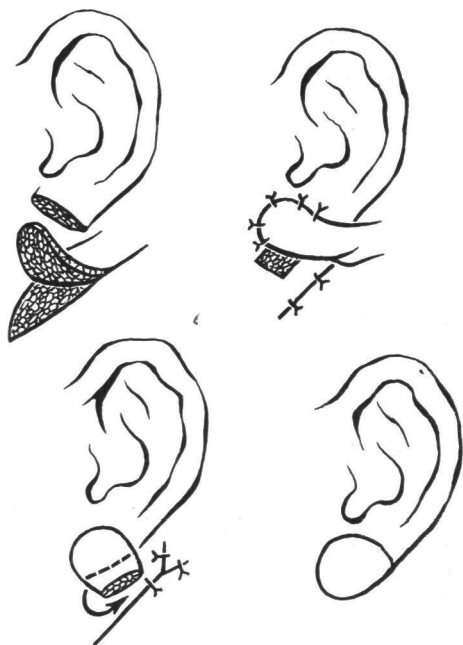


Рис. 150. Образование мочки уха по способу Мессины.

ровки лоскута его складывают пополам, образуя дистальной половиной заднюю поверхность мочки. Углы сгиба закругляют, чтобы придать мочке овальную форму (рис. 151).

Хороший способ предложил Карверс (рис. 152). Мочку восстанавливают за счет кожи задней поверхности уха и лоскута, взятого на шее, для чего из металлической фольги выкраивают форму нормальной мочки. На задней поверхности ушной раковины на 2–3 мм больше вырезанной фольги (учитывая сокращение кожи) выкраивают лоскут. Лоскут вместе с подкожной клетчаткой отпрепаровывают от ушного хряща и отворачивают вниз. Второй лоскут на шее с основанием вверху отслаивают косо и им закрывают дефект на задней поверхности ушной раковины. Лоскуты сшивают. Рану на шее зашивают. Через 3 недели с момента операции ножку лоскута на шее отсекают, производят коррекцию мочки и

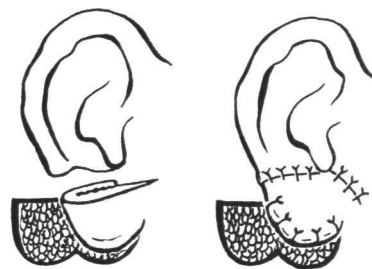


Рис. 151. Образование мочки уха, операция Пирера.

ляется особенно ценным при небольших размерах уха.

Когда отсутствует нижняя половина раковины (мочка и ее основание), то для ее образования лучше всего использовать окружающие ткани. Можно также (В. М. Мессина) выкроить на боковой поверхности шеи лоскут на ножке у основания предполагаемой мочки, подшить его верхушкой к освеженному краю дефекта на передней поверхности, через 2 недели отсечь питающую ножку и подшить к задней поверхности уха. В этот этап операции производят небольшую коррекцию мочки, придав ей овальную форму (рис. 150). Края кожного дефекта на шее мобилизуют и стягивают швами.

Пирер предлагает для восстановления мочки образовывать лоскут в переднезаднем направлении с основанием в области создаваемой мочки длиной вдвое больше ширины мочки. После отпрепа-

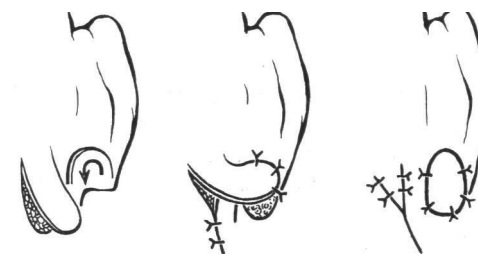


Рис. 152. Образование мочки уха по Карверсу.

оба лоскута сшивают. Если мочка получилась очень толстой, приходится производить коррекцию мочки с наложением матрацных швов.

Мы производили эту операцию, выкраивая второй лоскут после отслаивания лоскута с задней поверхности ушной раковины не на шее, а в заушной области. Ножка лоскута располагается при этом у основания образуемой мочки; верхушка лоскута направлена вверх и находится на 3–5 мм выше края дефекта, образовавшегося на задней поверхности уха после выкраивания лоскута. Внутренняя сторона лоскута подшивают к краям дефекта задней поверхности и по свободному переднему краю откинутого вниз лоскута задней поверхности уха. Через 2 недели ножку второго лоскута отсекают, производят небольшую коррекцию мочки и оба лоскута сшивают.

При этой операции весь рубец расположен за ушной раковиной, а рубец у основания лоскута закрывается вновь образованной мочкой (рис. 153).

Формируя мочку, нужно всегда помнить о значительном сокращении ее в последующем, поэтому ее следует делать несколько больших размеров и не спешить с окончательными коррекциями.

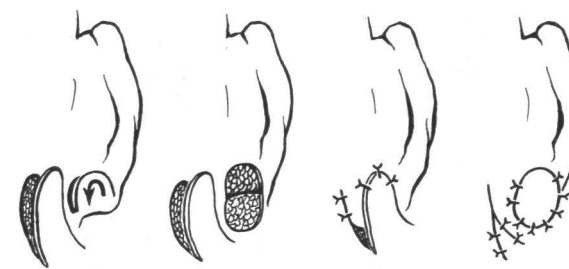


Рис. 153. Образование мочки уха по способу К. Ф. Сибилевой.

ДЕФОРМАЦИИ ВЕК

Деформации век бывают врожденными и приобретенными. Приобретенные в большинстве своем являются последствием ожога, травмы и различных воспалительных процессов.

Из врожденных деформаций век, требующих косметических операций, встречается почти исключительно опущение верхнего века (птоз) и эпикантус. Птоз может наблюдаться и после травмы (повреждение нервной ветки). Эпикантус также образуется иногда после ожога, когда рубцы расположены параллельно спинке носа у внутренних углов глаз.

Выворот века почти всегда является результатом рубцевания (ожог, травма).

Хирургическое лечение птоза возможно очень многими способами, которые подробно описаны в руководствах. Учитывая, что больные, являющиеся к нам, часто не соглашаются на сложные операции, мы опишем только тот способ, который наиболее прост и достигает намеченной цели, хотя, по мнению некоторых авторов, и не является лучшим.

Для устранения птоза производят разрез кожи сейчас же над бровью по всей ее длине и отпрепаровывают кожу всего века. Отпрепаровка должна быть сделана между мышцей и хрящом. После отпрепаровки через надбровный разрез одним швом сшивают лобную мышцу и мышцу века. Затем иглу с шелковой нитью вкалывают выше надбровного разреза и накладывают петлевидный шов, петля которого проходит через нижний край расслоенного века. Шов затягивают, но не очень туго,

чтобы глаз оставался слегка приоткрытым, что косметически значительно лучше. Снимают шов не ранее чем через 3 недели, чтобы по его ходу успели образоваться прочные рубцы (рис. 154).

Лечение эпикантуса (полулунная складка кожи, закрывающая внутренний угол глаза) возможно несколькими способами. Если эпикантус сопровождается западением спинки носа, его можно устранить подсадкой хряща или пластмассы под кожу спинки носа. Подсаженный хрящ приподнимает кожу и этим устраняется эпикантус. Подкладывание хряща может быть заменено иссечением кожного лоскута овальной формы, но косметически эта операция не может быть при-

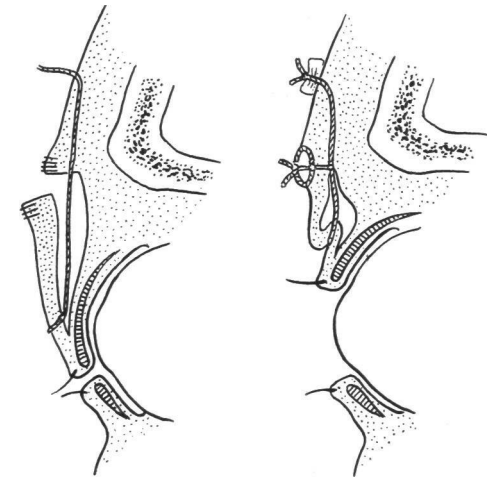


Рис. 154. Операция при опущении верхнего века.

нана удовлетворительной, так как оставляет заметный рубец на спинке носа.

Эпикантус может быть устранен и путем перемещения встречных треугольных лоскутов, для чего делают вертикальный разрез кожи по гребню складки и два других разреза такой же длины под углами 45–60° к первому. Образуются два треугольных лоскута, переставив которые один на место другого можно добиться устранения складки (рис. 155). Иногда приходится прибегать к встречным треугольным лоскутам с углами 60–90°, сочетанным фигурам или к фигуре в виде «кочерги».

Подробное описание такого вида операций можно найти в работах проф. А. А. Лимберга.

Выворот века, особенно нижних, встречается очень часто. Причиной его обычно бывает натяжение рубцов, расположенных ниже века. Рубцы эти являются последствием ожога, кожных заболеваний, травмы.

Незначительный выворот века, выражающийся в том, что становится слегка заметной красная кайма слизистой, может быть устранен операцией Диффенбаха. Операция состоит в том, что под веком выкраивают треугольный лоскут кожи, основанием которого служит ресничный край века. Лоскут этот отпрепаровывают до слизистой и поднимают его несколько вверх. Образовавшийся треугольный дефект кожи закрывают поперечно наложенными швами (рис. 156).

При более значительных выворотах прибегают к свободной пересадке кожи, для чего после разреза кожи под веком параллельно его краю кожу отпрепаровывают вверх и вниз возможно шире с тем, чтобы отпрепарованное веко совершенно свободно переместилось в нормальное положение.

Чтобы веко не возвращалось в прежнее положение, рекомендуется временно сшить оба века между собой. После этого берут на плече или за ухом свободный кожный лоскут, по величине соответствующий

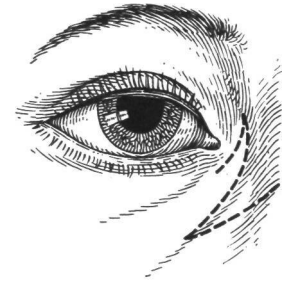


Рис. 155. Устранение эпикантуса встречными треугольными лоскутами.

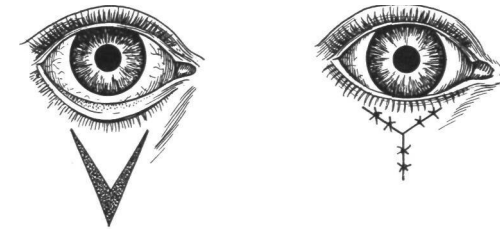


Рис. 156. Операция Диффенбаха при вывороте века.



Рис. 157. Использование лоскута с верхнего века при вывороте нижнего.

ший дефекту кожи, образовавшемуся после отпрепаровки и перемещения века. Желательно брать лоскут несколько больше дефекта, чтобы он лежал без всякого натяжения. Лоскут пришивают к краям дефекта. Чтобы он лежал прочно и не сморщивался, можно, покрыв 2—3 слоями марли, придавить его размягченным стенсом или быстротвердеющей пластмассой, сформированной в виде лепешки по форме дефекта. Стену укрепляют липким пластырем. Швы следует снимать не раньше 11—12 дней, чтобы пересаженный лоскут прочно спаялся с подлежащими тканями.

Можно прибегнуть к пластике лоскутом на ножке, взятым по соседству. Основание лоскута всегда должно находиться на уровне дефекта. Лоскут можно взять со лба, щеки или здорового века (рис. 157). Рубцы остаются малозаметными, эффект операции обычно бывает хорошим, так как лоскут по своей фактуре и цвету соответствует фактуре и цвету века (рис. 158). Желательно, чтобы угол между линией века и лоскутом был не более 90° , в противном случае повернуть лоскут трудно и он будет перегибаться у основания. Чем меньше угол, тем лучше будет его питание и тем меньше у места перегиба будет складка кожи (стоячий конус по А. А. Лимбергу). Если такой конус все же образуется, его необходимо иссечь после приживления лоскута. Наконец, при небольшом вывороте нижнего века можно использовать кожу, выкроенную в виде лоскута на двух ножках с верхнего века, если на последнем имеются излишки кожи в виде складок.

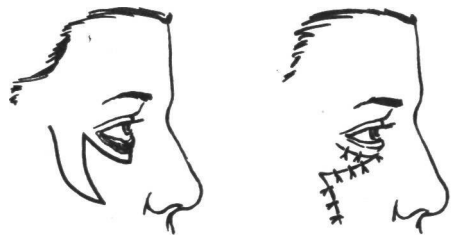


Рис. 158. Устранение выворота века лоскутом со щеки.

ДЕФЕКТЫ РЕСНИЦ

Восстанавливать ресницы приходится после ожога, травмы и различных заболеваний. Ресницы также отсутствуют, если веки образованы из окружающих тканей или филатовского стебля.

Восстановление ресниц — операция довольно кропотливая и не всегда ведущая к желательному успеху. Можно восстановить ресницы, наклеивая, например, отдельные волосы по краю века, но способ этот не хирургический и мы касаться его не будем.

Из хирургических методов следует упомянуть метод Крузиуса (Krusius), который предлагает особым аппаратом брать отдельно каждый волос с его луковицей и пересаживать в край века. Для каждого века требуется около 50 волос.

Способ этот надо считать устаревшим, так как в настоящее время возможно пересаживать волосы сразу путем выкраивания лоскута на ножке или свободной пересадки кожи.

Более верным, но более сложным является способ переноса кожи с волосами при помощи лоскута на ножке. Так, Гиршберг (1883) выкроил на лбу соответствующую полоску кожи с волосами с питающей ножкой у спинки носа, отпрепаровал ее и периферический конец лоскута вшил в разрез края века, где отсутствовали ресницы. Ножку он отсек через 3 недели.

С этой же целью при отсутствии ресниц на нижнем веке можношить на 2—3 недели бровь с краем века; когда край века прочно срастается с бровью, веко отсекают, оставляя на нем полоску кожи, покрытую волосами (рис. 159).

Можно пересадить свободный кожный лоскут в виде узкой полоски, взятый с нижнего края брови.

Многие авторы предлагают делать свободную пересадку кожи с волосистой части головы в разрез, сделанный по краю век.

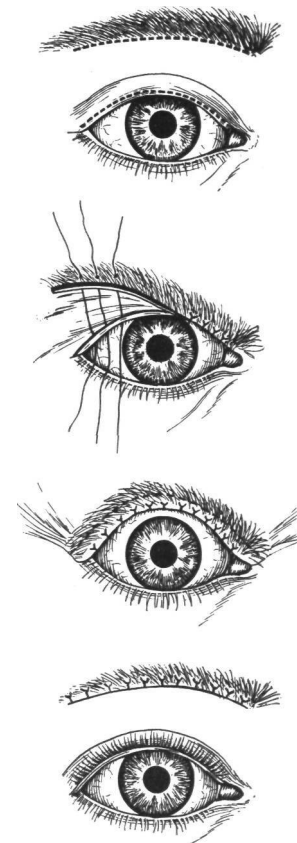


Рис. 159. Образование ресничного края из брови.

ДЕФЕКТЫ БРОВЕЙ

Отсутствие бровей наблюдается довольно часто. Это бывает результатом ожога, лучевой терапии, травмы или различных кожных заболеваний.

В настоящее время для восстановления бровей пользуются в основном двумя способами: перенос волос при помощи лоскута на ножке и свободная пересадка волосистой части кожи. Перенос волосистой части кожи на ножке, несомненно, является наиболее надежным способом.

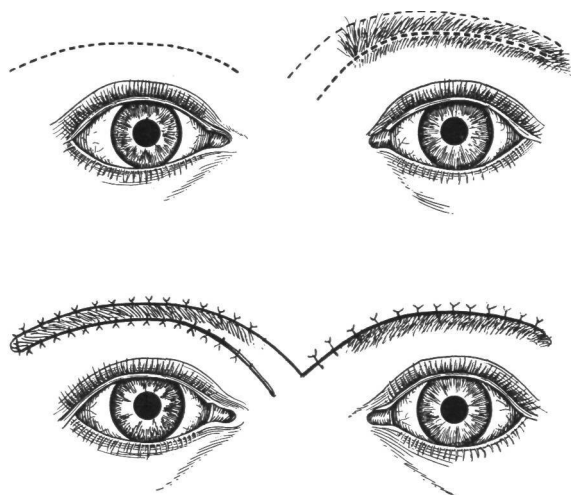


Рис. 160. Восстановление одной брови из другой.

Можно выкроить лоскут на ножке с другой брови, если она достаточно широка. Лоскут в этих случаях выкраивают основанием, обращенным к отсутствующей брови, и берут его во всю длину здоровой брови. Выкраивать лоскут надо с верхней половины здоровой брови. Лоскут отпрепаровывают и поворачивают на 180° к отсутствующей брови, где заранее сделан соответствующий разрез на надбровной дуге (рис. 160).

Другой способ состоит в том, что выкраивают лоскут на ножке из височной области на волосистой части кожного покрова головы. Основание лоскута должно быть на уровне брови. Лоскут рекомендуется

брать вдвое шире брови, чтобы улучшить его питание. Когда он приживет, излишек можно иссечь (рис. 161).

После приживления лоскута ножку его отсекают и укладывают на прежнее место.

При отсутствии бровей на обеих сторонах можно выкроить на голове лоскут на двух ножках основанием перед ушными раковинами, включающий височные артерии, и опустить его в виде забрала на область бровей, где для них заранее приготовлено ложе. После приживления лоскута в области бровей часть его, лежащую на лбу между бровями, иссекают, а наружные ножки лоскута отсекают и укладывают на место. При этом необходимо обращать внимание на следующие детали: а) ножки лоскута у его основания должны быть значительно шире самого лоскута, чтобы обеспечить лучшее питание; б) несмотря на хорошее приживление, отсекают ножку раньше 15 дней не следует; в) рана на голове после выкраивания лоскута, если не удается стянуть кожу, эпителизируется без пересадки кожи.

Учитывая, что, несмотря на хорошее приживление лоскутов, волосы все же часто выпадают, рекомендуется для создания брови брать артериализированный лоскут, содержащий в себе основную питающую артерию (a. temporalis superficialis), для чего нащупывают ее перед ухом, делают разрез кожи вверх, идя все время вдоль артерии. На конце выделенной артерии в височной области выкраивают необходимой длины лоскут для брови. Затем на уровне глазной щели проделывают узким распатором тоннель по направлению к брови и протаскивают через тоннель лоскут на артерии и пришивают его (рис. 162).

Самым простым и достаточно верным является способ свободной пересадки волосистого кожного лоскута, взятого позади уха. Лоскут этот имеет то преимущество, что волосы здесь растут в одну сторону, соответственно направлению волос на брови, т. е. наклонно. Последнее обстоятельство заставляет хирурга вырезать лоскут, наклонив лезвие ножа параллельно ходу волос. Взятый лоскут переносят на заранее подготовленное ложе, где его не пришивают, чтобы не наносить травму, а над ним накладывают перекидные швы.

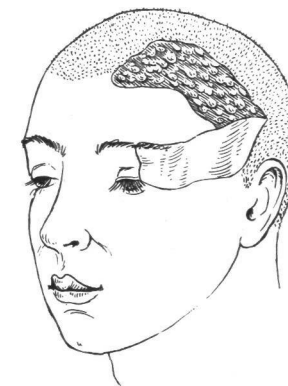

Рис. 161. Восстановление части брови лоскутом с височной области.

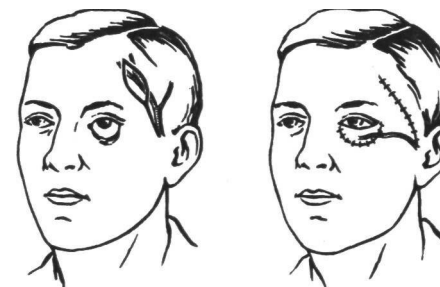


Рис. 162. Артериализированный лоскут для брови.

ПАРАЛИЧ ЛИЦЕВОГО НЕРВА

Явление паралича лицевого нерва наблюдается довольно часто как последствие травмы, оперативных вмешательств, воспалительных процессов и др.

При параличе лицевого нерва на первый план выступает нарушение функций мимических мышц, что вызывает резкую асимметрию лица вследствие опущения щеки, перекашивания лица в здоровую сторону и т.д.

Существуют три основных вида вмешательств по поводу паралича лицевого нерва. Первый состоит в восстановлении непрерывности нерва путем наложения швов на освеженные края поврежденного нерва, второй — в том, что поврежденный нерв сшивают с каким-либо другим двигательным нервом (подъязычным, диафрагмальным, подмышечным), третий вид операции основан на восстановлении движений путем сшивания здоровых окружающих мышц с мышцами угла рта и век. Эти операции довольно сложны и не носят чисто косметического характера, так как к ним прибегают с целью восстановить функцию, а не форму, почему этих операций здесь мы касаться не будем.

Косметические операции по поводу паралича лицевого нерва, т. е. операции, преследующие цель только улучшить вид больного, можно разделить на три группы: 1) операции, поднимающие опущенный угол рта и щек; 2) операции, уменьшающие зияние глазной щели; 3) операции пересечения мышц на здоровой стороне.

Операция с целью поднять опущенный угол рта основана на том, что делают небольшой разрез в области середины скуловой дуги и дру-

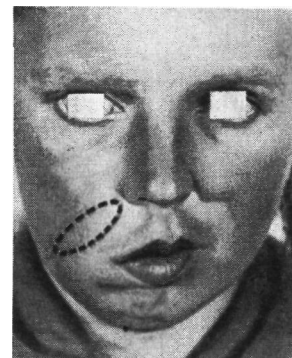


Рис. 164. Иссечение кожи и глубоких тканей щеки по Лексеру.

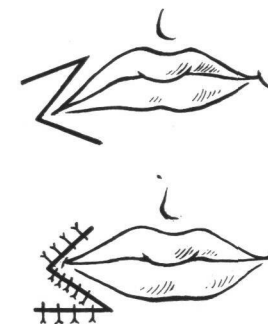


Рис. 165. Схема перемещения угла рта.

гой — в области угла рта. Затем эти два разреза при помощи тупого узкого инструмента (распатора) соединяют тоннелем, после чего берут с бедра узкую полоску фасции длиной 10—12 см, складывают ее вдвое по всей длине, захватывают оба конца зажимами и вводят фасцию в тоннель из нижнего разреза в верхний, после чего нижний конец фасции пришивают к мышце в области угла рта и подтягивают вверх фасцию настолько, чтобы угол рта поднялся вверх до нормального уровня. Подшить конец фасции можно и к здоровой половине круговой мышцы рта, сделав на губе небольшие разрезы. Такое подшивание рассчитано на то, что движения мышц здоровой стороны будут вызывать движения на пораженной стороне. Угол рта лучше подтянуть с некоторым излишком, учитывая, что фасция впоследствии несколько растянется. Когда угол рта подтянут, верхний конец фасции укрепляют капроновой нитью за надкостницу скуловой дуги (рис. 163, а). Зашивают оба разреза и накладывают повязку, ограничивающую открывание рта (подбородочная праща, повязка из липкого пластыря). Больному назначают полужидкую пищу.

Непосредственный результат такой операции обычно вполне удовлетворительный, но, к сожалению, непродолжительный, так как фасция постепенно вытягивается (рис. 163, б, в). Подтянуть угол рта и опущенную щеку можно путем иссечения полосы кожи перед ухом так, как это делается при морщинах. Хороший эффект получается, если иссечь кожу с более глубокими тканями на щеке в направлении носо-щечной складки (по Лексеру, рис. 164). Наконец, опущенный угол рта можно подтянуть путем перемещения встречных треугольных лоскутов кожи (рис. 165).

Ушивание зияющей глазной щели делают так: под местной анестезией берут оба века на держалки из шелка, отступя на 3—4 мм

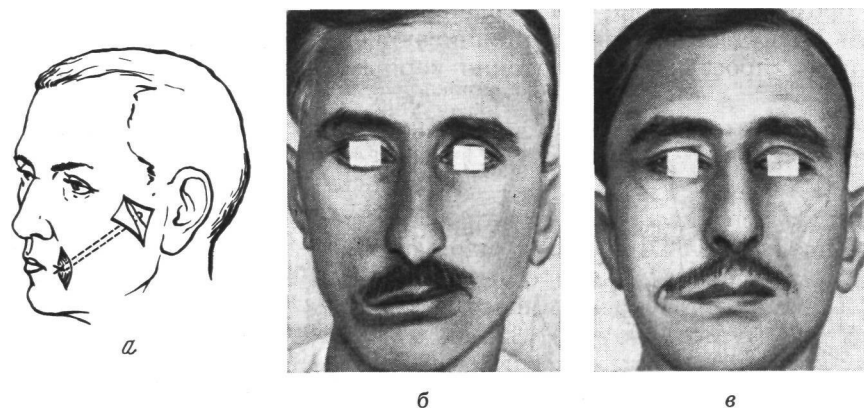


Рис. 163. Подтягивание угла рта фасцией к скуловой дуге (а). Больной до (б) и после (в) операции.

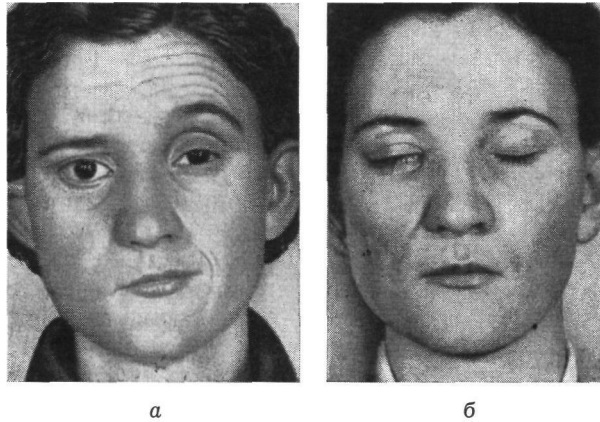


Рис. 166. Перерезка скуловой мышцы. Больная до (а) и после (б) операции.

от ресничного края. Затем острым ножом разрезают ресничные края обоих век, начиная от наружного угла глаза, настолько, насколько желательно уменьшить глазную щель. Обнаженные края разрезов на верхнем и нижнем веках сшивают в два слоя: внутренний слой верхнего века с внутренним слоем нижнего, не прокалывая слизистую, и наружный слой одного века с наружным слоем другого. На 2 недели связывают швами-держалками оба века, чтобы дать покой зашитой ране. Повязка не нужна. Ежедневно в глазную щель закапывают раствор альбумида. Через 2 недели шов-держалку снимают.

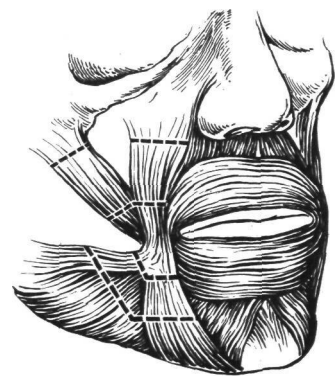


Рис. 167. Перерезка мимических мышц.

Имеется еще вид операции косметического характера при параличе лицевого нерва, который состоит в том, что с целью ослабить действие мимических мышц на здоровой стороне перерезают мышцы или нервы, стремясь таким образом сгладить разницу между здоровой и больной сторонами. Так, при резком отвисании больной стороны лица удивительный результат получается от перерезки на здоровой стороне скуловой мышцы, которая вплетается одним концом в круговую мышцу рта, подтягивая угол последнего вверх. Разница между здоровой и больной стороной обычно бывает очень резкой, например во время смеха. После перерезки скуловой мышцы на здоровой стороне эта разница заметно уменьшается (рис. 166).

Чтобы перерезать скуловую мышцу, делают разрез кожи по складке над углом рта до клетчатки; длина разреза 1—2 см. Кожу слегка отпрепаровывают, в глубину захватывают тупым крючком скуловую мышцу и перерезают ее. Лучше иссечь часть этой мышцы. На кожу накладывают швы.

Можно перерезать и другие ветви лицевого нерва на здоровой стороне (рис. 167).

При параличе верхней ветви лицевого нерва на больной стороне кожа лба становится совершенно гладкой, а на здоровой, наоборот, вся кожа в складках. Чтобы сгладить эту разницу, достаточно перерезать нервную веточку, идущую к лобной мышце. Для этого делают разрез кожи длиной 1—2 см на границе волосистой части кожи в области виска, вводят в разрез скальпель и продвигают его до наружной трети брови, где разрезом до кости параллельно брови пересекают лобную нервную ветку. Обе половины лба становятся одинаково гладкими и неподвижными (рис. 168).

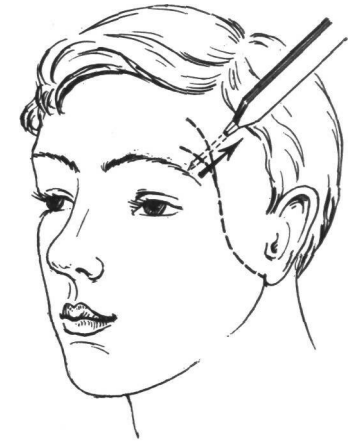

Рис. 168. Перерезка нервной ветви на здоровой стороне лба при параличе другой стороны.

ГЕМИАТРОФИЯ ЛИЦА

Гемиатрофия лица (прогрессирующая атрофия половины лица) встречается у женщин чаще, чем у мужчин. Причина заболевания неизвестна. Наблюдается оно в молодом возрасте (10—20 лет).

Атрофии подвергаются: кожа, жировая клетчатка, мышцы, кость, иногда поражается язык и мягкое небо. Функция мышц сохранена. Особенно бросается в глаза атрофия в местах, где имела богатая жировая клетчатка. Поражается всегда одна половина лица. Хирургическое лечение возможно посредством симпатэктомии, но успех далеко не постоянный.

Из косметических операций возможна только свободная пересадка жира, которую делают иногда в несколько приемов, проводя разрезы по носогубной складке, по нижнему глазничному краю, перед ухом и по другим естественным складкам кожи, чтобы рубцы были малозаметны. Пересадку жира в область щек можно сделать и через разрез со стороны слизистой оболочки полости рта, но метод этот таит в себе риск внесения инфекции и, главное, при этом трансплантат трудно укрепить швами

подкожных мышц собирается в складки. Там, где складки образуются наиболее часто (лоб, щеки, веки), по мере ослабления эластичности кожи появляются малозаметные, затем и более глубокие борозды или морщины.

Некоторые авторы [Шорхер (Schorcher)] считают, что на месте борозд между кожей лица и мимическими мышцами возникает фиброзная пленка, которая как бы фиксирует кожу по ходу морщин. Для уточнения этого вопроса мы воспользовались случаем, когда пришлось иссечь участки кожи в области щек, содержащие очень глубокие борозды, смущавшие пациента. Кожа вместе с подлежащими тканями была подвергнута гистологическому исследованию. Срезы произведены в нескольких местах поперек борозды. Каких-либо спаек между кожей и подлежащими тканями не обнаружено. На месте борозды отмечается более или менее выраженное утолщение собственно дермы.

Наглядным клиническим примером, подтверждающим роль мимической мускулатуры в образовании морщин на лице, служат наблюдения над пожилыми людьми, страдающими приобретенным односторонним параличом лицевого нерва. У таких больных морщины на здоровой стороне лба и щек обычно выражены отчетливо, в то время как на больной стороне, где способность мышц к сокращению утрачена, морщины обычно отсутствуют. Даже если они раньше были, то спустя некоторое время после заболевания лицевого нерва постепенно исчезают. Морщины, возникающие под влиянием функции мимических мышц, располагаются обычно перпендикулярно к основному направлению силы действия мышц (рис. 170). Например, в области лба под действием лобных мышц, поднимающих кожу бровей и лба, возникают две или несколько горизонтальных борозд. Наоборот, под действием надбровных мышц, сморщивающих брови, образуются вертикальные борозды над носом. Борозды эти часто выражены неодинаково. Таким же образом возникают морщины в области щек, мелкие борозды вокруг рта или веерообразно расходящиеся морщины у наружных углов глаз.

Кожа век с возрастом начинает отвисать, веко кажется расслабленным. Истонченная, легко растяжимая кожа века свисает иногда ниже ресничного края, образуя уродливую складку. На нижних веках избытки кожи нередко образуют под глазами своеобразные мешки, придающие лицу особенно старческий вид.

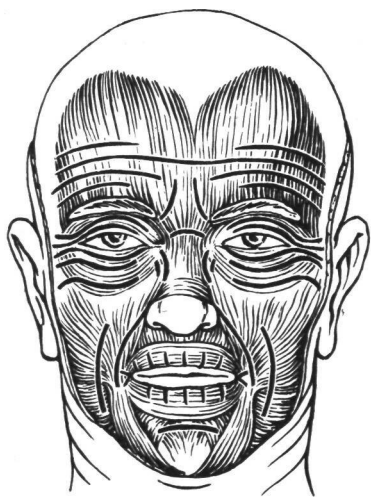

Рис. 170. Схема наиболее типичного расположения морщин на лице.

В процессе старения организма объем подкожной клетчатки мышц и костей лицевого скелета постепенно уменьшается. В то же время кожа, теряя эластичность, становится дряблой и утрачивает способность сокращаться по мере уменьшения объема подлежащей ткани. В силу этого возникают складки избыточной кожи в области щек, нависающие над краем челюсти, а также складки шеи. Здесь постепенно образуются поперечные, а у пожилых людей и продольные складки кожи, идущие от подбородка вниз до грудины и ключицы. У лиц с избыточным отложением подкожного жира образуется так называемый двойной подбородок, дополняющий картину стареющего лица.

Появление морщин на лице, особенно у женщин, вызывает чувство угнетения, а в ряде случаев вынуждает изменить профессию и даже оставить любимую работу. Поэтому стремление выглядеть моложе, скрыть преждевременные признаки старости вполне естественно и понятно.

Оставляя в стороне вопросы предупреждения и консервативного лечения увядающей кожи, мы будем касаться только методов оперативного устранения морщин лица. Ставя перед собой эту задачу, необходимо хотя бы вкратце остановиться на некоторых особенностях возрастной анатомии лица, т. е. изменениях на лице, характерных для людей молодого и пожилого возраста.

Изучение определенных пропорций лица, начавшееся еще в древнем Египте, продолжается до сих пор артистами, художниками, скульпторами, а также хирургами, занимающимися пластическими операциями на лице.

Однако более или менее точные данные о соотношениях лица и тела, характерных, в частности, для людей различного возраста, до настоящего времени не установлены. Эстетические познания хирургов, о которых пишут многие авторы, во многом еще зависят от вкуса хирурга и его представления о красоте, пропорциях лица и тела. Тем не менее общепринято различать на лице три области: 1) область лба; 2) область носа; 3) область рта и подбородка.

Вертикальные размеры указанных областей в молодом возрасте обычно примерно одинаковы. С эстетической стороны лицо с такими соотношениями оказывается наиболее приятным и привлекательным. Наиболее заметным возрастным изменениям подвергается область рта, подбородка, а также носа.

По мере стирания и потери зубов понижается прикус, подбородок при этом как бы вытягивается вперед и приподнимается, высота нижней трети лица уменьшается, в результате чего появляются избытки кожи в области щек и вокруг рта. Лицо приобретает типичное старческое выражение. Помимо этого, у некоторых людей с возрастом происходит удлинение носа, главным образом за счет гипертрофии сальных желез кожи.

Поэтому при обследовании пациента, помимо осмотра кожи, определения степени ее подвижности, глубины борозд, величины складок, необ-

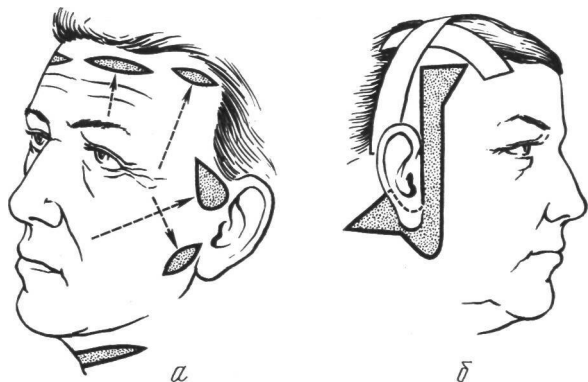


Рис. 171. Схема операций морщин по Пассо (а) и Иозефу (б).

ходимо обратить внимание на состояние зубов. В случаях пониженного прикуса и потери зубов пациента следует до операции направить к ортопеду-стоматологу.

После протезирования лицо обычно преобразуется, расправляются складки щек и морщины вокруг рта.

После протезирования лицо обычно преобразуется, так как частично расправляются складки и морщины вокруг рта. Следует также обращать внимание на форму носа, и при наличии заметного удлинения в некоторых случаях целесообразно предложить пациенту соответствующую операцию.

Конечно, не все возрастные изменения лица могут быть устранены. Вопрос о плане и последовательности лечения должен решаться в каждом отдельном случае, учитывая индивидуальные особенности пациента. Основным во всем комплексе мероприятий является хирургическое вмешательство, состоящее в натяжении кожи всего лица или отдельных его областей.

Первые сообщения о попытках устранения морщин лица хирургическим путем относятся к началу XX века. Герзуни для расправления борозд вводил под кожу щек вазелиновое масло. Пассо (Passot) в 1919 г. описал методику расправления морщин лица путем натягивания и иссечения небольших участков кожи в области лба, щек и шеи (рис. 171, а). В 1921 г. Иозеф описал способ удаления морщин лица, который заключался в иссечении зигзагоподобных полос кожи височных областей, а также впереди и позади ушных раковин (рис. 171, б).

Позже Лексер, Эйтнер и др. описали свои способы операций, заключающиеся в иссечении участков кожи различной формы (овал, широкий клин, серп и т. п.) в области виска, щек и на шее. Участки избыточной кожи, предназначенные для удаления, намечали прибли-

зительно до операции. Ноэль (Noel) для этой цели предложила специальные алюминиевые шаблоны.

Раны зашивали без отслойки кожи лица. Однако со временем хирурги начали убеждаться в необходимости широкой мобилизации кожи лица, после которой лучше расправляются морщины и складки кожи. Такие операции оказались более эффективными. Поэтому вопрос о целесообразности отслойки кожи при удалении морщин лица в настоящее время решен положительно. Помимо этого, стало ясно, что более точно определить избытки дряблой кожи можно только после ее отслойки.

В течение последних 2—3 десятилетий операция удаления морщин лица была значительно усовершенствована. Общий принцип операции состоит в том, что кожу лица разрезают в малозаметных местах, широко отслаивают ее, натягивают до исчезновения морщин, иссекают избытки и раны зашивают.

В процессе подготовки к операции большинство хирургов выбривает операционное поле на висках и шее. Отдельные врачи (Шорхер и др.), стараясь скрыть послеоперационный рубец, сохраняют волосы. Однако это в значительной мере затрудняет операцию и увеличивает опасность загрязнения раны. В то же время, если выбрить только необходимые места, которые во время операции будут удалены, то требования асептики будут выдержаны, и рубец окажется надежно скрытым в волосах, оставшихся вокруг него.

Для изоляции операционного поля и укрепления волос на голове некоторые хирурги пользуются полосами липкого пластыря (Иозеф), резиновыми шапочками по типу купальной, стерильным адгезивным бандажом (Браун), мастизолом или голову бинтуют. Последний способ наиболее прост и удобен.

Удаление морщин на лице почти все хирурги производят под местным обезболиванием.

В отношении формы и расположения разрезов на лице при соблюдении в общем единого принципа операции существует много вариантов. Приводим некоторые из них, опубликованные в работах последних лет.

А. Э. Рауэр и Н. М. Михельсон производят разрезы, напоминающие по форме разрезы Иозефа, однако большей протяженностью и сопровождают операцию широкой мобилизацией кожи лица и шеи (рис. 172, а).

Дюфурмантель (1950) в своей монографии описывает способ операции по поводу морщин лица и шеи. По сравнению с методами, приведенными другими авторами, Дюфурмантель ограничивается сравнительно небольшими разрезами, располагающимися главным образом по передней и задней границе ушных раковин с небольшим распространением в сторону шеи и виска. В процессе операции производится умеренная по протяженности отслойка кожи. После удаления избытков, во избежание подвертывания краев, накладывают несколько матрацных швов и затем рану зашивают частыми швами из волоса.

Фомон (1951) наряду с дугообразными разрезами в области висков, впереди уха и на шее делает дополнительные разрезы выше ушной

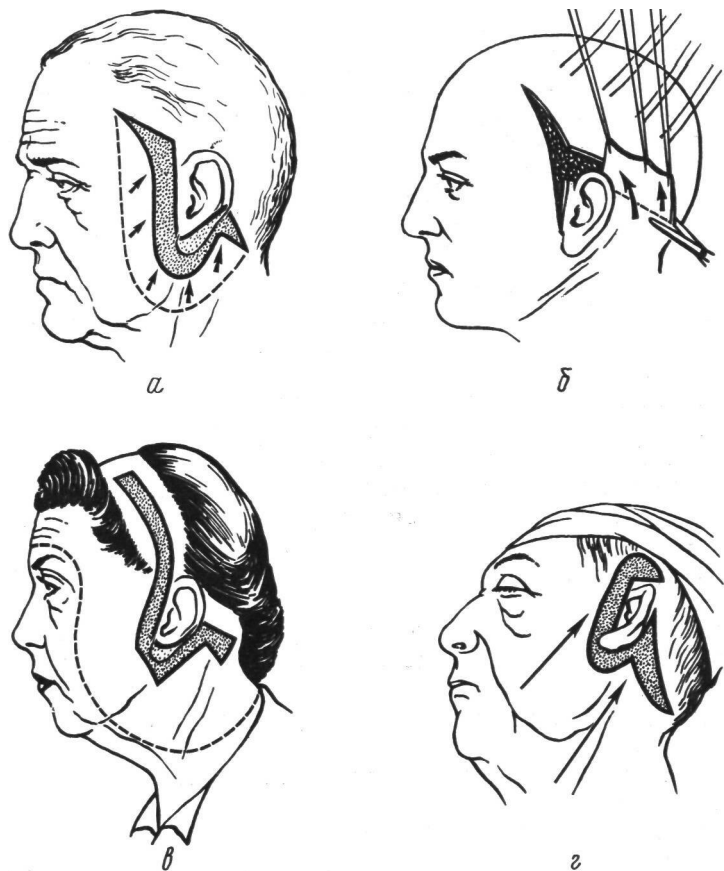


Рис. 172. Схемы операций по поводу морщин лица.
 а — Рауэра и Михельсона; б — Фомона; в — Левиса; г — Шорхера.

раковины; кроме того, подтянутую кожу он предварительно фиксирует несколькими швами, проведенными через специальные разрезы, как показано на рис. 172, б. Это дает автору возможность более точно определить избытки кожи.

Льюис (Lewis, 1954) значительно увеличил объем операции, начиная разрезы от теменной области и далее проводя их впереди ушной раковины и на шею, что позволяет одновременно с морщинами лица расправить борозды лба. Однако большое расстояние от места, где нужно расправить морщины, до места локализации разрезов является слабым местом методики, снижает результат операции (рис. 172, в). Этот же не-

достаток можно отметить в операции Шорхера, при которой разрез располагается в височной области по дуге, идущей далеко кзади (рис. 172, г).

Ленц (1954), избегая рубцов на открытых частях лица, рекомендует производить разрезы в височной области и на шее, оставляя нетронутой кожу впереди ушной раковины. Однако этот способ, заманчивый на первый взгляд, на практике себя не оправдал, поскольку складки кожи, образующиеся после натяжения ее впереди ушной раковины, обычно так велики, что рассчитывать на их исчезновение не приходится.

Буткевич (Buttkewitz, 1956) рекомендует оригинальный способ устранять складки кожи лица при помощи перлоновых нитей, проводимых в виде петли под кожей с помощью специально сконструированных иглолок, избегая разрезов кожи. Способ подкупает своей простотой, однако складка кожи, захваченная нитью только в одной точке, не расправляется.

Некоторые хирурги, стараясь облегчить натяжение кожи, стягивают швами клетчатку, располагая их параллельно основным ветвям лицевого нерва [Майер и Суонкер (Mayer, Swanker), Браун и др.], или подтягивают клетчатку к головному апоневрозу при помощи нитей из нейлона, проведенных под кожей. Другие пользуются временными швами, концы которых выводят выше раны и завязывают над валиками (Фомон).

Некоторые авторы, помимо стягивания клетчатки отдельными швами, рекомендуют рассекать поверхностную фасцию выше скуловой дуги и подтягивать таким образом все ткани лица. Так, Пангман и Уоллес (W. Pangman, R. Wallace, 1961) при удалении морщин лица и шеи производят широкие разрезы в виде плавной изогнутой линии, идущей почти от середины лба по передней и задней границе ушной раковины и почти до средней линии затылка. Разрез наносится с таким расчетом, чтобы рубец проходил преимущественно на участках, где растут волосы. Разрез в височной области авторы в противоположность общепризнанной методике производят глубоко, включая поверхностную фасцию. Это, по мнению авторов, дает возможность натянуть ткани височной области при меньшем удалении кожи и без риска растяжения рубца в будущем.

Избытки подкожножировой клетчатки удаляют ножницами или выскабливают кюреткой.

Кроме того, с целью подтягивания тканей лица авторы рассекают и подтягивают поверхностную фасцию в области скуловой кости, а также стягивают жировую клетчатку щеки при помощи ряда неглубоких прерывистых швов. При этом образуется складка тканей, которая проходит ниже скуловой кости и тянется в направлении ушной раковины, а иногда, в случаях большой отвислости тканей, распространяется на шею.

Подчеркивается необходимость одинакового расположения швов с обеих сторон, а также возможность устранения с помощью таких швов асимметрии лица или изменения его формы.

Методика образования складки височной фасции и сшивания тканей лица улучшает, по мнению авторов, результаты операции, а также дает возможность изменить контуры лица.

Ганзалес-Улоа и Стивене (M. Ganzalez-Ulloa, E. Stevens, 1961) приводят в своей работе схему операции удаления морщин лица, где предлагают очень обширные разрезы на боковых поверхностях, сходящиеся по средней линии в области лба и на затылке. Помимо этого, авторы рекомендуют иссекать клиновидные участки кожи в пределах волос по средней линии лба и на затылке, где обычно при операции в момент перемещения кожи кпереди и кзади наблюдаются складки избыточной кожи.

В нашей практике не возникала необходимость в столь обширных оперативных вмешательствах, тем более что их с полным успехом можно выполнить в два приема. Мы не прибегаем также к рассечению фасций в связи с опасностью повреждения ветвей лицевого нерва.

Сшивание клетчатки при помощи швов не всегда целесообразно, так как это ведет к утолщению жировой подкладки в области щек и может изменить форму лица, тем более что очень многие пациентки этого не желают. Вопрос о том, чтобы форма лица после операции резко не изменилась, беспокоит большинство оперируемых. Вероятно, в некоторых случаях может возникнуть необходимость изменения овала лица, и тогда сшивание подкожной клетчатки будет действительно оправданным.

Ниже мы приводим методику оперативного устранения морщин лица и отдельных его областей, принятую в нашем учреждении.

Оперативные вмешательства в связи с морщинами лица и шеи можно разделить на две группы:

- а) общая операция, в процессе которой одновременно устраняются морщины височных областей и щек, а также складки подбородка и шеи;
- б) частичные операции, при которых устраняются морщины отдельных областей: век или лба, лица или шеи. Эти сравнительно небольшие вмешательства могут производиться самостоятельно или дополнять общую операцию.

Морщины всего лица и шеи

Показаниями для общей операции является наличие заметных избытков кожи щек, а также складок в области подбородка и шеи. Следует учитывать, что при наличии у пациентов многочисленных и особенно глубоких борозд результат операции бывает не всегда удовлетворительным, так как борозды вскоре появляются вновь.

Принимая во внимание, что операции, преследующие исключительно косметическую цель, обычно производят людям среднего или пожилого возраста, необходимо тщательно обследовать их. Они должны быть в достаточной степени информированы о характере операции и возмож-

ных осложнениях, а также о локализации послеоперационных рубцов. Следует избегать операций у лиц с неполноценной психикой, неадекватно реагирующих на имеющиеся у них изменения.

Операция удаления морщин является серьезным вмешательством, сопровождающимся обширной отслойкой кожи, и должна производиться в условиях стационара.

Методика операции. Перед операцией, помимо общегигиенических мероприятий, необходимо подготовить операционное поле. Для этого в височных областях, начиная от верхнего края лба, металлическим гребнем расчесывают волосы, образуя пробор, идущий над основанием ушной раковины косо книзу на шею. В височной области волосы, расположенные ниже пробора, выбривают в виде полосы, ширина которой зависит от степени подвижности кожи и в среднем равна 2—2,5 см, как представлено на рис. 173. Только в нижнем отделе височных областей оставляют пучки волос, заплетая их в косички. В дальнейшем этими волосами можно прикрыть послеоперационные рубцы. На шее волосы, расположенные ниже пробора, сбривают полностью.

С целью изоляции операционного поля применяется повязка из бинта по типу шапки Гиппократата. Для этого после выбривания волосы на голове собирают и связывают в пучок. Затем волосы фиксируют несколькими турами бинта вокруг головы и, перегибая бинт в области лба и на затылке, закрывают все волосы на голове. Места перегиба бинта сверху фиксируют несколькими турами бинта и дополнительно пропитывают коллодием. Такая шапочка проста и вместе с тем достаточно надежно ограничивает операционное поле.

Лицо, верхнюю часть груди и спины обрабатывают 1% настойкой йода. Больную укладывают на операционный стол на спину и накрывают стерильной простыней так, чтобы остались открытыми только лицо и шея. Стерильным полотенцем прикрывают край шапочки и, приподняв голову больной, концы полотенца перекрещивают на затылке. Чтобы предупредить сдвигание полотенца, шапочку дополнительно изолируют стерильной марлевой салфеткой, заталкивая ее с помощью шпателя под край шапочки.

Обезболивание применяют местное 0,5% раствором новокаина в количестве 150—200 мл, добавляя 300 000 ЕД пенициллина и 5 капель адреналина (1:1000). Первый вкол делают тонкой иглой до надкостницы у верхнего края ушной раковины, затем из этой точки длинной иглой инфильтрируют височную область и часть щеки впереди ушной раковины до козелка и мочки уха. Последующие вколы производят у основания мочки уха в заушной области, откуда анестезируют широкую

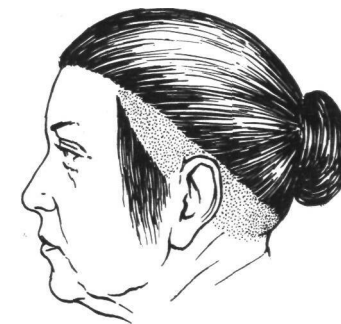

Рис. 173. Места, где выбривают волосы перед операцией.

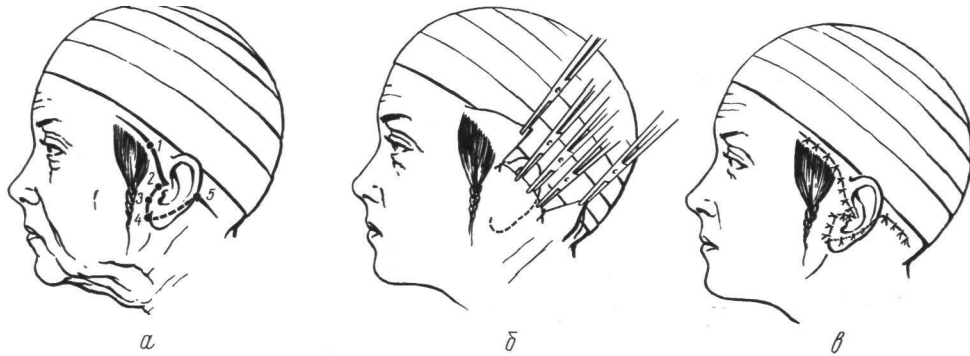


Рис. 174. Схема операции удаления морщин лица и шеи.

а — обозначение 5 основных точек, где захватывают кожу зажимами; б — вид после фиксации кожи в 1-й и 5-й точках; в — вид после иссечения избытков кожи и зашивание раны.

область кожи щеки и шеи. Обезболивающий раствор вводят только под кожу, медленно нагнетая его. При этом оттесняются подлежащие ткани, чем облегчается последующая отслойка кожи. Закончив обезболивание, операционное поле вторично обрабатывают слабой настойкой йода.

Разрез, начиная от границы лобной и височной областей, ведут в виде дуги по верхнему краю выбритого участка до основания завитка ушной раковины и далее, заходя на ножку завитка, продолжают его вниз, впереди козелка до основания мочки уха. Отвернув ушную раковину кпереди, разрез проводят по заушной борозде до точки, расположенной на мысленном продолжении трагоорбитальной линии. Эту точку целесообразно наметить краской до операции.

Затем направление разреза меняют, продолжая его несколько выше границы волос, т. е. по верхнему краю выбритой полосы кзади и книзу на шею до уровня мочки уха. Плоскость, в которой производится разрез, должна располагаться перпендикулярно к поверхности кожи, а глубина разреза не должна превышать толщину кожи.

Далее приступают к мобилизации кожи лица и шеи путем ее отслойки. Для удобства кожу предварительно захватывают крепкими зажимами в пяти строго определенных точках: на конце лоскута, образовавшегося в заушной области (пятая точка), у основания мочки уха (четвертая точка), ниже и выше края козелка уха (третья и вторая точки) и, наконец, на уровне основания завитка уха (первая точка) (рис. 174, а).

Подтягивая зажимы, кожу отделяют при помощи тупоконечных ножниц, подсекая и раздвигая клетчатку в одном слое. При наличии рыхлой клетчатки мобилизацию кожи можно производить при помощи специального распатора.

Начинают отслойку кожи со стороны затылка по направлению к углу челюсти; при таком подходе меньше опасности повредить краевую и другие ветви лицевого нерва.

При наличии глубоких борозд на щеках отслойка кожи должна распространяться несколько дальше борозды. Обычно же граница отслойки кожи проходит у наружного края глазницы, по средней части щеки и через край нижней челюсти, откуда в виде полукруга распространяется на шею. Кожу отворачивают и останавливают кровотечение путем перевязки или электрокоагуляции сосудов. Тщательность гемостаза имеет существенное значение, так как скопление крови под кожей (гематомы) отрицательно сказывается на результатах операции и затягивает лечение.

Отслоенную кожу лица подтягивают и фиксируют вначале при помощи прочных направляющих швов, после чего определяют место расположения основания мочки и козелка уха. Практически поступают следующим образом: с помощью зажимов, расположенных у оснований мочки и на конце лоскута позади ушной раковины (четвертая и пятая точки), кожу подтягивают кзади и кверху, фиксируют ее шелковым швом к самой высокой точке раны в заушной области. Шов проводят большой иглой, захватывая глуболежащие ткани вплоть до надкостницы сосцевидного отростка. Если избытки кожи очень велики, то край натянутой кожи перекрывает указанную точку. В этих случаях кожу предварительно рассекают до появления указанной точки и только тогда проводят шов.

Далее при помощи зажима, расположенного в височной области (первая точка), кожу подтягивают кверху и кзади. При этом перемещаемая кожа закрывает собой верхний край раны. Начиная от зажима, расположенного в первой точке, косо по направлению к наружному углу глаза кожу рассекают ножницами до появления верхнего, неподвижного края раны у основания завитка ушной раковины. Здесь проводят второй шов. Накладывая эти швы, следует избегать чрезмерного натяжения кожи, проявляющегося в образовании заметной втянутости кожи по ходу основного направления тяги (рис. 174, б).

Перемещенная и фиксированная направляющими швами кожа прикрывает собой нижнюю часть ушной раковины и мочку уха. Следующий этап операции заключается в том, чтобы определить новое место расположения основания мочки, а также козелка ушной раковины. Для этого, начиная от зажима, расположенного в пятой точке, край натянутой кожи рассекают ножницами косо кпереди по направлению к углу рта на протяжении 1,5—2 см. Ушную раковину освобождают и основание мочки уха подшивают в конце раны волосняным швом. Мочку следует располагать несколько выше кажущегося нормального ее положения. Это обеспечивает сохранение правильной формы мочки уха. В противном случае в последующем при отвисании кожи лица мочка может оттягиваться настолько, что принимает уродливую форму, требующую дополнительной корригирующей операции.

Далее, подтягивая за зажимы, наложенные в третьей и четвертой точках, кожу между ними рассекают до появления края раны в средней части козелка и в этом месте накладывают шов из тонкого шелка.

Таким образом, кожа, подтянутая до необходимых пределов, оказывается фиксированной в основных точках, а также определено положение козелка и мочки уха. Последнее обстоятельство имеет важное значение для сохранения симметрии лица. Помимо этого, описанный способ позволяет просто и более точно определить избытки кожи лица и шеи.

После незначительного натяжения избытки кожи, расположенные между основными швами впереди ушной раковины, иссекают и рану зашивают волосом. Кожу в височной области подтягивают главным образом кверху и кзади, добиваясь расправления морщин в области наружных углов глаз (гусиные лапки), и рану зашивают шелком. На шее кожу также подтягивают кверху и кзади и избытки иссекают по прямой линии. Швы шелком накладывают, начиная от верхней точки раны в заушной области.

Ввиду большей длины нижнего края раны, образовавшейся в результате перемещения кожи кзади, в процессе подшивания в конце раны на шее может образоваться складка кожи. Ее следует подтянуть пинцетом и иссечь двумя сходящимися разрезами. Зашивая рану, швы проводят близко от края, что позволяет в значительной степени избежать поперечных рубцов, возникающих на местах швов при натяжении кожи. В дренировании раны обычно нет необходимости (рис. 174, в).

После дополнительного мытья рук или смены перчаток голову больной поворачивают на другую сторону и, изолировав край шапочки стерильной салфеткой, производят операцию, аналогичную первой.

В процессе операции важно соблюдать симметрию, т. е. одинаково располагать разрезы, отслаивать и подтягивать кожу, накладывать основные швы в одних и тех же точках, что и на первой стороне. Наложив основные швы на второй стороне, целесообразно сравнить обе половины лица, обращая особое внимание на одинаковое расположение углов глаз и рта.

После окончания операции с обеих сторон накладывают давящую повязку с марлевыми валиками в околоушной области, что в известной степени предотвращает скопление крови в этих местах.

В послеоперационном периоде в течение первых 2—3 дней больным показан постельный режим, холод на область швов, а также болеутоляющие средства. Во избежание активных жевательных движений и для обеспечения покоя ране пища в течение 3—4 дней должна быть протертой, жидкой. Швы из волоса на открытых частях лица снимают на 6—7-й день, а на остальных участках — на 9—10-й день. В последнюю очередь удаляют швы, проникающие в глубину тканей до надкостницы в области виска и за ухом.

Обычно после операции вследствие неудобств, связанных с лечением, болезненности в области свежих ран и других обстоятельств, не-

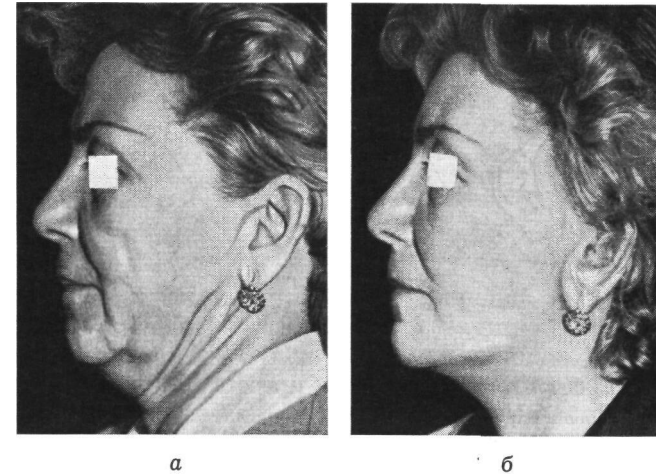


Рис. 175. Больная до (а) и после (б) операции по поводу морщин лица и шеи.

избежных после любой операции, больные выглядят уставшими. Кожа лица находится в состоянии отека, под ней может быть кровоизлияние и т. п. Поэтому хороший вид больные приобретают примерно через 2—3 недели после операции (рис. 175).

В дальнейшем целесообразно рекомендовать больным курс питательных витаминизированных масок без массажа, а в некоторых случаях, при наличии показаний, провести отшелушивание кожи.

Морщины лица

Помимо общей операции, у сравнительно молодых лиц нередко с успехом можно ограничиться натяжением кожи отдельных участков лица, век, лба или шеи. Описано значительное число методов операций удаления морщин только на лице. Пир, Гумперт (Pires, Gumpert) и др. с этой целью иссекали в височной области участки кожи в виде овала или другой формы. Легар (Lagarde) пользовался разрезами в височных областях, располагая их под прямым углом один к другому, однако длина их очень мала и степень подтягивания кожи ограничена. Надо сказать, что разрезы при упомянутых способах располагались на границе участков роста волос.

Рубцы после таких разрезов, приобретая постепенно белесоватый цвет (атрофические рубцы), становились заметными. В настоящее время

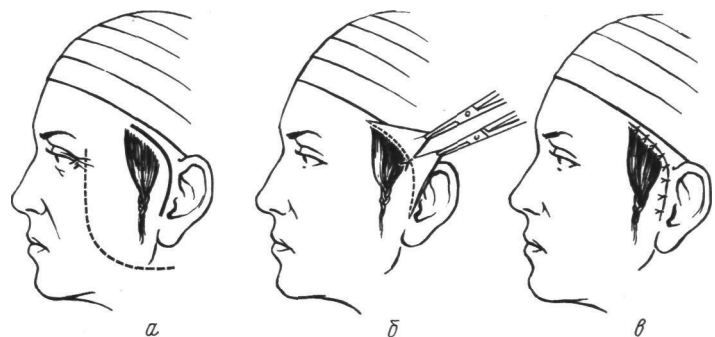


Рис. 176. Этапы операции при отвисании щек.
а — направление разреза; *б* — кожа натянута, наложен первый направляющий шов; *в* — вид после операции.

большинство хирургов оперирует в таких случаях выше границы волос. Рубцы после таких вмешательств совершенно не видны.

Показаниями к этой операции является наличие морщин в области наружных углов глаз (гусиные лапки) и заметных складок кожи в области щек.

Методика операции. Подготовку, выбривание волос, обезболивание производят по такому же принципу, как и при общей операции, но соответственно в меньшем объеме. Разрез в виде дуги располагают в височной области, продолжая его впереди ушной раковины вниз до верхней границы козелка, как представлено на рис. 176. Для отслойки кожи обычно удобно пользоваться специальным распатором, так как кожа височных областей даже у молодых пациентов довольно рыхло спаяна с подлежащими тканями.

Остальные детали операции, составляющие по объему половину общей операции, производят, как описано выше.

Нередко, главным образом у мужчин, в области щек наблюдаются глубокие борозды, которые после натяжения кожи исчезают не полностью. В этих случаях для сглаживания борозды некоторые авторы рекомендуют вводить под кожу полоски собственной кожи (без эпидермиса), выкроенной в другом месте тела. Мы производили эту операцию через внутриротовой разрез на слизистой оболочке щеки. Надо отметить, что непосредственно после операции эффект обычно хороший, однако через небольшой промежуток времени подсаженный лоскут кожи сокращается и борозда появляется вновь.

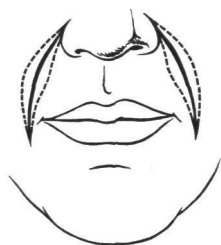

Рис. 177. Иссечение борозд щек.

Очень глубокие борозды щек с нависающей складкой кожи можно иссечь наружным разрезом. Недостатком этого способа является неизбежность послеоперационного рубца, хотя он обычно менее заметен, чем борозда (рис. 177).

Морщины шеи

Для сглаживания складок шеи и подбородка хирурги пытались иссекать веретенообразные участки кожи в заушной области или на затылке. Крамаер первый с этой целью рекомендовал удалять в затылочной области прямоугольные или овальные участки кожи. Однако ввиду малой подвижности кожи шеи этот способ себя не оправдал.

Вообще самостоятельная операция удаления морщин шеи эффективна только у худощавых лиц с подвижной кожей, без отложений подкожного жира. Во всех других случаях предпочтение следует отдать более обширному вмешательству, т. е. общей операции.

Для подтягивания складок кожи на шее обезболивание производят из одной точки в заушной области. Разрез ведут, начиная от верхнего края козелка и, обойдя мочку, продолжают его по заушной борозде до уровня козелка. Далее направление разреза меняют, продолжая его по границе волос на шею (рис. 178). Вершину лоскута в заушной области, очерченного разрезом, захватывают зажимом. Кожу широко мобилизуют и подтягивают кверху и кзади до исчезновения складок, а край кожи рассекают по направлению к верхней точке раны в заушной области. Здесь накладывают первый шов, включая ткани вплоть до надкостницы

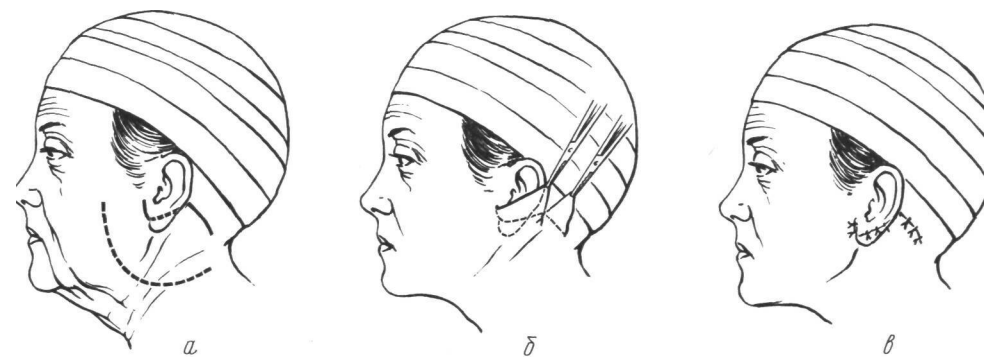

Рис. 178. Этапы удаления морщин шеи.
а — направление разреза; *б* — кожа натянута, наложен первый шов; *в* — после операции.

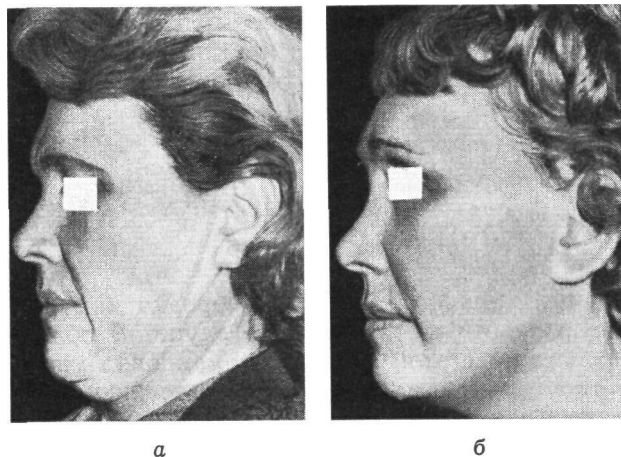


Рис. 179. Больная до (а) и после (б) операции по поводу морщин шеи.

сосцевидного отростка. Определяют положение мочки уха, иссекают избытки кожи таким же образом, как и при общей операции.

В качестве иллюстрации приводим фотографии больной до и после операции, приведенной выше (рис. 179).

Морщины лба

На лбу обыкновенно наблюдается несколько почти параллельных горизонтальных складок, возникающих в результате функции лобных мышц.

На переносице с возрастом появляются короткие вертикальные или косо сходящиеся морщины, образующиеся на месте, где кожа собирается в складки при сморщивании бровей.

На лбу морщины появляются нередко даже у совсем молодых людей, особенно у мужчин, и являются результатом вредной привычки без нужды морщить лоб. Складки лба от едва заметных постепенно углубляются и становятся настолько выраженными, что оставляют неприятное впечатление. Кроме складок на лбу, постепенно кожа лба и бровей становится дряблой и начинает чрезмерно нависать над глазами.

Наличие борозд в области лба, а также низкое расположение бровей над глазами могут послужить поводом для косметической операции.

Попытки устранения морщин и складок лба хирургами предпринимались давно. Наиболее простая операция состоит в иссечении полоски

кожи, включая складку в области переносицы. Однако необходимо иметь в виду, что эффект такой операции кратковременный; постепенно, в результате постоянных сокращений кожи на месте рубца, складка возникает вновь.

Для сглаживания горизонтальных борозд лба давно применяется операция, состоящая в иссечении полоски кожи веретенообразной формы выше границы волос лба.

Опыт показал, что через некоторое время в большинстве случаев складки лба образуются вновь. Поэтому предпринимались попытки исключения функции мимических мышц лба. Для этой цели пресекали ветви лицевого нерва или производили алкоголизацию нерва. Однако эти операции не получили распространения, так как имеется риск повреждения важных в функциональном отношении ветвей или потеря подвижности части лица. Поэтому преобладающее большинство хирургов и в настоящее время при устранении морщин лба прибегает к иссечению избытков кожи на границе или в пределах волосистой части головы.

Впервые такую операцию описал Пассо, затем Эйтнер, Иозеф и другие хирурги. Следует отметить, что простое иссечение участка кожи, как это делали хирурги в прошлом, не дает хороших результатов. Поэтому только при условии мобилизации кожи лба до бровей удастся полностью расправить морщины лба, а также приподнять брови, что в косметическом отношении весьма выгодно.

Ниже приводим методику удаления морщин лба, принятую в нашем институте. Существуют два варианта операции: с разрезом выше границы волос и на границе волос.

Наиболее часто применяется разрез в пределах волосистой части головы.

Методика операции. Перед операцией в волосистой части головы, отступя 1,5—2 см вдоль границы волос лба, выбривают полосу кожи, соединяющую обе височные области. Выбривтый участок должен иметь форму вытянутого овала, ширина которого зависит от степени подвижности кожи лба и колеблется в среднем от 2 до 4 см, длина — от 20 до 25 см. Волосы, остающиеся впереди выбритого участка, заплетают в косички. В дальнейшем после операции и зачесывания назад эти волосы позволяют скрыть послеоперационные рубцы.

Волосы на голове фиксируют повязкой из бинта. На операционном столе под голову больного подкладывают подушку с таким расчетом, чтобы подбородок был приведен к груди. В процессе операции хирург располагается у изголовья больного. Анестезию производят из трех точек, инфильтрируя кожу до надбровных дуг при помощи длинной слегка изогнутой иглы, позволяющей обойти выпуклость лба.

Разрез производят по верхнему краю выбритого участка от виска до виска через всю толщу кожи (рис. 180, а). Кровотечение из кожных сосудов обычно не останавливают, а ограничиваются тем, что ассистент придавливает кожу лба в надбровных областях. Нижний край раны за-

хватывают шестью симметрично располагаемыми зажимами; два зажима располагают по средней линии над переносицей и по два зажима с каждой стороны соответственно наружным изгибам бровей (рис. 180, б). Тупоконечными изогнутыми ножницами или специальным изогнутым распатором кожу лба отслаивают от сухожильного шлема и лобных мышц до бровей и переносицы. В области сосудисто-нервных пучков, выходящих из надглазничных отверстий, следует отслаивать кожу осторожно, строго придерживаясь слоя подкожной клетчатки. Мобилизованную кожу лба натягивают кверху и рассекают между зажимами по средней линии до появления неподвижного края раны. Здесь накладывают первый шов шелком, затем аналогичным образом фиксируют кожу по обеим сторонам соответственно наружным изгибам бровей. Закрепляют кожу лба в основных точках, необходимо убедиться, что брови располагаются на одинаковом уровне. Избытки кожи между основными швами иссекают и рану зашивают шелком (рис. 180, в).

После операции накладывают давящую повязку. Вначале два куска бинта кладут параллельно через голову так, чтобы концы их свисали перед лицом и на спине. Вторым бинтом туго стягивают лоб, проводя бинт выше ушей на затылок. Спущенные концы бинтов связывают вверху крест-на-крест. Такая повязка хорошо удерживается на голове и, придавливая кожу к подлежащим тканям, разглаживает морщины на коже лба, а также предотвращает образование гематомы.

Описанная методика операции позволяет не только расправить поперечные борозды, но также благодаря натяжению кожи в сторону висков сгладить вертикальные складки на переносице и уменьшить складки век и углов глаз.

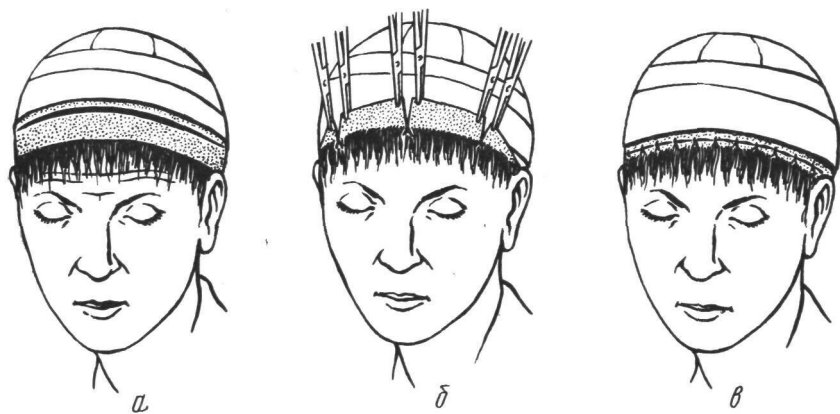


Рис. 180. Этапы операции по поводу морщин лба.

а — разрез выше границы волос; б — кожа лба натянута; наложены основные швы; в — после операции.

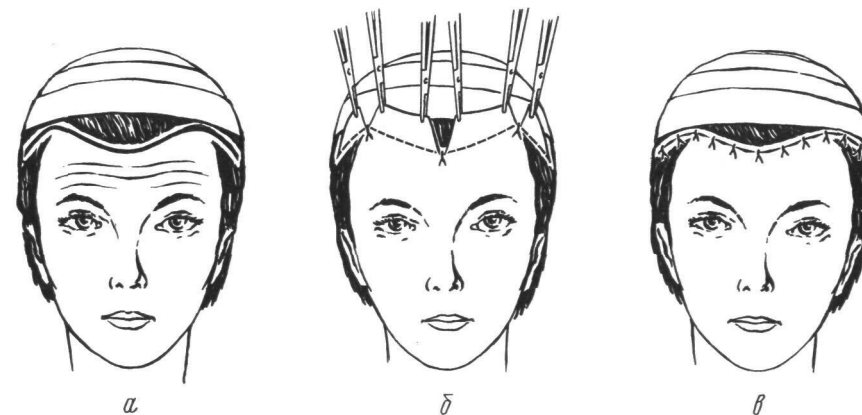


Рис. 181. Наша методика операции удаления морщин лба волнообразным разрезом.

а — волнообразный разрез на границе волос; б — кожа натянута; наложены основные швы; в — после операции.

Помимо этого, в отличие от приведенных ранее способов описанная методика операции позволяет точно определить размер избыточных участков кожи, подлежащих иссечению.

Следует отметить, что эта операция ведет к увеличению кожной части лба. У большинства пациентов небольшое увеличение лба не сказывается на пропорциях лица.

Встречаются, однако, люди, обладающие открытым высоким лбом, увеличение которого в косметическом отношении нежелательно. В этих случаях лучше воспользоваться вторым вариантом операции с разрезом кожи на границе волос лба. Эта операция дает возможность удалить избытки кожи и расправить складки, сохраняя прежние размеры лба. Иозеф и Эйтнер для этой цели иссекали трапециевидные участки кожи лба.

У многих пациентов, особенно у мужчин, волосы на границе лба располагаются в виде волнообразной линии. Иссечение трапециевидного участка кожи в таких случаях невозможно. Кроме того, трудно определить заранее количество избыточной кожи, а это весьма важно. Поэтому, следуя по границе волос, мы проводим волнообразный разрез, концы которого располагаем в волосистой части височных областей. Такой разрез особенно показан при наличии залысин, которые во время операции, мобилизуя кожу с волосами, можно сузить или полностью скрыть.

Эта операция показана также в случаях заметного разрежения волос, когда иссечение кожи, покрытой волосами, не желательно.

После волнообразного разреза кожи края раны захватывают зажимами по средней линии и по бокам, а также отслаивают кожу лба до надбровных дуг, аналогично тому, как при первом варианте. При наличии

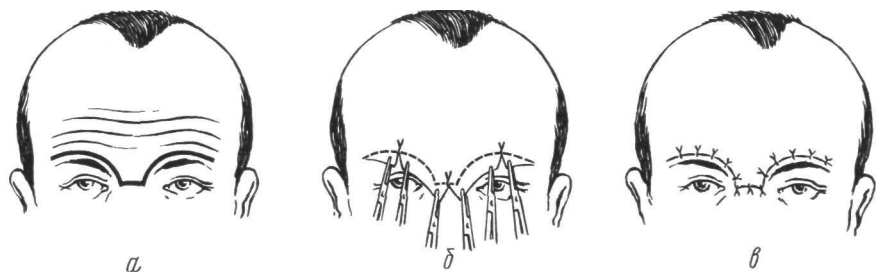


Рис. 182. Операция удаления морщин лба по способу Г. И. Паковича.

а, б — до операции; в — после операции.

залысин участки кожи височных областей, покрытых волосами, подтягивают при подшивании кверху, в результате чего залысины суживаются или исчезают вовсе.

Отдельные этапы этой операции представлены на рис. 181.

В некоторых случаях, особенно у лиц со значительной степенью облысения при наличии достаточно густых бровей, устранение морщин лба можно произвести путем надбровных разрезов. В отличие от способа Фомона, рекомендующего изолированные разрезы над каждой бровью, иногда целесообразно соединять их, огибая переносицу, что дает возможность иссечь большие избытки кожи (рис. 182). Особенность такой операции, впервые примененной у нас Г. И. Паковичем, состоит в том, что кожу натягивают не кверху, как обычно, а книзу. Этой методикой можно также воспользоваться при необходимости поднять брови; в этом случае разрез на переносице не обязателен.

Рубцы после разрезов на границе волос или бровей через некоторое время после операции становятся малозаметными.

Морщины губ

Морщины в виде мелких вертикальных складок чаще наблюдаются на верхней губе. Устранять морщины губ можно двумя способами (Н. М. Михельсон). Один из них заключается в иссечении участков кожи в виде вытянутых овалов в области обеих носогубных складок с последующим зашиванием ран.

По другому способу производят разрез на границе кожи и красной каймы; кожу губы отпрепаровывают и избытки ее иссекают в виде клина по средней линии в области филтрума. Следует отметить, что на практике удалять морщины губ оперативным путем приходится редко, так как после таких операций остаются заметные рубцы. В последнее время для удаления морщин губ, лба с успехом применяется дермабразия.

Наличие складок кожи в области верхних и особенно нижних век значительно старит лицо. Если не учитывать случаев появления мешков под глазами, связанных с заболеванием почек или сердца, все же встречается много практически здоровых людей, страдающих этим недостатком.

Складки в области век, учитывая их характер, принято делить на два основных вида: 1) складки только кожи век; 2) выбухание век, обусловленное выпадением глазничного жира в толщу века.

Для того чтобы отчетливо себе представить пути проникновения и локализацию жира при его выпадении в толщу век, приведем краткие сведения по анатомии.

Веки представляют собой кожно-слизистые складки, защищающие глаз от внешних воздействий. Начиная снаружи, в глубину различают несколько слоев века.

Кожа век тонкая (750—800 /*u*), содержит большое количество сальных и потовых желез и несет на своем свободном крае ресницы. Под кожей, после слоя рыхлой соединительной ткани, располагается круговая мышца глаза. Позади указанной мышцы в верхнем отделе проходит сухожилие мышцы, поднимающей верхнее веко. Оно начинается от надкостницы верхней стенки глазницы впереди зрительного отверстия, идет вперед и вблизи переднего края глазницы переходит в плоское сухожилие. Передняя часть волокон этого сухожилия, проникнув через круговую мышцу глаза, направляется к коже века, а задняя часть волокон прикрепляется к верхнему краю хряща века. Хрящ века, или тарзус, располагается непосредственно под мышцей, ближе к свободному краю века и придает веку известную плотность. Тарзус интимно спаян с конъюнктивальной оболочкой, выстилающей внутреннюю поверхность века. Верхний, или глазничный, край хряща века фиксирован к краю глазницы посредством тонкой тарзоорбитальной фасции, которая образует своего рода перегородку между пространством, окружающим глазное яблоко, выполненным жировой клетчаткой, и периферической частью века, включая мышцу и кожу. В верхнем отделе тарзоорбитальная фасция прободается волокнами сухожилия мышцы, поднимающей верхнее веко. Место это, вероятно, является наиболее слабым и при условии увеличения давления со стороны глазничной клетчатки может служить воротами для выхождения жира в толщу века. Жировые дольки в таких случаях обычно залегают под слоем мышц или между мышечными волокнами.

В области нижних век жировая клетчатка под мышцу не проникает, а скапливается под чрезмерно растянутой фасцией. Такие выбухания век нередко наблюдаются даже у молодых пациентов, обладающих, очевидно, слабым связочно-мышечным аппаратом век. Указанные выбухания век обычно отчетливо выражены и не исчезают при натягивании кожи пальцем, отличаясь этим от обычных складок кожи век.

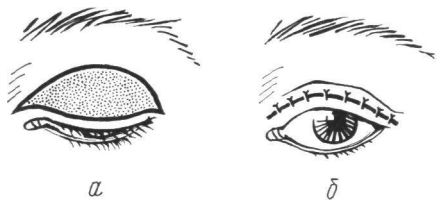


Рис. 183. Схема операции удаления морщин верхних век.

а — до операции; б — после операции.

бриллиантовой зелени). Так определяют ширину избыточного участка кожи. Наиболее широкий участок растянутой кожи располагается ближе к наружному углу глаза.

Обезболивание производят 1—2 % раствором новокаина в количестве не более 3 мл на каждое веко. Острым инструментом проводят разрезы по нижнему и верхнему краям складки от внутреннего до наружного угла глаза (рис. 183). Иссекают только избыток кожи. Кровотечение останавливают давлением. Лигатуры обычно не следует накладывать, так как впоследствии, медленно рассасываясь, они нередко остаются в виде небольших узелков под тонкой кожей века. Края раны слегка мобилизуют и рану зашивают очень тонким шелком.

При выпадении жира кожу мобилизуют кверху. Мышцу века под верхнеглазничным краем и истонченную фасцию расслаивают и обнаруживают дольки жира. Удаляют только ту часть жира, которая свободно выделяется после легкого надавливания под глазным яблоком. Во избежание рецидива края мышцы и фасции сшивают кетгуттом. Кожу века укладывают на место без натяжения и зашивают тонким шелком (рис. 184).

Методика удаления морщин нижних век. Для удаления складок кожи в области нижнего века разрез ведут на 2—3 мм ниже ресничного края, поднимаясь до наружного угла глаза, и далее под углом 130—145° продолжают по ходу одной из естественных борозд, как указано на рис. 185. Конец отпрепарованного лоскута кожи в области наружного угла глаза прошивают двумя тупоконечными ножницами отслаивают,

Методика операции коррекции складок верхних век заключается в иссечении веретеноподобных участков избыточной кожи века. Количество кожи, подлежащей удалению, рекомендуется определять до введения обезболивающего раствора. С этой целью складку кожи в месте наибольшего провисания приподнимают пинцетом и у основания ее сверху и снизу наносят точки краской (раствор

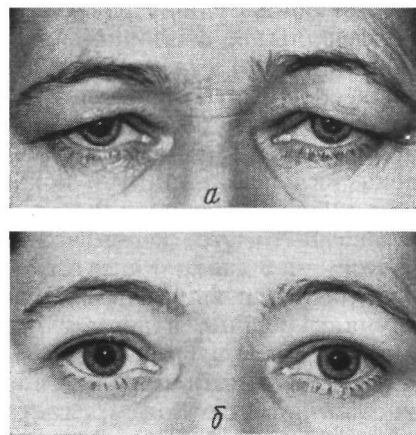


Рис. 184. Больная до (а) и после (б) операции по поводу морщин верхних век.

вают, избегая повреждения волокон круговой мышцы глаза, и отворачивают. При наличии выпадения окологлазничного жира отслойка должна распространяться дальше нижеглазничного края. В средней части века, нащупав пальцем нижнеглазничную мышцу и фасцию тупоконечными ножницами расслаивают и обнаруживают дольки жировой клетчатки. После легкого дополнительного надавливания на глазное яблоко сверху выступающую клетчатку удаляют, а мышцу и фасцию сшивают кетгуттом. Если мышца дряблая и тонкая, ее следует ушить несколькими П-образными кетгуттовыми швами с таким расчетом, чтобы часть мышцы инвагинировать на место удаленного жира, укрепив таким образом мышечную стенку века.

Закончив пластику мышц, отслоенную кожу века перемещают без натяжения кнаружи и кверху. Избытки кожи рассекают по направлению к вершине раны, расположенной около наружного угла глаза. Здесь накладывают первый шов. Избытки кожи удаляют, как показано пунктиром, и рану зашивают тонким шелком. Кожа должна распределяться на подлежащих тканях без натяжения. Это одно из главных условий предотвращения выворота века.

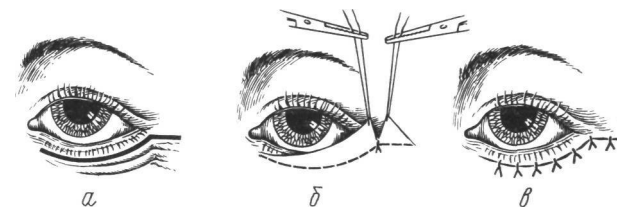


Рис. 185. Схема операции удаления морщин нижних век.

а, б — до операции; в — после операции.

В некоторых случаях возможно одномоментное удаление морщин верхних и нижних век. Такая операция в последнее время описана Ганзалес-Улоа (M. Gonzalez-Ulloa) и др. (рис. 186).

Наш, хотя и небольшой, опыт в производстве такой операции подтверждает ее эффективность.

После операции удаления морщин век накладывают легкую асептическую повязку, фиксирующуюся узкими полосками липкого пластыря. В первые часы после операции, а также в следующие 2—3 дня больным назначают холод на область век. Швы снимают на 4-й день.

В процессе лечения больным рекомендуют пользоваться защитными очками.

Заканчивая описание операции по поводу морщин лица, шеи, лба и век, необходимо подчеркнуть важность соблюдения определенной последовательности при их производстве, так как эти операции дополняют одна другую. Скажем, удаление морщин лица должно предшествовать

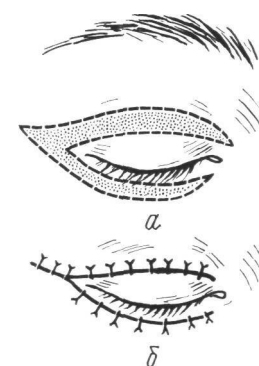


Рис. 186. Одномоментное удаление морщин верхних и нижних век.

а — до операции; б — после операции.

операции на шее и особенно в области век, необходимость которой при успешном подтягивании кожи лица может отпасть или, во всяком случае, может быть отсрочена.

Морщины лба обычно удаляют вскоре после общей операции. Если предполагается удаление морщин век и лба, то операцию в области век необходимо делать в последнюю очередь, так как в процессе подтягивания кожи лба одновременно до некоторой степени расправляется кожа век и при последующем вмешательстве на веках придется убрать только то, что не было устранено при первой операции.

Следует отметить, что после косметических операций в области послеоперационных рубцов в ряде случаев может возникнуть келоид. С целью профилактики келоида свежие рубцы, непосредственно после снятия швов, облучают мягкими рентгеновыми лучами (Букки) в дозе 1000—1500 г. Принимая во внимание, что однократное облучение вряд ли можно считать вредным для здоровья, ему подвергаются почти все больные, особенно после разрезов в области шеи, лица, а также век.

В заключение необходимо коснуться вопроса о продолжительности эффекта после операции, постоянно интересующего как пациентов, так и хирургов.

Коротко и точно ответить на этот вопрос не представляется возможным. Продолжительность результата операции зависит от многих условий и прежде всего от состояния здоровья пациента, эластичности его кожи, возраста, постоянства веса и многих других причин. Встречаются пациенты, которые выглядят хорошо спустя 5—8 лет и больше после операции, в то время как другим повторная операция нужна уже через 2—3 года. Последнее обычно относится к более молодым лицам. Наблюдения подтверждают, что чем более дряблая и подвижная кожа на лице, тем лучше и продолжительнее результат операции. Эффект после операции всегда более устойчив у пожилых, чем у молодых, у которых потеря эластичности кожи после операции продолжается.

Что касается возможности повторных операций, то это зависит от потребности в такой операции в каждом конкретном случае. Больше двух—трех операций обычно требуется редко.

РУБЦЫ ЛИЦА

Плоские рубцы

Плоские рубцы наиболее часто наблюдаются после ожогов. Клиническая картина: истонченная кожа рубца с атрофической поверхностью не выделяется над уровнем окружающей кожи; обычно она сильно пигментирована, хотя иногда в центре или в отдельных участках на пери-

ферии рубец бывает почти совсем лишен пигментации. Плоские рубцы мягкие, но малоподвижные, так как клетчатка под ними атрофирована. Местами рубец может иметь звездчатую форму, причем в этих участках он переходит в более грубый гипертрофический рубец.

Лечение таких рубцов может заключаться в удалении поверхностных пигментированных участков рубца путем снятия их бритвой по типу деэпителизации кожи с целью получить окраску, более близкую к окружающим участкам кожи.

Не исключена возможность иссечения рубца во всю его толщину с заменой свободным кожным лоскутом.

При узких плоских рубцах их можно иссечь и края раны сшить. Плоские рубцы нередко имеют по периферии довольно резко выраженную пигментацию, бороться с которой можно также иссечением путем применения деэпителизации и при помощи эритемных доз кварцевой лампы.

Иногда плоские атрофические рубцы имеют совершенно белый, как бумага, цвет. Такие рубцы можно попытаться подвергнуть окраске, которую проводят путем смазывания белого рубца 10% раствором азотнокислого серебра или 3—5% раствором марганцовокислого калия.

Иногда удовлетворительный результат при белых рубцах можно получить от применения ультрафиолетовых лучей.

Гипертрофические рубцы

Гипертрофические рубцы наблюдаются почти исключительно после ожогов. Они очень часто имеют вид рубцовых тяжей, выступающих над уровнем кожи в виде тонких валиков, покрытых складчатой кожей. Сами рубцы мягкие, подвижные, безболезненные. На лице они располагаются чаще всего в области щек, вблизи носогубных складок или вокруг рта (рис. 187). Нарушения функций или изменения положения окружающих органов при таких рубцах, как правило, не наблюдаются. Иногда гипертрофические рубцы образуются после перенесенной оспы, при этом следы отдельных поражений сливаются между собой.

Некоторые авторы относят гипертрофические рубцы к группе келоидных рубцов, с чем мы согласиться не можем по той причине, что морфологически они резко отличаются друг от друга.

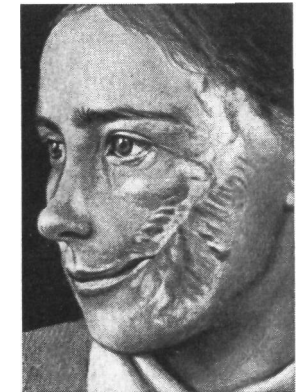


Рис. 187. Плоский депигментированный рубец, переходящий по периферии в звездчатый.




Рис. 188. Рубцовые тяжи лица.

Устранение таких рубцов, если они легко подвижны, достигается простым иссечением их во всю длину. Если же они вызывают, например, смещение угла рта, века и др., то предпочтительно воспользоваться методом перемещения встречных треугольных лоскутов. При этом по всей длине таких рубцов приходится иногда выкраивать две—три пары лоскутов, чтобы рассредоточить такой рубец (рис. 188).

Такого же характера рубцы мы называем «скрытыми», когда они не видны при спокойном состоянии рта, если же больной открывает рот, то вокруг него ясно обнаруживаются рубцы в виде тонких складок, что при разговоре и особенно при улыбке и смехе производит неприятное впечатление (рис. 189).

Чтобы избавиться от таких рубцов, необходимо прибегнуть к их рассредоточению путем перемещения встречных треугольных лоскутов.

Следует указать, что при оперативных вмешательствах на рубцах мы никогда не гарантированы от возможности образования впоследствии келоидных рубцов, почему настойчиво рекомендуем через 6—7 дней после операции проводить облучение лампой Букки, что в большинстве случаев предупреждает образование келоидных рубцов.

Келоидные рубцы

Каждая операция заканчивается образованием рубца. Каким будет этот рубец — атрофическим или келоидным, можно только до известной степени предполагать, исходя из характера уже имеющихся рубцов, их локализации и пр. К сожалению, еще сравнительно большой процент приходится на образование послеоперационных келоидов, которые часто не только сводят к минимуму косметический эффект операции, но и нарушают функцию тех или иных органов, выворачивая веки, губы, нарушая движения отдельных участков лица.

Этиология данного заболевания до сих пор остается невыясненной, нет и радикальных средств лечения.

Келоиды наблюдаются после различных видов воспалительных процессов кожи (угри, фурункулы и пр.), после травмы (в том числе и такой небольшой, как укус пиявки, прокол мочек уха, расчес). Наиболее часто келоиды образуются после ожога и операций, связанных с большим натяжением кожи (удаление татуировок, морщин, пигментных пятен и обширных рубцов) (рис. 189, 190). Особенно часто келоиды лица локализуются в области носогубных складок, подбородка, у углов рта, верхней

и нижней губы, у внутреннего угла глаза, впереди мочки уха.

Существенную роль в возникновении келоидов, несомненно, играют вегетативно-эндокринные нарушения в организме и, в частности, гиперфункция щитовидной железы.

Гистологическая картина келоида такова. Эпидермис в области рубца имеет нормальный вид, сосочки иногда уплощены, иногда совсем отсутствуют; подсосочковый слой представляет сеть соединительнотканых волокон, имеющих нормальный вид, но плотно прижатых одно к другому. Рубец состоит из длинных тяжей соединительной ткани, расположенных параллельно или перпендикулярно к поверхности кожи, что придает ему ячеистое строение. Клеточные элементы расположены главным образом вокруг сосудов. «Молодые» келоиды состоят из плотных коллагеновых волокон, врастающих в нормальную ткань, большого количества тучных клеток и фибробластов на фоне основного вещества. В «старых» келоидах основного вещества и клеток меньше, но больше коллагеновых волокон.

Данные последних лет говорят о том, что морфологическая картина форменных элементов келоида зависит не столько от давности образования келоида, сколько от индивидуальных особенностей организма и характера фибропластических процессов (К. Г. Сысолин).

Лечение келоидов в большинстве случаев заключается в иссечении в сочетании с теми или иными дополнительными мероприятиями, направленными на предупреждение рецидивов.

Техника иссечения келоида имеет некоторые особенности и состоит в следующем. В тех случаях, когда размеры рубца сравнительно невелики и для устранения образующегося дефекта можно ограничиться местными тканями, производят иссечение келоида обязательно в пределах здоровой ткани. Крайя раны отслаивают и для уменьшения натяжения, которое, вероятно, играет не последнюю роль в этиологии образования келоида, накладывают несколько кетгутовых швов на подкожную клетчатку. На края кожи накладывают швы из шелка или конского волоса. В тех случаях,

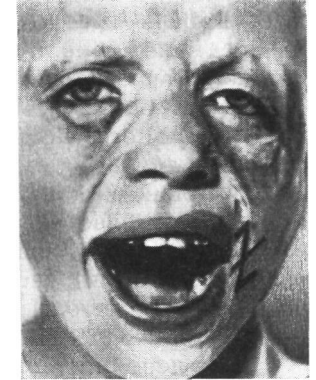


Рис. 189. Рубцы, обнаруживаемые при открывании рта.

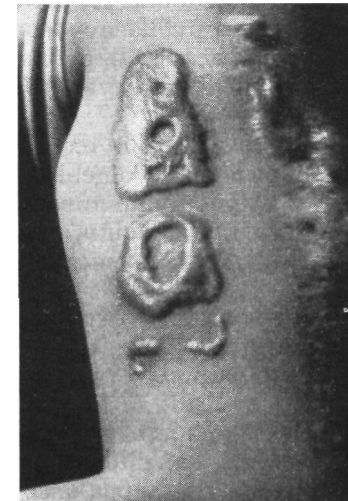

Рис. 190. Келоид после удаления татуировки.

когда после иссечения келоида закрыть образовавшуюся рану местными тканями не представляется возможным, производят замещение кожного дефекта свободным лоскутом кожи.

В литературе имеются сообщения о хорошем эффекте после подэпидермального иссечения келоида (Л. М. Обухова). При этом методе отслаивается в виде лоскута на ножке покрывающий келоид эпидермис. Вся остальная ткань рубца, расположенная под эпидермисом, иссекается, а рана закрывается ранее отслоенным эпидермальным лоскутом. В то время как после обычного иссечения келоида (без применения дополнительной терапии) часто возникает рецидив, иссечение келоидной ткани по данному методу (по словам автора) гарантирует от такого осложнения.

Для лечения келоидов предложено много медикаментозных средств: подкожные инъекции стекловидного тела (Р. Л. Ландо), прижигание углекислым снегом [Штейн (Stein)], оксигенотерапия (Я. В. Панкова), ионтофорез с солями йода (В. А. Гремиллов) и др.

К современным, наиболее эффективным методам лечения относятся рентгено- и радиотерапия (Е. К. Васильева, Крюгер), лечение гиалуронидазой и адренкортикотропным гормоном. Следует отметить, что значительно легче поддаются лечению этими средствами (и то не во всех случаях) «молодые» келоиды с давностью образования до 1 года.

Наиболее эффективным лечением «старых» келоидов следует считать в настоящее время комбинацию иссечения рубца (т. е. превращение его в «молодой») с одним из указанных видов терапии (рентгеновское облучение, лучи Букки, гиалуронидаза и др.).

По нашим наблюдениям, лучшие результаты дает иссечение старого келоида с последующим облучением послеоперационного рубца лучами Букки. Облучение послеоперационного (после удаления келоида) рубца лучами Букки мы производим в день снятия швов (или на следующий день).

Действие лучей Букки основано на бионегативном влиянии их на форменные элементы молодой ткани. Лучистая энергия, поглощенная клетками, изменяя соотношение водородных ионов, приостанавливает рост молодых клеток, очень чувствительных в стадии деления ко всяким изменениям среды в сторону как щелочности, так и кислотности.

Доза одного облучения келоида или послеоперационного рубца (после иссечения келоида) лучами Букки равна в среднем 1000—1500 г и варьирует в зависимости от локализации рубца и толщины его эпидермального слоя.

Следует отметить, что однократного облучения келоида или послеоперационного рубца после иссечения келоида бывает, как правило, недостаточно и его следует повторять иногда до 8 раз с интервалами в 1 1/2—2 месяца.

Однако даже применение таких мощных средств, как лучевая терапия в сочетании с предварительным иссечением рубца, не всегда гаран-

тирует от рецидива келоида. В связи с этим лечение келоида представляет собой до сих пор, к сожалению, малоблагодарную задачу.

Профилактика келоидов. Опыт показывает, что легче предотвратить образование келоидов, чем лечить их. В связи с этим вопросы профилактики келоидов, особенно послеоперационных, приобретают исключительно важное значение.

Наши длительные наблюдения над большим числом больных (более 700) показали, что послеоперационное облучение рубцов лучами Букки (через 8—10 дней после операции) резко снижает число келоидных рубцов.

Доза одного профилактического облучения послеоперационного рубца лучами Букки такая же, как и лечебная, и варьирует в зависимости от локализации рубца от 1000 до 2000 г.

Особенно показано профилактическое облучение послеоперационного рубца лучами Букки, если имеются келоиды на других участках тела, при резком натяжении кожи и в тех случаях, когда имеются эндокринные нарушения (например, тиреотоксикоз).

Практика показала, что после однократного профилактического облучения послеоперационного рубца лучами Букки келоид, как правило, не возникает.

Часто через 5—10 дней после облучения появляется ответная реакция (гиперемия кожи, зуд), которая через несколько дней стихает, не оставляя после себя никакого следа.

В тех редких случаях, когда появляются признаки келоида, несмотря на профилактическое облучение послеоперационного рубца (зуд, покалывание, «утолщение» рубца), облучение следует повторить через 1—1 1/2 месяца.

Следует подчеркнуть значение оперативного вмешательства у женщин в межменструальный период. Наши наблюдения показывают, что в тех случаях, когда это обстоятельство не учитывают и оперативное вмешательство производят в период менструации или в ближайшие дни до или после нее, т. е. в период повышенной вегетативной возбудимости, келоидные рубцы возникают значительно чаще.

ДОБРОКАЧЕСТВЕННЫЕ НОВООБРАЗОВАНИЯ

Больные с доброкачественными опухолями челюстно-лицевой области составляют значительный процент лиц, обращающихся за помощью к хирургам-косметологам.

В большинстве случаев эти опухоли могут быть без ущерба для больного удалены общими хирургами и притом в поликлинических условиях. Однако, как показывает практика, общие хирурги, учитывая не-

обходимость получения хорошего косметического успеха, редко производят вмешательство на лице (особенно в больших городах), направляя больных к хирургам-косметологам.

Технически удаление доброкачественных опухолей на лице, где они бывают небольших размеров, не представляет трудностей. Все же многие из них следует удалять разными способами, учитывая их локализацию, строение и величину.

По своему строению доброкачественные опухоли лица чрезвычайно разнообразны, а потому здесь мы коснемся только таких, с которыми приходится встречаться наиболее часто.

Атерома. По существу атеромы являются не истинными опухолями, а ретенционными кистами. Больные с этими образованиями на лице нередко направляются к нам. Несмотря на простоту иссечения атеромы, мы часто видим, что разрезы при этом делаются в нежелательном направлении, что края разреза не всегда точно адаптируют, что кожа в области бывшей атеромы имеет цианотичный оттенок.

Обычно атером у больных бывает несколько, и естественно, что они ищут врачей, которые могли бы удалить опухоли с наилучшим косметическим результатом. Большое число больных, имеющих некрасивые рубцы, объясняется тем, что удаление атеромы производилось после нагноения и кожа над ней изменена. Поэтому чем раньше атерома будет удалена, тем лучше будет послеоперационный рубец.

Чтобы атерома не рецидивировала, необходимо целиком удалить ее оболочку.

Чтобы удалить мешок, не повредив его, разрез необходимо проводить только через толщу самой кожи, не затрагивая клетчатку, имея в виду, что кожа над атеромой часто очень истончена. После разреза кожи края раны осторожно отделяют небольшими изогнутыми ножницами и отпрепаровывают мешок. Если мешок во время операции порвется, надо выдавить его содержимое и, захватив зажимом оболочку, удалить ее. Срезать излишек кожи надо при больших атеромах (с грецкой орех) и при истончении, изменении цвета кожи. Удалить небольшую атерому, ранее не воспалявшуюся и не оперированную, можно при помощи диатермокоагуляции, что описано в разделе «Физические методы лечения».

Липома — жировая опухоль, состоящая из отдельных жировых долек, всегда окруженная нежной капсулой из рыхлой клетчатки. Жировик может достигать огромных размеров, весом до нескольких килограммов, в таких местах, как грудь, живот, спина. Иногда наблюдаются жировики в большом числе, разбросанные по всему телу (липоматоз).

Удаление жировика проще, чем атеромы. Разрез делают сразу до клетчатки (капсулы), после чего жировик сам начинает выпячиваться в рану. Остается, слегка надавливая на окружающую кожу, выделить его кривыми ножницами из капсулы. Направление разреза определяется так же, как и для удаления атеромы. Липому, расположенную

на щеке или губе, можно удалить через разрез слизистой оболочки полости рта, так как такая операция не оставляет наружных рубцов. Чтобы не поранить ветви лицевого нерва и мимические мышцы, скальпелем рассекают слизистую оболочку, а более глубокие ткани раздвигают тупым путем небольшими ножницами до появления ткани жировика.

Фиброма — опухоль, состоящая из соединительной ткани и сосудов. Фибромы бывают различной величины — от горошины до грецкого ореха, более крупных размеров достигают редко.

На лице фибромы располагаются на щеках, подбородке и носу. Обычно опухоли плотно спаяны с окружающей кожей, поэтому их приходится выделять ножом. Если фиброма расположена в области щеки, ее можно удалить, как липому, через рот.

На носу фибромы располагаются чаще в хрящевом отделе в виде резко выступающего образования (рис. 191). Если фиброма располагается в верхнем отделе кончика носа, то ее следует удалить вертикальным разрезом кожи, убрав излишек последней. Если же фиброма расположена ближе к перегородке носа, то ее можно удалить через разрез «ласточкой», т. е. параллельно краям носовых отверстий. После удаления опухоли излишек кожи срезают.

Лимфангиома — образование из лимфатических сосудов. Вследствие соединительнотканного перерождения лимфангиома может с возрастом исчезнуть самопроизвольно. Однако она может достигнуть и больших размеров и, не причиняя болей, может беспокоить в косметическом отношении, особенно располагаясь на таких местах, как нос, щеки. Опухоль всегда подвижна, безболезненна, покрывающая ее кожа несколько утолщена, нормальной окраски; на ощупь опухоль мягкая.

Лимфангиома носа расположена почти всегда в области хрящевого отдела (рис. 192). Удалять ее следует через разрез «ласточкой», однако полностью удалить ее обычно не удается, так как она не имеет достаточно четких границ, почему мы рекомендуем, во избежание рецидива, слегка прижечь стенку раневой полости при помощи аппарата для диатермии.

Иногда наблюдаются лимфангиомы в виде отдельных узлов (ли м ф о м а).

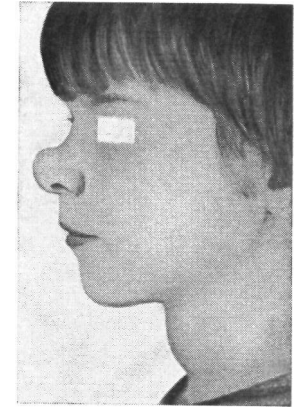


Рис. 191. Фиброма кончика носа.

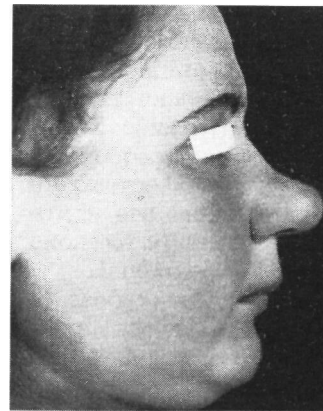


Рис. 192. Лимфангиома кончика носа.

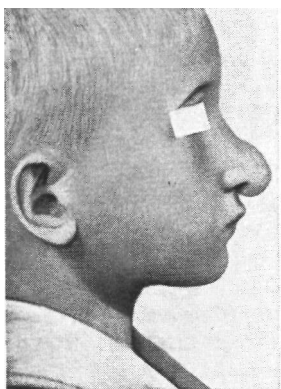


Рис. 193. Лимфома кончика носа.

Цвет сосудистых пятен может быть от бледно-розового до ярко-красного или синюшного. Небольшие пятна в большинстве случаев бывают округлой формы, но могут иметь и звездчатые очертания, с острыми отростками по периферии. Все плоские сосудистые пятна залегают в толще кожи. Значительно реже на лице развиваются более тяжкие поражения сосудистыми опухолями. К ним относятся кавернозные или бугристые гемангиомы. Эти опухоли также врожденные, но они нередко обнаруживаются лишь через несколько лет, так как, развиваясь из глубоко заложенной сосудистой сети, они становятся заметными только тогда, когда начинают прорастать кожу или слизистую оболочку полости рта.

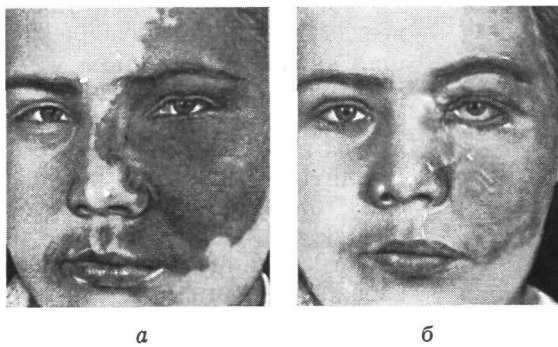


Рис. 194. Сосудистое пятно. Большая до (а) и через 6 месяцев (б) после операции.

Такую опухоль удается удалить всю целиком (рис. 193).

Сосудистые пятна и опухоли (гемангиомы) развиваются из мелких кровеносных сосудов. Располагаются эти сосудистые образования в большинстве случаев на лице и на голове. Заболевание врожденное, хотя наблюдаются случаи, когда небольшого размера пятна обнаруживаются только через известное время (от нескольких дней до нескольких месяцев) после рождения.

Сосудистые пятна могут быть самой разнообразной величины и формы. Так, у новорожденных они бывают в виде красных точек или небольших пятен, не выступающих над уровнем кожи. Иногда эти пятна занимают очень большое протяжение, покрывают целую половину лица и даже заходят на другую.

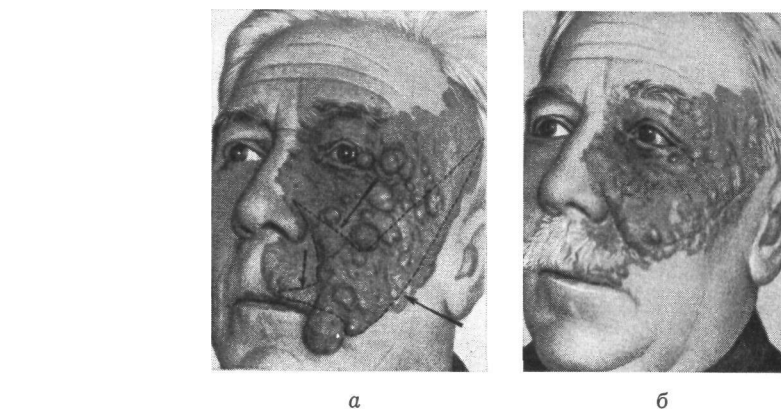


Рис. 195.
а — большое сосудистое пятно на лице; б — часть сосудистой опухоли иссечена.

Лечение плоских небольших сосудистых пятен раньше проводилось применением различных прижигающих средств. В настоящее время прижигание применяется почти исключительно в виде диатермокоагуляции и только для небольших пятен диаметром до 5—8 мм, чтобы не вызвать обширных рубцов.

Сосудистые пятна небольшого размера хорошо поддаются лечению склерозирующими веществами (спирт, уретан-хинин), особенно у детей, но их отрицательная сторона — болезненность после инъекции.

Установлено, что сосудистые пятна у детей в возрасте до 1 года легко поддаются рентгенотерапии. У детей старшего возраста и у взрослых небольшие пятна можно иссечь и образовавшийся дефект закрыть местными тканями, т. е. смещением лоскутов или лоскутами на ножках.

Большие плоские пятна иссекают во всю толщу кожи и замещают дефект свободным кожным лоскутом (рис. 194).

Иссекать пятна следует, заходя за их край на 0,5—1 см во избежание образования красной линии по границе. Если пятно плоское или бугристое, занимает очень большую поверхность, то, прежде чем заместить его кожей, можно уменьшить пятно, иссекая его по частям в несколько приемов (рис. 195).

Необходимо обратить внимание на следующие обстоятельства: а) свободный лоскут кожи, покрывающий дефект после иссечения опухоли, всегда имеет несколько неровную поверхность, но с течением времени, через 2—4 месяца, все неровности сглаживаются; б) если плоское сосудистое пятно захватывает и веки, то не следует делать иссечение опухоли в один прием, надо оставить иссечение пятна на веках на второй этап (через 2—3 месяца), так как пересаженный на щеку лоскут может значительно сократиться и вызвать выворот века (рис. 196).

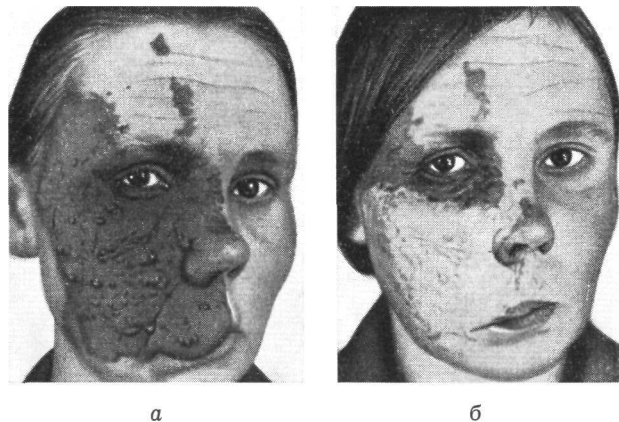


Рис. 196.

а — обширное сосудистое пятно; б — часть пятна замещена свободным кожным лоскутом; имеется незначительный выворот века.

Что же касается кавернозных ангиом, проникающих через кожу и слизистую на большом пространстве, то они требуют больших хирургических вмешательств и не относятся к косметической хирургии.

Пигментные пятна. Плоские, коричневатого оттенка пигментные пятна бывают преимущественно врожденными, их образование связано с неравномерным распределением пигмента меланина, по-видимому, вследствие нарушения белкового обмена и функции эндокринных желез. Такие пятна часто наблюдаются у женщин во время беременности. После родов пигментация обычно исчезает самостоятельно. Лечение пигментные пятна подлежат только после родов. Пигментные пятна устраняются врачами-косметологами применением глубокого отшелушивания кожи или электрокоагуляцией. Применяются всевозможные мази, вызывающие шелушение кожи.

Пигментные пятна наблюдаются также в виде различной величины родинок темно-коричневого и черного цвета, поверхностных или проникающих во всю толщу кожи (рис. 197).

Небольшие родинки (рис. 198) можно удалить при помощи диатермокоагуляции. Иногда они бывают покрыты волосами, для удаления которых также прибегают к диатермокоагуляции. Такие пятна можно удалить и при помощи хирургического вмешательства. Пятна значительного размера следует удалять только хирургическим путем, т. е. иссечь пятно и заместить его свободным кожным лоскутом.

Если желательно избежать пересадки кожи, большое пятно иногда можно удалить в несколько этапов, постепенно иссекая участки пятна, при условии достаточной подвижности кожи.

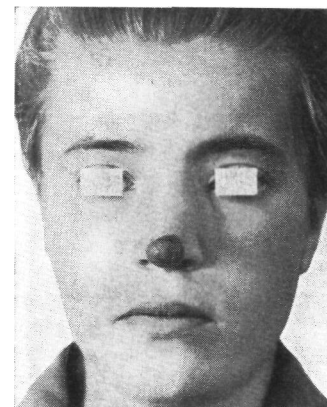


Рис. 197. Пигментное пятно на кончике носа.

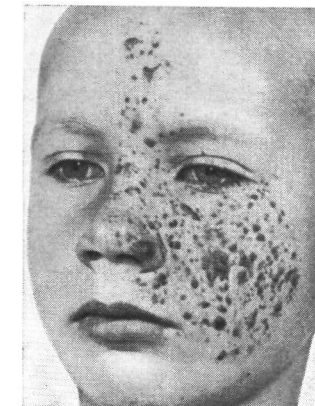

Рис. 198. Мелкие пигментные пятна.

Если пигментное пятно, расположенное на лице, захватывает брови, веки и щеки, что наблюдается нередко, то лучше раньше удалить основное пятно, а веки оперировать через 3—4 недели (рис. 199). Это надо делать потому, что при закрытии одним или несколькими лоскутами сразу обоих век в области пятна послеоперационное течение, как правило, осложняется благодаря постоянному выделению слез. Оперировать веки следует отдельно каждое. Если необходимо произвести операции на веках обоих глаз, их следует выполнять с интервалом в 2—3 недели, чтобы не закрывать большому повязкой оба глаза.

При удалении пигментных пятен следует иссекать пигментированный участок, заходя не менее чем на 0,5 см на здоровую кожу. Иссекать надо во всю толщу кожи с небольшим слоем клетчатки; закрывать образовавшийся дефект следует кожей, наиболее подходящей по своей фактуре к коже лица (заушная область, верхняя часть грудной клетки, внутренняя поверхность плеча и др.).

Отмечено, что после хирургического удаления пигментных пятен особенно часто образуются келоидные рубцы. Поэтому мы рекомендуем через 6—7 дней после операции производить таким большим облучение лучами Букки, не ожидая начальных признаков келоида.

Необходимо соблюдать осторожность при наличии небольших пятен, имеющих темно-коричневую окраску с синеватым оттенком. Такие пятна легко смешать с меланомой, которая после операции может дать рецидив с метастазами в другие органы. Крайне опасно трогать эти коричневые пятна при наличии следов травмы или воспалительных явлений вокруг, так как меланомы являются злокачественными опухолями. При подозрении на таковую следует направить больного на консультацию к онкологу.

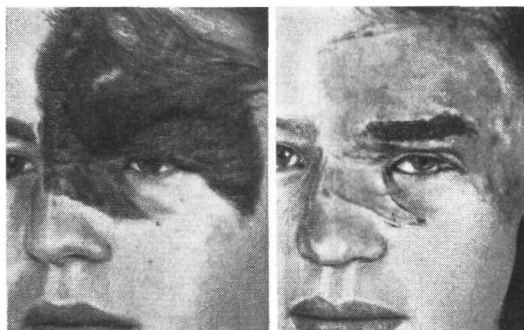

Рис. 199. Больная с пигментным пятном до (а) и после (б) операции.

Нейрофиброматоз (болезнь Реклингаузена). Эта болезнь поражает лицо чаще, чем другие органы. Этиология ее неизвестна. Проявляется она в виде небольших безболезненных, хорошо подвижных, мягких опухолей, покрытых коричневатой кожей. Опухоли могут быть величиной с просыное зерно и больше, полностью покрывая все лицо, иногда достигая огромных размеров. Своим давлением опухоли могут деформировать лицевой скелет.

Гистологически нейрофибромы характеризуются развитием большого количества нервных стволов, причем последние достигают иногда толщины пальца. Кроме того, в них залегают значительно расширенные лимфатические и венозные сплетения, почему при операции может возникнуть сильное кровотечение, для предупреждения которого целесообразно заранее обшивать опухоль или удалять ее по частям.

Такие опухоли, естественно, не относятся к тем, при которых необходима операция косметического порядка. Мы здесь коснемся только опухолей незначительных размеров, удаление которых вызывается косметическими соображениями. К ним в первую очередь относятся мелкие, размером до горошины или немного больше опухоли, удаляемые иссечением и простым сближением краев раны или при помощи диатермокоагуляции.

Иногда наблюдаются опухоли несколько ниже области век в виде мешков, которые бывают при отеке век у лиц с нарушением сердечной деятельности. Такие мешки иссекают овальными разрезами кожи параллельно краям век (рис. 200).

Ринофима. Ринофима является конечной стадией *асне rosacea*.

Название ринофима греческого происхождения; предложено в 1856г. Герба (*Herba*). Само заболевание было известно еще в древности арабам и упоминается Гиппократом.

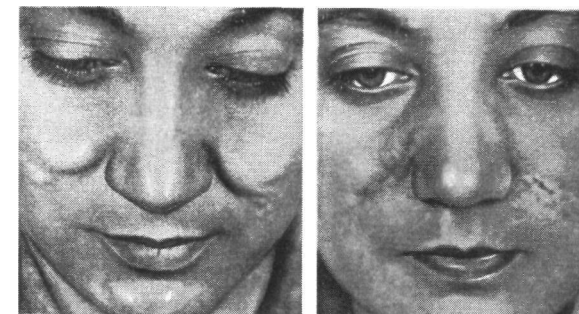

Рис. 200. Нейрофиброматоз щек. Больная до (а) и после (б) операции.

Проявляется ринофима в виде разрастания всех элементов кожи, особенно сальных желез, а также соединительной ткани.

Принято различать три стадии заболевания. Первая стадия характеризуется покраснением кожи носа, расширением сосудов и появлением телеангиэктазий. Через различные сроки наступает вторая стадия, кожа носа становится ярко-красной, возникают узелки и пустулы, типичные для *асне rosacea*. Артерии, вены и капилляры кожи расширены, с явлениями пролиферации новых сосудов. В третьей стадии протоки сальных желез кожи наполнены кератином и салом. Размеры всего носа постепенно увеличиваются, образуется так называемый шишковидный, или винный, нос. Кожа носа красно-фиолетового цвета со множеством глубоких борозд и узлов. Иногда в процесс могут вовлекаться не только кожа, но и носовые кости, что бывает связано с развитием остита и расширением спинки носа.

Ринофима развивается медленно и наблюдается чаще у мужчин среднего возраста. Этиология заболевания не выяснена. Некоторые авторы считают причиной ринофимы мелких паразитов, оседающих в сальных железах и фолликулах.

Разрастания чаще всего наблюдаются на коже носа, щек, но могут возникать на подбородке (ментофима), а изредка в области ушной раковины (отофима).

По внешнему виду различают два типа ринофимы: гладкий, бульбозный тип с более или менее равномерным увеличением всего носа и тип многодольчатый в виде бесформенной узловатой массы, изрытой бороздами.

Известно много способов лечения ринофимы — криотерапия окисью углерода, жидким азотом и др., однако наиболее эффективным является хирургический.

Впервые операцию для удаления ринофимы предложил в 1845 г. Диффенбах. Его методика заключалась в крестообразном иссечении патологических тканей носа.

В настоящее время существует три основных метода операции: 1) декортикация с сохранением глубоких слоев кожи; 2) полная декортикация; 3) декортикация с последующей свободной пересадкой кожи. Каждый из приведенных способов имеет свои преимущества и недостатки.

Декортикация с сохранением глубоких слоев кожи заключается в следующем: кожу срезают не во всю толщину, а только до глубоких ее слоев. Тогда в послеоперационном периоде эпителизация идет очень энергично из волосяных луковиц и сальных желез, расположенных, как правило, в глубоких слоях кожи. Результаты такой операции вполне удовлетворительные, но следует учесть, что производить ее можно только в случаях, когда ринофима имеется в виде равномерно измененной кожи, а не в виде узловатой формы.

К недостаткам этого способа следует отнести возможность рецидивов, так как удаление патологически измененных тканей этим способом не всегда достаточно радикально.

Декортикация является наиболее простой операцией. Состоит она в том, что острым ножом, начиная от спинки носа, срезают всю пораженную область. Кожу при этом срезают почти во всю ее толщину. Кожу в области хрящевого отдела следует срезать осторожно, чтобы не обнажить хряща, что может повести к перихондриту. После остановки кровотечения (лигатура, диатермокоагуляция) рану закрывают асептической повязкой. В последующем часть кожи восстанавливается за счет эпителия сальных и волосяных мешков, расположенных иногда под кожей.

В основном же большая часть раневой поверхности подвергается рубцеванию, что приводит к образованию рубцовой поверхности носа. При этом нос хотя и отличается от нормального, но имеет вид настолько лучше, чем до операции, что может удовлетворить не очень требовательного пациента (рис. 201).

Полная декортикация с последующей свободной пересадкой кожи. Такая операция имеет преимущество перед ранее описанными в том отношении, что она показана при любой форме ринофимы.

При этой операции обычным путем иссекают измененную кожу во всю ее толщину и обнаженную поверхность закрывают свободным толстым кожным лоскутом. Приживление лоскута обычно проходит без осложнений. Поверхность кожи носа получается гладкая, одинакового цвета. Лоскут кожи можно брать с боковой поверхности грудной клетки в надключичной области, а лучше всего с заушной области.

После операции на 10—12 дней накладывают повязку, сухую или пропитанную рыбьим жиром. За этот период рана обычно покрывается молодым эпителием.

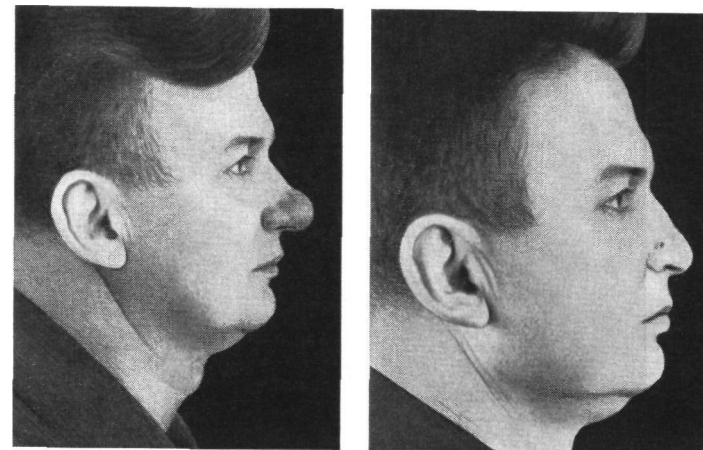


Рис. 201. Ринофима. Больной до (а) и после (б) операции.

^ Недостатком этого метода является различие в окраске пересаженной кожи от окружающих тканей, наблюдающееся иногда в течение нескольких лет.

При обширных узловатых разрастаниях следует иметь в виду возможность комбинированного способа лечения, т. е. использование для закрытия раны после удаления ринофимы местных тканей и свободной пересадки кожи (Е. Н. Мануйлов).

В случаях отдельных опухолевидных разрастаний на кончике носа основную массу опухоли иссекают, сохраняя часть кожи, чтобы закрыть рану. Разрез производят на передней поверхности опухоли с таким расчетом, чтобы остающейся кожей можно было прикрыть выпуклость кончика носа. Кожу над опухолью по направлению к спинке носа мобилизуют и отворачивают вверх. Опухоль иссекают, сохраняя хрящи носа. Далее кожу укладывают на рану кончика носа и зашивают волосом (рис. 202).

Иногда отдельные узловатые разрастания на сравнительно тонкой ножке можно удалять путем электрокоагуляции или просто иссечь и рану зашить. Такие операции обычно дают хороший косметический результат.

Дермоидные кисты. Дермоидные кисты представляют собой опухолевидные образования, встречающиеся главным образом на голове и шее.

Причиной возникновения дермоидных и эпидермоидных кист принято считать рост в глубине тканей участков наружного зародышевого листка, отшнуровавшихся в эмбриональном периоде. Это объяснение в известной степени подтверждается клиническими и гистологическими

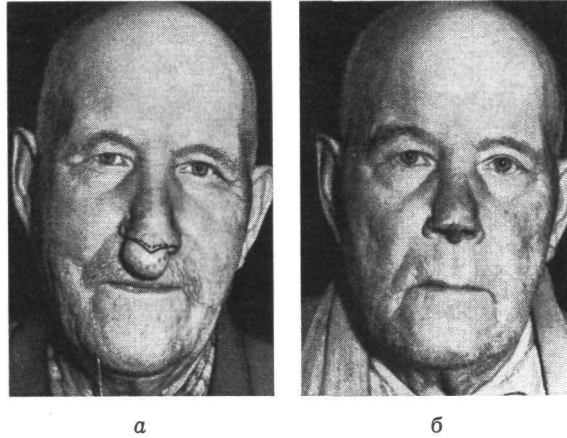


Рис. 202. Ринофима удалена разрезами в виде «птички». Больной до (а) и после (б) операции.

наблюдениями. Так, дермоидные кисты наблюдаются преимущественно в местах, где во внутриутробном периоде образуются складки и замыкаются эмбриональные щели, а следовательно, имеются условия для отщепления всей толщи эктодермы или отдельных слоев.

Оболочка дермоидной кисты по своему строению обычно идентична коже. Кроме соединительнотканной стромы и эпидермиса, в ней находят волосные луковицы, сальные и, реже, потовые железы. Содержимое таких кист, состоящее из продуктов жизнедеятельности кожи, включает ороговевший эпителий, волосы, кожное сало, кристаллы холестерина, иногда даже зубы.

Стенка эпидермоидной кисты дериватов кожи не имеет, а состоит из соединительной ткани, выстланной многослойным плоским эпителием. Клинически отличить дермоидную кисту от эпидермоидной трудно, и окончательный диагноз ставится при микроскопическом исследовании.

Дермоидные кисты чаще всего наблюдаются в области переносицы, у наружного края орбиты, а также на спинке носа, на границе костного и хрящевого отделов или на кончике носа. Реже дермоидные кисты встречаются в области век, на верхней и нижней губах, в подчелюстной области, на шее, а также в надгрудной ямке или на затылке.

Дермоидные кисты обычно покрыты неизменной кожей, иногда сопровождаются свищом. При дифференциальной диагностике следует иметь в виду опухоли нейрогенного происхождения (глиомы, нейрофибромы, энцефалоцеле), а также фибромы, сальные кисты, липомы, травматические кисты и, наконец, ограниченные абсцессы.

Отличительной чертой дермоидных кист от перечисленных новообразований является локализация (область эмбриональных щелей) и

почти полная ее неподвижность, так как дермоиды чаще всего располагаются поднадкостнично. Для более точной диагностики целесообразно также производить рентгенографию костей черепа, особенно при наличии свища. Введение контрастного вещества при этом дает возможность выявить размеры и локализацию опухоли.

Дермоиды, наблюдающиеся, в частности, на спинке носа, могут иногда распространяться в глубину перегородки носа, достигая основной кости и турецкого седла.

Дермоидные кисты растут медленно. Вокруг кист, располагающихся на черепе, образуются углубления в кости под опухолью. Эти углубления иногда принимают за узур в кости и при осмотре смешивают с мозговыми грыжами.

Лечение дермоидных кист оперативное — удаление опухоли.

Разрезы следует располагать таким образом, чтобы рубец оставался малозаметным. Для этого разрезы производят по ходу естественных борозд или морщин, по верхнему краю брови, по средней линии под подбородком, подчелюстной области и т. п. Наиболее целесообразное в косметическом отношении расположение разрезов при удалении дермоидных кист показано на рис. 203.

При наличии опухоли на переносице у молодых больных, у которых нет морщин, разрез лучше располагать поперек спинки; у пожилых разрез проводят по средней линии или по ходу одной из вертикальных борозд. При наличии небольшой опухоли, не проникающей глубоко в толщу перегородки, можно воспользоваться проведением разреза в виде «птички» на кончике носа.

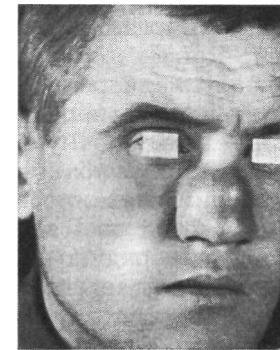


Рис. 204. Парафинома.

Принимая во внимание увеличивающуюся деформацию спинки носа по мере роста опухоли, удалять ее необходимо по возможности раньше. При удалении дермоидных кист спинки носа у взрослых, помимо вылушивания самой опухоли, показана остеотомия и сближение носовых костей для восстановления правильной формы носа.

Наиболее часто встречаются дермоидные кисты, расположенные у наружного края брови. Удалять такую кисту следует через разрез над бровью. При этом вскрывают надкостницу и из-под нее удаляют опухоль.

Исход операции при условии полного удаления оболочки кисты, как правило, благоприятный.

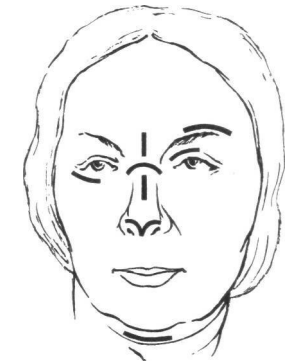

Рис. 203. Расположение разрезов при удалении дермоидных кист лица и шеи.

Парафиномы. Под парафиномой понимают опухоль, которая образуется после введения под кожу парафина.

Несмотря на общеизвестную опасность введения парафина (описаны даже случаи слепоты), мы до последних дней встречаемся с больными, которым с целью устранения западения спинки носа производилось введение парафина под кожу. В этих случаях, как правило, наблюдается неправильное расположение парафина под кожей, а нередко и образование парафиномы — плотной, безболезненной бугристой опухоли, обезображивающей форму носа (рис. 204).

Удаление парафиномы — задача не простая, так как парафин настолько пронизывается соединительной тканью, что удалить его можно только, иссекая из окружающих тканей, ножом, для чего приходится делать наружные разрезы через кожу. При удалении такой опухоли нередко происходит прободение кожи вследствие поверхностного расположения парафиномы. Если опухоль небольшая, можно попытаться удалить ее острой ложечкой через разрез слизистой оболочки носа над крыльным хрящом.

ХИРУРГИЧЕСКИЙ МЕТОД ЛЕЧЕНИЯ ОБЛЫСЕНИЯ

В последние годы внимание врачей привлекает хирургический метод лечения преждевременного облысения у мужчин. Сторонники этого метода причину раннего облысения связывают с атрофией волосяных луковиц под действием натяжения *galea aponeurotica*, или апоневротического шлема головы. Основанием для таких утверждений послужили факты выпадения волос у мужчин на местах наибольшего натяжения кожи лба с образованием залысин, а также некоторые топографо-анатомические особенности мягких тканей свода черепа у мужчин, определяющих возможность связи преждевременного облысения с чрезмерным натяжением апоневротического шлема и кожи головы.

В старых руководствах по анатомии при описании надчерепной мышцы *m. еrisганii* отмечается, что апоневротический шлем спереди переходит в лобную мышцу, *m. venter frontalis*, а сзади — в затылочную, *m. venter occipitalis*. Волокна этих мышц вплетаются в кожу лба на уровне надбровных дуг и в кожу головы. Между тем, как выяснилось впоследствии, апоневротический шлем, представляющий собой плотное сухожильное растяжение лобных и затылочных мышц, у переднего и заднего краев расщепляется на две неровные по толщине пластинки. Рыхлая и тонкая пластинка переходит на наружную поверхность лобных и затылочных мышц. Более плотная и толстая пластинка, являясь прямым продолжением апоневротического шлема, покрывает глубокую поверхность этих мышц и прикрепляется к надкостнице верхнеглазного

края и сзади к верхней выйной линии. Установлено также, что в этих же местах к кости прикрепляются волокна лобных и затылочных мышц (Науек, 1959).

В этих условиях усиленный рост костей черепа, а также укрепление мышечной системы с достижением половой зрелости у мужчин могут приводить к увеличению натяжения апоневроза и мягких тканей свода черепа.

В местах, где натяжение наиболее сильное и отсутствует мышечная подушка между кожей и костями черепа, у мужчин может появляться ощущение натянутости тканей, в результате которой возникают неблагоприятные условия кровоснабжения и роста волос.

Первым, кто выдвинул теорию возникновения облысения на почве вторичной атрофии от давления, был венгерский врач Мориз Шайн (M. Schein, H. Humplik, 1960). Эта теория, высказанная еще в 1924 г., выглядит следующим образом. С наступлением половой зрелости у мужчин начинается физиологически обусловленное усиление костей черепа, мышц и соединительной ткани. В этот период апоневротический шлем заметно утолщается, возникают грубые связки соединительной ткани, которые охватывают волосяные сосочки, прижимают и как бы выталкивают их в сторону эпидермиса. Кожные покровы в это время не всегда успевают за ростом черепа.

Позднее Хумплик (H. Humplik, 1960) в подтверждение этой теории привел результаты гистологических исследований. На препаратах, независимо от возраста, обнаружена плотная соединительная ткань с усиленными тяжами, располагающимися близко к эпидермису и вызывающими сдавление и атрофию волосяных фолликулов.

Теория преждевременного облысения на почве вторичной атрофии от давления вызывает ряд серьезных возражений, главным образом в связи с локальным и упрощенным объяснением, несомненно, более сложной этиологии и патогенеза раннего облысения. Тем не менее натяжение апоневроза и кожи может быть в ряде случаев причиной худшего питания и выпадения волос у мужчин. Поэтому хирургическим методом лечения *aloresia prematura* пользуются теперь многие врачи.

В основном различают два типа операции:

- 1) так называемую фронталотомию;
- 2) галеотомию или эпикраниотомию.

Эти вмешательства по своему характеру совершенно различны. Если при фронталотомии речь идет о частичной резекции сухожилия между обеими лобными мышцами, то эпикраниотомия непосредственно ослабляет натяжение мускулатуры головы как в области лба, так и в области затылка.

Кесслер (E. Kessler, 1962) в течение многих лет разрабатывает операцию типа фронталотомии. Разрез он производит вертикально поперек лба до переносицы и иссекает сухожилие между лобными мышцами, а также освобождает края лобной мышцы. При этом соединяются лобных мышц на границе с апоневрозом, а следовательно, возможность на-

тяжения апоневроза при их сокращении, полностью сохраняется. После такой операции иногда остается заметный рубец лба, на что указывают другие хирурги.

Операция фронталотомии с точки зрения теории вторичной атрофии от давления менее обоснована и логична, чем галеотомия. Поэтому, вероятно, большинство врачей применяет операции типа галеотомии и эпикраниотомии в различных модификациях.

Хумплик (1959) пользуется разрезом в средней части лба, из которого распатором лобную мышцу отделяет от кожи и со стороны апоневроза, затем изогнутыми ножницами с обеих сторон иссекает полоску лобной мышцы. Полоску мышцы он удаляет для того, чтобы предотвратить в будущем срастание ее на месте разреза. Рубец после такой операции, располагаясь в естественной борозде на лбу, через несколько месяцев становится незаметным.

Вегенер (E. H. Wegener, 1960) с целью расслабления апоневроза рассекает не только лобную, но и затылочную мышцу. Для этого разрезы производят над обеими бровями и позади уха на уровне верхней границы сосудистого отростка. Распатором отделяют кожу и рассекают лобные и затылочные мышцы. Сосуды и нервы, располагающиеся обычно на наружной поверхности апоневроза, при правильной технике остаются неповрежденными.

Дитц (O. Deitz, по Хумплику, 1961) делает разрез по борозде в средней части лба, затем специальным инструментом проникает под кожей вверх и рассекает лобную мышцу по линии прикрепления ее с апоневрозом.

Брук (H. Bruck, 1960) считает, что направление разрезов при рассечении кожи имеет второстепенное значение, следует главным образом избегать лишней травмы и повреждения крупных сосудов и нервов. Автор подвергает сомнению необходимость рассечения затылочной мышцы.

По мнению большинства врачей, занимающихся хирургическим методом лечения раннего облысения, показаниями к операции являются: наличие у больных субъективных ощущений натяжения в области кожи головы, а также недостаточной подвижности и напряжения кожи (кожа блестит) в области затылка. При отсутствии этих явлений операцию производить не следует.

Оперативное лечение рекомендуется молодым мужчинам 20—35 лет, выпадение волос у которых превышает норму (ежедневное выпадение 40—50 волос считается нормальным явлением) и продолжается в течение 3—4 лет, не более.

В случаях полного отсутствия волос в возрасте старше 40 лет успех операции весьма сомнительный; не показано также оперативное лечение при очаговом и себорейном облысении.

Мы занимаемся такими операциями с 1963 г. Волосы на голове перед операцией укрепляем шапочкой из бинта. На месте разреза выбриваем и выстригаем узкую полоску кожи. Обезболивание производим в виде

инфильтрационной анестезии 0,5% раствором новокаина с добавлением уколов в области обоих верхнеглазничных каналов 1% раствора новокаина по типу проводниковой анестезии. Во избежание заметного рубца разрез производим на границе волос лба, чаще по вертикальной линии, длиной 3—4 см, с таким расчетом, чтобы рубец располагался в пределах волосистой части головы. Специальным изогнутым распатором отслаиваем кожу верхней половины лба, а также в области затылка. Затем специальным сконструированным нами инструментом галеотомом производим поперечное рассечение апоневроза в обе стороны на месте соединения его с лобной мышцей. Край апоневроза в результате сокращения быстро уходит кверху. Вместо иссечения полоски мышцы, как это рекомендуют некоторые авторы, мы нижний край (лобную мышцу) дополнительно отслаиваем и отодвигаем книзу, чтобы увеличить расстояние между краями мышцы и апоневроза. Кроме того, для ослабления натяжения в боковых отделах головы при помощи галеотомы апоневроз теменной области рассекаем по средней линии вплоть до затылочной мышцы. Рану зашиваем несколькими швами и обязательно накладываем давящую повязку наподобие той, которая описана при операции удаления морщин лба.

При проверке этой операции на трупе, произведенной таким же способом, диастаз между краями мышц и апоневроза составил 3—4 см.

Общий вид раны рассеченного апоневроза напоминает букву Т, длинное плечо которой располагается сагиттально по средней линии теменной области, а короткое — перпендикулярно к нему и соответствует границе лобной мышцы с апоневрозом.

К операции рассечения апоневротического шлема следует относиться со всей серьезностью, так как после нее возможны осложнения: обширные гематомы, повреждения крупных сосудов и нервов. Подчеркиваем еще раз, что прибегать к операции целесообразно только в тех случаях, когда имеются выраженные признаки натяжения кожи головы, кожа малоподвижна и больные жалуются на чувство стягивания. Хирургу следует предварительно проконсультироваться со специалистом-дерматологом.

Успешные результаты операции рассечения апоневроза, по данным большинства авторов, в случае правильного выбора показаний колеблются в пределах 70—90% случаев. При этом прекращается или заметно уменьшается выпадение волос, а в некоторых случаях отмечается рост новых волос.

По данным Дитца, у многих больных спустя 8—10 месяцев после операции появляются те же жалобы, что и до операции. Объясняется это возобновлением натяжения в области рассеченных тканей. Поэтому проблема предотвращения подобных рецидивов путем улучшения техники операции остается открытой.

ФИЗИЧЕСКИЕ МЕТОДЫ УСТРАНЕНИЯ РУБЦОВ, НЕКОТОРЫХ ДОБРОКАЧЕСТВЕННЫХ НОВООБРАЗОВАНИЙ И ДРУГИХ КОСМЕТИЧЕСКИХ ДЕФЕКТОВ КОЖИ

Наряду с хирургическими методами для устранения различных рубцов, доброкачественных новообразований кожи, татуировок широко применяются и физические методы. К ним относятся гальванокаустика, диатермо- и электрокоагуляция, устранение дефектов посредством снега угольной кислоты, жидкого азота, жидкости Гордеева и др.

Из перечисленных методов лучший косметический эффект дает диатермокоагуляция.

Впервые в России применил электрический ток с лечебной целью в 1846 г. Крусель. Он предложил перерезать органические ткани с помощью раскаленной гальваническим током платиновой проволоки.

Распространенный в зарубежных странах метод удаления указанных новообразований (кроме сосудистых пятен) при помощи шлифования кожи (деэпителизация) еще не нашел широкого применения. Авторы при этом отмечают противопоказания для шлифования кожи. К ним относятся остаточные явления после лучевого или другого ожога, т. е. состояние кожи, при котором отсутствуют волосяные фолликулы и сальные железы, что исключает возможность новой эпителизации ее, и ряд других.

В настоящее время в Институте врачебной косметики метод шлифования кожи применяется при удалении рубцов после акне, оспенных и гипертрофических рубцах, расширенных фолликулярных отверстиях, мелких морщинах, пигментациях, а также некоторых видов невусов.

Техника, рекомендуемая для шлифования кожи, заключается в применении мотора от бормашины с высоким числом оборотов в минуту, соединенного спиральным, гибким стержнем со стальной рукояткой, снабженной специальным защитным экраном для улавливания при операции частиц кожи, крови. В работе применяются различной величины и вида фрезы в зависимости от характера операции.

Самая тонкая фреза наиболее удобна, когда с относительно маленького участка нужно удалить небольшое количество ткани и когда требуется особая осторожность, например при тонкой, как у ребенка, коже или коже вокруг глаз.

Самая грубая фреза может быть применена в случаях обработки большой поверхности и снятия значительного количества ткани, например при лечении оспенных рубцов или рубцов после акне. Реостат

с ножным включением позволяет применять необходимую скорость вращения фрезы. Режущая сила прямо пропорционально возрастает со скоростью вращения, что облегчает обработку, но требует большой осторожности. В большинстве случаев достаточно слегка касаться поверхности кожи, чтобы получить желаемый результат, при этом следует рукоятку с фрезой держать (очень крепко) параллельно коже.

Значительное преимущество этой техники заключается в возможности создать сравнительно ровную поверхность кожи с минимальными, клинически почти не заметными рубцовыми изменениями и обеспечить быстрое заживление раневой поверхности (по сравнению с другими видами оперативного вмешательства, диатермокоагуляцией и термокоагуляцией и др.). Операция шлифования кожи мало болезненна, поэтому достаточно седативной подготовки, инъекции 2 % промедола за 20 минут до операции и орошения хлорэтилом операционного поля.

В нашей практике мы в некоторых случаях пользовались местной анестезией путем электрофореза по методу проф. И. П. Парфенова.

Для обработки послеоперационного участка мы применяли 5% раствор марганцовокислого калия с последующим наложением асептической повязки на время первых суток. Далее лечение проходило открытым способом. Кроме вышеперечисленных, в показания для пластического шлифования можно включить удаления множественных кистозных образований. При этом первый этап шлифования производится с целью опорожнения мешочков. Косметический же эффект достигается последующим шлифованием кожи.

При ринофиме дерматризию мы рекомендуем проводить только после предварительной обработки пораженной кожи электроножом.

Хирургическое шлифование кожи необходимо ограничивать сосочковым слоем, не вовлекая ретикулярный слой. Травматизация cutis propria всегда ведет к грубому рубцеванию. В число противопоказаний следует отнести ожоговые рубцы, радио-рентгендерматозы, ксантелазмы, инфильтрированные акне, а также нельзя подвергнуть вышеупомянутой операции больных с тяжелыми психическими заболеваниями.

Метод диатермокоагуляции, применяемый для удаления родимых пятен небольшого размера, родинок, мелких сосудистых пятен, атером, также имеет свои противопоказания. К ним относятся воспалительные явления вокруг новообразований, увеличение регионарных лимфатических узлов, быстрый рост и др.

Папилломы, бородавки, родинки, сосудистые пятна. Среди лиц, обратившихся за врачебной помощью в Институт врачебной косметики, наибольший процент составляли больные, имевшие родинки, сосудистые пятна, бородавки, атеромы, оспенные знаки, импрегнации кожи различными инородными веществами и др.

Во всех перечисленных случаях мы применяли диатермокоагуляцию. Несмотря на то что метод диатермокоагуляции несколько болезнен, можно в большинстве случаев обойтись без обезболивания, так как вся процедура длится несколько минут. Тем не менее для сохранения пол-

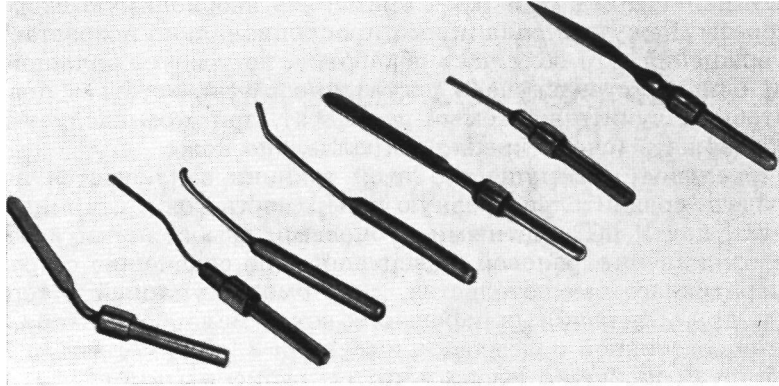


Рис. 205. Набор электродов для электродиатермии.

ного спокойствия больного, а также для более удобного и спокойного проведения операции мы рекомендуем произвести анестезию соответствующего участка кожи введением в подкожную клетчатку 0,5% раствора новокаина. Вопрос об обезболивании должен решаться с учетом общего состояния больного.

В качестве хирургических электродов применяются металлические наконечники в форме игл различного сечения, ножей, лопаточек, петель, крючков и т. д. (рис. 205). Электрод вставляют в специальную ручку из изоляционного материала.

В зависимости от величины и формы подлежащего коагуляции элемента выбирают соответствующие активные электроды. Электроды перед операцией стерилизуют и хранят в дезинфицирующем растворе. Непосредственно перед использованием электрод протирают спиртом и насухо вытирают.

После подготовки операционного поля, рук врача и электродов приступают к коагулированию. Сила тока при этом не должна превышать 2—3 ма. При включении аппарата ткань коагулируют до серовато-грязного, иногда до черного цвета. Появившуюся некротическую корочку иссекают маленькими хирургическими ножницами. После иссечения выравнивают электродом несколько выступающие края коагулированного участка, сглаживая их до уровня здоровой кожи.

Раневую поверхность участка, которая в результате прижигающего действия электрического тока оказывается покрытой тонкой некротической пленкой, смазывают 10% раствором марганцовокислого калия и оставляют открытой. Заживление происходит под корочкой, которая держится 10—12 дней. В период заживления корочку не рекомендуется мочить и снимать. По отторжении корочки образуется очень тонкий, едва заметный атрофический рубец, полностью покрытый эпителием.

Проведение диатермокоагуляции в отдельных случаях, в зависимости от вида новообразования, имеет свои особенности. Так, при папилломах, бородавках и различных формах родинок, пигментированных и непигментированных, плоских или выступающих над поверхностью кожи, сосудистых, бородавчатых или в виде отдельных сосочков, применяют диатермокоагуляцию с помощью указанных электродов.

Несколько иной метод диатермокоагуляции применяют при сосудистых пятнах, атеромах, ксантелазмах и оспенных рубцах.

Метод диатермокоагуляции при сосудистых пятнах сводится к следующему. Под местной анестезией 0,5% раствором новокаина тупым электродом, прямым или в виде крючка снимают круговыми движениями эпидермис. После этого легкими штриховыми движениями по обнаженной коже, ярко пронизанной множеством кровеносных сосудов, производят прижигание сосудов до небольшого побледнения. Раневую поверхность обрабатывают 2—3 раза 5% раствором марганцовокислого калия. Образовавшаяся корочка держится 8—10 дней, после ее отторжения наблюдается полная эпителизация ткани или легкий, едва заметный рубец. Пятно, как правило, бледнеет, но полностью не исчезает и требует повторного вмешательства через 3—4 месяца.

При плоских сосудистых пятнах лучше применять так называемую точечную коагуляцию. В этом случае пользуются волосковым электродом. Быстрыми движениями производят точечное введение металлического волоска на глубину около 1 мм в кожу по всей поверхности пятна. Поверхность после коагуляции можно также обработать 5% раствором марганцовокислого калия или припудрить белым стрептоцидом.

Метод диатермокоагуляции при звездчатой ангиоме сводится к точечному прижиганию центрального красного участка и отдельных более выраженных ответвлений.

Диатермокоагуляция атеромы производится электродом в виде острого узкого ножа. По ходу каждой складки делают разрез размером 2—3 мм в длину. После вскрытия атеромы электроножом пальцами, обернутыми в стерильные марлевые салфетки, выдавливается содержимое капсулы. Обычно содержимое атеромы представляет собой кашицеобразную белую салоподобную массу, иногда с примесью крови и гноя. Капсула атеромы нередко выходит вместе с содержимым или ее удаляют, захватив край пинцетом.

Раневую поверхность обрабатывают йодом и накладывают стерильную сухую повязку (рис. 206).

Атерома, подвергавшаяся ранее воспалению, как правило, бывает спаянной с окружающими тканями. В этих случаях диатермокоагуляцию проводить не следует, так как капсула ее не отделяется от окружающих тканей, поэтому необходимо в таких случаях прибегать к хирургическому вмешательству.

Ксантелазмы. Несколько в стороне от других доброкачественных опухолей кожи стоят ксантомы и особенно их разновидность — ксантелазмы.

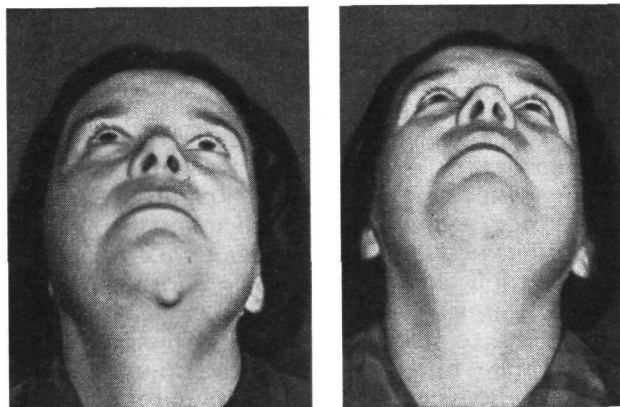


Рис. 206. Атерома подбородка. Больная до (а) после (б) операции.

Ксантомы принято различать: 1) единичные или множественные; 2) плоские, возвышенные, узловые, опухолевидные; 3) первичные, вторичные.

Наиболее часто в практике врача-косметолога встречаются ксантелазмы, расположенные в области век.

Опухолевая природа ксантелазм некоторыми авторами берется под сомнение. Ряд отечественных авторов (Ф. Н. Гринчар, Л. Н. Машкиллейсон и др.) рассматривают процесс образования ксантелазм как местную дегенерацию кожи, иногда связанную с нарушениями ее строения врожденного характера. Другие исследователи объясняют появление ксантелазм на коже век, чаще у пожилых женщин, нарушением липоидного (холестеринового) обмена и связывают это с заболеванием печени, почек, с наличием диабета и т. д.

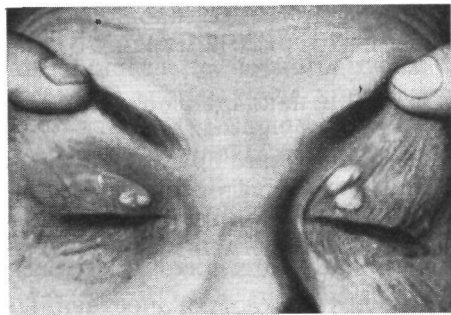

Рис. 207. Ксантелазма век.

Ксантелазмы, представляющие элементы мягкой консистенции, «имеют вид желтой замазки» (Фут), как бы введенной подкожно в тканевые щели. Очертание бляшек неправильной формы, в большинстве своем они довольно резко отграничены от нормальной кожи, особенно там, где окраска элементов имеет темно-желтый или даже оранжевый оттенок (рис. 207).

Гистологически в элементах находят особые ксантоматозные или так называемые пенные клетки, содержащие холестерин.

Для удаления ксантелазм прижигание током проводят до образования поверхностной некротической корочки, затем осторожно выстригают некротические массы тонкими хирургическими ножницами. Если остается желтый оттенок, связанный с остатками патологической ткани, операцию повторяют.

В послеоперационном периоде ежедневно, до отторжения корочки, смазывают веки 5% раствором бриллиантовой зелени. Эпителизация подвергнутого коагуляции участка кожи заканчивается не позднее 10-го дня. На месте операции образуется еле заметный атрофический рубец.

Удаление ксантомы можно провести надрезом над ней кожи с последующим выскабливанием содержимого острой ложкой. Кожу (очень истонченную) срезают.

Оспенные рубцы — последствия заболевания натуральной оспой — всегда являются причиной моральных переживаний, особенно у лиц молодого возраста.

Возможность устранения (сглаживания) оспенных рубцов с давних пор интересовала косметологов. В этих целях применяли втирание в кожу раздражающих веществ, кислот, щелочей, стирание краев рубцов пемзой, прижигание каленым железом, разбивание ткани при помощи грубого ручного массажа.

Наряду с применением кератолитических средств рекомендовали электрофорез с хлористым натрием или йодистым калием, а также облучение ультрафиолетовыми лучами в эритемных дозах. Все эти средства давали столь незначительный эффект, что в настоящее время они почти не применяются.

В последнее десятилетие для радикального сглаживания оспенных рубцов предложена коагуляция диатермическим током соответствующими электродами. Косметический эффект основан на прижигании выступающих краев рубцов с крутыми краями до уплощения их в положение. Таким образом, превращение кожи с резко выступающими краями рубцов в волнообразную поверхность с расширенными уплощенными краями делает рубцы менее заметными.

При этой операции часто пользуются инфильтрационной анестезией 0,5% раствором новокаина, который вводят поверхностно в виде так называемой лимонной корочки. Такая инфильтрация изменяет конфигурацию рубцов, осложняя тем самым возможность правильной нивелировки неровности кожи. После операции инфильтрационная анестезия усиливает местный отек, удлиняя срок заживления.

В последнее время мы перешли на анестезию методом проф. И. П. Парфенова (цит. по С. Н. Потаповой), предложившего введение обезболивающего вещества в кожу путем электрофореза. Анестезирующая жидкость состоит из раствора дикаина, совкаина и кокаина по 0,1 мл на 20 г воды с добавлением 20 капель адреналина 1:1000; раствор готовится *ex tempore*. Прокладку из 8 слоев белой байки, смоченной теплой водой

из водопроводного крана, покрывают фильтровальной бумагой из 8 листов, вырезанной по размеру и форме электрода. Бумагу пропитывают анестезирующей жидкостью и накладывают на участок кожи, подлежащий операционному вмешательству. Поверх прокладки накладывают электрод, подключенный к положительному полюсу источника тока.

Отрицательный (пассивный) электрод несколько большей величины, чем активный, подкладывают под спину. Электроды крепко прибинтовывают резиновыми бинтами. После наложения электродов включают ток, силу его медленно увеличивают и доводят в течение 5 минут от 5—6 ма до 8—10 ма. Затем постепенно ток увеличивают до 20 ма. Общая продолжительность процедуры до 40—45 минут. По истечении этого времени снимают электроды и проводят операцию.

Удаление рубцов на лице производится по частям: на лбу, щеке, носу, подбородке с интервалами между операциями не менее одной недели.

Опыт Института врачебной косметики показал, что применение диатермокоагуляции для удаления оспенных рубцов имеет, несмотря на свои достоинства, некоторые недостатки. Главный из них заключается в том, что при нем трудно регулировать глубину прижигания тканей, а это иногда ведет к удлинению сроков заживления и образованию последующих грубых рубцов. Учитывая это, в последние годы мы стали пользоваться обычным термокаутером, что дает возможность регулировать точнее глубину прижигания и дает меньшую реакцию со стороны окружающих тканей.

После описанной выше гальваноанестезии операционное поле обрабатывают 5% раствором перекиси водорода и высушивают. Затем термокаутером с электродом в виде петли из платины очень легкими круговыми движениями производят снятие эпидермиса по всей поверхности. После снятия эпидермиса приступают к сглаживанию выступающих краев рубцов. Легкими круговыми движениями по выступающему рубцу производят прижигание 2—3 раза или более в зависимости от получаемого результата. По получении ровной или близкой к этому поверхности оперируемый участок кожи смазывают 5% раствором марганцовокислого калия. Смазывание повторяют 2—3 раза до образования плотной корочки.

Заживление происходит открытым путем (без повязки) в течение 10—15 дней. Если к этому времени корочка самостоятельно не отторгается, ее удаляют. Под корочкой образуется новая розовая, блестящая, слегка отечная кожа. Регенерация эпидермиса заканчивается в течение 2—3 недель. Молодую кожу следует смазывать питательными эмульсионными кремами, содержащими витамины А и Р («Атласный», «Идеал») (рис. 208).

Весь период операции и заживления занимает около одного месяца. Лечение лучше производить в стационарных условиях.

Как осложнения после операции могут развиваться келоидные рубцы. С целью профилактики келоида рекомендуется облучение лучами Букки сейчас же после заживления раневой поверхности.

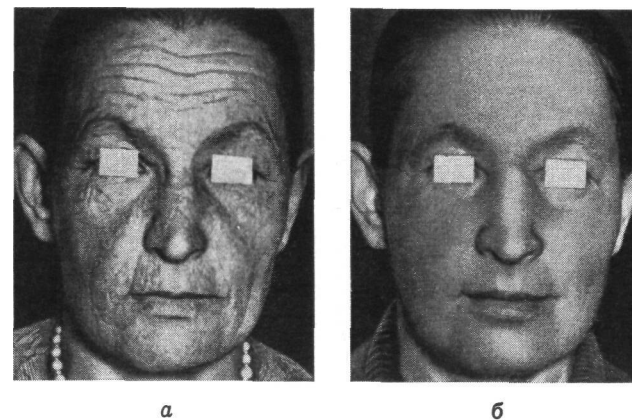


Рис. 208. Больная с оспенными рубцами лица до (а) и после (б) лечения.

Импрегнация угольной пыли и других инородных тел. Одним из косметических дефектов кожи лица или других открытых частей тела (шея, руки) является проникновение в нее мелких инородных тел, окрашенных частиц или пыли. Нередко это поражение бывает настолько интенсивным, что вид человека производит тяжелое впечатление на окружающих и особенно на психику самого пострадавшего.

Причиной импрегнации кожи инородными частицами обычно является травма, полученная на фронте, производстве или в быту.

У большинства обращающихся за помощью по этому поводу имелось внедрение в кожу мелких частиц угля. Кожа может быть импрегнрована также порошком, толлом, карбидом кальция, пылью и др.

Наиболее доступно удаление импрегнированных в кожу частиц угольной пыли. Значительно труднее проводить удаление импрегнации порошком, так как мелкие пороховые частицы залегают в сетчатом слое кожи, плотно соприкасаясь друг с другом, образуя на отдельных участках сплошное окрашивание тканей.

В Институте врачебной косметики на основании клинического наблюдения разработана классификация импрегнации угольной пылью по степени поражения (Р. Л. Термикоэлян).

К первой группе относятся «изолированные импрегнации», которые включают два вида поражений: одиночные и множественные импрегнации кожи углем. По величине частиц импрегнацию разделяют на мелко-, средне- или крупнозернистую и линейную.

Ко второй группе отнесены «очаговые импрегнации», которые подразделяются на сгруппированные и сплошные очаговые импрегнации. Они могут быть мелко-, средне- или крупноочаговые, сплошные или сгруппированные.

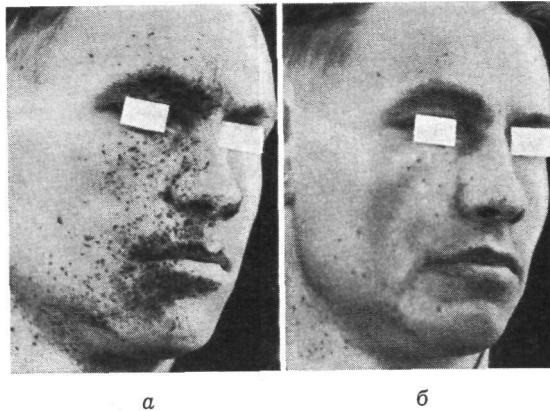


Рис. 209. Импрегнация кожи лица у шахтера. Больной до (а) и после (б) лечения.

К третьей группе отнесены импрегнированные атрофические рубцы.

Т. Ф. Назаровой была разработана методика удаления инородных частиц из кожи лица методом диатермокоагуляции, который состоит в том, что под местной анестезией на небольшом участке пораженной кожи игольчатым электродом точно вскрывают эпидермис, после чего глазным пинцетом или специальной ложечкой удаляют крупинки угля. При этом резко выраженные неровности кожи сглаживают термокаутером (рис. 209).

Вместо диатермокоагуляции можно прибегнуть к выскабливанию частиц угля из кожи. После операции обрабатывают кожу 5% раствором марганцовокислого калия.

Противопоказанием к диатермокоагуляции является глубокое залегание инородных тел, наличие келоидных рубцов и сплошная импрегнация.

МЕТОДЫ УДАЛЕНИЯ ТАТУИРОВКИ

Татуировка известна со времен глубокой древности, когда ею клеймили рабов и преступников, а позже ее применяли из религиозных побуждений первые христиане.

В Европе татуировка стала известна более широко после того, как капитан Кук перенес ее из Полинезии, откуда взято и название ее, происходящее от таитянского слова «tatau», что означает метка, рисунок.

В начале XVII века было принято привозить в Европу для обозрения татуированных туземцев. Обычай татуировки быстро распространился среди моряков, татуировавшихся в знак воспоминания о различных путешествиях. Например, татуировка трилистника означала посещение Ирландии, чертополоха—Шотландии, пальмового дерева — островов Тихого океана. Некоторые татуировки означали заклинания от различных бед, а также служили для опознавания тела при кораблекрушениях.

Татуировка распространена во многих странах. Широкое распространение она получила в Индии, Китае, где ее применяют и с косметической целью (татуировка бровей, губ и т.д.). В Японии также часто подвергали татуировке лицо. В наше время декоративная татуировка — явление уродливое и совершенно недопустимое.

Иногда человек, сделавший себе «наколку» в молодости, вместе с ней получает источник постоянных неприятностей и переживаний. Он вынужден скрывать от окружающих участки татуированного тела, особенно если татуировки эротического содержания. К нам обращались лица различного возраста, в том числе и старше 50 лет, мотивируя желание устранить татуировку не только личными переживаниями, но и желанием не быть плохим примером для детей и внуков.

К сожалению, радикальных методов устранения татуировки в настоящее время не найдено и литература по этому вопросу крайне бедна.

Во врачебной практике для устранения татуировок применяются различные методы: химические, физические, хирургические и комбинированные. Все эти методы основаны на устранении тем или иным путем татуировки вместе с участками окружающей кожи.

Среди химических методов наиболее распространена обработка татуированных участков кожи крепкими растворами кислот. Этим вызывается химический ожог, при котором погибает кожа, а раневая поверхность постепенно гранулируется и эпителизируется. Для этих целей применялись концентрированные растворы карболовой, серной, салициловой, дубильной, фенольной и других кислот, а также ляпис, хлористый цинк и порошок марганцовокислого калия.

Физические методы состоят в том, что при помощи замораживания углекислотой или хлорэтилом вызывается отморожение участков татуированной кожи (криотерапия) или при помощи кипятка и пара — их ожог.

Коагуляция кожи кислотами, так же как и замораживание или ожог ее для устранения татуировки, трудно поддается точной дозировке. После такого лечения, как правило, надолго остаются раневые поверхности, которые заживают с образованием грубых деформирующих рубцов. В настоящее время эти методы почти не применяются.

Коагуляция верхних слоев кожи диатермией дает лучшие результаты благодаря более точной дозировке. Но она не может быть применима при контурных татуировках, а также при больших участках татуированной кожи, так как образующаяся при этом большая некроти-

ческая поверхность медленно эпителизируется. Метод диатермокоагуляции татуировок довольно широко распространен в настоящее время.

Издавна с целью устранения татуировок применялось обычное хирургическое иссечение. Но татуировки бывают большие по площади, а запасы боковой подвижности кожи невелики и часто явно недостаточны. В связи с этим хирургическое иссечение имеет ограниченные показания. Кроме того, от сильного натяжения кожи могут образоваться либо гипертрофические, келоидные, либо широкие атрофические рубцы. Поэтому после иссечения лоскута татуированной кожи или снятия толстого кожного лоскута дерматомом образованную раневую поверхность покрывали свободным кожным трансплантатом, взятым с другой части тела.

Было отмечено, что очень часто татуировка не захватывает всей толщи кожи, особенно в тех местах, где кожа более толстая (спина, наружные поверхности плечей и т. д.). В связи с этим были проведены успешные попытки устранения поверхностных татуировок такими механическими приемами, как трение пемзой, наждачной бумагой и жесткими щетками.

Многие авторы стали применять дермабразию при помощи металлических щеток, использовали также стоматологические фрезы, вращаемые бормашиной, с последующим вытравливанием остатков пигментации пергидролем.

Хотя освежение кожи различными абразивными материалами и фрезами получило широкое распространение, получить удовлетворительный эффект этим способом удается не часто. Так, Херманс (Hermans) в 1957 г. писал, что, применяя дермабразию при помощи стальных щеточек, алмазных и рубиновых фрез, приводимых в движение бормашиной, он не получил должного удовлетворения. Эта методика трудно выполнима из-за быстрого засаливания фрез удаленным эпидермисом и возможна только на очень небольших участках кожи.

В последнее время для устранения татуировок стали применять дерматомы, которыми снимают расщепленные лоскуты кожи, включающие в себя татуировки. Лакассань (Lacassagne) в 1953 г. описал успешное применение дерматом Лагро (de Lagrot) для устранения татуировки. Банк и Конвей (Buncke, Convaj) также успешно применяют для устранения татуировки дерматом с последующей свободной пересадкой кожи.

При помощи клеевого дерматомы Н. Е. Повстяной (1961) устранил татуировки у 54 человек. Хотя результаты после удаления татуировок клеевым дерматомом значительно лучше многих других методов, однако и этот метод не всегда выполним, в особенности на участках тела, покрытых более тонкой кожей. Кроме того, применение клеевого дерматомы технически сложно, так как трудно рассчитать, на какой глубине следует срезать лоскут, а повторно снять лоскут на том же месте нельзя из-за того, что приклеить барабан дерматомы к кровоточащей поверхности не удается.




Рис. 210. Дерматом НИИЭХАиИ для косметических операций.

Наибольшее распространение в настоящее время имеют комбинированные методы устранения татуировок. Развитие этих методов началось после того, когда стали применять менее травматичные химические препараты для удаления татуировок путем воздействия их на раневую поверхность, так как через неповрежденную кожу эти препараты не действуют. Для создания раневой поверхности применяли скарификацию скальпелем. Леонард Мельцер (L. Meltzer) предложил даже специальный инструмент скарификатор, представляющий обойму, в которую вставляется сразу шесть съемных лезвий для скальпелей. Это устройство позволяет проводить сразу по 6 надрезов кожи в разных направлениях. Затем раневая поверхность обрабатывается либо раствором азотнокислого серебра, либо пудрой из марганцовокислого калия.

В дальнейшем для скарификации стали применять различные абразивы: наждачную бумагу, пемзу, фрезы и т. д. Для этих целей применяют и дерматомы.

Как указывают Банк и Конвей, Риз (Reese) применяет клеевой дерматом своей конструкции. Если после снятия лоскута весь пигмент не удален, применяют металлическую щеточку.

В Институте врачебной косметики применяют три метода устранения татуировок: диатермокоагуляцию, хирургическое иссечение, декортификацию татуированной кожи дерматомом.

Мы отдаем предпочтение методу декортикации татуированной кожи. С этой целью мы применяем дерматом для косметических операций, сконструированный в Научно-исследовательском институте экспериментальной хирургической аппаратуры и инструментов (рис. 210), и круглые металлические щеточки.

Дерматом мы приспособили к портативной бормашине, мощность которой оказалась достаточной для снятия кожного лоскута. Отличительной чертой этого вида дерматомы, кроме простоты устройства, является то, что он может работать дисковым ножом со сменными лезвиями от «безопасных» бритв толщиной 0,1 мм типа «Нева», «Луч» и др.

Перед работой дерматом стерилизуют путем погружения на 30—40 минут его режущих частей в ванночку с абсолютным спиртом, а корпус дерматома плотно обвертывают несколькими слоями марли, смоченными в спирте. После обработки соответствующего участка кожи спиртом и йодом производят инфильтрационную анестезию 0,5% раствором новокаина. Затем дерматомом снимают расщепленный лоскут кожи, обычно толщиной 0,5—0,6 мм, включающий татуировку. Чтобы дерматом хорошо снимал лоскут, нужно несколько натянуть кожу свободной рукой. Угол наклона диска дерматома к поверхности кожи должен составлять около 45°. При этом обязательно необходимо подхватить пинцетом начало снимаемого лоскута, иначе последний может накрутиться на стержень ножа. Никакой дополнительной смазки кожи вазелиновым маслом или раствором новокаина и т. д. мы не применяем. Если татуировка не устранена полностью, мы устанавливаем зазор на дерматоме 0,2 мм (практически только с этого зазора дерматом начинает хорошо снимать лоскут) и мелкими прерывистыми движениями стремимся снять остатки татуировки в глубжележащих слоях кожи. Для устранения небольших остатков татуировки мы иногда применяем дисковые щеточки из стальной проволоки, вращаемые бормашиной. Очищаются щеточки от засаливания стерильной зубной щеткой. Работать щеточками нужно особенно аккуратно, чтобы не прорезать кожу до подкожной клетчатки. В случае обнажения подкожной клетчатки мы накладываем швы волосом.

После снятия расщепленного лоскута кожи раневая поверхность как бы покрыта мелкими кровотокающими точками. Рану протирают салфетками и обрабатывают несколько раз 10% раствором марганцовокислого калия. При этом достигают две цели: во-первых, уменьшается кровоточивость раны, во-вторых, коагулируются разволокненные металлической щеточкой участки кожи, содержащие остатки татуировки. Затем в течение 3—5 минут дают ране несколько подсохнуть и сверху засыпают порошком стрептоцида. Далее накладывают асептическую, по возможности давящую, повязку.

При перевязке снимают только верхние промокшие слои повязки. Оставлять нужно 2—3 слоя марли, несмотря на то что повязка сравнительно легко снимается вся, иначе вновь возникнет точечное кровотечение. Сверх оставшихся слоев накладывают асептическую повязку.

При последующих перевязках, если не образуется плотная корочка, а повязка промокает, накладывают повязки с 5% синтомициновой эмульсией или любые другие жировые повязки (мазь Вишневого, рыбий жир и т. д.). Повязки эти следует менять через несколько дней до полной эпителизации раны.

После полного заживления раны больному рекомендуют один раз в сутки легко смазывать поверхность бывшей раны каким-нибудь индифферентным жиром (подсолнечное масло, рыбий жир и др.), так как после декорткации этот участок кожи естественной жировой смазки не имеет, а молодой эпителий может от пересыхания дать трещины

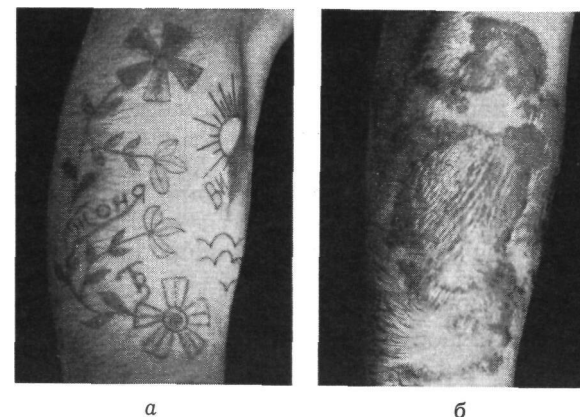


Рис. 211. Татуировка предплечья до (а) и после (б) удаления.

с появлением мокнущих поверхностей. Поверхность эпителизированной раны сначала имеет бордово-розовый цвет, а затем постепенно бледнеет (рис. 211).

В тех случаях, когда татуировка проникла во всю толщу кожи и приходилось в этих местах снимать более толстые ее слои, т. е. обнажались точечные участки подкожной клетчатки, после заживления отмечался либо атрофический, либо гипертрофический рубец.

В случае образования после декорткации кожи гипертрофического рубца применяют облучение рубцов лучами Букки.

Метод декорткации не является универсальным. Устранение татуировок удается произвести в тех частях тела, где кожа имеет достаточную толщину (наружная поверхность плеча и предплечья, спина, наружная поверхность бедер). Иногда татуировка проникает настолько глубоко, что частицы туши оказываются в подкожной клетчатке. Такая татуировка декорткацией полностью не устранится, хотя и станет гораздо бледнее. В особенности часто «глубокая» татуировка бывает в частях тела с тонким слоем кожи (на внутренней поверхности плеча и предплечья, голени и т. д.).

ДЕФОРМАЦИИ ЛИЦЕВОГО СКЕЛЕТА

В данном разделе мы не будем касаться таких последствий заболеваний и повреждений костного скелета лица, которые для своего устранения требуют сложных оперативных вмешательств, как, например, костные дефекты челюстей и др.

Это относится уже к восстановительным операциям, а не к косметическим.

Деформации челюстей имеют разнообразные формы. Чаше они имеют врожденный характер. Приобретенные деформации наблюдаются после травмы или бывшего в детстве остеомиелитического процесса, который всегда ведет к нарушению роста челюсти на больной стороне. У таких больных мы наблюдаем асимметрию лица, зависящую от того, что средняя линия подбородка смещается в большую сторону вследствие недоразвития последней. При этом здоровая сторона сильно уплощается, прикус обычно нарушен.

При двустороннем остеомиелите обе стороны тела нижней челюсти отстают в росте, вся челюсть как бы западает кзади, а верхняя, наоборот, резко выстоит. Такая же деформация наблюдается после анкилоза нижнечелюстного сустава, развившегося в детстве, когда рост челюстей еще не закончился. В результате недоразвития челюсти лицо принимает форму так называемого «птичьего лица».

Деформация, при которой нижняя челюсть выстоит вперед по сравнению с верхней, носит название прогении (progenia). Если нижняя челюсть отстоит по сравнению с верхней, то такая деформация носит название микрогении (microgenia). Микрогения может быть односторонней и двусторонней; когда верхняя челюсть выдается вперед по отношению к нормальной нижней, такое состояние называется прогнатией (prognathia).

Из деформаций, требующих косметических хирургических вмешательств, следует указать также на частичную гипертрофию углов и тела челюсти.

Для устранения значительных деформаций челюстей обычно производятся довольно обширные вмешательства на кости, которые не могут быть отнесены к числу чисто косметических, поэтому мы лишь вкратце познакомим читателей с основными принципами некоторых таких операций.

Прогения. Из всех существующих способов лечения прогении, в большинстве своем довольно сложных, мы опишем один, наименее травматичный и не оставляющий заметных рубцов. Предложил эту операцию Костечка (Kostezka).

Мы выполняем ее в следующей модификации. Под инфильтрационной и проводниковой анестезией делаем один разрез длиной 1—1,5 см на уровне мочки уха позади ветви челюсти, другой разрез — на том же уровне впереди переднего края ветви нижней челюсти. В первый разрез вводим узкий распатор, которым отслаиваем надкостницу с наружной и внутренней сторон ветви челюсти, выходя распатором во второй разрез. Затем при помощи специальной иглы с рукояткой и с ушком на конце проводим ее сзади наперед в тоннель, проделанный на внутренней стороне ветви при отслойке надкостницы. К ушку иглы, вышедшей во второй разрез, привязываем конец пилы Джигли, — вытягиваем ее назад и перепиливаем ветвь. То же делаем и с другой стороны (рис. 212). Пере-

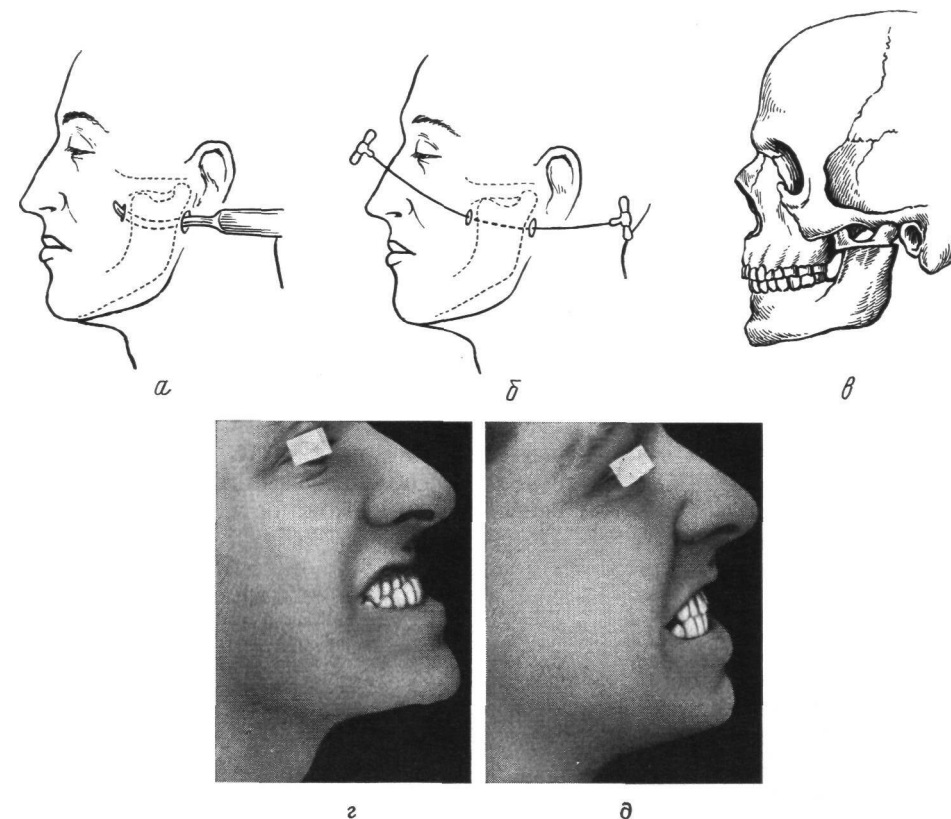


Рис. 212. Операция Костечка при прогении.

а — введение иглы; б — перепиливание челюсти; в — сдвигание челюсти кзади. Больная до (г) и после (д) операции.

пиленную челюсть сдвигаем кзади и фиксируем ее к верхней челюсти на 1 1/2—2 месяца специальными шинами, которыми пользуются при лечении переломов челюстей.

Прогнатия. Операция по поводу прогнатии, т. е. выстояния альвеолярного отростка верхней челюсти, состоит в том, что в области лунок удаленных первых премоляров делают остеотомию альвеолярного отростка и тела верхней челюсти (рис. 213), надламывают его, осаживают кзади и фиксируют в новом положении специальными шинами.

Микрогения, как односторонняя, так и двусторонняя, может быть устранена путем сложной операции на кости нижней челюсти (ступенчатая остеотомия). Однако если учесть, что микрогения развивается в детском возрасте и в процессе роста не только появляется стойкая дефор-

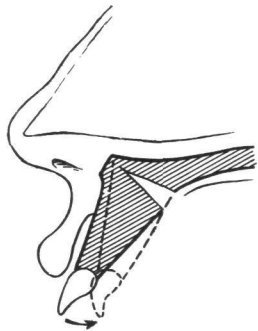


Рис. 213. Схема остеотомии альвеолярного отростка при прогнатии.

мация нижнечелюстной кости, но деформируется также верхняя челюсть, получить полный успех от костнопластических операций не всегда удастся. Поэтому в ряде случаев приходится прибегать к операции, преследующей цель добиться только восстановления симметрии лица, что возможно выполнить, помещая какой-либо опорный материал в область западения или уплощения нижней челюсти. Таким материалом могут быть хрящ, пластмасса.

Применение консервированного хряща по Н. М. Михельсону, замороженного или лиофилизированного (высушенного) хряща очень просто, но реберный хрящ по своим размерам не всегда дает возможность устранить западение челюсти на значительном протяжении или он должен быть помещен в область западения несколькими

отдельными кусками, что не всегда дает возможность добиться успеха в косметическом отношении.

А. А. Лимберг предложила для устранения всевозможных деформаций лица (носа, ушей, подбородка и др.) применять мелко измельченный хрящ, взятый от трупа. Ею же предложен специальный шприц, который

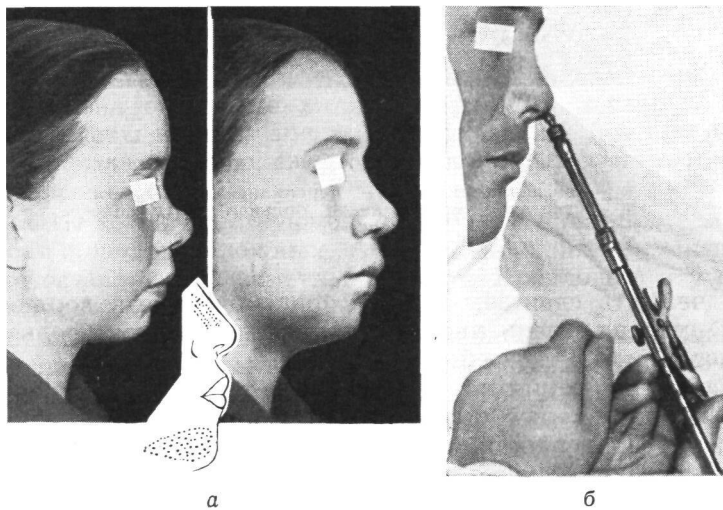
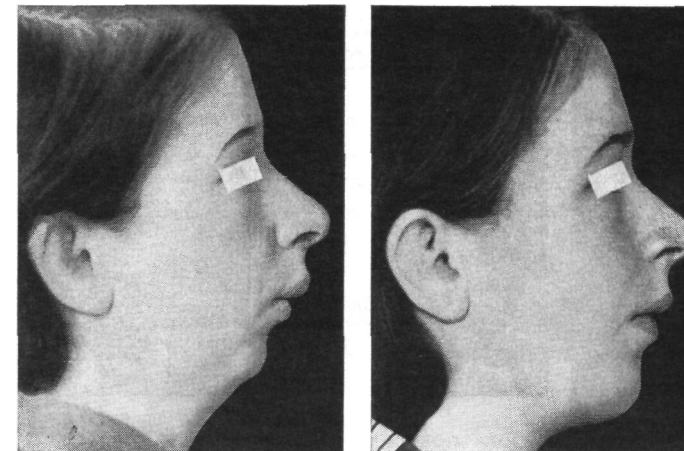
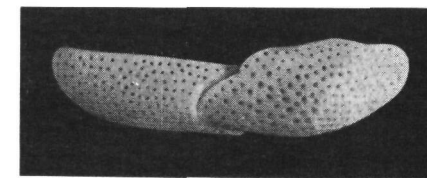


Рис. 214.

а — измельченный хрящ введен под кожу спинки носа и подбородка; б — методика введения измельченного хряща по методу Аллы А. Лимберг специальным шприцем.



а б



в

Рис. 215. Двусторонняя микрогения. Больная до (а) и после (б) операции; в — пластмассовые имплантаты, введенные под кожу подбородка (Е. В. Груздкова).

проталкивает измельченный хрящ через толстую иглу, введенную в подкожную клетчатку. Выталкиваемый хрящ ложится отдельными столбиками, которые можно расположить нужным образом, придав им соответствующую конфигурацию (рис. 214).

Лучшим материалом, дающим возможность устранить любую деформацию нижней челюсти, является пластмасса АКР-7, ЭГМАСС-12 и др. (по Е. В. Груздковой).

Чтобы получить точный размер и соответствующую форму имплантата из пластмассы, следует сделать гипсовый слепок области тела нижней челюсти до ее углов и по слепку изготовить восковой шаблон, по которому изготавливают вкладыш из пластмассы.

Операцию выполняют следующим образом. Производят разрез мягких тканей параллельно нижнему краю челюсти, отступая от него книзу на 2—3 см. Ткани отпрепаровывают от кости, затем проводят вертикально разрезы надкостницы и отслаивают последнюю для образования

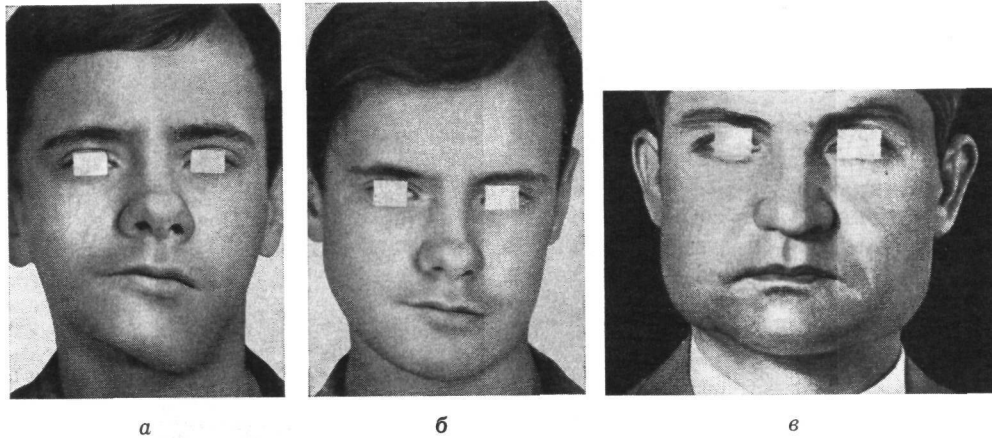


Рис. 216. Односторонняя гипертрофия тела нижней челюсти. Больной до (а) и после (б) операции; в — гипертрофия углов нижней челюсти.

карманов, в которые будут введены концы имплантата. Имплантат укрепляют к надкостнице и окружающим тканям кетгутowymi швами. Приживление имплантата, как правило, проходит гладко. При необходимости ввести имплантат больших размеров его делают из двух частей (рис. 215).

Гипертрофия нижней челюсти. Односторонняя гипертрофия нижней челюсти встречается нередко. Наблюдается она чаще у женщин в молодом возрасте и проявляется избыточным ростом одной стороны тела челюсти.

Лечение такой деформации сводится к довольно простому хирургическому вмешательству. Делают разрез по краю нижней челюсти до кости, обнажают весь увеличенный участок челюсти и выступающую часть ее спиливают круглой или прямой пилой. Результат вполне удовлетворительный, но операцию не следует производить раньше 20-летнего возраста, т. е. пока рост лицевых костей не закончится (рис. 216, а, б).

Выстоящие, развернутые углы нижней челюсти — деформация более редкая, врожденная, наблюдается почти исключительно у мужчин (рис. 216, в). Производят разрез под углом нижней челюсти до кости, отслаивают надкостницу, рассекают жевательную мышцу в области угла и выстоящую часть последнего удаляют при помощи кусачек или пилы.

Деформация лба. В практике косметической хирургии приходится часто встречаться с западением той или другой части лба, чаще после травмы. Устраняется указанная деформация введением вкладыша из хряща или пластмассы под кожу лба. При этом разрез, если возможно, надо делать или над бровью, или по естественным складкам лба. После отпрепаровки кожи вкладыш должен быть помещен таким образом,

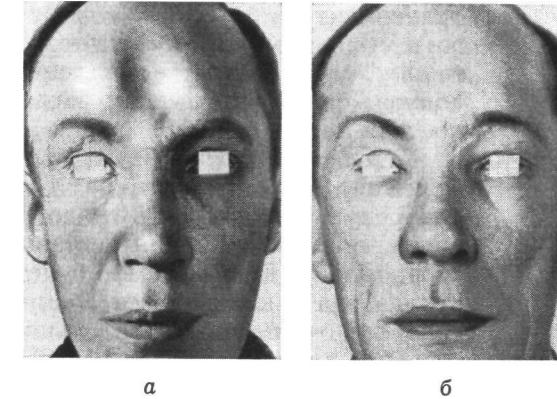


Рис. 217. Западение в области лобной кости. Больной до (а) и после (б) операции.

чтобы края его заходили под надкостницу не менее чем в двух местах, чтобы обеспечить его неподвижность. Вкладыш следует сформировать так, чтобы его края постепенно истончались. Вкладыш из пластмассы делают заранее по восковому шаблону (рис. 217).

Нередко можно наблюдать деформацию скуловой кости после травмы. Такая деформация исправляется также вкладышем из хряща, из пластмассы или введением размельченного хряща. Вкладыш вводят через разрез кожи под краем века или через разрезы, сделанные по имеющимся после травмы рубцам.

ОШИБКИ ПРИ КОСМЕТИЧЕСКИХ ОПЕРАЦИЯХ

Ошибки при производстве косметических операций возможны и в большинстве случаев зависят от недостаточной опытности хирурга или от неточно продуманного плана операции. Рассмотрим те ошибки, с которыми чаще приходится встречаться.

При пересадке каких-либо тканей не следует прибавлять в растворы для местной анестезии адреналин, так как после прекращения его действия может наступить кровотечение, хотя бы незначительное, которое будет препятствовать гладкому приживлению трансплантата. Кроме того, адреналин, сокращая просвет сосудов, препятствует быстрому склеиванию трансплантата с окружающими тканями. После взятия

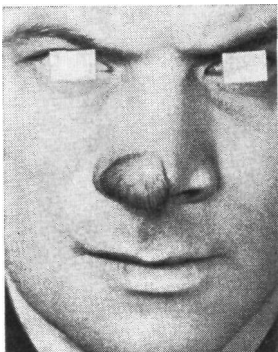


Рис. 218. Кончик носа, ранее восстановленный кожным лоскутом, покрыт волосами.

трансплантата ни в коем случае нельзя завертывать его в марлю, помещать в какой-либо раствор. Трансплантат немедленно после взятия должен быть перенесен в заранее подготовленное для него ложе.

При свободной пересадке кожи, если она берется в виде толстых лоскутов, донорскую поверхность надо обязательно зашить после иссечения оставшихся глубоких слоев кожи. Если это не будет сделано, рана, откуда взята кожа, будет гранулировать и рубцеваться очень продолжительное время.

При выборе места, откуда берется кожный лоскут, следует помнить, что у некоторых молодых людей, даже в 18—20 лет, рост волос на животе, бедрах и даже на щеках еще не выявился. У них кожу, если она предназначена для покрытия носа, ушей, век и др., следует

брать на таких участках тела, где волосы не растут (внутренняя поверхность плеча, внутренняя поверхность бедра, заушная область и т. п.). Отмечено, что после пересадки кожи рост волос усиливается; например, лоскут с наружной поверхности бедра после пересадки на слизистую щеки дает настолько обильный рост волос, что волосы достигают 8—10 см длины. То же может быть и при образовании кончика носа из лоскута на носке со щеки (рис. 218).

Не рекомендуется также брать для носа кожу с бедра или спины, так как она будет резко отличаться по своей фактуре от окружающей кожи. В этих случаях кожу следует брать с внутренней поверхности плеча, в заушной области, верхнего отдела грудной клетки. Если по ходу операции выявляется, что взятый лоскут нельзя сейчас же пересадить (кровотечение), его следует временно сложить вдвое раневыми поверхностями друг к другу (тонкие слои кожи всегда свертываются сами в сторону раневой поверхности).

В послеоперационном периоде после свободной пересадки кожи можно иногда наблюдать, что поверхностные слои кожи отслаиваются в виде прозрачного пузыря, под которым видна цианотичная окраска более глубоких слоев кожи. Было бы грубой ошибкой считать, что такая кожа не прижила. Обычно кожа приживает хорошо, а отслойка поверхностных слоев есть результат временного нарушения питания. При отслойке поверхностных слоев кожи последние следует срезать ножницами.

Повязку, наложенную на свободно пересаженный лоскут кожи, не следует снимать раньше чем через 12—14 дней. Накануне снятия повязки рекомендуется пропитать ее вазелиновым маслом, закрыть компрессной бумагой с ватой и забинтовать. Это дает возможность на другой день снять повязку легко, не боясь повредить пересаженный лоскут. Такая опасность всегда существует, если снимать повязку сухую.

Жир при свободной его пересадке имеет склонность к резкому сокращению вследствие рубцевания поврежденных жировых долек поэтому лоскут жировой клетчатки следует брать на одну треть больше, чем требуется для устранения деформации, и прикреплять по краям к окружающим тканям.

При пересадке хряща под кожу спинки носа следует отпрепаровывать кожу обязательно во всю ее толщину. В тонко отслоенной коже может развиваться цианоз вследствие недостаточного венозного оттока.

Бороться с цианозом почти невозможно, и это ведет к совершенно справедливому неудовольствию пациента.

Ошибкой, чреватой серьезными осложнениями, надо считать введение хряща под кожу спинки носа с насилием или введение хряща слишком большого размера, а также при недостаточно широко отслоенной коже. Такое насилие почти всегда ведет к образованию пролежня или, в лучшем случае, к побледнению кожи.

И. А. Дардык предлагает для борьбы с побледнением кожи подтянуть с боковых поверхностей носа кожу вверх и к середине спинки, приклеив к коже боковых поверхностей полоски марли, которые соединяют резиной и подтягивают к головной повязке на 1—5 дней.

При введении хряща под кожу носа верхний конец его обязательно должен быть помещен под надкостницу носовых костей. Ввести его не удастся только в случаях, когда надкостница мало отслоена. Если этого не сделать, то хрящ или сместится, или будет выстоять кожей. Чтобы проверить, правильно ли введен хрящ, надо слегка надавить пальцем на кончик носа, при этом, если второй конец хряща не лежит под надкостницей, он резко поднимет кожу спинки носа.

После введения хряща всегда нужно проверить, правильно ли он лежит. Здесь можно допустить ошибку, если смотреть на больного, стоя справа или слева от него. Проверять правильность положения хряща следует, стоя позади головы больного.

При операции по поводу торчащих ушей, когда хирург прибегает к иссечению части хрящей ушной раковины, следует строго следить за тем, чтобы не иссечь тканей больше, чем следует. Приплюснутые уши так же некрасивы, как и торчащие. Иссекать хрящ следует в несколько приемов, прекратив иссечение, когда ухо не будет иметь склонность принимать прежнее положение вследствие упругости оставшегося хряща.

Операция по поводу морщин лица — одна из самых распространенных косметических операций. При этой операции могут быть следующие ошибки. Прежде всего неправильное введение раствора новокаина для обезболивания. Следует помнить, что вводить новокаин следует не глубже кожной клетчатки. Более глубокое введение (под фасцию) может повести к временному параличу ветвей лицевого нерва, что особенно волнует врача во время операции, если он не уверен, что операция сделана правильно и не поврежден нерв. Разумеется, что и

больной после операции будет крайне взволнован, так как всегда он опасается, что ему могут поранить нерв.

Явление паралича лицевого нерва после анестезии самостоятельно исчезает через 30—50 минут. Больного для его успокоения следует наблюдать до полного исчезновения явлений паралича.

Вторая ошибка при операциях по поводу морщин возможна при наложении швов на кожу в области мочки уха. Дело в том, что кожа щеки, отпрепарованная в этой области, после наложения двух глубоких фиксирующих швов над ушной раковиной и позади нее, будучи натянута, закрывает нижнюю половину уха вместе с мочкой. Чтобы правильно наложить здесь швы, кожу, покрывающую мочку, приходится разрезать. Это нужно сделать точно на таком протяжении, при котором освобожденная мочка легла бы свободно над разрезанной кожей. Если разрез сделать больше, чем следует, то при наложении швов мочка окажется вытянутой, что потребует нового хирургического вмешательства.

Следует указать также на возможность образования гематом по ходу линии шва. Чаще это наблюдается при применении адреналина.

Мы рекомендуем всегда снимать повязку на следующий день после операции. Если будет обнаружена гематома, то она легко устраняется простым выдавливанием после снятия одного шва. Наиболее целесообразно удалять гематому спустя 7—8 дней после осумкования. После выдавливания скопившейся крови надо наложить давящую повязку.

Иногда за ухом в области вершин разреза наблюдается некроз кожи на протяжении 0,5—1 см. Чтобы избежать этого осложнения, вершину разреза всегда следует делать закругленной, а не в виде острого угла.

Не следует спешить со снятием основных глубоких швов, особенно за ухом. Это может повлечь за собой растягивание линии шва, а иногда и расхождение. Основные швы снимают не раньше чем через 10—12 дней после операции.

В послеоперационном периоде больные нередко жалуются на болезненность при движениях головой, на то, что они не могут лежать на боку из-за болей в области швов. Объясняется это тем, что излившаяся кровь засыхает, образуются корки, а кончики волосяных швов внедряются в кожу. Поэтому предпочтительно менять повязку на следующий день после операции, пока излившаяся кровь не засохнет. Что же касается волосяных швов, то следует не обрезать, а связывать концы пучками по несколько швов вместе. Если повязка тяготит больного, можно сменить ее через 3—4 дня на наклейку.

Приведенные указания, естественно, не исчерпывают все возможные ошибки. Врач должен помнить, что каждая допущенная им ошибка наносит тяжелую психическую травму больному человеку, который обратился к нему за помощью.

ЛИТЕРАТУРА

- Андреев А. М. К ринопластике по данным клиники В. И. Воячека. Советская оториноларингология, 1934, 3.
- Арбузов Н. М. Гипсовая повязка при переломах и пластике носа. Вестник оториноларингологии, 1951, 5.
- Абражанов В. Л. Свободная пересадка в хирургической практике. Вестник хирургии и пограничных областей, 1928, XII, 35—36.
- Блохин Н. Н. Кожная пластика. Медгиз, 1955.
- Бохон И. Ф. Ринопластика по Иозефу. Современная хирургия, 1927, II, 5.
- Васильева Е. В. К вопросу о лечении келоидных рубцов сверхмягкими рентгеновскими лучами. Клиническая медицина, 1954, 31, 11.
- Вечтомов А. А. О применении трубчатого доскута для восстановления крыльев носа. Пермский медицинский журнал, 1925, 3, 5.
- Виноградова Т. П. Пересадка хряща у человека. Медгиз, 1950.
- Воячек В. И. Методика щадящих оториноларингологических воздействий. Медгиз, 1957.
- Гремиллов В. А. Келоиды кожи и их лечение. Тезисы докладов конференции Ленинградского института усовершенствования врачей. Л., 1956.
- Груздкова Е. В. Применение пластмассы в восстановительной хирургии. В кн.: Вопросы применения пластмассы в медицине. Медгиз, 1956.
- Гурвич М. О. Хирургическое лечение оспенных рубцов. Советский врач, 1935, 5.
- Дардык И. А. Демонстрация больного на заседании хирургической секции Ленинградского стоматологического общества, 1961.
- Дмитриева В. С. Устранение деформаций носа после операции по поводу врожденной расщелины губы. Стоматология, 1956, 2.
- Дмитриева В. С. Рубцы лица и шеи после термических и химических ожогов и их хирургическое лечение. Медгиз, 1955.
- Дьяконов П. И. Восстановление разрушенного носа. Русская хирургия, 1902, № 3.

- Евдокимова А. И., Васильев Г. А. Хирургическая стоматология, Медгиз, М., 1959.
- Жаков М. П. О свободной пересадке части ушной раковины в изъян крыла носа. Стоматология, 1956, 4.
- Карапетян И. С. Устранение татуировок методом декорткации кожи при помощи электродерматома. Советская медицина, 1963, 11.
- Карташев З. И. Восстановительная хирургия лица. Ростов-на-Дону, 1935.
- Клод Мартин. Лечение переломов носа. М., 1912.
- Колен А. А. Руководство по пластической хирургии в области глаза. Медгиз, 1950.
- Костылев М. В. Свободная пересадка части ушной раковины при дефектах хрящевого отдела носа. Стоматология, 1961, 2.
- Крикун Л. А. Келоидные рубцы. Стоматология, 1959, 5.
- Крикун Л. А. Стойкие деформации носа после травмы и их устранение. Вестник оториноларингологии, 1960, 1.
- Крикун Л. А. К вопросу об устранении врожденных дефектов ушных раковин. Вестник оториноларингологии, 1961, 1.
- Крикун Л. А. Об устранении некоторых последствий травм хрящевой перегородки носа. Журнал ушных, носовых и горловых болезней, 1962, 5.
- Кручинский Г. В. Редкая локализация эпидермоидной кисты. Журнал ушных, носовых и горловых болезней, 1960, 4.
- Кручинский Г. В. Восстановительные операции на лице после волчанки. Медгиз, 1961.
- Кручинский Г. В., Пакович Г. И. Операции для устранения морщин отдельных областей лица и шеи. Хирургия, 1963, 12, 88—92.
- Кручинский Г. В. и Пакович Г. И. Оперативное удаление морщин лица и шеи. Хирургия, 1962, 5.
- Кручинский Г. В., Бобров Б. С., Стыскина Т. В. Новые инструменты для косметических операций на лице. Советская медицина, 1962, 6.
- Кручинский Г. В. Ринопластика методом свободной пересадки части ушной раковины. Acta Chirurgiae Plasticae, 1963, 5, 1.
- Кьяндский А. А. Модификация операции Сулова. Сборник научных работ кафедры челюстно-лицевой хирургии и стоматологии I Медицинского института в Ленинграде. Л., 1958, 1.
- Курбанов Г. Р. Восстановительная хирургия лица и других органов. Баку, 1944.
- Ландо Р. Л. К лечению келоидных рубцов инъекциями стекловидного тела. Сборник под ред. А. Рауэра. М., 1947.
- Лапчинский А. Г. Свободная пересадка кожи при ангиомах лица. Хирургия, 1951, 4.
- Лимберг А. А. Ринопластика свободной пересадкой из ушной раковины. Советская хирургия, 1935, 9.
- Лимберг А. А. Математические основы местной пластики на поверхности человеческого тела. Медгиз, Л., 1946.
- Лимберг А. А. Опорная и контурная пластика размельченным хрящом. Вестник хирургии имени И. И. Грекова, 1957, 7.
- Мануйлов Е. Н. Хирургическое лечение при ринофиме. Журнал ушных, носовых и горловых болезней, 1962, 6.
- Машкиллэйсон Л. Н. Лечение и профилактика кожных болезней. Медгиз, 1957.
- Мессина В. М. Первичная пластика при дефектах мягких тканей лица. Дисс. М., 1959.
- Михельсон Н. М. Применение трупного хряща в клинике. М., 1946.
- Михельсон Н. М. Рубцы кожи после ожогов и ранений и борьба с ними. М., 1947.
- Михельсон Н. М. и Свердлов Д. Г. Восстановление век после огнестрельных повреждений. М., 1946.
- Михельсон Н. М. Восстановительные операции челюстно-лицевой области, 1962.
- Мухин М. В. К вопросу о пластике ушной раковины. Вестник оториноларингологии, 1954, 1.
- Под ред. Мухина М. В. Оперативная челюстно-лицевая хирургия. Медгиз, Л., 1963.
- Назарова Т. Ф., Карапетян М. К., Розентул Л. М. Физиотерапия в косметике. Медгиз, 1963.
- Обухова Л. М. К хирургическому лечению келоидных рубцов. Хирургия, 1949.
- Пакович Г. И. О коллодийной повязке при пластике носа. Вестник оториноларингологии, 1959, 4.
- Пакович Г. И. Деформации наружного носа и методы их устранения. Стоматология, 1960, 3.
- Пакович Г. И. Ошибки при первичной хирургической обработке ран лица, как причины последующих деформаций лица. Хирургия, 1959, 5.
- Пакович Г. И. Фиксация трансплантата при устранении западения в хрящевом отделе спинки носа. Журнал ушных, носовых и горловых болезней, 1962, 5.
- Панкова Я. В. Применение вдуваний кислорода при лечении келоидных рубцов. Вестник венерологии и дерматологии, 1952, 4, 55.
- Павлов-Сильванский В. Н. Ринопластика. М., 1912.
- Перимов В. А. Опыт образования крыла носа из ушной раковины. Русский врач, 1911, 41.
- Повстаной Н. Е. К вопросу об оперативном удалении татуировок. Вестник венерологии и дерматологии, 1961, 8.
- Попов Ф. А. Устранение дефектов после травмы наружного носа. Дисс. Л., 1951.
- Потапова С. Н. Лечение оспенных рубцов поверхностной гальванокаустикой. Вестник венерологии и дерматологии, 1960, 1.
- Рабинович М. С. Новый способ восстановления кончика носа. Новый хирургический архив, 1926, 10, 4.
- Рауэр А. Э. и Михельсон Н. М. Пластические операции на лице. М., 1954.
- Силаева А. С. Свободная пересадка толстых лоскутов кожи. М., 1955.
- Сысолин К. Г. Врачебная косметика в практике дерматологии. М., 1957.
- Сулов К. П. Оторинопластика из части ушной раковины. Военно-медицинский журнал, 1898, 6.
- Франкенберг Б. Е. и Литвиненко А. Н. Восстановление кончика и крыльев носа путем применения ушных трансплантатов. Труды Украинского стоматологического института, 1957, 2.
- Фролова Л. Е. Опыт оперативного лечения «заячьей губы» в первые дни после рождения ребенка. Стоматология, 1961, 3.
- Хитров Ф. М. Пластическое замещение дефектов лица и шеи филатовским стеблем. Медгиз, 1954.
- Цитович М. Ф. Временная резекция носовой перегородки. Русская отоларингология, 1924, 5/6.
- Шефтель М. П. Оперативное устранение врожденного срединного расщепления наружного носа. Стоматология, 1956, 4.
- Шимановский Ю. К. Операции на поверхности человеческого тела. Киев, 1865.
- Штеин А. К вопросу лечения келоидных послеоперационных рубцов. Вестник хирургии имени И. И. Грекова, 1941, 3.
- Щербатов П. Н. Врожденные уродства уха, горла, носа. Вестник оториноларингологии, 1958, 1.
- Эйтнер Э. Косметические операции. Биомедгиз, 1936 (перевод с немецкого Л. Б. Гольдина и Н. М. Михельсона).
- Axhausen G. Die allgemeine Chirurgie. Munchen, 1940.
- Barsky A. Plastic surgery. Philadelphia, 1938.
- Belisario J. The treatment of keloids. Acta Dermato-Venerol., 1957, 37, 2.
- Brown A. Surgical restorative art for the aging face. J. Gerontol., 1953, 8, 2.
- Brown J. B. and McDowell F. Plastic surgery of the nose. St. Louis C. V. Mosby Co., 1951.
- Bruck H. G. Die Epikraniotomie Aesthet. Med., 1960, 3, 64—67.
- Burian F. Chirurgie rostrepievtru a parta. Praha, 1924.

- Buttkewitz H. Die Nadeltechnik der Subkutanen Gewebsrofsung, einer Schnittlosen Korrekturmethode bei kosmetischen Brust und Genichtoperationen. Zbl. f. Chir., 1956, H. 29.
- Buncke H. and Convaj H. Surgery of decorative and traumatic tatoos. Plast. Rec. Surgery, 1957, 20, 1.
- Becker O. I. Surgicae correction of the abnormaly protruding ear. Arch. Otolaryngol., 1959, 50, 5.
- Converse J. M. Corrective surgery of the nasal tip. Ann. Otol. Rhinol. a. Laryng., 1940, 49, 3-4, 895-911.
- Converse J., Nigro A., Wilson F., Johnson N. A technique for surgical correction of lop ears, Plast. Rec. Surg., 1955, 15, 5, 411-412.
- Davis J. The late plastic care of burn scars and deformities. JAW A, 1944, 125, 9.
- Dieffenbach J. F. Die operative Chirurgie. Leipzig, 1845, 326-392.
- Dingman R. O. Correction of nasal deformities due to defects of the septum. Plast a. Reconstruct. Surg., 1956, 18, 4, 291-304.
- Dufourmentell L. Chirurgie reparatrice et carrectrice des teguments et des formes. Deuxieme edition. Paris, 1950.
- Fomon S. Cosmetic surgery. Baltimore, 1960.
- Fred G. B. Role of depressor septi nasi muscle in rhinoplasty. Arch. Otolaryngol., 1955, 62, 1, 37-41.
- Ganzalez-Ulloa M. and Stevens E. The treatment of palpebral Bags. PL Rec. Surg., 1961, 27, 4.
- Gersuny L. Harte und weiche Parafinoprosesen. Zbl. f. Chirurgie, 1903, 1.
- Gillies H. Plastic surgery of face. London, 1920.
- Goldman J. B. New technique in surgery of the deviated nasal septum. Arch. Otolaryngol., 1956, 64, 3, 183-189.
- Hayek H. Die Stirngalea, Anatomischer Anzeiger, 1959, 107, 11/16, 291-293.
- Humplik H. Alopecia prematura. Wiener. Med. Wschr., 1959, 24, 495-497.
- Humplik H. Alopecia prematura und Spannungsbedinger Kopfschmerz. Wiener. Med. Wschr., 1960, 17, 304-307.
- Humplik H. Alopecia prematura-Galeotomie. Anaesthes. Med., 1960, 4, 127-128.
- Holmes E. M. A new procedure for correctung outstending ears. Arch. Otolaryngol., 1959, 69, 5, 409-415.
- Hermans E. Dermabrasion technique in the diamant fraises. Arch. Dermatol., 1957, 75, 6.
- Janson P. Eine einfache Methode der Entfernung von Tatowierungen. Derm. Wschr., 1935, 101, 29.
- Joseph J. Nasenplastik und sonstige Gesichtsplastik. Leipzig, 1931.
- Kazanjan A. The surgical treatment of injuries. Baltimore, 1949.
- Kessler E. A. Die Frontalotomie zur Behandlung der Hletzenbildung. Arztl. Praxis, 1962, 16, 2282-2284.
- Klicpera L. Zur Korrektur der Nasenspitze. Monatsschrift f. Ohrenheilkunde und Laryngo-Rhinologie, 1953, 2, 89-92.
- König F. Zur Deckung von Defecten der Naselflugel. Berl. Klin. Wschr., 1902, 7.
- Kruger A. über Keloide und ihre Behandlung unter besonderer Berücksichtigung der Strahlentherapie. Strahlentherapie, 1954, 93, 3.
- Lagarde M. Facial wrinkles. Am. J. Surg., 1927, 3, 2.
- Lament E. S. Reconstructive surgery of the nose in congenital deformity injury and disease. Am. J. Surg., 1944, 65, 1, 17-45.
- Lacassagne J. De tatouage. Pres. med., 1959, 61, 27.
- Lewin M. Deformation of the helix with a postauricular flap. Plast. Rec. Surg., 1950, 5, 5.
- Lenz L. Praxis der Kosmetik. Chirurgie. Stuttgart, 1954.
- Lewis G. The surgical treatment of wrinkles. Arch. Otolaryngol., 1954, 60, 3.
- Lexer E. Die freien Transplantationen. Leipzig, 1919, Bd. 1.
- Lorenz O. Beitrage zur Nasenplastik. Medizin. Mschr., 1955, 6, 384-386.
- Lorenz O. Ein einfaches Verfahren der Ohrverkleinerung. Med. Mschr., 1947, 1, 3.
- Luckett W. A. A new operation for prominent ears based on the anatomy of the deformity. Surg. Cynec. a. Obsf., 1910, 10.
- MacLeod-Cloutier A. Correction of autstanding ears. Plast. Rec. Surg., 1961, 28, 4, 412-416.
- Meltzer L. A new instrument the removal of tatoos. Plast. Rec. Surg., 1951, 8, 6.
- Mayer D. and Swanker W. Rhytidoplasty. Plast. Rec. Surg., 1950, 6, 4.
- Messerklinger W. Zur Korrektur der Blattnase. Med. Klin., 1950, 45, 33-1022-1024.
- Noel A. La chirurgie esthetique. Paris, 1926.
- Olsson K. Some experiences of dermabrasion. Acta Dermato-Venerol., 1959, 39, 5, 421-427.
- Owens N. An effective method for closing defects of the external auditory canal. Plast. Rec. Surg., 1959, 23, 4.
- Passot R. La chirurgie esthetique. Pres. Med., 1919, 27.
- Pangman W. J., Wallace R. M. Cosmetic Surgery of the face and neck. Plast. Rec. Surg., 1961, 27, 5, 544-550.
- Pitanguy J., Rebello C. Пластическое исправление отстающих ушей «островковым» методом. Acta chir. plast., 1962, 4, 4, 235-245.
- Pickerill H. Facial surgery. Edinburg, 1958.
- Pires M. De la chirurgie esthetique des rides du visage. Marseille med., 1934, 71, 14.
- Reidy J. P. Corrective rhinoplasty. Brit. J. Plast. Surg., 1956, 9, 1, 52-63.
- Rethi A. Right and wrong in rhinoplastic operations. Plast. a. Rec. Surg., 1948, 3, 361-370.
- Richards V. Surgery for general practice. St. Louis, 1956, 144.
- Riggs R. H. The relation of septum reconstruction to external deformities of the nose. Laryngoscope, 1953, 63, 4, 293-303.
- Rubin L., Bromberg B., Walden R., Adams A. An anatomic approach to the obstructive ear. Plast. Rec. Surg., 1962, 29, 4, 360-370.
- Schorcher F. Kosmetische Operation. Munchen, 1955.
- Selinger S. Traumatic deformities of the nasal septum. Ann. Otol. Rhin. a. Lar., 1944, 53, 274.
- Seltzer A. P. Plastic surgery of the nose. Philadelphia, 1949.
- Sheehan J. E. Plastic surgery of the nose. 2-d ed. London-Oxford, 1937.
- Silver A. G. Pitfalls in rhinoplasty. Eye, nose and throat monthly, 1952, 31, 10, 556-559.
- Stark R. B. and Saunders D. E. Natural appearance to the unduly prominent ear. Brit. Plast. Surg., 1962, 15, 4, 385-396.
- Stephenson K. L. Correction of a lap ear type deformity. Plast. rec. surg., 1960, 26, 5.
- Tessier P. Chirurgie reparatrice et morphologique du nez. Revue d. Praticien, 1958, VIII, 27, 3085-3096.
- Trauner R. and Wirth F. Die Nasenkorrekturen bei doppelseitigen Lippen Kieffergaumenspalten. Ztschr. f. Laryngol., Rinol. Otol. u. ihre Grenzgebiete, 1957, II.
- Watkins A. B. K. Nasal plastic surgery. Med. J. Austral., 1951, I, 606-612.
- Wiekstrom O. W. Bone grafting in saddie nose. United States Armed Forces Med. J., 1950, I, 10, 1141-1147.
- Williams R. J. Functions of the nasal septum as related to septal reconstructive surgery. Laryngoscope, 1953, 63, 3, 212-219.
- Wolfe M. M. Partial saddle nose: simplified technique without use of implant or transplant. Ann. Otol. Rhinol. a. Laryngol., 1940, 49, 3-4.
- Wegener E. H. Warm verspricht die Epicraniotomie einen Erfolg und was ist bei der Operationstechnik zu beachten. Aesthet. Med., 1961, 10, 4, 123-126.

СОДЕРЖАНИЕ

Предисловие
Введение

ОБЩАЯ ЧАСТЬ

Определение понятия и особенности косметической хирургии. <i>Н. М. Михельсон.</i>	10
Показания и противопоказания к косметическим операциям на лице. <i>Н. М. Михельсон, Г. И. Пакович.</i>	12
Обезболивание. <i>Н. М. Михельсон.</i>	16

СПЕЦИАЛЬНАЯ ЧАСТЬ

Хирургическая анатомия наружного носа. <i>Г. И. Пакович.</i>	19
Некоторые сведения из антропометрии лица и носа. <i>Г. И. Пакович.</i>	23
ВРОЖДЕННЫЕ ДЕФОРМАЦИИ НОСА. <i>Г. И. Пакович.</i>	27
Седловидный нос.	28
Длинный нос.	51
Горбатый нос.	61
Комбинированные деформации носа (длинный и горбатый нос)	66
Деформации концевого отдела носа.	68

Врожденные расщелины носа. <i>Л. А. Крикун.</i>	77
ПРИБРЕТЕННЫЕ ДЕФОРМАЦИИ НОСА. <i>Л. А. Крикун.</i>	32
Искривления носа.	82
Комбинированные деформации носа.	97
ДЕФЕКТЫ НОСА. <i>Г. В. Кручинский.</i>	IQ1
Дефекты крыльев носа.	Ю2
Дефекты кончика носа.	ш
Дефекты кожной части перегородки носа.	Ц4
ДЕФОРМАЦИИ ГУБ. <i>Г. В. Кручинский.</i>	ш
Врожденные деформации губ.	не
Приобретенные деформации и дефекты губ.	122
Остаточные деформации после операций по поводу врожденных расщелин верхней губы и носа. <i>Л. А. Крикун.</i>	125
ДЕФОРМАЦИИ И ДЕФЕКТЫ УШНЫХ РАКОВИН. <i>К. Ф. Смилова, Г. В. Кручинский.</i>	132
Врожденные деформации ушных раковин.	133
Увеличение ушной раковины (макротия).	133
Недоразвитие ушной раковины (микротия).	135
Торчащие уши (лопоухость).	138
Уплощенные уши.	152
Складывающиеся уши.	153
Привески уха.	156
Сращения и расщепления ушной раковины.	156
Расщепления ушной раковины.	157
Приобретенные деформации ушной раковины.	159
Частичные дефекты ушной раковины.	161
ДЕФОРМАЦИИ ВЕК. <i>Н. М. Михельсон.</i>	168
ДЕФЕКТЫ РЕСНИЦ.	171
ДЕФЕКТЫ БРОВЕЙ.	172
ПАРАЛИЧ ЛИЦЕВОГО НЕРВА.	174
ГЕМИАТРОФИЯ ЛИЦА.	177
МОРЩИНЫ ЛИЦА И ШЕИ. <i>Г. В. Кручинский.</i>	179
Общие сведения.	179
Морщины всего лица и шеи.	186
Морщины лица.	191
Морщины шеи.	193
Морщины лба.	194
Морщины губ.	198
Морщины век.	199
РУБЦЫ ЛИЦА. <i>Н. М. Михельсон.</i>	202
Плоские рубцы.	202
Гипертрофические рубцы.	203
Келоидные рубцы. <i>Л. А. Крикун.</i>	204

ДОБРОКАЧЕСТВЕННЫЕ НОВООБРАЗОВАНИЯ. <i>Н. М. Михельсон</i>	207
Атерома	208
Липома	208
Фиброма	209
Лимфангиома	209
Сосудистые пятна и опухоли (гемангиомы)	210
Пигментные пятна	212
Нейрофиброматоз (болезнь Реклинггаузена)	214
Ринофима. <i>Г. В. Кручинский</i>	214
Дермоидные кисты. <i>Г. В. Кручинский</i>	217
Парафиномы. <i>Н. М. Михельсон</i>	220
ХИРУРГИЧЕСКИЙ МЕТОД ЛЕЧЕНИЯ ОБЛЫСЕНИЯ. <i>Г. В. Кручинский</i>	220
ФИЗИЧЕСКИЕ МЕТОДЫ УСТРАНЕНИЯ РУБЦОВ, НЕКОТОРЫХ ДОБРОКАЧЕСТВЕННЫХ НОВООБРАЗОВАНИЙ И ДРУГИХ КОСМЕТИЧЕСКИХ ДЕФЕКТОВ. <i>А. Ф. Ахабадзе, Н. С. Малышева</i>	224
Папилломы, бородавки, родинки, сосудистые пятна	225
Ксантелазмы	227
Оспенные рубцы	229
Импрегнация угольной пыли и других инородных тел	231
МЕТОДЫ УДАЛЕНИЯ ТАТУИРОВКИ. <i>И. С. Карапетян</i>	232
ДЕФОРМАЦИИ ЛИЦЕВОГО СКЕЛЕТА. <i>Н. М. Михельсон</i>	237
Прогения	238
Прогнатия	239
Микрогения	239
Гипертрофия нижней челюсти	242
Деформация лба	242
ОШИБКИ ПРИ КОСМЕТИЧЕСКИХ ОПЕРАЦИЯХ. <i>Н. М. Михельсон</i>	243
Л и т е р а т у р а	247

Редактор *В. Ф. Рудько*
Техн. редактор *З. А. Романова*
Корректор *Т. А. Львова*
Художественный редактор *Л. С. Бирюкова*
Переплет художника *Р. Б. Брагина*

Сдано в набор 1/VI 1964 г. Подписано к печати 20/111 1965 г. Формат бумаги 70xSO Vie. 16,0 печ. л. (условных 18,72 л.) 17,37 уч.-изд. л. Тираж 8000 экз. МН-75.

Издательство «Медицина». Москва, Петроверигский пер., 6/8

Типография, Кустаннусэсакеюхтиэ Юхтейстюэ.
Заказ № 00827
Цена 1 р. 07 к.